~~92 4111~~ 92 n° 31

ECOLE NATIONALE VÉTERINAIRE DE LYON
Année scolaire 1924-1925. — N° 12

ECOLE NATIONALE VÉTÉRINAIRE LYON

Le CANCER du REIN chez les ANIMAUX

ÉTUDE CLINIQUE et ANATOMO-PATHOLOGIQUE

THÈSE

PRÉSENTÉE

A LA FACULTÉ DE MÉDECINE ET DE PHARMACIE DE LYON

et soutenue publiquement le 20 Janvier 1925

POUR OBTENIR LE GRADE DE DOCTEUR VÉTÉRINAIRE

PAR

HENRI FOURNEL

né le 9 juin 1900, à Chazelles-sur-Lyon (Loire)

VILLEFRANCHE
Imprimerie du « RÉVEIL DU BEAUJOLAIS »
9 et 9 bis, rue Pierre-Morin

1925

LE CANCER DU REIN CHEZ LES ANIMAUX

Étude Clinique et Anatomo-Pathologique

ECOLE NATIONALE VÉTERINAIRE DE LYON
Année scolaire 1924-1925. — N° 12

Le CANCER du REIN chez les ANIMAUX

ÉTUDE CLINIQUE et ANATOMO-PATHOLOGIQUE

THÈSE

PRÉSENTÉE

A LA FACULTÉ DE MÉDECINE ET DE PHARMACIE DE LYON

et soutenue publiquement le 20 Janvier 1925

POUR OBTENIR LE GRADE DE DOCTEUR VÉTÉRINAIRE

PAR

HENRI FOURNEL

né le 9 juin 1900, à Chazelles-sur-Lyon (Loire)

VILLEFRANCHE
Imprimerie du « RÉVEIL DU BEAUJOLAIS »
9 et 9 bis, rue Pierre-Morin

1925

PERSONNEL ENSEIGNANT DE L'ECOLE VETERINAIRE DE LYON

Directeur ..... M. F.-X. LESBRE.
Professeur honoraire ..... M. Alfred FAURE, ancien directeur.

PROFESSEURS

Physique et chimie médicale, Pharmacie, Toxicologie...	MM. PORCHER.
Botanique médicale et fourragère, Zoologie médicale, Parasitologie et Maladies parasitaires	MAROTEL.
Anatomie descriptive des animaux domestiques, Tératologie, Extérieur	LESBRE.
Physiologie, Thérapeutique générale, Matière médicale	JUNG.
Histologie et Embryologie, Anatomie pathologique, Inspection des denrées alimentaires et des établissements classés soumis au contrôle vétérinaire	BALL.
Pathologie médicale des Equidés et des Carnassiers, Clinique, Sémiologie e tPrépédeutique, Jurisprudence vétérinaire	CADEAC.
Pathologie chirurgicale des Equidés et des Carnassiers, Clinique, Anatomie chirurgicale, Médecine opératoire	DOUVILLE.
Pathologie bovine, ovine, caprine, porcine et aviaire, Clinique, Médecine opératoire, Obstétrique	CUNY.
Patalogie générale et Microbiologie, Maladies microbiennes et police sanitaire, Clinique.....	BASSET.
Hygiène et Agronomie, Zootechnie et Economie rurale	BOUCHER.

CHEFS DE TRAVAUX

MM. PORCHEREL. MM. TAPERNOUX.
AUGER. TAGAND.
LOMBARD.

EXAMINATEURS DE LA THÈSE

Président : M. le Dr BERARD, Professeur de Clinique chirurgicale à la Faculté de Médecine, Chevalier de la Légion d'Honneur.
Assesseurs : M. le Dr V. BALL, Professeur à l'Ecole Vétérinaire, Chevalier de la Légion d'Honneur.
M. le Dr M. DOUVILLE, Professeur à l'Ecole Vétérinaire.

La Faculté de Médecine et l'Ecole Vétérinaire déclarent que les opinions émises dans les dissertations qui leur sont présentées doivent être considérées comme propres à leurs auteurs et qu'elles n'entendent leur donner ni approbation ni improbation.

A MON PÈRE

A MA MÈRE

A MES PARENTS

A MON PRÉSIDENT DE THÈSE

MONSIEUR LE PROFESSEUR BÉRARD

A MES JUGES

MONSIEUR LE PROFESSEUR BALL

MONSIEUR LE PROFESSEUR DOUVILLE

AVANT-PROPOS

Parvenu à la fin de nos études vétérinaires, nous avons pensé devoir choisir comme sujet de thèse, une localisation anatomique du cancer, considérée comme assez rare chez les animaux : le cancer du rein.

Le cancer est une des questions de la pathologie comparée qui nous a toujours particulièrement intéressé.

Notre ambition a été seulement d'apporter une modeste contribution au plus vaste et aussi au plus captivant chapitre des deux médecines.

Nous devons d'abord remercier notre Maître, Monsieur le Professeur Ball, de nous avoir guidé dans le choix du sujet de notre thèse. Nous lui garderons toujours la plus vive reconnaissance pour toutes les marques d'intérêt qu'il nous a prodiguées, pour ses savants et précieux conseils, pour ses encouragements répétés. Nous lui exprimons notre profonde gratitude pour sa complaisance jamais lassée et sa bienveillance sans cesse renouvellée. C'est de tout notre cœur que nous lui disons : « Cher et Honoré Maître, merci ; à vous toute notre profonde reconnaissance, à vous notre affection entière et dévouée. »

Nos vifs remerciements iront aussi à Monsieur L. Auger, Chef de travaux de Pathologie chirurgicale, d'avoir bien

voulu nous permettre d'étudier un cas remarquable de cancer du rein, qu'il avait recueilli chez un chien.

Nous exprimons à Monsieur le Professeur Bérard notre profonde reconnaissance pour l'honneur qu'il nous a fait en acceptant la présidence du jury de notre thèse.

Nous sommes également reconnaissant à MM. les Professeurs Ball et Douville d'avoir bien voulu faire partie du jury de notre thèse.

Enfin, notre reconnaissance va à tous nos maîtres de l'Ecole Vétérinaire de Lyon, pour leur précieux enseignement.

INTRODUCTION

Nous avons pensé qu'il y avait un intérêt scientifique à réunir dans un travail, les divers cas de *cancer rénal* publiés jusqu'à ce jour en pathologie vétérinaire. Ayant d'autre part pu, grâce à l'obligeance de MM. le Professeur Ball et Auger, Chef de travaux de pathologie chirurgicale, étudier deux cas de cancer primitif du rein chez le cheval et un cas chez le chien, et étant donné la rareté relative de l'affection, nous avons estimé pouvoir faire, grâce à cet apport original, du *cancer du rein*, le sujet de notre thèse.

Notre travail n'est, en effet, qu'un modeste apport documentaire à ce chapitre intéressant de la pathologie comparée.

Dans une première partie, nous ferons un historique de la question, en relatant les données bibliographiques que nous avons pu recueillir dans les ouvrages et publications diverses, et en les groupant sous les deux rubriques distinctes : *Sarcomes*, d'une part, *Epithéliomes*, d'autre part.

Nous ferons ensuite un court exposé clinique du cancer primitif du rein et traiterons rapidement de sa pathogénie.

Puis, après quelques considérations générales sur le

cancer rénal, nous ferons allusion au *Cancer Secondaire* du rein, beaucoup plus fréquent que le cancer primitif de cet organe. Nous nous cantonnerons sur le terrain anatomo-pathologique, car le cancer secondaire constitue toujours une trouvaille d'autopsie.

Nous publierons enfin trois observations originales de cancer primitif du rein, qu'il nous a été donné d'étudier, en les faisant suivre de nos conclusions.

HISTORIQUE

La littérature vétérinaire n'est pas riche en observations de cancer rénal. Cette constatation peut du reste, disons le en passant, être faite pour le cancer en général chez les animaux. C'est là une vérité qui s'impose avec d'autant plus de force qu'on remonte plus avant dans les ouvrages et publications vétérinaires. Si, de nos jours, les cas de cancer rénal publiés deviennent plus nombreux, cela ne tient pas à un fréquence plus grande de l'affection, mais uniquement à ce fait, que la question du cancer intéresse davantage les vétérinaires qui recueillent et étudient maintenant les cas de cancer rénal ou autres, considérés jadis avec indifférence.

En parcourant les ouvrages et publications de pathologie comparée, on constate que le diagnostic histologique du cancer rénal, lorsqu'il a été fait, laisse souvent à désirer sous le rapport de la précision. On rencontre, en effet, des observations de cancer du rein étiquetées simplement : *cancer*, *sarcome*, *èpithéliome*, sans aucun souci de la variété histologique des néoplasmes. Il y a là évidemment, une lacune fâcheuse, au point de vue de l'anatomie pathologique comparée du cancer. Nous insistons sur l'intérêt qu'il y aurait, au point de vue de la science en général, à adopter en médecine vétérinaire,

la classification histologique humaine des cancers et notamment celle des *épithéliomes* du rein, telle qu'on la trouve exposée, du reste, dans l'ouvrage du Professeur Ball (1) et que nous rappelerons ici.

Auparavant, nous ferons remarquer que, sous le nom de *cancer du rein*, il convient, comme pour le cancer des autres organes, de comprendre suivant l'acceptation française du mot et conformément à la décision de l' « *Association française pour l'étude du cancer* », à la fois les *sarcomes* et les *épithéliomes*, et non pas seulement les *épithéliomes*.

Pour les *épithéliomes* du rein, on distingue des *épithéliomes à cellules sombres* et des *épithéliomes à cellules claires*. Ces derniers sont encore appelés *Hypernéphromes*.

Dans chacun de ces deux types d'épihéliomes, on reconnait deux variétés histologiques : *tubulé* et *papillaire* ou *végétant*.

Quant aux *sarcomes* du rein, le *sarcome à cellules rondes* et le *sarcome à cellules fusiformes* sont les deux seules variétés histologiques qui ont été signalées dans le rein.

D'autre part, le Sarcome peut être associé, dans le rein, à des formations épithéliales *adénomateuses*, ainsi qu'on l'observe dans le groupe des *tumeurs mixtes* de cet organe, auquel nous ferons allusion plus loin.

Suivant le plan déja indiqué par nous, dans l'Introduction, nous grouperons les données bibliographiques sous les deux rubriques : *Sarcomes, Epithéliomes*.

(1) *Traité d'Anatomie Pathologique Générale*, par le Dr V. Ball.

A. — SARCOMES DU REIN

Voici les divers cas de Sarcomes du rein que nous avons rencontrés dans les diverses publications vétérinaires.

Le Professeur G. Petit a relaté un cas de *sarcome bilatéral* du rein, variété histologique *fuso-cellulaire*, rencontré chez une chatte. Le rein gauche, hypertrophié, présentait des nodules néoplasiques faisant saillie dans la capsule de l'organe. Le rein droit était triplé de volume et bosselé à sa surface.

Le Docteur Antono Maja a rapporté le cas suivant observé chez un chien de 4 ans. Les signes cliniques constatés étaient ceux d'une gastro-entérite. L'exploration abdominale permettait de sentir nettement une tumeur du rein gauche.

L'organe cancéreux, de consistance molle, à surface bosselée, atteignait le volume du poing. Des noyaux métastatiques existaient dans les poumons.

Il s'agissait d'un *sarcome à petites cellules rondes* qui occupait la zone corticale du rein, dans laquelle on ne rencontrait plus que quelques rares glomérules, tandis que les tubes urinifères avaient disparu. La zone médullaire commençait à être envahie.

Le Docteur Tesse a signalé chez le porc deux cas de *Sarcome à cellules rondes du* rein, tous deux avec bilatéralité. Ces deux observations ont trait à la forme diffuse du cancer rénal. La première se rapporte à une truie. Les deux reins étaient très volumineux. Le droit pesait 630 grammes ; son diamètre était de 0m,19 sur 0m,10.

Le gauche atteignait le poids de 545 grammes, avec les dimensions : 0m,19 sur 0m,08. Le tissu néoplasique, de coloration gris jaunâtre, était homogène et consistant.

Les ganglions mésentériques étaient envahis : un gros bloc tumoral lobulé s'observait sur l'estomac. Il y avait aussi des noyaux métastatiques dans le pancréas.

La deuxième observation fut recueillie sur un porcin. Les reins, peu accrus de volume, présentaient des nodules sarcomateux de consistance molle. Même coloration gris jaunâtre que dans le cas précédent.

S. S. J. Hewit a rapporté un cas de *sarcome* du rein droit rencontré chez une jument. La malade, âgée de 10 ans, ne mangeait plus et présentait des douleurs abdominales et mourut cachectique au bout d'un temps très court.

Le rein était le siège d'un énorme néoplasme, du poids de 39 kilogrammes 600.

Notre Maître, le Professeur Bal, et A. Tapernoux, ont publié un cas de cancer bilatéral du rein chez un chat. Les reins étaient volumineux, mais leur forme était conservée. Le droit pesait 92 grammes et le gauche 85 grammes.

Il s'agissait d'un *sarcome fuso-cellulaire* à *grandes cellules*, qui avait débuté simultanément dans la zone corticale des deux reins, d'où il irradiait, par places, dans la zone médullaire. Il existait des métastases dans le cœur, dans les poumons et dans les capsules surrénales.

Un cas de *sarcome* du rein, *variété globo-cellulaire*, à *petites cellules rondes*, a été rencontré chez un chat également, âgé de 14 ans, par le Docteur Giovanni Vallilo.

Le rein cancéreux, hypertrophié, de coloration blanchâtre, avec tâches jaunâtres, était bosselé.

Chez le chat, encore, Mac Fadyean a recueilli un cas de *sarcomes à cellules rondes, bilatéral*, du rein. Les deux organes cancéreux pesaient 4 onces (113 gr. 40). L'un des reins, pour son compte, atteignait le poids de 2 onces et quart.

La zone corticale était très envahie, la zone médullaire peu.

Un cas identique a été observé, chez le bœuf, par ce même auteur.

Udriski a signalé, chez le chien, un cas de *sarcome à cellules rondes* du rein, tandis que Bournay chez un autre sujet de même espèce, décrivait un cas de *sarcome* à *cellules fusiformes*. Dans les deux cas il y avait généralisation.

Barile, chez le cheval, a observé un cas de *sarcome à cellules rondes d'un rein* avec généralisation dans divers organes.

Chez le cheval encore, Verf a décrit une cas de *sarcome* du rein à *petites cellules polymorphes*. La tumeur atteignait le volume d'une tête d'homme. Les ganglions du hile étaient également cancéreux. Handschuch a observé chez une vache, un *sarcome du rein droit* qui pesait 35 kilogrammes.

Folke Henschen dans son ouvrage « Harnorgane », déclare que des cas de *sarcome* du rein ont été décrits de temps à autre chez la chèvre. Des cas plus nombreux, ont été étudiés chez le porc dont les reins peuvent présenter des centaines de noyaux de la grosseur d'un grain de chenevis à celle d'une noix. La poule n'est pas exempte

du *sarcome* rénal primitif, et en même temps les autres organes sont toujours atteints, en particulier la rate et le foie. Les reins présentent de multiples nodules néoplastiques, ou bien sont infiltrés d'une façon diffuse.

Enfin Plehn et Schroder, ont constaté le *sarcome* du rein avec métastases, chez le brochet.

F. v. Hutyra et Marc , dans leur ouvrage, disent simplement qu'on observe le sarcome du rein chez le chien.

B. — ÉPITHÉLIOMES DU REIN

Il convient de distinguer, chez les animaux comme chez l'homme, en matière d'épithéliome rénal, deux groupes histologiques néoplasiques : *les épithéliomes à cellules sombres* et les *épithéliomes à cellules claires* ou *hypernéphromes*.

Bien que ce dernier groupe ne paraisse pas encore individualisé en pathologie comparée, peut être pour des raisons d'extrême rareté, il est rationnel d'admettre qu'il existe et sera un jour connu.

Dans cette bibliographie figureront des cas de tumeurs épithéliales étiquetées : *tumeurs épithéliales* du rein, *adénomes* ou *adénomes papillomateux*, et dont l'essence néoplastique exacte nous a paru douteuse. Certains de ces cas, semblent se rapporter aux épithéliomes.

Le Docteur Antonio Maja, a publié deux cas de cancer épithélial du rein, avec généralisation au poumon, chez le cheval. Dans le premier cas, (jument de 14 ans), le cancer siégeait dans le rein gauche qui était hypertrophié, bosselé, composé d'un tissu gris rosé et friable. Le ganglion du hile était envahi. Un seul noyau métastatique siégeait au poumon.

L'examen histologique montra qu'il s'agissait d'un *épithéliome tubulé*.

Dans le deuxième cas, le cancer intéressait les deux reins. Le rein gauche, du poids de 5 kgr. 700, était déformé, à surface lobulée par la présence de saillies nodulaires.

La transformation cancéreuse du rein droit était moins accusée bien que les lésions fussent analogues.

Histologiquement, ce cancer bilatéral du rein était également un *épithéliome tubulé*.

Le même auteur a relaté un troisième cas de cancer épithélial bilatéral du rein, avec généralisation à la plèvre et aux poumons, observé chez une chienne de 15 ans.

Les viscères abdominaux, les reins exceptés, étaient normaux, ainsi que le péritoine et les ganglions.

Les reins, particulièrement le gauche, étaient déformés par des tumeurs arrondies ou mûriformes, bien délimitées, qui soulevaient la capsule. Leur teinte blanchâtre, blanc jaunâtre, tranchait sur le parenchyme avoisinant, normal.

Des masses néoplasiques avaient envahi le rein droit, détruisant la majeure partie des substances corticale et médullaire. Sur le rein gauche, le néoplasme était surtout localisé à la zone corticale.

Le tissu cancereux présentait une consistance assez ferme. Sur la coupe, s'écoulait en assez grande quantité un suc lactescent. Des cavités irrégulières creusaient les gros noyaux, ramollis au centre.

Il existait une localisation secondaire massive au niveau

du médiastin, ainsi que quelques petits noyaux sur la paroi costale, et des métastases peu nombreuses dans le poumon.

« Histologiquement », rapporte A. Maja, « c'était un *épithéliome cylindrique*, cancer typique du rein ».

Chez une jument de 9 ans, sacrifiée à l'abattoir de Vaugirard, Morel rencontra un énorme épithéliome du rein gauche. La masse tumorale adhérait au duodénum, au rectum, à l'utérus, au foie et à la rate.

La tumeur, à contour mal délimité, constituait une masse irrégulièrement arrondie, à surface bosselée.

De couleur jaunâtre, de consistance plutôt ferme, le néoplasme pesait 13 kilogrammes. Les ganglions avoisinants, lombo-aortiques en particulier, étaient hypertrophiés, soudés, durs. Les ganglions trachéo-bronchiques envahis, atteignaient le volume d'une pomme. Pas de métastases viscérales.

L'examen histologique montra qu'il s'agissait d'un *épithéliome à cellules sombres, atypique*.

Habacher a signalé un *carcinome* du rein d'un chien âgé de 9 ans. Le diagnostic fut fait par la palpation, qui permit de découvrir une tumeur rénale gauche, du volume de la tête d'un enfant. L'urine était légèrement albumineuse.

Le rein cancéreux mesurait 14 cent. de long sur 8 cent. de large. Nombreux noyaux métastatiques dans les poumons.

Un cas de *carcinome encéphaloïde* du rein a été relaté par Benjamin, chez un cheval hongre âgé de 12 ans. Brusquement, le malade présenta une paralysie du membre postérieur droit. Deux jours après il était mort.

Péritonite suraiguë. Le rein gauche présentait une tumeur avec foyer de suppuration ou de nécrose. Les deux reins étaient très hypertrophiés.

L. Auger et M. Roquet ont observé un cas de *carcinome encéphaloïde bilatéral* du rein, chez un chat de trois ans. Le diagnostic a été posé par la simple palpation de l'abdomen.

Le rein gauche pesait 175 grammes, le rein droit 190 grammes. Ces organes cancéreux, de couleur gris jaunâtre, avaient conservé leur forme générale. Leur surface était bosselée, lobée par places, et leur consistance était diminuée.

Aucune métastase ganglionnaire ou viscérale.

Le Professeur Rayer a relaté un cas de *cancer épithélial* des reins chez le mouton. Un rein présentait plusieurs nodules cancéreux du volume d'une noix, isolés ou agglomérés en une masse mamelonnée. L'autre rein offrait des masses tumorales plus volumineuses.

William Limont a décrit un cas de cancer du rein avec généralisation (*Epithéliome cylindrique*), chez une jument. Le rein pesait près de 12 livres.

Le Professeur Cadiot a observé un cas de cancer rénal (*Epithéliome*), chez un chien épagneul de 8 ans. Le malade, très amaigri, était porteur d'une tumeur du rein gauche, arrondie et dure, perceptible à la palpation.

Ce rein cancéreux atteignait le volume d'une tête d'homme. Le néoplasme, irrégulièrement ovoïde, était pédiculé et pesait 1.100 grammes. Deux nodules secondaires se rencontraient sur le foie, un autre siégeait sous la colonne vertébrale, en avant du diaphragme. Les pou-

mons étaient criblés en surface et en profondeur de noyaux métastatiques.

Mac Faydyean, chez le chien également, a relaté deux cas d'*adéno-carcinome* du rein, le premier, avec métastases pulmonaires, le second, bilatéral, avec métastases ganglionnaires et hépatiques.

Verf, chez le lynx, a décrit sous le nom d' « *adénome papillomateux* », une tumeur corticale du rein, de la grosseur d'une noix environ.

Hédoin, Joest, Labat, chez le cheval ont noté des *cancers épithéliaux*, bilatéraux, le plus souvent symétriques.

Schlegel, chez le porc, a décrit des *cysto-adénome-papillomateux* du rein, dont le volume atteignait celui d'un haricot ou d'une noix.

Un autre cas de *tumeur épithéliale* du rein, chez cet animal, a été observé par Roth.

Ostertag, chez le porc encore, a observé un cas de *carcinome* du rein du poids de 18 kilogrammes.

Chez un lapin bélier français, Verf a recueilli un cas *d'adénome papillomateux* énorme du rein.

Nicholson, a rencontré chez un rat un « *carcinome simplex* » du rein, qui put être transplanté.

Haaland a observé un *adéno-carcinome* du rein gauche chez une souris. Le néoplasme avait envahi la lumière des vaisseaux du rein, mais il n'existait pas de métastases.

Tyzzer a, lui aussi, constaté chez la souris, deux cas d'*adéno-carcinome* du rein.

Chez les oiseaux, Fox a décrit un cas de *tumeur épithéliale* du rein, chez le pinson, ainsi d'ailleurs que Pankul et Schantyr, chez la poule. Schmey a décrit chez l'anguille

« un cas d'*adénome* du rein, non délimité et très envahissant ». Voici, entre tous, un cas ou l'exactitude du diagnostic histologique nous paraît prêter à critique, car, à notre avis, ces caractères ne sont pas ceux des adénomes, mais plutôt ceux des épithéliomes.

L'épithéliome tubulé du rein a été rencontré, chez le cheval, par le Professeur Ball et Ch. Lombard, ainsi que *l'épithéliome végétant* (V. Ball).

Les *épithéliomes tubulé* ou *végétant* ont été encore observés chez le cheval par G. Petit, Serrat, Largillière. Dans le cas de Largillière, il y avait bilatéralité.

Chez le chien, l'*épithéliome tubulé* avec bilatéralité, a été signalé par G. Petit, avec unilatéralité par C. Cadéac et V. Ball.

Chez le chien encore, V. Ball a décrit l'*épithéliome atypique* infiltré du rein.

Le Professeur V. Ball a aussi signalé *l'épithéliome à cellules sombres, tubulé*, du rein, chez le chat.

C. — ÉPITHÉLIOMES A CELLULES CLAIRES DU REIN

Hypernéphromes

Encoce appelé cancer surrénal aberrant, épinéphrome, cette tumeur aurait pour origine, un noyau surrénal aberrant, inclus dans le rein, suivant la conception soutenue en pathologie humaine, par Grawitz.

Il s'agit d'*épithéliomes à cellules claires*, variétés *tubulé* ou *papillaire*. Histologiquement, ils se présentent sous forme de travées massives ou creuses, d'aspect canali-

culaire, constituées par des cellules volumineuses, transparentes, avec une membrane réfringente et un gros noyau arrondi. Leur protoplasma clair, peu colorable, est à peine visible, réduit à de minces cloisons unissant entre eux la membrane et le noyau. On y remarque des goutelettes graisseuses. L'aspect vide de ces cellules serait d'ailleurs dû au départ du glycogène et des gouttelettes graisseuses au cours des manipulations. Ces cellules épithéliales ressemblent aux cellules de la *zone corticale* des surrénales, renfermant comme elles, des graisses neutres et phosphorées.

Nous n'avons rencontré dans la littérature vétérinaire française ou étrangère, aucune relation concernant l'hypernéphrome. Par conséquent, cette variété du cancer rénal reste à signaler.

D. — TUMEURS MIXTES DU REIN

Adéno-sarcomes

Chez l'homme, Birch-Hirschfeld a distingué ces tumeurs qui s'observent chez les enfants et les adolescents.

Histologiquement, on y rencontre des formations glandulaires, adénomateuses, à épithélium simple ou stratifié. Le stroma présente la structure du *Sarcome fuso-cellulaire* et renferme des *fibres musculaires lisses*, des *fibres musculaires striées*, isolées ou en faisceaux, du *cartilage hyalin*, du *tissu nerveux* (?).

D'après Grawitz et Busse, ces néoplasmes dériveraient du rein embryonnaire. Wilms, leur attribue pour origine.

des *inclusions rénales* de germes cellulaires provenant des *feuillets primitifs*, opinion partagée par Hedren et Day.

Ces tumeurs mixtes sont également connues chez les animaux. Des auteurs étrangers en ont, en effet, signalé divers cas.

Le Professeur Folke Henschen, de Stockolm, dans son ouvrage (1), cite un cas *d'adéno-carcinome* du rein, recueilli par de Jong, chez un chien de 4 ans. La tumeur pesait 1.490 grammes.

Ces tumeurs mixtes sont surtout connues chez le porc (Pflüg, Johne, Rieck, Gorig, Day).

Dans le cas observé par Johne, chez le porc, le rein pesait 15 kilogs. Il peut atteindre 20 et 30 kilogs (Day).

Elles apparaissent en général chez les jeunes porcs et n'intéressent qu'un seul rein. Leur aspect est variable, elles sont généralement lobées, grises, dures ou molles, souvent sarcomateuses, et montrent fréquemment des hémorragies et des parties nécrosées.

Dans deux cas signalés par Day, il y avait des métastases dans les ganglions lymphatiques et les poumons.

L'aspect microscopique varie également. Dans le cas décrit par Johne, la tumeur consistait en faisceaux très irréguliers, riches en noyaux, ressemblant à des muscles striés ; dans les intervalles se trouvait un tissu épais, bourré de cellules fusiformes, avec de nombreux espaces glandulaires (*adéno-rhabdomyo-sarcome*).

On ne constata pas, dans le cas de Day, la structure rhabdomyomateuse ; en revanche, dans deux cas, on a

(1) Harnorgane von Prof. Folke Henschen, 1923.

trouvé la structure cartilagineuse, et dans un autre cas, la structure de l'os.

Le plus souvent, on voit des néoformations pseudo-glandulaires, tubulées, rappelant les canaux du corps de Wolff, et un stroma riche en noyaux, dont les éléments en fuseaux, rappellent les cellules musculaires lisses (*adéno-sarcome*).

La complexité de ces tumeurs est due à la présence de ces formations pseudo-glandulaires rappelant les canaux du rein primitif, et aussi aux parties sarcomateuses, léio et rhabdomyomateuses.

Parmi deux cas rencontrés chez le lapin, il en est un, relaté par Lubarsch, où la tumeur occupait plus de la moitié du rein et correspondait assez bien, histologiquement, aux *adéno-sarcomes* décrits précédemment. Dans le deuxième cas, observé par Magnusson, la tumeur pesait 150 grammes alors que le rein normal pèse au plus 10 grammes. Elle occupait la partie postérieure de l'organe et consistait histologiquement en des parties adénomateuses, sarcomateuses et léiomyomateuses.

SIGNES CLINIQUES ET DIAGNOSTIC DU CANCER RÉNAL

Malgré leur malignité et leur développement parfois considérable, comme il résulte de certaines observations rapportées dans l'exposé bibliographique, les tumeurs du rein sont souvent latentes. Pendant la plus grande partie de leur évolution elles sont presque toujours méconnues. C'est seulement à la fin de la maladie, lorsque la tumeur a acquis un volume considérable, ou qu'elle s'est généralisée, au moment où est apparue la *cachexie néoplasique*, que, l'attention du propriétaire se trouvant attirée, les malades sont soumis à un examen.

Nous savons d'ailleurs que les sarcomes restent longtemps sans se généraliser.

Nous appelons vivement l'attention sur ce fait que, la plupart du temps, le cancer du rein ne se traduit extérieurement, surtout chez les grandes espèces, que par des troubles rénaux si peu accusés qu'ils échappent à l'observation. Ces troubles ne permettent pas de soupçonner une maladie des reins, et à plus forte raison, un néoplasme. Et il faut bien reconnaître que, dans de nombreux cas, les cancers du rein ont été des trouvailles d'autopsie, et ceci est surtout vrai pour les grands animaux.

Les symptômes principaux du cancer rénal sont, chez l'homme : la douleur, la tumeur et l'hématurie rénale.

Le diagnostic en médecine humaine, est facile dans les cas typiques, c'est-à-dire à symptômatologie complète, et il est permis de dire que, dans la très grande majorité des cas, le diagnostic est fait. Par contre, en pathologie comparée, il n'en est plus de même, en raison des difficultés cliniques chez les grandes espèces et surtout à cause de l'absence, ou de la faible valeur au point de vue diagnostic, du signe douleur et aussi parce que l'hématurie passe souvent inaperçue des propriétaires.

Pour *la douleur*, il ne faut pas, en effet, songer à tirer grand parti de ce signe tout subjectif. Nos malades ne l'expriment guère que par des attitudes cliniques qui se retrouvent dans beaucoup d'autres affections. Des auteurs ont signalé des coliques sourdes. Le signe douleur ne peut guère être pris en plus grande considération chez le chien et le chat. Par ailleurs, chez nos grandes espèces il ne peut être retenu.

Pour ce qui est de *l'hématurie*, elle s'observe aussi chez les animaux. Mais c'est, comme chez l'homme, un signe très inconstant. On sait que cette hématurie est caractérisée par son intermittence, son apparition brusque et sa disparition de même soudaine, d'où il résulte que dans la même journée, des urines claires et d'autres foncées sont émises. C'est une *hématurie totale :* le sang est mélangé à l'urine, si bien que l'urine évacué au cours d'une miction, du début jusqu'à la fin de celle-ci, se présente sous une teinte uniforme, en général rougeâtre ou brune.

Quand l'hématurie est abondante, on a observé en

médecine humaine, la formation de caillots cylindriques qui, en s'accumulant, peuvent finir par obstruer les uretères et amener ainsi rétention d'urine et douleur sourde, locale. Ce fait n'est que très rarement relaté en pathologie comparée.

L'urine ne présente aucune modification caractéristique. Elle est évacuée en quantité normale, cependant, dans quelques cas, on a observé de la *polyurie* ou de l'*oligurie*. Sa composition chimique reste normale. *L'albuminurie* est un symptôme inconstant. L'examen microscopique peut y montrer des *hématies* provenant d'hémorragies légères.

Ces hématuries sont dues à la rupture de vaisseaux sanguins du néoplasme ou du rein. Elles peuvent être très abondantes et entraîner la mort à plus ou moins brève échéance ; témoin le cas signalé par Stent ou le sujet (une jument) périt assez rapidement du fait de l'hématurie causée par un sarcome du rein (1).

Ce trouble fonctionnel est d'une constatation facile chez l'homme, ou le malade, lui-même, remarque la teinte anormale de ses urines. Mais chez les animaux, ainsi que nous l'avons déjà exposé précédemment, l'attention du propriétaire, le plus souvent, n'est pas attirée, en tout cas il ne s'alarme pas et n'attache pas grande importance à cette hématurie en général peu accusée, d'autant plus qu'elle disparaît aussi soudainement qu'elle est venue.

Le *cyto-examen* de l'urine permettrait d'y trouver des éléments cellulaires, mais il ne faut pas en exagérer la

(1) Veterinary Journal 1911.

valeur symptômatique, car, pour être affirmatif, il faudrait y trouver des débris assez importants déjà du néoplasme, or, on ne rencontre que rarement des amas tumoraux ou des cellules cancéreuses.

Pour ce qui est de la constatation de la tumeur, *l'inspection* ne donne de résultats qu'autant que le néoplasme est volumineux. Alors, il provoque une augmentation anormale du ventre. Mais cela ne s'observe que chez les petits animaux et c'est seulement chez eux que l'inspection donne des renseignements assez précis. Ce que nous venons de dire de l'inspection, est également vrai pour *la palpation* qui ne peut être aussi mise en œuvre que chez les petits animaux. Elle se pratique immédiatement en arrière de la dernière côte, dans l'angle costo-vertébral et permet de sentir la tumeur. Chez le chat, la palpation des reins est très facile, ce qui rend relativement aisé le diagnostic du cancer rénal chez cet animal. Chez les grands animaux, le diagnostic du cancer du rein est possible par l'*exploration rectale*. *La percussion* dénote, dans le cas de cancer rénal, une matité plus étendue de ce même angle costo-vertébral.

On a observé des *phénomènes de compression nerveuse ou vasculaire*. Il peut arriver que la tumeur comprime l'aorte, la veine cave, la veine grande mésentérique... et détermine ainsi des troubles secondaires variés et en particulier circulatoires. C'est ainsi qu'Hédoin cite un cas de *carcinomatose des reins*, avec compression du tronc de la grande mésentérique, ce qui détermina une congestion passive du gros intestin et la mort du malade (1).

(1) *Recueil d'hygiène et de médecine vétérinaire militaires*, 1906.

Guyon et les urologistes de l'homme ont signalé la compression des veines spermatiques par le néoplasme rénal, amenant un varicocèle. Cet accident n'a pas été observé chez les animaux.

On a signalé encore des troubles de la locomotion, de la raideur des mouvements du malade dus à la compression nerveuse exercée par la tumeur.

Enfin des *signes généraux* peuvent faire soupçonner l'existence du néoplasme rénal et ce sont d'ailleurs, ceux du cancer des autres organes. Chez l'homme, ils apparaissent très tardivement et sont représentés par un amaigrissement progressif, la *cachexie*, avec fièvre hectique, poussées fébriles et mort dans le marasme. Chez les animaux, l'amaigrissement est également observé, la cachexie quelquefois, mais rarement, car les malades sont sacrifiés prématurément par mesure économique.

Au début de l'évolution de la tumeur, les apparences de la santé sont conservées et longtemps quelquefois. Cependant, à la longue, on voit survenir une irrégularité, une diminution de l'appétit ; l'*anorexie* a été signalée dans quelque cas. Les malades s'affaiblissent, l'amaigrissement s'installe et va en s'accentuant jusqu'à l'état cachectique, si le malade est conservé.

Il est à remarquer que, chez les jeunes, cette altération de la santé est toujours rapide, tandis que chez l'adulte la marche de la maladie est généralement longue. La durée de l'évolution du cancer rénal ne peut guère être appréciée, chez les animaux, soit que le diagnostic précoce n'ait pas été fait, soit que le sacrifice prématuré, dans les cas de diagnostic, met un terme à cette évolution.

Dans certains cas de cancer rénal demeurés insoup-

çonnés, la mort arrive par cachexie et généralisation viscérale ou ganglionnaire. Dans quelques cas, la terminaison fatale est le fait d'une complication.

Diagnostic clinique. — Chez le chat, par suite de l'aisance, avec laquelle s'effectue la palpation du rein, le diagnostic est relativement facile. Les difficultés sont déja plus grandes chez le chien où la palpation des reins est moins aisée. Chez les grands animaux, il est toujours difficile, souvent impossible et ce n'est que lorsque la tumeur offre un grand volume, ou encore, quand elle est en voie de généralisation, que le diagnostic devient possible en utilisant l'exploration rectale ou en se basant sur les signes généraux.

On peut confondre les néoplasmes du rein avec diverses affections de cet organe :

1° *Les traumatismes du rein.* Les commémoratifs suffisent (coups, chutes...).

D'autre part, ils s'accompagnent d'une hématurie qui ne manque jamais et de plus, la palpation de la région rénale détermine une très vive douleur. Dans les cas d'écrasement de l'organe, on constate les signes d'une hémorragie interne grâve.

2° *La lithiase rénale* — lésion muette chez les grands animaux, ne s'accompagnant pas de cachexie ni d'augmentation de volume du rein quand on fait l'exploration rectale.

3° *La tuberculose rénale* signalée surtout chez le bœuf. On peut différentier par la tuberculination.

4° *La pyélonéphrite.* — Les modifications de l'urine, l'accroissement de volume des uretères, la pyurie, sont des symptômes qui rendent aisée la différentiation.

5° *La lithiase vésicale.* — Constater l'hématurie au moment du travail, les bonds uréthraux dans les cas d'obstruction de l'urèthre. L'exploration rectale peut faire percevoir le ou les calculs. Chez les petits animaux, la distension de la vessie permet le diagnostic différentiel.

6° Les *néoplasmes vésicaux* — dans lesquels cas l'hématurie est terminale. D'autre part on pourra sentir la tumeur vésicale par l'exploration rectale chez les grands animaux et, chez les petits animaux, par la palpation externe qui permet de juger l'augmentation de volume de la vessie.

Nous terminerons ce succinct aperçu clinique par quelques mots *sur le traitement.* Il consiste dans la *néphrectomie*, opération qui, en règle générale, n'est jamais tentée chez nos animaux.

Elle pourrait être mise en œuvre chez les petits animaux dont l'état général est satisfaisant et en l'absence de généralisation apparente.

PATHOGÉNIE DU CANCER RÉNAL

On pourrait invoquer dans la pathogénie du cancer rénal, la plupart des théories émises sur le développement du cancer en général. Nous nous abstiendrons d'une pareille manière de faire.

Parmi les causes favorisantes, nous ne pouvons guère nous arrêter aux *inflammations chroniques* incriminées dans le développement des *adénomes* de divers organes glandulaires. Il ne saurait être question de la naissance d'un épithéliome au cours d'un mal de Bright. La grande fréquence des néphrites chroniques, chez les animaux, et la rareté relative du cancer rénal sont deux faits qui ne parlent pas en faveur d'une pareille conception pathogénique.

Nous savons bien que la génèse d'adénomes, au cours de certaines néphrites chroniques, est connue chez le chien sous le nom de *néphrite chronique cysto-adénomateuse*, dénomination créée par le Professeur V. Ball. Mais jamais encore, l'évolution cancéreuse de cette lésion n'a été observée. On ne saurait donc rien affirmer, concernant le cancer du rein.

Existe-t-il pour le rein, comme pour d'autres organes, *des états* dits *pré-cancéreux ?* Il est bien difficile de l'affir-

mer, car il s'agit d'un organe profond interrogé difficilement.

On sait que les *adénomes*, d'une manière générale, sont considérés comme des états pré-cancéreux. Le rein n'est pas exempt de ces tumeurs épithéliales bénignes, susceptibles de subir l'évolution cancéreuse. La littérature vétérinaire renferme les relations d'assez nombreux cas d'*adénomes du rein*, chez les bovidés, les solipèdes, les carnivores... S'agit-il toujours véritablement d'adénomes et non pas plutôt d'*Epithéliomes métatypiques* de cet organe ? Il semble que certains cas, tout au moins, soient sujets à caution. A priori, l'hypothèse de la transformation cancéreuse d'un adénome rénal ne saurait être écartée. La combinaison histologique adéno-carcinome a été, en effet, rencontrée dans quelques cas (Habacher, Mac Fadyean).

Les sarcomes du rein ont une origine mésodermique : (trames, parois vasculaires). Quant à l'origine des épithéliomes du rein, ils dérivent, suivant les auteurs, des épithéliums des tubes urinifères normaux, de vestiges embryonnaires de ces tubes, de noyaux surrénaux aberrants.

Nous rappelons la théorie d'Albaran, d'après laquelle, les épithéliomes rénaux prendraient naissance aux dépens des épithéliums normaux du rein et des épithéliums des canalicules embryonnaires aberrants pararénaux.

CONSIDÉRATIONS GÉNÉRALES SUR LE CANCER DU REIN

La question de la longévité de nos animaux intervient pour une assez grande part, dans la pauvreté de la pathologie comparée en relations de cancer rénal. La vie de nos espèces animales est souvent courte, très courte, et cela constitue pour le vétérinaire, il nous paraît utile de le souligner, une limitation au domaine de ses recherches en matière de cancer. Il convient, il est vrai, de mettre à part le chien et le chat pour lesquels intervient une question de sentimentalité. Mais pour les autres espèces, l'homme ne laisse devenir vieux que le cheval, et encore ! En ce qui concerne les bovidés, en dehors de l'exploitation laitière, ils sont sacrifiés souvent jeunes, ou ayant atteint l'âge adulte, rarement à l'âge du cancer, c'est-à-dire à un âge relativement avancé. Il en est de même pour les ovins. C'est que la finalité économique de ces espèces, comme aussi celle des porcins et des animaux de basse-cour, est, avant tout, la boucherie. Or la question d'âge intervient dans le cancer, car il y a un « **âge du cancer** ». L'homme sacrifie ces animaux avant qu'ils aient atteint cet âge, exception faite, nous le répétons, pour certains cas particuliers (bêtes laitières, repro-

ducteurs de choix, bœufs de travail, etc...) mais ces animaux privilégiés constituent le petit nombre.

Le Rein, comme tous les organes glandulaires, comprend des formations épithéliales soutenues par une charpente conjonctive. On s'explique par conséquent très bien, qu'aux dépens de cet organe, puissent prendre naissance des tumeurs appartenant, soit à la *série conjonctive*, soit à la *série épithéliale*. Nous n'avons pu relever dans la littérature vétérinaire aucun cas avec association *sarcome* et *épithéliome*. Nous ne ferons suivre ce fait d'aucun commentaire, sur l'existence possible d'une telle association.

Les formes et les variétés histologiques du cancer rénal de l'homme se retrouvent chez les animaux. Le cancer rénal des animaux se présente avec des caractères macroscopiques, microscopiques, une évolution, et une pathogénie analogues. Même gravité aussi, quoique, aux dires de certains pathologistes, elle serait moindre chez les grandes espèces. Tout au plus pourrait-on dire qu'elles semblent mieux supporter l'affection, et encore ?

Le cancer du rein est susceptible de frapper tout le règne animal. Au cours de nos recherches bibliographiques, nous avons enregistré des relations de tumeurs sarcomateuses ou épithéliales du rein, chez le cheval, le chien, le chat, le porc, le bœuf, le mouton, la chèvre, le lapin, le rat, la souris, le lynx, et même chez les poissons et les oiseaux.

Les auteurs vétérinaires, en général, estiment que le cancer rénal est plus fréquent chez les carnivores que chez les herbivores. Si nous nous en rapportons exclusivement aux cas publiés isolément, la proportion est sensiblement

la même. Si l'on tient compte du sacrifice précoce des herbivores (cheval excepté), en raison de leur destination à la boucherie, nous sommes amenés à penser que le maximum de fréquence est en fait, se trouve chez les herbivores.

Pour ce qui a trait au sarcome, dans la littérature vétérinaire, nous en avons trouvé 4 cas chez le chat, 3 chez le chien, 3 chez le cheval, 2 chez le bœuf, 1 chez la chèvre, ce qui donne : carnivores 7 cas. En y ajoutant le cas étudié par nous chez le chien, nous obtenons 8 cas de sarcome chez les carnivores contre 6 cas chez les herbivores.

En ce qui concerne l'épithéliome, 13 cas ont été enregistrés chez le cheval, auxquels nous ajouterons nos deux observations personnelles, 8 cas chez le chien, 2 chez le chat. En y comprenant le cas publié chez le lynx et celui enregistré chez le mouton, la proportion est la suivante : herbivores, 16 cas ; carnivores, 11 cas.

Etablissons maintenant sous le rapport de la fréquence du cancer rénal une comparaison, entre le cheval et le chien. La proportion, en ce qui regarde le sarcome, est sensiblement la même, 3 contre 4. Mais pour ce qui est de l'épithéliome, le cheval (15 cas) l'emporte de beaucoup sur le chien (8 cas).

Le cancer rénal serait donc plus fréquent chez le cheval que chez le chien, et en général, chez les herbivores que chez les carnivores. Il faudrait, pour conclure de façon rigoureuse, opérer sur une vaste échelle, posséder des relations en beaucoup plus grand nombre.

Deux statistiques renforcent l'opinion que nous venons d'énoncer. Mac Fadyean, sur 63 cas de cancer étudiés

par lui, chez diverses espèces animales, chien, chat, cheval, bœuf... a noté 7 cas de cancer du rein répartis ainsi : 2, dont 1 bilatéral chez le chien, 5 chez le cheval. (1)

Sticker, dans un article sur le cancer chez les animaux, établit quels sont les principaux sièges du cancer uro-génital dans une statistique, de laquelle il ressort que les cancers des organes génitaux et urinaires sont les plus fréquents avec ceux de la mamelle.

Selon cet auteur, le rein est une localisation assez fréquente du cancer uro-génital, 29 fois sur 332 chez le cheval, 10 fois sur 78 chez le bœuf, 19 fois sur 766 chez le chien, 7 fois sur 12 chez le porc (2). Ici encore, la plus grande fréquence du cancer rénal appartient aux herbivores.

La rareté du cancer rénal, chez le cheval, semble d'ailleurs toute relative. Notre modeste avis trouve un appui dans les paroles de Morel (3) que je rapporte ici : « Le cancer du rein n'est pas aussi rare qu'on le croit, chez le cheval... Le cherchant systématiquement à l'abattoir Decroix, sur, il est vrai, un grand nombre de chevaux, il n'est pas de mois où je n'en observe plusieurs exemples à des degrés variables... Pour ma part, j'en possède huit observations dont je n'ai pas encore eu le temps de faire l'étude histologique ». Il est permis de penser que, par inattention ou désintéressement, bien des cas de cancer du rein ont échappé et échapperont encore

(1) *Journal of Comp. patho.*, 1899.

(2) *Archives für Klin-chir.*, 1902. *Uber den krebs der Thiere*, Sticker.

(3) *Bull. de la Société Centrale*, 1911.

à l'observation. Une recherche minutieuse et ordonnée de cette localisation néoplasique est susceptible, à notre avis, d'amener la constatation des cas en plus grand nombre, peut être, qu'on le pense.

Et c'est d'ailleurs ce que E. Césari recommandait dans son article de 1922 sur le cancer, que je résume ici : « En pratiquant l'exploration systématique des organes, en recourant au besoin à l'incision, il arrive qu'on trouve, en plus des néoplasmes volumineux ou généralisés qui seuls attirent l'attention, de petits nodules cancéreux primitifs, lesquels, inclus dans l'organe, auraient certainement passé inaperçus. » (1)

Dans ce même article, l'auteur publie une statistique sur le cancer qui offre un grand intérêt. Les investigations de E. Césari portèrent sur 40.000 chevaux généralement âgés, comprenant 20.200 juments, 16.200 chevaux hongres et 3.600 entiers. Il rencontra 184 cas de cancer répartis ainsi : 98 soit 0,49 % sur les chevaux, 86 soit 0,42 % sur les juments, c'est-à-dire sensiblement la même proportion dans les deux sexes. Sur les 98 cas de cancer des chevaux, 55 revenaient aux entiers. Notons en passant, que la plus grande proportion de cancer chez les entiers que chez les hongres, tient à la fréquence du cancer du testicule.

Le cancer du rein figure dans 62 cas sur 184 et il est notablement plus commun chez les hongres (36 cas) que chez les juments (21 cas) et surtout les entiers (5 cas). Il est vrai que le nombre des sujets hongres est beaucoup plus considérable que celui des entiers.

(1) *Recueil de Méd. de Vét. d'Alfort*, 1922.

Nous venons de voir qu'elle était la répartition du cancer rénal suivant *le sexe*, voyons ce qu'elle était suivant la *teinte de la robe*.

Entiers	robe foncée.	4 cas	Hongres	robe claire .	10 cas
	robe claire .	1 cas		robe foncée.	26 cas
Juments	robe claire .	5 cas			
	robe foncée.	16 cas			

Nous ne croyons pas que la couleur de la robe possède une bien grande influence sur la fréqence de la localisation du cancer au rein. Le rôle de la pigmentation ou de la non-pigmentation de la robe, demeure à notre avis, très hypothétique.

Il importe de remarquer que dans cette statistique, il n'est question que des *épithéliomes*. « *Il ne sera tenu compte ici que des tumeurs épithéliomateuses.* » (E. Césari). Il est très fâcheux que cette statistique soit incomplète, car elle aurait été un document précieux, unique en son genre, étant donné le chiffre imposant de sujets sur lequel elle porta. Et comme les statistiques de Mac Fadyean et de Sticker visent le cancer du rein en général, on ne peut tirer parti de ces diverses statistiques concernant l'épithéliome seul ou le cancer rénal en général, pour établir lequel des deux grands groupes histologiques du cancer (*Sarcome*, *Epithéliome*) l'emporte en fréquence sur l'autre.

Nous avons dû, pour l'établissement de cette fréquence, nous contenter des observations isolées figurant dans la littérature vétérinaire et bien définies histologiquement, car toutes les observations ne sont pas exactement étiquetées, témoin par exemple, celle-ci de Hoefnagel où

cet auteur parle d'un « *cancer primitif* » du rein chez une jument, du poids de 9 kgrs (1), sans nous dire à quelle variété histologique appartient cette tumeur, ce qui fait perdre à son observation une grande partie de sa valeur.

Nous avons procédé à une récapitulation de tous les cas de sarcomes rencontrés par nous au cours de notre exposé bibliographique en y ajoutant nos observations personnelles, comme aussi nous avons fait le total de tous les cas d'épithéliomes décrits. Nous en tirons la conclusion suivante, c'est que l'épithéliome est deux fois plus fréquent que le sarcome. En nous rapportant aussi à l'ensemble des observations publiées, nous en déduisons que le sarcome du rein, est, chez les animaux, comme chez l'homme, très souvent bilatéral. Ainsi sur 4 cas de sarcome rénal chez le chat, 3 étaient bilatéraux et les 2 cas de sarcome du rein du porc étaient tous deux bilatéraux. La bilatéralité de l'affection est également assez commune en ce qui concerne l'épithéliome.

(1) *Annales de Méd. Vét.*, 1902.

CANCERS SECONDAIRES DU REIN

Sur les cancers secondaires du rein, nous serons bref.

Le plus souvent, ils succèdent au cancer de la mamelle, de la glande thyroïde, de la peau, du poumon, du foie, de l'intestin, etc...

Chez l'homme, sur 100 cancéreux, on trouve environ 7 fois des noyaux secondaires dans les reins, pour les épithéliomes, et 14 fois pour les sarcomes, ainsi que l'ont établi Müller et Kelynack.

Aucune statistique de ce genre n'a été établie chez les animaux, mais d'après le Professeur Ball, la généralisation des sarcomes au rein est plus fréquente que celle des épithéliomes.

Ces cancers secondaires ne présentent qu'un intérêt relatif, car ils constituent des trouvailles d'autopsie et au point de vue anatomo-pathologique, ils ne sont qu'une répétition histologique du néoplasme primitif.

OBSERVATIONS PERSONNELLES

Observation I

Jument âgée. Cancer nodulaire du rein droit

Ce cas constitue une trouvaille d'autopsie chez un sujet ayant servi aux exercices pratiques de chirurgie.

Nous ne possédons aucun commémoratif sur la malade qui se trouvait dans un état de maigreur net.

Le rein droit est déformé et augmenté de volume. Son extrémité antérieure a la forme d'une hémisphère. Le néoplasme en question mesure 13 centimètres de longueur sur 12 de largeur. La face supérieure du rein est bombée par suite de la présence de la tumeur. En région moyenne, le rein mesure 15 centimètres, de la face inférieure à la face supérieure. Dans son grand axe, l'organe mesure 21 centimètres.

Par transparence, à travers la capsule fibreuse qui recouvre le néoplasme, on aperçoit un tissu grisâtre, gris blanchâtre, avec tâches bleuâtres ou lilas et arborisations vasculaires. Cette capsule est lisse et régulière.

L'extrémité postérieure et la région moyenne du rein, à part leur augmentation d'épaisseur, ne présentent pas de lésions visibles. Par places, la capsule fibreuse du rein est légèrement opalescente.

La consistance de la tumeur est molle et élastique.

Incisé, le tissu néoplasique présente un aspect encéphaloïde, translucide, grumeleux et une coloration gris blanchâtre. On y remarque de nombreux foyers hémorragiques noirâtres, de petites dimensions. Ce tissu, de consistance pulpeuse, se soulève légèrement en dos d'âne. L'attention est également attirée par la présence de quelques cavités pseudo-kystiques ,de 1 à 2 centimètres de diamètre, qui renferment un produit citrin, gélatiniforme.

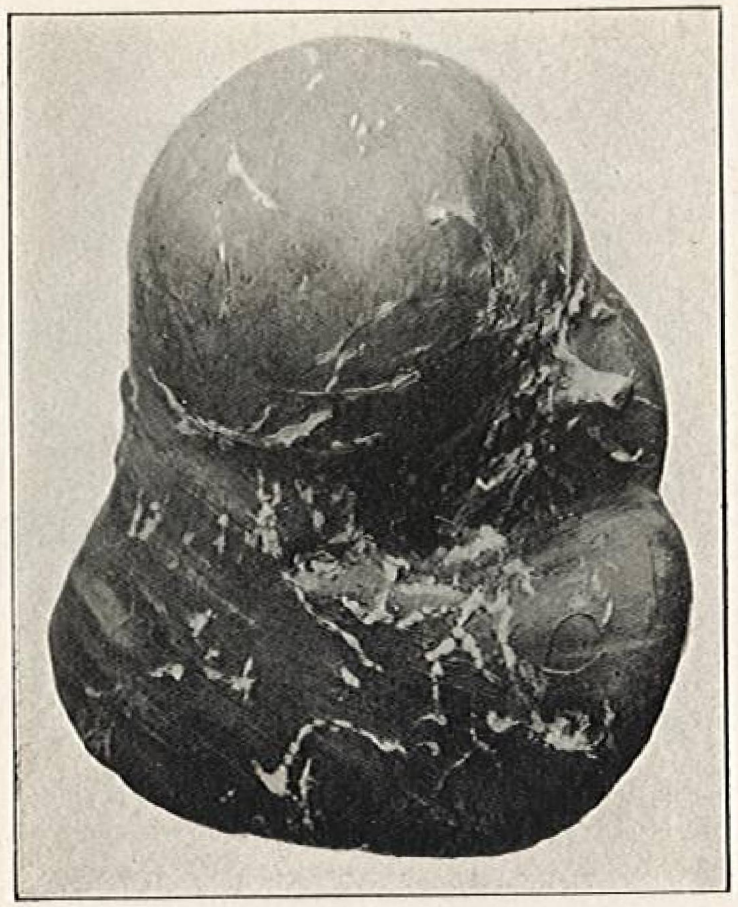

Fig. 1. — *Cancer nodulaire du rein droit. — Jument âgée*

A la partie supérieure de la figure (extrémité antérieure du rein) on voit la saillie globuleuse dessinée par le néoplasme.

Photographie du moulage de la pièce, avec réduction de moitié de la grandeur naturelle.

(Photographie de J. Vuagnoux).

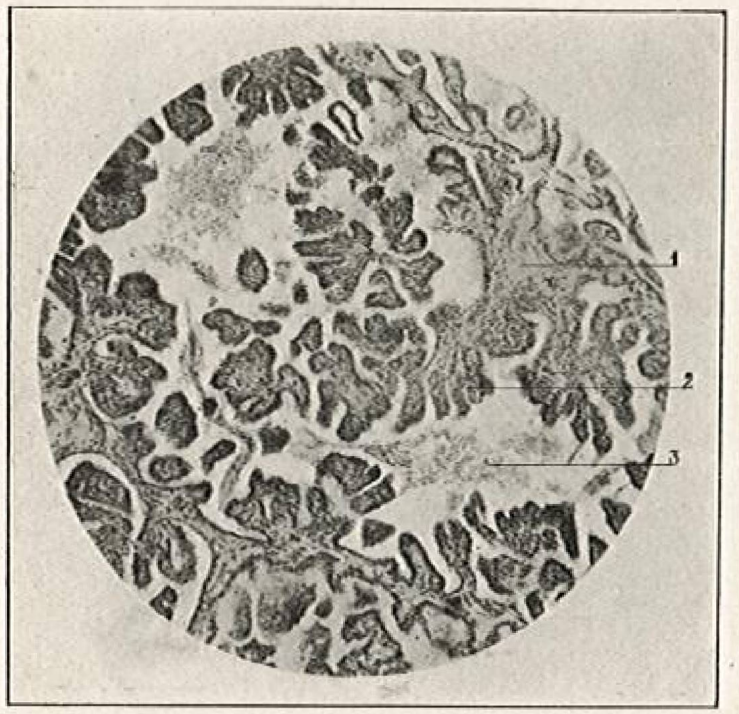

FIG. 2. — *Cancer nodulaire du rein, jument âgée*

Epithéliomes à cellules sombres, variété papillaire

Grossissement moyen. — 1, stroma conjonctif ; 2, végétations épithéliomateuses papillaires dans une cavité pseudo-glandulaire ; 3, produit grossièrement granuleux occupant une cavité pseudo-glandulaire, et provenant de la désintégration de cellules épithéliales desquamées.

Il s'agit d'un cancer développé à la face inférieure et à l'extrémité antérieure du rein droit, qui a refoulé le tissu rénal du côté de la région lombaire, ainsi qu'on le constate sur la coupe longitudinale et médiane de l'organe.

La limite du cancer est marquée par un liseré blanc et un liseré rouge. En dehors de ce liseré, il existe une étroite bandelette de parenchyme rénal, vestige de la zone corticale de l'organe.

Examen histologique. — L'examen à un faible grossissement de coupes histologiques, colorées à l'hématéine-éosine montre que la tumeur est vaguement divisée en lobes par un stroma conjonctif peu développé et coloré en rose par l'éosine. On voit tout de suite qu'il s'agit d'un *épithéliome à cellules sombres*, variété histologique *papillaire*.

Chaque lobe néoplasique correspond à un foyer proliferatif.

La forme de ces lobes est polyédrique ou prismatique à la périphérie. Ils sont composés par un tissu épithélial, d'apparence franchement glandulaire, lui-même constitué par des tubes épithéliaux réguliers ou irréguliers, mais le plus souvent irréguliers, plus ou moins volumineux, à parois généralement hérissées de soulèvements papillaires simples ou ramifiés. Ces tubes dessinent parfois des cavités pseudo-glandulaires ramifiées, dont la lumière apparait vide, ou bien renferme des cellules épithéliales desquamées ,nécrosées, entières ou fragmentées et même pulvérisées. Parfois, on y rencontre des *globules rouges* provenant d'hémorragies, qui résultent d'accidents circulatoires fréquents dans ces néoplasmes.

Le tissu conjonctif formant le stroma des lobes épithéliomateux est très réduit.

L'épithéliome qui tapisse les tubes et les végétations papillaires de ceux-ci, est composé de cellules prismatiques ou renflées en massues, à protoplasma sombre, fortement coloré en rose, manifestement acidophile. (*Epithéliome à cellules acidophiles de P. Masson*).

Les noyaux sont arrondis ou un peu ovalaires et ont une tendance à occuper la région apicale des cellules épithéliomateuses, disposition signalée par Brault dans le cancer rénal à cellules sombres de l'homme.

Les tubes néoplasiques sont souvent larges, à paroi hérissée de papilles coniques ou irrégulières, ramifiées.

A la périphérie de la tumeur, on remarque l'existence d'une sorte de capsule fibreuse qui semble entourer le néoplasme et se trouve en continuité avec les vestiges de la couche médullaire du rein. Cette capsule est formée de faisceaux conjonctifs ondu-

lés, tassés, ordonnés parallèlement les uns aux autres et aussi parallèlement à la surface du néoplasme. Cette pseudo capsule est en continuité avec le tissu de la couche médullaire qui apparait refoulée, tassée, atrophiée, sclérosée et lui-même doublé de vestiges de la couche corticale également atrophiée, tassée, sclérosée. Dans cette couche corticale ainsi modifiée, on aperçoit des tubes urinifères atrophiés et écartés par le tissu de sclérose et dont la lumière renferme parfois des cylindres hyalins et colloïdes.

Les vaisseaux sanguins n'ont pas un développement exagéré et dans certains points du stroma les capillaires présentent une disposition lacunaire.

Il s'agit donc d'un *épithéliome à cellules sombres* du rein, *végétant* ou *papillaire*.

Observation II

Cheval hongre, 15 ans : Cancer nodulaire du rein gauche

Ce cas constitue, comme celui de la première observation, une trouvaille d'autopsie opérée sur un sujet ayant servi, comme le précédent, aux exercices pratiques de chirurgie et d'autopsie.

La moitié antérieure du rein gauche est volumineuse, par suite de la présence d'une tumeur qui dessine une saillie ovalaire, à contour un peu diffus en arrière où elle semble se confondre insensiblement avec le parenchyme rénal.

Le néoplasme, de couleur grisâtre, présente à sa surface des veines très apparentes et offre une consistance molle et élastique. Il mesure environ 16 centimètres de longueur sur 10 de largeur. Sur la coupe médiane de la tumeur, le tissu néoplasique grisâtre, violacé par places, est friable et montre de petits foyers hémorragiques noirâtres.

Cette tumeur est généralisée. On note, en effet, la présence de noyaux secondaires métastatiques abondants et volumineux sur la séreuse péritonéale, formant des masses granulo-nodulaires. Des noyaux secondaires abondants et d'assez gros volume (noisette à noix) siègent dans le foie. D'autres, plus rares et plus petits se rencontrent dans les poumons. Le rein droit est normal.

Nous avons constaté l'existence d'une ascite et d'une pleurésie hémorragique cancéreuse légères.

Examen histologique. — Les coupes histologiques du néoplasme rénal, colorées à l'hématéine-éosine, examinées à un petit gros-

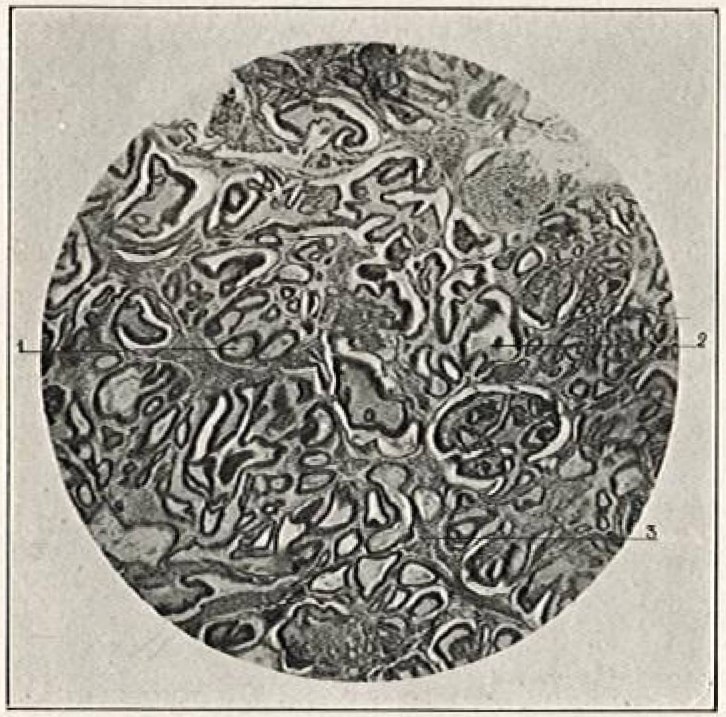

Fig. 3. — *Cancer nodulaire du rein, cheval hongre, 15 ans. — Grossissement moyen. — Epithéliome à cellules sombres, variété tubulée.*

1, formation épithéliomateuse tubulée, régulière ; 2, formation épithéliomateuse plus large et irrégulière ; 3, stroma conjonctif.

La lumière de la plupart des tubes renferme un produit plus ou moins homogène de nature muqueuse.

sissement, montrent qu'il est constitué par un stroma fibreux peu développé, découpant le tissu tumoral en lobes ou lobules de formes et de dimensions variables. Ces lobes ou lobules sont composés par un tissu épithélial nouveau, d'apparence glandulaire, mais s'éloignant du type histologique du rein. On aperçoit, en effet, composant ces lobes et lobules, des formations pseudo-glandulaires tubulées, revêtues par un épithélium paraissant plus ou moins cylindrique ou prismatique. Ces tubes sont larges ,de forme tantôt régulière, tantôt irrégulière, mais le plus souvent irrégulière, parfois digitée avec ébauche de disposition papillaire. Leur lumière apparait vide ou occupée par une substance homogène, colorée en rose pâle par l'éosine, plus pâle que le stroma de la tumeur.

A la périphérie de la tumeur, on trouve une capsule fibreuse assez épaisse qu'elle envahit par endroits.

Dans certains points, la capsule fibreuse est doublée par une bande plus ou moins étroite de tissu rénal refoulé, tassé et sclérosé, avec infiltration de cellules rondes; vestiges de tubes urinifères et cylindres colloïdes, corpuscules de Malpighi plus ou moins scléreux, atrophiés, et nombreux vaisseaux sanguins congestionnés.

On remarque aussi la présence de quelques petits foyers hémorragiques disséminés dans les préparations.

A un fort grossissement, ces mêmes préparations permettent de constater que certains tubes rappellent, par leur forme régulière et leur épithélium, diamètre mis à part, quelque peu des tubes urinifères normaux. On y voit un épithélium prismatique, à noyaux basaux arrondis. D'autres tubes sont irréguliers, tapissés par un épithélium à cellules prismatiques ou cylindro-cubiques, à limites peu distinctes, avec noyaux arrondis ou ovalaires, uniques ou multiples, disposés sur une seule ou plusieurs rangées.

Le contenu de certains tubes est une matière homogène, vaguement filamenteuse, paraissant de nature muqueuse. Dans la lumière d'autres cavités tubulaires, il existe des globules rouges provenant d'hémorragies, de ruptures vasculaiers de certains vaisseaux du stroma.

Dans des préparations provenant de fragments prélevés dans d'autres régions de la tumeur, on observe : des dispositions tubulées moins nettes, plus massives, formant des ilots épars et la disposition dite carcinome, c'est-à-dire une structure plus ou moins alvéolaire du stroma avec cellules épithéliomateuses dissociées, dessoudées, égrenées et infiltrées dans ce stroma.

Les vaisseaux sanguins sont très nombreux, congestionnés, dilatés, quelques-uns apparaissent thrombosés, plus ou moins oblitérés et il existe d'assez vastes territoires nécrosés à structure histologique plus ou moins conservée, ou granuleux et colorés vivement en rose par l'éosine.

Ce sont là, les caractères histologiques de *l'épithéliome à cellules sombres* du rein, variété *tubulé* avec *disposition carcinome.*

Observation III

Observation communiquée par M. Auger, chef de travaux de Pathologie Chirurgicale

Cancer diffus du rein gauche. Chienne âgée de cinq mois

Commémoratifs. — Le 17 février 1920, une chienne fox-terrier, âgée de 5 mois, est présentée à la consultation de l'Ecole Vétérinaire de Lyon.

« Depuis quelques semaines », nous dit le propriétaire, « ma chienne présente une dilatation anormale de la cavité abdominale. Son appétit est conservé, elle prend lait et viande sans aucune difficulté. Les fonctions naturelles s'effectuent régulièrement, les excréments sont normaux. Elle urine fréquemment. En dépit de son appétit conservé, la chienne maigrit beaucoup. »

L'appétit est excellent. Le sujet présente de la pollakyurie ; l'urine est normale. Dans les jours suivants, la malade accusa de légers signes d'entérite. Par ailleurs, elle conservait sa gaîté et la turbulence des jeunes animaux de sa race.

L'abdomen était dilaté, dans sa partie supérieure surtout, d'une manière évidente. Les parois de l'abdomen, inférieurement et latéralement, étaient tendues, mais peu ou pas douloureuses à la pression manuelle. Cette tension de la paroi provoquait une gêne dans l'exploration des organes contenus dans l'abdomen. Cependant, on pouvait percevoir dans le flanc gauche, une grosseur douée d'une certaine mobilité et dont on ne pouvait que fort mal définir les caractères et le volume, mais celui-ci paraissait devoir être considérable. Elle débordait largement en arrière de la treizième côte. Afin de connaître de façon précise la nature et le siège de cette grosseur, la laparotomie exploratrice fut décidée le 21. Elle devait se faire le 24.

Mais le lundi 23, la malade fut prise de tremblements. Sa respiration était haletante, dyspnétique. Elle se tenait couchée sur

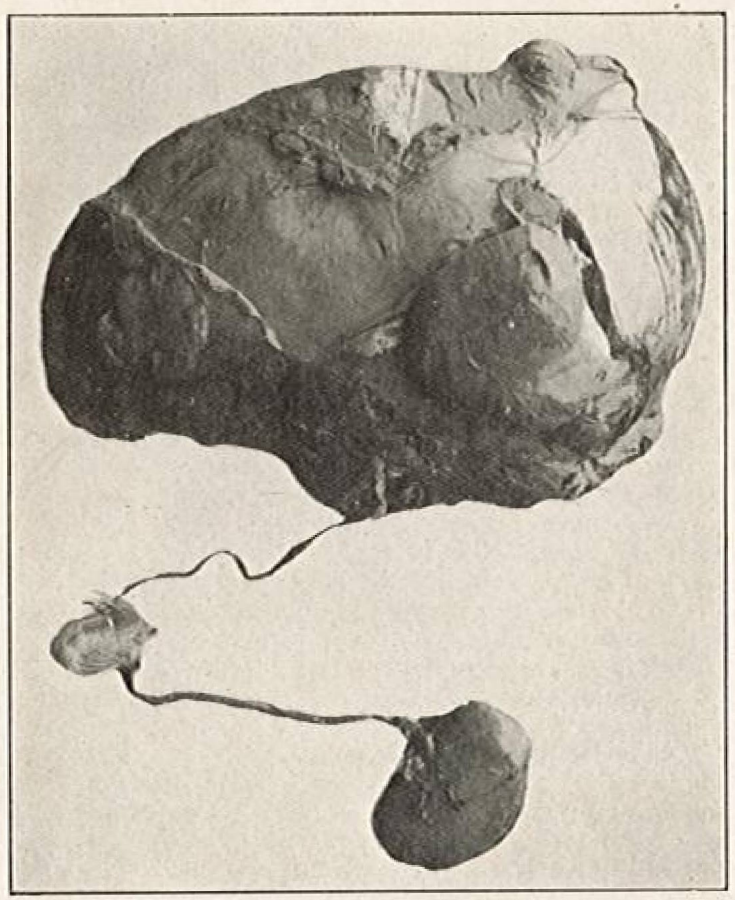

Fig. 4. — *Cancer diffus du rein gauche (Sarcome à petites cellules rondes). — Chien âgé de 5 mois*

Photographie avec réduction de moitié de la grandeur naturelle.

En haut, rein gauche cancéreux. Au-dessous rein droit normal. A gauche, la vessie et les deux uretères.

le ventre, les membres antérieurs étendus, la tête et l'encolure tendues. Une légère hyperthermie fut enregistrée. L'opération fut décidée et pratiquée d'urgence.

A l'ouverture de la cavité abdominale une petite quantité de liquide ascitique est recueillie. Aucune fluctuation n'avait été perçue lors de l'exploration externe de l'abdomen. On constate aussi l'existence d'une tumeur volumineuse du rein gauche. La malade succombe au cours de l'opération.

On procéda à l'ablation totale de la masse tumorale, dont la grosseur dépassait celle des deux poings.

Le rein gauche a subi la transformation cancéreuse totale. L'organe cancéreux est sensiblement globuleux, mesurant 15 centimètres de longueur sur 10 centimètres de largeur. Son poids est de 840 grammes, tandis que le rein droit, normal, pèse 25 grammes.

Sa surface, de coloration générale gris jaunâtre, est bosselée, mamelonnée par places et apparaît sillonnée de veines sinueuses et dilatées.

La consistance est élastique, assez ferme. Mais sur des surfaces de section, le tissu tumoral est mou, gris jaunâtre, gris rougeâtre par places, avec de petites marbrures hémorragiques.

Examen histologique. — L'examen, à un faible grossissement, des coupes histologiques colorées à l'hématéine-éosine, montre que la tumeur est un *sarcome à petites cellules rondes.*

On aperçoit un grand nombre de cellules sarcomateuses arrondies, en colonies très serrées, formant des nappes réunies et séparées à la fois par un stroma conjonctif peu abondant, ainsi qu'on l'observe en règle générale dans les sarcomes. Par places, cependant, le stroma est assez développé, fibroïde, avec vaisseaux sanguins volumineux, dilatés par le sang.

A un fort grossissement, les cellules sarcomateuses apparaissent plutôt petites. Elles ont une forme arrondie ou polygonale à angles arrondis. Très rapprochés les uns des autres, ces éléments cellulaires renferment un noyau central, volumineux, assez riche en chromatine.

Par places, dans les coupes histologiques, on remarque la présence de petits foyers hémorragiques.

Le tissu rénal semble avoir subi entièrement la transformation cancéreuse. La tumeur est limitée à sa surface par une capsule de faible épaisseur et l'on ne découvre, dans cette région, aucun vestige de parenchyme rénal.

CONCLUSIONS

I. — La recherche systématique du cancer du rein, chez les animaux, dans les abattoirs en particulier, établirait sa fréquence relative.

II. — Comme chez l'homme, le cancer rénal des animaux, est le plus souvent unilatéral. Toutefois la bilatéralité du cancer (sarcome en particulier), n'est pas rare.

III. — Comme chez l'homme, le cancer du rein se présente, chez les animaux, sous les formes macroscopiques nodulaire ou diffuse.

IV. — Le type histologique le plus fréquent paraît être l'Epithéliome, chez les solipèdes en particulier.

V. — Les solipèdes paraissent plus souvent atteints d'épithéliome que les carnivores.

VI. — Les épithéliomes du rein, chez les animaux, appartiennent au type à cellules sombres. On rencontre les variétés E. tubulé, E. végétant, ou la disposition dite carcinome. L'épithéliome à cellules claires (Hypernéphrome) n'a pas encore été signalé chez les animaux.

VII. — Le cancer du rein se rencontre surtout chez les sujets adultes et âgés, et s'il semble plus rare chez

ces derniers, dans certaines espèces, (bovidés, ovins, porcins) cela tient à leur destination précoce à la boucherie, circonstance qui ne leur permet pas d'atteindre l'âge du cancer.

VIII. — Le cancer rénal peut être diagnostiqué chez les animaux, mais le plus souvent, il constitue une trouvaille d'autopsie chez les grandes espèces en particulier.

IX. — La mort est le résultat de la cachexie, de la généralisation ou d'une complication.

VU :
Le Directeur
de l'Ecole Vétérinaire de Lyon,
F.-X. LESBRE.

Le Professeur de l'Ecole Vétérinaire,
Dr V. BALL.

Le Président de la Thèse,
Dr BÉRARD.

VU :
Le Doyen,
J. LÉPINE.

VU ET PERMIS D'IMPRIMER :
Lyon, le 26 Décembre 1924.
Le Recteur, Président du Conseil de l'Université,
J. CAVALIER.

INDEX BIBLIOGRAPHIQUE

AUGER L. (et ROQUET). — *Recueil de Méd. Vét.* 1908
BALL V. — *Bulletin de l'Association Française du Cancer*, juin 1924.
BALL V. et CADÉAC). — *Traité d'Anatomie pathologique générale*, de V. Ball.
BALL V. (et C. LOMBARD). — *Traité d'Anatomie pathologique générale*, de V. Ball.
BARILE. — *Revue générale de Méd. Vét.*, 1915.
BENJAMIN. — *Bulletin de la Soc. Centrale*, 1905.
CADÉAC. — Voyez Ball.
CADIOT. — *Etudes de Pathologie et de Clinique.*
CÉSARI E. — *Revue de Méd. Vét.*, 1922.
DAY. — *Her Vét. Méd.* 1909, u. Fölger Erg. d'allg. Path., 18.
FOLYE HENSCHEN. — *Harnorgane von Folke Henschen*, 1923.
FOX. —*Zschr. f. Krebsforsch*, 1915.
GORIG. — *D. t. W.*, 1902.
HAALAND. — *Harnorgane von F. Henschen.*
HABACHER. — *Tierarztliches Zentralblat*, 1907.
HANDSCHUH. — *Wochr. f. Tierhlk*, 1908.
HÉDOIN (et JOEST). — *Ber. T. Hochsch. Dresd.*, 1912.
HEDREN. — *Beitr. Z. Path. Anat.*, 40.
HEWIT S.-S.-J. — *Bull Vét.*, janvier 1913.
HOEFNAGEL. — *Annales de Méd. Vét.*, 1902.
F.-V. HUTYRA (et MARCK). — *Pathologie et Thérapeutique spéciale des animaux domestiques*, volume III, 1902.
JOEST. — Voyez Hédoin.
JOHNE. — *Ber. Vet. Wes. Sachs*, 1887.
LABAT. — *Rev. vét.*, 1888.
LARGILLIÈRE. — *Traité d'Anat. Patho. gén.*, de V. Ball.
LIMONT W. — *Journal of. Comp. Patho.*, 1899.
LOMBARD Ch. — Voyez Ball.
LUBARSCH. —*Zbl. Path.*, 1905.

Mac FADYEAN. — *Journal of. Comp. Patho.*, 1899.
Mac FADYEAN. — *Journal of. Comp. Patho.*, 1899.
MAJA A. — *Rec. de Méd. Vét.*, mai 1910.
MARCK. — Voyez Kutyra.
MOREL. — *Rec. de Méd. Vét. Tidskr.*
MAGNUSSON. — *Svensk Vét. Tidskr.*
NICHOLSON. — *Journal of. Path. Bact.*, 17.
OSTERTAG. — *Fleischbeschau*, 1913.
PANKUL (et SCHANTYR). — *Zchweiz. Arch. f. Tierhlk*, 1915.
PETIT G. — *Rec. de Méd. Vét.*, juillet 1901.
PETIT G. — *Anat. Patho. gén.*, de V. Ball.
PFLUG. — Voyez Harnorgane von F. Henschen.
PLEHN (et SCHRODER). — *Iber Vét. Méd.*, 1911.
RAYER. — *Annales de Méd. Vét.*, 1864.
RIECK. — Voyez Ostertag Fleischbeschau (6), 1913.
ROQUET. — Voyez Auger L.
ROTH. — *Iber Vet. Med.*, 1901.
SCHANTYR. — Voyez Pankul.
SCHLEGEL. — *Zchr. f. Tierm.*, 1912.
SCHMEY. — *Frankf. Zschr. f. Path.*, 6.
SCHRODER. — Voyez Plehn.
SERRAT. — *Traité d'Anat. Patho. gén.*, de V. Ball.
STIKER. — *Arch. f. Klin. chir.*, 1902.
TAPERNOUX. — Voyez V. Ball.
TESSE. — *Clinica Veterinaria*, 1921.
TYZZER. — *Harnorgane von F. Henschen.*
UDRISKI. — *Her Vet. Med.*, 1914.
VALLILLS GIOVANNI. — *Clinica Veterinaria*, 1900.
VERF. — *Harnorgane von F. Henschen.*
WILMS. — *Mischges chwülste d. Niere*, 1899.

TABLE DES MATIÈRES

	Pages
Avant-propos	7
Introduction	9
Historique	11
Sarcomes du rein	13
Epithéliomes du rein	16
Epithéliomes à cellules claires du rein	20
Tumeurs mixtes du rein	22
Signes cliniques et diagnostic du cancer rénal	25
Pathogénie du cancer rénal	32
Considérations générales sur le cancer du rein	34
Cancers secondaires du rein	41
Observations personnelles. — Observation I	42
Observation II	44
Observation III	46
Conclusions	49
Index bibliographique	51
Table des matières	53