N° 515

ÉCOLE NATIONALE VÉTÉRINAIRE DE LYON
Année scolaire 1926-1927. — N° 113

La fibro-chondrite nécrosante chez le cheval

ÉCOLE NATIONALE VÉTÉRINAIRE LYON

ÉTUDE CRITIQUE

THÈSE

PRÉSENTÉE

A LA FACULTÉ DE MÉDECINE ET DE PHARMACIE DE LYON

et soutenue publiquement le 11 JUIN 1927

POUR OBTENIR LE GRADE DE DOCTEUR VÉTÉRINAIRE

PAR

Charles COSTER

né le 7 mars 1902, à Annecy (Haute-Savoie)

VILLEFRANCHE
Imprimerie du « Réveil du Beaujolais »
9 et 9 bis, rue Pierre-Morin

1927

ÉCOLE NATIONALE VÉTÉRINAIRE DE LYON
Année scolaire 1926-1927. — N° 113

La fibro-chondrite nécrosante chez le cheval

ÉTUDE CRITIQUE

THÈSE

PRÉSENTÉE

A LA FACULTÉ DE MÉDECINE ET DE PHARMACIE DE LYON

et soutenue publiquement le .....

POUR OBTENIR LE GRADE DE DOCTEUR VÉTÉRINAIRE

PAR

Charles COSTER

né le 7 mars 1902, à Annecy (Haute-Savoie)

VILLEFRANCHE
Imprimerie du « Réveil du Beaujolais »
9 et 9 bis, rue Pierre-Morin

1927

La fibro-chondrite nécrosante chez le cheval

ÉTUDE CRITIQUE

PERSONNEL ENSEIGNANT DE L'ECOLE VETERINAIRE DE LYON

Directeur ..... M. Ch. PORCHER.
Directeur honoraire ..... M. F.-X. LESBRE.
Professeur honoraire .... M. Alfred FAURE, ancien directeur.

PROFESSEURS

Physique et chimie médicale, Pharmacie, Toxicologie...	MM. PORCHER.
Botanique médicale et fourragère, Zoologie médicale, Parasitologie et Maladies parasitaires	MAROTEL
Anatomie descriptive des animaux domestiques, Tératologie. Extérieur	N...
Physiologie. Thérapeutique générale. Matière médicale	JUNG.
Histologie et Embryologie. Anatomie pathologique. Inspection des denrées alimentaires et des établissements classés soumis au contrôle vétérinaire	BALL.
Pathologie médicale des Equidés et des Carnassiers. Clinique. Sémiologie et Propédeutique. Jurisprudence vétérinaire	CADEAC.
Pathologie chirurgicale des Equidés et des Carnassiers. Clinique. Anatomie chirurgicale. Médecine opératoire	DOUVILLE.
Pathologie bovine, ovine, caprine, porcine et aviaire. Clinique. Médecine opératoire. Obstétrique	CUNY.
Pathologie générale et Microbiologie. Maladies microbiennes et police sanitaire. Clinique.....	BASSET.
Hygiène et Agronomie. Zootechnie et Economie rurale	LETARD.

CHEFS DE TRAVAUX

MM. AUGER. MM. TAPERNOUX.
LOMBARD. TAGAND.

EXAMINATEURS DE LA THESE

Président : M. le Dr PATEL, Professeur à la Faculté de Médecine, chevalier de la Légion d'Honneur.

Assesseurs : M. le Dr DOUVILLE, Professeur à l'Ecole Vétérinaire.

M. CADEAC, Professeur à l'Ecole Vétérinaire, officier de la Légion d'Honneur.

La Faculté de Médecine et l'Ecole Vétérinaire déclarent que les opinions émises dans les dissertations qui leur sont présentées doivent être considérées comme propres à leurs auteurs et qu'elles n'entendent leur donner ni approbation ni improbation.

A LA MEMOIRE DE MON PERE

A MA MERE

A MON FRERE

A MA BELLE-SŒUR

Je dédie ce travail, gage de mon affection.

A MONSIEUR LE DOCTEUR PATEL

PROFESSEUR A LA FACULTÉ DE MÉDECINE

CHEVALIER DE LA LÉGION D'HONNEUR

Nous le remercions de l'honneur qu'il nous fait en acceptant la présidence du Jury de notre thèse.

A MONSIEUR DOUVILLE

DOCTEUR EN MÉDECINE

PROFESSEUR DE CLINIQUE CHIRURGICALE

ET DE MÉDECINE OPÉRATOIRE

A L'ÉCOLE NATIONALE VÉTÉRINAIRE DE LYON

Qui nous a donné le sujet de notre thèse. Nous lui serons toujours reconnaissant de la bonté avec laquelle il a su nous prodiguer à la fois son enseignement et ses sages conseils au cours de nos études.

A MONSIEUR CADEAC

PROFESSEUR DE PATHOLOGIE INTERNE

A L'ÉCOLE NATIONALE VÉTÉRINAIRE DE LYON

OFFICIER DE LA LÉGION D'HONNEUR

Nous sommes heureux, ici, de lui exprimer notre gratitude.

A MONSIEUR LE DIRECTEUR CH. PORCHER

ET

A MES MAITRES

DE L'ÉCOLE NATIONALE VÉTÉRINAIRE DE LYON

En témoignage de notre respect.

MEIS ET AMICIS

DÉFINITION ET SYNONYMIE

La fibro-chondrite nécrosante est une affection spéciale aux équidés, caractérisée par la nécrose et la suppuration du cartilage complémentaire de la troisième phalange.

Le mot « Javart » adopté par l'ancienne hippiatrie et la vieille maréchalerie, puis légué aux vétérinaires, reste sans étymologie connue. Littré ne peut en indiquer l'origine. Par contre, certains auteurs font dériver le terme « Javart » de l'italien « chiavardo », clou (en latin, *clavus*). Quoiqu'il en soit, ce terme a été conservé jusqu'à nos jours, mais son emploi tend à disparaître de plus en plus, remplacé par des expressions scientifiques basées sur l'évolution histo-pathologique de l'affection. D'ailleurs, les nombreuses appellations, proposées par les auteurs, cherchent à avoir une signification moins conventionnelle et plus exacte. Nous citerons : Javart encorné proprement dit, javart coronaire, javart encorné cartilagineux, fibro-chondrite du troisième phalangien des solipèdes, ulcère du cartilage du pied (podochondelcasie), nécrose du fibro-cartilage, fibro-chondrite nécrosante.

HISTORIQUE

Dès le début du XVIIIe siècle, les hippiatres traitaient la fibro-chondrite nécrosante, mais comme ils ignoraient l'anatomie d'une région aussi importante, ils n'osaient y porter le bistouri ; le feu était l'agent thérapeutique essentiel et son emploi n'était pas sans audace comme on peut en juger par les prescriptions données par Solleysel dans son livre du « *Parfait Mareschal* » : « Il faut rayer de feu toute l'enflure depuis le haut jusqu'au dessous de couronne, sur la corne, les raies près à près et si profondes, qu'après avoir percé le cuir, elles aillent trouver et brûler le tendon (cartilage), et si l'on ne brûlait que la moitié de l'épaisseur du tendon ce ne serait rien faire, il faut le couper entièrement avec le feu ; et après qu'on a embrassé avec le feu toute l'enflure, il faut mettre sur le tout l'onguent composé de vieil oingt et de vert de gris que l'on applique chaudement sur la filasse... » Un traitement aussi inconsidéré ne devait donner que des déboires et cette pratique tomba dans le plus complet discrédit.

Au début du XIXe siècle, Mangin (1828) formula des recommandations très justes sur le traitement par la cautérisation active. Girard, en 1825, exposa ses observations sur le traitement par le trochisque au sublimé qui donna un plein succès à son auteur. En Angleterre, depuis 1804, avec William Riding, on se servait de solutions concentrées de sulfate de zinc ou de sulfate de cuivre ou de sublimé. Cette méthode ne tarda pas à passer en France où elle connut une grande vogue. Bientôt, on employa l'oxyde blanc d'arsenic, l'acétate de cuivre et le nitrate d'argent. En 1847, Mariage publia son procédé de « guérison infaillible dans tous les cas de javart cartilagineux, en quinze jours, sans opération ». L'auteur pratiquait des injections de liqueur de Villate. Labaysse (1850) perfectionna le procédé en cautérisant préalablement la fistule. Guerrapain (1866) pratiqua une contre-ouverture pour le passage d'une mèche. A vrai dire, ce traitement par injections était déjà employé, vingt ans plus tôt, en Angleterre par Newport, Bracyclark, Perciwall qui injectaient une solution saturée de sulfate de zinc, et en France d'autres praticiens, avant Mariage, se servaient de la liqueur de Villate, en particulier Villate et Vatel (1829) et Leblanc (1831). Bientôt les caustiques se multiplièrent, chacun proclamant son médicament comme le plus efficace. C'est ainsi que Bouley, dès 1860, déclarait la liqueur de Cherry supérieure, que Hartenstein (1878) guérissait avec sûreté l'affection grâce à l'acide phénique, que Bayer (1893), puis Michaud obtenaient les meilleurs résultats avec la liqueur de Gamgee, que Liquières (1895) donnait sa préférence au résinate de cuivre. On fit aussi appel aux antiseptiques : eau phéniquée, glycérine phéniquée, acide lactique, liqueur de Van Sweiten, préparations iodoformées, etc... M. Lignières, aujourd'hui, propose les injections

sous-cutanées de bacilles de la nécrose, MM. Leclainche et Vallée, leur sérum polyvalent.

Enfin d'autres praticiens n'eurent confiance qu'en la cure chirurgicale, consistant à enlever tout ou partie du cartilage complémentaire nécrosé. Le procédé classique préconisé par Lafosse et Bouley, fut presque seul en honneur jusqu'à la fin du XIXe siècle. Mais, bientôt, les méthodes devinrent nombreuses. La grande guerre multiplia l'affection et permit ainsi aux chirurgiens de se familiariser avec la région anatomique intéressée grâce à une pratique presque journalière. De cette façon les procédés les plus divers et les plus osés virent le jour. Le bourrelet, jusque là respecté, ne conserva plus son immunité.

Aujourd'hui, les moyens médicaux sont légion et tous, peut-on dire, sont capables de donner de bons résultats à condition, toutefois, que l'affection soit bénigne ou à son début. Quant aux moyens chirurgicaux, ils s'affirment de plus en plus car ils ont le gros avantage d'aller directement à la cause du mal. Les premiers, bien souvent, ne font que retarder l'intervention de l'opérateur. M. Hamoir, cependant, n'admet pas la supériorité de la cure chirurgicale, il en fait une question de psychologie médicale. Ce praticien, en effet, prétend que les traitements médicaux ont été délaissés par suite de l'engouement qui s'est emparé des vétérinaires : « On recherche, dit-il, l'occasion des interventions brillantes et seuls, les routiniers conservent les vieux procédés ».

SITUATION ANATOMIQUE ET DE VOISINAGE

La couronne vue de face se projette au delà du paturon en deux saillies symétriques correspondant aux cartilages. Ceux-ci figurent des plaques scutiformes soudées à la partie postéro-supérieure de l'os de la troisième phalange, recouvrant ainsi l'articulation du pied dans ses parties latérales. En arrière et en bas, les deux fibro-cartilages sont réunis par le coussinet plantaire et forment une véritable continuité de tissus. Les bords inférieurs sont implantés sur l'os jusqu'à l'apophyse rétrossale et se prolongent au delà. Les extrémités antérieures s'arrêtent près du ligament latéral antérieur et même, avec l'âge, peuvent se confondre avec lui. Les extrémités postérieures vont se perdre en pointe mousse dans le bulbe des talons en s'infléchissant légèrement du côté interne.

Au voisinage du cartilage se trouvent les ligaments latéraux antérieurs et postérieurs, la synoviale, l'articulation et le ligament interosseux, les vaisseaux.

Les ligaments latéraux antérieurs forment deux larges faisceaux attachés, en haut, sur les empreintes latérales de la deuxième phalange et en bas, dans les cavités de la

base de l'éminence pyramidale. Ces ligaments sont recouverts par le cartilage complémentaire et leur face interne est tapissé par la synoviale.

Les ligaments latéraux postérieurs sont constitués par les fibres les plus inférieures du ligament latéral de la première articulation interphalangienne, lesquelles, après s'être fixées sur la deuxième phalange, se réunissent en un cordon fibreux. Ce ligament, ainsi formé, vient se fixer sur l'extrémité et le bord supérieur du petit sésamoïde. Il envoie aussi un court faisceau sur l'apophyse rétrossale et une bride à la face interne du cartilage. Ce ligament est caché en partie par le cartilage et par le coussinet plantaire. En dedans, il est tapissé par la synoviale.

La synoviale présente en arrière un vaste cul-de-sac qui remonte à la partie postérieure de la deuxième phalange et qui s'adosse aux deux synoviales sésamoïdiennes. Elle forme un autre diverticule, plus petit, en se prolongeant entre les deux ligaments latéraux antérieurs ; celui-ci se dilate souvent et l'on est exposé à l'ouvrir dans l'opération de la fibro-chondrite nécrosante.

Les surfaces articulaires présentent, sur la face inférieure de la deuxième phalange, deux condyles latéraux et une gorge médiane ; sur la face supérieure de la troisième phalange et du petit sésamoïde, deux cavités glénoïdales séparées par un relief.

Le ligament interosseux joint l'os naviculaire à la phalangette. Il est formé de petits faisceaux entrecroisés allant du petit sésamoïde à la saillie rugueuse située en arrière de la crête semi-lunaire. Ce ligament est tapissé, sur sa partie supérieure, par la synoviale articulaire et sur sa partie inférieure par la synoviale sésamoïdienne.

Quant aux vaisseaux, le système veineux est le plus remarquable par son développement ; H. Bouley le comparait à un filet à mailles irrégulières jeté sur le cartilage. Pour ce qui est des artères, rien n'est à retenir si ce n'est quelques rameaux innominés qui rampent à la surface ou traversent le cartilage.

HISTOLOGIE NORMALE DU CARTILAGE COMPLÉMENTAIRE

Les cartilages du pied ne sont pas homogènes dans leur constitution : ils sont composés de deux éléments différents, non répartis d'une manière uniforme dans toutes les parties de leur substance. Ces deux éléments forment deux couches superposées, d'inégale épaisseur. Et si on les considère d'avant en arrière, on voit que l'une, superficielle, est formée surtout par l'élément cartilagineux, tandis que dans la partie profonde prédomine l'élément fibreux qui, plus épais en arrière qu'en avant, forme comme une transition avec le coussinet plantaire. Cette superposition des éléments constitutifs est facile à constater par une simple dissection ; elle ressort, d'ailleurs, manifestement au cours de l'intervention chirurgicale. Si on divise le fibro-cartilage couche par couche, de la superficie vers la profondeur, on reconnait tout d'abord la texture hyaline d'un blanc mat : tissu serré et homogène qui se laisse bien découper en lamelles par le bistouri. A mesure que les coupes nous font pénétrer plus avant, on voit se dessiner la texture fibreuse : ilôts jaune pâle au sein d'une masse blanche. Enfin les dédolations successives font

apparaître une membrane souple, donnant au toucher une sensation granuleuse et dont les filaments intriqués se dessinent très apparents à sa surface.

Au point de vue pratique, ce sont ces caractères différentiels qui font reconnaître au chirurgien les points où la substance cartilagineuse prédomine et, partant, les points où sa dissection doit être poussée plus à fond. Tant que l'opérateur se trouve au sein du cartilage, la couleur de celui-ci est toujours blanche, son homogénéité le rendant impénétrable aux vaisseaux ; d'ailleurs, si le sang de la plaie opératoire vient à le souiller, sa surface récupère immédiatement sa couleur dès qu'on l'a essuyé. Au contraire, la partie fibreuse se laisse facilement pénétrer par le sang et le lavage ne peut faire disparaître la teinte rosée.

HISTOLOGIE PATHOLOGIQUE DU CARTILAGE COMPLÉMENTAIRE

La combiinaison de ces deux éléments différents explique leurs aptitudes réactionnelles particulières. Dans la région postérieure du cartilage et dans la partie profonde où prédomine le tissu fibreux et où les vaisseaux se ramifient en un lacis inextricable, l'inflammation se développe rapidement et produit des modifications qui sont une condition de l'activité cicatricielle. Dans les couches superficielles et les parties antérieures, où l'élément cartilagineux, privé de vaisseaux, occupe la plus grande place, l'activité nutritive, déterminée par le traumatisme, est insuffisante et la nécrose s'établit d'emblée. Cette altération, conséquence fatale de toute lésion du cartilage, met en action l'inflammation éliminatrice, l'y entretient et l'y fait progresser d'arrière en avant. Cette nécrose gagne petit à petit tout le cartilage et même le déborde jusqu'à toucher le ligament latéral antérieur qui lui fait suite, l'os de la troisième phalange sur lequel il s'implante et l'articulation qui l'avoisine.

Après une simple blessure, sans perte de substance, une piqûre ou une coupure, la réparation se fait par adhésion

primitive. L'inflammation intéresse le tissu dans ses parties externes, c'est-à-dire que les éléments plastiques s'organisent sur l'une et l'autre face, formant ainsi une gaine protectrice sous laquelle les cellules de tissu hyalin vont s'agglutiner et combler la brèche, c'est le cas le plus simple de lésion du cartilage, mais il est rare de constater ce phénomène de régénération aussi rapide.

Le tissu cartilagineux, quoique privé de vaisseaux, peut néanmoins se vascularisèr sous l'influence de l'inflammation et se couvrir de granulations bourgeonnantes. Ce travail est lent à se manifester car le cartilage enflammé doit d'abord être pénétré par les vaisseaux. C'est ainsi que dans une plaie qui intéresse le cartilage dans sa partie superficielle, on voit la périphérie couverte de granulations alors que la surface du cartilage semble non modifiée. Peu à peu, cependant, il apparait de petits bourgeons qui se multiplient et confluent pour former bientôt un tapis granuleux qui complète le tissu pyogénique déjà formé sur le pourtour de la plaie et qui concourt, avec lui, à la réparation.

Enfin, l'inflammation peut se montrer sous la forme éliminatrice. Lorsque le fibro-cartilage est envahi en un point par la nécrose, on constate deux modifications essentielles : dans les parties superficielles, où le cartilage prédomine, la mortification s'installe et dans les parties profondes il y a une transformation pyogénique au voisinage du point de nécrose. En outre, l'inflammation gagne la partie externe du cartilage et produit un tissu fibreux très adhérent au cartilage dont il augmente le volume apparent tout en établissant son union intime avec la peau. La caractéristique de la mortification du

tissu cartilagineux est la teinte verdâtre, couleur d'autant plus nette que le point de nécrose est plus limité. Cette nécrose progresse lentement d'arrière en avant et finit par couvrir tout le cartilage. Cette propriété est due à ce que le tissu hyalin, ne possédant pas de vaisseaux, ne peut se vascularisèr assez vite pour que les tissus restés sains puissent rompre leurs rapports de continuité avec les tissus mortifiés. Ainsi, de proche en proche, la désorganisation cellulaire gagne les parties encore saines car les microbes septiques les imbibent peu à peu. En même temps que la nécrose s'empare de la partie superficielle du fibro-cartilage, le processus inflammatoire s'installe dans les couches profondes, vasculaires et tend à détacher les parties mortes des parties saines. Ce travail de disjonction est assez rapide dans le plan fibreux où il se forme un tissu granuleux pyogénique. Mais il est de plus en plus ralenti à mesure que la substance devient hyaline. C'est ce qui explique la lenteur d'élimination des parties nécrosées.

Un autre phénomène retient l'attention du praticien et peut le fixer quant à l'ancienneté de l'affection. A mesure que la mortification gagne les régions antérieures, la réparation s'effectue en arrière où se développent et se multiplient des bourgeons charnus qui finissent par obstruer la fistule. Pendant ce temps, l'affection progresse et l'inflammation fait apparaître, plus en avant, une nouvelle fistule. Ainsi, sur un même pied, on peut rencontrer plusieurs points cicatriciels qui sont autant d'anciennes fistules successives.

Si le praticien n'intervient pas, plusieurs cas peuvent se constater : ou bien le progrès du mal est arrêté par l'élimination de la nécrose avant qu'il ait pu parcourir d'arrière en avant tout le cartilage ; ou bien le processus s'empare de toute la couche corticale pour ne s'arrêter que sur le ligament latéral antérieur, en avant et sur l'os en bas ; ou bien, l'affection gagne le ligament articulaire, se compliquant ainsi d'une arthrite, car la synoviale adhère à la face interne de ce ligament et ne peut résister. Dans ce même cas, on peut craindre aussi l'ostéomyélite de la troisième phalange au point d'insertion de ce ligament.

SYMPTOMATOLOGIE

Dès qu'une partie du cartilage est nécrosée, la fibro-chondrite se traduit par une tuméfaction de la couronne, par une ou plusieurs fistules et par de la douleur.

Le gonflement inflammatoire, localisé au cartilage, est le premier signe de la nécrose. Le plus souvent, on le remarque en talon où généralement l'affection débute, puis il s'étend en avant et finit par couvrir tout le quartier malade. Il forme un relief en dehors du niveau de la muraille, dont le développement contraste avec la légère pointe que forme le cartilage sain du côté opposé et fait apparaître le pied asymétrique.

Sur cette tuméfaction coronaire, apparaissent une ou plusieurs fistules. Si l'affection est consécutive à une bleime, la première fistule siège à la face plantaire, dans la lacune latérale ; la nécrose gagne ensuite le cartilage et des fistules s'ouvrent au-dessus du bourrelet. Si la lésion est due à une seime quarte, la fistule peut être pariétale. L'orifice est parfois masqué par un bourgeon charnu, avec le temps, il disparait et la fistule s'ouvre à fleur de peau. Cette ouverture peut aussi s'obturer pour se reformer en avant au fur et à mesure que la nécrose progresse.

Les trajets sont plus ou moins profonds et sinueux ; ils aboutissent au point nécrosé. Le pus qui s'en écoule est abondant, peu en rapport avec le petit orifice de la fistule, il est grisâtre ou sanguinolent, séreux, mal lié. Avec le temps, le pus devient crémeux. Parfois, on peut y voir de petits ilots verdâtres de cartilage nécrosé.

La douleur, qui produit une claudication, peut ne pas se manifester si la lésion siège dans les parties postérieures du cartilage ; mais elle peut s'accentuer quand la nécrose atteint le ligament latéral antérieur ou l'os du pied. L'absence de boiterie ne doit pas faire conclure à la non gravité de l'affection, car une nécrose étendue peut se traduire par une légère sensibilité.

Enfin, si la fibro-chondrite nécrosante est déjà ancienne, on constate une déviation de la paroi et des cercles sur la muraille dus à une kératogénèse défectueuse du bourrelet.

Quant aux symptômes généraux, ils sont nuls.

COMPLICATIONS

Les complications procèdent de l'évolution de la nécrose et de sa propagation aux tissus voisins.

La nécrose du ligament latéral antérieur est une complication des plus graves et obligée, si l'on intervient pas à temps. Si ce ligament devient la proie de l'infection, une arthrite en est la conséquence presque inévitable. Il y a, en effet, un rapport très intime entre ce ligament et la synoviale qui lui est adossée ; le processus septique ouvre l'articulation. La nécrose du cartilage peut s'étendre et atteindre l'os du pied puisque ces deux tissus se pénètrent en bas sur une grande étendue : ainsi apparait l'ostéomyélite.

D'autres complications sont à craindre, car le processus ne connait pas de limites. C'est ainsi que le praticien constatera : une gangrène du tégument qui recouvre le cartilage, une pododermite suppurée, résultat de l'épanchement du pus dans la boîte cornée. Dans la suite, cette dernière complication peut produire un décollement considérable et provoquer la chute du sabot, comme l'a rapporté Siraud (1841). Les exsudats pathologiques peuvent se collecter à la face interne du cartilage et former un

abcès sous-cartilagineux. Plus tardivement, on signale les formes cartilagineuses et les seimes qui suivent les fistules cutiduriennes. Le perforant et même l'os de la deuxième phalange peuvent être atteints ainsi que le petit sésamoïde. Enfin, la fibro-chondrite nécrosante peut se compliquer au point de produire une pyohémie.

DIAGNOSTIC DE L'AFFECTION ET DE SES COMPLICATIONS

Deux symptômes principaux retiennent l'attention du praticien : la tuméfaction et la ou les fistules. La « tumeur du javart », comme l'écrivait Girard, est univoque. En effet, le gonflement inflammatoire est bien localisé au cartilage dont il rend sensible la nécrose qui le gagne. Le sondage de la fistule peut donner des renseignements, mais il est rare de constater un trajet rectiligne ; le plus souvent, il est sinueux ou même diverticulé à son extrémité. Le pus aide, par ses caractères distinctifs, à assurer le diagnostic : pus en abondance si on considère le peu de diamètre de la fistule, pus mal lié, un peu bulleux, jaune pâle, offrant assez l'aspect huileux de la synovie. Cet exsudat peut-être granuleux et véhiculer des particules verdâtres nécrotiques.

La fibro-chondrite nécrosante étant ainsi bien caractérisée, il est possible de la différencier des autres affections et de ses propres complications.

Dans la forme cartilagineuse, la tuméfaction est dure, bien délimitée, sans chaleur anormale et sans fistule. S'il y a une atteinte de la région de la couronne, il apparait

un gonflement inflammatoire limité et la plaie se cicatrise rapidement. Dans le phlegmon coronaire, l'engorgement de la région ressemble à celui qui se produit lors de complication d'arthrite. La douleur est aussi intense, mais dès que le pus est évacué, la souffrance disparait. D'ailleurs la fistule qui en résulte est sans profondeur et ne pénètre pas dans le cartilage. La nécrose tendineuse dans le pli du paturon offre assez d'analogie avec l'affection qui nous intéresse lorsqu'elle est située dans les régions postérieures. Mais cette nécrose fait boiter et le sondage lève tous les doutes sur la nature des tissus lésés. Dans la nécrose du ligament latéral antérieur, la souffrance est graduellement croissante. De plus, la situation de la fistule et le sondage donnent les renseignements cherchés. Dans l'arthrite du pied, la douleur est encore plus forte : l'appui nul et les lancinations caractérisent l'extrême sensibilité. La synovie s'écoule par la fistule et se coagule à son orifice en gros caillots jaunâtres qui se putréfient très vite. L'articulation devient le siège d'une tuméfaction qui entoure la couronne. Le praticien ne manquera de constater, en même temps, une forte ascension thermique. L'ostéomyélite de la troisième phalange se traduit aussi par de la douleur, mais moins vive que dans l'arthrite. Bientôt le pus décolle le sabot et vient « souffler aux poils ». Le pus est jaunâtre, grumeleux, car il contient de petites esquilles osseuses. Le sondage, si le trajet de la fistule le permet, fixe le diagnostic car la main a la sensation d'une crépitation caractéristique. Enfin, dans l'abcès sous-cartilagineux, dès que le pus trouve une issue, la guérison est en bonne voie.

Toutes ces complications aggravent les possibilités de

guérison. Mais l'affection peut se manifester sous des aspects différents, donnant au pronostic toute une gamme dans la gravité. C'est ainsi que, le poids du corps étant supporté par les membres antérieurs, la fibro-chondrite nécrosante située sur ces membres sera d'un pronostic plus sérieux que si elle siège aux postérieurs. De même, par rapport au cartilage, la nécrose de la région antérieure entraine un pronostic beaucoup sombre. En effet, l'histopathologie nous montre que l'élément cartilagineux prédomine dans les parties antérieures, où il est disposé en une nappe homogène n'ayant qu'une vitalité obscure ; tandis que dans la zone postérieure, le tissu fibreux, plus abondant, produit la délimitation de l'escarre et son élimination. Enfin, si l'affection siège dans la partie antérieure du cartilage, il faut craindre la propagation de la nécrose au ligament antérieur.

TRAITEMENT DE LA FIBRO-CHONDRITE NÉCROSANTE

On peut diviser l'étude du traitement en deux groupes. Dans le premier, nous examinerons les méthodes médicales, et dans le second, nous étudierons avec détail les différents procédés chirurgicaux.

LES TRAITEMENTS MEDICAUX

Ils ont pour but de délimiter et d'éliminer le point de nécrose en utilisant les médicaments chimiques ou des moyens de petite chirurgie : cautérisation active, drainage de la fistule, injections escharotiques ou détersives, débridements, etc...

Solleysel traitait non seulement par le feu déjà fort violent, mais encore par un escharotique appliqué, lui aussi sans mesure. Parfois, il allait jusqu'à préconiser une contre-ouverture : « Il faut, écrivait-il, un demi-doigt plus avant que l'enflure faire une ouverture avec un bouton de feu, assez grande pour y mettre le doigt du milieu ou le pouce, si le cheval est grand... » Là encore, il y avait

de l'exagération. D'ailleurs le traitement, ainsi appliqué, ne réussissait que dans très peu de cas, le plus souvent des complications graves ne manquaient pas de survenir. La cautérisation, cependant, peut convenir au traitement de la fibro-chondrite nécrosante à condition qu'elle soit appliquée à propos et avec mesure. H. Bouley dit que « l'indication du feu n'existe qu'autant que la nécrose est limitée à la partie postérieure du cartilage ». Dans cette région, en effet, il y a une prédominance du tissu fibreux où les vaisseaux, nombreux, permettent une réaction plus développée, tandis que dans les parties antérieures, où il n'y a que du cartilage, le feu ne fait que permettre à la nécrose de s'étendre.

Girard reprit le traitement de Solleysel, mais d'une façon plus médicale : un cautère conique, chauffé à blanc, est introduit dans la fistule précédemment sondée, pour en connaître la direction et la profondeur, de manière à toucher le point de nécrose. Puis on fait pénétrer un trochisque au sublimé, de forme allongée, jusqu'au bourbillon. On transforme ainsi le point nécrotique et les parois de la fistule en une escarre brune, aseptique qui se disjoint et s'élimine. Outre le sublimé, on a employé de la même façon le sulfate de zinc, le nitrate d'argent, l'acétate de cuivre, l'oxyde blanc d'arsenic, etc...

Mariage injectait de la liqueur de Villate dans la fistule. Méthode excellente qui connut la grande faveur des praticiens, mais dont la réussite est sous la dépendance de la direction du trajet ; car si ce dernier est sinueux ou coudé, l'injection n'a guère de chance d'arriver en contact avec le point de nécrose. Aussi Labaysse, puis Guerrapain rendirent la fistule plus accessible soit par une cautérisation préalable, soit par une contre-ouverture permettant le passage d'une mèche dans le trajet. Dans cette dernière modification, on débride la fistule et l'on fait une contre-ouverture au dessous du bourrelet, après avoir aminci la muraille en ce point. Un grand d'escharotiques ont été, dans la suite, proposés : Solution de sublimé, perchlorure de fer, sulfate de cuivre, résinate de cuivre, acide phénique concentré, etc... On fit des liqueurs de Cherry, de Gomgee, de Rabel. On se servit d'antiseptiques comme l'eau phéniquée, la glycérine phéniquée, les solutions iodées ou iodoformées, etc...

M. Morel propose le drainage filiforme, utilisé en médecine humaine, qui consiste à favoriser l'écoulement du pus au moyen de crins de Florence, soies, caoutchouc pleins ou fils métalliques. On plonge ces drains dans une solution antiseptique quelques heures avant leur emploi. L'auteur a ainsi soigné une fibro-chondrite nécrosante à son début et obtenu la guérison en dix jours. C'est un traitement simple et dont les résultats sont suggestifs.

M. Moussu procède à l'amincissement de la corne dans sa partie correspondant au cartilage nécrosé et, si la chose est possible, il fait une contre-ouverture. On injecte dans la fistule une solution à 1 pour 2.000 de sublimé dans la glycérine. On injecte ainsi 10 c.c. deux fois par jour. Cet auteur donne une durée moyenne de traitement de vingt-deux jours.

M. Hass pratique un amincissement à pellicule de la paroi et du bourrelet, puis effectue une contre-ouverture. Ensuite, il curette la fistule par l'ouverture artificielle et passe une mèche de filasse imprégnée d'onguent vésicatoire. On change la première mèche au bout de trois jours et la seconde au bout de quinze jours ; à ce moment on

fait des injections de liqueur de Villate ou de teinture d'iode.

M. Dieudonné traite par des injections de liqueur de Villate décantée. De cette façon, on élimine le sulfate de plomb qui agit sur la plaie comme un corps étranger.

Le vétérinaire militaire Bouchet, après sondage de la fistule, plonge un cautère cylindrique jusqu'au fond de la fistule. On comble ensuite cette plaie cavitaire par du sublimé. On termine en obturant la fistule avec un tampon de ouate. Au bout de cinq à six jours on enlève l'escarre formé et on traite avec du salol.

M. Hamoir associe la cautérisation active aux injections d'un escarrotique : le fer rouge est poussé à fond à deux ou trois reprises et les jours suivants on injecte de la liqueur de Villate. La suppuration diminue de plus en plus pour se tarir complètement en quinze jours environ. M. Hamoir rapporte des faits cliniques intéressants : sur quatorze cas bénins, il obtint quatorze succès en quinze jours à un mois ; un seul demanda cinq mois de soins. Sur onze cas graves : onze guérisons en quatre ou six semaines. Mais M. le professeur Douville constata que des chevaux classés géris par cette méthode n'étaient, pour le plus grand nombre, que « blanchis ». M. Douville, en effet, opérant dans la suite ces chevaux, put se rendre compte que les désordres nécrotiques était plus importants que ne pouvait le laisser supposer l'examen de la couronne et de la claudication, que chez certains chevaux le ligament latéral ou la synoviale n'allaient pas tarder à être envahis, qu'enfin le tarissement de la fistule n'était pas toujours le critérium de la guérison.

Enfin, par application de la méthode de Wright, M.

Lignières pratique des injections sous-cutanées de cultures mortes du bacille de la nécrose. Ce procédé reste encore à la période d'essai. Les résultats obtenus, quoique encourageants, ne peuvent pour le moment, assurer le praticien dans sa recherche de la guérison.

Tous ces traitements médicaux, dont certains connurent une grande vogue, sont d'une exécution simple et à la portée de tous les vétérinaires. Mais on ne peut les employer que dans les cas bénins où la fistule, droite et courte, siège dans les parties postérieures du cartilage. Le professeur Sendrail, d'ailleurs, recommande de cesser ces traitements si au bout de deux semaines la guérison ne s'annonce pas. De plus, ces méthodes médicales ne sont pas applicables aux cas graves où la fistule est profonde, sinueuse ou dirigée en avant : elles deviennent alors très absorbantes par suite des soins journaliers à pratiquer et elles exposent aux aggravations et aux complications. Le point nécrotique, en effet, est difficilement atteint ou, au contraire, la destruction dépasse les limites et intéresse les tissus voisins.

LES TRAITEMENTS CHIRURGICAUX

L'opération reste le procédé de choix quand la nécrose gagne les parties antérieures ou débute à ce niveau ou encore, lorsqu'il est avéré que le traitement médical est impuissant.

On peut se demander s'il ne serait pas préférable de ne procéder qu'à l'ablation de la partie du cartilage atteint, on pratiquerait ainsi une brèche plus réduite et partant une régénération aussi hâtive que sûre. Presque tous les

praticiens affirment la nécessité de l'opération totale car, même avec le plus grand soin on ne peut éviter quelques affections de la fistule et répandre ainsi le bacille de la nécrose qui poursuivra son action dans le cartillage.

On doit comprendre l'opération complète non comme Lafosse, qui préconisait l'ablation totale du cartilage, mais comme H. Bouley qui conseillait de ménager la couche fibreuse qui, par sa texture, résiste à la nécrose et participe à la cicatrisation. Enfin, si l'opérateur s'efforce de ne pas toucher cette membrane, il sera d'autant plus assuré de ne pas léser la synoviale articulaire.

Nous classerons les procédés chirurgicaux en quatre groupes différents ; classification ayant pour base la diversité des voies d'accès du cartilage.

1° Incision au dessous du bourrelet, procédé classique de Lafosse et Bouley, et modification apportée par M. Sendrail.

2° Incision au-dessus du bourrelet, procédés Perrier, Sorriau, Leneveu, Desliens.

3° Section ou exision du bourrelet, procédés Boyer et Schroder, Fleuret.

4° Tunellisation du talon, procédé Cocu.

1° INCISION AU-DESSOUS DU BOURRELET

Procédé classique. — Le cheval est couché sur le côté du membre malade si la fibro-chondrite nécrosante siège du côté interne, sinon, du côté opposé. Le membre étant fixé solidement, le pied à opérer est paré à fond et le talon complètement dégagé. Puis on pose un garrot et on

fait une injection de cocaïne sur le trajet nerveux.

Le procédé classique peut se pratiquer de deux façons : par amincissement ou par extirpation de la partie latérale de la muraille. Dans le premier procédé, on fait un amincissement de la paroi depuis l'extrémité antérieure du cartilage jusqu'en talon. Cette opération est poussée à pellicule au niveau du bourrelet qui doit être très souple. Mais si du pus a déjà décollé la paroi ou la sole on choisit de préférence la méthode par extirpation. Dans ce cas, on fait une rainure à pellicule (A-B) sur la muraille et une autre (B-C) sur la sole, au niveau de la ligne blanche. Enfin, on bascule le lambeau de corne de bas en

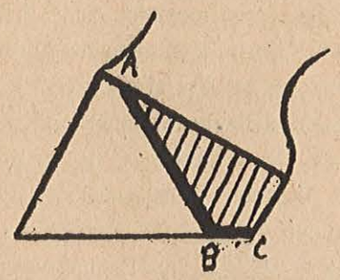

haut en le désagrégeant des lames podophyleuses et du bourrelet. Quoiqu'il en soit, ce premier temps opératoire accompli, on incise, avec une feuille de sauge simple, la membrane kératogène en-dessous du bourrelet, sur toute la longueur correspondant au fibro-cartilage. Puis on décolle le bourrelet et la peau qui adhèrent au cartilage, en prenant soin de poursuivre cette opération jusqu'en talon. Pour ce faire, on prend une feuille de sauge double à

pleine main, comme un poignard, la main gauche tenant la main droite pour plus de sécurité. Cet instrument est passé sous le bourrelet et enfoncé sous la peau jusqu'au niveau de la courbe supérieure du cartilage. Puis on bascule la feuille de sauge en avant et en arrière, toujours tangentiellement au cartilage pour ne pas léser ni le tégument, ni le bourrelet. Enfin, arrivé en talon, on prend une feuille de sauge simple qui permettra de contourner ce point sans accident. Ensuite, avec une érigne, un aide maintient soulevée la lèvre supérieure de la plaie pour permettre à l'opérateur de repérer le cartilage et de l'extirper. Pour procéder à ce dernier temps, on contourne le fibro-cartilage en arrière avec la feuille de sauge simple et par un mouvement de rotation on enlève toute la partie postérieure. La région moyenne est extirpée par dédolations successives jusqu'à la couche fibreuse. Pour la partie antérieure, on se sert d'une rénette afin d'éviter de léser les régions délicates voisines. Avec ce même instrument on enlève les adhérences du cartilage avec l'os de la troisième phalange. L'extirpation de l'organe doit être aussi complète que possible car les parcelles cartilagineuses, laissées dans la plaie, peuvent être envahies par une nouvelle nécrose et être ainsi le point de départ de complications. La dédolation du cartilage, en avant, est assez délicate, le tranchant de la rénette doit toujours être tangent à la plaque cartilagineuse. Enfin, si on se trouve en présence d'une forme, on doit la reséquer car elle peut recéler une petite poche purulente.

Après ces différents temps opératoires, on pose un fer spécial, mince et léger. Si on a opéré par extirpation, on applique un fer à branche tronquée au niveau de l'intervention, tandis que l'éponge de la branche opposée est plus longue que normalement afin de retenir les tours de bande qui maintiennent le pansement. Si on a opéré par amincissement, on se sert d'un fer à branche couverte du côté de l'affection et dont les éponges dépassent un peu les talons pour soutenir le pansement.

Ce pansement a une influence capitale dans la réussite de l'opération. On dispose une mèche de gaze à la partie inférieure du bourrelet pour maintenir la cutidure en face du podophyle. On recouvre ensuite la région avec une lame de gaze et du coton ; on termine en rembourrant le pansement avec de l'étoupe maintenue par de nombreux tours de bande. Ce premier pansement est laissé en place le plus longtemps possible, vingt jours au moins, mais il sera levé plus tôt si la température dépasse 39° et si le malade éprouve des lancinations ou reste sans appui. Il faut, dans ce cas, penser à une complication. Après avoir enlevé le pansement, on donne un bain antiseptique léger, on régularise la poussée de la corne et on refait un second pansement moins compressif.

Le procédé classique a été vivement critiqué : on l'accuse d'être trop délabrant, de rendre l'extirpation difficile car on opère, à petit jour, sous le bourrelet, d'immobiliser longtemps le cheval puisque, même guéri, on doit attendre que l'avalure donne un sabot normal. Enfin on l'accuse de laisser des déformations de la paroi et des boiteries.

Cependant, c'est là une opération rationnelle puisqu'elle ne touche pas au tégument et au bourrelet et qu'elle laissse une plaie avec une ouverture déclive favorable à l'écoulement des sécrétions pathologiques. La déformation

de l'ongle est imputable à l'opérateur qui, par un pansement mal fait, n'affronte pas le biseau cutidural avec la section podophylienne. D'ailleurs, on peut prévenir cet incident en amincissant régulièrement la corne jusqu'à ce que les deux tissus se soient soudés. Quant à l'indisponibilité, elle est aussi brève que possible puisqu'un cheval opéré peut reprendre son service un mois et demi après l'intervention. Enfin ce procédé a raison de tous les cas, quel que soit le siège ou l'étendue de la lésion et quel que soit le processus pathologique qui l'accompagne comme l'ossification du cartilage ou la mortification du bourrelet. On a aussi prétendu que l'on risquait de déchirer la synoviale ; ceci est plutôt dû à un défaut de technique : le pied doit être tenu rigide et immobile, la pince portée en avant et la feuille de sauge maniée à plat. D'ailleurs l'ouverture de la synoviale n'est pas forcément fatale si l'on en croit le professeur Renaut qui, dans ses démonstrations chirurgicales, pratiquait intentionnellement son ouverture pour en montrer l'innocuité. Mais en pratique courante, il est vrai, c'est un accident qu'il vaut mieux éviter.

Procédé du professeur Sendrail. — Le professeur Sendrail a modifié le procédé de Bouley dans le but de respecter les talons en limitant la brèche pariétale et de rendre l'accès du fibro-cartilage plus facile. Le pied est ferré avant l'opération avec un fer normal broché du côté de l'affection. On pratique un amincissement demi-circulaire de la paroi ; sa limite antérieure doit déborder l'extrémité du cartilage et, en arrière, doit s'arrêter à deux centimètres du talon. Cet amincissement doit être poussé à

fond tout au moins sur le bourrelet et immédiatement en dessous. La mise à découvert du cartilage est réalisée par une double incision, l'une rectiligne sur le bord inférieur

du bourrelet, l'autre curviligne. Le lambeau de membrane podophyleuse, ainsi délimité, est enlevé. On glisse ensuite une feuille de sauge sous le bourrelet pour séparer la face externe du cartilage du tégument, tout comme dans le procédé classique. On procède, enfin, à l'ablation avec une curette de Volkmann qui met à l'abri de toute échappée. Pour finir, on déterge la plaie opératoire avec une solution antiseptique et on applique un pansement ouaté maintenu par plusieurs tours de bande. Les soins sont renouvelés la semaine suivante et le pansement est supprimé huit jours après.

Cette méthode est plus conservatrice que la précédente. Elle a l'avantage de rendre l'accès du cartilage plus pratique et de supprimer l'infundibulum qui existe après l'ablation de l'organe. De plus, si on rencontre un noyau ossifié, il est plus facile de le reséquer car on opère en regard de son insertion sur la phalange. Enfin le cheval est ferré normalement et avant l'intervention.

Mais ces avantages ne sont pas tels qu'ils puissent

amoindrir le procédé classique. L'emploi d'une curette n'augmente pas la sécurité de l'opérateur ; avec cet instrument il est aussi exposé à blesser la synoviale et à oublier une parcelle cartilagineuse.

2° INCISION AU-DESSUS DU BOURRELET

Procédé Perrier. — Le procédé par excision ou incision cutanée fut employé d'abord par Huzard qui faisait sur la peau une incision cruciale, puis par Paquier qui la pratiquait le long du bord supérieur du cartilage. Enfin M. Perrier a rénové la méthode par une excision cutanée. Ce praticien intervient par la face supero-externe du cartilage. La région opératoire est rasée, lavée et aseptisée à

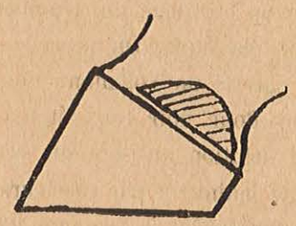

l'alcool à 95°. Puis, avec une feuille de sauge simple, on enlève un lambeau de peau délimité par une incision tangente au bourrelet et une autre, curviligne, circonscrivant le bord supérieur du cartilage. La partie moyenne est enlevée avec une feuille de sauge glissée à la face interne du cartilage puis dirigée en haut et en dehors par un mouvement tournant du poignet. La partie postérieure est enlevée ensuite sans difficulté et l'antérieure extirpée par

petites tranches. Enfin, l'ablation du bord phalangien est pratiquée avec une rénette.

Ce procédé parait moins laborieux que la méthode classique : il n'y a pas d'amincissement ni d'extirpation de la muraille. La guérison est obtenue en six semaines sans qu'il soit constaté de déformation du sabot. Cependant ce procédé n'échappe pas à de nombreux inconvénients. L'excision du tégument laisse une plaie dont la cicatrisation n'est pas toujours facile. L'isolement du cartilage par introduction de la feuille de sauge est un temps très délicat par lequel on ne peut prétendre respecter la fibreuse. De plus, la dissection du cartilage dans la partie sous-ongulée est faite dans un tunnel, ce qui aggrave la difficulté opératoire en même temps qu'elle peut excuser l'oubli de parcelles de cartilage. Enfin, la plaie forme un cul-de-sac très favorable à la stagnation des exsudats. C'est là un danger redoutable car le ligament latéral est exposé à être macéré par les produits septiques et s'il advient que l'opérateur ouvre la synoviale, les suites sont désastreuses. Le professeur Douville fait d'ailleurs remarquer qu'il serait profitable, pour compléter ce procédé, de drainer cet infundibulum en perforant le talon.

Procédé Sorriau. — M. Sorriau extirpe le cartilage par une incision, au-dessus du bourrelet, qui intéresse la peau et le conjonctif. Cette incision peut-être linéaire et parallèle au bourrelet ou mieux trifide. Dans ce dernier cas, la première incision part de la fistule, se dirige en avant et se termine à la partie antérieure du cartilage ; la deuxième va en sens inverse jusqu'en talon ; la troisième, enfin, se dirige vers le haut sur une longueur de deux

centimètres. On dissèque les lambeaux de peau ainsi délimités, pour mettre le cartilage à découvert. On enlève la plus grande partie au bistouri en procédant par dédolations successives ; le bord phalangien est curetté avec la rénette. On nettoie la plaie, on suture à points séparés et on applique un pansement.

Par ce procédé, la plaie opératoire ne reste pas ouverte, mais comme pour la méthode Perrier, le bas-fond qui subsiste peut compromettre le succès. D'ailleurs M. Sorriau n'ayant opéré que neuf fibro-chondrites nécrosantes par ce procédé, il nous faut attendre une confirmation basée sur un plus grand nombre de cas.

Procédé Leneveu. — M. Leneveu pratique l'ablation du fibro-cartilage d'une façon presque identique à celle de M. Perrier. Mais il ne procède pas par excision cutanée, il fait une incision depuis la partie antérieure du cartilage juqu'en talon, à un centimètre au-dessus de la couronne. La peau est ensuite décollée à l'aide d'un bistouri droit. Puis on engage une feuille de sauge simple dans la plaie, le tranchant dirigé en haut et on contourne le bord supérieur du cartilage de dehors en dedans. Ainsi engagé à la partie interne, on retire l'instrument en excisant une partie de l'organe. L'opérateur procède, de cette façon, par lambeaux et termine avec la rénette ou la curette. La plaie est ensuite détergée soigneusement à l'eau physiologique puis comblée avec des tampons d'ouate aseptiques, on recouvre enfin la région avec un pansement compressif. De cette façon on obtient l'hémostase post-opératoire, l'absorption des sécrétions et la protection de la partie opérée. Par ces moyens, la suppuration, prétend

M. Leveneu, peut-être considérée comme pratiquement nulle.

Cette méthode possède les avantages du procédé Perrier : respect du sabot, du tissu kéraphylleux et du bourrelet. Procédé même plus conservateur puisqu'il n'y a pas excision d'un lambeau cutané. Mais les inconvénients sont les mêmes, sinon aggravés du fait de l'incision. On opère, en effet, sans rien voir de la région qui nous occupe.

Procédé Desliens. — M. Desliens pratique une rainure à pellicule au bord supérieur du sabot depuis l'extrémité antérieure du cartilage jusqu'en talon. Puis sur la peau, il fait une incision parallèle au bourrelet sur toute la longueur du cartilage et, au tiers environ de cette première incision, perpendiculaire à celle-ci, il en pratique une se-

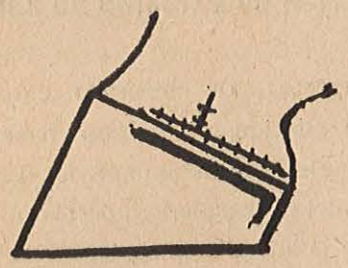

conde de trois centimètres de long. Le tégument étant ainsi divisé, l'opérateur le décolle en se servant d'une pince et en introduisant la feuille de sauge double sous le lambeau cutané. Ensuite un aide soulève la peau avec une érique et le chirurgien, tenant les pinces de la main gauche, écarte le bourrelet que l'amincissement a rendu souple, tandis que de la main droite, avec une feuille de sauge

simple, il extirpe les parties moyenne et postérieure du cartilage par dédolations. Le reste est enlevé avec une rénette. Pour terminer, on place une mèche de gaze qui sort à l'extrémité postérieure de la plaie, on suture et on applique un pansement ouaté compressif.

M. Desliens a ainsi opéré 219 chevaux, il n'eut qu'une récidive, à cause d'un fragment de cartilage oublié, mais aucune complication grave comme une arthrite ou une boiterie persistante. Ce procédé offre l'avantage d'une grande visibilité du champ opératoire, de ne pas toucher au bourrelet et de donner un grand pourcentage de guérison. Cependant, malgré l'amincissement de la corne, il est délicat d'extirper tout le cartilage, c'est là un point qui gêne en même temps qu'il collecte les exsudats.

3° SECTION OU EXCISION DU BOURRELET

Procédé Bayer. — Ce chirurgien extirpe un lambeau de corne semi-elliptique et, par une incision, à convexité inférieure, du derme, du podophyle et du bourrelet, il mobilise un volet à charnière supérieure. L'opérateur enlève ensuite le point de nécrose avec une feuille de sauge et rabat le volet qu'il suture à points séparés. Bayer s'était inspiré de la technique de Schröder qui pratiquait une incision en « U » à convexité postérieure ; dans ce dernier procédé le bourrelet n'est incisé qu'une fois en avant du talon, tandis que dans la méthode Bayer il est sectionné en deux endroits.

Quoiqu'il en soit ce mode opératoire n'a pour lui que l'élégance. Le chirurgien, en effet, s'expose à des désas-

tres : l'infection peut produire la gangrène du lambeau cutané, la suppuration peut contrarier la réunion du bourrelet et si une cicatrice fibreuse se forme en ce point, la

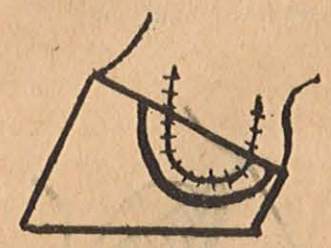

kératogénèse est suspendue et l'opéré reste taré sinon boiteux pour cause de seime. C'est d'ailleurs une opération partielle délaissée aujourd'hui.

Procédé Fleuret. — Le procédé Bayer-Schroder est l'amorce de la méthode employée par M. Fleuret qui pratique une excision du bourrelet. La tradition chirurgicale est ainsi bouleversée au grand émoi des praticiens. « Mais, leur répond M. Fleuret, c'est justement votre timidité qui vous fait hésiter à vous attaquer au bourrelet et rester les adeptes de méthodes laborieuses ».

On fait un amincissement circulaire de la corne autour de la tuméfaction, en prenant la fistule comme centre. Cette opération sera poussée à pellicule aussi bien sur la paroi qu'au niveau du bourrelet. Puis, avec une feuille de sauge on pratique une première incision cutanée tangente à la fistule et délimitant la région tuméfiée ; la seconde, circulaire, est faite en dessous du bourrelet. On procède ensuite à l'ablation de la région ainsi délimitée

avec des pinces et un bistouri. Le cartilage est enlevé à la rénette dans toute son étendue. La plaie est alors détergée avec de la teinture d'iode puis comblée avec un mélange de salol et d'acide borique. Le tout est recouvert d'un pansement ouaté laissé huit jours.

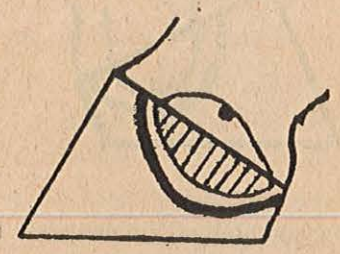

Une méthode aussi révolutionnaire ne pouvait manquer de s'attirer de nombreuses critiques. On lui reproche de sacrifier une étendue appréciable de tissu sain ; la plaie, sans doute, bourgeonne assez vite mais l'épidermisation nécessaire pour la disponibilité du sujet, s'opère lentement. De plus, des complications peuvent survenir car la guérison n'étant pas rapide, l'irritation des tissus est entretenue.

Enfin, on s'est demandé si l'ablation d'une partie du bourrelet peut être suivie de sa régénération anatomique et physiologique. M. Hamoir pratique sur un cheval l'ablation d'un territoire tégumentaire identique à celui opéré par M. Fleuret. Les suites permettent de conclure que la régénération du bourrelet est complète, sinon parfaite, et que la restauration de la peau est irréprochable. On constate, enfin, que la kératogénèse n'a pas été suspendue et que l'intégrité du sabot n'est pas compromise. Mais nombre d'exemples sont fournis par des chevaux opérés suivant une technique où le cartilage est atteint par une incision du bourrelet : il n'y a pas une cicatrisation « *per primam* » et il apparaît une seime cutidurienne ou un faux quartier. En effet, chez le cheval opéré, la réparation se fait par le bourgeonnement et la suppuration plus ou moins abondante et fatale. Chez le cheval d'expérience, les conditions sont plus favorables à une bonne réparation : puisqu'il n'y a pas de tissus profondément infectés, les lèvres de la plaie se rapprochent, la cicatrice se rétracte et bientôt l'épiderme la recouvre ; chez l'opéré la plaie est nette mais profonde et partant, propice à la suppuration. Cependant, M. Fleuret, par ses succès, montre que la réparation peut se faire sans complication. Pour cela il faut que la suppuration ne soit pas persistante, sinon du tissu scléreux se substituera au bourrelet. En ce point on obtiendra une corne imparfaite sécrétée par le tégument sous-ongulé de la zone coronaire inférieure ou par le podophyle.

En conclusion, les éventualités chirurgicales dans le procédé Fleuret peuvent être malheureuses. C'est pour les éviter que l'auteur insiste particulièrement sur l'asepsie durant l'opération. De cette façon les résultats obtenus sont des plus favorables : M. Fleuret accuse 95 pour 100 de guérison et le professeur Douville n'a pas enregistré d'insuccès.

4° TUNNELLISATION DU TALON

M. Cocu propose d'accéder au cartilage par son extrémité postérieure. Le talon malade est paré à fond. La fis-

tule plantaire est agrandie par une incision en « Côte de melon ». Puis, avec des rénettes spéciales de différentes dimensions, introduites par cette ouverture, on enlève le cartilage par tranches successives en basculant l'instrument d'arrière en avant.

Cette technique s'applique bien aux pieds petits, mais pour les gros pieds il y a une grande difficulté à parvenir dans la zone antérieure. Le professeur Douville tourne la difficulté en se servant de la fistule sous-coronaire comme deuxième voie d'accès : on la débride sur deux centimètres et en ce point on introduit la rénette pour parvenir à l'extrémité antérieure. On conçoit cependant que par ce procédé, on ne peut être assuré soit d'enlever tout le cartilage soit de laisser la fibreuse : la visibilité du champ opératoire est nulle. Enfin, si le fibro-cartilage est ossifié, la technique est complètement impuissante. C'est pourtant une méthode à conseiller lorsque la nécrose du cartilage est consécutive à une bleime ou à un clou de rue en talon et que la fistule s'ouvre sur la face plantaire. Il faut reconnaître aussi que la plaie a une ouverture déclive favorable au drainage des exsudats.

CONCLUSIONS

En pratique :

I. — Lorsque la fibro-chondrite nécrosante est à son début ou siège dans les régions postérieures sans symptômes alarmants, le traitement médical peut être appliqué.

II. — L'association de la cautérisation avec les injections d'escharrotiques serait le plus sûr traitement.

III. — Lorsque l'affection siège dans la partie antérieure, il vaut mieux recourir d'emblée à la cure chirurgicale.

IV. — De même, si l'affection est ancienne, le traitement chirurgical est seul à conseiller.

V. — Il est profitable d'employer les méthodes qui per-

mettent une extirpation aisée du cartilage sans redouter les complications post-opératoires : procédé classique, procédé Fleuret.

Vu :

Le Directeur
de l'Ecole Vétérinaire de Lyon,

CH. PORCHER.

Le Professeur de l'Ecole Vétérinaire,

Dr DOUVILLE.

Le Président de la Thèse :

Dr PATEL.

Vu :

Le Doyen,

J. LÉPINE.

Vu et permis d'imprimer :

Lyon, le 12 mai 1927.

Le Recteur, Président du Conseil de l'Université.

J. GHEUSI.

BIBLIOGRAPHIE

SOLEYSEL. — *Le Parfait Mareschal.* 1723.

LAFOSSE. — *Dictionnaire d'hippiatrique.*

BOULEY. — *Dictionnaire*, tome XI.

CHAUVEAU, ARLOING et LESBRE. — *Anatomie comparée des animeaux domestiques.*

BAREYRE-GIRARD. — *Recueil de Médecine vétérinaire.* 1825.

RENAUT. — *Recueil de Médecine vétérinaire.* 1827.

PRÉVOST. — *Journal Vétérinaire théorique et pratique.* 1827

NEWPORT. — *The Veterinarian.* 1828.

MANGIN. — *Recueil de Médecine vétérinaire.* 1828.

VATEL, VILLATE. — *Recueil de Médecine vétérinaire.* 1829.

LEBLANC. — *Journal Vétérinaire théorique et pratique.* 1831.

BELL. — *Recueil de Médecine vétérinaire.* 1837.

RENAULT. — *Recueil de Médecine vétérinaire.* 1838.

VERRET. — *Recueil de Médecine vétérinaire.* 1839.

PAPIN. — *Mémoire de la Société Vétérinaire.* 1840.

COULOMB. — *Journal de Médecine Vétérinaire.* 1840.

CONTE. — *Journal de Médecine Vétérinaire.* 1841.

PORTAL. — *Journal de Médecine Vétérinaire.* 1843.

BOULEY. — *Recueil de Médecine Vétérinaire.* 1841-43-47.

REY. — *Journal de Médecine Vétérinaire.* 1845-47-48-50.

LAFOSSE. — *Journal de Médecine Vétérinaire,* 1846.

LEBLANC. — *La Clinique Vétérinaire.* 1846-47.

FISCHER. — *Annales Vétérinaires.* 1846.

BROOKS. — *The Vétérinarian.* 1847.

DRAPER. — *The Vétérinarian.* 1848.

BROWN. — *The vétérinarian.* 1852.

LABAYSSE. — *Journal de Médecine Vétérinaire.* 1850.

ISNARD. — *Journal de Médecine Vétérinaire.* 1853.

VILLATE. — *Bulletin de la Société Vétérinaire.* 1861.

GUERRAPIAN. — *Recueil de Médecine Vétérinaire.* 1866.

VISEUR. — *Recueil de Médecine Vétérinaire.* 1873.

LIGNON. — *Recueil de Médecine Vétérinaire.* 1877.

HARTENSTEIN. — *Archives Vétérinaires.* 1878.

CADIOT. — *Archives Vétérinaires.* 1884.

VUTCHEN. — *The vétérinarian.* 1883.

CAGNY. — *Bulletin de la Société Vétérinaire.* 1884.

CADIOT. — *Bulletin de la Société Vétérinaire.* 1889.

LIGNIÈRES. — *Bulletin de la Société Vétérinaire.* 1895.

LISI. — *Clinica Vétérinaria.* 1894.

LANZILLOTI. — *Clinica Vétérinaria.* 1895-98-1901.

HENDRICH. — *Annales Vétérinaires.* 1898.

DIEUDONNÉ — *Recueil de Médecine Vétérinaire.* 1898.

PELLEGRINI. — *Giornale della Societa Véterinaria.* 1901.

COCU. — *Bulletin de la Société Vétérinaire.* 1904.

MALHERBE. — *Bulletin de la Société Vétérinaire.* 1910.

BOUCHET et ROUSSEAU. — *Bulletin de la Société Vétérinaire.* 1912.

BOUCHET. — *Bulletin de la Société Vétérinaire.* 1914.

LENEVEU, R. MOUSSU. — *Bulletin de la Société Vétérinaire.* 1917.

CHARMOY. — *Recueil de Médecine Vétérinaire.* 1916.

FLEUREB. — *Recueil de Médecine Vétérinaire.* 1917.

DOUVILLE. — *Recueil de Médecine Vétérinaire.* 1918.

DIEUDONNÉ. — *Recueil de Médecine Vétérinaire.* 1918.

PERRIER. — *Revue générale de Médecine Vétérinaire.* 1916.

SORREAU, DESLIENS, SENDRAIL. — *Revue générale de Médecine Vétérinaire*. 1917.

LENEVEU. — *Revue générale de Médecine Vétérinaire*. 1919.
— *Recueil de Médecine Vétérinaire militaire*. 1922.

HAMOIR. — *Recueil de Médecine Vétérinaire*. 1918.
— *Revue générale de Médecine Vétérinaire*. 1917-19.

GAVARD. — *Revue générale de Médecine Vétérinaire*. 1918.

TABLE DES MATIÈRES

Pages

Définitions et synonymie 9

Historique 10

Situation anatomique et de voisinage 13

Histologie normale du cartilage complémentaire 16

Histologie pathologique du cartilage complémentaire 18

Symptomatologie 22

Complications 24

Diagnostic de l'affection et de ses complications 26

Traitement de la fibro-chondrite nécrosante 29

Les traitements médicaux 29

Les traitements chirurgicaux 33

Conclusions 49

Bibliographie 51