N° 611

ECOLE NATIONALE VETERINAIRE DE LYON
Année scolaire 1927-1928 — N° 123

Travail du Laboratoire d'Anatomie-pathologique
de l'Ecole Nationale Vétérinaire de Lyon

Contribution à l'étude
de l'

Ostéo-arthropathie hypertrophiante pneumique
ou syndrome de Pierre Marie
chez les animaux

ECOLE NATIONALE VÉTÉRINAIRE LYON

THÈSE

PRÉSENTÉE
A LA FACULTÉ DE MÉDECINE ET DE PHARMACIE DE LYON
et soutenue publiquement le 8 FEV. 1928
POUR OBTENIR LE GRADE DE DOCTEUR VÉTÉRINAIRE

PAR

Elie BOUHANNA
Né le 10 septembre 1905 à NEMOURS (Oran)

LYON
Imprimerie BOSC Frères & RIOU
42, Quai Gailleton, 42

1928

ÉCOLE NATIONALE VÉTÉRINAIRE DE LYON
Année scolaire 1927-1928 — N° 123

Travail du Laboratoire d'Anatomie-pathologique
de l'Ecole Nationale Vétérinaire de Lyon

Contribution à l'étude
de l'

Ostéo-arthropathie hypertrophiante pneumique
ou syndrome de Pierre Marie
chez les animaux

THÈSE

PRÉSENTÉE

A LA FACULTÉ DE MÉDECINE ET DE PHARMACIE DE LYON

et soutenue publiquement le 8 FEV 1928

POUR OBTENIR LE GRADE DE DOCTEUR VÉTÉRINAIRE

PAR

Elie BOUHANNA

Né le 10 septembre 1905 à NEMOURS (Oran)

LYON
Imprimerie BOSC Frères & RIOU
42, Quai Gailleton, 42

1928

PERSONNEL ENSEIGNANT DE L'ÉCOLE VÉTÉRINAIRE DE LYON

Directeur..... M. Ch. PORCHER.
Directeur honoraire. M. F.-X. LESBRE.
Professeur honoraire M. Alfred FAURE, ancien Directeur.

PROFESSEURS

Physique et chimie médicale, Pharmacie, Toxicologie..	MM. PORCHER
Botanique médicale et fourragère, Zoologie médicale, Parasitologie et Maladies parasitaires.....	MAROTEL
Anatomie descriptive des animaux domestiques, Tératologie, Extérieur	N...
Physiologie, Thérapeutique générale, Matière médicale	JUNG
Histologie et Embryologie, Anatomie pathologique, Inspection des denrées alimentaires et des établissements classés soumis au contrôle vétérinaire...	BALL
Pathologie médicale des Equidés et des Carnassiers, Clinique, Sémiologie et Propédeutique, Jurisprudence vétérinaire	CADEAC
Pathologie chirurgicale des Equidés et des Carnassiers, Clinique, Anatomie chirurgicale, Médecine opératoire	DOUVILLE
Pathologie bovine, ovine, caprine, porcine et aviaire. Clinique, Médecine opératoire, Obstétrique.....	CUNY
Pathologie générale et Microbiologie, Maladies microbiennes et police sanitaire, Clinique.....	BASSET
Hygiène et Agronomie, Zootechnie et Economie rurale.	LETARD

CHEFS DE TRAVAUX

MM. AUGER. MM. TAPERNOUX.
LOMBARD. TAGAND.

EXAMINATEURS DE LA THÈSE

Président : M. le Dr FAVRE, Professeur à la Faculté de Médecine, Chevalier de la Légion d'Honneur.

Assesseurs : M. le Dr V. BALL, Professeur à l'Ecole Vétérinaire, Chevalier de la Légion d'Honneur,

M. BASSET, Professeur à l'Ecole Vétérinaire.

La Faculté de Médecine et l'Ecole Vétérinaire déclarent que les opinions émises dans les dissertations qui leur sont présentées doivent être considérées comme propres à leurs auteurs et qu'elles n'entendent leur donner ni approbation ni improbation.

A la Mémoire de ma Mère

A qui je dois tout et que la destinée a prématurément soustrait à ma gratitude et mon amour filial.

A mon Père

Témoignage de ma profonde affection et de ma vive reconnaissance pour les sacrifices qu'il s'est imposés pour me permettre de poursuivre mes études.

A mon Frère et a mes Sœurs

A mes Amis

A tous les Miens

A Monsieur le Professeur FAVRE,

Professeur d'anatomie-pathologique à l'Université de Lyon

A Monsieur le Docteur V. BALL

Professeur d'anatomie-pathologique
à l'Eole Nationale Vétérinaire de Lyon

A Monsieur le Professeur BASSET

Professeur de Pathologie générale et de Microbiologie
à l'Ecole Nationale Vétérinaire de Lyon

A MES MAÎTRES
DE L'ECOLE NATIONALE VÉTÉRINAIRE DE LYON

Avant-Propos

Arrivé au terme de nos études, nous avons choisi, comme sujet de thèse, sous l'inspiration de notre Maître, M. le Professeur V. Ball, une affection qui a donné lieu à un nombre important de travaux, l'ostéo-arthropathie hypertrophiante pneumique. Cette question nous avait du reste particulièrement intéressé au cours de nos études, et nous avons estimé qu'il ne serait pas inutile d'en présenter une vue d'ensemble mise au point.

Tout d'abord, nous remercierons notre Maître, M. le Professeur V. Ball, dont le nom est attaché désormais à l'étude du syndrome de Pierre Marie en pathologie comparée, pour l'aide précieuse et bienveillante qu'il n'a cessé de nous prodiguer au cours de l'élaboration de notre thèse.

Contribution à l'étude
de l'OSTÉO-ARTHROPATHIE HYPERTROPHIANTE PNEUMIQUE
ou Syndrome de Pierre Marie chez les animaux

Introduction

Ainsi que notre historique le montrera, l'ostéo-arthropathie hypertrophiante pneumique a donné lieu à d'assez nombreux travaux en pathologie comparée.

Nous avons estimé utile, par un modeste apport scientifique, d'augmenter le patrimoine de l'anatomie pathologique comparée, en présentant deux observations personnelles de syndrome de Pierre Marie, chez le chien, à prospos desquelles nous traiterons la question controversée des lésions articulaires. Nous décrirons de magnifiques lésions des articulations, et nous expliquerons pourquoi quelques auteurs ne les ont pas vues ou rencontrées. Cette partie constituera la partie originale de notre thèse.

Après un historique de la question chez l'homme et les animaux, nous exposerons l'anatomie pathologique générale du syndrome de Pierre Marie, son étiologie et sa pathogénie. Ensuite, nous ferons l'étu-

de des signes cliniques, de la marche et de l'évolution de la maladie. Nous envisagerons enfin le diagnostic, le pronostic et le traitement de l'ostéo-arthropathie hypertrophiante pneumique, les faisant suivre de nos deux observations personnelles chez le chien.

Terminologie et définition

Avant les travaux du Professeur V. Ball et de H. Alamartine, l'ostéo-arthropathie hypertrophiante pneumique n'était pas connue en pathologie comparée sous son véritable nom. Avant 1908, d'autre part, l'affection était incomplètement décrite, et chez le chien exclusivement. On la trouve, en effet, signalée dans les ouvrages et publications vétérinaires, sous les appellations variés d'*ostéopériostite diffuse* (Carougeau), *d'ostéite déformante* (Liénaux), *ostéoporose* (Bissauge et Naudin), *ostéomalacie*. Ajoutons que la maladie a même été confondue avec le *rachitisme*, à une certaine époque. L'expression d'*ostéopériostite diffuse* a été la plus employée ; elle est encore conservée par quelques auteurs.

Toutes ces expressions doivent être abandonnées, et pour ne parler que de celle d'*ostéopériostite diffuse* qui ne signifie rien, dénomination sans homologue en pathologie humaine, car la maladie en question appartient au groupe des *ostéopathies systématisées* et non pas à celui des *ostéopériostites*, appellation réservée aux inflammations localisées des os.

Dans l'intérêt des deux médecines, comme il s'agit d'une affection commune à l'homme et aux animaux, le Professeur V. Ball et Alamartine ont substitué aux expressions impropres précédentes celle d'*Ostéo-arthropathie hypertrophiante pneumique,* ou *syndrome de Pierre Marie*, qui a le double avantage d'indiquer la systématisation des lésions osseuses et leur origine pulmonaire, du reste absolument démontrée.

Cette dénomination, d'autre part, fait pendant à celle d'*Ostéopathie hypertrophiante apneumique,* qui désigne une affection du squelette présentant quelque analogie avec la première, la systématisation seulement, et qui a été décrite chez la poule d'abord, par Besnoit et Robin, en 1922, puis par le Professeur V. Ball.

Le Docteur Wirth et Hogler préfèrent le terme d'*acropathie,* dénomination qui n'est pas à retenir, car elle ne vaut pas la précédente. Enfin Renon et Géraudel, en médecine humaine, ont désigné l'affection sous le nom d'*ostéite engainante des diaphyses,* dénomination qui ne convient pas, étant donné que dans certains cas, les dépôts ostéophytiques prédominent au niveau des épiphyses (Obs. N° 1).

L'ostéo-arthropathie hypertrophiante pneumique est une *ostéopathie systématisée* et symétrique prédominant sur les membres, les mains et les pieds, en particulier, mais pouvant toucher tout le squelette, caractérisée par des hyperostoses plus ou moins engainantes, et secondaires à la tuberculose broncho-pulmonaire chronique avec bronchiectasie.

Historique

Primitivement confondues les unes avec les autres, les ostéopathies ont progressivement été différenciées, en pathologie humaine. Grâce à l'esprit d'observation et à la sagacité des médecins du siècle dernier, de nombreux caractères différentiels furent mis en évidence et logiquement interprétés. La pathologie osseuse put ainsi être divisée en entités morbides nettement définies.

En ce qui concerne les ostéopathies hypertrophiantes, la division fut fondée sur la localisation du processus néoformateur : Le *leontiasis ossea* atteint les os de la face, l'*ostéite déformante,* ou *maladie de Paget,* se traduit de préférence par des lésions du crâne et des localisations aux membres.

Dans *l'ostéo-arthropathie hypertrophiante pneumique,* ou *syndrome de Pierre Marie,* les lésions siègent surtout aux extrémités et au niveau des rayons osseux des membres et de leurs articulations.

C'est en 1890 que Pierre Marie décrivit, pour la première fois, chez l'homme, le syndrome qui porte son nom. Ce syndrome consiste en la coexistence de lésions ostéo-articulaires et pulmonaires.

Du côté des os, une néoformation de tissu osseux siégeant, de préférence, aux extrémités et pouvant s'étendre à tout le squelette. Les altérations articulaires étaient représentées par de l'arthrite, tantôt sèche, tantôt exsudative, avec ulcération du cartilage et épaississement de la capsule. Au poumon, ce qui attira particulièrement l'attention de cet auteur, fut la bronchiectasie, indice d'une bronchite chronique, avec, parfois, des cavernes caractérisant une broncho-pneumonie déjà ancienne.

« Par le terme de pneumique, disait-il, j'entends me borner à la simple constatation d'un fait dans son sens le plus large ; pneumique comprend ici, pour moi, non seulement le poumon, mais aussi ses annexes, bronches et plèvres. »

Pierre Marie établissait un rapport de cause à effet entre ces deux groupes de lésions. D'après lui, les lésions osseuses seraient secondaires et résulteraient des altérations pulmonaires. Au niveau de celles-ci, les microbes secrètent des substances putrides et fermentées (toxines) qui sont résorbées. Elles passent dans la circulation générale et, en vertu d'une action élective sur les os, vont irriter les cellules de ces régions et y déterminer une hyperproduction de tissu osseux.

Le branle était donné. Dès 1891, plusieurs observations du syndrome de Pierre Marie furent publiées (Bamberger, Thérèse, Arnold, Rauzier) ; toutes confirmèrent la description faite par P. Marie. Cet auteur avait bien mis en évidence la bronchiectasie et les diverses « lésions pneumiques » mais il restait

muet quant à la cause de ces altérations du poumon. Peut-être pensait-il que les toxines déversées dans le sang provenaient de germes banaux ayant chez des sujets affaiblis, acquis une virulence leur permettant de léser le poumon.

En 1891, L. Dor réussit à reproduire expérimentalement la maladie chez le lapin, avec des cultures provenant d'un ganglion inguinal, cliniquement atteint, dans un cas de lupus de la jambe.

Massalongo, en étudia l'étiologie et il s'agissait pour lui de troubles dyscrasiques liés à l'arthritisme.

En 1897, Thornburn et Westmacott ayant constaté des lésions typiques de tuberculose pulmonaire chez les ostéo-arthropathiques, émirent l'opinion de la nature tuberculeuse de l'affection.

Ils disaient : « L'ostéo-arthropathie hypertrophiante pneumique est essentiellement une ostéopériostite diffuse très symétrique et généralisée des membres, avec érosions des cartilages articulaires, coïncidant avec une tuberculose viscérale étendue, mais atténuée. Le syndrome de Pierre Marie doit être considéré comme le résultat d'une tuberculose ostéo-articulaire diffuse, à marche très douce, sans réaction spécifique. »

Cette étiologie fut rejetée par la plupart des auteurs qui ne voulaient pas admettre la nature tuberculeuse d'une lésion, lorsque celle-ci ne renfermait pas des bacilles, des cellules géantes ou épithélioïdes disposées en follicule de Köster.

En 1904, Bezançon et Israël de Jong, dans une étude d'ensemble sur les *doigts hippocratiques* et les

ostéo-arthropathies, soutinrent la théorie de la nature tuberculeuse émise par Thornburn et Westmacott.

En 1905 et 1906, les travaux de Poncet et l'Ecole lyonnaise sur le *rhumatisme poly-articulaire tuberculeux* et les *tuberculoses inflammatoires,* vinrent rendre justice à Thornburn et Westmacott.

En 1907, H. Alamartine a montré en se basant à la fois sur des considérations anatomo-pathologiques et cliniques, que l'ostéo-arthropathie hypertrophiante pneumique comprenait, à coté d'observations rares d'une affection mal connue des extrémités, un certain nombre de cas d'ostéo-arthrites subaiguës ou chroniques d'origine tuberculeuse.

Vers cette époque, on décrivait encore en médecine vétérinaire, sous le nom *d'ostéopériostite diffuse* une maladie du squelette, chez le chien, se présentant avec les mêmes lésions osseuses. La plupart des auteurs qui étudièrent cette affection négligèrent l'examen du poumon. Ceux qui les mentionnèrent, ignorant sans doute les notions acquises en médecine humaine, n'établissaient aucun rapport de cause à effet entre les lésions pulmonaires et les altérations du squelette.

En 1899, Liénaux, dans une étude de cette maladie, proposait l'appellation *d'ostéite déformante,* car, selon lui, elle rappelait la maladie de Paget. Il en donnait une théorie étiologique dans laquelle l'impulsion morbide était attribuée au système nerveux central. Il invoquait à l'appui de sa thèse, la symétrie presque parfaite des lésions ostéo-articulaires

par rapport au plan médian du corps. Il n'y a pas, dit-il, de relation fixe entre les exostoses et les insertions tendineuses, musculaires et ligamenteuses. Il détruisait ainsi la théorie étiologique qui, alors, était couramment admise par les auteurs.

En 1902, Carougeau considère l'ostéopériostite diffuse comme un reliquat, une séquelle de la maladie du jeune âge.

En 1899, Carougeau et Porcher publient un cas d'ostéo-arthropathie hypertrophiante pneumique, chez un chien, avec étude radiographique.

En 1906, Bissauge et Naudin en publient un cas. Ils ne savent comment appeler la maladie qu'ils viennent d'observer, ils lui donnent plusieurs noms, laissant au lecteur le soin de faire un choix. Ces auteurs ont pendant deux ans suivi le sujet et ils donnent, de la maladie, une étude clinique très satisfaisante.

En 1908, notre Maître, M. le Professeur V. Ball et H. Alamartine, dans une étude magistrale qu'ils firent de la maladie, identifièrent l'ostéopériostite diffuse des auteurs vétérinaires avec le syndrome de P. Marie. Pour la première fois, ils attirent l'attention sur l'existence de lésions broncho-pulmonaires dans l'ostéo-arthropathie du chien, en insistant sur leur constance. Ils décrivent ces lésions consistant en bronchite chronique avec bronchiectasie seule ou associée à des altérations de broncho-pneumonie chronique. Ils précisent l'histologie pathologique de l'ostéo-arthropathie, déjà esquissée par Liénaux.

Ces auteurs affirment la nature tuberculeuse des lésions broncho-pulmonaires et osseuses.

Ne trouvant pas de bacilles tuberculeux à l'exament bactérioscopique des lésions osseuses, ils concluent à une tuberculose inflammatoire du squelette, suivant la doctrine de leur Maître Poncet.

Liénaux, en 1909, en publie un cas chez le cheval. Il note la présence de lésions tuberculeuses dans le poumon. C'était là une belle confirmation de l'étiologie donnée par M. le Professeur V. Ball. Liénaux, cependant, n'était pas convaincu et il disait : « J'apporte cette observation pour ce qu'elle vaut, la coexistence de deux maladies chez un même sujet m'impliquant pas nécessairement leur dépendance réciproque. »

Plus tard, de nombreuses observations de MM. Auger, Cadiot, Ball et Alamartine confirmèrent la nature toujours tuberculeuse de cette affection. Ces derniers auteurs étudièrent les lésions pulmonaires.

Roquet, en 1913, décrivit les lésions cardiaques déjà mentionnées dans la publication de Bissauge et Naudin en 1906.

Oyuela fit l'étude des altérations rénales chez les ostéo-arthropathiques.

Le Professeur V. Ball, montra que la simple constatation des lésions osseuses pouvait faire prévoir les lésions pulmonaires qu'on découvrira à l'ouverture de la cage thoracique. Inversement, des lésions pulmonaires répondant aux caractères donnés par le Professeur V. Ball et Alamartine, peuvent conduire à la découverte d'une ostéo-arthropathie cliniquement indécelable ou qui a passé inaperçue.

En 1914, MM. V. Ball et Auger ont montré, par inoculation à des cobayes d'exsudats bronchiques prélevés sur les malades, que dans tous les cas la nature tuberculeuse de l'affection ne pouvait faire aucun doute.

En 1920, Sendrail, Lasserre, Lesbouyries soutinrent la thèse de l'Ecole lyonnaise; de plus, ils donnent un exemple saisissant de l'infection tuberculeuse du chien par l'homme, exemple qui acquiert à ce point de vue toute la valeur d'une expérience.

En 1923, les mêmes auteurs prouvèrent expérimentalement la présence de bacilles dans les lésions osseuses. Ces faits nouveaux conduisent à substituer à la théorie toxinaire celle des bacilles épars, dans la pathogénie de l'ostéo-arthropathie hypertrophiante pneumique.

Wirth, en 1923, signale plusieurs cas d'ostéo-arthropathie hypertrophiante pneumique. Dans un d'entre eux, il n'a pas pu mettre en évidence la tuberculose, mais le poumon portait un volumineux cancer. Il appelle l'affection *acropachie*.

Prévot, en 1924, nous met en garde contre la tendance qu'on a à rattacher au rachitisme, chez les jeunes chiens, toutes les lésions du squelette. Il relate des observations de la maladie sur de jeunes chiots.

Sainton, Darbois et Lutton, et Darraspen en vétérinaire, montrent l'utilité des examens radiographiques dans le diagnostic précoce de l'affection.

En 1926, Hebrant et Antoine publient trois cas d'ostéo-arthropathie hypertrophiante chez le chien.

Dans deux cas, la tuberculose pulmonaire coexistait avec l'affection. Dans le troisième, il existait une lésion pulmonaire que les auteurs ont rattaché à une suppuration chronique dont la nature tuberculeuse n'a pu être démontrée. Faisons remarquer qu'un examen bactériologique n'a pas de valeur absolue. Ces auteurs sont portés à croire, contrairement à l'opinion actuelle, que l'ostéo-arthropathie du chien pourrait, dans certains cas, ne pas être de nature tuberculeuse. Nous ne le croyons pas.

Nous mentionnerons aussi que l'ostéo-arthropathie hypertrophiante pneumique a été signalée pour la première fois, chez la lionne par le Professeur V. Ball et Ch. Lombard. Dans ce cas, la tuberculose chronique avec bronchiectasie coexistait avec l'affection du squelette.

Enfin, nous relaterons qu'à côté de l'ostéo-arthropathie hypertrophiante pneumique, un type spécial d'ostéo-arthropathie a été individualisé chez la poule en 1922, d'abord par Benoist et Robin, et ensuite par le Professeur Ball et L. Auger qui lui ont donné le nom *d'ostéopathie hypertrophiante apneumique,* pour bien spécifier que cette ostéopathie n'est pas secondaire à une tuberculose viscérale, mais primitive.

Anatomie pathologique générale

Ce sont des considérations anatomo-pathologiques qui ont conduit P. Marie à l'individualisation de l'ostéo-arthropathie hypertrophiante pneumique et à sa description comme une entité morbide nettement définie. D'autre part, l'étude clinique de cette maladie est dominée par celle des lésions.

La description minutieuse des altérations diverses, squelettiques et viscérales, rencontrées chez les ostéo-arthropathiques, nous sera d'un précieux secours dans l'établissement de l'étiologie; elle nous expliquera le pronostic fatal que cette maladie comporte et nous permettra de fixer notre choix sur la terminologie qui convient le mieux pour la désigner.

L'anatomie pathologique de l'ostéo-arthropathie hypertrophiante pneumique comprend des lésions du squelette et des articulations caractéristiques de l'affection, et représentant des localisations secondaires d'une tuberculose pulmonaire chronique qui se trouve à l'origine du processus osseux. Les altérations bacillaires du poumon, ainsi que celles des autres viscères seront étudiées après les lésions du squelette.

A. — Lésions du squelette

A l'examen superficiel du cadavre d'un chien ostéo-arthropathique, ce qui attire et fixe l'attention, c'est la tuméfaction des membres, surtout au niveau de leur extrémité. Cette localisation est constante et parfois exclusive dans les cas au début. Liénaux a pu constater que les vertèbres et les côtes peuvent être les supports d'ostéophytes. Bissauge et Naudin ont signalé l'existence de nappes ostéophytiques sur le coxal et sur les côtes. Ball et Alamartine ont montré que les os de la face n'en étaient pas toujours exempts.

En résumé, toutes les parties du squelette peuvent, à des degrés divers, être atteintes par le processus hyperostosant. (Obs. n°. 2).

La comparaison des membres des bipèdes antérieurs ou postérieurs entre eux, nous montre que les déformations sont, par rapport au plan médian du corps, d'une symétrie presque parfaite. Ce fait est tellement évident que tous les auteurs l'ont signalé dans leurs publications. Liénaux insiste sur ce caractère, qu'il déclare constant, et il en fait un argument en faveur de sa théorie pathogénique.

a. — *Lésions des membres*

Les rayons osseux des membres sont nettement hypertrophiés, plus ou moins déformés suivant le degré des lésions. Les courbes rentrantes sont com-

blées; parfois même, à ces concavités se sont substituées des éminences, qui soulèvent et tendent la peau. Le toucher révèle l'existence d'irrégularités à la surface des os. La peau est intimément soudée aux tissus sous-jacents par suite d'un sclérème.

En dépouillant le membre, on découvre, en effet, au niveau des endroits semés d'aspérités, un épaississement scléreux par œdème chronique du tissu conjonctif périosseux et du périoste. Cette production fibreuse est blanchâtre, lardacée. De nombreuses veinules courent à sa surface y dessinant de magnifiques arborisations de coloration violette. L'épaisseur de cette couche fibreuse inflammatoire peut, en certaines régions, atteindre et même dépasser un centimètre.

Les tendons œdématiés sont ternes.

Les nerfs infiltrés d'œdème, se distinguent difficilement du conjonctif ambiant. Enfin, les vaisseaux ont leur gaine celluleuse épaissie, blanchâtre. Le tout est noyé dans le tissu conjonctivo-fibreux néoformé, y est incrusté de telle façon que la dissection en est rendue extrêmement délicate.

Le périoste considérablement épaissi, blanchâtre, s'insinue dans les interstices des nappes ostéophytiques, nivelant ainsi leur surface irrégulière; mais, par places, il laisse apercevoir, par transparence, la surface granuleuse et jaunâtre des néoformations osseuses. La détermination de la topographie des ostéophytes est plus difficile sur l'os frais que sur l'os macéré. Arraché à l'aide d'une pince anatomique à dents, le périoste laisse voir un dépôt pulpeux gri-

sâtre, avec çà et là, de petits points rouges nettement visibles à la loupe. Ces lésions congestives et l'abondance de cette pulpe grisâtre indiquent une ostéogénèse active à ce niveau.

L'os nouveau présente une coloration jaunâtre, nettement différente de l'aspect blanc et brillant de l'os sain. Les ostéophytes qui constituent les petites saillies granuleuses se présentent en placards confluents formant souvent une véritable nappe hyperostéosante qui peut circonscrire la diaphyse des os longs, nappe que Bamberger a appelé *couche ostéophytique*.

L'étude des sections transversales de la diaphyse des os longs est intéressante à un double point de vue :

1° Elle nous permet de reconnaître les couches frappées par le processus inflammatoire et de déterminer les altérations de chacune d'elles;

2° Elle met en évidence le canal médullaire.

L'épaisseur de la couche ostéophytique est variable suivant le siège et l'âge de la lésion. La mort résultant des lésions viscérales, si celles-ci évoluent rapidement, l'animal succombe avant que des lésions osseuses étendues aient eu le temps de se développer. Les végétations osseuses sont l'œuvre d'une hyperplasie de la moelle sous-périostée associée à une activité ostéogène très grande. Le tissu osseux des diaphyses présente des altérations d'*ostéite raréfiante*.

Quelquefois on voit la raréfaction du tissu osseux circonscrivant le canal médullaire (Darraspen).

Sur la section transversale d'un os court, on constate que la surface de l'os ancien est le siège d'un dépôt d'ostéophytes. Le tissu spongieux est creusé d'aréoles plus larges que normalement et la moelle est rougeâtre, consécutivement à l'ostéite raréfiante.

Le canal médullaire est souvent parcouru par des travées osseuses. Celles-ci sont si abondantes, dans certains cas, qu'elles arrivent à obturer entièrement la lumière du canal. (Obs. n° 1). La moelle osseuse présente la teinte rougeâtre de la moelle fœtale.

Os macérés

Si l'on examine un os macéré, la forme et l'aspect sont plus ou moins modifiés par le processus pathologique. Criblée de mille pertuis, la surface des os présente par endroits l'aspect de mousse à fines bulles. L'os nouveau rappelle parfois de la dentelle d'une finesse extrême (cas de la lionne du Docteur V. Ball et Ch. Lombard). Les ostéophytes, développés avec exubérance à la surface de l'os ancien, sont serrés les uns contre les autres et s'anastomosent de mille manières. Ils forment encore de petits ponts, des travées circonscrivant des orifices en forme de cratère. En un mot, le tissu osseux néoformé rappelle le tissu spongieux. Cette multitude d'ostéophytes peut former une couche hyperostosante circonférentielle sur la diaphyse. Les productions ostéo-périostiques d'un os peuvent, dans certains cas, se souder avec celles des os voisins constituant des synostoses.

Histologie pathologique générale

Une description histologique des lésions osseuses de l'ostéo-arthropathie hypertrophiante pneumique a été donnée pour la première fois par Liénaux. Plus tard, le Professeur V. Ball et H. Alamartine confirmèrent pleinement la description faite par cet auteur. Ils décrivirent, en outre, les altérations viscérales concomitantes, plus particulièrement celles du poumon.

Roquet et Oyuela étudièrent respectivement les lésions cardiaques et rénales rencontrées dans la maladie.

Pour l'examen histologique du squelette, on procède de la façon suivante :

On prélève à la scie des rondelles de métacarpiens couverts d'ostéophytes. Ces fragments sont placés dans un flacon renfermant du liquide décalcifiant de Cornil. Au bout de sept à huit jours l'os est suffisamment ramolli et peut être inclus et coupé au microtome.

L'examen des coupes histologiques révèle une hyperplasie avec évolution fibroplastique de l'hypoderme. Ces lésions de *sclérose* sont liées à un œdème chronique des extrémités.

Le périoste est plus ou moins épaissi par sclérose. Les faisceaux conjonctifs néoformés affectent une disposition statifiée et comblent les intervalles qui séparent les ostéophytes. La moelle sous-périostée a proliféré. Les vaisseaux sanguins ostéo-périostiques sont congestionnés. Cette congestion associée à

l'œdème du périoste est un signe certain d'inflammation.

Des productions osseuses se sont développées au niveau de la portion interne du périoste, à la surface de l'os ancien. Dans la zone profonde de l'os, au contraire, la raréfaction du tissu osseux (*ostéite raréfiante*), est très nette. Quelquefois il y a production d'os dans le canal médullaire. (Obs. n° 1).

On a, en somme, à la surface de l'os une ostéo-périostite productive, indice de la nature lente et de la faiblesse de l'inflammation causale. D'autre part, la coexistence des lésions d'ostéite productive et d'ostéite raréfiante nous démontre péremptoirement que l'affection est chronique.

Les ostéoblastes, semblables à des araignées munies de longues pattes filiformes, édifient du tissu osseux nouveau autour des vaisseaux sanguins ostéo-périostiques. Il se constitue ainsi des canaux de Havers à direction sensiblement perpendiculaire à celle des canaux de Havers préformés. C'est à cette disposition des nouveaux canaux que doit être attribué l'aspect granuleux de la surface de l'os.

Dans les coupes transversales d'os vues au microscope, les canaux de Havers de l'os ancien se montrent sectionnés en travers, tandis que ceux de l'os périostique, nouveau, apparaissent en coupe longitudinale. Dans les canaux de l'os nouveau, on voit des vaisseaux sanguins, des fibres conjonctives et de nombreuses cellules jeunes ou ostéoblastes. Dans ceux de l'os ancien atteint d'ostéite raréfiante, la moelle osseuse est nettement fibrillaire et renferme avec

quelques cellules adipeuses, des vaisseaux sanguins et des ostéoblastes placés en général au bord des lamelles osseuses.

b. — *Lésions articulaires*

Dans les cas d'ostéo-athropathie au début, les lésions articulaires sont absentes. La mort survient alors trop tôt, du fait des altérations broncho-pulmonaires tuberculeuses, ou d'autres lésions viscérales.

Ce qui est certain, c'est que dans tous les cas anciens avec lésions osseuses bien développées et étendues aux membres ou à tout le squelette, les altérations d'arthrite sont constantes au niveau des grandes articulations, mais elles sont inégalement accusées suivant les cas.

Il arrive que les lésions des cartilages articulaires et celles de la capsule et des franges synoviales sont très marquées. (Obs. I). D'autres fois, les cartilages sont peu ou pas altérés, mais la synoviale articulaire l'est manifestement ainsi que la capsule.

Toutes ces considérations anatomo-pathologiques expliquent que quelques auteurs n'aient pas constaté de lésions articulaires dans certains cas, alors que beaucoup les ont signalées.

Dans les cas les moins accusés, les lésions d'arthrite sont peu appréciables, se réduisant à la congestion et à l'hypertrophie des franges synoviales qui sont rougeâtres, violacées, avec, souvent, présence d'une petite quantité d'exsudat liquide rosé. La capsule articulaire est plus ou moins sensiblement épaissie par l'inflammation. Les cartilages articulaires ne

semblent pas altérés, sauf une teinte plus ou moins violacée due à la congestion du tissu sous-jacent. D'autres fois, associées à l'épaississement scléreux de la capsule, à l'hypertrophie et à la congestion des franges articulaires, on constate des altérations nettes des cartilages sous la forme d'ulcérations à fond rouge foncé, de forme et de dimensions variables, situées au centre ou sur le bord du tissu cartilagineux. — Une sérosité rougeâtre peu abondante existe dans l'articulation.

Enfin, dans les cas les plus caractérisés, on note un épaississement accusé de la capsule articulaire. Celle-ci est sclérosée, grisâtre, dure, couverte extérieurement d'arborisations vasculaires rougeâtres ou violacées. Les franges synoviales sont toujours hypertrophiées et rougeâtres, tandis que la synovie est teintée en rose.

Les surfaces articulaires sont le siège d'ulcérations à fond rougeâtre. D'une manière générale, la coloration des cartilages n'est plus blanche, mais violacée par suite de la congestion du tissu sous-jacent. Les têtes articulaires peuvent être usées et comme taillées à facettes.

Toutes lésions caractérisent manifestement l'arthrite chronique.

Les ligaments articulaires sont noyés dans la capsule au sein du tissu fibreux néoformé consécutivement à la congestion avec œdème chronique.

L'épaississement scléreux parfois considérable amène naturellement l'immobilisation de l'articulation correspondante, par ankylose perphérique ou capsulaire.

B. — Lésions viscérales

a. — *Lésions broncho-pulmonaires*

Signalées et bien étudiées chez le chien par le Professeur V. Bell et H. Alamartine, les lésions du poumon présentent une importance primordiale, car elles constituent la base étiologique du syndrome de Pierre Marie.

Leur association constante aux altérations ostéo-articulaires du syndrome, chez le chien, le cheval, la lionne viennent confirmer l'unicité étiologique invoquée par le Professeur V. Ball et H. Alamartine, pour les deux processus pulmonaire et squelettique.

Dans toutes les autopsies des sujets ostéo-arthropathiques, on trouve des lésions de tuberculose pulmonaire chronique avec *bronchiectasie,* pouvant être être associées à une pleurésie séro-fibrineuse ou hémorragique, à des lésions de pleurésie chronique (placards de sclérose pleurale). Les lésions rappellent les types macroscopiques pseudo-lobaire ou à foyers disséminés des broncho-pneumonies chroniques. Ce sont des formes broncho-pneumoniques chroniques avec ou sans foyers de nécrose de caséification et cavernes, suivant les cas, avec tubercules gris ou jaunes semés dans le parenchyme entre les foyers pneumoniques.

Il s'agit de foyers broncho-pneumoniques tuberculeux sous la forme de territoires plus ou moins éten-

dus atteints d'*infiltration grise* ou d'*infiltration jaune tuberculeuses,* mais surtout d'infiltration grise.

La plèvre pulmonaire présente souvent des placards blanchâtres, épais, de *pachypleurite chronique sèche* de nature tuberculeuse, stigmates d'une atteinte ancienne de la plèvre par le bacille.

Dans la forme pseudo-lobaire qui est la plus fréquente, on trouve de vastes foyers broncho-pneumoniques intéressant des lobes entiers ou la plus grande partie de ceux-ci. A ce niveau, le parenchyme pulmonaire, de coloration rougeâtre, vineuse, violet pâle, lilas, ou gris bleuâtre, légèrement translucide, offre une consistance augmentée mais différente de l'hépatisation vulgaire. Il y a une véritable induration. La translucidité des lésions est due, ainsi que le montre l'examen histologique, à une infiltration grise tuberculeuse. (V. Ball et H. Alamartine). Sur des surfaces de section du poumon, sur un fond vineux, on voit des petites taches bleuâtres, ardoisées, correspondant à des points d'anthracosis. On rencontre souvent un ou plusieurs foyers de *nécrose de caséification* qui se présentent sous la forme de petits territoires jaunâtres ou jaune verdâtre, homogènes, massifs, denses et ternes. On trouve aussi fréquemment, au sein des foyers pneumoniques, une ou plusieurs *cavernes* ou cavernules à parois anfractueuses bourgeonnantes, granuleuses, de couleur rouge violacée et renfermant un produit jaunâtre et puriforme.

La *bronchiectasie* est constante au sein des foyers broncho-pneumoniques qui présentent l'aspect du

fromage de gruyère. Le Professeur V. Ball et A. Alamartine ont insisté sur cette lésion des bronches qui, à leur avis, présente une importance considérable pour dépister, à l'autopsie, une ostéo-arthropathie non visible cliniquement ou qui est restée inaperçue. En effet, dans certains cas, la bronchoectasie existe presque seule, les lésions pneumoniques péribronchiques peu développées et pouvant ne pas être aperçues à un examen superficiel. Mais la coupe des poumons montre la bronchiectasie. Du reste, en dehors des foyers broncho-pneumoniques, on trouve des bronches atteintes de bronchite chronique tuberculeuse avec bronchiectasie, sans lésions pneumoniques apparentes autour d'elles. Dans tous ces cas, la muqueuse bronchique présente une couleur grisâtre, bleuâtre et surtout elle a un aspect translucide spécial qui est caractéristique. La paroi des bronches est sclérosée et épaissie le plus souvent.

Dans la forme à petits foyers, les lésions sont analogues, mais moins étendues.

Dans les deux formes, un examen attentif des poumons permet de constater la présence de quelques granulations tuberculeuses grises ou jaunes, isolées éparses ou associées en petits groupes, signature anatomique de poussées bacillaires plus ou moins récentes.

Enfin, rappelons qu'on observe souvent au niveau de la plèvre, par places, des plaques blanchâtres de sclérose, stigmates de pleurésie chronique.

Parfois, on trouve un épanchement séreux ou hémorragique dans les cavités pleurales, indiquant une pleurésie tuberculeuse plus ou moins récente.

Enfin, il existe toujours des lésions d'*emphysème vésiculaire* plus ou moins accusées, en dehors des foyers broncho-pneumoniques.

Histologie pathologique. — Le Professeur V. Ball et H. Alamartine ont donné une description histologique précise des lésions pulmonaires.

Les foyers pulmonaires sont constitués par des territoires de broncho-pneumonie tuberculeuse ou d'infiltration grise tuberculeuse. On constate, en effet, une infiltration de *cellules épithélioïdes* et *rondes*, mais sans *cellules géantes*. On sait que chez les carnivores les cellules géantes n'existent jamais dans les lésions tuberculeuses. (V. Ball et Thévenot).

Les foyers d'infiltration épithélioïde tuberculeuse sont centrés ou semés de bronches dilatées suivant leur étendue. Les bronches, dilatées, coupes en travers, se montrent sous la forme de trous arrondis ou ovalaires comme creusés à l'emporte-pièce au sein des foyers massifs de pneumonie tuberculeuse. L'épithélium cylindrique de ces bronches a disparu pour faire place à un revêtement endothéliforme. La paroi bronchique est infiltrée par des cellules épithélioïdes et par des leucocytes mononucléaires peu nombreux (cellules rondes).

La bronchite tuberculeuse est très nette. La paroi bronchique présente en somme la même structure que le parenchyme malade ambiant.

Par places, on note une évolution fibroplastique portant sur les parois alvéolaires et les cellules occu-

pant les cavités alvéolaires. Il y a donc une évolution vers la sclérose.

Parfois, au sein des zones broncho-pneumoniques, on remarque une ordination folliculaire des cellules tuberculeuses. La plèvre est épaissie par sclérose en regard des foyers d'infiltration tuberculeuse.

Dans tous les cas, les frottis du poumon malade permettent de constater des *bacilles tuberculeux* plus ou moins abondants.

b. — *Lésions cardiaques*

Dans l'ostéo-arthropathie hypertrophiante pneumique, Bissauge et Naudin, en 1906, signalèrent l'existence de lésions d'endocardite végétante chronique mitrale, tricuspidienne et aortique.

V. Ball et Alamartine (1908) insistent sur la coexistence d'altérations du cœur avec le syndrome: « Dans toutes les autopsies de chiens ostéo-arthropatiques, il existe des lésions cardiaques. On observe presque toujours des altérations d'endocardite végétante chronique de la mitrale, avec dilatation générale du cœur. Exceptionnellement, on note seulement de la dilatation du cœur, sans lésions orificielles apparentes. »

Dans ce dernier cas, la dilatation est liée au retentissement mécanique des lésions pulmonaires sur le cœur.

M. Roquet (1913) étudie les lésions du cœur : cœur en besace, thrombose, hypertrophie du cœur gauche avec dilatation. L'insuffisance cardiaque amène des

altérations viscérales (foie cardiaque, rein cardiaque, congestion passive et œdème du poumon). Ordinairement, les valvules auriculo-ventriculaires sont le siège d'une endocardite végétante chronique, parfois les valves aortiques sont malades.

On peut observer des lésions de myocardite chronique en foyers. Enfin, on peut rencontrer de la *péricardite tuberculeuse.*

Histologiquement, les lésions n'ont aucune spécificité, ou bien on trouve des follicules tuberculeux (péricardite tuberculeuse).

c. — *Lésions rénales*

Cadiot, au cours de ses observations, a signalé l'existence de tubercules dans les reins des chiens ostéo-arthropathiques.

Enrique Oyuela, en 1913, a étudié les altérations rénales et en a fait, le premier, une étude histologique. Ses recherches établissent que dans l'ostéo-arthropathie hypertrophiante pneumique, le rein peut être atteint de tuberculose ou simplement de sclérose non spécifique.

Dans le premier cas, on observe macroscopiquement et histologiquement des lésions tuberculeuses spécifiques (tubercules, follicules tuberculeux gris ou caséeux).

Dans le deuxième, on rencontre seulement un processus de sclérose rénale diffuse que l'auteur rattache à la *tuberculose inflammatoire,* car on n'y trouve aucune formation histologiquement spécifique. L'albuminurie accompagne ces lésions.

Etiologie et pathogénie

L'ostéo-arthropathie hypertrophiante n'a pas d'âge de prédilection, mais on la rencontre surtout chez les chiens de grande taille : danois, terre-neuve, Saint-Bernard, chiens des Pyrénées, chien loup, etc...

Elle est surtout connue chez le chien, mais elle a été signalée chez le cheval (Liéneaux) et chez la lionne (V. Ball et Ch. Lombard).

L'origine des hypérostoses hypertrophiantes du syndrome objet de notre thèse fut pendant longtemps méconnue des auteurs vétérinaires.

L'affection qui nous occupe fut, en effet, décrite tout d'abord comme une inflammation banale, relevant de causes très disparates : alimentation, dyscrasies, etc.... On la confondait volontiers avec d'autres affections telles que l'*ostéoporose*,, le *rachitisme*, l'*ostéomalacie*. L'étiologie de ces divers états morbides lui était alors attribuée. Les auteurs faisaient intervenir des actions mécaniques : traumatismes, distensions ligamenteuses, surmenage ostéo-articulaire, entraînant une moindre résistance locale favorable à l'infection.

Liénaux attribua la maladie à des troubles du système nerveux, à une « trophonévrose » (troubles trophiques *sine materia*). D'après lui, seule une étiologie qui ferait intervenir le système nerveux est acceptable, en raison de la symétrie parfaite des hypertrophies osseuses.

En 1902, Carougeau incrimine la *maladie des jeunes chiens;* mais Bissauge et Naudin ruinent cette hypothèse en publiant l'observation d'un chien ostéo-arthropathique n'ayant jamais eu la maladie du jeune âge. Ces derniers auteurs donnent une étiologie purement hypothétique et quelque peu imprécise. La maladie serait, à leur avis, une manifestation du rhumatisme chronique, d'une dyscrasie acide ou d'une infection spéciale.

Il faut arriver à l'étude de la maladie faite par le Professeur V. Ball et H. Alamartine, en 1908, pour trouver une étiologie et une pathogénie exactes. Ces auteurs, frappés des analogies qui existaient entre les lésions de l'ostéo-périostite diffuse du chien et celles de l'ostéo-arthropathie hypertrophiante pneumique de l'homme, s'attachèrent à montrer l'identité complète de ces deux affections.

Ils constatèrent que les lésions broncho-pulmonaires étaient de nature tuberculeuse dans le cas qu'ils venaient d'observer. Mais ils ne pouvaient, en se basant sur un seul cas, affirmer que la tuberculose pulmonaire était seule capable de déterminer de pareilles lésions ostéo-articulaires chez le chien.

Chez l'homme, on admettait encore que ces altérations squelettiques pouvaient être rencontrées dans

la syphilis et les inflammations chroniques, non tuberculeuses, du poumon. P. Marie, lui-même, n'indiquait pas la cause primitive de l'affection. Il incriminait la *bronchite chronique* avec *bronchiectasie,* mais il ignorait la nature exacte de cette bronchite.

Les observations ultérieures du Professeur V. Ball et de H. Alamartine, celles de nombreux auteurs après ceux-ci et les nôtres, permettent d'affirmer que l'ostéo-arthropathie hypertrophiante pneumique est toujours, chez le chien, d'origine tuberculeuse, et plus précisément, la conséquence d'une tuberculose pulmonaire chronique. Dans la plupart des publications parues depuis 1908, la nature tuberculeuse de l'affection a été mise en évidence. Le seul cas signalé chez le cheval par Liénaux, coexiste également avec une tuberculose pulmonaire et des adénites spécifiques. Or, la tuberculose est excessivement rare dans cette espèce animale et sa coexistence avec les lésions ostéo-articulaires de l'ostéo-arthropathie hypertrophiante pneumique, prend la valeur d'une expérience. Cadiot, en 1912, publia cinq cas de cette affection et chaque fois la tuberculose pulmonaire était présente.

Quelques auteurs ne furent pas aussi affirmatifs. Tout en reconnaissant la fréquence des lésions tuberculeuses chez les chiens atteints d'ostéo-périonite diffuse, ils refusent de croire que l'origine des lésions ostéo-articulaires soit toujours de nature tuberculeuse. D'autres causes pourraient, d'après eux, produire les lésions osseuses précédemment décrites.

L'absence totale, au niveau des os, de lésions his-

tologiquement tuberculeuses : pas de follicules tuberculeux, de cellules géantes ni de bacilles. Voilà leur argument suprême.

Mais, Poncet n'a-t-il pas établi que la tuberculose des os pouvait revêtir une forme purement inflammatoire, c'est-à-dire non tuberculeuse histologiquement. Dès lors, l'absence de lésions histologiquement tuberculeuses ne suffit pas pour éliminer la nature bacillaire de l'affection.

Quant à l'absence de bacilles, à l'examen bactériologique, il ne constitue plus un argument, puisque le Professeur Sendrail, Lasserre et Lesbouyriès ont obtenu des résultats positifs par l'inoculation au cobaye du tissu osseux malade.

Les auteurs qui doutent de la nature constamment tuberculeuse de la maladie, invoquent encore de rares observations où la réaction à la tuberculine a été douteuse, ou même franchement négative. Cet argument paraît bien fragile, quand on songe combien cette méthode de diagnostic est, chez le chien, infidèle dans ses résultats. Elle peut même conduire à des erreurs grossières. Ainsi, dans l'observation n° 2 de Cadiot (*Revue Générale de Médecine Vétérinaire*), la réaction à la tuberculine fut négative et l'autopsie révéla des lésions très nettes de tuberculose.

Panisset et Verge ont montré que le sérum des ostéo-arthropathiques est peu coagulant. Aussi, il n'est pas étonnant que les réactions à la tuberculine ne soient pas nettes chez ces animaux, surtout si l'on admet que les troubles réactionnels à la tuber-

culine sont, suivant la théorie de Lumière, la conséquence de flocula qui obstruent les petits capillaires sanguins.

L'étude histologique du tissu osseux malade ne montre, comme nous l'avons déjà dit, aucune lésion caractéristique de la tuberculose : ni tubercules, ni cellules géantes, ni nécrose de caséification.

L'examen bactériologique, d'autre part, ne décèle pas la présence de bacilles.

Cependant, le Professeur Sendrail, Lasserre et Lesbouyriès, ont prouvé l'existence des bacilles au niveau des lésions osseuses par l'inoculation, dans le péritoine du cobaye, d'un filtrat sur gaze de lamelles malaxées en présence de sérum physiologique. La mort du cobaye survenait plus ou moins rapidement et à l'autopsie, les bacilles fourmillaient dans les lésions.

Nous avons répété l'expérience de ces auteurs avec des lamelles de cétacarpiens recouverts de lésions et provenant de notre sujet n° 1. L'expérience fut faite avec toutes les précautions aseptiques voulues. Sur deux cobayes inoculés, aucun ne présenta la tuberculose. Ce résultat négatif n'infirme pas la nature tuberculeuse des lésions inoculées.

P. Bru a expérimentalement reproduit l'affection chez le lapin.

La nature tuberculeuse de l'ostéo-arthropathie est si exacte que notre Maître, M. le Professeur V. Ball, sur la simple constatation clinique des déformations osseuses sus-indiquées, avec leurs caractères particuliers, posait le diagnostic de tuberculose pulmo-

naire toujours vérifié à l'autopsie. Inversement sur de nombreux animaux atteints de tuberculose pulmonaire chronique, avec bronchiectasie à l'autopsie, il a pu affirmer d'emblée, une ostéo-arthropathie hypertrophiante qui, bien que non apparente cliniquement, a été mise en évidence par incision de la peau de la face antérieure des mains.

Des altérations pulmonaires ou osseuses, quelle est la première lésion en date et de quelle façon la maladie atteint-elle le squelette ?

Pour P. Marie, le cycle de la maladie serait le suivant :

1° Une lésion de l'appareil respiratoire, permettant, sous l'influence de microorganismes, la production à ce niveau de substances putrides ou fermentées (bronchite, pleurésie purulente avec ou sans empyème) ;

2° La résorption et le passage dans la circulation générale de ces substances produites au niveau de l'appareil respiratoire;

3° Action élective de ces substances sur les os et des articulations, déterminant les lésions de l'ostéo-arthropathie hypertrophiante.

V. Ball et H. Alamartine expliquent le développement initial et la prédominance de l'ostéo-arthropathie au niveau des extrémités, en faisant intervenir, comme cause favorisante, la stase périphérique liée aux lésions cardiaques observées chez les sujets.

Poncet et Leriche écrivaient, vers 1909 : « Trois hypothèses se présentent à l'esprit. Elles reposent sur

des preuves d'inégale valeur. Aucune d'elles n'est pleinement démontrée. »

1° *Théorie des toxines bacillaires diffuses :* Ces toxines sont élaborées dans le sang et plus probablement dans un foyer éloigné. Poncet considérait cette hypothèse comme la plus plausible. Le foyer éloigné serait le poumon tuberculeux, dans l'ostéo-arthropathie.

2° *Théorie des poisons adhérents :* Les lésions sont causées par les poisons adhérents aux bacilles. Si on débarrasse ces derniers de leur graisse par l'éther ou le chloroforme et si on les inocule à des animaux, on ne reproduit aucune lésion spécifique. (Auclair).

Il semble que l'ostéo-arthropathie ne soit pas due à un bacille tuberculeux quelconque. Il s'agit, ainsi que l'ont montré Panisset et Verge, du bacille type humain.

3° *Théorie de l'action directe du bacille :* Il y a bacillémie passagère (démontrée en 1924 par Panisset et Verge) avec arrêt et colonisation en certains points. Les bacilles s'y trouvent isolés, épars dans les tissus, répartis et disposés à l'état d'unité pour ainsi dire. Leur rareté explique les insuccès qu'on a eus jusqu'ici dans leur recherche bactérioscopique sur les lésions fraîches.

Poncet et Leriche concluent : « Tout cela est fort séduisant et peut-être dans un avenir prochain devra-t-on adopter pleinement cette explication nouvelle venue. »

Cette hypothèse est, aujourd'hui, confirmée par les découvertes de l'Ecole toulousaine. Sendrail, Lasserre et Lesbouyriès ont, en effet, montré que des bacilles se trouvent dans le tissu osseux néoformé.

C'est avec timidité que nous avançons l'hypothèse que si les examens bactériologiques des os n'ont rien donné, c'est, peut-être, parce que le virus tuberculeux y existerait sous une forme filtrante ou bien sous une forme non acido-résistante (corpuscules de Vaudrenier).

L'os est, en effet, un tissu très pauvre en hydrates de carbone, par conséquent défavorable à l'acquisition de l'acido-résistance.

L'injection intrapéritonéale au cobaye du produit filtré après trituration des lamelles osseuses, plaçant le microbe dans des viscères riches en hydrates de carbone (foie, ganglions, poumon), lui rendrait peut-être son acido-résistance ?

Etude clinique

L'ostéo-arthropathie hypertrophiante pneumique est une affection chronique évoluant lentement, insidieusement. Elle peut durer un an et même plus, comme le montre l'observation de Bissauge et Naudin. Toutefois, quelques cas d'évolution aiguë ont été signalés en médecine humaine. P. Marie relate notamment le cas de Saundby où, en trois semaines, se produisit l'augmentation de volume des mains et des pieds. Les formes subaiguës sont plus fréquentes, notre observation n° 2 en est un exemple.

Les symptômes observés sont généraux ou locaux. Les premiers résultent de l'infection tuberculeuse. Ils sont plus ou moins accusés suivant l'acuité du processus infectieux. Ils apparaissent généralement bien avant que les altérations osseuses ne soient perceptibles cliniquement.

Les symptômes locaux intéressent principalement l'appareil respiratoire et le système ostéo-articulaire. On enregistre accessoirement des symptômes cardiaques, urinaires, et beaucoup plus rarement des adénopathies (Liénaux).

A. — Symptômes généraux

Un signe qui attire l'attention, c'est l'amaigrissement progressif du malade, malgré la conservation de l'appétit qui est parfois augmenté. On note de la fièvre, jusqu'à 40 et 41°, plus élevée le soir que le matin (Cadiot). Lorsque la fièvre est forte, il existe de l'anorexie, mais la soif est vive.

On a observé des signes d'excitabilité, des réveils brusques la nuit, des grognements et des plaintes.

Le chien ostéo-arthropathique porte la tête basse, recherche les endroits tranquilles et refuse de se déplacer. Le malade est triste, apathique, devient frileux et recherche les foyers.

B. — Symptômes locaux

Ces symptômes comprennent ceux de la maladie causale (tuberculose pulmonaire et ses autres localisations viscérales) et ceux du syndrome de Pierre Marie (lésions du squelette et des articulations).

a. — *Symptômes respiratoires*

Cadiot a décrit d'une manière précise les signes cardio-pulmonaires qui accompagnent l'ostéo-arthropathie et sur lesquels les auteurs étaient muets, hypnotisés sans doute par les lésions ostéo-périostiques.

La respiration est accélérée (jusqu'à 32 par minute). On observe une toux quinteuse, grasse, parfois suivie d'efforts de vomissements; d'autres fois petite, fréquente, véritable toux tuberculeuse.

La dyspnée et la toux sont des signes très importants au point de vue du diagnostic des lésions pulmonaires.

L'auscultation révèle la présence de râles muqueux, du gargouillement, de la crépitation humide par places, des bruits de frottement.

La percussion permet de déceler de chaque côté du thorax, en général, des îlots de matité (Cadiot), et plus rarement un épanchement pleurétique concomitant.

L'injection hypodermique de tuberculine employée systématiquement par Cadiot et L. Auger permet presque toujours de relever la tuberculose viscérale. Ces auteurs injectent 8, 10 et même 20 centigrammes de tuberculine, suivant les cas, lorsque les phénomènes fébriles se sont dissipés. Une variation de 1 degré est considérée comme positive.

b. — *Symptômes ostéo-articulaires*

Le diagnostic de l'ostéo-arthropathie est très difficile au début, car les lésions osseuses sont souvent, à ce moment, inappréciables cliniquement. On ne peut guère arriver au diagnostic que par la constatation de la tuberculose pulmonaire concomitante qui oriente systématiquement vers le syndrome de

Pierre Marie. Toutefois, la radiographie permettrait le diagnostic dans beaucoup de cas où l'examen clinique reste négatif.

Lorsque l'affection est cliniquement établie, l'attitude des malades est particulière : les membres sont écartés, plus ou moins fléchis et le dos voûté. De plus, les membres sont volumineux, déformés surtout au niveau des articulations. Les mains et les pieds sont hypertrophiés.

Ces déformations sont dues à la production de nombreux ostéophytes sur les os qui sont sensibles à la pression et déterminent une gêne progressive de la locomotion. On peut observer des boîteries. La peau des extrémités est épaissie, adhérente aux tissus sous-jacents.

On observe, tout d'abord, un gonflement œdémateux des extrémités des membres avec à ce niveau une légère douleur. Puis cette tuméfaction durcit et tend à gagner du côté de la racine du membre. La déformation est surtout accentuée au niveau des épiphyses. Les articulations deviennent volumineuses. La peau épaissie est soudée intimément aux tissus sous-jacents.

Le périmètre des rayons osseux est considérablement augmenté. Sur un chien de montagne de format moyen, Cadiot signale :

		Normale
Articulation huméro-radiale	35 cm.	29 cm.
Partie moyenne de l'avant-bras....	29 cm.	20 cm.
Partie moyenne du métacarpe.....	28 cm.	16 cm.
Partie moyenne de la jambe.....	28 cm.	20 cm.
Articulation tibio-tarsienne	30 cm.	20 cm.

Ces déformations peuvent apparaître avant que les signes pulmonaires ne se soient manifestés. (Obs. Bissauge et Naudin).

Sendrail les a observées un mois après le début supposé de la tuberculose. Elles sont parfaitement symétriques et débutent toujours par les extrémités (mains et pieds).

Quelquefois on observe de la cyphose dorso-lombaire, consécutive à l'attitude accroupie que prennent les animaux, en raison des déformations articulaires qui s'opposent à l'extension parfaite des jointures. Elles peuvent encore résulter de productions ostéophytiques sur la colonne vertébrale.

Ces modifications physiques des rayons osseux et des jointures expliquent les symptômes fonctionnels observés. La douleur ressentie par l'animal dans les déplacements l'incite à garder l'immobilité et à prendre certaines attitudes. D'où la flexion et l'écartement des membres, la démarche gênée ou irrégulière. Les boiteries sont l'indice de lésions articulaires plus ou moins sérieuses. (Obs. n° 1). Il arrive aussi que les malades, malgré une tuméfaction notable des membres, se déplacent avec aisance et ne présentent aucune boiterie. Dans ce cas, aucune douleur n'est perceptible à la palpation, et les articulations sont peu touchées ou indemnes. (Obs. n° 2).

c. — *Symptômes accessoires*

Les symptômes cardiaques consistent essentiellement en une accélération du cœur résultant de l'ané-

mie, des troubles de l'hémotose ou bien encore de la fièvre. Le nombre de battements peut dépasser 140 par minute. On a encore signalé de l'*arythmie*, des signes de myocardite, d'endocardite valvulaires et de péricardite avec ou sans symphyse, lésions relevant toutes de la tuberculose.

En ce qui concerne les signes urinaires, Cadiot a signalé l'*albuminurie* (jusqu'à 2 grammes d'albumine par litre) en rapport avec les altérations tuberculeuses spécifiques ou non (Oyuela).

Le Professeur Sendrail, Lasserre et Lesbouyriès ont signalé une *bacillurie* abondante chez les chiens ostéo-arthropathiques ayant des lésions rénales tuberculeuses.

Les signes urinaires ont encore été étudiés par Darraspen. Dans certains cas, l'urine émise en 24 h. est en quantité inférieure à la normale. On peut trouver les bacilles dans le culot de centrifugation de l'urine.

Marche et évolution

Le syndrome de Pierre Marie subit une marche progressive. L'état général devient de plus en plus mauvais. Le malade se cachectise, devient de plus en plus abattu et succombe dans le marasme, à moins de complications d'origine cardiaque qui précipitent la mort. Le plus souvent, les chiens ostéo-arthropathiques sont sacrifiés avant la fin de la maladie, parce que le diagnostic du syndrome de Pierre Marie est fait ou parce que l'état général et les signes pulmonaires ont simplement conduit au diagnostic de tuber-

culose pulmonaire. Etant donné que le début de l'ostéo-arthropathie est difficile et même impossible à préciser, puisqu'il est insidieux, il n'est pas possible de fixer sans conteste la durée de l'affection. En se rapportant au moment où le diagnostic peut être établi, la durée du syndrome semble devoir être de quelques mois à un ou deux ans. (Bissauge).

Diagnostic

Le diagnostic de l'ostéo-arthropathie hypertrophiante pneumique est plus ou moins aisé suivant les cas. Il peut être fait à première vue, ou bien exiger un examen sérieux du malade. Le diagnostic de tuberculose pulmonaire chronique chez le chien, doit systématiquement entraîner l'examen minutieux des mains et des pieds. Pareille investigation doit être faite à l'autopsie.

Lorsque les lésions ostéo-articulaires sont nettement caractérisées, le diagnostic est enfantin. La constatation d'une hypertrophie des membres, de nature osseuse, débutant par les extrémités et présentant une rigoureuse symétrie, ne laisse aucun doute surtout lorsqu'il s'agit d'un animal adulte, dont le système osseux a terminé sa croissance. Les symptômes pulmonaires (toux, dyspnée) viennent confirmer le diagnostic, sans compter l'amaigrissement qui constitue un signe important.

La certitude peut enfin être obtenue, en général, par la *tuberculination.*

Au début, le syndrome de Pierre Marie peut passer inaperçu. Mais en présence d'un sujet qui tousse de-

puis un temps plus ou moins long, qui a maigri, il convient d'examiner avec soin les extrémités des membres. La radioscopie ou la radiographie seront d'un grand secours. La tuberculination devra également être faite, sous la peau à la dose de 0 cm³ 5 à 1 cm³ 5 diluée au 1/10 suivant la taille. Les animaux ayant une température supérieure à 39° ne devront pas être tuberculinés. Les températures seront relevées dès la quatrième heure qui suit l'injection et toutes les deux heures. La réaction est positive quand l'hyperthermie est >, 1° à condition que la température soit >, 40° et se maintienne ainsi pendant 4 heures.

Outre la réaction thermique, on observe toujours une réaction locale, souvent une réaction focale et enfin dans quelques cas une réaction générale organique.

La réaction locale se traduit par un œdème plus ou moins volumineux, chaud, douloureux et persistant.

La réaction focale consiste essentiellement en une exagération des symptômes fonctionnels ostéo-articulaires : difficulté de la marche, claudication, cyphose très prononcée et douleur décelée par la palpation où les mouvements passifs des régions malades. Du côté du poumon : dyspnée, toux et jetage.

La réaction générale organique consiste en une diminution de l'appétit pouvant aller jusqu'à l'anorexie, de la tristesse et de l'abattement avec des frissons.

Diagnostic différentiel

Le diagnostic différentiel devra être fait d'avec le *rachitisme* chez le chien, *la maladie du son* chez le cheval et enfin l'*ostéo-périostite banale.*

Le rachitisme atteint les animaux jeunes, ceux dont le système osseux n'est pas arrivé à complet développement. Les nouures articulaires et le chapelet sternal sont pathognomoniques. L'absence de symptômes pulmonaires et les caractères des lésions ostéo-articulaires nous permettent le diagnostic. Si elles sont symétriques, comme dans l'ostéo-arthropathie hypertrophiante, elles ne donnent pas au toucher la sensation granuleuse observée dans cette dernière affection. Dans le rachitisme, les membres sont incurvés et raccourcis alors que dans l'ostéo-arthropathie hypertrophiante pneumique ils ont conservé leur direction et leur longueur normales. Enfin, le rachitisme s'observe surtout sur les sujets recevant une alimentation défectueuse.

La *maladie du son* observée chez le cheval est considérée comme l'ostéomalacie de cette espèce. Pour le Professeur V. Ball, c'est une *ostéopathie hypertrophiante* de cause indéterminée. Elle se traduit par une tuméfaction symétrique des os; mais, loin de débuter par les extrémités, elle atteint tout d'abord le maxillaire inférieur et à la palpation on n'a jamais la sensation d'ostéophytes. Les symptômes pulmonaires font totalement défaut; la réaction à la tuber-

culine est négative et la radioscopie ne décèle pas de couche ostéophytique.

Dans l'ostéo-périostite banale, les lésions sont localisées. Elles résultent de traumatismes ou de tiraillements ligamenteux. On l'observe au point où a porté la force. Elle se traduit par une exostose nettement délimitée et déformant la région (éparvin, formes phalangiennes). Jamais d'hyperostose circonférencielle. La symétrie n'existe pas, à moins de diathèse ostéitique (?), et les déformations ne débutent pas par les extrémités.

Dans l'ostéitisme étudié par Joly et l'Ecole de Saumur, les lésions ne se manifestent qu'au point où une cause banale a exercé son action. On n'observe pas de nappe ostéophytique engainant la diaphyse des os longs.

La radiographie est un excellent moyen de diagnostic, dans les cas, au début. Elle nous montre la surface de l'os hérissée d'ostéophytes sensiblement perpendiculaires à la longueur. M. Darraspen, dans sa thèse sur les *ostéites* et les *ostéopathies,* insiste sur l'importance des renseignements fournis par la radiographie. D'admirables radiographies montrent très nettement la couche d'ostéophytes, et dans les cas qu'il a observés, un agrandissement du canal médullaire, conséquence d'une ostéite raréfiante.

Pronostic

Le pronostic de l'ostéo-arthropathie hypertrophiante pneumique est particulièrement sombre. Tout espoir de guérison doit être abandonné, car les ostéophytes ne régressent pas. Théoriquement, dans les cas, au début, on pourrait tenter de traiter la maladie causale; mais, étant donné la valeur relative de la vie des animaux domestiques, il est de règle de sacrifier les malades. D'autre part, cette solution s'impose en raison du danger constant que ces animaux constituent pour la santé publique. Réservoirs de virus, ils déversent dans le milieu extérieur des bacilles par le jetage (gouttelettes de Pflugge), l'urine, et les divers produits des sécrétions. Panisset et Verge ont montré que le *bacille humain* était le grand coupable. Ce type bacillaire à virulence maximum pour l'homme, est capable de lui communiquer les diverses formes de la tuberculose.

Toute une famille peut être infectée par un chien atteint de cette affection, plus particulièrement les jeunes enfants qui ont coutume de jouer avec l'animal. Ils ne font que rendre à l'homme ce que celui-ci leur a donné, car, nous l'avons déjà vu, la maladie a surtout été observée chez les chiens de café ou de restaurant, lieux profondément souillés par les crachats de tuberculeux, que les animaux ont l'habitude de lécher.

Ces chiens sont, d'autre part, une source de contagion pour leurs congénères.

Il résulte de toutes ces considérations que nous sommes entièrement d'accord avec M. Darraspen pour dire : « Refuser de traiter un chien tuberculeux est, pour le vétérinaire, un devoir. » Nous irons même plus loin. Le sacrifice de ce réservoir de bacilles, serait une mesure de police sanitaire de nature à prévenir un grand nombre de cas de contagion de la tuberculose du chien à l'enfant.

Dans tous les cas, la marche de la maladie est progressive. Les ostéophytes se développent sur tout le squelette, tourmentant l'animal comme autant d'épines. Vers la fin, la souffrance est très grande, l'amaigrissement et la cachexie surviennent et la mort s'ensuit inévitablement.

Les profits pécuniers que pourrait nous rapporter le traitement prolongé d'un chien tuberculeux ne doivent pas nous arrêter ni nous déterminer à conseiller la conservation dans une maison de cette source de tuberculose.

Traitement

Nous pouvons d'ores et déjà affirmer que le traitement local des lésions ostéo-articulaires ne donnera aucun résultat. Si notre thérapeutique est puissante vis-à-vis des lésions évolutives, elle est, par contre, rigoureusement désarmée à l'égard des lésions évoluées : scléroses, exostoses anciennes.

Les pointes de feu employées à l'aveuglette dans les cas où l'on a cru à une simple ostéo-périostite banale n'ont donné que des mécomptes en ce qui concerne l'ostéo-arthropathie hypertrophiante pneumique.

Seul pourrait être tenté le traitement de la tuberculose pulmonaire, sur la demande expresse du propriétaire et lorsqu'li s'agit de chien de grande valeur. Dans ce cas, il est absolument nécessaire de prendre toutes les mesures propres à éviter la contagion tant à l'homme qu'aux autres chiens. Mais, il ne faut pas se faire d'illusion à ce sujet.

L'immobilisation du poumon malade par le pneumothorax artificiel, ne saurait être employée chez nos animaux.

Le sérum antituberculeux bien que très riche en anticorps, et très opsonisant, n'est même pas bactériotropique *in vitro. In vivo,* il n'est pas préventif, comment pourrait-il être curatif ?

La *tuberculinothérapie* pourrait être employée, associée aux moyens naturels ayant pour but d'aide la nature dans la défense de l'organisme.

Une alimentation très alibile, l'air, le soleil et le repos peuvent favoriser la cicatrisation ou, plus exactement, la sclérose des lésions pulmonaires. Ayant ainsi supprimé le laboratoire de toxines, l'évolution des lésions osseuses serait arrêtée ou rendue plus lente, s'il existe des bacilles au niveau des lésions.

Observations personnelles

OBSERVATION I

Chienne âgée de 6 ans et 4 mois. Tuberculose pulmonaire chronique avec bronchiectasie. Ostéo-arthropathie hypertrophiante pneumique.

Antécédents. — Le père un chien berger malinois est mort de rage mue, et la mère, une chienne berger d'Alsace serait morte de vieillesse (?).

Premiers signes de tuberculose pulmonaire au début de 1925. La malade s'essouffle rapidement. En mai-juin, accès de toux fréquents et violents. La locomotion devient gênée, surtout aux allures vives. Avec le temps, la gêne de la marche s'accentue.

Signes cliniques. — En septembre, l'examen de la malade permet de constater des signes de bronchite chronique, avec emphysème, à l'auscultation. Le fonctionnement du cœur paraît troublé, mais les bruits pulmonaires gênent pour déterminer la nature de ces troubles.

Au bout de quelques jours de traitement, amélioration sensible.

Puis on constate l'existence d'une néphrite aiguë avec hématurie.

L'animal, mis à la diète lactée, est traité à l'urotropine : l'hématurie cesse. La gêne du train postérieur s'est accentuée. Les articulations commencent à présenter des déformations hypertrophiques. Quelques pointes de feu sont appliquées au jarret, sans aucun résultat. Par suite

de l'impotence fonctionnelle des membres postérieurs, on note une amyotrophie très nette de la région. Les arêtes et les angles squelettiques deviennent saillants. La station elle-même est difficultueuse et les articulations sont fléchies en permanence.

Au début de l'année 1926, l'animal éprouve beaucoup de difficultés à marcher, surtout au départ. L'appétit est capricieux, la viande est refusée sous quelque forme qu'elle soit présentée. Les déformations hypertrophiques ostéo-articulaires sont alors très nettes.

La toux persiste et s'aggrave. L'amaigrissement s'accentue. L'anorexie est complète et l'animal ne tarde pas à tomber dans un état de cachexie très avancée. Le propriétaire se décide alors à le faire abattre.

Lésions. — Poumon. — Les lobes du poumon droit sont parsemés de foyers de broncho-pneumonie chronique tuberculeuse, séparés par des zones congestives. Çà et là, quelques territoires pulmonaires saillants et pâles dénoncent des lésions d'emphysème vésiculaire.

Les foyers broncho-pneumoniques présentent une coloration grisâtre, leur consistance est ferme. La surface de section offre l'aspect du fromage de Roquefort, avec points ramollis (ramollissement tuberculeux). Par endroit, les foyers sont constitués par un tissu gris bleuâtre ou grisâtre, légèrement translucide et parsemé de taches anthracosiques. Au niveau du lobe postérieur droit, on note la présence d'une caverne tuberculeuse.

Sur les sections du poumon, les bronches apparaissent considérablement dilatées.

Les lésions prédominent dans les lobes moyen et postérieur, et dans les deux tiers inférieurs.

La plèvre pulmonaire droite est criblée de tubercules gris du volume d'un grain de mil.

Le poumon gauche est parsemé de foyers de broncho-pneumonie tuberculeuse. Il est cependant moins lésé que son congénère.

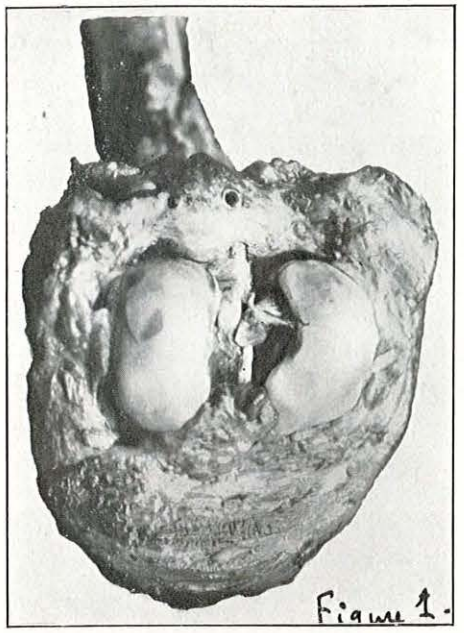

Observation I. — Chienne âgée de 6 ans et 4 mois. — Ostéo-arthropathie hypertrophiante. Arthrite chronique fémuro-tibiale gauche. Extrémité inférieure du fémur gauche. La capsule et la synoviale articulaires sont considérablement épaissies par la sclérose.

Photographie grandeur naturelle

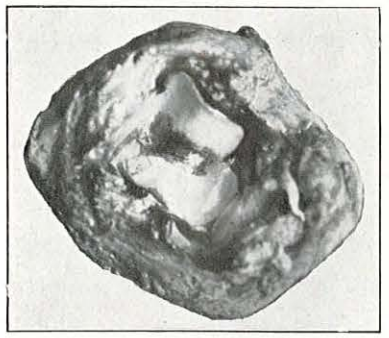

FIGURE 2.

Observation I. — Chienne âgée de 6 ans et 4 mois. — Ostéo-arthropathie hypertrophiante. Arthrite chronique tibio-tarsienne gauche. La capsule et la synoviale articulaires sont fortement épaissies par la sclérose. Au centre de la surface articulaire, on voit en noir, une ulcération de forme allongée.

Photographie grandeur naturelle

Les noyaux de broncho-pneumonie disséminée, de coloration gris violacé ou ardoisé et d'aspect translucide et brillant, tranchent sur le tissu sain donnant au poumon l'aspect d'une mosaïque. Il existe une caverne pulmonaire dans le lobe moyen.

La plèvre pariétale droite est recouverte d'un dépôt abondant de fibrine avec sérosité sanguinolente.

Cœur. — A l'ouverture du péricarde, on est frappé par l'aspect dépoli et sec de la séreuse. Le cœur ne peut être entièrement extrait, en raison d'une large symphyse siégeant vers la pointe de l'organe et sur sa face postérieure. Le myocarde apparaît décoloré. Considérablement dilaté, le cœur est flasque et s'étale, prenant l'aspect du cœur en besace. A la surface du viscère, on note la présence de quelques tubercules gris, l'ouverture du ventricule gauche montre une diminution d'épaisseur du myocarde. Il s'agit donc d'une *péricardite tuberculeuse symphysaire chronique*. Histologiquement, les lésions du péricarde sont spécifiquement tuberculeuses.

Reins. — Les reins paraissent avoir le volume normal; leur couleur est jaune rosée, et leur surface un peu irrégulière. La consistance du parenchyme rénal est augmentée. Sur une section longitudinale de l'organe, la couche médullaire apparaît congestionnée.

Foie. — Le foie est volumineux et sa coloration normale.

Il existe encore des lésions d'angine tonsillaire chronique. Les amygdales palatines sont hypertrophiées. Leur couleur est grisâtre, gris rougeâtre. Leur consistance est augmentée.

Le larynx est nettement congestionné.

Lésions des membres

Les articulations sont très volumineuses, surtout celles du grasset, du carpe et du tarse.

Débarrassées de la peau, les articulations fémoro-tibiales présentent à leur surface des arborisations vasculaires de couleur violette ou rouge violacé.

La capsule articulaire est blanchâtre, épaissie, lardacée par suite de la sclérose. Son épaisseur atteint et dépasse même un centimètre (Fig. 1).

La synoviale est congestionnée et œdémateuse; la synovie est teintée en rose. Les franges synoviales hypertrophiées sont rouge cerise. La tête du fémur est rougeâtre en raison de la congestion du tissu osseux sous-jacent.

Au niveau du tarse, la capsule articulaire est très épaissie. La synoviale est congestionnée.

Le cartilage articulaire de l'extrémité inférieure du tibia est ulcéré en son centre. L'ulcération présente un fond rougeâtre, allongé d'avant en arrière dans la gouttière inférieure du tibia (Fig. 2).

Le membre antérieur présente des lésions générales analogues à celles que nous venons de décrire pour le membre postérieur, mais moins accusées.

Au niveau de l'articulation radio-carpienne, existe une forte production de tissu scléreux, et des lésions d'arthrite sèche.

L'articulation du coude, enflammée chroniquement, présente une ulcération dans la partie moyenne de la surface articulaire de l'olécrane.

Les métacarpiens sont recouverts d'une nappe ostéophytique finement mamelonnée et de couleur blanc jaunâtre. Sur la coupe transversale, le canal médullaire est réduit dans son diamètre par un processus d'ostéite productive.

Après macération des os, on constate que dans cette observation, les productions ostéophytiques sont surtout développées au niveau des épiphyses des os longs, comme si le processus ostéo-arthropathique avait commencé par ces régions. Cela expliquerait aussi les magnifiques lésions articulaires que nous avons décrites. Les altérations d'arthrite chronique n'ont peut-être revêtu ce degré d'intensité que parce que les localisations ostéo-articulaires bacillaires ont été dans ce cas particulièrement importantes.

Histologie pathologique

Lésions osseuses : Après décalcification d'un fragment du métacarpien interne du membre antérieur droit, des coupes transversales sont faites et colorée à l'hématéniéosine. Du centre à la périphérie, on voit, dans le canal médullaire, une moelle adipeuse, normale, sans formations histologiques tuberculeuses. L'os ancien sur sa face antéro-latérale est atteint d'ostéite raréfiante, car les canaux de Havers sont agrandis. En regard et à la surface de cette région d'ostéite raréfiante, il existe une néoformation de tissu osseux d'origine périostique, dont les canaux de Havers sont plus ou moins perpendiculaires à la surface de l'os ancien sous-jacent. Ces canaux sont occupés par une moelle fibrillaire pauvre en cellules médullaires. Le périoste est épaissi par un processus de sclérose.

Poumon : Coupes faites au niveau d'un foyer broncho-pneumonique avec nécrose de caséification et colorées à l'hématéine-éosine.

La plèvre est congestionnée, infiltrée de cellules rondes et de cellules épithélioïdes. Le foyer broncho-pneumonique apparaît massif avec centre nécrosé.

Les alvéoles pulmonaires sont remplis par des cellules épithélioïdes et des leucocytes (cellules rondes). Il n'existe pas de cellules géantes, particularité de la tuberculose des carnivores. Les zones nécrosées sont au stade de nécrose de coagulation avec conservation de la structure histologique, noyaux cellulaires incolorables et fortement teintés en rose par l'éosine. Les bronchioles comprises dans le territoire nécrosé, caséeux, sont également frappées de mort et leur lumière renferme un exsudat composé d'éléments cellulaires divers, eux-mêmes nécrosés ou en voie de mortification.

Autour du foyer broncho-pneumonique on trouve des lésions de congestion active avec œdème du poumon, ainsi que des altérations banales d'anthracosis et d'emphysème vésiculaire.

Dans certaines régions du poumons, les préparations histologiques montrent la présence de tubercules gris isolés.

Les bronches sont dilatées ; leur lumière apparaît circulaire et comme taillée à l'emporte-pièce. Leur paroi est épaissie par une infiltration de cellules épithélioïdes et de cellules rondes.

L'étude histologique de coupes transversales des synoviales et des capsules articulaires épaissies par l'inflammation chronique révèle les détails suivants : La synoviale est épaissie par une sclérose, œuvre d'une évolution fibro-plastique et les vaisseaux sanguins sont congestionnés. Les franges synoviales sont hypertrophiées par une hyperplasie conjonctive. La capsule articulaire est également envahie par un processus fibro-plastique et l'on y trouve de très rares îlots de cellules rondes et épithélioïdes, véritables follicules tuberculeux.

Les vaisseaux sanguins sont dilatés par le sang.

Etude bactériologique et expérimentale

Des frottis de poumon prélevés en divers endroits sont examinés au microscope par la méthode de Ziehl.

Les bacilles acido-résistants très nombreux dans les préparations se présentent sous forme de fins bâtonnets colorés en rose et légèrement granuleux.

Des fragments de métacarpien recouvert d'ostéophytes sont triturés dans un mortier en présence de sérum physiologique. Les examens microscopiques du produit obtenu sont négatifs. Après filtration sur gaze le produit

est injecté dans le péritoine de deux cobayes à la dose de 2 cc. Aucun d'eux ne contracta la tuberculose. Pourquoi ? Il est tout à fait admissible que les lésions abâtardies (dont nous avons prélevé le matériel pour inoculations) engendrées par un virus encore plus amoindri que celui de la scrofule de l'homme, un bacille émasculé, comme on l'a dit, soient insuffisants à impressionner le cobaye lui-même.

OBSERVATION II

Chien de berger belge âgé de 3 ans. Tuberculose pulmonaire chronique. Ostéo-arthropathie hypertrophiante pneumonique.

Antécédents. — Le malade a vécu dans un café. Vers l'âge de 2 ans, chute d'un deuxième étage, d'où boiterie du membre postérieur gauche.

En avril 1926, le sujet devient triste, perd l'appétit et se montre frileux. Un amaigrissement se manifeste progressivement. Puis apparition de signes broncho-pulmonaires consistant en une toux sèche, quinteuse, avortée, petite. La dyspnée est nette après un léger exercice.

Signes cliniques. — En juin, on constate les troubles fonctionnels précédents avec un état général peu satisfaisant. A la percussion, submatité des deux côtés. A l'auscultation, râles muqueux et sibilants de bronchite chronique. Température: 39°4.

Un traitement approprié détermine une amélioration de l'état du malade, mais la toux persiste.

Dans la suite état à peu près stationnaire des signes pulmonaires, mais les symptômes généraux s'accusent avec des rémissions passagères. L'appétit est devenu très capricieux et l'amaigrissement fait des progrès.

Au début du mois d'août, on remarque la tuméfaction

de l'extrémité des membres postérieurs. On constate qu'il s'agit d'une tuméfaction œdémateuse molle et indolore ne déterminant aucune gêne locomotrice.

Cette déformation s'étend lentement à la région proximale des membres. Les mains commencent, elles aussi, à présenter des lésions hypertrophiques.

C'est alors que le propriétaire vient consulter à la clinique de l'Ecole vétérinaire, vers le 15 octobre 1926.

Les commémoratifs fournis par le propriétaire, la coexistence des symptômes pulmonaires avec l'hypertrophie des extrémités, les caractères des lésions osseuses, sensation à la palpation de granulations, d'aspérités au niveau des métatarsiens et des métacarpiens, tous ces signes incitent à penser à l'*ostéo-arthropathie hypertrophiante pneumique*. L'âge de l'animal (trois ans) permet d'éliminer le rachitisme, les symptômes locaux également.

Abandonné par le propriétaire, le chien est gardé au laboratoire d'anatomie pathologique où il succombe le 29 octobre.

Nous regrettons vivement que notre absence de l'Ecole, pendant cette période, ne nous ait pas permis de pousser plus avant les investigations cliniques, de procéder à la tuberculinisation et de prendre des radiographies.

Lésions

L'animal est dans un état de cachexie très avancée.

Lésions pulmonaires. — L'ouverture du thorax montre des lésions de pleurésie séro-hémorragique.

Le poumon présente des foyers d'infiltration grise tuberculeuse séparés par des territoires œdématiés ou emphysémateux. Le lobe apical du poumon droit contient une caverne, atteignant le volume d'une mandarine, et renfermant un magma purulent jaune grisâtre et d'odeur fétide. La plèvre pulmonaire est parsemée de granulations grises, lésions miliaires tuberculeuses, consécutives à la bacillémie qui a emporté le sujet.

Sur les coupes, les bronches restent béantes, comme creusées à l'emporte-pièce, c'est la *bronchiectasie*.

Le foie renferme de gros tubercules jaunâtres.

La rate, sur les surfaces de section, montre des corpuscules lymphatiques hypertrophiés, visibles à l'œil nu.

Les membres sont fortement hypertrophiés. L'hypertrophie est circonférencielle et l'incision de la peau montre qu'elle est due :

1° à une hyperplasie de tissu conjonctif de sclérose, véritable œdème dur ou *scléreux;*

2° à une néoproduction de tissu osseux, sous la forme d'une nappe ostéophytique englobant les rayons osseux, et particulièrement abondante au niveau de la diaphyse.

Les ostéophytes apparaissent sous forme de granulations jaunâtres.

Les lésions articulaires, peu accusées, consistent essentiellement en un épaississement de la synoviale, une congestion des franges et le liquide synovial est teinté en rouge. Nous n'avons pas constaté d'ulcération du cartilage articulaire comme dans l'observation n° I.

Ces lésions discrètes d'arthrite expliquent pourquoi le sujet a conservé une assez grande liberté dans ses mouvements malgré la tuméfaction très accusée des membres.

Lésions du squelette (après macération) :

Les lésions du tissu osseux prédominent sur les mains et les pieds; très développées également au niveau des avant-bras et des jambes, elles existent à un degré moindre sur les fémurs et les humérus. Le scapulum et le coxal présentent également des ostéophytes disséminés. Les corps vertébraux et les apophyses transverses sont recouverts de dépôts ostéophytiques discrets, et très inégalement répartis suivant les vertèbres considérées. Les lésions de la colonne vertébrale prédominent dans sa partie dorsale. Elles sont insignifiantes dans la région

cervicale, sauf au niveau de l'axis. Le maxillaire inférieur est, dans la partie inférieure de ses branches, recouvert de larges dépôts ostéophytiques. Sur le crâne et la face ,les lésions sont tout à fait discrètes.

En somme, suivant la règle bien connue, les altérations des os sont d'autant moins développées qu'on s'éloigne davantage des extrémités des membres.

Au niveau des mains et des pieds, les dépôts d'ostéophytes prédominent sur les métacarpiens et les métatarsiens, particulièrement sur les faces antérieures et latérales. Ces os sont *synostosés* latéralement par des productions ostéo-périostiques. Ils sont hyperostosés par une gaine d'ostéophytes de nouvelle formation, à surface granuleuse, irrégulière et en choux-fleur, dont l'épaisseur est maximum au milieu de la face antérieure des os.

Le radius et le cubitus synostosés sont le siège d'une hyperostose circonférencielle par dépôt ostéophytique surtout développé dans les deux tiers inférieurs. A ce niveau les productions ostéophytiques sont particulièrement irrégulières, stalactitiformes, saillantes et épaisses.

Le tibia et le péroné présentent des lésions analogues.

Au niveau des fémurs, la diaphyse est également le siège d'un dépôt ostéophytique, surtout sur les faces antérieures et latérales.

Sur les scapulum et l'os du bassin, on voit, par place, des nappes ostéophytiques minces et à surface irrégulière.

Sur la colonne vertébrale et le crâne, les dépôts sont minces et peu étendus.

Au point de vue histo-pathologique, les lésions osseuses seules examinées sont identiques à celles que nous avons décrites à propos de l'observation n° 1.

Conclusions

I. — L'ostéo-arthropathie hypertrophiante pneumique est, chez les animaux, une affection secondaire à la tuberculose pulmonaire chronique avec bronchiectasie, et de même nature. Connue antérieurement sous des appellations variées et impropres, elle est actuellement désignée sous le seul nom qui lui convienne.

II. — Les lésions osseuses, symétriques, sont représentées par des dépôts et nappes ostéophytiques hyperostosante, avec panostéite.

III. — Les altérations articulaires sont inconstantes. Absentes dans les cas récents, peu accusés, elles ne font jamais défaut dans les cas anciens. Elles intéressent particulièrement les grandes articulations et varient d'importance suivant les malades.

IV. — Les lésions pumonaires consistent essentiellement et toujours en tuberculose broncho-pulmonaire chronique. On observe la bronchite chronique avec bronchiectasie, la broncho-pneumonie chronique, avec placards de pleurite chronique, parfois des

foyers de nécrose de caséification, des cavernes, des granulations tuberculeuses grises. La bronchiectasie est constante.

V. — Accessoirement, des tuberculoses viscérales (cœur, rein notamment peuvent coexister), mais elles sont secondaires à la tuberculose pulmonaire.

VI. — La symptomatologie est caractéristique dans la plupart des cas (hypertrophie symétrique des os, débutant par les extrémités, et signes de tuberculose pulmonaire).

VII. — Le diagnostic est, en général, facile, sauf au début. La tuberculination, la radioscopie ou la radiographie les facilitent.

VIII. — Le pronostic est fatal, car la mort est inévitable. Tout traitement est illusoire et ne saurait que perpétuer un danger pour l'homme et les animaux.

Vu : Le Directeur
de l'Ecole Vétérinaire de Lyon
Ch. PORCHER.

Le Professeur
de l'Ecole Vétérinaire,
Dr BALL.

Vu : *Le Doyen,*
J. LÉPINE.

Le Président de la Thèse,
Dr FAVRE

Vu et permis d'imprimer :
Lyon, le 12 Janvier 1928.
Le Recteur, Président du Conseil de l'Université.
J. GHEUSI.

Bibliographie

H. Alamartine. — Ostéo-arthropathies hypertrophiantes d'origine tuberculeuse. Le rôle de la tuberculose dans le syndrome de Pierre Marie. *Revue de Chirurgie,* 1907, p. 992.

L. Auger. — Un cas d'ostéo-périostite chez un chien avec coexistence de la tuberculose. *Journal de Médecine vétérinaire et de Zootechnie,* 1909.

V. Ball et H. Alamartine. — Ostéo-arthropathies hypertrophiantes d'origine tuberculeuse chez l'homme et le chien. *Revue de Chirurgie,* octobre 1908.

— Tuberculose inflammatoire et ostéo-arthropathies hypertrophiantes pneumiques. *Gazette des Hôpitaux,* 8 octobre 1912.

V. Ball et Auger. — Recherches expérimentales sur la nature tuberculeuse des lésions broncho-pulmonaires dons l'ostéo-arthropathie hypertrophiante pneumique du chien. *Journal de Médecine vétérinaire de Lyon,* avril 1914.

V. Ball. — L'ostéo-arthropathie hypertrophiante pneumique ou syndrome de Pierre Marie chez le chien. *Journal de Médecine vétérinaire de Lyon,* juin 1914.

— Traité d'anatomie pathologie générale. Chapitre: tuberculose inflammatoire, p. 264, Paris, 1924.

— Les lésions broncho-pulmonaires dans l'ostéo-artropathie hypertrophiante. *Journal de Médecine vétérinaire de Lyon,* janvier 1913.

V. Ball et Ch. Lombard. — L'ostéo-arthropathie hypertrophiante pneumique chez les fauves en captivité. *Revue générale de Médecine vétérinaire,* 15 août 1926.

Besnoit et Robin. — Contribution à l'étude clinique de la tuberculose aviaire (ostéo-périostite diffuse). *Revue vétérinaire,* 1922, p. 741.

Bissauge et Naudin. — Ostéite déformante chez le chien. *Revue générale de Médecine vétérinaire,* 1906, p. 481.

P. Bru. — Tuberculose spontanée du lapin avec lésions d'ostéo-périostite. *Revue générale de Médecine vétérinaire,* 1923, p. 631.

C. Cadéac. — Pathologie chirurgicale générale. Chapitre: ostéo-périostite diffuse.

P.-J. Cadiot. — Arthrite tuberculeuse chez le chien. *Bulletin Soc. centr. de Méd. vétér.,* 1895, p. 574.

— Ostéo-arthropathie d'origine tuberculeuse. *Rec. de Méd. vétér.,* 1912, p. 221.

Carougeau et Porcher. — Ostéo-périostite diffuse du chien. *Journal de Méd. vétér. et de Zootechnie,* 1899, p. 193.

E. Darraspen. — Ostéites et arthropathies d'origine tuberculeuse chez le chien. *Thèse de Toulouse,* 1925.

Hébrant, Antoine et Liégeois. — L'ostéo-artropathie hypertrophiante. *Annales de Médecine vétérinaire,* janvier 1926.

Liénaux. — Ostéite déformante du chien, ostéo-périostite généralisée. *Ann. de Méd. vétér. de Bruxelles,* 1899, p. 143.

Liénaux. — Remarque au sujet de la nature de l'ostéo-arthropathie hypertrophiante. Un cas de coexistence de l'ostéo-périostite diffuse et de la tuberculose chez le cheval. *Ann. de Méd. vétér.,* 1909, p. 313.

Luigi Rossi. — L'osteo-arthropatia ipertrofizzante d'origine tubercolare (sindrome di Cadiot) nel cane. *La Clinica veterinaria,* février et mars 1926, pp. 67 et 133.

Oyuela Henrique. — Le rein dans l'ostéo-arthropathie hypertrophiante pneumique du chien. *Journal de Méd. vétér. et de Zootechnie,* 1913, p. 331.

L. Panisset et J. Verge. — L'ostéo-arthropathie hypertrophiante d'origine tuberculeuse chez le chien. *Revue générale de Médecine vétérinaire,* 1924, p. 165.

Poncet et Leriche. — La tuberculose inflammatoire chez les animaux. *Rec. de Méd. vétér.,* avril 1912, p. 233.

Prévot. — Broncho-pneumonie tuberculeuse avec ostéopathie chez un chien. *Bulletin Soc. centr. de Méd. vétér.,* 1924, p. 523.

Rénon et Géraudel. — Ostéite engainante des diaphyses. *Revue Médicale,* 23 juin 1920.

M. Roquet. — Le cœur dans l'ostéo-arthropathie hypertrophiante pneumique chez le chien. *Journal de Méd. vétér. et de Zootechnie,* 1913, p. 78.

Sendrail, Lasserre et Lesbougries. — De la tuberculose du chien, ostéo-périostite diffuse. *Revue vétérinaire,* 1920, p. 201.

SENDRAIL, LASSERRE et LESBOUGRIES. — De la tuberculose du chien. Ostéo-périostite diffuse. *Revue vétérinaire*, 1920, p. 729.

SENDRAIL, LASSERRE et LESBOUGRIES. — De la tuberculose du chien. Les réactions focales à la tuberculine. *Revue vétérinaire*, 1923, p. 277.

WIRTH. — Periostitische Veränderungen am skelett bei tuberkulose des Hundes. *Wiener tierarztliche Wochenschrift*, 1920, p. 63, et *Zeitschrift für tuberculose*, vol. XXXIV, 1920, p. 393.

— *Monatshefte für praktische Tierhalkunde*, vol. XXXIII, 1922, p. 155.

TABLES DES MATIÈRES

Avant-Propos 9
Introduction 11
Terminologie et définition 13
Historique 15
Anatomie pathologique générale 23
Etiologie et Pathogénie 39
Etude clinique 47
Diagnostic 55
Observations personnelles 63
Conclusions 73
Bibliographie 75

IMP. BOSC FRÈRES & RIOU
42, QUAI GAILLETON
LYON