N° 856

ECOLE NATIONALE VETERINAIRE DE LYON
Année scolaire 1928-1929 — N° 179

La CARIE DENTAIRE du CHEVAL
Ses complications et leurs conséquences
Etude clinique, traitements

ECOLE NATIONALE VÉTÉRINAIRE LYON

" Conserver au cheval une bonne dentition, c'est lui réserver une bonne santé, de la vigueur et une longue existence ".

THÈSE

PRÉSENTÉE

A LA FACULTÉ DE MÉDECINE ET DE PHARMACIE DE LYON

et soutenue publiquement le 16 Mai 1929

POUR OBTENIR LE GRADE DE DOCTEUR VÉTÉRINAIRE

PAR

Paul BÉRARD

Né le 31 Octobre 1904 à MONTMEYRAN (Drôme)

LYON
Imprimerie BOSC Frères & RIOU
42, Quai Gailleton, 42

1929

LA CARIE DENTAIRE CHEZ LE CHEVAL

Ses complications et leurs conséquences

ÉCOLE NATIONALE VÉTÉRINAIRE DE LYON
Année scolaire 1928-1929 — N° 179

La CARIE DENTAIRE du CHEVAL
Ses complications et leurs conséquences
Etude clinique, traitements

" Conserver au cheval une bonne dentition, c'est lui réserver une bonne santé, de la vigueur et une longue existence ".

THÈSE

PRÉSENTÉE

A LA FACULTÉ DE MÉDECINE ET DE PHARMACIE DE LYON

et soutenue publiquement le 16 Mai 1929

POUR OBTENIR LE GRADE DE DOCTEUR VÉTÉRINAIRE

PAR

Paul BÉRARD

Né le 31 Octobre 1904 à MONTMEYRAN (Drôme)

LYON
Imprimerie BOSC Frères & RIOU
42, Quai Gailleton, 42

1929

PERSONNEL ENSEIGNANT DE L'ÉCOLE VÉTÉRINAIRE DE LYON

Directeur..... M. Ch. PORCHER.
Directeur honoraire. M. F.-X. LESBRE.
Professeur honoraire M. ALFRED FAURE, ancien Directeur.

PROFESSEURS

Physique et chimie médicale, Pharmacie, Toxicologie..	MM. PORCHER
Botanique médicale et fourragère, Zoologie médicale, Parasitologie et Maladies parasitaires.....	MAROTEL
Anatomie descriptive des animaux domestiques, Tératologie, Extérieur	TAGAND.
Physiologie, Thérapeutique générale, Matière médicale	JUNG
Histologie et Embryologie, Anatomie pathologique, Inspection des denrées alimentaires et des établissements classés soumis au contrôle vétérinaire...	BALL
Pathologie médicale des Equidés et des Carnassiers, Clinique, Sémiologie et Propédeutique, Jurisprudence vétérinaire	CADEAC
Pathologie chirurgicale des Equidés et des Carnassiers, Clinique, Anatomie chirurgicale, Médecine opératoire	DOUVILLE
Pathologie bovine, ovine, caprine, porcine et aviaire. Clinique, Médecine opératoire, Obstétrique.....	CUNY
Pathologie générale et Microbiologie, Maladies microbiennes et police sanitaire, Clinique.....	BASSET
Hygiène et Agronomie, Zootechnie et Economie rurale.	LETARD

CHEFS DE TRAVAUX

MM. AUGER. M. TAPERNOUX, agrégé.
LOMBARD.

EXAMINATEURS DE LA THÈSE

Président : M. le Dr PATEL, Professeur à la Faculté de Médecine, Chevalier de la Léhion d'honneur.
Assesseurs : M. CADÉAC, Professeur à l'Ecole Vétérinaire, Chevalier de la Légion d'honneur.
M. TAGAND, Professeur à l'Ecole Vétérinaire.

La Faculté de Médecine et l'Ecole Vétérinaire déclarent que les opinions émises dans les dissertations qui leur sont présentées doivent être considérées comme propres à leurs auteurs et qu'elles n'entendent leur donner ni approbation ni improbation.

A MES GRANDS-PARENTS

A MON PÈRE

A MA MÈRE

Témoignage de ma tendre affection
et de ma profonde reconnaissance.

A MES SŒURS

A MON FRÈRE

A TOUS MES PARENTS ET AMIS

A MES CAMARADES D'ETUDES

A Monsieur le Professeur PATEL
de la Faculté de Médecine de Lyon
Chevalier de la Légion d'honneur

Qui nous a fait le grand honneur d'accepter la présidence de notre thèse.

A Monsieur le Professeur CADEAC
Officier de la Légion d'honneur

Nous lui exprimons ici toute notre sympathie et nous le remercions sincèrement pour la tâche ingrate qu'il a bien voulu entreprendre en acceptant de nous guider et de nous instruire dans le travail que nous avons choisi.

A Monsieur le Professeur TAGAND

Sincères remerciements.

A mes Maitres de l'Ecole Nationale Vétérinaire de Lyon

Plan

1. — Avant-propos.
2. — Considérations générales.
3. — Anatomie régionale et topographique.
4. — La carie. — Notions générales sur son étiologie.
   Evolution et complications.
   Anatomie pathologique.
5. — Etude clinique synthétisée. — Symptomatologie.
   Diagnose.
   Pronostic.
6. — Traitements : de la carie à son premier degré : plombage.
   de la carie plus ou moins ancienne et de ses complications : évulsion dentaire, repoussement.
   fermeture artificielle.
   traitement de la sinusite purulente.
   traitement de l'alvéolite.
7. — Observations cliniques.
8. — Conclusions.
9. — Bibliographie.

Avant-Propos

Parvenu au terme de nos études,, l'esprit encore tout pénétré des très nombreuses connaissances scientifiques qui nous ont été magistralement enseignées, nous sentons chaque jour davantage qu'à toute cette érudition il manque, hélas ! pour être un peu plus sûr de soi-même, cette qualité professionnelle que nous envions à nos aînés et qu'on appelle bien modestement : *l'expérience*. Malheureusement pareille qualité ne s'acquiert point entièrement à la clinique de l'Alma mater.

Quoique nous ayons ouvert et feuilleté bien des livres il nous reste encore, comme le disait si bien le grand philosophe Descartes, dans son discours sur la méthode « à lire dans le grand livre de la nature ».

C'est donc très humblement que nous nous présentons devant nos juges avec notre bien modeste travail, fruit de l'inexpérience d'un écolier d'hier encore.

Au cours de la rédaction de notre manuscrit nous n'avons eu en aucune façon, la prétention de faire une étude nouvelle, pas plus originale que personnelle, sur la carie dentaire du cheval et ses complications ;

bien au contraire notre effort a consisté uniquement à grouper et à analyser les très nombreux travaux qui ont été écrits à ce sujet, épars dans toute la littérature et les revues vétérinaires ; à les synthétiser ensuite de notre mieux tout en y ajoutant les idées ou observations personnelles que nous avons jugé utile d'y adjoindre.

Que nos éminents maîtres trouvent ici l'hommage de notre très profonde reconnaissance et qu'ils nous pardonnent la médiocrité d'un travail que, faute de temps et pressé par notre situation militaire actuelle, nous n'avons pu parfaire.

LA CARIE DENTAIRE CHEZ LE CHEVAL

Ses complications et leurs conséquences

Considérations générales

La carie dentaire est une lésion rarement constatée dans la plupart de nos espèces animales, seuls le cheval et le chien semblent lui payer le plus lourd tribut.

Elle est surtout rencontrée, chez nos solipèdes, de la huitième à la dixième année ; à un âge plus avancé comme dans la jeunesse, elle serait moins fréquente (Stockfleth). Mais, maints auteurs l'ont trouvée commune chez les vieux chevaux ; Colzer qui a examiné la dentition de 500 chevaux abattus, presque tous âgés, a trouvé de la carie dentaire chez 66 ; 63 fois elle existait à la mâchoire supérieure. La fréquence toute relative de la carie des premières molaires supérieures serait due, d'après Cadiot, à la faible proportion d'émail entrant dans la constitution de ces dents.

Si elle n'affecte pas exclusivement les molaires, elle est tout exceptionnelle sur les incisives (Besnard, Cornevin et Lesbre, Douville).

Les quelques rares cas qui ont été observés jusqu'à présent sont de date assez récente, car Bouley affirme, dans son Dictionnaire vétérinaire de 1858, ne l'avoir

jamais rencontrée au cours de sa clientèle, ni même su qu'il en ait été fait mention quelque part. Cette rareté de localisation de la carie, au niveau des dents incisives du cheval, dépend à la fois de leur constitution anatomique extérieure et du rôle exclusif de préhension des aliments qu'elles sont appelées à jouer au cours de la mastication.

La barrière d'émail, qui les met à l'abri de l'action vulnérante des agents chimiques ou microbiens, est si résistante, que la carie peut seulement se localiser et évoluer au niveau de la racine ; et l'infection de l'alvéole ou de l'os incisif, qui en résulte quelquefois, ne peut se faire que tangentiellement à la couronne.

Contrairement à la carie dentaire de l'homme qui est très facilement décelable, car la dentition se présente tout entière dans un champ de vision assez restreint, celle du cheval, surtout au niveau des dernières molaires, est extrêmement difficile à découvrir et cela pour plusieurs raisons :

a) Par suite de la conformation anatomique des os maxillaires, très allongés d'arrière en avant et des muscles massétérins qui les font mouvoir, l'écartement des mâchoires, au niveau des incisives, ne peut dépasser plus de douze à quinze centimètres. De ce fait l'examen, à l'œil nu, des parties profondes devient très compliqué, d'autant plus que si l'on n'est pas rompu à cette pratique on se heurte indubitablement à de violentes réactions de la part de l'animal, qui s'oppose toujours à cet écartement volontaire, exagéré et soutenu des mâchoires. Il n'y a pas de manœuvre, faite en n'importe quel autre point, qui soit plus émo-

tives et plus agaçantes, car elle est toujours la source immédiate de réflexes défensifs.

b) L'implantation des molaires dans une région très reculée de la cavité buccale, leur visibilité très réduite par suite de la présence de la langue, qu'il est d'ailleurs tout à fait impossible d'abaisser au fond de son canal, sont autant d'obstacles qui se dressent sans cesse devant l'œil de l'observateur et auxquels vient très souvent s'ajouter : l'inexpérience du jeune praticien.

D'autre part, tout examen systématique de la dentition du cheval, soit pour dépister un début de carie, soit dans un but purement prophylactique, n'est malheureusement jamais fait. Est-ce par désintéressement, par convenance, ou bien pour les raisons précitées ? Nous ne saurions renseigner le lecteur à ce sujet. Ce qu'il importe de savoir, c'est qu'en dentisterie vétérinaire, s'il nous est permis d'employer pareille expression, notre rôle en matière d'hygiène dentaire, n'est encore qu'un tout petit point lumineux, perdu au fond des ténèbres. Grandira-t-il un jour ? Si sceptiques que nous soyons notre rôle d'hygiéniste est bien ingrat et quoique nous puissions quelquefois éviter une complication grave par une intervention chirurgicale appropriée, la carie dentaire reste par elle-même une affection trop peu fréquente, puisqu'elle intéresse uniquement le centième de la population chevaline, pour que nous attachions plus longtemps à ce rôle une importance par trop exagérée. Contentons-nous de celui qui nous est dévolu, en restant bien des années encore, des interventionnistes,

le cas échéant. Et ce qui s'applique à la carie dentaire peut s'étendre à toute notre médecine en général ; notre présence ne devient indispensable, en effet, pour la plupart des propriétaires, que dans le cas où le mal étant devenu excessif, il n'y a plus rien à espérer.

Cependant pardonnons un peu à ceux qui ne sont pas toujours les vrais coupables, car tout au moins en ce qui concerne la carie, les tous premiers débuts en sont si obscurs, qu'ils passent le plus souvent totalement inaperçus. Aucun symptôme vraiment positif, capable d'attirer l'attention du palefrenier ou du garde d'écurie, suivant les cas, et *a fortiori* celle du propriétaire, ne vient donner l'alarme et permettre de prendre les précautions nécessaires. Aussi sans qu'on puisse s'en douter, la lésion gagne en profondeur et en gravité et ce n'est qu'au stade de puanteur ou de fétidité buccales, ou lorsque la mastication laisse beaucoup à désirer, qu'on s'aperçoit finalement que l'animal souffre et qu'il ne se nourrit plus comme auparavant.

La carie est alors bien installée et les complications primitives ou secondaires du côté de l'alvéole, sont à la veille de déclancher toute la série des imprévus. Appelé à ce moment, le vétérinaire traitant doit prévenir le propriétaire des complications redoutables qui sont à craindre, s'il n'y remédie pas immédiatement.

Somme toute, en pratique on se trouve plus souvent en présence des complications que de l'état initial du mal.

Quelles qu'elles soient, elles rendent rapidement tout cheval inutilisable et, étant donné le rôle bien

défini que nous attendons de nos serviteurs domestiques, bien souvent plutôt que de garder un être encombrant, repoussant par l'odeur qu'il exhale et souvent même dépréciateur du reste de l'écurie, le propriétaire a bien vite fait (s'il n'est pas sérieusement rassuré par son vétérinaire) d'envoyer l'animal à la boucherie.

D'ailleurs c'est parfois le but, auquel il faut finalement arriver, lorsque le traitement se prolonge trop longtemps et qu'aucune guérison prochaine n'est à espérer.

Anatomie régionale

Appareil dentaire. — Il est constitué par la superposition de deux arcades dentaires paraboliques ouvertes en arrière et continuées, en avant et de chaque côté, par un espace ou diastème, séparant très nettement les incisives des molaires. Celles-ci encore appelées machelières sont des dents très volumineuses, toutes choses égales d'ailleurs et profondément implantées dans leurs alvéoles. Elles servent uniquement à la trituration des aliments en jouant le rôle de meules et cette action est parfaite grâce à la rugosité de leur table dentaire. Elles sont donc susceptibles d'être plus souvent altérées que les incisives, qui jouent un simple rôle de préhension. Chaque molaire se présente à l'état adulte sous l'aspect d'un parallélipipède présentant successivement une couronne avec sa table dentaire, un collet très peu prononcé et quatre racines. Celles-ci poussent en divergeant jusqu'à ce que les orifices pulpaires soient fermés et elles atteignent alors deux à trois centimètres de longueur.

La table dentaire est plus ou moins inclinée sur le plan longitudinal passant par son axe, et cette incli-

naison est variable selon que l'on considère une dent molaire supérieure ou inférieure. La couronne s'élève au-dessus des gencives de deux à trois centimètres et quelquefois beaucoup plus ; sa hauteur est constante, grâce à l'éruption continue qui compense l'usure naturelle et ceci a fait qualifier les solipèdes : *d'ipsélodontes.*

A mesure que la dent s'extériorise, le vide créé par l'emplacement de ses racines se comble lui aussi par un remaniement total de l'os et en particulier de l'alvéole qui reste constamment adhérente à la paroi dentaire. Deux conséquences, fort intéressantes à connaître, en résultent :

1° Le dôme dentaire suit le mouvement de sortie des racines des molaires supérieures, il s'affaisse par conséquent et avec l'âge les sinus maxillaires augmentent de volume.

2° Au niveau de la mandibule, son bord inférieur qui, pendant la jeunesse et l'état adulte, possède une certaine épaisseur devient, à mesure que le cheval vieillit, extrêmement coupant. C'est un signe que tout homme de cheval recherche pour la connaissance ou plutôt pour la vérification de l'âge du cheval, car il ne trompe jamais.

Les molaires, au nombre de six à chaque arcade, sont intimement adjacentes les unes aux autres, ce qui fait que les faces antérieures ou postérieures sont à peu près planes et ne laissent aucun espace libre entre elles.

La direction générale de l'ensemble des molaires est divergente à partir de leur couronne, mais cette

divergence est beaucoup plus accusée pour certaines. A la mâchoire supérieures la quatrième molaire est à peu près normale. Les première, deuxième et troisième molaires ont leurs racines dirigées en avant, la cinquième et surtout la sixième en arrière. A la mâchoire inférieure la première et la deuxième molaires sont normales, toutes les autres sont dirigées en arrière et l'angle d'inclinaison va en croissant à mesure qu'on se rapproche de la sixième.

La longueur varie elle aussi avec l'arcade considérée et dans l'arcade même. Celle des molaires supérieures est sensiblement croissante de la première à la sixième; les molaires inférieures ont leur longueur maximum au niveau des troisième, quatrième et cinquième.

Caractères particuliers aux molaires supérieures

La table dentaire est sensiblement carrée ; la face

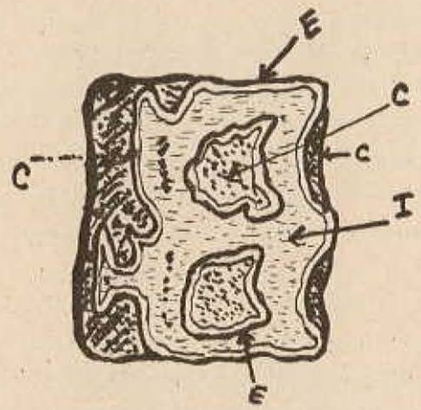

Table dentaire d'une molaire supérieure
C = Cément ; E = Email ; I = Ivoire

externe présente deux cannelures longitudinales et trois reliefs ; la face interne est presque plane, on y

rencontre deux sillons superficiels qui délimitent une sorte de pilier aplati marqué sur la table par un appendice d'émail. L'extrémité coronaire offre quatre denticules d'émail en forme de croissant à convexité interne, qui circonscrivent deux cavités appelées cornets dentaires supérieurs et figurant une sorte de B majuscule ; ce B porte à sa base un appendice correspondant au pilastre de la face interne et qui est désigné sous le nom de denticule annexe.

L'ivoire est situé entre les deux émaux interne et externe. Le cément comble les cornets dentaires (cément central) ainsi que les canelures de la face externe et la totalité de la face interne (cément périphérique).

Coupe verticale antéro-postérieure. — On y retrouve les deux cornets d'émail placés l'un en avant de l'autre, s'enfonçant jusqu'à une petite distance du collet et comblés en grande partie par du cément. L'ivoire et la cavité de la pulpe dentaire se modèlent sur le fond de ces cornets et présentent aussi une disposition très diverticulaire. L'orifice de la pulpe d'abord simple et très large se divise en plusieurs orifices secondaires, qui deviennent le point de départ des racines.

Molaires inférieures. — La table dentaire des molaires inférieures dessine aussi avec ses crêtes dentaires d'émail un B plus aplati, tourné en dehors, dépourvu d'appendice et dont les branches sont fissurées du côté interne, de telle sorte que les émaux centraux ne se séparent jamais de l'émail périphérique, non plus que le cément central de celui de la face interne.

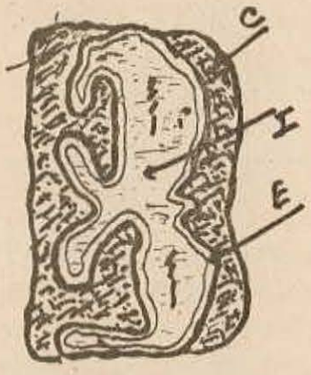

Table dentaire d'une molaire inférieure
C = Cément ; E = Email ; I = Ivoire

Os maxillaires. — Le maxillaire inférieur ou mandibule est formé de deux lames osseuses compactes, aplaties d'un côté à l'autre, plus larges en arrière qu'en avant, séparées par du tissu osseux spongieux dans lequel sont creusées, au niveau de la branche droite, les six cavités correspondant aux alvéoles dentaires. Entre le fond de ces alvéoles et le bord inférieur de la mandibule, se trouve le conduit dentaire, qui renferme les ramifications du nerf maxillaire inférieur allant aux dents de la mâchoire inférieure, ainsi que les vaisseaux nourriciers.

A la limite de la branche recourbée et de la branche droite, se trouve la scissure maxillaire ayant l'aspect d'un léger évidement dans lequel passent intimement accolés l'artère, la veine faciales et le canal de Sténon. Ils se présentent sous la disposition A. V. C.

Le maxillaire supérieur est très volumineux : il présente sur sa face externe, au-dessus des quatrième et

cinquième molaires l'épine maxillaire qui se continue en arrière avec la crête zygomatique ; la face interne concourt à former la paroi externe des cavités nasales et des sinus maxillaires. Son bord inférieur est creusé, comme précédemment, de six profondes cavités ou alvéoles.

Les sinus maxillaires. — Le sinus maxillaire supérieur ou antre d'Highmore est divisé en deux compartiments (l'un externe et l'autre interne séparés par une lame osseuse verticale et dirigée de haut en bas et d'arrière en avant, toujours incomplète, portant à son bord supérieur une sorte de bourrelet qui loge le conduit dentaire supérieur). Le compartiment externe est toujours plus grand que l'interne et s'étend en arrière, dans un cul de sac arrondi de la protubérance maxillaire ; son plancher anfractueux loge toujours les racines de la sixième molaire et une partie de celles de la cinquième. Mais il y a des variantes : chez les jeunes, la cinquième molaire peut être à cheval sur la cloison intersinusienne et chez les vieux chevaux, seule la sixième molaire peut y être contenue. A mesure que les molaires les plus postérieures grossissent, elles poussent les antérieures vers l'avant.

Les saillies des racines sont recouvertes d'une lame osseuse de tissu compact, toujours imperforée chez le cheval, appelé dôme dentaire ; chez l'homme on rencontre quelques perforations. Le compartiment interne communique en avant et en bas avec les cavités nasales, par le fente courbe.

Sinus maxillaire inférieur. — Il est tout à fait isolé

et logé entièrement dans l'os maxillaire. Son étendue est plus ou moins variable, très large ou très réduite ; on assiste à une sorte de balancement entre la grandeur des sinus maxillaires supérieur et inférieur ; quand l'un est grand, l'autre est petit.

La cloison intersinusienne, légèrement oblique par rapport à l'axe de la tête, est toujours imperforée chez le cheval, elle est perforée chez l'âne. Elle débute vers la troisième alvéole dentaire et remonte en haut perpendiculairement à l'épine maxillaire.

L'intérieur est divisé en deux compartiments : l'externe comprend un plancher excavé très irrégulièrement renfermant une partie du cinquième alvéole, tout le quatrième et une partie ou la totalité du troisième.

Ce compartiment comporte en avant un diverticule qui loge entièrement la racine de la troisième molaire; quand ce diverticule manque, la troisième molaire est logée dans l'os maxillaire.

Ce compartiment est séparé de l'interne par la même lame osseuse qui divise le sinus maxillaire supérieur. Mais ici cette lame est beaucoup plus haute et la communication entre les deux compartiments est très variable en grandeur.

Le compartiment interne n'est autre que le compartiment sinusien du cornet maxillaire ; il est enveloppé en dedans par la lame papyracée du cornet maxillaire ; cette lame peut subir des déformations et devenir une cause immédiate de cornage, sitôt qu'il y a du pus sous pression à l'intérieur du sinus maxillaire inférieur.

Le sinus maxillaire inférieur communiquant avec les cavités nasales par un orifice presque virtuel, on le considère en pratique comme n'ayant aucune communication avec l'extérieur.

Situation topographique des sinus maxillaires par rapport à la face.

Pour le sinus maxillaire supérieur la seule région explorable est la région appelée sous-orbitraire, elle a pour limite : en bas, l'arcade zygomatique ; en avant, une ligne perpendiculaire à cette dernière ou légèrement oblique, qui aboutit à deux centimètres du tubercule lacrymal.

Le sinus maxillaire inférieur se trouve immédiatement en contact avec l'extrémité antérieure de l'épine maxillaire.

La carie

Etiologie. — Notions générales

C'est une altération propre de la dent vivante, c'est-à-dire de la dent qui est en rapport intime avec l'organisme par sa pulpe et par sa membrane périostique. La dent morte, séparée du vif, n'est plus dans les conditions voulues pour la carie.

La cause intime et déterminante de la carie se trouve dans la pénétration des canalicules dont l'ivoire ou dentine est traversé dans toute sa longueur par des canalicules physiologiquement pénétrables aux humeurs de l'organisme renfermant des liquides putrides polymicrobiens. Elle implique donc à son origine une destruction plus ou moins étendue de l'émail en un point quelconque de la couronne, lorsque l'ivoire n'est lui-même pas directement vulnérable.

Sur un organisme normal, cette altération locale de l'émail (qui est extrêmement dur et remarquablement tenace), est la conséquence de causes favorisantes ou déterminantes que nous différencierons en causes extrinsèques et intrinsèques.

Causes extrinsèques. — Les actions traumatiques, les fractures longitudinales ou transversales de la dent, les fermentations lactiques ou butyriques, l'hyperacidité salivaire, les affections locales des gencives, l'accumulation de tartre, de sédiment dans les interstices dentaires, sont autant d'éléments capables de détruire la cuticule d'émail ou de la détacher de la substance fondamentale sous-jacente. Son absence ou sa disparition met l'ivoire en contact direct avec les agents microbiens de la cavité buccale ou avec ceux venus du milieu extérieur amenés par les aliments et qui continuent sous un processus de décomposition tout différent l'action destructive de la dentine. Cependant la marche envahissante de la carie n'est pas du tout la même, suivant qu'elle débute par une surface altérée accidentellement ou par usure. D'après mon éminent maître, M. le Professeur F. X. Lesbre : « *Cette surface éburnée ainsi mise accidentellement à découvert n'est pas dans les mêmes conditions de résistance qu'une autre surface éburnée produite par usure et formant table dentaire ; celle-ci est susceptible de se laisser attaquer par carie, ainsi qu'on le voit sur les molaires de nos équidés, mais elle est moins vulnérable, car il est à supposer que les canalicules de l'ivoire s'oblitèrent progressivement à une certaine distance de la surface usée, résultat du processus de défense, se traduisant par un dépôt de sels de chaux, et qu'ainsi il en résulte pour celle-ci plus de compacité.* »

Causes intrinsèques. — Elles tiennent à un défaut de constitution des différentes parties de la dent, et en

particulier de la couche externe ; l'émail n'a plus ni la ténacité remarquable, ni la dureté extrême qu'on lui reconnaît habituellement. La substance dentaire est formée par l'association de sels minéraux en quantité fixe pour chacune d'elle ; il suffit que cet équilibre soit rompu, pour qu'immédiatement les qualités de l'émail se trouvent de ce fait affaiblies ou déficientes, et ne s'opposent plus comme auparavant à l'action vulnérante des causes extrinsèques ou des aliments ligneux qui entrent dans la ration quotidienne des équidés. Il s'agit donc avant tout d'une question de qualité et de quantité des différents éléments minéraux dentaires.

Le coefficient minéral dentaire dépend, à toutes les périodes de la vie, de la richesse minérale de notre système osseux en général et toutes les perturbations apportées au sein de ce dernier ont derechef une répercussion simultanée sur la dentition.

Ces variations de constitution sont sous la dépendance des lois qui régissent la biologie générale et l'hérédité pathologique.

L'un et l'autre font encore l'objet de polémiques scientifiques très sérieuses et nous n'avons nullement la prétention d'apporter des lumières nouvelles dans le problème si séduisant et si complexe à la fois du métabolisme du calcium, ou dans l'étude encore très obscure des distrophies osseuses. Nous laissons à d'autres la tâche ingrate et laborieuse, que suscitent de telle recherches et dont l'achèvement permettra de comprendre plus aisément, un jour, l'idée maîtresse d'une telle énigme.

Pour l'instant examinons très succintement ce qui a été dit.

La déminéralisation du système osseux peut être la conséquence, soit d'une insuffisance d'assimilation des carbonates ou des phosphates de chaux chez le jeune, soit d'une décalcification ou déphosphatisation chez l'adulte. L'une et l'autre relèvent soit d'une carence alimentaire portant sur les carbonates ou phosphates de chaux, etc., soit d'une acidose de l'organisme s'opposant à la sédimentation de sels minéraux au sein du tissu osseux ou dans les divers tissus de l'économie, par suite de la prédominance des acides sur les bases ou de l'absence de ces dernières, ce qui ne permet plus de neutraliser l'acidité normale des humeurs ; cette déminéralisation peut être encore due à la déficience du pouvoir catalytique de certaines substances hyposolubles appelées vitamines qui permettent de retenir dans les tissus les éléments nutritifs apportés par la digestion, jouant en quelque sorte le même rôle que le fixateur dans la teinture sur étoffe.

L'hérédité pathologique, si manifeste en ce qui concerne la carie dentaire humaine, devient un facteur de prédisposition excessivement difficile à apprécier en vétérinaire, car nous ne connaissons pas la plupart du temps, les vrais géniteurs de l'animal qui fait l'objet de notre observation. Mais elle n'en n'existe pas moins et même pour certaines maladies elle est de toute première importance.

La difficulté que l'on a à la constater plus couramment, provient de ce que tous sujets anormaux, débiles ou indésirables, sont éliminés d'office de la reproduction par les soins de l'éleveur et cette sélection des géniteurs sains en milieu sain devrait aboutir incontestablement à la disparition définitive de certaines maladies héréditaires. Mais l'expérience a démenti très nettement les résultats auxquels on s'attendait ; car l'héridité pathologique, malgré les efforts de nombreuses personnes compétentes en la matière, persiste tout de même et ne disparaîtra jamais du cadre de l'élevage.

Que la carie soit la répercussion directe d'un mauvais système osseux ou de troubles organiques divers, ou qu'elle soit liée à une mauvaise qualité de la substance dentaire transmise par voie héréditaire, elle n'en reste pas moins sous la dépendance de l'action des germes microbiens et peut relever aussi d'un processus extrinsèque.

Depuis les mémorables travaux de Schrott, qui le premier, s'est préoccupé de la recherche de la flore pathogène qu'il croyait constituée d'êtres infiniment petits doués de mouvements browniens, mais fort mal déterminés, des recherches scientifiques très approfondies ont montré que le processus infectieux n'a absolument rien de spécifique ; il est toujours polymicrobien, c'est un fait indéniable, et ses agents sont des germes saprophytes de la cavité buccale ou venus du milieu extérieur avec les aliments ; parmi eux prédominent les leptotrix, les staphylocoques et le bacillus subtilis.

Evolution. — La carie dentaire procède toujours de dehors en dedans, mais si elle nait ordinairement au niveau de la couronne, on a vu des cas où elle commençait par la racine. C'est alors à la suite d'un contact

infectieux qui a lieu lorsque le dôme alvéolaire est altéré dans le cas d'empyème des sinus, (la carie est alors sinusogène) ; ou à la suite d'ostéomyélite du maxillaire inférieur, conséquemment à un traumatisme. L'émail opposant à la carie une grande résistance, elle ne s'y propage que très lentement, tandis qu'elle progresse plus rapidement dans l'ivoire et le cément.

Chez le cheval, la carie des molaires est d'abord cémenteuse dans la majorité des cas (75 %) et constatée soit dans le cément des faces latérales de la dent, soit dans celui qui remplit les cornets dentaires.

Elle peut être mixte, s'établir à la fois dans le cément et l'ivoire, ou n'atteindre que celui-ci. Quand elle débute dans le cément des cornets, la carie s'accuse par un ou plusieurs points ternes, rugueux, de teinte jaune brunâtre, puis noirâtre, où cette substance est ramollie, friable. Plus tard, au niveau de ces points on trouve des dépressions, de petites cavités arrondies ou irrégulières dont l'extension en surface est limitée par les bandes d'émail, mais qui progressent rapidement en profondeur. Les canaux à parois noirâtres ainsi creusés finissent par atteindre la minime couche d'émail du fond des cornets et sa perforation ouvre la cavité pulpaire.

La carie du cément externe fuse plus ou moins tangentiellement à la dent et finit par provoquer une alvéolite aigüe suppurée.

Observée surtout dans les molaires inférieures, la carie de *l'ivoire* progresse ainsi surtout en profondeur, creusant des fistules dentaires qui aboutissent à la pulpe dentaire ; il y a pulpite, puis alvéolite suppurée

et si la lésion n'est pas traitée il peut s'en suivre de l'ostéo-myélite suppurée du maxillaire inférieur.

Dans les cas les plus favorables, le cément de la racine se détache du périoste alvéolaire par suite de la suppuration ; la dent est complètement ébranlée et finit par s'extraire de son alvéole très facilement.

La périostite et l'ostéomyélite naissant à la suite du contact infectieux des substances putrides, peut produire la nécrose de l'os et amener des complications très graves : sinusite purulente, fistule bucco-nasale, fistule osseuse du maxillaire inférieur, fistule bucco-faciale, etc., etc.

Quelquefois on peut observer les mêmes complications, sans que l'intégrité même de la dent soit atteinte. L'alvéolite ou la carie alvéolaire sont alors primitives au lieu d'être secondaires comme précédemment, et résultent de la pénétration des aliments entre la gencive et la dent, par suite du déchaussement, ou bien de fragments de fourrage implantés entre les interstices dentaires comme cela se voit chez les vieux chevaux dont la couronne va diminuant de volume et dont les dents s'écartent les unes des autres ; les aliments qui stagnent s'altèrent bientôt et finissent par provoquer les deux affections précitées.

Anatomie pathologique

Quel que soit le point de départ de la carie, quand celle-ci a envahi successivement les trois substances qui composent la paroi dentaire, le microscope montre,

dans le *cément*, des altérations canaliculaires aboutissant à sa désagrégation, dans *l'émail* une striation transversale des prismes à laquelle succèdent le ramolissement et la destruction complète de cette substance, dans *l'ivoire* un élargissement des canalicules qui sont remplis de produits de décomposition, ainsi que de microbes très divers.

Somme toute, la carie ne ressemble en rien à la nécrose de l'os ; dans le tissu dentaire la formation de tissu de bourgeonnement et de détritus purulents fait défaut ; il ne s'agit que d'un processus de décomposition, de pourriture essentielle spéciale à la dentine.

A l'action vulnérante des bactéries, vient s'ajouter probablement celle d'acides, produits de fermations.

Symptomatologie

Bien que les premières lésions de la carie dentaire ne soient pas immédiatement mises en évidence par le regard ou l'odorat, nous ne manquerons pas de les signaler et de les décrire ; elles permettent en effet de déceler la carie lorsque le hasard nous les fait entrevoir (et souvent même avant l'apparition de la fétidité buccale).

Elles se traduisent :

a) Par la présence sur l'une des faces de la dent ou plus particulièrement sur sa table, soit d'un tâche noirâtre plus ou moins étendue, soit d'une cavité de même couleur ou d'une large excavation pénétrant assez

profondément dans la substance dentaire, ordinairement remplie de détritus alimentaires putréfiés, mélangés aux éléments totalement transformés de la dent. Une parcelle de dent cariée, si petite soit-elle, répand l'odeur la plus repoussante que l'on puisse jamais s'imaginer, parfois même il est tout à fait impossible d'en retirer aucun fragment, car le canal formé est beaucoup trop exigu pour permettre le passage de la sonde ou du crochet explorateurs ; mais dans ce cas, le doigt, appliqué quelques instants seulement sur la dent malade, garde cette odeur pénétrante.

b) Par la vive douleur ressentie par le patient pendant la percussion de la dent malade avec un intrument crochu et acéré, ou pendant l'exploration de la cavité creusée à l'intérieur de la dent.

c) Par la persistance de parcelles alimentaires qui restent ordinairement adhérentes aux anfractuosités normales des dents (du côté où la douleur est excessive) ou s'implantent entre la gencive et la dent en des points où l'adhérence est rompue.

d) Quelquefois chez les vieux chevaux on peut trouver une fistule de la quatrième molaire supérieure qui, moins résistante, s'est usée à un tel point que l'émail fait défaut au centre de la surface mâchelière et existe seulement à la périphérie ; elle se trouve alors excavée en forme de coupe. La perte de substance de la partie centrale progresse toujours et bientôt une communication entre la surface mâchelière et la cavité pulpaire s'établit, sans que l'animal manifeste des signes de douleur ou de gêne de la mastication.

A un stade plus avancé de la carie, lorsqu'elle s'exté-

riorise franchement, l'animal exhale de sa bouche une odeur nauséabonde, d'une fétidité indescriptible, qui se répand dans toute l'atmosphère environnante ; elle est tellement caractéristique qu'il suffit d'en avoir été impressionné une seule fois pour la reconnaître désormais parmi beaucoup d'autres, le cas échéant. L'odorat suffit amplement pour poser un diagnostic certain.

Cete fétidité n'est pas du tout semblable à celle qui provient de la fermentation des aliments accumulés entre les arcades dentaires et les joues, lorsque le cheval fait « magasin » (par suite d'irrégularités dentaires s'opposant à une mastication normale des aliments ou par suite de parésie des joues consécutive à une altération des origines centrales du nerf facial). L'odeur exhalée par la bouche de l'animal faisant « magasin » est plutôt herbacée, aigrelette et acide que fétide et nauséabonde.

La salive hypersécrétée s'écoule plus ou moins abondamment dans les lèvres en longues traînées filantes qui vont souiller la tête de l'animal, les objets environnants, l'auge, le râtelier, le licol, la longe d'attache, etc., et leur communique l'odeur caractéristique.

Quand il y a pulpite, le moindre traumatisme causé dans le fond de la cavité dentaire est ordinairement suivi d'une très petite hémorragie, qui indique que l'on est en tissu vif, très valcularisé. Elle ne va pas sans s'accompagner d'un peu de tuméfaction de la gencive périphérique (qui prend une teinte plus ou moins rosée) et d'une douleur locale lorsque le doigt presse sur la dent.

Bientôt les troubles de la mastication s'accentuent de plus en plus ; celle-ci s'effectue d'abord lentement, irrégulièrement, puis devient imparfaite dans la suite. Le contact de la dent malade, soit avec les aliments ligneux absorbés par l'animal, soit avec sa congénère opposée, est la source d'une douleur très vive qui contraint l'animal à mâcher uniquement sur le côté opposé de l'appareil dentaire resté sain, ou bien à rejeter dans sa mangeoire, après une trituration incomplète, tout aliment trop grossier ou trop dur, sous forme de pelotes de grosseur variable. L'animal n'accepte désormais que des barbotages, des maschs, des racines, de l'herbe tendre ou un peu d'avoine concassée.

L'alvéolite, la péridentite ou périostite alvéolaire — inflammation de la membrane alvéolo-dentaire — se manifestent extérieurement par une tuméfaction chaude, sensible, très douloureuse de la portion du maxillaire correspondant à la racine de la dent cariée et par une rougeur très accentuée de la gencive qui est aussi très tuméfiée et hyperhémiée.

Cete périostite alvéolaire prend facilement une caractère chronique et le périoste irrité sécrète du cément en excès ; on assiste alors à la production de néofermentations cémenteuses de volume variable — de pseudo-odontomes — quand l'alvéolite devient suppurée ou gangréneuse ; la moindre pression exercée au niveau de l'alvéole devient extrêmement douloureuse et si elle est exercée au niveau de la dent ou de la gencive, elle fait sourdre tangentiellement à la paroi dentaire (par des solutions de continuité créées

aux dépens de l'adhérence alvéolo-dentaire), quelques gouttes de sang noir plus ou moins altéré ou de pus en nature toujours très fétide ; il peut se faire une collection purulente alvéolaire qui correspond à l'abcès dentaire de l'homme.

Quelquefois même la dent devient entièrement branlante dans son alvéole, car la suppuration a désorganisé les adhérences ; le cément pariétal peut être détruit jusqu'à l'émail et la dent arrachée assez aisément, simplement avec les doigts.

On conçoit qu'à partir de ce moment la mastication soit profondément troublée ; elle est dans beaucoup de cas totalement abolie, l'animal boude sur sa ration et est même dans un certain état d'anxiété. L'anorexie attribuée à quelque maladie interne n'est ici qu'une trompeuses apparence.

Quand il y a ostéomyélite, nécrose de l'os maxillaire, celui-ci est très douloureux au toucher et la palpation cause même une certaine appréhension au malade.

Avant l'apparition de la fistule du maxillaire inférieur on voit se former au point de contact de la fistule osseuse avec les tissus sous-tégumentaires, un abcès assez volumineux (de la grosseur du poing), faisant suite à l'existence d'une tuméfaction chaude et pâteuse de la région intéressée ; cet abcès n'est jamais très nettement délimité à sa périphérie, car cette dernière est toujours noyée dans un œdème de réaction.

L'abcès devient de plus en plus fluctuant, la peau macérée par le pus sous-jacent s'altère, s'amincit, se dépile entièrement à son niveau, et si l'on n'intervient

pas directement par une ponction hâtive suivie de débridement, l'abcès perce de lui-même, trente-six ou quarante-huit heures après le début de son apparition. Le contenu s'en écoule ; il a une odeur encore plus repoussante et plus infecte que celle exhalée par la bouche ; il contient habituellement un pus sanieux, noirâtre, mélangé à la salive (ce qui le rend spumeux), des aliments putréfiés, quelquefois des épillets de brôme en assez grande quantité, des détritus organiques provenant de tissus directement en contact avec la fistule et altérés par les liquides putrides et polymicrobiens qui y ont séjourné.

Dans les jours qui suivent, la tuméfaction locale diminue beaucoup, mais l'ouverure cutanée de la fistule reste béante. La fistule osseuse persiste et persistera encore bien longtemps ou indéfiniment si une intervention chirurgicale appropriée ne vient pas y remédier.

De son ouverture inférieure s'écoule continuellement un mélange plus ou moins purulent, spumeux, de couleur jaune brunâtre ou verdâtre, suivant la nature des aliments ingérés par l'animal. Cet écoulement est plus accusé quand l'animal boit ou mange son avoine, car la salivation est alors plus abondante. Et à son tour il altère tout ce qui se trouve à la portée de la tête de l'animal.

On a vu dans certains cas la paroi de la fistule s'organiser et se recouvrir finalement d'une membrane pseudo-muqueuse et la même fistule purulente précédente devenir une simple fistule salivaire.

Lors de fistule bucco-sinusicale ou bucco-nasale,

on observe de l'alvéolite suppurée se traduisant extérieurement par une tuméfaction chaude, douloureuse, bien localisée à l'alvéole affectée. La peau et les tissus sous-jacents sont le siège d'une inflammation séreuse, gardant un instant l'empreinte du doigt. Cette tuméfaction augmente avec l'aggravation du mal, et remonte de plus en plus vers le haut.

L'empyème des sinus se caractérise d'abord par la présence de jetage, qui est à toutes les périodes le signe révélateur du mal. Il est toujours unilatéral quand le ou les sinus d'un même côté sont atteints, ou double dans le cas contraire. D'abord séro-purulent, il devient ensuite muco-purulent, hétérogène, caillebоté, toujours très fétide. L'air expiré peut être fétide avant même que le jetage ait fait son apparition. En général ce jetage est continu, surtout abondant pendant le travail, grâce aux mouvements de la tête et à l'accélération de la respiration, grâce aux courants plus actifs de l'air qui pénètre dans le sinus au temps de l'expiration et en sort à l'inspiration ; mais ce qui permet de poser un diagnostic certain de collection purulente des sinus, d'origine dentaire, c'est l'association de la fétidité du jetage ou de l'haleine avec l'odeur exhalée ordinairement de la cavité buccale, car contrairement à l'homme, le cheval ne respire jamais par la bouche, la longeur exagérée du voile du palais s'y opposant.

La lésion dentaire, cause efficiente du mal, est toujours existante il suffit de savoir la rechercher ; elle vient s'ajouter à toute la pléiade des symptômes précités.

Irrités par la lymphe provenant de la muqueuse enflammée, les ganglions sous-glossiens forment une glande multilobulée, indolore ou très douloureuse, mobile sous la peau, ne s'abcédant jamais.

Quand la voie de communication des sinus avec les cavités nasales est obstruée par suite de l'inflammation par trop exagérée de la muqueuse qui en tapisse le pourtour, il y a accumulation de pus à l'intérieur du sinus maxillaire et son hypertension peut amener le bombement de la paroi externe ; parfois cette même paroi est enflammée, ce qui se traduit au niveau de la face par un oedème chaud, pâteux, bien localisé ou bien l'os, macéré par le pus, s'amincit et on peut percevoir une fluctuation manifeste à la palpation.

La percussion ne donne pas toujours les renseignements qu'on serait en droit d'attendre ; les gaz putrides dégagés à l'intérieur du sinus modifient beaucoup la sonorité ou la résonance. En dehors de la matité, qui est nettement significative, l'excès de sonorité ou plutôt le son tympanique dû à la présence de gaz sous pression peut induire le praticien en erreur, s'il prend cette sonorité pour un bruit normal ou comme un signe provenant de vacuité.

Quelquefois, du côté malade, la conjonctive est enflammée, l'infection s'est propagée par l'intermédiaire du conduit lacrymal.

Si l'ostéomyélite est consécutive à une alvéolite suppurée des premières molaires supérieures, on peut observer soit une fistule bucco-nasale, soit une fistule bucco-faciale comme on en rencontre très souvent chez le chien.

Diagnose

La Carie.

Elle exige, pour être décelée, l'existence de la lésion dentaire caractérisée par la présence de détritus alimentaires et dentaires par des troubles de la mastication et par une fétidité buccale pathognomonique.

Mais les altérations dentaires étant parfois très exigües au niveau de la couronne, il importe d'explorer minutieusement les arcades molaires, en se servant de la main qui sera passée successivement sur la table dentaire, puis sur chaque face latérale. L'exploration avec la pointe métallique peut déceler des lésions qui ont échappé à la main ; si la pointe s'engage plus ou moins dans l'une des dents, c'est le signe d'une carie évidente : la dent normale ne se laisse jamais pénétrer en aucun point.

La gêne de la mastication, avec toutes ses répercussions sur la nutrition de l'organisme, le dépérissement, l'amyotrophie généralisée, l'asthénie dans laquelle se trouve quelquefois l'animal, la nonchalance au travail sont autant d'états différents qui relèvent tous d'une seule et même cause : nutrition déficiente par suite de l'existence d'une très vive douleur dentaire qui empêche l'animal de mastiquer convenablement et à un degré voulu les aliments absorbés ou qui peut même annihiler totalement cette fonction.

Alvéolo-périostite.

L'assymétrie faciale causée par une tuméfaction pâteuse, gardant l'empreinte du doigt quelques instants et localisée en un point de la face bien défini ; la gêne de la mastication toujours plus accusée que dans le cas de carie proprement dite ; la vue d'une gencive rouge hyperhémiée, avec des aliments implantés quelquefois à son niveau et entretenant l'irritation, quand l'alvéolite est primitve, ou bien l'existence d'une fistule dentaire associée à tous ces symptômes, sont suffisants pour poser le diagnostic.

Les quelques gouttes de sang noir plus ou moins altéré ou de pus en nature, que l'on fait sourdre tangentiellement à la dent, quand on presse à son niveau, viennent confirmer l'existence d'alvéolite suppurée.

Fistules du maxillaire inférieur.

La vue et l'odorat suffisent ordinairement pour diagnostiquer des pareilles lésions. On devra cependant distinguer les fistules vraies, produites et entretenues par une lésion de carie dentaire, des fistules fausses consécutives à des traumas qui ont provoqué de l'ostéite suppurée et un foyer de nécrose au niveau de la racine dentaire par contigüité de tissus.

L'abcès qu'on rencontre avant la perforation de la peau ne devra pas être confondu :

1° Avec une exostose ancienne du maxillaire ;

2° Avec un abcès banal de la région ou un début d'actynomycose, ou avec une adénite suppurée ;

3° La fistule dentaire elle-même devra être différenciée quand elle siège très en arrière au niveau de la

scissure maxillaire ou sur le trajet du canal de Sténon, d'une fistule salivaire de ce même canal.

Les fistules fausses se rencontrent particulièrement chez les jeunes chevaux, l'os est plus ou moins tuméfié, enflammé, mais il n'y a ni troubles de la mastication, ni lésions dentaires, la lésion est exclusivement osseuse.

L'ouverture cutanée peut ne pas être en communication directe avec l'ouverture inférieure de la fistule osseuse, ce qui fait que, quand on veut l'explorer, on se heurte au maxillaire et on ne trouve aucune solution de continuité. Il faut alors débrider la peau sur plusieurs centimètres pour permettre à l'instrument ou au doigt explorateur de pénétrer plus facilement dans le trajet intra-osseux.

Quand ce dernier est rectiligne, il est facile d'arriver avec la sonde cannelée jusqu'à l'intérieur de la cavité buccale (on a alors la chance de tomber exactement dans le trajet fistuleux intradentaire), mais souvent ce n'est pas ce qui arrive et la sonde vient butter sur la substance spongieuse de l'os ulcéré, ou contre la racine de la dent dont la présence est décelée par la résistance qu'elle oppose et par la sonorité à la percussion.

Fistule bucco-sinusale et empyème des sinus.

Chaque fois qu'on est en présence d'un cas de collection purulente des sinus maxillaires il faut toujours penser à l'origine dentaire de l'affection et procéder immédiatement à son élimination. Car les statistiques faites jusqu'à ce jour par des maîtres compétents affirment que :

Sur 10 cas d'empyème des sinus, 7 sont d'origine dentaire (Douville) ;

Sur 13 cas d'empyème des sinus, 9 sont d'origine dentaire (Cadiot) ;

Sur 29 cas d'empyème des sinus, 11 sont d'origine dentaire (Hamoir).

La fétidité de la cavité buccale, associée à celle du jetage et de l'haleine, la lésion dentaire, sont autant de signes pathognomoniques sur lesquels on peut se baser pour conclure à l'existence d'empyème des sinus d'origine dentaire.

Si la carie est facile à reconnaître, le diagnostic des complications cliniques est beaucoup plus complexe, mais il suffira de rechercher certains signes révélateurs pour conclure favorablement.

Pronostic

Il est naturellement variable suivant l'état d'ancienneté de la lésion devant laquelle on est appelé à se prononcer et suivant l'état de santé de l'animal.

Une carie à son début n'ayant pas encore atteint la pulpe dentaire, n'est pas aussi grave qu'on pourrait le croire. Le curetage et l'antiseptie bien effectués, suivis de plombage, ont donné d'excellents résultats. Ce n'est pas seulement une simple vue de l'esprit par comparaison avec ce qui a été déjà fait chez l'homme, car des observations cliniques avérées relatent des cas de guérison certaine et définitive.

Quand la carie est bien installée et qu'elle a envahi la pulpe dentaire, la vive douleur qu'elle engendre en mettant à nu une région très sensible, devient une gêne sérieuse pour la mastication. Or il est de toute nécessité qu'elle soit, chez nos solipèdes, tout particulièrement soignée, car l'alimentation ligneuse, à laquelle ils sont soumis, nécessite un certain degré de trituration pour que l'action chimique des sucs digestifs puisse agir plus facilement et sans obstacle aucun, sur les cellules végétales renfermant les éléments nutritifs indispensables à la vie de l'organisme. Si cette chimie de la digestion, qui aboutit à la dégradation moléculaire des éléments nutritifs et à leur transformation en principes directement assimilables, ne se fait qu'imparfaitement, elle amène bientôt une déchéance totale de l'économie, nommée : misère physiologique, amyotrophie généralisée, dépérissement, car elle entraîne en plus de l'amaigrissement manifeste, une diminution notable de l'énergie musculaire et les animaux se montrent bientôt incapables de suffire à leurs travaux habituels, ce qui incite souvent le propriétaire à s'en débarrasser le plus tôt possible pour la boucherie.

Souvent même la transformation des animaux est si rapide qu'on croirait volontiers à l'influence de quelque lésion organique grave ayant porté atteinte à la constitution générale, d'autant plus que souvent il y a affaiblissement du pouls, décoloration des muqueuses, anémie, asthénie.

Parfois en présence de la lésion dentaire plus ou moins compliquée, on est porté à croire à une affection

chronique du côté de l'intestin, à un parasitisme quelconque, car il y a souvent des coliques, de la défécation irrégulière par suite d'alternance de constipation et de diarrhée.

Finalement, lorsque la misère physiologique de l'économie est par trop exagérée et qu'elle n'est pas immédiatement la cause réelle de la mort, des infections nouvelles, de gravité diverse, viennent se greffer sur cet organisme en état de moindre résistance, nous dirions même en état d'indifférence biologique ou d'énergie, et décident de son sort en l'espace de quelques jours.

Quoi qu'on ait vu certains cas de fistule osseuse du maxillaire inférieur sans aucune intervention chirurgicale, uniquement traités par de petits moyens, ces terminaisons heureuses sont rares.

La sinusite est une des complications les plus graves. Elle entraîne une opération chirurgicale immédiate. Le traitement médical demande parfois plus de deux à trois mois de soins réitérés et diligents pour obtenir une guérison définitive. D'autres fois cependant, les résultats sont plus heureux et cette dernière est obtenue en quelques semaines. L'extirpation de la dent et la plaie faciale ne tarent nullement le sujet.

Traitement

On peut dire en toute sécurité que l'évolution et la situation anatomique de tous ces cas cliniques sont aussi variables et diversifiés que le nombre des ma-

lades. Malgré les indications données dans les ouvrages classiques d'un traitement chirurgical ou médical bien défini, il appartiendra au praticien de traiter chacune de ces complications selon l'intuition personnelle qui le guidera.

TRAITEMENT DE LA CARIE.

Après diagnostic de la carie en temps voulu, c'est-à-dire lorsqu'elle est encore localisée à la paroi dentaire (ce qui est rare en pratique), elle peut être traitée avantageusement par le plombage. Il est regrettable que certains praticiens le dénigrent à tel point qu'ils préfèrent recourir immédiatement à l'extirpation directe de la dent altérée. Qu'en résulte-t-il ? La croissance des molaires du cheval étant continue, la dent opposée à celle extirpée va s'accroître exagérement, car elle ne subira plus le frottement d'usure de sa congénère et finira bientôt par aller blesser la gencive opposée ou par gêner les mouvements de la mastication. Il faudra désormais intervenir de temps en temps pour sectionner la partie coronaire surplombant l'arcade dentaire, ce qui n'est pas toujours un travail facile.

Warnell-Warsage et Bayer se sont beaucoup occupés du plombage des molaires du cheval et d'après les documents qu'ils ont laissés on s'aperçoit que leurs interventions, si blâmables qu'elles soient pour certains, ont toujours été couronnées de succès.

Ils utilisaient, comme substance obturatrice, la gutta-percha. D'autres auteurs ont cherché à les imiter et utilisèrent soit le cément pur, soit un mortier spécial composé de cément et de silicate de potasse en pro-

portions convenables, ou encore un amalgame de cuivre.

Ce qui est le plus difficile à obtenir dans cette méthode thérapeutique, c'est le curetage total et convenablement effectué de la cavité dentaire. D'autre part les dernières molaires profondément situées dans la cavité buccale ne se prêtent que très difficilement à l'action des instruments de curetage. Et puis ceux-ci sont souvent trop primitifs pour pouvoir exiger d'eux un travail soigné. De plus l'affection n'est pas assez fréquente pour que le vétérinaire fasse avantageusement achat d'instruments spéciaux plus ou moins compliqués. Mais est-ce là un écueil infranchissable ? Nous ne le pensons pas, car tout esprit ingénieux trouve toujours le moyen de se tirer d'embarras en improvisant s'il le faut un nouveau procédé, ce qui ne manquera pas de faire rire les incrédules. Peu nous importe pourvu que les résultats cherchés soient obtenus sans trop de souffrance.

TECHNIQUE. — Le cheval est couché sur le côté de la dent malade et la bouche est maintenue ouverte au moyen du « spéculum oris ».

L'opération du plombage comprend deux temps : le curetage et l'obturation de la cavité.

Curetage. — On s'efforcera d'enlever toutes les parties altérées de façon à ne laisser qu'une cavité à parois entièrement saines, tout en donnant à cette excavation une conformation telle que la substance obturante y soit solidement encastrée.

On se servira d'une fraise à main ou mécanique ou encore d'un crochet de fer chauffé au rouge blanc, etc.

Il serait heureux de pouvoir posséder, à l'instar des chirurgiens-dentistes, des appareils dont le rendement est merveilleux. Mais quoique ne faisant pas encore partie de l'outillage souvent très perfectionné de certains praticiens, il ne serait pas totalement dénué d'intérêt de les voir figurer parmi celui de certains établissements hippiques importants et en particulier dans nos écoles vétérinaires.

Obturation. — La cavité curetée est pansée temporairement avec un tampon d'ouate aseptisée ; celui-ci est maintenu au moins 24 heures en place. L'obturation ne sera pratiquée qu'après une sérieuse désinfection et un complet asséchage de l'excavation.

Comme antiseptiques efficaces, on emploiera les solutions ou les poudres. On préfère plutôt les premières. Les plus en honneur sont les solutions phéniquée, boriquée, formolée ou à base de chlorure de zinc, etc.

La solution utilisée par MM. André et Mariou, dont la composition est la suivante :

Formoldéhyde à 40°.....	40 %
Essence de géranium.....	20 %
Alcool à 90°.....	40 %

donne aussi d'excellents résultats et permet de supprimer du jour au lendemain l'odeur si repoussante de carie qui résiste souvent aux désinfectants les plus avérés, y compris l'acide lactique.

Le formol aurait, d'après ces auteurs, outre son action désodorisante, le grand avantage de ne nuire en rien à la solidité des tissus durs de la dent. Il aurait

en outre un certain pouvoir fixateur des spores bactériennes.

La substance obturatirce doit être malléable afin de pouvoir se mouler parfaitement sur les anfractuosités et se durcir rapidement. On a le choix entre la gutta-percha, le mortier de cément et de silicate, certaines résines, ou un amalgame de cuivre.

Traitement des complications.

L'extraction de la dent est obligatoire dans tous les autres cas.

Deux moyens peuvent être utilisés, suivant que la dent à extraire peut ou ne peut pas être retirée directement par la bouche. Ils sont connus sous les appellations : d'*évulsion* et de *repoussement*.

L'*évulsion* est une opération souvent très difficile, exigeant de la part du chirurgien vétérinaire de la force, de la prudence et parfois beaucoup de patience.

Les difficultés offertes par l'opération et la résistance de la dent varient avec l'âge du sujet, la position de la dent et le degré d'altération qu'elle a subie.

Chez les jeunes, où la dent est enchassée très profondément dans son alvéole, l'évulsion demande une plus grande force mécanique que chez les animaux d'un âge plus avancé. A mesure que l'animal vieillit, la résistance diminue beaucoup.

L'extraction des molaires antérieures est plus facile que celle des postérieures.

Les parois alvéolaires de la mâchoire supérieure étant

moins épaisses que celles du maxillaire inférieur et la partie enchassée dans l'alvéole étant plus courte, les molaires n'y sont pas fixées aussi solidement. A côté de ces avantages nous croyons devoir relever que la couronne plus large des dents supérieures rend la saisie plus difficile. Il nous semble en outre que l'opérateur est moins libre dans ses actions à la mâchoire supérieure et plus gêné par les dents incisives.

Par suite d'altérations subies par la dent ou les parois alvéolaires, la molaire peut être ébranlée à tel point que son extraction exige peu d'efforts et peut même se faire avec les doigts.

Dans d'autres cas, la racine dentaire est par trop hypertrophiée (pseudodontomes) et l'extraction de la dent en est devenue impossible : le canal alvéolaire étant trop étroit pour la laisser passer.

Quelquefois l'usure exagérée de la dent ou sa fracture horizontale, consécutive à la crise qui a miné l'intérieur de la couronne, s'opposent totalement à son évulsion ; dans ce cas nous verrons ultérieurement que le repoussement est le seul moyen permettant d'obtenir un résultat convenable, sans trop ébranler ni détériorer les dents avoisinantes.

Evulsion des molaires supérieures.

Elle est obligatoire dans le cas de carie très accusée, compliquée ou non de pulpite ou d'alvéolite suppurée, de carie alvéolaire, d'alvéolo-périostite, de fistule bucco-nasale ou bucco-faciale. Dans le cas de sinusite ou de fistule du maxillaire inférieur, on ne l'utilise que lorsque le repoussement est impraticable.

Technique.

Le cheval est couché sur le côté opposé à la lésion et anesthésié au chloroforme, dans la majorité des cas. Cependant beaucoup de praticiens hésitent encore à faire l'anesthésie à cause des nombreuses difficultés qu'elle présente, de la lenteur avec laquelle vient le sommeil, de la période d'excitation, de la longue durée du coma précédent le réveil complet et pendant laquelle le cheval doit être maintenu par des aides sur son lit de paille. Tous ces inconvénients, si nombreux et si sérieux soient-ils, seront en partie évités si on a soin d'administrer à l'animal, une demi-heure avant l'abatage, quarante grammes de chloral en breuvage ou dans un barbottage. Grâce à ce procédé, l'anesthésie est très rapide, la période d'excitation à peu près nulle, le sommeil calme, et comme on a employé très peu de chloroforme, le réveil est facile et vite complet. On devra cesser les inhalations de chloroforme dès que le refoulement ou l'évulsion de la dent auront commencé. A la fin de l'opération, le cheval se relève très bien et peut gagner son écurie sans la moindre titubation.

D'autre part, grâce au sommeil anesthésique, tout mouvement de déglutition est totalement aboli, ce qui écarte le danger d'ingestion de la dent. Cet accident peut arriver à la fin de l'évulsion, lorsque la dent n'est pas solidement fixée entre les mors de la pince, ou quand l'aide chargé de la recueillir à la fin du repoussement ne la tient pas dans la main.

On a vu des cas d'obstruction intestinale, suivie de mort, dus à la présence de calculs volumineux ayant à leur centre la dent, bien après que celle-ci fut ingérée. Il est donc bon d'être prévenu.

Opération.

Le manuel opératoire est le suivant : saisir la dent avec les mors de la pince soigneusement fermés, l'ébranler par des mouvements de latéralité imprimés à l'instrument ; s'il s'agit d'une molaire antérieure, l'évulser en exerçant sur elle une forte traction ; si on opère sur l'une des trois dernières molaires, soulever les branches de la pince, faire glisser le support sur l'arcade, le plus près possible de la dent cariée, et extraire celle-ci en pressant sur les branches de la pince.

Les dents courtes sont ordinairement arrachées du premier coup ; les dents longues, chez les jeunes chevaux surtout, doivent être le plus souvent saisies à deux reprises, la seconde fois plus près de la gencive. Nous n'insistons pas plus sur la manœuvre opératoire qui peut varier avec les différents types de pinces. Il suffit de savoir qu'elles agissent à la façon des leviers du premier et du second genre.

Après l'extirpation de la dent on fait un examen rapide de la paroi alvéolaire mise à nue, pour s'assurer qu'il ne reste aucune esquille osseuse pouvant devenir ultérieurement une cause de suppuration et un obstacle à la fermeture normale de la brêche, fermeture devant s'opérer progressivement dans les semaines suivantes.

Ordinairement, on saupoudre la cavité alvéolaire

avec de l'acide borique et on comble le tout avec un tampon d'ouate hydrophile roulé dans de la gaze sublimée ou iodoformée.

Les jours suivants on procède à des lavages antiseptiques quotidiens et même répétés plusieurs fois au cours de la journée, surtout après les repas. On emploiera les mêmes antiseptiques que nous avons déjà cités pour la carie. Le pyotanin s'est montré excellent. L'acide borique à l'état pulvérulent donne toute satisfaction et possède les qualités que lui a toujours reconnu son grand rénovateur : M. Busy. Il est antiseptique, antiphlogistique, anesthésiant et surtout antiputride.

Repoussement.

Dans l'empyème des sinus maxillaires, quoique l'évulsion de la dent cariée puisse être faite, onprocède plutôt par repoussement car on profite de l'ouverture artificielle, résultant de la trépanation large de la table externe des sinus pour leur désinfection ultérieure.

Dans le cas de fistule osseuse du maxillaire inférieur on utilise immédiatement le repoussement en élargissant, s'il le faut, le trajet fistulaire.

Opération.

Quatre temps, dont un préparatoire :

1° *Raser et désinfecter la région où doit se faire la trépanation* (il y aurait intérêt à endormir l'animal, on se borne à faire une anesthésie locale).

2° *Incision et décollement de la peau.* — Au niveau de l'extrémité profonde de la dent que l'on veut repousser on fait une incision en V, on dissèque le lambeau

de peau délimité ; s'il y a lieu, on incise les tissus sous-jacents ou bien on écarte les vaisseaux et les nerfs.

3° *Trépanation du maxillaire supérieur.* — Sur la table externe de cet os ou sur la paroi externe de l'un des sinus maxillaires, on pratique trois ouvertures tangentes dont deux parallèles à l'arcade dentaire et l'autre au-dessus des précédentes, on régularise l'ouverture avec le ciseau ou la rugine.

4° *Trépanation du maxillaire inférieur.* — Le manuel opératoire varie avec la position anatomique de la fistule. Mais le point d'élection de la trépanation se trouve toujours au niveau de l'ouverture inférieure du trajet fistuleux.

La peau est incisée, l'os trépané de façon à mettre en évidence la partie inférieure de la racine, et on procède ensuite, comme précédemment, au repoussement.

5° *Repoussement.* — Le repoussoir doit présenter à son extrémité inférieure une sorte d'épaulement en V, pour éviter les échappées.

Tandis qu'un aide armé d'un marteau à tête lourde frappe à petits coups sur le repoussoir, avec la main libre introduite dans la bouche, le praticien se rend compte de l'effet produit, il saisit la dent au moment où elle est prête à sortir de son alvéole, afin d'en éviter la déglutition quand l'animal n'est pas anesthésié.

S'assurer qu'il ne reste plus aucune esquille osseuse dans la brèche alvéolaire. Quelle que soit la mâchoire sur laquelle on opère, si l'on ne veut pas s'exposer à refouler une dent voisine de celle qui est malade, il

faut se rappeler que les racines des trois molaires antérieures de chaque côté sont dirigées un peu en avant, tandis que celles des 3 autres sont inclinées en arrière. D'après Hamoir, une dent ébranlée par erreur peu très bien se ressouder ; les expériences de Dassonville et Mendel démontrent bien que l'ébranlement ne fait que mobiliser la dent momentanément, mais par la suite, si le périoste n'a pas été enlevé, la consolidation redevient la même qu'auparavant.

Pour éviter la fracture du maxillaire inférieur, les coups de maillet devront être donnés sans trop de brusquerie.

Soins consécutifs.

Certains auteurs ont immédiatement fait suivre l'extirpation de la dent d'une cautérisation du trajet avec un cautère chauffé à blanc. Cette pratique aurait, d'après eux, pour effet de détruire les germes pathogènes et d'autre part de déterminer une escarre imputrescible qui sera éliminée par la réaction inflammatoire de défense ; c'est-à-dire par la formation d'un sillon disjoncteur bourgeonneux. Elle contribue ainsi à l'arrêt de l'hémorragie, qui du reste n'est jamais très abondante.

Les soins antiseptiques sont semblables à ceux que nous avons décrits après l'évulsion.

Soins hygiéniques.

Concuremment aux soins antiseptiques de la plaie, l'animal devra être nourri avec des denrées alimentaires de facile mastication et d'excellente qualité ; bar-

bottages, mashs, carottes, farine d'orge, avoine concassée, fourrage tendre, etc.

Dans la suite, la néoformation de tissu de bourgeonnement progresse chaque jour davantage et amène finalement, au bout de quelques semaines, l'obturation complète de la brèche. Malheureusement ce n'est pas ce qui arrive toutes les fois et souvent il persiste une fistule salivaire dont la paroi est tapissée par une membrane pseudo-muqueuse ; on est alors obligé d'intervenir à nouveau, ce qui n'est pas toujours agréable pour le propriétaire de l'animal.

On a coutume actuellement, pour éviter pareille déception, d'obturer la brèche avec la gutta-percha, après une désinfection soignée, ou quand la sinusite est elle-même guérie. Pour cela on prend deux masses de gutta-percha de grosseur convenable que l'on introduit dans l'alvéole par ses deux extrêmités. On les amène au contact par des pressions exercées sur chacune d'elles, elles se soudent, la partie supérieure est étalée au pourtour de l'orifice alvéolaire, comme une tête de rivet sous l'action du marteau ; la partie inférieure bouche l'espace interdentaire et est également étalée de part et d'autre sur les faces latérales des deux molaires adjacentes. Afin de hâter le durcissement de la gutta-percha, on l'irrigue d'eau froide, par la bouche et par les sinus. Ces derniers seront ensuite asséchés avec les tampons d'ouate. Les résultats sont merveilleux et l'animal mange bientôt comme auparavant.

La sinusite sera traitée par des lavages antiseptiques sous pression. Actuellement, on utilise beaucoup les

vapeurs d'iode qui vont se condenser sur toutes les parties de la muqueuse sinusale et assurent une désinfection de tout premier ordre. On se sert pour cela d'un appareil spécial qui se monte sur le cautère Déchery. Les vapeurs qui se dégagent sont envoyées dans les sinus par l'intermédiaire d'une soufflerie.

La brèche bucco-sinusale devra toujours rester bouchée par un tampon ouaté, afin d'éviter la pénétration des aliments à l'intérieur du sinus, cause d'irritation continue de la muqueuse.

Traitement de l'alvéolite primitive.

Extirper les épillets de brome ou les brins de fourrage qui pourraient être implantés entre la dent et la paroi alvéolaire.

Enlever le tartre dentaire s'il y en a.

Soins locaux de la gencive : applications réitérées de teinture d'iode.

Alimentation appropriée.

Observations cliniques

OBSERVATION I

(*Recueil de Médecine vétérinaire*, 1908, p. 152)
Un cas de carie des incisives et de l'os incisif chez le cheval
(Douville, extrait).

Jument baie, 15 ans environ, provenant d'une vente de réforme militaire, qui maigrit depuis plusieurs mois ; son appétit est resté excellent, mais elle manifeste une gêne dans la préhension des aliments et surtout des grains. De temps en temps, mais d'une façon très irrégulière, le palefrenier qui en a la garde l'a vue prendre un point d'appui sur les bords d'une auge métallique qu'elle serrait spasmodiquement entre les arcades dentaires. Le propriétaire la considère comme tiqueuse ; bien qu'elle soit en sa possession depuis trois mois, jamais il n'a observé de coliques, de tic, ni de ballonnement de l'abdomen. L'ouverture de la cavité buccale et surtout le soulèvement de la lèvre supérieure provoquent de vigoureux mouvements de défense ; une odeur fétide, insupportable, se dégage de la bouche ; la muqueuse ginginale supérieure est rouge foncé dans sa partie médiane et détruite sur une surface d'un centimètre carré au niveau de la pince gauche.

La dent présente une certaine mobilité lorsqu'on exerce à sa base une forte pression : son segment apparent est absolument sain et revêtu de sa couche d'émail, mais au niveau du collet, l'ulcération de la muqueuse découvre un point

noirâtre situé en infundibulum dans la substance dentaire même. Le sondage révèle une fistule de 3 à 6 centimètres, qui suit tangentiellement le trajet alvéolaire de l'organe et aboutit à l'os incisif, celui-ci crépite sous l'extrémité de la sonde et détache de son tissu quelques trabécules osseuses. Il s'agit de carie dentaire compliquée d'ostéomyélite. L'extraction de la dent est pratiquée le jour même. Après assujettissement décubital et pendant qu'un aide soulève et immobilise la lèvre supérieure, je pratique une incision en T portant sur la muqueuse et le périoste alvéolaire. Les tissus sont décollés sur les parties latérales de la dent, de façon à la découvrir et à l'isoler le plus possible.

Je ne me servis d'aucun davier spécial, mais seulement d'une gouge dont la partie active est appliquée sur la racine ; je fis sauter la pince assez facilement. Quelques centimètres cubes de pus sanieux et de très mauvaise odeur s'écoulèrent aussitôt, attestant la présence d'un abcès pulpaire. L'os incisif est cureté profondément et ses parties accessibles touchées à la teinture d'iode.

La brèche opératoire est comblée avec de l'acide borique pulvérulent, maintenu par un tampon compressif. Le pansement est renouvelé au bout de trois jours. La douleur, à la palpation et à la préhension des aliments, s'est très sensiblement atténuée, mais l'odeur et la sécrétion purulente persistent avec leurs caractères primitifs.

Je procède à un nouveau curetage et continue les pansements boriqués secs en les renouvelant quotidiennement. L'odeur de carie disparaît dès le lendemain, la plaie bourgeonne rapidement dans sa profondeur et se comble en l'espace de quinze jours environ, avec le minimum de suppuration.

Au bout de trois mois, la malade m'est représentée. Elle a repris un certain état d'embonpoint, l'appétit est excellent, il ne reste aucune trace de fistule, le bourrelet gingival est parfaitement reconstitué et offre un surface lisse, blanchâtre et indurée sur toute la partie enchâssée. La dent cariée présentait une cannelure creusée dans la dentine et aboutissant à la pulpe ; l'ivoire à son niveau était noirâtre, ramolli et désagrégé en certains points...

L'auteur croit pouvoir rattacher les accès ou les crises de « pseudo tic » que présentait l'animal, à la présence de la dent cariée, puisqu'ils ont disparu d'une façon définitive après son évulsion. Ils étaient sans doute la manifestation ou la traduction d'une douleur intensive et lancinante.

Il attache, d'autre part, à l'acide borique pulvérisé, toutes les qualités que lui reconnaissait déjà son rénovateur, M. Busy : il s'est montré antiseptique, antiphlogistique, anesthésiant et surtout antiputride.

OBSERVATION II

(*Recueil de mémoires et d'observations sur l'Hygiène et la Médecine vétérinaires militaires*, 1905, t. VII, p. 401).

Carie de la première molaire inférieure gauche. Extraction par refoulement. Anesthésie par un procédé facile (Lasserre, extrait).

Le cheval *Urgine* présente une tuméfaction diffuse, du volume de la main, sur le maxillaire inférieur, au niveau des premières molaires.

Le centre est bourgeonneux, maculé de suppuration, fistuleux. Un examen plus complet permet de se rendre compte que la fistule est très profonde, qu'elle communique avec la bouche par une ouverture située près de l'alvéole de la première molaire. Vers le milieu du trajet fistuleux, la sonde donne la sensation d'un corps dur et rugueux. La racine de la première molaire est dénudée et cariée : l'odeur caractéristique qui imprègne le stylet explorateur ne laisse aucun doute à cet égard. La lésion osseuse serait d'origine traumatique.

Pour faciliter l'accès et l'exploration de la partie dentaire lésée, la fistule est agrandie au moyen d'un trochiste de sublimé. Après élimination de l'escharre, le sommet de la racine de la dent est nettement mis à nu, ce qui permet de procéder plus facilement au refoulement. L'animal est couché

sur le lit de paille, une demi-heure après l'absorption d'un breuvage contenant 40 grammes de chloral. Il est ensuite, une fois couché, rapidement anesthésié par des inhalations de chloroforme.

Une incision en V ouvert en haut, ayant l'ouverture fistuleuse pour sommet, est pratiquée sur la peau rasée et désinfectée, l'os est mis à nu sur une surface triangulaire de 5 centimètres de largeur et 4 de hauteur. Le périoste est ruginé à l'aide de gouges et d'un petit marteau, nous creusons un conduit intéressant toute l'épaisseur de la table externe du maxillaire ; nous arrivons rapidement sur le sommet de la racine de la première dent molaire. Le pas d'âne, dont les mors sont matelassés, étant placé à l'aide d'un pinçon de la grosseur du doigt et légèrement coudé à 2 centimètres de son extrémité, nous refoulons à coups de marteau la molaire que notre vétérinaire en second tient avec la main pour nous renseigner sur l'efficacité de notre action et pour la saisir au moment de sa sortie de l'alvéole.

L'extirpation s'est faite rapidement et sans grande difficulté. Un pansement, fait avec un tampon d'ouate hydrophile roulé dans de la gaze sublimée, comble l'ouverture supérieure et est maintenu en bas par trois points de suture; renouvelé le lendemain, puis les jours suivants après nettoyage du trajet à l'eau crésylée tiède. On faisait suivre chaque repas d'un gargarisme antiseptique.

La guérison qui a certainement suivie cette intervention chirurgicale n'est pas mentionnée dans la présente observation, l'auteur est muet sur ce point.

OBSERVATION III

(*Annales de Médecine vétérinaire*, 1859).

Emploi de la gutta-percha dans la carie dentaire du cheval

(WARSAGE)

M. le comte d'O... de W... me présenta un cheval de race irlandaise, de forte taille, bai foncé, âgé de 5 ans, tout en

m'annonçant que depuis environ deux mois cet animal dépérit, a peu d'appétit, mange nonchalamment et à des intervalles irréguliers. Quoique vigoureux encore à l'exercice, il est vite fatigué et est bientôt couvert de sueur ; il lèche le mur de sa stalle et mord dans sa couverture, s'allonge sur sa litière, etc. Il est dans une véritable asthénie.

En séparant les deux lèvres, pour examiner la muqueuse buccale, je fus frappé de l'odeur fétide, nauséabonde, qui s'échappa de la bouche. Recherchant ensuite la cause de cette mauvaise odeur, je reconnus l'existence d'une carie profonde de l'avant-dernière molaire supérieure droite.

Je crois inutile de rappeler ici toutes les péripéties du traitement auquel j'ai eu recours dans cette circonstance. Le 20 juillet, après avoir consulté mon honorable collègue, M. Pégry, de Liége, je procédai à l'opération suivante : je nettoyai d'abord l'excavation résultant de la carie, avec des injections d'eau froide, de l'ouate et de l'eau odontalgique que me procura M. le comte d'O... J'introduisis ensuite dans la dent un morceau de gutta-percha que j'avais mis préalablement dans de l'eau bouillante; ainsi ramolli, ce produit gommeux s'adapta avec la plus grande facilité à toutes les irrégularités de l'excavation, sans dépasser le niveau des autres dents molaires.

Une heure après l'opération, l'animal mangeait sa ration d'avoine. Aujourd'hui, 2 novembre, il a pris beaucoup d'embonpoint, il fait un service régulier, mange avec appétit et digère parfaitement ; la gutta-percha bouche toujours l'excavation de la dent cariée et n'est nullement altérée.

Je ne sais si d'autres vétérinaires ont déjà fait usage de ce succédané dans des circonstances analogues ; quoi qu'il en soit, je crois faire faire chose utile en livrant cette observation à la publicité.

Sans ce succédané emprunté à la médecine humaine, j'aurais dû tenter l'évulsion de la dent malade, mais comme c'était l'avant-dernière, il m'eût été très difficile d'y parvenir. On sait que, d'un autre côté, cette opération n'est pas exempte de danger.

OBSERVATION IV
Cheval breton, 11 ans.

L'animal ne mange presque plus et présente une tuméfaction diffuse, de l'étendue de la main, au niveau de la scissure maxillaire droite, s'étendant à l'os et aux tissus sous-tégumentaires.

Le propriétaire croit fermement à un traumatisme de la région, donné par l'un de ses conducteurs avec le manche d'un fouet. La palpation est excessivement douloureuse, car l'animal se dérobe violemment dès que nous effleurons de la paume des doigts la région tuméfiée.

Nous pensons immédiatement, malgré l'opinion bien arrêtée du propriétaire, à un abcès ou à un phlegmon sous-cutané dont l'origine nous est révélée grâce à l'odeur caractéristique de carie que nous avions perçue à notre entrée dans l'écurie.

Elle est d'ailleurs nettement perceptible au voisinage de la tête de l'animal. Sans aucun doute, cette tuméfaction n'est que le signe avant-coureur d'un abcès en voie d'évolution précédant de quelques heures seulement l'installation d'une fistule osseuse du maxillaire.

L'indocilité du sujet ne nous permit pas de préciser davantage notre diagnostic et nous remîmes au lendemain l'examen de la dentition.

L'animal fut mis simplement à la diète hydrique. Le hasard voulut que le jour suivant fût une de ces journées de labeur absorbant, où le physique et la volonté sont mis à toute épreuve ; exténué, nous ne pûmes revoir notre malade et ce n'est que le surlendemain qu'il fit l'objet d'une seconde visite.

Au retour, nous vîmes que la tuméfaction des jours précédents avait fait place à un volumineux abcès de la grosseur du poing, très nettement fluctuant en son centre et très imparfaitement délimité, car les parties avoisinantes étaient elles-mêmes encore envahies par un œdème de réaction.

La douleur à la palpation, si vive au début, semblait avoir

quelque peu diminuée. La peau macérée par le pus sous-jacent était dépilée sur presque toute sa superficie.

Jugeant que le degré de fluctuation était bien suffisant, nous en fîmes la ponction au bistouri après antiseptie de la peau, qui se trouvait être naturellement rasée. Elle fut immédiatement suivie d'un large débridement qui donna libre essor à un écoulement de pus sanieux, spumeux, extrêmement fétide, contenant en suspension tout un magma de matières organiques ou alimentaires en décomposition, parmi lesquelles figuraient encore intacts des épillets de brome en assez grande quantité. Tous ces corps étrangers avaient certainement suivi comme voie d'accès la fistule dentaire que nous ne cherchâmes nullement à découvrir immédiatement par une exploration buccale.

Après que l'abcès fut complètement détergé et soigneusement désinfecté avec de l'eau permanganatée tiède, nous cherchâmes avec l'index coiffé de sa gaine de caoutchouc — car nous étions gantés, afin d'éviter de nous infecter bien inutilement les doigts — quelque solution de continuité dans l'épaisseur du maxillaire.

A notre grand étonnement, aucune excavation suspecte ne fut découverte sur la face externe. Finalement, en contournant avec l'index le bord inférieur de la mandibule, tout en suivant une voie sous-tégumentaire où le tissu conjonctif et le peaussier n'existaient plus, le doigt s'engagea dans une petite dépression de un à deux centimètres de diamètre. Gêné par la peau qui s'opposait à la progression plus avancée de la main, nous dûmes faire une contre-ouverture en regard de la dépression, afin d'y engager l'extrémité d'une sonde cannelée. Grâce à celle-ci, nous pûmes découvrir une fistule osseuse dirigée de bas en haut, d'arrière en avant, et sensiblement rectiligne.

La pénétration limitée à 6 ou 7 centimètres de l'ouverture extérieure, ne permettait pas d'atteindre la racine dentaire. Après bien des manœuvres exploratrices de l'instrument, nous ne pûmes découvrir aucun trajet fistuleux intradentaire, tout au moins la direction du trajet osseux ne nous permettait pas d'y accéder. Ce n'est que par l'intermédiaire d'une solution de permanganate, poussée sous pression dans la dite

fistule osseuse, que nous pûmes nous rendre compte de l'existence d'une fistule dentaire, car la solution colorée apparut peu de temps après au niveau de la commissure des lèvres.

L'extirpation de la dent s'imposait ; elle fut faite quelques jours après dans d'excellentes conditions, sous le couvert de l'anesthésie.

Grâce aux soins antiseptiques réitérés de la fistule ostéo-alvéolaire et de la bouche, la fermeture s'est effectuée progressivement en trois semaines. Cinq semaines après, l'animal nous était représenté ; tout était cicatrisé ; il ne restait à l'extérieur qu'une cicatrice glabre de la grandeur d'une pièce de un franc, correspondant à l'emplacement ancien de l'ouverture cutanée de la fistule. Le cheval avait repris de l'embonpoint, de la vigueur et de la force, qualités qu'il ne possédait pas lors de notre intervention chirurgicale.

Conclusions

L'indocilité du cheval qui rend l'examen de sa dentition toujours très difficile et la situation anatomique de cette dernière ne permettent pas d'instituer une prophylaxie rigoureuse des altérations dentaires siégeant presque exclusivement au niveau des molaires.

La difficulté d'un examen systématique a pour corollaire l'ignorance de l'existence de lésions de carie primitive ; car si, à une période très avancée, la carie est décelée même à distance par la perception d'une odeur caractéristique, ses débuts sont, au contraire, très obscurs et passent souvent inaperçus. C'est ce qui fait que, dans la pratique, le vétérinaire se trouve plus souvent en présence des complications elles-mêmes de la carie, que de l'état initial du mal.

Si la symptomatologie de la carie est nettemen définie par quelques manifestations bien évidentes : excavation dentaire, mauvaise odeur de la bouche, troubles de la mastication, amaigrissement, etc. ; celle des complications est beaucoup plus obscure.

Si le plombage peut donner des résultats heureux quand la lésion dentaire est encore bien localisée ; dans

la majorité des cas, l'extirpation de la dent s'impose d'office. Celle-ci doit être faite, autant que possible, sous le couvert de l'anesthésie et, quels que soient les procédés employés, elle demande de la part de l'opérateur, beaucoup de dextérité, de patience, de prudence, sans compter que beaucoup de vétérinaires ne possèdent pas l'outillage nécessaire pour pratiquer cette opération. Bien faite, elle donne des résultats inespérés, surtout quand on lui a adjoint la fermeture artificielle de la brèche alvéolaire avec de la gutta-percha, après la désinfection convenable du trajet fistuleux et après guérison de la sinusite.

L'animal recouvre son embonpoint et sa santé d'autant plus vite que l'hygiène de son corps et de son alimentation est plus rigoureusement surveillée.

Que ne ferions-nous pas pour cette noble bête qui, grâce à sa silhouette harmonieuse et élégante, grâce à ses allures brillantes, a mérité de devenir notre serviteur dévoué et mieux encore notre compagnon de vie et d'épopée.

Vu : *Le Directeur de l'Ecole Vétérinaire de Lyon,*
CH. PORCHER.

Le Professeur de l'Ecole Vétérinaire,
Dr CADEAC.

Vu : *Le Doyen.*
J. LEPINE.

Le Président de la Thèse
PATEL.

Vu et permis d'imprimer :

Lyon, le 29 Avril 1929.

LE RECTEUR, PRÉSIDENT DU CONSEIL DE L'UNIVERSITÉ,
GHEUSI.

Bibliographie

AUBERT et MEYREUX. — *Recueil d'Hygiène et de Médecine vétérinaires militaires*, 1899.

BRUNER. — *Journal de Médecine vétérinaire et de Zootechnie*, 1899.

BOULEY. — *Nouveau Dictionnaire de Chirurgie et de Médecine vétérinaires*, 1858.

BOURNAY. — *Revue vetérinaire*, 1900.

CADÉAC. — *Encyclopédie* : maladies de la bouche et du tube digestif.

CADIOT et ALMY. — *Thérapeutique chirurgicale*, tome I.

CADIOT. — *Etudes de Pathologie et de Clinique*, 1899.

CARPENTIER. — *Annales de Médecine vétérinaire*, 1866.

DOUVILLE. — *Revue vétérinaire*, 1908.

— *Cours de Pathologie chirurgicale et de Médecine opératoire*, 1928.

DASSONVILLE et MENDEL. — *Bulletin de la Société des Sciences vétérinaires*, 1904, p. 817.

— *Mécanisme de la greffe dentaire.*

FONTAINE. — *Revue de Médecine vétérinaire*, 1908.

JEAN. — *Recueil d'hygiène et de Médecine vétérinaire militaires*, 1905.

LESBRE et CORNEVIN. — *Journal de Médecine vétérinaire et de Zootechnie*, 1896, p. 268.

LESBRE. — *Extérieur du cheval* (précis).

— *Anatomie comparée.*

LAFOSSE. — *Journal des Vétérinaires du Midi*, 1855.
LÉNARD. — *Journal des Vétérinaires du Midi*, 1890.
PAUCHENNE. — *Journal des Vétérinaires du Midi*, 1886.
REUL. — *Journal des Vétérinaires du Midi*, 1885.
RIÈS. — *Revue vétérinaire*, 1897.
THOMASSEN. — *Revue vétérinaire*, 1889.

Table des Matières

Avant-Propos 9
Considérations générales 11
Anatomie régionale 17
La carie 25
Observations cliniques 59
Conclusions 67
Bibliographie 69

IMP. BOSC FRÈRES & RIOU
42, QUAI GAILLETON
LYON