ECOLE NATIONALE VETERINAIRE DE LYON

Année 2002 - Thèse n° 77

DIAGNOSTIC DIFFERENTIEL DES BOITERIES CHRONIQUES DE LA REGION PALMAIRE DU PIED CHEZ LE CHEVAL

THESE

Présentée à l'UNIVERSITE CLAUDE-BERNARD - LYON I
(Médecine - Pharmacie)
et soutenue publiquement le 2 Mai 2002
pour obtenir le grade de Docteur Vétérinaire

par

Mathieu SPRIET
Né le 25 Janvier 1978
à Roubaix (Nord)

DEPARTEMENTS ET CORPS ENSEIGNANT DE L'ECOLE NATIONALE VETERINAIRE DE LYON

Directeur : Professeur J.-F. CHARY

Le 1er Janvier 2002

DEPARTEMENT	PREX	PR1	PR2	MC	Contractuel, associé & IPAC	AERC	Chargés de consult et d'enseignement
DEPART. SANTÉ PUBLIQUE VÉTÉRINAIRE							
Microbiologie, Immunologie, Pathologie Générale		Y. RICHARD		A. KODJO D. GREZEL 80 % V. GUERIN 80%			
Pathologie infectieuse		M. PRAVE	A. LACHERETZ	J. VIALARD	M. ARTOIS PR associé		
Parasitologie & Maladies parasitaires		C. CHAUVE	G. BOURDOISEAU	MP CALLAIT L. ZENNER			
Qualité et Sécurité des Aliments		G. CHANTEGRELET	P. DEMONT	C .VERNOZY A. GONTHIER			
Législation & Jurisprudence			A. LACHERETZ				
DEPART DES ANIMAUX DE COMPAGNIE							
Anatomie		R. CHATELAIN	T. ROGER	M.A BERTHELET S. SAWAYA			
Chirurgie et Anesthésiologie		J.P GENEVOIS	D. FAU	E. TRONCY D.RÉMY	G. CHANOIT . MC	C. CAROZZO	N. DISS 1 M. JUNOT 0,5 R. PARIAUT 1 C. DECOSNE JUNOT 1
Anatomie-pathologique/Dermatologie-Cancérologie		J.P. MAGNOL		T. MARCHAL	D. WATRELOT-VIRIEUX MC M.F PERRON-LEPAGE ... MC		
Médecine interne		J.P COTARD C. POURNEL		L. CHABANNE	I. BUBLOT 0,5 MC A.JONGH-ARAGON 0,5 MC	F. PONCE C. ESCRIOU	M.HUGONNARD . 1
Imagerie médicale			J.L. CADORE	P. BARTHEZ			
DEPART. DES PRODUCTIONS ANIMALES							
Zootechnie, Ethologie & Economie rurale		M. FRANCK			A.DERNBURG MC contractuel	L. MOUNIER	
Nutrition et Alimentation				D. GRANCHER L. ALVES de OLIVEIRA G. EGRON			
Biol & Patho de la Reproduction		J.P. DESCHANEL F. BADINAND	M. RACHAIL-BRETIN	P. GUERIN S. MARTINOT			S. BUFF 1
Patho Animaux de Production		P. BEZILLE	T. ALOGNINOUWA	R. FRIKHA M.A. ARCANGIOLI D. LE GRAND	D. LAURENT MC associé 0,5		N.GIRAUD . 1
DEPART SCIENCES BIOLOGIQUES							
Physiologie /thérapeutique		R. BOIVIN		J.J. THIEBAULT J.M. BONNET-GARIN 90 %			
Biophysique /Biochimie Génétique et Biologie moléculaire Pharmacie / Toxicologie Législation du Médicament Bio-Mathématiques	P. DELATOUR G. LORGUE	F. GARNIER	E. BENOIT F. GRAIN P. JAUSSAUD G. KECK	T. BURONPOSSE V. LAMBERT P. BERNY			
Langues				P. SABATIER M.L.DELIGNETTE 80 % K. CHALVET-MONFRAY	C. FARMER A. FAVIER		
DEPART HIPPIQUE							
Pathologie équine Clinique équine Expertise nécropsique		O.LEPAGE	J.L.CADORÉ C.FLEURY	A. LEBLOND A. BENAMOU-SMITH	E. CAUVIN MC Associé		

A Monsieur le Professeur CARRET
De l'Université Claude Bernard de Lyon
Qui nous a fait l'honneur d'accepter la présidence de notre jury de thèse,
Hommages respectueux.

A Monsieur le Professeur LEPAGE
De l'Ecole Nationale Vétérinaire de Lyon
Qui a accepté de participer à notre jury,
Sincères remerciements.

A Monsieur le Docteur BARTHEZ
De l'Ecole Nationale Vétérinaire de Lyon
Pour sa participation à l'élaboration de ce travail,
Sincères remerciements.

A Monsieur le Docteur CAUVIN
De l'Ecole Nationale Vétérinaire de Lyon
Pour ses conseils avisés et sa disponibilité lors de la réalisation de ce travail,
Qu'il reçoive le témoignage de toute mon estime et mes plus sincères remerciements.

A Monsieur le Docteur DESMAIZIERES
De l'Ecole Nationale Vétérinaire de Lyon
Parce qu'il est à l'origine de ce projet et pour son aide précieuse lors de sa réalisation,
Qu'il reçoive le témoignage de toute ma reconnaissance.

A Delphine,

A mes parents,

A ma famille,

A mes amis,

A tous ceux qui m'ont aidé.

SOMMAIRE

Introduction 8

1 Anatomie et biomécanique du pied du cheval 9

1.1 Anatomie 9

1.1.1 Myoarthrosquelettique 9
1.1.1.1 Ostéologie 9
1.1.1.2 L'articulation interphalangienne distale 13
1.1.1.3 La bourse podotrochléaire (synoviale petite sésamoïdienne) 17

1.1.2 Boîte cornée et structures complémentaires 18
1.1.2.1 La boîte cornée 18
1.1.2.2 La membrane kératogène 18
1.1.2.3 Le coussinet digital 19
1.1.2.4 Les cartilages ungulaires 19

1.1.3 Vascularisation 20
1.1.3.1 Irrigation artérielle 20
1.1.3.2 Irrigation veineuse 24

1.1.4 Innervation 24
1.1.4.1 Origine des nerfs 24
1.1.4.2 Distribution 24
1.1.4.3 Rôles des nerfs 25

1.2 Biomécanique 27

1.2.1 Equilibre du pied 27
1.2.1.1 L'équilibre dorsopalmaire 27
1.2.1.2 L'équilibre médiolatéral 28
1.2.1.3 Les rotations 29

1.2.2 Dynamique du mouvement 29
1.2.2.1 Les différentes phases de l'appui 29
1.2.2.2 Les forces appliquées au pied 34

1.2.3 Influence des anomalies de conformation sur la biomécanique 37
1.2.3.1 Modification de l'angle de l'axe pied-paturon 37
1.2.3.2 Rupture de l'axe pied-paturon 37
1.2.3.3 Augmentation de la longueur de la pince 38
1.2.3.4 Déséquilibre médio-latéral 38

1.2.4 L'équilibre naturel du pied 39

2 Etiologie et pathogénie des différentes affections de la région palmaire du pied **40**

2.1 Le syndrome naviculaire **40**

2.1.1 Définitions 40

2.1.2 Etiologie 41
2.1.2.1 Facteurs prédisposants 41
2.1.2.2 Mécanismes physiopathologiques 42

2.1.3 Les différentes lésions 44
2.1.3.1 Coloration jaune de la *Facies Flexoria* et du tendon fléchisseur profond du doigt 44
2.1.3.2 Erosion du cartilage de la Facies Flexoria 44
2.1.3.3 Elargissement des canaux sésamoïdiens du bord distal de l'os naviculaire 44
2.1.3.4 Irrégularité du bord proximal et des extrémités de l'os naviculaire 45
2.1.3.5 Fragments minéralisés dans le ligament sésamoïdien distal impair 45

2.2 Les autres affections **46**

2.2.1 Les fractures de l'os naviculaire 46

2.2.2 Les arthropathies interphalangiennes distales 46
2.2.2.1 Arthropathie dégénérative 46
2.2.2.2 Les différentes affections articulaires 47

2.2.3 Les problèmes de talons 48
2.2.3.1 Bleimes 48
2.2.3.2 Talons fuyants 48
2.2.3.3 Talons dissymétriques et/ou désolidarisés 49
2.2.3.4 Encastelure 50

2.2.4 Les affections de la troisième phalange 51
2.2.4.1 Ostéite de la troisième phalange 51
2.2.4.2 Fourbure 51
2.2.4.3 Kyste osseux sous-chondral de la troisième phalange 52
2.2.4.4 Fractures de la troisième phalange 52

2.2.5 Lésions des tissus mous de l'appareil podotrochléaire 52

3 Moyens diagnostiques **53**

3.1 Diagnostic clinique **53**

3.1.1 Anamnèse 53

3.1.2 Examen statique 53
3.1.2.1 Inspection 53
3.1.2.2 Palpation et Pression 54
3.1.2.3 Mobilisation passive 54

3.1.3 Examen dynamique 55
3.1.3.1 Le poser du pied 55
3.1.3.2 Les phases de la foulée 56
3.1.3.3 Les tests de mobilisation dynamiques 56

3.1.4 Anesthésies sémiologiques 57
3.1.4.1 Réalisation 57
3.1.4.2 Interprétation 58

3.2 Diagnostic radiographique 60

3.2.1 Matériel 60

3.2.2 Technique de réalisation des radiographies 60
3.2.2.1 Préparation du pied 60
3.2.2.2 Positionnement 60

3.2.3 Interprétation 64
3.2.3.1 L'équilibre du pied 64
3.2.3.2 L'os naviculaire 65
3.2.3.3 La phalange distale 74
3.2.3.4 L'articulation interphalangienne distale 79

3.3 Autres moyens diagnostiques d'imagerie 80

3.3.1 Bursographie podotrochléaire 80

3.3.2 Echographie 81

3.3.3 Scintigraphie 82

3.3.4 Thermographie 82

3.3.5 Tomodensitométrie et IRM 83

3.3.6 Endoscopie de la bourse podotrochléaire 84

4 Discussion 85

4.1 Les différentes formes de syndrome naviculaire 85

4.2 Conduite du diagnostic différentiel 87

4.2.1 Localisation de la douleur à la région palmaire du pied 87

4.2.2 Conduite à tenir lors de douleur de la région palmaire 87
4.2.2.1 Analyse de la conformation 87
4.2.2.2 Analyse de la foulée 87
4.2.2.3 Recours aux anesthésies 88

4.2.3 Diagnostic différentiel des différentes entités du syndrome naviculaire 88
4.2.3.1 Diagnostic de la maladie dégénérative de la *facies flexoria* 89
4.2.3.2 Diagnostic de l'arthropathie dégénérative interphalangienne distale 89
4.2.3.3 Diagnostic des desmopathies des ligaments sésamoïdiens 89

Conclusion 91

Bibliographie 92

Introduction

L'importance du pied dans les affections de l'appareil locomoteur du cheval a été reconnue de longue date. L'hippiatre Lafosse, contemporain de Bourgelat, écrivait dans son précis de maréchalerie : « Pas de pied, pas de cheval ». Ce slogan a traversé les siècles et a été largement repris par les auteurs anglophones. Il est encore fréquemment rencontré aujourd'hui dans les ouvrages traitant des boiteries du cheval.

Le syndrome naviculaire est une dominante de la pathologie du pied chez le cheval. Il représente une part importante des boiteries chroniques des membres thoraciques.

Malgré sa fréquence et les nombreuses études qui lui ont été consacrées, son étiopathogénie demeure incertaine et son diagnostic reste délicat.

Ce syndrome appartient au groupe de boiteries ayant pour origine une douleur chronique de la région palmaire du pied. Ce type de boiterie est caractérisé par un raccourcissement de la foulée, une gêne augmentée sur le cercle court et la mise en évidence d'une douleur du pied, soit par un test à la pince, une flexion digitale ou une hyperextension interphalangienne. Une anesthésie nerveuse digitale distale soulage la boiterie.

La localisation spécifique de la douleur au sein de la région palmaire du pied est en général difficile. En l'absence de lésions radiographiques spécifiques, un diagnostic de syndrome naviculaire est souvent réalisé par défaut. Ce diagnostic abusif est à relier à une absence de définition précise.

Ce syndrome a été largement confondu avec l'ensemble des affections chroniques de la région palmaire du pied. Il nous paraît cependant important de parvenir à un diagnostic différentiel afin de préciser le pronostic et d'adapter le traitement.

Nous avons donc décidé de consacrer ce travail bibliographique à l'étude du diagnostic différentiel des boiteries chroniques de la région palmaire du pied chez le cheval. Après avoir rappelé l'anatomie et la biomécanique du pied, nous envisagerons l'étiologie et la pathogénie des différentes affections concernées puis nous étudierons les moyens diagnostiques dont nous disposons. Nous terminerons en essayant de redéfinir le syndrome naviculaire et de déterminer la conduite à tenir pour parvenir à son diagnostic.

1 Anatomie et biomécanique du pied du cheval

On entendra par pied le sabot et tous les organes qu'il renferme, c'est à dire l'extrémité distale de la deuxième phalange, la troisième phalange, l'os naviculaire et ses ligaments, l'articulation interphalangienne distale, la terminaison des tendons extenseur dorsal et fléchisseur profond du doigt, les cartilages ungulaires, le coussinet digital et la membrane kératogène (Kainer 1987).

Nous nous intéressons dans ce travail au pied des membres antérieurs, nous utiliserons donc exclusivement l'adjectif palmaire.

1.1 Anatomie

Le pied du cheval provient de l'évolution du troisième doigt qui s'est considérablement allongé et renforcé.

1.1.1 Myoarthrosquelettique

1.1.1.1 Ostéologie

(Barone 1980)

Le squelette du pied est constitué de trois os : l'extrémité distale de la deuxième phalange, la troisième phalange et l'os sésamoïde distal ou os naviculaire.

a L'extrémité distale de la deuxième phalange ou phalange moyenne *(Phalanx media)*

L'extrémité distale de la deuxième phalange est formée de deux condyles séparés par une gorge intermédiaire, le condyle médial étant plus large que le latéral.

b La troisième phalange ou phalange distale *(Phalanx distalis)*

Elle présente une forme de tronc conique largement échancrée en région palmaire. On distingue trois faces et trois bords.

Elle s'articule avec la phalange moyenne par sa face articulaire *(Facies articularis)* formée de deux cavités glénoïdales séparées par un relief intermédiaire.

La face pariétale *(Facies parietalis)*, appliquée contre la paroi du sabot, est dominée par le *Processus extensorius*, site d'insertion du tendon de l'extenseur dorsal du doigt. Elle présente de chaque côté un important foramen vasculaire *(Foramen axiale et Foramen abaxiale)* et se prolonge par les processus palmaires médial et latéral *(Processus palmaris medialis et lateralis)* qui portent les cartilages ungulaires *(Cartilago ungularis medialis et lateralis)*.

Le bord coronaire *(Margo coronalis)* sépare la face articulaire de la face pariétale.

La face solaire *(Facies solearis)* est séparée de la précédente par le bord solaire *(Margo solearis)*. Elle constitue une voûte concave, divisée en deux parties par la ligne semi-lunaire *(Linea semilunaris)* : la partie dorsale *(Planum cutaneum)* donne attache au derme de la sole,

la partie palmaire *(Facies flexoria)*, rugueuse correspond au site d'insertion du tendon fléchisseur profond du doigt.

Le bord palmaire présente une facette articulaire pour l'os naviculaire.

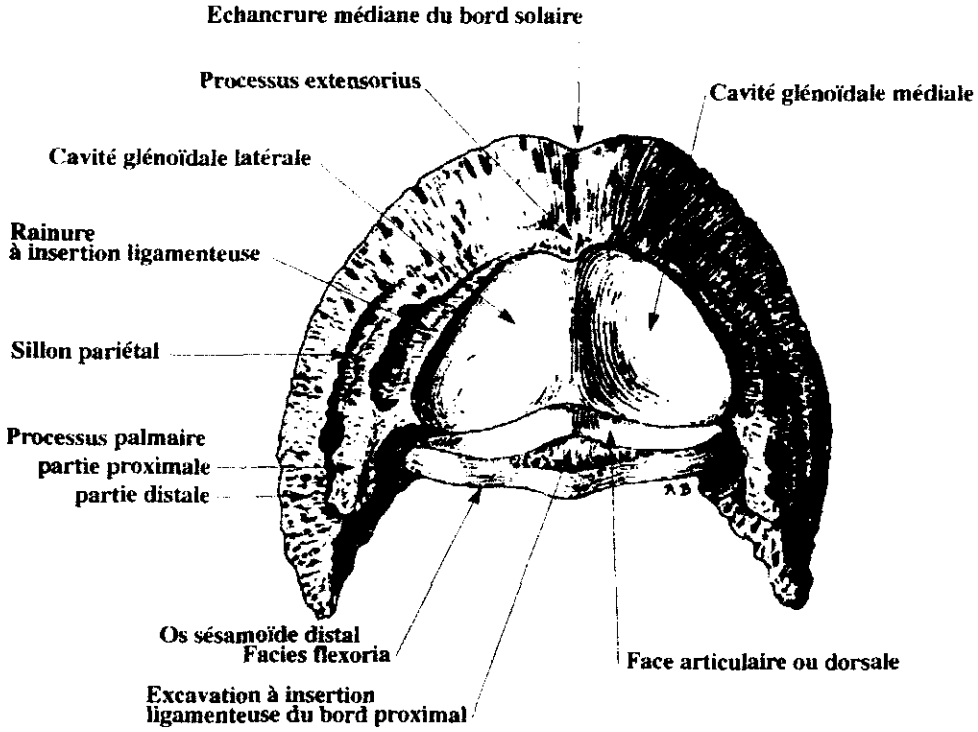

VUE PROXIMALE

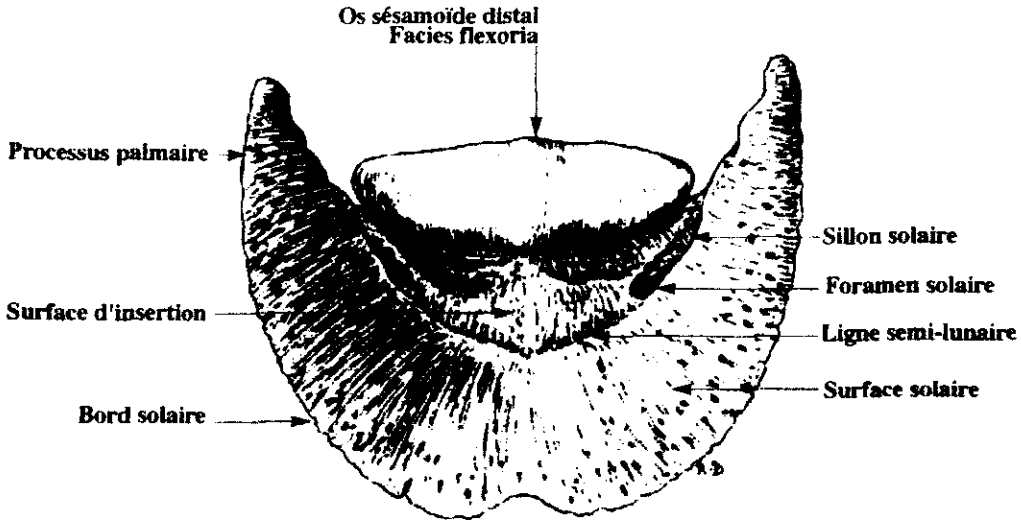

VUE DISTALE

Phalange distale

D'après Barone (Barone 1980)

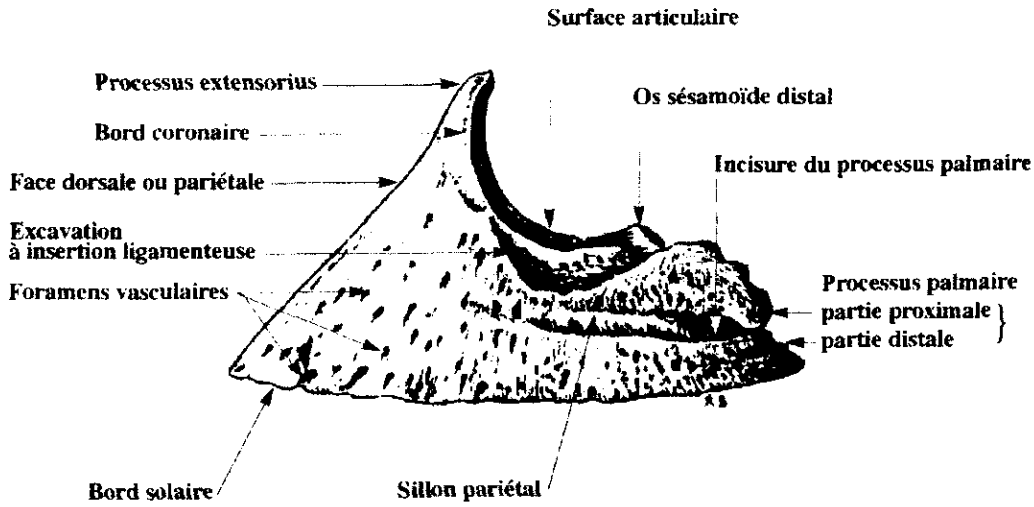

VUE LATÉRALE

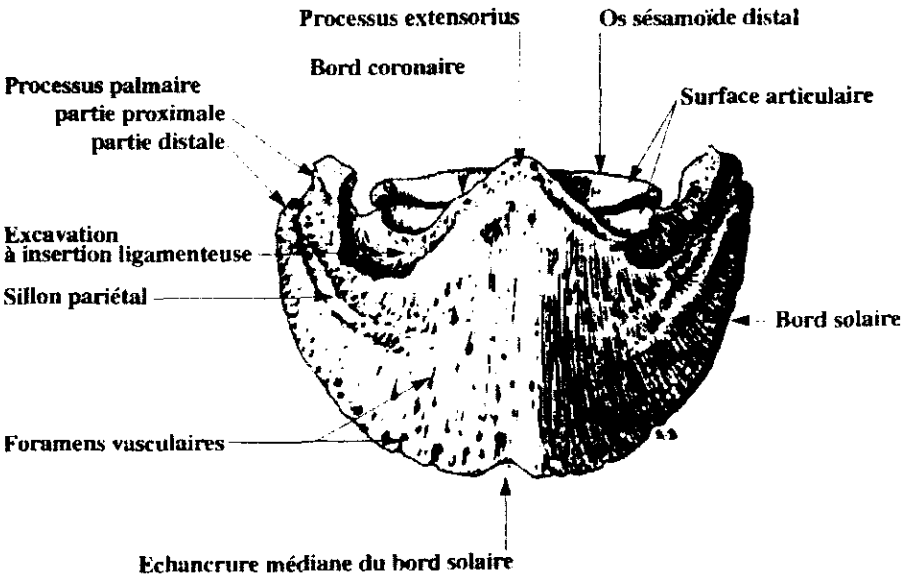

VUE DORSALE

Phalange distale

D'après Barone (Barone 1980)

c ***L'os sésamoïde distal ou os naviculaire*** *(Os sesamoideum distale)*

Il est allongé transversalement, présentant une forme de navette de métier à tisser, à l'origine de son nom d'os naviculaire. Il présente deux faces et deux bords.

Sa face dorsale *(Facies articularis)* est la face articulaire, correspondant à la phalange moyenne. Elle est couverte d'un cartilage hyalin.

Sa face palmaire *(Facies flexoria)* présente une forme convexe avec un relief sagittal. Elle est couverte d'un fibrocartilage et sert de coulisse au tendon fléchisseur profond du doigt dont elle est séparée par une structure synoviale, la bourse podotrochléaire.

Son bord proximal *(Margo proximalis)* sert d'attache aux ligaments sésamoïdiens collatéraux latéral et médial dont l'insertion proximale se trouve sur l'extrémité dorso-distale de la phalange proximale.

Le bord distal *(Margo distalis)* présente dorsalement une surface articulaire pour la phalange distale. Palmairement à celle-ci se trouve une fossette synoviale dans laquelle sont visibles des canaux sésamoïdiens puis on remarque le site d'insertion du ligament sésamoïdien distal qui unit étroitement l'os sésamoïde distal à la troisième phalange.

Os naviculaire

(Kainer 1989)

A, vue proximale. B, vue distale

1) Facies flexoria
2) Foramens nourriciers
3) Surface articulaire pour la phalange moyenne
4) Invaginations synoviales
5) Surface articulaire pour la phalange distale

1.1.1.2 **L'articulation interphalangienne distale**
(Barone 1980)

Les trois os précédemment décrits s'articulent entre eux pour former l'articulation interphalangienne distale. Il s'agit d'une articulation synoviale de type condylaire qui constitue une charnière imparfaite.

a Surfaces articulaires

Les surfaces articulaires sont constituées des deux condyles de la phalange moyenne, des deux cavités glénoïdales de la phalange distale ainsi que des surfaces articulaires pour l'os naviculaire sur la face palmaire.

b Moyens d'union

Les moyens d'union sont constitués palmairement par les ligaments sésamoïdiens, latéralement et médialement par les ligaments collatéraux, dorsalement par des ligaments dorsaux confondus avec la terminaison du tendon de l'extenseur dorsal du doigt.

• Les ligaments sésamoïdiens

Les ligaments sésamoïdiens sont au nombre de trois : le ligament sésamoïdien distal impair *(Lig. sesamoideum distale impar)* et les deux ligaments sésamoïdiens collatéraux *(Ligg. sesamoidea collateralia)*, l'un médial, l'autre latéral.

- *Le ligament sésamoïdien distal impair*

Le ligament sésamoïdien distal impair est formé d'une partie impaire ou médiane, encadrée par deux parties symétriques, latérale et médiale.

La partie médiane est épaisse formée de fibres longitudinales. Elle s'étend de la partie palmaire du bord distal de l'os naviculaire à la région caudale de la surface solaire de la phalange distale.

Les parties médiale et latérale sont plus minces, formées de fibres obliques et un peu divergentes. Elles vont du bord distal de l'os naviculaire aux empreintes de la bordure proximale du sillon solaire correspondant.

- *Les ligaments sésamoïdiens collatéraux*

Les ligaments sésamoïdiens collatéraux ont une structure fibro-élastique. Ils sont disposés de façon symétrique, l'un médial, l'autre latéral.

Chacun d'eux prend son origine sur le bord de la phalange moyenne correspondant mais leurs fibres les plus palmaires étant confondues avec celles des ligaments collatéraux de l'articulation interphalangienne proximale, ils atteignent proximalement les dépressions d'insertion ligamentaire de chaque condyle de la phalange proximale. Ils s'insèrent distalement sur les extrémités et le bord proximal de l'os naviculaire où ils se rejoignent. De cette disposition résulte la formation d'un bourrelet fibro-élastique qui prolonge la face palmaire de l'os naviculaire et concourt donc à la formation d'une surface de glissement pour le tendon fléchisseur profond du doigt : le scutum distal.

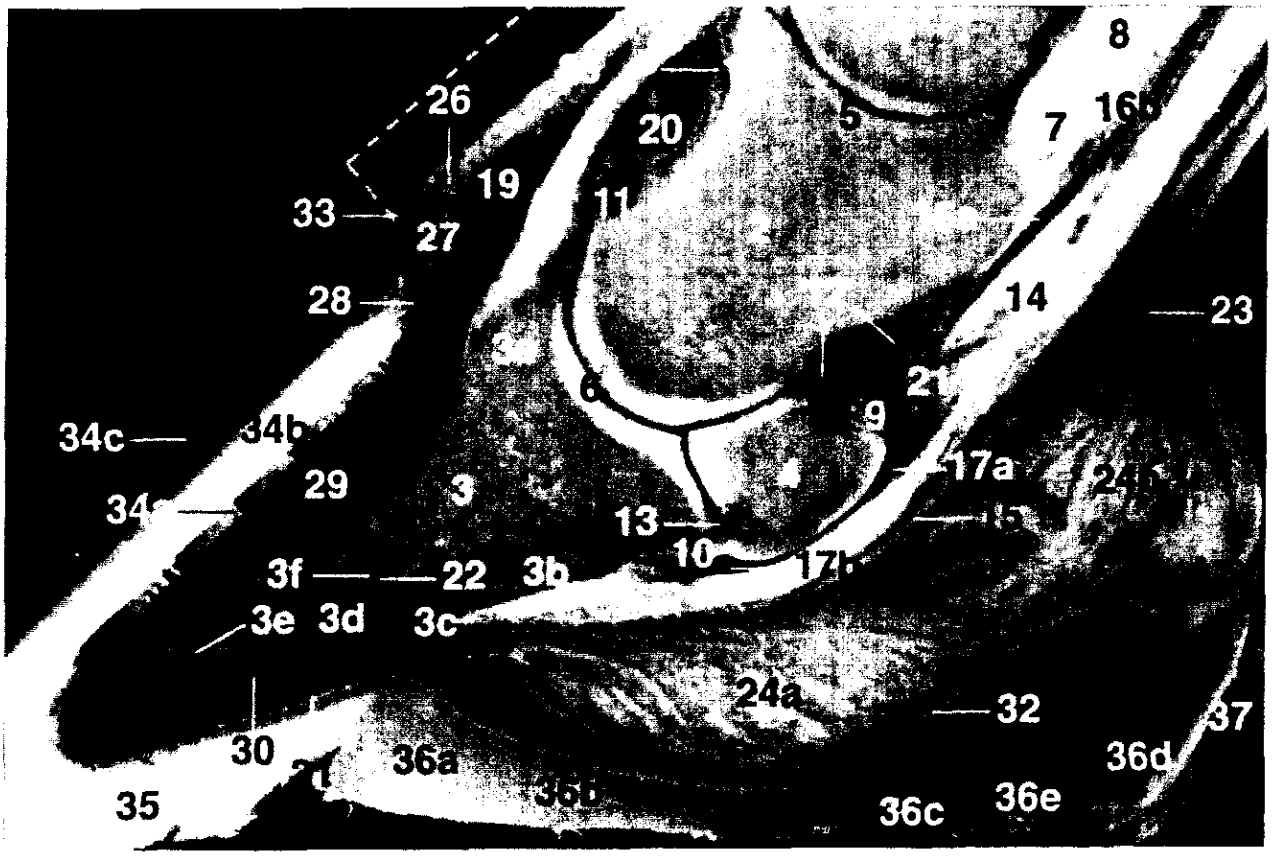

Coupe sagittale du pied du cheval (Denoix 2000)

1-Phalange proximale
2-Phalange moyenne
3-Phalange distale :
  3a Processus extensorius
  3b Surface d'insertion
  3c Ligne semi-lunaire
  3d Planum cutaneum
  3e Bord solaire
  3f Canal solaire et arcade terminale
4-Os sésamoïde distal
5-Articulation interphalangienne proximale
6-Articulation interphalangienne distale
7-Scutum moyen
8-Ligament sésamoïdien droit
9-Ligament sésamoïdien collatéral
10-Ligament sésamoïdien distal impair
11-Récessus dorsal de l'articulation interphalangienne distale
12- Récessus proximopalmaire de l'articulation interphalangienne distale
13- Récessus distopalmaire de l'articulation interphalangienne distale
14-Tendon fléchisseur profond du doigt
15-Ligament annulaire digital distal
16-Gaine digitale
  16a Récessus dorsal
  16b Récessus palmaire
17-Bourse podotrochléaire
  17a Récessus proximal
  17b Récessus distal
18-Tendon extenseur dorsal du doigt
19-Artère et veine coronaires
20-Rameau dorsal de la phalange moyenne
21-Rameau palmaire de la phalange moyenne
22-Arcade terminale
23-Anastomose latéromédiale palmaire
24-Coussinet digital
  24a Partie cunéale
  24b Partie torique
25-Peau
26-Chorion périoplique
27-Coussinet coronaire
28-Chorion coronaire
29-Chorion pariétal
30-Couche solaire sous cutanée
31-Chorion solaire
32-Chorion de la fourchette
33-Périople
34-Paroi
  34a Couche profonde
  34b Couche moyenne
  34c Couche superficielle
35-Sole
36-Fourchette
  36a apex 36b corps
  36c Branche 36d Base
  36e Lacune médiane
37-Talon

• Les ligaments collatéraux de l'articulation interphalangienne distale

Les ligaments collatéraux *(Ligg. Collateralia)* sont situés de part et d'autre de l'articulation, l'un latéral, l'autre médial.

Ils sont triangulaires, épais et courts. Ils s'étendent des faces latérales et médiales de l'extrémité distale de la phalange moyenne jusqu'aux rainures d'insertion ligamentaire situées à la base du processus extensorius de la phalange distale.

• Les moyens complémentaires d'union

En face dorsale, la stabilité de l'articulation est augmentée par le tendon extenseur commun du doigt venant s'insérer sur le processus extensorius de la phalange distale. Ce tendon est renforcé dans sa partie terminale par des brides du muscle interosseux III *(M. interossei)* provenant des os sésamoïdes proximaux *(Ossa sesamoidea proximalia)*.

En face palmaire, le tendon du muscle fléchisseur profond du doigt s'élargit et se réfléchit sur le scutum distal *(Scutum distale)* formé par l'os naviculaire avant de s'insérer sur la partie palmaire de la surface solaire de la phalange distale. Ce tendon contribue de manière importante au soutènement phalangien. Il est couvert en région palmaire par le ligament annulaire digital distal.

c Synoviale articulaire

La synoviale est unique et vaste, elle comporte cinq récessus :

- le récessus dorsal est le plus superficiel. Situé sous l'extenseur dorsal du doigt, il remonte contre la phalange moyenne et dépasse de 1 à 2 cm le bord proximal de la boîte cornée.

- le récessus palmaire proximal est beaucoup plus vaste. Il remonte proximalement à l'os sésamoïde distal, contre la face palmaire de la phalange moyenne et s'adosse au récessus dorsal de la bourse podotrochléaire. Il est surplombé par le récessus distal de la synoviale des tendons fléchisseurs du doigt. Il entretient d'étroites relations anatomiques avec les ligaments sésamoïdiens collatéraux et le faisceau vasculo-nerveux du pied : la synoviale forme en effet un compartiment crânial et un compartiment caudal en contournant le ligament sésamoïdien collatéral abaxialement (Bowker, Linder et al. 1997).

- le récessus palmaire distal s'étend entre la troisième phalange et l'os naviculaire. Il tapisse la face dorsale du ligament sésamoïdien distal qui le sépare du récessus distal de la bourse podotrochléaire.

- les récessus collatéraux se trouvent à la face profonde des cartilages ungulaires, entre le ligament collatéral et le ligament sésamoïdien collatéral.

d Mouvements autorisés

L'articulation interphalangienne distale est une articulation condylaire, les principaux mouvements autorisés sont donc la flexion et l'extension mais il existe également, lors de la locomotion, des mouvements passifs. Ces mouvements se rencontrent lors d'appuis asymétriques : l'articulation interphalangienne distale subit un déplacement passif dans le plan frontal. Ce type de mouvement a été désigné par le terme de collatéromotion (Denoix 1999). Des mouvements de rotation et de latéralité, également passifs, y sont généralement associés.

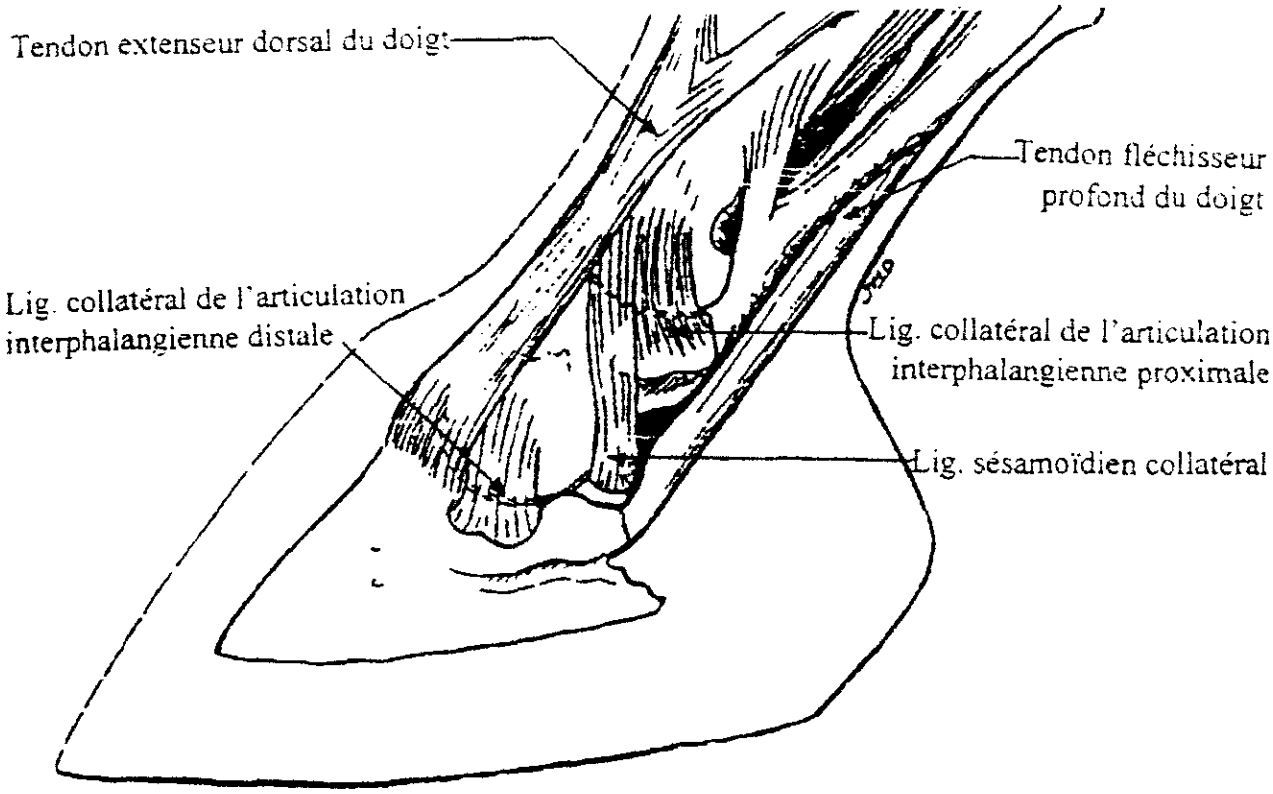

Tendons et ligaments du pied du cheval

Vue latérale

(Denoix 2000)

1.1.1.3 La bourse podotrochléaire (synoviale petite sésamoïdienne)

Il s'agit de la structure synoviale qui sépare la face palmaire de l'os sésamoïde distal du tendon fléchisseur profond du doigt. Elle présente deux récessus : un proximal, adossé au récessus palmaire proximal de l'articulation interphalangienne distale et au récessus distal de la gaine digitale,et un distal, séparant le ligament sésamoïdien distal du tendon fléchisseur profond du doigt. (Kainer 1989)

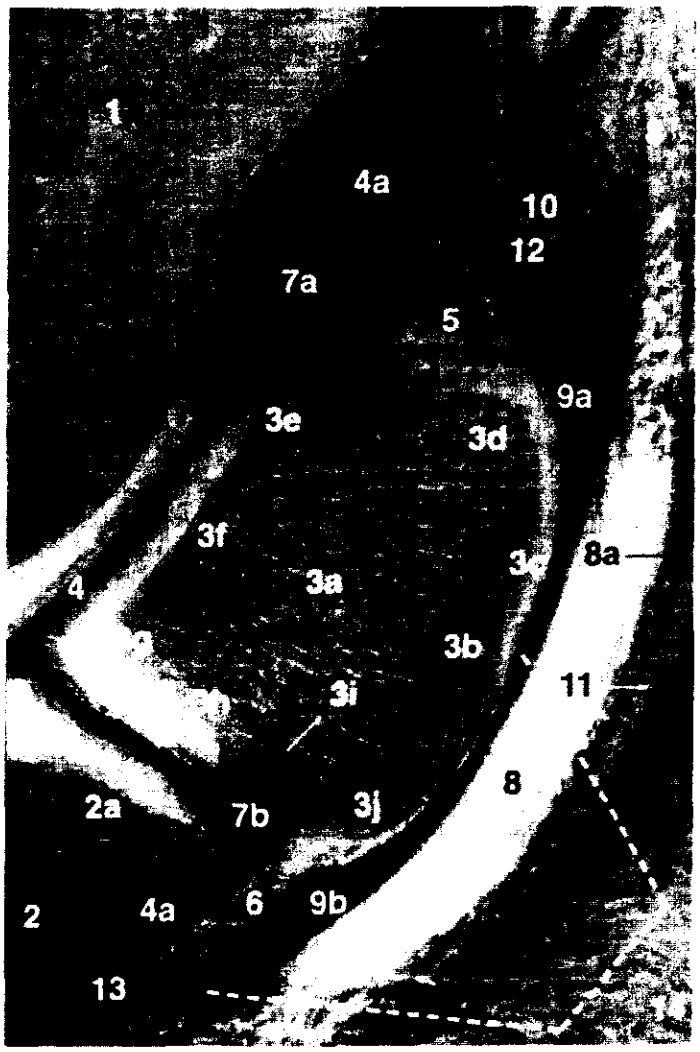

1-Phalange moyenne
2-Phalange distale
2a Surface articulaire en rapport avec l'os naviculaire
3-Os sésamoïde distal
3a os spongieux
3b cortex palmaire
3c facies flexoria
3d bord proximo-palmaire
3e bord proximo-dorsal
3f surface articulaire en rapport avec la phalange moyenne
3g bord disto-dorsal
3h surface articulaire en rapport avec la phalange distale
3i sillon synovial
3j bord disto-palmaire
4-Articulation interphalangienne distale
4a membrane synoviale
5-Union des ligaments sésamoïdiens collatéraux
6-Ligament sésamoïdien distal impair
7-Récessus de l'articulation interphalangienne distale
7a récessus palmaire proximal
7b récessus palmaire distal
8-Tendon fléchisseur profond du doigt
8a artère
9-Bourse podotrochléaire
9a récessus proximal
9b récessus distal
10-Membranes synoviales de la bourse podotrochléaire, de l'articulation interphalangienne distale et de la gaine digitale
11-Ligament annulaire digital distal
12-Artères proximales de l'os naviculaire
13-Artères et veines distales del'os naviculaire
14-Coussinet digital

Coupe sagittale de l'appareil podotrochléaire

(Denoix 2000)

1.1.2 Boîte cornée et structures complémentaires

1.1.2.1 La boîte cornée
(Kainer 1987)

La boîte cornée ou sabot est constitué de trois parties : la paroi, la sole et la fourchette.

a La paroi

La paroi est un épithélium corné qui couvre les faces latérales et dorsale du pied. On la divise en plusieurs parties : la partie dorsale constitue la pince, de part et d'autre, on trouve la mamelle puis le quartier, la partie la plus palmaire forme le talon puis se réfléchit pour donner les barres ou arcs-boutants. Elle est produite par le bourrelet coronal de la membrane kératogène et s'allonge sans cesse dans le sens proximo-distal. Sa croissance, appelée avalure, est de 1 à 2 cm par mois en pince. La face externe est lisse et très finement striée dans le sens proximo-distal, la face interne présente de très nombreuses et étroites lamelles blanchâtres, longitudinales et parallèles qui constituent le kéraphylle. Celui-ci s'engrène avec le podophylle, appartenant à la membrane kératogène. Le bord solaire de la paroi est solidement engrené avec la sole au niveau de la ligne blanche.

b La sole

La sole forme le plancher du sabot. Sa face externe est concave en tous sens de façon plus ou moins marquée. Sa face interne reçoit les papilles dermiques du tissu velouté. La corne solaire est plus souple que la corne pariétale.

c La fourchette

La fourchette a la forme d'un coin enclavé entre les parties réfléchies de la paroi et moulé à la surface du coussinet digital. L'apex est crânial, la partie caudale est divisée par une lacune médiane et bordée par deux lacunes latérales. Sa corne est souple et élastique. Sa face interne est imbriquée avec les papilles du tissu velouté de la fourchette.

1.1.2.2 La membrane kératogène

La membrane kératogène se situe entre le sabot et la troisième phalange. C'est une structure dermique ayant pour fonction la production et le support de la boîte cornée. On distingue trois parties : le bourrelet, le podophylle et le tissu velouté.

a Le bourrelet

Le bourrelet assure la croissance de la corne de la paroi. Il présente une forme demi-cylindrique, longeant la couronne. Sa fonction est primordiale : en cas de lésion sévère, la croissance de la corne n'est plus possible.

b ***Le podophylle***

Le podophylle a pour rôle de solidariser la boite cornée à la troisième phalange. Il adhère à la phalange par l'intermédiaire d'un périoste modifié. Il présente de nombreuses lames choriales parallèles portant chacune des lames secondaires dans lesquelles viennent s'imbriquer les lames du kéraphylle, assurant ainsi leur union. Son activité kératogène est faible ; en revanche, il est richement vascularisé et innervé.

c ***Le tissu velouté***

Le tissu velouté recouvre la face solaire de la troisième phalange et le coussinet digital. Il porte de nombreuses papilles très fines qui lui ont valu son nom. Il est kératogène pour la sole et la fourchette.

1.1.2.3 Le coussinet digital

Le coussinet digital est une structure pyramidale fibro-élastique, située entre la fourchette et la terminaison du fléchisseur profond. Il joue un rôle d'amortissement des chocs. Il est constitué de deux parties : une partie cunéale, au contact de la fourchette, et une partie torique qui déborde palmairement à la fourchette pour sous-tendre la région des glômes. Il est très peu vascularisé mais richement innervé, ce qui lui vaut de jouer un rôle important dans la proprioception et la sensibilité algique du pied (Bowker, Brewer et al. 1993).

1.1.2.4 Les cartilages ungulaires

Les cartilages ungulaires sont des lames cartilagineuses prolongeant proximalement et palmairement les processus palmaires de la troisième phalange. Ils encadrent le coussinet digital et s'étendent proximalement jusque sous la peau de la région coronaire, où ils sont aisément palpables. De nombreux ligaments assurent leur fixité : les ligaments chondro-compédaux les relient à la phalange proximale, les ligaments chondro-coronaux à la phalange moyenne, les ligaments chondro-sésamoïdiens à l'os sésamoïde distal et les ligaments chondro-ungulaires à la phalange distale. Leur rôle est essentiellement mécanique, ils participent à l'amortissement.

1.1.3 Vascularisation

1.1.3.1 Irrigation artérielle

L'irrigation du pied est assurée par les branches terminales des artères digitales propres latérale et médiale, provenant de la division de l'artère digitale commune palmaire II. Ces deux artères sont disposées de façon symétrique par rapport au plan sagittal du doigt. Elles se trouvent à leur origine entre le ligament suspenseur du boulet (muscle interosseux III) et les tendons fléchisseurs du doigt puis elles passent abaxialement aux os sésamoïdes proximaux (*Ossa sesamoidea proximalia*) pour revenir longer le tendon fléchisseur profond du doigt. Elles s'engagent ensuite sous les cartilages unguéaux pour rejoindre la face profonde du processus palmaire de la troisième phalange et s'engager dans le foramen solaire. Elles s'unissent dans le canal solaire en une arcade terminale (Kainer 1989).

Elles émettent différentes branches lors de leur trajet :

a L'artère bulbaire (ou artère du torus digital)

Elle émerge au niveau de l'articulation interphalangienne proximale pour se diriger disto-palmairement vers le coussinet digital.

Elle se divise en deux branches :

- la branche abaxiale envoie ses ramifications vers le coussinet digital, la partie palmaire du chorion de la fourchette, le chorion des talons et des barres et la partie palmaire des chorions coronaire et limbique.

- la branche axiale traverse le chorion de la fourchette en direction de son apex, où elle peut rejoindre son homologue controlatérale.

b L'artère coronaire

Elle se détache peu après la précédente pour irriguer les chorions limbique et coronaire en s'anastomosant avec des rameaux issus de l'artère dorsale de la phalange moyenne.

c Les artères dorsale et palmaire de la phalange moyenne

Elles sont émises à l'opposé l'une de l'autre au niveau du milieu de la phalange moyenne. L'artère dorsale passe sous le cartilage unguéal puis le tendon de l'extenseur pour rejoindre le vaisseau controlatéral en formant ainsi un cercle artériel coronaire. Des ramifications irriguent la peau, le tendon de l'extenseur commun du doigt, l'articulation interphalangienne distale et le chorion coronaire.

L'artère palmaire de la phalange moyenne s'anastomose à son opposée en longeant le bord proximal de l'os naviculaire, complétant ainsi le cercle artériel autour de la phalange moyenne. Il y a également formation d'un arc collatéral à l'anastomose. Des ramifications des artères palmaires créent un réseau d'anastomoses, émettant plusieurs artérioles destinées à irriguer l'os naviculaire via les foramens de son bord proximal. Des rameaux issus de l'arc collatéral assurent l'irrigation de la surface palmaire de la phalange moyenne, les artères palmaires fournissent des branches pour l'articulation interphalangienne distale, le coussinet digital et le chorion de la fourchette.

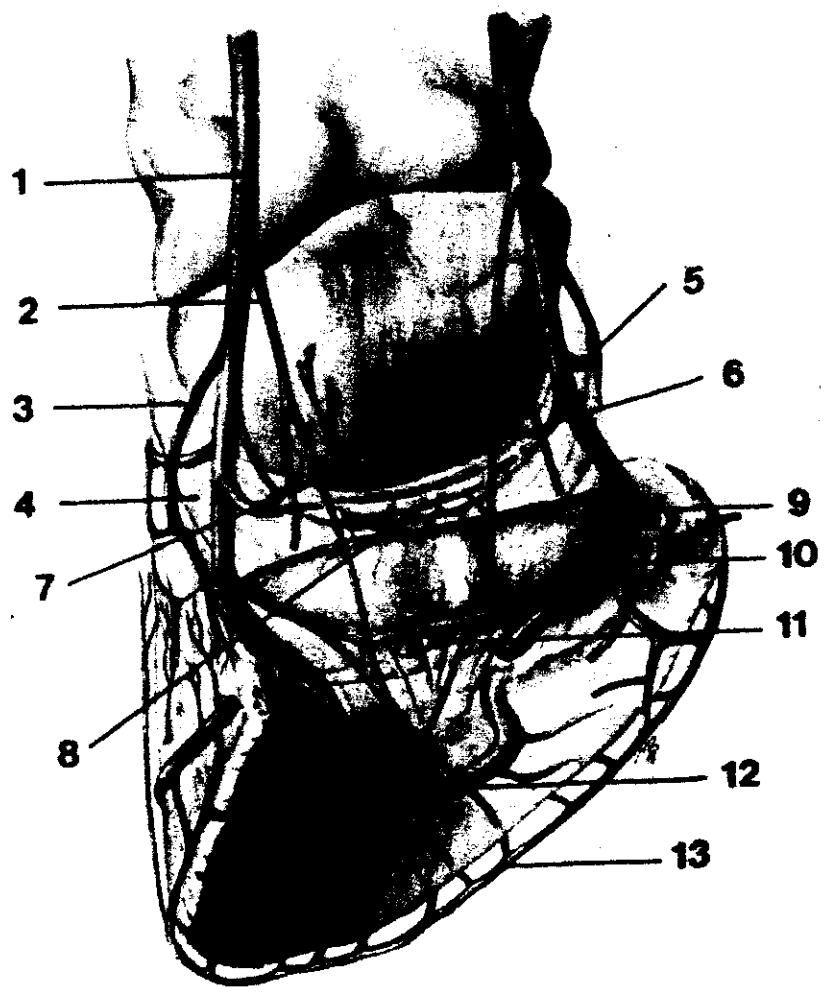

Vascularisation du pied

(Kainer 1989)

1) Artère digitale propre palmaire latérale
2) Artère bulbaire
3) Artère coronaire
4) Ligament sésamoïdien collatéral latéral
5) Artère dorsale de la phalange moyenne
6) Artère palmaire de la phalange moyenne
7) Arcade collatérale
8) Réseau d'anastomoses proximal de l'os naviculaire
9) Artère dorsale de la phalange distale
10) Artére palmaire de la phalange distale
11) Réseau d'anastomoses distal de l'os naviculaire
12) Arcade terminale
13) Artère circonflexe

d L'artère dorsale de la phalange distale

Elle se sépare au niveau des processus palmaires. Avant de pénétrer dans le foramen du processus palmaire, elle fournit l'artère palmaire de la phalange distale qui se destine au coussinet digital et au chorion de la fourchette. Une fois le foramen traversé, il y a émission de branches palmaires vers la partie palmaire du chorion de la couronne et d'une branche dorsale qui chemine dans le sillon pariétal de la phalange distale, irriguant le derme pariétal, avant de s'anastomoser avec un vaisseau provenant de l'arcade terminale.

e Les artérioles de l'os naviculaire

Les artères digitales propres émettent lors de leur passage au niveau de l'os naviculaire deux ou trois petites branches pénétrant les ailes de cet os. Un peu plus distalement, elles forment un réseau anastomotique, duquel émergent plusieurs artérioles qui pénètrent dans l'os naviculaire par les foramens du bord distal. Il s'agit là de l'apport sanguin principal pour l'os naviculaire chez les chevaux sains. (Rijkenhuizen, Nemeth et al. 1989)

f L'arcade terminale

L'arcade terminale émet de nombreux rameaux :

- des rameaux ascendants qui traversent la trame spongieuse de la phalange pour aboutir sur la face pariétale et former dans le podophylle un réseau artériel très dense avec d'autres rameaux provenant de l'artère coronale et des artères dorsales des phalanges moyenne et distale.

- des rameaux descendants qui parcourent la phalange distale en s'irradiant pour sortir par les multiples foramens qui surplombent le bord solaire et s'anastomoser pour donner l'artère circonflexe du pied qui longe le bord solaire. De cette artère partent de nombreux vaisseaux en direction du chorion de la sole et de la fourchette.

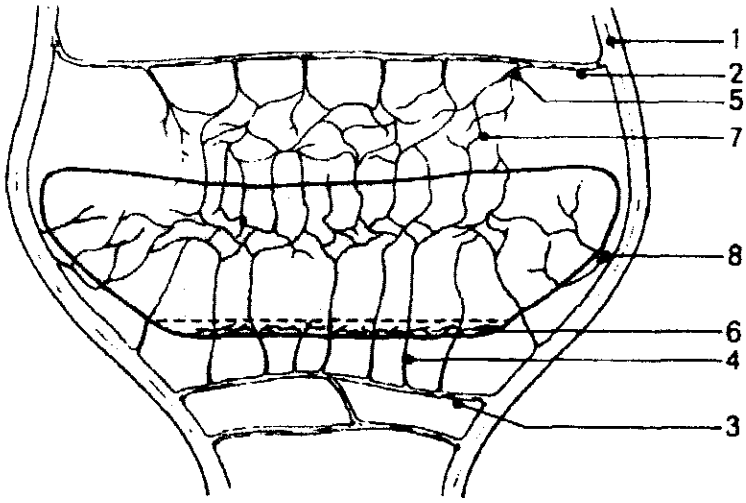

Irrigation artérielle d'un os naviculaire sain

(projection dorsopalmaire)

(Rijkenhuizen, Nemeth et al. 1989)

1) artère digitale propre palmaire
2) artère palmaire de la phalange moyenne
3) rameau naviculaire distal
4) artériole distale
5) artériole proximale
6) réseau d'anastomoses distal
7) réseau d'anastomoses proximal
8) artériole abaxiale

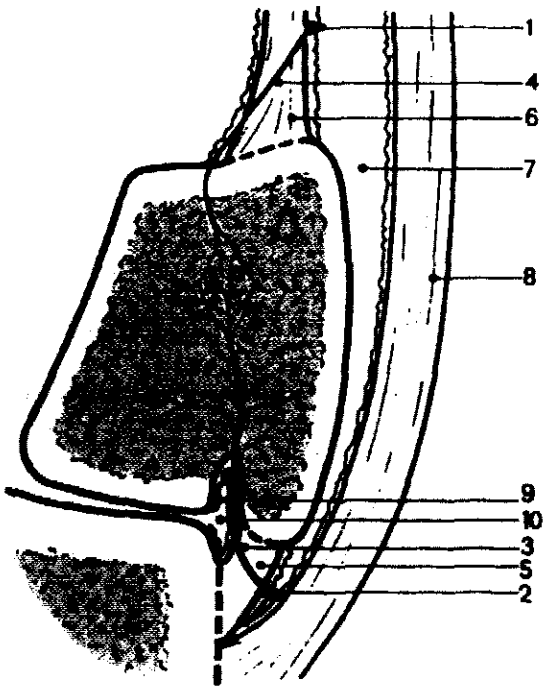

Irrigation artérielle d'un os naviculaire sain

(projection latéromédiale)

(Rijkenhuizen, Nemeth et al. 1989)

1) artère palmaire de la phalange moyenne
2) rameau naviculaire distal
3) artériole distale
4) artériole proximale
5) ligament sésamoïdien distal impair
6) ligament sésamoïdien collatéral
7) bourse podotrochléaire
8) tendon fléchisseur profond du doigt
9) invagination synoviale
10) foramen nourricier

1.1.3.2 Irrigation veineuse

On trouve à l'intérieur du canal solaire deux veines parallèles (axiale et abaxiale) qui drainent le réseau veineux profond de la phalange distale. À leur sortie du canal, elles reçoivent de petites veines provenant de l'os naviculaire. Il est important de noter que le drainage veineux de l'os naviculaire s'effectue essentiellement au travers du ligament sésamoïdien distal impair puis du plexus solaire. De chaque côté, les veines axiale et abaxiale se rejoignent ensuite pour former la veine terminale. Cette veine longe la face axiale du cartilage ungulaire puis est rejointe par les branches du plexus interne pour former la veine digitale. Une anastomose palmaire à la phalange moyenne unit les veines digitales latérales et médiale et reçoit des rameaux provenant du coussinet digital.

Le plexus veineux interne reçoit des affluents des plexus veineux solaire et pariétal.

Au niveau de la couronne, les veines digitales deviennent superficielles et sont rejointes par d'autres veines : la veine superficielle indépendante, la veine coronale et la veine bulbaire.

Le chorion est drainé par trois groupes de veines : le plexus coronal, le plexus pariétal et le plexus solaire. Ceux-ci forment des réseaux complexes, très serrés et comportant de nombreuses anastomoses.

Le retour veineux est grandement influencé par les forces s'exerçant sur le pied. La présence de quelques valves tend à assurer la direction proximale du flux sanguin veineux.

1.1.4 Innervation

1.1.4.1 Origine des nerfs

Les nerfs du pied du membre thoracique proviennent du nerf ulnaire et du nerf médian.

Le nerf ulnaire donne, avec la participation du nerf médian, le nerf digital palmaire commun III qui devient le nerf digital propre palmaire latéral.

Le nerf médian donne naissance au nerf digital palmaire commun II et fournit un rameau pour le nerf digital palmaire commun III. Le nerf digital palmaire commun II devient le nerf digital propre palmaire médial.

1.1.4.2 Distribution

Les nerfs digitaux communs palmaires longent les bords abaxiaux du tendon fléchisseur profond du doigt en région métacarpienne, accompagnés des veines digitales communes palmaires et de l'artère digitale commune palmaire II pour le nerf médial.

En région proximale du boulet, il y a émission d'un rameau dorsal qui vient se placer dorsalement à l'artère digitale et palmairement à la veine du même nom avant de franchir la veine pour continuer sa course disto-dorsalement. Ce rameau apporte une innervation sensitive et vasomotrice à la partie dorsale de l'articulation interphalangienne proximale et à la région dorsale de la couronne.

Un rameau intermédiaire existe chez environ un tiers des chevaux : il se sépare du nerf propre palmaire à mi-paturon pour se diriger vers le bord proximal du cartilage ungulaire (Kainer 1989).

Le prolongement principal du nerf digital propre palmaire est donc le rameau palmaire. Il continue le long du paturon, toujours en longeant palmairement l'artère du même nom. Ces deux structures sont croisées par le ligament de l'ergot à mi-paturon. Le nerf rejoint la face solaire de la troisième phalange et le chorion solaire.

Au cours de son trajet, plusieurs rameaux sont émis. On distingue des rameaux superficiels et des rameaux profonds.

Les rameaux superficiels se distribuent de la manière suivante :
- un premier rameau accompagne l'artère bulbaire vers le coussinet digital, il y est rejoint par une seconde branche et offre ensuite trois rameaux en direction du chorion de la fourchette,
- un court rameau assure la sensibilité cutanée de la région palmaire,
- les deux rameaux suivants sont destinés au chorion pariétal des talons puis des quartiers.

Les rameaux profonds sont les suivants :
- le premier accompagne les artères de la phalange moyenne pour aller innerver l'articulation interphalangienne distale.
- le suivant se dirige axialement pour pénétrer dans le ligament sésamoïdien distal impair et assurer l'innervation de la bourse podotrochléaire, de l'articulation interphalangienne distale et de l'os naviculaire.
- un autre rameau longe la bourse podotrochléaire et l'articulation interphalangienne distale en suivant les ligaments sésamoïdiens collatéraux.
- la dernière branche rejoint le coussinet digital.

Il est à noter que de légères variantes peuvent modifier cette organisation.

1.1.4.3 Rôles des nerfs

Ces nerfs ont un rôle uniquement sensitif du fait de l'absence de groupe musculaire dans la région distale du membre.

Le rôle sensitif concerne à la fois la proprioception et la nociception. Les travaux de Bowker ont permis de bien distinguer ces deux fonctions (Bowker, Brewer et al. 1993). Deux types de terminaison nerveuse ont clairement été identifiées : des formations sphériques corpusculaires identifiées histologiquement comme corpuscules de Pacini ont été retrouvées en grande quantité dans la région palmaire du derme des talons, ventralement au coussinet digital. Ces structures ne se retrouvent nulle part ailleurs dans le pied. Ce sont des récepteurs qui répondent typiquement à des modifications de pression en envoyant une impulsion rapide à la moelle épinière par l'intermédiaire de fibres myélinisées. Ce sont donc des acteurs de la proprioception, qui jouent un rôle majeur dans la locomotion. Leur localisation précise dans le pied n'est pas anodine : ils se situent dans la région entrant normalement en premier en contact avec le sol (Back 2001).

Des terminaisons nues de fibres non myélinisées, à l'intérieur desquelles l'immunohistochimie met en évidence la présence de peptides sensoriels, correspond cette fois à un type de récepteurs purement nociceptifs, avec une conduction lente vers la moelle épinière. On les retrouve essentiellement dans tout le chorion solaire et dans la peau couvrant le bulbe des talons, mais d'autres études ont montré qu'ils étaient également largement représentés dans les structures profondes du pied, notamment dans l'os naviculaire et ses ligaments, surtout le ligament sésamoïdien distal impair (Bowker, Rockershouser et al. 1994).

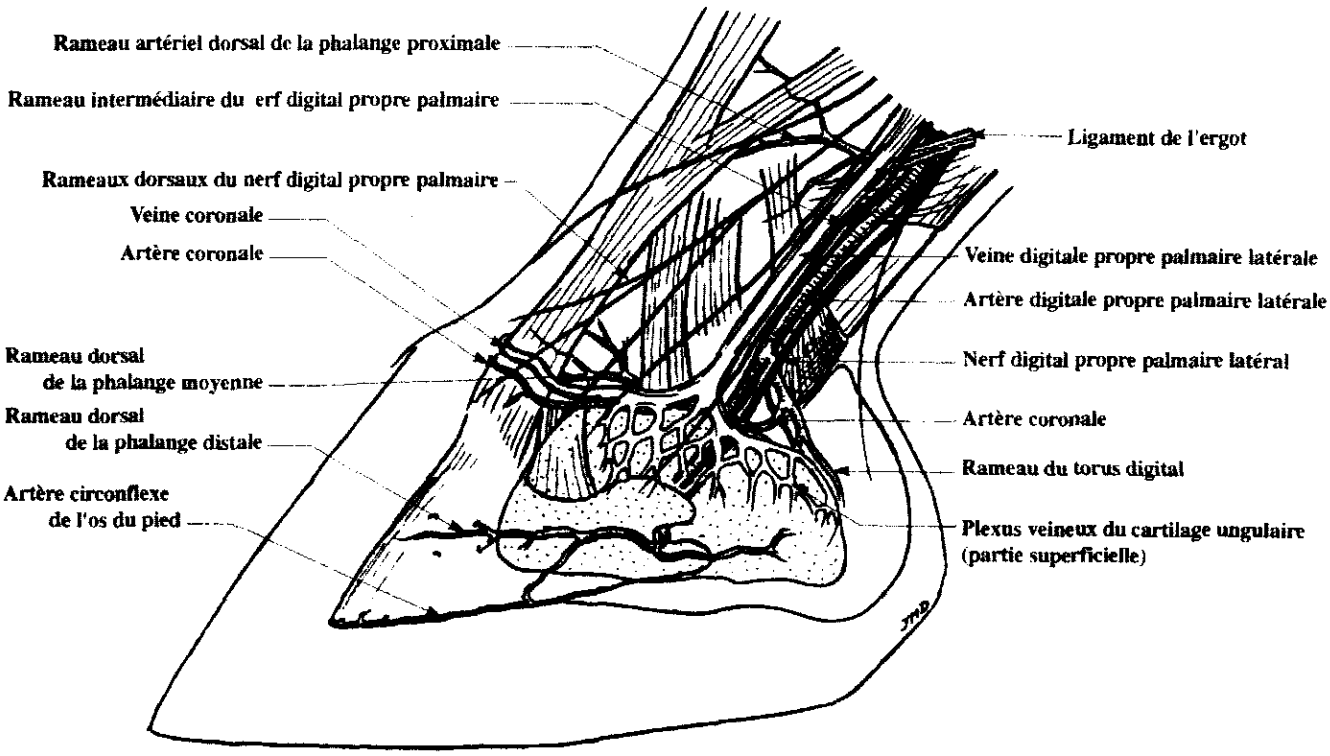

Vaisseaux et nerfs du pied du cheval

Vue latérale

(Denoix 2000)

1.2 Biomécanique

1.2.1 Equilibre du pied

L'équilibre désigne « l'harmonie des proportions ». Evaluer l'équilibre du pied revient à estimer si sa forme et ses dimensions se rapprochent de l'idéal selon lequel les pressions et contraintes sont le mieux réparties (Curtis 1998).

La conformation du pied est en partie déterminée par son environnement : elle est influencée par la conformation du membre, l'utilisation du cheval, le parage et la ferrure.

Le pied parfait n'existe donc pas mais il est important d'observer quelques règles de base afin d'essayer de maintenir le pied dans sa conformation la plus favorable au bien-être et à la locomotion du cheval. En effet un grand nombre de boiteries pourrait être évité en respectant l'équilibre du pied (Curtis 1998).

Le pied étant un objet en trois dimensions, il est nécessaire d'évaluer son équilibre dans les trois plans de l'espace : le plan sagittal nous permet d'évaluer l'équilibre dorsopalmaire, le plan frontal l'équilibre médiolatéral et le plan transversal autorise l'appréciation des éventuelles rotations.

1.2.1.1 L'équilibre dorsopalmaire

L'équilibre dorsopalmaire s'évalue en regardant le pied de profil, le cheval étant arrêté au carré sur une surface plane.

La première chose à vérifier est l'alignement de la paroi dorsale du sabot avec l'axe du paturon. Cette conformation permet de minimiser la résultante globale des forces s'exerçant sur le pied (Balch, Butler et al. 1997) et autorise un poser idéal du pied, c'est à dire d'abord par les talons ou éventuellement à plat (Back 2001).

Cette orientation permet aux lames du derme de se trouver parallèles au vecteur résultant des forces imposées au pied qui prend la direction de l'axe du paturon : c'est donc la meilleure angulation pour faciliter la résistance, le non-alignement augmenterait les tensions susceptibles de déchirer les lames et lamelles (Rooney 1977).

Cet alignement peut être perturbé dans un sens ou dans l'autre. Ainsi si l'angle du pied, défini par les bords dorsal et solaire de la boîte cornée, est augmenté exagérément, l'axe pied-paturon sera dit « brisé vers l'avant ». Cela signifie que l'articulation interphalangienne distale sera fléchie par rapport à sa position normale lors de l'appui à l'arrêt. Cette conformation se rencontre lors d'excès de hauteur au niveau des talons (Balch, White et al. 1991).

Inversement la diminution de l'angle du pied entraîne une rupture vers l'arrière de l'axe pied-paturon. Ceci correspond à une extension de l'articulation interphalangienne distale. Cette anomalie est bien plus fréquente que la précédente et est généralement associée à la conformation « pince longue-talons bas » (Balch, White et al. 1991).

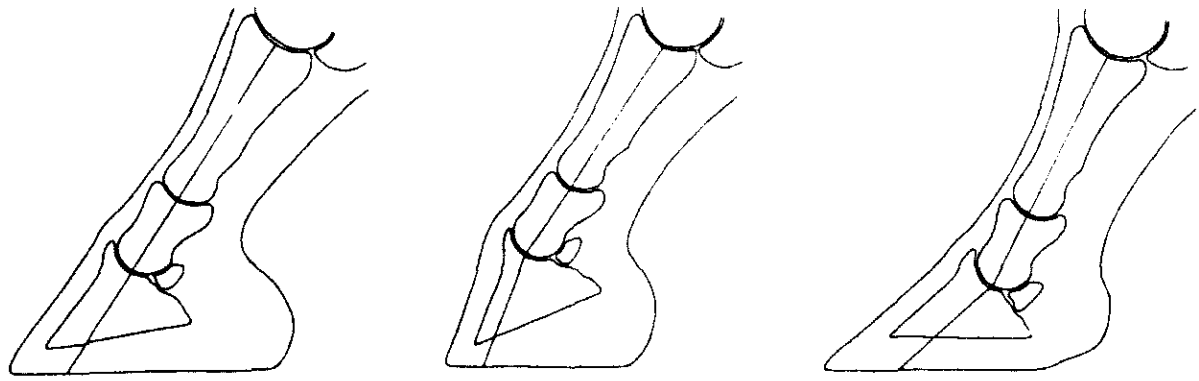

Alignement phalangien | Rupture vers l'avant de l'axe pied-paturon | Rupture vers l'arrière de l'axe pied-paturon

Alignement phalangien et rupture de l'axe pied-paturon

(Wright and Douglas 1993)

La valeur idéale de l'angle du pied permettant cet alignement varie selon les auteurs : un angle de 45 à 50° pour les membres thoraciques, et de 50 à 55° pour les membres pelviens, a longtemps été considéré comme idéal (Stashak 1987), mais des publications plus récentes proposent des angles plus importants, 50 à 54° pour les membres thoraciques et 53 à 57° pour les membres pelviens. (Balch, White et al. 1991). Néanmoins, tous semblent s'accorder sur le fait que ces angles ne sont que des indications moyennes et que le parage ne doit pas viser à atteindre ces angles mais plutôt à aligner l'axe du pied sur l'axe du paturon (Back 2001).

Il faut ensuite évaluer la forme globale du pied : la paroi dorsale de la pince devrait être parallèle à la paroi palmaire des talons et la longueur en pince devrait être le double de la longueur en talons (Colles 1983; Back 2001).

Les bulbes des talons devraient se situer à la verticale de l'axe central de l'os du canon. (Balch, Butler et al. 1997) La perpendiculaire au sol passant par le centre de rotation de l'articulation interphalangienne distale devrait couper la surface d'appui au sol en deux parties de même longueur (Colles 1983; Wright and Douglas 1993).

1.2.1.2 L'équilibre médiolatéral

L'équilibre médiolatéral s'observe en regardant le cheval de face. Il s'agit d'évaluer l'équilibre du pied dans le plan frontal.

L'équilibre médiolatéral est défini par les longueurs et les angles relatifs des parois latérale et médiale du sabot (Young 1998). Il peut être évalué de deux manières différentes : à l'arrêt et en mouvement (Balch, Butler et al. 1997).

À l'arrêt, l'axe vertical passant par le milieu du canon devrait séparer le pied en deux moitiés égales et être perpendiculaire à la ligne délimitée par la couronne. Les mamelles, quartiers et talons médiaux devraient donc avoir la même longueur, la même forme rectiligne et le même angle avec le sol que leur équivalent latéral. Le membre peut être soulevé pour évaluer la symétrie des talons : l'axe du paturon devrait être perpendiculaire à la droite réunissant les deux talons au niveau de la surface solaire (Curtis 1998).

La seconde méthode consiste à observer le poser du pied : il convient alors de s'assurer que le pied se pose simultanément sur les talons médial et latéral ou se pose à plat (Balch, White et al. 1991).

Ces deux techniques donneront des résultats similaires pour des membres dont la conformation est idéale, c'est à dire sans déviation angulaire ni rotation axiale. En revanche, le pied d'un membre dont l'aplomb est défectueux présentera une asymétrie nécessaire à son poser à plat lors du mouvement (Back 2001).

Il sera important de repérer ces adaptations du pied à la conformation du membre et de les respecter : ainsi un parage visant à rétablir la symétrie parfaite du pied peut être néfaste dans certains cas de défaut d'aplombs (Balch, White et al. 1991).

1.2.1.3 Les rotations

On s'intéresse cette fois aux aplombs du pied dans le plan transversal (horizontal). On l'évalue donc en se plaçant contre le cheval et en regardant le pied vu du dessus. Une autre solution consiste à lever le pied pour regarder sa face solaire : on pourra observer sa symétrie mais aussi la direction de la fourchette. Elle représente en effet théoriquement l'axe du pied et sera donc déviée lors de rotations (Curtis 1998).

Les anomalies constatées sont les rotations autour de l'axe longitudinal du membre. Lorsque la pince tourne vers l'intérieur le cheval est alors dit « cagneux », vers l'extérieur le cheval est appelé « panard ». Ces rotations peuvent être les seuls défauts d'aplomb d'un membre mais elles sont souvent associées à des déviations du membre : la rotation vers l'intérieur est souvent associée au varus du boulet et à une conformation « serrée du devant » (c'est à dire où les pieds se trouvent en position médiale par rapport à une ligne verticale passant par la pointe du coude), la rotation externe va souvent de paire avec un valgus du boulet ou du carpe et/ou une conformation trop ouverte du devant (Stashak 1987).

Un manque de parage chez le poulain pourrait être à l'origine de ces anomalies de conformation. Les poulains ont souvent le pied pointu, ce qui les amène à avoir une bascule du pied sur l'un ou l'autre des côtés de la pince. Ceci pourrait donc dévier le pied lors de sa croissance (Moyer and Anderson 1975).

Ces défauts sont importants à repérer, ils expliquent une usure anormale du pied, entraînent une modification de la trajectoire du pied lors du soutien et prédisposent à diverses affections.

Par exemple, un cheval cagneux avec un varus et serré du devant a tendance à surcharger le côté latéral du membre. Il pose d'abord le pied sur son côté latéral et bascule latéralement à la pince. La paroi latérale du sabot est donc plus usée et à tendance à s'enrouler, tandis que la paroi médiale s'évase et devient plus longue. Lors de la phase de soutien, le pied, au lieu d'avoir une trajectoire rectiligne, part caudolatéralement : on dit que le cheval « billarde ».

Le cheval panard et ouvert du devant présentera une usure inverse du sabot. Le pied aura tendance à partir médialement lors du soutien, on parle de « coup de manchette ». Ceci accroît le risque d'atteintes sur l'autre membre par « interférence » (Lumsden 1998).

1.2.2 Dynamique du mouvement

1.2.2.1 Les différentes phases de l'appui

La foulée peut être décomposée en deux phases : la phase de soutien et la phase d'appui. La phase de soutien correspond à l'avancée du membre, le pied étant levé. La phase d'appui commence lorsque le pied entre en contact avec le sol, pour se terminer lorsque le pied quitte le sol. On peut donc la décomposer en trois phases : la phase d'amortissement, la phase de soutènement et la phase de propulsion.

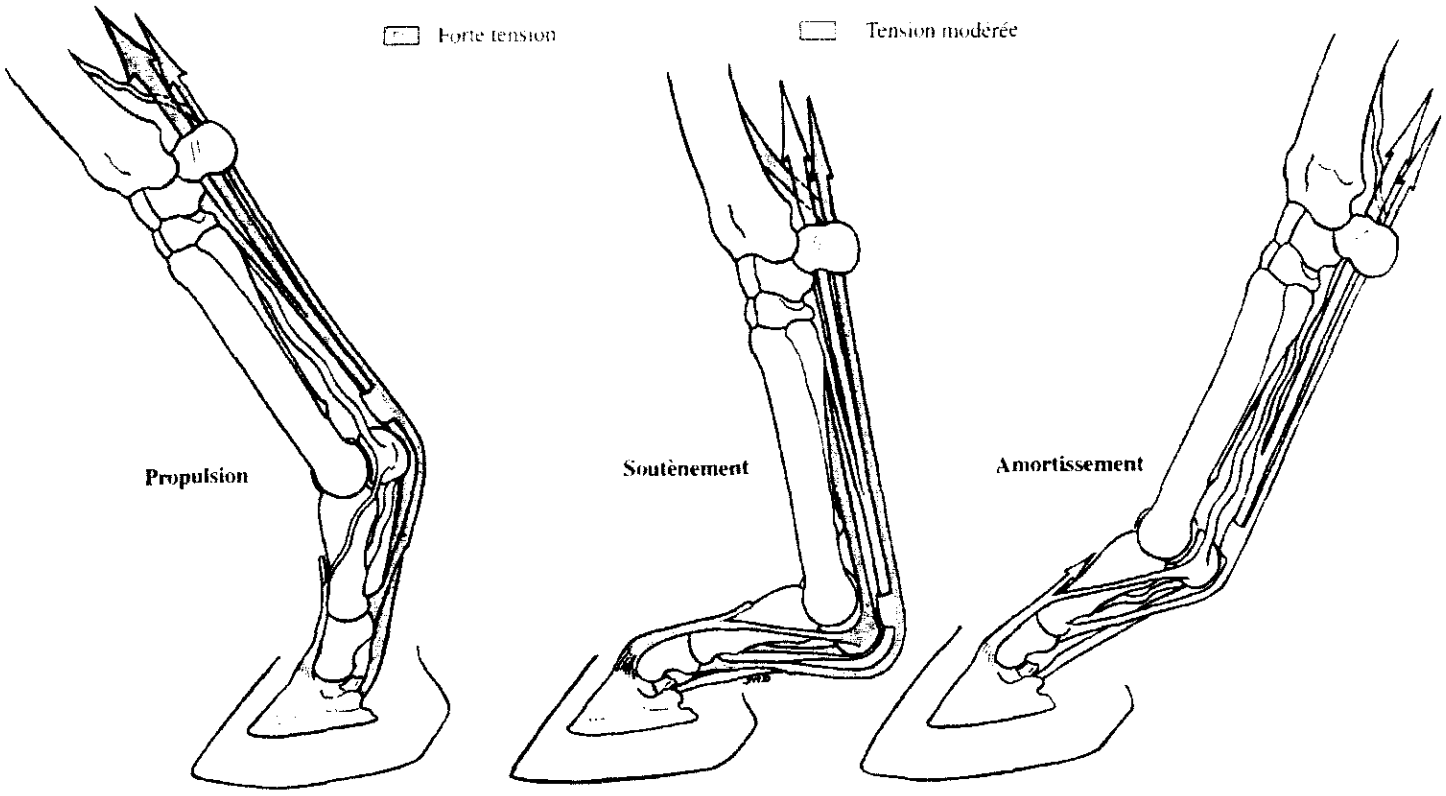

Les différentes phases de l'appui et leurs conséquences sur le ligament suspenseur du boulet et les tendons fléchisseurs profond et superficiel du doigt

(Denoix 1994)

a La phase d'amortissement

Le pied entre en contact avec le sol soit par les talons, soit par toute la surface solaire posée à plat, soit par la pince. Lorsque la vitesse augmente, le contact par les talons devient plus fréquent. On le considère comme le poser « normal » du pied. Le poser en pince est en fait favorisé par un mauvais équilibre du pied dans le plan sagittal : la conformation pince longue-talons bas favorise ce type de poser (Back 2001).

L'utilisation de fers équipés de transducteurs mesurant les forces appliquées confirme que la région des quartiers et talons subit des forces plus intenses et plus précoces au cours de la phase d'appui que la région de la pince (Barrey 1990).

La région des talons est la région du sabot présentant le plus d'élasticité, elle est donc particulièrement bien adaptée à son rôle d'amortissement (Barrey 1990). Il convient d'ajouter à cela l'innervation particulière de cette région avec la présence de récepteurs de type corpuscules de Pacini, jouant un rôle dans la proprioception et confirmant l'adaptation fonctionnelle de cette région (Bowker, Brewer et al. 1993).

Lors du contact avec le sol, les talons s'écartent permettant ainsi d'amortir une partie du choc (Kainer 1987). Deux théories ont été proposées pour expliquer ce mécanisme (Dyhre-Poulsen, Smedegaard et al. 1994) : la première théorie considère que la pression exercée sur la sole et la fourchette comprime le coussinet digital, qui s'étend donc en repoussant les cartilages ungulaires et la paroi des talons ; la deuxième théorie propose que ce soit le déplacement distal de la deuxième phalange lors de l'appui qui provoque l'écartement des talons. Cette deuxième théorie semble l'emporter sur la première. Il n'a en effet pas été possible de prouver l'influence de la charge de la fourchette sur l'écartement des talons (Colles 1989), tandis que des mesures de pression à l'intérieur du coussinet digital ont révélées que celui-ci subissait une dépression lors de l'appui (Dyhre-Poulsen, Smedegaard et al. 1994).

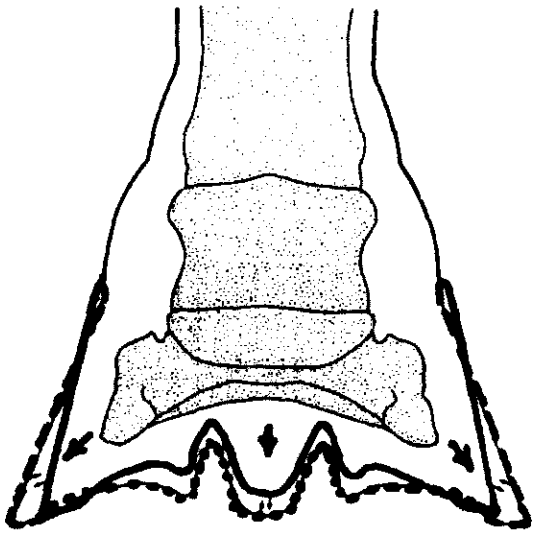

Déformation de la boîte cornée lors de l'appui
(Stashak 1987)

b La phase de soutènement

On assiste lors de la phase de soutènement à une flexion interphalangienne distale accompagnée d'une légère extension interphalangienne proximale et d'une hyperextension métacarpophalangienne mettant sous tension le ligament suspenseur du boulet (muscle interosseux III) et ses brides de renforcement pour l'extenseur dorsal du doigt ainsi que le tendon fléchisseur superficiel du doigt. Le boulet descend tandis que le paturon se rapproche de l'horizontale (Denoix 1994). Ce phénomène est plus marqué au trot qu'au pas en raison de l'augmentation de la charge liée à la vitesse (Schryver, Bartel et al. 1978).

Durant toute cette phase, le poids du corps est en grande partie soutenu par le ligament suspenseur du boulet et le tendon fléchisseur superficiel du doigt qui emmagasinent de l'énergie sous forme de tension élastique. Cette énergie potentielle sera libérée lors de la propulsion (Clayton, Lanovaz et al. 1998).

En ce qui concerne l'appareil podotrochléaire, la flexion interphalangienne distale entraîne un déplacement dorsal et distal de la partie palmaire de la surface articulaire distale de la phalange moyenne et donc une diminution de son affrontement avec l'os naviculaire. Cet affrontement se trouve limité au bord distal de la surface articulaire de l'os naviculaire pour la phalange moyenne (Denoix 1999). En raison de la descente du boulet, la terminaison du tendon fléchisseur profond du doigt se rapproche de l'horizontale, ce qui limite la pression exercée par ce tendon sur l'os naviculaire. La flexion interphalangienne distale entraîne également le relâchement des ligaments sésamoïdiens collatéraux (Denoix 1999).

Lors de cette phase, les pressions interphalangiennes sont concentrées entre les deux dernières phalanges. L'appareil podotrochléaire est relativement moins sollicité : les pressions exercées sur l'os naviculaire sont localisées sur le bord distal de la surface articulaire pour la phalange moyenne et les tensions ligamentaires sont réduites (Denoix 1999).

Lors de cette phase de l'appui, quand le canon passe à la verticale, l'essentiel de la pression subie par la boite cornée se trouve sur les quartiers (Barrey 1990).

c La phase de propulsion.

Lors de la phase de propulsion, le paturon se rapproche de la verticale tandis que le boulet s'élève. Ces mouvements sont induits par la libération de l'énergie élastique emmagasinée par la mise en tension du ligament suspenseur du boulet et des tendons fléchisseurs lors de la phase de soutènement (Denoix 1994). Une contribution active est apportée par la contraction des corps musculaires du fléchisseur profond du doigt. L'augmentation de tension sur le tendon fléchisseur profond du doigt provoque l'extension de l'articulation interphalangienne distale ainsi que la flexion de l'articulation métacarpophalangienne. Ceci a pour conséquence le relâchement du ligament suspenseur du boulet et de ses brides de renforcement pour l'extenseur dorsal du doigt (Denoix 1994).

L'extension interphalangienne distale augmente la surface de contact entre la phalange moyenne et l'os naviculaire. Les ligaments sésamoïdiens sont mis sous tension et la partie subterminale du tendon fléchisseur profond du doigt, se rapprochant de la verticale, renforce son contact avec l'os naviculaire. De plus, le poids de l'animal et les forces mises en jeu par la propulsion ont une résultante oblique disto-palmaire (Denoix 1999). L'appareil podotrochléaire supporte donc l'essentiel des contraintes. L'os naviculaire est coincé entre la

tension du tendon fléchisseur profond du doigt et la pression de la phalange moyenne (Denoix 1999).

La contraction des muscles fléchisseurs finit par soulever les talons du sol, le pied bascule donc autour de la pince par laquelle il quitte le sol.

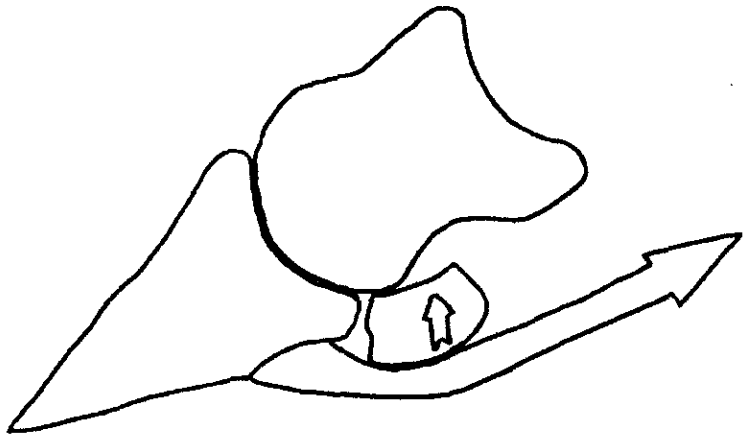

Contraintes exercées sur l'os naviculaire lors de l'amortissement

D'après Denoix (Denoix 1994)

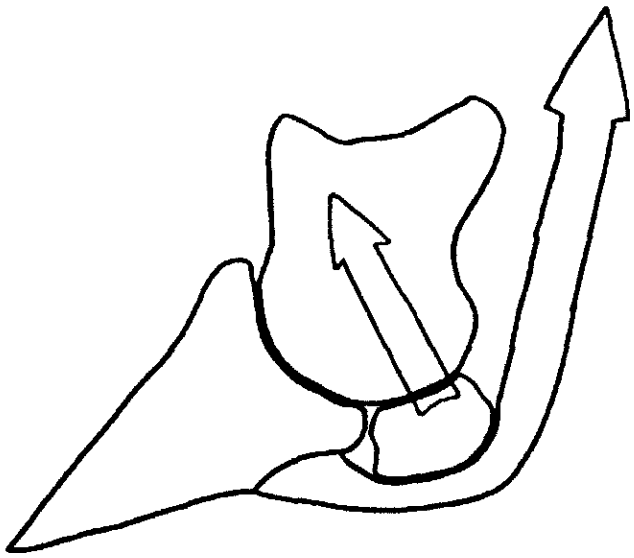

Contraintes exercées sur l'os naviculaire lors de la propulsion

D'après Denoix (Denoix 1994)

1.2.2.2 Les forces appliquées au pied

Les forces appliquées au pied peuvent être réparties en trois catégories : on distingue les forces passives, dues au poids du corps et à son inertie lors du mouvement, les forces actives dues à la contraction musculaire et les forces dues à la réaction du sol.

a Forces passives

Elles sont dues à la transmission du poids du corps par l'intermédiaire de la colonne osseuse du membre. Leur intensité varie en fonction de l'allure, en raison de l'inertie du corps lors du mouvement : ainsi au pas, la force axiale exercée entre la phalange moyenne et la phalange distale serait de 1,6 fois le poids du corps, tandis qu'elle serait de 2,0 fois le poids du corps au trot (Schryver, Bartel et al. 1978).

Ces forces sont amorties grâce à la conformation de l'extrémité distale du membre : au pas, le pic de force axiale qui s'exerce sur l'os métacarpien est de 2,4 fois le poids du corps, il est de 1,6 fois le poids du corps sur la phalange moyenne et de 0,6 fois le poids du corps pour ce qui est de la résultante verticale de la force exercée par le sabot sur le sol (Schryver, Bartel et al. 1978). Ces chiffres démontrent ainsi l'importance de l'amortissement réalisé, dans un premier temps, par le boulet et, dans un second temps, par la boite cornée.

La direction de ces forces suit la colonne osseuse. Elles descendent verticalement jusqu'au boulet puis prennent la direction de l'axe du paturon (Rooney 1977; Bartel, Schryver et al. 1978).

Une partie de ces forces est transmise aux structures tendineuses et ligamentaires. Ceci permet de décharger la colonne osseuse et d'exploiter cette énergie pour la propulsion (Denoix 1994).

b Forces actives

Ces forces sont dues à la contraction musculaire, elles s'expriment donc sur le pied par l'intermédiaire des tendons fléchisseurs superficiel et profond du doigt et, dans une moindre mesure, par l'extenseur dorsal du doigt (Denoix 1994).

La participation musculaire des fléchisseurs est nécessaire à la propulsion mais elle est difficile à évaluer. Des expériences ont permis de déterminer la tension au sein du fléchisseur profond (Bartel, Schryver et al. 1978; Wilson, McGuigan et al. 2001) mais il n'a pas été possible de distinguer la partie active de la partie passive. On sait en effet que le tendon fléchisseur profond est mis en tension de façon passive lors de l'appui du membre par l'intermédiaire de son ligament accessoire (bride carpienne), seules des mesures électromyographiques permettraient de déterminer les périodes où l'activité musculaire entre en jeu (McGuigan and Wilson 2001).

c Force exercée par le sol sur le pied

La force exercée par le sol sur le pied est l'opposée de la résultante des forces précédemment décrites. Elle est généralement décomposée en une composante horizontale et une composante verticale (Rooney 1977).

• La composante horizontale

La composante horizontale s'exprime dans le sens opposé au mouvement lors de la première partie de la phase d'appui, ce qui correspond à une action de freinage (Schryver, Bartel et al. 1978). Elle prend ensuite le même sens que le mouvement ce qui caractérise une action de propulsion. Lorsque l'on représente la composante horizontale pour les membres thoraciques en fonction du temps lors de la phase d'appui, on s'aperçoit que la valeur absolue des pics de force et que les aires sous les parties positives et négatives de la courbe sont égales, ce qui signifie que le freinage et la propulsion ont la même intensité. Pour les membres pelviens, on constate que la propulsion est supérieure au freinage. Cela signifie donc que les membres pelviens ont une action de support et de propulsion, alors que les membres thoraciques fournissent le support mais peu de propulsion.

• La composante verticale

La composante verticale atteint sa valeur maximale au milieu de la phase d'appui, c'est à dire quand le canon est vertical. Cette valeur maximale, mesurée au niveau du sabot, est de 0,6 fois le poids du corps pour le pas et 0,9 fois le poids du corps pour le trot (Schryver, Bartel et al. 1978).

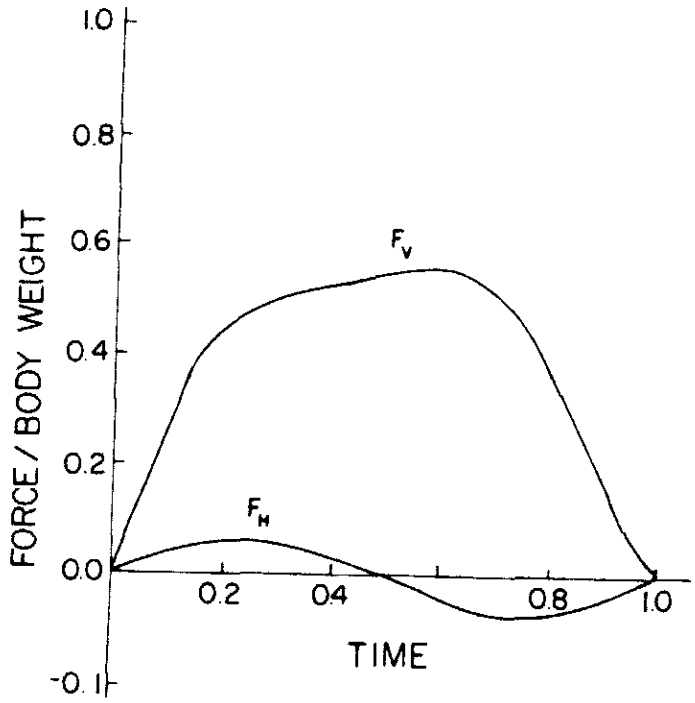

Force exercée par le sol sur le pied du membre thoracique d'un cheval au pas

(Bartel, Schryver et al. 1978)

Fv : composante verticale
Fh : composante horizontale

• Lieu d'application réel

La transmission de cette force du sol au pied peut s'effectuer de deux manières différentes. Lorsque la sole et la fourchette sont bien développées ou que le sol est souple, ces structures peuvent supporter une grande partie de la charge et la transmettre au coussinet digital et à la phalange distale. C'est ce qui se produit chez les chevaux sauvages selon Ovnicek (Ovnicek 1999). En revanche, chez la majorité des chevaux ferrés en terrain dur, la fourchette n'est quasiment jamais en contact avec le sol. Toute la charge est donc supportée par la paroi qui la transmet à la troisième phalange par l'intermédiaire de l'engrainement entre podophylle et kéraphylle (Bartel, Schryver et al. 1978).

• Point d'application de la résultante

Des études de biomécanique ont amené à se poser la question de la position du point d'application de la résultante des forces exercées par le sol sur le pied (Bartel, Schryver et al. 1978; Barrey 1990). Il ne s'agit pas d'un point où s'applique réellement cette force mais du point qui permettrait de conserver le même équilibre si toutes les forces y étaient appliquées. Ce point est également appelé « point zéro moment » car c'est le point d'application qui permet que la somme des moments des forces appliquées sur le pied soit nulle, condition nécessaire à l'équilibre (Wilson, Seelig et al. 1998).

La position et le déplacement de ce point ont pu être déterminés par l'utilisation de plaques de force : Schryver et al. (1978) ont montré que ce point avait une position quasiment constante lors de l'appui avant qu'il ne se déplace vers la pince lors du lever des talons. Ce point se trouve toujours dorsal à l'articulation interphalangienne distale (Schryver, Bartel et al. 1978; Wilson, Seelig et al. 1998). Cette position dorsale est bien expliquée par Wilson, McGuigan et al. (2001) en considérant les différents moments s'appliquant sur le centre de rotation de l'articulation interphalangienne distale lors de l'appui : la force exercée par l'extenseur dorsal du doigt étant négligeable lors de l'appui et la force transmise par la deuxième phalange ayant un moment nul (puisqu'elle passe par le centre de rotation), seuls deux moments interviennent, le moment dû au fléchisseur profond et le moment dû à la force exercée par le sol. Le premier étant un moment fléchisseur, afin de respecter l'équilibre la somme des moments devant être nulle, le moment engendré par la force exercée par le sol agit dans le sens de l'extension, son point d'application doit donc bien être dorsal.(McGuigan and Wilson 2001)

Les travaux de Barrey (Barrey 1990) confirment et précisent ces informations : le point zéro moment est situé légèrement médialement par rapport à l'axe sagittal du pied, en raison de la charge plus importante sur la paroi médiale. Il se déplace au cours de l'appui non seulement selon l'axe dorsopalmaire mais aussi selon l'axe latéromédial en suivant un chemin complexe dépendant de la forme du sabot. La comparaison entre le pas et le trot révèle une position plus palmaire de ce point lors du trot avec une moindre amplitude de déplacement palmaro-dorsal.

1.2.3 Influence des anomalies de conformation sur la biomécanique

Lorsque l'équilibre du pied est perturbé, la répartition des charges et les mouvements du pied peuvent être modifiés. Nous présenterons ici les principaux défauts rencontrés et les anomalies majeures qu'ils entraînent.

1.2.3.1 Modification de l'angle de l'axe pied-paturon

Lorsque l'angle du pied augmente (supérieur à 47° dans l'étude), la région dorsale du pied supporte plus de poids (Barrey 1990). Lorsque l'angle diminue(inférieur à 47° dans l'étude), la charge subie par la région palmaire augmente, jusqu'à 75% pour un angle de 39°. La pince a donc tendance à être déchargée mais subit un pic de pression important lors de la bascule du pied quand les talons ont quitté le sol.

1.2.3.2 Rupture de l'axe pied-paturon

La rupture vers l'avant de l'axe pied-paturon (angle du pied supérieur à l'angle du paturon), conséquence par exemple d'une élévation des talons, entraîne (Balch, Butler et al. 1997) :

- une flexion de l'articulation interphalangienne distale
- une légère flexion de l'articulation interphalangienne proximale
- une très légère extension de l'articulation métacarpo-phalangienne
- la mise en tension du ligament suspenseur du boulet et du tendon fléchisseur superficiel du doigt
- le relâchement du tendon fléchisseur profond du doigt.

Ceci s'accompagne du relâchement des ligaments sésamoïdiens collatéraux et d'une diminution relative des pressions exercées sur l'os naviculaire (Denoix 1999).

La rupture vers l'arrière de cet axe (angle du pied inférieur à l'angle du paturon), conséquence de l'élévation de la pince, entraînera les effets inverses :

- une extension de l'articulation interphalangienne distale
- une légère extension de l'articulation interphalangienne proximale
- une très légère flexion de l'articulation métacarpo-phalangienne
- le relâchement du ligament suspenseur du boulet et du tendon fléchisseur superficiel du doigt
- la mise en tension du tendon fléchisseur profond du doigt (Balch, Butler et al. 1997)

Cette conformation augmente la tension des ligaments sésamoïdiens collatéraux (Wright and Douglas 1993) et la surface de contact entre l'os naviculaire et la phalange moyenne. Ceci a donc pour conséquence d'orienter les pressions de l'articulation interphalangienne distale vers l'os naviculaire (Denoix 1999).

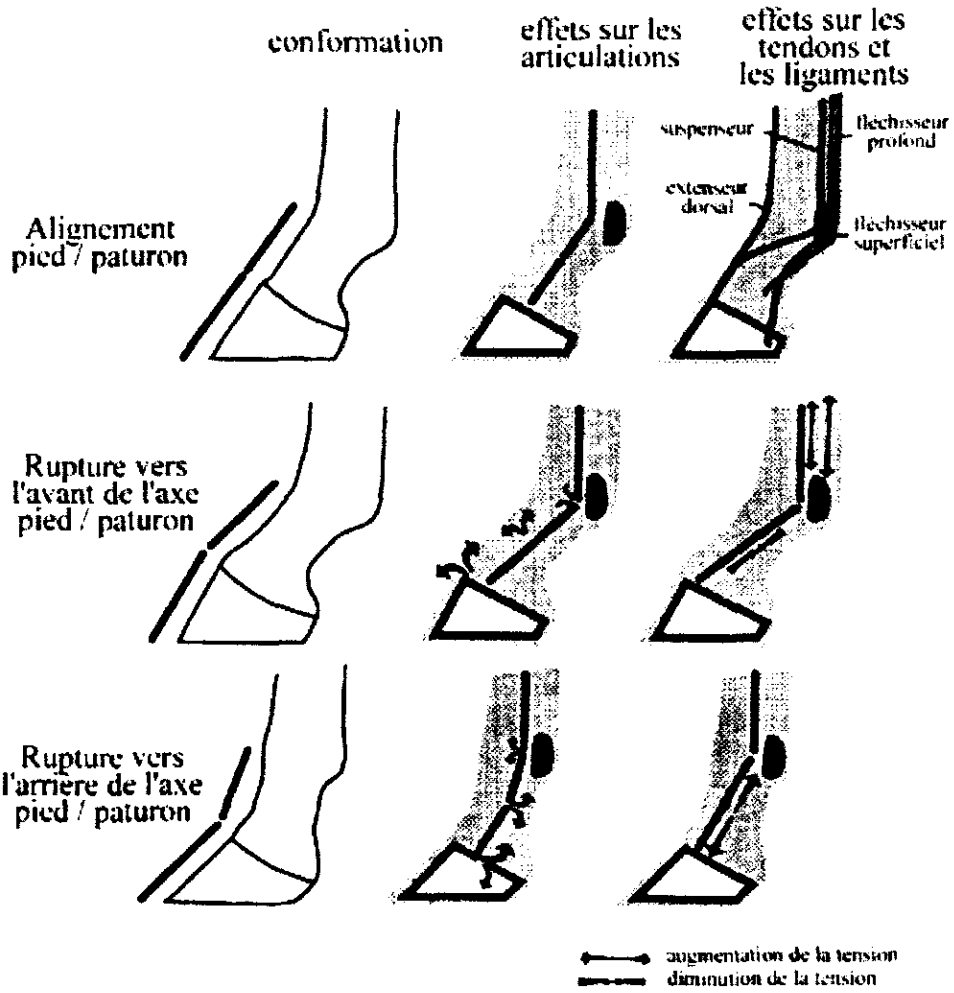

Effets de la modification de l'axe pied/paturon

(Balch, Butler et al. 1997)

1.2.3.3 Augmentation de la longueur de la pince

Lorsque l'on augmente la longueur de la pince, on retarde et augmente la durée du roulement du sabot autour de la pince ainsi que la tension du tendon fléchisseur profond lors de ce roulement et donc la pression exercée par ce tendon sur l'os naviculaire (Balch, White et al. 1991).

Une pince longue entraîne fréquemment un premier contact avec le sol en pince plutôt qu'en talon (Clayton 1990).

En revanche, contrairement à ce qui a été décrit (Stashak 1987), une pince longue n'allonge pas la foulée. Elle augmente la hauteur maximale du pied lors de la phase de soutien et fait intervenir ce maximum plus tôt sur la trajectoire (Balch, Clayton et al. 1994).

1.2.3.4 Déséquilibre médio-latéral

Le positionnement d'un coin, afin d'élever la paroi d'un côté ou de l'autre, entraîne une augmentation de pression de ce côté et le déplacement du point zéro moment vers ce côté. Ce phénomène est plus marqué quand le coin est placé médialement. (Wilson, Seelig et al. 1998)

Un tel déséquilibre entraîne une augmentation des pressions sur les surfaces articulaires du côté de l'appui et une tension des ligaments collatéraux du côté opposé à l'appui (Denoix 1999). Ces appuis asymétriques entraînent des mouvements de collatéromotion, de glissement et de rotation, qui imposent sur l'ensemble de l'appareil podotrochléaire des contraintes très élevées (Denoix 1999).

1.2.4 L'équilibre naturel du pied

Il est intéressant de comparer ici les notions d'équilibre « classique » du pied, précédemment décrit, avec les travaux de Gene Ovnicek sur la conformation du pied de chevaux sauvages.

Gene Ovnicek a étudié à la fin des années 1980 les pieds de 65 chevaux sauvages du Wyoming (Ovnicek, Erfle et al. 1995; Ovnicek 1999). Les pieds de tous ces chevaux présentaient quatre points de contact avec le sol, situés à l'intérieur de la ligne blanche, donc sur la sole, de part et d'autre de la pince pour les zones de contact dorsales et sur chaque talon pour les contacts palmaires. La paroi joue donc peu de rôle dans le soutien de la troisième phalange, n'étant quasiment pas au contact du sol. En revanche, la sole et la fourchette très développées participent largement au support de la troisième phalange.

Une zone calleuse réunissait les deux points de contacts dorsaux, formant la zone de bascule du pied. Celle-ci se trouvait donc bien reculée par rapport à la pince. Les deux tiers de la charge étaient supportés par la partie du pied située caudalement à sa plus grande largeur.

2 Etiologie et pathogénie des différentes affections de la région palmaire du pied

2.1 Le syndrome naviculaire

2.1.1 Définitions

La première référence à la « maladie naviculaire » date d'il y a trois siècles avec la parution du « Grand Maréchal, Expert et Français » en 1701 à Toulouse (Hickman 1989). L'auteur inconnu y décrit une érosion du cartilage de l'os naviculaire et recommande la névrectomie pour le traitement d'une maladie qu'il juge incurable. Une deuxième référence a marqué l'histoire et est citée par de nombreux auteurs (MacGregor 1989; Pool, Meagher et al. 1989; Colahan 1994), il s'agit de l'essai de Jeremiah Bridges : « No Foot No Horse » publié en 1752 à Londres.

Malgré l'ancienneté de ces publications, le consensus n'a toujours pas été trouvé comme en témoignent les titres de ces articles : « Navicular disease – in search of definition » (MacGregor 1989), « Navicular disease – what are we talking about ? » (Hickman 1989), « Navicular disease vs. Navicular Syndrome » (Colahan 1994).

Le terme maladie naviculaire a donc été longtemps utilisé pour désigner une affection dégénérative concernant l'os naviculaire, la bourse naviculaire et le tendon fléchisseur profond du doigt, et se manifestant par une douleur chronique dans la région palmaire du pied, souvent bilatérale (Stashak 1987).

Toutefois, au vu de la diversité des lésions rencontrées, de l'impossibilité de trouver un accord quant à l'étiopathogénie et de l'absence de traitement spécifique, plusieurs auteurs ont considéré que cette affection ne répondait plus au sens strict de maladie, à savoir affection présentant une cause spécifique et un traitement unique, et ont préféré le terme de « syndrome naviculaire ». Le syndrome se définit en effet comme une même manifestation clinique de plusieurs entités étiopathogéniques (Pool, Meagher et al. 1989; Turner 1989; Colahan 1994).

Ainsi, pour être précis, il faut distinguer la « maladie naviculaire classique » (Hickman 1989), faisant référence à l'érosion du fibrocartilage de la *facies flexoria* de l'os naviculaire évoluant vers l'adhérence avec le tendon fléchisseur profond du doigt, et le « syndrome naviculaire », correspondant cliniquement à une douleur chronique en région palmaire du pied et regroupant la lésion précédemment décrite ainsi que les autres lésions de l'os naviculaire, de la bourse naviculaire et du tendon fléchisseur profond du doigt.

Le terme « Syndrome podotrochléaire » est également rencontré (Denoix 2000), il présente l'avantage de ne pas focaliser l'attention sur l'os naviculaire mais de bien désigner l'appareil podotrochléaire dans son ensemble.

Le problème actuel est de définir les limites de ce syndrome : il repose sur des bases cliniques mais les avis divergent quant à la nécessité de confirmation par des signes radiologiques. Stashak (1987) considère que plus de la moitié des formes précoces de maladie naviculaire ne présentent pas de modifications radiographiques et que dans un petit nombre de cas, des modifications radiologiques de l'os naviculaire sont visibles chez des chevaux sains. D'autres auteurs considèrent qu'il est nécessaire d'avoir des signes radiographiques pour

conclure au diagnostic (MacGregor 1989; Ostblom, Lund et al. 1989; Wright 1993) ou distinguent des formes cliniques de formes radiologiques. (Verschooten, Roels et al. 1989) D'autres font apparaître dans leur diagnostic l'exclusion de toute autre lésion des tissus mous du pied... sans forcément donner les moyens d'y parvenir. (Colles 1979)

Hickman (1989) recommande d'être très prudent quant à l'utilisation de ce diagnostic et suggère l'usage de l' appellation « boiterie de pied d'origine inconnue » en l'absence de certitude clinique.

2.1.2 Etiologie

2.1.2.1 Facteurs prédisposants

a Travail et âge

Le syndrome naviculaire se rencontre essentiellement chez les chevaux réalisant un travail important, souvent des chevaux en compétition, âgés en moyenne de 4 à 15 ans selon Stashak (1987), 7 à 14 ans selon Turner (1999), c'est à dire souvent au maximum de leurs performances. Il semblerait que les mâles soient plus prédisposés que les femelles, mais Turner (1999) n'y voit qu'un reflet de la répartition des sexes dans la population de chevaux en compétition.

b Hérédité

Une composante héréditaire a été supposée (Stashak 1987). Une étude radiographique des os naviculaires de 169 pouliches, âgées de trois et quatre ans, et issues de 11 étalons différents, a permis d'observer une différence significative entre les groupes constitués de pouliches issues d'un même père (Bos, van der Meij et al. 1986). Toutefois l'évaluation radiographique d'un étalon n'est pas un bon critère de sélection. Il est plus intéressant de radiographier sa descendance à l'âge de trois ans, si celle-ci représente une population suffisante (Bos, van der Meij et al. 1986).

En l'absence de preuve évidente de support génétique, il est plus probable que la notion d'hérédité soit liée à une hérédité de la conformation. Dik et van den Broek (1995) ont en effet montré une hérédité dans la forme de l'os naviculaire ainsi qu'une corrélation entre la forme de cet os et la susceptibilité de développer un syndrome naviculaire. Ces auteurs ont pour cette étude définit 4 formes d'os naviculaires différentes en se basant sur le contour du bord proximal : on distingue des formes concave, ondulée, droite et convexe. Une corrélation a été remarquée entre la forme moyenne dans la descendance et la forme de l'étalon géniteur. La forme concave est la plus fréquemment associée à des lésions radiologiques, la forme convexe étant la plus épargnée. Ces travaux ont été confirmés lors d'une seconde étude (Dik, van den Belt et al. 2001).

c Conformation

Beaucoup accordent une importance primordiale à la conformation du doigt du cheval : ainsi tous les déséquilibres de la boite cornée, conséquences de déviations angulaires du membre, mais aussi, et surtout, les déséquilibres dans le plan sagittal, notamment la conformation pince longue-talons bas, provoquant une rupture vers l'arrière de l'axe pied-paturon, sont largement incriminés. Les ferrures de mauvaise qualité, les terrains durs, les

pieds de petite taille et les excès de poids sont également des facteurs aggravant. (Pool, Meagher et al. 1989; Stashak 1998)

d ***Races***

Des prédispositions de races apparaissent : le Quarter Horse, cheval très musculeux avec des pieds plutôt petits, très sollicité dans son travail sur des terrains de qualité variable, est une race très affectée par le syndrome naviculaire. La situation est différente chez les poneys et chevaux arabes qui sont très rarement atteints (Stashak 1987). Une étude comparative entre le Franche-Montagne et le Demi-Sang Suisse révèle des différences significatives entre les deux races : à des formes différentes selon les races correspondent des variations dans la fréquence des types de lésions (Jordan and Ueltschi 1998), rejoignant les travaux de Dik et al. (Dik and van den Broek 1995; Dik, van den Belt et al. 2001). Une étude concernant les chevaux finlandais confirme la faible prévalence du syndrome naviculaire dans cette race où les formes du bord proximal droites et convexes sont les plus fréquentes (Ruohoniemi, Ryhanen et al. 1998).

2.1.2.2 Mécanismes physiopathologiques

Les théories concernant les causes spécifiques déclenchant le syndrome naviculaire sont assez variées et ont beaucoup évolué ces trente dernières années. On peut les classer en deux grands groupes : une théorie vasculaire, selon laquelle un défaut de vascularisation de l'os naviculaire dû à une thrombose des artères sésamoïdiennes distales entraînerait une nécrose ischémique responsable de la douleur (Colles 1979), et une théorie biomécanique, selon laquelle des contraintes excessives sur l'os naviculaire provoqueraient des phénomènes ostéo-dégénératifs similaires à des phénomènes d'arthropathies dégénératives (Ostblom, Lund et al. 1982; Svalastoga and Smith 1983; Hertsch and Dammer 1988; Pool, Meagher et al. 1989).

a ***Théorie vasculaire***

Colles remarque une modification de la vascularisation de l'os naviculaire dans sa portion distale vers l'âge de trois ans : des branches des artères sésamoïdiennes distales s'anastomosent pour former des cônes vasculaires, responsables du développement des foramens nourriciers du bord distal de l'os naviculaire. À partir de ces cônes, des artérioles se développent pour irriguer la région distale de l'os. Chez les chevaux sains, ces formations gardent une forme conique, tandis que, chez les chevaux atteints de maladie naviculaire, leur forme s'arrondit, la taille augmentant en fonction de l'intensité du travail. Ces modifications s'accompagnent d'une dilatation des artérioles, qui ont tendance à s'occlure par un phénomène de thrombose, conduisant à l'ischémie. L'apparition d'une boiterie chronique nécessite l'occlusion d'au moins 2 artérioles distales avec implication du réseau de compensation (Colles and Hickman 1977; Colles 1979).

Cependant les lésions de thrombose n'ont pas été retrouvées dans les études ultérieures (Svalastoga 1983; Hertsch and Dammer 1988; Pool, Meagher et al. 1989) et les « foramens nourriciers » se sont révélés être tapissés par des invaginations de la membrane synoviale et non par un endothélium vasculaire (Hertsch and Dammer 1988; Poulos and Smith 1988).

Hertsch et Dammer (1988) considèrent qu'il existe une baisse de l'apport sanguin à travers le bord distal de l'os naviculaire. Ces auteurs estiment néanmoins que ceci est un phénomène secondaire dû à la compression des vaisseaux lors du développement des canaux

sésamoïdiens. Cela ne jouerait pas un rôle majeur dans la pathogénie du syndrome naviculaire.

Rijkenhuizen et al. (Rijkenhuizen, Nemeth et al. 1989) ont remarqué une modification de la vascularisation de l'os naviculaire chez les chevaux atteints de maladie naviculaire : l'apport sanguin proximal devient supérieur à l'apport distal. Il s'agit d'une réduction de l'apport distal, compensée par une augmentation de l'apport proximal. Histologiquement, ces auteurs remarquent des lésions d'artériosclérose et de néovascularisation. L'élargissement des foramens nourriciers est associé aux modifications du schéma artériel, à l'augmentation du remaniement osseux et à la fibrose. L'ischémie et l'augmentation de pression (artérielle et/ou intra-articulaire) seraient responsables des changements de forme et de nombre des foramens nourriciers radiologiquement visibles. Cependant ils constatent qu'un arrêt aigu de la vascularisation de l'extrémité du doigt du cheval cause une ischémie qui est rapidement compensée par l'apport d'une circulation collatérale. Il n'y a donc aucune indication, dans cette étude, que l'occlusion des artères digitales puisse être un facteur pathogène de la maladie naviculaire. Aucun changement clinique, radiologique ou histologique similaire à ceux de la maladie naviculaire n'est apparu suite à la résection d'un segment des artères digitales (Rijkenhuizen, Nemeth et al. 1989).

b Théorie biomécanique

Une étude danoise a montré, grâce à un marquage à la tétracycline, un taux important de remaniement osseux avec des activités ostéoclastique et ostéoblastique augmentées (Ostblom, Lund et al. 1982). Ceci s'oppose à la théorie selon laquelle l'ischémie et la nécrose seraient les causes primaires des manifestations cliniques. Ces auteurs considèrent que cette augmentation d'activité est due à un excès de pression exercée par le tendon fléchisseur profond du doigt sur l'os naviculaire.

Svalastoga et Smith (1983) ont constaté une augmentation de la pression intramédullaire et une augmentation du temps de stabilisation de pression. Ces observations sont en faveur de modifications de la régulation et du drainage veineux et d'une absence de réduction de l'apport sanguin artériel : en effet, une diminution de l'apport artériel entraîne une baisse de la pression intramédullaire. L'augmentation du temps de stabilisation de la pression évoque un phénomène de stase veineuse. Ceci exclut donc les théories de thrombose artérielle primaire et d'artériosclérose. L'hypertension médullaire entraîne une baisse de la différence de pression artério-veineuse et donc une réduction du flux sanguin, ce qui provoque une altération de la nutrition des cellules. Ces manifestations se retrouvent dans tous les phénomènes d'arthropathies dégénératives, une pression intra-osseuse supérieure à 40 mm Hg est à l'origine de douleur. Stase veineuse et hyperémie artérielle seraient donc à l'origine des signes cliniques (Svalastoga and Smith 1983). Ces travaux ont été confirmés par la suite par d'autres auteurs (Pleasant, Baker et al. 1993).

Une étude microvasculaire montre une augmentation de la vascularisation sous-chondrale de la *facies flexoria* : ceci exclut encore une fois l'hypothèse de thrombose et évoque la ressemblance avec la pathogénie des affections dégénératives articulaires (Svalastoga 1983).

Pool compare les lésions de l'os naviculaire avec les lésions d'arthropathie dégénérative des articulations interphalangienne proximale, intertarsienne distale et tarso-métatarsienne. Ces structures ont en commun de supporter d'importantes charges et de ne permettre que peu de mouvement : en effet, en raison de la proximité de l'insertion distale du tendon fléchisseur profond du doigt par rapport à la zone de glissement sur l'os naviculaire, les mouvements sont très faibles et la pression exercée d'autant plus importante. L'importance du remaniement osseux provoque une hyperémie à l'origine d'œdème. La réorganisation ultérieure de

l'œdème sous forme de fibrose entraverait le drainage veineux, provoquant la distension des capillaires et la hausse de pression intramédullaire, responsables de la douleur (Pool, Meagher et al. 1989).

Ainsi, si des modifications vasculaires semblent véritablement exister, elles seraient secondaires à un phénomène ostéodégénératif dû à des contraintes biomécaniques anormales (Pool, Meagher et al. 1989).

2.1.3 Les différentes lésions

2.1.3.1 Coloration jaune de la *Facies Flexoria* et du tendon fléchisseur profond du doigt

Cette modification de couleur du fibrocartilage de l'os naviculaire et de la synoviale du tendon fléchisseur profond du doigt serait la première modification macroscopiquement visible (O'Brien 1975). Sa présence chez des chevaux sains âgés et son absence chez les chevaux de moins de 4 ans sont plutôt en faveur d'un processus physiologique de vieillissement que d'une manifestation pathologique (Wright, Kidd et al. 1998). L'histologie révèle une légère diminution d'épaisseur du cartilage et une baisse de la densité des chondrocytes (Wright, Kidd et al. 1998).

2.1.3.2 Erosion du cartilage de la Facies Flexoria

On distingue des pertes totales ou partielles d'épaisseur du fibrocartilage : les pertes totales correspondent à la lésion caractéristique de la « maladie naviculaire vraie » au sens où l'entend Hickman (1989) les pertes partielles sont à nuancer.

Pool rappelle l'existence d'une fossette synoviale sur la partie intermédiaire de la *facies flexoria*, centrée sur le relief sagittal : il s'agit d'une zone de moindre pression où les chondrocytes sont donc moins stimulés à entretenir la matrice cartilagineuse. Cette fossette synoviale serait donc physiologique. Le même type de structure se retrouve également dans un certain nombre d'articulations au niveau de zones où s'exercent peu de pression. Cependant, c'est un site prédisposé au comblement par du tissu de granulation et donc à la création d'adhérences avec le tendon fléchisseur profond du doigt chez les chevaux atteints de syndrome naviculaire (Pool, Meagher et al. 1989).

La dégénérescence du cartilage se rencontre principalement sur la moitié distale de la *facies flexoria* (zone de pression la plus importante), chez des chevaux sains comme chez des chevaux souffrant de syndrome naviculaire. La différence se fait par l'examen de l'os sous-chondral : les chevaux entraînés sains présentent une augmentation de l'épaisseur et de la densité du cortex, tandis que les chevaux atteints de syndrome naviculaire montrent des signes de remaniement osseux avec œdème, congestion et fibrose de la cavité médullaire (Pool, Meagher et al. 1989).

Lorsque le fibrocartilage est érodé sur toute son épaisseur, l'os sous-chondral est mis à nu : il peut alors également être détruit ou produire un tissu de granulation responsable de l'adhérence avec le tendon fléchisseur profond du doigt (Pool, Meagher et al. 1989).

2.1.3.3 Elargissement des canaux sésamoïdiens du bord distal de l'os naviculaire

L'élargissement des canaux sésamoïdiens du bord distal a été un des principaux sujets de controverse concernant le syndrome naviculaire. Preuve en est la diversité de termes utilisés pour décrire ces structures : canaux sésamoïdiens, foramens nourriciers, canaux vasculaires,

fossettes synoviales, invaginations synoviales... La notion de canal vasculaire dérive de la théorie de Colles qui considère qu'il s'agit d'anastomoses vasculaires faisant suite à l'ischémie (Colles 1979). Cette hypothèse a été remise en cause par des études histologiques révélant que ces fossettes étaient tapissées par du tissu synovial et non par un épithélium vasculaire (Poulos and Smith 1988). L'injection de produit de contraste radio-opaque dans l'articulation interphalangienne distale confirme l'existence d'une communication entre l'articulation et les fossettes, celles-ci se remplissant de produit de contraste (Hertsch and Dammer 1988). Les fossettes se développent par introversion de la membrane synoviale à l'intérieur d'un foramen nourricier. L'augmentation de taille est due à l'inflammation et à l'hyperémie de la membrane synoviale qui provoque la résorption de l'os avec lequel elle est en contact (Hickman 1989). Ceci n'aurait donc rien à voir avec la taille des artères (Poulos and Smith 1988). Ces fossettes se rencontrent également chez des chevaux sains, elles seraient dues à une synovite interphalangienne distale (Hickman 1989). Poulos et Smith (1989) recommandent d'utiliser le terme d'invaginations synoviales pour ces lésions et de réserver « fossette synoviale » à la zone située le long du bord distal de l'os naviculaire, adjacente à son attache distale et juste palmaire à la surface articulaire avec la troisième phalange.

2.1.3.4 Irrégularité du bord proximal et des extrémités de l'os naviculaire

Ces irrégularités sont dues au développement d'enthésophytes sur le site d'insertion des ligaments sésamoïdiens collatéraux. Ces lésions sont classiquement décrites en forme d'éperons sur chaque extrémité de l'os. Elles sont probablement dues à des étirements des fibres des ligaments ou de la capsule articulaire. Une fois la phase inflammatoire aiguë passée, elles ne devraient pas être douloureuses mais peuvent prédisposer à d'autres lésions (Pool, Meagher et al. 1989).

Dans quelques cas, on remarque le développement d'ostéophytes le long de la surface articulaire pour la phalange moyenne (Jordan and Ueltschi 1997). Ceci est considéré comme un signe de maladie articulaire dégénérative interphalangienne distale (Butler, Colles et al. 2000).

2.1.3.5 Fragments minéralisés dans le ligament sésamoïdien distal impair

Il existe quatre processus pouvant expliquer la présence de fragments minéralisés dans le ligament sésamoïdien distal impair : fractures d'avulsion, ossification secondaire à des lésions du ligament, centres d'ossification séparés ou ossifications de fragments cartilagineux dans le tissu synovial adjacent (Poulos, Brown et al. 1989).

2.2 Les autres affections

2.2.1 Les fractures de l'os naviculaire

Les fractures de l'os naviculaire sont rares. Elles sont dues à un traumatisme aigu et peuvent être favorisées par une déminéralisation due au syndrome naviculaire (Stashak 1987). Elles sont en général simples, verticales ou légèrement obliques. Elles sont à distinguer des formes congénitales d'os naviculaire bi- ou tri-partite (Reeves, Yovich et al. 1989).

2.2.2 Les arthropathies interphalangiennes distales

Les pathologies articulaires sont nombreuses et de causes variées. L'affection dégénérative ostéo-articulaire ou ostéo-arthropathie dégénérative (souvent appelée arthrose) correspondrait plutôt au stade final d'évolution des différentes affections articulaires qu'à une maladie individuellement définie au sens strict du terme.

L'étiologie permet de distinguer trois grands types d'affections articulaires (McIlwraith 1996) :

- les affections de développement et de croissance, essentiellement représentées par l'ostéochondrose.

- les affections d'origine traumatique, selon le type de traumatisme, on distinguera les synovites, les capsulites, les desmites des ligaments collatéraux, les entorses et les luxations.

- les maladies infectieuses, souvent hématogènes chez le poulain, plutôt traumatiques ou iatrogènes chez l'adulte.

2.2.2.1 Arthropathie dégénérative

L'arthropathie dégénérative correspond à une dégénérescence du cartilage, associée à diverses lésions chroniques des autres structures articulaires et de l'os sous-chondral. La lésion fondamentale est la modification de la composition biochimique et de la structure du cartilage, caractérisée par une diminution de la concentration et taille des glycosaminoglycans (Pool 1996).

a Synonymie

Divers synonymes sont utilisés : arthrose est le plus fréquemment rencontré mais se révèle peu adapté, désignant au sens strict l'articulation. Arthropathie, ostéoarthrite sont également utilisés, le terme le plus adéquat est « affection dégénérative ostéo-articulaire » traduit de l'anglais « degenerative joint disease », aujourd'hui reconnu en recherche ostéoarticulaire.

b Etiologie

Les causes sont diverses puisque tous les types d'affections articulaires évoluent vers ce stade (McIlwraith 1996). En ce qui concerne l'articulation interphalangienne distale, la cause prépondérante serait une inflammation chronique due à une mauvaise conformation entraînant des contraintes excessives ou anormales. Ceci se retrouve essentiellement chez les chevaux

d'obstacles et de monte western (Richardson 1999). Il existe également une composante traumatique directe avec l'apparition d'une synovite due à la commotion chez les chevaux de course et évoluant également à long terme vers un phénomène ostéo-dégénératif (McIlwraith and Goodman 1989).

c ***Pathogénie***

Les différents facteurs étiologiques, traumatiques essentiellement, entraînent l'activation de la cascade inflammatoire dans la membrane synoviale et le cartilage articulaire. Il y a alors libération de nombreux médiateurs de l'inflammation (eicosanoïdes, interleukine-1, facteurs de croissance...) qui modifient le métabolisme des chondrocytes. Les chondrocytes produisent alors des enzymes protéolytiques, notamment les métalloprotéases de la matrice qui digèrent les composants majeurs de la matrice cartilagineuse (Caron, Laverty et al. 1996). Ce phénomène s'auto-entretient. Le cartilage est progressivement détruit, l'os sous chondral se sclérose pour essayer de résister aux contraintes biomécaniques : il devient plus épais et tend à augmenter sa surface par la production d'ostéophytes marginaux (Pool 1996).

2.2.2.2 Les différentes affections articulaires

a ***Ostéochondrose***

L'ostéochondrose de l'articulation interphalangienne distale est rare chez le cheval. La forme décrite est un kyste osseux sous-chondral dans la phalange distale (Easter and Watkins 1999).

Cette lésion est due à un défaut d'ossification de l'os sous-chondral (Hurtig and Pool 1996).

L'ostéochondrose peut également se manifester par la non-union du processus extensorius résultant d'un centre d'ossification secondaire de ce processus (Butler, Colles et al. 2000).

b ***Arthrites traumatiques***

Les arthrites traumatiques correspondent à une inflammation induite par un traumatisme direct. Il peut s'agir d'un traumatisme aigu, par exemple lors d'un mouvement forcé de collatéromotion dû à un appui asymétrique (Denoix 2000), ou de traumatismes chroniques, comme la commotion rencontrée chez les chevaux de course sur terrain dur, provoquant une compression cyclique excessive du cartilage (McIlwraith and Goodman 1989).

Les lésions seront différentes selon le type de traumatisme : les traumatismes aigus entraîneront selon leur sévérité soit des lésions d'étirement capsulaire et/ou ligamentaire, soit des déchirures partielles ou complètes pouvant être aggravées de luxations ou de fractures d'avulsion. Les traumatismes chroniques produisent plutôt des lésions du cartilage et de l'os sous-chondral avec épaississement et densification de la plaque osseuse sous-chondrale et de l'os spongieux sous jacent (Pool 1996).

Lors de traumatisme, on rencontre principalement des desmopathies des ligaments collatéraux de l'articulation mais des lésions ont été identifiées sur d'autres ligaments en relation avec l'articulation interphalangienne distale : les ligaments chondrocompédaux, les ligaments chondrocoronaires et le ligament annulaire digital distal (Denoix 1999).

Ces traumatismes entraînent la libération de médiateurs de l'inflammation. Il est important de juguler rapidement ces phénomènes, sinon le cercle vicieux conduisant à l'arthropathie dégénérative se met en place (Caron, Laverty et al. 1996).

c Arthrites septiques

L'articulation interphalangienne distale, malgré la protection de la boite cornée, peut être concernée par les arthrites septiques faisant suite à un traumatisme. Les blessures ponctiformes ou les lacérations peuvent entraîner la pénétration de germes dans l'articulation. L'infection de l'articulation peut également être due à la contamination de structures adjacentes comme la bourse podotrochléaire (Hague and Carter 1999) ou des ostéites septiques de la troisième phalange (Cauvin and Munroe 1998).

La deuxième cause d'arthrite septique interphalangienne distale est la voie iatrogène lors d'injection intra-articulaire (Schneider, Bramlage et al. 1992). Il est donc important de respecter une asepsie maximale lors de ces actes.

2.2.3 Les problèmes de talons

2.2.3.1 Bleimes

Les bleimes sont des contusions de la sole apparaissant dans la région des talons, entre la paroi et les barres. Elles sont dues à un déséquilibre entre la protection assurée par la sole et le degré de traumatisme auquel est soumis le pied (Parks 1998). Les chevaux particulièrement à risque sont ceux qui ont une sole fine, une sole molle ou des pieds plats. Les chevaux ayant les pieds plats reçoivent en effet des commotions répétées de la sole juste à l'intérieur de la ligne blanche, car le fer y est au contact de la sole (DeBowes and Yovich 1989).

Le talon médial est le site le plus fréquemment atteint. Les bleimes sont souvent associées à une mauvaise conformation, des talons bas (Parks 1998), et à des problèmes de ferrure, fers trop petits ou laissés trop longtemps, branche médiale rabattue vers la fourchette(Stashak 1987). Ces anomalies provoquent un appui localisé du fer sur la sole ce qui entraîne la lésion.

Les bleimes correspondent à un hématome du derme de la sole, suite à une rupture vasculaire causée par un traumatisme externe. La douleur serait due à la réponse inflammatoire et à l'augmentation de pression locale (Parks 1998).

2.2.3.2 Talons fuyants

Cette anomalie correspond à la conformation pince longue-talons bas. Cette conformation est très courante, en particulier chez le Pur-Sang (Stashak 1987).

Ce n'est pas une affection véritable mais plutôt la cause majeure de nombreux problèmes de pieds et un facteur important de boiterie (Balch, Butler et al. 1997; Moyer 1999).

Cette condition est due à la pousse de la corne, à un défaut d'usure de la pince et à des erreurs de parage et de ferrure. L'avalure ayant naturellement tendance à être plus importante en pince qu'en talon, bien souvent la pince n'étant pas plus usée que les talons, le pied s'oriente vers cette conformation. S'ajoute à cela la tendance des maréchaux à mettre des fers trop petits sans garniture en talons pour éviter que les chevaux ne se déferrent. La surface portante est alors placée en avant de l'axe vertical passant par le centre du canon, ce qui contribuerait à l'horizontalisation des talons (Moyer 1999).

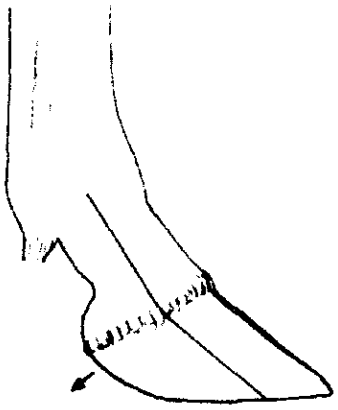

Talons fuyants

2.2.3.3 Talons dissymétriques et/ou désolidarisés

Les talons dissymétriques apparaissent lors de la surcharge d'un des deux talons par rapport à l'autre. Ceci peut intervenir soit en raison d'une erreur de parage, soit d'une anomalie de conformation (déviation angulaire ou rotation) ou lors de soulagement chronique d'un côté du pied (Reeves, Yovich et al. 1989; Moyer 1999).

Il semblerait que la main du maréchal ait une influence : ainsi un maréchal droitier aurait tendance à parer plus le côté latéral du pied gauche et le côté médial du pied droit en se servant de sa râpe (Moyer and Anderson 1975).

Les tentatives de correction d'aplombs chez les jeunes chevaux peuvent également être à l'origine de ce problème, par exemple chez les chevaux trop ouverts du devant et panards. Il est en effet recommandé par certains d'abaisser la paroi latérale et de monter le quartier et le talon médial. Ceci peut certes forcer le membre à revenir dans une position convenable mais entraîne une augmentation de la pression sur le talon médial (Moyer and Anderson 1975).

Le talon le plus haut supporte alors plus de poids, ce qui provoque le déplacement du glome vers le haut et crée une force de traction entre les deux glomes. Ceci aboutit à la disjonction des deux glomes (Stashak 1987).

Le talon affecté est généralement plus haut, le glome est remonté, la paroi plus droite tandis que la paroi du talon opposé s'évase. La palpation révèle la perte d'intégrité des structures unissant les deux glomes (Reeves, Yovich et al. 1989).

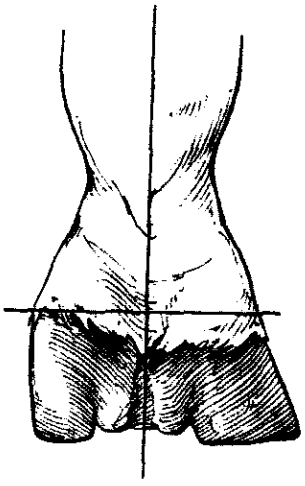

Talons dissymétriques

(Stashak 1987)

2.2.3.4 Encastelure

L'encastelure correspond à un rétrécissement de la partie palmaire du pied et à une élévation des talons. Il s'agit de la conséquence plus que de la cause d'une boiterie. L'encastelure indique donc l'existence d'un problème sous-jacent (Stashak 1987).

La paroi des quartiers et des talons se redresse, la sole a tendance à se creuser, la fourchette devient longue et étroite.

La contraction des talons est due à un soulagement chronique des structures palmaires du pied avec report du poids du corps vers la pince. Un manque d'exercice ou une suppression d'appui entraînent également un rétrécissement des pieds (Moyer 1999).

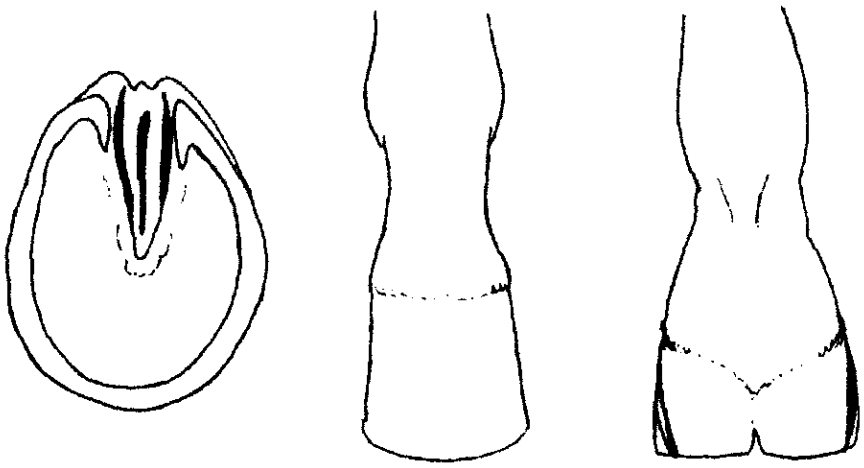

Encastelure

2.2.4 Les affections de la troisième phalange

2.2.4.1 Ostéite de la troisième phalange

L'ostéite de la troisième phalange se manifeste par une déminéralisation focale ou diffuse de cet os. On la rencontre principalement sur la partie dorsale du bord solaire ainsi que sur les processus palmaires. Toute inflammation persistante du pied peut conduire à une raréfaction osseuse (Reeves, Yovich et al. 1989).

L'ostéite est souvent secondaire à une autre affection du pied qui peut être une plaie pénétrante, des contusions chroniques de la sole, des bleimes en talon persistantes, une fourbure ou une anomalie de conformation. Le travail du cheval en terrain dur ou accidenté entraîne des commotions répétées susceptibles de provoquer une ostéite primaire (Reeves, Yovich et al. 1989).

L'ostéite peut être associée à une infection, notamment lorsqu'elle est secondaire à une plaie pénétrante, une bleime suppurée ou certains cas de fourbure (Reeves, Yovich et al. 1989).

Un parage excessif des parois et de la sole peut être à l'origine de cette affection. Certains considèrent une cause alimentaire ou héréditaire (Stashak 1987), d'autres évoquent un lien entre la raréfaction osseuse et l'âge et l'utilisation du cheval (Moyer 1999).

2.2.4.2 Fourbure

La fourbure a été définie comme une inflammation des lamelles du podophylle et du kéraphylle (Stashak 1987). Ceci explique l'origine du terme anglais de « laminitis », « laminae » désignant les lamelles précédemment cités et le suffixe « -itis » évoquant l'inflammation.

Le terme a ensuite été utilisé pour désigner une maladie spécifique. Celle-ci se caractérise par une démarche particulière, le cheval reportant tout son poids sur l'arrière-main, ainsi que par d'autres signes plus ou moins variables : des pieds chauds, un pouls digité marqué, ou une position anormale de la phalange distale à l'intérieur de la boite cornée (Hood 1999). Cette affection peut provoquer d'importants dommages des structures internes de la boite cornée en l'espace de quelques heures. La sévérité et l'extension de ces lésions initiales sont considérées comme le facteur pronostique le plus important (Pollit 1999).

Deux origines possibles existent. Dans certains cas, la fourbure est la manifestation locale d'un désordre métabolique systémique pouvant être dû à une ingestion excessive de grains, d'eau froide ou à la présence d'une endométrite ou d'un autre foyer infectieux (Stashak 1987). La deuxième origine possible est une inflammation locale du pied. Deux cas de figures sont possibles : soit l'atteinte d'un pied isolé lors de report d'appui sur un membre (Pollit 1999), soit une atteinte bilatérale lors de travail intense ou rapide sur un sol dur (Stashak 1987).

Ce dernier type de fourbure est dû à des forces de tiraillement apparaissant entre podophylle et kéraphylle. Ces forces sont accentuées par la conformation pince longue-talons bas. Rooney propose deux explications mécaniques : d'une part cette conformation provoque la perte d'alignement des lamelles primaires du podophylle avec le vecteur résultant des forces s'appliquant sur le pied, qui est parallèle au paturon (Rooney 1977), d'autre part, elle augmente la différence de moments des forces appliquées à la phalange distale et à la boite

cornée (Rooney 1978). Ces phénomènes se rencontrent chez les Pur-Sang à l'entraînement qui présentent une forme de fourbure chronique sans bascule de la troisième phalange (O'Brien and Baker 1986; Linford, O'Brien et al. 1993).

Seule cette dernière forme peut poser un problème de diagnostic et peut intervenir lors du diagnostic différentiel des boiteries chroniques de la région palmaire du pied.

2.2.4.3 Kyste osseux sous-chondral de la troisième phalange

Il existe deux théories quant à l'étiologie du kyste osseux sous-chondral de la troisième phalange. Il s'agit soit d'une lésion d'ostéochondrose, donc d'un défaut d'ossification de l'os sous-chondral, soit d'une lésion traumatique. Cette dernière hypothèse suggère que le cartilage articulaire lésé laisse passer le liquide synovial au sein de l'os sous-chondral (Reeves, Yovich et al. 1989).

2.2.4.4 Fractures de la troisième phalange

Les fractures de troisième phalange se rencontrent essentiellement chez les Pur-Sang et les Trotteurs. Elles sont la plupart du temps dues à un traumatisme violent. On distingue des fractures articulaires et des fractures non articulaires. Parmi les fractures articulaires, il existe des fractures sagittales, abaxiales, comminutives et des fractures concernant le processus extensorius. Les fractures non articulaires concernent soit les processus palmaires, soit le bord solaire (Auer 1999).

La cause principale de fractures est le traumatisme à grande vitesse : on rencontre principalement des fractures abaxiales latérales du membre thoracique gauche chez le cheval de course. Arrivent en seconde position les fractures médiales du membre thoracique droit. Les fractures peuvent également être dues à un coup de pied sur un objet dur, il s'agit alors souvent de fractures axiales (Auer 1999).

2.2.5 Lésions des tissus mous de l'appareil podotrochléaire

Ces lésions se rencontrent surtout chez les chevaux d'obstacles en raison des contraintes biomécaniques élevées subies par les articulations interphalangiennes et l'appareil podotrochléaire lors de l'appel et de la réception du saut (Denoix 2000).

On rencontre des lésions distales du tendon fléchisseur profond du doigt, des lésions du ligament annulaire digital distal, des ligaments sésamoïdiens collatéraux et du ligament sésamoïdien distal impair (Denoix 1999; Denoix 2000).

3 Moyens diagnostiques

3.1 Diagnostic clinique

3.1.1 Anamnèse

L'anamnèse est le point de départ de tout examen clinique. Elle est très importante car elle permet, lorsqu'elle est bien conduite, d'obtenir une première orientation diagnostique réduisant ainsi le temps et le coût de l'examen.

Il faut s'attacher dans un premier temps au mode d'apparition et à l'évolution de la boiterie. On distinguera ainsi les boiteries aiguës, intenses et d'apparition brutale, des boiteries chroniques, insidieuses et d'apparition progressive (Denoix 1992).

L'apparition aiguë de la boiterie orientera le clinicien vers un abcès de pied, une fracture, des lésions tendineuses ou ligamentaires sévères ou une fourbure aiguë.

Le caractère chronique de la boiterie nous renvoie au sujet qui nous concerne dans ce travail, c'est à dire le syndrome naviculaire et toutes les affections rentrant dans son diagnostic différentiel : arthropathie interphalangienne distale, affections des talons et de la troisième phalange.

Cette dichotomie n'est certes pas toujours aussi évidente et l'on peut citer des affections pouvant prendre place dans les deux catégories : en effet, un phénomène aigu peut parfois passer inaperçu dans sa forme initiale et se révéler ultérieurement sous une forme chronique. On peut citer les fractures de la troisième phalange qui peuvent être découvertes lors de l'examen d'un cheval présentant une boiterie chronique.

En ce qui concerne le syndrome naviculaire, l'anamnèse généralement rapportée souligne une boiterie chronique, d'apparition insidieuse, se manifestant dans ses premiers stades plutôt par une diminution de performances que par une boiterie véritable (Turner 1989). La gène est souvent bilatérale, intermittente, progressive, aggravée par un travail intense ou sur un sol dur et améliorée par le repos en début d'évolution (Stashak 1987; MacGregor 1989).

3.1.2 Examen statique

3.1.2.1 Inspection

L'inspection est la première étape de l'examen statique : on distingue théoriquement l'inspection à distance de l'examen rapproché. Il est souhaitable que le cheval se trouve dans un lieu calme, bien éclairé, sur un sol ferme, plat et horizontal.

L'inspection à distance offre une vision du cheval dans son ensemble. C'est l'occasion de vérifier les aplombs des membres ainsi que la symétrie des reliefs osseux et des masses musculaires. Le cheval doit pour cela être arrêté « au carré ».

L'inspection rapprochée demande de s'intéresser au cheval membre par membre et d'évaluer leur conformation et la présence éventuelle de tares (Denoix 1992).

Lors de syndrome naviculaire, l'inspection à distance est susceptible de révéler une amyotrophie du membre boiteux et la présence d'une posture de soulagement. Les chevaux ont en effet tendance à porter le membre atteint en protraction et en abduction afin de soulager les talons (Stashak 1998). *Cette attitude est classiquement décrite comme « montrer le chemin de St Jacques », faisant non pas référence au célèbre lieu de pèlerinage mais à la rue de Paris où se trouvaient autrefois les abattoirs...*

L'inspection rapprochée permet de s'intéresser à l'équilibre du pied. C'est le moment d'identifier les défauts de conformation du pied. La présence d'un pied plus petit, plus haut, plus étroit, est souvent rapportée comme étant associée au syndrome naviculaire (Stashak 1987; MacGregor 1989). Les ruptures de l'axe pied-paturon sont également à surveiller à ce stade ; une étude révèle que parmi 118 chevaux atteints de syndrome naviculaire, 71,2% ont un axe pied-paturon brisé vers l'arrière (Wright 1993). Les déséquilibres latéromédiaux s'observent également, une prévalence de 33 à 45% a été rapportée dans les cas de syndrome naviculaire (Turner 1989; Wright 1993).

3.1.2.2 Palpation et Pression

La palpation et la pression font suite à l'inspection. Elles permettent de repérer des déformations non perceptibles à la vue et de révéler d'éventuelles zones de douleur ou de chaleur.

Une distension de l'articulation interphalangienne distale peut être mise en évidence en palpant son récessus dorso-proximal juste proximalement à la couronne.

La chaleur du pied et le pouls digité sont toujours importants à repérer. Ce sont des signes importants d'inflammation du pied (Denoix 1992).

En ce qui concerne le diagnostic différentiel des douleurs chroniques, c'est surtout la pression sur la boite cornée à l'aide de la pince exploratrice qui présentera un intérêt. C'est un test diagnostic important du syndrome naviculaire cité dans tous les articles traitant la question. C'est même l'élément central du diagnostic selon Stashak (1987). Ce test se réalise en appliquant une pression importante entre chaque lacune latérale de la fourchette et la paroi opposée, entre la lacune médiane et la paroi en pince et entre les deux talons. Ceci couvre donc toute la région de l'os naviculaire. Lors de syndrome naviculaire, la réponse devrait y être positive et homogène (Turner 1989). La valeur de ce test est le sujet de controverses : Wright (1993) trouve une sensibilité de 11% sur son étude mais cite d'autres études donnant des résultats de 72,9% (Rose, Taylor et al. 1978)et 45,2% (MacGregor 1984). Turner trouve une sensibilité de 45% et estime que les autres causes de douleur en talons sont plus susceptibles d'y répondre positivement (Turner 1996).

3.1.2.3 Mobilisation passive

La mobilisation passive est la dernière étape de l'examen statique. Elle consiste à évaluer l'amplitude des mouvements permis par les différentes articulations et à vérifier l'absence de douleur lors de ces mouvements. Deux tests sont intéressants dans le cadre du diagnostic des boiteries de pied, il s'agit du test de flexion digitale et du test d'hyperextension interphalangienne ou « test à la planche » (Denoix 1992).

a Test de flexion digitale

Ce test consiste à mettre en flexion les articulations métacarpo-phalangienne et interphalangiennes. Une réponse positive est attendue lors de synovite interphalangienne distale ou éventuellement de lésions tendineuses ou ligamentaires (Turner 1999). La possibilité que la douleur puisse être générée par la compression de l'os naviculaire entre les phalanges moyennes et distales a été évoquée (Stashak 1998).

Lors de maladie articulaire dégénérative, on pourra remarquer une diminution de l'amplitude de mouvement témoignant d'une ankylose (Denoix 1992; Pool 1996).

b Test d'hyperextension interphalangienne ou test à la planche

Le pied du membre à tester est posé sur l'extrémité antidérapante d'une planche de 1,20 m sur 20 cm, le plan sagittal du pied dans l'axe de la planche. Le membre opposé est levé par un aide. L'autre extrémité de la planche est lentement et progressivement élevée de façon à provoquer une extension interphalangienne. Ce test permet la mise en tension des ligaments sésamoïdiens collatéraux et distal, du tendon fléchisseur profond du doigt et des ligaments collatéraux des articulations interphalangiennes. Il comprime également l'os sésamoïde et la bourse podotrochléaire (Denoix 1992).

Le test est considéré comme positif quand le cheval manifeste une intolérance à la position imposée. La planche peut être élevée sans réponse jusqu'à un angle de 40° chez un cheval sain. Une réponse positive est généralement attribuée à des lésions tendineuses ou ligamentaires (Turner 1989; Stashak 1998).

3.1.3 Examen dynamique

L'examen dynamique consiste à évaluer le cheval en mouvement. Les deux allures de prédilection pour l'examen locomoteur sont le pas et le trot, allures symétriques. Le trot permet de localiser plus facilement la boiterie et d'en évaluer l'intensité. Le pas favorise l'observation du mode de poser du pied et des différentes phases de la foulée (Denoix 1992).

Les boiteries chroniques n'étant pas toujours très nettes sur la ligne droite, il est intéressant d'imposer au cheval des virages serrés qui vont accentuer les contraintes biomécaniques et augmenter l'irrégularité de l'allure. Le cercle court au trot augmente la boiterie lorsque le membre boiteux est à l'intérieur (Turner 1999). Au pas, mettre le cheval sur un 8 assez serré permet d'évaluer successivement le cheval aux deux mains, ce qui est très utile pour la comparaison des phases de la foulée (Denoix 1999).

3.1.3.1 Le poser du pied

Il est intéressant de repérer les chevaux dont le pied entrera en contact avec le sol par la pince. Ceci est rapporté comme faisant partie du tableau clinique du syndrome naviculaire. (MacGregor 1986; Stashak 1998; Turner 1999) Ce sujet porte cependant à discussion. En effet ce mode de poser n'est pas spécifique, une pince longue ainsi que toute douleur en talon favorisant aussi cette démarche.

Une étude récente propose d'en faire la cause plus que la conséquence du syndrome naviculaire : Wilson et McGuigan (2001) considèrent le poser en pince comme une tentative de décharger les talons mais ceci nécessite selon eux une contraction du muscle fléchisseur profond du doigt dans les premiers temps de l'appui. Cette contraction entraîne un pic de

pression important sur l'os naviculaire qui pourrait être à l'origine du développement du syndrome. Ce serait donc une douleur en talon qui provoquerait le poser en pince qui induirait lui même le développement de lésions dégénératives de l'os naviculaire (McGuigan and Wilson 2001; Wilson, McGuigan et al. 2001).

Les travaux de Williams (2001) amènent également à la réflexion : son étude concernant les caractéristiques locomotrices des chevaux atteints de maladie naviculaire révèlent que si ces chevaux présentent des différences significatives par rapport à des chevaux normaux au début et à la fin de leur phase d'appui, seules les caractéristiques de la fin de la phase d'appui reviennent à la normale suite à une anesthésie digitale distale. Les modifications enregistrées en début de phase d'appui ne sont donc pas imputables à la douleur mais constitueraient une anomalie de démarche inhérente à ces chevaux et potentiellement responsable du développement du syndrome naviculaire (Williams 2001).

3.1.3.2 Les phases de la foulée

La majorité des auteurs décrivent dans les manifestations cliniques du syndrome naviculaire un raccourcissement de la phase crâniale de la foulée, allant de paire avec le poser du pied en pince et la tentative de soulager les talons. Ceci confère au cheval une démarche inconfortable, raide et parfois trébuchante (Stashak 1987; MacGregor 1989; Turner 1989).

D'autres, se basant sur des notions biomécaniques (Wright and Douglas 1993), considèrent que le syndrome naviculaire aurait plutôt tendance à raccourcir la phase caudale de la foulée diminuant ainsi l'hyperextension rencontrée en fin d'appui afin de réduire les contraintes exercées sur l'os naviculaires par les ligaments sésamoïdiens et par le tendon fléchisseur profond du doigt (Robert, Denoix et al. 1997; Denoix 2000). Une étude sur 118 chevaux révèlent un raccourcissement de la phase crâniale dans 37,3% des cas et une phase caudale réduite dans 16,1% des cas (Wright 1993). Ces résultats, basés sur une observation subjective, nécessiteraient d'être confirmés par des études cinématiques.

3.1.3.3 Les tests de mobilisation dynamiques

Les tests de mobilisation dynamiques consistent à imposer au cheval une position de contrainte pendant une minute, puis à le faire trotter immédiatement pour évaluer l'aggravation ou non de la boiterie (Denoix 1992).

On réalise, de la même manière que lors de l'examen statique, une flexion digitale. Le résultat est considéré positif lorsque la boiterie est aggravée. Ceci se rencontre fréquemment lors de syndrome naviculaire, s'expliquant pour certains par une synovite de l'articulation interphalangienne distale ou par une implication des tendons et ligaments (Turner 1989), pour d'autres par une compression de l'os naviculaire entre les phalanges moyennes et distales (Stashak 1998).

Le test d'hyperextension interphalangienne peut également être utilisé en dynamique. Les anglo-saxons le pratiquent à l'aide d'une cale biseautée qu'ils placent sous la pince. La réponse positive est considérée comme un signe de tendinite du tendon fléchisseur profond du doigt ou de desmite des ligaments sésamoïdiens collatéraux (Turner 1989; Stashak 1998). Un deuxième test utilisant le même coin est pratiqué : il consiste cette fois à le placer palmairement sous la fourchette. Une réponse positive évoquerait une bursite podotrochléaire ou une douleur des talons (Turner 1989).

3.1.4 Anesthésies sémiologiques

Les anesthésies sémiologiques sont couramment réalisées lors d'un examen de l'appareil locomoteur chez le cheval afin de préciser la localisation de la douleur. Trois types d'anesthésies peuvent être réalisées dans la région palmaire du pied: l'anesthésie nerveuse digitale distale, l'anesthésie intra-articulaire interphalangienne distale et l'anesthésie de la bourse podotrochléaire (Turner 1989).

3.1.4.1 Réalisation

a L'anesthésie nerveuse digitale distale

La région palmaire distale du paturon doit être tondue puis préparée chirurgicalement en raison de la proximité du récessus palmaire proximal de la synoviale articulaire interphalangienne distale, du récessus proximal de la bourse podotrochléaire et du récessus distal de la synoviale digitale. Le membre à anesthésier est levé et tenu par un aide. On utilise une aiguille de 15 x 0,5 mm. L'aiguille est implantée très distalement, médialement au cartilage ungulaire, sur le trajet du nerf digital propre, palmairement à l'artère digitale propre. Elle est ensuite enfoncée parallèlement au trajet du nerf en direction distale, jusqu'à la garde. L'aspiration est nécessaire pour s'assurer de l'absence de sang ou de liquide synovial. 1,5 à 2 mL de solution anesthésique sont injectés. La technique est la même pour le nerf médial et pour le nerf latéral. L'installation de l'anesthésie peut être contrôlée en appliquant une pression à l'aide d'une pointe mousse dans la région des glomes. Le cheval doit être évalué à partir de cinq minutes après réalisation de l'anesthésie. Un contrôle jusqu'à 15-20 minutes doit être envisagé si il n'y a pas d'amélioration lors de la première évaluation (Denoix 1992).

b L'anesthésie intra-articulaire interphalangienne distale

La région dorsale distale du paturon est préparée de manière chirurgicale. L'utilisation d'un tord-nez est recommandée pour assurer la contention du cheval. Une aiguille de 38 x 0,9 mm est implantée 1,5 à 2 cm au dessus du bord coronaire. Elle est dirigée distalement et palmairement jusqu'à ce que du liquide synovial apparaisse. 6 à 8 mL de solution anesthésique peuvent être injectés. Le cheval peut être évalué à partir de cinq minutes après l'injection (Dyson 1991).

Une autre technique consiste à implanter l'aiguille dorsomédialement ou dorsolatéralement afin d'éviter de traverser le tendon de l'extenseur (Whitton, Hodgson et al. 2000).

Une approche latérale, proximale au cartilage ungulaire, a également été décrite (Hogan and Honnas 1998).

c L'anesthésie de la bourse podotrochléaire

Cinq techniques différentes ont été décrites : une approche palmaire distale parallèle à la couronne, une approche palmaire distale parallèle à la sole, une approche palmaire proximale, une approche latérale et une approche palmaire distale vers la « position de l'os naviculaire » (Schramme, Boswell et al. 2000).

Cette dernière technique est considérée comme étant la plus fiable. La position de l'os naviculaire est assimilée à un point situé 1 cm distalement à la couronne et à mi-distance entre le point le plus dorsal et le point le plus palmaire de la couronne. La région palmaire distale

du paturon doit être tondue puis préparée chirurgicalement. L'utilisation d'une aiguille spinale est nécessaire (1,2 x 90mm). Une bonne contention est nécessaire, le recours à une sédation légère peut être envisagée sur les chevaux difficiles. Une anesthésie cutanée locale est réalisée entre les bulbes des talons, juste au dessus du bord coronaire. L'aiguille est insérée au niveau de cette zone et dirigée vers le point d'intersection du plan sagittal et du grand axe de l'os naviculaire. Cet axe est matérialisé par la ligne joignant les deux marqueurs de position naviculaire médial et latéral. L'aiguille est avancée jusqu'à rencontrer une résistance osseuse correspondant à la *facies flexoria*. 3 à 5 mL de solution anesthésique peuvent alors être injectés sans grande résistance (Schramme, Boswell et al. 2000).

3.1.4.2 Interprétation

a L'anesthésie nerveuse digitale distale

Cette anesthésie permet d'insensibiliser tout le territoire innervé par le rameau palmaire des nerfs digitaux propres palmaires, c'est à dire toute la région palmaire du pied. Les structures concernées sont donc l'appareil podotrochléaire, les talons, une partie de l'articulation interphalangienne distale et une partie de la sole (Denoix 1992). Une étude récente tendrait à prouver que cette anesthésie permet de soulager non seulement les douleurs solaires palmaires mais aussi les douleurs solaires dorsales (Schumacher, Steiger et al. 2000). Certaines études suggèrent que des douleurs ayant leur origine située dans la partie proximale du doigt puissent également être soulagées par cette technique suite à la diffusion de l'agent anesthésique (Ross 1998).

Les chevaux atteints de syndrome naviculaire devraient donc présenter une nette amélioration (de 80 à 90%) de leur locomotion suite à cette anesthésie (Turner 1989; Stashak 1998). Stashak (1987) évoque différentes raisons pour lesquelles un cheval atteint de syndrome naviculaire ne répondrait pas à cette anesthésie : l'adhérence entre l'os naviculaire et le fléchisseur profond du doigt, l'arthrite interphalangienne distale, des variations dans l'innervation de la région palmaire du pied, des bleimes, une arthrite du boulet ou une anesthésie mal réalisée. Selon Turner (1999), les mauvaises réponses sont dues à des complications secondaires, au premier rang desquelles il cite l'ostéite de la troisième phalange et la desmite des suspenseurs. (Turner 1999)

b L'anesthésie intra-articulaire interphalangienne distale

On croyait autrefois que l'anesthésie intra-articulaire interphalangienne distale permettait de distinguer les affections de l'articulation de celles de la région de l'os naviculaire mais il a été prouvé depuis le manque de spécificité de cette anesthésie. La faible réponse au traitement de 45 cas de boiterie améliorée par une anesthésie intra-articulaire interphalangienne distale confirme la diversité des affections susceptibles de répondre positivement à cette anesthésie (Dyson 1991). Les travaux de Bowker ont permis d'établir que la proximité des nerfs innervant l'os naviculaire, situés au niveau des ligaments sésamoïdiens, et de la membrane synoviale de l'articulation interphalangienne distale permettait la désensibilisation de l'os naviculaire lors de la réalisation de l'anesthésie intra-articulaire interphalangienne distale (Bowker, Rockershouser et al. 1993). La même étude a prouvé que s'il n'existait pas de communication directe entre l'articulation interphalangienne distale et la bourse podotrochléaire, le passage de molécule était tout de même possible entre ces deux structures synoviales. Ceci a été confirmé par Pleasant et al. qui sont parvenus à améliorer, grâce à une anesthésie intra-articulaire interphalangienne distale, des boiteries dues à une bursite podotrochléaire induite par injection d'amphotéricine (Pleasant, Moll et al. 1997).

Une étude a montré que cette anesthésie permettait de plus de soulager des chevaux présentant une douleur solaire dorsale (Schumacher, Steiger et al. 2000), elle n'agirait en revanche pas sur les douleurs solaires palmaires (Schumacher, de Graves et al. 2001).

Turner considère néanmoins que cette anesthésie est la plus spécifique des trois et recommande de la réaliser en première intention lors de suspicion clinique de douleur de la région palmaire du pied avant de réaliser une anesthésie tronculaire digitale distale (Turner 1996).

c L'anesthésie de la bourse podotrochléaire

L'anesthésie de la bourse podotrochléaire a été recommandée pour localiser la douleur provenant de l'os naviculaire et de ses ligaments (Pollit 1995). Dyson recommande d'utiliser cette technique lorsque l'anesthésie intra-articulaire interphalangienne distale a fourni une réponse positive afin de distinguer les affections concernant l'articulation en elle-même des affections de l'os naviculaire (Dyson and Kidd 1993). Cependant, en raison de la proximité des nerfs digitaux palmaires, il a été suggéré que l'anesthésie de la bourse podotrochléaire permettait de soulager des douleurs de la sole (Turner 1999). Turner estime donc que cette anesthésie est moins spécifique que l'anesthésie intra-articulaire interphalangienne distale, considérant qu'elle résulte fréquemment en une désensibilisation basse des nerfs digitaux palmaires (Turner 1996). Une étude a montré que l'analgésie induite par cette anesthésie concernait le bord dorsal de la sole mais pas la région des talons (Schumacher, de Graves et al. 2001). Denoix considère que cette anesthésie est très spécifique dans les trois premières minutes (Denoix 1999). Dyson rejoint cet avis considérant que 10 à 15 minutes sont nécessaires pour qu'une analgésie tronculaire soit efficace alors que la réponse à l'anesthésie de la bourse podotrochléaire a lieu en moins de 5 minutes (Dyson and Kidd 1993).

3.2 Diagnostic radiographique

3.2.1 Matériel

Pour réaliser des radiographies du pied chez le cheval, un générateur de rayons X portable de faible puissance (2 à 4 kW) est suffisant, bien qu'un appareil plus puissant permette d'obtenir des images de meilleure qualité. Les caractéristiques nécessaires sont de pouvoir modifier librement la direction du faisceau de rayons X et déplacer la machine facilement et en silence. Il est recommandé de toujours conserver une distance fixe entre la source et la cassette afin d'éliminer les variations d'exposition (Park 1989).

Un certain nombre d'équipements accessoires sont également nécessaires :

- matériel de contention physique (tord-nez) et chimique (acépromazine, alpha 2 agonistes)
- cure-pieds et rainette pour nettoyer et parer les pieds
- pâte à modeler ou savon noir pour combler les lacunes
- système de marquage pour identifier et latéraliser les films
- cale en bois, tunnel à cassette et bloc à 55° pour le positionnement
- cassettes de taille moyenne, couples écran-film fin à intermédiaire
- matériel de radio-protection : tabliers et gants de plomb, porte-cassettes...

3.2.2 Technique de réalisation des radiographies

3.2.2.1 Préparation du pied

Il est très important de préparer convenablement le pied afin d'éliminer un certain nombre d'artefacts. Le pied doit être déferré, curé, brossé et paré si nécessaire à l'aide d'une rainette afin que la corne paraisse propre et régulière. Les lacunes de la fourchette doivent être comblées par de la pâte à modeler ou du savon noir, afin de limiter l'effet des irrégularités de la forme de la fourchette sur les vues obliques dorsoproximales-palmarodistales (Park 1989).

3.2.2.2 Positionnement

Un minimum de cinq vues est recommandé afin de réaliser un examen radiographique complet du pied (O'Brien and Baker 1986; Park 1989). En revanche, il n'existe pas de consensus quant aux différentes vues à réaliser et à la technique à employer. Un examen complet comprend généralement plusieurs vues obliques dorsoproximales-palmarodistales, réalisées différemment selon les auteurs, une vue latéromédiale et une vue oblique palmaroproximale-palmarodistale (O'Brien and Baker 1986; Park 1989; Morgan, Neves et al. 1991; Butler, Colles et al. 2000). Une vue dorsopalmaire est parfois utilisée (Morgan, Neves et al. 1991; McNeel and Riedesel 1998).

a ***Projection latéromédiale***

Le pied doit être posé sur une cale de bois afin de le surélever du sol. La cassette est placée médialement, dans le plan sagittal, contre le pied. Elle repose sur le sol. Le faisceau de rayons X est centré sur le milieu de la couronne en étant parallèle au sol et perpendiculaire à la cassette. Le sabot entier ainsi que les deuxième et troisième phalanges sont inclus dans le champ (O'Brien and Baker 1986).

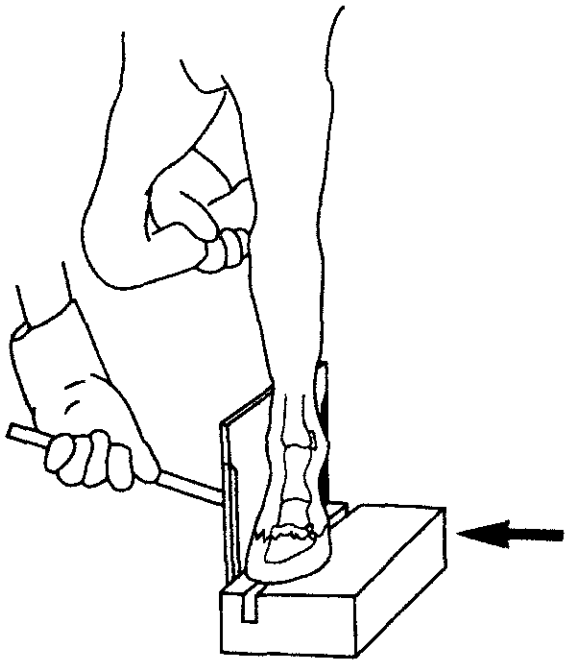

Technique de réalisation de la projection latéromédiale

(Morgan, Neves et al. 1991)

b ***Projections obliques dorsoproximales-palmarodistales***

Il existe deux manières de réaliser ces projections, la « voie coronaire haute » (high coronary route) et la « voie pied vertical » (upright pedal route) (Campbell and Lee 1972).

Pour la « voie coronaire haute », le pied est posé sur un support dans lequel se trouve la cassette (tunnel). Le faisceau est dirigé selon un angle variant de 45 à 65°, selon les auteurs, par rapport à l'horizontale et centré au milieu de la couronne, pour une vue concernant la phalange distale , ou 1 centimètre au-dessus de la couronne, pour la vue concernant l'os naviculaire. L'inconvénient principal de cette technique est d'entraîner une distorsion de l'image car le faisceau de rayons n'est pas perpendiculaire à la cassette (Campbell and Lee 1972).

Pour la « voie pied vertical », le pied est placé sur une cale inclinée afin que la paroi en pince forme un angle de 80 à 90° avec le sol. La cassette est placée verticale dans le plan frontal palmairement au pied. Le faisceau de rayons est horizontal, dans le plan sagittal et centré de la même manière que pour la technique précédente. L'inconvénient de cette méthode par rapport à la précédente est qu'elle est plus délicate à réaliser et qu'elle expose plus l'assistant aux rayons (Campbell and Lee 1972).

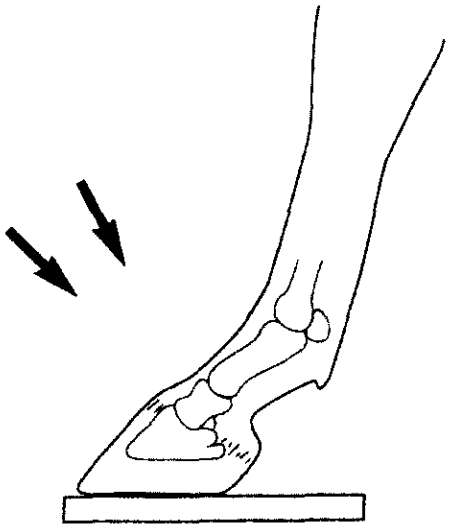

« Voie coronaire haute »

Incidence 65° et 45° par rapport à l'horizontale

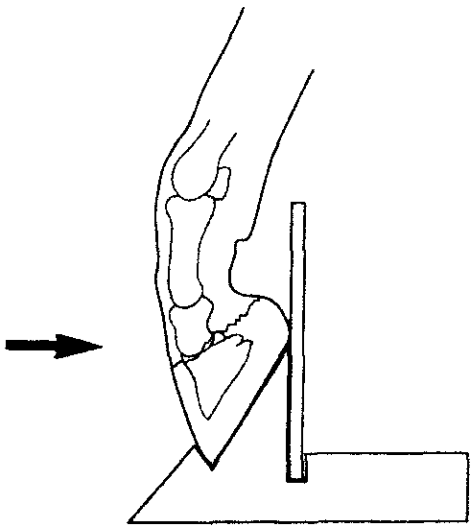

« Voie pied vertical »

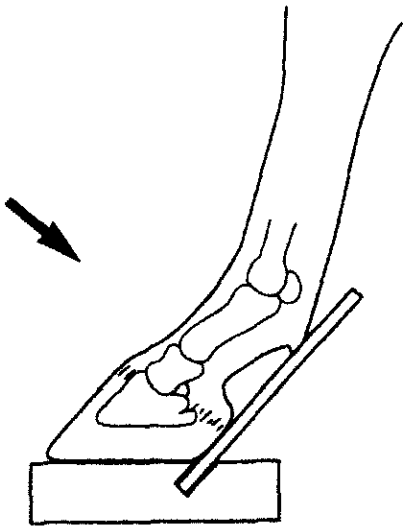

Incidence 45° Cassette palmaire

Différentes techniques de réalisation des vues obliques dorsoproximales-palmarodistales

(Morgan, Neves et al. 1991)

Selon les variations d'angles et de techniques, les éléments anatomiques les mieux mis en valeur varieront. Le principal problème rencontré étant la superposition du bord distal de l'os naviculaire et de l'articulation interphalangienne distale. Une étude comparant les voies coronaires hautes à 45 et 60° ainsi que la voie pied vertical à 80 et 90° désigne la voie pied vertical à 80° comme la meilleure technique, à savoir celle qui apporte le moins de superposition, de distorsion et d'agrandissement. La voie coronaire haute à 60° se montre néanmoins très satisfaisante et les auteurs estiment donc qu'elle peut tout à fait être adoptée au bénéfice de sa réalisation plus pratique (Campbell and Lee 1972).

Une variante existe pour la réalisation de la vue oblique dorso45°proximale-palmarodistale. Le pied est posé sur une cale. Le membre opposé est levé et tenu par un aide afin de s'assurer de l'appui sur le membre radiographié. La cassette est placée au contact des bulbes des deux talons, inclinée à 45°. Le faisceau de rayons est perpendiculaire à la cassette et centré environ 5 cm au-dessus de la couronne (O'Brien and Baker 1986; Morgan, Neves et al. 1991).

c ***Projection oblique palmaroproximale-palmarodistale (« Sky line »)***

Cette projection a été proposée par O'Brien afin d'évaluer la *facies flexoria* de l'os naviculaire (O'Brien 1975). Le pied est positionné sur le support contenant la cassette, le plus en arrière possible afin qu'il soit en hyperextension. Le faisceau est dirigé parallèlement à l'axe des phalanges, selon un angle approximatif de 45 à 50° par rapport à l'horizontal, et centré dans le plan médian juste au dessus du bulbe des talons (O'Brien and Baker 1986).

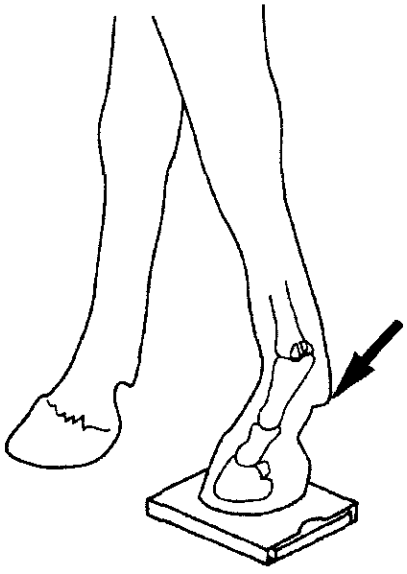

Technique de réalisation de la projection oblique palmaroproximale-palmarodistale

(Morgan, Neves et al. 1991)

d ***Projection dorsopalmaire***

Le pied est placé sur une cale afin de le surélever par rapport au sol. La cassette est placée dans le plan frontal, reposant sur le sol, palmairement au boulet. Le faisceau de rayons est horizontal, dans le plan sagittal et centré sur la couronne (Morgan, Neves et al. 1991).

Cette vue ne fait pas partie de l'examen de base du pied mais peut être intéressante à réaliser en supplément afin d'évaluer la conformation et l'équilibre du pied (Morgan, Neves et al. 1991).

3.2.3 Interprétation

3.2.3.1 L'équilibre du pied

L'équilibre du pied s'évalue principalement cliniquement mais l'examen radiographique permet de confirmer un déséquilibre et de déterminer la correction exacte à apporter (Turner 1992).

La vue latéro-médiale permet de vérifier l'alignement des phalanges, la première phalange pouvant être légèrement plus verticale que les deux autres (Back 2001). Le cortex dorsal de la phalange distale doit être parallèle à la paroi dorsale du sabot et le bord solaire forme avec la surface d'appui un angle de 5 à 10°. La perpendiculaire à la surface d'appui passant par le centre de rotation de l'articulation interphalangienne distale devrait séparer cette surface en deux parties égales (Colles 1983).

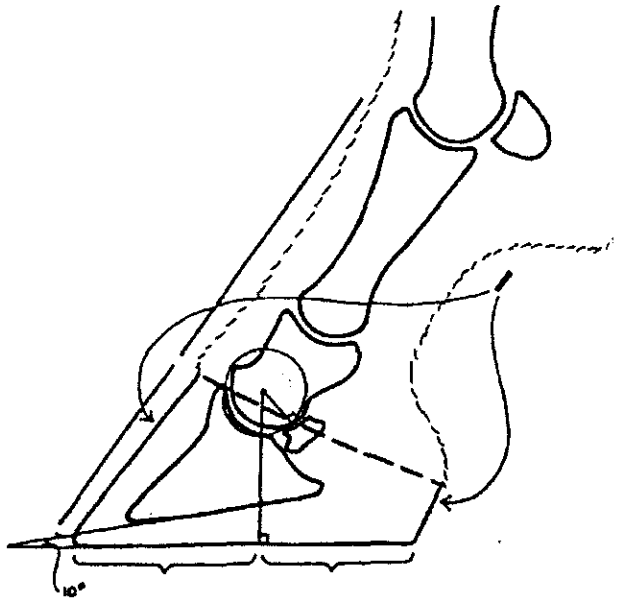

Conformation radiographique normale du pied

(Colles 1983)

La vue dorso-palmaire autorise l'évaluation de l'équilibre médio-latéral : les surfaces articulaires doivent être perpendiculaires à l'axe sagittal du pied et présenter une épaisseur constante. Une diminution de l'espace articulaire unilatérale révèle un excès de pression de ce côté (Turner 1992). Cette constance de l'épaisseur de l'espace articulaire reste à interpréter avec prudence car elle dépend de la manière dont le membre est mis en charge. De plus une érosion du cartilage pourrait également altérer la symétrie de l'espace articulaire.

3.2.3.2 L'os naviculaire

L'interprétation de l'examen radiographique de l'os naviculaire repose sur la lecture d'un minimum de trois vues : la vue latéromédiale, une vue oblique dorsoproximale-palmarodistale et l'oblique palmaroproximale-palmarodistale (Kaser-Hotz and Ueltschi 1992). Certains auteurs recommandent l'utilisation de plusieurs vues obliques palmaroproximales-palmarodistales : O'Brien et Baker (O'Brien and Baker 1986) utilisent deux de ces vues, l'une à 45°, l'autre à 65°; Wright (Wright 1993) en réalise deux également en faisant varier légèrement l'angle.

a Anatomie radiographique

Sur la vue oblique dorso65°proximale-palmarodistale, l'os naviculaire est superposé à la phalange moyenne. Il présente une opacité homogène et une forme globalement symétrique. La forme peut varier quelque peu d'un cheval à un autre. L'extrémité médiale est légèrement plus arrondie que l'extrémité latérale. Le bord proximal apparaît lisse et régulier. Le bord distal peut comporter jusqu'à sept zones radiotransparentes en forme de « V » inversé représentant des invaginations synoviales. Leur taille serait variable en fonction du travail auquel est soumis le cheval (Colles 1983).

La vue latéro-médiale révèle une grande variabilité dans la forme de l'os naviculaire. Celui-ci peut être trapézoïde mais des élongations distales ou proximales de la *facies flexoria* se rencontrent souvent (Kaser-Hotz and Ueltschi 1992). La *facies flexoria* est lisse et convexe palmairement. Dans certains cas, une fossette synoviale d'une profondeur variable peut apparaître sous forme d'une concavité dans la partie moyenne du relief sagittal (Pool, Meagher et al. 1989; Poulos and Brown 1989). Les bords proximaux et distaux ainsi que les surfaces articulaires sont lisses et réguliers. L'espace articulaire entre l'os naviculaire et la phalange distale est généralement parallèle mais les deux surfaces articulaires peuvent également être convergentes. Le cortex et la cavité médullaire sont facilement identifiables.

La vue oblique palmaroproximale-palmarodistale permet une bonne distinction entre le cortex et la cavité médullaire. Le cortex apparaît d'opacité homogène, son épaisseur varie de 2 à 3,6 mm selon les chevaux et l'angle d'incidence du rayonnement (O'Brien 1975; Kaser-Hotz and Ueltschi 1992). L'épaisseur du cortex est homogène sur les deux tiers centraux et diminue vers les extrémités. Son contour externe est lisse, sa ligne de démarcation avec la cavité médullaire est nette. La cavité médullaire est homogène mais moins dense que le cortex, elle présente un fin schéma trabéculaire (O'Brien 1975). Les invaginations synoviales du bord distal se retrouvent sur cette vue en superposition au centre de la cavité médullaire. Un relief sagittal de taille variable apparaît au centre de la *facies flexoria*, il est généralement arrondi mais peut paraître aplati par la présence de la fossette synoviale déjà rencontrée sur la vue latéromédiale (Poulos and Brown 1989).

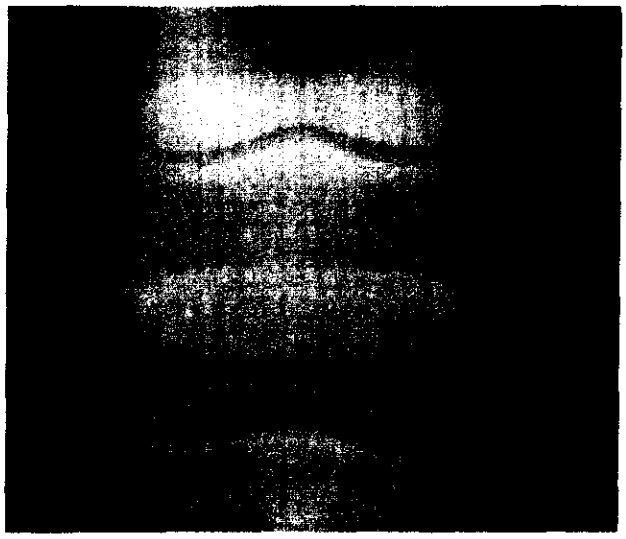

Projection oblique dorso65°proximale-palmarodistale
Os naviculaire sain

Photo ENVL

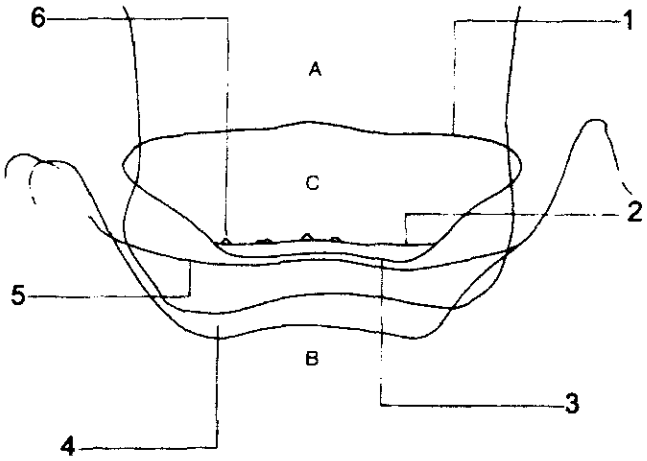

Projection oblique dorso65°proximale-palmarodistale
focalisée sur l'os naviculaire

(Butler, Colles et al. 2000)

A. Phalange moyenne
B. Phalange distale
C. Os naviculaire

1. Bord proximal de l'os naviculaire
2. Bord articulaire distal de l'os naviculaire
3. Bord distal de la facies flexoria
4. Articulation interphalangienne distale
5. Bord palmaire de la surface articulaire de la phalange distale
6. Invagination synoviale

Projection oblique palmaroproximale-palmarodistale
Os naviculaire sain

Photo ENVL

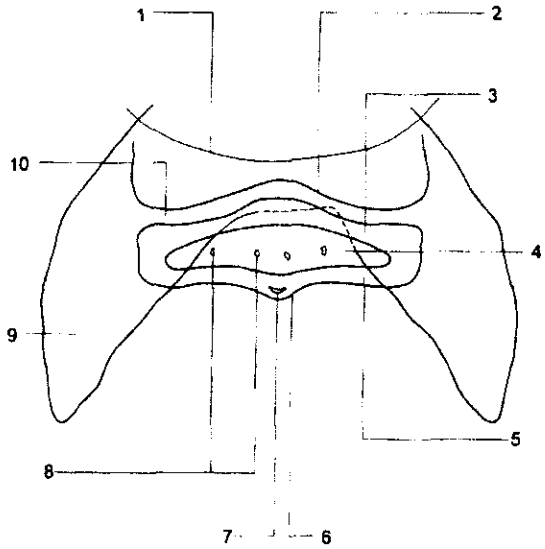

Projection oblique palmaroproximale-palmarodistale

(Butler, Colles et al. 2000)

1. Face palmaire de l'articulation métacarpophalangienne
2. Face palmaire de la phalange moyenne
3. Cortex dorsal de l'os naviculaire
4. Cavité médullaire de l'os naviculaire
5. Cortex palmaire de l'os naviculaire
6. Relief sagittal
7. Zone radiotransparente en forme de croissant située dans le relief sagittal du cortex palmaire
8. Invaginations synoviales du bord distal de l'os naviculaire
9. Processus palmaire de la phalange distale
10. Articulation interphalangienne distale

b Lésions rencontrées

• Bord proximal et extrémités

Une minéralisation dystrophique des sites d'insertion des ligaments sésamoïdiens collatéraux aboutit à la formation d'enthésophytes. Ceux-ci se manifestent par une irrégularité du bord proximal qui peut aller jusqu'à prendre un aspect en dents de scie. Les enthésophytes importants se développant sur les extrémités de l'os naviculaire ont été appelés « éperons ». Ils se rencontrent plus fréquemment sur l'extrémité latérale que sur l'extrémité médiale (Kaser-Hotz and Ueltschi 1992; Wright 1993). Lorsque l'enthésophytose devient excessive, la forme globale de l'os naviculaire est altérée. Ces lésions sont essentiellement visibles sur la vue oblique dorso45°proximale-palmarodistale. La projection latéromédiale autorise parfois leur identification.

Projection latéro-médiale

Présence d'enthésophytes sur le bord proximal de l'os naviculaire

Photo ENVL

Des ostéophytes peuvent également être rencontrés sur le bord proximal de l'os naviculaire sur la vue latéromédiale. On les distingue des enthésophytes par leur situation plus dorsale, au bord de la surface articulaire pour la phalange moyenne (Jordan and Ueltschi 1997).



Deux types différents de remaniement osseux du bord proximal de l'os naviculaire (projection latéro-médiale)

Schémas Spriet

A gauche, enthésophytes sur le site d'insertion des ligaments sésamoïdiens collatéraux.
A droite, ostéophyte périarticulaire.

• Bord distal

Les principales lésions rencontrées sur le bord distal concernent les variations de taille, de forme et de nombre des fossettes synoviales. Leur augmentation de taille est due selon certains auteurs au type et à la fréquence de travail du cheval et n'est pas pathologique (Colles and Hickman 1977; Toal 1998). Ces invaginations restent considérées comme « normales » tant qu'elles gardent une forme triangulaire avec une hauteur équivalent à 1,5 fois la largeur de la base et qu'elles sont en nombre inférieur à sept (Colles 1982; Colles 1983). En revanche les modifications de formes sont considérées comme pathologiques. MacGregor a identifié 7 formes différentes de fossettes synoviales à chacune desquelles elle a associé un score permettant le calcul d'un score global pour l'os naviculaire. Les résultats seraient significativement différents entre chevaux sains et chevaux atteints de syndrome naviculaire (MacGregor 1986).

Ces lésions s'observent sur la vue oblique dorso65°proximale-palmarodistale mais on les retrouve également sur la vue oblique palmaroproximale-palmarodistale au centre de la cavité médullaire (O'Brien 1975).



Projection oblique dorso65°proximale-palmarodistale

Développement des invaginations synoviales du bord distal

Photo ENVL

De même que pour le bord proximal, le bord distal peut devenir irrégulier par suite du développement d'enthésophytes sur le site de l'insertion du ligament sésamoïdien distal impair. On peut également rencontrer des fragments minéralisés isolés le long du bord distal. Ceux-ci proviennent soit de fractures d'avulsions, soit de minéralisations secondaires du ligament, soit de centres d'ossifications séparés ou d'ossifications de fragments cartilagineux dans le tissu synovial adjacent (Poulos, Brown et al. 1989).

• Cortex de la *facies flexoria*

Les lésions précoces affectant le cortex de la *facies flexoria* sont le mieux identifiées sur la vue oblique palmaroproximale-palmarodistale. On peut rencontrer des érosions du cortex de la *facies flexoria* provoquant une perte de régularité du contour ou un aplatissement, voire une dépression dans l'os compact sous jacent. Le deuxième type de lésion concerne l'épaisseur et l'homogénéité du cortex : on assiste à un amincissement du cortex et à la présence de zones radiotransparentes, localisées ou diffuses, témoignant d'une déminéralisation (O'Brien 1975). Les modifications de densité et de contour du relief sagittal sont à prendre avec précaution : on peut en effet rencontrer un aplatissement de ce relief ou la présence d'une zone en croissant radiotransparente. Une étude (Poulos and Brown 1989) interprète cette image comme la représentation radiographique de la fossette synoviale du tiers moyen de la facies flexoria décrite par Pool et al. (Pool, Meagher et al. 1989). Berry et al. (Berry, Pool et al.

1992) ont réfuté cette théorie à l'aide d'une étude tomodensitométrique et microradiographique de cette lésion. Ils attribuent cette image à l'existence d'une ligne osseuse de renforcement du cortex, dorsale et parallèle à la *facies flexoria*.

Vue palmaroproximale-palmarodistale

Os naviculaire présentant une érosion du cortex de la *facies flexoria*

Photo Dr. Cauvin

• Cavité médullaire

La perte d'homogénéité de la cavité médullaire, due à une disparition du schéma trabéculaire ou à la présence de lésions kystiques entourées ou non de sclérose, est anormale. Ces lésions kystiques sont à distinguer des érosions du cortex de la *facies flexoria* qui peuvent donner l'impression d'être intramédullaire sur la vue oblique dorsoproximale-palmarodistale (Toal 1998).

La disparition de contraste entre la cavité médullaire et le cortex, accompagnée de la disparition du schéma trabéculaire de la cavité médullaire, se rencontre lors de sclérose de l'os spongieux. Ceci s'apprécie essentiellement sur la vue palmaroproximale-palmarodistale et parfois sur la vue latéro-médiale. Cette perte de contraste peut être diagnostiquée à tort du fait d'une mauvaise technique radiographique (Kaser-Hotz and Ueltschi 1992).

Vue palmaroproximale-palmarodistale

Os naviculaire présentant une sclérose de la cavité médullaire

Photo Dr. Cauvin

• Fractures

Il faut être très prudent afin de ne pas confondre certains artefacts avec des fractures de l'os naviculaire. Il est pour cela important de combler les lacunes de la fourchette. De petits graviers ou d'autres débris peuvent simuler des fractures d'avulsions. Le nettoyage correct du pied est donc nécessaire. La comparaison de deux vues obliques dorsoproximales-palmarodistales réalisées à des angles différents permet souvent de lever le doute (Toal 1998).

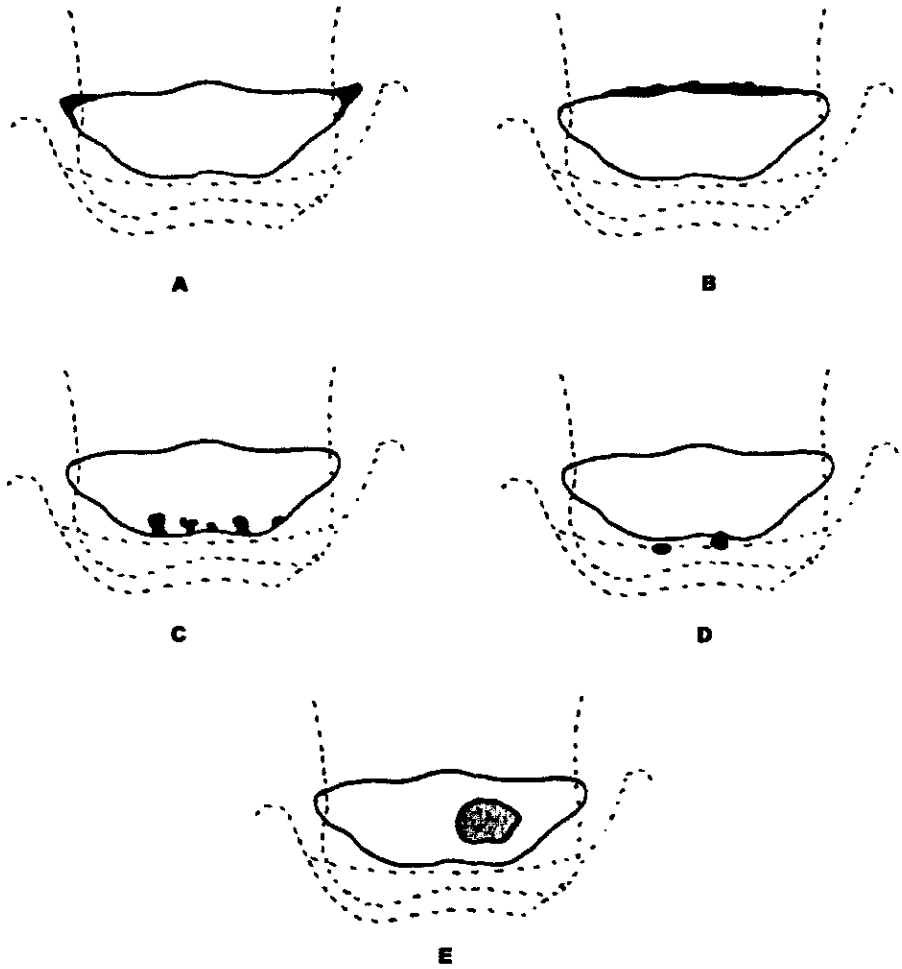

Principales lésions visibles sur l'os naviculaire sur la projection oblique dorso65°proximale-palmarodistale

Schémas Spriet

A : Enthésophytes sur les extrémités
B : Enthésophytes le long du bord proximal
C : Développement des invaginations synoviales du bord distal
D : Fragments minéralisés en regard du bord distal
E : Lésion « kystique »

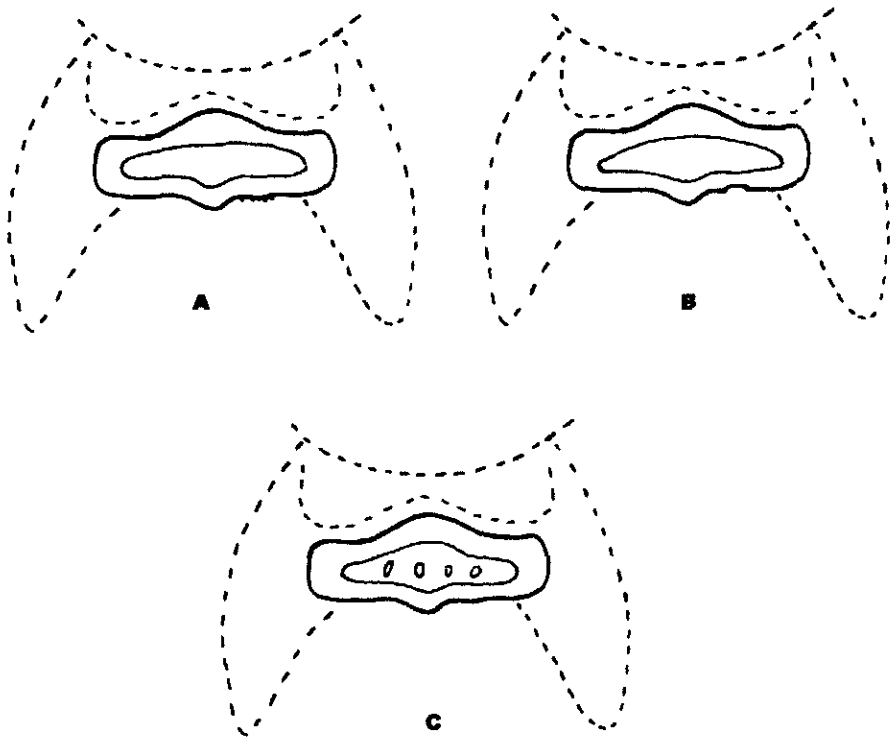

Principales lésions visibles sur l'os naviculaire sur la projection oblique palmaroproximale-palmarodistale

Schémas Spriet

A. Présence de spicules sur le cortex de la *Facies flexoria*
B. Erosion du cortex de la *Facies flexoria*
C. Développement des invaginations synoviales du bord distal

c *Fréquence et signification des lésions*

La signification à accorder aux lésions est loin de faire l'unanimité. Le désaccord existant même sur la nécessité de constater des lésions radiologiques pour conclure à un diagnostic de syndrome naviculaire. (cf 2.1.1. Définitions)

Deux types de lésions semblent toutefois être le mieux corrélées à la clinique du syndrome naviculaire : il s'agit de la présence de petits spicules sur la *facies flexoria* et de zones radiotransparentes dans le cortex (Jordan and Ueltschi 1997). Ces lésions sont respectivement présentes à moins de 2 et 1% dans une population de chevaux sains alors qu'on les retrouve fréquemment dans les populations de chevaux atteints de syndrome naviculaire (Kaser-Hotz and Ueltschi 1992). Ce sont les seules lésions qui présentent une si faible prévalence dans les populations de chevaux sains. Elles sont souvent associées à la sclérose de la cavité médullaire, cette lésion, moins spécifique, peut donc être considérée comme une lésion précoce. Le problème est que la perte de contraste entre cortex et cavité médullaire est parfois un artefact radiologique.

Les invaginations synoviales du bord distal ont souvent focalisé l'attention. Si des invaginations de forme modifiée se retrouvent incontestablement plus nombreuses chez des chevaux atteints de syndrome naviculaire, elles sont également présentes chez des chevaux cliniquement sains (Kaser-Hotz and Ueltschi 1992). Ces invaginations de forme modifiée ne permettent donc pas de conclure à un diagnostic de syndrome naviculaire, leur nature histologique en fait même plutôt des signes d'arthropathie dégénérative interphalangienne distale (Poulos and Smith 1988).

Les enthésophytes des ligaments sésamoïdiens collatéraux sont considérés comme les témoins de problèmes de conformation et/ou de contraintes excessives exercées sur le pied (Wright 1993). Ils ne sont pas considérés comme partie intégrante d'un phénomène dégénératif affectant l'os naviculaire et ne provoqueraient de douleur que lors de leur formation (Pool, Meagher et al. 1989).

Les nodules osseux sésamoïdiens distaux sont l'image radiographique anormale la plus fréquemment rencontrée chez les jeunes chevaux de sport selon une étude sur 80 individus (Robert, Denoix et al. 1997). Ils peuvent être à l'origine de boiterie mais comme les enthésophytes du bord proximal, il ne font pas systématiquement partie d'un phénomène ostéodégénératif concernant l'os naviculaire (Pool, Meagher et al. 1989; Kaser-Hotz and Ueltschi 1992).

3.2.3.3 La phalange distale

Trois vues sont utilisées principalement dans le cadre de l'examen radiographique de la phalange distale : la vue oblique dorso45°proximale-palmarodistale (ou la vue dorsopalmaire), la vue oblique dorso65°proximale-palmarodistale et la vue latéromédiale. Les deux vues obliques, dorsoproximolatérale-palmarodistomédiale et dorsoproximomédiale-palmarodistolatérale, peuvent être réalisées en supplément notamment lors de suspicion de fractures (McNeel and Riedesel 1998).

a Anatomie radiographique

Une importante variation de l'apparence radiographique de la troisième phalange apparaît du fait de la distribution des canaux vasculaires. Les canaux les plus importants du bord solaire communique avec le canal solaire mais leur nombre, leur trajet et leur mode de ramification varie d'un individu à l'autre (Rendano and Grant 1978).

Une encoche arrondie, plus ou moins profonde, la *crena*, est visible au niveau de la pince. Cette trouvaille est quasiment systématique sur les membres thoraciques, elle est moins fréquente sur les membres pelviens (Rendano and Grant 1978).

La forme du processus de l'extenseur varie selon les individus : il peut être arrondi ou pointu, avoir un bord dorsal droit ou concave (Rendano and Grant 1978; Park 1989; McNeel and Riedesel 1998).

La surface dorsale de la troisième phalange doit apparaître lisse sur la vue latéro-médiale. La jonction du cortex dorsal et du bord solaire doit être pointue. Le bord solaire de la troisième phalange et la sole ne sont pas parallèles mais convergent dorsalement avec un angle de 5 à 10° (Colles 1983). Les processus palmaires sont de taille variable et s'ossifie avec l'âge. Leur contour apparaît généralement irrégulier (McNeel and Riedesel 1998).

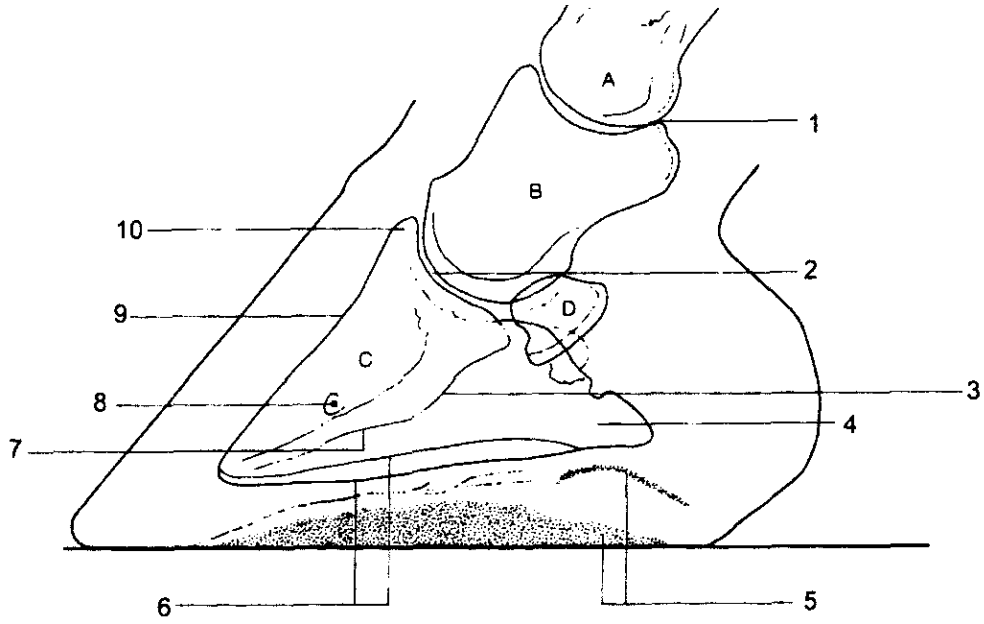

Projection latéro-médiale

(Butler, Colles et al. 2000)

1 : Articulation interphalangienne proximale

2 : Articulation interphalangienne distale

3 : Facies flexoria de la phalange distale

4 : Processus palmaire

5 : Fourchette

6 : Bords solaires

7 : Face solaire

8 : Canal solaire

9 : Surface dorsale

10 : Processus de l'extenseur

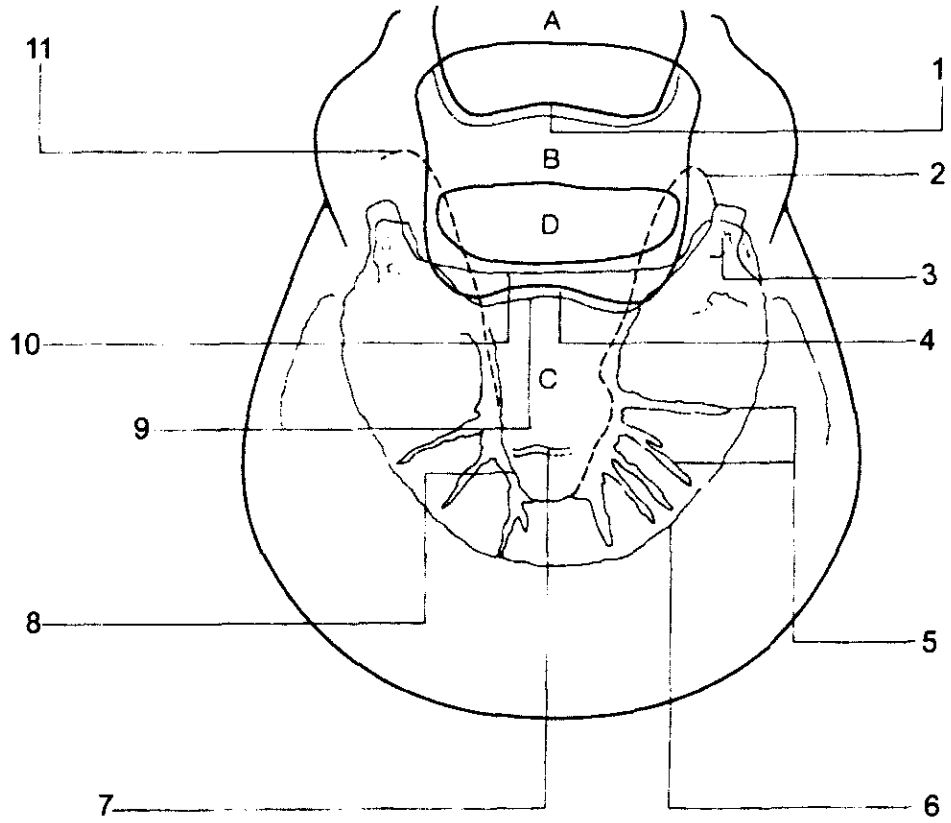

Projection oblique dorsoproximale-palmarodistale

(Butler, Colles et al. 2000)

1 : Articulation interphalangienne proximale

2 : Angle entre la fourchette et le talon

3 : Processus palmaire

4 : Articulation interphalangienne distale

5 : Canaux vasculaires

6 : Bord solaire

7 : Canal solaire

8 : Fourchette

9 : Bord dorsal de la surface articulaire de la phalange distale

10 : Bord palmaire de la surface articulaire de la phalange distale

11 : Angle entre la fourchette et le talon

b Lésions rencontrées

• Bord solaire

Une irrégularité du bord solaire de la phalange distale est une image radiographique assez fréquente. Cette irrégularité peut être plus ou moins marquée, elle est due à une augmentation de nombre et de taille des canaux vasculaires ainsi qu'à une déminéralisation du bord solaire. L'irrégularité est souvent plus marquée du côté latéral (Rendano and Grant 1978).

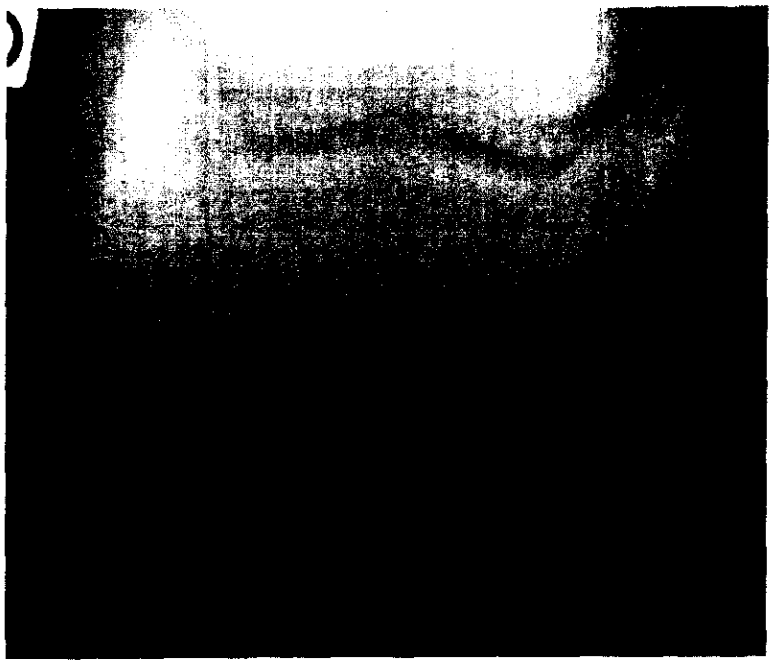

Projection oblique dorsoproximale-palmarodistale de la troisième phalange

Photo ENVL

On remarque une déminéralisation du bord solaire et une augmentation en nombre et en taille des canaux vasculaires.

Elle peut être accompagnée de remodèlement osseux de la pointe de la phalange : il se produit une ostéolyse de l'extrémité du bord solaire qui prend un aspect légèrement convexe et une formation osseuse à l'extrémité distale du cortex dorsal (Colles 1983). Ceci confère à la pointe de la phalange un aspect de « spatule de ski » (O'Brien and Baker 1986).

• Surface dorsale

Une modification du contour de la surface dorsale se rencontre parfois sur la vue latéro-médiale. On assiste à une prolifération osseuse sur le cortex dorsal. Cette formation osseuse est considérée comme active lorsqu'elle est irrégulière est moins dense que le cortex sous-jacent, elle est considérée comme inactive lorsqu'elle est lisse et régulière et de densité égale au cortex. Ce type de remodèlement se situe sur le tiers moyen ou le tiers distal du cortex dorsal (Linford, O'Brien et al. 1993).

On peut remarquer une augmentation de l'épaisseur des tissus mous en regard de la surface dorsale de la troisième phalange. L'épaisseur moyenne mesurée sur une population de Pur-Sang à l'entraînement est de 14, 3 mm, soit environ 24% de la longueur du cortex palmaire (Linford, O'Brien et al. 1993). Une autre étude sur des Pur-Sang donne des valeurs

supérieures avec une moyenne de 16,3 mm, les auteurs attribuent la différence à une variation de taille et d'activité entre les populations des deux études (Cripps and Eustace 1999). Une valeur de 19 mm concernant les chevaux de selle a été avancée (Back 2001).

• Processus de l'extenseur

La présence d'un fragment osseux proximal au processus de l'extenseur peut être due soit à une fracture, soit à un centre d'ossification secondaire (McNeel and Riedesel 1998).

Le processus de l'extenseur peut être remodelé par la présence d'enthésophytes sur le site d'insertion du tendon extenseur commun du doigt ou par la présence d'ostéophytes au niveau de la surface articulaire (Butler, Colles et al. 2000).

• Cartilages ungulaires

L'ossification des cartilages ungulaires se retrouve principalement chez les chevaux de race lourde. On considère qu'il y a ossification lorsque le bord proximal du cartilage ossifié se trouve au dessus du bord proximal de l'os naviculaire. Une ossification asymétrique est un signe d'augmentation de contrainte sur le côté ossifié. Il existe généralement une ligne radiotransparente entre le cartilage ossifié et le processus palmaire de la troisième phalange (McNeel and Riedesel 1998).

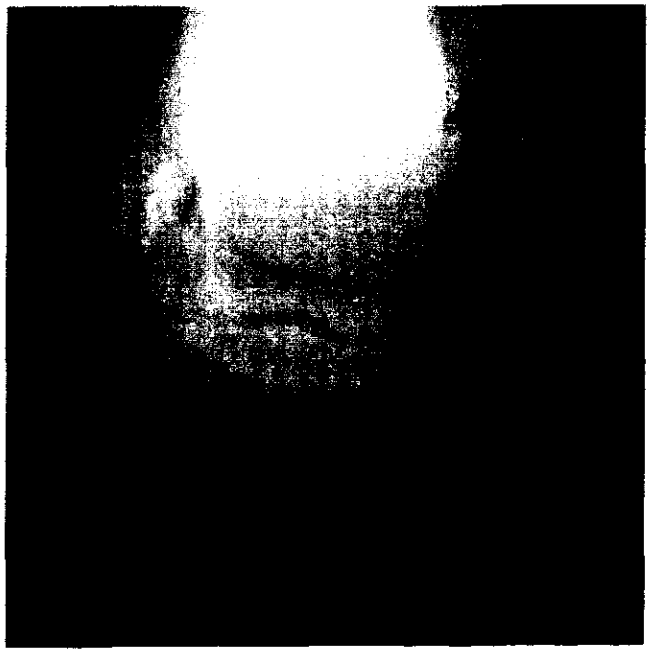

Projection oblique dorsoproximale-palmarodistale de la troisième phalange

Photo ENVL

La radiographie a été réalisée avec une légère obliquité latéro-médiale. On remarque une ossification du cartilage ungulaire. Une déminéralisation du bord solaire et une augmentation en nombre et en taille des canaux vasculaires. sont également visible sur cette radiographie.

• Fractures

Les fractures de la phalange distale sont classées en six types différents. Scott et al. (Scott, McDole et al. 1979) sont à l'origine des cinq premiers types : le type I concerne les fractures

non articulaires des processus palmaires, le type II les fractures articulaires s'étendant de l'articulation interphalangienne distale au bord solaire, le type III les fractures articulaires sagittales, le type IV les fractures du processus de l'extenseur et le type V les fractures comminutives. Le type VI a été décrit par Honnas et al. (Honnas, O'Brien et al. 1988). Il concerne les fractures du bord solaire de la phalange distale.

c ***Signification des lésions***

La présence d'une irrégularité du bord solaire associée à un élargissement des canaux vasculaires et à une déminéralisation conduit souvent au diagnostic d'ostéite de la troisième phalange. Rendano et Grant recommandent la plus grande prudence quant à ce diagnostic : ils considèrent que de telles lésions existent chez des chevaux sains et que le diagnostic d'ostéite ne devrait donc être posé que lors de la présence de signes cliniques de douleur solaire (Rendano and Grant 1978).

Une augmentation de l'épaisseur des tissus mous en regard du bord dorsal de la troisième phalange supérieure à 18 mm (Linford, O'Brien et al. 1993), une irrégularité du bord dorsal et une hypervascularisation du cortex dorsal sont des signes de fourbure sans rotation. Lorsque ces signes deviennent chroniques, on assiste à une production osseuse au niveau du bord dorsal et à une ostéolyse du cortex palmaire pour donner la forme de spatule de ski (O'Brien and Baker 1986). L'augmentation de l'épaisseur des tissus mous a été attribué à un épaississement des couches lamellaires du chorion (Kameya, Kiryu et al. 1980; Linford, O'Brien et al. 1993).

La modification de forme de la pointe de la phalange distale peut être due également à toute condition qui résulte en un excès de pression sur cette région, comme lors d'encastelure ou de faible épaisseur de la sole. Une fois que ces changements sont apparus, la correction de la cause ne conduit généralement à la résolution des modifications osseuses (Colles 1983).

La production osseuse du bord dorsal de la troisième phalange se rencontre fréquemment chez les chevaux de course à l'entraînement. Lorsque son contour est lisse et régulier, elle apparaît comme inactive et n'est pas source de boiterie. Cette production osseuse, de même que la résorption au niveau du cortex palmaire, serait due à l'inflammation chronique générée par les commotions répétées. La conformation pince logue-talons bas pourrait également être à l'origine d'un tel remodelage osseux en augmentant les contraintes portées sur l'insertion du chorion sur la phalange distale (Linford, O'Brien et al. 1993).

3.2.3.4 L'articulation interphalangienne distale

La présence d'ostéophytes est un signe de maladie articulaire dégénérative. On les retrouve le plus souvent sur le processus de l'extenseur de la phalange distale ou sur les bords disto-dorsal ou disto-palmaire de la phalange moyenne. On peut également rencontrer dans le cadre de cette affection une légère irrégularité et incongruité des surfaces articulaires, notamment de la surface articulaire du processus de l'extenseur (Butler, Colles et al. 2000).

On retrouve également des signes d'arthropathie dégénérative interphalangienne distale sur l'os naviculaire : les ostéophytes se situent généralement sur le bord proximal, au niveau de la surface articulaire avec la phalange moyenne (Butler, Colles et al. 2000). Ils sont bien visibles sur la vue de profil. Les invaginations synoviales du bord distal sont également à rapprocher de phénomènes dégénératifs de l'articulation interphalangienne distale (Hickman 1989).

3.3 Autres moyens diagnostiques d'imagerie

3.3.1 Bursographie podotrochléaire

La bursographie podotrochléaire consiste à injecter un produit de contraste radiographique iodé hydrosoluble dans la bourse podotrochléaire et à réaliser un examen radiographique. La technique d'injection est la même que pour réaliser une anesthésie de la bourse podotrochléaire. Deux vues radiographiques sont généralement réalisées : une vue latéro-médiale et une oblique palmaroproximale-palmarodistale (Turner 1998).

Cette technique permet d'apprécier indirectement l'état du fibrocartilage de la *facies flexoria*. Le fibrocartilage apparaît comme une ligne transparente entre le cortex de l'os naviculaire et le produit de contraste.

Cinq types d'images peuvent être rencontrés : (1) fibrocartilage normal ; (2) amincissement ou érosion du fibrocartilage ; (3) disparition totale localisée de la ligne de contraste, évoquant une adhérence entre le tendon fléchisseur profond du doigt et l'os naviculaire ; (4) remplissage localisé du cortex par du produit de contraste, en faveur de la présence d'un kyste osseux sous-chondral ; (5) défaut de remplissage par le produit de contraste le long du tendon fléchisseur profond du doigt, preuve de la fibrillation du tendon (Turner 1998).

Cette technique permet d'augmenter de 60% le diagnostic des lésions de la *facies flexoria* par rapport à un examen radiographique classique (Turner 1998).

Bursographie podotrochléaire

Photo ENVL

Vue oblique palmaroproximale-palmarodistale.
Le produit de contraste souligne d'une fine ligne radio-opaque le cartilage de la *facies flexoria*. L'image centrale radio-opaque est liée au passage de produit de contraste palmairement au tendon fléchisseur profond du doigt.

3.3.2 Echographie

L'échographie est une technique complémentaire de la radiographie facilement disponible. Elle est fréquemment utilisée chez le cheval pour l'évaluation des tissus mous, des insertions ligamentaires et tendineuses et des surfaces osseuses (Denoix 1996). Le problème concernant l'évaluation échographique des tissus mous de la région palmaire du pied est la présence de la boite cornée qui gène la propagation des ultrasons (Thatcher 1997).

Une approche distale du paturon a été décrite, permettant d'évaluer la partie proximale de l'appareil podotrochléaire et l'articulation interphalangienne distale. L'examen des faces dorsales et dorso-abaxiales de l'articulation interphalangienne distale peut être réalisé à l'aide d'une sonde linéaire de haute fréquence. L'examen de l'appareil podotrochléaire par un abord palmaire est permis par l'utilisation d'une sonde sectorielle de 7,5 MHz (Thatcher 1997).

L'échographie de la région distale du paturon permet la mise en évidence de desmopathies des ligaments collatéraux de l'articulation interphalangienne distale mais aussi de lésions d'autres ligaments : les ligaments chondrocompédaux, chondrocoronaux ainsi que le ligament annulaire digital distal. Des lésions d'arthropathie dégénérative peuvent également être observées : on peut remarquer une distension synoviale des récessus dorsal et palmaroproximal, un remodèlement osseux de la face dorsale de la phalange moyenne et la présence d'ostéophytes périarticulaires sur le bord articulaire dorsal de la phalange moyenne, sur le processus extensorius de la phalange distale, sur les bords palmaires de la phalange moyenne et sur le bord proximal de l'os naviculaire. En ce qui concerne l'appareil podotrochléaire, on peut mettre en évidence, grâce à l'échographie, des desmopathies ou des enthésopathies des ligaments sésamoïdiens collatéraux, des tendinopathies distales du tendon fléchisseur profond du doigt ou des altérations de la *facies flexoria* (Denoix 2000).

Récemment une technique transcunéale a été mise au point utilisant la fourchette comme fenêtre acoustique. Une préparation est nécessaire : il faut parer convenablement la fourchette afin d'éliminer les couches externes les plus sèches et de bien dégager la lacune médiane. Le pied est ensuite immergé dans un bassin d'eau tiède pendant 10 à 15 minutes et la lacune médiane est ensuite remplie de gel pour examen échographique. Une sonde sectorielle mécanique de 7,5 MHz est utilisée (Busoni and Denoix 2001).

Sur l'image sagittale, une ligne hyperéchogène représente l'os compact de l'os sésamoïdien distal. Cette ligne est recouverte par une bande peu échogène correspondant au fibrocartilage de l'os naviculaire, à la bourse podotrochléaire et à la partie dorsale, fibrocartilagineuse, du tendon fléchisseur profond du doigt. Distalement, on retrouve le ligament sésamoïdien distal impair dans l'espace triangulaire entre le tendon fléchisseur profond du doigt, la surface hyperéchogène de la phalange distale et le bord distal de l'os naviculaire. Le coussinet digital est la structure la plus superficielle, il présente une échogénicité moyenne homogène. Des images réalisées en section transversale permettent d'évaluer la surface palmaire de l'os naviculaire, le ligament sésamoïdien distal impair ainsi que l'insertion du tendon fléchisseur profond du doigt sur la phalange distale (Busoni and Denoix 2001).

Cette technique est, selon les auteurs, relativement facile à mettre en œuvre, le seul facteur limitant étant la conformation de la fourchette : une fourchette étroite présentant une lacune médiane profonde offre en effet un mauvais contact pour la sonde (Busoni and Denoix 2001).

L'échographie est donc considérée comme particulièrement intéressante dans le diagnostic des boiteries de pied en l'absence de lésions radiographiques (Denoix 2000).

3.3.3 Scintigraphie

La scintigraphie, réalisée par injection intra-veineuse de Technetium 99m-diphosphonate de méthylène, permet d'apprécier l'augmentation d'activité anabolique osseuse. Les images obtenues par l'intermédiaire d'une caméra à rayons gamma indiquent le taux de fixation de l'isotope radioactif par l'os. Cette technique est bien plus sensible que la radiographie car elle permet de détecter des modifications du métabolisme qui apparaissent avant les modifications anatomiques. Sa spécificité est équivalente à celle de la radiographie. Cette technique est donc particulièrement intéressante en l'absence de lésions radiologiquement visibles (Trout, Hornof et al. 1991; Ross 1998).

3.3.4 Thermographie

La thermographie mesure la température cutanée par l'intermédiaire de l'émission de rayons infrarouges. Ceci permet d'apprécier indirectement le flot sanguin relatif à une région. Après exercice, la température cutanée s'élève normalement de 0,5°C. Beaucoup de chevaux atteints de syndrome naviculaire ne présenteraient pas cette hausse typique de température au niveau de la région palmaire du pied (Turner, Fessler et al. 1983). Certains y voient une manifestation clinique de l'aspect vasculaire de ce syndrome. (Turner 1989)

Une étude révèle que cette technique serait peu spécifique de boiterie de la région naviculaire (Turner 1996).

3.3.5 Tomodensitométrie et IRM

Comparé à la radiographie traditionnelle, la tomodensitométrie (scanner) apporte une bien meilleure définition des structures osseuses et de leurs modifications. (Whitton, Buckley et al. 1998) L'Imagerie par Résonance Magnétique (IRM) permet l'identification de lésions des tissus mous qui n'apparaissent ni à la radiographie, ni au scanner. (Denoix, Crevier et al. 1993)

Ces deux techniques surpassent donc largement la radiographie pour l'évaluation des modifications structurelles de l'os naviculaire et de la troisième phalange en permettant la détection de signes précoces. L'inconvénient évident de ces techniques est qu'elles nécessitent un équipement lourd et onéreux et qu'elles requièrent une anesthésie générale pour leur réalisation chez le cheval. Elles ne peuvent donc pas pour l'instant être utilisées en routine chez le cheval mais elles auront probablement un grand rôle à jouer dans le diagnostic du syndrome naviculaire chez le cheval dans les décennies à venir. (Widmer, Buckwalter et al. 2000)

Coupe sagittale du pied obtenue par IRM

(Whitton, Buckley et al. 1998)

On observe une distension de la synoviale articulaire interphalangienne distale (flèche blanche). Une lésion du tendon fléchisseur profond du doigt est mise en évidence proximalement à l'os naviculaire (flèche vide).

3.3.6 Endoscopie de la bourse podotrochléaire

La technique d'endoscopie de la bourse podotrochléaire a été mise au point afin de traiter les bursites septiques (Wright, Phillips et al. 1999). L'arthroscope est introduit proximalement au cartilage ungulaire latéral et dorsalement au tendon fléchisseur profond du doigt.

Une étude sur cadavres a été réalisée afin d'évaluer cette technique pour le diagnostic du syndrome naviculaire. Cette technique permet d'observer le ligament distal impair, le fibrocartilage de la *facies flexoria*, l'insertion du ligament sésamoïdien collatéral médial sur l'os naviculaire. L'observation du côté latéral, site d'insertion de l'arthroscope, est, pour cette raison, plus délicate. Cette technique peut donc être utile afin d'identifier les lésions précoces de dégénérescence de la *facies flexoria*. Les complications comprennent la pénétration de la synoviale de l'articulation interphalangienne distale, de la gaine digitale ou les lésions d'éraflures iatrogènes du fibrocartilage (Cruz, Pharr et al. 2001).

Cette technique est donc particulièrement invasive et son intérêt, en tant que moyen diagnostique, reste à prouver.

4 Discussion

4.1 Les différentes formes de syndrome naviculaire

Pool et al. (Pool, Meagher et al. 1989) rapportent que le terme de syndrome naviculaire a été utilisé pour décrire l'affection de chevaux présentant une douleur de la région palmaire du pied associée à des anomalies de la démarche. Ils ajoutent que cette condition est due à une dégénérescence de l'os naviculaire.

Les lésions décrites accompagnant ce syndrome sont variées et ne sont pas toujours spécifiques. (Cf 2.1.3.)

Les opinions concernant le diagnostic clinique divergent :

Stashak (Stashak 1987) considère qu'un poser du pied en pince et un raccourcissement de la phase antérieure de la foulée sont caractéristiques de cette affection et qu'un test à la pince positif au niveau du tiers central de la fourchette est très utile d'un point de vue diagnostique.

Selon Denoix (Denoix 1999), une diminution de la phase caudale de la foulée (avec éventuellement augmentation de la phase crâniale) est le signe indicateur de syndrome podotrochléaire le plus spécifique. Une phase caudale de la foulée normale, sur un huit de chiffre sur sol dur, exclut selon lui un syndrome podotrochléaire.

L'interprétation des images radiographiques est le sujet de controverses. (Cf 2.1.1)

Le manque de précision de la définition ainsi que l'absence de consensus quant à l'étiopathogénie et à la clinique font de ce syndrome naviculaire un diagnostic peu précis. Ceci est renforcé par la tendance à utiliser ce syndrome comme diagnostic refuge des boiteries chroniques des membres thoraciques (Hickman 1989).

Afin de préciser le diagnostic, certains proposent de distinguer différentes formes à l'intérieur de ce syndrome (Desbrosse 1999). L'étude lésionnelle et pathogénique nous permet de définir plusieurs entités.

Différentes études (Hertsch and Dammer 1988; Pool, Meagher et al. 1989) s'accordent pour attribuer une origine différente aux lésions de la *facies flexoria* et au développement des invaginations synoviales. Ces deux types d'affections doivent donc être distingués. La présence d'enthésophytes au niveau du bord proximal ou du bord distal ne peut être directement rattachée à ces deux premiers types (Pool, Meagher et al. 1989) et constitue donc une troisième entité.

La première entité correspond donc à ce que Pool et al. (Pool, Meagher et al. 1989) appellent « maladie dégénérative de la *facies flexoria* ». Sa pathogénie serait donc comparable à celle de la maladie articulaire dégénérative des articulations à faible mouvement subissant de fortes pressions (Pool, Meagher et al. 1989; Wright, Kidd et al. 1998). La *facies flexoria* et le tendon fléchisseur profond du doigt sont en effet tous deux recouverts de fibrocartilage au niveau de leur affrontement et séparées par du liquide synovial, seule la nature du cartilage distingue donc cette structure d'une articulation synoviale. Il est donc tout à fait légitime d'imaginer que des phénomènes semblables à la maladie articulaire dégénérative puissent s'y dérouler. Il s'agit donc d'un phénomène dégénératif ayant pour siège la bourse podotrochléaire.

La deuxième entité est liée au développement des invaginations synoviales du bord distal de l'os naviculaire. La nature histologique de ces lésions ayant été confirmée par plusieurs études (Hertsch and Dammer 1988; Poulos and Smith 1988; Wright, Kidd et al. 1998), il semblerait que leur pathogénie soit plus liée à un phénomène inflammatoire au niveau de la membrane synoviale de l'articulation interphalangienne distale qu'à une dégénérescence primaire de l'os naviculaire (Poulos and Smith 1988; Hickman 1989). Cette entité est donc à rapprocher de la maladie articulaire dégénérative interphalangienne distale. La présence d'ostéophytes péri-articulaires sur le bord proximal de l'os naviculaire est un autre signe de maladie articulaire dégénérative interphalangienne distale affectant l'os naviculaire. Certaines lésions de l'os naviculaire s'expliquent donc par des phénomènes dégénératifs ayant cette fois pour origine l'articulation interphalangienne distale.

La présence d'enthésophytes au niveau des ligaments sésamoïdiens collatéraux et distal impair correspondrait à la manifestation chronique d'une desmite de ces ligaments. Ces lésions seraient dues à des étirements de ces ligaments dus à une mauvaise conformation ou à des contraintes excessives et ne feraient donc pas partie d'un phénomène ostéodégénératif ayant pour origine l'os naviculaire (Pool, Meagher et al. 1989). Ceci correspond donc à une troisième entité concernant les desmopathies des ligaments sésamoïdiens. Les enthésophytes sont la manifestation chronique de cette entité qui ne présente pas de lésions radiographiques lors de sa phase aiguë.

4.2 Conduite du diagnostic différentiel

4.2.1 Localisation de la douleur à la région palmaire du pied

La localisation de la douleur à la région palmaire du pied est obtenue grâce à une réponse positive à l'anesthésie nerveuse digitale distale (Denoix 1992).

Un test à la pince peut également être une bonne indication lorsque le cheval réagit lors de pressions exercées sur la fourchette et lors du rapprochement des talons (Turner 1989), sa sensibilité reste néanmoins limitée (Wright 1993; Turner 1996).

Ces deux tests ne permettent en rien de distinguer une douleur de la région des talons d'une douleur de l'appareil podotrochléaire (Turner 1996).

Des faux positifs peuvent apparaître avec l'anesthésie nerveuse digitale distale, l'analgésie pouvant parfois s'étendre à la partie dorsale de la sole (Schumacher, Steiger et al. 2000). Ainsi des douleurs liées à la troisième phalange, comme l'ostéite, ne sont pas à exclure systématiquement lors d'anesthésie digitale distale positive (Reeves, Yovich et al. 1989).

4.2.2 Conduite à tenir lors de douleur de la région palmaire

4.2.2.1 Analyse de la conformation

La conformation du pied est l'élément primordial à prendre en compte lors de la présence d'une douleur de la région palmaire du pied.

Un pied avec une pince longue et des talons bas présente souvent des bleimes en talon (Pool, Meagher et al. 1989), est un candidat à l'ostéite de la troisième phalange (Reeves, Yovich et al. 1989), favorise les desmites des ligaments sésamoïdiens (Denoix 1999) et prédispose au syndrome naviculaire (Wright and Douglas 1993).

Un pied aux talons dissymétriques peut être douloureux en lui-même et prédispose au syndrome naviculaire (Moyer and Anderson 1975).

Un pied encastelé peut être source de douleur, à cause de sa conformation, comme il peut être la conséquence d'un syndrome naviculaire (Moyer 1999).

Pool et al. (1989) recommandent donc la plus grande prudence face à ces chevaux. Ils considèrent qu'il est inapproprié de parler dans ce cas de syndrome naviculaire en l'absence d'une boiterie très chronique et de signes radiographiques avancés. La première mesure à prendre est de corriger la conformation et d'administrer des anti-inflammatoires pour une période de 10 à 15 jours. Il se peut que certains de ces chevaux soient à des stades précoces de syndrome naviculaire mais un diagnostic définitif ne sera posé qu'après la correction des anomalies de conformation sur une période de 3 ou 4 mois (Pool, Meagher et al. 1989)

4.2.2.2 Analyse de la foulée

Denoix (1999) propose de réaliser le diagnostic différentiel des boiteries répondant positivement à une anesthésie digitale distale en se basant sur l'évaluation de la foulée.

Lorsque la phase caudale de la foulée est normale, il considère que la lésion se trouve au niveau de la sole ou de la phalange distale.

Lorsque la phase caudale de la foulée est diminuée, il conclut à un syndrome naviculaire en la présence de signes radiographiques indicateurs. En l'absence de ceux-ci, il recommande des examens spéciaux des processus palmaires de la phalange distale et le recours aux anesthésies et/ou à la scintigraphie (Denoix 1999).

4.2.2.3 Recours aux anesthésies

Turner (Turner 1996) propose un protocole complet comprenant l'anesthésie nerveuse digitale distale, l'anesthésie intra-articulaire interphalangienne distale et l'anesthésie de la bourse podotrochléaire. Ceci lui permet de classer les douleurs de la région palmaire en cinq catégories en fonction des réponses aux différentes anesthésies. Ainsi après une anesthésie nerveuse digitale distale positive, il considère :

(1) douleur naviculaire, lorsque les anesthésies de l'articulation interphalangienne distale et de la bourse podotrochléaire sont toutes deux positives,

(2) douleur de l'articulation interphalangienne distale, lorsque seule l'anesthésie de cette articulation est positive,

(3) douleur solaire de la phalange distale/ tendinopathie d'insertion, quand seule l'anesthésie de la bourse podotrochléaire répond positivement,

(4) douleur mixte, quand le cheval répond partiellement à chacune des anesthésies,

(5) douleur palmaire, quand la boiterie n'est améliorée par aucune des deux anesthésies (Turner 1999).

Turner (Turner 1996) considère que l'anesthésie intra-articulaire interphalangienne distale est la plus spécifique du syndrome naviculaire. Il recommande donc de la réaliser en premier avant l'anesthésie nerveuse digitale distale. En effet, si cette anesthésie n'améliore pas le confort du cheval, la douleur naviculaire peut être exclue. Une anesthésie nerveuse digitale distale peut alors être réalisée. En revanche, si l'anesthésie intra-articulaire interphalangienne distale permet de diminuer la boiterie, il y a 90% de chance qu'une douleur naviculaire soit responsable du problème (Turner 1996).

Dyson et Kidd (1993) accordent plus de confiance à l'anesthésie de la bourse podotrochléaire. Elles considèrent qu'une réponse positive isolée de l'anesthésie intra-articulaire interphalangienne distale est difficile à interpréter, renvoyant à une affection soit de l'articulation, soit de l'os naviculaire. En revanche, une réponse positive dans les cinq minutes suivant une anesthésie de la bourse podotrochléaire est indicative d'un syndrome podotrochléaire (Dyson and Kidd 1993).

4.2.3 Diagnostic différentiel des différentes entités du syndrome naviculaire

Une fois la douleur localisée à la région naviculaire, il paraît souhaitable pour préciser le pronostic et ajuster le traitement de définir la forme de syndrome naviculaire dont il s'agit.

Peu d'indications cliniques semblent être disponibles à ce niveau, hormis le test d'hyperextension interphalangienne qui serait plus en faveur d'une forme tendineuse.

L'imagerie est donc le meilleur moyen de parvenir à ce diagnostic différentiel.

4.2.3.1 Diagnostic de la maladie dégénérative de la *facies flexoria*

L'examen radiographique peut permettre le diagnostic de la maladie dégénérative de la *facies flexoria*. La vue la plus intéressante est la vue oblique palmaroproximale-palmarodistale (O'Brien 1975). Une irrégularité du contour palmaire du cortex ou la présence d'indentations sont des images caractéristiques. La perte de démarcation entre le cortex et la cavité médullaire ainsi que la disparition de la trabéculation de la cavité médullaire sont des signes de sclérose accompagnant les phénomènes dégénératifs de l'os sésamoïdien associés à cette forme (Toal 1998).

En début d'évolution, les altérations de la *facies flexoria* ne sont pas visibles sur les radiographies sans préparation. La bursographie podotrochléaire peut parfois mettre en évidence des érosions du fibrocartilage.

L'échographie peut être utilisée par voie transcunéale. L'os compact de la *facies flexoria* apparaît sous forme d'une ligne hyperéchogène. La limite palmaire du fibrocartilage est visible lorsque la bourse podotrochléaire est distendue par du liquide et que l'axe de la sonde est parfaitement perpendiculaire à sa surface (Busoni and Denoix 2001).

Le scanner est la méthode la plus précise d'évaluation des modifications du contour osseux de la *facies flexoria*. L'IRM est la seule technique permettant d'apprécier l'amincissement et la perte de fibrocartilage de la *facies flexoria* ainsi que la distension de la bourse podotrochléaire. L'IRM autorise également l'identification des lésions du fibrocartilage du tendon fléchisseur profond du doigt (Whitton, Buckley et al. 1998).

4.2.3.2 Diagnostic de l'arthropathie dégénérative interphalangienne distale

Le diagnostic de l'arthropathie dégénérative interphalangienne distale peut être établi grâce à l'examen radiographique. La vue latéro-médiale permet de remarquer la présence d'ostéophytes sur le bord proximal de l'os naviculaire, sur le processus extensorius de la troisième phalange ou sur le bord dorsal de l'extrémité distale de la deuxième phalange (Butler, Colles et al. 2000). La vue oblique dorsoproximale-palmarodistale permet d'apprécier la présence d'invaginations synoviales en nombre augmenté et de forme variable (MacGregor 1986). La vue oblique palmaroproximale-palmarodistale y contribue également dans une moindre mesure (O'Brien 1975).

L'échographie permet d'objectiver la distension synoviale des récessus dorsal et proximo-palmaire de l'articulation ainsi que la présence d'ostéophytes. Les ostéophytes des parties collatérales des condyles distaux de la phalange moyenne sont identifiés plus facilement avec l'échographie qu'avec la radiographie (Denoix 2000).

Le scanner et l'IRM permettent de déterminer la taille, la position et la forme des invaginations synoviales avec bien plus de précisions que la radiographie. L'IRM permet en outre de percevoir l'épaississement de la membrane synoviale et la distension de l'articulation interphalangiene distale (Whitton, Buckley et al. 1998).

4.2.3.3 Diagnostic des desmopathies des ligaments sésamoïdiens

Les lésions de desmopathie des ligaments sésamoïdiens collatéraux ne sont radiologiquement visibles que dans leur forme chronique, c'est à dire lorsque des enthésophytes sont présents.

L'échographie permet de suspecter ces lésions mais reste limitée dans l'évaluation des parties abaxiales du ligament sésamoïdien distal impair (Denoix 2000).

L'IRM est la technique idéale dans l'évaluation des tendons et des ligaments. (Whitton, Buckley et al. 1998).

Conclusion

Face à une boiterie chronique de la région palmaire du pied chez le cheval, le clinicien devra se garder de poser hâtivement un diagnostic de syndrome naviculaire. Il faut en effet tenir compte lors du diagnostic différentiel des problèmes de talons, des affections de l'articulation interphalangienne distale ou de la troisième phalange, souvent sous diagnostiqués.

Si le terme de « syndrome naviculaire » a avantageusement remplacé celui de « maladie naviculaire » du point de vue de la sémantique, il n'a guère permis de préciser le diagnostic, bien au contraire. Ce terme a servi à regrouper derrière une dénomination politiquement correcte un ensemble d'entités mal définies.

Il nous paraît donc important d'utiliser avec prudence ce terme aujourd'hui. Il semble souhaitable d'essayer de préciser le diagnostic en identifiant une des trois entités précédemment définies : dégénérescence de la facies flexoria, arthropathie dégénérative interphalangienne distale ou desmite des ligaments sésamoïdiens.

Les anesthésies sémiologiques et l'examen radiographique ont été de longues dates les alliers du clinicien pour parvenir au diagnostic. A la lueur des connaissances actuelles, il faut être conscient de leurs limites et savoir les utiliser avec discernement. L'absence de normes objectives rend leur interprétation variable en fonction du clinicien mais ils restent néanmoins des outils diagnostiques incontournables.

Les cas plus complexes poussent à utiliser des techniques développées plus récemment. La complémentarité de l'échographie par rapport à la radiographie a été largement reconnue ; cette technique, quoique un peu délicate au niveau du pied, gagnerait à se développer dans cette indication. La scintigraphie peut également se révéler être une aide précieuse lorsque l'examen radiographique ne permet de conclure. Enfin, l'imagerie par résonance magnétique apparaît comme la technique de choix pour l'identification des lésions des structures internes du pied. Souhaitons que les décennies à venir permettent les avancées techniques nécessaires à la plus large utilisation de cet outil en médecine équine.

Le Professeur responsable
de l'Ecole Nationale Vétérinaire de Lyon

Professeur O.M. LEPAGE

Vu : Le Directeur
de l'Ecole Nationale Vétérinaire de Lyon

Pour le Directeur empêché
Le Directeur - Assesseur

Professeur J.F. CHARY

Professeur Guy CHANTEGRELET

Le Président de la thèse

Professeur J.P. CARRET

Vu et permis d'imprimer

Lyon, le 16 AVR. 2002

Pour le Président de l'Université,
Le Président du Comité de Coordination des Etudes Médicales,
Professeur F. MAUGUIERE

Bibliographie

1. Auer, J. A. (1999). Fractures of the distal phalanx. Equine medecine and surgery, 5th Ed. P. Colahan, G. Mayhew, A. Meritt and J. Moore. St. Louis, Mosby: 1500-1506.

2. Back, W. (2001). The role of the hoof and shoeing. Equine locomotion. H. M. Clayton, Saunders: 135-166.

3. Balch, O. K., D. Butler, et al. (1997). "Balancing the normal foot: hoof preparation, shoe fit and shoe modification in the performance horse." Equine vet. Educ. **9**(3): 143-154.

4. Balch, O. K., H. M. Clayton, et al. (1994). "Effects of increasing hoof lenght on limb kinematics of trotting horses." Proc. Am. Ass. equine Practnrs **40**: 43-44.

5. Balch, O. K., K. White, et al. (1991). "Factors involved in the balancing of equine hooves." JAVMA **198**(11): 1980-1989.

6. Barone, R. (1980). Anatomie comparée des mammifères domestiques, tome I: ostéologie. Paris, Vigot.

7. Barone, R. (1980). Anatomie comparée des mammifères domestiques, tome II: Arthrologie et myologie. Paris, Vigot.

8. Barrey, E. (1990). "Investigation of the vertical hoof force distribution in the equine forelimb with an instrumented horseboot." Equine Vet J Suppl(9): 35-8.

9. Bartel, D. L., H. F. Schryver, et al. (1978). "Locomotion in the horse: a procedure for computing the internal forces in the digit." Am J Vet Res **39**(11): 1721-7.

10. Berry, C. R., R. R. Pool, et al. (1992). "Radiographic/morphologic investigation of a radiolucent crescent within the flexor central eminence of the navicular bone in thoroughbreds." Am J Vet Res **53**(9): 1604-11.

11. Bos, H., G. J. van der Meij, et al. (1986). "Heredity of navicular disease." Vet Q **8**(1): 68-72.

12. Bowker, R. M., A. M. Brewer, et al. (1993). "Sensory receptors in the equine foot." Am J Vet Res **54**(11): 1840-4.

13. Bowker, R. M., K. Linder, et al. (1997). "Anatomy of the distal interphalangeal joint of the mature horse: relationships with navicular suspensory ligaments, sensory nerves and neurovascular bundle." Equine Vet J **29**(2): 126-35.

14. Bowker, R. M., S. J. Rockershouser, et al. (1994). "A silver-impregnation and immunocytochemical study of innervation of the distal sesamoid bone and its suspensory ligaments in the horse." Equine Vet J **26**(3): 212-9.

15. Bowker, R. M., S. J. Rockershouser, et al. (1993). "Immunocytochemical and dye distribution studies of nerves potentially desensitized by injections into the distal interphalangeal joint or the navicular bursa of horses." J Am Vet Med Assoc **203**(12): 1708-14.

16. Busoni, V. and J. M. Denoix (2001). "Ultrasonography of the podotrochlear apparatus in the horse using a transcuneal approach: technique and reference images." Vet Radiol Ultrasound **42**(6): 534-540.

17. Butler, J. A., C. M. Colles, et al. (2000). Clinical radiology of the horse, 2nd Ed. Oxford, Blackwell Science.

18. Campbell, J. R. and R. Lee (1972). "Radiological techniques in the diagnosis of navicular disease." Equine Vet J **4**(3): 135-8.

19. Caron, J. P., S. Laverty, et al. (1996). "Arthrose équine: physio-pathologie et aspects actuels des traitements." Prat vet Eq **28**(3): 185-193.

20. Cauvin, E. R. and G. A. Munroe (1998). "Septic osteitis of the distal phalanx: findings and surgical treatment in 18 cases." Equine Vet J **30**(6): 512-9.

21. Clayton, H. M. (1990). "The effect of an acute hoof wall angulation on the stride kinematics of trotting horses." Equine Vet J Suppl(9): 86-90.

22. Clayton, H. M., J. L. Lanovaz, et al. (1998). "Net joints moments and powers in the equine forelimb during the stance phase of the trot." Equine vet. J. **30**(5): 384-389.

23. Colahan, P. (1994). " Navicular disease vs. navicular syndrome." Equine Practice **16**(3): 20-22.

24. Colles, C. (1982). "Navicular disease and its treatment." In Pract **4**(2): 29-36.

25. Colles, C. M. (1979). "Ischaemic necrosis of the navicular bone and its treatment." Vet Rec **104**(7): 133-7.

26. Colles, C. M. (1983). "Interpreting radiographs 1: the foot." Equine Vet J **15**(4): 297-303.

27. Colles, C. M. (1989). "The relationship of frog pressure to heel expansion." Equine vet. J. **21**(1): 13-16.

28. Colles, C. M. and J. Hickman (1977). "The arterial supply of the navicular bone and its variations in navicular disease." Equine Vet J **9**(3): 150-4.

29. Cripps, P. J. and R. A. Eustace (1999). "Radiological measurements from the feet of normal horses with relevance to laminitis." Equine Vet J **31**(5): 427-32.

30. Cruz, A. M., J. W. Pharr, et al. (2001). "Podotrochlear bursa endoscopy in the horse: a cadaver study." Vet Surg **30**(6): 539-45.

31. Curtis, S. J. (1998). Hoof balance. Convention for farriers and veterinarians, Sydney, Australian Farrier News.

32. DeBowes, R. M. and J. V. Yovich (1989). "Penetrating wounds, abscesses, gravel and bruising." Vet Clin North Am Equine Pract **5**(1): 179-194.

33. Denoix, J. M. (1992). "Anesthésies sémiologiques nerveuses tronculaires dans le diagnostic des boiteries chez le cheval : 1ère partie." Point Vét. **144**(24): 141-152.

34. Denoix, J. M. (1992). "Approche sémiologique des boiteries du cheval : premières étapes." Point Vét. **23**(142): 1011-1023.

35. Denoix, J. M. (1992). "Les tests de mobilisation dans le diagnostic des boiteries chez le cheval." Point Vét. **23**(142): 1025-1040.

36. Denoix, J. M. (1994). "Functional anatomy of tendons and ligaments in the distal limbs (manus and pes)." Vet Clin North Am Equine Pract **10**(2): 273-322.

37. Denoix, J. M. (1996). Ultrasonographic examination in the diagnosis of joint disease. Joint disease in the horse, 1st ed. W. B. Trotter. Philadelphia, Saunders WB: 165-202.

38. Denoix, J. M. (1999). Les origines du syndrome podotrochléaire en relation avec la biomécanique. 6th Geneva congress of equine medecine and surgery, Geneva.

39. Denoix, J. M. (1999). Symptomatologie et diagnostic du syndrome podotrochléaire. 12ème rencontre des vétérinaires et maréchaux romands, Yverdon-les-Bains.

40. Denoix, J. M. (1999). Ultrasonographic examination of the ligaments of the distal interphalangeal joint. WEVA World 6th Congress, Paris.

41. Denoix, J. M. (2000). The equine distal limb, an atlas of clinical anatomy and comparative imaging., Manson publishing.

42. Denoix, J. M. (2000). How useful is ultrasonography in the evaluation of the distal interphalangeal joint? BEVA 2000 Congress, Birmingham.

43. Denoix, J. M. (2000). "Pathologie locomotrice et intolérance à l'effort chez les chevaux de sport." Prat Vet Eq **32**(Numéro spécial): 33-40.

44. Denoix, J. M., N. Crevier, et al. (1993). "Magnetic resonance imaging of the equine foot." Vet Radiol **34**(6): 405-411.

45. Desbrosse, F. (1999). Le syndrome naviculaire, tour d'horizon de la panoplie thérapeutique. 6th Geneva congress of equine medecine and surgery, Geneva.

46. Dik, K. J., A. J. van den Belt, et al. (2001). "Relationships of age and shape of the navicular bone to the development of navicular disease: a radiological study." Equine Vet J **33**(2): 172-5.

47. Dik, K. J. and J. van den Broek (1995). "Role of navicular bone shape in the pathogenesis of navicular disease: a radiological study." Equine Vet J **27**(5): 390-3.

48. Dyhre-Poulsen, P., H. H. Smedegaard, et al. (1994). "Equine hoof function investigated by pressure transducers inside the hoof and accelerometers mounted on the first phalanx." Equine vet. J. **26**(5): 362-366.

49. Dyson, S. J. (1991). "Lameness due to pain associated with the distal interphalangeal joint: 45 cases." Equine Vet J **23**(2): 128-35.

50. Dyson, S. J. and L. Kidd (1993). "A comparison of responses to analgesia of the navicular bursa and intra- articular analgesia of the distal interphalangeal joint in 59 horses." Equine Vet J **25**(2): 93-8.

51. Easter, J. L. and J. P. Watkins (1999). Osteochondrosis of the distal interphalangeal joint. Equine medecine and surgery, 5th ed. P. Colahan, G. Mayhew, A. Meritt and J. Moore. St. Louis, Mosby: 1542.

52. Hague, B. A. and G. K. Carter (1999). Infectious joint disease of the distal interphalangeal joint. Equine medecine and surgery, 5th ed. P. Colahan, G. Mayhew, A. Meritt and J. Moore. St. Louis, Mosby: 1512-1513.

53. Hertsch, B. and H. Dammer (1988). "The blood supply of normal and diseased navicular bones." Vet Radiol **29**(6): 276-281.

54. Hickman, J. (1989). "Navicular disease--what are we talking about?" Equine Vet J **21**(6): 395-8.

55. Hogan, P. M. and C. M. Honnas (1998). Diagnostic neural and articular anesthesia. Current techniques in equine surgery and lameness, 2nd Ed. White and Moore. Philadelphia, Saunders.

56. Honnas, C. M., T. R. O'Brien, et al. (1988). "Distal phalanx fractures in horses." Vet. Radiol. **29**(3): 98-107.

57. Hood, D. M. (1999). "Laminitis in the horse." Vet Clin North Am Equine Pract **15**(2): 287-294.

58. Hurtig, M. B. and R. R. Pool (1996). Pathogenesis of equine osteochondrosis. Joint disease in the horse, 1st ed. C. W. McIlwraith and W. B. Trotter. Philadelphia, Saunders WB: 335-358.

59. Jordan, P. and G. Ueltschi (1997). "L'os sésamoïde distal (os naviculaire): examen radiologique." Prat Vét Equine **29**(3): 201-211.

60. Jordan, P. and G. Ueltschi (1998). " Comparaison radiologique des transformations osseuses de l'OSD chez le franche-montagne et chez le demi-sang suisse : une étude rétrospective." Prat vet Eq **30**(117): 43-54.

61. Kainer, R. A. (1987). Functional anatomy of equine locomotor organs. Adams' lameness in horses, 4th ed. T. S. Stashak. Philadelphia, Lea and Febiger: 1-70.

62. Kainer, R. A. (1989). "Clinical anatomy of the equine foot." Vet Clin North Am Equine Pract **5**(1): 1-27.

63. Kameya, T., K. Kiryu, et al. (1980). "Histopathogenesis of thickening of the hoof wall laminae in equine laminitis." Jpn J Vet Sci **42**: 361-371.

64. Kaser-Hotz, B. and G. Ueltschi (1992). "Radiographic appearance of navicular bone in sound horses." Vet Radiol Ultrasound **33**(1): 9-17.

65. Linford, R. L., T. R. O'Brien, et al. (1993). "Qualitative and morphometric radiographic findings in the distal phalanx and digital soft tissues of sound thoroughbred racehorses." Am J Vet Res **54**(1): 38-51.

66. Linford, R. L., T. R. O'Brien, et al. (1993). "Qualitative and morphometric radiographic findings in the distal phalanx and digital soft tissues of sound thoroughbred racehorses." Am J Vet Res **54**(1): 38-51.

67. Lumsden, J. (1998). The relation between conformation and lower limb lameness. Convention for farriers and veterinarians, Sydney.

68. MacGregor, C. M. (1984). Studies on the pathology and treatment of equine navicular disease, Ph.D. thesis, University of Edinburgh.

69. MacGregor, C. M. (1986). "Radiographic assessment of navicular bones, based on changes in the distal nutrient foramina." Equine Vet J **18**(3): 203-6.

70. MacGregor, C. M. (1989). "Navicular disease--in search of definition." Equine Vet J **21**(6): 389-91.

71. McGuigan, M. P. and A. M. Wilson (2001). "The effect of bilateral palmar digital nerve analgesia on the compressive force experienced by the navicular bone in horses with navicular disease." Equine Vet J **33**(2): 166-71.

72. McIlwraith, C. W. (1996). General pathobiology of the joint and response to injury. Joint disease in the horse, 1st ed. C. W. McIlwraith and W. B. Trotter. Philadelphia, Saunders WB: 40-70.

73. McIlwraith, C. W. and N. L. Goodman (1989). "Conditions of the interphalangeal joints." Vet Clin North Am Equine Pract **5**(1): 161-177.

74. McNeel, S. V. and E. A. Riedesel (1998). The phalanges. Textbook of veterinary diagnostic radiology, 3rd Ed. D. E. Thrall. Philadelphia, WB Saunders: 229-249.

75. Morgan, J. P., J. Neves, et al. (1991). Equine radiography. Ames, Iowa State University Press.

76. Moyer, W. A. (1999). Contracted heels. Equine medecine and surgery, 5th edition. P. Colahan, G. Mayhew, A. Meritt and J. Moore. St. Louis, Mosby: 1544.

77. Moyer, W. A. (1999). Pedal osteitis. Equine medecine and surgery, 5th edition. P. Colahan, G. Mayhew, A. Meritt and J. Moore. St. Louis, Mosby: 1507-1508.

78. Moyer, W. A. (1999). Sheared heels. Equine medecine and surgery, 5th edition. P. Colahan, G. Mayhew, A. Meritt and J. Moore. St. Louis, Mosby: 1508-1509.

79. Moyer, W. A. (1999). Underrun heels (low heel, long toe). Equine medecine and surgery, 5th edition. P. Colahan, G. Mayhew, A. Meritt and J. Moore. St. Louis, Mosby: 1509-1510.

80. Moyer, W. A. and J. P. Anderson (1975). "Sheared heels: Diagnostic and treatment." J Am Vet Med Assoc **166**(1): 53-55.

81. O'Brien, J. K. and T. W. Baker (1986). "Distal extremity examination: How to perform the radiographic examination and interpret the radiographs." Proc. Am. Ass. equine Practnrs **32**: 553-566.

82. O'Brien, T. R. (1975). "Navicular Disease in the thoroughbred horse : a morphologic investigation relative to a new radiographic projection." J Am Vet Radiol Soc **16**: 39-51.

83. Ostblom, L., C. Lund, et al. (1982). "Histological study of navicular bone disease." Equine Vet J **14**(3): 199-202.

84. Ostblom, L., C. Lund, et al. (1989). "Navicular bone disease: a comparative histomorphometric study." Equine Vet J **21**(6): 431-3.

85. Ovnicek, G. (1999). Le cycle naturel de vie du doigt du cheval. 11ème congrès maréchaux et vétérinaires, La Roche sur Foron, Michel Vaillant.

86. Ovnicek, G., J. B. Erfle, et al. (1995). "Wild horse hoof patterns offer a formula for preventing and treating lameness." Proc. Am. Ass. equine Practnrs **41**: 258-260.

87. Park, R. D. (1989). "Radiographic examination of the equine foot." Vet Clin North Am Equine Pract **5**(1): 47-66.

88. Parks, A. H. (1998). Foot Bruises: Diagnosis and Treatment. Current techniques in equine surgery and lameness, 2nd ed. N. A. White and J. N. Moore. Philadelphia, Saunders: 528-531.

89. Pleasant, R. S., G. J. Baker, et al. (1993). "Intraosseous pressure and pathologic changes in horses with navicular disease." Am J Vet Res **54**(1): 7-12.

90. Pleasant, R. S., H. D. Moll, et al. (1997). "Intra-articular anesthesia of the distal interphalangeal joint alleviates lameness associated with the navicular bursa in horses." Vet Surg **26**(2): 137-40.

91. Pollit, C. C. (1995). Color atlas of the horse's foot. London, Mosby-Wolfe.

92. Pollit, C. C. (1999). Laminitis. Equine medecine and surgery, 5th edition. P. Colahan, G. Mayhew, A. Meritt and J. Moore. St. Louis, Mosby: 1521-1541.

93. Pool, R. R. (1996). Pathologic manifestation of joint disease in the athletic horse. Joint disease in the horse, 1st ed. C. W. McIlwraith and W. B. Trotter. Philadelphia, Saunders WB: 87-103.

94. Pool, R. R., D. M. Meagher, et al. (1989). "Pathophysiology of navicular syndrome." Vet Clin North Am Equine Pract **5**(1): 109-29.

95. Poulos, P. W. and A. Brown (1989). "On navicular disease in the horse : a roentgenological and patho-anatomic study. Part I: Evaluation of the central flexor eminence." Vet Radiol **30**(2): 50-53.

96. Poulos, P. W., A. Brown, et al. (1989). "On navicular disease in the horse : a roentgenological and patho-anatomic study Part II Osseous bodies associated with the impar ligament." Vet Radiol **30**(2): 54-58.

97. Poulos, P. W. and M. F. Smith (1988). "The nature of enlarged " vascular channels " in the navicular bone of the horse." Vet Radiol **29**(2): 60-64.

98. Reeves, M. J., J. V. Yovich, et al. (1989). "Miscellaneous conditions of the equine foot." Vet Clin North Am Equine Pract **5**(1): 221-42.

99. Rendano, V. T. and B. Grant (1978). "The equine third phalanx: its radiographic appearance." J Am Vet Radiol Soc **19**: 125-135.

100. Richardson, D. R. (1999). Degenerative joint disease of the distal interphalangeal joint. Equine medecine and surgery, 5th ed. P. Colahan, G. Mayhew, A. Meritt and J. Moore. St. Louis, Mosby: 1543-1544.

101. Rijkenhuizen, A. B., F. Nemeth, et al. (1989). "The arterial supply of the navicular bone in adult horses with navicular disease." Equine Vet J **21**(6): 418-24.

102. Rijkenhuizen, A. B., F. Nemeth, et al. (1989). "The arterial supply of the navicular bone in the normal horse." Equine Vet J **21**(6): 399-404.

103. Rijkenhuizen, A. B., F. Nemeth, et al. (1989). "The effect of unilateral resection of segments of both palmar digital arteries on the navicular bone in ponies: an experimental study." Equine Vet J **21**(6): 413-7.

104. Robert, C., J. M. Denoix, et al. (1997). Corrélation entre les signes cliniques et les signes radiographiques sur l'os sésamoïde distal (os naviculaire) dans une population de 80 jeunes chevaux: méthodologie et résultats préliminaires. 23ème journée d'étude CEREOPA, Institut du cheval.

105. Rooney, J. R. (1977). "Sheared heels." Mod Vet Pract **58**(8): 708-9.

106. Rooney, J. R. (1978). "Road founder." Mod Vet Pract: 391-392.

107. Rose, R. J., B. J. Taylor, et al. (1978). "Navicular disease in the horse: an analysis of seventy cases and assessment of a special radiographic view." J. equine Med. Surg. **2**: 492-497.

108. Ross, M. W. (1998). "Observations in horses with lameness abolished by palmar digital analgesia." Proc. Am. Ass. equine Practnrs **44**: 230-232.

109. Ruohoniemi, M., V. Ryhanen, et al. (1998). "Radiographic appearance of the navicular bone and distal interphalangeal joint and their relationship with ossification of the collateral cartilages of the distal phalanx in Finnhorse cadaver forefeet." Vet Radiol Ultrasound **39**(2): 125-32.

110. Schneider, R. K., L. R. Bramlage, et al. (1992). "A retrospective study of 192 horses affected with septic arthritis/tenosynovitis." Equine Vet J **24**: 436-442.

111. Schramme, M. C., J. C. Boswell, et al. (2000). "An in vitro study to compare 5 different techniques for injection of the navicular bursa in the horse." Equine Vet J **32**(3): 263-7.

112. Schryver, H. F., D. L. Bartel, et al. (1978). "Locomotion in the horse: kinematics and external and internal forces in the normal equine digit in the walk and trot." Am J Vet Res **39**(11): 1728-33.

113. Schumacher, J., F. de Graves, et al. (2001). "A comparison of the effects of local analgesic solution in the navicular bursa of horses with lameness caused by solar toe or solar heel pain." Equine Vet J **33**(4): 386-9.

114. Schumacher, J., R. Steiger, et al. (2000). "Effects of analgesia of the distal interphalangeal joint or palmar digital nerves on lameness caused by solar pain in horses." Vet Surg **29**: 54-58.

115. Scott, E. A., M. McDole, et al. (1979). "A review of third phalanx fractures in the horse: sixty-five cases." J Am Vet Med Assoc **174**: 1337-1342.

116. Stashak, T. S. (1987). Lameness. Adams' lameness in horses, 4th ed. T. S. Stashak. Philadelphia, Lea and Febiger: 486-779.

117. Stashak, T. S. (1987). Methods of corrective trimming and shoeing. Adams' lameness in horses, 4th ed. T. S. Stashak. Philadelphia, Lea and Febiger: 813-833.

118. Stashak, T. S. (1987). The relationship between conformation and lameness. Adams' lameness in horses, 4th ed. T. S. Stashak. Philadelphia, Lea and Febiger: 71-99.

119. Stashak, T. S. (1998). Navicular Syndrome (Navicular Disease). Current techniques in equine surgery and lameness, 2nd Ed. White and Moore. Philadelphia, Saunders: 537-543.

120. Svalastoga, E. (1983). "Navicular disease in the horse. A microangiographic investigation." Nord Vet Med **35**(3): 131-9.

121. Svalastoga, E. and M. Smith (1983). "Navicular disease in the horse. The subchondral bone pressure." Nord Vet Med **35**(1): 31-7.

122. Thatcher, A. (1997). Examen échographique de l'articulation interphalangienne distale et de l'appareil podotrochléaire du cheval, Thèse pour le doctorat vétérinaire, Ecole nationale vétérinaire d'Alfort: 85 pages.

123. Toal, R. L. (1998). The navicular bone. Textbook of veterinary diagnostic radiology, 3rd Ed. D. E. Thrall. Philadelphia, WB Saunders: 251-261.

124. Trout, D. R., W. J. Hornof, et al. (1991). "Soft tissue- and bone-phase scintigraphy for diagnosis of navicular disease in horses." J Am Vet Med Assoc **198**(1): 73-7.

125. Turner, A. S., J. F. Fessler, et al. (1983). "Thermographic evaluation of horses with podotrochleosis." Am J Vet Res **44**(4): 535-539.

126. Turner, T. A. (1989). "Diagnosis and treatment of the navicular syndrome in horses." Vet Clin North Am Equine Pract **5**(1): 131-44.

127. Turner, T. A. (1992). "The use of hoof measurements for the objective assessment of hoof balance." Proc. Am. Ass. equine Practnrs **38**: 389-395.

128. Turner, T. A. (1996). "Predictive value of diagnostic tests for navicular pain." Proc. Am. Ass. equine Practnrs **42**: 201-204.

129. Turner, T. A. (1998). "Use of navicular bursography in 97 horses." Proc. Am. Ass. equine Practnrs **44**: 227-229.

130. Turner, T. A. (1999). " Navicular disease" (navicular syndrome). Equine medecine and surgery, 5th ed. P. Colahan, G. Mayhew, A. Meritt and J. Moore. St. Louis, Mosby: 1513-1520.

131. Verschooten, F., J. Roels, et al. (1989). "Radiographic measurement from the lateromedial projection of the equine foot with navicular disease." Res Vet Sci **46**(1): 15-21.

132. Whitton, R. C., C. Buckley, et al. (1998). "The diagnosis of lameness associated with distal limb pathology in a horse: a comparison of radiography, computed tomography and magnetic resonance imaging." Vet J **155**(3): 223-9.

133. Whitton, R. C., D. R. Hodgson, et al. (2000). Musculoskeletal system. Manual of equine practice, 2nd ed. R. J. Rose and D. R. Hodgson. Philadelphia, W. B. Saunders: 95-186.

134. Widmer, W. R., K. A. Buckwalter, et al. (2000). "Use of radiography, computed tomography and magnetic resonance imaging for evaluation of navicular syndrome in the horse." Vet Radiol Ultrasound **41**(2): 108-16.

135. Williams, G. E. (2001). "Locomotor characteristics of horses with navicular disease." Am J Vet Res **62**(2): 206-10.

136. Wilson, A. M., M. P. McGuigan, et al. (2001). "The force and contact stress on the navicular bone during trot locomotion in sound horses and horses with navicular disease." Equine Vet J **33**(2): 159-65.

137. Wilson, A. M., T. J. Seelig, et al. (1998). "The effect of foot imbalance on point of force application in the horse." Equine Vet J **30**(6): 540-5.

138. Wright, I. M. (1993). "A study of 118 cases of navicular disease: clinical features." Equine Vet J **25**(6): 488-92.

139. Wright, I. M. (1993). "A study of 118 cases of navicular disease: radiological features." Equine Vet J **25**(6): 493-500.

140. Wright, I. M. and J. Douglas (1993). "Biomechanical considerations in the treatment of navicular disease." Vet Rec **133**(5): 109-14.

141. Wright, I. M., L. Kidd, et al. (1998). "Gross, histological and histomorphometric features of the navicular bone and related structures in the horse." Equine Vet J **30**(3): 220-34.

142. Wright, I. M., T. J. Phillips, et al. (1999). "Endoscopy of the navicular bursa: a new technique for the treatment of contaminated and septic bursae." Equine Vet J **31**(1): 5-11.

143. Young, J. H. (1998). Hoof balance: methods and assessment. Current techniques in equine surgery and lameness, 2nd ed. J. N. Moore. Philadelphia, Saunders.

SPRIET Mathieu

DIAGNOSTIC DIFFERENTIEL DES BOITERIES CHRONIQUES DE LA REGION PALMAIRE DU PIED CHEZ LE CHEVAL

Thèse Vétérinaire : Lyon , 2 Mai 2002

RESUME :

Une douleur chronique de la région palmaire du pied est souvent à l'origine de boiteries chez le cheval. Ceci pose un problème de diagnostic différentiel entre le « syndrome naviculaire », au sein duquel il faut distinguer plusieurs entités, et les autres affections de la région palmaire du pied. L'analyse de la conformation, les anesthésies sémiologiques et l'examen radiographique permettent dans certains cas de réaliser un diagnostic. Cependant, en l'absence de lésions radiographiques significatives, il est intéressant d'utiliser en complément d'autres examens comme la bursographie podotrochléaire, l'échographie, la scintigraphie ou l'IRM. Cette dernière technique se révèle particulièrement prometteuse mais reste pour l'instant peu accessible en médecine équine.

MOTS CLES :

-Boiterie
-Pied
-Cheval
-Syndrome naviculaire
-Diagnostic différentiel
-Imagerie

JURY :

Président :	Monsieur le Professeur CARRET
1er Assesseur :	Monsieur le Professeur LEPAGE
2ème Assesseur :	Monsieur le Docteur BARTHEZ

DATE DE SOUTENANCE :

2 MAI 2002

ADRESSE DE L'AUTEUR :

34, avenue Jean Jaurès
59100 ROUBAIX.