ECOLE NATIONALE VETERINAIRE DE LYON

Année 2004 - Thèse n° 33

Elaboration d'un CD Rom à visée pédagogique sur la sémiologie nerveuse chez le cheval

THESE

Présentée à l'UNIVERSITE CLAUDE-BERNARD - LYON I
(Médecine - Pharmacie)
et soutenue publiquement le ***18 février 2004***
pour obtenir le grade de Docteur Vétérinaire

par

DESCAMPS Christophe
Né le 21 novembre 1979
à Mulhouse

ECOLE NATIONALE VETERINAIRE DE LYON

Année 2004 - Thèse n° 33

Elaboration d'un CD Rom à visée pédagogique sur la sémiologie nerveuse chez le cheval

THESE

Présentée à l'UNIVERSITE CLAUDE-BERNARD - LYON I
(Médecine - Pharmacie)
et soutenue publiquement le ***18 février 2004***
pour obtenir le grade de Docteur Vétérinaire

par

DESCAMPS Christophe
Né le 21 novembre 1979
à Mulhouse

DEPARTEMENTS ET CORPS ENSEIGNANT DE L'ECOLE NATIONALE VETERINAIRE DE LYON

Directeur : Professeur J.-F. CHARY

Le 16 Janvier 2003

DEPARTEMENT	PREX	PR1	PR2	MC	Contractuel, Associé & IPAC	AERC	Chargés de consult et d'enseignement
DEPART SANTÉ PUBLIQUE VÉTÉRINAIRE							
Microbiologie, Immunologie, Pathologie Générale		Y. RICHARD		V. GUERIN-FAUBLEE A. KODJO D. GREZEL 80 %			
Pathologie infectieuse			A. LACHERETZ M. ARTOIS	J. VIALARD			
Parasitologie & Maladies parasitaires		C. CHAUVE	G. BOURDOISEAU	MP CALLAIT CARDINAL L. ZENNER	J. BOUVET MCC		
Qualité et Sécurité des Aliments		G. CHANTEGRELET	P. DEMONT	C .VERNOZY A. GONTHIER			
Législation & Jurisprudence			A. LACHERETZ				
DEPART DES ANIMAUX DE COMPAGNIE							
Anatomie		E. CHATELAIN	T. ROGER	S. SAWAYA	R. DA ROCHA CARARO		
Chirurgie et Anesthésiologie		J.P GENEVOIS	D. FAU E. VIGUIER D. REMY		S. JUNOT MCC	C. CAROZZO	G. CHANOIT A. MUGUET E. MORGANA C. DECOSNE JUNOT (50%) K PORTIER
Anatomie-pathologique/Dermatologie-Cancérologie		J.P. MAGNOL		T. MARCHAL	D. WATRELOT-VIRIEUX MCC P. BELLI MCA D. PIN MCA		
Médecine interne		J.P COTARD C. FOURNEL	J.L. CADORE	L. CHABANNE	M. HUGONNARD	F. PONCE C. ESCRIOU	I. BUBLOT (60 %) A. LE GARRERES (40 %)
Imagerie médicale				P. BARTHEZ			
DEPART DES PRODUCTIONS ANIMALES							
Zootechnie, Ethologie & Economie rurale		M. FRANCK			A.DERNBURG MCC	L. MOUNIER	
Nutrition et Alimentation				D. GRANCHER L. ALVES de OLIVEIRA G. EGRON			
Biol & Patho de la Reproduction		J.P. DESCHANEL F. BADINAND	M. RACHAIL-BRETIN	P. GUERIN S. MARTINOT	S. BUFF		
Patho Animaux de Production		P. BEZILLE	T. ALOGNINOUWA	R. FRIKHA M.A. ARCANGIOLI D. LE GRAND	D. LAURENT MCA		N.GIRAUD P. DEBARNOT D. LAURENT
DEPART SCIENCES BIOLOGIQUES							
Physiologie /thérapeutique		R BOIVIN		J.J. THIEBAULT J.M. BONNET-GARIN 90 %			
Biophysique /Biochimie Génétique et Biologie moléculaire		F. GARNIER	E. BENOIT F. GRAIN	T. BURONFOSSE V. LAMBERT			
Pharmacie / Toxicologie Législation du Médicament			P. JAUSSAUD	P. BERNY			
Bio-Mathématiques		G. KECK		P. SABATIER M.L.DELIGNETTE 80 % K. CHALVET-MONFRAY			
Langues					C. FARMER IPAC A. FAVIER IPAC		
DEPART HIPPIQUE							
Pathologie équine			J.L.CADORÉ	A. LEBLOND A. BENAMOU-SMITH			
Clinique équine		O.LEPAGE		E. CAUVIN			
Expertise nécropsique			C.FLEURY				

A Monsieur le Professeur MORIN
Qui nous a fait l'honneur d'accepter la présidence de notre jury de thèse
Hommage respectueux

A Agnès LEBLOND
MAITRE DE CONFERENCE A L'ECOLE NATIONALE VETERINAIRE DE LYON
Qui a bien voulu accepter d'encadrer et de corriger notre travail
Hommage respectueux

A Monsieur le Professeur CADORE
Qui a accepté d'être membre de notre jury de thèse
Sincères remerciements

A mes parents
Pour tout leur soutient, leur patience et leur amour tout au long de mon parcours
Qu'ils trouvent ici tout mon amour

A Mamie
Pour sa présence auprès de moi, son soutient et ses bons petits plats qui ont égaillés mes soirées…

A toute ma famille
Pour leur amour même a distance
Que j'aime le temps des fêtes pour tous vous revoir

A mes amis aixois
Qui, le temps des week-end ont à me supporter sans jamais rechigner…

A mes colocs tourellois
Habitant de « La tour Infernale », Thomas dit « le bailloul » et son méchant chat Théo, et Jean-Luc dit « Despé » et son gentil chien Punk ; que de bons moments passés dans nos petits m²…

A toute l'équipe québécoise
Tous ensemble pour lutter contre le grand froid aux côtés des chevaux…

Au Groupe 6
Le meilleur groupe de tous les temps

Au groupe de jeux en réseau
Seb(sportif ?), Greg (Mr G.), Despé (Vous êtes tous…), Faby (il est ou Orphé ?)… que de nuits blanches devant Counter Strike…

A tous ceux avec qui les soirées ont été meilleures les unes que les autres
Manu, Tom, Jojo, Mouawy, Tellou, Julie, les pouf's, Isa, Elise… et même Faby malgré ses fabiennades…

A Mehdi MIDOUN
Indispensable à la réalisation de ce travail
Qu'il trouve ici mes sincères remerciements et la marque de mon amitié

A Marion et tous les bons moments passés et à venir
Courage, et patience je suis bientôt de retour
pour te prouver tout mon amour …

INTRODUCTION **12**
CONDUITE NON-SPECIFIQUE FACE A UN CHEVAL PRESENTANT DES SYMPTOMES NERVEUX 13
1. ANAMNESE *13*
1.1. Le Signalement 13
1.1.1. Age 13
1.1.2. Race 13
1.1.3. Sexe 14
1.1.4. Robe 14
1.1.5. Usage du cheval 14
1.2. Situation géographique de l'animal malade 14
1.2.1. Etats-Unis d'Amérique 14
1.2.2. Europe 15
1.2.3. Autres pays 15
1.3. Motif de la consultation 16
1.4. Autres informations utiles 16
1.4.1. Evolution de la maladie 16
1.4.2. Troubles congénitaux et familiaux 17
1.4.3. Infections, troubles métaboliques et immunologiques 17
1.4.4. Intoxications 17
1.4.5. Troubles de la nutrition 17
1.4.6. Gestion de la vermifugation 17
1.4.7. Traumatismes 17
2. ELEMENTS DE L'EXAMEN PHYSIQUE DE BASE *18*
2.1. Examen ophtalmologique 18
2.2. Examen otoscopique 18
2.3. Appareil respiratoire 18
2.4. Appareil cardiovasculaire 19
2.5. Appareil digestif 19
2.6. Appareil lymphatique et veineux 19
2.7. Appareil urogénital 20
2.8. Peau et annexes 20
2.9. Appareil locomoteur 20
EXAMEN NEUROLOGIQUE 21
1. TETE *21*
1.1. Comportement 21
1.2. Etat de vigilance et de conscience 21
1.3. Port et coordination des mouvements de la tête 22
1.4. Evaluation des nerfs crâniens 22
1.4.1. Nerf olfactif (I) 22
1.4.2. Nerf optique (II) 23
1.4.3. Nerf oculomoteur (III) 23
1.4.4. Nerf oculomoteur (III), nef trochléaire (IV), nerf abducens (VI) 24
1.4.5. Nerf Trijumeau (V) 25
1.4.6. Nerf facial (VII) 25
1.4.7. Nerf Vestibulo-cochléaire (VIII) 26
1.4.8. Nerf Glossopharyngien (IX), nerf Vague (X), nerf Accessoire (XI) 27
1.4.9. Nerf Grand hypoglosse (XII) 27

2. ENCOLURE ET MEMBRES ANTERIEURS 32
2.1. Examen de l'encolure 32
2.1.1. Observation 32
2.1.2. Manipulation, Palpation et Percussion 32
2.2. Examen des membres antérieurs 33
3. TRONC ET MEMBRES POSTERIEURS 35
3.1. Examen du tronc 35
3.2. Examen des postérieurs 35
4. QUEUE ET REGION DU PERINEE 36
4.1. Examen de la croupe, du périnée et de la queue 36
4.2. Tonus musculaire de la queue 36
4.3. Réflexe périnéal 36
4.4. Palpation trans-rectale 37
5. POSTURE ET DEMARCHE 37
5.1. Définitions 37
5.2. Les anomalies de la locomotion 38
5.2.1. Parésie 38
5.2.2. Ataxie 39
5.2.3. Hypométrie 40
5.2.4. Hypermétrie 40
5.2.5. Dysmétrie 40
5.2.6. Graduation des allures 40
6. TROIS CAS PARTICULIERS 41
6.1. EXAMEN NEUROLOGIQUE DU POULAIN 41
6.1.1. LA TETE 41
6.1.1.1. Le comportement 41
6.1.1.2. Etat de vigilance et de conscience 41
6.1.1.3. Port de la tête et coordination de ses mouvements 41
6.1.1.4. Evaluation des nerfs crâniens 41
6.1.1.4.1. Nerf optique 41
6.1.1.4.2. Nerfs moteur oculaire commun, pathétique et moteur oculaire externe 41
6.1.1.4.3. Autres nerfs crâniens 41
6.1.2. POSTURE ET DEMARCHE 42
6.1.3. REFLEXES SUR LES MEMBRES ET LE CORPS 42
6.1.3.1. Encolure et membres antérieurs 42
6.1.3.2. Tronc et membres postérieurs 42
6.1.3.3. Queue et région du périnée 42
6.2. EXAMEN DU CHEVAL EN DECUBITUS 42
6.2.1. Réflexes sur le membre antérieur 43
6.2.1.1. Réflexe de retrait 43
6.2.1.2. Réflexe de l'extenseur radial du carpe 43
6.2.1.3. Réflexe du biceps brachial 43
6.2.1.4. Réflexe du triceps brachial 44
6.2.2. Réflexes sur le membre postérieur 44
6.2.2.1. Réflexe de retrait 44
6.2.2.2. Réflexe patellaire 44
6.2.2.3. Réflexe du gastrocnémien 44
6.2.2.4. Réflexe du tibial crânial 44
6.3. EXAMEN D'UN CHEVAL COMATEUX 45

6.3.1. Etude de la sensibilité 45
6.3.2. Examen des yeux 45
6.3.3. Etude de la respiration 45
LOCALISATION DE LA LESION ET DIAGNOSTIC DIFFERENTIEL 46
1. LOCALISATION D'UNE LESION CHEZ UN CHEVAL DEBOUT 46
1.1. Lésion en amont de C1 46
1.1.1. Répartition cérébrale 46
1.1.2. A propos de deux cas particuliers 47
1.1.2.1. Nerf optique 47
1.1.2.2. Nerf facial 47
1.2. Lésion de la moelle épinière 47
1.2.1. De C1 à C5 : 47
1.2.2. De C6 à T2 : 48
1.2.3. De T3 à L3 : 48
1.2.4. De L4 aux segments caudaux : 48
2. LOCALISATION D'UNE LESION CHEZ UN CHEVAL EN DECUBITUS 48
2.1. Localisation d'une lésion de la moelle épinière 48
2.2. Tableau récapitulatif des réponses sur les membres 49
2.3. Tableau récapitulatif de la localisation d'une lésion nerveuse chez un cheval en décubitus 50
3. DIAGNOSTIC DIFFERENTIEL DES GRANDS SYNDROMES NEUROLOGIQUES 51
3.1. Diagnostic différentiel des ataxies 51
3.1.1. Syndrome vestibulaire 51
3.1.1.1. Affection unilatérale 51
3.1.1.2. Affection bilatérale 51
3.1.1.3. Résumé des affections 52
3.1.2. Affections cérébelleuses 52
3.1.3. Ataxie de proprioception 52
3.1.4. Ataxie du poulain 53
3.2. Trouble du comportement en relation avec une pathologie nerveuse 53
3.2.1. Altérations du comportement du poulain 53
3.2.2. Altérations du comportement du cheval adulte 53
3.2.2.1. Affection d'évolution rapide 53
3.2.2.2. Affections encéphaliques focales 53
3.2.2.3. Affections d'évolution lente 53
3.3. Altérations de la vigilance 54
3.3.1. Troubles d'apparition progressive 54
3.3.1.1. En relation avec une lésion focale 54
3.3.1.2. En relation avec une souffrance cérébrale diffuse 54
3.3.2. Troubles d'apparition brutale 54
3.3.2.1. En relation avec une lésion focale 54
3.3.2.2. En relation avec une souffrance encéphalique diffuse 54
3.4. Anomalies de posture 55
3.4.1. Attitude anormale de la tête 55
3.4.2. Attitude anormale des membres 55
3.4.2.1. Membres antérieurs 55
3.4.2.2. Membres postérieurs 55
3.4.2.2.1. Le harper 56
3.4.2.2.2. Le shivering 56

3.5. Pathologie ophtalmologique 57
3.5.1. Les troubles de la vision 57
3.5.1.1. Troubles présents dès la naissance 57
3.5.1.2. Troubles d'apparition progressive 57
3.5.1.3. Troubles d'apparition brutale 57
3.5.2. Anisocories 57
3.5.3. Mouvements oculaires anormaux 58
3.5.3.1. Strabisme 58
3.5.3.2. Perte de la coordination des mouvements oculaires 58
3.5.3.3. Nystagmus 58
3.5.4. Procidence de la 3e paupière 58
3.6. Les dysphagies 58
3.6.1. Troubles du contrôle volontaire de l'alimentation 58
3.6.2. Dysphagie orale 59
3.6.2.1. Troubles de la préhension 59
3.6.2.2. Troubles de la mastication 59
3.6.2.3. Troubles linguaux 59
3.6.3. Dysphagie pharyngienne et dysphonie 59
3.6.4. Dysphagie œsophagienne 60
3.6.5. Dysphagie neuro-musculaire 60
3.6.5.1. Tétanos et botulisme 60
3.6.5.1.1. Clostridium tetani 60
3.6.5.1.2. Clostridium botulinum 60
3.6.5.2. Paralysie par piqûre de tique 60
3.7. Les crises convulsives 60
3.7.1. Convulsions du foal et du yearling 61
3.7.1.1. Syndrome convulsif du foal 61
3.7.1.2. Méningites bactériennes 61
3.7.1.3. Hypoglycémie 61
3.7.1.4. Epilepsie idiopathique 61
3.7.1.5. Encéphalites 61
3.7.2. Les convulsions puerpérales de la jument 62
3.7.2.1. Hypocalcémie 62
3.7.2.2. Hyperlipémie 62
3.7.3. Les crises convulsives de l'adulte 62
3.8. Les paraparésies 62
3.8.1. Paraparésies chez l'adulte 62
3.8.2. Paraparésie et conséquence d'anesthésie générale 63
3.8.3. Paraparésies du jeune 63
3.9. Principales pathologies du cheval en décubitus 64
3.9.1. Décubitus dû à une faiblesse musculaire 64
3.9.2. Décubitus dû à des accidents vertébraux 64
EXAMENS COMPLEMENTAIRES 66
1. Examens de laboratoire 66
1.1. Hématologie et moelle osseuse 66
1.2. Examens biochimiques 66
1.3. Examens sérologiques 66
1.4. Analyse d'urine 67
2. Prélèvement et analyse du liquide céphalo-rachidien 67
2.1. Prélèvement du LCR 67

2.1.1. Ponction atlanto-occipitale 67
2.1.1.1. Préparation 67
2.1.1.2. Matériel 67
2.1.1.3. Méthode 67
2.1.2. Ponction lombaire 68
2.1.2.1. Indications 68
2.1.2.2. Préparation 68
2.1.2.3. Matériel 68
2.1.2.4. Méthode 68
2.2. Analyse du LCR 69
3. Neuroradiologie 71
4. Examens électriques 72
4.1. Electromyographie (EMG) 72
4.1.1. Définitions - Principe 72
4.1.2. Activité normale 72
4.1.3. Activité de dénervation 73
4.1.4. Activité du muscle myopathique 73
4.2. Stimulation électrique du nerf périphérique 73
4.3. Vitesse de conduction d'un nerf 73
4.4. Electroencéphalographie (EEG) 73
4.5. Potentiels évoqués auditifs 74
5. Biopsies des muscles et des nerfs 74
5.1.1. Biopsie musculaire 74
5.1.2. Biopsie de nerf périphérique 75
6. Echographie, tomodensitométrie et scintigraphie 75
6.1.1. Echographie 75
6.1.2. Tomodensitométrie 75
6.1.3. Scintigraphie 75
7. Autopsie 76
CONCLUSION 77
BIBLIOGRAPHIE 78

INTRODUCTION

Les affections nerveuses sont communes chez les chevaux et la recherche du site lésionnel représente un véritable challenge pour le vétérinaire. Cependant, la taille, le poids, le tempérament et les conditions de vie des chevaux limitent souvent l'examen neurologique. Une méthode rigoureuse tout au long de la consultation du cheval doit être suivi afin d'évaluer l'ensemble de l'animal tout en ayant des connaissances de base en neuroanatomie, neurophysisologie et neuropathologie.

Au terme de l'examen clinique, un ou plusieurs sites lésionnels pourront être localisés, un diagnostic différentiel établi et différents examens complémentaires envisagés. Un traitement sera mis en place et un pronostic pourra être posé.

Il nous a paru intéressant d'essayer de réaliser un support visuel afin de mieux comprendre les gestes techniques de l'examen neurologique, mais aussi les réponses cliniques qui doivent être attendues.

Notre travail consiste donc à énoncer tout d'abord les points importants d'une anamnèse nous orientant vers un problème nerveux, puis à mettre en image l'examen clinique afin de déterminer un site lésionnel. Nous citerons ensuite le diagnostic différentiel des grands syndromes neurologiques avant de détailler l'ensemble des examens complémentaires disponibles à ce jour.

Rappel : L'organisation de la moelle épinière ne correspond pas exactement aux segments vertébraux. En effet, les 8 premiers segments de la moelle épinière correspondent aux 7 vertèbres cervicales ; les 18 segments thoraciques aux 18 vertèbres thoraciques ; les 6 segments lombaires aux 5 premières vertèbres lombaires ; les 5 segments sacrés aux vertèbres L6 et S1 et les 5 segments caudaux aux vertèbres S2 et S3 (BLYTHE et ENGEL 1999)

La fin de la dure-mère se situe à hauteur de la 3e vertèbre sacrée. Les segments médullaires ne correspondent pas aux vertèbres de la colonne. Il existe un plexus thoracique situé entre C6 et T2 ; et un plexus lombaire situé entre L4 et S3.

Afin d'alléger le texte, nous associerons des lettres aux segments médullaires (C = cervical, T = thoracique, L = lombaire, S = sacré, c = coccygien) suivi d'un chiffre indiquant la position de ce segment.

CONDUITE NON-SPECIFIQUE FACE A UN CHEVAL PRESENTANT DES SYMPTOMES NERVEUX

Face à un cheval présenté en consultation pour problème nerveux, il est important de bien recueillir l'anamnèse (CLEMENT 1987; BOUDAROUA 1992). Elle doit être complète et exacte pour avoir une valeur quelconque. Elle renseigne sur le type d'affection, son origine et permet d'avoir une idée de la localisation de la lésion, des examens complémentaires à prévoir et du pronostic.

1. ANAMNESE

1.1. Le Signalement

1.1.1. Age

Certaines maladies se rencontrent pour des catégories d'ages particuliers :

- Troubles présents à la naissance : Malformations congénitales : Syndrome convulsif à la naissance dû à des accidents vasculaires en péri-partum, malformations occipito-atlanto-axiales, hydrocéphalie congénitale responsable d'une déformation de la boîte crânienne.
- Troubles apparaissant jusqu'à 6 mois :
  - Abiotrophie cérébelleuse : dégénérescence du cervelet se manifestant sous la forme d'ataxie
  - Méningites : elles apparaissent pour trois raisons essentielles :
    - défaut de transfert passif de l'immunité lors d'absence de réflexe de succion,
    - mauvaise qualité du colostrum,
    - défaut d'absorption intestinale des immunoglobulines.
  - catalepsie-narcolepsie.
- Troubles apparaissant entre 6 mois et 30 mois :
  - Epilepsie idiopathique à transmission génétique
  - Ataxie spinale du poulain suite à une compression médullaire statique et dynamique d'apparition brutale qualifiée de wobbler,
  - Fractures vertébrales par traumatismes chez les jeunes animaux le plus souvent.
- Troubles chez le cheval âgé : suspicion de lésions tumorales

1.1.2. Race

Il existe des prédispositions raciales :

- *Pur-sang arabe* : épilepsie idiopathique, abiotrophie cérébelleuse et malformations occipito-atlanto-axiales (BLIKSLAGER, WILSON *et al.* 1991) ;
- *Oldenburg et poney gotland* : transmission génétique de l'abiotrophie cérébelleuse ;
- *Poney shetland et suffolk* : Narcolepsie ;

- *Quarter-horse* : malformation occipito-atlanto-axiale, paralysie périodique hyperkaliémique (tremblements musculaires épisodiques qui conduisent au décubitus) ;
- *Appaloosa* : héméralopie (déficit visuel) parfois combiné avec de la myopie, myéloencéphalopathie dégénérative familiale ;
- *Pur-sang anglais* : Ataxie spinale, hémiplégie laryngée, myéloencéphalopathie dégénérative familiale ;
- *Morgan et Hafflinger* : dystrophie neuro-axonale (proche de la myéloencéphalopathie dégénérative) ;
- *Cheval de trait* : ce sont des chevaux lourds prédisposés aux tremblements. Ils sont aussi susceptibles de développer une paralysie périphérique du nerf suprascapulaire consécutive de leur utilisation spécifique.

1.1.3. Sexe

Il n'existe que très peu d'affections nerveuses ayant une prédilection selon le sexe. Deux affections peuvent être évoquées :

- le syndrome d'automutilation chez l'étalon (COLAHAN, MAYHEW *et al.* 1999)
- la tétanie de lactation chez la femelle.

1.1.4. Robe

Les mélanomes sont connus chez les chevaux gris. Généralement, ces tumeurs se développent en région péri-anale, mais elles peuvent aussi envahir la moelle épinière et ainsi comprimer les trajets nerveux lors de croissances volumineuses (MITTEL 1987).

1.1.5. Usage du cheval

L'emploi de collier servant à tirer des charges peut entraîner chez les chevaux de traits une névrite traumatique du nerf suprascapulaire (ADAMS, SCHNEIDER *et al.* 1985).

1.2. Situation géographique de l'animal malade

1.2.1. Etats-Unis d'Amérique

Il existe des foyers de méningo-encéphalites virales en Amérique du nord et Amérique Centrale (comme il est possible de le voir sur la carte ci-après):

- Encéphalomyélite de l'Ouest (West Nile Virus) : Le virus responsable de cette encéphalite a été isolé pour la première fois dans l'hémisphère Ouest aux USA en 1999 et en 2001 au Canada (JEANJEAN 2002),
- Encéphalomyélite de l'Est,
- Encéphalomyélite Vénézuélienne.

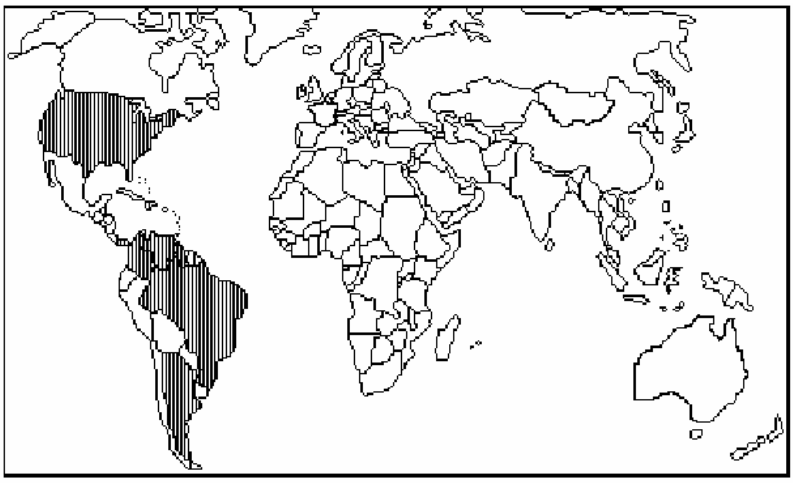

Figure 7 : Liste des pays ayant déclaré des foyers d'E.E.E. et (ou) d'E.E.W.en 1995 (Santé animale mondiale en 1995, OIE).

D'autres maladies semblent connaître cette régionalisation tels que le botulisme dans le Kentucky, le long du littoral atlantique et en Floride ; la rage aux Etats Unis avec environ 40 cas de rage rapportés chaque année. (SMITH, DEBOWES *et al.* 1987)

1.2.2. Europe

Plusieurs cas de rage ont été recensés dans l'est de la France (13 confirmations en 1990), la Normandie connaît régulièrement des épidémies de rhinopneumonie (forme abortive ou nerveuse) et le delta du Rhône a été le siège d'épizootie d'encéphalite à virus West-Nile dans les années soixante et récemment en 2000 (JEANJEAN 2002).

L'anémie infectieuse est répandue dans toute l'Europe.

De nombreuses épidémies de maladie de Borna touchent régulièrement l'Allemagne en raison de la migration d'oiseaux venus de l'est (DEL-SOLE 2001).

La dysautonomie équine ou « grass sickness » est surtout présente chez les chevaux de 2 à 7 ans, au pré en Europe du nord à une latitude supérieur à 55°- 58° (BARATOUX 1995).

L'Espagne et le Portugal ont été atteints épisodiquement de Peste équine de 1987 à 1991 (LONGY 1991).

Les régions où les maladies infectieuses sont installées connaissent une fluctuation saisonnière. Les encéphalomyélites virales et la peste équine transmises par des arthropodes vecteurs présentent une nette augmentation de la prévalence en fin d'été lorsque les chaleurs et l'humidité favorisent la multiplication de ces derniers.

1.2.3. Autres pays

Le Japon et l'Inde connaissent des taux de migration parasitaire cérébrospinale à *Setaria sp.* inattendus (YOSHISHARA, OIKAWA *et al.* 1987).

L'Australie, par son élevage extensif rapporte chaque année de très nombreux cas d'intoxications végétales et de « grass sickness » (LHOMME 1996)aux manifestations cliniques variées (comme le « Harper ») et à l'étiologie souvent imprécise.

The Geographic Distribution of the Japanese Encephalitis Serocomplex of the Family Flaviridae, 2000.

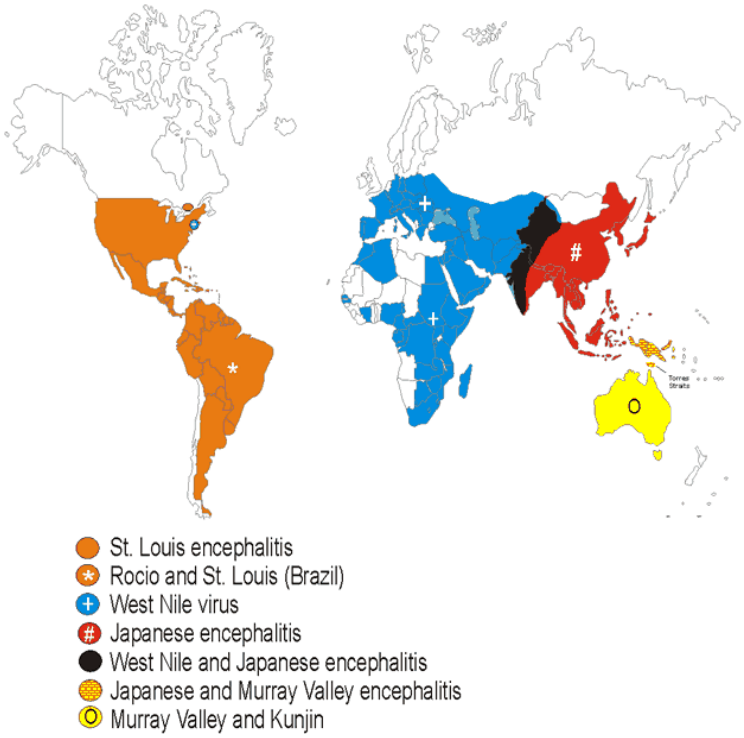

(SANTRE 2002)

Cette carte montre la répartition des principales maladies infectieuses à composante nerveuse dans le monde.

1.3. Motif de la consultation

Un questionnaire précis et complet adressé au propriétaire doit être employé. Il est très important de détecter tout trouble du comportement, d'incoordination des mouvements de la tête ou d'anomalie de la démarche. La description des convulsions est également très importante.

Le clinicien doit essayer de déterminer par des questions appropriées si la maladie est aiguë ou chronique et si elle semble s'aggraver ou bien être stable ou encore régresser. Il faut se méfier des appréciations du propriétaire qui va par exemple évoquer un problème aigu lors d'une chute du cheval qui se relève ataxique alors qu'il présente une affection progressive de la moelle épinière qui a pu être à l'origine de la chute. De même lors de syndrome convulsif, le clinicien n'observera que très rarement les convulsions et s'en remettra donc à la seule description faite par le propriétaire. Il est donc important de poser des questions précises afin de déterminer si l'affection est asymétrique ou s'il y a un focus particulier.

Exemples : Une anomalie du comportement peut être due à des lésions cérébrales, une parésie ou une paralysie d'un membre peut être la conséquence de lésions des nerfs périphériques et des troubles de la coordination des mouvements de la tête et des membres peuvent être dus à une lésion du cervelet.

1.4. Autres informations utiles

1.4.1. Evolution de la maladie

La vitesse d'évolution et d'apparition des symptômes peut orienter le diagnostic. En effet, plus la vitesse d'apparition des troubles nerveux est rapide et plus l'évolution de la

maladie sera rapide cependant, la sévérité des lésions est indépendante de leur vitesse d'apparition.

1.4.2. Troubles congénitaux et familiaux

Une affection similaire dans la famille de l'animal peut faire soupçonner la présence d'un tel trouble. Un arbre généalogique des ascendants des malades permet l'exclusion de la reproduction des parents suspects et l'éradication définitive de la maladie (LAHUNTA 1983).

Il apparaît que le tempérament (responsable de trouble du comportement) aurait une héritabilité de 0,2 à 0,45 (VAN-VLECK 1990). Il existe aussi une composante génétique qui affecte l'apprentissage du foal lors de mutation des gènes contrôlant le développement de l'hypophyse (ZHAO, SHENG *et al.* 1999).

1.4.3. Infections, troubles métaboliques et immunologiques

Le rôle du clinicien dans cette étape est d'obtenir des informations concernant le passé de l'animal : Exemple : Le tétanos ou un empyème épidural sont souvent précédés d'une plaie traumatique ou chirurgicale.

Les vaccinations doivent être vérifiées et à jour.

Il est aussi important de connaître les symptômes présentés par les autres chevaux de l'écurie ou les autres animaux vivant dans l'écurie. Exemple : Cas de gourme ou de rhinopneumonie (WINTZER 1989).

Toutes ces questions visent à connaître le ou les problèmes principaux et les problèmes médicaux surajoutés. Ceci est surtout important chez le poulain nouveau-né où il faut distinguer les troubles neurologiques primaires (syndrome convulsif, malformations) des troubles neurologiques secondaires à un problème médical (septicémie, hypoglycémie, anoxie) (CLEMENT 1985).

1.4.4. Intoxications

Il faut connaître l'environnement du cheval et les sources possibles d'intoxication (plantes, industries, moisissures, aliments). Il est aussi important de connaître les traitements que le cheval est susceptible de recevoir et qui peuvent être neurotoxiques à long terme (organophosphoré par exemple) (HEAUNER 1984).

1.4.5. Troubles de la nutrition

Il est important d'étudier la ration du cheval afin de rechercher la présence d'anomalies (moisissures, fourrage délavé) voire révéler des carences (Vitamine A et E, cuivre, sélénium, et magnésium) (SMITH et GEORGE 2001). De même, les malformations vertébrales peuvent provenir d'une croissance rapide associée à une ration de haute qualité énergétique, mais déséquilibrée en cuivre et zinc et un déséquilibre du rapport du calcium sur le phosphore (REED, NEWBREY *et al.* 1985).

1.4.6. Gestion de la vermifugation

Le vétérinaire doit vérifier le protocole de vermifugation pour la mise en place d'une protection optimale.

1.4.7. Traumatismes

En cas de symptômes nerveux causés par des traumatismes externes, des signes sont présents (plaie par exemple). De même, les soudaines convulsions intervenant des semaines après un accident peuvent provenir de la cicatrisation cérébrale ou de l'évolution d'un cal osseux vertébral.

2. ELEMENTS DE L'EXAMEN PHYSIQUE DE BASE

Il permet de détecter les problèmes médicaux primaires associés (ou non) aux troubles nerveux. Il est également nécessaire pour détecter les anomalies qui demanderaient une attention immédiate ou qui pourraient contre-indiquer un examen complémentaire (ponction de LCR lors d'hypertension intracrânienne). Cet examen débute toujours par l'observation des muqueuses, la prise de température et du pouls digital, avant de suivre un ordre logique. Cet examen physique n'est ni exhaustif ni indispensable, il n'est pas représentatif de l'examen de routine d'un cheval lors de toute consultation, car plus orienté vers des symptômes accompagnant toute maladie nerveuse.

2.1. Examen ophtalmologique

Cet examen reprend les principaux tests diagnostics tel que le réflexe a la menace ou bien le réflexe pupillaire (*cf. examens des nerfs craniens*). Cependant, il est nécessaire de détecter les anomalies qui peuvent expliquer une cécité (opacités cornéennes, cataractes, détachements rétiniens, glaucome), être le signe d'une maladie non neurologique (uvéite, hypopion, conjonctivites) ou bien être la conséquence d'un trouble nerveux (névrite optique, kératite sèche, ptosis, ulcère de la cornée).

2.2. Examen otoscopique

Généralement, c'est un examen assez difficile car les chevaux sont généralement peu docile lorsque le clinicien examine les oreilles. Il se pratique à l'aide d'un otoscope ce qui ne permet d'évaluer que le conduit auditif externe. Ainsi, son exploration peut permettre de diagnostiquer une otite externe qui est toujours susceptible d'atteindre l'oreille moyenne ou interne et déclencher un syndrome vestibulaire.

Cependant, il peut aider lors de pathologies nerveuses et surtout lors de l'évaluation des animaux atteints de maladie vestibulaire (CLEMMONS 1997).

2.3. Appareil respiratoire

Il est toujours l'objet d'un examen clinique minutieux :

- inspection de la courbe respiratoire
- auscultation au sac
- détermination fréquence et rythme respiratoire

Il apporte souvent de précieux renseignements :

- Cheval atteint de botulisme ou atteint d'une mycose des poches gutturales (DELGADO 1991) ou d'une neuropathie due au saturnisme va souvent présenter des écoulements nasaux, une dysphagie et une pneumonie par aspiration.(WINTZER 1989)

- L'examen de l'appareil respiratoire est indispensable avant toute anesthésie générale car des lésions du tronc cérébral et les encéphalopathies métaboliques peuvent être associées à une respiration irrégulière.

- L'examen du pharynx et du larynx grâce à un fibroscope est indispensable au diagnostic de paralysie laryngée et pharyngée, d'hémiplégie laryngée ou encore d'empyème des poches gutturales.

2.4. Appareil cardiovasculaire

Il comprend généralement une auscultation cardiaque et une appréciation de la perfusion des territoires périphériques par l'évaluation du temps de réplétion capillaire (qui doit être inférieur à 2 secondes)

Cet examen est particulièrement indiqué lors de syncope ou de faiblesses liées aux malformations et maladies cardiaques, ce qui permet de rejeter une hypothèse d'atteinte nerveuse. Il est essentiel afin de rejeter toutes les causes d'insuffisances cardiaques lors de coma, convulsion, asthénie périodique ou perte de croissance.(COLAHAN, MAYHEW, MERRIT et MOORE 1999)

2.5. Appareil digestif

Il fait partit de l'examen physique de base. Il doit comprendre une analyse de la ration du cheval et surtout des changements récents de l'alimentation car le cheval est très sensible aux transitions alimentaires. Ensuite le clinicien se doit d'apprécier la consistance des fécès puis d'ausculter les territoires digestifs. Ils se décomposent en quatre cadrans situés en arrière des dernières côtes :

- cadran dorsal gauche : région de la courbure pelvienne
- cadran ventral gauche : région de l'intestin grêle
- cadran dorsal droit : région de la base du caecum
- cadran ventral droit : région de l'apex du caecum et de l'intestin grêle

Les troubles digestifs constituent souvent chez le cheval les symptômes d'appel d'autres affections. :

- Affections musculaires (myopathie des masséters par exemple) ou neuromusculaire (botulisme (SWERCZEK 1980), intoxication par les organophosphoré (HEAUNER 1984)) et un bon nombre d'affections cérébrales sont accompagnées de dysphagie.
- Des troubles hépatiques peuvent entraîner une hépatoencéphalopathie
- La rétention des matières fécales peut être liée à une névrite du cône terminal et peut être associée parfois à des signes de coliques.

2.6. Appareil lymphatique et veineux

Cet examen fait souvent appelle à une prise de sang pour avoir une idée des paramètres sanguins susceptibles d'entraîner des pathologies sanguines tel que des coagulopathies. Il est aussi important d'examiner les veines jugulaires (surtout si le cheval est susceptible d'avoir reçu des injections intra-veineuses ou des cathéters) afin de détecter la présence de thrombus ou de complète occlusion.

Un cheval anémié peut fléchir brutalement au cours d'un effort par manque d'oxygénation des tissus. La présence de pétéchies et d'ecchymoses à la surface de la peau et des muqueuses suggère une anomalie de la coagulation. Un saignement spontané des tissus nerveux peut entraîner des symptômes aigus de paraplégie, quadriplégie, coma ou autres troubles neurologiques. Une épistaxis accompagne souvent les anomalies des nerfs crâniens liés à une mycose des poches gutturales.(DELGADO 1991)

2.7. Appareil urogénital

L'appareil externe mâle peut être examiné sous tranquilisation pour permettre une descente du pénis. Il faut se méfier des risques de priapisme (non remonté du pénis dans le fourreau) qui pourrait produire des lésions nerveuses par compressions.

Chez les femelles en revanche, seul l'examen externe de la vulve est pratiqué en routine en raison des risques de métrites lors de vaginoscopie.

Pour l'examen de l'appareil urinaire, seul les anomalies seront notées, telles que les modifications de la couleur de l'urine ou les phénomènes d'incontinence, de cystite ou de dysurie induits lors de polynévrite, de rhinopneumonie ou d'intoxication par le sorgho (ADAMS, DOLLAHITE *et al.* 1969).

2.8. Peau et annexes

Souvent négligé, l'examen du revêtement cutané peut orienter le diagnostic de façon décisive. Il doit être réalisé de façon rigoureuse de manière a parcourir l'ensemble du territoire cutané et doit comprendre l'évaluation de l'épiderme ainsi que les poils, la crinière et les crins de la queue.

En présence de plaies, les hypothèses de rage, de tétanos ou de botulisme peuvent être avancées.

Lé présence d'hirsutisme peut signer l'existence d'un adénome hypophysaire qui peut comprimer le chiasma optique et donc être accompagné de cécité.

2.9. Appareil locomoteur

Un examen complet de l'appareil locomoteur comprend une évaluation des appuis, un examen de chaque articulation, un examen statique et un examen dynamique.

Il est difficile de différentier une boiterie orthopédique d'un trouble nerveux de la démarche. Pour cela, toutes les suspicions d'affections ostéoarticulaires et musculaires doivent être rejetées à l'aide d'un examen soignée du squelette et des articulations et d'une palpation transrectale pour les fractures du bassin. Une boiterie chronique entraîne une amyotrophie et donc une parésie du membre, semblable aux signes associés à une lésion nerveuse.

EXAMEN NEUROLOGIQUE

L'examen se fait d'avant en arrière (BLYTHE 1987; CLEMENT 1987; MAYHEW 1992; REED 1992; COHEN 1993; SPEIRS et WRIGLEZ 1997; MAIR, LOVE *et al.* 1998; REED et BAYLY 1998; ROSE et HODGSON 2000)

Il doit être rigoureux et systématique, en commençant par la tête et en finissant par la queue. Cet examen est identique dans toutes les espèces (avec certaines particularités tout de même) et peut être pratiqué aussi bien sur un cheval debout qu'en décubitus. Si pour une raison quelqu'elle soit, il est impossible de pratiquer une partie de l'examen (problème financier ou lié à l'état de l'animal), le clinicien doit garder en tête cette partie omise.

L'examen débute donc par une recherche de signes nerveux liés à des lésions cérébrales qui pourrait expliquer l'ensemble de l'examen clinique, puis vient ensuite l'examen du tronc, des membres, de la queue et de la région du périnée pour mettre en évidence une lésion de la moelle épinière. Il faut toujours essayer d'expliquer les anomalies présentes par le minimum de lésions possibles.

L'examen se termine par l'appréciation de la posture et de la démarche pour vérifier le contrôle moteur et sensitif des membres.

1. TETE

1.1. Comportement

Il est important de connaître le comportement normal du cheval en s'aidant du propriétaire ou du manipulateur.

- Réaction vis à vis de personnes ou d'autres chevaux (par exemple, lors d'épisodes d'agression, la rage peut être suspectée)
- Signe de repos (comment est-il quand il n'y a personne)
- Combien de temps passe-t-il à dormir et manger
- Quelle est sa position la plus fréquente au repos dans son box
- Prendre en considération le sexe du cheval (un étalon sera plus agressif qu'une jument)

Il faut aussi s'intéresser à l'âge et à l'alimentation.

Il est important de noter tout phénomène de « pousser au mur » (LEVY 2002).

1.2. Etat de vigilance et de conscience

L'état d'éveil est influencé par les réponses aux différents stimuli reçus par le système nerveux sensoriel :

- stimuli visuels : réflexe à la menace par exemple
- stimuli tactiles : réflexe panniculaire par exemple
- stimuli auditifs
- stimuli gustatoires : tétées, présentation de nourriture
- stimuli douloureux

Ces différents stimuli testent l'intégrité des voies sensorielles qui comprennent : la formation réticulée (partie antérieure du tronc cérébral), le thalamus et le cortex cérébral (LAHUNTA 1983).

L'état de vigilance varie d'un état de conscience normal à une série de légères anomalies (stupeur, dépression, somnolence, délire, léthargie) jusqu'au stade de semi-coma ou coma. L'état de coma représente une absence totale aux stimuli normaux alors que l'état de semi-coma se caractérise par une absence de réponses aux stimuli externes mineurs mais une réponse partielle aux stimuli douloureux qui provoquent quelques mouvements volontaires.

L'état de conscience d'un cheval en décubitus doit aussi être évalué. En effet, cela permet de déterminer la zone éventuelle d'une lésion. Cependant, il est important de différencier un cheval qui produit des efforts désespérés pour se lever lors de fracture vertébrale, colique, myosite ou épuisement d'un cheval en convulsions qui présentera des symptômes identiques (*cf. Cas particulier du cheval en décubitus*).

Enfin, il existe un rare trouble du sommeil que l'on nomme narcolepsie. Pendant une attaque (appelée phase de catalepsie), le cheval semble dormir en restant debout ou en tombant. La durée de cette crise est courte, et quand l'animal se réveille, il semble tout à fait normal (MOORE et JOHNSON 2000).

1.3. Port et coordination des mouvements de la tête

Le port de la tête doit être apprécié pendant les activités normales du cheval, au repos et lorsqu'il mange. Il doit être capable d'effectuer des mouvements de flexion, rotation et extension de l'articulation atlanto-occipitale. De la nourriture est présentée de chaque côté du cheval afin qu'il effectue des mouvements de l'encolure et de la tête. Ces mouvements peuvent être rapides mais précis et sans à-coups.

Lors de lésions du *système vestibulaire*, la tête est souvent inclinée sur le côté et la nuque déviée latéralement tandis que l'encolure et les naseaux restent dans le plan vertical. Le côté de l'inclinaison correspond généralement au côté de la lésion. Un nystagmus peut être observé. Pour vérifier la présence de cette lésion, il est possible d'effectuer le test de Romberg.

Lors de lésions *cérébrales*, le cheval à tendance à marcher en cercle. L'orientation du cercle et de la déviation de la tête et de l'encolure indique le côté de la lésion.

Lors de lésons du *cervelet*, il y a absence de contrôle des mouvements fins de la tête. Les mouvements apparaîtront gauches et saccadés avec des oscillations plus ou moins discrètes qui seront aggravées lors de mouvements volontaires avec présence de tremblements intentionnels.

1.4. Evaluation des nerfs crâniens

Ils sont examinés de façon systématique du plus rostral au plus caudal.

1.4.1. Nerf olfactif (I)

L'intégrité de ce nerf est difficile à évaluer (MAYHEW I.G. 2000). Ce déficit (anosmie) est donc rarement rapporté, la dysosmie très difficile à diagnostiquer. Un examen grossier peut être pratiqué en notant la façon dont le cheval sent la nourriture, les bras du clinicien, des fécès ou de l'urine. Il est important de ne pas utiliser de substance irritante qui vont mettre en jeu une des branches sensitives du nerf trijumeau.

La réponse à la détection de l'odeur doit se manifester par des reniflements, un signe du flehmen ou bien un détour si le cheval n'aime pas l'odeur. Toute absence de manifestation est suspecte.

1.4.2. Nerf optique (II)

Il est responsable de la vision. Ce n'est pas un vrai nerf périphérique, mais une extension du diencéphale.

Quand un cheval est présenté pour cécité, il faut considérer la présence d'un trouble vestibulaire ou d'une sévère asthénie qui pourrait le faire trébucher. Le motif de consultation peut être « cécité soudaine » alors qu'elle était présente depuis un certain temps mais le cheval a appris à vivre dans son environnement.

Réflexe à la menace : Un doigt est dirigé en direction de l'œil ce qui entraîne une fermeture des paupières. Il est important de ne pas toucher la face ni les cils et de ne pas créer de courant d'air (le mieux est de l'effectuer à l'extérieur avec une brise perpétuelle).Cela dépend donc aussi de l'intégrité du nerf de la face (VII). De même, une dépression ou une forte excitation peut donner un résultat négatif.

Confirmation d'un déficit visuel : le cheval est placé dans un environnement avec des obstacles et afin d'observer la manière dont il va les contourner. Une autre méthode consiste à faire tomber un objet inodore et sans bruit afin d'observer sa réaction. Il est important d'effectuer ce test dans chacun des champs visuels afin de ne pas passer à côté d'une cécité unilatérale. Pour la nyctalopie, les mêmes procédures sont employées dans une lumière ambiante faible.

Réflexe pupillaire : il permet de tester à la fois le nerf optique et le nerf occulo-moteur. Une lumière vive est dirigée vers un œil (ambiance sombre de préférence) et théoriquement une constriction immédiate réflexe des 2 yeux doit être obtenue. L'œil qui reçoit la lumière présente une constriction biphasique avec une première phase rapide mais modérée et une seconde plus lente. (*cf. Localisation de la lésion*)

Il est important d'avoir une source lumineuse suffisamment puissante ; dans le cas contraire, un phénomène d'échappement de la pupille peut apparaître, elle va s'accommoder à lumière et se dilater (MAYHEW I.G. 2000).

1.4.3. Nerf oculomoteur (III)

Il est responsable de l'innervation des muscles oculaires ventral et médial. Il est aussi responsable des muscles qui commandent la constriction pupillaire.

La taille et la symétrie des pupilles sont examinées. Le *réflexe pupillaire* (cf. N. optique permet de tester le fonctionnement de ce nerf mais une sévère lésion du nerf optique peut entraîner la perte de ce réflexe.

Cependant, chez les animaux sévèrement malades et abattus, la constriction pupillaire peut être réduite mais les pupilles ne sont pas mydriatiques. De même, un animal inquiet ou énervé peut avoir des pupilles très dilatées qui répondent mal à la lumière.

Lorsque dans un œil normal, la pupille est largement dilatée et ne répond pas à la lumière directe ou consensuelle, la présence d'une lésion ipsilatérale du nerf III ou du tronc cérébral peut être suspectée.

Avec une affection de la rétine ou du nerf optique, la pupille est normale ou partiellement dilatée et ne répond qu'à la lumière dirigée dans l'œil sain, l'œil affecté est aveugle et ne présente aucun des réflexes pupillaires.

Les traumatismes crâniens entraînent souvent des lésions du mésencéphale qui affectent les noyaux et les nerfs III. La position ventrale des nerfs III les expose également à la compression exercée par toutes les tuméfactions et masses qui peuvent être présentes dans les hémisphères cérébraux et exercer une pression sur le tronc cérébral. La tuméfaction asymétrique entraîne souvent une anisocorie et la pupille dilatée se trouve du même côté que

l'hémisphère atteint. Une dilatation progressive des pupilles indique souvent de sévères lésions du tronc cérébral et des nerfs III. Le pronostic est grave.

Syndrome de Claude Bernard-Horner : il s'agit d'une lésion de l'innervation sympathique de l'œil (fibres post-ganglionnaires après qu'elles aient quitté le ganglion cervical crânial). On observe :

- un léger ptosis de la paupière supérieure,
- un myosis,
- une légère protrusion de la membrane nictitante due à une rétraction du globe oculaire,
- une sudation unilatérale de la face et de la partie antérieure de l'encolure (MAYHEW I.G. 2000),
- les réflexes pupillaires restent normaux.

Lorsque l'innervation sympathique de la tête est touchée, d'autres symptômes peuvent apparaître, tel que la dilatation des vaisseaux sanguins de la face, l'hyperhémie des muqueuses nasales et conjonctivales et une augmentation de la température faciale. Toutes ces anomalies sont ipsilatérales.

Les lésions du système sympathique peuvent se rencontrer lors des mycoses des poches gutturales et des interventions dans ces régions (chirurgicales, injection intramusculaire ou périveineuses), lors de traumatismes ou de néoplasmes dans la région du tronc cervical sympathique. Le syndrome de Horner peut également toucher les voies sympathiques descendantes du tronc cérébral ou de la moelle épinière. De telles lésions vont provoquer une sudation de tout un côté du corps due à une augmentation de l'afflux sanguin cutané.

1.4.4. Nerf oculomoteur (III), nef trochléaire (IV), nerf abducens (VI)

Ces 3 nerfs innervent les muscles oculaires externes qui maintiennent les yeux dans une position normale dans l'orbite. Pour l'examen neurologique, il faut connaître les relations normales entre la position et les mouvements de la tête et la position des yeux. Lorsque le chanfrein est relevé, la tête en extension, les yeux maintiennent une position horizontale en se déplaçant ventralement dans l'orbite. Lors d'une rotation autour du grand axe, les yeux garderont toujours ce positionnement horizontal avec un déplacement ventral ou dorsal des yeux. Lorsque l'on fléchit la tête et qu'elle est déplacée d'un côté à l'autre, les yeux se déplacent par saccades ce qui correspond au nystagmus. Une première phase lente est observée dans la direction opposée à celle ou la tête est tournée suivie par une phase rapide dans la même direction. Ces mouvements rythmiques continuent jusqu'à ce que la tête arrête de bouger. Le même phénomène peut être obtenu en élevant et en abaissant le chanfrein. Ces mouvements sont normaux et appelés nystagmus vestibulaire physiologique, ils reflètent les relations entre les noyaux vestibulaires et les nerfs III, IV, VI.

Les symptômes neurologiques présents lors de paralysie des ces nerfs sont inconnus chez le cheval et leur connaissance se base donc sur l'étude chez les autres espèces. La paralysie du nerf oculomoteur devrait produire un strabisme latéral et ventral, une ptose de la paupière supérieure, une mydriase et une absence de réflexe pupillaire. La paralysie du nerf trochléaire devrait entraîner un strabisme dorso-médial. Une atteinte du nerf abducens produirait quant à lui un strabisme médial. L'innervation double du muscle rétracteur de l'orbite suggère qu'une lésion de ces deux nerfs engendrerait une baisse de l'aptitude à rétracter le globe dans son orbite suite à une atteinte de la cornée.

1.4.5. Nerf Trijumeau (V)

Il se divise en 3 branches :

- La branche mandibulaire
- La branche maxillaire
- La branche ophtalmique

Fonction motrice : elle est évaluée par l'observation de la mastication en notant l'efficacité et la force des mouvements de la mâchoire.

Lors d'une atteinte bilatérale des branches motrices, la mandibule est pendante et la langue est parfois sortie car rien ne la retient, la nourriture et la salive tombent de la bouche. Une lésion unilatérale est difficile à détecter car ni dysphagie ni disparition de la fonction de mastication ne sont notées. Elle ne s'observe donc que lors d'asymétrie musculaire.

Fonction sensorielle : elle est testée par l'évaluation de la sensibilité de la face. Effleurement de l'oreille, clignement de paupières lors du réflexe palpébral (sensibilité du canthus médial) ou par réflexe cornéen (attouchement de la cornée), mouvement des naseaux et des lèvres sont autant de déplacements contrôlés par les voies sensorielles du nerf trijumeau et les voies motrices du nerf facial. Tous ces mouvements sont réflexes.

Pour tester la sensibilité de la face, la réaction cérébrale au stimulus est observée, avec un cheval qui s'écarte, secoue la tête, couche les oreilles ou essaye de mordre ou de botter en réponse aux pincements ou aux percussions de la tête. En face d'un animal très stoïque ou abattu, la région du septum nasal est utilisée car très sensible (percussion à l'aide d'un objet non pointu). Cependant, les réflexes faciaux sont absents chez un cheval qui présente une paralysie faciale, mais la sensibilité est conservée.

Les lésions des branches sensorielles du nerf trijumeau sont accompagnées de symptômes variables avec perte de sensation de la face. Il peut y avoir rétention des aliments dans les joues mais les mouvements des muscles de la face et son expression restent intacts. Une hypoalgésie totale de la face est parfois présente avec les encéphalopathies diffuses et sévères, tandis qu'une hypoalgésie locale peut avoir diverses étiologies : infarctus cérébral lors d'injection intracarotidienne ou de thromboartérite vermineuse, contusion et lacération de l'encéphale et très large granulome des ventricules latéraux par exemple. Le déficit sensoriel est controlatéral à la lésion.

Les chevaux qui encensent, dont il est difficile de toucher la tête ou qui ont un port de tête bizarre ont peut être une hyperesthésie de la face causée par une névralgie trijéminale. Cela n'a jamais été documenté (DESJARDINS et JEAN 1998).

1.4.6. Nerf facial (VII)

Ce nerf a une fonction motrice prédominante. Il innerve les muscles de la face ainsi que les glandes salivaires. Il se termine en 3 branches :

- Une branche auriculaire qui innerve les muscles de l'oreille
- Une branche palpébrale qui innerve les muscles des paupières
- Une branche buccale qui innerve les muscles de la bouche

L'intégrité de ce nerf est évaluée en même temps que celle du nerf trijumeau par l'intermédiaire des réflexes suivant : fermeture des paupières par réflexe palpébral et cornéen (fermeture des paupières lorsque la cornée est touchée), mouvements des oreilles, des nasaux lors de l'inspiration et mouvement du nez et des lèvres lors de la préhension et de la mastication.

Le nerf facial possède également une fonction parasympathique en étant responsable de la sécrétion des glandes lacrymales. Il est également responsable du goût, un test simple

consiste à appliquer un coton imbibé d'atropine sur les gencives ce qui aura pour conséquence un mouvement de la tête, ainsi qu'une salivation (MAYHEW I.G. 2000).

Lors d'une paralysie faciale unilatérale, avec lésion avant la séparation des différentes branches, l'expression du faciès et les mouvements sont asymétriques. L'oreille et les lèvres sont tombantes, la paupière supérieure est à demi fermée (le poids des muscles paralysés entraîne la paupière vers le bas) et le bout du nez est dévié du côté sain (l'absence de fermeture d'un naseau est parfois le 1e signe).

Il peut aussi y avoir des difficultés de préhension du côté lésé avec chute des aliments et rétention de ceux-ci au niveau des lèvres et de la joue surtout avec le foin.

Ces paralysies apparaissent lors de traumatismes directs ou bien suite à un décubitus latéral prolongé. Attention, il ne faut pas confondre une légère asymétrie du nez chez des chevaux normaux avec une paralysie. Pour les différencier, le tonus musculaire est testé à la commissure des lèvres et est intact chez le cheval normal.

Les lésions du nerf facial se rencontrent lors de méningite, d'otite moyenne (proximité du nerf facial dans le canal facial de l'os pétreux), de mycose des poches gutturales (nerf facial qui repose en position dorso-latérale de la cloison de leur compartiment latéral), de polynévrite équine (qui peut aussi atteindre les nerfs spinaux et crâniens). Lors d'atteinte focale du thalamus ou de l'encéphale, les muscles de la face peuvent présenter une hypertonie ainsi qu'une hyper-réflexie entraînant une expression variable du faciès. Ceci est du à une diminution du contrôle des noyaux faciaux et ces troubles de la tonicité de la face sont rencontrés lors d'encéphalomyélite, d'hématomes ou d'abcès cérébraux.

Lors de paralysie faciale permanente, l'énucléation est parfois nécessaire du côté atteint pour palier à une kératite sèche, mais souvent le cheval compense l'inactivité de ses paupières avec sa membrane nictitante pour protéger sa cornée. De même, l'obstruction nasale inspiratoire peut nécessiter une intervention chirurgicale sur le pli alaire.

1.4.7. Nerf Vestibulo-cochléaire (VIII)

Le nerf cochléaire est celui de l'audition. La surdité est difficile à diagnostiquer lorsqu'elle n'est pas bilatérale (*Cf. test BAER*).

Il est possible de taper dans les mains et d'observer la réaction du cheval.

Le nerf vestibulaire est lié à l'équilibre, avec une action sur le tonus musculaire. Lors de lésion unilatérale, aucune inhibition des fléchisseurs ipsilatéraux n'est présente, en revanche une facilitation des extenseurs controlatéraux pousse le corps de l'animal du côté ipsilatéral à la lésion.

Les noyaux des nerfs III, IV et VI des muscles oculaires externes sont liés au système vestibulaire ce qui permet une coordination des mouvements des yeux avec ceux de la tête. Ainsi, le système vestibulaire aide à l'orientation dans l'environnement en particulier avec la gravité et il assiste au maintient de l'équilibre au repos et au cours des mouvements.

Une lésion de ce système peut entraîner des signes caractéristiques : démarche titubante, corps penché sur le côté, « pas de côté » lors de la marche, strabisme, inclinaison de la tête sur le côté et nystagmus. La présence de nystagmus spontané ou positionnel se rencontre lors d'affection vestibulaire. Le nystagmus est toujours dirigé du côté opposé à la lésion et à la direction de l'inclinaison de la tête.

La direction du nystagmus peut aider à la localisation de la lésion du système vestibulaire. Généralement, il est horizontal mais il peut être parfois giratoire (en arc de cercle). Avec une lésion centrale du système vestibulaire, il peut être spontané au repos, positionnel, horizontal, vertical et giratoire. Il est fréquent que son rythme et sa direction changent selon la position de la tête.

Lors de lésion centrale, les structures voisines des noyaux vestibulaires de la moelle allongée sont souvent touchées et il est fréquent de voir une paralysie des membres et une

atteinte du système réticulé. Les symptômes d'abattement, d'ataxie, de dépression ou d'anomalies d'autres nerfs crâniens confirment la position centrale de la lésion.

La phase aiguë d'une affection vestibulaire peut être très violente, mais la récupération est rapide car le cheval compense le déficit en utilisant des informations provenant des ses autres sens. Il sera plus à même de se localiser dès lors qu'il est placé à l'extérieur car il s'oriente très bien avec la vue de l'horizon. Le test de Romberg consiste à bander les yeux du cheval pour mettre en évidence une atteinte du système vestibulaire. Les signes vont donc s'aggraver si le cheval compense son déficit vestibulaire par sa vision ; l'inclinaison de la tête doit persister voire s'aggraver et les mouvements de la tête et de l'encolure sont larges et incontrôlables.

Il est important d'observer le cheval en silence dès les premiers instants (pour éviter qu'il ne s'oriente par les bruits) ; il faut aussi rester assez proche pour être prêt à enlever le bandage au cas où le cheval chuterait.

1.4.8. Nerf Glossopharyngien (IX), nerf Vague (X), nerf Accessoire (XI)

Le rôle majeur de ces nerfs (surtout le nerf vague) consiste en l'innervation sensorielle et motrice du pharynx et du larynx. De même la déglutition et la phonation sont deux fonctions importantes permises par ces nerfs qui sont évaluées par palpation et observation du pharynx et du larynx ainsi que l'écoute du hennissement et de la respiration au repos. Les principaux signes cliniques observés sont des paralysies du pharynx et du larynx. Une dysphagie partielle avec de la nourriture qui s'écoule des naseaux et une hémiplégie laryngée ipsilatérale apparaît lors de paralysie unilatérale. Avec une paralysie pharyngée bilatérale, la dysphagie est sévère. Le palais mou est déplacé vers le haut, au-dessus de l'épiglotte et les réflexes de toux et de déglutition ne peuvent pas être provoqués à la palpation du pharynx et du larynx. Ces symptômes sont souvent associés à une pneumonie secondaire par aspiration.

L'observation du larynx est réalisée par endoscopie des voies respiratoires supérieures.

Beaucoup d'affections cérébrales diffuses peuvent entraîner une dysphagie sans que le bulbe ne soit touché (maladies virales et bactériennes). Ceci est dû à une atteinte du contrôle de la déglutition au niveau supérieur. De plus les nerfs IX, X et XI sont intimement associés dans les poches gutturales et il n'est pas rare de voir une paralysie pharyngée lors d'affections sévères de celle-ci. Une dysphagie peut également être observée lors de maladie qui affecte les muscles du pharynx et dans la paralysie neuromusculaire du botulisme (SWERCZEK 1980).

Le nerf accessoire à un rôle moteur pour au moins les muscles trapèzes et la partie antérieure des muscles sternocéphaliques, une perte de cette innervation peut entraîner au bout d'une quinzaine de jour une atrophie des muscles innervés.

1.4.9. Nerf Grand hypoglosse (XII)

Ce nerf a une fonction motrice pour les muscles intrinsèques et extrinsèques de la langue. La langue normale résiste à la traction et il est difficile de la maintenir hors de la bouche car le cheval la replace rapidement lorsqu'elle est relâchée. Il est normal d'observer des tremblements à son extrémité lorsqu'elle est fermement maintenue. Sa symétrie et ses mouvements doivent être observés et la présence d'atrophie doit être notée.

Une lésion unilatérale du noyau ou du nerf hypoglosse entraîne une atrophie unilatérale de la langue et une diminution de la force de rétraction, mais le cheval n'a pas de difficulté pour la préhension ou la déglutition et il peut aisément la maintenir dans sa bouche. Lors de paralysie bilatérale, la langue est molle, atrophiée et souvent pendante. Les aliments retombent de sa bouche car le cheval ne peut pas les pousser au fond de sa bouche.

Lors d'affection cérébrale sévère, la langue peut être pendante et lente à se remettre en place, mais elle n'est pas atrophiée.

Une manipulation brutale de la langue peut provoquer une paralysie normalement temporaire de la langue.

Nerfs	Branche	Distribution	Signes typiques de disfonctionnement	Tests	Réponse anormale
I Olfactif	Sensorielle	Muqueuse olfactive	Absence d'odorat	Réaction face aux substances odorantes	Absence de réaction
II Optique	Sensorielle	Rétine	Mydriase, perte de la vue avec plus ou moins anisocorie	Réflexe à la menace, pupillaire, réactions face à des objets mobiles	Pas de fermeture des yeux ni de constriction pupillaire Ne suit pas les objets en mouvements
III Oculomoteur	Motrice	Muscles des yeux (ventral, oblique, médial, dorsal) Muscle sphincter de la pupille Muscles des paupières	Strabisme latéral Mydriase Ptose	Mouvements de la tête dans l'axe, observation des yeux Réflexe pupillaire	Absence de mouvements des yeux Œil normal : constriction de la pupille mais pas de réflexe consensuel Œil atteint : c'est l'inverse
IV Trochléaire	Motrice	Muscle dorsal oblique des yeux	Strabisme dorsomédial	Observation des yeux à l'arrêt et lors de mouvements des yeux	L'œil ne peut suivre les objets ventromédialement
V Trijumeau	Motrice	Muscles de la mastication	Mastication asymétrique	Palpation des muscles masséters et temporaux	Atrophie
	Sensorielle	Peau et muqueuse de la tête	Hypoalgésie ou hyperesthésie d'un côté de la face	Toucher la face, réflexe cornéen, réflexe palpébral	Réponse absente ou exagérée Absence de réponse
VI Abducens	Motrice	Muscle rétracteur des bulbes oculaires	Strabisme médial	Observation des yeux	Incapable de suivre un objet latéralement

Nerfs	Branche	Distribution	Signes typiques de disfonctionnement	Tests	Réponse anormale
VII Facial	Motrice	Muscles de l'expression faciale Glandes mandibulaires, lacrymales et sublinguales	Asymétrie de l'expression faciale Bouche et œil partiellement secs	Réflexe palpébral, toucher la face	Pas de fermeture des yeux Pas de contraction des muscles de la face
	Sensorielle	Goût sur les 2/3 rostraux de la langue	Perte du goût sur cette portion de langue	Difficile à tester et à évaluer	
VIII Vestibulocochléaire	Sensorielle	Organe de l'audition Organe de l'équilibre	Surdité Déséquilibre, nystagmus, position de la tête	Observation des signes de dysfonctionnement	Ataxie, tête penchée, absence de nystagmus physiologique, pas de réaction face à un bruit
IX Glossopharyngien	Motrice	Muscles du pharynx Glandes salivaires parotides et zygomatiques	Les lésions vont d'une dysphagie partielle à une paralysie pharyngée Bouche partiellement sèche	Administration de nourriture et d'eau	Jetage nasal de nourriture ou d'eau
	Sensorielle	Goût sur le 1/3 caudal de la langue Muqueuse pharynx Sinus carotidien	Perte du goût sur cette portion Tachycardie, augmentation de la pression sanguine	Difficile à tester Toucher la muqueuse	Diminution du réflexe de la toux

Nerfs	Branche	Distribution	Signes typiques de disfonctionnement	Tests	Réponse anormale
X Vague	Motrice	Muscles du pharynx et du larynx Viscères thoraciques Viscères abdominaux	Dysphonie, dysphagie Tachycardie Diminution du péristaltisme	Examen laryngoscopique Pression sur les globes oculaires	Mouvements laryngés anormaux Pas de bradycardie
	Sensorielle	Goût sur la base de l'épiglotte et de la langue Pharynx, larynx et viscères	Perte du goût de ces régions Dysphagie, pneumonie par fausse déglutition	Difficile à tester Toucher le larynx	Absence de toux
XI Accessoire	Motrice	Muscles encolure	Atrophie des muscles de l'encolure	Palpation, EMG	Atrophie musculaire, EMG anormaux
XII Hypoglosse	Motrice	Muscles linguales	Ipsilatéral : Déviation de la langue du côté opposée à la lésion Chronique : Déviation de la langue du même côté que la lésion	Observation Tirer la langue dehors	Déviation de la langue Diminution voir absence de rétraction de la langue

Tableau récapitulatif de l'examen des nerfs crâniens (BLYTHE 1987)

2. ENCOLURE ET MEMBRES ANTERIEURS

A la suite de l'examen neurologique de la tête, le clinicien a pu établir si une lésion centrale ou une lésion des nerfs crâniens est présente. L'étude de l'encolure et des membres antérieurs va permettre de localiser une lésion des nerfs périphériques ou de leurs muscles ou bien des segments médullaires de C1 à T2.

2.1. Examen de l'encolure

2.1.1. Observation

Elle permet de détecter les anomalies du squelette, les asymétries et les atrophies des muscles qui peuvent être associées à des troubles neurologiques et aider à leur localisation. Il est important de vérifier le bon alignement de la tête avec l'encolure car cela peut modifier grandement le tonus et les volumes musculaires et de déplacer l'encolure de gauche à droite afin de vérifier l'absence d'asymétries réelles. Une lésion douloureuse et restrictive de l'encolure peut obliger un cheval à maintenir la tête en position basse, mais cela peut aussi être la conséquence d'une faiblesse musculaire cervicale due à une affection du neurone moteur périphérique (botulisme par exemple). Des signes de torticolis, scoliose, et cyphose (déviation à convexité postérieure de la colonne vertébrale) de l'encolure peuvent être associés à des lésions médullaires cervicales, des lésions des nerfs spinaux cervicaux ou des anomalies vertébrales.

Des zones de transpiration localisée peuvent être observées suite à des lésions du système nerveux sympathique pré-ganglionnaire ou post-ganglionnaire. L'atteinte des nerfs périphériques cervicaux s'accompagne souvent d'une zone de transpiration bien délimitée avec en plus hypoalgésie, hyporéflexie et atrophie musculaire de la région.

Lors de syndrome de Claude Bernard Horner, la tête et la région cervicale du côté ipsilatéral sont en sueur. Lors d'une lésion médullaire cervicale sévère associé à un syndrome de Claude Bernard Horner une transpiration sur tout un côté du corps est présente.

2.1.2. Manipulation, Palpation et Percussion

La manipulation de l'encolure permet d'estimer l'aisance et le rayon de sa mobilité. La raideur peut être notée par un refus de tourner la tête, voire une douleur lors de la flexion de l'encolure (attention aux chevaux rétifs qui résistent à cet examen). Cette douleur peut être la conséquence d'une hypertrophie articulaire vertébrale, d'une méningite spinale, d'une ostéomyélite, d'un neurofibrome d'un nerf cervical ou d'une douleur musculaire (injection intramusculaire, abcès, myosite par exemple).

La palpation de l'articulation atlanto-axiale peut révéler une fusion des vertèbres suite à une malformation occipito-atlanto-axiale congénitale.

La palpation des apophyses transverses des vertèbres cervicales par pression peut engendrer de la douleur lors d'ostéomyélite ou de fracture. Cependant, certains chevaux réagissent fortement à cette palpation et il est courrant d'avoir des apophyses transverses des vertèbres cervicales 4 et 5 très proéminentes.

La percussion de l'encolure en lieu et place des apophyses transverses des vertèbres cervicales provoque :

- Une contraction du muscle paucier de l'encolure localement,
- Une contraction d'autres muscles cervicaux si le stimulus est assez fort (muscle brachiocéphalique entraînant une brusque avancée de l'épaule et parfois une légère rétraction de la tête du côté du stimulus),
- Une contraction des muscles faciaux : mouvement saccadé de l'oreille vers l'avant, étirement de la commissure des lèvres vers l'arrière et clignement de l'œil.

La diminution voir l'absence de ces réponses réflexes s'observe avec une variété d'affections médullaires.

La sensibilité de l'encolure doit aussi être testée par des pincements ou des piqûres qui doivent entraîner des mouvements réflexes. Attention, il faut observer une réponse cérébrale (comportementale) au stimulus tels que des mouvements de la tête ou du corps, des vocalises, des morsures ou bien des coups de pieds en direction du stimulus ou du clinicien car de simples mouvements réflexes peuvent être observés même sur un cheval tétraparétique avec interruption de la moelle épinière en C1.

Pour un cheval en décubitus, une réponse cérébrale peut être une brusque ouverture des paupières ou le relevé de la tête par exemple. Une tétraplégie causée par une affection médullaire entraîne généralement une hypoalgésie ou une analgésie de l'encolure et des membres antérieurs.

L'examen de l'encolure passe par un « *slap test* ». Il s'agit d'un examen qui va provoquer en temps normal une adduction brève du cartilage aryténoïde du côté opposé à celui frappé. Une légère claque au niveau de la selle est administrée, juste en arrière de la partie supérieur de la scapula. En absence de fibroscope, une brève contraction du muscle cricoaryténoïde dorsal controlatéral est observé lors de la palpation externe du larynx. Si le cheval est surpris lors de la claque, les 2 aryténoïdes se déplacent en même temps et le test n'est pas valide, il doit être répété.

Ce test permet de noter la présence d'une hémiplégie laryngée qui entraîne un bruit caractéristique à l'inspiration appelé « cornage ».

Les bruits passent généralement inaperçus lors du repos ou aux allures lentes, alors qu'ils sont présents lors d'un exercice plus intense. Une paralysie du nerf laryngé récurrent entraîne une absence d'adduction laryngée du côté lésé qui peut être observée par fibroscopie.

Voie afférente de ce réflexe : probablement un nerf thoracique qui passe dans la substance blanche de la moelle épinière (controlatéral) et rejoint le noyau du vague controlatéral au niveau du bulbe.

Voie efférente : elle a pour origine ce même noyau et se prolonge dans le nerf vague qui descend l'encolure jusqu'à la partie antérieure du thorax (par le tronc sympathique cervical) et retourne ensuite vers le larynx par le nerf laryngé récurrent.

2.2. Examen des membres antérieurs

L'observation permettra de mettre en évidence, la présence de déformation, voire d'atrophie musculaire de l'épaule.

Lors de la palpation des membres, il est important que le cheval garde une position symétrique et que son poids soit réparti de manière égale sur les antérieurs. En effet, le moindre changement de posture peut entraîner une très grande variation du volume des muscles.

Le tonus musculaire des membres peut être évalué sur un cheval en décubitus par des mouvements passifs de flexion et d'extension en notant la résistance offerte face à ces manipulations. Une flaccidité ou une atonie musculaire totale d'un membre peut être due à une lésion du NMP. L'examen du membre montre une parésie profonde avec des mouvements volontaires très réduits et une diminution des réflexes.

L'atrophie musculaire apparaît en général une à deux semaines après dénervation alors qu'elle est beaucoup plus lente et affecte toujours uniformément tous les muscles du membre de façon moins marquée lors de problème orthopédique (PARENT 2000).

La plupart des réactions posturales ne peuvent être testées sur un cheval debout. Elles constituent l'ensemble des réponses qui permettent à l'animal de se maintenir en position debout. Cependant quelques réflexes posturaux peuvent être testés.

Placer proprioceptif : il est difficile à évaluer chez le cheval en raison de la présence du sabot et de sa sensibilité réduite. Lorsque le boulet est fléchi et que la pince touche le sol, un aide pousse sur l'épaule opposée afin que le cheval prenne appui en redressant le pied. Un autre test consiste à croiser les membres et observer le temps de remise en place. Chez le cheval atteint d'une pathologie de proprioception, ce test peut entraîner la chute de l'animal.

Test de la brouette : les postérieurs sont maintenus pour qu'ils ne touchent pas le sol et on fait marcher le cheval sur ses antérieurs. Ce test n'est faisable qu'avec des poneys ou des poulains. La présence de parésie (car tout le poids du corps repose sur un seul membre à chaque appui lors de la marche) et d'anomalies de la sensibilité proprioceptive peuvent être notées.

Test du sautillement et test de poussée : il consiste à maintenir un antérieur en flexion tandis qu'une personne pousse l'épaule latéralement afin de provoquer un sautillement sur le côté. Il est aussi possible de pousser le cheval sur le côté (une main sur l'épaule et l'autre sur les hanches) de manière à ce qu'il effectue des pas sur le côté. Si un délai est observé pour effectuer les petits sauts, une anomalie sensorielle proprioceptive peut être suggérée. Si le cheval présente des difficultés à se rattraper sur le membre testé, la présence d'une lésion des voies motrices peut être évoquée.

Autres tests : chez le poulain ou le poney, la marche sur deux membres latéraux peut être réalisée en empêchant les 2 autres de toucher le sol.

La manière dont le cheval pose le pied pour monter ou descendre un trottoir par exemple est observée. Avec une ataxie sévère le cheval trébuche tandis qu'avec une lésion médullaire modérée, il fait rarement des fautes.

La pression vers le bas ou le pincement exercé au niveau du garrot peut provoquer une lordose (incurvation à convexité antérieure), mais avec résistance à la poussée. Lors de parésie des membres antérieurs, la lordose est plus sévère et peut provoquer la flexion d'un ou deux antérieurs.

Ainsi, lorsque les réflexes médullaires sur les membres sont présents le cheval pourra se maintenir debout et marcher sur ses antérieurs. D'autre part si l'animal peut être couché sans danger, les réflexes sur les membres doivent être testés (*cf. cheval en décubitus*).

3. TRONC ET MEMBRES POSTERIEURS

A cette étape de l'examen, toute lésion située en avant de T2 a déjà été localisée. Lorsque seul les membres pelviens sont atteints, il existe une lésion dans la moelle épinière en arrière de T3 (T3 → S3), ou bien une pathologie des nerfs périphériques ou des muscles des membres pelviens. Attention, avec une lésion très localisée de la substance blanche de la moelle de C6 à T2, les membres thoraciques ne présentent pas d'anomalie tandis que les membres pelviens montrent de légers troubles de la démarche. Dans ce cas, la lésion est située en avant de S3 ou bien dans les muscles ou les nerfs périphériques des postérieurs.

Cet examen est semblable à celui de l'encolure et des antérieurs, et comprend en premier lieu l'observation et la palpation des muscles et du squelette de ces régions, afin de détecter toutes asymétries, atrophies musculaires ou autres déviations de la colonne vertébrale.

De même, des zones de transpiration sont recherchées, signe de lésion des fibres sympathiques pré- ou post-ganglionnaire.

3.1. Examen du tronc

Il regroupe l'examen de la colonne vertébrale dans sa portion thoracique, lombaire et sacrée ; ainsi que l'ensemble des nerfs périphériques du tronc.

Une légère percussion de la peau du tronc, surtout dans sa portion latéro-ventrale entraîne une brusque contraction du muscle peaucier. Une zone d'hypoalgésie de chaque côté du dos et des flancs est un signe très utile pour localiser une lésion.

Le test de pression permet de différencier les anomalies du système locomoteur de celles du système nerveux. :

- Pression le long des muscles paravetrébraux thoracolombaire : extension de la colonne et flexion latérale qui l'éloigne du stimulus. L'animal résiste à la poussée et ne fléchit pas les postérieurs.
- Pression en regard des vertèbres sacrées et caudales : légère flexion de la colonne sans fléchissement des postérieurs

Lors de parésie, les réponses sont exacerbées, une flexion des postérieurs est observée. Les réactions sont aussi anormales lors de douleurs musculaires.

3.2. Examen des postérieurs

Afin d'évaluer en premier lieu le volume et le tonus musculaire, il faut veiller à bien positionner les membres de manière à ce que le cheval répartissent bien son poids sur chacun d'eux.

Il est possible d'apprécier les réactions posturales. Ce sont les mêmes examens que pour le membre antérieur mais plus difficiles a mettre en œuvre :

- *test du sautillement* : le cheval est poussé sur le côté à hauteur des hanches
- *test de la « brouette », sautillement sur un membre, marche sur les membres latéraux et placé proprioceptif avec ou sans vision :* faisable uniquement avec un cheval léger. De même que pour les antérieurs, les membres peuvent être croiser pour tester la proprioception.

La réaction des postérieurs lorsqu'ils touchent le sol peut aussi être testée (le cheval est soutenu par le thorax) : une tension des extenseurs ainsi qu'un petit pas en avant sont observés lorsque les sabots touchent le sol ce qui permet au cheval de placer ses membres sous son centre de gravité.

4. QUEUE ET REGION DU PERINEE

Comme précédemment, la possibilité de lésions à localisation multifocale doit être évoquée. Cependant, en cas de lésion unique, il sera possible de conclure à une affection de la moelle épinière sacro-coccygienne, des nerfs périphériques qui en sont issus ou bien des structures innervées par ces derniers.

4.1. Examen de la croupe, du périnée et de la queue

Leur examen peut permettre la détection d'anomalies osseuses et musculaires. En effet, si la queue reste plaquée au périnée lors de la marche, une anomalie neurologique musculaire ou osseuse est suspectée. De même, l'habitude du fouaillement de la queue a pu être acquise suite à un problème urogénital, des douleurs musculaires ou osseuses ou une affection générale (myeloencéphalite non suppurée par exemple), mais sa cause reste souvent inconnue. Certains chevaux peuvent avoir un port de queue dévié latéralement alors qu'ils présentent des anomalies sévères de la démarche. Lors de névrite de la queue de cheval, un prurit intense de la queue et du périnée est présent.

L'examen de la croupe passe par l'évaluation de la réponse à la palpation du trajet du nerf sciatique. A l'aide d'un stylo, il est normal de provoquer un coup de pied, ce qui signifie que la sensibilité est présente. Cependant, il ne doit pas être exagéré ce qui suggèrerait une douleur de ce nerf.

4.2. Tonus musculaire de la queue

Il existe différents degrés d'hypertonie ou d'hypotonie qui peuvent passer inaperçus. En revanche, une totale flaccidité avec absence de mouvement volontaire suggère la présence d'une lésion du motoneurone périphérique. En théorie, une lésion en avant des segments coccygiens devrait entraîner une légère parésie, mais en pratique, seule une atteinte sérieuse rend visible une parésie de la queue. Les causes d'atonie de la queue peuvent être dues à un traumatisme ou une polynévrite qui se caractérise aussi par une aréflexie, une atrophie musculaire et une analgésie de la queue.

4.3. Réflexe périnéal

Il est présent lorsque le toucher de la région périnéale entraîne une contraction du sphincter anal accompagnée d'un serrement de la queue contre celui-ci.

Les fibres sensorielles de ce réflexe se trouvent dans la branche périnéale du nerf honteux. La contraction du sphincter anal est stimulée par les nerfs rectaux caudaux, la flexion de la queue par les nerfs sacro-coccygiens et les segments médullaires S1-S3. L'absence de réflexe périnéal avec un sphincter anal atone et une queue flasque s'observe chez le cheval avec une lésion du type NMP, mais sa sensibilité peut être conservée si les nerfs sensoriels et les voies ascendantes de la moelle et du tronc cérébral jusqu'au cortex sensitif sont intacts.

4.4. Palpation trans-rectale

Elle est indispensable pour l'évaluation du contenu et du tonus du rectum et de la vessie. Ces structures sont innervées par les nerfs périphériques et segments médullaires sacrés (S1-S3).

Elle permet aussi d'apprécier la position des lésions et des fractures du bassin, et des vertèbres lombaires, sacrées ou coccygiennes.

5. POSTURE ET DEMARCHE

Ce stade de l'examen neurologique constitue l'examen dynamique.

La posture, les réactions posturales et la démarche reflètent la fonction motrice des membres et leur sensibilité profonde, c'est à dire les sensibilités musculaires, tendineuses et articulaires qui font parvenir des informations au système nerveux central. Leur étude permet d'évaluer le bon fonctionnement du tronc cérébral, du cervelet, de la moelle épinière dans son entier, des racines des nerfs spinaux, des nerfs périphériques, des fonctions neuromusculaires et enfin des muscles.

La posture doit être examinée en premier et un cheval qui souffre d'une lésion des voies sensorielles ascendantes garde souvent une position anormale pour une durée prolongée tels que les membres largement écartés ou croisés par exemple.

On notera de même tout tremblement ou myoclonies.

La démarche est appréciée aux trois allures, mais ce sont surtout le pas et le trot qui donnent le plus de renseignements. L'examinateur doit observer le cheval sous 3 angles :

- de face
- de derrière
- de côté

Pendant la phase de suspension, un membre s'élève normalement de 10 cm au-dessus du sol alors que lors d'allure anormale il vient toucher le sol (LEVY 2002). Il convient tout de même de se méfier des chevaux un peu lymphatiques qui auront tendance à traîner les sabots alors qu'ils ne sont atteints d'aucune pathologie.

5.1. Définitions

Neurone moteur périphérique (NMP) (LAHUNTA 1983; LENNOZ 1992): C'est un neurone efférent qui relie le SNC à un effecteur qui peut être un muscle ou une glande. Ils sont situés dans les cornes intermédiaires et ventrales de la substance grise de la moelle épinière et dans les noyaux des nerfs crâniens présent dans le tronc cérébral. Les axones de ces neurones forment les nerfs périphériques et crâniens.

L'organisation du SN est segmentaire y compris dans le cortex cérébral bien qu'elle soit moins évidente. Il existe donc des groupes de muscles innervés par un même nerf que l'on appelle des myotomes.

Lors d'atteintes du NMP il existe des signes spécifiques de paralysie flasque et hyporéflexie ce qui permet de localiser la lésion au segment médullaire correspondant ou en amont de ce neurone moteur. Il existe également des atteintes partielles, avec des signes moins accusés. Une atteinte partielle d'un nerf périphérique peut être rencontrée avec des signes très localisés mais très sévères.

Neurones moteurs centraux (NMC) (LAHUNTA 1983; LENNOZ 1992):: ils sont responsables de l'accomplissement normal des mouvements et du maintien du tonus musculaire nécessaire pour lutter contre la gravité. Ils contrôlent et inhibent l'action des NMP.

Ils sont situés dans le cortex, les noyaux sous-corticaux et le cortex cérébral. Ils cheminent par les voies corticospinales au moyen de relais multisynaptiques. Les axones cheminent le long du tronc cérébral et de la moelle en groupe de fibres, appelés faisceaux qui forment en partie la substance blanche de la moelle et du tronc cérébral.

Les lésions des NMP se caractérisent par un ensemble de réponses augmentées tel que hyperefléxie et hypertonie.

Lors d'atteinte du NMC la lésion se situe en amont du NMP qui contrôle les muscles concernés et incite à poursuivre les investigations en amont.

Parfois, le membre parétique tremble sous le poids de l'animal, peut fléchir et même entraîner la chute de l'animal lors de faiblesse des extenseurs.

Lors de la marche en cercle, en pente ou avec la tête relevée en extension, le cheval parésique va trébucher sur sa jambe faible et son boulet « pigeonne ».

Un autre signe typique est la difficulté à se relever pour un cheval en décubitus avec les membres atteints du côté du sol.

Organisation sensitive : La recherche du site lésionnel fait également appel à l'étude de la sensibilité. L'agencement du système sensitif est comparable à celui du système moteur. Les neurones sensitifs sont situés dans le nœud de la racine dorsale de la moelle. Il en est de même pour les nerfs crâniens, sauf les nerfs sensoriels. A l'image des myotomes, les dermatomes sont des zones cutanées innervées par un même nerf rachidien. Ils sont répartis de façon segmentaire le long du tronc. Ainsi, lors de lésion médullaire, on constate une diminution ou une disparition de la sensibilité superficielle en avant de la lésion. Parfois, il est possible d'observer une hyperesthésie des dermatomes situés en regard de la lésion.

Cette disposition reste valable pour les membres.

5.2. Les anomalies de la locomotion

5.2.1. Parésie

Elle est définie comme une paralysie partielle ou légère qui pourrait se comparer à une faiblesse musculaire. C'est pourquoi il est nécessaire de la différencier au travers d'examen spécifique (CLEMENT 1987) :

1) le cheval est examiné en ligne droite au pas. L'examen commence d'abord par les postérieurs puis les antérieurs. Il faut marcher à côté du cheval pour noter une asymétrie de foulées ainsi que d'autres anomalies. Le cheval parétique qui traîne les pieds va souvent trébucher. Sa foulée sera allongée et les chevaux atteints d'anomalies sévères des allures dues à une lésion du tronc cérébral ou une lésion cérébelleuse, ont tendance à marcher à l'amble.

2) Pour mettre en évidence la parésie chez un cheval, une personne marche à côté du cheval et tire la queue vers soi ou applique une pression latérale sur les hanches (il faut s'assurer que le pied du côté tiré est au sol). Normalement la résistance à une force latérale est grande. En présence de parésie, le cheval peut être aisément tiré vers soi ou repoussé tandis que sa cadence est rompue. Ces symptômes sont dus à un manque de résistance ainsi qu'une faiblesse des extenseurs.

En présence d'un cheval spastique, une très forte résistance au test de la pression latérale est notée alors que la traction latérale de la queue pendant la marche accentue les signes de parésies.

Enfin, lors de faiblesse des fléchisseurs, les postérieurs sont aisément attirés latéralement ce qui entraîne une rupture dans la cadence du pas.

3) Le cheval est mis sur un cercle et l'examinateur tient le licol dans une main et la queue dans l'autre afin de faire tourner le cheval autour de lui pour évaluer la force de résistance de la queue (parésie) et de l'encolure (douleurs cervicales).

5.2.2. Ataxie

Elle est définie comme un manque de coordination des mouvements du corps et des membres (FANUEL-BARRET 2002).

Les troubles de la proprioception se traduisent par un élargissement du polygone de sustentation et tandis que les hanches, le tronc, la jambe dans la phase de suspension et parfois tout le corps ondulent lors de la marche. Le placement du pied est souvent anormal en abduction ou en adduction. Les jambes se croisent parfois et le cheval peut avoir tendance à se marcher sur les pieds et frotter la face dorsale du sabot.

Il est souvent décrit que le cheval semble « saoul », c'est à dire qu'il ne suit pas une ligne droite, mais réalise souvent des écarts.

Les membres situés à l'extérieur lorsque le cheval est placé sur un cercle sont souvent projetés latéralement. Ces anomalies sont particulièrement évidentes lorsque le cheval marche en cercles serrés ou change brusquement de direction.

Avec une ataxie marquée, le cheval aura tendance à marcher l'amble aussi bien au pas qu'au début du trot.

Si le cheval marche dans une faible pente avec la tête légèrement relevée en extension, le système vestibulaire est perturbé ce qui diminue l'habilité à compenser le déficit neurologique présent fréquemment sur les postérieurs.

Toute pathologie touchant le NMC peut provoquer une ondulation importante, un délai rallongé pour porter un membre en avant, l'affaissement sur un membre, la tendance à pivoter autour d'un membre lors de l'exécution de petits cercles ou l'affaissement sur les postérieurs lors du reculé.

Afin de noter tout signe d'ataxie, sur le cercle, il est important de savoir que lors de démarche normale, c'est le membre antérieur extérieur qui va passer devant le membre opposé, alors que c'est le membre postérieur intérieur qui passe devant l'autre postérieur. Lors d'ataxie, ce schéma n'est pas respecté et un phénomène de circumduction des membres est présent (LEVY 2002).

Parfois, il est plus facile d'observer des signes d'ataxie chez un cheval au pré car le cheval se déplace à vives allures et marque des changements brutaux de direction et d'allure. De plus, le trot peut exagérer les signes d'ataxie avec souvent de larges mouvements latéraux des membres extérieurs lors de changement de direction avec croisement ou heurt des membres entre eux.

Afin d'accentuer l'ataxie d'origine vestibulaire, il est possible de bander les yeux du cheval et d'observer une démarche titubante appuyée du côté de la lésion comme dit précédemment lors de l'examen du nerf vestibulaire.

5.2.3. Hypométrie

Elle se définit comme une spasticité ou une raideur des mouvements des membres avec une flexion réduite des articulations, en particulier du carpe et du tarse. L'animal pose le pied au sol de manière brusque avec un bruit claquant et les antérieurs semblent présenter un léger temps de flottement en l'air avant que le sabot ne frappe le sol. Ces anomalies sont plus marquées lorsque le cheval marche dans une légère pente avec la tête surélevée en extension ou bien effectue un reculer (démarche identique à celle d'un « soldat de bois » : mouvement sans flexion).

La spasticité peut être le signe le plus important lors de lésion médullaire cervicale. L'allure hachée et titubante que présentent les membres controlatéraux en réponse à une lésion vestibulaire peut être considérée comme hypométrique.

5.2.4. Hypermétrie

C'est le nom donné au manque de contrôle de la direction et du rayon des mouvements des membres qui se traduit par une flexion excessive des articulations et des mouvements exagérés. L'hypermétrie non accompagnée de parésie est caractéristique des affections cérébelleuses mais peut être observée avec d'autres lésions (nerfs périphériques par exemple).

5.2.5. Dysmétrie

C'est le terme qui regroupe l'hypermétrie et l'hypométrie.

5.2.6. Graduation des allures

(ROSE et HODGSON 2000) ont décrit une graduation des allures selon 5 grades :

- *Grade 0* : aucun trouble neurologiquement visible
- *Grade 1* : Trouble neurologique non visible aux allures normales, mais présent dès que l'on oblige le cheval à faire un mouvement précis (reculé, extension de l'encolure…)
- *Grade 2* : Troubles nerveux visibles aux allures normales et augmentés lors de tests précis (Cf. Grade 1)
- *Grade 3* : Troubles nerveux sévères aux allures normales avec une tendance à la chute lors des tests
- *Grade 4* : Troubles nerveux allant de la chute au sol à la paralysie complète
- *Grade 5* : Cheval en décubitus

6. TROIS CAS PARTICULIERS

6.1. EXAMEN NEUROLOGIQUE DU POULAIN

(ADAMS et MAYHEW 1984; CHAVATTE et COLLOBERT 1994; CLEMMONS 1997)

6.1.1. LA TETE

6.1.1.1. Le comportement

Lorsqu'il est maintenu fermement, le très jeune poulain passe par des périodes passives où il semble faible, sans tonus musculaire, simulant une attaque de cataplexie à des périodes où il se débat violemment. Il peut parfois émettre des vocalises qui ressemblent au cri des porcelets. Le poulain se soumet dès qu'il est soutenu par des bras placés en avant du poitrail et derrière les cuisses, il devient alors tout mou : c'est le réflexe de l'abandon.

Des mouvements répétés des mâchoires jusqu'à leur claquement avec les dents peuvent être observés ce qui semble constituer un comportement de soumission. Des mictions sont possibles.

6.1.1.2. Etat de vigilance et de conscience

Le poulain est très alerte et semble hyper-réactif face aux stimuli externes

6.1.1.3. Port de la tête et coordination de ses mouvements

Le poulain normal porte la tête légèrement fléchie sur l'encolure et les mouvements de sa tête sont exagérés ou saccadés lors de stimuli tactiles ou sonores.

6.1.1.4. Evaluation des nerfs crâniens

6.1.1.4.1. Nerf optique

Le poulain a une vue normale dès la naissance, et pour l'apprécier, il est nécessaire d'observer ses déplacements et ses activités.

Le réflexe à la menace est faible voire absent jusqu'à deux semaines cependant la tête est écartée suite à un geste menaçant ou la présence d'une lumière vive. Attention les poulains deviennent réfractaires lors de la répétition de ce test.

Le réflexe pupillaire apparaît très tôt après la naissance et peut être légèrement retardé lors d'excitation.

6.1.1.4.2. Nerfs moteur oculaire commun, pathétique et moteur oculaire externe

Une déviation ventro-médiale de la pupille est souvent présente, mais ce strabisme disparaît vers l'age de 1 mois.

6.1.1.4.3. Autres nerfs crâniens

Le poulain est d'une manière générale plus sensible aux stimuli externes et réagit par des mouvements brusques de la tête.

Les lèvres et les oreilles du nouveau-né ont tendance à être molles et à avoir un tonus musculaire réduit.

6.1.2. POSTURE ET DEMARCHE

La démarche normale du poulain est ondulante, élastique et dissymétrique. En station debout, las jambes sont écartées alors qu'en décubitus latéral, le tonus des extenseurs des membres est élevé.

L'examen du poulain doit être pratiqué lorsqu'il marche à côté de la mère en raison du réflexe d'abandon. Les foulées sont généralement courtes, rapides, asymétriques et saccadées. Lorsque le poulain se lève, il se sert des ses 4 membres en même temps et semble être « monté sur des ressorts ».

L'angle normal du paturon avec le sol est de 50°.

6.1.3. REFLEXES SUR LES MEMBRES ET LE CORPS

6.1.3.1. Encolure et membres antérieurs

Comme dit précédemment, le poulain est très sensible aux stimuli extérieurs, néanmoins, la réponse labiale du réflexe cervico-facial est moins marquée que chez l'adulte.

Les réponses réflexes aux divers tests neurologiques sont supérieures à celles des adultes : augmentation de la réponse pour le réflexe tibial crânial, bicipital, tricipital et extenseur radial du carpe.

Le réflexe d'extension à la poussée est particulier au poulain : une tension brutale sur le tendon perforant (brusque extension du sabot par pression sur la pince, avec un membre légèrement fléchi) provoque une extension puissante du membre. Ce réflexe peut être présent jusqu'à 3 semaines (ADAMS et MAYHEW 1984).

6.1.3.2. Tronc et membres postérieurs

Les réflexes de l'arrière main sont augmentés et ceci est surtout évident avec le réflexe patellaire. Pour les postérieurs, le réflexe d'extension croisée est moins important que pour les antérieurs, mais le réflexe à la poussée est plus marqué.

6.1.3.3. Queue et région du périnée

Les examens de la croupe, du périnée, de la queue et du tonus musculaire sont réalisés de façon identique et les réponses sont semblables à celles de l'adulte.

Chez le poulain, divers tests neurologiques peuvent être pratiqués (sautillement, brouette…) afin de détecter des lésions nerveuses absente lors de posture normale. Ainsi, des lésions cérébelleuses, spinale ou des nerfs périphériques peuvent être mises en évidence.

6.2. EXAMEN DU CHEVAL EN DECUBITUS

Tout d'abord, il convient d'éliminer toute pathologie liée à l'épuisement. L'hypersudation, le durcissement des masses musculaires et l'élévation de l'activité des enzymes musculaires permettent de diagnostiquer une rhabdomyolyse (*Cf. pathologies du cheval en décubitus*).

Tout ou part de l'examen de l'encolure, des membres thoraciques et pelviens et du tronc peut se faire sur un cheval en décubitus. Les réflexes médullaires sont supposés être fonctionnels si le cheval utilise les antérieurs aisément pendant la marche. Ils doivent être

testés chez le cheval en décubitus ou lorsqu'il est facile de maintenir un cheval couché sans danger. Le tonus musculaire des membres est évalué par des flexions et des extensions passives lorsque le cheval est détendu. Une certaine flaccidité suggère une lésion du neurone moteur périphérique alors que la spasticité suggère une lésion du neurone moteur central. Pour aider à localiser une lésion, il est utile d'observer l'activité motrice du cheval lors de ses tentatives pour se relever. Les réflexes d'un membre sur lequel le cheval se repose ne peuvent pas être évalués correctement.

L'examen d'un cheval couché commence par l'évaluation de la conscience. S'il présente des signes de semi-coma, de dépression, de cécité il est fort probable qu'il souffre d'une atteinte cérébrale. S'il est alerte et qu'il répond aux stimuli, ce qui suggère une lésion de la moelle épinière, des nerfs périphériques ou d'autres affections atteignant secondairement le système nerveux.

La suite de l'examen consiste à tester les réflexes médullaires des membres. Le fonctionnement de ce réflexe est indépendant de la perception sensorielle centrale (réponse cérébrale). Il met en jeu un nerf périphérique, des segments médullaires, un nerf périphérique et le muscle effecteur. Tous ces éléments doivent être intègres pour obtenir une réponse normale.

6.2.1. Réflexes sur le membre antérieur

Ils sont évalués chez le cheval couché grâce à un marteau réflexe. Les réflexes sont classés selon qu'ils sont normaux, augmentés ou diminués (LAHUNTA 1983).

6.2.1.1. Réflexe de retrait

La stimulation de la peau ou de la couronne ou du paturon doit entraîner une flexion du boulet, du genou, du coude et de l'épaule.

Lorsque le cheval est resté en décubitus prolongé, il est parfois nécessaire d'utiliser un stimulus plus important et prolongé (pincement des glomes par exemple) jusqu'à l'obtention d'une réaction ou d'une réponse douloureuse. Si une absence de ce réflexe est notée, qu'elle est non attribuée au fait que le cheval soit couché, la lésion est probablement située dans la substance grise médullaire entre C6 et T2 ou localisé sur des nerfs périphériques ou encore des muscles fléchisseurs du membre antérieur. Si une augmentation de la réponse (flexion brusque et prolongée) est observée, il s'agit d'une lésion en avant de C6 car l'effet calmant du neurone moteur central est inhibé.

Enfin, lorsqu'il existe des lésions profondes du neurone moteur central en avant de C6 un réflexe d'extension croisée apparaît.

6.2.1.2. Réflexe de l'extenseur radial du carpe

On maintient le membre en regard du coude, avec le coude et le carpe légèrement fléchis. Le muscle extenseur radial du carpe est percuté juste au-dessous de l'articulation du coude provoquant une extension modérée du carpe. Ce test permet de rendre compte de l'intégrité du nerf radial et des segments C7, C8 et T1 de la moelle.

6.2.1.3. Réflexe du biceps brachial

Le muscle biceps brachial et le muscle brachial sont percutés dans le creux du coude ce qui entraîne une flexion du coude. Il s'agit du test du nerf musculo-cutané lié aux segments médullaires C7 et C8.

6.2.1.4. Réflexe du triceps brachial

La même position que pour l'extenseur radial du carpe est utilisée, le tendon du muscle triceps brachial est percuté juste au-dessus du coude (en regard de l'olécrane) ce qui entraîne une extension modérée du coude. Il s'agit du test du nerf radial lié aux segments C7 à T1.

6.2.2. Réflexes sur le membre postérieur

Ils sont évalués de la même façon que pour les antérieurs (LAHUNTA 1983).

6.2.2.1. Réflexe de retrait

La stimulation de la peau de la couronne ou du paturon entraîne une flexion du boulet, du jarret, du grasset et de la hanche. Le stimulus s'applique de la même manière que pour le membre antérieur.

Par ce réflexe, l'intégrité du nerf sciatique et des segments médullaires L6 à S2 est testée. La flexion du grasset, du boulet et du jarret se fait par l'intermédiaire du nerf sciatique et de ses rameaux : nerf tibial et fibulaire. La flexion de la hanche nécessite la participation de la moelle épinière dans sa portion lombaire et l'innervation du muscle grand psoas par le nerf cutané fémoral latéral.

6.2.2.2. Réflexe patellaire

Le ligament patellaire intermédiaire est percuté tendis que le membre est soutenu en légère flexion ce qui provoque une extension du grasset. Il s'agit d'un test du nerf fémoral et des segments médullaires S1 et S2.

6.2.2.3. Réflexe du gastrocnémien

Le tendon du muscle gastrocnémien est percuté juste au-dessus du jarret avec le membre soutenu en légère flexion ce qui entraîne une extension du jarret. Il s'agit d'un test du nerf tibial et des segments médullaires S1 et S2.

6.2.2.4. Réflexe du tibial crânial

Le muscle juste en dessous du grasset est percuté ce qui entraîne une flexion du jarret. Il s'agit d'un test du nerf fibulaire et des segments médullaires L6 et S1.

Attention, ces deux derniers réflexes sont rarement détectables chez le cheval adulte cependant, en présence d'un cheval spastique ou chez le jeune poulain, ils seront plus facilement mis en œuvre.

6.3. EXAMEN D'UN CHEVAL COMATEUX

(BOUDAROUA 1992)

L'examen neurologique traditionnel ne peut pas être réalisé sur un animal inconscient. Cependant, certaines observations permettent de préciser la topographie de la lésion, de caractériser la profondeur du coma et donc de donner un pronostic.

6.3.1. Etude de la sensibilité

Elle repose sur les réponses aux stimulations douloureuses qui sont pratiquées sur la face et les membres. Une piqûre de la peau peut provoquer un grognement alors que l'application d'un stimulus douloureux sur les membres doit s'accompagner d'un retrait du membre. En cas d'absence de réponse, le pronostic est considérablement assombri.

6.3.2. Examen des yeux

C'est une étape fondamentale dans la localisation lésionnelle.

- Les paupières : Habituellement elles sont closes en cas de coma. Une occlusion imparfaite peut être le signe d'une lésion du nerf facial. La présence d'un réflexe cornéen est évaluée.
- Les pupilles : Une lésion unilatérale du nerf oculomoteur entraîne une mydriase aréactive homolatérale. Au cours des comas métaboliques ou toxiques, les pupilles sont généralement petites, égales et réactives.
- Les mouvements oculaires : Toute absence de parallélisme peut traduire une lésion des nerfs moteurs III, IV ou VI. Une lésion du cervelet et du tronc cérébral peut entraîner des mouvements oculaires rapides et anarchiques. Des mouvements variés de rotation, flexion, extension à la tête du malade sont réalisés afin d'évaluer l'appareil vestibulaire et ses relations avec les noyaux des nerfs moteurs III, IV et IV (réflexe oculo-céphalique).

6.3.3. Etude de la respiration

Une atteinte du centre de la respiration apparaît lors de souffrance lésionnelle ou métabolique des structures centrales à l'origine de trouble du rythme respiratoire.

Deux grands types de respiration existent :

- La respiration de Cheyne-Stokes : elle est caractérisée par un période d'apnée plus ou moins longue suivi d'une série de respiration d'amplitude croissante puis d'une série d'amplitude décroissante puis une nouvelle pause. Ce type de respiration traduit le plus souvent une lésion du diencéphale.
- La respiration de Küsmaul : il existe des pauses respiratoires expiratoires qui indiquent en générale une lésion du pont.

LOCALISATION DE LA LESION ET DIAGNOSTIC DIFFERENTIEL

Au terme de l'examen clinique, certains troubles peuvent orienter vers la localisation d'une ou plusieurs lésions. Le but de cette partie est de réaliser une synthèse des anomalies de l'examen clinique, sous forme de tableaux afin de déterminer un site lésionnel. Nous discernerons le cheval debout du cheval en décubitus et nous diviserons la moelle épinière en quatre parties, de C1 à C5, de C6 à T2, de T3 à L3 et de L4 aux segments caudaux.

1. LOCALISATION D'UNE LESION CHEZ UN CHEVAL DEBOUT

1.1. Lésion en amont de C1

1.1.1. Répartition cérébrale

En amont de C1, la recherche clinique du site lésionnel permet d'orienter les éventuels examens de tomodensimétrie. En effet, l'appréciation de ces signes n'est pas toujours très aisée et l'appel à des techniques complémentaires est très utile (OLIVER et LORENZ 1983; LENNOZ 1992).

	Situation mentale	Attitude au repos	Mouvements	Réactions posturales	Nerfs crâniens
Cortex cérébral	Dépression Pertes des habitudes Convulsions	normale	Marche normale à hémiparésie controlatérale	Atteinte de la proprioception contralatérale	Amaurose +/-
Diencéphale	Dépression Comportement alimentaire (polyphagie, polydipsie) Comportement sexuel Perturbations endocriniennes Convulsions	normale	Hémiparésie Marche sur le cercle Pousser au mur	Atteinte de la proprioception controlatérale	Amaurose
Tronc cérébral	Dépression Stupeur coma	Normale Parfois chutes	Tourner Ataxies Hémi ou tétraparésie	Atteinte de la proprioception contro ou ipsilatéral	Atteint des nerfs III à XII
Appareil vestibulaire central	Dépression	Tête penchée Chutes tonneaux	Hémiparésie ipsilatérale Tonus augmenté		Atteinte du nerf VII Nystagmus
Appareil vestibulaire périphérique	normale	Tête penchée	Normale à ataxie	Normales à quelques maladresses	Atteinte du nerf VII (Claude Bernard Horner) Nystagmus
Cervelet	normale	Normale Augmentation du polygone de sustentation	Ataxie symétrique Tremblements Hyper ou dys - métrie	Normale à l'apparition de dysmétries	Normale Nystagmus +/- Clignement à la menace +/-

1.1.2. A propos de deux cas particuliers

Nous parlons ici de ces deux cas particuliers en raison de la diversité des réactions observées suite à différentes lésions.

1.1.2.1. Nerf optique

Localisation de la lésion	Œil atteint		Œil controlatéral	
	Réflexe direct	***Réflexe consensuel***	***Réflexe direct***	***Réflexe consensuel***
Pas de lésion	Présent	Présent	Présent	Présent
Lésion de la rétine ou du nerf optique	Absent	Présent	Présent	Absent
Nerf oculomoteur	Absent	Absent	Présent	Présent

(COHEN 1993)

1.1.2.2. Nerf facial

Signes cliniques	Branches affectées	Localisation de la lésion
A = Affaissement du museau et des narines	Buccale	Lésion rostrale par rapport à la branche de la mandibule
B = idem A + affaissement de l'oreille et de la paupière, (risque de kératite augmentée)	Buccale Auriculopalpébrale	Lésion entre la mandibule et le foramen stylomastoide
C =idem B + œil sec, +/- de déséquilibre car atteinte parfois du nerf VIII)	Buccale Auriculopalpébrale Nerfs parasympathiques	Canal facial
D = idem C + atteinte des tissus adjacents, autre nerf crâniens impliqués, dépression, faiblesse, ataxie	Buccale Auriculopalpébrale Nerfs parasympathiques Noyaux du nerf facial	Cerveau

(COHEN 1993)

1.2. Lésion de la moelle épinière

1.2.1. De C1 à C5 :

- spasticité, ataxie et parésie des quatre membres allant jusqu'à la tétraplégie. L'ataxie et la parésie peuvent être plus sérieuses sur les postérieurs
- réflexes normaux ou amplifiés sur les membres
- hypoalgésie caudalement à la lésion
- sudation de toute une face du corps et de la tête avec un syndrome de Horner.

1.2.2. De C6 à T2 :

- parésie et ataxie des quatre membres pouvant aller jusqu'à la tétraplégie
- réflexes absents ou diminués sur les membres thoraciques avec atrophie musculaire
- hypoalgésie ou analgésie caudalement à la lésion. L'hypoalgésie est plus marquée sur les membres thoraciques
- Sudation de toute une face du corps et de la tête avec un syndrome de Horner.

1.2.3. De T3 à L3 :

- les membres thoraciques sont normaux
- spasticité, ataxie et parésie des membres pelviens
- réflexes normaux ou exagérés sur les postérieurs avec un tonus normal ou diminué
- hypoalgésie ou analgésie caudalement à la lésion
- zone de sudation bien délimitée
- incontinence urinaire

1.2.4. De L4 aux segments caudaux :

- membres thoraciques normaux
- ataxie et parésie des membres pelviens avec une diminution de l'habilité pour supporter le poids de l'animal
- diminution ou absence de réflexe anal, de la queue et du périnée
- atrophie des muscles des membres pelviens
- hypoalgésie ou analgésie de ces mêmes régions
- incontinence urinaire et constipation

(LAHUNTA 1983)

2. LOCALISATION D'UNE LESION CHEZ UN CHEVAL EN DECUBITUS

2.1. Localisation d'une lésion de la moelle épinière

La localisation d'une lésion de la moelle épinière associe l'estimation de l'habileté du cheval à accomplir certains mouvements de la tête et l'évaluation de l'activité réflexe des membres (ROSE et HODGSON 2000):

- entre C1 et C5 : lors d'une lésion située en avant de C3, les chevaux sont incapables de soulever leur tête ; pour une lésion située entre C3 et C5, ils peuvent la soulever mais pas leur encolure. Ils présenteront aussi une augmentation des réflexes sur les membres (la cause la plus fréquente est une fracture ou une luxation des vertèbres cervicales suite à un traumatisme). La radiologie est associée aux résultats de la palpation délicate et précise de la jonction occipito-atlanto-axiale où toutes douleurs sont notées.
- entre C6 et T2 : lésion de l'intumescence thoracique. Le cheval est capable de relever sa tête et son encolure mais il ne peut pas se mettre en position assise. Une baisse de l'activité réflexe sur les membres antérieurs est observée et les réflexes sont normaux à augmentés sur les membres postérieurs.

- entre T3 et L3 : le cheval peut se mettre en décubitus sternal ou/et en position de chien assis. Les réflexes sont normaux sur les membres thoraciques et normaux à augmentés sur les membres pelviens.
- entre L4 et S2 : le cheval peut se mettre en position de chien assis et présente des réflexes normaux sur les antérieurs, mais une diminution des réflexes sur les postérieurs est observée.
- Cas particulier du Syndrome de Schiff-Sherington (suite d'une fracture d'une vertèbre thoracique) : le cheval est en décubitus latéral complet, son encolure et sa tête libre de mouvements mais une hyperextension des antérieurs complétée par une paralysie flasque des postérieurs sont présentes. L'examen révèle un NMC aux antérieurs et un NMP aux postérieurs ; le test du pannicule charnu permet de localiser le lieu de la fracture (entre T3 et L3). Le diagnostic est confirmé par une myélographie (CHAPETTA, BAKER *et al.* 1985).

Ainsi, tout cheval qui présente un statut mental normal, des réflexes sur les membres normaux, mais qui est en décubitus, doit être évalué pour d'autre cause de cheval couché (colique, désordre métabolique par exemple)

2.2. Tableau récapitulatif des réponses sur les membres

Membres postérieurs								
Normal			*NMC*			*NMP*		
Membres antérieurs			**Membres antérieurs**			**Membres antérieurs**		
Normal	*NMC*	*NMP*	*Normal*	*NMC*	*NMP*	*Normal*	*NMC*	*NMP*
Absence d'affection médullaire	Lésion C1-C5 ou encéphale	Lésion du plexus brachial (C6-T2)	Lésion T2-L3	Lésion C1-C5 ou encéphale	Lésion C6-T2	Lésion L4-S2	Lésion L4-S2 et encéphale ou C1-C5	Lésion L4-S2 et C6-T2
	1			2			3	4

(OLIVER et LORENZ 1983; ESCRIOU 2001)

1 : Il faut refaire l'examen des membres antérieurs et des nerfs crâniens afin de différencier l'encéphale de C1-C5. Un problème orthopédique est aussi possible.

2 : Il faut refaire un examen des nerfs crâniens. Un examen des nerfs sensitifs de la tête et de l'encolure peut être réalisé.

3 : Il s'agit d'une lésion multifocale ou d'une pathologie systémique.

4 : Il s'agit d'une destruction totale de la moelle épinière ou bien d'une neuropathie périphérique généralisée.

2.3. ***Tableau récapitulatif de la localisation d'une lésion nerveuse chez un cheval en décubitus***

(REED et BAYLY 1998)

<table>
<tr><td colspan="10">Démence, ataxie, spasticité ou hypermétrie</td></tr>
<tr><td>NON</td><td colspan="9">OUI</td></tr>
<tr><td rowspan="13">Cheval normal</td><td colspan="9">Nerfs crâniens atteints ou démence ?</td></tr>
<tr><td colspan="4">OUI</td><td colspan="5">NON : Lésion en arrière du foramen Magnus</td></tr>
<tr><td colspan="4">Légère dépression, errance, délire, cécité avec réflexe pupillaire normal, faiblesse</td><td colspan="5">Membre postérieur plus sérieusement atteint que les antérieurs</td></tr>
<tr><td>OUI</td><td colspan="3">NON</td><td colspan="4">NON</td><td>OUI</td></tr>
<tr><td rowspan="8">Lésion cérébrale</td><td colspan="3">Hypermétrie, trémulation, hypertonicité, déficit du réflexe à la menace</td><td colspan="4">Membres antérieurs plus atteints que les postérieurs</td><td rowspan="8">C1-C5</td></tr>
<tr><td>OUI</td><td colspan="2">NON</td><td colspan="3">NON</td><td>OUI</td></tr>
<tr><td rowspan="6">Lésion du cervelet</td><td colspan="2">Spasticité, tétraparésie, ataxie, marche en cercle, lésion nerfs crâniens, semicoma</td><td colspan="3">Antérieurs normaux et postérieurs faiblement atteints</td><td rowspan="6">C6-T2</td></tr>
<tr><td>OUI</td><td>NON</td><td colspan="2">NON</td><td>OUI</td></tr>
<tr><td rowspan="4">Lésion du tronc cérébral</td><td rowspan="2">Présence de tout ou partie des signes cités</td><td colspan="2">Postérieurs sévèrement atteints</td><td rowspan="4">T3-L4</td></tr>
<tr><td>NON</td><td>OUI</td></tr>
<tr><td rowspan="2">Lésion diffuse ou lésion neurologique multifocale</td><td>Faiblesse de queue, atonie vésicale, hypo-algésie périnéal</td><td rowspan="2">L4-S2</td></tr>
<tr><td>NON</td><td>OUI</td></tr>
</table>

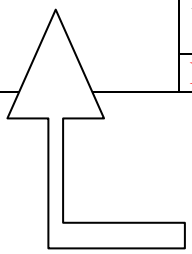

Lésion postérieure à S2

3. DIAGNOSTIC DIFFERENTIEL DES GRANDS SYNDROMES NEUROLOGIQUES

Il est important de trouver la nature de la lésion afin de poser les hypothèses diagnostiques (BOUDAROUA 1992). L'anamnèse est utilisée en insistant sur les modalités d'apparition des lésions, leur évolution, les traitements actuels et leurs effets. Si la maladie évolue selon un mode suraigu, un problème vasculaire sera mis en avant alors que devant une installation lente, une affection tumorale sera privilégiée. Attention, il est impossible d'exclure une hypothèse car il existe des extrêmes. De plus la maladie peut être chronique ou aiguë, évolutive ou non (ESCRIOU 2001).

Une fois l'anamnèse analysée et l'examen clinique pratiqué, il nous a été possible de déterminer des sites lésionnels à partir desquels nous pouvons émettre des hypothèses diagnostiques. Nous allons nous limiter à l'étude des principaux syndromes responsables de l'apparition de troubles nerveux.

3.1. Diagnostic différentiel des ataxies

Les ataxies sont habituellement classées en 2 groupes : (LAHUNTA 1983)

- Les ataxies asymétriques avec des déficits sensitifs asymétriques. Il s'agit du syndrome vestibulaire ou d'encéphalomyélite à protozoaire,
- Les ataxies symétriques avec des déficits sensitifs bilatéraux et symétriques. Il s'agit d'ataxie cérébelleuse ou d'ataxie spinale.

3.1.1. Syndrome vestibulaire

Le système vestibulaire permet au cheval de maintenir son équilibre. Les otites sont les affections les plus fréquentes (LAHUNTA 1983).

Des perturbations de ce système peuvent entraîner différents degrés de perte d'équilibre bien que la force du cheval ne soit pas affectée.

3.1.1.1. Affection unilatérale

Une affection unilatérale du récepteur périphérique du système vestibulaire est caractérisée par une ataxie asymétrique. Ce même phénomène peut se produire lors d'une atteinte du noyau vestibulaire, mais dans ce cas la présence d'une ataxie asymétrique sera accompagnée d'une parésie.

Lors de posture anormale *(cf. N. vestibulo-cochléaire)* il est courrant d'observer une perte de la coordination entre la tête, l'encolure et les membres ce qui se reflète par une rotation de la tête du côté atteint avec l'oreille dirigée vers le sol. L'encolure est fléchie latéralement avec une concavité du côté de la lésion. L'animal va alors effectuer des petits cercles. Le corps entier de l'animal va s'incliner du côté de la lésion. Il est même commun de voir un cheval tomber dès lors qu'il secoue sa tête. Cependant, la vision aide le cheval à compenser son déficit. Un nystagmus est généralement présent.

3.1.1.2. Affection bilatérale

Elle est caractérisée par une ataxie symétrique avec une perte du balancier mais pas de tonus musculaire. Le cheval atteint est accroupi au sol avec ses membres étalés de part et d'autre du corps. Aucun nystagmus n'est observable.

3.1.1.3. Résumé des affections

Il s'agit de différencier les syndromes vestibulaires périphériques des syndromes vestibulaires centraux (BOUDAROUA 1992).

SIGNES CLINIQUES	SYNDROME PERIPHERIQUE	SYNDROME CENTRAL
Etiologie	Otite, tumeur labyrinthique	Tumeurs, encéphalites, encéphalomyélite à protozoaires ou polynévrite
Tête penchée	Côté atteint	Côté atteint ou paradoxalement de l'autre côté
Nystagmus	Horizontal, à composante rapide opposée à la lésion, ne change pas avec la position de la tête	Horizontal, rotatoire, vertical, peut changer avec la position de la tête, peut être paradoxal
Strabisme vestibulaire	Présent parfois, ipsilatéral	Souvent présent, ipsilatéral
Posture	Augmentation du polygone de sustentation, marche sur le cercle, tombe du côté ipsilatéral	Idem avec parfois des tremblements intentionnels si le cervelet est atteint
Démarche	Dysmétrie, ataxie	Idem avec une diminution de la proprioception consciente
Eveil	Normal, désorientation	Abattement
Réflexe de clignement à la menace	Présent	Peut être absent ou diminué lors d'atteinte cérébelleuse
Autres nerfs crâniens	VII, IX, X, XII, syndrome de Claude Bernard-Horner	V, VI, VII, IX, X, XII
Evolution	Amélioration	Stable ou dégradation

3.1.2. Affections cérébelleuses

Les allures sont raides et les foulées courtes, avec un délai dans l'initiation du mouvement volontaire qui peut être suivi d'une réponse exagérée (LAHUNTA 1983). Un déficit du réflexe à la menace et des tremblements de la tête accompagnent ces anomalies de la démarche. Une des causes les plus fréquentes est l'abiotrophie cérébelleuse.

Seule la modulation inhibitrice du cervelet pour raffiner les mouvements volontaires est compromise tandis que les neurones moteurs responsables des mouvements volontaires (situés à l'extérieur du cervelet) sont intacts (PARENT 2000).

3.1.3. Ataxie de proprioception

C'est la plus difficile à détecter, elle est évaluée par des placers proprioceptifs des membres (PARENT 2000).

(*Cf. Examen des membres*)

3.1.4. Ataxie du poulain

Les causes peuvent être nombreuses, mais le Wobbler (WAGNER, GRANT *et al.* 1987) ou ataxie spinale du poulain (myélopathie compressive cervicale) et l'abiotrophie cérébelleuses (DEBOWES, LEIPOLD *et al.* 1987) constituent les causes majeures d'ataxies symétriques d'origine cérébelleuse.

3.2. Trouble du comportement en relation avec une pathologie nerveuse

Ce sont des modifications des habitudes normales de l'animal, de sa personnalité, de ses attitudes et de la réaction à son environnement.

3.2.1. Altérations du comportement du poulain

- Septicémie : c'est la première pathologie à envisager chez le poulain couché. Elle provoque des méningites et des désordres cérébraux métaboliques ou vasculaires responsables d'altérations comportementales.
- Désordres métaboliques : hypoglycémie, hypoxie, encéphalopathies hépatiques
- Désordres vasculaires : ils peuvent être consécutifs à une hypoglycémie, une hypoxie, une acidose ou à une altération de la pression sanguine. Ces incidents sont responsables du syndrome convulsif du poulain.
- Malformations congénitales

(REED et BAYLY 1998)

3.2.2. Altérations du comportement du cheval adulte

Nous pouvons regrouper les affections en fonction de leur vitesse d'évolution (REED et BAYLY 1998).

3.2.2.1. Affection d'évolution rapide

- Encéphalite : Rage, maladie de Borna, Arboviroses type 1(WEE, VEE, EEE), arboviroses type 2 (encéphalite japonaise, de St Louis, West Nile..)
- Leucoencéphalomalacie : nécrose corticale due à une mycotoxine.
- Encéphalite hépatique : Association de trouble neurologique et hépatique
- Encéphalite mycosique : Association d'un écoulement nasal purulent ou sanguin et d'une encéphalite.

3.2.2.2. Affections encéphaliques focales

- Abcès cérébraux : Généralement hématogènes qui succèdent à des maladies infectieuses bactériennes
- Traumatismes crâniens : Formation d'hématomes sous-duraux ou intra-parenchymateux
- Encéphalites vermineuses : *Hypoderma bovis* et *lineatum, Micronema deletrix*, *stongylus vulgaris*, *Drasghia megastoma*

3.2.2.3. Affections d'évolution lente

Elles regroupent les affections dégénératives et néoplasiques et restent rares dans l'espèce équine. Par exemple les tumeurs cérébrales ou bien le syndrome de l'immobilité chez les chevaux de trait peuvent être cités.

3.3. Altérations de la vigilance

3.3.1. Troubles d'apparition progressive

3.3.1.1. En relation avec une lésion focale

- Abcès cérébral : généralement unique
- Tumeurs cérébrales : rare

(REED et BAYLY 1998)

3.3.1.2. En relation avec une souffrance cérébrale diffuse

- Hydrocéphalie : Primaire ou secondaire à une méningite ou à une hémorragie intracrânienne (HIGGINS et WRIGHT 1995).
- Intoxication : fougère aigle (*pteridium aquilinum*), grande cigue (*conitum maculatum*), morelle noire (*solanum nigrum*) et le robinier (*robinia pseudoacacia*)

3.3.2. Troubles d'apparition brutale

Il s'agit ici d'un coma (REED et BAYLY 1998) :

- Syncope : elle relève souvent de problème cardiaque (arythmie, rupture cordage tendineux, endocardite)
- Choc : C'est une insuffisance circulatoire qui peut se rencontrer lors de septicémie, hémorragie grave, CIVD, colique ou coup de chaleur.
- Convulsions
- Hypersomnie : narcolepsie-catalepsie. Il s'agit d'une dissolution brutale du tonus de posture et une inhibition de la motricité volontaire

3.3.2.1. En relation avec une lésion focale

Les affections les plus fréquentes de cette catégorie sont certainement les traumatismes crâniens lors de coup de pied ou de chevaux qui tirent au renard (REED et BAYLY 1998) :

- Syndrome cortical : suite à un traumatisme des zones frontale et pariétale. Les déficits observés seront controlatéraux (diminution de la sensibilité de la face, myosis ou fluctuation du diamètre pupillaire)
- Syndrome médullaire : suite à un traumatisme de la partie postérieure du crâne provoquant une hémorragie de la moelle allongée et de l'oreille interne.
- Coma post-épileptique : ce sont des comas résolutifs succédant à une crise d'épilepsie généralisée ou à des comas entrecoupés de crises convulsives se rapprochant de l'état de mal épileptique

3.3.2.2. En relation avec une souffrance encéphalique diffuse

- Origine traumatique : le traumatisme crânien est responsable d'une hémorragie ou d'un œdème diffus du tronc cérébral conduisant à une compression diffuse et progressive. L'évolution est assez rapide ce qui permet de différencier cette affection d'une hernie du cerveau.
- Origine métabolique : l'hypoxie est très souvent une cause de coma chez le cheval, et engendre une perte brutale de la conscience.

  L'encéphalose hépatique est aussi responsable d'une évolution brusque vers un état comateux. Les causes d'insuffisance hépatique peuvent être infectieuses, allergique ou toxique (REED et BAYLY 1998).

3.4. Anomalies de posture

3.4.1. Attitude anormale de la tête

Une position anormale de la tête et/ou de l'encolure peut aider le clinicien dans l'établissement du diagnostic différentiel.

- Cause mécanique : il s'agit des malformations occipito-atlanto-axiales (WILSON, HUGHES *et al.* 1985).
  - Déformation de l'axe vertébral cervical (scoliose) souvent associé à des lésions médullaires compressives,
  - Faiblesse musculaire cervicale : port de la tête et de l'encolure bas.
- Cause visuelle : les troubles de la vision peuvent être responsables d'une attitude inhabituelle de la tête.
- Syndrome vestibulaire : il s'agit d'une inclinaison de la tête du côté de la lésion.

3.4.2. Attitude anormale des membres

3.4.2.1. Membres antérieurs

Une lésion des nerfs périphériques peut engendrer une démarche particulière avec paralysie et atrophie des muscles cutanés (BLYTHE et ENGEL 1999).

Paralysie du nerf suprascapulaire : elle intervient suite à un choc entre l'épaule du cheval et un obstacle ou lors d'un travail avec un collier. Une atrophie des muscles sus-épineux et sous-épineux est accompagnée d'une démarche caractéristique avec abduction de l'épaule lorsque le membre prend appui au sol, et un léger mouvement latéral de celui-ci pendant la phase de suspension.

Paralysie du nerf radial :elle intervient suite à une anesthésie sur de mauvaises tables de chirurgie ou bien une mauvaise position en cours d'anesthésie ce qui entraîne une compression du nerf. Il faut la différencier de la myosite post-anesthésique qui se manifeste par la même attitude (examen clinique à l'appui). Lors d'une lésion haute, le cheval est incapable de supporter son poids sur le membre atteint ni d'étendre son carpe et son doigt. Le cheval prend alors parfois appui sur la face dorsale du boulet et du paturon. Une atrophie des muscles triceps brachiaux, extenseur radial du carpe, ulnaire latéral et extenseur de la phalange peut apparaître.

3.4.2.2. Membres postérieurs

Les lésions les plus communes sont les traumatismes du plexus lombo-sacré (lésion, rupture de continuité par exemple). De nombreuses autres étiologies à expression générale peuvent être mises en évidence (BLYTHE et ENGEL 1999). Les lésions des nerfs périphériques des postérieurs engendrent des démarches particulières aux étiologies variées :

Paralysie du nerf fémoral : Elle apparaît suite à une anesthésie générale ou une fracture pelvienne. Une atrophie du muscle fémoral rend inapte le cheval à se maintenir debout car il ne peut pas tendre son grasset. La foulée est très réduite en raison de la difficulté à avancer la jambe. Le grasset fléchit ainsi que le boulet et le jarret. Le réflexe patellaire est absent et il y a analgésie de la région médiale de la cuisse.

Paralysie du nerf sciatique : Elle survient surtout chez le poulain après injection intramusculaire d'un produit irritant entre le grand trochanter et la tubérosité ischiatique. Il faut la différencier de la thrombose iliaco-aortique où une froideur des membres et une chute du pouls (palpé par voie trans-rectale) est observée. Une atrophie des muscles extenseurs de la hanche et fléchisseurs du grasset apparaît. La paralysie de ce nerf et de toutes ses branches (fibulaire et tibial) entraîne une extension du jarret et du grasset avec une flexion des phalanges. La jambe est traînée au sol pendant la marche et le cheval prend appui sur la face dorsale du boulet.

Paralysie du nerf obturateur : elle apparaît lors de fracture du bassin ou lors de dystocie avec traction excessive du poulain entraînant des lésions du nerf en regard des reliefs osseux. Une atrophie des muscles adducteurs des membres postérieurs apparaît. Le membre est porté en abduction au repos alors que le cheval présente un mouvement de circumduction lorsqu'il est en mouvement.

Paralysie du nerf tibial : le cheval est hypermétrique avec une flexion exagérée du jarret avant que le pied ne vienne frapper le sol (« harper »). Une atrophie du muscle gastrocnémien apparaît.

Paralysie du nerf fibulaire : elle s'observe lors de traumatisme, morsure ou décubitus latéral prolongé. Il faut la différencier de l'accrochement de la rotule où toute flexion du jarret et du grasset est impossible. Il y a flexion du boulet et des phalanges tandis que le jarret est en hyperextension. La foulée est réduite et le cheval prend appui sur la face dorsale de son boulet.

Paralysie du nerf glutéal crânial : une atrophie des muscles fessiers surtout le fessier moyen apparaît. Une légère abduction ou rotation du grasset vers l'extérieur s'observe à la fin de la phase propulsive de la marche.

3.4.2.2.1. Le harper

Le mouvement normal du jarret se traduit par une flexion et une extension synchrone lors de la protraction. Le harper est une flexion soudaine et exagérée du jarret. Cette affection se caractérise par une flexion précoce du jarret précédant la protraction du membre, l'extension venant pendant la protraction (lors d'éparvin) ou brutalement en fin de protraction (lors d'harper vrai).

Ce mouvement anormal est commun aux affections nerveuses ou orthopédiques pures. Dans les cas d'affections nerveuses, le harper est la maladie la plus répandue. Elle touche les animaux adultes au pâturage, lors de la saison sèche. Elle sévit essentiellement en Australie.

3.4.2.2.2. Le shivering

Cette affection est encore mal connue, mais elle est localisée le plus fréquemment aux membres postérieurs et touche volontiers les chevaux de race lourde. Le mouvement pathologique s'observe lorsque le cheval s'apprête à reculer : il lève le postérieur au-dessus du sol et le soutient dans un mouvement de flexion-abduction. Le membre se met alors à trembler violemment et la queue s'élève légèrement. La crise cesse après un court moment, mais peut réapparaître si le même mouvement est redemandé. Ces crises apparaissent aussi chez certains chevaux lorsque le pied est levé pour être pris dans la main.

Cette maladie procéderait d'un dysfonctionnement du réflexe myotique ou d'une anomalie des réflexes posturaux.

3.5. Pathologie ophtalmologique

3.5.1. Les troubles de la vision

Nous allons les étudier selon le mode d'apparition (OLIVER et LORENZ 1983; REBHUN 1992).

3.5.1.1. Troubles présents dès la naissance

Les défauts congénitaux sont rares chez les chevaux et la cécité difficile à diagnostiquer chez le foal :

- Décollement rétinien : il correspond à une séparation des deux couches rétiniennes.
- Hypoplasie du nerf optique : c'est une diminution du nombre d'axones du nerf optique caractérisé par une diminution de la vision qui peut aller jusqu'à la cécité.
- Syndrome convulsif du foal : il apparaît suite à une souffrance cérébrale anoxique diffuse. Elle se caractérise par divers troubles du comportement et une cécité corticale.

3.5.1.2. Troubles d'apparition progressive

- Dégénérescences optiques et rétiniennes : les lésions proviennent généralement d'un trouble hémodynamique et caractérisent le stade ultime d'affections évoluées.
- Tumeurs : l'existence de rétinoblastome et de tumeurs neuro-épithéliales primitives provoquant une énophtalmie et une cécité progressive ont été rapportés. Elles sont responsables de compression et d'altérations structurales du nerf optique.
- L'héméralopie : c'est un affaiblissement de la vision en lumière atténuée.

3.5.1.3. Troubles d'apparition brutale

- Névrites et chorio-rétinites : elles provoquent une perte partielle ou totale, uni ou bilatérale de la vision.
- Cécités corticales : les causes majeures peuvent être une hypoxie, une inflammation ou bien une dégénérescence comme la leucoencéphalomalacie dont le processus lésionnel est lent mais la symptomatologie brutale avec des lésions corticales (abcès, encéphalomyélite, infarctus par exemple)

3.5.2. Anisocories

L'examen des pupilles est très important lors de coma où il prend une valeur pronostique inappréciable. Il va révéler toute anomalie de diamètre ou de symétrie (OLIVER et LORENZ 1983).

Les causes sont :

- lésions unilatérales infectieuses, traumatiques ou vasculaires du noyau mésencéphalique du nerf occulo-moteur
- synéchies, séquelle d'uvéite
- syndrome de Claude Bernard-Horner

3.5.3. Mouvements oculaires anormaux

Les anomalies des mouvements oculaires peuvent regroupées en trois classes (OLIVER et LORENZ 1983) :

3.5.3.1. Strabisme

Ils sont rarement isolés chez le cheval, cependant, ils peuvent être physiologiques chez le poulain nouveau-né. Le plus fréquent est celui en position ventro-médial et ipsilatéral à la lésion vestibulaire et il n'est souvent visible que lorsque la tête est relevée en extension.

- Paralysie du nerf abducens : strabisme médial de l'œil paralysé. Observation facile en mobilisant la tête du cheval de droite à gauche.
- Paralysie du nerf oculomoteur commun : il entraîne un strabisme latéral et s'accompagne d'une ptose de la paupière supérieure.
- Paralysie du nerf trochléaire

3.5.3.2. Perte de la coordination des mouvements oculaires

On parle de syndrome « d'yeux de poupée » dans lequel les yeux restent fixes quelle que soit la position de la tête. Cette pathologie survient généralement suite à un traumatisme crânien.

3.5.3.3. Nystagmus

Il est pathologique lors de syndrome vestibulaire avec un nystagmus spontané en 2 phases.

3.5.4. Procidence de la 3e paupière

Elle correspond à une rétraction du globe oculaire lors de :

- syndrome de Claude Bernard-Horner
- tétanos
- paralysie faciale

3.6. Les dysphagies

3.6.1. Troubles du contrôle volontaire de l'alimentation

Ces troubles apparaissent lors d'atteinte corticale diffuse. Des mouvements incoordonnés des muscles de la face, du pharynx et de la langue apparaissent ce qui signe une atteinte cérébrale (HAHN, MAYHEW *et al.* 1999).

En revanche, lors d'atteinte du tronc cérébral, les lésions des noyaux des nerfs crâniens intervenant dans la prise alimentaire sont accompagnées d'anomalie de la vigilance et/ou de la démarche.

3.6.2. Dysphagie orale

Elles peut se découper en 3 parties (BOUDAROUA 1992; BEARD 1998)

3.6.2.1. Troubles de la préhension

Ces troubles font souvent suite à une lésion du nerf facial et se caractérisent par une incapacité à mobiliser les lèvres.

Ce sont surtout les atteintes bilatérales qui vont poser des problèmes pour la prise alimentaire et la respiration. Plusieurs origines peuvent être envisagées :

- Origines centrales : les troubles de la préhension s'accompagnent de troubles de la vigilance et de la motricité.
- Origines périphériques : il faut connaître le trajet du nerf facial. Ainsi, il est possible de savoir que tout trouble de la préhension accompagné de trouble vestibulaire signe une atteinte dans la partie pétreuse de son trajet (trajet commun avec le nerf vestibulo-cochléaire).

  Lors d'abcédation des nœuds lymphatiques parotidiens suite à un empyème de poches gutturales, des lésions du nerf facial peuvent se produire.

  Lors d'intoxication par le plomb, une atteinte isolée du nerf facial peut apparaître.

3.6.2.2. Troubles de la mastication

Il faut procéder à un examen précis pour établir la liste des hypothèses diagnostiques :

- Appareil dentaire : présence de surdents
- Articulation temporo-mandibulaire : fractures, arthrites
- Muscles masticateurs : myosite des masseters, paralysie de la branche mandibulaire du nerf trijumeau

3.6.2.3. Troubles linguaux

- Fracture de l'os hyoïde : la langue pend hors de la bouche.
- Paralysie du nerf hypoglosse : Elle survient lors de traction prolongée et brutale de la langue ou lors de mycose des poches gutturales. En cas de paralysie unilatérale, la partie hémilatérale de la langue est amincie.

3.6.3. Dysphagie pharyngienne et dysphonie

Elle est caractérisée par une difficulté à déclencher la déglutition réflexe ce qui peut provoquer des « fausses routes » (GREEN 1999). L'animal étend son encolure lors de la déglutition et parfois, des régurgitations nasales peuvent apparaître. Les affections les plus fréquentes sont :

- Pharyngites
- Anomalie du voile du palais
- Tumeurs oropharyngées
- Paralysie des nerfs glosso-pharyngien et vague : mycoses des poches gutturales, abcédation des nœuds lymphatiques rétropharyngés, rupture du muscle droit ventral de la tête, polynévrite équine.
- Dysphonies nerveuses : un examen clinique précis doit être réalisé. La cause la plus fréquente est l'hémiplégie laryngée.

3.6.4. Dysphagie œsophagienne

Plusieurs affections oesophagiennes provoquent des troubles de l'alimentation sous la forme de régurgitations nasales, d'un amaigrissement ou d'une bronchopneumonie(BOUDAROUA 1992; MURRAY 1998).

- spasme oesophagien
- mégaoesophage congénital
- obstruction oesophagienne
- sténoses
- diverticules oesophagiens
- dysautonomie du cheval ou « maladie de l'herbe » : c'est la seule cause nerveuse connue entraînant une dysphagie oesophagienne. Elle s'accompagne d'un iléus paralytique, de coliques, d'inappétence, de perte de poids, de déshydratation.

3.6.5. Dysphagie neuro-musculaire

(HIGGINS et WRIGHT 1995)

3.6.5.1. Tétanos et botulisme

3.6.5.1.1. Clostridium tetani

La symptomatologie est caractérisée par une élévation de la queue, des oreilles droites, un trismus (contraction tonique des muscles masticateurs), un prolapsus de la 3e paupière, une difficulté pour manger et boire, une trémulation des muscles, des spasmes et des convulsions, une paralysie respiratoires et un arrêt cardiaque conduisant à la mort de l'animal.

3.6.5.1.2. Clostridium botulinum

Il est courrant d'observer une tétraparésie, une dysphagie et des trémulations musculaires. Chez les poulains, des difficultés à la succion peuvent être notées car la langue n'est pas assez puissante ce qui entraîne des écoulements naseaux (WHITLOCK et BUCKLEY 1997).

Un ptyalisme associé a une paralysie pharyngée peut apparaître associé à des fasciculations et une faiblesse générale des muscles. Les pupilles sont dilatées et le réflexe pupillaire est faible. La phase terminale se caractérise par un décubitus, une hyporéflexie, une rétention urinaire, un iléus et une constipation. C'est la paralysie des muscles intercostaux qui va entraîner la mort par asphyxie.

3.6.5.2. Paralysie par piqûre de tique

Il s'agit d'une affection ascendante du motoneurone périphérique causée par une neurotoxine salivaire de la tique *Ixodes ricinus* et *Dermacentor variabilis.*

3.7. Les crises convulsives

Elles se caractérisent par des désordres paroxystiques du fonctionnement du système nerveux central qui résulte de la décharge brusque d'une population plus ou moins étendue de neurones appartenant à la substance grise de l'encéphale (CAMBIER, DEHEN *et al.* 1989).

La connaissance du point de départ de cette décharge et les modalités de sa propagation déterminent la diversité des aspects cliniques des convulsions. La connaissance de l'age du malade revêt une importance considérable dans l'établissement du diagnostic.

3.7.1. Convulsions du foal et du yearling

Il convient de rappeler tout d'abord que le système neuro-musculaire du nouveau-né n'est pas complètement développé. Ainsi, de simples mouvements oculaires rythmiques, des petits mouvements des membres ou une respiration anormale peuvent être les signes d'une activité convulsive (BOUDAROUA 1992).

En revanche, chez le jeune cheval, les convulsions se manifestent par des périodes d'inconscience suivies de relaxation et de contractions prolongées.

Les crises présentent classiquement trois phases :

- Aura : elle précède l'attaque mais est difficile à évaluer chez le cheval,
- Ictus : c'est la crise elle-même,
- Phase post-ictale : elle est caractérisée par la désorientation et la stupeur de l'animal.

Les séquelles occasionnées par les crises peuvent être préjudiciables à la future carrière du cheval-athlète ainsi que les chutes brutales qui peuvent infliger de sérieux traumatismes.

Les crises connaissent trois causes majeures et trois causes mineures que nous décriront par ordre d'importance .

3.7.1.1. Syndrome convulsif du foal

Il correspond à des troubles vasculaires et métaboliques et se caractérise par une possibilité d'hémorragie voire de nécrose ischémique du cortex ou du tronc cérébral.

3.7.1.2. Méningites bactériennes

Ce sont très souvent des complications des septicémies néonatales (par défaut de transfert passif de l'immunité).

3.7.1.3. Hypoglycémie

Elle est présente lorsque le taux de glucose est inférieur à 30 mg/dL. Cette hypoglycémie est souvent la conséquence de l'incapacité du poulain à téter.

3.7.1.4. Epilepsie idiopathique

Elle a été décrite chez le cheval et apparaît chez les animaux souffrant d'un seuil épileptogène héréditaire inférieur à la normale. Son incidence est plus élevée chez les chevaux de race arabe. Les crises apparaissent quelques jours à quelques mois après la naissance sous la forme de convulsions généralisées présentant les 3 phases et répondant aux anti-convulsivants (MITTEL 1987).

3.7.1.5. Encéphalites

Ce sont toutes les encéphalites infectieuses ou parasitaires. Cependant, elles atteignent rarement le jeune car il est encore protégé par ses anticorps maternels.

3.7.2. Les convulsions puerpérales de la jument

3.7.2.1. Hypocalcémie

L'hypocalcémie se déclenche après la mise-bas ou dans les dix jours qui suivent le poulinage chez les fortes laitières maintenues sur des pâturages riches (RICHARDSON, HARRISON *et al.* 1992). Le diagnostic est confirmé lorsque la calcémie est inférieure à 8 mg/dL.

3.7.2.2. Hyperlipémie

L'hyperlipémie se rencontre surtout chez la ponette en fin de gestation ou en début de lactation (MITTEL 1987). Le tableau clinique varie de l'abattement avec anorexie aux crises convulsives accompagnées de diarrhée. La valeur de la triglycéridémie est supérieure à 500 mg/dL.

3.7.3. Les crises convulsives de l'adulte

Les causes les plus fréquentes sont les méningo-encéphalomyélites ou les tumeurs intra crâniennes. Les encéphalopathies hépatiques font aussi partie des grandes causes de convulsions. Il faut donc rajouter trois autres causes :

- injection intra-carotidienne : perte de conscience avec chute au sol et convulsions. En fin de crise le cheval se relève normalement. Il existe un risque de séquelles ou de coma prolongé.
- Intoxications par les pesticides (SARCEY 1991) : deux familles retiendront notre attention :
  - Les organochlorés comme le lindane par exemple : signes d'inquiétudes qui évoluent vers des fasciculations cervico-faciales puis des convulsions tonico-cloniques qui peuvent aboutir à la mort.
  - Les organophosphorés : une augmentation de toutes les sécrétions (bronchiques, digestives et lacrymales) s'observe.
- Intoxications par les végétaux : les plantes en cause sont le lupin, le pied d'alouette, l'if, le laurier rose, l'eupatoire et la ciguë aquatique (OEHME 1987).

3.8. Les paraparésies

De nombreuses maladies peuvent être responsables chez un cheval d'un syndrome associant des troubles moteurs, sensitifs et sphinctériens. Il est possible de classer toutes les pathologies sous le terme générique de paraparésie.

3.8.1. Paraparésies chez l'adulte

- *Encéphalomyélopathie à herpesvirus* : les signes nerveux apparaissent 7 à 10 jours après un épisode infectieux des voies respiratoires supérieures touchant le même animal ou un autre individu du même élevage. La clinique se résume à une parésie des postérieurs, une atteinte des nerfs crâniens ainsi qu'une atonie vésicale conduisant à une incontinence urinaire (KOHN et FENNER 1987).
- *Polynévrite équine* : elle est difficile à distinguer de l'encéphalomyélite herpétique. En effet, elle pourrait relever d'un phénomène immunitaire d'hypersensibilité induit par une infection persistante du virus herpès équin (KOHN et

FENNER 1987). Elle atteint indifféremment la queue de cheval et la racine des nerfs crâniens (YVORCHUK-ST.JEAN 1987).

- *Luxations et fractures sacro-coccygiennes* : ce sont des traumatismes rares, mais qui peuvent aboutir à des syndromes « queue de cheval ». Des troubles de la motricité , de la miction et de la défécation vont donc être observés. Ces signes peuvent apparaître quelques jours à quelques semaines après le traumatisme car le site fracturaire, d'abord stable va ensuite se déséquilibrer.
- *Fractures vertébrales* : les sites fracturaires sont le plus souvent localisés à la jonction thoraco-lombaire, mais peuvent s'étendre de T3 à L6 (MACKAY, HAHN *et al.* 1999). L'apparition des troubles est le plus souvent brutale mais l'état de l'animal se stabilise assez rapidement.
- *Tumeurs médullaires* : elles sont rarement responsables de compression médullaire chez le cheval. Cependant, les mélanomes (RODRIGUEZ, FORGA *et al.* 1998) et les lymphosarcomes localisés dans le canal vertébral sont deux entités responsables de compressions médullaires.
- *Lathyrisme* : il s'agit d'une intoxication au sorgho. Les animaux vont présenter une paraparésie accompagnée d'une incontinence urinaire. En général, il faut une semaine à quelques mois de consommation quotidienne pour que les premiers symptômes apparaissent (MACKAY, HAHN et MAYHEW 1999).

3.8.2. Paraparésie et conséquence d'anesthésie générale

Les complications suites à une anesthésie générale sont encore fréquentes chez le cheval, en raison d'un monitoring mal conduit et à des fluctuations de la pression artérielle ce qui entraîne des neuromyopathies.

- *Myélopathies hémorragiques* : elles sont la conséquence d'une ischémie médullaire locale des régions thoraco-lombaire et lombaire. Les animaux présenteront généralement des difficultés à se lever au réveil. L'évolution est sombre et l'euthanasie s'impose souvent.
- *Myosites lombo-sacrées* : elles font suite à une chute de la pression artérielle peranesthésique.
- *Paralysie du nerf fémoral* : elle fait souvent suite à la traction des chevaux par les postérieurs lorsqu'ils sont emmenés en salle de chirurgie ou lorsqu'ils sont placés sur la table d'opération. Au réveil, ces animaux présentent des jarrets, des grassets et des boulets semi-fléchis. L'euthanasie est dans ce cas inéluctable.

3.8.3. Paraparésies du jeune

- *Malformations congénitales* : il est souvent suspecté une pathologie de la moelle épinière thoraco-lombaire.
- *Ostéomyélites* : elles siègent le plus souvent entre les segments médullaires T3 et L6 et provoquent à terme une fracture vertébrale responsable de l'apparition brutale d'une paraparésie.
- *Myotonie* : elle apparaît sous la forme d'une rigidité des membres postérieurs. Cette raideur rétrocède après échauffement.
- *Malformations occipito-atlanto-axiales* : ces malformations peuvent parfois être responsables de paraparésie qui évolue en tétraplégie.

3.9. Principales pathologies du cheval en décubitus

La conduite à tenir devant un cheval couché reste pour le vétérinaire un véritable problème, tant pour le diagnostic que pour les soins à apporter. Il est indispensable d'équilibrer les fonctions vitales du cheval, mais aussi de réaliser un examen clinique rigoureux qui va permettre de définir s'il s'agit d'un problème nerveux, musculaire ou neuro-musculaire.

3.9.1. Décubitus dû à une faiblesse musculaire

- *Pathologies sportives* : en général, l'anamnèse permet d'écarter ce type de pathologie. Elle apparaît soit lors de violente myopathie d'exercice soit à la suite d'un syndrome d'épuisement (DELAUCHE 1996).
- *Hypocalcémie* : c'est un trouble rare chez le cheval qui ne conduit qu'occasionnellement au décubitus les juments en lactation et les chevaux soumis à un travail ardu ou un transport prolongé. Une tachycardie accompagne les trémulations musculaires tandis que la calcémie est inférieure à 5 mg/dL (valeurs usuelles = 10 mg/dL) (DELAUCHE 1996).
- *Hyperkaliémie périodique paralysante* : c'est une affection caractéristique du Quarter Horse car il présente une masse musculaire très développée, mâle âgé de deux à trois ans. Cette entité est héréditaire. L'épisode de crise commence par des fasciculations musculaires localisées au flanc et aux faces latérales de l'encolure et des épaules avant d'observer une flaccidité musculaire diffuse puis une chute au sol accompagnée d'une transpiration diffuse (NAYLOR 1997).
- *Botulisme* : *cf. dysphagie neuro-musculaire*
- *Dégénérescence musculaire nutritionnelle* : cette affection est aussi appelée « maladie des muscles blancs » et atteint les chevaux à croissance rapide et qui présentent une déficience en vitamine E et en Sélénium. Elle se caractérise par une myopathie des muscles de la locomotion qui deviennent durs, oedémateux et douloureux à la palpation (LOFSTEDT 1997).
- *Intoxications par les ionophores* : ce sont des dérivés de la fermentation de *streptomyces spp*. tels que le monensin ou le lasalocide. Ces antibiotiques interfèrent avec le transport métabolique des ions métalliques. La sensibilité du cheval face à ces antibiotiques (DL 50 : 1 à 3 mg/kg) est très importante et peut provoquer une myopathie diffuse interdisant toute station debout et conduisant rapidement à la mort.
- *Maladie du neurone moteur* : 10 cas ont été identifiés aux USA, chez des animaux d'âges variés et de races variées. Les signes sont une faiblesse générale, des fasciculations musculaires, une atrophie musculaire et une perte de poids. Il existe des lésions dégénératives des neurones moteurs de la corne ventrale médullaire (CUMMINGS, DELAHUNTA *et al.* 1990; DIVERS, MOHAMMED *et al.* 1997).

3.9.2. Décubitus dû à des accidents vertébraux

Devant un cheval couché, incapable de se relever mais alerte et répondant normalement aux stimuli externes, le vétérinaire doit tout d'abord se demander quels sont les mouvements possibles pour le cheval en décubitus.

Le diagnostic différentiel est directement lié à la localisation de la lésion (*cf. localisation chez le cheval en décubitus*)

- Décubitus sans mouvements de la tête : fractures vertébrales comprises entre C1 et C3, souvent chez les jeunes animaux.
- Décubitus sans mouvements possibles de l'encolure : il se caractérise par des lésions (généralement des fractures) cervicales moyennes ou caudales (entre C3 et C5).
- Décubitus sternal impossible : traumatisme du plexus thoracique (C6 – T2)
- Position de chien assis : il s'agit d'une atteinte spécifique des membres postérieurs avec une lésion du segment médullaire compris entre T3 et L6. Cependant, il peut s'agir aussi de nombreuses autres affections comme les ataxies ou les paraparésies qui relèvent d'un processus lésionnel médullaire plus diffus (*cf. diagnostic différentiel des ataxies et des paraparésies*).

Examens complémentaires

Une fois les hypothèses diagnostiques posées, la suite logique de la consultation réside dans le choix des examens complémentaires à réaliser afin de poser un diagnostic final. Nous allons nous contenter tout d'abord de détailler l'ensemble des examens mis à notre disposition, puis nous les hiérarchiserons en fonction de la localisation de la lésion (CLEMENT 1987; REED et BAYLY 1998; COLAHAN, MAYHEW, MERRIT et MOORE 1999; DUCHARME 2000; ROSE et HODGSON 2000).

1. Examens de laboratoire

1.1. Hématologie et moelle osseuse

Une numération formule (CLEMMONS 1997) comprenant une mesure d'inflammation telle que le taux de fibrinogène plasmatique devrait être exécuté sur tous les patients. Il est possible d'évaluer la présence de polychromie ou d'anémie, la présence de changement en protéines plasmatique et la présence de maladie inflammatoire ou de trouble de la coagulation.

La présence des cellules blanches en quantité réduite ou élevée dans le sang peut indiquer une infection par des pathogènes viraux ou bactériens. Les maladies à tendance myeloproliférative peuvent produire des changements caractéristiques du nombre de cellules blanches. L'augmentation du nombre de globules rouges peut indiquer la présence d'un hemangiosarcome.

Cet examen est donc diagnostique de certaines maladies infectieuses, lymphosarcomes, traumatisme avec hémorragie, anémie ou empoisonnement.

Le prélèvement sanguin est réalisé sur tube EDTA (tube violet).

1.2. Examens biochimiques

Ils vont permettre de révéler la présence de troubles métaboliques :

- hypoglycémie,
- hypocalcémie,
- hypomagnésémie,
- affections hépatiques ou rénales par dosage d'enzymes spécifiques. Le dosage de l'ammoniac et des acides biliaires aide à la confirmation d'une insuffisance hépatique,
- affections musculaires par dosage d'enzymes spécifiques du muscle (créatine kinase (CK), lactate déhydrogénase (LDH) et aspartate aminotransférase (AST) sériques),
- anomalies électrolytiques.

Le prélèvement est réalisé sur tube hépariné (tube vert).

1.3. Examens sérologiques

Ils représentent une aide précieuse dans le diagnostic des maladies infectieuses. Les prélèvements sont en général effectués deux fois :

- Le premier en phase aiguë
- Le deuxième pendant la convalescence ou après un délai de 15 jours à 3 semaines qui correspond à la phase de virémie.

Le prélèvement est réalisé sur tube sec (tube rouge).

1.4. Analyse d'urine

Une analyse d'urine **(CLEMMONS 1997)** constitue une aide dans l'évaluation de la santé du patient, toute incontinence urinaire sera relevée car elle peut être la conséquence d'une affection neurologique.

L'urine est recueillie dans un récipient à cet usage.

2. Prélèvement et analyse du liquide céphalo-rachidien

Beaucoup d'affections nerveuses peuvent entraîner des modifications des paramètres du liquide céphalo-rachidien (LCR) (MAYHEW 1975; BEECH 1983; COOK et DENICOLA 1991; CAUZINILLE 1994).

2.1. Prélèvement du LCR

Le prélèvement de LCR comporte certains risques. Lorsque la ponction de LCR nécessite une anesthésie générale, les risques sont importants, surtout chez les chevaux atteints d'affections nerveuses car le réveil peut être long et difficile. Il ne faut pas réaliser de ponction lorsqu'une pression intracrânienne est significativement élevée en raison des risques de hernie du système nerveux central par engagement des hémisphères cérébraux sous la tente du cervelet.

Cependant, le risque traumatique de la ponction ainsi que le risque d'introduction d'agents infectieux est minime et virtuellement éliminé par une bonne technicité et une bonne asepsie (COOK et DENICOLA 1991).

2.1.1. Ponction atlanto-occipitale

2.1.1.1. Préparation

Le cheval est placé sous anesthésie générale et une zone de 10 cm de largeur et 20 cm de longueur est tondu, centrée sur la ligne médiane de la crinière.

La région tondue est préparée aseptiquement.

2.1.1.2. Matériel

- *Adulte* : Aiguille à mandrin de 9 cm, 18 ou 20 G
- *Jeunes* : Aiguille à mandrin de 3,5 à 4 cm, 20G

Elles doivent être à embout transparent afin de voir le LCR.

2.1.1.3. Méthode

La tête est fléchie pour que le grand axe se trouve à angle droit avec les vertèbres cervicales.

Il faut prendre comme point de repère l'intersection d'une ligne imaginaire partant du milieu de la crête occipitale et passant par la ligne médiane et d'une ligne perpendiculaire passant par le bord le plus crânial de chacune des ailes de l'atlas.

L'aiguille et son mandrin sont introduits au milieu de la crinière, ils sont dirigés parallèlement au grand axe de la tête en direction du menton. L'avancée se fait progressivement en maintenant une pression constante jusqu'à ce que la membrane atlanto-occipitale dorsale et la dure-mère soient pénétrées. A ce moment, une absence de résistance soudaine sera ressentie.

Si l'aiguille est dans l'espace sous-arachnoïdien, un liquide très clair doit s'écouler lorsque le mandrin est retiré. Si le LCR ne s'écoule pas, il faut effectuer une rotation à 90° ou replacer le mandrin et avancer un peu plus.

Lorsque le canal est atteint, une mesure de la pression à l'aide d'un manomètre peut être réalisée et un prélèvement est recueilli par aspiration lente et stable. Il faut faire fonctionner le piston une ou deux fois à vide avant l'utilisation de la seringue afin d'éviter tout mouvement brusque lors de l'aspiration.

Volume : 10 à 30 mL sont recueillis chez l'adulte et 5 à 10 mL chez le poulain.

Un prélèvement trop brutal et trop important peut provoquer une hernie cérébrale. Il est important donc de retirer assez rapidement l'aiguille lorsque la pression est importante après avoir prélever environ 1 mL de LCR.

Des récentes études montrent la possibilité de réaliser cette ponction sous contrôle échographique, afin d'éviter toute lésion de la moelle épinière. Deux techniques sont actuellement décrites, l'une par abord sagittal qui présente l'inconvénient de traverser le tissu graisseux sous-cutané ainsi que le ligament nuchal ; et l'autre par abord parasagittal, juste à côté de la crinière, ce qui facilite la progression de l'aiguille (AUDIGIE, TAPPREST *et al.* 2002).

2.1.2. Ponction lombaire

2.1.2.1. Indications

Cette ponction se fait sur cheval debout ; il est préférable de la réaliser sans tranquilisation car :

- Le cheval est beaucoup moins stable,
- Il existe un risque d'hypotension sanguine qui a pour conséquence une baisse de la pression du LCR.

2.1.2.2. Préparation

Une tonte et un nettoyage aseptique de la région sont réalisés.

2.1.2.3. Matériel

- *Poulains et poneys* : Aiguille à mandrin de 9 cm, 18 ou 20G
- *Chevaux* : Aiguille à mandrin de 15 cm, 18 G
- *Grands chevaux* : Aguille à mandrin de 20 à 25 cm.

2.1.2.4. Méthode

Point de repère : il est variable en fonction des individus.

La région est délimitée :

- latéralement par le bord médial de chacune des épines iliaques dorsales
- crânialement par le bord caudal de la 6e apophyse épineuse lombaire
- caudalement par le bord crânial de la seconde apophyse sacrée

Le meilleur point se situe à l'intersection du grand axe de la colonne vertébrale et d'une ligne imaginaire passant par le bord crânial de chacune des épines iliaques dorsales.

Une petite incision cutanée est réalisée après avoir anesthésié la région (à l'aide de xylocaïne). Le cheval est placé contre un mur et l'utilisation d'un tord-nez est parfois recommandée.

C'est lors de la pénétration de la dure-mère que le cheval réagit :

- par des mouvements de la queue accompagnés d'une flexion des postérieurs,
- par une contraction des muscles de l'arrière main.

Les droitiers se tiendront à droite du cheval avec le poignet en avant de l'incision. L'aiguille est placée verticalement ; il faut s'assurer que le cheval répartit bien son poids sur les 4 membres. L'avancée de l'aiguille est aisée jusqu'à ce qu'elle rencontre le ligament interlamellaire. Une perte de résistance confirme le passage de ce ligament. Ensuite, il est important de pénétrer jusqu'à la pie-mère ventrale puis de remonter de quelques millimètres en effectuant une rotation de l'aiguille.

Manipulations particulières : lorsque le mandrin est retiré

- un aide peut comprimer les jugulaires (augmentation de la pression intraspinale),
- une rotation de 180° de l'aiguille permet de dégager le biseau,
- une seringue de 5 mL permet de réaliser une légère succion.

A l'issue du prélèvement, le mandrin est replacé, et l'aiguille est enlevée.

Remarques : il est possible de s'aider de l'échographie afin de repérer l'espace entre L6 et S1 et de visualiser la pénétration de l'aiguille spinale. Cependant, il est très difficile de diriger l'aiguille du fait de sa grande taille. Cette méthode peut être employée pour localiser le site de ponction, particulièrement sur un cheval très musclé ou un peu gras, mais il est plus aisé de réaliser ensuite la ponction à l'aveugle (DENOIX 1999).

2.2. Analyse du LCR

Une fois le LCR recueilli, différents paramètres sont recherchés pour donner une interprétation de l'échantillon prélevé (HAYES 1987; COOK et DENICOLA 1991).

L'analyse du LCR doit être effectuée dans l'heure qui suit la réalisation du prélèvement. Si ce délai ne peut être respecté, il est possible de diluer l'échantillon avec 50% d'éthanol (HAYES 1987; REED et BAYLY 1998). Le LCR est pratiquement acellulaire à l'état normal (quelques lymphocytes sont observables au microscope).

Pression : normale de l'ordre de 150 à 400 mm Hg. Elle sera plus élevée chez les grands chevaux. Elle peut varier chez un même individu au cours de 24 h. Elle est réduite lors d'anesthésie. Elle est augmentée lors d'œdème, d'hémorragie intra crânienne, d'abcès, de tumeurs ou de masse faisant obstacle à l'écoulement de LCR. En revanche, devant la complexité de cette mesure, beaucoup de vétérinaires ne la réalise pas en routine.

pH : 8 +/- 1

Indice de réfraction : il est compris entre 1,3347 à 1, 3350. Le LCR doit être transparent et incolore.

Cependant, la simple observation macroscopique peut révéler une turbidité qui se traduit le plus souvent par une augmentation de la cellularité (> 500/µL) ou la présence d'éléments anormaux (protéines, bactéries et autres débris cellulaires). Le caractère trouble peut être plus facilement objectivé par l'observation d'une page imprimée au travers du tube.

En cas de coloration rouge, une centrifugation est réalisée afin de différencier une hémorragie sous-arachnoïdienne (surnageant jaune-orangé avec hémolyse) d'une contamination iatrogène (présence d'hématie non lysé).

Densité : elle est comprise entre 1004 à 1006. Cependant, une modification significative ne s'observera que lors d'augmentation marquée du taux de protéines.

La mesure peut être effectuée à l'aide d'un réfractomètre.

Protéines : valeurs usuelles de l'ordre de 0,2 à 0,85 g/L chez l'adulte et de l'ordre de 0,9 à 2,5 g/L chez le nouveau-né. En raison de la faiblesse de ces taux, même lors de circonstance franchement anormale, des méthodes sensibles de dosage doivent être utilisées.

Cependant, afin d'instaurer une thérapeutique rapidement, et en attendant les résultats du laboratoire, le praticien peut réaliser une bandelette urinaire qui lui permettra d'obtenir une indication rapide et relativement fiable du taux de protéines (bien que celle-ci soit plus sensible aux albumines qu'aux autres protéines).

Bandelette Multistix AMES	Taux protéique (g/L)
Trace	< 0,30
+	0,30
++	1
+++	3
++++	> 20

Corrélation entre les résultats de la bandelette urinaire Multistix AMES et les concentrations protéiques réelles (COOK et DENICOLA 1991).

En cas de doute, il est possible de comparer un prélèvement obtenu par ponction atlanto-occipitale et un autre par ponction lombaire. Toutes différences supérieures à 0,2 – 0,25 g/L indique une lésion du système nerveux central.

Lors de protéinorachie élevée, il faut suspecter un phénomène inflammatoire suite le plus souvent à une compression de la moelle épinière (malformations cervicales par exemple).

Le clinicien peut envisager de caractériser les protéines par la réalisation d'une électrophorèse. Ce test permet de calculer la concentration en albumine et en IgG du LCR.

Il est donc possible de calculer le rapport Albumine du LCR/albumine sanguine ce qui permet d'évaluer la perméabilité de la barrière hémato-méningée.

Une élévation de la concentration en IgG (> 0,272 g/L) traduit quant à elle une production intrathécale de ces immunoglobulines.

Erythrocytes : 0

Leur présence provient généralement du saignement d'un petit vaisseau sanguin lésé lors de l'introduction de l'aiguille. Ils constituent une contamination du prélèvement. Parfois ils peuvent provenir d'une hémorragie suite à un traumatisme méningé récent sans hémolyse.

Leucocytes : 0 à 5 par mL

La cytologie doit être pratiquée dans les trente minutes qui suivent le prélèvement. Cependant, il est possible de le conserver congeler après cyto-centrifugation. Ensuite, les différents composants sont étudiés au microscope afin d'orienter le diagnostic (HAYES 1987) :

TYPE CELLULAIRE DOMINANT	AFFECTION OU LESION MEDULLAIRE
Neutrophilie	Infection bactérienne, nécrose, polynévrite, abcès, encéphalite virale de l'est, ponctions répétées, myélographie
Lymphocytose légère	Rage, traumatisme, encéphalite de l'ouest
Lymphocytose forte	Compression médullaire, dégénérescence axonale, inflammation granulomateuse (encéphalomyélite à protozoaire, polynévrite)
Eosinophilie	Forte inflammation, nématodose cérébrospinale, encéphalomyélite à protozoaire, polynévrite
Monocytose	Encéphalomyélite à protozoaire, compression médullaire, dégénérescence axonale, méningite fongique

Microbiologie et immunologie :

La mise en culture du LCR peut parfois permettre l'isolement de l'agent responsable de la maladie. La présence d'anti-corps (ac) procède d'une sérologie élevée et/ou d'une synthèse locale et/ou d'une altération de la barrière hémato-encéphalique chez le poulain.

Des tests tel que l'immunofluorescence, ELISA et la *polymerase chain reaction* (PCR) sont des outils très pratique qui permettent d'isoler et d'identifier l'agent pathogène responsable du trouble nerveux.

3. Neuroradiologie

L'utilisation de la radiographie simple est indispensable dans l'examen des membres, de la colonne vertébrale et du crâne, pour le diagnostic de fracture, de luxation, de malformation et d'ostéomyélite.

L'utilisation de la myélographie est indiquée lors de compression du canal médullaire. La mesure du diamètre du canal rachidien en différents points peut être utilisée pour déterminer une éventuelle compression. Une bonne technique consiste à calculer le ratio sagittal. Il s'agit de la mesure du diamètre du canal vertébral que l'on divise par la mesure de l'épaisseur la plus large de la tête de la vertèbre correspondant.

Par exemple, le ratio sagittal pour les vertèbres de C4 à C6 doit être de l'ordre de 0,52 et 0,56 pour C7 ; s'il est inférieur, il est possible de suspecter une compression médullaire (MOORE, REED *et al.* 1994).

Cet acte comporte des risques liés à l'anesthésie, à la ponction de LCR et à l'injection du produit de contraste. Une méningite chimique, des convulsions ou encore une aggravation des signes cliniques peuvent survenir à la suite de cet acte.

Technique : les deux sites de ponction de LCR peuvent être utilisés (un seul peut suffire si on injecte la même quantité de produit de contraste que de LCR prélevé).

20 à 50 mL de LCR sont prélevés et 50 mL de métrizamide ou d'iohexol (moins d'effets secondaires) sont injectés (25 mL pour le poulain) (WIDMER, BLEVINS *et al.* 1998). Les aiguilles sont enlevées et l'encolure est surélevée de 45° pendant cinq minutes pour faciliter l'écoulement du liquide.

Quatre radiographies l'encolure sont prises au minimum, deux avant et deux autres après l'injection, en flexion et en extension (si toute l'encolure est radiographiée, 12 radiographies peuvent être nécessaires). La présence d'un amincissement anormal ou la disparition des colonnes ventrales et dorsales sont recherchés.

4. Examens électriques

Ces examens sont très utiles pour le diagnostic des affections des nerfs périphériques et des muscles, cependant, ils nécessitent un appareillage complexe et une anesthésie du cheval souvent longue. Nous n'étudierons donc que les bases du fonctionnement de ces examens complémentaires.

4.1. Electromyographie (EMG)

4.1.1. Définitions - Principe

Cet examen permet de tester l'unité motrice, composée d'un corps cellulaire situé dans la corne médullaire ventrale, des racines rachidiennes, des nerfs périphériques, des plaques motrices et des fibres musculaires innervées par le neurone. Il est conseillé de réaliser cet examen sous anesthésie générale afin d'éliminer les contractions volontaires des muscles. L'EMG peut être très utile afin de déterminer la gravité et le pronostic d'une affection. Les anomalies n'apparaissent que 10 à 30 jours après la dénervation (OLIVER, HOERLEIN *et al.* 1987; MOORE 1997).

4.1.2. Activité normale

L'insertion de l'aiguille entraîne une salve de potentiel d'action qui ne dure que quelques dixième de seconde.

Au repos, le muscle est normalement silencieux, mais si l'aiguille est proche d'une plaque motrice, une activité appelée « bruit de plaque » peut être observée. Elle est du à la libération d'acétylcholine sans propagation d'un potentiel d'action.

En réponse un à stimulus nerveux, le « potentiel d'action d'unité motrice » (PAUM) est la somme des potentiels d'action des fibres d'une même unité motrice. Lors de contractions importantes, les PAUM se superposent.

4.1.3. Activité de dénervation

Cette activité représente une activité électrique anormale caractérisée par :

- une activité d'insertion accrue et prolongée,
- la présence de potentiels de fibrillation,
- la présence d'ondes positives aiguës (potentiels spontanés de fibres musculaires isolées) qui s'arrêtent près de l'électrode à cause d'une rupture membranaire de la fibre musculaire,
- la présence d'unités motrices géantes en cas de réinnervation musculaire avec certains axones.

4.1.4. Activité du muscle myopathique

Elle existe lors de myopathie une anomalie de repos et d'insertion avec une activité électrique variable.

4.2. Stimulation électrique du nerf périphérique

La stimulation du nerf moteur d'un muscle provoque un potentiel évoqué qui est enregistré. Le voltage du stimulus est augmenté progressivement jusqu'à ce que le délai de réponse soit le plus court et que l'amplitude soit la plus grande. Le fonctionnement du nerf périphérique est évalué par l'étude de la forme et de l'amplitude de la réponse (BLOT 1991).

Dans le cas de myasthénie, la stimulation du nerf périphérique provoque une décroissance de l'amplitude des potentiels d'action évoqués.

4.3. Vitesse de conduction d'un nerf

Elle est obtenue quand le nerf est stimulé en deux points distaux et que la différence entre la mesure de chacun des délais de réaction est calculée ce qui permet l'évaluation d l'intégrité d'un nerf moteur (BLOT 1991).

4.4. Electroencéphalographie (EEG)

Cette technique consiste principalement à enregistrer la somme de l'activité électrique des couches superficielles du cortex cérébral (CLEMMONS 1997). Elle représente l'addition fluctuante des potentiels post-synaptiques d'inhibition et d'excitation.

L'EEG examine les 3 millimètres externes du cortex cérébral et mesure les potentiels électriques entre les électrodes de cuir chevelu. C'est un outil diagnostique important pour les maladies caractérisées par des changements du comportement. Pour exécuter l'EEG, le patient est anesthésié, puis, les électrodes de cuir chevelu sont insérés et reliés à une machine d'EEG (filtré, amplificateur relié à un dispositif d'enregistrement). Une fois que les rapports sont établis, l'enregistrement est commencé et l'anesthésie est arrêtée. L'EEG est alors enregistré tandis que le patient récupère de l'anesthésie. L'exécution de l'EEG de cette manière induit quelques artéfacts dus aux effets de l'anesthésie (cependant, ceux-ci sont réduits au minimum en employant la même anesthésie pour tous les patients et en se familiarisant avec les changements artefactuels). D'autre part, il faut retirer les artéfacts de l'activité et des mouvements d'EMG, typiques des enregistrements éveillés d'EEG. L'EEG normal a une activité rapide et de basse d'amplitude (15-30 hertz et 5-15 µV, respectivement). La présence des vagues lentes (des vagues d'alpha, de delta et de thêta) avec l'amplitude élevée indique une anomalie.

Cette technique est parfois utilisée pour le diagnostic de l'abiotrophie cérébelleuse (TURNER-BEATTY et LEIPOLD 1986).

L'interprétation de l'EEG demande de l'expérience, cependant, quelques cas particuliers peuvent être interprétés facilement (OLIVER, HOERLEIN et MAYHEW 1987) :

- une activité rapide à bas voltage traduit un phénomène irritatif (inflammation ou convulsion),
- une activité lente à bas voltage traduit une mort cellulaire (abcès ou tumeur).

4.5. Potentiels évoqués auditifs

Cette technique est utilisée pour tester l'oreille interne et les nerfs vestibulo-cochléaire. L'appareil utilisé est semblable à celui utilisé pour l'EMG, mais l'analyse de la réponse obtenue s'appelle un BAER (*Brainstem Auditory Evoked Response*) (MARSHALL, BYARS *et al.* 1981; CLEMMONS 1997).

L'appareil enregistre l'activité électrique dans le cerveau en réponse aux stimuli auditifs effectués dans les oreilles. Le BAER n'est pas affecté par la sédation ou l'anesthésie, ainsi on peut administrer des sédatifs sans influer sur les résultats. L'enregistrement est fait en plaçant une électrode moulée dans l'oreille saine, une électrode de référence dans l'oreille à examiner et une électrode d'enregistrement au sommet du crane. Un déclic est administré dans l'oreille à examiner et l'activité électrique produite est ramenée à une moyenne pour réduire le bruit aléatoire. D'une façon générale, 5 à 7 vagues de moyenne latence sont enregistrées, représentant la transmission d'information auditive par le nerf vestibulo-cochléaire, le noyau cochléaire, le noyau lemniscal et le *colliculus* caudal. Le BAER est utilisé le plus fréquemment pour examiner de jeunes animaux lors de surdité congénitale, mais peut également être employé pour examiner l'intégrité du système auditif.

5. Biopsies des muscles et des nerfs

5.1.1. Biopsie musculaire

Les biopsies musculaires sont indiquées lors de myopathies (BLOT 1995; FUHRER 1995). Leur prélèvement est simple et il est rarement accompagné de complications. Elles sont examinées congelées et avec des colorants standard pour la recherche d'inflammation, de fibrose et de dystrophie.

Méthode de prélèvement

Il est indispensable de prélever suffisamment de tissu. Un parallélépipède de 10 X 10 X 5 mm est la taille minimum pour permettre une analyse histologique.

Le site du prélèvement est important. En règle générale, il convient de prélever un muscle récemment atteint d'une lésion multifocale ou généralisée, mais il est plus simple de choisir un muscle d'accès facile. Il est préférable d'effectuer les prélèvements en double.

Ils peuvent être réalisés selon deux techniques :

- soit à l'aide d'une trousse de chirurgie classique,
- soit à l'aide d'un trocard à biopsie lorsque le risque anesthésique est important. C'est aussi une méthode plus rapide (LORRAIN 1978).

L'ensemble du prélèvement doit être manipulé avec dextérité puis le muscle doit être fixé. Deux méthodes existent :

- fixation dans le formol
- congélation

Les coupes congelées présentent un plus grand intérêt diagnostique par rapport aux coupes fixées car de meilleure qualité (FUHRER 1995).

5.1.2. Biopsie de nerf périphérique

La biopsie des nerfs est plus délicate car elle entraîne une perte de fonction des structures innervées. Les anomalies détectées par cette technique sont l'inflammation, la dégénérescence axonale, la démyélinisation et la régénération axonales.

Méthode de prélèvement

Il faut réaliser une biopsie fasciculaire préservant la continuité du nerf. Il est possible de prélever 30% au maximum de la section du nerf. La technique la plus simple consiste à dégager le nerf puis à utiliser une aiguille pour passer un fil de traction dans le tissu conjonctif péri-veineux. La section peut s'effectuer ensuite à l'aide d'un bistouri. Le prélèvement est déposé sur un abaisse-langue et immédiatement immergé dans du formol à 10 % avant d'être analysé par histologie.

6. Echographie, tomodensitométrie et scintigraphie

Ces techniques permettent d'observer les masses profondes ainsi que les inflammations profondes de la colonne vertébrale en particulier et ce par l'analyse du flux sanguin. Des images thermographiques anormales sont présentes lors de myosite, d'atrophie musculaire ou bien de lésion sur le trajet d'un nerf.

6.1.1. Echographie

Elle est utilisée chez les nouveau-nés car le faisceau d'ultrasons peut traverser la boîte crânienne afin de repérer les structures médianes cérébrales. Cependant cet examen reste encore peu employé malgré sa complète innocuité (BARTHEZ 1995).

6.1.2. Tomodensitométrie

Cet examen permet d'étudier l'ensemble du système nerveux central, en fournissant des détails anatomiques, et surtout les variations anatomiques des structures. C'est une méthode de choix dans le diagnostic des néoplasies et des sténoses lombo-sacrées.

Le cerveau est scanné à l'aide d'un cercle de 45 cm de diamètre, l'encolure est en extension avec le corps de l'axis parallèle à la table ; le cheval est placé en décubitus latéral. L'examen débute à la première vertèbre cervicale, et des coupes sont effectuées à chaque centimètre jusqu'à l'ethmoïde (BARBEE, ALLEN *et al.* 1987).

6.1.3. Scintigraphie

Une embole radio-active est injectée par voie veineuse et la scintigraphie va permettre d'étudier la répartition spatiale de ce traceur (technétium en général), qui s'accumule lors de néoformations, d'augmentation de la perméabilité vasculaire de la barrière hémato-encéphalique ou encore de développement anormal de l'espace vasculaire (POUVREAU 1994; HOSKINSON 2001).

Cette technique est en cours de développement, et commence à se répandre en France.

7. Autopsie

Les prélèvements du système nerveux sont rarement réalisés en routine car la boîte crânienne présente quelques difficultés pour être ouverte. La réalisation de cet examen nécessite une certaine habitude et une bonne technicité.

Cependant, l'examen histo-pathologique reste souvent indispensable surtout lors de pathologie de groupe (intoxication par exemple) et il est obligatoire lors de suspicion de rage.

L'observation macroscopique n'est pas à négliger, elle permet la recherche de lésion dans l'encéphale et la moelle épinière (modification de couleur, de volume, de consistance ou de forme). Par exemple, lors de suspicion d'ataxie spinale, la moelle épinière fait l'objet d'un examen attentif afin de vérifier la régularité du canal vertébral et les facettes articulaires. Tout aplatissement médullaire en regard des surfaces articulaires vertébrales est suspect ainsi que l'absence de graisse épidurale (BOLON et BUERGELT 1990).

Afin de hiérarchiser ces examens complémentaires, on peut présenter 3 plans selon les affections qui ont été détectées à l'examen neurologique (CLEMMONS 1997) :

Pour les maladies de la tête, le plan diagnostique inclut:

1) NF, biochimie, examen des urines
2) examen ophtalmoscopique ou otoscopique,
3) analyse du LCR
4) radiographies de crâne
5) EEG ou BAER (EMG si neuropathie crânienne)
6) Tomodensitométrie.

Pour les affections de la colonne vertébrales, le plan diagnostique inclut:

1) NF, biochimie, examen des urines
2) Analyse du LCR
3) radiographies spinales
4) myélographie
5) EMG
6) Tomodensitométrie.

Pour les maladies des nerfs ou du muscle périphériques le plan diagnostic inclut:

1) NF, biochimie, examen des urines
2) EMG
3) enzymes spéciales de muscle
4) biopsie de muscle et de nerf.

CONCLUSION

L'examen d'un cheval lors de suspicion de problème nerveux est un véritable défi pour le vétérinaire. Cependant, une démarche rigoureuse comprenant une anamnèse complète, un examen physique approfondi et un examen nerveux systématique, le tout reporté sur une fiche d'examen standardisée, doit conduire dans la majeure partie des cas à la localisation de la lésion.

Ensuite, afin d'identifier précisément les lésions, nous disposons de méthodes d'aide au diagnostic complètes qui constituent de nos jours une aide précieuse pour affiner les recherches et cibler les futurs traitements. De même, le pronostic peut être établi avec plus de certitude qu'auparavant.

Un réseau s'est constitué au sein de la commission « épidémiologie-laboratoire » de l'Association des Vétérinaires Equins Français (AVEF) afin de standardiser les méthodes d'examen et d'estimer la prévalence des affections nerveuses chez le cheval. L'élaboration de ce CD-ROM à visée pédagogique devrait permettre d'homogénéiser la définition des cas d'affection nerveuse chez le cheval. A terme, les données recueillies permettront de déceler plus précocement l'émergence des maladies nerveuses de type encéphalomyélites.

Le Professeur responsable
de l'Ecole Nationale Vétérinaire de Lyon
Lyon : Dr Agnès Leblond

A. Leblond

Vu : Le Directeur
de l'Ecole Nationale Vétérinaire de

Le Président de la thèse : Dr Morin

Professeur André MORIN

Professeur J-F CHARY

Vu et permis d'imprimer

Lyon, le 15 OCT. 2003

Pour le Président de l'Université,
Le Président du Comité de Coordination des Etudes Médicales,

UNIVERSITÉ CLAUDE BERNARD LYON I

BIBLIOGRAPHIE

ADAMS, L. G., J. W. DOLLAHITE, W. M. ROMANE, T. L. BULLARD et C. H. BRIDGES. "Cystitis and ataxia associated with sorghum ingestion." J. Am. Vet. Med. Assoc. vol.155: 1969 p. 518 - 524

ADAMS, L. G., R. K. SCHNEIDER, L. R. BRAMLAGE, K. J. EASLEY et J. E. SCHNEIDER. "A surgical approach to treatment of suprascapular nerve injury in the horse." J. Am. Vet. Med. Assoc. vol.187: 1985 p. 1016 - 1018

ADAMS, R. et I. G. MAYHEW. "Neurological examination of newborn foals." Equine Vet J vol.16 (n°4): 1984 p. 306 - 312

AUDIGIE, F., J. TAPPREST, D. DIDIERLAURENT et J. M. DENOIX. La myélographie par injection échoguidée. AVEF, Le touquet. 2002, p. 342 - 343

BARATOUX, G. "La dysautonomie équine ou "grass sickness"." Action vétérinaire (n° 1326): 1995 p. 15 - 17

BARBEE, D. D., J. R. ALLEN et P. R. GAVIN. "Computed tomography in horses." Veterinary Pathology vol.28 (n°5): 1987 p. 144 - 151

BARTHEZ, P. Imagerie du crâne. CNVSPA, Paris. 1995, p. 89 - 90

BEARD, L. A. (1998). Dysphagia. Equine internal medecine. Saunders: p. 142 - 145.

BEECH, J. "Cytology of equine cerebrospinal fluid." Veterinary Pathology vol.20 (n° 5): 1983 p. 553 - 562

BLIKSLAGER, A. T., D. A. WILSON, G. M. CONSTANTINESCU, M. A. MILLER et J. C. L. A. "Atlantoaxial malformation in a half-Arabian colt." Cornell Vet vol.81 (n°1): 1991 p. 67-75

BLOT, S. "Electrodiagnostic des affections neuromusculaires." Le Point Vétérinaire vol.23 (Numéro spécial "Neurologie"): 1991 p. 129 - 139

BLOT, S. Biopsie musculaire et biopsie de nerf périphérique. CNVSPA, Paris. 1995, p. 257 - 261

BLYTHE, L. L. "Neurologic examination of the horse." Vet Clin North Am Equine Pract vol.3 (n°2): 1987 p. 255 - 282

BLYTHE, L. L. et H. N. ENGEL. "Back problems. Neuroanatomy and neurological examination." Vet Clin North Am Equine Pract vol.15 (n°1): 1999 p. 71 - 85

BOLON, B. et C. D. BUERGELT. "A simple field necropsy technique for examination of the equine cervical spinal cord." Equine practice vol.12 (n°9): 1990 p. 26 - 29

BOUDAROUA, P. Diagnostic différentiel des maladies nerveuses du cheval, Thèse de doctorat vétérinaire, 1992, Thèse n° 016553, ENV Lyon, 150 p.

CAMBIER, J., H. DEHEN, J. POIRIER et J. L. RIBADEAU-DUMAS. Propédeutique neurologique 2 ed., Masson. 1989,

CAUZINILLE, L. "Pourquoi faire une ponction du liquide céphalo-rachidien." L'action vétérinaire (n° 1274): 1994 p. 8 - 9

CHAPETTA, J. R., J. C. BAKER et D. A. FEENEY. "Vertebral fracture, extensor hypertonia of thoracic limbs, and paralysis of pelvic limbs (Schiff-Scherington syndrome) in a Arabian foal." J. Am. Vet. Med. Assoc. vol.186 (n° 4): 1985 p. 397 - 389

CHAVATTE, P. et C. COLLOBERT. Le poulain nouveau-né. CEREOPA (EDS). JOURNEE DE LA RECHERCHE CHEVALINE, 20E JOURNEE D'ETUDE, Paris. 1994, p. 124 - 143

CLEMENT, S. F. Behaviour Alternations and neonatal maladjustement syndrome in the foal. Proc. Am. Assoc. Eq. Pract. 1985, p. 145 - 148

CLEMENT, S. F. L'examen neurologique des equidés, Thèse de doctorat vétérinaire, 1987, Thèse n° 053, ENV Toulouse, 112 p.
CLEMMONS, R. M. (1997), Ancillary diagnostic tests for neurologic patients, Université de Floride, http://neuro.vetmed.ufl.edu/neuro/Diagnostics/ancill.htm, Dernière mise à jour le 27 aout 2002
COHEN, N. D. "Neurologic evaluation of the equine head and neurogenic dysphagia." Vet Clin North Am Equine Pract vol.9 (n°1): 1993 p. 199-212
COLAHAN, P. T., I. G. MAYHEW, A. M. MERRIT et J. N. MOORE. Equine medicine and surgery 5e ed., Mosby. 1999, p. 865 - 996.
COOK, J. R. et D. B. DENICOLA. "L'examen du liquide céphalo-rachidien." Le Point Vétérinaire vol.23: 1991 p. 67 - 79
CUMMINGS, J. F., A. DELAHUNTA, C. GEORGE, L. FUHRER et B. A. VALENTINE. "Equine motor neuron disease; a preliminary report." Cornell Vet vol.80 (n°4): 1990 p. 357 - 379
DEBOWES, R. M., H. W. LEIPOLD et M. TURNER-BEATTY. "Cerebellar abiotrophy." Vet Clin North Am Equine Pract vol.3 (n° 2): 1987 p. 345 - 352
DELAUCHE, A. J. "Les myopathies équines." Le Point Vétérinaire vol.28 (n°175): 1996 p. 43 - 50
DELGADO, C. Pathologie des poches gutturales du cheval, Thèse de doctorat vétérinaire, 1991, Thèse n°015578, ENV Lyon, 67 p.
DEL-SOLE, A. La maladie de Borna, Thèse de doctorat vétérinaire, 2001, Thèse n°12, ENV Alfort, 128 p.
DENOIX, J. M. "Ultrasonographic evaluation of back lesions." Vet Clin North Am Equine Pract vol.15 (n° 1): 1999 p. 131 - 159
DESJARDINS, I. et D. JEAN. "L'encensement (headshaking) chez le cheval : six cas cliniques et revues bibliographiques." Pratique vétérinaire équine vol.30: 1998 p. 19 - 29
DIVERS, T. J., O. H. MOHAMMED et J. F. CUMMINGS. "Equine motor neuron disease." Vet Clin North Am Equine Pract vol.13 (n°1): 1997 p. 97 - 106
DUCHARME, I. "Les outils diagnostiques en neurologie vétérinaire." Med. Vet. Quebec vol.30 (n°3): 2000 p. 131 - 134
ESCRIOU, C. Sémiologie neurologique. Cours de Médecine de 2e année de deuxième cycle d'étude vétérinaire, ENV Lyon. 2001,
FANUEL-BARRET. Atelier de neurologie. CNVSPA, Paris. 2002,
FUHRER, L. "Examens complémentaires dans les syndromes neuromusculaires. Electrodiagnostic et biopsies nerveuse et musculaire." Le Point Vétérinaire vol.27 (n°172): 1995 p. 15 - 24
GREEN, S. L. (1999). Eating difficulties. Equine Medicine and surgery 3e ed. Mosby: p. 16 - 17.
HAHN, C. N., I. G. MAYHEW et R. J. MACKAY (1999). Diseases of the brainstem and cranial nerves. Equine medicine and surgery 3e ed. Mosby: p. 931 - 941.
HAYES, T. E. "Examination of cerebrospinal fluid in the horse." Vet Clin North Am Equine Pract vol.3 (n°2): 1987 p. 283 - 293
HEAUNER, J. E. "Toxicity of organophosphorus compound." J. Am. Vet. Med. Assoc. vol.184: 1984 p. 30 - 32
HIGGINS, A. J. et I. M. WRIGHT. The equine manual. Saunders. 1995, p. 969 - 1005.
HOSKINSON, J. J. "Equine nuclear scintigraphy." Vet Clin North Am Equine Pract vol.17 (n°1): 2001 p. 63 - 74
JEANJEAN, A. Les arboviroses des equidés et l'encéphalomyélite à virus West Nile, Thèse de doctorat vétérinaire, 2002, Thèse n° 022133, ENV Lyon, 178 p.

KOHN, C. W. et W. R. FENNER. "Equine herpes myeloencephalopathy." Vet Clin North Am Equine Pract vol.3 (n°2): 1987 p. 405 - 421
LAHUNTA, A. D. Veterinary neuroanatomy and clinical neurology 2 ed., Saunders. 1983, 471 p.
LENNOZ, G. "Eléménts de sémiologie clinique des affections neurologiques. Deuxième partie : Recherche des sites lésionnels." Prat. Med. et Chir. de l'animal de compagnie vol.27: 1992 p. 113 - 118
LEVY, M. The neurologic examination of the horse. AVEF, Le touquet. 2002, p. 282 - 289
LHOMME, C. J. Contribution à l'étude histologique de la dysautonomie équine, Thèse de doctorat vétérinaire, 1996, Thèse n° 052, ENV Toulouse, 82 p.
LOFSTEDT, J. "White muscle disease of foals." Vet Clin North Am Equine Pract vol.3 (n°1): 1997 p. 169 - 186
LONGY, C. Etude des foyers de peste équine survenus en Espagne, au Portugal et au Maroc de 1987 à 1991, Thèse de doctorat vétérinaire, 1991, Thèse n°015497, ENV Lyon, 170 p.
LORRAIN, E. Mise au point d'un trocard simplifiant la biopsie musculaire chez le cheval de course, Thèse de doctorat vétérinaire, 1978, ENV Lyon, 44 p.
MACKAY, R. J., C. N. HAHN et I. G. MAYHEW (1999). Diseases of the cauda equina. Equine medicine and surgery 5 ed. Mosby: p. 972 - 975.
MAIR, T., S. LOVE, J. SCHUMACHER et E. WATSON. Equine medicine, surgery and reproduction. Saunders. 1998, 498 p.
MARSHALL, A. E., T. D. BYARS, R. H. WHITLOCK et L. W. GEORGE. "Braistem Auditory Evoked Response in the diagnosis of inner ear injury in the horse." J. Am. Vet. Med. Assoc. vol.178 (n° 3): 1981 p. 282 - 286
MAYHEW I.G. , O. M. R., D.M. HOUSTON. Veterinary clinical Examination and diagnosis. Saunders. 2000, 771.
MAYHEW, I. G. "Collection of cerebrospinal fluid from the horse." The Cornell veterinarian vol.65 (n° 1): 1975 p. 500 - 511
MAYHEW, I. G. "L'examen neurologique du cheval." Pratique vétérinaire équine vol.24 (n°2): 1992 p. 95 - 101
MITTEL, L. "Seizures in the horse." Vet Clin North Am Equine Pract vol.3 (n°2): 1987 p. 323 - 333
MOORE, B. R. Equine neurologic examination and diagnostic testing. The North American Veterinary Conference, Orlando, Floride. 1997, p. 860 - 862
MOORE, B. R., S. M. REED, D. S. BILLER, C. W. KHON et S. E. WEISBRODE. "Assessment of vertebral canal diameter and bony malformations of the cervical part of the spine in horses with cervical stenotic myelopathy." American Journal of Veterinary research vol.55 (n°1): 1994 p. 5 - 13
MOORE, L. A. et P. J. JOHNSON. "Narcolepsy in horses." Comp. Cont. Ed. vol.22 (n°1): 2000 p. 86 - 89
MURRAY, M. J. (1998). The osophagus. Equine internal medicine. Saunders: p. 609 - 615.
NAYLOR, J. M. "Hyperkalemic periodic paralysis." Vet Clin North Am Equine Pract vol.3 (n°1): 1997 p. 129 - 144
OEHME, F. W. (1987). Toxicoses commonly observed in horses. Current Therapy in equine medicine 2 ed. Saunders: p. 649 - 682.
OLIVER, J. E., B. F. HOERLEIN et I. G. MAYHEW. Veterinary neurology. Saunders. 1987, p. 145 - 168.
OLIVER, J. E. et M. D. LORENZ. Handbook of veterinary neurologic diagnosis. Saunders. 1983, p. 58 - 89.

PARENT, J. "Anomalies de la démarche et de la posture." Med. Vet. Quebec vol.30 (n°3): 2000 p. 126 - 130
POUVREAU, J. S. "La scintigraphie chez le cheval : principe, applications." Pratique vétérinaire équine vol.26 (n°3): 1994 p. 187 - 195
REBHUN, W. C. "Retinal and optic nerve diseases." Vet Clin North Am Equine Pract vol.8 (n°3): 1992 p. 587 - 608
REED, S. M. "The neurologic examination of the horse for purchase." Vet Clin North Am Equine Pract vol.8 (n°2): 1992 p. 377 - 386
REED, S. M. et W. M. BAYLY. Equine internal medicine. Saunders. 1998, p. 427 - 512.
REED, S. M., J. NEWBREY, K. NORTON et W. N. BAYLY. Pathogenesis of cervical vertebral malformations. Proceeding American Association Equine Practnr. 1985, p. 37 - 42
RICHARDSON, J. D., L. J. HARRISON et G. B. EDWARDS. "Hypocalcémie chez deux chevaux." Vet. Rec. édition francaise vol.1 (n°6): 1992 p. 6 - 9
RODRIGUEZ, F., J. FORGA, P. HERRAEZ, M. ANDRADA et A. FERNANDEZ. "Metastatic melanoma causing spinal cord compression in a horse." Veterinary Record vol.142 (n°10): 1998 p. 248 - 249
ROSE, R. J. et D. R. HODGSON. Manuel Of Equine practice 2 ed., Saunders. 2000, p. 503 - 575.
SANTRE, C. (2002), Répartition des Encéphalites virales, Réanimation Polyvalente C.H.R.A., http://reaannecy.free.fr/Documents/infectio/encephalitis_cdc.gif, Dernière mise à jour le 24 juin 2002
SARCEY, G. Les intoxications equines en France et aux Etats-Ujnis : Bilans épidémiologiques et actualités toxicologiques., Thèse de doctorat vétérinaire, 1991, Thèse n° 15494, ENV Lyon, 110 p.
SMITH, J. M., R. M. DEBOWES et J. H. COX. "Central nervous system disease in adult Horse. Part III. Differential diagnosis and comparison of common disorders." Comp. Cont. Ed. vol.9: 1987 p. 1042 - 1053
SMITH, M. O. et L. W. GEORGE (2001). Dignosis of neurologic disease. Large animal internal medicine. Mosby: p. 126 - 151.
SPEIRS, V. C. et R. H. WRIGLEZ. Clincal examination of the horse. Saunders. 1997, p. 358.
SWERCZEK, T. W. "Toxicoinfectious botulism in foals and adult horses." J. Am. Vet. Med. Assoc. vol.176: 1980 p. 217 - 220
TURNER-BEATTY, M. T. et H. W. LEIPOLD. Cerebellar disease in harabian horses. Proc. Am. Assoc. Eq. Pract. 1986, p. 241 - 255
VAN-VLECK, L. D. (1990). Principles of selection for quantitative traits. The Horse. F. Co.: p. 555 - 590.
WAGNER, P. C., B. D. GRANT et S. M. REED. "Cervical vertebral malformations." Vet Clin North Am Equine Pract vol.3 (n° 2): 1987 p. 385 - 396
WHITLOCK, R. H. et C. BUCKLEY. "Botulism." Vet Clin North Am Equine Pract vol.3 (n°1): 1997 p. 107 - 128
WIDMER, W. R., W. E. BLEVINS, S. JAKOVLJEVIC, M. LEVY, R. F. TECLAW, C. M. HAN et C. D. HURD. "A prospective clinical trial comparing metrizamide and iohexol for equine myelography." Veterinary radiology & ultrasound vol.39 (n°2): 1998 p. 106 - 109
WILSON, W. D., S. J. HUGHES, N. G. GHOSHAL et S. V. MCNEEL. "Occipitoatlantoaxial malformation in two non-arabian horses." J. Am. Vet. Med. Assoc. vol.187 (n° 1): 1985 p. 36 - 40
WINTZER, H. J. Maladies du cheval. Maloine 1989, 494 p.

YOSHISHARA, T., M. OIKAWA et T. KANEMARU. "Two cases of cerebrospinal setariasis in the racehorses." Bulletin of equine research institute vol.24: 1987 p. 14 - 22

YVORCHUK-ST.JEAN, K. "Neuritis of the cauda equina." Vet Clin North Am Equine Pract vol.3 (n°2): 1987 p. 421 - 427

ZHAO, Y., H. Z. SHENG, R. AMINI, A. GRINBERG, E. LEE, S. HUANG, M. TAIRA et H. WESTPHAL. "Control of hippocampal morphogenesis and neuronal differentiation by the LIM homeobox gene Lhx5." Science vol.284 (n°5417): 1999 p. 1155 - 1158

NOM PRENOM : DESCAMPS Christophe

TITRE : Elaboration d'un CD Rom à visée pédagogique sur la sémiologie nerveuse chez le cheval

Thèse Vétérinaire : Lyon , *18 février 2004*

RESUME : L'examen neurologique du cheval comme de toutes espèces à pour but de localiser les lésions à l'origine des troubles nerveux afin de préciser le diagnostic et le traitement. La présence d'un outil multimédia a pour but d'ajouter un support visuel à l'examen clinique et d'homogénéiser la définitions des cas d'affections nerveuses chez le cheval.

MOTS CLES :

- **Cheval**
- **Examen neurologique**
- **Maladie**
- **Technique diagnostic neurologique**
- **CD-Rom**
- **Multimédia**

JURY :

Président :	Monsieur le Professeur MORIN
1er Assesseur :	Madame le Docteur LEBLOND
2ème Assesseur :	Monsieur le Professeur CADORE

DATE DE SOUTENANCE :

18 février 2004

ADRESSE DE L'AUTEUR :

1 res. du plan de L'Orgue
13100 St MARC JAUMEGARDE