ECOLE NATIONALE VETERINAIRE DE LYON

Année 2004 - Thèse n° 47

LES TUMEURS COLORECTALES CHEZ LE CHIEN : ETUDE CLINIQUE A PARTIR DE 83 CAS.

THESE

Présentée à l'UNIVERSITE CLAUDE-BERNARD - LYON I
(Médecine - Pharmacie)
et soutenue publiquement le 12 mars 2004
pour obtenir le grade de Docteur Vétérinaire

par

CACHON Thibaut
Né le 13 septembre 1979
à VOIRON (38)

ECOLE NATIONALE VETERINAIRE DE LYON

Année 2004 - Thèse n° 47

LES TUMEURS COLORECTALES CHEZ LE CHIEN : ETUDE CLINIQUE A PARTIR DE 83 CAS.

THESE

Présentée à l'UNIVERSITE CLAUDE-BERNARD - LYON I
(Médecine - Pharmacie)
et soutenue publiquement le 12 mars 2004
pour obtenir le grade de Docteur Vétérinaire

par

CACHON Thibaut
Né le 13 septembre 1979
à VOIRON (38)

DEPARTEMENTS ET CORPS ENSEIGNANT DE L'ECOLE NATIONALE VETERINAIRE DE LYON

Directeur : Professeur J.-F. CHARY

Le 01 Décembre 2003

DEPARTEMENT	PREX	PR1	PR2	MC	Contractuel, Associé & IPAC	AERC	Chargés de consultations et d'enseignement
DEPART SANTÉ PUBLIQUE VÉTÉRINAIRE							
Microbiologie, Immunologie, Pathologie Générale		Y. RICHARD		V. GUERIN-FAUBLEE 80 % A. KODJO D. GREZEL 80 %			
Pathologie infectieuse			A. LACHERETZ M. ARTOIS	J. VIALARD			
Parasitologie & Maladies parasitaires		C. CHAUVE	G. BOURDOISEAU	MP CALLAIT CARDINAL L. ZENNER			
Qualité et Sécurité des Aliments		G. CHANTEGRELET	P. DEMONT C. VERNOZY	A. GONTHIER	S. COLARDELLE ISPV		
Législation & Jurisprudence			A. LACHERETZ				
Bio-Mathématiques				P. SABATIER M.L. DELIGNETTE 80 % K. CHALVET-MONFRAY			
DEPART DES ANIMAUX DE COMPAGNIE							
Anatomie		E. CHATELAIN	T. ROGER	S. SAWAYA	R. DA ROCHA CARARO MCC		
Chirurgie et Anesthésiologie		J.P GENEVOIS	D. FAU E. VIGUIER D. REMY		S. JUNOT MCC E. PORTIER MCC C. DECOSNE-JUNOT MCC	C. CAROZZO	BENREDOUANE K. (50 %) G. CHANOIT A. MUGUET J. GUILLAUMIN
Anatomie-pathologique/Dermatologie-Cancérologie		J.P. MAGNOL		T. MARCHAL	D. WATRELOT-VIRIEUX MCC P. BELLI MCA D. PIN MCA		
Médecine interne		C. FOURNEL	J.L. CADORE	L. CHABANNE	JL. BOULAY PRA M. HUGONNARD MCC	F. PONCE C. ESCRIOU	J. BUBLOT (60 %)
Imagerie médicale					F. DURIEUX (50 %) MCC		F. DURIEUX (50 %)
DEPART DES PRODUCTIONS ANIMALES							
Zootechnie, Ethologie & Economie rurale		M. FRANCK		LETERME P.		L. MOUNIER	
Nutrition et Alimentation				D. GRANCHER L. ALVES de OLIVEIRA G. EGRON-MORAND			
Biol & Patho de la Reproduction		F. BADINAND	M. RACHAIL-BRETIN	S. BUFF F. GUERIN			
Patho Animaux de Production		P. BEZILLE	T. ALOGNINOUWA	S. MARTINOT R. FRIKHA M.A. ARCANGIOLI D. LE GRAND	D. LAURENT (50 %) MCA		N.GIRAUD P. DEBARNOT D. LAURENT
DEPART SCIENCES BIOLOGIQUES							
Physiologie /Métaphysique		R. BOIVIN		J.J. THEBAULT J.M. BONNET-GARIN 80 %			
Biophysique /Biochimie Génétique et Biologie moléculaire		F. GARNIER	B. BENOIT F. GRAIN P. JAUSSAUD P. BERNY	T. BURONFOSSE V. LAMBERT			
Pharmacie / Toxicologie Législation du Médicament		G. KECK					
Langues					C. FARMER IPAC R. SULLIVAN IPAC		
DEPART HIPPIQUE							
Pathologie équine Clinique équine		O. LEPAGE	J.L.CADORÉ	A. LEBLOND A. BENAMOU-SMITH E. CAUVIN			
Expertise sécroptique			C.FLEURY				

A Monsieur le Professeur KOPP
De l'hôpital neuro-cardiologie de Lyon,

Pour l'honneur qu'il nous a fait de présider notre jury de thèse.
Hommages respectueux.

A Monsieur le Docteur MARCHAL
De l'Ecole Nationale Vétérinaire de Lyon,

Pour avoir accepté d'encadrer au pied levé ce travail
En témoignage de notre reconnaissance,
Sincères remerciements.

A Monsieur le Professeur CADORE
De l'Ecole Nationale Vétérinaire de Lyon,

Qui nous a fait l'honneur d'accepter de juger ce travail et de faire partie de notre jury de thèse.
En témoignage de notre profond respect et admiration,
Sincères remerciements.

A Monsieur le Docteur LECOINDRE,

Qui nous a fait l'honneur d'initier et d'encadrer ce travail.
Qu'il trouve ici l'expression de notre respect et reconnaissance.
Sincères remerciements

A mes parents,
Pour tout l'amour qu'ils me portent
Qu'ils trouvent ici un modeste témoignage de ma profonde affection
Merci pour tout

A mon Grand-père,
Désolé de ne pas avoir fait ce dont tu rêvais,
J'espère que tu es quand même fier de moi,
« Ton petit » qui t'aime et t'admire.

A ma Grand-mère, cuisinière et informaticienne émérite
Pour son soutient et l'amour quotidien dont elle m'entoure.

A mes sœurs, Sabine et Hervanne
Qu'elles trouvent ici toute la tendresse que je leur porte même si je ne leur montre certainement pas assez.

A toute ma famille
Pour me servir de repère dans la vie

A mes amis d'enfance,

Benjamin, véritable frère,
David globe-trotter infatigable et attaquant vedette de l'ASL
Masson et sa voiture de papa,

Pour toutes ces soirées peu racontables, ces « Tour de France » alcoolisés et toute l'amitié qu'ils me portent.
En espérant continuer encore longtemps.

A Estelle,
Pour ta présence dans les bons comme dans les mauvais moments
Tu es l'amie que chacun souhaite.

A Julie, la voyageuse, qui réinvente la langue française à chaque instant
Pour ta bonne humeur mais aussi tes plans galères.

A Mouawy, Emilie et leur petit Louis
Ne prenez pas froid au Canada

A Chonchon, pour toutes les « tortures » que l'on a pu faire subir à Tellou, pour ces après midi passés à mater la cité de la peur.

A tous les colocataires de la caravelle, véritable maison du bonheur,

Thomas, qui réinvente le base-jump a chaque fois qu'il saute du balcon de la maison.
Popeye et ses 9X
Steeve, sa moutarde, ses pâtes et son rosé
Rano, le travailleur infatiguable
Seb, « j'en suis sûr elle recule »
Pinpon, aux traces passées et à venir
Raoul, « magnifique »
Nico, et ses questions qui viennent de nulle part
Jean Jacques, l'invité surprise

A **Lyse**, la meilleure « p'tite mère du monde »
A **Tyboon,** mon fiston, j'espère ne pas avoir été trop chiant.
A **Tonio** et ses poissons,
A **Faby**, son chien enragé, son monoski et ses siestes sur le canapé de la Caravelle
A **Cortex** et ses conquêtes
Aux trois pouffes,

Dame Bouard, pour nos délires et notre magnifique prestation lors de la revue
Dudule et son superbe bar
Maya, la seule assez courageuse ou assez bourrée pour accepter de danser avec moi.

A **mes professeurs** d'hier et d'aujourd'hui

A **Emilie** malgré tout,
Pour sa présence, son soutient et sa patience lors de l'élaboration de ce travail.

D'une manière générale, ce travail est dédié, à l'amitié, à la fête, au Baccardi, aux filles, au ski, à la peuf, aux andouillettes du matin, aux voyages en gros camion, à France Inter, aux soirées bières-chips de la Caravelle, aux vacances à Cavalière, aux petits plats de ma grand-mère, au tiramisu, à la Cité de la peur, aux troisièmes mites, au Champoléon, à l'ASL, à la rue Thiers, aux sapeurs pompiers (toujours prêt), aux REV, au pilier du bar de la salle de boum, aux lendemains difficiles, aux vacances entre potes, aux vaches, à la pique, au club karaoké de l'ENVL, à la chanson française, à tout ceux qui traverserons ma vie, à ceux qui ne m'apprécie pas , aux petits plaisirs quotidiens, *à la vie quoi*….

Bonne lecture et merci à tous du fond du cœur.

« Diagnostiquer est un art que j'exerce avec passion,
Je traite sans entrain qu'on m'en excuse »

SOMMAIRE

INTRODUCTION 15

ETUDE BIBLIOGRAPHIQUE 16

1. Rappels : 17

1.1. Anatomie : 17

1.1.1. Topographie et conformation[1]: 17

1.1.2. Vascularisation : 20

1.1.3. Innervation : 24

1.2. Histologie : 25

1.2.1. Le côlon : 25

1.2.2. Le rectum : 27

1.3. Physiologie :[5] 27

1.3.1. Transit intestinal : 27

1.3.2. Equilibre hydro-électrique : 28

1.3.3. Bactéries et immunité : 29

2. Les différents types de tumeurs colorectales : 29

2.1. Les tumeurs épithéliales : 30

2.1.1. Les adénomes : 30

2.1.2. Les carcinomes in situ : 31

2.1.3. Les adénocarcinomes : 32

2.2. Les tumeurs carcinoïdes : 32

2.3. Les tumeurs mésenchymateuses : 33

2.3.1. Les tumeurs bénignes : 33

2.3.2. Les tumeurs malignes : 33

2.4. Les tumeurs des cellules du système hématopoïétique : 33

2.4.1. Les Lymphomes : 33

2.4.2. Les mastocytomes : 34

2.4.3. Les plasmocytomes : 34

2.5. Les tumeurs inclassables : 34

2.6. Les tumeurs secondaires ou les métastases : 34

3. Notion sur la cancérogenèse intestinale : 35

3.1. Références humaines : 35

3.1.1. La filiation adénome-adénocarcinome : 35

3.1.2. Les systèmes de régulation de la croissance cellulaire : 36

3.1.3. Les instabilités génétiques [24]: 40

3.1.4. Les principales anomalies identifiées lors de tumeurs colorectales : 41

3.1.5. Evolution du processus tumoral : 42

3.1.6. Les apports de la génétique à la prise en charge médicale : 42

3.2. Chez le chien : 43

3.2.1. La protéine β caténine : 44

3.2.2. La protéine p53 : 44

3.2.3. La cyclo-oxygénase de type 2 : 45

4. Epidémiologie : 46

4.1. Place des tumeurs digestives primitives : 46

4.1.1. Prévalence : 46

4.1.2. Influence de différents paramètres sur la répartition des tumeurs digestives : 47

4.1.3. Répartition des différents types tumoraux : 48

4.2. Les tumeurs colorectales : 49

4.2.1. Prévalence : 49

4.2.2. Répartition des différents types tumoraux : 49

4.2.3. Localisation : 50

4.2.4. Facteurs épidémiologiques : 51

4.3. Références humaines : 52

4.3.1. Age et sexe : 52

4.3.2. Fréquence : 52

4.3.3. Facteurs de risques : 52

5. Symptômes : 53

5.1. Symptômes locaux : 53

5.1.1. Hématochésie : 53

5.1.2. Ténesmes : 54

5.1.3. Dyschésie : 55

5.1.4. Diarrhée/constipation : 55

5.1.5. Glaires : 55

5.1.6. Symptômes particuliers liés à la localisation rectale : 55

5.2. Symptômes généraux : 55

5.3. Références humaines : 56

6. Diagnostic : 57

6.1. Examen clinique : 57

6.2. Examen complémentaire : 58

6.2.1. Radiographie : 58

6.2.2. Echographie abdominale: 58

6.2.3. Coloscopie : 59

6.2.4. Echo-endoscopie : 61

6.2.5. Tomodensitométrie : 61

6.3. Diagnostic différentiel : 62

7. Bilan d'extension et pronostic : 64

7.1. Comportement tumoral : 64

7.1.1. Les adénomes : 64

7.1.2. Les adénocarcinomes : 64

7.1.3. Les léiomyosarcomes : 65

7.1.4. Les lymphomes : 66

7.1.5. Les tumeurs carcinoïdes : 66

7.2. Principe du bilan d'extension : 66

7.2.1. Etape 1 : T 66

7.2.2. Etape 2 : N 66

7.2.3. Etape 3 : M 67

7.3. Réalisation du bilan d'extension : 67

7.3.1. Evaluation des fonctions générales : 67

7.3.2. Métastases thoraciques : 68

7.3.3. L'extension locales et les métastases abdominales : 68

7.4. Pronostic : 69

7.4.1. Les tumeurs épithéliales : 69

7.4.2. Les tumeurs mésenchymateuses : 71

7.4.3. Les lymphomes : 71

7.4.4. Les autres : 72

8. Thérapeutique : 72

8.1. La décision thérapeutique : 72

8.2. Le traitement hygiénique : 73

8.3. Le traitement chirurgical : 74

8.3.1. Grands principes en chirurgie oncologique [61]: 74

8.3.2. Particularités de la chirurgie du côlon et du rectum : 75

8.3.3. Préparation du patient[5] : 77

8.3.4. Principales méthodes : 78
8.3.5. Soins post-opératoires [5]: 83
8.3.6. Les complications [53]: 83

8.4. La chimiothérapie : 90
8.4.1. Principes généraux de la chimiothérapie : 90
8.4.2. Chimiothérapie adjuvante à visée curative : 95
8.4.3. Chimiothérapie palliative : 97

8.5. La radiothérapie : 98
8.5.1. Principes généraux de la radiothérapie [61]: 98
8.5.2. Mise en oeuvre pratique dans le cadre des tumeurs colorectales: 100

8.6. Une nouvelle alternative les anti-inflammatoires non stéroïdiens : 100
8.6.1. Mode d'action : 100
8.6.2. Effets secondaires : 103
8.6.3. Etudes cliniques : 106
8.6.4. Les perspectives : 108

9. Le suivi [61, 66]: 109

9.1. Les animaux en traitements palliatifs : 109
9.1.1. Suivi médical : 109
9.1.2. Suivi psychologique des propriétaires : 110

9.2. Les animaux en traitement curatifs : 110
9.2.1. Suivi médical : 110
9.2.2. Suivi psychologique des propriétaires : 111

9.3. Les animaux après l'arrêt du traitement : anticiper une récidive 111

ETUDE CLINIQUE 113

1. Objectif de l'étude : 114

2. Matériel et méthodes : 114

2.1. Critère de sélection des cas : 114

2.2. Critères d'études : 114

3. Résultats : 115

3.1. Epidémiologie : 115
3.1.1. Sexe : 116
3.1.2. Age : 116
3.1.3. Localisation : 116

3.2. Signes cliniques : 117

3.3. Examens complémentaires : 117

3.3.1. Coloscopie : 117

3.3.2. Echographie : 118

3.3.3. Echo-endoscopie : 118

3.4. Bilan d'extension : 118

3.5. Histologie : 118

3.6. Traitement : 119

3.6.1. Tumeurs épithéliales : 119

3.6.2. Lymphomes : 120

3.6.3. Autre : 120

3.7. Suivi et évolution : 120

3.7.1. Taux de survie à 6 mois : 120

3.7.2. Récidives : 121

4. Discussion : 121

4.1. Comparaisons avec les données publiées : 121

4.1.1. Epidémiologies : 121

4.1.2. Clinique : 122

4.1.3. Histologie : 122

4.1.4. Bilan d'extension : 123

4.1.5. Pronostic : 123

4.2. Points importants de l'étude : 124

4.2.1. Importance du toucher rectal : 124

4.2.2. Intérêt de l'endoscopie : 124

4.2.3. Intérêt de l'écho-endoscopie : 125

4.2.4. Importance d'un diagnostic histologique de certitude : 126

4.2.5. La filiation adénome-adénocarcinome : 126

CONCLUSION 128

BIBLIOGRAPHIE 129

LISTE DES FIGURES 134

LISTE DES TABLEAUX 135

INTRODUCTION

Les tumeurs colorectales du chien semblent beaucoup moins fréquentes que celles de l'homme mais sont souvent d'un pronostic sombre du fait de leur récurrence et de la difficulté de traitement. Au contraire de la médecine humaine, le comportement, le pronostic de ces tumeurs et l'association entre adénome et adénocarcinome sont rarement décrits chez le chien.

Le but de cette étude est, à partir de 89 cas de tumeurs colorectales, de décrire les symptômes, la démarche diagnostique, et de faire le point sur les différents traitements notamment sur l'avènement de l'utilisation des AINS qui semblent donner des résultats encourageants chez l'homme du fait de leur mode d'action particulier et de la nature de ces tumeurs. Enfin nous évaluerons le potentiel de transformation de lésion bénigne, le polype ou adénome, en tumeur maligne, l'adénocarcinome. Nous démontrerons ainsi l'importance de recourir à une classification histologique précise entre adénome, carcinome *in situ* et adénocarcinome pour fournir un pronostic fiable.

Cette étude devrait permettre au praticien ainsi sensibilisé d'établir un diagnostic plus précoce et de mettre en place une thérapeutique adaptée permettant d'améliorer le pronostic de ces tumeurs à potentiel de malignité élevé.

ETUDE BIBLIOGRAPHIQUE

1. Rappels :

1.1. Anatomie :

Le gros intestin comprend (figure 1):

- Le caecum réduit chez le chien à une spirale de 5 à 6 cm, séparé du côlon par la papille caeco-colique.
- Le côlon divisé en côlon ascendant, transverse et descendant
- Le rectum

1.1.1. Topographie et conformation[1]:

1.1.1.1. Le côlon (figure 2):

Le **côlon** ne mesure guère plus de 2 à 3 cm de diamètre et 25 à 60 cm de longueur en moyenne. Il fait suite à l'iléon et au caecum, la papille iléale faisant alors la démarcation entre ces deux structures. Il se continue ensuite par le rectum. Il est lisse, très simple de conformation et ses diverses parties (ascendante, transverse, et descendante) sont mal délimitées, les courbures étant peu marquées chez le chien. En raison de la brièveté du mésocôlon il est voisin de la paroi lombaire contre laquelle il est plaqué par les autres viscères.

Le **côlon ascendant** est très court, situé en regard des deux premières vertèbres lombaires. Médial à la partie descendante du duodénum, dont le sépare le grand omentum, il est couvert latéralement par le mésoduodénum et le lobe droit du pancréas. Il est en rapport dorsalement avec le rein droit et médialement avec la racine du mésentère. Son méso est en partie voire complètement confondu avec le mésoduodénum descendant.

Le **côlon transverse** est tout aussi court. Il contourne la racine du mésentère en décrivant une courbe régulière, à concavité caudale, en regard de la dernière ou de l'avant dernière vertèbre thoracique. Il est séparé de l'estomac par la paroi profonde du grand omentum qui ne prend sur lui aucune attache.

Le **côlon descendant** est le mieux individualisé et le plus long. Il est à peu près rectiligne et sa terminaison à l'inverse de l'homme ne décrit qu'une légère inflexion, ébauche de côlon sigmoïde. D'abord couvert dans sa partie crâniale par le grand omentum et la rate, il s'en dégage bientôt et devient superficiel dans la partie dorsale du flanc gauche. Il est

accompagné dorsalement par l'uretère gauche, qui lui est d'abord médial puis devient latéral. La partie ascendante du duodénum longe la moitié crâniale de sa face médiale. Dans le reste de son étendue, il est seulement en rapport avec le jéjunum, à travers le grand omentum. Son méso, un peu plus ample que celui des deux parties précédentes, prend origine en commun avec la racine du mésentère.

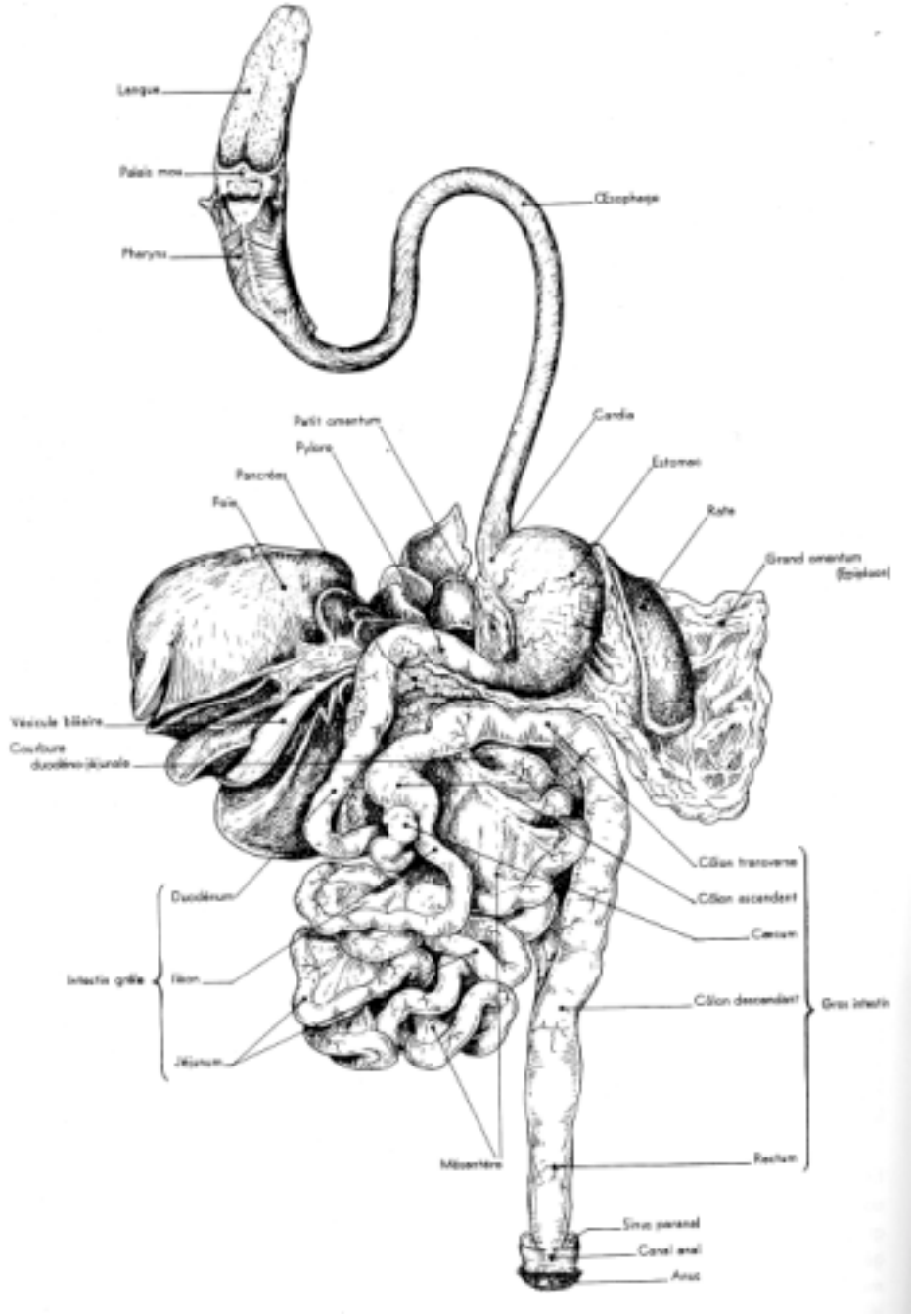

Figure 1: Appareil digestif d'un chien (vue ventrale, après isolement et étalement)[1]

1.1.1.2. Le rectum :

Le **rectum** est la partie terminale du gros intestin. Logé dans la partie dorsale du bassin, il communique avec l'extérieur par le canal anal. Chez le chien, il est long de 4 à 6 cm et large de 3 cm environ. Il s'étend de l'entrée du bassin jusqu'au début de la quatrième vertèbre coccygienne. L'ampoule rectale est peu marquée. Le mésorectum, haut d'1 cm près du promontoire et d'à peine 2 ou 3 mm dans sa partie caudale, assure sa fixation sur le plafond du bassin. Sa partie terminale chemine entre les muscles sphincters de l'anus et se nomme canal anal. Il mesure chez le chien environ 10 mm. L'anus constitué de deux sphincters, l'interne formé par les couches musculeuses lisses de la paroi du canal anal et l'externe étant un muscle strié indépendant.

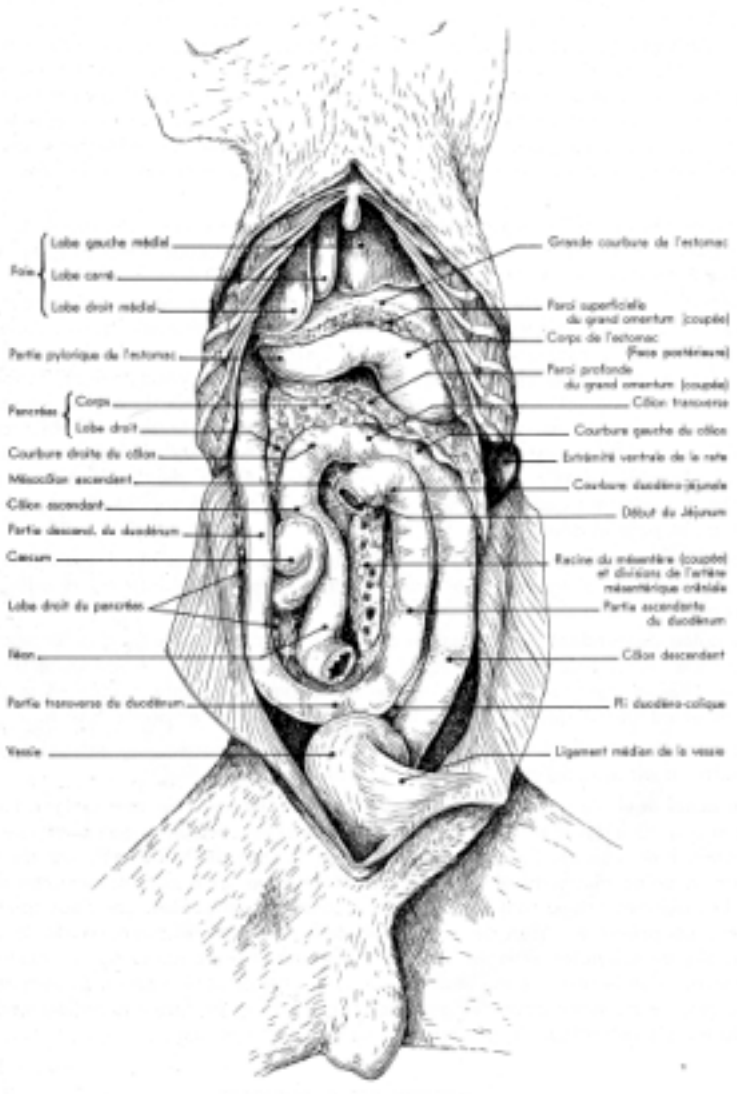

Figure 2: Duodénum et gros intestin du chien (vue ventrale, en place, après ablation de l'epiplon et du jejunum) [1].

1.1.2. Vascularisation :

La vascularisation de la majeure partie du côlon provient de **l'artère mésentérique crâniale** (figure 3) qui naît à la face ventrale de l'aorte. Elle se situe un peu caudalement à l'artère coeliaque en regard de la deuxième vertèbre lombaire. Elle se distribue au jéjunum par les artères jéjunales, au duodénum descendant et au pancréas par l'artère pancréatico-duodénale caudale et enfin au côlon par le biais de deux branches d'inégale importance : l'artère iléo-colique et l'artère colique moyenne. Chez les carnivores ces deux vaisseaux naissent en commun dans la racine du mésentère à l'opposé des artères jéjunales.

- L'**artère iléo-colique** irrigue le colon ascendant ainsi que le caecum par l'une de ces émergences l'artère colique droite et par son rameau colique qui s'anastomosent ensuite vers la mi-longueur du côlon ascendant.
- L'**artère colique** moyenne irrigue le côlon transverse ou elle s'anastomose avec les artères coliques droite et gauche.

L'**artère mésentérique caudale** naît dans la partie terminale de l'aorte en regard de la cinquième vertèbre lombaire et se distribue en une :

- **Artère colique gauche** qui suit le bord mésentérique du côlon descendant avant de s'anastomoser avec l'artère colique moyenne.
- **Artère rectale crâniale** qui irrigue la partie proximale de ce dernier.

La partie terminale du rectum est vascularisée par les **artères rectale moyenne et rectale caudale** respectivement issues des artères vaginales (ou prostatique) et périnéale ventrale[2].

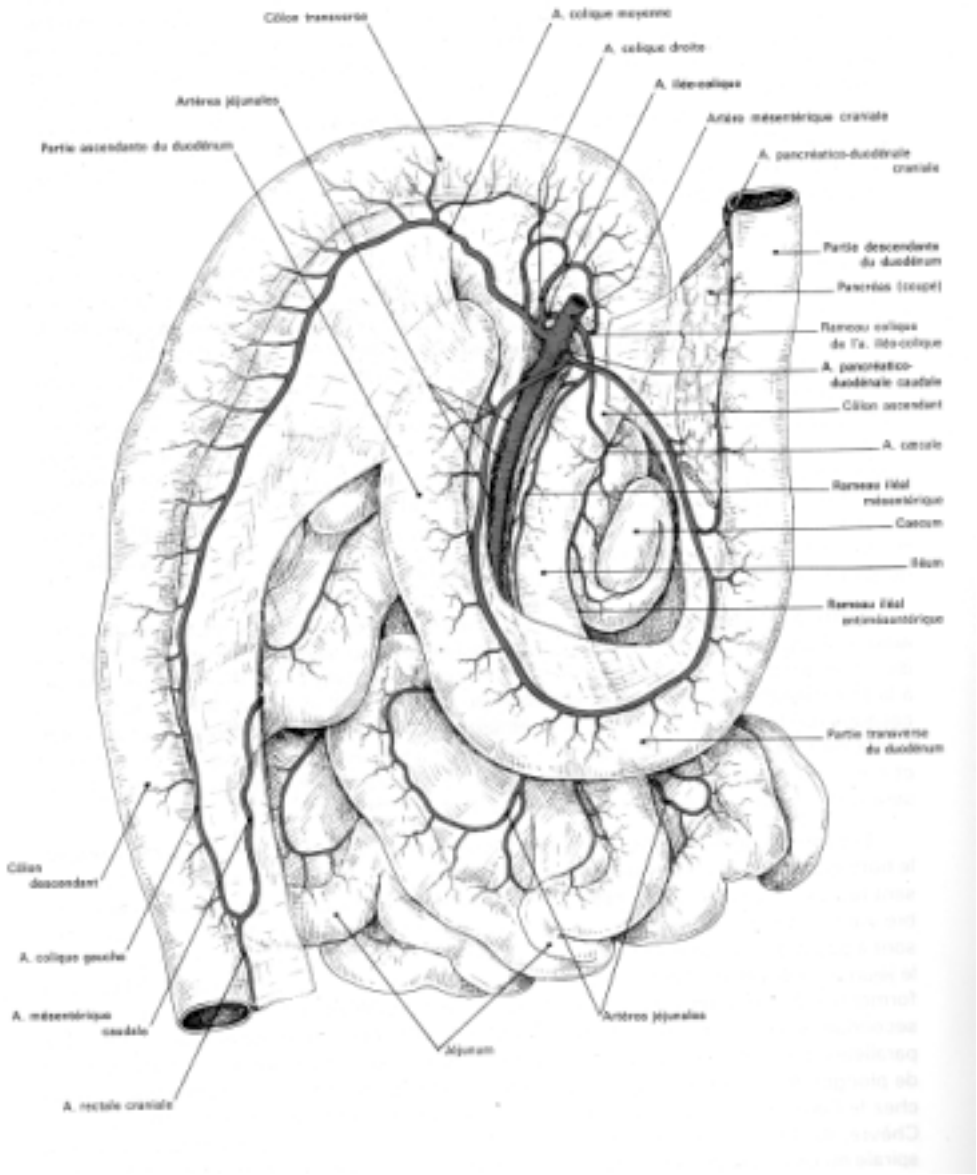

Figure 3: Artère mésentérique du chien (intestin isolé, vue dorso-caudale) [2].

La vascularisation veineuse est calquée sur la vascularisation artérielle (figure 4). L'ensemble des veines rejoint la veine porte par le biais des **veines mésentériques caudale et crâniale**. Seules les **veines rectales moyenne et caudale** se jettent directement dans la veine cave sans passer par le foie. Ces dernières échangent de multiples anastomoses avec la **veine rectale crâniale**. Ainsi les substances administrées par voies rectales sont presque en totalité absorbées par les veines de la circulation générale[3].

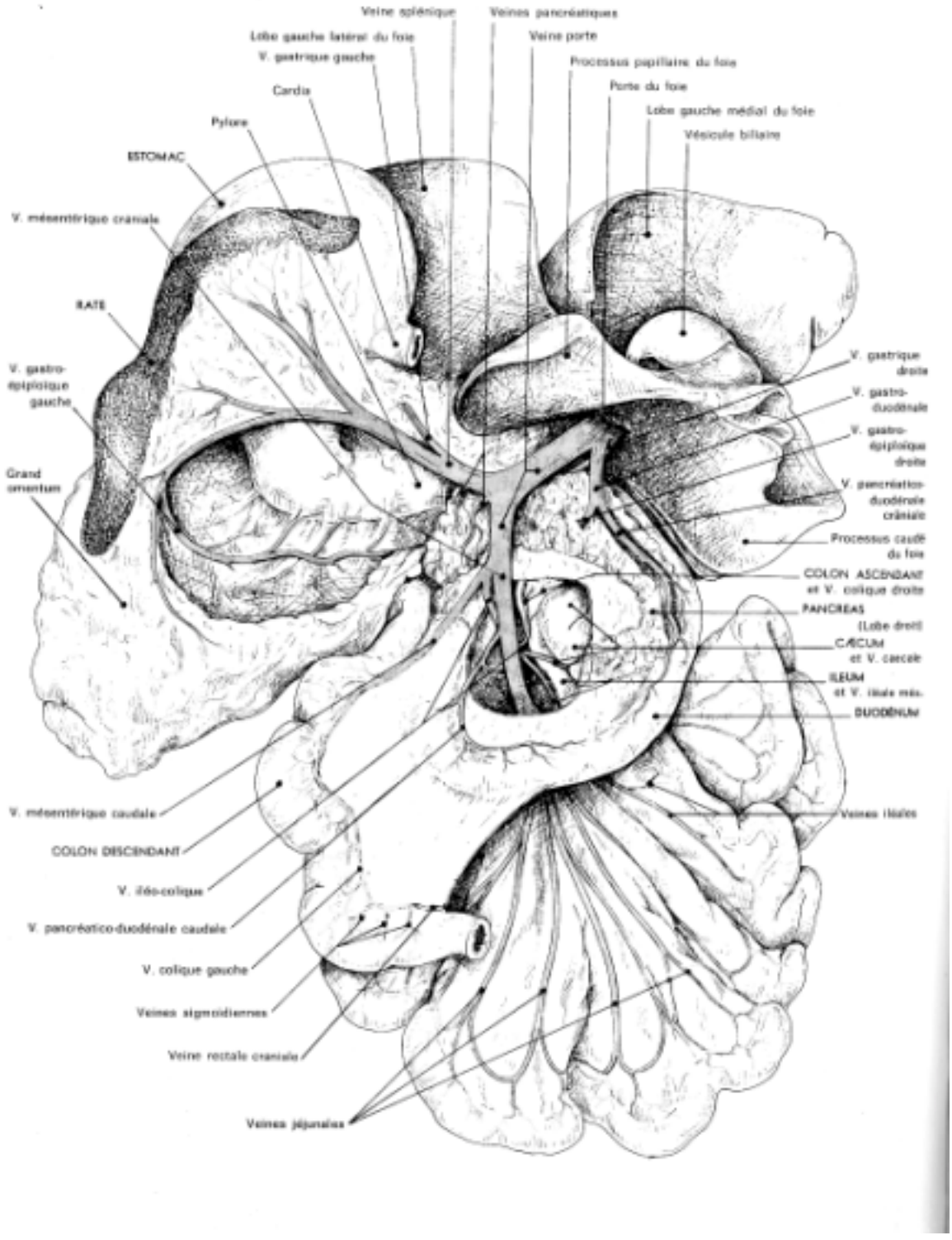

Figure 4: Veine porte du chien (vue dorsale) [3].

Le drainage lymphatique est assuré principalement par deux lymphocentres[4] (fig 5):

- Le **mésentérique crânial** composé des ganglions **jéjunaux** et **coliques**. Ces derniers sont peu nombreux. Ils en existent en principe deux, l'un dans le mésocôlon ascendant, près de la jonction iléo-colique, et l'autre dans le mésocôlon transverse, près du début du côlon transverse. Leur taille est de l'ordre du centimètre. Ils peuvent être divisé en deux ou trois nœuds plus petits. Les vaisseaux afférents viennent du côlon et des nœuds lymphatiques mésentériques caudaux. Les efférents vont au tronc viscéral conduit collecteur de la lymphe abdominale.
- Le **mésentérique caudal** dont les ganglions au nombres de 2 à 5 et d'une taille de 0,5 à 2 cm, siègent dans le mésocôlon descendant. Ils drainent le côlon descendant et le rectum. Ils se jettent ensuite dans les nœuds lymphatiques coliques, lombo-aortiques, illiaques médiaux, ou directement au tronc viscéral.

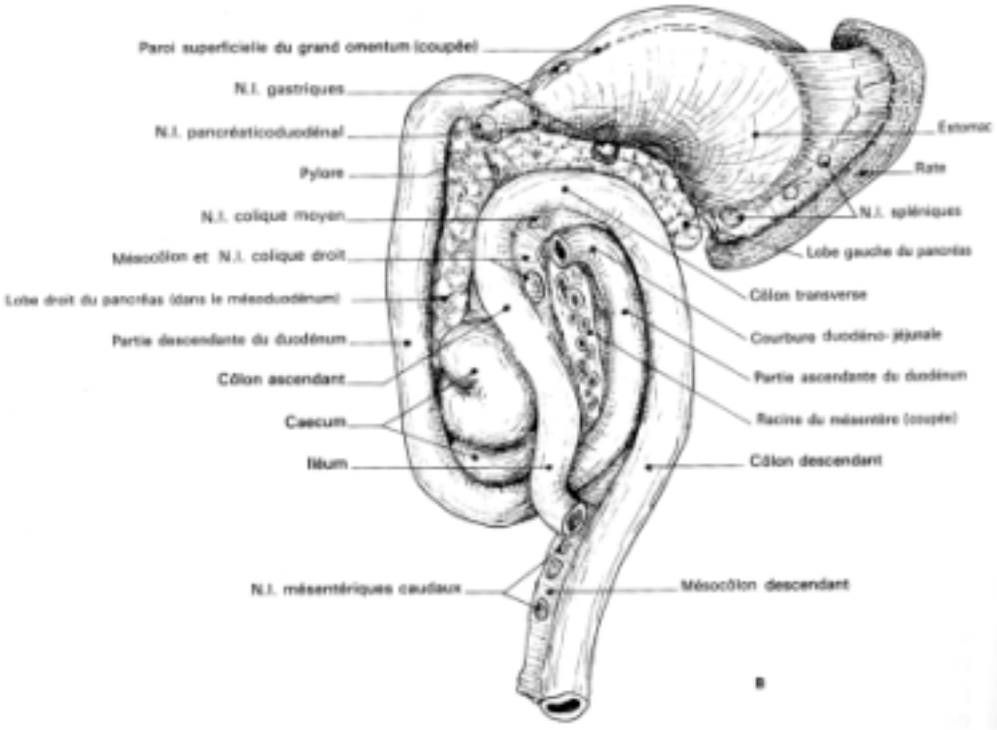

Figure 5: Noeuds lymphatiques de la rate, de l'estomac et de l'intestin du chien (après ablation du jéjunum et du mésentère) [4].

1.1.3. Innervation :

L'innervation du gros intestin provient du système nerveux autonome, aussi bien des fibres sympathiques que parasympathiques. Ces fibres sont véhiculées respectivement par les **nerfs hypogastriques** (L2-L3) et **pelviens** (S1-S2) (figure 6).

Les fibres efférentes sympathiques provoquent une réduction de la motilité et une contraction du sphincter anal interne. Au contraire les fibres parasympathiques sont responsables d'une augmentation de la motilité et des sécrétions ainsi que d'un relâchement du sphincter anal interne.

Les relais ganglionnaires des fibres parasympathiques se trouvent dans la paroi des organes effecteurs, ceux des fibres sympathiques sont proches de la moelle et forment le plexus solaire et le ganglion mésentérique caudal.

Les fibres afférentes renseignent sur l'état des viscères, particulièrement sur l'arrivée des selles, elles sont donc responsables de l'information du besoin éxonérateur. Des barorécepteurs de la paroi du rectum permettent la mise en place de la dilatation de ce dernier. Ce mécanisme permet de conserver une pression intra-rectale faible. Il est responsable en grande partie de la continence.

Le sphincter anal externe est innervé par des fibres du **nerf honteux interne**, le rameau rectal caudal pour les fibres motrices et une branche périnéale pour les fibres sensitives. Cette innervation volontaire explique la capacité de l'animal à être propre.

La continence dépend aussi d'autres muscles striés de la région périnéale, notamment le muscle relevateur de l'anus. Ce dernier est innervé par des fibres du nerf obturateur.

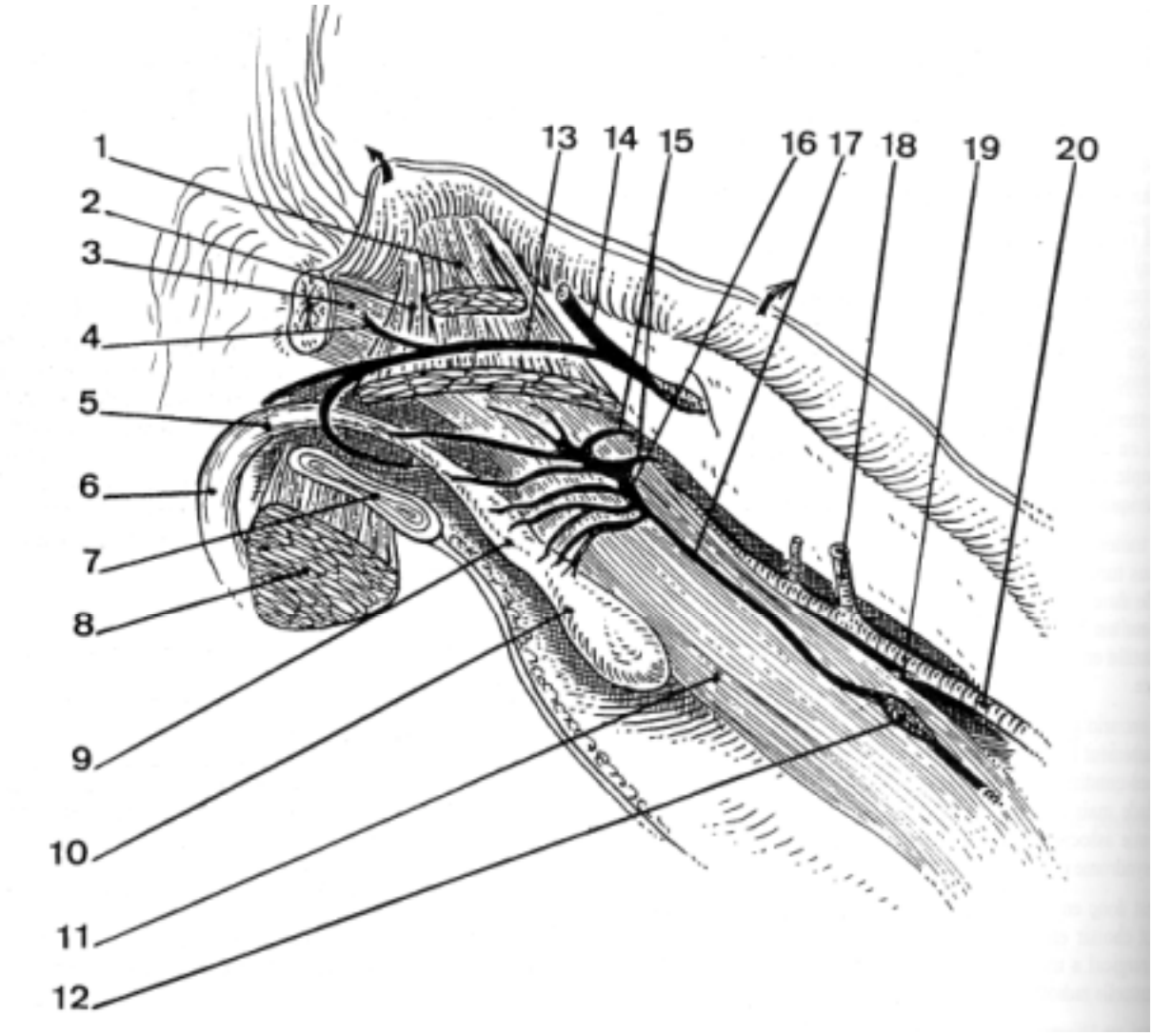

Figure 6: Anatomie loco-regionale du rectum [5].

1. Cocygien latéral sectionné
2. Relevateur de l'anus sectionné
3. Rectum
4. Nerfrectal caudal
5. Urètre
6. Penis
7. Symphyse pubienne
8. Adducteurs
9. Prostate
10. Vessie
11. Rectum
12. Ganglion mésentérique caudal
13. Nerfhonteux
14. Nerfsciatique
15. Nerfs sacrés
16. Plexus pelvien
17. Nerf hypogastrique
18. Artère iliaque externe
19. Artère mésentérique caudale
20. Aorte abdominale

1.2. Histologie :

1.2.1. Le côlon :

La paroi du côlon comme l'ensemble des autres segments du tube digestif est constituée de quatre tuniques qui sont de l'intérieur vers l'extérieur : la muqueuse, la sous-muqueuse, la musculeuse et enfin l'adventice.

1.2.1.1. La muqueuse :

La muqueuse est elle-même constituée d'un épithélium, d'un chorion et d'une couche musculeuse propre, la muscularis mucosae.

L'épithélium de la muqueuse du côlon est un mélange de cellules cylindriques absorbantes et de cellules sécrétrices de mucus dites caliciformes. Les cellules cylindriques sont les plus nombreuses. Elles sont étroites et élancées avec un noyau ovalaire en position basale. Ces cellules sont censées remplir la fonction d'absorption de l'eau et des sels du côlon. Elles ne sécrètent pas d'enzymes à leur surface et par conséquent ne jouent aucun rôle dans la dégradation ou la digestion des aliments. Les cellules caliciformes possèdent un grand nombre de granules de mucine qui donnent un aspect arrondi aux bords latéraux de leur cytoplasme. La taille des vacuoles à mucine augmente de façon croissante du côlon ascendant au côlon descendant. Leur sécrétion de mucus permet de lubrifier la muqueuse colique. La partie profonde des glandes est tapissée de cellules souches qui remplacent en permanence les cellules épithéliales vieillies. Des cellules endocrines ou entérochromaffines sont présentes en faible quantité dans la muqueuse colique. Leur base est élargie et elles se rétrécissent vers l'apex où elles sont recouvertes de microvillosités. Leurs granules neuro-endocriniens sont situés sous le noyau et contiennent des substances telles que la chromogranine, la substance P, la somatostatine et le glucagon.

Le chorion est principalement formé de collagène et de fibroblastes enchassés dans une matrice de glycosaminoglycanes. Il occupe les espaces entres les glandes et contient de nombreux vaisseaux sanguins et lymphatiques. Des lymphocytes et des petits follicules lymphoïdes sont répartis de façon homogène dans le chorion.

La musculaire muqueuse est formée de deux couches de cellules musculaires lisses, une couche interne circulaire et une couche externe longitudinale peu distinctes l'une de l'autre. Son action empêche l'obstruction des glandes et accélère l'expulsion du mucus.

1.2.1.2. La sous-muqueuse :

La sous-muqueuse est une tunique conjonctive fine contenant des îlots lymphoïdes. Sa teneur en collagène augmente avec l'âge ce qui rend le côlon moins élastique avec le temps.

1.2.1.3. La musculeuse :

La musculeuse du côlon est relativement épaisse et capable d'une activité péristaltique puissante. Comme dans le reste du tractus intestinal, elle est constituée d'une couche circulaire interne et d'une couche longitudinale externe. Cette dernière a la particularité d'être discontinue et disposée en trois bandes appelées le *taenia coli.*

1.2.1.4. L'adventice :

Elle correspond en fait à la séreuse péritonéale.

1.2.2. Le rectum :

Si l'organisation histologique du rectum reste plus ou moins la même que celle du côlon, il se distingue par le fait que l'on ne retrouve pas le *taenia coli* et que sa tunique externe n'est plus la séreuse péritonéale, le rectum se situant dans l'espace rétropéritonéal. L'épithélium de sa partie distale, le canal anal, contient moins de cellules à mucus et l'on peut mettre en évidence des cellules entérochromaffines. On distingue une zone des cryptes et une zone anocutanée assurant la transition entre la muqueuse rectale et l'épithélium cutané (kératinisation de plus en plus importante). De nombreuses petites glandes sont disséminées sur toute la circonférence du sphincter : les glandes circumanales et les sacs anaux.

1.3. Physiologie :[6]

Si le gros intestin ne participe pas à la digestion des aliments ni à l'absorption des nutriments il conserve un rôle très important. Il participe au transit et au stockage des selles et tient un rôle prépondérant dans l'équilibre hydro-électrique de l'organisme.

1.3.1. Transit intestinal :

Le sphincter iléo-colique s'ouvre lorsque l'estomac se remplit. Il permet ainsi le passage du contenu digestif de l'intestin grêle dans le gros intestin et donc la possibilité pour l'intestin grêle de recevoir de nouveaux aliments. La progression du contenu digestif est ensuite assurée par la musculature lisse de la paroi colique. Le mucus lubrifie et facilite le passage des matières fécales. Il intervient également pour protéger la muqueuse d'agressions chimiques et mécaniques. On comprend ainsi la répartition des cellules caliciformes le long du gros intestin, les selles étant plus sèches et donc plus traumatisantes dans la partie distale du colon. La fermeture de la papille iléale après le passage du chyle permet de prévenir tout

reflux de selles dans l'intestin grêle et d'éviter ainsi la contamination de ce dernier par la flore bactérienne colique.

Lorsque les selles arrivent au rectum, la pression intra rectale augmente, ce mécanisme est responsable de l'information du besoin exonérateur. Les sphincters se contractent alors de façon réflexe puis de façon volontaire pour l'externe. Cette contraction ne peut suffire à assurer la continence, s'y associe un second mécanisme : la dilatation du rectum et du côlon distal et lève ainsi le besoin exonérateur. La compliance du rectum et de la partie distale du côlon s'adapte donc à la pression intra luminale et permet l'accumulation des selles. C'est l'effet réservoir.

La défécation est déclenché de façon volontaire ou lorsque la pression intra luminale devient trop forte. Il y a concentration des fibres longitudinales du rectum (formation d'un tube rigide), relâchement des deux sphincters et contraction du muscle relevateur de l'anus. Suite à cette phase de préparation mécanique, une contraction importante du gros intestin permet l'évacuation des selles.

1.3.2. Equilibre hydro-électrique :

C'est dans la partie proximale du côlon que se produit l'essentiel de l'absorption intestinale de fluide. Le côlon intervient donc dans la prévention des diarrhées en réabsorbant l'eau et en concentrant les matières fécales.

La muqueuse du côlon intervient activement dans l'absorption du sodium. Le chlore est absorbé passivement en raison du gradient électrochimique crée par l'absorption du sodium. Mais ce dernier est absorbé aussi de façon active au cours d'un échange avec des bicarbonates. Le gradient de pression osmotique ainsi crée permet l'absorption passive de l'eau. La sécrétion de bicarbonate permet de tamponner le milieu intra luminal et donc de neutraliser les produits acides libérés par le métabolisme bactérien.

A l'inverse une quantité importante de potassium est perdue dans les selles. Celui-ci provient de la desquamation des cellules épithéliales et d'une sécrétion active par les cellules de la muqueuse.

1.3.3. Bactéries et immunité :

Le côlon possède une flore bactérienne extrêmement riche estimée à 10^{10} à 10^{11} germes par gramme de contenu intestinal. Par comparaison la flore de l'intestin grêle ne dépasse pas 10^{1} à 10^{2} germes par gramme de contenu intestinal dans sa partie proximale et 10^{3} à 10^{4} dans sa partie distale. La continence du sphincter iléo-colique est donc primordiale pour limiter au maximum la contamination de l'iléon.

La flore colique est largement dominée par des germes anaérobies stricts à pouvoir pathogène réduit pour la plupart. Néanmoins des clostridies et des bactéroïdes à pouvoir pathogène important sont présents. La flore aérobie est représentée principalement par des entérobactéries, des streptocoques et des lactobacilles.

Ces bactéries permettent de compléter la dégradation et la fermentation des aliments. Au contraire des équidés, ce mécanisme n'a pas un rôle prépondérant dans la digestion des carnivores. La présence des bactéries non pathogènes permet d'inhiber la croissance de la flore pathogène et de protéger ainsi la muqueuse colique. Ainsi la rupture de cet équilibre est responsable de colites hémorragiques graves qui peuvent nécessiter un réensemencement du côlon. La flore colique joue donc un rôle important dans le maintien de l'immunité locale.

L'immunité colique est complétée par la présence dans la paroi de formations lymphoïdes et de lymphocytes intra épithéliaux et en plus faible quantité par des polynucléaires et quelques plasmocytes.

2. Les différents types de tumeurs colorectales :

Toutes les cellules composant le côlon et le rectum peuvent devenir tumorales. Les tumeurs du gros intestin sont donc très variées.

Nous baserons notre classification sur celle provenant de l'OMS [7] modifiée et adaptée à nos carnivores domestiques par Patnaik[8] (tableau 1).

TUMEURS EPITHELIALES
- A) Adénome
  - *1- Papillaire*
  - *2- Tubulaire*
  - *3- Tubulopapillaire*
- B) Adénocarcinome
  - *1- Adénocarcinome gastrique (non détaillé ici)*
  - *2- Adénocarcinome intestinal*
    - a) Adénocarcinome acineux
    - b) Adénocarcinome papillaire
    - c) Adénocarcinome trabéculaire
    - d) Adénocarcinome mucipare

TUMEURS CARCINOÏDES
- A) Argentaffines
- B) Non argentaffines

TUMEURS MESENCHYMATEUSES
- A) Léiomyome et Léiomyosarcome
- B) Hémangiome et hémangiosarcome
- C) Lipome et liposarcome
- D) Mésothéliome
- E) Fibrome et fibrosarcome

TUMEURS D'ORIGINE HEMATOPOÏETIQUE
- A) Tumeurs lymphoïdes
  - *1- Multicentriques*
  - *2- Localisées*
- B) Mastocytomes
- C) Plasmocytomes

TUMEURS SECONDAIRES

TUMEURS INCLASSABLES

LESIONS D'ASPECT TUMORAL
- A) Polype hyperplasique ou inflammatoire
- B) Polype lymphoïde bénin
- C) Hypertrophie annulaire des couches musculaires

Tableau 1: Classification histologique des tumeurs du tractus gastro-intestinal selon l'organisation mondiale de la santé[7], modifié par Patnaik[8].

2.1. Les tumeurs épithéliales :

2.1.1. Les adénomes :

Parfois nommés polypes, ce sont des tumeurs bénignes.

2.1.1.1. Aspect macroscopique :

Ils se présentent généralement comme des masses de quelques millimètres à quelques centimètres de diamètre, pédiculées ou sessiles, isolées ou sous forme d'amas tumoraux. Les adénomes sont souvent friables et hémorragiques[9, 10].

2.1.1.2. Aspect microscopique :

La surface des adénomes est irrégulière, hémorragique, ulcérée et une infiltration du stroma par des cellules inflammatoires est fréquente. Ils respectent la lame basale de l'épithélium et n' atteignent jamais la musculaire muqueuse. L'architecture générale des cellules de la muqueuse est conservée et ces dernières ne présentent pas de signes de dysplasie (anisocytose, nucléoles anormaux…). Les critères histologiques de bénignité sont ainsi retrouvés[9, 11] (tableau 2).

L'arrangement de l'épithélium varie suivant les polypes. Trois groupes peuvent ainsi être définis[11] :

- Les adénomes papillaires dont l'épithélium présente un aspect villeux.
- Les adénomes tubulaires ou le chorion est infiltré par de nombreuses formations glandulaires d'aspect tubulaire.
- Les adénomes tubulopapillaires d'aspect mixte qui semblent être le type le plus fréquent.

	TUMEURS BENIGNES	***TUMEURS MALIGNES***
CRITERES ARCHITECTURAUX		
Limites de la tumeur	Tumeurs encapsulées à croissance expansive	Tumeurs mal délimitées, infiltrantes
Stroma	Généralement abondant	Souvent discret
Vascularisation	Suffisante	Insuffisante : nécrose ischémique au centre de la tumeur
Emboles	NON	FREQUENTES
Structure tissulaire	Proche du tissu d'origine	Souvent dédifférenciation ou anaplasie
CRITERES CYTOLOGIQUES		
Mitoses	Rares et normales	Souvent fréquentes et anormales
Taille des noyaux	Uniforme (isocaryose)	Anisocaryose
Nucléoles	Taille et nombre normaux	Nombreux et/ou volumineux

Tableau 2: Critère de classification histologique des tumeurs[12]

2.1.2. Les carcinomes in situ :

Un carcinome in situ est diagnostiqué lorsque la tumeur qui conserve l'apparence générale d'un adénome reste cantonnée au dessus de la membrane basale sans l'effondrer mais que l'on peut observer en son sein des plages de dysplasies. Ces cellules présentent des

critères cytologiques de malignité que l'on ne retrouve pas dans le reste de la lésion. Il est important de noter que ces îlots de cellules dysplasiques sont compris dans la masse et ne s'étendent pas jusqu'à la musculaire muqueuse[11, 13].

2.1.3. Les adénocarcinomes :

2.1.3.1. Aspect macroscopique :

Les adénocarcinomes présentent un aspect macroscopique beaucoup plus variable. Ils peuvent se limiter à des masses d'aspects hémorragiques ou encore à des plages ulcératives plus ou moins larges[9, 11]. Les adénocarcinomes colorectaux peuvent prendre l'aspect particulier d'une lésion sténosante annulaire occluant la lumière intestinale[14].

2.1.3.2. Aspect microscopique :

Les cellules des adénocarcinomes présentent un aspect malin très marqué. Elles infiltrent le plus souvent la musculaire muqueuse voir l'ensemble des couches de la paroi colorectale. Des emboles vasculaires et/ou lymphatiques, critère absolu de malignité, peuvent être notées[9, 11].

L'aspect des lésions permet là aussi de définir différents groupes d'adénocarcinomes.

- Acineux dont les cellules sont organisées en acini de tailles variables.
- Papillaires qui présente un aspect villeux
- Tubulaires d'architectures similaires aux adénomes
- Mucipares dont les cellules forment des glandes remplies de mucus.

2.2. Les tumeurs carcinoïdes :

Ces tumeurs malignes dérivent des cellules entérochromaffines de la muqueuse. Ces tumeurs furent longtemps sous diagnostiquées du fait de leurs similitudes histologiques avec les carcinomes. On les classe en tumeurs argentaffines ou non argentaffines[15].

2.3. Les tumeurs mésenchymateuses :

2.3.1. Les tumeurs bénignes :

Elles proviennent des différentes cellules mésenchymateuses du côlon et du rectum : les cellules musculaires lisses, les adipocytes, les fibroblastes du chorion, les cellules endothéliales des vaisseaux. Elles constituent respectivement les léiomyomes, les lipomes, les fibromes et les hémangiomes.

Chez le chien, seuls les léiomyomes sont rencontrés dans le gros intestin.

2.3.1.1. Aspect macroscopique :

Ils se présentent comme des nodules bien délimités de tissus rosé, compact. Ils se développent à l'origine dans les couches musculaires de la musculeuse provoquant ainsi une déformation sous la forme d'un renflement des tissus plus superficielles [9, 16].

2.3.1.2. Aspect microscopique :

Les lésions sont caractérisées par une prolifération de cellules musculaires lisses qui conservent leurs caractéristiques cytologiques[9].

2.3.2. Les tumeurs malignes :

De la même manière que pour les lésions bénignes, on distingue : les léiomyosarcomes, les liposarcomes, les fibrosarcomes et les hémangiosarcomes.

Les léiomyosarcomes sont là aussi les seuls présents chez les carnivores domestiques. Ils présentent un aspect macroscopique similaire aux léiomyomes. Leur caractère malin est définis par le nombre de cellules en mitoses, le degré de polymorphisme et surtout par la présence d'emboles vasculaires et /ou lymphatiques (tableau 2).

2.4. Les tumeurs des cellules du système hématopoïétique :

Les tumeurs du système hématopoïétique sont exclusivement malignes.

2.4.1. Les Lymphomes :

Ils se développent à partir des cellules lymphoïdes. Ils peuvent donc être de type immunoblastique, centroblastique, polymorphe, lymphoblastique ou lymphocytaire en fonction du degré de différenciation croissant des cellules qui se tumorisent.

2.4.1.1. Aspect macroscopique :

Les lymphomes localisés peuvent aussi bien se présenter comme des nodules, plus ou moins fermes, ou comme une infiltration diffuse de la paroi. Seule l'histologie permet un diagnostic de certitude.

2.4.1.2. Aspect microscopique :

Les lymphomes se présentent sous forme de plages cellulaires compactes. L'index mitotique et la morphologie cellulaire varient suivant le grade de la tumeur :

- Haut grade : index mitotique élevé, anysocytose, anomalies nucléaires et cytoplasmiques élevées
- Bas grade : index mitotique plus faible et anomalies cellulaires moins marquées.

2.4.2. Les mastocytomes :

Ces tumeurs provenant des mastocytes, sont généralement à localisation cutanée, elles peuvent se rencontrer dans le tractus digestif (estomac, intestin grêle). Par contre, la localisation colorectale n'est pas répertoriée dans la littérature.

2.4.3. Les plasmocytomes :

Ces tumeurs provenant des plasmocytes sont rares et intéressent surtout la jonction recto-anale. Elles se présentent généralement sous la forme de petits nodules intéressant la sous-muqueuse mais pouvant faire protusion dans la muqueuse. L'histologie révèle un infiltrat plus ou moins important de plasmocytes.

2.5. Les tumeurs inclassables :

Il existe comme dans tous les organes des tumeurs qui sont difficilement classables et qui sont extrêmement rares. L'origine de ces tumeurs et leur caractère primaire ou non est encore indéterminée.

2.6. Les tumeurs secondaires ou les métastases :

Le côlon et le rectum n'étant pas particulièrement bien vascularisés et surtout n'étant pas des organes filtres, les métastases sont peu fréquentes. Nous pouvons citer tout de même l'envahissement par des tumeurs vésicales ou prostatiques mais aussi les lymphomes touchant primitivement l'intestin grêle qui s'étendent ensuite vers le gros intestin.

3. Notion sur la cancérogenèse intestinale :

3.1. Références humaines :

3.1.1. La filiation adénome-adénocarcinome :

Les tumeurs intestinales sont favorables à l'étude des relations entre les dérèglements génétiques et le développement tumoral.

Il a été prouvé dans une étude anglaise que des patients porteurs d'adénomes rectaux (qui généralement ont été retirés) avaient un risque relatif de 1,2 de cancer rectal et de 2,1 de cancer colique par rapport à la population générale[17]. Une autre étude américaine montre que des patients ayant des polypes, en majorité des adénomes, dans le colon avaient un risque 1,7 fois plus important de cancer colorectal que la population générale[18]. Ils existe donc une augmentation du risque de cancer colorectal chez les sujets porteurs d'adénomes, mais ce risque reste tout de même relativement faible.

Les facteurs influençant sur la transformation maligne sont la taille de l'adénome, leur degré de dysplasie et la présence d'un contingent papillaire. Ces quatre facteurs étant étroitement liés entre eux. Dans la même étude anglaise les patients atteints d'adénome tubulaire de moins de 1 cm de diamètre ont un risque relatif de 0,4 de cancer rectal et de 0,5 de cancer colique. Pour des adénomes plus importants en taille et au degré de dysplasie plus élevé, ce risque passe respectivement à 2,0 et 3,6[17]. Dans l'étude américaine, les patients ayant des polypes de moins de 1 cm de diamètre avaient un risque relatif de cancer colorectal de 1,2, alors que ce risque était de 3,2 pour ceux ayant au moins un polype de plus de 1 cm[18]. Les données du registre des tumeurs de la Côte d'Or ont montré que la présence de tissu malin était exceptionnelle dans les adénomes de moins de 5mm[19]. Ce risque augmente avec la taille. Le taux cumulé de transformation maligne pour les polypes laissés en place a été estimé dans une étude historique, avant l'avènement de la coloscopie. Dans cette étude réalisée chez des patients ayant des polypes diagnostiqués sur un lavement baryté, et ayant une contre indication à la chirurgie, le taux cumulé de cancer lors d'adénome de plus de 1 cm était de 24% au bout de 20 ans[20].

Des études norvégiennes ont également examiné le devenir des polypes laissés en place[21-23]. Lorsqu'il s'agissait de petits polypes de moins de 5 mm, au bout de 2 ans, la moitié d'entre eux avait augmenté de taille. Pour les polypes de moins de 3 mm, aucune transformation maligne n'était observée. Plus intéressante est la constatation que les

adénomes entre 5 et 9 mm tendent à diminuer de taille au cours du suivi. Cette découverte expliquerait pourquoi la proportion d'adénomes transformés est faible. Ainsi les deux premières étapes de la cancérogenèse colique seraient réversibles, ce qui rend d'autant plus nécessaire les études pour comprendre les mécanismes de progression mais aussi de régression des tumeurs colorectales[20]. On peut estimer que seulement 10% des sujets porteurs de petits adénomes verront un de leurs adénomes dépasser 10 mm et qu'environ 30% des gros adénomes se transformeront un jour en adénocarcinomes. Ainsi moins de 5% des petits adénomes suivront toute la filière de la cancérogenèse[20]. Il est difficile d'estimer la proportion d'adénocarcinomes qui viennent de cette filiation. Une manière indirecte de mesurer cette proportion est de rechercher la présence de tissu adénomateux bénin au sein de l'adénocarcinome. Dans une série de population, non sélectionnée, du registre des tumeurs digestives de la Côte d'or[19], il a été estimé qu'environ 80% des tumeurs suivent la filiation adénome-adénocarcinome. Ce chiffre correspond à la proportion de cancers, limités à la muqueuse ou à la sous-muqueuse, qui contiennent encore du tissu adénomateux.

Ainsi la plupart des adénocarcinomes résultent d'une évolution par étapes successives : Foyer d'hyperplasie muqueuse, petit adénome tubuleux non dysplasique, adénome volumineux dysplasique, carcinome *in situ,* cancer invasif. Le développement de ces étapes reconnaît d'importantes variations concernant notamment le délai[24].

3.1.2. Les systèmes de régulation de la croissance cellulaire :

La cancérogenèse est le fait d'une rupture d'équilibre entre les mécanismes inhibiteurs et activateurs. Au niveau génétique nous pouvons donc définir plusieurs types de gènes :

- Les **proto-oncogènes** qui sont des gènes cellulaires normaux codant pour une protéine intervenant dans une fonction cellulaire majeure (régulation de la croissance, du cycle cellulaire…)
- Les **oncogènes** qui sont la version altérée (mutée) des proto-oncogènes.
- Les **anti-oncogènes** ou gènes suppresseurs de tumeur qui sont des gènes cellulaires normaux codant pour une protéine qui régule négativement la progression du cycle cellulaire. A l'état normal, le produit de ces gènes s'exprime de manière dominante.

3.1.2.1. Le rôle du gène APC (Adenomatous Polyposis Coli) [25]:

La protéine APC intervient dans la régulation de la prolifération des entérocytes par ses interactions avec d'autres protéines, notamment la β caténine et l'axine. La β caténine intracytoplasmique participe à un complexe qui comporte, entre autre, la protéine APC et l'axine qui la rend phosphorylable. Elle est ensuite dégradée dans le cytoplasme. Une dérégulation de la cette phosphorylation entraîne l'accumulation de la β caténine dans le cytoplasme puis son passage dans le noyau. La β caténine intranucléaire liée à un facteur de transcription cellulaire stimule puissamment la division cellulaire. La protéine APC et l'axine permettent donc l'élimination de la β caténine et inhibent son action sur la division des entérocytes[25]. Le gène APC et celui codant pour l'axine sont donc des gènes suppresseurs de tumeurs. L'inactivation de ces derniers peut donc induire une prolifération des cellules intestinales. Le gène APC serait localisé sur le bras long du chromosome 5[24].

3.1.2.2. Le gène Ki-ras :

Le gène Ki-ras situé sur le bras court du chromosome 12, possède un fort pouvoir d'inhibition de la croissance cellulaire[24].

3.1.2.3. Le gène DCC (Deleted in Colon Cancer) :

Porté par le bras long du chromosome 18, ce gène possède de nombreux rôles dans l'interaction des cellules entre elles et avec la matrice et donc dans leur prolifération. Son altération entraîne donc une perte de l'inhibition de contact des cellules[24].

3.1.2.4. La protéine p53 :

La protéine p53 est un facteur de transcription nucléaire possédant diverses fonctions[26, 27] :

- Elle est un des principaux facteurs de régulation du cycle cellulaire
- Elle augmente la résistance du génome aux mutations
- Elle induit l'apoptose des cellules anormales
- Elle coordonne la réparation de l'ADN
- Elle régule l'activité de nombreux autres facteurs de transcription.

Des études ont démontré que la protéine p53 avait la faculté de bloquer la transformation tumorale de cellules in vitro. Le gène p53 joue donc un rôle primordial dans la suppression des tumeurs. Il est situé sur le bras court du chromosome 17[24]. Une

modification de la structure de cette protéine augmente sa durée de vie. Ainsi la concentration de la protéine p53 mutée et donc inactive augmente dans la cellule[26].

3.1.2.5. Le rôle des prostaglandines et des COX 2(cyclo-oxygénase de type 2) :

Au sein de la cellule l'acide arachidonique, formé à partir de phospholipides membranaires sous l'action de divers stimulis, subit de nombreuses conversions chimiques qui aboutissent principalement à la formation de prostaglandines et de leucotriènes. La formation des prostaglandines est sous la dépendance de la cyclo-oxygénase. Cette dernière possède deux isoformes, la COX 1, enzyme constitutive qui assure la trophicité des muqueuses gastriques et intestinales et la COX 2, hautement inductible notamment par des agents mutagènes, des facteurs de croissance ou des cytokines[28]. Les cyclo-oxygénases introduisent deux molécules d'O_2 dans l'acide arachidonique pour former la prostaglandine G2 (PGG2). Cette dernière est ensuite transformée par une peroxydase en prostaglandine H2 (PGH2) qui est elle-même métabolisée en d'autres prostaglandines (notamment la prostaglandine E2), en thromboxane (TX), en malondialdéhyde (MDA) et en divers radicaux péroxyles. Les leucotriènes sont produits sous la dépendance de la 5-lipoxygénase.

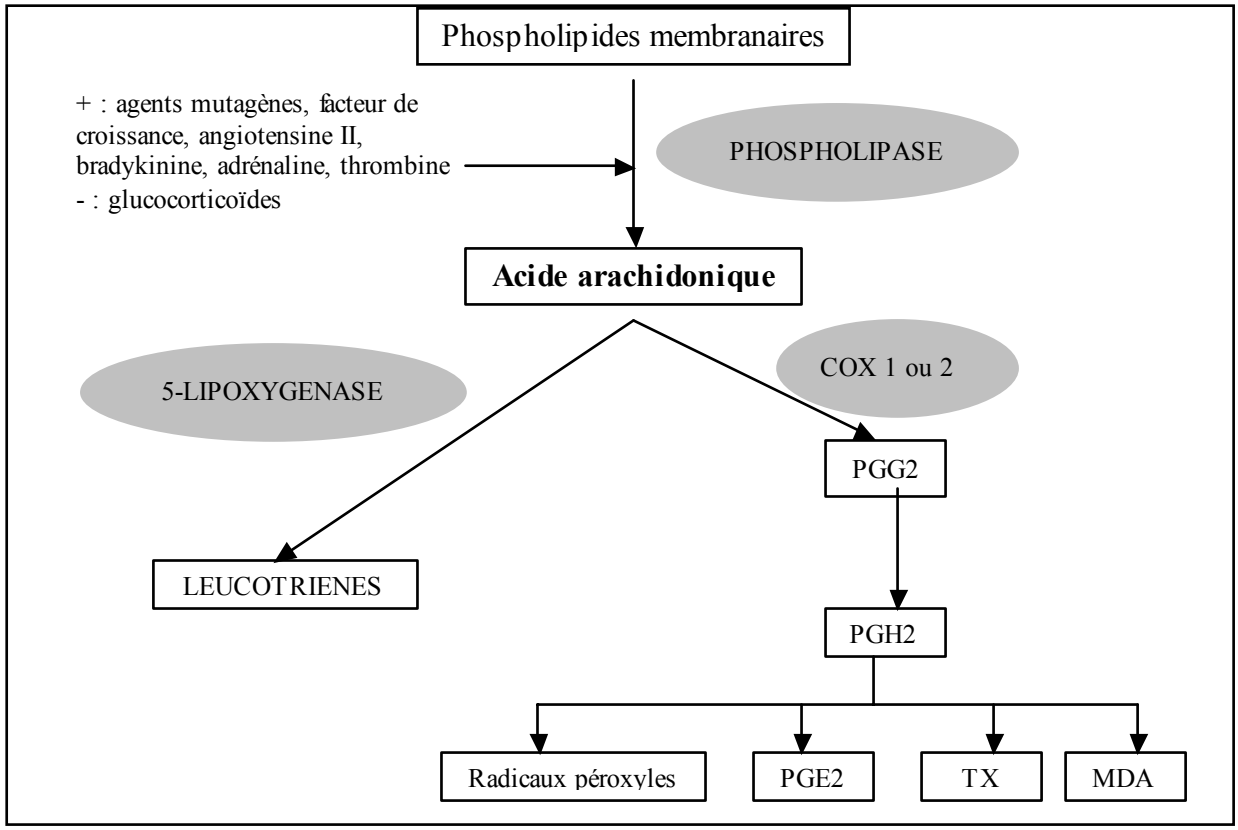

Figure 7 : Principales voies du métabolisme de l'acide arachidonique[28].

Les cyclo-oxygénases, notamment la COX 2, sont impliquées dans l'initiation tumorale par divers mécanismes[29] :

- Une activation directe de proto-oncogènes en oncogène
- La production de MDA composé mutagène et carcinogène
- La formation de radicaux péroxyles qui sont capables d'activer des proto-oncogènes

Le développement tumoral est ensuite favorisé par l'effet trophique et angiogène des prostaglandines qui stimulent donc la croissance du néoplasme.

De plus, les cellules tumorales sont capables d'échapper à la réponse immunitaire en déjouant les mécanismes de reconnaissance antigénique. Les molécules HLA (human leucocyte antigen) de classe I et de classe II sont impliquées dans ce phénomène. Or il a été démontré in vitro que les PGE2 réduisent l'expression des molécules HLA de classe II au niveau de la transcription des gènes[29].

De façon plus accessoire l'inflammation liée à la production de ces prostaglandines attire de nombreuses cellules productrices de substances oxydantes (mastocytes, macrophages, polynucléaires…). Ces dernières induisent la formation de radicaux libres qui ont un pouvoir mutagène. Ainsi il a été prouvé que les patients souffrant de maladies inflammatoires chroniques du côlon avaient un risque accru de développer un cancer par la suite.

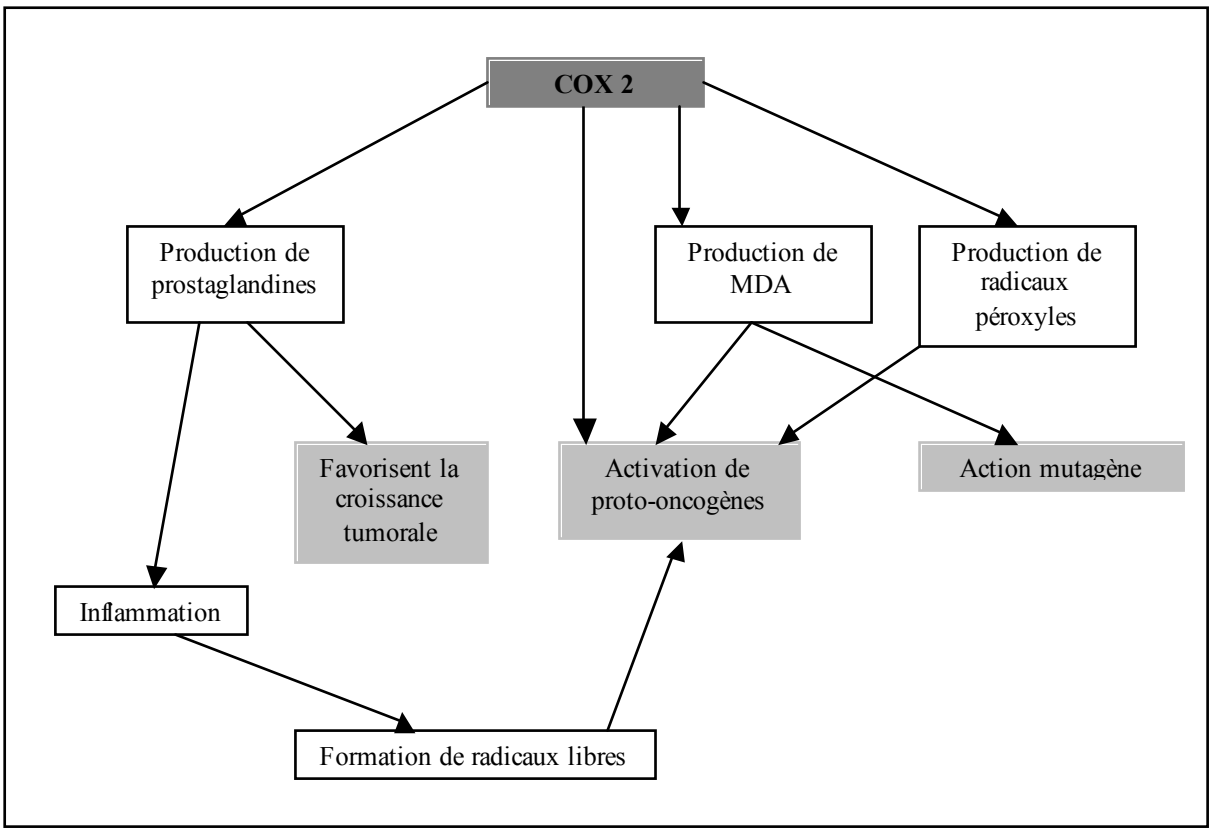

Figure 8: Rôle de COX 2 dans la cancérogenèse [29]

3.1.3. Les instabilités génétiques [25]:

Les adénocarcinomes colorectaux résultent de deux types d'instabilité génomique : l'instabilité génique et l'instabilité chromosomique.

3.1.3.1. L'instabilité chromosomique ou instabilité du caryotype :

L'instabilité chromosomique se traduit par la polyploïdie des cellules tumorales. Le développement de la tumeur résulte d'une suite de remaniements entraînant un caryotype de plus en plus en complexe. Environ 85% des cancers du côlon relèvent de cette voie de développement.

3.1.3.2. L'instabilité génique ou nucléotidique :

La voie de l'instabilité génique est la conséquence d'une perte d'activité d'un des gènes impliqués dans le mécanisme de réparation des mésappariements de l'ADN. La défaillance de l'un d'entre eux entraîne la multiplication d'erreurs dans la longueur des séquences répétées, les microsatellites. Environ 15% des cancers colorectaux dérivent de cette instabilité.

3.1.4. Les principales anomalies identifiées lors de tumeurs colorectales :

Le chromosome 5 dont le bras long porte le gène APC, est muté de façon constitutionnelle dans la polypose adénomateuse familiale (PAF=maladie héréditaire entraînant la formation de nombreux polypes colorectaux). Dans les tumeurs intestinales une perte allélique du bras long est constatée dans 20 à 50 % des adénocarcinomes et dans 30% des adénomes[24]. La mutation entraîne le plus souvent la synthèse d'une protéine APC tronquée. Il en résulte ainsi une accumulation de la protéine β caténine dans le cytoplasme et le noyau. L'altération du gène APC semble donc être l'évènement initiateur. Dans la PAF on a pu mettre en évidence des mutations différentes suivant la forme de la maladie. Ainsi une mutation entre les codons 1250 et 1330 est en relation avec les formes profuses de PAF, caractérisées par une densité de plus de 10 adénomes par cm², alors que les formes graves sont principalement la conséquence d'une mutation du codon 1309[25].

Sur le chromosome 12, le gène ki-ras est muté dans 50% des adénocarcinomes et des adénomes supérieurs à 10 mm, alors qu'une telle mutation n'est observée que dans moins de 10% des petits adénomes[24].

Une perte du bras long du chromosome 18 est observée dans 70% des adénocarcinomes et 50% des adénomes : le gène DCC est impliqué[24].

Une délétion du bras court du chromosome 17 est constatée dans 75% des adénocarcinomes et très rarement dans les adénomes. Cette perte chromosomique modifie l'action du gène p53. La protéine p53 mutée possède une demi-vie beaucoup plus longue et s'accumule donc dans la cellule. Il est aussi suspecté que la protéine p53 mutée diminuerait l'apoptose cellulaire. Cet évènement semble associé au passage de l'adénome au carcinome[24].

Une augmentation de taux de PGE2 est observée dans les polypes et cancers colorectaux. Cette concentration anormale serait liée à la surexpression de COX-2 qui à été rapportée dans près de 90% des adénocarcinomes et 40% des adénomes alors que COX-1 n'est pas présente[25, 28, 30]. De plus dans les adénomes, cette surexpression est plus fréquente lorsque le degré de dysplasie est plus marqué. COX-2 joue donc un rôle primordial dans la formation des tumeurs colorectales et sa surexpression semble liée à la malignité de la tumeur. Ce rôle a été démontré chez la souris où le développement de la polypose était supprimé pour les souches n'exprimant pas COX-2[31].

3.1.5. Evolution du processus tumoral :

Sur la base de ces observations, l'idée d'un enchaînement chronologique des anomalies génétiques a été avancée. Les remaniements chromosomiques se produisent dans un ordre privilégié, chaque altération chromosomique intervenant à une étape de la cancérogenèse. Une liaison est observée entre les anomalies génétiques et la transformation cancéreuse de la muqueuse intestinale. La délétion ou la mutation du gène APC initie le processus en déclenchant le développement de l'adénome. Sa croissance est ensuite favorisée par les altérations des gène ki-ras et DCC. La transformation carcinomateuse intervient ensuite sous l'effet de l'expression de la protéine p53. Ainsi l'accumulation de ces anomalies est associée au degré de dysplasie et de malignité retrouvé sur les tumeurs colorectales[24].

Ce schéma séduisant ne permet pas d'expliquer le développement de tous les cancers et est en défaut dans de nombreux cas, des pertes alléliques étant observées sur beaucoup d'autres chromosomes. Cette théorie reste néanmoins un canevas très important pour les recherches futures et pour comprendre la cancérogenèse colorectale[24].

3.1.6. Les apports de la génétique à la prise en charge médicale :

On doit maintenant tirer partie de l'identification du gène APC, et de la mise en évidence des mutations en tenant compte de la relation entre leur localisation et les signes cliniques de la maladie. L'identification de la mutation chez un sujet atteint permet de limiter la surveillance endoscopique aux sujets qui en sont porteurs dans sa famille. On recommande ainsi la recherche d'une mutation chez le sujet index et chez les apparentés. Alors qu'une coloscopie annuelle doit être proposée à partir de la puberté aux sujets porteurs de la mutation, les autres membres de la famille peuvent être rassurés et traités comme la population générale.

L'identification du site de la mutation peut contribuer au choix thérapeutique. Ainsi le suivi d'une importante cohorte de sujets traités par colectomie montre qu'une intervention conservant le rectum ne fait pas courir de risque excessif lorsqu'il s'agit de formes secondaires à des mutations sur les codons 0-200 ou supérieur à 1500, alors que dans les cas ou la mutation siège sur les codons 1250 à 1500, la fréquence élevée de cancers sur le rectum laissé en place oblige à préconiser d'emblée une coloprotectomie[25].

De plus l'identification d'une surexpression des COX-2 semble être un facteur de mauvais pronostic indépendant du stade TNM de la tumeur[32]. Dans une étude portant sur 62 patients, suivis pendant 46,7 mois, l'auteur a constaté une augmentation des COX -2 chez

43% d'entre eux. Chez ces patients, la survie globale à trois ans a été de 52% alors qu'elle a atteint 83% chez les autres, avec une survie sans récidive de, respectivement, 48% et 82%. Cette étude pourrait avoir deux implications : mieux sélectionner les patients pouvant bénéficier d'une chimiothérapie et prescrire des anti-COX-2 à ceux qui la surexpriment, afin de réduire le risque de récidive.

Enfin, comme nous le verrons plus loin, l'action d'agents anti-tumoraux, les anti-inflammatoires non stéroïdiens (AINS) surtout, sont en cours d'évaluation. Les AINS et notamment les inhibiteurs spécifiques des COX-2 semblent être prometteurs.

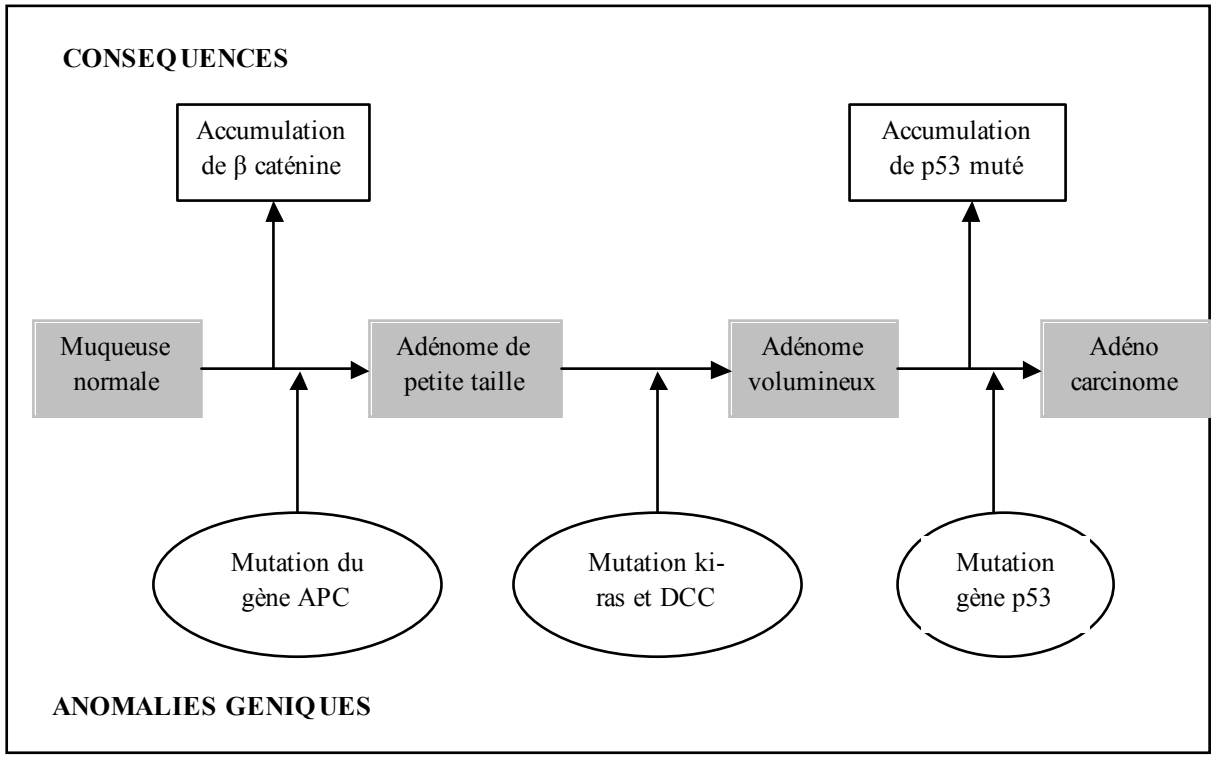

Figure 9:Relation entre les anomalies génétiques des cellules cancéreuses et l'évolution du processus tumoral[24].

3.2. Chez le chien :

Les études visant à démontrer la présence des mêmes anomalies génétiques chez le chien sont peu nombreuses mais semblent se multiplier depuis quelques années. Elles permettent de dégager quelques similitudes mais aussi des différences entre la cancérogenèse intestinale de l'homme et du chien.

3.2.1. La protéine β caténine :

Dans les cellules normales de la muqueuse colorectale de chien, la protéine β caténine est faiblement concentrée sur les membranes latérales de ces dernières. Dans une étude réalisée en 1999 par McEntee[33], 100% (13/ 13) des adénomes colorectaux et 50% des adénocarcinomes (3/6) présentent une forte accumulation de β caténine dans leur cytoplasme et/ou leur noyau.

L'auteur a ensuite cherché à mettre en évidence un défaut d'expression du gène APC sur quatre de ces adénomes. Un anticorps marquant la partie terminale de la protéine APC chez l'homme et la souris a été utilisé pour analyser la répartition de cette dernière dans les cellules coliques du chien. Les altérations génétiques du gène APC provoquent dans l'espèce humaine une perte de la partie terminale de la protéine, ainsi si cet événement a lieu dans les cellules tumorales canines, le marquage par cet anticorps devrait être négatif.

La présence de la protéine est retrouvée sur les cellules normales de la muqueuse colique alors que les cellules néoplasiques ne présentent aucune réaction. L'hypothèse de faux positifs a été éliminée par le fait que la coloration disparaissait si une incubation préalable avec un peptide détruisant la protéine APC était réalisée. L'anticorps murin marque donc uniquement cette protéine.

Ainsi comme chez l'homme la surexpression de la protéine β caténine semble liée à une mutation du gène APC. La protéine ainsi produite n'est plus biologiquement active et ne permet plus la destruction de la β caténine. Mais du fait de l'utilisation d'anticorps non spécifique ces résultats doivent être pris avec prudence et ne permettent pas de définir avec précision si l'absence de protéine APC dans les cellules tumorales est liée à une mutation génique ou à une diminution de sa synthèse. La dérégulation de la β caténine peut aussi être liée à une mutation de ce gène comme il a parfois été montré sur certaines tumeurs humaines ou l'expression du gène APC était normale.

Néanmoins la dérégulation de la β caténine canine semble être, comme chez l'homme et la souris, un élément initiateur majeur de la cancérogenèse colorectale.

3.2.2. La protéine p53 :

Une étude américaine a cherché à mettre en évidence, par immunohistochimie, la présence de protéine p53 dans le cytoplasme et/ou le noyau de cellules issues de 80 tumeurs colorectales[27]. Pour cela un anticorps murin est utilisé. Les résultats sont présentés dans le

tableau 3. Il n'existe pas de différence significative entre l'expression de la protéine p53 dans les tumeurs bénignes et malignes.

	Nombre de réaction positive	Nombre total de tumeurs	%
Polype hyperplasique	1	2	50
Adénome	14	29	48
Carcinome *in situ*	9	22	41
Adénocarcinome	3	4	75
Adénocarcinome invasif	8	23	35
Total	*35*	*80*	*44*
Tumeurs bénignes	**15**	**31**	**48**
Tumeurs malignes	**20**	**49**	**41**

Tableau 3 : Distribution des réactions positives par marquage de la protéine p53 sur les tumeurs colorectales.

Au contraire de ce qui se passe chez l'homme, la surexpression de la protéine p53 ne semble pas être relié au degré de dysplasie de la tumeur. Il semble que chez le chien, cette protéine ne joue pas de rôle dans le passage d'une tumeur bénigne à une tumeur maligne. De plus la présence accrue de la protéine dans les lésions débutantes semble indiquer que celle-ci a un rôle beaucoup plus précoce dans la cancérogenèse. Ce résultat semble analogue à la surexpression précoce de la protéine p53 dans les lésions précancéreuses de la colite ulcérative de l'homme[27].

Pour établir plus clairement le rôle de la protéine p53 dans les tumeurs colorectales du chien des études complémentaires doivent être entreprise notamment sur le profil génétique des tumeurs colorectales et en utilisant des anticorps spécifiques de l'espèce.

3.2.3. La cyclo-oxygénase de type 2 :

Un marquage immunohistochimique des COX-2 a été réalisé sur 24 tumeurs colorectales et sur des épithéliums sains[34]. A la différence de la muqueuse colique normale, les tumeurs présentent une expression accrue des COX-2. Ces dernières semblent localisées aux cellules non néoplasiques du stroma, principalement les fibroblastes, les myofibroblastes et plus rarement les macrophages. Mais lors d'adénocarcinomes la répartition des COX-2 semble s'inverser et on observe une réaction plus intense dans l'épithélium de ces derniers.

Sur ces mêmes tumeurs l'auteur, a réalisé un marquage de la protéine β caténine. L'ensemble des résultats est repris dans le tableau 4.

Diagnostic	Nb tumeurs positives pour COX-2		Nb de tumeurs positives pour β caténine		Nb total de tumeurs
Adénome	13	65%	20	100	20
Adénocarcinome	2*	50%	2*	50%	4
Total	*15*	*62,5%*	*22*	*92%*	*24*

Tableau 4 : Expression de COX-2 et β caténine dans les tumeurs colorectales[34].
*: Un seul adénocarcinome exprime a la fois COX-2 et β caténine.

Ainsi COX-2 est surexprimé lors de tumeurs colorectales chez le chien. De plus comme chez l'homme la répartition des COX-2 semble évoluer avec la malignité de la tumeur. On observe ainsi sur les adénomes une surexpression dans les cellules mésenchymateuses alors que sur les adénocarcinomes les COX-2 semblent prédominer dans les cellules épithéliales[34].

Il est à noter que la surexpression des COX-2 est souvent concomitante avec une augmentation de la concentration en β caténine. Ces résultats laissent à penser que comme chez l'homme ces deux facteurs jouent un rôle primordial dans la cancérogenèse intestinale canine.

En conclusion il semble que, chez l'homme et le chien, l'élément initiateur de la cancérogenèse soit une dérégulation du métabolisme de la β caténine liée à une mutation du gène APC[33, 34]. Les COX-2 jouent aussi un rôle dans le développement des tumeurs colorectales[34]. Comme nous le verrons plus tard les AINS peuvent donc être indiqués dans le traitement de ces néoplasmes. Néanmoins de nombreuses autres études doivent être réalisées pour essayer de comprendre les mécanismes de la cancérogenèse chez le chien et ouvrir ainsi de nouvelles voies diagnostiques et thérapeutiques.

4. Epidémiologie :

4.1. Place des tumeurs digestives primitives :

4.1.1. Prévalence :

Les tumeurs primitives gastriques et intestinales du chien semblent beaucoup moins fréquentes que celles de l'homme. Chez le chien une des rares études concernant une population non sélectionnée, en Californie, situe les cancers gastro-intestinaux avec une prévalence de 0,27‰ au neuvième rang chez le mâle avec 2,4% de l'ensemble des cancers[35, 36]. Cette étude ne donne pas de chiffre pour la femelle chez laquelle la population relative

est plus faible. Une autre enquête réalisée dans la population hospitalière de douze facultés vétérinaires des Etats-Unis et du Canada[37], attribue aux tumeurs digestives, mâles et femelles confondues, le troisième rang après les tumeurs cutanées et mammaires avec une prévalence de 5,74‰. Plus récemment, selon une base de données britannique, sur 100 000 chiens assurés suivis pendant un an, les néoplasies digestives se placent en deuxième position (210) loin derrière les tumeurs cutanées (1437). Des études comparables fournissent des fréquences pour les tumeurs digestives du chien s'échelonnant de 2‰ à 15‰[8, 38-40].

Ces études mettent aussi en évidence la forte prévalence des tumeurs malignes au sein des tumeurs digestives du chien. Ces dernières représentent ainsi en moyenne75% des tumeurs du tractus gastro-intestinal. Ce ratio montre l'importance d'une détection précoce de ces cancers pour limiter les risques de métastases.

ETUDES	Population de références et date de l'étude	Nombres de tumeurs digestives	Prévalence des tumeurs digestives (‰)
DORN et al[35, 36], Californie	92000 (Population normale) Juillet 63 à Juin 66	25 tumeurs malignes	*0,27*
PRIESTER and MANTEL[37], USA et Canada	100000 (hôpital) Mars 64 à Déc 69	574 dont 190 malignes	*5,74*
PATNAÏK et al[8], New York	10000 (autopsie) 1962 à 1975	119 dont 94 malignes	*11,9*
HEAD and ELSE[38], Edinburgh	10000 (autopsie) 1948 à 1979	150	*15*
MIRANDA DE ESTRADE et PARODI[39], ENVA (Tumeurs épithéliales seulement)	7000 (autopsie) 1968 à 1981	28 dont 27 malignes	*4*
SEINGER[40], ENVA	4000 (autopsie) 1977 à 1987	37 dont 33 malignes	*9,25*
DOBSON JM et coll, Etats-unis[41]	100 000 (Chiens assurées)	210	*2,1*

Tableau 5: Prévalence des tumeurs digestives du chien observées dans différentes études.

4.1.2. Influence de différents paramètres sur la répartition des tumeurs digestives :

4.1.2.1. Age :

L'âge moyen d'apparition des tumeurs digestives est de 8,5 ans[42] (variation entre 3 et 15 ans), ce qui est un peu inférieur à la moyenne d'apparition des tumeurs en général (10 ans). Dans cette étude il a été démontré que les tumeurs bénignes affectent toujours des animaux plus âgés, avec un âge moyen de 11,5 ans. L'étude concernée s'intéressant à des cas

d'autopsie, l'âge retenu étant celui du diagnostic, on peut penser que les tumeurs bénignes évoluant moins vite et présentant une plus faible morbidité, un biais ait pu apparaître.

4.1.2.2. Sexe :

Les mâles semblent plus souvent atteints que les femelles, notamment par les tumeurs malignes (91 mâles pour 56 femelles). En ce qui concerne les tumeurs bénignes, cette différence ne semble pas significative[43]. Dans une autre étude, le sex ratio est légèrement supérieur à 1, sans pour autant que ce résultat soit statistiquement significatif[42].

4.1.2.3. Race :

Il semble difficile de définir des races prédisposées car les résultats divergent selon les auteurs. Ainsi une étude trouve une fréquence supérieure des tumeurs intestinales chez le Colley ($P<0,01$), le Bobtail et l'Epagneul breton ($P<0,05$) alors que d'autres publications semblent dégager d'autres races (Bull-terrier, Colley, Chow-Chow et Staffordshire)[44]. L'existence d'un déterminisme génétique pour le carcinome gastrique semble par contre en passe d'être prouvé pour les Bergers Belges et le Colley[45].

Il est intéressant de noter que sur une étude portant sur 99 cas, 80% des chiens étaient de race pure[42]. Malheureusement l'auteur ne rapporte le pourcentage de chiens de race pure dans la population de référence. Ce dernier impute ce fort pourcentage à une surveillance médicale accrue pour les chiens de races.

4.1.3. Répartition des différents types tumoraux :

Pour l'ensemble du tractus digestif, les tumeurs malignes sont sur-représentées. Sur 99 tumeurs digestives, 83 (84%) étaient malignes. Ce pourcentage atteint même 100% pour l'intestin grêle[42].

Le type tumoral le plus fréquent semble être l'adénocarcinome. Dans cette même étude, l'auteur rapporte, 42 adénocarcinomes. Viennent ensuite les tumeurs mésenchymateuses (léiomyome, léiomyosarcome) avec 23 et enfin les tumeurs du système hématopoïétique avec 17 tumeurs dont 14 lymphomes.

4.2. Les tumeurs colorectales :

4.2.1. Prévalence :

La prévalence des tumeurs du côlon et du rectum est estimée respectivement à 2,8/10000 et 4,1/10000[44].

Selon les études, les tumeurs colorectales représentent entre 36 et 60% des tumeurs digestives chez le chien. Elles semblent donc largement prédominantes. Seule une publication rapporte un pourcentage plus faible. Sur 99 tumeurs du tractus digestif seules 24 touchaient le gros intestin[42]. Dans cette étude on retrouve une répartition proche de 1/3 pour chaque segment digestif.

4.2.2. Répartition des différents types tumoraux :

Nous citerons trois études différentes (Tableau 6).

	ETUDES	Van der Gaag (Utrecht)[46]	Seinger (ENVA)[42]	Holt (Bristol)[9]
TYPES HISTOLOGIQUES	*Adénome*	35	7	15
	Carcinome in situ	4		2
	Adénocarcinome	11	7	3
	Lymphome	5	2	7
	Plasmocytome			1
	Léiomyome		4	1
	Léiomyosarcome	2	4	1
	Polype inflammatoire			1
	Total des tumeurs bénignes	**35**	**11**	**17**
	Total des tumeurs malignes	**22**	**13**	**14**
	TOTAL	***57***	***24***	***31***

Tableau 6 : Répartition des différents types tumoraux colorectaux selon différentes études[9, 42, 46].

Ainsi contrairement à l'ensemble des tumeurs digestives, les tumeurs colorectales sont majoritairement bénignes. La moyenne des processus bénins dans ces trois études étant de 55%.

Comme pour l'ensemble du tractus digestif, les tumeurs épithéliales sont majoritaires. Elles représentent entre 58 et 87% des cancers colorectaux. Les adénomes représentent en moyenne 65% des tumeurs épithéliales alors que les adénocarcinomes guère plus de 30% des cas. Une seule étude met en évidence une plus forte proportion de lésions malignes. Sur 26 cas de tumeurs épithéliales 8 étaient des adénomes, 6 des carcinomes in situ et 12 des

adénocarcinomes[10]. Si dans ces études la proportion de carcinomes in situ reste faible avec environ 10% des cas, d'autres publications leur accordent une place plus importante. Ainsi sur une étude portant sur 17 polypes colorectaux, 5 se sont révélés être des carcinomes in situ[47]. Dans une plus récente sur 34 cas d'adénomes et de carcinomes in situ confondus, ces derniers sont les plus représentés avec près de 65% (22) des cas[13].

Les autres types de néoplasmes sont plus rares. Les tumeurs du système hématopoïétique sont ensuite les plus fréquentes avec 13,5% des cas, ces dernières étant quasi exclusivement des lymphomes. Les tumeurs mésenchymateuses représentent en moyenne 10% des cas avec environ 58% de léiomyosarcome (Tableau 6).

Les carcinoïdes, les plasmocytomes, et les mastocytomes peuvent donc être considérés comme exceptionnels.

4.2.3. Localisation :

Chez le chien les processus néoplasiques quelque soit leur nature, se développent préférentiellement dans le rectum (Tableau 7). Près de 90% des tumeurs sont localisées dans cette portion du gros intestin.

De plus les lésions rectales sont très caudales. Dans une étude portant sur 31 tumeurs du rectum, la distance moyenne avec les marges anales est de 3,3 cm[9]. Dans l'étude de Valerius, 79% des tumeurs sont palpables par toucher rectal[13]. On prend donc conscience de l'intérêt de cet examen simple et peu onéreux.

Les tumeurs caecales sont rares. Sur 10270 autopsies, réalisées à l'*Animal medical center* seulement 4 atteintes du caecum sont décrites, ces tumeurs étant majoritairement des léiomyomes ou des léiomyosarcomes[8].

ETUDES	**Seiler, 1979[47]**	**Church, 1987[48]**	**McPherron, 1992[16]**	**Gualtieri, 1996[10]**	**Valerius, 1997[13]**
Types de lésions	Polypes	Adénocarcinome	Léiomyome	Polypes	Adénome et carcinome in situ
Côlon	2	9	1	0	4
Rectum	15	69	6	26	30
TOTAL	**17**	**78**	**7**	**26**	**34**

Tableau 7 : Localisation des tumeurs colorectales selon différentes études.

4.2.4. Facteurs épidémiologiques :

4.2.4.1. L'âge :

On peut se poser la question de l'âge moyen d'apparition de la tumeur en fonction du type tumoral. Nous aborderons donc successivement les tumeurs épithéliales et les léiomyomes.

Une étude portant uniquement sur les adénomes colorectaux montre une moyenne d'age de 6,9ans[47]. Par contre le diagnostic des adénocarcinomes semble plus tardif. La publication portant sur 78 adénocarcinomes décrit un âge moyen de 8,5 ans[48]. Cette différence s'explique par le développement particulier de ces tumeurs. Comme nous l'avons décrit précédemment la filiation entre adénomes et adénocarcinomes est admise. Ainsi dans la majorité des cas l'adénome précède l'adénocarcinome il est donc logique que celui-ci soit diagnostiqué plus précocement.

L'âge d'apparition des léiomyomes est plus tardif. Ainsi une étude sur 7 tumeurs des cellules musculaires rapporte un âge moyen de 10,9 ans[16]. Remarquons que ces lésions ne provoquent que rarement des saignements. Cette particularité peut donc retarder leurs diagnostics.

L'âge d'apparition des tumeurs colorectales est donc différent suivant la nature des lésions. Mais la moyenne d'ge tous types tumoraux confondus est proches de celle des tumeurs épithéliales, ces dernières étant largement majoritaires. Ainsi sur 31 tumeurs rectales la médiane est de 6,6 ans plus ou moins 2,7[9].

4.2.4.2. Le sexe :

On retrouve, comme pour les études prenant en compte l'ensemble des tumeurs digestives, une prédominance de mâles. Ainsi sur 78 adénocarcinomes un sexe ratio de 3 mâles pour 2 femelles est décrit[48]. Lors d'une autre étude portant sur 31 tumeurs, 22 mâles sont touchés pour seulement 9 femelles[9].

4.2.4.3. La race :

L'ensemble des études semble rapporter une prévalence des Bergers Allemands, des Colleys et des caniches[9, 10, 13, 47, 48]. Néanmoins la population de référence n'étant pas connu il est difficile d'affirmer si la surreprésentation de ces races est liée à une prédisposition raciale ou non.

4.2.4.4. L'alimentation :

Si en humaine l'importance de l'alimentation est bien documentée, il n'en va pas de même chez le chien. Ainsi à notre connaissance aucun travail n'a mis en évidence l'action protectrice ou délétère de certains types de rations vis-à-vis de la transformation tumorale des cellules coliques. Les seules études disponibles ne mettent pas en évidence de modification histologique de la muqueuse colique suivant le taux ou la nature des fibres de la ration[49]. Plus largement, six aliments industriels ont été administrés à des lots de chiens sains, aucune modification histologique significative n'a été mise en évidence au niveau colique[50].

4.3. Références humaines :

4.3.1. Age et sexe :

Le sex-ratio homme-femme est égal ou très légèrement supérieur à un, à la différence de ce que l'on observe chez l'animal[51].

L'incidence des cancers colorectaux augmente de façon significative entre 40 et 45 ans et continue à croître en doublant à chaque décennie successive, le risque étant multiplié par 15 de 45 à 70 ans. L'âge moyen de diagnostic et de 68,5ans[51].

4.3.2. Fréquence :

Au contraire du chien, les tumeurs colorectales sont très fréquentes chez l'homme. Tous sexes confondus, ils représentent en France près de 15 % de l'ensemble des cancers et sont la première cause de décès par cancer. Encore une fois, à la différence de l'animal, 65% des tumeurs sont localisées au niveau du côlon[51].

4.3.3. Facteurs de risques :

Chez l'homme, il existe une prédisposition héréditaire transmise au développement des adénomes. Ainsi chez les sujets à antécédents familiaux de cancer digestif ou épidémiologiquement lié (seins, endomètre, ovaires), le risque de cancer colique est multiplié par 3 ou 5. Dans une autre enquête de type cas-temoins portant sur 3000 parents du premier degré de sujets atteints d'un adénocarcinome rectocolique dit sporadique, le risque de lésion carcinomateuse ou adénomateuse rectocolique était multiplié respectivement par 6 et 4 par comparaison au groupe témoin. Ces résultats suggèrent que chez un sujet ayant eu un parent du premier degré atteint de cancer rectocolique, la détection des adénomes devrait être entreprise au moins 10 à 15 ans avant l'âge auquel le diagnostic de cancer a été porté chez ce

parent. En revanche il n'a pas été mis en évidence de rôle de l'hérédité dans les cancers colorectaux[51]. La prédisposition génétique semble donc concerner l'apparition d'adénome et non leur transformation maligne. Une autre particularité de l'espèce humaine est de présenter une forme familiale de polypose où le gène APC est muté chez tous les patients atteints[51].

L'alimentation semble jouer aussi chez l'homme un rôle important dans la survenue des cancers colorectaux[51]. Elle pourrait expliquer les variations géographiques observées dans la répartition de ces tumeurs (beaucoup plus fréquentes dans les pays industrialisés). Le régime alimentaire des populations à niveau de vie élevée se différencie de celui des pays plus pauvres par une plus grande richesse en graisse notamment d'origine animale et par une consommation moins importante de légumes. Or les graisses semblent jouer un rôle favorisant en augmentant la production et l'excrétion fécale d'acides biliaires et de stérols neutres. Les graisses favoriseraient aussi la synthèse de prostaglandine par les cellules. Il existe une bonne corrélation entre l'importance de la consommation de graisse et l'incidence des cancers colorectaaux. A l'opposé, les fibres végétales semblent jouer un rôle protecteur contre ces tumeurs, par différents mécanismes encore discutés : diminution du temps de contact des carcinogènes avec la muqueuse, chélation des sels biliaires et des substances potentiellement carcinogènes, et enfin diminution de l'action carcinogène de la flore par diminution du pH colique.

5. Symptômes :

5.1. Symptômes locaux :

5.1.1. Hématochésie :

La présence de sang en nature dans les selles est le signe le plus courant mais aussi le plus spécifique de tumeurs colorectales. Ce symptôme est décrit dans près de 90% des cas[9, 13, 47, 48]. Il est à noter que la quantité de sang émise peut être très faible et passer inaperçue. Des examens complémentaires peuvent donc être nécessaires.

La recherche de sang dans les selles chez le chien a longtemps utilisé une détection chimique (*ortholuidine test* ou *guaiac test*) qualitative, permettant uniquement de savoir si la quantité de sang dans les selles était supérieure au seuil de détection (respectivement 5µg/ml ou 25 µg/ml). Actuellement, des méthodes immunologiques ont été développées : une méthode semi-quantitative utilisant des dilutions croissantes (RPLA : *reversed passive latex*

agglutination) permettant de calculer la dilution maximale pour laquelle la quantité d'hémoglobine peut encore être détectée et une méthode quantitative (ELISA) fournissant une concentration d'hémoglobine dans les selles exprimée en µg/g.

Les travaux de Jinbo et coll.[52] établissent des valeurs moyennes pour chacun de ces tests. Ainsi la majorité des chiens sains sont positifs jusqu'à une dilution de 1/8ème et présentent en moyenne 185µg/g d'hémoglobine dans les selles. La race, le sexe et l'âge ne semblent pas avoir d'influence sur ce paramètre. Par contre une période de diète fait significativement augmenter la quantité d'hémoglobine dans les selles, alors que la reprise de l'alimentation provoque le retour à des valeurs moyennes. Quatre chiens atteints d'une tumeur colique ont été testés. Ils présentaient tous des valeurs d'hémoglobine significativement supérieures à la normale.

En conclusion les auteurs recommandent de pratiquer des examens complémentaires dès que l'animal présente plus de 185 µg d'hémoglobine par gramme de fécès.

L'hématochésie apparaît plus ou moins tôt dans l'évolution de la tumeur en fonction de la nature de celle-ci. Les tumeurs épithéliales entraînent rapidement des saignements : soit parce que la tumeur est ulcérative soit parce que le polype ainsi formé, très vascularisé et friable, saigne facilement au passage des selles. Ainsi les 78 chiens porteurs d'un adénocarcinome présentaient de l'hématochésie[48]. L'auteur décrit même que 29,5% de ces chiens présentaient du sang à l'anus en dehors des défécations. Au contraire les lymphomes provoquent des saignements beaucoup plus tardivement. Enfin les léiomyomes sont des tumeurs de la musculeuse qui dans leur grande majorité laissent la muqueuse intestinale intacte et ne provoquent pas de saignements. Seul un chien sur sept porteurs de léiomyomes présentait du sang dans les selles[16].

5.1.2. Ténesmes :

Le ténesme est une tension douloureuse et des sensations de brûlures produites par l'irritation des sphincters. Cette irritation provoque des efforts défécatoires souvent improductifs.

Ce symptôme est très fréquent. Il est décelé, en moyenne, chez 40% des chiens présentant une tumeur colorectale[9, 13, 47, 48]. Il semble même constant lors d'adénocarcinome, l'ensemble des 78 chiens atteints par ce type de tumeur présentant du ténesme[48].

5.1.3. Dyschésie :

La dyschésie, caractérisée par des difficultés à déféquer, est un autre symptôme relativement fréquent. Ainsi sur 31 chiens présentant des tumeurs rectales, 13 (42%) avaient des difficultés à déféquer[9]. Dans une autre étude ce symptôme semble moins fréquent, sur 34 chiens seulement 4 (12%) présentaient de la dyschésie[13]. Par contre ce symptôme était constant sur les 78 chiens porteurs d'adénocarcinome[48].

5.1.4. Diarrhée/constipation :

La diarrhée est fréquemment rapportée dans l'historique des chiens porteurs de tumeurs colorectales. Dans la plupart des cas cette diarrhée est intermittente et chronique. La fréquence des selles est souvent normale contrairement aux diarrhées classiques du gros intestin[44].

La constipation peut aussi être décrite. Dans les cas des léiomyomes ce symptôme peut être le premier à se mettre en place car la tumeur grossit jusqu'à gêner le passage des selles sans avoir déclenché d'autres troubles[16].

Parfois les propriétaires remarquent des selles anormalement moulées, en chapelet ou rubanées.

5.1.5. Glaires :

Il fréquent d'observer des glaires qui enrobent les selles. Cela est certainement dû à l'inflammation chronique qui provoque une sécrétion accrue de mucus par les parois du gros intestin[44].

5.1.6. Symptômes particuliers liés à la localisation rectale :

Les deux symptômes caractéristiques d'une atteinte du rectum sont le prolapsus rectal lors de l'essai de défécation, décrit pour 9 chiens sur 31[9], et l'extériorisation de la masse lors de l'émission de selles si celle-ci est distale et pédiculée (protusion d'une masse à l'anus relevée pour 8 chiens sur 34)[13].

5.2. Symptômes généraux :

Les tumeurs colorectales n'ont que très rarement des répercussions sur l'état général. Une perte de poids est rarement décrite. Sur 31 chiens, un seul avait maigri [9]. Dans les très rares cas de tumeurs carcinoïdes décrites, la perte de poids semble plus fréquente[15]. Les

saignements peuvent par contre à la longue entraîner une anémie. Cette dernière est donc le plus souvent microcytaire avec parfois la présence d'anulocytes sur le frottis.

Les tumeurs les plus volumineuses peuvent provoquer un syndrome de sub-occlusion ou d'occlusion[16].

Certains chiens présentent des vomissements, mais ils sont généralement occasionnels et sans valeur diagnostique particulière sauf s'ils sont fécaloïdes signes d'occlusion basse.

SYMPTOMES	FREQUENCE
Hématochésie	90%
Ténesme	40%
Dyschésie	32%
Prolapsus rectal*	29%
Extériorisation de la tumeur*	23%
Amaigrissement	<5%

* Symptômes rencontrés lors de localisation rectale.

Tableau 8 : Fréquence des principaux symptômes rencontrés lors de tumeurs colorectales[9, 13, 47, 48].

En conclusion les symptômes associés à une tumeur colorectale sont majoritairement locaux. Le plus souvent le chien présente une combinaison de ces différents symptômes. Ainsi sur 31 chiens, 23 avaient une association de symptômes et seulement 8 ne présentaient qu'un seul signe[9].

Dans l'ensemble des études, les symptômes cliniques évoluent depuis longtemps. Ainsi les premiers signes décrits par les propriétaires remontent à plusieurs mois, entre 3 mois et 1 an en moyenne.

5.3. Références humaines :

Comme chez le chien le symptôme principal est la présence de sang dans les selles. Mais l'évolution sub-clinique est la plus représentée ce qui explique la nécessité de mettre en place des programmes de prévention. Ceux-ci s'appuient sur de test Hémocult® visant à détecter la présence de sang dans les selles et sur des coloscopies de contrôle. Ces recommandations s'adressent à tous les sujets de plus de 50 ans mais une surveillance plus rapprochée s'impose sur les sujets à risque. On estime que la mise en place systématique de ces examens pourrait réduire la mortalité par cancer colorectal de plus de 50% [53].

6. Diagnostic :

6.1. Examen clinique :

L'examen clinique est souvent frustre, les répercussions sur l'état général étant peu importante lors de tumeurs colorectales. On peut noter dans de rares cas un amaigrissement, et parfois, des muqueuses pâles lorsque les pertes sanguines sont importantes.

Le recueil de l'anamnèse est donc le point le plus important de la consultation. Le questionnement doit être précis pour différencier une atteinte de l'intestin grêle ou du colon (tableau 9). Il est aisé lors de tumeurs colorectales de faire le distinguo entre ces deux localisations, les signes cliniques orientant rapidement vers une atteinte colique.

L'examen clinique des animaux présentés pour ce type de symptômes doit être complet et comporter impérativement une palpation abdominale approfondie et un toucher rectal. Ce dernier permet d'apprécier l'aspect des selles mais dans près de 70 % des cas de palper la tumeur[9]. Néanmoins il ne doit pas être considéré comme un examen permettant d'exclure une tumeur rectale.

	DIARRHEE DU GRELE	DIARRHEE DU COLON
FREQUENCE DES DEFECATION	Augmenté	Très augmenté
ASPECT DES SELLES	Liquide Melena Aliment +/- digérés	Molle Sang en nature Mucus
REPERCUSIONS SUR L'ETAT GENERAL	Etat général souvent très altéré Hyperthermie, anorexie,polydypsie	Faible retentissement
VOLUME	Toujours augmenté	Normal à augmenté
SIGNES ASSOCIES	Distension abdominale Borborygmes Vomissements Polydipsie	Ténesme Dyschésie Constipation Prurit anal.

Tableau 9 : Diagnostic différentiel entre diarrhée du grêle et du côlon.

Un autre examen praticable durant la consultation est la recherche de sang dans les selles. De nouveaux tests rapides (Hemocult®) peuvent être utilisés. Il faut cependant tenir compte de la faible sensibilité de ceux-ci (40%). Par contre ces tests sont très spécifiques, le risque de faux positif est donc faible.

La recherche de syndromes paranéoplasiques peut être utile pour orienter le vétérinaire vers une atteinte tumorale. Ainsi les adénocarcinomes sont souvent accompagnés d'une hypercalcémie, elle-même à l'origine d'une polyuro-polydipsie par diminution de la

sensibilité des récepteurs à l'ADH (anti-diurétique hormone). Enfin, lors de carcinoïdes, il a été décrit chez l'homme une congestion cutanée, de la douleur abdominale, de la dyspnée. On explique ces phénomènes par le relargage d'amines actives par les cellules entérochromaffines tumorales[5].

6.2. Examen complémentaire :

6.2.1. Radiographie :

Si cet examen complémentaire est simple et peu onéreux, il est peu indiqué dans le cadre du diagnostic des tumeurs colorectales. En effet l'interprétation de radiographies sans préparation est délicate sauf à un stade tardif où certaines tumeurs se traduisent par la présence d'une masse intra-abdominale de densité liquidienne ou par l'existence d'un iléus lors d'un syndrome occlusif.

Lorsque les lésions ne sont pas accessibles par toucher rectal, un marquage baryté du colon peut être intéressant. Il peut permettre de mettre en évidence une masse et des lésions associées (ulcérations, épaississement de la paroi). Cet examen trouve ses limites lors de lésions de petites tailles ou de lésions diffuses qui n'entraînent qu'une discrète irrégularité de la surface de la muqueuse, sans image par soustraction ni obstruction partielle de la lumière colique[44].

La radiographie ne donne aucune indication sur la nature des lésions, c'est là sa principale limite. Elle est donc souvent complétée par un examen endoscopique. Il devient donc inutile d'associer les deux.

6.2.2. Echographie abdominale:

L'échographie possède le grand avantage de pouvoir se réaliser sur animal vigile et d'être non traumatisante. Les appareils étant de plus en plus performant, les images sont précises et fiables.

Lorsqu'elles sont visibles, les lésions bénignes apparaissent le plus souvent sous la forme de masses sessiles, échogènes de taille très variable et à contour régulier. Les adénocarcinomes se présentent le plus souvent sous forme d'épaississement localisé et irrégulier de la paroi pouvant être à l'origine d'une sub-occlusion proximale. Contrairement aux lésions bénignes, l'écho-structure de la paroi intestinale est modifiée [44, 54]. Un épaississement hypoéchogène de la paroi avec disparition des couches échographiques, dont

la répartition est diffuse ou localisée doit faire suspecté la présence d'un lymphome[55]. Le léiomyosarcome se traduit souvent par des images cavitaires anéchogènes ou kystiques au sein de la tumeur, parfois de grande taille[55].

Malheuresement le côlon et le rectum sont difficilement accessibles par l'échographie. En effet une partie des organes est localisée en région rétro péritonéale et le côlon est souvent rempli d'air ce qui provoque de nombreux artéfacts[44].

L'échographie reste par contre un examen de choix pour réaliser un premier bilan d'extension. Elle permet donc de détecter d'éventuelles adénomégalies et de vérifier l'intégrité des autres organes abdominaux notamment le foie.

6.2.3. Coloscopie :

6.2.3.1. Indications :

C'est l'examen complémentaire de choix, il doit être proposé d'emblée :

- Lorsqu'une masse ou une anomalie de la paroi ont été mises en évidence au niveau du gros intestin.
- Lorsqu'un animal présente un ou plusieurs symptômes évocateurs d'atteinte colorectale (Tableau 9).

6.2.3.2. Réalisation pratique :

- Préparation :

La réalisation d'une coloscopie présente quelques contraintes qui sont parfois à l'origine d'hésitations pour le vétérinaire ou le propriétaire.

Tout d'abord il ne peut se réaliser sans anesthésie générale. Ceci oblige donc à effectuer des bilans pré-anesthésiques complets sur tous les animaux âgés. Ces bilans permettront au vétérinaire d'évaluer le rapport bénéfices risques de l'examen mais surtout d'adapter son protocole anesthésique en fonction de l'état du patient.

Enfin la coloscopie nécessite une préparation visant à obtenir un colon vide de selles. Il est donc important, sur ce point, d'obtenir la coopération des propriétaires ou de bénéficier d'une structure dans laquelle cette préparation pourra être prise en charge. Une coloscopie sur un animal mal préparé ne donne jamais de bons résultats. Une diète hydrique est instaurée au minimum 48 heures avant l'examen. La veille un laxatif osmotique (Colopeg® ou Prépacol®) est donné à l'animal. Une diarrhée profuse est induite qui permet une bonne vidange du

côlon. Il faut donc prévenir les propriétaires des désagréments que ceci peut causer et les mettre en garde contre l'ingestion fréquente d'herbe par le chien qui peut gêner l'examen. Un lavement rectal à l'eau tiède est effectué la veille au soir et le matin même de la coloscopie.

- Technique d'examen :

Le côlon est le segment du tube digestif le plus facilement accessible par l'examen endoscopique mais une méthode rigoureuse est nécessaire pour ne rien oublier. Il est important de voir la totalité du rectum et du côlon de tenter de passer la valvule iléo-caecale. Une rétrovision de la marge anale doit être réalisée dès que la taille de l'animal le permet (>12 kg). Ces règles simples permettent d'augmenter au maximum le nombre de tumeurs détectées, principalement celles de la jonction ano-rectale qui sont souvent de petites tailles et parfois non individualisables lors du toucher rectal. Toute masse ou anomalie de la muqueuse doit être biopsiée en plusieurs endroits sans oublier les marges de la lésion. Il est toujours intéressant de réaliser en parallèle des biopsies étagées du côlon et du rectum. Cela permet d'obtenir un début de bilan d'extension en cas de confirmation d'une lésion cancéreuse ou de diagnostiquer une atteinte inflammatoire concomitante[44].

- Contre indications et accidents :

Les contre-indications de l'endoscopie sont celles de l'anesthésie, c'est-à-dire l'insuffisance cardiaque ou rénale, la déshydratation ou encore l'hypokaliémie. A ceci il convient de rajouter le syndrome occlusif qui peut provoquer lors de l'insufflation une rupture de tube digestif.

Les risques de cet examen sont peu nombreux et rares. Les principaux risques découlent de l'anesthésie générale. Il est à noter qu'une hyperinsufflation peut provoquer de graves troubles cardiorespiratoires. La surveillance anesthésique rapprochée des patients est donc nécessaire. Il est conseillé d'intuber tous les animaux même en cas d'anesthésie fixe. Ceci permettra une action plus rapide en cas de problème. Les autres accidents rapportés sont des hémorragies et des perforations mais cela reste exceptionnel.

6.2.3.3. Résultats :

Le diagnostic des tumeurs colorectales est assez aisé. La coloscopie permet donc de définir leur aspect, leur localisation (distance en cm par rapport à l'anus). Le plus souvent les tumeurs bénignes sont pédiculées et isolées. Alors que les tumeurs malignes se présentent souvent sous une forme diffuse ou infiltrative, parfois sténosante, ou bien comme des lésions

annulaires localisées. Les lymphomes peuvent se signaler uniquement par une rigidité anormale du côlon ce qui rend leur diagnostic plus compliqué[44]. L'examen histologique des biopsies vient compléter l'endoscopie et apporter un diagnostic de certitude sur la nature des lésions.

La coloscopie présente néanmoins des limites. Il est intéressant de souligner l'insuffisance de l'observation macroscopique. En comparant les résultats histologiques de prélèvements endoscopiques aux descriptions macroscopiques correspondantes, on montre pour le côlon que sur 42 cas près de 30% des observations anormales n'étaient pas associées à des anomalies histologiques. A l'inverse seule une des 19 observations normales s'est révélée anormale à l'histologie[56]. Cette étude démontre qu'une endoscopie macroscopiquement normale, n'a que peu de chance de cacher des anomalies histologiques, mais à l'inverse, que les lésions visibles à l' endoscopie ne sont pas toutes néoplasiques. Il est donc indispensable de biopser toutes zones suspectes. Ensuite les biopsies réalisées au cours de la coloscopie, étant superficielles, elles peuvent minorer le caractère malin de la lésion. Ainsi dans une étude de 34 cas, 30% des masses furent diagnostiquées de façon incorrecte par les biopsies endoscopiques[13]. L'analyse des pièces d'exérèses chirurgicales a toujours révélée des lésions plus malignes. Enfin les lésions planes et de petites tailles peuvent passer inaperçues lors d'une coloscopie classique. De nouvelles techniques utilisant un colorant de surface afin de rehausser les reliefs et, ainsi, de mettre en évidence des lésions autrement non visualisées sont à l'étude en médecine humaine. Cette technique de « chromoendoscopie » a été testée chez 12 patients[57]. Une première coloscopie classique était réalisée et permettait de détecter 14 lésions chez 6 patients. Dans un deuxième temps une chromoendoscopie fut réalisée. Celle-ci a pu révéler 11 lésions supplémentaires parmi lesquelles 4 adénomes dont 3 plans.

6.2.4. Echo-endoscopie :

Cette technique encore peu connue en milieu vétérinaire est surtout intéressante pour réaliser un bilan d'extension[44]. Nous en reparlerons donc dans le chapitre correspondant. Néanmoins elle peut être utile pour définir la nature de la tumeur en indiquant quelle couche de la paroi intestinale est hypertrophiée. La distinction entre tumeurs épithéliales et musculaires est donc assez facile.

6.2.5. Tomodensitométrie :

Comme l'echo-endoscopie le scanner est plus intéressant dans le bilan d'extension que dans le diagnostic proprement dit.

6.3. Diagnostic différentiel :

Comme nous l'avons vu la symptomatologie des tumeurs colorectales est peu spécifique. Dans la plupart des cas le clinicien sera confronté au diagnostic différentiel des affections chroniques du gros intestin[44]. Ce dernier comprend donc:

- Anite
- Colite parasitaire (trichures, giardose…)
- Colite chronique (idiopathique, ulcérative, suppurée)
- Polypes inflammatoires

Une démarche diagnostique rigoureuse est nécessaire (Figure 4). Dans le cas où une masse est palpable, une endoscopie et des biopsies doivent être réalisées d'emblée pour distinguer un polype inflammatoire d'une tumeur bénigne ou maligne. Si les symptômes se limitent à de l'hématochésie une coproscopie est indiquée en première intention pour éliminer l'hypothèse parasitaire, l'endoscopie arrivant dans un second temps. Enfin si le clinicien ne peut pas affirmer avec certitude que la diarrhée à pour origine le gros intestin, ou si les répercussions sur l'état général sont importantes, des dosages biochimiques sont nécessaires pour explorer d'éventuelles anomalies métaboliques (insuffisance rénale, insuffisance hépatique, insuffisance pancréatique exocrine…) endocriniennes (hypothyroïdie) ou de malabsorption-malassimilation.

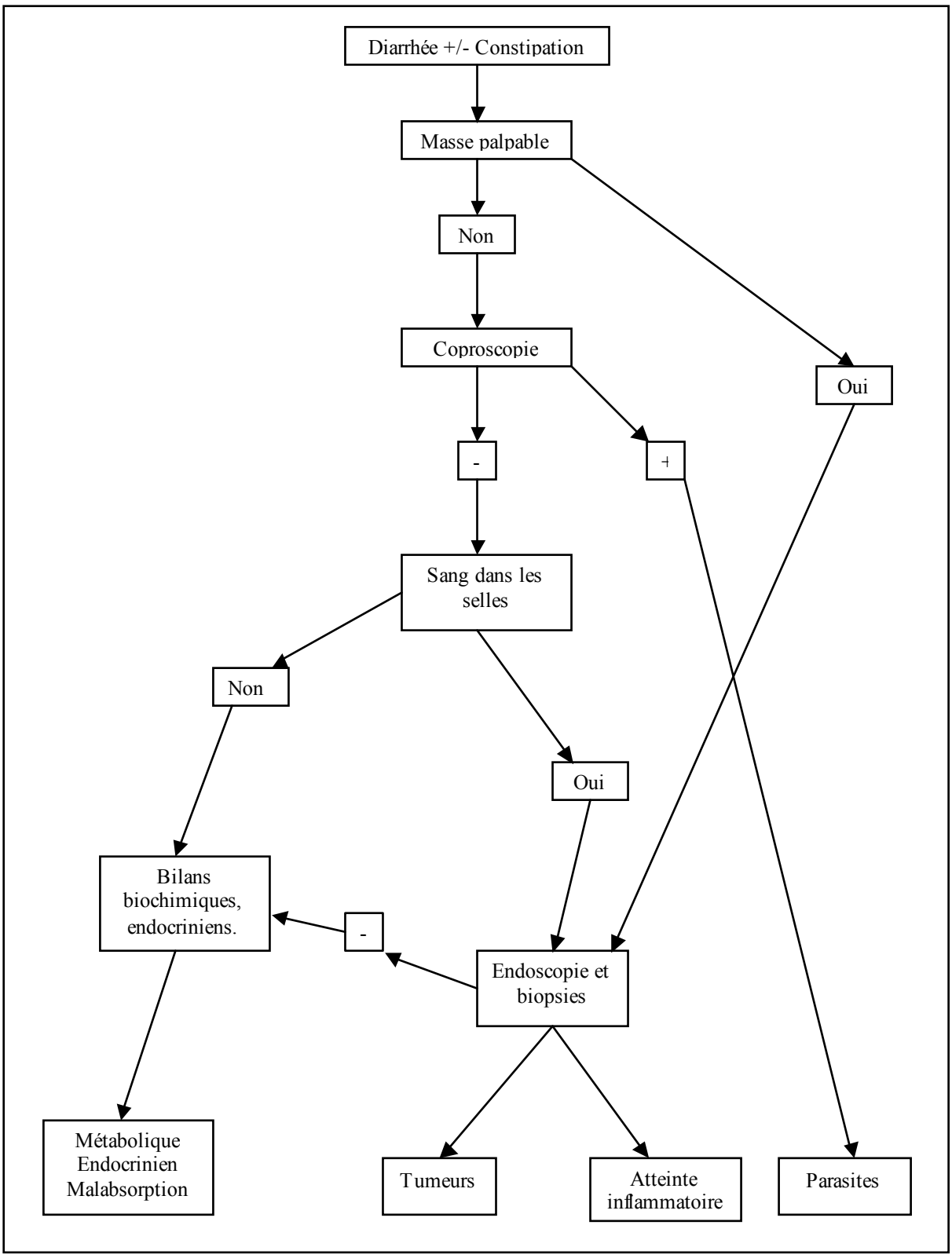

Figure 10: diagnostic différentiel des tumeurs colorectales.

7. Bilan d'extension et pronostic :

Le bilan d'extension fait partie intégrante du diagnostic en cancérologie. Sans lui il est impossible d'évaluer le pronostic et de décider du traitement.

7.1. Comportement tumoral :

Le bilan d'extension s'adapte à l'organe touché par la tumeur et au type tumoral en jeu. En effet le développement tumoral diffère parfois de manière importante en fonction de ces deux caractéristiques. Il est donc nécessaire de connaître, le comportement d'un type de tumeur, sur un organe donné, pour effectuer un bilan d'extension raisonné.

7.1.1. Les adénomes :

Ces tumeurs étant bénignes aucune métastase n'est à craindre. Il peut paraître étrange d'en parler ici. Néanmoins deux caractéristiques importantes sont à connaître [58] :

- L'existence d'une forme d'emblée multiple et disséminée sur une grande portion digestive : la polypose. Cette dernière est souvent inopérable et d'un pronostic sombre.
- La capacité des adénomes à devenir malin. Ainsi les foyers de dysplasie (carcinome in situ) au sein de la tumeur sont à rechercher pour donner un pronostic fiable aux propriétaires.

7.1.2. Les adénocarcinomes :

Leur évolution va vers un envahissement de la paroi intestinale en profondeur (sous muqueuse, musculeuse, sous séreuse et séreuse). Le cancer est dit *in situ* tant qu'il n'envahit pas et ne franchit pas la muscularis mucosae. La structure du côlon est petit à petit totalement effondrée. Les études semblent montrer que l'extension métastatique ne peut avoir lieu tant que la musculeuse de la muqueuse n'a pas été envahie. Quand elles sont présentes, les métastases se font préférentiellement crânialement et vers les nœuds lymphatiques mésentériques et iliaques[5]. Chez l'homme différentes classifications sont utilisées pour décrire ces adénocarcinomes (tableau 10). La classification d'Astler-Coller nous semble plus intéressante car elle inclut le stade purement muqueux du cancer[51].

CLASSIFICATION DE DUKES		CLASSIFICATION D'ASTLER-COLLER		
Stade A	Atteinte limitée à la muqueuse et à la sous-muqueuse	Stade A		Lésion localisée à la muqueuse, n'atteignant pas la muscularis mucosae .
Stade B	Envahissement de la musculeuse sans atteinte des nœuds lymphatiques	Stade B	B1	Lésion atteignant la muscularis mucosae
			B2	Lésions dépassant la muscularis mucosae sans atteinte ganglionnaire
Stade C	Envahissement des nœuds lymphatiques	Stade C	C1	Lésion limitée à la paroi intestinale avec métastases ganglionnaires
			C2	Lésion étendue à toute la paroi intestinale et au-delà avec métastases ganglionnaires
Stade D	Métastases à distances			

Tableau 10 : Classification des adénocarcinomes selon Dukes et selon Astler-Coller[51].

Les métastases si elles existent se localisent le plus souvent vers les organes abdominaux : le foie, la rate et les reins. Dans certains cas rares une carcinomatose péritonéale peut apparaître, entraînant une ascite.

Chez le chien les métastases semblent malgré tout assez rares. Une étude portant sur 78 cas ne rapporte aucun envahissement ganglionnaire[48]. Mais une autre étude de 21 adénocarcinomes colorectaux montre une invasion locale ou à distance dans 15 cas (70%)[15].

Une hypercalcémie paranéoplasique peut être observé lors d'adénocarcinome. Une polyuro-polydipsie est alors rapportée par le propriétaire. Toutefois la localisation intestinale n'est pas la plus en faveur d'un tel phénomène au contraire des adénocarcinomes mammaires ou des glandes anales[58].

7.1.3. Les léiomyosarcomes :

Ces tumeurs métastasent très tardivement. Cela implique que leur exérèse précoce peut être curative. Lorsque des métastases surviennent elles se développent surtout dans les nœuds lymphatiques régionaux, mais des localisations hépatiques et pulmonaires ont été décrites[59].

Un cas de développement de léiomyomes multiples dans d'autres organes a été décrit. Ceci a conduit à l'euthanasie de l'animal 28 mois après la première exérèse chirurgicale[60]. Ce scénario semble rare et ne tend pas à prouver qu'il existe comme avec les polypes des localisations d'emblée multiples de ces tumeurs.

7.1.4. Les lymphomes :

Dans le cas où la localisation intestinale est primitive, on retrouve souvent plusieurs segments du tube digestif atteint au moment du diagnostic. En effet l'extension du lymphome est avant tout horizontale c'est-à-dire vers les autres parties de l'intestin, puis ce sont les nœuds lymphatiques qui sont envahis. Enfin les métastases à distance se localisent plutôt dans le foie, la rate ou les reins [58].

7.1.5. Les tumeurs carcinoïdes :

Ces tumeurs très rares semblent métastaser rapidement. Deux cas décrits montrent la présence d'invasion locale et de métastases à distance (foie)[15]. Ces tumeurs des cellules entérochromaffines peuvent être à l'origine d'un syndrome paranéoplasique dû au relargage d'amines vasoactives. Chez l'homme une congestion cutanée, de la douleur abdominale, de la diarrhée et de la dyspnée a été décrite[5].

7.2. Principe du bilan d'extension :

Le bilan d'extension s'appuie sur une démarche rigoureuse. Le système le plus communément admis est le TNM proposé par l'Organisation Mondiale de la Santé. Il se compose de trois étapes qui s'enchaînent logiquement[61].

7.2.1. Etape 1 : T

Elle consiste à l'évaluation de l'extension locale de la tumeur. Pour les tumeurs colorectales, elle consiste à rechercher si la tumeur intéresse une ou plusieurs tuniques de la paroi intestinale. Cette information est capitale pour choisir le type d'exérèse à pratiquer et pour évaluer les risques de métastases lorsque l'on se trouve face à une tumeur maligne.

La classification des différents stades T varie donc suivant la nature de la tumeur.

7.2.2. Etape 2 : N

C'est le bilan loco régional. Cette étape comme la suivante ne concerne donc que les tumeurs malignes. Elle s'intéresse en premier aux nœuds lymphatiques qui drainent la partie du gros intestin où se localise la tumeur. Il est donc primordial de connaître les voies de drainage lymphatique du côlon et du rectum. N 0 correspond à des ganglions non atteint et N 1 à des nœuds lymphatiques régionaux envahis.

7.2.3. Etape 3 : M

Cette étape consiste à la recherche de métastases à distance. Ces métastases sont véhiculées par voie lymphatique ou sanguine. Dans le premier cas on retrouve une infiltration des nœuds lymphatiques dans l'ordre de l'écoulement de la lymphe. Une étape N négative suffira à éliminer la possibilité d'atteinte des nœuds lymphatiques plus éloignés de la tumeur. Dans le second cas de figure des organes distants, principalement le foie et les poumons, peuvent être touchés sans signes préalables. Ainsi M 0 correspond à l'absence de métastase et M 1 à des organes atteints.

ETAPE	STADE	DEFINITION
T	0	Tumeur non démontrable cliniquement
	1	Lésion bénigne ou confinée à la muqueuse
	1S	Carcinome in situ
	2	Envahissement de la musculeuse ou de la séreuse sans envahissement au-delà
	3	Envahissement de toutes les couches du côlon avec extension aux structures immédiatement adjacentes sans fistule
	4	Fistules en plus du cas précédent
	5	Tumeur étendue au-delà des organes adjacents
N	0	Ganglions non atteints
	1	Ganglions régionaux envahis
M	0	Absence de métastase à l'exploration
	1	Présence de métastases

Tableau 11 : Le système TNM appliqué aux tumeurs épithéliales[51].

Ainsi un adénocarcinome touchant toute les couches de la paroi avec un envahissement des ganglions régionaux et des métastases hépatiques sera classé : T3-N1-M1.

7.3. Réalisation du bilan d'extension :

La réalisation du bilan d'extension s'appuie comme le diagnostic sur des examens complémentaires. Il convient donc de bien connaître les avantages et les limites de chacun, pour proposer une démarche la plus rigoureuse mais aussi la plus économique possible.

7.3.1. Evaluation des fonctions générales :

L'évaluation rapide des fonctions générales (numération-formule, biochimie et contrôle cardiaque) est nécessaire pour formuler un pronostic sur la capacité de l'animal à supporter la thérapeutique mais aussi pour adapter le traitement à chaque patient. Le clinicien s'attachera

en cas de saignement à objectiver une éventuelle anémie et des troubles de la coagulation. En cas de métastases hépatiques, un bilan biochimique contenant à minima les phosphatases alcalines et les transaminases doit être réalisé[58].

7.3.2. Métastases thoraciques :

La présence de métastases thoraciques s'évalue en routine par deux radiographies d'incidence perpendiculaire. Ceci permet d'avoir une bonne évaluation du champ pulmonaire et du médiastin. Certains auteurs préconisent cependant deux incidences latérales sur les chiens de gros format (>15 kg). La radiographie ne permet cependant pas de diagnostiquer les lésions de petite tailles, la tomodensitométrie est dans ce cas beaucoup plus précise[44].

Les tumeurs colorectales métastasant peu au niveau pulmonaire, les radiographies pulmonaires ne sont pas l'examen prioritaire du bilan d'extension. Pourtant l'expérience montre qu'elles font généralement partie de ce dernier. Plusieurs raisons à cela : la facilité de leur réalisation, et l'habitude prise par le clinicien confronté à une majorité de tumeurs qui métastasent facilement dans les poumons[58].

7.3.3. L'extension locales et les métastases abdominales :

7.3.3.1. La radiographie abdominale :

Elle présente peu d'intérêt. En effet elle ne permet pas de mettre en évidence les premiers signes de l'extension tumorale. Seules les modifications très importantes et donc très tardives, vont être détectées : augmentation de la taille des nœuds lymphatiques, du foie, de la rate ou des reins. Cet examen est donc souvent inutile.

7.3.3.2. L'échographie abdominale :

C'est l'examen de choix pour le bilan d'extension. Elle permet d'évaluer la profondeur d'atteinte de la paroi intestinale, de rechercher la présence de métastases parenchymateuses et d' apprécier l'état des ganglions[44].

Une attention particulière devra être portée à la taille mais aussi à la structure des nœuds lymphatiques. Le foie doit faire aussi l'objet d'une observation minutieuse. L'échographie permet aussi de réaliser des biopsies permettant une confirmation histologique de la lésion métastatique.

Globalement la sensibilité de l'échographie couramment rapportée varie entre 70 et 80%. La spécificité est de l'ordre de 90%. En réalité les performances de l'échographie

s'abaissent en même temps que la taille de la tumeur. De plus l'exploration du côlon est difficile et les nœuds lymphatiques retro-péritonéaux ne sont pas visualisés par l'échographie[44].

7.3.3.3. L'écho-endoscopie :

Encore peu disponible, cet examen est, en humaine, considéré comme l'examen de choix pour évaluer le stade tumoral préopératoire. Elle permet de visualiser facilement l'extension pariétale de la tumeur mais aussi d'explorer les ganglions rétro péritonéaux. Elle intervient donc dans l'étape T et N du bilan d'extension. Sa sensibilité moyenne est de 85% pour la détection de la tumeur et de 60% pour le statut ganglionnaire [62].

Cette technique est donc appelée à se développer dans le monde vétérinaire, la majorité des tumeurs étant rectales et donc peu accessibles par échographie classique.

7.3.3.4. La tomodensitométrie :

C'est une technique fiable et très performante pour l'examen de la cavité abdominale. Elle permet d'explorer contrairement à l'échographie la région rétro péritonéale. Elle peut donc être intéressante pour évaluer l'extension locale d'une tumeur située dans cette région[44]. Sa disponibilité et son coût sont pour l'instant des facteurs limitants.

7.3.3.5. L'endoscopie :

Au-delà du diagnostic la fibroscopie permet de préciser la topographie de l'atteinte muqueuse. De plus les biopsies réalisées au cours de cet examen permettent d'établir un bilan d'extension locale.

7.4. Pronostic :

Le pronostic varie inévitablement en fonction du type de tumeur mais aussi du résultat du bilan d'extension.

7.4.1. Les tumeurs épithéliales :

7.4.1.1. Adénomes :

En l'absence de tout traitement, les adénomes entraînent plus ou moins rapidement la mort de l'animal. Les causes de la mort sont multiples : occlusion, anémie sévère accompagnée ou non de troubles de la coagulation ou encore perforations intestinales.

Soulignons que néanmoins la survie est longue et que dans bon nombre de cas les symptômes sont assez bien supportés par l'animal.

Après exérèse le pronostic est bon même si en moyenne 17% des polypes colorectaux peuvent récidiver localement et ces récidives sont tardives (317 jours en moyenne) [13]. Cette tendance est confirmée par une étude qui a montré que sur 15 polypes rectaux traités chirurgicalement, 14 n'ont pas présenté de récidive dans une période moyenne de 2,2 ans [9].

Les facteurs de récidives sont bien connus en médecine humaine et semblent au nombre de trois [63] :

- Le nombre d'adénome
- La taille (les polypes de grandes tailles ont plus de risque de récidiver)
- La nature des polypes. Les patients atteints d'adénome tubulaire sont plus sujets aux récidives.

Si le traitement chirurgical n'est pas envisagé par les propriétaires, il faut garder à l'esprit le risque de transformation des adénomes en adénocarcinomes. Ainsi dans une étude de 12 adénomes, un s'est transformé en carcinome invasif sous 10 mois et deux en carcinomes in situ sous 9 et 17 mois.

7.4.1.2. Carcinomes in situ :

Le pronostic des carcinomes in situ est plus sombre ainsi près de 50% des ces derniers récidives, et ceci beaucoup plus rapidement que les adénomes (80 jours en moyenne)[13]. Là aussi le nombre de lésions semble important, les récidives étant plus fréquentes lorsque la tumeur est multiple ou diffuse. Ce type de carcinome in situ présente aussi plus de risques de devenir malin. En effet 100% des carcinomes in situ diffus se sont transformés en adénocarcinomes au cours de cette étude.

7.4.1.3. Adénocarcinomes :

Divers facteurs influencent le pronostic des adénocarcinomes. Tout d'abord le type de lésions joue un rôle primordial. Dans une étude portant sur 78 adénocarcinomes l'espérance de vie des animaux atteints d'adénocarcinomes annulaires est de 1,6 mois en moyenne contre 32 mois pour les animaux atteints de tumeurs isolées et pédiculées[48]. Ensuite la localisation et l'étendue de la tumeur sont à prendre en compte car elles conditionnent l'acte chirurgical. Ainsi lors d'une excision locale du côlon la moyenne de survie est de 22 mois alors que lors

de chirurgie plus radicale cette moyenne chute à moins d'un mois du fait des nombreuses complications associées à ce type de chirurgie[48]. Enfin la présence de métastases assombrit le pronostic et élimine toute possibilité de traitements curatifs, même si des traitements adjuvants peuvent être proposés. Il est à noter que dans cette étude 23 chiens traités de façon symptomatique ont survécu en moyenne 15 mois sans grande complication[48]. Ceci amène donc le vétérinaire à réfléchir avant de réaliser une chirurgie lourde.

Les adénocarcinomes ont une assez forte propension à récidiver. Ainsi sur 36 chiens opérés, suivant différentes méthodes, une récidive a été observée sur 14 d'entre eux (39%)[48].

Le pronostic varie donc de réservé pour les adénocarcinomes pédiculés à sombre pour les cancers invasifs. Le bilan d'extension de ces tumeurs doit donc être complet pour donner au propriétaire le pronostic le plus fiable possible.

7.4.2. Les tumeurs mésenchymateuses :

7.4.2.1. Léiomyomes :

Le pronostic des léiomyomes après exérèse est excellent. Le risque de récidive étant quasi nul. Lorsque la chirurgie ne présente pas de complication, l'espérance de vie de l'animal n'est pas affectée[16].

7.4.2.2. Léiomyosarcomes :

Le léiomyosarcome est certainement le cancer qui présente le meilleur pronostic. Son développement étant très lent et ses capacités métastatiques extrêmement faibles, il est souvent isolé au moment du diagnostic. Son exérèse est donc curative et aucun traitement complémentaire ne semble nécessaire, sur 5 cas opérés, 3 étaient vivants sans récidive à 12, 17 et 20 mois[60].

7.4.3. Les lymphomes :

Les lymphomes ont un pronostic beaucoup plus sombre. Ils sont souvent diagnostiqués tardivement et intéressent plusieurs portions du tube digestif ce qui rend impossible l'exérèse chirurgicale. Seul la chimiothérapie semble apporter une amélioration.

Sur 7 chiens porteurs de lymphomes rectaux, 5 d'entre eux ont été euthanasiés dans les 8 semaines suivant le diagnostic[9]. Dans une autre étude 8 chiens sur 13 sont décédés dans les 11 mois suivant le diagnostic[64].

7.4.4. Les autres :

Les autres cancers sont tellement rares qu'il est difficile de présumer de leur évolution avec beaucoup de recul.

8. Thérapeutique :

8.1. La décision thérapeutique :

Elle doit être prise grâce à une discussion claire entre le propriétaire et le clinicien. Il est fréquent que le côté émotionnel l'emporte sur le rationnel parce que l'on parle de cancer, de chimiothérapie, et que ces mots ont un grand poids dans l'imaginaire des personnes impliquées. Le vétérinaire devra donc s'attacher à expliquer de manière simple et précise les avantages et les inconvénients de chaque type d'intervention. Le clinicien a un rôle de régulation à jouer pour éviter le défaitisme aussi bien que l'acharnement.

La chirurgie demeure le traitement de base des tumeurs colorectales. Une fois le diagnostic et le principe d'une intervention chirurgicale posés, la question faut-il opérer ou non ? se pose compte tenu :

- De l'extension des processus tumoraux
- Du pronostic après traitement
- Des risques de complications infectieuses et d'incontinence

Le traitement conservateur se justifie quand [5]:

- Des risques d'incontinence sont importants et que le propriétaire n'est pas prêt à les assumer, par exemple en cas d'adénocarcinome rectal distal ne provoquant qu'une gène mineure à la défécation. Dans ce cas, bien qu'il n'y ait aucune chance de guérir le patient, un traitement hygiénique peut satisfaire son propriétaire.
- L'extension tumorale est telle que le traitement chirurgical ne peut en aucun cas être efficace carcinologiquement, par exemple en cas de métastases lombo-aortiques ou mésentériques.
- Le traitement chirurgical fait courir plus de risques que le processus tumoral lui-même, par exemple lors d'affection polypoïde du chien envahissant tout le côlon

et le rectum. Cette tumeur est bénigne, mais son traitement par colo-rectectomie subtotale entraînerait de graves troubles de transit et de continence.

A contrario une chirurgie palliative, cherchant à résoudre temporairement les problèmes locaux peut-être envisagée dans certaines conditions. Il n'est plus question de tenter de guérir le malade mais de traiter les signes associés ; par exemple, lors d' anémie associée à l'ulcération locale d'un adénocarcinome ou lors d' un syndrome occlusif.

C'est donc en ayant assimilé ces différents éléments que l'on peut choisir entre un traitement conservateur, un traitement chirurgical à minima et une exérèse carcinologique avec une éventuelle chimiothérapie ou radiothérapie.

8.2. Le traitement hygiénique :

Ce traitement peu onéreux permet à l'animal de conserver des conditions de vie décentes. Comme nous l'avons décrit précédemment, les chiens traités de cette manière ont une espérance de vie assez longue, environ 15 mois pour des animaux atteints d'adénocarcinomes, mais ceci est à moduler en fonction du type de tumeur.

Les traitements hygiéniques que l'on peut proposer sont couramment utilisés pour les traitements symptomatiques des affections intestinales :

- Des laxatifs pour lutter contre la constipation
- Des topiques pour protéger la muqueuse en cas de diarrhées ou de saignements
- Des antihémorragiques
- Des antibiotiques pour lutter contre les infections secondaires
- Un traitement antalgique

Nous pourrions ajouter ici l'utilisation des corticoïdes. Bien que cette thérapeutique puisse aussi être considérée comme la forme la plus simple de chimiothérapie, son utilisation courante, sa facilité d'administration en font plus un traitement de base qu'une réelle chimiothérapie. La littérature n'indique pas si ces derniers ont été utilisés dans les traitements de soutien ou si leur utilisation classait directement les animaux dans les groupes concernés par la chimiothérapie.

Leur action, hors protocole de chimiothérapie, permet d'augmenter ou de maintenir l'appétit, de diminuer l'inflammation et la douleur et enfin, leurs effets antisérotonines et

hyperglycémiants permettent une action stimulante sur le psychisme, en particulier chez les animaux âgés.

Il semble donc important de ne pas se passer des bienfaits que peuvent apporter les corticoïdes, à condition de les utiliser à bon escient. Les effets secondaires sont rares puisque la durée de vie de la majorité des animaux est réduite, mais il faut éviter de partir de ce principe pour se permettre des protocoles folkloriques et dangereux.

8.3. Le traitement chirurgical :

8.3.1. Grands principes en chirurgie oncologique [61]:

La chirurgie oncologique présente quelques particularités qu'il faut connaître pour être efficace dès la première intervention.

8.3.1.1. Une exérèse large :

Une résection tumorale de bonne qualité oncologique suppose une marge de tissus sains de 2 à 3 cm latéralement et en profondeur. La localisation colique permet généralement de suivre cette indication en pratiquant une colectomie large. La localisation rectale est plus difficile à gérer, une exérèse carcinologique peut parfois obliger à une intervention plus complexe.

8.3.1.2. Limiter la dissémination des cellules tumorales :

Dans notre cas ces précautions carcinologiques se recoupent avec les précautions infectieuses.

Il convient d'isoler la tumeur pour éviter la greffe de cellules tumorales sur les marges de résection. Chaque fois que cela est possible la ligature des veines, artères et vaisseaux lymphatiques devra être la plus précoce possible afin de limiter la migration centrifuge des cellules tumorales. Enfin il faut veiller à manipuler la tumeur le moins possible. Des fils de traction placés à distance de la masse en tissu sain, permettront de l'extérioriser sans l'écraser. En cas de rupture accidentelle d'une éventuelle capsule, les surfaces herniées peuvent être fulgurées (électrocoagulation) et les instruments, gants et champs devront être considérés comme contaminés. La chirurgie cancéreuse necessiterait de changer d'instruments et de gants juste après l'exérèse de manière à éviter la contamination de la suture, la chirurgie digestive, elle, considère le site contaminé jusqu'à ce que la lumière intestinale soit isolée. La

solution serait d'opérer deux changements de matériel mais cela ne semble pas évident dans la pratique. Dans les faits ce sont les règles septiques qui l'emportent.

8.3.1.3. Une analyse histologique indispensable :

Toute pièce d'exérèse doit faire l'objet d'une analyse histologique, pour obtenir confirmation des premiers résultats. Une attention toute particulière sera portée aux tranches de sections pour avoir la certitude que les marges laissées sont saines.

8.3.2. Particularités de la chirurgie du côlon et du rectum :

En plus des risques généraux de toutes les chirurgies, les interventions sur le gros intestin présentent des risques particuliers. Ces complications ont tissé une réputation de chirurgie complexe à ces interventions.

Les risques sont directement liés aux particularités anatomiques et fonctionnelles de ce segment digestif [6]:

- Le risque septique est fréquent et redoutable il existe dès le moment où la chirurgie intéresse la totalité de la paroi intestinale. Il est particulièrement élevé pour ce segment digestif car sa population bactérienne est très importante.
- Le risque de déhiscence des sutures, Le côlon présente des particularités cicatricielles spécifiques. La résistance de ce dernier est liée à la qualité et à la quantité de collagène de la sous-muqueuse. Il existe dans le côlon un équilibre délicat entre la collagénolyse et la collagénogénèse. L'agression chirurgicale stimule l'activité des collagénases de la sous-muqueuse et engendre un déséquilibre qui fait que la collagénolyse domine au cours des 3 ou 4 jours qui suivent l'acte chirurgical. La synthèse du collagène ne prédomine qu'au bout du 6ème ou 7ème jours post-chirurgical. Ces particularités cicatricielles laissent entrevoir l'importance de la qualité de l'anastomose. Plusieurs facteurs semblent exacerber ce phénomène : la présence de surjet (comparativement à des points simples), la présence d'infection, des sutures trop serrées.

De ces particularités découlent quelques règles simples à observer lors de la chirurgie du côlon[6]. Tout d'abord il convient d'isolés la zone opératoire du reste de la cavité abdominale pour limiter au maximum sa contamination. Ensuite une épiploïsation de la zone suturée doit être réalisée systématiquement pour augmenter la résistance de l'anastomose et diminuer le risque infectieux. Le terme de « pansement épiploïde » résume bien le rôle de ce

dernier. Les zones de suture et la cavité abdominale doivent être rincées de façon importante à l'aide d'une solution stérile additionnée d'antiseptique voir d'antibiotique en cas de contamination importante. Après la fin des temps septiques, l'ensemble du matériel (instruments, gants, champs…) doit être changé. Enfin un soin particulier doit être apporté à la mise en place des sutures. Le matériel idéal est acapillaire, avoir une bonne glissance (évite de léser les tissus), être résorbable et de petit calibre. On choisit donc généralement des monobrins, résorbables comme le polydioxanone (PDS®) ou le polyglyconate (Maxon®) de calibre 1,5 à 2 avec une aiguille sertie ronde. Le meilleur type de suture semble difficile à déterminer, chacune ayant leurs avantages et leurs défauts (Tableau 12). Il faut dans tous les cas éviter d'utiliser les surjets, appuyer les points sur la sous-muqueuse, conserver la muqueuse à l'intérieur de la lumière et aboutir à une anastomose sans tensions importantes. Les sutures mécaniques proposent une alternative très intéressante aux sutures classiques. Les agrafes en acier inoxydable constituent un matériel parfaitement inerte, bien toléré, acapillaire. Elles se ferment en B ce qui limite l'ischémie des tissus (Tableau 12) et offre moins de risques de déhiscence que les sutures manuelles avec 12,9% contre 15,7%. Mais leur prix élevé limite encore leur utilisation.

TYPE DE SUTURE	AVANTAGES	INCONVENIENTS
Points simples inversants	Solidité plus grande dans les 7 premiers jours	Risque de sténose plus élevée Ischémie plus importante
Points simples d'affrontement	Plus résistant à partir du 7ème jour et jusqu'au 28ème Sténose et ischémie moindre	Moins solide dans les premiers jours
Sutures mécaniques	Moins de réaction tissulaire Moins d'adhérence Meilleur respect des alignements tissulaires Ischémie faible Moins de déhiscence Réduction du temps opératoire	Prix encore très élevé

Tableau 12 : Comparaison des différents types de suture[6].

8.3.3. Préparation du patient[6] :

8.3.3.1. Minimiser les risques infectieux :

L'infection est une complication fréquente et redoutable en chirurgie colique. De nombreuses études ont montré le bénéfice d'une préparation mécanique associée à une antibio-prévention. L'idéal est d'intervenir dans une atmosphère peu septique et un côlon propre et vide.

- La vidange du côlon aide à protéger l'anastomose d'une désorganisation par des masses importantes d'excréments. En diminuant le contenu intestinal et en réduisant la flore par effet mécanique, elle vise à prévenir les contaminations de la cavité abdominale lors de l'ouverture colique. Cette vidange est obtenue grâce au même principe que ceux de la préparation à l'endoscopie. Il peut cependant être intéressant d'ajouter un antiseptique (10% de polyvinylpyrrolidone iodée) à l'eau des derniers lavements. L'eau oxygénée est à éviter car elle peut endommager la muqueuse colique. De manière générale plusieurs lavements sont préférables à un lavement prolongé, plus traumatisant.
- on ajoute à la réduction mécanique de la flore une réduction médicamenteuse. Divers protocoles sont proposés, ils visent tous à obtenir une concentration tissulaire d'antibiotiques efficace sur les germes dominants du gros intestin, au moment de l'intervention et dans les 24 heures qui suivent. Le mode d'administration parentéral n'a pas prouvé sa supériorité par rapport à la voie entérale mais semble plus simple d'utilisation. (Tableau 13).

VOIES D'ADMINISTRATION	PROTOCOLES
Parentérale 2 à 5 jours pré-opératoires.	Néomycine (25mg/kg) et érythromycine (2mg/kg) 3 fois par jour
	Néomycine (25mg/kg) 3 fois par jour et métronidazole (30mkg/kg) 1 fois par jour
	Métronidazole (30mkg/kg) 1 fois par jour
Entérale	Céfazoline (22mg/kg IV) à l'induction
	Gentamicine (4,5mg/kg IV) et clindamycine (10 à 40mg/kg IV) à l'induction
	Gentamicine (4,5mg/kg IV) et métronidazole (30mkg/kg en perfusion lente sur 10min)
	Triméthoprime-sulfadiazine (30mg/kg SC) 2 heurs avant l'intervention

Tableau 13 : Protocoles d'antibioprévention lors de chirurgie colique[6].

8.3.3.2. Obtenir la meilleure résistance possible :

Il faut se méfier de régimes alimentaires trop hypoprotéiques sous prétexte d'obtenir une vidange colique de meilleure qualité. Il a été montré chez le rat qu'un régime hypoprotéique préopératoire suivi de la seule administration de soluté glucosé et de chlorure de sodium diminuait au 5ème jour la résistance des anastomoses coliques. Il semble donc qu'une alimentation de qualité et en quantité suffisante soit importante en per-opératoire pour obtenir une bonne cicatrisation.

Un traitement préopératoire par une hormone de croissance de synthèse débuté, chez le rat, 7 jours avant l'intervention et poursuivi pendant 6 jours, double la résistance de l'anastomose à la pression et la tension 2 jours après l'intervention et la triple à 4 jours. Au 6ème jour il n'existe plus de différence entre les animaux traités et le lot témoin. Le contenu en hydroxyproline de l'anastomose qui traduit sa richesse en collagène, est augmenté de 56% au 4ème jour et de 30% au 6ème. Il apparaît ainsi qu'un traitement aux hormones de croissance renforce la résistance des anastomoses coliques au cours de la première phase de la cicatrisation. Cette utilisation n'a pas encore lieu dans le cadre de la chirurgie des animaux de compagnie.

8.3.4. Principales méthodes :

Deux catégories de techniques sont possibles lors de chirurgie du rectum. La première, non invasive, s'effectue sous contrôle endoscopique et peut donc être couplée au diagnostic et est donc peu dégradantes. La seconde fait appel aux techniques de chirurgie classique.

8.3.4.1. Non invasive :

Différentes méthodes sont utilisées en médecine humaine, la cryochirurgie, la photocoagulation, le laser. Ces méthodes ne sont pas disponibles en médecine vétérinaire du fait de leur coût mais aussi des nombreuses complications associées notamment à la cryochirurgie.

Nous ne développerons donc ici que la technique d'exérèse par anse diathermique[5]. Cette méthode consiste, sous contrôle endoscopique, à entourer la base d'une masse pédiculée à l'aide d'une anse composée d'un matériau conducteur. Du courant est ensuite envoyé dans cette anse. Ce phénomène qui porte le nom d'électrocoagulation permet de découper et d'assurer l'hémostase.

Cette méthode donne donc d'excellents résultats pour les tumeurs bénignes, même si le risque de récidive est présent, celui-ci reste faible. Dans une étude portant sur 6 adénomes rectaux traités de cette manière, aucune récidive n'a été observée plusieurs années après la chirurgie[10]. L'utilisation de cette méthode pour le traitement des adénocarcinomes semble un peu plus limité mais donne des résultats encourageants. En effet sur 4 chiens dont les cancers furent retiré par électrocoagulation 1 seul a présenté une récidive les autres étant toujours vivants plus de 20 mois après la chirurgie[48].

Une autre indication de l'électrocoagulation semble être appelé à se développer. En effet une équipe anglaise a utilisé cette méthode pour réséquer la muqueuse rectale de chien atteint de polypose (tumeur bénigne extensive)[65]. Sur 6 chiens 3 ont très bien supporté l'intervention et n'ont pas présenté de récidive pendant une période s'étalant de 1 à 5,5 ans. Sur deux autres chiens une récidive a été observée l'un 7mois et l'autre 2 ans après la dernière intervention. Le dernier animal est mort en post opératoire des suites d'une perforation et d'une péritonite. L'électrocoagulation semble donc une alternative intéressante à une chirurgie radicale souvent de mauvais pronostic.

L'exérèse des tumeurs colorectales par anse diathermique est donc une technique à prendre en compte. Il semble intéressant d'avoir la possibilité matérielle de l'utiliser au moment de l'endoscopie diagnostique. Cette technique a de nombreux avantages. Elle est peu dégradante pour l'animal, ne nécessite peu ou pas de suivi postopératoire et peut avoir lieu directement au moment du diagnostic. De plus elle permet de fournir aux anatomo-pathologistes des pièces d'exérèse entière, ce qui limite le risque de diagnostic par défaut des carcinomes in situ et des adénocarcinomes. Enfin elle représente un traitement curatif à elle seule dans les cas des tumeurs bénignes, plusieurs séances étant parfois nécessaires. Par contre elle ne peut être utilisée que sur des tumeurs à base étroite (<2cm), le risque de complications, hémorragies et perforations augmentant sensiblement avec la taille du pédicule. Le principal défaut de cette méthode est qu'elle ne s'intéresse qu'à la muqueuse[10]. Il est donc possible de laisser des cellules tumorales dans la paroi intestinale et donc de favoriser les récidives. Il semble donc, lorsque la morphologie de la tumeur suggère un adénocarcinome invasif, que l'électrocoagulation soit contre-indiquée[10].

8.3.4.2. Invasive :

8.3.4.2.1. Chirurgie du côlon [6] :

La voie d'abord est unique, c'est la laparotomie médiane. Elle doit être suffisamment large pour permettre une exploration de la totalité du côlon. Il est même intéressant de considérer l'intervention non seulement comme le temps de l'exérèse, mais aussi comme la laparotomie exploratrice qui permettra de vérifier les conclusions de l'échographie abdominale.

Les grands principes évoqués précédemment doivent évidemment être respectés lors de cette chirurgie. Cette opération se décompose en trois temps principaux :

- *Hémostase préventive* : lors d'exérèse d'une portion limitée de l'intestin, les vaisseaux sont isolés et ligaturés isolément en conservant l'artère principale parallèle au côlon. Lors de l'anastomose on prendra soin de ne pas générer de torsion de cette artère. Lors d'excision plus large cette dernière peut être ligaturée.
- *Exérèse* : elle s'effectue comme lors de chirurgie de l'intestin grêle : mise en place de pinces à coprostases pour occlure la lumière intestinale en évitant de léser la vascularisation au bord mésentérique, section au bistouri, élimination de la muqueuse en excès.
- *Anastomose* : elle doit pouvoir se faire sans tractions excessives, ces tractions pouvant entraîner une élongation des vaisseaux et une ischémie secondaire. En raison des risques de déhiscence de la plaie, il faut être attentif à l'état vasculaire de la partie du côlon conservée. Le type d'anastomose, termino-terminal, latéro-latéral ou termino-latéral est laissé au choix du chirurgien. Les sutures mécaniques facilitent grandement le travail du chirurgien lors d'anastomoses aussi complexes.

8.3.4.2.2. Chirurgie du rectum [5] :

Elle est techniquement plus complexe que celle du côlon car le rectum est d'un accès plus difficile. Deux politiques chirurgicales sont envisageables : laisser le gros intestin à sa place et s'y créer un accès (voie abdominale avec élévation pubienne, abord périnéal latéral, abord rectal dorsal) ou déplacer le segment à atteindre pour éviter au maximum une voie d'abord dégradante (traction ano-rectale, abord par éversion ano-rectale, abord combiné abdomino-périnéal).

Le choix d'une technique dépend essentiellement de la localisation et de l'extension de la tumeur. Nous décrirons brièvement chaque technique [5].

8.3.4.2.2.1. Voie abdominale avec élévation pubienne :

Cet abord est relativement long et procure un accès limité au rectum. D'autre part, le placement des sutures dorsales est délicat ; il est donc à réserver aux tumeurs coliques avec une faible extension rectale (figure 11).

- Laparotomie médiane
- Extension de l'abord par ostéotomie pubienne
- Incision cutanée poursuivie jusqu'au scrotum ou à la vulve
- Incision dans l'aponévrose des muscles adducteurs et réflexion de ceux-ci
- Perforage de 4 trous dans le pubis (2 de chaque coté de l'ostéotomie)et éventuellement de 4 trous dans le pubis crânial pour le tendon prépubien
- Section du pubis médialement au nerf obturateur
- Ostéotomie ischiale dans l'axe des précédentes
- Dissection du tendon prébubien et des attaches dorsales du volet osseux
- Exérèse anastomose conventionnelle en commençant dorsalement

Encadré 1 : Exérèse anastomose avec élévation pubienne.

8.3.4.2.2.2. Abord périnéal latéral :

Cette voie identique à l'abord de la hernie périnéale peut être indiquée pour l'exérèse des masses pararectales latéralisées telles que les léiomyomes. Il faut néanmoins lui préférer la voie dorsale moins risquée et permettant une visualisation de quasiment toute la circonférence rectale.

8.3.4.2.2.3. Abord rectal dorsal (figure 15):

Il s'agit d'un abord de choix pour toutes les masses strictement rectales ou pararectales. L'extension à l'exérèse colique postérieure après section des releveurs et refoulement des réfections péritonéales est néanmoins possible.

-Animal en décubitus sterno-abdominal.
-Suture en bourse de l'anus
-Incision en U inversé d'une tubérosité ischiale à l'autre en passant au dessus de l'anus.
-Dissection sous-cutanée pour mettre en évidence, le muscle retrococcygien, et le sphincter anal externe
-Section du retrococcygien à son attache ventrale et séparation du releveur de l'anus et le sphincter anal externe.
-Elargissement de l'abord par section bilatérale des muscles releveurs de l'anus et dissection du tissu graisseux. Le rectum peut alors être tiré jusqu'aux réflections péritonéales.
-Pose de 4 fils de traction en amont et en aval de la lésion
-Anastomose en commençant ventralement
-Rinçage et suture du rétrococcygien, pose de drains si nécessaire
-Suture conventionnelle.

Encadré 2 : Abord rectal dorsal

8.3.4.2.2.4. Traction ano-rectale (rectal pull-trough):

Théoriquement indiquée pour les tumeurs localisées au canal anal, cette technique peut être étendue aux tumeurs rectales proximales, voire aux tumeurs coliques terminales (figure 12).

-Pose de 4 sutures de traction muqueuse et incision circumférentielle de la muqueuse anale (cette incision peut aussi être à la jonction cutanéo-muqueuse ou strictement cutanée)
-Dissection du rectum à l'intérieur du sphincter anal externe en préservant ce dernier.
-Traction rectale et dissection mousse des tissus périrectaux
-Incision rectale proximale
-Anastomose recto-rectale, colo-rectale, recto-cutanée ou colo-cutanée

Encadré 3 : Traction ano-rectale.

8.3.4.2.2.5. Abord par éversion rectale:

Cet abord permet l'extériorisation d'une masse située relativement proche des marges anales pour en faire l'excision. Moins confortable que la traction ano-rectale, cette technique offre l'avantage de ne pas effectuer de dissection périrectale, préservant ainsi complètement le canal anal et le sphincter anal externe. Cette technique simple est idéale pour le retrait des masses pédiculées ou strictement muqueuses. Par contre lors d'exérèse plus importante, l'anastomose est plus délicate à réaliser que lors de traction ano-rectale (figure 13) (photo 1 et 2).

Pose de 4 sutures de traction sur la muqueuse rectale qui permettent l'éversion progressive de la lésion.
-Extériorisation du segment à amputer et dissection progressive du mésocôlon pour faciliter l'anastomose.
-Anastomose à « l'extérieur » puis refoulement du segment dans le canal anal.

Encadré 4 : Eversion rectale

8.3.4.2.2.6. Abord combiné abdomino-périnéal :

Cet abord combine une incision en tissu sain effectuée par laparotomie avec une anastomose effectuée après traction rectale par voie anale et évite ainsi une élévation pubienne. C'est la technique de choix, dite de Swenson, chez l'homme avec ses différentes variantes, conservatrices ou non selon la préservation de l'appareil anal naturel et de sa fonction. Chez l'animal cette technique présente peu d'intérêts par rapport à la traction anale. En effet, la grande mobilité colique permet la traction de celui-ci au travers de l'anus sans avoir à intervenir par voie abdominale (figure 14).

-Laparotomie médiane
-Incision colique en zone saine et fermeture du côlon proximal par un surjet dont les chefs sont laissés longs et passés au travers du côlon distal et du rectum ; ils sont récupérés par voie endoanale par un assistant non stérile.
- Incision rectale postérieure et exérèse du fragment colorectal ainsi libéré.
-Traction du segment colique proximal au moyen des fils de traction et anastomose colorectale après libération du surjet.

Encadré 5: Exérèse anastomose par voie abdomino-périnéal

8.3.5. Soins post-opératoires [6]:

Les animaux ayant subi une intervention digestive peuvent être abreuvés dès la fin de la phase de réveil, en l'absence de vomissement. Une alimentation liquide hyperénergétique est mise en place 24 heures après la chirurgie, on pourra commencer la transition vers une alimentation normale après 48 à 72 heures.

Une antibiothérapie post-opératoire est à poursuivre pendant quelques jours. Elle devra être ensuite arrêtée pour permettre un réensemencement de la flore colique. La prolongation de cette antibiothérapie ne semble se justifier que dans le cas d'une contamination massive per-opératoire ou lors de signes cliniques en faveur de complications septiques.

Il faut vérifier quotidiennement dans les 5 premiers jours suivant l'intervention les signes d'une éventuelle rupture de l'anastomose : vomissements, transit anormal, collection liquidienne, abattement, anorexie, hyperthermie.

8.3.6. Les complications [5]:

8.3.6.1. La sténose :

La sténose est une complication potentielle de toute anastomose digestive. Elle est la plupart du temps secondaire à des fautes techniques : non respect de la chirurgie atraumatique, anastomoses incorrectes… Néanmoins l'intervention sur des tissus péritumoraux fortement inflammatoires constitue un facteur favorisant. Avant d'entreprendre une réintervention sur le site sténotique, il faut s'assurer :

- Qu'il ne s'agit pas d'une récidive tumorale
- Qu'un bougiennage ne suffit pas.

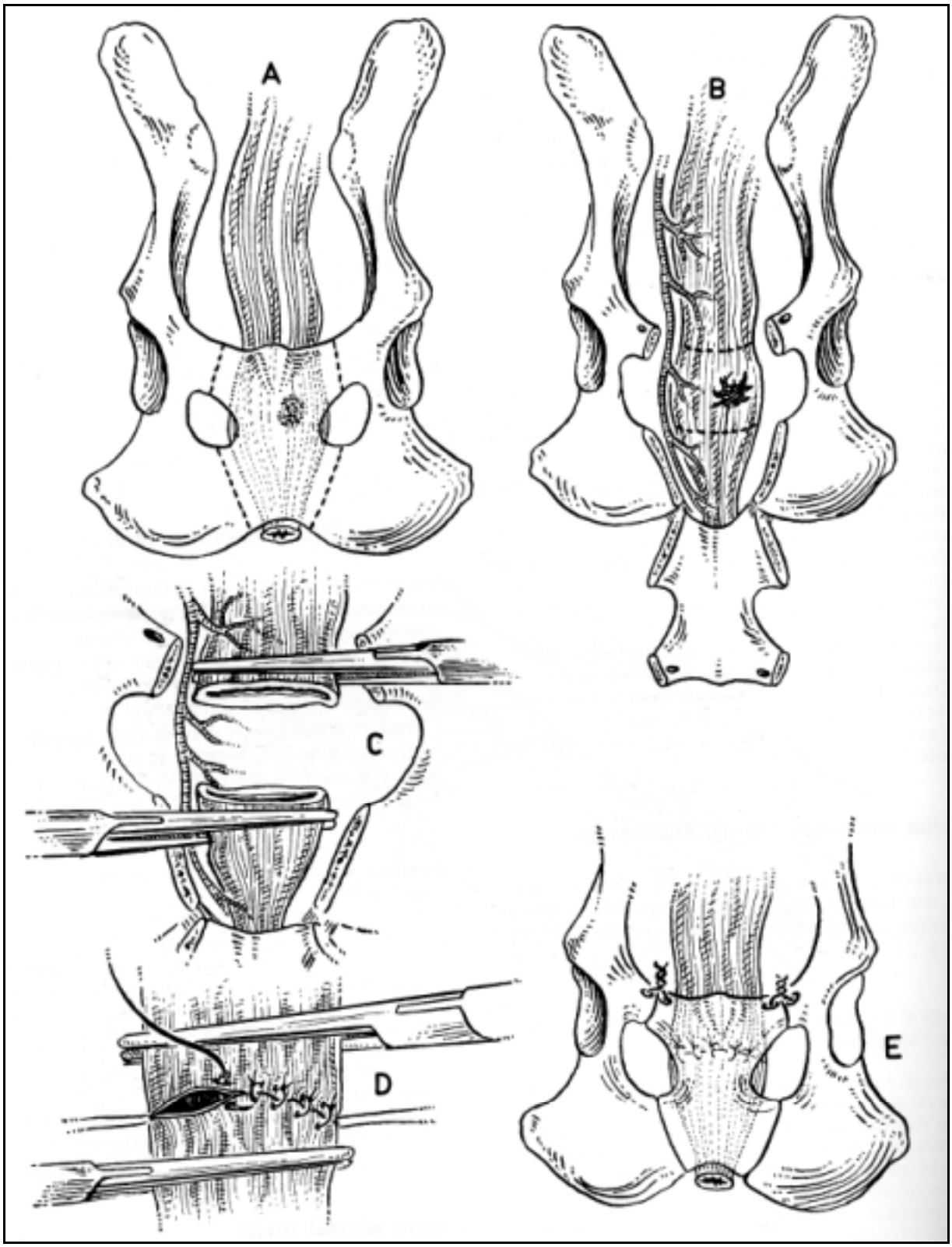

Figure 11: Technique d'exérèse anastomose colo-rectale par élévation pubienne[5].

A- Les lignes pointillées représentent les sites d'ostéotomie
B- Après élévation pubienne, la lésion rectale apparaît
C- D- l'exérèse anastomose est effectuée
E- Le segment ischio-pubien est remis en place et les cerclages sont posés

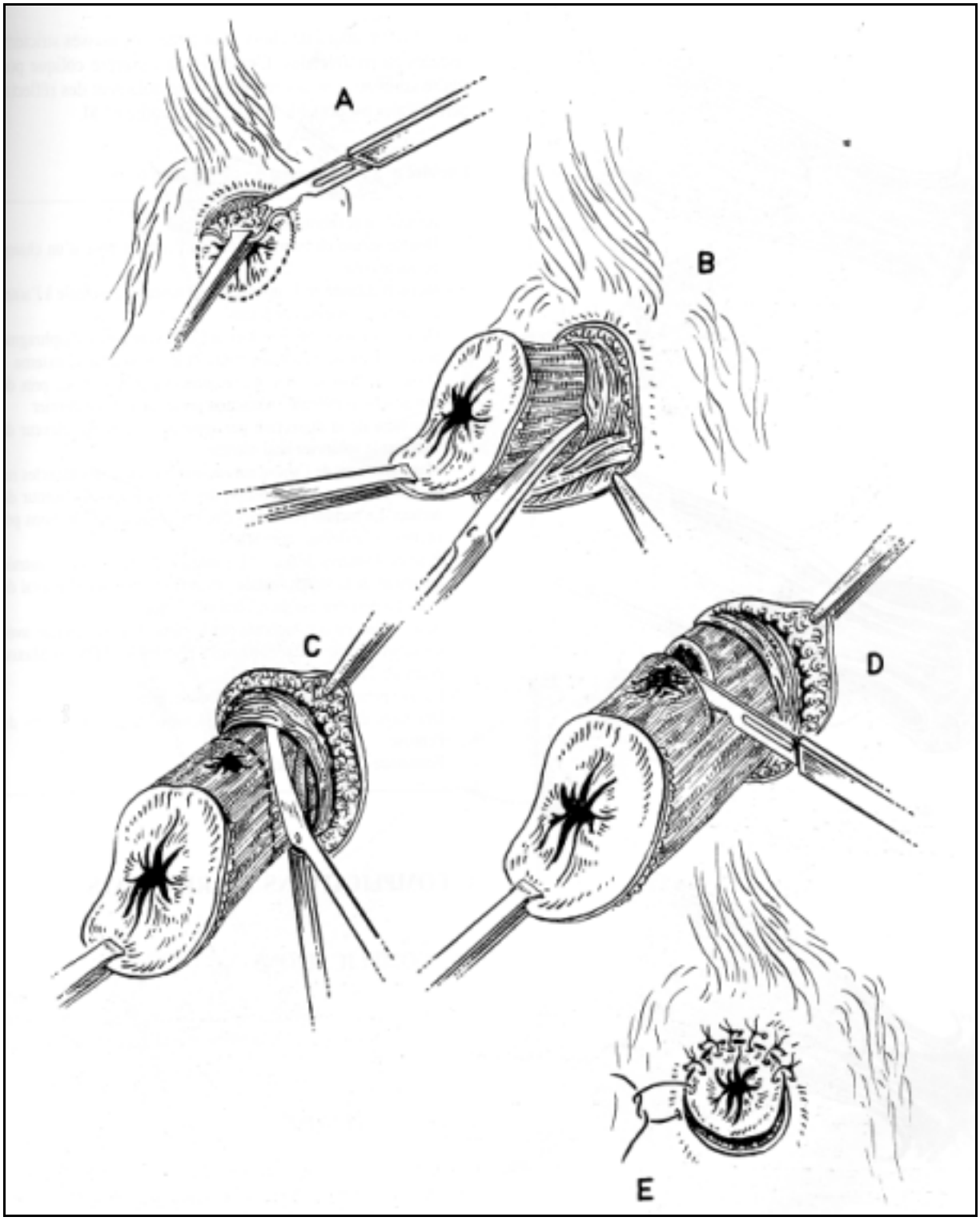

Figure 12: Technique d'exérèse anastomose par traction ano-rectale: "rectal pull through" [5].

A- Incision péri-anale circonférentielle
B- Dissection à l'intérieur du sphincter anal externe
C- D- Traction rectale et incision en amont de la lésion
E- Anastomose muco-cutanée

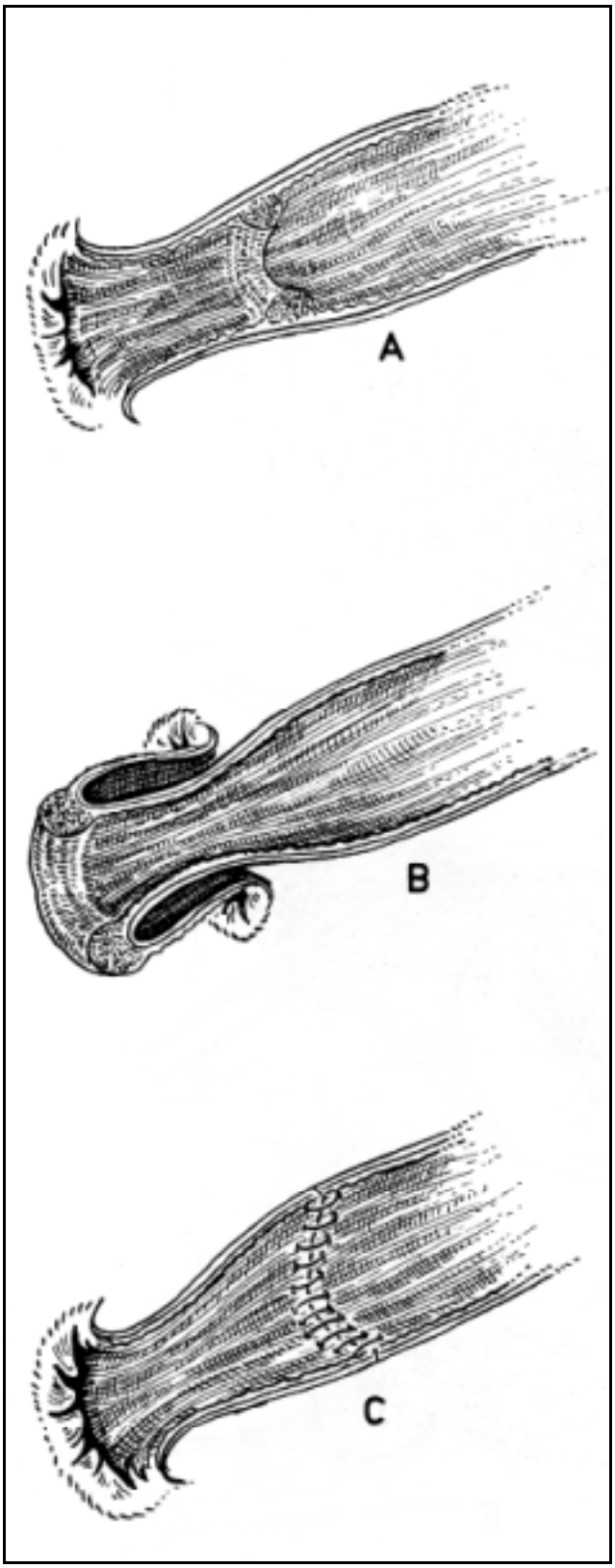

Figure 13: Technique d'exérèse anastomose par éversion ano-rectale[5].

A- Vue du rectum en coupe avec sa lésions

B- Eversion ano-rectale au moyen de sutures de traction

C- Anastomose refoulée

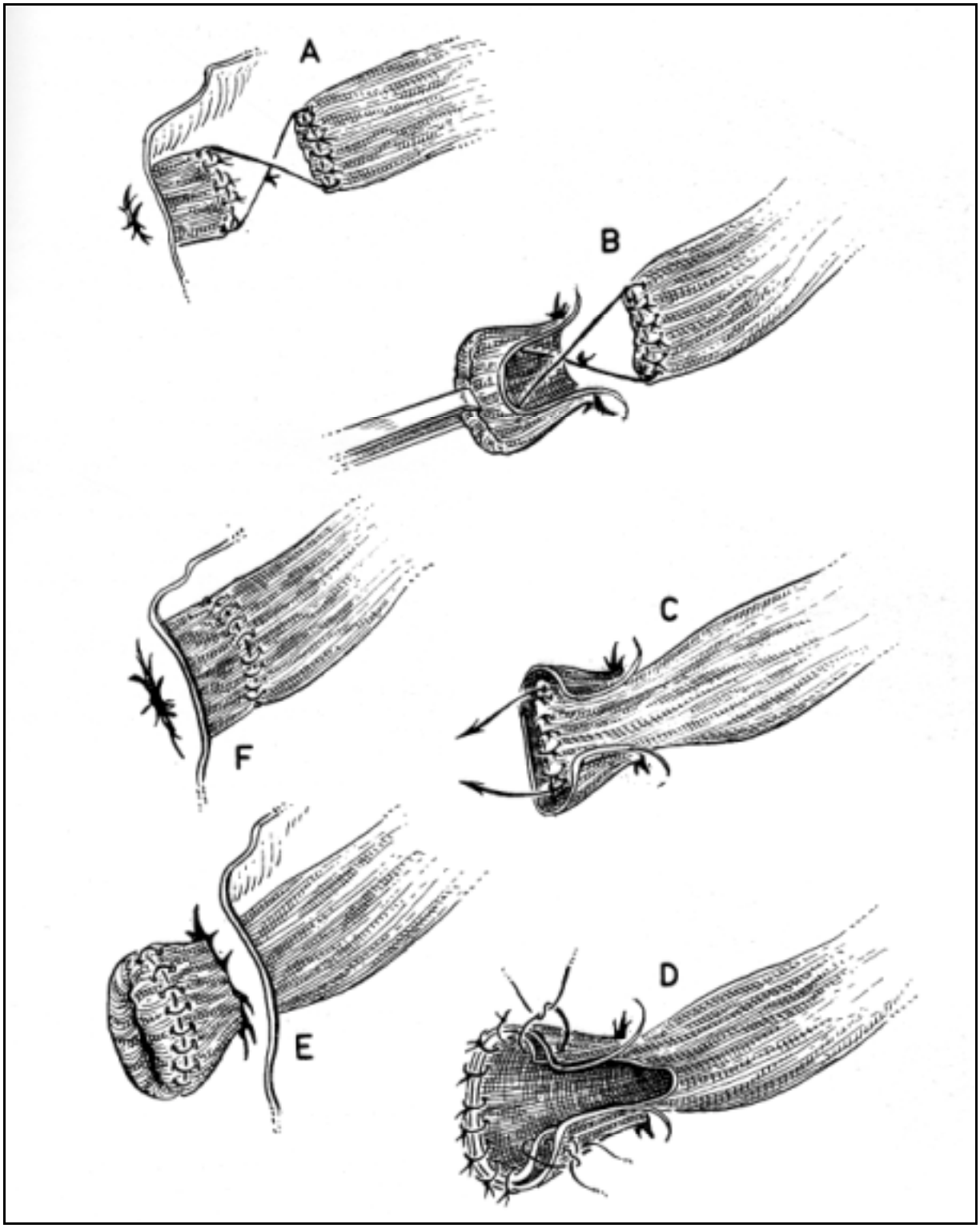

Figure 14: Anastomose colo-rectale par abord combiné [5].

A- Par laparotomie, section et fermeture du côlon et éventuellement du rectum
B- Traction colique au travers du rectum au moyen de sutures de traction. Section de la zone concernée et anastomose colo-rectale
C- D- E- F-Le site d'anastomose est refoulé dans la lumière rectale

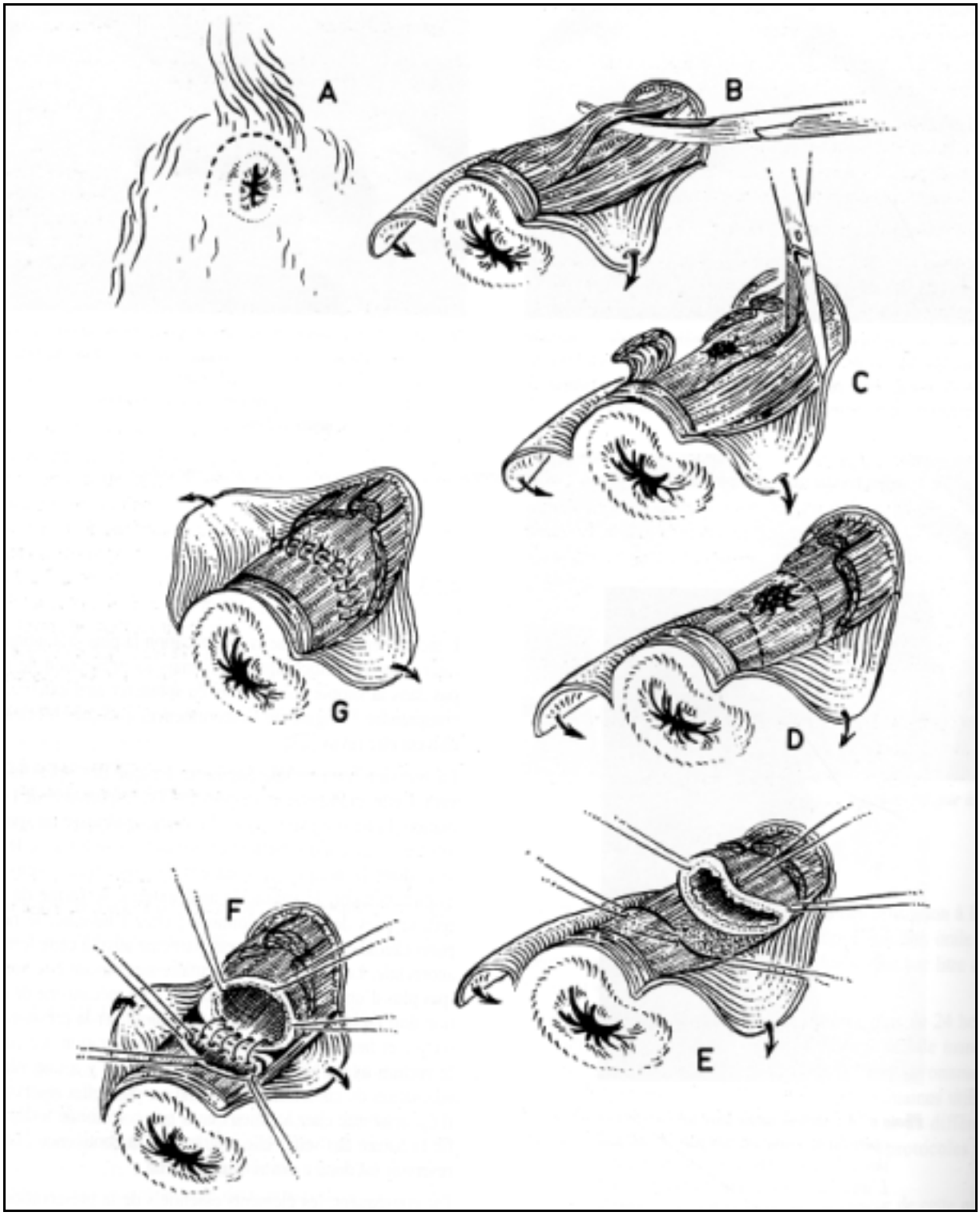

Figure 15: Abord rectal dorsal [5].

A- Incision cutanée
B- A près dissection des tissus mous supra-rectaux, mise en évidence et section du recto-coccygien proche de son attache sacrée
C- D- La section des releveurs augmente l'abord latéralement
E- Rapprochement des segments colo-rectaux
F- Anastomose de la portion ventrale, nœuds à l'intérieur de la lumière rectale
G- Aspect de l'anastomose une fois terminée

Photo 1: Aspect d'un adénome du rectum, lors de la chirurgie par éversion rectale.

Photo 2:Aspect de la muqueuse rectale après la chirurgie.

8.3.6.2. La déhiscence et l'infection :

Il s'agit de deux complications majeures de la chirurgie colorectale. Dans une étude sur 13 cas, l'auteur dénombre un taux d'infection de 46 % et un taux de déhiscence de 38%. La encore des techniques chirurgicales appropriées et atraumatiques jouent un rôle important. Mais la préparation rectale est l'élément clé. Cette dernière est donc primordiale pour la réussite de la chirurgie. L'association entre une vidange mécanique du côlon et une antibiothérapie est la meilleure méthode.

8.3.6.3. L'incontinence :

L'incontinence est la complication la plus dramatique des interventions rectocoliques, mais sa préservation ne réside pas dans la simple préservation du sphincter anal externe. Pour comprendre l'origine de l'incontinence, il importe de comprendre les mécanismes de la défécation (voir paragraphe correspondant).

Comme nous l'avons montré l'effet réservoir est indispensable à la continence fécale. Or il est démontré chez le chien que si une colectomie totale modifie la nature des selles, elle n'altère pas la continence. Cet effet réservoir est donc essentiellement rectal. Par conséquent les éléments importants de la préservation de la continence sont :

- La muqueuse du canal anal qui contient des terminaisons nerveuses sensibles autorisant la perception de l'arrivée des selles.
- Le sphincter anal externe et son innervation

- La paroi rectale elle-même qui contient, dans sa musculeuse, des terminaisons nerveuses baro-sensibles lui permettant d'adapter sa compliance à la pression intra-luminale.

Le corollaire évident est que l'origine de l'incontinence peut se situer à chacun de ces trois niveaux. Alors quelle quantité de rectum peut-on retirer sans craindre d'incontinence ? Il faut tout d'abord se rappeler que les plexus pelviens innervant le rectum lui parviennent sous la forme de réfections péritonéales adhérentes à la paroi rectale. Une étude sur 13 chiens montre que l'exérèse des 4 derniers centimètres de la muqueuse rectale n'affecte pas la continence alors que les animaux auxquels on retire les 6 derniers centimètres deviennent incontinents. Cette étude ne permet pas de savoir si l'incontinence est due à la perte de la muqueuse rectale et de ses nerfs afférents sur une certaine distance ou à l'interruption de l'arc réflexe au niveau du plexus pelvien par refoulement des réflections péritonéales. Dans une autre étude, le fait de laisser le dernier centimètre et demi du rectum assurait la préservation de la continence.

Même si les observations cliniques peuvent parfois contredire ces études expérimentales, elles permettent de fixer des limites aux retectomies :

- Antérieurement : éviter l'amputation rectale en avant des réfections péritonéales.
- Postérieurement : laisser quelques millimètres de muqueuse saine à la jonction ano-rectale.

8.4. La chimiothérapie :

8.4.1. Principes généraux de la chimiothérapie :

La chimiothérapie commence à prendre son essor en médecine vétérinaire, en partie grâce aux progrès des protocoles humains. Malgré tout, seules quelques substances peuvent être utilisées par le vétérinaire : celles qui allient efficacité, coût modéré, toxicité faible ou au moins prévisible et contrôlable.

8.4.1.1. Les médicaments anticancéreux :

Les agents anticancéreux altèrent la multiplication ou le fonctionnement des cellules. Pour entraver la multiplication, ils perturbent la synthèse de l'ADN ou la migration des chromosomes. Le fonctionnement cellulaire est altéré par blocage ou modification du

métabolisme des ARN et des protéines. Les mécanismes d'action servent de base à la classification des agents anticancéreux (Tableau 14)[61].

FAMILLE	MODE D'ACTION	EXEMPLE
Agents alkylants ou alcoylants	Dénaturent certaines macromolécules comme l'ADN	Cyclophosphamide
Agents intercalants	Interagissent avec l'ADN et s'intercalent entre deux bases en provocant un changement de structure et de fonction de cette molécule	Adriamycine
Agents scindants	Capables de rompre les molécules d'ADN	Bléomycine
Anti-métabolites	Analogues structuraux soit des purines ou des pyrimidines soit de l'acide folique, ils inhibent la synthèse de ces bases.	5 Fluoto-Uracile Méthotrexate
Agents mitostatiques =anti-mitotiques sensu stricto	Inhibent la synthèse de la tubuline. Ce sont les « poisons » du fuseau mitotique	Vincristine
Dérivés du platine	Interviennent par liaison avec l'ADN	Cisplatine
Corticoïdes	Possèdent une action cytolytique	

Tableau 14 : Principales familles d'agents anticancéreux [61].

8.4.1.2. Action sur la cinétique cellulaire :

Les agents anticancéreux agissent sur le métabolisme des cellules qui sont engagées dans le cycle cellulaire et sont sans action sur les cellules quiescentes, en phase G0. En fonction de leur mécanisme d'action, il apparaît évident que ces substances n'agissent pas pendant la même phase du cycle mitotique. Certaines d'entre elles ciblent une seule phase (elles sont rares : Méthotrexate), la plupart en revanche agissent au cours de deux ou trois phases. Ces substances sont dites phases dépendantes. D'autres substances, agissant sur l'ensemble des cellules tumorales en cycle, sans distinction de phase sont dites cycles dépendantes[66].

Le cycle cellulaire comprend deux période distinctes : une période de repos et une période active.

La période de repos ou phase quiescente appelée G0, correspond à toutes les cellules susceptibles d'entrer en cycle. Ces cellules momentanément au repos maintiennent une synthèse protéique minimale.

La période active regroupe 4 phases. La première, appelée G1, intervient juste après la mitose : c'est la phase post-mitotique. Elle assure la synthèse des ARNm codant pour des protéines d'éléments nécessaires à la cellule. La deuxième phase, notée S, est une phase de synthèse d'ADN. A l'issue de cette dernière, la quantité d'ADN double : il s'agit d'une phase de duplication de l'ADN. La troisième phase, appelée G2, est une phase prémitotique. Elle correspond la synthèse d'ARNm codant pour des protéines d'éléments précurseurs du fuseau achromatique La dernière phase ou mitose, appelée M, conduit au dédoublement des chromosomes et à la scission en deux cellules filles génétiquement identiques. L'ADN se répartit de manière égale dans chaque cellule. A la fin du cycle, les cellules peuvent initier un nouveau cycle, se maintenir en phase quiescente ou passer en mort cellulaire par perte de capacité.

Les deux mécanismes de mort cellulaire sont la nécrose et l'apoptose. Pour la nécrose, une modification de la perméabilité membranaire se produit avec le vieillissement cellulaire, entraînant une libération extracellulaire du contenu cytoplasmique. L'apoptose correspond à la mort cellulaire programmée. La protéine p53 joue un rôle important dans ce phénomène, celui du gardien du génome. Si une anomalie est détectée au cours du cycle, la p53 bloque le cycle, ce qui permet la réparation de l'ADN ou si cette réparation n'est pas possible, c'est l'apoptose.

Encadré 6 : Le cycle cellulaire : vie et mort d'une cellule[66].

8.4.1.2.1. Cytoréduction et repopulation cellulaire[61] :

L'administration de tout agent antimitotique induit deux effets successifs et contraires :

- La cytotoxicité entraîne d'abord une réduction de la population cellulaire tumorale. Cette réduction obéit à une cinétique de premier ordre : pour une dose donnée, la drogue administrée détruit une fraction constante de cellules, quel que soit leur nombre initial. C'est donc un pourcentage de masse tumorale qui est détruit. Ceci explique que la chimiothérapie utilisée de façon isolée ne puisse jamais faire disparaître complètement une masse tumorale importante.
- Les cellules en cycles rescapées sont responsables de la restauration du tissu tumoral. Ce phénomène de restauration résulte aussi de l'augmentation de la fraction proliférante par recrutement de cellules quiescentes en phase G0, donc épargnées par la drogue.

Ces deux phénomènes antagonistes de cytolyse et de multiplication compensatrice intéressent de la même façon les tissus sains à renouvellement rapide (moelle hématopoïétique, muqueuses digestives, bulbes pileux).

La dose et le rythme d'administration découlent de principe. Tout d'abord la dose doit être adaptée en fonction de l'intégrité métabolique de l'animal, mais elle ne doit surtout pas être diminuée de façon arbitraire, pour éviter les effets secondaires. Parce ce que la plupart des drogues ont un effet qui augmente avec la posologie, les doses connues sont calculées pour être les plus efficace possible, tout en étant correctement supportées. En diminuant la dose, on ne fait que diminuer l'efficacité ; la meilleure dose administrée est proche de la dose maximale tolérée. Enfin il faut également respecter le rythme d'administration des drogues pour atteindre deux buts :

- Entre deux séances, la destruction des cellules cancéreuses doit être supérieure à leur prolifération. Pour cela, il est nécessaire de respecter les posologies et les rythmes d'administration dans la mesure de la tolérance de l'animal à la toxicité.
- L'organisme doit avoir le temps de récupérer le capital cellulaire normal détruit par l'administration. A ce titre, il vaut mieux éviter l'administration continue à faible dose qui ne laisse pas l'organisme récupérer. Il est préférable d'administrer des doses fortes à intervalles longs que de sous doser et de rapprocher les administrations.

8.4.1.2.2. Recrutement et synchronisation cellulaire :

Sur ces deux propriétés des antimitotiques sont fondées les règles qui permettent l'élaboration de protocoles de chimiothérapie. Plusieurs principes doivent en effet être respectés pour la consultation d'un protocole de polychimiothérapie qui doit[66] :

- Essayer d'associer des produits appartenant à des familles différentes.
- Associer des médicaments agissant sur des phases différentes du cycle cellulaire de façon à pouvoir atteindre le plus grand nombre de cellules tumorales. Pour parvenir à ce but, deux types d'associations permettent théoriquement d'augmenter le nombre de cellules atteintes par la chimiothérapie, ce sont le recrutement et la synchronisation.

Le recrutement consiste à accroître, dans une tumeur, le pourcentage de cellules en cycle au détriment des cellules en G0. Certains agents antimitotiques « recruteurs », comme l'Adriamycine ou la Vincristine, administrés en début de traitement, permettent de rendre les cellules quiescentes sensibles aux agents qui seront ultérieurement utilisés. A ce titre la chirurgie est un excellent agent recruteur, dans la mesure où la réduction de la masse tumorale

entraîne une reprise de la multiplication cellulaire et un passage accru de cellules en phase G1.

La synchronisation consiste en l'utilisation de plusieurs médicaments selon une séquence chronologique connue, pour augmenter le pourcentage des cellules dans une phase donnée du cycle, puis à les détruire à l'aide d'une drogue active durant cette phase (notion de guet-apens).

Il faut donc respecter certaines chronologies dans l'administration des médicaments (pour l'association classique Vincristine et Cyclophosphamide par exemple, on administre la vincristine en premier lieu puis le cyclophosphamide 10 heures après). Enfin il est toujours préférable d'associer une chirurgie préalable à la chimiothérapie.

1- *L'agent recruteur :* il fait passer en phase active les cellules situées en G0. La vincristine ou encore l'adriamycine sont de bons agents recruteurs.
2- *L'agent synchronisateur* : il bloque les cellules dans une phase particulière du cycle cellulaire. La vincristine est également un bon exemple de recruteur pour la phase M.
3- *L'agent effecteur* : il possède un effet cytotoxique maximal sur les cellules présentes dans cette phase. Il s'agit d'agents phase dépendants.

Encadré 7: La coopération cinétique lors de polychimiothérapie[66].

8.4.1.3. Indications de la chimiothérapie :

Dans la stratégie thérapeutique globale, la chimiothérapie peut avoir plusieurs indications.

Tout d'abord elle peut être à visée curative. Elle peut être utilisé seule dans le cas de tumeurs très chimiosensibles ou de façon adjuvante à d'autres traitements, ce qui est le cas le plus fréquent. La chimiothérapie adjuvante est en générale proposée après un traitement chirurgical local, lorsque l'histologie est en faveur d'une évolution métastatique mais avec un bilan d'extension encore négatif. L'objectif de la chimiothérapie est alors de détruire les cellules cancéreuses qui peuvent encore persister dans l'organisme localement ou à distance. En pratique, cette dernière est indiquée quand le traitement chirurgical semble avoir été satisfaisant mais qu'il persiste un risque important de récidive locale ou, surtout de dissémination métastatique. Ainsi l'intensité de la chimiothérapie adjuvante doit être maximale pour éradiquer le processus tumoral. Il faut donc respecter la dose et le rythme d'administration et essayer de terminer les protocoles plutôt que de les interrompre avant la fin. Les polychimiothérapies sont théoriquement préférables aux monochimiothérapies.

Enfin la chimiothérapie peut être proposée dans un but uniquement palliatif. Elle s'applique sur les tumeurs ayant déjà métastasé ou sur les tumeurs d'emblée multicentriques. Elle n'a pas de visée curative car elle ne permet pas d'obtenir une guérison. Dans cette optique, la chimiothérapie a pour but, d'améliorer la survie et/ou la qualité de vie.

Dans le cas des tumeurs colorectales la chimiothérapie ne sera utilisée qu'en thérapeutique adjuvante à visée curative ou uniquement en traitement palliatif.

8.4.2. Chimiothérapie adjuvante à visée curative :

La chimiothérapie est mise en place après l'exérèse d'une tumeur maligne. Ainsi elle sera utilisée dans le cas d'adénocarcinome et de lymphome. Dans le cas du léiomyosarcome, la chimiothérapie ne semble pas très intéressante. Les cellules tumorales de ce type de tumeur ayant une multiplication très lente sont peu sensibles aux agents anticancéreux. De plus l'activité métastatique de ces tumeurs est très faible. Une exérèse large avec l'assurance histologique que les marges sont saines semble donc suffisante.

8.4.2.1. Les adénocarcinomes :

Le risque métastatique des adénocarcinomes colorectaux semblant faible, la chimiothérapie vise essentiellement à limiter les récidives. Il n'existe malheureusement pas d'étude évaluant les bénéfices de la chimiothérapie adjuvante et l'efficacité des différents protocoles. Néanmoins l'ensemble des auteurs préconise principalement l'emploi de deux drogues, l'adriamycine et la 5 Fluoro-Uracile[61, 66].

Pratiquement l'adriamycine est injecté à la dose de 30 mg/m² toutes les trois semaines. Avant l'induction du traitement un contrôle échocardiographique sera réalisé ainsi qu'une numération formule. Avant chaque injection une vérification de la lignée granulocytaire doit être effectuée et l'administration de la drogue sera repoussée si les granulocytes sont inférieurs à 2500/mm^3 ou les plaquettes inférieures à 100 000/ mm^3. En cas d'aplasie sans hyperthermie il est recommandé d'administrer un traitement antibiotique préventif. Le propriétaire doit contrôler la température au moment du nadir de l'aplasie médullaire (1 à 2 semaines) et instaurer une antibiothérapie en cas de fièvre. Le nombre d'injections ne doit pas dépasser 6, l'adriamycine présentant une toxicité cardiaque cumulative. Un contrôle régulier de la fraction de raccourcissement doit donc être effectué notamment sur les races à risques (Doberman, Boxer, Dogue Allemand …)[61].

	FAMILLE	MODE D'ACTION	TOXICITE	DOSE
Adriamycine ou doxorubicine	Agents intercalants	Inhibition de la topo-isomérase II : cette enzyme permet de dérouler la double hélice d'ADN afin que d'autres enzymes responsables du métabolisme cellulaire puissent atteindre le génome. L'adriamycine se fixe de manière stable à la topo-isomérase II, formant un complexe clivable, responsable de rupture de la double hélice d'ADN	-*Nécrose cutanée* en cas d'extravasion -*Alopécie réversible* -*Choc* si injection rapide -*Troubles gastro-intestinaux* : anorexie, vomissements, diarrhées +/- hémorragiques -*Aplasie médullaire :* dose dépendante et réversible, surtout lignée granulocytaire Avec un Nadir à 1 à 2 semaines -*Toxicité cardiaque :* cumulative à partir d'une dose de 180 mg/m² (6 injections). Elle se caractérise par une diminution de la fraction de raccourcissement allant jusqu'au développement d'une CMD. -*Toxicité rénale chez le chat*	30mg/m² IV strict toutes les 3 semaines
5 Fluoro-Uracile	Antimétabolite = Antipyrimidine	-inhibition de la synthèse d'ADN - entraîne des erreurs dans la lecture du code génétique lors des synthèses de protéines, d'enzymes….	-*Toxicité neurologique* : quasiment constante chez le chat et chez le chien à une posologie > 200mg/m² -*Autre toxicité faible* : pas d'alopécie, pas de troubles gastro-intestinaux, faible action dépressive sur la moelle	150 mg/m²/semaine
Vincristine	Agent mitostatique	Inhibition de la polymérisation de la tubuline et donc de la formation du fuseau achromatique. Son action se limite donc aux cellules en mitose qui seront bloquées en métaphase.	-*Toxicité hématologique et gastro-intestinale faible* - *Elévation des paramètres hépatiques :* induction enzymatique, donc pas d'atteinte hépatique -*Toxicité neurologique* (polynévrite, constipation, plantigradie…) réversible et rare -*Nécrose cutanée* lors d'extravasation mais moins grave qu'avec l'adriamycine -*Syndrome de lyse tumoral aigu* : rare et uniquement sur les tumeurs de taille importante et très chimiosensibles (lymphome multicentrique)	Induction : 0,5 à 0,75 mg/m²/semaine Entretien : idem mais une fois toute les 3 semaines IV stricte
Cyclophosphamide	Agent alkylant	Nécessite une hydroxylation par le foie pour être actif. Les métabolites ainsi crées dénaturent l'ADN. Son action est dose dépendante.	-*Toxicité gastro-intestinale* (anorexie) : rare -*Alopécie* -*Cystite hémorragique* liée à l'élimination par voie rénale d'un de ces métabolites donc éviter la stagnation de l'urine dans la vessie (pas le soir, corticoïdes…) -*Aplasie medullaire* : rustout lignée granulocytaire entre le 5ème et le 10ème jour mais réversible sous 3 semaines	250 mg/m² toutes les trois semaines
Prednisolone	Corticoïdes	Entraîne la cytolyse des cellules tumorales notamment des lymphocytes et des mastocytes.	-*Hypercorticisme secondaire* -*Pancréatite aiguë* -*Diabète sucré*	1 à 2 mg/kg/j

Tableau 15 : Récapitulatif des agents anticancéreux utilisés lors de tumeurs colorectales.[61, 66]

Chez l'homme, la 5 Fluoro-Uracile est particulièrement indiquée en chimiothérapie adjuvante lors d'exérèse de carcinome, du fait de sa faible toxicité. Ainsi en cas de cancer colique sans métastase mais avec envahissement ganglionaire, l'association entre le 5 Fluoro-Uracile et l'acide folinique en bolus cinq jours tout les mois est actuellement utilisée pendant 6 mois. Les données de la littérature montre que cette attitude permet d'obtenir une augmentation de la survie globale de 15% à cinq ans[67]. Sa toxicité nerveuse importante chez le chien limite son utilisation. Néanmoins elle peut être injecté en intraveineuse une fois par semaine sans dépasser la dose de 150 mg/m². L'apparition de troubles neurologiques amènera à suspendre immédiatement le traitement[66].

8.4.2.2. Les lymphomes :

Dans le cadre des lymphomes on choisit le protocole de polychimiothérapie utilisé pour le traitement du lymphome multicentrique, le plus connu étant celui de Cotter. Ce dernier associant la vincristine, le cyclophosphamide et la prednisolone. Les protocoles les plus récents remplacent une fois sur trois en phase d'entretien, l'association vincristine cyclophosphamide par de l'adriamycine[61].

Plusieurs règles sont à respecter lors de ce traitement [66]:

- Une surveillance attentive de la numération formule
- Administrer le cyclophosphamide 10 heures après la vincristine
- Réaliser une diurèse forcée après l'administration du cyclophosphamide ou s'il est donné per-os le donner le matin et laissé de l'eau à disposition. Ceci afin de limiter la stase urinaire et donc le risque de cystite.

8.4.3. Chimiothérapie palliative :

Elle est mise en place selon les mêmes procédures que pour la chimiothérapie adjuvante. Néanmoins, la toxicité relative des drogues utilisées, limite leur utilisation. En effet, la 5 fluoro-uracile peut-être mortelle chez l'animal et le l'adriamycine ne peut être utilisée de façon continue.[61].

La chimiothérapie palliative semble donc limitée au lymphome intestinal d'emblée localisé en plusieurs endroits du tube digestif.

8.5. La radiothérapie :

C'est un traitement encore peu utilisé car peu connu et peu disponible mais il présente l'avantage de pouvoir être dirigé et concentré sur le tissu à détruire sans endommager d'autres tissus.

8.5.1. Principes généraux de la radiothérapie [61]:

8.5.1.1. Technique :

La radiothérapie fait appel, pour détruire les cellules tumorales, à des radiations transportant une énergie suffisante pour ioniser les molécules organiques et modifier ainsi la biologie cellulaire. La cellule cible est en état de mort différée, l'action des photons et des électrons sur la structure de l'ADN entraînant une incapacité à la division. Il en résulte que les cellules qui se divisent sont les plus sensiblent et qu'elles le sont d'autant plus qu'elles se divisent rapidement. L'appréciation du pourcentage de cellules en cycle par le pathologiste, constitue donc un des facteurs permettant d'évaluer l'état de radiosensibilité ou de radiorésistance d'une tumeur donnée.

Deux modalités de radiothérapie sont développées en médecine vétérinaire, la curiethérapie (la source est située à l'intérieur de la tumeur, l'exemple le plus connu sont les fils d'iridium utilisés pour éviter les récidives de fibrosarcomes chez le chat), et la radiothérapie externe (la source est fixe et le faisceau est dirigé et concentré sur la zone à traiter). Cette dernière est la seule envisageable dans le cadre des tumeurs colorectales.

8.5.1.2. Complications :

Les complications de la radiothérapie sont précoces ou tardives. Les complications précoces sont liées à la destruction des tissus à renouvellement rapide. Au contraire les complications tardives varient avec le territoire irradié et intéressent les tissus à renouvellement lent.

COMPLICATIONS PRECOCES	Peau : érythème fugace, dermite exsudative
	Muqueuse : surtout la muqueuse buccale
	Thorax : oesophagite, poumon radique (OAP, épanchement)
	Abdomen : cystite aiguë, rectite aiguë
	Gonades : stérilité
COMPLICATIONS TARDIVES	Poumon radique avec fibrose et insuffisance respiratoire aiguë
	Myélite radique évoluant vers la tétraplégie
	Vessie radique
	Ostéoradionécrose : rare avec les nouvelles techniques

Tableau 16 : Les complications de la radiothérapie.

Cependant les techniques modernes ont considérablement réduits ces complications. Dans le cas des tumeurs colorectales, il est à craindre :

- Une rectite aiguë passagère
- Le développement d'une vessie radique ou d'une myélite mais ceci reste rare.

Il faut aussi rajouter à cette liste l'ensemble des complications liées à l'anesthésie générale nécessaire à tout traitement par radiothérapie.

8.5.1.3. Méthodologie :

La méthode consiste dans le choix de la radiation, de la dose totale, et de l'étalement de cette dose dans le temps.

Le choix de la radiation dépend des distances source-peau et source-tumeur, du volume à irradier (tumeur elle-même, tissus avoisinants envahis, nœuds lymphatiques… et de la protection nécessaire des tissus sains avoisinants. Le plus souvent, le choix se porte sur une irradiation avec des faisceaux croisés, ce qui permet d'obtenir une addition des radiations au point de croisement des faisceaux et une faible irradiation des tissus sains.

Le choix de la dose totale est fait en fonction du volume de la tumeur et de sa radiosensibilité supposée. La dose doit être éradicatrice.

L'étalement de la dose totale et son fractionnement est indispensable pour des raisons de tolérance et d'efficacité. L'anesthésie générale inhérente à ce type de traitement limite donc leur nombre.

Généralement la dose totale oscille entre 15 et 55 Grays (unité de dose absorbée soit 1 joule absorbé par un kilogramme de matière). Elle est administrée en fraction de 2 à 4 Grays, 2 à 3 fois par semaine sur 3 à 5 semaines.

8.5.1.4. Indications :

Comme pour la chimiothérapie, la radiothérapie peut-être curative seule (par exemple pour l'adénocarcinome des glandes circumanales), adjuvante à la chirurgie ou à la chimiothérapie, et enfin palliative.

La radiothérapie associée à la chirurgie est particulièrement justifiée puisque cette dernière ne peut controler une tumeur d'un volume supérieur à 4 cm. D'autre part, la chirurgie ne peut éradiquer avec certitude un envahissement local infraclinique que la radiothérapie est en mesure de stériliser sans trop de conséquences sur les tissus sains. Cette radiothérapie peut-

être pré-opératoire (pour diminuer la taille de la tumeur),per-opératoire (à la faveur de la laparotomie) mais est le plus souvent post-opératoire pour limiter le risque de récidive. C'est cette dernière indication qui sera retenue pour le traitement des tumeurs colorectales.

8.5.2. Mise en oeuvre pratique dans le cadre des tumeurs colorectales:

La radiothérapie sera différée de quelques semaines de la chirurgie pour permettre une bonne cicatrisation de l'anastomose. Ensuite la région de l'anastomose et les nœuds lymphatiques de drainage sont irradiés ; la dose totale est plus importante si les marges ne sont pas saines et plus faible dans le cadre d'une radiothérapie de « précaution ». Le côlon étant particulièrement sensible à l'irradiation, il faudra prévoir l'apparition d'une colite dès la deuxième ou troisième semaine de traitement.

Ce traitement paraît plus adapté aux tumeurs colorectales opérées pour éliminer les risques de récidives et éradiquer un début d'installation métastatique dans les nœuds lymphatiques (action beaucoup plus ciblé et donc moins de complications secondaires), que ne peut l'être la chimiothérapie. Cette dernière est par contre intéressante pour lutter contre le développement de métastases à distance, ainsi que pour limiter le développement des tumeurs inopérables. Il semblerait donc intéressant d'avoir recours à la radiothérapie après exérèse des tumeurs épithéliales qui sont fréquemment récidivantes. Chez l'homme, ce sont des traitements au laser, sous contrôle endoscopique, qui visent à éliminer les risques de récidive. Malheureusement, il n'existe encore aucune étude vétérinaire visant à prouver l'intérêt de la radiothérapie dans cette indication. De plus le coût, entre 1000 et 1500 euros, et la disponibilité de ce traitement limite fortement son utilisation en France [58].

8.6. Une nouvelle alternative les anti-inflammatoires non stéroïdiens :

8.6.1. Mode d'action :

8.6.1.1. Les mécanismes dépendants de COX-2 :

Comme nous l'avons indiqué dans une partie précédente, les COX-2 sont souvent surexprimées dans les tumeurs colorectales. Or il a été prouvé que ces dernières ainsi que les prostaglandines avaient une action importante sur la genèse et la croissance tumorale. Les AINS inhibent ces cyclo-oxygénases et diminuent donc ce type de tumeurs [25].

8.6.1.2. Les mécanismes indépendants de COX-2 :

Sur des lignées cellulaires issues de tumeurs intestinales qui n'expriment pas COX-2, il a été observé que le ralentissement de la prolifération cellulaire par les AINS subsistait. D'un autre côté, le sulfone de sulindac qui n'a pas de propriété inhibitrice de COX-2 s'est avéré capable d'inhiber la prolifération de cellules en culture[25]. Ainsi il apparaît que les AINS peuvent agir sur le développement tumoral par un mécanisme indépendant de COX-2.

L'action de différents AINS sur des cellules d'adénocarcinome colique a donc été étudiée. Ces recherches ont permis de définir deux mécanismes d'inhibition de la prolifération tumorale indépendants de COX-2

8.6.1.2.1. Un blocage du cycle cellulaire :

D'après les études, il semble que les AINS soient capables de bloquer les cellules en différents stades du cycle cellulaire. Le tableau 17 montre la distribution des cellules d'adénocarcinome colique après incubation avec des concentrations croissantes d'AINS[68].

AINS	CONCENTRATION (µM)	G0/ G1	S	G2/M
ASPIRINE	48 h			
	0	49.8	20.7	29.5
	400	48.6	16	32
	1000	64	8.4	27.6
	1500	67	8	25
	72 h			
	0	57	17	26
	400	55.5	17.3	27.2
	1000	72.4	10.3	17.3
	1500	75.3	9.1	15.6
INDOMETHACIN	48 h			
	0	37.4	42.5	20.1
	100	77.5	17.3	5.2
	400	78.4	17.6	4
	600	74.9	19	6.1
	72 h			
	0	62.6	12.7	22.7
	100	73.8	12.5	13.7
	400	66.8	10.8	22.4
	600	90.2	5.0	4.8
[illegible]	48 h			
	0	37.4	42.5	20.1
	200	70.9	10.2	18.9
	400	66.8	10.8	22.4
	1000	61.5	19.6	18.9
	72 h			
	0	56.8	26.1	17.1
	200	69.6	15.9	14.5
	400	75.7	11	13.3
	1000	54.8	30.6	14.6
PIROXICAM	48 h			
	0	37.4	42.5	20.1
	100	53.1	22.4	24.5
	300	67.9	12.8	19.3
	600	58.6	19.3	22.1
	900	55.7	31.2	13.1
	72 h			
	0	56.8	26.1	17.1
	100	65	21.7	13.3
	300	66.4	14.4	19.2
	600	58	21.9	20.1
	900	55.5	14.7	29.8

Tableau 17 : Distribution des cellules au sein du cycle lors d'incubation avec des AINS[68].

Ainsi l'ensemble des AINS testé augmente la proportion de cellules en phase G0/G1, et diminue le pourcentage de cellules en phase S. cette découverte indique que les AINS inhibent la transition des cellules de la phase G1 à la phase S ou augmentent le nombre de cellules entrant en phase G0. Le Piroxicam et le Naxopren semblent avoir une action

différente de l'aspirine et l'indomethacine sur la transition G2/M car il ne réduisent pas le pourcentage de cellules en phase G2/M.

L'effet sur le cycle cellulaire persiste aussi longtemps que l'AINS est présent dans le milieu. Néanmoins, l'effet du piroxicam à toute concentration et du naxopren à forte dose (1000 µ/M) disparaît après les premières 48 heures d'incubation. La raison de cela n'est pas claire, mais pourrait être due à l'émergence de populations cellulaires résistantes.

Cet effet pourrait être lié à une inhibition par les AINS de nombreuses protéines régulatrices du cycle cellulaire. Ainsi dans cette même étude, une diminution importante de la concentration en protéines $p34^{cdc2}$ et $p33^{edk2}$, impliquées dans la transition de la phase G1 à la phase S, a été notée après incubation avec de l'aspirine et de l'indométhacine. Ceci permet donc d'expliquer la répartition des cellules au sein du cycle lors de traitement avec ces AINS (beaucoup de cellules en G1 et G0 et peu en S)[68].

8.6.1.2.2. Une induction de l'apoptose cellulaire :

L'autre mécanisme mis en jeu semble être une augmentation de l'apoptose des cellules lors de traitements par les AINS. Pour vérifier cela des cellules tumorales sont mises en culture avec différents AINS. Le nombre de cellules est apprécié par la concentration totale en ADN et les transformations morphologiques caractéristiques des cellules sont recherchées. L'ensemble des résultats est présenté dans le tableau 18[68].

AINS	CONCENTRATION EN ADN	APOPTOSE
Aspirine	=	=
Indométhacine	↓↓↓	↑↑↑
Naxopren	↓↓	↑↑
Piroxicam	↓↓	↑↑

Tableau 18 : Effets des AINS sur l'apoptose des cellules d'adénocarcinome colique.

Les AINS sauf l'aspirine sont donc tous capables de diminuer la population cellulaire en augmentant l'apoptose des cellules.

En conclusion les AINS ont une action antiproliférative sur certaines cellules cancéreuse colique in vitro. Cette action s'explique par le fait qu'ils sont capables de bloquer le cycle cellulaire et d'augmenter l'apoptose des cellules tumorales. Au vu des propriétés de ces molécules, de nombreuses études cliniques ont été entreprises pour tester leur efficacité in vivo.

8.6.2. Effets secondaires :

Les AINS présentent de nombreux effets secondaires qui peuvent limiter leurs utilisations notamment sur des périodes longues[69].

8.6.2.1. Toxicité gastro-intestinale :

Les effets trophiques et protecteurs sur la muqueuse du tractus digestif, et notamment gastrique, des PGE_2 sont bien connus. Ces dernières synthétisées principalement par les COX-1 jouent un rôle fondamental dans les mécanismes de défense de la muqueuse gastrique et duodénale. En effet les prostaglandines inhibent la sécrétion d'acide gastrique et de gastrine, et, diminuent la sécrétion de pepsinogène. De plus, ce sont des vasodilatateurs, qui, en favorisant l'irrigation de la muqueuse gastrique, augmentent le taux de régénération des cellules épithéliales. Les prostaglandines stimulent également la synthèse et la sécrétion de mucus ainsi que la sécrétion bicarbonatée[70].

Ainsi en bloquant, la synthèse de certains médiateurs de l'inflammation, les AINS provoquent une rupture dans les mécanismes protecteurs de la muqueuse gastrique, mais aussi dans une moindre mesure de la muqueuse duodénale. Celle-ci devient alors extrêmement sensible aux agressions acides. Il serait possible que le stress ou des affections métaboliques aggravent les lésions induites par les AINS[70].

Les signes cliniques varient d'un animal à l'autre. Ils peuvent aller de la simple irritation provoquant une dysorexie, à des vomissements plus ou moins hémorragiques. Dans la plupart des cas les animaux réagissent bien à un traitement associant : une diète, des antiacides, des antisécrétoires, notamment les inhibiteurs de la pompe à protons, et enfin des mucoprotecteurs. Les AINS peuvent ensuite être réintroduits à une dose moindre. D'après les données du CNITV le AINS les plus ulcérogènes sont, l'aspirine, l'ibuprofène et l'indométhacine. Il semble donc bon de les éviter chez le chien[70].

Sur 62 chiens traités au long cours par du Piroxicam, 8 ont présenté des troubles gastro-intestinaux qui ont bien répondu à une thérapie associant sucralfate et cimétidine[71]. Le Piroxicam a pu être réintroduit par la suite en diminuant la dose sans provoquer de nouveau trouble. Chez quatre autres chiens, recevant des doses massives (1,5 mg/kg toutes les 48h) de Piroxicam, des soins plus lourdsont été nécessaires et le traitement n'a pu être repris.. Ainsi les effets secondaires des AINS sont bénins et peu fréquents si les doses préconisées sont respectées.

Les prostaglandines E_1 de synthèses sont particulièrement utiles dans la prévention de ces ulcères. Il peut donc être intéressant de les associer aux AINS dans les traitements longs à fortes doses [70].

8.6.2.2. Toxicité rénale :

Les AINS provoquent à la fois une néphropathie fonctionnelle et une néphropathie organique[72].

La PGI_2, prostaglandine la plus importante du cortex rénale et la PGE_2, prostaglandine la plus importante de la médullaire sont toutes deux produites par la COX-1. Lors de diminution de la perfusion rénale, ces dernières provoquent une dilatation de l'artère afférente glomérulaire, ce qui permet de maintenir une pression glomérulaire suffisante. En plus de ce rôle les prostaglandines rénales, PGI_2 principalement, stimulent la synthèse de rénine et sa sécrétion. La rénine stimule la libération d'aldostérone, indispensable à la sécrétion rénale du potassium. Les prostaglandines rénales sont donc indirectement responsables de l'homéostasie du potassium. Les prostaglandines de la médullaire sont quant à elles nécessaires à l'excrétion tubulaire du sodium et de l'eau. Ainsi les AINS peuvent être responsables d'insuffisance rénale, de troubles hydro électrolytiques (hypernatrémie, hyponatrémie et hyperkaliémie), d'hypoaldostéronisme et d'hypertension artérielle. Néanmoins les effets toxiques par inhibition de l'activité de la cyclo-oxygénase sur des sujets normaux sont négligeables[72]. Il convient donc avant d'instaurer un traitement long, d'évaluer la fonction rénale et de surveiller l'état d'hydratation de l'animal régulièrement.

Les AINS peuvent aussi entraîner une nécrose papillaire, principalement décrite chez le chat[73], et des lésions nécrose tubulo-interstitielle aiguë[74]. Ces lésions provoquent une insuffisance rénale aiguë grave parfois mortelle. Sa survenue ne peut être anticipée mais semble rester assez rare. Ainsi sur 62 chiens traités par du piroxicam seulement deux chiens ont présenté une nécrose papillaire l'un après 14 jours de traitement à 1,5 mg/kg toutes les 48 heures et l'autre après avoir reçu 1mg/kg toutes les 48h puis 0,5 mg/kg pendant 180 jours[71].

8.6.2.3. Toxicité hématologique :

Les AINS sont connus et utilisés pour leurs propriétés anti-coagulantes. Elles résultent de la dépression de la synthèse plaquettaire d'endopéroxydes et de thromboxanes nécessaires à l'adhésion et à l'agrégation des plaquettes. De plus les enzymes qui participent à la synthèse endothéliale de prostacyclines, dont les effets sont inverses, sont 10 à 250 fois

moins sensibles aux AINS. L'hémostase est donc perturbée. Cet effet se rencontre principalement avec l'aspirine, puisqu'il s'agit d'un inhibiteur irréversible de la cyclo-oxygénase[75].

Des études montrent que les AINS ont une action dépressive sur la moelle osseuse. Une anémie, une leucopénie, une thrombopénie peuvent donc être observées lors de leur utilisation.

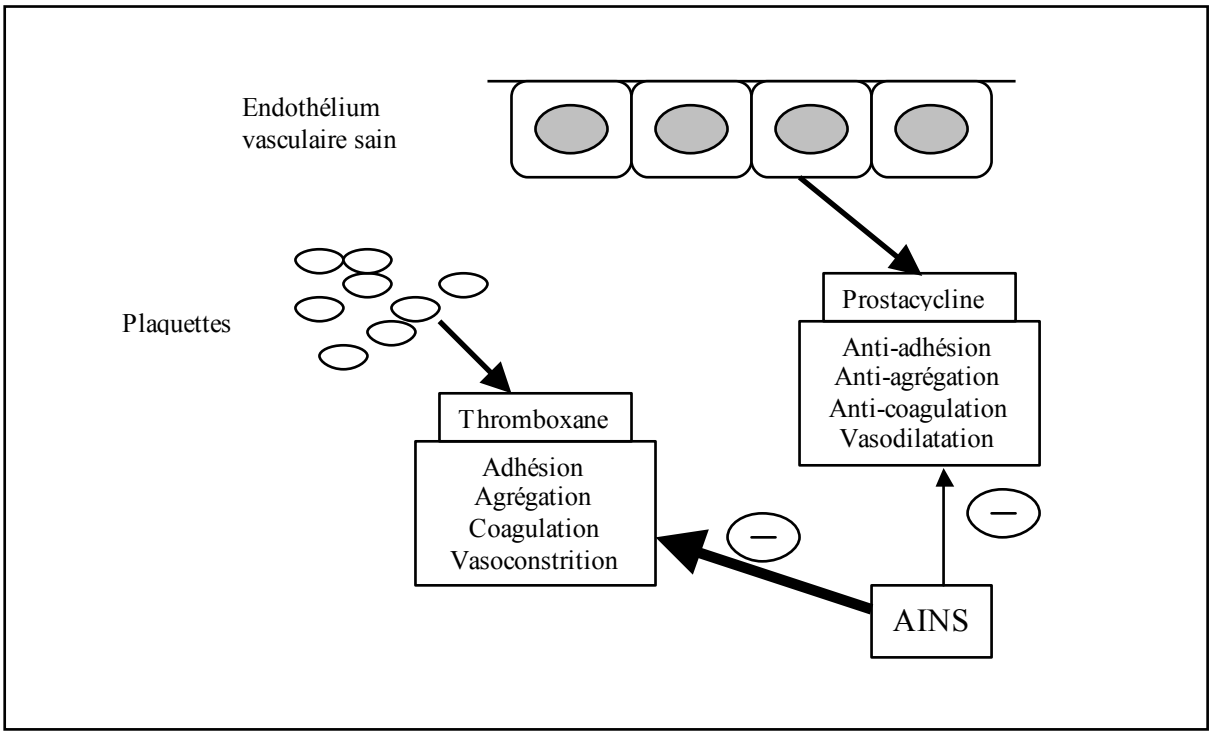

Figure 16: Effet des AINS sur l'hémostase[75].

En conclusion les effets secondaires sont principalement liés à l'inhibition des COX-1. Or les AINS disponibles jusqu'à présent inhibent les 2 coenzymes COX-1 et COX-2, même si les molécules de dernière génération ont une action préférentielle sur les COX-2. Cela explique que les propriétés anti-inflammatoires et anti-tumorales utilisées en thérapeutique soient assorties d'effets indésirables notamment gastro-intestinaux. La mise à disposition de produits inhibiteurs spécifiques de COX-2 (célécoxib par exemple) doit permettre de diminuer voir de supprimer ces effets indésirables. Il a été démontré que ces nouvelles molécules étaient dépourvues de gastrotoxicité tout en conservant leurs propriétés anti-inflammatoires[25].

8.6.3. Etudes cliniques :

8.6.3.1. En médecine humaine :

Expérimentalement il a été observé sur des tumeurs humaines implantées chez l'animal et sur des tumeurs chimio-induites du rat et de la souris une diminution du volume et du nombre des tumeurs sous l'effet du piroxicam, de l'indométhacine, du sulindac et de l'aspirine. Sur la base de ces résultats expérimentaux des travaux cliniques ont été engagés.

8.6.3.1.1. AINS et traitement [25]:

En 1983, il a été signalé sous l'effet d'un traitement par le Sulindac, la régression d'adénomes chez des sujets atteints de polypose adénomateuse familiale (PAF). Trois patients après une colectomie subtotale et un patient avant l'intervention ont été traités pendant un an avec cette molécule : leurs adénomes ont presque totalement disparu. Ces résultats ont été confirmés dans un travail suivi pendant 5 ans chez 11 patients atteints de PAF. L'effet du traitement varie d'un cas à l'autre et s'avère toujours suspensif. Les études contrôlées, ont permis de démonter l'action anti-tumorale du Sulindac dans la PAF, qu'ils s'agissent d'études en *cross over* sur des sujets déjà traités par colectomie subtotale ou sur des sujets n'ayant pas fait l'objet de résection.

8.6.3.1.2. AINS et prévention :

Ces premiers résultats faisaient envisager la généralisation de l'action anti-tumorale des AINS aux autres types de tumeurs coliques. Les effets préventifs du plus courant d'entre eux, l'aspirine, ont été le plus souvent évalués. Les AINS semblent avoir dans la majorité des études, un effet bénéfique en réduisant les risques de récidives [76] et en diminuant le risques d'apparition de tumeurs[77, 78].

8.6.3.1.2.1. Les études cas/témoins :

Sur sept études cas/témoins réunissant 16 000 sujets utilisant de façon régulière et prolongée de l'aspirine, six ont conclu à une diminution du risque de cancer du côlon chez les consommateurs chroniques. Cet effet protecteur concernait aussi le développement des adénomes. Pour les cancers comme pour les adénomes, la diminution du risque se situait entre 0,7 et 0,3[25].

8.6.3.1.2.2. Les études de cohortes :

Les premières études de cohortes entreprises, ont concerné des sujets traités de façon prolongée par les AINS en raison d'une affection rhumatologique. Ainsi il a été suggérée une réduction du risque de tumeur intestinale de 40% chez les sujets traités ; Sur six études réalisées dans une population générale, cinq suggèrent un rôle protecteur significatif de l'aspirine, encore faut-il qu'une consommation régulière ait été constatée sur une période d'au moins vingt ans. Cet effet anti-tumoral concernait les cancers et les adénomes[25].

8.6.3.1.2.3. Les essais d'intervention :

Les essais d'intervention concernant la prévention des tumeurs intestinales sporadiques sont jusqu'à présent négatifs. Même si les premières études sont critiquables par la sélection des sujets inclus, la durée insuffisante de la période d'étude et les faibles doses d'aspirine[25].

Ces résultats ont incité à tester l'utilisation des AINS dans le traitement des tumeurs colorectales chez le chien.

8.6.3.2. En médecine vétérinaire :

Pour l'instant, une seule étude portant sur 8 cas et un rapport de cas clinique du même auteur ont évalué l'efficacité du Piroxicam sur les tumeurs épithéliales du côlon et du rectum[79, 80].

Huit chiens présentant des polypes que leurs propriétaires n'ont pas voulu faire opérer, ou pour lesquels le risque chirurgical était grand, ont été traités avec du Piroxicam à la dose de 0,3mg/kg/jour. Le traitement était prescrit sous forme de suppositoires de 20 mg administrés tous les deux ou trois jours suivant le poids de l'animal. Les critères d'étude ont été, l'intensité du ténesme, la quantité de sang et de mucus dans les selles, la satisfaction du propriétaire et enfin l'aspect de la masse à l'endoscopie. Après 4 à 6 semaines de traitement, les résultats ont été spectaculaires. Les auteurs ont ainsi constaté une nette diminution des signes cliniques chez l'ensemble des chiens sept propriétaires sont satisfaits du traitement, un seul n'a pas relevé d'amélioration. Enfin le plus important est que l'ensemble des coloscopies de contrôle a montré une diminution de la taille et de la friabilité des tumeurs. Le traitement semble avoir bien été supporté. Un seul chien a présenté des vomissements qui ont rétrocédé à l'arrêt du traitement et ne sont pas réapparu à la reprise de ce dernier. Ce même chien a été euthanasié 6 mois plus tard pour une insuffisance rénale. Malheureusement aucune autopsie permettant de confirmer le lien entre cette maladie et le traitement n'a été pratiquée. Il ne

semble pas que la réponse au traitement soit différente suivant le caractère malin ou non de la lésion.

Le même auteur décrit un autre cas de carcinome *in situ* traité avec succès par du piroxicam à la dose de 1,4mg/kg en intra rectal[80]. Un mois et demi après le début de la thérapie le propriétaire rapporte une diminution significative de l'hématochésie et du ténesme.

Cette étude semble donc démonter l'intérêt du Piroxicam dans le traitement palliatif des tumeurs colorectales. Néanmoins d'autres études sont nécessaires pour évaluer le rapport bénéfice/risque de ce traitement et pour déterminer la dose et la voie d'administration les plus adaptées.

8.6.4. Les perspectives :

La régression tumorale sous traitement chronique par les AINS fait envisager une extension de leurs indications dans le traitement et la prévention des tumeurs colorectales. Les AINS semblent présenter un intérêt dans 4 situations :

- En traitement préventif
- En traitement adjuvant pour diminuer les récidives après chirurgie.
- En traitement néo-adjuvant pour diminuer le volume tumoral et rendre ainsi opérable des tumeurs très envahissantes.
- En traitement palliatif.

En médecine vétérinaire seules les deux dernières indications peuvent être retenues. Il serait dommage de ne pas associer au traitement hygiénique des AINS qui s'ils sont bien supportés, peuvent apporter une nette amélioration clinique.

Néanmoins on ne pourra envisager l'indication des AINS dans le traitement des cancers colorectaux qu'après avoir surmonté deux préalables :

- Confirmer l'action anti-tumorale par des essais d'intervention de plus grande ampleur et ainsi bien définir la dose la plus appropriée.
- S'assurer que les effets indésirables d'un traitement prolongé aux doses efficaces ne compromettent pas le bénéfice espéré en raison des effets secondaires de ces molécules. Les effets des AINS étant suspensifs, un traitement à vie doit être envisagé.

Pour ouvrir le débat, on peut envisager que l'action des AINS et plus spécifiquement des inhibiteurs de COX-2, soit renforcée par l'action additionnelle d'autres agents pharmacologiques. Dans cette perspective l'association des AINS à des modulateurs de la composition des sels biliaires ou des agents agissants sur la prolifération cellulaire a été proposée. Des résultats expérimentaux et des essais chez l'homme sont en cours[25].

9. Le suivi [61, 66]:

9.1. Les animaux en traitements palliatifs :

9.1.1. Suivi médical :

Ces animaux sont en sursis. Il est donc important de porter une attention particulière à leur qualité de vie et d'adapter les traitements en fonction de ce paramètre primordial. Les observations journalières des propriétaires sont les meilleures indications que l'on puisse obtenir. Il est nécessaire, pour guider le praticien, d'avoir expliqué aux propriétaires de manière claire les évolutions de la maladie. Ils sont ainsi en mesure de surveiller les signes importants et de gérer les variations d'état de leur animal.

Les signes à surveiller en priorité dépendent du type de tumeur. Une tumeur annulaire ou volumineuse amènera à se méfier des symptômes pouvant relever d'une occlusion ou d'une sub-occlusion (ténesme, constipation opiniâtre, vomissements). Par contre une tumeur ulcérative orientera la surveillance vers des signes de perforation intestinale avec péritonite (douleur abdominale, hyperthermie, vomissements…) même si cela reste rare en pratique.

Un suivi régulier des paramètres généraux de l'animal est aussi important. Ainsi en cas de saignements, l'évolution d'une éventuelle anémie et de troubles de la coagulation sont à surveiller par des contrôles réguliers chez le vétérinaire traitant.

Insistons enfin, sur l'importance à conserver un esprit critique intact, même devant un animal porteur d'une maladie incurable. En effet, un tel animal peut déclencher une affection différente. Ne pas rattacher systématiquement tous les nouveaux signes cliniques à l'évolution tumorale, doit permettre de diagnostiquer et de traiter, comme on le ferait sur d'autres animaux, des affections intercurrentes. Cette application est un élément qui permettra d'offrir à l'animal une qualité de vie optimale.

9.1.2. Suivi psychologique des propriétaires :

Le praticien qui suit l'animal se doit de comprendre l'état d'esprit du ou des propriétaires pour pouvoir lier avec eux des rapports de confiance. On ne peut pas avoir le même discours avec des personnes qui ne désirent pas entrer dans des frais importants pour un animal domestique et avec celles qui accompagnent leur chien depuis plusieurs semaines ou plusieurs mois au cours d'une chimiothérapie.

Il faut profiter du temps compris entre le diagnostic et la dégradation de l'état général de l'animal pour aborder ce que les propriétaires considèrent comme une qualité de vie acceptable. Cela doit permettre aussi d'approcher le problème de l'euthanasie de leur animal, et ce avant qu'ils ne soient en prise directe avec le mauvais état de leur animal.

Cela permet aussi de parler de la façon dont ils souhaitent que cet acte soit réalisé et de savoir qu'elles sont leurs désirs particuliers concernant le devenir du corps. Il semble particulièrement important de minimiser la question financière au moment de cet acte.

9.2. Les animaux en traitement curatifs :

9.2.1. Suivi médical :

9.2.1.1. Estimer l'efficacité du traitement :

L'efficacité du traitement peut être objectivée de différentes manières :

- De façon subjective en prenant en compte la diminution des signes cliniques ou de l'appréciation des propriétaires
- De façon plus objective en mesurant la diminution de la taille de la tumeur ou des nœuds lymphatiques. L'imagerie médicale prenant là encore une place importante.

L'appréciation de l'efficacité du traitement permet aussi de définir la durée de celui-ci. Le vétérinaire devra juger de l'utilité ou non d'arrêter la thérapie. De manière générale il semble préférable de termier les protocoles thérapeutiques si l'animal les supporte bien.

9.2.1.2. Anticiper les complications liées au traitement :

Le praticien devra mettre en place une stratégie à adapter suivant le traitement pour anticiper d'éventuelles complications. Le suivi d'un animal en chimiothérapie, ou en

radiothérapie diffère quelque peu, les effets secondaires n'étant pas les mêmes. Nous ne les détaillerons pas ici, leur présentation ayant été faite précédemment.

9.2.2. Suivi psychologique des propriétaires :

Tout au long du traitement, le rôle du clinicien sera de relativiser les évènements, aussi bien dans un sens que dans l'autre. Il est important, de contrer le défaitisme aussi bien que l'insouciance. C'est particulièrement le cas lorsque l'animal présente des risques d'extension tumorale, c'est aussi dans ce cadre que la compréhension est la plus délicate pour les propriétaires.

L'arrêt du traitement adjuvant est une phase critique pour le propriétaire devant la peur de voir réapparaître le cancer, ou, à l'inverse, face à la contradiction entre le bon état général de l'animal et longueur du traitement.

L'arrêt des traitements ne signifie pas par l'arrêt de toute surveillance pour l'animal. Les maîtres doivent être prévenus de cela, certains s'en trouveront rassurés, d'autres s'obligeront ainsi à un peu plus de vigilance.

9.3. Les animaux après l'arrêt du traitement : anticiper une récidive

Chez ces animaux à priori toute trace de cellules cancéreuses a disparu. La question est de savoir si l'on a atteint la guérison, ou si l'on se trouve en période de rémission. Le type de cancer, son évolution au moment du diagnostic, la technique chirurgicale et les protocoles adjuvants qu'il a été possible de réaliser, sont tous les paramètres qui permettent de de donner un pronostic : rémission ou guérison. Ce pronostic n'étant jamais certain une surveillance clinique des animaux sera instaurée. Elle sera d'autant plus fréquente et poussée que les risques de récidives sont importants.

Le diagnostic d'une récidive passe par les mêmes examens complémentaires que ceux de la tumeur primitive. Des coloscopies avec biopsies devront donc être réalisées à intervalles réguliers notamment dans les premiers mois suivant l'arrêt du traitement. La recherche régulière de sang dans les selles par des kits de détection rapide peut aussi être un moyen simple de surveiller l'évolution de l'animal. Il faut néanmoins garder en mémoire que ces tests ont une sensibilité réduite, seulement 40% environ des chiens atteint seraient diagnostiqués. L'échographie est aussi un examen intéressant dans le suivi de ces animaux

pour évaluer une éventuelle généralisation de la maladie à partir de micro métastases non visibles lors du diagnostic.

Le plus important bien sûr, reste de garder en mémoire l'historique de l'animal et de ne pas laisser passer la récidive des symptômes intestinaux. Il faut donc veiller à expliquer aux propriétaires les symptômes cliniques qui peuvent être inquiétants et ceux qui n'ont aucun rapport avec la maladie cancéreuse.

ETUDE CLINIQUE

1. Objectif de l'étude :

Cette étude a pour but de présenter les cas de cancer du côlon ou du rectum qui ont été diagnostiqués, traités et suivis à la clinique vétérinaire des Cerisioz. Les connaissances sur ce type de tumeurs sont encore peu nombreuses en France, ce travail pourrait donc permettre de mieux comprendre cette maladie et ainsi proposer une meilleure gestion de ces atteintes.
Une première partie expliquera la méthode de sélection des cas retenus dans l'étude. Ensuite nous présenterons l'ensemble des résultats obtenus. Enfin, une dernière partie sera réservée à une discussion permettant de confronter nos résultats aux données actuelles de la littérature et d'insister sur les points qui nous semblent les plus marquants dans notre étude.

2. Matériel et méthodes :

2.1. Critère de sélection des cas :

Entre janvier 1998 et septembre 2003, 83 tumeurs colorectales ont été diagnostiquées à la clinique vétérinaire des Cerisioz par le Docteur Patrick Lecoindre. Les animaux inclus dans cette étude l'ont été après confirmation histologique du type de tumeur.

2.2. Critères d'études :

Pour chaque chien de cette étude, il a été systématiquement noté :

- Le signalement : race, sexe, âge
- Les signes cliniques
- Les résultats des examens complémentaires pratiqués : échographie, coloscopie, echo-endoscopie
- Les résultats histologiques
- Le traitement
- Le suivi et l'évolution.

Une échographie abdominale a été réalisée sur l'ensemble des animaux (échographe ATL® Apogée@CX, sonde multifréquence allant de 6 à 9 MHz). Les différents paramètres d'évaluation retenus sont la présence d'une masse, d'une modification pariétale (épaississement, perte de l'échostructure de la paroi) et la présence d'une adénopathie.

Une coloscopie a aussi été réalisé sur l'ensemble des chiens. Une diète hydrique de 24 heures complète est réalisée. De plus une solution de laxatif osmotique (Colopeg®) est administré à l'animal par ses propriétaires pendant les 48 heures précédant l'examen. Afin de réaliser la coloscopie, une anesthésie générale est réalisée. Un lavement du colon à l'eau tiède est ensuite pratiqué. Le chien est placé en décubitus latéral et l'examen du gros intestin est réalisé à l'aide d'un vidéoendoscope (Olympus® GIFK/XV140). Le gros intestin est exploré dans son ensemble. Les anomalies observées lors de l'endoscopie sont notées et évaluées. De nombreuses biopsies sont réalisées au cours de cet examen (en moyenne 10) à l'aide d'une pince à cuillères ovales passées dans le canal opérateur (Olympus® 1025). Les prélèvements sont ensuite fixés dans du liquide de Bouin en vue d'une analyse histopathologique.

Une écho-endoscopie ou endoscopie (Olympus®) cavitaire a été réalisée sur 7 cas. Les critères d'évaluation retenus sont : le caractère infiltrant de la masse et la présence d'une adénopathie rétropéritonéale.

Pour chaque cas, une analyse histologique a été pratiquée sur les biopsies per-endoscopiques et sur la pièce d'exérèse. La classification histologique utilisait les critères définis dans la première partie.

3. Résultats :

3.1. Epidémiologie :

Aucune prédisposition raciale n'a été mise en évidence dans notre étude. Sur 83 cas, Trente huit races sont représentées. On retrouve le plus fréquemment le Berger Allemand (16 cas) et le caniche (10 cas). Viennent ensuite, le cocker (6 cas), le colley (5 cas) et le West Island White Terrier (4 cas) (Figure 6).

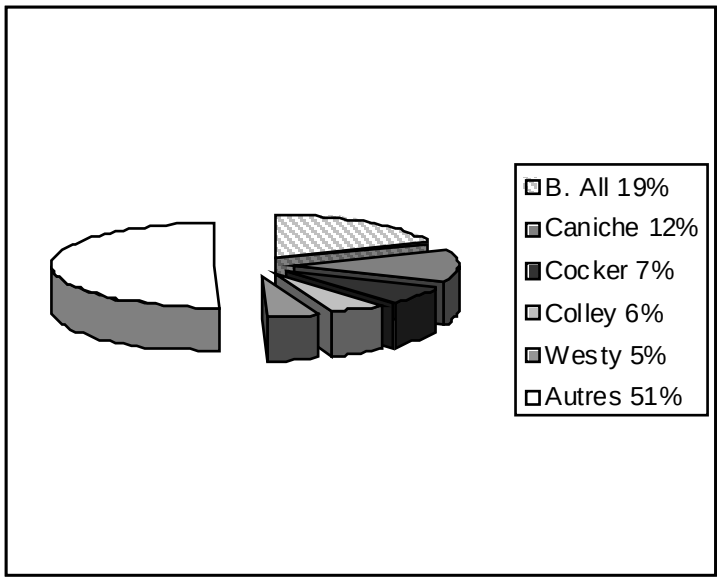

Figure 17: Répartition raciale

3.1.1. Sexe :

Les mâles sont plus fréquemment atteints par les tumeurs colorectales que les femelles. En effet sur 83 cas, 51 sont des mâles soit 61%. Le sex ratio (males/femelles) est donc de 1,59.

3.1.2. Age :

L'âge moyen d'apparition des tumeurs est de 8,4 ans avec un minimum de 2 ans et un maximum de 14 ans. La moyenne d'âge varie en fonction de la nature de la tumeur (tableau 19). Cette différence n'est pas significative ($p>0,05$)

Type tumoral	Moyenne d'age	Ecart
Ensemble	*8 ,4*	*[2-14]*
Adénome	*7,7*	*[2-13]*
Carcinome in situ	*8,3*	*[4-14]*
Adénocarcinome	*8,9*	*[2-14]*
Lymphome	*9,1*	*[2-12]*
Léiomyome	*5*	*[5-5]*

Tableau 19: Moyenne d'âge en fonction du type tumoral

3.1.3. Localisation :

Dans notre étude, la majorité des tumeurs était localisée dans le rectum (57 cas). Le côlon (10 cas) et la jonction colorectale (9 cas) sont nettement moins touchés. Nous avons rarement rencontré de phénomène diffus, seul 6 cas présentaient une atteinte concomitante du

côlon et du rectum. Le caecum est par contre une localisation exceptionnelle (1 cas) (figure 7).

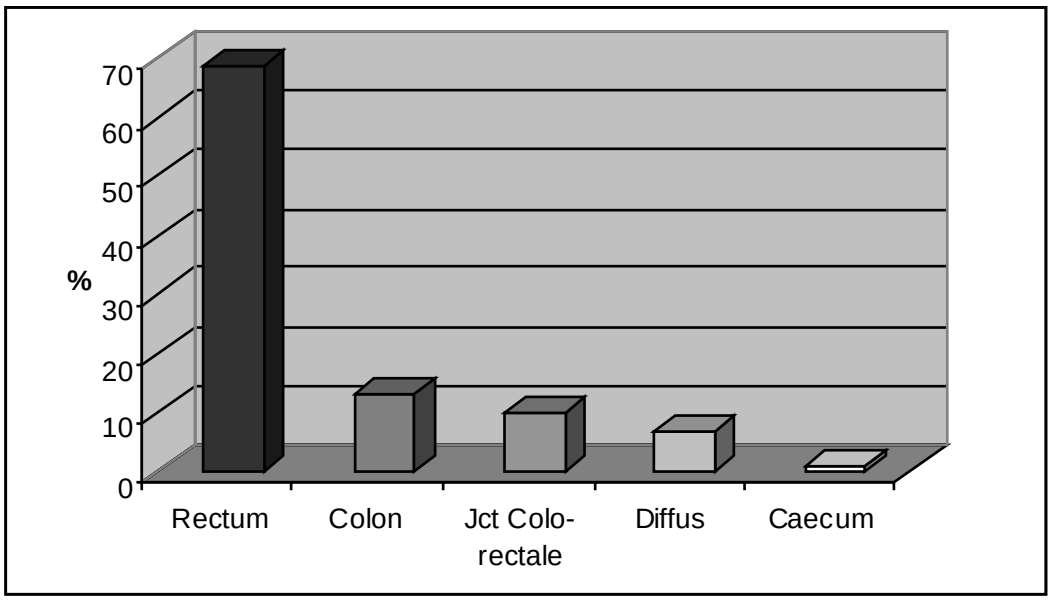

Figure 18: Localisation des tumeurs colorectales

3.2. Signes cliniques :

Dans la majorité des cas (90%), l'état général de l'animal est conservé. On retrouve le plus souvent de l'hématochésie (70%) du ténesme (42%) et de la diarrhée (14%). Cette diarrhée étant souvent glaireuse. D'autres symptômes moins fréquents mais peut-être plus évocateurs, sont aussi rencontrés : une protusion de la masse à l'anus (5%), une modification du diamètre des selles (selles rubanées ou en chapelet) (5%). Un syndrome sub-occlusif (10%) est également rapporté dans les cas les plus graves. Ces symptômes évoluaient depuis plusieurs mois en moyenne.

Une modification du toucher rectal (palpation d'une masse, rigidité pariétale…) a été mise en évidence dans près de 60% des cas.

3.3. Examens complémentaires :

3.3.1. Coloscopie :

L'examen coloscopique est anormal, dans l'ensemble des cas, nous avons pu mettre en évidence différentes modifications (tableau 20).

MODIFICATIONS	*FREQUENCE*
Masse	*91%*
Infiltration de la paroi	*20%*
Sténose	*15%*
Ulcères	*10%*
Rigidité pariétale	*10%*

Tableau 20: Principales modifications rencontrées à la coloscopie.

3.3.2. Echographie :

Aucune anomalie n'a été mise en évidence dans près de 55% des cas (46 échographies). Les principales modifications rencontrées sont regroupées dans le tableau 21.

MODIFICATIONS	*NOMBRE*	*%*
Adénopathie	23	*62*
Visualisation d'une masse	15	*40*
Modifications pariétales (infiltration, épaississement, perte d'échostructure)	15	*40*

Tableau 21: Principales modifications échographiques

3.3.3. Echo-endoscopie :

Sur les 7 écho-endoscopies réalisées au cours de notre étude, 4 ont montré une infiltration plus ou moins profonde de la paroi. Dans tous ces cas, l'examen histologique a mis en évidence un processus malin (adénocarcinome ou lymphome). Les trois autres examens n'ont pas permis de mettre en évidence une infiltration et l'histologie était en faveur d'un processus bénin. Une adénopathie rétropéritonéale a été diagnostiquée chez deux animaux.

3.4. Bilan d'extension :

Des métastases ont été mises en évidence dans 27 cas, vingt provenaient d'adénocarcinomes et 7 de lymphomes. Les métastases touchaient dans la majorité des cas les nœuds lymphatiques (25 cas soit 93%). Dans notre étude seulement deux chiens présentaient un envahissement loco-régional de leur adénocarcinome avec une atteinte du petit bassin. Ces dernières ont été diagnostiquées à l'aide d'une radiographie.

3.5. Histologie :

Les tumeurs épithéliales sont les plus fréquentes avec 74 cas soit près de 89% des tumeurs. Parmi ces dernières, l'adénocarcinome est le plus fréquent avec 33 cas, viennent ensuite l'adénome, principalement de type tubulo-papillaires avec 23 cas et le carcinome *in*

situ avec 18 cas. Seuls 8 lymphomes (10%) ont été diagnostiqués dans notre étude. Les tumeurs de la musculeuse semblent très rares. Un seul cas de léiomyome est rapporté dans cette série (figure 8). Ainsi 42 tumeurs sont bénignes soit 50%.

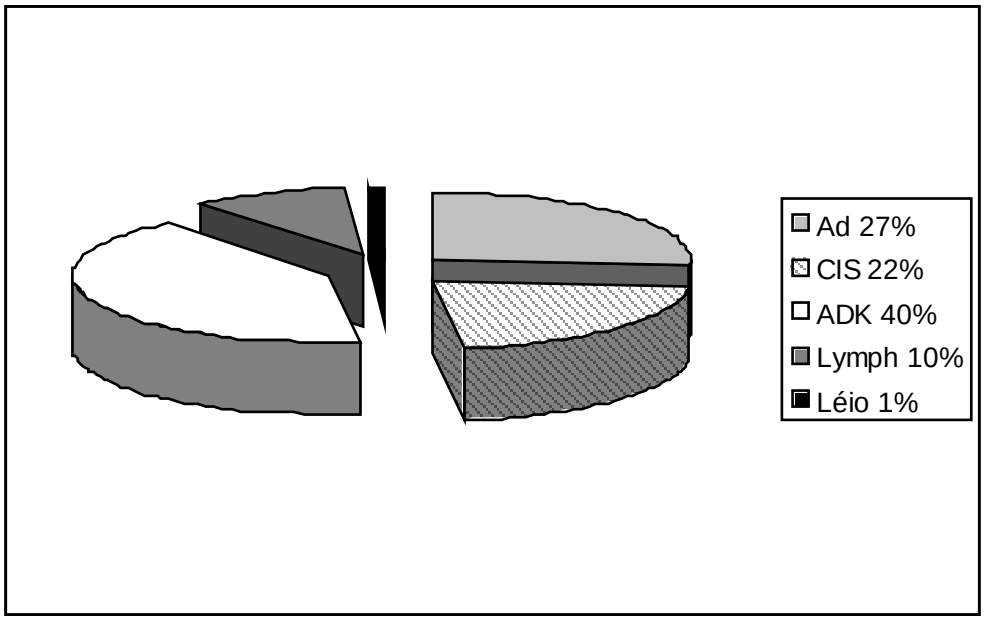

Figure 19 : Classification histologique des tumeurs de l'étude.

L'analyse conjointe des pièces d'exérèse et des biopsies per-endoscopiques a montré une discordance. En effet dans près de 20% des cas la conclusion de l'analyse des biopsies était différentes de celle de la pièce d'exérèse. Et dans tout les cas, l'analyse de la pièce d' exérèse était plus inquiétante que celle des biopsies.

3.6. Traitement :

3.6.1. Tumeurs épithéliales :

3.6.1.1. Tumeurs bénignes :

Pour les adénomes, 2 animaux ont été euthanasiés au moment du diagnostic à la demande des propriétaires et contre l'avis du vétérinaire. Les autres animaux ont pour la plupart subi une polypectomie (18). Seuls deux animaux ont été gérés médicalement (laxatifs, pansements digestifs en intra-rectale). Un chien a été perdu de vue.

Les carcinomes in-situ ont comme les adénomes été majoritairement traités chirurgicalement (14 cas). Deux animaux ont été euthanasiés lors du diagnostic et deux ont été perdu de vue.

3.6.1.2. Tumeurs malignes (adénocarcinome) :

Quinze chiens ont été euthanasiés au moment du diagnostic. Parmi les autres, 7 ont subi une chirurgie et 11 ont été traités de façon symptomatique (laxatifs, pansements digestifs, corticoïdes si diminution de l'état général). Un chien a reçu un traitement à base d'AINS, piroxicam (Feldène®), à la dose de 30mg/kg/j.

3.6.2. Lymphomes :

Deux animaux ont été euthanasiés. Une chimiothérapie (protocole de Cotter) a été mise en place chez les 6 autres chiens.

3.6.3. Autre :

Le seul cas de léiomyome a été traité chirurgicalement.

3.7. Suivi et évolution :

3.7.1. Taux de survie à 6 mois :

Dix neuf animaux (10 adénomes, 7 carcinomes in situ, 1 adénocarcinome et 1 lymphome) ont malheureusement été perdus de vue. Aucune donnée n'est donc disponible sur leur devenir. En retirant les animaux euthanasiés lors du diagnostic, nous avons donc pu suivre 47 chiens dont 13 souffrant d'adénomes, 11 de carcinomes in-situ, 17 d'adénocarcinomes, 5 de lymphomes et 1 de léiomyomes. L'ensemble des résultats est regroupé dans le tableau 22.

	Nombre de cas	*Nombre de chiens vivant à 6 mois*	*Taux de survie à 6 mois*
Adénome	13	13	*100%*
Carcinome in-situ	11	8	*72%*
Adénocarcinome	17	9	*53%*
Lymphome	5	1	*20%*
Léiomyome	1	1	*100%*

Tableau 22: Taux de survie à 6 mois.

Parmi les adénocarcinomes, 6 chiens ont subi une intervention chirurgicale. Parmi ceux-ci 4 étaient toujours vivant à 6 mois. Les 11 autres animaux ont tous été traités médicalement. A six mois il ne restait plus que 5 chiens en vie. Sur les 17 adénocarcinomes,

5 présentaient une sténose lors de l'examen coloscopique. Parmi ces derniers un seul était encore vivant à 6 mois alors que sur les 12 chiens dont la tumeur n'entraînait pas de sténose, 8 sont encore vivants à 6 mois.

3.7.2. Récidives :

Lors du suivie, nous avons pu observer, 7 récidives de tumeurs épithéliales soit dans près de 18% des cas. Parmi celles-ci 5 était des adénomes et 2 des carcinomes in-situ. Lors de ces récidives une transformation carcinomateuse a pu être observée dans 3 cas. Ainsi un adénome a donné 8 mois plus tard un carcinome in-situ, et deux carcinomes in situ ont récidivé en adénocarcinomes par la suite. L'intervalle entre le diagnostic et la récidive est en moyenne de 6 mois.

4. Discussion :

Les résultats présentés précédemment vont être comparés aux données issues de la littérature. Nous réfléchirons sur les éventuelles différences. Dans un deuxième temps, nous soulignerons les points les plus importants de notre étude.

4.1. Comparaisons avec les données publiées :

4.1.1. Epidémiologies :

Les résultats obtenus sont en accord avec la majorité des publications sur le sujet. Tout d'abord aucune prédisposition raciale n'a pu être mise en évidence dans notre étude. En effet si les bergers allemands et les caniches semblent plus fréquemment atteints, ceci est à mettre en relation avec la forte prévalence de ces deux races au sein de la population de référence. Ensuite l'âge moyen d'apparition des tumeurs est suivant les études de 8,5 ans en moyenne. Pour notre part la moyenne d'âge est de 8 ans. Les males sont, dans notre étude, plus touchés par les tumeurs colorectales que les femelles (sex ratio de 1,59). Cela est confirmé par les études antérieures.

La localisation préférentielle des tumeurs reste le rectum, comme beaucoup d'autres travaux l'ont montré, avec près de 70% des tumeurs retrouvées au sein de de segment. L'atteinte caecale est dans notre étude exceptionnelle (1 cas). En effet peu d'auteurs rapportent des tumeurs de cette partie du gros intestin.

4.1.2. Clinique :

Nous retrouvons dans notre étude, les symptômes classiquement décrits lors de tumeurs colorectales : hématochésie (70%), ténesmes (42%) et diarrhée (14%). Leur représentation respective n'est pas exactement identique à celle retrouvée dans la littérature (hématochésie 90%, ténesme 40%, dyschésie 32%) (tableau 8) . Personnellement, nous n'avons observé aucun cas de prolapsus rectal alors que ce symptôme est assez fréquemment décrit dans le reste des publications (29% en moyenne). La protusion de la masse à l'anus est aussi moins fréquente (5%) dans notre étude que dans les autres travaux (23%). Par contre, comme dans la majorité des cas, l'état général est conservé dans la majorité des cas (90%). Un amaigrissement n'a été décrit que dans lors de lymphome ou d'adénocarcinome très infiltrant, entraînant une sténose importante du gros intestin. Nous avons rencontré environ 8 cas de sub-occlusion au cours de notre travail, alors que ce symptômes n'est pratiquement pas décrit dans la littérature. La durée d'évolution des symptômes est comme dans l'ensemble des publications assez longue, plusieurs mois en général.

Comme le montre notre étude, l'endoscopie est l'examen de choix lors de suspicion de tumeurs colorectales. En effet l'examen était anormal dans 100% des cas. Ceci est en accord avec les autres travaux. L'échographie est plus décevante dans l'établissement diagnostic étant donné que cette dernière n'a rien montré d'anormal dans près de la moitié des cas. La tumeur est difficilement visualisable, la masse étant souvent trop caudal et l'air contenu dans le côlon, gène considérablement l'exploration de ce segment du tube digestif. Cet examen est par contre indispensable pour réaliser le bilan d'extension. L'adénopathie est l'anomalie la plus fréquemment rencontrée (62% des cas).

4.1.3. Histologie :

Comme dans l'ensemble des études, les tumeurs épithéliales sont surreprésentées. Dans nos travaux près de 9 cas sur 10 étaient d'origines épithéliales. Par contre au contraire des autres publications, où les adénomes sont les plus fréquents, notre étude montre une plus forte prévalence des adénocarcinomes. En effet, ils représentent environ 45% des tumeurs épithéliales. Les carcinomes in situ sont aussi retrouvés de façon plus importante, ils sont diagnostiqués dans près de 25% des cas. Ils représentent par contre près de 45% des autres tumeurs épithéliales (adénomes et carcinomes in situ). Seul Valerius retrouvent un pourcentage plus important de carcinome in situ avec 65% des cas (22 sur 34)[13].

4.1.4. Bilan d'extension :

Church ne décrit aucune métastase sur 78 adénocarcinomes[48]. Ce résultat est à l'opposé du nôtre. En effet nous avons pu mettre en évidence une adénopathie dans 60% des cas d'adénocarcinomes. Ces résultats sont en accord avec les travaux de Patnaik[15]. Le pouvoir métastatique de ces tumeurs est donc assez important. Un bilan d'extension précis et exhaustif est donc indiqué. Comme chez l'homme, les métastases sont majoritairement ganglionnaires (95%). Les nœuds lymphatiques iliaques et mésentériques sont principalement touchés. Par contre, aucune atteinte d'organe n'est décrite. Dans notre étude, deux adénocarcinomes ont métastasé au petit bassin. Ceci est rarement décrit dans la littérature.

Les lymphomes sont par contre plus agressifs. En effet 90% d'entre eux montrent des métastases au moment du diagnostic. Nous n'avons malheureusement pas typé avec précision ces lymphomes.

4.1.5. Pronostic :

4.1.5.1. Taux de survie :

Les adénomes sont dans notre étude, comme dans l'ensemble des publications de bon pronostic. En effet, l'ensemble des animaux était vivant 6 mois après le diagnostic. Les carcinomes in-situ sont par contre de moins bon pronostic. En effet seul 70% des animaux sont encore vivants à 6 mois. Les adénocarcinomes sont de pronostic plus réservé en effet, 50% des animaux de notre étude souffrant d'adénocarcinome sont morts à 6 mois. Le traitement chirurgicale augmente par contre le taux de survie. Ainsi 66% des chiens sont vivant 6 mois après la chirurgie alors que seulement 45% des animaux traités médicalement le sont encore après l'instauration du traitement. Néanmoins il ne faut donc pas condamner trop rapidement un animal quand ces propriétaires refusent une chirurgie puisque près de la moitié des animaux traitée de façon symptomatique sont vivant survivent plus de 6 mois . A notre avis le vétérinaire doit inciter son client à essayer un traitement médical, lors de diagnostic d'adénocarcinome.

Par contre comme le rapporte Church, l'aspect endoscopique influence le pronostic. Dans notre étude, seul 20% des animaux étaient vivants à 6 mois lorsqu'une sténose était présente. Alors que 67% des chiens dont la tumeur n'entraînait pas de sténose étaient encore vivants au cours de la même période. Le pronostic des tumeurs colo-rectales ne doit donc pas

se baser uniquement sur des critères histologiques mais aussi sur l'aspect et l'étendue des lésions observées lors de la coloscopie.

Les lymphomes sont les tumeurs de plus sombre pronostic. Ainsi, seul 20% des animaux atteints sont vivants à 6 mois.

4.1.5.2. Récidives :

Dans notre étude, seules 7 tumeurs épithéliales ont récidivé, soit 17% des tumeurs bénignes. Le taux de récidives de notre étude, est beaucoup plus faible que dans l'étude de Valerius où elle observe une récidive clinique dans 41% des cas. De plus au contraire de nous, les récurrences sont plus fréquentes lors de carcinome in situ que lors d'adénomes (17% contre 55%)[13]. Cette différence peut s'expliquer par la faite que, le suivi dans l'étude de Valerius était réalisé par son équipe. Elle était donc beaucoup plus prompt à diagnostiquer une éventuelle récidive. Pour notre part, le suivi était réalisé par les vétérinaires référents, les récidives ont peut-être été sous diagnostiquées.

4.2. Points importants de l'étude :

4.2.1. Importance du toucher rectal :

Comme le montre les travaux de Holt, le toucher rectal est fréquemment modifié lors de tumeur rectale (70% des cas)[9]. Dans une autre étude, dans 87% des cas, le toucher rectal permettait de mettre en évidence une anomalie [58]. Pour notre part, ce dernier était modifié moins fréquemment (60%). Il est donc primordial de réaliser ce geste simple et peu onéreux lors d'une affection du gros intestin. Cet examen est donc une méthode efficace pour emettre l'hypothèse de la présence d'une tumeur rectale. Néanmoins, il ne permet pas d'exclure l'hypothèse néoplasique si aucune masse n'est palpable.

4.2.2. Intérêt de l'endoscopie :

La coloscopie est l'examen de choix lors de suspicion de tumeurs colorectales. Si elle est indispensable pour le diagnostic, elle est aussi très intéressante pour le pronostic. En effet comme le montre notre étude, l'aspect endoscopique influe sur le taux de survie. La sténose est un facteur péjoratif. De plus les analyses histologiques des biopsies réalisées au cours de l'examen sont primordiales pour le diagnostic mais aussi pour le pronostic en définissant le caractère malin ou non de la tumeur (photo 3 et 4).

Aucune chirurgie ou traitement médical ne doit donc être mis en place avant la réalisation de cet examen.

Photo 3: Aspect endoscopique d'un carcinome in situ.

Photo 4: Aspect endoscopique d'un adénocarcinome. Notez l'infiltration et la sténose du rectum, caractère très péjoratif.

4.2.3. Intérêt de l'écho-endoscopie :

L'écho-endoscopie est d'une aide précieuse. Tout d'abord elle permet de visualiser la paroi du rectum. Ainsi dans les 4 cas où cet examen a montré une infiltration de la muqueuse, il été diagnostiqué par la suite un processus malin. L'echo-endoscopie est donc intéressante pour réaliser une première approche pronostic. Si une infiltration profonde de la paroi digestive est en faveur d'une tumeur maligne, il convient de ne pas conclure trop hâtivement à une tumeur bénigne si la masse reste superficielle.

Dans notre étude, l'écho-endoscopie a mis en évidence une adénopathie rétro péritonéale dans 2 cas. Elle est donc aussi très intéressante pour la réalisation d'un bilan d'extension. De plus, dans ces deux cas, l'échographie conventionnelle ne montrait pas d'anomalie. L'écho-endoscopie est donc un bon complément de l'échographie classique pour le bilan d'extension.

L'écho-endoscopie est donc très utile lors du diagnostic d'une tumeur colorectale. En médecine humaine elle fait déjà partie des examens complémentaires de base. Son manque de disponibilité dans le milieu vétérinaire, limite pour l'instant son expansion.

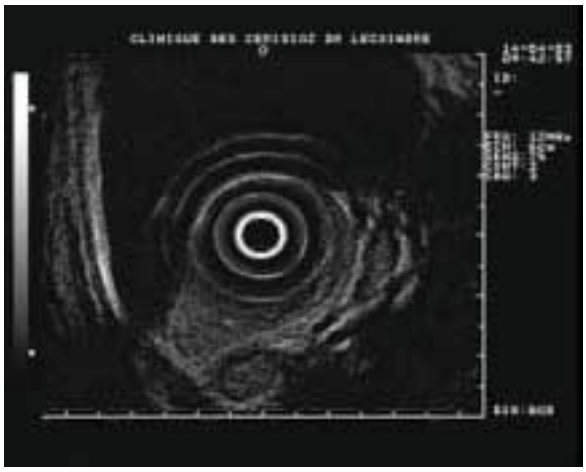

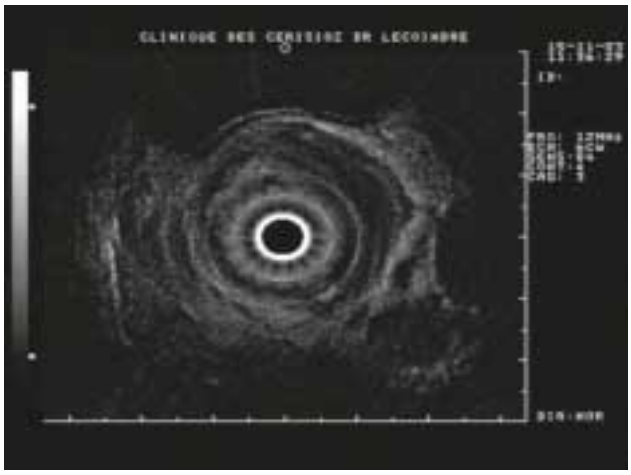

Photo 5 et 6: Echo-endoscopie d'un adénocarcinome. Notez l'hypertrophie de la muqueuse et l'adénopathie rétropéritnonéales.

4.2.4. Importance d'un diagnostic histologique de certitude :

Dans notre étude, il existe une discordance existe entre le diagnostic histologique réalisé sur les biopsies per-endoscopiques et celui effectué sur la pièce d'exérèse. Dans tous les cas, l'analyse de la pièce de chirurgie a été plus péjorative. Un adénocarcinome ou un carcinome était diagnostiqué à la place d'un adénome. Dans l'étude de Valerius, le pourcentage d'erreur monte même jusqu'à 30%[13].

Cette discordance peut s'expliquer par deux phénomènes. Tout d'abord, les biopsies endoscopiques sont superficielles. Elles peuvent donc se limiter à la stroma réaction de la tumeur ou ne pas montrer une infiltration profonde de la muqueuse. Ensuite elles sont localisées. Elles ne permettent donc pas une observation complète de la masse. Ainsi une plage de cellules malignes bien délimitées peut passer inaperçue lors du seul examen de ces biopsies.

Il convient donc pour diminuer ce risque d'erreur de réaliser de multiples prélèvements et de toujours faire analyser la pièce d'exérèse. Le propriétaire devant être informé de cette possible sous-estimation du caractère malin de la tumeur par les biopsies endoscopiques.

4.2.5. La filiation adénome-adénocarcinome :

La filiation adénome-adénocarcinome est prouvée en médecine humaine. Elle est pour l'instant suspectée en médecine vétérinaire. Dans notre étude plusieurs éléments plaident en faveur de cette hypothèse.

Tout d'abord nous avons pu observer, lors des récidives, une progression de la malignité de la tumeur dans 3 cas. De la même manière, Valerius rapporte une transformation maligne

d'un adénome dans 6 cas[13]. Il est néanmoins difficile d'évaluer si cette récidive indique une progression de la tumeur précédente ou le développement d'une nouvelle masse sans relation avec la première.

Chez l'homme, le carcinome in situ est considéré comme un stade intermédiaire entre l'adénome et l'adénocarcinome[24]. La découverte de foyers de transformation maligne (carcinome in situ) au sein de lésions bénignes, dans notre étude et dans d'autres[13, 47], laisse penser que ce stade intermédiaire existe aussi chez le chien. Ceci est donc en faveur d'une progression de la maladie d'une forme bénigne vers une forme maligne.

D'autres études, complémentaires de ce travail, sont cependant nécessaires pour conclure à la filiation adénome-adénocarcinome chez le chien.

CONCLUSION

Les tumeurs colorectales sont peu fréquentes chez le chien. Cependant, elles jouissent d'une mauvaise réputation sans doute à cause de leur caractère récidivant et de la difficulté à les traiter efficacement.

Cette étude permet de faire le point sur les connaissances bibliographiques actuelles sur ce type de tumeur et de les comparer à une série d'observations personnelles.

Il apparaît ainsi, que les éléments épidémiologiques sont concordants : absence de prédisposition raciale, âge moyen d'apparition 8 ans, surreprésentation des mâles et atteinte préférentielle du rectum, que le signe clinique dominant sur un animal par ailleurs en bon état général, est l'hématochésie et que l'examen endoscopique, après un toucher rectal, reste l'examen complémentaire de choix permettant, en outre, la réalisation de biopsies amenant le plus souvent un diagnostic histopathologique de certitude ; l'idéal étant toutefois de pouvoir réaliser cet examen sur pièce d'exérèse.

Conformément aux données de la littérature, les tumeurs épithéliales sont les plus fréquentes avec cependant en fonction des études, une prédominance des adénomes ou des adénocarcinomes. Il semble également que chez le chien, comme cela a été démontré chez l'homme, il puisse y avoir une évolution possible de formes bénignes vers des formes malignes, ce qui ne peut qu'encourager la mise en place d'un suivi coloscopique régulier.

Enfin, de traitement chirurgical délicat, avec fréquemment des récidives et/ou des complications de type incontinence, il apparaît que les tumeurs colorectales pourront sans doute à l'avenir, être contrôlées dans une certaine mesure par l'utilisation d'AINS.

BIBLIOGRAPHIE

1. Barone, R., *Intestin*, in *Anatomie comparée des mammifères domestiques. Tome troisième: Splanchnologie I.* 1984, Editions VIGOT: Paris. p. 382-506.
2. Barone, R., *Artères du tronc (Collatérales de l'aorte descendante)*, in *Anatomie comparée des mammifères domestiques. Tome cinquième: Angiologie.* 1996, Editions VIGOT: Paris. p. 305-443.
3. Barone, R., *Domaine de la veine cave caudale*, in *Anatomie comparée des mammifères domestiques. Tome cinquième: Angiologie.* 1996, Editions VIGOT: Paris. p. 595-686.
4. Barone, R., *Système lymphatique du chien*, in *Anatomie comparée des mammifères domestiques. Tome cinquième: Angiologie.* 1996, Editions VIGOT: Paris. p. 821-33.
5. Dupré, G., *Les tumeurs colorectales: aspects oncologiques et thérapeutiques.* Prat Méd Chir Anim Comp, 1994. **29**: p. 731-46.
6. Fayolle, P., *Techniques chirurgicales du côlon.* Prat Méd Chir Anim Comp, 1994. **29**: p. 711-20.
7. Head, K.W., *Tumours of the lower alimentary tract.* Bull World Health Organ, 1976. **53**(2-3): p. 167-86.
8. Patnaik, A.K., A.I. Hurvitz, and G.F. Johnson, *Canine gastrointestinal Neoplasms.* Vet Pathol, 1977. **14**: p. 547-55.
9. Holt, P.E. and V.M. Lucke, *Rectal neoplasia in the dog: a clinicopathological review of 31 cases.* Vet Rec, 1985. **116**(15): p. 400-5.
10. Gualtieri, M. and M.G. Monzeglio, *Gastrointestinal polyps in small animals.* The european journal of comparative gastroenterology., 1996. **1**(1): p. 5-11.
11. Piard, F., J. Faivre, and L. Bedene, *Adénome du côlon et du rectum: aspect anatomopathologiques et thérapeutiques*, in *Encycl. Méd. Chir.*, E. techniques, Editor. 1996: Paris-France. p. Gastro-entérologie, 9-068-D-10.
12. Cullen, J.M., R. Page, and W. Misdrop, *An overview of cancer pathogenis, diagnosis, and management.*, in *Tumors in domestic animal. Fourth edition*, D.J. Meuten, Editor. 2002, Iowa State Press: Ames. p. 3-44.
13. Valerius, K.D., B.E. Powers, M.A. McPherron, J.M. Hutchison, F.A. Mann, and S.J. Withrow, *Adenomatous polyps and carcinoma in situ of the canine colon and rectum: 34 cases (1982-1994).* J Am Anim Hosp Assoc, 1997. **33**(2): p. 156-60.
14. Prater, M.R., B. Flatland, S.J. Newman, D.P. Sponenberg, and J. Chao, *Diffuse annular fusiform adenocarcinoma in a dog.* J Am Anim Hosp Assoc, 2000. **36**(2): p. 169-73.
15. Patnaik, A.K., A.I. Hurvitz, and G.F. Johnson, *Canine intestinal adenocarcinoma and carcinoid.* Vet Pathol, 1980. **17**(2): p. 149-63.
16. Mc Pherron, M., S.J. Withrow, H.B. Seim, and B.E. Powers, *Colorectal leiomyomas in seven dogs.* J Am Anim Hosp Assoc, 1992. **28**(1): p. 43-6.
17. Atkin, W.S., B.C. Morson, and J. Cuzick, *Long-term risk of colorectal cancer after excision of rectosigmoid adenomas.* N Engl J Med, 1992. **326**(10): p. 658-62.
18. Spencer, R.J., L.J. Melton, 3rd, R.L. Ready, and D.M. Ilstrup, *Treatment of small colorectal polyps: a population-based study of the risk of subsequent carcinoma.* Mayo Clin Proc, 1984. **59**(5): p. 305-10.
19. Bedene, L., J. Faivre, M.C. Boutron, F. Piard, J. Cauvin, and P. Hillon, *Adenoma carcinoma sequence or "de novo" carcinogenesis.* Cancer, 1992. **69**: p. 883-8.

20. Boutron, M.C., J. Faivre, V. Quipourt, P. Senesse, and C. Michiels, *Family history of colorectal tumours and implications for the adenoma-carcinoma sequence: a case control study.* Gut, 1995. **37**(6): p. 830-4.
21. Hoff, G., A. Foerster, M.H. Vatn, J. Sauar, and S. Larsen, *Epidemiology of polyps in the rectum and colon. Recovery and evaluation of unresected polyps 2 years after detection.* Scand J Gastroenterol, 1986. **21**(7): p. 853-62.
22. Hoff, G. and S. Larsen, *Epidemiology of polyps in the rectum and sigmoid colon. Discriminant analysis for identification of individuals at risk of developing colorectal neoplasia.* Scand J Gastroenterol, 1986. **21**(7): p. 848-52.
23. Hofstad, B., M. Vatn, S. Larsen, and M. Osnes, *Growth of colorectal polyps: recovery and evaluation of unresected polyps of less than 10 mm, 1 year after detection.* Scand J Gastroenterol, 1994. **29**(7): p. 640-5.
24. Couturier, D. and M.H. Couturier-Turpin, *Cancérogenèse recto-colique, fréquence et signification des altérations génétiques: la délétion du bras court du chromosome 1, un événement initiateur.* Bull Acad Natl Med, 1997. **181**(8): p. 1651-61; discussion 1661-2.
25. Couturier, D., *Notions récentes sur la cancérogénèse intestinales, leurs implications dans le dépistage du risque génétique et l'action préventive des anti-inflammatoires non stéroïdiens.* 2002.
26. Gamblin, R.M., J.E. Sagartz, and C.G. Couto, *Overexpression of p53 tumor suppressor protein in spontaneously arising neoplasms of dogs.* Am J Vet Res, 1997. **58**(8): p. 857-63.
27. Wolf, J.C., P.E. Ginn, B. Homer, L.E. Fox, and I.D. Kurzman, *Immunohistochemical detection of p53 tumor suppressor gene protein in canine epithelial colorectal tumors.* Vet Pathol, 1997. **34**(5): p. 394-404.
28. Benamouzig, R., S. Chaussade, J. Little, N. Munoz, J. Rautureau, and D. Couturier, *Aspirine, anti-inflammatoires non stéroïdiens et carcinogénèse colique.* Gastroenterol Clin Biol, 1997. **21**(3): p. 188-96.
29. Shiff, S.J. and B. Rigas, *Nonsteroidal anti-inflammatory drugs and colorectal cancer: evolving concepts of their chemopreventive actions.* Gastroenterology, 1997. **113**(6): p. 1992-8.
30. Eberhart, C.E., R.J. Coffey, A. Radhika, F.M. Giardiello, S. Ferrenbach, and R.N. DuBois, *Up-regulation of cyclooxygenase 2 gene expression in human colorectal adenomas and adenocarcinomas.* Gastroenterology, 1994. **107**(4): p. 1183-8.
31. Benamouzig, R., E. Longchampt, H. Yoon, L. Olazabal, A. Martin, T. Coste, J. Rautureau, and D. Couturier, *L'expression stromale et épithéliale de la cyclo-oxygénase de type 2 est corrélée à la dysplasie dans une serie prospective d'adénomes coliques.* Gastroenterol Clin Biol, 2001. **25**(A 12).
32. Ferry, M., *Le cancer colo-rectal à l'affiche.* Le quotidien du médecin, 2003. **7305**: p. 7.
33. McEntee, M.F. and K.A. Brenneman, *Dysregulation of beta-catenin is common in canine sporadic colorectal tumors.* Vet Pathol, 1999. **36**(3): p. 228-36.
34. McEntee, M.F., J.M. Cates, and N. Neilsen, *Cyclooxygenase-2 expression in spontaneous intestinal neoplasia of domestic dogs.* Vet Pathol, 2002. **39**(4): p. 428-36.
35. Dorn, C.R., D.O. Taylor, R. Schneider, H.H. Hibbard, and M.R. Klauber, *Survey of animal neoplasms in Alameda and Contra Costa Counties, California. II. Cancer morbidity in dogs and cats from Alameda County.* J Natl Cancer Inst, 1968. **40**(2): p. 307-18.

36. Dorn, C.R., D.O. Taylor, F.L. Frye, and H.H. Hibbard, *Survey of animal neoplasms in Alameda and Contra Costa Counties, California. I. Methodology and description of cases.* J Natl Cancer Inst, 1968. **40**(2): p. 295-305.
37. Priester, W.A. and N. Mantel, *Occurrence of tumors in domestic animals. Data from 12 United States and Canadian colleges of veterinary medicine.* J Natl Cancer Inst, 1971. **47**(6): p. 1333-44.
38. Head, K.W. and R.W. Else, *Neoplasia and allied conditions of the canine and feline intestine.* Vet. annual, 1981. **21**: p. 190-208.
39. Miranda De Estrada, M. and A.-L. Parodi, *Tumeurs épithéliales du tractus gastro-intestinal chez le chien: étude rétrospective.* Rec. Méd. Vet., 1983. **159**: p. 709-17.
40. Seinger, P., *Contribution à l'étude des tumeurs primitives du tractus gastro-intestinal du chien et du chat.*, in *Thèse Doct. Vet. Alfort-Créteil*. 1988.
41. Dobson, J.M., S. Samuel, H. Milsterin, K. Rogers, and J.L. Wood, *Canine neoplasia in the UK: estimates of incidence rates from a population of insured dogs.* J. Small. Anim. Pract., 2002. **43**(6): p. 240-6.
42. Seinger, P. and A.-L. Parodi, *Les tumeurs du tractus gastro-intestinal chez le chien: étude rétrospective sur une période de 10 années.* Prat Méd Chir Anim Comp, 1991. **26**(2): p. 99-108.
43. Mialot, M. and M. Lagadic, *Epidémiologie descriptive des tumeurs du chien et du chat.* Rec. Méd. Vet., 1990. **11**: p. 937-47.
44. Estrada, M., V. Freiche, and F. Dargent, *Tumeurs gastro-intestinales.* Prat Méd Chir Anim Comp, 1997. **32**(2): p. 99-114.
45. Lecoindre, P. and J.-L. Cadoré, *Carcinome gastrique chez le chien.* Prat Méd Chir Anim Comp, 1990. **25**: p. 621-30.
46. Van der Gaag, I., *The histological appearance of large intestinal biopsies in dogs with clinical signs of large bowel disease.* Can J Vet Res, 1988. **52**(1): p. 75-82.
47. Seiler, R.J., *Colorectal polyps of the dog: a clinicopathologic study of 17 cases.* J Am Vet Med Assoc, 1979. **174**(1): p. 72-5.
48. Church, E.M., C.J. Mehlhaff, and A.K. Patnaik, *Colorectal adenocarcinoma in dogs: 78 cases (1973-1984).* J Am Vet Med Assoc, 1987. **191**(6): p. 727-30.
49. Guilbaud, L., G. Egron, S. Tabbi, M. Chevallier, and J.-L. Cadoré, *Influence du taux et de la nature des fibres alimentaires dans l'alimentation du chien 2.* Revue Med. Vet., 1996. **147**(4): p. 319-26.
50. Leib, M.S., L. Roth, W. Burkholder, A. Zavac, W. McCain, L.L. Donaldson, C.J. Boyd, and D.J. Davenport, *Effects of commercial diets on the endoscopic and histological appearence of the colon of normal dogs.* 1992.
51. Lombard-Platet, R. and X. Barth, *Cancer du côlon*, in *Encycl. Méd. Chir.*, E. techniques, Editor. 1993: Paris-France. p. Gastro-entérologie, 9-068-A-10,Cancérologie, 60-9-A-10.
52. Jinbot, T., M. Shimizu, S. Hayashi, T. Sakamoto, S. Kiato, and S. Yamamoto, *Immunological determination of faecal haemoglobin concentration in dog.* Vet Research Communications, 1998. **22**(3): p. 191-96.
53. Williams, G.M., M. Shike, and S.J. Winamer, *A symposium: colorectal cancer.* The American Journal of Medecine, 1999. **106**(1A): p. 1S-51S.
54. Paoloni, M.C., D.G. Penninck, and A.S. Moore, *Ultrasonographic and clinicopathologic findings in 21 dogs with intestinal adenocarcinoma.* Vet Radiol Ultrasound, 2002. **43**(6): p. 562-7.
55. Begond, D., F. Delisle, and F. Stambouli, *Imagerie médicale chez les carnivores domestiques, Tome II.* Rec. Méd. Vet., 1996. **172**(1/2).

56. Roth, L., M.S. Leib, D.J. Davenport, and W.E. Monroe, *Comparisons between endoscopic and histologic evaluation of the gastrointestinal tract in dogs and cats: 75 cases (1984-1987).* J Am Vet Med Assoc, 1990. **196**(4): p. 635-8.
57. Thelliez, P., *Apport de la coloscopie à haute définition avec chromoendoscopie.* Le quotidien du médecin, 2003. **7305**: p. 5.
58. Bardi, A., *Les tumeurs colo-rectales chez les carnivores domestiques.*, in *Thèse Doct. Vet. Alfort-Créteil*. 2000.
59. Degorge, F. and A.-L. Parodi, *Tumeurs conjonctives des carnivores domestiques.* Rec. Méd. Vet., 1990. **166**: p. 931-47.
60. Gibbons, G.C. and R.J. Murthaugh, *Cecal smoth muscle neoplasia in the dog: report of 11 cases and literature review.* J Am Anim Hosp Assoc, 1989. **25**: p. 191-7.
61. Magnol, J.-P., T. Marchal, P. Delisle, P. Devauchelle, and C. Fournel, *Cancérologie clinique du chien.* 1998, Saint Pierre-La-Palude: Th. Marchal. 426p.
62. André, M., *Evaluation préopératoire des adénocarcinomes du rectum par IRM.* Le quotidien du médecin, 2003. **7305**: p. 6.
63. Van Stolk, R.U., G.J. Beck, J.A. Baron, R. Haile, and R. Summers, *Adenoma characteristics at first colonoscopy as predictors of adenoma recurrence and characteristics at follow-up. The Polyp Prevention Study Group.* Gastroenterology, 1998. **115**(1): p. 13-8.
64. Withe, R.A.S. and N.T. Gormann, *The clinical managment of rectal and pararectal tumours in dog.* J. Small. Anim. Pract., 1987. **28**: p. 87-107.
65. Holt, P.E. and P. Durdey, *Transanal endoscopic treatment of benign canine rectal tumours: preliminary results in six cases (1992 to 1996).* J Small Anim Pract, 1999. **40**(9): p. 423-7.
66. Lanore, D. and C. Delprat, *Chimiothérapie anticancéreuse*. Masson ed. Abrégés vétérinaires. 2002, Paris. 161p.
67. André, M., *Chimiothérapie adjuvante et tumeurs coliques instables.* Le quotidien du médecin, 2003. **7305**: p. 6.
68. Shiff, S.J., M.I. Koutsos, L. Qiao, and B. Rigas, *Nonsteroidal antiinflammatory drugs inhibit the proliferation of colon adenocarcinoma cells: effects on cell cycle and apoptosis.* Exp Cell Res, 1996. **222**(1): p. 179-88.
69. Dodge, P.W., D. Brodie, and B.D. Mitchell, *Evaluation of the toxicity of anti-inflammatory drugs*, in *Anti-inflammatory drugs*, J.R. VANE and S.H. FERREIRA, Editors. 1979: New-york. p. 280-296.
70. Lecoindre, P. and C. Hugnet, *AINS et ulcères gastro-intestinaux.* Act. Vét., 1994. **1280**: p. 18-22.
71. Knapp, D.W., R.C. Richardson, G.D. Bottoms, R. Teclaw, and T.C. Chan, *Phase I trial of piroxicam in 62 dogs bearing naturally occurring tumors.* Cancer Chemother Pharmacol, 1992. **29**(3): p. 214-8.
72. Brown, S.A., *Renal effects of non steriïdal anti-inflammatory drugs on prostaglandin and renal function*, in *Current Veterinary Therapy X*, R.W. Kirk, Editor. 1989, WB Saunders: Philadelphia. p. 1159-61.
73. Pages, J.P., *Néphropathies dues aux AINS chez le chat: 21 observations.* Prat Méd Chir Anim Comp, 2002.
74. Favre, H., *Insuffisance rénale aiguë des nécroses tubulaires.* Rev. Prat., 1995. **45**: p. 1638-1642.
75. Bonnet, J.M. and F. Méot, *Anti-inflammatoires: épreuves d'activité sur animaux de laboratoire.* Réc. Med. Vet, 1992. **168**(8/9): p. 591-599.

76. Sandler, R.S., J.C. Galanko, S.C. Murray, J.F. Helm, and J.T. Woosley, *Aspirin and nonsteroidal anti-inflammatory agents and risk for colorectal adenomas.* Gastroenterology, 1998. **114**(3): p. 441-7.
77. Rosenberg, L., C. Louik, and S. Shapiro, *Nonsteroidal antiinflammatory drugs use and reduced risk of large bowel carcinoma.* Cancer, 1998. **82**(12): p. 2326-33.
78. Muscat, J.E., S.D. Stellman, and E.L. Wynder, *Nonsteroidal antiinflammatory drugs and colorectal cancer.* Cancer, 1994. **74**(7): p. 1847-54.
79. Knottenbelt, C.M., J.W. Simpson, S. Tasker, A.E. Ridyard, M.L. Chandler, P.M. Jamieson, and E.M. Welsh, *Preliminary clinical observations on the use of piroxicam in the management of rectal tubulopapillary polyps.* J Small Anim Pract, 2000. **41**(9): p. 393-7.
80. Knottenbelt, C.M., J.W. Simpson, and M.L. Chandler, *Neutrophilic leucocytosis in a dog with a rectal tumour.* J Small Anim Pract, 2000. **41**(10): p. 457-60.

LISTE DES FIGURES

Figure 1: Appareil digestif d'un chien (vue ventrale, après isolement et étalement)[1].....18
Figure 2: Duodénum et gros intestin du chien (vue ventrale, en place, après ablation de l'epiplon et du jejunum) [1].....19
Figure 3: Artère mésentérique du chien (intestin isolé, vue dorso-caudale) [2].....21
Figure 4: Veine porte du chien (vue dorsale) [3].....22
Figure 5: Noeuds lymphatiques de la rate, de l'estomac et de l'intestin du chien (après ablation du jéjunum et du mésentère) [4].....23
Figure 6: Anatomie loco-regionale du rectum [5].....25
Figure 7 : Principales voies du métabolisme de l'acide arachidonique[28].....38
Figure 8: Rôle de COX 2 dans la cancérogenèse [29].....40
Figure 9:Relation entre les anomalies génétiques des cellules cancéreuses et l'évolution du processus tumoral[24].....43
Figure 10: diagnostic différentiel des tumeurs colorectales.....63
Figure 11: Technique d'exérèse anastomose colo-rectale par élévation pubienne[5].....84
Figure 12: Technique d'exérèse anastomose par traction ano-rectale: "rectal pull through" [5].....85
Figure 13: Technique d'exérèse anastomose par éversion ano-rectale[5].....86
Figure 14: Anastomose colo-rectale par abord combiné [5].....87
Figure 15: Abord rectal dorsal [5].....88
Figure 16: Effet des AINS sur l'hémostase[75].....105
Figure 17: Répartition raciale.....116
Figure 18: Localisation des tumeurs colorectales.....117
Figure 19 : Classification histologique des tumeurs de l'étude.....119

LISTE DES TABLEAUX

Tableau 1: Classification histologique des tumeurs du tractus gastro-intestinal selon l'organisation mondiale de la santé[6], modifié par Patnaik[7]. 30
Tableau 2: Critère de classification histologique des tumeurs[11]..... 31
Tableau 3 : Distribution des réactions positives par marquage de la protéine p53 sur les tumeurs colorectales. 45
Tableau 4 : Expression de COX-2 et β caténine dans les tumeurs colorectales[33]. 46
Tableau 5: Prévalence des tumeurs digestives du chien observées dans différentes études. ... 47
Tableau 6 : Répartition des différents types tumoraux colorectaux selon différentes études[8, 41, 45]. 49
Tableau 7 : Localisation des tumeurs colorectales selon différentes études. 50
Tableau 8 : Fréquence des principaux symptômes rencontrés lors de tumeurs colorectales[8, 12, 46, 47]. 56
Tableau 9 : Diagnostic différentiel entre diarrhée du grêle et du côlon. 57
Tableau 10 : Classification des adénocarcinomes selon Dukes et selon Astler-Coller[50]. 65
Tableau 11 : Le système TNM appliqué aux tumeurs épithéliales[50]. 67
Tableau 12 : Comparaison des différents types de suture[5]..... 76
Tableau 13 : Protocoles d'antibioprévention lors de chirurgie colique[5]. 77
Tableau 14 : Principales familles d'agents anticancéreux[61]. 91
Tableau 15 : Récapitulatif des agents anticancéreux utilisés lors de tumeurs colorectales.[61, 66]..... 96
Tableau 16 : Les complications de la radiothérapie. 98
Tableau 17 : Distribution des cellules au sein du cycle lors d'incubation avec des AINS[68]. 101
Tableau 18 : Effets des AINS sur l'apoptose des cellules d'adénocarcinome colique..... 102
Tableau 19: Moyenne d'âge en fonction du type tumoral..... 116
Tableau 20: Principales modifications rencontrées à la coloscopie. 118
Tableau 21: Principales modifications échographiques 118
Tableau 22: Taux de survie à 6 mois. 120

NOM Prénom : CACHON Thibaut

TITRE : LES TUMEURS COLORECTALES CHEZ LE CHIEN : ETUDE CLINIQUE A PARTIR DE 83 CAS

Thèse Vétérinaire : Lyon, le 12 mars 2004

RESUME :

Dans une première partie, ce travail permet de faire le point sur les connaissances bibliographiques actuelles sur les tumeurs colorectales. Ces dernières sont peu fréquentes chez le chien et jouissent d'une mauvaise réputation. Ensuite, l'auteur compare ces données à une série d'observations personnelles. Le but de cette étude est, à partir de 83 cas de tumeurs colorectales, de décrire les symptômes, la démarche diagnostique, et de faire le point sur les différents traitements notamment sur l'avènement de l'utilisation des AINS qui semblent donner des résultats encourageants chez l'homme du fait de leur mode d'action particulier et de la nature de ces tumeurs. Enfin l'auteur évalue le potentiel de transformation de lésion bénigne, le polype ou adénome, en tumeur maligne, l'adénocarcinome. Nous démontrerons ainsi l'importance de recourir à une classification histologique précise entre adénome, carcinome *in situ* et adénocarcinome pour fournir un pronostic fiable.

MOTS CLES :

- Tumeur
- Côlon
- Rectum
- Chien

JURY :

Président :	Monsieur le Professeur KOPP
1er Assesseur :	Monsieur le Docteur MARCHAL
2ème Assesseur :	Monsieur le Professeur CADORE

DATE DE SOUTENANCE : 12 mars 2004

ADRESSE DE L'AUTEUR :

16 Rue de l'Eglise

38690 LE GRAND LEMPS