ECOLE NATIONALE VETERINAIRE DE LYON

Année 2004 - Thèse n° 69

DYSFONCTIONNEMENT LARYNGE DU CHEVAL EN EXERCICE. ACTUALITES ET PERSPECTIVES.

THESE

Présentée à l'UNIVERSITE CLAUDE-BERNARD - LYON I
(Médecine - Pharmacie)
et soutenue publiquement le 11 juin 2004
pour obtenir le grade de Docteur Vétérinaire

par

Caroline VIGNES
Née le 03 avril 1977
à Trappes (78)

DEPARTEMENTS ET CORPS ENSEIGNANT DE L'ECOLE NATIONALE VETERINAIRE DE LYON

Directeur : Professeur J.-F. CHARY

[redacted]

DEPARTEMENT	PR	PR	PR	MC	PRAG	MCA	PRCE
DEPART SANTÉ PUBLIQUE VETERINAIRE							
Microbiologie, Immunologie, Pathologie Générale	Y.RICHARD			V.GUERIN-FAUBLEE 80% A.KODJO D.GRUZEL 80%			
Pathologie infectieuse			A.LACHERETZ M.ARTOIS	J.VIALARD			
Parasitologie & Maladies parasitaires		G.BOURDOISEAU C.CHAUVE		MP CALLAIT CARDINAL L.ZENNER			
Qualité et Sécurité des Aliments		G.CHANTEGRELET	P.DEMONT C.VERNOZY	A.GONTHIER	S.COLARDELLE ISPV		
Législation & Jurisprudence			A.LACHERETZ				
Bio-Mathématiques				P.SABATIER M.L.DELIGNETTE 80% K.CHALVET-MONFRAY			
DEPART DES ANIMAUX DE COMPAGNIE							
Anatomie		E.CHATELAIN	T.ROGER	S.SAWAYA	R.DA ROCHA CARARO MCC		
Chirurgie et Anesthésiologie		J.P. GENEVOIS	D.FAU E.VIGUIER D.REMY		S.JUNOT MCC K.PORTIER MCC C.DECOSNE-JUNOT MCC	C.CAROZZO	BENREDOUANE K. (50%) G.CHANOIT A.MUGUET J.GUILLAUMIN
Anatomie-pathologique Dermatologie-Cancérologie		J.P.MAGNOL		T.MARCHAL	D.WATRELOT-VIRIEUX MCC P.BELLI MCA D.PIN MCA		
Médecine interne		J.L.CADORE C.FOURNEL		L.CHABANNE	JL.BOULAY PRA M.HUGONNARD MCC	F.PONCE C.ESCRIOL	I.BUBLOT (60%)
Imagerie médicale					F.DURIEUX (50%) MCC		F.DURIEUX (25%)
DEPART DES PRODUCTIONS ANIMALES							
Zootechnie, Ethologie & Economie rurale		M.FRANCK		L.FERME P.		L.MOUNIER	
Nutrition et Alimentation				D.GRANCHER L.ALVES de OLIVEIRA G.FGRON-MORAND			
Biol & Patho de la Reproduction		F.BADINAND	M.RACHAIL-BRETIN	S.BUFF P.GUERIN S.MARTINOT			
Patho Animaux de Production		P.BEZILLE	T.ALOGNINOUWA	R.FRIKHA M.A.ARCANGIOLI D.LE GRAND	D.LAURENT (50%) MCA		N.GIRAUD P.DEBARNOT D.LAURENT
DEPART SCIENCES BIOLOGIQUES							
Physiologie thérapeutique	R.BOIVIN			J.J.THIEBAULT J.M.BONNET-GARIN 90%			
Biophysique Biochimie Génétique et Biologie moléculaire		F.GARNIER	F.BENOIT F.GRAIN P.JAUSSAUD P.BERNY	T.BURONFOSSE V.LAMBERT			
Pharmacie Toxicologie Législation du Médicament		G.KECK					
Langues					C.FARMER IPAC R.SULLIVAN IPAC		
DEPART HIPPIQUE							
Pathologie équine Clinique équine		JL.CADORE O.LEPAGE		A.LEBLOND A.BENAMOU-SMITH E.CAUVIN			
Expertise nécropsique			C.FLEURY				

Au Professeur Jean Luc Cadoré,
Qui m'a encouragée dans ce projet de thèse.
Votre gentillesse et vos conseils m'ont été très utils.

Au Professeur André Morin,
Qui a accepté de présider cette thèse.

Au Docteur Eddy Cauvin,
Qui a bien voulu assister à cette thèse.

A mes grands parents, Jacqueline et Bernard,
Qui ont cru en leur petite fille
Et l'on toujours soutenue.

A mes parents, Martine et Gérard,
Pour m'avoir supportée
Quels que soient le moral et l'humeur.

A Gabriel,
Pour sa patience et son amour.

SOMMAIRE :

ABREVIATIONS UTILISEES DANS CETTE THESE : 15

ILLUSTRATIONS ET FIGURES : 16

INTRODUCTION 19

PARTIE I. 21

ANATOMIE DU LARYNX 21

I. LES CARTILAGES DU LARYNX 21
- *A. Cartilage cricoïde 22*
- *B. Cartilage thyroïde 23*
- *C. Cartilage aryténoïde 24*
- *D. Epiglotte 26*

II. ARTICULATIONS LIGAMENTS ET MEMBRANES DU LARYNX 28
- *A. Relations du cartilage cricoïde avec les autres cartilages 28*
- *B. Relations entre le cartilage thyroïde et les autres (sauf le cricoïde) 30*
- *C. Autres unions 31*

III. MUSCLES DU LARYNX 32

IV. INNERVATION DU LARYNX 34
- *A. Nerf de la membrane muqueuse du larynx 35*
- *B. Innervation des muscles intrinsèques 35*

PARTIE II. 41

ENDOSCOPIE ET TRAVAIL SUR TAPIS ROULANT 41

I. ORIGINE DU TAPIS ROULANT ET DE LA VIDEOENDOSCOPIE 41
- *A. Historique de l'endoscopie 41*
- *B. Historique du tapis roulant 42*

II. INTERET DE LA VIDEOENDOSCOPIE SUR ANIMAL AU REPOS 43

III. INTERET DE LA VIDEOENDOSCOPIE COUPLEE AU TRAVAIL SUR TAPIS ROULANT 45
- *A. Quand devons-nous utiliser la VTRGV ? 46*
- *B. Utilisations de la VTRGV 47*
- *C. Comparaison de la VTRGV à l'endoscopie au repos 47*

IV. PROTOCOLE SUIVI LORS DE VIDEOENDOSCOPIE AVEC TRAVAIL SUR TAPIS ROULANT 49
- *A. Quel tapis roulant pour quelle utilisation 49*
  - *1.* Préparation du cheval 52
  - *2.* Protocole de travail 52
    - a. Acclimatation au tapis roulant 52
    - b. Echauffement 53
    - d. Protocole d'exercice 53
- *B. Limites de l'exercice sur tapis roulant comparé à celui sur piste de course 54*

V. ETUDE DE DIFFERENTS DYSFONCTIONNEMENTS DECRITS EN UTILISANT LA VTRGV 54
- *A. Hémiparésie laryngée (idiopathique) 54*
- *B. Déplacement dorsal du voile du palais (DDVP) 58*
- *C. Accrochement des replis aryépiglottiques 60*
- *D. Déviation axiale des replis aryépiglottiques (DARAE) 62*
- *E. Rétroflexion de l'épiglotte 62*

PARTIE III. 65

ETUDE D'UN NOUVEAU DYSFONCTIONNEMENT DU LARYNX 65

I. PRESENTATION GENERALE DES CAS CLINIQUES 65

II. PROTOCOLE D'EXERCICE SUR TAPIS ROULANT ET VIDEOENDOSCOPIE 66

III. PRESENTATION DETAILLEE DE CHAQUE CAS CLINIQUE 68

IV. EXPLICATIONS POSSIBLES 79

PARTIE IV. **81**

DISCUSSION SUR LES ORIGINES ET LES TRAITEMENTS POSSIBLES DE CE DYSFONCTIONNEMENT **81**

I. PATHOGENIE DE L'HLI 81
A. Polémique sur l'origine de l'HLI *81*
1. Paralysie lors d'hyperkaliémie périodique (PPH) 82
2. Origine nerveuse 83
B. Une origine nerveuse à l'HLI *84*
1. Une axonopathie distale 85
2. Dénervation préférentielle des muscles adducteurs 87
3. Distribution des fibres nerveuses dans le NLR 88
C. Hypothèses sur la ou les causes de l'axonopathie distale *90*
II. TRAITEMENTS POSSIBLES POUR LE COLLAPSUS VENTRAL DE L'ARYTENOÏDE 92
A. Ventriculectomie *92*
1. Buts de la ventriculectomie 92
2. Technique chirurgicale 92
3. Intérêt de cette technique chirurgicale dans le traitement du collapsus ventral de l'aryténoïde 95
B. Laryngoplastie *95*
1. Buts de la laryngoplastie 95
2. Technique chirurgicale 96
3. Intérêt de cette technique chirurgicale dans le traitement du collapsus ventral de l'aryténoïde 100
C. Aryténoïdectomie *100*
1. Présentation 100
2. Technique chirurgicale 102
3. Intérêt de cette technique chirurgicale pour traiter le collapsus ventral de l'aryténoïde 104
D. Greffe de pédicule neuromusculaire *106*
1. But de la transplantation de pédicule neuromusculaire 106
2. Résultats de cette technique en canine et humaine 106
a. Historique de la procédure 106
b. Technique chirurgicale 107
c. Résultats bénéfiques 109
3. Résultats chez les chevaux 110
a. Résultats d'expérimentations précédemment menées 111
b. Evaluation de la GPNM à l'exercice 113
c. Procédure chirurgicale 113
4. Intérêt de cette technique dans le traitement du collapsus ventral de l'aryténoïde 117

CONCLUSION **119**

BIBLIOGRAPHIE : **120**

ABREVIATIONS UTILISEES DANS CETTE THESE :

- ***AT*** : aspiration trachéale
- ***DARAE*** : déviation axiale des replis aryépiglottiques
- ***DDVP*** : déplacement dorsal du voile du palais
- ***DDVPI*** : déplacement dorsal intermittent du voile du palais
- ***ECG*** : électrocardiogramme
- ***GPNM*** : greffe de pédicule neuromusculaire
- ***H*** : hongre
- ***HLI*** : hémiplégie laryngée idiopathique
- ***J*** : jument
- ***LBA*** : lavage broncho alvéolaire
- ***M*** : mâle
- ***NLR*** : nerf laryngé récurrent
- ***PPH*** : paralysie lors d'hyperkaliémie périodique
- ***PS*** : Pur sang
- ***TT*** : Trotteur
- ***VTRGV*** : vidéoendoscopie couplée au travail sur tapis roulant à grande vitesse

ILLUSTRATIONS ET FIGURES :

Photo n°1 : Profil droit d'un larynx et de son os hyoïde, après dissection.

Photo n°2 : Vue caudale du cartilage cricoïde après séparation des autres cartilage.

Photo n°3 : Vue ventrale du cartilage thyroïde.

Photo n°4 : Vue latérale d'une lamelle thyroïde.

Photo n°5 : Vue médiale d'un larynx montrant la membrane muqueuse interne et un saccule laryngé.

Photo n°6 : Cartilage aryténoïdes et processus corniculés, in situ.

Photo n°7 : Dissection de larynx, cartilage épiglottique in situ.

Photo n°8 : Vue rostrale d'un cartilage épiglottique montrant sa relation avec le cartilage thyroïde.

Photo n° 9 : Relation entre les différents cartilage du larynx.

Photo n°10 : Vue dorsale des différents cartilage in situ.

Photo n°11 : Articulations entre le cartilage cricoïde et aryténoïde.

Photo n°12 : Relation entre les deux cartilage aryténoïdes.

Photo n°13 : Vue des muscles aryténoïdiens dorsaux in situ.

Photo n°14 : Vue dorsale du muscle aryténoïdien transverse.

Photo n°15 : Muscles du larynx, vue latérale in situ.

Photo n°16 : Vue latérale d'un larynx avec le nerf laryngé crânien sortant du cartilage thyroïdien.

Photo n°17 : Nerf laryngé crânien passant au travers du cartilage thyroïdien. Innervation de la membrane muqueuse.

Photo n°18 : Vue de dessus du larynx.

Photo n°19 : Nerf laryngé récurrent droit et nerf laryngé crânien droit.

Photo n°20 : Vue latérale : innervation du larynx.

Photo n°21 : Coté droit : deux branches du nerf laryngé récurrent.

Photo n°22 : Tapis roulant utilisé à l'UVCC.

Photo n°23 : Vue latérale gauche du tapis roulant, montrant le harnais de sécurité.

Photo n°24 : Vue endoscopique du larynx de Chimayo.

Photo n°25 : Wrangler, endoscopie à l'exercice.

Photo n°26 : Vue endoscopique du larynx d'Anchiano.

Photo n°27 : Collapsus ventral de l'aryténoïde gauche.

Photo n°28 : Collapsus ventral de l'aryténoïde, vu par endoscopie.

Photo n°29 : Canny's Gold, évaluation endoscopique à l'exercice.

Photo n°30 : Collapsus de l'aryténoïde gauche et déviation bilatérale des replis aryépiglottiques.

Photo n°31 : Déviation unilatérale du repli aryépiglottique et collapsus ventral de l'aryténoïde du côté gauche.

Photo n°32 : Déviation unilatérale du repli aryépiglottique gauche et collapsus ventral de l'aryténoïde du côté gauche.

Photo n°33 : Vue endoscopique rapprochée des cartilage corniculés des aryténoïdes.

Figure n°1 : Illustration schématique de l'apparence vidéoendoscopique d'un larynx avec une hémiplégie laryngée gauche au repos (A) et durant l'exercice (B). Le cartilage aryténoïdien hémiplégique est tiré vers l'axe médian de la « rima glottidis » et aboutit à une obstruction complète de part les forces exercées sur les structures anatomiques non soutenues (de part la pression négative générée) à l'inspiration.

Figure n°2 : Hémiplégie laryngée subjective pour les chevaux durant l'exercice. Grade A : Complète abduction laryngée durant l'inspiration. Grade B : La position inspiratoire se trouve entre l'abduction complète et la position observée au repos. Grade C : la position inspiratoire est inférieure à celle observée au repos.

Figure n°3 : **A.** Aspect normal des parties caudale du nasopharynx et rostrale du larynx. **B.** Vue endoscopique d'un déplacement dorsal du voile du palais.

Figure n°4 : Vue endoscopique schématique d'un accrochement des replis aryépiglottiques.

Figure n°5 : Trajet schématique des nerfs laryngé récurrent et vague.

Figure n°6 : Représentation schématique d'une opération de ventriculectomie. A. Vue de la lumière laryngée au travers d'une incision de la membrane cricoaryténoïdienne. B. Retrait de la muqueuse ventriculaire avec une fraise de Williams.

Figure n°7 : Technique de laryngoplastie. **A.** Aspect dorsal du larynx montrant le placement recommandé des deux prothèses. **B.** Degré d'abduction recommandé après la chirurgie de

traitement de l'hémiplégie laryngée. Noter l'abduction incomplète. **C.** Fonctionnement normal du larynx en position d'abduction complète. Noter les positions symétriques des cartilage corniculés droit et gauche. **D.** Hyperabduction du cartilage corniculé gauche montrant les effets d'une tension excessive appliquée à la prothèse.

Figure n°8 : Laryngoplastie (1).

Figure n°9 : Laryngoplastie (2).

Figure n°10 : Laryngoplastie (3).

Figure n°11 : Différentes techniques d'aryténoïdectomie.

Figure n°12 : Représentation schématique des techniques d'aryténoïdectomie.

Figure n°13 : Elément anatomique utilisé dans la greffe de pédicule neuromusculaire.

Figure n°14 : Exposition de la branche principale du premier nerf cervical. Tension appliquée à l'aide d'un crochet plat à stérilisation pour identifier les différentes branches.

Figure n°15 : **A.** Le larynx est tourné latéralement pour aider l'exposition du muscle cricoaryténoïdien dorsal affecté. **B.** Un rétracteur de Weitlaner est placé sur le muscle cricoaryténoïdien dorsal pour exposer une large aire de muscle et permettre de placer facilement les greffons de pédicule neuromusculaire et d'implanter les nerfs de façon aisée.

Tableau n°1 : Gradation subjective des mouvements laryngés chez le cheval au repos.

Tableau n°2 : Présentation des cas cliniques.

INTRODUCTION

Depuis très longtemps le cheval est un « performer ». Avec le développement d'un entraînement spécifique et adapté, de la sélection des races de chevaux de course et du montant considérable d'argent investi dans ce sport, les chevaux se doivent d'être de plus en plus compétitifs et d'utiliser leurs capacités au maximum.
Même la plus petite anomalie peut condamner un cheval à arrêter une carrière de sport. Le handicap du cheval le mieux connu est lié aux membres. Un cheval boiteux ne peut pas donner le meilleur de lui-même sur le champ de course. Comme dit le proverbe : « Pas de pieds, pas de cheval ! »
C'est oublier le second problème le plus rencontré chez le cheval de course, qui est le dysfonctionnement respiratoire. Le secret d'un bon « performer » réside dans sa respiration. A potentiel égal, le cheval qui a la meilleure respiration va gagner la course.
Le système respiratoire peut être touché par deux types d'affections, les maladies de l'appareil respiratoire inférieur et supérieur. De nombreuses maladies ont été décrites, avec des causes virales, bactériennes ou allergiques. D'autres maladies sont en relation avec une anomalie anatomique du larynx. C'est ce dernier cas qui nous intéresse.
Le larynx étant la plus petite portion de l'appareil respiratoire supérieur, son atteinte même minime va affecter les résultats sportifs du cheval de course.
Le développement de la vidéoendoscopie sur tapis roulant a permis aux vétérinaires de découvrir et de mieux caractériser ces dysfonctionnements.

On décrit et commente, dans la première partie, l'anatomie du larynx, afin de mieux comprendre comment celui-ci fonctionne et peut être touché par les différents dysfonctionnements existants.
Dans un second temps, on présente le tapis roulant et son utilité dans l'évaluation dynamique par vidéoendoscopie des voies respiratoires du cheval. La vidéoendoscopie, couplée au travail sur tapis roulant, conduit alors à présenter quelques dysfonctionnements laryngés mieux mis en évidence avec l'aide de ces deux outils diagnostiques.
La troisième partie permet d'aborder les différents cas cliniques rencontrés à l'UVCC (University Veterinary Center Camden) près de Sydney (Australie) et de décrire un nouveau dysfonctionnement du larynx.
Dans la quatrième partie, on discute des origines possibles de ce dysfonctionnement et des différents traitements dont nous disposons aujourd'hui.

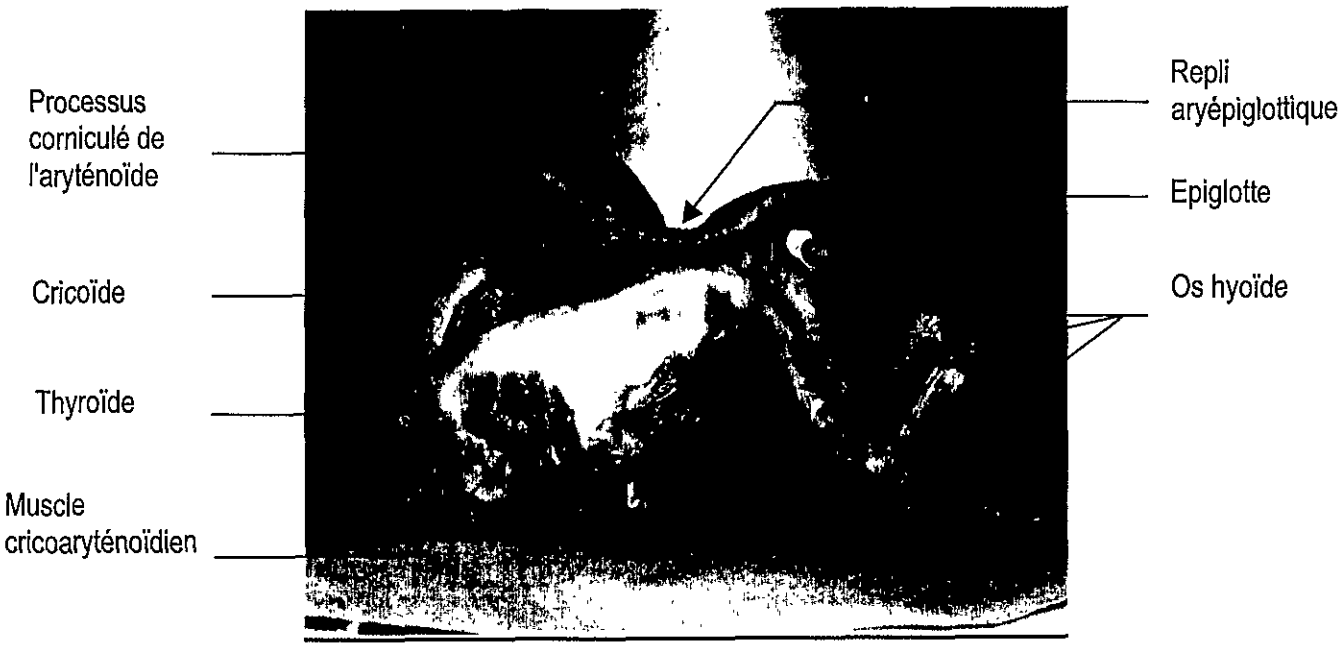

Photo n° 1 : *Profil droit d'un larynx et de son os hyoïde après dissection.*

A. Cartilage cricoïde

Le premier des cartilage du larynx, le cartilage cricoïde est façonné comme une chevalière. (Hare. W.C.D, 1975 ; Stick. J.A, Tulleners. E.P, et all, 1999 ; Lohse. C.L, Gillepsie. J.R, et all, 1984 ; Sack. W.O, Habel. R.E, 1977).

Photo n° 2 : *Vue caudale du cartilage cricoïde après séparation des autres cartilage*

Il est rostral au premier anneau trachéal et relié à ce dernier par la membrane cricotrachéale. (Hare. W.C.D, 1975 ; Stick. J.A, Tulleners. E.P, et all, 1999). Il est constitué de cartilage

hyalin (Sack. W.O, Habel. R.E, 1977 ; Hare. W.C.D, 1975) et peut s'ossifier lorsque le cheval prend de l'âge (Hare. W.C.D, 1975).
Il est composé d'une lamelle dorsale continuée en dessous par une arche. Cette arche devient plus étroite dans sa partie ventrale (Hare. W.C.D, 1975).
Deux surfaces articulaires, sur chaque côté, rejoignent respectivement les parties ipsilatérales des cartilage aryténoïde et thyroïde. Ce sont les lisses et convexes (Lohse. C.L, Gillepsie. J.R, et all, 1984) surfaces articulaires aryténoïdes (Sack. W.O, Habel. C.L, 1977 ; Tetens. J, Derksen. F.J, et all, 2001) situées rostralement et les surfaces articulaires thyroïdes (Sack. W.O, Habel. C.L, 1977 ; Tetens. J, Derksen. F.J, et all, 2001) à la jonction lamelle arche, latéralement et caudalement.
De plus deux processus musculaires situés caudalement et latéralement permettent l'attachement d'importants muscles intrinsèques du larynx. Ces deux processus musculaires sont reliés entre eux dans leur partie dorsale par une crête médiale.
Par ailleurs le bord caudal, fin et irrégulier, de la lamelle dorsale surplombe fréquemment le premier anneau trachéal. (Hare. W.C.D, 1975). De l'autre côté le bord rostral de cette même lamelle est concave, dans sa partie ventrale, pour recevoir la membrane cricothyroïdienne. (Hare. W.C.D, 1975). Plusieurs muscles sont en relation avec les différentes parties de ce cartilage, ils seront étudiés ultérieurement.
La surface interne de ce cartilage est recouverte d'une membrane muqueuse.

B. Cartilage thyroïde

Le second cartilage laryngé est aussi le plus large. Il est appelé le cartilage thyroïde et se situe rostralement au cartilage cricoïde. (Hare. W.C.D, 1975 ; Stick. J.A, Tulleners. E.P, et all, 1999). Il est composé de cartilage hyalin et peut lui aussi s'ossifier chez les vieux chevaux.
Deux lamelles latérales sont liées par un corps médian épais. Ce dernier possède une légère proéminence ventrale rejoignant l'épiglotte, lui étant attachée par un ligament élastique.

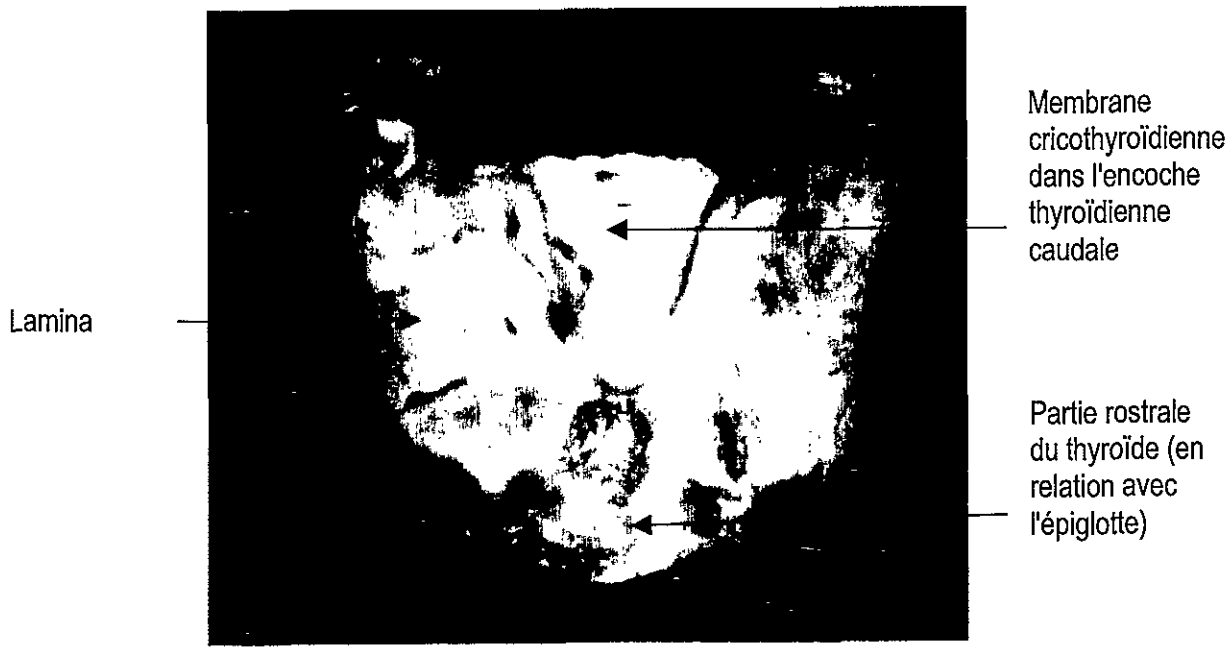

Photo n° 3 : *Vue ventrale du cartilage thyroïde.*

Chaque lamelle constitue une large partie latérale du larynx. (Sack. W.O, Habel. R.E, 1977). Elle est divisée en deux par une ligne oblique permettant l'attachement de muscles laryngés et pharyngés.
Les bords dorsaux des lamelles sont reliés au fascia du pharynx (Hare. W.C.D, 1975) et sont continués par deux cornes rostrales et deux cornes caudales. Chaque corne rostrale s'articule avec l'os thyrohyoïde ipsilatéral et chaque corne caudale est en relation avec le cartilage cricoïde. (Hare. W.C.D, 1975 ; Sack. W.O, Habel. R.E, 1977 ; Tetens. J, Derksen. F.J, et all, 2001).
Dans la partie ventrale de la corne rostrale, une fissure recouverte par une bande fibreuse reçoit le nerf laryngé crânien.

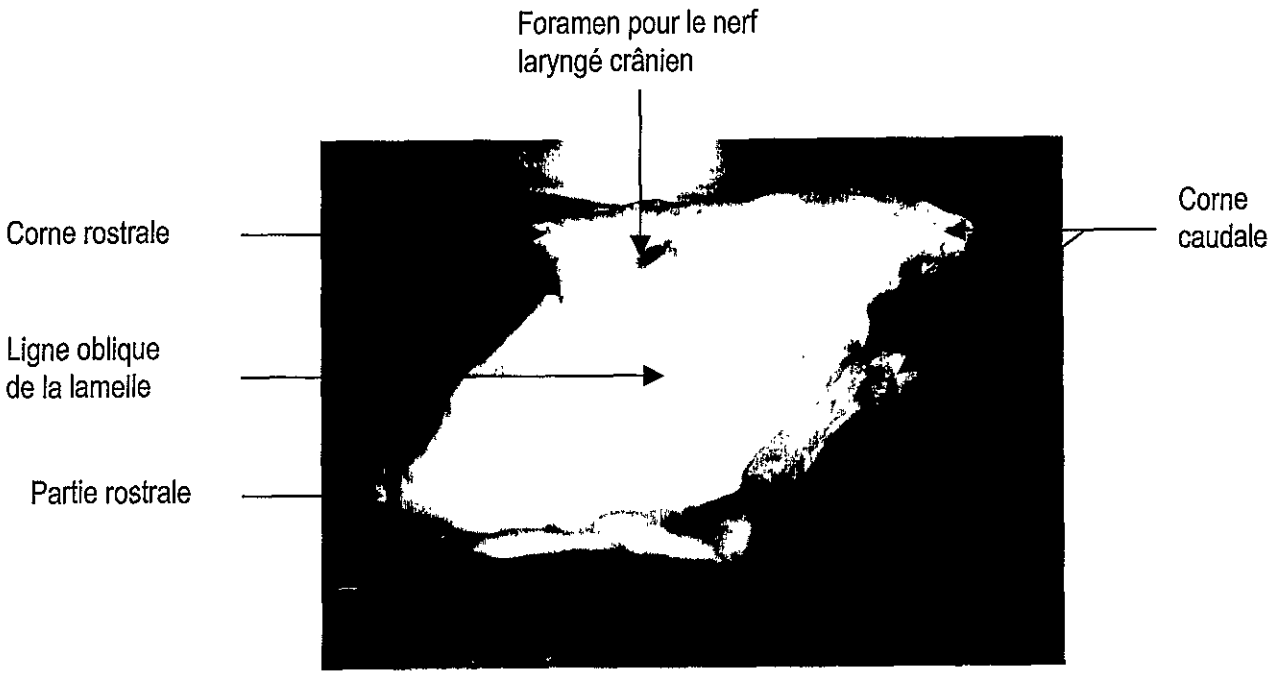

Photo n° 4 : *Vue latérale d'une lamelle thyroïde.*

Les deux bords ventraux des lamelles se rejoignent en partie rostrale en laissant un espace triangulaire appelé l'encoche caudale thyroïdienne, recevant la membrane cricothyroïdienne (Hare. W.C.D, 1975 ; Lohse. C.L, Gillepsie. J.R, et all, 1984 ; Sack. W.O, Habel, R.E, 1977 ; Tetens. J, Derksen. F.J, et all, 2001).
Pour finir avec ce cartilage, on peut ajouter que sa partie médiale est en relation avec les saccules laryngés qui font partie de la membrane muqueuse recouvrant la surface médiale du larynx.

C. *Cartilage aryténoïde*

L'aryténoïde est un cartilage pair de forme pyramidale (Lohse. W.O, Gillepsie. J.R, et all, 1984) situé entre le cartilage cricoïde et la partie médiale du cartilage thyroïde. Il est

présent dans le larynx au nombre de deux. On peut le subdiviser en une base, un apex attaché à un cartilage corniculé, trois surfaces et trois bords.
La plus grande partie du cartilage aryténoïde est composée de cartilage hyalin, par contre le cartilage corniculé est composé de cartilage élastique.
Sa surface médiale est lisse et couverte d'une membrane muqueuse (Hare. W.C.D, 1975) et s'articule avec la lamelle du cartilage cricoïde.

Photo n° 5 : *Vue médiale d'un larynx montrant la membrane muqueuse interne et un saccule laryngé.*

Chaque surface médiale supporte un saccule laryngé ipsilatéral. Sa surface dorsale est concave.
De chaque côté une crête séparant les surfaces dorsales et latérales de la base forme un processus musculaire permettant l'attache d'importants muscles laryngés. (Hare. W.C.D, 1975).
Les bords caudaux et rostraux convergent de chaque côté en partie ventrale pour former un processus vocal élastique appelé ainsi puisqu'il permet l'attachement du ligament vocal et du repli vocal.
La base est concave ; latéralement une facette concave s'articule avec le bord rostral de la lamelle du cartilage cricoïde. (Sack. W.O, Habel. R.E, 1977).

Les cartilage corniculés reliés à l'apex de chaque aryténoïde sont incurvés caudalement et médialement. Ces deux processus corniculés sont très proches dans le plan médian (Hare. W.C.D, 1975 ; Lohse. C.L, Gillepsie. J.R, et all, 1984) mais toujours séparés.
Composés de cartilage élastiques, (Lohse. C.L, Gillepsie. J.R, et all, 1984 ; Sack. W.O, Habel. R.E, 1977) ils font parties du bord dorsal du "rima glottidis".

Photo n° 6 : *Cartilage aryténoïde et processus corniculés, in situ.*

Les replis aryépiglottiques prennent leur origine sur le bord latéral de l'épiglotte pour rejoindre le cartilage aryténoïde du même côté. Ils sont recouverts d'une membrane muqueuse.

D. Epiglotte

L'épiglotte, cartilage simple, possède une forme de feuille lancéolée (Hare. W.C.D, 1975 ; Stick. J.A, Tulleners. F.J, et all, 1999) et est composée d'une base, d'un apex, d'une surface laryngée et d'une surface linguale ainsi que de deux bords latéraux.

Photo n° 7 : *Dissection de larynx, cartilage épiglottique in situ.*

C'est un cartilage élastique (Hare. W.C.D, 1975 ; Stick. J.A, Tulleners. E.P, et all, 1999 ; Lohse. C.L, Gillepsie. J.R, et all, 1984 ; Sack. W.O, Habel. R.E, 1977) recouvert en partie médiale d'une membrane muqueuse.
Sa base, à la fois épaisse et étroite, repose sur la partie dorsale du corps du cartilage thyroïde (Hare. W.C.D, 1975 ; Stick. J.A, Tulleners. E.P, et all, 1999).



Photo n° 8 : *Vue rostrale d'un cartilage épiglottique montrant sa relation avec le cartilage thyroïde.*

Les cartilages cunéiformes fusionnent avec chaque côté de la base de l'épiglotte, il s'agit de petits cartilages pairs que l'on ne différencie pas toujours de l'épiglotte. Ces cartilages se projettent en direction caudodorsale. (Tetens. J, Derksen. F.J, et all, 2001).
L'épiglotte repose sur la partie dorsale du palais mou. Elle est articulée avec le cartilage thyroïde et est attachée aux aryténoïdes par deux replis aryépiglottiques.

Photo n° 9 : *Relation entre les différents cartilages du larynx.*

Après cette description des cartilages laryngés et après explication rapide de leurs relations les uns avec les autres, on peut maintenant définir les quatre parties de la cavité du larynx. La première est appelée « l'aditus laryngis » et constitue l'entrée du larynx. Elle est composée de l'épiglotte en partie rostrale, de l'aryténoïde en partie caudale et des replis aryépiglottiques pour les parties latérales.
La seconde est appelée le vestibule, formé de « l'aditus »et des replis vocaux.
La glotte, troisième partie, inclut les replis vocaux, la surface médiale du cartilage aryténoïde et un espace variable entre les composants droit et gauche délimitant le « rima glottidis ».
Enfin la cavité infraglottique s'étend du bord caudal des replis vocaux et de l'aryténoïde vers la trachée, cette dernière le continuant directement. (Sack. W.O, Habel. R.E, 1977)

II. Articulations ligaments et membranes du larynx

A. Relations du cartilage cricoïde avec les autres cartilages

L'articulation cricothyroïdienne est diarthrosale. Elle est située entre la corne caudale du cartilage thyroïde et la surface articulaire thyroïdienne du cartilage cricoïde. Sa fine capsule est renforcée dorsalement et médialement par des bandes accessoires. Le principal mouvement permis par cette articulation est une rotation du cartilage thyroïde autour de l'axe horizontal de l'articulation. (Hare. W.C.D, 1975)



Photo n° 10 : *Vue dorsale des différents cartilages in situ.*

Le ligament cricothyroïdien est un ligament élastique s'étendant depuis le bord rostral de l'arche du cricoïde jusqu'au bord caudal de la lamelle du muscle thyroïdien. Il inclut en fait une petite bande fibreuse juste ventralement à la surface articulaire thyroïdienne. Sa partie ventrale forme la membrane cricothyroïdienne et remplit l'encoche thyroïdienne caudale. Cette membrane cricothyroïdienne est attachée pour sa base, au bord rostral de la partie ventrale de l'arche du cricoïde, et pour son apex au corps du cartilage thyroïde.
Les parties ventrales des lamelles du muscle thyroïdien composent ses bords.
Il est fait de solides fibres élastiques, renforcées ventralement par des fibres longitudinales et dorsalement par des fibres tendues en travers de l'encoche thyroïdienne (Hare. W.C.D, 1975).

L'articulation cricoaryténoïdienne est synoviale (diarthrose). Elle rejoint la surface articulaire de l'aryténoïde et la surface articulaire aryténoïdienne du cricoïde. Sa très fine capsule est renforcée avec des faisceaux accessoires dorsalement et médialement. Le principal mouvement permis est une rotation du cartilage aryténoïde autour d'un axe perpendiculaire, autorisant le processus vocal et le repli vocal à se déplacer latéralement (abduction) ou médialement (adduction). Il peut aussi effectuer une rotation autour d'un axe transverse, de ce fait la partie apicale du cartilage s'abaisse ou s'élève. Un léger mouvement de glissement peut apparaître aussi. (Hare. W.C.D, 1975).

Photo n° 11 : *Articulation entre le cartilage cricoïde et aryténoïde.*

Le ligament cricoaryténoïdien est une longue bande solide. Il supporte l'aspect ventromédial de la capsule de l'articulation aryténoïdienne. Il est attaché au bord rostral et à la surface interne de la lamelle du cartilage cricoïde et passe ventralement à la surface médiale de l'aryténoïde (ventralement à la surface articulaire). (Hare. W.C.D, 1975).

Entre le bord caudal du cartilage cricoïde et le bord rostral du premier anneau trachéal s'étend la membrane cricotrachéale qui est un ligament élastique. (Hare. W.C.D, 1975).

B. Relations entre le cartilage thyroïde et les autres (sauf le cricoïde)

L'articulation thyrohyoïdienne est une articulation synoviale joignant l'os thyrohyoïdien à la corne rostrale du cartilage thyroïde. La capsule articulaire est renforcée par un fort ligament thyrohyoïdien. Le mouvement permis est une rotation autour de l'axe transverse passant au travers des deux articulations thyrohyoïdiennes. (Hare. W.C.D, 1975).

La membrane thyrohyoïdienne s'étend des bords rostraux du corps et des lamelles du cartilage thyroïde jusqu'aux bords caudaux des os basihyoïde et thyrohyoïde. (Hare. W.C.D, 1975).

L'union entre le cartilage thyroïde et les cartilages aryténoïdes forment le ligament vocal.
Les replis vocaux supportent les cordes vocales. Chaque corde vocale est faite d'un ligament vocal s'étendant depuis la surface dorsale de la lamelle du muscle thyroïdien jusqu'au processus vocal de l'aryténoïde. La muqueuse laryngée s'étend du côté médial et le muscle vocalis du côté latéral.

C. *Autres unions*

L'articulation arycorniculée est cartilagineuse, elle se situe entre l'apex de l'aryténoïde et le cartilage corniculé. De la même façon les cartilages épiglotique et cunéiformes sont cartilagineux. (Hare. W.C.D, 1975).
Deux solides mais étroites bandes forment le ligament thyroépiglottique. La base du ligament épiglottique joint les surfaces internes des lamelles du cartilage thyroïde. Il est fait de fibres élastiques (Hare. W.C.D, 1975).
Le ligament épiglottique rejoint la partie basale de la surface linguale de l'épiglotte à l'os basihyoïde et au processus lingual de l'os hyoïde. Ce ligament donne un manchon élastique au muscle hyoépiglottique. Il se mêle ventralement à la partie ventrale de la membrane thyrohyoïdienne (Hare. W.C.D, 1975)

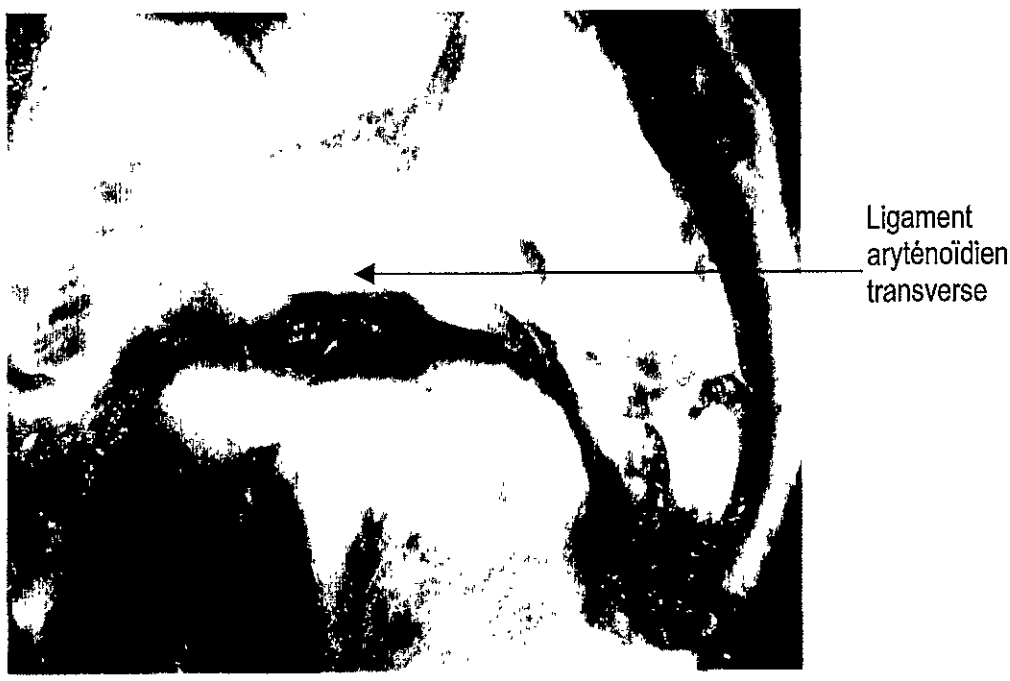

Photo n° 12 : *Relation entre les deux cartilages aryténoïdes.*

Le ligament aryténoïdien transverse relie les deux cartilages aryténoïdes au travers leurs surfaces dorsales concaves.
L'union entre le cartilage aryténoïde et l'épiglotte est appelée le repli aryépiglottique. Il en existe deux qui délimitent les surfaces latérales de l'entrée du larynx.
Enfin le ligament vestibulaire est une bande large avec des fibres peu lâches. Il s'étend en direction dorsocaudale depuis la partie basale du bord latéral de l'épiglotte et depuis le cartilage cunéiforme jusqu'au bord ventral et la partie adjacente de la surface latérale du cartilage aryténoïde (Hare. W.C.D, 1975).

III. Muscles du larynx

Le larynx est supporté par des muscles extrinsèques et intrinsèques. La contraction des muscles laryngés intrinsèques change le calibre du « rima glottidis ». (Stick. J.A, Tulleners. E.P, et all, 1999). L'adduction ou l'abduction des processus corniculés du cartilage aryténoïde ainsi que des replis vocaux altère la résistance dans les voies respiratoires.
Les muscles extrinsèques consistent en un muscle thyrohyoïde, un muscle hyoépiglottique et un muscle sternohyoïde. Ils sont impliqués dans les mouvements passifs du larynx. (Stick. J.A, Tulleners. E.P, et all, 1999). On n'étudiera pas ici les muscles extrinsèques. On décrit juste les muscles intrinsèques qui sont adducteurs ou abducteurs et peuvent ainsi ouvrir ou rétrécir le "rima glottidis".

Les muscles intrinsèques sont : les muscles cricoaryténoïdiens dorsaux et latéraux (muscles pairs), le muscle aryténoïdien transverse (muscle impair), les muscles thyroaryténoïdiens vocaux et ventriculaires (muscles pairs) et les muscles cricothyroïdiens (muscle pair).

Le premier muscle décrit ici est le muscle cricothyroïdien. C'est un muscle pair court s'étendant depuis le bord caudal du cartilage cricoïde au bord caudal et à la partie adjacente à la surface latérale de la lamelle du cartilage thyroïdien (Hare. W.C.D, 1975).
Son action est de tirer ensemble le cricoïde et la partie ventrale du cartilage thyroïde, ainsi le cricoïde pivote probablement autour d'un axe transverse rejoignant les articulations cricothyroïdiennes.
Tout cela se fait en portant la base des cartilage aryténoïdiens et ainsi tend les replis vocaux (Tetens. J, Derksen. F.J, et all, 2001).

Le muscle cricoaryténoïdien dorsal est le principal muscle abducteur (Tetens. J, Derksen. F.J, et all, 2001). De ce fait il est très important dans le fonctionnement ou le dysfonctionnement laryngé (Lohse. C.L, Gillepsie. J.R, et all, 1984). C'est un muscle pair prenant son origine à la moitié de la lamelle du cartilage cricoïde, tout en incluant la ligne médiane de son cartilage. Il rejoint le processus musculaire du cartilage aryténoïdien. Il est en relation dorsale avec l'oesophage.

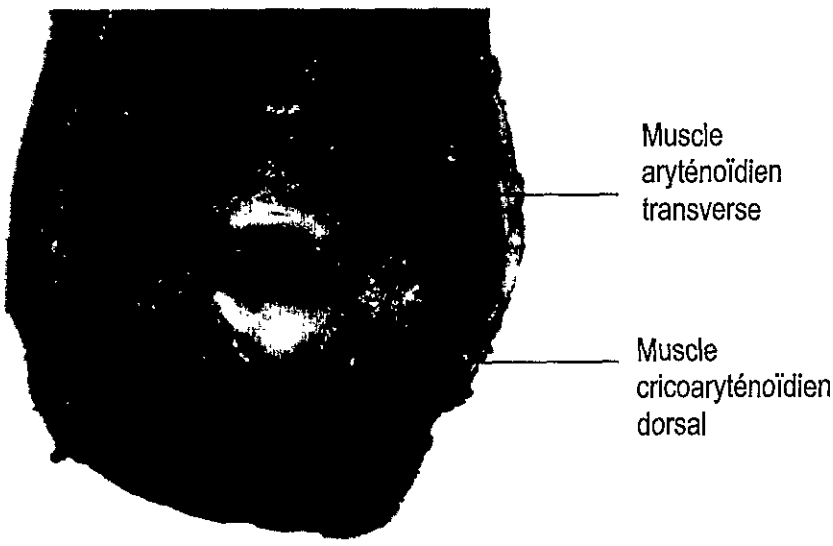

Photo n°13 : *Vue des muscles aryténoïdiens dorsaux in situ.*

Sa contraction dilate le "rima glottidis" (Stick. J.A, Tulleners. E.P, et all, 1999), par rotation de l'aryténoïde, ce qui aboutit à une abduction des processus corniculés et à des replis vocaux tendus. Les replis vocaux et les processus vocaux sont repoussés latéralement. Grâce à ce mouvement les replis vocaux sont maintenus en ligne droite quel que soie le degré d'ouverture de la glotte (Tetens. J, Derksen. F.J, et all, 2001).

Le muscle cricoaryténoïdien latéral est un muscle pair, allant depuis le bord rostral de la partie latérale de l'arche du cricoïde. Il passe en direction caudodorsale et se termine sur le processus musculaire du cartilage aryténoïdien. Il est en relation, latéralement, avec la lamelle du cartilage thyroïdien et, médialement, avec le processus vocal de l'aryténoïde ainsi qu'avec le muscle thyroaryténoïdien vocal. Il ferme le « rima glottidis » en faisant pivoter l'aryténoïde médialement (adduction). (Tetens. J, Derksen. F.J, et all, 2001).
Le muscle aryténoïdien transverse est un muscle impair situé au travers de la surface dorsale concave des cartilages aryténoïdiens. (Hare. W.C.D, 1975).

Photo n° 14 : *Vue dorsale du muscle aryténoïdien transverse.*

Il est attaché de chaque côté au processus musculaire de l'aryténoïde ainsi qu'à son arête médiale. Sa partie droite rencontre sa partie gauche médialement en un raphé fibreux connecté avec le ligament aryténoïdien transverse.
Des fibres du muscle ventriculaire recouvrent sa partie rostrale.
Son action est de rétrécir le « rima glottidis » en tirant en adduction les deux cartilages aryténoïdiens. (Tetens. J, Derksen. F.J, et all, 2001).

Le dernier muscle intrinsèque est le muscle thyroaryténoïdien. C'est un muscle pair et chaque côté est composé de deux muscles. Le muscle rostral est appelé le muscle ventriculaire (ou vestibulaire) et le muscle caudal est nommé le muscle vocal. (Hare. W.C.D, 1975)

Photo n° 15 : *Muscles du larynx, vue latérale in situ.*

Le muscle ventriculaire est situé le long de la paroi latérale du larynx, médialement à la lamelle du cartilage thyroïde et latéralement au cartilage cunéiforme et au ligament ventriculaire. Il s'étend depuis la surface médiale du cartilage thyroïdien jusqu'au processus musculaire de la lamelle aryténoïdienne ipsilatérale. Il forme aussi une petite partie de la membrane cricothyroïdienne. (Tetens. J, Derksen. F.J, et all, 2001). Quelques fibres se mélangent avec le muscle aryténoïdien transverse.

Le muscle vocal se trouve en partie médiale de la lamelle du cartilage thyroïdien. Il est séparé de son compagnon par une membrane muqueuse appelée le saccule laryngé, le long de la paroi latérale du larynx.
Il s'étend depuis le corps du cartilage thyroïdien (médialement au muscle ventriculaire), et passe en direction dorsale, latéralement au ligament vocal et médialement au muscle cricoaryténoïdien latéral. Cette direction correspond à celle des replis vocaux. Il se termine sur le processus musculaire du cartilage aryténoïdien. Certaines fibres sont aussi insérées à la surface latérale du processus vocal. (Tetens. J, Derksen. F.J, et all, 2001).
Il agit en refermant le « rima glottidis » par relâchement des replis vocaux avec un mouvement d'adduction. Avec ses compagnons, le muscle aryténoïdien transverse et le muscle cricoaryténoïdien latéral, ils forment le sphincter du vestibule refermant l'entrée du larynx pendant la déglutition (Sack. W.O, Habel. R.E, 1977).

IV. Innervation du larynx

La partie médiale du larynx est recouverte d'une membrane muqueuse. Elle recouvre étroitement la partie caudale du cartilage épiglottique, des ligaments vocaux et de l'aspect interne du cricoïde. Partout ailleurs elle est attachée de façon lâche aux structures sous jacentes (Stick. J.A, Tulleners. E.P, et all, 1999). Cette membrane muqueuse forme les replis aryépiglottiques entre les parties caudales de l'épiglotte et les parties rostrodorsales des aryténoïdes.
Sur la partie latérale de la paroi laryngée cette membrane muqueuse, recouvrant les ligaments vocaux et les muscles vocaux, est moulée en relief et forme les replis vocaux appelés aussi

vraies cordes vocales. De la même façon la membrane muqueuse recouvrant les cartilages cunéiformes, les ligaments vestibulaires et la partie sous-jacente des muscles vestibulaires forme en relief les replis vestibulaires ou fausses cordes vocales.
Entre les replis vocaux et vestibulaires s'étend les profonds ventricules latéraux, entrée de cul de sacs appelés les saccules laryngés. (Stick. J.A, Tulleners. E.P, et all, 1999).
Les nerfs innervant le larynx et cette muqueuse sont tous dérivés du nerf vague qui est le plus long et le plus largement distribué des nerfs crâniens. (Hare. W.C.D, 1975).
A la racine de l'encolure, le nerf vague se sépare du tronc sympathique et à partir de cet endroit les relations du nerf vague en partie droite et gauche sont différentes. (Hare. W.C.D, 1975).

A. Nerf de la membrane muqueuse du larynx

Le nerf laryngé antérieur (nerf laryngé crânien) est, semble-t-il, l'une des branches collatérales du nerf vague (Hare. W.C.D, 1975 ; Sack. W.O, Habel. R.E, 1977).
La branche interne du nerf laryngé crânien pénètre le larynx à travers le foramen thyroïdien (Hare. W.C.D, 1975) (la corne rostrale du cartilage thyroïdien possède une fissure ventrale convertie en un foramen par des bandes fibreuses et transmettant le nerf laryngé crânien à l'intérieur du larynx).
Ces branches terminales innervent la partie rostrale de la membrane muqueuse jusqu'aux replis vocaux (nerf sensitif) (Hare. W.C.D, 1975). Elle s'anastomose avec celle du nerf laryngé récurrent (Hare. W.C.D, 1975).
La membrane muqueuse caudale jusqu'aux replis vocaux est innervée par des branches sensitives venant du nerf laryngé récurrent. (Hare. W.C.D, 1975).
Nous pouvons noter que la branche appelée branche interne du nerf laryngé crânien ne provient pas en fait du nerf laryngé crânien mais directement du nerf vague et est à distinguer du nerf laryngé crânien qui provient de divisions oesophagiennes du nerf pharyngé (Tetens. J, Derksen. F.J, et all, 2001). Des études électromyographiques montrent la différence de fonction de ces deux nerfs. Le nerf laryngé crânien est moteur pour le muscle cricothyroïdien et la branche du vague est sensitive pour la membrane muqueuse du larynx. (Tetens. J, Derksen. F.J, et all, 2001).

B. Innervation des muscles intrinsèques

A son origine le nerf laryngé crânien donne une petite branche externe (ramus externus). (Hare. W.C.D, 1975). Le muscle cricoaryténoïdien reçoit des fibres motrices de la branche externe du nerf laryngé crânien.

Photo n° 16 : *Vue latérale d'un larynx avec le nerf laryngé crânien gauche sortant du cartilage thyroïdien*



Photo n° 17 : *Nerf laryngé crânien gauche passant au travers du cartilage thyroïdien. Innervation de la membrane muqueuse.*

Photo n° 18 : *Vue de dessus du larynx.*

Le nerf laryngé récurrent possède des fibres motrices innervant tous les autres muscles intrinsèques (Hare. W.C.D, 1975)
Les nerfs laryngés récurrents droit et gauche diffèrent au niveau de leur point d'origine et de la première partie de leur trajet (Hare. W.C.D, 1975)

Photo n° 19 : *Nerf laryngé récurrent droit et nerf laryngé crânien droit.*

Photo n° 20 : *Vue latérale droite : innervation du larynx.*

Photo n° 21 : *Côté droit : deux branches du nerf laryngé récurrent.*

Le nerf laryngé récurrent droit est originaire du nerf vague au niveau du premier espace intercostal (Tetens. J, Derksen. F.J, et all, 2001), opposé à la deuxième côte (Hare. W.C.D, 1975). Il passe médialement autour de l'artère sous clavière droite et vient s'étendre sur la paroi trachéale latérale. Puis il suit le trajet de la trachée tout en devenant adjacent à la surface trachéale dorsolatétale en région cervicale moyenne. (Tetens. J, Derksen. F.J, et all, 2001). Il remonte dans l'encolure le long de la face ventrale de l'artère carotide commune. (Hare. W.C.D, 1975).

Le nerf laryngé récurrent gauche prend son origine du nerf vague au niveau de la base du coeur (30 mm caudalement au nerf laryngé récurrent droit) (Tetens. J, Derksen. F.J, et all, 2001), au moment où le nerf laryngé récurrent droit commence à traverser l'arc aortique (Hare. W.C.D, 1975). Il est divisé en deux branches qui s'entourent médialement autour de l'aorte pour s'étendre sur la trachée (Tetens. J, Derksen. F.J, et all, 2001). Il continue son avancée le long de la partie ventrale du côté gauche de la trachée (Hare. W.C.D, 1975). Le

nerf laryngé récurrent gauche poursuit ensuite un trajet similaire au nerf laryngé récurrent droit (Hare. W.C.D, 1975 ; Tetens. J, Derksen. F.J, et all, 2001).

On peut remarquer que les nerfs laryngés récurrents sont en relation étroite avec les noeuds lymphatiques médiastinaux. Ainsi une hypertrophie de ces noeuds lymphatiques pourrait causer des lésions nerveuses.

La partie terminale de chaque nerf repose dans l'espace entre la trachée (ventrale) et l'oesophage dorsal, perdant le contact avec l'artère carotide. Chaque nerf passe entre le muscle cricoaryténoïdien dorsal et le muscle cricopharyngé du côté ipsilatéral. Ils pénètrent le larynx le long de la partie médiale des lamelles du cartilage thyroïdien. (Hare. W.C.D, 1975). Avant cette pénétration, ils donnent des branches aux muscles cricoaryténoïdiens dorsaux et aryténoïdien transverse. Après cela ils innervent les muscles internes du larynx (Hare. W.C.D, 1975). Ils communiquent aussi par des délicats filaments avec les branches du nerf laryngé antérieur (nerf laryngé crânien).
Les nerfs laryngés récurrents innervent tous les muscles intrinsèques du larynx sauf le cricothyroïdien. (Hare. W.C.D, 1975).

Après cette courte présentation des structures laryngées et de leurs inter-relations nous allons maintenant aborder une partie importante de cette thèse, relative à la vidéoendoscopie couplée au travail de l'animal sur tapis roulant et son rôle pour diagnostiquer des dysfonctionnements laryngés.

PARTIE II.

ENDOSCOPIE ET TRAVAIL SUR TAPIS ROULANT

La contre performance chez les chevaux athlètes peut être reliée à une grande variété de causes. Le dysfonctionnement de l'appareil respiratoire apparaît en être la deuxième cause juste après les boiteries. L'obstruction haute des voies respiratoires limite le travail de grande intensité de l'athlète, ce qui peut causer une légère augmentation du temps en course jusqu'à des décélérations dramatiques durant une course. (Derksen. F.J, 1988).
Les maladies de l'appareil respiratoire supérieur peuvent résulter d'un changement de diamètre de la plus étroite portion des voies respiratoires supérieures, le larynx.
La plupart des études sont menées sur des chevaux de course puisqu'ils ont besoin d'utiliser une grande partie de leur capacité afin d'être les meilleurs en course. Ils sont donc soumis à des exercices très intenses, c'est pourquoi la plupart des dysfonctionnements de l'appareil respiratoire ont été décrits chez les chevaux de course.
Le motif de consultation, des chevaux examinés pour problèmes liés à l'appareil respiratoire supérieur, peut être contre performance et/ou bruit respiratoire.
On avait besoin de trouver un moyen sure et précis d'évaluer l'appareil respiratoire supérieur. L'endoscopie plus utile avec l'aide du travail de l'animal sur tapis roulant à grande vitesse joue un rôle important dans la détermination des causes de ces anomalies.

I. Origine du tapis roulant et de la vidéoendoscopie

La connaissance des maladies des voies respiratoires supérieures du cheval débute réellement il y a 200 ans. Auparavant, dès 1664 on a remarqué que certains chevaux émettaient, à l'exercice, un bruit par les voies respiratoires supérieures. (Stick. J.A, Derksen. F.J, et all, 1990). Ce bruit a été appelé « cornage ». (Stick. J.A, Derksen. F.J, et all, 1990). Ce terme caractérisait toutes les obstructions au passage de l'air dans les nasaux, les cavités nasales, le pharynx, le larynx ou la trachée.

A. Historique de l'endoscopie

Avant l'utilisation de l'endoscope, il était très difficile d'évaluer l'appareil respiratoire supérieur. On ne différenciait pas à l'époque les différentes maladies, tous les chevaux étaient appelés « corneurs ». (Derksen. F.J, Holcombe. S.J, et all, 1997).
Le fibroscope a été utilisé pour la première fois dans les années 1970. (Derksen. F.J, Holcombe. S.J, et all, 1997). Grâce à cela on pouvait décrire de nombreuses nouvelles lésions des voies respiratoires supérieures chez le cheval au repos (comme l'hyperplasie lymphoïde, L'accrochement des replis aryépiglottiques ou le déplacement dorsal du voile du palais). (Derksen. F.J, Holcombe. S.J, et all, 1997; Stick. J.A, Derksen. F.J, et all, 1990). On découvrit qu'un cheval avec une obstruction haute des voies respiratoires ne souffrait pas

nécessairement des deux causes classiques, la paralysie laryngée et le déplacement dorsal du voile du palais (Dixon. P.M, 1995).
L'utilisation du fibroscope a permis un grand pas en avant de la science vétérinaire. Malheureusement, l'endoscopie du cheval au repos présente deux faiblesses.
En effet, l'évaluation reste suggestive. Comment pouvons-nous décider si telle ou telle lésion sera un handicap sur le plan fonctionnel ou non ? Par exemple, durant les années 1970, l'hyperplasie lymphoïde était considérée comme une cause importante d'obstruction du tractus respiratoire ainsi que d'intolérance à l'exercice chez le cheval de course. En fait cette anomalie ne cause pas une obstruction des voies respiratoires significative. (Derksen. F.J, Holcombe. S.J, et all, 1997).
Enfin, cette fibroscopie est effectuée chez le cheval au repos. Les changements dynamiques du tractus respiratoire supérieur pendant l'exercice, en réponse à des intenses changements de pression, ne peuvent pas être appréciés (Derksen. F.J, Holcombe. S.J, et all, 1997) (la pression respiratoire négative augmente pendant l'exercice, ce qui augmente la résistance au passage de l'air). Les grands changements de pression altèrent la géométrie des voies respiratoires supérieures. (Stick. J.A, Derksen. F.J, et all, 1990). Durant l'inhalation le diamètre diminue, durant l'exhalation il augmente. (Derksen. F.J, Holcombe. S.J, et all, 1997).

De nos jours, le fibroscope reste le plus commun des moyens de diagnostic en pratique vétérinaire équine parmi ceux disponibles pour les vétérinaires. (Rosenstein. D.S, Stick. J.A, 1999). Néanmoins il est mal adapté à l'évaluation endoscopique dynamique. De ce fait le vidéoendoscope permettant une évaluation du cheval tant au repos que durant l'exercice surpasse le fibroscope en intérêt d'utilisation (Rosenstein. D.S, Stick. J.A, 1999).
Le premier article traitant de la vidéoendoscopie pendant l'exercice date de 1989 et a rapidement été suivi par d'autres. (Derksen. F.J, Holcombe. S.J, et all, 1997).
Pour utiliser un endoscope durant l'exercice les chercheurs ont besoin d'utiliser le tapis roulant, qui leur permet de rester debout à côté du cheval pendant que ce dernier galope ou trotte.
La vidéoendoscopie avec tapis roulant à grande vitesse permet d'observer les changements dynamiques, non apparents au repos, mis en évidence pendant un exercice sub-maximal ou maximal (Dixon. P.M, 1995).

B. Historique du tapis roulant

Le tapis roulant n'est pas un nouvel outil ; des tapis roulants mécaniques ont été utilisés dans la dernière partie du 19ème siècle pour évaluer le coût énergétique de l'exercice chez les chevaux de trait. (Rose. R.J, King. C.M, 1993). Ces recherches ont été poussées jusque dans les années 1930. Cependant, l'essor de nouvelles technologies, qui supplantèrent l'utilisation du cheval de travail, contribua à un arrêt de plus amples recherches. Ce n'est pas avant les années 50 que des chercheurs commencèrent à montrer de l'intérêt pour les chevaux de courses et leur physiologie. (Site web Faculty of Veterinary Science. Equine Performance Laboratory. Date de consultation: 3 octobre 2003).

Ce n'est cependant que dans les années 1960, qu'une nouvelle ère de recherche scientifique sur le cheval à l'exercice vit le jour sous la direction du Professeur Sune Persson, en Suède. (Site web Faculty of Veterinary Science. Equine Performance laboratory. Date de consultation: 3 octobre 2003).
Le Docteur Sune Persson utilisa les premiers tapis roulants motorisés dans des études pionnières à la Royal Swedish Veterinary School à Stockholm dans les années 1960. Il fut le premier à décrire un protocole standard d'exploration de la capacité à l'exercice, ses études ont

été menées sur piste de course et sur tapis roulant chez des Trotteurs Suisses. (Hodgson. D.R, Rose. R.J, 1994).
Cependant les chevaux n'étaient pas travaillés à leur intensité maximale d'exercice (Hodgson. D.R, Rose. R.J, 1994).
Dans la moitié des années 1970 la construction d'un tapis roulant plus élaboré permit aux trotteurs d'être poussés presque à leur vitesse maximale de trot.
A la fin des années 1970 et au début des années 1980, des petits tapis roulants motorisés furent utilisés par des chercheurs équins en Australie et aux Etats Unis pour étudier les effets d'un exercice physique de faible intensité et pour examiner l'adaptation physiologique à l'entraînement (Rose. R.J, King. C.M, 1993).
Les problèmes majeurs de tous ces tapis roulants étaient une vitesse maximale de 3 à 6 mètres par seconde et le réglage d'une inclinaison fixe très pentue. De plus, des séries de roulements sous le tapis de caoutchouc fournissaient une surface moins qu'idéale à l'exercice de l'animal. (Hodgson. D.R, Rose. R.J, 1994, Rose. R.J, King. C.M, 1993). Ils étaient aussi très bruyants et pouvaient conduire à des blessures importantes des membres de l'animal. (Hodgson. D.R, Rose. R.J, 1994). Ainsi ils étaient adaptés à la marche ou au petit trot mais pas à un exercice de haute intensité (Hodgson. D.R, Rose. R.J, 1994).

Depuis vingt ans plusieurs petites compagnies ont commencé à produire des tapis roulants équins qui permettent aux chevaux d'être travaillés confortablement et de façon sûre. Avec l'utilisation de ces meilleurs tapis roulants et de la vidéoendoscopie nous sommes maintenant capables d'évaluer l'appareil respiratoire supérieur tandis que le cheval travaille à haute vitesse et que le vétérinaire reste debout sans bouger.

La vidéoendoscopie durant l'exercice est une excellente méthode pour évaluer la fonction respiratoire supérieure. Elle permet l'observation des changements dynamiques se produisant dans les voies respiratoires supérieures en réponse aux changements de pression pendant l'exercice. (Derksen. F.J, Holcombe. S.J, et all, 1997). Par exemple la résistance dans les voies respiratoires supérieures à l'inhalation (de part la pression négative pendant cette phase du cycle respiratoire) est deux fois plus importante qu'à l'exhalation. A cause de cette pression négative, les lésions anatomiques présentes ont tendance à se déplacer dans la lumière des voies respiratoires supérieures pendant la phase inspiratoire du cycle respiratoire. Elles vont donc causer une obstruction bien plus importante que ce qui aurait pu être suspecté pendant l'évaluation endoscopique sur cheval au repos. (Derksen. F.J, Holcombe. S.J, et all, 1997).
De plus, elle permet de déterminer les conséquences fonctionnelles des lésions de l'appareil respiratoire supérieur suivant le degré de fatigue de l'animal (par exemple le déplacement dorsal du voile du palais).

Ainsi la vidéoendoscopie durant l'exercice est un outil diagnostic valable tout en restant toujours subjectif. C'est pourquoi parfois une évaluation quantitative des échanges gazeux est nécessaire pour interpréter les trouvailles endoscopiques (Derksen. F.J, Holcombe. S.J, et all, 1997).

II. Intérêt de la vidéoendoscopie sur animal au repos

La plupart des praticiens équins n'ont pas de tapis roulant à leur disposition afin d'évaluer l'appareil respiratoire du cheval à l'exercice. Ils examinent ainsi le cheval au repos

ou juste après exercice à la longe avec un fibroscope (Dart. A.J, Dowling. B.A, et all, 2001) ou mieux avec un vidéoendoscope (Stick. J.A, 2000).
Cependant l'évaluation dynamique de la fonction laryngée et pharyngée peut tout de même être effectuée chez le cheval au repos en utilisant différentes manoeuvres et la vidéoendoscopie (Rosenstein. D.S, Stick. J.A, 1999) (vidéoendoscopie qui est particulièrement bien adaptée autant à l'évaluation au repos qu'à l'exercice (Stick. J.A, Holcombe. S.J, et all, 1997)).

Le but de la vidéoendoscopie est de permettre la reconnaissance parmi les observations effectuées celles qui sont des variations acceptables de la normale de celles qui présentent des conditions nécessitant un diagnostic plus poussé ou la mise en place d'une thérapeutique. (Rosenstein. D.S, Stick. J.A, 1999 ; Stick. J.A, 2000). De l'expérience est nécessaire pour déterminer la relation qui existe entre intolérance à l'exercice et observations endoscopiques.
Toute asymétrie des structures ou étroitesse anormale des voies respiratoires supérieures devrait être considérée comme une cause d'obstruction respiratoire.
Au repos nous pouvons observer le larynx, le pharynx, une partie de la trachée et les poches gutturales. Il est important de regarder dans les poches gutturales parce que de nombreux nerfs contrôlant la fonction musculaire du nasopharynx les traversent (les nerfs crâniens IX, X, XI et XII passent dans le compartiment médial).
Par exemple, une inflammation avec un oedème de la paroi des poches gutturales et une lymphadénite rétropharyngée sont couramment associées avec un déplacement dorsal du voile du palais. Cela peut être dû à des lésions de la branche pharyngée du nerf vague, X, (nerf moteur des muscles contrôlant la position de la partie caudale du palais mou). (Rosenstein. D.S, Stick. J.A, 1999; Stick. J.A, 2000).
Plusieurs techniques existent, elles essaient de reproduire les changements de pression dans l'appareil respiratoire supérieur sur un cheval au repos, changement de pression apparaissant normalement durant l'exercice à grande vitesse (Stick. J.A, Holcombe. S.J, et all, 1997). Ces techniques essaient d'induire des mouvements dynamiques laryngés et pharyngés pouvant suggérer un dysfonctionnement de l'appareil respiratoire supérieur (Parente. E.J, Martin. B.B, 1995 ; Rosenstein. D.S, Stick. J.A, 1999).
Ces différents tests sont l'occlusion nasale, le réflexe de déglutition induite et le "slap test".

L'occlusion manuelle des naseaux pendant 60 secondes ou plus induit des pressions négatives dans la trachée et le pharynx égales ou supérieures à celles rencontrées durant l'exercice des chevaux pendant l'effort maximal. (Derksen. F.J, Holcombe. S.J, et all, 1997 ; Stick. J.A, Holcombe. S.J, et all, 1997 ; Stick. J.A, 2000). Ce test induit des mouvements réflexes des cartilages aryténoïdes incluant une adduction complète et une abduction presque maximale. (Stick. J.A, 2000). Le principal problème est que certains chevaux s'affolent pendant ce test. (Rosenstein. D.S, Stick. J.A, 1999; Stick. J.A, Holcombe. S.J, et all, 1997; Stick. J.A, 2000).
Une étude récente montre que les chevaux qui déplacent leur palais mou pendant l'occlusion nasale ont huit fois plus de chance de le déplacer pendant l'exercice que ceux qui ne le déplaceraient pas. (Rosenstein. D.S, Stick. J.A, 1999, Stick. J.A, 2000). Cependant un déplacement dorsal du voile du palais apparaissant pendant ce test suggère seulement et ne conclut pas que cette condition apparaîtra bien pendant l'exercice. (Lumsden. J.M, Stick. J.A, et all, 1995 ; Rosenstein. D.S, Stick. J.A, 1999 ; Stick. J.A, Holcombe. S.J, et all, 1997).

Le deuxième test utilisé est le réflexe de déglutition. C'est un test très simple à mettre en oeuvre et qui peut être répété plusieurs fois sans aucun problème ni appréhension du cheval. Il consiste en l'instillation d'eau au travers du tunnel de rinçage du vidéoendoscope. (Rosenstein.

D.S, Stick. J.A, 1999; Stick. J.A, Holcombe. S.J, et all, 1997; Stick. J.A, 2000). On peut observer la position et le fonctionnement du palais mou et une abduction presque maximale des cartilages aryténoïdes après cette manoeuvre. La répétition de ce test permet de détecter un défaut d'abduction d'un aryténoïde ou un fonctionnement anormal du palais. (Rosenstein. D.S, Stick. J.A, 1999; Stick. J.A, Holcombe. S.J, et all, 1997).

Le dernier test utilisé est le « slap test ». En utilisant la paume de la main, on donne une claque en partie ventrocaudale du garrot. Cela induit une adduction du cartilage aryténoïde du côté controlatéral du larynx sur un patient avec un réflexe spinal intact. (Stick. J.A, 2000). Une incapacité à effectuer ce test peut être le signe d'une fonction laryngée anormale. (Rosenstein. D.S, Stick. J.A, 1999; Stick. J.A, Holcombe. S.J, et all, 1997). Le problème de ce test est qu'il induit de nombreux faux positifs.

Un défaut d'observation d'une abduction et d'une adduction complètes et synchrones des deux cartilage aryténoïdiens pendant le réflexe de déglutition ou l'occlusion nasale est une indication à l'évaluation du patient pendant l'exercice (Stick. J.A, Holcombe. S.J, et all, 1997).

Ainsi on voit que même au repos nous disposons de divers moyens d'évaluation de la fonction laryngée. Cependant l'examen du patient au repos en utilisant la vidéoendoscopie ne permet parfois pas de conclure à un dysfonctionnement ou reste seulement suggestif d'une anomalie. (Stick. J.A, Holcombe. S.J, et all, 1997). Dans ces cas là, l'utilisation de la vidéoendoscopie à l'exercice est indiquée.

III. Intérêt de la vidéoendoscopie couplée au travail sur tapis roulant

L'identification d'un dysfonctionnement de l'appareil respiratoire supérieur chez le cheval au repos n'indique pas nécessairement une obstruction des voies aériennes cliniquement significative quand le cheval est à l'exercice. (Dart. A.J, Dowling. B.A, et all, 2001; Kannegieter. N.J, Dore. M.L, 1995 ; Lumsden. J.M, Stick. J.A, et all, 1995; Morris. E.A, Seeherman. H.J, 1990; Morris. E.A, Seeherman. H.J, 1991; Stick. J.A, Derksen. F.J, et all, 1990; Sweeney. C.R, Maxson. A.D, et all, 1991).
De plus quand un dysfonctionnement est détecté au repos, la vidéoendoscopie couplée au travail sur tapis roulant à grande vitesse (VTRGV) peut révéler des dysfonctionnements additionnels sur un cheval avec un bruit respiratoire anormal. (Courouce. A, Corde. R, et all, 2000). De la même façon, l'absence de dysfonctionnement de l'appareil respiratoire supérieur au repos n'écarte pas la présence d'une obstruction significative durant le travail à haute intensité. (Dart. A.J, Dowling. B.A, et all, 2001 ; Kannegieter. N.J, Dore. M.L, 1995; Lumsden. J.M, Stick. J.A, et all, 1995; Morris. E.A, Seeherman. H.J, 1991; Stick. J.A, Derksen. F.J, et all, 1990).
D'ailleurs quelques maladies des voies supérieures du cheval ne sont apparentes que pendant l'exercice (Stick. J.A, Derksen. F.J, et all, 1990) (déplacement dorsal du voile du palais intermittent, accrochement des replis aryépiglottiques intermittent et rétroflexion de l'épiglotte en sont quelques exemples). (Rosenstein. D.S, Stick. J.A, 1999).

A. Quand devons-nous utiliser la VTRGV ?

Plusieurs conditions doivent suggérer l'utilisation d'un diagnostic plus poussé en utilisant la VTRGV.
La non-observation d'une abduction et d'une adduction complètes et synchrones des deux cartilage aryténoïdes pendant la déglutition ou l'occlusion nasale (Rosenstein. D.S, Stick. J.A, 1999; Stick. J.A, Holcombe. S.J, et all, 1997) suggèrent le tapis roulant comme aide diagnostique.
Une classification a été établie au repos en se basant sur les mouvements des cartilages aryténoïdiens (grades I à IV) (Cf. tableau n° 1). Les chevaux avec un grade III ont besoin d'un examen plus poussé en utilisant la VTRGV.

De même, la taille ou l'intégrité de l'épiglotte anormale ou le déplacement facile du palais mou pendant l'endoscopie au repos ou l'occlusion nasale suggèrent qu'un déplacement dorsal du voile du palais peut se produire durant l'exercice à haute vitesse. (Lumsden. J.M, Stick. J.A, et all, 1995 ; Rosenstein. D.S, Stick. J.A, 1999).

On peut utiliser la VTRGV lorsque le cheval a une anamnèse d'obstruction du tractus respiratoire supérieur ou des bruits dans ce tractus, avec des observations équivoques sur l'examen endoscopique au repos. (Rosenstein. D.S, Stick. J.A, 1999).

Les praticiens équins font fréquemment face au dilemme d'un cheval avec des signes cliniques de diminution de performance athlétique ou un bruit respiratoire anormal pendant l'exercice physique intense suggérant une obstruction haute mais n'exhibant cependant pas de problème sur l'examen endoscopique au repos. Par le passé il était usuellement conclu que de tels patients étaient affectés par la seule cause bien décrite d'obstruction dynamique respiratoire, le déplacement dorsal du voile du palais. L'examen endoscopique des voies supérieures pendant l'exercice intense sur tapis roulant a conduit à un diagnostic plus précis dans le cas de nombreux chevaux de cette sorte. (Hackett. R.P, Ducharme. N.G, et all, 1994).

Ainsi l'identification définitive d'une obstruction supérieure à l'exercice est facilitée par la VTRGV puisque l'examen endoscopique au repos ne permet pas de caractériser un problème fonctionnel des voies supérieures. L'évaluation vidéoendoscopique durant l'exercice des chevaux présentés pour contre-performance et suspectés d'avoir une obstruction respiratoire supérieure après un examen initial au repos fournit un diagnostic définitif dans moins de 50 % de chevaux examinés. (Stick. J.A, Holcombe. S.J, et all, 1997). Cependant, lors du diagnostic, les chevaux, ayant un dysfonctionnement respiratoire supérieur, ont généralement une anamnèse de bruit respiratoire anormal à l'exercice (Martin. B.B, 2000; Stick. J.A, 1993; Stick. J.A, Holcombe. S.J, et all, 1997).
La probabilité de trouver une obstruction respiratoire supérieure à l'exercice chez un cheval sans aucun dysfonctionnement au repos mais avec une anamnèse de contre-performance est plus grande si le cheval a une anamnèse de stridor respiratoire anormal durant l'exercice. (Lumsden. J.M, Stick. J.A, et all, 1995 ; Stick. J.A, Holcombe. S.J, et all, 1997). Nous pouvons par exemple trouver la cause d'un dysfonctionnement dans 22 à 32 % des chevaux avec une anamnèse de contre-performance seule. Mais ce pourcentage augmente jusqu'à 44 à 86 % si l'anamnèse rapporte une contre-performance avec un bruit respiratoire haut à l'effort. (Dart. A.J, Dowling. B.A, et all, 2001). L'utilisation de l'endoscopie et du tapis roulant afin

d'évaluer les chevaux présentés pour contre-performance et de peu d'intérêt, en absence d'un bruit respiratoire anormal rapporté. (Kannegieter. N.J, Dore. M.L, 1995).

B. Utilisations de la VTRGV

L'utilisation de la vidéoendoscopie durant l'exercice permet de décrire de nouvelles maladies en diagnostiquant des anomalies fonctionnelles comme le déplacement dorsal du voile du palais. Elle permet aussi d'évaluer la répercussion sur les performances d'un cheval d'un dysfonctionnement du larynx détecté au repos, c'est à dire d'interpréter la signification clinique des découvertes endoscopiques au repos. (Lumsden. J.M, Stick. J.A, et all, 1995 ; Rosenstein. D.S, Stick. J.A, 1999).
Elle permet aussi d'évaluer le succès d'une chirurgie de l'appareil respiratoire supérieur (Rosenstein. D.S, Stick. J.A, 1999).

La vidéoendoscopie permet d'observer les voies respiratoires supérieures de chevaux à l'exercice à différentes vitesses selon un protocole contrôlé. (Rosenstein. D.S, Stick. J.A, 1999 ; Stick. J.A, Holcombe. S.J, et all, 1997). Par la surveillance sur un moniteur vidéo, l'enregistrement permanent sur une cassette vidéo et la possibilité qui en découle de faire défiler la bande de façon lente (Stick. J.A, 1993) les désordres obstructifs de l'appareil respiratoire supérieur peuvent être examinés et définis de manière très précise. (Rosenstein. D.S, Stick. J.A, 1999). La signification clinique des obstructions respiratoire (on définit par obstruction un rétrécissement visible de la lumière respiratoire durant l'inspiration ou l'expiration (Rosenstein. D.S, Stick. J.A, 1999)) peut être étudiée à grande vitesse dans des conditions proches de celle d'une performance normale (sur le terrain). (Dart. A.J, Dowling. B.A, et all, 2001 ; Morris. E.A, Seeherman. H.J, 1988). Cette méthode paraît être optimale pour évaluer les fonctions respiratoires hautes. (Rosenstein. D.S, Stick. J.A, 1999).

C. Comparaison de la VTRGV à l'endoscopie au repos

Durant l'inhalation, la pression dans les voies respiratoires supérieures est négative par rapport à la pression atmosphérique, alors que durant l'exhalation la pression y est positive (Derksen. F.J, 1988).
Pendant le travail à haute vitesse, la pression négative inspiratoire devient encore plus négative. La pression en valeur absolue est 9 fois plus importante à l'inspiration chez l'animal à l'exercice intense que chez celui au repos. (Parente. E.J, 1998). C'est pourquoi les tissus anatomiques non soutenus ont tendance à être aspirés vers la lumière du larynx à l'inspiration (Rosenstein. D.S, Stick. J.A, 1999; Stick. J.A, Holcombe. S.J, et all, 1997) si un problème anatomique est présent.
C'est le rôle des muscles de maintenir la lumière de la glotte en ouverture maximale. Quand les muscles sont faibles, certaines structures ne restent pas en place. A cause de cette pression intraluminale à l'inspiration, les surfaces anatomiques lésées de l'appareil respiratoire haut ont tendance à se déplacer dans la lumière pendant cette phase du cycle respiratoire et peuvent causer une obstruction beaucoup plus sévère que ce qui aurait pu être suspecté par l'examen endoscopique au repos. (Derksen. F.J, Holcombe. S.J, et all, 1997).
De plus, beaucoup de dysfonctionnements non permanents ne sont pas apparents chez le cheval au repos (Derksen. F.J, 1988 ; Morris. E.A, Seeherman. H.J, 1988 ; Morris. E.A, Seeherman. H.J, 1990 ; Morris. E.A, 1991) et sont juste révélés pendant un exercice à capacité maximale du cheval (rythme cardiaque à son maximum) (Kannegieter. N.J, Dore. M.L, 1995 ;

Morris. E.A, Seeherman. H.J, 1991 ; Parente. E.J, Martin. B.B, 1995; Seeherman. H.J, 1991 ; Stick. J.A, 1993).

Les diagnostics les plus fréquents avec la VTRGV sont le déplacement dorsal du voile du palais et l'hémiplégie laryngée (du côté gauche) (Kannegieter. N.J, Dore. M.L, 1995 ; Lumsden. J.M, Stick. J.A, et all, 1995; Morris. E.A, Seeherman. H.J, 1988; Rosenstein. D.S, Stick. J.A, 1999; Stick. J.A, Holcombe. S.J, et all, 1997).
La plupart des chevaux démontrant une hémiplégie laryngée gauche à l'exercice auront une abduction incomplète de leur cartilage aryténoïde gauche au repos (grade III de mouvements laryngés sur une échelle de I à IV) (Martin. B.B, Parente. E.J, 2000 ; Parente. E.J, Martin. B.B, 1995).
La VTRGV permet aussi la description de désordres spécifiques à l'exercice comme l'accrochement des replis aryépiglottiques intermittent, la déviation axiale des replis aryépiglottiques, la rétroversion de l'épiglotte ou encore le collapsus dynamique du pharynx (Rosenstein. D.S, Stick. J.A, 1999; Stick. J.A, Holcombe. S.J, et all, 1997).
Ainsi cette méthode de diagnostic est couramment considérée comme la méthode optimale d'évaluation de la fonction respiratoire supérieure (Stick. J.A, Holcombe. S.J, et all, 1997).
En dernier lieu, la VTRGV peut être utilisée pour évaluer la fonction respiratoire supérieure après une chirurgie (Lumsden. J.M, Stick. J.A, et all, 1995; Rosenstein. D.S, Stick. J.A, 1999; Stick. J.A, Holcombe. S.J, et all, 1997) comme lors de laryngoplastie (Kannegieter. N.J, Dore. M.L, 1995), d'aryténoïdectomie (Kannegieter. N.J, Dore. M.L, 1995), d'augmentation de l'épiglotte ou de transplantation de pédicule nerveux laryngé (Stick. J.A, 2000).
L'apparence des voies respiratoires du cheval après la chirurgie varie considérablement, il n'existe pas de relation entre l'apparence post opératoire immédiate et le succès de la chirurgie sur la fonction respiratoire à haute vitesse. Par exemple, pour ce qui est de la laryngoplastie, il n'y a pas de corrélation directe entre le degré d'abduction dans lequel l'aryténoïde est fixé de façon permanente et l'efficacité de la chirurgie (Kannegieter. N.J, Dore. M.L, 1995).
L'utilisation de la vidéoendoscopie couplée au tapis roulant est surtout intéressante quand le cheval reste contre performant ou continue à faire un bruit respiratoire à l'effort après la chirurgie (Lumsden. J.M, Stick. J.A, et all, 1995; Rosenstein. D.S, Stick. J.A, 1999; Stick. J.A, Holcombe. S.J, et all, 1997; Stick. J.A, 2000).
En poussant le cheval à vitesse de course sur le tapis roulant, on peut conclure sur le succès de la chirurgie effectuée et si une autre obstruction respiratoire haute est la nouvelle cause de la mauvaise performance de l'animal (Stick. J.A, Holcombe. S.J, et all, 1997 ; Stick. J.A, 2000).
Par exemple dans une étude sur des chevaux ayant reçu précédemment une laryngoplastie gauche, des endoscopies sont pratiquées au repos et à l'exercice. Au repos, le cartilage aryténoïde gauche reste en position stationnaire neutre mais durant l'exercice intense il reste en adduction durant l'inspiration maximum résultant en un rétrécissement de la lumière de la glotte et obstruction des voies respiratoires flagrante (Morris. E.A, Seeherman. H.J, 1991).
L'utilisation de la VTRGV peut être utile pour gérer ces cas non usuels.
Une étude plus ancienne rapporte la ré opération d'un cheval après aryténoïdectomie subtotale car du tissu redondant dans les voies respiratoires conduisait à une obstruction à grande vitesse (Stick. J.A, Derksen. F.J, 1989; Stick. J.A, Holcombe. S.J, et all, 1997).
Plus encore, confirmer que la fonction de l'appareil respiratoire supérieur est normale durant l'exercice nous permet d'éviter des chirurgies inutiles basées sur des présomptions. (Lumsden. J.M, Stick. J.A, et all, 1995; Morris. E.A, Seeherman. H.J, 1988; Morris. E.A, Seeherman. H.J, 1990; Stick. J.A, 2000). Plusieurs sites anatomiques et systèmes du corps sont souvent associés avec de l'intolérance à l'exercice chez le cheval athlète (Stick. J.A, Holcombe. S.J, et all, 1997) et une sélection des cas chirurgicaux inappropriée peut être coûteuse pour le propriétaire et lésante pour le cheval (Rakestraw. P.C, Hackett. R.P, et all, 1991).

Ainsi la vidéoendoscopie durant l'exercice sur tapis roulant est un outil diagnostique valable dans l'évaluation des chevaux avec une histoire de mauvaise performance apparemment d'origine respiratoire haute. (Kannegieter. N.J, Dore. M.L, 1995). L'utilisation de cette technique est indiquée quand un dysfonctionnement de l'appareil respiratoire supérieur est suspecté et que l'examen des voies respiratoires chez le cheval au repos ne conduit pas à un diagnostic définitif. (Stick. J.A, Derksen. F.J, et all, 1990).

IV. Protocole suivi lors de vidéoendoscopie avec travail sur tapis roulant

Avant de démarrer la vidéoendoscopie avec travail à grande vitesse sur tapis roulant plusieurs étapes doivent être respectées.
En premier lieu, nous devons recueillir l'histoire complète du cheval présenté. Ce cheval est il en consultation pour problèmes de contre performance ? Ou est il présenté pour bruit respiratoire à l'effort ?
Ensuite, la seconde étape est d'éliminer les autres causes courantes de contre performance chez le cheval. Ainsi, si nécessaire, une auscultation cardiaque ou encore un examen de boiterie sont pratiqués.
A la suite de cela, un examen endoscopique est pratiqué au repos, mieux sans sédation. (Ducharme. N.G, Hackett. R.P, et all, 1991). Il apparaît dans une étude datant de 1991, que les chevaux sous sédation (xylazine hydrochloride 0.55 mg/kg IV) ont des mouvements plus synchrones de leurs cartilage aryténoïdiens que les chevaux sans sédation aucune. La sédation par xylazine affecte apparemment les mouvements des cartilages laryngés évalués subjectivement au travers de l'endoscope (Ducharme. N.G, Hackett. R.P, et all, 1991).
Généralement, toute diminution ou asymétrie du tractus respiratoire supérieur doit être considérée comme une entité obstructive potentielle. Nous devons mettre en relation les signes observés au repos et l'intolérance à l'exercice ou le bruit respiratoire (Stick. J.A, 2000).
Souvent des investigations supplémentaires sont nécessaires, on effectue alors une VTRGV.

La VTRGV nous permet d'effectuer une étude dynamique du tractus respiratoire haut tandis que le cheval est en mouvement. Les protocoles suivis essayent de se rapprocher au maximum des conditions normales de performance du cheval (Dart. A.J, Dowling. B.A, et all, 2001; Hodgson. D.R, Rose. R.J, 1994; Lumsden. J.M, Stick. J.A, et all, 1995; Morris. E.A, Seeherman. H.J, 1990; Morris. E.A, Seeherman. H.J, 1991; Morris. E.A, 1991; Rose. R.J, King. C.M, 1993; Stick. J.A, 2000).
Malheureusement, même le plus sévère des tapis roulant ne peut pas reproduire exactement les conditions de course (ce genre de test est surtout effectué chez les chevaux de course) (Dixon. P.M, 1995; Morris. E.A, Seeherman. H.J, 1990).

A. Quel tapis roulant pour quelle utilisation

Il existe deux fabricants majeurs de tapis roulant. Les uns sont construits au Missouri, ce sont les Sato. Les autres sont fabriqués en Suisse, ce sont les Mustang.
Le tapis roulant doit permettre au cheval de marcher, trotter et galoper à petite et grande vitesse. Ainsi, il doit faire au moins 3-4 mètres de long pour 0.8 mètres de large (Rose. R.J, King. C.M, 1993 ; Seeherman. H.J, 1991) pour des raisons de sécurité.

Le revêtement au sol doit résister à l'abrasion rapide causée par des chevaux travaillant avec des fers en métal (Seeherman. H.J, 1991).
Nous devons éviter pour les tests d'exercice clinique les tapis roulants équipés d'une multitude de petits roulements sous le revêtement caoutchouteux. Ils sont associés à une raideur du tapis excessive et font trop de bruit. Qui plus est, ils peuvent entraîner des blessures aux membres des chevaux et ne peuvent donc pas être utilisés à grande vitesse (Hodgson. D.R, Rose. R.J, 1994; Seeherman. H.J, 1991). C'est ainsi, qu'un tapis roulant bien construit possède une capacité d'absorption des chocs importante pour minimiser l'impact de la course sur les membres du cheval.
Deux ventilateurs industriels peuvent être mis en place en face ou sur les cotés de la machine. Ils peuvent être utilisés pour générer des mouvements d'air et prévenir une chaleur trop importante de l'animal (Dart. A.J, Dowling. B.A, et all, 2001).

Photo n°= 22 : *Tapis roulant utilisé à l'UVCC (Mustang 2200, 1991).*

Si le tapis roulant est situé dans une pièce pouvant être contrôlée en température, cela permet de contrôler les conditions de travail et cela fournit l'opportunité d'effectuer une série de mesures standard pendant, avant et après l'exercice. Le tapis roulant permet donc de mettre en place des protocoles de travail où tout est contrôlé. Ceci minimise l'inconvénient de la course sur tapis roulant, qui conduit à une dépense d'énergie somme toute quantitativement différente de celle dépensée sur champ de course. (Hodgson. D.R, 1997; Hodgson. D.R, Rose. R.J, 1994).
Un harnais de sécurité est utile pour prévenir les blessures, d'autant plus que les chevaux deviennent facilement excités ou imprévisibles sur le tapis roulant (Hodgson. D.R, Rose. R.J, 1994).

Photo n°= 23 : *Vue gauche du tapis roulant montrant le harnais de sécurité.*

Le tapis roulant motorisé, non bruyant et possédant une vitesse variable, doit être assez puissant pour que le cheval ne puisse pas surpasser le moteur et faire accélérer ou décélérer le tapis. En cas de besoin, un bouton d'arrêt d'urgence est présent, il permet de stopper immédiatement le tapis en cas de besoin (Hodgson. D.R, Rose. R.J, 1994).

Les principales exigences d'un tapis roulant valable sont les suivantes :

- Etre capable de s'incliner au maximum de 10% (pente à 6°) (Rose. R.J, King. C.M, 1993 ; Seeherman. H.J, 1991). Cela permet au cheval de travailler à des vitesses inférieures à celles sur champ de course tout en utilisant sa capacité maximale (Hodgson. D.R, Rose. R.J, 1994).
- La vitesse doit être réglable jusqu'à 14 m/s (Seeherman. H.J, 1991) et une accélération rapide doit être possible.

La pente à 10% est un compromis entre une pente plus escarpée qui serait non représentative du travail sur piste et des vitesses qui devraient être trop rapides pour la sécurité de l'animal avec une pente moindre.
Avec une pente à 10%, tous les chevaux de course atteindront leur capacité maximale en oxygène (VO2 max) à des vitesses entre 10 et 12 m/s (Hodgson. D.R, Rose. R.J, 1994).

Le tapis roulant utilisé à l'Equine Performance Laboratory de l'Université de Sydney est du type Mustang 2200. Il se trouve à l'Université depuis 1991 et remplace les anciens tapis roulant conçus pour le premier par un industriel et homme de cheval australien appelé Mr Victor Gough et pour le second par Mr Barry Hayes (machine appelée le Beltalong). (Site web Faculty of Veterinary Science. Equine Performance Laboratory, Date de consultation : 3 octobre 2003).
Il remplit toutes les conditions précédemment citées. Sa vitesse maximale atteinte est de 14.5 m/s avec une pente maximale de 6°.
Ses dimensions sont les suivantes. La hauteur totale de la machine en comptant le mât de soutient du harnais de sécurité est de 3.4m (au maximum de l'inclinaison). Sa longueur est de

5.3m. Sa largeur totale est de 2.6m, en comptant les espaces réservés au positionnement du personnel sur les deux cotés du tapis roulant. (Site web Kagra treadmill horse and camel, Date de consultation : 2 janvier 2004).

1. Préparation du cheval

Le cheval devra porter des cloches de caoutchouc aux antérieurs afin de protéger les glomes, ainsi que des protège-tendons aux antérieurs afin de prévenir des blessures dues aux membres postérieurs (cela pouvant interférer avec un bon diagnostic) (Seeherman. H.J, 1991). Dans la mesure du possible, l'animal devra porter son propre harnachement (Kannegieter. N.J, Dore. M.L, 1995; Morris. E.A, 1991; Stick. J.A, 2000). Cela est important, surtout lors d'anamnèse de bruit respiratoire à l'effort que l'on n'arrive pas à reproduire sur tapis roulant (Kannegieter. N.J, Dore. M.L, 1995).
Par exemple, un Trotteur portera son propre mors, son harnais, ses oeillères, son attache langue, etc. Les ambleurs porteront leurs entraves nécessaires au maintien de l'amble même à grande vitesse. Tout cela permet d'être aussi proche que possible des conditions de course dans le but de reproduire le dysfonctionnement recherché.
En général, les Pur-Sang et les Chevaux de Selle sont travaillés sans aucun harnachement (King. D.S, Tulleners. E.J, et all, 2001; Morris. E.A, 1991 ; Martin. B.B, Parente. E.J, 2000 ; Rosenstein. D.S, Stick. J.A, 1999; Seeherman. H.J, 1991; Stick. J.A, Holcombe. S.J, et all, 1997).

2. Protocole de travail

Nous utilisons en général un protocole avec augmentation rapide de la vitesse. (Hodgson. D.R, 1997 ; Morris. E.A, 1991). La vitesse est augmentée toutes les 60-120 secondes jusqu'à ce que le cheval ne puisse plus conserver l'allure due à la vitesse de la machine ou jusqu'à ce qu'un rythme cardiaque pré-déterminé soit obtenu. (Hodgson. D.R, 1997).

a. Acclimatation au tapis roulant

Cette période est indispensable, elle prend un ou plusieurs jours. (Stick. J.A, 2000). Elle dépend du caractère du cheval et de sa coopération. Même si la majorité des chevaux acceptent facilement le travail sur tapis roulant, il faut respecter cette période car de nombreuses mesures effectuées pendant le travail sur tapis roulant peuvent être affectées par l'excitation ou l'appréhension. (Hodgson. D.R, 1997).
Voici un exemple de protocole d'acclimatation. Pour habituer le cheval au mouvement du tapis de caoutchouc, nous pouvons débuter par 4 minutes à 1.5-2 m/s. Ensuite la vitesse sera augmentée à 4 m/s, ce qui permet un trot confortable pour la plupart des chevaux, pendant 3 minutes.
Pour débuter le canter, nous passons la vitesse à 6 m/s (Rose. R.J, King. C.M, 1993) pendant 2 minutes. Enfin, on élève la vitesse à 8 m/s durant une minute (Hodgson. D.R, Rose. R.J, 1994).
Après cette première période d'entraînement, qui peut être répétée, la plupart des chevaux courent confortablement à vitesse de course (Rosenstein. D.S, Stick. J.A, 1999).

b. Echauffement

Lorsque le vrai test débute, en général le lendemain de la période d'acclimatation, un échauffement doit toujours être conduit en premier.
Il peut être effectué comme suit. 4 m/s pendant 3 à 4 minutes puis 7 m/s pendant 3 minutes, suivi de 8 m/s pendant une minute et enfin de 10 m/s pendant une minute. Après cela le tapis roulant est arrêté et le cheval est prêt à être endoscopé.

c. Introduction de l'endoscope

L'endoscope est inséré par le naseau droit ou gauche suivant l'emplacement de l'examinateur. Un tord nez est placé en premier pour éviter que le cheval ne réagisse trop à la mise en place de l'endoscope.
Afin de réduire l'irritation causée par le passage de l'endoscope, on peut préalablement asperger l'intérieur du naseau d'un peu de lidocaïne.
Des bandes velcros (Morris. E.A, 1991) ou un « tuba » fait maison attachent l'endoscope à la muserolle du filet afin de le maintenir en place. En conséquence, la position de l'endoscope est maintenue en place tout en permettant un retrait rapide de l'appareil si nécessaire et des interférences minimales par le clinicien.

d. Protocole d'exercice

Plusieurs protocoles différents peuvent être utilisés. Nous ne les détaillerons pas tous ici. Le plus utilisé est le protocole d'accroissement rapide de la vitesse.
Un point essentiel est de s'adapter au niveau de forme de chaque cheval (Morris. E.A, Seeherman. H.J, 1990 ; Martin. B.B, Parente. E.J, 2000 ; Rosenstein. D.S, Stick. J.A, 1999; Stick. J.A, Holcombe. S.J, et all, 1997).
La pente sélectionnée est généralement de 10% pour les Purs Sangs et de 5% pour les Trotteurs et les Ambleurs, afin que ces derniers puissent maintenir le trot ou l'amble même à grande vitesse (Morris. E.A, Seeherman. H.J, 1988; Morris. E.A, Seeherman. H.J, 1990; Morris. E.A, Seeherman. H.J, 1991; Morris. E.A, 1991).
Le cheval peut être poussé à un rythme cardiaque supérieur à 220 battements par minute (Morris. E.A, Seeherman. H.J, 1988; Morris. E.A, Seeherman. H.J, 1991; Morris. E.A, 1991), ce qui correspond à un cheval courant à sa capacité ou près de sa capacité maximale.
Le protocole se termine quand le rythme cardiaque maximal du cheval est atteint (Rosenstein. D.S, Stick. J.A, 1999) ou quand le cheval montre des signes d'épuisement. L'épuisement est défini comme la non capacité du cheval à maintenir sa position à l'avant du tapis roulant sans l'aide des manipulateurs (Hodgson. D.R, 1997 ; Hodgson. D.R, Rose. R.J, 1994 ; Kannegieter. N.J, Dore. M.L, 1995; Morris. E.A, Seeherman. H.J, 1988; Martin. B.B, Parente. E.J, 2000; Morris. E.A, Seeherman. H.J, 1991; Morris. E.A, 1991, Rosenstein. D.S, Stick. J.A, 1999; Stick. J.A, Derksen. F.J, et all, 1990; Stick. J.A, Holcombe. S.J, et all, 1997).
Pour mettre en évidence les dysfonctionnements fonctionnels de l'appareil respiratoire supérieur du cheval il est nécessaire de le faire courir jusqu'aux signes d'épuisement. C'est ce qui est nécessaire, afin de détecter, par exemple, un déplacement dorsal du voile du palais.

C'est pourquoi le déplacement dorsal du voile du palais est difficile à reproduire sur tapis roulant car le cheval doit être fatigué pour déplacer son palais mou (Kannegieter. N.J, Dore. M.L, 1995).
Si le cheval n'est pas poussé jusqu'à sa capacité limite nous pouvons passer à côté de tels dysfonctionnements. De même, dans certaines études les chevaux avec des mouvements laryngés de grade III au repos ne développeront pas d'obstruction respiratoire à l'exercice sur tapis roulant (Kannegieter. N.J, Dore. M.L, 1995) tandis que dans d'autres un grand nombre de chevaux auront une obstruction à l'exercice (Hammer. E.J, Tulleners. E.P, et all, 1998). Ceci est très important car le fait ou non de développer une obstruction respiratoire à l'exercice oriente le choix du clinicien vers la chirurgie ou non (dans les cas où la chirurgie est une solution au problème diagnostiqué).

Trente minutes à une heure après les tests sur tapis roulant une endoscopie au repos est effectuée pour examiner les voies respiratoires supérieures et la trachée et mettre en évidence un éventuel écoulement respiratoire post exercice (Morris. E.A, Seeherman. H.J, 1988 ; Rosenstein. D.S, Stick. J.A, 1999).

B. Limites de l'exercice sur tapis roulant comparé à celui sur piste de course

Pendant la VTRGV la résistance de l'air est diminuée comparée à celle sur piste de course.
De plus les forces appliquées au diaphragme pendant les phases d'accélération et de décélération sont altérées, ce qui peut changer l'efficacité respiratoire du cheval.
De même la résistance dans l'appareil respiratoire supérieur pendant l'exercice intense est altérée par la présence de l'endoscope (Morris. E.A, Seeherman. H.J, 1990).
L'occlusion partielle du naseau par l'endoscope augmente la résistance intranasale. En fait ceci pourrait ne servir qu'à exacerber l'augmentation de résistance dans les voies respiratoires supérieures qui est normalement observé durant l'exercice. Ainsi, cela favorise juste tous les dysfonctionnements qui seraient enclins à se développer pendant l'élévation de la résistance respiratoire (Morris. E.A, Seeherman. H.J, 1990).

Enfin la VTRGV est meilleure pour les chevaux de course en travail car ils peuvent fournir un effort maximal à la différence des chevaux hors travail (cela souvent à cause du problème suspecté). Les chances de trouver le véritable problème diminuent dramatiquement dans le dernier cas. Le cheval peut être trop peu entraîné pour maintenir un effort maximal. Cela favorise, de plus, grandement les risques de blessures (Parente. E.J, 1998).

V. Etude de différents dysfonctionnements décrits en utilisant la VTRGV

A. Hémiparésie laryngée (idiopathique)

L'hémiplégie ou hémiparésie laryngée, que l'on qualifie en général d'idiopathique, (HLI) est reconnue depuis de nombreuses années comme une cause importante d'intolérance à l'exercice. (Morris. E.A, Seeherman. H.J, 1990).

La paralysie totale ou partielle de l'un des nerfs laryngés récurrent (le plus souvent celui de gauche) semble être la cause de la paralysie totale ou de la parésie du muscle cricoaryténoïdien dorsal du côté ipsilatéral (Baudin. D, 2001). Ce muscle est le principal muscle abducteur.
De ce fait on observe un défaut d'abduction de l'aryténoïde ipsilatéral pendant l'exercice intense (Morris. E.A, Seeherman. H.J, 1990). Pendant l'inspiration maximale, le cartilage aryténoïde paralysé et son repli vocal « en mouvement » sont attirés dans la lumière de l'ouverture laryngée et vers le cartilage controlatéral et son propre repli vocal. Ainsi le diamètre de la « rima glottidis » diminue et la résistance respiratoire augmente, de la même façon que le coût inspiratoire (Baudin. D, 2001).

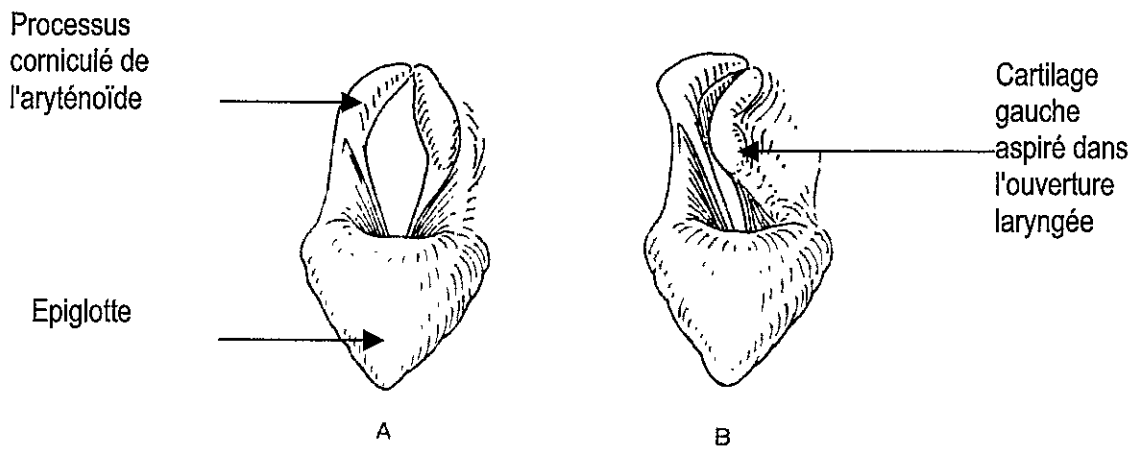

Figure n°1 : *Illustration schématique de l'apparence vidéoendoscopique d'un larynx avec une hémiplégie laryngée gauche au repos (A) et durant l'exercice (B). Le cartilage aryténoïdien hémiplégique est tiré vers l'axe médian de la « rima glottidis » et aboutit à une obstruction complète de part les forces exercées sur les structures anatomiques non soutenues (de part la pression négative générée) à l'inspiration. D'après Rosenstein. D.S, Stick. J.A, 1999.*

Il semble que cette affection soit due à une axonopathie distale causant une perte de fibres de myéline, essentiellement celles de gros diamètre (Tetens. J, Derksen. F.J, et all, 2001 ; Baudin. D, 2001).

La prévalence dans la population générale de chevaux s'étend de 2.6 à 3.3% (Morris. E.A, 1991). L'incidence de l'HLI paraît être corrélée avec la taille corporelle de l'adulte. Les chevaux grands et lourds sont plus prédisposés à développer la maladie (Goulden. B.E, Anderson. L.J, 1981). Les lourds chevaux croisés ont une incidence d'HLI augmentée alors que les chevaux en dessous de 1m 50 sont rarement affectés (Tetens. J, Derksen. F.J, et all, 2001).
Le sexe semble aussi prédisposer les chevaux à ce dysfonctionnement. Les mâles sont plus fréquemment touchés que les femelles (Goulden. B.E, Anderson. L.J, 1981).
Le cartilage gauche est touché dans 95% des cas (Tetens. J, Derksen. F.J, et all, 2001).
Finalement, il apparaît que le risque principal de devenir corneur est plus important à 2 ans dans la population des Purs Sangs (Goulden. B.E, Anderson. L.J, 1981).

La contribution des mouvements asynchrones, observés au repos, sur l'intolérance à l'exercice a été un sujet de polémique importante (Morris. E.A, 1991).
Aujourd'hui, la possibilité d'observer le tractus respiratoire supérieur pendant l'exercice intense élimine cette polémique, chez les chevaux pour lesquels les mouvements asynchrones

au repos sont suspectés être une source potentielle d'obstruction à l'exercice (Morris. E.A, 1991).
Par ailleurs, l'endoscopie de repos nous permet de classer les mouvements des cartilage aryténoïdes en quatre grades allant de I à IV pour le plus sévère (Tetens. J, Derksen. F.J, et all, 2001; Baudin. D, 2001; Courouce. A, Corde. R, et all, 2000; Dart. A.J, Dowling. B.A, et all, 2001; Lumsden. J.M, Stick. J.A, et all, 1995; Parente. E.J, 1998).

Grade	Mouvements des aryténoïdes
I (Normal)	Abduction et adduction symétriques et synchrones des cartilages aryténoïdes droit et gauche.
II	Un certain degré de mouvements non synchrones (hésitation, agitation, faiblesse de l'abduction) du cartilage aryténoïdien gauche (le plus souvent) durant chaque phase de la respiration. L'abduction complète du cartilage gauche peut être observée lors du test de déglutition ou l'occlusion nasale.
III	Mouvements asynchrones (hésitation, agitation ou faiblesse de l'abduction) du cartilage aryténoïdien gauche (le plus souvent) durant toutes les phases de la respiration. L'abduction complète du cartilage gauche ne peut pas être induite et maintenue par le test de déglutition ou l'occlusion nasale.
IV	Il n'y a aucun mouvement du cartilage aryténoïdien gauche (le plus souvent) pendant toutes les phases de la respiration.

Tableau n°1 : *Gradation subjective des mouvements laryngés chez le cheval au repos. D'après Stick. J.A, Holcombe. S.J, et all, 1997 ; Rosenstein. D.S, Stick. J.A, 1999.*

Nous parlerons surtout de l'hémiplégie laryngée gauche, le coté gauche étant celui le plus fréquemment atteint.

Les grades I et II ont une signification clinique minime pendant l'exercice dans une grande majorité des cas. Les chevaux sont capables d'abduction complète du cartilage aryténoïdien gauche pendant l'exercice intense, même lorsque l'épuisement est atteint.
La plupart des chevaux avec un grade III sur une échelle de IV ont un flux respiratoire normal durant l'exercice (Morris. E.A, 1991 ; Parente. E.J, Martin. B.B, 1995). En fait, cette affirmation varie suivant les études menées. Dans certaines études, une proportion significative des chevaux avec une hémiplégie laryngée idiopathique de grade III au repos sont incapables de maintenir une ouverture laryngée et une efficacité respiratoire durant l'exercice (Parente. E.J, Martin. B.B, 1994). D'autres auteurs affirment que 80% des chevaux de course avec un grade III au repos auront un collapsus médial significatif d'un cartilage aryténoïdien durant l'exercice stressant (Dart. A.J, Dowling. B.A, et all, 2001 ; Parente. E.J, 1998). D'autres annoncent des chiffres allant de 20 à 70% (Lumsden. J.M, Stick. J.A, et all, 1995).

Dans une autre étude, les auteurs furent incapables de prédire si l'asymétrie gauche ou les mouvements asynchrones observés sur chevaux au repos allaient aboutir à une obstruction respiratoire haute durant l'exercice (Stick. J.A, Derksen. F.J, et all, 1990).
En général, il apparaît que les chevaux avec des mouvements laryngés de grade III au repos sont de bons candidats pour un examen endoscopique à l'exercice (Tetens. J, Derksen. F.J, et all, 2001 ; Lumsden. J.M, Stick. J.A, et all, 1995).
Les chevaux atteints de grade IV, ce qui représente la réelle hémiplégie laryngée sensus stricto, développent tous une obstruction des voies respiratoires supérieures significative au travail. Il n'est pas nécessaire dans ces cas là d'effectuer la VTRGV (Lumsden. J.M, Stick. J.A, et all, 1995).

Ainsi, une hémiparésie laryngée légère à modérée au repos n'apparaît pas comme étant la cause d'une intolérance à l'exercice dans beaucoup de cas (Kannegieter. N.J, Dore. M.L, 1995).
Il est important de savoir si oui ou non les mouvements asynchrones observés au repos causeront une obstruction de l'appareil respiratoire supérieur durant l'exercice intense et nécessitent une correction chirurgicale ou non. Le traitement chirurgical de tous les grades II et de certains grades III peut être inutile (Rakestraw. P.C, Hackett. R.P, et all, 1991). L'emploi de la VTRGV est adapté pour choisir la décision finale.
Pour finir, une petite remarque s'impose sur les études menées sur les chevaux de grade III au repos. On peut noter que les chevaux qui n'ont pas obstrué leur ouverture laryngée durant l'exercice n'étaient peut être pas travaillés à leur capacité maximale.
Une étude de 26 chevaux de course entre 1992 et 1995 étudie la signification clinique, durant l'exercice, de l'obstruction respiratoire des chevaux avec une HLI de grade III au repos (Hammer. E.J, Tulleners. E.P, et all, 1998).
Les auteurs séparent les chevaux en trois catégories allant de A à C suivant les observations faites durant la VTRGV (Cf. Figure n°2).

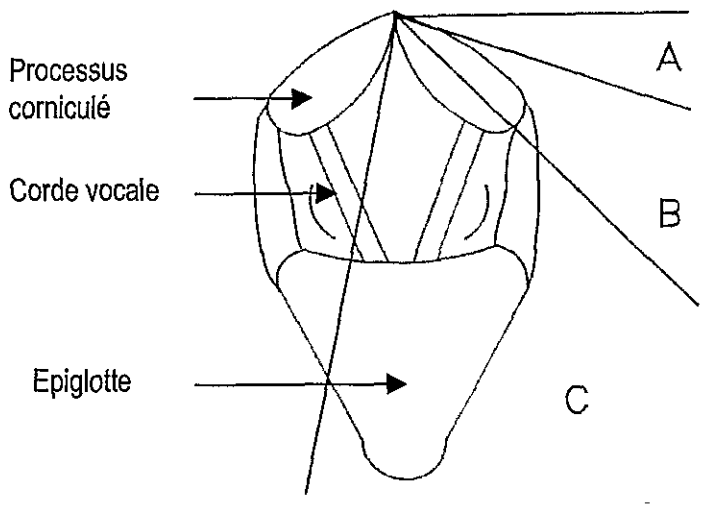

Figure n°2 : *Gradation laryngée subjective pour les chevaux durant l'exercice. Grade A : Complète abduction laryngée durant l'inspiration. Grade B : La position inspiratoire se trouve entre l'abduction complète et la position observée au repos. Grade C : La position inspiratoire est inférieure à celle observée au repos. D'après Rakestraw. P.C, Hackett. R.P, et all, 1991.*

Ces trois positions différentes sont définies sur la base de la comparaison entre abduction observée au repos et à l'exercice.

Les chevaux sont considérés être en grade IIIA s'ils sont capables de maintenir une abduction complète durant l'inspiration au travail. On les qualifiera de grade IIIB si le cartilage aryténoïde gauche (dans le cas de l'étude) et son repli vocal associé se maintiennent dans une position d'abduction incomplète. Le grade IIIC est donné lorsque le cartilage aryténoïdien gauche et son repli vocal se ferment durant l'inspiration (Hammer. E.J, Tulleners. E.P, et all, 1998 ; Rakestraw. P.C, Hackett. R.P, et all, 1991).
Parmi les 26 chevaux de course, 20 furent qualifiés de grade IIIC après la vidéoendocopie à l'exercice. Dans une étude précédente, les auteurs trouvèrent un grand nombre de chevaux avec le grade IIIA (Rakestraw. P.C, Hackett. R.P, et all, 1991), apparemment le résultat est à relier avec la faible vitesse à laquelle les chevaux furent travaillés (Hammer. E.J, Tulleners. E.P, et all, 1998). Dans cette étude, tous les chevaux étaient en forme de course et en entraînement ou courant en compétition de façon intense (Hammer. E.J, Tulleners. E.P, et all, 1998). C'est pourquoi ils purent être exploités sur le tapis roulant au maximum de leur capacité.

B. Déplacement dorsal du voile du palais (DDVP)

Les déplacements dorsaux du voile du palais intermittent ou constant à l'exercice sont les plus communs dysfonctionnements respiratoires supérieurs associés à de l'intolérance à l'exercice (Morris. E.A, 1991).
La plupart des chevaux de course avec un DDVP apparaissent normaux durant la vidéoendoscopie au repos (Lumsden. J.M, Stick. J.A, et all, 1995; Morris. E.A, Seeherman. H.J, 1990; Sweeney. C.R, Maxson. A.D, et all, 1991).
Le DDVP est défini comme une élévation du palais mou au-dessus de l'épiglotte (Cf. Figure n°3) (Derksen. F.J, Holcombe. S.J, et all, 1997) (cela peut aussi se produire au repos lors du passage de l'endoscope dans les voies respiratoires (Kannegieter. N.J, Dore. M.L, 1995; Morris. E.A, Seeherman. H.J, 1990; Morris. E.A, 1991)).

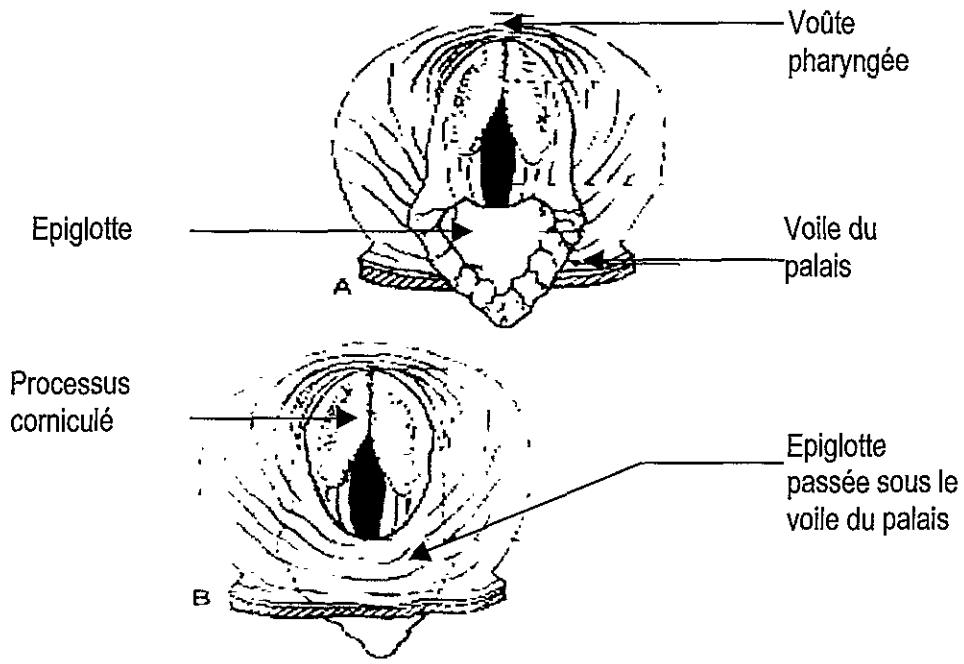

Figure n°3 : *A. Aspect normal des parties caudale du nasopharynx et rostrale du larynx. B. Vue endoscopique d'un déplacement dorsal du voile du palais.D'après Baudin. D, 2001.*

Le DDVP conduit à une redirection des gaz expiratoires au-dessus et en dessous du palais mou ainsi que du flux d'air au travers de la bouche et des naseaux chez le cheval à l'exercice (Dixon. P.M, 1995; Morris. E.A, Seeherman. H.J, 1988; Morris. E.A, 1991).
Le bord caudal du palais mou vibre de façon violente dans l'orifice laryngé quand la force du flux d'air expiratoire augmente pendant l'exercice stressant (Morris. E.A, 1991).
Parfois, on observe un ulcère sur le bord libre du palais mou au repos, ce qui peut être une indication à pousser les examens plus avant, c'est à dire durant l'exercice.

Le DDVP donne une obstruction de la « rima glottidis » durant le travail.
L'obstruction est plus importante pendant l'expiration et diminue durant l'inspiration. Cependant, la position anormale du palais mou réduit de façon flagrante le diamètre des voies respiratoires durant toutes les phases du cycle respiratoire. (Morris. E.A, Seeherman. H.J, 1988).

Le DDVP peut être accompagné d'un bruit respiratoire à l'exercice, mais cela ne constitue pas une entité constante.
Seul 50% des chevaux avec un DDVP ont des commémoratifs de bruit respiratoire anormal à l'exercice (Dart. A.J, Dowling. B.A, et all, 2001). Quand ce bruit est présent, il est caractérise par un puissant son expiratoire (Morris. E.A, 1991) comme un gargouillement (Dixon. P.M, 1995). Mais le DDVP peut survenir même sur des chevaux ne présentant pas de bruit respiratoire (Martin. B.B, Parente. E.J, 2000).

Le DDVP intermittent apparaît quand le cheval est à l'exercice. Dans tous les cas le cheval replace de façon correcte son palais mou à la fin de l'exercice (Morris. E.A, Seeherman. H.J, 1991; Morris. E.A, 1991), ce qui démontre la difficulté de diagnostiquer cette anomalie en utilisant l'endoscopie au repos ou juste après l'exercice. De plus, même si le cheval déplace son palais mou facilement au repos ou éprouve des difficultés à le replacer, le DDVP n'apparaîtra pas de façon certaine à l'exercice.
Malgré, les signes observés pendant l'endoscopie au repos on ne pas conclure que cela est la cause certaine de la mauvaise performance du cheval à l'exercice (Parente. E.J, Martin. B.B, 1994).
Ainsi le DDVP peut être suspecté par l'endoscopie au repos mais ne peut pas être diagnostiqué de façon certaine (Morris. E.A, 1991).
L'état de fatigue du cheval (J.F. Derksen 1997) et la position de la tête de l'animal (Kannegieter. N.J, Dore. M.L, 1995) ont une influence sur le DDVP. De ce fait il est difficile de reproduire ce dysfonctionnement sur tapis roulant. Même le plus sévère des tests sur tapis roulant ne peut pas reproduire les conditions de course. (Dixon. P.M, 1995). Ainsi le DDVP est un problème très difficile à confirmer. (Parente. E.J, Martin. B.B, et all, 1998). Il est difficile à démontrer à moins que le cheval ne soit travaillé jusqu'à épuisement. (Stick. J.A, Derksen. F.J, et all, 1990).

Le DDVP peut être induit par plusieurs facteurs.
Le plus commun est l'énorme augmentation de pression négative générée durant la phase inspiratoire de la respiration pendant l'exercice intense. (Morris. E.A, 1991). Cela induit le déplacement du palais mou au-dessus de l'épiglotte à partir du moment où les muscles pharyngés s'épuisent.
Une autre cause de DDVP est de la même façon l'épuisement des muscles pharyngés mais apparaissant pendant la phase expiratoire de la respiration (Morris. E.A, 1991).
Ces deux causes de DDVP sont qualifiées de déplacement spontané sans déglutition préalable. (Dixon. P.M, 1995).

Le déplacement peut aussi être précédé d'une déglutition. (Dixon. P.M, 1995). Dans ce cas là, le DDVP s'observe après une déglutition inappropriée à l'exercice. (Morris. E.A, 1991). Dans ces conditions là on comprend l'utilité d'un attache-langue pour certains chevaux.
Une autre forme de DDVP est le déplacement à la suite du collapsus médial d'un ou des deux replis aryépiglottiques (Dart. A.J, Dowling. B.A, et all, 2001 ; Dixon. P.M, 1995).
Pour terminer le dernier sous-groupe est associé à une hypoplasie de l'épiglotte. (Dixon. P.M, 1995; Morris. E.A, 1991). L'hypoplasie de l'épiglotte et son manque de rigidité sont communément associés à un DDVP (Dart. A.J, Dowling. B.A, et all, 2001). L'épiglotte pourrait jouer un rôle dans le maintien du palais mou en place en cas de faiblesse des muscles palatopharyngés.
On voit ainsi que le DDVP est la résultante de différentes anomalies conduisant à une instabilité pharyngée. (Parente. E.J, Martin. B.B, et all, 1994).

Plusieurs études ont essayé de comprendre la pathophysiologie du DDVP. L'une d'entre elles étudia les effets de blocs nerveux hypoglosses et glossopharyngiens bilatéraux chez le cheval à l'effort (Holcombe. S.J, Derksen. F.J, et all, 1997). Le nerf hypoglosse est le nerf moteur pour le muscle épiglottique appelé hyoépiglottique. Les nerfs hypoglosses ainsi que les nerfs pharyngés passent au travers des poches gutturales et sont très proches l'un de l'autre de chaque côté. (Holcombe. S.J, Derksen. F.J, et all, 1999). C'est pour cela que pour anesthésier les deux nerfs hypoglosses avec de la mépivacaïne 2% ils furent obligés de bloquer les nerfs glossopharyngiens.
L'anesthésie de ces nerfs hypoglosses induit une rétroflexion de l'épiglotte chez le cheval à l'exercice. Mais malgré une perte de contact complète entre l'épiglotte et le palais mou à l'inspiration, le palais mou resta en position normale (Derksen. F.J, Holcombe. S.J, et all, 1997, Holcombe. S.J, Derksen. F.J, et all, 1997, Holcombe. S.J, Derksen. F.J, et all, 1999). Les chevaux avaient tous un fonctionnement normal du palais mou avant le bloc nerveux (Holcombe. S.J, Derksen. F.J, et all, 1997). Ainsi chez ces chevaux l'épiglotte n'apparaît pas nécessaire au maintien du palais mou dans sa position adéquate (Derksen. F.J, Holcombe. S.J, et all, 1997). Cependant quand le fonctionnement du palais mou est anormal, l'épiglotte pourrait fournir un support le maintenant en position basse (Holcombe. S.J, Derksen. F.J, et all, 1997).
Une autre étude analysa les effets du bloc bilatéral de la branche pharyngée du nerf vague sur la fonction du palais mou chez les chevaux (Holcombe. S.J, Derksen. F.J, et all, 1998).
Le nerf vague est un nerf moteur pour les muscles palatopharyngés, dont la contraction raccourcit le palais mou et déprime sa portion caudale vers la langue. Le bloc de ces nerfs causa un DDVP persistant aboutissant à une obstruction nasopharyngée expiratoire (Holcombe. S.J, Derksen. F.J, et all, 1998 ; Holcombe. S.J, Derksen. F.J, et all, 1999). C'est la première fois que l'on reporte un modèle reproductible de DDVP persistant. La pathophysiologie du DDVP apparaît être liée à une lésion nerveuse, lésion des branches pharyngées des nerfs vagues pendant leur trajet dans les poches gutturales. Ceci peut expliquer pourquoi une inflammation, une infection ou une lymphadénite rétropharyngée dans une poche gutturale peut conduire à un DDVP. (Holcombe. S.J, Derksen. F.J, et all, 1998 ; Holcombe. S.J, Derksen. F.J, et all, 1999).

C. *Accrochement des replis aryépiglottiques*

L'accrochement des replis aryépiglottiques est défini comme l'enveloppement de la pointe de l'épiglotte par les replis aryépiglottiques (Cf. Figure n°4). (Morris. E.A, Seeherman. H.J, 1990; Morris. E.A, 1991)

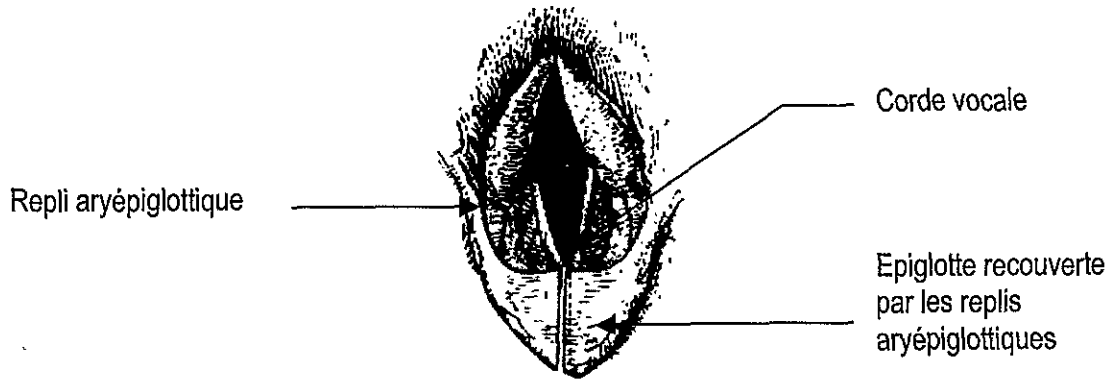

Figure n° 4 : *Vue endoscopique schématique d'un accrochement des replis aryépiglottiques. D'après Baudin. D, 2001.*

L'accrochement des replis aryépiglottiques est le plus souvent facilement diagnostiqué au repos (Morris. E.A, Seeherman. H.J, 1990) mais il peut à l'occasion être mis en évidence à l'exercice en tant que condition intermittente (Lumdsen. J.M, Stick. J.A, et all, 1995; Morris. E.A, 1991). Dans ce dernier cas la VTRGV est nécessaire pour déterminer ce dysfonctionnement (Morris. E.A, Seeherman. H.J, 1988; Morris. E.A, 1991).
L'accrochement induit des degrés variables d'obstruction inspiratoire et expiratoire. (Morris. E.A, 1991). Il peut aussi être asymptomatique. (Dixon. P.M, 1995). Ainsi l'accrochement des replis aryépiglottiques ne conduit pas toujours à de l'intolérance à l'exercice chez les chevaux. (Morris. E.A, Seeherman. H.J, 1988).
Dans le cas où il induit une mauvaise ventilation à l'effort, pendant la phase expiratoire du cycle respiratoire, les gaz sont forcés en dessous du tissu lâche qui constitue les replis aryépiglottiques recouvrant l'épiglotte. Ce processus attire le tissu et l'épiglotte dans la lumière laryngée. (Morris. E.A, Seeherman. H.J, 1990; Morris. E.A, 1991).
Durant la phase inspiratoire, la pression négative dans les voies respiratoires force les replis aryépiglottiques à s'abaisser contre l'épiglotte. (Morris. E.A, 1991). Bien que la position des structures laryngées à l'inspiration permet de garder un plus large diamètre d'ouverture laryngé comparé à celui observé durant l'expiration, une diminution marquée du diamètre du « rima glottidis » comparé à celui d'un cheval normal est toujours évident dans tous les cas. (Morris. E.A, 1991).

Ce dysfonctionnement décrit ici est associé de façon variable à un bruit respiratoire (Baudin. D, 2001; Morris. E.A, 1991). Ce bruit anormal peut être inspiratoire ou expiratoire (Dixon. P.M, 1995).
Lors d'accrochement permanent, une inflammation significative de l'épiglotte et de la muqueuse « accrochée » peut apparaître (Dixon. P.M, 1995). Une ulcération peut même se développer sur l'aspect rostral de la muqueuse ainsi que sur l'aspect caudal du palais mou, qui est en contact avec l'épiglotte anormale (Dixon. P.M, 1995). Une hypoplasie, une déformation ou une laxité de l'épiglotte peuvent prédisposer à l'accrochement (Baudin. D, 2001; Dixon. P.M, 1995; Tulleners. E.P, 1991). Les chevaux avec une hypoplasie de l'épiglotte ayant peu de chances de faire une carrière de course brillante, il peut être important de déterminer la taille de l'épiglotte avant la correction de l'accrochement. (Tulleners. E.P, 1991).
On peut aussi noter que l'accrochement peut prédisposer au DDVP (Dixon. P.M, 1995).

D. *Déviation axiale des replis aryépiglottiques (DARAE)*

La portion membraneuse des replis aryépiglottiques, s'étendant entre le processus corniculé de l'aryténoïde et le bord latéral de l'épiglotte, se déplace vers l'axe médian et ce avec des degrés variés pendant l'inspiration à l'exercice intense. (King. D.S, Tulleners. E.J, et all, 2001). Ce dysfonctionnement peut atteindre l'un ou les deux replis aryépiglottiques.

Elle est causée par un dysfonctionnement neuromusculaire pharyngé (Dart. A.J, Dowling. B.A, et all, 2001), s'aggravant avec la fatigue et seulement mis en évidence à l'exercice. Ainsi, seule l'utilisation de la VTRGV peut être une aide diagnostique précieuse. (Parente. E.J, 1998).
La DARAE est connue comme précipitant l'apparition du DDVP mais elle peut aussi apparaître seule et causer une obstruction en elle-même sans DDVP. (Parente. E.J, 1998).
Puisque les replis aryépiglottiques des chevaux atteints apparaissent anatomiquement normaux et que le collapsus des replis aryépiglottiques apparaît seulement durant l'exercice intense et la fatigue, l'examen vidéoendoscopique du larynx pendant le travail de l'animal est nécessaire au diagnostique. (King. D.S, Tulleners. E.J, et all, 2001).

Ce dysfonctionnement va de pair avec un bruit respiratoire à l'effort (bruit inspiratoire) et de mauvaises performances. (King. D.S, Tulleners. E.J, et all, 2001).
Des chevaux de tous âge peuvent être atteints. Parfois chez le jeune cheval sans aucun autre problème respiratoire supérieur, l'immaturité ou la fatigue peut jouer un rôle dans la pathogénie de la DARAE. Dans ce cas là, l'amélioration des performances passe par une mise au repos seule. (King. D.S, Tulleners. E.J, et all, 2001).
Dans les autres cas, la chirurgie de résection du ou des deux replis peut être nécessaire.

E. *Rétroflexion de l'épiglotte*

Ceci est une entité rare. Aucune anomalie n'est vue au repos. Pendant la phase inspiratoire du cycle respiratoire à l'exercice à grande vitesse (Parente. E.J, 1998, Parente. E.J, Martin. B.B, et all, 1998) l'épiglotte est retroussée dans la lumière des voies respiratoires supérieures, parfois jusqu'à 180°. De part le fait de son apparition uniquement à l'exercice la VTRGV est nécessaire pour diagnostiquer ce problème.
Cette rétroflexion est couramment associée avec un bruit respiratoire gargouillant à l'exercice (Parente. E.J, Martin. B.B, et all, 1998).
Certains ont postulé que cette condition était associée avec un dysfonctionnement neuromusculaire incluant le muscle hyoépiglottique et son innervation par le nerf hypoglosse (nerf crânien XII) (Derksen. F.J, Holcombe. S.J, et all, 1997 ; Holcombe. S.J, Derksen. F.J, et all, 1997 ; Holcombe. S.J, Derksen. F.J, et all, 1999 ; Parente. E.J, Martin. B.B, et all, 1998).
L'anesthésie locale des nerfs hypoglosses dans les poches gutturales induit une rétroflexion de l'épiglotte à l'exercice. L'épiglotte s'élève au dessus du palais mou et effectue un mouvement de flexion en arrière dans la glotte. Ce phénomène se reproduit à chaque inspiration. L'épiglotte retrouve sa position normale à chaque expiration du cycle respiratoire (Parente. E.J, Martin. B.B, et all, 1998).
L'obstruction de la lumière laryngée à l'exercice due à la rétroflexion de l'épiglotte apparaît être la cause de l'intolérance à l'exercice de ces chevaux.

Ainsi, nous pouvons bien souligner que la VTRGV est très utile dans l'évaluation du cheval travaillant à haute vitesse. Elle permet de mettre en évidence de nouveaux dysfonctionnements jusqu'alors non décrits et de comprendre mieux les dysfonctionnements déjà connus du tractus respiratoire supérieur. Elle permet aussi d'évaluer les résultats bénéfiques ou non d'une chirurgie effectuée précédemment ou d'éviter des opérations inutiles.

PARTIE III.

ETUDE D'UN NOUVEAU DYSFONCTIONNEMENT DU LARYNX

I. Présentation générale des cas cliniques

Nous disposons de treize cassettes vidéo, enregistrées pendant les endoscopies sur tapis roulant de douze chevaux de course présentés à l'UVCC entre 1998 et début 2003. Un des chevaux, Bogong Hill (cas n°= 7 et 11), a été présenté 2 fois à la clinique à intervalle d'un an. Il sera traité comme 2 chevaux différents dans le décompte des animaux.
Tous les chevaux étaient ou sont des chevaux de course à l'entraînement.
Douze Purs Sangs sont des galopeurs de course, un Trotteur (cas n°= 6) est utilisée en course de trot attelé. Les âge s'échelonnent entre 2 et 6 ans avec une moyenne de 3.84 ans (près de 3 ans et 10 mois).
Deux chevaux sont des mâles non castrés (cas n°= 6 et 9), neuf sont hongres (cas n°= 1, 3, 4, 5, 7, 8, 10, 11,12) et deux sont des juments (cas n°= 2 et 13).

Les animaux sont présentés à la consultation pour plusieurs raisons, différentes suivant l'animal. La cause principale de présentation varie entre contre performance (cas n°=13), bruit respiratoire à l'effort (10 chevaux, cas n°= 1, 4, 5, 6, 7, 9, 10, 11, 12, 13) ou retard au départ de course (un cheval, cas n°=4). Trois animaux furent présentés pour endoscopie post chirurgie de HLI par laryngoplastie prosthétique et sacculectomie (cas n°= 8, 9,11) et deux furent présentés pour évaluation post chirurgie par greffe de pédicule neuromusculaire (GPNM) (cas n°= 2 et 3).

Cas n°	Race	Age à consultation	Utilisation	Sexe	Date de consultation	Motif de consultation	Laryngoplastie ?	HLI gauche après VTRGV
1	PS	5	Course	H	25/11/98	Bruit respiratoire	Non	Oui
2	PS	3	Course	J	18/01/99	GPNM	Non	Oui
3	PS	2	Course	H	12/04/99	GPNM	Non	Oui
4	PS	5	Course	H	22/10/99	Bruit respiratoire et retard au départ	Non	Oui
5	PS	3	Course	H	27/04/00	Bruit respiratoire	Non	Oui
6	TT	3	Course	M	07/08/00	Bruit respiratoire	Non	Oui
7	PS	5	Course	H	13/06/01	Bruit respiratoire	Non	Oui
8	PS	4	Course	H	21/11/01	Laryngoplastie	Oui	Oui
9	PS	3	Course	M	21/12/01	Bruit respiratoire	Oui	Oui
10	PS	4	Course	H	18/04/02	Bruit respiratoire	Non	Oui
11	PS	6	Course	H	30/06/02	Bruit respiratoire	Oui	Oui
12	PS	4	Course	H	26/11/02	Référé pour DDVPI	Non	Oui
13	PS	3	Course	J	29/01/03	Contre performance et bruit respiratoire	Non	Oui

Pur Sang PS Trotteur TT DDVPI : Déplacement dorsal du voile du palais intermittent.

GPNM : Greffe de pédicule neuromusculaire. H : Hongre. M : Mâle. J : Jument.

Tableau n° 2 : *Présentation des cas cliniques.*

II. Protocole d'exercice sur tapis roulant et vidéoendoscopie

Avant l'examen sur tapis roulant, tous les chevaux ont été soumis à un examen clinique de base, suivi d'un examen de boiterie si le cheval apparaissait boiteux (boiteux au pas avant de monter sur le tapis roulant ou boiteux sur le tapis roulant ou commémoratifs de cheval boiteux).
A la suite du travail sur tapis roulant, un lavage trachéal et un lavage broncho alvéolaire sont pratiqués (afin de mettre en évidence un éventuel saignement venant des poumons) sauf cas particulier (cas du cheval référé uniquement pour vidéoendoscopie à l'exercice).

La première étape du test sur tapis roulant est l'acclimatation de l'animal avec la machine. Cela prend un ou deux jours en général.
Le cheval porte des cloches et des protège-tendons aux antérieurs. Il porte aussi un licol et pour les plus difficiles un mors à étalon est ajouté. Nous équipons aussi le cheval d'un surfaix, qui servira à assurer la sécurité de l'animal en s'attachant à la « ceinture de sécurité » du tapis roulant. Cela permet aussi de porter l'ECG si une électrocardiographie doit être pratiquée à l'exercice.
Le cheval est ensuite encouragé à monter sur le tapis roulant. La ceinture s'attache à la partie haute du surfaix pour sécurité. La pièce où le tapis roulant est situé est fermée totalement et sans fenêtre afin d'éviter que le cheval ne soit déconcentré par des éléments extérieurs. Nous disposons aussi de deux ventilateurs pour éviter les trop hautes montées de température.
Une pente à 12% est utilisée afin d'atteindre le même degré de travail qu'à vitesse de course sur sol plat, tout en galopant plus lentement. Cela évite bien des blessures aux membres de l'animal.
Trois à cinq personnes sont nécessaires pendant le travail du cheval sur tapis roulant :

- Une est en charge du commandement de la machine. C'est elle qui fait varier la vitesse de défilement du tapis.
- Une se tient à l'arrière du cheval avec un stick afin d'encourager l'animal à marcher, trotter ou galoper, si nécessaire.
- Une assurément tient le cheval.
- Les deux dernières s'occupent du vidéoendoscope après la période d'acclimatation de l'animal.

L'acclimatation se déroule de la manière suivante. L'animal est encouragé à marcher, tout en étant sur le tapis roulant, pendant quelques minutes pour les plus anxieux. La vitesse est ensuite augmentée jusqu'à 3 à 4 m/s afin de permettre à l'animal de passer à un trot confortable. Cette allure est conservée pendant 3 à 5 minutes.
A la suite de quoi, le conducteur du tapis roulant élève la vitesse jusqu'à 7 m/s, vitesse où le cheval commence habituellement à galoper. Cette vitesse peut être variée afin de mettre le cheval en confiance avec le travail sur le tapis roulant.
Le protocole total prend environ 10 minutes.

Une fois ce premier essai terminé le cheval est douché et est placé au paddock.

Un jour après une acclimatation réussie, le cheval est prêt à courir sur la machine une nouvelle fois, nous permettant cette fois de pratiquer l'examen endoscopique à l'effort.
Le cheval porte le même équipement que précédemment décrit, si ce n'est l'ajout du masque de cuir de soutien du tube flexible de l'endoscope une fois celui ci inséré dans les voies respiratoires du cheval.
La période d'échauffement s'étend sur 1500m environ avec une vitesse augmentée après quelques minutes de trot à 4 m/s.
La machine est alors arrêtée et un tord nez est mis en place. L'endoscope est passé au travers du naseau gauche et sécurisé par le masque de cuir. On retire le tord nez et on encourage l'animal à trotter puis rapidement galoper par l'augmentation de vitesse du tapis roulant.
La vitesse est élevée jusqu'à la vitesse maximale que le cheval peut atteindre. On ne la diminuera que lorsque le cheval montrera des signes de fatigue certaine, c'est à dire ne peut plus se maintenir à l'avant du tapis.
L'endoscopie est enregistrée sur une vidéo cassette durant tout le protocole de travail.
Une fois l'exercice terminé l'endoscope est retiré et le cheval est autorisé à reculer pour sortir du tapis roulant et de la pièce de travail.
On retire le harnachement puis douche le cheval qui ira ensuite se reposer dans son paddock.

Une heure après la fin de l'exercice une aspiration trachéale (AT) et un lavage broncho alvéolaire (LBA) sont effectués en routine (sauf lorsque le cheval est juste référé pour vidéoendoscopie sur tapis roulant par un autre vétérinaire).

III. Présentation détaillée de chaque cas clinique

Cas n° 1 : *Chimayo.*

Chimayo est un Pur Sang de 5 ans au moment de la consultation en 1998. Il est présenté en consultation à l'UVCC pour un bruit respiratoire entendu durant l'entraînement et les courses.
Aucun examen de boiterie ne sera pratiqué ce jour là.
L'endoscopie au repos met en évidence une HLI gauche de grade III. Pour rappel, une HLI gauche de grade III se caractérise par des mouvements asynchrones du cartilage aryténoïde gauche durant toutes les phases de la respiration. On ne peut pas induire la complète abduction de l'aryténoïde gauche, ni même la maintenir par le test de déglutition ou l'occlusion nasale.

A l'exercice, l'endoscopie révèle une obstruction de grade IIIB sur le coté gauche. Le cartilage aryténoïdien gauche glisse ventralement en dessous du droit réduisant le diamètre du larynx. En conséquence le passage de l'air est diminué et l'efficacité de la respiration est amoindrie d'autant. Ceci sera qualifié de collapsus ventral de l'aryténoïde.

Repli vocal et corde vocale

Processus corniculé gauche

Repli aryépiglottique

Photo n°24 : *Vue endoscopique du larynx de Chimayo.*

Nous pouvons aussi noter que le repli vocal et la corde vocale gauche sont attirés vers le repli et la corde droite, générant le son entendu par l'entraîneur pendant l'inspiration.

On n'a pas poussé plus avant les examens, l'AT et le LBA ne furent pas pratiqués.

Cas n°=2 : *Pluma Nel Bluma.*

Pluma est une jument Pur Sang de course, qui avait 3 ans à sa présentation à l'UVCC le 18/01/99.
Ce cheval avait subi précédemment une chirurgie visant à corriger le cornage en utilisant la technique de la greffe de pédicule neuromusculaire. Elle est venue à la clinique afin d'évaluer sa condition après la chirurgie (qui ne fut pas effectuée à l'UVCC).
On ne fit pas d'examen de boiterie sur cet animal.
L'endoscopie au repos révéla une HLI gauche de grade III.
La vidéoendoscopie sur tapis roulant permit aux vétérinaires d'observer un collapsus aryténoïdien ventral du processus corniculé gauche. L'obstruction en découlant fut qualifiée de grade IIIC.
On n'effectua pas d'AT ni de LBA sur ce cas.

Cas n°3 : *Black Samouraï.*

Black Samouraï est un cheval de 2 ans. C'est un hongre Pur Sang de course. présenté à l'UVCC comme dans le cas précédent pour évaluer les résultats bénéfiques d'une chirurgie de greffe de pédicule neuromusculaire effectuée précédemment dans une autre clinique.
Il fut présenté le 12/04/99.
On ne pratiqua d'examen de boiterie, d'AT, ni de LBA.
L'endoscopie au repos révèle une IHL gauche de grade III.
L'endoscopie à l'exercice met en évidence une obstruction de grade IIIC avec un collapsus aryténoïdien ventral du même coté. Les replis vocaux ont aussi tendance à être aspirés dans la lumière du larynx.

Cas n° 4 : *Wrangler.*

Wrangler est un hongre Pur Sang de 5 ans, présenté pour évaluation endoscopique pour bruit respiratoire à l'exercice et retard de démarrage en course.
Aucun d'examen de boiterie n'est pratiqué dans ce cas.
Une HLI gauche est mise en évidence lors de l'endoscopie de repos.
Pendant l'exercice, tandis que le cheval courrait à vitesse de course, l'ouverture laryngée se rétrécit brutalement suite à un collapsus aryténoïdien ventral sévère.

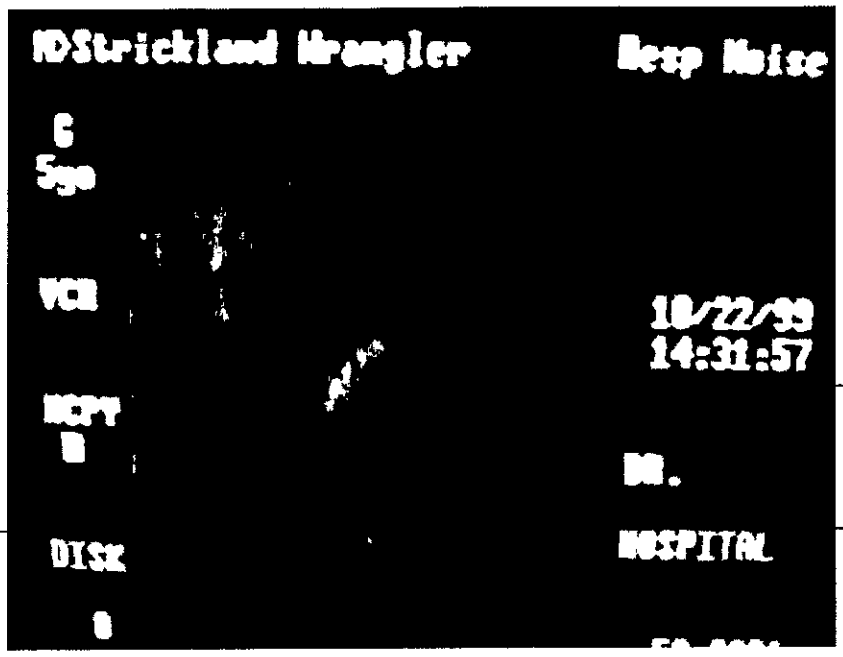

Photo n° 25 : *Wrangler, endoscopie à l'exercice.*

Le processus corniculé de l'aryténoïde gauche est tiré vers le bas, sous celui de droite. Même en regardant attentivement on ne peut pas observer de séparation entre les deux processus corniculés en partie dorsale. Il faut noter que l'attachement dorsal des deux corniculés n'est pas formé d'une articulation.
Une légère déviation axiale des replis aryépiglottiques est aussi présente, ce qui explique avec le tremblement des replis vocaux et des cordes vocales dans l'ouverture laryngée, le bruit inspiratoire entendu.
On peut remarquer une réduction sévère de plus de 75% du passage de l'air vers les poumons (obstruction de grade IIIC).
A la fin de l'exercice, quand le tapis roulant est finalement stoppé, on peut remarquer que les deux cartilages aryténoïdes ont une bonne abduction. Le dysfonctionnement est seulement révélé à l'exercice, C'est un processus dynamique.
Nous ne disposons pas dans ce cas des résultats de AT et LBA.

Cas n° 5 : *Anchiano.*

Anchiano est un hongre Pur Sang de course de 3 ans. Il est présenté à l'UVCC le 27/04/00 avec des commémoratifs de bruit respiratoire à l'effort.
Le cheval apparaît boiteux, on réalise alors un examen de boiterie qui révèle une boiterie de grade 3 sur 5 de l'antérieur gauche au niveau du carpe. Les radiographies prises à ce moment là montrent une lésion de l'os III du carpe.
Aucune anomalie n'est détectée pendant l'endoscopie au repos.
Cependant l'endoscopie à l'exercice met en évidence une obstruction de grade IIIB crée par une HLI gauche ainsi que par un collapsus ventral de l'aryténoïde du même coté.
Un collapsus des replis vocaux est aussi présent.



Repli aryépiglottique aspiré dans l'ouverture laryngée

Photo n° 26 : *Vue endoscopique du larynx d'Anchiano.*

Nous pouvons voir sur cette photo (et durant l'endoscopie à l'exercice) qu'une déviation unilatérale du repli aryépiglottique du même coté est présent.



Processus corniculé gauche attiré ventralement et médialement dans le lumen du larynx

Photo n° 27 : *Collapsus ventral de l'aryténoïde gauche.*

On observe aussi sur l'enregistrement vidéoendoscopique qu'un collapsus dorsal du pharynx est présent pendant tout le protocole de travail.
Tous ces dysfonctionnements réduisent considérablement la lumière laryngée, induisant le bruit inspiratoire entendu à l'effort et empêchant le cheval de courir confortablement et à son maximum.
On ne pratiqua pas d'AT ni de LBA.

Cas n°6 : *Landor.*

Landor est un entier Trotteur de 3 ans, utilisé en course de trot. Il est présenté le 07/08/00 pour bruit respiratoire à l'exercice. On ne pratiqua pas d'examen de boiterie. L'endoscopie au repos révéla une HLI gauche de grade III.
Au milieu du protocole de travail sur tapis roulant, le cheval commence à présenter un déplacement ventral du processus corniculé du cartilage aryténoïde gauche. Une déviation des replis aryépiglottiques bilatérale et un tremblement des cordes vocales accompagnent le dysfonctionnement précédent. Toutes ces anomalies réduisent l'ouverture laryngée d'au moins 80% (obstruction de grade IIIC), empêchant alors le cheval de respirer normalement durant l'effort. A la fin de l'examen le cheval démontre un déplacement intermittent du voile du palais mou, connu pour s'observer lorsque le cheval commence à être épuisé et être précédé d'une déviation des replis aryépiglottiques.
En conséquence, tout cela réduit considérablement le montant d'air entrant dans la trachée et les poumons. Le cheval a des difficultés à maintenir sa vitesse de course sur une longue période.
On ne pratiqua pas dans ce cas d'AT ni de LBA chez ce cheval.

Cas n° 7: *Bogong Hill.*

Bogong Hill est un hongre Pur Sang de course. Il est présenté à l'UVCC par deux fois. La première fois, le 13/06/01, il a 5 ans et est présenté pour bruit respiratoire quand il travaille à vitesse de course. Bien que ce cheval ait gagné 2 courses pour 3 départs, il fait un bruit considérable à l'exercice.
Une aspiration trachéale effectuée précédemment n'a pas révélé de problème particulier. Le cheval a été placé sous broncho-dilatateurs, sous forme de Clenbutérol. Il est reporté avoir toussé un temps.
On ne pratiqua pas d'examen de boiterie. Le plan suivi dans son cas fut d'effectuer une AT pré et post exercice et un LBA post exercice, une endoscopie au repos ainsi qu'à l'exercice.

L'endoscopie au repos révéla une HLI gauche de grade III. L'AT pré exercice était dans les limites de la normale avec 2% de neutrophiles, 93% de macrophages et 4% de lymphocytes.
L'endoscopie à l'exercice mit en évidence une HLI gauche de grade III. Vers le milieu de l'examen à l'exercice le cheval montra aussi ce que nous avons appelé un collapsus ventral de l'aryténoïde du même coté. Le processus corniculé gauche glissa sous le droit. Les deux cartilages apparaissent comme séparés sur les photos et la vidéocassette mais il faut admettre que ni les unes ni l'autre ne sont de bonne qualité.
Dans tous les cas, la lumière laryngée présenta une diminution marquée supérieure à 50%, ce qui se révèle être handicapant pour un cheval devant effectuer une performance telle qu'une course.
Il fut décidé de pratiquer une laryngoplastie prosthétique avec sacculectomie afin d'ouvrir la lumière laryngée et de supprimer le bruit respiratoire.

L'AT post exercice était normale avec 7% de neutrophiles et 93% de macrophages.
Le LBA post exercice contenait du sang en quantité non négligeable et 7% de neutrophiles, 56% de macrophages, 28% de lymphocytes, 3% d'hémosidérophages et 6% de mastocytes.
On pouvait noter une érythrophagocytose dans le prélèvement mais les cellules rouges étaient essentiellement non dégénératives. La phagocytose pourrait être apparue dans l'échantillon

après le prélèvement. Ainsi il fut difficile de donner une signification clinique à la présence des mastocytes en absence d'aucune autre anomalie.

La laryngoplastie sacculectomie fut pratiquée le 18/06/01 en suivant le processus expliqué dans la dernière partie de cette thèse.
On sutura l'incision de laryngoplastie mais la laryngotomie fut laissée ouverte afin de permettre un drainage efficace comme le veut le protocole. Le cheval fut sous pénicilline 20mg /kg BID pendant deux jours puis il reçu du triméthoprime sulfadiazine, à raison de 5 mg /kg BID PO pendant 10 jours. On lui donna aussi du phénylbutazone IV (4.4 mg/kg) avant la chirurgie puis sous forme de phénylbutazone PO (2.2 mg/kg BID PO pendant 10 jours.
Durant l'hospitalisation de l'animal, une décharge de nourriture et de pus en petite quantité sortaient de la plaie de laryngotomie.
On recommanda au propriétaire de laisser le cheval dans un petit paddock pendant 3 mois, à la suite de quoi un travail léger pourra être réintroduit.

Cas n°8 : *Horawitz.*

Horawitz est un hongre Pur Sang de course. Il avait quatre ans au moment de la consultation. Ce cheval était référé à l'UVCC le 21/11/01 pour une endoscopie pendant travail sur tapis roulant. Ce cheval avait reçu précédemment une laryngoplastie au Queensland. Je suppose que les mauvaises performances du cheval persistèrent même après la fin du processus de cicatrisation et le retour à l'entraînement, ce qui a motivé la consultation.
Aucun examen de boiterie ni du liquide trachéal et broncho alvéolaire ne fut effectué.
L'endoscopie au repos montra une HLI gauche de grade III.
L'endoscopie effectuée à l'exercice révéla une obstruction de grade IIIB. Nous pouvons noter sur la cassette vidéo enregistrée pendant l'examen, que la partie dorsale de l'aryténoïde gauche glisse sous le cartilage droit.

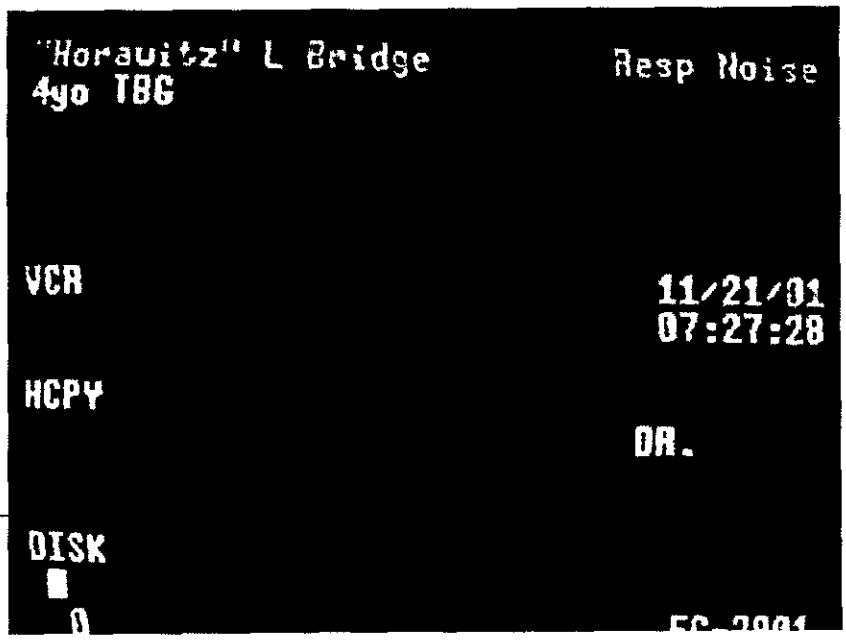

Corde vocale dans la lumière laryngée

Photo n° 28 : *Collapsus ventral de l'aryténoïde vu par endoscopie.*

On peut noter aussi un déplacement bilatéral des replis vocaux et des cordes vocales vers le centre de l'ouverture laryngée. Ainsi la lumière laryngée est réduite de 75 % empêchant le cheval d'optimiser le volume d'air respiré.
Le bruit respiratoire entendu alors est créé par le tremblement des cordes vocales dans la lumière du larynx.
Une copie de la cassette vidéo fut envoyée au vétérinaire référent afin qu'il fasse sa propre interprétation.

Cas n° 9 : *Integra Colt.*

Integra est un mâle entier Pur Sang utilisé en temps que cheval de course. Il avait trois ans au moment de sa présentation à l'UVCC le 21/12/01. Le cheval fut présenté pour bruit respiratoire toujours entendu même après traitement chirurgical de l'HLI gauche de grade III diagnostiquée précédemment.
Le traitement avait alors été une laryngoplastie et une sacculectomie. Le cheval avait alors subit exactement le même protocole chirurgical et avait reçu les mêmes traitements que Bogong Hill (cas n° 7).
Après la chirurgie (le 06/09/01), il fut noté un gonflement autour de la plaie de laryngotomie ainsi que des muscles dévitalisés. On procéda alors à la résection de ces muscles. Le cheval comme dans le cas n° 7 resta au repos trois mois dans un petit paddock avant de reprendre l'entraînement.

Ainsi le cheval fut présenté le 21/12/01 pour une réévaluation après laryngoplastie.
L'examen de boiterie ne fut pas pratiqué ni d'ailleurs l'AT et le LBA.
L'endoscopie au repos révéla une abduction minimale du cartilage aryténoïde gauche, HLI gauche de grade III.
L'endoscopie sur tapis roulant fut effectuée ensuite afin de déterminer si les sutures de laryngoplastie s'étaient détendues maintenant le cartilage aryténoïde gauche en abduction minimale ou si elles étaient complètement parties permettant à l'aryténoïde d'être aspiré au travers des voies respiratoires pendant l'exercice.

Le cheval courut 2300 mètres à vitesse de course de 11 m/s (pente à 12 %) après un échauffement de 1200 mètres. Le cheval courut bien pendant 2500 mètres avant de montrer des signes de fatigue. Durant l'examen endoscopique des voies respiratoires à vitesse de course, il apparaît alors que le processus corniculé gauche reste fixe mais en abduction minimale. Cependant alors que le cheval progressait dans la distance, l'aspect dorsal du cartilage corniculé gauche s'effondra en dessous du droit à la jointure dorsale.
Avec l'augmentation de distance ce collapsus progressa pour réduire l'ouverture du larynx jusqu'à 75 %, ceci est qualifié de grade IIIC. Le repli vocal gauche resta en bonne position relative pendant toute la course, tandis que le droit fut aspiré dans l'ouverture laryngée. La réduction du diamètre des voies respiratoires était en relation avec un bruit entendu au travail.

Cas n° 10 : *Canny's Gold.*

Canny's Gold a quatre ans lorsqu'il est présenté le 18/04/02. C'est un hongre Pur Sang de course. Il est présenté avec des commémoratifs de bruits respiratoires à l'entraînement. On ne pratiqua aucun examen autre que les endoscopies au repos et sur tapis roulant.
L'endoscopie au repos ne révèle aucune anomalie.

L'examen à l'exercice est comme suit. Le cheval a couru sur une distance de 3200 mètres au total avec un échauffement sur 1200 mètres. La pente est de 12 % et la vitesse maximale atteinte par le cheval est de 9m/s, ce qui est assez lent pour un cheval de course. Des bruits inspiratoires rauques sont entendus pendant l'exercice.
La vidéoendoscopie sur tapis roulant révèle une hémiplégie laryngée gauche de grade III avec un collapsus axial et ventral sévère du processus corniculé du cartilage aryténoïde gauche, ainsi qu'une déviation axiale bilatérale des replis aryépiglottiques et des replis vocaux.

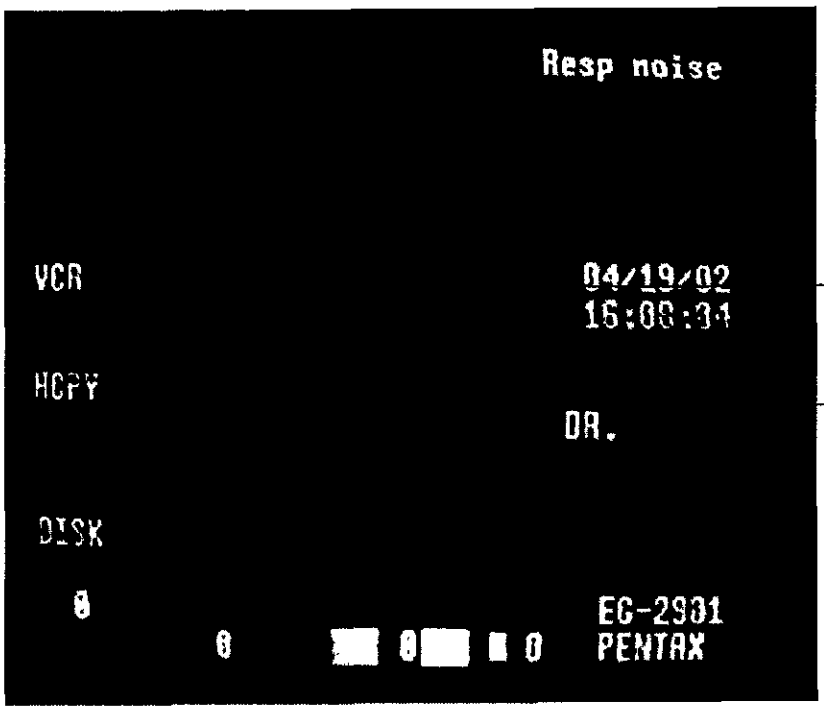

Déviation ventrale de l'aryténoïde gauche

Forte déviation des replis aryépiglottiques

Photo n° 29 : *Canny's Gold, évaluation endoscopique à l'exercice.*

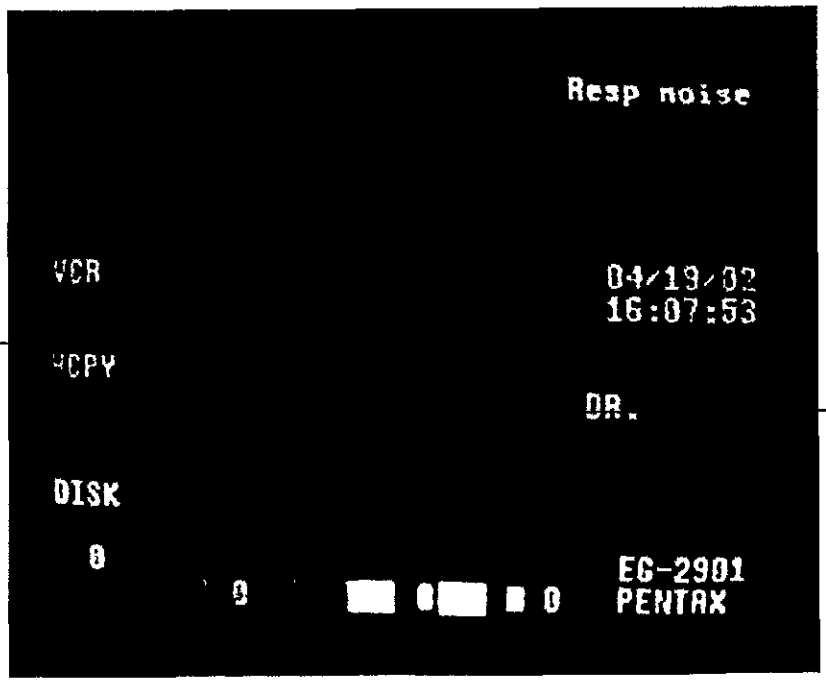

Perte de près de 80% de la lumière laryngée

Déviation bilatérale des replis aryépiglottiques

Photo n° 30 : *Collapsus de l'aryténoïde gauche et déviation bilatérale des replis aryépiglottiques.*

L'ouverture laryngée est alors réduite de 85 % au maximum, obstruction de grade IIIC.
Canny's Gold a une très faible tolérance à l'exercice. Etant donné la sévérité du collapsus aryténoïdien et la faible tolérance à l'exercice, le retrait des courses doit être considéré dans ce cas.

Cas n°11 : *Bogong Hill.*

Bogong Hill est présenté une seconde fois pour bruit respiratoire important pendant le travail. Le cheval a subi une laryngoplastie prosthétique couplée à une ventriculectomie en milieu d'année 2001.
Pour cette seconde consultation, le 30/06/02, le cheval a maintenant 6 ans.
On évalue encore une fois le cheval par vidéoendoscopie sur tapis roulant. Elle révèle que le cheval a une réduction marquée, jusqu'à 70%, de son ouverture laryngée à l'effort (obstruction de grade IIIC). Alors que le cheval progresse dans l'effort, on peut noter un collapsus ventral du processus corniculé de l'aryténoïde gauche. Une déviation du repli aryépiglottique gauche ainsi qu'un collapsus de la corde vocale droite sont aussi mis en évidence.

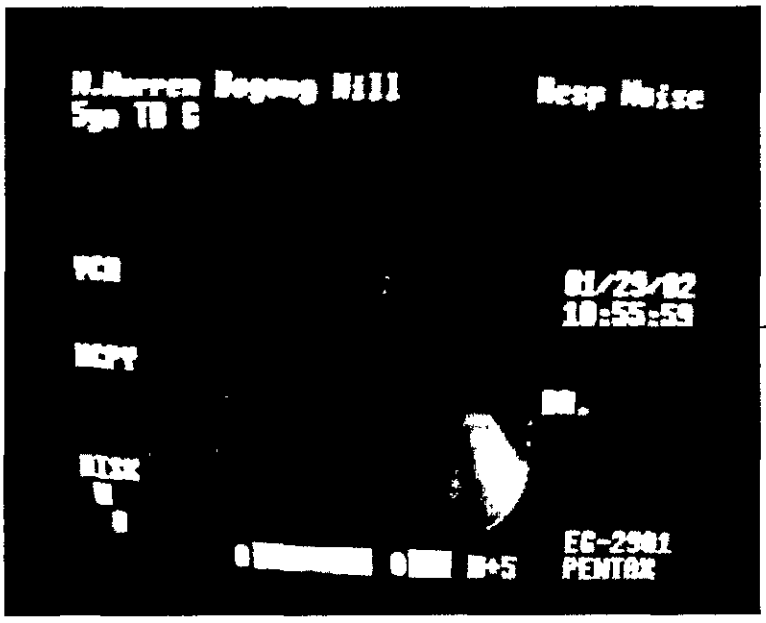

Forte déviation du repli aryépiglottique gauche

Photo n°31: *Déviation unilatérale du repli aryépiglottique et collapsus ventral de l'aryténoïde du coté gauche.*



Collapsus ventral de l'aryténoïde gauche

Figure n°32 : *Déviation unilatérale du repli aryépiglottique gauche et collapsus ventral de l'aryténoïde.*

Les anomalies décrites ici sont suffisantes pour handicaper fortement un animal au travail, qui nécessite une ouverture des voies respiratoires maximale pour répondre aux exigences d'une course en matière de respiration.

Détail des processus corniculés à l'exercice

Photo n°33 : *Vue endoscopique rapprochée des cartilage corniculés des aryténoïdes.*

On effectue aussi dans ce cas un lavage trachéal. Celui-ci contient 22% de neutrophiles, 63% de macrophages, 13% de lymphocytes, 1% de cellules géantes et 1% d'hémosidérophages. Aucune cellule épithéliale n'est mise en évidence dans cet échantillon. Le faible nombre d'hémosidérophages présents contient seulement un peu d'hémosidérine âgée. On ne note pas de bactérie intra ou extra cellulaire.

les diamètres des chambres sont dans les limites de la normale. La fonction cardiaque apparaît normale.
L'examen sur tapis roulant se déroule comme suit. Le cheval court sur une distance de 3000 mètres environ. On effectue en premier lieu un échauffement de 1500 mètres atteignant une vitesse maximum de 7m/s.
La vidéoendoscopie met en évidence un collapsus progressif du cartilage aryténoïde gauche (HLI de grade IIIB) ainsi qu'un collapsus ventral du processus corniculé gauche. Celui-ci glisse sous son homologue droit. Les replis vocaux sont de plus aspirés vers le centre de la lumière des voies respiratoires. Cela est synchronisé avec un bruit inspiratoire audible aisément.
Un ECG à l'exercice révèle un rythme sinusal normal et un rythme cardiaque maximal de 205 battements par minute.

IV. Explications possibles

En examinant les 13 cassettes vidéo enregistrées pendant les vidéoendoscopies de chevaux galopant sur tapis roulant entre 1998 et 2003, on peut noter sur chacune d'entre elles un collapsus ventral de l'aryténoïde à gauche. Ce collapsus ventral est caractérisé par le glissement du processus corniculé du cartilage aryténoïde gauche ventralement sous celui de droite pendant exercice du cheval à vitesse avoisinant la vitesse de course.
Sur 100% des cas, on peut observer aussi une hémiplégie laryngée idiopathique gauche. Trois des animaux ont une anamnèse de laryngoplastie effectuée précédemment en traitement d'une hémiplégie laryngée diagnostiquée à ce moment là.
On ne peut pas affirmer si oui ou non cette nouvelle anomalie observée durant l'endoscopie sur tapis roulant est une conséquence de l'HLI gauche. Mais les deux apparaissent être liées. Tous les chevaux de cette étude sont porteurs des deux dysfonctionnements et certains ayant reçu une précédente laryngoplastie développent le collapsus ventral de l'aryténoïde du même coté à plus ou moins long terme de la chirurgie.
La majorité des chevaux sont de jeunes adultes à l'entraînement et courant en course (douze sur treize ont entre 3 et 6 ans), on peut en déduire que ce dysfonctionnement se développe progressivement chez le cheval. Un autre indice de cela est le cas de Bogong Hill (cas n°= 7 et 11), qui se révèle évoluer progressivement en se dégradant sur un an après que le chirurgie de laryngoplastie est effectuée sur lui.

Peut être s'agit-il seulement d'un problème mécanique, une faiblesse des différentes articulations et ligaments entre les cartilage (par exemple il peut s'agir d'une faiblesse du muscle aryténoïdien transverse). Si l'articulation entre les deux cartilages aryténoïdes et l'articulation cricoaryténoïdienne est faible, le processus corniculé du cartilage aryténoïde du coté de la faiblesse devient libre d'entreprendre des mouvements dans un plan à deux dimensions comme une succion ventrale du cartilage à l'exercice. L'aspiration peut être très importante de part la pression négative très grande dans l'ouverture laryngée à l'exercice.
Il est important de noter qu'il n'y a pas d'articulation entre les deux processus corniculés des cartilages aryténoïdiens mais seulement une membrane muqueuse.
Nous devons aussi prendre en compte, en sachant qu'il existe des indices montrant que l'HLI est une axonopathie distale du nerf laryngé récurrent (cela sera expliqué dans le partie IV), que cette nouvelle anomalie pourrait être une conséquence de cette axonopathie distale. Cela pourrait être un degré supérieur dans cette maladie nerveuse. Le collapsus de l'aryténoïde pourrait être une autre étape de la pathologie de l'HLI.

En considérant cela, la faiblesse des muscles suivant la dégénérescence nerveuse permet au processus corniculé d'être aspiré vers le centre de la lumière laryngée à l'exercice.
Une axonopathie distale est une maladie évolutive et a des conséquences progressives sur l'activité musculaire. Le fait que le collapsus ventral de l'aryténoïde apparaisse après une HLI gauche avérée à l'exercice dans plusieurs cas et après une évolution de plusieurs mois soutient cette hypothèse. Le problème est que si seul un problème nerveux était présent une laryngoplastie résoudrait le problème. Il apparaît que certains chevaux ont subi précédemment une laryngoplastie et développent quand même un collapsus ventral de l'aryténoïde. Nous devons quand même dans ces cas là prendre en compte le fait que les sutures pourraient s'être cassées ou détendues permettant au cartilage d'avoir des mouvements désordonnés pendant l'exercice. Nous devons considérer aussi que cette nouvelle anomalie est une maladie multifactorielle, expliquant que la simple laryngoplastie ne puisse pas résoudre le problème.

Une autre hypothèse sur l'origine du collapsus ventral de l'aryténoïde est que cela pourrait être causé par une déformation du cartilage que les muscles et articulations du larynx ne peuvent plus compenser. En conséquence de ce faible cartilage, les sutures de laryngoplastie ne peuvent pas être optimisées pendant le temps requis et finissent par endommager le cartilage permettant à ce bizarre mouvement de se révéler.

Ce dysfonctionnement apparaît, donc, avoir une origine multifactorielle et être lié à l'hémiplégie laryngée. Il est très difficile de déterminer la pathologie de cette maladie et on ne peut qu'avancer des hypothèses.
Il est peu probable que l'étiologie en soit découverte bientôt, d'autant plus qu'il y a un nombre réduit de cas. On peut noter que dans le cas de l'HLI, découverte il y a bien longtemps, on est toujours incapable de choisir une origine satisfaisante et définitive.

Que pouvons donc nous faire pour essayer de traiter ce dysfonctionnement ? Nous disposons de quelques options, utilisées pour traiter chirurgicalement l'HLI. Il s'agit de la laryngoplastie et de la ventriculectomie, qui n'apparaissent pas être les meilleurs choix dans le cas exposé précédemment étant donné que le collapsus de l'aryténoïde peut se développer sur des cas ayant justement été traitée de cette manière. Une autre option est l'aryténoïdectomie du cartilage aryténoïdien. La dernière option, utilisable en cas de problème nerveux pourrait être la réinnervation laryngée.
Nous allons maintenant présenter et discuter toutes ces options de traitement dans la dernière partie de cette thèse.

PARTIE IV.

Discussion sur les origines et les traitements possibles de ce dysfonctionnement

La plupart des chevaux, de cette étude, ont précédemment eu un diagnostic d'hémiplégie laryngée idiopathique par évaluation endoscopique au repos ou à l'exercice. Certains ont même eu une laryngoplastie. Ainsi le collapsus ventral de l'aryténoïde semble être lié à l'HLI. Nous ne savons pas, du peu que nous avons étudié ce dysfonctionnement si le collapsus ventral est seulement un problème mécanique dû au relâchement des sutures après laryngoplastie (dans le cas où la chirurgie a été effectuée) ou quelque chose de complètement différent mais qui peut apparaître en même temps, ou même encore un stade ultime d'HLI.
Nous allons donc maintenant étudier les informations dont nous disposons sur l'origine de l'HLI pour essayer de comprendre la pathologie du collapsus ventral de l'aryténoïde. Sur cette base, nous serons capable de passer en revue les différentes options chirurgicales s'offrant à nous et juger de leur efficacité potentielle et de leur succès.

I. Pathogénie de l'HLI

La meilleure compréhension de l'étiologie de l'HLI et par la même du collapsus ventral de l'aryténoïde, deux entités qui semblent être liées, nous permettra de sélectionner le meilleur traitement chirurgical pour ce dernier dysfonctionnement.

A. Polémique sur l'origine de l'HLI

L'HLI, mieux connue sous le nom de cornage, fut reconnue comme une entité à part entière dès l'antiquité. La cause n'en fut pas découverte avant le 19ème siècle et même de nos jours la pathogénie reste conjecturale. (Marks. D, Mackay-Smith. M.P, et all, 1970). De nombreuses hypothèses furent avancées, sans avoir de bases sérieuses pour toutes.
Parmi les différentes hypothèses, on peut citer un problème alimentaire, un problème nerveux héréditaire, congénital ou acquis, ou encore un syndrome de paralysie lors d'hyperkaliémie périodique. (Carr. E.A, Spier. S.J, et all, 1996).

1. Paralysie lors d'hyperkaliémie périodique (PPH)

L'HLI pourrait trouver son origine dans la PPH, parmi les chevaux homozygotes pour cette maladie (mise en évidence par test ADN) (Carr. E.A, Spier. S.J, et all, 1996).
La PPH est une maladie musculaire héréditaire, caractérisée par des périodes de tremblements et de faiblesse musculaire. Cette maladie peut évoluer vers le décubitus permanent et la paralysie totale.
La PPH est sous le contrôle d'un gène autosomal récessif. Dans l'ADN, la substitution de la cytosine par la guanine (ce gène code pour une protéine musculaire du tunnel à sodium) cause une substitution d'un aminoacide dans la protéine musculaire des cannaux à sodium. La phénylalanine est remplacée par la leucine. Cette substitution aboutit à l'inactivation de cette pompe à sodium et la conséquence est une instabilité de la membrane musculaire. Le tunnel défectueux ne peut plus se fermer.

Un cheval normal est Cytosine/Cytosine.
Un cheval hétérozygote pour la PPH est Cytosine/Guanine.
Un cheval homozygote pour la maladie est Guanine/Guanine.
Seuls les chevaux homozygotes pour cette maladie vont exhiber les signes cliniques de la PPH.
Un épisode de PPH est caractérisé par une hyperexcitation des fibres musculaires conduisant à des tremblements et des fasciculations musculaires. Les épisodes les plus sévères conduisent à une paralysie flasque, puisque les membranes des cellules musculaires deviennent non réceptives.
Fréquemment, ces chevaux développent un bruit respiratoire, décrit comme un stridor, avec l'exercice, l'excitation, le stress ou des épisodes de paralysie musculaire.
Il y a différentes conséquences sur la fonction laryngée et pharyngée, avec, parmi d'autres, la paralysie laryngée. On ne sait pas pourquoi les muscles pharyngés et laryngés sont plus affectés par cette maladie et on n'a pas pu déterminer si les manifestations d'obstructions pharyngées et / ou laryngées sont dues à des spasmes myotoniques ou des paralysies musculaires.
Durant une PPH aiguë, des échantillons de sang pris sur les chevaux atteints révèlent une hyperkaliémie ou même une normokaliémie. Des concentrations sériques en potassium élevées n'affectent pas les muscles chez des chevaux sains mais peuvent provoquer une dépolarisation membranaire chez des chevaux atteints de PPH, conduisant à une contraction musculaire incontrôlée.
Le seul traitement connu est basé sur l'administration d'acétazolamide, qui diminue la concentration totale en potassium du corps par une augmentation de la kaliurésie ou stabilise la concentration sérique en potassium par stimulation de la sécrétion d'insuline.

Il y a un récent intérêt dans les régimes alimentaires pauvres en potassium, dans le but d'essayer de diminuer la fréquence des épisodes de PPH, mais on ne dispose que d'informations limitées concernant les bénéfices de tels régimes alimentaires.

Ainsi, la PPH peut être une clé du problème de la pathogénie de l'HLI et par là même du collapsus ventral de l'aryténoïde. Mais il apparaît improbable que ce soit le seule et la plus fréquente des étiologies impliquées dans le développement de l'HLI chez le plupart des chevaux.

2. Origine nerveuse

La première recherche poussée sur l'HLI fut entreprise par Cole en 1946. L'étiologie de l'HLI est un sujet de polémique depuis le début du siècle dernier (Duncan. I.D, Griffiths. I.R, et all, 1978). Des études en microscopie optique et électronique des nerfs et des muscles du larynx conduisent à conclure à une atrophie nerveuse des muscles laryngés. Cette atrophie est elle héréditaire, congénitale ou encore acquise ?

Les cinq principaux types de lésions proposés sont :

☒ Processus héréditaire ou congénital.
☒ Lésion traumatique du nerf au niveau de l'arc aortique ou par l'effet de l'étirement du nerf laryngé récurrent gauche en cas d'hémiplégie laryngée idiopathique gauche.
☒ Maladie bactérienne ou virale.
☒ Intoxication par des métaux lourds.
☒ Déficiences en minéraux ou en vitamines, essentiellement déficience en thiamine.

Dans le modèle spontané de maladie, la première lésion est la dégénérescence du nerf laryngé récurrent gauche (on trouve beaucoup plus souvent l'hémiplégie gauche) (Marks. D, Mackay-Smith. M.P, et all, 1970).
La maladie apparaît être en relation avec la taille de l'animal, avec une apparition plus fréquente chez les chevaux de plus de 1.70 mètres (Marks. D, Mackay-Smith. M.P, et all, 1970).
Cahill et Goulden (Cahill. J.I, Goulden. B.E, 1986a, b, c, d, e) écrivent que 5% des Purs Sangs développeront le cornage dans leur vie. On ne peut pas dire s'il s'agit juste d'une haute prévalence dans cette race ou l'utilisation de ces chevaux comme chevaux de course conduit à une telle prévalence.

Certaines études, par Johnson en 1970 ou Quilton et Norton en 1957, sur l'étiologie de l'HLI suggèrent une prédisposition héréditaire à la paralysie laryngée. Cook en 1946 rapporta aussi qu'une infection mycosique des poches gutturales pourrait être associée avec la paralysie laryngée.
On a aussi trouvé en 1972, des signes prémonitoires d'une atrophie nerveuse des muscles laryngés chez un poulain de 4 mois (Gunn. A.M, 1973). Ce résultat suggère une origine congénitale ou héréditaire au problème. Gunn, en 1973, étudia les larynx de foetus de chevaux pour essayer de déterminer si oui ou non une perturbation nerveuse est présente avant la naissance. La récurrence de la distribution anormale et du type des fibres dans le muscle cricoarytenoïdien dorsal d'un foetus suggèrent que la perturbation nerveuse apparaît dans le muscle avant la naissance. Ce résultat soutient l'hypothèse de l'origine congénitale aussi bien qu'héréditaire. Gunn conclut que la paralysie laryngée chez le cheval apparaît être de caractère congénital et de nature progressive. Duncan et Baker, en 1977, notèrent que beaucoup de chevaux développent la maladie à un âge jeune (Duncan. I.D, Baker. G.J, et all, 1977). Marks, Leslie et Cushing, en 1970, rapportèrent des âges s'étalant entre trois et cinq ans chez les Purs Sangs lors de l'apparition des premiers signes cliniques de la maladie (Marks. D, Mackay-Smith. M.P, et all, 1970).
Mason, en 1973, nota cinq cas normaux dans lesquels le nerf laryngé récurrent gauche repose plus dorsalement que la normale quand il tourne autour de l'arc aortique (anomalie de Haslam) et il observe que le nerf en question est légèrement aplati. Il fut par ailleurs incapable de mettre en relation l'apparent aplatissement du nerf et le développement d'HLI.

Les bactéries, toxines et virus ont été largement impliqués comme cause potentielle de dégénérescence nerveuse. Une anamnèse de maladie de l'appareil respiratoire haut (surtout la gourme) est nécessairement associée avec une paralysie laryngée ultérieure (Marks. D, Mackay-Smith. M.P, et all, 1970). Cette hypothèse n'explique pas pourquoi des chevaux et des poneys de toute tailles sont affligés, dans les mêmes proportions, de cette maladie infectieuse mais seuls les individus les plus grands deviennent corneurs. De plus, une maladie infectieuse respiratoire est toujours très fréquente chez le cheval. L'étude de 115 chevaux atteints de la gourme en Afrique du Sud, conclut que ces deux entités n'étaient pas en relation. (Marks. D, Mackay-Smith. M.P, et all, 1970).
Enfin, de part la très large distribution des cas cliniques ou sub-cliniques, une maladie bactérienne ou virale a peu de chances d'être la cause d'une HLI.

Ainsi, il apparaît que la cause la plus probable d'HLI est l'atrophie nerveuse, dont la cause pourrait être multiple.
Nous allons maintenant décrire cette atrophie nerveuse et essayer de confirmer ou d'infirmer les différentes hypothèses sur l'origine de la dégénérescence nerveuse dans la pathogénie de l'HLI.

B. *Une origine nerveuse à l'HLI*

Le nerf laryngé récurrent (NLR) est le plus long nerf du cheval. C'est un long nerf n'ayant pas de ramification. Cela permet aux chercheurs d'examiner la même population de fibres sur une longue distance (Dyer. K.R, Duncan. I.D, 1987). C'est pourquoi ce nerf est un bon modèle pour étudier la distribution nerveuse et le comportement des nerfs. Nous pouvons ainsi comprendre facilement qu'il était très attrayant d'étudier les fibres nerveuses de ce nerf dans les cas cliniques et sub-cliniques d'HLI.

Le départ du NLR du nerf vague (Duncan. I.D, Griffiths. I.R, et all, 1978) est à l'opposé de la deuxième côte, en ce qui concerne le NLR droit. Le nerf contourne ensuite l'artère costocervicale et remonte dans le cou par la suite.
Le NLR gauche prend son origine du nerf vague au niveau de l'aorte, à l'opposé de la quatrième côte. Il court ensuite derrière l'aorte et vient reposer entre l'aorte et la trachée avant de revenir en arrière au travers du médiastin en direction rostrale.
On comprend aisément que le NLR a un long chemin à parcourir. Par exemple, du nerf vague aux muscles laryngés, le NLR gauche fait jusqu'à 100 cm. Si on le mesure depuis les corps cellulaire nerveux dans le noyau ambigu jusqu'aux plaques motrices dans le larynx, le NLR gauche atteint 250 cm (Duncan. I.D, Griffiths. I.R, et all, 1978; I.D Duncan 1987).
Le NLR gauche fait jusqu'à 30 cm de plus que le droit (Duncan. I.D, Griffiths. I.R, et all, 1978; I.D Duncan 1987).

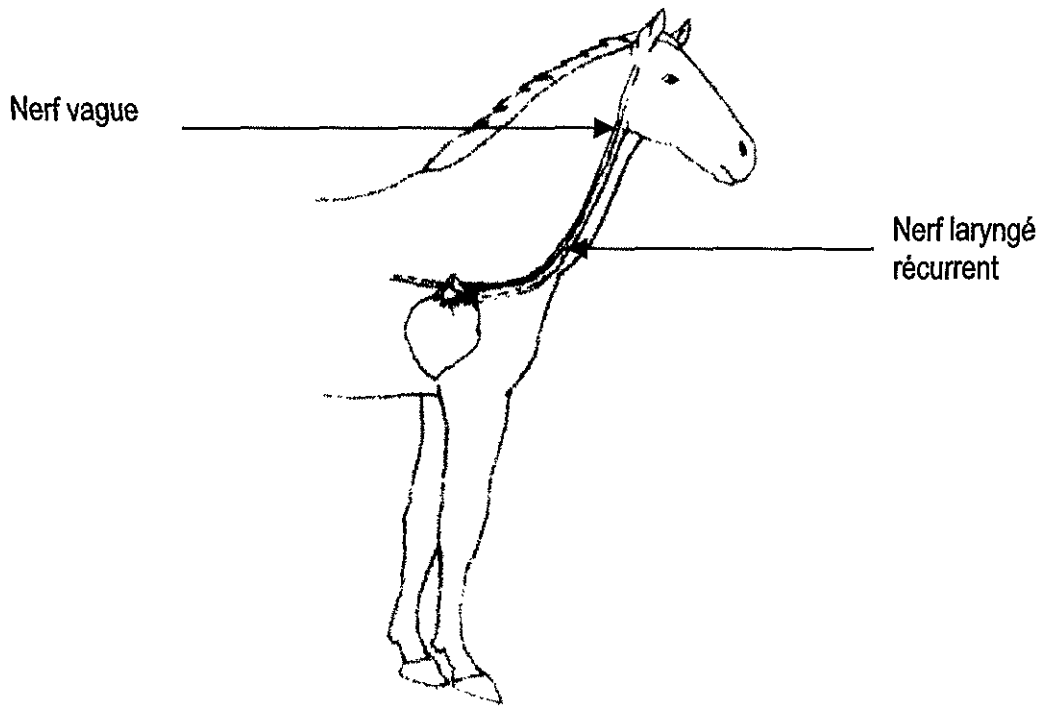

Figure n°5: *Trajet schématique des nerfs laryngé récurrent et vague. D'après Cahill. I.D, Goulden. B.E, 1986a.*

Depuis longtemps, on sait que la pathologie du NLR gauche est impliquée dans l'étiologie de l'hémiplégie laryngée gauche du cheval (Cahill. J.I, Goulden. B.E, 1986a).

1. Une axonopathie distale

De précédentes études microscopiques et morphométriques montrent une perte progressive distale des fibres de myéline dans le NLR gauche, suggérant un processus sous jacent d'axonopathie distale (Duncan. I.D, Griffiths. I.R, et all, 1978; Cahill. J.I, Goulden. B.E, 1986a). Elles montrent aussi, sur des observations qualitatives, qu'une dégénérescence axonale accompagnée de démyélinisation, avec de fréquents amas de régénération axonaux et des bulbes d'onions suggère une neuropathie chronique (Duncan. I.D, Griffiths. I.R, et all, 1978 ; Cahill. J.I, Goulden. B.E, 1986a).
Les observations en microscopie optique, conduites par Duncan et Hammang en 1987, montrent une perte de fibres de myéline dans la partie distale du NLR gauche. Parfois seul 10% des fibres de myéline originelles restent dans la partie distale du nerf. Par ailleurs, à 30 ou 40cm du larynx, dans la partie proximale du nerf, la population des fibres est normale, ce qui soutient la classification de cette maladie comme une axonopathie distale. Les anomalies sont le plus fréquemment notées dans le NLR gauche et moins communément dans le NLR droit chez les chevaux atteints.
Le processus d'axonopathie distale est rencontré à la fois chez les chevaux cliniquement et sub-cliniquement atteints. Un cheval sub-cliniquement atteint est un cheval qui n'exhibe pas les signes cliniques de la maladie tout en ayant des anomalies similaires à celles rencontrées chez un cheval cliniquement atteint, l'anomalie étant vue par l'observation des fibres nerveuses au microscope optique et électronique. L'axonopathie distale est aussi caractérisée par la perte distale de fibres de myéline atteignant de façon sélective celles de large diamètre à

la fois dans les NLR droit et gauche (Cahill. J.I, Goulden. B.E, 1986a). Les altérations pathologiques sont observées à tous les niveaux dans le NLR gauche, le plus touché, et seulement dans la partie distale du NLR droit chez le même animal. Ainsi les anomalies sont moins sévères sur le NLR droit que le NLR gauche.

La perte de fibres de myéline est aussi plus marquée dans les cas démontrant une hémiplégie laryngée clinique que pour les chevaux sub-cliniquement affectés (Cahill. J.I, Goulden. B.E, 1986a). Cette gradation dans la sévérité de la pathologie suggère un processus évolutif.
Duncan et Hammang, en 1987, étudient le NLR par microscopie optique et électronique. Ils mettent en évidence une accumulation d'organelles situées sur les paranodes et internodes.
Ils observent aussi des fibres dispersées avec des gaines de myéline fendues et une accumulation axonale paranodale d'organelles. (Duncan. I.D, Hammang. J.P, 1987). Cette collection d'organelles est constituée d'une accumulation de mitochondries intactes et en dégénérescence (appelées corps lamellaires denses). En microscopie électronique, ils remarquent un noyau central de neurofilaments et microtubules avec les corps lamellaires denses et les mitochondries déplacés en périphérie.

Plusieurs axones gonflés sont aussi présents. Ils sont appelés des sphéroïdes axonaux ; la gaine de myéline a été perdue ou très sévèrement atténuée. Ces axones gonflés contiennent une accumulation locale des mêmes organelles décrites précédemment avec une séparation nette entre les organelles et les protéines du cytosquelette comme expliqué plus haut (Duncan. I.D, Hammang. J.P, 1987).
Les axones gonflés sont toujours entourés de noyaux de cellules de Schwann et de leurs prolongements formant de très ordonnés bulbes d'oignons. (Cahill. J.I, Goulden. B.E, 1986b).
Il y aussi de nombreux amas de régénération. Les amas de fibres en régénération sont vus à tous les niveaux dans le NLR gauche et en partie distale du NLR droit chez les chevaux cliniquement atteints. (Cahill. J.I, Goulden. B.E, 1986b).
Il est possible que les deux sortes de changements rencontrés (accumulation paranodale d'organelles et gonflement axonal) puissent résulter d'une perturbation du transport axonal dans cette axonopathie distale. L'accumulation d'organelles, qui sont normalement transportées ou dans le sens antérograde ou dans le sens rétrograde, pourrait résulter d'un défaut de transport comme le suggèrent Duncan, Griffiths et Madrid en 1978 et par Cahill et Goulden en 1986 (Duncan. I.D, Griffiths. I.R, et all, 1978; Cahill. J.I, Goulden. B.E, 1986b).

Les formations en bulbes d'oignons sont caractéristiques de la répétition chronique de démyélinations suivies de remyélinations par les prolongements des cellules de Schwann (Cahill. J.I, Goulden. B.E, 1986b). Ce processus est différent du processus de dégénérescence et régénération que l'on attribuait autrefois à l'apparition de bulbes d'oignons. Les facteurs causant la démyélination interviennent de façon répétitive ou continue sur une longue période (Cahill. J.I, Goulden. B.E, 1986b). Il est intéressant de noter que les bulbes d'oignons ne sont pas caractéristiques d'une maladie spécifique (Cahill. J.I, Goulden. B.E, 1986b).
La démyélination apparaît aussi chez les jeunes chevaux, on ne pense pas qu'elle soit en relation avec la prise d'âge (Duncan. I.D, Griffiths. I.R, et all, 1978).

Ce défaut dans le transport axonal est il primaire ou secondaire à la démyélination ? (I.D Duncan 1987, J.I Cahill 1986). Cahill et Goulden, par l'étude de fibres nerveuses séparées sur une grande longueur, mettent en évidence que la démyélination est secondaire aux changements axonaux, par variation de la longueur de l'axone et la diminution dans la longueur internodale moyenne dans les fibres nerveuses des animaux malades.

Un point notable réside dans le fait que des changements pathologiques similaires en type et distribution que dans les NLRs (Cahill. J.I, Goulden. B.E, 1986a) furent aussi démontrés dans

un autre nerf périphérique long, chez les chevaux atteints d'HLI. Ces changements font partie du processus dégénératif de la maladie, extériorisé cliniquement par de l'hémiplégie laryngée.

Voici maintenant, cinq découvertes significatives sur la pathogénie de ce désordre nerveux (Duncan. I.D, Griffiths. I.R, et all, 1978) :

1- Diminution distale progressive des fibres de myéline dans le NLR gauche. Ceci est plus marqué dans les cas démontrant cliniquement la maladie que dans les cas sub-cliniques.
2- Présence d'amas de régénération indiquant la nature axonale de la maladie et la capacité de régénération.
3- Présence de bulbes d'onions suggérant le caractère une démyélination et remyélination chronique.
4- Présence de 2 et 3 à presque tous les niveaux dans le NLR gauche.
5- Présence de lésions dans la partie distale du NLR droit.

2. Dénervation préférentielle des muscles adducteurs

Cole, en 1946, (Duncan. I.D, Amundson. J, et all, 1991) mit en évidence que l'atrophie du muscle cricoaryténoïdien dorsal a une origine nerveuse. Il remarqua, par histologie, des groupes musculaires atrophiés avec un faible diamètre des fibres.
La pathologie musculaire d'origine nerveuse existe dans les muscles laryngés intrinsèques innervés par le NLR chez les chevaux cliniquement et sub-cliniquement affectés par l'HLI (Cahill. J.I, Goulden. B.E, 1986d). Les changements d'origine nerveuse sont aussi retrouvés dans un muscle des membres postérieurs suggérant ainsi que l'HLI est une polyneuropathie chez le cheval (le stringhalt est un autre exemple de polyneuropathie chez le cheval).
Dans les muscles laryngés des chevaux sub-cliniquement affectés, on peut noter une dénervation et une réinnervation chronique des muscles laryngés gauche essentiellement (I.D Duncan 1987). Ceci est caractérisé par de petits et de plus importants groupes de fibres atrophiées et de fibres musculaires regroupées en types similaires. Les muscles adducteurs semblent être plus touchés que les muscles abducteurs. Dans les cas sub-cliniques, une implication précoce du muscle adducteur cricoarytenoïdien latéral gauche est présente (Cahill. J.I, Goulden. B.E, 1986d).
Tout ceci met en exergue un processus d'origine nerveuse à évolution longue.
Une étude sur des chevaux Purs Sangs, en 1980, montra que les chevaux exhibaient les signes cliniques de la maladie quand la taille des muscles laryngés atteignait 50% de la normale (Goulden. B.E, Anderson. L.J, 1981).
Bien qu'il n'y ait pas de différence notable entre les différents muscles laryngés du coté droit et gauche, les muscles innervés par le NLR gauche étaient plus léger, en moyenne, chez les chevaux âgés, que les muscles innervés par le NLR droit, surtout dans le cas du muscle cricoaryténoïdien latéral.
Le muscle cricoaryténoïdien latéral gauche, qui est un muscle adducteur, est plus sévèrement atteint par le dysfonctionnement que les muscles abducteurs.
Ce muscle adducteur, du coté gauche, apparaît être plus pâle et réduit en densité. Les changements rencontrés dans le muscle cricoaryténoïdien latéral gauche ressemblent à une atrophie d'origine nerveuse chronique, avec seulement peu de fibres normales restant dans un excès d'endomésium et de périmésium. Il y a aussi un groupage des fibres évident (Duncan. I.D, Baker. G.J, et all, 1977).

On peut démontrer une corrélation importante entre l'étendue des lésions dans le NLR gauche distal et la pathologie musculaire (Cahill. J.I, Goulden. B.E, 1986d).
Des expériences de dénervation musculaire montrent des groupes de fibres de même type, ce qui est pathognomonique de réinnervation (Cahill. J.I, Goulden. B.E, 1986d). Les altérations morphologiques dans le muscle sont des atrophies d'origine nerveuse, caractérisées par la présence de fibres anguleuses atrophiées, avec dans les cas pathologiques sévères des fibres musculaires de remplacement, fibreuses et chargées en graisse et des groupes de noyaux pycnotiques (Cahill. J.I, Goulden. B.E, 1986d). L'atrophie d'origine nerveuse décrite dans ces expériences est la même que celle vue dans les fibres des cas cliniques et sub-cliniques d'HLI équine.

Les changements sont plus sévères du coté gauche que du coté droit. Les chevaux qui présentent l'atrophie musculaire la plus marquée, ont les anomalies endoscopiques les plus stables (Duncan. I.D, Amundson. J, et all, 1991).
Les chevaux, diagnostiqués endoscopiquement ont une atrophie sévère des muscles adducteurs. Les muscles adducteurs sont affectés plus précocement et présentent plus d'atrophie nerveuse.
Les cas sub-cliniques sont communs et présentent plus d'évidences d'atrophie nerveuse. La progression d'un statut sub-clinique à un statut clinique reste un sujet de polémique. On peut admettre que, lorsque l'atrophie nerveuse est suffisamment avancée dans le muscle adducteur, une perte d'adduction peut se produire. Le problème est que l'HLI est un problème de perte d'abduction des cartilages du larynx. Peut être que la nature du processus en évolution conduit au développement de désordres dans le muscle abducteur aussi ?

Ainsi, tôt dans l'HLI, on observe une perte de près de toutes les fibres de myéline larges dans la partie distale du NLR gauche, ce qui conduit à une atrophie sévère des muscles laryngés (implication précoce des muscles adducteurs) et conduit aux signes cliniques de parésie ou paralysie laryngée.

L'HLI est un processus évolutif, caractérisé par une dégénérescence axonale et une démyélination impliquant avec le temps les fibres nerveuses de large diamètre.

3. Distribution des fibres nerveuses dans le NLR

L'HLI apparaît être une axonopathie distale avec perte de fibres de myéline, essentiellement celles de gros diamètre, et des changements axonaux.
La perte de fibres débute en premier lieu en partie distale du NLR gauche, par la suite les autres niveaux de ce nerf sont atteints. Pour le NLR droit la perte de fibres de myéline apparaît plus tard dans l'évolution de la maladie. Quand des changements sont présents, ils impliquent souvent seulement la partie distale du NLR droit. Pour ce qui est des muscles, on peut noter une dénervation préférentielle des muscles adducteurs du larynx, essentiellement le muscle cricoaryténoïdien latéral.

On peut se demander pourquoi ce muscle est impliqué le premier par cette dénervation.
Les fibres nerveuses de large diamètre étant les premières atteintes, il est normal de se demander si celles innervant ce muscle ne seraient pas de plus large diamètre.

Une explication pour l'implication précoce du muscle cricoaryténoïdien latéral gauche serait de démontrer que des fibres de large diamètre issues du NLR innervent ce muscle (Duncan. I.D, Reifenrath. P, et all, 1991; Cahill. J.I, Goulden. B.E, 1986b).

Puisque la neuropathie de l'HLI est une axonopathie distale, Duncan et all, 1991, supposèrent que si les muscles adducteurs ou abducteurs sont innervés par des fibres de diamètre plus large (fibres qui sont les plus susceptibles d'être touchées dans une axonopathie distale), alors une simple différence morphométrique du diamètre de ces fibres nerveuses pourrait expliquer la dénervation préférentielle.
Ainsi ils étudièrent la morphologie des fibres nerveuses de poneys normaux et de chevaux sub-cliniquement atteints d'HLI. En prenant les branches nerveuses des muscles adducteurs et abducteurs de la partie distale du NLR droit et gauche, ils étudièrent ces fibres nerveuses au microscope (ils utilisèrent un test de KI2 avec un résultat significativement différent pour $p < 0.005$). Ils déterminèrent le pourcentage moyen de fibres de large diamètre (diamètre $>9{,}6\mu$), en comparant les côtés droit et gauche et les fibres innervant les adducteurs et les abducteurs. Ils calculèrent aussi la densité des fibres de myéline et comparèrent au moyen d'un test KI2 la densité des branches entre les poneys normaux et les chevaux sub-cliniques.
Dans la maladie à déclaration sub-clinique, les branches nerveuses des muscles adducteurs sont plus sévèrement affectées comparées aux branches des muscles abducteurs. L'atrophie nerveuse est plus sévère dans les muscles adducteurs. L'étude morphométrique des deux branches du NLR droit et gauche de poneys normaux ne montre pas une population significativement plus importante de fibres de large diamètre dans les branches adductrices, ce qui aurait pourtant pu expliquer la susceptibilité des fibres adductrices à la neuropathie. Ainsi il n'y a pas de fibres plus larges du NLR gauche innervant les muscles adducteurs.
Cependant le manque de différences significatives pour la densité des fibres des branches adductrices et abductrices chez les chevaux malades n'est pas surprenant. La régénération des fibres, démontrée par les amas de régénération remplace probablement toute perte précédente de fibres de myéline de large diamètre. Il y a de toute façon, une perte préférentielle de fibres de large diamètre dans les branches adductrices du NLR gauche des chevaux à HLI (I.D. Duncan 1991).
Par contre, Cahill et Goulden en 1986, avec seulement deux chevaux dans leur étude, montrèrent une différence des diamètres des fibres innervant les différents muscles laryngés. (Cahill. J.I, Goulden. B.E, 1986d).
Le nerf innervant le muscle cricoaryténoïdien latéral possède des fibres de diamètre plus large. On peut se poser la question de la signification de cette conclusion, sachant qu'il n'y a que deux chevaux étudiés.

Une autre explication pour la dénervation préférentielle des muscles adducteurs serait de démontrer que les fibres nerveuses sont séparées en fibres adductrices et fibres abductrices sur toute la longueur du nerf et ne se mélangent pas sur leur trajet même en cas de lésion nerveuse.

Dyer et Duncan, 1987 ont étudié six poneys dont le nerf laryngé récurrent fut partiellement ligaturé à environ 20cm du larynx par une fine suture de soie (Dyer. K.R, Duncan. I.D, 1987)
Ils ont vérifié si les fibres allaient se mélanger dans les fascicules.
L'avantage d'étudier le NLR est que c'est un nerf moteur long et sans ramification, ainsi la même population de fibres peut être examinée sur une longue distance.

Leurs résultats montrent qu'il existe un réarrangement inter fasciculaire se répandant à l'intérieur des fascicules (redistribution distale de fibres) sur une longueur considérable du nerf.
Pour les six poneys, il y avait des fibres intactes, des fibres en dégénérescence et des aires de perte de fibres à la fois dans les branches nerveuses adductrices et abductrices.
Le mélange inter fasciculaire apparaît être lent à se mettre en place, il apparaît à partir de 15-20cm du larynx. Ainsi quand la ligature était à 25cm du larynx, on obtenait un nombre égal de fibres intactes et en dégénérescence dans chaque fascicule. Quand la ligature était faite à

15cm du larynx, le mélange n'était pas défini dans la partie distale et les fibres étaient toujours séparées dans les fascicules.
La seule source d'erreur possible dans cette observation est la présence de fibres en régénération dans la partie distale du nerf (ces fibres prennent origine en partie proximale à la suture et rejoignent le fascicule en partie distale à la suture grâce à la fusion des fascicules). Ceci est peu probable de par le temps entre l'opération de ligature et la mort de l'animal qui était trop court pour que des fibres de régénération puissent traverser toute la partie distale du nerf et apparaître morphologiquement mature (le temps entre la chirurgie et la mort étant de 3 à 8 semaines). De plus dans cette étude les auteurs ne mirent pas en évidence l'existence d'amas de régénération.
Ainsi il y avait une séparation nette entre les fibres intactes et en dégénérescence juste distale à la suture, fibres qui se mélangeaient à proximité du point d'innervation des muscles laryngés.
Le nombre de fibres de myéline intactes est resté égal tout au long du segment partiellement dénervé étudié. Les fibres de myéline se mélangent dans le NLR. Donc une lésion focale de ce nerf ne devrait pas aboutir à la dénervation préférentielle de certains muscles laryngés.
Par ailleurs quand une lésion est très proche du larynx, le mélange de fibres ne se fait pas. Ainsi la dénervation préférentielle d'un certain muscle adducteur ne pourrait qu'apparaître après une lésion partielle du NLR dans sa portion vraiment distale, c'est-à-dire à 10-15cm du larynx.

La dernière explication possible est avancée par Anderson et Goulden (Goulden. B.E, Anderson. L.J, 1981). Cela serait que le NLR se divise approximativement au niveau du bord postérieur du cartilage cricoïde en branches contenant des fibres nerveuses motrices seulement pour les adducteurs ou seulement pour les abducteurs. Ainsi les branches contenant les fibres adductrices traverseraient une distance plus grande pour innerver les muscles adducteurs à l'inverse des courtes branches abductrices qui pénètrent le muscle cricoaryténoïdien dorsal. Il est difficile de trouver une explication facile à la dénervation préférentielle des muscles adducteurs. Il doit exister bien sûr différents événements combinés apparaissant en même temps ou les uns après les autres et conduisant à la dénervation.

C. *Hypothèses sur la ou les causes de l'axonopathie distale*

Plusieurs hypothèses furent avancées afin d'essayer de comprendre ce qui cause l'axonopathie distale dans le NLR des chevaux à HLI.
Certains auteurs suggèrent une compression du nerf par l'aorte ou entre l'aorte et la trachée (Duncan. I.D, Reifenrath. P, et all, 1991). Cela pourrait compresser sélectivement certaines populations de fibres puisque les fibres innervant individuellement les muscles paraissent être séparées sur toute la longueur du nerf. Cette affirmation est en désaccord avec Dyer et Duncan, en 1987, qui démontrèrent qu'une compression focale du NLR dès 20 cm de distance du larynx (et plus loin du larynx) résultait en un mélange de fibres à partir de 15 cm du larynx (de 15 cm à 0 cm du larynx).Les fibres étaient distribuées au hasard dans les fascicules nerveux. Aucun site anatomique apparent, où une compression locale du NLR en partie proximale proche du larynx (à moins de 15 cm du larynx, le mélange des fibres n'a pas le temps de se produire) pourrait se produire, ne fut trouvé. De plus, ils trouvèrent des anomalies pathologiques sur l'entière longueur du NLR gauche dans l'HLI (Duncan. I.D, Reifenrath. P, et all, 1991).
Il est difficile d'expliquer le processus de dénervation par une compression locale du nerf entre l'aorte et la trachée (Cahill. J.I, Goulden. B.E, 1986c).

En accord avec les précédentes observations microscopiques à l'étude des fibres nerveuses, un site possible de compression des branches adductrices pourrait être au moment du passage des fibres entre les cartilage cricoïde et thyroïde après pénétration du muscle cricoaryténoïdien dorsal (Duncan. I.D, Reifenrath. P, et all, 1991). Cela pourrait aggraver la neuropathie sous-jacente du nerf.

D'autres auteurs, par ailleurs, gardent l'hypothèse du trauma au niveau de l'arc aortique (Marks. D, Mackay-Smith. M.P, et all, 1970). Ils suggèrent que le trauma du NLR résultant de la pulsation de l'arc aortique ou d'une hypertrophie des noeuds lymphatiques médiastinaux peut conduire au cornage. Des évidences pathologiques, cependant, placent le site de lésion nerveux dans la portion cervicale périphérique du nerf, mettant ainsi la supposition en défaut.

Une dernière explication possible, trouvée par Duncan et all, en 1991, est basée sur l'apparence morphométrique du nerf. En fait, les branches du NLR innervant les muscles adducteurs sont grossièrement 5 à 7 cm plus longues que les branches innervant les muscles abducteurs. De ce fait, les premières sont plus susceptibles d'être atteintes par l'axonopathie distale, puisqu'elle implique préférentiellement les nerfs les plus longs.

On pourrait aussi avancer qu'une compression discrète de ce nerf extrêmement long produit un arrêt partiel du courant axoplasmique, ce qui résulte en des perturbations distales et une dégénérescence axonale (Duncan. I.D, Griffiths. I.R, et all, 1978).
L'accumulation des neurofilaments ou des tubules ou d'autres organelles dans l'axone du NLR gauche pourrait indiquer une perturbation du transport axonale.

La dernière hypothèse concernant l'apparition de l'axonopathie distale est une origine nerveuse centrale (Cahill. J.I, Goulden. B.E, 1986e ; Cahill. J.I, Goulden. B.E, 1989).
Les corps cellulaires des fibres nerveuses du NLR sont situés dans le noyau ambigu de la medulla oblongata. L'examen de la medulla oblongata est effectué pour vérifier si oui ou non des changements sont présents dans le noyau d'origine des fibres innervant les muscles intrinsèques du larynx. L'HLI du cheval est considérée être une axonopathie distale et souvent dans des maladies de ce type des fibres longues du système nerveux central sont aussi touchées dans leur partie distale. C'est pour cela que les longues fibres nerveuses à l'intérieur du système nerveux central sont examinées. Au cours d'expérience d'axonopathie, les corps cellulaires nerveux présentent des changements marqués dans leur morphologie et leur métabolisme. L'expression en microscopie optique est la chromatolyse et la réaction axonale. Il y a une disparition apparente de substance de Nissl des corps cellulaires, migration du noyau en position excentrique et hypertrophie cellulaire.
Au niveau de la longue corde spinale, l'axonopathie distale, qui se développe avec l'âge, est caractérisée par des sphéroïdes axonaux, qui représentent des axones hypertrophiés en dégénérescence et régénération.
Le nombre de sphéroïdes présent à la coupe transversale de la corde ou du noyau ambigu a été recensé. Les résultats ne révèlent aucune altération morphologique dans les corps cellulaires parents du noyau ambigu et aucune perte apparente de neurones du noyau ambigu en résultat de la dégénérescence. Le fait qu'aucun changement ne soit observé serait en relation avec la distance importante entre le corps cellulaire et l'axone endommagé correspondant.
La lésion primaire pourrait être sur l'axone lui-même et pas sur le corps cellulaire, avec secondairement une axonopathie distale.
Les sphéroïdes axonaux sont des entités fréquentes dans la corde spinale, dans les noyaux latéraux cunéés, de tous les chevaux affectés de façon clinique ou sub-clinique par l'HLI.
Avec la connaissance de l'augmentation des sphéroïdes avec l'âge, l'apparente corrélation entre la fréquence d'apparition des sphéroïdes et l'hémiplégie laryngée devrait être interprétée

avec caution. Mais cela suggère quand même que la présence des sphéroïdes fait partie du processus pathologique de l'hémiplégie laryngée.
Aucune lésion mineure des noyaux latéraux cunéés n'a apparemment été cliniquement observée dans les chevaux à hémiplégie laryngée (Cahill . J.I, Goulden. B.E, 1989).
Néanmoins, la découverte d'un nombre augmenté de sphéroïdes dans le noyau ambigu indique que le processus de la maladie associé avec l'hémiplégie laryngée est plus répandu à l'intérieur du système nerveux que premièrement pensé.

Ainsi, il parait assez compliqué d'expliquer l'étiologie de l'HLI. Des expériences et des études plus poussées ont besoin d'être menées dans le but de comprendre mieux la pathologie conduisant à l'axonopathie distale dans l'HLI.
Cela pourrait nous aider à trouver le meilleur traitement.
Comprendre mieux l'étiologie de l'HLI peut nous aider à mettre en évidence l'étiologie du collapsus ventral de l'aryténoïde, qui parait être lié à l'HLI. Le collapsus ventral pourrait être une étape de plus de la pathogénie du processus de l'HLI.
On peut souligner que le problème de toutes ces études précédentes réside dans le fait que le nombre d'animaux utilisé est peut élevé, ce qui pose la question de la confiance que l'on peut apporter à ces découvertes. Il est difficile de conclure.

On présente maintenant les différents traitements dont nous disposons pour traiter l'HLI et on tente d'expliquer pourquoi l'un ou l'autre serait plus adapté pour traiter aussi le collapsus ventral de l'aryténoïde.

II. Traitements possibles pour le collapsus ventral de l'aryténoïde

A. *Ventriculectomie*

1. Buts de la ventriculectomie

Une forme de ventriculectomie a été décrite pour la première fois par Günther Junior, de Hanovre, en 1866, comme une cure potentielle pour l'hémiplégie laryngée. (Speirs. V.C, 1987).
Le but est de créer un attachement fibreux entre le cartilage thyroïde, le repli vocal et le cartilage aryténoïde par oblitération du ventricule (Speirs. V.C, 1987).
Le retrait du ventricule avec la fibrose ultérieure pourrait permettre la formation d'adhésions entre la corde vocale et le larynx, réduisant les chances qu'un collapsus dynamique de ces structures se produise à vitesse de course. (Hawkins. J.F, Tulleners. E.P, et all, 1997).

2. Technique chirurgicale

Après la première description des techniques chirurgicales, de légères variations de la technique de base se sont faites pendant les années qui ont suivies. Celles-ci incluent le retrait du repli vocal, la cautérisation du ventricule et la suture de l'ouverture ventriculaire, la

chirurgie unilatérale ou bilatérale et différentes méthodes de retrait du revêtement muqueux du ventricule. (Speirs. V.C, 1987).
La version moderne simplifiée a été décrite par Williams et popularisée par Hobbay.
L'approche chirurgicale est faite à travers le ligament cricothyroïdien, afin de gagner la partie latérale du ventricule, après laryngotomie.
On ne divise pas le cartilage cricoïde et le cartilage thyroïde. (Speirs. V.C, 1987).
On emploi en général l'anesthésie générale, avec l'animal en décubitus dorsal.
La muqueuse ventriculaire est éversée par extraction avec les forceps ou avec la fraise de Williams (Cf. figure n°6), ou encore par dissection digitale de la sous-muqueuse après une incision muqueuse appropriée. On procède ensuite à la résection la muqueuse éversée. (Speirs. V.C, 1987).

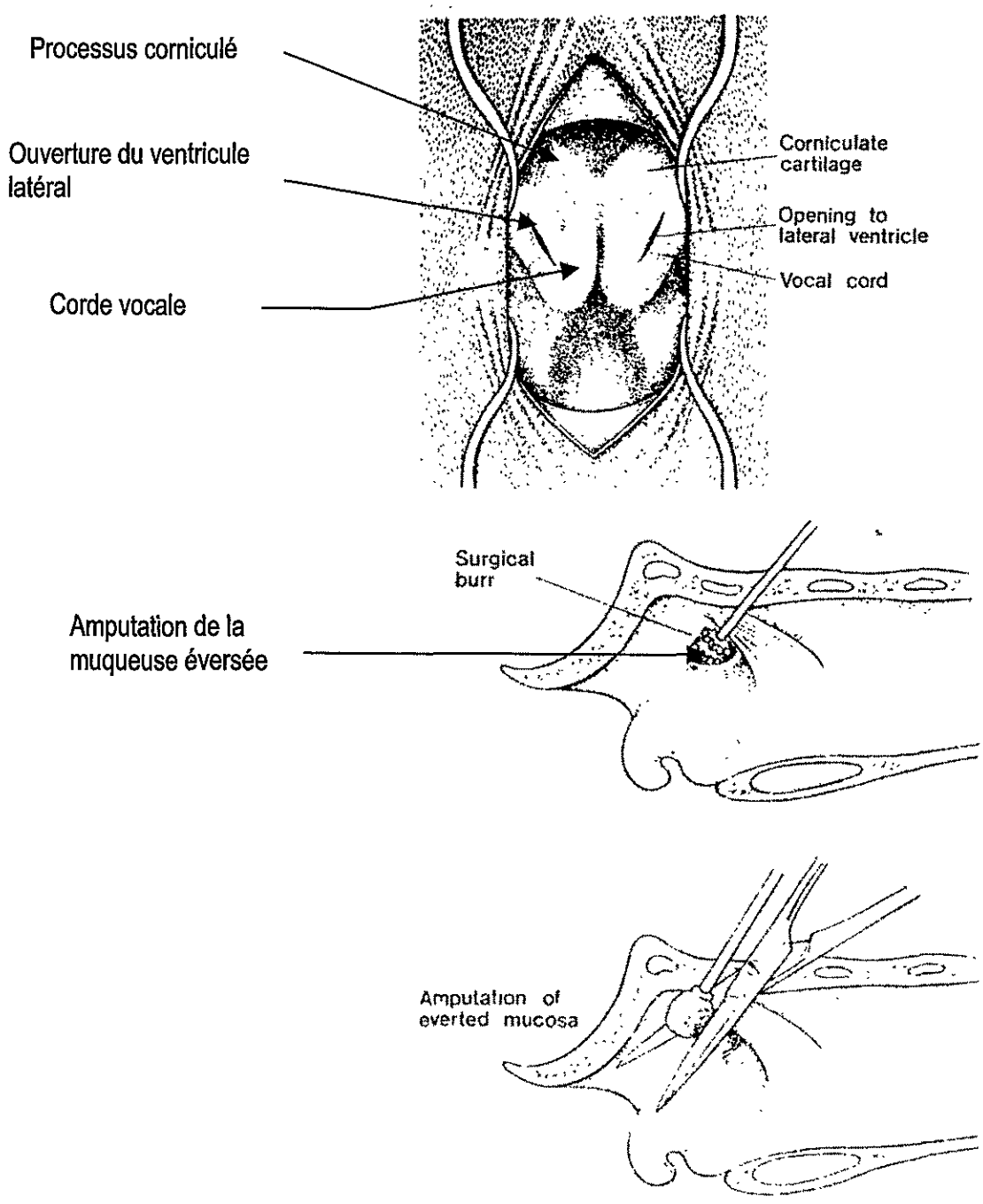

Figure n°6 : *Représentation schématique d'une opération de ventriculectomie.* ***A.*** *Vue de la lumière laryngée au travers une incision de la membrane cricothyroïdienne.* ***B.*** *Retrait de la muqueuse ventriculaire avec une fraise de Williams. D'après Speirs. V.C, 1987.*

Il est usuel de permettre à l'incision de laryngotomie de cicatriser par seconde intention afin d'éviter que la muqueuse ne réagisse exagérément.
Les complications importantes sont très rares et répondent en général à une thérapeutique classique appropriée. (Speirs. V.C, 1987).

3. Intérêt de cette technique chirurgicale dans le traitement du collapsus ventral de l'aryténoïde

A travers les années, les affirmations de succès ont varié de 5 à 100% avec des taux de réussite plus importants pour les chevaux utilisés en amateur et dans une moindre mesure des chevaux de compétition de dressage, saut d'obstacle, polo et concours complet.
Bien que la ventriculectomie n'immobilise jamais, ni même ne permette l'abduction le cartilage aryténoïdien, il est reporté qu'elle réduirait les mouvements du repli vocal, qu'elle pousserait l'aryténoïde vers l'avant et le ferait légèrement tourner vers le haut. (Speirs. V.C, 1987). Ceci n'est pas observé endoscopiquement.
Il est raisonnable de conclure, de ce fait, que chez les chevaux avec HLI, la ventriculectomie pourrait réduire de façon grossière l'adduction du repli vocal et de l'aryténoïde (collapsus dynamique) qui peuvent être observés par endoscopie. On peut postuler que l'obstruction respiratoire est plus grande si le ventricule est capable de se remplir d'air.
A propos du collapsus aryténoïde ventral que nous avons précédemment décrit, l'utilité de cette chirurgie est peu probable. Les résultats d'une telle chirurgie sur le collapsus ventral n'est pas documenté mais en théorie, elle apparaît être inutile pour stabiliser le processus corniculé de l'aryténoïde du côté du collapsus.

Il n'y a jamais eu de données objectives pour justifier son utilisation et de récentes observations par endoscopie durant l'exercice sur tapis roulant ont montré qu'elle ne doit pas avoir une influence significative sur le flux d'air dans le tractus respiratoire supérieur ou les échanges gazeux des chevaux ayant subit une névrectomie du nerf laryngé récurrent gauche (Speirs. V.C, 1987; Stick. J.A, 2000; Shappell. K.H, Derksen. F.J, et all, 1988; Hawkins. J.F, Tulleners. E.P, et all, 1997).

Cette technique a été supplantée par la laryngoplastie dans le traitement de l'hémiplégie laryngée chez les chevaux de course.
Elle ne parait pas avoir un intérêt quelconque dans le traitement chirurgical du collapsus ventral de l'aryténoïde.
On expose maintenant une autre procédure chirurgicale pouvant potentiellement traiter le collapsus ventral.

B. Laryngoplastie

1. Buts de la laryngoplastie

La laryngoplastie, qui est aussi connue sous le nom de prothèse du muscle laryngé abducteur, est une technique moderne, introduite par Marks, Leslie et Mackay-Smith, en 1970. (Speirs. V.C, 1987). C'est une avancée technique par rapport aux méthodes anciennement décrites, dans le traitement de l'hémiplégie laryngée. Elle est utile chez les chevaux de course. Le taux de succès atteint 80% quand l'opération est effectuée par un chirurgien compétent. (Speirs. V.C, 1987).
Le but de la laryngoplastie est de stabiliser le cartilage aryténoïdien, du coté de l'hémiplégie laryngée, en une position d'abduction afin de permettre à un flux d'air suffisant de pénétrer la

lumière laryngée (Cf. figure n°7). (Stick. J.A, Tulleners. E.P, et all, 1999). Il apparaît être plus important de stabiliser le cartilage aryténoïde dans une position intermédiaire que d'obtenir une abduction maximale. (Russell. A.P, Slone. D.E, 1994). Tout l'art de cette chirurgie est de trouver l'équilibre entre la meilleure abduction possible et le taux de complications le plus faible possible. (Stick. J.A, Tulleners. E.P, et all, 1999).

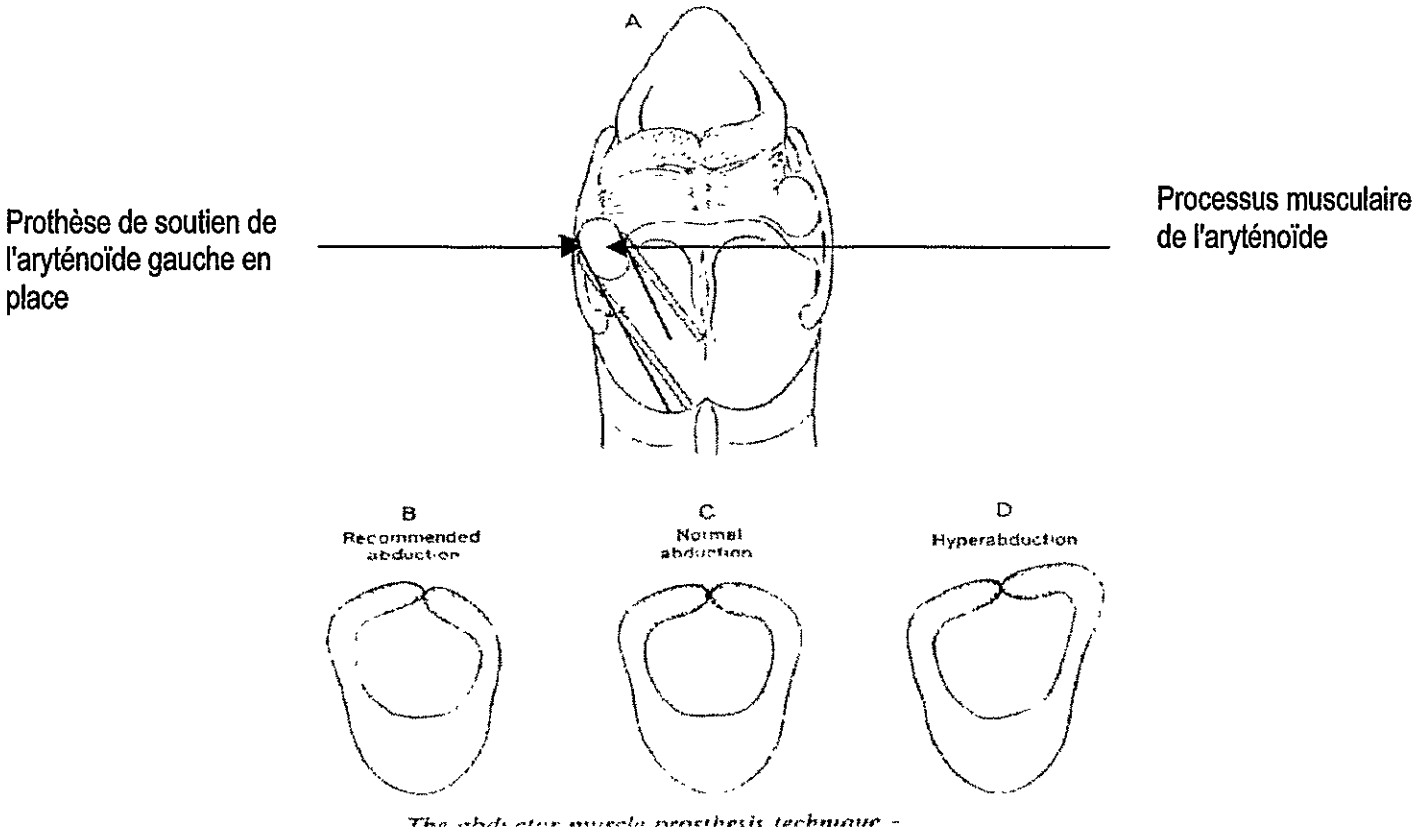

Figure n°7 : *Technique de laryngoplastie.* ***A.*** *Aspect dorsal du larynx montrant le placement recommandé des deux prothèses.* ***B.*** *Degré d'abduction recommandé après la chirurgie de traitement de l'hémiplégie laryngée. Noter l'abduction incomplète.* ***C.*** *Fonctionnement normal du larynx en position d'abduction complète. Noter les positions symétriques des cartilages corniculés droit et gauche.* ***D.*** *Hyperabduction du cartilage corniculé gauche montrant les effets d'une tension excessive appliquée à la prothèse.*
D'après Speirs. V.C, 1987.

2. Technique chirurgicale

Très souvent une ventriculectomie uni ou bilatérale est effectuée en même temps. Cela n'améliore pas la fonction de l'appareil respiratoire supérieur en comparaison à une laryngoplastie seule. (Stick. J.A, 2000). Le seul effet positif de la ventriculectomie est la diminution du bruit respiratoire. Elle n'améliore pas la capacité respiratoire de l'athlète.
Le principe de la laryngoplastie est de placer une suture ou deux entre le processus musculaire du cartilage aryténoïde et de simuler l'action du muscle cricoaryténoïdien dorsal. C'est la meilleure procédure pour lutter contre l'intolérance à l'exercice et le bruit respiratoire. (Mc Ilwraith. C.W, Turner. A.S, 1987; Speirs. V.C, 1987).

Le choix de la technique est à l'appréciation et la préférence du chirurgien. La procédure de base est comme suit.

Le cheval est placé sous anesthésie générale en décubitus latéral droit pour une chirurgie du coté gauche du larynx. La tête et l'encolure sont complètement étendues (Mc Ilwraith. C.W, Turner. A.S, 1987). Un antibiotique large spectre, ainsi qu'un anti-inflammatoire (Phénylbutazone) sont administrés avant la chirurgie et continués pendant 5 jours après l'opération.

Une incision de la peau sur 8 à 10 cm est faite ventralement et parallèlement à la veine linguofaciale (Cf. figure n°8), s'étendant caudalement à partir du rameau mandibulaire (Stick. J.A, Tulleners. E.P, et all, 1999).

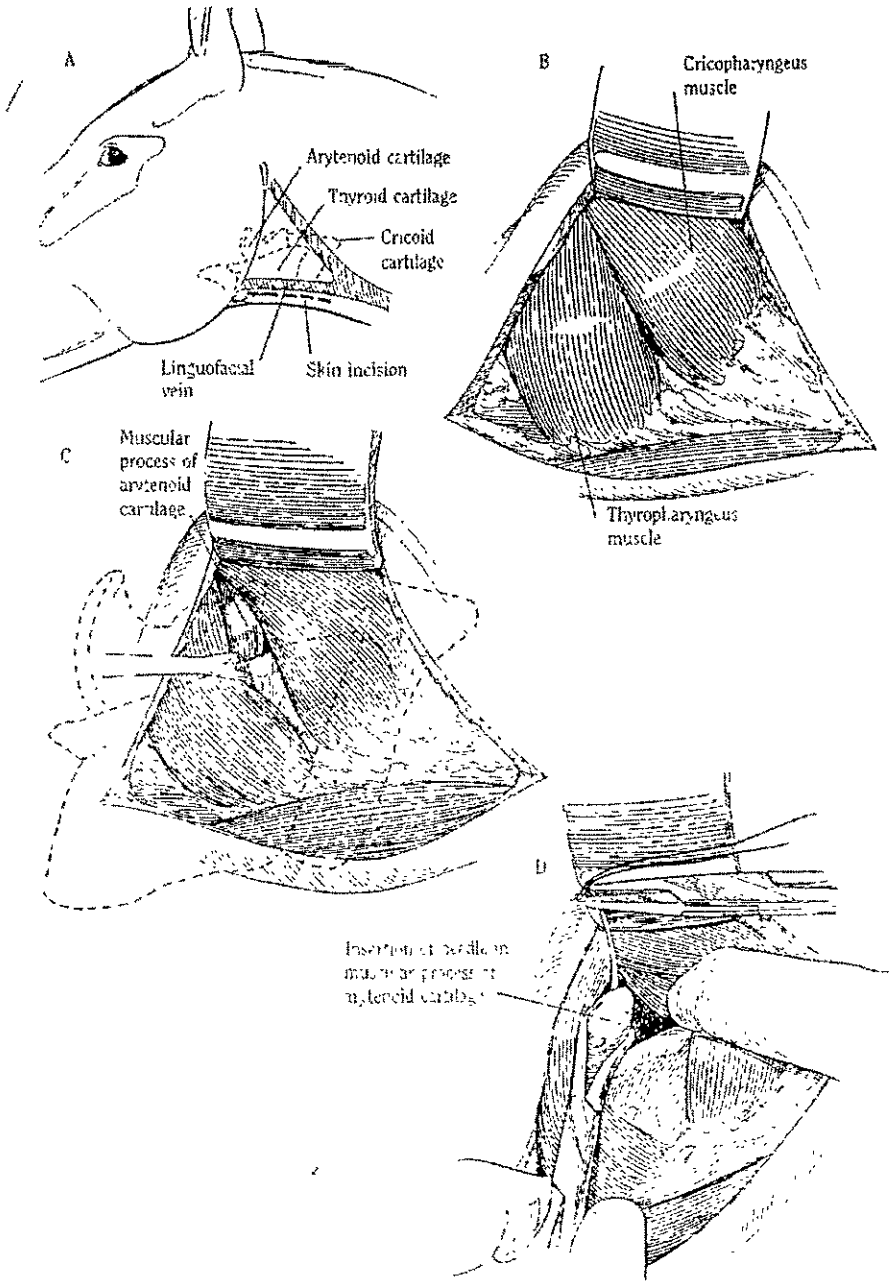

Figure n°8 : *Laryngoplastie (1). D'après Mc Ilwraith. C.W, Turner. A.S, 1987.*

Les aspects latéraux et dorsaux du larynx sont exposés en utilisant une dissection digitale mousse des tissus connectifs lâches (Stick. J.A, Tulleners. E.P, et all, 1999).
Du Mersilene n°=2, en double suture ou un calibre similaire de suture non résorbable est utilisé pour la prothèse (Stick. J.A, Tulleners. E.P, et all, 1999).
La suture est placée par insertion d'une aiguille dans le processus musculaire du cartilage aryténoïde (Cf. figure n°9). Il faut faire très attention que l'aiguille ne pénètre pas dans la lumière du larynx ou de la trachée, cela pouvant résulter en une formation granulomateuse réactionnelle (Speirs. V.C, 1987, Stick. J.A, Tulleners. E.P, et all, 1999).
La suture est ensuite passée sous le muscle cricopharyngé et les deux abouts sont séparés et ancrés dans le cartilage cricoïde près de son épine dorsale (Mc Ilwraith. C.W, Turner. A.S, 1987).

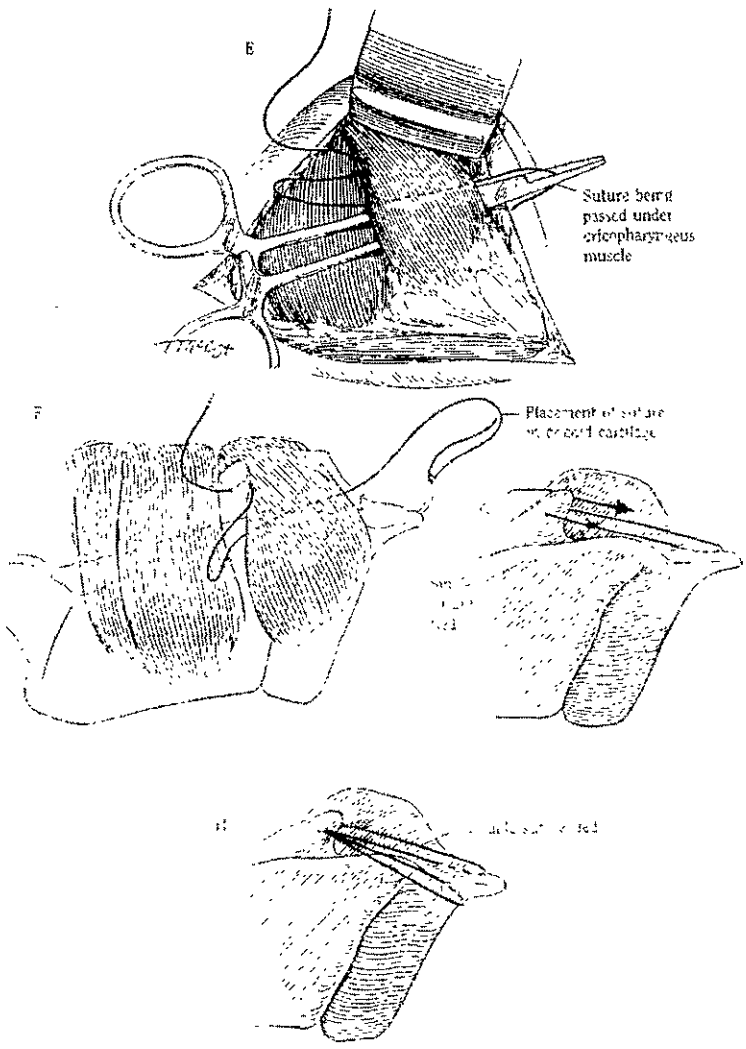

Figure n°9 : *Laryngoplastie (2). D'après Mc Ilwraith. C.W, Turner. A.S, 1987.*

Les sutures sont ensuite nouées en utilisant des noeuds fait à la main et mis en tension de façon modérée. Une tension plus importante est en général requise chez les patients plus vieux (Mc Ilwraith. C.W, Turner. A.S, 1987).

L'incision entre le muscle cricopharyngé et le muscle thyropharyngé est ensuite fermée suivant des points continus simples, en utilisant un matériel résorbable (Cf. figure n°10). (Mc Ilwraith. C.W, Turner. A.S, 1987).
Le fascia est réapposé au moyen de sutures résorbables, de même le tissu sous cutané est refermé. La peau est ensuite fermée au moyen de sutures non résorbables, en utilisant des points séparés (Mc Ilwraith. C.W, Turner. A.S, 1987).

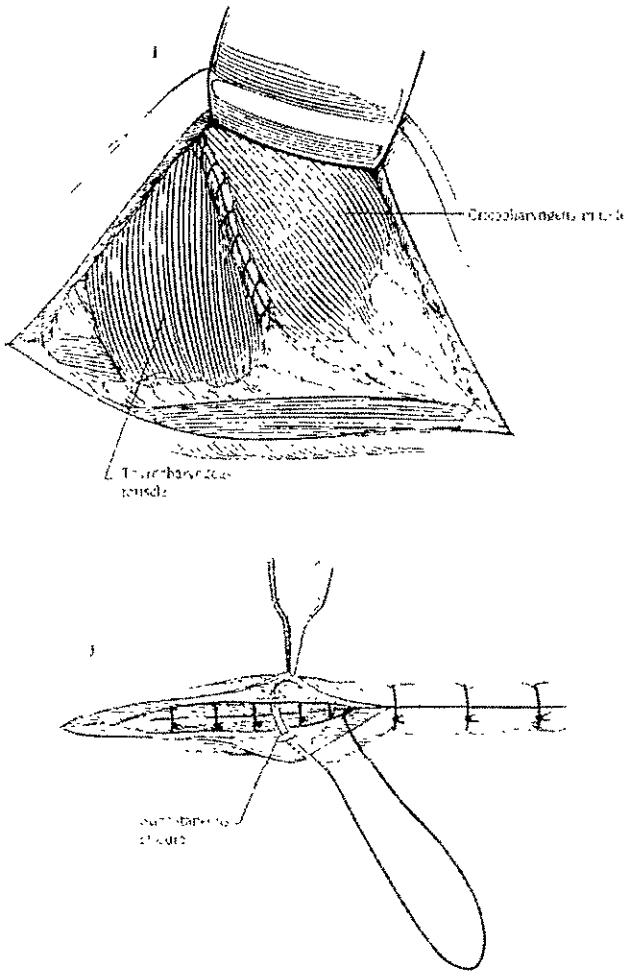

Figure n°10 : *Laryngoplastie (3). D'après Mc Ilwraith. C.W, Turner. A.S, 1987.*

L'animal est confiné en box pendant plusieurs semaines et la peau est nettoyée deux fois par jour dans le cas où une laryngotomie a été effectuée afin de permettre une ventriculectomie. L'entraînement peut être repris trois mois après la chirurgie.

Les complications incluent de la toux post intervention pendant que l'animal mange, cette toux peut évoluer en toux chronique présente pendant le repas et / ou le travail (Stick. J.A, Tulleners. E.P, et all, 1999). L'autre complication principalement associée à cette chirurgie est la dysphagie de salive et de nourriture. (Stick. J.A, Tulleners. E.P, et all, 1999). Le développement de complications post chirurgie ne signifie pas nécessairement un échec de la procédure. (Russell. A.P, Slone. D.E, 1994).

3. Intérêt de cette technique chirurgicale dans le traitement du collapsus ventral de l'aryténoïde

La laryngoplastie est la seule méthode qui restaure le flux respiratoire supérieur aux valeurs de bases (Shappell. K.H, Derksen. F.J, et all, 1988). Il faut noter que dans cette étude les chevaux n'étaient pas poussés jusqu'à leur vitesse maximale.
De toute façon, une étude sur chevaux de courses durant exercice maximal en utilisant des données objectives (la mesure des changements dynamiques de la pression dans les voies respiratoires supérieures qui est un indice de résistance du flux respiratoire dans les voies respiratoires supérieures) conclue aux même résultats. (Williams. J.W, Pascoe. J.R, et all, 1990a, b).
Il est reconnu que la suture va migrer au travers du cartilage laryngé et le succès de la chirurgie à long terme dépend d'un certain degré d'adhésion / fibrose pour maintenir l'abduction une fois que la prothèse n'arrive plus à maintenir une tension suffisante entre les cartilage aryténoïde et cricoïde. (Mc Ilwraith. C.W, Turner. A.S, 1987).
Il apparaît que la laryngoplastie peut mener à un échec du maintient satisfaisant de l'abduction sur une période de plusieurs années. (Speirs. V.C, 1987). Nous pouvons noter que tous les chevaux avec un collapsus ventral de l'aryténoïde ont précédemment été diagnostiqués comme ayant une hémiplégie laryngée. Certains d'entre eux ont même subit une laryngoplastie prosthétique. Peut être que le collapsus ventral de l'aryténoïde se met en place une fois que les sutures de la prothèse se relâchent. Néanmoins, il apparaît que les deux maladies sont liées.
Si le collapsus ventral de l'aryténoïde est une étape de plus dans l'hémiplégie laryngée, effectuer une ou une autre laryngoplastie sur ces chevaux peut être inutile puisque même si l'aryténoïde est maintenu en abduction avec l'aide du cartilage cricoïde et des sutures, le cartilage corniculé sera toujours capable de se déplacer de façon pathologique vers le bas le long de l'autre cartilage de part la faiblesse d'une autre partie de la structure laryngée.

Le pronostique de succès pour la laryngoplastie est meilleur pour les chevaux qui ne requièrent pas un flux d'air maximal pour être compétitif après la chirurgie (Russell. A.P, Slone. D.E, 1994).
Nous pouvons noter que le collapsus de l'aryténoïde est juste décrit chez les chevaux de course.
Il apparaît que la laryngoplastie n'est pas une méthode adaptée pour le traitement du collapsus de l'aryténoïde. On devra trouver une autre méthode chirurgicale afin d'aider ses chevaux.

C. *Aryténoïdectomie*

1. Présentation

Gunther Junior fut le premier à explorer la technique de l'aryténoïdectomie en traitement de l'HLI. (Speirs. V.C, 1987).
Le but de la chirurgie est d'améliorer le passage du flux d'air dans les voies respiratoires supérieures par retrait plutôt que rétraction ou stabilisation du cartilage aryténoïde. (Speirs. V.C, 1987).
L'aryténoïdectomie doit augmenter le diamètre de la « rima glottidis » afin d'améliorer la résistance au collapsus dynamique des structures laryngées et d'améliorer la géométrie des voies respiratoires durant l'exercice, tout en préservant une déglutition normale. (Tulleners. E.P, Harrison. I.W, 1988).

Trois techniques ont été décrites, il s'agit de l'aryténoïdectomie totale, subtotale ou partielle (Cf. figure n°11). (Speirs. V.C, 1987). La nomenclature n'est pas très adaptée, elle est peu claire mais il est difficile de l'améliorer. Nous allons donc la garder tout au long de cette partie.

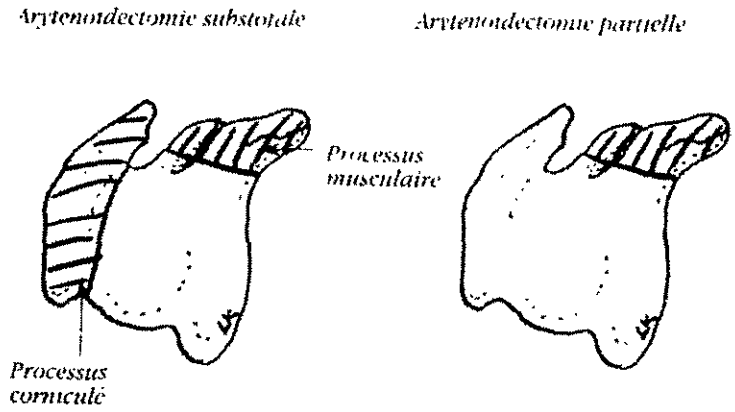

Figure n°11 : *Différentes techniques d'aryténoïdectomie. D'après Stick. J.A, 2000.*

L'aryténoïdectomie totale fait référence au retrait des cartilages corniculé et aryténoïde, en incluant le processus musculaire. (Speirs. V.C, 1987). Elle a été décrite pour la première fois en 1866 comme traitement de l'hémiplégie laryngée, mais était suivie de complications sévères, comme la dysphagie ou la pneumonie par aspiration. (Belknap. J.K, Derksen. F.J, et all, 1990).
L'aryténoïdectomie partielle a été décrite pour la première fois en 1845. (Tulleners. E.P, Harrison. I.W, 1988; Lumsden. J.M, Derksen. F.J, et all, 1994). Elle fait référence au retrait des deux cartilages, le cartilage aryténoïde et le processus corniculé, avec rétention du processus musculaire. (Speirs. V.C, 1987).
Dans l'aryténoïdectomie subtotale seul le cartilage aryténoïde est retiré, le cartilage corniculé et le processus musculaire sont conservés. (Speirs. V.C, 1987).

Gunther Junior trouva que l'aryténoïdectomie totale résultait en une dysphagie post opératoire sévère avec mort par pneumonie par aspiration. (Speirs. V.C, 1987; Haynes. P.F, Mc Clure. J.R, et all, 1984).
Bien que ces complications, pouvant menacer la vie, puissent être évitées par retrait de moins de cartilage, en particulier du cartilage corniculé, les résultats étaient toujours non satisfaisant à cause du cartilage restant qui interférait toujours avec le flux d'air. (Speirs. V.C, 1987).
Pendant les quarante années suivantes, de nombreux rapports sur l'aryténoïdectomie donnèrent à cette technique un certain degré d'acceptabilité avant qu'elle ne tombe en désuétude aux alentours de 1900. (Speirs. V.C, 1987). L'aryténoïdectomie fut abandonnée à cause de complications dévastatrices mais elle permit quand même à certains patients de retrouver une activité d'athlète de compétition. (Haynes. P.F, Mc Clure. J.R, et all, 1984).
Plus récemment, on fit référence à l'aryténoïdectomie chez les chevaux pour lesquels la laryngoplastie avait été un échec. (Stick. J.A, 2000 ; Tulleners. E.P, 1990 ; Haynes. P.F, Mc Clure. J.R, et all, 1984; Speirs. V.C, 1987 ; Belknap. J.K, Derksen. F.J, et all, 1990) ou ceux souffrant d'une chondrite de l'aryténoïde (Speirs. V.C, 1987; E.P Belknap 1990; Tulleners. E.P, 1990; Haynes. P.F, Mc Clure. J.R, et all, 1984).

2. Technique chirurgicale

Les chirurgiens aujourd'hui ont une bien plus grande habileté à réduire le trauma chirurgical et, de ce fait, le gonflement des structures post chirurgical (Speirs. V.C, 1987) et les complications.
La base de la chirurgie est la même pour les trois techniques, seul le montant de cartilage retiré change (Cf. figure n°12).

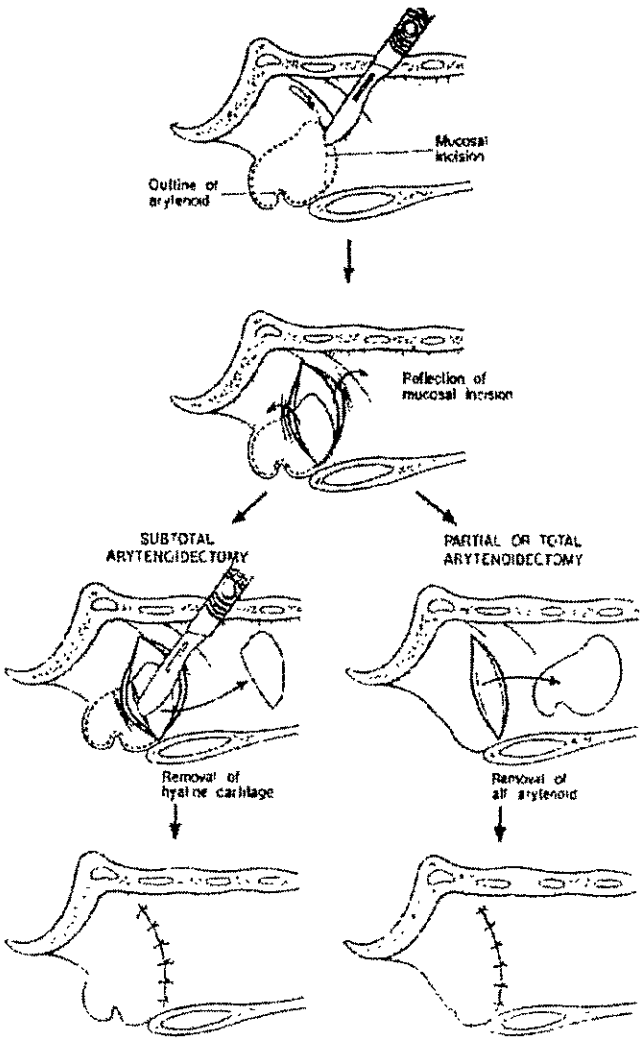

Figure n°12 : *Représentation schématique des techniques d'aryténoïdectomie. D'après Speirs. V.C, 1987.*

Une thérapeutique antimicrobienne large spectre et une préparation anti-inflammatoire sont débutées avant la chirurgie et continuées pendant au moins 3 à 5 jours après celle-ci (Haynes. P.F, Mc Clure. J.R, et all, 1984).
L'animal est placé en décubitus dorsal. L'anesthésique est délivré au travers d'une trachéotomie à mi encolure. (Speirs. V.C, 1987; Haynes. P.F, Mc Clure. J.R, et all, 1984; Fulton. I.C, Stick. J.A, 1998; Stick. J.A, Tulleners. E.P, et all, 1999).

L'approche du larynx se fait au travers d'une incision de laryngotomie ventrale, qui inclue la séparation du corps du cartilage thyroïde rostralement et du cartilage cricoïde caudalement, permettant aux deux ligaments cricothyroïdien et cricotrachéal d'être ouverts sur leur ligne ventrale médiane (Haynes. P.F, Mc Clure. J.R, et all, 1984). Le cartilage corniculé est réséqué en bloc avec sa muqueuse (dans le cas d'une aryténoïdectomie partielle ou totale).

Le cartilage aryténoïde est exposé par une incision au scalpel de la muqueuse le recouvrant. Cette muqueuse est soulevée du cartilage sous jacent (en utilisant une élévateur périostal) et retourné vers l'avant et vers l'arrière afin d'exposer la surface médiale entière du cartilage aryténoïde.
La portion lamellaire est libérée de ses attachements musculaires. Le reste de cartilage aryténoïde est ensuite séparé de son processus musculaire, sectionné puis son articulation avec le cartilage thyroïde retirée (en cas d'aryténoïdectomie totale, le processus musculaire est lui aussi retiré). Une ventriculectomie est ensuite effectuée, l'excès de muqueuse est excisé (afin de diminuer les chances d'obtenir une obstruction post opératoire) et toutes les incisions sont refermées à l'aide de points simples séparés ou d'une suture continue (Speirs. V.C, 1987).
Il est usuel de préserver le tissu muqueux afin de recouvrir le défaut laissé après retrait du cartilage, quelque soit la technique utilisée. (Speirs. V.C, 1987).
A la fois Gunther, en 1866, et Cook, en 1976, ont montré que le processus de cicatrisation s'effectue avec ou sans présence de la muqueuse. (Speirs. V.C, 1987). Mais Harrison, Tulleners et all, en 1986, ont montré que l'utilisation d'une aryténoïdectomie subtotale sans conservation de la muqueuse aboutit à une meilleure cicatrisation que ci cette dernière est gardée. (Speirs. V.C, 1987).
Cela diminue aussi le temps opératoire puisque le chirurgien n'a pas besoin de suturer la muqueuse.

Certains chirurgiens, cependant, effectuent une suture partielle ou totale, suivant la lésion laissée sur la membrane muqueuse (Fulton. I.C, Stick. J.A, 1998), en utilisant un matériel de suture résorbable (Speirs. V.C, 1987).
Durant la fermeture le chirurgien devra faire attention à maintenir les voies respiratoires aussi lisses que possible en retirant tout le tissu redondant (Fulton. I.C, Stick. J.A, 1998).
Par contre, quand le chirurgien se retrouve face à un animal en état avancé de maladie, il ne ferme alors pas la membrane muqueuse en général (Fulton. I.C, Stick. J.A, 1998).
Une attention toute particulière doit être porté, dans les deux techniques (de suture ou non de la muqueuse), au moment du retrait du cartilage corniculé, à préserver la membrane muqueuse située en partie rostrale et latérale du processus corniculé, qui forme le récessus piriforme. Un retrait excessif, par inadvertance, de trop de muqueuse peut résulter en une conservation de trop peu de tissu pour prévenir des problèmes sérieux de dysphagie et / ou de toux et de pneumonie par aspiration, rendant le cheval inutilisable. (Fulton. I.C, Stick. J.A, 1998).

L'incision de laryngotomie n'est pas suturée, de part la possibilité d'oedème laryngé. (Speirs. V.C, 1987).
Le tube de trachéotomie peut être laissé en place jusqu'à ce que l'oedème laryngé se résorbe. Le tube devra être retiré et nettoyé deux fois par jour. Il sera utilisé jusqu'à évidence endoscopique que l'oedème laryngé s'est résorbé (Stick. J.A, Tulleners. E.P, et all, 1999; Fulton. I.C, Stick. J.A, 1998).
La nourriture est réintroduite 24 heures après la chirurgie. Le cheval sera alors nourri avec du foin mouillé, jusqu'à ce qu'il soit capable de déglutir sans tousser. L'animal est gardé au repos en box pendant 6 semaines. La cicatrisation complète prend place dans les 8 à 10 semaines en général. (Stick. J.A, Tulleners. E.P, et all, 1999; Fulton. I.C, Stick. J.A, 1998).

3. Intérêt de cette technique chirurgicale pour traiter le collapsus ventral de l'aryténoïde

De nombreuses complications ont été recensées à la suite d'aryténoïdectomie. De plus l'aryténoïdectomie, aboutissant au retrait du cartilage est moins physiologique que la laryngoplastie et conduit ainsi à un taux de complications plus élevé.
Les chevaux peuvent rencontrer des difficultés à protéger leur glotte pendant la déglutition et ainsi ils peuvent tousser pendant le repas (Fulton. I.C, Stick. J.A, 1998).
Rarement tout de même, un cheval rencontrera des difficultés sérieuses de toux au travail, le rendant alors impropre à l'utilisation ou nécessitant parfois l'euthanasie due à une pneumonie par aspiration (Fulton. I.C, Stick. J.A, 1998).
Les méthodes conservant le cartilage corniculé ne conduiront pas autant à des problèmes de déglutition, à moins que la position du cartilage ne soit grandement altérée par la contraction du tissu cicatriciel. (Speirs. V.C, 1987).
L'étude de séries de cas suivant une aryténoïdectomie subtotale révéla que les séquelles, précédemment annoncées de dysphagie et de pneumonie par aspiration, n'étaient pas en fait des problèmes significativement décrits. (Haynes. P.F, Mc Clure. J.R, et all, 1984). Tous les patients, qui étaient tous des chevaux de course, affectés par de la toux et/ou du reflux nasal d'eau redevinrent performants. (Haynes. P.F, Mc Clure. J.R, et all, 1984).
Les résultats de Haynes et all devraient restaurer l'aryténoïdectomie subtotale comme une technique valable dans le traitement des maladies d'obstruction laryngée chez le cheval. 90% des 20 chevaux de cette étude retournèrent à une carrière de course. Nous pouvons noter que des excellents résultats post opératoires arrivent plus fréquemment chez les patients affectés d'hémiplégie laryngée que chez ceux atteints de chondrite de l'aryténoïde. (Haynes. P.F, Mc Clure. J.R, et all, 1984).

Par contre, l'aryténoïdectomie totale est toujours non acceptable pour l'utilisation clinique pour les mêmes raisons que celles précédemment enregistrées, qui sont la dysphagie et la toux. (Speirs. V.C, 1987).

Bien que l'ouverture laryngée, suivant l'aryténoïdectomie partielle, paraisse être plus satisfaisante en vue d'un exercice maximal, elle est toujours associée à un taux de complication significatif. (Speirs. V.C, 1987).
De nombreux chevaux, qui concourent avec succès suivant une aryténoïdectomie partielle, continuent à faire un bruit respiratoire. Par contre, l'échec à long terme des capacités athlétiques, en exercice maximal, est en général causé par la présence d'une obstruction des voies respiratoires supérieures. (Fulton. I.C, Stick. J.A, 1998).

L'aryténoïdectomie subtotale apparaît être un compromis entre le taux de complications que l'on peut rencontrer et l'amélioration des voies respiratoires. Les complications sont encore plus diminuées par rapport aux autres techniques et il est annoncé qu'une ouverture laryngée plus satisfaisante est produite. (Speirs. V.C, 1987).

L'aryténoïdectomie, en particulier l'aryténoïdectomie subtotale, est utilisée avec une fréquence augmentée chez les chevaux à hémiplégie laryngée réfractaire à une laryngoplastie prosthétique et à la ventriculectomie. (Tulleners. E.P, Harrison. I.W, 1988).
Lorsqu'une aryténoïdectomie est effectuée à la suite d'un échec de laryngoplastie prosthétique, il est très important de laisser le processus musculaire en place afin d'éviter l'exposition possible des abouts des sutures non résorbable qui, s'ils s'infectent secondairement, pourraient

être associés avec le développement d'une infection des sinus. (Haynes. P.F, Mc Clure. J.R, et all, 1984).

Au vu des résultats, la méthode de choix pour le collapsus ventral de l'aryténoïde, suivant ou non une laryngoplastie, parait être l'aryténoïdectomie partielle ou subtotale. En utilisant l'aryténoïdectomie subtotale on a moins de chances d'avoir des complications post opératoires et à long terme. Néanmoins, le cartilage corniculé laissé en place peut toujours obturer la lumière laryngée dans cette technique et induire un collapsus des voies respiratoires à l'exercice.
Ainsi l'aryténoïdectomie partielle parait être meilleur pour la conservation de la meilleure ouverture laryngée même si le taux de complications est plus élevé.

En ce qui concerne l'amélioration de la fonction respiratoire supérieure à l'exercice, il faut noter que l'aryténoïdectomie subtotale n'arrive pas à l'améliorer chez les chevaux avec HLI gauche induite, travaillant sur un tapis roulant à haute vitesse. (Belknap. J.K, Derksen. F.J, et all, 1990).
De plus, la laryngoplastie est toujours plus efficace que l'aryténoïdectomie subtotale dans la lutte contre l'augmentation de pression dans les voies respiratoires supérieures suivant la névrectomie du NLR gauche. (Williams. J.W, Pascoe. J.R, et all, 1990a; Stick. J.A, 2000).
D'autres études montrèrent que l'aryténoïdectomie subtotale améliorait mais ne normalisait pas la pression des voies respiratoires supérieures chez les chevaux avec une chondrite de l'aryténoïde. (Williams. J.W, Pascoe. J.R, et all, 1990a). Bien que Haynes et all, en 1984, suggèrent que l'objectif d'obtenir des voies respiratoires de diamètre maximal à l'exercice, tout en préservant une déglutition normale, puisse être atteint avec plus de chances en utilisant l'aryténoïdectomie subtotale, le collapsus dynamique du processus corniculé restant peut aboutir à une obstruction à l'exercice (Lumsden. J.M, Derksen. F.J, et all, 1994) comme nous le disions plus haut.
En ce qui concerne l'aryténoïdectomie partielle, celle-ci élimine le collapsus du processus corniculé et peut permettre un retour en course dans environ 50 à 75 % des cas (Lumsden. J.M, Derksen. F.J, et all, 1994).
L'aryténoïdectomie partielle améliore la fonction respiratoire supérieure des chevaux à l'exercice ayant une HLI gauche induite et est supérieure à l'aryténoïdectomie partielle en tant que traitement d'une laryngoplastie avorté ou encore d'une chondrite de l'aryténoïde (Stick. J.A, Tulleners. E.P, et all, 1999).
Bien que l'aryténoïdectomie partielle soit reportée être associée avec un taux non acceptable (36 %) de dysphagie et / ou de toux, une étude récente avec un nombre important de chevaux trouva une incidence bien plus faible à ces complications. Peut être que cette technique peut être considérée comme un traitement préférentiel de la chondrite de l'aryténoïde et de l'échec d'aryténoïdectomie chez les chevaux athlètes (Lumsden. J.M, Derksen. F.J, et all, 1994).
Cette opération ne restaure pas complètement la géométrie de l'appareil respiratoire supérieur mais cela ne devient apparent qu'à un niveau d'exercice important (exercice à grande vitesse). Le manque de support tissulaire permet quand même un collapsus dynamique partiel du coté gauche (dans le cas d'HLI gauche) du larynx après l'aryténoïdectomie partielle. (Lumsden. J.M, Derksen. F.J, et all, 1994).

L'aryténoïdectomie partielle apparaît être la meilleure procédure chirurgicale pour traiter le collapsus ventral de l'aryténoïde, même si elle ne conduit pas au même degré de capacité respiratoire que dans la cas d'un cheval sain et peut être quand même accompagnée de complications menaçant la capacité à accomplir un exercice poussé.

Auer et Stick recommandent de combiner l'aryténoïdectomie partielle à la ventriculocordectomie et de refermer complètement l'incision afin qu'aucun tissu redondant

lâche ne soit laissé dans les voies respiratoires et que tous les bords de la muqueuse soient apposés. Tout tissu redondant laissé dans le passage de l'air crée des turbulences et un bruit respiratoire et peut interférer avec la fonction respiratoire (Stick. J.A, Tulleners. E.P, et all, 1999).

Il apparaît que l'aryténoïdectomie partielle pourrait être une technique acceptable pour le traitement du collapsus ventral de l'aryténoïde, en attente de trouver une meilleure technique chirurgicale, avec moins de problèmes post opératoires et de meilleurs résultats dans le maintient des performances des animaux.

D. Greffe de pédicule neuromusculaire

La procédure de greffe de pédicule neuromusculaire (GPNM) n'est pas très répandue en race équine. Plusieurs expérimentations ont été menées dans les années 70 et 80 pour évaluer son efficacité dans le traitement de l'HLI, qui semble fortement être due à une axonopathie distale du nerf innervant les muscles laryngés intrinsèques.
Cette procédure est maintenant largement utilisée en traitement de la paralysie laryngée nerveuse humaine et a prouvé son efficacité dans ce traitement.

La GPNM pourrait être une alternative satisfaisante au traitement de l'HLI et, pourquoi pas, du collapsus ventral de l'aryténoïde, au cas où ce dernier se révélerait être intimement lié à l'HLI.
De plus amples études pour déterminer l'origine de l'HLI et du collapsus ventral aryténoïdien, de description très récente, seraient intéressantes afin de pouvoir argumenter de manière plus poussée sur l'utilité de cette procédure dans le traitement à la fois de l'HLI et du collapsus ventral de l'aryténoïde.

1. But de la transplantation de pédicule neuromusculaire

Le principe de base de la GPNM est de fournir un nerf fonctionnel qui permet au muscle cricoaryténoïdien de se contracter durant la phase inspiratoire du cycle respiratoire. (Fulton. I.C, Stick. J.A, 1998).
Alors, la GPNM pourra être utilisée pour restaurer l'abduction de l'aryténoïde altérée en cas de paralysie laryngée.

2. Résultats de cette technique en canine et humaine

a. Historique de la procédure

Le premier à rapporter une réinnervation laryngée chez les humains fut Horsley, en 1909. Depuis cela, de nombreuses techniques chirurgicales ont été décrites, la plupart d'entre elles ayant un succès limité pour le développement de la réinnervation. En 1970, la technique de Tucker, pour la transplantation de nerf dans un muscle, offrit des résultats encourageants. (Ducharme. N.G, Horney. F.D, et all, 1989a).

Les greffons neuromusculaires ont été utilisés avec succès pour la restauration de la fonction d'abduction aryténoïdienne chez des patients humains avec une paralysie laryngée depuis les années 1970. (Greenfield. C.L, Walshaw. R, et all, 1988).
Des patients avec une paralysie laryngée datant de plus de 50 ans ont vu un retour de leur fonction d'abduction de l'aryténoïde après mise en place de cette procédure. (Greenfield. C.L, Walshaw. R, et all, 1988). Ainsi, l'âge du patient et la durée de la paralysie ne sont pas forcément des contre-indications à cette technique chirurgicale. (Tucker. H.M, 1976 ; Tucker. H.M, 1978).

La procédure de GPNM fut originellement développée chez le chien. Le greffon formé à partir du premier nerf cervical et du muscle sternohyoïdien fut utilisé pour réinnerver des muscles cricoaryténoïdiens dorsaux dénervés de façon aiguë ou chronique.
En 1973, Hengerer et Tucker rapportèrent un taux de succès de 50 % dans la réinnervation de muscles cricoarytenoïdiens dorsaux dénervés de façon aiguë chez des chiens. Cependant le retour de la fonction d'abduction aryténoïdienne ne fut pas quantifié. (Greenfield. C.L, Walshaw. R, et all, 1988).
En 1974, Lyons et Tucker observent un retour partiel à total de la fonction aryténoïdienne d'abduction chez tous les chiens traités avec la greffe de pédicule neuromusculaire effectuée jusqu'à 6 mois après que le muscle cricoarytenoïdien dorsal est dénervé. (Tucker. H.M, 1976 ; Greenfield. C.L, Walshaw. R, et all, 1988).
Cependant le muscle utilisé pour la greffe dans ces études fut le muscle sternohyoïdien. Celui ci ne se contracte pas de façon synchrone avec l'inspiration à la différence du muscle sternothyroïdien. Le premier muscle cité peut alors ne pas constituer le muscle le plus adapté à la réalisation de cette procédure. (Greenfield. C.L, Walshaw. R, et all, 1988).
Une étude, datant de 1954, sur des chiens bâtards montre que le muscle sternohyoïdien se contracte en fait durant l'inspiration mais aussi durant l'expiration (dans une moindre mesure). Le muscle sternothyroïdien, pour sa part, se contracte de façon très synchrone avec l'inspiration. Il existe une relation étroite entre la contraction de ce muscle et le cycle respiratoire. La contraction commence au début de l'inspiration et se maintient en tension jusqu'à peu avant le début de l'expiration. (Armstrong. B.W, Smith. D.J, 1955).
En 1978, une étude préliminaire sur l'utilisation du premier nerf cervical et du muscle sternothyroïdien dans la greffe de pédicule neuromusculaire chez trois chiens fut conduite. Les résultats apparurent être bons. (Greenfield. C.L, Walshaw. R, et all, 1988).
En humaine, cette procédure est utilisée pour la réinnervation dans le cas de la paralysie bilatérale des cordes vocales. (Tucker. H.M, 1978).
Dans un effort de fournir la meilleure solution au dilemme de garder ou la voix du patient ou un passage d'air suffisant, un essai fut mené pour développer un moyen de réinnervation d'au moins une corde vocale sans les problèmes inhérents à la technique usuelle des techniques d'anastomose nerveuse (formation de névrome et perte de populations de fibres nerveuses). Après des travaux préliminaires intensifs chez le chien, la technique de pédicule neuromusculaire pour la réinnervation fut développée. (Tucker. H.M, 1976).

b. Technique chirurgicale

Le technique chirurgicale fut décrite chez les chiens et les humains. Elle est pratiquement identique chez ces deux espèces, excepté que le muscle utilisé en humaine est le muscle omohyoïdien alors que celui utilisé en canine est le muscle sternothyroïdien. On peut noter que les chiens n'ont pas de muscle omohyoïdien. Ces deux muscles sont des muscles accessoires de la respiration se contractant de façon synchrone avec la phase inspiratoire du cycle respiratoire.

Les nerfs utilisés sont le premier et le second nerf cervical.

Le muscle omohyoïdien est d'accès plus aisé. C'est pourquoi on l'utilise en priorité quand il est présent chez l'animal.
Nous ne pouvons pas décrire cette technique chez les hommes et les chiens dans cette thèse, ainsi je choisis de décrire la technique chirurgicale utilisée en canine. Ce choix se base sur le fait que les articles traitant de la réinnervation chez les chiens, dont je dispose, sont plus récents que ceux traitant de la réinnervation en humaine.
Plusieurs chiens, avec une dénervation expérimentalement induite du muscle cricoaryténoïdien dorsal sont utilisés. (Greenfield. C.L, Walshaw. R, et all, 1988).

Expliquons les raisons du choix du muscle sternothyroïdien. Comme nous l'avons dit précédemment, le muscle sternothyroïdien est un muscle accessoire de la respiratoire. Il est innervé par une branche du premier nerf cervical, qui est un nerf purement moteur qui se contracte durant la phase inspiratoire du cycle respiratoire, résultant en la contraction spontanée du muscle sternothyroïdien durant l'inspiration. (Greenfield. C.L, Walshaw. R, et all, 1988).

La GPNM est formé du premier nerf cervical pour trois raisons (Greenfield. C.L, Walshaw. R, et all, 1988):

- Ce nerf n'est pas dérivé du nerf vague (lequel, au moins dans une portion, le nerf laryngé récurrent, ne fonctionne pas correctement ; c'est l'HLI).
- Les pulsations nerveuses sont transmises de façon spontanée durant l'inspiration.
- La branche du premier nerf cervical qui pénètre le muscle sternothyroïdien près de son origine sur le sternum semble être suffisamment long pour rendre la procédure de greffe possible avec une tension minimale sur le greffon.

La procédure chirurgicale se déroule comme suit.
Le chien anesthésié est positionné en décubitus latéral droit. Une incision paramédiane est faite sur le côté gauche du cou, s'étendant juste rostral au larynx jusqu'au manubrium sternal le long du sillon jugulaire.
Puis les muscles laryngés extrinsèques sont exposés de même que les muscles sternohyoïdien, sternothyroïdien et sternocéphalique. On expose aussi le muscle cricoaryténoïdien dorsal.
Le muscle thyropharyngé est incisé le long du bord dorsal du cartilage thyroïde.
Le muscle cricoaryténoïdien dorsal est identifié et une incision de cinq à sept mm est faite au milieu du ventre du muscle parallèlement aux fibres musculaires.
Le muscle sternocéphalique est séparé du muscle sternothyroïdien. Le premier nerf cervical est suivi jusqu'au moment où il passe sous le bord dorsal du muscle sternothyroïdien.
Un pédicule musculaire de trois à quatre mm de long est formé autour du lieu de pénétration des terminaisons nerveuses dans le ventre musculaire.
Le greffon est ensuite placé dans l'incision précédemment effectuée dans le ventre du muscle cricoaryténoïdien dorsal, avec les fibres musculaires, du pédicule, parallèles aux fibres du muscle cricoaryténoïdien dorsal. Le pédicule est suturé au muscle cricoaryténoïdien dorsal au moyen des points simples interrompus de Polydiaxone 6-0.
Les bords du muscle thyropharyngé sont réapposés, avec des sutures continues simples. Les muscles sternocéphalique et sternothyroïdien sont aussi refermés. Puis le site chirurgical est fermé. (Greenfield. C.L, Walshaw. R, et all, 1988).

Des évaluations post chirurgicales sont effectuées régulièrement.

En humaine, comme nous le disions précédemment, on utilise le muscle omohyoïdien. Quand la branche nerveuse du muscle omohyoïdien nécessaire à la greffe n'est pas présente ou pas trouvée facilement, on utilise en alternative des branches du muscle sternothyroïdien avec de bons résultats. (Tucker. H.M, 1978).

c. Résultats bénéfiques

Le résultat bénéfique attendu est la réinnervation du muscle cricoaryténoïdien dorsal, permettant à ce dernier de se contracter. L'abduction résultante permet au patient de respirer normalement, évitant à la lumière laryngée trop étroite de rester un problème.

Le mécanisme par lequel la GPNM réinnerve le muscle récepteur implique de façon primaire une cicatrisation muscle à muscle au niveau du site de réception du greffon, permettant la réinnervation du muscle récepteur. Les impulsions nerveuses sont transmises directement au muscle récepteur, résultant en sa contraction. (Greenfield. C.L, Walshaw. R, et all, 1988).

Le greffon est pris à la terminaison du premier nerf cervical où les terminaisons nerveuses s'arborisent dans le muscle sternothyroïdien (ou omohyoïdien). La plupart des fibres nerveuses terminales ne sont pas coupées et sont donc moins susceptibles d'entreprendre une dégénérescence. (Greenfield. C.L, Walshaw. R, et all, 1988).
Puisque le nerf donneur n'est pas coupé, la dégénérescence, les réinnervations aberrantes, la formation de névrome et les autres problèmes usuellement rencontrés dans l'anastomose nerveuse sont aussi évités. (Tucker. H.M, 1976).
De plus, des études histologiques révèlent qu'au moins 80% des fibres nerveuses dans le pédicule nerveux n'entreprennent jamais de dégénérescence. (Tucker. H.M, 1976).
Pour finir, l'utilisation d'un nerf moteur pur innervant normalement un muscle accessoire de la respiration, qui est à la fois facilement étirable et qui envoie des influx nerveux de façon active durant l'inspiration et la limitation de la réinnervation au muscle cricoaryténoïdien dorsal court-circuitent le problème de réinnervation croisée ou inappropriée. (Tucker. H.M, 1976).

Il est important qu'un alignement approprié des fibres du greffon de pédicule neuromusculaire parallèlement aux fibres du muscle cricoaryténoïdien dorsal soit respecté. Cependant, malgré cela, la contraction du muscle cricoaryténoïdien dorsal obtenue après réinnervation sera moins que maximale. (Tucker. H.M, 1976).

Il faut être attentif aux contre-indications majeures de cette technique, qui sont la fixation mécanique du cartilage aryténoïdien en abduction, un traumatisme pré existant ou encore la perte de fonction du premier nerf cervical. (Tucker. H.M, 1976).

Les muscles accessoires de la respiration accentuent leur activité avec l'exigence respiratoire, ainsi ils deviennent actifs essentiellement quand le patient est stressé au-delà de la capacité normale de sa respiration de repos. (Tucker. H.M, 1978). Tucker rapporta précédemment que l'abduction active appropriée du repli vocal (et ainsi de la corde vocale attenante) réinnervé, grâce à la contraction du muscle cricoaryténoïdien réinnervé, pourrait généralement être observé au repos dans seulement 50% environ des cas. (Tucker. H.M, 1976).

Tucker observe les résultats suivants.
En 1978, Tucker effectua la chirurgie sur 45 patients humains. Des études d'électromyogrammes, du volume du flux respiratoire, de la fonction pulmonaire et les résultats bons à excellents pour la tolérance à l'exercice de tous les jours furent utilisés pour évaluer le succès de la réinnervation. (Tucker. H.M, 1978).
L'auteur nota un excellent taux de réussite (91%) et un excellent succès à long terme (89%).
L'âge des patients s'étend de 2 à 84 ans. (Tucker. H.M, 1978).
Dans une autre étude, la durée de la paralysie avant opération réussie variait de 7 mois à 22 ans.
Ainsi la durée de la paralysie n'apparaît pas être un facteur limitant dans le traitement des patients humains par la procédure de GPNM. (Tucker. H.M, 1978).

Les avantâge de la procédure de GPNM en canine et humaine dans la réinnervation du muscle cricoaryténoïdien dorsal sont :

- Rapidité dans la réinnervation.
- Pratiquement pas de complications post chirurgicales.
- Retour à une activité normale pour presque tous les patients.

Ainsi la procédure de GPNM parait être une technique satisfaisante dans le traitement de la paralysie laryngée chez les humains. Il faut maintenant voir si cette technique est satisfaisante chez les chevaux.

Même si les humains et les chiens ne semblent pas avoir une origine de leur paralysie laryngée identique aux chevaux, la connaissance des différentes techniques chirurgicales utilisées dans ces deux espèces est intéressante pour évaluer laquelle sera la meilleure chez le cheval. Nous pouvons utiliser leur expérience afin d'évaluer le succès de telles procédures et d'éviter le plus possible les complications chirurgicales et post chirurgicales.
On peut noter que chez les humains le succès est largement dépendant du retour à une activité de tous les jours. Cela est bien différent chez le cheval de course. De tels animaux travaillent dans des conditions très stressantes, il est donc indispensable d'évaluer le succès de la technique chez ces animaux dans les conditions de course.

La technique de GPNM pourrait être intéressante pour traiter l'hémiplégie laryngée chez le cheval, dont la maladie est connue comme une axonopathie distale, conduisant à une faiblesse du muscle cricoaryténoïdien dorsal.
Des recherches doivent être menées pour déterminer si le collapsus ventral de l'aryténoïde est un candidat potentiel pour la procédure de GPNM.

De ce fait nous allons évaluer dans la dernière partie consacrée à cette greffe de pédicule neuromusculaire, si cette méthode est fiable dans le traitement de l'HLI et si elle pourrait aussi être adaptée au traitement du collapsus ventral de l'aryténoïde.

3. Résultats chez les chevaux

Les chevaux de course, comme nous l'avons précédemment écrit, sont entraînés sous des conditions très particulières de stress. La carrière d'un cheval de course est aussi courte. Dans ces conditions, la GPNM peut elle être adaptée au traitement de certains dysfonctionnements laryngés, et en premier lieu de l'HLI ?

Les animaux de performance subissent régulièrement des examens endoscopiques, ainsi on peut supposer que l'hémiplégie laryngée pourrait être découverte suffisamment tôt pour permettre une éventuelle réinnervation avant que des changements irréversibles de fibrose musculaire et d'atrophie se mettent en place. (Ducharme. N.G, Horney. F.D, et all, 1989a).

a. Résultats d'expérimentations précédemment menées

Ducharme et all, en 1989, ont conduit des expériences, avec des chevaux à hémiplégie laryngée induite, pour essayer de déterminer l'intérêt de différentes méthodes chirurgicales de réinnervation et d'évaluer laquelle pourrait être la meilleure.
Ils publièrent les résultats de leurs expériences où ils tentent de restaurer l'abduction du cartilage aryténoïdien paralysé du cheval par trois techniques chirurgicales, transplantation de pédicule neuromusculaire, implantation nerveuse et anastomose nerveuse (Ducharme. N.G, Horney. F.D, et all, 1989a, b ; Ducharme. N.G, Viel. L, et all, 1989).
Voici les informations fournies par ces études pilotes.

- Transplantation de pédicule neuromusculaire :

Ils adaptent ici, une technique chirurgicale utilisée chez les humains et les chiens, aux chevaux. Une portion d'un muscle accessoire de la respiration et sa desserte nerveuse sont implantées dans un muscle cricoaryténoïdien dorsal dénervé. Les donneurs possibles de greffons de pédicule neuromusculaire sont les muscles omohyoïdien et sternothyroïdien, innervés par une branche du premier et du second nerf cervical (Ducharme. N.G, Horney. F.D, et all, 1989a), pour les mêmes raisons que celles précédemment décrites chez les humains et les chiens.
Sur des poneys d'expérimentation, ayant subi une résection de leur nerf laryngé récurrent gauche, une portion du muscle omohyoïdien de 1cm2 (d'accès chirurgical plus aisé que le sternothyroïdien) au point de pénétration du second nerf cervical est utilisé en tant que greffon de pédicule neuromusculaire (Ducharme. N.G, Horney. F.D, et all, 1989a).
La terminaison du nerf, qui se contracte normalement durant l'inspiration et sa portion de muscle attachée sont implantées dans la partie postérieure du muscle cricoaryténoïdien dorsal (Ducharme. N.G, Horney. F.D, et all, 1989a).
Les animaux sont monitorés par endoscopie au repos pendant trente semaines après la chirurgie. A la suite de cela, une biopsie du muscle cricoaryténoïdien dorsal est effectuée sur tous les poneys, sous anesthésie générale.
Les résultats histologiques montrent une réinnervation observée chez la plupart des poneys ayant participés à l'expérimentation et pas chez les poneys de contrôle (Ducharme. N.G, Horney. F.D, et all, 1989a).
Cependant, ce succès dans la réinnervation ne résulte pas en une abduction normale du cartilage aryténoïde gauche.

- Implantation nerveuse :

La seconde expérimentation est menée sur des poneys avec un muscle cricoaryténoïdien dorsal gauche récemment dénervé expérimentalement. Le même groupe de chirurgiens implante la terminaison sectionnée du nerf dans une fente faite dans le muscle paralysé. La terminaison nerveuse est sécurisée avec du Polypropylène 5-0 suturant l'épineurium à l'épimysium (Ducharme. N.G, Horney. F.D, et all, 1989b).

On n'observe pas de changements dans le diamètre de la glotte ni immédiatement ni six mois après la chirurgie. L'examen post mortem grossier montre une atrophie partielle du muscle cricoaryténoïdien dorsal du côté où la réinnervation est tentée.
Bien qu'il existe des évidences de réinnervation chez tous les poneys traités, il apparaît que la restauration de l'abduction est minimale et qu'on voit une faible corrélation entre les mouvements du cartilage aryténoïde observés à l'endoscopie au repos, le diamètre mesuré des voies respiratoires supérieures au repos et les résultats histologiques. Ainsi la méthode de transplantation nerveuse ne parait pas être idéale (Ducharme. N.G, Horney. F.D, et all, 1989b).

- Anastomose nerveuse :

La trame de cette procédure est l'anastomose de la branche ventrale du premier nerf cervical à la branche abductrice du nerf laryngé récurrent gauche chez plusieurs chevaux après que les branches abductrices et adductrices du nerf laryngé récurrent gauche sont isolées et sectionnées (Ducharme. N.G, Viel. L, et all, 1989).
On effectue un contrôle par endoscopie au repos, jusqu'à six mois post chirurgie, et on détermine par la même occasion la résistance dans les voies respiratoires supérieures.
Au sixième mois post opération, la plupart des chevaux réinnervés ont des mouvements cloniques de leur cartilage aryténoïde gauche. Il n'y a pas non plus de différence significative dans le poids des muscles cricoaryténoïdien dorsal droit et gauche chez les chevaux réinnervés. Enfin, la distribution des fibres musculaires est similaire à la fois dans le muscle cricoaryténoïdien dorsal droit et gauche chez les chevaux de l'expérimentation.
Bien que la réinnervation soit physiologiquement un succès, la restauration partielle de la fonction d'abduction observée n'apparaît pas être suffisante pour la performance de course. (Ducharme. N.G, Viel. L, et all, 1989).

Comparée aux études précédentes de transplantation de pédicule neuromusculaire et d'implantation nerveuse, l'anastomose nerf à nerf semble conduire à une réinnervation supérieure comme on peut le voir par le poids du muscle cricoaryténoïdien dorsal gauche comparé au droit et par les résultats de l'histologie. (Ducharme. N.G, Viel. L, et all, 1989).

Ces études sur chevaux et poneys des différentes techniques de réinnervation musculaire montrent des résultats moins spectaculaires et favorables que les mêmes procédures chez les humains. De toute façon les résultats escomptés ne sont pas les mêmes. Chez les chevaux, ce qui est recherché est la performance en course alors que chez les humains on recherche avant tout à trouver une alternative à la trachéostomie permanente (Ducharme. N.G, Viel. L, et all, 1989) et à leur permettre de mener une vie de tous les jours à peu près normale.

Les trois techniques décrites dans ces études conduisent toutes à une évidence histologique de réinnervation sans aucune corrélation avec les résultats endoscopiques décevants au repos. Mais il faut se rappeler que les muscles accessoires de la respiration n'entrent pas en action tant que le cheval est au repos. Il est ainsi concevable que l'abduction du cartilage aryténoïde après réinnervation soit plus prononcée à l'exercice.
De ce fait, de plus amples évaluations de la fonction laryngée durant l'exercice intense, après réinnervation, sont nécessaires pour conclure à une utilité éventuelle de la technique chirurgicale.

b. Evaluation de la GPNM à l'exercice

Les trois techniques mettent en évidence par histologie une réinnervation. La GPNM est la technique la plus utile chez les humains pour réinnerver les larynx paralysés, c'est peut-être pour cela que c'est pour cette technique que des évaluations plus poussées à l'exercice ont été menées.
L'efficacité de la GPNM dans la restauration de la fonction respiratoire supérieure a été évaluée chez des Trotteurs de course à l'exercice. Les chevaux présentent une hémiplégie laryngée gauche induite expérimentalement et sont évalués sur tapis roulant par enregistrement de la pression dans la lumière laryngée (les chevaux ne courent pas à vitesse de course dans ce cas-là). (Fulton. I.C, Derksen. F.J, et all, 1991).
La GPNM a été créée à partir du premier nerf cervical et du muscle omohyoïdien, en suivant une modification de la technique décrite par Ducharme.
On simule l'opération sur les chevaux de contrôle.
Les résultats montrent que l'opération simulée n'améliore pas le fonctionnement des voies respiratoires tandis que l'opération de GPNM conduit à une impédance inspiratoire significativement inférieure aux valeurs mesurées 52 semaines après la névrectomie du nerf laryngé récurrent gauche, chez les chevaux à l'exercice. On a conclu que la GPNM pouvait restaurer le fonctionnement des voies respiratoires supérieures en 52 semaines chez les chevaux avec une hémiplégie laryngée gauche induite (Fulton. I.C, Derksen. F.J, et all, 1991).

Une étude plus récente fut menée en 1992, sur des chevaux Trotteurs de course avec une hémiplégie laryngée gauche induite depuis un mois. On met en place sur ces chevaux la technique du GPNM au moyen du premier nerf cervical et du muscle omohyoïdien. Les chevaux furent évalués en utilisant un tapis roulant à grande vitesse et une étude histologique du muscle réinnervé. La GPNM paraît être une méthode viable de réinnervation du muscle cricoaryténoïdien dorsal. Six à douze mois ont été nécessaires à la réinnervation et à l'obtention d'une fonction du muscle cricoaryténoïdien dorsal atteignant un niveau permettant un exercice maximal.
Le point le plus positif est l'absence de complications post-opératoires. Le point négatif est la longue convalescence. (Stick. J.A, Tulleners. E.P, et all, 1999).

c. Procédure chirurgicale

Il est nécessaire de sélectionner les chevaux candidats à la réinnervation. Tout cheval athlète démontrant une intolérance à l'exercice attribuable à un dysfonctionnement du muscle cricoaryténoïdien dorsal est un candidat potentiel à la procédure de GPNM. (Stick. J.A, Tulleners. E.P, et all, 1999).
La sélection se fait sur l'âge des chevaux. La convalescence étant très longue (il se passe souvent douze mois avant que le cheval ne puisse recourir en course), la GPNM devrait être réservée aux jeunes chevaux ayant un potentiel pour une carrière de course complète.
Elle peut aussi se faire sur le degré du dysfonctionnement laryngé. Les meilleurs résultats dans les cas cliniques sont observés lors d'une hémiplégie laryngée idiopathique de grade III. La réinnervation intervient en général dans les trois mois chez ces chevaux. Elle est généralement plus longue pour les chevaux qui ont une paralysie complète du cartilage aryténoïdien. (Stick. J.A, Tulleners. E.P, et all, 1999).

Les contre-indications à cette chirurgie sont les chevaux avec une laryngoplastie défaillante parce que cette procédure rompt généralement les nerfs ou si ce n'est pas le cas, ceux-ci sont incorporés dans le tissu fibreux. (Stick. J.A, Tulleners. E.P, et all, 1999)

La technique chirurgicale est comme suit :
Toutes les branches disponibles du premier nerf cervical sont utilisées, à la fois en tant que greffons neuromusculaires ou comme implants nerveux (Cf. figure n°13). Plus on a d'implants, plus le temps requis pour la mise en place d'une réinnervation efficace est court.

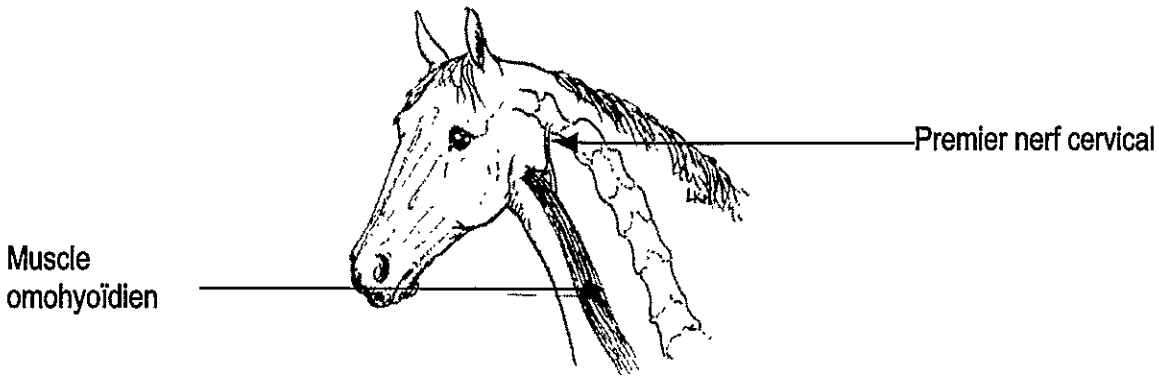

Figure n°13: *Elément anatomique utilisé dans la greffe de pédicule neuromusculaire. D'après Stick. J.A, 2000.*

La chirurgie peut se diviser en trois temps principaux :
- Identification et isolement du premier nerf cervical.
- Création des pédicules neuromusculaires.
- Implantation des pédicules dans le muscle cricoaryténoïdien dorsal

Le cheval est sous anesthésie générale en décubitus latéral droit pour une opération du côté gauche.
Une incision linéaire de 12cm de long est faite le long du bord ventral de la veine linguofaciale. La veine linguofaciale est disséquée et séparée du muscle omohyoïdien. Chez la plupart des chevaux, la branche ventrale de la veine linguofaciale existe à mi-chemin entre les aspects rostral et caudal de l'incision. Cette branche est ligaturée et sectionnée pour donner accès au premier nerf cervical qui s'étend souvent juste en dessous de la branche veineuse. (Stick. J.A, Tulleners. E.P, et all, 1999).
La branche ventrale du premier nerf cervical émerge du foramen alaire de l'atlas et descend au-dessus du muscle cricopharyngé avant de se diviser et de pénétrer le muscle omohyoïdien (Cf. figures n°13 et 14). Après dissection mousse, le premier nerf cervical est identifié, au moment où il se dirige en direction caudale au-dessus du larynx. Un rétracteur malléable large est alors placé sous la veine linguofaciale pour l'écarter en direction dorsale.
La branche principale du premier nerf cervical est alors exposée. Une tension est appliquée au moyen d'un crochet de stérilisation plat afin d'aider l'identification de la direction empruntée par les différentes branches (Cf. figure n°14).

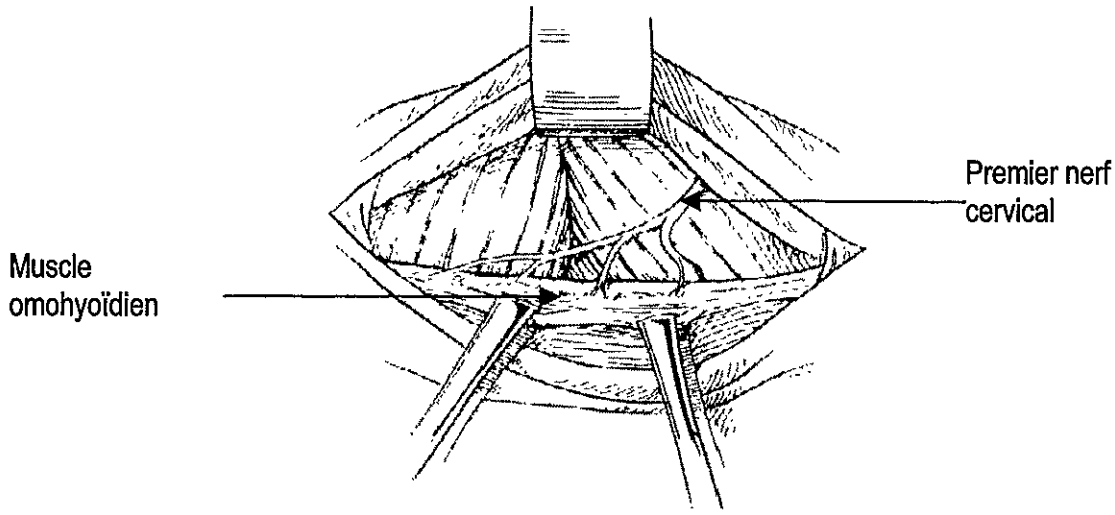

Figure n°14 : *Exposition de la branche principale du premier nerf cervical. Tension appliquée à l'aide d'un crochet plat à stérilisation pour identifier les différentes branches D'après Fulton. I.C, Stick. J.A, 1998*

A l'aide de plusieurs forceps tissulaires d'Allis, permettant la rétraction ventrale du muscle omohyoïdien, l'insertion des branches du premier nerf cervical est exposée sur l'aspect dorsal du ventre du muscle (Cf.figure n°14).

Le modèle de branchement nerveux et d'insertion dans le muscle varie de façon marquée suivant les chevaux.
Il existe une branche rostrale du nerf qui est souvent sectionnée puisqu'elle s'insère dans le ventre du muscle en dehors du champ chirurgical. Cette branche peut être utilisée en tant qu'implant nerveux.
La seconde branche, branche moyenne, se divise souvent en deux branches plus petites et peut fournir deux pédicules neuromusculaires.
La branche caudale est celle qui varie le plus parmi les chevaux. Souvent une branche large court médialement en direction de la trachée et peut être utilisée en tant qu'un autre implant nerveux. De plus une seconde branche caudale peut se trouver au-dessus du bord terminal rostral de la glande thyroïde et peut fournir un autre pédicule neuromusculaire. (Fulton. I.C, Stick. J.A, 1998).
Les pédicules neuromusculaires sont maintenant prêts à être créés. Dix millilitres de lidocaïne stérile sont utilisés pour baigner cette aire et prévenir la contraction du muscle omohyoïdien durant la dissection, évitant alors de traumatiser les greffons neuromusculaires.
Avec des ciseaux fins de ténotomie, des pédicules de 3mm² sont créés.
La branche principale du premier nerf cervical, avec les pédicules musculaires et les branches sectionnées, est alors placée avec précaution dans l'aspect caudal de l'incision. (Fulton. I.C, Stick. J.A, 1998).
Par traction ventrale au moyen d'un crochet de stérilisation placé au-dessus de l'aile du cartilage thyroïdien, le larynx est tourné en direction latérale afin d'aider l'exposition du muscle cricoaryténoïdien dorsal affecté.
A ce niveau de la chirurgie, le processus musculaire du cartilage aryténoïde est identifié sous le muscle cricopharyngé. Les fibres du muscle cricopharyngé devront être séparés avec des ciseaux mousses afin d'exposer la partie centrale du muscle cricoaryténoïdien dorsal pâle et atrophié (Fulton. I.C, Derksen. F.J, et all, 1991; Fulton. I.C, Stick. J.A, 1998).

On doit faire attention à éviter le plexus vasculaire qui existe très souvent dans le tissu connectif recouvrant le muscle cricoaryténoïdien dorsal.
Un rétracteur de Weitlaner (de préférence avec des pointes mousses) est placé dans le muscle cricopharyngé afin d'exposer une aire aussi large que possible et de permettre au greffon neuromusculaire d'être implanté de la même façon (Cf.figure n°15) (Fulton. I.C, Stick. J.A, 1998).

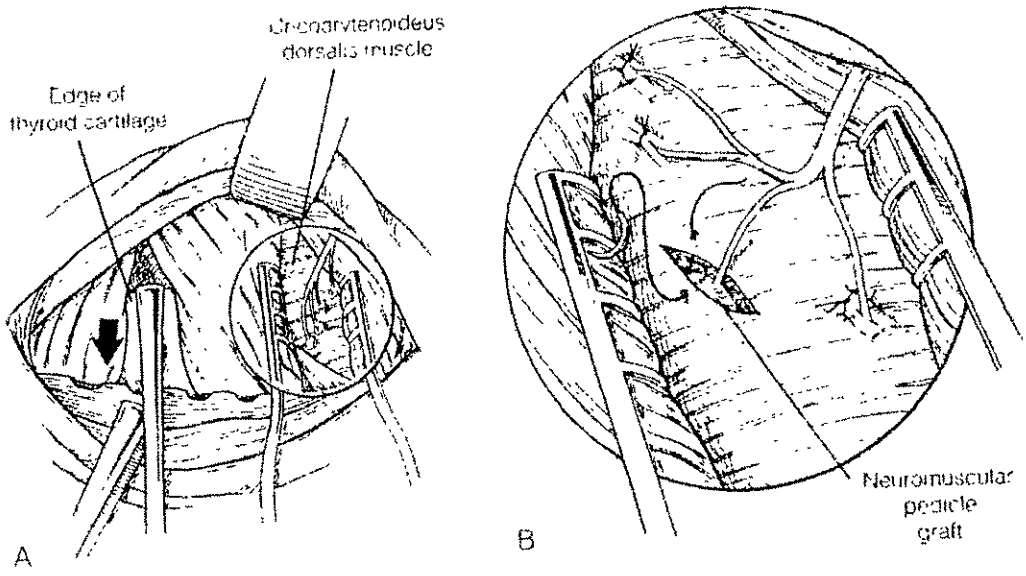

Figure n°15 : ***A.*** *Le larynx est tourné latéralement pour aider à l'exposition de muscle cricoaryténoïdien dorsal affecté.* ***B.*** *Un rétracteur de Weitlaner est placé sur le muscle cricoaryténoïdien dorsal pour exposer une large aire de muscle et pour permettre de placer facilement les greffons de pédicule neuromusculaire et d'implanter les nerfs de façon aisée. D'après Fulton. I.C, Stick. J.A, 1998.*

Le premier nerf cervical est alors apporté sur le site et les pédicules ainsi que les nerfs sectionnés sont délicatement séparés de telle façon que cela permette de les placer sans tension dans le muscle cricoaryténoïdien dorsal. De petites fentes dans le muscle sont créées pour les pédicules, une à la fois pour chaque pédicule et en prenant garde de respecter l'orientation des fibres du muscle cricoaryténoïdien dorsal. Une suture simple de Polydioxanone 4-0 maintient chaque pédicule neuromusculaire dans l'ouverture créée dans le muscle cricoaryténoïdien dorsal. Les implants nerveux sont eux aussi suturés au moyen de Polydioxanone 4-0, avec l'aiguille passant dans le tissu périneural du nerf sectionné. (Fulton. I.C, Stick. J.A, 1998).
La fermeture de l'incision est en général effectuée avec deux ou trois couches de points continus simple de Polydioxanone 2-0 pour les tissus les plus profonds, suivi d'une suture de peau de routine.
Un bandage est placé sur l'incision cutanée pendant les premières 24 heures pour protéger l'incision durant le réveil ainsi que du frottement du licol, si on le laisse sur le cheval. (Fulton. I.C, Stick. J.A, 1998).

Le cheval est traité au moyen de Pénicilline Procaïne et de Phénylbutazone avant et pendant 24 heures après l'intervention chirurgicale. Le cheval est maintenu en box pendant deux semaines jusqu'à ce que les sutures cutanées soient retirées. A la suite de quoi, on le met dans un grand paddock.

On peut nourrir le cheval tout à fait normalement immédiatement après la chirurgie.

Une évaluation par endoscopie devra être effectuée 4, 6 et 8 mois après la chirurgie. Suivant le degré de mouvement, observé alors, du cartilage aryténoïde affecté, on peut prendre à tout moment la décision de reprendre l'entraînement de l'animal.
Cependant durant l'évaluation endoscopique au repos, le cartilage aryténoïde réinnervé peut apparaître sans mouvement puisque le premier nerf cervical est inactif au repos et ne commande la contraction musculaire que durant des épisodes d'exercice sous stress. Il est donc suggéré que les propriétaires remettent leurs chevaux en travail léger douze semaines après la chirurgie, comme une forme de physiothérapie pour le muscle cricoaryténoïdien dorsal. Théoriquement le stress respiratoire induit par le travail et donc la stimulation du premier nerf cervical qui en découle est bénéfique pour réduire le temps entre la chirurgie et le retour en course.
Beaucoup de chevaux continuent à faire du bruit respiratoire à l'exercice, surtout durant le travail lent, quand les muscles accessoires de la respiration sont peu stimulés par leurs nerfs. (Fulton. I.C, Stick. J.A, 1998).

Les complications de cette chirurgie sont limitées à la formation d'oedème, à une éventuelle infection de l'incision et une déhiscence de plaie.
On n'a jamais observé de toux post opératoire ni d'aspiration pendant la déglutition. (Fulton. I.C, Stick. J.A, 1998).

Avec cette technique la fonction des voies respiratoires supérieures ne se dégrade pas avec le temps. Elle s'améliore plutôt. Il n'existe de plus pas toutes les complications qui peuvent être rencontrées avec la laryngoplastie prosthétique ou l'aryténoïdectomie. Ainsi cette technique est une méthode viable pour le traitement de jeunes chevaux n'ayant encore jamais couru et présentant une hémiplégie laryngée de grade III. (Fulton. I.C, Stick. J.A, 1998).

4. Intérêt de cette technique dans le traitement du collapsus ventral de l'aryténoïde

Puisque nous ne savons pratiquement rien sur l'origine du collapsus ventral de l'aryténoïde, il est délicat de conclure à une éventuelle faisabilité de cette technique dans le traitement de ce dysfonctionnement.
Mais puisque les deux affections, HLI et collapsus ventral de l'aryténoïde, semblent liées, théoriquement la procédure de greffe de pédicule neuromusculaire pourrait être intéressante pour traiter aussi le dernier cité.
Le problème dans les cas cliniques décrits précédemment est que, souvent les chevaux diagnostiqués comme souffrant de collapsus ventral de l'aryténoïde, sont déjà à l'entraînement et, de ce fait, plus vieux que les meilleurs candidats à la réinnervation. De plus, plusieurs d'entre eux ont déjà subit une laryngoplastie, contre-indiquant l'eventualité d'une greffe de pédicule neuromusculaire.

Enfin, si le collapsus ventral de l'aryténoïde n'a pas une origine nerveuse, la réinnervation serait alors sans intérêt dans la stabilisation du cartilage corniculé.

Bien sure, l'origine du collapsus ventral aryténoïdien n'est pas simple et peut ne pas être unique, alors la réinnervation pourrait être une partie du traitement pour de jeunes chevaux démontrant ce dysfonctionnement.

Nous pouvons supposer, par exemple, qu'un cheval avec une HLI primitive puisse développer dans un second temps un collapsus ventral de l'aryténoïde par addition d'un problème mécanique du ligament aryténoïdien transverse.
Des expériences doivent être menées pour essayer d'en savoir plus sur la pathologie du collapsus ventral de l'aryténoïde et ainsi de déterminer quel traitement sera le meilleur.

Avec notre connaissance actuelle du collapsus ventral de l'aryténoïde, la technique chirurgicale qui serait, la plus adaptée, pour l'instant, au traitement de ce dysfonctionnement, est l'aryténoïdectomie partielle. On court-circuite la cause de diminution du diamètre des voies respiratoires à l'exercice, par retrait de cartilage corniculé en même temps que l'aryténoïde et maintient en place du processus musculaire de l'aryténoïde.
Il est évident qu'un meilleur traitement se doit d'être trouvé pour éviter le toujours trop fort pourcentage de complications rencontré avec cette procédure.

CONCLUSION

Tout au long de cette thèse, on peut sentir l'importance du larynx dans la pathologie du tractus respiratoire supérieur, surtout chez les chevaux de course.
Grâce au développement de l'endoscopie, et plus particulièrement de l'endoscopie couplée au travail sur tapis roulant à grande vitesse, nous sommes désormais capables de caractériser avec une plus grande précision les anomalies déjà décrites ou en découvrir de nouvelles, comme le collapsus ventral de l'aryténoïde.
Jusqu'à présent, nous avons juste décrit ce dysfonctionnement. Nous ne savons presque rien sur son origine et le traitement que nous pourrions employer dans ces cas là.
Des efforts doivent être faits pour essayer de découvrir l'étiologie du collapsus ventral de l'aryténoïde et de déterminer le meilleur traitement, chirurgical ou même médical si possible.
Le seul traitement dont nous disposons aujourd'hui est une procédure chirurgicale, appelée aryténoïdectomie, qui n'apparaît pas maintenir une ouverture maximale et la capacité initiale du larynx durant la respiration au cours du travail à vitesse de course.
Il serait important de poursuivre les études de ce dysfonctionnement sur un nombre important de chevaux, dans le but d'essayer de déterminer son étiologie.

Le Professeur responsable
de l'Ecole Nationale Vétérinaire de Lyon

Vu : Le Directeur
de l'Ecole Nationale Vétérinaire de Lyon

Pour le Directeur empêché,
Le Directeur - Assesseur

Professeur J-F CHARY

Professeur Gilles BOURDOISEAU

Le Président de la thèse
Professeur André MORIN

Vu et permis d'imprimer

Lyon, le 11 FEV. 2004

Pour le Président de l'Université,
Le Président du Comité de Coordination des Études Médicales,
Professeur F. MAUGUIERE

Bibliographie :

- Armstrong. B.W, Smith. D.J (1955)
  Function of certain neck muscles during the respiratory cycle.
  American Journal of Physiology.**182-183**, 599-600

- Baudin. D (2001)
  Les affections respiratoires du cheval de course : dépistage précoce et thérapeutique.
  Thèse de doctorat vétérinaire, Faculté de médecine de Nantes, Nantes, 111p.

- Belknap. J.K, Derksen. F.J, Nickels. F.A, Stick. J.A, Robinson. N.E (1990)
  Failure of subtotal arytenoidectomy to improve upper airway flow mechanics in exercising Standardbreds with induced laryngeal hemiplegia.
  American Journal of Veterinary Research. **51,** 9, 1481-1487

- Cahill. J.I, Goulden. B.E (1986a)
  Equine laryngeal hemiplegia. Part I: A light microscopic study of peripheral nerves.
  New ZealandVeterinary Journal. **34,** 161-169

- Cahill. J.I, Goulden. B.E (1986b)
  Equine laryngeal hemiplegia. Part II: An electron microscopic study of peripheral nerves.
  New Zealand Veterinary Journal. **34,** 170-175

- Cahill. J.I, Goulden. B.E (1986c)
  Equine laryngeal hemiplegia. Part III: A teased fibre study of peripheral nerves.
  New Zealand Veterinary Journal. **34,** 181-186

- Cahill. J.I, Goulden. B.E (1986d)
  Equine laryngeal hemiplegia. Part IV: Muscle pathology.
  New Zealand Veterinary Journal. **34,** 186-190

- Cahill. J.I, Goulden. B.E (1986e)
  Equine laryngeal hemiplegia. Part V: Central nervous system pathology.
  New Zealand Veterinary Journal. **34,** 191-193

- Cahill. J.I, Goulden. B.E (1989)
  Further evidence of a central nervous system component in equine laryngeal hemiplegia.
  New Zealand Veterinary Journal. **37,** 89-90

- Carr. E.A, Spier. S.J, Kortz. G.D, Hoffman. E.P (1996)
  Laryngeal and pharyngeal dysfunction in horses homozygous for hyperkalemic periodic paralysis.
  JAVMA. **209,** 4, 798-803

- Courouce. A, Corde. R, Rossignol. F (2000)
  Intérêt de l'évaluation d'un cheval au cours d'un exercice sur tapis roulant dans le diagnostic d'affections des voies respiratoires supérieures.
  Pratique Vétérinaire Equine. **32,** 125, 41-47

- Dart. A.J, Dowling. B.A, Hodgson. D.R, Rose. R.J (2001)
  Evaluation of high-speed treadmill videoendoscopy for diagnosis of upper airway respiratory tract dysfunction in horses.
  Australian Veterinary Journal. **79**, 2, 109-112

- Derksen. F.J (1988)
  Physiology of airflow in the athletic horse.
  In : Milne. F.J (ed). Proceedings of the 34th Annual convention of the American Association of Equine Practitioners (AAEP), San Diego, California, December 4-7, 1988, American Association of Equine Practitioners, Lexington, Kentucky, 149-158.

- Derksen. F.J, Holcombe. S.J, Stick. J.A (c1997)
  Applied physiology of the upper airway.
  In : Rantanen. N.W, Hauser. M.L (eds). Dubai International Equine Symposium : the diagnosis and treatment of respiratory disease, Dubai, United Arab Emirates, March 29-April 1, 1997, Rantanen. M.R Design, Bonsall, California, 23-35.

- Dixon. P.M (1995)
  A review of the role of the epiglottis in equine upper airway obstruction.
  Equine Veterinary Education. **7**, 3, 131-139

- Ducharme. N.G, Horney. F.D, Partlow. G.D, Hulland. T.J (1989a)
  Attemps to restore abduction of the paralyzed equine arytenoid cartilage I: Nerve-muscle pedicle transplants.
  Canadian Journal of Veterinary Research. **53**, 202-209

- Ducharme. N.G, Horney. F.D, Hulland. T.J, Partlow. G.D, Schnurr. D, Zutrauen. K (1989b)
  Attemps to restore abduction of the paralyzed equine arytenoid cartilage II: Nerve implantation (pilot study).
  Canadian Journal of Veterinary Research. **53**, 210-215

- Ducharme. N.G, Viel. L, Partlow. G.D, Hulland. T.G, Horney. F.D (1989)
  Attemps to restore abduction of the paralyzed equine arytenoid cartilage III: Nerve anastomosis.
  Canadian Jounal of Veterinary Research. **53**, 216-223

- Ducharme. N.G, Hackett. R.P, Fubini. S.L, Erb. H.N (1991)
  The reliability of endoscopic examination in assessment of arytenoid cartilage movement in horses, part II: influence of side of examination, reexamination, sedation.
  Veterinary Surgery. **20**, 3, 180-184

- Duncan. I.D, Baker. G.J, Heffron. C.J, Griffiths. I.R (1977)
  A correlation of the endoscopic and pathological changes in subclinical pathology of the horse's larynx.
  Equine Veterinary Journal. **9**, 4, 220-225

- Duncan. I.D, Griffiths. I.R, Madrid. R.E (1978)
  A light and electron microscopic study of the neuropathy of equine idiopathic laryngeal hemiplegia.
  Neuropathology and applied neurobiology. **4**, 483-501

- Duncan. I.D, Hammang. J.P (1987)
  Ultrastructural observation of organelles accumulation in the equine recurrent laryngeal nerve.
  Journal of neurocytology. **16**, 269-280

- Duncan. I.D, Amundson. J, Cuddon. P.A, Sufit. R, Jackson. K.F, Lindsay. W.A (1991)
  Preferential denervation of the adductor muscles of the equine larynx I: muscle pathology.
  Equine Veterinary Journal. **23**, 2, 94-98

- Duncan. I.D, Reifenrath. P, Jackson. K.F, Clayton. M (1991)
  Preferential denervation of the adductor muscles of the equine larynx II: nerve pathology.
  Equine Veterinary Journal. **23**, 2, 99-103

- Dyer. K.R, Duncan. I.D (1987)
  The intraneural distribution of myelinated fibres in the equine recurrent laryngeal nerve.
  Brain. **110**, 1531-1543

- Fulton. I.C, Derksen. F.J, Stick. J.A, Robinson. N.E, Walshaw. R (1991)
  Treatment of left laryngeal hemiplegia in Standardbreds, using a nerve muscle pedicle graft.
  American Journal of Veterinary Research. **52**, 1461-1467

- Fulton. I.C, Stick. J.A (c1998)
  Nerve muscle pedicle graft and laryngeal hemiplegia.
  In : White. N.A, Moore. J.N (eds). Current techniques in equine surgery and lameness, second edition. W.B Saunders, Philadelphia, 142-145

- Goulden. B.E, Anderson. L.J (1981)
  Equine laryngeal hemiplegia part I: physical characteristics of affected animals.
  New Zealand Veterinary Journal. **29**, 151-154

- Greenfield. C.L, Walshaw. R, Kumar. K, Lowrie. C.T, Derksen. F.J (1988)
  Neuromuscular pedicle graft for restoration of arytenoid abductor function in dogs with experimentally induced laryngeal hemiplegia.
  American Journal of Veterinary Research. **49**, 1360-1366

- Gunn. H.M (1972)
  Histological observations on laryngeal skeletal muscle fibres in « normal » horses.
  Equine Veterinary Journal. **4**, 3, 144-148

- Gunn. H.M (1973)
  Further observations on laryngeal skeletal muscle in the horse.
  Equine Veterinary Journal. **5**, 2, 77-80

- Hackett. R.P, Ducharme. N.G, Mitchell. L (1994)
  The role of treadmill endoscopy in diagnosis of dynamic obstruction of the upper airway.
  In : Payne Bakhaus. R (ed). Proceedings of the 40th Annual Convention of the American Association of Equine Practitioners, Vancouver, British Columbia, Canada, December 4-7, 1994, American Association of Equine Practitioners, Lexington, Kentucky, 83.

- Hammer. E.J, Tulleners. E.P, Parente. E.J, Martin. B.B (1998)
  Videoendoscopic assessment of dynamic laryngeal function during exercise in horses with grade III left laryngeal hemiplegia at rest: 26 cases (1992-1995).
  JAVMA, **212**, 3, 399-403

- Hare. W.C.D (1975)
  Equine respiratory system.
  In : Getty. R, with editorial coordination and completion by Ellenport Rosenbaum. C, Ghoshal. N.G, Hillman. D (eds). Sisson and Grossman's The anatomy of the domestics animals, 5th edition. Saunders, Philadelphia, 504-511

- Hawkins. J.F, Tulleners. E.P, Ross. M.W, Evans. L.H, Raker. C.W (1997)
  Laryngoplasty with of without ventriculectomy for treatment of left laryngeal hemiplegia in 230 racehorses.
  Veterinary Surgery. **26**, 484-491

- Haynes. P.F, Mc Clure. J.R, Watters. J.W (1984)
  Subtotal arytenoidectomy in the horse: an update.
  In : Milne. F.J (ed). Proceedings of the 30th Annual Convention of the American Association of Equine Practitioners, Dallas, Texas, December 1-5, 1984, American Association of Equine Practitioners, Lexington, Kentucky, 21-33.

- Hodgson. D.R (c1997)
  Exercise physiology and aspects of pulmonary function testing.
  In : Rantanen. N.W, Hauser. M.L (eds). Dubai International Equine Symposium : the diagnosis and treatment of respiratory disease, Dubai, United Arab Emirates, March 29-April 1, 1997, Rantanen. M.R Design, Bonsall, California, 57-68.

- Hodgson. D.R, Rose. R.J (c1994)
  Clinical exercise testing.
  In : Hodgson. D.R, Rose. J.R (eds). The athletic horse : principles and practice of equine sports medicine. W.B Saunders, Philadelphia, 245-257

- Holcombe. S.J, Ducharme. N.G (c1999)
  Pharynx.
  In : Auer. J.A, Stick. J.A (eds). Equine surgery, second edition. W.B Saunders, Philadelphia, 337-348

- Holcombe. S.J, Derksen. F.J, Stick. J.A, Robinson. M.E (1997)
  Effects of bilateral hypoglossal and glossopharyngeal nerve blocks on epiglottic and soft palate position in exercising horses.
  American Journal of Veterinary Research. **58**, 9, 1022-1026

- Holcombe. S.J, Derksen. F.J, Stick. J.A, Robinson. M.E (1998)
  Effects of bilteral blockade of the pharyngeal branch of the vagus nerve on soft palate function in horses.
  American Journal of Veterinary Research. **59**, 4, 504-508

- Holcombe. S.J, Derksen. F.J, Stick. J.A, Robinson. M.E (1999)
  Pathophysiology of dorsal deplacement of the soft palate in horses.
  Equine Exercise Physiology in Equine Veterinary Journal, Supplement. **30**, 45-48

- Mac Ilwraith. C.W, Turner. A.S (1987)
  Surgery of the upper respiratory tract.
  In : Mc Ilwraith. C.W, Turner. A.S.Illustrations by Mac Cracken. T, Daughertz. J. Equine surgery advanced techniques. Lea and Febiger, Philadelphia, 202-209

- Kannegieter.N.J, Dore. M.L (1995)
  Endoscopy of the upper respiratory tract during treadmill exercise: a clinical study of 100 horses.
  Australian Veterinary Journal. **72**, 3, 101-107

- King. D.S, Tulleners. E.P, Martin. B.B, Parente. E.J, Boston. R (2001)
  Clinical experience with axial deviation of the aryepiglottic folds in 52 racehorses. Veterinary Surgery. **30**, 151-160

- Lohse. C.L, Gillepsie. J.R, Amis. J.C, Haynes. P.F (1984)
  Larynx.
  In : Jennings. P.B (ed). The practice of large animal surgery, Vol I. W.B Saunders Co., Philadelphia, 335-339

- Lumsden. J.M, Derksen. F.J, Stick. J.A, Robinson. N.E, Nickels. F.A (1994)
  Evaluation of partial arytenoidectomy as a treatment for equine laryngeal hemiplegia. Equine Veterinary Journal. **26**, 2, 125-129

- Lumsden. J.M, Stick. J.A, Caron. J.J, Nickels. F.A (1995)
  Upper airway function in performance horses: videoendoscopy during high-speed treadmill.
  Compendium on continuing education for the practicing veterinarian. **17**, 9, 1134-1142

- Marks. D, Mackay-Smith. M.P, Cushing. L.S, Leslie. J.A (1970)
  Etiology of laryngeal hemiplegia in horses.
  Journal of the American Veterinary Medical Association (JAVMA). **157**, 4, 429-436

- Martin. B.B, Parente. E.J (2000)
  Causes of poor performance of horses during training, racing or showing. 348 cases (1992-1995).
  JAVMA. **216**, 4, 554-558

- Morris. E.A, Seeherman. H.J (1988)
  The dynamic evaluation of the upper respiratory function in the exercising horse.
  In : Milne. F.J (ed). Proceedings of the 34th Annual Convention of the American Association of Equine Practitioners, San Diego, California, December 4-7, 1988, American Association of Equine Practitioners, Lexington, Kentucky, 159-165.

- Morris. E.A, Seeherman. H.J (1990)
  Evaluation of upper respiratory tract function during strenuous exercise in racehorses. JAVMA, **196**, 3, 431-438

- Morris. E.A (1991)
  Dynamic evaluation of the upper respiratory tract.
  Veterinary Clinics of North America Equine Practice. **7**, 403-416

- Morris. E.A, Seeherman. H.J (1991)
  Clinical evaluation of poor performance in the racehorse: the results of 275 evaluations. Equine Veterinary Journal. **23**, 169-174

- Parente. E.J, Martin. B.B, Tulleners. E.P, Ross. M.W (1994)
  Upper respiratory dysfunction in horses during high-speed exercise.
  In : Payne Bakhaus. R (ed). Proceedings of the 40th Annual Convention of the American Association of Equine Practitioners, Vancouver, British Columbia, Cananda, December 4-7, 1994, American Association of Equine Practitioners, Lexington, Kentucky, 81-82.

- Parente. E.J, Martin. B.B (1995)
  Correlation between standing endoscopy examination and those made during high-speed exercise in horses: 150 cases.
  In : Zinninger. S.E, Klapheke. R.M (eds). Proceedings of the 41st Annual Convention of the American Association of Equine Practitioners, Lexington, Kentucky, December 3-6, 1995, American Association of Equine Practitioners, Lexington, Kentucky, 170-171.

- Parente. E.J (c1997)
  Treadmill endoscopy.
  In: Traub-Dargatz. J.L, Brown. C.M (eds). Equine endoscopy, second edition. Mosby, St Louis, 106-116

- Parente. E.J (1998)
  Value of high-speed treadmill endoscopy.
  In : Zinninger. S.E (ed). Proceedings of the 44th Annual Convention of the American Association of Equine Practitioners, Baltimore, Maryland, December 6-9, 1998, Lexington, Kentucky, 30-33.

- Parente. E.J, Martin. B.B, Tulleners. E.P (1998)
  Epiglottic retroversion as a cause of upper airway obstruction in two horses.
  Equine Veterinary Journal. **30**, 3, 270-272

- Quilan. T.J, Goulden. B.E, Barnes. G.R.B, Anderson. L.J, Cahill. J.I (1982)
  Innervation of the equine intrinsic laryngeal muscles.
  New Zealand Veterinary Journal. **30**, 43-45

- Rakestraw. P.C, Hackett. R.P, Ducharme. N.G, Nielan. G.J, Erb. H.N (1991)
  Arytenoid cartilage movement in resting and exercising horses.
  Veterinary Surgery. **20**, 2, 122-127

- Rose. R.J, King. C.M (1993)
  Use of treadmill in equine practice.
  Compendium on continuing education for the practicing veterinarian. **15**, 6, 875-878

- Rosenstein. D.S, Stick. J.A (c1999)
  Diagnostic technique in equine upper respiratory tract disease.
  In : Auer. J.A, Stick. J.A (eds). Equine surgery second edition. W.B Saunders, Philadelphia, 314-326

- Russell. A.P, Slone. D.E (1994)
  Performance analysis after prosthetic laryngoplasty and bilateral ventriculectomy for laryngeal hemiplegia in horses, 70 cases (1986-1991).

JAVMA. **204**, 8, 1235-1241

- Sack. W.O, Habel. R.E (1977)
  Larynx
  In : Sack. W.O, Habel. R.E (eds). Rooney's Guide to the dissection of the horse. Veterinary Textbooks, Ithaca, New York, 201-205

- Seeherman. S.J (1991)
  Treadmill exercise testing. Treadmill installation and training protocol used for clinical evaluation of equine athletes.
  Veterinary Clinics of North America Equine Practice. **7**, 2, 259-269

- Shappell. K.H, Derksen. F.J, Stick. J.A, Robinson. N.E (1988)
  Effects of ventriculectomy, prosthetic laryngoplasty, and exercise on upper airway function in horses with induces left laryngeal hemiplegia.
  American Journal of Veterinary Research. **49**, 10, 1760-1765

- Speirs. V.C (1987)
  Laryngeal surgery-150 years on.
  Equine Veterinary Journal. **19**, 5, 377-383

- Stick. J.A, Derksen. F.J (1989)
  Use of videoendoscopy during exercise for determination of appropriate surgical treatment of laryngeal hemiplegia in a colt.
  JAVMA. **195**, 5, 619-622

- Stick. J.A, Derksen. F.J, Nickels. F.A, Brown. C.M, Arden. W.A, Fulton. I.C, et all (1990)
  Upper airway videoendoscopy in poorly performing horses.
  In : Proceedings of the 36th Annual Convention of the American Association of Equine Practitioners, Lexington, Kentucky, December 2-5, 1990, American Association of Equine Practitioners, Lexington, Kentucky, 431-438.

- Stick. J.A (1993)
  Value of treadmill endoscopy in diagnosis of respiratory tract disorders.
  The Equine Athlete. **6**, 6, 26-28

- Stick. J.A, Holcombe. S.J, Derksen. F.J (1997)
  Videoendoscopic examination of the equine upper airway.
  In : Rantanen. N.W, Hauser. M.L (eds). Dubai International Equine Symposium : the diagnosis and treatment of respiratory disease, Dubai, United Arab Emirates, March 29-April 1, 1997, Rantanen. M.R Design, Bonsall, California, 173-181.

- Stick. J.A, Tulleners. E.P, Robertson. J.T, Hocombe. S.J (1999)
  Larynx.
  In : Auer. J.A, Stick. J.A (eds). Equine surgery, second edition.W.B Saunders, Philadelphia, 349-368

- Stick. J.A (2000)
  Pathologie de l'appareil respiratoire supérieur.
  Pratique Vétérinaire Equine. **32**, numéro spécial, 43-49

- Stick. J.A (2001)
  Choix des techniques en chirurgie des voies respiratoires supérieures chez le cheval. Pratique Vétérinaire Equine. **33**, 131, 29-34

- Sweeney. C.R, Maxson. A.D, Soma. L.R (1991)
  Endoscopic findings in the upper respiratory tract of 678 Thoroughbred racehorses. JAVMA. **198**, 6, 1037-1038

- Tetens. J, Derksen. F.J, Hillman. D.J (2001)
  Idiopathic laryngeal hemiplegia.
  Compendium on continuing education for the practicing veterinarian. **23**, 1, 85-94

- Tucker. H.M (1976)
  Human laryngeal reinervation.
  The Laryngoscope, **86**, 769-779

- Tucker. H.M (1978)
  Human laryngeal reinervation: long-term experience with the nerve-muscle pedicle technique.
  The Laryngoscope. **88**, 598-604

- Tulleners. E.P, Harrison. I.W, Wraker. C (1988)
  Management of arytenoid chondropathy and failed laryngoplasty in horses: 75 cases (1979-1985).
  JAVMA. **192**, 5, 670-675

- Tulleners. E.P (c1990)
  Arytenoidectomy.
  In : White. N.A, Moore. J.N (eds). Current practice of equine surgery. Lippincott, Philadelphia, 255-260

- Tulleners. E.P (1991)
  Correlation of poor performance with endoscopic and radiographic assessment of epiglottis in racehorses with epiglottic entrapement corrected by use of contact neodymium: ytrium aluminium garnet laser.
  JAVMA. **198**, 4, 621-626

- Williams. J.W, Pascoe. J.R, Meagher. D.M, Hornof. W.J (1990a)
  Effects of left recurrent laryngeal neurectomy, prosthetic laryngoplasty and subtotal arytenoidectomy on upper airway pressure during maximal exertion.
  Veterinary Surgery. **19**, 2, 136-141

- Williams. J.W, Pascoe. J.R, Meagher. D.M, Hornof. W.J (1990b)
  Upper airway function during maximal exercise in horses with obstructive upper airway lesions. Effect of surgical treatment.
  Veterinary Surgery. **19**, 2, 142-147

- Site Web 1 : Faculty of Veterinary Science. Equine Performance Laboratory (page consultée de 3 octobre 2003). Site de l'université de Sydney, [en ligne]. Adresse URL : http://www.vetsci.usyd.edu.au/research/

- Site Web 2 : Kagra Treadmill Horse and Camel (page consultée le 2 janvier 2004). Site des treadmill Graber de Suisse, [en ligne]. Adresse URL : http://www.kagra.ch/

NOM PRENOM : Vignes Caroline

TITRE : Dysfonctionnement laryngé du cheval en exercice. Actualités et perspectives.

Thèse Vétérinaire : Lyon, *11 juin 2004.*

RESUME : Les dysfonctionnements respiratoires sont la deuxième cause de contre performance chez le cheval de sport, juste après les boiteries.
Les mauvais résultats d'un cheval athlète peuvent survenir à la suite d'anomalies de l'appareil respiratoire supérieur ou inférieur.
Le larynx est la portion la plus étroite de l'appareil respiratoire supérieur, de ce fait c'est un acteur important des problèmes respiratoires du cheval de sport.
Le développement de l'endoscopie au repos et plus particulièrement à l'exercice, lors du travail du cheval sur tapis roulant, a permis de mieux comprendre les anomalies laryngées déjà existantes, ainsi que d'en mettre en évidence de nouvelles.
Il en résulte une meilleure adaptation des techniques de traitement. Le chirurgien essaye de trouver un compromis entre la technique chirurgicale et l'amélioration des performances de l'animal que ce soit en course ou dans une autre discipline sportive.

MOTS CLES :

- Cheval
- Larynx
- Tapis roulant
- Endoscopie

JURY :

Président :	Monsieur le Professeur MAURIN André.....
1er Assesseur :	Monsieur le Professeur CADORE Jean Luc.....
2ème Assesseur :	Monsieur le Professeur CAUVIN Eddy.....

DATE DE SOUTENANCE :

11 juin 2004

ADRESSE DE L'AUTEUR :

12 Rue Paul Deligny, Vallée des Colons.
98800 Nouméa NOUVELLE CALEDONIE .