# ECOLE NATIONALE VETERINAIRE DE LYON

Année 2006 - Thèse n° 82

## *L'ICHTYOSE DU GOLDEN RETRIEVER*

# THESE

Présentée à l'UNIVERSITE CLAUDE-BERNARD - LYON I
(Médecine - Pharmacie)
et soutenue publiquement le 17 octobre 2006
pour obtenir le grade de Docteur Vétérinaire

par

*VAILLANT Marie-Dominique*
Née le 8 janvier 1982
à *Marseille*

# DEPARTEMENT ET CORPS ENSEIGNANT DE L'ENVL

**Directeur : Stéphane MARTINOT**

**Mise à jour : 05/04/2006**

| | PR EX | PR 1 | PR 2 | MC | Contractuel, Associé, IPAC et ISPV | AERC | Chargés de consultations et d'enseignement |
|---|---|---|---|---|---|---|---|
| **DEPARTEMENT SANTE PUBLIQUE VETERINAIRE** | | | | | | | |
| Microbiologie, Immunologie, Pathologie Générale | Y. RICHARD | | A. KODJO | V. GUERIN-FAUBLEE<br>D. GREZEL | | | |
| Pathologie infectieuse | | | A. LACHERETZ<br>M. ARTOIS | J. VIALARD | | | |
| Parasitologie et Maladies Parasitaires | MC. CHAUVE | G. BOURDOISEAU | | MP. CALLAIT CARDINAL<br>L. ZENNER | | | |
| Qualité et Sécurité des Aliments | | G. CHANTEGRELET | P. DEMONT<br>C. VERNOZY | A. GONTHIER<br>S. COLARDELLE | | | |
| Législation et Jurisprudence | | | A. LACHERETZ | | | | |
| Bio-Mathématiques | | | | P. SABATIER<br>ML. DELIGNETTE<br>K. CHALVET-MONFRAY | | | |
| **DEPARTEMENT ANIMAUX DE COMPAGNIE** | | | | | | | |
| Anatomie | | E. CHATELAIN | T. ROGER | S. SAWAYA | | | K. BENREDOUANE |
| Chirurgie et Anesthésiologie | | JP. GENEVOIS | D. FAU<br>E.VIGUIER<br>D. REMY | | G. CHANOIT (MCC)<br>S. JUNOT (MCC)<br>K. PORTIER (MCC)<br>C. DECOSNE-JUNOT (MCC) | C.CAROZZO | N. GAY<br>C. POUZOT |
| Anatomie-pathologique/Dermatologie-Cancérologie | | JP. MAGNOL | C. FLEURY | T. MARCHAL | C. BOULOCHER (MCC) | | |
| Hématologie | | C. FOURNEL | | | D. WATRELOT-VIRIEUX (MCC)<br>P. BELLI (MCA)<br>D. PIN (MCA) | | L. POUDEROUX |
| Médecine interne | | JL. CADORE | | L. CHABANNE<br>F. PONCE | M. HUGONNARD (MCC) | | I. BUBLOT<br>C. ESCRIOU |
| Imagerie Médicale | | | | | J. SONET (MCC) | | E. SEGARD |
| **DEPARTEMENT PRODUCTIONS ANIMALES** | | | | | | | |
| Zootechnie, Ethologie et Economie Rurale | | M. FRANCK | | L. MOUNIER | | | |
| Nutrition et Alimentation | | | | D. GRANCHER<br>L. ALVES DE OLIVEIRA<br>G. EGRON | | | |
| Biologie et Pathologie de Reproduction | | F. BADINAND | M. RACHAIL-BRETIN | S. BUFF<br>P. GUERIN | A. C. LEFRANC | | |
| Pathologie Animaux de Production | | P. BEZILLE | T. ALOGNINOUWA | R. FRIKHA<br>M.A. ARCANGIOLI<br>D. LE GRAND | | | G. LESOBRE<br>P. DEBARNOT<br>D. LAURENT |
| **DEPARTEMENT SCIENCES BIOLOGIQUES** | | | | | | | |
| Physiologie/Thérapeutique | | | | J.J. THIEBAULT<br>J.M. BONNET-GARIN | | | |
| Biophysique/Biochimie | | E. BENOIT<br>F. GARNIER | | | | | |
| Génétique et Biologie moléculaire | | G. KECK | F. GRAIN | V. LAMBERT | | | |
| Pharmacie/Toxicologie Législation du Médicament | | | P. JAUSSAUD<br>P. BERNY | T. BURONFOSSE | | | |
| Langues | | | | | C. FARMER<br>R. SULLIVAN | | |
| **DEPARTEMENT HIPPIQUE** | | | | | | | |
| Pathologie équine | | JL. CADORE | | A. LEBLOND | M. GLANGL | | E. MOREAU |
| Clinique équine | | O. LEPAGE | | A. BENAMOU-SMITH | | | |
| Expertise nécropsique | | | C. FLEURY | | | | |

# REMERCIEMENTS

**A Monsieur le Professeur Faure**
De la Faculté de Médecine de Lyon
Qui nous a fait l'honneur d'accepter la présidence de notre jury de thèse
Hommages respectueux

**A Monsieur le Professeur Bourdoiseau**
De l'Ecole Nationale Vétérinaire de Lyon
Qui nous a fait le plaisir et l'honneur d'accepter le rôle de premier assesseur
Sincères remerciements

**A Monsieur le Professeur Cadoré**
De l'Ecole Nationale Vétérinaire de Lyon
Qui nous a fait le plaisir et l'honneur d'accepter de prendre part à ce jury de thèse
Sincères remerciements

**A Monsieur le Docteur Pin**
De l'Ecole Nationale Vétérinaire de Lyon
Qui nous a fait l'honneur de proposer et d'encadrer activement ce travail
Pour sa gentillesse, sa disponibilité et sa patience
Qu'il trouve ici l'expression de toute ma gratitude et de tout mon respect

**A Monsieur le Professeur Garnier et Madame le Professeur Grain**
De l'Ecole Nationale Vétérinaire de Lyon
Pour leur aide, leur conseil et leurs idées éclairées dans chacun de leur domaine
Remerciements sincères

**Au Docteur Bord et au Docteur Alhaidari**
Pour leur participation et leur intérêt pour cette étude
Remerciements sincères

**Aux propriétaires et aux éleveurs des chiens étudiés**
Qui ont accepté de collaborer à cette étude
Tous mes remerciements

## A toute ma famille, et particulièrement,

**A ma Maman et à mon Papa,**
Merci pour votre soutien, vos encouragements et votre patience,
Vous trouverez ici l'expression de tout mon amour et de tout mon respect.

**A mon frère Maxime,**
Qui a toujours cru en moi,
Avec toute ma tendresse et tout mon amour

**A ma Mamie,**
Qui m'a toujours soutenue et encouragée,
Avec tout mon respect et tout mon amour

**A mes cousins adorés,**
A Valérie, Anaïs, Henri et François-Xavier

**A mes oncles et tantes préférés,**
Antoine, François-Marie (en souvenir du mois de juillet 2001 à Paris), José et Yana, Marie et Serge

**En souvenir de mon tonton Jojo,**

## A tous mes amis, et particulièrement,

**A Lise,**
Pour notre amitié sincère et notre complicité à toute épreuve
Toi à Paris, moi à Lyon, rien n'a changé et j'en suis heureuse
Je te souhaite tout le bonheur que tu mérites

**A Eléa, ma YBF**
Depuis la 3ème1 à St Joseph, nous avons bien grandi
Et pourtant, malgré la distance, notre amitié reste sincère et intacte et ça me réjouis
J'attends avec impatience de te voir sur le petit écran ... puis sur le grand !

**A Marianne,**
En souvenir de tous ces bons moments, de toutes ces discussions et de tous ces fou-rires à Marseille, en Corse, à Sanary ou ailleurs
A ta nouvelle année à Lyon. Je te souhaite tout plein de bonheur.

**A mon amie d'enfance, Sophie,**
Plus de vingt ans d'amitié ! Il est loin le temps où ma mère nous accompagnait ensemble à St Jo !
En mémoire de toutes ces années passées à l'école, à la danse et ailleurs.
Je suis profondément touchée et honorée d'être le témoin de ton mariage.

**A Flora,** pour notre amitié sincère et durable et à notre Corse adorée

**A Fabien et Aurélie,** pour toutes ces soirées et ces moments agréables et remplis de délires et de fou-rires, depuis le lycée et toujours à présent.

## A tous mes amis vétos, et particulièrement,

**A Cindy**,
A notre inoubliable séjour au Québec.
Quelle aventure, et combien de fou-rires et de merveilleux souvenirs qui resteront pour toujours des pensées agréables... Hey ! c'est bon ça !
A une nouvelle année ensemble, mais en tant qu'internes cette fois.

**A Camille**,
A notre collocation courte mais pas moins animée et à tous nos délires et tous nos fou-rires à la maison ou en salle de congé le vendredi soir à St-Hyacinthe....

**A Zilou,**
Pour ton aide précieuse et ta contribution active dans la réalisation de cette thèse.
En souvenir de ces nuits presque blanches lors de la préparation de la Revue OBI...

**A ma co-interne Emilie**,
A une nouvelle amitié qui commence, je l'espère

**A ma fille de clinique Chloé,**
En souvenir de ces sympathiques journées de 4ème année en clinique. Il fût vraiment agréable de travailler en ta compagnie.

**A ma poulotte Lisa,**
En souvenir de ce merveilleux accueil OBI 2004

**A mes amis de promotion, Julie, Elodie, Amélie, Ingrid, Boro, Aude-Marie et à tous mes co-internes.**

**A tout le groupe 10, à tout le groupe 8 et particulièrement à mon père de clinique Béton**

**A tous mes amis de St-Hyacinthe,**
Les Français : Julie, Anaïs, Sébastien, Matthieu et Guillaume
Les Québécois : Mélissa, Emilie, Julie et Claudia
Pour tous ces merveilleux souvenirs qui resteront gravés à jamais dans ma mémoire...

**Aux professeurs de la FMV de St-Hyacinthe,**
Au Dre Pinard et aux Drs Huneault et Lussier
Pour leur formidable façon d'enseigner leur spécialité et de nous transmettre leur passion.

A **Usty**, sans qui cette thèse n'aurait jamais débuté, à **Thaï**, le brigand et au petit dernier, **Bongo** !

**A Mathieu,**
Pour tous ces merveilleux moments passés en ta compagnie et pour tous ceux à venir,
Pour cette complicité qui nous unit chaque jour,
Merci pour tes encouragements, ton soutien sans faille et surtout pour ta patience exceptionnelle.
A notre nouvelle vie à deux.

# SOMMAIRE

**TABLE DES ILLUSTRATIONS** ..... **17**

**INDEX DES ABBREVIATIONS** ..... **19**

**INTRODUCTION** ..... **21**

**PREMIERE PARTIE : RAPPELS SUR LA CONSTITUTION DE L'EPIDERME ET SUR LA KERATINISATION** ..... **23**

I. INTRODUCTION SUR LA PEAU ..... 25
- *A. Structure et épaisseur de la peau* ..... *25*
- *B. Différentes fonctions de la peau* ..... *26*
- *C. L'écologie cutanée* ..... *27*

II. ORGANOGENESE DE L'EPIDERME ..... 27
- *A. Développement embryonnaire* ..... *27*
- *B. Développement foetal précoce ou morphogenèse* ..... *27*
- *C. Développement foetal tardif ou différenciation* ..... *28*
- *D. Les cellules spécialisées de l'épiderme* ..... *28*
- *E. La jonction dermo-épidermique* ..... *29*

III. STRUCTURE DE L'EPIDERME ..... 29
- *A. L'épiderme : la couche superficielle de la peau* ..... *29*
- *B. La couche basale ou stratum basale* ..... *31*
  - 1. Kératinocytes ..... 32
  - 2. Les mélanocytes ..... 32
  - 3. Les cellules de Merkel ..... 32
- *C. La couche épineuse ou stratum spinosum* ..... *33*
  - 1. Les kératinocytes épineux ou acanthocytes ..... 33
  - 2. Les cellules de Langerhans ..... 33
- *D. La couche granuleuse ou stratum granulosum* ..... *33*
  - Les kératinocytes granuleux ..... 34
- *E. La couche claire ou stratum lucidum* ..... *34*
- *F. La couche cornée ou stratum corneum* ..... *35*
  - 1. Les cornéocytes ..... 35
  - 2. Stratum disjunctum ..... 36
- *G. L'unité épidermique de cornification* ..... *36*
- *H. La jonction dermo-épidermique* ..... *36*
- *I. Les annexes épidermiques* ..... *36*

IV. PHYSIOLOGIE DE LA KERATINISATION ..... 37
- *A. Définition et chiffres* ..... *37*
- *B. Les caractéristiques principales de la kératinisation* ..... *37*
- *C. La cinétique des cellules épidermiques* ..... *38*
  - 1. Rappels et définitions sur le cycle cellulaire ..... 38
  - 2. Les concepts de cellules souches, de cellules amplificatrices transitoires et de cellules différenciées dans l'épiderme : ..... 39
- *D. De la couche basale à la couche cornée : différents phénomènes moléculaires intervenant dans la différenciation épidermique* ..... *39*
- *E. Etude biochimique et moléculaire des cellules épidermiques* ..... *40*
  - 1. Le cytosquelette du kératinocyte ..... 40
    - a) Les kératines : protéines des filaments intermédiaires ..... 41
      - (1) Définition : ..... 41
      - (2) Classification : ..... 41
      - (3) Variation topographique : ..... 41
      - (4) Structure des kératines ..... 42
      - (5) Polymérisation de la kératine ..... 43
    - b) La filaggrine ..... 43
  - 2. Les structures d'adhésion du kératinocyte : ..... 44
    - a) Les hémidesmosomes et les desmosomes ..... 45
      - (1) Les hémidesmosomes ..... 45
        - (i) Rôle et structure générale ..... 45
        - (ii) Ultrastructure ..... 45
      - (2) Les desmosomes : ..... 45

(i) Rôle ..... 45
(ii) Ultrastructure ..... 45
(3) Les cornéodesmosomes ..... 46
b) Las adhésions focales ..... 46
c) Les jonctions adhérentes ..... 46
d) Les jonctions gap ou jonctions communicantes ..... 47
e) Les jonctions serrées ..... 47
3. Les organites intracellulaires spécifiques des kératinocytes ..... 48
a) Les grains de kératohyaline ..... 48
b) Les granules lamellaires ..... 48
4. La différenciation terminale : l'enveloppe cornée ..... 48
a) Les étapes de la formation de l'enveloppe cornée ..... 49
b) Les transglutaminases ..... 50
c) Les protéines de l'enveloppe cornée ..... 50
(1) La loricrine ..... 51
(2) Les SPRRs (small proline-rich proteins) ..... 51
(3) L'involucrine ..... 51
(4) La cystatine A ..... 51
5. Le film lipidique de l'épiderme ..... 52
Formation et composition des lipides ..... 52
6. L'élimination des cornéocytes ..... 52
*F. La régulation de la kératinisation ..... 53*
1. La croissance des kératinocytes ..... 54
a) Les facteurs de croissance des kératinocytes ..... 54
(1) Les ligands des récepteurs de l'EGF. ..... 54
(2) L'insulin-like growth factor ..... 54
(3) Le keratinocyte growth factor (KGF) ..... 54
(4) Le basic fibroblast growth factor (bFGF) ..... 55
b) Les cytokines ..... 55
(1) L'interleukine 1 (IL-1) ..... 55
(2) L'interleukine 6 (IL-6) ..... 55
c) Le granulocyte macrophage-colony stimulating factor (GM-CSF) ..... 55
d) L'Adenosine triphosphate (ATP) ..... 55
2. La différenciation kératinocytaire ..... 56
a) Les chalones épidermiques ..... 56
b) La protéine interferon α-like (IFNα- like) ..... 56
c) L'interféron γ ..... 56
d) Le TGF-β (transforming growth factor- β) ..... 56
e) La vitamine $D_3$ ..... 57
f) Les glucocorticoïdes ..... 57
g) Le rôle des intégrines ..... 57
3. Les facteurs de transcription ..... 57
4. Les rétinoïdes ..... 58
5. Le calcium ..... 58
6. Les esters de phorbol ..... 59
7. L'apotpose ..... 59

**DEUXIEME PARTIE : ETUDE BIBLIOGRAPHIQUE DES ICHTYOSES HUMAINES ET PRESENTATION DES ICHTYOSES CANINES ACTUELLEMENT DECRITES ET D'AUTRES ICHTYOSES ANIMALES ..... 61**

I. GENERALITES SUR LES ICHTYOSES ..... 63
*A. L'ichtyose : une génodermatose ..... 63*
*B. Un peu d'histoire ..... 63*
*C. Pathogénie générale ..... 64*
II. LES DIFFERENTES FORMES D'ICHTYOSES HUMAINES ..... 65
*A. Classification des ichtyoses héréditaires ..... 65*
*B. Les principales ichtyoses ..... 65*
1. Ichtyose autosomale dominante ou ichtyose vulgaire ..... 65
a) Clinique ..... 66
b) Histopathologie ..... 67
c) Biologie moléculaire ..... 67
2. Ichtyose récessive liée au sexe ..... 67
a) Clinique ..... 68
b) Histopathologie ..... 69
c) Biologie moléculaire ..... 69
3. Erythrodermie congénitale ichtyosiforme bulleuse (ECIB) ou hyperkératose épidermolytique ..... 70

a) Clinique ..... 71
b) Histopathologie ..... 72
c) Biologie moléculaire ..... 72
4. Ichtyose bulleuse de Siemens ..... 73
a) Clinique ..... 73
b) Histopathologie et biologie moléculaire ..... 74
5. Ichtyoses récessives congénitales (non bulleuses) ..... 74
a) Généralités ..... 74
b) Ichtyose lamellaire ..... 74
(1) Clinique ..... 74
(2) Histopathologie ..... 75
(3) Biologie moléculaire ..... 76
c) Erythrodermie congénitale ichtyosiforme (non bulleuse) (ECINB) ..... 76
(1) Clinique ..... 76
(2) Histopathologie ..... 77
(3) Biologie moléculaire ..... 77
6. Bébé collodion ..... 78
*C. Les ichtyoses rarissimes et autres syndromes associés ..... 82*
*D. Les ichtyoses acquises ..... 82*
*E. Diagnostic ..... 83*
1. Signes cliniques ..... 83
2. Examens complémentaires ..... 83
3. Diagnostic prénatal ..... 83
*F. Traitement ..... 83*
1. Thérapeutique topique ..... 84
2. Thérapeutique générale ..... 84
III. LES ICHTYOSES CANINES ACTUELLEMENT DECRITES ..... 85
*A. Définition ..... 85*
*B. Essai de classification ..... 85*
*C. Etiologie et pathogénie ..... 86*
1. Pathogénie ..... 86
2. Etiologie spécifique ..... 86
*D. Epidémiologie ..... 86*
1. Mode de transmission ..... 86
2. Races atteintes ..... 87
*E. Clinique ..... 87*
*F. Diagnostic ..... 90*
1. Diagnostic clinique ..... 90
2. Diagnostic différentiel ..... 91
3. Examens complémentaires ..... 91
a) Examens complémentaires dermatologiques : ..... 91
(1) Examens complémentaires simples ..... 91
(2) Biopsie cutanée ..... 91
(i) Sélection du site de biopsie ..... 91
(ii) Résultats d'histopathologie ..... 92
(iii) Résultats de microscopie électronique ..... 94
(iv) Résultats d'immunohistochimie ..... 96
b) Autres examens complémentaires : ..... 96
*G. Traitement ..... 97*
1. Généralités ..... 97
2. Principes du traitement ..... 97
*H. Pronostic ..... 98*
IV. AUTRES ICHTYOSES ANIMALES ..... 99
*A. Ichtyose féline ..... 99*
*B. Ichthyose bovine ..... 99*
Ichthyose chez deux vaches sauvages ..... 100
*C. Ichthyose chez un lama ..... 101*

**TROISIEME PARTIE : DESCRIPTION DE L'ICHTYOSE CHEZ LA RACE GOLDEN RETRIEVER A PARTIR DE 29 CAS ..... 102**

I. PRESENTATION DE L'ETUDE ..... 104
*A. Description de l'étude ..... 104*
*B. But de l'étude ..... 104*
II. MATERIEL ET METHODES ..... 105

*A. Etude clinique* ..... *105*
*B. Etude histologique* ..... *105*
1. Prélèvement ..... 105
2. Conditionnement ..... 106
3. Préparation ..... 106
4. Méthode de marquages immunohistochimiques ..... 106
5. Observation ..... 106
*C. Examens complémentaires dermatologiques* ..... *106*
*D. Autres examens complémentaires* ..... *107*
*E. Etude du mode de transmission* ..... *107*
III. RESULTATS ..... 107
*A. Etude clinique* ..... *107*
1. Environnement et lieu de vie ..... 107
2. Antécédents pathologiques ..... 108
a) Maladies dermatologiques concomitantes ..... 108
b) Antécédents pathologiques non dermatologiques ..... 108
3. Motif de consultation ..... 109
4. Epidémiologie ..... 109
a) Age d'apparition ..... 109
b) Sexe ..... 110
c) Facteurs favorisants la maladie ..... 110
5. Signes cliniques: ..... 111
6. Traitement ..... 117
a) Traitements antérieurs ..... 117
b) Traitement mis en place ..... 117
c) Efficacité des traitements ..... 118
*B. Résultats des examens complémentaires dermatologiques à résultats immédiats* ..... *118*
*C. Résultats des autres examens complémentaires* ..... *119*
*D. Etudes des analyses histopathologiques et ultrastructurales* ..... *121*
1. Résultats des analyses histopathologiques : ..... 121
2. Résultats des marquages immunohistochimiques ..... 127
*E. Etude du mode de transmission* ..... *129*
IV. DISCUSSION ..... 130
*A. Etude clinique* ..... *130*
1. Etude épidémiologique : ..... 130
2. Etude clinique ..... 131
a) Antécédents pathologiques ..... 131
b) Signes cliniques ..... 132
3. Traitement ..... 133
*B. Examens complémentaires* ..... *133*
*C. Etude histopathologique* ..... *134*
1. Lésions observées ..... 134
2. Informations apportées par les marquages immunohistochimiques ..... 134
3. Conclusion ..... 135
*D. Etude du mode de transmission* ..... *135*
1. Nature de la transmission : ..... 135
2. Consanguinité des chiens atteints ..... 136
3. Conclusion de l'étude généalogique ..... 136
4. Etude génétique en cours ..... 136
*E. Difficultés rencontrées lors de l'étude* ..... *137*
*F. Conclusion* ..... *137*

**CONCLUSION ..... 140**

**ANNEXES ..... 142**

**GLOSSAIRE ..... 149**

**BIBLIOGRAPHIE ..... 151**

# TABLE DES ILLUSTRATIONS

## LISTE DES SCHEMAS

**Schéma 1 (Monteiro-Riviere, 1998) :** Le tégument dans son ensemble ..... 25
**Schéma 2 (Olivry, Müller, Walder et Atlee, 1993) :** Les différentes couches épidermiques ..... 31
**Schéma 3 (Kimyail-Asadi, Ming et Freedberg, 2003) :** Le cycle cellulaire..... 38
**Schéma 4 (Hohl, 2004) :** Les stades morphologiques de la différenciation du kératinocyte 40
**Schéma 5 (Kimyai-Asadi, Ming et Freedberg, 2003) :** Structure des kératines ..... 42
**Schéma 6 (Suter et al, 1997) :** Polymérisation de la kératine..... 43
**Schéma 7 (Hohl, 2004) :** Structures d'adhésion du kératinocyte ..... 44
**Schéma 8 (Suter et al, 1997) :** L'enveloppe cornée ..... 49
**Schéma 9 :** Proportions des maladies dermatologiques concomitantes chez les chiens atteints ..... 108
**Schéma 10 :** Proportions des divers antécédents pathologiques non dermatologiques des chiens atteints ..... 109
**Schéma 11 :** Diagramme représentant l'âge d'apparition de la maladie..... 110
**Schéma 12 :** Proportions des sexes masculin et féminin des chiens étudiés ..... 110
**Schéma 13 :** Courbe représentative de la thyroxinémie dosée chez 10 chiens atteints .... 119
**Schéma 14 :** Courbe représentative de la cholestérolémie dosée chez 11 chiens atteints 120
**Schéma 15 :** Courbe représentative des valeurs du Ki-67 à partir de la peau de chiens atteints et non atteints ..... 128
**Schéma 16 :** Arbre généalogique construit à partir d'une lignée de chiens atteints et non atteints ..... 129

## LISTE DES TABLEAUX

**Tableau 1 (Lloyd et Garthwaite, 1982) :** Epaisseur de l'épiderme (en µm) chez le chien.. 30
**Tableau 2 (d'après Hohl, 2004 et DiGiovanna, 2003):** Les principales ichtyoses ..... 81
**Tableau 3 :** Représentation résumée de l'efficacité des traitements ..... 118

## LISTE DES PHOTOS

**Photo 1 (Kimyai-Asadi, Ming et Freedberg, 2003) :** Vue microscopique de l'épiderme humain normal..... 30
**Photo 2 (Scott, Miller et Griffin, 2001) :** Stratum lucidum..... 34
**Photos 3 et 4 (Hohl, 2004 et DiGiovanna, 2003) :** Ichtyose vulgaire..... 66
**Photos 5 et 6 (Hohl, 2004 et DiGiovanna, 2003) :** Ichtyose récessive liée à l'X..... 69
**Photos 7 et 8 (Hohl, 2004 et DiGiovanna, 2003) :** Hyperkératose épidermolytique..... 72
**Photo 9 (DiGiovanna, 2003) :** Ichtyose lamellaire..... 75
**Photo 10 (Hohl, 2004) :** Erythrodermie congénitale ichtyosiforme non bulleuse..... 77
**Photo 11 (Gross, Ihrke, Walder et Affolter, 2005) :** Ichtyose chez un Labrador Retriever. 89
**Photo 12 (Lewis, Ford et Kwochka, 1998) :** Ichtyose chez un Jack Russel Terrier de 6 semaines..... 89
**Photos 13 et 14 (Scott, Miller et Griffin, 2001) :** Ichtyose chez un Doberman de 5 mois.. 89
**Photo 15 (Gross, Ihrke, Walder et Affolter, 2005) :** Ichtyose chez un Norfolk Terrier..... 90
**Photo 16 (Gross, Ihrke, Walder et Affolter, 2005) :** Ichtyose canine non épidermolytique. 92
**Photo 17 (Gayman-Helman, Rames et Chester, 1997) :** Ichtyose canine chez un Soft-Coated Wheaten Terrier..... 93
**Photo 18 (Gross, Ihrke, Walder et Affolter, 2005) :** Ichtyose canine épidermolytique ..... 94

**Photo 19 (d'après Mecklenburg, Hetzel et Ueberschär, 2005) :** Ichtyose épidermolytique. ..... **96**
**Photos 20 et 21 (D.PIN) :** Vue d'ensemble d'un chien adulte et d'un chiot atteints. ..... **112**
**Photos 22, 23 et 24 (D.PIN) :** Squamosis ..... **113**
**Photos 25 et 26 (D.PIN) :** Squamosis, lichénification et hyperpigmentation ..... **114**
**Photo 27 (D.PIN) :** Squamosis abdominal à larges squames ..... **115**
**Photos 28 et 29 (D.PIN) :** Larges squames blanchâtres, adhérentes ..... **115**
**Photos 30 et 31 (D.PIN) :** Squames noirâtres enserrant les poils ..... **116**
**Photos 32 et 33 (T. BORD et D. PIN) :** Vue rapprochée de squames ichtyosiformes ..... **116**
**Photos 34 et 35 (D.PIN) :** Absence d'atteinte de la truffe et des coussinets ..... **117**
**Photo 36 (D.PIN) :** Vue microscopique de la peau d'un chien atteint. ..... **122**
**Photo 37 (D.PIN) :** Vue microscopique de la peau d'un chien atteint. On observe une hyperkératose orthokératosique compacte, une absence d'acanthose ..... **123**
**Photo 38 (D.PIN) :** Vue microscopique de la peau d'un chien atteint ..... **123**
**Photo 39 (D.PIN) :** Vue microscopique de la peau d'un chien atteint ..... **124**
**Photo 40 (D.PIN) :** Vue microscopique de la peau d'un chien atteint ..... **124**
**Photo 41 (D.PIN) :** Vue microscopique de la peau d'un Golden Retriever sain. ..... **125**
**Photo 42 (D.PIN) :** Vue microscopique de l'épiderme d'un Golden Retriever sain ..... **126**
**Photo 43 (D.PIN) :** Vue microscopique de l'épiderme d'un chien Beagle sain ..... **126**
**Photo 44 (D.PIN) :** Vue microscopique de la peau d'un chien atteint, après marquage avec des anticorps anti-AE1-AE3 ..... **127**
**Photo 45 (D.PIN) :** Vue microscopique de la peau d'un chien atteint, après marquage avec des anticorps anti-KL1 ..... **127**
**Photo 46 (D.PIN) :** Vue microscopique de la peau d'un chien atteint, après marquage avec des anticorps anti-Ki-67 ..... **128**

# INDEX DES ABREVIATIONS

- **AGE** : acide Gras Essentiel
- **AR** : acide rétinoïque
- **ARS** : arylsulfatase
- **ATP** : adénosine triphosphate
- **bFGF** : basic fibroblast growth factor
- **BOG** : bacterial overgrowth (prolifération bactérienne)
- **cf.** : confère
- **cm** : centimètre
- **CREP** : cystin-riche envelope protein
- **DA** : dermatite Atopique
- **DAPP** : dermatite Allergique aux Piqûres de Puces
- **DHEA** : déhydroépiandrostérone
- **ECIB** : érythrodermie congénitale ichtyosiforme bulleuse
- **ECINB** : érythrodermie congénitale ichtyosiforme non bulleuse
- **EGA** : estimated gestational age
- **EGF** : epidermal growth factor
- **EKS** : état Kérato-séborrhéique
- **ELISA** : enzyme-like immunosorbent assay
- **ENVL** : Ecole Nationale Vétérinaire de Lyon
- **FGF** : fibroblast growth factor
- **GM-CSF** : granulocyte macrophage-colony stimulating factor
- **HE** : hematoxylin and eosin stain
- **IFN** : interféron
- **IgA** : immunoglobuline G
- **IGF** : insulin growth factor
- **IL 1 ou 6** : interleukine 1 ou 6
- **j** : jour
- **K (1, 2e, 5, 10, 14...)** : kératine (1, 2e, 5, 10, 14...)
- **KCS** : kérato-conjonstivite sèche
- **kDa** : kilo Dalton
- **KGF** : keratinocyte growth factor
- **LEKTI** : lympho epithelial Kazal-type related inhibitor
- **LOF** : Livre des origines françaises
- **mg** : milligramme
- **MOG** : *Malassezia* overgrowth
- **nm** : nanomètre
- **PAS** : periodic acid-Schiff stain
- **PCR** : polymerase chain reaction
- **®** : marque déposée
- **RAR** : récepteur nucléaire de l'acide rétinoïque
- **RXR** : récepteur nucléaire X rétinoïque
- **SPR** ou **SPRRs** : small proline-rich proteins
- **STS** : stéroïde sulfatase
- **T4** : tétraiodothyronine ou thyroxine
- **TG (K ou E)** : transglutaminase (kératinocytaire ou épidermique)
- **TGF**: transforming growth factor
- **TNF** : tumor Necrosis Factor
- **TSH** : thyroid stimulating hormone ou thyréostimuline

# INTRODUCTION

Le diagnostic de plusieurs cas d'ichtyose chez le Golden Retriever, lors de la consultation de dermatologie de l'Ecole Nationale Vétérinaire de Lyon, nous a amené à nous poser des questions sur l'existence de cette maladie au sein de cette race. En effet, en nous y intéressant de plus près, nous avons diagnostiqué et reçu d'autres cas similaires.

Les ichtyoses humaines sont des génodermatoses rares. Les ichtyoses canines sont également rares et n'ont seulement fait l'objet de quelques publications rapportant des cas isolés. L'ichtyose du Golden Retriever n'a, quant à elle, jamais été décrite. Il est apparu alors fort intéressant de présenter cette nouvelle forme d'ichtyose, de découverte récente, et, par conséquent, trop peu diagnostiquée.

Après avoir présenté la structure de l'épiderme et la physiologie de la kératinisation, nous allons rappeler les différents types d'ichtyoses humaines connues à ce jour, puis nous décrirons les ichtyoses canines, à partir des cas sporadiques rapportés. Enfin, nous présenterons l'ichtyose du Golden Retriever à partir des cas de notre étude, en en réalisant une description clinique et épidémiologique ; puis nous en évoquerons les éléments histopathologiques et nous proposerons différents modes de transmission à partir de l'arbre généalogique d'une lignée de chiens atteints.

# PREMIERE PARTIE : RAPPELS SUR LA CONSTITUTION DE L'EPIDERME ET SUR LA KERATINISATION

# I. Introduction sur la peau

## A. Structure et épaisseur de la peau

La peau, ou tégument (dérivé du mot latin *integumentum* et signifiant « toit » ou « couverture ») est le plus grand organe du corps. C'est un organe complexe, intégré et dynamique dont les fonctions vont bien au-delà de la simple barrière contre l'environnement. (36) C'est aussi l'organe qui contient le plus grand nombre de cellules et de structures organisées.

La peau regroupe: (35)

- l'épiderme ;
- les annexes épidermiques (follicules pileux, glandes sébacées, glandes sudoripares et griffes) ;
- le derme ;
- le peaucier (ou *panniculus carnosus*) ;
- l'hypoderme (ou *panniculus adiposus*)

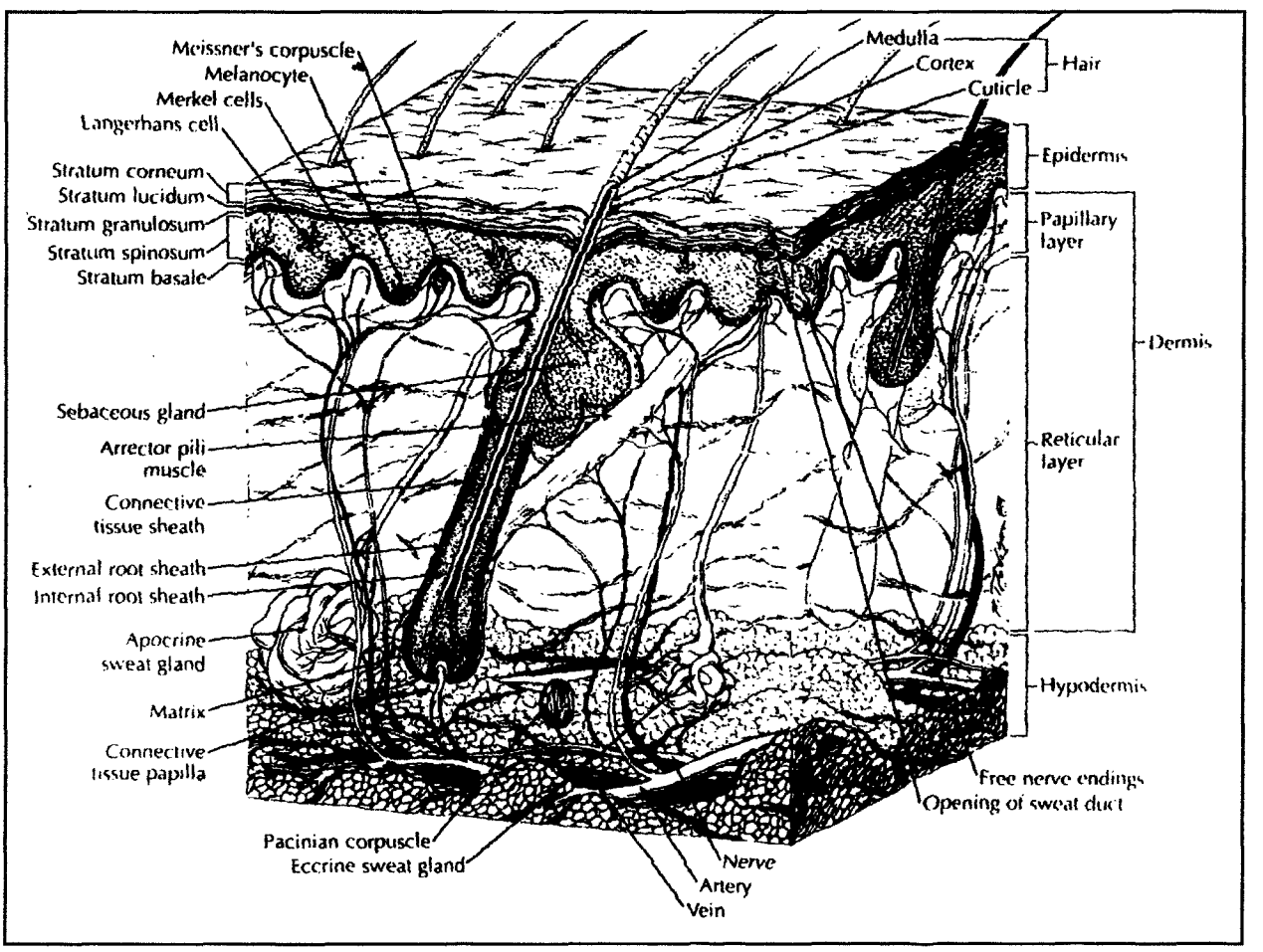


**Schéma 1 (Monteiro-Riviere, 1998) : Le tégument dans son ensemble**

D'une manière générale, l'architecture de base du tégument est similaire chez tous les mammifères. (36)
Habituellement, la peau est plus épaisse sur le dos et les faces latérales des membres. Elle est plus fine sur le ventre et les faces médiales des membres. De plus, dans les régions très poilues, l'épiderme est fin ; alors que dans les zones glabres, ainsi qu'au niveau des jonctions cutanéo-muqueuses, l'épiderme est plus épais. Enfin, sur les faces palmaires et plantaires, qui subissent des actions abrasives considérables, la couche cornée est plus épaisse. (36).
L'**épaisseur moyenne** de la peau varie de 0,5 à 5 mm chez le chien et de 0,4 à 2 mm chez le chat. L'épiderme est mince, et plus particulièrement dans les territoires où le derme est épais. C'est, en effet, le derme qui contribue à donner à la peau son épaisseur. De plus, la peau, et donc l'épiderme, forment des plis plus marqués dans les régions où la peau est fine et moins velue (abdomen, creux inguinal). (35)
En résumé, chez le chien et le chat, la peau est épaisse sur le front, la partie supérieure du cou, le dos, la croupe et la base de la queue ; elle est, en revanche, particulièrement fine sur le scrotum, les oreilles, dans les creux axillaires et inguinaux ainsi qu'à la périphérie de l'anus.

## B. Différentes fonctions de la peau

La peau joue principalement le rôle d'un organe de protection, solide et souple, qui sert de barrière entre le milieu extérieur et le corps, mais elle possède de nombreux autres rôles. (39)
D'après Monteiro-Riviere,1998, les fonctions de la peau sont les suivantes :

- Barrière environnementale
  - Barrière de diffusion
  - Barrière métabolique
- Régulation de la température
  - Régulation du flux sanguin
  - Poils et fourrure
  - Transpiration
- Défense immunologique
- Support mécanique
- Réception neuro-sensorielle
- Fonction endocrine (vitamine D)
- Fonctions apocrine/eccrine/sécrétion glandulaire sébacée
- Fonction Métabolique
  - Kératine
  - Collagène
  - Mélanine
  - Lipide
  - Carbohydrate
  - Respiration
- Biotransformation de xénobiotiques
- Rôle dans la vie de relation
  - Phéromones
  - Camouflage

### C. L'écologie cutanée

La **microflore** de la peau normale contribue à la défense de la peau. Des bactéries et, occasionnellement des levures et des champignons filamenteux vivent à la surface de la peau, dans les assises superficielles de l'épiderme (particulièrement dans les espaces intercellulaires de la couche cornée) et dans l'infundibulum des follicules pileux. Ces microorganismes composent la fore cutanée. Cette flore peut se modifier selon certains facteurs comme le pH, l'humidité, le taux d'albumine, et le taux d'acides gras (45).

L'**ichthyose** est une maladie touchant exclusivement l'**épiderme**. Nous nous limiterons donc à l'étude de l'épiderme et de sa formation.

## II. Organogenèse de l'épiderme

La peau a une double origine embryonnaire : une origine **ectodermique** pour l'épiderme et les annexes folliculaires et une origine **mésodermique** pour le derme et les couches plus profondes.

D'après Chu, Haake, Holbrook et Loomis, 2003, le développement de l'épiderme humain se réalise en trois étapes : on compte le développement embryonnaire, le développement foetal précoce ou morphogenèse et le développement foetal tardif ou différenciation.

### A. Développement embryonnaire

Chez l'homme, durant les 3 semaines suivant la fécondation, l'embryon passe par la gastrulation qui aboutit à la formation de trois feuillets primaires embryonnaires : l'ectoderme, le mésoderme et l'endoderme. Peu après la gastrulation, l'ectoderme se subdivise en neurectoderme et en futur épiderme.
Vers 6 semaines (âge estimé de gestation = EGA), l'ectoderme qui recouvre le corps est constitué de **cellules basales** et de cellules superficielles du **périderme.**
A ce stade, les cellules du périderme forment un « épithélium pavimenteux », elles sont plus larges et plus plates que les cellules basales sous-jacentes. Leurs surfaces apicales sont en contact avec le liquide amniotique et sont composées de microvillosités. Les jonctions entre les cellules basales de l'épiderme sont assurées par des jonctions serrées. Comme les cellules épithéliales stratifiées, les cellules du périderme expriment les kératines K5 et K14, mais elles expriment également les kératines K8, K18 et K19. (12)

### B. Développement foetal précoce ou morphogenèse

Chez l'homme, vers la fin de la 8$^{ème}$ semaine (EGA), l'épiderme commence sa stratification et une **couche intermédiaire** se forme entre les deux couches cellulaires préexistantes. Les cellules de cette nouvelle couche sont proches des

cellules de la couche épineuse de l'épiderme définitif. Comme les cellules épineuses, elles expriment les kératines K1 et K10 et une protéine desmosomale, la desmogléine. Ces cellules sont toujours hautement prolifératives et pendant cette période de développement, elles forment plusieurs assises qui vont finalement remplacer le périderme.
La **couche basale** préexistante subit aussi des changements morphologiques : ses cellules deviennent plus cuboïdes et expriment de nouveaux gènes de kératines, K6, et K16 (généralement exprimées dans les tissus hyperprolifératifs). Elles commencent également à élaborer des protéines qui vont finalement s'ancrer à la lame basale, elle-même en train de se développer. (12)

## C. Développement foetal tardif ou différenciation

Pendant le développement foetal tardif, une nouvelle spécialisation a lieu : la différentiation des kératinocytes de l'épiderme. Les couches granuleuse et cornées se forment et le périderme rudimentaire est enfin supprimé. La kératinisation débute à 15 semaines (EGA). La couche granuleuse se développe et des protéines structurales importantes sont élaborées dans les cellules de la couche basale. Les protéines des hémidesmosomes, la plectine et l'intégrine $\alpha_6\beta_4$, sont exprimées et se positionnent. Les cellules les plus superficielles subissent une nouvelle différentiation terminale et les protéines qui unissent les kératines sont exprimées. La formation de l'enveloppe cornée imperméable représente la dernière étape de la différentiation des kératinocytes. Les enzymes telles que la transglutaminase, la LEKTI, la phytanoyl CoA réductase, la stéroïde sulfatase sont toutes importantes dans l'élaboration de l'enveloppe cornée et de la barrière lipidique. Ainsi des altérations de l'activité de ces enzymes peuvent conduire à des anomalies de formation de la barrière épidermique. (12)

## D. Les cellules spécialisées de l'épiderme

Les trois types majeurs de cellules non-épidermiques sont :

- Les mélanocytes (cellules dérivées de la crête neurale)
- Les cellules de Langerhans (cellules dérivées de cellules précurseurs originaires de la moelle osseuse)
- Les cellules de Merkel (d'origine neuro- ou ectodermique)

Elles sont détectées au sein de l'épiderme à la fin de la période embryonnaire.
Les mélanocytes sont observés, pour la première fois au sein de l'épiderme, à 50 jours (EGA). La mélanine devient détectable entre 3 et 4 mois (EGA) et, vers 5 mois, les mélanocytes commencent à transférer leur pigments aux kératinocytes.
De même, les cellules de Langerhans, une autre population migrante, sont détectables à 40 jours (EGA).
Les cellules de Merkel sont détectables dans l'épiderme de fœtus humain vers 11 à 12 semaines (EGA) (12) (39)

### E. La jonction dermo-épidermique

Aux environs de 8 semaines (EGA), une simple membrane basale sépare le derme de l'épiderme. Les composants spécifiques de la zone de la membrane basale cutanée, comme les protéines des hémidesmosomes et les filaments d'ancrage, sont d'abord détectés au moment de la transisiton embryon-fœtus (à 9 semaines et demi (EGA)). A la fin du premier trimestre, ou aux alentours de la période de développement embryonnaire tardif, toutes les protéines de la membrane basale sont en place. (12)

Tous ces processus permettent l'obtention d'un épithélium pluristratifié, formé de 4 à 5 assises cellulaires à la naissance.

## III. Structure de l'épiderme

### A. L'épiderme : la couche superficielle de la peau

L'épiderme est un **épithélium pluristratifié, pavimenteux (ou malpighien) et kératinisé**. Il constitue la couche la plus superficielle de la peau. C'est un épithélium à **renouvellement continu** qui suit un modèle ordonné de prolifération, de différenciation et de kératinisation. (35) (36) (39)

Quatre couches cellulaires distinctes sont identifiables dans l'épiderme, depuis la membrane basale jusqu'à la surface :

- la couche basale (*stratum germinatum* ou *stratum basale*), unicellulaire ;
- la couche épineuse ou corps muqueux de Malpighi (*stratum spinosum*), pluristratifiée ;
- la couche granuleuse (*stratum granulosum*), uni- ou pluristratifiée ;
- la couche cornée (*stratum corneum*), qui correspond aux kératinocytes anucléés ; c'est la couche « morte » de l'épiderme, qui desquame. (35)

De plus, chez les carnivores, on peut observer une couche claire (*stratum lucidum*) au niveau des coussinets plantaires et de la truffe. (35)

Les couches profondes, *stratum basale* et *stratum spinosum*, comprennent les cellules vivantes ou capables de proliférer, tandis que les assises superficielles, *stratum granulosum* et *stratum corneum*, contiennent les cellules kératinisées, incapables de proliférer. (39)

L'épiderme du chien et du chat est mince (de deux à cinq assises de cellules nucléées, sans compter la couche cornée), dans la peau poilue, allant de 0,1 à 0,5 mm d'épaisseur. L'épiderme le plus épais est observé sur les coussinets plantaires et la truffe, où il peut atteindre 1,5 mm d'épaisseur. (45)
Il comprend des kératinocytes formant plusieurs assises, énoncées précédemment et comptant pour 85 % des cellules épidermiques, ainsi que des cellules d'origine non épithéliale : les mélanocytes qui représentent 5 % des cellules de l'épiderme, les cellules de Merkel, 2 % et les cellules de Langerhans, de 3% à 8%). (36) (45)

| | Dos | Thorax | Abdomen | Creux inguinal |
|---|---|---|---|---|
| Couche cornée | 14,1 +/- 1,7 | 12,6 +/- 2,0 | 14,6 +/- 3,1 | 12,0 +/- 3,5 |
| Couches vivantes de l'épiderme | 9,6 +/- 2,8 | 11,7 +/- 2,2 | 10,9 +/- 3,9 | 8,4 +/- 1,5 |

**Tableau 1 (Lloyd et Garthwaite, 1982) : Epaisseur de l'épiderme (en µm) chez le chien**

On retiendra que l'épaisseur constante de l'épiderme résulte de l'équilibre entre la multiplication rapide des cellules basales et l'exfoliation permanente des cellules cornées. (39)

L'épiderme produit différentes formes d'annexes, comme les poils, les glandes sudoripares et sébacées, les organes digités (sabot, griffe, ongle), les plumes, les écailles, et les structures glandulaires spécialisées.

En outre, l'épiderme est avasculaire. Par conséquent, la nutrition est assurée par le lit capillaire dermique. (48)

Il faut noter que les mélanocytes, les cellules de Langerhans et les cellules de Merkel, comme les annexes épidermiques, n'interviennent pas dans le processus pathologique de l'ichtyose. Par conséquent, elles ne seront que décrites, et non étudiées en détails.




**Photo 1 (Kimyai-Asadi, Ming et Freedberg, 2003) : Vue microscopique de l'épiderme humain normal**

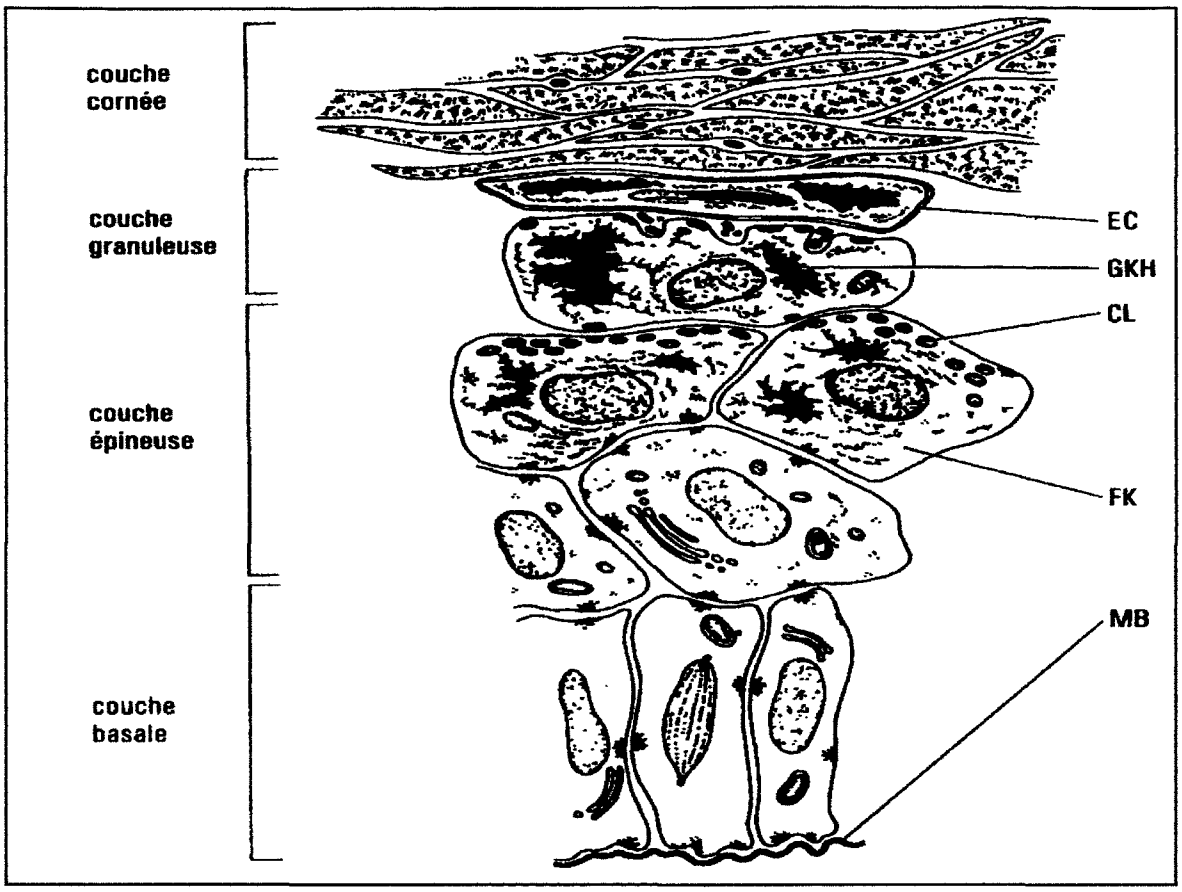


**Schéma 2 (Olivry, Müller, Walder et Atlee, 1993) : Les différentes couches épidermiques (EC : enveloppe cornée, GKH : granule de kératohyaline, CL : corps lamellaires, FK : filaments de kératine, MB : membrane basale)**

## B. La couche basale ou *stratum basale*

L'assise cellulaire la plus profonde, proche de la membrane basale, est la **couche basale** ou ***stratum basale***. C'est une couche simple de cellules cubiques à cylindriques. Elle contient majoritairement des kératinocytes et également des mélanocytes et des cellules de Merkel. (39)
Cette couche constitue le compartiment prolifératif. Ses cellules indifférenciées assurent, d'une part la synthèse des protéines responsables des structures d'adhésions du derme (hémidesmosomes et matrice extracellulaire de la membrane basale) et, d'autre part, le renouvellement de l'épithélium. Ce compartiment prolifératif se compose de cellules souches et de cellules amplificatrices (morphologiquement impossibles à différencier) qui se divisent avant d'entrer dans le processus de différentiation terminale. (22)
Les cellules de la couche basale sont attachées latéralement entre elles et avec les cellules de la couche épineuse supérieure par des desmosomes et avec la lame basale inférieure par des hémidesmosomes. (36)

## 1. Kératinocytes

Les **kératinocytes** de l'assise basale sont des cellules, cuboïdes à cylindriques, qui possèdent un grand noyau ovale occupant la plus grande partie de la cellule avec des nucléoles proéminents et peu d'hétérochromatine. Le cytoplasme contient les organites et les enzymes nécessaires au métabolisme de base et de synthèse. Il contient également des organites pigmentés, les mélanosomes situés dans des vacuoles spécialisées. Le cytosquelette des kératinocytes est formé de microfilaments (actine, myosine, alpha-actinine), de microtubules, ainsi que de filaments intermédiaires de kératine.
Les kératinocytes de l'assise basale prolifèrent pour donner naissance aux cellules différenciées des assises supérieures. Leur activité mitotique est variable. Les cellules germinales, de petite taille, à base lisse, pigmentées et à division lente, donnent naissance à des cellules suprabasales à prolifération rapide (cellules amplificatrices). D'autres kératinocytes basaux, de taille plus grande, à base irrégulière, peu pigmentés, aux filaments de kératine proéminents, se divisent peu et sont spécialisés dans l'ancrage avec la membrane basale. (39)

## 2. Les mélanocytes

Les **mélanocytes** sont distribués uniformément au niveau de la couche basale, entre les kératinocytes. Ils possèdent des dendrites s'étendant jusqu'à la première assise de cellules épineuses. On compte environ un mélanocyte pour dix à vingt cellules basales chez le chien. (35) Ils sont également présents dans la gaine épithéliale externe des follicules pileux, le bulbe folliculaire et les canaux sudoripares et sébacés. (39)
Le transfert de pigments aux kératinocytes se ferait par l'intermédiaire de la phagocytose de l'extrémité du dendrite contenant des mélanosomes de type IV par les kératinocytes qui les incorporent au sein de vacuoles cytoplasmiques. Il existe deux autres hypothèses de transfert :

- Largage des mélanosomes dans les espaces intercellulaires et endocytose par les kératinocytes
- Fusion des membranes du mélanocyte et du kératinocyte

La quantité de pigments dans les kératinocytes varie selon les races et les individus. (39) La couleur de la peau est alors déterminée par plusieurs facteurs, tels que le nombre, la taille, la distribution et le degré de mélanisation des mélanosomes (36).

## 3. Les cellules de Merkel

Les **cellules de Merkel** sont localisées dans la région basale de l'épiderme, à la fois dans la peau glabre et dans la peau poilue. (36) Ce sont des cellules claires, à noyau lobulé et d'aspect crénelé. Elles forment des desmosomes avec les kératinocytes. (39) Elles ne sont présentes dans l'épiderme qu'au sein de structures particulières : les coussinets tylotriches (disques tactiles) ou mécanorécepteurs de type I, d'adaptation lente, recevant les stimuli provenant de la déformation des cellules épidermiques. (39)

## C. La couche épineuse ou *stratum spinosum*

La couche supérieure située juste au-dessus de la couche basale est la **couche épineuse** ou *stratum spinosum*, composée des kératinocytes issus de la division des cellules basales. C'est une couche qui est toujours présente dans l'épiderme quelle que soit sa localisation anatomique. (35)
Elle est constituée de cellules épidermiques reliées entre elles par des desmosomes qui apparaissent sous l'aspect de ponts épineux dans certaines circonstances. (35)
En réalité, ces ponts épineux contiennent des tonofilaments fixés aux desmosomes.
Son épaisseur est variable selon les régions : de une à deux couches cellulaires dans les zones pileuses, à plus de vingt couches au niveau de la truffe, des coussinets plantaires et des jonctions cutanéo-muqueuses. (45) L'épaisseur moyenne de la couche épineuse est d'environ 10 µm. (35)

### 1. Les kératinocytes épineux ou acanthocytes

Les kératinocytes épineux sont des cellules basophiles à éosinophiles, cuboïdes à polyédriques. Ils contiennent de nombreux filaments de kératine, organisés en faisceaux concentriques autour du noyau et associés aux desmosomes. (39)
L'assise épineuse représente fonctionnellement un compartiment de maturation. (22)
Les cellules les plus différenciées (dans les couches supérieures de la couche épineuse) contiennent des organites spécialisés, les granules lamellaires (kératinosomes, corps d'Odland ou « membrane coating granules »), qui ont un rôle important dans l'élaboration du film lipidique de surface et dans le processus de desquamation. (39) (45)

### 2. Les cellules de Langerhans

Les **cellules de Langerhans** sont des cellules dendritiques présentatrices d'antigènes, non pigmentées. Elles colonisent l'épiderme au cours de la période fœtale et continuent à le repeupler tout au long de la vie. Elles ont un rôle majeur dans l'immunité. Chez le chien, le nombre de cellules de Langerhans dans l'épiderme est variable : 7 par mm de membrane basale ou 800 à 1200 cellules par $mm^2$. La densité de ces cellules semblerait moins importante au niveau de la truffe et des coussinets plantaires. (35) (39)

## D. La couche granuleuse ou *stratum granulosum*

La troisième couche est la **couche granuleuse**, qui est constituée de plusieurs assises de cellules aplaties parallèlement à la jonction dermo-épidermique. (36)
Elle est discontinue, chez le chien, comme chez le chat. Une seule assise cellulaire est observée, sauf au niveau des replis externes des follicules pileux où l'on en

dénombre facilement deux à quatre. La couche granuleuse est aussi plus développée au niveau des coussinets plantaires (quatre à huit assises de cellules chez le chat, quinze assises de cellules chez le chien) et au niveau de la truffe (trois à quatre assises cellulaires). (35)

### *Les kératinocytes granuleux*

Les cellules de l'assise granuleuse sont les kératinocytes vivants les plus différenciés. De forme polyédrique et aplatie, ces kératinocytes granuleux sont riches en filaments de kératine de haut poids moléculaire (63 à 67 kDa). (39)
Plus haut dans l'épiderme, les granules lamellaires augmentent en nombre et en taille, se soudent à la membrane cellulaire et déversent leur contenu lipidique, par exocytose, dans l'espace intercellulaire entre la couche granuleuse et la couche cornée, qui revêtent ainsi les membranes cellulaires des cellules de la couche cornée. (36)
En outre, la membrane plasmique des kératinocytes granuleux se modifie avec l'adjonction d'une couche dense (de 12 à 15 nm) de protéines insolubles entre ses deux feuillets. (39)

## E. La couche claire ou *stratum lucidum*

Chez les carnivores, on peut observer une **couche claire** ou *stratum conjunctum* ou *stratum lucidum*. Elle est située entre la couche granuleuse et la couche cornée. Elle est observée uniquement dans des zones spécifiques de peau très épaisse et dans les régions glabres (au niveau des coussinets plantaires et exceptionnellement au niveau de la truffe). Cette couche fine et compacte est composée de plusieurs assises de kératinocytes morts, homogènes, anucléés, hyalinisés, denses et très serrés. Son apparence translucide est due à la présence d'éleidine cytoplasmique (protéine proche de la kératine ayant une affinité différente vis-à-vis de la coloration). (35) (36) (39) (45)



**Photo 2 (Scott, Miller et Griffin, 2001) : Stratum lucidum**

## F. La couche cornée ou *stratum corneum*

La partie la plus superficielle de l'épiderme est la **couche cornée**. Cette couche apparaît claire et ses cellules ne contiennent ni noyau, ni organite cytoplasmique (36) Elle représente le compartiment de différenciation finale et est composée d'un empilement de cellules anucléées ou cornéocytes, avec des lipides contenus dans les espaces intercellulaires. (22) Elle est aussi la première barrière qui protège de la pénétration de pathogènes potentiels et de substances nocives. (33)
C'est, en réalité, l'assise qui contient le plus de couches cellulaires et les plus grandes cellules de l'épiderme. Lors des différentes étapes des traitements techniques d'histologie, la couche cornée superficielle est partiellement exfoliée. (35)
Cependant, d'après l'étude de Lloyd et Garthwaite, 1982, la couche cornée de la peau du chien, mesurée avec des sections faites au cryostat, a une épaisseur moyenne de 47,5 assises cellulaires et mesure 13,3 µm. Par comparaison dans la même étude, l'épiderme vivant (couches vivantes de l'épiderme) est composé de 3 à 6 assises cellulaires et mesure 10,1 µm. Par contre, il faut savoir que sur la truffe et les coussinets plantaires, le nombre de strates de kératine est beaucoup plus élevé. (35)

Apprécier, sur coupes histologiques, l'hyperkératose de l'épiderme est donc une tâche compliquée : il faut d'avantage tenir compte de la répartition des strates de kératine, de leur groupement plus ou moins compact, ou des éventuelles anomalies de maturation (parakératose) que de l'épaisseur apparente de la couche cornée. (35)

### *1. Les cornéocytes*

Une grande partie des **cornéocytes** est éliminée lors du techniquage histologique et n'est donc pas visible à l'examen microscopique. Les cornéocytes sont des kératinocytes morts, déshydratés, plats, polyédriques, reliés par des desmosomes modifiés, avec superposition des limites cellulaires. Ces cornéocytes contiennent uniquement des filaments de kératine (plus de 60 kDa), reliés par des ponts dissulfures. Les cellules sont éliminées par desquamation au même rythme que la prolifération des cellules basales. (39)
Les cellules de la couche cornée varient en épaisseur selon les régions du corps (abdomen / dos) et selon les espèces, sachant que l'épaisseur moyenne d'une assise cellulaire de la couche cornée, chez le chien, est de 0,3 µm. (33) (36)

La substance dérivée à partir des granules lamellaires forme le composant lipidique intercellulaire de la barrière complexe de la couche cornée, qui protège de la pénétration des substances venant de l'environnement et de la perte des fluides internes. Les cornéocytes sont, en effet, entourés d'un film lipidique superficiel à la manière d'un mur composé de briques (cornéocytes) maintenues à l'aide de mortier (lipides). (39)
De plus, les cellules kératinisées sont entourées d'une membrane plasmique et d'une épaisse enveloppe cornée, dont l'un des principaux composants est l'involucrine. Cette protéine est synthétisée dans la couche épineuse, puis des liaisons intercaténaires sont formées, dans la couche granuleuse, par une enzyme qui la rend plus stable. (36)

### 2. Stratum disjunctum

Durant la kératinisation, les noyaux cellulaires deviennent picnotiques puis disparaissent. On observe, également, la disparition progressive de tous les organites cytoplasmiques. L'activité lysosomiale des enzymes diminue, de façon concomitante avec l'accumulation des tonofilaments.
Les groupes de cellules de la couche la plus superficielle de la couche cornée se séparent. Ce processus donne lieu au nom descriptif de ***stratum disjunctum***. (36)

## G. L'unité épidermique de cornification

C'est une notion plus conceptuelle que morphologique. Elle représente une portion d'épiderme dépendant d'une cellule souche située au centre de la base et flanquée de cellules amplificatrices ; la différenciation des ces cellules se fait dans un sens vertical, « en colonne », donnant naissance à une pile de cornéocytes. (22)

## H. La jonction dermo-épidermique

La **jonction dermo-épidermique** (ou membrane basale de la peau) est une structure complexe et hautement spécialisée, qui apparaît, au microscope optique, (après coloration au PAS ou acide périodique - réactif de Schiff) comme une bande fine et homogène. Cependant, observée avec un microscope électronique, la jonction dermo-épidermique est constituée de quatre zones superposées : la membrane de la cellule épidermique basale (hémidesmosomes), la *lamina lucida* (lame claire), la *lamina densa* (lame dense) et la lame sub-basale (*sublamina densa*, comprenant les fibrilles d'ancrage).
La jonction dermo-épidermique agit comme une barrière sélective entre l'épiderme et le derme en restreignant certaines molécules et permettant le passage d'autres molécules. (36) (39)

## I. Les annexes épidermiques

Il s'agit des **follicules pileux**, des **glandes sébacées** et des **glandes sudoripares**. Ces structures n'interviennent pas dans la pathogénie de l'ichtyose et ne seront pas étudiées. Néanmoins, leur origine ectodermique explique des anomalies présentes dans certains syndromes malformatifs complexes chez l'homme.

Après avoir décrit la structure de l'épiderme dans son ensemble, nous allons nous intéresser à la physiologie de la kératinisation.

# IV. Physiologie de la kératinisation

Il s'agit, ici, d'étudier de plus près le processus de la kératinisation ainsi que la biochimie des molécules intervenant dans ce processus. Il s'agit, enfin, de présenter les différentes modalités de la régulation du renouvellement épidermique.
En effet, la possibilité de mettre en culture des kératinocytes *in vitro* a permis d'étudier de nombreux aspects de la prolifération et de la différenciation épidermique. En outre, de multiples techniques peuvent être utilisées pour isoler et caractériser les protéines structurales et fonctionnelles de l'épiderme et pour identifier et cloner de nombreux gènes responsables de la fonction épidermique normale et des désordres de la kératinisation de la peau, qui sont de plus en plus nombreux. (26)
Notons que beaucoup de structures et de mécanismes décrits ont, en fait, été étudiés chez l'homme ou la souris. Nous ne disposons que d'informations très limitées sur le chien et encore moins sur les autres espèces. (48)

## A. Définition et chiffres

La kératinisation est le processus complexe par lequel un kératinocyte capable de se diviser dans la couche basale de l'épiderme devient un cornéocyte, kératinisé et mort. (28) (36)
L'épiderme normal du chien est une population de cellules à renouvellement très lent. (28) Seulement 1,5 % des cellules de l'épiderme basal subissent une réplication de l'ADN à n'importe quel moment (ceci est nommé le labeling index), et il faut environ **22 jours** (de 21 à 24 jours chez le chien) à la cellule pour migrer de la couche basale à la couche cornée. (28)

## B. Les caractéristiques principales de la kératinisation

La différenciation des kératinocytes, ou kératinisation, définit les caractéristiques des différentes assises de l'épiderme précédemment décrites. Ce processus de maturation se déroule de manière organisée. Il implique la synthèse de nouvelles protéines de structure, la modification des structures existantes, l'apparition de nouveaux organites, la réorganisation puis la perte des organites cellulaires déjà présents, l'altération des propriétés de membrane plasmique avec des modifications des antigènes et des récepteurs de surface, l'augmentation de la taille puis l'aplatissement des kératinocytes, et, enfin, la déshydratation totale de la cellule suivie d'une desquamation normale. Le produit final de ce processus de kératinisation est un kératinocyte mort, différencié, contenant diverses protéines matricielles et filamenteuses, entouré d'une membrane renforcée par une enveloppe cornée formée de diverses protéines et lipides de surface. (28) (39)

## C. La cinétique des cellules épidermiques

### 1. *Rappels et définitions sur le cycle cellulaire*

Le cycle cellulaire est divisé en quatre étapes. La mitose (*M*) est suivie d'une étape de repos appelée *gap 1* (*G1*). Cette étape est la plus longue et la plus variable en durée. A partir de la phase G1, les cellules entrent dans l'étape de réplication de l'ADN, qui est appelée l'étape de *synthèse* (*S*), en réponse à certains signaux. La durée de la phase *S* est assez constante dans les tissus des mammifères et dure approximativement de 7 à 16h dans les kératinocytes en division. Pendant cette phase, la duplication de l'ADN a lieu, en prévision de la division cellulaire. Pendant la seconde phase *gap* (*G2*), qui dure de 6 à 8h, les cellules terminent leur préparation finale pour la division cellulaire. Pendant la phase de mitose (*M*), qui est la période la plus courte de la division cellulaire (de 1 à 2h), deux cellules filles sont produites. On connaît une étape supplémentaire, nommée *G0*, dans laquelle certaines cellules peuvent entrer à partir de *G1* ou parfois de *G2*. Durant *G0*, les cellules n'évoluent pas dans le cycle cellulaire, mais ont la possibilité de ré-entrer dans le cycle cellulaire actif, en réponse à certains signaux appropriés. L'évolution de la cellule durant *G1* est contrôlée par des kinases dépendantes de cyclines et l'augmentation de leurs inhibiteurs a un rôle dans l'induction de l'arrêt irréversible de la croissance cellulaire. Tout ce processus fait partie d'une étape précoce et complète de la différenciation du kératinocyte. (26)

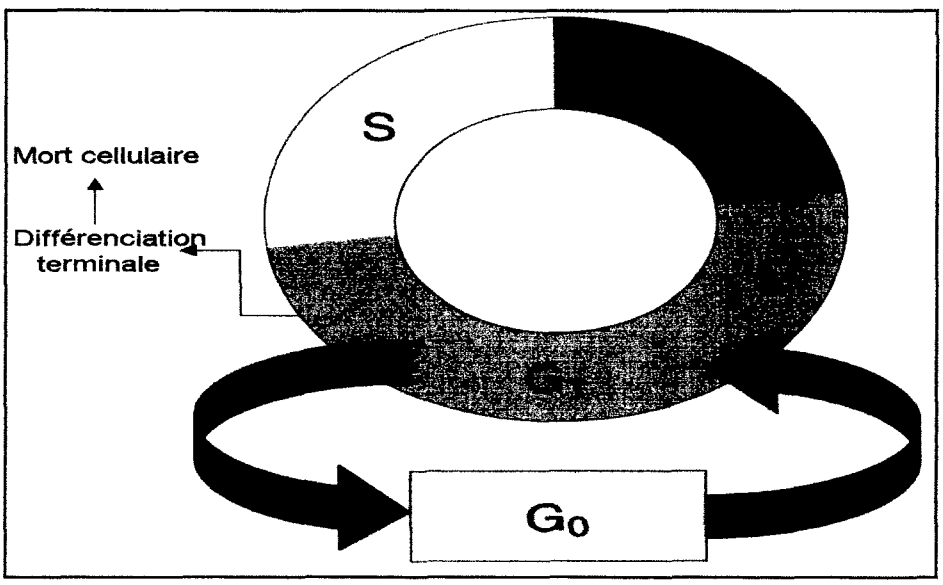


**Schéma 3 (Kimyail-Asadi, Ming et Freedberg, 2003) : Le cycle cellulaire**

La durée du cycle cellulaire, pour les kératinocytes qui prolifèrent, se situe entre 60 et 450 h.
L'index mitotique est d'approximativement 5 % dans la couche basale.
Chez l'homme, le temps de renouvellement et le temps de transit sont identiques dans les cellules épineuses et dans la couche cornée et durent environ 14 jours pour chacune. Chez le chien, le temps de renouvellement pour l'épiderme vivant (stratum *basale* à *stratum granulosum*) est de 22 jours (technique de marquage par la thymidine tritiée). (45)

### 2. *Les concepts de cellules souches, de cellules amplificatrices transitoires et de cellules différenciées dans l'épiderme :*

Dans l'épiderme adulte, la division cellulaire est nécessaire pour remplacer les cellules perdues par apoptose ou à cause d'une lésion et également pour maintenir le nombre de cellules à un niveau relativement constant.
Dans un épithélium stratifié, les cellules différenciées ont une durée de vie assez courte. C'est pourquoi, au cours de la vie adulte, une population de cellules est réquisitionnée pour être capable à la fois de se renouveler et de former des cellules destinées à une différenciation terminale. Ces cellules sont les **cellules souches**, qui ont une capacité infinie de renouvellement. Les **cellules amplificatrices transitoires** sont définies comme des kératinocytes proliférant ayant une capacité limitée de renouvellement et qui vont, après quelques mitoses, se différencier de manière terminale en kératinocytes. Chaque cellule souche donne lieu à neuf cellules amplificatrices transitoires. Les cellules de la couche basale sont composées de 90 % de cellules amplificatrices transitoires, de 6,5 % de cellules différenciées, et de 3,5 % de cellules souches. (26)

## D. De la couche basale à la couche cornée : différents phénomènes moléculaires intervenant dans la différenciation épidermique

Lors de la différenciation épidermique, plusieurs processus principaux interviennent : les filaments de kératines se forment à partir d'une série d'étapes biochimiques, forment le squelette des kératinocytes de la **couche épineuse** (28) et se lient aux hémidesmosomes et aux desmosomes.
Les cellules progressent à travers la couche épineuse et accumulent des protéines impliquées dans la différenciation terminale. Aussi, les corps lamellaires ou granules membranaires y sont synthétisés. (28) Ils larguent leur contenu dans les espaces intercellulaires superficiels. (36) (39)
Puis, lorsque les cellules atteignent la **couche granuleuse**, leur apparence change brusquement avec la synthèse des granules de kératohyaline intercellulaires visibles au microscope optique (26) qui contiennent des protéines riches en cystine ainsi qu'une protéine appelée la profilaggrine permettant l'agrégation des filaments de kératines, des protéines riches en cystine, et d'autres protéines, par la formation de ponts dissulfures. (28) (36) En microscopie électronique, on observe les tonofilaments qui s'étendent à la périphérie de la cellule et qui se mélangent aux granules. Les cellules de la couche granuleuse contiennent également des granules lamellaires localisés à la périphérie de la cellule (36) et qui déversent leur contenu dans l'espace intercellulaire. Les lipides, contenus dans les corps lamellaires et riches en céramides ont une configuration hautement structurée en bicouche, et représente 80 % des lipides de la future couche cornée. Les sécrétions apocrines et sébacées participent aussi à la formation du film lipidique de surface. (28) Lorsque les cellules atteignent la **couche claire**, elles sont encore plus allongées et aplaties et tous les organites ont disparus. Au microscope, seules les grandes lignes de la cellule sont visibles, et le cytoplasme apparaît homogène. L'examen ultrastructural

révèle des filaments entremêlés de manière dense et fixés dans une matrice épaisse, dérivant des granules de kératohyaline. (36)
Dans la **couche cornée**, d'autres processus ont lieu : l'enveloppe cornée est formée lorsque la kératolinine (protéine soluble) migrent à la surface cellulaire et est liée avec l'involucrine grâce à une enzyme, la transglutaminase.
Malgré le haut degré d'organisation des cornéocytes et des lipides intercellulaires, les **modulations de l'activité enzymatique** se poursuivent dans la couche cornée, aboutissant à une variation de la perméabilité, de la cohésion cellulaire et de la desquamation. (28)

Nous allons, à présent, étudier de manière précise les molécules principales qui interviennent dans le processus de la kératinisation et dans la construction de la couche cornée.

## E. Etude biochimique et moléculaire des cellules épidermiques

La différenciation épidermique est liée à l'expression de gènes caractéristiques pour chaque stade. Seules leur synthèse et leurs modifications post-traductionnelles propres permettent la constitution de la couche cornée. (22)

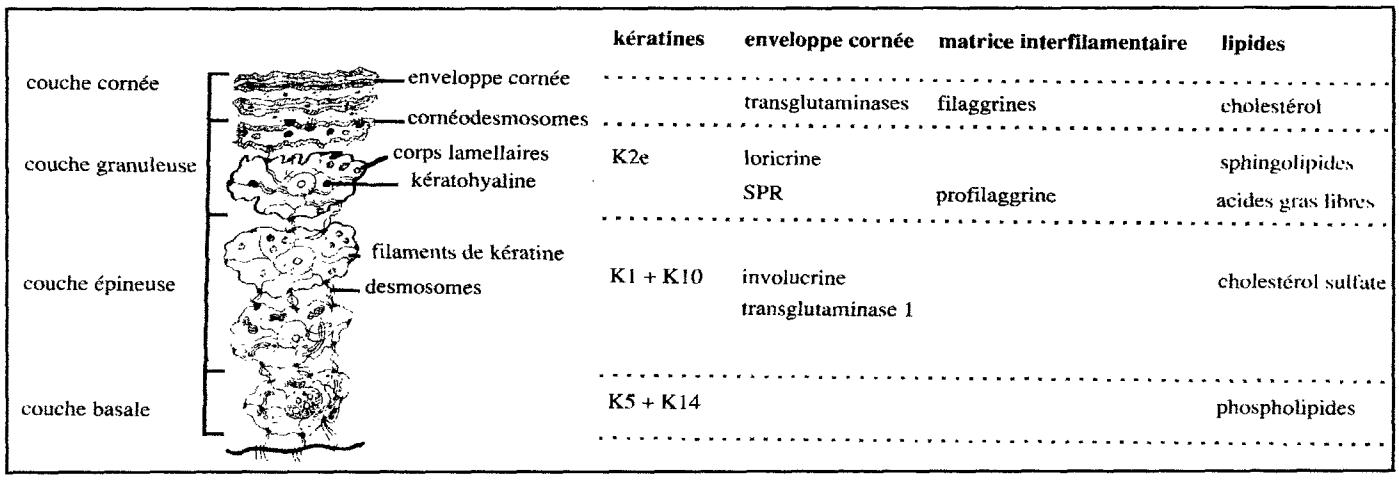


**Schéma 4 (Hohl, 2004) : Les stades morphologiques de la différenciation du kératinocyte**

### 1. *Le cytosquelette du kératinocyte*

Dans toutes les cellules eucaryotes, le cytosquelette est au centre de la structure, de la fonction et de la différenciation cellulaire. Le cytosquelette est composé d'un réseau élaboré de protéines structurales, incluant les microfilaments d'actine, des microtubules (tubuline), et des filaments intermédiaires. Nommés d'après leur diamètre assemblé de 10 nm, intermédiaire entre les minces microfilaments d'actine (6 nm) et les épais microtubules (25 nm), les filaments intermédiaires sont les protéines les plus hétérogènes du cytosquelette et sont divisés en six types basés sur leur séquence d'acides aminés et leur spécificité tissulaire. (22) (26)

### *a) Les kératines : protéines des filaments intermédiaires*

#### (1) Définition :

La kératine (provenant du grec *keratos* et signifiant « corne ») est le produit le plus important de l'épiderme. (45) C'est une protéine très stable, résistante et riche en cystine et en ponts dissulfures. Au moins vingt molécules différentes de kératine ont été reconnues dont une dizaine seraient présentes dans l'épiderme. (39) Elles sont classiquement divisées en kératines *douces* (peau) et kératines *dures* (poil, griffe) ou en kératines α (peau, poil) et kératines β (squame, plume). (45)

#### (2) Classification :

Les **kératines** forment des filaments intermédiaires hétérodimériques par l'association de deux sous-unités de kératines de classe I et de classe II. Leur classification a été réalisée en 1982, à partir de leurs charges relatives, de leur poids moléculaire et de leur spécificité antigénique, par Moll et al., qui ont désigné chaque kératine par un numéro. (22) (26)
Les kératines de classe I, codées par un groupe de gène sur 17q12-q21, sont acides ($pK_i$ = 4,5 à 5,5) et relativement petites en taille (~40 à 56,5 kDa) : il s'agit des kératines 9 à 20 dans l'épiderme. Les kératines de classe II, codées par un groupe de gène sur 12q11-13, sont basiques ou neutres ($pK_i$ = 5,5 à 7,5) et relativement plus grandes en taille (~52 à 67 kDa) : elles sont constituées des kératines 1 à 8 dans l'épiderme. (26)

#### (3) Variation topographique :

Les kératines comptent pour environ 30 % des protéines totales des kératinocytes basaux, et pour 85 % des protéines cytoplasmiques des kératinocytes terminaux différenciés. (26)
Chaque hétérodimère est spécifique d'un tissu et d'une différenciation. (26) Les kératinocytes de **l'assise basale** expriment les kératines **K5** et **K14**. Ces kératines persistent ensuite dans les assises suprabasales. En quittant l'assise basale, les kératinocytes commencent leur différenciation terminale par l'induction de la synthèse des kératines **K1** et **K10**. Le réseau filamenteux de K1 et K10 remplace alors progressivement celui de K5 et K14, en formant des tonofilaments plus épais et un cytosquelette plus dense. Finalement les kératincoytes des **couches épineuses superficielles et granuleuses** expriment la kératine **K2e** en plus de la kératine **K10.** Chez l'homme, les assises suprabasales palmoplantaires expriment en plus les kératines K6, K9, K16 et K17. La gaine folliculaire externe forme les kératines K6 et K16 et dans le canal sébacé, il y a une forte expression de la kératine K17. Les assises suprabasales des muqueuses orales expriment les kératines K4 et K13 et la couche cornée, les kératines K3 et K12. Cette distribution tissulaire des diverses kératines permet en fait de mémoriser facilement les défauts cliniques résultant de leur mutation dans le cadre de diverses génodermatoses affectant les gènes des kératines. (22) (26)

### (4) Structure des kératines

Les kératines partagent une structure homologue basique avec tous les filaments intermédiaires de protéines : un **domaine α-hélicoïdal central** qui possède une structure secondaire conservée d'une façon précise et deux domaines globulaires amino- et carboxy-terminaux. Le domaine central α-hélicoïdal, composé de 310 à 315 acides aminés, est responsable de la dimérisation et de la polymérisation hautement organisées. Il est composé de **quatre segments α-hélicoïdaux** hautement conservés **(1A, 1B, 2A et 2B).** L'hélice α consiste en un cycle répétitif d'une heptade d'acides aminés, dans laquelle le premier et le quatrième acides aminés sont hydrophobes, restant tous deux proches sur la surface de l'hélice et permettant à deux polypeptides adjacents de créer une spire hélicoïdale. De plus, on note une séquence redondante dans le domaine 2B de l'hélice qui est associé avec le changement de direction de l'hélice α. La structure et la charge de ces molécules sont des éléments critiques pour leur assemblage et leur stabilité. En effet, il existe un point de mutation sur une arginine du segment 1A des kératines 9, 10 et 14 qui est présente dans la plupart des cas, respectivement, de kératodermie palmoplantaire épidermolytique, d'érythrodermie congénitale ichtyosiforme bulleuse, et d'épidermolyse bulleuse simple. (26) (39)
Les **quatre domaines α-hélicoïdaux** sont séparés par des **peptides de liaison non hélicoïdaux (L1, L12, L2).** (26) Leur localisation est conservée parmi tous les membres de la famille des filaments intermédiaires. Une autre séquence non continue et non α-hélicoïdale se retrouve au milieu du segment 2B.
Les régions de la « tête » amino-terminale et de la « queue » carboxy-terminale, qui confère une spécificité antigénique pour les kératines individuelles, consistent en **deux sous-domaines très homologues (H), deux sous-domaines variables (V)** et **deux sous domaines hautement chargés (E).** Les régions finales des kératines sont importantes pour une variété d'interaction entre protéines. Les mutations affectant le domaine carboxy-terminal de la kératine 1 est à l'origine d' erreurs dans les réseaux de kératine, la rétraction du cytosquelette à partir du noyau, et gênent la translocation de la loricrine aux plaques desmosomales. Des expériences de troncature des kératines K5 et K14 ont montré que les « queues » des kératines 5 et 14 sont nécessaires pour la stabilisation des filaments et que la « tête » de la kératine K5 est nécessaire pour l'élongation du filament et pour son alignement latéral. (26)




**Schéma 5 (Kimyai-Asadi, Ming et Freedberg, 2003) : Structure des kératines**

### (5) Polymérisation de la kératine

Deux **hétérodimères** de kératine sont organisés en une configuration anti-parallèle et inversée pour former des **tétramères** (double spires hélicoïdales). Les tétramères constituent les **protofilaments** (2 à 3 nm de largeur), deux protofilaments se regroupent en **protofibrilles** (4,5 nm) et quatre **protofibrilles** s'assemblent enfin en **filaments intermédiaires** ou **tonofilaments** (10 nm) (26).

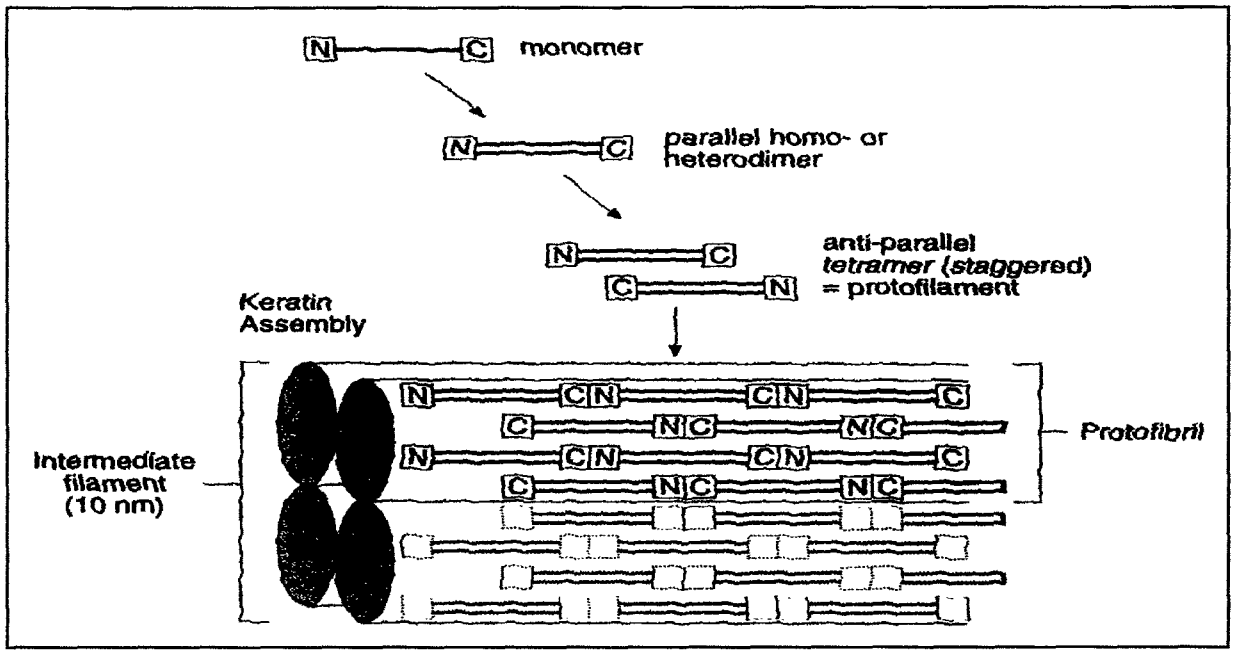


**Schéma 6 (Suter et al, 1997) : Polymérisation de la kératine**

## b) La filaggrine

Lorsque les cellules atteignent l'assise granuleuse, elles arrêtent la synthèse de kératine et produisent des protéines qui permettent l'assemblage final des composants nécessaires à la formation de filaments de **macrokératine** ayant une grande résistance mécanique. La **filaggrine** en est la molécule majeure. C'est une protéine cationique synthétisée par les cellules granuleuses comme un précurseur inactif, de grande taille, phosphorylé et riche en histidine, connu sous le nom de **profilaggrine**. Cette profilaggrine est stockée dans les granules de kératohyaline. Elle possède dix à douze unités répétitives de filaggrine séparées par de courtes séquences de liaison hydrophobes, tout comme les domaines amino- et carboxy-terminaux. Elle possède aussi les caractéristiques des protéines S100 liant le calcium (EF-hands). En effet, le domaine amino-terminal de la profilaggrine contient des régions fonctionnelles, liées au calcium et qui sont importantes dans sa progression jusqu'à la filaggrine. La différenciation terminale se réalise par déphosphorylation et protéolyse de la profilaggrine en filaggrine lorsque le contenu des granules est déversé dans le cytoplasme. (45)

La filaggrine est une protéine matricielle interfilamenteuse qui fonctionne comme une « colle » pour les filaments de kératine : elle forme un lien transitoire entre les filaments de kératine et leur permet de former ensuite des ponts dissulfures

permanents. Cet « empaquetage » par la filaggrine, concomitant avec la formation de l'enveloppe corné, est une étape importante dans le processus d'organisation des filaments de kératine en gros macrofilaments résistant à la destruction cellulaire (48). De plus, la filaggrine, source d'acides aminés libres, possède un rôle important dans l'hydratation normale de la couche cornée. (45)

Dans la couche cornée, les produits de dégradation de la filaggrine ont deux composants majeurs :

- l'acide urocanique : dérivé de l'histidine de la filaggrine grâce à une enzyme, l'histidase, il protège la peau des rayons UV en les absorbant.
- l'acide pyrrolidone carboxylique : dérivé de la glutamine (30% de la filaggrine), il participe à l'hydratation de la couche cornée (48).

## 2. Les structures d'adhésion du kératinocyte :

La cohésion mécanique intercellulaire de l'épiderme est assurée par des structures d'adhésion sur lesquelles les filaments du cytosquelette sont ancrés sur le côté intracellulaire. (22) L'adhésion des kératinocytes se fait par l'intermédiaire de quatre types majeurs de structures adhésives et communicatives : les desmosomes, les hémidesmosomes, les jonctions adhérentes et les adhésions focales. Les hémidesmosomes et les adhésions focales sont localisées sur la surface basale des cellules basales et permettent leur adhésion à la matrice extracellulaire sous-jacente, alors que les desmosomes et les jonctions adhérentes permettent l'adhésion des kératinocytes entre eux dans chaque couche épidermique. Les jonctions *gap* servent de liaison intercellulaire pour la communication chimique intercellulaire. (45) (48)
L'ancrage des cellules basales à la membrane basale et l'adhésion intercellulaire entre cellules voisines ont un rôle majeur dans le maintien de l'intégrité de la peau. (48)

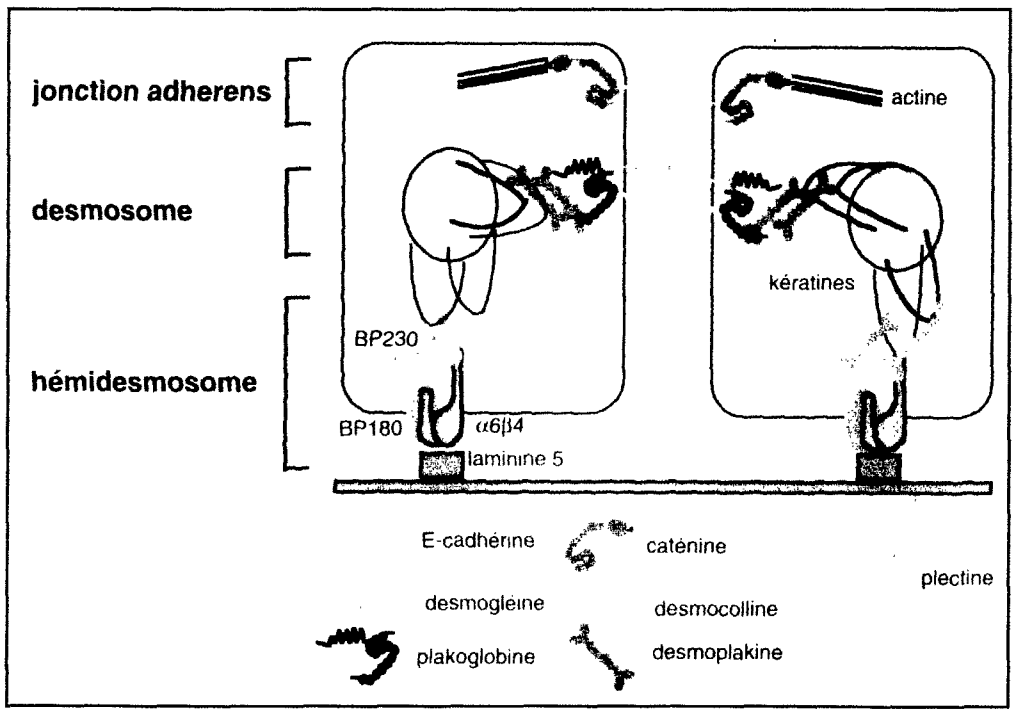


**Schéma 7 (Hohl, 2004) : Structures d'adhésion du kératinocyte**

## *a) Les hémidesmosomes et les desmosomes*

### (1) Les hémidesmosomes

#### *(i) Rôle et structure générale*

La fonction majeure de la couche basale est de permettre un **attachement mécanique** à la **membrane basale sous-jacente** et au **derme**. (26) Les composants de la membrane basale et de l'hémidesmosome, sont synthétisés par les kératinocytes basaux. Les hémidesmosomes font partie du système de transmission des forces physiques entre l'épiderme et le derme et lient la face basale des kératinocytes basaux à la *lamina lucida* de la membrane basale. (22)
L'hémidesmosome permet l'ancrage des kératines K5 et K14 dans la membrane plasmique.

#### *(ii) Ultrastructure*

La fraction intracellulaire de l'hémidesmosome est composée de l'**antigène de la pemphigoïde bulleuse 1** (230 kDa) et de la **plectine,** deux membres du groupe des « plakines » (protéines servant à lier le réseau de kératines intracellulaires à la membrane plasmique).
La fraction transmembranaire de l'hémidesmosome comprend l'**antigène de la pemphigoïde bulleuse 2** (180 kDa), qui s'attache au collagène IV de la lamina densa et l'**intégrine** $\alpha_6\beta_4$ qui s'attachent aux laminines, à la fibronectine et aux collagènes dans la membrane basale.
La **laminine 5**, une molécule trimérique présente dans la matrice extracellulaire, initie l'assemblage de l'hémidesmosome : elle est à l'origine du recrutement d'hétérodimère d'intégrines $\alpha_6\beta_4$, des kératines et des protéines associées aux kératines à la surface cellulaire. De plus, en induisant la phosphorylation et la déphosphorylation des sous-unités d'intégrines $\alpha_6\beta_4$ (transmembranaires), elle permet à la matrice extracellulaire de moduler la prolifération cellulaire, la différenciation, l'apoptose, la migration et la morphogénèse du tissu. (22) (26) (45)

### (2) Les desmosomes :

#### *(i) Rôle*

Les desmosomes permettent l'adhésion intercellulaire dans les assises suprabasales et, à l'intérieur des cellules, l'ancrage des tonofilaments exprimés dans les assises suprabasales (kératines K1, K2, K10, K9, K6, K16). (22)

#### *(ii) Ultrastructure*

La plaque desmosomale est composée de plusieurs **plakines intracellulaires** : les desmoplakines I et II (portion intercellulaire majeure de la plaque desmosomale), les plakophilines, l'envoplakine, la périplakine et la plakoglobine. (45)

La portion transmembranaire de la plaque desmosomale comprend les **desmogléines** (I, II et III) et les **desmocollines** (I, II et III), molécules d'adhésion calcium-dépendantes (appartenant à la famille des cadhérines) par un mécanisme homophile. La composition des desmosomes est assez complexe : la desmogléine 3 (l'antigène du pemphigus vulgaire), la desmocolline 3 et la plakophiline 2 sont exprimées de préférence dans les assises basales et épineuses tandis que la desmogléine 1 (l'antigène du pemphigis foliacé), la desmocolline 1 et la plakophiline 1 sont exprimées préférentiellement dans la couche granuleuse (26) (22) (45).
En outre, il y a la **desmocalmine** (une protéine liée à la calmomoduline) qui favorise l'assemblage calcium-dépendant des desmosomes et leur fonction. En effet, le calcium et la calmomoduline sont cruciaux pour la formation des desmosomes et des hémidesmosomes.
Enfin, il faut savoir que l'envoplakine et la périplakine, qui forment des homo- et hétérodimères dans les desmosomes et qui s'attachent aux kératines, ont été initialement identifiées comme faisant partie de l'enveloppe cornée : on pense alors qu'elles forment une structure sur laquelle l'enveloppe cornée cellulaire est ensuite formée. (26)

#### (3) Les cornéodesmosomes

L'adhésion cellulaire au sein de la couche cornée avait été attribuée auparavant aux lipides intercellulaires (modèle de la brique kératinocytaire et du ciment lipidique). Cependant, des études récentes ont montré la présence de cornéodesmosomes. (22)
Les cornéocytes adhèrent les uns aux autres grâce à des cornéodesmosomes, structures desmosomales modifiées. Dans les couches épineuses et granuleuses, la cornéodesmosine, une glycoprotéine riche en glycine et en sérine, est exprimée et contenue dans les corps lamellaires. Après avoir été déversée et larguée dans l'espace extracellulaire, elle s'associe aux desmogléines et aux desmocollines desmosomales. Le clivage de la cornéodesmosine par les enzymes, trypsine et chymotrypsine épidermiques, est à l'origine de la séparation des cornéocytes adjacents et de leur élimination. (26)

### *b) Las adhésions focales*

Ce sont des petites structures adhésives localisées le long de la membrane basale des cellules basales. Le composant transmembranaire des adhésions focales des kératinocytes est dans la plupart des cas une **intégrine $\beta_1$**. Les composants intracellulaires des adhésions focales incluent la taline, la vinculine, l'α-actinine, la paxilline et la zydkine. Ces protéines de la plaque adhésive s'attachent aux **filaments d'actine**. (48)

### *c) Les jonctions adhérentes*

Ce sont des petits points d'attachement ponctuels sur lesquels s'insèrent les filaments d'actine ; ces jonctions servent donc à relier les filaments d'actine cytoplasmiques des cellules adjacentes. Les protéines transmembranaires qui

permettent ces jonctions adhérentes font partie de la famille des **cadhérines** (E-cadhérines et les P-cadhérines), et l'attachement est **calcium-dépendant**. Alors que la E-cadhérine est présente dans les kératinocytes de toutes les couches épidermiques, le P-cadhérine est uniquement exprimée dans les cellules basales. Les caténines permettent l'adhésion des cadhérines avec le réseau cytosquelettique ; en particulier, la β-caténine et la plakoglobine s'attachent aux cadhérines et l'α-caténine s'associerait directement avec l'actine. (48)

### *d) Les jonctions gap ou jonctions communicantes*

Le couplage électrochimique entre les cellules se fait par les jonctions *gap*, qui sont formées par l'association de **deux connexons** (ou deux hémicanaux) sur les membranes cellulaires adjacentes. Chaque connexon est une demi-chaine formée par l'oligomérisation de six sous-unités de **connexines** homotypiques et hétérotypiques. (26)
Un canal intercellulaire complet peut s'établir par un contact direct entre les connexons de deux cellules, permettant de connecter leur cytoplasme. Les jonctions *gap* permettent le transfert rapide d'ions et de molécules messagers secondaires de moins de 1 kDa permettant une réponse coordonnée de groupes cellulaires. Cette **communication intercellulaire** est essentielle pour le contrôle de la croissance et de la différenciation ainsi que pour le maintien de l'homéostasie tissulaire. Cette modalité de transmission peut être modulée selon les conditions moléculaires et physiologiques.
On compte plus de quatorze gènes de connexines et chaque tissu les exprime de façon sélectionnée et spécifique. (22) Durant la différenciation épidermique, il y a un changement progressif dans l'expression des connexines : la connexine 43 dans les cellules basales proliférantes est remplacée par la connexine 26 dans les kératinocytes non proliférants épineux par exemple. Ces changements sont à l'origine de modifications dans les signaux ioniques intercellulaires et affectent l'homéostasie du calcium et des seconds messagers. (26)

### *e) Les jonctions serrées*

Les jonctions serrées ou (*tight junctions*) sont responsables de la fonction de barrière des épithéliums simples, notamment pour la séparation des compartiments dans le tube digestif. Elles sont composées de molécules transmembranaires, les **claudines** et les **occludines**. Les jonctions serrées sont des structures dynamiques impliquées non seulement dans la séparation mais également dans le transport de liquides à travers l'épithélium digestif. Des études récentes ont montré une fonction primordiale des jonctions serrées dans l'épiderme pour le maintien de la fonction de barrière d'eau à la surface du corps, remettant donc en question la barrière lipidique qui semble alors avoir une fonction plus importante dans la résorption des substances lipidiques (crèmes) que dans le maintien de la barrière de l'eau nécessaire à la survie dans l'atmosphère terrestre. (22)

## 3. Les organites intracellulaires spécifiques des kératinocytes

### a) Les grains de kératohyaline

Les grains de kératohyaline sont les organites caractéristiques de la couche granuleuse. Ils sont constitués principalement de **profilaggrine** qui se transforme en filaggrine lorsque le contenu du grain de kératohyaline est déversé dans le cytoplasme. (39)
La **loricrine** est un autre composant du granule. Elle est libérée à proximité de la membrane plasmique et se lie aux protéines de la plaque desmosomale.
Notons que chez les rats, il existe deux types morphologiques de granules de kératohyaline. Le granule P-F est de forme irrégulière et contient de la profilaggrine, alors que le granule L est petit, arrondi et contient de la loricrine. (45)

### b) Les granules lamellaires

Les **granules ou corps lamellaires** de la couche granuleuse, aussi connu sous le nom de **granules membranaires**, **corps d'Odland** ou **kératinosomes** sont des granules à deux fonctions qui contiennent, à la fois, des lipides fournissant la barrière perméable de l'épiderme et un certain nombre d'enzymes lysosomiales. Leur taille est de 100 à 500 nm. (39) Ces granules sont identifiables dans les assises supérieures de la couche épineuse (ils y sont synthétisés à partir de l'appareil de Golgi) et deviennent plus importants dans la couche granuleuse. (26) Ils sont constitués de phospholipides, de céramides, d'acides gras libres, d'enzymes hydrolytiques et de stérols. (45) Les glucosylcéramides de la couche granuleuse, précurseurs des céramides de la couche cornée, sont formés dans l'appareil de Golgi par la céramide glucosyltransférase, elle-même induite pendant la différenciation du kératinocyte, en même temps qu'apparaissent les granules lamellaires. Dans les parties supérieures de la couche granuleuse, les granules lamellaires s'orientent vers la surface apicale des kératinocytes et fusionnent avec la membrane plasmique, puis secrètent leur contenu dans l'espace intercellulaire. (26)

## 4. La différenciation terminale : l'enveloppe cornée

Un profond remodelage des kératinocytes a lieu lors de la formation de la couche cornée : les cornéocytes dépourvus de noyaux et d'autres organites vont constituer une structure de barrière spécialisée, dense en microscopie électronique. Cette barrière est, en fait, l'enveloppe cornée, un **polymère de lipides et de protéines extrêmement résistant,** avec une couche insoluble de 10 nm de protéines liées de manière covalente à la membrane plasmique. La membrane plasmique du kératinocyte (constituée de phospholipides) est, en fait, progressivement remplacée par l'enveloppe cornée. La partie de protéines insolubles de l'enveloppe cornée constitue environ 90 % de sa masse totale et la partie lipidique constitue le reste. (22) (26)
L'enveloppe cornée est composée de protéines mutuellement unies par des ponts covalents, en un échafaudage rigide qui constitue le squelette périphérique du cornéocyte, avec des lipides attachés à la surface extracellulaire et le complexe des

filaments intermédiaires et de la matrice interfilamenteuse, interagissant avec sa surface interne. (22)

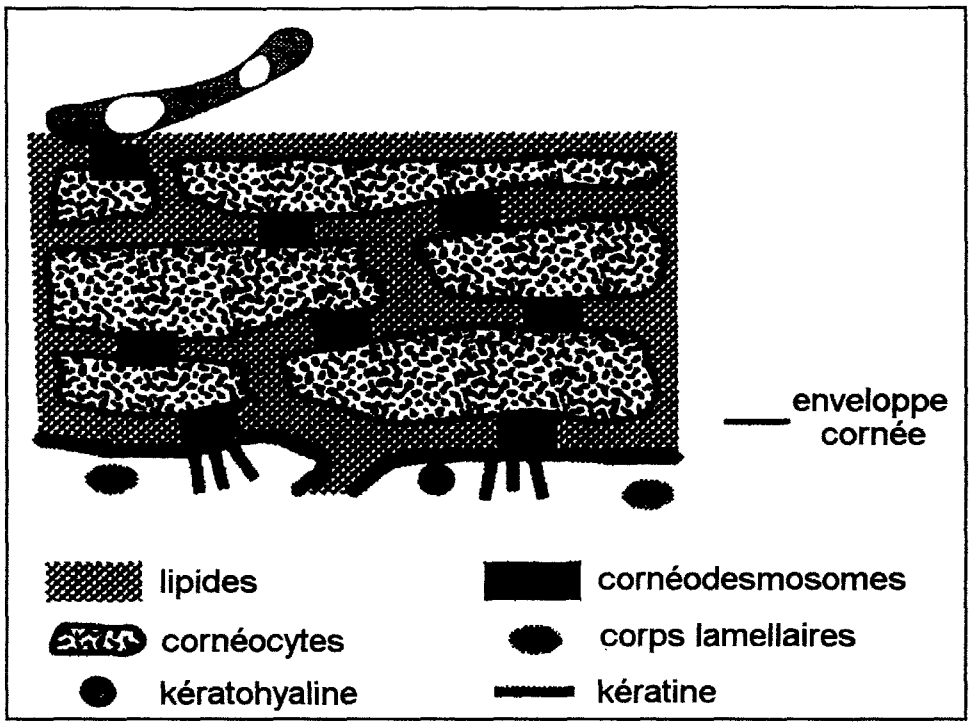


**Schéma 8 (Suter et al, 1997) : L'enveloppe cornée**

### *a) Les étapes de la formation de l'enveloppe cornée*

L'enveloppe cornée, d'abord formée à l'intérieur de la membrane cytoplasmique des kératinocytes en voie de différenciation, se situe finalement à l'extérieur des cellules cornées. Sa formation est un processus faisant intervenir de **multiples étapes**. (26)
En résumé, les couches épineuses et granuleuses produisent des précurseurs de l'enveloppe cornée, qui seront liées par des enzymes, les transglutaminases. (48)
Tout d'abord, l'envoplakine et la desmoplakine sont exprimées dans les plaques desmosomales.
L'involucrine, protéine riche en glutamine, très polymorphe, très soluble, acide et trouvée dans de nombreux types d'épithéliums pavimenteux et stratifiés, est localisée sur la membrane cytoplasmique.
Les transglutaminases sont aussi exprimées tôt dans la différenciation et participent aux liaisons des molécules d'involucrines à d'autres molécules et à l'envoplakine.
Comme il a été dit plus haut, après le largage des composants du granule de kératohyaline, la loricrine s'accumule d'abord sur les desmosomes de la membrane cytoplasmique, tandis que la filaggrine s'agrège avec les filaments intermédiaires de kératine dans le cytoplasme pour renforcer le cytosquelette. (22) (26)

### *b) Les transglutaminases*

Les transglutaminases appartiennent à une famille d'enzymes qui catalysent la formation de ponts intra- et intermoléculaires entre des résidus de glutamine et de lysine, dans de nombreuses réactions physiologiques (coagulation, kératinisation entre autres). Dans l'épiderme, ces enzymes catalysent l'établissement de liaisons entre les protéines précurseurs de la couche cornée. Trois différentes transglutaminases ont été décrites : la transglutaminase 1 (ou transglutaminase kératinocytaire ou TGK), la transglutaminase 2 et la transglutaminase 3 (ou transglutaminase épidermique ou TGE).
Les transglutaminases agissent à la surface interne de la membrane cytoplasmique pour lier les précurseurs protéiques, lors de la transition entre la couche granuleuse et la couche cornée. (48)
La **transglutaminase 1** est localisée dans toutes les assises épidermiques avec une expression augmentée dans la couche granuleuse.
La **transglutaminase 3** est localisée dans la couche granuleuse supérieure et agit sur la loricrine. C'est la transglutaminase majeure de la formation de la couche cornée. D'abord sécrétée comme proenzyme, elle nécessite une activation. Ainsi, les cellules de la couche granuleuse supérieure deviennent plus perméables au calcium pour permettre l'activation des transglutaminases calcium-dépendantes. (22) (26) (48)
Notons que la transglutaminase 2 n'a pas de fonction dans la formation de la couche cornée. (48)

D'autres études indiquent que l'envoplakine et la périplakine desmosomales servent aussi de substrat pour l'attachement des céramides. Une erreur dans la liaison des protéines épidermiques et des lipides par la transglutaminase 1 peut expliquer les phénotypes d'ichtyose lamellaire et d'érythrodermie congénitale ichtyosiforme non bulleuse, qui peuvent être causées par des mutations dans le gène de la transglutaminase 1. (26)

### *c) Les protéines de l'enveloppe cornée*

Ces protéines constituent le **substrat des transglutaminases**. (48)
Le rôle exact de chaque composant protéique de l'enveloppe cornée n'est pas complètement compris, et un chevauchement fonctionnel existe. Par exemple, la loricrine est la protéine majeure de l'enveloppe cornée, composant plus de 70 % de sa masse. Des souris déficientes en loricrine montrent un phénotype d'érythrodermie congénitale qui disparaît 4 ou 5 jours après la naissance, de manière concomitante à l'augmentation des petits peptides riches en proline et des peptides S 100, qui compensent l'absence de la loricrine pour la formation de l'enveloppe cornée. (26)
Les principales protéines précurseurs de l'enveloppe cornée : l'involucrine, les SPR, les xp5 et la loricrine, possèdent des similarités importantes ; leurs gènes sont tous situés sur le chromosome 1q21 et sont composés de deux exons. Les protéines codées possèdent des régions terminales homologues, riches en glutamine et lysine, impliquées dans leur liaison. Leurs domaines centraux sont constitués par des séquences itératives répétées, soit riches en glutamine et acide glutaminique pour l'involucrine, soit riches en proline et cystéine pour les SPR et riches en glycine et

sérine dans le cas de la loricrine. Ces similarités suggèrent une origine commune évolutive des protéines-précurseurs de l'enveloppe cornée. (22)

Nous pouvons étudier certaines molécules plus précisément.

### (1) La loricrine

Il s'agit du précurseur majeur de la couche cornée (38 kDa chez la souris). Elle est riche en cystine et en glycine, ce qui rend la couche cornée hydrophobe, et est conservée dans la plupart des espèces vertébrées. Elle se localise dans les L-granules (petites granules adjacents aux granules de kératohyaline), le long de la membrane cytoplasmique des cellules granuleuses et des cellules de la couche la plus profonde de la couche cornée.
Les CREP (cystin-riche envelope protein) sont colocalisées avec la loricrine. (48)

### (2) Les SPRRs (small proline-rich proteins)

Les petits peptides riches en proline (SPR, pancornulines, cornifine) sont des membres du complexe de différenciation épidermique qui se lie précocement avec d'autres peptides ou avec la loricrine lors de la formation de l'enveloppe cornée. Ces peptides sont codés par deux gènes SPRR1, huit gènes SPRR2 et un gène SPRR3, qui sont régulés différemment. Tandis que la loricrine est le composant majeur de l'enveloppe cornée épidermique, les petits peptides riches en proline, particulièrement SPRR1a et b, forment 70 % de l'enveloppe cornée dans la muqueuse orale. (26) (48)

### (3) L'involucrine

C'est une protéine cytosolique abondante des cellules épineuses. Sa taille est de 68 kDa. Elle est riche en glutamine et en glycine. Sa synthèse est contrôlée par la forme de la cellule. Elle se lie au cours des étapes tardives de la différenciation épidermique pour former l'enveloppe cornée. (48)

### (4) La cystatine A

Ancienne kératolinine, elle a été trouvée dans l'épiderme bovin et humain de la couche épineuse profonde (où elle est cytosolique) à la couche cornée (localisées à la périphérie des cellules). Elle est d'abord constituée de sous-unités de 6 kDa qui se polymérisent immédiatement dans le cytosol, puis est liée par des ponts ε(γ-glutamyl)lysine pour former une molécule complètement insoluble de haut poids moléculaire (150 kDa). (48)

## 5. Le film lipidique de l'épiderme

Les lipides jouent un rôle fondamental dans la structure, la différenciation et la fonction de l'épiderme. Ils ont un rôle important dans la fonction de barrrière, le maintien de l'eau de la couche cornée, la cohésion et la desquamation des cornéocytes, et le contrôle de la prolifération et de la différenciation épidermique. (45)
Cependant, des études récentes sur les jonctions serrées de l'épiderme mettent en doute certaines hypothèses : les structures lipidiques auraient un rôle plus importantes dans la résorption des molécules lipidiques et des crèmes que dans la barrière aqueuse. (22)

### Formation et composition des lipides

Les lipides de surface de l'épiderme proviennent de la maturation des cornéocytes, qui contiennent environ six fois le taux de lipides intracellulaires des kératinocytes de la couche basale. (45) Ils sont principalement dérivés des produits sécrétés des **granules lamellaires** qui sont synthétisés dans les couches épineuses superficielles et granuleuses. (22)
La composition des lipides épidermiques change radicalement durant la kératinisation, commençant par un taux élevé de **phospholipides** et finissant avec une prédominance de **céramides**, de **cholestérol** et d'**acides gras**, au détriment des phospholipides et des tryglycérides. Les céramides sont les composants lipidiques les plus importants dans l'organisation lamellaire de la couche cornée et les plus importants quant à sa fonction de barrière. Les acides gras polyinsaturés sont également importants puisqu'ils sont incorporés aux céramides. Cette transformation lipidique fournit aux couches supérieures de l'épiderme une barrière lipidique plus stable, cirée et imperméable. Tous les changements de la composition lipidique sont réalisés grâce à des **lipases** et des **glycosidases**. (48)
Les céramides jouent aussi un rôle crucial dans la plasticité de la couche cornée en permettant un étirement et une capacité de pliure par la fluidification de la barrière lipidique. (45) Ces lipides sont liés à la surface extracellulaire de l'enveloppe cornée et accumulés en lamelles dans l'espace intercornéocytaire. Ils représentent environ 10 % du poids de l'enveloppe cornée et environ 10 % du volume de la couche cornée. (22)
Notons que les lipides de surface, de la peau des chats et des chiens, étudiés par chromatographie sur couche mince, comprennent d'avantage d'esters de stérol, de cholestérol libre, d'esters de cholestérol et de cires de diesters, et moins de triglycérides, de monoglycérides, d'acides gras libres, de cires de monoesters et de squalene que ceux de la peau humaine. (45)

## 6. L'élimination des cornéocytes

La desquamation physiologique résulte d'une part, de la dégradation des cornéodesmosomes et, d'autre part de modifications biochimiques des lipides du « ciment » intercornéocytaire. (22)

Lorsque les produits finaux du processus de différenciation atteignent la partie la plus externe de l'épiderme, ils deviennent des débris cellulaires « momifiés » composés de macrofilaments de kératine compacte empaquetés dans l'enveloppe cornée. Les cornéocytes sont ensuite éliminés. (26)
La cathepsine D est une protéase aspartate lysosomiale présente dans la couche cornée et exprimée avec le changement de concentration calcique qui accompagne la différenciation épidermique terminale. Elle joue aussi un rôle dans le processus de dégradation. Chez l'homme, c'est le pH acide de la couche cornée (pH~4.5) qui favorise l'activité enzymatique des protéases. (26) Il existe aussi des enzymes hydrolytiques comme l'acide phosphatase, la B-like cathepsine, et la carboxypeptidase responsables de la desquamation de la surface de la peau. (48)

## F. La régulation de la kératinisation

L'épiderme est un tissu en renouvellement continuel, sa structure et sa fonction dépendent de plusieurs **processus** qui doivent être **initiés** pendant le développement embryonnaire et **continuellement régulés** durant la vie. (12)
Les données actuelles ne permettent pas d'en faire un schéma global et cohérent. Beaucoup de gènes sont exprimés durant la différenciation épidermique d'une façon coordonnée, ce qui suggère l'existence de facteurs de régulation communs. (22)
Pour étudier ces facteurs de régulation de la prolifération et de la différenciation des kératinocytes, beaucoup de chercheurs ont utilisé les cultures de kératinocytes de l'homme, de souris quelquefois de chien. De nombreux laboratoires ont modifié les conditions de culture, pour favoriser la croissance et/ou la différenciation des kératinocytes, en concentrant les paramètres suivants : milieux additifs, calcium ionisé, composition de la matrice extracellulaire, interface air-liquide. (48)
De **nombreux facteurs** influencent la prolifération et la différenciation des kératinocytes. Il en existe d'origine exogène (nuit, rayons ultraviolets...) et d'origine endogène. (39)
Parmi les facteurs endogènes, on compte l'EGF dermique, le facteur de croissance des fibroblastes, les facteurs de croissance analogue de l'insuline, les facteurs stimulateurs de colonies, le facteur de croissance dérivé des plaquettes, les TGFs, les neuropeptides, les interleukines, le TNF, les chalones épidermiques, l'épiboline, les interférons, les hydrolases acides, les métabolites d'acide arachidonique, les enzymes protéolytiques (endopeptidases, exopeptidases ou peptidases), et des hormones variées (particulièrement l'épinephrine, la vitamine $D_3$ et le cortisol). De plus, il y a une série d'hormones et d'enzymes qui peuvent induire ou augmenter (ou les deux à la fois) l'activité de l'enzyme ornithine décarboxylase, enzyme essentielle pour la biosynthèse de polyamines (putrescine, spermidine, et spermine) qui favorisent la prolifération épidermique. De nombreux facteurs nutritionnels sont aussi connus pour être importants dans la kératinisation physiologique : ils incluent les protéines, les acides gras, le zinc, le cuivre, la vitamine A, et les vitamines B. (45)

De plus, **derme** a des influences sur la morphogenèse et la différenciation épidermique, ainsi que pour l'entretien de la structure et de la fonction de la peau après la naissance. Les produits des kératinocytes normaux et des fibroblastes sont également modulés par ces interactions.
Enfin, le derme et l'épiderme collaborent dans le développement des annexes épidermiques et de la jonction dermo-épidermique. (12)

La connaissance des agents intervenant dans la prolifération et dans la différenciation épidermique est importante car ils peuvent être utilisés dans les traitements des maladies cutanées. (22)

## 1. La croissance des kératinocytes

### a) Les facteurs de croissance des kératinocytes

Les facteurs de croissance régulent la croissance et la prolifération épidermique par des mécanismes autocrines et paracrines. (12)

#### (1) Les ligands des récepteurs de l'EGF.

Ces facteurs de croissance sont des ligands du récepteur de croissance épidermique de l'EGF. Les ligands du récepteur de l'EGF **induisent la prolifération** de kératinocytes *in vivo*. (48) Trois de ces ligands, le TGF- α, l'amphiréguline et l'EGF lié à l'héparine, sont synthétisés par les kératinocytes et ont un rôle autocrine dans le contrôle de la prolifération cellulaire.
Le récepteur de l'EGF est une glycoprotéine transmembranaire localisée préférentiellement dans les kératinocytes basaux. L'EGF est produit dans le corps entier mais n'est présent que pour la réparation des blessures cutanées.
Le TGF-α (produit par les kératinocytes) et l'amphiréguline ont une part d'homologie considérable avec l'EGF et nombre de leurs effets apparaissent similaires. L'EGF stimule l'hyperplasie et l'hypertrophie de l'épiderme. Les kératinocytes canins sont en croissance constante en présence d'EGF. (12) (48)

#### (2) L'insulin-like growth factor

Deux formes sont connues : l'**IGF-I** et l'IGF-II. L'IGF-I stimulerait la mitose des kératinocytes via une voie faisant intervenir l'induction du récepteur de l'EGF et ses ligands, le TGF- α et l'amphiréguline. En effet, la croissance *in vitro* des kératinocytes équins dépendrait de la supplémentation en insuline. (48)

#### (3) Le keratinocyte growth factor (KGF)

Le **KGF** est un membre de la famille des FGF (fibroblast growth factor). Il est synthétisé par les fibroblastes mais son récepteur est exclusivement exprimé sur les kératinocytes, montrant que le KGF intervient dans un mécanisme de régulation mésenchymateuse de l'épithélium. (22) (48)
Les effets du KGF sont complexes. Il peut favoriser la prolifération des kératinocytes normaux humains. Il peut aussi protéger le kératinocyte d'une induction prématurée de la différenciation.
Enfin, d'autres études ont montré que le KGF est impliqué dans la fonction de réparation tissulaire (des souris déficientes en récepteurs de KGF montrent un retard important de la réépithélialisation). (12) (48)

#### (4) Le basic fibroblast growth factor (bFGF)

Le bFGF est plus puissant que le FGF. Tous deux stimulent la croissance de des kératinocytes qui synthétisent le ligand et le récepteur. Le bFGF est un facteur de croissance et de différenciation autocrine important. Il est lié à l'héparine. (48)

### *b) Les cytokines*

#### (1) L'interleukine 1 (IL-1)

L'interleukine 1 est une molécule d'environ 15 KDa, qui opère sous deux formes majeures : l'IL-1 α et l'IL-1 β, toutes deux codées par deux gènes différents. L'IL-1 α est produite et stockée dans les kératinocytes, sa production augmente de manière significative lors d'attaque physique ou thermique, comme les rayons UV, et est supprimée par les prostaglandines $E_2$ et $I_2$. Elle stimule la croissance des kératinocytes et des fibroblastes. Elle induit également l'expression des gènes des kératines K6 et K16. (22) (48)
De plus, le TNF- α ou facteur de nécrose tumorale α est produit, et sécrété, par le kératinocyte dès l'activation par l'interleukine 1, en réponse aux blessures et infections. (22)

#### (2) L'interleukine 6 (IL-6)

C'est une cytokine multifonctionnelle. Elle est produite à faible taux par les kératinocytes normaux mais sa synthèse est augmentée lors de stimulation par l'IL-1, la LPS ou les rayons UV. Elle stimule la croissance kératinocytaire *in vitro*. Cependant, des souris transgéniques qui surexpriment l'IL-6 dans les kératinocytes basaux ne montrent pas d'hyperprolifération de l'épiderme, avec une couche cornée très peu épaissie. Cette différence entre les résultats *in vivo* et *in vitro* doit être étudiée. Il faut considérer par exemple, les taux relatifs d'IL-6 et de son récepteur *in vivo* et *in vitro*, ainsi que la possibilité d'interactions synergiques ou inhibitrices entre l'IL-6 et d'autres facteurs. (48)

### *c) Le granulocyte macrophage-colony stimulating factor (GM-CSF)*

Le GM-CSF est une molécule de 23 KDa qui régule la prolifération et la différenciation des cellules hématopoïétiques. On a montré qu'elle stimulait la prolifération des kératinocytes *in vitro*. (48)

### *d) L'Adenosine triphosphate (ATP)*

L'ATP extracellulaire s'attache aux récepteurs $P_2$ purinergique sur les kératinocytes. Il agit de manière synergique avec d'autres facteurs de croissance

pour favoriser la prolifération kératinocytaire et inhibe la formation de l'enveloppe cornée chez l'homme. Dans les kératinocytes canins, il induit l'augmentation transitoire du calcium libre intracellulaire. (48)

## 2. La différenciation kératinocytaire

Un des facteurs les plus importants de la différenciation kératinocytaire est représenté par la densité ou la confluence cellulaire. Il existe aussi plusieurs inhibiteurs de croissance non toxiques qui favorisent la différenciation cellulaire. (48)

### a) Les chalones épidermiques

Elles sont considérées comme des inhibiteurs de la croissance kératinocytaire. Plusieurs facteurs comme la protéine IFNα-like peuvent entrer dans cette catégorie. (48)

### b) La protéine interferon α-like (IFNα- like)

Elle est synthétisée par les kératinocytes et observée dans l'épiderme humain normal *in vivo*. Elle inhibe de manière importante la croissance des kératinocytes et favorise la différenciation terminale. (48)

### c) L'interféron γ

Il supprime la prolifération épidermique et augmente l'induction de gènes exprimés durant la différenciation épidermique (par exemple, les gènes des SPR ou de la transglutaminase kératinocytaire). (22)

### d) Le TGF-β (transforming growth factor- β)

Il existe le TGF-$\beta_1$ et le TGF-$\beta_2$, présents à de faible taux dans les assises supérieures de l'épiderme et stimulés par le TGF- β lui-même et par des agents favorisant la différenciation tels que le calcium et les esters de phorbol. (12)
Le TGF-β est un homodimère de 25 KDa très conservé entre les espèces, comprenant une famille de 5 protéines au moins. Il est sécrété sous une forme latente par les kératinocytes supra-basaux et possède un rôle important dans la régulation autocrine de l'épiderme. Le TGF-β exerce une inhibition réversible de la croissance des kératinocytes *in vitro*, mais ne stimule pas l'expression des marqueurs de la différenciation. Il supprime la synthèse d'ADN et la mitose des kératinocytes et favorise leur différenciation. (12) (22) (48)
A des concentrations importantes, il induit l'expression des kératines K6 et K16. Le TGF-β semble également jouer un rôle majeur sur les kératinocytes lésés. (48)

### e) La vitamine $D_3$

La peau est à la fois un site de **synthèse** et une **cible** de la vitamine $D_3$. La provitamine D est synthétisée dans le derme et l'épiderme et convertie en prévitamine dans l'épiderme, sous l'exposition aux rayons UV. La 1,25-$(OH)_2$ vitamine $D_3$ (forme active), dont les récepteurs sont exprimés sur les kératinocytes et les fibroblastes, est un inhibiteur puissant de la prolifération épidermique et stimule la différenciation épidermique. Elle agit par liaison à des récepteurs nucléaires spécifiques dans tous les kératinocytes. Cet effet est associé avec la diminution de la synthèse d'ADN et l'expression diminuée de l'oncogène *c-myc.* (22) (48)

### f) Les glucocorticoïdes

Ils augmentent la différenciation épidermique. Comme les rétinoïdes et la vitamine $D_3$, ils agissent par l'intermédiaire de récepteurs nucléaires.

### g) Le rôle des intégrines

Les intégrines servent de lien physique et de voie de communication au sein de la matrice moléculaire, comme le collagène, la laminine, la fibronectine, la thrombospondine, et la vitronectine, à travers la membrane plasmique du cytosquelette des kératinocytes. En effet, ce que l'on pensait être un mécanisme d'ancrage cellulaire s'est montré être une voie de communication bidirectionnelle pouvant aboutir à des modifications de l'expression des gènes, du pH et des flux de calcium. En culture, les kératinocytes différenciés perdent leur attachement au collagène de type I et IV, à la laminine et la fibronectine. La perte de l'adhésion à la fibronectine est précédée de la perte des récepteurs d'intégrines à la fibronectine. Le signal qui provoque la perte de la capacité d'une intégrine à s'attacher à son ligand, d'où peut-être un signal précoce pour la différenciation kératinocytaire, n'est pas encore bien élucidé. (12)

## 3. Les facteurs de transcription

Une variété de facteurs de transcription (AP1, AP2, POU domaine, Sp1, Sp3, NF-κB, p53, p63, TCF, GLI et STAT facteurs) sont exprimés dans l'épiderme et, parfois, plusieurs membres de la même famille de facteurs sont présents (par exemple AP1 ou POU-domain). L'expression simultanée de plusieurs membres de la même famille de facteurs de transcription permet une régulation très complexe. Certains de ces facteurs interagissent avec des gènes kératinocytaires spécifiques. La famille la mieux étudiée est la famille des facteurs AP1. Plusieurs facteurs de transcription AP1 (les différents facteurs Jun, Fos et Fra) sont exprimés dans l'épiderme. Chacun de ces membres possède un rôle dans la régulation des gènes pour la prolifération et la différentiation épidermique. (22)
Ainsi, les effets de la protéine kinase C sur l'expression protéique ont lieu grâce à l'intermédiaire des facteurs de transcription AP1, incluant Jun et Fra. Les facteurs de transcription comme AP2, SP1, et ETS, augmentent l'expression des kératines

suprabasales, des protéines du complexe de différenciation épidermique et des transglutaminases. Enfin, l'inhibition de la différenciation des kératinocytes est faite par des facteurs de transcription comme le domaine de protéines POU et par l'augmentation des protéines d'attachement CCAAT. (26)

## 4. Les rétinoïdes

La **vitamine A**, ainsi que ses dérivés (composés ou médicaments), les **rétinoïdes** sont des facteurs qui contrôlent la balance entre la prolifération, la différenciation et l'apoptose des kératinocytes. L'acide rétinoïque (AR) est un régulateur **pléïotrope** de la morphogénèse et de la différenciation épidermique et il peut moduler la réponse des kératinocytes aux mitogènes. Dans la peau, un taux critique d'acide rétinoïque est nécessaire pour la morphogenèse et la différenciation physiologique. (12)
Les rétinoïdes transmettent leurs effets par l'interaction avec les récepteurs nucléaires de l'acide rétinoïque α, β et γ (RARα, RARβ, RARγ) et les récepteurs nucléaires X rétinoïde α, β et γ (RXRα, RXRβ, RXRγ). Les kératinocytes expriment deux récepteurs nucléaires à des taux important, RARγ et RXRα, qui forment des hétérodimères. Le complexe récepteur-rétinoïde est activateur des gènes. (22) De plus, l'effet de l'acide rétinoïque, se fait de manière indirecte, par l'intermédiaire du TGF-β. (48)
Les effets de l'AR sur les kératinocytes dépendent de sa concentration et de l'état de la cellule cible. (12)
On observe une inhibition de la différenciation épidermique et de multiples changements dans l'expression des gènes kératinocytaires, par l'acide rétinoïque et ses ligands *in vitro*. Au contraire, les rétinoïdes augmentent, *in vivo*, l'expression épidermique de la transglutaminase kératinocytaire, de l'involucrine, de la profilaggrine et de la loricrine, mais ne changent pas l'expression des kératines K1, K10 et K14. (22) Les rétinoïdes sont donc importants dans le contrôle autocrine de la prolifération et de la différenciation des kératinocytes et en thérapie, ils semblent « normaliser » une fonction aberrante. Les effets des rétinoïdes sur la peau *in vivo* peuvent être appréciés, notamment, par leur utilisation dans les désordres de la kératinisation et l'acné chez l'homme. (12) (48)

## 5. Le calcium

La plupart des processus de différenciation terminale du kératinocyte sont contrôlés par la **concentration intracellulaire en calcium**.
Une culture avec un milieu pauvre en calcium maintient les kératinocytes à un haut niveau de prolifération mais un état de différenciation faible, alors qu'un milieu très riche en calcium favorise la différenciation terminale des kératinocytes. D'une manière similaire, la protéine kinase C, un régulateur de la libération du calcium intercellulaire, favorise la transition des cellules de la couche épineuse à la couche granuleuse. (12) (26)
Il y a, en fait, un **gradient de calcium** dans l'épiderme qui augmente depuis la couche basale jusqu'à la couche granuleuse supérieure. (12)
De nombreux changements biosynthétiques dépendent du calcium, comme la diminution d'expression des protéines associées avec les kératinocytes basaux, par

exemple les kératines K5 et K14 et la P-cadhérine et l'augmentation d'expression des protéines associées avec les kératinocytes différenciés des couches supérieures, par exemple les kératines K1 et K10, l'involucrine, la transglutaminase, la filaggrine et la loricrine. (48)

## 6. Les esters de phorbol

Les esters de phorbol sont des molécules activant la **cascade de traduction des signaux** de la protéine kinase C. L'activation de la protéine kinase C augmente la traduction des gènes de la loricrine, de la profilaggrine et de la transglutaminase kératinocytaire et supprime celle des gènes des kératines K1 et K10. Cette activation de la protéine kinase C agit sur les gènes correspondants par l'intermédiaire des facteurs de régulation AP1. (22)

## 7. L'apotpose

L'apoptose, ou **mort cellulaire programmée**, est un mécanisme cellulaire homéostatique majeur dans la peau, qui est affecté par les hormones, les facteurs de croissance, les cytokines et d'autres facteurs dont on a parlé auparavant. L'apoptose agit dans la peau en développement, dans la régulation des nombres cellulaires, dans la défense contre les attaques, les cellules infectées ou transformées. La différenciation terminale du kératinocyte épidermique a lieu grâce à un programme apoptotique modifié qui évolue pour adapter le kératinocyte à ses fonctions spécialisées. Des dérèglements de l'apoptose sont décrits dans plusieurs maladies de la peau, à la fois à médiation immune et génétique et dans des tumeurs de la peau. L'apoptose joue aussi un rôle important dans la croissance cyclique du follicule pileux. (12)

# DEUXIEME PARTIE : ETUDE BIBLIOGRAPHIQUE DES ICHTYOSES HUMAINES ET PRESENTATION DES ICHTYOSES CANINES ACTUELLEMENT DECRITES ET D'AUTRES ICHTYOSES ANIMALES

L'ichtyose représente un groupe hétérogène de génodermatoses rares affectant les hommes et de nombreuses espèces animales telles que les chiens, les vaches et quelques animaux sauvages. Certains auteurs parlent également de cette maladie chez les cochons et les souris de laboratoires entre autres. (50)

# I. Généralités sur les ichtyoses

## A. L'ichtyose : une génodermatose

Les **génodermatoses** sont définies comme des maladies de la peau ayant un déterminisme génétique. Beaucoup de génodermatoses ont un mode de transmission mendélien. (27)

Les génodermatoses peuvent être classées en fonction des types cellulaires ou des territoires cutanés atteints. On parle de: (8)

- génodermatoses épidermiques : anomalies du kératinocyte, du mélanocyte, des structures folliculaires et des glandes annexes ;
- génodermatoses jonctionnelles : anomalies dans la jonction dermo-épidermique
- génodermatoses dermiques et composées : anomalies des structures et des cellules du derme ; anomalies touchant également des tissus autres que la peau

Les génodermatoses sont composées de manifestations phénotypiques diverses avec des degrés variables d'atteinte de la peau. Dans certaines ichtyoses, il n'y a qu'une atteinte mineure, souvent uniquement « cosmétique » de la peau, des cheveux et/ou des ongles, alors que dans d'autres, les manifestations cutanées font partie d'un syndrome sévère et multiple. (42)

Les **ichtyoses** sont des maladies cutanées héréditaires et monogéniques apparaissant durant les premiers mois ou les premières années et persistant toute la vie. (23) Le processus pathologique mis en cause affecte la formation, le maintien et la fonction de la couche cornée. Il s'agit donc de « troubles de la cornification ». (49)
Plus précisément, les ichtyoses sont décrites comme un groupe hétérogène de maladies ayant pour caractéristiques communes, la formation d'une couche cornée anormale avec des lésions cutanées hyperkératosiques qui se traduisent par une desquamation généralisée avec, ou sans, hyperprolifération épidermique ou inflammation du derme. (13) (23) (24) (27)

## B. Un peu d'histoire

Le terme d'ichtyose vient du grec « ichthys » signifiant poisson et faisant référence à l'apparence clinique d'une **peau écailleuse**. (13)
L'ichtyose est connue depuis l'antiquité. On la retrouve dans d'anciens textes indiens (datant de 200-300 ans avant J.C.). De même, la littérature médicale chinoise la décrit comme « la maladie de la peau de serpent » ou « la maladie de la peau de poisson ».

C'est Plenck, en 1776, qui utilise le terme « ictiosi » pour nommer cette anomalie cutanée. Willian, en 1908, est le premier à utiliser le terme d' « ichthyose » (« ichtyosis ») pour nommer ces désordres squameux de la peau.
Alibert et Fox pensent alors à des causes externes et à des aberrations mentales pour expliquer leur origine. Puis Cockayne, en 1933, décrit un modèle de transmission simple mendélien pour l'ichtyose. A partir de là, quatre formes majeures d'ichtyoses sont décrites : l'ichtyose vulgaire, l'ichtyose liée au sexe, l'ichtyose lamellaire et l'érythrodermie congénitale ichtyosiforme.
Van Scott, Frost et Weinstein proposent, ensuite, une classification des ichtyoses basée sur les différences de taux de renouvellement épidermique : l'hyperkératose de prolifération et l'hyperkératose de rétention. Plus tard, Williams et Elias, décrivent de nombreux syndromes ichtyosiformes et d'autres désordres rares, qui sont alors ajoutés aux quatre formes majeures. Cette description est basée sur des données cliniques, génétiques ou biochimiques. (13) (27)
Récemment, une approche génétique et moléculaire de ces désordres héréditaires a permis d'identifier les anomalies à l'origine de plusieurs génodermatoses. Une nouvelle classification s'est donc développée. En effet, lorsque l'on sait quel gène est muté, il est plus aisé de comprendre le processus pathogénique à l'origine d'une maladie. (13)
Cependant, d'autres travaux sont désormais nécessaires afin de mieux comprendre les mutations génétiques et les dysfonctionnements protéiques, qui aboutissent à une maladie clinique, et de développer, plus tard, des interventions thérapeutiques. (13)

## C. Pathogénie générale

La peau ichtyosique possède des **squames** de quantité et de qualité anormale. La fonction de barrière de la couche cornée est donc compromise et on note des modifications de la cinétique cellulaire épidermique. Si l'on compare la couche cornée à un compartiment, on peut considérer son épaississement comme le résultat de cellules qui entrent, dans ce compartiment, à un taux plus élevé ou de cellules qui le quittent trop lentement (perte d'adhésion des cornéocytes) ou bien des deux. (13) En effet, l'augmentation de la prolifération de l'épiderme (**hyperkératose de prolifération**) ou l'augmentation de la cohésion cellulaire (**hyperkératose de rétention**) définissent deux subdivisons pathogéniques principales des maladies à squames. La première est rapportée dans l'érythrodermie congénitale ichtyosiforme non bulleuse et l'érythrodermie congénitale ichtyosiforme bulleuse et la deuxième subdivision est largement admise pour l'ichtyose vulgaire et l'ichtyose liée à l'X. Cependant, ceci n'est pas aussi simple qu'il n'y paraît. (24)
Effectivement, le processus de cornification est un processus complexe qui n'est pas entièrement élucidé. De nombreux défauts dans différentes étapes de ce processus peuvent aboutir à un résultat final similaire, c'est-à-dire une couche cornée anormale, des squames, et une hyperkératose. Dans certaines maladies, l'anomalie sous-jacente a été identifiée. Ainsi, l'observation des composants clés de ce processus à qui sont à l'origine de ces anomalies éclairent sur l'importance et la complexité d'une cornification organisée dans la différenciation physiologique du kératinocyte. (13)

Les essais de classification des cas sporadiques d'ichtyose canine se basent sur la compréhension des formes humaines de cette maladie. (4) Il convient donc de les décrire.

# II. Les différentes formes d'ichtyoses humaines

## A. Classification des ichtyoses héréditaires

La classification des ichtyoses est très discutée. En effet, l'**hétérogénéité** des phénotypes et la **complexité pathogénique et moléculaire** de leurs causes sont à l'origine de nombreux désaccords. (23)
D'après Hohl, 2004, plusieurs critères sont utilisés pour la classification des ichtyoses :

- la date d'apparition du défaut clinique : à la naissance (ichtyose congénitale) ou au cours des premières années de vie (ichtyose vulgaire) ;
- l'extension du défaut clinique : limité à la peau (ichtyose isolée) ou associé à des atteintes viscérales (ichtyose complexe ou syndrome associé à des ichtyoses) ;
- la transmission génétique du défaut clinique (dominance autosomale, récessivité autosomale, dominance liée au sexe, récessivité liée au sexe) ;
- la morphologie histologique et ultrastructurale (par exemple, hyperkératose épidermolytique, agranulose, etc...) ;
- le mécanisme moléculaire (par exemple, anomalie des kératines, déficit en stéroïde sulfatase, déficit en transglutaminase kératinocytaire, etc...).

Il existe donc un certain nombre de types d'ichtyoses bien définis qui ont des caractéristiques particulières et qui peuvent être diagnostiquées aisément. Cependant, compte tenu de la grande hétérogénéité clinique et de l'effet important de l'environnement sur la desquamation, le diagnostic spécifique de l'atteinte de certains patients et familles peut s'avérer très difficile. (13)

## B. Les principales ichtyoses

### *1. Ichtyose autosomale dominante ou ichtyose vulgaire*

L'ichtyose vulgaire est l'ichtyose la plus fréquente. Son incidence dans la population varie de **1/250 à 1/1000**. Sa transmission se fait sur le mode **autosomal dominant**. En raison de la grande variabilité clinique et morphologique et des difficultés de localisation chromosomique du gène en cause, une hétérogénéité pathogénique est possible (13) (23). Des études très récentes ont cependant montré, d'après l'analyse d'arbres généalogiques, un mode de transmission semi-dominant avec des patients homozygotes sévèrement atteints et des patients hétérozygotes modérément ou non atteinte. (46)

### *a) Clinique*

Elle se manifeste dans la **première ou la deuxième année** et persiste toute la vie. (23)
Son expression clinique varie de formes minimes (surtout localisées à la face d'extension des jambes) à des formes complètes. (23) Cette variation des manifestations cliniques peut également exister au sein d'une même famille (variation d'expressivité). (13)
L'ichtyose vulgaire atteint surtout les **faces d'extension des membres** de façon **symétrique** (avec des squames proéminentes), et dans la plupart des cas il existe une xérodermie sur le visage (sur le front et les joues). (13) (23)
Les **squames fines et blanchâtres** s'enroulent, ce qui donne un aspect rugueux.
Les **grands plis** sont **épargnés**. Et ce signe est un critère clinique important de diagnostic différentiel avec les érythrodermies congénitales ichtyosiformes et l'ichtyose lamellaire.
Les paumes et les plantes des pieds montrent une hyperkératose modérée et une **hyperlinéarité** (exagération des plis cutanés), contrairement à l'ichtyose récessive liée à l'X où elles sont normales. (27)
Une kératose pilaire est souvent associée sur les faces d'extension des bras et des cuisses et sur les fesses. (13) Le cuir chevelu est légèrement pityriasique. Si l'atteinte est plus importante, on peut observer une alopécie cicatricielle diffuse (alopecia ichtyotica). (23)
L'ichtyose vulgaire s'aggrave en hiver (climat sec et froid) et **s'améliore** spontanément en été et dans les **climats humides**. (13)
Enfin, il existe une association fréquente de l'ichtyose vulgaire avec différentes formes d'**atopie** (eczéma atopique ; asthme bronchique ; rhinite allergique, rhume), qui est estimée à 35%. (23) Il y a aussi des associations possibles avec des opacités cornéennes. (27) Rarement, une hypohidrose associée, avec une intolérance à la chaleur, peut être observée. (13)



**Photos 3 et 4 (Hohl, 2004 et DiGiovanna, 2003) : Ichtyose vulgaire**

### *b) Histopathologie*

L'**hétérogénéité** est observée aussi bien sur le plan morphologique que sur le plan ultrastructural. (23) Ceci explique donc la difficulté à déterminer la réelle incidence de cette maladie. (49)
L'ichtyose vulgaire est caractérisée par une **hyperkératose de rétention,** des indices de renouvellement normaux, avec absence ou diminution de la couche granuleuse. Les couches épineuse et cornée sont d'épaisseur et d'apparence normale, en particulier, le nombre de corps lamellaire est normal. En microscopie électronique, les granules de kératohyaline sont soit absents, soit réduits en nombre avec des anomalies de structure (petits et friables). (23) (24) (27)

### *c) Biologie moléculaire*

En ce qui concerne la biochimie, on observait une expression très variable de l'ARN et des produits protéiques traductionnels et post-traductionnels de la **profilaggrine**, la composante majeure des granules de kératohyaline. (23) Une anomalie de la synthèse de l'ARNm ou de la protéine ou un défaut dans la régulation post-traductionnelle de la profilaggrine ou des filaggrines avaient été soupconnés. (23) (49)
Très récemment, des études ont démontré la présence de deux mutations dans le gène codant pour la filaggrine (*FLG* : R501X et 2282del4). Ces deux mutations sont à l'origine d'une absence des produits dérivés de la protéolyse de la filaggrine. (46)
Les acides aminés dérivés de la filaggrine sont des molécules osmotiquement actives au sein des cornéocytes : ils permettent aux cornéocytes de se gonfler dans un environnement humide, en augmentant les forces de friction et en affaiblissant les liaisons intercellulaires entre les cornéocytes, ce qui provoque la desquamation. (49)
Ainsi, dans l'ichtyose vulgaire, ces agents hydratants sont déficients dans la couche cornée, ce qui aboutit à une peau sèche et squameuse. (24)

## *2. Ichtyose récessive liée au sexe*

Dans les années 60, cette forme d'ichtyose était déjà distinguée cliniquement des autres ichtyoses. (13) (23) Cockayne fut le premier auteur à rapporter l'existence de formes cliniques d'ichtyoses affectant les mâles. Cette forme d'ichtyose fut ensuite séparée des autres par Wells et Kerr en 1965. (21)
La transmission génétique de cette maladie se fait sur le mode **récessif lié à l'X** (chromosome Xp22). Son incidence dans la population est estimée à **1/2000 à 1/6000**, sans différences raciales ou géographiques.
Comme dans toutes les maladies récessives liées à l'X, cette forme d'ichtyose est transmise par la mère et s'exprime exclusivement chez les mâles. Seuls quelques cas de femmes atteintes ont été rapportés. (21)

### *a) Clinique*

L'ichtyose récessive liée à l'X se manifeste pendant la **période néonatale**. (23) L'anomalie cutanée n'est pas évidente à la naissance et se manifeste par une desquamation prononcée vers 1 à 3 semaines d'âge. (49)
Les femmes porteuses hétérozygotes du gène ont souvent comme seul symptôme une sécheresse cutanée des jambes. De nombreux caractères cliniques sont similaires à ceux de l'ichtyose vulgaire.
En général, les squames sont **plus grandes** et **plus épaisses** que dans l'ichtyose vulgaire. (23) Elles sont de couleur **marron foncée** et de forme **polygonales**. (21)
L'ichtyose récessive liée à l'X atteint les **membres supérieurs et inférieurs** de façon **symétrique** de même que les **faces latérales** du **visage** et du **tronc**. (23) Les membres sont particulièrement atteints au niveau de leurs extrémités distales. (21)Les **grands plis** sont aussi **atteints**. En revanche, les paumes sont normales et on n'observe pas de kératose pilaire (13) (23). L'atteinte des **zones préauriculaires** est caractéristique de cette maladie, selon certains auteurs. (13) (21) (27)
Les formes extensives correspondent à l' « ichtyose noire » des anciens auteurs. (23)Les parties latérales et postérieures du cou sont atteintes ; ce qui donne une apparence sale due à la couleur marron des squames. (21) Les malades consultent, en effet, un médecin pour la gêne occasionnée par leur aspect sale et très inesthétique. (23)
On peut noter **des fluctuations saisonnières** quant à la sévérité de la maladie avec une amélioration par temps chaud et une aggravation par temps sec et froid. (49) Avec le temps, les lésions sur la tête disparaissent presque complètement, alors que celles situées sur les faces d'extension des membres deviennent plus marquées. (21) Mais il n'y a pas de rémission avec l'âge, ce qui constitue une autre caractéristique de cette maladie. (49)

En ce qui concerne les manifestations extracutanées, l'ichtyose récessive liée à l'X est une maladie héréditaire plus grave que l'ichtyose vulgaire. En effet, dans plus d'un tiers des cas (10 à 15 % des hommes et des femmes atteints ou porteuses, selon Hernandez-Martin, Gonzalez-Sarmiento et Unamuno, 1999), on trouve, à la lampe à fente, une dystrophie de la lame limitante postérieure de la cornée (membrane de Descemet) ou **opacité cornéenne** qui, heureusement, n'a aucun retentissement sur l'acuité visuelle. Par contre, il n'existe pas d'association à des maladies atopiques. (13) (23) (49)
En raison d'un déficit génétique en stéroïde-sulfatase affectant également le plasma, on note un plus grand nombre de **complications obstétricales** chez les mères transmettrices par difficulté de l'effacement du col utérin et accouchements prolongés. L'incidence des **cryptorchidies** est également plus élevée chez les garçons atteints (23) (27) ainsi qu'un hypogonadisme et un risque augmenté de cancer testiculaire. (21)
En cas de phénotype complexe (nystagmus, strabisme, photophobie, hypogonadisme, anosmie, retard mental, crise d'épilepsie, calcifications focales du cartilage et hypoplasie nasale ou phalangéale), il faut penser à un **syndrome de gène contigu**. (23) En effet, les délétions qui incluent les sulfatases adjacentes expliquent ce syndrome de chevauchement. (13) (21)
Enfin, deux cas de patients atteints souffrent également d'hypertrophie pylorique. (21)

**Photos 5 et 6 (Hohl, 2004 et DiGiovanna, 2003) : Ichtyose récessive liée à l'X**

## *b) Histopathologie*

L'ichtyose liée à l'X montre, comme l'ichtyose vulgaire, une **hyperkératose de rétention** (avec des taux normaux de prolifération épidermique) mais la couche granuleuse est bien conservée et d'aspect normal avec un nombre et un volume des granules de kératohyaline plus élevés. (21) (23) L'hyperkératose est compacte, éosinophilique et occasionnellement parakératosique. (21) Le derme est légèrement oedémateux et le siège d'un infiltrat inflammatoire modéré périvasculaire. Le nombre de mélanosomes est augmenté dans les cellules cornées. Ceci est dû à la diminution de leur dégradation et explique par la même occasion la couleur foncée des squames. (21)

## *c) Biologie moléculaire*

Depuis 1978 (par Koppe et al. et Shapiro et al.), on sait que cette ichtyose est provoquée par un **déficit en stéroïde sulfatase** (STS et gène ARSC/STS), une des six formes humaines connues de la famille des arylsulfatases (ARSA à ARSF). Son gène, qui résiste à l'inactivation de l'X (d'après l'hypothèse de Mary Lyon), est localisé sur la portion distale du bras court du chromosome X, (chromosome Xp22.3). (21) Cette région du chromosome possède, en effet, le plus haut taux de délétions chromosomiques parmi toutes les maladies génétiques. (21)
La grande majorité des cas d'ichtyose récessive liée au sexe est causée par des délétions comprenant le gène complet de la STS (85%). (49) Environ 10% des patients avec déficience en STS présentent des mutations ponctuelles dans le gène STS. (24) De rares patients (environ 5%) ont des phénotypes complexes, résultant de la présence d'un syndrome de gène contigu (codélétions des gènes voisins). (23)
Chez les mâles atteints, l'activité de l'enzyme diminue ou est absente dans de nombreux tissu, incluant l'épiderme et les leucocytes. (13)

La stéroïde sulfatase (protéine de 63 kDa) et son substrat, le **sulfate de cholestérol**, sont localisés au sein de la couche cornée. Dans la couche cornée normale, l'hydrolyse progressive du sulfate de cholestérol (3β-hydroxysteroid sulfates) (24) selon un gradient, durant la montée des kératinocytes, va lever l'inhibition des

protéases desmosomales, permettant la dégradation des cornéodesmosomes au sein de la couche cornée. (49)
Ainsi la pathogénie serait la suivante : tout d'abord, l'accumulation du sulfate de cholestérol altère l'organisation des membranes lamellaires en détériorant ainsi la fonction de barrière de la couche cornée. Ensuite, l'excès de sulfate de cholestérol inhibe la protéolyse desmosomale par les protéases des membranes de la couche cornée (carboxypeptidase, cathepsine B, etc....), retardant ainsi la dissolution des cornéodesmosomes. Cet excès de sulfate de cholestérol augmente la cohésion intercellulaire et empêche par conséquent la desquamation physiologique. (21) (49)
De plus, le sulfate de cholestérol peut aussi inhiber l'hydroxymethyl glutamyl CoA-reductase, une enzyme importante pour la synthèse de stéroïde épidermique, favorisant ainsi la cohésion intercornéocytaire. (27)
En effet, l'application topique de sulfate de cholestérol sur des souris nues induit la desquamation et l'augmentation de l'épaisseur de la couche cornée, indiquant la signification pathologique directe du sulfate de cholestérol. (13) (24) De même, le fait que certains produits qui diminuent le taux de cholestérol sérique (ex : acide nicotinique, triparanol) puissent induire des changements au sein d'une peau ichtyosique montre l'importance de l'homéostasie lipidique dans la cornification normale. (13)
La STS hydrolyse les sulfates d'esters qui incluent aussi les sulfates d'hormones stéroïdes. Par conséquent, l'absence de la STS dans le placenta fœtal conduit à une diminution des oestrogènes et, lors de certaines grossesses, aux complications obstétricales déjà citées. (13) (21)

Le diagnostic de l'ichtyose récessive liée à l'X peut être réalisé par des tests biochimiques. Ces tests mesurent soit directement la diminution de l'activité de l'enzyme STS dans les tissus qui la contiennent habituellement (placenta, fibroblastes cutanés, leucocytes, kératinocytes) soit indirectement l'augmentation du taux de ses substrats (sulfate de cholestérol, DHEA) dans le sérum ou dans la couche cornée par électrophorèse des lipoprotéines (qui portent le sulfate de cholestérol), chromatographie ou spectrophotométrie. Les tests génétiques utilisent des techniques telles que la PCR ou le Southern blot (hybridation in situ). Des techniques prénatales peuvent aussi être utilisées (amniocentèse, foetoscopie, analyses du sérum maternel). (13) (21)

### *3. Erythrodermie congénitale ichtyosiforme bulleuse (ECIB) ou hyperkératose épidermolytique*

En 1902, Brocq décrit l'érythrodermie ichtyosiforme bulleuse et distingue le type bulleux du type non bulleux de l'érythrodermie congénitale ichtyosiforme. (13)
L'érythrodermie congénitale ichtyosiforme bulleuse est, en fait, une forme assez rare d'ichtyose. (15) Son incidence dans la population est estimée à **1/200 000 à 1/300 000**.
Sa transmission se fait sur le mode **autosomal dominant**. Cependant, il y a une grande fréquence de mutations spontanées et environ la moitié des cas n'ont pas de passé historique familial, représentant ainsi un nouvel élément mutationnel. (13) (23)

### *a) Clinique*

L'aspect clinique de la maladie **varie selon l'âge** du malade. La maladie est habituellement présente à la naissance et le nouveau né semble atteint de **brûlure généralisée**, avec de l'érythème, des bulles et des squames. (13) Peu après, s'installe une érythrodermie avec tendance à la formation de bulles flasques et de larges décollements, sources d'infections parfois létales. Entre 2 et 4 ans, les bulles diminuent en nombre et en gravité et une **hyperkératose jaune brune et noirâtre,** diffuse mais inhomogène, apparaît. Dans les plis et sur le dos des mains et des pieds, l'hyperkératose prend un aspect « en peau de serpent ». (23) Les paumes et les plantes peuvent être également atteintes. (24)
De plus, la peau des individus atteints possède une **odeur âcre caractéristique**, souvent due à la surinfection microbienne de cette hyperkératose, qui persiste toute la vie et empêche l' intégration sociale des ces patients. (13) (23)
La variété clinique de cette maladie a été mise en évidence à partir d'une étude portant sur 52 individus atteints et montrant six phénotypes cliniques différents. (13)
En dehors de ces formes généralisées, il existe une **forme naevoïde**, représentant un mosaïcisme génétique et causée par des mutations post-zygotiques. Les porteurs risquent de transmettre des mutations des gènes des kératines K1 et K10 en cas de présence dans la lignée germinale. L'enfant de cet individu porteur sera alors atteint d'une érythrodermie congénitale ichtyosiforme bulleuse généralisée. (23) (24)
L'alternance de zones atteintes et de zones non atteintes d'hyperkératose se fait selon les lignes de Blaschko. Celles-ci peuvent être peu nombreuses ou très étendues ou en plaques. On peut aussi observer une localisation unilatérale des lésions. (13)
L'ichtyose épidermolytique annulaire est un variant rare de l'ECIB : les patients développent de nombreuses plaques annulaires, polycycliques, érythémateuses et hyperkératosiques sur le tronc et les extrémités. (24)
Dans les deux cas, le visage est presque entièrement respecté. Avec l'âge, les bulles spontanées et post-traumatiques disparaissent et l'hyperkératose devient le seul symptôme. Ainsi, chez l'adulte, cette ichtyose ressemble à l'érythrodermie congénitale ichtyosiforme non bulleuse ; cependant, elle n'est jamais, comme cette dernière, associée à d'autres anomalies complexes. (23)



**Photos 7 et 8 (Hohl, 2004 et DiGiovanna, 2003) : Hyperkératose épidermolytique**

## *b) Histopathologie*

Par rapport aux autres ichtyoses, l'image histologique de l'ECIB est caractéristique. (13)L'épiderme est épaissi avec des crêtes accentuées. L'image observée est une **hyperkératose épidermolytique** (d'où le nom de la maladie) avec dégénérescence granuleuse des couches suprabasales de l'épiderme due à une condensation périnucléaire des tonofilaments. Ceux-ci ont perdu leur modèle normal et les contacts desmosomaux sont altérés. (13) (23) La couche malpighienne montre une dégénérescence vacuolaire. La couche cornée est très épaissie. Les grains de kératohyaline sont de taille et de formes variables. Il y a un œdème dermique ainsi qu'un infiltrat lymphocytaire et histiocytaire. (13) (27)

## *c) Biologie moléculaire*

La transmission de ce phénotype est liée soit au chromosome 12 (groupe de gènes des kératines de type II), soit au chromosome 17 (groupe de gènes des kératines de type I). (13) (23)
Des mutations ponctuelles des **kératines K1 et K10** ont été identifiées dans la grande majorité des cas (23). Il y a actuellement 35 mutations rapportées sur K1 et 47 sur K10. (30) Généralement, les patients avec une hyperkératose palmoplantaire sévère montrent des mutations de K1 (domaine 2B), tandis que ceux qui n'ont pas d'atteinte palmoplantaire montrent des mutations de K10 (domaine 1A). (24) (30) Il est également à noter que des mutations du gène de la kératine K9 (kératine uniquement trouvée dans la peau des paumes et des plantes) ont été trouvées chez des familles atteintes d'hyperkératose épidermolytique limitée exclusivement aux paumes et aux plantes. (13)
Le mosaïcisme des mutations de K1 et de K10 se traduit par un naevus épidermique avec une hyperkératose épidermolytique. Récemment, on a découvert, chez une famille atteinte d'ichtyose épidermolytique annulaire, une mutation dans le domaine

hélicoïdal 2B de K10. Cependant, le mécanisme de cette configuration annulaire étrange n'est pas encore connu. (24) Un certain nombre de familles atteintes ont été étudiées et avaient des mutations dans les deux kératines 1 et 10 à la fois. (13)
Enfin, il existe de grandes variations entre le phénotype et le génotype de cette maladie. En effet, une même mutation sur un même gène au sein d'une même famille (kératine K1 et mutation sur le domaine V2 par exemple) peut se traduire par des degrés d'atteinte différents. Ceci reste encore à expliquer. (13) (30)

Les filaments de kératine sont agrégés entre eux. De plus, les granules de kératohyaline qui grossissent (avec souvent une forme ovale ou globuleuse), ne peuvent pas s'associer avec les filaments de kératine. (24)
Le **rassemblement des kératines** et la vacuolisation cellulaire semblent être les conséquences directes des mutations des kératines, alors que les mécanismes expliquant une hyperkératose marquée sont plus obscurs.
Des études récentes ont suggéré un taux de mitose élevé dans l'épiderme atteint d'ECIB, mais d'autres travaux ne l'ont pas confirmé. Des études plus récentes de détection immunohistochimique d'antigènes associés au cycle cellulaire sur des souris modèles d'ECIB indiquent que l'épiderme est hyperproliférant dans certains sites du corps, mais pas dans d'autres, ceci, probablement à cause d'une exposition régulière aux cytokines qui sont larguées en réponse à l'altération du cytosquelette. (24)

## 4. Ichtyose bulleuse de Siemens

Sa transmission se fait sur le mode **autosomal dominant**, lié au site des gènes de kératines de la classe II sur le chromosome 12. Cette maladie est rare mais sa fréquence exacte reste à déterminer, car elle a souvent été considérée comme variante de l'érythrodermie congénitale ichtyosiforme bulleuse. (13) (23)

### a) Clinique

L'image clinique est très similaire à celle de l'**ECIB**, mais **plus discrète**. On peut, en effet, se méprendre dans le diagnostic d'un patient atteint d'ichtyose bulleuse de Siemens de forme sévère et d'un patient atteint d'une forme légère d'ECIB. (2)
Les individus naissent avec de l'**érythème** et des **bulles**. (13)Les paumes et les plantes des pieds sont épargnées. (2)
On ne note pas d'érythrodermie ou bien celle-ci est très limitée et les hyperkératoses sont moins prononcées et localisées aux sites de stress physique, notamment sur les articulations. (2) (13) (23)
Les bulles se développent, effectivement, en réponse aux traumatismes mineurs sur les extrémités et l'hyperkératose se retrouve alors sur les genoux, les épaules, les poignets, les mains, les chevilles, les pieds et les zones périombilicales.
Une desquamation superficielle de la peau (phénomène de mue) est très caractéristique. (13) (24) Selon les auteurs allemands, ce phénomène particulier de desquamation exfoliative connue comme phénomène de « **Mauserung** » serait spécifique de l'ichtyose bulleuse de Siemens. Néanmoins, ce signe clinique a été observé dans des cas d'ECIB porteurs de mutations de kératines 1 et 10. (23)

### *b) Histopathologie et biologie moléculaire*

L'image histologique et ultrastructurale de l'ichtyose bulleuse de Siemens est superposable à celle de l'ECIB, mais elle est située plus superficiellement dans la couche granuleuse.
C'est en 1994 que l'on découvre des mutations de la **kératine K2e**, composant majeur de la couche granuleuse, chez des familles atteintes d'ichtyose bulleuse de Siemens. (2) Etant donné que la K2e est exprimée dans la couche épineuse superficielle et la couche granuleuse, après les kératines 1 et 10, le phénotype de cette maladie est donc moins sévère. (24) On recense actuellement 26 mutations sur le gène de la kératine K2e. (30)

## *5. Ichtyoses récessives congénitales (non bulleuses)*

### *a) Généralités*

Il s'agit d'un groupe d'ichtyoses **très hétérogènes**, ayant une transmission principalement autosomale récessive et définies par un phénotype lamellaire. (23)
Jusqu'aux années 80, toutes les ichtyoses autosomales récessives non bulleuses étaient regroupées sous le terme d' « ichtyose lamellaire ». (1) Elle constitue, en fait, un spectre de maladies qui comprend différents degrés d'érythème et de desquamation entre deux extrêmes : l'ichtyose lamellaire et l'érythrodermie congénitale ichtyosiforme non bulleuse (ECINB). (13) (23)
L'ichtyose lamellaire montre des squames foncées et moins d'érythème, tandis que l'ECINB montre des squames plutôt fines avec un érythème plus important. (23) (13)
Les observations en microscopie électronique les ont subdivisé en cinq groupes. (24)

### *b) Ichtyose lamellaire*

Sa transmission est **autosomale récessive** et très rarement autosomale dominante. Son incidence est de **1/300 000**. (23)

#### (1) Clinique

Il s'agit donc d'un spectre d'ichtyose congénitale hétérogène sans bulle et lamellaire. (23) L'ichtyose lamellaire apparaît à la naissance. (13) La plupart des enfants naissent comme **bébé collodion** (une couche translucide qui desquame jusqu'à 10-14 jours) et moins fréquemment avec une érythrodermie congénitale et développent leur phénotype spécifique seulement après quelques semaines de vie. Plus tardivement, l'ichtyose lamellaire est caractérisée par des **squames de grande taille**, **lamellaires**, de **couleur brune foncée** et **adhérentes** avec tendance aux fissures douloureuses particulièrement à proximité des petites articulations et au niveau palmoplantaire. Mais l'atteinte squameuse est le plus souvent généralisée, **constante au niveau des grands plis** et apparaissant selon un modèle en mosaïque. Il existe des variantes mineures qui ne touchent que le tronc ou guérissent presque complètement après la naissance. Malgré la prédominance

clinique des grandes squames lamellaires, un érythème peut être associé à l'ichtyose lamellaire, parfois révélé seulement lors d'un traitement à base de rétinoïdes. L'absence d'érythème ne constitue donc pas un symptôme clé dans la définition de cette variante d'ichtyose congénitale. (13) (23)
L'ichtyose lamellaire est fréquemment associée à un ectropion, une hyperkératose palmo-plantaire (de la simple hyperlinéarité à la kératodermie), une alopécie cicatricielle (annexes épidermiques détériorées par les squames adhérentes et fermes) et une hypoplasie du cartilage des oreilles. Les cheveux et les ongles, souvent plus secs et fragiles, ont une croissance plus rapide. En revanche, les dents ne subissent aucun changement. Les lèvres et les muqueuses ont aussi tendance à être épargnées. Notons enfin que l'hyperkératose peut interférer avec la fonction normale des glandes sudoripares, aboutissant à une hypohidrose dont le degré varie selon les individus. (13) (23)
L'ichtyose lamellaire est non seulement un problème esthétique mais également à l'origine de problèmes psychologiques avec isolement, dépression et alcoolisme. (13) (23)

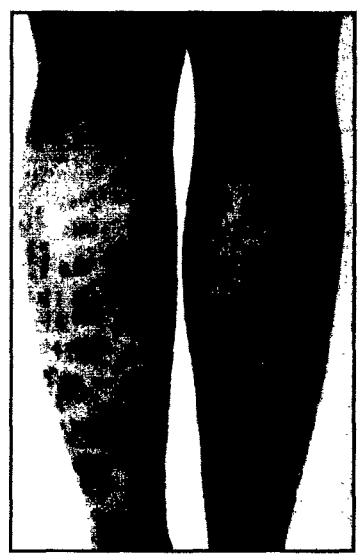

**Photo 9 (DiGiovanna, 2003) : Ichtyose lamellaire**

### (2) Histopathologie

L'image histologique de l'ichtyose lamellaire est caractérisée par une **hyperkératose orthokératosique de prolifération**. (13) (23) On observe aussi une acanthose modérée, une papillomatose ainsi que des capillaires proéminents dans les papilles dermiques. (27) Le taux de prolifération épidermique est moins élevé que celui de l'ECINB. (13) Par conséquent, elle peut aussi être considérée comme une ichtyose de rétention. (30)

La plupart des cas sont provoqués par un déficit de la transglutaminase kératinocytaire (TG1). (13) Ce déficit enzymatique aboutit à un trouble de la formation de l'enveloppe cornée : l'enveloppe cornée est amincie ou absente et des dépôts de cristaux solubles similaires aux cristaux de cholestérol se retrouvent dans les cornéocytes. (23)

### (3) Biologie moléculaire

Sur le plan moléculaire, de nombreuses mutations de la transglutaminase kératinocytaire, situées de façon prédominante dans le domaine central conservé, ont été identifiées. (13)
En fait, des mutations de gènes ont été localisées sur cinq sites différents : 14q11, 2q33-35, 19p12 entre autres.
Un test biochimique de l'activité de la transglutaminase kératinocytaire permet d'identifier ce déficit enzymatique très précisément et très rapidement. Par la suite, l'analyse moléculaire permet d'identifier des mutations du gène de la transglutaminase kératinocytaire. (13) Cette donnée pourra être utile dans le cas d'une grossesse ultérieure pour le diagnostic prénatal par ponction des villosités du chorion, dès la dixième semaine de grossesse. (23)
L'hyperprolifération épidermique pourrait être secondaire à l'affaiblissement de la barrière de protection. (24) Le mécanisme détaillé provoquant l'hyperkératose observée demeure inconnu.

## *c) Erythrodermie congénitale ichtyosiforme (non bulleuse) (ECINB)*

Il s'agit également d'un groupe hétérogène d'ichtyoses congénitales à transmission **autosomale récessive**. (23)

### (1) Clinique

Cette maladie apparaît à la naissance. Les enfants naissent souvent avec une **érythrodermie congénitale,** parfois comme **bébé collodion**, et développent leur phénotype spécifique après quelques semaines de vie. L'ECINB est caractérisée par une érythrodermie marquée et foncée. L'atteinte est généralisée et les **squames** sont **plus petites, blanchâtres et moins adhérentes** à la peau que dans l'ichtyose lamellaire. L'érythrodermie s'améliore souvent au cours de l'enfance. La desquamation s'étend typiquement sur l'ensemble du corps mais est souvent plus nette sur le haut du tronc et la tête (face et cuir chevelu) tandis que les membres inférieurs peuvent avoir un aspect plus lamellaire avec des squames larges, épaisses, plates et plus foncées. (13) (23) (27)
Une hyperkératose palmoplantaire ainsi qu'un ectropion (modéré) peuvent être associés et persister jusqu'à l'âge adulte (avec un risque augmenté de kératite sèche). (23) Il n'y a par contre ni d'éclabion, ni d'alopécie cicatricielle. L'ECINB (sèche) peut aussi toucher les phanères (cheveux, paupières, ongles) mais dans une moindre mesure que dans l'ichtyose lamellaire. En revanche, une croissance accrue des poils et des ongles est davantage observée, ainsi que des dermatophyties sur la peau et des ongles. (13) (23)
Comme dans l'ichtyose lamellaire, une altération de la capacité de transpiration peut être observée : certains individus peuvent à peine transpirer, ce qui explique leur grande intolérance à la chaleur. L'atteinte des paumes des mains et des plantes des pieds est variable et les muqueuses sont généralement épargnées. (13)

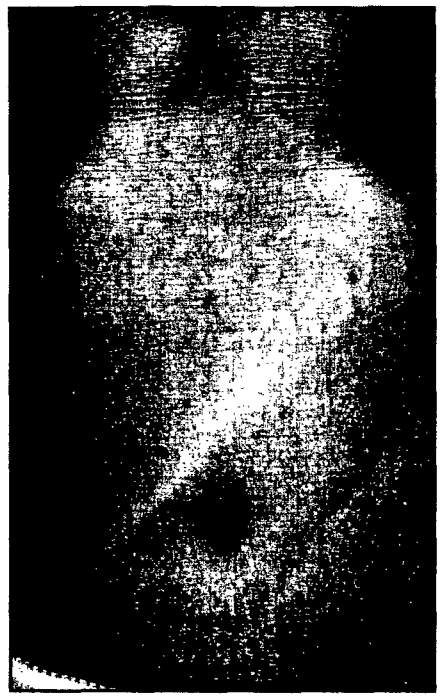

**Photo 10 (Hohl, 2004) : Erythrodermie congénitale ichtyosiforme non bulleuse**

### (2) Histopathologie

L'image histologique est caractérisée par une **hyperkératose de prolifération** avec, souvent, une parakératose (focale ou complète), de l'acanthose et une discrète inflammation de l'épiderme superficiel avec des vaisseaux dilatés. (13) (23) (27) Le temps de renouvellement épidermique est, cependant, nettement élevé, par rapport à l'ichtyose lamellaire. (13)

### (3) Biologie moléculaire

Comme il est indiqué précédemment, des études récentes ont permis de localiser plusieurs gènes responsables de l'ECINB et de les identifier : les gènes des **lipoxygénases** 3 et 12 sur le chromosome 17p13, le gène de la **CGI-58** sur le chromosome 3p21 (syndrome de Dorfman-Chanarin) et enfin, le gène ABCA12 se localisant sur le chromosome 19p12 avec un phénotype particulier peu érythémateux. (13) (23)

Le mécanisme pathogénique n'est connu ni pour les lipoxygénases mutées, ni pour le produit protéique du gène CGI-58 codant pour une estérase/lipase/thioestérase de fonction inconnue.
On sait que les lipoxygénases catalysent l'oxydation des acides gras. De plus, on a observé que des inhibiteurs des lipoxygénases sont à l'origine d'une xérodermie chez les rongeurs et que l'application topique de la lipoxygénase améliore l'état cutané des rats déficients en acides gras. Pour cette raison, il est probable que l'absence des lipoxygénases soit responsable d'un métabolisme lipidique altéré dans le kératinocyte, notamment du métabolisme des acides arachidonique et linoléique. (14) (23)

Pour la protéine codée par CGI-58, le mécanisme pathogénique est identique à celui du syndrome de Dorfman-Chanarin, à savoir un défaut de stockage des lipides neutres avec atteintes d'autres organes (foie, cerveau). Par conséquent, l'ECINB liée au 3p21 et le syndrome de Dorfman-Chanarin doivent être interprétés comme un spectre d'une seule maladie avec deux extrêmes caractérisées, d'une part, par une atteinte uniquement cutanée érythrodermique et, d'autre part, par une atteinte multiple et sévère. (23)
De plus, des mutations identiques de la TG1 ont été retrouvées à la fois dans l'ichtyose lamellaire et dans l''ECINB. (24)
Enfin, deux fratries ont montré une mutation de la loricrine (13).

## 6. Bébé collodion

Le bébé collodion naît souvent **prématurément**, enrobé dans une **enveloppe tendue**, rouge jaunâtre, associée à un eclabion, un ectropion, des oreilles souvent hypoplasiques et des doigts fixés en demi-flexion. La peau est luisante, tendue et vernissée comme du collodion desséché. Le bébé collodion est un nouveau né à haut risque. Les principales causes de mortalité de ce bébé sont métaboliques (déshydratation), infectieuses ou toxiques (traitements topiques obsolètes). Rarement, le bébé collodion guérit spontanément.
L'ECINB et l'ichtyose lamellaire sont à l'origine de 60% à 70% des bébés collodions. Dans 10% des cas, le bébé collodion peut être le premier signe d'une ichtyose vulgaire. Enfin, différentes ichtyoses rares peuvent montrer à la naissance un phénotype de bébé collodion. La liste des maladies rares qui sont à l'origine du bébé collodion est longue. (23)

## *L'ICHTYOSE DU GOLDEN RETRIEVER*

| MALADIE | INCIDENCE | MODE D'HEREDITE | DATE D'APPARITION | SYMPTOMES CUTANES | SYMPTOMES ASSOCIES | HISTOLOGIE | ULTRA STRUCTURE | BIOLOGIE MOLECULAIRE |
|---|---|---|---|---|---|---|---|---|
| **Ichtyose autosomale dominante ou Ichtyose vulgaire** | ~ 1/250 à 1/1000 | Autosomal dominant (semi-dominant) | Dans la 1ère ou 2ème année de vie | -Squames fines et blanchâtres avec fissures superfcielles, aggravation sur les extrémités distales<br>-grands plis normaux,<br>-kératose pilaire,<br>-hyperlinéarité palmo-plantaire<br>-amélioration dans les climats humides et chauds | Atopie (~30%) | Hyperkératose de rétention :<br>-absence ou diminution de la couche granuleuse<br>-hyperkératose folliculaire | Couche granuleuse amincie ou absente<br>Kératohyaline poudreuse | Mutation du gène de la filaggrine *FLG* : R501X et 2282del4 |
| **Ichtyose récessive liée à l'X** | ~1/2000 à 1/6000 (sexe masculin) | Récessif lié à l'X | Naissance ou premier trimestre | - Squames polygonales fines, larges et foncées (ichtyose noire), visage, cuir chevelu et grands plis parfois atteints<br>- Amélioration dans les climats chauds et humides | -Opacité cornéenne (~50%)<br>-Cryptorchidie (~25%)<br>-Complications à l'accouchement pour les mères porteuses<br>-Possible syndrome de gène contigu (phénotype complexe) | Hyperkératose de rétention : couche granuleuse bien développée voire hypergranulose | Pas de défaut structural | - Mutations du gène de la stéroïde-sulfatase (ARSC/STS) : accumulation de sulfate de cholestérol empêchant la desquamation<br>- 80 % des cas : délétions dans le gène des arylsulfatases (Xp22) expliquant des syndromes plus complexes |

| | | | | | | | | |
|---|---|---|---|---|---|---|---|---|
| **Ichtyose lamellaire** | ~1/300000 | Diverses formes autosomales récessives<br>Rare variante autosomale dominante | Naissance (souvent bébé collodion) | -Grandes squames brunes et lamellaires (larges et aplaties), atteignant tout le corps et accentuées sur les extrémités distales | -Ectropion dermatogène<br>-Alopécie<br>-Intolérance à la chaleur<br>-Problème psychologique d'isolement | Non spécifique, hyperkératose de prolifération plutôt faible, acanthose | Enveloppe cornée amincie et dépôts de cristaux solubles | Mutations de la TGK avec une activité enzymatique diminuée, plusieurs mutations sur 14q11, sur 2q33-35 ou sur 19p12, difficulté de « cross-linker » les protéines et lier les céramides pour former la couche cornée,<br>Forme dominante, TGK exclue |
| **Erythrodermie congénitale ichtyosiforme (non bulleuse) (EIC ou ECINB)** | ~1/300000 | Diverses formes autosomales récessives | Naissance (parfois bébé collodion) | -Erythrodermie généralisée avec petites squames fines et blanchâtres | Hyperépidermo-trophie (ongles, cheveux), intolérance à la chaleur | Non spécifique, hyperkératose de prolifération, acanthose, parfois parakératose, | Idem à celle de l'ichtyose lamellaire avec augmentation de l'indice mitogène plus importante | Mutations du gène de la TGK pour certaines<br>ECINB liée au 17p13 : Mutations des enzymes lipoxygénases-3 et 12 impliquées dans l'oxygénation des acides gras poly-saturés<br>ECINB liée au 3p21 : forme cutanée du syndrome de Dorfman-Chanarin avec des mutations du gène CGI-58<br>EIC et kératodermie nasoplantaire avec mutation du gène de la loricrine. |

| | | | | | | | | |
|---|---|---|---|---|---|---|---|---|
| **Hyperkératose épidermolytique (HE) ou érythrodermie congénitale ichtyosiforme bulleuse (ECIB)** | ~1/200000 à 1/300000 | Autosomal dominant | Naissance (aspect de nouveau né ébouillanté) | -Grande hétérogénéité clinique avec 6 phénotypes<br>-Erythrodermie avec bulles, vers l'âge de 2 ans puis régression des poussées bulleuses et apparition des hyperkératoses fermes,<br>-Souvent lignes marquées dans les zones de flexion,<br>-3 formes avec kératodermie palmo-plantaire<br>- 3 formes sans KPP | -Infections fréquentes de la peau<br>-Odeur corporelle âcre caractéristique<br>-Forme naevoïde, forme annulaire | Hyperkératose épidermolytique dans les couches malpighiennes | Agrégation des tonofilaments, dégénérescence de l'épiderme et de la couche granuleuse, granules de kératohyaline larges et irréguliers | Mutations des kératines K1 et K10, (gènes KRT1 et KRT10) (chr 12 et 17), dans le type Vörner (paumes et pieds), mutation de KRT9<br>Dysfonctionnement et agrégation des tonofilaments, épiderme fragile |
| **Ichtyose bulleuse de Siemens** | Rare, souvent confondue avec l'ECIB | Autosomal dominant | Naissance | -Naissance : bulles et érythème,<br>-Plus tard hyperkératose discrète avec « Mauserung », plus marquées sur les zones de flexion | | Hyperkératose épidermolytique dans la couche granuleuse avec séparation à l'interface avec la couche cornée | Agrégation des tonofilaments (couche granuleuse) | Mutations de la kératine K2e (gène KRT2e) (chr 12), dysfonction des filaments de kératine et fragilité épidermique |

**Tableau 2 (d'après Hohl, 2004 et DiGiovanna, 2003): Les principales ichtyoses**

## C. Les ichtyoses rarissimes et autres syndromes associés

Après avoir décrit ces principales ichtyoses chez l'homme, il faut savoir qu'il existe des formes rarissimes d'ichtyose, des érythrokératodermies et des syndromes complexes parfois associés à une ichtyose. Certaines de ces maladies ont été rapportées en médecine vétérinaire. Ces maladies sont résumées dans l'Annexe 1.
Le **syndrome de Netherton** est un trouble rare mais connu. Nous avons donc choisi de le décrire plus précisément. Sa transmission est autosomale récessive. Il se caractérise par la présence d'une ichtyose, d'une anomalie structurale de la tige pilaire et d'une atopie. Les manifestations cutanées habituellement observées sont nommées : ichtyose circonflexe linéaire, c'est-à-dire une association d'hyperkératose érythémateuse généralisée et de plaques polycycliques et serpigineuses avec des squames caractéristiques, migrantes et dont les bords sont épaissis. A la naissance, une érythrodermie généralisée ou un bébé collodion peuvent être observés. Les nourrissons et les enfants ont des difficultés pour se nourrir, leur capacité d'absorption intestinale étant faible et se traduisant par des troubles de développement. La dermatite atopique peut être à l'origine de prurit et d'une lichénification consécutive en regard des plis de flexion.
L'examen histopathologique n'est pas spécifique car on observe des signes d'hyperkératose, de psoriasis et de dermatite atopique. L'anomalie retrouvée chez la plupart des patients est une anomalie spécifique de la tige pilaire appelée *trichorrhexis invaginata*. Mais seuls 20 à 50% des cheveux et des poils sont affectés et elle est souvent rencontrée sur les sourcils. L'atopie se manifeste sous la forme de dermatite atopique ou d'asthme.
Le syndrome de Netherton est dû à une mutation du gène codant pour un inhibiteur de la protéase sérine (LEKTI), qui est principalement exprimé dans les tissus épithéliaux et lymphoïdes, et qui joue un rôle important dans la régulation des mécanismes d'inflammation. La régulation de la protéolyse a donc un rôle important, et elle met l'accent sur le lien entre l'hypersensibilité cutanée liée l'atopie et le rôle de fonction de barrière de l'épiderme. (13)

## D. Les ichtyoses acquises

L'ichtyose acquise montre une image clinique et histologique proche de l'ichtyose vulgaire. Elle est souvent associée à un prurit.
C'est une maladie rare qui est probablement due à une prédisposition héréditaire. Elle se développe particulièrement comme syndrome paranéoplasique, symptôme de malnutrition, de réaction médicamenteuse et dans le cadre de diverses maladies systémiques.
Le traitement de l'ichtyose acquise repose sur le traitement de la maladie sous-jacente et peut s'accompagner d'un traitement topique identique à celui des ichtyoses héréditaires. (23)

## E. Diagnostic

### 1. Signes cliniques

Un diagnostic spécifique sur un individu ou une famille avec ichtyose aide à établir un pronostic et est important pour établir des conseils génétiques. Plusieurs caractéristiques son utilisés pour différencier les différentes formes d'ichtyoses : l'âge d'apparition, l'aspect des squames, la présence ou l'absence d'érythrodermie, les anomalies d'autres parties de la peau (ectropion, eclabion) et des annexes (alopécie, anomalies du follicule pileux) et l'atteinte d'autres organes. Un arbre généalogique détaillé permet d'identifier le mode de transmission de l'affection. (13)

### 2. Examens complémentaires

On dispose de : (23)

- **l'histologie conventionnelle** qui permet d'identifier une agranulose ou une hypogranulose (ichtyose vulgaire), une hyperkératose épidermolytique (ECIB et ichtyose bulleuse de Siemens)
- **la microscopie électronique** qui permet de voir l'agrégation des filaments de kératine (hyperkératose épidermolytique) et l'absence de disques lipidiques dans les corps lamellaires
- **un trichogramme** qui permet d'identifier les anomalies de cheveu telles que la *trichorrhexis invaginata* (dans le syndrome de Netherton)
- **tests enzymatiques** de la stéroïde-sulfatase et de la transglutaminase kératinocytaire (diagnostic d'une ichtyose récessive liée au sexe et d'une ichtyose lamellaire).
- **examens moléculaires** des différents gènes impliqués dans les ichtyoses permettant d'avoir un diagnostic très précis, mais aussi très coûteux

### 3. Diagnostic prénatal

L'ichtyose lamellaire, l'ECIB, l'ichtyose bulleuse de Siemens et le fœtus arlequin sont des maladies graves. Pour les mutations de la TG kératinocytaire dans l'ichtyose lamellaire, les mutations des kératines K1 et K10 dans l'ECIB et de la kératine K2e dans l'ichtyose bulleuse de Siemens, le diagnostic prénatal est possible dès la 10-12$^{ème}$ semaine de grossesse par PCR génomique sur matériel des villosités du chorion. (23)
Le diagnostic moléculaire est, alors, préféré car les méthodes alternatives incluant la foetoscopie et la biopsie cutanée du fœtus sont tardives et risquées. (13)

## F. Traitement

Les ichtyoses peuvent être à l'origine de discrimination sociale et de réels problèmes psychologiques, particulièrement chez les enfants. Les thérapies les plus efficaces possibles sont donc nécessaires, même s'il s'agit de maladies malheureusement incurables. (43)

## 1. Thérapeutique topique

Les traitements courants des ichtyoses héréditaires sont symptomatiques et focalisées sur l'hydratation, la lubrification et la kératolyse.
En effet, la peau ichtyosique, même si elle est plus épaisse, possède une fonction de barrière affaiblie et une perte d'eau transépidermique augmentée. La souplesse de la couche cornée est fonction de son contenu en eau et l'hydratation peut, en effet, adoucir la surface de la peau. Dans les climats chauds et humides, la plupart des ichtyoses s'améliorent en particulier les ichtyoses modérées. **Humidifier la peau** avec de longs bains permet de l'hydrater. Les zones d'hyperkératose bien hydratées peuvent être plus facilement amincies par la suite grâce à des abrasions légères (éponges, pierres ponces, etc...) L'addition de bains d'huiles ou l'application de lubrifiants (sous forme de lotions, de crèmes, de pommades, d'huiles....) avant le séchage peut prolonger l'hydratation et la douceur de la peau. Lors de climats secs et les mois d'hiver, les humidifiants sont utilisés pour créer un environnement favorable pour la peau. (13)
Les **agents kératolytiques** sont ensuite utilisés pour favoriser la séparation des cornéocytes et ainsi enlever les squames et amincir la couche cornée (13) : pommades ou gel contenant 10 à 12% d'urée ou 5 à 10% d'acide lactique pour les ichtyoses légères, 40 à 60% de propylène-glycol sous occlusion nocturne pour les hyperkératoses localisées. (23) Les rétinoïdes topiques comme le trétinoïne et le tazarotène sont bénéfiques mais peuvent être source d'irritation chez certains individus. (43)
D'autres molécules sont utilisées comme le tacrolimus, le N-acetylcystéine, le cholésterol.

## 2. Thérapeutique générale

Dans les ichtyoses graves comme l'ichtyose lamellaire et l'ECIB, le traitement local peut être complété par un traitement général. Grâce aux rétinoïdes de synthèse, de grands progrès ont été réalisés dans le traitement des ichtyoses héréditaires et des autres maladies héréditaires de la kératinisation. (23)
L'étrétinate, l'acitrétine ou l'isotrétinoïne (0,5 à 1 mg/Kg/j) améliorent nettement l'état de personnes atteintes d'ichtyose lamellaire, d'ECINB, d'ECIB et d'érythrokératodermie variable. (13) (43) La décision d'administrer un tel traitement doit être sérieusement étudiée, car il n'est que suspensif. (13) De plus, il peut entraîner des effets secondaires (atteinte hépatique, sécheresse des muqueuses, altération de la croissance squelettique). (43)
Une étude a suggéré l'utilisation du liarozole (capable d'inhiber le cytochrome P450 et d'augmenter le taux endogène d'acide rétinoïque). (21)
Enfin, une démonstration récente du remplacement du gène de la TG1 *ex vivo*, suivi de la transplantation d'autogreffes à des souris immunodéficentes, a aboutit à une normalisation clinique et biochimique du phénotype d'ichtyose lamellaire. Ceci suggère alors qu'une thérapie génique corrective de cette maladie génétique pourra être possible un jour. (49)

# III. Les ichtyoses canines actuellement décrites

## A. Définition

Comme chez l'homme, les ichtyoses canines sont des maladies cutanées extrêmement rares qui apparaissent pendant les premiers mois de vie, puis persistent toute la vie. Elles sont caractérisées par un trouble intrinsèque de la kératinisation se traduisant par une hyperkératose excessive (localisée ou généralisée) de toutes les surfaces cutanées incluant les surfaces des coussinets digitaux, carpaux et tarsaux. (18) (28) (45) Cet épaississement de la couche cornée épidermique donne à la peau un aspect en écaille. (8)
Pour le moment, trop peu de chiens atteints d'ichtyose ont été décrits en médecine vétérinaire pour caractériser correctement cette maladie.

## B. Essai de classification

L'ichtyose chez les animaux ressemble mais n'est **pas identique** à l'ichtyose humaine. Les humains sont atteints par plus d'une douzaine de dermatoses ichtyosiformes (cf. plus haut). De plus, d'autres anomalies de développement comme un retard mental ou une petite taille peuvent accompagner l'ichtyose humaine. Ceci n'a pas été observé chez le chien, à part chez un Soft-Coated Wheaten Terrier qui, atteint d'ichtyose, était plus petit que les autres chiots de sa portée. (16) Le terme général d'ichtyose canine ne doit pas sous-entendre l'existence d'une seule entité. (18) Divers essais de classification ont été tentés pour décrire ces différentes dermatoses ichtyosiformes. Cependant, aucune n'est idéale. (45) De plus, le faible nombre de cas rapportés chez le chien ne permet pas une classification aussi complète et complexe que celle qui existe chez l'homme.
En médecine vétérinaire, la classification des ichtyoses en sous-types épidermolytiques ou non-épidermolytiques a été approuvée. (17)
La plupart des cas cliniques publiés d'ichtyose canine sont non-épidermolytiques ; certaines ont des caractéristiques communes avec l'ichtyose lamellaire humaine. (17)
Mais cette classification n'est pas non plus idéale car il existe toujours des incertitudes comme dans le cas du chien croisé Cocker Spaniel-Scottish Terrier : les caractéristiques phénotypiques étaient communes avec l'ichtyose lamellaire humaine et l'hyperkératose épidermolytique humaine (4) ; pour le Cavalier King Charles Spaniel, les caractéristiques cliniques et ultrastructurales faisaient penser à l'hyperkératose épidermolytique et à l'ichtyose hystrix de Curth et Macklin (3) ; chez les Norfolk Terrier, les caractéristiques observées étaient communes avec l'ichtyose bulleuse de Siemens et l'hyperkératose épidermolytique humaine. (6) Par contre, Lewis, Ford et Kwochka, 1998 ont préféré ne pas essayer de classer leur cas dans une des catégories des dermatoses ichtyosiformes.

## C. Etiologie et pathogénie

### 1. *Pathogénie*

Des études histopathologiques, ultrastructurales et un index de marquage de cinétique épidermique ont été réalisés chez un faible nombre de chiens. Nous ne disposons seulement de ces données.

Les données de cinétique épidermique (à partir d'un Jack Russel Terrier atteint d'ichtyose) ont montré que le temps de renouvellement cellulaire épidermique était d'approximativement 3,66 jours, ce qui est 6 fois plus rapide que chez le chien normal (23,38 jours) et 2 fois plus rapide que chez les chiens atteints de séborrhée primaire (7,85 jours). (32) Ces données ont également montré un index de marquage de la cinétique épidermique des cellules basales plus élevé chez le chien atteint (6, 85 %) que les chiens normaux étudiés (Beagle : 1,41 % et Cocker Spaniels séborrhéiques : 4,96%). (32)

Les études ultrastructurales (chez deux Cavalier King Charles Spaniels et un Soft-Coated Wheaten Terrier) ont également montré des modifications (par exemple, synthèse augmentée d'ADN et d'ARN) en faveur d'une **hyperprolifération épidermique**. De plus, on a observé des granules de kératohyaline en nombre modifié et avec des caractères morphologiques atypiques, des structures ondulées dans la couche cornée, et une altération des espaces intercornéocytaire. (3) (16)
Une étude des lipides de la couche cornée du chiot Jack Russel Terrier atteint a montré des taux d'acides gras libres et d'acylcéramides diminués (17, 6% et 6,4 %) et des taux de céramides III (23, 8%) augmentés par rapport aux valeurs de trois chiens normaux ou séborrhéiques (respectivement 29,63%, 11,6%, 11,03%). (32)

### 2. *Etiologie spécifique*

Un cas de Jack Russel Terrier avec un phénotype identique avait une enveloppe cornée diminuée et une diminution de l'expression et de l'activité de la transglutaminase 1, similaire aux formes d'ichtyoses (lamellaires) autosomales récessives chez l'homme. (17)
Les cas de sept Norfolk Terriers atteints d'**ichtyose épidermolytique** présentaient un défaut de la kératine K10. (6)

## D. Epidémiologie

### 1. *Mode de transmission*

Dans les cas des sept chiens Norfolk Terriers, un mode de transmission autosomal récéssif était fortement suspecté par la tendance de la maladie à sauter une génération ; des parents non atteints produisant des enfants atteints ; une moyenne d'environ 25 % de chiens atteints dans une portée. De plus, les mâles et les femelles étaient affectés avec une fréquence approximativement égale (males 57%, femelles 43%), rendant improbable la possibilité d'une transmission liée au

sexe. Enfin, aucun des chiens affectés n'avaient une mère affectée ; par conséquent, un mode de transmission mitochondrial était aussi exclu. (6)
D'une manière générale, dans tous les cas publiés, les parents des chiens affectés étaient normaux, les cas étaient reconnus dans **les deux sexes** (aucune prédisposition sexuelle), et des cas uniques se sont développés dans des portées de cinq chiots ou plus. Par conséquent, un mode de transmission **autosomal récessif** serait le mode le plus probable. (3) (4) (18) (16) (37)

### 2. Races atteintes

La race West Highland White Terrier est la race chez laquelle l'ichtyose semble la plus fréquemment observée mais la maladie a aussi été reconnue dans beaucoup d'autres races. (28) (45) Les nombreuses autres races ayant présenté une ichtyose non épidermolytique incluent le Doberman, le Setter Irlandais, le Colley, le Bouledogue Américain, le Pit Bull Américain, le Boston Terrier, le Labrador Retriever, le Golden Retriever, le Cavalier King Charles Spaniel, le Cocker Spaniel, le Rottweiler le Jack Russel Terrier, le Manchester Terrier, l'Australian Terrier, le Cairn Terrier, le Norfolk Terrier, le Yorkshire Terrier, le Soft Coated Wheaten Terrier, aussi bien que des chiens de race croisées (croisé Scottish Terrier-Cocker Spaniel, croisé Terrier). Les ichtyoses épidermolytiques ont été observées et correctement décrites chez un Rhodesian Ridgeback et un croisé Labrador Retriever mais aussi chez le Norfolk Terrier. (3) (4) (6) (16) (17) (18) (20) (32) (34) (37) (44) (45) (50)

## E. Clinique

Généralement il s'agit du cas d'un **jeune chien** (moins de 6 mois) qui est présenté pour desquamation généralisée présente dès la naissance et qui progresse avec l'âge. (38) Le chien atteint est en bon état général, l'affection touchant exclusivement la peau. (50)

Les cas d'ichtyoses non épidermolytiques identifiées jusqu'ici sont hétérogènes dans leur présentation clinique. (17) En effet, le corps entier (ou une grande partie du corps) est couvert par de grandes **squames,** soit fines et blanches, soit laminaires, soit verruqueuses, et grises foncées ou jaunâtres à marrons claires, polygonales et très fortement adhérentes, évoquant des écailles de poisson. Certaines peuvent apparaître comme des projections kératinisées plumeuses qui adhèrent à la peau ou qui sont constamment éliminées, remontant alors souvent sur les tiges pilaires pendant la croissance des poils en aboutissant à de **gros morceaux kératinisés au sein du pelage**. De grandes quantités de squames ou de débris séborrhéiques odorants, s'accumulent sur la surface de la peau. Ces squames donnent une texture rugueuse et irrégulière à la peau et mettent en évidence son architecture de surface. Elles sont semblables à de la boue séchée et craquelée dans un lit de rivière asséchée. Cette peau sèche et cassante peut aussi être à l'origine de douleur et d'inconfort. (37) À l'aide d'une loupe, on peut observer des dilatations des ostiums folliculaires en forme de cratères. Une odeur forte dite de «gras rance» peut être sentie et peut aussi être accentuée par une prolifération bactérienne ou fongique secondaire. Elle représente parfois la première plainte du propriétaire. De plus, le chien peut laisser des traînées de squames lorsqu'il se

déplace. Notons, quand même, que le squamosis peut être discret comme chez les Cavalier King Charles Spaniel de Alhaidari, Ortonne et Pisani, 1994.

Souvent, l'abdomen est plus sévèrement affecté ainsi que les plis de flexion, les zones dépourvues de poils (creux axillaires, inguinaux, zones thoraciques), les zones interdigitées (où une macération peut avoir lieu et être à l'origine de douleur comme chez le Cavalier King Charles Spaniel de Alhaidari, Ortonne et Pisani, 1994), la face (jonctions cutanéo-muqueuses labiales et zones péri-oculaires) et les oreilles.

Les coussinets peuvent être normaux mais une **hyperkératose sévère des coussinets** et de la truffe est souvent présente, avec les marges des coussinets plus sévèrement atteintes. Des amas de kératine dure sont adhèrents aux bords des coussinets et s'étendent souvent au-delà, comme des projections cornées. Les extrémités podales de certains individus apparaissent alors énormément élargies et le pied entier semble plus lourd qu'un pied normal et est douloureux. Des fissures se développent dans les zones où l'accumulation de squames est la plus épaisse. De plus, les fissures présentes sur les coussinets ou ailleurs prédisposent à une infection secondaire avec des bactéries ou des *Malassezia*. La kératine des griffes peut être affectée.

Il peut aussi y avoir une alopécie irrégulière ou extensive (exemple du Pit Bull Américain et de la femelle de type Terrier), une hyperpigmentation (des tâches cutanées épaissies et distribuées largement sur le corps sont associées avec des poils courts et grossiers chez le Soft-Coated Wheaten Terrier de Gayman-Helman, Rames et Chester, 1995), une lichénification, ainsi que des comédons (présents chez le Jack Russel terrier de Lewis, Ford et Kwochka, 1998). Le pelage peut être normal ou fin et terne. (3) Il peut aussi être gras et mat en de nombreux endroits comme chez le Soft-Coated Wheaten Terrier de Gayman-Helman; Rames et Chester, 1995. Certains chiens montrent aussi une érythrodermie sévère : un érythème est rapporté chez le Pit Bull Américain de Scott, 1989. Chez ce même chien, un ectropion bilatéral est décrit. Une dermatite exfoliative a été observée autour des jonctions cutanéo-muqueuses de la face d'un Cavalier King Charles Spaniel. (3) Chez la chienne Soft-Coated Wheaten Terrier, on a enfin noté des conduits auditifs légèrement enflammés contenant un cérumen foncé et cireux. (4) (5) (16) (17) (18) (29) (37) (45)

De plus, l'affection s'aggrave avec l'âge. (8)

La sévérité de cette maladie est extrêmement variable. L'ichtyose peut se présenter sous des formes discrètes à sévères, et localisées à généralisées. Bien que la plupart des cas soient généralisés, un auteur (Ihrke) a observé des ichtyoses cliniques discrètes atteignant d'une manière prédominante l'abdomen, relativement glabre, de jeunes Terriers Australiens, de Cairns Terriers, de Norfolk Terriers et de Jack Russel Terriers. (17)

Gross, Ihrke, Walder et Affolter, 2005 décrivent une forme chez le Golden Retriever présentant une desquamation légère, généralisée, avec une atteinte faciale, qui peut s'aggraver et varier, avec des périodes pendant lesquelles la peau est relativement normale. Il est possible de ne pas observer les squames adhérentes ou les squames sèches et poudreuses parsemées dans le pelage. D'autres races comme le Bouledogue Américain peuvent aussi être légèrement affectées.

**Photo 11 (Gross, Ihrke, Walder et Affolter, 2005) : Ichtyose chez un Labrador Retriever. On note des squames fortement adhérentes sur la face.**

**Photo 12 (Lewis, Ford et Kwochka, 1998) : Ichtyose chez un Jack Russel Terrier de 6 semaines. On note des squames qui ressemblent à des « parchemins » sur l'abdomen**

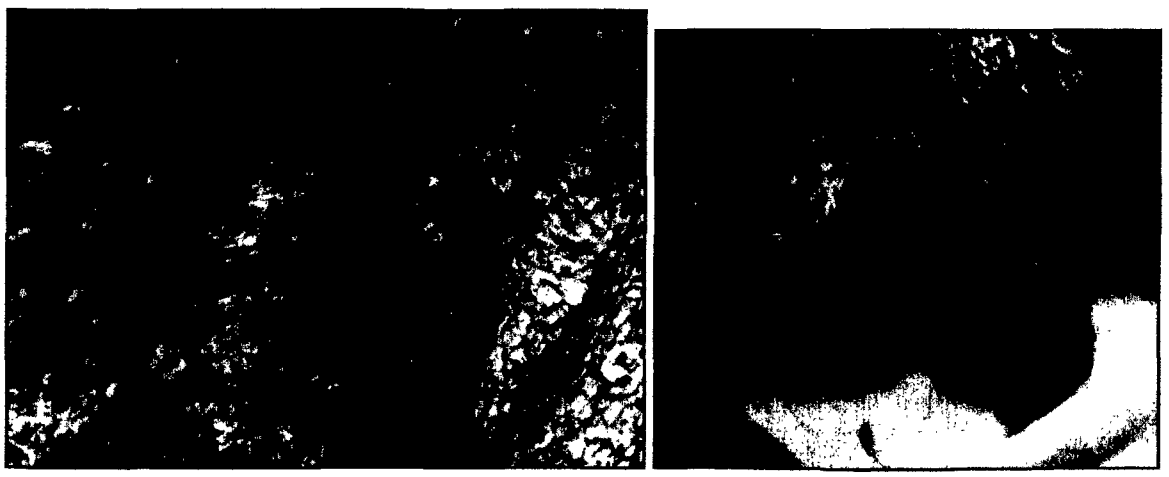

**Photos 13 et 14 (Scott, Miller et Griffin, 2001) : Ichtyose chez un Doberman de 5 mois. On note des squames laminaires et fortement adhérentes sur le poitrail, ainsi que des projections kératinisées sur les coussinets**

Les cas d'ichtyose épidermolytique (Norfolk Terriers et autres chiens) présentent une hyperpimentation cutanée qui s'accentue avec l'âge. Une sévère hyperkératose est aussi décrite chez le croisé Labrador, essentiellement dans les régions axillaires, inguinales, périanale et périoculaire, sur la peau entourant le museau, les coudes, et les coussinets. De plus, le pelage est décrit comme épars dans ces mêmes zones. (34) Cependant, la desquamation n'est pas une caractéristique principale dans tous les cas d'ichtyose épidermolytique. (17) Chez les Norfolk Terrier, on note une coloration grisâtre de la peau et un squamosis excessif des marges des oreilles. Des **érosions** et des bulles superficielles peuvent être causées par des traumatismes légers (par exemple séchage avec une serviette) à cause de la fragilité accrue des kératinocytes, spécialement dans les régions inguinales et axillaires. (6) Ces mêmes chiens sont également décrits comme habituellement malodorants et nécessitant des bains fréquents pour contrôler le squamosis, ainsi que les dermatites bactériennes et fongiques. (6) (17)
Un érythème associé est d'avantage observé chez les animaux jeunes et peut diminuer avec l'âge. L'ectropion est aussi une complication occasionnelle de cette maladie sévère de la peau. Une adénomégalie peut aussi être observé si une infection secondaire est présente. (17)

**Photo 15 (Gross, Ihrke, Walder et Affolter, 2005) : Ichtyose chez un Norfolk Terrier. On observe des squames brunes et adhérentes qui recouvrent l'abdomen.**

## F. Diagnostic

Le diagnostic d'ichtyose est relativement facile, grâce à des commémoratifs et des signes cliniques caractéristiques.

### *1. Diagnostic clinique*

Le diagnostic clinique repose sur : (29)

- Les commémoratifs : la **race** de l'animal (terrier par exemple), aucune prédisposition raciale ou sexuelle n'est rapportée
- L'anamnèse : l'**âge d'apparition** de la maladie, car le squamosis est souvent congénital ou débute durant les premiers mois de vie

- Les **signes cliniques** observés sur l'animal : squamosis sévère cutané et hyperkératose des coussinets, par exemple

Les résultats d'examens complémentaires tels que les examens histologiques permettent de consolider la suspicion.

## 2. Diagnostic différentiel

Si les signes cliniques sont rapportés depuis la naissance, ou si l'animal est présenté durant son jeune âge, le diagnostic n'est **pas difficile**. La maladie sera rarement confondue avec d'autres troubles primaires de la kératinisation. Par contre, si un chien adulte est présenté avec un passé clinique inconnu, le diagnostic différentiel doit inclure tous les états kérato-séborrhéiques (cf. annexe 1). Le diagnostic doit alors être réalisé à l'aide d'examen complémentaire bien choisis. L'histopathologie est l'examen complémentaire de choix pour confirmer un diagnostic d'ichtyose et pour éliminer les autres hypothèses. (17) (29) (45)

## 3. Examens complémentaires

### a) Examens complémentaires dermatologiques :

#### (1) Examens complémentaires simples

Ces examens complémentaires dermatologiques habituels sont réalisés systématiquement sur un chien présenté avec un squamosis sévère comme un chien atteint d'ichtyose. Il s'agit de : (4) (16) (32) (37) (44)

- Raclages cutanés qui sont négatifs
- Calques cutanés qui sont négatifs
- Examen en lumière de Wood, examen direct de poils et cultures fongiques qui sont négatifs
- Cultures bactériennes qui sont négatives

Cependant, il ne faut pas oublier que des proliférations bactériennes ou fongiques peuvent être secondaires à l'affection dermatologiques primaire qu'est l'ichtyose. (16)

#### (2) Biopsie cutanée

Le diagnostic est confirmé par l'examen de biopsies cutanées, qui révèle habituellement les modifications histopathologiques et ultrastructurales caractéristiques.

##### *(i) Sélection du site de biopsie*

Le site de biopsie doit se trouver sur les zones qui montrent la desquamation adhérente la plus importante. Aussi, une attention particulière doit être prise, durant

le prélèvement de l'échantillon, pour ne pas enlever les plaques kératinisées. Enfin, il est préférable de prélever de multiples échantillons. (17)

### *(ii) Résultats d'histopathologie*

Les lésions histopathologiques sont caractéristiques, en particulier pour les ichtyoses épidermolytiques.

Dans les ichtyoses non épidermolytiques on peut observer une surface de l'épiderme ondulée (37), une **hyperkératose orthokératosique** moyenne à sévère, lamellaire à compacte, épidermique ou folliculaire. (18) Des projections focales digitées d'hyperkératose peuvent être présentes. (32) (37) La kératose folliculaire et des obstructions folliculaires sont courantes. (3) (37) En général, l'épiderme est discrètement à modérément acanthotique. (3) (18) Les tiges pilaires restent normales. Une dermatite lymphocytaire et plasmocytaire superficielle périvasculaire et périannexielle a aussi été observée chez le Soft Coated Wheaten Terrier de Gayman Helman, Rames et Chester, 1995 et chez le Cavalier King Charles Spaniel de Alhaidari, Ortonne et Pisanni, 1994 au niveau des lésions secondairement infectées.



**Photo 16 (Gross, Ihrke, Walder et Affolter, 2005) : Ichtyose canine non épidermolytique. On note une hyperkératose orthokératosique laminaire qui s'étend aux follicules pileux.**

**Photo 17 (Gayman-Helman, Rames et Chester, 1997) : Ichtyose canine chez un Soft-Coated Wheaten Terrier. On note une hyperkératose orthokératosique et parakératosique avec une hypergranulose (flèche) (H&E, x 200)**

Chez les Golden Retrievers décrits par Gross, Ihrke, Walder et Affolter, 2005, la présence d'une kératine anormale, plutôt qu'une augmentation totale de l'épaisseur de la couche de kératine, est plus évocatrice. Une parakératose focale a également été décrite.

Dans les cas d'ichtyoses épidermolytiques, on observe, en plus des lésions précédemment décrites, un épiderme superficiel (couches épineuse et granuleuse) contenant de nombreux **kératinocytes vacuolisés** (dus à un œdème intracellulaire) (37), qui peuvent se rompre et aboutir à une dégénérescence réticulaire, (formation de microvésicules). Ceci est clairement observé chez le croisé Scottish Terrier-Cocker Spaniel de August, Chickering et Rikihisa, 1988. Dans ces kératinocytes épidermiques vacuolisés, des granules intracytoplasmiques irréguliers, faiblement éosinophiliques sont aussi visibles. (34) Tout cela évoque une hyperkératose épidermolytique humaine : l'érythrodermie congénitale ichtyosiforme bulleuse. Une des modifications histopathologiques les plus caractéristiques est marquée par une **hypergranulose** sévère mais cette couche peut aussi être normale, voire amincie ou irrégulière avec la présence de nombreuses figures de mitoses. (3) (18) (37) De plus, des collections denses de granules épais de kératohyaline, dont certains infiltrent la couche cornée sont présentes chez les chiens de Müller, 1976. Chez le Cavalier King Charles de Alhaidari, Ortonne et Pisanni, 1994, une variation extrême de la taille des granules de kératohyaline est observée dans la couche granuleuse, suggérant un turnover accéléré de l'épiderme. Aussi, un gonflement des kératinocytes situés au-dessus de la couche basale et accompagnés de nombreux granules de kératohyaline irréguliers, (incluant des formes géantes et irrégulières) est décrit chez un croisé Labrador Retriever et un Rhodesian Ridgeback. (17) (34)
Une hyperpigmentation de la couche basale est observée chez le croisé Scottish Terrier-Cocker Spaniel. (4) Chez le Norfolk Terrier, une forme plus légère et plus superficielle d'ichtyose épidermolytique, caractérisée par une acanthose légère, un épiderme hyperpigmenté et une hyperkératose orthokératosique, une épidermolyse superficielle (couches épineuse et granuleuse) accompagnées par des inclusions éosinophiliques intracytoplasmiques uniformes avec des agrégats de filament de

kératine, et de **nombreux grands granules de kératohyaline** a été décrite dans une famille de Norfolk Terriers. (6) L'épiderme peut être hyperplasique ou non. Il l'est de manière régulière chez le croisé Labrador de Mecklendurg, Hetzel et Ueberschär, 2000. (6)
Les autres structures annexes apparaissaient normales. (4)
(4) (8) (17) (18) (20) (29) (44) (50)



**Photo 18 (Gross, Ihrke, Walder et Affolter, 2005) : Ichtyose canine épidermolytique. On observe des kératinocytes vacuolisés avec des granules de kératohyaline irréguliers**

***(iii) Résultats de microscopie électronique***

Les observations, en microscopie électronique, d'ichtyoses canines sont variables.
En ce qui concerne les ichtyoses non-épidermolytiques, on observe de **nombreux corps lamellaires** dans les couches supérieures de l'épiderme, des **tonofilaments d'aspects irréguliers**. (17) Chez le Soft Coated Wheaten Terrier, des cellules de la couche épineuse avec des noyaux modérément hypochromatiques et de l'euchromatine abondante suggérant de l'ADN actif et la synthèse d'ARN (prolifération cellulaire) ont été observées. Les cellules avaient des autophagosomes et un manque relatif de filaments de kératine cytoplasmique. Les granules membranaires ou les kératinosomes étaient présents le long de la membrane cytoplasmique et dans les espaces intercellulaires de la couche granuleuse. (16)
Chez le Jack Russel Terrier, une couche cornée épaissie et des espaces intercornéocytaires étroits ont été notés. Les trois premières couches de cornéocytes contenaient des tonofilaments irréguliers, grossiers et ondulés. Le réseau de tonofilament apparaissait ensuite plus normal dans les 4$^{ème}$ et 5$^{ème}$ couches de cornéocytes. Les couches supérieures de la couche cornée étaient extrêmement denses. (32)
Dans l'ichtyose des Cavalier King Charles, l'examen en microscopie électronique montre des liaisons tonofilaments-desmosomes intactes (ce qui contraste avec les ichtyoses épidermolytiques humaines). Ceci peut expliquer pourquoi il n'y a pas de

bulle, même si une dégénérescence cellulaire est observée. Il montre aussi des kératinocytes contenant 3 compartiments : une zone périnucléaire d'organites abondants, un anneau concentrique de tonofibrilles et une zone cytoplasmique externe de ribosomes et de mitochondries et, dans les couches supérieures, de nombreux corps lamellaires. Cette observation est caractéristique de l'ichtyose de Curth et Macklin. Le gonflement multifocal, et très léger, des kératinocytes superficiels, est associé avec quelques **granules de kératohyaline grossiers et irréguliers**. Des changements non spécifiques, tels qu'un nombre augmenté d'organites, suggérant un turnover accéléré (hyperkératoses de prolifération) sont également observés. (3)

Dans les ichtyoses épidermolytiques, on a rapporté une cytolyse et une **organisation modifiée des tonofilaments** (regroupement dans la zone périnucléaire). On a également observé de nombreux ribosomes, des filaments de kératine épars et des desmosomes avec un nombre de tonofilaments associés diminués. (17) Chez le croisé Labrador, des tonofilaments en amas se trouvent dans la couche épineuse supérieure et la couche granuleuse de l'épiderme, insérés dans les granules de kératohyaline. Ils forment des gaines périnucléaires partielles. Le cytoplasme restant des kératinocytes affectés est donc dépourvu de tonofilaments. (34)
On peut aussi observer, comme chez le chien croisé Scottish Terrier-Cocker Spaniel de l'euchromatine dans les noyaux des kératinocytes des couches supérieures, indiquant un ADN actif et une synthèse d'ARN, ce qui est habituellement terminé à ce niveau de l'épiderme. Le cytoplasme contient aussi de nombreux ribosomes témoins de synthèses protéiques actives, des mitochondries et des filaments de kératines épars. Les desmosomes sont normaux. Un manque de tonofilaments agrégés dans la couche granuleuse est observé. Des granules de kératohyaline larges, ronds et lisses, sont aussi observés dans la couche granuleuse. (4)
Chez le Norfolk Terrier, la microscopie électronique a révélé une perte du réseau normal de kératine dans les couches épineuses et granuleuses. Dans l'assise cellulaire granuleuse, les agrégats de kératine sont fréquemment associés avec des granules de kératohyaline, eux mêmes larges et irréguliers. Dans les couches suprabasales, des espaces, électrotransparents larges, se regroupent fréquemment, pour former des zones de séparation, et une lyse cellulaire est observée. Une augmentation du nombre de corps lamellaires dans la couche granuleuse est aussi notée. La couche cornée est, enfin, formée de cornéocytes minces, irréguliers avec des surfaces très tortueuses. (6)

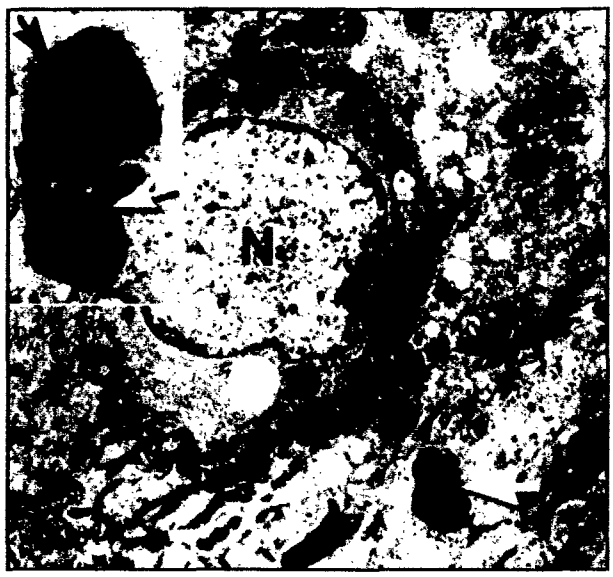


**Photo 19 (d'après Mecklenburg, Hetzel et Ueberschär, 2005) : Ichtyose épidermolytique. On observe des kératinocytes supra-basaux avec des granules de kératohyaline irréguliers (flèche noire) et une aggrégation des tonofilaments (flèche blanche) qui forment une gaine périnucléaire (N : noyau ; MTE, x 5000) Grossissement : tonofilaments agrégés (flèche blanche) et insérés dans un granule de kératohyaline (flèche noire) (MTE, x 10 000)**

***(iv) Résultats d'immunohistochimie***

Une immunofluorescence directe sur biopsie cutanée a d'abord été réalisée sur le Colley atteint de Guaguère, 1988. Elle s'est révélée négative.
Le marquage avec les anticorps anti-K14, chez le Cavalier King Charles, a montré une désorganisation complète du programme de kératinisation dans l'épiderme atteint, affectant à la fois les kératinocytes basaux et suprabasaux : le marquage était très irrégulier. (3)
Dans l'ichtyose épidermolytique du croisé Labrador, l'immunohistochimie a indiqué une légère augmentation du taux de prolifération des kératinocytes épidermiques (environ 33% des noyaux des cellules basales exprimaient l'antigène Ki-67 comparé au taux de 5 % de l'épiderme canin normal). Dans les couches épidermiques situées sous la couche cornée, la cytokératine 10 était distribuée de manière irrégulière. (34)
Enfin, chez les Norfolk Terriers, l'immunohistochimie a mis en évidence un marquage positif pour les kératines K1, mais une absence de marquage des kératines K10 suggérant un défaut de synthèse de la kératine 10, anomalie observée dans l'hyperkératose épidermolytique humaine. (6)

## *b) Autres examens complémentaires :*

Ces examens complémentaires servent à écarter des hypothèses de maladie systémique, endocrinienne par exemple. Il s'agit, par exemple :

- d'analyses hématologique, biochimiques, urinaires qui se révèlent normales comme pour le Jack Russel Terrier de Lewis, Ford et Kwochka, 1998 ou le Soft-Coated Wheaten Terrier de Gayman Helman, Rames et Chester, 1995 (45)

- d'une mesure de la thyroxinémie et de la TSH qui sont normales (44)
- d'une coprologie dont les résultats étaient négatifs (32) (44)

Les résultats de ces différents examens sont normaux car l'affection héréditaire touche exclusivement l'épiderme de l'animal.

Dans une hypothèse d'ichtyose récessive liée à l'X, un lipidogramme (sur chien à jeun depuis 24h) avait été réalisé sur le chien Colley atteint d'ichtyose. Il n'avait montré aucune particularité. (18)
Chez le Jack Russel Terrier, des mesures d'enzymes sériques, d'acides biliaires et de vitamine A étaient dans les valeurs usuelles. Cependant, une analyse métabolique des acides aminés et organiques a montré une augmentation des taux sériques d'hippurate, d'acide adipique, de lactate et de glycine et une augmentation des taux urinaires de glutamine et de glycine. Enfin, la mesure du zinc plasmatique était normale. (32)

## G. Traitement

### 1. *Généralités*

Le propriétaire doit comprendre la nature **chronique**, le caractère **incurable** de l'ichtyose et la **difficulté** de son traitement. L'état général des chiens atteints d'ichtyose est bon mais les modifications cutanées sont parfois tellement sévères, et leur prise en charge est tellement difficile, que ces individus deviennent rapidement des animaux de compagnie difficile à supporter. Si l'animal est présenté lorsqu'il est jeune et que son état cutané est sévère, l'euthanasie pourra être proposée. Ceci a été le cas pour le croisé Scottish Terrier-Cocker Spaniel (4) et pour le Soft-Coated Wheaten Terrier (après un échec de traitement symptomatique). (16)

Néanmoins, un **propriétaire motivé** et dévoué peut tolérer un tel « fardeau ». (5) (45)
Il est important de recommander fermement une stérilisation de l'animal afin d'éviter la transmission d'une telle affection. Enfin, les **éleveurs** doivent être informés et **impliqués** dans la lutte contre cette affection car l'élevage de chiens affectés doit être découragé et abandonné.

### 2. *Principes du traitement*

Seul un traitement symptomatique suspensif sera possible. En effet, l'origine génétique de la maladie ne permet pas de traitement étiologique pour l'instant.

Le traitement symptomatique repose donc sur un **traitement topique**. Parfois, en cas de non réponse au traitement topique, un **traitement systémique** peut être mis en place.

Le traitement symptomatique topique consiste à éliminer l'excès de squames de surface, à corriger leur production excessive et à permettre une meilleure hydratation de la peau.

Il repose donc sur des **shampooings fréquents** (1, 2 à 3 fois par semaine puis espacés progressivement) à base d'agents actifs **kératolytiques** (acide salycilique), **kératoplastiques**, **antibactériens** (peroxyde de benzoyle), **anti-séborrhéiques** (souffre) et **hydratants** (acide lactique, propylène glycol, alcool éthyl). L'hydratation cutanée est également favorisée par des bains dans de l'eau tiède suivis de **rinçages ou de spray à base de solutions hydratantes**. L'application de laits hydratants et de lotions à base d'acide lactique peut être réalisée sur les lésions les plus sévères de manière quotidienne. (37) Les résultats rapportés sont variables. Chez les chiens de Müller, 1976, ce traitement a soulagé ces animaux et a réduit modérément le squamosis, mais il a été impossible de rendre une consistance et une apparence normales à la peau. Par contre, pour le Colley atteint, 8 mois d'un tel traitement ont permis un contrôle satisfaisant de la dermatose. (18) Pour le Pit Bull Américain également, ceci a produit une amélioration de la condition de 75 %. (44)
Enfin, pour faciliter le nettoyage et l'hydratation de la peau, le pelage doit être maintenu court. (5) (8) (20) (28) (38) (44) (45) (29)

Lors d'échecs ou de résultats insuffisants avec le traitement topique, un traitement général peut être associé, qui est, également, purement suspensif. Des rétinoïdes de synthèse, l'isotrétinoïne (1 à 2 mg/kg/j ou au 24h), l'étrétinate (2,5 mg/kg/j) et l'acitrétine (0,5 à 1 mg/kg/j) ont été utilisés. (29) (41) (44)
Dans le traitement de l'ichtyose, les acides rétinoïques peuvent être bénéfiques. Chez le Pitbull américain atteint d'ichtyose lamellaire rapporté par Scott, 1989, l'administration orale d'isotrétinoïne (environ 1,5 mg/kg/jour) a produit une amélioration remarquable en 5 semaines. Mais trois semaines après l'arrêt de ce traitement, la dermatose ichtyosiforme réapparaissait. (44) Cependant, chez le Cavalier King Charles Spaniel, après un an et demi de traitement à base d'étrétinate aucune amélioration clinique réelle n'avait été notée. (3) Chez le Soft-Coated Wheaten Terrier, un traitement à base d'isotrétinoïne à une posologie de 1.5 mg/kg/j a montré une très légère amélioration au bout de 2 ou 3 mois de traitement. (16) Chez le Jack Russel Terrier, après 3 mois d'administration orale d'alcool de vitamine A (800 UI/kg/24h), aucune amélioration clinique n'était notée malgré une diminution des lésions microscopiques à l'examen histopathologique. Par contre, après 6 mois d'étrétinate oral (2,5 mg/kg/24h) chez ce même chien, une amélioration clinique et histopathologique était évidente. (32)
L'usage des rétinoïdes de synthèse doit cependant être réalisé avec prudence compte tenu des effets secondaires importants (troubles gastro-intestinaux, kérato-conjonctivite sèche, tératogénicité entre autres) et des résultats variables et souvent décevants. Après 45 jours de traitement d'étrétinate chez le Cavalier King Charles, le chien a développé une KCS. (3)

Enfin, le recours aux acides gras essentiels, associés au traitement topique, est recommandé. (20)

## H. Pronostic

Le pronostic à long terme de l'ichtyose est mauvais. Il est d'autant plus grave que la maladie est étendue et que le processus d'hyperkératose est intense. L'affection est incurable et peut s'aggraver avec l'âge. En effet, un traitement continu sera nécessaire. Cependant, dans certains cas, si le propriétaire est désireux de faire les traitements nécessaires, la maladie peut être contrôlée. (8) (29)

# IV. Autres ichtyoses animales

Les dermatoses congénitales ichtyosiformes sont également connues chez d'autres espèces que le chien et l'homme : les bovins, les porcins, les poules, les souris de laboratoire, un lama et le chat. (16) Les souris de laboratoires constituent des modèles d'étude génétique de l'ichtyose depuis 1948. (10)
Nous nous proposons ici de décrire les ichtyoses rapportées chez quelques animaux précédemment cités.

## A. Ichtyose féline

L'ichtyose féline est **plus rare** que l'ichtyose canine. Le seul cas d'ichtyose féline rapporté était celui d'un chaton abyssin de 7 jours qui présentait un érythème diffus et une peau abdominale brillante. Les caractéristiques histologiques des biopsies cutanées étaient une hyperkératose orthokératosique stratifiée à compacte avec une atteinte des infundibulums. L'acanthose était légère. Dans la couche cornée épaissie, uniforme et éosinophilique, des vacuoles étaient présentes. La microscopie électronique avait permis d'observer de rares granules de kératohyaline, des tonofilaments dispersés et des corps lamellaires dans la couche granuleuse. Dans la couche cornée, il y avait une séparation minimale entre les cornéocytes, des vacuoles intercellulaires rares et les tonofilaments avaient gardé leur morphologie fibrillaire. Cette dernière caractéristique, associée aux granules de kératohyaline épars, suggère une anomalie de la filaggrine, similaire à l'ichtyose vulgaire humaine. (17)

## B. Ichthyose bovine

Le premier cas d'ichtyose bovine rapportée est apparu en 1955. Il s'agissait d'ichtyose congénitale et aucun cas de ce type n'avait été rapporté auparavant. Les cas précédents étaient des cas d'ichtyose fœtale. (25)
Deux formes principales d'ichtyoses ont été rapportées chez les vaches.
- **L'ichtyose foetale** : les animaux atteints sont des avortons ou meurent quelques jours après la naissance. Cette maladie ressemble au foetus harlequin, maladie humaine rare. La peau est couverte de grandes plaques cornées séparées par des fissures. On observe une absence de poil, mais de courtes touffes peuvent être présentes dans le fond des fissures épidermiques ou être piégées dans les plaques hyperkératosiques épaisses. La peau dure, non élastique est à l'origine d'éversions au niveau des jonctions cutanéo-muqueuses. On observe souvent des pavillons auriculaires de petite taille. Sur le plan histologique, on trouve une hyperkératose orthokératosique marquée de type stratifiée, affectant à la fois l'épithélium de surface et folliculaire. L'ichtyose fœtale a été décrite chez la vache Pie Rouge Norvégienne, la Friesian et les veaux bruns suisses. Son mode de transimission est autosomal

récessif (50). Molteni *et al*, 2006[1] ont également décrits deux cas d'ichtyose fœtale chez deux veaux de race Chianina.

- **L'ichtyose congénitale** : c'est une maladie à expression moins sévère et les veaux atteints vivent plus longtemps. Cette maladie a été décrite chez les vache Jersey, la Pinzgauer, la Chianina, l'Holstein et l'Holstein-Friesian. Une prépondérance des mâles, parmi les veaux Holstein atteints, a permis de suggérer un mode de transmission héréditaire liée au sexe de manière incomplète (25), mais chez 22 veaux Pinzgauer allemands, l'hérédité a été considérée comme autosomale récessive. Les lésions observées sont plus sévères sur les membres, l'abdomen et le mufle. L'alopécie n'est pas un caractère initial mais elle peut se développer. Les squames épaisses et recourbées sont facilement visibles, quand les poils sont courts ainsi qu'en arrière du muffle et dans les plis axillaires. Les vaches Pinzgauer présentent également des signes de microtie, de cataracte et des anomalies de la thyroïde. (50) L'examen histologique de la peau permet d'observer une hyperkératose orthokératosique compacte, épidermique et folliculaire, ainsi qu'une hypergranulose. (Raoofi *et al*, 2001[2]) Cette forme d'ichtyose se rapproche de l'ichtyose lamellaire humaine. (11)

## *Ichthyose chez deux vaches sauvages*

Deux cas d'ichtyoses fœtales sont décrits chez deux vaches sauvages nées à 7 ans d'intervalle et ayant le même père, présentant, à la naissance, des fissures et des plaques cutanées squameuses et épaissies, recouvrant plus de 80% du corps. La première est morte à la naissance, la deuxième a été euthanasiée quelques jours après la naissance. Celle-ci présentait également un chémosis, un ectropion, un eclabion et des déformations articulaires bilatérales de type valgus au niveau des tarses (déformations secondaires aux plaques cutanées qui ont restreint le développement normal fœtal). Le veau était donc incapable de se lever et de se nourrir. (11)

A l'examen histologique, on a observé une hyperkératose modérée à diffuse sans inflammation associée, une parakératose dense prédominante (cas n°1) et une orthokératose lamellaire associée à une parakératose occasionnelle (cas n°2). Dans le cas n°2, quelques kératinocytes, à cytoplasme vacuolaire et clair, étaient observés. De nombreux follicules pileux étaient dilatés de manière marquée mais étaient normaux. Des tiges pilaires étaient encastrées dans l'épaisse couche cornée.

La microscopie électronique de l'épiderme a permis de révéler une absence de corps lamellaire distinct, de grosses vésicules périnucléaires interprétées comme de gros réticulums endoplasmiques dans la couche granuleuse et dans la couche cornée. De plus, dans la couche cornée, de multiples kératinocytes morts ont été observés contenant des restes d'organites ou des vésicules. Le mode de transmission de cette maladie semble être autosomal récessif (les deux cas possédant le même père et une des mères possédant ce même père).

---

[1] Molteni L. et *al.*, 2006, *Ichthyosis in Chianina cattle*, Vet. Rec., 158, 412-414

[2] Raoofi A., Mardjanmehr S.H. et Nekoei SH., 2001, *Ichthyosis congenita in a calf in Iran*, Vet. Rec., 149, 563

Les résultats cliniques, histopathologiques et ultrastructuraux, des deux vaches sauvages, montraient plusieurs similitudes avec ceux rapportés dans le fœtus harlequin de l'homme même si tous les signes histopathologiques et ultrastructuraux humains ne sont pas présents chez ces deux vaches. (11)

## C. Ichthyose chez un lama

Une ichtyose congénitale a été décrite chez un lama par Belknap et Dunstan, 1990. Ce lama, âgé de 1 mois, alerte et actif, montrait des plaques hyperkératosiques irrégulières, couvrant l'ensemble du corps. Les poils étaient piégés dans les squames hyperkératosiques. Les jonctions cutanéo-muqueuses des naseaux, partiellement occlus, présentaient les zones les plus sévèrement atteintes. Des crêtes étaient palpables sur la peau du cou. Les couronnes étaient hyperalgiques, provoquant une locomotion difficile et douloureuse. Une hyperkératose sur les paupières et une conjonctivite bilatérale étaient présentes. L'animal fut euthanasié suite à une péritonite provenant d'une fissure dans la zone de l'anneau inguinal.
L'examen histopathologique a montré une hyperkératose orthokératosique stratifiée à compacte, au niveau de l'épiderme et des infundibulums folliculaires. Une hypergranulose légère et une hyperplasie épidermique modérées ont été notées. Entre les assises de la couche cornée, des vacuoles ont été observées.
En microscopie électronique, les granules de kératohyaline de la couche granuleuse étaient en nombre augmenté. De plus, une vacuolisation marquée, inter- et intracellulaire, était présente dans la couche cornée avec une accumulation d'un très grand nombre de corps d'Odland. Des zones de débris granulaires amorphes, évoquant une dégénérescence de la kératine folliculaire étaient visibles.
Les résultats cliniques, histologiques et ultrastructuraux chez ce lama sont communs, mais non identiques, avec ceux rencontrés dans l'ichtyose lamellaire et dans le fœtus harlequin chez l'homme. (7)
Mais n'oublions pas que les patients humains atteints d'ichtyose lamellaire ou de fœtus harlequin peuvent aussi développer un sepsis secondaire aux fissurations épidermiques.

# TROISIEME PARTIE : DESCRIPTION DE L'ICHTYOSE CHEZ LA RACE GOLDEN RETRIEVER A PARTIR DE 29 CAS

# I. Présentation de l'étude

## A. Description de l'étude

Depuis 2003, quelques cas d'ichtyose canine ont été diagnostiqués au sein du service de dermatologie de l'Ecole Nationale Vétérinaire de Lyon (ENVL). Il a été intéressant de noter que tous ces cas avaient été diagnostiqués chez une seule et même race, le Golden Retriever. De plus, d'autres cas similaires ont été observés, de manière concomitante, par plusieurs confrères français et suisses. Après avoir observé environ une quinzaine de cas, nous avons alors décidé, avec le Docteur Pin, de réaliser une étude de cette maladie qui n'avait jamais été décrite, auparavant, chez le Golden Retriever. Dès le démarrage de cette étude, d'autres cas semblables de Golden Retrievers atteints se sont ajoutés. Aussi, l'ichtyose étant une génodermatose, supposée apparaître plusieurs fois dans certaines fratries, nous avons pris contact avec plusieurs des éleveurs de ces chiens étudiés afin de découvrir de nouveaux cas.

L'étude a donc consisté, au départ, en un rassemblement des cas de chiens atteints observés au service de dermatologie de l'ENVL et des cas rapportés par les confrères, afin de les décrire de manière précise. Elle a également permis de réaliser un suivi clinique réel ou téléphonique, la plupart du temps, de l'état cutané de ces chiens et, enfin, de mettre en place une étude généalogique à partir de certains de ces chiens.

## B. But de l'étude

Le but principal de cette étude est de présenter les premiers cas d'ichtyose chez le Golden Retriever, c'est-à-dire réaliser :

- une **présentation clinique et épidémiologique** de cette maladie et de ses particularités dans la race Golden Retriever, à l'aide d'une analyse de commémoratifs recueillis et d'une description des signes cliniques dermatologiques observés chez ces Golden Retriever

- une présentation des **lésions histopathologiques** observées afin de savoir s'il existe des particularités permettant de diagnostiquer de manière précise l'ichtyose au sein de cette race

- une **étude généalogique** avec étude d'une lignée de chiens atteints et d'autres pédigrés de chiens atteints pour déterminer, si possible, un mode de transmission probable

Cette étude a donc pour but d'essayer de décrire l'épidémiologie, les signes cliniques et les lésions histopathologiques de l'ichtyose chez le Golden Retriever. Elle a également pour but d'essayer de connaître le mode de transmission le plus probable de cette maladie.

# II. Matériel et méthodes

## A. Etude clinique

L'étude clinique groupe l'épidémiologie et les signes cliniques, ainsi que leur évolution, de la maladie chez les Golden Retrievers.
La plus grande partie des cas (17 cas) a été diagnostiquée au sein du service de dermatologie de l'ENVL ; certains cas (9 cas) ont été diagnostiqués par des confrères spécialistes ou non. Parmi tous ces cas, certains ont été diagnostiqués de manière fortuite lors de consultation pour un motif différent. Enfin, 3 cas ont été découverts lors de la prise de contact avec des éleveurs de Golden Retrievers coopératifs. Dans la présente étude, chaque cas a été identifié par un numéro : de 1 à 29.
L'étude clinique comprend le recueil de données propres à chaque cas, grâce à la fiche clinique de la consultation de dermatologie de l'ENVL. Cette fiche nous a permis de préciser :

- Les commémoratifs : âge et sexe de l'animal, lieu de vie et environnement, antécédents pathologiques dermatologiques ou non
- L'anamnèse : date d'apparition de la maladie, évolution des lésions depuis leur apparition, facteurs favorisant l'aggravation ou l'amélioration des lésions, traitements essayés, ainsi que leur efficacité
- Les lésions et leur évolution avec ou sans traitement, quand cela a été possible, à partir du jour de la consultation.

## B. Etude histologique

L'étude histologique a été réalisée sur 21 chiens atteints, sur lesquels des biopsies cutanées ont été réalisées. Cinq des chiens (le 4, le 10, le 11, le 28 et le 29) ont eu un diagnostic réalisé par un laboratoire différent de celui de l'ENVL, mais les blocs des prélèvements des cas 4 et 11 nous ont été envoyés.
Afin de comparer les lésions histologiques observées sur les chiens atteints, nous avons utilisés 6 prélèvements réalisés ou récupérés à partir de Golden Retrievers sains ou ayant un épiderme normal, c'est-à-dire, atteints de maladie n'affectant nullement l'épiderme (tumeur sous-cutanée, hypersensibilité cutanée). Ces prélèvements ont alors servi de témoins pour l'étude.

### *1. Prélèvement*

Les biopsies de peau parfois multiples, ont été réalisées au niveau des lésions les plus caractéristiques.
La zone de biopsie cutanée a été préalablement tondue, en prenant garde à ne pas retirer les squames présentes. Au niveau de chaque zone de prélèvement, une anesthésie locale a été réalisée à l'aide d'une injection sous-cutanée de 1 mL de lidocaïne (Xylocaïne®).

La biopsie a été réalisée à l'aide d'un trépan à biopsie de 6 mm de diamètre. La plaie a été suturée par un point cutané en croix ou un point cutané simple à l'aide d'un fil résorbable de type Vicryl® 3-0.
Les prélèvements obtenus ont ensuite été conditionnés.

### 2. Conditionnement

Le milieu de conditionnement utilisé est le formol, conditionnement utilisé en histologie classique.

### 3. Préparation

Les échantillons ont été colorés de manière classique à l'Hématoxyline-Eosine ou à l'acide périodique - réactif de Schiff.

### 4. Méthode de marquages immunohistochimiques

Les marqueurs utilisés ont été :

- des marqueurs des cytokératines épidermiques (anticorps anti-AE1/AE3)
- un marqueur des cytokératines suprabasales (anticorps anti-KL1)
- un marqueur des cellules basales en multiplication (mitose) permettant de connaître l'indice de prolifération cellulaire (anticorps anti-Ki-67)

### 5. Observation

Les prélèvements ont été observés après coloration à l'Hématoxyline-Eosine ou à l'acide périodique – réactif de Schiff, ou après marquage immunohistochimique (anticorps anti -AE1/AE3, -KL1, -Ki-67) à l'aide d'un microscope optique.

## C. Examens complémentaires dermatologiques

Au cours de la première consultation, des examens complémentaires dermatologiques simples ont été réalisés sur tous les chiens : raclages cutanés, brossages, calques cutanés, examens directs de poils et examens en lumière de Wood. Des cultures fongiques ont été réalisées sur deux chiens.
Ces examens complémentaires permettent dans le cadre du diagnostic différentiel de l'ichtyose (cf. Annexe 2) d'exclure les hypothèses d'ectoparaistoses (cheyletiellose, démodécie), de pyodermites superficielles (BOG), et de dermatomycoses (dermatophytose, dermatite à *Malassezia*).

### D. Autres examens complémentaires

Des prélèvements sanguins sur tube hépariné ou sur tube sec ont été réalisés sur certains chiens pour des analyses biochimiques classiques ou spécifiques. Le dosage de la thyroxinémie a été réalisé chez 10 chiens et le dosage du taux de TSH (thyréostimuline) plasmatique, ainsi qu'un dosage des anticorps anti-thyroglobuline plasmatiques ont été réalisés chez 3 d'entre eux. Le taux de cholestérol plasmatique a été dosé chez onze chiens. Une sérologie leishmaniose a été réalisée chez cinq chiens. D'autres analyses telles qu'une numération et formule sanguine, une cortisolémie ou un rapport cortisol/créatinine urinaire, une glycémie, une sérologie borréliose avaient été réalisées par les vétérinaires référant.
Ces examens complémentaires permettront d'exclure, dans le cadre du diagnostic différentiel de l'ichtyose, des maladies systémiques pouvant être à l'origine de trouble secondaire de la kératinisation (cf. Annexe 2) : dysendocrinie telle que l'hypothyroïdie (fréquemment rencontrée chez le Golden Retriever) et la leishmaniose.

### E. Etude du mode de transmission

L'étude du mode de transmission a été basée sur le recueil des arbres généalogiques des chiens étudiés, lorsque cela a été possible. Une lignée comprenant des chiens atteints et non atteints a été étudiée, grâce à la coopération d'un éleveur intéressé et ayant, quelquefois, fait naître des chiots atteints. Ainsi, un arbre généalogique a pu être tracé de manière précise.

## III. Résultats

### A. Etude clinique

#### *1. Environnement et lieu de vie*

L'environnement de tous les chiens de notre étude est classique. La plupart vivent en maison avec jardin et sont en contact avec d'autres chiens, mais 6 des chiens vivent en appartement. Certains des chiens de l'étude sont en contact avec d'autres animaux : des chats le plus souvent, un des chiens vit avec un daim et des vaches. Onze chiens ont voyagé, ou vivent, en zone d'enzootie leishmanienne. Six chiens sont des chiens d'assistance déjà formés, en cours de formation, ou réformés pour un motif différent de l'ichtyose. Trois chiens (19, 20 et 21) sont des reproducteurs provenant du même élevage et de la même lignée. Enfin, les chiens 8 et 15, puis 27 et 28 appartiennent respectivement à deux fratries différentes, mais vivent séparément.

## 2. Antécédents pathologiques

### a) Maladies dermatologiques concomitantes

Les maladies dermatologiques rencontrées sont des otites externes récidivantes compliquées de prolifération bactérienne (*E-Coli*, *Pseudomonas*) ou fongique (*Malassezia pachydermatis*) pour 4 des chiens. Un chien a des antécédents d'otacariose. Deux chiens sont atteints de démodécie lors des consultations. Un chien présente un passé de démodécie contrôlée lors de la consultation. Un chien a présenté une pyodermite superficielle deux ans avant l'apparition de l'ichtyose. Un autre chien a souffert de gale sarcoptique lors de sa première année. Un chien souffre de dermatite allergique aux piqûres de puces, un autre souffre de dermatite atopique.




**Schéma 9 : Proportions des maladies dermatologiques concomitantes chez les chiens atteints**

### b) Antécédents pathologiques non dermatologiques

Cinq chiens de l'étude souffrent de troubles digestifs récidivants, à type de diarrhée, parfois hémorragique, pour quatre de ces chiens et à type de constipation pour le cinquième. Un autre chien a présenté un volvulus lors de son jeune âge. Trois chiens mâles sont atteints de cryptorchidie et ont été stérilisés. Deux chiens souffrent d'hypothyroïdie traitée. Deux chiens sont atteints d'épilepsie essentielle. Deux chiens sont atteints de dysplasie coxo-fémorale bilatérale sévère et un de ces deux chiens est atteint également de dysplasie du coude bilatérale. Un chien est traité pour un mastocytome, un chien présente une tumeur maligne des cellules des gaines tendineuses et un autre chien est décédé lors de l'étude suite à un processus tumoral. Un chien est atteint de thrombocytopénie auto-immune traitée de manière médicale. Un chien présente une hernie ombilicale.




**Schéma 10 : Proportions des divers antécédents pathologiques non dermatologiques des chiens atteints**

## 3. Motif de consultation

Sur les 29 cas décrits, **18 chiens** étaient venus en consultation de dermatologie pour **squamosis, chronique** ou apparu **depuis peu de temps**. Deux des chiens souffraient également de prurit. Deux autres souffraient de séborrhée et dégageaient une odeur forte. En revanche, **8 chiens** venaient en consultation pour un motif différent (mastocytome, diarrhée, inflammation des cicatrices de castration, démodécie, dermatite atopique, castration), la découverte du squamosis étant alors **fortuite**. De plus, 3 chiens ont été découverts lors de la prise de contact avec des éleveurs de Golden Retriever.

## 4. Epidémiologie

### a) Age d'apparition

Lors de la première consultation, nous avons demandé à quel âge la maladie était apparue. Pour les propriétaires qui venaient consulter pour ce motif, l'âge d'apparition était connu mais pour 6 autres chiens, dont la découverte du squamosis a été fortuite, cet âge n'était pas déterminé.
Les résultats vont donc de 2 mois à 5 ans, sachant que les signes apparaissent **au cours de la première année de vie et jusqu'à 18 mois,** pour **dix-sept chiens** sur vingt-deux étudiés, et **après 3 ans et demi** et jusqu'à cinq ans pour **cinq chiens** sur vingt-deux étudiés.

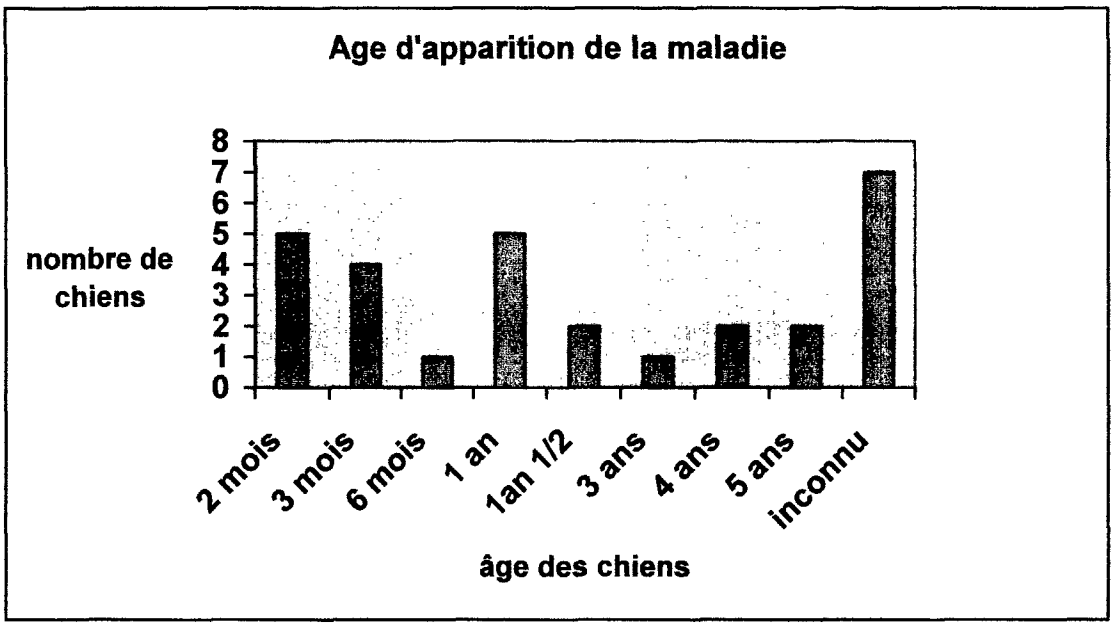


**Schéma 11 : Diagramme représentant l'âge d'apparition de la maladie**

### *b) Sexe*

Les sexes de nos 29 cas sont les suivants : **10 femelles** (5 femelles stérilisées, 5 femelles non stérilisées) et **19 mâles** (6 mâles stérilisés, 13 mâles non stérilisés).




**Schéma 12 : Proportions des sexes masculin et féminin des chiens étudiés**

### *c) Facteurs favorisants la maladie*

Lors du suivi des chiens, jusqu'à deux ans après la première consultation, nous avons interrogé les propriétaires sur les facteurs favorisants, selon eux, l'amélioration ou l'aggravation de l'état cutané de leur chien. D'après quatre propriétaires, l'état cutané de leur chien s'aggrave lors de période de « **stress** » (déplacement, lactation pour un des cas) et lors de baignade pour un d'entre eux. Deux propriétaires ont rapporté une amélioration avec **l'âge**, le diagnostic d'ichtyose

ayant été fait pendant le jeune âge du chien et deux autres ont rapporté une amélioration de l'état cutané en **période estivale**.

## 5. Signes cliniques:

Les animaux atteints sont en bon état général. Les signes cliniques décrits chez les 29 chiens de l'étude sont uniquement dermatologiques et se traduisent par :

- un **squamosis généralisé ou de généralisation progressive** sur la plupart des chiens, mais le squamosis est de répartition limitée sur deux chiens de l'étude. Si le squamosis est généralisé, il est d'intensité variable selon les zones corporelles et les squames sont de taille et de couleur variable : les squames sont **pityriasiformes, psoriasiformes** ou **ichtyosiforme**, de couleur **blanchâtre** ou grise à **brunâtre**, donnant une image « en damier ». Elles ensèrent généralement les poils et donnent un aspect sale et écailleux à la peau, particulièrement dans les zones glabres ou peu velues (ceci est particulièrement souligné pour un cas). Souvent, le squamosis brun est marqué sur l'abdomen (12 cas), sur le thorax (la face ventro-latérale du tronc), sur la face interne des racines des membres (pli de l'aine, pli axillaire), sur la face caudale des cuisses (3 cas), sur la face latérale des cuisses, sur la face ventrale du cou et le squamosis blanchâtre est localisé sur le dos (8 cas)

- une **hyperpigmentation** diffuse ou associée aux zones squameuses (10 cas) et une **lichénification** (2 cas)

- une **absence de prurit** (sauf 3 cas de prurit modéré ou variable)

- un pelage sec, parfois terne (2 cas)

- une odeur forte (2 cas)

- un cas de séborrhée généralisée

- quatre cas d'otites, avec un léger érythème du conduit auditif pour un cas ou du cérumen en excès pour un autre cas

- un cas d'anomalie de l'émail dentaire de toutes les dents

- un cas d'érythème cutané

- une **absence d'atteinte des muqueuses**

- une **absence d'atteinte de la truffe**

- une **absence d'atteinte des coussinets**

- une **absence d'anomalie unguéale**

- une absence d'atteinte oculaire

- une absence d'entropion ou d'éclabion
- une absence d'intolérance à la chaleur
- une absence de bulle



**Photos 20 et 21 (D.PIN) : Vue d'ensemble d'un chien adulte et d'un chiot atteints. Le squamosis est difficilement visible.**



**Photos 22, 23 et 24 (D.PIN) : Squamosis pityriasiforme blanchâtre à grisâtre, localisé sur le dos, sur la paroi costale et sur la face médiale d'un membre de chien adulte atteint**

**Photos 25 et 26 (D.PIN) : Squamosis, lichénification et hyperpigmentation ventrales sur un chiot de 3 mois et sur un chien adulte, donnant un aspect « sale » à la peau**

**Photo 27 (D.PIN) : Squamosis abdominal à larges squames, adhérentes, donnant une image « en damier »**



**Photos 28 et 29 (D.PIN) : Larges squames blanchâtres, adhérentes, sur le dos d'un chiot de 4 mois (la zone a été tondue) et sécheresse de la peau dorsale sur un chien adulte**

**Photos 30 et 31 (D.PIN) : Squames noirâtres enserrant les poils et donnant un aspect « sale » au pelage**

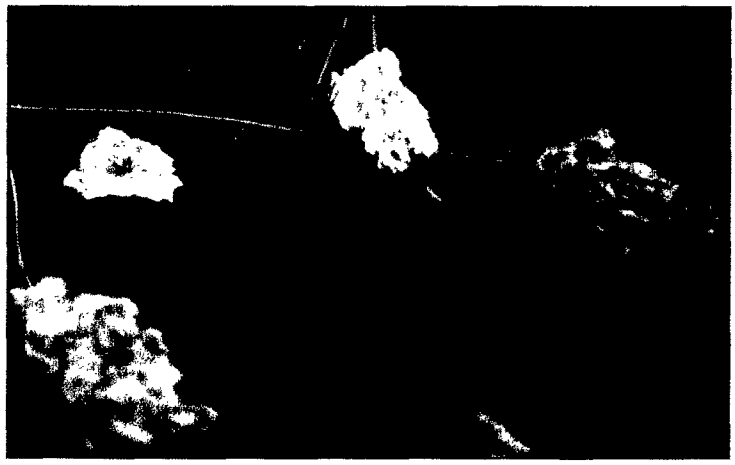



**Photos 32 et 33 (T. BORD et D. PIN) : Vue rapprochée de squames ichtyosiformes prises dans les poils, blanches à brunâtres et aspect d'une squame après épilation**

**Photos 34 et 35 (D.PIN) : Absence d'atteinte de la truffe et des coussinets sur un chien atteint**

## 6. Traitement

### a) Traitements antérieurs

Dans certains cas, notamment lorsque les chiens étaient référés par leur vétérinaire traitant, différents traitements avaient été mis en place : antibiotiques (amoxicilline+acide clavulanique, céfalexine), antifongique (énilconazole), supplémentation en thyroxine pour le cas 1, supplémentation en vitamine A et en thyroxine pour le cas 10. Ces traitements n'avaient eu aucun effet sur l'état cutané des chiens.

### b) Traitement mis en place

Les traitements mis en place lors de la consultation étaient généralement des **shampoings doux** ou **kératolytiques** (Séboderm®, Sebolytic®, Vétriderm® shampoing ou Lactaderm®) **une fois par semaine à une fois par mois**, suivis par un **réhydratant cutané** (Humiderm®, Allermyl® lotion), accompagné d'un **brossage quotidien** pour éliminer les squames emprisonnées dans les poils.
Un shampoing à base de chlorhexidine (Pyoderm®) associé à un traitement à base d'antibiotique (céfalexine) et d'antifongique (kétoconazole) avait été mis en place dans un cas (cas 6) pour le traitement d'une pyodermite à coques et d'une prolifération de *Malassezia*.
Des traitements antiparasitaires ont été mis en place à l'aide de fipronil (Frontline®), de l'association perméthrine-pyriproxyfène (Duowin®) ou de Moxidectine (Cydectine®) (dans un cas de démodécie).
Des nettoyants auriculaires (Epi-otic® par exemple) ont été prescrits pour les cas d'otites.
Un cas (cas 10) a été traité avec de l'acitrétine orale par un confrère mais le suivi n'a pas été possible.
Enfin, trois chiens dont l'ichtyose avait été découverte lors de la prise de contact avec des éleveurs n'ont reçu aucun traitement suite au diagnostic.

### c) Efficacité des traitements

Un suivi téléphonique de l'état cutané des chiens a été possible pour 12 cas, de 2 mois à 2 ans après la consultation. Les propriétaires ont noté une aggravation de l'état cutané pour 3 des chiens. L'aggravation était notée lors des bains pour un cas (le propriétaire utilisait alors une pipette Douxo®), en présence de traitement à base de Seboderm® pour un cas ou sans traitement pour un autre cas. Les propriétaires de cinq autres chiens ont noté une amélioration nette pour leur chien avec traitement (shampoing doux pour 4 chiens) et sans traitement pour le dernier chien. Pour les quatre derniers chiens, l'état cutané était stable en présence de traitement (shampoing, réhydratant, brossage pour 3 chiens) ou sans traitement pour le dernier des quatre chiens.
En ce qui concerne les 3 chiens non traités, leur état cutané avait toujours été stable avec quelques variations au cours de l'année ou selon les périodes de « stress ».

Nous avons essayé de résumer les résultats de l'efficacité des traitements par rapport à une absence de traitement, à l'aide du tableau suivant :

| | ***Amélioration*** | ***Stabilité*** | ***Aggravation*** |
|---|---|---|---|
| **Avec traitement** | 4 | 3 | 2 |
| **Sans traitement** | 1 | 4 | 1 |

**Tableau 3 : Représentation résumée de l'efficacité des traitements à base de shampoings kératolytiques suivi par un réhydratant cutané**

## B. Résultats des examens complémentaires dermatologiques à résultats immédiats

Les examens complémentaires simples réalisés lors de l'examen clinique dermatologique se sont révélés pour la plupart négatif.
Dans tous les cas, les **raclages cutanés** ont été **négatifs** (absence d'éléments figurés), sauf pour le cas 14 pour lequel de nombreux demodex étaient présents. Ce chien était atteint de démodécie.
Les **brossages cutanés** ont montré l'absence **d'élément figuré** dans tous les cas.
Des **cytologies de surface** n'ont **pas** révélé **d'anomalie,** sauf pour le cas 6 qui a révélé quelques cocci et quelques *Malassezia,* et le cas 18 chez lequel quelques polynucléaires neutrophiles étaient observés.
Les **examens de poils,** soit **direct** soit **en lumière de Wood,** n'ont **pas** montré **d'anomalie**. Deux **cultures fongiques** ont été réalisées (cas 1 et 11) et se sont révélées **stériles**.
Pour les chiens souffrant d'otites récidivantes, des cytologies, des bactériologies et des antibiogrammes, à partir d'écouvillons auriculaires, ont révélé des souches d'E-Coli, de *Pseudomonas* résistant à tous les antibiotiques testés sauf à la colistine, et de *Malassezia* pour le cas 10, des *Malassezia*, des coques et des bacilles pour le cas 11.

## C. Résultats des autres examens complémentaires

Parmi les 29 chiens de l'étude, deux (le 4 et le 22) étaient hypothyroïdiens et recevaient une supplémentation de thyroxine.
Deux chiens avaient eu des mesures de thyroxinémie lors de la mise en place du diagnostic. Le cas 1 montrait une thyroxinémie comprise dans les valeurs usuelles (T4=23 nmol/L et TSH=0,11 ng/mL, voir V.U. ci-après). Le cas 10 avait une valeur correspondant à la limite inférieure. Un traitement à base de thyroxine avait alors été mis en place, puis arrêté car aucune amélioration de l'état clinique n'avait été observée.
Lors de l'étude, nous avons mesuré la **thyroxinémie** sur 9 cas. **Toutes les valeurs étaient comprises dans les valeurs usuelles** (T4= 15 à 45 nmol/L, TSH= 0-0,5 ng/mL) mis à part trois cas (19, 20 et 21) pour lesquels les valeurs se situaient en dessous des valeurs usuelles inférieures et pour lesquels nous avons mesuré la TSH plasmatique et le taux d'anticorps anti-thyroglobuline afin de rechercher une éventuelle hypothyroïdie. Ces dernières valeurs se sont révélées sans anomalies (voir résultats ci-après).

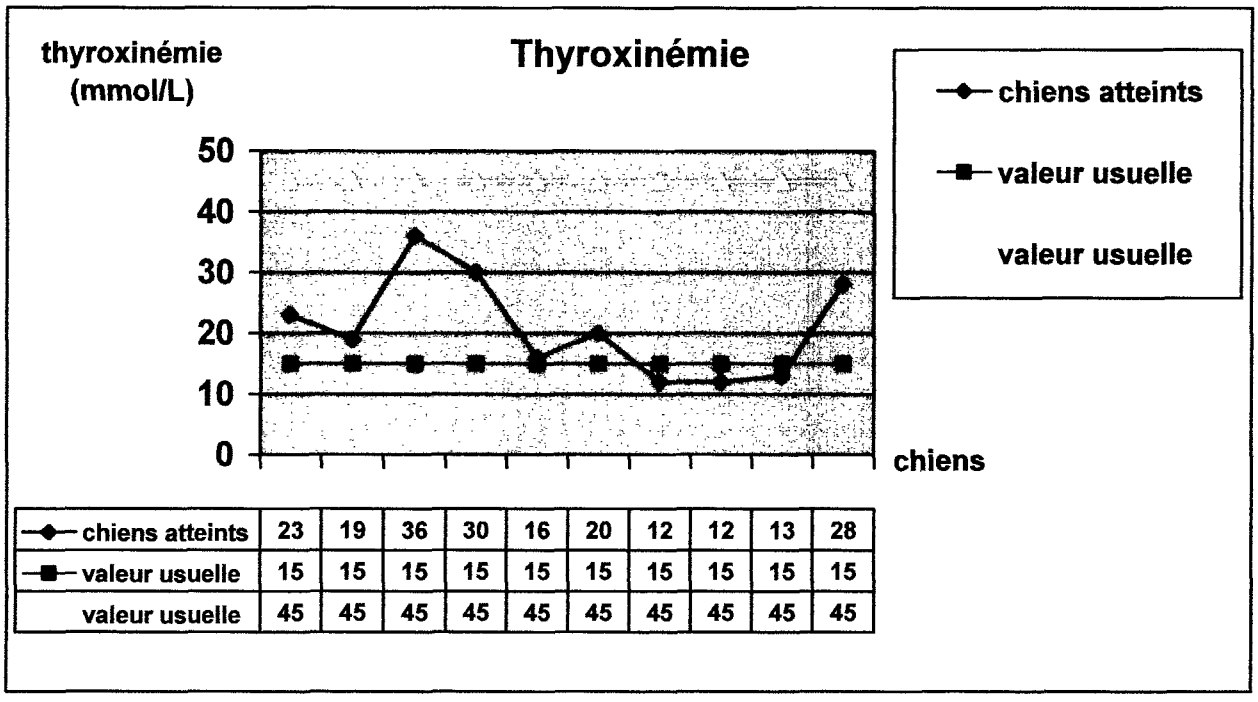


| | | | | | | | | | | |
|---|---|---|---|---|---|---|---|---|---|---|
| chiens atteints | 23 | 19 | 36 | 30 | 16 | 20 | 12 | 12 | 13 | 28 |
| valeur usuelle | 15 | 15 | 15 | 15 | 15 | 15 | 15 | 15 | 15 | 15 |
| valeur usuelle | 45 | 45 | 45 | 45 | 45 | 45 | 45 | 45 | 45 | 45 |

**Schéma 13 : Courbe représentative de la thyroxinémie dosée chez 10 chiens atteints**

**Résultats des dosages de TSH et d'anticorps anti-T4 :**

- Cas 19 : TSH= 0,14 ng/mL, anticorps anti-T4 négatif
- Cas 20 : TSH= 0,10 ng/mL, anticorps anti-T4 négatif
- Cas 21 : TSH=0,07 ng/mL, anticorps anti-T4 négatif

Lors du diagnostic, cinq chiens (1, 6, 11, 12 et 16) ont subi des **sérologies leishmaniose** qui se sont révélées **négatives**.
Le cas 6 a également subi une sérologie borréliose qui s'est révélée négative.

Le cas 1 a montré une **cortisolémie normale** avant et après stimulation à l'ACTH (T0 : 142 nmol/L, V.U. = 15-200, T0+1h30 : 398 nmol/L, V.U.=150-400) et un RCCU compris dans les valeurs usuelles ($6,11.10^{-6}$, V.U. $\leq 10.10^{-6}$).

Le cas 6 a montré une numération et formule sanguine sans anomalie. Les cas 6 et 16 ont montré un bilan biochimique sans anomalie. Le cas 11 a subi un dosage de la glycémie qui s'est révélée normale : 1,26 g/dL (valeurs usuelles : 0,6-1,58 g/dL).

Une mesure du **cholestérol sérique** a également été réalisée chez 13 chiens. Chez les chiens 10 et 11, les dosages ont été réalisés chez leur vétérinaire traitant, montrant une valeur légèrement augmentée pour le chien 10 et une valeur normale pour le chien 11 (2,48 g/L). Les valeurs usuelles du cholestérol oscillent entre 3,5 et 7,2 mmol/L et varient en fonction de l'heure de la prise alimentaire. Dans notre étude, les cholestérolémies des 11 chiens sont normales ou légèrement au-delà des valeurs usuelles supérieures.

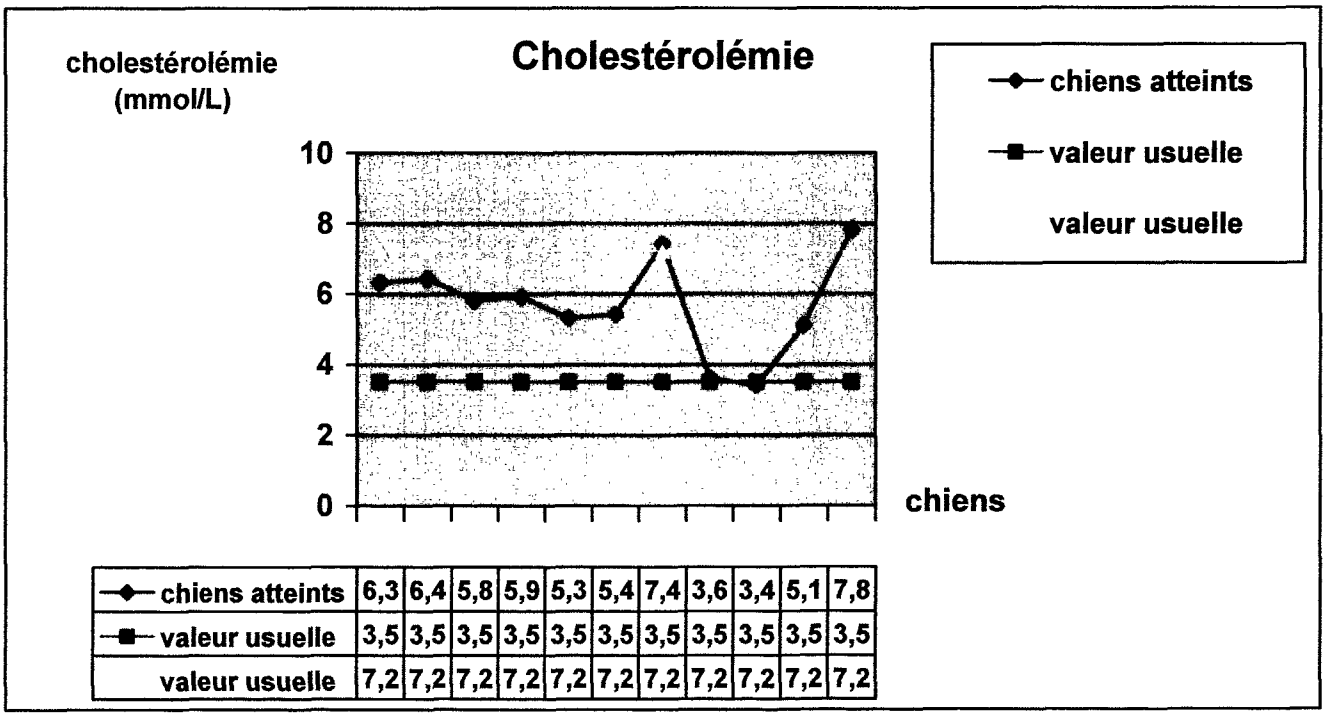


| | | | | | | | | | | | |
|---|---|---|---|---|---|---|---|---|---|---|---|
| chiens atteints | 6,3 | 6,4 | 5,8 | 5,9 | 5,3 | 5,4 | 7,4 | 3,6 | 3,4 | 5,1 | 7,8 |
| valeur usuelle | 3,5 | 3,5 | 3,5 | 3,5 | 3,5 | 3,5 | 3,5 | 3,5 | 3,5 | 3,5 | 3,5 |
| valeur usuelle | 7,2 | 7,2 | 7,2 | 7,2 | 7,2 | 7,2 | 7,2 | 7,2 | 7,2 | 7,2 | 7,2 |

**Schéma 14 : Courbe représentative de la cholestérolémie dosée chez 11 chiens atteints**

## D. Etudes des analyses histopathologiques et ultrastructurales

### *1. Résultats des analyses histopathologiques :*

Les images histopathologiques étaient similaires pour tous les prélèvements cutanés. Nous avons pu observer l'épiderme, les annexes, le derme et la jonction dermo-épidermique :

- **Epiderme :**
  - **hyperkératose orthokératosique** marquée, à kératine **lamellaire ou compacte**, avec, parfois, des images de squames qui se détachent.
  - grains de mélanine persistant dans la couche cornée sur certaines coupes
  - épiderme d'**épaisseur normale** ou modérément acanthosique, parfois d'aspect plissé
  - quelques foyers de dysplasie
  - **couche granuleuse d'épaisseur variable**, parfois très fine, parfois très épaisse
  - plusieurs fois, à l'interface entre les couches granuleuse et cornée, **kératinocytes** d'aspect particulier : **avec noyau rétracté et entouré d'une vacuole optiquement vide**, dont l'union est à l'origine d'une zone de clivage en certains endroits
  - sur quelques coupes, cellules de la couche basale et de la couche épineuse ayant un aspect désorganisé
- **Annexes :**
  - annexes bien développées et entourées par des glandes sébacées normales (sauf cas 1 : atrophie focale marquée des infudibulums)
  - sections infundibulaires des follicules pileux : **hyperkératose infundibulaire orthokératosique inconstante,** avec absence de dilatation ou dilatation modérée des ostia folliculaires et bouchons de kératine plus ou moins volumineux
  - sections annexielles profondes : aspect normal, sections de bulbes en phage anagène observées

- **Derme** : silencieux, absence d'inflammation significative (sauf cas 1 avec présence d'un œdème superficiel sur une des coupes et cas 11 avec présence de quelques rares mastocytes et d'un contingent lympho-plasmoctytaire discret)

- **Jonction dermo-épidermique** : aucune anomalie

**Photo 36 (D.PIN) : Vue microscopique de la peau d'un chien atteint. On note une hyperkératose orthokératosique laminaire, des squames qui se détachent et une absence d'acanthose (H&E, x 200)**

**Photo 37 (D.PIN) : Vue microscopique de la peau d'un chien atteint. On observe une hyperkératose orthokératosique compacte, une absence d'acanthose. Les cellules basales ont un aspect désorganisé, et quelques kératinocytes sous-cornés sont vacuolisés (flèches noires). (H&E, x 400)**

**Photo 38 (D.PIN) : Vue microscopique de la peau d'un chien atteint : couche cornée compacte, couche granuleuse nettement visible mais d'épaisseur normale, aspect désorganisé des cellules basales et épineuses, présence de cellules vacuolisées avec rétraction du noyau dans les couches supérieures de la couche épineuse et dans la couche granuleuse, voire sous la couche cornée (flèches noires) (H&E, x 400)**

**Photo 39 (D.PIN) : Vue microscopique de la peau d'un chien atteint : hyperkératose infundibulaire avec formation d'un crampon corné (H&E, x 50)**



**Photo 40 (D.PIN) : Vue microscopique de la peau d'un chien atteint montrant l'hyperkératose orthokératosique compacte avec persistance de grains de mélanine (flèches noires). (H&E, x 400)**

Les prélèvements réalisés ou récupérés à partir de chiens témoins nous ont permis d'observer les résultats suivants :

- **Epiderme** :
  - épiderme constitué de **cinq ou six assises cellulaires**
  - épiderme d'aspect parfois plissé
  - **couche cornée très fine**
  - **couche granuleuse présente ou absente** par endroit et sur un même prélèvement
- **Annexes** : absence d'anomalie
- **Derme** : silencieux
- **Jonction dermo-épidermique** : absence d'anomalie

**Photo 41 (D.PIN) : Vue microscopique de la peau d'un Golden Retriever sain. On note l'aspect très plissé de l'épiderme (H&E, x 50)**

**Photo 42 (D.PIN) : Vue microscopique de l'épiderme d'un Golden Retriever sain, montrant l'épiderme très fin et la couche cornée très mince (PAS, x 400)**

**Photo 43 (D.PIN) : Vue microscopique de l'épiderme d'un chien Beagle sain (PAS, x 400)**

## 2. Résultats des marquages immunohistochimiques

Les marquages immunohistochimiques ont été réalisés sur 15 cas. Les marquages à l'aide d'anticorps **KL1** (marqueurs des cytokératines suprabasales) se sont révélés **normaux** pour tous les chiens étudiés. Les marquages à l'aide d'anticorps **AE1/AE3** (marqueurs des cytokératines épidermiques) se sont révélés **normaux** pour les 15 chiens étudiés. Pour nos six chiens normaux, nous avons observés ces mêmes marquages sans anomalie.



**Photo 44 (D.PIN) : Vue microscopique de la peau d'un chien atteint, après marquage avec des anticorps anti-AE1-AE3 : le marquage ne montre aucune anomalie des cytokératines épidermiques**

**Photo 45 (D.PIN) : Vue microscopique de la peau d'un chien atteint, après marquage avec des anticorps anti-KL1. Aucune anomalie des cytokératines suprabasales n'est observée. (x 400)**

Les valeurs usuelles de l'indice **Ki-67** chez l'homme sont comprises entre 15% et 40%. Nous n'avons pas de valeur de référence pour l'épiderme canin. Mais, pour nos quinze chiens étudiés, nos valeurs étaient comprises entre **9%** et **30%**, ce que nous considérons comme normal. En effet, pour nos six chiens normaux, nos valeurs de Ki67 sont comprises entre **10%** et **30%**.

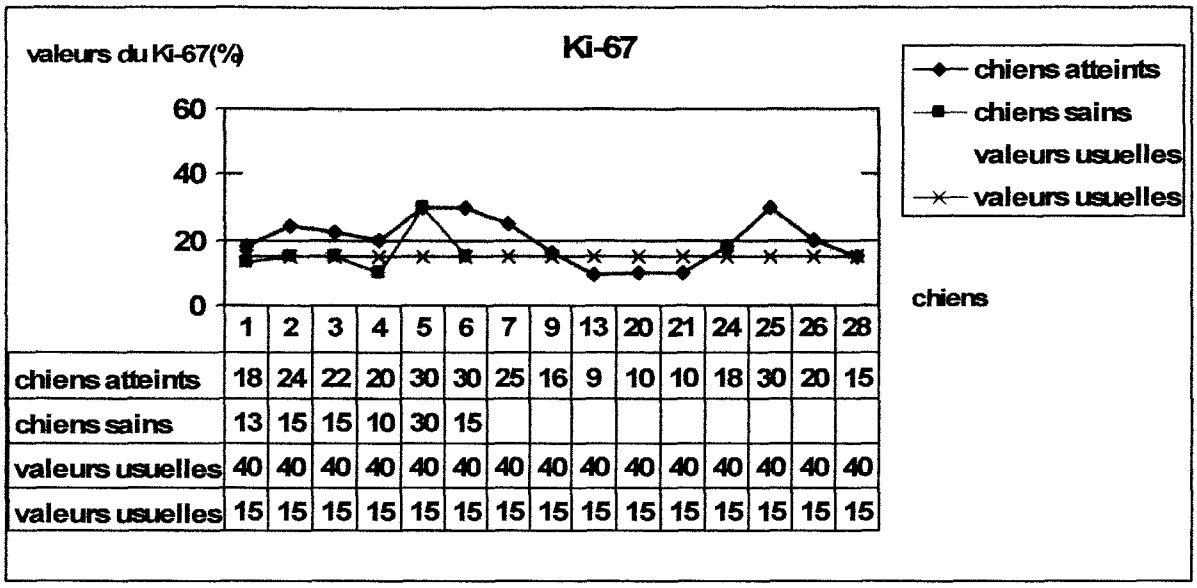


| | 1 | 2 | 3 | 4 | 5 | 6 | 7 | 9 | 13 | 20 | 21 | 24 | 25 | 26 | 28 |
|---|---|---|---|---|---|---|---|---|---|---|---|---|---|---|---|
| chiens atteints | 18 | 24 | 22 | 20 | 30 | 30 | 25 | 16 | 9 | 10 | 10 | 18 | 30 | 20 | 15 |
| chiens sains | 13 | 15 | 15 | 10 | 30 | 15 | | | | | | | | | |
| valeurs usuelles | 40 | 40 | 40 | 40 | 40 | 40 | 40 | 40 | 40 | 40 | 40 | 40 | 40 | 40 | 40 |
| valeurs usuelles | 15 | 15 | 15 | 15 | 15 | 15 | 15 | 15 | 15 | 15 | 15 | 15 | 15 | 15 | 15 |

**Schéma 15 : Courbe représentative des valeurs du Ki-67 à partir de la peau de chiens atteints et non atteints**

**Photo 46 (D.PIN) : Vue microscopique de la peau d'un chien atteint, après marquage avec des anticorps anti-Ki-67. Ce marquage permet de calculer l'indice Ki-67. (x 300)**

## E. Etude du mode de transmission

La prise de contact avec les éleveurs nous a permis de découvrir une **lignée de chiens atteints**, à partir des chiens 19, 20 et 21. La chienne 21 ayant été accouplée avec le chien 19, un portée de **8 chiots, légèrement atteints,** a pu être observée avant leur départ chez leurs futurs propriétaires. Ces chiots n'ont cependant pas été suivis, sauf l'un d'eux dont le squamosis aurait disparu ou se serait atténué lors de la croissance, selon ses propriétaires.
Le recueil des arbres généalogiques de plusieurs chiens de l'étude nous a permis d'obtenir quelques informations orales sur d'autres fratries ou d'autres familles. Nous savons alors que :

- le chien 2 possède un frère et une sœur non atteints
- les chiens atteints 8 et 15 sont frères et sœurs
- le chien 26 possède un père et une sœur indemnes, mais une mère et une autre sœur modérément atteintes
- les deux chiens 27 et 28, qui sont deux sœurs atteintes, ont une mère indemne, mais un père de statut inconnu.

L'arbre généalogique de la lignée des chiens 19, 20 et 21 est détaillé ci-dessous.

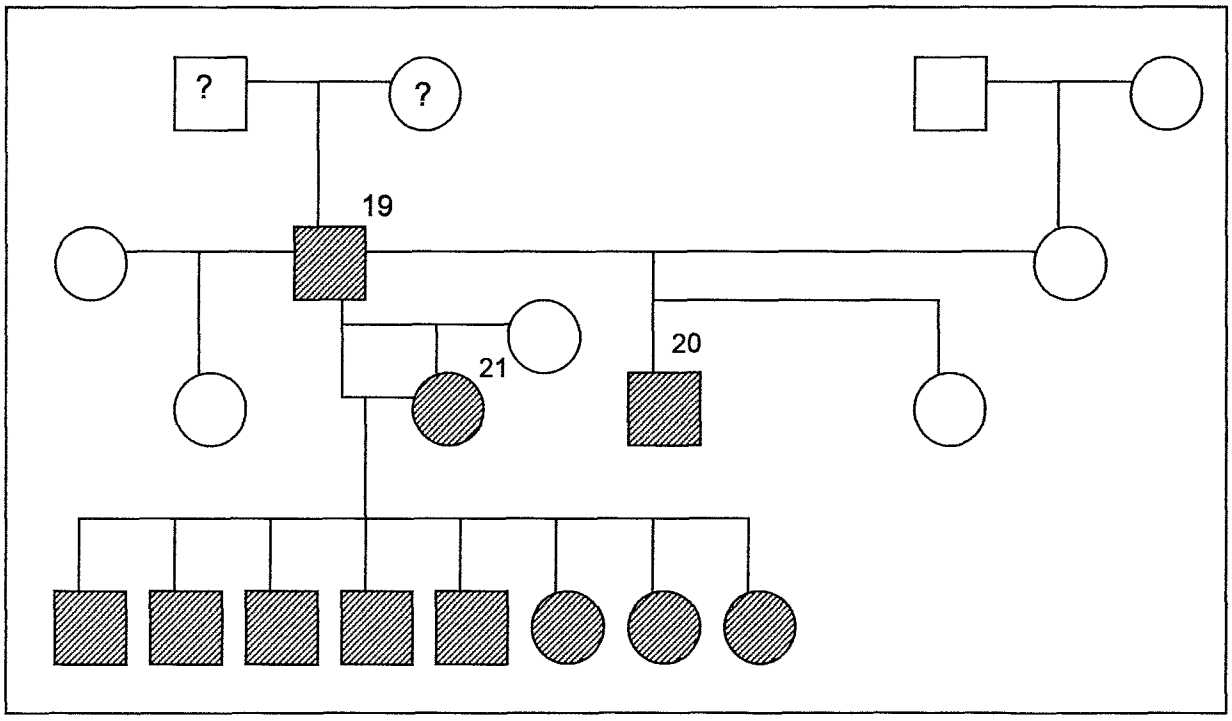


***LEGENDE :***

| | | | | | |
|---|---|---|---|---|---|
| ○ | Femelle saine | ◍ | Femelle atteinte | ? | Femelle de statut inconnu |
| □ | Mâle sain | ▨ | Mâle atteint | ? | Mâle de statut inconnu |

**Schéma 16 : Arbre généalogique construit à partir d'une lignée de chiens atteints et non atteints**

Les informations précédemment énoncées, ainsi que l'analyse de cet arbre nous permettent d'observer que la maladie est retrouvée plusieurs fois, sur plusieurs générations dans une même lignée. Le **mode de transmission** est donc très probablement **génétique**.

Certaines modalités de transmission peuvent, également, être éliminées :

- Les mâles et les femelles sont atteints donc la transmission n'est pas liée au gène Y

- Les filles de mâle atteint ne sont pas toujours atteintes, donc la transmission n'est pas dominante liée à l'X.

Plusieurs modalités de transmission sont donc possibles à partir de cet arbre généalogique :

- **autosomale récessive**

ou

- **récessive liée à l'X**

ou

- **autosomale dominante**

# IV. Discussion

## A. Etude clinique

### 1. *Etude épidémiologique :*

Les chiens atteints sont des chiens vivant dans un **environnement classique**, ayant des contacts avec d'autres chiens ou d'autres animaux non atteints.

**L'âge d'apparition** de la maladie se situe dans les **18 premiers mois** pour la plupart des chiens, mais une **apparition tardive** de la maladie ne peut être exclue. Cependant, étant donné que les découvertes fortuites sont fréquentes et que l'état cutané est variable dans le temps, il est fort possible que ces âges tardifs d'apparition ne soient pas réels, si l'expression de la maladie était modérée pendant le jeune âge.

**Aucune prédisposition sexuelle** n'est démontrée dans cette étude. Les mâles et les femelles sont atteints de la même manière. Environ moins de ¾ de mâles et plus de ¼ de femelles sont recensés parmi les chiens atteints étudiés. Néanmoins, il faudrait un nombre de chiens étudiés plus important pour prouver que l'incidence de l'ichtyose est supérieure chez les mâles que chez les femelles.

Les facteurs favorisants la maladie serait peut-être **des facteurs climatiques** (température, hygrométrie) car deux propriétaires rapportent une amélioration lors de période estivale. Cependant, l'état cutané de nos chiens est variable selon les périodes de l'année (stress, lactation pour les femelles). Nous n'avons pas assez

d'observation pour définir de manière certaine que la maladie s'améliore durant les périodes estivales. De plus, deux animaux dont l'atteinte cutanée était sévère pendant le jeune âge ont montré une amélioration de l'affection durant la première année. Toutes ces informations demandent également un suivi prolongé des chiens atteints.

**Résumé :**

- **Age d'apparition : entre 2 mois et 18 mois, apparition tardive possible**
- **Aucune prédisposition sexuelle**
- **Facteurs influençant la maladie : facteurs climatiques possibles**

## 2. Etude clinique

### a) Antécédents pathologiques

Les **maladies dermatologiques** concomitantes ne sont **pas significatives** et non liées à la maladie. On ne compte qu'un seul cas de dermatite atopique sur 29, alors que, chez l'homme atteint d'ichtyose vulgaire, on compte 30 % d'individus atteints de dermatite atopique.

Les **antécédents pathologiques non dermatologiques** sont **sans rapport avec la maladie étudiée**.
La présente étude compte trois cas de cryptorchidie ; ce chiffre représente environ 10% des chiens. D'après l'étude de Yates et *al.*, 2003[1], réalisée sur plus de 3500 chiens, l'incidence de la cryptorchidie canine est de 6,8%. Nous ne pouvons donc pas conclure quant à une incidence augmentée de cryptorchidie chez les chiens atteints d'ichtyose. De plus, il faut savoir que ce symptôme est rencontré chez 25 % des hommes atteints d'ichtyose récessive liée à l'X, ce qui ne semble pas être le cas chez nos chiens étudiés. Encore une fois, il faudrait pouvoir étudier un grand nombre de chiens atteints afin de conclure de manière significative.
Deux chiens sont atteints d'épilepsie essentielle, soit 6,8% des chiens étudiés. D'après Chandler, 2005[2], la prévalence de l'épilepsie essentielle chez les chiens est comprise entre 0,5% et 5,7%. Nos chiffres ne sont donc pas significatifs d'une incidence augmentée d'épilepsie essentielle lors d'ichtyose, étant donné notre faible nombre de cas.
Les trois cas de processus tumoraux sont à relier avec l'âge des chiens étudiés (9 ans ou plus).
Les deux cas d'hypothyroïdie sont à relier au fait que le Golden Retriever est connu pour être une race prédisposée à ce genre d'affection.

---

[1] Yates D., Hayes G., Heffernan M. et Beynon R. (2003), *Incidence of cryptorchidism in dogs and cats*, Vet. Rec., 152, 502-504
[2] Chandler K. (2006), *Canine epilepsy : What can we learn from human seizure disorders ?*, Vet. J., 172, 207-217

Les cas de troubles digestifs ne peuvent être réellement interprétés car nous ne connaissons pas l'origine de ces troubles (causes infectieuses, parasitaires, inflammatoires possibles, entre autres).

### *b) Signes cliniques*

Le motif de consultation est un **squamosis chronique** pour plus de la moitié des chiens de l'étude, mais pour un nombre non négligeable de chiens (8 chiens sur 29), il s'agit de découverte fortuite. En effet, étant donné qu'il s'agit d'un problème purement cosmétique sans altération de l'état général, certains propriétaires ne considèrent pas l'état cutané de leur chien comme une affection dermatologique.

Les aspects cliniques à retenir sont les suivants :

- **un squamosis généralisé, ou de généralisation progressive, et d'intensité variable selon les individus ou selon les zones corporelles**
- **des squames pityriasiformes, psoriasiformes ou ichtyosiformes, de couleur blanchâtre ou grise à brunâtre, souvent prises dans les poils et donnant un aspect sale et écailleux à la peau. Souvent le squamosis brun est marqué sur la face ventro-latérale du tronc et sur la face interne des racines des membres et le squamosis blanchâtre est localisé sur le dos.**
- **une hyperpigmentation diffuse ou associée aux zones squameuses**
- **une absence de prurit**
- **une absence d'atteinte des muqueuses**
- **une absence d'atteinte de la truffe**
- **une absence d'atteinte des coussinets**
- **des complications bactériennes et fongiques possibles**

Enfin, il faut savoir que le squamosis varie également selon l'âge de l'animal, il peut s'améliorer puis s'aggraver ou rester stable mais **ne disparaît jamais complètement**.

Les signes cliniques de l'ichtyose du Golden Retriever amènent à comparer, cliniquement l'affection à certaines forment d'ichtyose humaine : en particulier l'ichtyose récessive liée à l'X, par ses squames polygonales fines, larges et foncées atteignant les grands plis et s'améliorant dans les climats chauds et humides et l'ichtyose lamellaire par ses grandes squames brunes et lamellaires. De plus, comme dans l'ichtyose vulgaire (l'ichtyose la plus fréquemment rencontrée chez l'homme), des degrés d'atteintes cutanées variables sont observés selon les individus : le squamosis peut être modéré à sévère.
Mais aucune comparaison n'est idéale car l'ichtyose liée à l'X atteint préférentiellement le visage et le cou, ce qui n'est pas le cas ici. L'ichtyose lamellaire atteint les extrémités distales des membres, ce qui contraste avec les résultats de notre étude. L'absence d'érythème permet d'exclure l'ECINB et l'atteinte des plis axillaires et inguinaux permet d'exclure l'ichtyose vulgaire. Les ichtyoses bulleuses sont exclues de la comparaison car aucune bulle n'a été observée chez nos chiens étudiés.

### 3. Traitement

Les traitements **hebdomadaires** à l'aide de **shampoings doux ou kératolytiques suivis de réhydratants cutanés** aident à améliorer l'état cutané des chiens mais ne sont que palliatifs. Ils sont quelquefois inefficaces.
Aucune conclusion ne peut être réellement donnée quant à l'efficacité réelle de ce traitement topique, à cause du faible nombre de chiens suivis et à cause de la variation de l'état cutané des chiens au cours des saisons. De toute façon, il ne s'agissait pas du but principal de cette étude.
Les propriétaires sont, dans tous les cas, conscients de la nature incurable de cette affection. Mais la maladie est purement esthétique et n'atteint pas l'état général des chiens. Ceci diminue donc le degré de gravité de l'affection.

## B. Examens complémentaires

Les hypothèses d'ectoparasitoses (cheyletiellose, démodécie), de pyodermites, de dermatomycoses (dermatophyties, dermatite à *Malassezia*) ayant été exclues par les examens dermatologiques, nous voulions exclure les maladies systémique à l'origine de troubles de la kératinisation : les dysendocrinies (hypothyroïdie ou dysendocrinie sexuelle) et la leishmaniose. Les résultats de thyroxinémie, de cholestérolémie normaux et les sérologies leishmaniose normales nous ont permis d'exclure du diagnostic différentiel la leishmaniose et l'hypothyroïdie.
L'hypothèse de dysendocrinie sexuelle pouvait être exclue d'emblée, étant donné la présence de chiens impubères atteints, de trois reproducteurs atteints et de chiens stérilisés atteints.
Aussi, sachant que l'ichtyose liée à l'X est une maladie due à un déficit en stéroïde sulfatase, la mesure du sulfate de cholestérol a permis d'étayer le diagnostic en dermatologie humaine. Cependant, la voie métabolique des sulfates d'esters est très peu empruntée chez le chien et le dosage du sulfate de cholestérol n'est pas réalisé chez le chien. Par ailleurs, les cholestérolémies de nos onze chiens se sont révélées dans les valeurs usuelles. Néanmoins, ces résultats, même normaux, ne permettent pas d'exclure une anomalie au sein de l'enzyme stéroïde sulfatase.

## C. Etude histopathologique

### 1. *Lésions observées*

Les lésions évocatrices sont :

- **Une hyperkératose orthokératosique marquée, à kératine lamellaire ou compacte**
- **Un épiderme d'épaisseur normale, parfois modérément acanthosique**
- **Une couche granuleuse d'épaisseur variable, parfois très fine, parfois très épaisse**
- **Des kératinocytes avec un noyau rétracté et entouré d'une vacuole optiquement vide à l'interface entre les couches granuleuse et cornée**
- **Un aspect désorganisé des cellules de la couche basale et de la couche épineuse**
- **Une hyperkératose infundibulaire orthokératosique non systématique**

Ces résultats sont proches de ceux rapportés dans la littérature décrivant les ichtyoses non épidermolytiques : hyperkératose orthokératosique, lamellaire à compacte, avec un épiderme modérément acanthotique.

Les particularités microscopiques observées sont donc les kératinocytes à noyau rétracté et entouré d'une vacuole dont l'origine est inconnue et l'aspect désorganisé des cellules de la couche basale et de la couche épineuse.

La comparaison de ces lésions avec les observations obtenues chez les chiens non atteints montre que la couche granuleuse est également d'épaisseur variable chez les chiens normaux. De plus, l'épiderme d'aspect plissé observé chez des chiens normaux peut être expliqué de différentes manières : il peut s'agir d'un artéfact de fixation par le formol d'une biopsie de peau d'épaisseur très faible ou il peut s'agir d'une caractéristique de la race Golden Retriever puisque nous n'avons pas d'image de référence de peau de chien de cette race.

### 2. *Informations apportées par les marquages immunohistochimiques*

Les marquages avec les anticorps anti-AE1/AE3 et anti-KL1 des prélèvements de chiens atteints donnent des résultats identiques à ceux des chiens non atteints. Les cytokératines épidermiques et supra-basales ne semblent donc pas présenter d'anomalie.

Les valeurs des marquages à l'aide de l'anticorps anti-Ki-67 des chiens atteints sont comprises dans les normes usuelles des valeurs obtenues chez l'homme (entre 9% et 30%), de même que celles obtenues sur les prélèvements de chiens non atteints (entre 10% et 30%). L'épiderme des Golden Retriever atteints d'ichtyose ne présente donc pas d'hyperprolifération.

### 3. Conclusion

Les résultats histopathologiques et des marquages immunohistochimiques permettent de donner une classification préliminaire de l'ichtyose du Golden Retriever.
Les signes cliniques montrent une absence de bulles, et l'observation histopathologique montre l'absence d'épidermolyse au sein de l'épiderme, ce qui permet de dire qu'il s'agit d'une **ichtyose non épidermolytique**.
De plus, d'autres observations histopathologiques se traduisent pas une absence d'acanthose et d'hypergranulose, associée à des indices de prolifération (Ki-67) normaux, suggérant qu'il ne s'agit pas d'une ichtyose de prolifération mais plutôt d'une **hyperkératose de rétention**.

Si l'on devait comparer cette ichtyose à une forme d'ichtyose humaine, nous penserions à l'ichtyose vulgaire et à l'ichtyose récessive liée à l'X car ces ichtyoses sont des hyperkératoses de rétention. Cependant, une hypergranulose est notée dans l'ichtyose récessive liée à l'X, contrairement à ce que l'on observe dans notre étude. Les lésions histopathologiques de l'ichtyose vulgaire seraient donc celles qui se rapprocheraient le plus de celles observées chez le Golden Retriever.

## D. Etude du mode de transmission

### 1. Nature de la transmission :

Plusieurs modalités de transmission sont donc possibles :

- **autosomale récessive**
- **récessive liée à l'X**
- **autosomale dominante**

De plus, le phénotype de ces chiens est variable : le squamosis modéré chez un chien peut se révéler très sévère chez un autre chien, un mode de transmission à **pénétrance et expressivité variables** est vraisemblable. Ceci ne va pas sans rappeler l'ichtyose vulgaire humaine, chez laquelle une mode de transmission semi-dominant a été découvert.

Les femelles sont atteintes avec la même intensité que les mâles. Ceci est alors en défaveur d'une transmission récessive liée à l'X.

Tous les chiots d'une portée de huit, issue du croisement de deux chiens atteints, sont atteints. Ceci est donc en faveur de deux parents homozygotes bien que ceci ne puisse être affirmé à partir de seulement huit chiots.

Pour avoir une meilleure idée du mode de transmission, la connaissance du statut phénotypique des deux parents du chien 19 aurait été intéressante. Malheureusement, aucune information n'a pu être trouvée sur ces chiens.

En étudiant les arbres généalogiques des parents du chien 19 et des deux autres parents figurants sur la même génération que ces derniers, des ancêtres communs ont pu être retrouvés entre ces quatre parents. Leur statut phénotypique est malheureusement inconnu.

## 2. Consanguinité des chiens atteints

Afin de pouvoir suspecter plus fortement un mode de transmission autosomal récessif, il faudrait connaître le coefficient de consanguinité des chiens atteints et non atteints de cette lignée. Les arbres généalogiques des générations antérieures n'étant pas complets, ceci n'a pas pu être réalisé.
Une étude des arbres généalogiques de 19 chiens atteints (dont 6 seulement faisaient partie de notre étude) a permis, en remontant jusqu'à 6 générations antérieures, d'identifier un même mâle (champion en exposition canine) 10 à 147 fois sur un même pédigré. Encore une fois, les calculs des coefficients de consanguinité n'étaient pas possibles car les pédigrés étaient incomplets.
Cependant, il ne faut pas oublier que le coefficient de consanguinité ne permettra pas d'affirmer une modalité de transmission.
Aucune des modalités de transmission précédemment proposées ne pourraient être exclues à partir de cette simple donnée.

## 3. Conclusion de l'étude généalogique

Pour pouvoir connaître, de manière certaine, le mode de transmission de la maladie, il faut :

- un arbre généalogique plus étoffé de cette lignée

- des arbres généalogiques d'autres lignées de chiens atteints et non atteints

## 4. Etude génétique en cours

Parallèlement à notre étude de cas, une étude génétique a été progressivement mise en place avec le Dr Catherine André du CNRS de Rennes qui étudie le génome canin. Des prélèvements sanguins sur tube EDTA et/ou des prélèvements de muqueuse buccale à l'aide de cytobrosse ont donc été réalisés chez certains chiens atteints et envoyés à Rennes afin d'identifier le gène morbide en cause par une étude utilisant la génétique inverse sur le génome de ces chiens.
Si la mutation génétique à l'origine de cette forme d'ichtyose est identifiée, et en considérant que les animaux atteints ont un phénotype de gravité modérée, ils pourront, alors, avec la participation de leur propriétaire, servir de modèle pour des essais de traitement de l'ichtyose, au service de l'homme et des ichtyoses humaines.

## E. Difficultés rencontrées lors de l'étude

Lors de notre étude, nous avons été confrontés à plusieurs difficultés dont la principale a été la coopération avec les éleveurs, malgré la confidentialité assurée de notre étude. En effet, pour ne pas nuire à leur réputation, ceux-ci préfèrent ne pas donner d'information concernant leurs reproducteurs et leur élevage. Ainsi, la prise de contact avec de nombreux éleveurs n'a permis de collaborer qu'avec un seul éleveur intéressé par l'affection de ses chiens et désirant en savoir d'avantage.
De plus, la maladie n'étant pas encore connue dans la race, elle n'est pas diagnostiquée par les vétérinaires généralistes. Par conséquent, ceci restreint le nombre de cas étudiés et une estimation du taux de fréquence de portage de la mutation génétique en fonction de la fréquence de la maladie n'a pas pu être possible.

## F. Conclusion

L'ichtyose est une génodermatose dont le diagnostic est aisé : il s'agit d'une **dermatose squameuse généralisée dont les degrés d'atteinte cutanée sont variables,** apparaissant dans **les premiers mois de vie**.
Le diagnostic doit être confirmé par l'examen histopathologique de biopsies cutanées.

Face aux propriétaires, il est important de donner des informations claires quant à la nature chronique et au traitement à long terme de l'affection, ainsi qu'aux risques d'infections secondaires. Il est également crucial de les informer sur la nature génétique de la transmission. Le meilleur moyen d'éradiquer la maladie sera d'interdire les chiens porteurs de la reproduction. Pour cela, un test génétique permettant d'identifier les animaux porteurs pourra être mis en place dès que le gène morbide aura été mis en évidence. Par ailleurs, la prévention de cette affection ne pourra effective qu'avec la collaboration des éleveurs, après qu'ils auront accepté la présence de cette maladie dans la race Golden Retriever, ce qui n'est pas le cas à présent.

D'après les chiffres d'inscription au LOF du Golden Retriever (voir Annexe 3), la race connaît un succès grandissant en France et le nombre de naissances ne cesse d'augmenter. En 1993, 1262 chiots Golden Retrievers étaient inscrits provisoirement au LOF, contre 7842 en 2005. En quelques années, le nombre de naissances a été multiplié par 6. Ceci peut expliquer des croisements intempestifs avec une utilisation non raisonnée de la consanguinité et une apparition de plus en plus fréquente de la maladie.

Une classification de cette maladie parmi les ichtyoses humaines est impossible. Si certains signes cliniques sont comparables avec certaines formes d'ichtyose chez l'homme, les lésions histopathologiques ne permettent pas de les confirmer. Néanmoins, nous pouvons affirmer qu'il s'agit d'une **ichtyose non épidermolytique** sur le plan clinique et histopathologique et d'une **hyperkératose de rétention** sur le plan histopathologique et immuno-histochimique.

Après avoir décrit la maladie, les études génétiques en cours permettront :

- d'identifier le gène morbide en cause
- d'expliquer le mécanisme pathogénique de la maladie afin d'en expliquer le phénotype (anomalie d'une kératine, anomalie enzymatique, par exemple)

# CONCLUSION

L'épiderme représente la couche la plus superficielle de la peau. Il est constitué de quatre assises cellulaires principales qui possèdent des caractéristiques morphologiques et biochimiques propres : la couche basale, la couche épineuse, la couche granuleuse et la couche cornée. Les kératines représentent les protéines majeures du cytosquelette des kératinocytes dont différents types sont exprimés par les différentes assises cellulaires. La kératinisation est définie comme le processus de maturation des kératinocytes, de la couche basale à la couche cornée qui desquame. C'est une succession organisée et finement régulée de modifications morphologiques, biochimiques et moléculaires des cellules épidermiques. Elle fait intervenir des enzymes cruciales telles que les transglutaminases.

Les ichtyoses sont des génodermatoses rares ayant pour caractéristiques communes la formation d'une couche cornée anormale avec accumulation de squames et une desquamation excessive. Elles ont été décrites chez de nombreuses espèces : l'homme, le chien, les vaches par exemple. Plus d'une douzaine d'ichtyoses humaines sont décrites. Leur pathogénie n'a pas toujours été élucidée. Les formes principales d'ichtyoses chez l'homme sont l'ichtyose vulgaire, l'ichtyose récessive liée au sexe, l'ichtyose lamellaire, l'érythrodermie congénitale ichtyosiforme non bulleuse, l'érythrodermie congénitale ichtyosiforme bulleuse et l'ichtyose bulleuse de Siemens. Chez le chien, des cas sporadiques d'ichtyose ont été observés dans plusieurs races avec différentes caractéristiques cliniques, histopathologiques et ultrastructurales.

L'ichtyose du Golden Retriever est une affection rare. Récemment, elle a été rencontrée de manière plus fréquente par certains confrères. Les cas observés au sein de la consultation de dermatologie de l'Ecole Nationale Vétérinaire de Lyon depuis l'année 2003, ainsi que d'autres cas diagnostiqués par ces confères ont permis de réaliser une étude dont les buts sont de présenter les aspects cliniques et histopathologiques de cette maladie encore non décrite dans cette race. Un suivi des chiens Golden Retriever atteints a été possible dans certains cas. Enfin, une étude à partir des arbres généalogiques de chiens atteints a permis de proposer un mode de transmission de cette maladie.

**Le Professeur responsable**
**de l'Ecole Nationale Vétérinaire de Lyon**

Pr. G. BOURDOISEAU

**Le Président de la thèse**

P. FAURE

**Vu : Le Directeur**
**de l'Ecole Nationale Vétérinaire de Lyon**

LE DIRECTEUR

Stéphane MARTINOT

**Vu et permis d'imprimer**

**Lyon, le** 02 OCT. 2006

**les,**

Pour Le Président de l'Université,
Le Président du Comité de Coordination
Des Etudes Médicales
Professeur F.N GILLY

# ANNEXES

| MALADIE/ NOM DU SYNDROME | | MODE D'HEREDITE | SYMPTOMES CUTANES/ TYPE CLINIQUE DE L'ICHTYOSE | SYMPTOMES ASSOCIES | BIOLOGIE MOLECULAIRE |
|---|---|---|---|---|---|
| **Ichtyoses hystrix :**<br>**- type Lambert**<br>**- type Curth-Macklin**<br>**- type Bäfverstedt**<br>**- type Rheydt** | | Autosomal dominant<br>Autosomal dominant<br>?<br>Autosomal récessif | Type Curth-Macklin : à la naissance, hyperkératose épineuse généralisée<br>Varie de la kératodermie palmo-plantaire à la généralisation, face épargnée, absence de bulles | Oligophrénie, épilepsie, surdité, retard mental | Mutations du gène K1<br>microscopie électronique : vacuolisation des kératinocytes épidermiques, aggrégation des tonofilaments périnucléaires |
| **Syndrome de Netherton ou Ichtyose linéaire circonflexe de Comel ou** | | Autosomal récessif | Naissance souvent bébé collodion, Erythrodermie congénitale avec squames circinées, ichtyose linéaire circomflexe | Trichorrhexis invaginata, pili torti, symptômes atopiques, parfois aminoacidurie, taux IgE sériques élevés | Mutation du gène SPINK5 codant LEKTI, inhibiteur des sérine-protéases (chr 5q32) impliqué dans la voie cellulaire du facteur nucléaire NFkB |
| **Erythrokératodermie** | **Variable (type généralisé et type localisé)** | Autosomal dominant | A la naissance ou plus tard, deux types de lésions cutanées : érythème migrant transitoire de formes variables et plaques hyperkératosiques avec des squames jaunes-brunes-grises sur la face d'extension des extrémités, le tronc, les fesses, parfois les paumes et les plantes.<br>Hyperkératoses traumatiques | Un variant avec ataxie sur le même gène (1p34-p35, type Giroux-Barbeau) | Mutation des connexines 31 et 30.3 situées sur le chromosome 1p34-p35 (gène GJB3ou GJB4)<br>Hyperkératose, acanthose,papillomatose, dilatation capillaire, |
| | **Progressive** | Autosomal dominant | Plaques érythémateuses, squameuses, symétriques et progressives peu après la naissance. Paumes et plantes atteintes. | | Hétérogénéité étiologique : mutation du gène de la loricrine et interaction anormale avec le domaine amino-terminal de la profilagrine<br>Epaississement de la couche granuleuse, accumulation nucléaire de la loricrine, parakératose, hyperkératose et enveloppe cornée anormale |
| | **De Burns et Schnyder [syndrome KID (Keratitis-Ichthyosis-Deafness)]** | Autosomal dominant (type récessif rapporté) | Hyperkératoses légères et/ou plaques érythémateuses discrètes, persistantes, parfois symétriques, hyperkératose folliculaire | Surdité, retard mental dégénérescence cornéenne (opacification), sensibilité aux infections, alopécie cicatricielle, ongles dystrophiques, | Mutation de la connexine 26, variante apparentée au syndrome de Vohwinkel située sur le chr. 13q12 (gène GJB2), communication intercelullaire anormale |
| **Syndrome de Sjögren-Larsson** | | Autosomal récessif | EICNB à la naissance, prurit et marques de grattage | Paralysie spastique, épilepsie, retard mental, dégénérescence de la rétine (points blancs brillants), petite taille | Mutations de la déshydrogénase microsomique des aldéhydes gras (ALDH10/FALDH, chr 17q12), mécanisme inconnu |

| | | | | |
|---|---|---|---|---|
| **Maladie de Refsum** | Autosomal récessif | Ichtyose vulgaire tardive (adolescence) | Polynévrite progressive, rétinite pigmentaire, surdité, paralysie flasque progressive, ataxie cérébelleuse, arythmie cardiaque, anosmie, myosis, opacité lenticulaire, anomalies rénales | Acide phytanique sérique élevé par mutations du gène de la phytanoyl-CoA hydroxylase (gène PAHX, chr 10p11). :α-oxydation de l'acide phytanique. La PAHX contient un signal peroxisomique de type 2 (PTS2)<br>Mutations du gène PEX7 aussi rapportées<br>Histopathologie : vacuoles lipidiques dans les kératinocytes basaux |
| **Syndrome de Dorfman-Chanarin (maladie du stockage des lipides neutres)** | Autosomal récessif | A la naissance, parfois bébé collodion, squamosis généralisé, ECINB | Retard de croissance, stéatose nucléaire-hépatomégalie-vacuolisation lipidique des PNN par stockage de graisses neutres, cataracte, dysfonction rétinienne, ataxie, retard mental, cardiomyopathie | Vacuoles lipidiques d'origine inconnue et recyclage de l'acylglycérol défectueux causé par des mutations du gène CGI-58 situé sur le chr 3p21 et codant une estérase/lipase/thioestérase de fonction précise inconnue. |
| **Trichithyodystrophie**<br>- **syndrome de Tay ou IBIDS syndrome**<br>- **PIBI(D)S syndrome** | Autosomal récessif | Souvent bébé collodion, plus tard ECINB avec grands plis épargnés, kératose palmoplantaire, apparence de queue de tigre (alternance bandes foncées et claires) | Alopécie avec dysplasie pilaire (trichoschisis et pseudotrichorrhexie noueuse), figure de progeria, retard psychomoteur et de croissance, cataracte, cryptorchidisme, photosensibilité (PIBI(D)S), prédisposition au cancer, fertilité diminuée | PIBI(D)S syndrome : mutations des gènes de la réparation transcriptionnelle de l'ADN (ERCC2/XPD et ERCC3/XPB) |
| **Syndromes associés à une chondrodysplasie ponctuée** | **Récessif lié à l'X (CDPX)** | Naissance : érythrodermie, atrophie linéaire ou spirale, ou hyperkératose, alopécie, ressemble à l'ichtyose liée à l'X | Correspond au syndrome de gène contigu : cataracte, surdité, anomalies du squelettes, petite taille | Syndrome de gène contigu des arylsulfatases C et E (gènes STS/ARSC et ARSE, Xp22) |
| | **Dominant lié à l'X (syndrome de Conradi-Hünermann-Happle) (CDPX2)**<br>Létal pour les hommes | Naissance : ECINB avec hyperkératoses folliculaires en lignes (Blaschko), plus tard atrophodermie folliculaire, alopécie et anomalies pigmentaires | Chondrodysplasie ponctuée (calcifications visibles sur radiographie) dysplasies squelettiques, petite taille, cataracte, | Mutations du gène de la delta-8 delta-7 stérol-isomérase ou EBP (emopamil binding protein), enzyme intermédiaire de la biosynthèse du cholestérol |
| | **Autosomal récessif (type rhizomélique ou RCDP)** | ECINB systématisée discrète, généralisée | Retard mental et psychomoteur sévère, humérus et fémur raccourci, cataracte, face dysmorphique, calcifications cartilagineuses | Mutations du gène PEX7 (chr 4p16) codant le récepteur de signal peroxisomique de type 2 (PTS2), accumulation d'acide phytanique |

| | | | | |
|---|---|---|---|---|
| **Syndrome de Rud** | Syndrome mal défini, (transmission récessive) dans la plupart des cas correspondant à des syndromes de gène contigu de la stéroïde sulfatase : ichtyose congénitale, épilepsie, retard mental, infantilisme, rétinite pigmentaire | | | |
| **Hémidysplasie congénitale, érythrodermie ichtyosiforme et défauts des membres (syndrome CHILD)** | Hétérogène, (dominant lié à l'X ?) | Lésions cutanées érythémateuses et squameuses, plus prononcées sur les plis du corps : axillaires, sous mammaires, aine. | Défauts unilatéraux des membres : chondrodysplasie ponctuée, atteinte ipsilatérale du SNC et des organes internes. létal pour les mâles, la plupart des individus atteints sont femelles. | Mutatin du gène codant pour la NAD(P)H stéroïde déshydrogénase (NSDHL) ; mutation du gène codant pour l'EBP rapporté<br>Déficience péroxisomale : diminution du nombre des péroxisomes et diminution des activités de deux enzymes péroxysomales, catalase et dihydroxyacétone phosphate acyltransferase. |
| **Déficience multiple en sulfatase** | Autosomal récessif (rare) | enfance tardive : ichtyose ressemblant à l'ichtyose liée à l'X | leucodystrophie métachromatique, mucopolysaccharidose, anomalies neurologiques, anomalies squelettiques, dysmorphisme facial | Activité diminuée des sulfatases : arylsulfatase A, B et C (steroid sulfatase), iduronate sulfatase, heparan-N-sulfatase et galactosamine-6-sulfatase. |
| **Maladie de Gaucher de type II** | Autosomal récessif | ichtyose congénitale ou bébé collodion | Enfants naissant normaux mais dès que les symptômes nerveux apparaissent, mort à environ 18 mois de vie. | Déficience de l'activité de l'enzyme lysosomiale glucocerebrosidase(GCase) qui hydrolyse les glucosylcéramides en céramides. |
| **Syndrome de desquamation cutanée (peeling skin syndrome)** | Autosomal récessif | Type A : desquamation généralisée, non inflammatoire<br>Type B : érythrodermie congénitale ichtyosique, plaques migrantes, érythémateuses et squameuses, prurit | Type B : petite taille, aminoacidurie, élévation du taux d'IgE sérique | Histopathologie : couche cornée se sépare facilement de l'épiderme, corps irréguliers, denses, et avec des vacuoles observés dans la couche granuleuse |
| **Fœtus arlequin ou kératome malin** | Autosomal récessif controversé (très rare) | hyperkératose très grave et habituellement létale : enfant, prématuré et hypotrophe, recouvert de larges plaques hyperkératosiques séparées par de profondes fissures. | Ectropion et éclabion très marqués, malformation des oreilles (signe très fiable). contractures dermatogènes et respiration difficile. plupart des cas mortels mais certains malades survivent sans traitement, d'autres grâce aux rétinoïdes | Défaut de conversion de la profilaggrine en filaggrine. peut-être défauts de l'activité phosphatase protéique dans l'épiderme (fonction dans la conversion de la profilaggrine et dans la régulation de la biosynthèse des lipides)<br>signe clé ultrastructural et spécifique : absence de disque lipidique dans les corps lamellaires d'Odland. |
| **Syndrome de Vohwinkel** | Autosomal dominant | Desquamation légère généralisée, kératodermie palmo-plantaire dense et ressemblant à un nid de miel, lésions d'hyperkératose sur le dos des mains, des pieds, des genous et des coudes | Constrictions digitales, surdité, alopécie cicatricielle, paraplégie spastique et myopathie | Défaut du gène GJB2 (connexine 26) et/ou mutations de la loricrine (chr 1p21) (élongation du domaine C-terminal), loricrine mutée accumulée dans le noyau, interférence avec la sécrétion des corps lamellaires |

## ANNEXE 1 : Ichtyoses rarissimes

D'après (1) (13) (22) (24) (27) (42) et (49)

## ANNEXE 2 : Principaux troubles de la kératinisation chez le chien

D'après (9) (20) (28) et (29)

Les troubles secondaires de la kératinisation sont les suivants :

- ectoparasitoses (gale sarcoptique, cheyletiellose, démodécie, phtiriose)
- dermatites allergiques (dermatite allergique aux piqûres de puces, dermatite atopique)
- pyodermites
- dermatomycoses (dermatophyties, dermatite à *Malassezia*)
- dysendocrinies (hypothyroïdie, syndrome de Cushing, dysendocrinie sexuelle)
- leishmaniose
- dermatoses à médiation immune ou auto-immune
- néoplasies cutanées (mycosis fongoïde)
- influences environnementales (par exemple, défaut d'entretien).

Les troubles primaires de la kératinisation sont les suivants :

- *Troubles primaires généralisés* :
    - séborrhée primaire idiopathique
    - dermatose améliorée par la vitamine A
    - dermatose améliorée par le zinc
    - dysplasies folliculaires
    - adénite sébacée granulomateuse
    - syndrome comédoneux du Schnauzer nain
    - ichtyose canine
    - anomalie de répartition des pigments mélaniques (alopécie des mutants de couleur, dysplasie des follicules pileux noirs)
    - dermatose lichénoïde idiopathique, dermatose lichénoïde psoriasiforme de l'épagneul anglais
- *Troubles primaires localisés* :
    - kératodermie naso-plantaire
    - hyperkératose parakératosique nasale du Labrador Retriever
    - séborrhée du bord libre des oreilles

# ANNEXE 3 : Nombres d'inscription au LOF pour la race Golden Retriever

| | L.O.F. inscriptions provisoires | | L. O. F. inscriptions définitives | | | | Banque Information (Demandes de chiots par acquéreurs potentiels) | | | | |
|---|---|---|---|---|---|---|---|---|---|---|---|
| | LOF | Livre d'Attente | L. O. F. inscriptions définitives | Imports | à Titre Initial | Livre d'Attente | Nombre de demandes | Rang | Nombre de naissance | rang | coefficien de la demande |
| Golden Retriever - 1993 | 1262 | 0 | 386 | 32 | 0 | 0 | 755 | 7 | 1262 | 33 | 0,60 |
| Golden Retriever - 1994 | 1478 | 0 | 473 | 34 | 0 | 0 | 932 | 8 | 1478 | 24 | 0,63 |
| Golden Retriever - 1995 | 2288 | 0 | 478 | 60 | 0 | 0 | 1194 | 5 | 2227 | 17 | 0,54 |
| Golden Retriever - 1996 | 2877 | 0 | 846 | 66 | 0 | 0 | 1514 | 2 | 2809 | 12 | 0,54 |
| Golden Retriever - 1997 | 3678 | 0 | 941 | 51 | 0 | 0 | 1465 | 3 | 3619 | 10 | 0,40 |
| Golden Retriever - 1998 | 4382 | 0 | 1143 | 41 | 0 | 0 | 1534 | 2 | 4340 | 8 | 0,35 |
| Golden Retriever - 1999 | 4759 | 0 | 1319 | 31 | 0 | 0 | 1435 | 2 | 4736 | 8 | 0,30 |
| Golden Retriever - 2000 | 5413 | 0 | 1467 | 28 | 0 | 0 | 1394 | 2 | 5383 | 4 | 0,26 |
| Golden Retriever - 2001 | 6461 | 0 | 1480 | 25 | 0 | 0 | 1260 | 3 | 6433 | 3 | 0,20 |
| Golden Retriever - 2002 | 6363 | 0 | 1569 | 34 | 0 | 0 | 780 | 7 | 6327 | 3 | 0,12 |
| Golden Retriever - 2003 | 7587 | | | | | | | | | | |
| Golden Retriever - 2004 | 7347 | | | | | | | | | | |
| Golden Retriever - 2005 | 7842 | | | | | | | | | | |

# GLOSSAIRE

- **Acanthocytes :** cellules épidermiques qui constituent avec les cellules de Langerhans la couche épineuse
- **Acanthose :** hyperplasie diffuse des acanthocytes
- **Alopécie :** absence ou raréfaction du poil
- **Apoptose :** mort cellulaire programmée
- **Comédons :** bouchons de kératine et de sébum dilatant les follicules pileux
- **Connexines :** protéines transmembraines qui s'assemblent en complexes de six unités pour former un connexon. Deux connexons constituent une jonction de type *gap*.
- **Cornéocyte :** kératinocyte constitutif de la couche cornée
- **Cornification :** procesus de formation de la couche cornée
- **Corps lamellaires :** kératinosomes, corps membranaires ou corps d'Odland synthétisés dans la couche épineuse et déversant leur contenu lipidique dans l'espace intercellulaire lors de la formation de la couche cornée
- **Desmogléine :** protéine desmosomale
- **Desmosomes :** structures membranaires spécialisées sur laquelle viennent s'ancrer les tonofilaments de kératines
- **Durée du cycle cellulaire :** temps qu'il faut à une cellule pour partir de n'importe quel point dans un cycle à son point correspondant dans le cycle suivant
- **Eclabion :** éversion d'une lèvre
- **Ectropion :** éversion du bord libre de la paupière
- **Erythème :** lésion élémentaire primaire traduisant une vasodilatation des vaisseaux du derme superficiel et se manifestant par une congestion de la peau
- **Erythrodermie :** syndrome caractérisé par une rougeur inflammatoire de la peau généralisée ou très étendue, accompagnée de desquamation contemporaine de l'érythème
- **Filaggrine :** protéine matricielle dérivée de la profilaggrine et formant un lien transitoire entre les filaments de kératine en leur permettant de former des ponts dissulfures permanents
- **Génodermatose :** maladies de la peau ayant un déterminisme génétique
- **Grain de kératohyaline :** organite caractéristique de la couche granuleuse, constitué principalement de profilaggrine
- **Hémidesmosomes :** structures membranaires spécialisées permettant l'attachement des kératinocytes basaux à la lame basale
- **Hypergranulose :** épaississement de la couche granuleuse
- **Hyperkératose :** augmentation de l'épaisseur de la couche cornée de l'épiderme. Elle peut être aérée, compacte, lamellaire et folliculaire.
- **Hyperplasie :** développement exagéré des cellules
- **Hypohidrose :** diminution de la production de sueur
- **Ichtyoses :** maladies cutanées héréditaires se traduisant par des lésions hyperkératosiques, dues à un trouble de la kératinisation
- **Index mitotique :** pourcentage de cellules présentes dans la phase *M* du cycle cellulaire

- **Intégrine :** glycoprotéine cellulaire de surface constituant un hétérodimère de sous-unité α et β et jouant un rôle important dans les intéractions cellule-cellule et cellule-matrice extracellulaire en agissant comme des signaux de transduction entre les compartiments intra et extracellulaire
- **Involucrine :** protéine cytosolique abondantes dans les cellules épineuses et se liant grâce aux transglutaminases lors de la formation de l'enveloppe cornée
- **Kératinisation :** maturation des cellules de l'épiderme au cours de laquelle les kératinocytes perdent leur noyau et tous leurs organites cytoplasmiques et se comblent de kératine
- **Kératinocytes :** cellules épidermiques comprenant les kératinocytes basaux, les acanthocytes, les kératinocytes granuleux et les cornéocytes
- **Kératolytique :** qui éliminent la production excessive de la couche cornée, en augmentant la desquamation ou en réduisant la cohésion intercellulaire.
- **Kératomodulateur :** qui restaurent la multiplication normale des kératinocytes
- **Kératoplastique :** voir kératomodulateur
- **Lichénification :** épaississement de la peau avec accentuation des sillons cutanés souvent accompagné d'hyperpigmentation
- **Loricrine :** protéine majeure de l'enveloppe cornée, contenue dans les granules de kératohyaline et se liant aux plaques desmosomales
- **Manchons pilaires :** accumulation de sébum et de débris folliculaires adhérents autour des tiges pilaires
- **Mécanisme homophile :** adhésion d'une molécule d'une cellule à la même protéine exprimée sur la cellule voisine
- **Microtie :** aplasie de l'oreille externe et moyenne
- **Orthokératose :** maturation cornée normale de l'épithélium malpighien, caractérisée par l'absence de noyaux au niveau des cellules de la couche cornée
- **Parakératose :** processus de kératinisation anormalement précoce des cellules de la couche cornée et se traduisant par la rétention des structures nucléaires dans les cellules de la couche cornée, la couche granuleuse étant absente
- **Squame :** perte d'éléments de la couche cornée constituant une pellicule blanchâtre ou grisâtre. Elles peuvent être pityriasiformes (petites et fines), psoriasiformes (de plus grande taille et plus épaisses) ou ichtyosiformes (compactes et ressemblant à des écailles) Elles traduisent un épaississement de la couche cornée de l'épiderme ou une hyperkératose
- **Stéroïde sulfatase :** enzyme contenue dans la couche cornée. Elle hydrolyse progressivement le sulfate de cholestérol, ce qui favorise la dégradation des cornéodesmosomes et la desquamation
- **Temps de renouvellement :** temps nécessaire pour restituer le nombre de cellules du compartiment d'un tissu donné
- **Temps de transit :** temps compris entre l'entrée de la cellule dans un compartiment donné et son départ de ce compartiment
- **Transglutaminase :** enzymes exprimées tôt dans la différenciation et participant aux liaisons des molécules d'involucrine à d'autres molécules au cours de la formation de l'enveloppe cornée
- **Turn-over time :** voir « temps de renouvellement »

# BIBLIOGRAPHIE


1. AKIYAMA M. (1999)
The pathogenesis of severe congenital ichthyosis of the neonate
J. Dermatol. Sci. 21, (2), 96 - 104

2. AKIYAMA M., TSUJI-ABE Y., YANAGIHARA M., NAKAJIMA K., KODAMA H., YAOSAKA M., ABE M., SAWAMURA D., SHIMIZU H. (2005)
Ichthyosis bullosa of Siemens: its correct diagnosis facilitated by molecular genetic testing
Br. J. Dermatol. 152, (6),1353-1356

3. ALHAIDARI Z., ORTONNE J-P., PISANI A. (1994)
Congenital ichthyosis in two Cavalier King Charles Spaniel littermates
Vet. Dermatol. 5, (3), 117-121

4. AUGUST J.R., CHICKERING W.R., RIKIHISA (1988)
Congenital ichthyosis in a dog : comparison with the human ichthyosiform dermatoses
Compend. contin. Educ. Pract. Vet. 10, (1), 40-45

5. BAKER K.P., THOMSETT L.R. (1990)
Heritable defects
In : Canine and feline dermatology, Blackwell Scientific Publications, Oxford, 63-75

6. BARNHART K.F., CREDILLE K.M., AMBRUS A., DUNSTAN R.W. (2004)
A heritable keratinization defect of the superficial epidermis in Norfolk Terriers
J. Comp. Pathol. 130, 246-254

7. BELKNAP E. B., DUNSTAN R.W. (1990)
Congenital ichthyosis in a llama.
J. Am. Vet. Med. Assoc. 197, (6), 764-767

8. BOURDEAU P. (1997)
Génodermatoses et dermatoses à prédisposition raciale chez les carnivores domestiques
In : Encyclopédie Vétérinaire - Dermatologie, Elsevier, Paris, 27 p.

9. CARLOTTI D.N., BENSIGNOR E. (2002)
Management of keratoseborrhoeic disorders
Eur. J. companion Anim. Pract. 12, (2), 123-133

10. CARTER T.C., PHILIPS R.S. (1950)
Ichthyosis, a new recessive mutant in the mouse
J. Hered. 41, 297-300

11. CHITTICK E.J., OLIVRY T., DALLDORF F., WRIGHT J., DALE B.A., WOLFE B.A. (2002)
Harlequin ichthyosis in two greater kudu (*Tragelaphus strepsiceros*)
Vet. Pathol. 39, (6),751-756

12. CHU D.H., HAAKE A.R., HOLBROOK K., LOOMIS C.A. (2003)
The structure and development of skin
In : Freedberg I.M., Eisen A.Z., Wolff K., Austen K.F., Goldsmith L.A., Katz S.S. (eds.) Fitzpatrick's Dermatology in general medicine, Volume I, 6th ed., MacGraw-Hill, New-York, chap. 6, 58-88

13. DIGIOVANNA J.J. (2003)
Ichthyosiform dermatoses
In : Freedberg I.M., Eisen A.Z., Wolff K., Austen K.F., Goldsmith L.A., Katz S.S., Fitzpatrick's Dermatology in general medicine, Volume I, 6th ed., MacGraw-Hill, New York, chap. 51, 481-505

14. DIGIOVANNA J.J. (2004)
Ichthyosiform dermatoses : so many discoveries, so little progress
J. Am. Acad. Dermatol. 51, (Suppl 1), S31-S34

15. FUCHS E. (1992)
Genetic skin disorders of keratin
J. Invest. Dermatol. 99, (6), 671-674

16. GAYMAN HELMAN R., RAMES D.S., CHESTER D.K. (1997)
Ichthyosiform dermatosis in a Soft-Coated Wheaten Terrier
Vet. Dermatol. 8, 53-54

17. GROSS T.L., IHRKE P.J., WALDER E.J., AFFOLTER V.K. (2005)
Diseases with abnormal cornification
In: Skin Diseases of the Dog and Cat – Clinical and Histopathologic Diagnosis, 2nd ed., Blackwell Publishing, London, 174-179

18. GUAGUERE E. (1988)
Etat ichtyosique congénital chez un Colley
Point. Vét. 20, (113), 235-240

19. GUAGUERE E. (1990)
Le syndrome kératoséborrhéique. 2ème partie
Prat. Méd. Chir. Anim. Cie. 25, 197-204

20. GUAGUERE E., HUBERT T., MULLER A. (2003)
Troubles de la kératinisation chez le chien : actualités cliniques
Prat. Méd. Chir. Anim. Cie. 38, (1), 9-21

21. HERNANDEZ-MARTIN A., GONZALEZ-SARMIENTO R., DE UNAMUNO P. (1999)
X-linked ichthyosis: an update
Br. J. Dermatol. 141, 617-627

22. HOHL D. (2004)
Physiopathologie de la kératinisation
In : Saura J-H., Grosshans E., Laugier P., Lachapelle J-M. (eds.). Dermatologie et infections sexuellement transmissibles, 3ème éd., Masson, Paris, 199-206

23. HOHL D. (2004)
Les ichtyoses
In : Saura J-H., Grosshans E., Laugier P., Lachapelle J-M. (eds.). Dermatologie et infections sexuellement transmissibles, 3ème éd., Masson, Paris, 207-214

24. ISHIDA-YAMAMOTOA., TANAKA H., NAKANE H., TAKAHASHI H., IIZUKA H. (1998)
Inherited disorders of epidermal keratinization
J. dermatol. Sci. 18, (3), 139-154

25. JULIAN R.J. (1960)
Ichthyosis congenita in cattle
Vet. Med. 55, 35-41

26. KIMYAI-ASADI A., MING H.J., FREEDBERG I.M. (2003)
Epidermal cell kinetics, epidermal differentiation, and keratinization
In : Freedberg I.M., Eisen A.Z., Wolff K., Austen K.F., Goldsmith L.A., Katz S.S., Fitzpatrick's Dermatology in general medicine, Volume I, 6th ed., MacGraw-Hill, New-York, chap. 7, 89-98

27. KUMAR S., SEHGAL V.N., SHARMA R.C. (1996)
Common genodermatoses
Int. J. Dermatol. 35, (10), 685-694

28. KWOCHKA, K.W. (1993)
Overview of normal keratinization and cutaneous scaling disorders of dogs
In : Griffin C.E., Kwochka K.W., MacDonald J.M. Current Veterinary Dermatology. The Science and Art of Therapy, Mosby Year Book, St Louis, 167-175

29. KWOCHKA, K.W. (1993)
Primary keratinization disorders of dogs
In : Griffin C.E., Kwochka K.W., MacDonald J.M. Current Veterinary Dermatology. The Science and Art of Therapy, Mosby Year Book, St Louis, 176-190

30. LANE E.B., MCLEAN W.H. (2004)
Keratins and skin disorders
J. Pathol. 204, (4), 355-366.

31. LEFEVRE C. *et al.* (2004)
Mutations in *ichthyin* a new gene on chromosome 5q33 in a new form of autosomal recessive congenital ichthyosis
Hum. Mol. Genet. 13, (20), 2473-2482.

32. LEWIS, D.T., FORD M.J. et KWOCHKA K.W. (1998)
Characterisation and managment of a Jack Russel Terrier with congenital ichtyosis
Vet. Dermatol. 9, (2), 111-118.

33. LLOYD, D.H. et GARTHWAITE G. (1982)
Epidermal structure and surface topography of canine skin
Res. Vet. Sci. 33, 99-104.

34. MECKLENBURG L., HETZEL U., UEBERSCHAR (2000)
Epidermolytic ichthyosis in a dog : clinical, histopathological, immunohistochemical and ultrastructural findings
J. Comp. Pathol. 122, (4), 307-311

35. MIALOT, M. (1993)
Histologie de la peau normale
In : Encyclopédie Vétérinaire – Dermatologie, Elsevier, Paris, 8 p.

36. MONTEIRO-RIVIERE, N.A. (1998)
Integument
In : Dellmmann H.D., Eurell J. (eds.) Textbook of veterinary histology, 5th ed., Williams & Wilkins, Baltimore, 303-332

37. MULLER G.-H. (1976)
Ichthyosis in two dogs
J. Am. Vet. Med. Assoc. 169, (12), 1313-1316

38. NESBITT, G.H. (1986)
Les maladies héréditaires et congénitales
In : Précis de dermatologie du chien et du chat, Vigot, Paris, 136-137

39. OLIVRY T., MÜLLER R.S., WALDER E.J. et ATLEE B.A (1993)
Anatomie et physiologie microscopiques de la peau
In : Encyclopédie Vétérinaire – Dermatologie, Elsevier, Paris, 13 p.

40. PORTER R.M., LANE E.B. (2003)
Phenotypes, genotypes and their contribution to understanding keratin function.
Trends Genet. 19, (5), 278-285

41. POWER H.T., IHRKE P.J. (1995)
The Use of synthetic retinoids in veterinary medicine
In : Bonagura J.D. (eds.), Kirk's Current Veterinary Therapy XII, Small Animal Practice, WB Saunders company, Philadelphia, 585-590

42. PULKINEN L., RINGPFEIL F., UITTO J. (2002)
Progress in heritable skin diseases : molecular bases and clinical implications
J. Am. Acad. Dermatol. 47, 91-104

43. RUBEIZ N., KIBBI A.G. (2003)
Management of ichthyosis in infants and children.
Clin. Dermatol. 21, (4), 325-328

44. SCOTT D.-W (1989)
Congenital ichthyosis in a dog
Companion Anim. Pract. 19, (10), 7-11

45. SCOTT D.-W., MILLER W.H., GRIFFIN C.E. (2001)
Muller and Kirk's Small Animal Dermatology, 6th ed., WB Saunders company, Philadelphia, 1528 p.

46. SEGRE J.A. (2006)
Epidermal differenciation complex yields a secret : mutations in the cornification protein filaggrin underlie ichthyosis vulgaris
J. Invest. Dermatol., 126, 1202-1204

47. SUNSIL K., VIRENDRA N.S, RAVI C.S. (1996)
Common gernodermatoses
Int. J. Dermatol. 35, (10), 685-694

48. SUTER M., CRAMERI F.M., OLIVRY T., MUELLER E., VON TSCHARNER C. et JENSEN P.J. (1997)
Keratinocyte biology and pathology
Vet. Dermatol. 8, (2), 67-100

49. WILLIAMS M.L., ELIAS P.M. (2000)
Ichthyosis : where we have been disorders of cornification : where we are going.
Curr. Probl. Dermatol., 12, (4), 170-176

50. YAGER, J.A. et D. W. SCOTT (1993)
The skin and appendages
In : Palmer N., Kennedy P.C., Jubb K.V.F. (eds.), Pathology of Domestic Animals, 4th ed., Academic press, San Diego, 1, 554-555

**NOM PRENOM : VAILLANT Marie-Dominique**

# TITRE : L'ICHTYOSE DU GOLDEN RETRIEVER

**Thèse Vétérinaire :** Lyon , le 17 octobre 2006

## RESUME :

L'épiderme est un épithélium pluristratifié composé de quatre couches cellulaires principales, possédant des caractéristiques morphologiques et biochimiques spécifiques. Au cours de son ascension de la couche basale à la couche cornée, en passant par les couches épineuse et granuleuse, le kératinocyte est soumis à de nombreux remaniements structuraux et sa synthèse moléculaire est largement modifiée. En effet, la kératinisation est un processus organisé et finement régulé, faisant intervenir diverses protéines structurales, ainsi que des enzymes spécifiques pour chaque étape de la transformation kératinocytaire au sein des différentes assises cellulaires jusqu'à l'aboutissement en une cellule morte et anucléée, entourée d'une couche lipidique, constituant l'enveloppe cornée.

Les ichtyoses sont des génodermatoses rares ayant pour caractéristiques communes la formation d'une couche cornée anormale avec accumulation de squames. On compte plus d'une douzaine d'ichtyoses humaines, dont six formes principales et d'autres formes intervenant dans des syndromes rares et complexes. Les ichtyoses canines sont également rares et n'ont seulement fait l'objet de quelques publications rapportant des cas isolés qui ne permettent pas d'établir une classification de la maladie. L'ichtyose du Golden Retriever n'a jamais été décrite.

La présente étude consiste alors en la réalisation d'une description clinique, épidémiologique et histopathologique, à partir de 29 cas, de cette forme d'ichtyose de découverte récente, et, par conséquent, trop peu diagnostiquée, au sein de la race Golden Retriever. L'analyse de l'arbre généalogique d'une lignée de chiens atteints et non atteints a permis d'étudier les différents modes de transmission génétique possibles et d'en discuter.

## MOTS CLES :

- **Ichtyose**
- **Epiderme**
- **Kératinisation**
- **Chien**

## JURY :

| | |
|---|---|
| Président : | Monsieur le Professeur Michel FAURE |
| 1er Assesseur : | Monsieur le Professeur Gilles BOURDOISEAU |
| 2ème Assesseur : | Monsieur le Professeur Jean-Luc CADORE |
| Membre invité : | Monsieur le Docteur Didier PIN |

## DATE DE SOUTENANCE :

Mardi 17 octobre 2006

## ADRESSE DE L'AUTEUR :

88, Boulevard de la LIBERATION
13004- MARSEILLE