ECOLE NATIONALE VETERINAIRE DE LYON

Année 2006 - Thèse n° 93

CONTRIBUTION A L'ETUDE CLINIQUE ET MORPHOLOGIQUE DES LYMPHOMES A GRAINS DU CHIEN A PARTIR DE 30 OBSERVATIONS

THESE

Présentée à l'UNIVERSITÉ CLAUDE-BERNARD - LYON I
(Médecine - Pharmacie)
et soutenue publiquement le 26 Octobre 2006
pour obtenir le grade de Docteur Vétérinaire

par

BERGER Laurence
Née le 06 Mars 1980
à Longjumeau (91)

A M. le Professeur Scoazec de la Faculté de Médecine de Lyon,
qui nous a fait l'honneur d'accepter la présidence de notre jury de thèse.

Qu'il trouve ici le témoignage de nos hommages respectueux.

A M. le Docteur Marchal de l'Ecole Nationale Vétérinaire de Lyon,
qui nous a fait l'honneur de nous proposer et d'encadrer ce travail.

Qu'il trouve ici le témoignage de notre profond respect.

A Mme le Professeur Fournel-Fleury de l'Ecole Nationale Vétérinaire de Lyon,
qui nous a fait l'honneur de participer à notre jury de thèse et pour le temps qu'elle nous a consacré.

Qu'elle trouve ici le témoignage de nos remerciements les plus sincères.

A Mme le Docteur Ponce de l'Ecole Nationale Vétérinaire de Lyon,
qui a accepté de faire partie de notre jury de thèse.

Qu'elle trouve ici l'expression de notre profonde reconnaissance.

Nous tenons à remercier particulièrement les docteurs vétérinaires qui ont aimablement accepté de participer à cette étude et sans qui ce travail n'aurait pu être possible.

Nous adressons nos plus vifs remerciements

au Docteur Turinelli, pour avoir très aimablement mis à notre disposition le matériel nécessaire à l'étude de cinq des cas présentés ici;

au Docteur Chalvet-Monfray de l'Ecole Nationale Vétérinaire de Lyon, pour son aide indispensable dans l'analyse statistique de nos travaux;

au Docteur Belli de l'Ecole Nationale Vétérinaire de Lyon, pour son assistance dans l'autopsie de deux des cas présentés ici;

à Slimania Benabed, Elisabeth Grangeon, Catherine Rebeix, Sabine Balleydier et toutes les collaboratrices des laboratoires d'hématologie / cytologie et d'anatomie pathologique de l'Ecole Nationale Vétérinaire de Lyon, pour leur accueil chaleureux et leur aide.

Nous tenons également à remercier les laboratoires de cytologie et d'anatomie pathologique vétérinaires :

Laboratoire d'hématologie et de cytologie de l'Ecole Nationale Vétérinaire de Lyon, Pr. Fournel-Fleury;

Laboratoire d'anatomie pathologique de l'Ecole Nationale Vétérinaire de Lyon, Dr. Marchal;

Laboratoire de Cytologie Fleury-Fournel, Pr. Fournel-Fleury, Limonest;

Laboratoire d'anatomie pathologique LAPVSO, Drs. Poujade et Degorce, Toulouse.

A mes parents, pour leur soutien et leur confiance tout au long de ces études. Merci de m'avoir donner les moyens de réussir et d'avoir toujours été là quand il fallait.

A Christophe, pour ces années passées ensemble et pour toutes celles à venir.
Merci pour ta patience et tes encouragements !

A Caroline, qui sait ce qu'un tel travail représente ! Je te souhaite une belle réussite et des années plus calmes, à l'avenir.

A Nicolas, à Tanya et à Natalia, en espérant que l'on aura l'occasion de se voir plus souvent à présent !

A ma famille, pour tous ces moments passés ensemble.

A Emmanuelle, à notre amitié qui dure depuis dix ans, déjà !
Un grand merci à ma correctrice consciencieuse et assidue !

A Christine, Aurélie et Virginie, sans oublier Elodie et Lila, pour m'avoir donné le goût de ce métier passionnant et m'avoir fait confiance.
Merci pour ces sept mois chaleureux et oh combien enrichissants !

A Cécile, Hervé, Agnès, Blandine, Pauline et Elise, en souvenir de ces années d'Ecole.

A Kitty, Jinx et Oscar

DEPARTEMENTS ET CORPS ENSEIGNANT DE L'ECOLE NATIONALE VETERINAIRE DE LYON

Directeur : Stéphane MARTINOT

DEPART. SANTÉ PUBLIQUE VÉTÉRINAIRE							
Microbiologie, Immunologie, Pathologie Générale	Y. RICHARD			V. GUERIN-FAUBLEE 90 % A. KODIO D. GREZEL			
Pathologie infectieuse			A. LACHERETZ M. ARTOIS	J. VIALARD			
Parasitologie & Maladie parasitaires	MC. CHAUVE	G. BOURDOISEAU		MP. CALLAIT CARDINAL L. ZENNER			
Qualité et Sécurité des Aliments		G. CHANTEGRELET	P. DEMONT C. VERNOZY	A. GONTHIER	S. COLARDELLE ISPV		
Législation & Jurisprudence			A. LACHERETZ				
Bio-Mathématiques				P. SABATIER M.L. DELIGNETTE 80 % K. CHALVET-MONFRAY			
DEPART. DES ANIMAUX DE COMPAGNIE							
Anatomie		E. CHATELAIN	T. ROGER	S. SAWAYA	R. DA ROCHA CARARO MCC		
Chirurgie et Anesthésiologie		J.P. GIHEVOIS	D. FAU E. VIGUIER D. REMY		G. CHANOIT MCC S. JUNOT MCC K. PORTIER MCC C. DECOSSE-JUNOT MCC	C. CAROZZO	BENREDOUANE K. M. GAY I. GOUJON
Anatomie-pathologique/Dermatologie-Cancérologie/ Hématologie		J.P. MAGNOL C. FOURNEL	C. FLEURY	T. MARCHAL	D. WATRELOT-VIRIEUX MCC F. BELLI MCA D. PIN MCA		I. BUBLOT C. GALET C. ESCRIOU
Médecine interne		J.L. CADORE		L. CHABANNE F. PONCE	M. HUGONNARD MCC		
Imagerie médicale				E. CAUVIN	J. SOHET MCC		F. DURIEUX
DEPART. DES PRODUCTIONS ANIMALES							
Zootechnie, Ethologie & Economie rurale		M. FRANCK		P. LETERME		L. MOUNIER	
Nutrition et Alimentation				D. GRANCHER L. ALVES de OLIVEIRA G. EGRON-MORAND			
Biol & Path de la Reproduction		F. BADINAND	M. RACHAIL-BRETIN	S. BUFF F. GUERIN			
Path. Animaux de Production		P. BEZILLE	T. ALOGNINOUWA	R. FRIOHA M.A. ARCANGIOLI D. LE GRAND	D. LAURENT MCA		M. GIRAUD P. DEBARNOT D. LAURENT
DEPART. SCIENCES BIOLOGIQUES							
Physiologie thérapeutique	R. BOIVIN			J.J. THIERAULT J.M. BONNET-GARIN 60 % T. BURONFOSSE Y. LAMBERT			
Biophysique /Biochimie Génétique et Biologie moléculaire		F. GARNIER	E. REMOT F. GRADI				
Pharmacie / Toxicologie Législation du Médicament		G. KECK	F. JAUSSAUD F. BERNY				
Langues					C. FARMER IPAC R. SULLIVAN IPAC		
DEPART. HIPPIQUE							
Pathologie équine Clinique équine		JL. CADORE O. LEPAGE		A. LEBLOND A. BENAMOU-SMITH			
Expertise nécropsique			C. FLEURY				

TABLE DES MATIERES

TABLE DES MATIERES **9**

TABLE DES FIGURES **15**

TABLE DES TABLEAUX **17**

TABLE DES PHOTOGRAPHIES **19**

LISTES DES ABREVIATIONS **21**

INTRODUCTION **23**

PREMIERE PARTIE : ETUDE BIBLIOGRAPHIQUE **25**

DEFINITION DES LYMPHOMES A GRAINS **27**

I. LES ETAPES DE LA DIFFÉRENCIATION LYMPHOÏDE CHEZ L'HOMME **29**

A. LES ORGANES LYMPHOIDES PERIPHERIQUES 30
1) Ganglions lymphatiques *30*
2) Rate *31*
3) Tissus lymphoïdes associés au système digestif (GALT) *31*
B. LYMPHOCYTES B 31
1) Lymphopoïèse B primitive *31*
2) Lymphopoïèse B antigènes dépendante *32*
3) Cas particulier des lymphocytes B-1 ..... *33*
C. LYMPHOCYTES T 36
1) Récepteur des cellules T *37*
2) Complexe majeur d'histocompatibilité *38*
3) Lymphopoïèse T primitive *41*
4) Lymphopoïèse T antigène dépendante *45*
5) Cas particulier des lymphocytes T δγ et T NK *48*
a) Lymphocytes T γδ 48
b) Lymphocytes T NK 50
D. CELLULES NK 52

II. CLASSIFICATION DES LYMPHOMES MALINS NON- HODGKINIENS DE L'HOMME **54**

A. CLASSIFICATION DE GALL & MALLORY (1942) ET DE RAPPAPORT (1966) 54
B. CLASSIFICATION DE KIEL ET LUKES-COLLINS (1974) 54
C. FORMULATION DE TRAVAIL POUR UN USAGE CLINIQUE OU WORKING FORMULATION (1982) 55
D. CLASSIFICATION DE KIEL ACTUALISEE (1988-1990) 57
E. CLASSIFICATION REAL (REVISED EUROPEAN- AMERICAN LYMPHOMA CLASSIFICATION) (1994) 58
F. CLASSIFICATION DE L'OMS OU CLASSIFICATION WHO (2001) 60

III. ADAPTATION DES CLASSIFICATIONS AU MODELE CANIN **61**

IV. ASPECT ET NATURE DES GRAINS AZUROPHILES CONTENUS DANS LE CYTOPLASME DES CELLULES LYMPHOIDES TUMORALES **64**

V. LYMPHOMES MALINS NON-HODGKINIENS A GRAINS DE L'HOMME **65**

A. LEUCEMIE A GRANDS LYMPHOCYTES GRANULEUX (T-GLG) 65
1) Localisation *65*
2) Morphologie cellulaire *65*
3) Immunophénotype *66*
4) Données génétiques *66*
5) Contrepartie cellulaire normale postulée *66*
6) Présentation clinique et pronostic *66*
B. LEUCEMIE AGRESSIVE A CELLULES NK 67

1) Localisation *67*
2) Morphologie cellulaire *68*
3) Immunophénotype *68*
4) Données génétiques *68*
5) Contrepartie cellulaire normale postulée *69*
6) Présentation clinique et pronostic *69*
C. LYMPHOME EXTRA-GANGLIONNAIRE A CELLULES NK/T DE TYPE NASAL 70
1) Localisation *70*
2) Morphologie cellulaire *70*
3) Histologie *71*
4) Immunophénotype *71*
5) Données génétiques *71*
6) Contrepartie cellulaire normale postulée *71*
7) Présentation clinique et pronostic *71*
D. LYMPHOMES T PRIMITIVEMENT CUTANES AVEC CELLULES A GRAINS 73
1) Lymphome blastique à cellules NK *73*
a) Localisation 73
b) Morphologie cellulaire 73
c) Immunophénotype 73
d) Données génétiques 74
e) Contrepartie cellulaire normale postulée 74
f) Présentation clinique et pronostic 74
2) Lymphomes cutanés CD30+ *74*
a) Papulose lymphomateuse[10] 74
i Localisation 74
ii Morphologie cellulaire 74
iii Histologie 75
iv Immunophénotype 75
v Données génétiques 76
vi Présentation clinique 76
vii Traitement et pronostic 76
b) Lymphome à grandes cellules anaplasiques primitif cutané 77
i Localisation 77
ii Morphologie cellulaire 77
iii Histologie 77
iv Immunophénotype 78
v Données génétiques 78
vi Contrepartie cellulaire normale postulée 78
vii Présentation clinique et pronostic 78
3) Lymphome T sous-cutané[10] *79*
a) Localisation 79
b) Morphologie cellulaire et histologie 79
c) Immunophénotype 79
d) Données génétiques 79
e) Contrepartie cellulaire normale postulée 79
f) Présentation clinique 80
g) Traitement et pronostic 80
4) Lymphome cutané à cellules T CD8+ épidermotropes[10] *80*
a) Localisation 80
b) Morphologie cellulaire et histologie 81
c) Immunophénotype 81
d) Données génétiques 81
e) Contrepartie cellulaire normale postulée 81
f) Présentation clinique 81
g) Traitement et pronostic 81
5) Lymphome cutané à cellules Tγδ[10] *82*
a) Localisation 82
b) Morphologie cellulaire et histologie 82
c) Immunophénotype 82
d) Données génétiques 82
e) Contrepartie cellulaire normale postulée 82
f) Présentation clinique 83
g) Traitement et pronostic 83
6) Lymphome à moyennes et grandes cellules T CD30- pléomorphes[10] *83*
a) Localisation 83

b) Morphologie cellulaire et histologie 83
c) Immunophénotype 84
d) Données génétiques 84
e) Contrepartie cellulaire normale postulée 84
f) Présentation clinique 84
g) Traitement et pronostic 84
E. LYMPHOME HEPATOSPLENIQUE A CELLULES TγΔ 84
1) Localisation 84
2) Morphologie cellulaire 85
3) Histologie 85
4) Immunophénotype 85
5) Données génétiques 85
6) Contrepartie cellulaire normale postulée 85
7) Présentation clinique et pronostic 85
F. LYMPHOME T DE TYPE ENTEROPATHIE 86
1) Localisation 86
2) Morphologie cellulaire 86
3) Histologie 86
4) Immunophénotype 87
5) Données génétiques 87
6) Contrepartie cellulaire normale postulée 87
7) Présentation clinique et pronostic 87

VI. BILAN DES CONNAISSANCES ACTUELLES SUR LES LYMPHOMES CANINS ET SUR LES LEUCEMIES LYMPHOIDES DU CHIEN 89

A. EPIDEMIOLOGIE 89
1) Lymphomes 89
2) Leucémies lymphoïdes 90
B. ETIOLOGIE 90
1) Lymphomes 90
2) Leucémies lymphoïdes 92
C. PRESENTATIONS CLINIQUES 92
1) Formes ganglionnaires 93
2) Formes gastro-intestinales 94
3) Formes médiastinales 94
4) Formes cutanées 95
5) Leucémies à grands lymphocytes granuleux 95
6) Leucémies lymphoïdes aiguës (LLA) 97
7) Leucémies lymphoïdes chroniques (LLC) 98
D. DIAGNOSTIC ET BILAN D'EXTENSION 98
1) Lymphomes 98
a) Examen clinique complet 98
b) Radiographies et échographie 98
c) Analyses sanguines de routine 99
d) Cytoponctions et analyse cytologique 99
e) Biopsies ou exérèse et analyse histologique 101
f) Immunophénotypage 102
g) Biopsie de moelle osseuse et myélogramme 104
h) Electrophorèse des protéines 105
2) Leucémies lymphoïdes 106
E. PRONOSTIC 109
1) Lymphomes 109
a) Facteurs liés à l'animal 109
i La race 109
ii Le sexe 109
iii Le stade clinique 109
iv Les anomalies génétiques 110
b) Facteurs liés à la tumeur 110
i La taille 110
ii La localisation anatomique 110
iii L'immunophénotype 111
iv Le grade histopathologique de malignité 111
- L'index Ki-67 112

- Le PCNA (Proliferating Cell Nuclear Antigen) 113
- Les AgNORs (Agyrophylic Nucleolar Organizer Regions) 113
- La vitesse de croissance tumorale 114
  - ✓ Index mitotique 114
  - ✓ Index d'apoptose 114
  - ✓ Proliferation/Apoptosis ratio (PAR) 114
  - ✓ Turnover Index (TI) 115
- L'expression de la glycoprotéine P 115
- L'expression de l'α-fétoprotéine (AFP) 115
- L'expression des métalloprotéinases matricielles 2 et 9 116

c) Facteurs liés au propriétaire de l'animal 117
i Motivation 117
ii Disponibilité 117
iii Moyens financiers 117
d) Facteurs liés au praticien 118
2) Leucémies lymphoïdes 118
F. TRAITEMENTS 119
1) Lymphomes 119
a) Chimiothérapie 120
b) Radiothérapie 128
c) Chirurgie 129
d) Utilisation d'agents immunologiques et biologiques 129
e) Quelques cas particuliers 130
i Lymphomes digestifs 130
ii Lymphomes cutanés 130
2) Leucémies lymphoïdes 130
a) Leucémies lymphoïdes aiguës[103] 130
b) Leucémies lymphoïdes chroniques[103] 131

DEUXIEME PARTIE : ETUDE PERSONNELLE 133

I. MATERIEL ET METHODE 135

A. RECRUTEMENT DES ANIMAUX 135
1) Dépistage cytologique 135
2) Confirmation du diagnostic grâce à l'histologie 136
3) Immunophénotypage 136
B. QUESTIONNAIRE CLINIQUE 138
C. ANALYSE STATISTIQUE 142

II. RESULTATS 143

A. RESULTATS GENERAUX 143
1) Données épidémiologiques 143
2) Données cliniques 145
3) Examens complémentaires 146
4) Traitement et évolution 152
5) Etude de la survie 153
B. RESULTATS EN FONCTION DE L'ORGANE ATTEINT 154
1) Localisation superficielle 157
a) Atteinte des nœuds lymphatiques superficiels : cas 5, 7, 11, 15 et 21 157
i Epidémiologie 157
ii Clinique 157
iii Examens complémentaires 157
- Analyses hématologiques 157
- Analyses biochimiques 158
- Examens cytologiques 158
- Examens histologiques et immunomarquages 158

iv Traitement et évolution 158
b) Atteinte cutanée : cas 16 159
i Epidémiologie 159
ii Clinique 159
iii Examens complémentaires 160
- Analyses hématologiques 160
- Analyses biochimiques 160
- Examens cytologiques 160

- Examens histologiques et immunomarquages 160

iv Traitement et évolution 160

2) Localisation profonde 161

a) Atteinte du médiastin : cas 6, 10, 13 et 18 161

i Epidémiologie 161

ii Clinique 161

iii Examens complémentaires 161

- Analyses hématologiques 161
- Analyses biochimiques 162
- Examens cytologiques 162
- Examens histologiques et immunomarquages 162

iv Traitement et évolution 163

b) Atteinte splénohépatique : cas 8, 9, 14, 17, 20, 22, 24, 26, et 30 164

i Atteinte primitivement hépatique : cas *14* 164

- Epidémiologie 164
- Clinique 164
- Examens complémentaires 164
  - ✓ Analyses hématologiques 164
  - ✓ Analyses biochimiques 164
  - ✓ Examens cytologiques 164
  - ✓ Examens histologiques et immunomarquages 165
- Traitement et évolution 165

ii Atteinte uniquement splénique (d'après les données dont nous disposons) : cas *8, 20, 24* et *30* 165

- Epidémiologie 165
- Clinique 165
- Examens complémentaires 166
  - ✓ Analyses hématologiques 166
  - ✓ Analyses biochimiques 166
  - ✓ Examens cytologiques 166
  - ✓ Examens histologiques et immunomarquages 167
- Traitement et évolution 167

iii Atteinte splénohépatique : cas *9, 17*, *22 et 26* 168

- Epidémiologie 168
- Clinique 168
- Examens complémentaires 168
  - ✓ Analyses hématologiques 168
  - ✓ Analyses biochimiques 169
  - ✓ Examens cytologiques 169
  - ✓ Examens histologiques et immunomarquages 169
- Traitement et évolution 170

c) Atteinte à prédominance intestinale (cas 1, 2, 3, 19; 23, 25, 27, 28, 29) 170

i Atteinte intestinale : cas *1, 2, 3, 25, 27* et *29* 170

- Epidémiologie 170
- Clinique 170
- Examens complémentaires 171
  - ✓ Analyses hématologiques 171
  - ✓ Analyses biochimiques 171
  - ✓ Examens cytologiques 171
  - ✓ Examens histologiques et immunomarquages 172
- Traitement et évolution 172

ii Atteinte intestinale et splénohépatique : cas *19, 23* et *28* 172

- Epidémiologie 173
- Clinique 173
- Examens complémentaires 173
  - ✓ Analyses hématologiques 173
  - ✓ Analyses biochimiques 173
  - ✓ Examens cytologiques 174
  - ✓ Examens histologiques et immunomarquages 174
- Traitement et évolution 176

d) Leucémies lymphoïdes : atteinte splénohépatique et médullosanguine : cas 4 et 12 176

i Epidémiologie 176

ii Clinique 176

iii Examens complémentaires 177

- Analyses hématologiques 177

- Analyses biochimiques 177
- Examens cytologiques 177
- Examens histologiques et immunomarquages 178

iv Traitement et évolution 178

III. DISCUSSION 179

A. COMPARAISON AVEC LES LYMPHOMES MULTICENTRIQUES CANINS 179

B. PARTICULARITES AU SEIN DE CE GROUPE DE LYMPHOMES 180

1) Localisation 180

2) Données morphologiques 181

a) Taille des cellules 181

b) Aspect du noyau et de la chromatine 181

c) Aspect du cytoplasme 182

d) Infiltration des organes atteints 182

3) Présence d'histiocytes et/ou de petits lymphocytes réactionnels 182

4) Immunophénotype 183

a) Marquages supplémentaires 183

b) Antigènes CD3 et TiA-1 183

c) Marqueur de prolifération Ki-67 184

C. COMPARAISON ENTRE LES LYMPHOMES A GRAINS CANINS ET LES LYMPHOMES A GRAINS HUMAINS 184

1) Eléments communs entre les lymphomes à grains du chien et ceux de l'homme 184

a) Localisation 184

b) Données morphologiques 184

c) Contingent histiocytaire et syndrome hémophagocytaire 185

d) Anomalies hématologiques 185

e) Immunophénotype 185

2) Cas de notre étude similaires à certaines entités retrouvées chez l'homme 186

a) Leucémie agressive à cellule NK et lymphome NK/T de type nasal 186

b) Lymphome Tγδ hépatosplénique 186

c) Lymphome T de type entéropathie 187

d) Lymphome T primitif cutané 188

3) Cas de notre étude sans similitude apparente avec les entités retrouvées chez l'homme. 189

ANNEXES 193

ANNEXE 1 : PHOTOGRAPHIES 195

ANNEXE 2 : CAS CLINIQU, DONNEES BRUTES 227

BIBLIOGRAPHIE 321

TABLE DES FIGURES

FIGURE 1: EQUIVALENTS TUMORAUX DES CELLULES T A DIFFERENTS STADES DE DIFFERENCIATION (JANEWAY *ET AL.*, 2003[53]) 27

FIGURE 2 : STRUCTURE DU RECEPTEUR A L'ANTIGENE DES LYMPHOCYTES B D'APRES JANEWAY ET AL, 2003[53] 32

FIGURE 3 : ACTIVATION DES LYMPHOCYTES B (D'APRES DAY, 2000[18]) 33

FIGURE 4 : ZONE THYMIQUES EN FONCTION DU STADE DE DIFFERENCIATION DES THYMOCYTES (JANEWAY ET AL, 2003[53]) 37

FIGURE 5 : STRUCTURE DU RECEPTEUR DES CELLULES T (JANEWAY ET AL, 2003[53]) 38

FIGURE 6 : RESTRICTION AU CMH (JANEWAY ET AL, 2003[53]) 39

FIGURE 7 : STRUCTURE DU CMH DE CLASSE I (JANEWAY ET AL, 2003[53]) 39

FIGURE 8 : STRUCTURE DES CORECEPTEURS CD4 ET CD8 (JANEWAY ET AL, 2003[53]) 40

FIGURE 9 : STRUCTURE DU CMH DE CLASSE II (JANEWAY ET AL, 2003[53]) 40

FIGURE 10 : REARRANGEMENT DES GENES DU TCR (JANEWAY ET AL, 2003[53]) 42

FIGURE 11: SELECTION POSITIVE ET NEGATIVE DES THYMOCYTES (JANEWAY ET AL, 2003[53]) 44

FIGURE 12: MODIFICATION DES ANTIGENES A LA SURFACE DES THYMOCYTES EN FONCTION DE LEUR MATURATION (JANEWAY ET AL, 2003[53]) 44

FIGURE 13 : MECANISME D'ACTION DES CELLULES CYTOTOXIQUES (DAY, 2000[18]) 46

FIGURE 14: DEVELOPPEMENT DES CELLULES T (JANEWAY ET AL, 2003[53]) 48

FIGURE 15 : COMPETITION ENTRE LES LIGNEES TAB ET TΓΔ (JANEWAY ET AL, 2003[53]) 50

FIGURE 16: MECANISMES POSSIBLES PAR LESQUELS LES CELLULES NK DISTINGUENT LES CELLULES INFECTEES DES CELLULES NON INFECTEES (JANEWAY ET AL, 2003[53]) 53

FIGURE 17: CLASSIFICATION DES LYMPHOMES CANINS SELON 62

FIGURE 18: COURBES DE SURVIE SELON LA METHODE DE KAPLAN-MEIER 153

FIGURE 19: PRINCIPALES LOCALISATIONS DES CAS DE LYMPHOMES A GRAINS AU MOMENT DE LEUR DIAGNOSTIC 155

FIGURE 20: PRINCIPALES LOCALISATIONS PARENCHYMATEUSES DES CAS DE LEUCEMIES LYMPHOÏDES A GRAINS AU MOMENT DE LEUR DIAGNOSTIC 156

TABLE DES TABLEAUX

TABLEAU 1: RESUME DE LA DIFFERENCIATION DES LYMPHOCYTES B CHEZ L'HOMME (JANEWAY ET AL, 2003[53]) 35

TABLEAU 2: RESUME DE LA DIFFERENCIATION DES LYMPHOCYTES T CHEZ L'HOMME (JANEWAY ET AL, 2003[53]) 51

TABLEAU 3 : CLASSIFICATION DE LENNERT EN 1970 55

TABLEAU 4 : FORMULATION INTERNATIONALE POUR UN USAGE CLINIQUE EN 1982 56

TABLEAU 5 : CLASSIFICATION DE KIEL ACTUALISEE 57

TABLEAU 6 : CLASSIFICATIONS REAL ET WHO DES LYMPHOMES NON-HODGKINIENS 59

TABLEAU 7: LYMPHOMES T ET NK DE L'HOMME (D'APRES MOLINA ET AL., 2002[72]) 60

TABLEAU 8: LYMPHOMES ET LEUCEMIE A GRAINS LES PLUS COURAMMENT RENCONTRES EN FONCTION DE LA PRESENTATION CLINIQUE (FELMAN ET GENTILHOMME, 1997[27]) 65

TABLEAU 9: PRINCIPAUX ANTIGENES LEUCOCYTAIRES CANINS (D'APRES BRYON, 1993[8]) . 102

TABLEAU 10: STADES CLINIQUES EN FONCTION DE LA CLASSIFICATION DE L'OMS 105

TABLEAU 11: BILAN D'EXTENSION SELON LA CLASSIFICATION D'ANN ARBOR (GABARRE ET AL, 1993[36]) 106

TABLEAU 12: PRINCIPAUX FACTEURS PRONOSTIQUES CHEZ LE CHIEN (D'APRES PONCE ET MAGNOL, 2005[80]) 117

TABLEAU 13: PROTOCOLE DE COTTER 1 OU COP1 (MAGNOL ET AL, 1998[68]) 121

TABLEAU 14: PROTOCOLE DE COTTER 2 OU COPA (MAGNOL ET AL, 1998[68]) 122

TABLEAU 15: PROTOCOLE UTILISE A L'ENVL (MAGNOL ET AL, 1998[68]) 123

TABLEAU 16: MOLECULES UTILISABLES POUR LE TRAITEMENT DES LYMPHOMES MALINS EN PREMIERE INTENTION ET LORS D'ECHAPPEMENT (PONCE ET MAGNOL, 2005[80]) 124

TABLEAU 17: GRADATION DE LA TOXICITE SELON LES CRITERES DE L'INSTITUT NATIONAL DU CANCER (BOYCE ET AL, 2000[7]) 125

TABLEAU 18: ANTICORPS UTILISES POUR LE MARQUAGE IMMUNOLOGIQUE DES LYMPHOMES CANINS (D'APRES TURINELLI ET AL.[101]) 137

TABLEAU 19: PRINCIPALES CARACTERISTIQUES EPIDEMIOLOGIQUES DES CAS ETUDIES ... 143

TABLEAU 20: POPULATION THEORIQUE UTILISEE 144

TABLEAU 21: TEST DE CHI² D'AJUSTEMENT 144

TABLEAU 22: SIGNES CLINIQUES OBSERVÉS, PAR ORDRE DÉCROISSANT DE FRÉQUENCE .. 145

TABLEAU 23: EXAMENS COMPLÉMENTAIRES RÉALISÉS 146

TABLEAU 24: PRINCIPALES ANOMALIES DÉTECTÉES GRÂCE AUX EXAMENS COMPLÉMENTAIRES, CLASSÉES PAR TYPE ET PAR ORDRE DÉCROISSANT DE FRÉQUENCE (HORS ANOMALIES DES EXAMENS CYTOLOGIQUE ET HISTOLOGIQUE) 147

TABLEAU 25: PRINCIPALES CARACTERISTIQUES CYTOLOGIQUES 148

TABLEAU 26: INFILTRATION DE LA MOELLE OSSEUSE ET DU SANG PAR LES CELLULES TUMORALES 149

TABLEAU 27: PRINCIPALES INFILTRATIONS A L'EXAMEN HISTOLOGIQUE 150

TABLEAU 28: RESUME DES PRINCIPAUX MARQUAGES REALISES 151

TABLEAU 29: RÉSUMÉ DES TAITEMENT UTILISÉS ET DES DURÉES DE SURVIE 152

TABLEAU 30: REPARTITION DES CAS DANS LES DIFFERENTS GROUPES 156

TABLE DES PHOTOGRAPHIES

PHOTO 1: ASPECT PLISSE ANORMAL DE L'INTESTIN A L'AUTOPSIE (CAS 6) 197

PHOTO 2: PRESENCE DE PETECHIES DANS LA MUQUEUSE INTESTINALE (CAS 6) 197

PHOTO 3: ASPECT DE LA MASSE CONSTITUEE DE GANGLIONS MESENTERIQUES (CAS 6) ... 199

PHOTO 4: INFILTRATION HEPATIQUE (CAS 19) 199

PHOTO 5: INFILTRATION GANGLIONNAIRE (CAS 19) 201

PHOTO 6 ET PHOTO 7: PONCTION DE MOELLE OSSEUSE (CAS 23) 201

PHOTO 8: IMPORTANCE DU CONTINGENT HISTIOCYTAIRE DANS LA MOELLE OSSEUSE (CAS 23) 203

PHOTO 9: CYTOPONCTION HEPATIQUE (CAS 23) 203

PHOTO 10: IMPORTANCE DU CONTINGENT HISTIOCYTAIRE DANS LE FOIE (CAS 23) 205

PHOTO 11: CYTOPONCTION SPLENIQUE (CAS 23) 205

PHOTO 12: INFILTRATION PERIPORTALE DU FOIE PAR UN CONTINGENT LYMPHOMATEUX DEBORDANT DANS LES CAPILLAIRES SINUSOÏDES (CAS 19) 207

PHOTO 13: INFILTRATION DE LA PULPE ROUGE ET BLANCHE SPLENIQUES PAR LE MEME CONTINGENT LYMPHOMATEUX (CAS 19) 207

PHOTO 14: PRESENCE DE PETITES CELLULES HOMOGENES DANS LA PULPE ROUGE SPLENIQUE (CAS 19) 207

PHOTO 15: INFILTRATION MASSIVE PAR LE CONTINGENT TUMORAL, DE LA MUSCULAIRE DE LA MUQUEUSE JUSQU'AU SOMMENT DES VILLOSITES (CAS 19) 209

PHOTO 16: CELLULES TUMORALES AU NOYAU ENCOCHE INFILTRANT LA PAROI INTESTINALE (CAS 19) 209

PHOTO 17: MARQUAGE DANS L'ENCOCHE NUCLEAIRE PAR L'ANTICORPS ANTI-TIA-1 (INTESTIN, CAS 19) 211

PHOTO 18: HEPATOMEGALIE VISIBLE AU MOMENT DE L'AUTOPSIE (CAS 23) 211

PHOTO 19: SPLENOMEGALIE VISIBLE DES L'OUVERTURE A L'AUTOPSIE (CAS 23) 211

PHOTO 20: GANGLIONS PANCREATIQUES DE TAILLE AUGMENTEE (FLECHES) (CAS 23) ... 213

PHOTO 21: CONGESTION DE LA MUQUEUSE INTESTINALE PROXIMALE (CAS 23) 213

PHOTO 22: DES PETECHIES SONT VISIBLES DANS LA MUQUEUSE INTESTINALE (CAS 23)...213

PHOTO 23: PAROI INTESTINALE EPAISSIE AUTOUR DU CAECUM (CAS 23) 215

PHOTO 24: INFILTRATION PERIPORTALE DU FOIE (CAS 23) 215

PHOTO 25: IMPORTANCE DU CONTINGENT HISTIOCYTAIRE PAR RAPPORT AU CONTINGENT LYMPHOMATEUX (CAS 23) 217

PHOTO 26: MORPHOLOGIE CELLULAIRE DES CELLULES DU FOIE (CAS 23) 217

PHOTO 27: INFILTRATION DE LA RATE (CAS 23).....219

PHOTO 28: CELLULES TUMORALES DANS LA RATE (CAS 23).....219

PHOTO 29: INFILTRATION DE LA PAROI INTESTINALE DE LA MUSCULAIRE DE LA MUQUEUSE JUSQU'AU SOMMET DES VILLOSITES (CAS 23) 221

PHOTO 30: MARQUAGE DU FOIE PAR L'ANTICORPS ANTI-TIA-1 (CAS 23).....223

PHOTO 31: MARQUAGE DE LA RATE PAR L'ANTICORPS ANTI-TIA-1 (CAS 23) 223

PHOTO 32: INFILTRATION HEPATIQUE PAR LE CONTINGENT TUMORAL D' UN ESPACE DE DISSE ET D' UN CAPILLAIRE SINUSOÏDE (CAS 4).....223

PHOTO 33: MORPHOLOGIE D'UNE CELLULE TUMORALE HEPATIQUE(CAS 4).....225

PHOTO 34: MARQUAGE DU FOIE PAR L'ANTICORPS ANTI-TIA-1 (CAS 4).....225

PHOTO 35: PHENOMENE DE CYTOPHAGOCYTOSE (CAS 23) 225

LISTES DES ABREVIATIONS

- AgNORs : Argyrophilic Nucleolars Organizer Regions
- ALK : anaplastic lymphoma kinase
- BALT : Bronchial-Associated Lymphoid Tissue
- BCR : Récepteur des Cellules B
- CD : Classe de Différenciation
- CMH : Complexe Majeur d'Histocompatibilité
- CPA : Cellule Présentatrice d'Antigène
- DMP : Désordre Myéloprolifératifs
- DMSO : DiMéthylSulfOxyde
- FCS : Facteur de Cellule Souche
- GALT : Gut-Associated Lymphoïd Tissues
- GLG : Grands Lymphocytes Granuleux
- HLA : Human Leucocyte Antigen
- IFN : Interféron
- IgM : Immunoglobuline de type M
- IL : Interleukine
- LDH : Lactate Déshydrogénase
- LLA : Leucémie Lymphoïde Aiguë
- LLC : Leucémie Lymphoïde Chronique
- MALT : Mucosal-Associated Lymphoid Tissue
- NK : Natural Killer
- TCR : Récepteur des Cellules T
- TdT : Terminal deoxynucleotidyl Transferase
- TNF : Tumor Necrosing Factor

INTRODUCTION

Les lymphomes sont des maladies qui correspondent à un **désordre du système immunitaire**[97] décrites pour la première fois chez l'homme par Thomas Hodgkin en 1832. Billroth a été, en 1871, le premier à proposer le terme de « **lymphome malin** » pour nommer ces tumeurs du système lympho-réticulé. Le premier cas de leucémie chez le chien a été mis en évidence un an après, en Allemagne, par Siedamgrotsky[64].

Aujourd'hui, **lymphomes et leucémies** sont **couramment rencontrés** chez l'homme et chez le chien. Bien que l'étude de phénomènes tumoraux induits chez des animaux de laboratoire ait fourni de nombreuses informations, l'étude de cancers spontanés comme les leucémies et les lymphomes chez un **animal de taille moyenne** partageant le même **environnement** et un **régime alimentaire comparable** à celui de l'homme, a une plus grande valeur encore pour rechercher une possible **étiologie** commune et d'évaluer l'efficacité des **traitements**. Or, le chien, en tant qu'animal de compagnie par excellence, répond à ces critères[43, 79, 97].

Cependant, il ne sera vraiment un bon modèle qu'à la condition d'identifier dans cette espèce les **mêmes types** de lymphomes que chez l'homme[31, 34]. Or, les **lymphomes canins** présentent quelques particularités qu'il est utile de rappeler[43, 97].
Ils sont

- **morphologiquement hétérogènes;**
- presque toujours **diffus;**
- généralement de **haut grade;**
- diagnostiqués à des **stades avancés (III, IV ou V)**.

Au cours des années 1960, chez l'homme, a eu lieu la découverte des voies de différenciation des lymphocytes en **cellules B et T**. Les lymphomes **T** de l'homme forment un groupe **hétérogène** de maladies qui diffèrent dans leurs **caractéristiques histopathologiques**, leur **localisation** et leur **origine cellulaire**. Ils comprennent les lymphomes T **périphériques** dérivés des cellules **Tαβ** et d'autres entités récemment identifiées comme les lymphomes hépatospléniques à cellules **Tγδ** et les lymphomes à **cellules NK**[76].

Les **lymphomes à grains** forment une **catégorie à part** parmi les **lymphomes T et à cellules NK**. Assez bien décrits chez l'homme, ils ne le sont que très peu chez le chien, la série la plus importante ne faisant état que de cinq cas[101].

Dans notre étude, après avoir fait le bilan des connaissances actuelles sur les lymphomes à grains de l'homme et du chien, nous analyserons une série de **trente cas de lymphomes à grains canins** afin de mettre en évidence leurs caractéristiques épidémiologiques, cliniques et immunophénotypiques

PREMIERE PARTIE :
ETUDE BIBLIOGRAPHIQUE

DEFINITION DES LYMPHOMES A GRAINS

Les désordres lymphoprolifératifs sont des **proliférations cancéreuses d'un unique clone de cellules lymphoïdes**. En simplifiant, si cette prolifération **débute et prédomine** dans la **moelle osseuse et le sang**, elle est appelée **leucémie** alors que si elle est d'abord retrouvée dans les **organes lymphoïdes secondaires**, elle est appelée **lymphome**[64]. Cliniquement, la distinction entre ces deux types de désordres n'est pourtant pas si marquée: certaines leucémies peuvent s'accompagner en cours d'évolution d'un envahissement des ganglions lymphatiques par les cellules tumorales, et la moelle osseuse et le sang peuvent être secondairement infiltrés lors de lymphome[64]. C'est pour cette raison que, bien que portant sur les lymphomes, certains paragraphes de ce travail traiteront également des leucémies.

Les **lymphomes malins** constituent un groupe **hétérogène** d'entités anatomo-cliniques ayant une **individualité morphologique**, **immunologique**, **cytogénétique** et **moléculaire**[8].

Selon le modèle humain, la **transformation lymphomateuse** correspond à un blocage de la différenciation lymphoïde à un stade donné[30]. En fonction du caractère plus ou moins complet du blocage, le lymphome est constitué **d'une seule catégorie de cellules** ou d'une **association variable de cellules à plusieurs stades successifs**[30] *(figure 1)*.

Figure 1: Equivalents tumoraux des cellules T à différents stades de différenciation (Janeway *et al,* 2003[53])

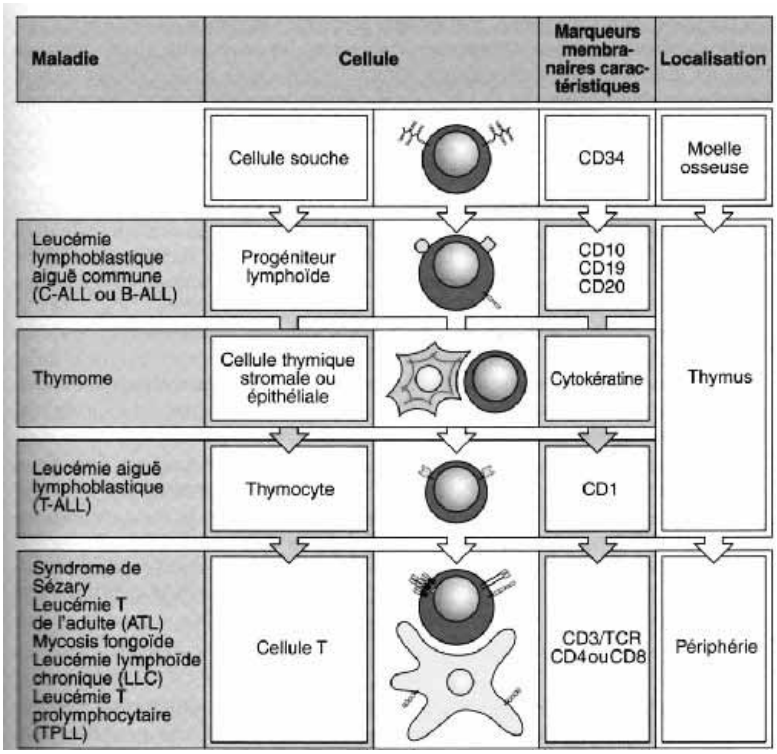

Un lymphome à cellules **bien différenciées** est constitué de cellules de **petite taille, non blastiques** et dont **l'index mitotique** est généralement **faible**[30]. Chez le **chien**, on observe une **nette prédominance** des lymphomes **diffus** à **grandes cellules** et de **haut grade** par rapport à ceux à petites cellules de bas grade[66].

Les **grands lymphocytes granuleux (GLG)** sont des cellules de **morphologie lymphocytaire** à **activité cytotoxique**, qui ont un rôle majeur dans la défense de l'organisme contre les **tumeurs** et les **infections virales**[76]. Ils représentent **10 à 15%** des **cellules mononuclées sanguines** chez **l'homme**[24] et forment un type de cellules reconnaissables par leur **abondant cytoplasme** contenant des **grains azurophiles**[24, 42]. Malgré une morphologie **monomorphe**, ces GLG constituent en fait une population **hétérogène** pouvant être issue de la **lignée NK** (phénotype **CD3-**, gènes du **TCR** en **configuration germinale**) ou **T** (phénotype **CD3+** et généralement **CD8+**, gènes du **TCR réarrangés**)[11, 24, 38, 42, 70, 76].

Chez **l'homme**, la molécule **TiA-1** est caractéristique des **cellules cytotoxiques**, et ce quelque soit leur degré d'activation. D'autres molécules cytotoxiques telles que la perforine et le granzyme B sont en quantité nettement augmentée dans les cellules cytotoxiques activées, l'augmentation étant proportionnelle au degré d'induction de l'activité cytotoxique[76].

Les **lymphomes à grains** correspondent donc à une **prolifération anormale de ces GLG pouvant être de phénotype T ou NK**.

I. LES ETAPES DE LA DIFFÉRENCIATION LYMPHOÏDE CHEZ L'HOMME

Sauf mention contraire, le détail de ce qui suit fait référence aux chapitres correspondants de Janeway *et al*[53].

L'immunité adaptative dépend des **lymphocytes** qui, par l'intermédiaire des **antigènes**, procurent une protection durable d'un organisme suite à l'exposition à une maladie ou à une vaccination. Au sens large, le terme d'antigène désigne toute substance pouvant être reconnue par le système immunitaire adaptatif. Cette immunité adaptative est basée sur la **sélection clonale** des lymphocytes porteurs de **récepteurs spécifiques de l'antigène**. Ce **modèle théorique** permet d'expliquer les événements clés de l'immunité adaptative.

Les récepteurs de surface de chaque lymphocyte ont une **spécificité unique** car ils sont générés par la **recombinaison aléatoire de segments géniques** codant pour les parties variables de ces récepteurs et par **l'appariement au hasard de différentes chaînes**. Ainsi, chaque lymphocyte porte un récepteur distinct et l'ensemble des récepteurs peut reconnaître **n'importe quel antigène**.
Si, au cours de son développement, un lymphocyte est capable de reconnaître un antigène du soi, il est détruit par apoptose. Quand un lymphocyte circulant rencontre son antigène spécifique dans les tissus lymphoïdes périphériques, il prolifère et sa descendance se différencie soit en **cellules effectrices**, soit en **cellules mémoires** prêtes à répondre rapidement au même agent pathogène si elles le rencontraient de nouveau.

Les **cellules B** reconnaissent des antigènes présents **dans le milieu extracellulaire** (cas de nombreuses bactéries), tandis que les **cellules T** sont capables de détecter des antigènes générés **à l'intérieur des cellules infectées**, par exemple dérivés de virus.

Chaque pathologie lymphoïde est la conséquence de l'**échappement d'une cellule du processus immunitaire normal et de son expansion clonale**, parfois associée à une **durée de vie cellulaire augmentée**. Afin de pouvoir déterminer la contrepartie cellulaire normale des cellules lymphomateuses, il convient de rappeler les différentes étapes de la différenciation des acteurs cellulaires de la réponse immune.

Les **anticorps** (Ac) reconnaissant les **mêmes antigènes** (Ag) sont regroupés en **clusters de différenciation** (CD). Les différents CD permettent de caractériser une cellule avec précision : il s'agit de **l'immunophénotype**. L'étude de l'immunophénotype est très utile dans les cas de lymphomes et de leucémie, car les cellules tumorales exprimant généralement les antigènes de

leur stade de différenciation, les CD permettent **l'identification des contreparties cellulaires normales**[87].
On retrouve les **cellules souches des lymphocytes** dans le **foie fœtal** puis dans la **moelle osseuse**. Chez l'homme, ces progéniteurs correspondraient au **phénotype CD34+, CD38 faible CD45 RA(-)** et peuvent donner naissance à des **cellules lymphoïdes ou myéloïdes**.

On distingue **deux phases** au sein de la lymphopoïèse :

- la **lymphopoïèse primitive ou basale**, qui produit les cellules lymphoïdes nécessaires aux besoins de l'organisme. Elle se déroule dans la **moelle osseuse pour la lignée B** et dans le **thymus pour la lignée T**;
- la **lymphopoïèse secondaire**, correspondant à **l'adaptation de la réponse immunitaire**, ce qui se produit lors de certains **contacts antigène / lymphocyte**. Elle a lieu dans les **organes lymphoïdes périphériques**.

A. LES ORGANES LYMPHOIDES PERIPHERIQUES

Les organes lymphoïdes périphériques sont le **lieu de rencontre** entre les **antigènes** et les **lymphocytes**, d'où leur importance fonctionnelle. C'est dans les ganglions lymphatiques, la rate et les tissus lymphoïdes muqueux, que les antigènes sont présentés aux lymphocytes par l'intermédiaire de cellules spécialisées, comme les cellules dendritiques matures.

1) Ganglions lymphatiques

Les ganglions lymphatiques sont situés aux **points de convergence** des vaisseaux du système lymphatique, qui collectent le liquide extracellulaire dans les tissus pour le ramener dans le sang. Ce liquide, la **lymphe**, est drainé par des vaisseaux lymphatiques afférents et transfère ainsi les antigènes et les cellules qui en sont recouvertes des tissus infectés jusqu'aux ganglions lymphatiques.

Les **lymphocytes B** sont organisés en **follicules** dans la **zone périphérique** du ganglion lymphatique, tandis que les **lymphocytes T** sont répartis de façon plus **diffuse** dans les **aires paracorticales** adjacentes, également appelées **zones T**. Certains follicules contiennent des **centres germinatifs** à l'intérieur desquels on trouve des **cellules B proliférant de façon importante** après avoir reconnu leur antigène spécifique, ainsi que des **cellules T coopératrices**.

Dans les autres organes lymphoïdes périphériques, les lymphocytes B et T sont localisés d'une manière similaire à ce qui vient d'être décrit, ce qui permet des **interactions cruciales** entre les cellules B et T lors de la rencontre avec l'antigène.

2) Rate

Cet organe capte les antigènes présents dans le **sang** et élimine les **érythrocytes sénescents**. Elle est occupée en majeure partie par la **pulpe rouge**, site de destruction des érythrocytes. Les lymphocytes entourent les artérioles qui pénètrent à l'intérieur de la rate, constituant les aires de **pulpe blanche**. Cette **gaine lymphoïde périartériolaire** contient essentiellement des **cellules T** et est entourée d'une **couronne de cellules B**.

3) Tissus lymphoïdes associés au système digestif (GALT)

Cet ensemble comprend les **amygdales**, les **végétations**, **l'appendice** et les **plaques de Peyer**. Ces dernières, situées dans **l'intestin grêle**, captent les antigènes du système gastro-intestinal et forment le tissu lymphoïde **le plus important** et **le plus organisé** du système GALT. Les antigènes y sont collectés par l'intermédiaire de cellules épithéliales particulières appelées **cellules M** (pour "multi-fenestrated"), qui sont en contact avec un **follicule de cellules B très actif entouré de petits lymphocytes T**.
On retrouve ces agrégats lymphocytaires sous forme plus diffuse dans **l'épithélium respiratoire**, où ils portent le nom de **BALT** pour "bronchial-associated lymphoid tissue". Ceux localisés dans les **autres muqueuses** sont désignés par l'abréviation **MALT** pour "mucosal-associated lymphoid tissue".

Les organes lymphoïdes périphériques ont en commun une **même structure de base** et opèrent selon le même principe :

- **capture de l'antigène** provenant du site d'infection;
- **présentation** aux petits **lymphocytes T** circulants;
- déclenchement d'une **réponse immune acquise**.

Ces tissus fournissent également des **signaux permanents** aux lymphocytes n'ayant pas rencontré leur antigène spécifique, ce qui leur permet de survivre et de circuler. Ceci assure, d'une part, le maintien d'un nombre correct de lymphocytes B et T et, d'autre part, la survie des seuls lymphocytes pouvant potentiellement répondre aux antigènes étrangers.

B. LYMPHOCYTES B

1) Lymphopoïèse B primitive

Les lymphocytes B se différencient à partir de **cellules souches CD34+**, dès la 9ème semaine dans le foie fœtal, puis dans la moelle osseuse hématopoïétique chez le fœtus en fin de gestation, l'enfant et l'adulte. Les

progéniteurs B se multiplient au contact de **l'endoste des travées osseuses** et des cellules sécrétant les **cytokines** nécessaires à la multiplication et à la différenciation cellulaire.

A partir des cellules souches lymphoïdes B naissent les **cellules proB**. Ces cellules sont caractérisées par l'expression membranaire des antigènes **CD19 et CD10,** d'une enzyme nucléaire, la **TdT,** et par l'expression des protéines **RAG1 et RAG2** activant des phénomènes de recombinaison. Enfin, les cellules proB expriment à leur surface les protéines **CD24/CD20**, constituant le **complexe majeur d'histocompatibilité de classe H HLA DR**.
Le stade de **lymphocyte B mature naïf** est précédé par la **synthèse simultanée de chaînes lourdes et légères** aboutissant à la formation du **récepteur à l'antigène des lymphocytes B (BCR)** *(figure 2)*.

Figure 2 : Structure du récepteur à l'antigène des lymphocytes B
D'après Janeway et al, 2003[53]

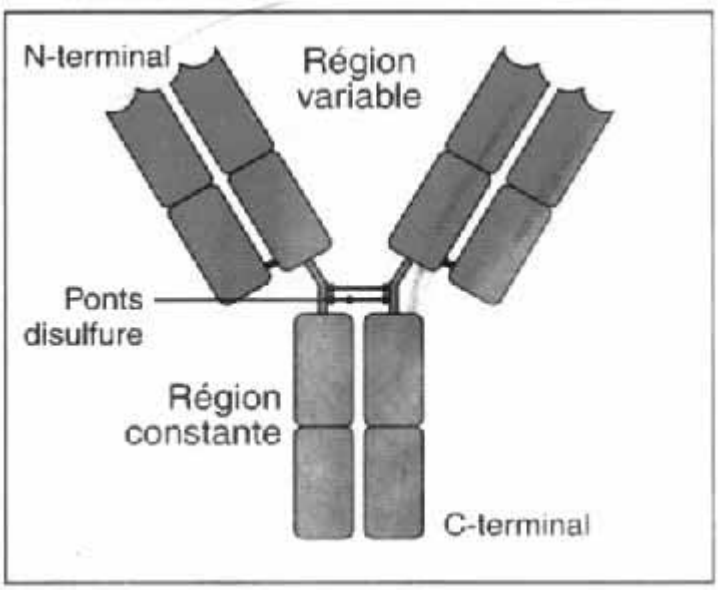

Les lymphocytes B matures naïfs quittent ensuite la moelle osseuse pour gagner les **organes lymphoïdes périphériques**.

2) Lymphopoïèse B antigènes dépendante

La plupart des lymphocytes B naïfs ont une **durée de vie courte** (quelques jours), sauf s'ils entrent en contact avec l'antigène qui leur est spécifique, auquel cas ils subiront un **phénomène d'activation**. C'est dans le **cortex profond des ganglions** qu'a lieu la rencontre antigène/lymphocyte B, ce dernier devant recevoir simultanément un stimulus d'un **lymphocyte T auxiliaire**, soit par contact direct, soit par l'intermédiaire de cytokines. Quelques lymphocytes B se différencient alors en **plasmocytes** produisant des **IgM** et migrent vers la **région médullaire**.

D'autres lymphocytes activés migrent vers les **follicules lymphoïdes primaires** du **cortex superficiel** et se multiplient pour former le **centre germinal** qui, après une série d'événements, permettra une prolifération cellulaire correspondant à **l'amplification clonale**. On parle alors de **follicules secondaires**. Quelques unes de ces cellules redeviennent **quiescentes**, ce sont les **lymphocytes B mémoires**.

Cette phase de la réponse immunitaire permet donc, entre autres :

- la production abondante **d'immunoglobulines spécifiques** à l'antigène *(figure 3);*

- l'acquisition de la **mémoire** de la réponse immunitaire B.

Figure 3 : Activation des lymphocytes B (d'après Day, 2000[18])

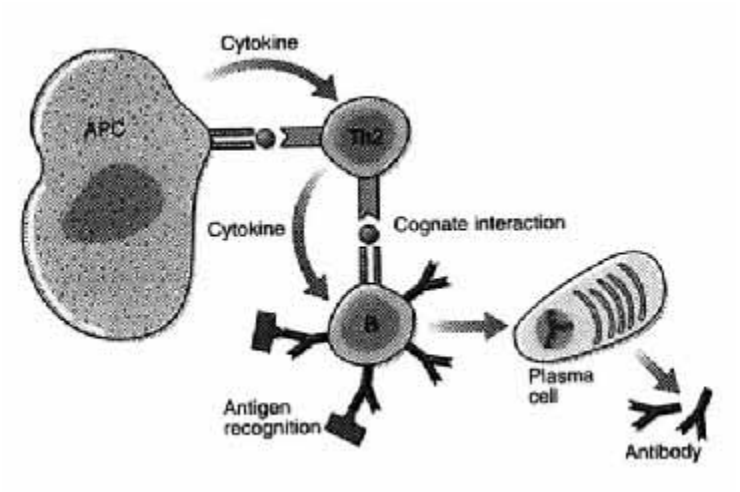

3) Cas particulier des lymphocytes B-1

La **sous-population B-1 ou B CD5** est une population de lymphocytes exprimant une **diversité restreinte de récepteurs**. Ces lymphocytes partagent plusieurs caractéristiques avec les **cellules Tγδ épithéliales** dont nous reparlerons plus loin :

- l'apparition **précoce** au cours de l'ontogenèse;

- l'utilisation d'une série **limitée** et **très particulière** de **réarrangements géniques** pour générer leurs récepteurs.

Ces cellules se renouvellent d'elles-mêmes en périphérie et constituent la **population prédominante** de lymphocytes dans la **cavité péritonéale**. Elles produisent des anticorps **IgM** dirigés principalement contre des antigènes polysaccharidiques et ceci **sans l'aide des cellules T**. La réponse apparaît 48 heures après l'exposition à un antigène et peut être **amplifiée par des cellules T** qui ne font pas partie de la réponse adaptative spécifique de

l'antigène, ce qui pourrait expliquer **l'absence de mémoire immunologique** observée.

Tableau 1: Résumé de la différenciation des lymphocytes B chez l'homme (Janeway et al, 2003[53])

	Cellules B		Gènes de chaînes lourdes	Gènes de chaînes légères	Protéines intra-cellulaires	Marqueurs de membrane	
INDÉPENDANT DE L'ANTIGÈNE	Cellule souche		Lignée germinale	Lignée germinale		CD34 CD45	MOELLE OSSEUSE
	Cellule pro-B précoce		D-J réarrangé	Lignée germinale	RAG-1 RAG-2 TdT λ5, Vpré-B	CD34, CD45 CMH classe II CD10, CD19 CD38	
	Cellule pro-B tardive		V-DJ réarrangé	Lignée germinale	TdT λ5, Vpré-B	CD45R CMH classe II CD10, CD19 CD38, CD20 CD40	
	Grande cellule pré-B	Récepteur pré-B	V-DJ réarrangé	Lignée germinale	λ5, Vpré-B	CD45R CMH classe II pre-B-R CD19, CD38 CD20, CD40	
	Petite cellule pré-B	μ cytoplasmique	V-DJ réarrangé	Réarrangement V-J	μ RAG-1 RAG-2	CD45R CMH classe II CD19, CD38 CD20, CD40	
DÉPENDANT DE L'ANTIGÈNE	Cellule B immature	IgM	VDJ réarrangé. Chaîne μ produite sous forme membranaire	Réarrangement V-J		CD45R CMH classe II IgM CD19, CD20 CD40	PÉRIPHÉRIE
	Cellule B mature naïve	IgD IgM	VDJ réarrangé. Chaîne μ produite sous forme membranaire. L'épissage alternatif produit de l'ARNm μ+δ	Réarrangement V-J		CD45R CMH classe II IgM, IgD CD19, CD20 CD21, CD40	
	Lympho-blaste	IgM	VDJ réarrangé. L'épissage alternatif produit des chaînes μ secrétées	Réarrangement V-J	Ig	CD45R CMH classe II CD19, CD20 CD21, CD40	
	Cellule B mémoire	IgG	Commutation isotypique vers Cγ, Cα, Cε. Hypermutation somatique	VJ réarrangé. Hypermutation somatique		CD45R CMH classe II IgG, IgA CD19, CD20 CD21, CD40	
DIFFÉRENCIATION TERMINALE	Plasmo-cyte	IgG	La commutation isotypique et l'épissage alternatif produisent la sécrétion de chaînes γ, α ou ε	Réarrangement V-J	Ig	Antigène-1 plasmo-cytaire CD38	

C. LYMPHOCYTES T

Les cellules T, tout comme les lymphocytes B, naissent dans la moelle osseuse mais, pour la très grande majorité d'entre eux, tous les événements importants de leur développement surviennent dans le **thymus**. En effet, le thymus leur fournit **l'environnement spécialisé** et **organisé** qui leur est nécessaire, d'où leur nom de lymphocytes dépendant du thymus (T).

Le thymus est situé juste au dessus du coeur. Il est constitué de nombreux lobules, chacun clairement différencié en une région corticale externe, le **cortex thymique**, et une **région médullaire interne** *(figure 4)*.
Le thymus des jeunes contient de nombreux précurseurs de cellules T en développement entourés d'un réseau de cellules épithéliales appelé **stroma thymique**. Au cours du développement embryonnaire, le thymus est colonisé par des **cellules hématopoïétiques**, puis par de nombreux **thymocytes** et des **cellules dendritiques intrathymiques**. Les thymocytes influencent l'arrangement des cellules épithéliales thymiques dont dépend leur survie, induisant la formation d'une **structure épithéliale réticulaire** qui entoure les thymocytes en développement. De façon tout à fait indépendante, le thymus est également colonisé par de nombreux **macrophages** originaires de la **moelle osseuse**.

Le **cortex** thymique contient uniquement des **thymocytes immatures** et des **macrophages** dispersés, tandis que la **médullaire** contient plus de **thymocytes matures,** ainsi que des **cellules dendritiques** et des **macrophages** *(figure 4)*. Cette organisation reflète les événements de différenciation qui ont lieu à l'intérieur de ces deux compartiments.

Le thymus est complètement développé à la naissance et commence son involution au moment de la puberté. Cette élimination du thymus ne s'accompagne pas de perte notable de fonction des cellules T, le **pool de cellules T périphériques** se maintenant par la division des cellules T matures.
Les lymphocytes T sont responsables des **réponses immunes à médiation cellulaire**.

Figure 4 : Zone thymiques en fonction du stade de différenciation des thymocytes (Janeway et al, 2003[53])

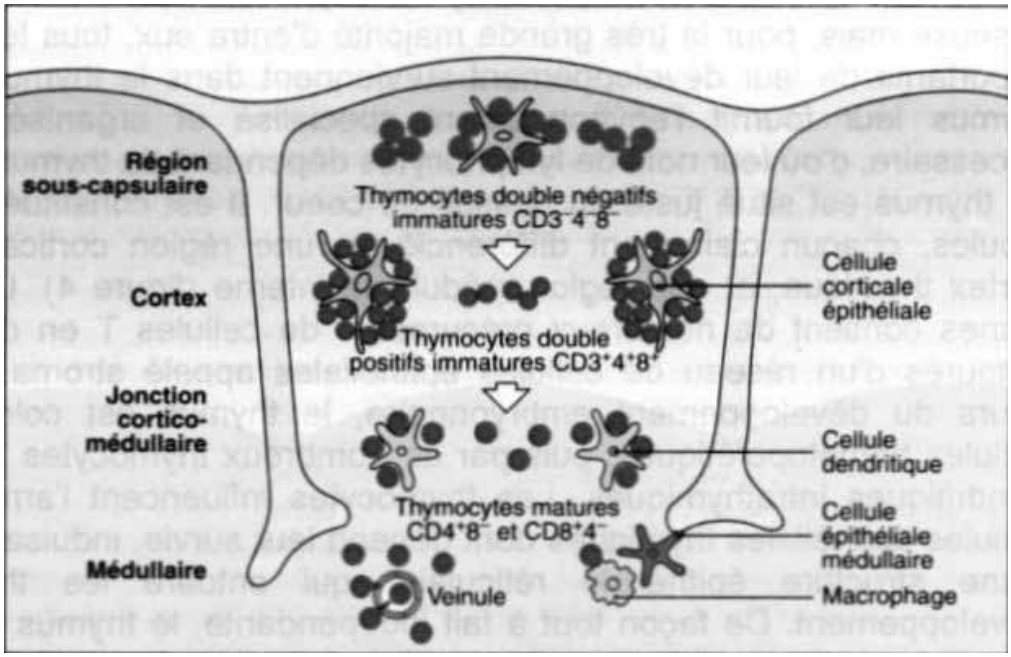

1) Récepteur des cellules T

Le développement des cellules T passe par une série d'étapes :

- le **réarrangement des gènes du récepteur à l'antigène**;
- l'**expression** de leurs produits **protéiques**;
- le **changement** dans l'expression d'autres **protéines membranaires** ou **intracellulaires**.

Les **cellules stromales** jouent un rôle très important dans ce développement, produisant des **signaux** par l'intermédiaire des **facteurs de croissance** qu'elles sécrètent et des **molécules de surface** qui se lient aux récepteurs des précurseurs lymphocytaires.

La **spécificité antigénique** de chaque lymphocyte est déterminée par son **récepteur à l'antigène**. Le récepteur aux antigènes des cellules T **(TCR)** s'apparente à une **immunoglobuline,** mais il est adapté à la détection spécifique des antigènes issus des **protéines étrangères** et des pathogènes qui ont pénétré dans la cellule hôte. Contrairement au récepteur aux antigènes des cellules B (BCR), qui est une immunoglobuline ayant deux sites identiques de reconnaissance antigénique et qui peut être sécrétée, le TCR ne comporte **qu'un seul site de reconnaissance de l'antigène** et reste toujours une **molécule de surface cellulaire** *(figure 5)*.

Figure 5 : Structure du récepteur des cellules T (Janeway et al, 2003[53])

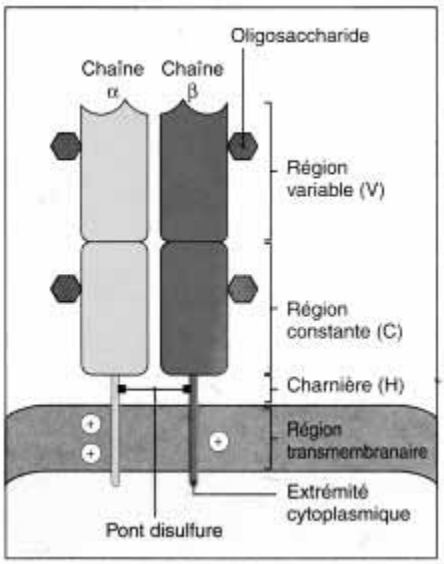

La grande majorité des cellules T comportent des récepteurs constitués de **deux chaînes polypeptidiques**, la **chaîne α** et la **chaîne β**, liées par un pont disulfure. L'hétérodimère αβ est très similaire dans sa structure au fragment Fab d'une molécule d'immunoglobuline. En effet, les deux chaînes ont une **région amino-terminale variable (V)** homologue du domaine V des immunoglobulines, une **région constante (C)** homologue du domaine C des immunoglobulines et une **courte région charnière (H)** contenant un résidu cystéine formant un pont disulfure intercalaire.

2) Complexe majeur d'histocompatibilité

Les cellules T reconnaissent leurs cibles en détectant des peptides dérivés des protéines étrangères, pris en charge par des molécules spécialisées, et présentés à leur surface par des glycoprotéines membranaires codées par un ensemble de gènes appelé **complexe majeur d'histocompatibilité (CMH)**. Puisqu'à chaque molécule du CMH correspondent plusieurs gènes, le CMH peut être qualifié de **polygénique**. De plus, chacun de ces gènes possédant de nombreux variants, le CMH peut également être qualifié de **polymorphe**. Les gènes du CMH sont d'ailleurs les gènes les plus polymorphes connus actuellement.

Le polymorphisme du CMH a un **impact important sur la reconnaissance de l'antigène par les cellules T**. En effet, une cellule T reconnaît l'antigène comme un peptide fixé par un variant allélique particulier d'une molécule du CMH et ne reconnaîtra pas le même peptide fixé à d'autres molécules du CMH. Ce comportement des cellules T est appelé **restriction au CMH** *(figure 6)*.

Figure 6 : Restriction au CMH (Janeway et al, 2003[53])

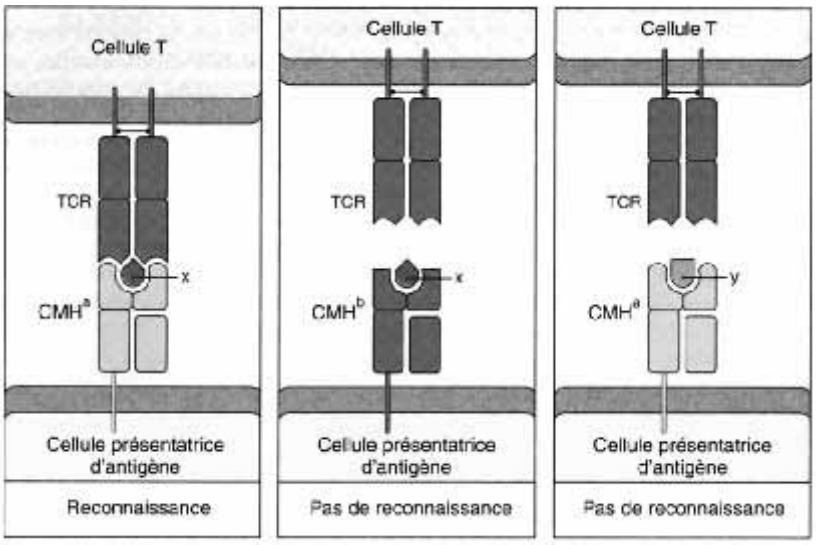

La combinaison de la polygénie et du polymorphisme aboutit à une gamme considérable de peptides pouvant être présentés aux cellules T.
Il existe deux types de molécules du CMH :

- les **molécules du CMH de classe I** *(figure 7)* collectent les peptides dérivés des protéines synthétisées dans le cytosol et présentent ainsi des fragments de protéines virales à la surface de la cellule. Elles sont liées spécifiquement par le **corécepteur CD8** situé sur les cellules cytotoxiques *(figure 8)*. Il est intéressant de noter que les **interférons** augmentent l'expression des molécules du CMH de classe I à la surface cellulaire, augmentant donc la réponse immunitaire de l'organisme vis-à-vis des virus;

Figure 7 : Structure du CMH de classe I (Janeway et al, 2003[53])

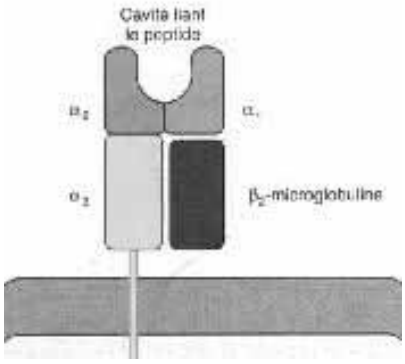

Figure 8 : Structure des corécepteurs CD4 et CD8 (Janeway et al, 2003[53])

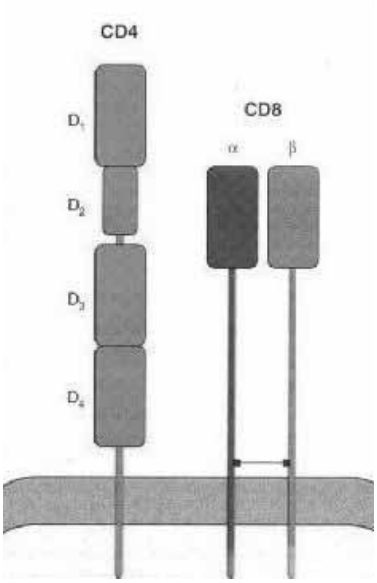

- les molécules du **CMH de classe II** *(figure 9)* lient des peptides issus de protéines contenues dans les vésicules intracellulaires et présentent ainsi des peptides dérivés de pathogènes vivant dans les vésicules des macrophages ou ingérés par les cellules phagocytaires et les cellules B. Les **cellules T_H1 et T_H2** expriment le **corécepteur CD4** spécifique des molécules du CMH de classe II *(figure 8).*

Figure 9 : Structure du CMH de classe II (Janeway et al, 2003[53])

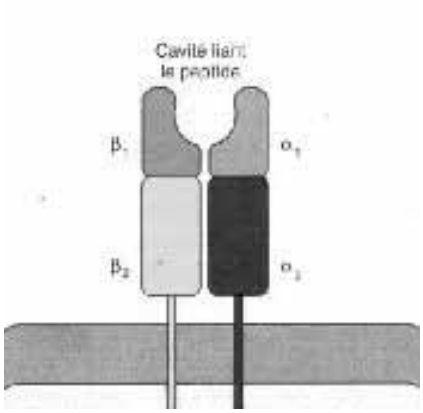

Les molécules du CMH des deux classes ne sont pas exprimées de la même manière sur les cellules. Ainsi, les molécules du **CMH de classe I** sont quasiment **absentes des cellules non nucléées**, ce qui est cohérent car ce type de cellules ne peut pas supporter une réplication virale. A l'inverse, les molécules du **CMH de classe II** sont retrouvées en grande quantité sur les **lymphocytes B**, les **cellules dendritiques** et les **macrophages**, cellules dont l'activation est la principale fonction des lymphocytes T CD4.

3) Lymphopoïèse T primitive

Les précurseurs des cellules T qui arrivent dans le thymus s'y différencient pendant environ une semaine, puis entrent dans une phase intense de **prolifération**. Cependant, environ **98% des thymocytes** qui se développent dans le thymus y meurent aussi par **apoptose**. Ce rendement très faible apparaît comme une partie cruciale du développement des cellules T, car il reflète la **sélection** de chaque thymocyte pour sa capacité à reconnaître et à tolérer le CMH du soi.

Le développement des cellules T passe par une série d'étapes qui se distinguent par le **réarrangement des gènes du récepteur à l'antigène**, **l'expression de leurs produits protéiques** et par le changement dans **l'expression d'autres protéines membranaires ou intracellulaires**. Les **cellules stromales** jouent un rôle très important dans ce développement, produisant des signaux par l'intermédiaire des **facteurs de croissance** qu'elles sécrètent et de leurs molécules de surface qui se lient aux récepteurs des précurseurs lymphocytaires.

Quand les progéniteurs des lymphocytes T entrent dans le thymus, ils n'expriment presque aucun marqueur de surface caractéristique des cellules T et les gènes de leur TCR ne sont pas réarrangés. De ces cellules sont issues une **population majoritaire de cellules Tαβ** et une **population minoritaire de cellules Tγδ** sur laquelle nous reviendrons plus loin.

Suite à une phase initiale de **différenciation** puis de **prolifération** cellulaire, on observe l'expression des premières molécules de surface spécifiques des cellules T comme, par exemple, **CD2**. Cependant, bien que les thymocytes portent des marqueurs distinctifs de la lignée T, ils n'expriment à ce stade aucun des marqueurs de surface des cellules T matures, à savoir le complexe TCR:CD3 et les corécepteurs CD4 et CD8. **L'absence de CD4 et CD8** leur a valu le nom de **thymocytes « double négatifs »**. Ces thymocytes immatures se situent dans la région sous-capsulaire du thymus et expriment dans un premier temps la molécule d'adhérence **CD44** ainsi que **c-Kit**, qui est le récepteur pour la cytokine hématopoïétique, également appelée facteur de cellules souches (FCS). Dans ces cellules, les gènes codant pour les deux chaînes du récepteur de la cellule T sont en **configuration germinale**. Par la suite, les thymocytes commencent à exprimer la molécule **CD25** (chaîne du récepteur de l'IL-2) à leur surface tandis que, plus tard encore, l'expression de c-Kit et CD44 diminue.
C'est dans ces dernières cellules, appelées **$CD44^{low}CD25^{+}$**, que le **réarrangement du locus de la chaîne β** se produit. En effet, l'expression d'un récepteur antigénique complet nécessite la réussite du réarrangement successif de deux locus génétiques différents, de façon à produire les chaînes protéiques α et β du récepteur T. Cependant, tous les réarrangements ne produisent pas des ARN messagers traduisibles en protéines. Un réarrangement correct d'un gène est appelé **réarrangement productif** et son produit protéique est, pour la cellule, un **signal de progression vers le prochain stade de développement**. C'est le locus de la

chaîne β du TCR qui est réarrangé en premier, puis, si le réarrangement est productif, aura lieu celui de la chaîne α *(figure 10)*.

En cas de **réarrangement non productif** et si aucun autre réarrangement ne peut changer cette situation, le lymphocyte meurt par **apoptose**. Les cellules qui réussissent à produire une chaîne β perdent à nouveau l'expression de CD25 sans que l'on sache la signification fonctionnelle de cette expression transitoire.

Figure 10 : Réarrangement des gènes du TCR (Janeway et al, 2003[53])

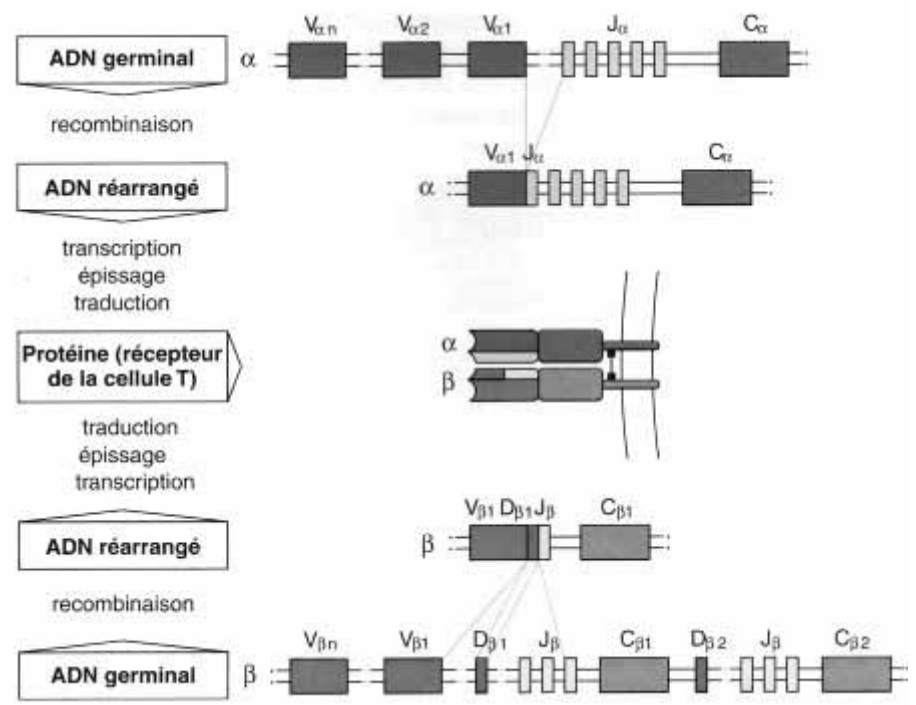

La chaîne β étant destinée à s'apparier avec une autre chaîne (α), les cellules T produisent un **partenaire invariant** comme substitut de la chaîne manquante à ce stade du développement. Cette chaîne substitutive, appelée **pTα**, permet d'assembler un récepteur de cellule pré-T pouvant être exprimé à la surface de la cellule avec **CD3** sous forme d'un complexe. Ceci génère un signal qui aboutit à la **prolifération cellulaire**, à **l'arrêt du réarrangement de gènes de chaînes β,** et à **l'expression de CD4 et CD8**. Ces cellules constituent la grande majorité des thymocytes. Lorsque ces grands **thymocytes double positifs** cessent de proliférer, ils deviennent des **petites cellules double positives immatures $CD3^+$ $CD4^+$ $CD8^+$** se situant dans le **cortex thymique** et à l'intérieur desquelles le **locus de la chaîne α commence à se réarranger**.

L'étape suivante se déroule dans la **médullaire** du thymus et consiste en une **sélection positive pour le CMH du soi** : les TCR obtenus par appariement des chaînes α et β doivent reconnaître les molécules du CMH du soi pour survivre. Il a été prouvé que ce sont les molécules du CMH exprimées par les **cellules du stroma thymique** que rencontrent les cellules T durant leur développement intra thymique qui sont considérées comme le CMH du soi.

Les thymocytes ne pouvant pas reconnaître ces molécules du CMH ne progressent jamais au-delà du stade double positif et **meurent dans les trois à quatre jours suivant leur dernière division**.

Les **chaînes α** ont la particularité de subir des **réarrangements continus** qui se poursuivent même après l'expression d'un récepteur T à la surface de la cellule. Par conséquent, de nombreuses chaînes α sont produites successivement dans chaque cellule T en développement, ce qui explique pourquoi un certain nombre de cellules T peuvent exprimer des récepteurs ayant la **même chaîne β mais différant dans leur chaîne α**. Cela permet d'augmenter significativement le nombre de cellules T utiles.

A la fin du processus de sélection positive, les thymocytes n'expriment plus qu'un des corécepteurs :

- **CD4** pour les cellules reconnaissant les peptides liés aux molécules du **CMH de classe II**;

- **CD8** pour les cellules reconnaissant les peptides liés aux molécules du **CMH de classe I**.

(figures 11 et 12)

Après la sélection positive a lieu la **sélection négative** durant laquelle, à l'intérieur du thymus, les cellules T dont le TCR se fixe sur des **cellules dérivées du stroma ou de la moelle osseuse** meurent par **apoptose**. Cette sélection purge le répertoire T des cellules immatures porteuses de **récepteurs autoréactifs**.

A l'issue de la sélection négative, on obtient des **lymphocytes T matures naïfs** *(figures 11 et 12)*.

Figure 11: Sélection positive et négative des thymocytes (Janeway et al, 2003[53])

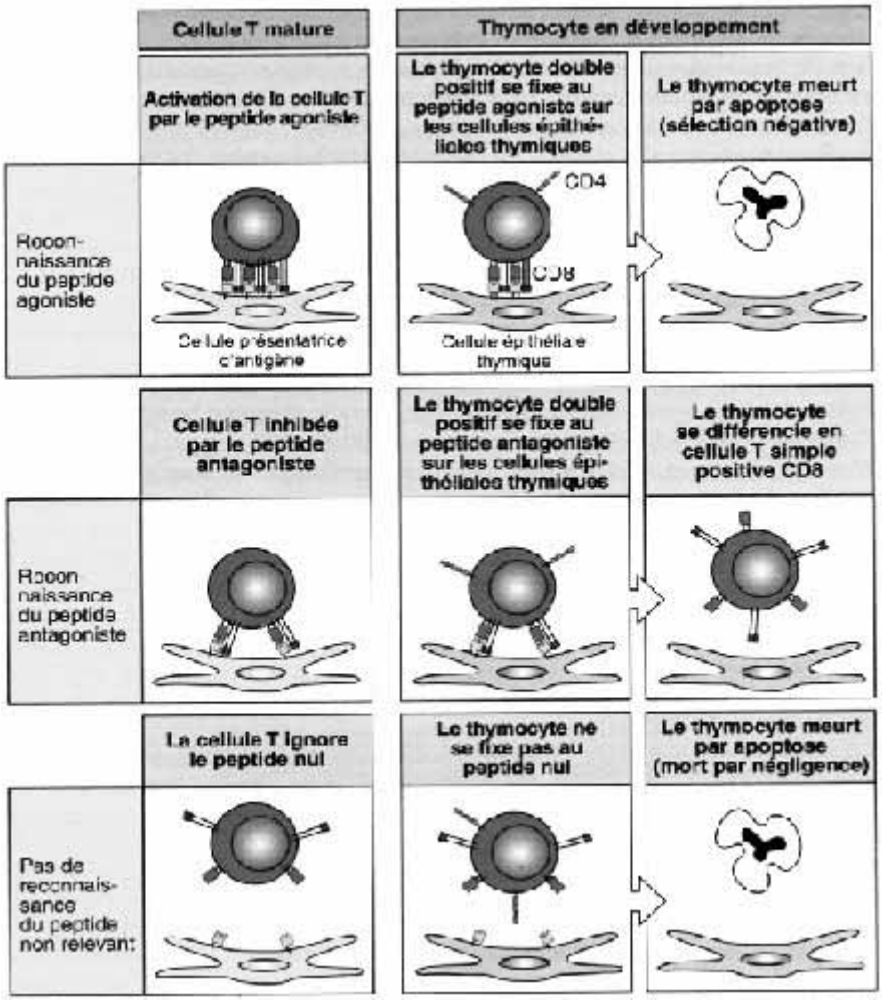

Figure 12: Modification des antigènes à la surface des thymocytes en fonction de leur maturation (Janeway et al, 2003[53])

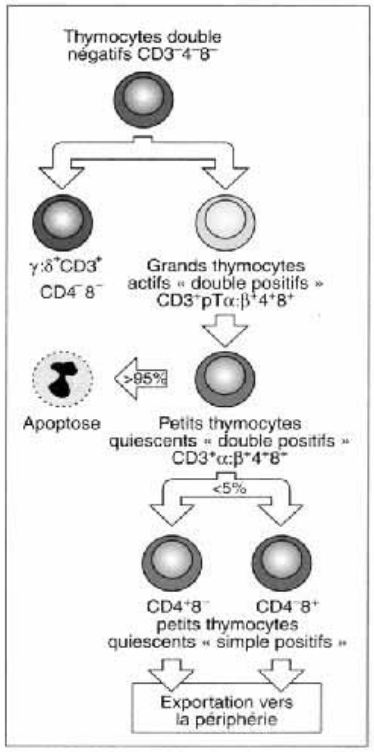

4) Lymphopoïèse T antigène dépendante

Les cellules T matures vont ensuite **migrer en périphérie** et semblent survivre grâce à des **contacts continus** avec les **complexes CMH/peptides du soi** semblables ou identiques à ceux qui les ont sélectionnés initialement.

Les pathogènes qui infectent les surfaces **muqueuses** s'accumulent dans les tissus lymphoïdes comme les **plaques de Peyer** et les **amygdales**, ceux qui pénètrent par le **sang** sont piégés dans la **rate**. Ceux infectant les **sites périphériques** sont piégés dans les **ganglions lymphatiques** en aval du site de l'infection.

Quand une **cellule dendritique** capte un pathogène dans un tissu infecté, elle se différencie en **cellule présentatrice d'antigène (CPA)** capable d'activer les lymphocytes spécifiques de cet antigène qu'elle va rencontrer dans un ganglion lymphatique. Par ailleurs, les cellules dendritiques activées sécrètent des **cytokines** impliquées dans la **réponse immune innée**, ce qui va induire une **réponse inflammatoire** ainsi que le recrutement d'autres cellules comme les **macrophages** et les **cellules B**, qui vont alors se comporter comme des **cellules présentatrices de l'antigène**. La réponse immunitaire innée accélère ainsi le transport des antigènes vers les tissus lymphoïdes avoisinants.
L'activation des lymphocytes est donc contrôlée non seulement par la **liaison de l'antigène avec les TCR**, mais également par des interactions impliquant des **contacts directs de surface à surface**, ou par des **cytokines très labiles** qui agissent sur de courtes distances. C'est pourquoi l'activation lymphocytaire survient efficacement au niveau des **organes lymphoïdes secondaires** où lymphocytes, antigènes et cellules présentatrices de l'antigène se rencontrent dans un **espace étroit**.

Dans les ganglions lymphatiques, entre la région du cortex externe des follicules et les cordons de la médullaire, existe une zone correspondant au **cortex profond ou zone paracorticale, T dépendante**. Elle est constituée de **lymphocytes T** et de **cellules dendritiques interdigitées**, dérivées des **lignées monocytaires**. On y trouve également des **veinules post-capillaires** à **cellules endothéliales cubiques** qui expriment fortement les **molécules d'adhésion** de type E sélectine et L sélectine. A ce niveau, les lymphocytes entrent en contact avec ces molécules d'adhésion, traversent les parois des veinules à endothélium épais et migrent dans le cortex profond où ils interagissent avec les cellules dendritiques. Cela leur permet à la fois de **recevoir les signaux indispensables à leur survie** et de **tester les ligands CMH/peptides présents dans le ganglion lymphatique**.

Dans les **zones T**, la population prédominante est constituée de lymphocytes de petite taille de phénotype **CD4+**, associés à de **grandes cellules de type immunoblastique** peu nombreuses en dehors de toute stimulation.
La stimulation s'accompagne d'une **hyperplasie du cortex profond**, secondaire à l'accumulation des lymphocytes T issus du sang qui ont franchi

les parois des veinules post-capillaires. Les lymphocytes T stimulés par l'antigène se transforment, provoquant la **prolifération de clones de blastes lymphoïdes**. Au cours de ces étapes, de nombreuses cytokines interviennent, en particulier **l'IL2**, indispensable à la prolifération des blastes lymphoïdes T. A partir du 6ème jour post-stimulation, ces blastes lymphoïdes redeviennent de petits lymphocytes qui passent dans la circulation lymphatique, puis sanguine.

Les **lymphocytes T matures**, trouvés dans le **sang** et les **organes lymphoïdes secondaires**, expriment les molécules **CD3, CD2 et CD7**. Ils constituent des sous populations dotées de fonctions différentes et expriment des marqueurs de surface distincts.

La plupart des lymphocytes qui expriment la protéine **CD8** ont une activité **cytotoxique**. Ils sont capables de tuer les cellules du soi porteuses de molécules étrangères à leur surface ou infectées par un virus. Ces lymphocytes sont **activés en présence d'IL2** produite par les lymphocytes T auxiliaires. Le signal activateur délivré par le contact entre le TCR et le complexe CMH/peptide augmente l'expression membranaire et l'affinité des molécules d'adhérence. Lors de ce contact, la cellule cytotoxique libère des substances qui **perforent ou désorganisent la membrane des cellules cibles**. Ces substances correspondent à des activités enzymatiques comme les sérines estérases (**granzymes** A, B et H), la **perforine,** qui est un homologue du complexe d'attaque C9 du complément, ou d'autres molécules, comme le **TIA-1**, contenu dans les granules des lymphocytes T activés. Cette activité cytotoxique subit un **contrôle négatif** par les **lymphocytes T CD8+ CD57+,** qui sécrètent un facteur inhibiteur augmentant l'AMPc des cellules cytotoxiques.

Figure 13 : Mécanisme d'action des cellules cytotoxiques (Day, 2000[18])

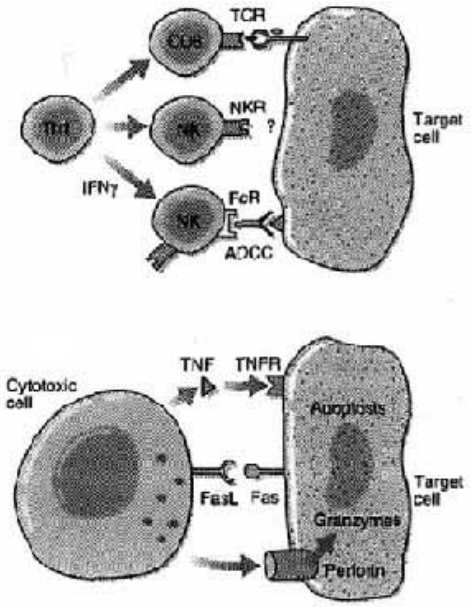

Les **lymphocytes T CD4+** exercent généralement une fonction dite **auxiliaire** qui favorise la **prolifération**, la **maturation** et les **fonctions immunologiques** d'autres types cellulaires. Les **lymphokines** sécrétées par les lymphocytes T auxiliaires sont importantes dans le **contrôle des lymphocytes B et des lymphocytes T cytotoxiques**. Lors de stimulations antigéniques répétées, on distingue des sous populations de lymphocytes T CD4+ en fonction du **profil des cytokines** qu'elles sécrètent :

- les **lymphocytes T CD4+ précurseurs** appelés **Thp** sécrètent de **l'IL2**, tandis que d'autres **lymphocytes T CD4 précurseurs** appelés **Tho** sécrètent un **mélange de cytokines (IL2, IL4, IL5 et IFNy)**;

- les **lymphocytes T CD4+ Th1** sont produits au cours de **stimulation par de faibles quantités d'antigènes**, présentés par des cellules dendritiques ou des antigènes parasitaires. Ils jouent un rôle important dans le contrôle des infections bactériennes intracellulaires et sécrètent principalement **l'IL2, l'IFNy et le TNF**. Ces cytokines sont également sécrétées par les **lymphocytes cytotoxiques CD8 et les cellules NK**. L'activité des lymphocytes Th1 est **bloquée par l'IL4 et 1IL13**. Elle est **stimulée par l'IL12**. Ces lymphocytes sont impliqués dans les réactions d'hypersensibilité retardée et la formation des granulomes;

- les **lymphocytes TCD4+ Th2** sont produits au cours de **stimulations par de fortes doses d'antigènes**, une présentation de l'antigène à des lymphocytes B et l'administration de faibles doses de cyclosporine. Ce sont eux qui **stimulent les cellules B**, leur permettant de se différencier en plasmocytes sécrétant les anticorps. Ce sont donc les **cellules T auxiliaires au sens strict**. Elles **sécrètent l'IL4, l'IL13, l'IL15, l'IL6 et l'IL10**. **L'IFNy inhibe** l'activité de ces cellules. Les lymphocytes Th2 contrôlent la production d'Ac, en particulier **d'IgE** au cours des réactions d'hypersensibilité impliquant les polynucléaires basophiles et les mastocytes. Leur activité est **stimulée par l'IL4 et l'IL10**;

- les **lymphocytes T, Thp, Th1, Th2** produisent, en outre, le **TL3 et le GM-CSF**.

La corrélation du caractère CD4 avec les fonctions auxiliaires et CD8 avec les fonctions cytotoxiques est **forte mais pas absolue** : un petit nombre de cellules CD8+ ont une activité auxiliaire et quelques cellules CD4+ ont une activité cytotoxique.

Les cellules T qui n'ont pas rencontré leur antigène atteignent la zone médullaire du ganglion, puis sont renvoyées dans le sang par les vaisseaux lymphatiques efférents.

L'activation des cellules T naïves en réponse à l'antigène génère également une **mémoire immunitaire** permettant une réponse accélérée lors d'une rencontre ultérieure avec le même pathogène. Ces cellules T mémoires à longue durée de vie, bien que différentes des cellules T naïves, sont aussi des **cellules quiescentes** qui nécessitent une activation par les CPA ainsi qu'une **co-stimulation** pour pouvoir donner des cellules T effectrices.

Figure 14: Développement des cellules T (Janeway et al, 2003[53])

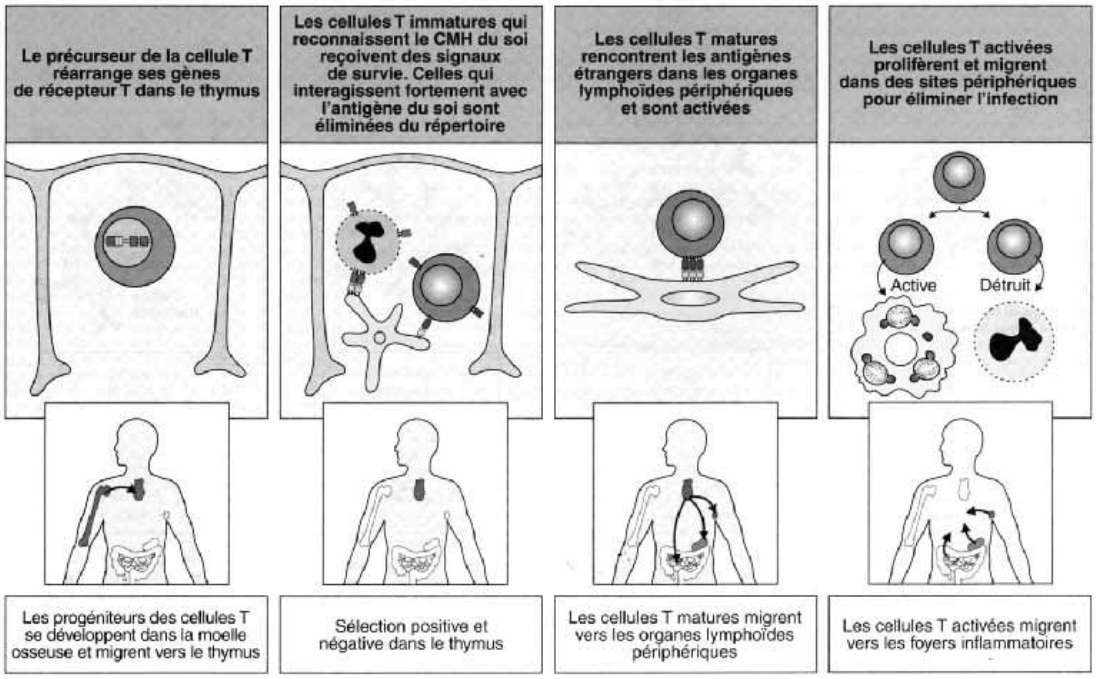

5) Cas particulier des lymphocytes T δγ et T NK

Chez l'homme, les thymocytes possédant un **récepteur αβ** classique représentent environ **60% des petites cellules thymiques CD4-CD8-**, les 40% restants correspondant à deux populations minoritaires.

a) Lymphocytes T γδ

La première de ces populations correspond à des cellules T possédant des **récepteurs γδ** qui divergent très tôt des lymphocytes Tαβ au cours du développement cellulaire et qui expriment une **diversité très restreinte de récepteurs** codés à partir de quelques réarrangements communs. Ces lymphocytes n'ont **pas besoin de subir une expansion clonale** avant de répondre efficacement aux antigènes qu'ils reconnaissent et interviennent donc comme des **intermédiaires entre l'immunité innée et l'immunité adaptative**. Ils possèdent un récepteur γδ distinct du récepteur αβ et leur fonction précise reste inconnue.

Chez l'homme, ils représentent[93] :

- **1 à 10%** des **lymphocytes T circulants**;
- **2 à 4%** des **lymphocytes T ganglionnaires**;
- **3 à 5%** des **thymocytes médullaires;**

- **15%** des **lymphocytes T spléniques**.

Les lymphomes Tγδ se divisent en deux catégories très différentes :

- les **cellules Tγδ** présentes dans le **tissu lymphoïde de tous les vertébrés** possèdent, tout comme les cellules B et les cellules T αβ, des **récepteurs très diversifiés**;
- les **cellules Tγδ intraépithéliales**, représentées de manière variable chez différents vertébrés, ont des **récepteurs de diversité très limitée**. Il se pourrait donc que ces cellules T reconnaissent des ligands dérivés de l'épithélium au sein duquel elles résident mais qu'elles ne soient exprimées que lorsqu'une cellule a été infectée. Les ligands possibles sont des **protéines de choc thermique**, des **molécules du CMH de classe IB**, des **nucléotides** et des **antigènes lipidiques de mycobactéries**.

Il a récemment été démontré chez l'animal l'existence d'une **voie de réarrangement du TCR extrathymique** qui semble concerner principalement les **lymphocytes Tγδ, notamment intestinaux**[72].

A la différence des cellules Tαβ, les cellules Tγδ semblent capables de **reconnaître directement leurs antigènes cibles** sans qu'ils soient présentés par une molécule du CMH, et pourraient donc reconnaître et répondre rapidement aux molécules exprimées par de nombreux types cellulaires différents.

Par ailleurs, plusieurs études réalisées chez la souris indiquent qu'au moins certaines cellules Tγδ jouent un **rôle régulateur dans la modulation des réponses immunitaires**, fonction qui serait cohérente avec leur capacité à **sécréter des cytokines régulatrices** quand elles sont activées.

Comme pour les cellules B CD5, le rôle précis des cellules Tγδ dans la défense de l'hôte est inconnu. Cependant, il est intéressant de noter que les **cellules Tγδ semblent défendre les surfaces de l'organisme** tandis que les **cellules B-1 défendent les cavités corporelles**. Il se pourrait qu'elles représentent une phase de transition au cours de la réponse immunitaire adaptative en protégeant les deux compartiments principaux des organismes primitifs : les surfaces épithéliales et les cavités.

Figure 15 : Compétition entre les lignées Tαβ et Tγδ (Janeway et al, 2003[53])

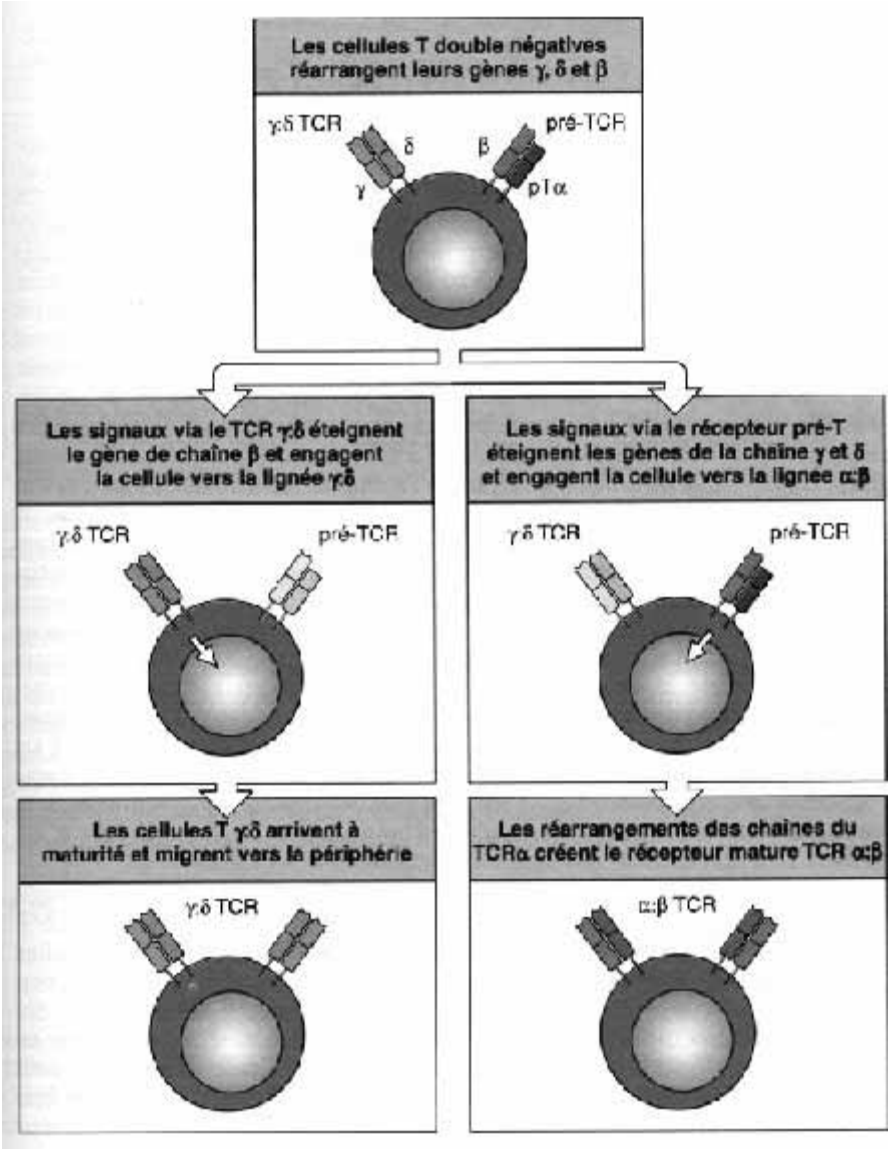

b) Lymphocytes T NK

La deuxième population est composée de cellules exprimant des **récepteurs αβ d'une diversité très limitée** ainsi que des **récepteur NK1.1** habituellement retrouvés sur les **cellules NK**, ce qui leur a valu le nom de « **cellules T NK1.1$^+$** », parfois simplifié en **cellules T NK**. Ces cellules sont activées au cours de la réponse précoce à de nombreuses infections et diffèrent de la lignée majoritaire de cellules Tαβ en reconnaissant les **molécules CD1** plutôt que les molécules du CMH de classe I ou II.

Tableau 2: Résumé de la différenciation des lymphocytes T chez l'homme (Janeway et al, 2003[53])

	Cellules T		Réarrangement des gènes de chaînes β	Réarrangement des gènes de chaînes α	Protéines intra-cellulaires	Marqueurs de surface	
INDÉPENDANT DE L'ANTIGÈNE	Cellule souche		Lignée germinale	Lignée germinale		CD34?	MOELLE OSSEUSE
	Thymo-cyte précoce double négatif		D-J réarrangé	Lignée germinale	RAG-1 RAG-2 TdT Lck ZAP-70	CD2 HSA CD44^{hi}	THYMUS
	Thymo-cyte tardif double négatif		V-DJ réarrangé	Lignée germinale	RAG-1 RAG-2 TdT Lck ZAP-70	CD25 CD44^{lo} HSA	
	Thymo-cyte précoce double positif	Récepteur pré-T		V-J réarrangé	RAG-1 RAG-2	Pré-Tα CD4 CD8 HSA	
	Thymo-cyte tardif double positif	Récepteur T			Lck ZAP-70	CD69 CD4 CD8 HSA	
DÉPENDANT DE L'ANTIGÈNE	Cellule T CD4 naïve				Lck ZAP-70 LKLF	CD4 CD62L CD45RA CD5	PÉRIPHÉRIE
	Cellule T CD4 mémoire				Lck ZAP-70	CD4 CD45RO CD44	
DIFFÉRENCIATION TERMINALE	Cellule T CD4 effectrice type 2				Type 1: IL-5 IL-4 IL-10 Type 2: IL2 IFN-γ	CD4 CD45RO CD44^{hi} Fas FasL (type 1)	
DÉPENDANT DE L'ANTIGÈNE	Cellule T CD8 naïve					CD8 CD45RA	
	Cellule T CD8 mémoire					CD8 CD45RO CD44	
DIFFÉRENCIATION TERMINALE	Cellule T CD8 effectrice				IFN-γ granzyme perforine	FasL Fas CD8 CD44^{hi}	

D. CELLULES NK

Les cellules cytotoxiques naturelles se développent dans la **moelle osseuse** à partir d'une **cellule souche lymphoïde** et **circulent dans le sang**. Plus grandes que les lymphocytes T et B, elles n'ont **pas de récepteur spécifique** de l'antigène et font donc partie du système immunitaire inné. Au moins une partie d'entre elles ont un **précurseur commun intrathymique avec les lymphocytes T**[72]. Elles **ne réarrangent pas les gènes de leur TCR** au cours de leur développement[72].

Les cellules NK partagent des **marqueurs de cytotoxicité** avec les lymphocytes T cytotoxiques comme la perforine, les granzymes et le **TiA-1**. Elles peuvent également exprimer des marqueurs lymphocytaires T tels que **CD2, CD3ε, CD7, CD8, CD56 et CD57**[72]. On les retrouve circulant dans le sang sous forme de **grands lymphocytes** contenant des **granules cytotoxiques caractéristiques**, d'où le terme de **grands lymphocytes granuleux (GLG)** parfois employé pour les désigner[87]. Cependant, **seuls 60 à 80% des GLG** sont effectivement des **cellules NK**, les autres correspondant à des **cellules T activées**[24].

Les cellules NK possèdent des **récepteurs spécifiques KIR (Killer Inhibitory Receptor)**[72] et sont capables de reconnaître et de tuer les cellules anormales telles que les cellules tumorales ou les cellules infectées par des virus *(figure 16)*. Elles jouent un rôle important dans la **défense contre les pathogènes intracellulaires**. Le mécanisme par lequel les cellules NK lysent les cellules est le même que celui qu'utilisent les cellules T cytotoxiques. Les **granules cytotoxiques libèrent des protéines effectrices** qui traversent la membrane de la cellule cible et induisent la mort cellulaire programmée ou apoptose. Les cellules NK possèdent à la fois des **récepteurs activateurs et inhibiteurs**. Plusieurs types de récepteurs transmettent un signal d'activation, dont les lectines de type C liant le calcium qui reconnaissent une grande variété de ligands glucidiques présents sur de nombreuses cellules.

L'activité lytique des cellules NK est **augmentée de 20 à 30 fois** en réponse aux **interférons** (IFN) α et β ainsi qu'aux **cytokines** produites par les macrophages tel que le facteur **IL-12** produit au début de nombreuses infections. Le facteur IL-12 agit en synergie avec le **TNFα** pour induire la production de grandes quantités d'**IFNγ** par les cellules NK. Cet IFN est crucial pour le contrôle de certaines infections.

Une seconde catégorie de récepteurs inhibe l'activité cytotoxique quand ils se lient à des molécules du CMH de classe I. Les cellules NK pourraient donc distinguer les cellules infectées des cellules non infectées par la **reconnaissance d'altérations dans l'expression du CMH de classe I**. En effet, certains virus inhibent toute synthèse protéique dans les cellules de l'hôte et donc celles du CMH de classe I *(figure 16)*. D'autre part, certains virus peuvent empêcher sélectivement l'exportation des molécules du CMH de classe I, la cellule échappant ainsi à la reconnaissance par les cellules T cytotoxiques. Enfin, l'infection virale altère la glycosylation des protéines

cellulaires, ce qui pourrait permettre leur reconnaissance par les récepteurs activateurs ou leur défaut de reconnaissance par les récepteurs inhibiteurs.

Figure 16: Mécanismes possibles par lesquels les cellules NK distinguent les cellules infectées des cellules non infectées (Janeway et al, 2003[53])

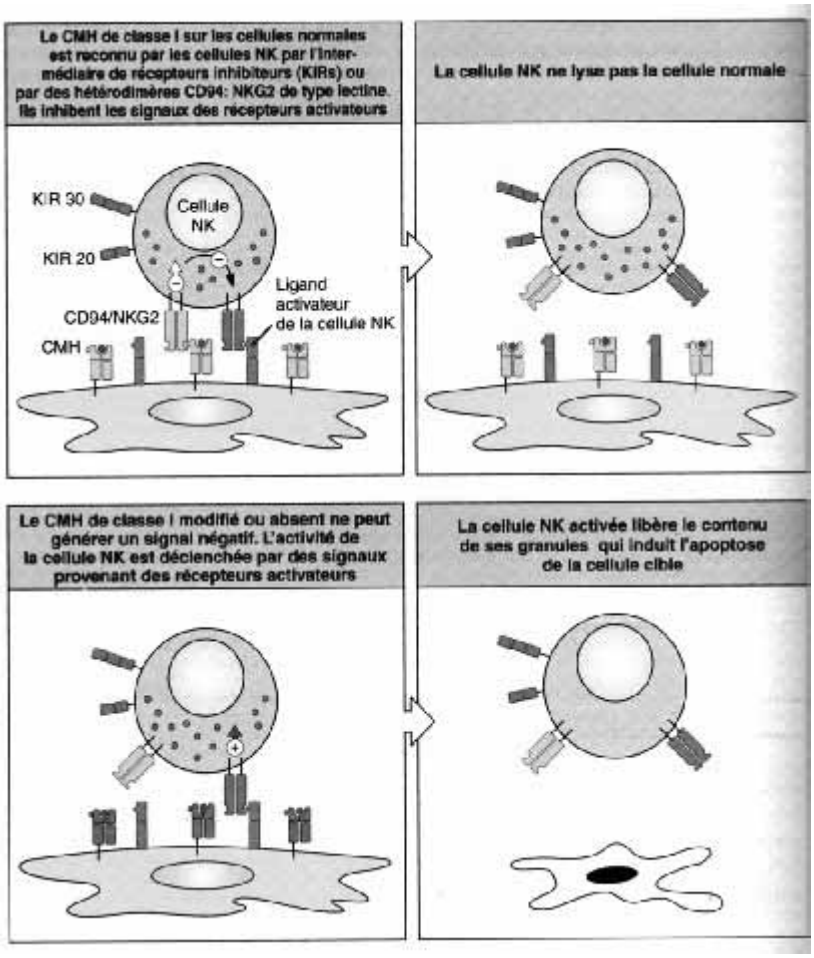

Par ailleurs, certains **IFN**, en stimulant l'expression du CMH de classe I à la surface des cellules, protègent les cellules non infectées de la cytotoxicité des cellules NK. Il est possible que les cellules NK, qui utilisent une série de **récepteurs variés non clonotypiques** pour détecter le CMH modifié, représentent des **vestiges de l'évolution vers les cellules T**.

II. CLASSIFICATION DES LYMPHOMES MALINS NON-HODGKINIENS DE L'HOMME

En médecine humaine, les différentes classifications définies au cours du temps ont eu pour principal objectif de **préciser le pronostic et la réponse thérapeutique des divers types de lymphomes**. En d'autres termes, c'est à partir de données morphologiques et cliniques, puis immuno-histo/cyto-chimiques et génétiques que les lymphomes ont pu être classés en différentes maladies.

Idéalement, à chacune de ces entités pathologiques peuvent être associés un pronostic et un schéma thérapeutique spécifiques[81]. Les classifications ont donc toutes pour objectif d'être **reproductibles**, **cohérentes** d'un point de vue **clinique** et suffisamment **malléables** pour pouvoir intégrer les **nouveaux types** de lymphomes au fur et à mesure de leur découverte[47].

A. CLASSIFICATION DE GALL & MALLORY (1942) ET DE RAPPAPORT (1966)

Ces classifications **ne sont plus utilisées aujourd'hui**. Elles sont basées uniquement sur des données **morphologiques** (petites et grandes cellules), chaque catégorie se subdivisant en lymphomes **folliculaires** (ou nodulaires) et en lymphomes **diffus**[47]. Les lymphomes folliculaires à petites cellules sont généralement cliniquement moins agressifs que les lymphomes diffus, en particulier à grandes cellules [47].

C'est au cours des années 1960 qu'a eu lieu la découverte des voies de différenciation des cellules lymphoïdes en **cellules B et T**. A partir de ce moment, les lymphomes non-hodgkiniens ont été définis comme **des tumeurs du système immunitaire** constituées de proliférations cellulaires malignes **ayant conservé de nombreuses caractéristiques morphologiques et fonctionnelles de leurs équivalents sains**[6].

B. CLASSIFICATION DE KIEL ET LUKES-COLLINS (1974)

Malgré l'organisation d'un symposium international sur les lymphomes non-hodgkiniens en 1973, auquel ont participé de nombreux anatomo-pathologistes et cliniciens, **aucune classification consensuelle n'a pu être définie**. Deux propositions de classification ont été publiées après ce symposium, l'une **par Lukes et Collins** et l'autre, la **classification de Kiel**, **par Lennert *et al.***[6].

La classification de Kiel a été tout de suite adoptée en **Europe**, tandis que celle de Lukes et Collins fut très utilisée **aux États-Unis et en Angleterre**.

Ces deux classifications partent du principe qu'au cours de l'ontogénie des lymphocytes, un **blocage à n'importe quel stade** peut donner naissance à un lymphome qui conservera la majorité des **attributs immunologiques et morphologiques des cellules normales dont il dérive**[19]. Elles séparent pour la première fois les lymphomes T et les lymphomes B en utilisant des techniques **immunohistochimiques** et tiennent compte des entités clinico-pathologiques nouvellement décrites.

Tableau 3 : Classification de Lennert en 1970

Lymphome malin lymphocytaire Leucémie lymphoïde chronique Leucémie à tricholeucocytes Mycosis fongoïde – Syndrome de Sézary Lymphome des zones T Lymphome malin lymphoplasmocytaire/cytoïde Immunocytome Lymphome malin plasmocytaire Plasmocytome Lymphome malin centrocytaire Lymphome malin centroblastique/centrocytaire	Faible malignité
Lymphome malin centroblastique Primaire Secondaire Lymphome malin lymphoblastique Type Burkitt Type à noyaux convolutés Non classés Lymphome malin immunoblastique	Forte malignité
Lymphomes malins inclassables	

C. FORMULATION DE TRAVAIL POUR UN USAGE CLINIQUE OU WORKING FORMULATION (1982)

En 1982, six classifications différentes des lymphomes non-hodgkiniens humains étaient utilisées à travers le monde. La Formulation de Travail pour un usage clinique n'est pas une classification à part entière mais a été proposée sur l'initiative de cliniciens par l'Institut National du Cancer afin de pouvoir **naviguer plus facilement entre les six classifications déjà existantes**[6, 50]. De par sa **simplicité** et sa **propension pronostique**, elle a effectivement été très appréciée et largement utilisée par les cliniciens, en particulier en Amérique du Nord[6].

Cependant, les classifications entre lesquelles cette formulation permettait d'établir des connexions ont progressivement cessé d'être utilisées et la Formulation de Travail n'a à son tour bientôt plus eu de raison de l'être[45]. Par ailleurs, la Formulation de Travail est aujourd'hui **totalement dépassée**, que ce soit sur le fond comme sur la forme. Par exemple, elle présente l'inconvénient de séparer les lymphomes en trois catégories en fonction de

leur évolution clinique, en se basant sur les résultats thérapeutiques obtenus à partir d'une étude rétrospective datant des années 1970[45, 50]. On peut également relever que la Formulation de Travail à usage clinique s'appuie sur des données morphologiques **sans utiliser de marquages spéciaux**, **sans avoir recours à l'immunophénotypage** ni faire référence aux données de la biologie moléculaire, largement utilisées aujourd'hui dans l'étude des lymphomes de l'homme[39, 45]. Enfin, de nombreuses entités mal connues à l'époque ne figurent pas dans cette formulation[21].

Pour toutes ces raisons, la Formulation de Travail à usage clinique, largement dépassée, ne se prêtait pas à une mise à jour.

Tableau 4 : Formulation Internationale pour un usage clinique en 1982

Degré de malignité faible Lymphomes à petits lymphocytes aspect identique à la leucémie lymphoïde chronique ou tendance plasmocytoïde Lymphomes nodulaires à prédominances de petites cellules encochées qu'il y ait ou non des zones diffuses et/ou de la sclérose Lymphomes nodulaires mixtes : petites et grandes cellules qu'il y ait ou non des zones diffuses et/ou de la sclérose
Degré de malignité intermédiaire Lymphomes nodulaires à prédominance de grandes cellules qu'il y ait ou non des zones diffuses et/ou de la sclérose Lymphomes diffus à petites cellules encochées sclérose possible Lymphomes diffus mixtes : petites et grandes cellules sclérose et cellules épithélioïdes possibles Lymphomes diffus à grandes cellules clivées ou non clivées sclérose possible
Degré de malignité élevé Lymphomes à grandes cellules immunoblastiques plasmocytoïdes à cellules claires polymorphes avec plus ou moins de cellules épithélioïdes Lymphomes lymphoblastiques à cellules convolutées à cellules non convolutées Lymphomes à petites cellules non clivées de type Burkitt ou autres
Lymphomes divers Composites Mycosis fongoïde Histiocytaires Plasmocytomes extra-médullaires Inclassables

D. CLASSIFICATION DE KIEL ACTUALISEE (1988-1990)

Au cours des années suivant la définition de la Formulation de Travail à usage clinique, de nombreux articles ont été publiés sur l'intérêt de la **cytochimie**, de **l'immunohistochimie** et de l'analyse des **données génétiques** dans le diagnostic des lymphomes non-hodgkiniens. Suite à cela, la nécessité d'une classification s'appuyant sur ces nouvelles notions s'est rapidement imposée[6] et la classification de Kiel a été actualisée.

Tout en continuant à utiliser la **morphologie** comme point de départ du diagnostic, la classification de Kiel actualisée intègre d'une part les données de **l'immunologie** en séparant les lymphomes B et T, et les données de la **physiologie du tissu lymphoïde normal** d'autre part[39]. Elle distingue également les lymphomes de **bas grade** des lymphomes de **haut grade** selon des critères **cytologiques** : prédominance de petites cellules (<12-15µm de diamètre) pour les lymphomes de bas grade et prédominance de grandes cellules (>20µm de diamètre) ou de cellules moyennes (entre 15 et 20µm de diamètre) pour les lymphomes de haut grade[21].

Tableau 5 : Classification de Kiel actualisée

Lymphomes B	
Bas grade	Lymphocytaire
	Prolymphocytaire
	Lymphoplasmocytaire/immunocytome
	Centroblastique/centrocytaire
	Centrocytaire
	Moyennes cellules macronucléées
Haut grade	Centroblastique monomorphe
	Centroblastique polymorphe
	Immunoblastique
	Lymphoblastique
	Type Burkitt
	Plasmocytoïde
Lymphomes T	
Bas grade	Lymphocytaire
	Prolymphocytaire
	Petites cellules claires
	Pléomorphe à petites cellules
	Mycosis fongoïde
Haute grade	Pléomorphe mixte et à grandes cellules
	Immunoblastique
	Lymphoblastique
	Plasmocytoïde

E. CLASSIFICATION REAL (REVISED EUROPEAN-AMERICAN LYMPHOMA CLASSIFICATION) (1994)

Proposée par l'International Lymphoma Study Group (ILSG), la classification REAL s'appuie sur les classifications de Kiel (d'origine et actualisée)[50], et a eu pour but de définir des maladies distinctes à partir d'une combinaison de **données morphologiques**, **immunologiques**, **génétiques** et **cliniques**[45, 50, 81]. Elle sépare les tumeurs lymphoïdes en trois catégories principales :

- **lymphomes ou leucémies lymphoïdes à cellules B**;
- **lymphomes ou leucémies lymphoïdes à cellules T**;
- **maladies de Hodgkin**[6].

Les cas qui semblent ambigus ou peu caractéristiques sont mis à part dans une catégorie de cas **"non définis"**, afin d'éviter tout risque d'amalgame entre plusieurs types de lymphomes. En effet, d'après l'ILSG, vue la complexité du système immunitaire, il sera toujours plus facile de regrouper des maladies qui, après plus ample étude, apparaissent appartenir au même sous-type que de distinguer des sous-types distincts de lymphomes à partir d'un amalgame[45].

Une des originalités de cette classification a été **d'intégrer des données cliniques,** afin de pouvoir **classer les lymphomes en fonction de leur localisation**[50]. On peut aussi noter que la classification REAL est la première à s'efforcer, pour chaque sous-type, de **rattacher les cellules lymphoïdes cancéreuses à leur lignée d'origine**. Enfin, elle insiste sur la différence existante entre la notion de **grade**, - qui se rapporte à des caractéristiques **histologiques**, et celle de **l'agressivité** - qui est une référence au **comportement clinique** de la tumeur[50].

Tableau 6 : Classifications REAL et WHO des lymphomes non-hodgkiniens

REAL	WHO
T-cell neoplasms	
I. Precursor T-cell neoplasm : precursor T-lymphoblastic lymphoma/leukemia	Precursor T-cell lymphoblastic leukemia/lymphoma
II. Peripheral T-cell and NK-cell neoplasms	Peripheral T-cell and NK-cell neoplasms
1. T-cell chronic lymphocytic leukemia /prolymphocytic leukemia	T-cell prolymphocytic leukemia
2. Large granular lymphocytes leukemia (GLG) T-cell type NK-cell type	T-cell large granular lymphocyte leukemia NK-cell leukemia
3. Mycosis fungoides/Sezary syndrome	Mycosis fungoides/Sezary syndrome
4. Peripheral T-cell lymphomas, unspecified -Provisional cytological categories : medium sized cell, mixed medium and large cell, large cell, lymphoepithelioid cell -Provisional subtype : hepatosplenic γ/δ T-cell lymphoma -Provisional subtype : subcutaneous panniculitis-like T-cell lymphoma	Peripheral T-cell lymphomas (unspecified) Hepatosplenic γ/δ T-cell lymphoma Subcutaneous panniculitis-like T-cell lymphoma
5. Angioimmunoblastic T-cell lymphoma (AILD)	Angioimmunoblastic T-cell lymphoma
6. Angiocentric lymphoma	NK/T-cell lymphoma, nasal and nasal type
7. Intestinal T-cell lymphoma (+/- enteropathy associated)	Enteropathy-type intestinal T-cell lymphoma
8. Adult T-cell lymphoma/leukemia (ATL/L)	Adult T-cell leukemia/lymphoma (HTLV-1+)
9. Anaplastic large cell lymphoma (ALCL), CD30+, T- and null-cell types	Anaplastic large cell lymphoma (T- and null-cell types)
10. Provisional entity : anaplastic large cell lymphoma, Hodgkin's like	Primary cutaneous CD30+ T-cell lymphoproliferative disorders
B-cell neoplasms	
I. Precursor B-cell neoplasm : precursor B-cell lymphoblastic leukemia/lymphoma	Precursor B-cell lymphoblastic leukemia /lymphoma
II. Peripheral B-cell neoplasms	Peripheral B-cell neoplasms
1. B-cell chronic lymphocytic leukemia/prolymphocytic leukemia/small lymphocytic lymphoma	B-cell chronic lymphocytic leukemia/ small lymphocytic lymphoma B-cell prolymphocytic leukemia
2. Lymphoplasmacytoid lymphoma /immunocytoma	Lymphoplasmacytic lymphoma
3. Mantle-cell lymphoma	Mantle-cell lymphoma
4. Follicle center lymphomas, follicular -Provisional cytological grades : I (small cells), II (mixed small and large cells), III (large cells) -Provisional subtype : diffuse, precominantly small cell type	Follicular lymphoma
5. Marginal zone B-cell lymphoma	Marginal zone B-cell lymphoma of mucaso-associated lymphoid tissue (MALT) type (+/- monocytoid B-cells)
Extranodal (MALT type +/- monocytoid B-cells) Provisional subtype : nodal (+/- monocytoid B-cells)	Nodal marginal zone B-cell lymphoma(+/- monocytoid B-cells)
6. Provisional entity : splenic marginal zone lymphoma (+/- villous lymphocytes)	Splenic marginal zone B-cell lymphoma (+/- villous lymphocytes)
7. Hairy cell leukemia	Hairy cell leukemia
8. Plasmacytoma/plasma cell myeloma	Plasmacytoma Plasma cell myeloma
9. Diffuse large B-cell lymphoma -Subtype : primary mediastinal (thymic) B-cell lymphoma	Diffuse large B-cell lymphoma Subtypes : mediastinal (thymic), intravascular
10. Burkitt's lymphoma	Burkitt lymphoma
11. Provisional entity : high grade B-cell lymphoma, Burkitt-like	

F. CLASSIFICATION DE L'OMS OU CLASSIFICATION WHO (2001)

Résultant d'un projet de collaboration entre l'Association Européenne d'Hématologie et la Société Américaine d'Hémopathologie, cette classification est la **première véritable classification consensuelle à l'échelle mondiale**. Élaborée selon les **mêmes principes que la classification REAL**, elle inclut les **nouvelles catégories** découvertes depuis 1994, notamment les lymphomes à **cellules NK**[7], et étend ses principes à **toutes les tumeurs issues du tissu hématopoïétique**, y compris les mastocytomes et les tumeurs histiocytaires[50].

Cette classification organise les néoformations en fonction de leur **lignée d'origine** : tumeurs myéloïdes, tumeurs lymphoïdes, mastocytomes et tumeurs histiocytaires. Au sein de chaque catégorie, des affections distinctes sont définies selon un ensemble de données **morphologiques**, **immunophénotypiques**, **génétiques** et **cliniques** et à chaque tumeur est associée, dans la mesure du possible, une **contrepartie cellulaire normale**[39, 72].

Tableau 7: Lymphomes T et NK de l'homme (d'après Molina et al., 2002[72])

Néoplasies de précurseurs lymphocytaires T
Lymphome / leucémie lymphoblastique T
Lymphomes T/NK périphériques
Forme leucémique : - Leucémie lymphocytaire T à grains azurophiles * - Leucémie NK agressive * - Lymphome / leucémie à lymphocytes T de l'adulte (HTLV1+) **Topographie à prédominance ganglionnaire :** - Lymphome T périphérique SAS (sans autre spécification) - Lymphome T de type angio-immunoblastique - Lymphome à grandes cellules anaplasiques **Extranodale :** - Lymphome T/NK de type nasal * - Lymphome T/NK de type entéropathie * - Lymphome T hépatosplénique * - Lymphome T sous-cutané de type panniculite - Lymphome T cutané : Mycosis fongoïde / Syndrome de Sézary * Lymphome à grandes cellules anaplasiques primitif cutané * Lymphome blastique NK *

* : présence de cellules à grains

III. ADAPTATION DES CLASSIFICATIONS AU MODELE CANIN

Les lymphomes non-hodgkiniens canins ont été classés selon différentes méthodes, la plus commune étant basée sur leur **localisation anatomique**. On distingue ainsi les lymphomes **généralisés ou multicentriques**, de loin les plus fréquents, les lymphomes **digestifs**, les lymphomes **thymiques**, les lymphomes **cutanés**, les **leucémies vraies** et les **autres types de lymphomes** primitivement extra-ganglionnaires, moins fréquents[97]. Cette classification est facilement applicable, mais comme elle regroupe des lymphomes très hétérogènes d'un point de vue histologique et clinique, on peut se poser la question de sa pertinence[97].

Les classifications ont toutes pour but de **prévoir le comportement des différents lymphomes**. Si elles sont bien adaptées au modèle humain, ce n'est pas toujours le cas pour le chien[43]. L 'OMS a proposé une classification s'appuyant uniquement sur les données histologiques et distinguant des formes :

- peu différenciées;
- lymphoblastiques;
- lymphocytiques / prolymphocytiques;
- histiocytiques / histioblastiques / histiolymphocytiques;

Cette classification n'a eu que **peu de succès**[97].

La **classification de Rappaport** et la **Formulation de Travail** pour un usage clinique s'appuient essentiellement sur le **type d'infiltration** (folliculaire ou diffuse). Cela les rend particulièrement **mal adaptées aux lymphomes canins** car, si 30% des lymphomes de l'homme sont de type folliculaire et toujours associés à un bon pronostic, les lymphomes canins sont **pratiquement tous diffus** et les rares cas de type folliculaire rencontrés ne sont généralement pas associés à un bon pronostic[22, 23, 31, 43, 66, 97].

Par ailleurs, contrairement à ce qui est observé chez l'homme, les lymphomes de **bas grade** (folliculaires à petite cellules) sont **peu fréquents chez le chien**[32, 34, 83, 97]. Ils représenteraient en effet moins de 30% des lymphomes canins, tous sous-types confondus[31].

De plus, il existe des **sous-types morphologiques** dans cette espèce qui ne sont **pas retrouvés chez l'homme**, comme par exemple les lymphomes à cellules moyennes macronucléolées ou les lymphomes de haut grade à cellules plasmocytoïdes[32]. Toutes ces raisons rendent difficile la classification des lymphomes canins à partir des modèles humains.

Figure 17: Classification des lymphomes canins selon
la Formulation de Travail pour un usage clinique (d'après Jaffe *et al*, 2001[51])

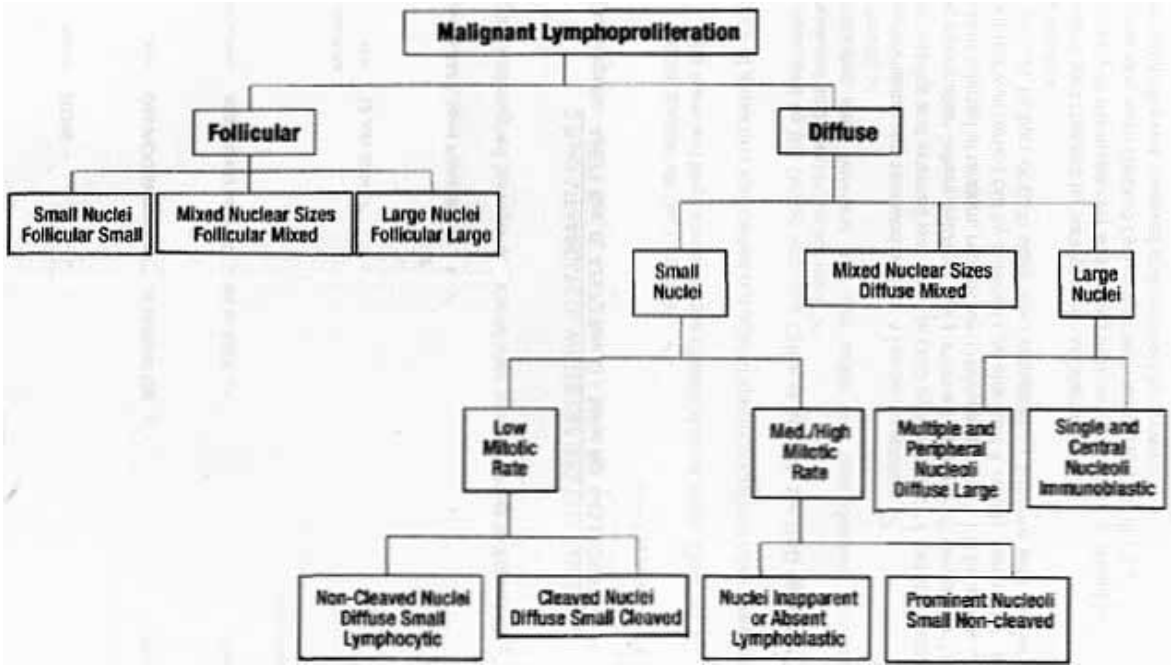

La **classification de Lukes-Collins** et la **classification de Kiel** s'appuient toutes les deux sur des **techniques immunohistochimiques**, mais la première présente la particularité de partir de ces données morphologiques pour prédire un immunophénotype[43], ce qui paraît assez hasardeux dans certains cas.

Les études immunophénotypiques dans l'espèce canine sont souvent **incomplètes et contradictoires** du fait du faible nombre et de la variabilité des marqueurs utilisés[32], même si un début de standardisation a eu lieu en juillet 1993 avec le premier Canine Leukocyte Antigen Workshop (CLAW)[31, 34].

Les **classifications de Kiel actualisée, REAL et WHO** différencient les lymphomes en fonction de leur **phénotype**[34]. La **classification de Kiel actualisée** apparaît comme **la plus adaptée au modèle canin** car elle se base sur **l'immunophénotype** et la **morphologie** pour séparer les lymphomes de bas grade des lymphomes de haut grade, puis les classe en fonction des données **histologiques**, **immunologiques**, **cliniques**, **génétiques** et en fonction de la **cellule d'origine**[34]. Elle met donc d'avantage l'accent sur les données **cytologiques**[31, 43, 82], permet une **subdivision plus importante des lymphomes de haut grade**, majoritaires chez le chien, et ne donne **pas trop d'importance aux données histologiques**[22, 23].

La classification de Kiel actualisée est également très utile pour comparer les lymphomes canins avec les cas de lymphomes de l'homme[34] et permettent par ailleurs d'intégrer des données **cliniques** et **pronostiques**[82].

La **classification WHO des tumeurs hématopoïétiques des animaux de compagnie**, mise à jour en 2002, part du principe que les lymphomes canins

trouvent leur équivalent chez l'homme en terme de **comportement clinique** et de **réponse au traitement**. Cela n'a cependant **jamais été testé cliniquement**[22].

L'objectif est maintenant d'évoluer de la classification de Kiel actualisée aux classifications REAL et WHO, en intégrant des données, en particulier **génétiques**, à l'étude des lymphomes canins[83].

Les **lymphomes T** seraient **plus fréquents chez les chiens** que chez l'homme, exclusion faite des cas survenant au Japon[34]. En 2004, Ponce *et al*[83] ont utilisé la classification de Kiel actualisée pour effectuer un classement des lymphomes canins basé sur des données cliniques. Aucun lymphome à cellule à grains n'est dénombré parmi les 57 cas traités. Les résultats obtenus ont permis d'identifier des **sous-types de lymphomes canins cohérents** en terme de **présentation clinique**, de **réponse au traitement** et de **pronostic**.

L'adaptation des classifications humaines au chien étant incomplète, l'intérêt pronostique des sous-types de lymphomes en termes de grade de malignité n'est pas démontré dans cette espèce[32, 97], peut-être du fait du nombre limité de cas traités et de l'absence d'analyse multivariée.
La **Formulation de Travail** pour un usage clinique aurait une **valeur pronostique** de la **durée de survie** des chiens atteints de lymphomes malins et la **classification de Kiel** serait utile pour prédire leur **durée de première rémission**[103]. Selon une autre étude[58], elle aurait une importance pronostique pour la **durée globale de survie** des chiens atteints de lymphome malin, qu'ils soient traités ou non.

IV. ASPECT ET NATURE DES GRAINS AZUROPHILES CONTENUS DANS LE CYTOPLASME DES CELLULES LYMPHOIDES TUMORALES

Les grains azurophiles sont observés sur des **prélèvements cytologiques** en microscopie optique après **coloration de Giemsa**. En médecine humaine, certains auteurs ont cherché à préciser **l'ultrastructure** de ces granulations grâce à la microscopie électronique[61, 91].

Comme expliqué précédemment, les **lymphocytes cytotoxiques** correspondent à une population hétérogène regroupant les **cellules NK** et les **lymphocytes T cytotoxiques**. Ces cellules présentent fréquemment des grains dans leur cytoplasme. Or, chez l'homme, l'apparition de l'activité cytotoxique correspond à une disparition de ces granules cytoplasmiques[37], ce qui porte à croire que ces granules contiennent des molécules cytotoxiques pouvant induire un phénomène de cytolyse aboutissant à l'apoptose de la cellule cible.
Parmi ces protéines cytotoxiques, on peut citer la perforine, les granzymes (A et B), ainsi que **TIA-1**, une protéine associée aux granules cytoplasmiques et pouvant se lier à l'ARN.

Les grains cytoplasmiques ont été séparés en deux types principaux en fonction de leur ultrastructure au microscope électronique à balayage[91] :

- le **type I** correspond à des granules constituées d'un **centre dense** et **homogène** entouré d'un **cortex étroit** de **vésicules** ou de **lamelles**;

- le **type II** correspond à des granules constituées de **multiples petites vacuoles**;

Il existerait également un **type intermédiaire** constitué d'un **centre dense** et entouré de **multiples vacuoles**.

La **perforine** et le **granzyme B** sont essentiellement localisés dans le **centre dense** et les **vacuoles,** tandis que la **protéine TIA-1** est principalement située dans la **membrane des deux types de granules**[91].

V. LYMPHOMES MALINS NON-HODGKINIENS A GRAINS DE L'HOMME

Parmi les lymphomes et les leucémies à grains, certains sont connus depuis de nombreuses années (tableau 8), alors que d'autres entités sont des découvertes plus récentes telles que les lymphomes hépatospléniques à cellules T γδ et les lymphomes T de type entéropathie.

Tableau 8: Lymphomes et leucémie à grains les plus couramment rencontrés en fonction de la présentation clinique (Felman et Gentilhomme, 1997[27])

lymphocytose + neutropénie + splénomégalie	leucémie à GLG **CD3+ CD8+**/NK
lésion nasale/tube digestif/ peau +/− adénopathies	lymphome **NK**/TCD8+/ TCD4+, **EBV+**
hépatosplénomégalie ± sang	lymphome à c. **T γδ** **CD3+, CD4− CD8−**
adénopathie(s)	lymphome T **CD3+ CD8+**

Sauf mention contraire, le détail de ce qui suit fait référence aux chapitres correspondants de Jaffe *et al*[51].

A. LEUCEMIE A GRANDS LYMPHOCYTES GRANULEUX (T-GLG)

Ce type de leucémie correspond à une **augmentation des grands lymphocytes granuleux sanguins (2-20.10^9/L) persistant plus de 6 mois** sans cause identifiable.

1) Localisation

Les organes pouvant être touchés sont **le sang, la moelle osseuse, le foie et la rate**. Les ganglions lymphatiques peuvent également être atteints dans de très rares cas.

2) Morphologie cellulaire

Le cytoplasme des cellules est abondant, clair et contient des **granulations azurophiles de taille variable**. Ces grains sont généralement organisés de manière

à former des tubules parallèles et contiennent des **molécules cytotoxiques (perforines, TIA-1, granzyme B).** L'infiltration de la moelle osseuse est variable, souvent interstitielle et plus rarement nodulaire. Il existe un variant possible avec des **cellules NK CD3-, TCRαβ-** .

3) Immunophénotype

Il s'agit de celui des cellules T matures. On peut les classer en :

- variant **courant** (80 % des cas) : **CD3 +, TCRαβ +, CD4 -, CD8 +;**
- variants **rares** :
  - **CD3+, TCRαβ +, CD4+, CD8-**
  - **CD3+, TCRαβ+, CD4+, CD8+**
  - **CD3+, TCRγδ+, expression de CD4 et CD8 mal définie**.

CD11b, CD56 et CD57 sont exprimés de façon variable, CD57 étant souvent exprimé dans le variant courant. **TIA-1 est positif dans la plupart des cas**.

4) Données génétiques

Les cas de T-GLG sont, par définition, ceux dont **la monoclonalité du TCR a été démontrée**. La chaîne réarrangée est généralement la chaîne β, bien qu'il arrive, dans une minorité de cas, que ce soit la chaîne γ, la chaîne β restant dans ce cas en configuration germinale.

Il n'existe aucune anomalie cytogénétique typique, mais on rencontre parfois des translocations chromosomiques. Les grands lymphocytes granuleux leucémiques expriment de manière constitutive les **protéines Fas (CD95) et Fas-ligand**. Cette dernière se retrouve à des concentrations sériques nettement augmentées chez les personnes malades. Il existe cependant une résistance des GLG à l'apoptose induite par la protéine Fas-ligand qui serait liée au CD95.

5) Contrepartie cellulaire normale postulée

Il s'agit d'un **lymphocyte T CD8+** dans le cas du variant courant et d'un sous-type de cellules Tγδ dans le dernier cas de variant rare.

6) Présentation clinique et pronostic

Cette leucémie représente 2 à 3 % des cas de leucémie lymphoïdes à petits lymphocytes. Elle est généralement peu évolutive.

Une **neutropénie sévère** parfois accompagnée d'une **anémie** est fréquemment observée. 60% des patients présentent des symptômes au moment du diagnostic. La **lymphocytose** est habituellement comprise entre **2 et 20.10^9/L**. Il a été suggéré, pour les formes les moins évolutives, qu'il pourrait s'agir d'une lymphocytose réactionnelle monoclonale dans certaines circonstances.

Une **splénomégalie modérée** est très fréquemment observée. Sont également souvent rencontrées associées à cette leucémie : une **arthrite rhumatoïde**, la présence de **complexe immuns circulants**, celle **d'auto-anticorps** ou une **hypergammaglobulinémie**.

L'évolution de cette leucémie est généralement **lente** mais peut devenir plus agressive. Dans une minorité de cas, elle pourra se transformer en un lymphome périphérique à grandes cellules T.

Un traitement n'est mis en place que si des complications liées à la neutropénie surviennent. Les molécules pouvant être utilisées sont le méthotrexate, la cyclosporine A, le cyclophosphamide et les corticoïdes. Le pentostatin a parfois été utilisé avec succès. **La splénectomie** réalisée chez des patients présentant une splénomégalie importante **ne corrige pas les cytopénies observées**.

Remarque : Par ailleurs, il existe un **variant agressif de cette leucémie caractérisé par la présence de grands lymphocytes granuleux CD3+, CD56+**. Le tableau clinique est alors dominé par une **splénomégalie massive**. Une **thrombopénie modérée** peut être présente, mais il n'y a pas de neutropénie. Cette leucémie est **très proche de la leucémie agressive à cellules NK** développée ci-dessous[40].

B. LEUCEMIE AGRESSIVE A CELLULES NK

Cette leucémie est une **prolifération agressive de cellules NK**.

1) Localisation

Les localisations les plus courantes sont **le sang, la moelle osseuse, le foie et la rate.** Cependant, tous les organes peuvent être impliqués. Le nombre de cellules tumorales infiltrant la moelle osseuse et le sang est parfois limité et il est possible d'effectuer un rapprochement avec les **lymphomes extra-ganglionnaires à cellules NK/T de type nasal** dont cette maladie pourrait représenter **l'équivalent leucémique**.

2) Morphologie cellulaire

Les cellules tumorales sont **un peu plus grandes que les grands lymphocytes granuleux,** et contiennent un noyau parfois hyperchromatique et irrégulier. La chromatine est condensée et les nucléoles, de petite taille, sont nets ou discrets. Le cytoplasme, abondant, pale ou légèrement basophile, contient des **grains azurophiles de taille variable**.

La moelle osseuse peut être infiltrée de façon massive, focale ou discrète par les cellules tumorales. Cette infiltration peut être accompagnée d'une **histiocytose réactionnelle réalisant des images d'hémophagocytose**. Des cellules en apoptose sont également visibles et les **zones de nécrose** sont fréquentes, parfois accompagnées d'une **angioinvasion**.

3) Immunophénotype

Les cellules tumorales sont **CD2+, CD3-, CD3ε+, CD56+ et positives pour les molécules cytotoxiques**. Il s'agit du même immunophénotype que celui des lymphomes extra-ganglionnaires de type nasal. CD11b et CD16 peuvent parfois être exprimés tandis que CD57 est généralement négatif. Quelques cas CD4+ ont également été rapportés[1].

4) Données génétiques

Le **TCR étant en configuration germinale**, les preuves de clonalité doivent s'appuyer sur des méthodes telles que les études cytogénétiques ou les schémas d'inactivation du chromosome X chez la femme. Dans une grande majorité des cas, le génome des patients abrite le **virus d'Epstein-Barr** sous forme d'un épisome clonal. Il existe également des anomalies cytogénétiques monoclonales (délétions d(6)(q21q25)).

Le virus d'Epstein-Barr (EBV) est associé à environ un quart des lymphomes T périphériques. Il s'agit d'un virus ubiquitaire de la famille des herpesviridae, présent chez 90% de la population adulte et agent de la mononucléose infectieuse.
Il infecte préférentiellement les cellules épithéliales de l'oropharynx et les lymphocytes B, via la molécule CD21. Son réservoir principal est le compartiment lymphoïde où il est présent à **l'état latent**, son génome se maintenant dans les lymphocytes B sous forme épisomale ou circulaire.

Les cellules B où l'EBV persiste sont strictement contrôlées par les lymphocytes T CD8+. Cependant, toute rupture de l'équilibre, par exemple lors de déficience immunitaire (transplantation d'organe, infection par le VIH), résulte en la prolifération des lymphocytes B infectés par l'EBV. Suite à un processus complexe faisant intervenir les produits de plusieurs gènes viraux, on observe un dérèglement des mécanismes cellulaires fondamentaux comme la régulation du cycle cellulaire et le phénomène d'apoptose, résultant en une immortalisation et une transformation des cellules lymphoïdes infectées par l'EBV[86].

Il existe deux types d'EBV :

- le **type 1 ou A** est plus fréquent en **Europe** et en **Amérique**;
- le **type 2 ou B** est décrit en **Afrique** mais aussi dans les cas de lymphomes secondaires à l'infection par le **VIH** et dans des cas de **maladie de Hodgkin**[86].

L'EBV est associé aux lymphomes T dans 20 à 40% des cas. Quasiment absent des cas de mycosis fongoïde, il est presque systématiquement présent lors de lymphome T périphérique de type angio-immunoblastique, en particulier lors de localisation nasale et lorsqu'ils se développent à partir de cellules NK[86].

5) Contrepartie cellulaire normale postulée

Il s'agit de **cellules NK**.

6) Présentation clinique et pronostic

Cette maladie touche plus fréquemment les asiatiques que les occidentaux, et préférentiellement les **adolescents ou les jeunes adultes**. Les personnes atteintes présentent de la fièvre, des **signes généraux** et des analyses sanguines évocatrices d'une **leucémie**. La quantité de cellules leucémiques est variable et peut représenter jusqu'à plus de 80 % des leucocytes. De **l'anémie, une neutropénie, une thrombocytopénie, une hépatosplénomégalie** sont souvent rencontrées, parfois accompagnée, d'une lymphadénopathie. Les atteintes cutanées sont plus rares.

Des complications telles que des **coagulopathies**, un **syndrome hémophagocytaire** et une insuffisance multi-organique sont possibles. Cette dernière est à mettre en relation avec le taux sérique de protéine Fas soluble qui est généralement très élevé chez les personnes malades.

Dans de rares cas, cette maladie peut faire suite à un lymphome extra-ganglionnaire à cellules NK/T de type nasal ou à un désordre lymphoprolifératif indolent à cellules NK. Son évolution est **agressive**, voire fulgurante ; elle est généralement fatale en un ou deux ans et, en pratique, les patients meurent **quelques jours à quelques semaines après le diagnostic**.

Remarque : Il existe un **désordre lymphoprolifératif à grands lymphocytes granuleux de phénotype NK non agressif** : la lymphocytose chronique à cellules NK non évolutive.
Seuls des cas exceptionnels entrent dans une phase agressive.
Ce désordre survient la plupart du temps chez **l'adulte** et les patients sont généralement **asymptomatiques**, bien que des vasculites ou des syndromes néphrotiques aient été observés. Le nombre de grands lymphocytes granuleux circulants est élevé et persistant en **l'absence de fièvre, d'hépato-splénomégalie ou d'adénopathie**.

Contrairement à ce qui est observé dans les cas de leucémie à grands lymphocytes granuleux, il n'y a pas d'anémie, de neutropénie ou d'arthrite rhumatoïde. L'immunophénotype des grands lymphocytes granuleux est **CD2+, CD3ε-, CD56+, CD16+ et CD57+**. Le **virus d'Epstein-Barr est absent** et les **gènes du TCR ne sont pas réarrangés**.
A l'heure actuelle, on ignore si cette situation est réactionnelle ou tumorale.

C. LYMPHOME EXTRA-GANGLIONNAIRE A CELLULES NK/T DE TYPE NASAL

Ce lymphome se présente sous des formes très variées. L'infiltration est fréquemment **angiocentrique** avec une **importante nécrose** et une **destruction des vaisseaux**. La plupart des cas semblent être à **cellules NK (EBV+, CD56+)** mais de rares cas sont EBV+ et CD56-, c'est à dire de phénotype **cytotoxique**. La cavité nasale est la localisation la plus fréquente mais d'autres sites extra-ganglionnaires peuvent également être touchés. **Certaines formes sont même primitivement cutanées.**

1) Localisation

Ce lymphome est extra-ganglionnaire, les sites de prédilection étant **la cavité nasale, le nasopharynx, le palais, la peau, les tissus mous, l'appareil digestif et les testicules**. Dans certains cas, on pourra observer une infiltration secondaire des ganglions lymphatiques.

2) Morphologie cellulaire

Les cellules peuvent être petites, de taille moyenne, de grande taille ou anaplasiques. Dans la plupart des cas, le lymphome est composé **de cellules de taille moyenne ou d'un mélange de petites et de grandes cellules**. Ces cellules peuvent avoir un **noyau irrégulier et allongé** et une **chromatine granuleuse**, sauf dans les très grandes cellules. Les **nucléoles** sont généralement **peu visibles ou petits**. Le **cytoplasme**, moyennement abondant, est **pâle** et des **grains azurophiles** sont fréquemment observés après coloration.

Ce type de lymphome, en particulier lorsqu'il est composé de petites cellules ou de cellules mixtes, est souvent accompagné d'un **contingent important de cellules inflammatoires (petits lymphocytes, plasmocytes, histiocytes et cellules éosinophiles)**, ce qui peut aboutir à un diagnostic erroné de phénomène inflammatoire.

Par ailleurs, ce lymphome étant parfois accompagné d'une importante **hyperplasie pseudo-épithéliale**, il peut également être confondu avec un carcinome épidermoïde.

3) Histologie

Les données histologiques sont les mêmes quel que soit l'organe touché. Lors d'atteinte des **muqueuses**, on observe fréquemment des **ulcérations de grande taille**. L'infiltration lymphomateuse est **diffuse** mais souvent, **angiocentrique et angiodestructrice**. Des signes de **nécrose** et **d'apoptose** sont très fréquents et sont non seulement secondaires à l'occlusion vasculaire, mais également à la libération de **cytokines** et de **chémokines**.

4) Immunophénotype

L'immunophénotype le plus courant pour ce lymphome est **CD2+, CD56+, CD3- et CD3ε +,** mais il peut également être **CD56+/-, CD3+**[74]. Dans la plupart des cas, les cellules tumorales sont également granzyme B +, **TIA-1+** et perforines+. Les autres antigènes, associés aux cellules NK et aux cellules T, sont généralement négatifs (CD4, CD5, CD8, TCRβ, TCRδ, CD16 et CD57).

Les antigènes CD43, CD45RO, HLA-DR, les récepteurs à IL-2, ainsi que les protéines Fas (CD95) et Fas-ligand sont fréquemment exprimés. Quelques cas sont positifs pour CD7 ou CD30.

Les cas CD3ε+, EBV- et molécules cytotoxiques - doivent être classés parmi les lymphomes périphériques à cellules T indéfinis.

5) Données génétiques

Le **TCR** et les **gènes des immunoglobulines** sont dans leur **conformation germinale** dans la plupart des cas. **Le virus d'Epstein-Barr est présent dans une grande majorité des cellules tumorales** sous forme d'un épisome clonal.

De nombreuses **aberrations cytogénétiques** ont été rapportées mais aucune n'est spécifique de cette maladie. L'anomalie génétique la plus fréquente est une **délétion (d(6)(q21q25) ou i(6)(p10))** mais il n'a pas encore été déterminé si sa présence est à l'origine de la maladie ou si elle ne lui est que secondaire.

6) Contrepartie cellulaire normale postulée

Il s'agit de **cellules NK activées** ou, plus rarement, de cellules T cytotoxiques.

7) Présentation clinique et pronostic

La prévalence de ce lymphome est importante en Asie, à Mexico, en Amérique centrale et en Amérique du Sud. Il survient généralement chez des **adultes**, plus fréquemment chez les hommes que chez les femmes. Ce type de lymphome a également été décrit chez des patients immunodéprimés ou venant d'être greffés.

Les patients avec un envahissement nasal présentent une **obstruction de la cavité nasale**, de **l'épistaxis** et parfois des **lésions destructrices extensives du milieu du visage**. Le lymphome peut s'étendre aux tissus avoisinants comme le **nasopharynx**, les **sinus paranasaux**, **l'orbite**, la **cavité orale**, le **palais** et **l'oropharynx**.
Il est souvent localisé aux **voies aériennes supérieures** lors de la première consultation et la **moelle osseuse n'est que très rarement touchée**. Cependant, il peut se disséminer très rapidement à d'autres organes comme la **peau**, le **tube digestif**, les **testicules** ou les **ganglions lymphatiques cervicaux**.
Certains cas peuvent se compliquer par un **syndrome hémophagocytaire**.

Lorsque ce lymphome se développe en dehors de la cavité nasale, la présentation clinique varie en fonction de l'organe principalement touché. Ainsi, une **atteinte cutanée** se traduit par des **nodules fréquemment ulcérés** et une **atteinte digestive** par des **perforations intestinales**.
Le diagnostic est généralement effectué à un **stade avancé de la maladie** avec atteinte de multiples sites extra-ganglionnaires. Les ganglions lymphatiques peuvent être atteints lors de formes disséminées. Lors d'envahissement de la **moelle osseuse et du sang**, un rapprochement peut être fait avec la **leucémie agressive à cellules NK**. Des **signes cliniques généraux** tels de la fièvre, une baisse de forme et une perte d'appétit peuvent aussi être présents.

Le pronostic est variable, certains patients répondant bien au traitement et d'autres mourant de formes disséminées malgré un traitement agressif. Il n'y a **pas de relation claire entre le grade cytologique et le pronostic**. Certaines études suggèrent que les formes composées essentiellement de petites cellules seraient moins agressives mais cela ne fait pas l'unanimité.

Lorsque ces lymphomes sont retrouvés **ailleurs que dans la cavité nasale**, ils sont **très agressifs** ; le temps de survie est alors court et la réponse au traitement mauvaise. L'expression de gènes de résistance multiple aux molécules utilisées pourrait être une explication aux mauvais résultats thérapeutiques observés.

D. LYMPHOMES T PRIMITIVEMENT CUTANES AVEC CELLULES A GRAINS

1) Lymphome blastique à cellules NK

Ce lymphome est constitué de cellules de morphologie de type **lymphoblastique** appartenant à la lignée des **cellules NK**. Au moins une partie des cas observés sont précurseurs des leucémies/lymphomes lymphoblastiques à cellules NK. Ils sont souvent classés parmi les lymphomes T primitivement cutanés mais **leur lignée et leur stade de différenciation restent incertains**.

a) Localisation

Ce lymphome a tendance à toucher de multiples organes avec une préférence pour la **peau**. Les ganglions lymphatiques, les tissus mous, le sang ou la moelle osseuse peuvent être infiltrés simultanément. Dans de très rares cas, la cavité nasale peut être le site primaire d'infiltration.

b) Morphologie cellulaire

Lors d'atteinte par ce lymphome, on observe une **infiltration diffuse et homogène** des tissus par des cellules de **taille moyenne** à **chromatine fine**, ressemblant aux cellules présentes dans la leucémie myéloblastique ou lymphoblastique. **La présence de granulations azurophiles est inconstante.** L'infiltration ne s'accompagne généralement **pas de nécrose ou d'angiocentrisme**.

c) Immunophénotype

Les cellules tumorales sont **sCD3- et CD56+**. **CD4** et CD43 sont **généralement exprimés,** alors que **CD8 est souvent négatif**. L'expression de CD2, CD5, cCD3ε et des **molécules cytotoxiques** est **variable**, mais absente dans la majeure partie des cas. Certains cas sont positifs pour TdT et/ou CD34.

Parce qu'il existe une similarité morphologique entre ce type de lymphome et les tumeurs lympho ou myéloblastiques, et parce que CD56 peut également être exprimé lors de leucémies/lymphomes myéloblastiques ou lymphoblastiques à cellules T, le diagnostic de lymphome blastique à cellules NK ne devrait être établi qu'en l'absence de preuve d'appartenance des cellules tumorales aux lignées myéloïdes ou lymphoïdes T (CD3-, myélopéroxidase -, CD33- et TCR en configuration germinale).

d) Données génétiques

Aucune anomalie chromosomique spécifique n'a été observée jusqu'à ce jour. Le **TCR** est toujours en **configuration germinale** et tous les cas observés sont **EBV-**.

e) Contrepartie cellulaire normale postulée

Celle-ci n'est pas clairement définie. **Il pourrait s'agir d'un précurseur des cellules NK.**

f) Présentation clinique et pronostic

Ce lymphome rare touche des **personnes d'âge moyen à âgées,** mais aucune tranche d'âge n'est épargnée. Il est généralement extra-ganglionnaire et **touche fréquemment la peau**. Une adénopathie peut être présente et la plupart des patients présentent une forme disséminée au moment du diagnostic.

L'évolution clinique est **agressive** avec une **mauvaise réponse thérapeutique** aux molécules utilisées dans le traitement des lymphomes non-hodgkiniens. Une réponse partielle est parfois observée dans de rares cas de forme leucémique aiguë. **Le pronostic est meilleur lorsque les lésions sont cutanées et localisées.**

2) Lymphomes cutanés CD30+

a) Papulose lymphomateuse[10]

Cette maladie se définit comme une éruption **chronique** de papules et de petits nodules **régressant spontanément**.

i <u>Localisation</u>

Ce lymphome a une localisation **cutanée**, plus précisément sur le tronc et les extrémités proximales.

ii <u>Morphologie cellulaire</u>

Les cellules tumorales sont généralement **atypiques** et de **grande taille**, bien qu'un variant à petites et moyennes cellules pléomorphes ait également été décrit.

iii Histologie

Trois principaux sous-types histologiques ont été décrits. Ils peuvent cohabiter sur un même patient. Ces sous-types histologiques n'ont pas de valeur pronostique.

- Type A ou type histiocytaire : il se caractérise par une lésion triangulaire composée de **grandes cellules** atypiques **dispersées ou en amas**, mélangées à de **petits lymphocytes normaux**, des **histiocytes**, des neutrophiles et des éosinophiles. L'épidermotropisme est variable.

- Type B, semblable au mycosis fongoïde : dans ce type rare de papulose lymphomateuse, l'infiltration triangulaire ou, plus rarement, en bandes, est composée de cellules **cérébriformes pléomorphes**, de taille **petite à moyenne**, et **épidermotropes**. Ce type ne peut être différencié du mycosis fongoïde qu'à partir de données cliniques précises.

- Type C, semblable au lymphome à grandes cellules anaplasiques : l'infiltration **nodulaire** est composée de plages de **grandes cellules atypiques cohésives** mélangées à quelques **petits lymphocytes normaux**, neutrophiles et éosinophiles. Les données histopathologiques sont strictement identiques à celles rencontrées lors de lymphome à grandes cellules anaplasiques et un diagnostic de certitude ne pourra être établi qu'à l'aide des données cliniques.

D'autres types rares sont également décrits, pouvant parfois être accompagnés **d'angiocentrisme ou d'angiodestruction**.

iv Immunophénotype

Le principal critère phénotypique de la papulose lymphomateuse est l'expression de l'antigène CD30 par les cellules tumorales. Les lymphocytes **CD30+** sont généralement disposés en petits amas (type A) ou en plages (type C) Ce critère est utile pour faire la distinction avec des maladies inflammatoires cutanées bénignes où les lymphocytes CD30+ sont dispersés.

Les cellules tumorales sont **CD2+, CD3+, CD4+, CD5+, CD45+, CD8-** dans la plupart des cas, bien qu'un phénotype **CD8+** ait parfois été rapporté. L'expression des antigènes pan-T peut être absente, du moins partiellement, dans certains cas.

La plupart des cas de papulose lymphomateuse expriment les marqueurs cytotoxiques, en particulier **TiA-1**. L'antigène CD56 n'est généralement pas exprimé, tout comme la protéine ALK.

v Données génétiques

Aucune anomalie génétique particulière n'est associée à ce lymphome. Un **réarrangement du TCR** est présent dans la plupart des lésions. Les cellules atypiques de grande taille CD30+ constituent une population **monoclonale**.

vi Présentation clinique

Ce lymphome atteint principalement les **adultes jeunes**, même si des cas ont été décrits chez des enfants et des personnes âgées. Cliniquement, la papulose lymphomateuse se présente comme une éruption de **papules ou de petits nodules** de couleur rouge sombre sur le tronc et les extrémités proximales.

Dans certains cas, ces lésions peuvent être très peu nombreuses. Leur taille est variable mais généralement **inférieure à 1 cm**. Chez quelques patients, le premier signe clinique est parfois l'apparition de nodules de grande taille, grossissant rapidement et pouvant s'ulcérer.
Le pronostic n'est pas affecté par la taille de la tumeur.

Le tableau clinique est généralement **polymorphe** du fait de la présence simultanée de plusieurs stades évolutifs. **Les ulcérations sont fréquentes.** Une **régression spontanée** est observée en quelques semaines ou, plus rarement, quelques mois. L'intervalle de temps entre deux éruptions est très variable.

Les lésions sont parfois localisées à un seul endroit. Dans ce cas, le diagnostic différentiel avec le lymphome à grandes cellules anaplasiques est très difficile.

L'atteinte des muqueuses est possible mais peu fréquente.
Pour **10 à 20% des patients**, la papulose lymphomateuse est précédée, concomitante ou suivie d'un **autre type de lymphome.**

vii Traitement et pronostic

La plupart des patients ne nécessitent pas de traitement du fait de la régression spontanée observée. La mise en place d'un traitement ne doit avoir lieu que pour limiter les symptômes liés à une large atteinte ou pour retarder les rechutes.

Les **stéroïdes** par voie systémique, le **psoralen** associé aux **UVA**, **l'interféron-α2a**, **l'interféron γ** et les **rétinoïdes** (seuls ou en association) ont été utilisés avec plus ou moins de succès.
Quelques patients ont bien répondu à l'administration de **méthotrexate** à faible dose sur une longue période. Ce dernier peut également être utilisé localement.
Une **rechute** est toutefois observée après l'arrêt de tout traitement quel qu'il soit.

A l'heure actuelle, **aucun traitement n'a montré d'efficacité dans la prévention de l'apparition d'un lymphome secondaire**.

Le **pronostic** de la papulose lymphomateuse est **excellent** et le **taux de survie à 5 ans est de 100%**. Il n'y a pas de règle dans la survenue des lésions, certains patients pouvant présenter des éruptions quasi-permanentes tandis que d'autres n'en subiront que très peu. Aucun facteur ne permet d'anticiper la progression de la maladie pour un patient donné.

Puisque 10 à 20% des patients développent un autre type de lymphome, **un suivi régulier est nécessaire**. En effet, aucune donnée clinique, phénotypique ou moléculaire ne permet de prévoir quels sont les patients qui développeront un lymphome agressif.

b) Lymphome à grandes cellules anaplasiques primitif cutané

Ce lymphome T atteignant primitivement la peau est composé de **cellules anaplasiques** dont la plupart sont **CD30+**.

i Localisation

Cette maladie est **presque toujours limitée à la peau** au moment du diagnostic, bien qu'une dissémination extra-cutanée puisse survenir, en particulier une infiltration des **ganglions lymphatiques régionaux.** L'atteinte d'autres organes tels que le foie, la rate et les poumons est rare, et souvent découverte lors de d'autopsie[20].

ii Morphologie cellulaire

La morphologie des cellules tumorales est proche de celle rencontrée dans les cas de lymphome à grandes cellules anaplasiques systémique. Ces cellules présentent **un noyau très circonvoluté**, en fer à cheval ou réniforme, dans un **cytoplasme très abondant** pouvant être clair, basophile ou éosinophile. Certaines cellules peuvent être plurinucléées. La **chromatine peut être finement mottée** ou dispersée et contient généralement de multiples petits nucléoles basophiles.

iii Histologie

L'infiltration est souvent **diffuse** et implique à la fois le **derme superficiel, profond et le tissu sous-cutané**. Une infiltration ainsi qu'une ulcération de l'épiderme sont possibles, mais **l'épidermotropisme est peu fréquent**. **Un contingent inflammatoire peu important peut être présent**.

iv Immunophénotype

Les cellules tumorales expriment les antigènes des cellules T et sont généralement **CD2+, CD3+, CD4+, CD5+, CD8-**. Une grande majorité **(>75%)** des cellules sont **CD30+**. Les protéines cytotoxiques associées aux granulations **(granzyme B, perforine, TIA1)** sont présentes dans **70% des cas**. Des phénotypes T aberrants avec perte de CD2, CD5 et/ou CD3 sont fréquents mais **les phénotypes nuls sont rares**. Les cellules tumorales sont **ALK-1-**.

v Données génétiques

Les **gènes du TCR sont réarrangés** de façon monoclonale dans la plupart des cas.

vi Contrepartie cellulaire normale postulée

Il s'agit **de lymphocytes T transformés ou activés** ayant un tropisme cutané.

vii Présentation clinique et pronostic

Ce lymphome touche préférentiellement les **adultes et les jeunes adultes** ; il est rare chez l'enfant. Les hommes sont un peu plus touchés que les femmes.

La plupart des patients présentent **des lésions localisées ou une lésion unique** pouvant se présenter sous forme d'une tumeur, de nodules ou, plus rarement, de papules. **Les ulcérations sont fréquentes**. Des formes cutanées multicentriques sont rencontrées dans environ 20% des cas.

Ces lésions peuvent **régresser spontanément partiellement ou totalement**, mais les rechutes sont fréquentes.

Une dissémination extra-cutanée survient dans environ 10% des cas, généralement aux ganglions lymphatiques régionaux, et la plupart du temps chez les patients présentant une forme cutanée multicentrique.

Le pronostic est bon avec une survie globale de 90% à 5 ans. La présence d'une atteinte extra-cutanée est un facteur pronostique péjoratif, tandis qu'une régression spontanée des lésions est associée à un bon pronostic. Pour les formes très localisées, une exérèse chirurgicale des lésions et/ou une radiothérapie sont conseillées. **Les polychimiothérapies agressives devraient être réservées aux formes extra-cutanées.**

3) Lymphome T sous-cutané[10]

a) Localisation

Ce lymphome affecte exclusivement ou de façon prédominante le **tissu sous-cutané**.

b) Morphologie cellulaire et histologie

L'infiltration dense (nodulaire ou diffuse) par des cellules tumorales **pléomorphes**, de taille variable de la **petite à la grande** cellule, se cantonne au tissu adipeux sous-cutané. **L'épiderme n'est jamais atteint.**
Les cellules tumorales sont disposées en amas ou de façon isolée **autour des adipocytes**. Une **nécrose** est souvent présente et peut masquer totalement l'aspect histologique spécifique des lésions.

Une **infiltration histiocytaire**, fréquemment accompagnée de la formation de granulomes, est également fréquente. Par ailleurs, de **petits lymphocytes réactionnels** peuvent accompagner le contingent tumoral, mais la présence de plasmocytes et d'éosinophile est rare.

Pour certaines lésions, les images caractéristiques ne se retrouvent que dans une **petite proportion de tissus adipeux sous-cutanés**, ce qui rend l'examen de petites biopsie peu fiable. Un diagnostic de certitude ne peut donc être établit qu'à l'examen **de biopsies étendues et profondes**.

c) Immunophénotype

Les cellules tumorales sont de phénotype **βF1+, CD3+, CD4-, CD8+**, les marqueurs cytotoxiques, dont **TiA-1**, sont **toujours exprimés** mais CD56 est négatif. Les lymphomes sous-cutanés vrais sont toujours **CD30-**.

d) Données génétiques

L'hybridation *in situ* de l'**EBV** est **négative**.

e) Contrepartie cellulaire normale postulée

Il pourrait s'agir de **cellules T cytotoxiques matures**.

f) Présentation clinique

Ce lymphome touche les **adultes**. Un long passé de **panniculite bénigne** est souvent rapporté.

Cliniquement, les signes sont des **plaques** ou des **tumeurs érythémateuses uniques** ou **multiples**, généralement situées sur les **extrémités**, en particulier **distales**. Les lésions sont **non spécifiques** et peuvent être prises pour divers types de panniculite. Une **régression spontanée** de quelques lésions est parfois observée.

Des **signes généraux** tels que de la fièvre, un abattement et un amaigrissement sont rapportés dans une **minorité de cas**. Un **syndrome hémophagocytaire** peut également parfois être présent à des stades avancés de la maladie, et peut être responsable du décès du patient.

g) Traitement et pronostic

De nombreux patients peuvent être traités pendant une longue période uniquement à l'aide de **stéroïdes systémiques**.

Dans la plupart des cas, le **pronostic est bon** avec une **survie à 5 ans probablement supérieure à 80%**. L'évolution est **lente**, avec une récurrence des lésions sous-cutanées mais généralement **sans atteinte extra-cutanée** ou syndrome hémophagocytaire.

La survenue d'un **syndrome hémophagocytaire** est un **facteur pronostique péjoratif**.

4) Lymphome cutané à cellules T CD8+ épidermotropes[10]

Ce lymphome se caractérise cliniquement par une **évolution agressive** et histologiquement par une **prolifération de lymphocytes T CD8+ épidermotropes**.

a) Localisation

L'atteinte **cutanée** est **généralisée** au moment du diagnostic.

b) Morphologie cellulaire et histologie

Les cellules tumorales lymphoïdes sont **pléomorphes**, de taille variable de la **petite à la grande cellule**. Une prédominance **d'immunoblastes** est parfois observée.
L'infiltration est **nodulaire** ou **diffuse**, avec un **épidermotropisme** généralement marqué. Il peut être moins prononcé dans quelques lésions, en particulier lors de stades avancés. Comme pour tout lymphome cutané agressif, la **destruction des annexes cutanées est fréquente**. Une **nécrose intra-épidermique** est souvent observée, tandis que **l'angiocentrisme et l'angiodestruction sont peu fréquents**.

c) Immunophénotype

Le phénotype des cellule tumorales est **βF1+, CD3+, CD4-, CD7+, CD8+, TiA-1+, EBV-**.

d) Données génétiques

Les gènes du TCR sont **réarrangés** de façon monoclonale.

e) Contrepartie cellulaire normale postulée

Il s'agit d'une **cellule T cytotoxique**.

f) Présentation clinique

Les patients sont des **adultes**. Les hommes seraient un peu plus touchés que les femmes.

Les lésions typiques sont des **taches**, des **plaques** et des **tumeurs généralisées** et presque systématiquement **ulcérées**. Une atteinte des **muqueuses** est fréquente.

g) Traitement et pronostic

Le traitement de choix consiste en une **polychimiothérapie** systémique.

Le pronostic est très réservé, l'estimation de la **survie à 5 ans étant de 0%**. Ce lymphome **métastase fréquemment** en des sites peu communs comme les poumons, les testicules et le système nerveux central.

5) Lymphome cutané à cellules Tγδ[10]

L'existence de ce lymphome en tant qu'**entité à part entière** est discutée, la plupart des cas ayant été classés avec d'autres lymphomes cutanés, en particulier avec le lymphome T sous-cutané et le lymphome cutané à cellules T CD8+ épidermotropes.

a) Localisation

L'atteinte cutanée est **disséminée** et atteint fréquemment le **tissu sous-cutané**.

b) Morphologie cellulaire et histologie

Les cellules tumorales sont **pléomorphes**, avec une taille variable de la **petite à la grande cellule**.

Les lymphocytes tumoraux sont généralement **épidermotropes** et envahissent fréquemment le **tissu sous-cutané**. Une **nécrose intra-épidermique** est parfois présente et un **angiocentrisme** et/ou une **angiodestruction** sont fréquemment observés. La présence de **grands macrophages** phagocytant les lymphocytes tumoraux et d'autres cellules sanguines est observée dans les cas accompagnés d'un **syndrome hémophagocytaire**.

Contrairement à ce qui est observé lors de mycosis fongoïde, le lymphome cutané Tγδ se caractérise généralement par un **œdème marqué de la papille dermique** plutôt que par sa fibrose.

c) Immunophénotype

Les cellules tumorales sont **βF1-, CD3+, TiA-1+, CD56+ et CD57-**. L'antigène CD4 est absent et CD8 peut être présent dans certains cas. L'immunohistochimie sur coupes congelées est **δ1+**.

d) Données génétiques

L'EBV n'est pas présent dans les cellules tumorales. Les gènes du TCR sont **réarrangés** de façon monoclonale. Aucune anomalie génétique spécifique n'a été mise en évidence.

e) Contrepartie cellulaire normale postulée

Il s'agit probablement de **cellules T cytotoxiques matures**.

f) Présentation clinique

Les personnes atteintes sont des **adultes** présentant des **taches**, des **plaques** et des **tumeurs généralisées** et souvent **ulcérées**. Une lésion unique de grande taille peut également être observée. Les **taches**, contrairement à ce qui est observé lors de mycosis fongoïde, sont caractérisées par une **dermatite sévère**, une couleur **rouge sombre** et de **petites érosions superficielles**. L'atteinte des **muqueuses** est courante. La complication de la maladie par un **syndrome hémophagocytaire** est fréquente.

g) Traitement et pronostic

Le traitement consiste en une **polychimiothérapie** systémique.

Le pronostic de cette maladie est **très réservé**. Il a été démontré que le **phénotype γδ** est un indicateur pronostique **péjoratif** lors de lymphome cutané. Par ailleurs, l'atteinte du **tissu adipeux sous-cutané** semble être un facteur indiquant un **mauvais pronostic**.

6) Lymphome à moyennes et grandes cellules T CD30- pléomorphes[10]

Sont classés dans cette catégorie, les lymphomes cutanés ne pouvant être classés parmi les catégories décrites plus haut et survenant chez des patients n'ayant **aucun passé de mycosis fongoïde**.

a) Localisation

L'atteinte est **exclusivement cutanée**.

b) Morphologie cellulaire et histologie

Les coupes histologiques montrent une infiltration **nodulaire** ou **diffuse** de tout le **derme** et du **tissu adipeux sous-cutané** par des cellules **pléomorphes** de taille **moyenne** à **grande** ou par des **immunoblastes**.

L'épidermotropisme est peu fréquent. L'index mitotiques est élevé. Une nécrose importante, un angiocentrisme et/ou une angiodestruction et une atteinte majeure du tissu sous-cutané sont peu fréquents.

c) *Immunophénotype*

Le phénotype des cellules tumorales est **βF1-, CD4+/-, CD8-, CD56-** avec une **perte fréquente** d'un ou plusieurs **antigènes pan-T**. Les antigènes CD30 et ALK sont négatifs. Les **protéines cytotoxiques**, en particulier **TiA-1** sont exprimées dans une grande majorité des cas.

d) *Données génétiques*

L'EBV n'est pas présent dans les cellules tumorales. Les gènes du TCR sont **réarrangés** de façon monoclonale.

e) *Contrepartie cellulaire normale postulée*

Il s'agit probablement de **cellules T cytotoxiques matures**.

f) *Présentation clinique*

Les patients sont des adultes présentant des **plaques** et des **tumeurs, uniques** ou **multiples**, **localisées** ou **généralisées**, de couleur rougeâtre à marron violacé et souvent **ulcérées**. Les autres caractéristiques sont identiques à celles des autres lymphomes cutanés de haut grade.

g) *Traitement et pronostic*

Le traitement de choix est une **polychimiothérapie** systémique.

Le **pronostic** de ce lymphome est **mauvais**, la plupart des patients mourrant **quelques mois après le diagnostic**. La durée de survie estimée à **5 ans** est de **0%**.

E. LYMPHOME HEPATOSPLENIQUE A CELLULES Tγδ

Le lymphome hépatosplénique à cellules T est un lymphome extra-ganglionnaire et systémique dérivé de **cellules T cytotoxiques** de taille **moyenne** avec un **TCR généralement γδ**. Elles infiltrent les **sinusoïdes spléniques**, **hépatiques** et **médullaires** de façon marquée.

1) Localisation

Les patients ont une **hépatosplénomégalie prononcée sans atteinte des ganglions lymphatiques**. La moelle osseuse est presque toujours infiltrée.

2) Morphologie cellulaire

Les cellules tumorales sont des lymphocytes T homogènes de taille moyenne avec un **cytoplasme pâle** peu abondant. La **chromatine** nucléaire est **peu condensée** avec des **nucléoles discrets**. Le **noyau** est souvent **irrégulier**.

3) Histologie

Les **sinusoïdes hépatiques et spléniques sont infiltrés** alors que la triade portale et la pulpe blanche splénique sont épargnées.

4) Immunophénotype

Les cellules tumorales sont **CD3+** et généralement **TCRδ1+, TCRαβ-, CD56+/-, CD4-, CD8- et CD5-**. Les cellules sont **TiA1+** mais n'expriment généralement pas la perforine. Il ne s'agit donc apparemment pas de cellules cytotoxiques matures d'un point de vue fonctionnel. Une minorité de cas peut être TCRαβ+.

5) Données génétiques

Les gènes du TCRγ sont réarrangés. Les gènes du TCRβ peuvent être en configuration germinale ou réarrangés selon les cas. L'isochromosome 7q est présent dans tous les cas étudiés jusqu'à présent, parfois associé à d'autres anomalies comme la **trisomie 8**. L'hybridation *in situ* de l'**EBV** est **négative**.

6) Contrepartie cellulaire normale postulée

Il s'agirait de **cellules T périphériques cytotoxiques γδ immatures** (plus rarement αβ).

7) Présentation clinique et pronostic

Ce lymphome rare représente **moins de 5%** des cas de tumeurs périphériques à cellules T. Il survient plus fréquemment chez **l'adolescent** et **l'adulte jeune**. Les hommes sont plus touchés que les femmes.

Une **thrombocytopénie sévère** est généralement présente, ainsi qu'une **anémie et une leucocytose**. Les cellules tumorales sont souvent présentes dans la **moelle osseuse** mais peuvent être difficiles à identifier. Une atteinte **sanguine** est possible, en particulier en fin d'évolution.

L'évolution clinique est **agressive**. Les patients peuvent répondre à la chimiothérapie dans un premier temps mais une **rechute précoce** est observée dans la grande

majorité des cas. **La médiane de survie est inférieure à deux ans.** Les variants au TCRαβ touchent plus souvent les femmes mais ont une clinique similaire.

Il existe d'autres variants de lymphomes Tγδ généralement extra-ganglionnaires. Les sites les plus fréquemment touchés sont la peau et le tissu sous-cutané, les intestins et la région nasale. Il semblerait qu'il ne s'agisse pas d'une entité unique mais de formes qui s'apparentent à d'autres lymphomes T extra-ganglionnaires comme le mycosis fongoïde, la réticulose pagétoïde, le lymphome T sous-cutané et les lymphomes à localisation nasale à cellules NK/T.

F. LYMPHOME T DE TYPE ENTEROPATHIE

Le lymphome T de type entéropathie correspond à une prolifération tumorale des **lymphocytes T intra-épithéliaux** se présentant généralement sous la forme de **grandes cellules lymphoïdes**.

1) Localisation

Les tumeurs surviennent habituellement dans le **jéjunum ou l'iléon**. Une atteinte du duodénum, de l'estomac, du colon ou une atteinte extra-digestive ont été décrites, mais sont rares.

2) Morphologie cellulaire

Les lésions se présentent **sous la forme de multiples masses ulcérées** situées dans la **muqueuse intestinale** et infiltrant la **paroi de l'intestin**. L'aspect cytologique est très variable. La plupart du temps, les cellules tumorales **monomorphes** sont de **taille moyenne à grande**, au **noyau rond ou encoché** et aux **nucléoles proéminents** avec un **cytoplasme pâle et abondant**. Plus rarement, les cellules tumorales, **pléomorphes**, sont plurinucléées et présentent des similitudes avec celles décrites lors de lymphome à grandes cellules anaplasiques. Un petit nombre de cas est composé de cellules de taille petite à moyenne avec un noyau très dense et un cytoplasme peu abondant.

Dans la plupart des cas, un **important contingent inflammatoire est présent**, constitué de nombreux **histiocytes** et **éosinophiles**, parfois si abondants qu'ils peuvent **masquer les cellules tumorales moins nombreuses**.

3) Histologie

La muqueuse intestinale proche des lésions, en particulier celle du jéjunum, montre généralement des signes **d'entéropathie** comme une **atrophie des villosités**, une **hyperplasie des cryptes**, une **lymphocytose** et une **plasmocytose** de la **lamina propria** ainsi qu'une **augmentation du nombre de lymphocytes intraépithéliaux**.

4) Immunophénotype

Les cellules tumorales sont **CD3+, CD5-, CD7+, CD8+/-, CD4-, CD103+** et contiennent des **protéines associées aux grains cytotoxiques**. Dans presque tous les cas, une proportion variable de cellules tumorales exprime **CD30**.

Lorsque les cellules tumorales sont de taille petite à moyenne (cf. morphologie), elles sont CD8+ et CD56+.

Les **lymphocytes intraépithéliaux** dans la **muqueuse adjacente aux lésions** peuvent présenter un **phénotype anormal**, généralement **CD3+, CD5-, CD8-, CD4-**, identique à celui des cellules tumorales. De la même manière, dans les cas de maladie coeliaque récidivante , les lymphocytes intraépithéliaux sont généralement CD8-.

5) Données génétiques

La plupart des patients ont un **génotype caractéristique de la maladie coeliaque**. Les gènes des **TCR β et γ** sont réarrangés de façon **monoclonale** et des réarrangements similaires peuvent être retrouvés dans les lésions d'entéropathie adjacentes, ce qui semble indiquer que **les lymphocytes intraépithéliaux dont l'immunophénotype est anormal constituent une population tumorale à part entière**.

Dans les cas de maladie coeliaque récidivante, on retrouve également une population monoclonale de lymphocytes intraépithéliaux présentant le même réarrangement clonal du TCR que les cellules du lymphome T pouvant survenir ultérieurement.

6) Contrepartie cellulaire normale postulée

Il s'agirait de **cellules T intestinales intraépithéliales**.

7) Présentation clinique et pronostic

Ce lymphome est rare dans la plupart des régions mais on le retrouve plus communément **là où la maladie coeliaque a une forte prévalence**. Pour la plupart des patients, l'atteinte survient à l'âge **adulte** et une maladie coeliaque est diagnostiquée en même temps que le lymphome. Chez quelques patients, une **période de prodromes** avec apparition d'une **maladie coeliaque réfractaire** est notée, parfois accompagnée **d'ulcères intestinaux**.

Certains cas, en particulier en Amérique Centrale et en Amérique du Sud, ont été associés au virus d'Epstein-Barr. Cependant, le lymphome extra-ganglionnaire de type nasal pouvant atteindre le tube digestif, il doit faire partie du diagnostic différentiel. Les patients présentent une **douleur abdominale**, fréquemment associée à une **perforation intestinale**.

Le **pronostic** est généralement **mauvais**, la mort étant souvent secondaire aux complications abdominales survenant chez des patients déjà affaiblis par une malabsorption sévère. Des durées de survie importantes sont cependant rapportées. Les récidives ont généralement lieu dans l'intestin grêle.

VI. BILAN DES CONNAISSANCES ACTUELLES SUR LES LYMPHOMES CANINS ET SUR LES LEUCEMIES LYMPHOIDES DU CHIEN

La majorité des publications traitent des lymphomes canins comme d'une seule et même affection. Pourtant, comme le souligne Dobson[22], les réponses aux traitement très variables obtenues indiquent clairement qu'**il existe divers types et sous-types de lymphomes chez le chien comme cela est depuis longtemps démontré chez l'homme**.

A. EPIDEMIOLOGIE

1) Lymphomes

L'incidence annuelle des lymphomes chez le chien varie de 13 à 33 pour 100 000 selon les auteurs[5, 25, 34, 48, 62, 66, 83, 97, 103], **ce qui est environ le double de ce qui est rapporté chez l'homme**. Elle est de 1,5/100 000 parmi les chiens de moins d'un an et de 84/10 000 pour ceux âgés de plus de dix ans, **ce qui est en accord avec ce qui est observé chez l'homme**[97, 103]. Il semblerait donc que **les lymphomes surviennent beaucoup plus fréquemment chez le chien jeune**.

Les **lymphomes** représentent environ **7% à 24% des tumeurs chez le chien** et 83% des processus tumoraux qui atteignent le système hématopoiétique[52, 62, 103].

Les chiens les plus touchés ont entre **6,3 et 7,7 ans**[97], **80% de ces chiens touchés ayant entre 5 et 11 ans**[4, 48].

Les **formes anatomo-cliniques rares** atteindraient plus fréquemment les **adultes jeunes**[4]. Cette distribution est **la même pour les deux sexes**[97]. Contrairement à ce qui est observé dans l'espèce humaine, où les hommes sont plus fréquemment atteints que les femmes, **le sexe n'est a priori pas un facteur de prédisposition chez le chien**[83, 97]. Les résultats concernant ce facteur sont cependant difficiles à interpréter en l'**absence d'une population de référence**[4].

Il existe des **races à risque** qui sont : le **boxer** (en particulier pour les lymphomes T)[83], le **basset hound**, le **St Bernard**, le **bull mastiff**, le **scottish terrier**, **l'airedale terrier**, le **rottweiler**[52] et le **bulldog**[48, 66, 106] ; ce qui mène à penser qu'il pourrait exister une **base génétique** dans la survenue des lymphomes non-hodgkiniens, ou du moins un **caractère héréditaire prédisposant**[97]. Plusieurs cas de lymphomes ont déjà été observés au sein d'une **même famille** de rottweilers et de bull mastiffs[48, 66, 97] qui peuvent aussi bien être liés à l'existence de facteurs **génétiques** qu'**environnementaux** ou **infectieux**[97]. Globalement, **les chiens de grande taille semblent plus touchés que ceux de petite taille**[4].

Les lymphomes de **bas grade** ont la particularité d'avoir une prévalence chez le chien totalement différente de celle observée chez l'homme : ils sont **très minoritaires chez le chien** alors qu'ils sont **fréquents chez l'homme**[4, 48].

2) Leucémies lymphoïdes

Les avis divergent sur la fréquence des leucémies lymphoïdes par rapport aux autres **désordres myéloprolifératifs (DMP)**. Selon certains auteurs, elles seraient plus fréquentes que ces derniers[103], alors que selon d'autres, elles n'en représenteraient que 30%. **Les leucémies lymphoïdes sont beaucoup moins fréquentes chez le chien que chez l'homme mais la prévalence réelle chez le chien n'est pas connue**[48].

Les **leucémies lymphoïdes aiguës (LLA)** représentent **5 à 10% des affections tumorales lymphocytaires chez le chien**[48]. Lors d'une étude portant sur 30 cas de LLA, la médiane d'âge était de 5,5 ans avec une variation allant de 1 à 12 ans[48, 103]. Huit chiens avaient moins de 4 ans. Il s'agit donc d'une affection qui atteint surtout les jeunes sujets[66]. Les bergers allemands représentaient 27% des cas[48, 66, 103].

Les **leucémies lymphoïdes chroniques (LLC)** sont **moins fréquentes que les LLA,** mais plus fréquentes que les DMP. Leur médiane d'âge varie de 10 à 12 ans[66, 103].

B. ETIOLOGIE

1) Lymphomes

L'étiologie des lymphomes est inconnue. Il est admis que les lymphomes canins sont des cancers spontanés[34, 106].

Plusieurs **facteurs prédisposants** sont cependant suspectés dans la survenue de ces maladies. En effet, les lymphomes sont associés à un dysfonctionnement du système immunitaire, et une altération de ce dernier favoriserait leur développement[57, 97, 103].

Ainsi, chez le chien comme chez l'homme, une **surexpression d'oncogènes** dans les lymphocytes des patients souffrant de **maladies à médiation immune** (arthrite rhumatoïde, lupus érythémateux systémique, dermatomyosite,...) favoriserait la survenu de lymphomes[57, 97]. Plusieurs cas de chiens ayant développé un lymphome plusieurs mois à plusieurs années après avoir souffert d'une thrombocytopénie à médiation immune ont d'ailleurs été rapportés[57, 106].
Cependant, le **traitement** de ces thrombocytopénies consistant en l'administration **d'azathioprine** sur une longue période et l'azathioprine étant un **agent carcinogène** associé au développement de lymphomes chez l'homme, il est possible que le développement des lymphomes chez ces chiens soit la conséquence de l'administration de cette molécule et non de la thrombocytopénie à médiation immune initialement observée[104].

Dans l'hypothèse où existerait une relation entre **maladies auto-immunes** (MAI) et **lymphomes**, plusieurs mécanismes ont été proposés[57].

- Mécanismes qui pourraient **favoriser l'apparition d'une MAI en présence d'un lymphome** :

  - une **lyse accélérée du tissu tumoral** provoquant un relargage massif **d'Ag tumoraux** et la stimulation de **réactions croisées** aboutissant à la formation **d'auto-Ac**;

  - une **immunomodulation** provoquée par la chimiothérapie **activant** des **lymphocytes T CD4** ou **inhibant** des **lymphocytes T CD8**;

  - une **synthèse d'auto-Ac** par la **tumeur** elle-même.

- Mécanismes qui pourraient **favoriser l'apparition d'une tumeur en présence d'une MAI** :

  - **activation des lymphocytes T CD8** par les **auto-Ac** aboutissant à **l'inhibition de la réponse immune**;

  - **inhibition compétitive** des récepteurs tumoraux spécifiques des cellules T et B par des **Ac anti-idiotypiques.**

Chez l'homme, l'influence des **herbicides** à base **d'acide phenoxyacétique**, en particulier l'acide 2,4-dichlorophénoxyacétique, a été démontrée. Chez le chien, ceux dont les propriétaires utilisent cet herbicide sur leur pelouse seraient plus souvent atteints de lymphome malin que les autres[25, 97, 103]. Le risque de développer un lymphome pour ces chiens serait multiplié par deux lors d'une fréquence d'application de l'herbicide supérieure ou égale à 4 fois par an[104], mais ces résultats sont controversés.

Les chiens exposés à un **fort champ magnétique** seraient également plus susceptibles de développer un lymphome[103] mais ces données restent à vérifier.

Le rôle des **virus** dans la survenue des lymphomes canins est très discuté[25, 64, 66, 97, 103, 106] mais **aucune preuve formelle** de leur rôle dans la pathogénie des lymphomes n'a encore été apportée.

Chez **l'homme**, plusieurs **anomalies chromosomiques** sont systématiquement associées à certains types de lymphomes et servent même de **marqueurs** de ces maladies. Il s'agit généralement de **translocations** aboutissant au couplage entre un gène **d'immunoglobuline** et un **proto-oncogène** qui résulte en l'activation de ce dernier[97].

Chez le chien, les données génétiques sont peu nombreuses du fait du nombre important de chromosomes dans cette espèce (78 contre 46 chez l'homme) et de leur forte homogénéité morphologique les rendant difficile à identifier[97]. Quelques

aberrations chromosomiques ont été détectées dans des cas de lymphomes canins mais celles-ci ne sont **pas systématiques**[48, 103].
Cependant, une étude de 1994 portant sur 61 chiens a montré que les individus possédant une **trisomie du chromosome 13** répondaient mieux au traitement, ce qui s'est traduit par une rémission et une durée globale de survie plus longues par rapport aux chiens ne possédant pas cette particularité chromosomique[103].

2) Leucémies lymphoïdes

L'étiologie des leucémies lymphoïdes est inconnue.
Des **rétrovirus** sont impliqués dans plusieurs espèces comme le chat, les poissons, les bovins, les serpents, les oiseaux, les rongeurs et les primates non-humains, mais cela n'a **jamais été prouvé chez le chien**[103].

Chez **l'homme**, les leucémies ont été associées à une exposition aux **radiations**, au **benzène**, à la **phenylbutazone** et aux **agents anticancéreux**. Les **agents alkylants** peuvent provoquer des **dommages chromosomiques** et sont **carcinogènes**.

Le **virus HTLV-1** est une **cause démontrée de leucémie** chez un grand nombre de personnes malades dans les îles du sud du Japon.

C. PRESENTATIONS CLINIQUES

Les lymphomes les plus souvent rencontrés chez le chien sont, par ordre décroissant de prévalence, les formes **ganglionnaires**, **médiastinales crâniales**, **gastro-intestinales** et **cutanées**. Les formes ayant pour origine des organes tels que les yeux, le système nerveux central, les os, les testicules et les cavités nasales sont moins fréquemment observées[3, 103].

Les formes classiques de lymphomes malins chez le chien sont **ganglionnaires** et de **haut grade** car à cellules **blastiques** et d'évolution **aiguë**[30]. Quelque soit la forme, la maladie progresse par un envahissement du **foie** et de la **rate,** tandis que l'envahissement de la moelle osseuse et du sang reste rare et tardif[3].

Environ **70% des lymphomes canins sont de type B**. En fonction des auteurs, la proportion des **lymphomes T varie entre 10 et 40% des cas**.

Les **signes cliniques** liés aux lymphomes sont très **protéiformes**. Les chiens atteints présentent une altération du métabolisme des différents nutriments, en particulier des **glucides**, altération en partie responsable de la **cachexie** observée dans la plupart des cas[64, 90].
D'autres facteurs contribuent à la perte de poids des chiens malades, comme une **malabsorption**, une **malassimilation,** ainsi qu'une **compétition** dans la répartition des nutriments entre l'hôte et la tumeur[64].
Les autres signes cliniques observés sont un **abattement progressif et une anorexie**[64, 88, 90].

La plupart des chiens atteints de lymphome n'ont **pas ou peu d'anomalies hématologiques**. Une **anémie modérée** normocytaire, normochrome non régénérative, signe d'une **maladie chronique**, est observée dans environ un tiers des cas[48, 64, 97]. Elle peut être due à un **défaut de recyclage du fer** (maladie inflammatoire chronique) ou être **secondaire à une hémorragie**[64, 97]. Plus rarement, on peut observer une **anémie hémolytique**[48, 97] secondaire à une **hémolyse à médiation immune**[64].

Une **leucocytose** ainsi qu'une **neutrophilie** faible à modérée sont rencontrées chez **25 à 40% des chiens** atteints de lymphome[48, 97], probablement dues à la **destruction tissulaire** et à la **nécrose** qui accompagnent l'infiltration et la prolifération des cellules tumorales[97]. Une **leucopénie** n'est observée que dans **9 à 12% des cas**[97]. Une **lymphocytose** est aussi fréquemment observée qu'une **lymphopénie** : on les rencontre toutes deux dans environ **20% des cas**[48, 97].

La présence de **lymphocytes tumoraux dans la circulation sanguine** est un phénomène **peu courant**, signant généralement la présence d'une **infiltration métastatique de la moelle osseuse**[48]. Une grande variation du taux d'infiltration de la moelle osseuse est rapportée par littérature, qui varie de 0% à plus de 50% des cas. Cela résulte peut être de la technique de diagnostic, la biopsie de moelle osseuse étant plus fiable que son aspiration à l'aiguille fine et son étalement[97].

Une **thrombocytopénie** a été rapportée dans **30 à 50% des cas** de chiens atteints de lymphome, mais très peu de cas d'hémorragie spontanés sont notés[48, 97]. Elle est probablement **d'origine immune**[48, 97].

Les chiens malades ont généralement une **réponse immunitaire à médiation humorale** plus déficiente que celle à médiation cellulaire[48, 64].

L'hypercalcémie accompagne approximativement **10% des cas de lymphomes canins**[48]. Bien qu'une hypercalcémie puisse survenir dans toute forme de lymphome, elle survient dans plus de la moitié des cas lors de **formes médiastinales de phénotype T**. Ce syndrome paranéoplasique résulte de la sécrétion d'un **peptide parathormone-like** par les cellules tumorales[48, 97].

D'autres **syndromes paranéoplasiques** moins fréquents peuvent être observés chez le chien, tels que des **gammapathies monoclonales et polyclonales**, une **polyneuropathie**, une **polycythémie** et une **hypoglycémie**. Lorsque les gammapathies monoclonales sont présentes en grand nombre, elles engendrent un **syndrome d'hyperviscosité sanguine** pouvant aboutir à une **atteinte rénale**[48].

1) Formes ganglionnaires

Environ **80% des chiens** souffrant de lymphome présentent une forme multicentrique caractérisée par une **adénomégalie superficielle bilatérale et symétrique indolore, de volume modéré et d'évolution lente**[25, 30, 48, 97, 103]. D'autres organes comme la **rate**, le **foie** et la **moelle osseuse** peuvent également être infiltrés[25, 97]. De **nombreux signes non spécifiques** comme de l'abattement, un

amaigrissement, une anorexie, des vomissements, une diarrhée, de l'ascite, une dyspnée, une polydipsie ou de l'hyperthermie peuvent être observés[97].

2) Formes gastro-intestinales

Les formes gastro-intestinales ne représentent que **5 à 7% des cas**[48, 105]. Les signes cliniques sont une **perte de poids**, une **anorexie**, des **vomissements**, une **diarrhée parfois hémorragique**, une **panhypoprotéinémie** et des signes de **malabsorption**, en particulier lors d'atteinte **diffuse**[25, 48, 97, 103, 106].

Une **atteinte primaire du tube digestif** se traduit généralement par une infiltration **multifocale** et **diffuse** de la **sous muqueuse** et de la **lamina propria de l'intestin grêle,** avec de fréquentes **ulcérations superficielles,** ainsi que d'occasionnelles **infiltrations de la séreuse**. Une inflammation, se traduisant par la présence de lymphocytes et de plasmocytes, est souvent présente en périphérie de la tumeur[103]. Les **ganglions lymphatiques mésentériques**, de taille fréquemment augmentée, peuvent **fusionner en d'importantes masses**[48, 97]. Le **foie et la rate** peuvent également être infiltrés[97].

A un **stade précoce**, les lymphomes digestifs peuvent faire penser à une **entérite lympho-plasmocytaire** qui pourrait en fait être une **forme pré-cancéreuse**, comme cela a été décrit chez le Basenji[48, 103].

Il est admis, bien que cela n'ait jamais été démontré, que la majorité de ces lymphomes sont de **type B**. Certains cas, de par leur **épithéliotropisme**, sont plus probablement des **lymphomes T**.

Le **diagnostic différentiel** de ces formes gastro-intestinales comprend les **(sub)occlusions par corps étranger**, les **ulcères gastro-intestinaux**, les **entérites lymphoplasmocytaires**, une **lymphangiectasie** et **d'autres tumeurs digestives**[88].

3) Formes médiastinales

Les lymphomes médiastinaux représentent environ **5% des lymphomes malins du chien**[48, 103]. Les **ganglions lymphatiques médiastinaux crâniaux** et/ou le **thymus** sont alors de taille augmentée[97, 103]. Du fait de l'implication possible du thymus, de nombreux lymphomes médiastinaux sont de **phénotype T**[25]. Par conséquent, une **polyuro-polidipsie** secondaire à une **hypercalcémie paranéoplasique** est un signe clinique assez fréquemment rencontré lors de lymphome médiastinal[25].

Les autres signes cliniques associés à ces formes sont souvent **respiratoires**, parfois accompagnés d'un **épanchement pleural**, une **compression des lobes pulmonaires adjacents à la masse ou de la veine cave**[25, 97, 103].

4) Formes cutanées

Les lymphomes cutanés sont **rares chez le chiens** : ils représentent **12% des lymphomes** et **2,5% des tumeurs cutanées** dans cette espèce. Ils peuvent être localisés mais sont le plus souvent **généralisés** ou **multifocaux**[97].

Ils sont généralement répartis en deux catégories[25, 103, 106] :

- les lymphomes cutanés **épithéliotropes**, touchant fréquemment les **muqueuses**, également appelés **mycosis fongoïdes**;

- les lymphomes cutanés **non épithéliotropes**, touchant le **derme moyen et profond**.

Cependant, cette classification apparaît maintenant **dépassée chez le chien**. En effet, de nombreux cas de lymphomes cutanés observés chez le chien ont été d'emblée qualifiés de mycosis fongoïde. Or, dans cette espèce, les cellules retrouvées dans les cas de lymphomes cutanés à cellules T ne sont pas les **petites cellules à noyau cérébriformes** typiques du mycosis fongoïde chez l'homme, mais des cellules de **morphologie différente**, d'aspect souvent plus **blastique** et possédant parfois des **granulations azurophiles** dans leur cytoplasme.

A des **stades très avancés**, chez l'homme, le mycosis fongoïde peut se **transformer** et des cellules de morphologie moins caractéristique peuvent être présentes. Cependant, un **contingent de petites cellules typiques** est toujours présent. Dans la très grande majorité des cas étudiés chez le chien, au contraire, ce contingent de petites cellules est **absent**, ce qui est davantage en faveur d'une **entité distincte du mycosis fongoïde** que d'une transformation d'un mycosis fongoïde préexistant.

Par ailleurs, chez le **chien**, les cellules tumorales sont de **phénotype CD8+** alors que, chez l'homme, les lymphocytes impliqués dans le mycosis fongoïde et le syndrome de Sézary sont, pour une **grande majorité**, des cellules **Tαβ de phénotype CD4+**[41, 48, 107].

Il semble donc fortement probable que la plupart de ces lymphomes cutanés canins **ne soient pas des cas de mycosis fongoïde** mais d'autres types de lymphomes dont la nature exacte reste à déterminer. Les résultats préliminaires d'une classification morphologique spécifique au chien des lymphomes cutanés T canins ont été proposés par C. Mettling en 2004[71].

5) Leucémies à grands lymphocytes granuleux

Un cas de leucémie chronique à grand lymphocytes granuleux a été décrit chez une chienne husky[11, 12, 42].

Les signes cliniques sont **modérés** et **non spécifiques** : diarrhée, polydipsie peu marquée et splénomégalie modérée sans atteinte du foie ou des nœuds lymphatiques. La numération et formule sanguine révèle une **leucocytose** due à une

lymphocytose avec de nombreux **grands lymphocytes granuleux** visibles sur le **frottis**. Il n'y a pas d'anémie, de thrombocytopénie ou de neutropénie.

Quinze jours plus tard, suite à la persistance des troubles hématologiques, un **myélogramme** a été réalisé et a révélé une **lymphocytose modérée (16%)** composée de lymphocytes bien différenciés à cytoplasme clair contenant fréquemment des **grains azurophiles**.

Comme l'état général de l'animal était bon, il n'a été revu que six mois plus tard suite à un nouvel épisode de diarrhées accompagnées d'une anorexie. Les signes cliniques se sont révélés semblables à ce qui avait déjà été observé, mise à part une fréquente **douleur** et une **chaleur** des **articulations sans lésions radiologiques**. Une nouvelle numération et formule sanguines a montré une persistance de la **lymphocytose**.

Le chien a été suivi sur **deux ans** et il a été observé une **augmentation progressive des lymphocytes CD8+** correspondant à une augmentation de la proportion des **grands lymphocytes granuleux**.

Ce cas présente de **nombreuses similitudes avec les leucémies à grands lymphocytes granuleux humaines**. Tout d'abord, le **phénotype CD3+, CD4-, CD8+** est semblable à la plupart de ces leucémies à cellules T de l'homme. La clinique est également proche de ce qui est observé chez l'homme par **l'absence d'hépatomégalie**, la présence d'une **adénomégalie**, d'une éventuelle **thrombocytopénie** et par **l'évolution lente** de la maladie. De plus, l'arthralgie rapportée rappelle les nombreux cas **d'arthrite rhumatoïde** décrits chez l'homme lors de leucémie à grands lymphocytes T granuleux avec infiltration intestinale[42]. Seule la neutropénie généralement observée dans les cas humains n'est pas présente ici.

Trois cas de leucémie à grands lymphocytes granuleux ont été décrits par Wellman *et al* en 1989[108]. Deux présentent une forme **d'évolution rapide** avec **hépatosplénomégalie**, **masse médiastinale**, **anémie** et **thrombocytopénie** qui rappellent les formes de leucémies à grands lymphocytes granuleux de **type NK** de **l'homme**. Le troisième cas présente une forme d'évolution **plus lente,** puisqu'il a été suivi pendant plus de quatre ans, ce qui rappelle le cas décrit plus haut et les cas de leucémies à grands lymphocytes granuleux de **type T** de **l'homme**. Une **adénomégalie périphérique** modérée et une **lymphocytose** sont présentes. Il n'y a malheureusement pas eu d'analyse immunophénotypique.

Plus récemment, 25 cas ont été recensés par Mc. Donough et Moore[70], confirmant la similitude clinique existant entre la **lymphocytose à GLG** de l'homme et celle du chien, toutes deux étant caractérisées par une **évolution très variable** allant de l'indolence parfois asymptomatique à l'agressivité maligne. Il existe cependant quelques **particularités propres à l'espèce canine**.

En effet, chez le chien, les auteurs ont mis en évidence une **leukointégrine $\alpha_d\beta_2$** exprimée par une population minoritaire de lymphocytes sanguins. Or, **35% des cellules α_d + sont des GLG**. L'expression de la molécule α_d tissulaire est strictement limitée à la **pulpe rouge splénique** et se retrouve dans **différentes lignées de**

leucocytes canins comme les macrophages, les **cellules Tαβ**, les **cellules Tγδ** et certains lymphocytes non-B et non-T correspondant certainement à des **cellules NK**. Lors de lymphocytose à GLG chez le chien, les auteurs ont retrouvé **60% de cellules Tαβ, 32% de cellules Tγδ**, **et 8% de cellules au phénotype nulles correspondant probablement à des cellules NK**. Par ailleurs, quelque soit la lignée considérée, une **forte expression de la leucointégrine $\alpha_d\beta_2$** a été notée. La **grande proportion des lymphocytes Tγδ** - qui représentent en temps normal moins de 1% des lymphocytes sanguins, mais plus de 30% des lymphocytes de la pulpe rouge splénique - retrouvée dans cette étude, la **forte expression de la leucointégrine $\alpha_d\beta_2$** , la **splénomégalie marquée** des animaux atteints, et le fait que la **moelle osseuse** soit relativement **épargnée** sont autant d'arguments en faveur d'une **origine splénique** de cette lymphocytose à GLG.

Un autre cas a été décrit par Helfand *et al*[46], celui-ci **associé à un lymphome cutané**. Le chien, par ailleurs en bon état général, présentait des lésions cutanées généralisées.

6) Leucémies lymphoïdes aiguës (LLA)

Les leucémies ont une **localisation primitivement sanguine et médullaire**[3].
La LLA est une maladie **foudroyante** et généralement **rapidement fatale**[3]. Les cellules **blastiques** infiltrent toujours la **moelle osseuse**, ce qui provoque, de façon plus ou moins marquée, une **anémie** qui peut être sévère, généralement **normocytaire normochrome** et **non régénérative**, ainsi qu'une **thrombocytopénie**[3, 48, 66, 103]. Le comptage plaquettaire peut être faussement surestimé, du fait de la présence de débris cytoplasmiques provenant de cellules leucémiques[48]. Par ailleurs, malgré une **neutropénie** (<10000 cellules par µL), une **leucocytose** (>14000 cellules / µL) est souvent présente du fait d'un **nombre élevé de blastes lymphoïdes circulants**[103].

Il est également intéressant de noter que, dans les cas de **leucémie à grands lymphocytes granuleux**, les chiens sont plutôt atteints d'une **neutrophilie**[48].

Les chiens sont souvent présentés à la consultation lorsque les signes cliniques consécutifs à ces modifications biologiques alertent leurs propriétaires. Les chiens atteints de LLA souffrent généralement **d'anorexie**, d'une **polyuro-polydipsie** et d'un **abattement marqué**. Ils sont souvent **amaigris** avec des **muqueuses pâles**[48, 103]. Une infiltration de la **rate** et du **foie** avec **hépatosplénomégalie** est fréquente[3, 104], et des **sites extramédullaires** comme le système nerveux, le thymus, les os et le système digestif peuvent également être touchés.

En revanche, les **adénopathies** sont **inexistantes** ou modérées[3]. Dans environ 50% des cas, on peut noter une polyadénomégalie, mais celle-ci est modérée en comparaison avec ce que l'on peut observer lors de lymphome[48].

Chez l'adulte, on rencontre fréquemment des cas de **lymphome qui envahissent secondairement la moelle osseuse**, aboutissant à l'apparition de cellules tumorales dans le sang. Il est important de distinguer à un stade précoce les leucémies

lymphoïdes de ces lymphomes à phase leucémique, car **le traitement et le pronostic ne sont pas les mêmes**[48].

7) Leucémies lymphoïdes chroniques (LLC)

Les LLC chez le chien se manifestent par une **dégradation progressive** de l'état général et des **infections à répétition**[3, 66].

Une **adénopathie modérée** et une **splénomégalie** peuvent être présentes. La plupart des chiens ont une tendance à **l'anémie** (PCV<35%) et à une **thrombocytopénie modérée** (110 000 à 190 000 cellules/µL). Les leucocytes sont généralement supérieurs à 30 000 cellules/µL mais peuvent varier entre une valeur normale à plus de 100 000 cellules/µL du fait de l'augmentation du nombre de lymphocytes matures circulants[103]. La **lymphocytose est souvent persistante** et le nombre de granulocytes n'est généralement pas modifié.

Chez certains chiens, la découverte de cette maladie est **fortuite**, à l'occasion d'une visite de routine.

D. DIAGNOSTIC ET BILAN D'EXTENSION

1) Lymphomes

Les différentes étapes à suivre lors du diagnostic sont :

a) Examen clinique complet

b) Radiographies et échographie

Des **radiographies abdominales et thoraciques** sont souvent nécessaires pour effectuer un bilan d'extension[25, 90].

L'échographie, permettant la réalisation de **prélèvements échoguidés**, est nécessaire pour évaluer l'atteinte du **foie**, de la **rate** ou des **ganglions lymphatiques mésentériques**[90, 103]. Cet examen se révèle particulièrement intéressant dans le cas des **lymphomes à grains** dont la localisation est profonde dans la grande majorité des cas.

Le bilan radiologique et clinique permet également une **appréciation de la masse tumorale**, ce qui peut se révéler utile pour adapter le traitement (syndrome de lyse tumorale aiguë) et pour apprécier la réponse au traitement[36].

c) *Analyses sanguines de routine*

Une **numération et formule sanguines (NFS)** est une des premières analyses à réaliser. Par ailleurs, chez les chiens présentant une anémie ou des signes d'hémorragie, il est conseillé d'effectuer un **comptage des réticulocytes**, des **plaquettes** et un **bilan de coagulation**[103]. L'hémogramme est également indispensable en cas de **suspicion de leucémie lymphoïde chronique**[66].

Un ionogramme peut révéler une **hypercalcémie** qui constitue un facteur pronostique péjoratif important à prendre en compte.

Une **biochimie complète** (ainsi qu'une **analyse d'urine**) permet d'évaluer l'état général de l'animal et donc de commencer à cibler le **stade clinique** de la maladie[90, 103].

d) *Cytoponctions et analyse cytologique*

Cette étape **indispensable** permet de faire la distinction entre une population cellulaire **réactionnelle**, **inflammatoire** ou **tumorale** en fonction de la population cellulaire prédominante et surtout de la morphologie cellulaire. Il est important de noter que **ce n'est pas systématiquement la population cellulaire prédominante qui est tumorale**.

La cytologie à partir d'une **aspiration à l'aiguille fine** permet un diagnostic dans la plupart des cas, même si elle **ne permet pas de différencier les différents grades de malignité**[103].

La probabilité pour une cytoponction d'être diagnostique augmente avec le nombre de prélèvements. Ainsi, lors d'une adénomégalie généralisée, au moins **deux ganglions lymphatiques** doivent être ponctionnés[99].

Il convient d'éviter le ganglion rétromandibulaire qui draine la cavité buccale et qui, très souvent réactionnel, rend le diagnostic plus hasardeux[99]. Les ganglions lymphatiques **réactionnels** sont souvent **plus douloureux** que ceux qui sont le siège d'un processus tumoral[99].

Après préparation chirurgicale de la peau, une aiguille de 20 à 25 G est fixée sur une seringue de 10 à 20 mL et insérée dans le ganglion lymphatique immobilisé avec une main. L'utilisation d'une aiguille plus grosse augmente le risque d'une contamination sanguine par rupture des capillaires sans augmenter la qualité des prélèvements. Une pression négative est ensuite appliquée au piston de la seringue, tout en changeant la direction de l'aiguille à l'intérieur du ganglion lymphatique. La mobilisation du piston ne doit pas être effectuée au moment du retrait de l'aiguille[90, 99].Le matériel contenu dans l'aiguille est ensuite expulsé sur deux à trois lames puis étalé de façon à obtenir une couche monocellulaire.

Les lames sont séchées à l'air et colorées par la méthode de Wright ou de May-Grunwald-Giemsa (MGG) modifiée, telle que la coloration Diff-Quick[99].

Les lymphocytes des **tissus lymphoïdes sains** sont en majorité des cellules **matures** de **petite taille** représentant 70 à 95% des cellules nucléées. Les petits lymphocytes ganglionnaires sont semblables à ceux du sang. Leur **noyau**, légèrement **plus grand qu'un érythrocyte**, contient une **chromatine très dense**. **Le cytoplasme est peu abondant**[99].

Les lymphocytes de **taille moyenne** ont un **noyau** dont le diamètre équivaut à **deux érythrocytes** et une **chromatine moins condensée**[99]. Les lymphocytes de **grande taille**, les **blastes lymphoïdes**, ont une **chromatine fine et diffuse** et des **nucléoles sont parfois visibles**. Ils sont deux à quatre fois plus grands que les lymphocytes matures et leur cytoplasme est de taille variable.

Les blastes lymphoïdes sont **peu nombreux** dans les ganglions lymphatiques normaux et représentent généralement **moins de 15% des cellules totales des ganglions lymphatiques hyperplasiques**[99].

Les cellules restantes peuvent être de nature variée. Par exemple, les **plasmocytes** sont nombreux dans les nœuds lymphatiques drainant les structures **digestives**. Des **lymphocytes immatures** (prolymphocytes et blastes lymphoïdes) sont présents de façon **physiologique** dans les **ganglions lymphatiques**, généralement en petit nombre, mais cela dépend surtout du degré de stimulation antigénique de ce dernier[90].

Les **monocytes** et les **macrophages** sont aussi présents, leur nombre reflétant **l'activité phagocytaire**. A **faible grossissement**, il est normal d'observer **un mastocyte par champ**. Les **polynucléaires éosinophiles** sont **rares** dans les ganglions lymphatiques sains, tout comme les **érythrocytes** et les **polynucléaires neutrophiles**[90].

Il est admis que l'on peut établir un diagnostic de **lymphome malin** si **plus de 50% de blastes lymphoïdes** sont présents dans la population cellulaire[9], ou lorsque l'on observe une **population homogène** de **petites cellules sans plasmocytose ni blastes** dans un ganglion lymphatique hypertrophié[30, 99].

La présence de **fragments cytoplasmiques** dans une aspiration tissulaire est en faveur d'une **origine lymphoïde** des cellules néoplasiques, et, du moins chez l'homme, cette présence est utile pour diagnostiquer les lymphomes et pour les distinguer d'autres tumeurs malignes[48].

Cytologiquement, les **lymphomes T** sont caractérisés par un **polymorphisme cellulaire**[27] et par la présence de **cellules de taille variable**[27] avec un **noyau irrégulier**[34, 43]. Le **cytoplasme** est relativement **abondant** et **clair**, de basophilie variable et contient parfois des **granulations azurophiles**[27, 34]. L'environnement cellulaire est fréquemment **très hétérogène** avec présence de **cellules épithélioïdes**, **d'éosinophiles**, **d'histiocytes**, de **plasmocytes** et parfois de **cellules interdigitantes**[27, 34].

Chez **l'homme**, dans les cas de lymphome T périphérique, il est fréquent d'observer un **contingent important d'histiocytes** et **d'éosinophiles**[8].

Parmi les **lymphomes ganglionnaires**, les lymphomes à **petites cellules claires**[34] de bas grade sont caractérisés par une infiltration des zones paracorticales (zones T) par des petites cellules au cytoplasme abondant, pâle, souvent unipolaire et contenant parfois des granulations fines. Leur noyau est rond ou légèrement irrégulier, et leur chromatine plus ou moins mottée avec un nucléole proéminent. Les veinules post-capillaires sont hyperplasiques et de nombreux follicules B sont conservés.
Les lymphomes à petites cellules claires n'ont **pas d'équivalents humains**, même s'ils se rapprochent histologiquement du lymphome des zones T (selon la classification de Kiel) et cytologiquement des leucémies et lymphomes T prolymphocytaires[34].

La cytologie permet d'établir un **diagnostic de lymphome,** mais généralement pas d'en différencier les **différentes formes**[25]. Pour cela, il faut avoir recours à **l'histologie**.

e) Biopsies ou exérèse et analyse histologique

L'étude histologique des structures touchées permet de déterminer, entre autres, le **grade de malignité** de la tumeur à partir du **type cellulaire de la population majoritaire**[8]. On distingue ainsi les tumeurs de **bas grade** (cellules majoritairement de petite taille et index mitotique faible), de **grade intermédiaire** et de **haut grade** (majorité de cellules blastiques de taille moyenne à grande et index mitotique élevé)[8, 83].

Lors de **lymphome ganglionnaire**, on observe dans la plupart des cas un remplacement des structures normales par une **nappe homogène de petites cellules**[30]. Chez le chien, l'infiltration des ganglions lymphatiques par les cellules tumorales est pratiquement toujours **diffuse**, contrairement à ce qui est observé chez l'homme, où l'on retrouve un nombre important de lymphomes à infiltration folliculaire. Cela pourrait être lié au fait que les lymphomes canins sont diagnostiqués à un **stade avancé**. En effet, il a été démontré chez l'homme que certains lymphomes à infiltration folliculaire pouvaient évoluer en forme diffuse. Ce phénomène pourrait également exister chez le chien[43].

Une infiltration diffuse ou folliculaire de la **rate** peut être rencontrée et une **splénomégalie** peut être présente même si l'infiltration est peu marquée. Il faut noter qu'une splénomégalie est présente dans **la moitié des cas de lymphome chez le chien**, quelque soit son type. Lorsqu'il est difficile de distinguer une hyperplasie nodulaire de la rate d'un lymphome, il est utile de rechercher des similarités entre la population cellulaire infiltrant la rate et celle infiltrant les autres organes. Par ailleurs, les lymphomes sont fréquemment associés à une **atrophie des zones périartériolaires** et à un **envahissement lymphocytaire sous-endothélial des grosses veines situées dans les trabécules fibromusculaires**[48].

L'infiltration **hépatique** est le plus souvent **multifocale**, les plus gros amas de lymphocytes tumoraux étant concentrés autour des **triades portales**. Des amas plus petits peuvent être retrouvés autour des **veines centrolobulaires**. Il est utile de

rappeler ici que, chez le chien, les voies lymphatiques sont adjacentes à la fois aux veines centrolobulaires et aux espaces portes. Cependant, lors de **leucémie lymphoïde** ou de désordre lymphoprolifératif, l'infiltration de la rate et du foie est **sinusoïdale**. Une **hématopoïèse extramédullaire** peut co-exister avec des lymphomes hépatiques et spléniques[48].

Lors de **lymphomes gastro-intestinaux**, il est important de réaliser une biopsie intestinale **suffisamment profonde** afin de les distinguer d'une **entérite lymphoplasmoctaire**[103].

Un envahissement massif des **zones paracorticales** ganglionnaires ainsi qu'une **hypertrophie** notable des **veinules post-capillaires** sont en faveur d'un **lymphome T**[30] par rapport à un lymphome B.

f) Immunophénotypage

L'immunophénotypage repose sur la visualisation de **marqueurs spécifiques** à un type de cellules sur des coupes de tissus **congelés**[9] et **inclus en paraffine**, ou sur la détection de ces marqueurs par **cytométrie de flux** (ne fournissant pas de données morphologiques).

Cette dernière méthode a été appliquée avec succès en 2000[17] sur trente chiens atteints de lymphomes mais reste assez **chère à l'usage** et surtout **lourde à mettre en oeuvre**, ce qui la rend **inutilisable en routine**. Cependant, l'utilisation d'anticorps monoclonaux pour mettre en évidence des marqueurs spécifiques sur les lymphocytes canins à partir de matériel histologique ou cytologique a permis la réalisation **d'immunomarquages en routine** dans de nombreux laboratoires[103].

Ces marquages sont souvent devenus **indispensables** pour pouvoir établir un diagnostic précis. En effet, dans une étude datant de 1994, Teske *et al*[98]. ont obtenu un nombre surprenant de lymphomes ressemblant microscopiquement aux lymphomes B, mais dont les marquages étaient en faveur d'un lymphome T. Par ailleurs, une autre étude[44] a montré que, sur un même chien, des cellules atypiques dans le sang, la moelle osseuse et les ganglions lymphatiques n'étaient pas toutes de même phénotype, ce qui pourrait avoir une répercussion clinique[44].

Tableau 9: Principaux antigènes leucocytaires canins (d'après Bryon, 1993[8])

Antibody*	Antigen	Isotype	Mr(KD)	Predominant Reactivity
CA12.10C12	CD45	IgG1	190, 205, 220	All leukocytes
CA4.1D3	CD45RA	IgG1	205, 220	B- cells, T-cell subpopulations, monocytes
CA1.4E9	CD18	IgG1	95	All leukocytes
CA2.1C12	MHC class II	IgG1	28, 34	B cells, T cells, monocytes
CA1.4G8	Thy-1	IgG1	27	T cells, monocytes, eosinophils
Dako A452	CD3	Polyclonal		T cells (cross-reactive rabbit antiserum to human CD3)
CA9.JD3	CD8	IgG2a	32, 36	T-cell subpopulation (suppressor-cytotoxic)
CA13.1E4	CD4	IgG1	60	T-cell subpopulation (helper-inducer)
CA2.1D6	CD21	IgG1	145–160	B cells, follicular dendritic cells

* CA series reagents produced at University of California-Davis.

En **médecine humaine**, les cytoponctions ont, dans un premier temps, plutôt été utilisées pour **sélectionner les organes à biopser**, mais elles sont de plus en plus utilisées **en association avec l'immunocytochimie**[9]. A ce sujet, une étude portant sur onze cas de lymphadénopathie périphérique chez le chien et sur 132 échantillons a démontré que **l'immunophénotypage est globalement aussi fiable à partir de matériel cytologique qu'à partir de matériel histologique**.

Les cas non concluants (4 sur 132) sont dus à une paucicellularité ou à une mauvaise qualité des prélèvements[29]. Il est donc tout à fait convenable d'établir un diagnostic à partir de cytoponctions, technique fréquemment employée car **facile à mettre en oeuvre dans les cas de lymphome malin en médecine vétérinaire**[102].

L'immunophénotypage chez le **chien** reste **difficile** du fait du **peu d'anticorps monoclonaux disponibles spécifiques à cette espèce**, les réactions croisées entre l'homme et le chien restant malheureusement rares[97]. Il existe cependant quelques réactifs permettant de réaliser des immunomarquages, et de savoir si les cellules tumorales sont de type B ou de type T. **Il n'existe cependant aucun marqueur de cellules NK chez le chien**[80].

L'antigène **CD3**, associé au récepteur des cellules T, est présent sur toutes les **cellules T** à l'exclusion des autres types cellulaires mises à part les cellules de Purkinje du cervelet de l'homme. L'utilisation **d'anticorps polyclonaux** de lapin dirigés contre CD3 permet de mettre en évidence cet antigène sur des coupes de tissus formolés inclues en paraffine ou congelées, qu'elles soient d'origine humaine ou canine[23, 25, 28, 59].

Le fait que les récepteurs T soient très conservés entre les différentes espèces est certainement la cause de ces réactions croisées entre l'homme et le chien.

Chez le chien encore plus que chez l'homme, cette réaction est **hautement spécifique** puisque **seuls les lymphocytes T sont marqués**. Comme l'antigène CD3 persiste dans les cellules tumorales, il s'agit d'un **excellent marqueur des cellules T lors de lymphome**[9, 28].

Deux études[17, 77] ont montré par cytométrie de flux que l'antigène **CD56** chez le chien, mis en évidence grâce à l'anticorps Leu-19, est exprimé par les lymphocytes T sanguins CD3+. Ces cellules peuvent être classées en deux groupes : CD3+ CD4+ CD8- CD56+$^{(low)}$ et CD3+ CD4- CD8+ CD56+$^{(high)}$.

Chez l'homme CD56 est un marqueur des **cellules NK**, et les cellules CD56+ du sang sont typiquement de **phénotype CD3-**, les cellules CD3+ CD56+ ne représentant que 0 à 6% des lymphocyte circulants. Il n'est pas du tout certain que CD56 soit un marqueur utilisable chez le chien. En effet, lors de marquages réalisés par Turinelli *et al*, CD56 a marqué le noyau de toutes les cellules tumorales, qu'elles soient CD3+ ou CD3-, mais également ceux des **témoins de contrôle**, d'où des résultats ininterprétables[101].

Il a été rapporté que les cellules CD3+ CD56+ sont nombreuses dans le foie chez l'homme et qu'elles seraient impliquées dans l'immunité innée et sa régulation[17, 77]. On ne sait pas si les cellules CD3+ CD56+ du chien ont le même rôle.

Il est cependant certain que CD56 fait partie des **molécules d'adhésion cellulaire N-CAM** (Neural Cell Attachment Molecule) et doit donc jouer un rôle dans l'adhésion cellulaire des lymphocytes T CD4+ et CD8+[17].

L'immunomarquage permet également de mettre en évidence des molécules telles que la **glycoprotéine P** dont l'expression est liée au phénomène de résistance acquise aux agents de chimiothérapie[103].

Parmi les anticorps utilisables chez le chien, on peut citer[30, 34, 67] :

- l'Ac anti-**CD3** : marqueur **pan-T;**
- l'Ac anti-**mb1** : marqueur **pan-B;**
- l'Ac anti-**CD45** : marqueur **pan-leucocytes;**
- l'Ac anti-**CD5** : marqueur des **lymphocytes T** et d'une **fraction de lymphocytes B;**
- l'Ac anti-**CD4;**
- l'Ac anti-**CD8;**
- l'Ac anti-**CMH de classe II (DQ)** : marqueur des **cellules présentatrices d'antigènes et des lymphocytes T et B;**
- l'Ac anti-**Ag nucléaire (MIB-1)** : marqueur de prolifération **Ki-67**.

Chez l'homme, lors de **lymphome à grains**, les cellules T sont de phénotype **CD2+, CD3+, CD9+, CD56+/-, CD57+** ou **exceptionnellement CD2+, CD3+, CD4+, CD56+/-**. Il peut également s'agir de cellules **Tγδ** qui sont alors de phénotype **CD3+, CD4-, CD8-**.

Lorsque les cellules impliquées sont des **cellules NK**, leur phénotype est généralement **CD2+, CD3-, CD8-/+, CD4-, CD56+** et les **gènes du TCR ne sont pas réarrangés**[27].

g) Biopsie de moelle osseuse et myélogramme

Un myélogramme est indispensable pour déterminer le **stade clinique**, surtout dans le cas de chiens présentant une **anémie arégénérative**, une **lymphocytose**, des **atypies lymphocytaires périphériques** ou d'autres **cytopénies périphériques**[103]. Il est également indispensable lorsque l'on suspecte une **leucémie lymphoïde aiguë**[66].

L'infiltration de la moelle osseuse survient généralement **tardivement** lors de **lymphome**. Cette infiltration peut être **focale**, **mixte**, ou **en amas**, bien que cette distinction ne se soit pas révélée utile jusqu'à présent[48].

h) Electrophorèse des protéines

Pour les chiens ayant une **protéinémie élevée** ou des signes **d'hyperglobulinémie** lors du bilan biochimique, une électrophorèse des protéines sur sérum devrait être réalisée. Une **gammapathie monoclonale** est présente dans environ 6% des cas de lymphome canin[103].

Par la suite, le bilan d'extension devra être confronté au stade clinique de la maladie. Pour cela, on peut s'aider de la **classification de l'OMS** *(tableau 10)* ou de la **classification d'Ann Arbor** *(tableau 11)*[36].

Tableau 10: Stades cliniques en fonction de la classification de l'OMS

1. Atteinte anatomique	2. Stades
1) Généralisée 2) Gastro-intestinale 3) Thymique 4) Cutanée 5) Leucémique 6) Autres	I. Atteinte d'une seul ganglion ou du tissu lymphoïde d'un seul organe II. Atteinte de nombreux ganglions dans une même région (+/- amygdales) III. Atteinte généralisée des ganglions IV. Atteinte du foie et/ou de la rate (+/- stade III) V. Signes hématologiques et atteinte de la moelle osseuse et/ou d'autres organes (+/- stades I à IV)

Tableau 11: Bilan d'extension selon la classification d'Ann Arbor (Gabarre et al, 1993[36])

Stade	Définition
I	Atteinte d'une seule aire ganglionnaire (I) ou d'une seule localisation ou territoire extraganglionnaire (IE).
II	Atteinte de deux aires ganglionnaires ou plus du même côté du diaphragme (II), éventuellement associée à une atteinte extraganglionnaire de contiguïté (IIE).
III	Atteintes ganglionnaires situées de part et d'autre du diaphragme (III), accompagnées éventuellement d'une atteinte splénique (IIIS) ou d'une atteinte extraganglionnaire localisée (IIIE) éventuellement associée à une atteinte splénique (IIISE).
IV	Atteinte disséminée d'une ou plusieurs localisations extraganglionnaires, avec ou sans atteinte ganglionnaire.
L'absence ou la présence de fièvre (au moins 38 °C pendant 15 jours consécutifs sans infection documentée), de sueurs nocturnes ou d'une perte de poids d'au moins 10 % du poids au cours des 6 mois précédents sont indiquées respectivement par la lettre suffixe A ou B.	

La plupart des chiens (plus de 80%) sont présentés à des **stades avancés** (III, IV ou V)[97].

Selon la classification de l'extension d'Ann Arbor, très utilisée chez l'homme, une localisation **extra-ganglionnaire primaire** avec une **seule localisation** dominant largement le tableau clinique est classée en stade **IE ou IIE** en fonction de l'extension aux aires ganglionnaires contiguës[36]. Une localisation **extra-ganglionnaire secondaire à un lymphome disséminé** est classée en **stade IV**[36].

2) Leucémies lymphoïdes

Le diagnostic de certitude d'une leucémie repose sur un **examen sanguin** et un **myélogramme**[3].

Dans le cas de **leucémie à GLG** décrit par Ghernati *et al* en 2000[42] et Chabanne *et al* en 2001[12], la grande majorité des cellules sont de phénotype **CD8+, CD3+, CD5+, CD45+, CD4-**.

Mc Donough et Moore ont décrit 25 cas de **lymphocytose à GLG** de phénotype majoritairement **T CD3+**[70]. Pour **65%** de ces cas, un phénotype **TCR αβ +, CD8+, CD4-** a été noté et un **phénotype TCR γδ+, CD8+, CD4-** pour les **35%** restants, ce qui est différent de ce qui est retrouvé lors de **lymphocytose à GLG humaine**, où quatre groupes peuvent être distingués :

- **TCR αβ +, CD8+, CD4-**;
- **TCR αβ +, CD8-, CD4-**;
- **TCR αβ +, CD8- ou diminué, CD4-**;

- **TCR γδ+, CD8-/+, CD4-**.

Par ailleurs, dans environ 10% des cas humains, la prolifération des GLG est **polyclonale**, donc compatible avec un **processus réactionnel**, et accompagne d'autres maladies telles que la **tuberculose**, **l'arthrite rhumatoïde** ou un **processus tumoral**.

On ne sait pas encore analyser le **réarrangement du TCR chez le chien** mais une proportion similaire de cas est probablement réactionnelle du fait de la **grande hétérogénéité phénotypique des GLG dans cette espèce**.

Pour le cas décrit par Helfand *et al*[46], les cellules tumorales de la peau et du sang sont **CD3-, CD4- et CD8-**. Bien que les différentes données, dont la rapidité de l'évolution, orientent vers un **phénotype de type NK** on ne peut rien conclure sans immunophénotypage car un **cas similaire** avec envahissement cutané et d'évolution **très rapide**[41] s'est révélé de **type T CD3+, CD8+**.

Lors de **leucémie lymphoïde chronique**, les lymphocytes sont identiques aux petits lymphocytes normaux. La **moelle osseuse** est infiltrée par des **lymphocytes matures** de façon généralement moins marquée que lors de leucémie lymphoïde aiguë ou de désordre myéloprolifératif.

Les chiens ont souvent une **anémie modérée** ; le nombre de granulocytes et de plaquettes est également modérément diminué. On observe fréquemment une **splénomégalie** et les ganglions lymphatiques sont peu à modérément augmentés[103].

Malgré l'apparente bonne différenciation des lymphocytes lors de LLC, ces cellules peuvent avoir un **fonctionnement anormal**. Certains animaux atteints de LLC ont une **gammapathie monoclonale**, comme l'a montré une étude portant sur 22 chiens atteints de LLC dont 60% avaient une hyperglobulinémie, et 68% des gammapathies monoclonales[103].

Le pic d'immunoglobuline dans le sérum correspond à une production d'immunoglobuline exacerbée par les cellules leucémiques, c'est à dire les lymphocytes B. Ces immunoglobulines sont généralement des IgM ou des IgA. Les terme macrogammaglobulinémie est employé pour décrire les gammapathies à IgM. Les chiens ayant une LLC et une gammapathie monoclonale à IgM sont décrits comme ayant une **macroglobulinémie de Waldenström**. Ces chiens peuvent également développer un syndrome **d'hyperviscosité sanguine**.

Récemment, les tumeurs d'une petite population de chiens atteints de LLA et de LLC ont été immunophénotypées[103]. L'immunophénotype est très utile pour le diagnostic des leucémies car leur classification à partir de **données uniquement morphologiques** est **limitée**[104]. Il permet également de préciser la **pathogenèse** de certaines leucémies[104].

Il est intéressant de noter que huit cas de LLC sur douze étaient associés à un **phénotype T CD8**[103], alors que les **LLC humaines sont à cellules B**[104]. Lors de

LLA, selon cette même étude, quatre cas sur neuf étaient de phénotype nul et 3 cas sur 9 de phénotype T.

La LLA et la LLC sont toutes deux caractérisées par **l'infiltration de la moelle osseuse** par des cellules lymphoïdes tumorales, et l'examen soigneux du sang et de la moelle osseuse par des cytopathologistes expérimentés est essentiel lors du diagnostic de leucémie lymphoïde[103]. Si l'aspiration de la moelle osseuse n'est pas diagnostique, une **biopsie** devrait être réalisée.

Lors de **LLA**, les **blastes lymphoïdes sont majoritaires** dans la **moelle osseuse** et sont également présents dans le **sang**. La plupart du temps, ces cellules ne peuvent pas être aisément distinguées des cellules blastiques d'autres lignées hématopoïétiques sans l'aide de **marqueurs cytochimiques** ou immunologiques spécifiques.

Les lymphocytes **immatures** et en cours de **différenciation** peuvent réagir fortement lors de marquage pour l'activité de la phosphatase alcaline, cette méthode de marquage cytochimique n'est donc **pas spécifique** des leucémies myéloïdes[103].

Dans une étude portant sur treize chiens atteints de LLA, l'utilisation de l'immunophénotypage a permis de déterminer que 6 étaient à cellules B (CD79), et 7 étaient des leucémies à grands lymphocytes granuleux. Parmi ces 7 chiens, 3 ont été typés T (CD3+) et 4 était probablement à cellules NK (CD3-)[104]. Il est intéressant de noter que ces 7 cas avaient tous une **hépatosplénomégalie** marquée et pas ou très peu d'infiltration de la moelle osseuse lors du diagnostic, ce qui pourrait signifier que les **leucémies à grands lymphocytes granuleux, aiguës et chroniques sont des maladies d'origine splénique**[104].

D'un point de vue cytologique, l'élément le plus caractéristique des blastes lymphoïdes est leur **chromatine nucléaire**, plus condensée que la chromatine des myéloblastes[103]. Les blastes lymphoïdes sont **plus grands que les polynucléaires neutrophiles**, ont un **ratio cyto-nucléaire élevé** et un **cytoplasme pouvant être très basophile**[103]. On remarque aussi un anneau plus clair autour du noyau des lymphocytes, le cytoplasme devenant de plus en plus basophile en allant vers la membrane cellulaire[48]. Les nucléoles, bien que présents, sont moins visibles dans les blastes lymphoïdes que dans les myéloblastes.

L'infiltration de la moelle osseuse par les blastes lymphoïdes est accompagnée d'une **diminution concomitante des lignées myéloïde, érythroïde et mégacaryocytaire**.

Lors de **LLC**, les lymphocytes sont des **petites cellules matures** présentes de façon **excessive** dans la **moelle osseuse** (>30% des cellules nucléées totales), et ceci à un **stade précoce** de la maladie[103]. L'infiltration par les cellules tumorales devient de plus en plus marquée au cours de l'évolution de la maladie, jusqu'à **totalement remplacer les cellules normales** de la moelle osseuse.

Une classification séparée n'a pas été mise en place pour les leucémies lymphoïdes. Actuellement, tous les chiens atteints de leucémie sont classés en **stade IV** de la classification de l'OMS pour les lymphomes.

E. PRONOSTIC

Les lymphomes sont **rarement curables (<10%)** et leur évolution est généralement **agressive** chez le chien en l'absence de traitement, la durée de survie n'étant alors que de quelques semaines.

Chez **l'homme**, il existe un **index pronostique international (IPI)** basé sur l'âge (plus ou moins de 60 ans), le stade (localisé ou généralisé), l'état physiologique du patient ou "performance status" et le taux de LDH (normal ou augmenté)[15].

La plupart des études menées sur les facteurs pronostiques des chiens atteints de lymphomes n'ont malheureusement pas distingué les différentes entités clinico-morphologiques, se contentant de considérer le lymphome comme une **pathologie unique**. Il n'existe pas non plus d'étude portant sur les **facteurs pronostiques** des lymphomes non-hodgkiniens extra-ganglionnaires chez le chien.

Nous avons donc essayé ici de faire ressortir les facteurs pronostiques qui, d'après ces différentes études, se retrouvent dans la majorité des lymphomes canins rencontrés. On peut classer ces facteurs en quatre grands groupes : ceux liés à l'animal, ceux liés à la tumeur, ceux liés au propriétaire de l'animal et ceux liés au praticien.

1) Lymphomes

a) Facteurs liés à l'animal

i <u>La race</u>

Lors de lymphome malin, le pronostic serait meilleur chez les chiens de **petite taille** par rapport à ceux de grande taille[69] mais cela reste **discuté**[22, 73, 97]. Certaines races sont prédisposées (voir "épidémiologie").

ii <u>Le sexe</u>

Il s'agit également d'un **facteur controversé**[22, 66, 88, 97, 98, 103]. Les femelles stérilisées auraient un meilleur pronostic selon certaines études[69, 103]. Il se pourrait que les mâles aient une incidence plus élevée de lymphomes T ce qui expliquerait un pronostic moins bon[103].

iii <u>Le stade clinique</u>

Les chiens qui, selon la classification WHO, sont en **sous-stade "b"**, c'est à dire présentent des signes cliniques, auraient un **pronostic plus réservé** que ceux en sous-stade "a", c'est à dire asymptomatiques[22, 25, 73, 100, 103].

Les chiens en **stade I et II** de la maladie auraient un **meilleur pronostic** que ceux en **stade III, IV ou V**. Ces données sont **contestées** par certains auteurs[43, 84, 88].

Le fait que le stade clinique ne soit pas corrélé à la durée de survie ou de rémission pourrait être dû au fait que, contrairement à ce qui est observé chez l'homme, le diagnostic de lymphome chez le chien est presque toujours effectué à un **stade très avancé** (II, IV ou V)[43, 97].

La présence d'une **splénomégalie** serait également un facteur péjoratif[69], tout comme celle d'une **hypercalcémie**[100].

Il a également été rapporté qu'un chien présentant un **phénomène d'inflammation chronique** non traité par des corticoïdes au moment du diagnostic aurait un pronostic plus réservé qu'un chien n'ayant jamais présenté ce type d'atteinte[5]. Les raisons invoquées sont une sorte **d'épuisement du système immunitaire** par des stimulations répétées qui aboutirait à l'impossibilité pour l'organisme de produire des lymphocytes sains, ou encore de corriger des mutations durant la blastogenèse[5].

iv Les anomalies génétiques

Chez **l'homme**, la présence d'anomalies chromosomiques constitue un facteur pronostique important. Plusieurs anomalies du caryotype sont des facteurs péjoratifs alors qu'une **translocation 14-18 aurait un effet protecteur**[97].

Chez le **chien**, on est loin de données aussi précises, mais il se pourrait qu'une **trisomie du chromosome 13** soit associée à une meilleure réponse au traitement[97].

b) Facteurs liés à la tumeur

i La taille

La **taille de la tumeur** conditionne le pronostic pour deux raisons principales. D'une part, une tumeur ne sachant que grossir[69], une taille importante est souvent synonyme d'un **stade tardif**. D'autre part, une tumeur de taille importante est **moins facilement retirée chirurgicalement** qu'une tumeur de petite taille.

Cela s'applique cependant **peu aux lymphomes** compte, tenu de l'atteinte souvent multicentrique.

ii La localisation anatomique

La localisation anatomique est un **facteur important** à prendre en compte lorsque l'on établi un pronostic. Les lymphomes à **localisation ganglionnaire** sont en général de **moins mauvais pronostic**[80]. En revanche, les localisations **primitivement cutanée**, **gastro-intestinale diffuse** et du **système nerveux central primitives** sont généralement associées à un **pronostic sombre**.

Les **lymphomes cutanés** ont tendance à évoluer **lentement** et à répondre à la chimiothérapie pendant un temps généralement **assez court**. Lorsqu'ils sont **localisés**, ils peuvent être bien gérés grâce à la **radiothérapie** associée ou non à la **chirurgie,** et sont de **meilleur pronostic**.

Certains chiens atteints de lymphome ont une **infiltration significative de la moelle osseuse** (les cellules tumorales représentant alors plus de 50% de l'ensemble des cellules nucléées) et des **blastes lymphoïdes tumoraux circulant dans le sang**. Ces chiens ont **globalement un mauvais pronostic**. Dans certains cas, il est difficile de savoir si la maladie à pour origine la moelle osseuse, comme dans la leucémie lymphoblastique aiguë, ou s'il s'agit d'un lymphome diffus avec atteinte de la moelle osseuse.

iii L'immunophénotype

Il existe deux grandes tendances parmi les auteurs : ceux qui considèrent que **l'immunophénotype** de la tumeur est le **facteur pronostique le plus important** à prendre en compte lors de lymphome malin canin[23, 98] et ceux qui ont une préférence pour les **marqueurs de prolifération cellulaire** tels que l'index Ki-67, les AgNORs, le PCNA ou l'index mitotique[32, 58, 59, 78,95].

L'immunophénotype est un des facteurs les plus importants pour établir un pronostic lors de lymphome malin chez le chien[98]. Il est maintenant admis que les chiens avec des tumeurs **CD3+** (*i.e.* à cellules T) ont une **durée de survie globale plus courte** que les chiens atteints de **lymphomes B** à groupe de malignité égal[21, 22, 23, 25, 43, 59, 78, 80, 81 98].

Par ailleurs, à l'intérieur du groupe des lymphomes T, **certains sous-types** comme le **lymphome T** à **petites cellules claires** peuvent être de meilleur pronostic que certains sous-types de lymphomes B comme le **lymphome de type Burkitt**[80, 81]. La distinction en lymphomes B et T est donc **nécessaire mais pas suffisante** dans l'étude rigoureuse des lymphomes malins canins.

Rassembler les divers sous-types de lymphomes sous le terme de "lymphomes malins B ou T" est donc **réducteur** et prive les chiens d'un pronostic et d'un traitement adaptés[80].

iv Le grade histopathologique de malignité

Le grade histopathologique est lié à **l'agressivité de la tumeur**. Il est apprécié à l'aide de différents marqueurs permettant de déterminer le **nombre de cellules tumorales en division et en apoptose**.

La plupart des lymphomes canins sont de **haut grade**[44, 59]. Les lymphomes de haut grade et de grade intermédiaire **répondent** généralement **mieux** à la **chimiothérapie** que ceux de bas grade du fait de leur prolifération cellulaire plus importante mais les chiens atteints de lymphomes de **bas grade** ont statistiquement

une meilleure chance de **vivre plus longtemps sans traitement agressif**[4, 25, 43, 44, 48, 98, 103].

Cependant, la **valeur pronostique** du grade histopathologique de malignité selon la **Formulation de Travail** et la **classification de Kiel** est **controversée** chez le chien[97]. En effet, la plupart des études ne permettent pas d'établir une corrélation entre le grade et la durée de survie ou la réponse au traitement. Cependant, ces études ne traitent que d'un **nombre limité** de cas et ne s'appuient pas sur des analyses à plusieurs variables[97]. Par ailleurs, il est probable que la valeur pronostique de ce grade histopathologique varie en fonction du **type de lymphome considéré**. Les études chez le chien ne distinguant pas ces différents types, il n'est pas étonnant que les résultats varient d'une étude à l'autre.

Voici les **principaux index et marqueurs de prolifération** utilisables chez le chien :

- L'index Ki-67

L'antigène Ki-67 est une **protéine nucléaire non-histone très conservée dans l'évolution** qui joue un rôle dans le maintien de la structure de l'ADN durant la mitose. Il est exprimé en phases G1, S et G2 du cycle cellulaire[78]. L'antigène Ki-67 présente l'inconvénient d'être **très labile à la chaleur et au formol**.

Chez **l'homme,** l'antigène Ki-67 est exprimé dans le **noyau des cellules épithéliales**, **mésenchymateuses** et **lymphoïdes** en division et peut être détecté par un **anticorps monoclonal de souris**. Le Ki-67 est donc un marqueur de prolifération cellulaire particulièrement intéressant dans le cas de tumeurs, et en particulier lors de lymphomes malins non-hodgkiniens[59]. Il a également été démontré chez l'homme qu'il existe une **corrélation** entre la **proportion** de cellules lymphomateuses contenant **l'antigène Ki-67** et le **grade** du lymphome défini par la **classification de Kiel et la Formulation de Travail**[33].

Une étude portant sur 59 **chiens** atteints de lymphadénopathies non lymphomateuses a prouvé que la répartition de Ki-67 était la même dans cette espèce, c'est à dire qu'il apparaît **uniquement dans les cellules en division**[33].

Le pourcentage de cellules exprimant l'antigène Ki-67 est appelé **index Ki-67** et correspond au pourcentage de cellules en division. L'index Ki-67 étant corrélé au grade de malignité chez l'homme, il s'agit donc d'un **facteur pronostique indépendant**[32].

Une étude portant sur 92 cas de LNH chez le chien a eu pour but de déterminer la fiabilité de l'index Ki-67 en tant que marqueur de grade de malignité dans cette espèce[32]. Les résultats obtenus sont similaires sur matériel histologique et cytologique et indiquent qu'il existe une **corrélation significative entre l'index Ki-67 et les données morphologiques et phénotypiques** permettant de séparer les lymphomes en groupes de **haut et bas grades**[32]. Toujours d'après cette étude, et si on ne tient pas compte des cas de mycosis fongoïde, les lymphomes de bas grade chez le chien auraient un **index Ki-67 inférieur à 10%,** ce qui est **en accord avec ce qui est retrouvé chez l'homme**.

Ainsi, l'index Ki-67 chez le **chien** est **prédictif d'une durée de première rémission** après chimiothérapie[78]. Par contre, **au sein d'un grade**, l'index Ki-67 n'est **pas significatif d'un type de lymphome en particulier**[32].

Un **Ki-67 élevé avant traitement** est associé à une **durée de première rémission élevée** et, s'il est toujours élevé lors de la rechute, la réponse au deuxième traitement devrait être bonne. Cela devrait théoriquement aboutir à une durée de survie globalement augmentée. Cependant, la durée de survie est également influencée par **d'autres facteurs,** tels que la résistance aux agents de chimiothérapie, d'autres problèmes médicaux, la nature du protocole de réinduction employé et la coopération du propriétaire[78].

- Le PCNA (Proliferating Cell Nuclear Antigen)

C'est une **protéine nucléaire non-histone très conservée dans l'évolution, cofacteur de la DNA polymérase δ**. Elle est synthétisée pendant la phase G1 du cycle cellulaire, est maximale pendant la phase S, décroît pendant la phase G2 et se trouve à son minimum pendant les phases M et G0[58, 59, 78].

Cet antigène peut être marqué par **l'anticorps PC10** chez **l'homme** et peut être utilisé sur des coupes inclues en paraffine[58]. Il est **moins fiable** que les **AgNORs** dans la prédiction de **l'efficacité d'un traitement**[58], peut-être parce que l'anticorps qui lui est associé détecte les cellules en phase S et celles dont l'ADN est en cours de réparation, alors que la quantité d'AgNORs augmente uniquement dans les cellules vraiment en division[58]. Par ailleurs, la **demi-vie** des PCNA, relativement **longue** (20 heures), rend probable la présence de **faux positifs**.

Un des inconvénients de **l'index Ki-67 et du PCNA** est qu'ils ne donnent qu'un **pourcentage de cellules en cycle**, sans donner d'indication sur la **cinétique**[59].

- Les AgNORs (Agyrophylic Nucleolar Organizer Regions)

Les AgNORs sont des **protéines non histones associées aux boucles d'ADN des nucléoles où une transcription d'ARN est en cours**.

Contrairement aux deux précédents index, la quantité d'AgNORs renseigne non seulement sur le **pourcentage de cellules en cycle** mais augmente également lorsque le **cycle cellulaire s'accélère**[59].

La **quantité d'AgNORs par noyau** et leur **temps de doublement** sont des facteurs significatifs pour établir la **durée de rémission** des chiens atteints de lymphomes[48]. La quantité des AgNORs permet aussi de prévoir la durée de **première rémission** et la **durée globale de survie** chez les **chiens** atteints de lymphomes traités par chimiothérapie[78].

De plus, le **nombre moyen d'AgNORs par noyau** est lié au **grade** des lymphomes non-hodgkiniens ainsi qu'à la **durée de survie** chez **l'homme**[22, 58, 59]. Une étude portant sur 50 cas de lymphomes malins chez le **chien**[58] a montré que le **nombre moyen d'AgNORs par noyau** est lié de façon significative à **la durée de survie** et que les chiens ayant un **nombre AgNORs élevé** (>5,2 par noyau) répondent **mieux** au traitement. Comme chez l'homme, une quantité d'AgNORs par noyau élevée serait donc synonyme de lymphome malin de **haut grade** chez le chien.

Bien que l'étude des AgNORs soit d'une **reproductibilité difficile**, à la fois dans **l'interprétation des résultats** et dans la **technique de coloration** (méthode de fixation, température, temps de pose)[58], elle est le seul paramètre utilisable sur tissus fixés au formol permettant **d'apprécier la vitesse de prolifération du phénomène tumoral**.
Selon certains auteurs, la quantification des AgNORs serait, de ce fait, **le marqueur de prolifération le plus intéressant dans le cadre des lymphomes malins canins**, comme il l'est déjà pour les lymphomes malins non-hodgkiniens de l'homme[59].
Un moyen de limiter les inexactitudes liées au dénombrement individuel des AgNORs serait de prendre en compte les **groupes d'AgNORs** et les **motifs** qu'ils composent[58, 59].

- La vitesse de croissance tumorale

La croissance de la tumeur varie en fonction de trois facteurs principaux : la **durée du cycle cellulaire**, le **pourcentage de cellules en division** et la **quantité de cellules détruites**[78]. A partir de ces données, d'autres marqueurs ont été définis :

✓ **Index mitotique**

L'index mitotique correspond au **pourcentage de cellules en mitose**. Il serait prédictif de la **durée de première rémission** et de la **survie globale dans le cas de lymphome de bas grade**[78].

✓ **Index d'apoptose**

L'index d'apoptose correspond au **pourcentage de cellules en apoptose**. Il serait prédictif de la **durée de première rémission** et de la **survie globale** dans le cas de lymphomes de **moyen à haut grade**. Un index d'apoptose **élevé** serait associé à une **durée de première rémission courte**[78].

✓ **Proliferation/Apoptosis ratio (PAR)**

Le PAR (Proliferation/Apoptosis Ratio) a été définit par la formule :

index Ki-67 / % index d'apoptose.

Un PAR **élevé** serait associé à une **durée de première rémission élevée**[78].

✓ **Turnover Index (TI)**

Le TI (Turnover Index) est définit comme étant le rapport :

Index Ki-67 / % de ces cellules Ki-67$^+$ en apoptose.

Le TI ne serait pas significativement relié à la réponse au traitement[78].

- L'expression de la glycoprotéine P

Pour être efficace, les agents cytotoxiques utilisés lors de chimiothérapie doivent pouvoir pénétrer dans les cellules tumorales et y rester le temps nécessaire pour endommager leur ADN. Le **phénotype MDR** (MultiDrug-Resistant) est caractérisé par la présence de cellules tumorales résistantes à l'effet cytotoxique de certaines molécules de chimiothérapie. Ces cellules expriment de façon exacerbée une **pompe**, la **glycoprotéine P**, permettant un **efflux** de ces agents.

L'expression de cette glycoprotéine P chez le chien est mesurée grâce à **l'anticorps monoclonal c219**[25]. D'après plusieurs études, un taux de glycoprotéine P **élevé avant le début du traitement** est un facteur pronostique **négatif**[48].

- L'expression de l'α-fétoprotéine (AFP)

Il s'agit d'un **marqueur de malignité** utilisable chez le chien.
Certains antigènes sont physiologiquement présents chez l'embryon et le foetus et absents chez l'adulte sain. Il se trouve que ces antigènes peuvent être produits par des **cellules tumorales immatures** capables de proliférer de façon importante. Ces antigènes peuvent alors servir de marqueurs tumoraux.

L'AFP est une **glycoprotéine sérique** bien connue chez de nombreux mammifères, et celles de l'homme et du chien sont particulièrement **proches**. L'AFP synthétisée par le foetus est la même que celle retrouvée de façon pathologique chez l'adulte.

Chez **l'homme**, une **concentration sérique élevée d'AFP** est retrouvée lors **d'atteinte tumorale du foie**, de **l'estomac** et de **l'appareil reproducteur**. La sensibilité de ce test pour détecter une tumeur primitive hépatique est de 85% et il serait également fiable pour la détection de **métastases hépatiques**.

Une étude portant sur 63 chiens atteints de **lymphomes multicentriques** et 80 chiens sains a donc essayé d'établir un rapport entre le taux d'AFP et l'infiltration tumorale du foie lors de lymphome multicentrique canin[62]. Une concentration plus élevée d'AFP a été retrouvée dans le sérum des chiens atteints de lymphomes

multicentriques par rapport à celle des chiens sains, laissant supposer une atteinte hépatique qui a été confirmée par un examen histopathologique.

Cependant, la fiabilité de ce marqueur n'a pas, à notre connaissance, été étudiée dans des cas de **lymphomes autres que multicentriques** chez le chien, ce qui limite son utilisation dans les autres types de lymphomes.

Au cours de la **chimiothérapie**, une **augmentation de l'AFP** indique non seulement un **caractère malin** de la tumeur mais également une **inefficacité du traitement**. A l'inverse, une **diminution** de la concentration sérique en AFP est synonyme d'un **traitement efficace**. Il est important de souligner que seule la **cinétique** de la concentration en AFP doit être prise en compte, la valeur absolue en début de traitement n'ayant pas de valeur pronostique[62].

- L'expression des métalloprotéinases matricielles 2 et 9

Les métalloprotéinases matricielles constituent une famille de **protéases zinc-dépendantes capables de dégrader la matrice extracellulaire**.

Chez l'homme, les métalloprotéinases 2 et 9 (respectivement **MMP2** et **MMP9**) sont associées au processus de **métastase tumorale**[25].

Chez les chiens atteints de lymphomes, les concentrations en MMP2 et MMP9 **décroissent significativement après la chimiothérapie** et restent basses jusqu'à **6 à 12 semaines précédant une rechute**. Par ailleurs, plus la concentration en pro-MMP2, pro-MMP9 et en MMP9 est **élevée** dans les tissus tumoraux, plus la **durée de rémission est courte** après une chimiothérapie à base d'hypochloride de doxorubicine[25].

A ces facteurs viendront s'ajouter, dans un futur proche, les **données génétiques**, déjà largement utilisées chez l'homme.

L'évaluation de tous ces facteurs liés à la tumeur revient en fait à définir **plusieurs sous-types de lymphomes,** qui sont chacun associés à un pronostic qui leur est propre. Ce pronostic devra ensuite être **modulé** en fonction d'autres paramètres (liés au patient, au propriétaire et au praticien).

Tableau 12: Principaux facteurs pronostiques chez le chien (d'après Ponce et Magnol, 2005[80])

Les facteurs pronostiques, tous lymphomes malins confondus				
Facteurs	Facteurs pronostiques	Facteurs non pronostiques	Facteurs contro-versés	Commentaires
Localisation anatomique	X			Adénomégalie ou masse médiastinale MP
Grade histologique	X			Hauts grades : réponse satisfaisante au traitement mais MP pour la SG
Immunophénotype	X			LM type T : MP pour la SG
Réponse initiale au traitement	X			Réponse complète : BP
Toxicité gastro-intestinale	X			MP pour la SG
Sexe		X		Aucune influence sur la DPR ou la SG
Âge		X		Aucune influence sur la DPR ou la SG
Poids		X		Aucune influence sur la DPR ou la SG
Administration de corticoïdes avant chimiothérapie		X		Aucune influence sur la DPR ou la SG si durée courte (< 2 semaines)
Stades cliniques			X	Stade précoce de BP ?
Sous-stades cliniques			X	Sous-stade a de BP ?
Hypercalcémie paranéoplasique			X	DPR plus courte ?
Ki-67			X	Valeur prédictive pour la DPR ?
Index mitotique			X	Index élevé de MP ?

Tous les facteurs n'ont pas la même valeur pronostique. LM : lymphome malin ; MP : mauvais pronostic ; BP : bon pronostic ; SG : survie globale ; DPR : durée de première rémission ; a : asymptomatique

c) *Facteurs liés au propriétaire de l'animal*

i Motivation

La mise en place d'un traitement nécessite le **consentement éclairé** du propriétaire de l'animal qui doit être suffisamment informé des **contraintes** qui en découlent.

ii Disponibilité

La mise en place d'un traitement n'est pas sans conséquence sur l'emploi du temps du propriétaire de l'animal. En effet, les séances de chimiothérapie ont lieu, dans un premier temps au moins, **une fois par semaine**. A cela s'ajoute les éventuels **suivis supplémentaires** en fonction de l'état de l'animal. En cas de radiothérapie, l'animal doit être **hospitalisé** parfois loin du lieu de résidence de son propriétaire, ce qui implique souvent la nécessité de se loger sur place pour ce dernier.

iii Moyens financiers

Les **molécules** employées lors d'une chimiothérapie ont un certain coût, d'autant plus important que l'animal est lourd. A cela s'ajoute le coût des **analyses**

sanguines indispensables avant chaque séance, celui des traitements des éventuels effets toxiques et celui de **l'hospitalisation**, maintenant **obligatoire**. Il convient donc d'établir un **devis,** sous peine d'être confronté à un arrêt du protocole en cours faute de moyens.

d) Facteurs liés au praticien

Il va sans dire que la détermination du praticien est un facteur clef dans la mise en place de la chimiothérapie. Pour être convainquant, celui-ci doit posséder les **connaissances suffisantes** en terme de **pronostic** et **d'effets secondaires** pour justifier une décision thérapeutique, de simple surveillance ou d'euthanasie à court terme.

C'est également au praticien qu'il incombe d'informer le propriétaire de la **toxicité** pour l'animal, même minime, de certaines molécules de chimiothérapie. En effet, un propriétaire averti des symptômes qui risquent de survenir les acceptera mieux que s'il n'y a pas du tout été préparé. Par ailleurs, il est possible de mettre en place des mesures visant à minimiser ces effets toxiques, ce qui permet **d'améliorer la qualité de vie de l'animal** et donc de faire en sorte qu'il reste un compagnon appréciable le plus longtemps possible. Dans le cas contraire, le propriétaire demande bien souvent l'euthanasie de son animal malgré un traitement efficace.

Aujourd'hui, le praticien vétérinaire se retrouve confronté à un nouveau problème : l'indisponibilité des molécules usuelles de chimiothérapie. En effet, la tendance actuelle en matière de législation des médicaments est à l'interdiction de l'utilisation de ces médicaments humains dans le cadre de la médecine vétérinaire en dehors d'une structure hospitalière. Ces nouvelles mesures sont souvent extrêmement préjudiciables aux animaux malades, car de telles structures ne sont généralement pas présentes à proximité et la plupart des animaux ne peuvent pas bénéficier d'une polychimiothérapie. Cela est d'autant plus à déplorer que la **survie moyenne** d'un chien atteint d'un lymphome malin, tous types confondus, est de **2 mois sans traitement** et de **17 à 18 mois après chimiothérapie**[69, 80].

2) Leucémies lymphoïdes

Globalement, le **pronostic de la LLA chez le chien est très mauvais**. D'après une étude portant sur 21 chiens, le taux de survie à 120 jours est de 29% et peu de chiens ont survécu au delà de 8 mois[103]. Le cas d'un chien maintenu en rémission complète pendant 19 mois uniquement par transfusion d'un grand volume de sang frais et de plasma a pourtant été rapporté. Cette réponse très étonnante pourrait indiquer que le sang sain contient des facteurs anti-leucémiques[103].

Les chiens dont les cellules leucémiques sont plus différenciées que la normale semblent avoir un meilleur pronostic, ce qui constitue peut être un sous type de LLA canine.

Les LLC sont **d'évolution lente** et le cas d'un chien surveillé pendant presque deux ans avant de nécessiter un traitement a été rapporté[103]. Pour les **chiens traités**, la **normalisation du nombre de cellules blanches** a lieu dans 70% des cas.

La classification suivante a permis d'établir un **pronostic fiable** lors de leucémie chez **l'homme**[103] :

- Stade 0 : **lymphocytose** seule. Le nombre de lymphocytes est **supérieur ou égal à 15 000/mm^3** et la proportion de lymphocytes dans la moelle osseuse est **inférieure à 40%** dans une moelle osseuse **normo ou hypercellulaire**;
- Stade I : **lymphocytose** accompagnée d'une **adénomégalie**;
- Stade II : **lymphocytose** accompagnée d'une **splénomégalie avec ou sans hépatomégalie**;
- Stade III : **lymphocytose** accompagnée d'une **anémie** (inférieure ou égale à 7g/dL);
- Stade IV : **lymphocytose** accompagnée d'une **thrombocytopénie** (inférieure à 10 0000/mm^3). **Adénomégalie**, **splénomégalie** et **hépatomégalie** pouvant être présentes ou non.

F. TRAITEMENTS

1) Lymphomes

La plupart des études concernant la réponse thérapeutique et le pronostic des chiens atteints de lymphome ont été réalisées en considérant le lymphome comme une seule entité, **sans distinguer les différents sous-types morphologiques et immunophénotypiques**[5, 7, 58, 73, 81]. De plus, même si l'immunophénotypage des cellules tumorales est établi dans certaines études, **les durées de survie n'ont jamais été corrélées aux différents sous-types**[23, 59, 81, 98]. A notre connaissance, seule une étude de Ponce *et al* en 2004[81] a entrepris de relier différentes réponses thérapeutiques à un sous-type morphologique et **aucun lymphome à cellules à grains** ne figurent parmi ces cas.

Il est difficile d'obtenir des courbes de survie fiables de chiens non traités en raison de **l'impact de la décision d'euthanasie** par le propriétaire. De ce fait, la durée de survie d'un chien atteint de lymphome tous types confondus varie entre **0 et 99 jours**[97].

La **polychimiothérapie par voie générale** reste le traitement de choix des lymphomes canins. Dans les rares cas de lymphomes localisés, la chirurgie ou la radiothérapie peuvent être envisagées[103].

L'histologie et surtout la **cytologie** doivent être utilisées lors du **suivi** de l'animal afin **d'évaluer la réponse au traitement** et pour **détecter les rechutes de façon précoce**[48].

La **décision thérapeutique** va dépendre de plusieurs facteurs :

- la **localisation** de la maladie[25, 103];
- **le stade clinique**, en particulier la présence ou non de **signes cliniques**[25, 103];
- le **grade histologique**[25, 103];
- **l'immunophénotype** (T ou B);
- les **traitements antérieurs** (chimiothérapie ou corticothérapie) ainsi que les **résistances** engendrées[88, 103];
- la présence de **maladies intercurrentes** ou d'un **syndrome paranéoplasique**.

Le **coût du traitement** va dépendre[103] :

- de l'agent ou des **agents thérapeutiques** utilisés;
- de la **taille** du chien;
- de la **fréquence** d'administration;
- des **examens complémentaires** nécessaires pour évaluer la toxicité.

a) Chimiothérapie

La monochimiothérapie, exception faite de l'utilisation de la **doxorubicine**, est **moins efficace** que la polychimiothérapie[7, 65, 84, 103]. En effet, la polychimiothérapie présente l'avantage de t**uer un maximum de cellules tumorales** tout en **minimisant la toxicité chez l'hôte**[7].

Les **corticoïdes** utilisés seuls présentent l'avantage d'être **peu onéreux**, relativement **peu toxiques** et **assez efficaces** lorsque l'effet recherché n'est que **palliatif** et de **courte durée**. Cependant, ils sont **insuffisants à long terme** dans la plupart des cas. Par ailleurs, un chien traité pendant une **longue période** avec des corticoïdes seuls **répondrait moins bien à une polychimiothérapie ultérieure**[88, 103]. La décision d'un traitement à base de corticoïdes seuls doit donc être prise en **toute connaissance de cause** par le propriétaire de l'animal.

L'utilisation du **cyclophosphamide seul** se serait également révélée **peu efficace**[88]. Par contre l'utilisation de **doxorubicine** (ou adriamycine) **seule** serait, selon certains auteurs[84, 103], un **protocole simple et relativement efficace**. Les chiens reçoivent

généralement cinq administrations à 30 mg/m2 IV de doxorubicine à trois semaines d'intervalle.

Classiquement, les protocoles les plus utilisés sont ceux de **Cotter** qui font intervenir le **cyclophosphamide**, la **vincristine**, la **prednisone** et parfois **l'adriamycine** (*tableaux 13 et 14*).

Tableau 13: Protocole de Cotter 1 ou COP1 (Magnol et al, 1998[68])

Semaine	Vincristine	Cyclophosphamide	Prednisone
1	0,75 mg/m²	250 mg/m²	1 mg/kg par jour
2	0,75 mg/m²	-	1 mg/kg par jour
3	0,75 mg/m²	-	1 mg/kg par jour
4	0,75 mg/m²	250 mg/m²	1 mg/kg tous les 2 j
5	-	-	1 mg/kg tous les 2 j
6	-	-	1 mg/kg tous les 2 j
7	0,75 mg/m²	250 mg/m²	1 mg/kg tous les 2 j
8	-	-	1 mg/kg tous les 2 j
9	-	-	1 mg/kg tous les 2 j
10	0,75 mg/m²	250 mg/m²	1 mg/kg tous les 2 j
11	-	-	1 mg/kg tous les 2 j
12	-	-	1 mg/kg tous les 2 j
13	0,75 mg/m²	250 mg/m²	1 mg/kg tous les 2 j
14	-	-	1 mg/kg tous les 2 j
15	-	-	1 mg/kg tous les 2 j
16	0,75 mg/m²	250 mg/m²	1 mg/kg tous les 2 j
17	-	-	1 mg/kg tous les 2 j
18	-	-	1 mg/kg tous les 2 j
19	0,75 mg/m²	250 mg/m²	1 mg/kg tous les 2 j
	-	-	-

Les 4 premières semaines correspondent à la phase d'induction.

Tableau 14: Protocole de Cotter 2 ou COPA (Magnol et al, 1998[68])

Semaine	Vincristine	Cyclophosphamide	Adriamycine	Prednisone
1	0,75 mg/m²	250 mg/m²	-	1 mg/kg par jour
2	0,75 mg/m²		-	1 mg/kg par jour
3	0,75 mg/m²		-	1 mg/kg par jour
4	0,75 mg/m²	250 mg/m²	-	1 mg/kg tous les 2 j
5	-	-	-	1 mg/kg tous les 2 j
6	-	-	-	1 mg/kg tous les 2 j
7	0,75 mg/m²	250 mg/m²	-	1 mg/kg tous les 2 j
8	-	-	-	1 mg/kg tous les 2 j
9	-	-	-	1 mg/kg tous les 2 j
10	0,75 mg/m²	250 mg/m²	-	1 mg/kg tous les 2 j
11	-	-	-	1 mg/kg tous les 2 j
12	-	-	-	1 mg/kg tous les 2 j
13	-		30 mg/m²	1 mg/kg tous les 2 j
14	-	-	-	1 mg/kg tous les 2 j
15	-	-	-	1 mg/kg tous les 2 j
16	0,75 mg/m²	250 mg/m²		1 mg/kg tous les 2 j
17	-	-	-	1 mg/kg tous les 2 j
18	-	-	-	1 mg/kg tous les 2 j
19	0,75 mg/m²	250 mg/m²		1 mg/kg tous les 2 j
20	-	-	-	1 mg/kg tous les 2 j
21	-	-	-	1 mg/kg tous les 2 j
22	-		30 mg/m²	1 mg/kg tous les 2 j
23	-	-	-	1 mg/kg tous les 2 j
24	-	-	-	1 mg/kg tous les 2 j
25	0,75 mg/m²	250 mg/m²		1 mg/kg tous les 2 j
26	-	-	-	1 mg/kg tous les 2 j
27	-	-	-	1 mg/kg tous les 2 j
28	0,75 mg/m²	250 mg/m²		1 mg/kg tous les 2 j
29	-	-	-	1 mg/kg tous les 2 j
30	-	-	-	1 mg/kg tous les 2 j
31	-		30 mg/m²	1 mg/kg tous les 2 j
32	etc.	etc.	etc.	etc.

Les 4 premières semaines correspondent à la phase d'induction.

A **l'Ecole Nationale Vétérinaire de Lyon**, le protocole le plus couramment utilisé est le protocole de **Cotter modifié** avec adjonction de **L-Asparaginase en début de traitement** (*tableau 15*).

Ce protocole est **efficace** et **peu toxique**[80]. Les chiens répondant au traitement par une **rémission totale** n'ont plus de signes cliniques associés au lymphome et retrouvent donc une **très bonne qualité de vie**.

Tableau 15: Protocole utilisé à l'ENVL (Magnol et al, 1998[68])

Semaine	L. Asparaginase	Vincristine	Cyclophosphamide	Adriamycine	Prednisone
1	400 UI/kg IM	-	-		1 mg/kg par jour
2	-	0,75 mg/m²	250 mg/m²	-	1 mg/kg par jour
3	-	0,75 mg/m²	-	-	1 mg/kg par jour
4	-	0,75 mg/m²	-	-	1 mg/kg/1 j sur 2
5	-	-	-	-	1 mg/kg/1 j sur 2
6	-	-	-	-	1 mg/kg/1 j sur 2
7	-	-	-	30 mg/m²	1 mg/kg/1 j sur 2
8	-	-	-	-	1 mg/kg/1 j sur 2
9	-	-	-	-	1 mg/kg/1 j sur 2
10	-	0,75 mg/m²	250 mg/m²	-	1 mg/kg/1 j sur 2
11	-	-	-	-	1 mg/kg/1 j sur 2
12	-	-	-	-	1 mg/kg/1 j sur 2
13	-	0,75 mg/m²	250 mg/m²	-	1 mg/kg/1 j sur 2
14	-	-	-	-	1 mg/kg/1 j sur 2
15	-	-	-	-	1 mg/kg/1 j sur 2
16	-	-	-	30 mg/m²	1 mg/kg/1 j sur 2
17	-	-	-	-	1 mg/kg/1 j sur 2
18	-	-	-	-	1 mg/kg/1 j sur 2
19	-	0,75 mg/m²	250 mg/m²	-	1 mg/kg/1 j sur 2
20	-	-	-	-	1 mg/kg/1 j sur 2
21	-	-	-	-	1 mg/kg/1 j sur 2
22	-	0,75 mg/m²	250 mg/m²	-	1 mg/kg/1 j sur 2
23	-	-	-	-	1 mg/kg/1 j sur 2
24	-	-	-	-	1 mg/kg/1 j sur 2
25	-	-	-	30 mg/m²	1 mg/kg/1 j sur 2
26	-	-	-	-	1 mg/kg/1 j sur 2
27	-	-	-	-	1 mg/kg/1 j sur 2
28	-	0,75 mg/m²	250 mg/m²	-	1 mg/kg/1 j sur 2
29	-	etc.	etc.	etc.	

Phase d'induction — Remarque : si récidive -> L-asparaginase + Adriamycine

La **doxorubicine** peut également être utilisée comme **molécule "de secours**" lors de **rechute** après une première rémission. Elle permettrait d'obtenir une **seconde rémission dans un tiers des cas** de lymphomes multicentriques et ceci dans les 48 heures suivant l'administration. Il est également admis qu'en cas **d'inefficacité** de la doxorubicine dans ce cas de figure, tout autre traitement connu à ce jour se révèlera également **infructueux**[88].

La **lomustine** est une autre molécule utilisée en cas de rechute permettant de prolonger la durée globale de survie[65].

Tableau 16: Molécules utilisables pour le traitement des lymphomes malins en première intention et lors d'échappement (Ponce et Magnol, 2005[80])

Molécule	Posologie et administration	Mécanisme d'action	Effets indésirables	Indications
Cyclo-phosphamide Endoxan*	PO : 150 à 250 mg/m²/ 3 semaines	Évite la division cellulaire en s'intercalant entre les branches de l'ADN	• **Aplasie médullaire +++** leucopénie (nadir à 7 à 14 jours) • **Troubles gastro-intestinaux** (vomissements) • Alopécie • Cystite stérile (rare)	Polychimiothérapie
Chlorambucil Chlora-minophène*	• PO : 0,1 mg/kg/j • PO : 6 à 8 mg/m²/j	Similaire aux moutardes à l'azote	• **Aplasie médullaire ++** • Troubles gastro-intestinaux • Alopécie • Toxicité cérébelleuse	Remplace le cyclophosphamide[1] chez les chiens qui présentent une cystite hémorragique
Méthotrexate Ledertrexate* Méthotrexate Roger Bellon*	PO, IV, IM, SC : 2,5 mg/m²/j	Inhibe la synthèse de la thymidine et de la purine essentielles à la synthèse de l'ADN	• **Aplasie médullaire ++** (nadir à 6 à 9 jours) • **Troubles gastro-intestinaux** (vomissements) • **Ulcères buccaux et GI** • Alopécie • Toxicité hépatique et rénale	Polychimiothérapie
Cytarabine Aracytine* Cytarbel*	• IV : 100 mg/m²/j : perfusion continue sur quatre jours • Si pas de toxicité, augmenter à 150 mg/m²/j pendant 4 jours ou 10 mg/m²/j SC	Analogue de la pyrimidine : inhibe la synthèse d'ADN	• **Aplasie médullaire** (nadir à 7 à 14 jours) • **Troubles gastro-intestinaux** • Alopécie	• Monochimiothérapie • Polychimiothérapie • Utilisation intrarachidienne pour traiter les lymphomes du SNC
Doxorubicine Ariblastine* Doxorubicine Dakota Pharm*	• Chiens : 30 mg/m² IV lente (15 minutes) dilués dans du NaCl • Toutes les trois semaines • Dose totale cumulée inférieure à 180 à 240 mg/m² • Ne pas héparine	Antibiotique anticancéreux : inhibe la synthèse d'ADN et d'ARN	• **Cardiotoxicité (cardiomyopathie)** • **Aplasie médullaire +++** (nadir à 7 à 10 jours) • **Troubles gastro-intestinaux** • Colite hémorragique 2 à 4 jours après administration • Alopécie • Escarres périvasculaires • Réactions allergiques au cours de l'administration	• Monochimiothérapie • Polychimiothérapie
Mitoxantrone Novantrone*	• Chiens : 6 mg/m² IV toutes les trois semaines • Administrer en au moins trois minutes • Ne pas héparine	• Activité intercalante au niveau de l'ADN • Inhibe la synthèse de l'ADN et de l'ARN	• **Aplasie médullaire +++** • **Troubles gastro-intestinaux** • Alopécie	Protocole de réinduction modérément efficace
D-actinomycine Cosmegen-Lyovac*	IV : 0,5 à 0,9 mg/m² en perfusion lente (20 minutes) toutes les trois semaines	Antibiotique anticancéreux : inhibe la synthèse d'ADN et de façon moins importante celle de l'ARN et des protéines	• **Aplasie médullaire +++** • **Troubles gastro-intestinaux** • **Stomatite, ulcération buccale** • Alopécie • Escarre périvasculaire	Protocole de réinduction
Prednisone Prednisolone Cortancyl*, etc.	PO : 1 mg/kg/j/1 mois, puis 1 mg/kg/2 jours	Liaison avec les récepteurs cytoplasmiques, ce qui interagit avec l'ADN et inhibe la division cellulaire	• PUPD • Cushing iatrogène	• Monochimiothérapie : peu efficace • Polychimiothérapie
Vincristine Oncovin*	• IV stricte • 0,5 à 0,75 mg/m²/ semaine	Arrêt en métaphase en se liant aux protéines des microtubules participant à la formation des fuseaux mitotiques	• Aplasie médullaire + • Alopécie • Troubles gastro-intestinaux • **Neuropathie périphérique** • Escarre périvasculaire	Polychimiothérapie
L-asparaginase Kidrolase* Erwinase*	• IM injection unique • 10 000 unités/m² ou 400 UI/kg	Inhibe la synthèse protéique en privant les cellules tumorales de l'asparagine	• **Anaphylaxie** (IV > IM) • CIVD • Pancréatite • Douleur à l'injection • Aplasie médullaire + si associée à la vincristine	• Monochimiothérapie : rémission courte • Polychimiothérapie
Paclitaxel[1] Taxol* Taxotere*	• IV, dilué dans du NaCl • Chiens : 170 mg/m² toutes les trois semaines	• Agent anticancéreux relativement nouveau • Inhibe la capacité de dépolymérisation des microtubules	• Aplasie médullaire • Réaction allergique à l'administration • Troubles gastro-intestinaux • Alopécie	Études en cours

PO : par voie orale, IV : par voie intraveineuse, SC : par voie sous-cutanée, SNC : système nerveux central, PUPD : polyuro-polydipsie, CIVD : coagulation intravasculaire disséminée.

La **réponse** à la chimiothérapie peut être classée en[25] :

- **<u>rémission totale</u> :** disparition **clinique complète** de la maladie;

- **<u>rémission partielle</u> : diminution** globale du volume tumoral de **plus de 50%** sans apparition de nouvelles tumeurs;

- **<u>maladie stable</u> : diminution globale** du volume tumoral **inférieur à 50%** ou **augmentation global** du volume tumoral **inférieur à 50%** sans apparition de nouvelles tumeurs;

- **<u>maladie évolutive</u> : augmentation univoque** du volume tumoral **d'au moins 50%** ou apparition de **nouvelles tumeurs**.

Par rapport à ce qui est observé chez l'homme, **la plupart des chiens supportent bien la chimiothérapie**.

Une **Numération et Formule Sanguine (NFS)** doit être effectuée avant chaque séance de chimiothérapie, les neutrophiles ne devant pas être inférieurs à 2 000/µL et les plaquettes inférieures à 50 000/µL. Dans le cas contraire, il est préférable d'attendre **cinq à sept jours**, puis de refaire une NFS, sauf dans le cas de chiens présentant une neutropénie et une thrombopénie d'origine centrale[103].

Chez l'homme, l'évaluation de la toxicité d'un traitement par polychimiothérapie se fait grâce à plusieurs critères précis (*tableau 17*).

Tableau 17: Gradation de la toxicité selon les critères de l'Institut National du Cancer (Boyce et al, 2000[7])

Hematological	
Grade 0	No toxicity
Grade 1	WBC* <3,000/µL; neutrophils <1,500/µL; platelets <100,000/µL
Grade 2	WBC <2,000/µL; neutrophils <1,000/µL; platelets <70,000/µL
Grade 3	WBC <1,500/µL; neutrophils <800/µL; platelets <40,000/µL
Grade 4	WBC <1,000/µL; neutrophils <500/µL; platelets <20,000/µL
Gastrointestinal	
Grade 0	No toxicity
Grade 1	Nausea, anorexia
Grade 2	Vomiting 1 to 5 times/day; 5 to 7 loose stools/day; <5% weight loss
Grade 3	Vomiting 6 to 10 times/day; >7 loose stools/day; 5% to 10% weight loss
Grade 4	Intractable vomiting or diarrhea; >10% weight loss
Neurological	
Grade 0	No toxicity
Grade 1	Mild depression
Grade 2	Marked depression
Grade 3	Confusion, disorientation, agitation
Grade 4	Coma, seizures

* WBC=white blood cell count

Les **rechutes** ont généralement lieu pour trois raisons[103] :

- **Posologie** et **fréquence d'administration** du traitement **inadéquates**;
- Survenue de **résistances**;
- **Concentration** trop **faible** des agents dans **certains tissus** comme le système nerveux central.

Tôt ou tard, la grande majorité des chiens en rémission subissent une **rechute**. Cela signe souvent l'apparition de **cellules tumorales résistantes** aux agents utilisés. Certaines données portent à croire que les lymphomes récurrents chez le chien expriment un gène codant pour une **glycoprotéine impliquée dans les phénomènes de multirésistances**[103].

Lors de la **première rechute**, la **probabilité d'une réponse** et le **délai** de cette réponse sont **divisés par deux** par rapport au premier traitement, bien qu'un petit nombre de chiens bénéficient d'une longue réinduction.

Ces derniers sont généralement des chiens dont la rechute survient **après la fin de l'induction initiale** et qui ne reçoivent plus aucun traitement.

Si la réinduction échoue, ou si le chien ne répond pas à l'induction initiale, un "**protocole de secours**" peut être mis en place.

Le protocole optimal pour tous les patients reste inconnu. Une **amélioration** des protocoles existants nécessiterait[103] :

- le développement de nouvelles façons **d'administrer** et de **cibler** les agents employés;
- le développement d'une **nouvelle génération d'agents** de chimiothérapie ou de **nouvelles modalités de traitement** ne faisant pas appel à la chimiothérapie.

Selon la **règle de Day**, la molécule la **plus efficace** et la **plus toxique** d'un protocole devrait être utilisée **en dernier** afin de profiter pleinement de son efficacité et de limiter au maximum les résistances[7, 103].

Il existe plusieurs points cruciaux qui interviennent dans **l'efficacité** des traitements :

- **la posologie :** il a été prouvé qu'il faut administrer l'agent ou les agents thérapeutiques à leur **dose maximale** afin d'obtenir une réponse optimale[103];
- **la fréquence et la durée du traitement** : en médecine vétérinaire, les techniques dont nous disposons ne permettent pas de connaître exactement la fréquence et la durée optimales d'un traitement, c'est à dire au delà desquelles on observe une toxicité et en dessous desquelles la durée de survie est diminuée[103];
- **La résistance acquise à un ou plusieurs agents employés ou "multi-drug resistance" (MDR) :** chez **l'homme**, les phénomènes de résistance surviennent

fréquemment chez des patients exprimant la **glycoprotéine P**, qui, agissant comme une **pompe à efflux de l'agent employé**, empêche les molécules cytotoxiques d'atteindre leur site d'action. Le phénomène de MDR et la glycoprotéine P sont sous le contrôle du **gène MDR-1**[103]. On retrouve des cas de MDR chez certains **chiens** suivant une chimiothérapie[103]. Dans une étude datant de 1998, le niveau d'expression des ARNm issus du gène MDR-1 du chien a été étudié. Bien qu'il concorde *in vitro* avec la sensibilité de cellules lymphomateuses à différents agents pathogènes, cela ne correspond pas aux résultats obtenus *in vivo* chez des chiens atteints de lymphomes et traités à la doxorubicine[103]. Par contre, il semblerait que les cellules tumorales de chiens atteints de lymphomes expriment la glycoprotéine P à un **niveau plus élevé, après chimiothérapie et rechute, qu'initialement**. Cela confirmerait donc qu'il existe un phénomène de résistance acquise chez le chien[48].

Il existe d'autres causes de MDR. Par exemple, **l'hypothèse de Goldie-Coldman** avance que les cellules cancéreuses ont tendance à **muter spontanément vers un phénotype résistant** à un taux en relation avec **l'instabilité génétique** de la tumeur. Il a été estimé que, pour une tumeur donnée, le taux de mutation spontanée est **d'une cellule pour un million**[7]. En théorie, les chances de guérison seraient donc maximales si l'on administrait **toutes les molécules efficaces simultanément**. Cela représente les fondements de la chimiothérapie à "**haute dose**" durant laquelle les agents sont administrés à des doses les plus élevées possibles et le plus fréquemment possible. L'inconvénient majeur de cette méthode est l'expression de la **toxicité** de ces différents agents impliquant, dans la grande majorité des cas, la mise en place d'un **traitement de soutien agressif** (milieu confiné pour minimiser le risque d'infection, administration de facteurs stimulant la synthèse des granulocytes, greffes de cellules souches ou de moelle osseuse, etc.)[7], difficile à mettre en place en médecine vétérinaire. De plus, plusieurs études effectuées chez l'homme et chez le chien ont montré que **ces traitements très lourds** aboutissent globalement à une r**éponse semblable à celle observée avec un protocole classique**[7]. Il faut ajouter à cela qu'un traitement aussi intensif a tendance à **diminuer la qualité de vie du patient** ce qui, en médecine vétérinaire, se solde généralement assez rapidement à une demande **d'euthanasie** de la part du propriétaire.

Enfin, certaines tumeurs résistantes à la chimiothérapie pourraient acquérir ce caractère grâce à une **altération du phénomène d'apoptose**, ce qui conduirait au développement de résistances aux molécules employées. A ce propos, des modifications de **p53**, un gène impliqué dans la **régulation de l'apoptose**, ont été mises en évidence dans diverses tumeurs chez le chien, et en particulier lors de **lymphomes**[103];

- **la pharmacocinétique des molécules employées :** en théorie, augmenter le **temps de contact** entre les agents de chimiothérapie et les cellules cancéreuses devrait favoriser la lyse tumorale. Pour cela, il faudrait perfuser ces molécules sur une **longue durée** (mise en oeuvre difficile dans la plupart des cas), augmenter la **fréquence d'administration** ou faire en sorte que la molécule reste le plus longtemps possible en **circulation** dans l'organisme. Or, lors d'une étude ayant soumis un chien à des administrations de doxorubicine toutes les semaines au lieu de toutes les trois semaines, il a été montré qu'**aucun effet bénéfique** n'en

découlait et que les taux de remissions étaient même **inférieurs** à ceux observés lors d'un traitement classique. De la même manière, l'utilisation de **formes retard de doxorubicine** (utilisation de liposomes), bien qu'efficace en soi, n'a pas permis d'augmenter le taux de rémission ni la durée globale de survie de chiens atteints de lymphomes[103];

- **le traitement de soutien associé :** les chiens souffrant de **cytopénies sévères** peuvent nécessiter une **transfusion de sang total**, une **antibiothérapie** à large spectre ou des **agents stimulant l'hématopoïèse**. La mise en place de **traitements préventifs** contre les **troubles gastro-intestinaux** permet de limiter les signes cliniques liés à la toxicité des molécules. Ces mesures adjuvantes ont toutes leur importance dans l'efficacité du traitement car elles potentialisent les chances de survie ainsi que la **qualité de vie**[25].

b) Radiothérapie

Les lymphocytes étant **très radiosensibles**, l'idée de traiter les lymphomes canins par radiothérapie est tentante[88]. Pourtant, **l'irradiation totale en l'absence d'une greffe de moelle osseuse** ne s'est pas avérée efficace[88, 103].

Il existe cependant quelques cas pour lesquels la **radiothérapie** peut être utile[103] :

- atteinte **localisée** en **stade I ou II** (lymphome des cavités nasales, lymphome du SNC);

- en **traitement palliatif** lors d'atteinte **localisée** (adénopathie sous-mandibulaire, lymphome rectal, certains cas de lymphomes médiastinaux, atteinte osseuse localisée,...);

- **irradiation complète** de l'organisme suivie d'une **greffe de moelle osseuse**.

De nombreux protocoles thérapeutiques, qu'ils soient de chimiothérapie ou de radiothérapie, ne sont **pas assez agressifs** pour débarrasser l'organisme de toutes les cellules cancéreuses, car ils sont limités par **l'aplasie médullaire** qu'ils engendrent. La **greffe de moelle osseuse** peut permettre d'éliminer ce facteur limitant. Le chien a maintes fois servi de modèle pour l'étude de la greffe autologue de moelle osseuse appliquée à l'homme[88] mais cela reste **très contraignant** en médecine vétérinaire.

La pratique d'une irradiation de la **moitié d'un organisme** à la suite d'une chimiothérapie est en cours d'évaluation et semble permettre une rémission totale dans certains cas tout en minimisant les risques d'aplasie médullaire[65, 103].

c) *Chirurgie*

Les lymphomes étant des maladies pour la plupart généralisées, en particulier chez le chien où le diagnostic est effectué à des stades assez tardifs, le rôle de la chirurgie est assez limité. Cependant, on peut y avoir recours pour traiter des lymphomes **localisés en stade I**[97]. Il est alors indispensable de réaliser un **bilan d'extension approfondi** afin de s'assurer qu'il ne s'agit pas d'une forme multicentrique[88, 103].

Les bénéfices tirés de la **splénectomie** chez des chiens avec une splénomégalie massive ne sont pas clairs[97]. Elle peut cependant également être utile chez des chiens lymphomateux atteints d'une **anémie hémolytique incontrôlable** ou d'une **thrombopénie persistante**[88, 103].

d) *Utilisation d'agents immunologiques et biologiques*

L'immunothérapie consiste en la **modification de la réponse biologique à un phénomène tumoral**[88]. **L'efficacité** de ces méthodes est **variable**. Par exemple, l'utilisation du lévamisole, immunomodulateur, en association avec une chimiothérapie lors de lymphome multicentrique s'est révélée infructueuse[103].
L'utilisation d'un **vaccin** dirigé contre les bactéries Serratia marcescens et Streptococcus pyogenes associée au cyclophosphamide a permis une durée de rémission plus longue, mais n'a pas eu d'effet bénéfique sur la durée de survie, comparée à l'utilisation du cyclophosphamide seul[103].

L'utilisation de **vaccins autologues** chez le chien associée à la **chimiothérapie** augmenterait la durée globale de survie[88, 103], en particulier si le vaccin est administré lors d'une période de **rémission complète**[88]. Cependant, toutes les études ne vont pas dans ce sens, et il semblerait que lorsque le vaccin est mélangé à l'adjuvant de Freund, la réponse observée soit davantage due à cet adjuvant qu'au vaccin lui-même[103].

On peut tout de même noter que les chiens qui ont répondu à cette **immunochimiothérapie** ont une **augmentation d'anticorps spécifiques**, contrairement à ceux qui n'y ont pas répondu[88, 103].

e) Quelques cas particuliers

i Lymphomes digestifs

Les **formes localisées sont rares** et l'infiltration de **ganglions lymphatiques** et du **foie** est fréquente. La **chimiothérapie seule** ne donne généralement pas de bons résultats. Cependant, lorsque la tumeur est localisée et retirée **chirurgicalement**, une chimiothérapie **adjuvante** est efficace[103].

ii Lymphomes cutanés

Le traitement dépend de **l'étendue** des lésions et du **sous-type histologique**. Les lésions **isolées** peuvent être traitées **chirurgicalement** ou par **radiothérapie fractionnée** (pour une dose totale de 30 à 45 Gy). La **chimiothérapie** est la meilleure façon de traiter un lymphome cutané **diffus**, même si les résultats sont **moins bons** que pour les lymphomes multicentriques[103].

Chez des chiens atteints d'un **lymphome multicentrique**, une **polychimiothérapie** selon le modèle CHOP peut induire une **rémission complète dans 80 à 90% des cas** et une **survie globale d'environ un an avec 25% de survie à deux ans**[103]. Les progrès faits dans le traitement des lymphomes ces vingt dernières années ont énormément amélioré la gestion de ces maladies. Dorénavant, de **nouveaux agents**, de nouvelles méthodes pour les **administrer** et une nouvelle **approche thérapeutique** sont maintenant nécessaires pour continuer à progresser dans ce domaine.

2) Leucémies lymphoïdes

a) Leucémies lymphoïdes aiguës[103]

Les signes cliniques résultants de la LLA sont dus au **dysfonctionnement de la moelle osseuse**. La neutropénie, la thrombocytopénie et l'anémie peuvent être sévères. Le traitement doit donc être **agressif** : afin de restaurer l'hématopoïèse, une réduction du nombre de cellules leucémique de 1,5 à 2 logarithmes doit être réalisée. Le patient a besoin d'un **traitement de soutien** tel qu'une **transfusion**, des **antibiotiques à large spectre**, une **fluidothérapie** et une **alimentation de bonne qualité**. Il doit être **surveillé** et monitoré afin de détecter toute hémorragie ou thrombose pouvant être le signe d'une **CIVD** (Coagulation Intra-Vasculaire Disséminée).

Le traitement de la LLA nécessite une **chimiothérapie agressive**. Lors de la **phase d'induction**, une rémission est généralement obtenue lors de l'utilisation de **vincristine** et de **prednisone**, éventuellement associées à la

L-asparaginase et à la **doxorubicine**. La **phase de maintenance** commence après l'obtention d'une **rémission complète**.

b) Leucémies lymphoïdes chroniques[103]

Du fait du caractère **peu évolutif** de cette maladie, le traitement des chiens atteints est controversé. Il peut être suffisant, lors de découverte fortuite chez un patient asymptomatique ne présentant aucun signe hématologique (Stade 0), d'effectuer une **surveillance régulière**. Si l'animal présente de **l'anémie** ou une **thrombocytopénie**, une **adénomégalie** ou une **hépatosplénomégalie**, ou encore présente une **lymphocytose** (supérieur à 60 000 lymphocytes/µL), un traitement devrait être mis en place.

L'agent le plus efficace jusqu'à maintenant est le **chlorambucil**. Il est administré par voie orale à 0,2 mg/kg ou 6 mg/m^2 et par jour pendant sept à 14 jours. La dose peut être réduite à 0,1mg/kg ou 3 mg/m^2 et par jour. En phase de maintenance, une dose de 2 mg/m^2 un jour sur deux peut être employée. La dose doit être adaptée en fonction de la **réponse clinique** et de la **tolérance de la moelle osseuse**. Le chlorambucil doit être administré en dehors des repas afin d'augmenter son taux d'absorption.

Les **corticostéroïdes** sont **lymphocytolytiques** et aboutissent à la mort cellulaire par **apoptose**. Des études réalisées chez l'homme ont montré que l'effet antitumoral du **chlorambucil** est meilleur **associé à la prednisone** que celui du chlorambucil seul.

Lorsque la moelle osseuse est **très infiltrée** de cellules tumorales et qu'une neutropénie, une **thrombocytopénie** et de **l'anémie** sont présentes, on peut envisager d'utiliser un **agent alkylant** plus agressif, généralement le **cyclophosphamide** à 50 mg/m^2 et par jour, quatre jours par semaine, associé à la **prednisone** à 20 mg/kg et par jour.

Ces traitements sont avant tout **palliatif** et les **rémissions complètes** sont rares. Cependant, du fait de **l'évolution très lente** de cette maladie, la **durée de survie** varie entre **1 et 3 ans** avec une **bonne qualité de vie**. L'expression phénotypique de cette maladie est généralement stable sur plusieurs mois ou années. Elle peut pourtant évoluer en une **forme aiguë** et certains chiens peuvent développer un **lymphome pléomorphe à immunoblastes** d'évolution **très rapide**. Chez l'homme cela s'appelle le **syndrome de Richter**. Le **pronostic** de cette forme de la maladie est **mauvais**.

DEUXIEME PARTIE :

ETUDE PERSONNELLE

I. MATERIEL ET METHODE

A. RECRUTEMENT DES ANIMAUX

Cette étude porte sur **25 nouveaux cas** de lymphome et de leucémie à grains, ainsi que sur **cinq cas ayant déjà fait l'objet d'une publication (Turinelli *et al.*, 2005)**[101], soit **trente cas** en tout.

Le recrutement des chiens s'est effectué en trois étapes :

- **Dépistage cytologique;**
- **Confirmation du diagnostic grâce à l'histologie;**
- **Immunophénotypage.**

1) Dépistage cytologique

D'après les résultats **d'analyses cytologiques** établis entre 2003 et 2006 au laboratoire d'hématologie et de cytologie de l'Ecole Nationale Vétérinaire de Lyon, ainsi qu'au laboratoire d'analyses cytologiques Fournel-Fleury, les animaux présentant ou suspects d'être atteints d'une leucémie ou d'un lymphome à cellules à grains ont été retenus.

Le matériel recueilli après cytoponction a été séché à l'air libre, fixé et coloré selon la procédure de **May Grünwald Giemsa (MGG)**.

Les critères de classification morphologique des cellules lymphoïdes tumorales ont été :

- la **taille** de la cellule (petite, moyenne ou grande, c'est à dire noyau plus petit, de même taille ou plus grand que deux érythrocytes);
- la **forme du noyau**;
- la **densité de la chromatine**;
- le **nombre**, la **taille** et la **localisation des nucléoles**;
- la **basophilie**, **l'abondance** et le **contenu** du **cytoplasme**.

La présence et la composition d'un éventuel **contingent réactionnel** ont également été prises en compte.

2) Confirmation du diagnostic grâce à l'histologie

Lorsque cela était possible, le diagnostic a été confirmé et précisé grâce à l'analyse de **prélèvements histologiques** (biopsies, exérèses chirurgicales ou nécropsiques). Une étude histologique a ainsi été réalisée dans **quinze cas sur trente**.

Les pièces biopsiques ont été fixées dans une solution neutre tamponnée de formol à 10% à température ambiante pendant 48 heures et inclues en paraffine. Les coupes (6 µm) ont ensuite été colorées à **l'hématoxyline et éosine (HE)** pour une étude au microscope optique.

3) Immunophénotypage

Ce diagnostic a été complété par un immunophénotypage dans **13 cas sur 30**.

Il a été réalisé sur les lames obtenues après étalement du matériel de cytoponction (frais et congelé) et sur les coupes de tissus inclus en paraffine, en utilisant des anticorps dirigés contre des antigènes de l'homme mais reconnaissant les antigènes canins par **réactions croisées** (*tableau 18*).

Tableau 18: Anticorps utilisés pour le marquage immunologique des lymphomes canins (d'après Turinelli et al.[101])

Anticorps	Dilution	Provenance	Clone	Matériel cytologique	Coupes histologiques
Polyclonal, anti cellules pan-T humaines (CD3)	1/50	Dako	-	X	X
Monoclonal, anti cellules T CD4 de chien	1/50	Serotec	YKIX302.9		X*
Monoclonal, anti cellules T CD8 de chien	1/50	Serotec	YCATE55.9		X*
Monoclonal, anti cellules pan-B (CD79a)	1/25	Dako	HM57	X	X
Monoclonal, anti cellules en prolifération Ki-67 humaines	1/50	Dako	MIB-1	X	X
Monoclonal, anti-TiA-1 humain	1/25	Beckman Coulter	2G9		X
Monoclonal, anti CD3ε de rat	1/100	Serotec	CD3-12	X	X

* Sur coupes de tissus congelés uniquement

Une procédure standard avec de l'immunoperoxidase avidine-biotine a été réalisée en utilisant les réactifs Biomeda (Autoprobe II 08-202x, Biomeda, Foster City, Ca, USA).

Après **déparaffinage**, les coupes ont été mises en contact avec un bloqueur pendant cinq minutes à température ambiante afin d'inhiber l'activité des peroxidases endogènes. Un pré-traitement a ensuite été réalisé dans le but de **démasquer les antigènes** à l'aide d'un mélange d'enzymes protéolytiques additionné d'une solution tampon citratée pendant deux minutes dans un autocuiseur à 112°C et sous 5.10^4 Pa.

Les lames de cytologie ont été **fixées** avec de l'acétone pure pendant cinq minutes puis mises en contact avec du peroxyde d'hydrogène dilué à 1:10 avec de l'eau afin d'inhiber les peroxydases endogènes.

Les lames cytologiques et histologiques ont ensuite été recouvertes pendant dix minutes d'un réactif inhibiteur et contenant des protéines ainsi que des immunoglobulines non immunes, dont le rôle est de se lier aux sites non spécifiques.

Les lames ont été mises à incuber avec les **anticorps primaires** dilués dans une solution saline tamponnée (PBS) pendant une heure à température ambiante, puis rincées deux fois avec du PBS. Un **anticorps secondaire** biotinylé (réactif 1A) a été mis à incuber avec 10% de sérum de chien sain, puis a été mis en contact avec les lames pendant trente minutes à température ambiante. Après avoir été rincées deux fois au PBS, les lames ont été mises en contact avec de la streptavidine peroxydase (réactif 2) pendant trente minutes à température ambiante. Les lames sont de nouveau rincées deux fois au PBS avant que le **chromogène** 3,3-diaminobenzidine (réactif 3) leur soit appliqué pendant quinze minutes à température ambiante. Enfin, les lames ont été rincées au PBS puis à l'eau et ont été recolorées à l'hématoxyline de Mayer. Pour le témoin négatif, du PBS a été utilisé à la place de l'anticorps primaire et un échantillon de tissu lymphoïde canin normal, frais ou congelé, a été utilisé comme témoin positif.

L'index de prolifération a été déterminé en comptant le nombre de cellules Ki-67+ sur 1 000 cellules à un grossissement 1 000. Le comptage a été effectué dans des zones **distinctement lymphomateuses** et affichant le plus **haut degré de prolifération**. Sur les lames issues de cytoponctions et de calques, seules les cellules lymphomateuses bien distinctes des cellules lymphoïdes ont été comptées. Les cellules ont été considérées comme Ki67+ quand une **coloration marron du noyau**, focale, diffuse ou un peu des deux, a été observée.

B. QUESTIONNAIRE CLINIQUE

Une fois les chiens sélectionnés sur des bases cytologiques, les vétérinaires traitants ont été contactés par téléphone, puis, avec leur accord, un **questionnaire** leur a été envoyé (*fiche clinique*).

Fiche Clinique

Dr. Cachet

Localisation : (entourer la ou les réponses exactes)

- Intestinal
- Splénique
- Hépatique
- Ganglionnaire
- Autre :

Propriétaire : Tel :

Animal : Race : Age : Sexe :

EXAMEN CLINIQUE

Motif de Consultation :

Durée d'évolution des symptômes :

Signes cliniques associés à ce lymphome : (entourer la ou les réponses exactes)

- Aucun
- Vomissements
- Abattement
- Diarrhée
- Amaigrissement
- Polyuro-polydipsie
- Hyperthermie
- Difficultés respiratoires
- Autres :

Atteinte des ganglions superficiels : (entourer la réponse exacte)

OUI NON

Taille en cm :

Examen cytologique : OUI NON

Résultats* :

Atteinte profonde (organomégalie objectivée par imagerie médicale) :
(entourer la réponse exacte)

OUI NON NON EXPLOREE

Laquelle :

Examen : Cytologique OUI NON

Histologique OUI NON

Résultats* :

EXAMENS COMPLÉMENTAIRES

Hémogramme OUI NON

Myélogramme OUI NON

Biochimie OUI NON

Principales modifications* :

Hémogramme :

Myélogramme :

Biochimie :

Autres :

* Joindre si possible une copie des résultats

Décision thérapeutique : (entourer la réponse exacte)

- Euthanasie

Autopsie : OUI NON

- Traitement symptomatique

Nature :

- Corticothérapie

Produit :

Dose :

- Chimiothérapie :

Protocole :

Date de la 1ère injection :

Evolution :

Tous les vétérinaires contactés ont répondu et, en comptant les cinq cas ayant déjà fait l'objet d'une publication (Turinelli *et al*, 2005)[101], **trente chiens** au total ont pu être inclus dans l'étude.

Les examens complémentaires effectués sont variables en fonction du vétérinaire traitant et des cas. Tous les chiens ont été suivis jusqu'à leur mort, survenant généralement quelques jours à quelques semaines après le diagnostic, sauf pour un chien encore vivant à ce jour.

C. ANALYSE STATISTIQUE

Les résultats de l'étude ont fait l'objet d'une analyse statistique en utilisant le logiciel **R-cran**. Les courbes de survie ont été réalisées grâce à la méthode de **Kaplan-Meier** qui fournit une estimation non paramétrique de la fonction de survie à partir des temps de "survie" ou de "décès". Elle est particulièrement indiquée lorsque le nombre de données est limité, comme c'est le cas dans cette étude. Du fait du **faible nombre de cas**, seule une **analyse univariée** de la durée de survie en fonction de paramètres détaillés épidémiologiques, cliniques, cytologiques et histologiques a été effectuée.

II. RESULTATS

A. RESULTATS GENERAUX

Les données générales des cas étudiés sont résumées dans les *tableaux 19, 20 et 21*.

1) Données épidémiologiques

Tableau 19: Principales caractéristiques épidémiologiques des cas étudiés

N° des cas	Race	Type de race P < 10kg 10kg < M < 30kg G > 30kg	Age (années)	Sexe
1	Cavalier King Charles	P	9	M
2	Drahthaar	G	10	F
3	Labrador	G	10	F
4	Boxer	G	11	M
5	Bouvier Bernois	G	7	F
6	Rottweiler	G	7	M
7	Lévrier Afghan	G	9	M
8	Cocker	M	4	F
9	Beauceron	G	10	F
10	Cocker	M	14	M
11	Terre Neuve	G	2	M
12	Saint Bernard	G	7	F
13	Teckel	P	4	F
14	Labrador	G	12	F
15	Boxer	G	11	F
16	Bouledogue Français	P	1,5	F
17	West Highland White Terrier	P	7	M
18	Colley	M	7	M
19	Boxer	G	10	F
20	Labrador	G	5	F
21	Caniche	P	11	M
22	Boxer	G	5	M
23	Labrador	G	12	M
24	Caniche	P	8	F
25	Golden Retriever	G	7	F
26	Labrador	G	11	M
27	Golden Retriever	G	13	M
28	Boxer	G	5	M
29	Labrador	G	7	F
30	Bouvier Bernois	G	7	F

Les chiens malades ont un **âge médian de sept ans**.

En prenant la population des chiens ayant consulté à l'Ecole Vétérinaire de Lyon comme population de référence (*tableau 20)*, un test de **Chi^2 d'ajustement** (*tableau 21) a* démontré que, dans notre étude, **les chiens de grandes races (de poids supérieur à 30kg) sont significativement plus atteints d'un lymphome à grains que ceux de moyennes et petites races (p=0,02)**.

Tableau 20: Population théorique utilisée

Type de race	Nombre de chiens	%
Grandes (>30kg)	14871	45%
Moyennes (10-30kg)	7895	24%
Petites (<10kg)	9930	30%
Total	32696	100%

Tableau 21: Test de Chi^2 d'ajustement

Type de race	Population Théorique	Population observée
Grandes (>30kg)	13	21
Moyennes (10-30kg)	7	4
Petites (<30kg)	9	5

p = 0,02284676

2) Données cliniques

Dans cette études, les chiens malades ont présenté les **signes cliniques** détaillés dans le *tableau 22*.

Tableau 22: Signes cliniques observés, par ordre décroissant de fréquence

Signes Cliniques	N° des cas	Pourcentage
Abattement	1 ; 3 ; 4 ; 5 ; 8 ; 9 ; 10 ; 11 ; 12 ; 14 ; 15 ; 17 ; 18 ; 20 ; 21 ; 22 ; 23 ; 24 ; 26 ; 28	67%
Amaigrissement	1 ; 2 ; 3 ; 4 ; 6 ; 8 ; 9 ; 12 ; 15 ; 17 ; 18 ; 21 ; 23 ; 24 ; 27 ; 28 ; 29	57%
Anorexie	2 ; 3 ; 4 ; 5 ; 8 ; 11 ; 20 ; 22 ; 23 ; 24 ; 25 ; 29	40%
Vomissements	2 ; 3 ; 6 ; 8 ; 11 ; 12 ; 15 ; 17 ; 24 ; 27 ; 28 ; 29	40%
Diarrhée	1 ; 3 ; 5 ; 6 ; 9 ; 12 ; 23 ; 27 ; 28 ; 29 ; 30	37%
Hyperthermie	4 ; 5 ; 8 ; 9 ; 11 ; 12 ; 14 ; 20 ; 23 ; 30	33%
Dyspnée	5 ; 10 ; 13 ; 14 ; 18 ; 21 ; 22 ; 30	27%
Adénomégalie superficielle	5 ; 7 ; 9 ; 11 ; 12 ; 15 ; 21 ; 26	27%
Douleur abdominale	1 ; 12 ; 23 ; 29	13%
Polydipsie	12 ; 22 ; 23	10%
Hémochésie	3 ; 4 ; 6	10%
Méléna	5 ;12 ; 28	10%
Ictère	6 ; 12 ; 25	10%
Muqueuses pâles	4 ; 6	7%
Toux	18 ; 24	7%
Masse cutanée	10 ; 16	7%
Jetage	5	3%
Oedèmes déclives	3	3%
Epistaxis	11	3%

3) Examens complémentaires

Les **examens complémentaires** réalisés sont variables en fonction des cas.
Le *tableau 23* résume ceux qui ont été effectués selon les cas et les *tableaux 24, 25, 26* et *28* précisent les anomalies détectées.

Tableau 23: Examens complémentaires réalisés

Cas	Echo-graphie	Radio-graphie	NFS	Frottis	Biochimie	Analyse Urinaire	Cytologie	Histologie	Immuno-marquages	Myélo-gramme
1	X						X			
2	X		X		X		X			
3			X	X	X		X	X	X	
4	X		X	X	X	X		X	X	X
5		X	X	X	X		X			
6	X		X		X		X	X	X	
7							X	X		
8	X		X	X	X		X			
9	X		X	X		X	X	X	X	
10		X	X		X		X			
11			X	X			X			
12	X	X	X	X	X	X	X	X	X	X
13	X		X		X		X			
14	X		X	X	X		X			
15			X		X		X			
16	X	X	X	X				X	X	
17	X		X		X		X			
18			X				X			
19	X				X		X	X	X	
20	X		X	X			X	X	X	X
21					X		X			
22	X		X	X	X		X	X	X	X
23	X		X	X	X		X	X	X	X
24	X		X	X	X		X	X	X	
25	X	X	X		X		X			
26							X	X	X	
27			X		X		X			
28			X	X			X	X	X	X
29	X	X			X		X	X		
30	X		X		X		X			

L'interprétation des données doit rester **prudente**. En effet, le bilan d'extension est souvent **incomplet**, en particulier lors d'atteinte des ganglions lymphatiques superficiels. Ainsi, un **myélogramme** n'a été réalisé que dans **six cas sur trente** et une **analyse histologique** dans **quinze cas sur trente** (*tableau 23*). De plus, peu **d'immunomarquages** ayant été réalisés (**treize cas sur trente**) (voir *tableau 28*), la nature des cellules n'est souvent établie qu'à partir de critères **morphologiques**.

Tableau 24: Principales anomalies détectées grâce aux examens complémentaires, classées par type et par ordre décroissant de fréquence (hors anomalies des examens cytologique et histologique)

Anomalie	N° des cas	Pourcentage
Hématologie		
Syndrome hémophagocytaire	1 ; 4 ; 5 ; 7 ; 8 ; 9 ; 10 ; 11 ; 12 ; 19 ; 20 ; 22 ; 23 ; 24 ; 27 ; 28	53%
Anémie	3 ; 4 ; 5 ; 8 ; 9 ; 10 ; 11 ; 14 ; 18 ; 20 ; 22 ; 23 ; 24 ; 27 ; 28	50%
Leucocytose	3 ; 5 ; 6 ; 9 ; 11 ; 12 ; 13 ; 15 ; 17 ; 18 ; 25 ; 28 ; 30	43%
Neutrophilie	3 ; 5 ; 6 ; 12 ; 13 ; 15 ; 17 ; 18 ; 25 ; 28 ; 30	37%
Thrombocytopénie	4 ; 8 ; 11 ; 12 ; 14 ; 20 ; 22 ; 27	27%
Pancytopénie	18 ; 20 ; 22 ; 23 ; 24	17%
Erythroblastose	3 ; 5 ; 11 ; 14 ; 24	17%
Cellules anormales au frottis	4 ; 11 ; 12 ; 28	13%
Anisocytose	5 ; 11 ; 23 ; 28	13%
Leucopénie	4 ; 8 ; 20 ; 22	13%
Lymphocytose	11 ; 16 ; 17 ; 18	13%
Lymphopénie	3 ; 8 ; 13 ; 25	13%
Polychromatophilie	5 ; 11 ; 28	10%
Sphérocytes	16 ; 23 ; 24	10%
Acanthocytes	16 ; 23	7%
Neutropénie	8	3%
Biochimie		
PAL élevées	3 ; 4 ; 5 ; 6 ;12 ; 14 ; 17 ; 23 ; 24 ; 25 ; 30	37%
Hypoalbuminémie	2 ; 3 ; 8 ; 19 ; 23 ; 28 ; 29	23%
ALAT élévées	5 ; 14 ; 17 ; 23 ; 24 ; 25	20%
Urée élevée	5 ; 15 ; 17 ; 21 ; 22	17%
Créatinine élevée	15 ; 22	7%
Modifications du bilan d'hémostase	14 ; 23 ; 25	10%
Analyse Urinaire		
Bilirubinurie	4 ; 12 ; 17	10%
Imagerie Médicale		
Adénomégalie profonde	1 ; 2 ; 5 ; 6 ; 8 ; 12 ; 17 ; 19 ; 25 ; 27 ; 28 ; 29 ; 30	43%
Splénomégalie	4 ; 8 ; 9 ; 12 ; 14 ; 17 ; 20 ; 22 ; 23 ; 24 ; 28 ; 30	40%
Hépatomégalie	12 ; 14 ; 17 ; 19 : 22 ; 23 ; 25 ; 28	27%
Lésion intestinale	1 ; 2 ; 3 ; 6 ; 19 ; 25 ; 27 ; 29	27%
Epanchement abdominal	3 ; 19 ; 21 ; 22 ; 27	17%
Masse médiastinale	10 ; 13	7%
Epanchement pleural	18	3%

Tableau 25: Principales caractéristiques cytologiques

Cas	Organes	Taille des cellules	Chromatine	Cytoplasme	Grains	Présence d'histiocytes réactionnels	Présence de petits lymphocytes réactionnels
1	Ganglion Intestin	Variable	Très fine	Faiblement basophile	Fins	Oui	Oui
2	Ganglion Intestin	Variable	Fine	Basophile	Peu visibles	Non	Oui
3	Intestin	Petite	Réticulée	Basophile	Oui	**Non***	Non
4	Moelle osseuse	Variable	Mottée	Hyperbasophile	Nets	Oui	Non
5	Ganglion	Moyenne à grande	Mottée	Basophile Microvacuolaire	Nets	Oui	Oui
6	Ganglion Intestin	Variable	Mottée/ Fine	Basophile	Nets	Non	Non
7	Ganglion	Variable	Mottée/ Fine	Faiblement basophile	Fins	Oui	Oui
8	Ganglion Rate	Grande	Très fine	Basophile	Non	Oui	Oui
9	Ganglion Rate	Moyenne à grande	Mottée/ Fine	Hyperbasophile Microvacuolaire	Grosses	Oui	Non
10	Masse cutanée	ND	ND	Microvacuolaire	Oui	Oui	Non
11	Ganglion	Variable	Fine	Très basophile	Grosses	Oui	Non
12	Rate Foie Ganglion Moelle osseuse	Moyenne à grande	Fine	Basophile	Fins	Oui	Oui
13	Masse médiastinale	ND	Mottée	Basophile	Oui	Non	Non
14	Foie	Variable	Mottée	Hyperbasophile	Oui	Non	Non
15	Ganglion	Variable	Fine	Basophile	Nets	Non	Oui
17	Foie Rate	Variable	ND	Basophile	Grosses	Non	Oui
18	Epanchement pleural	Variable	Mottée	Hyperbasophile	Nets	Non	Non
19	Ganglion Foie	Variable	Fine	Basophile	Nets	Oui	Non
20	Rate Moelle osseuse	Moyenne à grande	Fine	Basophile	Fins	Oui	Oui
21	Ganglion	Moyenne	Mottée	Clair	Oui	Non	Oui
22	Foie Epanchement abdominal	Moyenne à grande	Mottée/ Fine	Hyperbasophile Microvacuolaire	Grosses	Oui	Non
23	Foie Rate Moelle osseuse	Variable	Mottée	Hyperbasophile	Oui	Oui	Non
24	Rate	ND	ND	ND	Oui	Oui	Non
25	Ganglion	Variable	Fine	Basophile	Nets	Non	Oui
26	Ganglion	Variable	Mottée	Basophile	Nets	Non	Oui
27	Ganglion Epanchement abdominal	Variable	Mottée	Très basophile	Peu visibles	Oui	Oui
28	Ganglion Rate Foie Moelle osseuse	Moyenne à grande	Mottée/ Fine	Hyperbasophile Microvacuolaire	Grosses	Oui	Non
29	Ganglion	Petite	Mottée	Basophile	Nets	Non	Non
30	Ganglion Rate	Variable	Fine	Basophile	Nets	Non	Oui

Le cas 16 n'est pas présent dans ce tableau car le diagnostic a été uniquement histologique.
*****Comme **aucuns grains** n'ont pu être observés dans les cellules du cas ***8***, on peut se poser la question de la **pertinence de sa présence dans cette étude**.

Plusieurs **similitudes** avec les autres cas nous ont incité à l'inclure ici :

- **localisation** : **profonde** avec **splénomégalie** et atteinte des **ganglions lymphatiques abdominaux**;

- **clinique** : évolution très **agressive**, **inefficacité** du traitement;

- **biochimique** : présence d'une **hypoalbuminémie**;

- **hématologique** : **pancytopénie**;

- **cytologique** : cellules **moyennes à grandes**, au cytoplasme **basophile**, présence d'un contingent de **petits lymphocytes et d'histiocytes** réalisant des images **d'hémophagocytose**.
  On peut aussi noter que, dans certains cas, les grains peuvent être **peu nombreux**, **difficilement visibles** et présents uniquement dans **quelques cellules,** (*photo 4, p.199197*).

Tableau 26: Infiltration de la moelle osseuse et du sang par les cellules tumorales

Cas	Infiltration de la moelle osseuse	Infiltration du sang
4	51%	Oui
11	ND	Oui
12	Oui	Oui
20	Non	Non
22	Non	Non
23	1%	Non
28	>80%	Oui

Tableau 27: Principales infiltrations à l'examen histologique

Cas	Infiltrations				
3	**Intestin** Toutes les couches de la paroi, tissu adipeux				
4	**Rate** Pulpe rouge			**Foie** Espace porte lumière des capillaires sinusoïdes	
6	**Rate** Moindre	**Foie** Moindre	**Ganglion** Majeure	**Intestin** Autour des ganglions nerveux	**Médiastin** Majeure
7	**Rate**	**Foie**	**Estomac**	**Pancréas**	**Rein**
	Pas d'infiltration par le contingent lymphomateux à grains				
9	**Rate** Pulpe rouge		**Foie** Sinus		**Ganglion** Lumière des vaisseaux sanguins
12	**Rate** Sinus et cordons de Billroth			**Foie** Espace porte	
16	**Peau** Dermique et sous cutanée				
19	**Rate** Cordons de Billroth Pulpes rouge et blanche		**Foie** Triade portale jusqu'aux capillaires sinusoïdes		**Intestin** Chorion de la muqueuse jusqu'à la sous-muqueuse
20	**Rate** Sinus veineux et cordons de Billroth				
22	**Rate** Pulpe rouge		**Foie** Sinus		**Ganglion** Lumière des vaisseaux sanguins
23	**Rate** Majeure		**Foie** Moindre, espace porte		**Intestins** Villosités abrasées
24	**Rate** Sinus veineux Cordons de Billroth				
26	**Rate** Cordons de Billroth		**Foie** Périportale, capillaires sinusoïdes, interstitium centrolobulaire		**Ganglion** Voies lymphatiques, parenchyme, lumière des vaisseaux sanguins
28	**Rate** Pulpe rouge		**Foie** Triade portale et sinus		**Intestin** Toutes les couches
29	**Intestin** Epaississement des villosités				

Tableau 28: Résumé des principaux marquages réalisés

Cas	CD3ε	TiA-1	Ki-67 (pourcentage de cellules marquées)	Phénotype probable
3	+	+	70%	Cytotoxique, T
4	+	+	80%	T
6	+	+	ND	Cytotoxique, T
9	+	+	32%	Cytotoxique, T
12	-	-	61%	NK
16	+	+	30%	Cytotoxique, T
19	+	+	80%	Cytotoxique, T
20	-	+	52%	Cytotoxique, NK
22	+	+	72%	Cytotoxique, T
23	+	+	63%	Cytotoxique, T
24	+	+	60%	Cytotoxique, T
26	-	-	20%	NK
28	+	+	55%	Cytotoxique, T

4) Traitement et évolution

Tableau 29: Résumé des taitements utilisés et des durées de survie

Cas	Traitement (chimio / corticothérapie)	Survie (jours)	Mort
1	Aucun	10	Euthanasie
2	Méthylprednisolone 1mg/kg/j	5	Euthanasie
3	Entérectomie Dexaméthasone 0,2mg/kg/j	2	Décès
4	Méthylprednisolone 1mg/kg/j	2	Euthanasie
5	L-Asparaginase Prednisone 1mg/kg/j	7	Euthanasie
6	Prednisolone 1mg/kg/j 8 jours	2 (prodromes de 3 mois)	Euthanasie
7	Prednisolone 1mg/kg/j	30	Euthanasie
8	L-Asparaginase en 2 temps	8	Euthanasie
9	ND	21 (prodromes de 4 mois)	Euthanasie
10	Aucun	3	Euthanasie
11	Méthylprednisolone 2-3mg/kg/j 2 jours	2	Euthanasie
12	Aucun	5	Euthanasie
13	Prednisolone 0,5mg/kg/j	2 (prodromes de 2 mois)	Décès
14	L-Asparaginase COP	180	Euthanasie
15	Prednisone 0,5mg/kg/j	15	Euthanasie
16	Exérèse L-Asparaginase Prednisolone 1mg/kg/j puis 1 j /2	Vivant	SURVIE
17	Aucun	5	Décès
18	COPLA	32	Décès
19	ND	7	Euthanasie
20	Splénectomie Oncovin, Endoxan	30	Décès
21	Prednisolone 0,5mg/kg/j	3	Euthanasie
22	Aucun	3	Euthanasie
23	Aucun	7 (prodromes de 1 mois)	Euthanasie
24	Splénectomie Prednisolone 1mg/kg.j, Vincristine	180	Décès
25	Aucun	1	Décès
26	L-Asparaginase COP	15	Décès
27	Aucun	5 (prodromes de 3 mois)	Euthanasie
28	COPLA	30 (prodromes de 2 mois)	Euthanasie
29	Prednisolone 1mg/kg/j	30 (prodromes de 9 mois)	Euthanasie
30	L-Asparaginase	17	Euthanasie

5) Etude de la survie

Les **courbes de survie** ont été tracées selon la méthode de Kaplan-Meier (*figure 18*).

Figure 18: Courbes de survie selon la méthode de Kaplan-Meier

A gauche : vue globale
A droite : agrandissement de la période de temps comprise entre 0 et 40 jours
---------- : intervalle de confiance

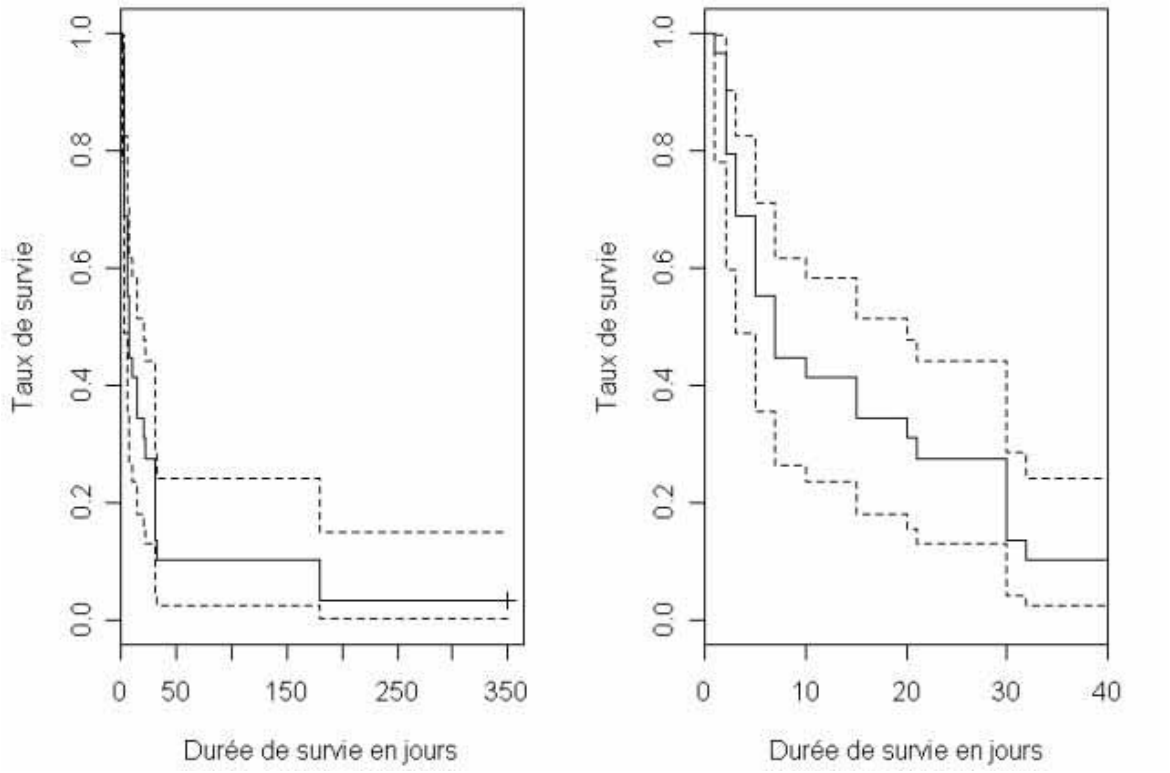

La médiane de survie est de sept jours.

La durée de survie est **identique,** que les chiens soient **traités ou non** et que le traitement consiste en une **corticothérapie** ou en une **polychimiothérapie complète**.

Certains éléments ont cependant une influence **statistiquement significative** sur la durée de survie :

- la présence d'une **masse médiastinale**, d'un **épanchement abdominal**, **d'hémochésie**, d'un **ictère**, de **muqueuses pâles** et de **lymphocytes tumoraux dans le sang** est associée à une durée de survie plus **courte;**

- la présence d'une **anémie**, de **sphérocytes** et de **cellules tumorales à cytoplasme hyperbasophile** est associée à une durée de survie plus **longue**;

- les autres paramètres épidémiologiques, cliniques, biochimiques, hématologiques, cytologiques et histologiques **n'ont pas d'influence statistiquement significative sur la durée de survie dans cette étude**.

B. RESULTATS EN FONCTION DE L'ORGANE ATTEINT

Ce classement a été choisi car il n'existe **pas de différence statistiquement significative** en terme de **survie** entre les différents cas en fonction des critères détaillés cytologiques et histologiques.

Les lymphomes ont été classés en fonction de leur **localisation préférentielle** (*figures 19* et *20*). Cette **localisation** a été déterminée principalement en fonction des **données cytologiques et histologiques**, lorsqu'elles étaient présentes.

Des données **cliniques, échographiques et radiologiques** ont également été prises en compte lorsque cela nous a semblé cohérent :

- pour le cas ***10***, une analyse cytologique a été réalisée sur la **masse sous-cutanée uniquement**. Cependant, l'apparition d'une **dyspnée** et de la **masse sous-cutanée** étant **concomitante,** et une volumineuse **masse médiastinale** ayant été vue sur la **radiographie**, une atteinte du **médiastin** en a été conclue;

- pour les cas ***25*** et ***27***, une analyse cytologique n'a été réalisée que sur les **ganglions mésentériques,** mais une **lésion intestinale** étant visible à **l'échographie**, une atteinte de cet organe peut être suspectée.

Figure 19: Principales localisations des cas de lymphomes à grains au moment de leur **diagnostic**

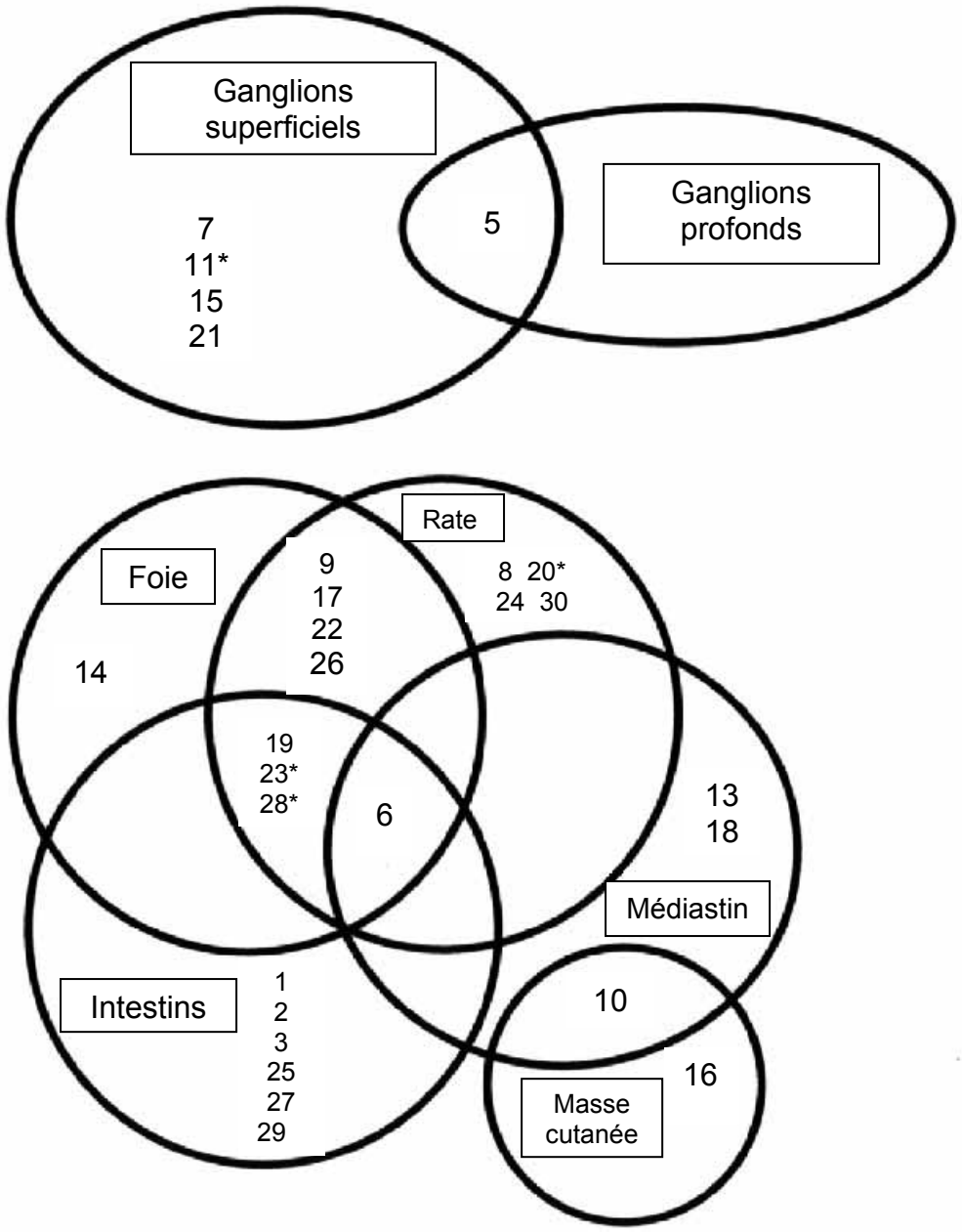

* Formes pour lesquelles un envahissement secondaire par les cellules tumorales de la moelle osseuse et/ou du sang a été noté.

Figure 20: Principales localisations parenchymateuses des cas de leucémies lymphoïdes à grains au moment de leur diagnostic

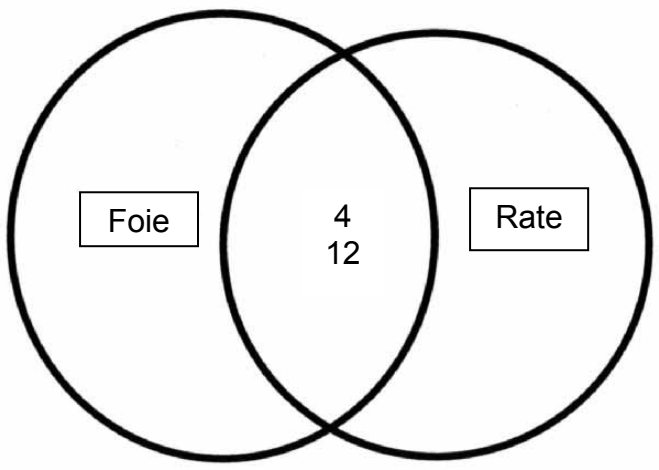

Le *tableau 30* **résume la classification** des cas telle qu'elle est détaillée par la suite, et indique le **pourcentage** de cas présents dans chacune des catégories.

Tableau 30: Répartition des cas dans les différents groupes

Localisations	N° des cas	Pourcentage
Atteinte superficielle :		
Ganglionnaire	5, 7, 11, 15, 21,	17%
Cutanée	16	3%
Atteinte profonde :		
Médiastinale	6, 10, 13, 18	13%
Splénohépatique	8, 9, 14, 17, 20, 22, 24, 26, 30	30%
Intestinale	1, 2, 3, 19, 23, 25, 27, 28, 29	30%
Leucémies		
Moelle osseuse et sang	4, 12	7%

1) Localisation superficielle

a) Atteinte des nœuds lymphatiques superficiels : cas 5, 7, 11, 15 et 21

Outre les ganglions lymphatiques superficiels, ce type de lymphome peut toucher les **ganglions lymphatiques profonds** (trachéobronchiques et sus-sternal) (***5***) et le **sang périphérique** (***11***). Le cas ***5*** est classé parmi les atteintes superficielles malgré une adénomégalie profonde, car l'augmentation marquée de la taille des ganglions superficiels est le signe qui domine le tableau clinique.

i Epidémiologie

Les chiens malades, trois mâles (***7, 11, 21***) et deux femelles (***5, 15***), avaient respectivement neuf ans, deux ans, onze ans, sept ans et onze ans au moment du diagnostic.

ii Clinique

En plus de l'hypertrophie ganglionnaire, les signes cliniques observés sont des signes **généraux** : abattement, amaigrissement marqué (***11, 15, 21***), parfois de l'anorexie (***5, 11***) et de l'hyperthermie (***5***), ainsi que des **vomissements** (***11, 15***). Une ascite a également été notée à l'examen clinique du cas ***21***.

Une dyspnée et du jetage sont apparus **secondairement** dans le cas ***5***.

Le cas ***7*** était le seul à présenter une adénomégalie superficielle généralisée **sans autre signe clinique**.

iii Examens complémentaires

- Analyses hématologiques

Des **analyses hématologiques** ont été réalisées dans trois cas sur cinq (***5, 11, 15***), qui révèlent une **anémie** (***5, 11***), une **leucocytose** (***5, 11, 15***), ainsi qu'une **neutrophilie** (***5, 15***), une **lymphocytose** (***11***) et une **thrombocytopénie** (***11***).

Un **frottis** a été réalisé dans les cas ***5*** et ***11,*** qui met en évidence une **polychromatophilie** et une **anisocytose érythrocytaire** peu marquées, ainsi qu'une **érythroblastose** sanguine en faveur d'une **régénération érythroïde récente** dans **les deux cas**.
Dans le cas ***11***, des **cellules atypiques** sont également visibles, signant un envahissement du sang par le contingent tumoral.
Aucun myélogramme n'ayant été réalisé, l'atteinte de la moelle osseuse est inconnue.

- Analyses biochimiques

Les analyses biochimiques réalisées dans les cas ***5, 15*** et ***21*** ont révélé une **augmentation de l'urée** sans augmentation de la créatinine dans les cas ***5*** et ***21***, ce qui correspond à une **insuffisance rénale prérénale**.
Pour le cas ***15***, **l'urée et la créatinine** sont toutes les deux élevées.

Dans le cas ***5***, une augmentation des **enzymes hépatiques** (PAL et ALAT) pouvant être secondaire à une atteinte tumorale du foie ou au traitement à base de **corticoïdes** est mise en évidence.

- Examens cytologiques

Les cellules lymphoïdes tumorales observées à l'examen cytologique sont des cellules **atypiques** de taille soit **variable** de la petite à la grande cellule (***7, 11, 15***), soit **moyenne à grande** (***5, 21***), au noyau régulier contenant une chromatine pouvant être **fine** (***11, 15***), **mottée** (***5, 21***) ou **fine** dans les plus **grandes** cellules et plus **mottée** dans les **plus petites** (***7***) avec des nucléoles discrets (***15, 21***) ou très nets (***5, 7, 11***).

Le cytoplasme, de basophilie variable selon les cas, parfois **microvacuolaire** (***5***), contient généralement des granulations azurophiles **nettes**, parfois dans une **zone chromophobe périnucléaire** (***5, 21***).
Pour le cas ***7***, les granulations sont absentes des grandes cellules.

Un contingent **d'histiocytes** réalisant des images de **cytophagocytose** a été observé dans les cas ***5, 7*** et ***11***.
Une population de **petits lymphocytes normaux** a été observée dans les cas ***7*** et ***15***, accompagnée de **plasmocytes** dans le cas ***7***.

- Examens histologiques et immunomarquages

Des analyses histologiques ont été réalisées uniquement dans le cas ***7*** suite à une **autopsie** réalisée par le vétérinaire traitant. La seule anomalie macroscopiquement visible lors de celle-ci était la présence d'un **nodule splénique** qui a été prélevé.

Les analyses histologiques ont porté sur des prélèvements de **foie**, de **rate**, **d'estomac en région pylorique**, de **pancréas** et de **rein**. Pour tous ces organes, une **absence du contingent lymphomateux à grains** a été notée.

iv Traitement et évolution

Un traitement consistant en une **corticothérapie** (***7, 11, 15, 21***) ou en une **chimiothérapie** (***5***) a été mis en place dans les cinq cas.

Pour les cas traités par **corticothérapie**, la **prednisolone** n'a eu d'effet que dans le cas ***7*** où une diminution de la taille des ganglions superficiels jusqu'à un **volume normal** a été observée pendant **quinze jours** avant échappement.
Le chien a été euthanasié **trente jours après le diagnostic** suite à une dégradation de son état général se manifestant par une **faiblesse marquée** et de **l'anorexie**.

Dans les trois autres cas, le traitement n'a pas eu d'effet et les chiens ont été euthanasiés **deux jours** (***11***), **trois jours** (***21***) et **quinze jours** (***15***) après le diagnostic.

Dans le cas ***5***, l'euthanasie a eu lieu **sept jours** après diagnostic malgré un traitement à base de **L-Asparaginase** et de **prednisone** à 1 mg/kg/j.
La polychimiothérapie n'a donc pas eu de meilleur résultat que la corticothérapie.

b) Atteinte cutanée : cas 16

i Epidémiologie

La chienne malade avait 18 mois au moment du diagnostic.
Elle possède des antécédents de **démodécie** traitée à l'aide de milbemycine et d'amitraz.

ii Clinique

Aucun signe clinique, exception faite de la **masse cutanée**, n'est observé.

Cette masse, localisée à la pointe de la hanche droite a **grossi rapidement** en trois semaines tout en devenant **érythémateuse** et **prurigineuse**, jusqu'à atteindre **5 cm de diamètre**.

Aucune atteinte des ganglions lymphatiques superficiels ou des organes profonds n'a été mise en évidence à la radiographie et à l'échographie..

iii Examens complémentaires

- Analyses hématologiques

Aucune anomalie hématologique n'a été mise en évidence.

- Analyses biochimiques

Aucune analyse biochimique n'a été pratiquée.

- Examens cytologiques

Aucun examen cytologique n'a été réalisé.

- Examens histologiques et immunomarquages

L'analyse histologique fait part d'une tumeur **dermique** et **sous-cutanée** nodulaire **mal délimitée, constituée** de cellules rondes au noyau parfois irrégulier et plurinucléolé. Des **atypies cyto-nucléaires** sont présentes.

L'index **Ki-67 est de 30%**. Les cellules tumorales sont de phénotype **CD3ε+, TiA1+**, ce qui correspond à des cellules **cytotoxiques**, plus probablement **T**.

iv Traitement et évolution

Une **exérèse** a été réalisée, qui s'est révélée **limite en profondeur** à l'examen histologique, les marges étant saines mais la distance de sécurité trop faible.

De ce fait, une **chimiothérapie** consistant en une injection de **L-Asparaginase** et d'une corticothérapie à base de **prednisolone,** à 1 mg/kg/j puis à doses dégressives, a été mise en place.

Aux dernière nouvelles, soit un peu **plus de dix mois après le diagnostic**, la chienne va **bien**.

2) Localisation profonde

a) Atteinte du médiastin : cas 6, 10, 13 et 18

Ce type de lymphome peut se présenter sous forme dune **masse** (***6, 10, 13***) ou sous forme d'un **épanchement pleural** (***18***).

Outre cette atteinte médiastinale, on peut également observer une atteinte **sous-cutanée** (***10***) ou plus **généralisée** (**6**)**,** avec infiltration du **foie**, de la **rate**, des **intestins** et des **ganglions lymphatiques mésentériques** par les cellules tumorales.
Concernant ce dernier cas, l'examen **histologique** (voir plus loin) ayant révélé une l'infiltration **bien plus importante** de la masse médiastinale que des autres organes, il a été décidé de le classer avec les **atteintes du médiastin**.

i Epidémiologie

Les chiens malades, trois mâles (***6, 10, 18***) et une femelle (***13***), avaient respectivement sept ans, quatorze ans, sept ans et quatre ans au moment du diagnostic.

ii Clinique

Les signes cliniques observés sont essentiellement des signes **respiratoires** comme une **dyspnée** (***10, 13, 18***), parfois accompagnée d'une **toux** (***18***), ainsi que des signes plus **généraux** comme un abattement (***10, 18***), un amaigrissement (***6, 18***), des **vomissements, une diarrhée hémorragique** (***6***) et un **ictère** (***6***).

On remarque que le chien ***6*** a présenté de nombreux signes digestifs en fin de vie, très certainement secondaires à l'atteinte tardive **intestinale** et **splénohépatique**.

Les chiens ***6*** et ***13*** présentaient des troubles depuis **trois et deux mois** respectivement au moment du diagnostic.

iii Examens complémentaires

- Analyses hématologiques

Des **analyses hématologiques** ont été réalisées dans **tous les cas** mais n'ont pas, à notre connaissance, été associées à un frottis sanguin.

Ces analyses révèlent, dans trois cas sur quatre (***6, 13, 18***), une **leucocytose** et une **neutrophilie**. Une **lymphopénie** est également observée pour le cas ***13*** et une **anémie modérée** pour le cas ***10***.

- Analyses biochimiques

Des **analyses biochimiques** ont été réalisées dans les cas ***6, 10*** et ***13*** et ne révèlent aucune anomalie mise à part une **élévation des PAL** pour le cas ***6***, compatible avec une infiltration tumorale hépatique ou secondaire à l'administration de corticoïdes.

- Examens cytologiques

Les cellules lymphoïdes tumorales mises en évidence par l'examen cytologique sont des cellules **atypiques** (***6, 18***) ou **blastiques** (***10, 13***), de taille **variable** de la petite à la grande cellule, au noyau régulier contenant une chromatine pouvant être **mottée** (***13, 18***), ou **fine** dans les **grandes** cellules et **mottée** dans les plus **petites** (***6***), avec des nucléoles nets (***6, 18***) parfois multiples (***13***).

Le cytoplasme peut être variablement **basophile** (***6, 13***), **hyperbasophile** (***18***) ou **microvacuolaire** (***10***) et contient des granulations nettes, parfois dans une zone chromophobe périnucléaire (***10, 13, 18***).

Des **histiocytes** réalisant des images **d'érythrophagocytose** sont présents dans le cas ***10***, ce qui est en accord avec **l'anémie** présente lors des examens hématologiques.

- Examens histologiques et immunomarquages

Une **autopsie** a été réalisée dans le cas ***6***, qui révèle des intestins d'aspect **plissé** (*photo 1, p.197*) et des **pétéchies** dans la muqueuse intestinale (*photo 2, p.197*). Des **ganglions mésentériques**, probablement **coliques**, sont très **hypertrophiés** et forment une **masse** englobant une partie de l'intestin (*photo 3, p.199*).

Des **analyses histologiques** ont été effectuées à partir de prélèvements nécropsiques et ont permis de mettre en évidence une infiltration **très marquée** du **médiastin** et des **ganglions lymphatiques médiastinaux**.
Les **intestins** sont un peu **moins infiltrés**, les cellules tumorales étant présentes selon un gradient décroissant de la **séreuse à la muqueuse**. On observe une infiltration **autour des ganglions nerveux** de la paroi de l'intestin et la présence d'amas de cellules tumorales dans la **lumière des vaisseaux lymphatiques** de la sous-muqueuse.
La **rate**, le **foie** et le **tissu conjonctif adipeux** sont **les moins atteints**.
Des amas de cellules tumorales sont visibles dans la **lumière des vaisseaux sanguins de l'espace porte** et, dans une moindre mesure, dans la **pulpe rouge** splénique.

La **pulpe blanche** splénique est **hypoplasique** et infiltrée par des **amas** bien délimités.

Cette infiltration, très particulière, semble s'être effectuée de façon **rétrograde** des ganglions lymphatiques mésentériques à l'intestin, puis au foie et à la rate. Dans cette hypothèse, les cellules tumorales seraient passées des ganglions lymphatiques coliques au tronc intestinal, puis seraient remontées aux ganglions lymphatiques spléniques et hépatiques avant d'atteindre la rate et le foie.

Les cellules tumorales observées sont de **petite taille,** sauf dans les **ganglions lymphatiques** où elles sont **grandes**. Ce sont des cellules de phénotype **CD3ε+, TiA1+**, donc **cytotoxiques** plus probablement **T**.

iv Traitement et évolution

Un traitement a été mis en place pour les cas ***6, 13*** et ***18***.
Pour les cas ***6*** et ***13***, il a consisté en une **corticothérapie** et n'a eu **aucun effet.**
Le chien ***13*** est décédé de son lymphome **deux jours** après le diagnostic, tandis que les chiens ***6*** et ***10*** ont été euthanasiés respectivement **deux** et **trois jours** après le diagnostic.

Le chien ***18*** a répondu à un traitement de **polychimiothérapie** (L-Asparaginase et protocole COP) pendant **un mois** (disparition des signes respiratoires). Il est décédé de son lymphome après échappement (**hyperthermie** et **pancytopénie**) **32 jours** après le diagnostic.

b) *Atteinte splénohépatique : cas 8, 9, 14, 17, 20, 22, 24, 26, et 30*

i Atteinte primitivement hépatique : cas *14*

- Epidémiologie

La chienne malade avait douze ans au moment du diagnostic.

- Clinique

Les signes cliniques observés sont un **abattement**, une **hyperthermie** et une **polypnée**.

Une **hépatomégalie** ainsi qu'une **splénomégalie secondaire** ont été mises en évidence par **échographie**. Aucune analyse cytologique ou histologique n'ayant été réalisée sur la rate, **la cause de la splénomégalie reste inconnue**.

- Examens complémentaires

✓ **Analyses hématologiques**

Des **analyses hématologiques** ont révélé une **anémie** et une **thrombocytopénie**. Quelques **érythroblastes** sont visibles au frottis, signe d'une **régénération érythroïde récente**.

✓ **Analyses biochimiques**

Les **analyses biochimiques** ont mis en évidence une augmentation des **enzymes hépatiques** (PAL et ALAT), ce qui est en accord avec le tableau clinique (**hépatomégalie**).

Un **bilan d'hémostase** a révélé un **temps de céphaline activé** et un **temps de thrombine augmentés** par rapport au témoin, données également en accord avec une **atteinte primitivement hépatique sévère**. Ces résultats ont, en outre, proscrit la réalisation de cytoponctions ultérieures.

✓ **Examens cytologiques**

Les cellules lymphoïdes tumorales mises en évidence par l'examen cytologique sont des cellules **blastiques** de taille **variable** de la petite à la grande cellule, au noyau

rond, parfois légèrement encoché, à chromatine **mottée** et contenant un ou plusieurs nucléoles clairs proéminents.

Le cytoplasme **hyperbasophile** contient parfois quelques granulations azurophiles.

Aucun contingent histiocytaire n'est visible.

✓ **Examens histologiques et immunomarquages**

Aucun examen histologique n'a été réalisé.

- Traitement et évolution

Une **polychimiothérapie** (L-Asparaginase puis protocole de type COP) a été mise en place et a permis une **réponse partielle** avec un état général variable.

La chienne a été euthanasiée **six mois après le diagnostic** suite à la dégradation de son état général accompagné d'une **anémie** et d'une **hyperthermie fluctuante**.

ii Atteinte uniquement splénique (d'après les données dont nous disposons) : cas *8, 20, 24* et *30*

- Epidémiologie

Les chiennes malades avaient quatre ans (***8***), cinq ans (***20***), huit ans et sept ans (***24, 30***) au moment du diagnostic.

- Clinique

Les signes cliniques observés sont des signes **généraux** : abattement (***8, 20, 24***), amaigrissement (***8, 24***), parfois anorexie (***8***, ***20***) et hyperthermie (***8, 20***), ainsi que des **vomissements** (**8,** ***24***), de la **diarrhée** (***30***) et de la **toux** (***24***).

Une **splénomégalie** est observée à **l'échographie** dans les cas ***20, 24*** et ***30***, tandis que la rate est de taille normale mais **hétérogène** avec de nombreux nodules hypoéchogènes dans le cas ***8***.
Le **foie** ne présentait **pas d'anomalie** à l'échographie.

- Examens complémentaires

✓ Analyses hématologiques

Trois des cas étudiés (***8, 20*** et ***24***) se caractérisent hématologiquement par des **cytopénies** plus ou moins marquées des **trois lignées sanguines**, alors que le cas ***30*** se distingue par la présence d'une **leucocytose** et d'une **neutrophilie**.

Un frottis sanguin a été réalisé dans les cas ***8, 20*** et ***24***, mettant en évidence la présence de rares érythroblastes et de **sphérocytes** dans le cas ***24***, en faveur d'une **anémie d'origine immunologique**. Cela paraît corroborer les données du **myélogramme** indiquant une moelle réactionnelle et siège d'une **lyse immunologique de la lignée rouge**.

Aucune anomalie n'est décelable sur le frottis des cas ***8*** et ***20***.

Un **myélogramme** a également été réalisé dans le cas ***20***, ne mettant pas en évidence de cellules tumorales dans la moelle osseuse, mais en faveur d'une moelle **très fortement stimulée pour la ligne érythroïde**, ce qui est cohérent avec le **syndrome hémophagocytaire** observé au niveau de la rate (cf. analyses histologiques ci dessous).

✓ Analyses biochimiques

Les analyses biochimiques, réalisées dans les cas ***8***, ***24*** et ***30*** ont révélé, une **hypoalbuminémie** dans le premier cas, une augmentation des **enzymes hépatiques** (PAL et ALAT) dans le deuxième cas, et une élévation des **PAL,** de **l'amylase** et de la **lipase** dans le dernier cas.

Dans les deux premiers cas (***8*** et ***24***), ces données sont compatibles avec une possible atteinte **hépatique**, peut être secondaire au processus tumoral.

Dans le cas ***30***, **l'augmentation des PAL** peut être le signe d'une choléstase mais peut également être secondaire aux **troubles intestinaux** observés (diarrhée) ou au **processus tumoral**. L'augmentation de l'amylase et de la lipase est compatible avec une **pancréatite** primitive ou secondaire au processus tumoral.

✓ Examens cytologiques

Pour les cas ***8*** et ***20***, les cellules lymphoïdes tumorales mises en évidence par l'examen cytologique sont des cellules **blastiques** de taille **moyenne à grande**, (**absence d'un contingent tumoral à petites cellules**) au noyau rond (***8***) ou irrégulier (***20***) contenant une chromatine **fine** avec des nucléoles multiples discrets (***8***) ou proéminents (***20***).
Le cytoplasme est basophile (**8**, ***20***, ***30***) et parfois microvacuolaire et unipolaire (***20***). Il contient généralement des granulations azurophiles soit **peu visibles** (***20***), soit

nettes (***24***) dans une zone chromophobe périnucléaire (***24***). **Aucune granulation** n'a pu être mise en évidence dans les cellules tumorales du cas ***8***.

Pour le cas ***24***, aucune donnée n'est disponible sur la taille des cellules et l'aspect de la chromatine.
Le **cytoplasme** contient des granulations azurophiles **nettes** dans une **zone chromophobe périnucléaire**.

Les cellules tumorales du cas ***30*** sont blastiques de taille **variable**, avec un noyau à chromatine **fine** et des nucléoles multiples discrets.
Leur **cytoplasme** est **basophile** et contient des **granulations azurophiles nettes**.

Un contingent **d'histiocytes** réalisant des images de **cytophagocytose** a été observé dans les cas ***8, 20*** et ***24***.

Une population de **petits lymphocytes réactionnels** a été observée dans les cas ***8, 24*** et ***30***.

✓ **Examens histologiques et immunomarquages**

Des analyses histologiques ont été réalisées dans les cas ***20*** et ***24***.

Dans les deux cas, on observe une infiltration des **sinus veineux spléniques** et des **cordons de Billroth**.

Dans le cas ***20***, le phénotype des cellules tumorales est **CD3ε-, CD4-, CD8-, TiA1+** en faveur de cellules **cytotoxiques** de type plutôt **NK**.

Dans le cas ***24***, le phénotype des cellules tumorales est **CD3ε+, TiA1+**, donc plutôt en faveur de cellules **cytotoxiques T.**

L'index Ki-67 est de **52%** dans le cas ***20*** et de l'ordre de **60%** dans les zones les plus prolifératives du cas ***24***. Il s'agit donc de lymphomes de haut grade.

- Traitement et évolution

Un traitement a été mis en place dans les quatre cas.

Pour les cas ***8*** et ***30***, un protocole de type **COP** précédé d'une injection de **L-Asparaginase** a été envisagé, mais suite à cette première injection, les chiennes ont présenté une **anorexie** et des **vomissements** ne rétrocédant pas à un traitement symptomatique.
Un contrôle **échographique** dans le cas ***8*** a mis en évidence une **évolution défavorable de l'adénopathie**.

Une décision d'euthanasie a été prise respectivement **huit et 17 jours** après le diagnostic pour les cas ***8*** et ***30***.

Dans le cas ***20***, le traitement a consisté en une **splénectomie** suivie d'un protocole de chimiothérapie de type **COP**, malgré lequel la chienne est décédée **un mois après le diagnostic**.

Pour le cas ***24***, le traitement a également consisté en une **splénectomie** suivie d'une chimiothérapie à base de **vincristine** et de **prednisone** à 1 mg/kg/j pendant un mois, puis un jour sur deux.
La réponse de la chienne à ce traitement n'est pas précisée, mais il semble avoir été **satisfaisant** car le décès est survenu **six mois** après le diagnostic des suites d'une **insuffisance rénale**.

iii Atteinte splénohépatique : cas *9, 17, 22 et 26*

Le cas ***26*** a également présenté une **polyadénomégalie superficielle**.

- Epidémiologie

Les chiens malades, trois mâles (***17, 22, 26***) et une femelle (***9***), avaient respectivement sept ans, cinq ans, onze ans et dix ans au moment du diagnostic.

- Clinique

Les signes cliniques observés sont des signes **généraux** : abattement, (***9, 17, 22, 26***), amaigrissement (***9, 17***), parfois anorexie (***22***), **vomissements** (***17***) et **dyspnée** (***22***).

Le cas ***9*** ne présentait qu'une **splénomégalie** à **l'échographie**, tandis que, dans les cas ***17*** et ***22***, une **hépatomégalie** était également présente.

- Examens complémentaires

✓ **Analyses hématologiques**

Des analyses hématologiques ont été effectuées dans **tous les cas sauf le *26*** et ont été accompagnées d'un **frottis sanguin** dans les cas ***9*** et ***22***.

Une **anémie** est présente pour les cas ***9*** et ***22*** et une **leucocytose** pour les cas ***9*** et ***17***.
Les autres signes hématologiques observés sont une neutrophilie (**17**), une **leucopénie** (***22***) et une **thrombocytopénie** (***22***) qui pourrait être responsable de **l'hémorragie abdominale** observée dans ce dernier cas.

Les résultats en "hypo" du cas ***22*** sont corroborés par un **myélogramme** révélant une **hypoplasie sévère de la moelle osseuse** confinant à l'aplasie. Il est important

de remarquer **l'absence d'envahissement de la moelle osseuse par le contingent tumoral**.

✓ Analyses biochimiques

Des analyses biochimiques ont été réalisées dans les cas ***17*** et ***22***.

Dans le cas ***17***, une augmentation des **enzymes hépatiques** (PAL et ALAT) est présente, signant une **atteinte conséquente du foie**.

L'urée est **élevée** dans les cas ***17*** et ***22***. La **créatinine** l'est également dans le cas ***22*** ce qui, vu le **jeune âge** de l'animal (cinq ans), pourrait signifier une infiltration tumorale des reins aboutissant à une **insuffisance rénale**.

✓ Examens cytologiques

Les cellules lymphoïdes tumorales mises en évidence par examen cytologique sont des cellules **atypiques** de taille **variable** de la petite à la grande cellule (***17, 26***) ou de taille **moyenne à grande** (***9, 22***), au noyau rond (***22***) ou irrégulier (***17***), contenant une **chromatine fine** dans les **grandes** cellules et **mottée** dans les **petites** (***9, 22***) ou mottée dans toutes les cellules (***26***) avec des nucléoles proéminents (***9, 22, 26***).

Le **cytoplasme**, basophile (***17, 26***) ou **hyperbasophile** et **microvacuolaire** (***9, 22***), contient dans tous les cas des **granulations azurophiles** dans une **zone chromophobe périnucléaire**.

Un contingent **d'histiocytes** réalisant des images **d'hémophagocytose** peut parfois être observé (***9, 22***).

Une population de **petits lymphocytes réactionnels** a été observée dans les cas ***17*** et ***26***.

✓ Examens histologiques et immunomarquages

Des analyses histologiques ont été réalisées dans les cas ***9, 22*** et ***26.***

Dans les cas ***9*** et ***22***, elles montrent une **infiltration des sinus hépatiques, de la pulpe rouge** splénique et de la **lumière des vaisseaux sanguins** des ganglions lymphatiques par une population de cellules **CD3ε+, CD4-, CD8+, TiA1+,** donc **cytotoxiques** probablement **T.**

Dans le cas ***26***, les **cordons de Billroth** de la rate sont infiltrés, ainsi que **l'espace périportale**, les **capillaires sinusoïdes hépatiques** et **l'interstitium centrolobulaire**. Des cellules tumorales sont également visibles dans les **ganglions lymphatiques**, au niveau des **voies lymphatiques**, du **parenchyme** et dans la **lumière des vaisseaux sanguins**.

Le phénotype de ces cellules tumorales est **CD3ε- et TiA-1 -**, donc plutôt de type **NK**.

L'index **Ki-67** est élevé dans les cas ***9*** (**32%**) et ***22*** (**72%)**.
Dans le cas ***26***, l'index Ki-67 n'est que de **20%.**

- Traitement et évolution

Dans le cas ***26***, une réponse partielle a été observée après injection de **L-Asparaginase** et un début de **protocole COP** mais le chien est décédé de son lymphome **quinze jours après le diagnostic**.

Aucun traitement spécifique n'est mis en place dans les autres cas.

Le chien ***22*** a été euthanasié **trois jours après le diagnostic,** et le chien ***9***, **21 jours** après des **prodromes de quatre mois**.
Le chien ***17*** est décédé **cinq jours après le diagnostic.**

c) Atteinte à prédominance intestinale (cas 1, 2, 3, 19; 23, 25, 27, 28, 29)

i Atteinte intestinale : cas *1, 2, 3, 25, 27* et *29*

Outre l'intestin, ce type de lymphome peut toucher les **ganglions lymphatiques profonds** (mésentériques, lombo-aortiques, gastriques, hépatiques) (***1, 2, 25, 27, 29***).

- Epidémiologie

Les chiens malades, deux mâles (***1, 27***) et quatre femelles (***2, 3, 25, 29***), avaient respectivement neuf ans, treize ans, dix ans (***2*** et ***3***) et sept ans (***25*** et ***29***) au moment du diagnostic.

- Clinique

Les signes cliniques observés sont essentiellement des signes **digestifs** : **amaigrissement** marqué, **vomissements**, souvent de la **diarrhée** (***3, 27, 29***), parfois une **hémochésie** (***3***), un **abattement** (***1***, ***3***), de **l'anorexie** (***25, 29***) et une **douleur à la palpation abdominale** (***1***, ***29***).

Les chiens ***27*** et ***29*** avaient des troubles digestifs depuis **trois** et **neuf** mois respectivement au moment du diagnostic.

- Examens complémentaires

✓ Analyses hématologiques

Une analyse hématologique a été réalisée dans quatre cas sur cinq (***2, 3, 25, 27***) et un frottis uniquement dans le cas ***3***.

Le cas ***2*** ne présente **aucune anomalie**.

Une **anémie** est observée dans les cas **3** et **27**.
Une **leucocytose**, une **neutrophilie** et une **lymphopénie** sont présentes dans les cas ***3*** et ***25***.
Une **thrombocytopénie** est observée dans le cas ***27***.

Dans le cas ***3***, une **érythroblastose** signant une **régénération érythrocytaire** est visible au frottis. Il faut également remarquer **l'absence de cellules tumorales** dans le sang.

✓ Analyses biochimiques

Des analyses biochimiques ont été réalisées dans cinq cas sur six (***2, 3, 25, 27, 29***).

Une **hypoalbuminémie** est observée dans trois cas sur six (***2, 3, 29***). Elle est probablement secondaire à une **malabsorption intestinale** et à l'origine des oedèmes observés dans le cas ***3*** ainsi que de l'épanchement abdominal des cas ***3*** et ***27***.

Dans le cas ***25***, une modification de **l'hémostase** est également observée (augmentation du **temps de coagulation sur tube sec**), probablement secondaire à une atteinte **hépatique,** se manifestant également par un **ictère**.

✓ Examens cytologiques

Les cellules lymphoïdes tumorales mises en évidence par l'examen cytologique sont des cellules **atypiques** (***2, 25, 27, 29***) ou **blastiques** (***1, 3***), de taille soit **variable** de la petite à la grande cellule (***1, 2, 25, 27***), soit de **petite** taille (***3, 29***).

Leur noyau régulier (***1, 27, 29***) ou irrégulier (***2, 3***) contient une chromatine pouvant être **fine** (***1, 2, 25***), ou **mottée** (***3, 27, 29***) avec des nucléoles discrets (***1, 2, 25, 29***) ou très nets (***3, 27***).

Le cytoplasme varie de faiblement à très nettement **basophile** selon les cas et contient des **granulations** soit **fines** et discrètes (***1, 2, 3, 27***), soit très **nettes** (***25, 29***), pouvant se situer dans une **zone chromophobe périnucléaire** (***3, 29***).

Un contingent **d'histiocytes** réalisant des images **d'hémophagocytose** est présent dans les cas ***1*** et ***27***.
Une population de **petits lymphocytes normaux** est mise en évidence dans les cas ***1, 2*** et ***25***.

✓ **Examens histologiques et immunomarquages**

Des **analyses histologiques** ont été effectuées pour les cas ***3*** et ***29***.

Dans le cas ***3***, l'infiltration concerne **toutes les couches de l'intestin**, la **muqueuse** étant souvent **ulcérée** et **nécrotique**. Une extension aux **tissus adipeux** environnant est également notée.

Les cellules tumorales sont de phénotype **CD3ε+, TiA1+**, donc **cytotoxiques** probablement **T,** et le marqueur de prolifération **Ki-67** est de **70%.**

Dans le cas ***29***, l'infiltrat est **polymorphe** et d'aspect **inflammatoire**. Seul un **épaississement des villosités intestinales** est noté.
Les blocs de ce dernier cas n'ayant pu être obtenus, **aucun marquage n'a pu être réalisé**.

Le cas ***3*** paraît donc **beaucoup plus agressif** que le cas ***29***, ce qui corrobore la **clinique**, mais en l'absence de marquage pour le cas ***29***, une comparaison plus poussée ne peut être effectuée.

- Traitement et évolution

Un traitement a été mis en place dans trois cas (***2, 3*** et ***29***).
Il a consisté en une corticothérapie a base de **prednisolone** à 1 mg/kg/j dans les cas ***2*** et ***29*** et en une **entérectomie** dans le cas ***3***.

La **survie la plus longue** a été observée pour le cas ***29*** avec euthanasie **trente jours après le diagnostic**.
Le cas ***3*** est décédé **deux jours suivant le diagnostic**, le cas ***1*** a été euthanasié **dix jours après le diagnostic** et les cas ***2*** et ***27*** ont été euthanasiés **cinq jours après le diagnostic**.

ii <u>Atteinte intestinale et splénohépatique : cas *19, 23* et *28*</u>

Outre l'intestin, la rate et le foie, ce type de lymphome peut également toucher les **ganglions lymphatiques profonds** (abdominaux, mésentériques et hépatiques) (***19, 28***), la **moelle osseuse** (***23, 28***) et le **sang périphérique** (***28***).

- Epidémiologie

Les chiens malades, deux mâles (***23, 28***) et une femelle (***19***), avaient respectivement douze ans, cinq ans et dix ans au moment du diagnostic.

- Clinique

Les signes cliniques observés sont typiques des lymphomes intestinaux. Il s'agit de signes **généraux** : abattement et amaigrissement (***23, 28***) souvent marqués, parfois **anorexie** (***23***) et **hyperthermie** (***23***), ainsi que de signes **digestifs** : **vomissements** (***23***), **diarrhée** (***23, 28***) et éventuellement **méléna** (***28***).

Ces signes, dans les cas ***23*** et ***28***, perduraient depuis **un** (***23***) et **deux mois** (***28***).

Une **palpation abdominale douloureuse** est également notée dans le cas ***23***.

Le cas ***19*** ne présentait qu'une **hépatomégalie**, tandis que, dans les cas ***23*** et ***28,*** une **splénomégalie** était également présente.

- Examens complémentaires

✓ **Analyses hématologiques**

Des analyses hématologiques ont été réalisées dans **deux cas sur trois** (***23,*** et ***28***) et sont accompagnées d'un **frottis sanguin**.

Les signes hématologiques qui prédominent dans le cas ***28*** sont une **leucocytose** et une **neutrophilie** ainsi qu'une **anémie**.

Le cas ***23*** a présenté d'emblée une **pancytopénie**.

Le **frottis sanguin** réalisé dans le cas ***28*** a permis de mettre en évidence plusieurs **cellules lymphoïdes atypiques** similaires à celles retrouvées dans la moelle osseuse et décrites un peu plus loin.
Aucune anomalie du frottis n'a été mise en évidence dans le cas ***23***.

✓ **Analyses biochimiques**

Des analyses biochimiques ont été réalisées dans **deux cas sur trois** (***19*** et ***23***).

Les **enzymes hépatiques** (PAL et ALAT) sont augmentées dans le cas ***23***, l'atteinte hépatique étant sans doute également responsable de **l'ictère** observé.

Une **hypoalbuminémie** est notée dans les deux cas, qui peut être secondaire à un syndrome de **malabsorption intestinale** et/ou à une **infiltration hépatique** par les cellules tumorales.

✓ Examens cytologiques

Les cellules lymphoïdes tumorales mises en évidence lors de l'examen cytologique sont **atypiques** et parfois **blastiques** (***19***, ***23***) (*photo 4, p.199*), de taille **variable** de la petite à la grande cellule (***23***, ***19***) (*photo 5, p.201*) ou de taille **moyenne à grande** (***28***).

Le noyau régulier contient une chromatine **fine** (***19***), **fine** dans les **grandes** cellules et **mottée** dans les **plus petites** pour le cas ***28*** ou **mottée** (***23***). La chromatine peut également être **irrégulièrement mottée** dans le cas ***19*** (*photo 5, p.201*).
Le noyau est soit plurinucléolé (***28***) soit non ou discrètement nucléolé (***19***) (*photo 5, p.201*).

Le cytoplasme peut être variablement basophile (***19***) ou **hyperbasophile** (***23, 28***) et **microvacuolaire** (***28***). Les granulations observées sont **nettes** et peuvent être soit dispersées dans le cytoplasme, soit localisées dans la **zone chromophobe périnucléaire** (***28***).
Dans le cas ***23***, on notera que les granulations sont **plus ou moins visibles** en fonction des organes ponctionnés. Ainsi, les grains sont **bien visibles** dans les **ganglions** et beaucoup **moins** dans le **foie**.

Un contingent **d'histiocytes** réalisant des images **d'hémophagocytose** est souvent présent (***19, 23, 28***).

Le **myélogramme** du cas ***23*** a révélé la présence **d'histiocytes** en très grand nombre, réalisant des images **d'hémophagocytose exacerbée** et probablement responsables de la **pancytopénie** constatée. L'infiltration de la moelle osseuse par le contingent de blastes à grains est très **discrète** (1%) (*photos 6, 7* et *8, p.201 et p.203*) et n'a pas permis d'établir le diagnostic.

Le contingent **histiocytaire** est également **prédominant dans le foie** du cas ***23*** (*photos 9, 10a* et *10b, p.203 et p.205*), où le diagnostic n'a pu être établi qu'à partir de la **cytoponction splénique** (*photo 11, p.205*).

Au contraire, la moelle osseuse du cas ***28*** est **massivement infiltrée** (supérieur à 80%) par un contingent lymphomateux d'aspect **plasmocytoïde à grains** avec déformation très marquée des contours nucléaires et cytoplasmiques.

✓ Examens histologiques et immunomarquages

Des analyses histologiques ont été réalisées dans les cas ***19, 23*** et ***28***, compatibles avec une **atteinte primitivement intestinale** ayant métastasé au **foie**, à la **rate** et souvent aux **ganglions lymphatiques abdominaux** (***19, 23, 28***).

Des particularités propres à chaque cas sont également notées.

Dans le cas ***19***, le **foie** est infiltré des **triades portales** (*photo 12, p.207*) jusqu'aux **capillaires sinusoïdes** des lobules.
Dans la **rate**, les **cordons de Billroth** ainsi que la **pulpe rouge et blanche** (*photo 13, p.207*) sont infiltrés. Les cellules tumorales apparaissent **homogènes** de **petite taille** à l'histologie (*photo 14, p.207*).
La lésion **intestinale** analysée est **étendue**, mal délimitée et infiltre la **paroi intestinale** du chorion de la muqueuse jusqu'au sommet des villosités (*photos 15a et 15b, p.209*). Elles est composée de cellules au noyau encoché (*photo 16, p.209*).

Les cellules sont de phénotype **CD3ε+, TiA1+** (*photo 17, p.211*), donc en faveur d'un phénotype **cytotoxique T**, et le **Ki67** est de l'ordre de **80%**.

A l'autopsie du cas ***23***, le foie et la rate sont de taille **augmentée** (*photos 18* et *19, p.211*), tout comme les **ganglions pancréatiques** (*photo 20, p.213*). La muqueuse du tube digestif apparaît **congestionnée** dans sa partie proximale (*photo 21, p.213*) et des **pétéchies** sont visibles (*photo 22, p.213*). **L'épaississement** de la **paroi** est plus marqué autour du caecum (*photo 23, p.215*).

A l'examen **histologique**, le **foie** est également **peu infiltré** par le contingent tumoral (*photo 24, p.215*) et le contingent **histiocytaire prédomine** (*photos 25* et *26, p.217*).
La **rate** apparaît **plus infiltrée que le foie** (*photo 27*a et *27b, p.215*) par des cellules de **taille plutôt petite** (*photo 28, p.219*).
La paroi intestinale est infiltrée de la musculaire de la **muqueuse** jusqu'aux **villosités** qui sont **abrasées** (*photos 29a* et 29*b, p.221*).
Les **zones B** des ganglions lymphatiques et de la rate sont complètement **désorganisées**.

Les **cellules cytotoxiques** sont de phénotype **CD3ε+** et **TiA1+** dans le **foie** (*photo 30, p.223*) et dans la **rate** (*photo 31, p.223*). Le **Ki-67** est de **63%**.

Dans le cas ***28***, **toutes les couches de l'intestin** sont infiltrées.
On note également une atteinte de la **triade portale** et des **sinus hépatiques,** ainsi que de la **pulpe rouge splénique**.
Les cellules tumorales sont de type **T CD8+ (CD3+, CD3ε+, CD4-, CD8+, TiA1+)** et **l'index Ki-67** est de **55%.**
.
L'index mitotique est très **élevé** dans les cas ***19*** et ***28***.

Pour les cas ***23*** et ***28*** avec atteinte de la moelle osseuse, il faut faire la différence entre une **leucémie lymphoïde vraie** et une **leucémie terminale d'un lymphome malin**.

Il a été vu précédemment pour le cas ***23*** que la moelle osseuse n'est que **très peu infiltrée,** ce qui est en faveur d'une infiltration **secondaire**.
En revanche, malgré **l'importante infiltration** de la **moelle osseuse** par les cellules lymphomateuses dans le cas ***28***, **l'atteinte massive de l'intestin** plaide d'avantage

en faveur d'un **lymphome intestinal**. L'envahissement très important de la moelle osseuse ainsi que du foie et de la rate peuvent être dus au **stade très avancé de la maladie**.

- Traitement et évolution

Deux chiens sur trois (***19, 23***) n'ont reçu **aucun traitement spécifique** et ont été euthanasiés **une semaine après le diagnostic (*19, 23*)**.

Le seul cas (***28***) ayant reçu un traitement de **polychimiothérapie** de type **L-Asparaginase** puis **protocole COP** a **répondu partiellement** au traitement (disparition de la masse digestive et diminution des ganglions abdominaux à l'échographie) pendant **un mois**.
Il a été euthanasié après une rechute signalée par un **amaigrissement** marqué et une **diarrhée incoercible**.

d) Leucémies lymphoïdes : atteinte splénohépatique et médullosanguine : cas 4 et 12

Outre la rate, le foie, la moelle osseuse et le sang, ce type de lymphome peut également toucher les **ganglions lymphatiques profonds** (abdominaux) (***12***).

i <u>Epidémiologie</u>

Les chiens malades, un mâle (***4***) et une femelle (***12***), avaient respectivement ***11*** et ***7*** ans au moment du diagnostic.

ii <u>Clinique</u>

Les signes cliniques observés sont des signes **généraux** : abattement, amaigrissement, parfois anorexie, pâleur des muqueuses (***4***), hyperthermie et **polydipsie** (***12***), ainsi que des signes **digestifs** : vomissements (***12***), diarrhée avec méléna (***12***), éventuellement hémochésie (***4***).

D'autres signes tels qu'une **palpation abdominale douloureuse** et un **ictère** sont également notés dans le cas ***12***.

Le cas ***4*** ne présentait qu'une **splénomégalie** tandis que dans le cas ***12***, une **hépatomégalie** était également présente.

iii Examens complémentaires

- Analyses hématologiques

Des **analyses hématologiques** et un **frottis sanguin** ont été réalisés dans les **deux cas**.

Une **thrombocytopénie** était à chaque fois présente, accompagnée, dans le premier cas (***4***) d'un tableau plutôt en "**hypo**" avec une anémie non régénérative malgré une érythroblastose sanguine et une **numération blanche** à la **limite inférieure des normes**.
Dans l'autre cas (***12***), en revanche, on note une **leucocytose** et une **neutrophilie**.

Des **cellules tumorales** sont visibles au **frottis** dans les deux cas.

- Analyses biochimiques

Une **bilirubinurie** est observée dans les **deux cas**, ainsi qu'une **augmentation** des **PAL**.

Une **choléstase,** associée à un **ictère** dans le cas ***12***, est donc présente, pouvant être hépatique ou post-hépatique (possible obstruction des canaux biliaires par des métastases).

- Examens cytologiques

Les cellules lymphoïdes tumorales mises en évidence par l'examen cytologique sont **très différentes selon les cas**.

Dans le cas ***12***, il s'agit d'une cytoponction de **foie**, de **rate** et de **ganglion lymphatique**. Les lymphocytes observés sont **atypiques**, de taille **moyenne à grande** avec un noyau irrégulier contenant une chromatine **fine** à renforcements très irréguliers et plusieurs nucléoles bleutés anormalement proéminents.

Le **cytoplasme**, nettement **basophile** et très nettement **microvacuolaire**, contient parfois **quelques granulations peu visibles**.

Un **myélogramme** réalisé dans ce cas a mis en évidence une **importante infiltration de la moelle osseuse** par le contingent tumoral.

Un myélogramme réalisé dans le cas ***4*** a permis de mettre en évidence une **infiltration importante** (51%) de la moelle osseuse par un contingent lymphomateux composé de **blastes** de taille **variable** de la petite à la grande cellule, à noyau rond ou encoché contenant une **chromatine grossièrement mottée** et des nucléoles plus ou moins visibles.
Le cytoplasme **hyperbasophile** contient des granulations azurophiles **nettes**.

Un contingent **d'histiocytes** réalisant des images **d'érythrophagocytose** est présent dans les **deux cas** et probablement responsable, au moins en partie, des **cytopénies** sanguines observées.

Un contingent de **petits lymphocytes normaux** est également présent dans le cas ***12***.

- Examens histologiques et immunomarquages

Une analyse histologique a été réalisée dans les deux cas.

Dans le cas ***12***, on observe une infiltration des **espaces portes** ainsi que des **sinus spléniques** et des **cordons de Billroth**.

Le phénotype des cellules tumorales est **CD3ε -, CD4-, CD8-, TiA1-, donc probablement NK.**
L'index **Ki-67** est de **61%**.

Dans le cas ***4***, on observe une infiltration sévère du **tissu conjonctif autour des veines centrolobulaires** et de la **lumière des capillaires sinusoïdes hépatiques, ainsi que des espaces de Disse** (*photo 32, p.223*) par des cellules tumorales de taille **moyenne** à cytoplasme granuleux (*photo 33, p.225*). De nombreuses images de **cytophagocytose küpferienne** sont observées dans le foie.
La **pulpe rouge** splénique est infiltrée à un moindre degré.

Les cellules tumorales sont **CD3ε+, TiA1+** (*photo 34, p.225*), donc de phénotype probablement **T cytotoxique**, et le marqueur de prolifération **Ki-67** est de l'ordre de **80%**.

Dans ces deux cas, la présence de blastes infiltrant la moelle osseuse de façon **majeure** ainsi que le **foie et la rate** est en faveur d'une **leucémie vraie**.

iv Traitement et évolution

Le chien ***4*** a reçu de la **méthylprednisolone** à 1 mg/kg/j **sans résultat** et a été euthanasié **deux** jours après le diagnostic.

L'autre chien (***12***) n'a reçu **aucun traitement spécifique** et a été euthanasié **cinq jours après le diagnostic**.

III.DISCUSSION

On pense que les **désordres lymphoprolifératifs à GLG** sont issus de différentes catégories de **cellules cytotoxiques** physiologiquement présentes dans le **sang, la moelle osseuse, l'intestin** (où elles sont appelées cellules intraépithéliales ou cellules globoïdes), le **foie** (cellules de Pit), la **rate**, **l'estomac, les poumons, la vésicule biliaire, l'utérus et le placenta**[101].
Plusieurs de ces processus tumoraux à GLG sont cités dans les classifications **REAL** et **WHO**. Ils ont été décrits dans la première partie de cette étude.

Chez le chien, la plupart des désordres lymphoprolifératifs à GLG décrits sont des **leucémies chroniques à GLG**[104, 42, 70], même si certains cas d'évolution agressive accompagnés d'une **anémie**, d'une **thrombocytopénie** et d'une **hépatosplénomégalie** ont également été rapportés[42, 70].

Un premier cas de **lymphome hépatosplénique canin** à été décrit récemment[35] et présente de nombreuses similitudes avec l'équivalent humain : une évolution **agressive**, des symptômes **généraux**, des **cytopénies sanguines** et une infiltration de la **rate**, du **foie** ainsi que d'autres organes par des **cellules à grains Tγδ**.
Un autre cas de **lymphome hépatosplénique canin** a été décrit par Cienava *et al.* en 2004[14], mais les cellules tumorales ne contenaient **pas de grains** dans leur cytoplasme.

Une série de **trente cas de lymphomes à grains** chez le chien est proposée ici. Après avoir comparé ce groupe de lymphomes aux **lymphomes multicentriques canins**, il sera discuté des **particularités** qui leur sont propres, puis de leur **similitude** avec les **lymphomes à grains humains**.

A. COMPARAISON AVEC LES LYMPHOMES MULTICENTRIQUES CANINS

Par rapport aux **lymphomes les plus souvent rencontrés chez le chien** - qui se manifestent par une **adénomégalie superficielle généralisée** et qui sont dits **multicentriques** - les lymphomes à grains étudiés ici présentent la particularité :

- d'être à localisation principalement **profonde** : **80%** des cas étudiés ici;

- de se manifester non seulement par des **signes cliniques généraux** (dans tous les cas sauf deux), mais également par des **signes plus spécifiques** comme des signes **digestifs** lors d'atteinte **intestinale** ou des signes **respiratoires** lors d'atteinte **médiastinale**.

- d'être fréquemment accompagnés de **désordres hématologiques**, en particulier secondaires à un **syndrome hémophagocytaire** (anémie, leucocytose, neutrophilie et thrombocytopénie, notamment) (*photo 35, p.225*);

- d'être également fréquemment accompagnés d'un envahissement du **sang périphérique** par les cellules tumorale : **13%** des cas, sans compter les leucémies. Cela est peut être dû au **stade très avancé** auquel ces lymphomes sont diagnostiqués;

- de ne généralement **pas être associés à une hypercalcémie**. En effet, celle-ci n'a jamais été confirmée par des dosages sanguins, même si une **polydipsie** était présente dans **trois cas** (***12, 22*** et ***23***);

- d'avoir une **évolution très agressive** : médiane de survie de sept jours, ce qui est encore plus court que pour le **lymphome de type Burkitt**;

- de ne **pas répondre aux traitement habituels** des lymphomes du chien.

B. PARTICULARITES AU SEIN DE CE GROUPE DE LYMPHOMES

1) Localisation

Notre étude décrit **trente cas de désordres lymphoprolifératifs à GLG** pouvant être classés en fonction **du ou des organes atteints**.
Les cas ont tout d'abord été scindés en **leucémies (7%)** et en **lymphomes (93%)** en fonction du **degré d'infiltration de la moelle osseuse** et de la **présentation clinique**, puis grossièrement en trois grands groupes en fonction de leur **localisation** :

- **superficielle** (**21% des cas de lymphome**);

- **splénohépatique** (**32% des cas de lymphome**);

- **intestinale** (**32% des cas de lymphome**).

Les **15%** restant correspondent aux **formes médiastinales**.

Il a été noté une **durée de survie supérieure** pour **trois cas** (***24, 14*** **et** ***16***) présentant une atteinte localisée à **un seul organe** (respectivement **rate, foie** et **peau**).

2) Données morphologiques

Parmi les trente cas de lymphomes à grains étudiés ici, les données morphologiques sont **très variables**.
Les cellules tumorales **lymphoïde atypique** peuvent avoir un **aspect blastique** dans certain cas.

a) Taille des cellules

La taille des cellules a été étudiée pour 26 des trente cas. Une **grande majorité** (**21 cas**) est composée de cellules tumorales de **taille variable**. Pour **six** de ces cas (***5, 9, 12, 20, 22*** et ***28***), on notera **l'absence de cellules de petite taille**, le contingent tumoral étant alors composé uniquement de moyennes et de grandes cellules.
Ces **21 cas** sont répartis de façon globalement **homogène** dans les groupes définis précédemment, **quatre cas** étant à localisation **ganglionnaire** (***5, 7, 11*** et ***15***), **deux cas** à localisation **médiastinale** (***6*** et ***18***), **sept cas** à localisation **splénohépatique** (***9, 14, 17, 20, 22, 26*** et ***30***), **six cas** à **localisation intestinale** (***1, 2, 19, 23, 25, 27*** et ***28***) et **un cas** étant une **leucémie** (***12***).

Les **quatre** autres cas (***3, 8, 21*** et ***29***) pour lesquels ce facteur a fait l'objet d'une observation se distinguent par la présence de cellules tumorales de **taille uniforme** :

- dans le cas ***8*** à localisation **splénohépatique**, il s'agit de cellules de **grande taille**;

- dans le cas ***21*** à localisation **ganglionnaire**, les cellules tumorales sont de **taille moyenne**;

- il est intéressant de remarquer la présence d'un contingent lymphomateux de **petite taille** pour **deux** (***3*** et ***29***) **des huit cas de lymphomes à localisation intestinale** pour lesquels ce facteur a fait l'objet d'une observation.

b) Aspect du noyau et de la chromatine

Le noyau des cellules tumorales est rond ou ovoïde et **fréquemment encoché**. Il contient une chromatine **variablement condensée** en fonction des cas.
Quelques **particularités** ont été remarquées :

- la chromatine est **mottée** dans les deux cas dont le contingent tumoral est composé de **petites cellules** (***3*** et ***29***);

- la chromatine est généralement **décondensée** dans les cas composés de cellules **moyennes à grandes** (***8, 9, 12, 20, 22*** et ***28***).

c) *Aspect du cytoplasme*

Dans **tous les cas**, le cytoplasme se caractérise par une **basophilie** pouvant être plus ou moins marquée.

Sept cas (***4, 9, 14, 18, 22, 23, 28***) sont composés de cellules tumorales au cytoplasme **hyperbasophile** et il est intéressant de noter que, parmi ces sept cas, **quatre** (***4, 14, 18, 23***) ont des cellules tumorales à chromatine **mottée**. Pour les trois autres cas (***9, 22, 28***), la chromatine est **mottée dans les petites cellules seulement** et **plus fines** dans les cellules de **taille plus grande**. Ce contingent de **plus grande taille** à la chromatine **décondensée** pourrait correspondre à des lymphocytes **activés**.

Par ailleurs, dans tous les cas sauf le cas ***8***, des **granulations azurophiles** sont visibles dans le cytoplasme des cellules tumorales, fréquemment en regard de l'encoche nucléaire. **L'aspect** de ces granulations est **variable** en fonction des cas : elles peuvent être **fines** et **peu visibles** comme dans les cas ***12*** ou **grosses** et **très nettes** comme dans le cas ***22***.
Les granulations peuvent également être plus ou moins visibles en fonction des **organes infiltrés**, comme dans le cas ***23*** où les grains sont beaucoup plus **nets** dans les cellules tumorales des **ganglions** que dans celles du **foie**.

d) *Infiltration des organes atteints*

Bien que des **analyses histologiques** n'aient été possibles que dans **la moitié des cas**, quelques remarques peuvent être faites :

- lorsque l'infiltration concerne la **rate**, la **pulpe rouge** est concernée dans **cinq cas sur onze** (***4, 9, 19, 22*** et ***28***) et les **cordons de Billroth** également (***12, 19, 20, 24*** et ***26***);

- lorsque l'infiltration concerne le **foie**, des cellules tumorales sont présentes dans la **lumière des capillaires sinusoïdes** dans **un tiers des cas** (***4, 19*** et ***26***) et dans **l'espace porte** dans **quatre cas sur neuf** (**4, 12, 28** et **28**);

- lorsque l'infiltration concerne **l'intestin**, **toutes les couches de la paroi** sont souvent touchées (cas ***3, 19*** et ***28***).

3) Présence d'histiocytes et/ou de petits lymphocytes réactionnels

Vingt-trois des **trente** cas étudiés ici présentent la particularité d'être accompagnés d'un **contingent réactionnel** constitué **d'histiocytes** (cas ***3, 4, 9, 10, 11, 19, 23, 24*** et ***28***), de **petits lymphocytes** (cas ***2, 15, 17, 21, 25, 26*** et ***30***) ou des **deux types** de cellules (cas ***1, 5, 7, 8, 12, 20*** et ***27***).

Le contingent histiocytaire est souvent **très abondant**, parfois même plus que le contingent tumoral, comme cela a été observé dans le cas ***23***.

Lorsqu'il est présent, il est responsable d'un **syndrome hémophagocytaire** souvent synonyme de **cytopénies sanguines** (cas ***3, 4, 5, 8, 9, 11, 12, 20, 22, 23, 24, 27*** et ***28***)

4) Immunophénotype

L'analyse immunophénotypique est **importante** lors de l'étude des lymphomes T périphériques car les données morphologiques et histologiques ne suffisent pas à distinguer les différents groupes[89]. Du fait de leur **morphologie**, l'appartenance des cellules des cas étudiés ici à la **lignée lymphoïde** ne fait aucun doute mais leur **nature exacte** reste **incertaine.**

En outre, du fait de **l'absence de marqueurs des cellules NK** chez le chien et du **faible nombre de cas étudiés** jusqu'à maintenant, il n'est pas encore possible de distinguer de façon certaine les désordres lymphoprolifératifs à GLG de phénotype **NK** de ceux à phénotype **T**[70, 77].

Ici, des marquages ont été réalisés dans **treize cas sur trente**. Ils ont concerné a minima les anticorps **anti-CD3ε et anti-TiA-1,** ainsi que, dans **douze** de ces treize cas, **l'anticorps anti-Ki-67**.

a) Marquages supplémentaires

Des **marquages supplémentaires** ont été réalisés pour les **cinq cas** étudiés par Turinelli *et al.*[101] (***9, 12, 20, 22*** et ***28***). Dans tous ces cas, le marquage par l'anticorps **anti-CD79a**, spécifique des **lymphocytes B**, s'est révélé négatif. Les cellules tumorales sont donc des **cellules T ou NK**, ce qui confirme les **données morphologiques**. **Trois** de ces cas (***9, 22*** et ***28***) sont de phénotype **CD4-, CD8+,** tandis que les deux autres (***12*** et ***20***) sont de phénotype **CD4-, CD8-**.

b) Antigènes CD3 et TiA-1

D'après Turinelli *et al.*[101], **CD3ε** est, chez le chien, un marqueur des **cellules T** et **TiA-1** est un marqueur de **cytotoxicité**.

Sur les **treize cas étudiés**, **dix** (***3, 4, 6, 9, 16, 19, 22, 23, 24*** et ***28***) présentent des caractéristiques semblables, à savoir un phénotype **CD3ε+ et TiA-1+**. Les cellules tumorales de ces cas sont donc **probablement d'origine T cytotoxique**. Pour les cas **9, 22** et ***28***, le **phénotype T CD8+** des cellules lymphomateuse est confirmé.

Le cas ***20*** est **TiA-1+**,**CD3ε-** et, puisqu'il est également **CD4-, CD8-**, probablement de phénotype **NK**.

Un des cas de leucémie (***12***) est de phénotype **CD3ε-, TiA-1-** ainsi que **CD4-, CD8-**. Ces résultats sont plutôt en faveur d'un **phénotype NK**.

Enfin, le cas ***26*** est lui aussi **CD3ε-, TiA-1-**, mais en l'absence d'autres marquages, son phénotype reste **incertain**.

c) Marqueur de prolifération Ki-67

Dans tous les cas où ce paramètre a été étudié (***3, 4, 9, 12, 16, 19, 20, 22, 23, 24, 26*** et ***28***), **l'index Ki-67** est **supérieur ou égal à 20%**, ce qui permet d'affirmer qu'il s'agit de **lymphomes de haut grade**.

Cependant, l'index Ki-67 du cas ***26*** n'est que de **20%** alors que **la moyenne** des index des autres cas est de **60%**, ce qui en fait **un cas à part**.

C. COMPARAISON ENTRE LES LYMPHOMES A GRAINS CANINS ET LES LYMPHOMES A GRAINS HUMAINS

1) Eléments communs entre les lymphomes à grains du chien et ceux de l'homme

Il ne sera pas traité des formes cutanées dans ce paragraphe. L'unique cas de lymphome à grains cutané canin sera comparé aux formes humaines dans le paragraphe suivant.

a) Localisation

En ce qui concerne la **localisation**, les lymphomes et les leucémies à grains, chez l'homme comme chez le chien, atteignent principalement des organes **profonds** comme le **foie**, la **rate** (leucémie agressive, lymphome NK/T de **type nasal**, lymphome **hépatosplénique**) et les **intestins** (lymphome de **type entéropathie**, lymphome NK/T de **type nasal**).
En revanche, les cas de lymphomes à grains **médiastinaux** et **ganglionnaires** ne trouvent pas d'équivalents humains en terme de **localisation**.

b) Données morphologiques

Comme il a été vu plus haut, les **cellules lymphomateuses** à grains du **chien** ont une taille généralement **variable** de la petite à la grande cellule, un noyau **encoché** contenant une chromatine souvent **mottée** dans les plus **petites** cellules et **fine** dans les plus **grandes**. Le cytoplasme, **basophile** contient des **grains azurophiles** de taille et d'aspect **variables** en fonction des **cas** et des **organes** atteints.
Les cellules décrites dans les lymphomes à grains de **l'homme** sont **morphologiquement proches** de celles du chien, à la différence près que le

cytoplasme des cellules est souvent **pâle,** et non basophile comme décrits dans cette étude.

c) Contingent histiocytaire et syndrome hémophagocytaire

Nous avons vu qu'un contingent **d'histiocytes** et de **petits lymphocytes** réactionnels était fréquemment observé dans les cas de lymphome et de leucémie à grains du **chien**. Ce **contingent inflammatoire** ainsi qu'un **syndrome hémophagocytaire** sont retrouvés dans de nombreux cas de **lymphome NK/T de type nasal** et de **lymphome de type entéropathie humains**[50].

Dans les cas de **lymphome Tγδ hépatosplénique**, on peut également observer des cellules tumorales réalisant des images de **cytophagocytose**[26].

d) Anomalies hématologiques

Des **troubles hématologiques** (**anémie, leucocytose, neutrophilie** et **thrombocytopénie**) **similaires** à ce qui est observé dans cette étude sont rapportées dans les deux cas de **lymphomes hépatospléniques canins**[14, 35].
Ils sont aussi observés dans divers désordres lymphoprolifératifs à GLG de **l'homme,** tels que la **leucémie agressive à cellules NK** et le **lymphome NK/T de type nasal**[13, 109, 51].
Il en est de même pour le **lymphome T de type entéropathie**[56] et le **lymphome hépatosplénique à cellules T**[51], où la **thrombocytopénie prédomine**[16].

Il est possible que les cytopénies soient à **médiation immune** et/ou secondaires soit à une **activation histiocytaire,** soit à une **aplasie médullaire** résultant d'une sécrétion de **cytokines** par les cellules tumorales[16, 35, 105].

e) Immunophénotype

Dans la majorité des cas étudiés ici, les cellules tumorales sont **CD3ε+** et **TiA-1+**, comme c'est le cas des cellules tumorales rencontrées dans la majorité des **lymphomes et des leucémies agressifs à grains** de l'homme[50].

Cependant, comme on ne possède pas pour le chien l'équivalent de l'anticorps **anti-CD56** de l'homme permettant de marquer les cellules NK, l'interprétation des cas **CD3ε-** est peu aisée. Il peut, en effet, aussi bien s'agir de cellules **NK**, que de cellules **T** ayant perdu l'expression de cet antigène, la **perte d'un ou plusieurs marqueurs** étant fréquente lors de la transformation des cellules tumorales[26].

2) Cas de notre étude similaires à certaines entités retrouvées chez l'homme

a) Leucémie agressive à cellule NK et lymphome NK/T de type nasal

Les leucémies (cas ***12*** et ***4***) ainsi que les cas de lymphome ***19, 23*** et ***28*** peuvent être comparés respectivement à la **leucémie agressive à cellules NK** et au **lymphome extra-ganglionnaire à cellules NK/T de type nasal** de l'homme - la première étant probablement la **contrepartie leucémique** du second – du fait :

- de leur **agressivité clinique**;
- de l'infiltration de la **moelle osseuse** et du **sang** pour les cas ***4, 12, 23*** et ***28***;
- des **cytopénies sanguines** et du **syndrome hémophagocytaire** observé;
- de l'atteinte **intestinale** présente dans les cas ***19, 23*** et ***28***.

En effet, le **lymphome extra-ganglionnaire à cellules NK/T de type nasal**, bien que fréquemment localisé dans la région oropharyngée, touche aussi **d'autres organes**[54, 75], en particulier l'**intestin**. Par contre, tous les cas décrits ici chez le chien sont aussi à localisation **splénohépatique**, ce qui constitue une différence avec ce qui est rencontré chez l'homme[50].
D'un point de vue **histologique**, l'absence d'infiltration **angiocentrique** et **angiodestructrice** constitue une autre **différence notable** avec ce qui est observé chez l'homme[13, 54, 75, 92, 96].

Les GLG des cas ***19, 23*** et ***28*** sont **CD3ε+, TiA-1+** et rappellent les **cellules T NK-like cytotoxiques** décrites chez l'homme par **Macon *et al.***[63].
Il est très difficile de faire la différence entre les cellules NK vraies et les cellules T NK-like car elles partagent de nombreuses caractéristiques **morphologiques** et **immunologiques**, argument en faveur d'une **origine commune**[49]. Elles sont d'ailleurs regroupées sous la dénomination commune "lymphome à cellules NK/T" dans la classification WHO[7].

En ce qui concerne les **leucémies** (cas ***4*** et ***12***), la différence majeure observée avec la leucémie agressive à cellules NK de l'homme est le **phénotype** des cellules tumorales. En effet, si les cellules lymphomateuses sont **CD3ε+, TiA-1+** chez l'homme, elles sont **CD3ε-, TiA-1-** dans le cas ***12***.

b) Lymphome Tγδ hépatosplénique

Les cas ***8, 9, 14, 17, 20, 22, 24*** et ***30*** peuvent être comparés au **lymphome Tγδ hépatosplénique de l'homme** ainsi qu'au cas de ce même lymphome décrit chez le chien[35] du fait de :

- la présence d'une **hépatomégalie et/ou d'une splénomégalie;**

- **l'absence** de cellules tumorales de **petite taille** (***8*** et ***20***)**;**

- l'infiltration de la **pulpe rouge splénique** (***9, 22***) **sans infiltration** de la **pulpe blanche** ni de la **triade portale** hépatique (***9, 20, 22*** et ***24***)**;**

- la présence d'une **thrombocytopénie** (***8, 14, 20*** et ***22***), d'une **anémie** (***8, 9, 14, 20, 22*** et ***24***) et d'une **leucocytose** (***9, 17*** et ***30***).

Le cas ***14*** qui présente la particularité d'être **a priori uniquement hépatique**. La **rate** n'ayant cependant pas fait l'objet d'analyses cytologique ou histologique, l'infiltration de cet organe est **inconnue**. Ce qui est certains, c'est que cet animal a bénéficié d'une **survie particulièrement longue (six mois)** par rapport aux autres étudiés ici.

Il faut souligner que, chez **l'homme** et dans le cas de lymphome Tγδ hépatosplénique décrit récemment chez le chien[35], il n'y a **pas d'atteinte ganglionnaire**. Or, une infiltration des **ganglions** a été notée dans plusieurs des cas décrits chez le chien dans cette étude (***8, 9, 22*** et ***30***). Ces cas pourraient donc appartenir à une **entité différente** de celle décrite chez l'homme.

Par ailleurs, **aucune infiltration de la moelle osseuse** n'a été mise en évidence dans les cas où cela a été exploré (**20** et **22**), contrairement à ce qui est observé chez l'homme.

D'un point de vue immunologique, l'analyse des **TCR** dans ces cas de **lymphomes T canins**, malheureusement non réalisables lors de notre étude, pourrait apporter des informations intéressantes quant à la nature **Tγδ ou Tαβ** des GLG observés ici.
Certains des cas sont **CD3ε+, TiA-1+** (***9, 22*** et ***24***), en accord avec ce qui est retrouvé chez l'homme, alors que les cellules tumorales du cas ***20*** sont **CD3ε**, **TiA-1+**. Là encore, il est difficile de savoir s'il s'agit de **cellules NK** ou d'une **perte secondaire** de l'antigène CD3ε.
Le phénotype des autres cas est inconnu.

On peut remarquer que plusieurs des cas de **lymphome Tγδ de l'homme** ne sont pas hépatospléniques mais à localisation **nasale, cutanée, pulmonaire, gastrique** et **intestinale**[2].

c) Lymphome T de type entéropathie

Les cas **1, 2, 3, 25, 27** et **29** présentent une atteinte principalement **intestinale** et pourraient s'apparenter au lymphome T de type entéropathie de l'homme.
Cependant, ce lymphome est accompagné, chez l'homme, d'un important **contingent inflammatoire**. Or, il n'est **pas toujours observé** dans les cas décrits ici (***3*** et ***29***).
Par ailleurs, pour les cas ***25*** et ***27***, la localisation intestinale n'a été admise qu'à partir de données échographiques. Leur appartenance à ce groupe n'est donc qu'hypothétique.

Le cas ***3*** est le seul pour lequel des **analyses histologiques** ont été réalisées. Son phénotype **CD3ε+, TiA-1+** est en accord avec ce qui est retrouvé chez l'homme.

d) Lymphome T primitif cutané

Le cas ***16*** est un cas de **lymphome T primitivement cutané** de phénotype **CD3ε+, TiA-1+**. Il se distingue des autres lymphomes à grains étudiés ici par une **évolution lente**, une **absence d'infiltration des organes profonds** et une **guérison apparente** après **exérèse** de la masse. Il s'agit du seul cas **encore en vie** après **plus de dix mois** de suivi.

Cette tumeur se rapproche d'un **lymphome T sous-cutané** :

- d'un point de vue clinique par son **évolution peu agressive** et son bon **pronostic;**

- d'un point de vue **histologique** du fait de son aspect **mal délimité**, de son infiltration à la fois **dermique** et **sous-cutanée ainsi que son absence d'épidermotropisme**;

- d'un point de vu **immunologique** par son phénotype **CD3ε+, TiA-1+**.

Ce cas peut également être comparé au **lymphome à moyennes et grandes cellules pléomorphes T CD30-** (infiltration **dermique** et **sous cutanée**, **pas d'épidermotropisme**, phénotype **T cytotoxique**). Ce lymphome est cependant **très agressif** chez l'homme, ce qui ne se vérifie pas dans le cas étudié ici.

Le cas ***10*** présente une **masse cutanée très adhérente** en regard de la scapula qui a grossi rapidement, ainsi qu'une **masse médiastinale** diagnostiquée par radiographie dans les mêmes moments. Bien que seule la masse cutanée ait été ponctionnée, la relation entre ces deux masses est fortement suspectée du fait de **l'apparition concomitante** d'une **dyspnée** et de la masse cutanée.

Malgré l'absence de données concernant le phénotype des cellules tumorales, on peut comparer ce lymphome au **lymphome cutané à cellules Tγδ** de l'homme du fait :

- de son **agressivité** (décès du chien **trois jours** après le diagnostic);

- de l'atteinte du tissu **sous-cutané**;

- de la présence d'un **syndrome hémophagocytaire** secondaire à la présence d'un contingent d'histiocytes et probablement responsable de l'anémie observée;

3) Cas de notre étude sans similitude apparente avec les entités retrouvées chez l'homme

Le cas ***26***, à localisation **splénohépatique et ganglionnaire**, se distingue des autres cas et des lymphomes à grains humains du fait de son phénotype **CD3ε-, TiA-1-** et de son index **Ki-67 plus faible** que les autres cas (**20%**).

Parmi les neuf cas restant, **cinq** d'entre eux (**5, 7, 11, 15** et **21**) sont à **localisation ganglionnaire**.
L'interprétation de ces cas doit rester prudente car le bilan d'extension est **incomplet**, pour quatre d'entre eux (**5, 11, 15** et **21**) et aucun immunomarquage n'a été réalisé. Une **atteinte profonde n'est donc pas exclue**, en particulier dans le cas ***5*** pour lequel une **adénomégalie thrachéobronchique et médiastinale crâniale** sont suspectées à l'échographie. Par ailleurs, les **signes cliniques** observés (**diarrhée, dyspnée, jetage**) font suspecter une **atteinte profonde**.
Pour les autres cas, **aucun signe clinique** évoquant une telle atteinte n'ont été rapportés.

En ce qui concerne le cas ***7***, aucun signe clinique mise à part l'adénopathie superficielle n'était présent. Des **analyses histologiques** post mortem ont été réalisées sur la **rate**, le **foie**, **l'estomac**, le **pancréas** et le **rein,** et n'ont révélé aucune infiltration de ces organes par le contingent tumoral. Il s'agirait donc d'un cas de **lymphome à grains exclusivement ganglionnaire périphérique**.

Des cas de **lymphome périphérique à cellules T ganglionnaire de type cytotoxique** ont été décrits chez **l'homme** par Kagami *et al*[55] et Kojima *et el*[60]. Le cas ***7*** pourrait donc être un cas similaire chez le chien et il serait intéressant de réaliser des **marquages immunologiques** pour ce cas.

Les trois derniers cas (***6, 13*** et ***18***) sont à localisation **médiastinale** et sont caractérisés par un **épanchement pleural** (***18***) ou une **masse médiastinale crâniale** (***6*** et ***13***).

Le cas ***18***, présentant un **épanchement pleural** peut être comparé au cas décrit par Pullarkat *et al.* en 2005[85], dont le signe clinique principal était la présence d'épanchements pleural et péritonéal contenant des **cellules lymphoïdes à grains atypiques** semblables à celles observées dans notre cas (**noyau irrégulier**, **chromatine mottée**, présence de **granulations azurophiles** dans un **cytoplasme basophile**).
Un autre cas **d'épanchement primaire contenant des cellules anormales de phénotype T** a été décrit très récemment par Siderits *et al.*[94]. Les cellules tumorales ont une **morphologie très atypique** caractérisée par une élongation asymétrique du cytoplasme à partit du pôle nucléaire, aboutissant à la formation d'une sorte d'uropode et au niveau duquel des **granulations azurophiles** ont été observées dans une grande majorité de cellules[94].

Pour le cas ***13***, le chien étant **mort brusquement deux jours après le diagnostic**, le **bilan d'extension est incomplet** et une comparaison avec les lymphomes à grains humains n'est pas possible.

Le cas ***6*** présente la particularité d'avoir une atteinte **généralisée** (atteinte **médiastinale**, **mésentérique**, **hépatique**, **splénique** et **intestinale**).
L'histologie a montré que la **masse médiastinale** et les **ganglions lymphatiques mésentériques** étaient les plus infiltrés ce qui plaide en faveur d'un **lymphome médiastinal** diagnostiqué à un **stade tardif**,qui aurait métastasé aux **intestins**, puis au **foie** et à la **rate** de façon **rétrograde**. A notre connaissance, **aucun lymphome à grain similaire** n'a été décrit chez l'homme ou chez le chien auparavant.

CONCLUSION

La plupart des publications traitant des lymphomes canins continuent à les présenter comme une seule et même entité. Or, on sait, entre autres depuis les travaux du Pr. C. Fournel, que les lymphomes ganglionnaires, par exemple, sont, chez le chien, représentés par différents sous types d'évolutivité variable. Notre travail porte sur l'étude d'une variété particulière de lymphomes canins caractérisés par une atteinte généralement profonde d'organes tels que le foie, la rate et l'intestin grêle, ce qui rend le diagnostic peu aisé et souvent tardif, la présence de grains acidophiles dans le cytoplasme des cellules tumorales et une agressivité marquée. Ces lymphomes peuvent être comparés à différents types de lymphomes humains, notamment les leucémies/lymphomes agressifs à cellules NK, les lymphomes extra-ganglionnaires agressifs à cellules NK/T de type nasal, les lymphomes à cellules T hépatospléniques et les lymphomes à cellules T de type entéropathie. Il semble cependant ne pas y avoir de sous types de lymphomes humains rigoureusement équivalents à ceux décrits ici chez le chien.
Après avoir collecter 30 cas et étudier de nombreux paramètres cytologiques, histologiques et cliniques, il apparaît qu'au sein de ce groupe, les chiens de grandes races sont plus souvent atteints que ceux de petites et moyennes races. L'âge médian de survenue des lymphomes à grains est de 7 ans et la médiane de survie n'est que de 7 jours, ce qui les place parmi les lymphomes canins les plus agressifs connus à ce jour. Les atteintes localisées à un seul organe semblent dans cette étude de meilleur pronostic que les atteintes plus généralisées. Il a également été noté une durée de survie significativement plus longue en présence de cellules tumorales au cytoplasme hyperbasophile et à chromatine mottée. Enfin, les traitements de polychimiothérapie classiquement utilisés en médecine vétérinaire pour les lymphomes semblent peu efficaces, voire inefficaces, dans le cas des lymphomes à grains.
Alors que, chez l'homme, des agents viraux sont fréquemment impliqués dans l'étiologie des lymphomes à cellules T ou NK comme, par exemple, le virus d'Epstein-Barr lors des lymphomes agressifs à cellules T/NK de type nasal, le rôle de tels virus, même si suspecté, reste à démontrer chez le chien. L'analyse des données cytogénétiques, couramment utilisée chez l'homme, n'en est qu'à ses débuts dans l'espèce canine mais devrait, dans un futur proche, présenter un intérêt certain pour l'étude des lymphomes canins.

Le Professeur responsable
de l'Ecole Nationale Vétérinaire de Lyon

Vu : Le Directeur
de l'Ecole Nationale Vétérinaire de Lyon

LE DIRECTEUR

Stéphane MARTINOT

Le Président de la thèse

Vu et permis d'imprimer
10 JUIL. 2005
Lyon, le

Pour le Président de l'Université
Le Président du Comité de Coordination des Etudes Médicales,
Professeur D. VITAL-DURAND

ANNEXES

ANNEXE 1 :

PHOTOGRAPHIES

Photo 1: Aspect plissé anormal de l'intestin à l'autopsie (cas 6)

Photo : L. Berger

Photo 2: Présence de pétéchies dans la muqueuse intestinale (cas 6)



Photo : L. Berger

Photo 3: Aspect de la masse constituée de ganglions mésentériques (cas 6)

a) Aspect initial

b) Aspect après coupe longitudinale

a)

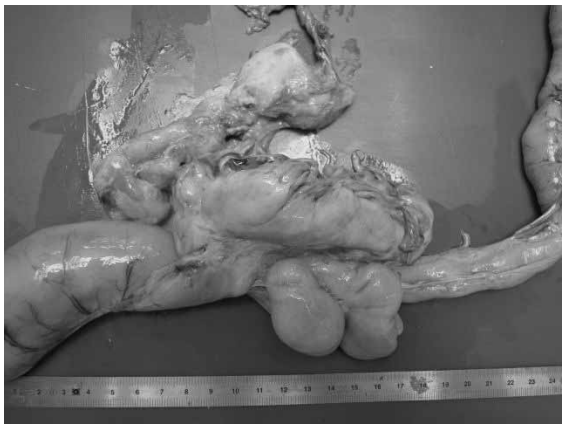

b)

Photos : L. Berger

Photo 4: Infiltration hépatique (cas 19), coloration MGG, X100

L'infiltration par les cellules atypiques d'aspect blastique est évidente mais les granulations cytoplasmiques sont non ou peu visibles.
En haut, des hépatocytes résiduels.

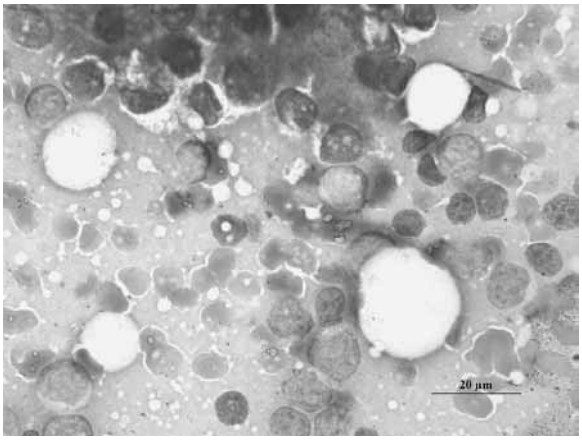

Photo : Pr. Fournel

Photo 5: Infiltration ganglionnaire (cas 19), coloration MGG, X100

Dans ce site les granulations cytoplasmiques sont bien visibles et caractéristiques. Noter la variabilité de taille cellulaire et l'irrégularité des mottes chromatiniennes. Les nucléoles sont plus ou moins visibles.

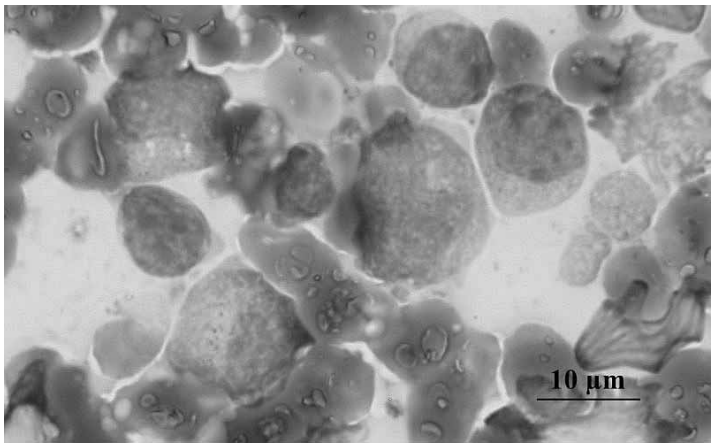

Photo : Pr. Fournel

Photo 6 et Photo 7: Ponction de moelle osseuse (cas 23), coloration MGG, X100

Les blastes à grains (flèches) sont minoritaires par rapport à l'infiltration histiocytaire et sont noyés dans les cellules myéloïdes.

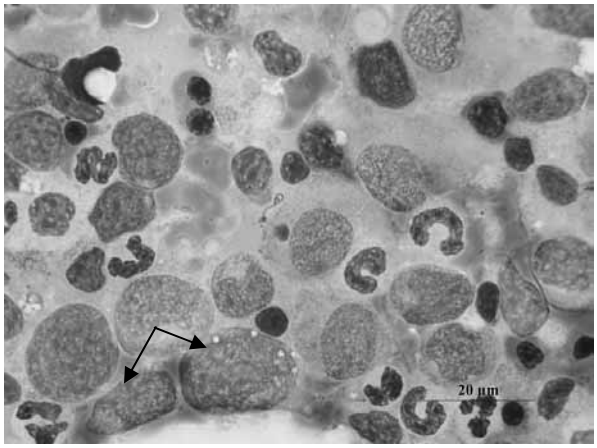

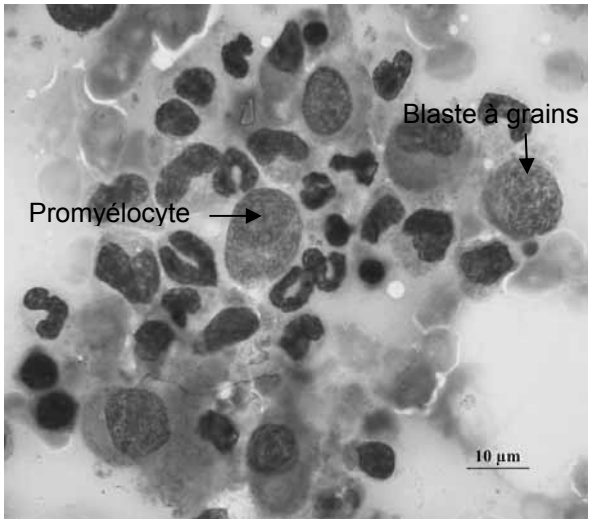

Photos : Pr. Fournel

Photo 8: Importance du contingent histiocytaire dans la moelle osseuse (cas 23), coloration MGG, X100

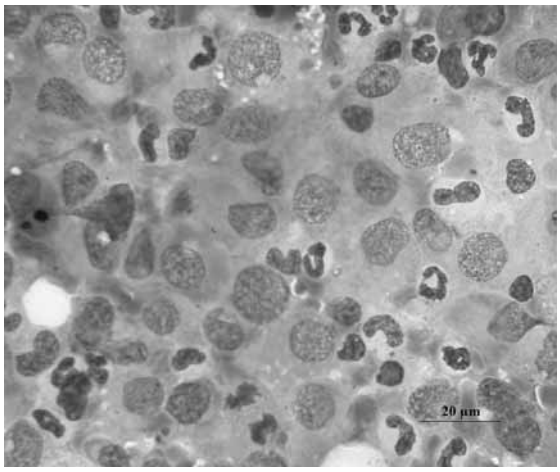

Photo : Pr. Fournel

Photo 9: Cytoponction hépatique (cas 23), coloration MGG, X100

Dans ce site l'infiltration lymphomateuse (flèches) est également minoritaire.

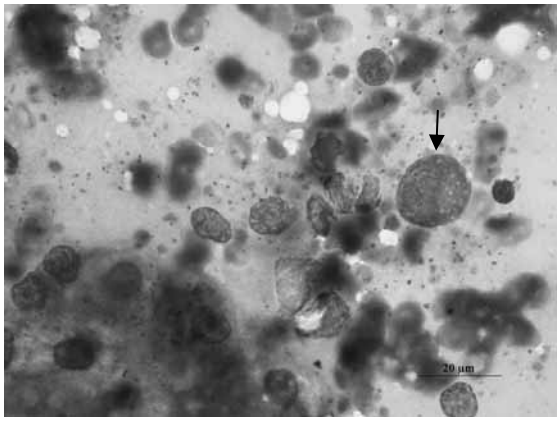

Photo : Pr. Fournel

Photo 10: Importance du contingent histiocytaire dans le foie (cas 23)

a) coloration MGG, X40

b) coloration MGG, X100

a)



b)

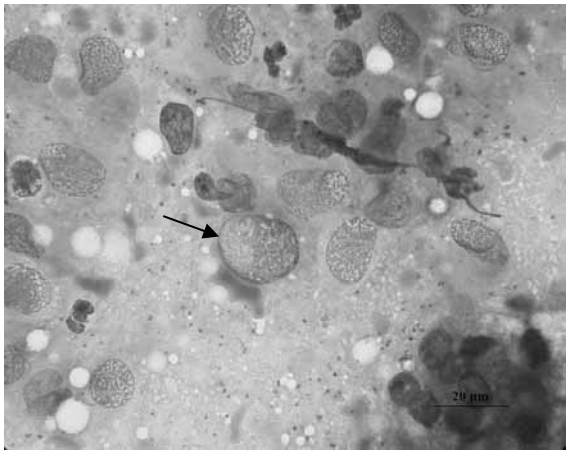

Photos : Pr. Fournel

Photo 11: Cytoponction splénique (cas 23), coloration MGG, X100

A l'inverse de la mœlle osseuse et du foie, l'infiltration lymphomateuse est ici majeure (flèches) et supporte le diagnostic cytologique définitif.

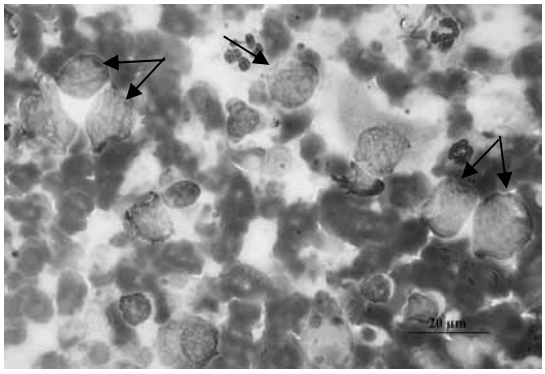

Photo : Pr. Fournel

Photo 12: Infiltration périportale du foie par un contingent lymphomateux (flèches) débordant dans les capillaires sinusoïdes (cas 19) coloration HE, X4

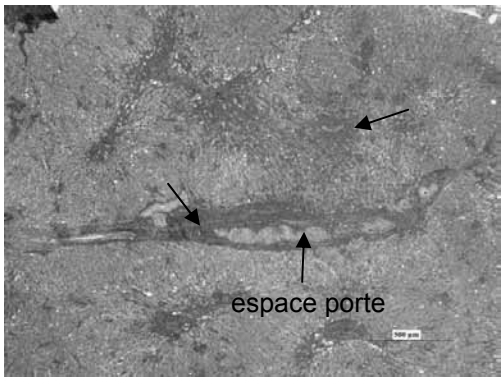

Photo : Dr. Marchal

Photo 13: Infiltration de la pulpe rouge et blanche spléniques par le même contingent lymphomateux (cas 19) coloration HE, X4

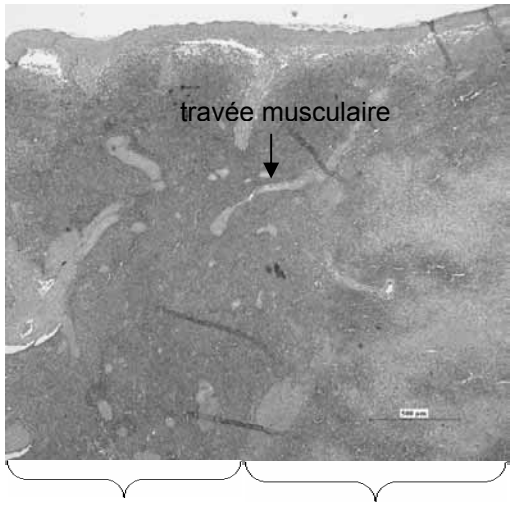

Photo : Dr. Marchal

Photo 14: Présence de petites cellules homogènes dans la pulpe rouge splénique (cas 19) coloration HE, X40

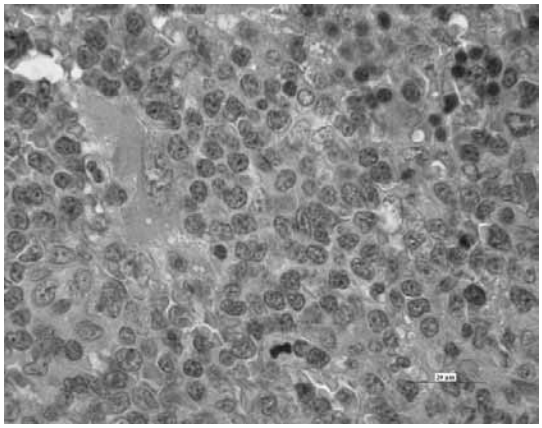

Photo : Dr. Marchal

Photo 15: Infiltration massive par le contingent tumoral, de la musculaire de la muqueuse (a) jusqu'au somment des villosités (b) sans épithéliotropisme (cas 19)

Les glandes apparaissent anormalement espacées (flèches)
coloration HE, X4

a)

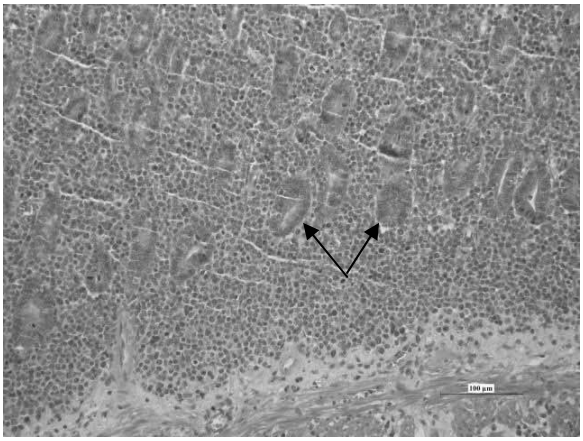

b)

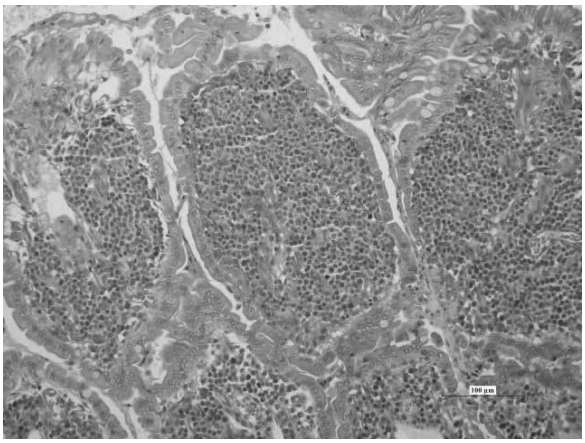

Photos : Dr. Marchal

Photo 16: Cellules tumorales au noyau encoché (flèches) infiltrant la paroi intestinale (cas 19) coloration HE, X100

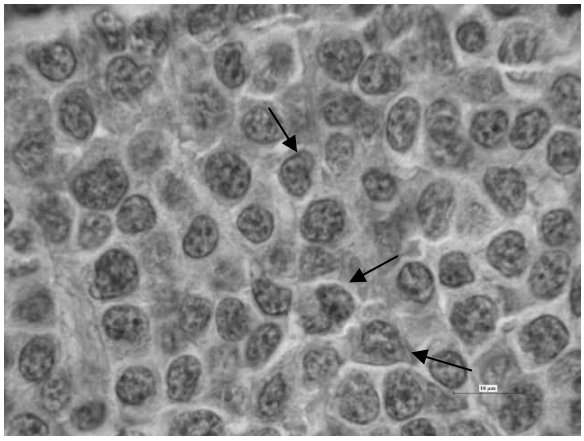

Photo : Dr. Marchal

Photo 17: Marquage dans l'encoche nucléaire par l'anticorps anti-TiA-1 (intestin, cas 19) X40

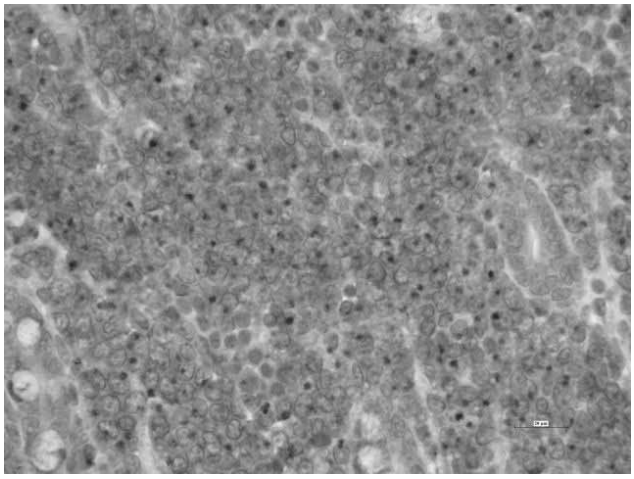

Photo : Dr. Marchal

Photo 18: Hépatomégalie visible au moment de l'autopsie (cas 23)

Photo : L. Berger

Photo 19: Splénomégalie visible dès l'ouverture à l'autopsie (cas 23)

Photo : L. Berger

Photo 20: Ganglions pancréatiques de taille augmentée (flèches) (cas 23)

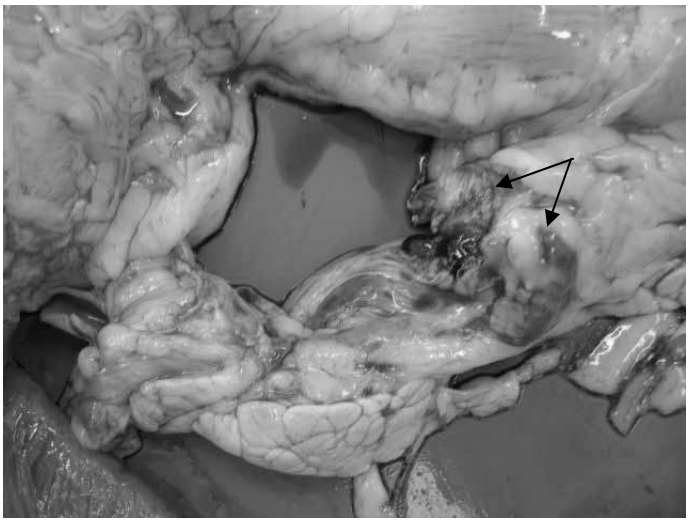

Photo : L. Berger

Photo 21: Congestion de la muqueuse intestinale proximale (cas 23)

Photo : L. Berger

Photo 22: Des pétéchies sont visibles dans la muqueuse intestinale (cas 23)



Photo : L. Berger

Photo 23: Paroi intestinale épaissie autour du caecum (cas 23)

Photo : L. Berger

Photo 24: Infiltration périportale du foie, principalement par un contingent histiocytaire et par quelques cellules du contingent lymphomateux (cas 23) coloration HE, X4

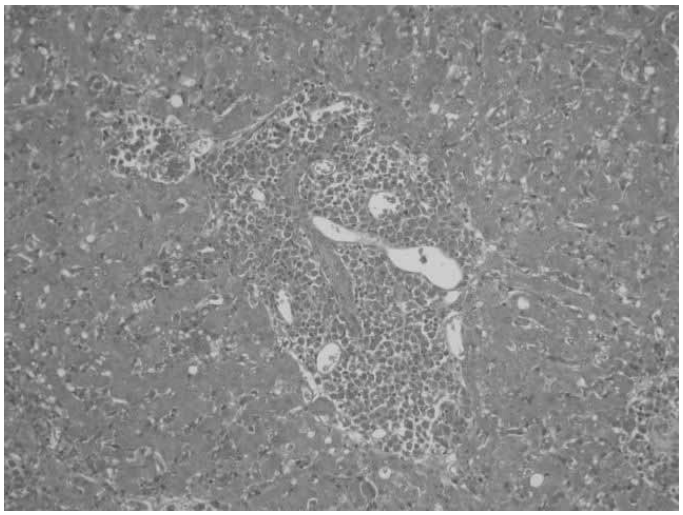

Photo : Dr. Marchal

Photo 25: Importance du contingent histiocytaire (flèches noires) par rapport au contingent lymphomateux (flèches blanches) (cas 23), coloration HE, X100

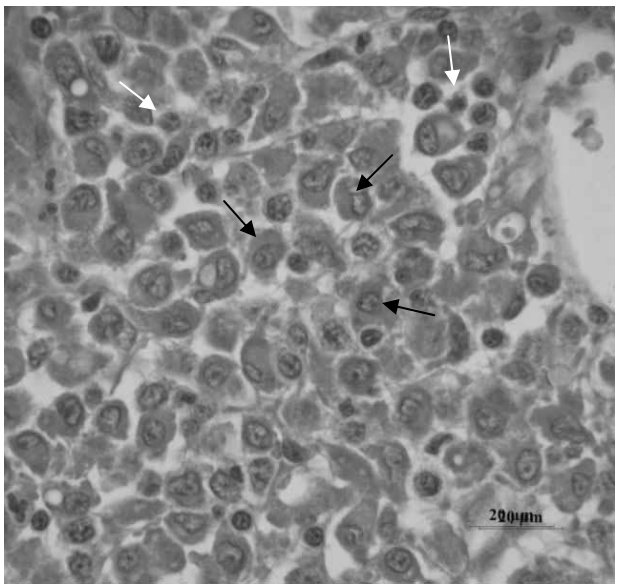

Photo : Dr. Marchal

Photo 26: Morphologie cellulaire des cellules du foie (cas 23)Une cellule appartenant au contingent lymphomateux est visible au milieu de la photo (flèche) coloration HE, X100

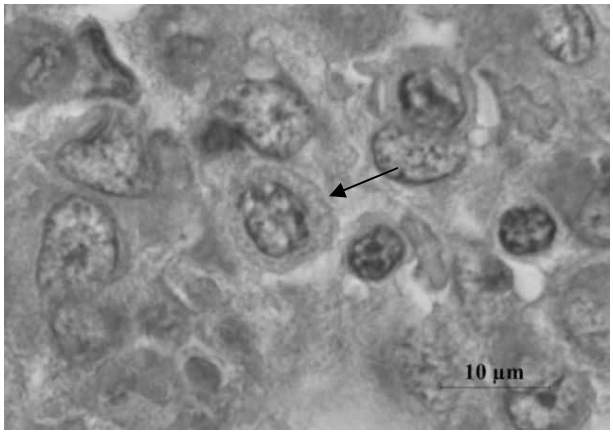

Photo : Dr. Marchal

Photo 27: Infiltration de la rate (flèches) plus marquée que dans le foie Absence de pulpe blanche (cas 23) coloration HE

a) X4 b) X40

a)

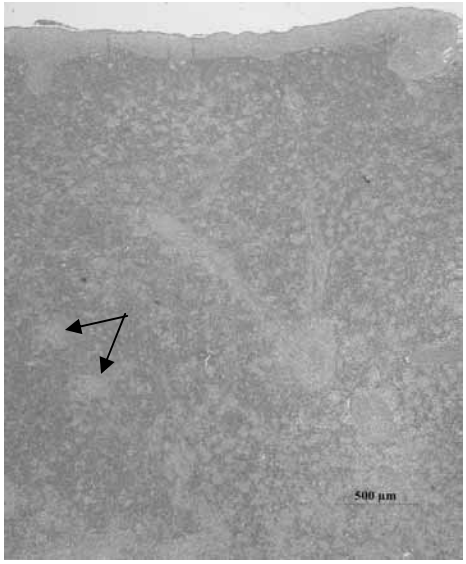

b)

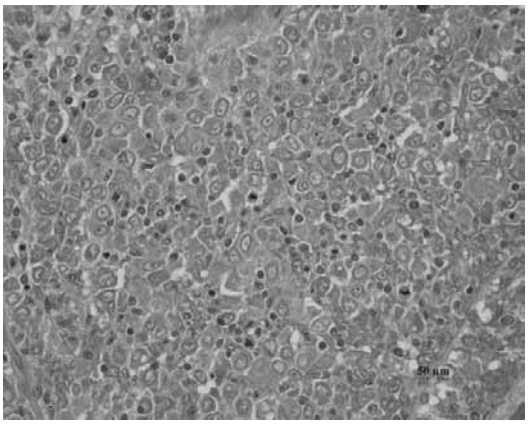

Photos : Dr. Marchal

Photo 28: Cellules tumorales majoritairement de petite taille (flèches) dans la rate (cas 23) coloration HE, X100

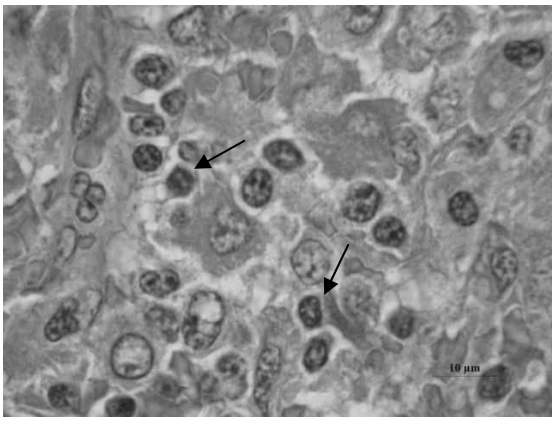

Photo : Dr. Marchal

Photo 29: Infiltration de la paroi intestinale de la musculaire de la muqueuse jusqu'au sommet des villosités (cas 23) coloration HE

a) X4 b) X10

a)

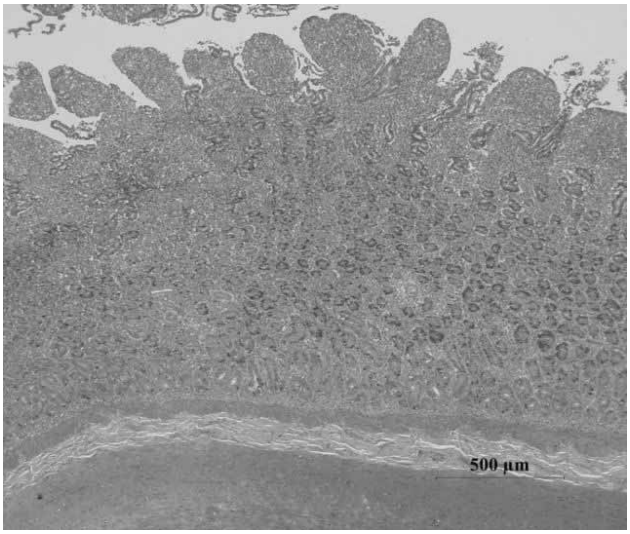

b)

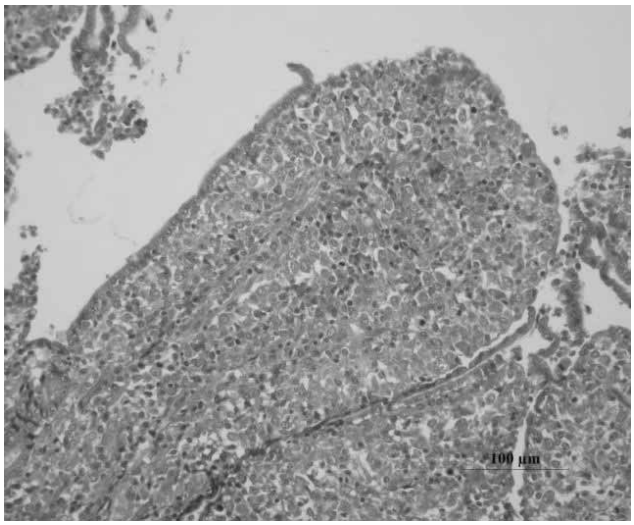

Photos : Dr. Marchal

Photo 30: Marquage du foie par l'anticorps anti-TiA-1 (cas 23) X100

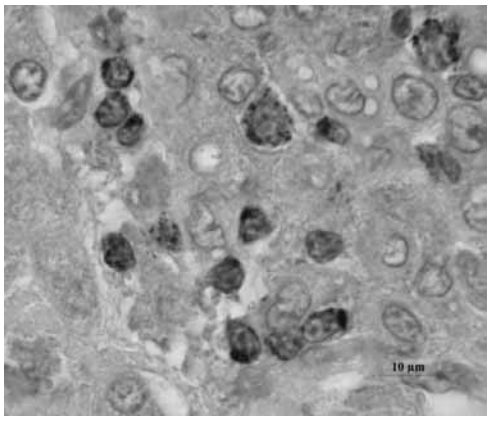

Photo : Dr. Marchal

Photo 31: Marquage de la rate par l'anticorps anti-TiA-1 (cas 23) X100

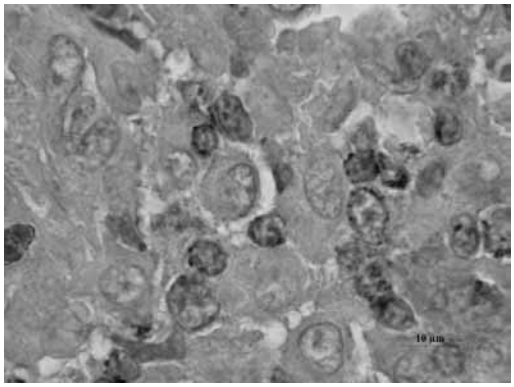

Photo : Dr. Marchal

Photo 32: Infiltration hépatique par le contingent tumoral dans un espace de Disse (flèches noires) et dans un capillaire sinusoïde (flèches blanches) (cas 4) coloration HE, X100

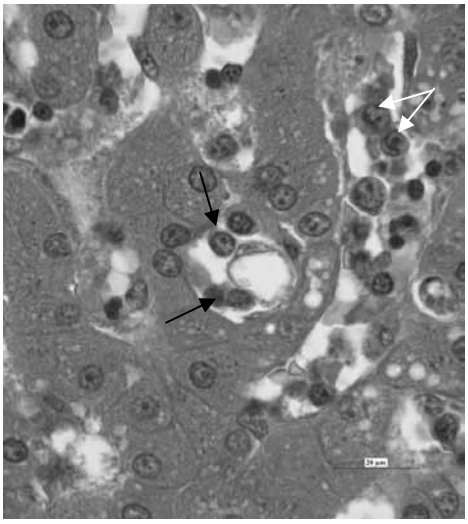

Photo : Dr. Marchal

Photo 33: Morphologie d'une cellule tumorale (flèche) (foie, cas 4) coloration HE, X100

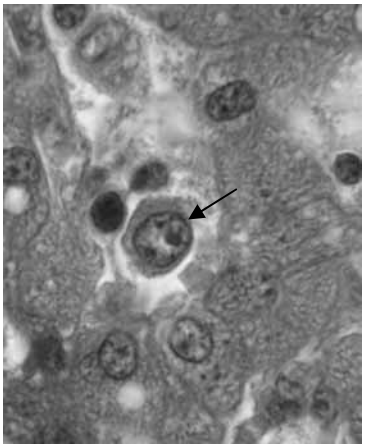

Photo : Dr. Marchal

Photo 34: Marquage du foie par l'anticorps anti-TiA-1 (cas 4) X40

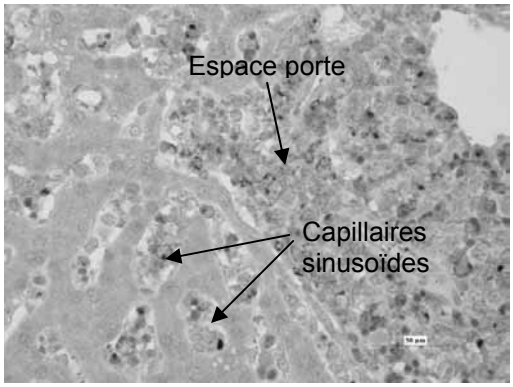

Photo : Dr. Marchal

Photo 35: Phénomène de cytophagocytose (flèche) (cas 23) coloration HE, X100

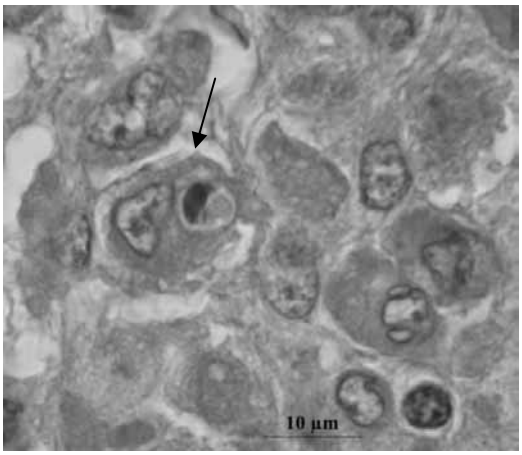

Photo : Dr. Marchal

ANNEXE 2 :

CAS CLINIQUES :

DONNEES BRUTES

Cas n°1

Cyto 6V03031

Date du diagnostic : 03/03/06

Animal :

Chien mâle Cavalier King Charles de 9 ans.

Clinique :

Consultation le 01/03 pour amaigrissement chronique.
Abattement, vomissements et diarrhée.
Masse abdominale douloureuse à la palpation.

Examens complémentaires :

03/03 : Echographie abdominale : cf. compte rendu.
Tumeur digestive avec extension aux ganglions lymphatiques.
Possibles métastases séreuses.
Cytoponctions intestinales et ganglionnaires.

Cytologie : cf. compte rendu.
Lymphome agressif à cellules à grains.

Traitement :

Traitement à base de carprofène.

Evolution :

Euthanasie 10 jours après le diagnostic.

ette BESSO, *Docteur Vétérinaire*
riel COHEN-SOLAL, *Docteur Vétérinaire*
Hugues GAILLOT, *Docteur Vétérinaire*
Delphine RAULT, *Docteur Vétérinaire*
Yannick RUEL, *Docteur Vétérinaire*

Imagerie Médicale Vétérinaire

3/03/2006

COMPTE RENDU D'ECHOGRAPHIE

Cavalier KC M 9 ans

Commémoratifs

Anorexie, amaigrissement, masse abdominale douloureuse à la palpation.

Description

Le foie la rate, les reins, la vessie, la prostate présentent un aspect normal.
On observe une volumineuse masse intestinale située dans la partie crâniale gauche de l'abdomen. Les couches échographiques sont effacées, mais on observe un aspect en pseudo-couche qui peut suggérer un adénocarcinome.
Présence de très volumineuses adénopathies mésentériques,gastriques, hépatiques.
Certains nodules situés dans la graisse ne sont pas dans la position anatomique de nœuds lymphatiques et peuvent suggérer des métastases séreuses.

Conclusion

Tumeur digestive avec extension aux nœuds lymphatiques.
Aspect compatible avec un adénocarcinome ou un lymphome.
Possibles métastases séreuses.

En vous remerciant de la confiance que vous nous accordez,
Dr. Yannick Ruel, Dipl. ECVDI

LABORATOIRE DE CYTOLOGIE VETERINAIRE FLEURY-FOURNEL

GRC - 41 allée des cyprès - 69578 Limonest Cedex

Docteur Corinne FLEURY-FOURNEL

Agrégée

Membre fondateur du Collège Européen de Pathologie Clinique.

Maîtrise de Sciences Biologiques et Médicales d'Hématologie.

N° EXAMEN 6V030031

Date de réception : lundi 6 mars 2006

Date de réponse : 07/03/06

Animal : CHIEN CAVALIER KC

ADENOGRAMMES :

3 lames examinées. Une lame quasiment paucicellulaire. Une lame montre un enrichissement par une population de cellules rondes à contours cellulaire effacé en voie de lyse. La troisième lame montre une cellule arrêtée importante constituée d'une population majoritaire de cellules rondes d'aspect blastique, de taille variable de la petite à la grande cellule, à noyau à chromatine très fine, rond ou parfois discrètement lobé d'aspect alors plus monocytoïde, discrètement nucléolé par plusieurs nucléoles peu visibles et cytoplasme très étendu faiblement basophile à contours peu net contenant dans quelques rares éléments quelques fines granulations azurophiles. Cette population est mêlée à un très important contingent d'histiocytes certains phagocytant d'assez nombreux débris cellulaires (et possiblement des plaquettes sanguines). Présence d'une population lymphoïde résiduelle normale minoritaire à petits lymphocytes.

CYTOPONCTION D'INTESTIN GRELE :

Une lame examinée. Enrichissement modéré par une population de cellules rondes, globalement comparables à celles décrites sur l'adénogramme.

Conclusion :

La cytologie est diagnostique d'une hémopathie maligne atypique qui évoque en priorité un lymphome agressif à cellules à grains probablement de phénotype nul. Ce type de lymphome est le plus souvent originaire du tube digestif ou des glandes annexes et est le plus souvent associé à un syndrôme hémophagocytaire responsable de cytopénie sanguine, qu'il convient de rapprocher de l'infiltration histiocytaire signalée sur le ganglion. Pronostic réservé.

Docteur Corinne FLEURY-FOURNEL

Cas n°2

Cyto 6V010031

<u>Date du diagnostic</u> : 06/01/2006

<u>Animal</u> :

Chienne Drahthaar de 10 ans.

<u>Clinique</u> :

Dysorexie, amaigrissement et vomissements depuis 15 jours.

<u>Examens complémentaires</u> :

01/01 : <u>Hémogramme</u> : cf. feuille de résultats.
RAS.

02/01 : <u>Biochimie</u> : cf. feuille de résultats.
Hypoalbuminémie.

04/01 :<u>Echographie abdominale</u> :
Masse pariétale intestinale.
Hypertrophie des ganglions mésentériques.
Cytoponctions intestinale et ganglionnaire.

<u>Cytologie</u> : cf. compte rendu
Lymphome agressif à cellules à grains.

<u>Traitement</u> :

Méthylprednisolone 1 mg/kg/j.

<u>Evolution</u> :

Euthanasie 5 jours après le diagnostic.

Espece : Chien âgé >8Ans
Patient :
Client :

Ver: 8.05B
Date : 02-Janv-2006 11:24

Test		Résultats	Intervalle de Référence	Indicateur (BAS / NORMAL / ÉLEVÉ)
ALB	=	14 g/l	22 - 39	
ALKP	=	40 U/L	23 - 212	
ALT	=	24 U/L	10 - 100	
UREA	=	0.213 g/l	0.147 - 0.567	
Ca	=	87 mg/l	79 - 120	
CREA	=	10.1 mg/l	5.0 - 18.0	
GLU	=	0.86 g/l	0.70 - 1.43	
TP	=	40 g/l	52 - 82	
GLOB	=	26 g/l	25 - 45	

Dim 1 Janv 2006 11h21 Sq : 0322

BANQUE : Chien
DOSSIER :
PATIENT :
REMARQUE :

HEMATOLOGIE			Normalités
GB :	10,24	n/mm³	6,0 - 17,0
Lym.:	15,5	%	10,0 - 40,0
Mon.:	2,9	%	2,0 - 10,0
Gra.: +	81,6	%	50,0 - 80,0
Lym#:	1,58	n/mm³	0,6 - 6,8
Mon#:	0,29	n/mm³	0,1 - 1,7
Gra#: +	8,37	n/mm³	3,0 - 13,6
GR :	6,13	M/mm³	5,5 - 8,5
VGM :	72,4	fl	58,0 - 73,0
Hct :	44,3	%	35,0 - 55,0
TCMH:	23,4	pg	19,5 - 24,5
CCMH:	32,5	g/dl	28,0 - 40,0
IDR :	10,6		8,0 - 12,0
Hgb :	14,4	g/dl	10,0 - 18,0
PLT :	454	n/mm³	120 - 600
VMP :	8,3	fl	5,0 - 12,0
Pct :	0,38	%	
IDP :	6,9		6,0 - 10,0

HISTOGRAMME LEUCOCYTAIRE



HISTOGRAMME ERYTHROCYTAIRE

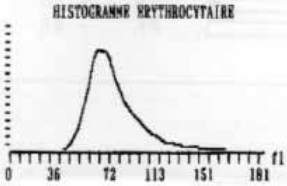

HISTOGRAMME THROMBOCYTAIRE

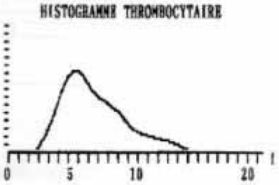

LABORATOIRE DE CYTOLOGIE VETERINAIRE FLEURY-FOURNEL

GRC - 41 allée des cyprès - 69578 Limonest Cedex

Docteur Corinne FLEURY-FOURNEL

Agrégée
Membre fondateur du Collège Européen de Pathologie Clinique.
Maîtrise de Sciences Biologiques et Médicales d'Hématologie.

N° EXAMEN 6V010031

Date de réception : vendredi 6 janvier 2006
Date de réponse : 09/01/06

Animal : Chienne Drahtaar

ADENOGRAMME D'UN GANGLION MÉSENTÉRIQUE ET CYTOPONCTION DE MASSE PARIÉTALE INTESTINALE :

3 lames examinées, de site respectif non identifié, de bonne qualité technique.

Présence sur une lame, d'origine ganglionnaire probable, d'une population lymphoïde dense, homogène, atypique de cellules de taille variable de la petite à la grande cellule à noyaux à chromatine fine non ou discrètement nucléolés, à contours nucléaires parfois irréguliers, et cytoplasme variablement basophile, semblant contenir dans quelques rares éléments quelques granulations azurophiles peu visibles. La population ganglionnaire résiduelle est minoritaire à petits lymphocytes. L'index mitotique est difficile à apprécier, compte-tenu d'une lyse cellulaire in vivo importante, probablement élevée.

Deux autres lames montrent, sur un fond très hémorragique, un enrichissement par une population comparable à celle décrite sur la lame précédente, mais constituée d'une population majoritaire de cellules de taille petite et moyenne.

Conclusion :

Lymphome agressif probablement à cellules à grains, de phénotype T ou NK.
Ce type de lymphome est généralement originaire du tube digestif (en particulier dans le cas présent) et/ou des glandes annexes (foie et rate en particulier). Il est le plus souvent associé à un syndrome hémophagocytaire responsable de cytopénies sanguines (hémogramme conseillé). Pronostic réservé en raison de l'agressivité de ce sous-type. En cas de décision de chimiothérapie, on devra envisager au préalable une laparotomie exploratrice, de façon à effectuer le cas échéant une entérectomie de la lésion intestinale, souvent génératrice d'une lésion ulcérative potentiellement perforante.

N.B. En cas d'exérèse chirurgicale, un contrôle histologique paraît indispensable. On conseillera d'adresser ce prélèvement au Dr Thierry Marchal, service d'Anatomie pathologique, Ecole nationale vétérinaire de lyon, centre de référence pour les lymphomes atypiques, susceptible de confirmer le sous-type par immuno-marquage approprié.

Docteur Corinne FLEURY-FOURNEL

Cas n°3

Cyto 5V020079
Histo LAPVSO

Date du diagnostic : 20/02/05

Animal :

Chienne labrador de 10 ans.

Clinique :

Diarrhée sanguinolente intermittente et quelques vomissements depuis décembre 2004, ne rétrocédant pas à un traitement symptomatique.
Anorexie, amaigrissement et abattement, épanchements abdominaux, oedèmes déclives.

Examens complémentaires :

12/02, 14/02, 19/02 :Hémogramme : cf. feuilles de résultats.
Anémie normocytaire, normochrome.
Leucocytose, neutrophile, lymphopénie.

Biochimie : cf. feuilles de résultats.
Hypoalbuminémie.
PAL augmentées.

12/02 : Laparotomie exploratrice :
Masses pariétales duodénales et pariétales.
Entérectomies.

Cytologie : cf. compte rendu.
Lymphome malin agressif à cellules à grains

Histologie : cf. compte rendu.
Eclosion multicentrique d'une tumeur maligne à cellules rondes au sein du duodénum et de l'iléon.

Immunophénotype :
CD3ε+, TiA-1+, Ki-67 : 70%.

Traitement :

Dexaméthasone 0.2 mg/kg.

Evolution :

Décès 2 jours après le diagnostic.

ÉBIOTEL

aboratoire d'Analyses Vétérinaires

SARL 7622,46 Euros - RCS Créteil B 351 831 292 00047 - APE 852 Z
41bis, Avenue Aristide Briand - 94110 - ARCUEIL
Tél : 01 49 12 11 02 - Fax : 01 49 12 11 10

Prélèvements reçus le 12/02/2005

HEMATOLOGIE

HEMATIES	↘	4,3	10^12/l	(V.U.: 6-9)
HEMOGLOBINE	↘	10,1	g/dl	(V.U.: 12-18)
HEMATOCRITE	↘	0,32	l/l	(V.U.: 0,37-0,54)
VGM		74	fl	(V.U.: 60-77)
CCMH		32	g/dl	(V.U.: 31-34)
TCMH		23	pg	(V.U.: 19-25)
LEUCOCYTES	↗	37,4	10^9/l	(V.U.: 6-13)
NEUTROPHILES	↗	94	%	(V.U.: 60-79)
EOSINOPHILES	↘	0	%	(V.U.: 2-10)
BASOPHILES		0	%	(V.U.: 0-1)
LYMPHOCYTES	↘	4	%	(V.U.: 12-30)
MONOCYTES	↘	2	%	(V.U.: 3-9)
PLAQUETTES	↗	678	10^9/l	(V.U.: 200-600)

BIOCHIMIE

UREE		0,2	g/l	(V.U.: 0,2-0,5)
CREATININE		7	mg/l	(V.U.: 6-14)
PROTEINES TOTALES	↘	38	g/l	(V.U.: 60-80)
ALBUMINE	↘	23	g/l	(V.U.: 30-40)
TRANSAMINASES TGP		27	U/L	(V.U.: 10-50)
PHOSPHATASES ALCALIN	↗	112	U/L	(V.U.: 10-80)
GAMMA GT		8	UI/L	(V.U.: 0-10)
AMYLASE		431	U/l	(V.U.: 200-800)
LIPASE		145	U/l	(V.U.: 5-200)
SODIUM		136	mEq/l	(V.U.: 137-153)
POTASSIUM		4,0	mEq/l	(V.U.: 4-5,5)
CHLORE		108	mEq/l	(V.U.: 99-115)
BICARBONATES	↘	15	mEq/l	(V.U.: 20-25)

Christine Médaille
Dr Vétérinaire

Prélèvements reçus le 14/02/2005

BIOCHIMIE

UREE	0,2	g/l	(V.U.: 0,2-0,5)
CREATININE	4	mg/l	(V.U.: 6-14)
PROTEINES TOTALES	30	g/l	(V.U.: 60-80)
ALBUMINE	16	g/l	(V.U.: 30-40)

HEMATOLOGIE

HEMATIES	3,2	10^12/l	(V.U.: 6-9)
HEMOGLOBINE	7,3	g/dl	(V.U.: 12-18)
HEMATOCRITE	0,24	l/l	(V.U.: 0,37-0,54)
VGM	75	fl	(V.U.: 60-77)
CCMH	30	g/dl	(V.U.: 31-34)
TCMH	23	pg	(V.U.: 19-25)
LEUCOCYTES	46,5	10^9/l	(V.U.: 6-13)
rares jeunes neutrophiles NEUTROPHILES	95	%	(V.U.: 60-79)
EOSINOPHILES	0	%	(V.U.: 2-10)
BASOPHILES	0	%	(V.U.: 0-1)
LYMPHOCYTES	3	%	(V.U.: 12-30)
MONOCYTES	2	%	(V.U.: 3-9)
PLAQUETTES	400	10^9/l	(V.U.: 200-600)

Christine Médaille
Dr Vétérinaire

Prélèvements reçus le 19/02/2005

HEMATOLOGIE

HEMATIES	2,9	10^12/l	(V.U.: 6-9)
HEMOGLOBINE	6,6	g/dl	(V.U.: 12-18)
HEMATOCRITE	0,21	l/l	(V.U.: 0,37-0,54)
VGM	72	fl	(V.U.: 60-77)
CCMH	31	g/dl	(V.U.: 31-34)
TCMH	23	pg	(V.U.: 19-25)
erythroblastes + LEUCOCYTES	38,7	10^9/l	(V.U.: 6-13)
NEUTROPHILES	97	%	(V.U.: 60-79)
EOSINOPHILES	0	%	(V.U.: 2-10)
BASOPHILES	0	%	(V.U.: 0-1)
LYMPHOCYTES	2	%	(V.U.: 12-30)
MONOCYTES	1	%	(V.U.: 3-9)
PLAQUETTES	166	10^9/l	(V.U.: 200-600)

BIOCHIMIE

UREE	0,2	g/l	(V.U.: 0,2-0,5)
CREATININE	4	mg/l	(V.U.: 6-14)
PROTEINES TOTALES	37	g/l	(V.U.: 60-80)
ALBUMINE	18	g/l	(V.U.: 30-40)

Christine Médaille
Dr Vétérinaire

LABORATOIRE D'ANATOMIE PATHOLOGIQUE VETERINAIRE DU SUD-OUEST

129, route de Blagnac - 31201 TOULOUSE cedex 2
Tel : 05 34 40 77 88 - Fax : 05 34 40 80 80 - e-mail : LAPVSO@wanadoo.fr
Docteurs Vétérinaires Agnès POUJADE & Frédérique DEGORCE-RUBIALES

Réception le : 21/02/2005 Envoi des résultats le : 23/02/2005 **Référence : 486405**

Espèce : Chien Race : Labrador Retriever Sexe : F Age : 9,7 ans

Iléon et duodénum.

COMPTE-RENDU :

Quatre prélèvements sont examinés, deux concernent des hémi-sections transversales, les deux autres des sections transversales complètes, à hauteur d'une seule masse sur le duodénum et à la hauteur de deux masses différentes sur l'iléon. Sur chacun de ces prélèvements, on observe en fait une prolifération tumorale multicentrique identique, infiltrant de façon diffuse la muqueuse qui est très souvent ulcérée et nécrotique, la musculaire muqueuse, la sous-muqueuse, la musculeuse et très régulièrement la séreuse, avec extension massive dans le tissu adipeux environnant. Il s'agit d'une tumeur multicentrique à cellules rondes, indépendantes. Elles sont dotées d'un noyau lobé, plurinucléolé et d'un cytoplasme peu abondant. L'activité mitotique est élevée.

CONCLUSION :

Éclosion multicentrique au sein du duodénum et de l'iléon d'une tumeur maligne à cellules rondes, indépendantes, dont l'aspect cytologique et architectural est en faveur d'un **lymphome**.

Pronostic très réservé compte-tenu de l'éclosion multicentrique en cours au sein du tractus digestif. Bilan d'extension impératif devant intéresser l'ensemble du tractus digestif et l'ensemble des organes hémolymphopoïétique.

F. DEGORCE - RUBIALES

Cas n°4

Cyto 5V02139
Histo 05-0396

Date du diagnostic : 01/03/05

Animal :

Chien mâle Boxer de 11 ans.

Clinique :

Abattement, amaigrissement, hyperthermie à 39.5°C, selles rougeâtres, muqueuses pâles, diminution de la prise de boisson, anorexie, bilirubinurie.
Pas d'atteinte des ganglions superficiels.

Examens complémentaires :

Echographie :
Splénomégalie.

24/02 :NFS : cf. feuille de résultats.
Anémie normochrome, normocytaire.
Leucopénie.
Thrombocytopénie.

Biochimie : cf. feuilles de résultats.
PAL élevées.

Hémostase : cf. feuille de résultats.
Temps de Céphaline-Kaolin et Temps de Quick augmentés.

Analyse Urinaire : cf. feuille de résultats.
RAS.

28/02 :NFS : cf. feuille de résultats.
Anémie non régénérative.
Thrombocytopénie.
Rares blastes à grains.
Histiocytes réalisant des images d'érythrophagocytose.

Myélogramme : cf. feuille de résultats.
Leucémie aiguë lymphoïde à cellules à grains avec syndrome hémophagocytaire associé.

07/03 :Histologie : cf. compte rendu.

Lymphome malin à grains de haut grade atteignant le tissu conjonctif et les sinusoïdes hépatiques ainsi que la pulpe rouge splénique.

Immunophénotype :

CD3ε+, TiA-1+, Ki-67 : 80%.

Traitement :

Oromédrol 1mg/kg du 26/02 au 03/03.

Evolution :

Euthanasie 2 jours après le diagnostic.

ORBIO Laboratoire
69, route Nationale - BP 3 - 69330 Jonage
Tél. 04.78.31.10.47 Fax 04.78.31.27.28
web : www.orbio.fr
email : orbio.laboratoire@wanadoo.fr
Olivier Riviere
Docteur-Vétérinaire
Bernard de Poumeyrol
Biologiste

HEMATOLOGIE

NUMERATION GLOBULAIRE

HEMATIES	3,16	M/mm3
Hémoglobine	6,8	g/dL
Hématocrite	23,2	%
VGM	73,4	µl
TCMH	21,5	pg
CCMH	29,31	g/dL
LEUCOCYTES	3 200	/mm3

FORMULE LEUCOCYTAIRE

Polynucléaires neutrophiles	52	%
Polynucléaires éosinophiles	0	%
Polynucléaires basophiles	0	%
Lymphocytes	40	%
Monocytes	8	%
PLAQUETTES	9 000	/mm3
RETICULOCYTES	2	p.100
	63 200	/mm3

Pas de formes anormales sur le frottis notamment absence de piroplasmes

BIOCHIMIE

FRUCTOSAMINE	238	µmol/L

EXAMEN N° 0502224418 DU 24/02/2005
Edité le 24/02/2005

BIOCHIMIE (suite)

CHOLESTEROL	1,24 g/L 3,21 mmol/L	
AMYLASEMIE	578 UI/L	
TRANSAMINASES S.G.G.T	21 UI/L	
TRANSAMINASES S.G.P.T	45 UI/L	
GAMMA GT	6 UI/L	
PHOSPHATASES ALCALINES	166 UI/L	
BILIRUBINE TOTALE n chien chat 0-10, cheval 10-30	12,60	mg/L
UREE	0,41 g/L 6,81 mmol/L	
CREATININE n.chien chat 5.5-12.5, cheval 10-15	8,10 mg/L 71,60 µmol/L	
PROTEINES	61 g/L	

EXAMEN N° 0502274418 DU 24/02/2005
Edité le 24/02/2005

HEMOSTASE

TEMPS DE CEPHALINE-KAOLIN	
témoin	18,0 sec
échantillon	36,5 sec
TEMPS DE QUICK	
Témoin	6,8 sec
Echantillon	7,5 sec

EXAMENS URINAIRES

DENSITE URINAIRE	≥1,050
PH	5,0
Protéines urinaires	0,53 g/L
SUCRE	< 0,15 g/L
SANG	Absence

RESULTATS

/2005 HEURE:10:56
TUBE: 4
4

s PLA : MIC							
7.8	$10^3/mm^3$	(6.0 - 17.0)	VGM :	70	fl	(60 - 77)
2.04 B	$10^6/mm^3$	(5.50 - 8.50)	TGMH:	24.2 H	pg	(17.0 - 23.0)
: 5.0 B	g/dl	(12.0 - 18.0)	CCMH:	34.7	g/dl	(31.0 - 36.0)
: 14.3 B	%	(37.0 - 54.0)	IDR :	15.2	%	(14.0 - 17.0)
: 99 B	$10^3/mm^3$	(200 - 500)	VMP :	7.7	fl	(6.7 - 11.1)

larmes GB : EOS(4.2)
ORMULE :

LYM:	16.2	%	(0.0 - 99.0)	#LYM:	1.2	$10^3/mm^3$ (1.2 - 3.2)
MON:	2.3	%	(0.0 - 99.0)	#MON:	0.1 B	$10^3/mm^3$ (0.3 - 0.8)
GRA:	81.5	%	(0.0 - 99.0)	#GRA:	6.5	$10^3/mm^3$ (1.2 - 6.8)

GB GR PLA

LABORATOIRE DE CYTOLOGIE VETERINAIRE FLEURY-FOURNEL

GRC - 41 allée des cyprès - 69578 Limonest Cedex

Docteur Corinne FLEURY-FOURNEL

Agrégée
Membre fondateur du Collège Européen de Pathologie Clinique.
Maîtrise de Sciences Biologiques et Médicales d'Hématologie.

N° EXAMEN 5V020139

Date de réception : lundi 28 février 2005
Date de réponse : 02/03/05

Animal : Chienne Boxer croisée

MYELOGRAMME SUR ANTECEDENT DE PANCYTOPÉNIE SANGUINE AVEC ANÉMIE ARÉGÉNÉRATIVE : Myélogramme d'excellente qualité. La moelle paraît hypercellulaire. Envahissement massif (51 %) par un contingent de blastes caractérisés par une taille variable, de la petite à la grande cellule, un noyau rond ou encoché, à chromatine grossièrement mottée, nucléoles plus ou moins visibles et cytoplasme hyperbasophile, contenant des granulations azurophiles bien visibles. Présence associée de très nombreux histiocytes réalisant des images d'hémophagocytose en particulier des hématies. La population médullaire résiduelle est très hypoplasique.

COMMENTAIRE D'HEMOGRAMME: Confirmation de la thrombopénie avec numération blanche aux limites inférieures des normes. Aspect non régénératif de l'anémie malgré la présence d'une érythroblastose sanguine. Observation de rares blastes à grains dans le sang et de quelques histiocytes réalisant des images d'érythrophagocytose.

Conclusion :

Le myélogramme est diagnostique d'une leucémie aiguë, lymphoïde, à cellules à grains avec syndrome hémophagocytaire secondaire associé, responsable des cytopénies sanguines. Il peut s'agir soit d'une leucémie primitive soit d'un envahissement médullaire secondaire à un lymphome à point de départ digestif ou hépatosplénique. Pronostic très réservé compte-tenu de l'agressivité de cette hémopathie maligne. On peut tenter la mise en place immédiate d'une protocole de chimiothérapie des lymphomes.

Docteur Corinne FLEURY-FOURNEL

COMPTAGE DIFFERENTIEL

Référence de l'analyse : 5V020139

Nombre total de cellules comptées : 99

	Nombre	% du total
Myéloblastes et promyélocytes	1	1,010.00
Myélocytes neutrophiles	1	1,010.00
Métamyélocytes neutrophiles	7	7,070.00
Polynucléaires neutrophiles	12	12,120.00
Polynucléaires éosinophiles	0	0.00
Polynucléaires basophiles	0	0.00
Total myéloïde (M) :	**21**	
Proérythroblastes	0	0.00
Erythoblastes basophiles	0	0.00
Erythoblastes polychromatophiles	11	11,110.00
Erythoblastes acidophiles	6	6,060.00
Total érythroïde (E) :	**17**	
Rapport M/E :	**1,24**	
Lymphocytes	0	0.00
Plasmocytes	1	1,010.00
Monocytes	9	9,090.00
Blastes	51	51,520.00
Autres cellules	0	0.00

Dr Corinne FLEURY-FOURNEL

LABORATOIRE d'HISTOPATHOLOGIE VÉTÉRINAIRE
Immunomarquages - Dermatologie - Cancérologie - Biopsies endoscopiques
École Nationale Vétérinaire de Lyon
1, av. Bourgelat - B.P. 83 - 69280 MARCY L'ÉTOILE
☎ : 04.78.87.25.40 FAX : 04.78.87.27.76
Email : jp.magnol@vet-lyon.fr t.marchal@vet-lyon.fr
d.watrelot@vet-lyon.fr p.belli@vet-lyon.fr d.pin@vet-lyon.fr

Prélèvement reçu le : 7/03/05
Envoi des résultats le : 25/03/05
Référence à rappeler : **HIS-05-0396**

Examen Histopathologique

Un fragment de parenchyme hépatique examiné. On observe une infiltration sévère du tissu conjonctif situé autour des veines centro lobulaires et de la lumière des capillaires sinusoïdes par une population homogène de cellules rondes caractérisées par :

- une taille moyenne (7,1 um de diamètre en moyenne pour les noyaux).

- un cytoplasme moyennement abondant (rapport surface du noyau, surface du cytoplasme proche de 0,5), à dominante acidophile, à bords irréguliers (macrofranges) et contenant parfois quelques grains acidophiles.

- un noyau unique para central, régulier, rond ou ovoïde, délimité par une membrane nucléaire épaisse et contenant plusieurs nucléoles de taille moyenne, bien colorés et fréquemment surlignés par des amas chromatiniens, ainsi qu'une chromatine bien colorée disposée sous forme de gros grains.

Ces cellules sont CD 3 epsilon positives et présentent un très fort index de prolifération Ki 67 (de l'ordre de 80 %).

On observe par ailleurs :

- de nombreuses images de cytophagocytose (en particulier de type érythro) Küpfferienne.

- la présence dans les sinus d'une hématopoïèse extra médullaire ayant concerné la lignée granuleuse (éosinophilique surtout) prioritairement ainsi que la lignée érythroïde. Absence cependant d'images dysplasiques marquées.

Conclusion : hémopathie maligne lymphoïde de haut grade ayant concerné des lymphocytes à grains et ...ant plutôt, par comparaison avec l'homme, une leucémie agressive à cellules NK.

...ate : un fragment examiné. On observe dans la pulpe rouge, la présence mais en quantité moindre, de la même population lymphoïde néoplasique que dans le foie.

Ganglion lymphatique : un fragment examiné. Absence d'infiltration par les cellules blastiques lymphoïdes observées dans le foie.

Dr Vre Th. MARCHAL

Cas n°5

Dossier L05-2181
Cyto C50223

Date du diagnostic : 28/04/05

Animal :

Chienne Bouvier Bernois de 7 ans.

Clinique :

Dysorexie, diarrhée, méléna.
abattement, hyperthermie, dyspnée, jetage séreux.
Adénomégalie superficielle.
Intolérance à l'effort.

Examens complémentaires :

28/04 :NFS : cf. feuille de résultats.
Anémie non régénérative normocytaire, normochrome.
Leucocytose, neutrophilie, monocytose.

Frottis sanguin : cf. feuille de résultats.
Amas plaquettaires, légères anisocytose érythrocytaire et polychromatophilie.

Biochimie : cf. feuille de résultats.
Urée augmentée.
Insuffisance hépatique.

Radiographie thoracique :
Adénomégalie trachéo-bronchique et suspicion d'adénomégalie médiastinale crâniale.
Foyers d'opacité alvéolaires dans les lobes moyen droit et accessoire pulmonaires.

Adénogramme : cf. compte rendu.
Lymphome agressif à cellules à grains avec syndrome hémophagocytaire secondaire.

02/05 :NFS : cf. feuille de résultats.
Anémie régénérative normocytaire, normochrome.
Leucocytose, neutrophilie.

Frottis sanguin : cf. feuille de résultats.
Anisocytose érythrocytaire modérée, polychromatophilie, érythroblastose.
Confirmation de la leucocytose sur l'étalement.

Bilan de coagulation : cf. feuille de résultats.
Témoin non interprétable.

Traitement :

Chimiothérapie : Kidrolase 400 U. I./kg IM.

Consultation de cancérologie (03/05) :

Confirmation du lymphome malin très agressif.
L'animal ne répondant pas aux traitements, le pronostic est sombre.

Evolution :

Euthanasie 1 semaine après le diagnostic.

ÉCOLE NATIONALE VÉTÉRINAIRE DE LYON
LABORATOIRE D'IMMUNOPATHOLOGIE - CYTOLOGIE - HÉMATOLOGIE

Dossier : L05-2181
concernant l'animal : , Chien bouvier bernois
Consultation **LC05-5853**

(Les résultats hors valeurs usuelles sont indiqués en gras)

	Intitulé	Résultat	Unité	Valeurs usuelles	
28/04/05	Urée	**10**	mmol/L	2 - 7	
28/04/05	ALAT	**120**	UI/L88	3 - 80	
28/04/05	PAL	**1761**	U/l	1 - 200	
28/04/05	Créatinine	96	µmol/l	0 - 135	
28/04/05	Protéines plasmatiques totales	60	g/l	50 - 72	
28/04/05	Calcium	2,47	mmol/L	2,3 - 2,9	Ca ionisé = 1,1 mmol/l
28/04/05	Glucose	**9,78**	mmol/L	3,5 - 6,5	
28/04/05	Hématies	**4,58**	M/mm3	5,5 - 8,5	
28/04/05	Hémoglobine	**10,4**	g/dl	12 - 18	
28/04/05	Hématocrite	**31,6**	%	37 - 54	
28/04/05	VGM	69	µ3	60 - 77	
28/04/05	TGMH	22,6	pg	17 - 23	
28/04/05	CGMH	32,9	g/dl	31 - 36	
28/04/05	Réticulocytes	1	%		
28/04/05	Erythroblastes	1	% GB		
28/04/05	Leucocytes	**35,3**	m/mm3	6 - 17	
28/04/05	PN.Neutrophiles	**85**	%	0 - 71	
28/04/05	PN.Eosinophiles	0	%	0 - 4	
28/04/05	PN. Basophiles	0	%		
28/04/05	Lymphocytes	5	%	0 - 20	
28/04/05	Monocytes	**10**	%	0 - 5	
28/04/05	Plaquettes	**178**	m/mm3	200 - 500	

COMMENTAIRE DE FROTTIS SANGUIN :

Présence d'amas plaquettaires en bout d'étalement, suggérant que la numération plaquettaire estimée par le compteur hématologiqu peut être sous estimée.
Légères anisocytose érythocytaire et polychromatophilie.

29/04/05	Potassium	4,32	mmol/l	3,6 - 5,6	

02/05/05	Hématies	**4,58**	M/mm3	5,5 - 8,5	
02/05/05	Hémoglobine	**10,3**	g/dl	12 - 18	
02/05/05	Hématocrite	**31,1**	%	37 - 54	
02/05/05	VGM	68	µ3	60 - 77	
02/05/05	TGMH	22,5	pg	17 - 23	
02/05/05	CGMH	33,1	g/dl	31 - 36	
02/05/05	Réticulocytes	6,1	%		
02/05/05	Erythroblastes	-	% GB		
02/05/05	Leucocytes	**23,3**	m/mm3	6 - 17	
02/05/05	PN. Neutrophiles	**89**	%	0 - 71	
02/05/05	PN. Eosinophiles	0	%	0 - 4	
02/05/05	PN. Basophiles	0	%		
02/05/05	Lymphocytes	6	%	0 - 20	
02/05/05	Monocytes	5	%	0 - 5	
02/05/05	Plaquettes	**193**	m/mm3	200 - 500	

COMMENTAIRE DE FROTTIS SANGUIN :
Anisocytose érythrocytaire modérée, polychromatophilie.
Confirmation de la leucocytose sur l'étalement.
Nombreux macrothrombocytes non comptés par l'automate (estimation de la numération plaquettaire sur l'étalement à environ 250 000/mm3).

02/05/05	Temps de Quick	6"7	s		

Témoin non réalisable (sang coagulé)

02/05/05	Temps Céphaline activée	8"2	seconde		
02/05/05	Temps de thrombine	9"6	s		
02/05/05	Fibrinogène	4,28	g/l		

Cytologie

ADENOGRAMMES :
Présence d'une population ganglionnaire mixte associant :
- une population lymphoïde atypique dominante à cellules de taille moyenne à grande, caractérisées par un noyau à chromatine en mottes irrégulières, souvent nettement nucléolé par plusieurs nucléoles et cytoplasme modérément étendu et basophile très nettement microvacuolaire et contenant rarement quelques granulations azurophiles nettes dans l'encoche nucléaire;
- une population histiocytaire très abondante, réalisant souvent des images de cytophagocytose (érythrophagocytose principalement).
- une population inflammatoire à polynucléaires neutrophiles non pyocytes.

CONCLUSION : La cytologie est diagnostique d'un lymphome agressif à cellules à grains avec syndrome hémophagocytaire secondaire. Ce résultat est une indication :
- à une exploration de la masse tumorale totale (recherche en particulier d'une invasion hépatosplénique ou digestive primitive, qui peut constituer une indication à une splénectomie si le volume de la rate est très important);
- à une exploration d'une éventuelle invasion médullo-sanguine, fréquente.
Pronostic réservé compte tenu l'agressivité de ce sous type.

Pr C. FOURNEL

NB: Présentation urgente de l'animal à la consultation de cancérologie conseillée.

Référence de l'analyse **C-5-0223**

Responsable du Laboratoire

Cas n°6

Cyto 5V050088
Histo 05-0963
Autopsie 05-324

Date du diagnostic : 18/05/05

Animal :

Rottweiler mâle de 6,5 ans.
Appartient depuis peu à ses propriétaires.
45 kilos.

Clinique :

Depuis trois mois, vomissements estomac vide avec appétit conservé.
Depuis quelques jours, diarrhée liquide marron / rougeâtre très nauséabonde.
A perdu 22 kilos.
Vomit immédiatement la nourriture et l'eau qu'il ingère.
Traitement à base de Motilium et de pansements gastriques sans résultat.
Examen clinique : muqueuses pâles+/- ictériques, TRC augmenté, T=38,3°C.

Examens complémentaires :

17/05 :NFS : cf. feuille de résultats.
Leucocytose, neutrophilie.

Biochimie : cf. feuille de résultats.
Elévation des PAL.

18/05 :Échographie abdominale :
Epaississement de la paroi intestinale généralisé (muqueuse de 6 mm d'épaisseur partout).
Atteinte diffuse mais homogène avec conservation des cinq couches de la paroi.
Contenu anéchogène.
Visualisation de plusieurs zones hétérogènes (2-3) formant plusieurs masses de 4 cm sur 2 cm.
Ces masses ont été ponctionnées.

Cytologie : cf. compte rendu.
Lymphome agressif à cellules à grains.

Traitement :

Prednisolone 1 mg/kg/j.

Evolution :

Euthanasie 2 jours après le diagnostic suite à un très mauvais état général.

Autopsie post congélation et histologie :

Nombreux petits « grains » noirs disséminés dans mésentère, apparence graisseuse à l'histologie.
Intestins plissés.
Ganglions peut être coliques très hypertrophiés.
Masse médiastinale crâniale.
Infiltrations tumorale +++ des ganglions coliques et de cette masse. Cellules tumorales semblent provenir des ganglions coliques et avoir disséminé dans intestin par voie lymphatique rétrograde.
Rate et foie d'apparence normale macroscopiquement mais infiltration par les cellules tumorales.
Présence de cellules tumorales dans la lumière des vaisseaux lymphatiques.
Infiltration : foie < rate <intestins < ganglions coliques et masse médiastinale.
Infiltration muqueuse < sous muqueuse < musculeuse < séreuse quasi détruite pour intestins. Pas de zone de nécrose dans muqueuse intestinale.
Cellules de petite taille à grains, grandes dans les ganglions, certaines cellules de grande taille faisant penser à des lymphoblastes.

Immunophénotype :

Immunomarquages homogènes pour rate, foie, intestins, ganglion colique et masse médiastinale :
HM57- et CD5-, CD3ε+ et TIA1+, Ki-67 ininterprétable du fait de la congélation.

ÉCOLE NATIONALE VÉTÉRINAIRE DE LYON
LABORATOIRE D'IMMUNOPATHOLOGIE - CYTOLOGIE - HÉMATOLOGIE

RESULTATS

05/2005 HI
DE TUBE: 1
: 1

GB :	32.7 H	$10^3/mm^3$	(5.0 - 12.0)	VGM :	66	µm³	(60 - 77)
GR :	6.81	$10^6/mm^3$	(6.00 - 8.50)	TGMH:	23.3	pg	(19.0 - 25.0)
HGB :	15.8	g/dl	(12.0 - 19.0)	CCMH:	35.4	g/dl	(32.0 - 36.0)
HCT :	44.7	%	(40.0 - 55.0)	IDR :	15.0	%	(14.0 - 17.0)
PLA :	298	$10^3/mm^3$	(200 - 500)	VMP :	5.9 B	µm³	(6.7 - 11.1)

Alarmes GB : EOS(4.5)
FORMULE :

%LYM:	8.2	%	(0.0 - 99.0)	#LYM:	2.6	$10^3/mm^3$	(1.0 - 4.8)
%MON:	5.0	%	(0.0 - 99.0)	#MON:	1.6 H	$10^3/mm^3$	(0.0 - 1.3)
%GRA:	86.8	%	(0.0 - 99.0)	#GRA:	28.5 H	$10^3/mm^3$	(3.0 - 11.5)

ce : Chien adulte
ient :
ient :

Ver: 8.02A
Date : 17-Mai -2005 02:04

Test	Résultats	Intervalle de Référence	Indicateur (BAS / NORMAL / ÉLEVÉ)
ALB	= 23.03 g/l	22.00 - 39.00	
ALKP	= 340 U/L	23 - 212	
ALT	= 22 U/L	10 - 100	
AMYL	= 503 U/L	500 - 1500	
UREA	= 0.48 g/l	0.15 - 0.57	
CREA	= 8.60 mg/l	5.00 - 18.00	
LIPA	= 1791 U/L	200 - 1800	
TBIL	= 6.98 mg/l	0.00 - 9.00	
TP	= 57.86 g/l	52.00 - 82.00	
GLOB	= 34.83 g/l	25.00 - 45.00	

LABORATOIRE DE CYTOLOGIE VETERINAIRE FLEURY-FOURNEL

GRC - 41 allée des cyprès - 69578 Limonest Cedex

Docteur Corinne FLEURY-FOURNEL

Agrégée
Membre fondateur du Collège Européen de Pathologie Clinique.
Maîtrise de Sciences Biologiques et Médicales d'Hématologie.

N° EXAMEN 5V050088

Date de réception : lundi 23 mai 2005
Date de réponse : 24/05/05

Animal : Chien Rottweiler

CYTOPONCTION DE NEOFORMATIONS ABDOMINALES (GANGLION OU MASSE INTESTINALE) :
2 lames examinées d'excellente qualité technique.
Présence d'une population lymphoïde dominante homogène atypique de cellules de taille variable de la petite à la grande cellule à noyaux tantôt à chromatine mottée non nucléolé dans les petites cellules ou à chromatine fine décondensée et souvent nettement nucléolé dans les grandes. Le cytoplasme apparaît variablement basophile, contenant quelques granulations azurophiles très nettes. L'index mitotique paraît assez élevé sous réserve du caractère approximatif de son appréciation à l'examen cytologique. Absence de contingent cellulaire significatif associé.

Conclusion :
Lymphome agressif à cellules à grains.
Ce type de lymphome est originaire du tube digestif ou des glandes annexes (foie et rate en particulier). Il est le plus souvent associé à un syndrome hémophagocytaire responsable de cytopénies sanguines. Pronostic réservé.

Docteur Corinne FLEURY-FOURNEL

Cas n°7

Cyto 6V010021
Histo 06-230

Date du diagnostic : 02/01/06

Animal :

Chien Lévrier Afghan mâle de 9 ans.

Clinique :

Hypertrophie ganglionnaire généralisée (5-15 cm selon les ganglions) sans autre signe clinique.
Rien à la palpation abdominale.

Examens complémentaires :

02/01 : Cytoponction ganglionnaire : cf. compte rendu.
Lymphome à cellules à grains.

Traitement :

Prednisolone 1 mg/kg/j.

Evolution :

Diminution de la taille des ganglions jusqu'à un volume normal.
Bon état général de la chienne jusqu'au 02/02.
Puis dégradation brutale avec anorexie et faiblesse.
Euthanasie 1 mois après le diagnostic.

Autopsie :

Un nodule splénique visible macroscopiquement.

Histologie :

Pas d'infiltration par le contingent tumoral à grain de la rate, du foie, de l'estomac, du pancréas et de l'intestin.
Le nodule splénique est uniquement hémorragique.

LABORATOIRE DE CYTOLOGIE VETERINAIRE FLEURY-FOURNEL

GRC - 41 allée des cyprès - 69578 Limonest Cedex

Docteur Corinne FLEURY-FOURNEL

Agrégée

Membre fondateur du Collège Européen de Pathologie Clinique.

Maîtrise de Sciences Biologiques et Médicales d'Hématologie.

N° EXAMEN 6V010021

Date de réception : mercredi 4 janvier 2006

Date de réponse : 06/01/06

Animal : Chien Levrier afghan

PONCTION GANGLIONNAIRE (ANTÉCÉDENT DE POLYADÉNOMÉGALIE) :

2 lames de richesse variable mais d'aspect cytologique voisin examinées (même site ganglionnaire ?). Présence d'une population lymphoïde demeurant hétérogène en raison d'un fond conservé abondant de petits lymphocytes et quelques rares plasmocytes normaux. On observe cependant un contingent atypique de cellules de taille variable de la petite à la grande cellule, caractérisées par un noyau à chromatine fine dans les plus grandes cellules, plus motté dans les plus petites, à contours nucléaires souvent irréguliers dans les éléments de taille moyenne, fortement nucléolé par un volumineux nucléole central dans les cellules de plus grande taille de type "immunoblastique". Le cytoplasme apparaît étendu, faiblement basophile, semblant contenir quelques fines granulations azurophiles dans les plus petits éléments, absent dans les grandes. L'index mitotique est inappréciable compte-tenu de la trop grande hétérogénéité du prélèvement. On observe par ailleurs d'assez nombreux histiocytes réalisant parfois des images d'érythrophagocytose.

Conclusion :

Dans le contexte clinique signalé, la cytologie est prioritairement évocatrice d'un lymphome rare à infiltration ganglionnaire partielle sur l'aire ganglionnaire ponctionnée. On devra envisager en priorité un lymphome T ou nul à cellules à grains, sans exclusivité cependant, souvent associé à un syndrome hémophagocytaire (cf infiltration histiocytaire) responsable de cytopénies sanguines. Ce résultat est une indication absolue à la répétition des prélèvements sur d'autres aires ganglionnaires (celles de plus gros volume) parallèlement à la réalisation d'un hémogramme complet. Des prélèvement ganglionnaires complémentaires pourront être examinés par le laboratoire sans frais supplémentaire (à rappeler svp lors du nouvel envoi, en signalant "examen gratuit, suite à la cytologie 6v010021").

N.B. Ce type de lymphome étant souvent originaire du tube digestif du foie ou de la rate, il est conseillé de réaliser un bilan d'extension sur ces organes en parallèle.

Docteur Corinne FLEURY-FOURNEL

Cas n°8

Cyto 5V090120

Date du diagnostic : 21/09/05

Animal :

Chienne labrador stérilisée de 4 ans.

Clinique :

Moins vivace et prostrée depuis 15 jours.
Amaigrissement, vomissements.
Pic d'hyperthermie.
Détection d'une masse à la palpation abdominale au contrôle le 17/09.

Examens complémentaires :

03/09 : NFS : cf. feuille de résultats.
Leucopénie.
Thrombocytopénie.

13/09 : NFS : cf. feuille de résultats.
Limite anémie.
Leucopénie, neutropénie, lymphopénie.
Thrombocytopénie.

21/09 : Electrophorèse des protéines : cf. feuille de résultats.
Hypoalbuminémie.
Hyperalpha 2 relative.

Echographie abdominale :
Rate épaissie, parenchyme hétérogène, nodules mal définis hypoéchogènes.
Polyadénomégalie sévère mésentérique, iliaque et lombo-aortique.
Cytoponctions ganglionnaires.

Cytologie : cf. compte rendu.
Pas de grains objectivables mais cytologie évoquant en priorité un lymphome de très haut grade associé à un syndrome hémophagocytaire.

30/09 : NFS : cf. feuille de résultats.
Limite anémie microcytaire, hypochrome.

Biochimie : cf. feuille de résultats.
RAS.

Traitement :

Protocole COPLA avec 1ère injection en 2 temps.

Evolution :

Anorexie et vomissement +++ pendant la première semaine de chimiothérapie ne rétrocédant pas avec traitement symptomatique, donc a priori signe de l'évolution de la maladie.
Contrôle échographique des noeuds lymphatiques mésentériques et iliaques : évolution nettement défavorable.
Décision d'euthanasie 8 jours après le diagnostic.

Sam 3 Sept 2005 11h33 Sq : 0457

BANQUE : Chien
DOSSIER :

REMARQUE :

HEMATOLOGIE				Normalités
GB	: -	3,06	m/mm³	6,0 - 17,0
Lym.	: +	30,1	%	10,0 - 30,0
Mon.	:	3,7	%	2,0 - 10,0
Gra.	:	66,2	%	50,0 - 80,0
Lym#	: +	0,92	m/mm³	0,6 - 5,1
Mon#	:	0,11	m/mm³	0,1 - 1,7
Gra#	:	2,03	m/mm³	3,0 - 13,6
GR	:	5,77	M/mm³	5,5 - 8,5
VGM	:	58,8	fl	58,0 - 73,0
Hct	: -	33,9	%	35,0 - 55,0
TCMH	: -	17,1	pg	19,5 - 24,5
CCMH	:	29,2	g/dl	28,0 - 40,0
IDR	:	12,0		8,0 - 12,0
Hgb	: -	9,9	g/dl	10,0 - 18,0
PLT	: -	64	m/mm³	120 - 600
VMP	:	8,7	fl	5,0 - 12,0
Pct	:	0,06	%	
IDP	:	9,0		6,0 - 10,0

HISTOGRAMME GB HISTOGRAMME GR HISTOGRAMME PLT

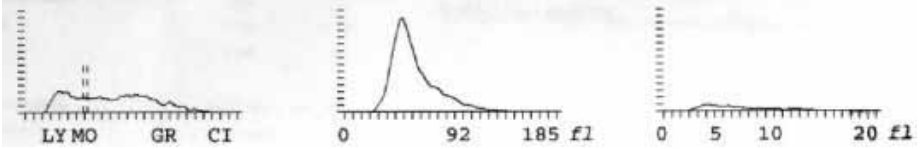

Companion Animal Laboratory
analyses vétérinaires pour animaux de compagnie et de sport..
Tél: 03 25 73 81 20
Fax: 03 25 73 80 40
1 rue Salomon Rachi BP613
10088 TROYES CEDEX

HEMATOLOGIE-CYTOLOGIE

HÉMOGRAMME

Numérations globulaires

Hématies	5 620 000 /mm3	5500000 - 8500000
Hémoglobine	* 11.8g/ dl	12.0 - 18.0
Hématocrite	* 33.4%	37.0 - 45.0
Volume Globulaire Moyen	* 59µ3 (fl	60 - 77
TCMH	21.0pg	19.5 - 24.5
CCMH	35.3%	35.0 - 38.0
Leucocytes *	2 710 /mm3	8000 - 17000

Formule sanguine

Polynucléaires neutrophiles	* 92%	50 - 68
Polynucléaires éosinophiles	2%	2 - 8
Polynucléaires basophiles	0%	
Lymphocytes	* 4%	17 - 28
Monocytes	* 2%	3 - 8

soit : Poly. neutrophiles *	2 493 /mm3	3000 - 11500
Poly. éosinophiles	* 54/mm3	100 - 1250
Poly. basophiles	0/mm3	
Lymphocytes	* 108/mm3	1000 - 4800
Monocytes	* 54/mm3	150 - 1350

Hémoparasites : Absence de piroplasmes

1. Microarme de Babésia vétérinaire par Piroplasmose, en fonction de la clinique, recherche par PCR sur sang EDTA.

Numération plaquettaire

Plaquettes *	60 000 /mm3	200000 - 500000
Réticulocytes	0.1 %	
soit :	calcul	

limite anémie

Leucopénie avec neutropénie et lymphopénie.

Thrombopénie .

Et de la clinique, envisager electrophorèse serique, serologies, mais à confronter à l'etat general et clinique/ demodecie/ grattages?

INFORMATION (S)

Nous pouvons désormais pratiquer le dosage de la GH et de IGF1(1 F/ semaine): prix 55€.
Nous vous rappelons que le dosage de la PTH est aussi réalisé une fois par semaine.
Pour ces deux tests, les techniques ont été validées chez le chat et le chien. Nous contacter.

Contrôle à terme

ELECTROPHORÈSE DES PROTÉINES

Origine :	Sur sérum	
Protéines Totales	61.0g/l	54.0 - 71.0
Albumine	43.1%	
soit	* 26.3g/l	29.0 - 33.0
Alpha 1 globulines	3.6%	
soit	2.2g/l	2.0 - 5.0
Alpha 2 globulines	17.6%	
soit	10.7g/l	3.0 - 11.0
Beta 1 globulines	7.5%	
soit	* 4.6g/l	7.0 - 13.0
Beta 2 globulines	16.4%	
soit	10.0g/l	6.0 - 14.0
Gamma globulines	11.8%	
soit	7.2g/l	6.0 - 10.0
Rapport Alb / Glob	0.76	0.60 - 1.10

hypoalbuminémie, hyperalpha 2 (relative),

Compatible avec une perte, fuite, consommation, défaut de synthèse dans le cadre d'une maladie inflammatoire(hyperalpha 2 relative). Contexte de consommation tumorale possible.

LABORATOIRE DE CYTOLOGIE VETERINAIRE
FLEURY-FOURNEL

GRC - 41 allée des cyprès - 69578 Limonest Cedex

Docteur Corinne FLEURY-FOURNEL

Agrégée

Membre fondateur du Collège Européen de Pathologie Clinique.

Maîtrise de Sciences Biologiques et Médicales d'Hématologie.

N° EXAMEN 5V090120

Date de réception : jeudi 22 septembre 2005

Date de réponse : 23/09/05

Animal : Chienne stérilisée Labrador

ADENOGRAMMES D'UN GANGLION MÉSENTÉRIQUE ET/OU CYTOPONCTION SPLÉNIQUE :

3 lames examinées, d'excellente qualité technique et d'aspect cytologique voisin. Cellularité importante constituée d'une population majoritaire de cellules rondes d'aspect blastique, de grande taille dominante, à noyau à chromatine très fine, rond ou parfois discrètement lobé d'aspect alors plus monocytoïde, discrètement nucléolé par plusieurs nucléoles peu visibles et cytoplasme très étendu et nettement basophile sans granulations azurophiles objectivables. L'index mitotique est très élevé. Présence d'une population lymphoïde résiduelle normale encore bien représentée, à petits lymphocytes et plasmocytes normaux. A noter également la présence de nombreux histiocytes réalisant en particulier des images d'érythrophagocytose exacerbée.

Conclusion :

La cytologie est diagnostique d'une hémopathie maligne très atypique qui évoque :

- en priorité un lymphome de très haut grade, de phénotype T ou NK, originaire du tube digestif ou des glandes annexes, rate en particulier, souvent associé à un syndrome hémophagocytaire responsable de cytopénies sanguines contemporaines,

- soit, mais de façon moins probable, une leucémie aiguë myéloïde monoblastique (LAM5) peu différenciée.

Ce résultat doit conduire à la réalisation d'un hémogramme et si possible d'un myélogramme à la recherche d'une invasion sanguine et médullaire. Il peut autoriser la mise en oeuvre immédiate d'une chimiothérapie de lymphome, en l'absence actuelle de possibilité de traitement satisfaisant des LAM dans nos espèces. Pronostic réservé.

Docteur Corinne FLEURY-FOURNEL

Ven 30 Sept 2005 23h46 Sq : 0492

BANQUE : Chien

REMARQUE :

HEMATOLOGIE				Normalités
GB :		7,76	m/mm³	6,0 - 17,0
Lym.:		13,5	%	10,0 - 30,0
Mon.:		3,3	%	2,0 - 10,0
Gra.:	+	83,2	%	50,0 - 80,0
Lym#:		1,04	m/mm³	0,6 - 5,1
Mon#:		0,25	m/mm³	0,1 - 1,7
Gra#:	+	6,47	m/mm³	3,0 - 13,6
GR :		5,56	M/mm³	5,5 - 8,5
VGM :	-	53,1	fl	58,0 - 73,0
Hct :	-	29,5	%	35,0 - 55,0
TCMH:	-	19,0	pg	19,5 - 24,5
CCMH:		35,9	g/dl	28,0 - 40,0
IDR :	+	14,8		8,0 - 12,0
Hgb :		10,6	g/dl	10,0 - 18,0
PLT :	-	116	m/mm³	120 - 600
VMP :		8,7	fl	5,0 - 12,0
Pct :		0,10	%	
IDP :	+	11,8		6,0 - 10,0

HISTOGRAMME GB HISTOGRAMME GR HISTOGRAMME PLT

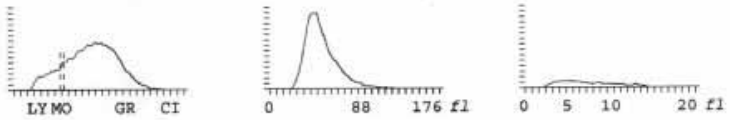

BIOCHIMIE				Normalités
Urée	:-	14,9	mg/dl	15,0 - 53,5
Créatin.	:	0,50	mg/dl	0,30- 1,40
Prot.Tot.	:	6,9	g/dl	5,4 - 8,2
Glucose	:	97	mg/dl	60 - 110
ALAT/GPT	:	24	U/l	10 - 118
PAL	:	108	U/l	20 - 150

Cas n°9

Cyto 94-0373

Date du diagnostic : 15/05/94

Animal :

Chienne Beauceron de 10 ans.

Clinique :

Leishmaniose en 1991 traitée jusqu'à négativation sérologique.
Abattement, diarrhée et perte de poids depuis 4 mois.
Depuis 1 semaine, syndrome fébrile accompagné d'une hypertrophie des ganglions préscapulaires et poplités.
Développement rapide d'une tumeur mammaire pectorale.

Examens complémentaires :

NFS :
Anémie.
Leucocytose.

Sérologie leishmaniose :
Négative.

ECBU :
Très nombreux germes.

Echographie :
Splénomégalie.

19/05 : Cytologie :
Cellules monomorphes moyennes à grandes, au noyau rond et régulier contenant des nucléoles multiples bien visibles.
Chromatine variant de fine dans les grandes cellules à irrégulièrement mottée dans les plus petites.
Cytoplasme très basophile souvent microvacuolé contenant de grosses granulations azurophiles localisées dans une zone chromophobe périnucléaire.

Traitement :

Inconnu.

Evolution :

Euthanasie 3 semaines après le diagnostic.

Histologie :

Infiltration massive du foie et de la rate.
Atteinte sinusoïdale du foie, pas d'atteinte des triades portales.
Atteinte de la pulpe rouge splénique.
Cellules tumorales dans la lumière des vaisseaux des ganglions lymphatiques.
Pas d'infiltration intestinale.
Pas d'angiocentrisme ni d'angiodestruction.

Immunophénotype :

CD3ε+, CD79a-, CD8+, CD4-, TiA-1+, Ki-67 : 32%.

Cas n°10

Cyto 4V120037

Date du diagnostic : 09/12/04

Animal :

Chien cocker mâle de 15 ans.

Clinique :

Masse adhérente sur la scapula droite descendant sous le cou, ayant évolué en quelques jours jusqu'à une taille de 15 cm de diamètre.
Abattement, difficultés respiratoires.

Examens complémentaires :

Radiographie thoracique :
Présence d'une masse médiastinale.

06/12: NFS : cf. feuille de résultats.
RAS.

Biochimie : cf. feuille de résultats.
Anémie modérée.

Ionogramme : cf. feuille de résultats.
RAS.

09/12 : Cytoponction : cf. compte rendu.
Lymphome malin agressif à cellules à grains avec syndrome hémophagocytaire.

Traitement :

Néant.

Evolution :

Euthanasie 3 jours après le diagnostic.

Bilan sanguin complet 06/12/2004

Biochimie

PARAMETRE	VALEUR		REFERENCE	
Albumine	28.6		27 - 38	
Urée	0.32	g/l	0.15-0.57	g/l
Créatinine	5.6		05-18	
Glycémie	1.23	g/l	0.8 - 1.4	g/l
Prot tot	62.8		52-82	
SGPT	24		10-100	
PAL	89		29-212	
Na+	155.7			
Cl-	116			
K+	4.56			

Hematologie

PARAMETRE	VALEUR		REFERENCE	
HGb	11.2	G/l	1	G/l
Hematocrite	34.3	%		%
Reticulocyte			2	
Plaquette	622		3	
Leucocytes	15.2		4	
Neutrophile	88	%		%
Eosino	1.7	%		%
Baso		%		%
Lympho	12	%		%
Monocytes		%		%

LABORATOIRE DE CYTOLOGIE VETERINAIRE FLEURY-FOURNEL

GRC - 41 allée des cyprès - 69578 Limonest Cedex

Docteur Corinne FLEURY-FOURNEL

Agrégée

Membre fondateur du Collège Européen de Pathologie Clinique.

Maîtrise de Sciences Biologiques et Médicales d'Hématologie.

N° EXAMEN 4V120037

Date de réception : lundi 13 décembre 2004

Date de réponse : 15/12/04

Animal : Chien, Cocker.

CYTOPONCTION D'UNE MASSE SOUS-CUTANÉE DE LA SCAPULA (PRÉSENCE D'UNE MASSE MÉDIASTINALE ASSOCIÉE) :

Fond hémorragique. Infiltration importante par une population de cellules d'aspect lymphoïde blastique contenant de nombreuses microvacuoles et souvent quelques granulations azurophiles dans la zone chromophobe périnucléaire. Présence associée d'une population histiocytaire modérée réalisant des images de cytophagocytose exacerbée des cellules sanguines et en particulier des hématies.

Conclusion :

La cytologie est diagnostique d'un lymphome malin agressif à cellules à grains, accompagnée d'un syndrome hémophagocytaire probablement responsable de la consommation périphérique des lignées sanguines (à confronter à la recherche de cytopénies sur l'hémogramme). Ce type de lymphome, rare, est classiquement d'origine hépato-splénique ou digestive. Il convient donc de réaliser une exploration echographique de ces organes pour appréciation de la masse tumorale totale.

Ce résultat est une indication à une chimiothérapie rapide. Pronostic réservé compte-tenu de l'agressivité de ce type de lymphome et de sa dissémination apparente.

Docteur Corinne FLEURY-FOURNEL

Cas n°11

Cyto 6V011146

Date du diagnostic : 09/01/06

Animal :

Chien Terre Neuve mâle de 2 ans.

Clinique :

Epistaxis, hypertrophie modérée du ganglion lymphatique mandibulaire gauche et léger abattement le 28/12.
Fatigue, anorexie, hyperthermie, vomissements et hypertrophie marquée du ganglion lymphatique mandibulaire gauche le 05/01.
Pas d'anomalie décelable à la palpation abdominale.

Examens complémentaires :

05/01 :NFS : cf. feuille de résultats.
Anémie.
Leucocytose, lymphocytose.
Thrombocytopénie.

09/01 : Frottis sanguin : cf. feuille de résultats.
Invasion sanguine par une population lymphoïde atypique.
Thrombocytopénie confirmée.
Discrète anisocytose, polychromatophilie et érythroblastose.

Adénogramme : cf. feuille de résultats.
Lymphome agressif à cellules à grains.

Traitement :

Méthylprednisolone 2-3 mg/kg.

Evolution :

Euthanasie 2 jours après le diagnostic.

pece : Chien adulte
atient :
Client :

Ver: 8.05B
Date : 05-Janv-2006 05:27AM

Test		Résultats	Intervalle de Référence	Indicateur (BAS / NORMAL / ÉLEVÉ)
HCT	=	25.0 %	37.0 - 55.0	
HGB	=	7.8 g/dl	12.0 - 18.0	
MCHC	=	31.2 g/dl	30.0 - 36.9	
WBC	#	39.5 x10^9/L	6.0 - 16.9	
GRANS	#	10.8 x10^9/L	3.3 - 12.0	
%GRANS	#	27 %		
L/M	=	28.7 x10^9/L	1.1 - 6.3	
%L/M	#	73 %		
PLT	=	153 x10^9/L	175 - 500	
Retics	~	1.8 %		

Granulocytes (1)
Hématies pas nettement séparés des granulocytes. Pour confirmer résultats, vérifiez que la limite hématies/granulocytes est bien placée sur le profil, ou examinez un frottis sanguin.

Profil Leucoplaquettaire

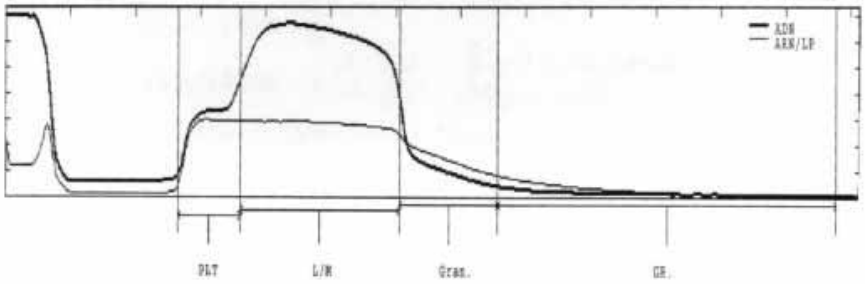

LABORATOIRE DE CYTOLOGIE VETERINAIRE FLEURY-FOURNEL

GRC - 41 allée des cyprès - 69578 Limonest Cedex

Docteur Corinne FLEURY-FOURNEL

Agrégée

Membre fondateur du Collège Européen de Pathologie Clinique.

N° EXAMEN 6V010046

Date de réception : lundi 9 janvier 2006
Date de réponse : 10/01/06

Animal : ", chien Terre neuve

ADENOGRAMME D'UN GANGLION RÉTROMANDIBULAIRE GAUCHE :

2 lames examinées d'excellente qualité technique.

Présence d'une population lymphoïde dominante homogène atypique de cellules de taille variable de la petite à la grande cellule à noyaux à chromatine fine ou irrégulièrement renforcée, nettement nucléolés et cytoplasme fortement basophile, contenant quelques grosses granulations azurophiles nettes. La population ganglionnaire résiduelle est minoritaire à petits lymphocytes. L'index mitotique est difficile à apprécier, compte-tenu d'une lyse cellulaire in vivo importante, probablement élevée. Présence d'un petit contingent d'histiocytes phagocytant de nombreux débris cellulaires.

COMMENTAIRE DE FROTTIS SANGUIN :

Nette invasion sanguine à l'extrémité du frottis par la population lymphoïde atypique décrite sur l'adénogramme. La thrombopénie paraît confirmée. Il n'existe pas de neutropénie associée. Discrète anisocytose, polychromatophilie et érythroblastose en faveur d'une régénération érythroïde récente.

Conclusion :

Lymphome agressif à cellules à grains.

Ce type de lymphome est le plus souvent originaire du tube digestif ou des glandes annexes et associé à un syndrome hémophagocytaire responsable de cytopénies sanguines (dans le cas présent la thrombopénie observée). On conseillera donc un examen approfondi de l'abdomen par imagerie médicale avant la mise en place d'une éventuelle chimiothérapie (Possibilité d'indication de résection d'une masse tumorale principale splénique ou digestive). Pronostic réservé compte-tenu de l'agressivité de ce sous-type.

Docteur Corinne FLEURY-FOURNEL

Cas n°12

Cyto 01-1241
Histo His-01-2923

Date du diagnostic : 19/10/01

Animal :

Chienne St Bernard de 5 ans.

Clinque :

Diarrhée chronique depuis 1 an ½.
Abattement, amaigrissement rapide et polydipsie depuis 1 semaine.
Vomissements, hyperthermie, douleur abdominale.
Ganglions préscapulaires de taille augmentée.

Examens complémentaires :

19/10 : NFS : cf. feuille de résultats.
Leucocytose, neutrophilie.
Thrombocytopénie.

Frottis sanguin : cf. feuille de résultats.
Nombreux lymphocytes atypiques.

BU :
Bilirubine +++.

Biochimie :
Urée et créatinine normales.
PAL augmentées (1420 UI/L), ALAT normales.

Radiographies abdominale et thoracique :
Dilatation aérique des anses digestives.

Echographie abdominale :
Splénomégalie avec modification de l'échogénicité du parenchyme.
Hépatomégalie.
Adénomégalies splénique, hépatique, jéjunale et iliaque médiale.
Ileus paralytique.

Evolution :

Euthanasie 5 jours après le diagnostic suite à la dégradation de l'état général et à l'apparition d'une diarrhée hémorragique et d'un ictère.

Examens post-mortem :

Autopsie : cf. compte rendu.

Ictère hépatique.
Hépatosplénomégalie, nodules hépatiques.
Hypertrophie et nécrose des ganglions lymphatiques profonds.
Plaques de Peyer réactionnelles.

Cytoponctions splénique et hépatique : cf. compte rendu.

Infiltration par une hémopathie maligne qui suggère, en priorité, un lymphome très atypique de haut grade accompagné d'un syndrome hémophagocytaire marqué.

Myélogramme :

Infiltration importante de la moelle osseuse par le contingent tumoral.

Histologie :

Infiltration des triades portales hépatiques.
Infiltration des cordons et des sinus de la pulpe rouge splénique.
Pas d'angiocentrisme ni d'angiodestruction.

Immunomarquages :

CD3ε-, CD79a-, CD8-, CD4-, TiA1-, Ki-67 : 67%.

ÉCOLE NATIONALE VÉTÉRINAIRE DE LYON
LABORATOIRE D'IMMUNOPATHOLOGIE - CYTOLOGIE - HÉMATOLOGIE

Référence de l'analyse H-1-0231
temelie
saint bernard
né en 1994

Date de réception du prélèvement 23/10/01
Date d'envoi de la réponse 23/10/01

Numération et Formule sanguines

			Normes du laboratoire
Hématies	5,72	tera/l (10^12)	5,5-8,5
Hémoglobine	12,3	g/dl	12-18
Hématocrite	33,2	%	37-54
V.G.M.	58	fl	60-77
C.C.M.H.	37,2	g/dl	31-36
T.C.M.H.	21,5	pg	
Erythroblastes	1	pour 100	
Leucocytes	49,9	leucocytes	6-17
Plaquettes	161	giga/l (10^9)	200-500
		giga/l (10^9)	

Polynucléaires neutrophiles	94 %	(soit	46,91 giga/l)
Polynucléaires éosinophiles	1 %	(soit	0,5 giga/l)
Polynucléaires basophiles	0 %	(soit	0 giga/l)
Lymphocytes	3 %	(soit	1,5 giga/l)
Monocytes	2 %	(soit	1 giga/l)

Nombreuses cellules atypiques en bout d'étalement.

Référence de l'analyse	C-1-1241	Date de réception du prélèvement	24/10/01
		Date d'envoi de la réponse	29/10/01

Cytologie

CYTOPONCTION SPLENIQUE (POST MORTEM) : Cellularité massive constituée d'une population lymphoïde, organisée autour d'amas de cellules claires, tourbillonnaires, suggérant des amas volumineux de cellules dendritiques folliculaires. Sur ces amas, le tissu lymphoïde est constitué majoritairement par une population atypique de cellules de taille variable à dominante grande, souvent en voie de lyse, ce qui gêne leur analyse cytologique. Elles sont caractérisées, pour les cellules les mieux conservées, par un noyau à contour souvent irrégulier présentant des lobations ou des excroissances, et un cytoplasme étendu, fortement basophile et nettement microvacuolaire. L'analyse chromatinienne est impossible compte tenu de la lyse cellulaire en cours. Ce contingent atypique est mêlé à un contingent de petits lymphocytes et de plasmocytes souvent anormaux. On reconnaît par ailleurs une importante infiltration par un contingent inflammatoire à polynucléaires neutrophiles, rares éosinophiles et mastocytes.

CYTOPONCTION HEPATIQUE : Importante infiltration du parenchyme hépatique, reconnaissable à des amas hépatocytaires conservés, par la même population lymphoïde atypique que celle décrite sur la rate. Les cellules apparaissent souvent mieux conservées, caractérisées par une taille très variable, un noyau présentant des irrégularités marquées, à chromatine décondensée présentant des renforcements chromatiniens très irréguliers, nucléolé par plusieurs nucléoles bleutés visibles (mais anormalement proéminents en raison d'un début de lyse) et un cytoplasme étendu, nettement basophile et très fortement microvacuolaire. On distingue difficilement quelques granulations azurophiles dans quelques cytoplasmes. Il existe, par ailleurs, une importante infiltration par une population inflammatoire à dominante de polynucléaires neutrophiles et nombreux histiocytes réalisant des images d'érythrophagocytose.

CONCLUSION GENERALE : Les cytoponctions hépatique et splénique sont diagnostiques d'une infiltration par une hémopathie maligne qui suggère, en priorité, un lymphome très atypique de haut grade accompagné d'un syndrome hémophagocytaire marqué. Les irrégularités nucléaires peuvent suggérer un phénotype T qu'il conviendra de confirmer par immunomarquages.

N.B. : Il est à noter que ce contingent lymphomateux est identique aux rares cellules atypiques préalablement signalées sur le frottis sanguin.

CYTOPONCTION ET APPOSITION DE GANGLION PRESCAPULAIRE : Prélèvement paucicellulaire et essentiellement graisseux. Le tissu lymphoïde apparaît hétérogène, conservant une dominante de petits lymphocytes avec un important contingent de cellules évoquant des cellules de la zone marginale, souvent atypiques (effet de la lyse celluluire ?). Il existe quelques éléments compatibles avec le contingent lymphomateux.

Le Responsable du Laboratoire

CONCLUSION : Cytologie non diagnostique sur le prélèvement du ganglion préscapulaire qui paraît encore peu infiltré.

LABORATOIRE d'HISTOPATHOLOGIE VÉTÉRINAIRE

Immunomarquages - Dermatologie - Cancérologie - Biopsies endoscopiques

École Nationale Vétérinaire de Lyon

1, av. Bourgelat - B.P. 83 - 69280 MARCY L'ÉTOILE

☎ : 04.78.87.25.40 FAX : 04.78.87.27.76

Email : jp.magnol@vet-lyon.fr t.marchal@vet-lyon.fr d.watrelot@vet-lyon.fr p.belli@vet-lyon.fr d.pin@vet-lyon.fr

Prélèvement reçu le :	24/10/01
Envoi des résultats le :	2/11/01
Référence à rappeler :	**HIS-01-2923**

femelle
saint bernard

Examen Histopathologique

Commémoratifs : diarrhée chronique depuis un an et demi. Leucocytose à 36,3 - 10 /ml PAL augmentée ALAT normal.

Echographie abdominale : splénomégalie, NL splénique, hépatique, jéjunaux, iliaques médicaux.

Cyto noeud lymphatique préscapsulaire : lymphome atypique.

Animal euthanasié 24 heures avant l'autopsie au Dolethal.

Etude analytique.

Aspect extérieur : Présence de deux incisions cutanées, une en regard du noeud lymphatique précapsulaire (qui a été enlevé) de 10 cm de long, et une sur la ligne blanche. On observe un oedème important du derme au niveau du coude gauche.

Dépouillement : ictère.

Ouverture des grandes cavités : présence dans l'abdomen d'un liquide séro-hémorragique (environ 10 ml).

Appareil respiratoire :

voies aérophores : liquide d'oedème spumeux, de couleur rosée.
poumons : oedème généralisé et présence de petites zones, de congestion sur l'ensemble du parenchyme.

il cardio-vasculaire :

eur : on observe une dilatation modérée du ventricule gauche.
ate : spénomégalie et diminution importante de la consistance avec une coloration sombre. Un peu de sang
coule à la section. On observe des rates multicentriques : une de 2 cm de diamètre reliée à la rate et plusieurs
tits nodules disséminés dans le mésentère.

neud lymphatique : médiastinal crânial hypertrophié et coloration marron consistance très diminuée. Présence
liquide à la section.

ppareil digestif :

D : les plaques de Peyer sont réactionnelles. On observe sur la paroi de l'intestin grêle des zones
mmorragiques multifocales

ie : hépatomégalie consistance friable. Un peu de sang s'écoule à la section. Présence de nodules blanchâtres
5 mm de diamètre visibles sous la capsule et sur la tranche de section

nsentère : présence d'une masse de 3 cm de diamètre hypertrophiée, modérée, de couleur grisâtre.

loeud lymphatique :

mandibulaire : taille normale

gauche : coloration hétérogène, vous ais pe cohérence, perte de l'architecture.
droit : aspect normal à la section

duodénojejunal : hypertrophie et perte de l'architecture à la section, coloration marron.
mésentérique : hypertrophie et perte de l'architecture à la section, coloration marron.

Appareil urinaire

tein : légère dilatation du bassinet.

Glandes endocrines : R.A.S.

ÉTUDE SYNTHÉTIQUE

ées lesions

liquide séro-hémorragique dans la cavité abdominale due à une autolyse post-mortem
oedème agonique du poumon.

ésions mineures :

oedème au niveau du coude due à la perfusion.
rates multicentriques.
lésions hémorragiques coalescentes multifocales sur la muqueuse digestive.
dilatation ventriculaire gauche qui peut être reliée à la congestion du foie
masse pancréatique (à confronter à l'analyse histologique).
dilatation du bassinet

majeures :

ière hépatique (NL normal, conduits biliaires perméables).
hépatomégalie et splénomégalie, nodules hépatiques.
hypertrophie et nécrose des NL profonds (mésentérique, duodénojéjunal, médistinal crânial).
plaques de Peyer réactionnelles.

CONCLUSION

'étude nécropsique met en évidence des lésions des NL superficiels (mandibulaire gauche) et profonds
mésentérique, duodénojéjunal et médiastinaux) et des plaques de Peyer, dont la relation avec le lymphome est
établir par examen histologique des prélèvements.

'origine de la splénomégalie et de l'hépatomégalie ainsi que la nature des nodules hépatiques doivent être
éterminées à partir de l'histologie. La nature des lésions pancréatiques reste à établir.

Cas n°13

Cyto 5V010048

Date du diagnostic : 11/01/05

Animal :

Chienne Teckel de 4 ans.

Clinique :

Dyspnée depuis 2 mois.

Examens complémentaires :

10/01 : Echographie :
Masse médiastinale tissulaire traversées par de gros vaisseaux, repoussant le cœur et élargissant tout le médiastin.

NFS : cf. feuille de résultats.
Leucocytose, neutrophilie, lymphopénie.

Biochimie : cf. feuille de résultats.
RAS

Cytoponction d'une masse médiastinale : cf. compte rendu.
Lymphome malin agressif à cellules à grains.

Traitement :

Prednisolone 0.5 mg/kg/j.

Evolution :

Mort brutale 2 jours après le diagnostic.

CN Teckel à poil dur F 00/05/01
Date de demande: 10 JAN 05
Date de l'analyse: 10 JAN 05
Demandé par :

Notre référence : **2360-2** 90640 2360

Hématologie

Hématies :	7,19	Leucocytes :		26100	
VGM :	71,70				
TCMH :	23,80	Neutrophiles :	86,0 %	22446	
CCMH :	33,20	Eosinophiles	%		
Hémoglobine:	17,10	Basophiles :	%		Plaquettes: 427000
Hématocrite:	51,60	Lymphocytes:	2,0 %	522	VS1:
Réticulocytes:	%	Monocytes:	12,0 %	3132	VS2:

Biochimie - Hormones- Autres

NA+:		Ca2+:		Oestradiol	
K+:		Mg2+:		Progestérone:	
Cl-:		Phos:		Testostérone:	
CO2:		Fer:		T4 avant stimulation:	
				T4 après stimulation:	
Albumine:		SGPT:		Cortisol avant stimulation:	
Prot.tot:	69 g/l	PAL:		Cortisol après stimulation:	
Bil.tot.:		NH3:		TLI	
Bil conj.:		Acides bil:		FOLATES	
				B12	
CK:		Urée:	3.9 mmol/l		
SGOT:		Créat.:	63 µmol/l		
LDH:					
Chol.tot.:		Glucose:			
Chol.est.:		Insuline:			
Phosphol.:		Amylsase:			
Triglyc.:		Lipase:			

LABORATOIRE DE CYTOLOGIE VETERINAIRE FLEURY-FOURNEL

GRC - 41 allée des cyprès - 69578 Limonest Cedex

Docteur Corinne FLEURY-FOURNEL

Agrégée
Membre fondateur du Collège Européen de Pathologie Clinique.
Maîtrise de Sciences Biologiques et Médicales d'Hématologie.

N° EXAMEN 5V010048

Date de réception : vendredi 14 janvier 2005
Date de réponse : 17/01/05

Animal : Chien

CYTOPONCTION D'UNE MASSE MEDIASTINALE: 4 lames examinées de bonne qualité technique. Présence, sur un fond hémorragique, d'une infiltration nette par une population de cellules d'aspect lymphoïde blastique, à noyau à chromatine mottée, plurinucléolé, et cytoplasme basophile contenant quelques granulations azurophiles dans la zone chromophobe périnucléaire.

Conclusion :

La cytologie est diagnostique d'un lymphome malin agressif à cellules à grains de phénotype T ou nul. Ce type de lymphome peut être accompagné d'un syndrome hémophagocytaire responsable de cytopénies sanguines, bien qu'aucune infiltration histiocytaire associée n'ait été observée sur les prélèvements examinés.
Ce résultat est une indication:
- à une exploration de l'ensemble des formations lymphoïdes internes, de la rate, du foie et du tube digestif cibles des infiltrations par ce sous-type de lymphome;
- à la mise en place d'une chimiothérapie rapide.
Pronostic très réservé compte tenu de l'agressivité de ce sous-type.

Docteur Corinne FLEURY-FOURNEL

Cas n°14

Cyto 3V110030

Date du diagnostic : 05/11/03

Animal :

Chienne labrador de 12 ans.

Clinique :

Polypnée, abattement, hyperthermie.

Examens complémentaires :

05/11 : Cytologie hépatique : cf. compte rendu.
Infiltration massive du foie par un lymphome malin de haut grade à cellules à grains.

07/11 : NFS : cf. feuille de résultats.
Anémie.
Thrombocytopénie.

Frottis :
Quelques érythroblastes circulants.

Bilan de coagulation :
Temps de céphaline activée augmenté.
Temps de thrombine augmenté.

Echographie abdominale :
Splénomégalie et légère hépatomégalie.

13/11 : Biochimie : cf. feuille de résultats.
PAL et ALAT augmentées

Traitement :

Pendant 6 semaines, protocole de chimiothérapie COP avec L-Asparaginase en induction.
Perfusions d'adriblastine à partir de la 7ème semaine.

Evolution :

La chienne a présenté des hauts et des bas pendant la chimiothérapie.
Dégradation après la mise en place des perfusions d'adriblastine avec installation d'une anémie et d'une hyperthermie fluctuante.
Euthanasie 6 mois après le diagnostic.

LABORATOIRE DE CYTOLOGIE VETERINAIRE
FOURNEL-LEDIEU

GRC - 41 allée des cyprès - 69578 Limonest Cedex

N° EXAMEN : 3V110030

Date du prélèvement : Mercredi 5 Novembre 2003
Date de réponse : 13/11/2003

Nature du prélèvement : Animal chien Labrador.

CYTOLOGIE HEPATIQUE :

Prélèvement constitué essentiellement par une population lymphoïde extrêmement atypique et d'aspect blastique, à cellules de taille variable de la petite à la grande cellule, avec un noyau rond, parfois légèrement encoché, à chromatine irrégulièrement condensée, nucléolée par un ou plusieurs nucléoles clairs proéminents et un cytoplasme hyperbasophile, contenant parfois quelques granulations azurophiles. Sur ce contingent l'index mitotique paraît très élevé. On observe par ailleurs quelques rares hépatocytes souvent en voie de dégénérescence.

Conclusion :
Infiltration massive du foie par un lymphome malin de haut grade, de phénotype T, à cellules à grains.

Docteur David LEDIEU

Espece : Chien âgé >8Ans

Ver: 7.1B
Date : 07-Nov -2003 15:55

Test		Résultats	Intervalle de Référence	Indicateur (BAS / NORMAL / ELEVE)
HCT	=	26.9 %	37.0 - 55.0	
HGB	=	9.4 g/dl	12.0 - 18.0	
MCHC	=	34.9 g/dl	30.0 - 36.9	
WBC	=	15.0 x10⁹/L	6.0 - 16.9	
GRANS	=	8.6 x10⁹/L	3.3 - 12.0	
%GRANS	=	57 %		
L/M	=	6.4 x10⁹/L	1.1 - 6.3	
%L/M	=	43 %		
PLT	=	84 x10⁹/L	175 - 500	
Retics	=	1.1 %		

Profil Leucoplaquettaire

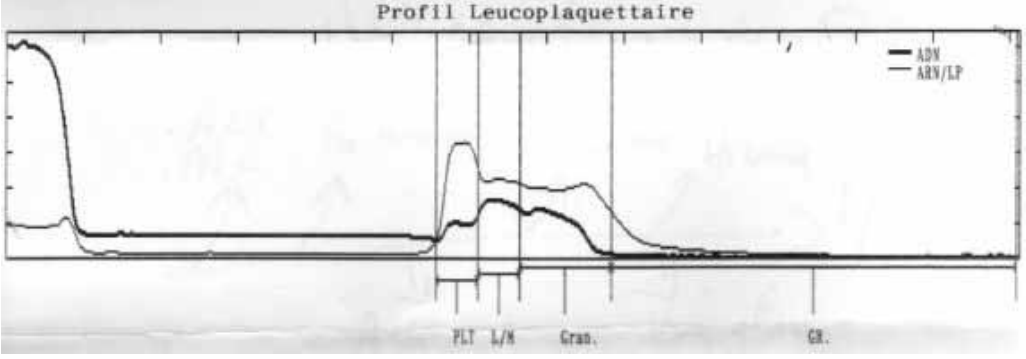

Espece : Chien âgé >8Ans

Ver: 7.1B
Date : 13-Nov -2003 16:04

Test		Résultats	Intervalle de Référence	Indicateur (BAS / NORMAL / ELEVE)
ALB	=	28.65 g/l	27.00 - 38.00	
ALKP	=	1378 U/L	23 - 212	
ALT	=	296 U/L	10 - 100	
UREA	=	0.40 g/l	0.15 - 0.57	
Ca	=	79.42 mg/l	79.00 - 120.0	
CHOL	=	2.34 g/l	1.10 - 3.20	
CREA	=	6.24 mg/l	5.00 - 18.00	

Cas 15

Cyto 6V010012

Date du diagnostic : 30/12/05

Animal :

Chienne boxer de 11 ans.

Clinique :

Amaigrissement depuis 2 mois.
Polyadénomégalie superficielle.
Abattement et vomissements.

Examens complémentaires :

30/12 : NFS : cf. feuille de résultats.
Leucocytose, neutrophilie.

Biochimie :
Créatinine et urée augmentées.

Adénogramme : cf. compte rendu.
Lymphome agressif à cellules à grains.
Population ganglionnaire résiduelle à petits lymphocytes.

Traitement :

Prednisone 0.5 mg/kg/j.

Evolution :

Vomissements incoercibles.
Euthanasie 15 jours après le diagnostic.

Ven 30 Déc. 2005 18h20 Sq : 0172

BANQUE : Chien
DOSSIER :
PATIENT :
REMARQUE :

HEMATOLOGIE			Normalités
GB : +	84,69	m/mm³	6,0 - 17,0
Lym.: -	8,0	%	10,0 - 30,0
Mon.:	2,0	%	2,0 - 10,0
Gra.: +	90,0	%	50,0 - 80,0
Lym#: -	6,77	m/mm³	0,6 - 5,1
Mon#:	1,69	m/mm³	0,1 - 1,7
Gra#: +	76,23	m/mm³	3,0 - 13,6
GR :	6,25	M/mm³	5,5 - 8,5
VGM :	63,3	fl	58,0 - 73,0
Hct :	39,5	%	35,0 - 55,0
TCMH:	21,9	pg	19,5 - 24,5
CCMH:	34,6	g/dl	28,0 - 40,0
IDR : +	12,8		8,0 - 12,0
Hgb :	13,7	g/dl	10,0 - 18,0
PLT : -	115	m/mm³	120 - 600
VMP :	6,8	fl	5,0 - 12,0
Pct :	0,08	%	
IDP : +	11,4		6,0 - 10,0

HISTOGRAMME GB HISTOGRAMME GR HISTOGRAMME PLT

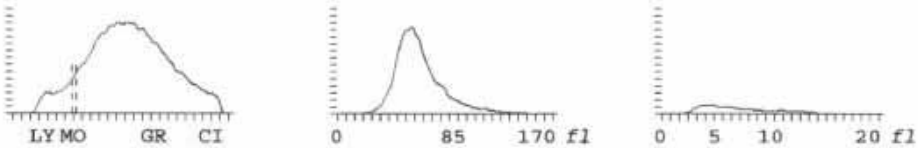

LABORATOIRE DE CYTOLOGIE VETERINAIRE FLEURY-FOURNEL

GRC - 41 allée des cyprès - 69578 Limonest Cedex

Docteur Corinne FLEURY-FOURNEL

Agrégée
Membre fondateur du Collège Européen de Pathologie Clinique.
Maîtrise de Sciences Biologiques et Médicales d'Hématologie.

N° EXAMEN 6V010012

Date de réception : lundi 3 janvier 2005
Date de réponse : 05/01/06

Animal : Chienne Boxer, stérilisée

ADENOGRAMME DES GANGLIONS SUPERFICIELS :
4 lames examinées, d'aspect cytologique voisin, montrant une lyse cellulaire avancée en raison de la corticothérapie en cours. La population cellulaire analysable est une population de cellules d'aspect lymphoïde, atypique, de taille variable de la petite à la grande cellule, à noyaux à chromatine fine non ou discrètement nucléolés et cytoplasme variablement basophile, contenant quelques granulations azurophiles nettes. La population ganglionnaire résiduelle est minoritaire à petits lymphocytes. L'index mitotique est difficile à apprécier, compte-tenu de la lyse cellulaire importante, probablement élevé.

Conclusion :
Lymphome agressif à cellules à grains.
Ce type de lymphome est souvent primitivement originaire du tube digestif ou des glandes annexes (foie et rate en particulier), à confronter aux données cliniques et de l'imagerie médicale. Il est le plus souvent associé à un syndrome hémophagocytaire responsable de cytopénies sanguines. Pronostic très réservé compte-tenu de l'agressivité de ce sous-type.

Docteur Corinne FLEURY-FOURNEL

Cas n°16

Dossier L05-2565
Histo HIS-05-0642

Date du diagnostic : 11/04/05

Animal :

Chienne bouledogue français de 18 mois.

Clinique :

Démodécie et prurit depuis le jeune âge.
Nodule devenu prurigineux en région de la pointe de la hanche droite, apparu au mois de mars dernier et ayant grossi de façon importante en trois semaines jusqu'à atteindre 5 cm de diamètre.
Apparition d'un érythème et de squames.
Aucune modification de l'état général.

Examens complémentaires :

11/04 : Histologie : cf. compte rendu.
Tumeur à cellules rondes, avec présence de grains acidophiles dans leur cytoplasme.
Exérèse limite en profondeur.

17/05 : Radiographie thoracique :
RAS.

Echographie abdominale :
RAS.

NFS : cf. feuille de résultats.
Lymphocytose.
Rares sphérocytes et acanthocytes au frottis.

Traitement :

Exérèse de la masse.
L-Asparaginase en induction.
Prednisolone à 1 mg/kg/j 1 mois puis 1 mg/kg 1 jour sur 2.

Evolution :

Le 18/07, chienne apathique, manquant de tonus et présentant des difficultés respiratoires. Température de 39.2°C Radio thoracique RAS, Biochimie RAS, NFS RAS.

Le 29/07 : Des hauts et des bas, a priori il s'agirait plutôt de problèmes cardiaques. Electrocardiogramme prévu lundi 01/08.

05/08 : RAS à l'ECG.

20/10/05 : Tout va bien.

20/02/06 : Tout va bien.

LABORATOIRE d'HISTOPATHOLOGIE VÉTÉRINAIRE

Immunomarquages - Dermatologie - Cancérologie - Biopsies endoscopiques

École Nationale Vétérinaire de Lyon

1, av. Bourgelat - B.P. 83 - 69280 MARCY L'ÉTOILE

☎ : 04.78.87.25.40 FAX : 04.78.87.27.76

Email : jp.magnol@vet-lyon.fr t.marchal@vet-lyon.fr d.watrelot@vet-lyon.fr p.belli@vet-lyon.fr d.pin@vet-lyon.fr

Prélèvement reçu le : 12/04/05

Envoi des résultats le : 27/04/05

Référence à rappeler : **HIS-05-0642**

Animal :
chien
femelle
bouledogue français

Examen Histopathologique

L'examen montre une néoformation dermique et sous cutanée, nodulaire mal délimitée composée de plages densément cellulaire dans un stroma restreint. Les éléments néoplasiques ont un noyau ovalaire encoché ou circonvoluté enchromatique ou hyperchromatique uni ou plurinucléolé dans un cytoplasme modérément abondant éosinophile. Présence d'atypies cyto nucléaires. Index mitotique très élevé (jusqu'à 20 mitoses par champ au fort grossissement). Les immunomarquages sont négatifs pour HM 57, irrégulièrement positif pour CD 3 et assez nettement positif pour Tia 1. L'exérèse est limite en profondeur sur les sections examinées.

Conclusion : tumeur à cellules rondes en faveur d'une prolifération de cellules T cytotoxique (lymphome cutané). Pronostic réservé. Bilan d'extension impératif aux formations lymphoïdes notamment.

Dr Vre D. WATRELOT VIRIEUX

ÉCOLE NATIONALE VÉTÉRINAIRE DE LYON
LABORATOIRE D'IMMUNOPATHOLOGIE - CYTOLOGIE - HÉMATOLOGIE

Dossier : L05-2565

concernant l'animal : , Chien bouledogue franç

Consultation **LC05-6878**

Consultant : Ponce Frédérique-Médecine interne

(Les résultats hors valeurs usuelles sont indiqués en gras)

	Intitulé	Résultat	Unité	Valeurs usuelles	
17/05/05	Hématies	5,99	M/mm3	5,5 - 8,5	
17/05/05	Hémoglobine	14,4	g/dl	12 - 18	
17/05/05	Hématocrite	42,2	%	37 - 54	
17/05/05	VGM	70	µ3	60 - 77	
17/05/05	TGMH	**24,1**	pg	17 - 23	
17/05/05	CGMH	34,2	g/dl	31 - 36	
17/05/05	Réticulocytes	-	%		
17/05/05	Erythroblastes	-	% GB		
17/05/05	Leucocytes	9,2	m/mm3	6 - 17	
17/05/05	PN.Neutrophiles	71	%	0 - 71	
17/05/05	PN.Eosinophiles	**5**	%	0 - 4	
17/05/05	PN. Basophiles	0	%		
17/05/05	Lymphocytes	**24**	%	0 - 20	
17/05/05	Monocytes	0	%	0 - 5	
17/05/05	Plaquettes	222	m/mm3	200 - 500	

COMMENTAIRE DE FROTTIS SANGUIN :
Rares sphérocytes et rares acanthocytes observés.

Cas n°17

Cyto 3V080017

Date du diagnostic : 05/08/03

Animal :

Chien West Highland White Terrier de 7 ans.

Clinique :

Abattement, amaigrissement et vomissements depuis 15 jours.
Halitose, bilirubinurie.
Hépatosplénomégalie et adénomégalie à l'échographie abdominale.

Examens complémentaires :

Biochimie :
Elévation des ALAT(719 UI/L), des PAL (3190 UI/L) et de l'urée (3,63 g/L).

05/08 : Echographie abdominale :
Hépatomégalie homogène.
Adénomégalie importante.
Splénomégalie nette.

Bilan de coagulation :
Temps de céphaline activée et temps de Quick normaux.

NFS :
Leucocytose (33500/mm3), neutrophilie (13065/mm3), basophilie (11725/mm3), lymphocytose (6030/mm3), monocytose (2680/mm3).

Cytoponctions hépatique et splénique : cf. compte rendu.
Lymphome hépatosplénique à cellules à grains.

Traitement :

Néant.

Evolution :

Décès 5 jours après le diagnostic.

LABORATOIRE DE CYTOLOGIE VETERINAIRE
FOURNEL-LEDIEU

GRC - 41 allée des cyprès - 69578 Limonest Cedex

N° EXAMEN : 3V080017

Date du prélèvement : Mardi 5 Août 2003
Date de réponse : 08/08/2003

Nature du prélèvement : Espèce canine.

- CYTOPONCTION SPLENIQUE :
Trois lames examinées.
Cellularité massive, constituée d'une double population :
Une population majoritaire atypique de cellules rondes d'aspect lymphoïde, caractérisées par une taille variable de la petite à la grande cellule, à noyaux à contours irréguliers (lobation bizzarerie) et un cytoplasme nettement basophile avec présence de quelques grosses granulations azurophiles dans une zone chromophobe dans l'encoche nucléaire. Cette population est le siège de très nombreuses mitoses. Elle est mêlée à quelques résidus folliculaires et à quelques petits lymphocytes et plasmocytes résiduels peu nombreux.
Une population myéloïde, mélant quelques mégacaryocytes à une population granuleuse à différents stades de maturation sans anomalie.

- CYTOPONCTION HEPATIQUE :
Quatre lames examinées.
On observe entre les amas d'hépatocytes normaux, une très importante infiltration par le même contingent lymphomateux que celui décrit sur la rate.

Conclusion :
- Lymphome de haut grade, à cellules à grains, associé à un degré modéré de métaplasie myéloïde de l'organe.
- Infiltration lymphomateuse de l'organe.

CONCLUSION GENERALE :
Lymphome hépato-splénique à cellules à grains.
Le type de lymphome, rare, est un lymphome de haut grade de comportement agressif. Il est souvent associé à un syndrome hémophagocytaire qui n'apparaît pas évident sur les prélèvements examinés. Il convient cependant de rechercher attentivement des cytopénies sur l'hémogramme.

Docteur Corinne FOURNEL-FLEURY

Cas n°18

Cyto 5V080115

Date du diagnostic : 24/08/05

Animal :

Chien mâle croisé Colley de 7 ans.

Clinique :

Toux forte, quinteuse, émétisante depuis 1 semaine, dyspnée depuis 3 jours.
Abattement, amaigrissement.
Epanchement pleural.

Examens complémentaires :

24/08 : Cytologie : cf. compte rendu.
Lymphome agressif à cellules à grains avec probable syndrome hyperéosinophile paranéoplasique.

01/09 : NFS : cf. feuille de résultats.
Limite anémie.
neutrophilie, monocytose.

20/09 : NFS : cf. feuille de résultats.
Anémie normocytaire, normochrome.
Leucocytose, neutrophilie, lymphocytose, monocytose.

26/09 : NFS : cf. feuille de résultats.
Pancytopénie.

Traitement :

Protocole COP avec L-Asparaginase en induction.

Evolution :

Très nette amélioration pendant 1 mois.
Dégradation brutale avec hyperthermie et pancytopénie.
Décès 32 jours après le diagnostic.

LABORATOIRE DE CYTOLOGIE VETERINAIRE
FLEURY-FOURNEL

GRC - 41 allée des cyprès - 69578 Limonest Cedex

Docteur Corinne FLEURY-FOURNEL

Agrégée

Membre fondateur du Collège Européen de Pathologie Clinique.

Maîtrise de Sciences Biologiques et Médicales d'Hématologie.

N° EXAMEN 5V080115

Date de réception : jeudi 25 août 2005

Date de réponse : 27/08/05

Animal : Chien x Colley

CYTOLOGIE DE LIQUIDE D'EPANCHEMENT PLEURAL : Cellularité très importante. On observe une double population:

- une population majoritaire de polynucléaires éosinophiles et rares mastocytes normaux;
- une population lymphoïde plus minoritaire mais très atypique car constituée de cellules de taille variable, à noyau à chromatine mottée souvent nettement nucléolé et cytoplasme excentré, hyperbasophile contenant des granulations azurophiles nettes dans une zone chromophobe périnucléaire.

Conclusion :

Lymphome agressif à cellules à grains (phénotype T ou NK) avec probable syndrome hyperéosinophile paranéoplasique. Ce type de lymphome est classiquement originaire du tube digestif et/ou du foie et de la rate mais semble pouvoir également être primitif de cavités coelomiques. Pronostic réservé.

Docteur Corinne FLEURY-FOURNEL

Date et Heure : 01/09/05 09:53:50
N° d'archive : 69 - N° du jour : 1

GR	: 4.63M/mm3	(5.50 - 8.50)	
VGM	: 67µ3	(60.00 - 77.00)	
HCT	: 31.3%	(37.00 - 55.00)	
TCMH	: 25.5pg	(19.50 - 24.50)	
CCMH	: 37.8g/dl	(32.00 - 36.00)	
HGB	: 11.8g/dl	(12.00 - 18.00)	
IDR	: 15.3%	(0.00 - 0.00)	
GB	: 16.7m/mm3	(6.00 - 17.00)	
LY	: 2.5m/mm3	(1.00 - 4.80)	-> 15.3%
MO	: 1.7m/mm3	(0.15 - 1.35)	-> 10.4%
GR	: 12.4m/mm3	(3.00 - 11.40)	-> 74.4%
PLT	: 265m/mm3	(200.00 - 900.00)	
VMP	: 8.4µ3	(0.00 - 0.00)	
PCT	: 0.22%	(0.00 - 0.00)	
IDP	: 15.8%	(8.00 - 50.00)	

--- ALARMES D'UTILISATION ---
R3
--- ALARMES PATHOLOGIQUES ---
A2 P2

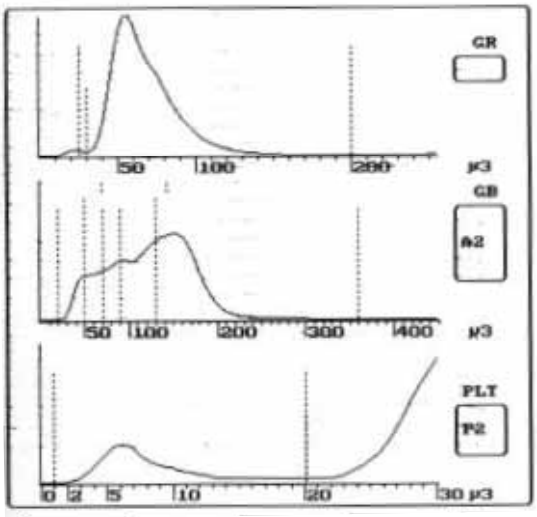

Résultats d'analyses médicales

Date de demande: 20 SEP 05
Date de l'analyse: 20 SEP 05

Notre référence : **21013-1** 26794 21013

Hématologie

Hématies :	**3,92**	Leucocytes :		**38700**	
VGM :	**65,00**				
TCMH :	**26,30**	Neutrophiles :	**71,8%**	**27787**	
CCMH :	**40,20**	Eosinophiles	%		
Hémoglobine:	**10,30**	Basophiles :	%		Plaquettes: **229000**
Hématocrite:	**25,60**	Lymphocytes:	**17,0%**	**6579**	VS1:
Réticulocytes:	%	Monocytes:	**11,2%**	**4334**	VS2:

Résultats d'analyses médicales

Date de demande: 26 SEP 05
Date de l'analyse: 26 SEP 05

Notre référence : **21013-1** 27000 21013

Hématologie

Hématies :	**2,97**	Leucocytes :		**200**	
VGM :	**64,00**				
TCMH :	**25,30**	Neutrophiles :	**26,8%**	**54**	
CCMH :	**39,50**	Eosinophiles	%		
Hémoglobine:	**7,50**	Basophiles :	%		Plaquettes:
Hématocrite:	**18,90**	Lymphocytes:	**46,8%**	**94**	VS1:
Réticulocytes:	%	Monocytes:	**26,4%**	**53**	VS2:

Cas n°19

Cyto 5V010106
Histo HIS-05-0159

Date : 25/01/05

Animal :

Chienne boxer de 10 ans.

Clinique :

Hypoprotéinémie sévère.
Hépatomégalie, polyadénomégalie, épanchement abdominal modéré et lésion focale duodénale à l'échographie.

Compte rendu :

Biochimie :
Hypoprotéinémie sévère.

21/01 : Echographie abdominale :
Foie de taille augmenté au parenchyme anormalement hypoéchogène.
Rate de taille normale au parenchyme hypoéchogène.
Polyadénomégalie marquée : ganglions hépatiques 18 cm, ganglions mésentériques 14 cm.
Epanchement modéré.
Graisse hyperéchogène.
Duodénum présentant une lésion focale pariétale sur 3cm de long, paroi de 8mm avec perte des couches +/- ulcérations.

25/01 : Cytologie (foie et ganglions) : cf. compte rendu.
Lymphome agressif à cellules à grains.

31/01 : Histologie (intestin grêle, foie et rate) : cf. compte rendu.
Lymphome intestinal à cellules de taille moyenne, T, de haut grade.
Probable dissémination hépatique du lymphome intestinal. Il est à noter que seule la fraction de cellules de plus petite taille est présente dans le foie.
Infiltration splénique débutante par le lymphome intestinal.
Absence d'épithéliotropisme pour le contingent néoplasique.
Présence de quelques plasmocytes matures au sein des plages tumorales.

Immunomarquages :

CD3ε+, TiA-1+, Ki-67 : 80%.

Traitement :

Inconnu.

Evolution :

Euthanasie 1 semaine après le diagnostic.

LABORATOIRE DE CYTOLOGIE VETERINAIRE
FLEURY-FOURNEL

GRC - 41 allée des cyprès - 69578 Limonest Cedex

Docteur Corinne FLEURY-FOURNEL

Agrégée
Membre fondateur du Collège Européen de Pathologie Clinique.
Maîtrise de Sciences Biologiques et Médicales d'Hématologie.

N° EXAMEN 5V010106

Date de réception : jeudi 27 janvier 2005
Date de réponse : 28/01/05

Animal : Chienne Boxer

ADENOGRAMME DE GANGLIONS ABDOMINAUX :
6 lames examinées d'excellente qualité technique.
Présence d'une population lymphoïde dominante homogène atypique de cellules de taille variable de la petite à la grande cellule, à noyaux à chromatine fine non ou discrètement nucléolés et cytoplasme variablement basophile, contenant quelques granulations azurophiles nettes. La population ganglionnaire résiduelle est minoritaire à petits lymphocytes. L'index mitotique est difficile à apprécier, compte-tenu d'une lyse cellulaire in vivo importante, probablement élevé. Présence d'un petit contingent d'histiocytes réalisant des images d'erythrophagocytose, associés.

CYTOPONCTION HÉPATIQUE : très importante infiltration inter hépatocytaire par le même contingent lymphoïde que celui signalé sur le ganglion.

Conclusion :
Lymphome agressif à cellules à grains.
Ce type de lymphome est originaire du tube digestif ou des glandes annexes (foie et rate en particulier). Il est le plus souvent associé à un syndrome hémophagocytaire responsable de cytopénies sanguines. Pronostic réservé.

Docteur Corinne FLEURY-FOURNEL

LABORATOIRE d'HISTOPATHOLOGIE VÉTÉRINAIRE
Immunomarquages - Dermatologie - Cancérologie - Biopsies endoscopiques
École Nationale Vétérinaire de Lyon
1, av. Bourgelat - B.P. 83 - 69280 MARCY L'ÉTOILE
☎ : 04.78.87.25.40 FAX : 04.78.87.27.76
Email : jp.magnol@vet-lyon.fr t.marchal@vet-lyon.fr
d.watrelot@vet-lyon.fr p.belli@vet-lyon.fr d.pin@vet-lyon.fr

Prélèvement reçu le : 31/01/05
Envoi des résultats le : 11/03/05
Référence à rappeler : **HIS-05-0159**

Animal :
chien

Examen Histopathologique

Un fragment de tube digestif (intestin grêle) examiné : on observe la présence dans le chorion de la muqueuse et s'étendant de manière diffuse dans la sous muqueuse, d'une néoformation focale étendue de taille importante, mal délimitée, non encapsulée et de croissance infiltrante ayant focalement détruit les villosités et une partie du chorion glandulaire. Cette néoformation est constituée de plages denses et compactes de cellules rondes homogènes et monomorphes présentant les caractéristiques suivantes :

- une taille moyenne (les noyaux font en moyenne 6,25 um de diamètre pour un diamètre du noyau des petits lymphocytes résiduels de 4,6 um). Quelques plus grandes cellules sont présentes (noyaux de 7,8 um de diamètre).

- un cytoplasme moyennement étendu, bien délimité, peu coloré, annulaire semblant contenir rarement quelques grains acidophiles.

- un noyau unique, rond ou ovoïde, globalement régulier mais comportant souvent une discrète encoche peu profonde contenant une chromatine en amas grossiers réticulés et de multiples petits nucléoles.

Ces cellules sont CD 3 epsilon positives et présentent un index de prolifération Ki 67 très élevé (supérieur ou égal à 80 %).

On observe par ailleurs :

- une absence d'épithéliotropisme pour le contingent néoplasique.

- la présence de quelques plasmocytes matures au sein des plages tumorales.

[illegible]sence d'éléments histologiques en faveur de l'existence d'une mycobactériose.

[illegible]clusion : lymphome intestinal à cellules de tailles moyennes, T, de haut grade.

Ce lymphome est probablement à classer parmi les lymphomes à activité cytotoxique.

Un fragment de foie examiné : on observe au sein du parenchyme hépatique, une infiltration modérée à marquée primitivement portale mais pouvant s'étendre sous la forme de petits amas cellulaires dans les capillaires sinusoïdes des lobules, par une population homogène et monomorphe de cellules rondes présentant les caractéristiques morphologiques suivantes :

- une taille petite à moyenne (diamètre moyen des noyaux = 5,40 um).

- un cytoplasme bien délimité, peu développé, en couronne, faiblement acidophile, sans granulations visibles.

- un noyau unique, ovoïde, régulier ou faiblement encoché, renfermant une chromatine en petits amas grossiers parfois associée à plusieurs petits nucléoles.

Conclusion : probable dissémination hépatique du lymphome intestinal. Il est à noter que seule la fraction de cellules de plus petite taille est présente dans le foie.

Un fragment de rate examiné : en dehors d'une volumineuse lésion hémorragique, on observe un épaississement marqué des cordons de Billroth associé à la présence en leur sein d'un important contingent de cellules rondes caractérisées par :

- une taille moyenne (moyenne du diamètre des noyaux = 5,9 um pour un diamètre moyen du noyau des petits lymphocytes résiduels de 4,6 um).

- un cytoplasme peu abondant, bien délimité, annulaire, faiblement coloré sans granulations visibles.

- un noyau unique, ovoïde, régulier avec généralement une discrète encoche peu profonde et contenant une chromatine en amas grossiers parfois associée à un ou plusieurs petits nucléoles discrets.

On note par ailleurs :

- une disparition subtotale de la pulpe blanche réduite à quelques amas péri cutériolaires de cellules de la zone marginale par ailleurs envahis par le contingent de cellules tumorales.

- une hématopoïèse extra médullaire modérée ayant concerné les lignées rouge et plaquettaire sans anomalies morphologiques majeures.

- la présence de quelques plasmocytes.

Conclusion : Infiltration splénique débutante par le lymphome intestinal.

Dr Vre Th. MARCHAL

Cas n°20

Cyto 02-0594
Cyto 02-0646
Cyto 02-0660
Histo HIS-02-1045

Date du diagnostic : 07/05/02

Animal :

Chienne Labrador de 5 ans.

Clinique :

Anémie, abattement, hyperthermie, dysorexie il y a 15 jours.
Splénomégalie très importante à la palpation abdominale.

Examens complémentaires :

07/05 : NFS :
Anémie (hémoglobine : 7,7 g/dL).
Leucopénie (3600/mm3).
Tendance à la thrombocytopénie (172000/mm3).

Echographie abdominale :
Splénomégalie et parenchyme splénique hétérogène.
Quelques cavités anéchogènes irrégulières sur l'extrémité caudale de la rate.

Cytoponction splénique : cf. compte rendu.
Lymphome agressif à cellules à grains riche en histiocytes.

13/05 : NFS : cf. feuille de résultats.
Anémie microcytaire régénérative.
Leucopénie.
Thrombocytopénie

17/05 : Myélogramme : cf. compte rendu.
Aspect de moelle très fortement stimulée pour la lignée érythroïde en faveur d'une consommation périphérique par le syndrome hémophagocytaire observé sur la ponction splénique. Absence de mise en évidence d'infiltration par un contingent suspect d'une origine lymphomateuse.

21/05 : Cytologie splénique en post-opératoire : cf. compte rendu.
Confirmation de diagnostic cytologique de lymphome à cellules à grains avec syndrome hémophagocytaire.

22/05 : Histologie de rate : cf. compte rendu.
Lymphome de haut grade à grandes cellules à grains accompagné d'une forte histiocytose.
Infiltration portale du foie.
Infiltration des cordons et des sinus de la pulpe rouge splénique.

Immunomarquages :

CD3ε-, CD79a-, CD8-, CD4-, TiA-1+, Ki-67 : 52%.

Traitement :

Splénectomie.
Protocole de chimiothérapie COP.

Evolution :

Décès 1 mois après le diagnostic.

ÉCOLE NATIONALE VÉTÉRINAIRE DE LYON
LABORATOIRE D'IMMUNOPATHOLOGIE - CYTOLOGIE - HÉMATOLOGIE

femelle
labrador
né en 1997

Date de réception du prélèvement 7/05/02
Date d'envoi de la réponse 13/05/02

Cytologie

CYTOPONCTION SPLENIQUE : Cytologie d'excellente qualité.
Le prélèvement apparaît hémorragique mais très fortement enrichi par une population hétérogène comprenant :
- un contingent très important de cellules atypiques caractérisées par une taille moyenne à grande, un noyau décentré à chromatine fine ou irrégulièrement mottée, faiblement nucléolé par quelques nucléoles peu visibles et cytoplasme étendu, unipolaire, très fortement basophile et microvacuolaire, comprenant souvent des granulations azurophiles nettes ;
- un très important contingent d'histiocytes réalisant souvent des images d'érythrophagocytose et même de leucophagocytose.

CONCLUSION : La cytologie est malheureusement très en faveur d'un lymphome agressif à cellules à grains, riche en histiocytes associé à un probable syndrome hémophagocytaire. Il convient de corréler ce résultat à un bilan clinique complet et une exploration des autres organes lymphoïdes et de la moelle osseuse hématopoïétique

N.B. : L'ensemble des examens cytologiques sera réalisé sans frais supplémentaire.

Pr C. FOURNEL

femelle
labrador
né en 1997

Date de réception du prélèvement 13/05/02
Date d'envoi de la réponse 15/05/02

Numération et Formule sanguines

				Normes du laboratoire
Hématies		3,85	tera/l (10^12)	5,5-8,5
Hémoglobine	↓	7,7	g/dl	12-18
Hématocrite		21,7	%	37-54
V.G.M.		56	fl	60-77
C.C.M.H.		35,4	g/dl	31-36
T.C.M.H.		20	pg	
Réticulocytes (observés)		2,2	%	
Leucocytes		3,6	giga/l (10^9)	6-17
Plaquettes		172	giga/l (10^9)	200-500

femelle
labrador
né en 1997

Date de réception du prélèvement 17/05/02
Date d'envoi de la réponse 21/05/02

Myélogramme

Nombre total de cellules 100

	Nombre	% du total
Myéloblastes et promyélocytes	1	1
Myélocytes neutrophiles	0	0
Métamyélocytes neutrophiles	8	8
Granulocytes neutrophiles mûrs	15	15
Granulocytes éosinophiles	2	2
Granulocytes basophiles		0
Total M	26	
Proérythroblastes	0	0
Erythroblastes basophiles	12	12
Erythroblastes polychromatophiles	35	35
Erythroblastes acidophiles	9	9
Total E	56	
Rapport M/ E	0,46	
Lymphocytes	1	1
Plasmocytes	0	0
Monocytes	17	17
Cellules non identifiées		0
Blastes		0

Le Responsable du Laboratoire

labrador
né en 1997

Date de réception du prélèvement 21/05/02
Date d'envoi de la réponse 24/05/02

Cytologie

CYTOPONCTION SPLENIQUE 2ÈME EXAMEN EN POST-OPERATOIRE : Cytologie d'excellente qualité. Présence, sur un fond hémorragique, de deux types de population :
- une population majoritaire de grandes cellules lymphoïdes blastiques à grains ;
- une population abondante d'hystiocytes, réalisant de nombreuses images d'hémophagocytose, souvent regroupés en volumineux amas.

CONCLUSION : Confirmation de diagnostic cytologique de lymphome à cellules à grains avec syndrome hémophagocytaire. A confronter au résultat de l'histologie*.

Prélévement recu le : 22/05/02
Envoi des résultats le : 10/06/02
Référence à rappeler : **HIS-02-1045**

Animal :
chien
femelle
labrador

Examen Histopathologique

Lymphome de haut grade à grandes cellules dont certaines présentes dans leur cytoplasme des granulations acidophiles, accompagné d'une forte histiocytose.

N.B. : l'infiltrat lymphomateux apparait plus abondant dans les zones des sinus vaisseaux de la pulpe rouge que dans les autres compartiments spléniques.

Dr Vre Th. MARCHAL

Cas n°21

Cyto 3V050038

Date du diagnostic : 12/05/03

Animal :

Chien caniche mâle de 11 ans.

Clinique :

Chien présentant une cardiomégalie globale.
Toux depuis 1,5 mois puis adénomégalie rétromandibulaire bilatérale.
Abattement, amaigrissement, difficultés respiratoires, ascite.

Examens complémentaires :

Biochimie :
Urée augmentée (1,25 g/L), créatinine normale (11 mg/L).

12/05 : Adénogramme : cf. compte rendu
Invasion ganglionnaire par un lymphome T à cellules à grains.

Traitement :

Prednisolone 0,5 mg/kg/j.

Evolution :

Euthanasie 3 jours après les diagnostic.

LABORATOIRE DE CYTOLOGIE VETERINAIRE
FOURNEL-LEDIEU

GRC - 41 allée des cyprès - 69578 Limonest Cedex

Prélèvement reçu le : 16/5/03
Résultat envoyé le : 19/5/03 **RENDU D'EXAMEN CYTOLOGIQUE**
Référence à rappeler : 3V050038

ADENOGRAMMES MANDIBULAIRES : Important enrichissement par une population monotone de cellules lymphoïdes atypiques caractérisées par une taille moyenne, un noyau à chromatine mottée d'aspect différencié, et cytoplasme très étendu et clair contenant des granulations en regard de l'encoche nucléaire. Présence de quelques grandes cellules appartenant à ce contingent. Absence de tout autre contingent cellulaire. Sur 1 lame, provenant sans doute du ganglion mandibulaire controlatéral, le prélèvement est richement cellulaire mais beaucoup plus hétérogène avec présence d'une population de petit lymphocytes et quelques plasmocytes normaux conservés et discrète infiltration par le même contingent atypique de cellules à grains. 1 lame est essentiellement hémorragique avec présence de très rares cellules lymphoïdes à grains, témoignant probablement d'une invasion sanguine très discrète.

CONCLUSION : L'hypothèse cytologique prioritaire est celle d'une invasion ganglionnaire par un lymphome T à cellules à grains qui suggère avant tout un mycosis fongoïde. Résultat à corréler soigneusement à l'examen de la muqueuse buccale et de la région faciale à la recherche d'une lésion même d'apparence macroscopique anodine, qu'il conviendrait alors de ponctionner. L'hypothèse d'un lymphome T primitif, ganglionnaire, indolent, ne vient qu'en deuxième intention. L'hypothèse d'une adénopathie réactionnelle apparaît très peu probable. Ce résultat est à confronter donc à l'ensemble des hypothèses et données cliniques et aux résultats des examens cyto- ou histologiques complémentaires.

Dr C. FOURNEL

Cas n°22

Cyto 03-0128
Cyto 03-0130
Histo HIS-03-0356

Date du diagnostic : 17/02/03

Animal :

Chien Boxer mâle de 5 ans.

Clinique :

Difficultés respiratoires depuis quelques jours.
Dysorexie, abattement, polydipsie.
Syncope en salle d'attente.

Examens complémentaires :

17/02 : Biochimie :
Urée augmentée (14.67mM), créatinine augmentée (185µM).
PAL normales (76 UI/L), ALAT normales (52 UI/L).

Ionogramme :
RAS.
Na+ 147,5 mM, K+ 4,43 mM, Cl- 112,3 mM, HCO3- 13,4 mmHg Lactates 7,8 mM.

Gaz du sang :
pH 7,22, pO2 197 mmHg, pCO2 33,4 mmHg.

NFS :
Anémie : hémoglobine 8,4 g/dL, hématocrite 25,6%, hématies 4,23M/mm3.
Leucopénie : leucocytes 2000/mm3.
Thrombocytopénie : plaquettes 32000/mm3.

18/02 : NFS :
Aggravation des cytopénies sanguines : hémoglobine 5,6 g/dL, hématocrite 15,9%, hématies 2,68M/mm3, leucocytes 600/mm3, plaquettes 18000/mm3.

Biochimie :
Urée augmentée (17,8mM), créatinine augmentée (151µM).

Myélogramme : cf. compte rendu.
Hypoplasie sévère confiant à l'aplasie associée à une leishmaniose importante.

19/02 : Echographie abdominale :
Masse volumineuse correspondant au processus caudé du lobe caudé du foie.
Epanchement abdominal.
Cytoponction du foie et prélèvement de liquide d'épanchement.

Cytoponction hépatique : cf. compte rendu.
Lymphome de haut grade agressif à cellules à grains associé à un syndrome hémophagocytaire.

Cytologie d'épanchement abdominal : cf. compte rendu.
Hémorragie cavitaire probablement consécutive au trouble de l'hémostase du à la thrombopénie.

Traitement :

Transfusion de sang frais.

Evolution :

Euthanasie 3 jours après le diagnostic suite à la dégradation de l'état général.

Examens post mortem :

Autopsie : cf. compte rendu.
Présence d'un nodule splénique et deux nodules hépatiques.
Infiltration du processus caudé du lobe caudé du foie, point de départ de l'hémorragie abdominale massive.

Histologie post autopsie : cf. compte rendu.
Lymphome à point de départ hépatique avec dissémination aux ganglions, à la rate, aux testicules et aux reins.
Infiltration massive des sinus hépatiques et de la pulpe rouge splénique.
Présence de cellules tumorales dans la lumière des vaisseaux sanguins des nœuds lymphatiques.

Immunophénotype :
CD3ε+, CD79a-, CD8+, CD4-, TiA-1+, Ki-67 : 72%.

LABORATOIRE DE CYTOLOGIE VETERINAIRE FLEURY-FOURNEL

GRC - 41 allée des cyprès - 69578 Limonest Cedex

Docteur Corinne FLEURY-FOURNEL

Agrégée

Membre fondateur du Collège Européen de Pathologie Clinique.

Maîtrise de Sciences Biologiques et Médicales d'Hématologie.

mâle
boxer
né en 1998

18/02/03

19/02/03

Commentaires du myelogramme

MYELOGRAMME SUR ANTECEDENT DE PANCYTOPENIE SANGUINE :
Très importante hémodilution sur l'ensemble des lames avec présence de quelques vacuoles adipeuses. Le prélèvement a cependant bien concerné la moelle osseuse hématopoïétique compte tenu de la présence de quelques précurseurs médullaires. La moelle apparaît, sous réserve de l'hémodilution, très pauvre, les mégacaryocytes étant exceptionnels. Présence essentiellement d'une population d'aspect histiocytaire, soit sous forme de cellules épithélioïdes, soit parfois sous forme de cellules géantes, contenant souvent plusieurs leishmanies en position intracytoplasmique. Les populations médullaires myéloïdes et érythroïdes sont présentes mais très raréfiées. Présence de quelques cellules fusiformes d'aspect fibrocytaire.

CONCLUSION : Sous réserve de la représentativité de l'échantillon médullaire, le myélogramme est en faveur d'une hypoplasie sévère confinant à l'aplasie, associée à une leishmaniose importante. Cependant, la leishmaniose ne paraît pas pouvoir expliquer, à elle seule, l'aplasie médullaire. Il convient donc de rechercher une autre cause à l'aplasie, et en priorité, une tumeur oestrogéno-sécrétante (sertolinome ?).

N.B. : Comptage non réalisé.

mâle
boxer
né en 1998

19/02/03

20/02/03

Cytologie

CYTOPONCTION HEPATIQUE : Cytologie d'excellente qualité.
Présence d'un fond hémorragique sans mise en évidence d'amas d'hépatocytes qui puissent attester de l'origine hépatique de l'organe. On reconnaît une très importante infiltration par une population lymphoïde d'aspect blastique très atypique. Les cellules sont de très grande taille, à noyau rond, à chromatine perlée, fortement nucléolé par plusieurs nucléoles proéminents en position paracentrale et cytoplasme étendu, fortement basophile avec ébauche d'une zone claire pseudo-archoplasmique, microvacuolaire et contenant de grosses granulations azurophiles très nettes. L'index mitotique et la mort cellulaire sur cette population paraissent très importants. Présence d'un contingent d'histiocytes réalisant des images d'hémophagocytose.
CONCLUSION : La cytologie est diagnostique d'un lymphome de haut grade, agressif, à cellules à grains associé, semble-t-il, à un syndrome hémophagocytaire. Celui-ci participe probablement à l'aggravation des cytopénies sanguines. Cependant, sa responsabilité dans l'installation de l'aplasie médullaire n'est pas évidente.

EPANCHEMENT ABDOMINAL : 2 pastilles de cytocentrifugation examinées.
Exclusivement hémorragiques avec présence de quelques rares histiocytes. Absence de cellules lymphomateuses.
CONCLUSION : Hémorragie cavitaire, probablement consécutive au trouble de l'hémostase dû à la thrombopénie.

Pr C. FOURNEL

RAPPORT D'AUTOPSIE N° 03-087

Date de l'examen nécropsique : 20/02/03

Anatomo-Pathologiste responsable de l'autopsie :

P. Belli ☐

Th. Marchal ☐

J.P Magnol ☐

D.Watrelot ☐

Espèce : canine Race : boxer

Sexe :M

Age :

COMMEMORATIFS : leishmaniose, masse abdominale (hépatique ?) d'origine lymphomateuse confirmée par la cytologie

ETUDE ANALYTIQUE

Aspect extérieur : lésions alopéciques autour des yeux associées à un squamosis de la face plus particulièrement marqué dans les pavillons auriculaires
Muqueuses pâles
Monorchidie

Dépouillement : présence d'une large zone hémorragique sous-cutanée d'environ 20 cm de diamètre sur la paroi thoracique à droite associée à des petits hématomes sous-cutanés dans la région ventrale du cou.

Ouverture des grandes cavités : on observe dans la cavité abdominale environ 2 L de sang en nature associé à quelques volumineux caillots sanguins accolés à la masse hépatique (cf. infra). La cavité thoracique contient une quantité moins importante (environ 70ml) d'un liquide teinté de sang.

Appareil Respiratoire :

Voies aérophores : absence de lésion macroscopique.

Poumons : anthracose et métaplasie osseuse modérées.

Appareil Cardio-Vasculaire :

Cœur : le bord libre de la valvule mitrale est légèrement épaissie et présente un petit nodule ferme (1mm de diamètre). Absence de lésions chronique traumatique sur l'oreillette droite.

Rate : la capsule de la rate apparait épaissie, blanche. On note un petit nodule blanc, ferme, de 5 mm de diamètre, enchâssé à la surface de l'organe.

Appareil Digestif :

Tube digestif : la muqueuse de l'intestin grêle est épaissie, blanche d'aspect volontiers velvétique. Le phénomène s'atténue en progressant vers l'iléon.

Foie : la taille du foie est globalement augmentée. Deux petits nodules situés à la surface du parenchyme hépatique, de 3 à 4 mm de diamètre, blancs et fermes, sont observés sur la face diaphragmatique.
On note la présence d'une volumineuse masse correspondant au processus caudé du lobe caudé, ferme, de coloration hétérogène claire et rouge à la section. A l'ouverture de la cavité abdominale, la masse était totalement entourée par un volumineux caillot sanguin qui découvrait, après retrait, un petit orifice superficiel par lequel du sang s'écoulait.

Pancréas : absence de lésion macroscopique.

Appareil Urinaire :

Reins : décoloration de la corticale sans modification de consistance.

Vessie : on note la présence de petites zones ponctiformes rouges multifocales situées sur la muqueuse vésicale.

Appareil Génital :
Le testicule droit, atrophié mais sans anomalie macroscopique évoquant un processus néoplasique, est retrouvé à l'entrée du bassin, en regard de l'anneau inguinal.

Organes Endocrines

Thyroïdes : absence de lésion macroscopique.

Surrénales : à la section, la corticale apparait de consistance diminuée et de couleur claire.

Organes lymphoïdes : hypertrophie modérée de la totalité des ganglions lymphatiques, sans modification de couleur ou d'architecture à la section.
La moelle osseuse apparait de couleur rouge, lie de vin, et de consistance bouseuse.

ETUDE SYNTHETIQUE

Non lésions :

- L'anthracose et la métaplasie osseuse pulmonaire
- L'endocardiose mitrale modérée

Lésions de gravité mineure :

- Le testicule droit ectopique atrophié
- La lésion de la muqueuse intestinale qui évoque une hyperplasie ou une lymphangiectasie
- La décoloration de la corticale rénale évoquant une néphrite épithéliale (bien que la consistance ne soit pas modifiée)
- L'épanchement séro-hémorragique thoracique d'interprétation délicate

Lésions de gravité moyenne :

- L'alopécie et le squamosis facial du à la leishmaniose
- La polyadénomégalie modérée généralisée.

Ces deux lésions reconnaissant probablement une origine leishmanienne commune.

- Les hématomes sous-cutanés multiples et les pétéchies sur la muqueuse vésicale imputables à la thrombocytopénie.
- Le nodule splénique et les deux nodules hépatiques qui pourraient éventuellement représenter des métastases de la tumeur hépatique (sous réserve de contrôle histologique).

Lésions de gravité majeure :

- L'infiltration du processus caudé du lobe caudé du foie certainement d'origine néoplasique, et point de départ de l'hémorragie abdominale massive.

CONCLUSION :

La dégradation rapide de l'état général de l'animal est imputable à une hémorragie interne par rupture du parenchyme hépatique fragilisé par un processus néoplasique sous-jacent.

NB : les lésions de la moelle osseuse évoquent plutôt, contrairement aux résultats cytologiques, un phénomène hyperplasique.

Prélèvements pour l'Histologie n° :03-0356

Foie : infiltration massive du processus caudé du lobe caudé, multifocale à coalescente, par une population cellulaire tumorale caractérisée par une taille moyenne à grande, un cytoplasme abondant à bords nets contenant de fins granules acidophiles, un noyau central régulier, rond, renfermant plusieurs petits nucléoles collés contre la membrane nucléaire et une chromatine fine et claire. L'index mitotique est élevé.
C'et aspect évoque fortement celui d'un lymphome de haut grade à grandes cellules à grains.
Les deux nodules hépatiques sont de même nature.

Rate : infiltration diffuse légère et nodulaire massive par le même contingent néoplasique.

Testicule : séminome pauvre intra-tubulaire et diffus avec présence massive d'emboles lymphatiques et veineux par le même contingent néoplasique.

Rein : infiltration minime vasculaire et interstitielle par le même contingent néoplasique.

Ganglions préscapulaire : hyperplasie marquée à sévère de la zone marginale associée à une plasmocytose cordonale. On note de plus une infiltration cordonale et sinusale par le même contingent néoplasique.

Moelle osseuse : on note essentiellement la présence de leishmanies dans de nombreux macrophages. Le reste de l'analyse fine ne peut être faite compte tenu de la détérioration de la morphologie cellulaire avec le temps (prélèvement de moelle réalisé le lendemain du décès).

Peau : infiltration granulomateuse minime à modérée, péri-annexielle, avec présence de leishmanies dans le cytoplasme de quelques macrophages épithélioïdes.

CCL : compte tenu du caractère massif de l'infiltration hépatique par rapport aux infiltrations ganglionnaire, splénique, testiculaire et rénale, il apparaît probable que le point de départ de ce lymphome est hépatique.

Cas n°23

Dossier L02-2517
Cyto C-6-0081
Histo His-06-216
Autopsie 06-069

Date du diagnostic : 01/02/06

Animal :

Chien croisé labrador mâle de 12 ans.

Clinique :

Castration en 2002 suite à un syndrome prostatique.
Dysorexie, abattement, polydipsie et diarrhée depuis 1 mois.
Amaigrissement et hyperthermie persistante.
Douleur à la palpation abdominale crâniale, masse dans l'abdomen moyen.

Examens complémentaires :

30/01 : Coproscopie : cf. feuille de résultats.
Négative.

Biochimie : cf. feuille de résultats.
Hypoalbuminémie.
PAL et ALAT augmentées.
Acides biliaires post-prandiaux augmentés.

NFS : cf. feuille de résultats.
Anémie arégénérative normochrome, normocytaire.
Pancytopénie sévère.
Autoagglutination, quelques acanthocytes, échinocytes et rares sphérocytes au frottis. Faible anisocytose érythrocytaire.

Bilan de coagulation : cf. feuille de résultats.
Temps de céphaline activée augmenté.

Echographie abdominale :
Hépatosplénomégalie.
Epaississement du pancréas.
Cytoponctions hépatique et splénique.

01/02 : Myélogramme : cf. compte rendu.
Très importante infiltration histiocytaire de la moelle osseuse.
Présence d'un très petit contingent de blastes à grains.

Cytoponction hépatosplénique : cf. compte rendu.
Lymphome agressif à cellules à grains.

Traitement :

Néant.

Evolution :

Euthanasie 1 semaine après le diagnostic suite à l'aggravation des cytopénies sanguines et au mauvais pronostic.

Examens post mortem :

Autopsie :

Foie et rate de taille augmentée sans nodule visible.
Ganglions superficiels de taille normale, ganglions mésentériques macroscopiquement normaux. Ganglions pancréatiques de taille augmentée.
Muqueuse du tube digestif congestionnée dans sa partie proximale avec des pétéchies. Epaississement avec plus marqués autour du caecum.
Prélèvement de fragments de rate, de foie et d'intestin pour l'analyse histologique.
Cytoponction des ganglions : confirmation du diagnostic.

Histologie :

Villosités intestinales abrasées sans aucun signe de lyse cellulaire : impression d'un étouffement progressif en faveur d'un phénomène chronique.
Rate plus infiltrée que le foie et contenant beaucoup de cellules tumorales de petite taille.
Zones B des ganglions lymphatiques et de la rate complètement désorganisées.

Immunomarquages :

CD3ε+, TiA1+.

ÉCOLE NATIONALE VÉTÉRINAIRE DE LYON
LABORATOIRE D'IMMUNOPATHOLOGIE - CYTOLOGIE - HÉMATOLOGIE

[illegible] : [illegible]

[illegible] : Chien X Labrador

Consultation LC06-1476

Les résultats hors valeurs usuelles sont indiqués en gras

	Intitulé	Résultat	Unité	Valeurs usuelles	
[illegible]	Coproscopie simple	négatif			
[illegible]	Protéines plasmatiques totales	58	g/l	[illegible]	
[illegible]	Albumine	27	g/l	[illegible]	
[illegible]	ASAT	234	U/L 30	[illegible]	
[illegible]	PAL	2100	U/L	[illegible]	
[illegible]	acides biliaires à jeun	[illegible]	µmol/l	[illegible]	
[illegible]	acides biliaires post-prand.	40	µmol/l	[illegible]	
[illegible]	Hématies	4,78	M/mm3	[illegible]	
[illegible]	Hémoglobine	10,1	g/dl	[illegible]	
[illegible]	Hématocrite	29,9	%	[illegible]	
[illegible]	VGM	[illegible]	µ3	[illegible]	
[illegible]	TGMH	[illegible]	pg	[illegible]	
[illegible]	CCMH	[illegible]	g/dl	[illegible]	
[illegible]	Réticulocytes	[illegible]	%		
[illegible]	Erythroblastes	[illegible]	% /100		
[illegible]	Leucocytes	1,8	/mm3	[illegible]	
[illegible]	PN Neutrophiles	98	%	[illegible]	
[illegible]	PN Eosinophiles	[illegible]	%	[illegible]	
[illegible]	PN. Basophiles	[illegible]	%		
[illegible]	Lymphocytes	[illegible]	%	[illegible]	
[illegible]	Monocytes	[illegible]	%	[illegible]	
[illegible]	Plaquettes	69	/mm3	[illegible]	

COMMENTAIRE DE FROTTIS SANGUIN :
Agglutination. Présence de quelques microsphérocytes, schizocytes et très sphérocytes.
Faible anisocytose érythrocytaire.
Leucopénie sévère. Formule réalisée sur 50 cellules.
Confirmation de la thrombopénie à frottis sanguin.

[illegible]	Temps de Quick	[illegible]	s		Témoin : [illegible]
[illegible]	Temps Céphaline activée	[illegible]	secondes		Témoin : [illegible]
[illegible]	Temps de thrombine	[illegible]	s		Témoin : [illegible]
[illegible]	Fibrinogène	[illegible]	g/l		Témoin : [illegible]
[illegible]	TGI	[illegible]	ng/ml	[illegible]	
[illegible]	Folates	ND	ng/l	[illegible]	
[illegible]	B 12	ND	ng/l	[illegible]	

mâle
labrador X malinois
né en 1994

Date de réception du prélèvement 2/02/06
Date d'envoi de la réponse 2/02/06

Cytologie

CYTOPONCTION HEPATOSPLENIQUE : Les 2 prélèvements sont d'excellentes qualilé avec sur la ponction hépatique présence de plusieurs amas d'hépatocyes sans anomalies significatives. Très importante infiltration par un contingent histiocytaire comparable à celui signalé sur la moelle osseuse hématopoïètique accompagnée d'un petit contingent de blastes à grains, mieux représenté sur la ponction splénique.

CONCLUSION : L'hypothèse cytoloqique prioritaire est d'un lymphome agressif à cellules à grains infiltrant focalement le foie et la rate avec syndrome hémophagocytaire secondaire. Ce résultat doit être corrélé à l'exploration échographique complète de la cavité abdominale à la recherche en particulier d'un infiltration intestinale primitive.
On devra conseiller la réalisation de prélèvement complémentaire à visée histologique (biopsie au cours d'une laparotomie exploratric). A défaut ce résultat pourra autoriser la mise en place d'une chimiothérapie du lymphome. Pronostic très réservé compte tenu du caractère agressif de ce sous-type si il est vérifié.

Pr C. FOURNEL

Examen non facturé

Le Responsable du Laboratoire

mâle
labrador X malinois
né en 1994

Date de réception du prélèvement 1/02/05
Date d'envoi de la réponse 2/02/05

Myélogramme

	Nombre	% du total
Nombre total de cellules	100	
	Nombre	% du total
Myéloblastes et promyélocytes	1	1
Myélocytes neutrophiles	2	2
Métamyélocytes neutrophiles	15	15
Granulocytes neutrophiles mûrs	16	16
Granulocytes éosinophiles	0	0
Granulocytes basophiles		0
Total M	34	
Proérythroblastes	1	1
Erythroblastes basophiles	3	3
Erythroblastes polychromatophiles	13	13
Erythroblastes acidophiles	3	3
Total E	20	
Rapport M/ E	1.7	
Lymphocytes	4	4
Plasmocytes	3	3
Monocytes	0	0
Histiocytes ~~Cellules non identifiées~~	38	38
Blastes	1	1

Veuillez consulter votre vétérinaire traitant pour l'interprétation des résultats.

Le Responsable du Laboratoire

mâle
labrador X malinois
né en 1994

Date de réception du prélèvement 1/02/06
Date d'envoi de la réponse 2/02/06

Commentaires du myelogramme

MYELOGRAMME SUR ANTECEDENT DE PANCYTOPENIE : 2 lames examinées 1 d'excellente qualité technique avec prélèvement d'un seul grain médullaire riche et bien étalé.
Mégacaryocytose +++ à mégacaryocytes à tous stades, souvent nettement dysplasiques. Lignées myéloïde et érythroïde modérément représentées, dominées par des stades de maturation avancée. Très importante infiltration (38%) par un contingent d'histiocytes réalisant des images d'hémophagocytose exacerbée des trois lignées sanguines. A noter que sur ce contingent histiocytaire les atypies cytonucléaires ne sont pas majeures et ne permettent pas d'affirmer le caractère tumoral et encore moins malin de la prolifération. Présence d'un très petit contingent (1 %)) de blastes à noyau à chromatine irrégulièrement mottée et cytoplasme fortement basophile contenant quelques granulations azurophiles évoquant un contingent lymphoïde à grains.

CONCLUSION : Très importante infiltration histiocytaire de la moelle osseuse hématopoïètique avec syndrome hémophagocytaire exacerbé expliquant les pancytopénies sanguines signalées. Compte tenu du contingent ,même rare, de blastes signalés on devra envisager en priorité une infiltration réactionnelle à un lymphome agressif à cellules à grains de localisation abdominale hépatosplénique ou digestive. Les hypothèses d'une infiltration histiocytaire secondaire à des cytopénies immunes ou primitive de nature tumorale ne viennent qu' en deuxième intention.

Pr C. FOURNEL

Le Responsable du Laboratoire

Cas n°24

Cyto 4V100152
Histo réalisée par VET-HISTO
Histo 05-0566

Date du diagnostic : 22/10/04

Animal :

Chienne caniche stérilisée de 8 ans.

Clinique :

Anorexie et abattement depuis quelques semaines.
Amaigrissement, vomissement et toux.

Examens complémentaires :

Echographie abdominale :
Splénomégalie.

Biochimie :
PAL et ALAT élevées.

20/10 : NFS (post transfusionnelle) : cf. feuille de résultats.
Anémie non régénérative normocytaire avec présence de rares érythroblastes au frottis.
Pancytopénie.

22/10 : Cytoponction splénique et myélogramme : cf. compte rendu.
Lymphome malin agressif à cellules à grains accompagné d'un syndrome hémophagocytaire.
La moelle est à la fois réactionnelles et le siège d'une lyse immunologique de la lignée rouge, classiquement associée à ce type de lymphome.

08/11 : Histologie splénique et hépatique : cf. compte rendu.
Infiltration splénique par une population cellulaire lymphoïde tumorale d'aspect blastique à grains.
Dégénérescence spumeuse hépatocytaire centrolobulaire d'intensité modérée avec hématopoïèse extramédullaire.

Immunomarquages :
CD3ε+, TiA-1+, Ki-67 : 60%.

Traitement :

Splénectomie

Protocole de chimiothérapie : Prednisolone 1 mg/kg/j 1 mois puis 1 jour sur 2, Vincristine (3 injections au total).

Evolution :

Décès 6 mois après le diagnostic avec des signes d'insuffisance rénale.

Date Naissance :01/01/1996
N° de dossier :20041020024 L
Date de prélèvement :20/10/2004

HEMATOLOGIE

				Valeurs usuelles
NUMERATION GLOBULAIRE (Automate MS9)				
HEMATIES	2 120 000	/mm3		2
Hémoglobine	4,4	g/dl		5.2
Hématocrite	14,8	%		17.1
V.G.M	70	µ3		69
T.C.M.H	20,8	pg		21.1
C.C.M.H	29,7	g/dl		30.4
LEUCOCYTES	3 960	/mm3		6230
FORMULE LEUCOCYTAIRE				
Polynucléaires Neutrophiles	79 %		3128 /mm3	62
Eosinophiles	1 %		40 /mm3	0
Basophiles	0 %		0 /mm3	0
Lymphocytes	13 %		515 /mm3	34
Monocytes	7 %		277 /mm3	4
NUMERATION DES PLAQUETTES	29 000	/mm3		31000
COMMENTAIRE	Anémie normocytaire avec présence de rares éryhtroblastes Thrombopénie, leucopénie			
RETICULOCYTES	1.7 %		36040 /mm3	

LABORATOIRE DE CYTOLOGIE VETERINAIRE
FLEURY-FOURNEL

GRC - 41 allée des cyprès - 69578 Limonest Cedex

Docteur Corinne FLEURY-FOURNEL

Agrégée
Membre fondateur du Collège Européen de Pathologie Clinique.
Maîtrise de Sciences Biologiques et Médicales d'Hématologie.

N° EXAMEN 4V100152

Date de réception : mardi 26 octobre 2004
Date de réponse : 29/10/04

nimal : Espèce canine

YTOPONCTION SPLENIQUE :
nfiltration massive par une population de cellules d'aspect lymphoïde blastique contenant parfois quelques ranulations azurophiles dans la zone chromophobe périnucléaire. Présence associée d'une importante population istiocytaire réalisant des images de cytophagocytose exacerbée des cellules sanguines et en particulier des hématies.

YELOGRAMME :
a moëlle est caractérisée par une hyperplasie des trois lignées sanguines, sans atypies majeures de maturation. , noter cependant quelques signes de dysplasie de type immune sur la lignée érythroïde pouvant expliquer une rythropoïèse partiellement inefficace par destruction immunologique de la lignée. La présence de sphérocytes sur le rottis sanguin contemporain conforte cette hypothèse.

onclusion :
a cytologie splénique est diagnostique d'un lymphome malin agressif à cellules à grains, accompagné d'un ndrome hémophagocytaire probablement responsable, au moins partiellement, des cytopénies sanguines ultiples observées.
a moelle est à la fois réactionnelle et siège d'une lyse immunologique de la lignée rouge, classiquement ssociée à ce type de lymphome.
e résultat est une indication à une chimiothérapie rapide. Si la rate paraît le seul organe abdominal infiltré, ne splénectomie* pour diminuer la masse tumorale, est indiquée. Pronostic réservé.

NB: Contrôle histologique de rigueur avec double du résultat pour le laboratoire de cytologie, merci.

Docteur Corinne FLEURY-FOURNEL

COMPTAGE DIFFERENTIEL

Référence de l'analyse : 4V100152

Nombre total de cellules comptées : 100

	Nombre	% du total
Myéloblastes et promyélocytes	0	0.00
Myélocytes neutrophiles	5	50.00
Métamyélocytes neutrophiles	12	120.00
Polynucléaires neutrophiles	5	50.00
Polynucléaires éosinophiles	2	20.00
Polynucléaires basophiles	0	0.00
Total myéloïde (M) :	**24**	
Proérythroblastes	6	60.00
Erythoblastes basophiles	30	300.00
Erythoblastes polychromatophiles	29	290.00
Erythoblastes acidophiles	3	30.00
Total érythroïde (E) :	**68**	
Rapport M/E :	**0,35**	
Lymphocytes	3	30.00
Plasmocytes	0	0.00
Monocytes	4	40.00
Blastes	1	10.00
Autres cellules	0	0.00

VET-HISTO Diagnostic Histopathologique Vétérinaire
B.P. 127 13267 MARSEILLE CEDEX 08
Docteur Vétérinaire Caroline LAPRIE
D.E.S. Anatomie Pathologique Vétérinaire

Référence : 04-2969
Réception le 08/11/2004 Envoi des résultats le 16/11/2004

Espèce : Canine Race : Caniche Sexe : FC Age : 8 ans

Portions spléniques (cytologie lymphome) foie, vésicule biliaire

Compte Rendu

Examen de plusieurs prélèvements tissulaires.

1 - Deux portions spléniques de longueur comprise entre 2 et 2,5 cm. Elles montrent un aspect similaire avec une infiltration de la trame réticulinique de l'organe par une population dense de cellules rondes, à cytoplasme très peu abondant, quasi invisible, de grande taille (diamètre légèrement supérieur à celui de deux hématies), à noyaux hypochromatiques comportant un nucléole central. L'activité mitotique est modérée. De rares manchons lymphoïdes périartériels sont notés. Le parenchyme splénique est interrompu par quelques foyers nécrotiques. Outre cette population cellulaire monomorphe, cette trame réticulinique abrite de nombreux macrophages, quelques mégacaryocytes situés en périphérie des travées fibro-musculaires traversant l'organe, un contingent histiocytaire bien différencié (avec noyaux encochés et cytoplasme contenant des pigments bruns type hémosidérine en quantité modérée) quelques neutrophiles plus ou moins segmentés et des formes immatures d'hématies (érythroblastes acidophiles notamment).

2 - Deux biopsies hépatiques sont examinées. Elles montrent un aspect similaire : le parenchyme hépatiques montre une architecture lobulaire conservée avec dégénérescence spumeuse hépatocytaire marquée, notamment en région centrolobulaire. Quelques cellules de Kuppfer sont notées au sein des espaces de Disse et parfois chargés en hémosidérine (confirmation par une réaction de Perls). Quelques foyers hypercellulaires sont notés en position interstitielle et sont constitués par un mélange de neutrophiles plus ou moins segmentés parfois associés à des macrophages. Absence d'infiltration parenchymateuse par une population tumorale. Sur une des biopsies une zone centrolobulaire est caractérisée par une atrophie totale des hépatocytes, laissant voir la trame réticulinique qui délimite les sinusoïdes.

3 - La portion de la vésicule biliaire (4 cm de long) montre un épithélium cylindrique haut souvent simple, parfois stratifié, qui forme de larges dilatations kystiques comblées par un mucus extrêmement abondant. Absence de processus tumoral.

Conclusion

1 - Infiltration splénique par une population cellulaire tumorale d'aspect lymphoblastique.
2 - Dégénérescence spumeuse hépatocytaire centrolobulaire d'intensité modérée avec hématopoïèse extramédullaire.
3 - Hyperplasie kystique avec muco-sécrétion très marquée de l'épithélium biliaire.

Cet aspect histologique confirme le précédent diagnostic de lymphome splénique, de pronostic réservé. A comparer au bilan d'extension et aux possibilités thérapeutiques.
2 - Aspect non spécifique de souffrance hépatocytaire (secondaire à une anoxie suite à un trouble circulatoire - hypothèse probable du fait de certaines autres lésions évoquant les conséquences d'une congestion veineuse chronique - ou à un trouble métabolique (diabète, hypercorticisme, jeûne)..). Absence d'infiltration hépatique par la populaiton lymphomateuse du moins sur les biopsies transmises. A comparer aux données cliniques.
3 - Lésion bénigne, pouvant parfois être secondaire à une cholangiohépatite chronique lorsqu'elle atteint les canaux biliaires de faible diamètre (lors d'infestation parasitaire notamment).

C. LAPRIE

LABORATOIRE d'HISTOPATHOLOGIE VÉTÉRINAIRE
Immunomarquages - Dermatologie - Cancérologie - Biopsies endoscopiques
École Nationale Vétérinaire de Lyon
1, av. Bourgelat - B.P. 83 - 69280 MARCY L'ÉTOILE
☎ : 04.78.87.25.40 FAX : 04.78.87.27.76
Email : jp.magnol@vet-lyon.fr t.marchal@vet-lyon.fr
d.watrelot@vet-lyon.fr p.belli@vet-lyon.fr d.pin@vet-lyon.fr

femelle castrée
Caniche

Examen Histopathologique

Deux fragments de rate examinés. On observe une infiltration modérée des cordons de Billroth sous forme de multiples plages, par une population homogène et monomorphe de cellules rondes caractérisées par :

- une taille moyenne à grande (7,73 um de diamètre en moyenne pour les cellules tumorales pour un diamètre de l'hématie égal à 4,2 um).

- un cytoplasme moyennement abondant, à bords réguliers mais d'aspect micro granuleux, faiblement acidophiles, et contenant parfois des amas de grains fortement acidophiles.

- un noyau unique, central, rond, régulier, contenant un important volume nucléolaire le plus souvent sous la forme de plusieurs nucléoles accolés à la membrane nucléaire et surlignés par des amas chromatiniens et délimité par une membrane nucléaire d'épaisseur faible et irrégulière.

Les mitoses sont très rares.

On note par ailleurs :

- la présence de quelques cellules tumorales dans la lumière des sinus veineux.

- une atrophie marquée de la pulpe blanche.

- une hématopoïèse extra médullaire ayant concernée surtout la lignée plaquettaire et dans une moindre mesure la lignée rouge mais sans images majeures de dysplasie.

- la présence de plasmocytes en quantité faible à modérée.

e dans les cordons de Billroth d'une quantité importante d'hématies.

nce pour l'un des fragments, d'amas de fibrine en grand nombre dans les sinus veineux.

n n'observe pas d'exacerbation de la cyto phagocytose par les macrophages présents néanmoins en grand re dans la pulpe rouge.

onclusion : lymphome de haut grade à cellules blastiques de taille moyenne et à cytoplasme parfois granuleux evoquant fortement les leucémies agressives à cellules N.K. de l'homme.

L'immunophénotype des cellules tumorales :

CD 3 epsilon +, Ti A 1 +, (pour certaines d'entre elles) va dans le sens d'une leucémie à cellules N.K.

L'index de prolifération Ki 67 dans les zones les plus proliférives, s'élève à 60 %.

Dr Vre Th. MARCHAL

Cas n°25

Cyto 5V080086

Date du diagnostic : 16/08/05

Animal :

Chienne Golden Retriever stérilisée de 9 ans.

Clinique :

Othématome à l'oreille gauche opéré le 11/08.
Dysorexie depuis le 10/08.
Muqueuses congestionnées et subictériques, TRC de 3 s, déshydratation estimée à 3 % le 16/08.
Foie de taille augmentée à la palpation abdominale et à la radiographie.

Examens complémentaires :

10/08 : NFS : cf. feuille de résultats.
RAS.

Biochimie : cf. feuille de résultats.
RAS.

11/08 : Test de coagulation sur tube sec.
10 minutes.

16/08 : NFS : cf. feuille de résultats.
Leucocytose, neutrophilie, lymphopénie, monopénie.

Biochimie : cf. feuille de résultats.
PAL et ALAT augmentées.

Test de coagulation sur tube sec.
Supérieur à 30 minutes.

Temps de saignement gingival.
Augmenté.

Echographie abdominale :
Lésion intestinale grave avec adénopathies hépatique et mésentérique marquées.
Cytoponction échoguidée d'un ganglion mésentérique.

Cytologie : cf. compte rendu.
Lymphome agressif à grains.

Traitement :

Perfusion, antibiothérapie, vitamine K1.

Evolution :

Vomissements hémorragiques, dégradation rapide de l'état général, début de CIVD avec pétéchies de la muqueuse buccale, diarrhée hémorragique.
Décès le 18/08.

S/N 38638 Ver 8.04A

18-Aout-2005 18:30
Chien age >8Ans

ALT = 93 U/L
(10-100)
ALKP= 98 U/L
(23-212)
GLU = 1.05 g/l
(0.70-1.43)
CREA= 9.9 mg/l
(5.0-18.0)
UREA=0.124 g/l DI*
(0.147-0.567)
TP = 56 g/l
(52-82)

S/N 38638 Ver 8.04A

16-Aout-2005 12:00
Chien adulte

CREA= 10.0 mg/l
(5.0-18.0)
AMYL= 458 U/L DI*
(500-1500)
ALT = 913 U/L AU***
(10-100)
ALKP= 1402 U/L AU***
(23-212)
UREA=0.457 g/l
(0.147-0.567)
GLU = 0.84 g/l
(0.70-1.43)
TP = 62 g/l
(52-82)

Mar 18 Août 2005 18h27
BANQUE : Chien
Sq : 0129

REMARQUE :

HISTOGRAMME EO

GR :0 6,72 M/mm³
(5,5 - 8,5)
VGM : ↑ 77,5 fl
(58,0 - 73,0)
Hct : 52,0 %
(35,0 - 55,0)
TCMH: ↑ 25,5 pg
(19,5 - 24,5)
CCMH: 33,0 g/dl
(28,0 - 40,0)
IDR : 9,1
(8,0 - 12,0)
RRg : 17,7
Hgb : 17,2 g/dl
(10,0 - 18,0)

PLT : 181 n/mm³
(120 - 600)
VMP : 7,5 fl
(5,0 - 12,0)
Pct : 0,14 %
IDP : ↑ 11,0
(6,0 - 10,0)

BANQUE : Chien
Sq : 0130
DOSSIER :
PATIENT :
REMARQUE :
GB : ↑ 44,50 n/mm³
(6,0 - 17,0)
Lym.: ↓ 5,1 % 2,39
(10,0 - 30,0)
Mon.: ↓ 0,8 % 0,44
(2,0 - 10,0)
Neu.: ↑ 94,0 % 41,7*
(50,0 - 80,0)
Eos.: ↓ 0,1 % 0,04
(1,6 - 7,5)
Bas.: 0,0 %

HISTOGRAMME EO

GR : ↑ 8,94 M/mm³
(5,5 - 8,5)
VGM : ↑ 74,0 fl
(58,0 - 73,0)
Hct : ↑ 66,1 %
(35,0 - 55,0)
TCMH: 24,2 pg
(19,5 - 24,5)
CCMH: 32,8 g/dl
(28,0 - 40,0)
IDR : 9,3
(8,0 - 12,0)
RRg : 9,4
Hgb : ↑ 21,7 g/dl
(10,0 - 18,0)

PLT : 226 n/mm³
(120 - 600)
VMP : 7,2 fl
(5,0 - 12,0)
Pct : 0,16 %
IDP : 8,9
(6,0 - 10,0)

LABORATOIRE DE CYTOLOGIE VETERINAIRE
FLEURY-FOURNEL

GRC - 41 allée des cyprès - 69578 Limonest Cedex

Docteur Corinne FLEURY-FOURNEL

Agrégée

Membre fondateur du Collège Européen de Pathologie Clinique.

Maîtrise de Sciences Biologiques et Médicales d'Hématologie.

N° EXAMEN 5V080086

Date de réception : jeudi 18 août 2005

Date de réponse : 19/08/05

Animal : Chienne Golden Retriever

ADENOGRAMME DE GANGLIONS MÉSENTÉRIQUES :

lames examinées d'excellente qualité technique.

Présence d'une population lymphoïde dominante homogène atypique de cellules de taille variable de la petite à la grande cellule à noyaux à chromatine fine non ou discrètement nucléolés et cytoplasme variablement basophile, contenant quelques granulations azurophiles nettes. La population ganglionnaire résiduelle est minoritaire à petits lymphocytes. L'index mitotique est très élevé.

Conclusion :

Lymphome agressif à cellules à grains, de très haut grade.

Ce type de lymphome est originaire du tube digestif ou des glandes annexes (foie et rate en particulier). Il est le plus souvent associé à un syndrome hémophagocytaire responsable de cytopénies sanguines. Pronostic réservé.

Docteur Corinne FLEURY-FOURNEL

Cas n°26

Cyto 6V01171
Histo 06-0384

Date du diagnostic : 30/01/06

Animal :

Chien Labrador mâle de 11 ans.

Clinique :

Abattement, polyadénomégalie superficielle.

Examen complémentaire :

30/01 : Adénogramme : cf. compte rendu.
Lymphome agressif à cellules à grains de très haut grade.

Traitement :

Protocole de chimiothérapie COP avec de la L-Asparaginase en induction.

Evolution :

Diminution du volume des ganglions de 50%.
Amaigrissement marqué à la troisième séance de chimiothérapie.
Dysorexie.
Décès 15 jours après le diagnostic.

Examens post mortem :

Autopsie :
Epanchement pleural à l'ouverture.
Prélèvement de ganglions lymphatiques, de rate de poumon, de foie et de rein.

Histologie :
Rate :
Infiltration massive et diffuse des cordons de la pulpe rouge par une population tumorale composée de petites et de moyennes cellules.
Atrophie sévère de la pulpe blanche.

Foie :
Infiltration périportale majeure par le contingent néoplasique, débordant dans les capillaires sinusoïdes et dans l'interstitium péri centrolobulaire.

Présence de petits dépôts granuleux bleus multifocaux dans les espaces de Disse (calcium ?).

Ganglion trachéobronchique :

Infiltration diffuse massive par la population tumorale des voies lymphatiques et du parenchyme du ganglion trachéobronchique.
Présence de cellules tumorales dans la lumière des vaisseaux sanguins.

Poumon :

Infiltration de l'interstitium périvasculaire par le contingent néoplasique.

Rein :

Infiltration multifocale minime de l'interstitium périvasculaire de la corticale par les cellules tumorales.
Absence de petits lymphocytes normaux réactionnels et d'histiocytes.

Immunomarquages :

CD3ε-, TiA-1-, Ki-67 : 20%.

LABORATOIRE DE CYTOLOGIE VETERINAIRE
FLEURY-FOURNEL

GRC - 41 allée des cyprès - 69578 Limonest Cedex

Docteur Corinne FLEURY-FOURNEL

Agrégée
Membre fondateur du Collège Européen de Pathologie Clinique.
Maîtrise de Sciences Biologiques et Médicales d'Hématologie.

N° EXAMEN 6V010171

Date de réception : lundi 30 janvier 2006
Date de réponse : 31/01/06

Animal : Chien Labrador

ADENOGRAMMES D'UN GANGLION POPLITÉ :
5 lames examinées d'excellente qualité technique.
Présence d'une population lymphoïde dominante homogène atypique de cellules de taille variable de la petite à la grande cellule, à dominante grande, à noyaux à chromatine grossièrement mottée, fortement nucléolé et cytoplasme étendu nettement basophile, contenant quelques grosses granulations azurophiles nettes. La population ganglionnaire résiduelle est minoritaire à petits lymphocytes et plasmocytes à maturation inachevée. L'index mitotique est très élevé.

Conclusion :
Lymphome agressif à cellules à grains de phénotype T (ou NK), de très haut grade.
Ce type de lymphome peut être à l'origine d'une invasion médullo-sanguine et/ou des glandes annexes (foie et rate en particulier et même tube digestif), rapide. Il est souvent associé à un syndrome hémophagocytaire responsable de cytopénies sanguines (cf hémogramme). Pronostic réservé.
Ce résultat peut autoriser cependant la mise en place d'une chimiothérapie en prenant garde au possible syndrome de lyse tumorale aiguë lors de l'induction, en raison du très fort pouvoir proliférant.

Docteur Corinne FLEURY-FOURNEL

Cas n°27

Cyto 5V060072

Date du diagnostic : 09/06/05

Animal :

Chien Golden mâle de 13 ans.

Clinique :

Quelques épisodes de diarrhée (2 à 3 mois d'intervalle).
Amaigrissement, vomissements et diarrhée évoluant depuis 3 mois.

Examens complémentaires :

Echographie abdominale :
Adénomégalie mésentérique.
Epaississement de la paroi abdominale.
Epanchement abdominal.

²17/01 : NFS :
RAS.

09/04, 01/05, 04/05 : Biochimie :
RAS.

06/06 : NFS :
Anémie et thrombocytopénie.

09/06 : Cytologie : cf. compte rendu.
Lymphome agressif à cellules à grains.
Histiocyte réalisant des images d'érythrophagocytose.
Population résiduelle de petits lymphocytes.

Traitement :

Perfusion, Primperid ou Buccoval à chaque épisode de diarrhée.

Evolution :

Très mauvais état général.
Euthanasie 5 jours après le diagnostic.

LABORATOIRE DE CYTOLOGIE VETERINAIRE FLEURY-FOURNEL

GRC - 41 allée des cyprès - 69578 Limonest Cedex

Docteur Corinne FLEURY-FOURNEL

Agrégée

Membre fondateur du Collège Européen de Pathologie Clinique.

Maîtrise de Sciences Biologiques et Médicales d'Hématologie.

N° EXAMEN 5V060072

Date de réception : jeudi 9 juin 2005

Date de réponse : 13/06/05

Animal : Chien Golden

ADENOGRAMME D'UN GANGLION MÉSENTÉRIQUE :

3 lames examinées, une d'excellente qualité technique.

Présence d'une population lymphoïde dominante homogène atypique de cellules de taille variable de la petite à la grande cellule à noyaux à chromatine irrégulièrement mottée souvent nettement nucléolés et cytoplasme fortement basophile, contenant quelques granulations azurophiles peu visibles. La population ganglionnaire résiduelle est encore bien représentée en petits lymphocytes et quelques plasmocytes normaux. L'index mitotique est élevé. Présence d'un petit contingent d'histiocytes réalisant des images d'erythrophagocytose, associés.

EPANCHEMENT ABDOMINAL : Paucicellulaire, sur un fond discrètement hémorragique avec présence essentielle de quelques macrophages, cellules mésothéliales basophiles non transformées et rares cellules lymphomateuses.

Conclusion :

Lymphome agressif à cellules à grains.

Ce type de lymphome est originaire du tube digestif ou des glandes annexes (foie et rate en particulier). Il est le plus souvent associé à un syndrome hémophagocytaire responsable de cytopénies sanguines. Pronostic réservé.

L'épanchement est celui d'un transsudat peu modifié avec discrète invasion par les cellules lymphomateuses.

Docteur Corinne FLEURY-FOURNEL

Cas n°28

Cyto 01-0339
Histo 01-0178

Date du diagnostic : 15/12/00

Animal :

Chien Boxer mâle de 5 ans.

Clinique :

Diarrhée chronique avec méléna depuis 2 mois, amaigrissement, vomissements, asthénie.

Examens complémentaires :

Echographie abdominale :
Polyadénomégalie.
Hépatosplénomégalie.

07/12 : NFS : cf. feuille de résultats.
Anémie régénérative normochrome, normocytaire.
Leucocytose, neutrophilie.
Anisocytose et polychromatophilie au frottis.
Présence de cellules tumorales dans le sang.

Electrophorèse des protéines : cf. feuille de résultats.
Hypoprotéinémie, hypoalbuminémie.

15/12 : Cytoponctions : cf. compte rendu.
Lymphome de très haut grade à grains.

17/12 : Myélogramme : cf. compte rendu.
Très important (> 80%) envahissement de la moelle par le contingent lymphomateux.

05/03/01 : Cytocentrifugation de cultures : cf. compte rendu.
Confirmation d'une culture de grandes cellules à grains identiques aux cellules lymphomateuses précédemment observées.

Histologie :
Infiltration massive de l'intestin, du foie, de la rate et des nœuds lymphatiques.
Infiltration hépatique principalement portale et secondairement des sinus.
Présence de cellules tumorales dans la pulpe rouge splénique.

Infiltration de toutes les couches de la paroi intestinale associée à une ulcération extensive des villosités et à une entérite plasmocytaire chronique.

Marquages :

CD3ε+, CD79a-, CD8+, CD4-, CD5-, TiA-1+, Ki-67 : 55%.

Traitement :

Chimiothérapie pendant 1 mois avec réponse partielle (disparition masse digestive à l'écho, diminution des ganglions abdominaux).

Evolution :

Amaigrissement et reprise des diarrhées.
Euthanasie 1 mois après le diagnostic.

ÉCOLE NATIONALE VÉTÉRINAIRE DE LYON
LABORATOIRE D'IMMUNOPATHOLOGIE - CYTOLOGIE - HÉMATOLOGIE

éférences : **32852** **G/12050**
Service : **Médecine**

chien boxer

RESULTATS D'ANALYSES

(les résultats hors des valeurs usuelles sont en caractères gras)

Date	Analyse	Résultat	Unité	Valeurs usuelles
/12/2000	Hématies	**4,19**	M/mm3	5,5-8,5
/12/2000	Hématocrite	**31,7**	%	37-54
/12/2000	Hémoglobine	**10,3**	g/dl	12-18
/12/2000	VGM	76	µ3	60-77
/12/2000	TGMH	24,6	pg	
/12/2000	CGMH	32,5	g/dl	31-36
/12/2000	Réticulocytes	8,2	%	
/12/2000	Erythroblastes	5	pour 100 GB	
/12/2000				
/12/2000	Leucocytes	**20,4**	m/mm3	6-17
/12/2000	PN.Neutrophiles	**98**	%	0-71
/12/2000	PN.Eosinophiles	0	%	0-4
/12/2000	PN. Basophiles	0	%	
/12/2000	Lymphocytes	0	%	0-20
/12/2000	Monocytes	2	%	0-5
/12/2000				
/12/2000	Plaquettes	**625**	m/mm3	200-500
/12/2000				
/12/2000				

Anisocytose, polychromatophilie.

Références : 32852 G/11998
Service : **Médecine**

chien boxer

RESULTATS D'ANALYSES

(les résultats hors des valeurs usuelles sont en caractères gras)

Date	Analyse	Résultat	Unité	Valeurs usuelles
7/12/2000	Protéinémie :	43	g/l	54-71
7/12/2000	Protéinurie :			
7/12/2000	Protéines autres :			
7/12/2000				
7/12/2000	Electrophorèse			
7/12/2000	Albumine :	37		
7/12/2000	Alpha 1 :	4		
7/12/2000	Alpha 2 :	28		
7/12/2000	Béta 1 :	4		
7/12/2000	Béta 2 :	12		
7/12/2000	Gamma :	15		
7/12/2000	Albumine/Globuline			

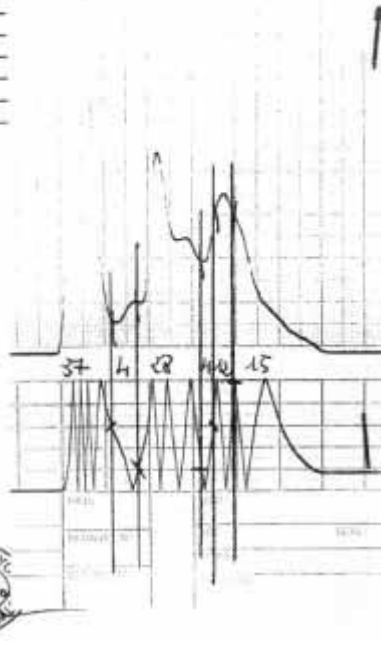

LABORATOIRE DE CYTOLOGIE VETERINAIRE FLEURY-FOURNEL

GRC - 41 allée des cyprès - 69578 Limonest Cedex

Docteur Corinne FLEURY-FOURNEL

Agrégée
Membre fondateur du Collège Européen de Pathologie Clinique.
Maîtrise de Sciences Biologiques et Médicales d'Hématologie.

Référence de l'analyse **C-0-1523**
né en 1995

Date de réception du prélèvement 15/12/00
Date d'envoi de la réponse 18/12/00

Cytologie

CYTOPONCTION DE GANGLIONS DIGESTIFS, RATE, FOIE (SUSPICION DE LYMPHOME) : Très importante infiltration de l'ensemble des organes par une population lymphoïde atypique, de cellules de taille variable, de la petite à la grande cellule, caractérisées par un noyau à chromatine fine, excentré dans un cytoplasme hyperbasophile unipolaire, avec présence d'une zone pseudo-archoplasmique, dans lequel on distingue de très nombreuses granulations azurophiles. Index mitotique très élevé. Population lymphoïde résiduelle très faible.

CONCLUSION : La cytologie est diagnostique d'un lymphome de très haut grade, plasmocytoïde à grains, dont on peut suspecter le phénotype T. Un bilan d'extension le plus large possible (moelle osseuse hématopoïétique comprise) est souhaitable pour juger du stade parallèlement à la décision éventuelle de chimiothérapie.

Référence de l'analyse	C-1-0078	Date de réception du prélèvement	17/01/01
		Date d'envoi de la réponse	18/01/01

Commentaires du myelogramme

MYELOGRAMME : Les prélèvements sont très hémorragiques en l'absence de grains médullaires au sens strict On observe un très important (> 80 %) envahissement de la moelle par le contingent lymphomateux. Les cellules ont toujours un aspect plasmocytoïde à grains mais sont caractérisées par des déformations très importantes des contours nucléaires et cytoplasmiques.

Référence de l'analyse	C-1-0339	Date de réception du prélèvement	5/03/01
		Date d'envoi de la réponse	6/03/01

Cytologie

CYTOCENTRIFUGATION DE CULTURES : La cytologie est d'excellente qualité. Présence de grandes cellules à cytoplasme étendu assez claires présentant de très nombreuses granulations azurophiles dans l'encoche nuclélaire. L'index mitotique paraît élevé.

CONCLUSION : Confirmation d'une culture de grandes cellules à grains, identiques aux cellules lymphomateuses primitivement observées.

Cas n°29

Cyto 3V120002
Histo LAPVSO 2840603

Date du diagnostic : 27/11/03

Animal :

Chienne labrador de 7 ans.

Clinique :

Perte d'appétit depuis 9 mois.
Diarrhée, douleur abdominale crâniale et vomissements alimentaires depuis 15 jours.
Amaigrissement de 2kg.

Compte-rendu :

18/08 : Biochimie :
Hypoalbuminémie (26 g/L).

18/11: Transit baryté :
RAS.

27/11 : Endoscopie digestive : cf. compte rendu.
Forte congestion avec irrégularité de la muqueuse duodénale, la réalisation de biopsies dans cette zone donne l'impression d'une induration de la paroi.

Echographie : cf. compte rendu.
Images évoquant une néoplasie de la paroi duodénale en première intention avec colonisation d'un organe voisin (ganglions ou pancréas), ou inversement.

Cytoponctions : cf. compte rendu.
La cytoponction est fortement en faveur d'une forme rare de lymphome à grains.

Biopsies (duodénum et estomac) : cf. compte rendu.
L'aspect histologique vient tout à fait conforter la suspicion cytologique d'infiltration intestinale par une population à cellules rondes mononuclées à cytoplasme granuleux (possibilité d'un lymphome à cellules granuleuses).

Traitement :

Prednisolone 1mg/kg/j PO pendant 1 mois.

Evolution :

Euthanasie en l'absence d'amélioration 1 mois après le diagnostic.

Rapport d'endoscopie et d'échographie abdominale

Le 14/10/2006

☒Oesophagoscopie	☐Coloscopie	☐Trachéo-bronchoscopie
☒Gastroscopie	☐Rhinoscopie antérograde	☐Vaginoscopie
☒Duodénoscopie	☐Rhinoscopie rétrograde	☒ Echographie

Anamnèse :

Pharynx, œsophage et estomac :
Pas de lésion visible

Duodénum :
Forte congestion avec irrégularité de la muqueuse, la réalisation de biopsies dans cette zone donne l'impression d'une induration de la paroi. La papille majeure est bien visible et se situe dans la zone anormale. On peut considéré que cette « duodénite » démarre juste en arrière du pylore et ce sur au moins 15 cm.

Echographie :

L'observation de l'abdomen cranial est difficile du fait d'un mauvais contraste et d'une hyperéchogénicité diffuse. Cependant deux masses séparées par un vaisseaux sanguin se retrouvent en arrière de l'estomac, pouvant correspondre au pancréas ou à de volumineux nœuds lymphatiques.

Conclusion :

Images évoquant une néoplasie de la paroi duodénale en première intention avec colonisation d'un organe voisin (ganglions ou pancréas), ou inversement.
Les biopsies digestives endoscopiques sont envoyées au LAPVSO, les étalements de ponction à l'aiguille fine de la masse abdominale sont envoyés au laboratoire LEDIEU-FOURNEL.
En attendant, il est conseillé de continuer le PRIMPERID et LA MEGASOLONE

LABORATOIRE DE CYTOLOGIE VETERINAIRE
FLEURY-FOURNEL
GRC - 41 allée des cyprès - 69578 Limonest Cedex
Docteur Corinne FLEURY-FOURNEL
Agrégée
Membre fondateur du Collège Européen de Pathologie Clinique.
Maîtrise de Sciences Biologiques et Médicales d'Hématologie.

N° EXAMEN : 3V120002

Date du prélèvement : Jeudi 27 Novembre 2003
Date de réponse : 03/12/2003

CYTOPONCTION DE GANGLION ABDOMINAL EN REGION AORTIQUE :

Dix lames examinées.
Six sont exclusivement hémorragiques.
Présence sur les quatre autres sur un fond fortement hémorragique, d'une population lymphoïde abondante caractérisée par une large dominante de petites cellules atypiques en raison d'un noyau à chromatine demeurant souvent motté mais parfois discrètement nucléolé excentré dans un cytoplasme basophile contenant des granulations azurophiles très nettes dans une zone chromophobe dans l'encoche nucléaire. Présence d'un petit contingent de cellules de plus grande taille, d'aspect plus blastique appartenant à cette population. L'index mitotique paraît dans l'ensemble peu élevé pour l'ensemble du contingent.

Conclusion :
La cytoponction est fortement en faveur d'une forme rare de lymphome à grains, d'origine probablement primitivement intestinale ou hépatosplénique. Ce type de lymphome est probablement associé à des troubles digestifs chroniques de type syndrome malabsorption. Le diagnostic de certitude impose un contrôle des organes abdominaux sur laparotomie exploratrice avec cytoponction et si possible biopsies des organes anormaux.

Docteur Corinne FOURNEL-FLEURY

LABORATOIRE D'ANATOMIE PATHOLOGIQUE VETERINAIRE DU SUD-OUEST

LAP SO

129, route de Blagnac - 31201 TOULOUSE cedex 2
Tél. 05 34 40 77 88 - Fax. 05 34 40 80 80 - e-mail. LAPVSO@wanadoo.fr
Docteurs Vétérinaires Agnès POUJADE & Frédérique DEGORCE-RUBIALES

Réception le : 1/12/2003 Envoi des résultats le : 5/12/2003 **Référence : 2840603**

Espèce : Chien Race : Labrador Retriever Sexe : F Age : 7,8 ans

Duodénum et estomac.
Référence cytologie Corinne Fournel SV120002.

COMPTE-RENDU :

Six prélèvements biopsiques sont examinés selon différents niveaux de section. Les biopsies ont intéressé principalement le duodénum. Les villosités sont épaissies, raccourcies. Leur revêtement entérocytaire est intact. Dans la lamina propria, on observe un dense infiltrat inflammatoire polymorphe, associant des éosinophiles, des plasmocytes et un contingent de cellules rondes relativement monomorphes munies d'un noyau rond central à chromatine mottée plasmocytoïde et doté d'un cytoplasme relativement granuleux et acidophile. Cet infiltrat cellulaire reste assez polymorphe, il est très dense mais le contingent de cellules mononucléées à cytoplasme granuleux est abondant. Les glandes intestinales restent cependant normalement représentées, certaines sont toutefois kystiques et secondairement abcédées.

Pour certaines biopsies, les villosités sont beaucoup denses et le revêtement entérocytaire atrophié.

Une biopsie a intéressé l'estomac en zone fundique. L'épithélium de revêtement est intact, la lamina propria est œdémateuse et montre un infiltrat inflammatoire lymphoplasmocytaire. Les glandes fundiques sont normalement représentées. Aucun élément figuré pathogène n'a été identifié.

CONCLUSION :

ne biopsie montre un aspect de **discrète gastrite lymphoplasmocytaire chronique superficielle.**
es autres biopsies ont intéressé le duodénum, siège d'un **infiltrat cellulaire très dense restant polymorphe mais avec une prédominance de cellules rondes mononucléées à cytoplasme granuleux.**

A l'examen histologique, l'identification précise des différents types cellulaires en présence au sein de cet infiltrat cellulaire duodénale très dense reste difficile. Il semble bien y avoir un contingent de cellules rondes mononucléées à noyau présentant une chromatine mottée et à cytoplasme granuleux qui pourrait tout à fait correspondre à la population rencontrée cytologiquement dans le lymphocentre lombo-aortique cytoponctionné. A l'examen histologique, ce qui reste suspect, c'est la densité de l'infiltrat inflammatoire et l'épaississement de certaines villosités ainsi que l'atrophie entérocytaire et la dilatation des glandes intestinales. Cet aspect histologique devra impérativement être corrélé aux données cytologiques et aux données cliniques et vient tout à fait conforter la suspicion cytologique d'infiltration intestinale par une population à cellules rondes mononucléées à cytoplasme granuleux (**possibilité en effet d'un lymphome à cellules granuleuses**). Dans ce cadre de suspicion, le pronostic demeure très réservé. Il est possible si vous le désirez de tenter de conforter encore cette hypothèse en pratiquant l'immunophénotypage des populations cellulaires en présence. Ce travail peut être confié au Laboratoire d'Immunodiagnostic de l'ENVT sous réserve de la réception d'un chèque complémentaire de 41,19 € à l'ordre du LAPVSO en écrivant au recto du chèque la mention "immuno" et la référence de l'examen 28406-03.

F. DEGORCE - RUBIALES

Cas n°30

Cyto 6V060037

Date du diagnostic : 07/06/06

Animal :

Chienne bouvier bernois de 7 ans.

Clinique :

Diarrhée intermittente depuis 2 mois.
Ovario-hystérectomie mi-avril.
Hyperthermie fin avril.
Dyspnée, cœur lointain début juin.

Examens complémentaires :

11/04 : Biochimie :
PAL élevées (356 UI/L).
Amylase et lipase augmentées.

01/06 : NFS :
Leucocytose (28500/mm3), neutrophilie (26500/mm3).

06/06 : Echographie abdominale :
Splénomégalie et 2 lésions spléniques.
Adénomégalie abdominale.

Cytoponctions ganglionnaire et splénique : cf. compte rendu.
Lymphome agressif à cellules à grains.
Population tumorale peu présente dans la rate, dominante dans les ganglions.

Traitement :

Protocole de chimiothérapie COP avec L-Asparaginase en induction prévu.
Seule la L-Asparaginase a été administrée.

Evolution :

Pas du tout de réponse après la L-Asparaginase.
Décompensation et euthanasie 17 jours après le diagnostic.

LABORATOIRE DE CYTOLOGIE VETERINAIRE
FLEURY-FOURNEL

GRC - 41 allée des cyprès - 69578 Limonest Cedex

Docteur Corinne FLEURY-FOURNEL

Agrégée
Membre fondateur du Collège Européen de Pathologie Clinique.
Maîtrise de Sciences Biologiques et Médicales d'Hématologie.

N° EXAMEN 6V060037

Date de réception : mercredi 7 juin 2006
Date de réponse : 08/06/06

Animal : Chienne Bouvier bernois

ADENOGRAMME DE GANGLIONS ABDOMINAUX :
2 lames examinées, 1 richement cellulaire et l'autre très adipeuse.
Présence sur la première lame d'une population lymphoïde dominante homogène atypique de cellules d'aspect blastique, de taille variable de la petite à la grande cellule, à noyaux à chromatine fine non ou discrètement nucléolés et cytoplasme variablement basophile, contenant quelques granulations azurophiles nettes. La population ganglionnaire résiduelle est minoritaire à petits lymphocytes. L'index mitotique est difficile à apprécier compte-tenu d'une lyse cellulaire in vivo importante (nécrose focale par zones), probablement élevé.

CYTOPONCTION SPLENIQUE :
2 lames examinées. Présence sur un fond hémorragique d'un enrichissement par deux types de contingent :
- un contingent lymphoïde hétérogène, à dominante de petits lymphocytes et assez nombreux plasmocytes normaux ;
- un contingent myéloïde, à dominante érythroïde et granuleux.
Observation de très rares cellules à grains, noyées au milieu du contingent myéloïde, compatibles avec les cellules décrites sur les ganglions abdominaux.

Conclusion
CONCLUSION DE LA CYTOPONCTION GANGLIONNAIRE :
La cytologie est diagnostique d'un lymphome agressif à cellules à grains.
Ce type de lymphome est le plus souvent originaire du tube digestif ou des glandes annexes. Dans ce cas particulier l'infiltration splénique n'est pas évidente, ou bien encore focale et non concernée par la présente cytoponction. A noter que ce lymphome est souvent associé à un syndrome hémophagocytaire responsable de cytopénie(s) sanguine(s) (hémogramme ?). Pronostic réservé.

Docteur Corinne FLEURY-FOURNEL

BIBLIOGRAPHIE

1. AOYAMA, Y., YAMANE, T., HINO, M., OHTA, K., NAKAMAE, H., YAMAMURA, R., KOH, K.R., TAKUBO, T., INOUE, T., TATSUMI, Y., TATSUMI, N. (2001). Blastic NK-cell lymphoma/leukemia with T-cell receptor gamma rearrangement. Ann. Hematol. **80**(12): 752-754

2. ARNULF, B., COPIE-BERGMAN, C., DELFAU-LARUE, M.H., LAVERGNE-SLOVE, A., BOSQ, J., WECHSLER, J., WASSEF, M., MATUCHANSKY, C., EPARDEAU, B., STERN, M., BAGOT, M., REYES, F., GAULARD, P. (1998). Nonhepatosplenic γδ T-cell lymphoma with mucosal or skin localisation. Blood **91**(5): 1723-31.

3. BARON, T., MAGNOL, J.P., BRYON, P.A. (1990). Apport de l'histologie dans les tumeurs lymphoïdes chez le chien. 2 : Etude personnelle. Point Vét. **22**(127): 41-5.

4. BARON, T., MAGNOL, J.P., BRYON, P.A. (1990). Apport de l'histologie dans les tumeurs lymphoïdes chez le chien. 1 : Bases de la classification des tumeurs lymphoïdes. Point Vét. **21**(126): 875-80.

5. BASKIN, C., COUTO, C., WITTUM, T.E. (2000). Factors influencing first remission and survival in 145 dogs with lymphoma : a retrospective study. J. Am. Anim. Hosp. Assoc. **36**: 404-9.

6. BERARD, C. and HUTCHISON, R. (1997). The problem of classifying lymphomas: an orderly prescription for progress. Ann. Oncol. **8**(Suppl. 2): S3-S9.

7. BOYCE, K.L., KITCHELL, B.E. (2000). Treatment of canine lymphoma with COPLA/LVP. J. Am. Anim. Hosp. Assoc. **36**: 395-403.

8. BRYON, P.A. (1993). Intérêt pratique du diagnostic histopathologique des lymphomes malins. Rev. Prat. (Paris) **43**(13): 1617-23.

9. CANIATTI, M., ROCCABIANCA, P., SCANZIANI, E., PALTRINIERI, S., MOORE, P.F. (1996). Canine lymphoma : immunocytochemical analysis of fine-needle aspiration biopsy. Vet. Pathol. **33**: 204-12.

10. CERRONI, L., GATTER, K., KERL, H. (2004). An illustrated guide to skin lymphoma. 2nd Edition, Blackwell Publishing Ltd.

11. CHABANNE, L., GHERNATI, I., MAGNOL, J.P., DESMOULINS, P.O., BONNEFOND, C., THOLLOT, I., GUILBAUT, L., CADORE, J.L., RIGAL, D., FOURNEL, C. (1997). Leucémie lymphoïde chronique a grands lymphocytes granuleux : à propos d'un cas asymptomatique chez le chien, suivi sur un an. Congrès annuel du 21-23 Nov. 1997, Paris, CNVSPA.

12. CHABANNE, L., PONCE, F., GHERNATI, I., GOY-THOLLOT, I., CADORE, J.L., RIGAL, D., FOURNEL, C. (2001). A canine granular lymphocyte proliferative disease without an agressive clinical course. J. Vet. Intern. Med. **15**(3): 249-51.

13. CHAN, J.K.C., SIN, V.D., WONG, K.F., NG, C.S., TSANG, W.Y.W., CHAN, C.H., CHEUNG, M.M.C., LAU, W.H. (1997). Nonnasal lymphoma expressing the natural killer cell marker CD56: A clinicopathological study of 49 cases of an uncommon aggressive neoplasm. Blood **89**(12): 4501-13.

14. CIENAVA, E.A., BARNHART, K.F., BROWN, R., MANSELL, J., DUNSTAN, R., CREDILLE, K. (2004). Morphologic, immunohistochemical and molecular characterization of hepatosplenic T-cell lymphoma in a dog. Vet. Clin. Pathol. **33**(2): 105-10.

15. COIFFIER, B. (1993). Facteurs pronostics dans les lymphomes non-hodgkiniens. Implications thérapeutiques. Rev. Prat. **43**(13): 1640-6.

16. COOKE, C.B., KRENACS, L., STETLER-STEVENSON, M., GREINER, T.C., RAFFELD, M., KINGMA, D.W., ABRUZZO, L., FRANTZ, C., KAVIANI, M., JAFFE, E.S. (1996) Hepatosplenic T-cell lymphoma : a distinct clinicopathologic entity of cytotoxic γδ T-cell origin. Blood **88**(11): 4265-74.

17. CULMSEE, K., SIMON, D., MISCHKE, R., NOLTE, I. (2001). Possibilities of flow cytometric analysis for immunophenotypic characterization of canine lymphoma. J. Vet. Med. **48**(4): 199-206.

18. DAY, M.J. (2000). Biology of lymphocytes and plasma cells. In : Feldman, B.F, Zinki, J.G., Jain, N.C. (eds) Schalm's Veterinary Hematology. 5th Edition. Lippincott Williams & Wilkins, Baltimore, 240-46.

19. DELSOL, G., BROUSSET, P., SCHLAIFER, D. (1993). Histogénèse des lymphomes malins. Rev. Prat. **43**(13): 1627-32.

20. DIAMANDIDOU, E., COHEN, P.R., KURZROCK, R. (1996). Mycosis fungoides and Sezary syndrome. Blood **88**(7): 2385-2409.

21. DIEBOLD, J. (1993). Comment progresser dans la classification histopathologique des lymphomes malins non Hodgkiniens. Rev. Prat. **43**(13): 1624-6.

22. DOBSON, J.M. (2004). Classification of canine lymphoma : a step forward. Vet. J. **167**(2): 125-6.

23. DOBSON, J.M., BLACKWOOD, L.B., BOSTOCK, D.E., NICHOLLS, P., HOATHER, T.M., TOM, B.D.M. (2001). Prognostic variables in canine multicentric lymphosarcoma." J. Small Anim. Pract. **42**: 377-84.

24. DREXLER, H.G., MATSUO, Y. (2000). Malignant hematopoietic cell lines: in vitro models for the study of natural killer cell leukemia-lymphoma. Leukemia **14**(5): 777-82.

25. FAN, T.M., KITCHELL, B.E. (2002). An update on diagnosing and treating canine lymphosarcoma. Vet. Med. Symp**.** : 58-67.

26. FARCET, J.P., GAULARD, P., MAROLLEAU, J.P., LE COUEDIC, J.P., HENNI, T., GOURDIN, M.F., DIVINE, M., HAIOUN, C., ZAFRANI, S., GOOSSENS, M., HERCEND, T., REYES, F. (1990). Hepatosplenic T-cell lymphoma : sinusal/sinusoidal localisation of malignant cells expressing T-cell receptor γδ. Blood **75**(11): 2213-19.

27. FELMAN, P., GENTILHOMME, O. (1997). Tissu ganglionnaire normal et réactionnel. Atlas de cytopathologie ganglionnaire, Editions Arnette.

28. FERRE, L., FONDEVILLA, D., RABANAL, R., RAMIS, A. (1992). Detection of t lymphocytes in canine tissue embedded in paraffin wax by means of antibody to CD3 antigen. J. Comp. Pathol. **106**(3): 311-14.

29. FISHER, D.J., NAYDAN, D., WERNER, L.L., MOORE, P.F. (1995). Immunophenotyping lymphomas in dogs: a comparison of results from fine needle aspirate and needle biopsy samples. Vet. Clin. Pathol. **24**(4): 118-23.

30. FOURNEL-FLEURY, C. (1997). Lymphomes malins non-hodgkininens (LMNH) canins à petites cellules de bas grade. Incidence, expression clinique, conduite diagnostique. Congrès annuel du 21-23 Nov. 1997, Paris, CNVSPA.

31. FOURNEL-FLEURY, C., MAGNOL, J.P., BRICAIRE, P., MARCHAL, T., CHABANNE, L., DELVERDIER, A., BRYON, P.A., FELMAN, P. (1997). Cytohistological and immunological classification of canine malignant lymphomas : comparison with human non-Hodgkin's lymphomas. J. Comp. Pathol. **117**(1): 35-59.

32. FOURNEL-FLEURY, C., MAGNOL, J.P., CHABANNE, L., GHERNATI, I., MARCHAL, T., BONNEFOND, C., BRYON, P.A., FELMAN, P. (1997). Growth fractions in canine non-Hodgkin's lymphomas as determined in situ by the expression of the Ki-67 antigen. J. Comp. Pathol. **117**(1): 61-72.

33. FOURNEL-FLEURY, C., MAGNOL, J.P., MARCHAL, T. et al. (1994). Detection of the Ki-67 proliferation proliferation-associated nuclear antigen in normal canine lymphoid lymph node cells by the use of the monoclonal antibody MIB-1. Rev. Méd. Vét. **145**: 749-53.

34. FOURNEL-FLEURY, C., PONCE, F., FELMAN, P., BLAVIER, A., BONNEFONT, C., CHABANNE, L., MARCHAL, T., CADORE, J.L., GOY-THOLLOT, I., LEDIEU, D., GHERNATI, I., MAGNOL, J.P. (2002). Canine T-cell lymphomas : a morphological, immunological and clinical study of 46 new cases. Vet. Pathol. **39**(1): 92-109.

35. FRY, M., VERNAU, W., PESAVENTO, P.A., BRÖMEL, C., MOORE, P.F. (2003). Hepatosplenic lymphoma in a dog. Vet. Pathol. **40**: 556-62.

36. GABARRE, J., BIKANDOU, B., BINET, J.L. (1993). Localisation des lymphomes. Rev. Prat. **43**(13): 1633-39.

37. GAEKE, M.E., VARDIMAN, J.W., MILLER, W., MEDENICA, M., HOPPER, J.E., ROWLEY, J.D. (1981). Human T-cell lymphoma with suppressor effects on the mixed lymphocyte reaction (MLR). I. Morphological and cytogenetic analysis. Blood **57**(4): 634-41.

38. GALIMBERTI, S., RICIONI, R., AZZARA, A., TESTI, R., FAZZI, R., TESTI, C., PETRINI, M.. (2001). Unusual morphology in a case of large granular leukemia. Ann. Hematol. **80**(12): 755-7.

39. GAULARD, P. (2000). Classification des lymphomes non-hodgkiniens. Medecine thérapeutique **6**(5): 343-52.

40. GENTILE, T.C., UNER, A.H., HUTCHISON, R.E., WRIGHT, J., BEN-EZRA, J., RUSSEL, E.C., LOUGHRAN Jr, T.P. (1994). CD3+, CD56+ Aggressive variant of large granular lymphocyte leukemia. Blood **84**(7): 2315-21.

41. GHERNATI, I., AUGER, C., CHABANNE, L., CORBIN, A., BONNEFONT, C., MAGNOL, J.P., FOURNEL, C., RIVOIRE, A., MONIER, J.C., RIGAL, D. (1999). Characterization of a canine long-term T cell line (DLC 01) established from a dog with Sezary syndrome and producing retroviral particles. Leukemia **13**(8): 1281-90.

42. GHERNATI, I., CORBIN, A., CHABANNE, L., AUGER, C., MAGNOL, J.P., FOURNEL, C., MONIER, J.C., DARLIX, J.L., RIGAL, D. (2000). Canine large granular lymphocyte leukemia and its derived cell line produce infectious retroviral particles. Vet. Pathol. **37**(4): 310-7.

43. GREENLEE, P.G., FILIPPA, D.A., QUIMBY, F.W., PATNAIK, A.K., CALVANO, S.E., MATUS, R.E., KIMMEL, M., HURVITZ, A.I., LIEBERMAN, P.H.. (1990). Lymphoma in dogs. A morphologic, immunologic and clinical study. Cancer **119**: 480-90.

44. GRINDEM, C.B., PAGE, R.L., AMMERMANN, B.E., BREITSCHWERDT, E.B. (1998). Immunophenotypic comparison of blood and lymph nodes from dogs with lymphoma. Vet. Clin. Pathol. **27**(1): 16-20.

45. HARRIS, N.L., JAFFE, E.S., STEIN, H., et al. (1994). A revised European-American classification of lymphoid neoplasm: a proposal from the International Lymphoma Study Group. Blood **84**(5): 1361-92.

46. HELFAND, S.C., MODIANO, J.F., MOORE, P.F., SOERGEL, S.A., MACWILLIAMS, P.S., DUBIELZIG, R.D., HANK, J.A., GELFAND, E.W., SONDEL, P.M. (1995) Functionnal interleukin-2 receptors are expressed on Natural Killer-like leukemic cells from a dog with cutaneous lymphoma. Blood **86**(2): 626-45.

47. ISAACSON, P. (2000). The current status of lymphoma classification. A review. Br. J. Haematol. **109**: 258-66.

48. JACOBS, R.M., MESSICK, J.B., VALLI, V.E. (2002). Tumors of the hemolymphatic system. In : Meuten DJ. (eds). Tumors in Domestic Animals, 4th Edition. Iowa State Press, 119-198.

49. JAFFE, E.S. (1996) Classification of Natural Killer (NK) cell and NK-like T-cell malignancies. Blood **87**(4): 1207-10.

50. JAFFE, E.S., HARRIS, N.L., DIEBOLD, J., MULLER-HERMELINK, H.K. (1998). World Health Organization classification of lymphomas: a work in progress. Ann. Oncol. **9**(Suppl.5): S25-S30.

51. JAFFE, E.S., HARRIS, N.L., STEIN, H., VARDIMAN, J.W. (2001). World Health Organization classification of tumours. Pathology and genetics of tumours of haematopoietic and lymphoid tissues. Lyon, France, IARC Press.

52. JAGIELSKI, D., LECHOWSKI, R., HOFFMANN-JAGIELSKA, M., WINIARCZYK, S. (2002). A retrospective study of the incidence and prognostic factors of multicentric lymphoma in dogs (1998-2000). J. Vet. Med. A. **49**: 419-24.

53. JANEWAY, C. A., TRAVERS, P., WALPORT, M., SHLOMCHIK, M.J. (2003). Immunobiologie. Le système immunitaire fondamental et pathologique. France, De Boeck Université.

54. KAGAMI, Y., NAKAMURA, S., SUZUKI, R., IIDA, S., YATABE, Y., OKADA, Y., KOBAYASHI, T., TSURUMI, T., SETO, M., OGURA, M., TAGUCHI, O., MORISHIMA, Y. (1998). Establishment of an IL-2-dependent cell line derived from 'nasal-type' NK/T-cell lymphoma of CD2+, sCD3-, CD3epsilon+, CD56+ phenotype and associated with the Epstein-Barr virus. Br. J. Haematol. **103**(3): 669-77.

55. KAGAMI, Y., SUZUKI, R., TAJI, H., YATABE, Y., TAKEUCHI, T., MAEDA, S., KONDO, E., KOJIMA, M., MOTOORI, T., MIZOGUCHI, Y., OKAMOTO, M., OHNISHI, K., YANABE, H., SETO, M., OGURA, M., KOSHIKAWA, T., TAKAHASHI, T., KURITA, S., MORISHIMA, Y., SUCHI, T., NAKAMURA, S. (1999). Nodal cytotoxic lymphoma spectrum : a clinicopathologic study of 66 patients. Am. J. Surg. Pathol. **23**(10): 1184-200.

56. KANAVAROS, P., LAVERGNE, A., GALIANN A., BOIVIN, P., FOURMESTREAUX, A.R., PRIOLLET, B.C., FLANDRIN, G., HAUTEFEUILLE, P. (1988). A primary immunoblastic T malignant lymphoma of the small bowel, with azurophilic intracytoplasmic granules. A histologic, immunologic, and electron microscopy study. Am. J. Surg. Pathol. **12**(8): 641-47.

57. KELLER, E.T. (1992). Immune-mediated disease as a risk factor for canine lymphoma. Cancer **70**(9): 2334-7.

58. KIUPEL, M., BOSTOCK, D., BERGMAN, V. (1998). The prognostic significance of AgNOR counts and PCNA-positive cell counts in canine malignant lymphomas. J. Comp. Pathol. **119**(4): 407-18.

59. KIUPEL, M., TESKE, E., BOSTOCK, D. (1999). Prognostic factors for treated canine malignant lymphoma. Vet. Pathol. **36**: 292-300.

60. KOJIMA, H., SHIMIZU, S., YOSHIDA, C., KATSURA, Y., SUKUKAWA, K., MUKAI, H.Y., HASGAWA, Y., IMAGAWA, S., MORI, N., NAGASAWA, T. (2003). Rapidly progressive Lennert's lymphoma terminating in fulminant hepatic failure. Leuk. Lymphoma **44**(8): 1409-12.

61. KUYAMA, J., KOSUGI, S., TAKE, H., MATSUYAMA, T., KANAYAMA, Y. (2004). Non-secretory multiple myeloma with azurophilic granules and vacuoles : an immunological and ultrastructural study. Internal Medicine **43**(7): 590-4.

62. LECHOWSKI, R., JAGIELSKI, D., HOFFMANN-JAGIELSKA, M., ŻMUDZKA, M., WINNICKA, A. (2002). Alpha-fetoprotein in canine multicentric lymphoma. Vet. Res. Comm. **26**: 285-96.

63. MACON, W. R., WILLIAMS, M. E., GREER, J.P., HAMMER, R.D., GLICK, A.D., COLLINS, R.D., COUSAR, J.B. (1996). Natural killer-like T-cell lymphomas: aggressive lymphomas of T-large granular lymphocytes. Blood **87**(4): 1474-83.

64. MADEWELL, B. R. (1985). Canine lymphoma. Vet. Clin. North Am. Small Anim. Pract. **15**(4): 709-22.

65. MADEWELL, B. R. (1999). Diagnosis, assessment of prognosis and treatment of dogs with lymphoma: the sentinel changes (1973-1999). J. Vet. Intern. Med. **13**(5): 393-4.

66. MAGNOL, J. P. (1997). Lymphomes malins et leucémies du chien. Congrès Annuel du 21-23 Nov 1997, Paris, CNVSPA.

67. MAGNOL, J. P., GHERNATI, I., MARCHAL, T., CHABANNE, L., DELVERDIER, A., FOURNEL, C. (1996). Données cliniques, morphologiques et immunophénotypiques à partir de 10 observations de lymphome T cutanéo-muqueux épidermotrope du chien (analogue au Mycosis fongoïde). Intérêt d'un modèle animal en pathologie spontanée. Bull. Acad. Natl. Med. **180**(2): 449-62.

68. MAGNOL, J. P., MARCHAL, T., DELISLE, F., DEVAUCHELLE, P., FOURNEL, C. (1998). Hémopathies malignes. In : Marchal, T. (ed) Cancérologie clinique du chien. Saint-Pierre-la-Palud. 41-66.

69. MASSON, L. (1997). Critères épidémiologiques et cliniques du pronostic en cancérologie. Action Vét. **1413**: 29-36.

70. MC DONOUGH, S. P. and MOORE, P. F. (2000). Clinical, hematologic and immunophenotypic characterisation of canine large granular lymphocytosis. Vet. Pathol. **37**(6): 637-46.

71. METTLING, C (2004). Les lymphomes cutanés T : Etude bibliographique et recherche chez le chien d'une classification morphologique spécifique comparable à celle de l'homme (OMS). Résultats préliminaires. Thèse de Doctorat Vétérinaire, Lyon.

72. MOLINA, T., DIEBOLD, J., AUDOUIN, J. (2002). Classification des lymphomes. Rev. Prat. **52**(9): 951-8.

73. MOORE, A., COTTER, S. M., RAND, V.M., WOOD, C.A., WILLIAMS, L.E., LONDAN, C.A., FRIMBERGER, A.E., L'HEUREUX, D.A. (2001). Evaluation of a discontinuous treatment protocol (VELCAP-S) for canine lymphoma. J. Vet. Intern. Med. **15**(4): 348-54.

74. MURASE, T., INAGAKI, H., TAKAGI, N., OKABE, M., EIMOTO, T. (2002). Nasal NK-cell lymphoma followed by relapse in the uterine cervix. Leuk. Lymphoma **43**(1): 203-6.

75. NAKAMURA, S., SUCHI, T., KOSHIKAWA, T., KITOH, K., KOIKE, K., KOMATSU, H., IIDA, S., KAGAMI, Y., OGURA, M., KATOH, E., KURITA, S., SUZUKI, H., KOBASHI, Y., YAMABE, H., HIRABAYASHI, N., UEDA, R., TAKAHASHI, T. (1995). Clinicopathologic study of CD56 (NCAM)-positive angiocentric lymphoma occurring in sites other than the upper and lower respiratory tract. Am. J. Surg. Pathol. **19**(3): 284-96.

76. OHSHIMA, K., SUZUMIYA, J., SUGIHARA, M., KANDA, M., SHIMAZAKI, K., KAWASAKI, C., HARAOKA, S., KIKUCHI, M. (1999). Clinical, immunohistochemical and phenotypic features of aggressive nodal cytotoxic lymphomas, including α/β, γ/δ T-cell and natural killer cell types. Virchow's Arch. **435**(2): 92-100.

77. OTANI, I., NIWA, T., TAJIMA, M. et al. (2002). CD56 is expressed exclusively on CD3+ T lymphocytes in canine peripheral blood. J.Vet. Med. Sci. **64**(5): 441-4.

78. PHILIPS, B.S., KASS, P.H., NAYDAN, D.K. et al. (2000). Apoptotic and proliferation indexes in canine lymphoma. J. Vet. Diagn. Invest. **12**(2): 111-7.

79. PIERREPOINT, C.G. (1985). Possible benefits to veterinary medicine of considering the dog as a model for human cancer. J. Small. Anim. Pract. **26**: 43-7.

80. PONCE, F., MAGNOL, J.P. (2005). Pronostic et traitement des lymphomes canins. Point Vet. 36: 72-78.

81. PONCE, F., MAGNOL, J. P., LEDIEU, D., MARCHAL, T., TURINELLI, V., CHALVET-MONFRAY, K., FOURNEL-FLEURY, C. (2004). Prognostic significance of morphological subtypes in canine malignant lymphomas during chemotherapy. Vet. J. **167**(2): 158-66.

82. PONCE, F., MAGNOL, J.P., MARCHAL, T., CHABANNE, L., LEDIEU, D., BONNEFONT, C., FELMAN, P., FOURNEL-FLEURY, C. (2003). High grade canine T-cell lymphoma/leukemia with plasmocytoid morphology : a clinical study of nine cases. J. Vet. Diagn. Invest. **15**(4): 330-7.

83. PONCE, F., MARCHAL, T., MAGNOL, J.P., GHERNATI, I., TURINELLI, V., LEDIEU, D., BONNEFONT, C., PASTOR, M., DELIGNETTE, M.L., FOURNEL-FLEURY, C. Canine malignant lymphomas : a morphological, immunological and epidemiologic study of 608 new cases. Comparison with human's non Hodgkin's lymphomas, Soumis à Vet. Pathol.

84. POSTORINO, N.C., SUSANECK, S. J., WITHROWN S.J., MACY, D.W., HARRIS, C. (1989). Single agent therapy with adriamycin for canine lymphosarcoma. J. Am. Anim. Hosp. Assoc. **25**: 221-5.

85. PULLARKAT, V.A., MEDEIROS, L. J., BRYNES, R.K. (2005). Body cavity-based presentation of natural killer cell lymphoma. Leuk. Lymphoma **46**(2): 293-6.

86. RAPHAEL, M. (1997). Rôle du virus d'Epstein-Barr dans les proliférations lymphoïdes. Bull. Acad. Natl. Med. **191**(6): 999-1008.

87. REYNOLDS, C.W., FOON, K.A. (1984). T γ-lymphoproliferative disease and related disorders in humans and experimental animals: a review of the clinical, cellular, and functional characteristics. Blood **64**(6): 1146-58.

88. ROSENTHAL, R.C. (1990). The treatment of multicentric canine malignant lymphoma. Vet. Clin. North Am. Small Anim. Pract. **20**(4): 1093-104.

89. RÜDIGER, T., WEISENBURGER, D. D., et al. (2002). Peripheral T-cell lymphoma (excluding anaplastic large-cell lymphoma): results from the Non-Hodgkin's Lymphoma Classification Project. Ann. Oncol. **13**: 140-9.

90. RUIZ DE GOPEGUI, R., FELDMAN, B.F. (1997). Lymphatic Diseases. In: Practical Small Animal Internal Medicine. Leib M.S., Monroe W.E., WB Saunders Company, USA. 959-72.

91. SADAHIRA, Y., AKISADA, K., SUGIHARA, T., HATA, S., UEHIRA, K., MURAKI, N, MANABE, T. (2001). Comparative ultrastructural study of cytotoxic granules in nasal natural killer cell lymphoma, intestinal T-cell lymphoma, and anaplastic large cell lymphoma. Virchow's Arch. **438**(3): 280-8.

92. SADAHIRA, Y., WADA, H., NAKAMURA, E., TERAYAMA, K., SUGIHARA, T., YAMADA, O., MIKAMI, Y., SHIRABE, T. (2000). Nasal NK/T cell lymphoma presenting as transverse myelopathy. Virchow's Arch. **436**(4): 393-7.

93. SAITO, T., MATSUNO, Y., TONASAKI, R., WATANABE, T., KOBAYASHI, Y., TOBINAI, K. (2002). γδ T-cell neoplasms : a clinicopathological study of 11 cases. Ann. Oncol. **13**: 1792-8.

94. SIDERITS, R.H, GODYN, J.J, TUFAKJIAN, D., OUATTARA, O. (2006) T-cell lymphoproliferative disorder of hand-mirror cell morphology presenting in an eosinophilic loculated peritoneal effusion, with omental "caking". CytoJournal 3: 13-28.

95. SUN, Y., SONG, M., MAEURER, M.J., SCHADENDORF, D. (2001). Segregation of effector mechanisms in a tumor-specific CD8+ T-cell clone correlates with CD30 expression. Scand. J. Immunol. **54**(2): 314.

96. TAKESHITA, M., KIMURA, N., SUZUMIYA, J., OHSHIMA, K., KIKUCHI, M., WATANABE, R., OKAMURA, T., GOTO, H. (1994). Angiocentric lymphoma with granulomatous panniculitis in the skin expressing natural killer cell and large granular T-cell phenotypes. Virchow's Arch. **425**(5): 499-504.

97. TESKE, E. (1994). Canine malignant lymphoma: a review and comparison with human non-Hodgkin's lymphomas. Vet. Quart. **16**(4): 209-19.

98. TESKE, E., VAN HEERDE, P., RUTTEMAN, G.R., KURZMAN, I.D., MOORE, P.F., MACEWEN, G. (1994). Prognostic factors for treatment of malignant lymphoma in dogs. JAVMA **205**(12): 1722-28.

99. THRALL, M.A. (1987). Cytology of lymphoid tissue. Comp. Cont. Educ. **9**: 104-10.

100. TIERNY, D. (1997). Pronostic et traitement du lymphome canin. Congrès annuel du 21-23 Nov. 1997, Paris, CNVSPA.

101. TURINELLI, V., MARCHAL, T., PONCE, F., BONNEFONT-REBEIX, C., FOURNEL-FLEURY, C. (2005). Aggressive large granular lymphocyte lymphomas in five dogs : a clinical, cytohistological and immunological study. Comp. Clin. Path. **13**: 109-18.

102. VAIL, D.M., KRAVIS, L..D., KISSBERTH, W.C., OGILVIE, G.K., VOLK, L.M. (1997). Application of rapid CD3 immunophenotype analysis and agyrophilic nucleolar organizer region (AgNOR) frequency to fine needle aspirate specimens from dogs with lymphoma."Vet. Clin. Pathol. **26**(2): 66-9.

103. VAIL, D.M., MC EWEN, E.G., YOUNG, K.M. (2001). Canine lymphoma and lymphoid leukemias. In: Small Animal Clinical Oncology. Withrow S. J., Mc Ewen E. G. (eds) Philadelphia, WB Saunders. 558-90.

104. VERNAU, W., MOORE, P.F. (1999). An immunophenotypic study of canine leukemias and preliminary assessment of clonality by polymerase chain reaction. Vet. Immunol. Immunopathol. **69**: 145-64.

105. WALTON, R.M., MODIANO, J.F., THRALL, M.A., WHEELER, S.L. (1996). Bone Marrow cytological findings in 4 dogs and a cat with hemophagocytic syndrome. J. Vet. Intern. Med. **10**(1): 7-14.

106. WARD, H. (1997). Update on canine lymphoma. Proceedings of the North American Veterinary Conference, 11-15 Jan. 1997, Orlando, Florida.

107. WEBER-DANINO, I. (2002). Oncologie. Un syndrome de Sézary chez un chien. Action Vét. **1604**: 21-5.

108. WELLMAN, M.L., COUTO, C.G., STARKEY, R.J., ROJKO, J.L. (1989). Lymphocytosis of large granular lymphocytes in two dogs. Vet. Pathol. **26**: 158-63.

109. WELLMAN, M.L. (2000). Lymphoproliferative disorders of large granular lymphocytes. In : Feldman, B.F, Zinkl, J.G., Jain, N.C. (eds) Schalm's Veterinary Hematology. 5th Edition. Lippincott Williams & Wilkins, Baltimore, 240-46.

BERGER LAURENCE

Contribution à l'étude clinique et morphologique des lymphomes à grains du chien à partir de 30 observations

Thèse Vétérinaire : Lyon *, Octobre 2006*

RESUME :

Ce travail porte sur l'étude clinique, morphologique et phénotypique de trente cas de lymphomes canins agressifs à cellules à grains.
Ces lymphomes se caractérisent par une atteinte souvent profonde de plusieurs organes, notamment la rate, le foie, et les intestins Le pronostic est extrêmement réservé (médiane de survie de sept jours) à l'exception des formes localisées à un seul organe au moment du diagnostic ainsi que des formes caractérisées par l'hyperbasophilie du cytoplasme des cellules tumorales. Les polychimiothérapies mises en places ont eu peu ou pas d'effet.
Une grande majorité des cas étudiés sont de phénotype CD3ε + et TiA-1 +, avec un index Ki-67 élevé. D'un point de vue cytologique, on notera la fréquence de l'accompagnement de la population lymphoïde tumorale par un contingent histiocytaire vraisemblablement hyperplasique.
Bien que comparables à différents types de lymphomes humains, ces lymphomes à grains ne semblent pas avoir d'équivalent humain rigoureusement identique.

MOTS CLES :

- LYMPHOME
- CHIEN
- CELLULES A GRAINS
- LYMPHOCYTES T
- CYTOTOXICITE

JURY :

Président :	Monsieur le Professeur Jean-Yves Scoazec
1er Assesseur :	Monsieur le Docteur Thierry Marchal
2ème Assesseur :	Madame le Professeur Corinne Founel-Fleury
Membre Invité :	Madame le Docteur Frédérique Ponce

DATE DE SOUTENANCE : 26 Octobre 2006

ADRESSE DE L'AUTEUR :

14 rue des Martyrs de la Résistance
69160 TASSIN LA DEMI-LUNE