ECOLE NATIONALE VETERINAIRE DE LYON

Année 2010 - Thèse n° 52

INTERETS DIAGNOSTIQUES ET THERAPEUTIQUES DE L'OTOSCOPIE DANS LA MEDECINE ET LA CHIRURGIE VETERINAIRE CHEZ LES CARNIVORES DOMESTIQUES

THESE

Présentée à l'UNIVERSITE CLAUDE-BERNARD - LYON I
(Médecine - Pharmacie)
et soutenue publiquement le 25 juin 2010
pour obtenir le grade de Docteur Vétérinaire

par

ROBIN Alexandre
Né le 22 Décembre 1985
à Villeneuve-Saint-Georges (94)

Ecole Nationale Vétérinaire de Lyon, membre de UNIVERSITÉ DE LYON

ECOLE NATIONALE VETERINAIRE DE LYON

Année 2010 - Thèse n° 52

INTERETS DIAGNOSTIQUES ET THERAPEUTIQUES DE L'OTOSCOPIE DANS LA MEDECINE ET LA CHIRURGIE VETERINAIRE CHEZ LES CARNIVORES DOMESTIQUES

THESE

Présentée à l'UNIVERSITE CLAUDE-BERNARD - LYON I
(Médecine - Pharmacie)
et soutenue publiquement le 25 juin 2010
pour obtenir le grade de Docteur Vétérinaire

par

ROBIN Alexandre
Né le 22 Décembre 1985
à Villeneuve-Saint-Georges (94)

Ecole Nationale Vétérinaire de Lyon, membre de UNIVERSITÉ DE LYON

DEPARTEMENT ET CORPS ENSEIGNANT DE VETAGRO SUP CAMPUS VETERINAIRE DE LYON
DIRECTEUR : STEPHANE MARTINOT

Nom	Prénom	Grade	
ALOGNINOUWA	Théodore	PR1	UP Pathologie du bétail - Dpt Production animale
ALVES-DE-OLIVEIRA	Laurent	MC Classe Normale	UP GEGAZS (Gestion des élevages : génétique, alimentation, zootechniqe et santé) - Dpt Production animale
ARCANGIOLI	Marie-Anne	MC Classe Normale	UP Pathologie du bétail - Dpt Production animale UR UMR ENVL AFSSA Mycoplasmose des Ruminants
ARTOIS	Marc	PR1	UP Santé Publique Vétérinaire - Dpt Production animale UR UMR 5525 CNRS EJF EPHE INP ENVL TIMC-IMAG
AVISON	Timothy	PCEA	UP GEGAZS (Gestion des élevages : génétique, alimentation, zootechniqe et santé)
BECKER	Claire	MC Classe Normale Stagiaire	UP Pathologie du bétail UR UMR ENVL AFSSA Mycoplasmose des Ruminants
BELLI	Patrick	MC Contractuel	UP Pathologie Morphologique et Clinique - Dpt Analyses de Laboratoire
BELLUCO	Sara	MC Classe Normale Stagiaire	UP Pathologie Morphologique et Clinique
BENAMOU-SMITH	Agnès	MC Classe Normale	UP Equine - Dpt Equine UR UMR 1233 INRA/ENVL/ISARA Mycotoxines et toxicologie comparée des xénobiotiques
BENOIT	Etienne	PR1	UP Biologie fonctionnelle - Dpt Industrie UR UMR 1233 INRA/ENVL/ISARA Mycotoxines et toxicologie comparée des xénobiotiques
BERNY	Philippe	PR2	UP Biologie fonctionnelle - Dpt Industrie UR UMR 1233 INRA/ENVL/ISARA Mycotoxines et toxicologie comparée des xénobiotiques
BERTHELET	Marie-Anne	MC Classe Normale	UP ACSAI (Anatomie, Chirurgie, Anesthésiologie, Imagerie,Soins intensifs)
BONNET-GARIN	Jeanne-Marie	PR2	UP Biologie fonctionnelle - Dpt Carnivores UR UMR UCBL ENVL ERI 22 (INSERM) Agression Vasculaire Réponse tissulaire PT Logistique Bureau de la Pédagogie et de la Vie Etudiante Direction Adjoint au directeur - Chargée de la Vie étudiante
BOULOCHER	Caroline	MC Classe Normale Stagiaire	UP ACSAI (Anatomie, Chirurgie, Anesthésiologie, Imagerie, Soins intensifs) Dpt Carnivores - UR UMR UCBL ENVL Réparation tissulaire, interaction biologique et biomatériaux
BOURDOISEAU	Gilles	PR1	UP Santé Publique Vétérinaire - Dpt Carnivores UR Thématique Leishmaniose Direction Adjoint au Directeur
BOURGOIN	Gilles	MC Classe Normale	PT Laboratoires d'analyses Parasitologie
BRUYERE	Pierre	MC Contractuel	UP Reproduction
BUBLOT	Isabelle	MC Contractuel	UP Médecine des Carnivores - Dpt Carnivores
BUFF	Samuel	MC Classe Normale	UP Reproduction - Dpt Carnivores UR UPSP ENVL ISARA Cryoconservation des ressources génétiques par la voie femelle PT CERREC PT Formation continue
BURONFOSSE	Thierry	MC Hors Classe	UP Biologie fonctionnelle - Dpt Analyses de Laboratoire UR UMR 271 INSERM Hépatites virales
CADORE	Jean-Luc	PR1	UP Médecine des Carnivores - Dpt Equine UR UMR 754 INRA - UCBL - ENVL - EPHE Rétrovirus Pathologie comparée Direction Adjoint au directeur - Chargé de missions
CALLAIT-CARDINAL	Marie-Pierre	MC Classe Normale	UP Santé Publique Vétérinaire - Dpt Industrie UR UMR 958 Protozoaires entéricoles des volailles
CAROZZO	Claude	MC Classe Normale	UP ACSAI (Anatomie, Chirurgie, Anesthésiologie, Imagerie, Soins intensifs) - Dpt Carnivores UR UMR UCBL ENVL Réparation tissulaire, interaction biologique et biomatériaux
CHABANNE	Luc	PR2	UP Médecine des Carnivores Dpt Carnivores UR UPSP 5203 Pathologie Comparée des cellules dendritiques et présentatrices d'antigènes
CHALVET-MONFRAY	Karine	MC Classe Normale	UP ACSAI (Anatomie, Chirurgie, Anesthésiologie, Imagerie, Soins intensifs) Dpt Industrie UR UMR 5525 CNRS EJF EPHE INP ENVL TIMC-IMAG
COMMUN	Loic	MC Contractuel	UP GEGAZS (Gestion des élevages : génétique, alimentation, zootechniqe et santé) Dpt Analyses de Laboratoire
DELIGNETTE-MULLER	Marie-Laure	PR2	UP Biologie fonctionnelle - Dpt Industrie UR UMR CNRS 5558
DEMONT	Pierre	PR2	UP Santé Publique Vétérinaire - Dpt Industrie
DESJARDINS PESSON	Isabelle	MC Contractuel	UP Equine
EGRON-MORAND	Germaine	MC Classe Normale	UP GEGAZS (Gestion des élevages : génétique, alimentation, zootechniqe et santé) Dpt Production animale
ESCRIOU	Catherine	MC Classe Normale	UP Médecine des Carnivores Dpt Carnivores UR UMR UCBL ENVL Réparation tissulaire, interaction biologique et biomatériaux
FAU	Didier	PR2	UP ACSAI (Anatomie, Chirurgie, Anesthésiologie, Imagerie, Soins intensifs) Dpt Carnivores - UR UMR UCBL ENVL Réparation tissulaire, interaction biologique et biomatériaux
FLEURY	Catherine	PR2	UP Equine - Dpt Equine
FOURNEL	Corinne	PR1	UP Pathologie Morphologique et Clinique - Dpt Carnivores UR UPSP 5203 Pathologie Comparée des cellules dendritiques et présentatrices d'antigènes
FRANCK	Michel	PR1	UP GEGAZS (Gestion des élevages : génétique, alimentation, zootechniqe et santé) - Dpt Production animale -
FRIKHA	Mohamed-Ridha	MC Classe Normale	UP Pathologie du bétail - Dpt Production animale
GANGL	Monika	MC Contractuel	UP ACSAI (Anatomie, Chirurgie, Anesthésiologie, Imagerie, Soins intensifs) - Dpt Equine
GARNIER	François	PR1	UP Biologie fonctionnelle - Dpt Carnivores
GENEVOIS	Jean-Pierre	PRX	UP ACSAI (Anatomie, Chirurgie, Anesthésiologie, Imagerie, Soins intensifs) - Dpt Carnivores
GILOT-FROMONT	Emmanuelle	PR2	UP Biologie Fonctionnelle

DEPARTEMENT ET CORPS ENSEIGNANT DE VETAGRO SUP CAMPUS VETERINAIRE DE LYON
DIRECTEUR : STEPHANE MARTINOT

Nom	Prénom	Grade	
GONTHIER	Alain	MC Classe Normale	UP Santé Publique Vétérinaire - Dpt Industrie UR UMR 958 Protozoaires entéricoles des volailles
GRAIN	Françoise	PR2	UP GEGAZS (Gestion des élevages : génétique, alimentation, zootechniqe et santé) Dpt Analyses de Laboratoire PT Logistique Bureau de la Pédagogie et de la Vie Etudiante Direction Adjoint au directeur - Chargée de la Pédagogie
GRANCHER	Denis	MC Hors Classe	UP GEGAZS (Gestion des élevages : génétique, alimentation, zootechniqe et santé) - Dpt Production animale UR UMR 1233 INRA/ENVL/ISARA Mycotoxines et toxicologie comparée des xénobiotiques Direction Adjoint au directeur - Chargé des relations intérieures
GREZEL	Delphine	MC Classe Normale	UP Santé Publique Vétérinaire - Dpt Industrie
GUERIN	Pierre	PR2	UP Reproduction - Dpt Production animale UR UPSP ENVL ISARA Cryoconservation des ressources génétiques par la voie femelle
GUERIN-FAUBLEE	Véronique	MC Classe Normale	UP Santé Publique Vétérinaire - Dpt Analyses de Laboratoire UR UMR CNRS 5558
HUGONNARD	Marine	MC Classe Normale	UP Médecine des Carnivores - Dpt Carnivores UR UMR 5557 UCBL CNRS ENVL INRA Ecologie Microbienne
JAUSSAUD	Philippe	PR1	UP Biologie fonctionnelle - Dpt Industrie PT Laboratoires d'analyses Laboratoire LEPS
JUNOT	Stéphane	MC Classe Normale	UP ACSAI (Anatomie, Chirurgie, Anesthésiologie, Imagerie, Soins intensifs) Dpt Carnivores UR UMR UCBL ENVL ERI 22 (INSERM) Agression Vasculaire Réponse tissulaire
KECK	Gérard	PR1	UP Biologie fonctionnelle Dpt Industrie UR UMR 1233 INRA/ENVL/ISARA Mycotoxines et toxicologie comparée des xénobiotiques
KODJO	Angeli	PR2	UP Santé Publique Vétérinaire Dpt Industrie UR UMR 5557 UCBL CNRS ENVL INRA Ecologie Microbienne
LACHERETZ	Antoine	PR1	UP Santé Publique Vétérinaire Dpt Industrie
LAMBERT	Véronique	MC Classe Normale	UP GEGAZS (Gestion des élevages : génétique, alimentation, zootechniqe et santé) Dpt Analyses de Laboratoire
LE-GRAND	Dominique	MC Hors Classe	UP Pathologie du bétail - Dpt Production animale
LEBLOND	Agnes	PR2	UP Santé Publique Vétérinaire Dpt Equine UMR INRA EPIA - UR 346
LEFRANC-POHL	Anne-Cécile	MC Classe Normale	UP Reproduction - Dpt Equine UR UPSP ENVL ISARA Cryoconservation des ressources génétiques par la voie femelle
LEPAGE	Olivier	PR1	UP Equine - Dpt Equine
LOUKIADIS	Estelle	ISPV	UR UPSP 5201 Microbiologie alimentaire et prévisionnelle
LOUZIER	Vanessa	MC Classe Normale	UP Biologie Fonctionnelle
MARCHAL	Thierry	MC Hors Classe	UP Pathologie Morphologique et Clinique - Dpt Carnivores UR UPSP 5203 Pathologie Comparée des cellules dendritiques et présentatrices d'antigènes
MARTIN	Gillian	PCEA	PT Logistique LANGUES
MIALET	Sylvie	ISPV	UP Santé Publique Vétérinaire - Dpt Industrie
MOUNIER	Luc	MC Classe Normale	UP GEGAZS (Gestion des élevages : génétique, alimentation, zootechniqe et santé) - Dpt Production animale UR UMR INRA URH
PIN	Didier	MC Classe Normale	UP Pathologie Morphologique et Clinique - Dpt Carnivores
PONCE	Frédérique	MC Classe Normale	UP Médecine des Carnivores + Dpt Carnivores UR UPSP 5203 Pathologie Comparée des cellules dendritiques et présentatrices d'antigènes
PORTIER	Karine	MC Classe Normale	UP ACSAI (Anatomie, Chirurgie, Anesthésiologie, Imagerie, Soins intensifs) - Dpt Equine
POUZOT	Céline	MC Contractuel	PT CHEV CHEVAC - SIAMU
PROUILLAC	Caroline	MC Classe Normale	PT CHEV UMR 1233 Mycotoxines et toxicologie comparée des xénobiotiques
REMY	Denise	PR2	UP ACSAI (Anatomie, Chirurgie, Anesthésiologie, Imagerie, Soins intensifs) - Dpt Carnivores
RICHARD	Yves	PRX	UP Santé Publique Vétérinaire - Dpt Industrie UR UMR 5557 UCBL CNRS ENVL INRA Ecologie Microbienne PT Logistique Bureau de la Recherche Direction Directeur scientifique
ROGER	Thierry	PR1	UP ACSAI (Anatomie, Chirurgie, Anesthésiologie, Imagerie, Soins intensifs) - Dpt Industrie UR UMR UCBL ENVL Réparation tissulaire, interaction biologique et biomatériaux PT ICLB PT Formation continue
SABATIER	Philippe	PR2	UP Biologie fonctionnelle - Dpt Production animale UR UMR 5525 CNRS EJF EPHE INP ENVL TIMC-IMAG
SAWAYA	Serge	MC Classe Normale	UP ACSAI (Anatomie, Chirurgie, Anesthésiologie, Imagerie, Soins intensifs) Dpt Equine UR UMR UCBL ENVL Réparation tissulaire, interaction biologique et biomatériaux
SERGENTET	Delphine	MC Classe Normale	UP Santé Publique Vétérinaire - Dpt Industrie UR UPSP 5201 Microbiologie alimentaire et prévisionnelle
THIEBAULT	Jean-Jacques	MC Hors Classe	UP Biologie fonctionnelle - Dpt Carnivores
VIALARD	Jacquemine	MC Hors Classe	UP GEGAZS (Gestion des élevages : génétique, alimentation, zootechniqe et santé) - Dpt Analyses de Laboratoire -
VIGUIER	Eric	PR1	UP ACSAI (Anatomie, Chirurgie, Anesthésiologie, Imagerie, Soins intensifs) - Dpt Carnivores UR UMR UCBL ENVL Réparation tissulaire, interaction biologique et biomatériaux
VIRIEUX-WATRELOT	Dorothée	MC Contractuel	UP Pathologie Morphologique et Clinique - Dpt Analyses de Laboratoire
ZENNER	Lionel	PR2	UP Santé Publique Vétérinaire - Dpt Production animale

REMERCIEMENTS

A Monsieur le Professeur Michel Berland,
De l'Université de Médecine Claude Bernard de Lyon,
Pour nous avoir fait l'honneur d'accepter la présidence de notre jury de thèse,
Hommages respectueux.

A Monsieur le Professeur Eric Viguier,
Pour m'avoir proposé ce sujet et m'avoir encadré tout au long de cette année,
Pour votre soutien et votre aide aux moments opportuns,
Sincères remerciements.

A Monsieur le Docteur Didier Pin,
Pour avoir accepté de participer à notre jury de thèse,
Pour vos conseils, vos propositions originales et votre disponibilité,
Sincères remerciements.

A mes parents, qui ont toujours été derrière moi et fait le maximum pour que je puisse toujours m'améliorer tout en conciliant études et sport. Leur soutien a été sans faille pour cette thèse, parfois jusqu'à l'excès, mais ce travail de longue haleine est aussi un peu le leur.

A mes deux grands-mères, qui m'ont hébergé chacune pendant deux années et qui ont, chacune à leur manière, toujours été derrière moi et m'ont toujours poussé dans les études.

A David et Sylvie (ainsi que Christelle, Toto puis Loïc, Carla et Thémis), que je côtoie évidemment plus depuis que je suis à Lyon, et qui ont toujours été disponibles lorsque j'ai eu besoin d'eux. Merci, et je suis là pour vous aussi quand vous le voulez.

A tous les animaux qui ont comblé ma vie, et notamment Prince, Poupette, Dolly et Margaux la vaillante, qui résiste tant bien que mal à la distance, en miaulant régulièrement lorsqu'elle reconnaît ma voix dans le haut-parleur du téléphone.

Aux Docteurs Perros, Royer, Lafrance (Djibouti) et les autres, pour tout ce que vous m'avez apporté lors des différents stages que j'ai pu effectuer au cours de ce cursus.

****

A Valé, Béné, JM, Caro, Alexia : les principales personnes avec qui j'ai passé du temps au lycée, les principales personnes avec qui je suis encore en contact et que j'essaye (trop rarement) de retrouver. Vous avez toutes réussi vos carrières, bravo à vous, et j'espère à très bientôt.

A Romain, mon co-carré, pour avoir partagé avec moi tant de bons moments pendant la prépa, les fous rires, notamment en TP de bio, quelques parties de sport et de courses de petites voitures. Et pour tous ces moments vécus ensuite, plus épisodiquement : les petits restos, les soirées, les discussions interminables par ordinateur ou par téléphone. Tu sais que je suis toujours là pour toi.

A Pierre, mon co-bz, et Florent, qui ont permis de former avec Romain et moi, le quatuor magique de prépa. A vous qui étiez en coloc' à l'internat et qui vous nous avez si souvent accueillis, à ces deux années passées ensemble, à ces moments trop rares depuis : lequel de vous deux se mariera le premier ?

A Soline, Hélène, Ngoc Vy, Raphaël, Caroline, Gil et les autres de MP, ainsi que tous ceux qui comme vous m'ont tant apporté durant ces deux années difficiles et qui ont permis qu'elles se passent plus légèrement.

A Amine et Saïd, qui m'ont tant apporté et épanoui, malgré des fins de parcours parfois difficiles. Tout ce qui a pu se passer ensuite n'est pour moi qu'anecdotique, et je garderai toujours en premier lieu les souvenirs que j'ai des moments passés avec vous.

A Sébastien, toi qui est si lointain de moi et pourtant tellement proche ; toi qui ne m'a jamais jugé malgré nos si grandes différences qui auraient pu être rédhibitoires ; toi qui, avec ta famille, m'a toujours accueilli les bras grands ouverts, j'ai déjà eu l'occasion de te dire tout le bien que je pense de toi. Toi et Laura êtes loin, mais je ne cesse jamais de penser à vous.

A Xavier, mon petit frère, Guillaume et Nicolas, les deux suivants. La vie nous a éloignés, sans doute trop tôt, mais je suis fier de voir ce que vous avez pu devenir, et, comme je vous l'avais promis il y a déjà si longtemps, je ne vous oublierai jamais et je serai toujours là quand vous aurez besoin de moi.

****

A Kenny, avec qui j'ai passé tant d'heures depuis 6 ans, mon confident, celui qui est régulièrement passé chez moi, à la fois pour regarder la télé et me prêter une oreille attentive. Merci pour tous ces moments passés ensemble, et que cela continue encore longtemps. Et longue vie à ton amour avec Laurence.

A Anne chérie et Stéphanie chérie, les deux filles les plus géniales de la Terre, mes collègues de la team Cardio, mes partenaires de hip hop et de défilés. Merci pour tout ce que vous m'avez appris et conseillé, que ce soit professionnellement ou dans la vie quotidienne. Je vous aime et vous me manquez terriblement, mais Pierre doux et Christophe doux sont mieux placés que moi pour vous rendre heureuses… alors rendez-vous à vos mariages respectifs !

A Sarah, qui s'est exilée à l'autre bout de la France (pour son plus grand bonheur mais pas le nôtre !) mais qui est aussi géniale que les deux précédentes. Merci pour toutes ces heures que tu as consacrées à m'écouter certains soirs, à ces fous rires au RU, en clinique ou à La Clusaz. Bon courage pour ta vie professionnelle avec les étalons.

A Rachel, qui elle aussi s'est d'abord éloignée vers les bourrins, avant de revenir dans le giron des carnivores. On n'oubliera pas cette fameuse ronde pour la vidéo de la revue. Bravo d'avoir eu le courage de faire une année d'internat : ça m'a permis de te côtoyer un an de plus !

A Jérémie et Muriel, les deux complices, qui, chacun à leur manière, aiment les histoires compliquées. Mais le principal c'est que nous on ait réussi à vous décrypter et qu'on vous aime ainsi. Surtout ne changez rien, de vos blagues salaces à vos histoires abracadabrantes. Et merci d'être restés par ici, pour que je me sente moins seul cette année…

A Julie, à jamais ma partenaire dans une désormais célèbre revue. Nos chemins professionnels diffèrent quelque peu mais pas nos routes d'amitié. Merci pour toutes ces soirées passées dans votre demeure lyonnaise, et à très bientôt puisque tu restes aussi dans la région.

A Florent, le tombeur de ces dames, le tombeur de toutes les femmes, et qui a trouvé le bon plan, comme d'habitude, dans le Sud. Merci de m'avoir apporté autant au golf et au baby foot que ce que j'ai pu t'apprendre au tennis. Surtout ne change rien (je repense à la remise des diplômes !) et à bientôt au soleil alors…

A Claire, Caro, Playdo, Max, Sandra, Pierre, JB pour son flegme, Yold-Lin pour son ironie, Toinou, Miranda pour ses calins, Julia et Ninou pour les coinches, Mélo, Grisou pour ses blagues et globalement a tous ceux qui m'ont fait partager tant de merveilleux moments dans cette école.

A Amélie mon ancienne (alias Phoebe), qui m'a accueilli avec tant de douceur dans cette école et appris tant de choses. Merci de m'avoir permis d'opérer en clinique dès ma première année. Nos chemins se sont un peu éloignés depuis ton départ, mais il est grand temps de les faire se rapprocher de nouveau. Merci pour tout…

A Loïc, Clémence, Marion T., Cyrielle et Marlène, mon groupe préféré de RHQ, ainsi que Marion M. que je côtoie depuis plus longtemps encore. Merci pour tous ces moments passés en votre compagnie, certains repas, les après-midi karting, les cliniques, la semaine blanche à Valmorel. Bon courage pour votre année de 5A puis pour la thèse : vous arrivez aussi au bout du chemin !

A ma poulotte Isabelle, avec qui on s'est bien trouvés et chez qui j'apprécie tant cette petite pointe de sarcasme permanent que l'on partage. Est-ce le fait d'être parisiens ? En tout cas, je te souhaite le meilleur dans ta vie, ainsi que pour la fin de tes études : attention, tout n'est pas à copier chez ton ancien ! Profites-en bien.

Aux autres poulots que j'apprécie, notamment Max, Tarek et David : difficile de faire une tirade commune tellement vous ne vous ressemblez pas, mais vous savez ce que je pense de vous et c'est bien là le principal. Encore plein de soirées en perspective avec vous j'espère !

A la Bagagerie, la coloc' RHK avec Cha, Gaëlle, Tachou, Cyp et Stab, ce petit groupe que j'aime tant et vous le savez. Merci pour tous ces moments partagés ensemble, notamment l'an dernier, pour tous ces repas raclette et autre fondue au chocolat dans la coloc' au dessus de chez moi. Déjà deux ans ici, continuez à vous amuser autant, ça passe tellement vite… Et bon accueil !

Aux LSB, nos hypopoulots d'ailleurs, déjà (!), bon courage pour toutes ces années qui vous attendent, et surtout : profitez-en bien, car les 5 ans seront vite passés… Un petit coucou spécial à mon hyperactive hypopoulote que je n'ai pas eu le loisir de connaître assez...

A l'AFTV et ces voyages merveilleux en Crète, à Djerba et bientôt aux Baléares…
Merci donc à Georges Lucien en 1er lieu pour nous permettre de voyager tous les ans. Un coucou spécial à Didier Lacour qui nous a tant manqué l'an dernier et qui va enfin revenir cette année. Merci au groupe des 4 (Domi, Marie, Olivier et Patrick), formidable lien intergénérationnel entre les (pseudos) étudiants et les (vrais) vétérinaires. Et aussi Garga, Loul, Monsieur Dubois, Goupil, Fredo, Edouard, Sophie… et Jérôme mon souffre-douleur préféré !

TABLE DES MATIERES

REMERCIEMENTS **5**

TABLE DES MATIERES **9**

TABLE DES ILLUSTRATIONS **13**

INTRODUCTION **17**

PARTIE 1 : ANATOMIE, PHYSIOLOGIE DE L'OREILLE ET TECHNIQUE OTOSCOPIQUE **19**

I – ANATOMIE ET PHYSIOLOGIE DE L'OREILLE DES CARNIVORES DOMESTIQUES 21
A – Anatomie topographique de l'oreille *22*
1 – Os temporal 22
1.1. La partie écailleuse de l'os temporal 22
1.2. La partie auriculaire de l'os temporal 24
2 – Rapports anatomiques 24
B – Oreille externe *26*
1 – L'oreille externe : les cartilages constitutifs 26
1.1 Le cartilage auriculaire 26
1.2 Le cartilage annulaire 29
1.3 Le cartilage scutiforme 29
2 – Pavillon de l'oreille 29
3 – Conduit auditif externe 31
3.1 Topographie du conduit auditif externe 31
3.2 Epithélium du conduit auditif externe 32
a – Pilosité du conduit auditif externe 32
b – Glandes épithéliales du conduit 33
3.3 Conditions physiologiques locales du conduit auditif externe 35
4 − Irrigation et innervation de l'oreille externe 36
4.1 Irrigation de l'oreille externe 36
4.2 Innervation de l'oreille externe 36
C – Oreille moyenne *37*
1 – Membrane tympanique 37
1.1 Localisation et topographie 37
a − Localisation et aspect général de la membrane tympanique 37
b − Les différentes couches de la membrane tympanique 37
1.2 Conformation de la membrane tympanique 39
a – Pars flaccida 39
b – Pars tensa 39
c – Concavité et surface externe 40
2 – Cavité tympanique 41
2.1 Localisation et aspect général de la cavité tympanique 41
2.2 Divergences entres espèces 42
a – Chez le chien 42
b – Chez le chat 43
2.3 Ouvertures de la cavité tympanique 44
3 – Chaîne ossiculaire 45
3.1 Topographie et conformation des os de l'oreille moyenne 45
3.2 Union des osselets et musculature 47
4 – Trompe auditive 48
5 − Innervation au niveau de l'oreille moyenne 49

II – EXAMEN DE L'OREILLE SAINE ET TECHNIQUE OTOSCOPIQUE 50
A – Matériel et techniques d'otoscopie *50*
1 – Indications de l'otoscopie 50
1.1 Indications générales 50
a – Oreille saine 50
b – Oreille douloureuse 50
1.2 Préparation 51
1.3 Sédation 52

2 – Indications de la vidéo-otoscopie 53
2.1 Limites de l'otoscopie manuelle 53
2.2 Avantages de la vidéo-otoscopie 54
a – Des images de qualité améliorée 54
b – Une source de lumière mieux placée 55
c – Une meilleure observance des traitements 56
d – Réalisation d'actes simultanés 57
2.3 Réalisation de l'examen vidéo-otoscopique 57
2.4 Stratégie d'utilisation du vidéo-otoscope 58
3 – Matériel utilisé 59
3.1 Matériel d'otoscopie conventionnelle 59
3.2 Matériel de vidéo-otoscopie 62
a – Type de caméras utilisées 62
b – Type d'optique utilisée 63
c – Type de moniteur utilisé 64
3.3 Exemples de matériel 65
B – Aspects physiologiques de l'examen otoscopique *66*
1 - Aspect normal du conduit auditif 66
2 - Aspect normal de la membrane tympanique 67
2.1 Aspect général 67
2.2 Pars flaccida 69
3 - Aspect normal de la cavité tympanique 70

PARTIE 2 : INTERETS DIAGNOSTIQUES ET THERAPEUTIQUES DE L'OTOSCOPIE DANS LES AFFECTIONS DE L'OREILLE DES CARNIVORES DOMESTIQUES 71

I– L'OTOSCOPIE COMME MOYEN DE DIAGNOSTIC DES AFFECTIONS DE L'OREILLE 73
A - Otites externes *73*
1 - Définition et caractéristiques générales 73
1.1 Définition 73
1.2 Caractéristiques générales 74
1.3 Pathogénie de l'otite externe 74
1.4 Signes cliniques 75
2 - Facteurs prédisposant aux otites externes 77
2.1 Conformation de l'oreille 77
a - Présence excessive de poils 77
b - Sténose du conduit auditif 79
2.2 Production excessive de cérumen 79
2.3 Atteinte iatrogénique des oreilles 81
a - Utilisation de produits irritants et dermatite de contact 81
b - Traumatismes 82
2.4 Obstruction du conduit auditif 85
3 - Causes primaires d'otites externes 89
3.1 Ectoparasites 89
a - Acariens responsables d'otites externes 89
b - Insectes responsables d'otites externes 93
3.2 Corps étrangers 93
a - Généralités 93
b - Epillets 94
c - Autres corps étrangers 96
3.3 Phénomènes allergiques 97
a - Dermatite atopique 97
b - Allergie ou intolérance alimentaire 99
c - Dermatite par allergie de contact 101
d - Dermatite par allergie aux piqûres de puces 101
3.4 Néoplasmes et polypes inflammatoires 101
a - Caractéristiques générales 101
b - Affections des glandes cérumineuses 103
c - Polypes nasopharyngés du chat 106
3.5 Les biopsies assistées par otoscopie : une aide au diagnostic 108
4 - Facteurs d'entretien de l'otite externe 111
4.1 Remaniements structuraux 111
4.2 Altérations de la membrane tympanique 114
4.3 Otite moyenne 114

B - Otites moyennes *115*
1 - Etiologie des otites moyennes 115
1.1 Otites moyennes primaires 115
1.2 Otites moyennes secondaires 115
a - Contamination à la faveur d'une rupture de la membrane tympanique 116
b - Contamination endogène 118
c - Développement d'une masse dans l'oreille moyenne 119
2 - Pathogénie de l'otite moyenne 121
2.1 Modifications structurelles et lésions tissulaires 121
2.2 Modification des sécrétions 122
2.3 Symptômes en cas d'otite moyenne 123
3 - Les différentes formes d'otite moyenne 123
3.1 Caractéristiques générales 123
3.2 Otite moyenne et absence de membrane tympanique 124
3.3 Otite moyenne et altérations de la membrane tympanique 126
a - Distension de la membrane tympanique 126
b - Rupture de la membrane tympanique 127
3.4 Otite moyenne et membrane tympanique intacte 130
a - Intérêts de la myringotomie 130
b - Les différentes techniques de myringotomie 131
c - Réalisation d'un prélèvement dans la bulle tympanique après myringotomie 133

II - L'OTOSCOPIE : UN OUTIL ADAPTE A LA REALISATION DE GESTES THERAPEUTIQUES 134
A - Injection de corticoïdes pour diminuer l'inflammation *135*
B - Nettoyage auriculaire *136*
1 - Caractéristiques générales 137
1.1 Indications d'un nettoyage auriculaire 137
1.2 Préparation au nettoyage 137
2 - Nettoyage du conduit auditif externe 139
2.1 Choix du soluté 139
2.2 Techniques de nettoyage du conduit auditif 140
3 - Nettoyage de la bulle tympanique 142
3.1 Intérêt du nettoyage de la bulle tympanique 142
3.2 Préparation au nettoyage de la bulle tympanique 143
3.3 Choix du soluté 143
3.4 Réalisation du nettoyage de la bulle tympanique 143
C - Retrait de matériel présent dans l'oreille *145*
1 - Retrait de poils dans le conduit auditif 145
2 - Retrait de débris, de cérumen ou d'un corps étranger 145
3 - Retrait d'une masse auriculaire 147
D - La myringotomie : une approche thérapeutique des otites moyennes à tympan intact *149*
1 - Définition et utilisation de la myringotomie en tant qu'acte thérapeutique 149
1.1 Objectifs de la myringotomie 149
1.2 Précautions à envisager lors d'une myringotomie 150
2 - Techniques de myringotomie et caractéristiques 150
2.1 Myringotomie à l'aiguille 150
2.2 Myringotomie par incision 151
2.3 Myringotomie au laser 152
E - Le traitement au laser sous contrôle vidéo-otoscopique *153*
1 - Le matériel utilisé 153
1.1 Le laser CO_2 153
1.2 Le laser diode 154
1.3 Choix du type de vidéo-otoscope à utiliser 154
2 - Utilisation du laser en association avec la vidéo-otoscopie 156
3 - Utilisation de la chirurgie au laser dans les affections d'oreille 156
3.1 Puissance à appliquer pour les lasers diode 157
3.2 Laser et hyperplasie des glandes cérumineuses 157
3.3 Laser et exérèse de masse auriculaire 158

CONCLUSION **159**

BIBLIOGRAPHIE **161**

ANNEXES **175**

LISTE DES ANNEXES

Annexe 1 : Conformations externe et interne de l'os temporal ……..177
Annexe 2 : L'innervation sensitive de l'oreille externe…….. 181
Annexe 3 : Nerfs traversant la cavité de l'oreille moyenne mais à destination finale autre182
Annexe 4 : Anatomie de l'oreille interne…… 184
Annexe 5 : Ototoxicité et molécules ototoxiques……190
Annexe 6 : Tumeurs du conduit auditif externe chez les carnivores domestiques……..191
Annexe 7 : Les différentes formes d'otites externes …….. 192
Annexe 8 : Prévalence et étiologie des différents types d'otites externes…….. 193
Annexe 9 : Caractéristiques de l'exsudat du conduit auditif externe en fonction de différentes étiologies……. 194
Annexe 10 : Les oreilles tombantes, un facteur prédisposant aux otites externes…….. 195
Annexe 11 : Influence des conditions extérieures sur les otites externes……196
Annexe 12 : Acariens responsables d'otites et non visibles à l'examen otoscopique…….197
Annexe 13 : Affections généralisées non accessibles par otoscopie et responsables d'otites externes…….. 198
Annexe 14 : Surinfections bactériennes et fongiques entretenant l'otite externe……... 200
Annexe 15 : Prédispositions de certaines races de chiens et de chats aux otites…… 204
Annexe 16 : Liste des principales molécules non ototoxiques et utilisables lors d'un nettoyage auriculaire…….. 205

TABLE DES ILLUSTRATIONS

Liste des figures :

Première partie : Anatomie, physiologie de l'oreille et technique otoscopique

Figure 1 - Représentation schématique d'une vue rostrale théorique de l'oreille droite d'un chien *20*
Figure 2 - Les différentes parties de l'oreille externe, moyenne et interne au niveau du crâne *21*
Figure 3 - Représentation schématique d'une vue latérale d'un crâne de chien, permettant de localiser les parties écailleuse et tympanique de l'os temporal *23*
Figure 4 - Représentation schématique d'une vue latérale d'un crâne de chat, permettant de localiser les parties écailleuse, tympanique et endotympanique de l'os temporal *23*
Figure 5 - Rapports anatomiques de l'oreille externe et de l'oreille moyenne *25*
Figure 6 - Les trois cartilages de l'oreille externe *28*
Figure 7 - Pavillon de l'oreille droite dressée d'un chien *30*
Figure 8 - Variations importantes en taille et en forme du pavillon de l'oreille externe d'un chien selon la race *30*
Figure 9 - Vue schématique du conduit auditif externe d'un chat *31*
Figure 10 - Quelques poils fins au niveau du conduit auditif externe d'un chien *32*
Figure 11 - Amas de poils dans le conduit auditif d'un chien *33*
Figure 12 - Ouvertures des canalicules des multiples glandes cérumineuses le long du conduit auditif externe *34*
Figure 13 - Coupe schématique de l'os temporal, permettant de visualiser l'oreille interne, l'oreille moyenne et le méat acoustique externe d'un chien *38*
Figure 14 - Vue schématique d'une membrane tympanique de l'oreille gauche d'un chien par otoscopie *40*
Figure 15 - Représentation schématique de la membrane tympanique en vue interne et en coupe transversale . *41*
Figure 16 - Les trois parties de la cavité de l'oreille moyenne chez le chien *42*
Figure 17 - Les deux parties de la cavité de l'oreille moyenne chez le chat *43*
Figure 18 - Les quatre ouvertures de l'oreille moyenne *45*
Figure 19 - Représentation schématique d'une vue rostro-médiale des osselets auditifs *46*
Figure 20 - Vue schématique de la réalisation de l'examen otoscopique d'une oreille gauche de chien ou de chat *51*
Figure 21 - Angulation entre le canal vertical et le canal horizontal, délimités par une proéminence *52*
Figure 22 - Visualisation du conduit horizontal, après avoir tiré l'oreille latéralement et ventralement pour aligner les deux conduits *52*
Figure 23 - Vue du conduit auditif externe et du tympan avec un otoscope classique *54*
Figure 24 - Visualisation d'images de qualité améliorée, sur un écran accessible à plusieurs personnes simultanément *55*
Figure 25 - Source de lumière du vidéo-otoscope non cachée par le passage d'instruments *56*
Figure 26 - Possibilité de participation du propriétaire lors de l'examen vidéo-otoscopique *56*
Figure 27 - Réalisation d'actes simultanés grâce à la vidéo-otoscopie : ici, la progression de l'instrument ne gêne pas la visualisation *57*
Figure 28 - Cônes otoscopiques de tailles variées, adaptés à différents formats de conduits auditifs externes ... *60*
Figure 29 - Vue latérale (A) et arrière (B) de l'otoscope utilisé dans le diagnostic médical *61*
Figure 30 - Vue latérale et arrière d'un otoscope chirurgical, qui permet le passage des instruments grâce aux rotations indépendantes de la lentille et de l'embout *61*
Figure 31 - Camera miniature fixée sur l'endoscope *62*
Figure 32 - Différentes sondes utilisables en vidéo-otoscopie *64*
Figure 33 - Exemples de vidéo-otoscopes commercialisés par Storz à gauche et MedRx à droite *65*
Figure 34 - Canal horizontal normal, légèrement rosé, lisse, avec quelques fins poils *66*
Figure 35 - Paroi du conduit auditif externe peu velue, lisse et brillant *66*
Figure 36 - Conduit auditif normal de chien, bien vascularisé et avec quelques poils fins *67*
Figure 37 - Nombreux poils et accumulation de cérumen dans le canal vertical d'un chien *67*
Figure 38 - Vue otoscopique schématique de la membrane tympanique d'une oreille gauche de chien *68*

Figure 39 - Différents aspects de la membrane tympanique à l'examen otoscopique *69*
Figure 40 - Membrane tympanique de l'oreille gauche d'un chien, avec une pars flaccida proéminente, fournissant l'apport sanguin à l'ensemble du tympan *70*
Figure 41 - Cavité tympanique vue par transparence à travers la membrane tympanique de l'oreille droite d'un chien *70*

Deuxième partie : Intérêts diagnostiques et thérapeutiques de l'otoscopie dans les affections de l'oreille des carnivores domestiques

Figure 42 - Touffes de poils émergeant du canal horizontal d'un chien *78*
Figure 43 - Accumulation de poils et de cérumen obstruant le canal horizontal au niveau du tympan *78*
Figure 44 - Production excessive de cérumen et obstruction partielle du conduit auditif d'un chien *80*
Figure 45 - Kyste des glandes cérumineuses dans le conduit auditif visualisé par vidéo-otoscopie *80*
Figure 46 - Abrasion et ulcération de l'épithélium recouvrant le conduit auditif suite à l'utilisation d'un coton-tige *82*
Figure 47 - Rupture de la membrane tympanique suite à l'application d'un coton-tige dans l'oreille de ce chat après un nettoyage auriculaire *83*
Figure 48 - Ulcération et perforation iatrogénique large de la membrane tympanique chez un Caniche *84*
Figure 49 - Diminution de la lumière du conduit auditif externe, voire obstruction totale, lors d'otite *85*
Figure 50 - Différentes formes d'obstruction du conduit auditif externe *86*
Figure 51 - Injection de corticoïdes à travers une portion sténosée du conduit auditif, au moyen d'un petit cathéter, pour réduire l'inflammation *87*
Figure 52 - Cérumen brun, sec, friable associé à une infestation par Otodectes cynotis *90*
Figure 53 - Vue otoscopique d'une oreille de chat infestée par de nombreux Otodectes cynotis, rampant à la surface d'un exsudat cérumineux sec formant des croûtes *91*
Figure 54 - Image vidéo-otoscopique du conduit auditif d'un chien, présentant un cérumen brun en quantité excessive et de nombreux Otodectes cynotis, en blanc *91*
Figure 55 - Tique du genre Rhipicephalus attachée à l'épithélium du conduit auditif d'un chien, ce qui reste rare *92*
Figure 56 - Tique du genre Otobius dans le conduit auditif d'un chien *92*
Figure 57 - Puce retrouvée exceptionnellement dans un conduit auditif externe *93*
Figure 58 - Epillet typique, extrait de l'oreille d'un chien *95*
Figure 59 - Epillet avec cérumen et érythème du conduit auditif externe chez un chien *95*
Figure 60 - Epillet devant un tympan non perforé, mais présentant des zones érythémateuses et érodées *95*
Figure 61 - Pénétration d'un épillet à travers la membrane tympanique *95*
Figure 62 - Déchirure de la membrane tympanique due à la pénétration d'un épillet *95*
Figure 63 - Concrétion causée par l'utilisation de topiques auriculaires épais, comme des poudres, des lotions, des huiles... ..... *96*
Figure 64 - Touffe de longs poils épais dans le conduit horizontal de l'oreille d'un chien, se comportant comme un corps étranger *97*
Figure 65 - Oreilles externes droite et gauche d'un chien atteint de dermatite atopique *98*
Figure 66 - Aspects otoscopiques du conduit auditif externe d'un chien au cours de l'évolution d'une dermatite allergique *100*
Figure 67 - Tumeur auriculaire obstruant le conduit auditif horizontal *102*
Figure 68 - Tumeur du conduit auditif ayant entraîné une otite suppurée *102*
Figure 69 - Limite de l'otoscopie dans le diagnostic de la masse visualisée *103*
Figure 70 - Hyperplasie débutante des glandes cérumineuses : chaque ponctuation blanche correspond à une glande cérumineuse et son conduit *103*
Figure 71 - Hyperplasie des glandes cérumineuses, avec structure caractéristique en pierres tombales *103*
Figure 72 - Production excessive de cérumen à gauche par des céruminomes, révélés après le nettoyage du conduit auditif à droite *104*
Figure 73 - Différentes formes de tumeurs des glandes cérumineuses dans le conduit auditif *105*
Figure 74 - Différents aspects des polypes nasopharyngés chez le chat *107*
Figure 75 - Organigramme résumant la progression d'une otite externe *112*
Figure 76 - Hyperplasie débutante des glandes cérumineuses *113*
Figure 77 - Hyperplasie marquée des glandes cérumineuses associée à un pus peu abondant *113*
Figure 78 - Hyperplasie avancée des glandes cérumineuses et réduction de la lumière du conduit *113*
Figure 79 - Epaississement et fibrose entraînant une sténose du conduit *113*
Figure 80 - Fibrose marquée et sténose du conduit auditif *113*

Figure 81 - Prolifération épithéliale, hyperplasie des glandes cérumineuses et fibrose lors d'otite chronique . 113
Figure 82 - Etiologie des otites moyennes secondaires chez les carnivores domestiques 116
Figure 83 - Rupture tympanique suite à l'emploi d'un coton-tige, poussé trop loin dans le conduit horizontal. 117
Figure 84 - Manche du marteau directement exposé par la rupture tympanique, après que le chien a été renversé par une voiture 117
Figure 85 - Rupture tympanique visible après nettoyage du conduit chez un chat atteint d'infestation sévère à Otodectes cynotis 118
Figure 86 - Déchirure de la membrane tympanique causée par un épillet chez un chien 118
Figure 87 - Large masse infiltrante dans la cavité tympanique : fibrosarcome de l'oreille moyenne 119
Figure 88 - Masse charnue dans l'oreille moyenne d'un chat, vue par transparence à travers la membrane tympanique 120
Figure 89 - Polype nasopharyngé dans l'oreille moyenne d'un chat s'appuyant contre la membrane tympanique 120
Figure 90 - Mammomonogamus auris femelle vue par transparence à travers la membrane tympanique de l'oreille d'un chat par vidéo-otoscopie 121
Figure 91 - Membrane tympanique rompue et épaissie 122
Figure 92 - Pars flaccida bombée, qui masque la pars tensa : la cavité tympanique n'est pas accessible..... 124
Figure 93 - Absence de membrane tympanique, présence d'un matériel noir, composé de cérumen, de kératine et de débris cellulaires 125
Figure 94 - Absence de membrane tympanique et présence d'un tissu de granulation le long de l'anneau fibreux 126
Figure 95 - Présence d'un exsudat muqueux épais dans le conduit horizontal, qui signe la présence d'une otite moyenne 126
Figure 96 - Perforation de la membrane tympanique en partie cachée par une accumulation de cérumen 127
Figure 97 - Rupture tympanique et otite externe suppurée 127
Figure 98 - Bulle d'air remontant lors d'un nettoyage du conduit auditif : la membrane tympanique est rompue 128
Figure 99 - Otite moyenne chronique avec rupture tympanique à gauche. La même oreille à droite, 4 mois plus tard, après cicatrisation de la membrane tympanique 128
Figure 100 - Tympan opaque et gonflé par une pression liquidienne dans l'oreille moyenne..... 129
Figure 101 - Tissu de granulation derrière la membrane tympanique d'un chat..... 129
Figure 102 - Tympan gonflé par un exsudat purulent dans l'oreille moyenne..... 129
Figure 103 - Otite chronique moyenne avec tissu de granulation, fibrose de la pars flaccida et ischémie tympanique 129
Figure 104 - Aspect cicatriciel de la membrane tympanique d'un chat atteint d'otite moyenne..... 129
Figure 105 - Otite externe et moyenne chroniques avec tympan épaissi et opaque..... 129
Figure 106 - Visualisation du site où doit être réaliser l'incision sur une oreille gauche, qui préserve l'épithélium germinatif et l'insertion du marteau 130
Figure 107 - Le cathéter est avancé dans le conduit horizontal, biseau vers le haut 132
Figure 108 - Incision curviligne en position 7 heures sur une oreille droite..... 132
Figure 109 - Injection dans le tissu hyperplasique au moyen d'un otoscope classique, de type chirurgical..... 136
Figure 110 - Injection dans le tissu hyperplasique et emplacement des deux autres sites d'injection, marqués d'une croix..... 136
Figure 111 - Matériel nécessaire au nettoyage auriculaire..... 139
Figure 112 - Examen auriculaire approfondi à l'aide d'un vidéo-otoscope..... 139
Figure 113 - Nettoyage auriculaire par irrigation à la seringue, sur un animal intubé..... 139
Figure 114 - Remplacement du vidéo-otoscope par un arthroscope lors de sténose..... 139
Figure 115 - Retrait préalable des gros débris à l'aide d'une anse de Billeau 141
Figure 116 - Injection de soluté dans le bouchon de cérumen pour le désagréger 141
Figure 117 - Remontée des débris pendant le nettoyage du conduit auditif 141
Figure 118 - Aspect du conduit auditif externe après le nettoyage auriculaire..... 141
Figure 119 - Nettoyage de la bulle tympanique à l'aide d'une sonde rattachée à un appareil permettant l'irrigation et l'aspiration simultanées 144
Figure 120 - Instruments utilisés pour le retrait de matériel auriculaire 146
Figure 121 - Pince à épillet glissée à travers le canal opérateur du vidéo-otoscope, permettant de retirer les corps étrangers, les céruminolithes, certains débris 146
Figure 122 - Vue schématique de l'utilisation d'une curette dans la bulle tympanique avec un otoscope classique, après myringotomie ou en cas de perforation de la membrane tympanique..... 146

Figure 123 - Les sécrétions remplissant le conduit auditif (1) sont éliminées après nettoyage (2). Le polype nasopharyngé (4) est saisi, tiré puis tourné (3) à sa base à l'aide d'une pince d'Allis, pour rompre son pédicule le plus loin possible *148*
Figure 124 - Myringotomie avec un cathéter biseauté en position 7 heures sur une oreille droite *151*
Figure 125 - Myringotomie à l'aide d'un laser diode *152*
Figure 126 - Ouverture provoquée par une myringotomie au laser *152*
Figure 127 - Sondes semiflexibles d'un laser CO_2 ..... *154*
Figure 128 - Fibre flexible de 0,6 mm d'un laser diode *154*
Figure 129 - Sonde de vidéo-otoscope et adaptateur 3 voies *155*
Figure 130 - Endoscope rigide, préparé pour l'irrigation et l'aspiration des liquides, ainsi que la chirurgie au laser, avec une extrémité oblique à 30° *155*
Figure 131 - Exérèse d'un polype nasopharyngé chez un chat par une diode laser *158*
Figure 132 - Retrait des tissus morts à la pince à biopsie, après la diode laser *158*
Figure 133 - Représentation schématique d'une vue latérale d'un os temporal gauche, permettant de visualiser les parties écailleuse et auriculaire *180*
Figure 134 -Conformation du labyrinthe osseux de l'oreille interne *185*
Figure 135 - Conformation du labyrinthe membraneux, logé au sein du labyrinthe osseux *187*
Figure 136 - Coupe schématique à travers la cochlée *188*
Figure 137 - Parties neurosensorielles (en jaune) du labyrinthe membraneux *188*
Figure 138 - Différents aspects d'infections bactériennes secondaires *201*
Figure 139 - Germes isolés lors d'otite suppurée en fonction de l'ancienneté de l'otite *201*
Figure 140 - Résultats de l'examen cytologique pour les otites érythémato-cérumineuses non parasitaires *203*

Liste des tableaux :

Tableau 1 - Les facteurs prédisposant aux otites externes chez le chien et le chat *76*
Tableau 2 - Facteurs primaires d'otites externes chez le chien et le chat *88*
Tableau 3 - Facteurs aggravants ou d'entretien des otites externes chez le chien et le chat *110*
Tableau 4 - Conformation externe de l'os temporal *177*
Tableau 5 - Conformation interne de l'os temporal *178*
Tableau 6 - Innervation sensitive de l'oreille externe *181*
Tableau 7 - Nerfs traversant la cavité de l'oreille moyenne mais à destination finale autre *182*
Tableau 8 - Organisation générale de l'oreille interne des carnivores domestiques *184*
Tableau 9 - Organisation du labyrinthe osseux de l'oreille interne chez les carnivores domestiques *185*
Tableau 10 - Organisation du labyrinthe membraneux de l'oreille interne chez les carnivores domestiques ... *187*
Tableau 11 - Principales substances ototoxiques chez les carnivores domestiques *190*
Tableau 12 - Liste des tumeurs rencontrées au niveau de l'oreille externe *191*
Tableau 13 - Prévalence et étiologie des différents types d'otites externes *193*
Tableau 14 - Caractéristiques de l'exsudat en fonction de différentes étiologies *194*
Tableau 15 - Caractéristiques des otites causées par des acariens non visibles à l'examen otoscopique *197*
Tableau 16 - Caractéristiques des affections généralisées responsables d'otites externes, non accessibles par otoscopie *198*
Tableau 17 - Caractéristiques des surinfections bactériennes et bactéries colonisant le conduit auditif des carnivores domestiques *200*
Tableau 18 - Caractéristiques des surinfections fongiques et champignons colonisant le conduit auditif des carnivores domestiques *202*
Tableau 19 -Races de chiens et de chats prédisposées aux otites en fonction de l'étiologie *204*
Tableau 20 - Liste non exhaustive de molécules non ototoxiques, utilisables lors d'un nettoyage auriculaire .. *205*

INTRODUCTION

Différentes études ont été réalisées concernant la fréquence des maladies chez le chien et le chat, que ce soit en hospitalisation ou en consultation. Les affections de l'oreille sont parmi les plus fréquentes : elles représentent 7,5 à 16,5% des motifs d'hospitalisation pour le chien, et 2 à 6,2% chez le chat. **[10]** Néanmoins, une autre étude montre que la fréquence des otites externes des chiens présentés en consultation est, en pratique, proche de 25%. **[49]** Ceci prouve que les capacités des propriétaires à détecter des pathologies d'oreille chez leur animal sont assez limitées, les principaux signes cliniques étant un animal qui secoue la tête et qui se gratte les oreilles.

Il est donc essentiel de savoir reconnaître une affection de l'oreille, d'en déterminer la cause primaire, ainsi que les facteurs prédisposant ou perpétuant cette affection. Pourquoi l'otoscopie ? Car le premier moyen efficace, simple et rapide pour examiner une oreille en consultation est l'otoscopie. C'est un outil diagnostique important pour déterminer les affections d'oreille les plus courantes. **[26]**

Lorsque le diagnostic a été effectué, un traitement peut être mis en place. Une large place est faite désormais aux techniques ayant recours à une anesthésie : lavage auriculaire, techniques chirurgicales,… Parfois, ces actes se font également sous contrôle endoscopique : c'est le principe de la vidéo-otoscopie.

Après une première partie rappelant les structures anatomiques de l'oreille et les aspects de base d'un examen otoscopique, nous montrerons les intérêts de l'otoscopie au sens large dans le diagnostic des pathologies d'oreille, puis l'utilisation de la vidéo-otoscopie dans un cadre thérapeutique.

N.B. : Le terme d'otoscopie fera référence aux techniques otoscopiques au sens large. Sinon, on emploiera plus spécifiquement les termes d'otoscopie classique et de vidéo-otoscopie.

PARTIE 1 :

Anatomie, physiologie de l’oreille et technique otoscopique

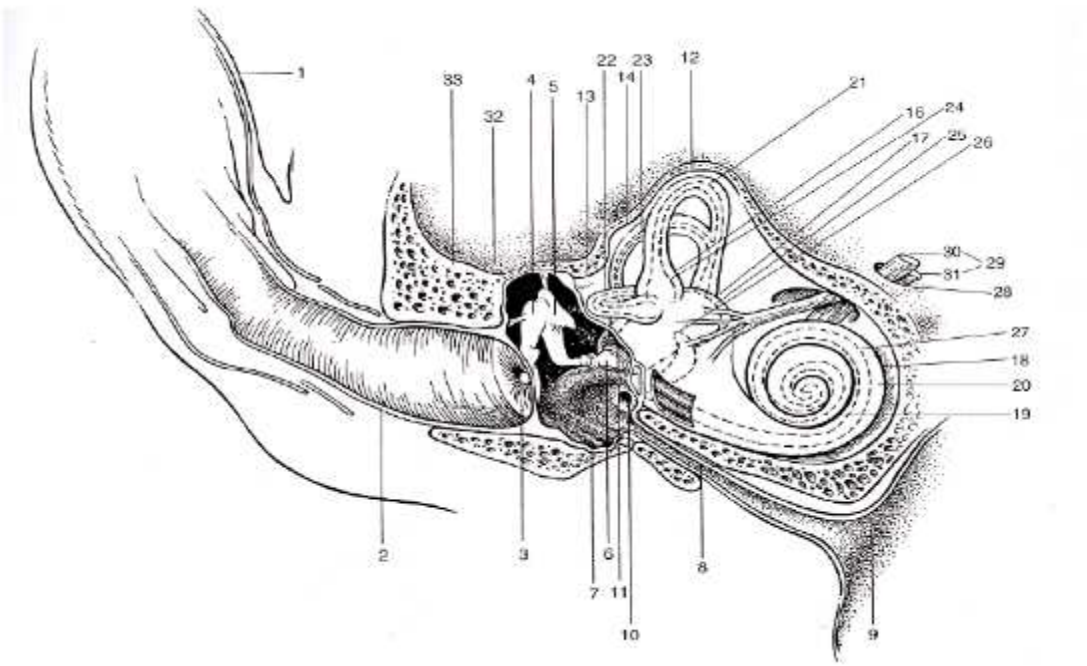

Figure 1 - Représentation schématique d'une vue rostrale théorique de l'oreille droite d'un chien (d'après [34])

Oreille externe

1 - Pavillon
2 - Conduit auditif externe

Oreille moyenne

3 - Membrane tympanique
4 - Marteau
5 - Enclume
6 - Etrier
7 - Cavité tympanique
8 - Trompe auditive
9 - Nasopharynx
10 - Fenêtre cochléaire (ronde)
11 - Fenêtre vestibulaire (ovale)

Oreille interne

12/13/14 - canaux semi-circulaires
16/24 - ampoule
17 - vestibule
18 - cochlée
19 - rampe vestibulaire
20 - rampe cochléaire
21/22/23 - conduits semi-circulaires
25 - utricule
26 - saccule
27 - canal cochléaire
28 - méat acoustique interne
29 - nerf vestibulo-cochléaire
30 - nerf vestibulaire
31 - nerf cochléaire
32 - boîte crânienne
33 - os temporal

I – Anatomie et physiologie de l'oreille des carnivores domestiques

L'oreille est issue des trois feuillets germinatifs possibles et se constitue de trois parties distinctes : l'oreille externe, caractéristique des mammifères, qui comprend le pavillon et le conduit auditif externe ; l'oreille moyenne, présente également chez les amphibiens, les reptiles et les oiseaux, avec la membrane tympanique, la bulle tympanique et la chaîne ossiculaire ; et l'oreille interne, partie la plus primitive, déjà présente chez les poissons, intégrant à la fois les organes de l'audition et ceux de l'équilibre. **[29]**

Dans le cadre de notre sujet, nous nous limiterons à l'étude de l'oreille externe et de l'oreille moyenne. En effet, l'oreille interne n'est pas accessible par technique otoscopique. Certains compléments concernant l'anatomie de l'oreille des carnivores seront néanmoins présentés en annexe (*cf. annexe 4*).

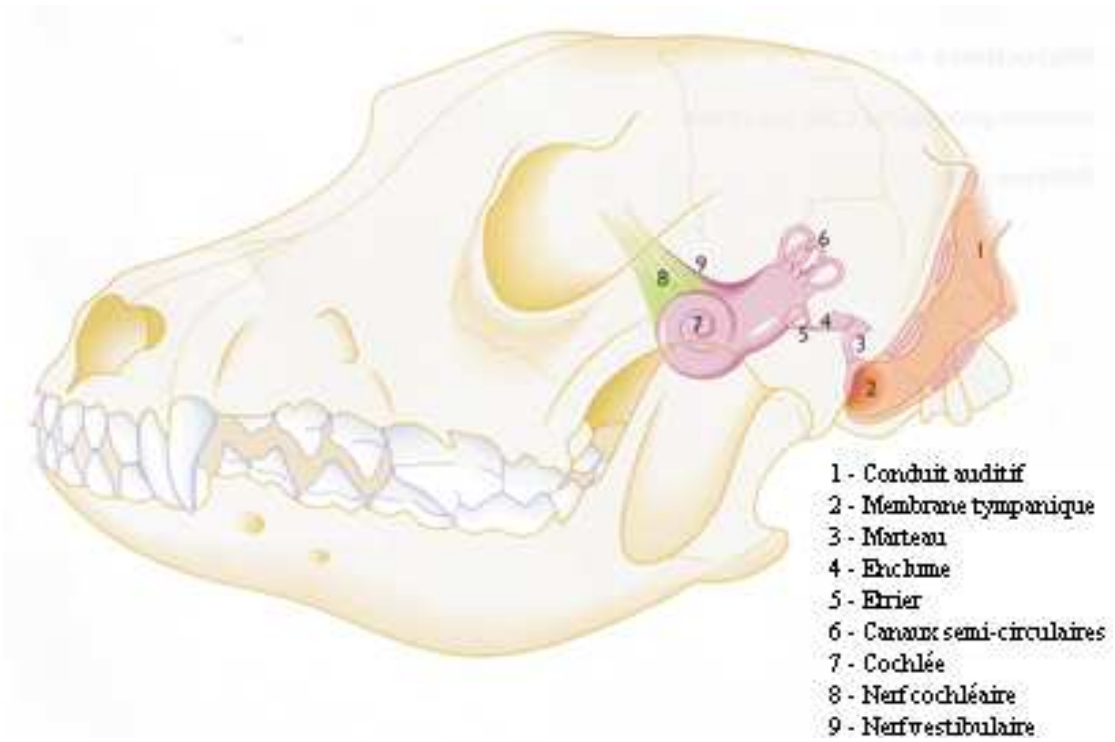

Figure 2 - Les différentes parties de l'oreille externe, moyenne et interne au niveau du crâne (d'après [55])

A – Anatomie topographique de l’oreille

L’oreille s’inscrit dans le crâne : l’oreille moyenne et l’oreille interne sont en effet limitées par les os de la base du crâne. L’os temporal délimite en particulier les contours de l’oreille moyenne.

1 – Os temporal

L'os temporal est un os pair du crâne, asymétrique, situé dans la région de la tempe, sur la partie latérale de la tête. Il participe aussi bien à la formation de la voûte que la base du crâne (fosses crâniennes moyenne et postérieure). Il accueille aussi l'articulation temporo-mandibulaire.

Cet os est formé de trois pièces osseuses soudées chez l’adulte : la partie écailleuse (ou squameuse), la partie tympanique et la partie pétreuse (également appelée rocher). La réunion des parties pétreuse et tympanique, auxquelles s’adjoint chez le chat une petite partie endotympanique, forme la partie auriculaire. Cette dernière correspond à un bloc épais, compact et creusé de cavités complexes dans lesquelles se logent l’oreille et ses dépendances.

1.1. La partie écailleuse de l’os temporal **[9]**

Cette partie aplatie, étalée rostralement à la partie auriculaire, est unie à sa périphérie aux os pariétal, frontal et sphénoïde. Elle comporte une face latérale et une face médiale.

La face latérale −aussi dite face temporale− est convexe, entièrement visible à la surface du crâne. Elle délègue en direction rostrale un fort processus, uni à l’os zygomatique pour former l’arcade zygomatique, et à la base duquel s’articule la mandibule, notamment au niveau de la fosse mandibulaire. Caudalement à la base du processus zygomatique, la partie écailleuse de l’os temporal porte à son bord ventral une très profonde échancrure à peu près semi-circulaire, dans laquelle se loge le méat acoustique externe : il s’agit de l’incisure tympanique. L’écaille se prolonge au-delà de cette incisure en un processus occipital, lui-même poursuivi par la crête temporale.

La face médiale ou cérébrale concourt à former la paroi de la cavité cérébrale. On peut d’ailleurs remarquer les empreintes des vaisseaux ainsi que celles des circonvolutions du cerveau.

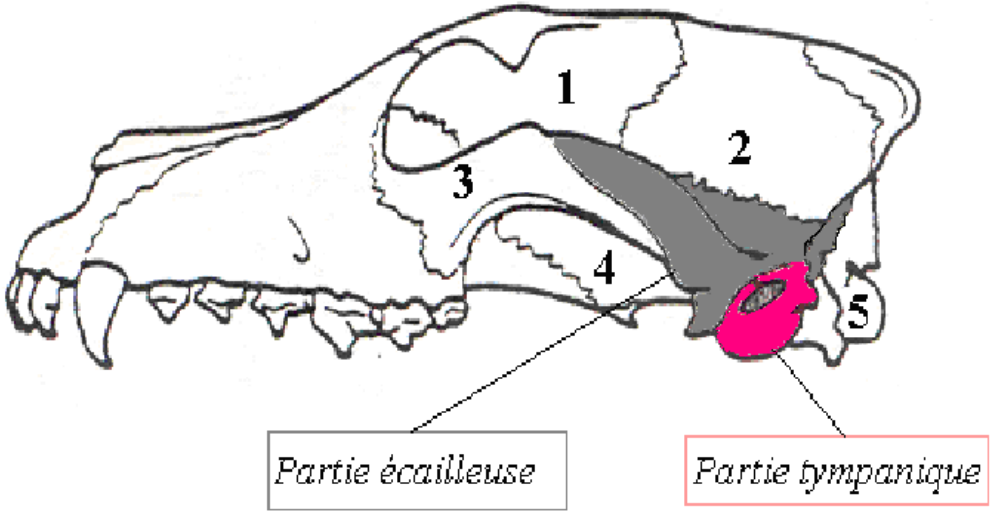

Figure 3 - Représentation schématique d'une vue latérale d'un crâne de chien, permettant de localiser les parties écailleuse et tympanique de l'os temporal (d'après [113])

1- Os frontal	3 - Os zygomatique	5 - Os occipital
2 - Os pariétal	4 - Os sphénoïde	

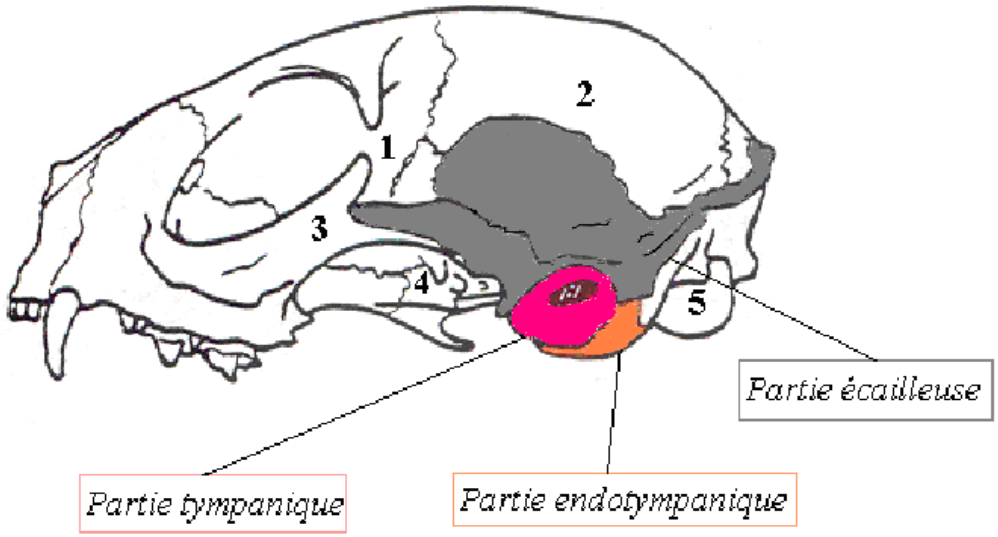

Figure 4 - Représentation schématique d'une vue latérale d'un crâne de chat, permettant de localiser les parties écailleuse, tympanique et endotympanique de l'os temporal (d'après [113])

1.2. La partie auriculaire de l'os temporal **[9]**

La partie auriculaire est située entre l'écaille, l'os pariétal et l'os occipital. Elle forme une pyramide irrégulière, avec une base, un sommet et quatre faces. Elle est creusée de la cavité de l'oreille moyenne, encore appelée caisse du tympan − située entre les parties pétreuse et tympanique (et endotympanique chez le chat) − et des cavités de l'oreille interne. Cette partie est traversée par de nombreux canaux permettant le passage des nerfs et des vaisseaux. Elle comprend la fenêtre vestibulaire, la fenêtre cochléaire, l'ouverture de la trompe auditive et l'anneau tympanique, sur lequel est tendu la membrane tympanique. Elle est également traversée par les trois osselets. La partie auriculaire contient également le labyrinthe osseux, qui comprend le vestibule, la cochlée et les canaux semi-circulaires. (*cf annexe 1*)

2 – Rapports anatomiques

L'oreille moyenne se situe ventralement au conduit auditif externe osseux et rostro-médialement au foramen stylo-mastoïdien d'où émerge le nerf facial (nerf crânien VII) après avoir franchi le méat acoustique interne accompagné des nerfs vestibulaire et cochléaire. Le nerf facial se distribue ensuite pour sa partie motrice aux muscles superficiels de la face, et par les fibres parasympathiques préganglionnaires aux glandes lacrymales et salivaires. **[28]**
L'oreille moyenne est en rapport avec les glandes salivaires parotide et mandibulaire, la face latérale de la bulle tympanique étant située dorsalement à la partie profonde de la glande parotide. Elle est également en rapport avec une partie des muscles du rhinopharynx, le nerf hypoglosse, l'artère carotide externe et ses efférentes, les artères linguales et maxillaire. De plus, le plafond du récessus épineux étant très mince, l'encéphale se trouve au voisinage immédiat de l'oreille moyenne.

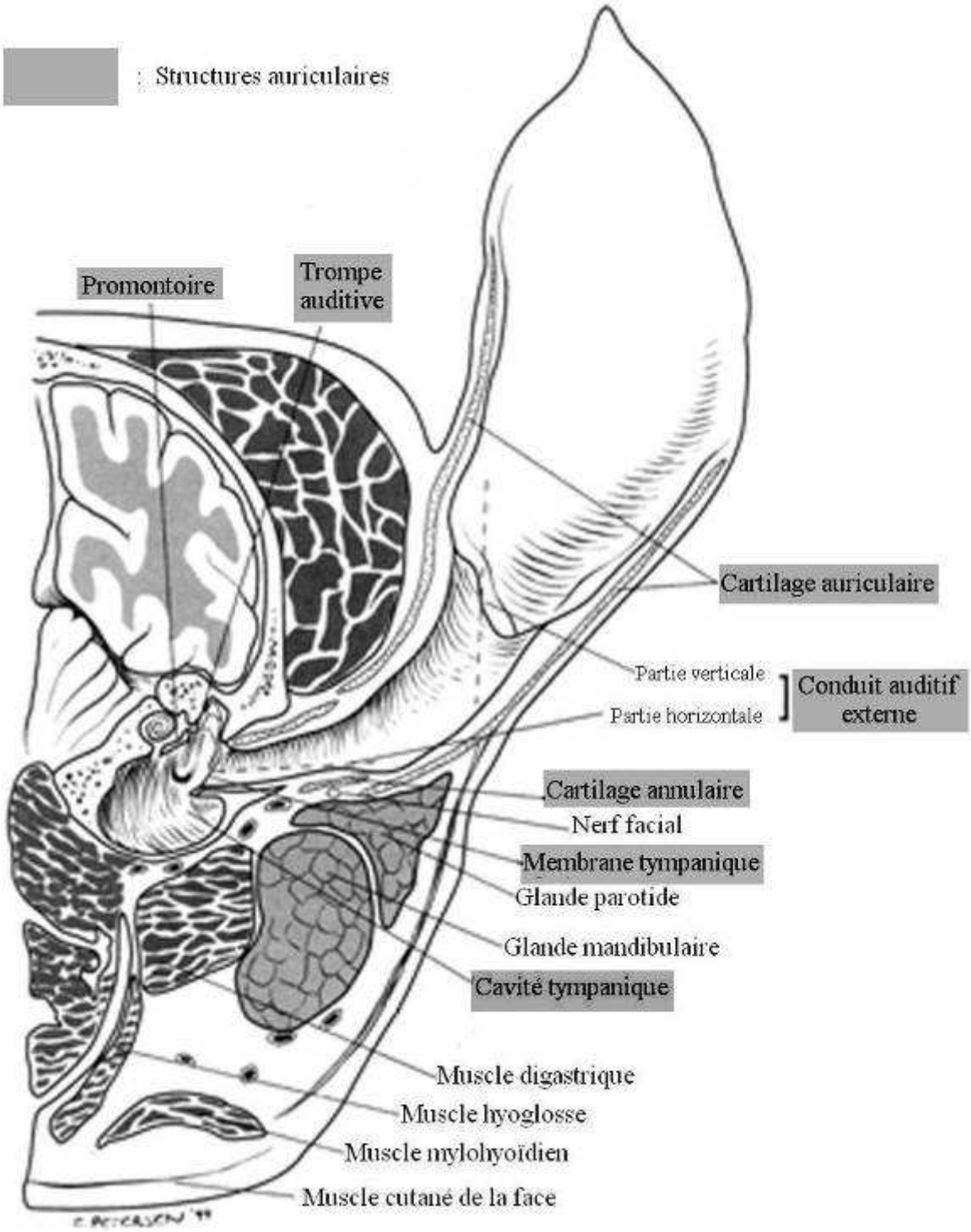

Figure 5 - Rapports anatomiques de l'oreille externe et de l'oreille moyenne (d'après [66])

B – Oreille externe

L'oreille externe présente une grande variété de forme selon les races, tandis que les variations sont plus minimes et l'oreille généralement portée dressée chez le chat. Néanmoins, le schéma de base de l'oreille externe reste identique dans ces deux espèces. Cette connaissance de l'organisation de l'oreille externe est essentielle pour la réalisation de l'examen auriculaire.

1 – L'oreille externe : les cartilages constitutifs

L'oreille externe repose sur trois cartilages élastiques : le cartilage auriculaire, le cartilage annulaire et le cartilage scutiforme. Les deux premiers forment l'entrée du conduit auditif externe, tandis que le cartilage auriculaire s'étend pour former le pavillon. Ces cartilages sont fins à l'apex de l'oreille, et de plus en plus épais lorsque l'on se rapproche de la base, où ils s'enroulent alors en forme de tube. Ils sont recouverts par la peau.

1.1 Le cartilage auriculaire

C'est la pièce principale, le plus grand des cartilages de l'oreille. Il détermine la taille de l'oreille ainsi que sa forme, tombante ou dressée. Ses variations sont donc nombreuses, en fonction de l'espèce, de la race et même de l'individu. Il s'enroule en une lame formant le pavillon de l'oreille, très largement ouverte en direction rostro-latérale. **[8]**

[26] [68] L'anatomie de ce cartilage se détaille ainsi :

- L'**hélix** correspond à la marge libre et légèrement repliée du cartilage. On distingue un bord médial et un bord latéral de l'hélix.

- L'**anthélix** est une crête médiale transverse située au niveau de la partie initiale du conduit auditif externe, et formée par les replis transversaux marquant la base du pavillon.

- La partie distale aplatie, comprise dans un triangle entre les bords de l'hélix et l'anthélix, correspond au **scapha**.

- La partie située juste sous le scapha, formant une large dépression arrondie au dessus de l'anthélix, correspond à la **conque auriculaire**.

- Le **tragus** constitue la paroi latérale du conduit auditif vertical, en face de l'anthélix. Il forme une sorte de plaque rectangulaire cartilagineuse, irrégulière.

- En arrière, l'**antitragus**, fin morceau allongé de cartilage, complète la limite caudale de l'ouverture du conduit auditif externe.

- Un sillon sépare le tragus et l'antitragus : c'est l'**incisure intertragique**.

- Le pilier médial de l'hélix est séparé du tragus par **l'incisure prétragique** (encore appelée incisure trago-hélicienne).

A sa base, le cartilage auriculaire s'épaissit pour s'enrouler en forme de tube et délègue le cartilage du méat acoustique, dont l'ouverture est raccordée au méat acoustique externe osseux par l'intermédiaire du cartilage annulaire. L'ouverture du conduit auditif externe est en position dorso-latérale chez la plupart des animaux. **[68]** Le cartilage auriculaire est également percé de nombreux foramens, permettant le passage des vaisseaux sanguins et des nerfs, de la surface convexe vers la surface concave. C'est pourquoi lors de traumatismes du pavillon, la rupture de ces vaisseaux provoque l'apparition d'hématomes entre la peau et le cartilage. **[29]**

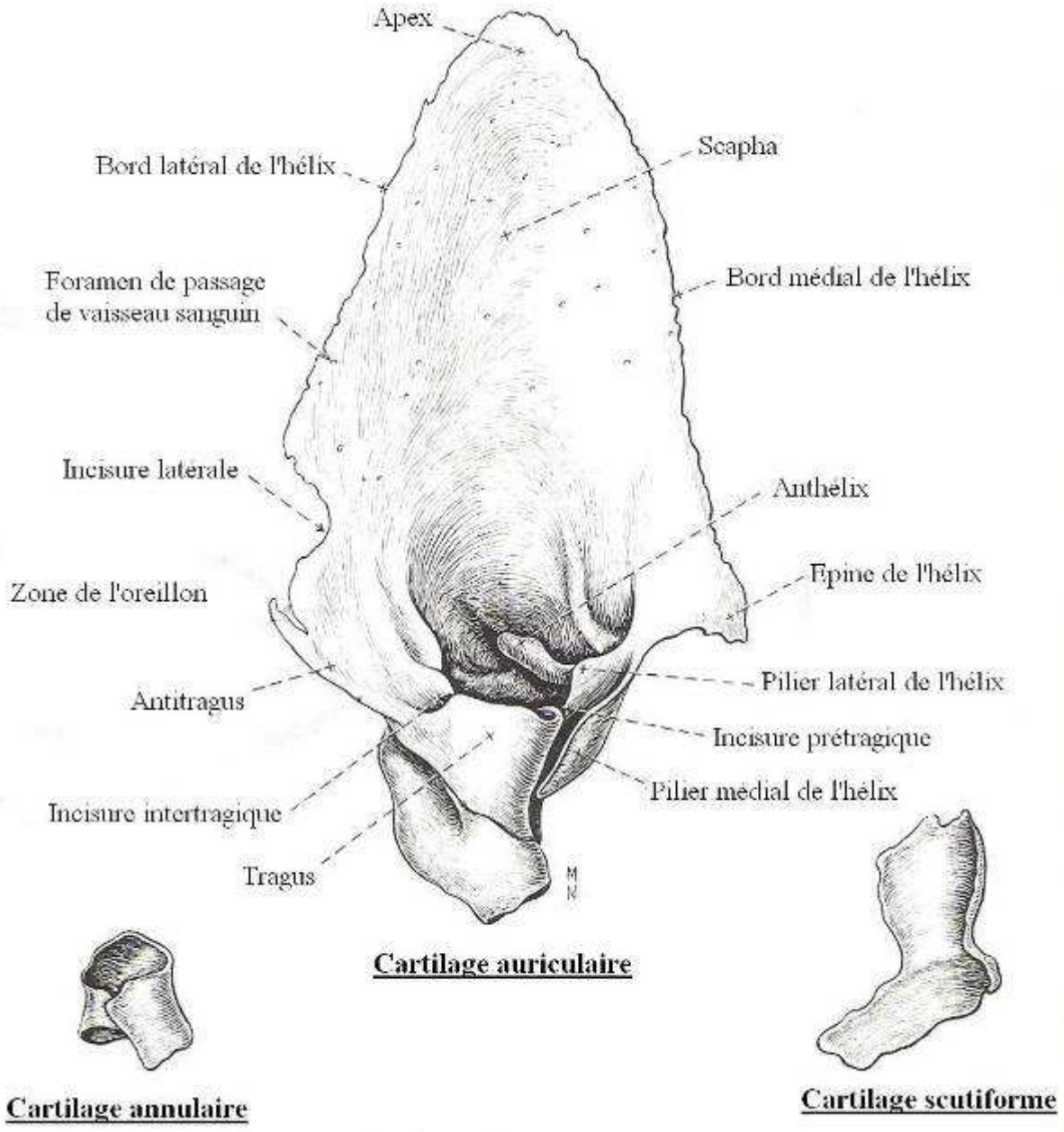

Figure 6 - Les trois cartilages de l'oreille externe (d'après [29])

1.2 Le cartilage annulaire

Il s'agit d'une lame rectangulaire, enroulée sur elle-même en forme de tube incomplet, de deux centimètres de long environ. L'une des extrémités du cartilage annulaire s'enfonce dans l'infundibulum formé par le cartilage du méat acoustique, tandis que l'autre extrémité est reliée à l'entrée du méat acoustique externe osseux. L'union du cartilage avec ces deux formations est lâche, constituée de minces ponts fibro-cartilagineux, permettant d'augmenter la flexibilité de l'oreille externe. **[8]**

1.3 Le cartilage scutiforme

Il s'agit d'un petit cartilage en forme de botte (ou de L), situé rostro-médialement à la base de l'auricule. Il repose sur le muscle temporal par l'intermédiaire d'un coussinet adipeux, et est rattaché au cartilage auriculaire, ainsi qu'au cou, par de multiples faisceaux musculaires. Ainsi, le cartilage scutiforme agit comme un point d'appui, augmentant l'efficacité des mouvements de l'oreille. On peut le comparer, par sa fonction, à un « cartilage sésamoïde ». **[8] [66]**

2 – Pavillon de l'oreille

Le pavillon est une sorte d'entonnoir, qui permet de localiser, de capter les ondes sonores. Il est soutenu par le cartilage auriculaire élastique, qui détermine la forme de l'oreille, lui-même recouvert de peau sur ses deux faces. La pigmentation de l'épiderme auriculaire est dépendante de la race. Chez le chat, l'oreille est toujours dressée (sauf pour le British Shortair chez lequel elle est repliée vers l'arrière), tandis que, chez le chien, elle peut être dressée ou pendante selon la race. **[66]**

La musculature intrinsèque du pavillon, permettant les changements de forme du pavillon, est faible, mais la musculature extrinsèque, liée aux muscles peauciers et permettant les mouvements de l'oreille, est bien développée. On trouve trois jeux de muscles (rostral, ventral, caudal) permettant la rotation, l'abduction, l'adduction, la protraction, la rétraction, la circumduction et le raccourcissement du pavillon. Ces muscles sont innervés par des branches du nerf facial moteur VII. **[9]**

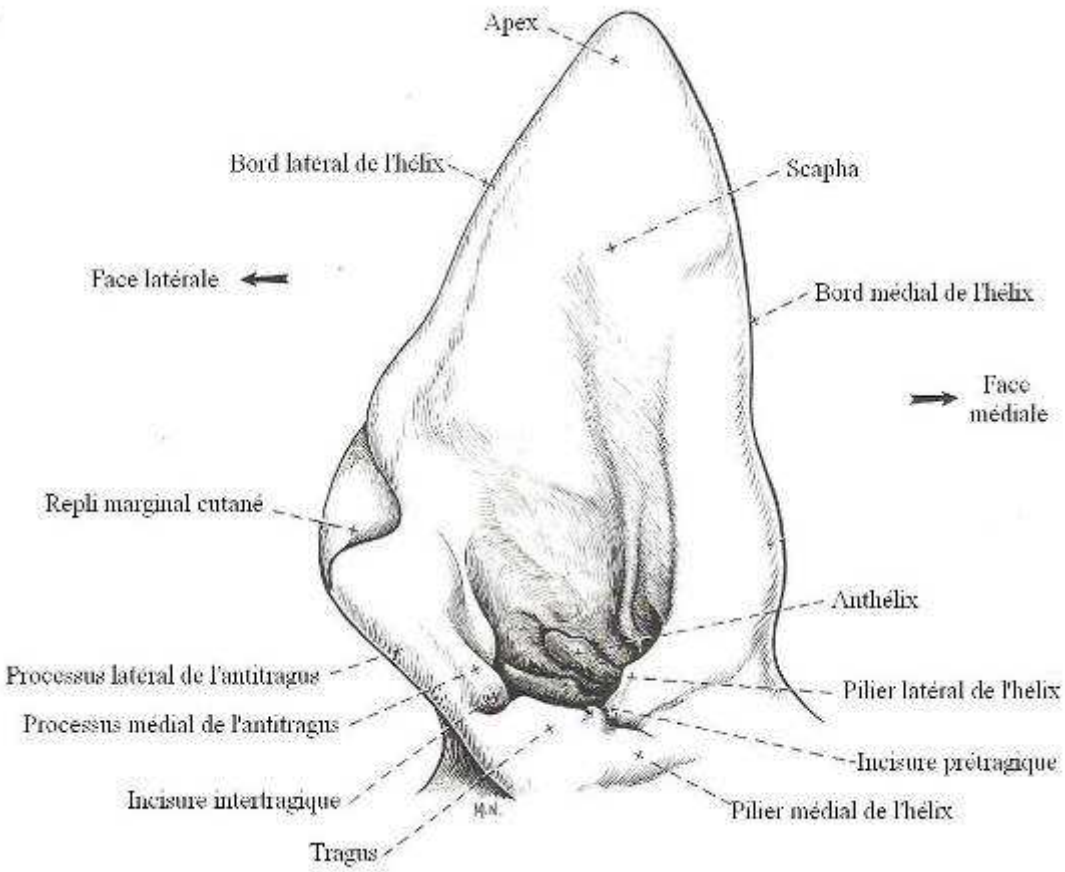

Figure 7 - Pavillon de l'oreille droite dressée d'un chien (d'après [29])

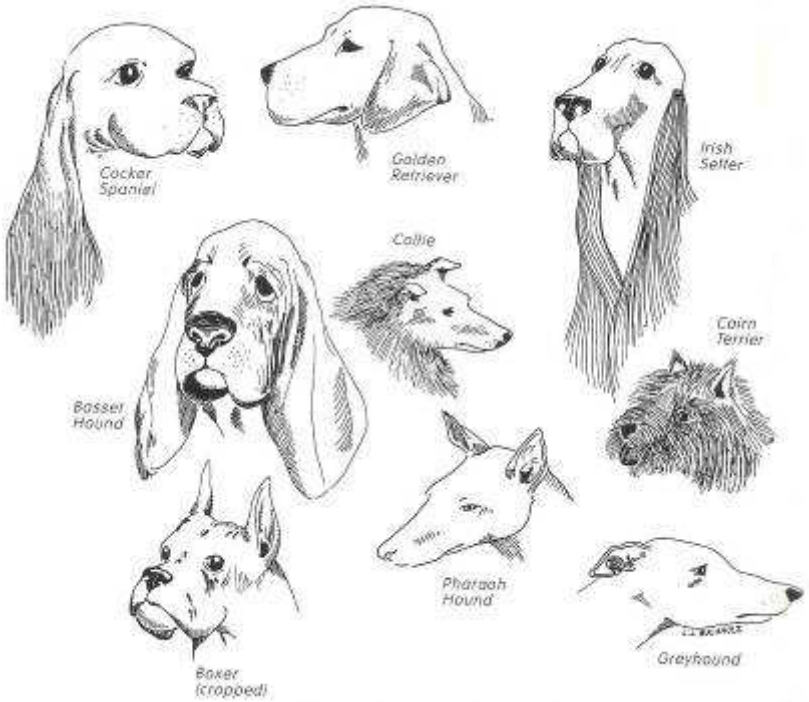

Figure 8 - Variations importantes en taille et en forme du pavillon de l'oreille externe d'un chien selon la race (d'après [29])

3 – Conduit auditif externe

3.1 Topographie du conduit auditif externe

Le conduit auditif externe est la portion comprise entre la base du pavillon et la membrane tympanique et permet la conduction et le renforcement des ondes sonores. Chez les carnivores domestiques, il est séparé en deux parties : une partie verticale d'abord, puis une partie horizontale qui mène au tympan. Chez le chien, il mesure 5 à 10 cm de longueur totale, et 4 à 10 mm de diamètre (sauf chez le Shar pei, pour lequel le conduit auditif, notamment la partie verticale, est plus petit). **[66]** Le volume du conduit auditif augmente linéairement en fonction du poids chez les chiens de moins de 10 kg : il varie entre 0,5 et 0,75 cm^3. Pour les chiens de plus de 10 kg, le volume du conduit reste assez constant, et mesure environ 0,8 cm^3 en moyenne. **[33]**

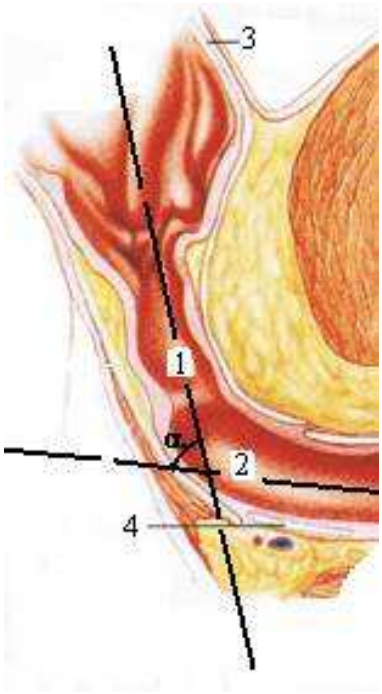

1 : Conduit auditif vertical

2 : Conduit auditif horizontal

3 : Cartilage auriculaire

4 : Cartilage annulaire

$\alpha \approx 65$ °

Figure 9 - Vue schématique du conduit auditif externe d'un chat (d'après [66])

La portion verticale débute au niveau des cartilages de l'oreille externe (tragus, antitragus et anthelix). La longueur du canal vertical et son volume sont liés au poids du chien, mais fait 4,1cm de long en moyenne, en direction ventrale et légèrement rostrale. Elle prend ensuite un virage en direction médiale, pour former ensuite la portion horizontale, mesurant en moyenne

1,2 cm de longueur. **[25]** L'angulation entre les deux portions du conduit auditif est variable, entre 45° et 90° chez le chien (plus souvent vers 75°), et d'un peu moins chez le chat. **[26]**

Le conduit auditif externe repose sur une trame cartilagineuse d'une part (conduit vertical et majeure partie du conduit horizontal), et une trame osseuse d'autre part (partie la plus distale, profonde du conduit horizontal), qui appartient à la partie tympanique de l'os temporal. On distingue, du plus externe au plus interne, le cartilage du méat acoustique, correspondant à la partie distale du cartilage auriculaire, et le cartilage annulaire. **[66]** Les éléments cartilagineux et osseux sont reliés par des ligaments et des syndesmosomes. L'élasticité du conduit permet de redresser suffisamment l'oreille afin de permettre l'examen otoscopique complet. Certaines races peuvent présenter une sténose de l'ouverture du canal auditif (Shar Peï), une sténose du canal vertical (Shar Peï, West Highland White Terrier) ou une sténose du canal horizontal (races brachycéphales) **[25]** (*cf. annexe 15*)

3.2 Epithélium du conduit auditif externe

a – Pilosité du conduit auditif externe

Généralement, l'entrée du conduit auditif externe est plus ou moins obstruée par quelques poils longs et fins.

Figure 10 - Quelques poils fins au niveau du conduit auditif externe d'un chien (Crédit photo ENVL service chirurgie)

Dans certaines races, comme l'Airedale terrier ou le Bobtail, le conduit auditif externe est très poilu. Ceci peut alors contrecarrer le bon drainage et l'aération du conduit, ce qui est un facteur favorisant pour des otites chroniques, associées à des lésions granulomateuses. Par ailleurs, le Caniche, le Fox Terrier, le West Highland White Terrier et le Bichon sont des races sujettes à l'hypertrichose (pilosité abondante voire excessive), et ceci pourrait expliquer les incidences d'otites qui semblent plus élevées dans ces races. **[6]**

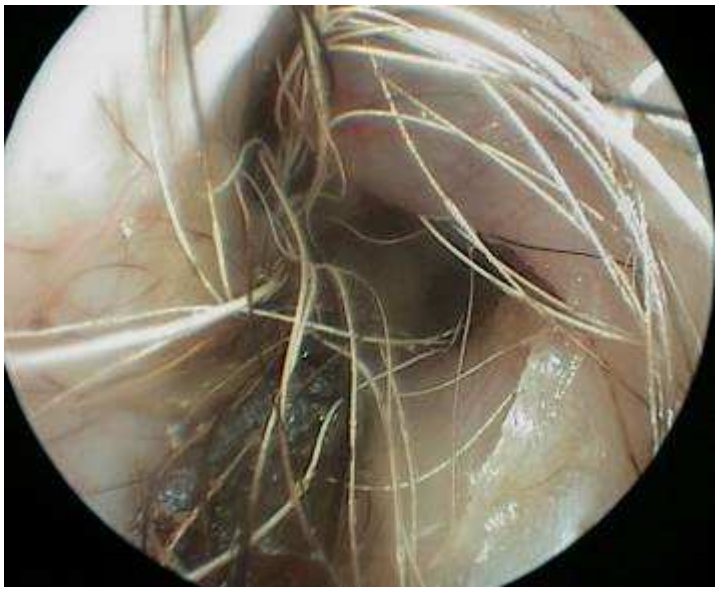

Figure 11 - Amas de poils dans le conduit auditif d'un chien (Crédit photo ENVL service chirurgie)

Chez le chat au contraire, on observe théoriquement une absence quasi complète de poils ; le conduit auditif externe est donc mieux ventilé, ce qui contribue à l'incidence bien plus faible des otites externes dans cette espèce. **[66]**

b – Glandes épithéliales du conduit

Le conduit auditif externe est tapissé par un épithélium malpighien kératinisé, assez lisse et peu épais. Il contient diverses structures annexes : glandes sébacées holocrines, glandes cérumineuses (glandes sudoripares modifiées, apocrines et tubuleuses) et quelques follicules pileux. Les structures annexes sont plus nombreuses au niveau de la portion verticale chez le chien. **[26]**

- Les follicules pileux sont, en proportion assez constante, le long du conduit auditif externe chez le chien. **[25]** Néanmoins, cela reste assez dépendant de la race. Par exemple, chez les lévriers et chez les chiens croisés, la densité de follicules pileux diminue en direction de la membrane tympanique. **[26]**

- Les glandes sébacées sont présentes dans le derme superficiel, autour des follicules pileux, et plus abondantes dans la partie la plus externe du conduit auditif. Les sécrétions de ces glandes sont composées de débris de cellules épithéliales glandulaires desquamées **[40]** ainsi que des lipides neutres, qui aident à maintenir une kératinisation normale de l'épiderme et également à la capture et à l'élimination des débris. Elles permettent ainsi de maintenir une humidité relativement faible dans la lumière du conduit auditif externe. **[25]** Chez le chat au contraire, les glandes sébacées sont plus nombreuses en direction de la membrane tympanique. **[55]**

- Les glandes cérumineuses sont présentes dans le derme profond, et sont plus abondantes à l'approche de la membrane tympanique. Elles sécrètent des mucopolysaccharides acides, des phospholipides, des lipides liés aux protéines et quelques traces de phosphatase alcaline et acide. **[32]** Elles permettent d'obtenir une substance relativement aqueuse et acellulaire, plus conductrice, ce qui permet une migration épithéliale efficace au niveau du tympan. **[25]**

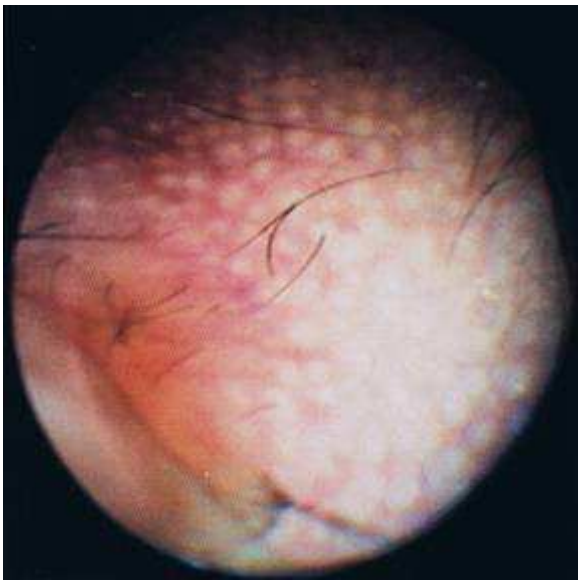

Figure 12 - Ouvertures des canalicules des multiples glandes cérumineuses le long du conduit auditif externe (d'après [122])

Le produit combiné de ces glandes forme le cérumen, une substance grasse qui permet de protéger le conduit auditif externe (notamment en limitant la progression de corps étrangers et par son action anti-bactérienne et antivirale, dues aux lysozymes et aux interleukines) et de maintenir la souplesse et l'humidité de la membrane tympanique. **[26]** Dans les conditions physiologiques, ces sécrétions contribuent à maintenir un pH, une humidité ainsi qu'une microflore stables. La couche cornée de l'épiderme migre en masse latéralement, à partir du tympan, ce qui permet l'élimination des débris et des déchets. Le derme est riche en fibres élastiques et en collagène. **[25]** Le cérumen peut être sec ou liquide chez les chiens et les chats, sans qu'on sache pour l'instant s'il s'agit d'une prédisposition génétique ou de l'expression d'une pathologie. **[40]**

Les Cockers possèdent un tissu glandulaire plus développé que les autres races, ce qui les prédispose aux otites externes. **[115]** D'autre part, chez les races à poils longs, on suspecte une présence accrue de glandes de taille augmentée, ce qui expliquerait des otites répétées et des tumeurs de ces glandes. **[26]**

3.3 Conditions physiologiques locales du conduit auditif externe **[25] [55]**

La température du conduit auditif est relativement stable, et ne dépend ni de la race choisie, ni du climat extérieur. Elle est comprise entre 38,2°C et 38,4°C, soit environ 0,6°C en moins que la température rectale.

L'humidité relative est de 80,5 % en moyenne et ce, quel que soit le port de l'oreille (tombante ou dressée). Là encore, cette valeur est remarquablement stable, même dans les pays à forte humidité relative extérieure.

Le pH dans la lumière du conduit est assez varié, généralement acide à cause des sécrétions des glandes cérumineuses : il est compris entre 4,6 et 7,2, avec une moyenne de 6,1 chez le mâle et 6,2 chez la femelle.

La microflore classique est physiologique et composée de divers types de bactéries et de levures. Cette microflore est plus abondante dans la portion verticale du conduit auditif externe, et d'ailleurs quasi inexistante dans la portion horizontale. Bien évidemment, on peut également trouver une microflore pathologique dans les cas d'infections de l'oreille.

Lors d'otite externe, on remarque généralement une nette augmentation de la température au sein du conduit auditif externe (39°C en moyenne), une augmentation de l'humidité relative (89 % en moyenne), ainsi qu'une augmentation du pH, surtout en cas d'infection à *Pseudomonas* (pH de 6,9 en moyenne). Il est à noter également qu'une chirurgie de type « résection de la paroi latérale du canal vertical » entraîne une baisse de la température (de 0,6°C en moyenne) et de l'humidité relative (de 10 % environ) dans le conduit auditif externe.

4 − Irrigation et innervation de l'oreille externe

4.1 Irrigation de l'oreille externe

L'oreille externe est abondamment vascularisée par des branches de l'artère carotide externe. La grande artère auriculaire, caudale, est une branche de l'artère maxillaire. **[55]** Elle est située vers la base du cartilage annulaire, médialement par rapport à la glande parotide et profondément aux muscles auriculaires caudaux, se divise pour donner les artères auriculaires latérale, intermédiaire et médiale. Celles-ci irriguent la face convexe du pavillon. Elles jouent également un rôle mineur dans la thermorégulation. Le drainage veineux, pour sa part, est réalisé par les veines auriculaires caudale et temporale superficielle, qui se déversent dans la veine maxillaire. **[66]**

4.2 Innervation de l'oreille externe **[66]**

L'innervation sensitive de l'oreille externe est réalisée par 4 nerfs : le nerf trijumeau (nerf crânien V), le nerf facial (nerf VII), le nerf vague (nerf X) et le deuxième nerf cervical. (*cf annexe 2*)

C – Oreille moyenne

L'oreille moyenne est une cavité logée au sein de l'os temporal. Elle se situe entre l'oreille interne, avec laquelle elle communique par deux fenêtres – les fenêtres vestibulaire ovale et cochléaire ronde –, et l'oreille externe, dont elle est séparée par la membrane tympanique. Elle comprend la cavité tympanique, la paroi médiale de la membrane tympanique, la chaîne d'osselets et la trompe auditive (anciennement appelée trompe d'Eustache).

1 – Membrane tympanique

1.1 Localisation et topographie

a − Localisation et aspect général de la membrane tympanique

La membrane tympanique est une fine membrane, qui sépare l'oreille externe de l'oreille moyenne. Elle est fermement rattachée à l'os par un anneau fibro-cartilagineux, lui-même attaché à l'anneau osseux par du tissu fibreux. **[26]**

La membrane tympanique est semi-transparente, ovale, et concave en vue externe. Elle présente deux parties : une lâche (pars flaccida) et l'autre tendue (pars tensa). Elle mesure en moyenne 10 mm x 15 mm chez le chien, avec un grand axe horizontal rostro-caudal. Elle forme un angle de 45° environ avec la verticale, avec une partie dorsale plus latérale que la partie ventrale : elle est donc orientée en direction ventro-médiale. Sa surface est ainsi supérieure à celle de la section du conduit auditif externe, en moyenne de 63, 3 mm². La membrane tympanique du chat est de forme légèrement plus circulaire (8,7 mm x 6 mm), sa surface est d'environ 41 mm², visible entièrement car elle est quasiment verticale. **[55]**

b − Les différentes couches de la membrane tympanique **[7] [66]**

La surface latérale de la membrane tympanique est recouverte par un épithélium pavimenteux, stratifié, aplati, de quelques cellules d'épaisseur seulement, en continuité avec celui du conduit auditif externe. Par contre, cet épiderme est dépourvu de glandes, de poils ou de pigments. Il repose sur un derme fin contenant des fibroblastes et une fine vascularisation.

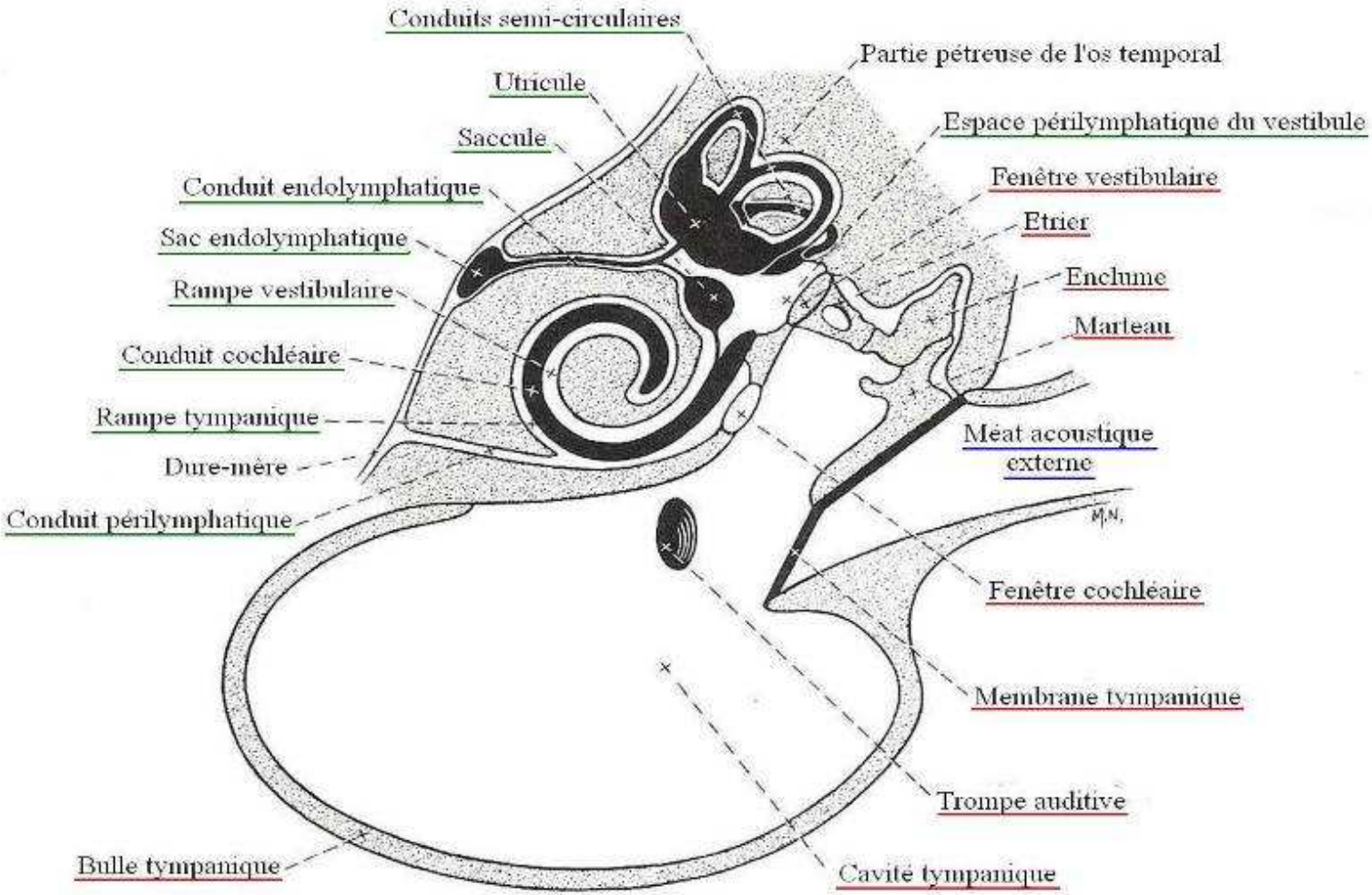

Figure 13 - Coupe schématique de l'os temporal, permettant de visualiser l'oreille interne, l'oreille moyenne et le méat acoustique externe d'un chien (d'après [29])

oreille interne — oreille moyenne — oreille externe

La surface médiale de la membrane tympanique est recouverte par une muqueuse en continuité avec celle de la cavité tympanique. Il s'agit donc d'un épithélium de type respiratoire, cylindrique à la périphérie, s'aplatissant au fur et à mesure pour devenir pavimenteux au centre de la membrane tympanique. Cet épithélium repose sur un tissu conjonctif lâche, une *lamina propria* mince et finement vascularisée.

Au centre, une couche de tissu fibreux, formée de deux plans de faisceaux conjonctivo-élastiques, sépare les surfaces latérale et médiale. Le plan de faisceaux le plus externe est épais, constitué de fibres radiales en direction de l'anneau fibro-cartilagineux. Le plan interne est constitué de fibres circulaires, que l'on retrouve plutôt en périphérie, autour de l'anneau fibro-cartilagineux. Le manche du marteau est engoncé dans cette couche fibreuse, entre les deux épithélia. Cette conformation optimise ainsi la vibration de la membrane tympanique suite aux stimuli sonores.

1.2 Conformation de la membrane tympanique

On distingue deux parties : une partie lâche (pars flaccida) et une partie tendue (pars tensa).

a – Pars flaccida

La *pars flaccida* est une petite partie triangulaire de la membrane tympanique, située entre le processus latéral du marteau et les marges de l'incisure tympanique. Elle est lâche, peu étendue, située dorsalement dans le quart supérieur du tympan, opaque. Elle est de couleur rose très pâle avec de très fins vaisseaux et constituée de fibres de collagène peu denses et en faible nombre. **[7]** Chez certains chiens, elle peut être bombée, proéminente : il pourrait s'agir d'un signe précoce d'une hypersensibilité sous-jacente provoquant des gonflements tissulaires. **[104]** La *pars flaccida* fournit notamment l'apport sanguin nécessaire à la *pars tensa*. **[18]** Sa flaccidité et sa vascularisation permettent une cicatrisation rapide. **[66]**

b – Pars tensa

La *pars tensa* représente le reste de la membrane tympanique, constituée de fibres externes radiales et de fibres internes circulaires. Cette partie est tendue sur le manche du marteau jusqu'au conduit auditif externe. Elle est mince, résistante, brillante, de couleur gris perle, transparente (sauf au niveau des fibres externes radiales, qui sont opaques). Au niveau du

manche du marteau, le tissu conjonctif est plus épais et comprend des vaisseaux sanguins et des nerfs, qui s'étendent radialement. C'est également le siège de l'épithélium germinatif, par lequel se reforme la membrane. **[18]** La *pars tensa* est la partie de la membrane tympanique assurant la transmission des ondes sonores. En cas de lésion, la cicatrisation de la *pars tensa* est lente. **[66]**

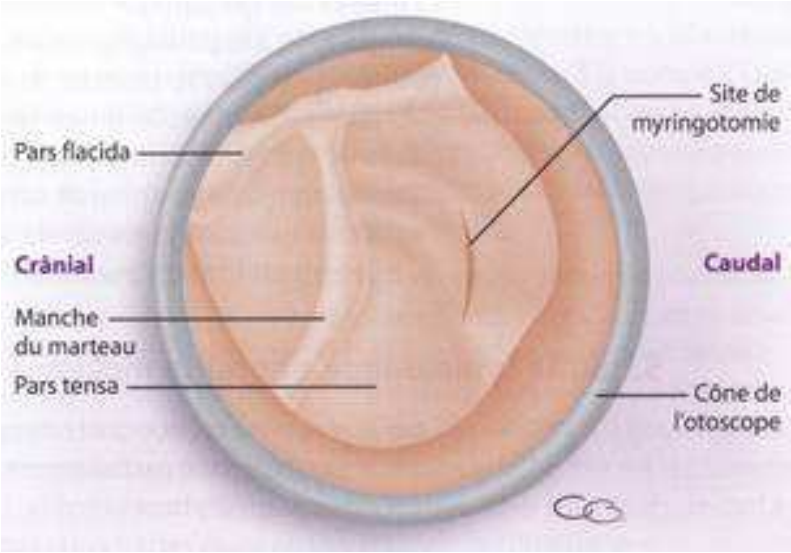

Figure 14 - Vue schématique d'une membrane tympanique de l'oreille gauche d'un chien par otoscopie (d'après [12])

c – Concavité et surface externe **[29]**

La concavité de la membrane tympanique en vue externe est due à la traction réalisée par le marteau sur sa face médiale. En vue externe, il existe une strie blanchâtre, convexe, partant de la pars flaccida et traversant la pars tensa en direction dorso-ventrale, jusqu'au point le plus concave : le coude de la membrane tympanique (encore appelé umbo de la membrane tympanique). Il s'agit de la *stria mallearis*, qui correspond à l'empreinte du manche du marteau sur le tympan. Elle est bien visible par transparence lors de l'examen otoscopique. En vue interne, la corde (ou chorde) du tympan, issue du nerf intermédiaire VII bis, traverse horizontalement la pars flaccida et passe derrière celle-ci et le col du marteau.

L'épithélium recouvrant la surface externe de la membrane tympanique prend origine autour de l'attache du manche (ou manubrium) du marteau. On note à cet endroit une activité mitotique permanente, ainsi qu'une migration à travers la membrane tympanique, irradiant dans toutes les directions.

Cette migration permet d'évacuer les débris kératinisés du manche vers la périphérie de la membrane tympanique, puis vers le conduit auditif externe, où ils s'accumulent avant d'être évacués. Lorsque la membrane tympanique est endommagée ou perforée, elle se répare de la même manière, de façon centrifuge.

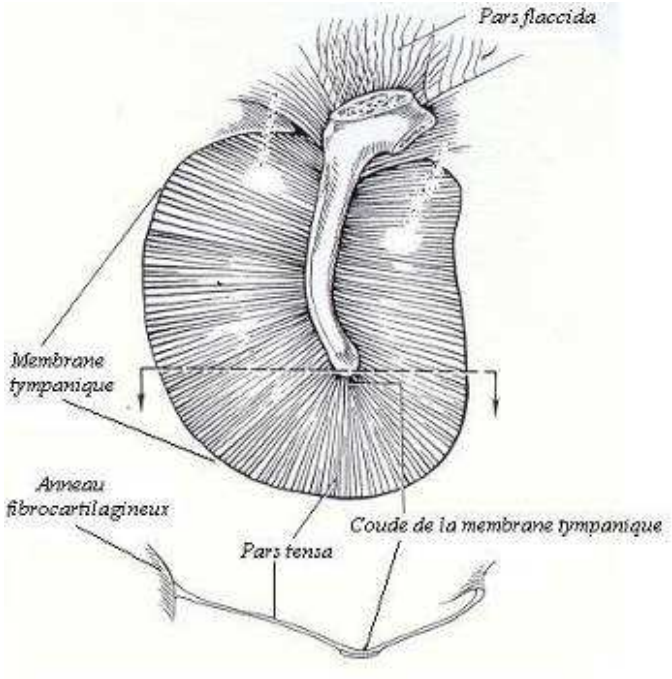

Figure 15 - Représentation schématique de la membrane tympanique en vue interne et en coupe transversale (d'après [109])

2 – Cavité tympanique

2.1 Localisation et aspect général de la cavité tympanique

La cavité tympanique est située entre la membrane tympanique latéralement et l'os pétreux médialement. Elle mesure environ 8 à 10 mm de largeur, et également 8 à 10 mm de profondeur chez le chien **[66]**, soit un volume de 2,5 cm^3 en moyenne, directement corrélé au poids du chien. Chez le chat, le volume moyen de la cavité tympanique est de 0,9 cm^3. **[55]** Il s'agit d'une cavité aérique, tapissée d'un épithélium cilié de type respiratoire, en continuité avec celui de la trompe auditive. Cet épithélium sécrétant possède la faculté d'absorber des gaz, ce qui tend à créer une légère dépression dans la cavité de l'oreille moyenne. **[16]** L'épithélium repose sur une fine couche de tissu conjonctif. Les osselets, la partie ventrale de la cavité tympanique, la membrane tympanique et les fenêtres cochléaire et vestibulaire sont tapissées par un épithélium squameux simple. **[68]**

2.2 Divergences entres espèces

a – Chez le chien

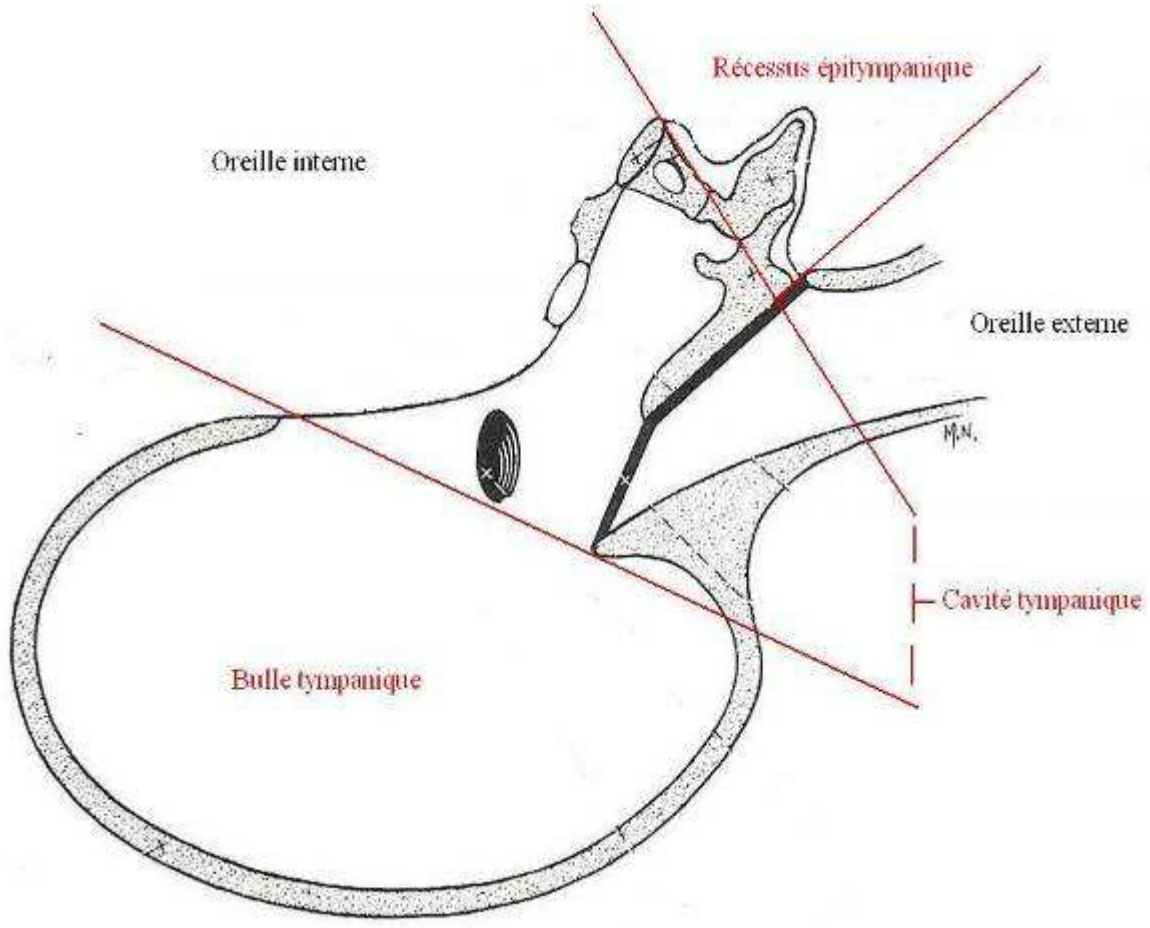

Figure 16 - Les trois parties de la cavité de l'oreille moyenne chez le chien (modifié d'après [29])

Chez le chien, la cavité tympanique est composée de trois parties :

- une partie dorsale, encore appelée **récessus épitympanique**, qui est la partie la plus petite. Elle contient notamment la tête du marteau et l'enclume.

- une partie moyenne, correspondant à la **cavité tympanique** ***sensu stricto***, et qui comprend la chaîne des osselets auditifs, ainsi que trois ouvertures : la fenêtre vestibulaire sur laquelle s'appuie la base de l'étrier, la fenêtre cochléaire et l'ouverture de la trompe auditive au centre de la paroi rostrale. Juste face à la fenêtre vestibulaire, on trouve une petite fente correspondant à l'ouverture du canal facial à travers la muqueuse. **[66]**

- une partie ventrale majeure, dénommée **bulle tympanique**, de forme ovoïde, et ouverte dorsalement sur la partie moyenne. Le toit de cette partie ventrale présente une proéminence en forme de tonneau, appelée le promontoire de la cochlée (au sein duquel est creusée la cochlée, appartenant à l'oreille interne). Lors d'otite moyenne, cette zone agit comme un réservoir piégeant les débris et les toxines.

b – Chez le chat **[66]**

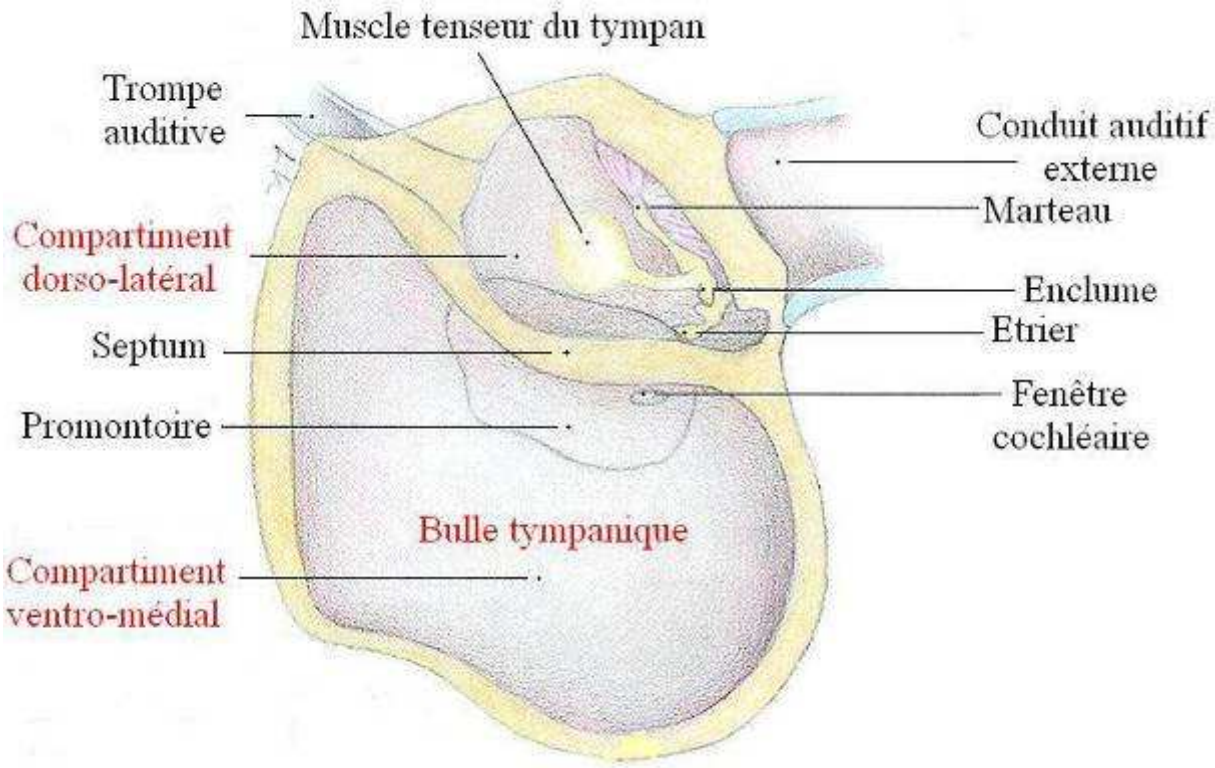

Figure 17 - Les deux parties de la cavité de l'oreille moyenne chez le chat (d'après [57])

La cavité de l'oreille moyenne est séparée chez le chat par un septum, en deux cavités tympaniques distinctes :

- une cavité dorso-latérale, la plus petite des deux, où on retrouve la chaîne ossiculaire avec les trois osselets ainsi que l'ouverture de la trompe auditive.

- une cavité ventro-médiale, plus grande, correspondant à la bulle tympanique, remplie d'air. Cette cavité est bien plus développée que chez le chien.

Ces deux compartiments communiquent par une petite ouverture, située dorsalement près de la fenêtre cochléaire. Ce septum osseux peut éventuellement être perforé en cas de besoin, par exemple pour assurer un meilleur drainage de l'oreille moyenne.

NB : Des manipulations trop violentes de ce septum peuvent provoquer des lésions au niveau des nerfs sympathiques post-ganglionnaires. Ces nerfs, visibles par transparence comme de fines travées dans la sous-muqueuse au dessus du promontoire, doivent être soigneusement épargnés lors de chirurgie de retrait du septum.

2.3 Ouvertures de la cavité tympanique **[58] [66]**

La cavité tympanique est obturée latéralement par la membrane tympanique (cf *supra*), et rostralement se trouve l'ostium tympanique de la trompe auditive (cf *infra*). Sur la face latérale du promontoire, on trouve une fine lame osseuse, contenant les deux ouvertures obturant l'oreille moyenne médialement :

- La fenêtre vestibulaire ovale est située sur la face dorso-latérale du promontoire, juste en regard de la *pars flaccida* de la membrane tympanique. Elle est recouverte par un fin diaphragme, parfois appelé membrane vestibulaire, qui le rattache à la base de l'étrier d'un côté, et qui est en relation avec le vestibule de l'oreille interne de l'autre côté. Elle transmet les vibrations issues de la membrane tympanique puis de la chaîne ossiculaire vers l'endolymphe (cf *infra*). Sa surface est vingt fois plus petite que celle de la membrane tympanique : ceci contribue à une amplification importante des ondes sonores.

- La fenêtre cochléaire ronde, située à l'extrémité caudo-latérale du promontoire, se situe ventralement par rapport à la fenêtre vestibulaire et est recouverte d'une fine membrane (qualifiée parfois de « seconde membrane tympanique »). Cette membrane peut osciller, ce qui permet alors de dissiper l'énergie de vibration de la périlymphe (*cf. infra*) dans la cavité tympanique.

Ces deux fenêtres s'ouvrent sur l'oreille interne dont l'anatomie est décrite en *annexe 4*.

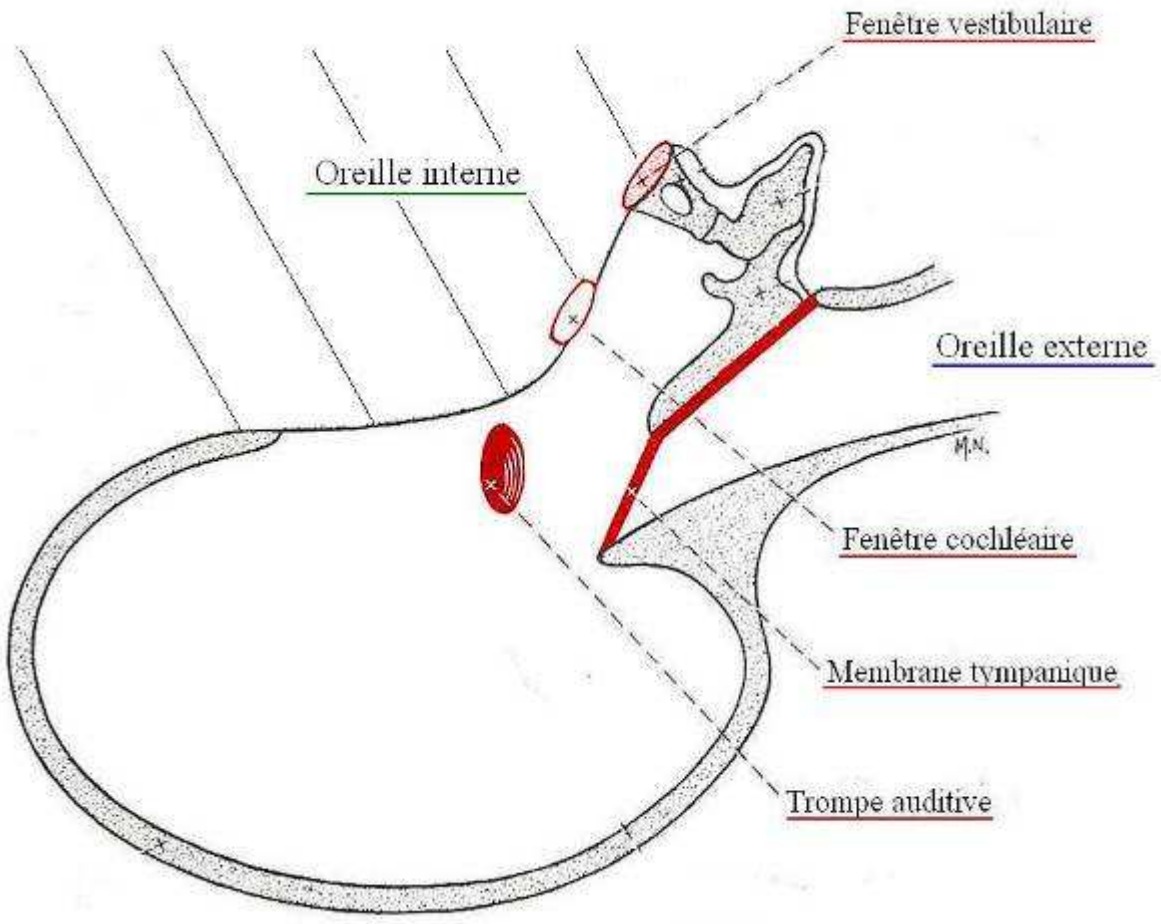

Figure 18 - Les quatre ouvertures de l'oreille moyenne (modifié d'après [29])

3 – Chaîne ossiculaire

3.1 Topographie et conformation des os de l'oreille moyenne **[9] [55]**

Les osselets peuvent être considérés comme un bloc osseux compact, formé par ossification enchondrale. Néanmoins, on distingue tout de même trois osselets bien distincts, séparés les uns des autres par des articulation synoviales : le marteau, l'enclume et l'étrier. **[66]** Ils se succèdent dans cet ordre de la membrane tympanique jusqu'à la fenêtre vestibulaire, traversant donc la cavité tympanique de part en part. Cette chaîne ossiculaire permet la transformation des ondes sonores en ondes mécaniques, transmises ensuite vers l'oreille interne.

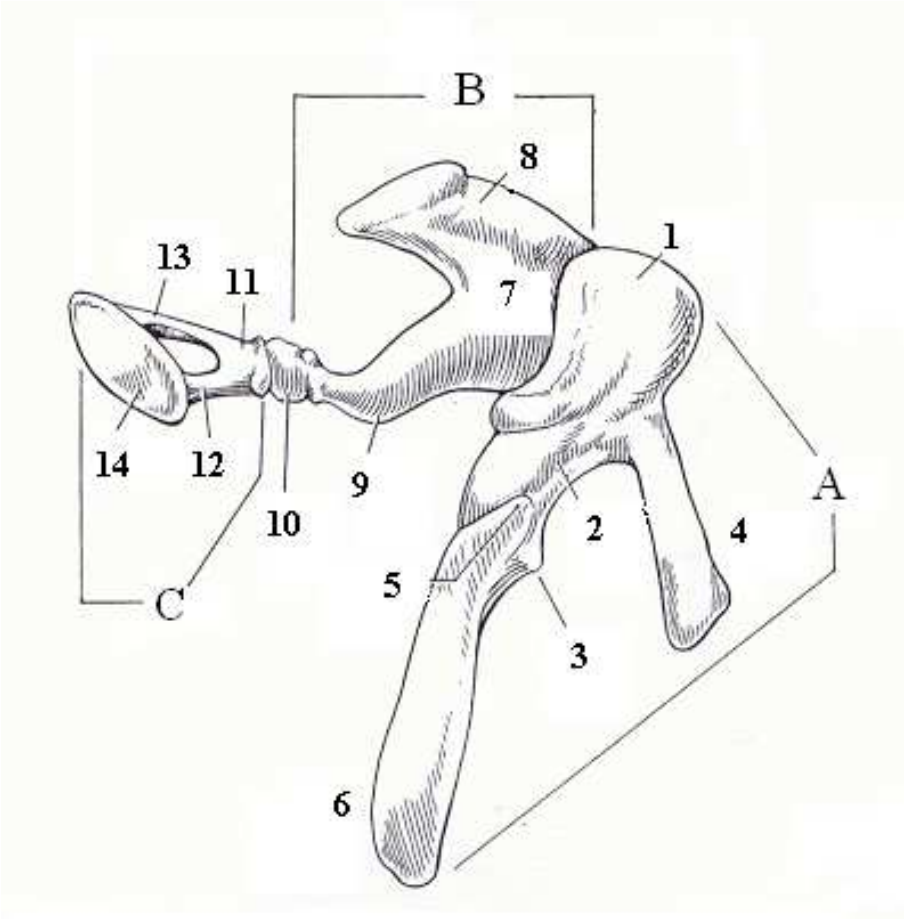

Figure 19 - Représentation schématique d'une vue rostro-médiale des osselets auditifs (d'après [113])

A : marteau	B : enclume	C : étrier
1 : tête du marteau	7 : corps de l'enclume	11 : tête de l'étrier
2 : col du marteau	8 : branche courte	12 : branche rostrale
3 : processus latéral	9 : branche longue	13 : branche caudale
4 : processus rostral	10 : processus lenticulaire	14 : base de l'étrier
5 : processus musculaire		
6 : manche du marteau		

- Le marteau est la plus grande pièce. Il se compose d'une tête (située dans la partie dorsale de la cavité tympanique), d'un col comportant trois processus (les processus rostral, musculaire et latéral), et du manche (ou manubrium), qui mesure un centimètre environ et qui est fermement attaché à la membrane tympanique.

- l’enclume comprend un corps (situé dans la partie dorsale de la cavité tympanique), qui s’articule à la tête du marteau et qui se prolonge par deux branches : une courte et une longue (qui se termine parfois par un processus lenticulaire). Elle mesure 4 mm en moyenne.

- l’étrier est le plus petit os de l’organisme : il mesure 2 mm environ. Il se compose d’une tête, qui s’articule au processus lenticulaire de l’enclume, d’un processus musculaire, de deux branches de l’étrier (une rostrale et une caudale). Ces deux branches se réunissent pour former la base de l’étrier, attachée à la fenêtre vestibulaire par un ligament fibreux.

3.2 Union des osselets et musculature

Ces osselets sont mobiles et articulés entre eux par des articulations synoviales. Des ligaments permettent également le soutien de l’ensemble. On trouve d’autre part deux muscles striés squelettiques associés : le muscle tenseur du tympan et le muscle stapédien. La contraction de ces deux muscles simultanément permet la mise sous tension de la chaîne d’osselets et la réduction importante de leurs mouvements (amortissement des vibrations), ce qui protège alors les structures de l’oreille interne lors d’oscillations exagérées : ceci est appelé le « réflexe ossiculaire » ou « réflexe tympanique », qui se met en place en seulement 40 à 60 millisecondes. **[66]**

- Le muscle tenseur du tympan, sphérique, s’attache sur le processus musculaire du marteau d’une part −auquel il se rattache par un faible tendon−, et sur la fosse du tenseur du tympan d’autre part. Cette fosse est située dans la paroi osseuse de la cavité tympanique, à proximité de l’ostium tympanique de la trompe auditive. Ce muscle est innervé par le nerf tenseur du tympan, rameau du nerf mandibulaire, issu lui-même du nerf trijumeau V. Sa contraction réduit la mobilité de la membrane tympanique : il tire médialement le marteau, ce qui tend le tympan et augmente la pression de la caisse tympanique. Il est mis en jeu de façon réflexe lors de sons de forte intensité, pour diminuer l’amplitude de la variation tympanique et limiter alors la quantité d’énergie mécanique transmise à l’oreille interne. **[8]**

- Le muscle stapédien −le plus petit muscle squelettique du corps **[66]**− s'attache, de la même manière, sur le processus musculaire de la tête de l'étrier et sur la fosse du muscle stapédien dans la paroi osseuse de la partie dorsale de la cavité tympanique. Ce muscle est innervé par le nerf stapédien, issu du nerf facial moteur VII. Lorsqu'il se contracte, il réduit la mobilité de la fenêtre vestibulaire, jouant là encore un rôle de protection vis-à-vis des vibrations engendrées par les sons intenses. **[8]**

4 – Trompe auditive

La trompe auditive (ou trompe d'Eustache) s'abouche dans la cavité tympanique par l'ostium tympanique de la trompe auditive, situé à l'extrémité rostrale de la cavité tympanique, à proximité de la fosse du tenseur du tympan. (cf. figure 18) Cette trompe relie la cavité tympanique à la partie dorsale du pharynx (nasopharynx), dans laquelle elle s'abouche au niveau de l'ostium pharyngien. Elle mesure 1,5 à 2 cm chez le chien comme chez le chat. **[55]** La trompe auditive est composée d'une partie osseuse proximalement à la cavité tympanique, appelée canal musculo-tubaire, et d'un tube cartilagineux incomplet à l'approche du pharynx. Elle est tapissée par un épithélium cilié pseudo-stratifié à cellules caliciformes, productrices de mucus, reposant sur un tissu conjonctif lâche similaire à un épithélium de type respiratoire. **[66]** Les cellules ciliées permettent d'éliminer le mucus vers le nasopharynx et jouent le rôle de barrière vis-à-vis d'une contamination bactérienne à partir du nasopharynx. **[55]**

La majeure partie du temps, la trompe auditive est fermée, mais le fait de bailler, d'éternuer ou de déglutir provoque son ouverture, grâce au muscle tenseur du voile du palais. Lorsqu'elle est ouverte, il y a une communication directe entre l'oreille moyenne et l'extérieur (via le pharynx). Ceci permet alors un équilibre des pressions entre la cavité tympanique et le pharynx, et donc un équilibre des pressions de part et d'autre de la membrane tympanique (pression égale à celle de l'air ambiant de chaque côté).

5 − Innervation au niveau de l’oreille moyenne **[66]**

On trouve deux types de nerfs au niveau de l’oreille moyenne, qui peuvent tous deux être indépendamment atteints en cas de traumatisme ou d’affection de l’oreille :

- des nerfs qui passent à travers la cavité tympanique (*cf. annexe 3*) : ils sont en association avec l’oreille moyenne, mais leur destination finale est autre. On distingue les nerfs sympathiques, les nerfs issus du nerf facial VII (dont la corde du tympan), les nerfs issus du nerf glosso-pharyngien IX.

- Des nerfs œuvrant directement pour le fonctionnement de l’oreille moyenne. Le nerf tympanique, issu du nerf glosso-pharyngien (nerf crânien IX), innerve la muqueuse tapissant la bulle tympanique, et se prolonge d’un plexus tympanique innervant la cavité de l’oreille moyenne. Ces nerfs sont impliqués dans la perception des variations de pression à travers la membrane tympanique et peuvent également être révélateurs de douleurs de l’oreille moyenne. Les nerfs moteurs innervant le muscle tenseur du tympan (issu du nerf mandibulaire, lui-même étant une branche du nerf trijumeau V) et le muscle stapédien (issu du nerf facial VII) n’ont pas d’incidence clinique majeure.

II – Examen de l’oreille saine et technique otoscopique

A – Matériel et techniques d’otoscopie

1 – Indications de l’otoscopie

1.1 Indications générales

a – Oreille saine

Les affections de l’oreille sont parmi les plus courantes observées dans l’exercice vétérinaire : 15 à 20 % des chiens et 6 à 7 % des chats sont présentés en consultation pour des problèmes auriculaires. Cela peut aller du léger érythème à l’otite sévère. De plus, la plupart des propriétaires ne remarquent pas ces problèmes d’oreilles, et certains animaux n’expriment aucun symptôme avant de présenter une atteinte sévère. C’est pourquoi **un examen otoscopique de routine doit être réalisé sur chaque animal présenté en consultation. [39]**

b – Oreille douloureuse

L’examen otoscopique est une procédure de diagnostic qui doit être réalisée sur chaque animal suspect d’atteinte auriculaire, après avoir recueilli les commémoratifs, l’anamnèse, et réalisé un examen clinique complet. On peut réaliser cet examen otoscopique soit au moyen d’un otoscope classique, manuel, soit au moyen d’un vidéo-otoscope. **Les deux oreilles doivent être examinées**, même lors d’atteinte unilatérale. En effet, une otite légère dans une oreille peut passer inaperçue si, dans le même temps, l’autre oreille est touchée de façon beaucoup plus importante. Si les deux oreilles sont atteintes, il est préférable de **commencer par celle qui est la moins touchée**. Cela permet également d’évaluer le degré de tolérance de l’animal. **[78]** D’autre part, si l’on utilise un otoscope manuel, il est recommandé de changer de cône ou de le désinfecter entre chaque oreille. Si l’on utilise un vidéo-otoscope, il est conseillé de nettoyer le matériel entre chaque oreille examinée, au moyen d’une compresse imbibée d’alcool isopropylique par exemple, ou d’utiliser des cônes stériles souples. **[118]** L’examen doit en particulier s’intéresser à la présence de corps étranger ou de parasites visibles, au degré de l’inflammation présente, à la nature et la quantité des sécrétions et à l’intégrité de la membrane tympanique. **[103]**

1.2 Préparation

Pour réaliser correctement l'acte otoscopique, il est nécessaire de réaliser une bonne contention de l'animal. Le but est d'orienter l'oreille de manière à avoir un conduit auditif le plus droit possible. Sur un animal vigile, en position assise, on peut doucement tirer le pavillon de l'oreille en direction ventrale : les cartilages étant souples, les canaux vertical et horizontal s'alignent quasiment. **[39]** Sur un animal anesthésié, en décubitus latéral, il faut donc tirer sur le pavillon et le cartilage auriculaire vers le haut, loin du plan sagittal. **[55]** L'embout de l'otoscope ou du vidéo-otoscope doit être glissé dans l'incisure intertragique.

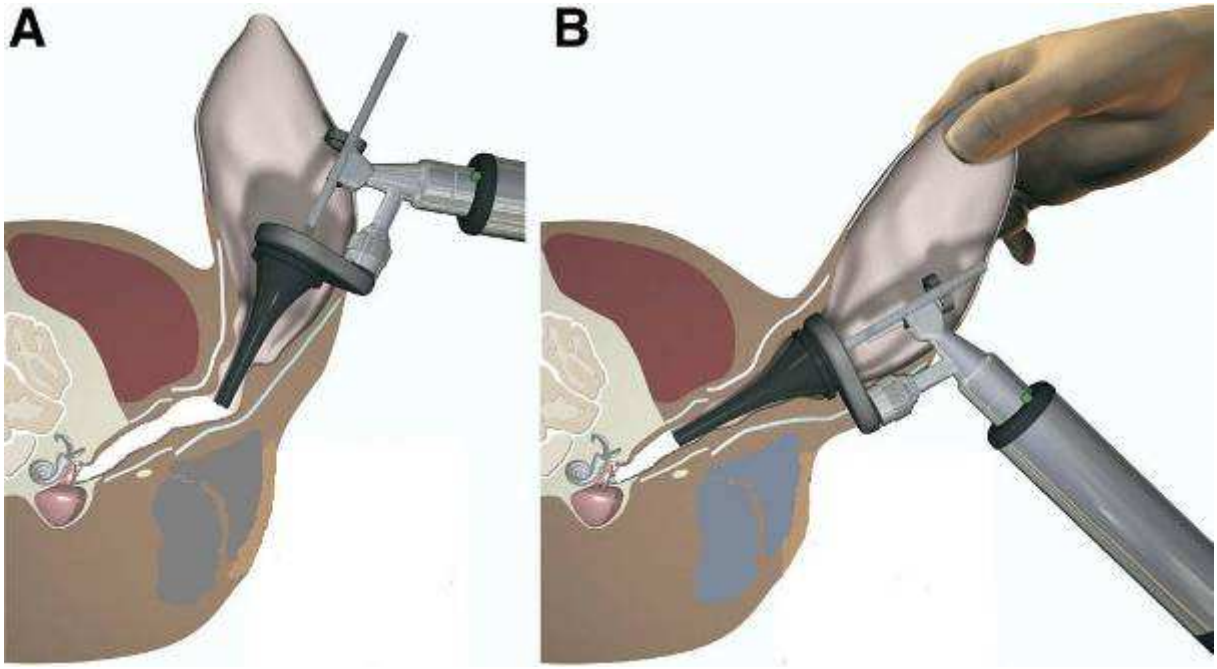

Figure 20 - Vue schématique de la réalisation de l'examen otoscopique d'une oreille gauche de chien ou de chat (d'après [48])

A : entrée de l'embout otoscopique et visualisation du conduit auditif vertical

B : nécessité de tirer le pavillon de l'oreille en direction ventrale, alignement des conduits et visualisation du conduit auditif horizontal

Parfois, il faut réaliser un nettoyage auriculaire avant qu'un examen soit possible. De même, en cas d'érythème, d'hyperplasie, de sténose ou d'ulcération, un traitement à base de corticoïdes pendant deux à trois semaines est parfois nécessaire pour réduire l'inflammation et la douleur, afin de réaliser ensuite l'examen otoscopique correctement. **[26]**

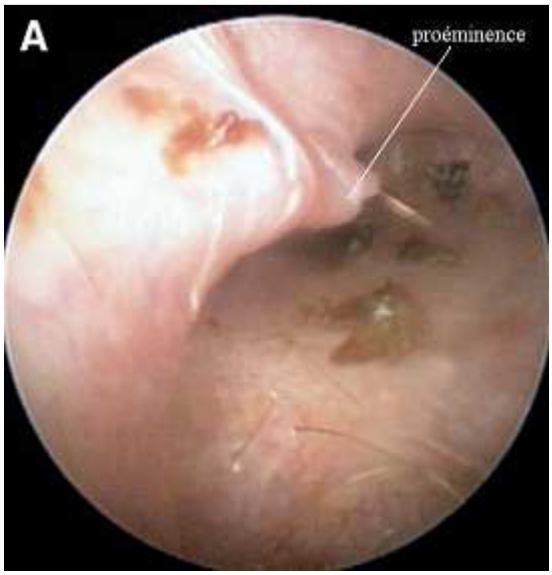

Figure 21 - Angulation entre le canal vertical et le canal horizontal, délimités par une proéminence (d'après [48])

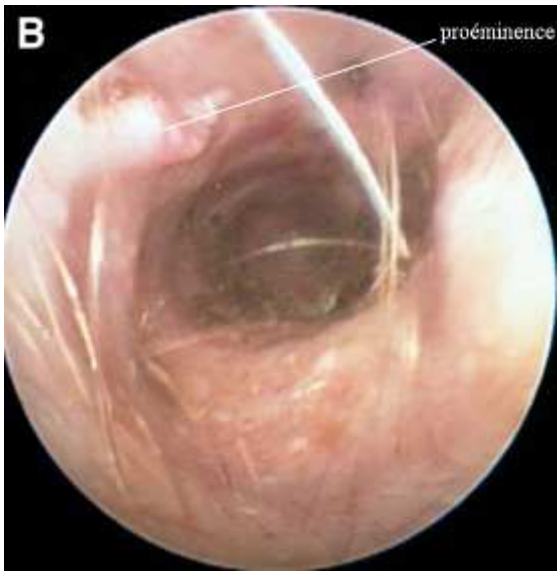

Figure 22 - Visualisation du conduit horizontal, après avoir tiré l'oreille latéralement et ventralement pour aligner les deux conduits (d'après [48])

L'observation du conduit auditif ou de la membrane tympanique d'un chien ou d'un chat peut donc parfois être extrêmement frustrante si l'animal est douloureux. Le simple fait d'effleurer le pavillon ou d'insérer l'otoscope peut s'avérer très inconfortable pour l'animal et engendrer des comportements agressifs envers le vétérinaire ou la personne qui réalise la contention. De même, un animal inconfortable aura souvent tendance à secouer la tête lors de l'insertion de l'otoscope, ce qui ne ménage qu'une observation très limitée et très brève des structures. On peut alors avoir recours à une sédation ou à une anesthésie. **[39]** Notamment chez le chat, l'anesthésie est presque systématiquement nécessaire. **[55]**

1.3 Sédation

L'examen otoscopique est parfois difficile à réaliser, lorsqu'un animal présente une otite. D'autre part, les embouts d'otoscope sont généralement froids et rigides : ils peuvent donc facilement léser le canal, surtout si celui-ci est enflammé. Les animaux douloureux, ou les animaux difficiles comme les petits chiens et les chats, peuvent alors nécessiter une tranquillisation, voire une anesthésie générale, de manière à réaliser correctement l'examen. De même, si la paroi du conduit auditif reste inobservable malgré un nettoyage de routine, ou si la membrane tympanique n'est pas visible alors qu'une otite moyenne est suspectée, une sédation est nécessaire. **[78]**

Deux possibilités se présentent alors :

- la sédation est effectuée immédiatement :
  - lorsque la présence d'un corps étranger ou d'un abcès est fortement probable
  - en cas de suspicion d'otite moyenne
  - si les sécrétions et/ou la sténose post-inflammatoire ne sont pas trop importantes
  - lorsque la présence de nombreux ulcères fait suspecter une otite bactérienne grave (urgence du drainage du pus) ou un néoplasme (nécessité de réaliser une biopsie)

- l'exploration complète est reportée et un traitement hygiénique est prescrit :
  - s'il ne s'agit pas d'une urgence
  - si l'état du chien (jeûne, état général) et/ou l'emploi du temps de la clinique ne permettent pas la sédation le jour même
  - si le conduit est trop étroit pour être exploré

Un protocole de sédation permettant d'obtenir une anesthésie de 20 minutes environ a été proposé : kétamine (1,36 – 2,2 mg/kg), midazolam (0,023 mg/kg), acépromazine (0,023 mg/kg), ces produits étant administrés par voie intraveineuse lente et pouvant être mélangés dans une même seringue. La durée d'action de ce protocole laisse le temps de réaliser un examen otoscopique complet, ainsi qu'un nettoyage des deux oreilles. **[82]**
On peut également utiliser de la xylazine (1-2 mg/kg) pour obtenir une sédation efficace d'une vingtaine de minutes. La détomidine (20-40 µg/kg) peut aussi être employée et présente l'avantage d'être antagonisable par l'atipémazole. Mais cette solution présente deux inconvénients : elle est plus onéreuse et il existe un risque d'induction d'une arythmie cardiaque (effet potentialisé par l'administration concomitante de sulfamides). **[55]**

2 – Indications de la vidéo-otoscopie

2.1 Limites de l'otoscopie manuelle

Le but de l'examen otoscopique est la visualisation du conduit auditif externe sur toute sa longueur et de la membrane tympanique, afin de vérifier l'intégrité de ces structures. Avec un otoscope manuel, on rencontre diverses difficultés :

- il n’y a pas de grossissement possible, une seule vue est réalisable. L’examen de la partie verticale du conduit auditif est généralement satisfaisant avec un otoscope manuel mais son grossissement (x2) limite l’observation de la partie horizontale du conduit **[79]**

- la visualisation du tympan n’est pas toujours possible : même sur des oreilles saines, le tympan est visible dans seulement 75 % des cas. Par exemple, chez le Berger Allemand, la membrane tympanique est souvent située à plus de 8 cm de l’œil observateur **[79]**

- l’éclairage est réduit et provient de l’arrière de l’appareil. L’utilisation d’instruments obstrue alors généralement l’éclairage **[59]**

- la présence de débris dans le conduit auditif peut gêner la visualisation **[59]**

- lors d’otites chroniques, même après nettoyage efficace du conduit auditif externe, la visualisation de la membrane tympanique n’est possible que dans 28 % des cas **[70]**

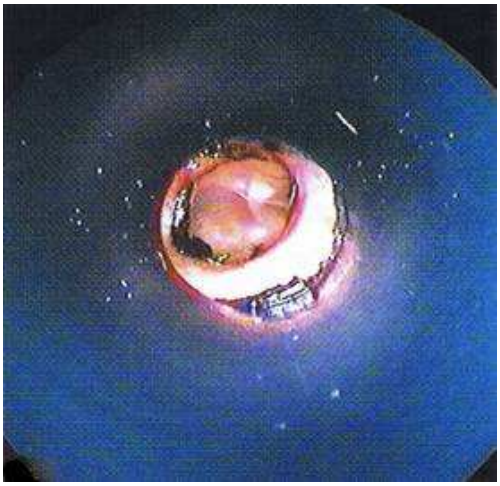

Figure 23 - Vue du conduit auditif externe et du tympan avec un otoscope classique (d'après [59])

2.2 Avantages de la vidéo-otoscopie

a – Des images de qualité améliorée

L’avantage principal de la vidéo-otoscopie, qui est l’optique supérieure de l’appareil, permet des forts grossissements (agrandissement de 15 à 25). La visualisation du conduit auditif est

quasi parfaite et la résolution des détails est grandement améliorée, le confort augmenté. Ainsi, le conduit horizontal et le tympan sont bien visibles, et la distinction entre les épillets et les céruminolithes (« bouchon de cérumen ») se fait aisément. **[79]**

L'image agrandie est projetée sur l'écran du moniteur et est de qualité bien supérieure à celle obtenue à travers un otoscope manuel. D'autre part, plusieurs personnes peuvent visualiser la même chose au même moment sur l'écran, tandis que la réalisation d'une otoscopie manuelle est individuelle et dépendante de l'opérateur. Evidemment, la vidéo-otoscopie est également opérateur-dépendante, mais fait disparaître les biais d'interprétation individuelle puisque plusieurs personnes interprètent la même image en même temps. Ces images peuvent, de plus, être enregistrées et réutilisées, notamment dans le cadre d'un suivi. **[26]**

Figure 24 - Visualisation d'images de qualité améliorée, sur un écran accessible à plusieurs personnes simultanément (d'après [39])

b – Une source de lumière mieux placée **[26]**

La source de lumière est intense, et éclaire correctement l'ensemble du conduit, ce qui aide à une meilleure visualisation des structures. La lumière est ici placée à l'extrémité du vidéo-otoscope, contrairement à un otoscope manuel où elle est placée à la base du cône. Ceci comporte une différence fondamentale : le champs visuel n'est plus masqué lors du passage d'instruments dans le canal opérateur.



Figure 25 - Source de lumière du vidéo-otoscope non cachée par le passage d'instruments (d'après [39])

c – Une meilleure observance des traitements **[26] [79]**

Un autre avantage de la vidéo-otoscopie, plus indirect, est l'observance du traitement. En effet, la visualisation, par le propriétaire de l'animal, des structures anatomiques et des lésions de l'oreille de son animal, lui permet de mieux se rendre compte de l'atteinte dont souffre l'animal. Cette visualisation peut être directe, si le propriétaire peut assister à l'acte technique vidéo-otoscopique, ou indirecte, en lui montrant les images enregistrées par exemple. Elle constitue ainsi généralement une source de motivation conséquente pour un propriétaire et facilite l'observance des traitements, les visites de suivi, etc.

Figure 26 - Possibilité de participation du propriétaire lors de l'examen vidéo-otoscopique (d'après [59])

d – Réalisation d'actes simultanés **[26] [79]**

Alors qu'un otoscope manuel ne permet de faire que des actes les uns après les autres (visualisation, puis nettoyage du conduit en cas de besoin, nouvelle visualisation ensuite…), la vidéo-otoscopie permet de réaliser ces actes simultanément. Ainsi, on peut procéder à des nettoyages auriculaires tout en continuant à visualiser le conduit auditif. Des corps étrangers, des débris ou des parasites peuvent être retirés avec une pince, des biopsies peuvent être obtenues au moyen d'une pince à biopser, une incision de la membrane tympanique peut être pratiquée si nécessaire, tout ceci étant réalisé sous visualisation vidéo-otoscopique. (*cf. infra*)

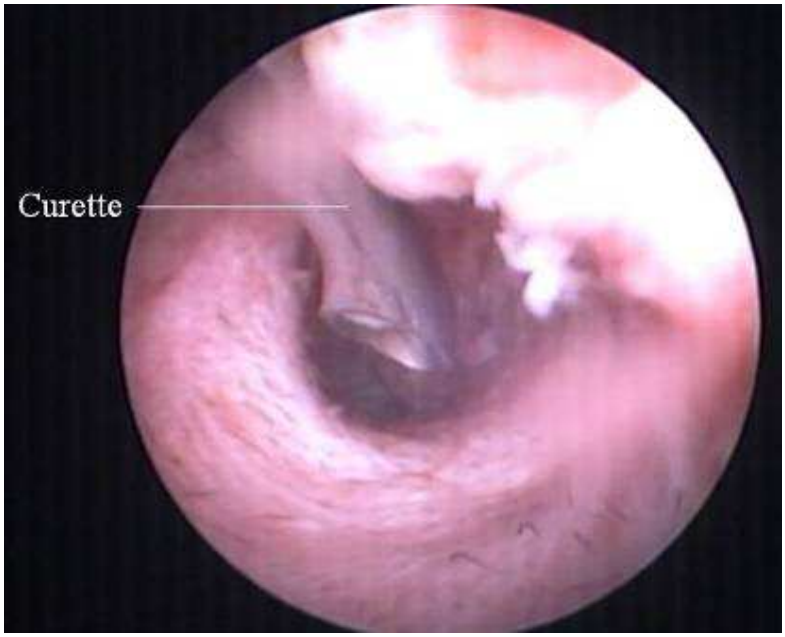

Figure 27 - Réalisation d'actes simultanés grâce à la vidéo-otoscopie : ici, la progression de l'instrument ne gêne pas la visualisation (Crédit photo ENVL service chirurgie)

2.3 Réalisation de l'examen vidéo-otoscopique **[59]**

On peut trouver les termes de vidéo-otoscopie ou encore d'endoscopie du conduit auditif. L'examen est très rarement conduit sur un animal vigile et uniquement chez un animal calme et sans otalgie. L'expérience clinique nous conduit à réaliser cet examen sous sédation forte ou sous anesthésie. Tout mouvement de tête de l'animal peut provoquer des blessures ou des traumatismes du conduit auditif, des anomalies d'acquisition des images et des bris de matériel. Ainsi, on pourra réaliser une sédation (par exemple au moyen d'α2-agonistes) ou une anesthésie générale de courte durée (par exemple avec du propofol, dose-dépendant).

Si l'on réalise l'examen vidéo-otoscopique sur un animal vigile, l'endoscope est d'abord introduit dans le conduit vertical, en tirant l'oreille vers l'arrière et vers le haut, puis dans la partie horizontale, en abaissant l'oreille à l'horizontale et en la tirant latéralement.
Si l'on réalise l'examen vidéo-otoscopique sur un animal tranquillisé ou sous anesthésie, l'animal est placé en décubitus latéral et l'oreille est tirée à la verticale pour l'examen du conduit auditif horizontal.

En cas d'otalgie marquée ou d'œdème important du conduit auditif, il est conseillé de prescrire une corticothérapie pendant quelques jours avant de réaliser l'examen. L'examen nécessite un nettoyage préalable du conduit auditif externe à l'aide de solutions non détergentes. On choisira idéalement des solutions peu ou pas ototoxiques car on ne connaît pas encore l'état de la membrane tympanique. En pratique, on choisit du NaCl à 0,9 % ou une solution très diluée de povidone iodée (0,005 %). Il est préférable de réaliser une anesthésie gazeuse, ou au moins de placer une sonde endotrachéale, à cause des risques de fausse déglutition en cas de tympan percé, les liquides d'irrigation risquant de passer dans la bulle tympanique, puis dans le nasopharynx par la trompe auditive. **[12]**

2.4 Stratégie d'utilisation du vidéo-otoscope **[79]**

Pour que l'appareil soit régulièrement utilisé dans la clinique, et donc qu'il soit rentabilisé, il doit être monté et prêt à l'emploi en permanence. Il faut donc prévoir une console à roulettes, qu'on peut acheter chez le constructeur du vidéo-otoscope ou bien la fabriquer sur mesure.

Deux stratégies sont envisageables :

- On peut utiliser l'appareil en tant qu'examen complémentaire. Il est disposé dans une salle de chirurgie ou une salle de soins. La vidéo-otoscopie est alors un examen décidé à l'avance, pour lequel un rendez-vous a été spécialement pris, et qui nécessitera une anesthésie ou une sédation. La manipulation se fait au calme, et des éventuels gestes thérapeutiques (nettoyage, retrait de céruminolithe, injection de corticoïdes dans des polypes inflammatoires) ou diagnostiques (biopsies) peuvent être effectués à cette occasion. L'appareil est ainsi partagé entre tous les intervenants de la structure.

- On peut également utiliser l'appareil directement dans le cadre des consultations. Il est placé dans la salle de consultation, à côté de la table et est utilisé à chaque fois qu'une affection auriculaire est suspectée. Le propriétaire est présent et visualise directement avec le praticien l'état de l'oreille de son animal. Cette utilisation est celle qui garantit la meilleure rentabilité de l'appareil, tant d'un point de vue financier que dans la relation de confiance établie avec le client. Une vidéo-otoscopie simple peut être facturée 5 à 8 euros. Dans ce cas-là, elle est réalisée directement, sans anesthésie, de la même manière qu'on réaliserait une otoscopie manuelle. Après quelques jours d'autoformation, le geste devient facile et rapide à exécuter.

3 – Matériel utilisé

3.1 Matériel d'otoscopie conventionnelle **[26] [48] [118]**

Un examen otoscopique efficace réside dans l'utilisation d'un matériel adapté et de qualité. Il existe de nombreux types d'otoscopes différents, mais certains paramètres restent constants.

L'otoscope est constitué d'une tête comprenant un support circulaire sur lequel on peut adapter un cône otoscopique. Cette tête est reliée à une poignée contenant des piles ou des accumulateurs ou peut être reliée à un générateur. Les batteries rechargeables utilisées sont généralement des batteries nickel-cadmium ou lithium-ion. L'avantage de la batterie lithium-ion est qu'elle est deux fois plus légère qu'une batterie nickel-cadmium et elle ne nécessite pas d'être complètement déchargée avant de la recharger. L'otoscope doit aussi être équipé d'une source lumineuse halogène suffisamment puissante et permettre un agrandissement par un facteur au moins égal à 10. La profondeur de champ de l'appareil doit permettre une visualisation correcte des structures auriculaires dans un conduit auditif de longueur standard pour un chien ou un chat.

Il existe ainsi divers types d'embouts adaptés à la fois à la taille du conduit auditif des différentes races de chien (Ø : 4, 5, 7 et 9 mm) et à celle du conduit auditif des chats (Ø : 2,5 et 3 mm). Ils sont généralement en polypropylène ou en plastique, des matières qui permettent le rinçage à l'eau chaude, le passage à l'autoclave et l'utilisation des solutions désinfectantes classiques.

Pour réaliser une désinfection efficace, il a été montré que, après un nettoyage mécanique, les instruments doivent être trempés dans un désinfectant pendant au moins 10 minutes et non pas simplement rincés à l'alcool ou avec un désinfectant.

Figure 28 - Cônes otoscopiques de tailles variées, adaptés à différents formats de conduits auditifs externes (Crédit photo ENVL service chirurgie)

La plupart des otoscopes vendus aux vétérinaires proviennent de la médecine humaine. C'est pourquoi il en existe deux types principaux : ceux destinés à la médecine et au diagnostic médical, et ceux destinés à la chirurgie. Ils diffèrent à la fois par la taille de la lentille à travers laquelle on regarde et par la forme de l'appareil : **[48]**

- l'otoscope « médical » présente une pièce intermédiaire (sur laquelle est fixé l'embout) solidaire de la lentille. Cette dernière est amovible et doit donc être déplacée sur le côté pour pouvoir laisser passer un instrument à travers le cône de l'otoscope. On attache parfois un tube à l'embout de cet otoscope pour envoyer un souffle d'air sur la membrane tympanique et vérifier l'intégrité de celle-ci : cette technique est appelée oto-pneumoscopie, mais elle est rarement pratiquée en médecine vétérinaire et n'y a pas réellement montré son efficacité.

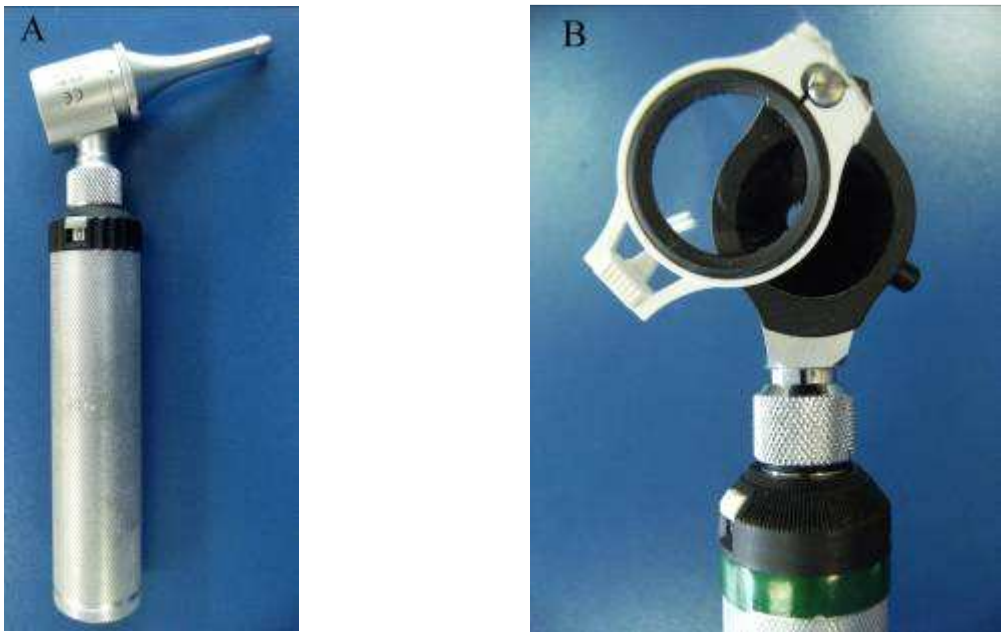

Figure 29 - Vue latérale (A) et arrière (B) de l'otoscope utilisé dans le diagnostic médical (Crédit photo ENVL service chirurgie)

- l'otoscope « chirurgical » ménage un espace entre la lentille, plus petite, et la pièce intermédiaire (sur laquelle est fixé l'embout). Les deux pièces sont donc amovibles indépendamment l'une de l'autre, et des instruments peuvent être insérés tout en continuant à regarder à travers l'otoscope.

Figure 30 - Vue latérale et arrière d'un otoscope chirurgical, qui permet le passage des instruments grâce aux rotations indépendantes de la lentille et de l'embout (Crédit photo ENVL service chirurgie)

3.2 Matériel de vidéo-otoscopie

L'avènement des fibres optiques, de sources lumineuses de qualité améliorée et de la miniaturisation des vidéos ont permis, en association avec un endoscope rigide, d'aboutir à un appareil permettant une bonne visualisation du conduit auditif et de la membrane tympanique : le vidéo-otoscope. La vidéo-otoscopie nécessite donc l'utilisation de matériel particulier : une sonde, une caméra, un écran (moniteur ou ordinateur), éventuellement un appareil de stockage des images (imprimante, magnétoscope, ordinateur,…). Dans tous les cas, il est évident qu'une utilisation soigneuse doit être entreprise : il s'agit d'appareils fragiles, techniques, reliés par de simples fils et dont le coût n'est pas négligeable.

a – Type de caméras utilisées **[59]**

Puisqu'il s'agit d'une endoscopie du conduit auditif, un caméra doit être utilisée : il s'agit d'une caméra C.C.D. (« charge coupled device »), associée à une source de lumière froide. Il est indispensable de choisir une source lumineuse halogène. Cette caméra est reliée à un moniteur télévision et peut même être connectée à une imprimante ou un magnétoscope. Il est également possible de relier la caméra directement à un ordinateur, permettant ainsi la visualisation d'images sur l'écran et l'enregistrement de photographies et de films vidéo sur l'ordinateur, grâce à un logiciel d'acquisition. D'autre part, il est possible de fixer un coupleur-C sur la caméra, afin d'y relier un endoscope rigide de 2,7 mm ou tout autre type d'endoscope rigide ou de fibroscope souple, à la place de l'endoscope O.R.L.

Figure 31 - Camera miniature fixée sur l'endoscope (Crédit photo ENVL service chirurgie)

N.B. : Alors que ces caméras étaient encore très onéreuses il y a quelques années, les progrès technologiques et le commerce de plus en plus important de ces objets ont considérablement fait baisser les prix. Sur des sites spécialisés dans la vente en ligne, on peut acquérir une caméra C.C.D. à des prix très raisonnables désormais.

b – Type d'optique utilisée **[79]**

Le matériel spécifique utilisé est un endoscope otorhinolaryngologique, rigide et relié à la caméra. Il s'agit en fait d'un rhinoscope modifié. Celui le plus couramment employé possède un embout conique classique, d'un diamètre de 4,75 mm à 5 mm et de 7 à 8,5 cm de longueur. On y associe une lentille de haute qualité de 2 mm, permettant une vision à 60° et une profondeur de champ d'environ 7 cm. L'instrument est aussi équipé d'un canal opérateur de 2 mm. Généralement les sondes commercialisées comprennent un adaptateur qui permet une irrigation et une aspiration simultanées. Tout cet appareillage est étanche et peut être décontaminé par trempage à l'aide d'acide per-acétique puis stérilisé à l'autoclave. La sonde est l'appareil le plus solide de l'ensemble du dispositif car son optique est contenue dans une gaine de métal de 4 mm de diamètre.

On peut également utiliser un arthroscope court ou une fibre optique vésicale pédiatrique. Néanmoins ces optiques sont de diamètre plus fin, ce qui fait perdre un peu de résolution des détails à l'image visualisée, mais peut s'avérer nécessaire en cas de sténose. D'autre part, il convient également de rajouter une « chemise » autour du dispositif, afin de constituer un canal opérateur. Ces appareillages sont par exemple utiles pour visualiser les oreilles des chats, voire des furets ou des lapins. Du fait de leur longueur (11 à 14 cm), ils permettent également, chez les chiens, de descendre jusqu'à la zone du tympan et même jusqu'à la bulle tympanique si nécessaire, y compris chez les Bergers allemands et les chiens de races géantes.

Figure 32 - Différentes sondes utilisables en vidéo-otoscopie (Crédit photo ENVL service chirurgie)

1 : endoscope rigide de 2.7 mm de diamètre
2 : chemise permettant l'aspiration et l'irrigation
3 : endoscope otorhinolaryngologique

c – Type de moniteur utilisé **[79]**

Le choix du matériel auquel sera relié la caméra (moniteur, ordinateur, magnétoscope, imprimante,…) peut être varié, et dépend de différents paramètres.
Le facteur financier est généralement un des plus importants, et la limitation du budget conduit souvent à sacrifier la qualité du moniteur utilisé. Mais si la résolution de l'image n'est pas assez précise ou si les couleurs sont approximatives, les capacités d'observation sont amoindries et le diagnostic peut devenir difficile voire erroné. Par exemple, les acariens deviennent moins visibles avec un moniteur de moyenne qualité. D'autres paramètres tels que la place disponible, l'intérêt scientifique ou marketing de conserver une trace des images visualisées entrent également en compte dans le choix du matériel.

NB : attention à certains produits peu onéreux, qui atteignent l'objectif de base (montrer l'état des oreilles sur un écran) mais dont l'image est de piètre qualité, ou qui ne possèdent pas de canal de travail ou encore qui ne permettent pas de réaliser un nettoyage du conduit auditif car ils craignent l'eau.

3.3 Exemples de matériel **[39] [48]**

Deux compagnies sont les pionnières dans le domaine de la vidéo-otoscopie pour la médecine vétérinaire : Karl Storz en Allemagne (Tuttlingen) et MedRx aux Etats-Unis (Largo, Floride).



Figure 33 - Exemples de vidéo-otoscopes commercialisés par Storz à gauche (d'après [12]) et MedRx à droite (d'après [39])

La plupart des ces vidéo-otoscopes sont munis d'une optique de 4.75 mm de diamètre et 7 cm de longueur, à l'extrémité de laquelle est placée une lentille de haute qualité de 2 mm. Cette configuration permet un angle de vue très large (110°) et une mise au point de l'image à l'infini. Ce système est donc d'une grande efficacité et permet une bonne visualisation des structures sur tous les chiens et chats. Même sur des très petits animaux, pour lesquels le diamètre du conduit auditif est plus petit que celui de la sonde, la grande distance focale et le large angle de vue offerts permettent un bon examen. L'éclairage est fourni par une source halogène de 150 W et acheminé par des fibres optiques disposées à l'extrémité de la sonde, ce qui permet un éclairage intense. Un canal opérateur est présent, il mesure également 2 mm et est séparé du système optique. Ceci permet donc d'incorporer des instruments sans empêcher la bonne visualisation de la manipulation. L'ensemble est rattaché à une camera couleur miniature, elle-même connectée à un écran et une imprimante. Ce dispositif permet donc de faire un arrêt sur une image, que l'on peut ensuite imprimer ou enregistrer pour l'incorporer au dossier médical du patient. Des comparaisons pourront être réalisées ultérieurement entre les différents examens vidéo-otoscopiques réalisés. De même, en cas de référé, il peut être utile de pouvoir transférer les images à un confrère.

B – Aspects physiologiques de l'examen otoscopique

Pour réaliser un examen correct d'une oreille, il faut déjà être familiarisé avec l'aspect physiologique du conduit auditif et de la membrane tympanique. Pour s'exercer, le vétérinaire peut, par exemple, réaliser un examen otoscopique complet sur les oreilles de chaque animal anesthésié (à l'occasion d'une ovariectomie, d'un détartrage,…). Il est en effet essentiel de connaître l'apparence du conduit auditif, l'aspect de la membrane tympanique avec ses différentes parties, et de savoir distinguer du cérumen d'un exsudat anormal, afin de déterminer si l'oreille est atteinte ou non.

1- Aspect normal du conduit auditif

Le conduit auditif externe doit apparaître rose pâle et d'aspect lisse, avec quelques fins vaisseaux visibles. La présence de cérumen recouvrant l'épithélium lui donne un aspect brillant ; elle n'est pas pathologique, sauf en cas de quantité excessive. **[39]**

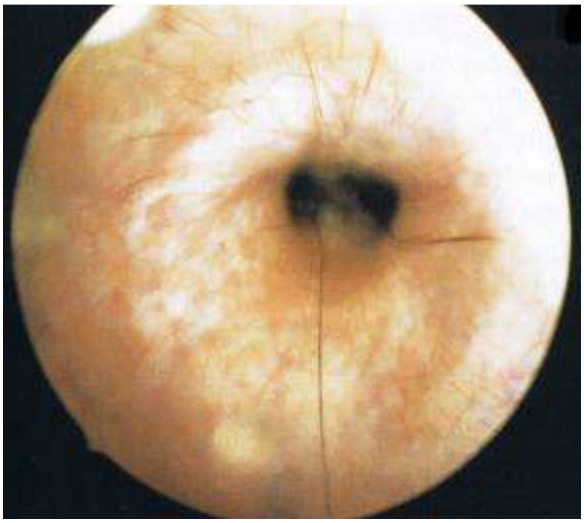

Figure 34 - Canal horizontal normal, légèrement rosé, lisse, avec quelques fins poils (d'après [55])

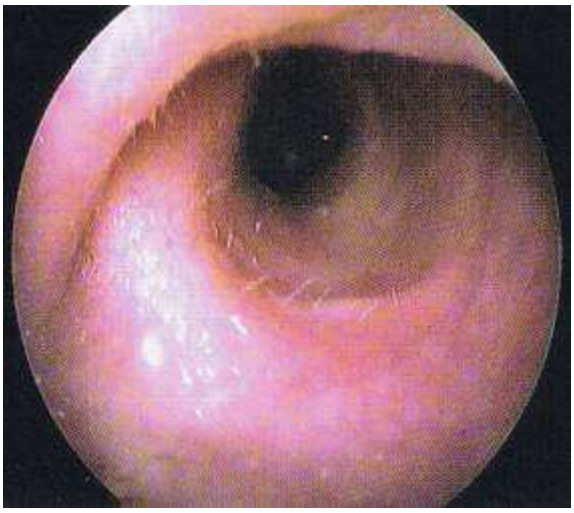

Figure 35 - Paroi du conduit auditif externe peu velue, lisse et brillante (d'après [94])

Le diamètre à l'ouverture du conduit auditif externe est variable ; par contre, le diamètre à la jonction entre le conduit vertical et le conduit horizontal fait un angle d'environ 75° et doit mesurer de 5 à 10 mm. **[26]** Le conduit horizontal mesure environ 2 cm de long.

Des poils sont observables sur toute la longueur du conduit, mais ils sont plus nombreux dans la portion verticale. La présence de quelques poils au niveau du canal horizontal n'est pas anormale. Chez certains chiens, on observe même une touffe de poils devant la membrane tympanique, qui peut parfois s'avérer inconfortable. **[26]** Dans certaines races, comme chez le Cocker, le Schnauzer, l'Airedale Terrier ou les autres terriers, il existe des follicules pileux sur toute la longueur du conduit auditif externe. **[55]**

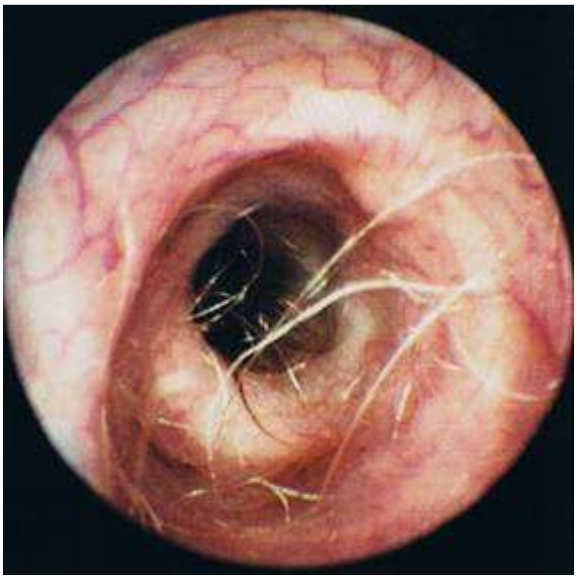

Figure 36 - Conduit auditif normal de chien, bien vascularisé et avec quelques poils fins (d'après [39])

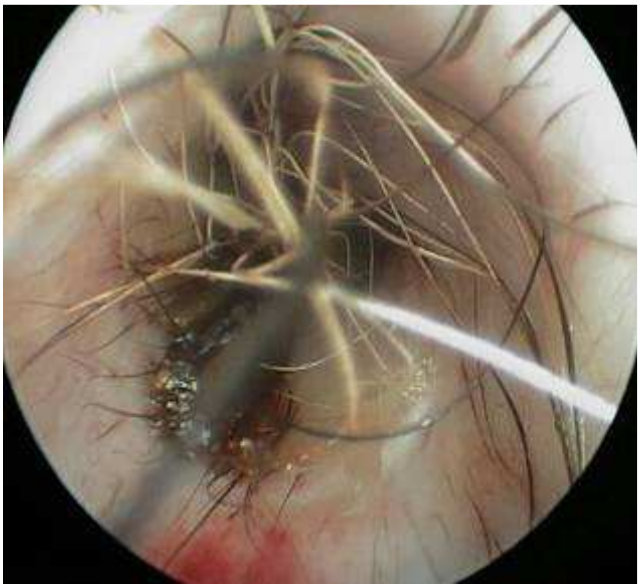

Figure 37 - Nombreux poils et accumulation de cérumen dans le canal vertical d'un chien (Crédit photo ENVL service chirurgie)

2- Aspect normal de la membrane tympanique

2.1 Aspect général

Concernant la membrane tympanique, chez le chien comme chez le chat, elle doit être fine, translucide et de couleur gris pâle, comme du papier de riz. Le manche du marteau doit apparaître par transparence. Mais attention, la membrane tympanique n'est visible à l'examen otoscopique que pour 75% des oreilles saines. En effet, du cérumen, des débris ou des poils gênent souvent sa visualisation. **[70]**

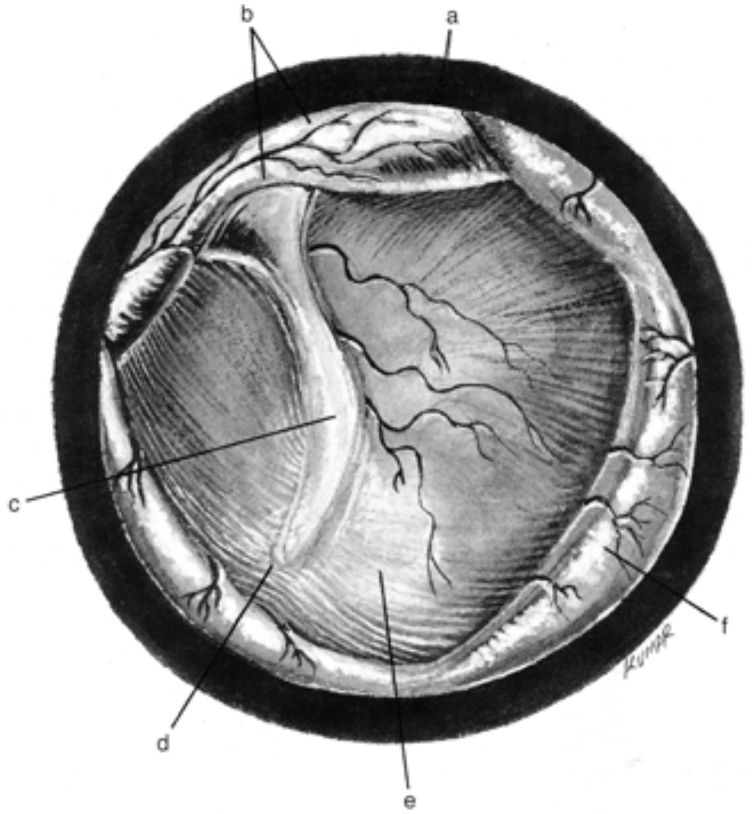

a : bord du cône de l'otoscope

b : *pars flaccida* de la membrane tympanique

c : *stria mallearis* (empreinte du manche du marteau, visible par transparence)

d : coude de la membrane tympanique

e : *pars tensa* de la membrane tympanique

f : épithélium du conduit auditif externe

Figure 38 - Vue otoscopique schématique de la membrane tympanique d'une oreille gauche de chien (d'après [66])

Sur une oreille saine, la visualisation à l'otoscope manuel de l'ensemble du tympan et la *stria mallearis* est impossible sans réaliser une rotation de l'otoscope en direction dorso-rostrale. La vue se limite en effet au quadrant postérieur de la *pars tensa* et à la *pars flaccida*. L'utilisation du vidéo-otoscope ne rencontre, au contraire, pas ce problème car l'ensemble du tympan est alors visible, éclairé et agrandi. **[26]** Le tympan est de forme elliptique, de 15 x 10 mm en moyenne, avec un petit axe quasi vertical. **[55]** L'aspect otoscopique de la membrane tympanique est divisé en deux parties inégales par le manche du marteau, qui s'attache sur la partie médiane du tympan et est orienté dorso-ventralement. D'autre part, l'extrémité libre et distale du manche du marteau peut s'incurver légèrement en direction rostrale : ceci permet alors de distinguer une vue d'oreille droite d'une vue d'oreille gauche sur les photographies. Le marteau exerce une pression sur la membrane tympanique, lui conférant sa concavité. Souvent la partie ventrale de la membrane tympanique, qui se rattache au conduit horizontal, n'est pas visible, en raison d'une dépression au niveau du plancher de ce conduit créant un cul-de-sac. **[39] [55]**

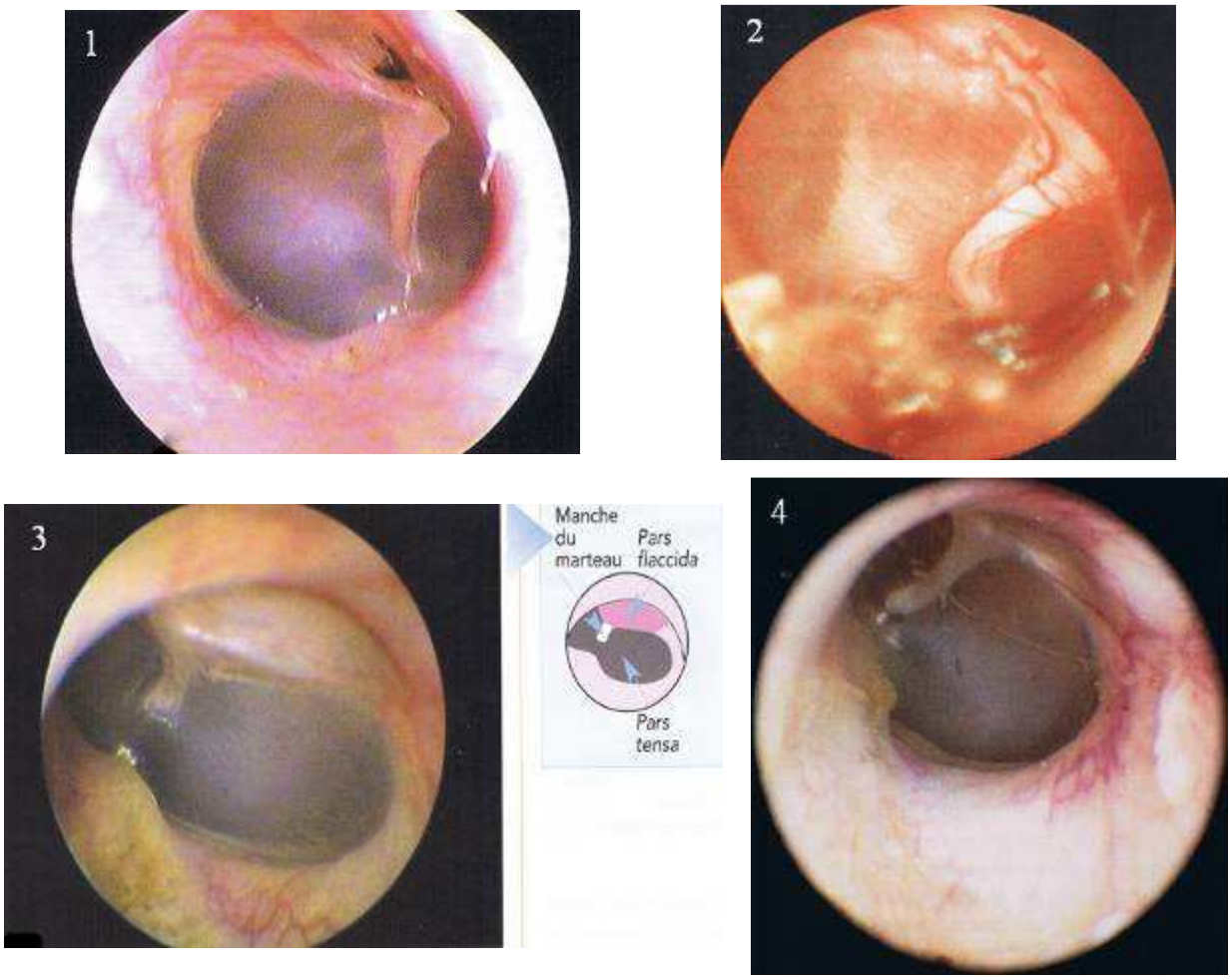

Figure 39 - Différents aspects de la membrane tympanique à l'examen otoscopique

1 : aspect normal de la membrane tympanique d'une oreille droite (d'après [94])

2 : aspect vidéo-otoscopique d'une *pars tensa* normale, avec vascularisation et stries radiales (d'après [18])

3 : membrane tympanique intacte d'une oreille gauche de chien (d'après [59])

4 : membrane tympanique intacte d'une oreille gauche de chat (d'après [39])

2.2 Pars flaccida **[39]**

L'observation de la *pars flaccida*, située dans la partie dorsale de la membrane tympanique montre une membrane lâche, épaisse, blanche ou rosée, avec des travées de fins vaisseaux irriguant l'ensemble de la membrane tympanique. Ces derniers confèrent parfois un aspect oedémateux à l'ensemble, ce qui peut partiellement obstruer l'observation de la partie dorsale du tympan. Lors d'otite moyenne, ce réseau vasculaire est souvent détruit, ce qui réduit l'apport sanguin pourtant nécessaire à la cicatrisation de la membrane. Au contraire, si le réseau vasculaire est intact, la guérison sera plus complète et plus rapide.

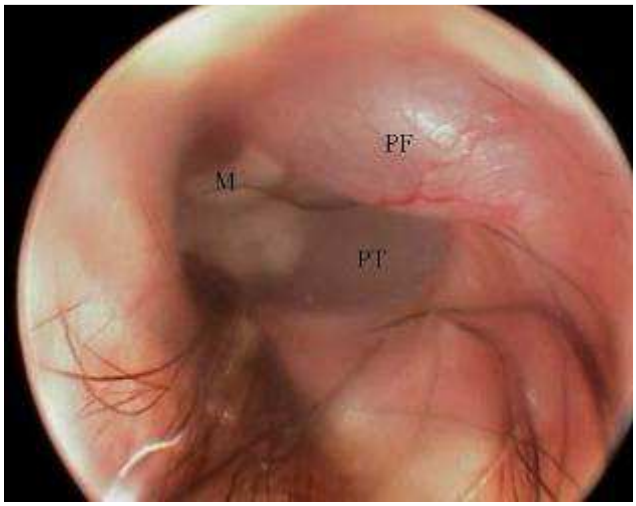

M : manche du marteau

PF : pars flaccida

PT : pars tensa

Figure 40 - Membrane tympanique de l'oreille gauche d'un chien, avec une *pars flaccida* proéminente, fournissant l'apport sanguin à l'ensemble du tympan (Crédit photo ENVL service chirurgie)

3 - Aspect normal de la cavité tympanique

La cavité tympanique normale n'est pas directement accessible par otoscopie car la membrane tympanique empêche le passage dans l'oreille moyenne. Néanmoins, cette membrane est plutôt transparente, et à condition de fournir un éclairage suffisant, on peut observer quelque peu la cavité de l'oreille moyenne. L'examen de choix est donc ici la vidéo-otoscopie. Lorsque il n'y a pas d'otite moyenne, on observe peu de structures, la cavité tympanique étant remplie d'air. On peut observer le promontoire, situé du côté médial de la cavité. C'est donc plutôt les modifications visibles à travers la membrane tympanique (liquide, masse) qui seront importantes et seront le signe d'une otite moyenne. (*cf. infra*)

Figure 41 - Cavité tympanique vue par transparence à travers la membrane tympanique de l'oreille droite d'un chien (Crédit photo ENVL service chirurgie)

PARTIE 2 :

Intérêts diagnostiques et thérapeutiques de l’otoscopie dans les affections de l’oreille des carnivores domestiques

I– L’otoscopie comme moyen de diagnostic des affections de l’oreille

Les affections de l’oreille peuvent être séparées en trois groupes, correspondant aux mêmes clivages qu’au niveau anatomique : les affections concernant l’oreille externe, celles affectant l’oreille moyenne, et celles touchant l’oreille interne. Seules les deux premières étant accessibles par les techniques otoscopiques, nous ne détaillerons que les otites externes et moyennes. **Le but de l’examen otoscopique est ici d’aider au diagnostic de l’affection auriculaire.** Il permet ainsi d’évaluer la présence potentielle d’un corps étranger ou d’une masse, l’état du conduit auditif (ulcération, hyperplasie, érythème, sténose,…), l’aspect de l’exsudat (*cf. annexe 9*) et l’intégrité du tympan (s’il est accessible). Nous verrons ainsi en quoi et dans quels cas l’otoscopie est une aide au diagnostic des affections de l’oreille externe et de l’oreille moyenne.

A - Otites externes

1 - Définition et caractéristiques générales

1.1 Définition

Par définition, une otite externe correspond à une inflammation aiguë ou chronique de l’épithélium du conduit auditif externe. C’est la pathologie d’oreille la plus courante chez les carnivores domestiques. Il est important de bien noter le sens de l’expression « otite externe » : il s’agit d’une inflammation de l’oreille externe *sensu stricto*, ce qui n’implique aucune déduction causale. Ainsi, un traitement uniquement symptomatique de l’inflammation ne permettra pas de résoudre la cause de l’inflammation et sera probablement suivi de récidives. **[5]**

1.2 Caractéristiques générales

L'otite externe peut résulter de causes diverses, qui s'additionnent parfois, et pour certaines d'entre elles certaines races sont prédisposées (*cf. annexe 15*). La classification la plus courante, concernant l'étiologie des otites externes, propose quatre catégories : les facteurs prédisposant à une otite externe, les causes primaires et les causes secondaires d'otites externes, et les facteurs entretenant le phénomène inflammatoire.

Une otite peut être une inflammation localisée, engendrée par une cause bien spécifique : c'est le cas par exemple d'une otite parasitaire à *Otodectes cynotis* ou encore d'une otite due à un corps étranger (*cf. infra*). Mais dans les autres cas, l'otite n'est qu'une manifestation locale d'une maladie générale. Si cette cause reste ignorée, l'otite s'aggrave progressivement au cours des multiples récidives.

Pour chaque cas, le vétérinaire doit essayer d'identifier l'ensemble des facteurs ayant pu entraîner l'otite. Ceci est parfois difficile : dans les cas d'otites chroniques, on distingue généralement au moins une cause primaire d'otite, ainsi que plusieurs autres facteurs pouvant être à l'origine ou perpétuant le phénomène. Une erreur de diagnostic ou l'omission d'un ou plusieurs de ces facteurs peut alors conduire à des erreurs de traitement et à la réapparition de l'otite. C'est pourquoi **une visualisation otoscopique efficace est nécessaire, car dans bien des cas, c'est le premier moyen pour trouver la cause de l'otite externe. [110]**

1.3 Pathogénie de l'otite externe

Lors d'otite externe, le microenvironnement du conduit auditif se modifie : la température et l'humidité augmentent, le pH devient basique, le cérumen s'appauvrit en lipides, l'activité des glandes cérumineuses et sébacées augmente, celles-ci deviennent alors hyperplasiques voire kystiques. La forme particulière coudée du conduit auditif des carnivores domestiques ne permet pas une évacuation efficace du cérumen en excès : celui-ci tend à s'accumuler. Si l'otite n'est pas traitée, l'inflammation crée un épaississement progressif de la paroi, parfois associé à une calcification du cartilage. Ces modifications structurelles entraînent une réduction importante et parfois même une obstruction totale de la lumière du conduit auditif : il est sténosé. Ceci favorise alors la macération et empêche l'application des traitements topiques : le risque d'infections secondaires augmente. **[93]**

1.4 Signes cliniques **[63]**

Les signes cliniques généralement observés sont assez caractéristiques : prurit auriculaire entraînant des frottements répétés de la tête et un grattage des oreilles, mouvements de tête ou d'agressivité, douleur auriculaire importante, mauvaise odeur, écoulements plus ou moins liquides de l'oreille, gonflement des structures de l'oreille. **[102]**

On peut distinguer deux types d'otites, à partir des manifestations cliniques retrouvées à l'otoscopie :

- une **otite érythémato-cérumineuse** est caractérisée par la présence d'un érythème plus ou moins important, associé à une sécrétion excessive de cérumen généralement épais. L'aspect des sécrétions est variable, tant en couleur (brun noirâtre, brun clair) qu'en texture (sec, crémeux). Dans ce genre d'otite, le prurit et l'odeur (beurre rance) sont souvent très marqués et l'atteinte est généralement bilatérale.

- une **otite suppurée** est caractérisée par la présence d'un pus abondant, de couleur jaunâtre ou verdâtre (respectivement 84 et 16 % des cas), suivant le germe en cause, associé à une odeur intense. Ces otites sont généralement très douloureuses et donc souvent à l'origine de mouvements de tête anormaux. L'atteinte est unilatérale dans 50 **[93]** à 95 % **[13]** des cas, suivant les auteurs.

Une large étude portant sur 844 cas d'otites en France **[13]** a montré que dans 41 % des cas l'otite est une découverte fortuite du vétérinaire : ceci montre la **nécessité de réaliser un examen otoscopique de routine sur chaque animal, quel que soit le motif de consultation.** De plus, il ne semble pas y avoir de prédisposition sexuelle et les otites érythémato-cérumineuses (78,5 %) sont beaucoup plus fréquentes que les otites suppurées (21,5 %).
(*cf. annexes 7 et 8*)

Tableau 1 - Les facteurs prédisposant aux otites externes chez le chien et le chat (d'après [93])

Facteurs prédisposants	Conformation de l'oreille	- oreilles tombantes (*cf. annexe 10*) - hypertrichose auriculaire - sténose du conduit auditif - importance des glandes cérumineuses
	Influence des conditions extérieures (*cf. annexe 11*)	- influence de la température - humidité excessive / baignades répétées
	Excès de production de cérumen	- idiopathique (rare) - maladies sous-jacentes (hypersensibilité, défaut de kératinisation)
	Traitements inadaptés	- manipulations traumatisantes - produits irritants - surinfection par altération de la flore normale
	Obstruction du conduit auditif externe	- kystes - granulomes - tumeurs - polypes
	Maladie systémique	- fièvre - immunosuppression - maladie débilitante

: facteurs identifiables par otoscopie et qui seront détaillés par la suite

2 - Facteurs prédisposant aux otites externes

Les facteurs prédisposants sont ceux qui augmentent le risque de développer une pathologie, ici une otite externe. Ils sont responsables d'altérations au niveau de l'anatomie et de la physiologie du conduit auditif et augmentent la probabilité de survenue d'une otite externe. **[40]** Leur action s'additionne à celle des causes primaires et secondaires pour engendrer la pathologie. Mais, à eux seuls, ils ne peuvent pas déclencher le phénomène inflammatoire. **[74]**

Le conduit auditif des carnivores domestiques constitue un environnement fragile. Des changements, même faibles, du microclimat peuvent déséquilibrer les caractéristiques des sécrétions et de la microflore, modifier l'anatomie et la physiologie du conduit auditif, prédisposant alors l'animal à une otite externe. **[5]** Ces facteurs augmentent notamment la probabilité du conduit auditif de constituer un terrain favorable à une infection bactérienne ou mycosique. **[40]**

2.1 Conformation de l'oreille

La conformation de l'oreille regroupe les oreilles tombantes (*cf. annexe 10*), la présence excessive de poils dans le conduit auditif et la sténose du conduit auditif.

a - Présence excessive de poils **[40]**

Il faut tout d'abord rappeler que la présence de quelques poils dans le conduit auditif est possible et non pathologique. Les follicules pileux sont majoritairement présents à l'entrée du conduit auditif et au niveau du canal vertical. Leur nombre décroît lorsqu'on se dirige vers la membrane tympanique, devant laquelle on peut parfois trouver quelques rares poils.

Il convient également de remarquer qu'il existe une corrélation entre la présence excessive de poils et le port d'oreille : en effet, de nombreuses races à oreilles tombantes sont également affectées par une présence excessive de poils au niveau du conduit auditif, sans que cela ne soit expliqué.

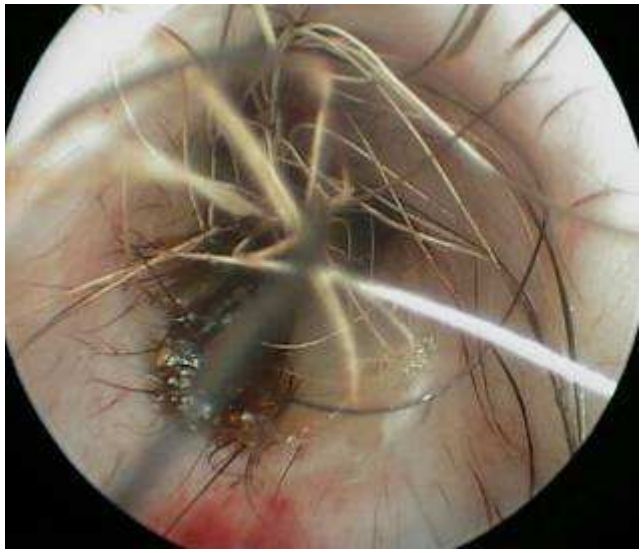

Figure 42 - Touffes de poils émergeant du canal horizontal d'un chien
(Crédit photo ENVL service chirurgie)

Lorsque les poils sont présents en excès, ils peuvent former des pelotes qui obstruent alors quasi hermétiquement le conduit auditif. Ils interfèrent alors avec la bonne circulation de l'air, qui permet habituellement de conserver un conduit auditif peu humide. Ils empêchent également l'élimination des débris, et accumulent le cérumen et les sécrétions, jusqu'à former un bouchon occlusif.

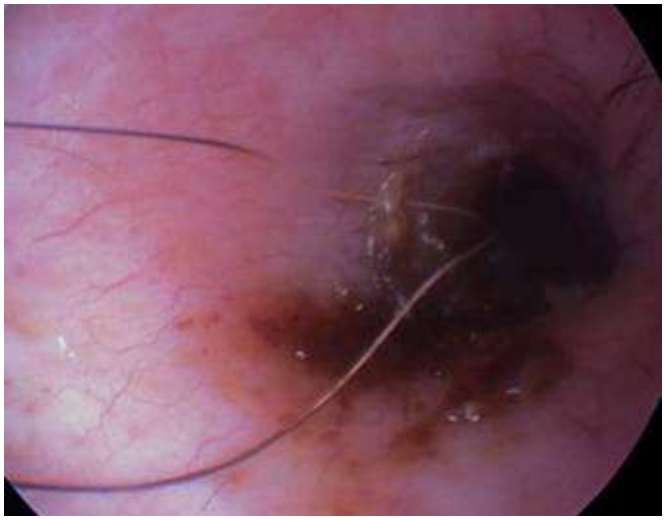

Figure 43 - Accumulation de poils et de cérumen obstruant le canal horizontal au niveau du tympan
(Crédit photo ENVL service chirurgie)

Au vu de ces présentations, **un examen otoscopique doit être réalisé chez tous les chiens, et plus encore chez les races prédisposées.**

Concernant les chiens présentant des otites récurrentes associées à une présence de poils en excès, l'épilation des oreilles et le retrait des poils obstruant le conduit auditif est un des aspects thérapeutiques, qui doit par ailleurs être réalisé régulièrement. De même, chez les chiens prédisposés aux otites externes, même sans symptôme, le retrait des poils en excès est recommandé dans un souci de prévention.

En revanche, chez les chiens non prédisposés ou n'ayant jamais présenté d'épisodes d'otite externe, le retrait des quelques poils présents n'est pas nécessaire et est même déconseillé. En effet, cela crée généralement une réaction inflammatoire qui prédispose alors l'animal à une infection secondaire. **[110]** Par ailleurs, les infections bactériennes et les changements liées à l'inflammation ont généralement un rôle dépilatoire : la repousse de quelques poils fins dans le conduit auditif peut donc être un signe de guérison. **[2]**

b - Sténose du conduit auditif

La sténose du conduit auditif représente un problème majeur pour l'examen otoscopique du conduit auditif. Aucun instrument ne peut être inséré dans le conduit, et l'intégrité de la membrane tympanique ne peut être vérifiée. **[40]** La race Shar Peï, par exemple, est une race dont les chiens présentent classiquement des conduits auditifs de plus petit diamètre que ceux des chiens d'autres races, ce qui peut empêcher alors une ventilation correcte du canal. Par ailleurs, à l'intérieur même de la race Shar Peï, on observe des variations individuelles : les chiens atteints de mucinose (entre 5 et 12% des Shar Peï **[111]**) présentent généralement les deux canaux verticaux et les deux orifices externes sténosés. **[110]**

2.2 Production excessive de cérumen

Parfois, dans le cas de chiens et de chats présentant des otites chroniques récurrentes, la seule cause observée est une suractivité idiopathique des glandes cérumineuses, entraînant une production excessive de cérumen et fournissant également un milieu nutritif adéquat pour des micro-organismes. **[110]** Par ailleurs, lorsqu'un chien est régulièrement en contact avec l'eau, suite à des baignades ou des lavages répétés, on note une activité accrue des glandes cérumineuses, ce qui a pour effet d'obstruer le conduit auditif par de nombreuses sécrétions et donc de favoriser la prolifération de micro-organismes. **[5]**

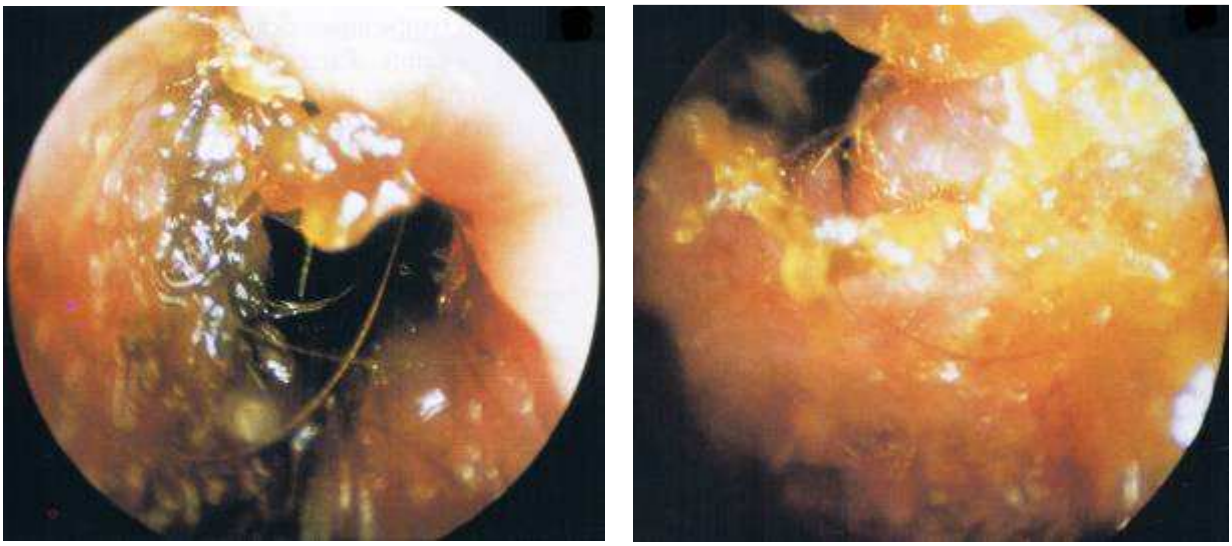

Figure 44 - Production excessive de cérumen et obstruction partielle du conduit auditif d'un chien (d'après [55])

Par ailleurs, lorsque leur activité augmente, les glandes cérumineuses augmentent de taille, pouvant aller jusqu'à former des kystes apocrines. Ces glandes ne retrouvent jamais leur taille initiale. Ainsi, une prévention régulière doit être pratiquée, notamment par des nettoyages de l'oreille. Ceci permet d'éliminer le cérumen en excès et de prévenir les otites cérumineuses. **[40]**

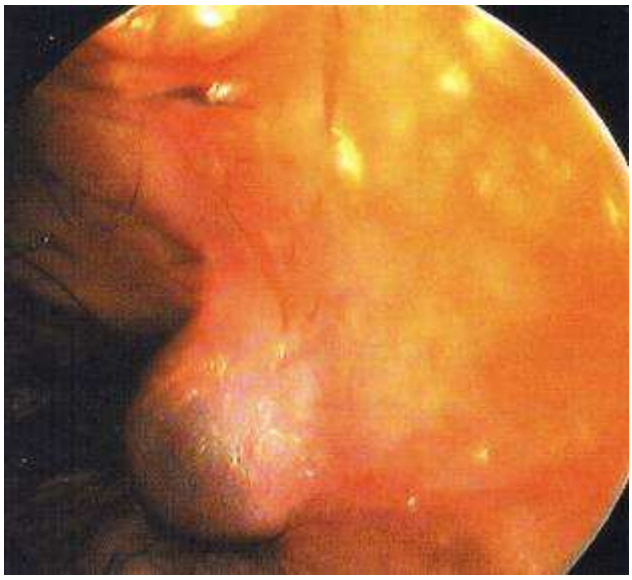

Figure 45 - Kyste des glandes cérumineuses dans le conduit auditif visualisé par vidéo-otoscopie (d'après [59])

2.3 Atteinte iatrogénique des oreilles

a - Utilisation de produits irritants et dermatite de contact **[40] [77]**

L'utilisation exagérée de nettoyants auriculaires va entraîner, à long terme, une humidification puis une macération au niveau des tissus épithéliaux du conduit auditif. En effet, les produits contenus dans ces nettoyants (eau, alcools, acides, détergents, propylène glycol), causent, par contact prolongé, un gonflement des cellules épithéliales. La peau recouvrant le conduit auditif externe perd alors son imperméabilité, pouvant entraîner diverses infections par des germes pathogènes. De plus, le cérumen contient des substances comme les lysozymes et les interleukines, qui lui confèrent des propriétés antibactériennes et antivirales. Un nettoyage quotidien des oreilles chez des animaux sains élimine alors ces facteurs importants et prédispose ces animaux à des otites externes.

Certains antibiotiques, tels la néomycine (aminosides) et la sulfadiazine argentique (sulfamides), sont irritants pour l'épithélium du conduit auditif et engendrent des dermatites de contact. La néomycine notamment entraîne des réactions d'hypersensibilité de type IV (retardée). Les symptômes sont de l'érythème et une hyperplasie. Si une de ces causes est suspectée, il est important d'interrompre immédiatement tout traitement topique : la réaction tissulaire, notamment l'hyperplasie, devrait avoir régressé en une à deux semaines.
Il n'y a pas d'autre antibiotique connu ayant provoqué de réaction allergique. Néanmoins, lorsqu'une antibiothérapie est mal menée ou menée inutilement, la destruction de la flore physiologique peut exacerber les symptômes d'otite et engendrer des surinfections en sélectionnant des germes pathogènes (levures, bactéries Gram- comme *Pseudomonas aeruginosa* et *Proteus mirabilis*).

Enfin, d'autres agents sont connus pour avoir déjà causé de la douleur et/ou une inflammation du conduit auditif comme certains agents antiparasitaires, la glycérine, la povidone iodée, l'acide acétique, le propylène glycol, l'alcool. Et certaines pommades épaisses ou certains agents sous forme de poudre, s'ils ne créent pas de réaction inflammatoire, peuvent obstruer le conduit auditif et en limiter la ventilation et le drainage.

b - Traumatismes **[40] [77]**

Les traumatismes peuvent être causés par l'utilisation de cotons-tiges, ou par les instruments du clinicien. Chez le chat, on note aussi parfois l'apparition d'une otite suppurée secondaire à une morsure profonde de l'oreille, en cas de bagarre notamment. **[94]**

- Utilisation de cotons-tiges

L'utilisation de cotons-tiges n'est pas à recommander pour plusieurs raisons. Tout d'abord, la cellulose et les fibres synthétiques provoquent généralement une irritation de l'épithélium recouvrant le conduit auditif. De plus, une utilisation vigoureuse du coton-tige, ainsi que le retrait des poils sortant du conduit auditif par les propriétaires, peut mener à une érosion du tissu épithélial et à des infections secondaires. Si l'oreille est déjà infectée, l'épithélium est oedémateux et généralement très friable, ce qui provoque souvent des ulcérations. Ces ulcérations engendrent à la fois un développement des micro-organismes et des pertes pour l'animal (perte d'éléments figurés du sang et de protéines sériques).

Figure 46 - Abrasion et ulcération de l'épithélium recouvrant le conduit auditif suite à l'utilisation d'un coton-tige (d'après [40])

D’autre part, le conduit auditif des carnivores domestiques, au contraire de celui des humains, est long, recourbé et voit son diamètre se réduire progressivement. Ainsi, lorsque le coton-tige est avancé, son extrémité va rapidement obstruer totalement le conduit auditif. Le coton-tige ne permet pas de nettoyer mais va au contraire pousser le contenu vers le conduit horizontal et le tympan, en créant une impaction de cérumen. Cette action peut même aller jusqu’à provoquer une rupture du tympan. En effet, il a été montré qu’une pression de 80 mm Hg peut causer une rupture de la membrane tympanique lors d’inflammation, même légère, tandis qu’une oreille saine peut résister à des pressions de plus de 300 mm Hg. Parfois, c’est le coton-tige lui-même qui peut rompre la membrane tympanique, s’il est inséré trop loin et trop rapidement. On parle alors de myringotomie traumatique.

Figure 47 - Rupture de la membrane tympanique suite à l’application d’un coton-tige dans l’oreille de ce chat après un nettoyage auriculaire (d’après [40])

- Traumatisme causé par les instruments

Divers instruments peuvent être introduits au niveau de l’oreille d’un chien ou d’un chat, que ce soit par le propriétaire, le toiletteur ou le vétérinaire : un otoscope ; des curettes, pour retirer du matériel ou des débris ; des cathéters rigides pour réaliser des nettoyages auriculaires ou aspirer des débris ; des sondes dont le bord sectionné peut léser l’épithélium ; des pinces hémostatiques utilisées pour retirer les poils du conduit auditif ; des pompes utilisées pour le nettoyage auriculaire et dont la pression peut léser la membrane tympanique.

Dans le cas d'une exploration otoscopique, il faut que la tête de l'animal soit correctement maintenue, par exemple par un assistant expérimenté, pour éviter tout mouvement de la tête. L'embout doit être introduit doucement et la descente dans le conduit vertical doit être contrôlée en regardant dans l'otoscope.
Si l'on essaye de forcer l'entrée de l'otoscope, par exemple sur un conduit sténosé, ou en cas de mouvement de la tête de l'animal, des lésions vont rapidement survenir.

Il faut signaler que les lésions provoquées sont rares car une bonne visualisation accompagne l'opération. D'autre part, les lésions provoquées guérissent en général rapidement, exception faite de la rupture de la membrane tympanique. Lorsqu'une perforation traumatique du tympan survient, on observe des signes de douleur intense, une dégradation de l'otite externe et une augmentation de la quantité d'exsudat dans le conduit auditif externe. La membrane tympanique guérit en 2 à 3 semaines généralement, s'il n'y a pas eu d'otite moyenne iatrogénique induite. Il est important, pendant que la membrane tympanique ne s'est pas encore complètement reformée, de ne pas utiliser de molécules potentiellement ototoxiques. (*cf annexe 5*)

Figure 48 - Ulcération et perforation iatrogénique large de la membrane tympanique chez un Caniche (d'après [40])

2.4 Obstruction du conduit auditif **[5] [40]**

Une obstruction du conduit auditif est un facteur prédisposant majeur, d'abord parce qu'elle empêche à la fois l'examen du conduit auditif (donc le diagnostic) et le traitement de la pathologie (donc la thérapeutique). L'obstruction du conduit auditif empêche alors le drainage du cérumen et limite l'application de traitements topiques. D'autre part, dans la portion de conduit située au-delà de l'obstruction, la pression augmente et prédispose la membrane tympanique à une rupture.

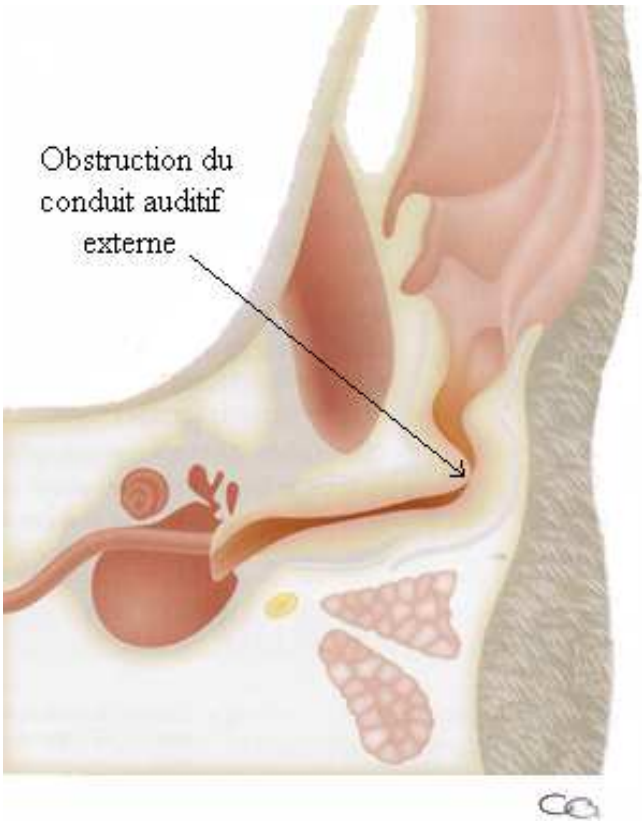

Figure 49 - Diminution de la lumière du conduit auditif externe, voire obstruction totale, lors d'otite (d'après [12])

Plusieurs phénomènes sont à l'origine d'une obstruction du conduit auditif : une simple inflammation entraînant un rétrécissement du canal, un polype, un kyste, une tumeur. Plus rarement, une atrésie congénitale ou un abcès para-auriculaire peuvent également induire un rétrécissement de la lumière du conduit auditif. Le canal vertical est plus souvent touché, en raison d'une vascularisation importante et d'un nombre de structures glandulaires augmenté par rapport au canal horizontal.

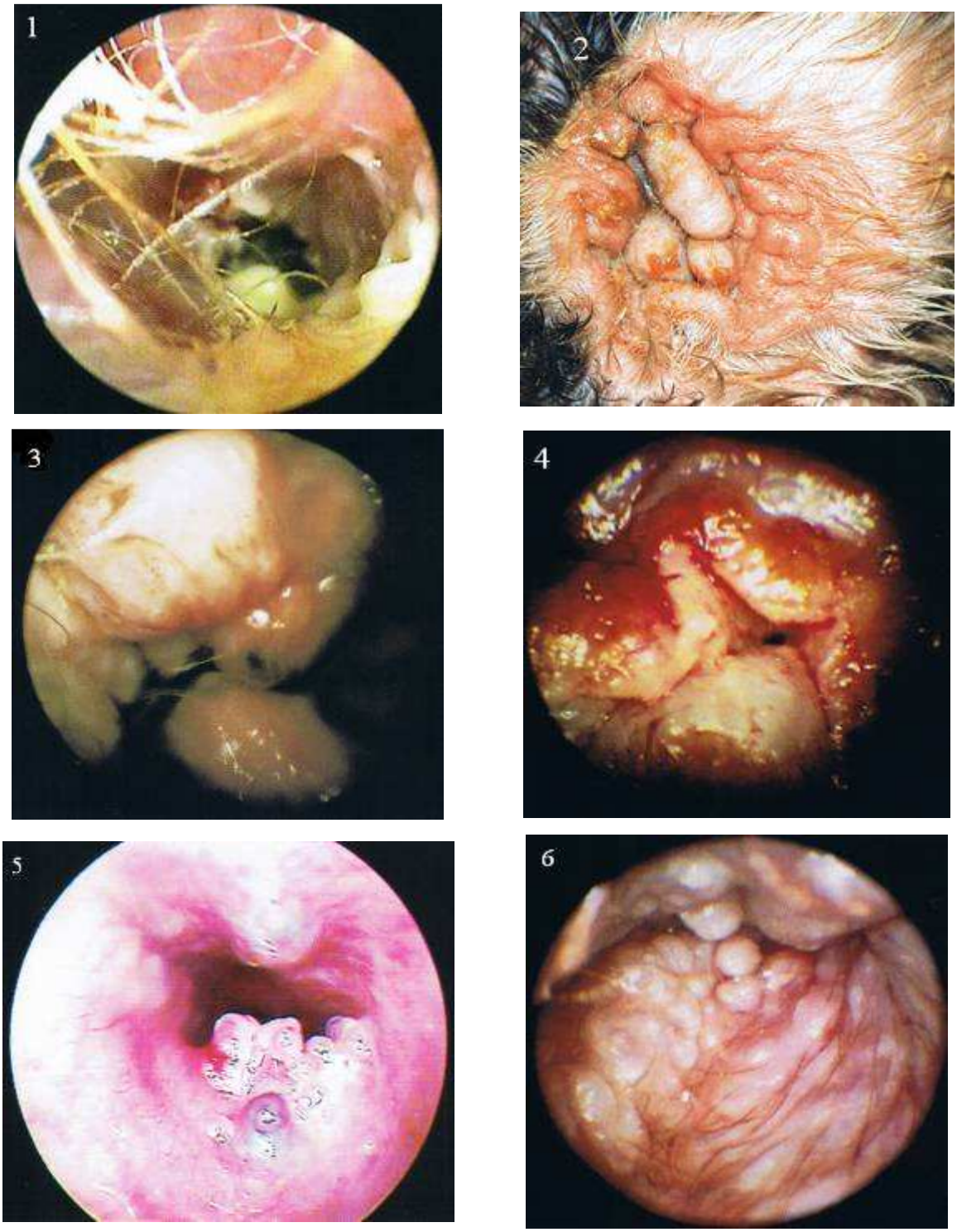

Figure 50 - Différentes formes d'obstruction du conduit auditif externe

1 : Erosions et diminution de la lumière du conduit auditif par l'œdème et le pus (d'après [12])

2 : Sténose du conduit auditif suite à une otite proliférative sur un chien atopique (d'après [18])

3 : Conduit auditif totalement obstrué par l'épithélium hyperplasique (d'après [55])

4 : Fibrose du conduit horizontal et sténose (d'après [38])

5 : Nodules dans le conduit auditif (d'après [84])

6 : Adénomes des glandes cérumineuses et obstruction du conduit auditif (d'après [122])

Parfois, un traitement à base de corticostéroïdes peut être administré, soit en application topique au niveau du canal ou par injection directe dans le tissu oedémateux, soit par voie générale. Cela permet la diminution de l'infiltrat inflammatoire et la résorption de l'œdème. De plus, les corticoïdes diminuent la quantité de sécrétions glandulaires, ce qui réduit la viscosité du cérumen et permet un nettoyage plus facile du conduit auditif. Ainsi, si l'action des corticostéroïdes a été efficace, une observation à l'otoscope des structures de l'oreille externe devient possible. Par contre, si leur action n'est pas suffisante à cause de modifications structurelles sévères (calcification par exemple), une intervention chirurgicale (exérèse du canal vertical ou du canal horizontal ou totale) est nécessaire pour soulager la douleur et permettre une ventilation adéquate de la portion de conduit auditif restante.

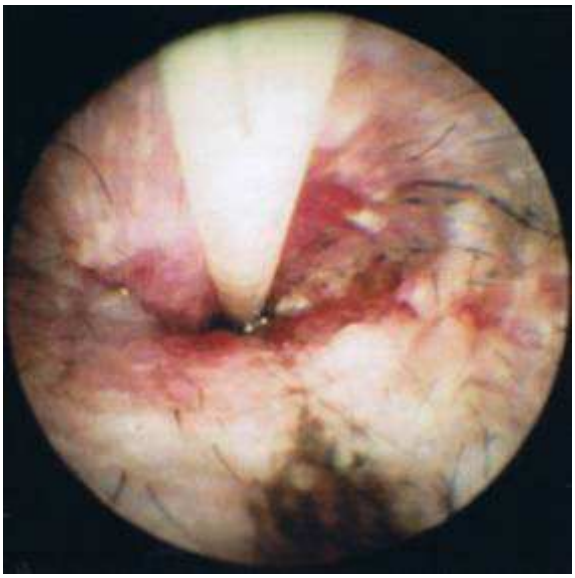

Figure 51 - Injection de corticoïdes à travers une portion sténosée du conduit auditif, au moyen d'un petit cathéter, pour réduire l'inflammation (d'après [40])

Tableau 2 - Facteurs primaires d'otites externes chez le chien et le chat (d'après [93])

Facteurs primaires	Ectoparasites	- *Otodectes cynotis* - *Demodex sp.* (*cf. annexe 12*) - *Sarcoptes scabiei*, *Notoedres cati* (*cf. annexe 12*) - larves de *Thrombicula autumnalis* (*cf. annexe 12*) - *Otobius megnini*
	Corps étrangers	- épillets - poils
	Phénomènes allergiques	- dermatite atopique / allergie alimentaire - dermatite de contact / DAPP
	Troubles de la kératinisation (*cf. annexe 13*)	- séborrhée idiopathique - adénite sébacée granulomateuse - dermatose répondant à l'administration de zinc ou de vitamines
	Dysendocrinies (*cf. annexe 13*)	- hypothyroïdie - dysendocrinies sexuelles - syndrome hépato-cutané
	Micro-organismes	- dermatophytes
	Dermatites auto-immunes (*cf. annexe 13*)	- pemphigus foliacé, érythémateux ou vulgaire - lupus érythémateux systémique ou cutané
	Virus (*cf. annexe 13*)	- maladie de Carré
	Néoplasmes et polypes inflammatoires	- papillome - carcinome épidermoïde - adénome ou carcinome sébacé - adénome ou carcinoma cérumineux - fibrome ou fibrosarcome - polype nasopharyngé
	Autres (*cf. annexe 13*)	- vasculopathies, cellulite juvénile, pyodermites bactériennes

: facteurs identifiables par otoscopie et qui seront détaillés par la suite

3 - Causes primaires d'otites externes

Les facteurs primaires sont ceux qui induisent directement l'inflammation au niveau du conduit auditif externe. En ce qui concerne les causes primaires d'otites externes, il est important de se souvenir que l'épithélium recouvrant l'oreille externe n'est que le prolongement du reste de la peau. Ainsi, certaines pathologies peuvent être circonscrites à l'oreille et à sa périphérie, mais d'autres seront généralisées à l'ensemble de l'organisme. Ainsi, un examen dermatologique complet peut s'avérer nécessaire pour diagnostiquer une cause primaire d'otite externe.

3.1 Ectoparasites

Les otites externes peuvent être causées par deux types d'ectoparasites : des acariens ou des insectes. Néanmoins, la grande majorité des infestations parasitaires est due aux acariens, et en particulier à *Otodectes cynotis*.

a - Acariens responsables d'otites externes

- *Otodectes cynotis*

Le principal parasite impliqué dans les otites externes est *Otodectes cynotis*. Il est responsable de 50 à 84% des cas d'otites externes chez le chat suivant les études **[94]**, et de 7 à 10% des cas d'otites chez le chien. **[13]** On le retrouve également chez environ un chat sur 4 présenté pour un examen de routine. **[114]** Il affecte essentiellement les jeunes individus. *Otodectes cynotis* est un acarien de taille assez importante (0,3 x 0,4 mm) qui vit essentiellement dans l'oreille externe des chiens et des chats et parfois sur la peau à proximité de l'oreille. Il ne creuse pas la peau, mais reste en surface, en se nourrissant de débris et de sécrétions tissulaires.

Les signes cliniques d'une otite à *Otodectes cynotis* sont une otite érythémato-cérumineuse, le plus souvent bilatérale (77 % des cas **[13]**), avec un prurit important, qui peut ensuite se compliquer en otite suppurée suite à des infections fongiques ou bactériennes secondaires.

Le cérumen est généralement présent en abondance (chez plus de 85 % des chats parasités **[114]**), car la présence des parasites provoque l'augmentation des sécrétions et une hyperplasie des glandes cérumineuses. Il est noir ou marron (respectivement 70 % et 30 % des cas **[13]**), sec et cassant (en paillettes ou en poudre). **[54]** On parle parfois d'images en

« grains de café », formées par le mélange du cérumen avec du contenu sanguin. Ceci crée alors une accumulation de cérumen qui peut obstruer totalement le conduit auditif. **[45]** Le prurit intense est généralement associé à la présence d'un réflexe auditopodal (mouvement de grattage lors de l'introduction d'un élément dans le conduit auditif externe), qui est un signe évocateur mais non pathognomonique de l'affection. **[93]** Par ailleurs, il peut arriver que des parasites situés près de la membrane tympanique créent une perforation de celle-ci et infestent la cavité tympanique, entraînant alors une otite moyenne.

Chez le chat, en cas d'otites chroniques dues à *Otodectes cynotis*, on observe une hyperplasie de l'épithélium recouvrant le conduit auditif externe, ainsi qu'une prédisposition à des infections secondaires.

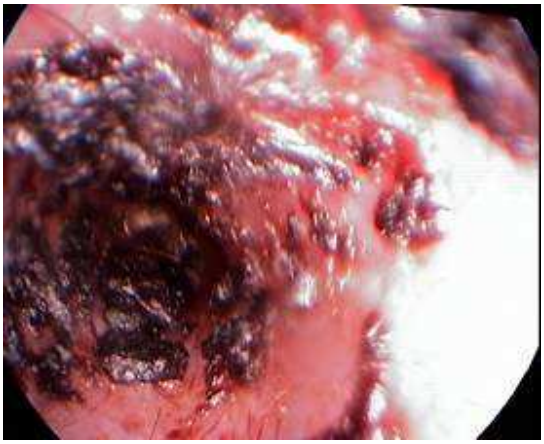

Figure 52 - Cérumen brun, sec, friable associé à une infestation par *Otodectes cynotis*
(Crédit photo ENVL service chirurgie)

En ce qui concerne le diagnostic, il repose sur la mise en évidence du parasite. Etant donné sa taille importante par rapport aux autres acariens, **il est possible de le visualiser directement par otoscopie** : on visualise de petits arthropodes blancs qui se déplacent à la surface de l'exsudat. **[45]**

Néanmoins, **l'observation directe peut être infructueuse** pour plusieurs raisons : **[55]**

- la quantité de cérumen importante peut rendre l'observation des parasites difficile en masquant leur présence
- un faible nombre de parasites peut suffire à engendrer l'otite (parfois 2 ou 3 seulement)
- parfois, les quelques parasites présents ne restent pas dans le conduit auditif externe, et vont coloniser d'autres zones du corps de l'animal

D’autre part, il a été montré qu’un portage asymptomatique était possible à la fois chez le chien **[49]** et chez le chat.

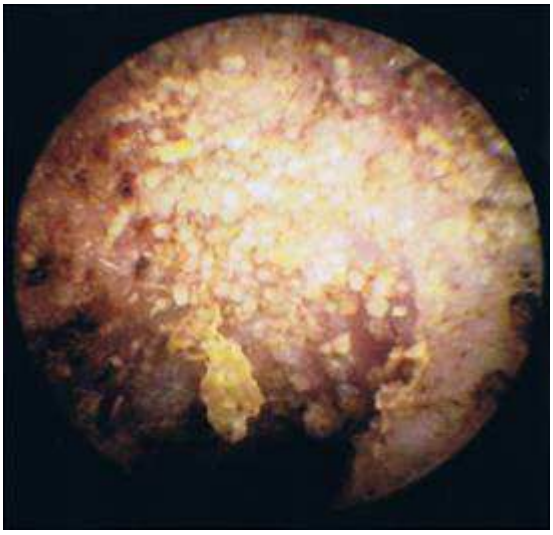

Figure 53 - Vue otoscopique d'une oreille de chat infestée par de nombreux *Otodectes cynotis*, rampant à la surface d’un exsudat cérumineux sec formant des croûtes (d'après [45])

Il faut noter par ailleurs que si l’otoscope est maintenu en place suffisamment longtemps, la lumière agit comme source d’excitation pour les parasites, ce qui les rend plus mobiles et peut donc permettre une visualisation plus aisée. Lorsqu’on utilise un vidéo-otoscope, qui permet un agrandissement plus important et possède une source de lumière plus intense, on retrouve souvent les parasites formant de véritables colonies de centaines d’individus rampant dans le conduit auditif. **[45]**

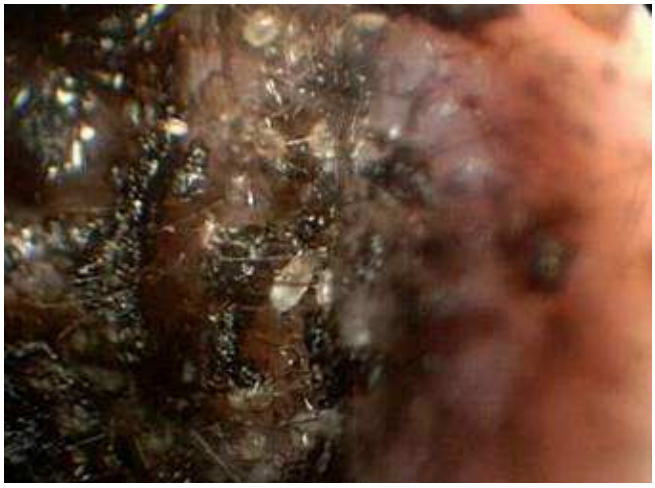

Figure 54 - Image vidéo-otoscopique du conduit auditif d'un chien, présentant un cérumen brun en quantité excessive et de nombreux *Otodectes cynotis*, en blanc (Crédit photo ENVL service chirurgie)

- Tiques

Les tiques que l'on trouve en Europe (Ixodidés, *Dermacentor sp.*, *Rhipicephalus sanguineus*) sont rarement retrouvées dans le conduit auditif (plus souvent au niveau du pavillon). **[55]**

Figure 55 - Tique du genre *Rhipicephalus* attachée à l'épithélium du conduit auditif d'un chien, ce qui reste rare (d'après [45])

En revanche, la tique *Otobius megnini* est présente aux Etats-Unis surtout, et de grandes quantités de larves de cette tique infestent le conduit auditif externe, jusqu'à le remplir parfois. On la retrouve assez fréquemment chez le chien mais très rarement chez le chat. **[102]** Cela induit une réaction inflammatoire sévère et une hyperplasie importante à la fois des glandes cérumineuses et des glandes sébacées. Si aucun traitement n'est mis en place, la larve peut rester dans le conduit auditif pendant 7 mois, puis elle se transforme en nymphe et retourne au sol pour devenir une tique adulte non infestante. **[55]**

Figure 56 - Tique du genre *Otobius* dans le conduit auditif d'un chien (Crédit photo ENVL service chirurgie)

- Autres

Les autres acariens pouvant coloniser le conduit auditif externe des chiens et des chats ne sont **pas directement visibles ou identifiables à l'examen otoscopique** : seul un examen microscopique peut les mettre en évidence. Il s'agit de certains Trombiculidés, de *Demodex sp.* et de certains Sarcoptidés. (*cf. annexe 12*)

b - Insectes responsables d'otites externes

Il est très rare de retrouver des insectes dans le conduit auditif externe d'un chien ou d'un chat. Leur action pathogène est alors due soit à leur action irritante (prurit important) soit à un phénomène d'obstruction. On peut ainsi citer les puces et certaines mouches. **[110]** Des insectes morts (mouches, moustiques) peuvent aussi faire office de corps étranger. **[102]**

Figure 57 - Puce retrouvée exceptionnellement dans un conduit auditif externe (d'après [45])

3.2 Corps étrangers

a - Généralités

Les corps étrangers les plus courants dans le conduit auditif externe des chiens sont les épillets de Graminées. Ils représentent environ deux tiers des cas de corps étrangers. **[17]** Par ailleurs, la fréquence des corps étrangers auriculaires est accrue en été, ce qui tend à prouver la prépondérance des épillets dans cette étiologie. Par contre, la présence d'un corps étranger reste très rare chez le chat. **[94]**

L’otoscopie est ici essentielle, car les autres examens complémentaires (examen direct du cérumen et cytologie notamment) ne permettent pas la mise en évidence d’un corps étranger. Les radiographies de l’oreille externe sont difficiles, jamais réalisées en première intention et ne permettent pas d’évaluer l’intégrité de la membrane tympanique, ni la position exacte et la nature du corps étranger. C’est pourquoi **l’otoscopie a ici un intérêt majeur dans le diagnostic de cette affection**. Il est nécessaire de toujours effectuer un examen des deux oreilles, car, même si cela est plus rare, la présence de corps étrangers peut être bilatérale. D’autre part, il est important, au-delà de la visualisation du corps étranger en lui-même, de bien vérifier l’intégrité de la membrane tympanique, si elle est visible.

La pénétration du corps étranger dans l’oreille provoque généralement une douleur aiguë. L’animal secoue la tête et essaye d’enlever l’objet avec sa patte, ce qui généralement ne fait que pénétrer celui-ci plus en profondeur. On note tout d’abord l’apparition d’un érythème. Si le corps étranger reste en place plusieurs jours ou plusieurs semaines, des érosions apparaissent, puis des ulcérations, voire des suppurations liées à une infection secondaire qui peuvent alors masquer le corps étranger. Un œdème peut également se mettre en place. Enfin, le corps étranger peut également pénétrer dans l’épithélium, y rester enchâssé, et provoquer la formation d’un granulome inflammatoire, rendant alors sa visualisation difficile. **[105]**

b - Epillets

Les épillets, notamment ceux de Graminées sont les corps étrangers les plus communément retrouvés chez le chien. Ils proviennent généralement de plantes telles que l’orge-aux-rats, la folle avoine, les bromes, les sétaires, le vulpin. Ces épillets ont tous la même forme, avec des barbules orientées de telle façon qu’elles empêchent tout mouvement rétrograde. Ainsi, ils ne peuvent que pénétrer plus en profondeur dans le conduit auditif.

Les races les plus souvent affectées sont le Golden retriever, le Springer spaniel, l’Epagneul breton et l’Airedale terrier. Cela concerne plus généralement les jeunes chiens, à cause de leur tempérament joueur, et les chiens de chasse et de travail, par leur plus grande exposition au risque. Comme l’épillet ne peut qu’avancer en profondeur, notamment à chaque fois que le chien secoue la tête, une rupture de la membrane tympanique est possible et observée dans environ 20% des cas d’otites à épillets. **[17] P**our les cas anciens et en cas d’orientation vers cette étiologie, il faut envisager l’existence d’une otite moyenne, même si le tympan est intact.

Figure 58 - Epillet typique, extrait de l'oreille d'un chien (d'après [45])

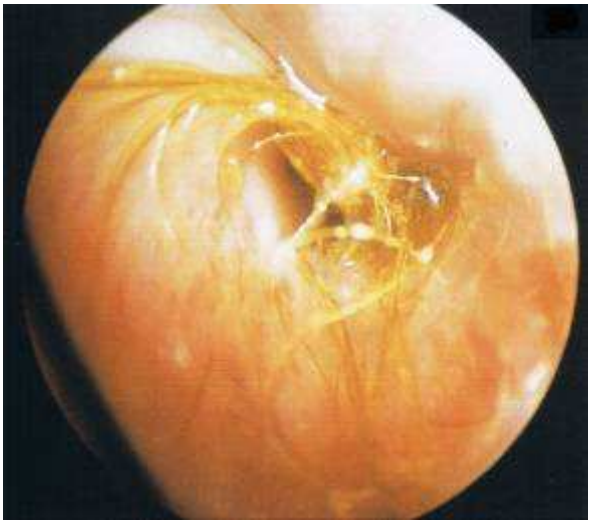

Figure 59 - Epillet avec cérumen et érythème du conduit auditif externe chez un chien (d'après [55])

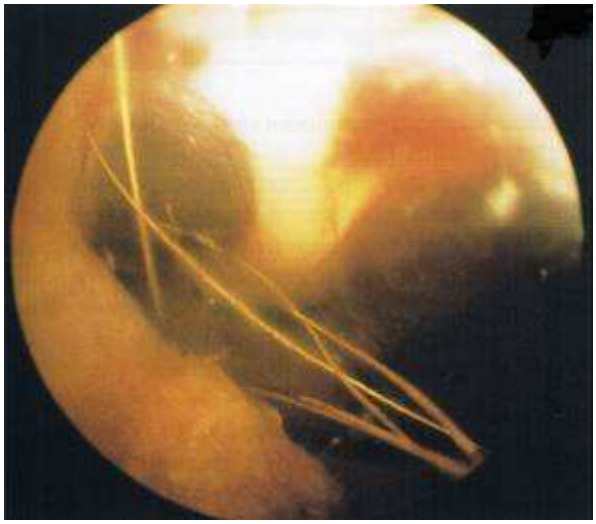

Figure 60 - Epillet devant un tympan non perforé, mais présentant des zones érythémateuses et érodées (d'après [55])

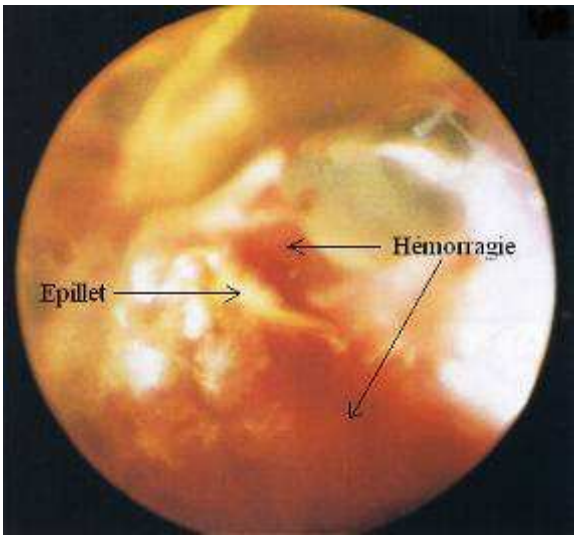

Figure 61 - Pénétration d'un épillet à travers la membrane tympanique (d'après [55])

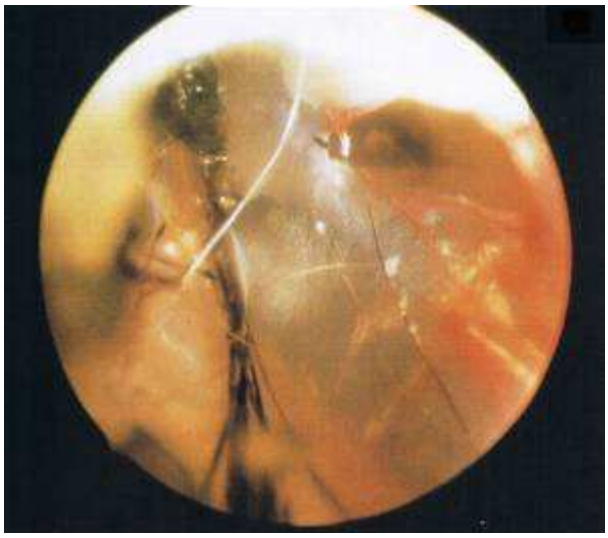

Figure 62 - Déchirure de la membrane tympanique due à la pénétration d'un épillet (d'après [55])

c - Autres corps étrangers

Parmi les autres corps étrangers que l'on peut retrouver, on peut citer les autres débris végétaux, le sable, des gravillons, des jouets ou pièces de jouets d'enfants, des corps d'insectes morts (mouche, moustique), divers objets domestiques. Les masses tumorales peuvent parfois être considérées comme des corps étrangers d'origine endogène, entraînant une irritation du conduit auditif puis une otite.

L'automédication réalisée par des propriétaires, au moyen de poudres ou de lotions, généralement à usage non vétérinaire, peut être à l'origine de la formation de bouchons, se comportant alors comme des corps étrangers.

Figure 63 - Concrétion causée par l'utilisation de topiques auriculaires épais, comme des poudres, des lotions, des huiles... (d'après [45])

Enfin, les touffes de poils présentes à proximité de la membrane tympanique peuvent également faire office de corps étrangers : une étude sur 120 cas d'otites externes montrait que 12,6 % des cas étaient dus à une accumulation de poils. **[106]** Ils provoquent alors une irritation du conduit auditif externe. Ils permettent également une accumulation des débris et du cérumen, ce qui peut alors causer une obstruction totale du conduit.

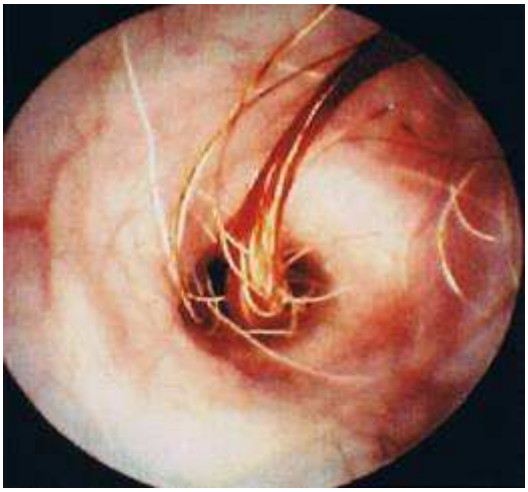

Figure 64 - Touffe de longs poils épais dans le conduit horizontal de l'oreille d'un chien, se comportant comme un corps étranger (d'après [39])

3.3 Phénomènes allergiques

Les dermatites allergiques sont des causes fréquentes d'otite externe prurigineuse, généralement considérées comme la principale cause d'otite chronique bilatérale (plus de 90 % des cas d'otite externe chronique bilatérale seraient dus à une dermatite atopique ou une allergie alimentaire **[102]**). Le conduit auditif externe est en effet un des sites préférentiellement touché par les phénomènes d'hypersensibilité. Ainsi, l'otite est présente dans plus de 80 % des cas de dermatites allergiques, selon certains auteurs. **[47]** Elle est généralement bilatérale, se présente sous une forme érythémateuse puis cérumineuse, avant de se compliquer d'infections secondaires. Le prurit est intense, présent dès le début de l'affection et constitue souvent le signe clinique prépondérant. **[23]**

a - Dermatite atopique

La dermatite atopique résulte d'une réaction d'hypersensibilité immédiate à une stimulation antigénique environnementale. De 50 à 80 % des chiens atteints de dermatite atopique souffrent d'otite externe bilatérale érythémato-cérumineuse et prurigineuse **[11] [98]** et il a été estimé que 75 % des cas d'otites seraient dus à une dermatite atopique. **[45]** Les otites cérumineuses étant rares chez le chat, elles doivent prioritairement nous orienter vers un diagnostic d'atopie chez cet animal. **[122]**

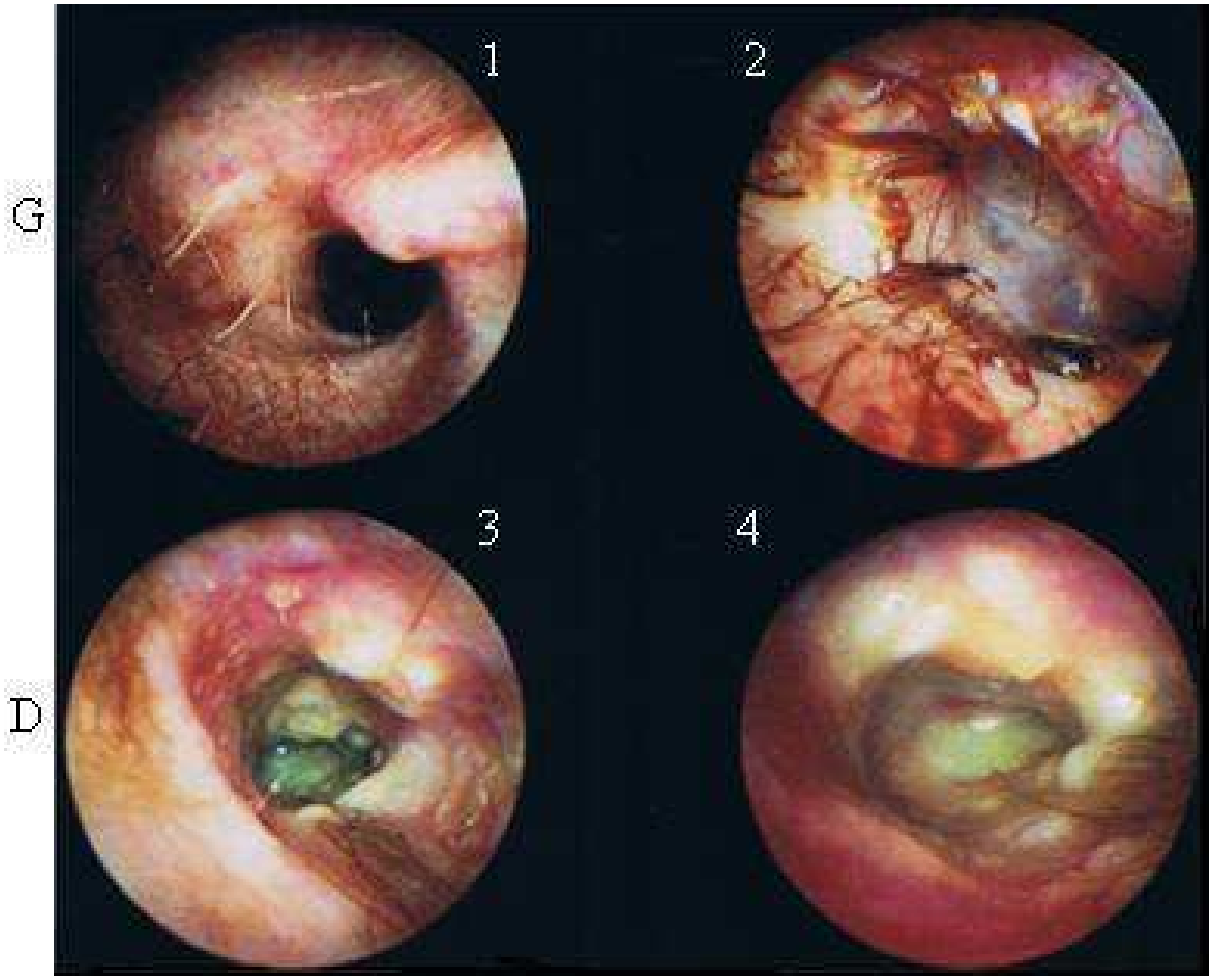

Figure 65 - Oreilles externes droite et gauche d'un chien atteint de dermatite atopique (d'après [44])

Oreille gauche : conduit auditif (1) et membrane tympanique (2) sains
Oreille droite : - inflammation importante du conduit auditif, ulcérations et exsudat épais (3)
- après nettoyage, on note l'absence de membrane tympanique (4)

Au début de l'affection, on ne relève qu'un érythème modéré, une quasi absence d'exsudat, et parfois un œdème au niveau du conduit auditif externe, notamment de la *pars flaccida*. Le pavillon et le conduit vertical sont généralement les plus touchés, alors que le conduit horizontal reste plutôt d'apparence normale. Il faut d'ailleurs se méfier, car les symptômes sont parfois marqués, tandis que les modifications du conduit observées à l'otoscope peuvent sembler minimes. Dans 3 à 5 % des cas, l'otite est d'ailleurs la seule manifestation clinique, surtout lorsque l'affection est récente. **[47]** Avec la chronicité, les lésions deviennent plus évidente, avec un cérumen parfois abondant, un prurit auriculaire, une hyperplasie épithéliale et parfois, dans certaines races, une sténose. D'ailleurs, la dermatite atopique semble être la cause la plus fréquente d'otites externes récidivantes. **[19]** Il est important de pouvoir la diagnostiquer, sinon la répétition des traitements symptomatiques ou la réalisation d'une

intervention chirurgicale n'empêchent pas les récidives, ne traitant pas la cause directement. D'autre part, on note très souvent des infections bactériennes ou mycosiques secondaires, qui exacerbent l'inconfort de l'animal. Il faut enfin noter que, parfois, en cas d'otite cérumineuse, l'application de nettoyants auriculaire a pour effet de débarrasser mécaniquement le conduit auditif du cérumen mais également des antigènes responsables de l'affection.

Les otites externes proximales sont probablement très largement sous-diagnostiquées car non recherchées ou difficilement visibles avec un otoscope conventionnel. Ici, l'apport de la vidéo-otoscopie est important, puisque cette technique permet de mettre en évidence des lésions plus discrètes comme une simple hyperplasie glandulaire ou d'observer dans de meilleures conditions le conduit horizontal. **[99]**

b - Allergie ou intolérance alimentaire

Les allergies alimentaires constituent une autre cause majeure d'otites externes, surtout chez le chien. En effet, entre 18 % **[97]** et 80 % **[102]** des chiens souffrant d'allergie alimentaire présentent une otite externe bilatérale. Par ailleurs, dans près de 25 % des cas, l'allergie alimentaire se manifeste, en début d'évolution, uniquement par une otite externe. **[47]** Les allergies alimentaires doivent être placées parmi les causes les plus probables du diagnostic différentiel dans le cas d'un jeune chien de moins d'un an présentant des otites chroniques, ou dans le cas d'un chien âgé présentant un début d'otite aiguë sans historique de problèmes auriculaires précédents. **[5]** Les allergies alimentaires sont plus rarement cause d'otite externe chez le chat, mais cela reste possible. **[22]**

Il faut noter que l'inflammation progresse plus rapidement que dans le cas d'une dermatite atopique, une otite externe érythémato-cérumineuse sévère se développe rapidement, et des complications secondaires peuvent aggraver encore le tableau clinique : « les allergies alimentaires sont une cause majeure d'otite externe bilatérale, à progression rapide et incontrôlable, chez le jeune chien ». **[5]**

Le tableau clinique concernant l'oreille est identique chez le chat et chez le chien et comprend des sécrétions modérées à abondantes, qui peuvent être de coloration brune, noire, jaune ou crème. Une hyperplasie des glandes cérumineuses est possible, donnant alors au conduit vertical et/ou horizontal un aspect en forme de pavés. Le conduit auditif externe peut aussi présenter des érosions, des ulcérations, des écoulements hémorragiques. En cas de chronicité,

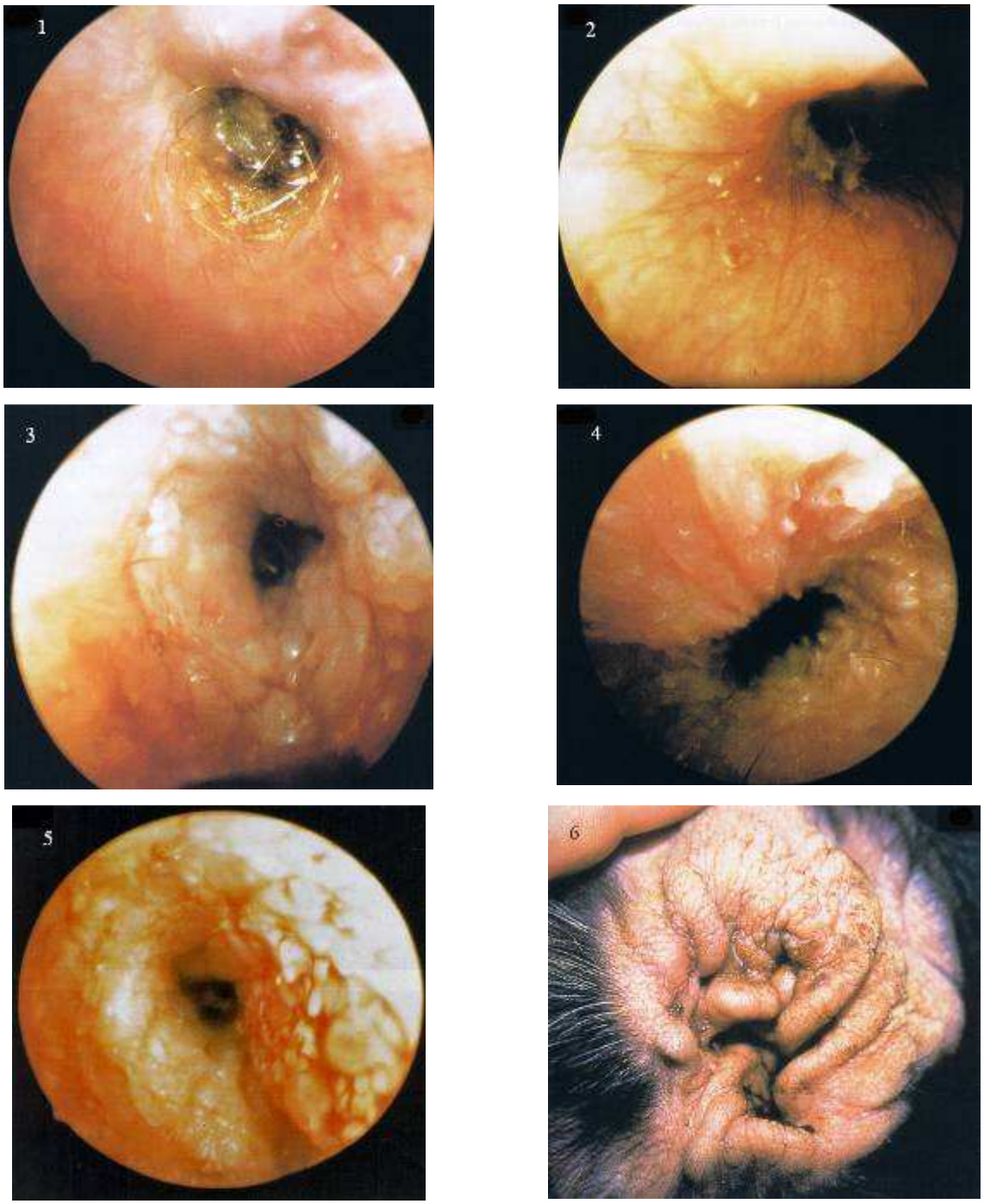

Figure 66 - Aspects otoscopiques du conduit auditif externe d'un chien au cours de l'évolution d'une dermatite allergique (d'après [55])

1 : Erythème et hyperplasie débutante au niveau du conduit auditif d'un chien atopique

2 : Erythème et léger œdème diminuant le diamètre du conduit auditif associés à une dermatite atopique

3 : Erythème, hyperplasie, formation de fissures avec tendances au saignement et à l'ulcération

4 : Hyperplasie avancée du conduit auditif, aspect « en pavés » ou « en pierres tombales » nettement visible

5 : Erythème et hyperplasie marqués au niveau de la partie profonde du conduit vertical d'un chien atopique

6 : Erythème, hyperplasie et lichénification du conduit auditif externe chez un chien atopique

une fibrose ou une calcification des cartilages du conduit auditif externe est possible, ainsi qu'une hyperplasie de l'épithélium du conduit vertical ou horizontal, ce qui donne alors l'apparence d'une masse dans le conduit auditif. Si l'évolution se poursuit, la membrane tympanique peut être rompue, bombée ou d'aspect nécrotique. **[14]**

c - Dermatite par allergie de contact

Une allergie à certaines substances médicamenteuses, comme la néomycine qui a été particulièrement incriminée, ou à certains excipients, comme le propylène glycol, est peu fréquente. Il faut néanmoins la suspecter en cas d'aggravation ou de non amélioration de l'otite suite à l'instauration d'un traitement. Les symptômes sont ceux d'une otite érythémateuse concernant la ou les oreilles traitées. **[55]**

d - Dermatite par allergie aux piqûres de puces

La dermatite par allergie aux piqûres de puces peut s'accompagner d'une otite cérumineuse et prurigineuse bilatérale, notamment lors d'atteinte sévère et étendue induisant un état kérato-séborrhéique marqué. **[21]** Cela reste rare chez le chien mais assez fréquent chez le chat. **[94]**

3.4 Néoplasmes et polypes inflammatoires

a - Caractéristiques générales

On peut retrouver de nombreux types de masses au niveau du conduit auditif, aussi bien chez le chien que chez le chat : adénome des glandes cérumineuses ou sébacées, carcinome sébacé, céruminome malin, carcinome des cellules basales, fibrosarcome, chondrosarcome, trichoépithéliome, mastocytome, papillomes, polypes inflammatoires,… (*cf. annexe 6*)

La plupart des ouvrages annoncent que la majorité des tumeurs du conduit auditif externe sont bénignes chez le chien et malignes chez le chat. En réalité, une étude a montré que chez le chien, environ 40 % des tumeurs du conduit auditif sont bénignes, tandis que, chez le chat, 87.5 % des tumeurs sont malignes. **[75]** Ces différentes masses entraînent un phénomène d'obstruction du conduit auditif, les plus courantes étant les tumeurs affectant les glandes cérumineuses (adénomes et carcinomes), **[122]** même si cela n'est pas confirmé par toutes les études, et les polypes nasopharyngés chez le chat. **[75]**

L’obstruction du conduit auditif, résultant de la présence de ces masses, empêche l’élimination du cérumen et des débris cellulaires, ce qui cause une irritation de l’épithélium du conduit, ainsi qu’une hyperplasie et une hypersécrétion des glandes cérumineuses.
On trouve fréquemment des écoulements purulents et malodorants, dus à des infections secondaires. Généralement, le propriétaire rapporte des symptômes d’otite chronique : cela doit alors inciter le vétérinaire à réaliser un examen otoscopique complet, afin de déterminer l’existence d’une cause sous-jacente (corps étranger, masse de nature néoplasique ou non).

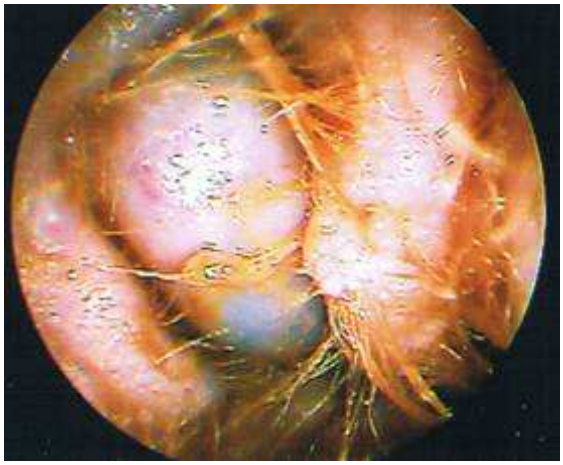

Figure 67 - Tumeur auriculaire obstruant le conduit auditif horizontal (d'après [84])

Figure 68 - Tumeur du conduit auditif ayant entraîné une otite suppurée (d'après [12])

L’examen otoscopique est indispensable dans cette étiologie car c’est le premier outil diagnostique pour mettre en évidence une masse du conduit auditif et évaluer son extension. L’aspect de ces masses peut varier beaucoup : d’extrêmement friables à fermes, de contours irréguliers à lisses. Les néoplasmes du conduit auditif peuvent être petits et découverts fortuitement, ou bien remplir totalement la lumière du conduit et entraîner des signes d’obstruction. Néanmoins, on peut noter que les petites masses pédonculées sont plutôt typiques d’une hyperplasie ou d’un adénome des glandes cérumineuses, d’un papillome ou encore de polypes inflammatoires. Les masses infiltrantes de grande taille correspondent plutôt à des adénocarcinomes des glandes cérumineuses. Les carcinomes des cellules squameuses apparaissent généralement ulcérés en plusieurs endroits. Ces deux dernières tumeurs entraînent souvent des saignements. L’examen otoscopique n’est cependant pas suffisant pour aboutir au diagnostic : il intervient en complément de la cytologie et des prélèvements histologiques. **[101]**

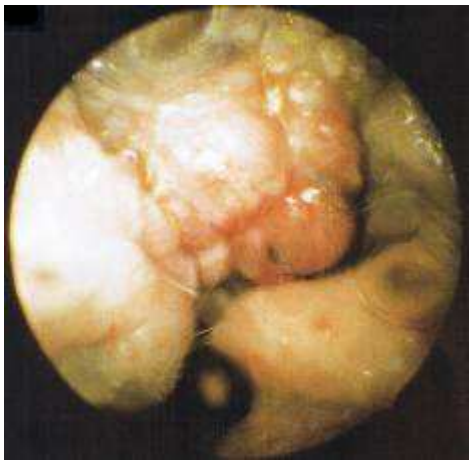

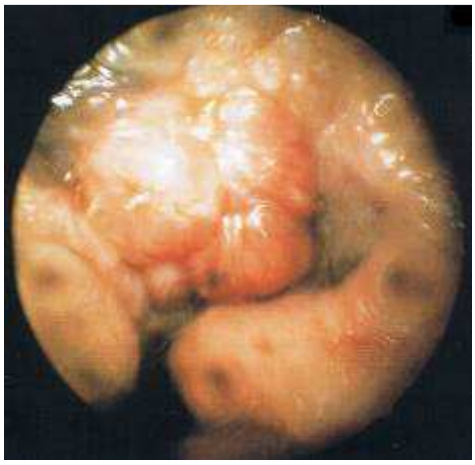

Figure 69 - Limite de l'otoscopie dans le diagnostic de la masse visualisée (d'après [55])

On note l'extrême ressemblance à l'examen otoscopique entre :
- à gauche : adénocarcinome des glandes cérumineuses
- à droite : polype inflammatoire multilobé du conduit auditif d'un chat

b - Affections des glandes cérumineuses **[101]**

On étudie ici l'exemple d'une atteinte des glandes cérumineuses, car c'est à la fois le mieux documenté et le plus courant dans les tumeurs du conduit auditif chez le chien et le chat.

L'hyperplasie des glandes cérumineuses est rencontrée fréquemment lors d'atteinte chronique de l'oreille. Cela se manifeste par une augmentation de la taille, du nombre et de l'activité de ces glandes. La dilatation kystique, à la fois de la glande et du conduit, entraîne leur apparente majorité au profit des glandes sébacées. L'hyperplasie des glandes cérumineuses, en cas d'atteinte chronique du conduit auditif externe est très marquée chez le chat.

Figure 70 - Hyperplasie débutante des glandes cérumineuses : chaque ponctuation blanche correspond à une glande cérumineuse et son conduit (d'après [40])

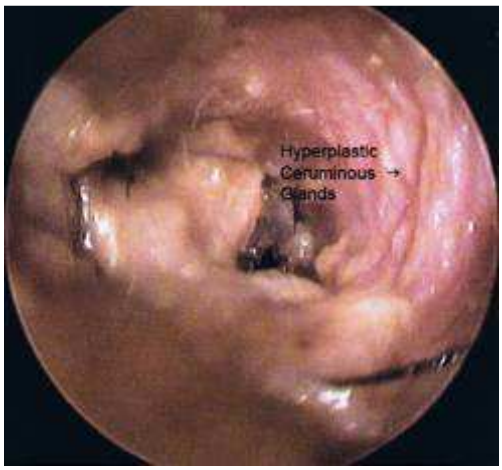

Figure 71 - Hyperplasie des glandes cérumineuses, avec structure caractéristique en pierres tombales (d'après [88])

En cas de chronicité, les glandes cérumineuses deviennent dysplasiques et sont alors prédisposées à évoluer en tumeurs. Néanmoins, de nombreux céruminomes apparaissent aussi spontanément. Les tumeurs des glandes cérumineuses se retrouvent plus fréquemment chez le chat (1,15 % de toutes les tumeurs) que chez le chien (0,17 %). **[87]** Ces tumeurs restent donc rares mais sont les plus courantes au niveau du conduit auditif chez les carnivores domestiques. Les études diffèrent quant à la proportion de tumeurs bénignes et de tumeurs malignes. Certaines études attestent que, chez le chien, les adénomes (tumeurs bénignes) semblent plus fréquents **[101]**, alors qu'une autre étude montre une proportion de 62 % de tumeurs malignes. **[87]** Chez le chat, les tumeurs ont une tendance plus grande à la malignité, et on retrouve de 50 à 70 % d'adénocarcinomes (tumeurs malignes).

Dans tous les cas, le seul examen otoscopique ne nous permet pas de réaliser la distinction entre une simple hyperplasie des glandes cérumineuses et une tumeur bénigne ou maligne de ces glandes. L'examen otoscopique permet de visualiser la masse, le diagnostic doit être complété par des études histologiques.

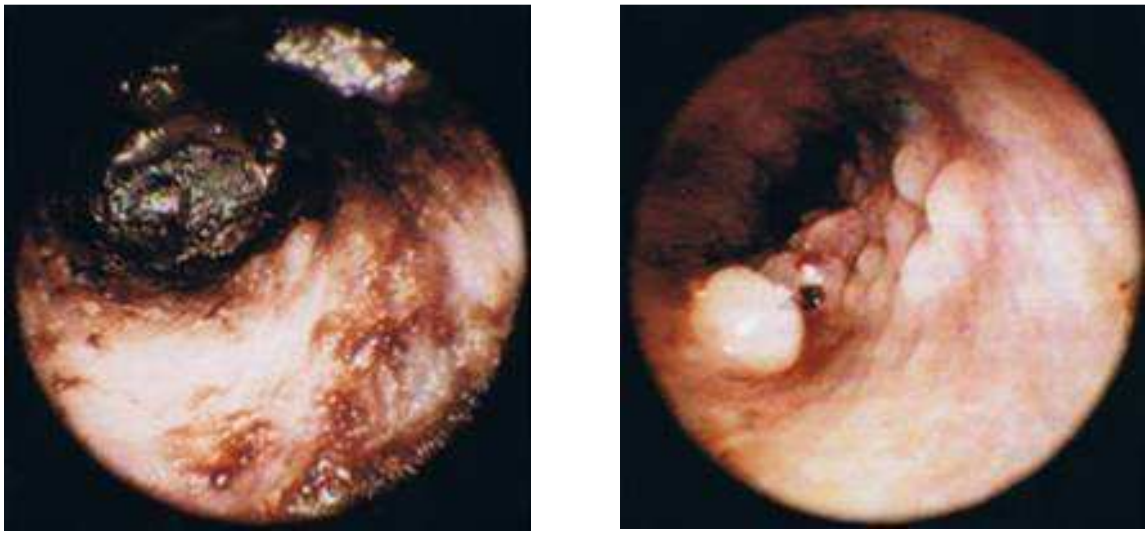

Figure 72 - Production excessive de cérumen à gauche par des céruminomes, révélés après le nettoyage du conduit auditif à droite (d'après [40])

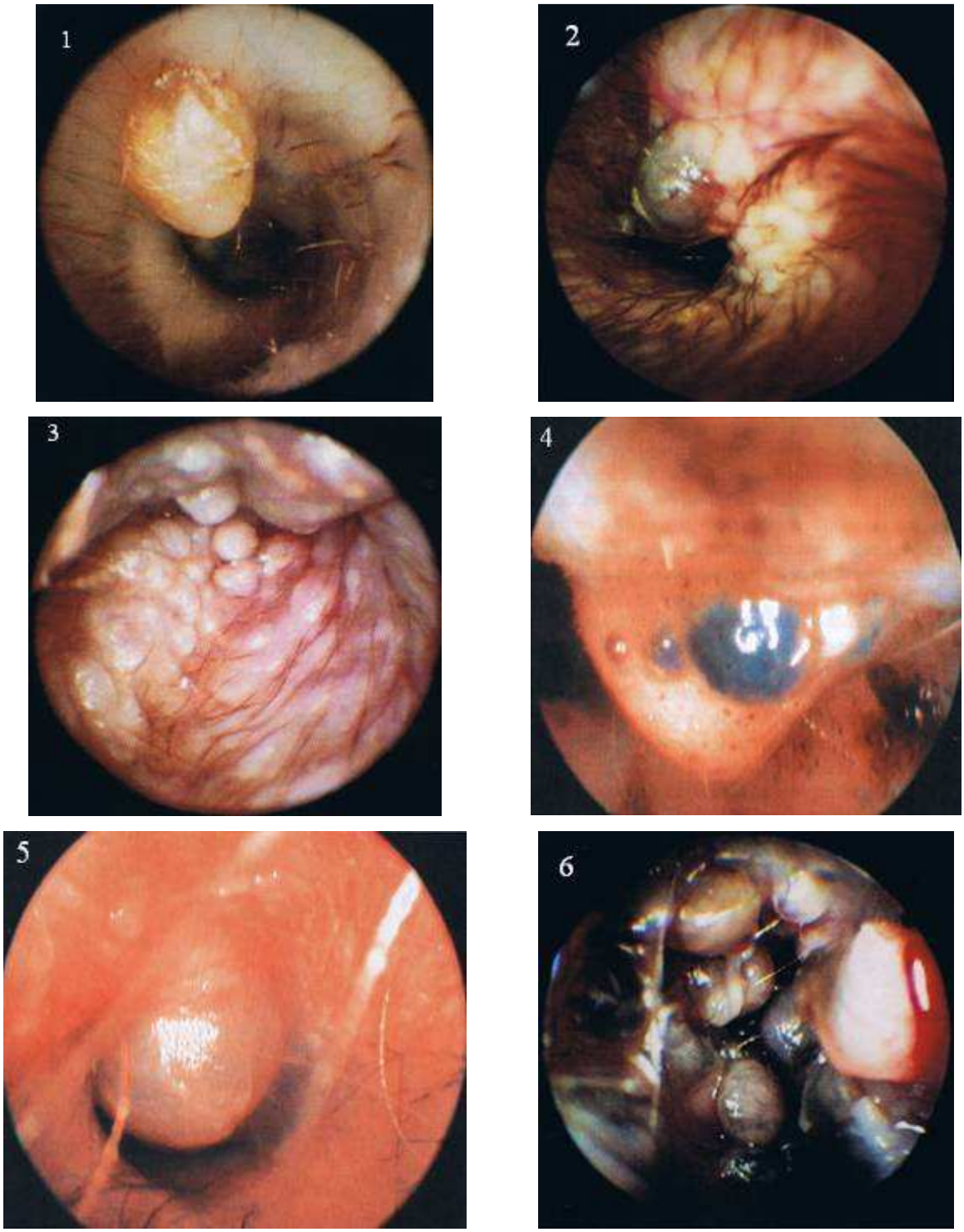

Figure 73 - Différentes formes de tumeurs des glandes cérumineuses dans le conduit auditif

1 : Adénome solitaire (d'après [40])

2 : Adénome irrégulier à large base, entouré de plusieurs petites tumeurs (d'après [40])

3 : Multiples petits adénomes (d'après [122])

4 : Adénome de chat visualisé par vidéo-otoscopie (d'après [18])

5 : Adénocarcinome de chien visualisé par vidéo-otoscopie (d'après [18…])

6 : Adénocarcinome chez un Cocker, avec infection secondaire (d'après [40])

Les adénomes se présentent plus généralement sous forme d'une masse pédonculée, dont le pédoncule peut être large ou fin. Leur consistance est variable, mais leur aspect extérieur est irrégulier, parfois pigmenté, et ils sont souvent multilobés. Ils sont rarement infiltrants, et entraînent des symptômes d'otite externe par l'obstruction occasionnée.

Les adénocarcinomes, plus souvent rencontrés chez le chat que chez le chien, ont toujours pour origine le conduit auditif externe, mais peuvent s'étendre jusqu'à l'oreille moyenne, en provoquant une rupture de la membrane tympanique. Des saignements sont souvent retrouvés et le conduit auditif est généralement complètement obstrué. Ces tumeurs tendent à être localement infiltrantes et mal délimitées.

c - Polypes nasopharyngés du chat

Les polypes inflammatoires sont des masses non tumorales, qui proviennent de la muqueuse du nasopharynx, de la trompe auditive ou de l'oreille moyenne, mais dont l'étiologie exacte reste inconnue. Leur origine n'est donc pas l'oreille externe : si on trouve un polype nasopharyngé dans le conduit auditif externe d'un chat, c'est qu'il y a eu rupture de la membrane tympanique. Ce sont les masses les plus souvent retrouvées au niveau du conduit auditif externe chez le chat. En revanche, ils restent extrêmement rares chez le chien (5 cas en 6 ans dans une étude récente en Ecosse), et quand ils surviennent, ils prennent la même forme que chez le chat. **[96]**

La présence d'une masse dans le conduit auditif entraîne l'apparition d'un exsudat cérumineux brun, voire purulent en cas d'infection secondaire. Les polypes inflammatoires peuvent être visibles directement au niveau du conduit vertical, ou au cours de l'examen otoscopique dans le conduit horizontal. Ils apparaissent alors comme des masses à la surface lisse, de couleur plutôt rouge, et non adhérentes à la paroi du conduit auditif. **[95]** Les polypes nasopharyngés ne se retrouvent généralement que d'un côté, mais ils peuvent parfois être bilatéraux, d'où l'**importance de bien vérifier les deux oreilles à l'examen otoscopique**.

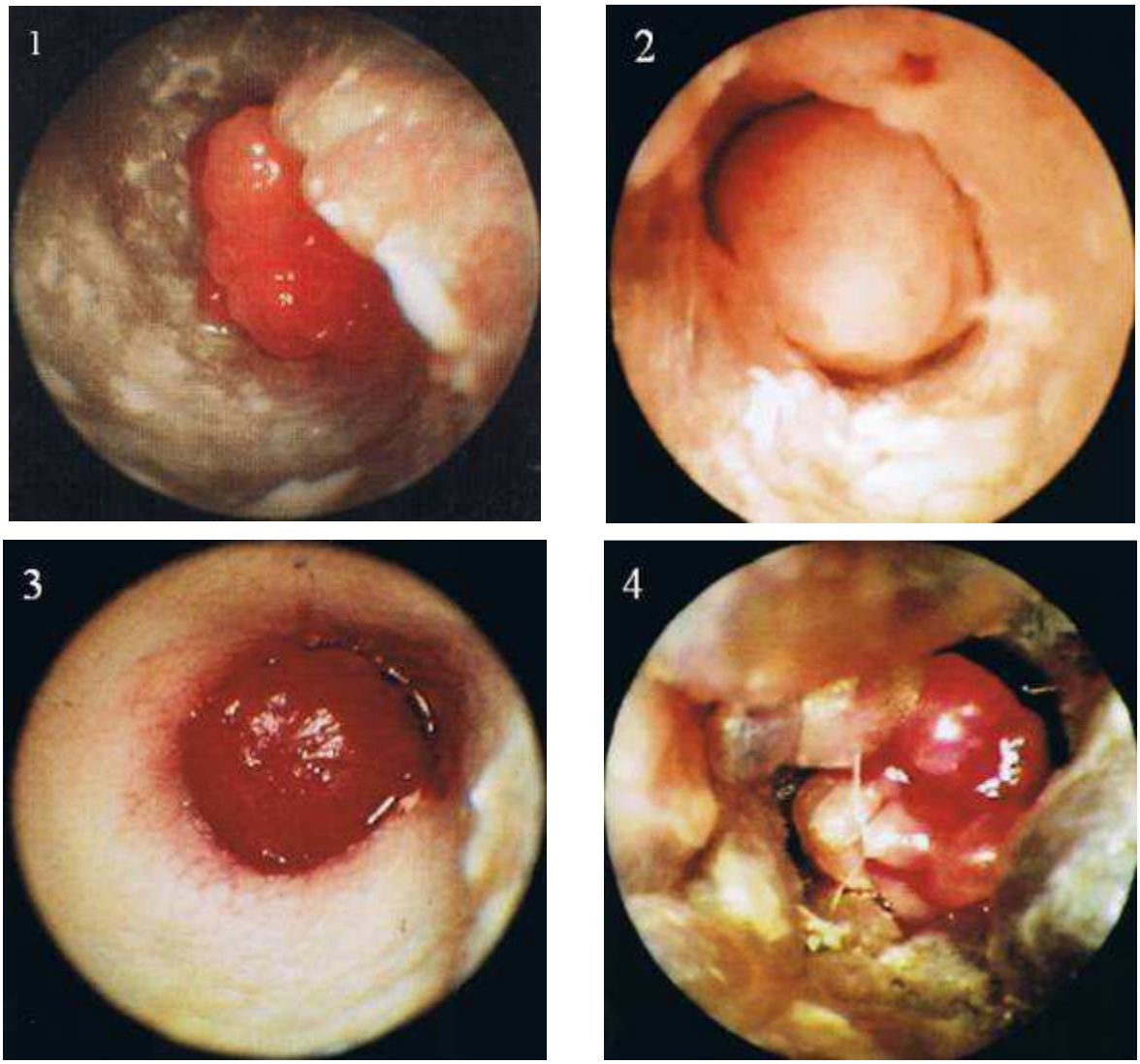

Figure 74 - Différents aspects des polypes nasopharyngés chez le chat

1 : Polype nasopharyngé visualisé par vidéo-otoscopie chez un chat (d'après [18])

2 : Polype nasopharyngé chez un chat, révélé après nettoyage auriculaire (d'après [43])

3 : Obstruction du conduit auditif d'un chat par un polype nasopharyngé (d'après [43])

4 : Polype nasopharyngé multilobé chez un chat, généralement plus richement vascularisé qu'un polype simple (d'après [43])

3.5 Les biopsies assistées par otoscopie : une aide au diagnostic **[55]**

La biopsie à l'aide d'un trépan à biopsie d'un diamètre de 4 mm, assistée par otoscopie ou, mieux, par vidéo-otoscopie, est un examen utile dans diverses conditions :

- pour évaluer le degré d'altération définitive de l'épithélium du conduit auditif, notamment pour apprécier le degré de fibrose. Comme les lésions fibrotiques ne régressent jamais, les résultats de la biopsie vont orienter plutôt vers une solution médicale (corticoïdes lors de simples remaniements inflammatoires) ou chirurgicale (lésions de fibrose)

- pour obtenir un diagnostic étiologique des lésions ulcératives du conduit auditif, qui peuvent être causées par une infection bactérienne, une dermatose auto-immune ou encore un processus néoplasique. Une biopsie de ces lésions a donc une incidence directe sur la thérapeutique à adopter

- pour compléter et aider à la chirurgie, essentiellement en cas de processus tumoral. La connaissance du type de tumeur et son grade peuvent orienter sur l'ampleur de la résection à réaliser pour limiter les risques de récidive

Tableau 3 - Facteurs aggravants ou d'entretien des otites externes chez le chien et le chat (d'après [93])

Facteurs aggravants ou d'entretien	Bactéries (*cf. annexe 14*)	- *Staphylococcus intermedius* - *Streptococcus* du groupe G - *Pseudomonas sp.* - *Proteus sp.* - *Escherichia coli* - *Klebsiella sp.*
	Levures (*cf. annexe 14*)	- *Malassezia sp.* - *Candida albicans*
	Remaniements inflammatoires	- Epaississement cutané - Exagération des plis - Ulcération - Œdème - Hyperplasie des glandes sébacées ou cérumineuses - Fibrose - Calcification du derme
	Altérations du tympan et de l'oreille moyenne	- Diverticule - Cholestéatome - Otite moyenne

: facteurs identifiables par otoscopie et qui seront détaillés par la suite

4 - Facteurs d'entretien de l'otite externe

Cette appellation regroupe tous les éléments qui rendent difficiles ou impossible la guérison de l'otite externe. Parmi ceux-ci, les micro-organismes jouent un rôle important (bactéries et champignons) mais ne sont pas directement visibles à l'examen otoscopique. On n'en voit que les traces, les symptômes. Ces deux facteurs sont détaillés en *annexe 14*. Ici, nous nous intéresserons donc aux remaniements structuraux occasionnés par l'inflammation et qui empêchent la guérison de l'otite ou qui entraînent des récidives. L'extension de l'inflammation à l'oreille moyenne est responsable d'une otite moyenne, qui agit également en facteur d'entretien de l'otite externe. Ce point sera plus largement développé dans la partie suivante.

4.1 Remaniements structuraux

Lors d'une otite, le phénomène inflammatoire entraîne des modifications de structure qui vont empêcher une bonne guérison et constituer un facteur perpétuant l'otite. Il faut pour vérifier cela s'intéresser à la physiopathologie d'une otite externe, qui est plus ou moins identique chez le chien et le chat.

Quelle que soit la cause primaire de l'otite externe, l'épithélium du conduit auditif devient d'abord érythémateux et gonflé, ce qui gêne la migration épithéliale et la fonction d'auto-nettoyage du conduit auditif externe, et provoque l'apparition d'un œdème qui est à l'origine d'un exsudat. L'épiderme continue de s'épaissir et les glandes sébacées deviennent rapidement hyperplasiques. Ces changements entraînent l'augmentation de sécrétion des glandes sébacées et des cellules desquamées, et donc un excès de production de cérumen, ce qui fournit un possible substrat pour les micro-organismes.

Lorsque l'otite persiste un peu plus longtemps, les glandes cérumineuses deviennent à leur tour hyperplasiques, leur surface et leur activité augmentent, à tel point que les glandes sébacées semblent ne plus fonctionner (alors que leur activité est simplement masquée). **[74]** Les glandes cérumineuses sécrètent alors en abondance un liquide plus aqueux, ce qui diminue la fraction lipidique du cérumen. Ces modifications sont responsables d'une augmentation de l'humidité du conduit auditif externe et d'une diminution de l'activité bactériostatique du cérumen. **[86]**

A ce stade là, si rien n'est entrepris, la poursuite de l'inflammation entraîne des changements qui peuvent être irréversibles. Tout d'abord, la sténose du conduit et l'excès de production de cérumen favorisent la croissance et la multiplication microbiennes. Le tissu conjonctif prolifère au niveau du derme, menant progressivement à la fibrose et à un épaississement des tissus. Les cartilages auriculaire et annulaire vont ensuite subir une calcification progressive, puis éventuellement une ossification, ce qui restreint fortement leur mobilité. **[86]** Tous ces changements concourent encore à la réduction de la lumière du conduit auditif, ce qui ralentit d'autant plus son auto-nettoyage. La migration progressive des débris vers l'extérieur semble même pouvoir s'inverser en direction de l'oreille moyenne. **[71]** L'occlusion du canal gêne également l'application de traitements topiques. Ces oreilles sont alors plus facilement sujettes à des infections secondaires, ce qui perpétue le cercle vicieux.

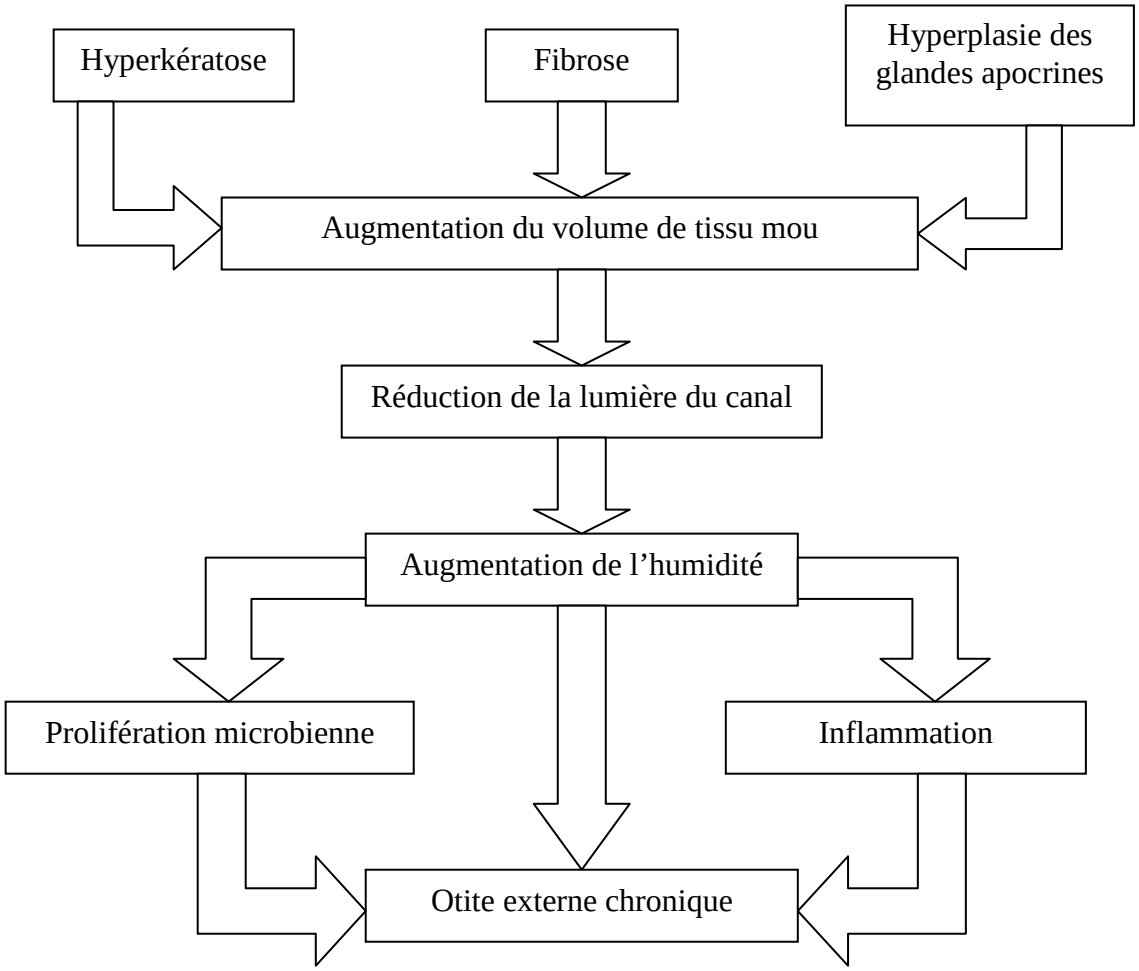

Figure 75 - Organigramme résumant la progression d'une otite externe (d'après [55])

Figure 76 - Hyperplasie débutante des glandes cérumineuses (d'après [40])

Figure 77 - Hyperplasie marquée des glandes cérumineuses associée à un pus peu abondant (d'après [12])

Figure 78 - Hyperplasie avancée des glandes cérumineuses et réduction de la lumière du conduit (d'après [55])

Figure 79 - Epaississement et fibrose entraînant une sténose du conduit (d'après [40])

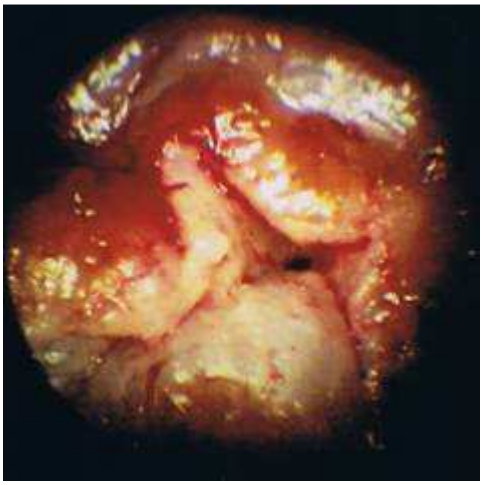

Figure 80 - Fibrose marquée et sténose du conduit auditif (d'après [38])

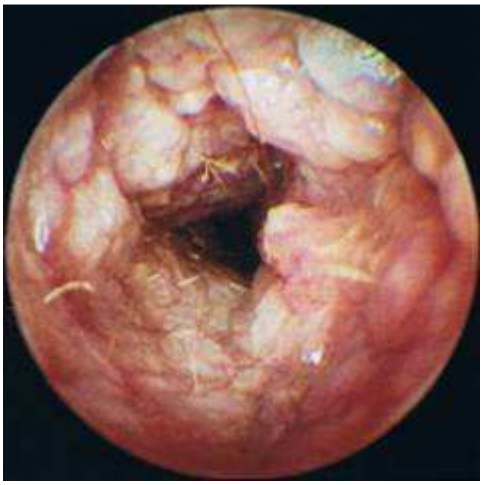

Figure 81 - Prolifération épithéliale, hyperplasie des glandes cérumineuses et fibrose lors d'otite chronique (d'après [44])

4.2 Altérations de la membrane tympanique **[110]**

Suite à une otite externe, des altérations de la membrane tympanique peuvent survenir. Celle-ci commence par s'épaissir, devenir opaque ou légèrement colorée, elle perd sa transparence. Ainsi, le manche du marteau, s'attachant sur la face médiale du tympan, ne peut plus être visualisé par transparence. La membrane tympanique prend alors une couleur blanchâtre, jaune, brune ou grise : attention donc à ne pas la confondre avec une impaction de débris ou un bouchon de cérumen. La membrane tympanique, en cas de rupture, est capable de cicatriser assez rapidement. Ainsi, il est courant de rencontrer une otite moyenne alors que la membrane tympanique semble intacte.

D'autre part, une migration de l'épiderme du conduit auditif vers l'oreille moyenne est possible en cas de perforation de la membrane tympanique : c'est ce qu'on appelle un cholestéatome (*cf. infra*), mais la membrane tympanique est souvent retrouvée intacte lors de l'examen otoscopique car elle a eu le temps de se reformer. De plus, l'épaississement de la membrane tympanique en réponse à l'inflammation peut provoquer l'apparition de poches de rétraction dans la cavité de l'oreille moyenne, qui peuvent ensuite former des adhésions avec l'épithélium de l'oreille moyenne.

4.3 Otite moyenne

Une otite moyenne est une cause reconnue de récidive d'otite externe. On estime que plus de la moitié des animaux présentant une otite externe chronique souffrent également d'otite moyenne. **[38]** A l'examen otoscopique, la présence d'une membrane tympanique intacte n'exclut pas la possibilité d'une rupture antérieure et qui se serait cicatrisée : ainsi, la présence d'une membrane tympanique intacte n'exclut pas la possibilité d'une otite moyenne. La cause la plus courante d'otite moyenne est d'ailleurs une infection de l'otite externe, s'étendant à l'oreille moyenne par l'intermédiaire d'une membrane tympanique rompue.

B - Otites moyennes

Une otite moyenne est une inflammation de l'oreille moyenne, notamment de l'épithélium tapissant la cavité tympanique. L'otite moyenne est un processus pathologique assez courant dans l'exercice vétérinaire, mais qui passe trop souvent inaperçu et reste souvent inexploré. Pourtant on estime que plus de la moitié des animaux présentant une otite chronique souffrent également d'otite moyenne : le vétérinaire doit donc explorer l'hypothèse d'une otite moyenne pour chaque animal dont l'anamnèse montre des otites récidivantes. **L'otoscopie peut être une technique simple et efficace dans le diagnostic des otites moyennes.**

1 - Etiologie des otites moyennes

1.1 Otites moyennes primaires

Les otites moyennes primaires semblent très rares. Néanmoins, quelques cas ont été décrits. En particulier, une forme d'otite moyenne sécrétante a été observée chez le Cavalier King Charles (« glue ear »). Son traitement nécessite une myringotomie (*cf. infra*) et l'aspiration des sécrétions. Une infection de la trompe auditive s'étendant à la cavité tympanique peut aussi être parfois considérée comme une otite moyenne primaire. Il a été proposé qu'une infection respiratoire virale haute, tôt dans la vie, pourrait prédisposer aux otites moyennes. L'intervention des mycoplasmes, notamment chez le chat, est également suspectée. **[12]**

1.2 Otites moyennes secondaires

La présence d'une otite moyenne est une complication fréquente des otites externes et constitue un facteur important à prendre en compte car elle est souvent à l'origine d'une otite externe chronique et récidivante. La fréquence des otites moyennes semble en tous cas sous-estimée, car le diagnostic n'est pas toujours facile à réaliser.

Il existe 4 causes provoquant une inflammation secondaire de l'oreille moyenne :

- une contamination à la faveur d'une rupture de la membrane tympanique
- une contamination rétrograde venant du nasopharynx via la trompe auditive
- une contamination par la voie hématogène
- le développement d'une masse dans l'oreille moyenne

Figure 82 - Etiologie des otites moyennes secondaires chez les carnivores domestiques (d'après [12])

a - Contamination à la faveur d'une rupture de la membrane tympanique

C'est de loin le cas le plus fréquent. Chez le chien, un cas sur six d'otite externe aiguë et 50 à 80 % des cas d'otite externe chronique sont compliqués d'une otite moyenne. **[37]** D'ailleurs, l'otite moyenne est souvent considérée comme une extension d'une otite externe non traitée, mal traitée ou résistante au traitement.

- Passage d'une otite externe à une otite moyenne

Du fait de l'aspect coudé du conduit auditif chez les carnivores domestiques, lorsqu'une otite externe survient, l'exsudat produit s'accumule contre la *pars tensa* de la membrane tympanique. Cet exsudat contient notamment des enzymes protéolytiques. L'inflammation et la destruction enzymatique entraînent une nécrose de l'épithélium et des fibres de collagène, ce qui affaiblit et amincit la membrane tympanique. De même, des ulcérations du conduit

auditif peuvent s'étendre au tympan. En effet, des pertes de sérum sont notées au niveau des ulcérations. Ceci permet la libération de protéases bactériennes, de collagénases, d'élastases et de lysozymes, ce qui, associé au phénomène de macération engendré, désorganise les couches épithéliales du conduit et mène à une érosion voire une rupture de la membrane tympanique.

Une fois que l'exsudat et les micro-organismes passent dans l'oreille moyenne, à la faveur d'une membrane tympanique rompue, ils se retrouvent piégés au niveau de la partie ventrale de la bulle tympanique. Lorsque des produits topiques, des molécules contenues dans les agents de nettoyage auriculaire ou les débris du conduit auditif externe passent dans l'oreille moyenne, une réaction tissulaire se met en place au niveau de l'épithélium respiratoire tapissant la cavité tympanique : c'est ce qu'on appelle une otite moyenne secondaire. **[37]** Ensuite, la présence de bactéries dans la cavité tympanique agit comme source de réinfection pour le conduit auditif externe. **[86]**

- Facteurs permettant le passage à une otite moyenne

Chez ces les carnivores domestiques, les traumatismes peuvent constituer un facteur important de rupture tympanique, par exemple à cause de l'utilisation de cotons-tiges par les propriétaires ou lors d'un nettoyage du conduit auditif par le vétérinaire. Ils provoquent alors une otite moyenne aiguë. Les corps étrangers, qui s'enfoncent de plus en plus loin dans le conduit auditif, peuvent aussi causer une rupture tympanique. En raison de la douleur et de l'inflammation provoquées, l'otite moyenne est généralement récente et donc aiguë.

Figure 83 - Rupture tympanique suite à l'emploi d'un coton-tige, poussé trop loin dans le conduit horizontal (d'après [42])

Figure 84 - Manche du marteau directement exposé par la rupture tympanique, après que le chien a été renversé par une voiture (d'après [40])

Néanmoins, les otites moyennes sont plus souvent présentées en phase chronique et sont dans ce cas là quasiment toujours des otites moyennes suppurées. **[38]** Chez le chat, les infestations parasitaires, et notamment celles à *Otodectes cynotis*, peuvent être assez souvent responsables d'une rupture de la membrane tympanique. Chez le chien, les causes les plus courantes de rupture tympanique sont les corps étrangers.

Figure 85 - Rupture tympanique visible après nettoyage du conduit chez un chat atteint d'infestation sévère à *Otodectes cynotis* (d'après [41])

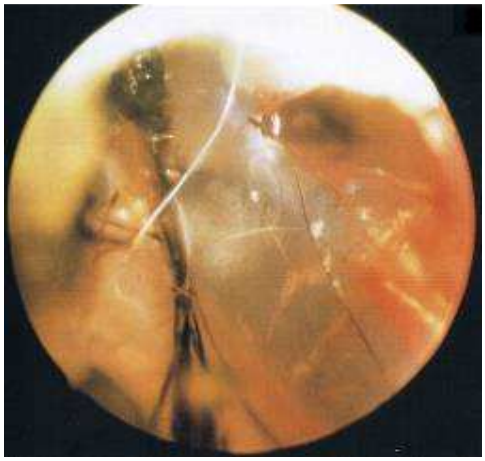

Figure 86 - Déchirure de la membrane tympanique causée par un épillet chez un chien (d'après [55])

b - Contamination endogène

Une contamination endogène peut survenir par l'intermédiaire de la voie hématogène, mais cela reste très rare, aussi bien chez le chien que chez le chat. Elle peut aussi correspondre à une contamination rétrograde venant du nasopharynx *via* la trompe auditive. Celles-ci sont très rares chez le chien **[72]**, et un peu plus courantes chez le chat, pour lequel on observe alors des symptômes d'atteinte respiratoire concomitante. Par ailleurs, une obstruction de la trompe auditive, expérimentale ou pathologique (fonctionnelle ou mécanique, intrinsèque ou extrinsèque **[4]**), provoque l'apparition d'une otite moyenne, en empêchant l'écoulement de l'air et en créant un phénomène de macération. **[81]** Toutefois, certains auteurs estiment que le rôle de la trompe auditive n'a pas encore été assez étudié dans l'étiologie des otites moyennes du chien.

Les études montrent qu'il existe au niveau de l'oreille moyenne une microflore physiologique, composée de levures, de certaines bactéries identiques à celles du conduit auditif externe

(*Staphylococcus sp.*) mais également d'autres bactéries aérobies (*E. Coli*, *Branhamella sp.*). **[81]** Lors d'otite moyenne sans rupture du tympan, on observe principalement la présence de bactéries variées, comme *Staphylococcus intermedius*, des anaérobies, des streptocoques du groupe D, *E. Coli*, *Pseudomonas sp.*, *Lactobacillus sp.*, *Enterococcus sp.*, *Citrobacter sp.*, mais beaucoup moins de *Malassezia* que dans le conduit auditif externe (deux fois moins de cas environ). **[27]**

c - Développement d'une masse dans l'oreille moyenne

Toute masse présente dans l'oreille moyenne peut entraîner une inflammation chronique et causer une otite moyenne. Il peut s'agir d'une tumeur, d'une formation pseudo-tumorale (polype, cholestéatome) ou très exceptionnellement d'un parasite.

- Tumeurs de l'oreille moyenne **[30] [73]**

Les tumeurs de l'oreille moyenne sont rares : elles représentent en tout moins de 3 % des cas référés d'affections auriculaires nécessitant une chirurgie chez le chien. Les cas de tumeurs se développant primitivement dans l'oreille moyenne restent rares chez les carnivores domestiques. Quelques cas de carcinomes ont été décrits chez le chat, ainsi qu'un lymphome et un fibrosarcome. En réalité, la majeure partie des tumeurs retrouvées au niveau de l'oreille moyenne prennent leur origine dans le conduit auditif externe et ont traversé la membrane tympanique : on retrouve ainsi des papillomes, des adénocarcinomes des glandes cérumineuses ou sébacées, des épithéliomas basocellulaires. Une tumeur de l'épithélium de la trompe auditive a également été retrouvée au niveau de l'oreille moyenne chez un chien.

Figure 87 - Large masse infiltrante dans la cavité tympanique : fibrosarcome de l'oreille moyenne (d'après [40])

- Formations pseudo-tumorales de la cavité tympanique

Un cholestéatome correspond à la présence d'épithélium pavimenteux stratifié dans l'oreille moyenne. Il provient généralement d'une poche de rétraction de la membrane tympanique suite à une inflammation, provoquée par une otite externe par exemple. Lorsque cette poche adhère à la muqueuse enflammée de la cavité tympanique, on observe la formation d'une dilatation kystique bénigne d'évolution lente. Le cholestéatome peut aussi se former suite au passage d'épithélium à travers une membrane tympanique rompue. On retrouve notamment des débris kératinisés et des cellules inflammatoires en son sein. On retrouve des cholestéatomes dans environ un cas sur dix d'otites externes chroniques compliquées d'une otite moyenne. Cette affection doit réellement être considérée comme une complication importante d'une otite moyenne. Elle provoque notamment des résorptions et des remodelages des tissus osseux environnants. **[71]**

Les polypes nasopharyngés sont des masses non tumorales, qui proviennent de la muqueuse du nasopharynx, de la trompe auditive ou de l'oreille moyenne, mais dont l'étiologie exacte reste inconnue. Ils sont généralement unilatéraux, parfois bilatéraux. Les chats Abyssins semblent prédisposés. Le traitement employé est chirurgical. Une infection secondaire de l'oreille moyenne est souvent présente. Le taux de récidive après une traction simple du polype est de 30 %, et de moins de 8 % en cas d'ostéotomie de la bulle tympanique. **[30]**

Figure 88 - Masse charnue dans l'oreille moyenne d'un chat, vue par transparence à travers la membrane tympanique (d'après [38])

Figure 89 - Polype nasopharyngé dans l'oreille moyenne d'un chat s'appuyant contre la membrane tympanique (d'après [42])

- Présence d’un parasite dans l’oreille moyenne **[116]**

Exceptionnellement, un nématode strongylidé peut coloniser la cavité tympanique des chats : il s’agit de *Mammomonogamus auris*. On remarque alors un érythème sur la membrane tympanique, qui correspond en fait à la vue par transparence du parasite. C’est d’ailleurs le seul signe visible, car les symptômes d’otite sont généralement absents. Lors de l’examen vidéo-otoscopique, on peut parfois observer le parasite bouger derrière la membrane tympanique. Le traitement préconise une myringotomie suivie d’un nettoyage complet de la cavité tympanique afin d’éliminer tous les parasites. Parfois, l’irrigation du conduit auditif pour réaliser l’examen vidéo-otoscopique est suffisante pour provoquer la migration des parasites vers le pharynx *via* la trompe auditive, où ils peuvent alors être retirés de façon non invasive. On retrouve généralement 2 à 8 parasites dans une cavité tympanique de chat, et ce de façon unilatérale, même si des cas d’atteinte bilatérale ont déjà été rapportés.

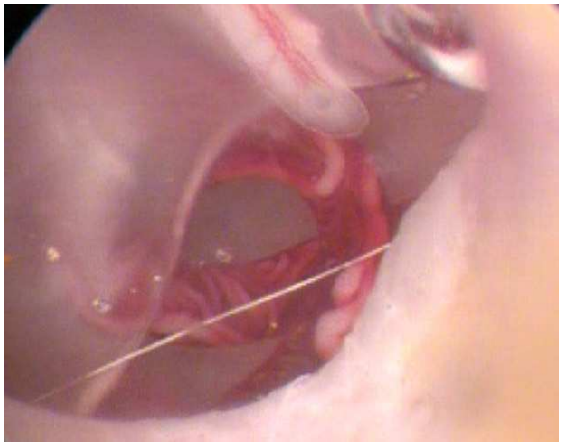

Figure 90 - *Mammomonogamus auris* femelle vue par transparence à travers la membrane tympanique de l’oreille d’un chat par vidéo-otoscopie (d'après [116])

2 - Pathogénie de l’otite moyenne

2.1 Modifications structurelles et lésions tissulaires

Qu’elle soit primaire ou secondaire, l’inflammation entraîne des changements au niveau de l’épithélium recouvrant la cavité tympanique. Celui-ci, auparavant stratifié, se transforme progressivement en un épithélium pseudostratifié à cellules palissadiques, ce qui tend à augmenter le nombre de cellules sécrétantes et donc la quantité de sécrétions produites. Des ulcérations et un exsudat purulent apparaissent. La *lamina propria*, tissu conjonctif lâche

présent sous l'épithélium, s'épaissit en réponse à l'inflammation. Un tissu de granulation lâche, richement vascularisé, oedémateux se forme. Lorsque l'otite moyenne devient chronique, ce tissu conjonctif devient dense, et un début d'ossification peut apparaître à l'intérieur de celui-ci. **[86]** Le cycle inflammation / ulcération / infection / formation d'un tissu de granulation peut se poursuivre tant que l'otite n'est pas traitée, affectant petit à petit les structures osseuses autour (osselets, bulle tympanique).

2.2 Modification des sécrétions

Si la membrane tympanique est rompue, l'exsudat formé dans la cavité tympanique peut rejoindre le conduit auditif externe et s'ajouter à celui déjà présent. Ainsi, en cas d'otite moyenne, on peut retrouver des écoulements abondants et généralement malodorants au niveau de l'entrée du conduit auditif, notamment lorsque l'animal secoue la tête. En revanche, si une masse obstrue le conduit auditif et empêche l'écoulement de cet exsudat, celui-ci ne sera visible qu'une fois la masse retirée. Par ailleurs, le gradient de pression liquidienne provoqué par l'otite moyenne suppurée et l'augmentation des sécrétions muqueuses empêche la membrane tympanique de cicatriser complètement. En effet, les sécrétions appuient contre la membrane tympanique, qui vient de cicatriser et est donc encore fine : un passage de moindre résistance permet alors le passage de l'exsudat et une petite ouverture reste présente dans la membrane tympanique, par laquelle le phénomène s'entretient (passage d'exsudat ou d'agents infectieux dans les deux sens). **[37]**

Figure 91 - Membrane tympanique rompue et épaissie (d'après [55])

Lorsque la quantité de sécrétions et d'exsudat diminue au niveau de l'oreille moyenne, que l'infection est traitée médicalement et que la pression liquidienne diminue, la membrane tympanique peut cicatriser et l'oreille moyenne est guérie. Cependant, même en présence d'un tympan reformé, l'infection n'est parfois pas complètement résolue. Si l'inflammation de l'oreille moyenne reprend, la membrane tympanique peut de nouveau se gonfler ou rompre.
C'est pourquoi il est si difficile de diagnostiquer une otite moyenne : la membrane tympanique n'est pas toujours visible, elle peut être intacte et les récidives sont fréquentes.

2.3 Symptômes en cas d'otite moyenne

Enfin, il faut noter que les otites moyennes sont également souvent responsables de symptômes d'inconfort (douleur intense, animal qui secoue la tête et donc parfois un othématome, animal qui se gratte les oreilles), de signes neurologiques (*cf. annexe 3*), de pertes totales ou partielles d'audition (sécrétions dans l'oreille moyenne qui gênent la transmission des ondes, perte de mobilité des osselets) ou encore de signes respiratoires (lors d'atteinte nasopharyngée).

3 - Les différentes formes d'otite moyenne **[37]**

3.1 Caractéristiques générales

L'otoscopie s'avère être une technique appropriée pour diagnostiquer une otite moyenne. De nombreuses études suggèrent d'ailleurs que l'examen otoscopique de la membrane tympanique en est l'examen de base. **[70]** Un examen otoscopique attentif, notamment de la membrane tympanique, nécessite une anesthésie générale. Il est même recommandé d'intuber l'animal : en effet, si l'animal présente une rupture tympanique, des manipulations ou un nettoyage de l'oreille risquent de provoquer une fausse déglutition par passage de débris ou de liquide par la trompe auditive. Parfois, en cas de sténose ou d'obstruction inflammatoire du conduit auditif, un traitement à base de corticostéroïdes peut s'avérer nécessaire au préalable. Afin de pouvoir correctement diagnostiquer une otite moyenne à l'examen otoscopique ou vidéo-otoscopique, il faut déjà être familiarisé avec l'aspect normal (position, couleur, transparence, tension) de la membrane tympanique. (*cf. supra*)

La membrane tympanique n’est pas toujours accessible à l’examen otoscopique, en particulier lorsqu’on observe une obstruction du conduit auditif externe (sténose, masse,…) mais également en raison de la conformation du conduit auditif externe des carnivores domestiques (long, recourbé, en forme d’entonnoir). Ces facteurs entraînent donc une sous-estimation importante du nombre de diagnostics d’otite moyenne. Par ailleurs, le diagnostic d’otite moyenne est généralement plus facile à réaliser chez le chat que chez le chien car leur conduit auditif est plus court et la visualisation des structures, notamment la membrane tympanique, est plus aisée.

Figure 92 - *Pars flaccida* bombée, qui masque la *pars tensa* : la cavité tympanique n'est pas accessible (Crédit photo ENVL service chirurgie)

Une otite moyenne doit donc être suspectée à chaque fois que la membrane tympanique est absente ou rompue, mais également lorsque celle-ci présente une couleur (décoloration, opacité) ou un aspect anormal (gonflement par exemple). D’autre part, il faut envisager l’hypothèse d’une otite moyenne pour tous les cas d’otites récidivantes non expliquées, même en l’absence de symptômes tangibles d’otite moyenne : on a démontré en effet qu’une atteinte de la cavité tympanique était présente dans 50 à 80 % des cas d’otite chronique. **[12]**

3.2 Otite moyenne et absence de membrane tympanique

Parfois, le vétérinaire avance le vidéo-otoscope jusqu’à l’emplacement théorique de la membrane tympanique, mais celle-ci semble absente. La destruction plus ou moins importante des structures tympaniques lors d’otite externe chronique ou d’otite moyenne est un symptôme assez courant, mais l’absence complète de ces structures peut désorienter. Lorsque

l’affection est ancienne, on observe une continuité entre l’épithélium du conduit auditif externe et celui de la cavité tympanique, ce qui ne permet donc plus de reconnaître facilement le passage de l’oreille externe à l’oreille moyenne. Une comparaison peut alors être réalisée avec l’oreille controlatérale, afin de mieux se rendre compte de la localisation théorique de la membrane tympanique et de confirmer son absence. Un autre indice peut également être utilisé : l’entrée de la cavité tympanique est généralement plus étroite que le diamètre de la sonde. Ainsi, on avance la sonde du vidéo-otoscope le plus loin possible et, si la membrane tympanique n’a toujours pas été rencontrée alors qu’on ne peut plus avancer la sonde, le tympan est sans doute absent. **[2]**

Dans certains cas d’otite moyenne, il n’y a plus de membrane tympanique. Le conduit auditif est alors rempli de sécrétions liquides, dans lesquelles des débris sont souvent présents. Bien que cet exsudat soit généralement sous forme plutôt liquide, le mucus et le pus peuvent le rendre épais et sec. Comme il n’y a pas de fabrication de mucus au niveau du conduit auditif externe (seulement au niveau de la cavité tympanique), la présence de mucus signe une rupture tympanique et une otite moyenne. Parfois, lorsque la membrane tympanique n’est plus présente, on observe un anneau de tissu de granulation qui s’attache sur l’anneau fibreux (sur lequel s’attache normalement la membrane tympanique). A l’examen otoscopique, un cas d’otite moyenne avec rupture tympanique et sans suppuration apparaît comme un « trou noir » : la muqueuse apparaît sombre car hyperhémique et un cérumen brun remplit la cavité tympanique.

Figure 93 - Absence de membrane tympanique, présence d'un matériel noir, composé de cérumen, de kératine et de débris cellulaires (d'après [39])

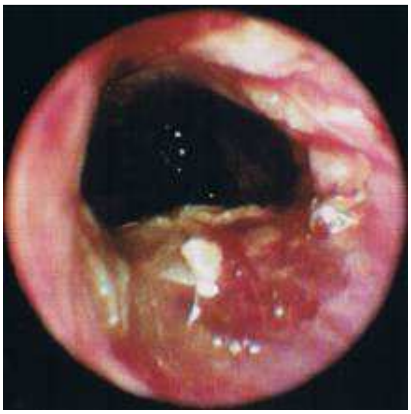

Figure 94 - Absence de membrane tympanique et présence d'un tissu de granulation le long de l'anneau fibreux (d'après [38])

Figure 95 - Présence d'un exsudat muqueux épais dans le conduit horizontal, qui signe la présence d'une otite moyenne (d'après [38])

Pour réaliser un prélèvement dans l'oreille moyenne lorsque la membrane tympanique est absente ou largement rompue, on va utiliser l'association de deux sondes urinaires enchâssées l'une dans l'autre, une de 3,5 Fr (Ø = 1,17 mm) et l'autre de 5 Fr (Ø = 1,67 mm). La sonde de 5 Fr, dont l'extrémité est coupée, est d'abord passée sur le bord ventral du conduit horizontal puis ventralement vers la bulle tympanique. Cette sonde va se comporter comme une enveloppe, pour empêcher la contamination du prélèvement par des débris contenus dans le conduit auditif externe. Ensuite, on insère la sonde de 3,5 Fr à l'intérieur de la première, jusqu'à ressortir au-delà de l'extrémité coupée. Un échantillon est alors prélevé par aspiration dans une seringue. Si aucun liquide n'est présent dans la bulle tympanique, il est possible d'introduire 1 à 2 mL de solution stérile, que l'on aspire directement. On procède ensuite aux examens cytologiques et/ou bactériologiques sur le prélèvement obtenu.

3.3 Otite moyenne et altérations de la membrane tympanique

a - Distension de la membrane tympanique

Une obstruction du conduit auditif externe, quelle que soit l'étiologie, crée une augmentation de pression au niveau de la membrane tympanique, ce qui étire celle-ci en direction de l'oreille moyenne. Ce phénomène, associé à une diminution du flux d'air dans la trompe auditive, entraîne une pression négative dans la cavité tympanique, qui exacerbe l'aspiration de la membrane tympanique dans l'oreille moyenne. Celle-ci se détend et forme alors une véritable dilatation dans l'oreille moyenne, ce qui peut donner l'impression que la membrane tympanique est absente lors de l'examen otoscopique. L'invagination de cette membrane peut

accumuler une grande quantité de débris cellulaires, de cérumen, de kératine. Elle doit donc être nettoyée correctement. Parfois, lors d'un mauvais diagnostic d'otite moyenne concernant cette affection, un nouvel examen otoscopique montre la présence d'une membrane tympanique en position normale deux semaines plus tard.

b - Rupture de la membrane tympanique

Une rupture de la membrane tympanique est un signe pathognomonique (quoique non nécessaire) d'otite moyenne. Les causes de rupture sont variées et les aspects de cette rupture également (plus ou moins grande). Elle peut parfois être masquée par une obstruction du conduit auditif horizontal ou par une accumulation de cérumen.

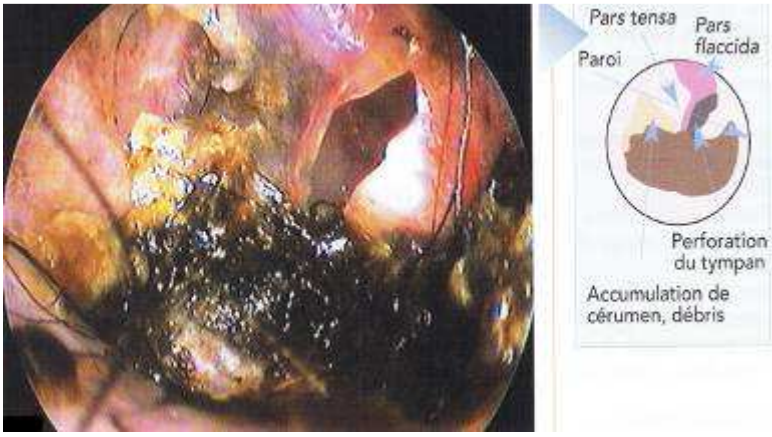

Figure 96 - Perforation de la membrane tympanique en partie cachée par une accumulation de cérumen (d'après [59])

Figure 97 - Rupture tympanique et otite externe suppurée (d'après [12])

Plusieurs techniques ont été décrites pour déterminer l'intégrité de la membrane tympanique lorsqu'elle n'est pas accessible. Une de ces techniques consiste à placer l'animal en position latérale, de telle sorte que l'oreille à examiner soit vers le haut. On remplit alors le conduit auditif d'une solution saline tiède et on place l'embout du vidéo-otoscope dans ce conduit. Si l'on voit des bulles d'air qui remontent le long du conduit lorsque l'animal respire, c'est que la membrane tympanique est rompue : l'air du nasopharynx remonte par la trompe auditive jusqu'à l'oreille moyenne, puis il s'échappe à travers la membrane rompue. En revanche, l'absence de bulle d'air ne signifie pas l'absence de perforation tympanique (en cas d'obstruction de la trompe auditive notamment). **[2]** Cet examen reste dangereux en raison des risques de fausse déglutition, par passage de liquide *via* la trompe auditive. Il faut ainsi toujours intuber l'animal lors d'examen otoscopique associé à un nettoyage auriculaire.

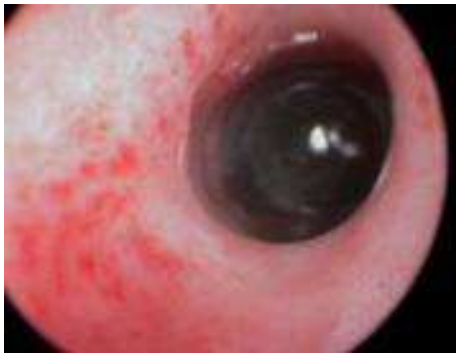

Figure 98 - Bulle d'air remontant lors d'un nettoyage du conduit auditif : la membrane tympanique est rompue (Crédit photo ENVL service chirurgie)

c - Modification d'aspect de la membrane tympanique

La présence d'une membrane tympanique intacte n'exclue absolument pas la possibilité d'une atteinte de l'oreille moyenne, notamment chez les chiens présentant une otite externe chronique. Puisque cette membrane cicatrise relativement rapidement, ces chiens peuvent avoir présenté une rupture tympanique, qui se serait refermée, piégeant ainsi des micro-organismes dans la cavité tympanique.

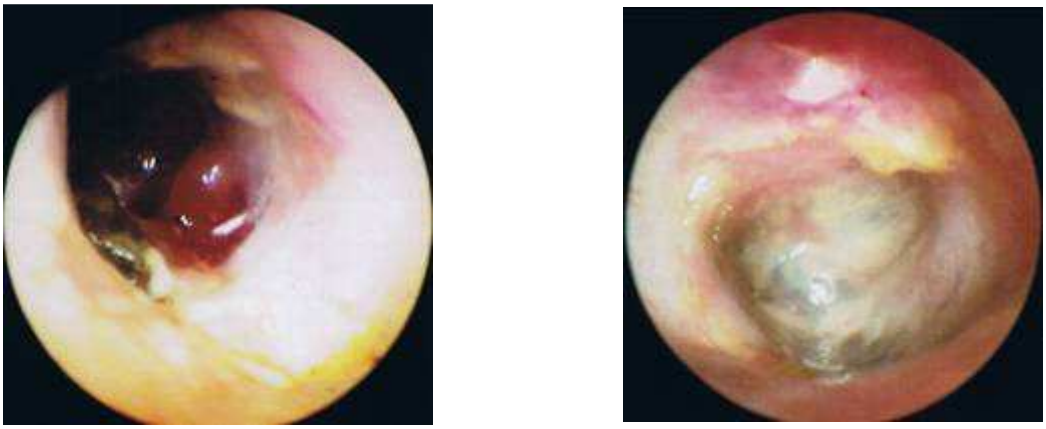

Figure 99 - Otite moyenne chronique avec rupture tympanique à gauche. La même oreille à droite, 4 mois plus tard, après cicatrisation de la membrane tympanique (d'après [42])

Dans certains cas d'otite moyenne, le tympan est intact mais peut présenter un aspect anormal. En réponse à l'inflammation de l'oreille moyenne, la membrane tympanique devient grise et s'opacifie (normalement nacrée et transparente). Parfois, elle apparaît gonflée, turgide, ce qui signe la présence d'un liquide créant une pression médialement au tympan. Par transparence à travers la membrane tympanique, des sécrétions purulentes peuvent apparaître comme un liquide jaune ; un polype ou une tumeur apparaissent comme des masses charnues.

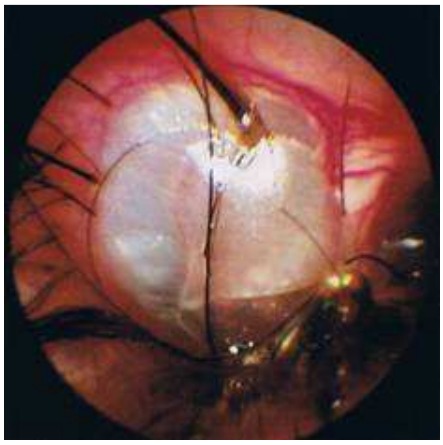

Figure 100 - Tympan opaque et gonflé par une pression liquidienne dans l'oreille moyenne (d'après [38])

Figure 101 - Tissu de granulation derrière la membrane tympanique d'un chat (d'après [39])

Figure 102 - Tympan gonflé par un exsudat purulent dans l'oreille moyenne (d'après [39])

Figure 103 - Otite chronique moyenne avec tissu de granulation, fibrose de la pars flaccida et ischémie tympanique (d'après [42])

Figure 104 - Aspect cicatriciel de la membrane tympanique d'un chat atteint d'otite moyenne (d'après [59])

Figure 105 - Otite externe et moyenne chroniques avec tympan épaissi et opaque (d'après [55])

3.4 Otite moyenne et membrane tympanique intacte

Lorsque la membrane tympanique est intacte, le seul moyen permettant d'accéder à la cavité tympanique est la réalisation d'une perforation volontaire de la membrane tympanique : c'est la myringotomie. Cet acte est utilisé lors de suspicion d'otite moyenne.

a - Intérêts de la myringotomie

Selon une étude, 82,6 % des chiens avec otite externe chronique présentent une otite moyenne concomitante, et parmi ceux-ci seulement 28,9 % présentent une rupture de la membrane tympanique. Ceci signifie donc que 71,1 % des chiens atteints d'une otite moyenne présentent un tympan qui semble intact (mais qui peut présenter des modifications d'aspect ou de couleur par ailleurs). **[27]** Pour évaluer le contenu de la bulle tympanique ou effectuer divers prélèvements, il est alors nécessaire de pratiquer une légère incision de la membrane tympanique intacte : c'est ce qu'on appelle une myringotomie.

On parle de myringotomie ou de paracentèse (terme plutôt employé en médecine humaine) pour évoquer l'incision chirurgicale d'une membrane tympanique intacte (mais pas forcément saine), afin d'effectuer un prélèvement ou un acte thérapeutique dans la cavité tympanique. La myringotomie est donc utile dans le diagnostic lors de suspicion d'otite moyenne, et semble un examen complémentaire d'avenir en otologie animale. Le prélèvement effectué peut permettre, en fonction des cas, de réaliser un examen cytologique ou une culture bactérienne.

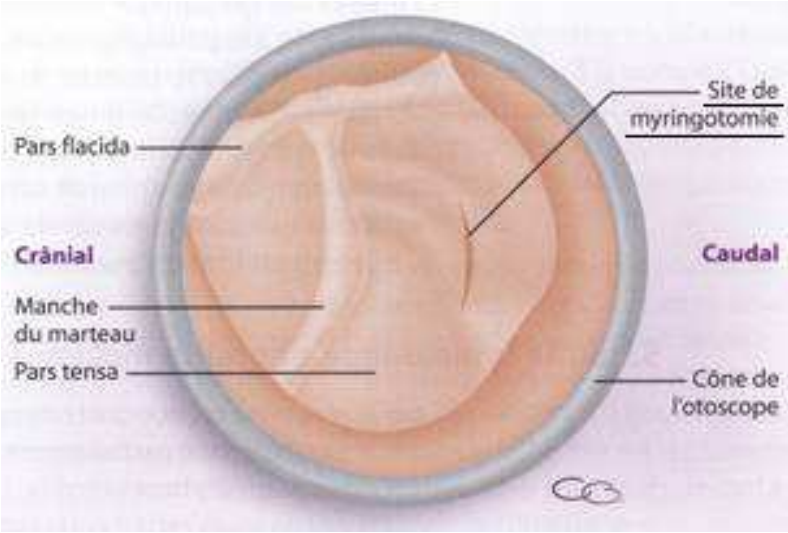

Figure 106 - Visualisation du site où doit être réaliser l'incision sur une oreille gauche, qui préserve l'épithélium germinatif et l'insertion du marteau (d'après [12])

Plusieurs précautions doivent être prises lors de la réalisation d'une myringotomie : **[76]**

- elle doit s'effectuer sous contrôle visuel direct, par otoscopie ou plus généralement par vidéo-otoscopie. En effet, l'otoscopie classique n'est souvent pas bien adaptée à la réalisation de cet acte chez le chien, et a fortiori chez le chat. L'animal doit être anesthésié et placé en décubitus latéral (*cf. supra*)

- avant de réaliser une myringotomie, un nettoyage complet du conduit auditif externe doit être entrepris, pour éviter les contaminations de l'oreille externe vers l'oreille moyenne. L'animal doit être intubé pour éviter les fausses déglutitions (*cf. infra*)

- l'incision ne doit pas être effectuée à la périphérie du tympan ou sur le manubrium, afin de permettre une bonne cicatrisation

- Les complications sont rares. Elles englobent les traumatismes des structures internes de l'oreille moyenne (chaîne des osselets, fenêtres ovale et ronde), dues à une pénétration trop dorsale ou trop profonde de l'aiguille.

b - Les différentes techniques de myringotomie **[12] [38] [55]**

- on peut utiliser une **aiguille à ponction lombaire** de 22 G (Ø = 0,72 mm) ou un **cathéter**, que l'on introduit latéralement à l'otoscope et que l'on amène jusqu'à la membrane tympanique à l'aide d'une pince à épillet, ou encore une sonde urinaire taillée en biseau, dont la longueur doit être suffisante pour être passée dans le canal opérateur du vidéo-otoscope. Une seringue est alors utilisée pour récupérer le contenu de la cavité tympanique *via* le cathéter. Ce contenu est parfois difficile à récupérer car l'épanchement présent dans l'oreille moyenne est fréquemment purulent, souvent épais. En cas de sécrétions peu abondantes, il est possible d'instiller 0,5 à 2 mL de liquide physiologique dans la bulle tympanique, puis de l'aspirer avant de réaliser les examens cytologiques et bactériologiques. En revanche, l'utilisation d'un écouvillon à travers l'incision de faible diamètre est quasiment impossible.

- on peut également réaliser une incision plus large de la membrane tympanique, dans le quadrant inférieur caudal tout en évitant la périphérie de la membrane. L'instrument utilisé est adapté à cette technique : il s'agit d'un **myringotome**. En pratique, l'acte est réalisé dans la partie la plus ventrale de la *pars tensa*, à 5 ou 7 heures. Il faut par ailleurs

faire attention à ne pas léser des structures de l'oreille moyenne lorsqu'on réalise l'incision, ce qui pourrait entraîner notamment des cas de surdité. L'incision peut être curviligne ou radiale. En pratique on préférera l'incision curviligne car elle offre une meilleure capacité de drainage que l'incision radiale, qui permet une moins bonne visualisation de l'oreille moyenne et rend l'aspiration des liquides plus difficile. La cicatrisation de la membrane tympanique est assez rapide, moins d'un mois généralement. Cette technique permet la visualisation d'une partie de la bulle tympanique et la réalisation de prélèvements directement à l'aide d'un écouvillon. Par exemple, les petits écouvillons pharyngés, montés sur un fil de fer, sont une solution idéale pour les prélèvements grâce à leur résistance, leur flexibilité et leur petite taille qui gêne peu l'examen otoscopique.

Figure 107 - Le cathéter est avancé dans le conduit horizontal, biseau vers le haut (d'après [38])

Figure 108 - Incision curviligne en position 7 heures sur une oreille droite (d'après [38])

- La myringotomie peut également être réalisée par une incision au **laser** (laser CO_2 ou diode laser). Deux types de sondes peuvent être utilisées : soit une sonde rigide de 18 cm de longueur et de d'un diamètre de 0,8 mm, soit une longue sonde flexible en Teflon. On introduit la sonde dans le canal opérateur du vidéo-otoscope jusqu'à quelques millimètres de la membrane tympanique. On applique alors une impulsion laser à basse puissance (3 à 4 watts), ce qui fait littéralement fondre la membrane tympanique. L'avantage principal de cette technique est qu'il n'y a pas de contact direct avec le tympan, ce qui évite donc les risques de contamination exogène de l'oreille moyenne.

c - Réalisation d’un prélèvement dans la bulle tympanique après myringotomie

[38] [112]

Si une myringotomie est réalisée avec le bord tranchant d’un cathéter 5 Fr (Ø = 1,67 mm), on avance celui-ci à travers l’ouverture créée jusqu’à la bulle tympanique, afin d’en aspirer directement le contenu. S’il s’agit d’une myringotomie au laser, on retire la sonde laser pour placer une sonde urinaire stérile, que l’on avance, de la même façon, à travers la perforation de la membrane tympanique, jusqu’à la bulle tympanique. On aspire alors le contenu de la bulle tympanique. Si aucun liquide n’est présent dans la bulle tympanique, il est possible d’introduire 1 à 2 mL de solution stérile, que l’on aspire directement. On procède ensuite à un examen cytologique et/ou un examen bactériologique et/ou un antibiogramme, sur le prélèvement obtenu.

II - L'otoscopie : un outil adapté à la réalisation de gestes thérapeutiques

L'otoscopie et plus encore la vidéo-otoscopie sont des techniques qui permettent de visualiser le conduit auditif externe d'un animal et l'oreille moyenne en cas de rupture de la membrane tympanique ou de myringotomie. Après avoir réalisé le diagnostic de l'affection auriculaire, il est important de pouvoir proposer un traitement. Celui-ci est en partie basé sur la réalisation d'actes qui permettent d'intervenir directement sur l'oreille et qui s'effectuent sous contrôle visuel direct par otoscopie ou vidéo-otoscopie. L'objectif de ce mode de traitement n'est pas seulement de guérir ou de contrôler le processus infectieux de la bulle tympanique, mais il est aussi d'améliorer de façon durable les conditions de milieu du conduit auditif externe pour prévenir l'aggravation ou la récidive de la maladie. L'absence d'amélioration significative après 4 à 6 semaines doit cependant faire envisager un traitement chirurgical. **[24]**

Les différents actes que nous allons présenter dans cette partie sont :

- l'injection de corticoïdes pour diminuer l'inflammation
- le nettoyage auriculaire
- le retrait de matériel présent dans l'oreille (débris, corps étranger, masse,…)
- la myringotomie en tant que geste thérapeutique
- les techniques utilisant le laser sous contrôle otoscopique

Quelle que soit la technique utilisée, l'anesthésie générale est indispensable et l'animal est placé en décubitus latéral sur le côté opposé à celui où l'on souhaite intervenir. L'intubation est obligatoire pour éviter les fausses déglutitions en cas de rupture de la membrane tympanique, par passage *via* la trompe auditive. Enfin, on doit prévenir le propriétaire des complications possibles (douleur, mouvements de tête, syndrome de Claude Bernard Horner, syndrome vestibulaire, paralysie faciale, surdité). Elles sont plus courantes chez le chat que chez le chien, en raison du passage chez ceux-là de fibres sympathiques post-ganglionnaires dans la sous-muqueuse à proximité du promontoire. La plupart de ces complications ne sont que transitoires mais certaines complications neurologiques peuvent néanmoins persister.

A - Injection de corticoïdes pour diminuer l'inflammation

Lors d'une otite externe, il est assez courant que le conduit auditif soit obstrué par de l'œdème ou une hyperplasie, qui conduisent à une sténose du conduit auditif externe. En cas de sténose sévère, le recours chirurgical doit être directement proposé. Mais, en pratique, un nombre important de propriétaires préfère éviter le traitement chirurgical et tenter une approche médicale. De même, en cas de sténose moins sévère, l'élaboration du diagnostic et l'application d'un traitement topique sont rendus difficiles car l'accès au conduit auditif voire à la membrane tympanique est impossible. Ainsi, il est important de pouvoir diminuer rapidement l'inflammation présente. On utilise un traitement anti-inflammatoire à base de corticoïdes (généralement prednisone à 1 mg/kg/j) par voie systémique et en application locale.

Lorsqu'un traitement médical n'a pas permis de réduire significativement l'inflammation au bout de 2 à 3 semaines, on peut réaliser des injections de glucocorticoïdes directement dans le tissu hyperplasique. L'acétonide de triamcinolone est par exemple un glucocorticoïde puissant, qu'on utilise en injection locale, et qui permet une inhibition des fibroblastes et une réduction efficace du collagène. De façon plus anecdotique, cette molécule a parfois eu un impact significatif sur des polypes nasopharyngés ou lors d'hyperplasie glandulaire. On utilise ainsi une aiguille à ponction lombaire de 22 G (Ø = 0,72 mm), de 10 à 15 cm de long, sur laquelle est placée une seringue contenant 3 mL d'acétonide de triamcinolone. Le conduit auditif doit avoir été préalablement nettoyé. **[48]**

On peut utiliser soit un otoscope de type chirurgical soit un vidéo-otoscope pour réaliser cette opération. On enfonce l'embout de l'appareil aussi loin que possible en fonction de la sévérité de l'inflammation, puis l'aiguille à travers l'appareil. On injecte alors 0,05 à 0,1 mL du contenu de la seringue directement dans le tissu hyperplasique, si possible dans le derme. En pratique, il est conseillé de réaliser 3 injections au même niveau du conduit auditif, chacune étant réalisée à 120° d'intervalle (*cf. figure 105*). Parfois une petite hémorragie survient au niveau d'un site d'injection, ce qui empêche alors une visualisation correcte du conduit auditif pour réaliser les injections suivantes : il faut réaliser un lavage rapide du conduit. On ramène le dispositif de 1 à 2 cm vers l'extérieur, et on répète l'opération si une sténose est également

présente à ce niveau. On procède ainsi jusqu'à atteindre une zone non sténosée ou l'ouverture du conduit auditif externe. Deux semaines après les injections, on procède à un nouvel examen otoscopique. Si la réponse est incomplète, on réalise une deuxième série d'injections, ce qui doit suffire pour obtenir un conduit auditif non sténosé. En revanche, si aucune diminution de l'inflammation n'est notée après la première série d'injections, le pronostic est réservé et un traitement chirurgical doit être envisagée. **[48]**

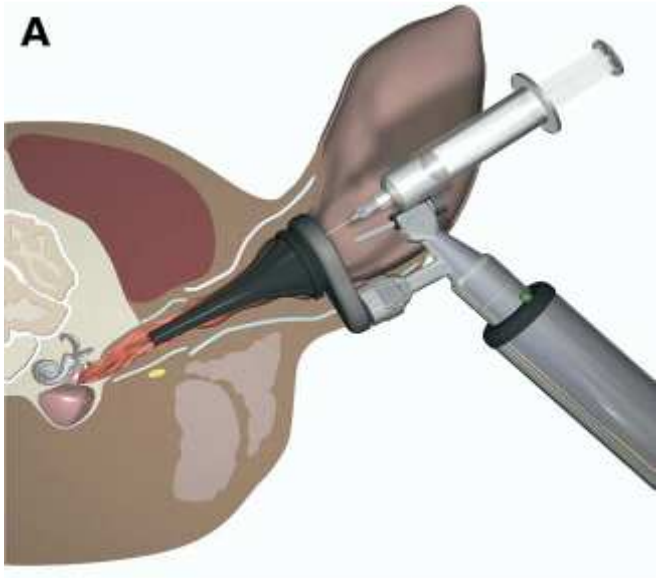

Figure 109 - Injection dans le tissu hyperplasique au moyen d'un otoscope classique, de type chirurgical (d'après [48])

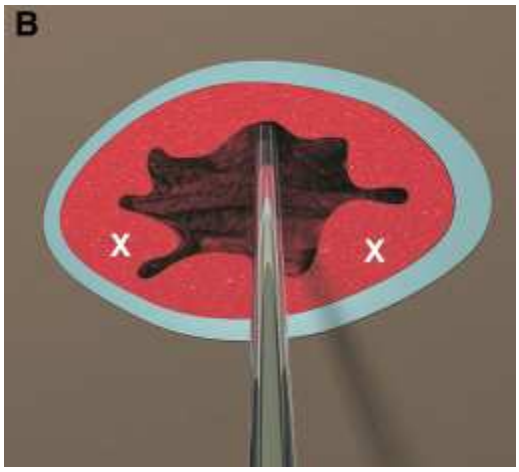

Figure 110 - Injection dans le tissu hyperplasique et emplacement des deux autres sites d'injection, marqués d'une croix (d'après [48])

B - Nettoyage auriculaire

Le nettoyage auriculaire (ou « flushing auriculaire ») est nécessaire pour traiter de nombreux cas d'otites des carnivores domestiques, notamment les otites chroniques. **Les techniques de nettoyage des oreilles ont beaucoup progressé depuis le développent de la vidéo-otoscopie.** On recommande par ailleurs la prescription de corticoïdes avant et après le nettoyage, et la réalisation d'une myringotomie pour les formes chroniques. On peut réaliser un nettoyage de l'oreille externe (nettoyage du conduit auditif externe) et/ou de l'oreille moyenne (nettoyage de la bulle tympanique).

1 - Caractéristiques générales **[2] [24] [36] [100] [119]**

1.1 Indications d'un nettoyage auriculaire

Le nettoyage auriculaire est préconisé après qu'un traitement médical a été prescrit par le vétérinaire et qu'il n'y a pas eu d'amélioration au bout d'un mois. Si l'application de nettoyants auriculaires par le propriétaire n'a pas permis d'éliminer la totalité des débris, il faut réaliser un nettoyage auriculaire. Deux à trois semaines plus tard, on procède à un nouveau contrôle otoscopique pour évaluer l'efficacité de l'opération et le besoin de refaire un nettoyage ou non.

Dans la plupart des cas d'otite externe ou d'otite moyenne, la membrane tympanique n'est pas visible à cause de la présence de débris ou de cérumen en quantité importante. Un nettoyage auriculaire doit donc être entrepris. Ce nettoyage correspond donc à la fois à un geste thérapeutique et un geste qui aide au diagnostic. Il s'agit d'une méthode très efficace pour enlever le cérumen en excès, les corps étrangers, les micro-organismes, les enzymes protéolytiques, les débris cellulaires et les concrétions d'agents topiques. De plus, le nettoyage auriculaire facilite l'obtention de prélèvements en vue d'analyses cytologiques ou histologiques.

Certaines affections nécessitent un nettoyage auriculaire plus important que d'autres : c'est le cas des infections à bactéries Gram négatif (*Pseudomonas*) avec exsudat purulent, des otites moyennes, des otites à corps étranger et des tumeurs.

1.2 Préparation au nettoyage

Tout d'abord, il est important de bien connaître l'anatomie de l'oreille externe et de l'oreille moyenne (*cf. 1ère partie*). On réalise au préalable des radiographies ou un scanner des bulles tympaniques pour évaluer l'atteinte de l'oreille moyenne, le degré d'ossification des conduits, la présence d'une masse ou d'un contenu liquidien. Il est aussi possible de différer le nettoyage auriculaire et de prescrire un traitement anti-inflammatoire local (topique auriculaire) et systémique (prednisone orale 1 mg/kg/j) en cas d'œdème (2 à 3 jours) ou d'hyperplasie (2 à 3 semaines). En cas de sténose sévère, il est conseillé d'avoir directement recours à l'option chirurgicale.

Le soluté de préférence utilisé pour le nettoyage auriculaire est une solution saline stérile. En effet, il s'agit de la solution la moins toxique pour les structures de l'oreille interne. De plus, c'est le choix le plus économique, car de grandes quantités de solution peuvent être nécessaires pour réaliser un nettoyage complet de l'oreille externe et/ou moyenne. Enfin, lors de l'utilisation du vidéo-otoscope, une solution saline n'empêche pas une visibilité correcte, ce qui permet donc, au cours du nettoyage, de se diriger et de viser des zones particulièrement riches en débris. L'utilisation d'agents céruminolytiques ou de solutions contenants des antiseptiques n'est pas recommandée car ces produits peuvent exacerber le phénomène inflammatoire.

1.3 Intérêts de la vidéo-otoscopie dans le nettoyage auriculaire

L'apparition de la vidéo-otoscopie a permis d'approfondir l'examen visuel, et notamment de fournir un accès plus aisé à l'oreille moyenne. Cette technique permet à la fois la visualisation des structures, leur agrandissement, la réalisation de prélèvements et l'enregistrement des images pour suivre l'évolution de l'état des oreilles de l'animal. Un des avantages majeurs de cette technique est qu'elle permet un examen visuel continu, même lors du nettoyage, au contraire de l'otoscopie classique. En effet, la source de lumière se situe à l'extrémité de la sonde, si bien que l'introduction d'instruments ne gêne pas le champ visuel de l'opérateur. La vidéo-otoscopie permet de réaliser des enregistrements des images avant et après le nettoyage.

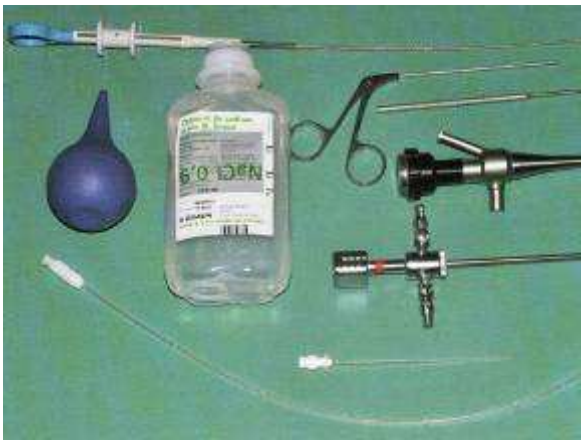

Figure 111 - Matériel nécessaire au nettoyage auriculaire (d'après [100])

Figure 112 - Examen auriculaire approfondi à l'aide d'un vidéo-otoscope (Crédit photo ENVL service chirurgie)

Figure 113 - Nettoyage auriculaire par irrigation à la seringue, sur un animal intubé (d'après [100])

Figure 114 - Remplacement du vidéo-otoscope par un arthroscope lors de sténose (d'après [100])

2 - Nettoyage du conduit auditif externe

2.1 Choix du soluté **[36] [39]**

Jusqu'à ce que l'intégrité de la membrane tympanique soit connue, il faut limiter le choix à des solutions ne contenant pas de produits désinfectants. On peut par exemple utiliser une solution tiédie de NaCl, qui présente l'avantage de ne pas gêner l'examen vidéo-otoscopique, de ne pas être irritante ni ototoxique, et d'être relativement peu cher. En pratique, il est tout de

même courant d'utiliser des agents céruminolytiques pour deux raisons : ils facilitent le nettoyage en fractionnant les débris et ils peuvent être correctement éliminés par un rinçage abondant à l'aide de NaCl. Lors d'otite externe, il est courant que du cérumen s'accumule sur le plancher du conduit horizontal, au contact de la membrane tympanique, qui est alors affaiblie par les enzymes protéolytiques de l'inflammation contenues dans cet exsudat. Ainsi, même un lavage doux peut entraîner une rupture tympanique, avec passage des solutés utilisés dans la cavité de l'oreille moyenne. Si on utilise des produits contenant des acides très irritants pour la muqueuse ou des substances potentiellement ototoxiques (*cf. annexe 5*), il faut alors irriguer abondamment la bulle tympanique à l'aide d'une solution physiologique.

2.2 Techniques de nettoyage du conduit auditif **[119]**

Le lavage auriculaire ne doit pas constituer une intervention banale mais un acte programmé, effectué sous anesthésie générale. De nombreux protocoles sont décrits, mais ils se caractérisent tous par le retrait des exsudats du conduit auditif. Si cela s'avère nécessaire, on peut réaliser une myringotomie et le nettoyage de la bulle tympanique. La vidéo-otoscopie facilite ces examens et offre plus de possibilités.

L'animal est prémédiqué et anesthésié, les prélèvements doivent être effectués avant le nettoyage. On peut utiliser des produits céruminolytiques si l'on est certain de l'intégrité de la membrane tympanique, sinon il est prudent de les éviter en raison de leur ototoxicité potentielle. (*cf. annexe 5*) En cas d'utilisation de ces produits, il est de toute façon important de réaliser un rinçage abondant avec un soluté physiologique ensuite (NaCl). Lorsqu'une grande quantité de débris ou de cérumen est présente, on peut utiliser une poire ou une pompe à pression pulsatile pour disloquer et déloger les débris agglomérés.
Dans tous les cas, l'extrémité de la poire ou de la canule ne doit pas obstruer totalement la lumière du conduit auditif, pour permettre l'évacuation des liquides et des débris, et éviter ainsi une surpression. Des curettes ou des pinces de différentes tailles peuvent être utilisées lorsque le lavage ne suffit pas. **La vidéo-otoscopie permet ainsi de combiner l'examen visuel, le lavage auriculaire, le retrait de matériel et la réalisation de prélèvements.**

On peut administrer le liquide d'irrigation sous pression, en utilisant une seringue de 20 mL et en réalisant de petits jets de liquide. On peut également réaliser un rinçage par simple gravité en utilisant une poche de NaCl d'un litre, placée à un mètre au-dessus du patient et reliée à une tubulure de perfusion. La pression est ainsi généralement suffisante pour nettoyer le conduit auditif externe. Il existe enfin certaines pompes spécifiques pour l'otologie, qui permettent ainsi d'obtenir un flux suffisant, tout en adaptant la pression au nettoyage des oreilles, pour éviter les complications.

Figure 115 - Retrait préalable des gros débris à l'aide d'une anse de Billeau (Crédit photo ENVL service chirurgie)

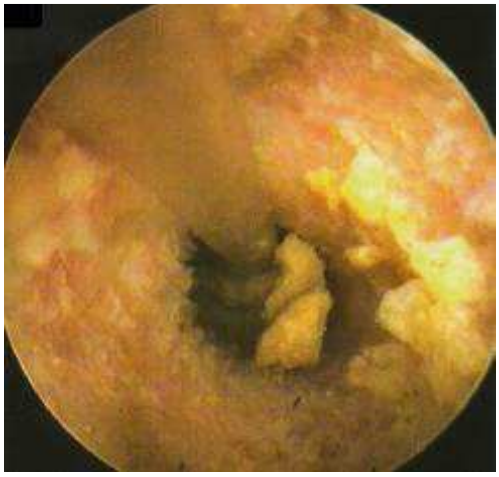

Figure 116 - Injection de soluté dans le bouchon de cérumen pour le désagréger (d'après [100])

Figure 117 - Remontée des débris pendant le nettoyage du conduit auditif (Crédit photo ENVL service chirurgie)

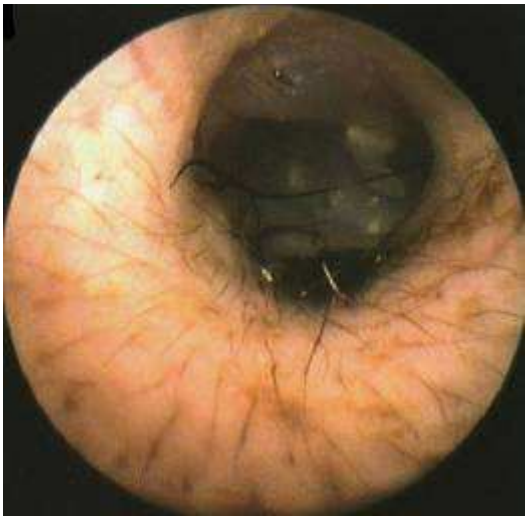

Figure 118 - Aspect du conduit auditif externe après le nettoyage auriculaire (d'après [100])

2.3 Résumé des précautions nécessaires à observer **[12]**

- la plupart des nettoyants auriculaires contiennent des composés potentiellement néfastes pour les structures de l'oreille interne et doivent donc être évités lors de rupture tympanique (*cf. annexe 5*). Idéalement, le nettoyage sera alors réalisé à l'aide de soluté isotonique ou éventuellement avec un produit nettoyant fortement dilué

- en présence de céruminolithes, l'instillation de solutions nettoyantes ne permet pas d'éliminer correctement l'excès de sécrétions. Il faut donc préalablement pratiquer une élimination manuelle du céruminolithe, à l'aide de curettes ou de pinces, avant d'envisager le nettoyage à proprement parler

- en cas d'ulcération de la paroi du conduit auditif, l'utilisation de solutions acides est à éviter car elles peuvent retarder la cicatrisation et entraîner des douleurs conséquentes.

- L'application de solutions nettoyantes doit être délicate et modérée pour éviter des barotraumatismes, à l'origine de douleur, de troubles de l'équilibre voire d'une rupture de la membrane tympanique.

3 - Nettoyage de la bulle tympanique

3.1 Intérêt du nettoyage de la bulle tympanique **[70]**

Le point clé du traitement mis en place lors d'une otite moyenne est le nettoyage de la bulle tympanique. En effet, une thérapeutique médicamenteuse n'est pas efficace tant que les épaisses sécrétions remplissent l'oreille moyenne. Une étude a montré qu'un nettoyage de la bulle tympanique sous haute pression permet la résolution de l'otite moyenne dans 82 % des cas. Par ailleurs, ces sécrétions contiennent également des enzymes, qui, au contact de l'épithélium de l'oreille moyenne, entretiennent le processus inflammatoire, d'où l'importance de les éliminer. On peut irriguer avec une pression assez élevée pour détacher le mucus de l'épithélium tapissant la cavité tympanique car ce mucus est moins adhérent que peut l'être le cérumen dans le conduit auditif externe.

3.2 Préparation au nettoyage de la bulle tympanique **[119]**

Lors d'otite moyenne, la membrane tympanique est souvent absente ou perforée, si bien que la limite entre oreille externe et oreille moyenne n'est pas toujours bien identifiable. Dans ce cas, la cavité tympanique apparaît comme une zone sombre au fond du conduit auditif. L'éclairage intense fourni par le vidéo-otoscope peut alors se refléter contre la paroi médiale de la cavité tympanique et donner une illusion de membrane tympanique. Avant de réaliser le nettoyage de la bulle tympanique, il ne faut pas oublier de réaliser les examens complémentaires (prélèvements à l'écouvillon pour cytologie et/ou bactériologie, biopsie). On peut également, en cas de prélèvements difficiles à récolter, réaliser un rinçage à l'aide de 1 à 2 mL de solution de NaCl puis on recueille par aspiration un liquide chargé de débris que l'on répartit dans les différents tubes de prélèvements.

3.3 Choix du soluté **[2] [38]**

Le soluté de préférence utilisé pour le nettoyage auriculaire est une solution saline stérile (NaCl). En effet, il s'agit de la solution la moins toxique pour les structures de l'oreille interne et la plus économique, car de grandes quantités de solution peuvent être nécessaires pour réaliser un nettoyage complet de l'oreille moyenne. Enfin, lors de l'utilisation du vidéo-otoscope, une solution saline n'empêche pas une visibilité correcte, ce qui permet donc, au cours du nettoyage, de se diriger et de viser des zones particulièrement riches en débris.
Pour le nettoyage de la bulle tympanique, *Gotthelf* conseille l'utilisation d'une solution tiède de povidone iodée très diluée (au moins à 0,5 %), à laquelle on peut ajouter de l'EDTA en cas d'infection bactérienne avérée. Il faut dans tous les cas éviter les solutions acides, qui causent une irritation importante et une douleur marquée, ainsi que les agents céruminolytiques, car ils contiennent des composés ototoxiques (*cf. annexe 5*)

3.4 Réalisation du nettoyage de la bulle tympanique **[2] [38]**

La partie ventrale de la bulle tympanique n'est pas toujours correctement accessible : on oriente donc le cathéter ou le canal opérateur en direction ventrale. Les risques sont moins importants qu'en orientant en direction dorsale, où sont présents les osselets auriculaires, la corde du tympan (branche du nerf facial), les fenêtres vestibulaire et cochléaire. Un nettoyage de la bulle tympanique est long et nécessite une grande quantité de liquide.

On peut utiliser un dispositif délivrant une irrigation à haute pression, ce qui permet de drainer le mucus et le pus de la bulle tympanique, soit vers le conduit auditif externe où ils seront aspirés, soit vers la trompe auditive (d'où l'importance d'intuber l'animal). Un cathéter urinaire de 5 Fr (Ø = 1.67 mm) ou moins et connecté à l'appareil et placé dans le canal opérateur (Ø= 2 mm) du vidéo-otoscope. On avance le cathéter sur le plancher du conduit horizontal puis directement ventralement vers la bulle tympanique. Tout le processus de nettoyage est contrôlé en direct sur l'écran du moniteur. On peut également utiliser une sonde oesophagienne, moins rigide, pour réaliser le nettoyage mais celle-ci se collabe assez facilement lors de l'aspiration. L'utilisation d'un tel équipement permet le retrait de toutes sortes de débris (cérumen, mucus, pus, caillots de sang,…) sans nécessiter l'aide d'un assistant, qui doit sinon manipuler la seringue d'aspiration. On répète plusieurs fois le processus d'irrigation puis aspiration, jusqu'à obtenir l'absorption d'un liquide limpide et une bulle tympanique correctement nettoyée.

Figure 119 - Nettoyage de la bulle tympanique à l'aide d'une sonde rattachée à un appareil permettant l'irrigation et l'aspiration simultanées (d'après [38])

C - Retrait de matériel présent dans l'oreille

1 - Retrait de poils dans le conduit auditif **[2] [40] [110]**

Il faut résister à la tentation d'arracher les poils du conduit auditif. Premièrement, il faut réaliser l'examen complet du conduit auditif avant de réaliser quelque geste thérapeutique que ce soit. Deuxièmement, le retrait des poils du conduit auditif externe n'est pas toujours conseillé car cela peut fragiliser un épithélium déjà inflammé. Cela peut donc entraîner des saignements dans le conduit, mais également fournir un substrat adapté à la multiplication des micro-organismes.

Concernant les chiens présentant des otites récurrentes associées à une présence de poils en excès, l'épilation des oreilles et le retrait des poils obstruant le conduit auditif est un des aspects thérapeutiques, qui doit par ailleurs être réalisé régulièrement. De même, chez les chiens prédisposés aux otites externes, même sans symptômes, le retrait des poils en excès est recommandé dans un souci de prévention. En revanche, chez les chiens non prédisposés ou n'ayant jamais présenté d'épisodes d'otite externe, le retrait des quelques poils présents n'est pas nécessaire et est même déconseillé. En effet, cela risque de provoquer une réaction inflammatoire, prédisposant alors l'animal à une infection secondaire.

2 - Retrait de débris, de cérumen ou d'un corps étranger **[12] [48]**

Lors de l'examen vidéo-otoscopique, il est possible d'irriguer en continu le conduit auditif grâce à l'existence du canal opérateur et donc d'évacuer l'ensemble des débris et du cérumen. Cette méthode est particulièrement indiquée lorsque l'encombrement du conduit auditif, voire de la bulle tympanique, est important. Si les débris sont trop adhérents pour être expulsés par simple lavage ou en cas de présence de céruminolithes, on peut utiliser des instruments afin de les déloger, comme des pinces à épillets, des curettes de Buck ou des anses de Billeau. On peut également retirer un corps étranger présent dans le conduit auditif, en utilisant des pinces adaptées. On peut réaliser ceci sous contrôle otoscopique classique mais l'introduction du matériel gêne la visualisation correcte des gestes effectués. Sous contrôle vidéo-otoscopique, il est plus facile de réaliser une intervention efficace et précise : on passe alors le matériel voulu dans le canal opérateur adjacent au canal optique. Lors du retrait des composés, il faut essayer de préserver le plus possible les structures du conduit auditif déjà enflammées.

Figure 120 - Instruments utilisés pour le retrait de matériel auriculaire (d'après [48])

A : curette de Buck à extrémité incurvée
B : curette de Buck à extrémité droite
C : anse de Billeau

Figure 121 - Pince à épillet glissée à travers le canal opérateur du vidéo-otoscope, permettant de retirer les corps étrangers, les céruminolithes, certains débris (Crédit photo ENVL service chirurgie)

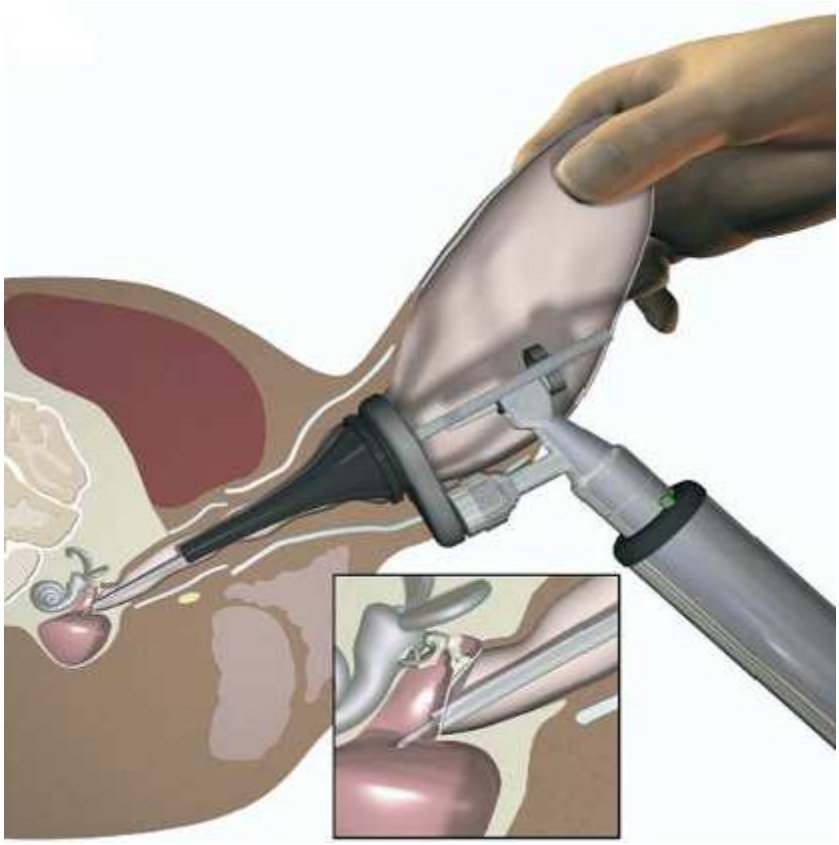

Figure 122 - Vue schématique de l'utilisation d'une curette dans la bulle tympanique avec un otoscope classique, après myringotomie ou en cas de perforation de la membrane tympanique (d'après [48])

3 - Retrait d'une masse auriculaire

3.1 Indications

Les masses les plus couramment rencontrées sont les tumeurs et les polypes. On peut les trouver dans le conduit auditif externe ou dans la cavité tympanique. Généralement, l'exérèse des masses de l'oreille moyenne se fera par une technique chirurgicale classique, et ne nécessitera donc pas un contrôle visuel vidéo-otoscopique. En ce qui concerne les tumeurs du conduit auditif externe, une chirurgie sera généralement préconisée, en fonction du bilan d'extension qu'il faudra avoir réalisé au préalable. **Ainsi, le retrait d'une masse auriculaire, aidé d'une technique otoscopique, concernera essentiellement les polypes nasopharyngés du chat, ayant fait protrusion dans l'oreille externe.**

3.2 Traitement conservateur des polypes inflammatoires du chat

Chez le chat, les polypes nasopharyngés sont fréquents et il est possible dans un certain nombre de cas d'éviter le recours à la trépanation de la bulle tympanique. Les portions « extériorisées » du polype, notamment dans le conduit auditif externe, peuvent être retirées par traction et rotation délicates. Cette avulsion reste néanmoins partielle et la persistance de tissu anormal entraîne un nombre élevé de récidives : 30 à 50 % lors de simple exérèse partielle, 10 % si on associe un traitement inflammatoire de deux semaines à base de prednisolone (2 mg/kg/j). On peut donc proposer un traitement conservateur des polypes inflammatoires chez le chat en première intention, et éventuellement proposer un traitement chirurgical (trépanation ventrale, ablation totale du conduit auditif externe associée ou non à une trépanation latérale de la bulle tympanique) en cas de récidive. **[24] [68]**

L'animal est placé en décubitus latéral sur le côté sain, l'oreille atteinte est préalablement nettoyée soigneusement à l'aide de solution saline et d'antiseptique dilué (chlorhexidine entre 0,05 et 0,2 %), afin de retirer le cérumen présent dans le conduit auditif externe. Le polype est attrapé à l'aide d'une pince d'Allis et une traction douce mais constante lui est appliquée jusqu'à la rupture du pédicule. En cas d'hémorragie, rare et souvent peu importante, une pression au doigt ou l'application de coton est suffisante pour réaliser l'hémostase. **[90]**

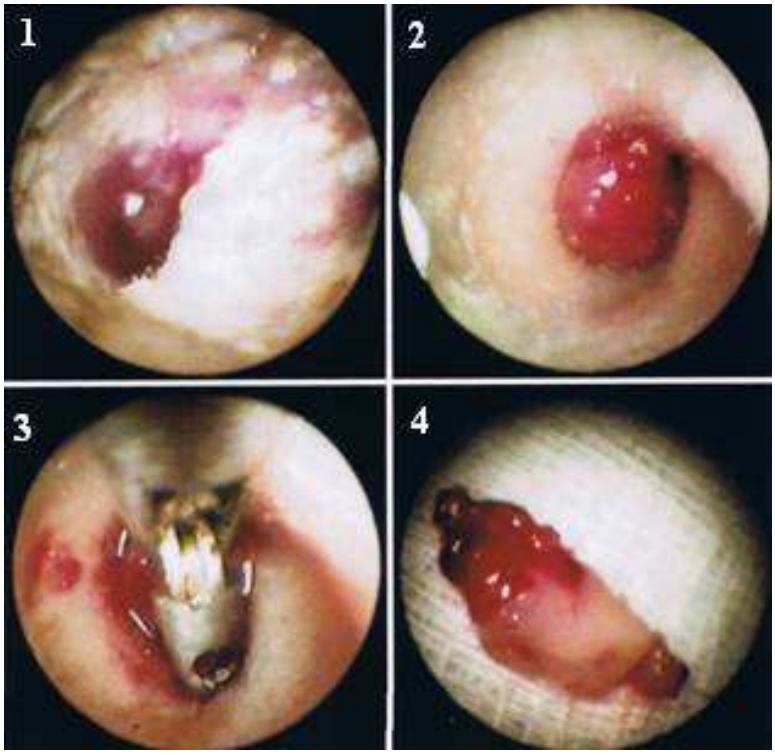

Figure 123 - Les sécrétions remplissant le conduit auditif (1) sont éliminées après nettoyage (2) Le polype nasopharyngé (4) est saisi, tiré puis tourné (3) à sa base à l'aide d'une pince d'Allis, pour rompre son pédicule le plus loin possible (d'après [43])

D - La myringotomie : une approche thérapeutique des otites moyennes à tympan intact

1 - Définition et utilisation de la myringotomie en tant qu'acte thérapeutique

La myringotomie correspond à l'incision de la membrane tympanique intacte et non saine (décolorée ou épaissie). Elle poursuit à la fois un objectif diagnostique (confirmer une otite moyenne, réaliser des prélèvements dans la cavité tympanique : *cf. supra*) et un objectif thérapeutique. On réalise une myringotomie lors de suspicion d'otite moyenne, c'est-à-dire lorsque on observe une otite chronique ou récidivant de manière inexpliquée, lorsque la membrane tympanique paraît anormale, lorsque des signes neurologiques sont présents ou lorsque des signes radiologiques sont visibles au niveau de la bulle tympanique.

1.1 Objectifs de la myringotomie **[76]**

Ainsi, la myringotomie dans un cadre thérapeutique est utile pour permettre :

- le drainage des liquides accumulés dans l'oreille moyenne, même si ce drainage n'est que temporaire car le tympan cicatrise rapidement (1 à 3 semaines). Cette approche est généralement impossible en cas d'otite externe, car le tympan est alors difficilement voire pas accessible, et de toute façon fortement déconseillée car, le drainage se faisant par le conduit auditif externe, cela peut aggraver l'état du conduit auditif
- le nettoyage de la bulle tympanique (*cf. supra*)
- l'apport de médicaments (antibiotiques, corticoïdes) directement dans l'oreille moyenne
- l'augmentation du confort de l'animal : lorsque la présence de liquide dans l'oreille moyenne exerce une pression sur la membrane tympanique ou lorsqu'une pression négative exerce une traction médiale de la membrane tympanique, il peut être utile de réaliser rapidement une myringotomie, pour obtenir une égalisation des pressions et soulager l'intense douleur liée à ces barotraumatismes

1.2 Précautions à envisager lors d'une myringotomie **[76]**

Plusieurs précautions doivent être prises lors de la réalisation d'une myringotomie :

- elle doit s'effectuer sous contrôle visuel direct, par otoscopie ou plus généralement par vidéo-otoscopie. En effet, l'otoscopie classique n'est souvent pas bien adaptée à la réalisation de cet acte chez le chien, et a fortiori chez le chat en raison de la taille plus petite des structures. La vidéo-otoscopie offre une excellente vision et une plus grande précision des gestes thérapeutiques
- avant de réaliser une myringotomie, un nettoyage complet du conduit auditif doit être entrepris, pour éviter les contaminations de l'oreille externe vers l'oreille moyenne
- l'incision ne doit pas être effectuée à la périphérie du tympan ou sur le manubrium, afin de permettre une bonne cicatrisation
- Les complications sont rares. Elles englobent les traumatismes des structures internes de l'oreille moyenne (chaîne des osselets, fenêtres ovale et ronde), dues à une pénétration trop dorsale ou trop profonde de l'aiguille.

2 - Techniques de myringotomie et caractéristiques **[12] [38] [55] [88]**

Pour réaliser la myringotomie, le patient est anesthésié et le conduit auditif externe est préalablement nettoyé avec une solution désinfectante (puisque la membrane tympanique est intacte), par exemple à base de povidone iodée très diluée (0,005 à 0,5 %), puis séché.

2.1 Myringotomie à l'aiguille

On utilise l'extrémité biseautée et tranchante d'un cathéter en polypropylène. Sinon, on peut également utiliser une aiguille à ponction lombaire, plus longue, de 22 G (Ø = 0.72 mm). L'extrémité du cathéter ou de l'aiguille est avancée jusqu'au contact de la membrane tympanique à l'aide d'une pince à épillet, et on réalise une incision au niveau de la *pars tensa*, en position horaire 5 heures à gauche ou 7 heures à droite, afin d'épargner à la fois l'épithélium germinatif et les vaisseaux sanguins irriguant la membrane tympanique. Le principal désavantage de cette technique réside dans le fait que la perforation est trop étroite et cicatrise trop rapidement pour assurer un bon drainage de la cavité tympanique.

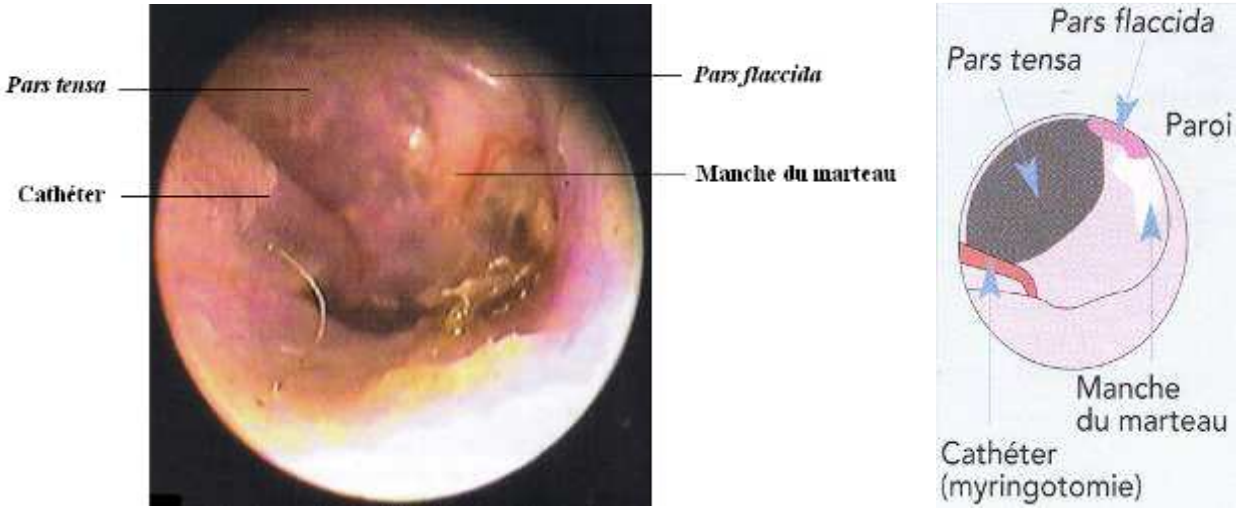

Figure 124 - Myringotomie avec un cathéter biseauté en position 7 heures sur une oreille droite (d'après [59])

2.2 Myringotomie par incision

On peut réaliser une incision plus large de la membrane tympanique, dans le quadrant inférieur caudal tout en évitant la périphérie de la membrane en utilisant un myringotome. L'incision est réalisée dans la partie la plus ventrale de la *pars tensa*, en position 5 heures à gauche ou 7 heures à droite, à l'aide d'un myringotome de Buck de 2 mm. On préférera l'incision curviligne à l'incision radiale car elle offre une meilleure capacité de drainage.

Cet instrument est un peu moins facilement maniable, notamment pour l'amener à l'endroit précis où doit se réaliser l'incision. L'avantage de cette technique est qu'elle permet de créer une large ouverture dans la membrane tympanique, ce qui autorise un meilleur drainage de la bulle tympanique. Par contre, il ne faut pas utiliser d'instruments plus gros pour éviter des déchirures anarchiques et irréversibles de la membrane tympanique. La cicatrisation de la membrane tympanique est un peu plus longue qu'avec la technique précédente, ce qui peut constituer l'effet recherché, notamment pour permettre un drainage efficace de la bulle tympanique ou encore pour l'application répétée de médicaments par voie locale, pour obtenir des concentrations locales (antibiotiques ou corticoïdes) plus élevées.

Une fois l'incision réalisée, il est possible que les fluides sous pression dans l'oreille moyenne remplissent rapidement tout le conduit auditif. Il est donc nécessaire d'aspirer ces fluides et de vérifier si l'ouverture créée est suffisamment importante pour contenir un cathéter de 3,5 Fr (Ø = 1,17 mm) ou 5 Fr (Ø = 1,67 mm). En cas d'otite moyenne suppurée, la

myringotomie permet de diminuer la pression liquidienne derrière le tympan. Les fluides s'échappent par la perforation créée dans la membrane tympanique vers le conduit auditif externe, et ce pendant plusieurs jours. Ainsi, le conduit auditif doit être régulièrement nettoyé.

2.3 Myringotomie au laser

La myringotomie peut également être réalisée avec un laser CO_2 ou avec une diode laser, au même site qu'avec les techniques précédentes. Le but est d'apporter une énergie suffisante pour créer une perforation de la membrane tympanique, sans endommager les structures de l'oreille moyenne ou interne. L'avantage de cette technique est qu'il n'y a pas de contact direct avec le tympan, ce qui évite les risques de contamination exogène de l'oreille moyenne. De plus, l'incision créée est plus circulaire qu'avec un cathéter et cicatrise très lentement, ce qui peut être un effet recherché pour permettre l'application répétée de soins locaux.

On envoie donc une série d'impulsions à travers une sonde placée dans le canal opérateur du vidéo-otoscope et introduite jusqu'à quelques millimètres de la membrane tympanique, tout en irriguant le conduit auditif pour améliorer la visualisation et éviter les échauffements. Avec un laser CO_2, on utilise des faisceaux de diamètre variant entre 0,4 et 1 mm et on applique des impulsions à basse puissance (3 à 6 watts), ce qui fait fondre la membrane tympanique. Avec une diode laser, on utilise des fibres de 0,6 à 1 mm et des puissances de 4 à 7 watts. Parfois une puissance supérieure est requise lors d'affections chroniques où la membrane est épaissie.

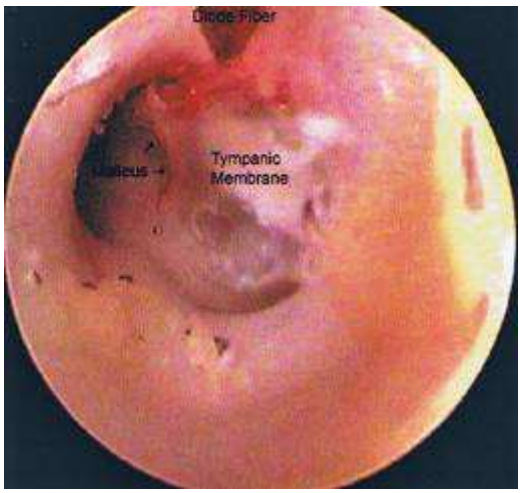

Figure 125 - Myringotomie à l'aide d'un laser diode (d'après [88])

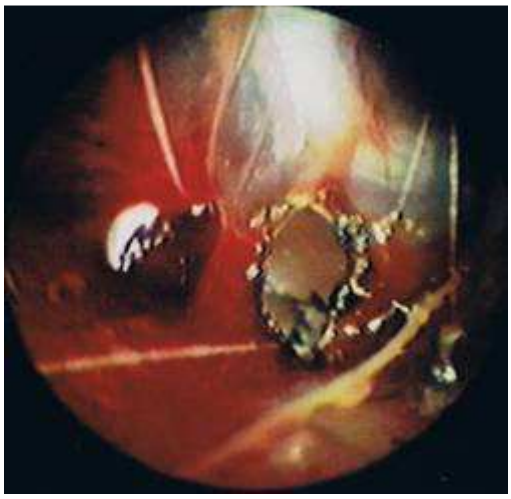

Figure 126 - Ouverture provoquée par une myringotomie au laser (d'après [38])

E - Le traitement au laser sous contrôle vidéo-otoscopique

[88]

L'utilisation du laser dans le traitement de certaines affections de l'oreille peut à la fois alléger le protocole thérapeutique et aider à une guérison plus rapide du patient. Mais ceci ne peut se réaliser que sous contrôle visuel direct, c'est pourquoi l'essor de la vidéo-otoscopie permet aujourd'hui l'utilisation de cette technique, certes agressive mais invasive *a minima*. Ce type de thérapeutique permet ainsi des durées de convalescence moins importantes ainsi qu'un inconfort limité, ce qui est non négligeable vis-à-vis du bien-être de l'animal.

1 - Le matériel utilisé

Il existe deux types de lasers : le laser CO_2 et le laser diode. Ceux-ci présentent des propriétés bien différentes, ce qui explique qu'ils ne seront pas utilisés pour les mêmes applications.

1.1 Le laser CO_2

Le faisceau laser créé par un laser CO_2 est, en grande partie, absorbé dans l'eau : c'est pourquoi il doit plutôt être utilisé dans une oreille sèche. L'énergie délivrée par le laser CO_2 entraîne une ébullition de l'eau contenue dans les cellules, ce qui amène ces dernières à éclater. On parle d'évaporation. Cela crée parfois un petit panache de fumée qui peut brièvement gêner la visualisation et doit être évacué. L'énergie est délivrée à travers une sonde semiflexible, glissée dans le canal opérateur, et qui permet de pointer la zone souhaitée de façon précise. Ce type de laser est particulièrement intéressant dans l'exérèse de tissu anormal. En revanche, son principal désavantage réside dans le fait qu'il ne peut être utilisé dans une oreille humide, par exemple après avoir injecté un peu de liquide afin d'améliorer la visualisation des structures. De plus, il faut des sondes adaptées car le fond de l'oreille externe et l'oreille moyenne sont des zones difficiles d'accès pour ce type de laser, qui est relativement rigide. Le laser CO_2 est donc plutôt utilisé pour les traitement de surface : affections du pavillon de l'oreille, traitement par exérèse des lichens et de l'hypertrophie du conduit vertical.

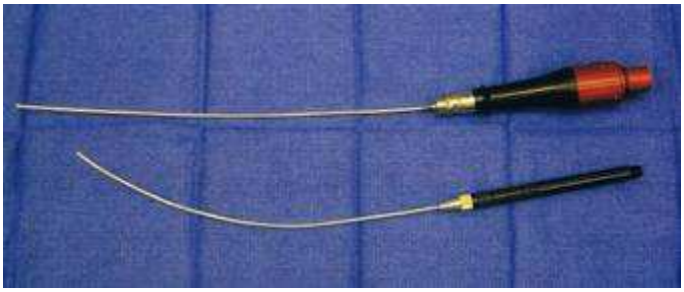

Figure 127 - Sondes semiflexibles d'un laser CO_2 (d'après [88])

1.2 Le laser diode

Le laser diode utilise un faisceau optique, dont l'énergie est délivrée par une fibre en quartz, flexible et engainée. Si on l'utilise pendant une période prolongée, cela peut provoquer un échauffement de la fibre, pouvant alors créer des lésions aux tissus alentours. Il est donc important de pouvoir maintenir les composants à des températures raisonnables : c'est pourquoi la diode laser est vraiment adaptée à un travail en milieu liquide. L'irrigation continue par une solution saline permet à la fois d'améliorer la qualité de vue à travers le vidéo-otoscope et de limiter l'échauffement du matériel, pour éviter les risques de brûlure ou de nécrose. **Cette technique est la mieux adaptée à la vidéo-otoscopie.**

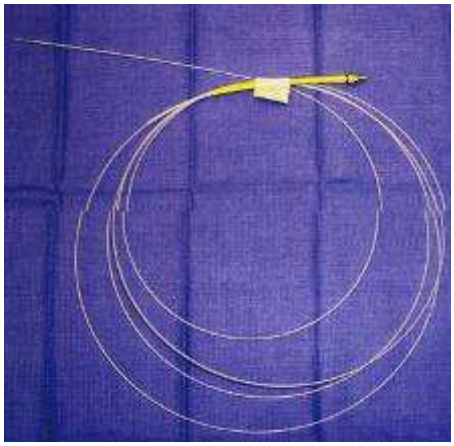

Figure 128 - Fibre flexible de 0,6 mm d'un laser diode (d'après [88])

1.3 Choix du type de vidéo-otoscope à utiliser

Qu'on emploie la technique au laser CO_2 ou celle de la diode laser, on peut utiliser soit un vidéo-otoscope classique soit un arthroscope :

- le vidéo-otoscope permet une observation directe (angle de 0°). Le diamètre de la sonde à son extrémité est de 4.75 à 5 mm. Il permet un grand angle de vue, sa durée de vie est plus longue et son coût est moindre qu'avec endoscope modifié. Le canal opérateur de 2 mm permet le passage d'instruments jusqu'à 5 Fr (Ø = 1.67 mm) : la réalisation de biopsies, l'irrigation et l'aspiration des liquides ou encore la passage d'un dispositif laser. On peut réaliser ces actes simultanément, en utilisant un adaptateur double ou triple port.

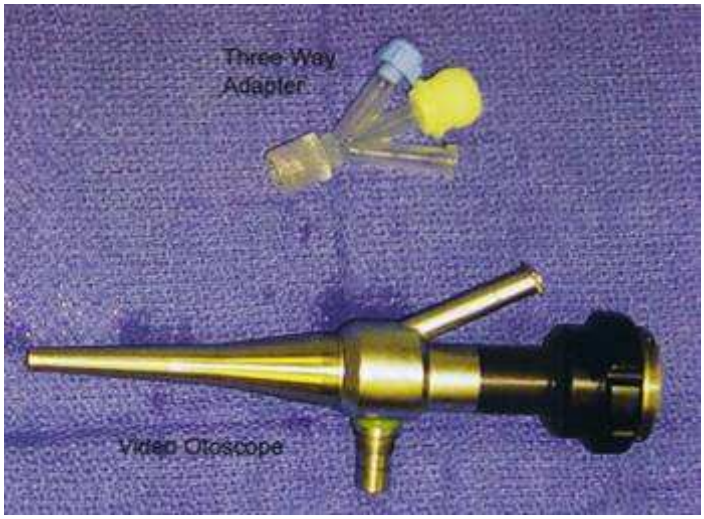

Figure 129 - Sonde de vidéo-otoscope et adaptateur 3 voies (d'après [88])

- Si on utilise un arthroscope, on peut avoir une observation directe (angle de 0°) ou une vue oblique (angle de 30°) particulièrement intéressante dans la chirurgie au laser et le traitement des otites moyennes, car cette vue permet l'observation de la fibre laser au sortir de l'endoscope et donc un positionnement plus précis. Ce type d'endoscope est beaucoup plus long, présente un diamètre plus fin et le canal opérateur est séparé du canal d'irrigation. Par contre, il est aussi plus coûteux et plus fragile.



Figure 130 - Endoscope rigide, préparé pour l'irrigation et l'aspiration des liquides, ainsi que la chirurgie au laser, avec une extrémité oblique à 30° (d'après [88])

2 - Utilisation du laser en association avec la vidéo-otoscopie

La technique du laser peut se décliner en plusieurs modalités :

- coagulation : le laser permet ainsi de réaliser l'hémostase, en envoyant des impulsions de basse énergie pendant une durée un peu allongée, ce qui provoque la contraction des fibres de collagène et donc l'arrêt du saignement

- incision : on peut réaliser une incision en envoyant des impulsions de plus haute énergie, en un point bien précis, par exemple lors d'une myringotomie ou encore en cas de masse pédonculée dont la base est bien visible

- ablation : on peut utiliser le laser à la surface de masses présentes dans l'oreille. On envoie alors des impulsions d'assez haute énergie, pendant une durée intermédiaire. On peut ainsi réaliser l'exérèse de tumeurs présentes dans le conduit auditif externe ou dans la bulle tympanique

Ainsi, cette technique peut être employée en cas d'othématome, pour l'exérèse de masses dans le conduit auditif et/ou l'oreille moyenne, pour l'exérèse de masses pavillonnaires, pour contrôler les hémorragies lors d'une vidéo-otoscopie, pour le traitement des otites chroniques, pour réaliser une myringotomie (*cf. supra*), pour réaliser une ablation du conduit auditif, pour réaliser une otoplastie.

3 - Utilisation de la chirurgie au laser dans les affections d'oreille

Le laser CO_2 peut être utilisé dans les affections du pavillon auriculaire (othématome, tumeurs du pavillon), ou encore dans les chirurgies de résection latérale ou d'ablation totale du conduit auditif. Nous ne développerons pas ces techniques qui ne font pas intervenir l'otoscopie ou la vidéo-otoscopie. Le cas de la myringotomie au laser a déjà été évoqué dans un précédent paragraphe (*cf. supra*).

3.1 Puissance à appliquer pour les lasers diode

La puissance requise dépend de la taille du tissu sur lequel on intervient, de la taille de la fibre utilisée et de la fonctionnalité souhaitée (ablation, coagulation). Avec une fibre de 600 µm, on utilise des puissances de 6 à 12 watts pour l'ablation, 2 à 4 watts pour l'hémostase. Avec une fibre de 1000 µm, on utilise des puissances de 10 à 20 watts pour l'ablation, 3 à 5 watts pour l'hémostase.

Quelle que soit la taille de la fibre utilisée, la durée d'exposition ne doit pas excéder 3 secondes pour éviter les échauffements. Si des bulles apparaissent, c'est que le liquide a atteint le point d'ébullition, et la température est donc trop élevée : on doit alors rapidement stopper la procédure pour éviter les lésions thermiques des structures environnantes. On rappelle également la nécessité d'irriguer en continu pendant l'utilisation d'un laser diode, pour éviter les risques de brûlure et de nécrose.

3.2 Laser et hyperplasie des glandes cérumineuses

Il est tout d'abord nécessaire de rappeler que l'hyperplasie des glandes cérumineuses ne constitue pas une cause primaire d'otite externe, mais plutôt un symptôme consécutif à l'inflammation. Aussi, un traitement de cette hyperplasie sera inefficace à long terme si la cause sous-jacente n'est pas traitée. Par ailleurs, le Cocker, le Springer spaniel et le Labrador retriever sont des races prédisposées à une augmentation du nombre de glandes cérumineuses. L'hyperplasie réduit considérablement le diamètre du conduit auditif externe, d'où l'importance d'intervenir rapidement.

Avec tout acte, il est important de réaliser les prélèvements nécessaires si l'on désire réaliser un examen cytologique ou bactériologique. Le conduit auditif externe doit aussi être correctement nettoyé. On utilisera ici une diode laser, qui autorise l'usage de la vidéo-otoscopie et une irrigation en continu. On peut réaliser des biopsies du tissu hyperplasique, pour en déterminer l'étiologie. Le laser est ensuite utilisé pour l'ablation des tissus anormaux, afin d'augmenter le diamètre du conduit auditif et de diminuer la quantité de sécrétions à l'intérieur de celui-ci. Suite à l'ablation du tissu hyperplasique, le conduit auditif doit de nouveau être correctement nettoyé, afin d'éliminer tous les débris carbonisés.

3.3 Laser et exérèse de masse auriculaire

Chez le chat, il s'agira plutôt de polypes nasopharyngés, tandis que chez le chien, on réalisera l'exérèse des tumeurs bénignes du conduit auditif. Les tumeurs malignes doivent plutôt être traitées par une chirurgie invasive : ablation totale du conduit auditif et ostéotomie de la bulle tympanique.

On utilise une diode laser de 600 à 1000 µm et on irrigue en continu le conduit auditif à l'aide d'une solution physiologique (NaCl à 0,9 %). La fibre est placée au centre de la masse à retirer et on envoie une énergie continue jusqu'à ce que le tissu néoplasique devienne blanc. Le tissu mort est ensuite retiré à l'aide d'une pince à biopsie. Lorsque la masse est volumineuse, on répète cette procédure à plusieurs reprises jusqu'à éliminer la totalité de la masse. On peut, dans ce dernier cas, utiliser également un laser CO_2 à condition d'ajouter un adaptateur en T ou en Y pour permettre simultanément le passage du laser et d'un appareil permettant l'aspiration de la fumée produite, afin d'éviter les problèmes de place et de vision.

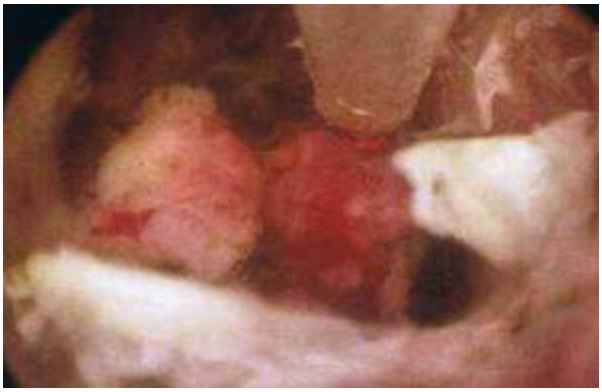

Figure 131 - Exérèse d'un polype nasopharyngé chez un chat par une diode laser (d'après [88])

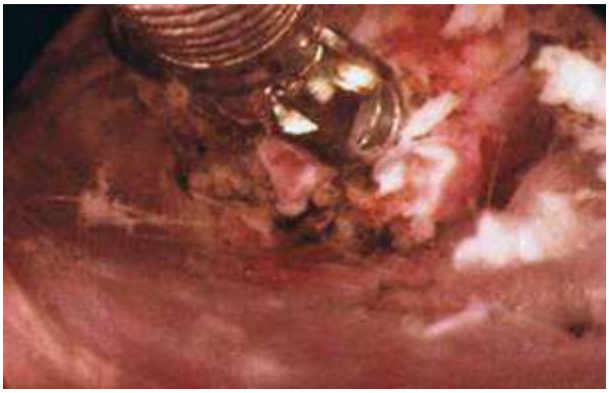

Figure 132 - Retrait des tissus morts à la pince à biopsie, après la diode laser (d'après [88])

CONCLUSION

Cette étude bibliographique illustrée par les différents cas cliniques traités au campus vétérinaire de Vet Agro Sup nous a permis de montrer que l'otoscopie est un examen essentiel au diagnostic des affections de l'oreille des carnivores domestiques. L'essor des techniques vidéo-otoscopiques place cet examen complémentaire au cœur même de la thérapeutique lors d'affections du conduit auditif externe ou de l'oreille moyenne, en permettant des interventions très peu invasives. L'otoscopie classique présente l'avantage d'être un examen facilement réalisable, rapide, reproductible et de faible coût. La vidéo-otoscopie demande un peu plus d'expérience, mais dans les centres hospitaliers vétérinaires elle est déjà considérée comme une technique de routine.

Néanmoins, malgré l'apport indéniable des techniques otoscopiques, celle-ci doivent être replacées dans un contexte plus large : elles participent de l'ensemble de l'arsenal diagnostique et thérapeutique à disposition du vétérinaire. L'otoscopie intervient donc après un examen clinique approfondi et en complément des autres techniques : imagerie, analyse de prélèvements, chirurgie,… En médecine humaine, les techniques otoscopiques sont beaucoup plus développées et sont complètement intégrées dans l'examen de routine ou approfondi des oreilles, ainsi que dans les traitements.

Le Professeur responsable
de l'Ecole Nationale Vétérinaire de Lyon
Lyon

Le Président de la thèse

Professeur M. BERLAND

Vu et permis d'imprimer
Lyon, le 15 JUIN 2010

Pour le Président de l'Université,
Le Président du Comité de Coordination des Etudes Médicales,
Professeur F.N GILLY

UNIVERSITE CLAUDE BERNARD LYON

Vu : Le Directeur
de l'Ecole Nationale Vétérinaire de

Le Directeur Général Adjoint
Gilles BOURDOISEAU

BIBLIOGRAPHIE

[1] ANGUS J.C. (2004)
Otic cytology in health and disease
Vet. Clin. North Am. Small Anim. Pract., 34, 2, 411-424

[2] ANGUS J.C., CAMPBELL K.L. (2001)
Uses and indications for video-otoscopy in small animal practice
Vet. Clin. North Am. Small Anim. Pract., 31, 4, 809-828

[3] ANGUS J.C., LICHTENSTEIGER C., CAMPBELL K.L., SCHAEFFER D.J. (2002)
Breed variations in histopathologic features of chronic severe otitis externa in dogs : 80 cases (1995-2001)
J. am. vet. med. Assoc., 221, 7, 1000-1006

[4] AUGER S. (1995)
Etude de la chirurgie de l'oreille moyenne chez les carnivores domestiques
Thèse de doctorat vétérinaire, Faculté de Médecine, Nantes, 73 p.

[5] AUGUST J.R. (1988)
Otitis externa : a disease of multifactorial etiology
In : Diseases of the ear canal, Vet. Clin. North Am. Small Anim. Pract., 18, 4, 731-742

[6] BABA E., FUKATA T., SAITO M. (1981)
Incidence of otitis externa in dogs and cats in Japan
Vet. Rec., 108, 393-395

[7] BANKS W.J. (1993)
Ear
In : Applied veterinary histology, 3rd edition, Mosby Year Book, Saint-Louis, 488-495

[8] BARONE R. (1980)
Anatomie comparée des Mammifères domestiques. Tome 2 : Arthrologie et myologie, 2ème éd., Editions Vigot, Paris, 984 p.

[9] BARONE R. (1986)
Os temporal
In : Anatomie comparée des Mammifères domestiques. Tome 1 : Ostéologie, 3ème éd., Editions Vigot, Paris, 99-119

[10] BAXTER M., LAWLER D.C. (1978)
The incidence and microbiology of otitis externa of dogs and cats in New Zealand
N. Z. Vet. J., 20, 29-32

[11] BENSIGNOR E. (2009)
Inflammation et infection microbienne du conduit auditif
Suppl. PratiqueVet, 57, 7-8

[12] BENSIGNOR E., GERMAIN P.A., GAUTHIER O. (2008)
Les maladies de l'oreille du chien et du chat
Editions du Point Vétérinaire, Rueil-Malmaison, 236 p.

[13] BENSIGNOR E., LEGEAY D., MEDAILLE C. (2000)
Etude prospective sur les otites externes du chien adulte en France
Prat méd chir Anim Cie, 35, 5, 405-414

[14] BLOOM P. (2005)
Adverse food reactions
In : Gotthelf L.N., Small animal ear diseases, an illustrated guide, 2nd edition, Elsevier Saunders, Saint-Louis, Missouri, 127-139

[15] BLUE J.L., WOOLEY R.E. (1977)
Antibacterial sensitivity patterns of bacteria isolated from dogs with otitis externa
J. am. vet. med. Assoc., 171, 4, 362-363

[16] BLUESTONE C.D., DOYLE W.J. (1988)
Anatomy and physiology of the eustachian tube and middle ear related to otitis media
Journal of Allergy and Clinical Immunology, 81, 997-1003

[17] BRENNAN K.E. (1983)
Grass awn migration in dogs and cats : a retrospective study of 182 cases
J. am. vet. med. Assoc., 182, 11, 1201-1204

[18] CAMPBELL K.L. (2004)
Small animal dermatology secrets. Questions and answers reveal the secrets to the principles and practice of small animal dermatology
Hanley and Belfus Inc., Philadelphia, 492 p.

[19] CARLOTTI D.N. (1985)
La dermatite atopique du chien
Point Vet., 17, 87, 5-17

[20] CARLOTTI D.N. (1994)
Otite externe du chien et du chat
In : Encyclopédie vétérinaire, Dermatologie, Elsevier Masson, Paris, 2, 3300, 1-6

[21] CARLOTTI D.N., HERIPRET D. (1986)
La dermatite par allergie aux piqûres de puces chez le chien
Prat. méd. chir. Anim. Cie, 21, suppl. 6, 1-64

[22] CARLOTTI D.N., REMY I., PROST C., (1990)
Food allergy in dogs and cats : a review and report of 43 cases
Vet. Dermatol., 1, 55-62

[23] CARLOTTI D.N., TAILLIEU-LE ROY S. (1997)
L'otite externe chez le chien : étiologie et clinique, revue bibliographique et étude rétrospective portant sur 752 cas
Prat. méd. chir. Anim. Cie, 32, 3, 243-257

[24] CAROZZO C. (2009)
Les otites moyennes des carnivores domestiques
In : Enseignement post-universitaire de chirurgie : Chirurgie des oreilles, Ecole Nationale Vétérinaire de Lyon, 20 Novembre 2009, Jannsen

[25] COCHET-FAIVRE N. (2009)
Anatomie, histologie, physiologie du conduit auditif : déductions thérapeutiques
Suppl. PratiqueVet, 57, 4-6

[26] COLE L.K. (2004)
Otoscopic evaluation of the ear canal
Vet. Clin. North Am. Small. Anim. Pract., 34, 2, 397-410

[27] COLE L.K., KWOCHKA K.W., KOWALSKI J.J., HILLIER A. (1998)
Microbial flora and antimicrobial susceptibility patterns of isolated pathogens from the horizontal ear canal and middle ear in dogs with otitis media
J. am. vet. med. Assoc., 212, 4, 534-538

[28] COOK L.B. (2004)
Neurologic evaluation of the ear
Vet. Clin. North Am. Small Anim. Pract., 34, 2, 425-435

[29] EVANS H.E. (1993)
The ear
In : Miller's anatomy of the dog, 3rd edition, W.B. Saunders Company, Philadelphia, 998-1008

[30] FAN T.M., DE LORIMIER L.P. (2004)
Inflammatory polyps and aural neoplasia
Vet. Clin. North Am. Small Anim. Pract., 34, 2, 489-509

[31] FAU D., CAROZZO C. (2006)
Traitement chirurgical des otites – indications, limites et choix d'une technique
Nouv. Prat. vét. Canine Féline, 27, 53-56

[32] FERNANDO S.D.A. (1966)
A histological and histochemical study of the glands of the external auditory canal of the dog
Res. vet. Sci., 7, 116-119

[33] FORSYTHE W.B. (1985)
Tympanographic volume measurements of the canine ear
Am. J. vet. Res., 46, 6, 1351-1353

[34] FOSS I., FLOTTORP G. (1998)
Ear
In : Textbook of veterinary histology, 5th edition, Dellmann and Eurell, Baltimore, Williams and Wilkins, 345-358

[35] FOSSUM T.W. (2007)
Surgery of the ear : general principles and techniques
In : Fossum T.W., Hedlund C.S., Johnson A.L *et al.*, Small animal surgery 3rd edition, Mosby Elsevier, Saint-Louis, Missouri, 289-300

[36] GORTEL K. (2004)
Otic flushing
Vet. Clin. North Am. Small Anim. Pract., 34, 2, 557-565

[37] GOTTHELF L.N. (2004)
Diagnosis and treatment of otitis media in dogs and cats
Vet. Clin. North Am. Small Anim. Pract., 34, 2, 469-487

[38] GOTTHELF L.N. (2005)
Diagnosis and treatment of otitis media
In : Small animal ear diseases, an illustrated guide, 2nd edition, Elsevier Saunders, Saint-Louis, Missouri, 275-303

[39] GOTTHELF L.N. (2005)
Examination of the external ear canal
In : Small animal ear diseases, an illustrated guide, 2nd edition, Elsevier Saunders, Saint-Louis, Missouri, 23-39

[40] GOTTHELF L.N. (2005)
Factors that predispose the ear to otitis externa
In : Small animal ear diseases, an illustrated guide, 2nd edition, Elsevier Saunders, Saint-Louis, Missouri, 141-171

[41] GOTTHELF L.N. (2005)
Failure of epithelial migration : ceruminoliths
In : Small animal ear diseases, an illustrated guide, 2nd edition, Elsevier Saunders, Saint-Louis, Missouri, 221-234

[42] GOTTHELF L.N. (2005)
Healing of the ruptured eardrum
In : Small animal ear diseases, an illustrated guide, 2nd edition, Elsevier Saunders, Saint-Louis, Missouri, 305-315

[43] GOTTHELF L.N. (2005)
Inflammatory polyps
In : Small animal ear diseases, an illustrated guide, 2nd edition, Elsevier Saunders, Saint-Louis, Missouri, 317-328

[44] GOTTHELF L.N. (2005)
Perpetuating factors and treatment of otitis externa
In : Small animal ear diseases, an illustrated guide, 2nd edition, Elsevier Saunders, Saint-Louis, Missouri, 173-185

[45] GOTTHELF L.N. (2005)
Primary causes of ear disease
In : Small animal ear diseases, an illustrated guide, 2nd edition, Elsevier Saunders, Saint-Louis, Missouri, 111-125

[46] GREENE C.E. (2006)
Otitis externa
In : Infectious diseases of the dog and cat, 3rd edition, Elsevier Saunders, Saint-Louis, Missouri, 815-823

[47] GRIFFIN C.E. (1993)
Otitis externa and otitis media
In : Griffin C.E., Kwochka K.W., Macdonald J.M., Current veterinary dermatology : The science and art of therapy, Mosby Year Book, Saint-Louis, Missouri, 245-262

[48] GRIFFIN C.E. (2006)
Otitis techniques to improve practice
Clin. Tech. small Anim. Pract., 21, 3, 96-105

[49] GRONO L.R. (1969)
Studies of the ear mite, *Otodectes cynotis*
Vet. Rec., 85, 6-8

[50] GRONO L.R. (1970)
Aural temperature, Studies of the microclimate of the external auditory canal in the dog
Res. vet. Sci., 11, 4, 307-311

[51] GRONO L.R. (1970)
Relative humidity within the external auditory meatus, Studies of the microclimate of the external auditory canal in the dog
Res. vet. Sci., 11, 4, 316-319

[52] GRONO L.R., FROST A.J. (1969)
Otitis externa in the dog : the microbiology of the normal and affected external ear canal
Aust. Vet. J., 45, 420-422

[53] GRUSON-VESCOVALI F. (2002)
Malassezia pachydermatis dans les oreilles des chiens et des chats : étude de la prévalence dans un effectif de 250 chiens et 250 chats
Thèse de doctorat vétérinaire, Université Paul-Sabatier, Toulouse, 121 p.

[54] GUAGUERE E., BEUGNET F. (2006)
Dermatoses parasitaires
In : Guaguère E., Prélaud P., Guide pratique de dermatologie canine, Kalianxis, 181-231

[55] HARVEY R.G., HARARI J., DELAUCHE A.J. (2001)
Ear diseases of the dog and cat
Manson Publishing Ltd, London, 272 p.

[56] HAYES H.M., PICKLE L.W., WILSON G.P. (1987)
Effect of ear type and weather on the hospital prevalence of canine otitis externa
Res. vet. Sci., 42, 294-298

[57] HEDLUND C., TABOADA J. (2002)
Clinical atlas of ear, nose and throat diseases in small animals : the case-based approach
Ed. Schlütersche GmbH & Co., Hanovre, 208 p.

[58] HEINE P.A. (2004)
Anatomy of the ear
Vet. Clin North Am. Small Anim. Pract., 34, 2, 379-395

[59] HENNET P. (2006)
L'endoscopie du conduit auditif chez le chien et le chat
Nouv. Prat. vét. Canine Féline, 27, 49-52

[60] HERIPRET D. (2009)
Etapes indispensables du diagnostic des otites externes du chien
Suppl. PratiqueVet, 57, 11-13

[61] HUANG H.P., SHIH H.M., CHEN K.Y. (1998)
The application of an infrared tympanic membrane thermometer in comparing the external ear canal temperature between erect and pendulous ears in dogs
In : Kwochka K.W., Willemse T., von Tscharner C., Advances in veterinary dermatology, volume 3, Butterworth Heinemann, Oxford, 57-63

[62] JASMIN P. (S.D.)
Otites externes
In : Manuel clinique de dermatologie canine, 2ème édition, Virbac, Part. 2, 1-6

[63] KISS G., RADVANYI S., SZIGETI G. (1997)
New combination for the therapy of the canine otitis externa : Microbiology of otitis externa
J. small Anim. Pract., 38, 51-56

[64] KNOTTENBELT M.K. (1994)
Chronic otitis externa due to Demodex canis in a Tibetian spaniel
Vet. Rec., 135, 409-410

[65] KRITTER C., DALSTEIN E. (2006)
Etude rétrospective des cas cliniques d'otites vus en consultation de parasitologie-dermatologie à l'ENVA au cours de l'année universitaire 2002-2003
Thèse de doctorat vétérinaire, Faculté de médecine, Créteil, 134 p.

[66] KUMAR A., ROMAN-AUERHAHN M.R. (2005)
Anatomy of the canine and feline ear
In : Gotthelf L.N., Small animal ear diseases, an illustrated guide, 2nd edition, Elsevier Saunders, Saint-Louis, Missouri, 1-21

[67] KUNTZ J. (2005)
Possibilités diagnostiques des surdités acquises chez le chien
Thèse de doctorat vétérinaire, Université Claude Bernard, Lyon, 170 p.

[68] LANZ O.I., WOOD B.C. (2004)
Surgery of the ear and pinna
Vet. Clin. North Am. Small Anim. Pract., 34, 2, 567-599

[69] LECOUTEUR R.A. (2003)
Feline vestibular diseases - new developments
In : Elsevier Science Ltd., Proceedings of the ESFM feline congress, Stockholm, September 2002, J. feline Med. Surg., 5, 101-108

[70] LITTLE C.J.L., LANE J.G. (1989)
An evaluation of tympanometry, otoscopy and palpation for assessment of the canine tympanic membrane
Vet. Rec., 124, 5-8

[71] LITTLE C.J.L., LANE J.G., GIBBS C., PEARSON G.R. (1991)
Inflammatory middle ear disease of the dog : the clinical and pathological features of cholesteatoma, a complication of otitis media
Vet. Rec., 128, 14, 319-322

[72] LITTLE C.J.L., LANE J.G., PEARSON G.R. (1991)
Inflammatory middle ear disease of the dog : the pathology of otitis media
Vet. Rec, 128, 13, 293-296

[73] LITTLE C.J.L., PEARSON G.R., LANE J.G. (1989)
Neoplasia involving the middle ear cavity of dogs
Vet. Rec., 124, 3, 54-57

[74] LOGAS D.B. (1994)
Diseases of the ear canal
In : Ear, nose and throat, Vet. Clin. North Am. Small Anim. Pract., 24, 5, 905-919

[75] LONDON C.A., DUBILZEIG R.R., VAIL D.M., OGILVIE G.K., HAHN K.A., BREWER W.G. *et al.* (1996)
Evaluation of dogs and cats with tumors of the ear canal : 145 cases (1978-1992)
J. Am. vet. med. Assoc., 208, 9, 1413-1418

[76] MAITRE E. (2007)
Le polype nasopharyngé du chat : etude bibliographique
Thèse de doctorat vétérinaire, Faculté de Médecine, Créteil, 101 p.

[77] MANSFIELD P.D. (1988)
Preventive ear care for dogs and cats
In : Diseases of the ear canal, Vet. Clin. North Am. Small Anim. Pract., 18, 4, 845-858

[78] MARIGNAC G. (2000)
Atlas des otites chez les carnivores domestiques
Editions Med'Com, Paris, 118 p.

[79] MARIGNAC G., PASQUIER A., POLACK B. (2003)
Endoscopie du chien et du chat. La vidéo-otoscopie : un examen auriculaire plus facile et plus sûr
Point Vet., vol. 34, 239, 12-13

[80] MASUDA A., SUKEGAWA T., MIZUMOTO N., TANI H., MIYAMOTO T., SASAI K. *et al.* (2000)
Study of lipid in the ear canal in canine otitis externa with *Malassezia pachydermatis*
J. Vet. Med. Sci., 62, 11, 1177-1182

[81] MATSUDA H., TOJO M., FUKUI K., IMORI T., BABA E. (1984)
The aerobic bacterial flora of the middle and external ears in normal dogs
J. small Anim. Pract., 25, 5, 269-274

[82] McKEEVER P.J., RICHARDSON H.W. (1988)
Otitis externa, Part 2 : clinical appearence and diagnostic methods
Companion Anim. Pract., 2, 25-31

[83] MEDLEAU L., HNILICA K.A. (2006)
Otitis externa
In : Small animal dermatology, a color atlas and therapeutic guide, 2nd edition, Saunders Elsevier, Saint-Louis, Missouri, 276-283

[84] MEDLEAU L., HNILICA K.A. (2008)
Dermatologie canine et feline. Atlas et guide thérapeutique
Editions Med'Com, Paris, 502 p.

[85] MENDELSOHN C. (2009)
Topical therapy of otitis externa
In : Bonagura J.D., Twedt D.C., Kirk's current veterinary therapy XIV, Saunders Elsevier, Saint-Louis, Missouri, 428-433

[86] MERCHANT S.R. (2005)
Microbiology of the ear of the dog and cat
In : Gotthelf L.N., Small animal ear diseases, an illustrated guide, 2nd edition, Elsevier Saunders, Saint-Louis, Missouri, 187-201

[87] MOISAN P.G., WATSON G.L. (1996)
Ceruminous gland tumors in dogs and cats : a review of 124 cases
J. am. Anim. Hosp. Assoc., 32, 5, 448-452

[88] MOLL J.R., EEG P.H., BERGER N. (2005)
Laser ear surgery
In : Gotthelf L.N., Small animal ear diseases, an illustrated guide, 2nd edition, Elsevier Saunders, Saint-Louis, Missouri, 349-375

[89] MORRIS D.O. (2004)
Medical therapy of otitis externa and otitis media
Vet. Clin. North Am. Small Anim. Pract., 34, 2, 541-555

[90] MUILENBURG R.K., FRY T.R. (2002)
Feline nasopharyngeal polyps
Vet. Clin. North Am. Small Anim. Pract., 32, 4, 839-849

[91] PANCIERA D.L. (1994)
Hypothyroidism in dogs : 66 cases (1987-1992)
J. Am. vet. med. Assoc., 204, 5, 761-767

[92] PATERSON S. (2008)
Otitis externa
In : Manual of skin diseases of the dog and cat, 2nd edition, Blackwell Publishing, Oxford, 162-172

[93] PIN D. (2006)
Les affections à l'origine d'otites externes et moyennes chez le chien et le chat
Nouv. Prat. Vét., 27, 13-17

[94] PIN D, SPILMONT C. (2006)
Spécificités des otites chez le chat
Nouv. Prat. vét. Canine Féline, 27, 61-64

[95] POPE E.R. (1995)
Feline inflammatory polyps
Sem. vet. Med. Surg. (small anim.), 10, 2, 87-93

[96] PRATSCHKE K.M. (2003)
Inflammatory polyps in the middle ear of 5 dogs
Vet. Surg., 33, 292-296

[97] PRELAUD P. (2001)
Intolérances alimentaires
Encyclopédie vétérinaire, Dermatologie, Elsevier Masson, Paris, 2, 1400, 1-8

[98] PRELAUD P. (2005)
Dermatite atopique canine
Encyclopédie vétérinaire, Dermatologie, Elsevier Masson, Paris, 2, 1200, 1-11

[99] PRELAUD P. (2009)
Otite externe et dermatite atopique
Suppl. PratiqueVet, 57, 9-10

[100] PRELAUD P., HENNET P. (2009)
Le *flushing* de l'oreille externe
PratiqueVet, 61, 34-37

[101] ROGERS K.S. (1988)
Tumors of the ear canal
Vet. Clin. North Am. Small Anim. Pract., 18, 4, 859-868

[102] ROSSER E.J. Jr (2004)
Causes of otitis externa
Vet. Clin. North Am. Small Anim. Pract., 34, 2, 459-468

[103] ROSYCHUK R.A.W. (1994)
Management of otitis externa
Vet. Clin. North Am. Small Anim. Pract., 24, 5, 921-952

[104] ROSYCHUK R.A.W., LUTTGEN P. (2000)
Diseases of the ear
In : Ettinger S.J., Feldman E.C., Textbook of veterinary internal medicine. Diseases of the dog and cat, 5th edition, W.B. Saunders Company, Philadelphia, vol. 2, 986-1002

[105] ROTH L. (1988)
Pathologic changes in otitis externa
Vet. Clin. North Am. Small Anim. Pract., 18, 4, 755-764

[106] RYCROFT A.K., SABEN H.S. (1977)
A clinical study of otitis externa in the dog
Can. Vet. J., 18, 3, 64-70

[107] SAMUELSON D.A (2007)
Ear
In : Textbook of veterinary histology, Saunders Elsevier, Saint-Louis, Missouri, 512-524

[108] SARIDOMICHELAKIS M.N., FARMAKI R., LEONTIDES L.S, KOUTINAS A.F. (2007)
Aetiology of otitis externa
In : The Authors (eds), , 19th Annual Congress of the ESVD-AVCD, Tenerife, Espagne, 4-6 September 2003, Journal compilation, 18, 341-347

[109] SCHALLER O. (1992)
Organa sensum
In : Illustrated veterinary anatomical nomenclature, Stuttgart : F. Enke, 526-543

[110] SCOTT D.W., MILLER W.H., GRIFFIN C.E. (2001)
External ear diseases
In : Muller and Kirk's small animal dermatology, 6th edition, W.B. Saunders Company, Philadelphia, 1203-1235

[111] SCOTT D.W., MILLER W.H., GRIFFIN C.E. (2001)
Miscellaneous skin diseases
In: Muller and Kirk's small animal dermatology, 6th edition, W.B. Saunders Company, Philadelphia, 1125-1183

[112] SEIM H.B. III (1993)
Middle ear
In : Slatter D., Textbook of small animal surgery, 2nd edition, vol. 2, W.B. Saunders Company, Philadelphia, 1568-1576

[113] SIMEON L.A. (2003)
Contribution à l'étude de l'anatomie fonctionnelle de l'oreille et de la surdité chez les carnivores domestiques.
Thèse de doctorat vétérinaire, Université Paul-Sabatier, Toulouse, 262 p.

[114] SOTIRAKI S.T., KOUTINAS A.F., LEONTIDES L.S., ADAMAMA-MORAITOU K.K., HIMONAS C.A. (2001)
Factors affecting the frequency of ear canal and face infestation by *Otodectes cynotis* in the cat
Vet. Parasitol., 96, 309-315

[115] STOUT-GRAHAM M., KAINER R.A., WHALEN L.R., MACY D.W. (1990)
Morphologic measurements of the external ear canal of dogs
Am. J. vet. Res., 51, 991-994

[116] TUDOR E.G., LEE A.C.Y., ARMATO D.G., BOWMAN D.D. (2008)
Mammomonogamus auris infection in the middle ear of a domestic cat in Saipan, Northern Mariana Islands, USA
J. feline Med. Surg., 10, 501-504

[117] VAN POUCKE S. (2001)
Ceruminous otitis externa due to *Demodex cati* in a cat
Vet. Rec, 149, 651-652

[118] VIGUIER E. (2009)
L'otoscopie chez les carnivores domestiques
In : Enseignement post-universitaire de chirurgie : Chirurgie des oreilles, Ecole Nationale Vétérinaire de Lyon, 20 Novembre 2009, Janssen

[119] VIGUIER E. (2009)
Le nettoyage auriculaire
In : Enseignement post-universitaire de chirurgie : Chirurgie des oreilles, Ecole Nationale Vétérinaire de Lyon, 20 Novembre 2009, Janssen

[120] WHITE S.D., CERAGIOLI K.L., BULLOCK L.P., MASON G.D. (1989)
Cutaneous markers of canine hyperadrenocorticism
Compend. contin. Educ. Pract. Vet., 11, 4, 446-465

[121] WHITE S.D., IHRKE P.J., STANNARD A.A., SOUSA C., REINKE S., ROSSER E.J. *et al.* (1983)
Occurrence of *Staphylococcus aureus* on the clinically normal canine hair coat
Am. J. vet. Res., 44, 2, 332-334

[122] WHITE-WEITHERS N. (2005)
Ceruminous diseases of the ear
In : Gotthelf L.N., Small animal ear diseases, an illustrated guide, 2nd edition, Elsevier Saunders, Saint-Louis, Missouri, 203-219

[123] YAMAMOTO J.K., HANSEN H., HO E.W., MORISHITA T.Y., OKUDA T., SAWA T.R. *et al.* (1989)
Epidemiologic and clinical aspects of feline immunodeficiency virus infection in cats from the continental United States and Canada and possible mode of transmission
J. Am. Vet. Med. Assoc., 194, 2, 213-220

ANNEXES

Annexe 1 : Conformations externe et interne de l'os temporal

1 – Conformation externe **[9]**

Chez les carnivores domestiques, la partie auriculaire de l'os temporal a la forme d'une pyramide irrégulière, à grand axe presque vertical, légèrement rejetée caudalement. On retrouve ainsi une base, un sommet et quatre faces. Le sommet et les quatre faces appartiennent à la partie pétreuse de l'os temporal, tandis que la base dépend de la partie tympanique (et de la partie endotympanique chez le chat).

Tableau 4 - Conformation externe de l'os temporal (d'après [9])

Face caudale	- soudée à l'os occipital - la seule partie visible extérieurement correspond à la base du processus mastoïdien
Face latérale	- en grande partie recouverte par le bord caudal de l'écaille - le méat acoustique externe (ou conduit auditif externe) se détache en bas de cette face, s'ouvre à l'extérieur par le pore acoustique externe et communique médialement avec la caisse du tympan par un orifice obturé : la membrane tympanique
Face médiale	- appartient essentiellement à la partie pétreuse - dorsalement elle montre l'empreinte du cervelet (ou fosse cérébelleuse) - ventralement et rostralement, elle comporte le pore acoustique interne qui donne accès au méat acoustique interne - divers pertuis, laissant passer des ramifications du nerf vestibulo-cochléaire
Face rostrale ou cérébrale	- appartient à la partie pétreuse - peu étendue, plus ou moins couverte par le bord caudal de l'écaille, elle tend généralement à se confondre avec la face latérale - chez le chien, cette face est étroite, tandis que chez le chat, elle est absente et remplacée par l'os pariétal

Base	- comporte, à la limite de la face latérale, la base du méat acoustique externe et juste derrière, le processus mastoïde - le méat acoustique externe est vaste et bref chez le chien, tandis qu'il est absent chez le chat - médialement on trouve une saillie : la bulle tympanique, appartenant à la partie tympanique, et en grande partie chez le chat à la partie endotympanique. Elle est creuse, formée de multiples cellules généralement séparée par de très minces septums osseux - rostro-médialement à la bulle tympanique, on trouve une épine brève et peu saillante : le processus musculaire auquel s'attache le muscle tenseur du voile du palais - à la base de ce processus s'ouvre un conduit donnant accès à la cavité tympanique : c'est la partie osseuse de la trompe auditive (encore appelé canal musculo-tubaire et anciennement trompe d'Eustache) - latéralement au processus musculaire, on trouve la fissure pétro-tympanique (anciennement scissure de Glaser), par laquelle s'échappe la corde du tympan, accompagnée de l'artère tympanique

2 – Conformation interne **[9]**

On distingue deux cavités principales : la caisse du tympan et le labyrinthe osseux.

Tableau 5 - Conformation interne de l'os temporal (d'après [9])

Caisse du tympan	Origine	- à la limite des parties pétreuse, tympanique et endotympanique (chez le chat), mais creusée essentiellement dans ces deux dernières
	Structure	- irrégulière, déprimée d'un côté à l'autre - paroi médiale appartient à la partie pétreuse - paroi latérale formée essentiellement de la partie tympanique - traversée par la chaîne des trois osselets

	Ouvertures	- deux ouvertures dans la paroi médiale : fenêtres vestibulaire et cochléaire, séparées par une petite éminence, le promontoire - une ouverture dans la partie latérale, formant un cercle osseux incomplet : l'anneau tympanique, sur lequel est tendu la membrane tympanique - une ouverture à la base du processus musculaire : partie tubaire de la trompe auditive
Labyrinthe osseux	Origine	- creusé dans la partie pétreuse de l'os temporal
	Structure	- comprend l'ensemble des cavités qui logent l'oreille interne - anfractueux, complexe, formé de 3 parties : • vestibule • 3 canaux semi-circulaires avec dilatation en forme d'ampoule à l'extrémité de chaque canal • cochlée : tube spiralé, enroulé autour d'un axe osseux (modiolus), incomplètement divisé par une lame spirale en deux rampes : rampe vestibulaire supérieure et rampe tympanique inférieure
	Ouvertures	- paroi latérale : fenêtre vestibulaire et fenêtre cochléaire - paroi médiale : entrée de l'aqueduc du vestibule et canalicule cochléaire

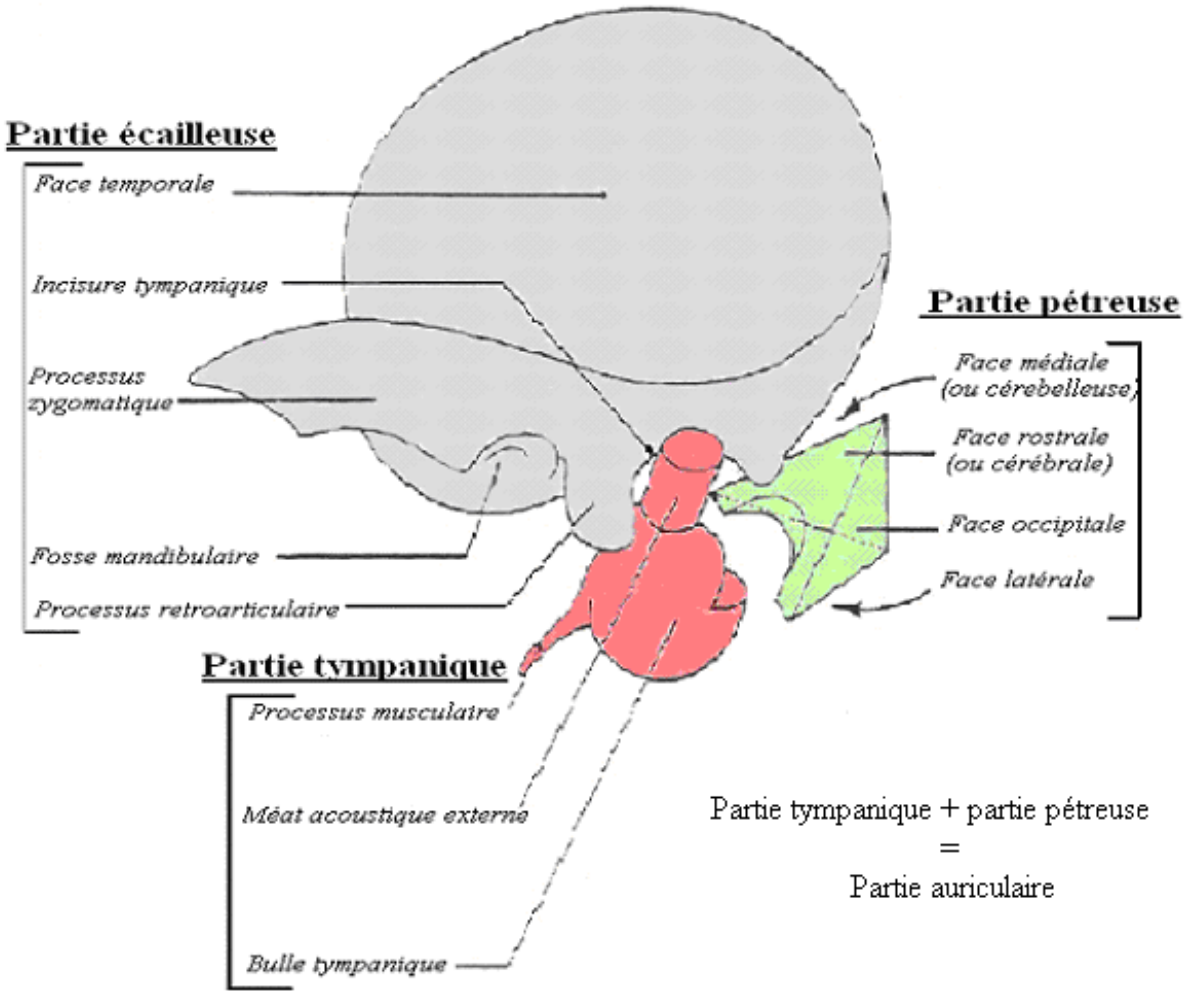

Figure 133 - Représentation schématique d'une vue latérale d'un os temporal gauche, permettant de visualiser les parties écailleuse et auriculaire (d'après [113])

Annexe 2 : L’innervation sensitive de l’oreille externe

L’innervation sensitive de l’oreille externe est réalisée par 4 nerfs : le nerf trijumeau (nerf crânien V), le nerf facial (nerf VII), le nerf vague (nerf X) et le deuxième nerf cervical

Tableau 6 - Innervation sensitive de l'oreille externe (d'après [9])

Nerfs concernés	Parties innervées
Branche auriculo-temporale du nerf trijumeau	- épiderme tapissant le conduit auditif horizontale et la membrane tympanique - bord rostral et surface concave du pavillon - peau recouvrant le tragus
Branches auriculaires internes du nerf facial (rostrale, moyenne, caudale)	- majeure partie de la surface concave de la scapha - muscles de l’oreille externe
Branche auriculaire latérale issue à la fois du nerf facial et du nerf vague	- épiderme tapissant le conduit auditif vertical et une partie du conduit auditif horizontal
Second nerf cervical	- surface convexe de la scapha

Annexe 3 : Nerfs traversant la cavité de l'oreille moyenne mais à destination finale autre **[66]**

Tableau 7 - Nerfs traversant la cavité de l'oreille moyenne mais à destination finale autre (d'après [37], [66] et [69])

Provenance	Caractéristiques	Localisation	Innervation finale	Symptômes en cas de lésion
Nerfs sympathiques	- nerfs sympathiques post-ganglionnaires - issus des neurones situés dans le ganglion crânial cervical	- chez le chien : • transitent le long de l'artère carotide interne sous forme d'un plexus nerveux périvasculaire, à l'intérieur du canal pétro-occipital • ce canal est séparé de l'oreille moyenne par une fine lame osseuse, qui peut s'éroder facilement en cas d'infections chroniques - chez le chat : transitent dans la sous-muqueuse de l'oreille moyenne, à proximité du septum de la cavité tympanique et forment un plexus tympanique	- Œil et orbite	Syndrome de Claude Bernard-Horner ipsilatéral : - myosis - enophtalmie - ptôse palpébrale - prolapsus de la 3ème paupière

Provenance	Caractéristiques	Localisation	Innervation finale	Symptômes en cas de lésion
Nerfs issus du nerf facial (nerf VII)	- nerf sensible aux affections chroniques de l'oreille moyenne	- transit par le canal facial : canal osseux incomplet qui expose partiellement le nerf dans l'oreille moyenne	- muscles peauciers de la face - glandes salivaires et lacrymales	- blépharospasme, kérato-conjonctivite sèche - oreille tombante - paralysie des muscles buccaux - spasmes du platysma (muscle peaucier du cou en arrière de l'oreille), du côté atteint
Nerfs issus du nerf facial intermédiaire (nerf VII bis)	- corde du tympan - fibres parasympathiques pré-ganglionnaires et fibres gustatives	- passe médialement à la base du marteau, au niveau du compartiment dorsal de la cavité tympanique	- glandes salivaires mandibulaires et sublinguales - papilles gustatives des 2/3 rostraux de la langue	- atrophie des papilles gustatives du côté atteint
Nerfs issus du nerf glosso-pharyngien (nerf IX)	- fibres parasympathiques pré-ganglionnaires puis ganglion otique (ou auriculaire), puis fibres post-ganglionnaires	- branche appelée « petit nerf pétreux »	- glande parotide	- perte partielle ou totale de la salivation du côté atteint

Annexe 4 : Anatomie de l'oreille interne

L'oreille interne a deux fonctions principales : le traitement des stimuli auditifs et l'équilibration. **[66]** Elle est creusée au sein de la pyramide contenue dans la partie pétreuse de l'os temporal. Elle est séparée de l'oreille moyenne par la fenêtre vestibulaire (obturée par la base de l'étrier) et la fenêtre cochléaire (recouverte d'une membrane tympanique secondaire). L'oreille interne correspond à l'emboîtement de deux structures, dans lesquelles circulent des liquides différents : une coque osseuse (le labyrinthe osseux) contenant la périlymphe, à l'intérieur de laquelle on trouve des structures tubulaires membraneuses (le labyrinthe membraneux) remplies d'endolymphe. **[9]**

Tableau 8 - Organisation générale de l'oreille interne des carnivores domestiques

Organisation des labyrinthes	- labyrinthe osseux : • creusé dans l'os pétreux, environ 15 mm de long **[66]** • vestibule au centre, canaux semi-circulaires caudo-dorsalement, et cochlée rostro-ventralement • os le plus dur et le moins compressible de l'organisme (quantité la plus importante de phosphate tricalcique $Ca_3(PO_4)_2$ par unité de volume) **[67]** - labyrinthe membraneux : • à l'intérieur du labyrinthe osseux • le vestibule comprend l'utricule et le saccule réunis par le conduit utriculo-sacculaire • les 3 canaux semi-circulaires contiennent 3 conduits semi-circulaires communiquant tous avec l'utricule • la cochlée contient le conduit cochléaire communiquant avec le saccule par le *ductus reuniens*
Périlymphe et endolymphe	- périlymphe (chargée négativement) contenue dans le labyrinthe osseux - endolymphe visqueuse (chargée positivement) contenue dans le labyrinthe membraneux - aucune communication entre les deux liquides - gradient électrique entre les deux compartiments

Tableau 9 - Organisation du labyrinthe osseux de l'oreille interne chez les carnivores domestiques

Structure générale	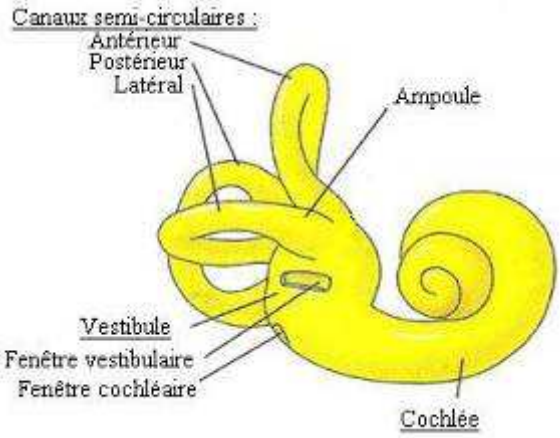 **Figure 134 -Conformation du labyrinthe osseux de l'oreille interne (d'après [107])**
Vestibule	- petit espace ovale, irrégulier, de 3 mm de diamètre environ - paroi latérale contenant deux ouvertures : • fenêtre vestibulaire : ovale, dorsale, obturée par la base de l'étrier • fenêtre cochléaire : ronde, ventrale, recouverte par une « seconde membrane tympanique » → amortisseur des ondes sonores - paroi médiale : divers orifices (passage des filets du nerf vestibulo-cochléaire, ouverture de la rampe vestibulaire de la cochlée, ouverture des canaux semi-circulaires) - deux dépressions : • récessus elliptique de l'utricule caudo-dorsalement • récessus sphérique du saccule rostro-ventralement
Canaux semi-circulaires	- 3 canaux : antérieur (vertical), postérieur (vertical), latéral (horizontal) - chaque canal mesure 0.5 mm de diamètre et décrit environ les deux tiers d'un cercle de 3,5 à 6 mm de diamètre **[55]**
Cochlée	- conformation externe : structure osseuse (appelée limaçon) qui s'enroule autour d'une autre structure osseuse, centrale et creuse, appelée modiolus (ou columelle) **[9]** • chez le chien : 3,25 tours de spire • chez le chat : 3 tours de spire - conformation interne **[66]** • rampe vestibulaire, dorsale, qui s'étend de la fenêtre vestibulaire jusqu'à l'apex de la cochlée, extrémité libre en forme de crochet, appelée hamulus • rampe tympanique, ventrale, qui s'étend de l'hamulus à la fenêtre cochléaire • ces 2 rampes communiquent par une petite ouverture, située au niveau du bord libre de l'hamulus : l'helicotrema

Contenu du labyrinthe osseux	- le labyrinthe osseux est rempli de périlymphe (ou liquide périlymphatique) - liquide clair remplissant l'espace périlymphatique, situé entre le périoste et le labyrinthe membraneux - se forme à partir de deux origines : • capillaires sanguins du tissu conjonctif du labyrinthe osseux • cavité sous-arachnoïdienne - composition proche du liquide céphalo-rachidien (Na^+ et Cl^- proche de l'équilibre électrostatique)
Relations avec les méninges	- le conduit périlymphatique (ou canalicule cochléaire) s'abouche dans le labyrinthe osseux - il relie la rampe tympanique à la cavité sous-arachnoïdienne : circulation du liquide périlymphatique entre le labyrinthe osseux et l'espace sous-arachnoïdien contenant le liquide céphalo-rachidien - des otites moyennes chroniques peuvent donc donner des otites internes puis s'étendre aux méninges

Tableau 10 - Organisation du labyrinthe membraneux de l'oreille interne chez les carnivores domestiques

Structure générale	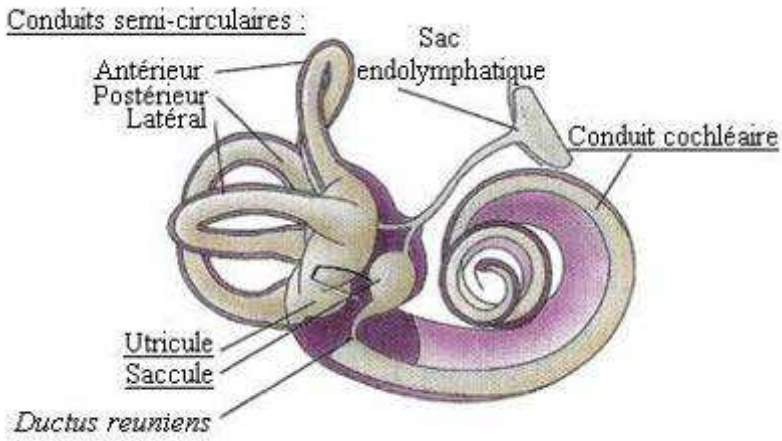 **Figure 135 - Conformation du labyrinthe membraneux, logé au sein du labyrinthe osseux (d'après [107])**
Utricule et saccule [28] [55] [69]	- récepteurs sensoriels appelés macules au niveau de l'utricule et du saccule, responsables de la sensation de la position statique de la tête, d'accélération et décélération linéaires et la gravité - tissu conjonctif épais, recouvert d'un neuroépithélium, avec cellules ciliées et cellules de soutien - ce neuroépithélium est recouvert d'une membrane otolithique, composée d'une substance gélatineuse à la surface de laquelle on retrouve des petits corps calcaires cristallins, appelés otolithes - l'éloignement des otolithes par rapport aux cellules ciliées provoque une impulsion au niveau du nerf vestibulaire - macule sacculaire orientée verticalement (plan sagittal), sensible aux vibrations et aux sons forts, et macule utriculaire orientée horizontalement (plan longitudinal), percevant les changements de port de tête
Conduits semi-circulaires [28] [55] [69]	- chacun des 3 conduits est orienté perpendiculairement par rapport aux deux autres et présente une dilatation, appelée ampoule, à son extrémité - responsable des sensations de rotation (accélération et décélération angulaires) de la tête dans les trois dimensions - prolifération de tissu conjonctif formant un pont transversal sur une face de chaque ampoule, appelée *crista ampullaris* - *crista ampullaris* recouverte de cellules épithéliales formant un neuroépithélium, composé de cellules ciliées et de cellules de soutien - les cellules ciliées sont reliées à la partie vestibulaire du nerf vestibulo-cochléaire et sont stimulées par les mouvements de l'endolymphe, suite aux mouvements de la tête

Conduit cochléaire [28] [55] [66]	- le canal cochléaire (rampe médiale) est de forme triangulaire, s'étend jusqu'à la moitié de la cochlée environ et contient l'endolymphe - un épithélium épais, spécialisé, situé dans la membrane basilaire, constitue l'organe spiral (ou organe de Corti) - l'organe spiral contient les terminaisons nerveuses des cellules ciliées - les cellules ciliées possèdent des microvillosités adaptées et sont directement exposées à une structure protéique spécialisée : la membrane tectoriale - les ondes sonores provoquent des vibrations de la périlymphe, transmises à l'endolymphe par la membrane vestibulaire. La membrane tectoriale, agitée par l'endolymphe, stimule les cellules ciliées, initiant un message nerveux transmis par la partie cochléaire du nerf vestibulo-cochléaire
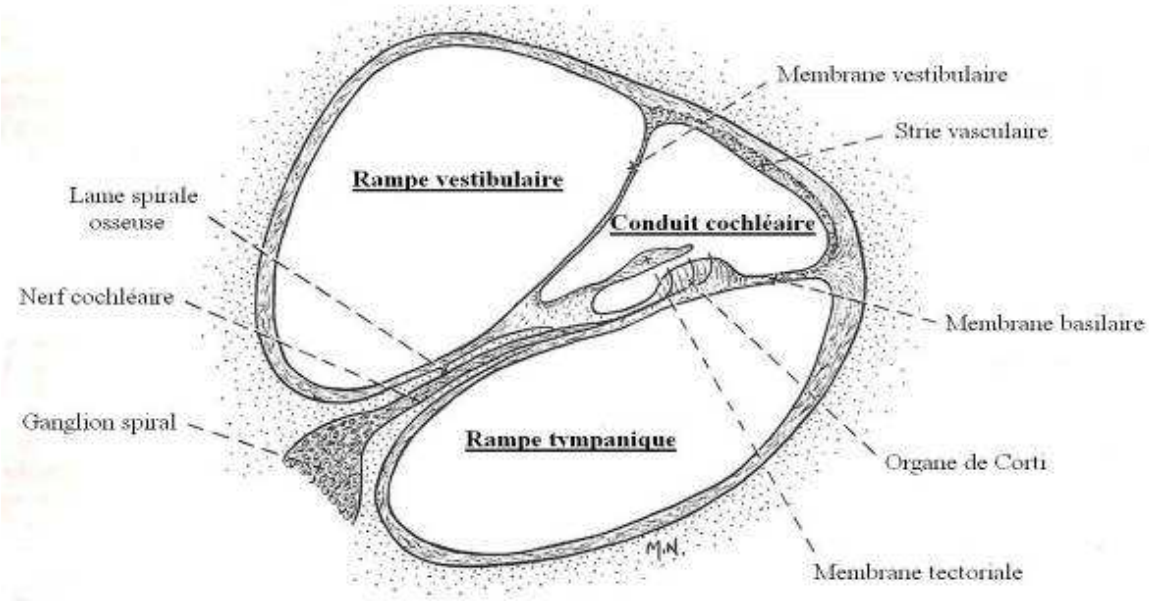 **Figure 136 - Coupe schématique à travers la cochlée (d'après [29])**	
Structure interne neurosensorielle	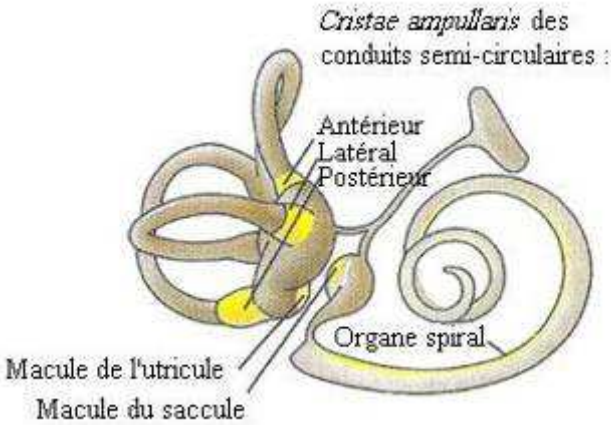 **Figure 137 - Parties neurosensorielles (en jaune) du labyrinthe membraneux (d'après [107])**

Contenu du labyrinthe membraneux	- le labyrinthe membraneux est rempli d'endolymphe - l'endolymphe est produite par la strie vasculaire de la cochlée et par les cellules des crêtes ampullaires et des macules : c'est un ultrafiltrat sanguin - sa composition est proche de celle d'un milieu intracellulaire (riche en K^+, pauvre en Na^+), même s'il s'agit d'un liquide extracellulaire
Relations avec les méninges	- le conduit endolymphatique relie le conduit utriculo-sacculaire au sac endolymphatique - le sac endolymphatique est une zone permettant la résorption de l'endolymphe par les sinus veineux de la dure-mère - le conduit endolymphatique et le sac endolymphatique sont contenus partiellement dans l'aqueduc du vestibule.
Lésions et conséquences [66]	- le labyrinthe membraneux sauf la cochlée est associé à l'équilibration. Les lésions associées provoquent un syndrome vestibulaire (ataxie vestibulaire, marche sur le cercle, tête penchée, strabisme, nystagmus) - une lésion concernant les cellules ciliées provoque un déficit voire une perte d'audition. Des surdités congénitales peuvent donc être soit d'origine « perceptive » (anomalies de l'oreille interne), soit d'origine centrale (lésion cérébrale du centre de l'audition) - les chats blancs possédant une surdité congénitale ont généralement de nombreuses anomalies au niveau de leur cochlée, notamment des anomalies du ganglion spiral du nerf cochléaire - les surdités acquises peuvent aussi être d'origine centrale ou périphérique (affection chronique, dégénérescence liée à l'âge, affection iatrogénique liée à l'utilisation de produits ototoxiques comme les aminosides) - le méat acoustique interne présente deux minuscules ouvertures : • l'ouverture dorsale mène dans le canal facial osseux, dans lequel passent le nerf facial (nerf crânien VII) et la partie vestibulaire du nerf vestibulo-cochléaire (nerf crânien VIII) • L'ouverture ventrale permet le passage de la partie cochléaire du nerf vestibulo-cochléaire • en raison de leur proximité, ces deux nerfs peuvent être atteints simultanément par une même lésion

Annexe 5 : Ototoxicité et molécules ototoxiques

Un agent ototoxique est une substance qui provoque des dommages auditifs. L'atteinte concerne généralement l'oreille interne, et plus particulièrement les structures neurosensorielles comme la cochlée. Les signes peuvent être aigus ou progresser de manière insidieuse. Ils peuvent être transitoires ou permanents, ou encore progresser après le retrait de l'agent.

Les produits ototoxiques peuvent atteindre les structures de l'oreille interne par voie hématogène (orale ou parentérale) mais cela est rare. La transmission principale se fait par l'administration de produits en application locale au niveau de l'oreille externe, en présence d'une rupture de la membrane tympanique. Les substances passent dans l'oreille moyenne, puis dans l'oreille interne par la fenêtre vestibulaire ou la fenêtre cochléaire. **[67]**

Tableau 11 - Principales substances ototoxiques chez les carnivores domestiques (d'après [67], [85] et [89])

Antibiotiques	Molécules diverses	Substances présentes dans l'environnement
- Aminosides (surtout en administration parentérale) Streptomycine **Dihydrostreptomycine** Kanamycine **Gentamicine** (syndrome vestibulaire) **Néomycine** (surdité) Tobramycine Nétilmicine Amikacine (surdité) - Macrolides **Erythromycine** Clindamycine Azithromycine - Polypeptides **Polymixine B** Polymixine E (colistine) - Phénicolés Chloramphénicol	- Salicylés Acide acétylsalicylique (aspirine) Quinine (antipaludéen) Furosémide Acide éthacrynique } Diurétiques Bumétanide Mannitol - Agents anticancéreux Carboplatine Cisplatine Cyclophosphamide Vincristine - Antiseptiques **Ethanol** **Chlorhexidine** Certains ammoniums IV - Autres **Acide acétique** Griséofulvine Insuline **Prednisolone** Pentobarbital Agents céruminolytiques et solvants	Monoxyde de carbone Disulfate de carbone Etain Plomb Mercure Manganèse Hexane Toluène Trichloroéthylène Xylène Styrène Nicotine Nitrite de butyle Bromure de potassium Composés d'arsenic Détergents Sels d'or

Annexe 6 : Tumeurs de l'oreille externe chez les carnivores domestiques

Tableau 12 - Liste des tumeurs rencontrées au niveau de l'oreille externe (d'après [23], [30] et [75])

Tumeurs bénignes	Tumeurs malignes
- papillome - adénome des glandes sébacées - adénome des glandes cérumineuses (ou céruminome bénin) - fibrome - mastocytome - trichoépithéliome - histiocytome - mélanome bénin - plasmocytome - tumeur bénigne des cellules basales	- épithélioma spinocellulaire - épithélioma basocellulaire - adénocarcinome des glandes sébacées - adénocarcinome des glandes cérumineuses (ou céruminome malin) - carcinomes épidermoïdes - autres carcinomes (origine indéterminée) - fibrosarcome - chondrosarcome - mastocytome - tumeur à cellules rondes - mélanome malin - hémangiosarcome - autres sarcomes (origine indéterminée)
Masses pseudo-néoplasiques	
- Polypes inflammatoires (notamment polypes nasopharyngés du chat)	

masse : masses auriculaires les plus courantes à la fois chez le chien et le chat

masse : masses auriculaires les plus courantes chez le chien

masse : masses auriculaires les plus courantes chez le chat

Annexe 7 : Les différentes formes d'otites externes (d'après [60])

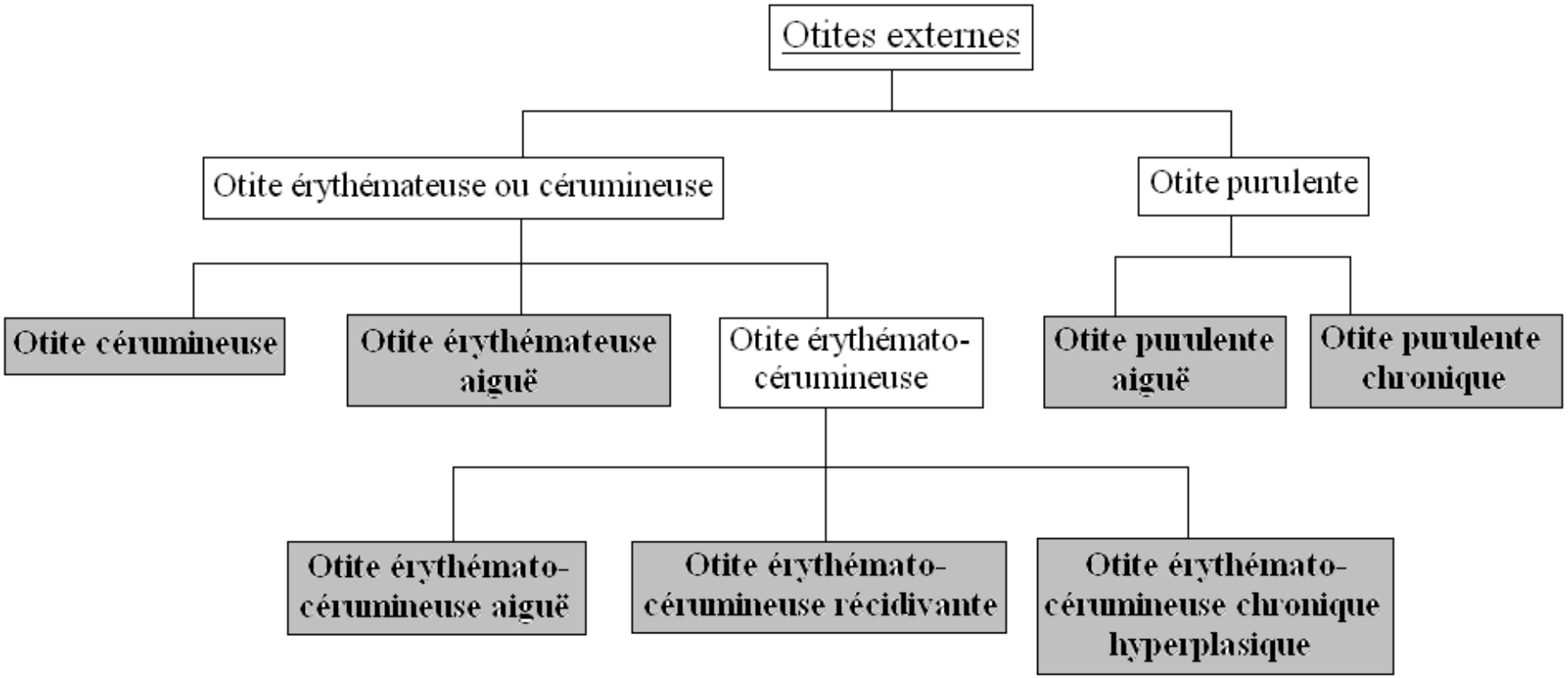

Chacune des formes d'otites (en coloré) peut prendre un aspect unilatéral ou bilatéral suivant la cause qui a provoqué l'otite. Les cas unilatéraux sont plutôt liés à une cause traumatique ou locale, alors que les cas bilatéraux sont plutôt liés à une cause systémique sous-jacente.

Annexe 8 : Prévalence et étiologie des différents types d'otites externes

Tableau 13 - Prévalence et étiologie des différents types d'otites externes (d'après [62])

Type	Prévalence moyenne	Atteinte unilatérale (U) ou bilatérale (B)	Causes primaires	Facteurs d'entretien à contrôler
Otite à corps étranger	De rare à fréquent suivant les saisons et le lieu	Généralement U	Corps étranger	Surinfections éventuelles
Otite érythémato-cérumineuse parasitaire	7 à 10 %	B à 95 %	*Otodectes cynotis* +++ autres ±	Surinfections éventuelles
Otite érythémato-cérumineuse non parasitaire / infectieuse	≈ 2/3	B à 75 %	Dermatites allergiques à 85 % : - essentiellement dermatite atopique - plus rarement allergie alimentaire	- essentiellement levures (*Malassezia pachydermatis* +++) - nombreux *cocci* (*Staphylococcus intermedius* +++, Streptocoques +, autres ±)
Otite suppurée	≈ 1/4	50 % U, 50 % B	Complication d'otite érythémato-cérumineuse ou d'otite à corps étranger	- essentiellement bacilles (*Pseudomonas aeruginosa* +++, *Proteus spp* +, autres ±)

Annexe 9 : Caractéristiques de l'exsudat du conduit auditif externe en fonction de différentes étiologies

Tableau 14 - Caractéristiques de l'exsudat en fonction de différentes étiologies (d'après [86])

	Micro-organisme impliqué	Aspect de l'exsudat	Couleur de l'exsudat	Odeur de l'exsudat
Oreille saine	- pas de micro-organisme pathogène - présence d'une microflore physiologique (*Staphylococcus intermedius* et *Malassezia pachydermatis* notamment)	- petite quantité	- jaune pâle à marron clair	- aucune
Infection bactérienne	*Cocci* Gram positif	- grande quantité	- jaune foncé à marron clair	
	Bacilles Gram négatif	- épais, crémeux - purulent	- jaunâtre à verdâtre	- « odeur d'égout »
Infection fongique	*Malassezia pachydermatis*	- abondant - aspect cireux	- brun à noirâtre	- odeur caractéristique de *Malassezia*
Infestation parasitaire	*Otodectes cynotis*	- friable - ressemble à des grains de café	- brun foncé, noir	
Otite externe chronique	- pas de micro-organisme - après la résolution de l'infection - production en excès de cérumen par l'oreille hyperplasique	- ressemble à de la cire de bougie fondue - huileux, cireux	- blanchâtre	- aucune odeur

Annexe 10 : Les oreilles tombantes, un facteur prédisposant aux otites externes

Il est clairement admis que le type d'oreille influence grandement le risque de développer une otite externe. En effet, chez de nombreuses races de chiens, les oreilles sont tombantes, ce qui restreint fortement la circulation d'air dans le conduit auditif et les convections de chaleur. **[5]** Ainsi, l'humidité du conduit auditif augmente ce qui crée les conditions adéquates à un développement de bactéries ou de champignons. **[40]** La conformation des oreilles ne semble, en revanche, pas avoir d'incidence sur la température du conduit auditif externe. **[61]**

Une large étude réalisée sur 3 ans et 8975 chiens montre en effet que le type d'oreille, et notamment les oreilles tombantes, peuvent être considérées comme un véritable facteur de risque vis-à-vis des otites externes : dans l'étude, on recensait environ deux fois plus d'otites externes chez les chiens à oreilles tombantes par rapport aux chiens à oreilles dressées. **[56]** Ceci explique également pourquoi la proportion de chats présentant des otites externes est bien plus faible (environ 2 % des consultations) que celle des chiens (10 à 20 %) : leurs oreilles sont généralement dressées, permettant une meilleure ventilation du conduit auditif. **[5]**

Etant donné que la plupart des chiens atteints par une otite légère n'expriment que des symptômes trop peu marqués pour alerter leurs propriétaires, il est conseillé d'informer ces derniers sur les prédispositions de leur chien concernant les otites externes. **[56]** Il semble également important de prêter une attention toute particulière à l'éventualité d'une otite externe à chaque consultation, même lorsqu'aucun symptôme n'est remarqué. Ainsi, pour les chiens prédisposés, un examen otoscopique approfondi est conseillé à chaque consultation.

Par ailleurs, il convient de noter que toutes les races à oreilles tombantes ne sont pas également prédisposées, et inversement certaines races à oreilles dressées peuvent être aussi davantage touchées. Ceci s'explique par le fait que le port d'oreille n'est pas un critère exclusif et que d'autres facteurs de prédisposition entrent également en compte. **[5]** En effet, depuis que l'otectomie n'est plus autorisée, les races Schnauzer nain et Doberman portent volontiers les oreilles tombantes : on n'observe pas pour autant d'augmentation de l'incidence des otites externes chez ces races. **[40]**

Annexe 11 : Influence des conditions extérieures sur les otites externes

Les études ont montré que les changements climatiques sont corrélés avec la prévalence d'otites externes. En effet, l'incidence de premiers cas d'otites externes, dans cinq régions géographiques d'Amérique du Nord, paraît plus élevée dans le mois ou les deux mois suivant les mois à température, hygrométrie et pluviométrie élevées. **[56]**

a - Influence de la température

La température extérieure ne semble pas avoir une incidence majeure : il faut une augmentation de 6,4°C dans l'air ambiant pour observer une augmentation de seulement 0,3°C de la température du conduit auditif. De plus, l'inverse ne se produit pas : lors de chute de la température ambiante, la température auriculaire reste stable grâce au pavillon et aux poils qui empêchent les radiations et les convections de chaleurs vers l'extérieur. **[50]** Mais la même étude montre qu'une résection de la paroi latérale du conduit auditif abaisse la température du conduit auditif de 0,4 à 1°C par rapport au lot témoin. Une faible hausse de la température locale peut donc suffire à prédisposer le conduit auditif à des infections. **[56]**

b - Influence de l'humidité relative

Le conduit auditif externe d'un chien sain est une région à haut degré d'humidité relative : 80 % en moyenne. Une étude de *Grono* montre que lorsque le degré d'hygrométrie dans l'air ambiant passe de 52 à 76 %, l'humidité relative du conduit auditif passe de 80 à 83 %. On pourrait croire cette augmentation peu significative, mais elle peut en fait s'avérer très importante. En effet, les travaux de *Neuroth* en 1948 ont montré que le flux sanguin artériel irriguant la peau est plus important dans une atmosphère humide que dans une atmosphère sèche. Ainsi, lorsque l'humidité relative du conduit auditif augmente (augmentation dans l'air ambiant ou baignades répétées), l'épithélium est abondamment irrigué, ce qui entraîne une humidification importante puis une possible macération. **[51]** On note alors une diminution du phénomène de barrière naturelle, ce qui autorise des surinfections par des micro-organismes déjà présents, en particulier par *Staphylococcus aureus*, un hôte classique du conduit des chiens sains **[121]** et l'un des micro-organismes les plus courants parmi ceux responsables d'otites externes. **[15] [52]** Là encore, la résection de la paroi latérale du conduit auditif prévient la réapparition d'otites externes, en abaissant grandement l'humidité du conduit auditif grâce à une meilleure ventilation. **[51]**

Annexe 12 : Acariens responsables d'otites et non visibles à l'examen otoscopique

Tableau 15 - Caractéristiques des otites causées par des acariens non visibles à l'examen otoscopique [1] [20] [55] [64] [94] [117] [122]

	Agent parasitaire	Localisation	Caractéristiques	Symptômes auriculaires
Demodex sp.	- Chez le chien : *Demodex canis* - Chez le chat : *Demodex gatoi* *Demodex cati*	- Parasites des follicules pileux - Dermatite érythémato-croûteuse de la face et des pavillons chez le chat	- otite isolée ou symptôme particulier d'une démodécie généralisée, leucopénie - action irritante mécanique et chimique (toxines) des parasites - chez le chat, la démodécie est souvent l'expression d'une cause sous-jacente grave	- otite cérumineuse avec exsudat (de pâle à marron) et érythème marqué - dilatation kystique des glandes cérumineuses
Trombiculidés	Larves de : *Neotrombicula autumnalis* *Eutrombicula alfreddugesi*	- Dermatite papulo-croûteuse de la face, de l'abdomen, des espaces interdigités	- larves orangées (0,2 mm) - colonisation possible du pavillon ou de l'entrée du conduit auditif (inflammation de voisinage)	- prurit violent qui crée l'inflammation
Sarcoptidés	*Sarcoptes scabiei* *Notoedres cati*	- Localisation primitive non auriculaire	- inflammation auriculaire de voisinage - mise en évidence de ces parasites à la cytologie extrêmement rare	- prurit violent qui crée l'inflammation - hyperplasie des glandes cérumineuses - augmentation de la production de cérumen

Annexe 13 : Affections généralisées non accessibles par otoscopie et responsables d'otites externes

L'otoscopie ne constitue pas l'outil diagnostique essentiel pour ces pathologies, si ce n'est par le fait qu'elle permet d'exclure d'autres causes.

Tableau 16 - Caractéristiques des affections généralisées responsables d'otites externes, non accessibles par otoscopie

	Aspects généraux	Affection	Symptômes auriculaires	Caractéristiques
Troubles de la kératinisation **[55] [83] [93] [122]**	- primaires ou secondaires à d'autres affections (infection, ectoparasitose, dermatite allergique, dysendocrinie) - généralement otites bilatérales chroniques - sécrétion excessive de cérumen, accumulation de débris cellulaires et exsudats	- séborrhée idiopathique du Cocker	- hyperplasie - aspect humide du conduit - érythème et saignements	- affection primaire - otite initialement cérumineuse - hyperplasie épidermique qui apparaît rapidement - complications fréquentes
		- dysplasie épidermique du West Highland White Terrier - dermatite primaire à *Malassezia* du Basset Hound	- cérumen épais et gras	- graves affections auriculaires
		- adénite sébacée granulomateuse	- desquamation et légère inflammation	- rare chez le chien - touche plutôt le Caniche, l'Akita Inu, le Samoyède
		- dermatoses répondant à l'administration de zinc ou de vitamine A		- otite bilatérale cérumineuse
		- dermatose faciale du persan	- accumulation de squames grasses	- dermatite faciale séborrhéique rare mais grave, associée à une otite cérumineuse bilatérale

	Aspects généraux	Affection	Symptômes auriculaires	Caractéristiques
Dysendocrinies **[55] [65] [83] [91] [120] [122]**	- parfois évoqué comme cause d'otite externe - reste limité	- hypothyroïdie - hyperadrénocorticisme	- otite cérumineuse bilatérale, modification de la kératinisation et séborrhée	- assez rare : respectivement 0 cas sur 66 et 1 cas sur 60 - infections secondaires
		- dysendocrinies sexuelles (notamment sertolinome)	- otite cérumineuse bilatérale	- graves troubles des fonctions glandulaires cutanées
Maladies auto-immunes **[55] [83] [94]**	- assez rare -généralement plutôt circonscrites aux pavillons	- pemphigus (foliacé, érythémateux, vulgaire) - lupus (discoïde, érythémateux systémique ou cutané) - vascularites	- érosions, vésicules et pustules au niveau du conduit auditif	- chez le chat, pemphigus foliacé à la fois au niveau du pavillon et du conduit auditif : pustules non folliculaires, croûtes, érosions
		- cellulite juvénile	- otite externe exsudative	
Maladies virales **[47] [123]**	- cause reconnue en médecine humaine	- corrélations avec la maladie de Carré chez le chien ou le FIV chez le chat		- anecdotique : l'otite externe est un symptôme pour moins de 2 % des animaux infectés
Micro-organismes	- chez le chien comme chez le chat	- dermatophytes		- rare voire controversé
Pyodermites **[93]**	- atteinte auriculaire de proximité lors de lésion infectieuse de la face	- cellulite juvénile (pseudo-pyodermite)	- érosions et suppurations très importantes	- délabrante pour l'animal

Annexe 14 : Surinfections bactériennes et fongiques entretenant l'otite externe

Tableau 17 - Caractéristiques des surinfections bactériennes et bactéries colonisant le conduit auditif des carnivores domestiques

	Micro-organismes		**Caractéristiques**	**Conditions d'apparition**
	Oreille saine	**Oreille atteinte**		
Bactéries **[5] [12] [13] [55] [102] [108]**	- *Enterobacter sp.* - *Staphylococcus sp.* - *Micrococcus sp.* - quelques coliformes - culture bactérienne négative seulement sur 25 % des oreilles saines	- chez le chien : • *Staphylococcus intermedius* (coque Gram +, coagulase +) 30 à 50 % des cas • *Pseudomonas aeruginosa* (bacille Gram -) • *Proteus mirabilis* (bacille Gram -) • *Streptococcus sp.* (coque Gram +) • *Staphylococcus sp.* autres (coque Gram +, coagulase -) • *Corynebacterium sp.* (bacille Gram +) • *Escherichia coli* (bacille Gram -)	- présence d'une microflore physiologique, modifiée en qualité et en quantité lors d'otite - la flore physiologique du chat n'a pas été étudiée, mais on suppose qu'elle est proche de celle du chien - pathogènes opportunistes uniquement - toute otite modifie le climat et la répartition de la microflore - diagnostic par l'examen cytologique, associé à un examen bactériologique et antibiogramme en cas de présence de bacilles ou d'otite suppurée récidivante ou chronique	- otite à *Staphylococcus intermedius* : • bactéries les plus fréquemment isolées lors d'otite, sténose • souvent en cas d'otite aiguë • plutôt secondaire à une otite non exsudative érythémato-cérumineuse (par exemple atopie en début d'évolution) ou une baisse de l'immunité (hypothyroïdie) - otite à *Pseudomonas aeruginosa* : • secondaire aux facteurs qui favorisent une macération du conduit (conformation de l'oreille), une augmentation du pH ou une otite chronique (troubles de la kératinisation, dysendocrinie) • symptômes et douleur sévères : souvent présentée en phase aiguë • érosions, ulcérations, pus jaunâtre à verdâtre, rupture de la membrane tympanique
		- chez le chat : • *Staphylococcus intermedius* (coque Gram +, coagulase +) 30 à 50 % des cas • *Pasteurella multocida* (coccobacille Gram -)		

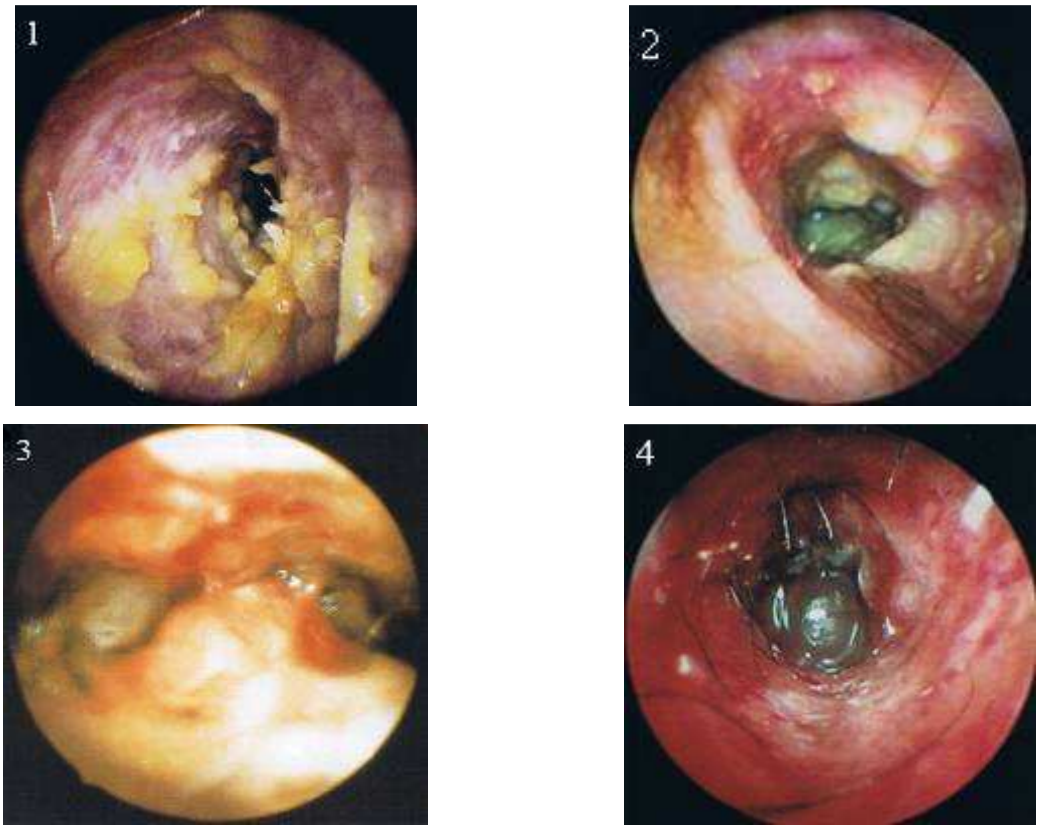

Figure 138 - Différents aspects d'infections bactériennes secondaires

1 : Exsudat jaune crémeux dans le canal vertical et infection par des staphylocoques (d'après [39])

2 : Ulcérations sévères et exsudat épais verdâtre lors d'infection à Pseudomonas (d'après [44])

3 : Ulcérations et zones hémorragiques associées à une infection à germe Gram négatif (d'après [55])

4 : Inflammation sévère et ulcérations du conduit lors d'otite à Pseudomonas (d'après [42])

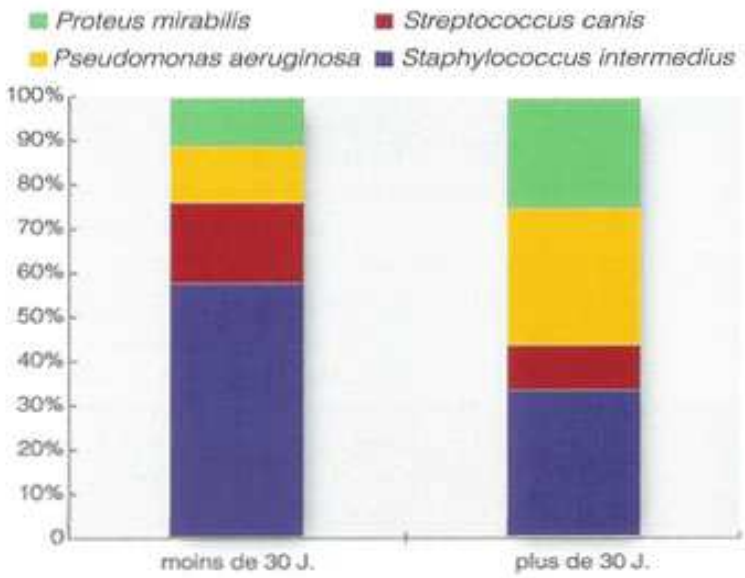

Figure 139 - Germes isolés lors d'otite suppurée en fonction de l'ancienneté de l'otite (d'après [12] et [13])

Tableau 18 - Caractéristiques des surinfections fongiques et champignons colonisant le conduit auditif des carnivores domestiques

	Micro-organismes		Caractéristiques	Symptômes auriculaires
	Oreille saine	**Oreille atteinte**		
Champignons **[1] [5] [53]** **[80] [102] [105]**	- *Malassezia pachydermatis* • chez le chien : présent dans 5 à 50 % des oreilles saines • chez le chat : présent dans 20 à 64 % des oreilles saines - champignons ubiquistes	- *Malassezia pachydermatis* présent dans 85 % des oreilles atteintes d'otites externes - autres *Malassezia* - *Aspergillus sp.* - *Microsporum sp.* - *Trichophyton sp.* - *Sporothrix schenkii* Uniquement pathogènes opportunistes (ils ne sont jamais des causes primaires d'otite)	- multiplication après la modification du microclimat du conduit auditif - multiplication secondaire à : • une macération au niveau du conduit auditif • une gêne à l'élimination des débris • une augmentation de la production de cérumen • une proportion importante d'acide gras dans le cérumen → notamment les réactions allergiques, les troubles de la kératinisation, la présence de masses, les dysendocrinies - monocultures fongiques retrouvées à l'examen cytologique dans 50 % des cas d'otites externes chez le chien, notamment lors d'otite chronique - infections à *Malassezia* souvent associées aux surinfections à *Staphylococcus intermedius*	- chez le chien : • cérumen brun rougeâtre à noirâtre, en passant par brun foncé lors d'infection à *Malassezia* - chez le chat : • cérumen caractéristique brun noirâtre, d'aspect identique à celui retrouvé lors d'infestation à *Otodectes cynotis* • *Malassezia pachydermatis* souvent associé à Otodectes cynotis, en raison de l'hypersécrétion de cérumen provoquée

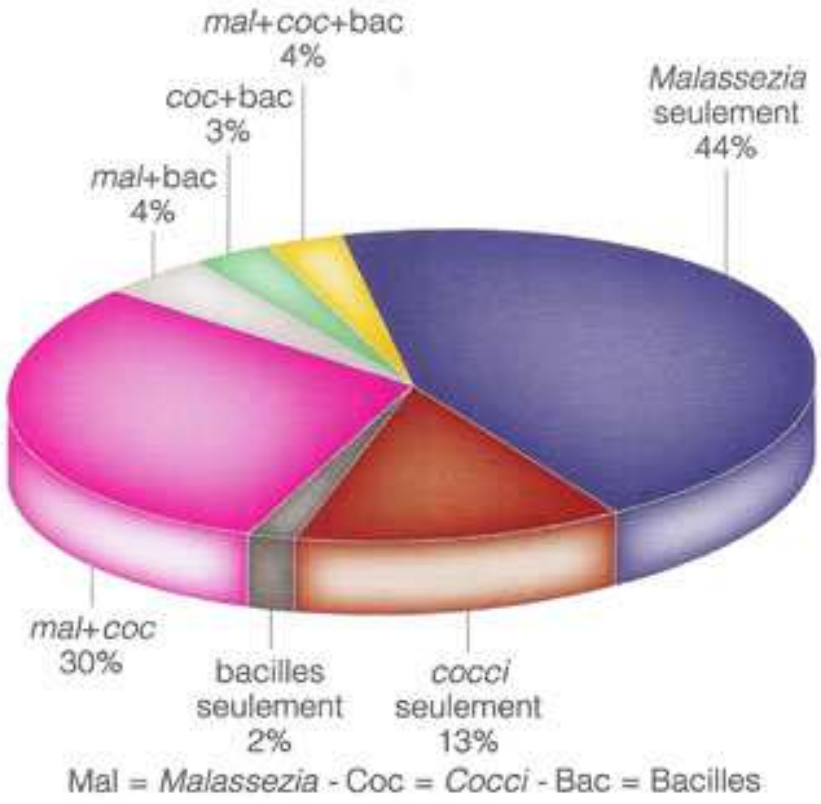

Figure 140 - Résultats de l'examen cytologique pour les otites érythémato-cérumineuses non parasitaires (d'après [12] et [13])

Annexe 15 : Prédisposition de certaines races de chiens et de chats aux otites

Tableau 19 -Races de chiens et de chats prédisposées aux otites en fonction de l'étiologie [3] [5] [6] [25] [40] [46] [55] [74] [80] [88] [92]

Etiologie		Races prédisposées
Oreilles longues et tombantes		Cocker, Basset
Présence excessive de poils dans le conduit auditif externe ou sur la face concave du pavillon		Caniche, Schnauzer, Bichon, Airedale Terrier, Griffon, Fox Terrier, West Highland White Terrier, Epagneuls
Sténose du conduit auditif		Shar Peï, West Highland White Terrier, Bulldog Anglais, Chow Chow, autres brachycéphales
Hyperplasie cérumineuse et augmentation des follicules pileux		Cocker, Springer Spaniel, Labrador Retriever (de couleur noire notamment)
Baignades répétées et humidité excessive		Labrador
Epillets		Golden Retriever, Springer Spaniel, Epagneul Breton, Airedale Terrier
Troubles de la kératinisation	Séborrhée idiopathique	Cocker
	Dysplasie épidermique	West Highland White Terrier
	Dermatite primaire à Malassezia	Basset Hound
	Adénite sébacée granulomateuse	Caniche, Akita Inu, Samoyède
	Maladies séborrhéiques	Berger Allemand, Berger Belge
	Dermatose faciale	Chat Persan
Polypes nasopharyngés		Chat Abyssin
Cellulite juvénile		Labrador, Golden Retriever, Pointer, Lhassa Apso
Infection secondaire à *Malassezia* et quantité d'acide gras dans le cérumen augmentée		Berger des Shetland, Husky sibérien
Otite moyenne primaire		Cavalier King Charles
Prédisposition d'espèce en général		Berger Allemand, Chat Persan, Chat Himalayen

Annexe 16 : Liste des principales molécules non ototoxiques et utilisables lors d'un nettoyage auriculaire

Lorsque la membrane tympanique est rompue, certains composés ne peuvent pas être utilisés car ils présentent un risque de toxicité, notamment vis-à-vis des structures de l'oreille interne (*cf. annexe 5*).

Ainsi, pour réaliser un nettoyage de la bulle tympanique ou un nettoyage du conduit auditif lorsque l'on ne connaît pas l'intégrité de la membrane tympanique, les molécules suivantes peuvent être employées :

Tableau 20 - Liste non exhaustive de molécules non ototoxiques, utilisables lors d'un nettoyage auriculaire (d'après [35])

Molécules utilisables	
Antibiotiques	- β-lactamines • pénicilline aqueuse • carbénicilline • ticarcilline • cefmenoxime • ceftazidime - quinolones • enrofloxacine • ofloxacine • ciprofloxacine • acétonide de fluocinolone - sulfamides • sulfadiazine argentique (0.1 %)
Antifongiques	- miconazole - clotrimazole - nystatine - tolnaftate
Autres	- squalène (adjuvant) - Tris-EDTA

ROBIN Alexandre

Intérêts diagnostiques et thérapeutiques de l'otoscopie dans la médecine et la chirurgie vétérinaire chez les carnivores domestiques

Thèse Vétérinaire : Lyon, *25 juin 2010*

RESUME :

Les affections de l'oreille sont parmi les causes les plus fréquentes de consultation en exercice vétérinaire chez le chien et le chat. Il est donc essentiel de savoir les diagnostiquer et les traiter. L'otoscopie est une méthode simple, rapide et efficace pour examiner le conduit auditif externe et la membrane tympanique. On peut également réaliser un examen un peu plus pointu et plus cher, mais qui permet une meilleure visualisation : c'est la vidéo-otoscopie, qui permet l'accès à l'oreille externe voire à l'oreille moyenne.

Après avoir rappelé la structure anatomique de l'oreille chez les carnivores domestiques et avoir présenté le matériel d'otoscopie et de vidéo-otoscopie ainsi que la technique otoscopique, nous nous sommes intéressés à montrer l'intérêt de ces examens dans le diagnostic des affections de l'oreille puis comment ils participent de l'arsenal thérapeutique pour la plupart de ces affections.

MOTS CLES :

- **Oreilles**
- **Otoscopie**
- **Carnivores domestiques**
- **Diagnostic**
- **Thérapeutique**

JURY :

Président :	Monsieur le Professeur Michel BERLAND
1er Assesseur :	Monsieur le Professeur Eric VIGUIER
2ème Assesseur :	Monsieur le Docteur Didier PIN

DATE DE SOUTENANCE :

Vendredi 25 juin 2010

ADRESSE DE L'AUTEUR :

8, Ermitage de Sénart Rue Voltaire
91330 YERRES