ECOLE NATIONALE VETERINAIRE DE LYON

Année 2010 - Thèse n°

CARCINOME EPIDERMOIDE CHEZ LE CHIEN, LE CHAT, LE CHEVAL : ETUDE BIBLIOGRAPHIQUE COMPAREE

THESE

Présentée à l'UNIVERSITE CLAUDE-BERNARD - LYON I
(Médecine - Pharmacie)
et soutenue publiquement le 26 octobre 2010
pour obtenir le grade de Docteur Vétérinaire

par

ISNARD Virginie
Née le 1 novembre 1984
à *Cavaillon (84)*

ECOLE NATIONALE VETERINAIRE DE LYON

Année 2010 - Thèse n°

CARCINOME EPIDERMOIDE CHEZ LE CHIEN, LE CHAT, LE CHEVAL : ETUDE BIBLIOGRAPHIQUE COMPAREE

THESE

Présentée à l'UNIVERSITE CLAUDE-BERNARD - LYON I
(Médecine - Pharmacie)
et soutenue publiquement le 26 octobre 2010
pour obtenir le grade de Docteur Vétérinaire

par

ISNARD Virginie
Née le 1 novembre 1984
à *Cavaillon (84)*

Ecole Nationale Vétérinaire de Lyon, membre de UNIVERSITÉ DE LYON

ENVL

DEPARTEMENT ET CORPS ENSEIGNANT DE L'ENVL

Directeur : Stéphane MARTINOT

Mise à jour : 24/11/2009

Nom	Prenom	Grade	
ALOGNINOUWA	Théodore	PR1	UP Pathologie du bétail - Dpt Production animale
ALVES-DE-OLIVEIRA	Laurent	MC Classe Normale	UP GEGAZS (Gestion des élevages : génétique, alimentation, zootechniqe et santé) - Dpt Production animale
ARCANGIOLI	Marie-Anne	MC Classe Normale	UP Pathologie du bétail - Dpt Production animale UR UMR ENVL AFSSA Mycoplasmose des Ruminants
ARTOIS	Marc	PR1	UP Santé Publique Vétérinaire - Dpt Production animale UR UMR 5525 CNRS EJF EPHE INP ENVL TIMC-IMAG
AVISON	Timothy	PCEA	UP GEGAZS (Gestion des élevages : génétique, alimentation, zootechniqe et santé)
BECKER	Claire	MC Classe Normale Stagiaire	UP Pathologie du bétail UR UMR ENVL AFSSA Mycoplasmose des Ruminants
BELLI	Patrick	MC Contractuel	UP Pathologie Morphologique et Clinique - Dpt Analyses de Laboratoire
BELLUCO	Sara	MC Classe Normale Stagiaire	UP Pathologie Morphologique et Clinique
BENAMOU-SMITH	Agnès	MC Classe Normale	UP Equine - Dpt Equine UR UMR 1233 INRA/ENVL/ISARA Mycotoxines et toxicologie comparée des xénobiotiques
BENOIT	Etienne	PR1	UP Biologie fonctionnelle - Dpt Industrie UR UMR 1233 INRA/ENVL/ISARA Mycotoxines et toxicologie comparée des xénobiotiques
BERNY	Philippe	PR2	UP Biologie fonctionnelle - Dpt Industrie UR UMR 1233 INRA/ENVL/ISARA Mycotoxines et toxicologie comparée des xénobiotiques
BERTHELET	Marie-Anne	MC Classe Normale	UP ACSAI (Anatomie, Chirurgie, Anesthésiologie, Imagerie,Soins intensifs)
BONNET-GARIN	Jeanne-Marie	PR2	UP Biologie fonctionnelle - Dpt Carnivores UR UMR UCBL ENVL ERI 22 (INSERM) Agression Vasculaire Réponse tissulaire PT Logistique Bureau de la Pédagogie et de la Vie Etudiante Direction Adjoint au directeur - Chargée de la Vie étudiante
BOULOCHER	Caroline	MC Classe Normale Stagiaire	UP ACSAI (Anatomie, Chirurgie, Anesthésiologie, Imagerie, Soins intensifs) Dpt Carnivores - UR UMR UCBL ENVL Réparation tissulaire, interaction biologique et biomatériaux
BOURDOISEAU	Gilles	PR1	UP Santé Publique Vétérinaire - Dpt Carnivores UR Thématique Leishmaniose Direction Adjoint au Directeur
BOURGOIN	Gilles	MC Classe Normale	PT Laboratoires d'analyses Parasitologie
BRUYERE	Pierre	MC Contractuel	UP Reproduction
BUBLOT	Isabelle	MC Contractuel	UP Médecine des Carnivores - Dpt Carnivores
BUFF	Samuel	MC Classe Normale	UP Reproduction - Dpt Carnivores UR UPSP ENVL ISARA Cryoconservation des ressources génétiques par la voie femelle PT CERREC PT Formation continue
BURONFOSSE	Thierry	MC Hors Classe	UP Biologie fonctionnelle - Dpt Analyses de Laboratoire UR UMR 271 INSERM Hépatites virales
CADORE	Jean-Luc	PR1	UP Médecine des Carnivores - Dpt Equine UR UMR 754 INRA - UCBL - ENVL - EPHE Rétrovirus Pathologie comparée Direction Adjoint au directeur - Chargé de missions
CALLAIT-CARDINAL	Marie-Pierre	MC Classe Normale	UP Santé Publique Vétérinaire - Dpt Industrie UR UMR 958 Protozoaires entéricoles des volailles
CAROZZO	Claude	MC Classe Normale	UP ACSAI (Anatomie, Chirurgie, Anesthésiologie, Imagerie, Soins intensifs) - Dpt Carnivores UR UMR UCBL ENVL Réparation tissulaire, interaction biologique et biomatériaux
CHABANNE	Luc	PR2	UP Médecine des Carnivores Dpt Carnivores UR UPSP 5203 Pathologie Comparée des cellules dendritiques et présentatrices d'antigènes
CHALVET-MONFRAY	Karine	MC Classe Normale	UP ACSAI (Anatomie, Chirurgie, Anesthésiologie, Imagerie, Soins intensifs) Dpt Industrie UR UMR 5525 CNRS EJF EPHE INP ENVL TIMC-IMAG
COMMUN	Loic	MC Contractuel	UP GEGAZS (Gestion des élevages : génétique, alimentation, zootechniqe et santé) Dpt Analyses de Laboratoire
DELIGNETTE-MULLER	Marie-Laure	PR2	UP Biologie fonctionnelle - Dpt Industrie UR UMR CNRS 5558
DEMONT	Pierre	PR2	UP Santé Publique Vétérinaire - Dpt Industrie
DESJARDINS PESSON	Isabelle	MC Contractuel	UP Equine
EGRON-MORAND	Germaine	MC Classe Normale	UP GEGAZS (Gestion des élevages : génétique, alimentation, zootechniqe et santé) Dpt Production animale
ESCRIOU	Catherine	MC Classe Normale	UP Médecine des Carnivores Dpt Carnivores UR UMR UCBL ENVL Réparation tissulaire, interaction biologique et biomatériaux
FAU	Didier	PR2	UP ACSAI (Anatomie, Chirurgie, Anesthésiologie, Imagerie, Soins intensifs) Dpt Carnivores - UR UMR UCBL ENVL Réparation tissulaire, interaction biologique et biomatériaux
FLEURY	Catherine	PR2	UP Equine - Dpt Equine
FOURNEL	Corinne	PR1	UP Pathologie Morphologique et Clinique - Dpt Carnivores UR UPSP 5203 Pathologie Comparée des cellules dendritiques et présentatrices d'antigènes
FRANCK	Michel	PR1	UP GEGAZS (Gestion des élevages : génétique, alimentation, zootechniqe et santé) - Dpt Production animale -
FRIKHA	Mohamed-Ridha	MC Classe Normale	UP Pathologie du bétail - Dpt Production animale
GANGL	Monika	MC Contractuel	UP ACSAI (Anatomie, Chirurgie, Anesthésiologie, Imagerie, Soins intensifs) - Dpt Equine
GARNIER	François	PR1	UP Biologie fonctionnelle - Dpt Carnivores
GENEVOIS	Jean-Pierre	PRX	UP ACSAI (Anatomie, Chirurgie, Anesthésiologie, Imagerie, Soins intensifs) - Dpt Carnivores
GILOT-FROMONT	Emmanuelle	PR2	UP Biologie Fonctionnelle

DEPARTEMENT ET CORPS ENSEIGNANT DE L'ENVL

Directeur : Stéphane MARTINOT

Mise à jour : 24/11/2009

Nom	Prénom	Grade	
GONTHIER	Alain	MC Classe Normale	UP Santé Publique Vétérinaire - Dpt Industrie UR UMR 958 Protozoaires entéricoles des volailles
GRAIN	Françoise	PR2	UP GEGAZS (Gestion des élevages : génétique, alimentation, zootechniqe et santé) Dpt Analyses de Laboratoire PT Logistique Bureau de la Pédagogie et de la Vie Etudiante Direction Adjoint au directeur - Chargée de la Pédagogie
GRANCHER	Denis	MC Hors Classe	UP GEGAZS (Gestion des élevages : génétique, alimentation, zootechniqe et santé) - Dpt Production animale UR UMR 1233 INRA/ENVL/ISARA Mycotoxines et toxicologie comparée des xénobiotiques Direction Adjoint au directeur - Chargé des relations intérieures
GREZEL	Delphine	MC Classe Normale	UP Santé Publique Vétérinaire - Dpt Industrie
GUERIN	Pierre	PR2	UP Reproduction - Dpt Production animale UR UPSP ENVL ISARA Cryoconservation des ressources génétiques par la voie femelle
GUERIN-FAUBLEE	Véronique	MC Classe Normale	UP Santé Publique Vétérinaire - Dpt Analyses de Laboratoire UR UMR CNRS 5558
HUGONNARD	Marine	MC Classe Normale	UP Médecine des Carnivores - Dpt Carnivores UR UMR 5557 UCBL CNRS ENVL INRA Ecologie Microbienne
JAUSSAUD	Philippe	PR1	UP Biologie fonctionnelle - Dpt Industrie PT Laboratoires d'analyses Laboratoire LEPS
JUNOT	Stéphane	MC Classe Normale	UP ACSAI (Anatomie, Chirurgie, Anesthésiologie, Imagerie, Soins intensifs) Dpt Carnivores UR UMR UCBL ENVL ERI 22 (INSERM) Agression Vasculaire Réponse tissulaire
KECK	Gérard	PR1	UP Biologie fonctionnelle Dpt Industrie UR UMR 1233 INRA/ENVL/ISARA Mycotoxines et toxicologie comparée des xénobiotiques
KODJO	Angeli	PR2	UP Santé Publique Vétérinaire Dpt Industrie UR UMR 5557 UCBL CNRS ENVL INRA Ecologie Microbienne
LACHERETZ	Antoine	PR1	UP Santé Publique Vétérinaire Dpt Industrie
LAMBERT	Véronique	MC Classe Normale	UP GEGAZS (Gestion des élevages : génétique, alimentation, zootechniqe et santé) Dpt Analyses de Laboratoire
LE-GRAND	Dominique	MC Hors Classe	UP Pathologie du bétail - Dpt Production animale
LEBLOND	Agnes	PR2	UP Santé Publique Vétérinaire Dpt Equine UMR INRA EPIA - UR 346
LEFRANC-POHL	Anne-Cécile	MC Classe Normale	UP Reproduction - Dpt Equine UR UPSP ENVL ISARA Cryoconservation des ressources génétiques par la voie femelle
LEPAGE	Olivier	PR1	UP Equine - Dpt Equine
LOUKIADIS	Estelle	ISPV	UR UPSP 5201 Microbiologie alimentaire et prévisionnelle
LOUZIER	Vanessa	MC Classe Normale	UP Biologie Fonctionnelle
MARCHAL	Thierry	MC Hors Classe	UP Pathologie Morphologique et Clinique - Dpt Carnivores UR UPSP 5203 Pathologie Comparée des cellules dendritiques et présentatrices d'antigènes
MARTIN	Gillian	PCEA	PT Logistique LANGUES
MIALET	Sylvie	ISPV	UP Santé Publique Vétérinaire - Dpt Industrie
MOUNIER	Luc	MC Classe Normale	UP GEGAZS (Gestion des élevages : génétique, alimentation, zootechniqe et santé) - Dpt Production animale UR UMR INRA URH
PIN	Didier	MC Classe Normale	UP Pathologie Morphologique et Clinique - Dpt Carnivores
PONCE	Frédérique	MC Classe Normale	UP Médecine des Carnivores + Dpt Carnivores UR UPSP 5203 Pathologie Comparée des cellules dendritiques et présentatrices d'antigènes
PORTIER	Karine	MC Classe Normale	UP ACSAI (Anatomie, Chirurgie, Anesthésiologie, Imagerie, Soins intensifs) - Dpt Equine
POUZOT	Céline	MC Contractuel	PT CHEV CHEVAC - SIAMU
PROUILLAC	Caroline	MC Classe Normale	PT CHEV UMR 1233 Mycotoxines et toxicologie comparée des xénobiotiques
REMY	Denise	PR2	UP ACSAI (Anatomie, Chirurgie, Anesthésiologie, Imagerie, Soins intensifs) - Dpt Carnivores
RICHARD	Yves	PRX	UP Santé Publique Vétérinaire - Dpt Industrie UR UMR 5557 UCBL CNRS ENVL INRA Ecologie Microbienne PT Logistique Bureau de la Recherche Direction Directeur scientifique
ROGER	Thierry	PR1	UP ACSAI (Anatomie, Chirurgie, Anesthésiologie, Imagerie, Soins intensifs) - Dpt Industrie UR UMR UCBL ENVL Réparation tissulaire, interaction biologique et biomatériaux PT ICLB PT Formation continue
SABATIER	Philippe	PR2	UP Biologie fonctionnelle - Dpt Production animale UR UMR 5525 CNRS EJF EPHE INP ENVL TIMC-IMAG
SAWAYA	Serge	MC Classe Normale	UP ACSAI (Anatomie, Chirurgie, Anesthésiologie, Imagerie, Soins intensifs) Dpt Equine UR UMR UCBL ENVL Réparation tissulaire, interaction biologique et biomatériaux
SERGENTET	Delphine	MC Classe Normale	UP Santé Publique Vétérinaire - Dpt Industrie UR UPSP 5201 Microbiologie alimentaire et prévisionnelle
THIEBAULT	Jean-Jacques	MC Hors Classe	UP Biologie fonctionnelle - Dpt Carnivores
VIALARD	Jacquemine	MC Hors Classe	UP GEGAZS (Gestion des élevages : génétique, alimentation, zootechniqe et santé) - Dpt Analyses de Laboratoire -
VIGUIER	Eric	PR1	UP ACSAI (Anatomie, Chirurgie, Anesthésiologie, Imagerie, Soins intensifs) - Dpt Carnivores UR UMR UCBL ENVL Réparation tissulaire, interaction biologique et biomatériaux
VIRIEUX-WATRELOT	Dorothée	MC Contractuel	UP Pathologie Morphologique et Clinique - Dpt Analyses de Laboratoire
ZENNER	Lionel	PR2	UP Santé Publique Vétérinaire - Dpt Production animale

REMERCIEMENTS

A Monsieur le professeur J-Y. SCOAZEC

De la Faculté de Médecine de Lyon

Pour nous avoir fait l'honneur d'accepter la présidence de notre jury de thèse

Hommages respectueux

A Madame le professeur F. PONCE

De l'Ecole Nationale Vétérinaire de Lyon

Pour avoir soutenu et guidé la réalisation de ce travail

Sincère et profonde reconnaissance

A Monsieur le professeur J-L. CADORE

De l'Ecole Nationale Vétérinaire de Lyon

Pour avoir accepté avec sympathie la participation à ce jury

Sincères remerciements

A ma famille

Pour la liberté et les possibilités que vous m'avez offerts, avec patience, compréhension et générosité. Pour l'acceptation des choix que je fais même s'ils sont parfois difficiles.

Je vous aime et pense à vous où que je sois, chaque jour.

A Julien

Pour m'avoir un soir invité à dîner avec le bonheur et ne plus s'être quitté depuis.

A mes amis

Julia, pour ton aide dans ma vie personnelle et professionnelle.

Fanny et Romain, pour votre incorrigible gentillesse envers votre emmerdeuse préférée.
Nico, pour ta simplicité et tes talents de photographe.
Simon et Sandra, pour tous les supers moments passés ensemble.
Kenny et Iko, pour les coinches improvisées.
Yan, pour ton esprit décalé.
Audrey, la meilleure poulotte que je n'aurai jamais espérée.

Et tout ceux que j'apprécie et prendrai plaisir à continuer de fréquenter : Pin, Pierrick, Hélène, Mathieu, Amine et Sophie, Toila…

Au Dr C. Longy

Pour tout ces excellents moments passés à la clinique et en dehors, chez Jean-Pierre notamment ! Merci pour votre gentillesse, votre patience avec ma malchance et votre apprentissage.
Profitez, profitez !
Vénalement votre.

Je vous temoine à tous ma gratitude et vous souhaite tout le bonheur et que l'on puisse espérer.

Table des matières

INTRODUCTION **21**

PARTIE I : EPIDEMIOLOGIE **23**

I - Age *23*

II - Sexe et stérilisation *23*

III - Races et robes *23*
III-1 - Le carcinome épidermoïde invasif 23
III-2 - Le carcinome épidermoïde multicentrique in situ 24

IV - Localisation cutanée *24*
IV-1 - Le carcinome épidermoïde invasif 24
IV-2 - Le carcinome épidermoïde multicentrique in situ 25

V - Localisation au niveau de l'œil et des annexes oculaires *25*

VI - Localisation génitale *25*

VII - Localisation au niveau de la sphère oropharyngée *26*

VIII - Localisations exceptionnelles *26*
VIII-1 - Appareil respiratoire 27
a - Cavités nasales et sinusales 27
b - Larynx 27
c - Poumons 27
VIII-2 - Œsophage et estomac 27
VIII-3 - Appareil urinaire 28
VIII-4 - Poches gutturales 28
VIII-5 - Thymus 28

IX - Conclusion *28*

PARTIE II : ETIOLOGIE et PATHOGENIE **29**

I - Les rayonnements solaires *29*
I-1 - Le carcinome épidermoïde invasif 29
I-2 - Le carcinome épidermoïde multicentrique in situ 30

II - L'action de substances carcinogènes *31*
II-1 - La pollution atmosphérique 31
II-2 - L'ingestion de substances carcinogènes 31

III - L'altération tissulaire *31*

IV - Les virus *32*
IV-1 - Les papillomavirus 32
IV-2 - Les virus de l'immunodéficience féline et de la leucose féline 33

V - Les cyclooxygénases *33*

VI - Les hormones sexuelles *34*

VII - Le smegma *34*

VIII - Conclusion *34*

PARTIE III : ETUDE CLINIQUE **35**

I - Carcinome épidermoïde cutané *35*
I-1 - La kératose solaire 35
I-2 - Le carcinome épidermoïde multicentrique in situ 35
I-3 - Le carcinome épidermoïde 36
a - Signes cliniques 36
b - Morphologie tumorale 36

c - Evolution tumorale 37
c-1 - Extension locale 37
c-2 - Extension régionale et générale 37

II - Carcinome épidermoïde oculaire et péri-oculaire *37*
a - Signes cliniques 37
b - Morphologie tumorale 38
c - Evolution tumorale 39
c-1 - Extension locale 39
c-2 - Extension régionale et générale 39

III - Carcinome épidermoïde génital *39*
a - Signes cliniques 39
b - Morphologie tumorale 39
c - Evolution tumorale 40
c-1 - Extension locale 40
c-2 - Extension régionale et générale 40

IV - Carcinome épidermoïde du tractus digestif *40*
IV-1 - Carcinome épidermoïde de la sphère oropharyngée 40
a - Signes cliniques 40
b - Morphologie tumorale 41
c - Evolution tumorale 41
c-1 - Extension locale 41
c-2 - Extension régionale et générale 41
IV-2 - Carcinome épidermoïde œsophagien 42
a - Signes cliniques 42
b - Morphologie tumorale 42
c - Evolution tumorale 43
c-1 - Extension locale 43
c-2 - Extension régionale et générale 43
IV-3 - Carcinome épidermoïde gastrique 43
a - Signes cliniques 43
b - Morphologie tumorale 44
c - Evolution tumorale 44
c-1 - Extension locale 44
c-2 - Extension régionale et générale 44

V - Carcinome épidermoïde du tractus respiratoire *45*
V-1 - Carcinome épidermoïde nasal et sinusal 45
a - Signes cliniques 45
b - Evolution tumorale 45
b-1 - Extension locale 45
b-2 - Extension régionale et générale 45
V-2 - Carcinome épidermoïde laryngé 45
V-3 - Carcinome épidermoïde pulmonaire 46

VI - Carcinome épidermoïde du tractus urinaire *46*

VII - Carcinome épidermoïde des poches gutturales *46*

VIII - Conclusion *47*

PARTIE IV : ETUDE CYTOLOGIQUE ET HISTOLOGIQUE 49

I - Etude cytologique *49*
I-1 - Carcinome épidermoïde bien différencié 49
I-2 - Carcinome épidermoïde modérément différencié 50
I-3 - Carcinome épidermoïde peu différencié 50
I-4 - Carcinome épidermoïde anaplasique 51
I-5 - Conclusion 51

II - Etude histologique *52*
II-1 – Les lésions précancéreuses 52
a - La kératose solaire 52
b - Le carcinome épidermoïde multicentrique in situ 52

II-2 - Le carcinome épidermoïde invasif ... 53
a - Carcinome épidermoïde bien différencié (grade 1) ... 53
b - Carcinome épidermoïde modérément différencié (grade 2 et 3) ... 54
c - Carcinome épidermoïde peu différencié (grade 4) ... 54
d - Carcinome épidermoïde anaplasique ... 54
II-3 - Le carcinome épidermoïde infecté par des papillomavirus ... 54
II-4 - Conclusion ... 55

PARTIE V : DIAGNOSTIC ... 57

I - La démarche diagnostique ... *57*

II - Examen local de la tumeur ... *57*
II-1 - Examen direct de la tumeur ... 57
II-2 - Examens complémentaires ... 58
a - L'imagerie médicale ... 58
a-1 - Examens de la tête ... 58
a-2 - Examens des doigts ... 60
a-3 - L'examen du cou et du thorax ... 60
a-4 - L'examen de l'abdomen ... 61
b - L'endoscopie ... 62
c - Les examens microscopiques ... 62
c-1 - L'examen cytologique ... 62
c-2 - L'examen histologique ... 66
II-3 - Diagnostic différentiel ... 66
a - Diagnostic différentiel du carcinome épidermoïde cutané ... 66
b - Diagnostic différentiel du carcinome épidermoïde oculaire et péri-oculaire ... 67
c - Diagnostic différentiel du carcinome épidermoïde génital ... 67
d - Diagnostic différentiel du carcinome épidermoïde de la sphère oropharyngée ... 67
e - Diagnostic différentiel du carcinome épidermoïde œsophagien ... 68
f - Diagnostic différentiel du carcinome épidermoïde gastrique ... 68
g - Diagnostic différentiel du carcinome épidermoïde naso-sinusal ... 69
h - Diagnostic différentiel du carcinome épidermoïde laryngé ... 69
i - Diagnostic différentiel du carcinome épidermoïde pulmonaire ... 69
j - Diagnostic différentiel du carcinome épidermoïde du tractus urinaire ... 70
k - Diagnostic différentiel du carcinome épidermoïde des poches gutturales ... 70

III - Bilan d'extension ... *70*
III-1 - Bilan d'extension régionale ... 70
a - Examen clinique des nœuds lymphatiques ... 70
b - Utilisation de l'imagerie médicale pour l'évaluation des nœuds lymphatiques ... 71
c - Examen microscopique des nœuds lymphatiques ... 71
III-2 - Bilan d'extension générale ... 71
a - Examens sanguins et syndromes paranéoplasiques ... 71
a-1 - Bilan biochimique ... 72
a-2 - Bilan hématologique ... 72
b - Recherche des métastases à distance ... 72

IV - Conclusion ... *73*

PARTIE VI : EVALUATION DU PRONOSTIC ... 75

I - Considérations générales ... *75*

II - Gradation du carcinome épidermoïde ... *75*

III - Stades cliniques ... *76*

IV - La localisation du carcinome épidermoïde ... *77*

V - Conclusion ... *77*

PARTIE VII : TRAITEMENT ... 79

I - La chirurgie oncologique ... *79*

a - Principe 79
b - Indications 79
c - Protocoles 79
d - Résultats 80
e - Effets indésirables et complications 81

II - Les méthodes physiques *81*
II-1 - La radiothérapie 81
a - Principe 81
b - Indications 82
c - Protocoles 82
c-1 - La radiothérapie externe 82
c-2 - La curiethérapie interstitielle 83
c-3 - La plésiothérapie 83
d - Résultats 84
d-1 - La radiothérapie externe 84
d-2 - La curiethérapie interstitielle 85
d-3 – La plésiothérapie 85
e - Effets indésirables et complications 86
e-1 - La radiothérapie externe 86
e-2 - La curiethérapie interstitielle 86
e-3 - La plésiothérapie 86
II-2 - La cryochirurgie 86
a - Principe 86
b - Indications 87
c - Protocoles 87
d - Résultats 87
e - Effets indésirables et complications 88
II-3 - L'hyperthermie 88
a - Principe 88
b - Indications 88
c - Protocoles 88
d - Résultats 89
e - Effets indésirables et complications 89
II-4 - Le laser 89
a - Principe 89
b - Indications 90
c - Protocoles 90
d - Résultats 90
e - Effets indésirables et complications 90

III - La chimiothérapie *91*
a - Principe 91
b - Indications 91
c - Protocoles 91
c-1 - La chimiothérapie systémique 91
c-2 - La chimiothérapie intra-tumorale 92
c-3 - La chimiothérapie transcutanée 92
d - Résultats 93
d-1 - La chimiothérapie systémique : traitement utilisant le piroxicam 93
d-2 - La chimiothérapie intra-tumorale 94
d-3 - La chimiothérapie transcutanée 94
e - Effets indésirables et complications 95
e-1 - Lors de l'administration de piroxicam 95
e-2 - Lors de la chimiothérapie intra-tumorale 95
e-3 - Lors de la chimiothérapie transcutanée 96

IV - Les méthodes physico-chimiques *96*
IV-1 - La thérapie photodynamique 96
a - Principe 96
b - Indications 97
c - Protocoles 97
d - Résultats 98

e - Effets indésirables et complications 98
IV-2 - L'électrochimiothérapie 99
a - Principe 99
b - Indications 99
c - Protocole 99
d - Résultats 99
e - Effets indésirables et complications 99

V - L'immunothérapie *100*
a - Principe 100
b - Indications 100
c - Protocoles 100
d - Résultats 100
e - Effets indésirables et complications 100

VI - Traitement du carcinome épidermoïde multicentrique in situ *100*

VII - Conclusion *101*

Partie VIII : PREVENTION 103

I - La protection contre les ultraviolets *103*

II - La toilette génitale *103*

III - Conclusion *103*

CONCLUSION 105

Annexes 107

Bibliographie 117

Table des illustrations

Figures

Figure 1. Fonction de p53 dans la réponse cellulaire à un évènement mutagène. *30*
Figure 2. Lésion de kératose solaire sur le pavillon auriculaire d'un chat blanc. *35*
Figure 3. Lésions de carcinome épidermoïde in situ au niveau de la tête chez un chat. *35*
Figure 4. Carcinome épidermoïde du lit de l'ongle chez un chien. *36*
Figure 5. Carcinome épidermoïde cutané félin. *37*
Figure 6. Carcinome épidermoïde oculaire équin. *38*
Figure 7. Carcinome épidermoïde primitif de l'œsophage chez un chat. *43*
Figure 8. Carcinomes épidermoïdes bien différenciés cutanés canins, coloration de Wright. *49*
Figure 9. Carcinomes épidermoïdes modérément différenciés, coloration de Wright. *50*
Figure 10. Carcinome épidermoïde peu différencié cutané canin, coloration de Wright. *51*
Figure 11. Kératose solaire chez un chat : histologie. *52*
Figure 12. Carcinome épidermoïde multicentrique in situ chez un chat : histologie. *53*
Figure 13. Carcinome épidermoïde oral chez un chat : histologie. *54*
Figure 14. Positionnement des cassettes pour les quatre vues radiographiques du thorax chez les équidés. *61*
Figure 15. Application de la sonde au strontium 90. ..... *83*
Figure 16. Pénétration schématique du rayonnement émis par la sonde au strontium 90. ..... *84*
Figure 17. Mécanisme de la thérapie photodynamique. *97*

Tableaux

Tableau 1. Infection des carcinomes épidermoïdes oraux, cutanés invasifs et multicentriques in situ chez le chien et le chat. *32*
Tableau 2. Incidences radiographiques impliquées dans les différents examens du crâne chez le chien, le chat et le cheval. *59*
Tableau 3. Principaux critères cytologiques de malignité. *65*
Tableau 4. Diagnostic différentiel du carcinome épidermoïde oculaire et péri-oculaire. *67*
Tableau 5. Causes d'obstruction oesophagienne. *68*
Tableau 6. Grading de Borders. *75*
Tableau 7. Schéma de la classification TNM chez les animaux. *76*
Tableau 8. Réponses du carcinome épidermoïde suite à un traitement chirurgical. *80*
Tableau 9. Protocoles de radiothérapie externe. *82*

Tableau 10. Réponses du carcinome épidermoïde à la radiothérapie externe. *84*
Tableau 11. Réponses du carcinome épidermoïde à la curiethérapie interstitielle. *85*
Tableau 12. Réponses du carcinome épidermoïde à la plésiothérapie. *85*
Tableau 13. Réponses du carcinome épidermoïde à la cryochirurgie. *88*
Tableau 14. Réponses du carcinome épidermoïde au traitement hyperthermique. *89*
Tableau 15. Réponses du carcinome épidermoïde cutané au traitement par le laser. *90*
Tableau 16. Protocoles de chimiothérapie transcutanée utilisant le 5-fluorouracil chez le cheval. *92*
Tableau 17. Réponses du carcinome épidermoïde oral lors d'une chimiothérapie systémique utilisant le piroxicam. *93*
Tableau 18. Réponses du carcinome épidermoïde à la chimiothérapie intra-tumorale. *94*
Tableau 19. Réponses du carcinome épidermoïde à la chimiothérapie transcutanée. *95*
Tableau 20. Réponses du carcinome épidermoïde cutané à la thérapie photodynamique. *98*

Annexes

Annexe 1. Drainage lymphatique chez le chat. *107*
Annexe 2. Drainage lymphatique chez le chien. *108*
Annexe 3. Drainage lymphatique cutané chez le chien. *109*
Annexe 4. Drainage lymphatique chez le cheval. *110*
Annexe 5. Classification TNM des tumeurs félines d'origine épidermique selon l'OMS. *111*
Annexe 6. Classification des tumeurs félines d'origine épidermique selon l'OMS modifiée par Magne et al. *111*
Annexe 7. Classification TNM des tumeurs digitées canines selon l'OMS. *112*
Annexe 8. Classification selon l'OMS et stades des carcinomes épidermoïdes oculaires et péri-oculaires des équidés. *113*
Annexe 9. Classification TNM selon l'OMS et stades cliniques des tumeurs de la sphère oropharyngée chez les carnivores domestiques. *114*
Annexe 10. Classification TNM des tumeurs des cavités nasales et sinusales chez le chien selon l'OMS. *115*
Annexe 11. Résultats des études de Théon et al. *116*

INTRODUCTION

L'oncologie en médecine vétérinaire prend une place grandissante à mesure que la longévité de nos animaux domestiques augmente, grâce à une médicalisation croissante et aux progrès de la science. Le carcinome épidermoïde n'échappe pas à ce phénomène, son incidence augmentant avec l'âge.

Le carcinome épidermoïde est une tumeur maligne des tissus épithéliaux malpighiens, naissant du stratum spinosum de l'épiderme ou d'une muqueuse. Plus récemment, une forme particulière du carcinome épidermoïde a été décrite et reconnue comme une entité à part entière : le carcinome épidermoïde multicentrique in situ.

Le carcinome épidermoïde invasif tient une place importante en médecine vétérinaire, tant par sa fréquence que par les difficultés thérapeutiques qu'il peut imposer. Il fait partie des tumeurs cutanées et oropharyngées les plus fréquentes, aussi bien chez les carnivores domestiques que chez les équidés. Dans sa localisation oculaire et péri-oculaire, il est la tumeur la plus communément rencontrée chez le cheval et le chat. Son caractère infiltrant et sa localisation (céphalique, oropharyngée…) compliquent souvent la mise en place d'un traitement efficace, assombrissant le pronostic.

Par ailleurs, sur plusieurs points, l'étude du carcinome épidermoïde chez nos animaux domestiques trouve son intérêt en médecine humaine. L'étude de sa biologie et des possibilités thérapeutiques peut servir de modèle. Par exemple, l'apparition du carcinome épidermoïde cutané est liée aux effets cancérigènes des rayons ultraviolets, comme chez l'homme. Quant au carcinome épidermoïde multicentrique in situ, il est assimilé sur le plan histologique à la maladie de Bowen.

L'objectif de ce travail est de mettre en évidence les similitudes et les différences avérées entre les trois espèces que sont les canidés, les félidés et les équidés, pour un même type tumoral : le carcinome épidermoïde. L'étude sera abordée sur les aspects épidémiologique, étiologique, cytologique et histologique, clinique, diagnostique et pronostique, thérapeutique et enfin préventif.

PARTIE I :

EPIDEMIOLOGIE

I - Age

Pour chaque espèce, le carcinome épidermoïde invasif peut se développer chez de jeunes animaux mais l'incidence augmente avec l'âge.[1,6] Le diagnostic de cette tumeur se fait donc généralement chez des animaux adultes ou vieux.[2,3] Le carcinome épidermoïde multicentrique in situ atteint aussi des animaux matures ou âgés.[1,4] Toutefois, notons que l'âge des animaux rapporté dans les études fait référence à l'âge au moment du diagnostic et non à l'âge du début de la maladie. La différence entre les deux peut aller de quelques jours à plusieurs semaines ou mois.[5] L'incidence maximale se situe entre 9 et 14 ans chez le chat, 6 et 10 ans chez le chien[1], 8,6 et 14,6 ans chez le cheval.[6]

II - Sexe et stérilisation

Autant pour l'espèce féline que canine, le sexe et la stérilisation ne sont pas des facteurs prédisposant.[1,2,4]

Par contre, pour l'espèce équine, les mâles sont plus touchés que les femelles. Cela reflète probablement le fait que cette tumeur atteint plus fréquemment l'appareil génital externe mâle.[6] Par ailleurs une étude établit un ratio entre les mâles et femelles atteints d'un carcinome épidermoïde gastrique de 4/1.[7] Cependant, les autres séries de cas n'établissent pas cette différence.[8,9] En ce qui concerne les chevaux hongres, ils sont cinq fois plus affectés par un carcinome épidermoïde oculaire que les étalons et deux fois plus que les juments.[10]

III - Races et robes

III-1 - Le carcinome épidermoïde invasif

Aucune prédisposition raciale n'est mise en évidence, aussi bien chez le chat que chez le cheval.[6,11] Cependant, les chats blancs sont plus susceptibles de développer un carcinome épidermoïde cutané qu'un chat possédant une robe pigmentée : le risque est 13,4 fois plus important pour un chat blanc. Les chats présentant des zones peu ou pas pigmentées, notamment au niveau des extrémités sont aussi plus affectés. Ainsi, il en résulte que les chats de race siamoise seraient moins sensibles à cette tumeur, à cause de la pigmentation des extrémités et notamment de la face et des pavillons auriculaires.[12,13] De même, les chevaux possédant une robe claire et/ou une peu ou pas pigmentée sont plus touchés par le carcinome épidermoïde cutané.[10,14] Les robes blanches, cremello, palomino et grises, bien que la peau soit pigmentée la plupart du temps, prédisposent à cette tumeur oculaire par rapport aux robes baies, noires et alezanes.[10] La prévalence du carcinome épidermoïde cutané est plus élevée

pour les chevaux de race Appaloosa, Pinto et Paint ainsi que pour les chevaux de trait belges, clydesdales et shires.[10,14]

Chez le chien, les races tels que le Dalmatien, le Beagle, le Bull terrier, qui sont peu ou pas pigmentées sont prédisposées.[11,15,16] Cette prédisposition concerne le carcinome épidermoïde cutané, à l'exception de la localisation digitée, pour laquelle les grandes races de robe noire sont prédisposées : le Schnauzer, le Bouvier des Flandres, le Labrador retriever, le Caniche…[11,15,17,18] Par ailleurs, il existe aussi une prédisposition des races de grande taille (plus de 23kg) pour le carcinome épidermoïde oropharyngé non amygdalien.[15]

III-2 - Le carcinome épidermoïde multicentrique in situ

Le carcinome épidermoïde multicentrique in situ est décrit principalement chez le chat et rarement chez le chien, sans prédisposition raciale ni de robe.[1,4,11] La littérature vétérinaire ne rapporte aucun cas chez le cheval.

IV - Localisation cutanée

IV-1 - Le carcinome épidermoïde invasif

Le carcinome épidermoïde est la seconde tumeur cutanée pour l'espèce équine après le sarcoïde[19,20], et parmi les plus fréquentes chez le chat avec le fibrosarcome et les tumeurs des cellules basales (carcinome basocellulaire, tumeur basaloïde).[13,21] Chez le chien, il est la seconde tumeur maligne la plus fréquente après le mastocytome.[15]

Chez le cheval, n'importe quelle partie du corps peut être atteinte et les jonctions muco-cutanées particulièrement, surtout si elles sont peu ou pas pigmentées.[3,6,10,14,20] Les paupières et l'appareil génital externe sont les zones les plus touchées. Les localisations cutanées autres que ces deux dernières comptent pour 20,1% des carcinomes épidermoïdes.[6]

Chez le chat, la localisation cutanée concerne 41% des carcinomes épidermoïdes, soit la seconde localisation la plus fréquente après la cavité buccale.[22] La tête est la partie du corps la plus touchée (plus de 80% des cas[22]), et en particulier les pavillons auriculaires (plus de la moitié des cas[22]), le nez, les paupières et les lèvres.[11,22] Au niveau du nez, le carcinome épidermoïde se situe la plupart du temps en surface (planum nasal), très rarement à l'intérieur des cavités nasales.[1,23,24] Le reste du corps peut être atteint, plus rarement cependant, comme le cou, le tronc ou encore les doigts.[22] Les lésions sont multiples dans 45% des cas.[11]

En ce qui concerne l'espèce canine, la peau est le premier site de développement du carcinome épidermoïde, représentant 58% des cas.[22] Les zones les plus communément affectées sont les membres et en particulier les doigts, la tête, le tronc et le cou.[1,2,11,15] Il n'est pas rare que les lèvres soient touchées.[11] Par contre, à la différence des deux espèces précédentes, les paupières ou le nez sont rarement affectés.[10,25,26]

Pour plus de clarté, les localisations au niveau de l'œil et des annexes oculaires ainsi que génitales sont détaillées dans les parties correspondantes.

IV-2 - Le carcinome épidermoïde multicentrique in situ

Il est une forme particulière de carcinome épidermoïde cutané. Il se développe sur des zones de peau pigmentée et poilue, à la différence du carcinome épidermoïde invasif. Les lésions sont le plus souvent multiples, concernant le tronc, les membres et leurs extrémités ou encore la tête et le cou.[1,4,11]

V - Localisation au niveau de l'œil et des annexes oculaires

Le carcinome épidermoïde est une rare tumeur de l'œil et ses annexes chez le chien.[1,10,27]

En revanche, c'est la tumeur des annexes oculaires la plus commune, tant pour l'espèce équine que féline[10,26], à la différence du chien pour lequel il est moins fréquent.[26] Chez le cheval, c'est aussi la tumeur oculaire la plus fréquente[10,26], alors que chez les carnivores domestiques le mélanome prédomine.[28]

En ce qui concerne l'espèce équine, l'œil et ses annexes représentent les principaux sites de développement de cette tumeur, soit entre 40 et 50% des carcinomes épidermoïdes.[6] Il touche la membrane nictitante et/ou le canthus médial dans approximativement 28% des cas, le limbe dans cette même proportion et les paupières dans 23% des cas.[5,29,30] Les autres structures telles que la cornée, la conjonctive et la cavité orbitaire sont atteintes dans une moindre proportion.[30] Au moment du diagnostic, environ un quart des cas présente des lésions oculaires multiples, 16% des lésions oculaires bilatérales et 9,5% d'autres carcinomes épidermoïdes sur le corps.[31]

Pour l'espèce féline, il se développe préférentiellement sur les paupières (19% des carcinomes épidermoïdes cutanés).[22] Au niveau de la cavité orbitaire, il est essentiellement dû à un envahissement par un carcinome épidermoïde originaire d'un tissu voisin (annexes oculaires, oreille, cavités nasales, cavité orale) ou au développement de métastases.[32]

VI - Localisation génitale

Dans l'espèce équine, le carcinome épidermoïde est la tumeur la plus fréquente de l'appareil génital externe.[20] L'atteinte de l'appareil génital externe mâle représente 23 à 45% des cas de carcinomes épidermoïdes, correspondant au second site de prédilection de cette néoplasie dans cette espèce.[6] Il se situe le plus fréquemment sur le pénis (notamment le gland) et le prépuce.[33,34] Il atteint moins fréquemment l'appareil génital externe femelle (5 à 12% des cas[6]), au niveau de la vulve, du clitoris et de la région péri-anale.[35]

Plus rarement que chez le cheval, l'atteinte de l'appareil reproducteur externe mâle (pénis, prépuce et scrotum) est aussi rapportée chez le chien[1,16], une localisation scrotale chez le chat[13] et vulvaire chez la chienne est décrite.[36]

VII - Localisation au niveau de la sphère oropharyngée

Pour l'espèce équine, les tumeurs de la sphère oropharyngée sont rares[1] mais le carcinome épidermoïde en est la plus fréquente[37], représentant 48% de ces tumeurs.[38] Les gencives et les lèvres constituent les sites les plus fréquemment atteints[37] mais la langue, le palais dur et mou ainsi que le pharynx peuvent aussi être touchés.[1,39]

Par contre, pour les carnivores domestiques, les tumeurs malignes oropharyngées sont plus courantes, constituant 6,7% de l'ensemble des tumeurs dans l'espèce féline et 5,4% dans l'espèce canine.[40] Comme dans l'espèce équine, le carcinome épidermoïde est de loin la tumeur la plus fréquente chez le chat, représentant approximativement deux tiers des tumeurs malignes.[37,40] D'ailleurs, la sphère oropharyngée est la localisation principale du carcinome épidermoïde dans cette espèce (57% des cas).[22] Les gencives et la langue (région sublinguale, au niveau du frein notamment) représentent les localisations préférentielles.[1,37,40] L'ensemble de la muqueuse buccale est susceptible d'être atteinte mais les autres localisations, telles que les amygdales, le palais, les lèvres, le pharynx, les joues restent plus rares.[1,37]

Chez le chien, contrairement aux deux espèces précédentes, le carcinome épidermoïde n'est pas la tumeur oropharyngée la plus fréquente : 52% des tumeurs sont des mélanomes malins et 18% des carcinomes épidermoïdes.[40] Néanmoins, la sphère oropharyngée représente 34% des carcinomes épidermoïdes canins, soit la principale localisation.[22] Il se situe majoritairement au niveau des amygdales (45% des cas) et des gencives (33% des cas)[15], moins couramment sur les lèvres, la langue, le palais et le pharynx.[1,37] En ce qui concerne la répartition des carcinomes épidermoïdes gingivaux chez les carnivores domestiques entre la partie maxillaire et mandibulaire, la région rostrale ou caudale, aucun schéma n'est clairement établi. Chez le chien cependant, il semble que beaucoup s'accordent sur une atteinte maxillaire plus fréquente.[1]

VIII - Localisations exceptionnelles

Les tumeurs au niveau des organes cités ci-dessous sont rares et ne représentent pas les sites préférentiels du carcinome épidermoïde.[1]

VIII-1 - Appareil respiratoire

a - Cavités nasales et sinusales

Le carcinome épidermoïde représente la tumeur la plus fréquente de cette région dans l'espèce équine[1,41,42], à la différence du chien et du chat pour lesquels, respectivement l'adénocarcinome[1, 43] et le lymphome sont les types histologiques les plus communs.[1,24]

Pour les équidés, le carcinome épidermoïde se développe le plus souvent au niveau du sinus maxillaire[1,44], rarement dans les cavités nasales, mais l'ensemble des cavités nasales et sinusales peut être atteint, primitivement ou par extension de la tumeur originelle.[44] L'extension d'un carcinome épidermoïde oropharyngé ou oculaire aux cavités nasales et sinusales et vice versa rend parfois difficile la détermination du lieu primitif de la tumeur.[44]

A l'inverse, chez les carnivores domestiques le carcinome épidermoïde est plus fréquemment rencontré au niveau des cavités nasales que sinusales.[1,24]

b - Larynx

Décrit au niveau de l'épiglotte chez le cheval[38,39] et le chat[45], les cartilages aryténoïdes, les ventricules laryngés et les cordes vocales chez le chien sont aussi des structures atteintes par le carcinome épidermoïde.[46]

c - Poumons

Les métastases pulmonaires de carcinome épidermoïde ainsi que les carcinomes épidermoïdes pulmonaires primitifs sont rares.[47,48,49] En effet, le carcinome épidermoïde a tendance à être très agressif localement mais métastase assez peu souvent et tardivement dans l'évolution tumorale.[1]

VIII-2 - Œsophage et estomac

Les carcinomes épidermoïdes sont les tumeurs primitives les plus fréquentes chez les équidés et les félidés.[9,50] Les carcinomes épidermoïdes gastriques représentent environ 3% des carcinomes épidermoïdes du cheval.[7, 8]

L'œsophage fait plus souvent l'objet d'une atteinte secondaire suite à l'extension de carcinomes épidermoïdes gastriques chez les équidés[1], ou au développement de métastases chez les carnivores domestiques.[50,51] Par conséquent le tiers distal de l'œsophage est la partie la plus fréquemment touchée chez le cheval[1,7], à la différence des carnivores domestiques où le carcinome épidermoïde œsophagien est généralement localisé au tiers moyen, juste après l'entrée de la poitrine.[1,50]

Pour l'espèce équine, les carcinomes épidermoïdes se développent la plupart du temps au niveau de la partie aglandulaire de l'estomac, près du cardia.[1,52]

VIII-3 - Appareil urinaire

Le carcinome épidermoïde est décrit au niveau des reins[1,53], de la vessie[1,54,55] et de l'urètre.[1, 56] C'est d'ailleurs la tumeur la plus fréquente de la vessie chez le cheval[55] alors que le carcinome transitionnel est majoritaire chez les carnivores domestiques.[36,54]

VIII-4 - Poches gutturales

Les poches gutturales, particulières à l'anatomie équine, peuvent être le siège du développement du carcinome épidermoïde.[38, 57]

VIII-5 - Thymus

Trois cas de carcinome épidermoïde thymique sont rapportés chez le chat[58,59], et seulement un chez le chien[60] et le cheval.[61]

IX - Conclusion

L'incidence du carcinome épidermoïde augmente avec l'âge de l'animal, touchant principalement une population adulte voire âgée. Sans prédisposition sexuelle chez le chien et le chat, le carcinome épidermoïde cutané possède une incidence supérieure chez les chevaux mâles. Bien qu'aucune prédisposition raciale ne soit établie chez le chat et le cheval, les animaux de peau et/ou de pelage peu ou pas pigmentés ; comme les chats blancs, les races Appaloosa, Pinto, Paint et certains chevaux de trait ; présentent une prévalence supérieure pour le carcinome épidermoïde cutané. Par contre des prédispositions raciales sont établies chez le chien pour les carcinomes épidermoïdes cutanés et oropharyngés non amygdaliens.

Alors que la localisation cutanée domine largement chez le cheval, principalement au niveau des annexes oculaires et génital, le carcinome épidermoïde se répartit essentiellement entre la cavité oropharyngée et la peau chez les carnivores domestiques.

PARTIE II :

ETIOLOGIE et PATHOGENIE

I - Les rayonnements solaires

I-1 - Le carcinome épidermoïde invasif

Le rayonnement solaire est un agent cancérigène reconnu dans le développement de carcinome épidermoïde invasif cutané, génital, oculaire et des annexes oculaires.[1,10,12] Le spectre des rayons ultraviolets (UV) peut être séparé en trois régions : [62]

- les UV-A (320-400 nm), dont le pouvoir cancérigène a été démontré en expérimentation animale. Les dommages sont infligés indirectement par la formation de radicaux libres à l'acide désoxyribonucléique (ADN), contrairement aux UV-B.
- les UV-B (280-320 nm), rayonnements absorbés par l'ADN et les protéines, induisent des altérations moléculaires et sont à l'origine du développement de cancers cutanés.
- les UV-C (200-280 nm), absorbés et éliminés par l'atmosphère.[1,62]

Les UV-B induisent une altération de l'ADN considérée comme caractéristique au niveau deux bases pyrimidiques adjacentes (cytosine et thymine par exemple). Il se forme alors un dimère pouvant engendrer une mutation si la réplication n'est pas correctement effectuée. Ainsi il peut se produire une mutation du gène codant la protéine p53, éléments jouant un rôle important dans la pathogénie tumorale.[1]

La protéine p53 régule la prolifération et la croissance cellulaire. Lorsque l'ADN est endommagé, la concentration de cette protéine augmente. Ce mécanisme permet d'arrêter le cycle cellulaire en phase G1 pour laisser le temps de réparer l'ADN ou induire l'apoptose de la cellule.[63,64] L'endommagement du gène codant la protéine p53 conduit à la production d'une protéine p53 défectueuse : les mutations de l'ADN s'accumulent avec la possibilité que des clones malins soient sélectionnés (figure 1).[63,64] La protéine mutante p53, incapable de remplir ses fonctions normales, est surexprimée dans les cellules tumorales chez les animaux domestiques.[64] Elle est détectée par méthode immunohistochimique dans 100% des carcinomes épidermoïdes oculaires et 77,7% des carcinomes épidermoïdes génitaux chez le cheval, dans 81,8% des carcinomes épidermoïdes auriculaires chez le chat et dans 29,5% des carcinomes épidermoïdes cutanés chez le chien.[64]

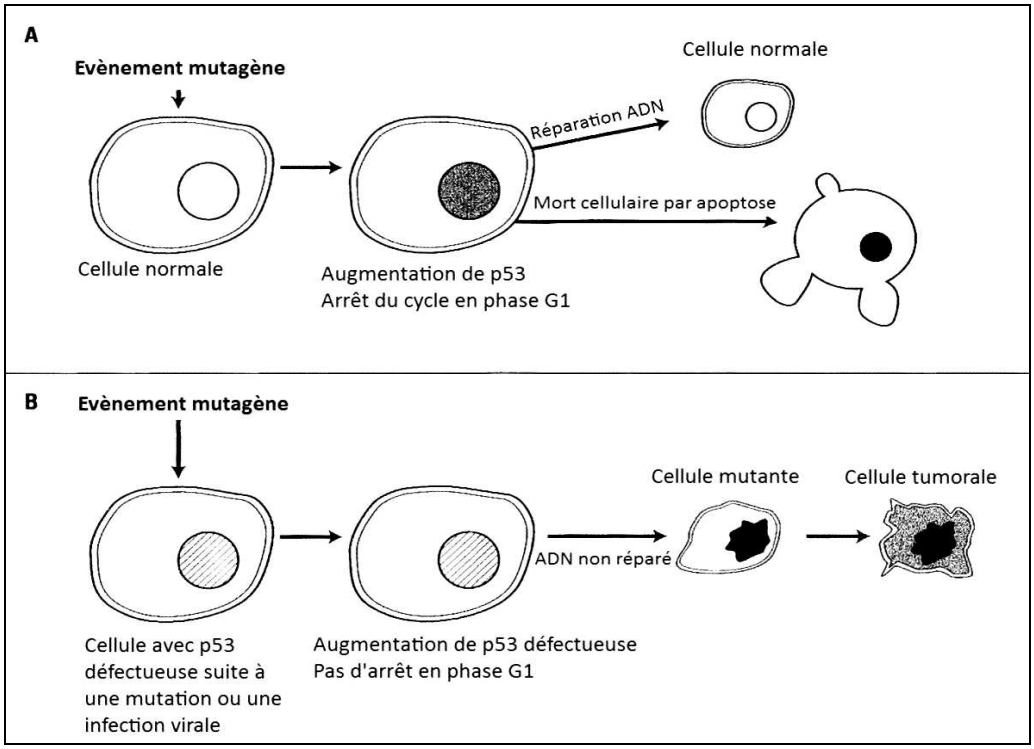

Figure 1. Fonction de p53 dans la réponse cellulaire à un évènement mutagène.
A. Fonction normale de p53. B. Fonction défectueuse de p53. (D'après Meuten DJ, 2002)[1]

Par ailleurs, la quantité d'ultraviolets dépend de l'angle d'incidence des rayonnements sur la terre (différent selon la latitude et la saison), du moment de la journée, de la couverture nuageuse, de l'altitude et de la longitude. La quantité d'ultraviolets est plus importante aux basses latitudes, aux hautes altitudes et longitudes.[10,62] Ainsi, le risque de développer un carcinome épidermoïde est accru dans les pays et les zones géographiques où l'ensoleillement est important, pour des animaux vivants ou ayant accès à l'extérieur (exposition chronique au soleil), pour des individus dont la peau et/ou le poils sont peu ou pas pigmentés avec éventuellement un pelage moins dense (surtout au niveau des zones préférentielles du carcinome épidermoïde).[10,11,12,65]

Les UV sont aussi reconnus pour induire une baisse de l'immunité cellulaire.[10]

I-2 - Le carcinome épidermoïde multicentrique in situ

Contrairement au carcinome épidermoïde cutané invasif, le carcinome épidermoïde multicentrique in situ ne semble pas associé à une exposition prolongée aux rayonnements solaires. Il se développe préférentiellement sur une peau pigmentée et poilue.[4,11]
Toutefois, selon une étude, la protéine p53 est détectée dans quelques carcinomes épidermoïdes in situ par méthode immunohistochimique.[66] Dans ce cas, l'augmentation de cette protéine pourrait être due à une prolifération de l'épiderme ou à une infection par des papillomavirus.[66] En effet, même si la surexpression de la protéine p53 est considérée comme un indicateur de mutation, l'interaction de cette protéine avec d'autres protéines cellulaires ou

virales, en l'absence de mutation, peut aussi perturber ses fonctions en la stabilisant ou en accélérant sa dégradation.[63]

II - L'action de substances carcinogènes

II-1 - La pollution atmosphérique

Les seules données concernent l'espèce canine. L'influence potentielle de la pollution de l'air dans le développement de cancers oropharyngés est sujette à discussion.[1] Selon des études menées à Londres et Philadelphie, la prévalence du carcinome épidermoïde amygdalien canin y est plus importante.[1,37] Cette prévalence pourrait être expliquée par la présence de facteurs environnementaux liés à l'urbanisation tels que les fumées issues de la combustion des carburants.[1] Cependant, les résultats de l'étude de Dorn et Priester ne prouvent aucun lien entre l'importance de l'urbanisation et le risque pour le chien de développer un carcinome épidermoïde amygdalien.[37]

II-2 - L'ingestion de substances carcinogènes

L'ingestion de carcinogènes est une hypothèse dans l'étiologie des carcinomes épidermoïdes du tractus digestif, notamment oropharyngés et œsophagiens chez les carnivores domestiques.[1] Chez le chat, la distribution du carcinome épidermoïde lingual (position sublinguale) et œsophagien (entrée de la poitrine) pourrait être due au contact prolongé avec un agent carcinogène. Le flux salivaire et le passage du bol alimentaire étant plus lents au niveau de ces sites anatomiques, il s'en suit un contact prolongé entre les muqueuses et un agent carcinogène ingéré, favorisant potentiellement un développement tumoral à ces endroits.[50,67]

III - L'altération tissulaire

Très rarement, le carcinome épidermoïde cutané se développe au niveau d'une cicatrice. Qu'elle eut été provoquée par une brûlure ou encore par une infection, peu de cas sont rapportés dans la littérature vétérinaire : seulement deux chez le cheval et un seul chez le chien.[68,69,70]

De même l'inflammation causée par un traumatisme, une irritation chronique, une infection ou une infestation peut conduire au développement d'un carcinome épidermoïde.[1,11,20,30,52]

IV - Les virus

IV-1 - Les papillomavirus

Chez le chien comme chez le chat, la présence de papillomavirus à été détectée au niveau des carcinomes épidermoïdes oraux et cutanés, invasifs ou multicentriques in situ.[71,72,73] Les proportions de carcinomes épidermoïdes infectés selon l'espèce et les études sont résumées dans le tableau 1.

Tableau 1. Infection des carcinomes épidermoïdes oraux, cutanés invasifs et multicentriques in situ chez le chien et le chat.

	Chien	Chat
Carcinome épidermoïde cutané invasif	12%[73]	18-85%[72]
Carcinome épidermoïde multicentrique in situ	-	11-100%[72]
Carcinome épidermoïde oral	22%[73]	1 cas[71]

Une étude rapporte aussi le développement de carcinomes épidermoïdes cutanés chez des chiens aux points d'injection d'un vaccin vivant contre la papillomatose orale canine.[74]

Par contre, à la différence des deux espèces précédentes, les études menées chez le cheval n'ont pas pu mettre en évidence la présence de papillomavirus pour le carcinome épidermoïde.[3,20]

Ces virus tendent à être spécifiques d'espèces et plusieurs types de papillomavirus peuvent infecter chaque espèce.[72] Aujourd'hui un seul type de papillomavirus est bien identifié chez le chien mais il est suggéré qu'il en existe jusqu'à six types différents.[73] Aussi bien pour l'espèce féline que canine, de nouvelles études sont nécessaires à l'identification et la classification des papillomavirus.[72,73]

La détection de la présence de papillomavirus dans le tissu tumoral suggère un lien causal entre ces virus et le développement d'un carcinome épidermoïde. Cependant, le rôle précis de ces virus dans la pathogénie est inconnu, voire même controversé.[71,72,73] Les papillomavirus favorisent la prolifération des cellules épithéliales et peuvent favoriser la réparation de l'ADN endommagé par les UVB ainsi que l'apoptose de ces cellules.[72] Une hypothèse de mécanisme est que l'infection par les papillomavirus conduit à la transformation tumorale en favorisant la réplication de cellules possédant un ADN endommagé par les UV et incapables d'entrer en apoptose.[72]

Par ailleurs, plusieurs hypothèses sont émises quant au fait que l'on ne détecte pas la présence de papillomavirus dans tous les carcinomes épidermoïdes :

- le virus est d'un type différent, non détecté par la méthode utilisée ou cette dernière n'est pas assez sensible[71,72,73] ;

- l'hypothèse « hit and run », c'est-à-dire que le virus infectant la cellule et causant sa transformation n'est présent que peu de temps dans cette cellule[71,72,73] ;
- l'infection ne serait que secondaire au développement de la tumeur, la tumeur diminuant l'immunité de l'individu.[71]

IV-2 - Les virus de l'immunodéficience féline et de la leucose féline

L'incidence du carcinome épidermoïde cutané et de la sphère oropharyngée semble plus importante chez les chats infectés par le virus de l'immunodéficience féline (FIV) et/ou le virus de la leucose féline (FeLV).[75,76] Pour le carcinome épidermoïde cutané, cette observation pourrait être mis en relation avec le mode de vie de ces animaux, c'est-à-dire des chats vivant ou ayant accès à l'extérieur et donc potentiellement plus exposés aux rayonnements solaires et aux virus.[75] Pour le carcinome épidermoïde oropharyngé, l'infection par ces virus ne semble être qu'un facteur éventuel de la pathogénie.[1]

Par ailleurs, en ce qui concerne le carcinome épidermoïde multicentrique in situ, une autre hypothèse a été émise au sujet de chats infectés par le FIV : le virus, en induisant un état d'immunodéficience, prédisposerait à une infection par les papillomavirus, cités comme des acteurs potentiels de la pathogénie.[11]

V - Les cyclooxygénases

Les cyclooxygénases (COX) sont des enzymes catalysant la conversion de l'acide arachidonique en prostaglandines. Ces enzymes existent sous différentes isoformes[77] :

- la COX-1, exprimée physiologiquement par de nombreuses cellules, intervient au cours de processus comme la protection de la muqueuse gastrique, la régulation du flux sanguin rénal et l'agrégation plaquettaire[78,79] ;
- la COX-2, exprimée physiologiquement moins largement dans l'organisme (au niveau des reins et de l'encéphale entre autres), intervient au cours de processus tels que l'inflammation, la cicatrisation et l'oncogenèse. Des cytokines, des hormones ou encore des oncogènes peuvent induire l'expression de la COX-2.[77,78,79]

Les prostaglandines produites par l'activité de la COX-2 engendrent une augmentation de la prolifération cellulaire, inhibent l'apoptose, favorisent l'angiogénèse, modifient la cohésion cellulaire permettant la diffusion des métastases, inhibent le système immunitaire et peuvent activer des xénobiotiques en substances possédant un potentiel carcinogène.[78,80]

La détection par immunohistochimie de la COX-2 montre que sa concentration est plus importante au sein des carcinomes épidermoïdes de la sphère oropharyngée du chat et du chien[81], cutanés du chien[80] et oculaires du cheval.[79] Les mécanismes à l'origine de la

surexpression de la COX-2 ainsi que le mode d'action de ces enzymes et leurs métabolites dans la pathogénie des tumeurs ne sont cependant pas encore élucidés.[78] De plus, la concentration en COX-1 est également plus importante au sein de carcinomes épidermoïdes oropharyngés du chat[81] et cornéens du cheval[79], suggérant un rôle dans la carcinogénèse.

VI - Les hormones sexuelles

Cette hypothèse concerne le carcinome épidermoïde oculaire équin. Dans cette espèce, étant donné que les chevaux hongres sont cinq fois plus touchés qu'un étalon et deux fois plus qu'une jument, l'influence de facteurs hormonaux est une hypothèse. Toutefois, les mécanismes demeurent inconnus.[10]

VII - Le smegma

Chez le cheval, cette sécrétion préputiale est supposée être un facteur étiologique des carcinomes épidermoïdes génitaux.[33] Ce rôle potentiel est suggéré dans l'étude de Plaut et Kohn-Spayer en 1947 : du smegma est injecté dans la peau et en sous-cutané à des souris qui développent par la suite des carcinomes épidermoïdes, des papillomes et des fibrosarcomes au point d'injection.[33] Les replis au niveau du prépuce permettent le dépôt de cette sécrétion au niveau du gland, qui est une localisation fréquente du carcinome épidermoïde.[33] L'importance de l' incidence chez les chevaux castrés (hongres) pourrait s'expliquer par une faible population des étalons par rapport à celle des hongres, par une meilleure hygiène génitale des étalons ou encore par le fait que les hongres ont tendance à accumuler plus de smegma que les chevaux entiers.[34,97]

VIII - Conclusion

De nombreux facteurs semblent favoriser le développement de carcinome épidermoïde mais l'implication de chacun et leurs rôles précis dans la pathogénie restent à préciser. En ce qui concerne le carcinome épidermoïde cutané invasif, les ultraviolets sont un facteur majeur et le défaut de pigmentation une prédisposition génétique importante. Par contre, la détection de papillomavirus dans la plupart des carcinomes épidermoïdes multicentriques in situ suggère plutôt l'implication de virus. De nouvelles études sont nécessaires afin de décrire et comprendre clairement l'étiologie et la pathogénie du carcinome épidermoïde dans ces différentes localisations anatomiques.

PARTIE III :

ETUDE CLINIQUE

I - Carcinome épidermoïde cutané

I-1 - La kératose solaire

Elle correspond à la première lésion observable et peut évoluer en carcinome épidermoïde.[1,20,21] Les lésions sont généralement situées aux jonctions cutanéo-muqueuses ou sur une peau peu ou pas pigmentée et au pelage clairsemé.[1,21] Elles peuvent être uniques ou symétriques et bilatérales, notamment au niveau des pavillons auriculaires (figure 2) et des paupières chez le chat.[21,66] Au début, la peau est érythémateuse et œdémateuse, puis elle s'épaissie et devient squameuse et croûteuse.[1,21] Par la suite, la lésion peut s'ulcérer et au fur et à mesure que le derme est envahi, elle devient plus indurée.[1,66]

La limite clinique avec le carcinome épidermoïde, multicentrique in situ ou invasif, est difficile à établir et le recours à d'autres examens est nécessaire.[21]

Figure 2. Lésion de kératose solaire sur le pavillon auriculaire d'un chat blanc.
(D'après Favrot C et al., 2009)[66]

I-2 - Le carcinome épidermoïde multicentrique in situ

Il est décrit seulement pour les espèces canine et féline.[1] Les lésions sont le plus souvent multiples, plutôt localisées à des zones de peau pigmentée et poilue.[1,11,21] Les lésions sont indolores, entre 0,5 et 3 cm de diamètre. Elles sont un peu en relief, semblable à une plaque, parfois hyperpigmentées et partiellement alopéciques, avec des contours irréguliers (figure 3).[1,4] Une croûte de 1 à 3 mm recouvre les lésions, avec parfois un ulcère sous-jacent.[4,11,21] Une corne cutanée est parfois décrite à la surface des lésions.[1,11]

Figure 3. Lésions de carcinome épidermoïde in situ au niveau de la tête chez un chat.
Notez que la zone a préalablement été tondue.
(D'après Favrot C et al., 2009)[66]

La croissance de la tumeur est lente et, comme le définit le terme 'in situ', le potentiel métastatique est nul.[1] Cependant, en l'absence de traitement le carcinome épidermoïde multicentrique in situ peut évoluer en carcinome épidermoïde invasif. Le potentiel métastatique est alors faible mais néanmoins présent.[4]

I-3 - Le carcinome épidermoïde

a - Signes cliniques

Le signe clinique majeur est la lésion cutanée.[11,82] La nécrose et/ou l'infection secondaire par des bactéries au fur et à mesure que la tumeur croît, entraînant une odeur fétide et/ou un exsudat purulent, sont communes.[1,20,82] D'autres signes cliniques peuvent être présents, en relation avec la localisation de la lésion sur le corps mais non pathognomoniques.

Les plus communs pour un carcinome épidermoïde du planum nasal sont la présence d'une lésion ulcérée et des éternuements. Chez le chat, un jetage nasal plus ou moins sanguinolent est assez fréquent alors que le chien présente plutôt une épistaxis.[83,84]

Au niveau digité, un seul doigt est généralement atteint.[11,85] Cependant il se peut que de multiples doigts soient affectés au moment du diagnostic.[15,18,86] Le doigt malade apparaît tuméfié et douloureux, pouvant entraîner une boiterie.[11,17,18,85] La griffe est parfois absente ou chez le chien, déformée et creuse.[15,18,85,87] En l'absence de griffe, le doigt apparaît tel un moignon ulcéré et enflé (figure 4).[15,85]

b - Morphologie tumorale

La lésion cutanée peut être soit proliférative, soit ulcérative.[11,20] Les lésions de type prolifératif ou exophytiques ressemblent souvent à un chou-fleur. Celles de type ulcératif prennent la forme d'un ulcère superficiel au début puis forment un cratère profond.[11,20] Chez les carnivores domestiques, certaines lésions sont recouvertes par une corne cutanée.[11]

Chez le chien, la forme exophytique, dont la surface à tendance à s'ulcérer et saigner, est la plus commune.[15] Au niveau de la truffe, l'ulcère térébrant est cependant plus fréquent (figure 5A).[15,83] A l'inverse, le chat présente plus souvent des lésions croûteuses de type ulcératif (figure 5B).[21,65,75]

Chez le cheval, la lésion ulcérative peut initialement ressembler à un tissu de granulation avant de former un ulcère profond semblable à un cratère dont les bords sont indurés.[20,82]

Figure 4. Carcinome épidermoïde du lit de l'ongle chez un chien.
(D'après Zaugg N et al., 2005)[73]

Figure 5. Carcinome épidermoïde cutané félin.
A. Carcinome épidermoïde du nez (D'après Buchholz J. et al., 2007).[88]
B. Carcinome épidermoïde des pavillons auriculaires (D'après Peters-Kennedy J. et al., 2008).[89]

c - Evolution tumorale

c-1 - Extension locale

L'envahissement local par la tumeur est important[11,82] mais plutôt lent.[1] Par exemple, la croissance de la tumeur au niveau de la truffe va entraîner la destruction du cartilage nasal[90] et au niveau digité, elle va lyser l'os de la troisième phalange et peut envahir les bourses des tendons des muscles fléchisseurs ou extenseurs du doigt.[1]

c-2 - Extension régionale et générale

Les métastases sont rares et surviennent tardivement dans l'évolution de la tumeur.[1,11,20,75] La tumeur métastase rarement au niveau des nœuds lymphatiques locorégionaux et encore moins fréquemment aux poumons.[20,65] Les métastases locorégionales sont cependant plus fréquentes lorsque le carcinome est peu différencié, ou présent depuis longtemps au moment du diagnostic ou de l'exérèse.[1,25]

Toutefois, chez les carnivores domestiques le carcinome épidermoïde du doigt est plus agressif, comparé aux autres localisations.[11] Les métastases surviennent en effet plus fréquemment et plus précocement.[86,87] D'après l'étude de Marino et al (1995), 13% des radiographies thoraciques de chiens atteints d'un carcinome épidermoïde digité présentent des signes évidents de métastases pulmonaires au moment du diagnostic.[91]

II - Carcinome épidermoïde oculaire et péri-oculaire

a - Signes cliniques

Les signes cliniques dépendent de la localisation du carcinome épidermoïde.[92] Au niveau des paupières, de la membrane nictitante, du limbe, de la conjonctive et de la cornée le

signe clinique principal est la présence d'une lésion correspondant au carcinome épidermoïde.[5,26] L'irritation cornéo-conjonctivale par un carcinome épidermoïde palpébral (paupière inférieure, supérieure ou membrane nictitante) engendre un inconfort qui se manifeste par un blépharospasme, un épiphora et une conjonctivite souvent purulente (jetage oculaire purulent, odeur fétide, œil rouge).[1,5,26] D'ailleurs les carcinomes épidermoïdes oculaires et des annexes oculaires sont fréquemment associés à des conjonctivites chroniques, parfois purulentes suite aux surinfections bactériennes.[1,5,26] Lorsque la cavité orbitaire est envahie, l'exophtalmie ou l'énophtalmie sont des signes communs.[26,32]

b - Morphologie tumorale

Sur la cornée, la conjonctive bulbaire et la membrane nictitante, il apparaît généralement comme une masse en relief blanchâtre à rosée, avec une surface irrégulière d'aspect pavimenteux, rugueux ou lobulé comme un chou-fleur (figure 6A). Sa surface peut être ulcérée et hémorragique.[5,26,92,93,94] Les lésions de type ulcératif sont moins souvent rencontrées.

Le carcinome épidermoïde palpébral est de type proliférative ou ulcératif.[92] Les lésions exophytiques forment une masse un peu en relief, dont la surface granuleuse est éventuellement ulcérée.[26,93] Chez le cheval, les lésions exophytiques semblent plus fréquentes[5,92] , les lésions ulcératives étant plutôt observées au niveau des canthus latéraux et médiaux des paupières (figure 6B).[5] Par contre chez le chat le carcinome épidermoïde palpébral se présente plus communément sous la forme d'une lésion ulcérative.[93]

Figure 6. Carcinome épidermoïde oculaire équin.
A. Carcinome épidermoïde du limbe médial s'étendant sur la cornée et carcinome épidermoïde de la conjonctive dorsale s'étendant ventralement en une masse pédonculée.
B. Carcinome épidermoïde ulcéré du canthus médial. (D'après Hendrix DVH, 2005)[92]

c - Evolution tumorale

c-1 - Extension locale

Les tumeurs du globe oculaire débutent le plus souvent au niveau du limbe temporal ou nasal puis s'étendent vers la cornée plutôt que la conjonctive.[5,26,92] Les tumeurs palpébrales se situent principalement à proximité de la jonction cutanéo-muqueuse et atteignent le globe oculaire et la membrane nictitante par extension.[1,93] Le carcinome épidermoïde va ensuite envahir la cavité orbitaire et les tissus qui s'y trouvent, les cavités nasales et chez le cheval les poches gutturales.[26,32,92]

c-2 - Extension régionale et générale

Les métastases sont rares et tardives.[1,26] Elles surviennent généralement au niveau des nœuds lymphatiques régionaux (ganglions parotidiens, mandibulaires et rétropharyngiens)[1,26,95], exceptionnellement dans les glandes salivaires, l'encéphale et le thorax.[92,93]

Chez le cheval, 6 à 15% des cas présentent des métastases.[96] Dans cette espèce, le pouvoir métastatique des carcinomes épidermoïdes du globe oculaire est plus faible que ceux de la membrane nictitante et des paupières. Le stroma avasculaire et la sclère retardent respectivement la dissémination des carcinomes épidermoïdes cornéens et conjonctivaux.[31]

III - Carcinome épidermoïde génital

a - Signes cliniques

Le signe clinique prédominant est la présence d'une lésion (ulcère ou masse). Chez le cheval, un écoulement préputial purulent et sanguinolent est très fréquent lors de tumeur pénienne ou préputiale.[97] La lésion et/ou un œdème du prépuce peut engendrer un phimosis ou un paraphimosis.[6,14,98] Parfois le seul signe est un saignement au niveau du prépuce.[97] Une dysurie, une pollakiurie ainsi que des signes généraux (fièvre, abattement, anorexie, perte de poids) sont moins fréquemment rapportés.[6,97,99]

b - Morphologie tumorale

Les lésions de l'appareil génital externe sont de type prolifératif ou ulcératif.[98,100] Sur le pénis ou le prépuce, les lésions proliferatives sont plus fréquentes, parfois multiples. Au début elles apparaissent comme de petites plaques discrètement en relief ou de petits ulcères superficiels qui ne guérissent pas.[34,101] Les lésions plus vielles forment des masses papillaires ressemblant à des choux-fleurs, parfois pédiculées.[34,101] Leurs surfaces peuvent être ulcérées,

nécrosées et saigner facilement.[34,98] Ainsi les lésions ressemblent souvent macroscopiquement à des papillomes ou chez le cheval à un tissu de granulation exubérant.[34,102]

c - Evolution tumorale

c-1 - Extension locale

L'agressivité de la tumeur est essentiellement locale.[98] La tumeur va envahir les tissus voisins, tels que le corps caverneux et l'urètre chez l'étalon lors de tumeur pénienne, le vestibule vaginal et les mamelles chez la jument lors de tumeur clitoridienne.[6,97,98]

c-2 - Extension régionale et générale

Les métastases ne sont pas communes et tardives dans l'évolution de la tumeur.[14,98] Elles surviennent d'abord dans les nœuds lymphatiques inguinaux superficiels et profonds.[1,98]

En ce qui concerne les chevaux mâles, individus pour lesquels plus de données sont disponibles, 12 à 17% des cas présentent des métastases. Cependant les métastases régionales ont tendance à être plus fréquentes pour des tumeurs peu différenciées.[33] Les nœuds lymphatiques inguinaux superficiels et profonds sont les premières structures affectées[33,34], tandis que les métastases pulmonaires et hépatiques sont bien plus rares.[14,34]

IV - Carcinome épidermoïde du tractus digestif

IV-1 - Carcinome épidermoïde de la sphère oropharyngée

a - Signes cliniques

Ce cancer peut être une découverte fortuite lors d'un examen clinique mais le ptyalisme, la dysphagie (orale et/ou pharyngienne), l'halitose, la chute ou le déplacement de dents, des hémorragies ainsi qu'une déformation de la face sont des signes fréquents.[1,15] L'observation de la lésion sera plus ou moins aisée selon sa taille et sa localisation. Par exemple une petite lésion amygdalienne peut être difficilement observable.[15]

Une dyspnée est moins souvent rapportée. Chez le cheval, un jetage nasal muqueux ou sanguinolent et la toux sont aussi des signes associés à un carcinome épidermoïde oral ou pharyngé.[38,103] Ces signes respiratoires peuvent aussi survenir suite à l'extension de la tumeur aux cavités nasales.[1,15] Des signes oculaires sont rapportés chez les carnivores domestiques suite à l'envahissement de le cavité orbitaire par la tumeur, les plus fréquents étant l'exophtalmie et enophtalmie.[1,32,93] Chez le chat, des fractures pathologiques, notamment de mandibules, sont possibles.[1]

L'anorexie et l'amaigrissement, dus à la douleur occasionnée par le passage des aliments, sont les signes généraux les plus fréquents mais inconstants toutefois.[1,15,38]

b - Morphologie tumorale

Globalement, la forme exophytique, nécrosée ou ulcérée, est plus fréquente que la forme d'ulcère térébrant. Ainsi dans l'espèce équine, la forme proliférative (la seule décrite) apparaît généralement comme une masse multilobée ressemblant à du tissu de granulation.[1,38] En ce qui concerne les carnivores domestiques, la présentation du carcinome épidermoïde diffère en fonction de sa situation anatomique.

Le carcinome épidermoïde amygdalien est habituellement unilatéral, parfois bilatéral.[1] La tumeur, au début petite lésion granuleuse à la surface de l'amygdale, peut occuper toute la fosse amygdalienne. Elle est ferme (ce qui contraste avec les tissus mous adjacents), grisâtre, en forme de chou-fleur ou de plaque ulcérée.[1]

Le carcinome épidermoïde non amygdalien se présente plus souvent comme une lésion exophytique.[15] Il forme une masse nodulaire gingivale rose ou blanchâtre. L'ulcération, rapide chez le chat, est souvent exacerbée par des surinfections. Au niveau lingual, alors qu'il forme chez le chat une petite lésion nodulaire blanche, il prend plus souvent l'apparence d'une plaque ulcérée chez le chien.[1]

c - Evolution tumorale

c-1 - Extension locale

A partir des amygdales, la tumeur peut s'étendre au pharynx, au palais mou, à la base de la langue et à partir des gencives, l'envahissement peut atteindre le palais, la mâchoire, les cavités orbitaires et nasales.[1] Cependant, en raison du faible nombre de cas pour lesquels il est rapporté une extension à la cavité orbitaire par rapport à la fréquence assez importante des carcinomes épidermoïdes oropharyngés chez le chat, il semble que ce comportement tumoral ne soit pas courant.[32] Lorsque la tumeur a envahi plusieurs structures, il devient alors difficile de déterminer le site primitif de la tumeur.[1,44] Au niveau lingual, la croissance de la tumeur se fait entre et à l'intérieur des muscles, entraînant leur atrophie et s'étendant à toute la langue.[1] L'infiltration du nerf vague par un carcinome épidermoïde lingual chez le cheval est rapportée, entraînant un syndrome de Claude Bernard Horner et une paralysie faciale.[39]

c-2 - Extension régionale et générale

Chez le cheval, les métastases atteignent le plus souvent le nœud lymphatique rétropharyngien.[38,39] Cependant d'autres nœuds lymphatiques cervicaux ainsi que les poumons peuvent être atteints.[39] La présence de métastase n'est pas corrélée au degré de différenciation de la tumeur dans l'étude de Schuh (1986).[39]

Chez le chat, les métastases sont rares et tardives.[67] Elles sont plus fréquentes cependant pour les carcinomes épidermoïdes linguaux, au niveau des nœuds lymphatiques mandibulaires et rétropharyngiens.[1]

Par contre, chez le chien, le carcinome épidermoïde amygdalien métastase précocement, d'abord au niveau du nœud lymphatique rétropharyngien ipsilatéral, puis controlatéral et enfin aux mandibulaires, préscapulaires et parotidiens.[1] Les métastases ganglionnaires concernent 96% des cas.[15] Les emboles métastatiques vasculaires sont aussi rapportés. Les métastases peuvent atteindre les poumons (17 à 41% des métastases à l'autopsie), le foie, la rate, plus rarement le péricarde, le cœur, les reins.[1,15]

Les métastases des carcinomes épidermoïdes linguaux au niveau des nœuds lymphatiques régionaux sont fréquentes.[1]

Le pouvoir métastatique des carcinomes épidermoïdes gingivaux est faible, comme chez le chat.[40] Pour l'espèce canine, seulement 5 à 10% des carcinomes épidermoïdes gingivaux métastasent aux nœuds lymphatiques et régionaux et 3% métastasent à distance. Ce faible pouvoir métastatique au niveau gingival peut s'expliquer par un drainage lymphatique peu important.[1]

IV-2 - Carcinome épidermoïde œsophagien

a - Signes cliniques

Les signes cliniques peuvent être d'apparition insidieuse et d'évolution lente.[50] Ils comprennent une anorexie, une perte de poids progressive, un abattement, du ptyalisme et une dysphagie.[1,50] Les pneumonies par fausse déglutition sont possibles, entraînant des signes d'ordre respiratoire (dyspnée…).[1,50,51] Si la tumeur se situe au niveau de l'œsophage cervical, une déformation peut être visible et une masse palpable.[50,104]

Chez les carnivores domestiques, les régurgitations sont un signe commun et une hématémèse peut être observée notamment lorsque la tumeur est ulcérée.[1,50,51] Les vomissements surviennent surtout dans les cas de carcinome épidermoïde œsophagien secondaire à l'extension d'un carcinome épidermoïde gastrique.[1,51]

Des obstructions œsophagiennes récurrentes avec des régurgitations ainsi qu'un jetage nasal alimentaire et salivaire sont aussi rapportés chez le cheval.[1,104] Etant donné que les carcinomes épidermoïdes œsophagiens sont souvent secondaires à l'extension de carcinomes épidermoïdes gastriques chez les équidés, les signes cliniques évoqués lors de carcinome épidermoïde gastrique peuvent être concomitants.[1]

b - Morphologie tumorale

La lumière de l'œsophage est réduite sur plusieurs centimètres à cause d'un épaississement de l'œsophage ulcéré en surface, de masses fermes et irrégulières ou de nodules, souvent friables avec des zones ulcérées et hémorragiques.[1,50,51,104] La tumeur se développe souvent sur toute la circonférence de l'œsophage chez les carnivores domestiques (figure 7).[1,50]

Chez le cheval, la tumeur peut aussi apparaître comme un diverticule où les aliments s'accumulent. Il faudra nettoyer le diverticule de la couche d'aliments avant de pouvoir visualiser la tumeur ulcérée et nécrosée.[105]

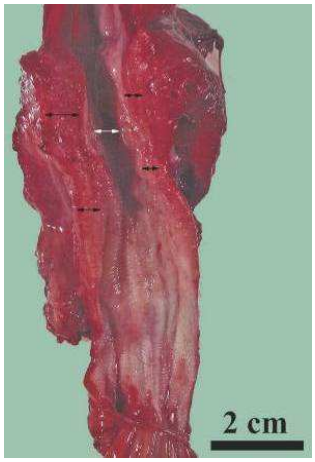

Figure 7. Carcinome épidermoïde primitif de l'œsophage chez un chat. Notez l'implication de la muqueuse œsophagienne (flèches noires) et le rétrécissement du diamètre de la lumière œsophagienne (flèches blanches).
(D'après Berube D et al., 2009.)[106]

c - Evolution tumorale

c-1 - Extension locale

Localement, la tumeur est très invasive, infiltrant les couches musculaires de l'œsophage et les vaisseaux lymphatiques.[1]

c-2 - Extension régionale et générale

Les métastases peuvent atteindre les nœuds lymphatiques cervicaux caudaux, médiastinaux et bronchiques. Les métastases lymphatiques sont assez fréquentes chez le cheval et chez les carnivores domestiques. Des métastases pulmonaires, rénales, spléniques et thyroïdiennes disséminées par voie hématogène sont également rapportées.[1]

IV-3 - Carcinome épidermoïde gastrique

a - Signes cliniques

Les signes cliniques évoluent plus ou moins rapidement, sur quelques semaines à quelques mois.[52] L'abattement et l'anorexie, conduisant à une perte de poids et une diminution de l'état général de l'animal, sont des signes très fréquents.[1,52,107]

Le cheval peut aussi présenter une fièvre persistante ou intermittente, du ptyalisme et une dysphagie.[8,9,52] Les obstructions œsophagiennes récurrentes et la dysphagie entraînent des risques de pneumonie par fausse déglutition.[1] L'animal peut présenter une distension abdominale consécutive à l'ascite et un œdème sous-cutané en région ventrale abdominale et thoracique.[1,8,9] Par voie transrectale, il est possible de palper des nœuds lymphatiques

hypertrophiés, des nodules éparses à la surface d'autres viscères ou des masses plus importantes.[1,8,9] Les signes respiratoires (dyspnée, épanchement pleural, toux…) et de coliques sont peu courants.[1,8,52]

Quant aux carnivores domestiques, des vomissements sont aussi présents.[1,107]

b - Morphologie tumorale

La tumeur est souvent de taille importante, de plusieurs centimètres de diamètre et jusqu'à 30 cm de diamètre chez le cheval.[1,107] En forme de chou-fleur, elle fait protubérance dans la lumière de l'estomac.[1,9,107] A sa surface sont présents de petits ulcères hémorragiques ou nécrotiques.[8,107] Chez le cheval, ces ulcères peuvent mesurer jusqu'à 3 cm de diamètre et de profondeur.[1,8] La limite entre le tissu néoplasique et la muqueuse gastrique normale est nette.[8,107]

c - Evolution tumorale

c-1 - Extension locale

L'infiltration locale se fait par continuité.[1] La tumeur peut envahir la paroi de l'estomac et atteindre les organes adjacents : diaphragme, foie, rate...[1,8,9]

c-2 - Extension régionale et générale

Pour l'espèce équine, à partir de l'estomac le carcinome épidermoïde atteint très fréquemment la partie distale de l'œsophage, pouvant ainsi pénétrer dans la cavité thoracique.[52] Cette dernière peut aussi être envahie par extension de la tumeur de l'estomac au diaphragme puis aux poumons, ou encore par la dissémination de métastases.[9,52] Les métastases thoraciques et/ou abdominales sont fréquentes : 100% des cas présentent au moins des métastases hépatiques et 50 à 75% des métastases thoraciques.[8,9,52] Lors de carcinomatose, le foie, la rate et le péritoine sont couramment atteints.[8,9] Via la voie sanguine les métastases sont plus rares mais peuvent s'implanter dans le foie, les poumons, les reins et les glandes surrénales.[1]

Chez le chien, le carcinome épidermoïde gastrique peut métastaser aux nœuds lymphatiques et aux poumons.[107]

V - Carcinome épidermoïde du tractus respiratoire

V-1 - Carcinome épidermoïde nasal et sinusal

a - Signes cliniques

Les signes sont d'apparition insidieuse et d'évolution lente.[1,41] Une déformation faciale, corrélée à une masse tumorale importante, peut être observée généralement dans les cas les plus avancés.[15,24,42] Les signes les plus fréquents sont d'ordre respiratoire, similaires pour les espèces étudiées et non spécifiques[24,41] : un jetage nasal uni- ou bilatéral généralement mucopurulent et parfois sanguinolent, une épistaxis, des éternuements, une dyspnée et un cornage.[1,41,42]

Selon le degré d'envahissement des tissus adjacents, on pourra aussi observer des signes oculaires, nerveux et digestifs. Les signes oculaires comprennent principalement un épiphora et une exophtalmie.[1,41] La dysphagie orale, consécutive à un envahissement du palais dur ou à une atteinte nerveuse, est un signe rapporté chez le cheval et le chien.[43,108] Les troubles nerveux sont variables. Une dépression du statut mental est rapportée dans un cas de carcinome épidermoïde nasal chez un chien. Bien que se soient des signes assez rares, la cécité, des modifications comportementales et une ataxie chez les carnivores domestiques sont les signes les plus fréquents lors de tumeurs naso-sinusales.[1,42,43]

b - Evolution tumorale

b-1 - Extension locale

La tumeur est agressive localement. Elle peut envahir les espaces et les tissus voisins : l'os, la cavité nasale controlatérale et les autres sinus, les cavités orbitaires et buccales, les tissus péri-oculaires, l'encéphale.[24,42,43]

b-2 - Extension régionale et générale

Les métastases sont rares et tardives.[1,24,42] Chez le cheval, il ne semble pas y avoir de corrélation entre le degré de différenciation de la tumeur et son pouvoir métastatique, contrairement aux carnivores domestiques.[42]

V-2 - Carcinome épidermoïde laryngé

Le carcinome épidermoïde laryngé entraîne des troubles respiratoires : dyspnée, tachypnée, toux, augmentation ou atténuement des bruits respiratoires et jetage nasal.[42,45,46] L'animal peut aussi être dysphagique.[42,46] Chez le chien, le premier signe est une modification de la voix. La palpation du larynx peut être douloureuse et révéler son hypertrophie.[46]

La tumeur visualisée directement ou par endoscopie prend l'aspect d'une masse irrégulière en surface et ferme, parfois en forme de chou-fleur.[42,45,46] Chez le cheval, sa surface peut être ulcérée et nécrotique.[38]

V-3 - Carcinome épidermoïde pulmonaire

L'animal ne manifeste que tardivement des troubles respiratoires (tachypnée, toux, dyspnée…) et généraux (anorexie, amaigrissement).[42,48,49] Lors de carcinome épidermoïde métastatique, il se peut même qu'il n'y ait aucun signe d'une atteinte pulmonaire. Dans ce cas les signes cliniques dépendent de la localisation initiale de la tumeur.[42] Chez le cheval, deux cas d'ostéopathie hypertrophiante sont décrits, l'un secondaire à un carcinome épidermoïde bronchique, l'autre secondaire à un carcinome épidermoïde pulmonaire métastatique.[109,110]

Le carcinome épidermoïde pulmonaire métastase chez le chien aux nœuds lymphatiques trachéobronchiques et médiastinaux.[49] Chez le chat, les métastases sont viscérales et squelettiques (nœuds lymphatiques bronchiques, cœur, reins, œil, os, muscles).[48]

VI - Carcinome épidermoïde du tractus urinaire

En ce qui concerne les tumeurs vésicales et urétrales, l'hématurie est le signe clinique le plus fréquent, alors que la strangurie, la pollakiurie, l'hémospermie et les signes généraux tels que l'abattement, l'anorexie et l'amaigrissement le sont moins.[1,36,54,55,56] Lors de tumeur vésicale, il est possible de palper une masse ferme au niveau de la vessie ainsi que des reins de taille augmentée lors de la palpation abdominale chez les carnivores domestiques ou par palpation transrectale chez le cheval.[54,55] Les signes d'une affection rénale sont présents lorsque le rein est atteint primitivement par la tumeur ou lorsque une tumeur vésicale ou urétrale obstrue le tractus urinaire.[55] Cette atteinte rénale peut se traduire par de l'hématurie, un amaigrissement, chez le cheval par des coliques, de l'ascite et des œdèmes et chez les carnivores domestiques par de l'anorexie, des vomissements et de la pollakiurie.[1]

Localement, le carcinome épidermoïde peut s'étendre aux tissus adjacents (intestins…) ou s'implanter dans toute la cavité péritonéale (carcinomatose).[54,55] La tumeur peut métastaser par voie lymphatique au niveau des nœuds lymphatiques locorégionaux (iliaques internes, sous-lombaires) ou par voie hématogène au niveau des poumons et du foie entres autres.[54,55]

VII - Carcinome épidermoïde des poches gutturales

Le cheval présente essentiellement des troubles de l'appareil respiratoire : jetage nasal mucopurulent, éventuellement sanguinolent, épistaxis et dyspnée.[42,57] La tumeur prend la forme d'une masse nodulaire ulcérée en surface.[57] Le pharynx, le larynx et les glandes

parotidiennes sont atteints secondairement par extension locale de la tumeur ou la dissémination de métastases.[57]

VIII - Conclusion

Les signes cliniques dépendent de la localisation anatomique et de la croissance du carcinome épidermoïde. Morphologiquement, il se présente sous deux formes :

- une forme nodulaire ou bourgeonnante, ayant l'aspect d'un papillome ou d'un chou-fleur dont la surface a tendance à s'ulcérer et saigner,
- une forme ulcéreuse ou infiltrante (ulcère térébrant) qui forme une induration mal délimitée et crouteuse avec une ulcération centrale profonde.

Le carcinome épidermoïde est une tumeur agressive localement et son pouvoir métastatique est généralement assez faible. Il existe cependant quelques variables concernant le pouvoir métastatique, ce dernier étant plus important pour le carcinome épidermoïde amygdalien par exemple. Ainsi, l'hypertrophie des nœuds lymphatiques pourra correspondre soit à la présence de métastases soit à une réaction inflammatoire secondaire à la présence de la tumeur et/ou aux surinfections.

PARTIE IV :

ETUDE CYTOLOGIQUE ET HISTOLOGIQUE

I - Etude cytologique

La morphologie cellulaire diffère en fonction du degré de différenciation des cellules néoplasiques. La tumeur peut donc présenter des zones dont le degré de différenciation diffère. Ainsi la qualité et la représentativité de l'échantillon sont très importantes et le degré de différenciation de la tumeur ne pourra être donné qu'après l'examen complet de toutes les lames.[112, 111] Par ailleurs, une réaction inflammatoire peut accompagner la tumeur et être très importante notamment lorsque la lésion est ulcérée. Cette stroma-réaction peut alors gêner le diagnostic.[111,112]

I-1 - Carcinome épidermoïde bien différencié

La majorité des cellules (plus de 50% des cellules nucléées) sont de grande taille, polyédriques. Le cytoplasme est souvent plissé ce qui forme des angles à sa périphérie et donne à la cellule une forme de flocon, parfois de cellule dendritique (figure 8A).[112] Le cytoplasme contient souvent des vacuoles translucides et fréquemment réfringentes, pouvant partiellement masquer le noyau. Le noyau possède des contours irréguliers. Il est parfois pycnotique et la cellule est rarement binucléée. Le rapport nucléo-cytoplasmique est faible. Des globes cornés bien kératinisés sont observables.[112]

Des cellules de forme ronde ou ovale (figure 8B et 8C) sont observables dans une moindre proportion (environ 30% des cellules nucléées). Les cellules rondes possèdent une chromatine hyperchromatique et souvent plusieurs nucléoles de grande taille et de forme variable. Occasionnellement, plus au niveau des cellules rondes qu'ovales, on observe un ou plusieurs anneaux dans le cytoplasme (signe de dyskératose).[112]

Moins fréquemment, on peut observer des cellules avec une queue cytoplasmique rappelant une queue de comète. Elles sont appelées cellules « têtards » par certains auteurs.[112]

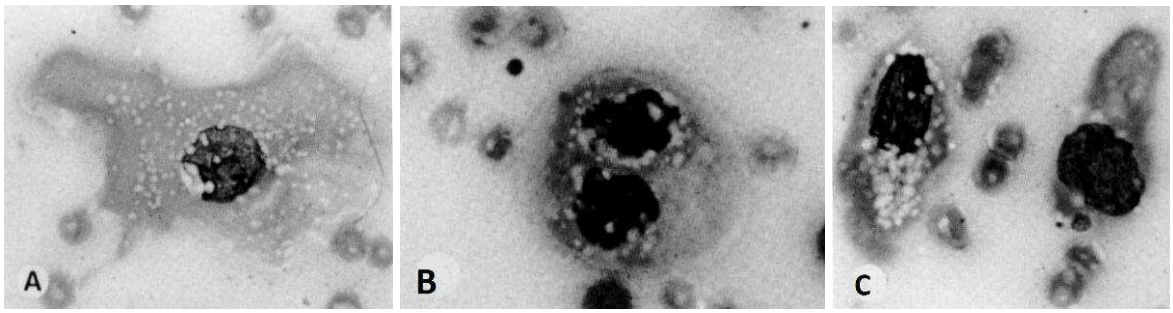

Figure 8. Carcinomes épidermoïdes bien différenciés cutanés canins, coloration de Wright.
A. Grande cellule en forme de flocon possédant plusieurs vacuoles translucides dans son cytoplasme.
B. Cellule ronde binucléée avec un noyau hyperchromatique.
C. Deux cellules ovales. Celle de gauche contient de nombreuses vacuoles translucides.
(D'après Garma-Aviña A, 1994)[112]

I-2 - Carcinome épidermoïde modérément différencié

Cette fois, la population majoritaire (plus de 50% des cellules nucléées) est constituée de cellules rondes ou ovales, plus petites que celles polyédriques. Elles sont isolées, par paires ou encore en amas (présence de jonctions intercellulaires) (figure 9B). Lorsque les cellules sont peu nombreuses, leur aspect jointif est un bon indicateur de l'origine épithéliale de ces cellules. Le rapport nucléo-cytoplasmique est assez élevé. Le cytoplasme contient parfois des minuscules vacuoles transparentes et le noyau tend à être circulaire.[112]

Des cellules « têtards » sont rencontrées occasionnellement (figure 9C). Les globes cornés sont moins fréquents et les cellules qui les constituent présentent fréquemment une vacuolisation translucide péri-nucléaire (figure 9A).[112]

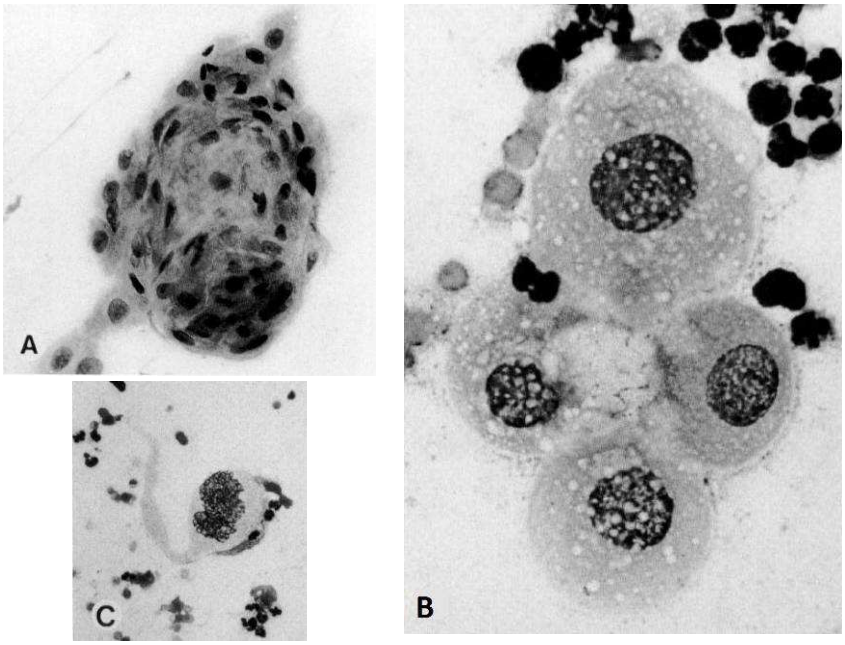

Figure 9. Carcinomes épidermoïdes modérément différenciés, coloration de Wright.
A. Carcinome épidermoïde cutané canin : globe corné partiellement kératinisé.
B. Carcinome épidermoïde cutané félin : groupe de cellules rondes cohésives.
C. Carcinome épidermoïde cutané félin : cellule « têtard » et nombreux neutrophiles.
(D'après Garma-Aviña A, 1994)[112]

I-3 - Carcinome épidermoïde peu différencié

La population qui prédomine est composée de cellules rondes ou ovales avec un cytoplasme bleu pâle à gris. Occasionnellement le cytoplasme contient des vacuoles translucides près du noyau et les cellules sont parfois plurinucléées (figure 10B). Les noyaux ronds à ovales possèdent des nucléoles de taille et forme irrégulières. Le rapport nucléo-cytoplasmique est très élevé (figure 10A). Les cellules polyédriques majoritaires dans le carcinome épidermoïde bien différencié sont rares. Quelques cellules ont un cytoplasme qui

forme une ébauche de queue (figure 10C).[112]

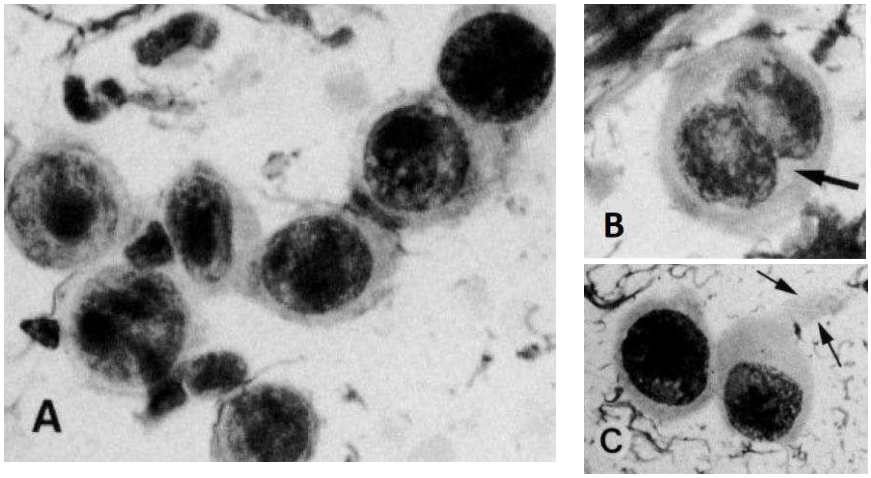

Figure 10. Carcinome épidermoïde peu différencié cutané canin, coloration de Wright.
A. Groupe de cellules cohésives : notez le grand rapport nucléo-cytoplasmique et les gros nucléoles.
B. Cellule ronde binucléée : discrète dyskératose et quelques vacuoles (flèche) près du noyau.
C. Cellules possédant une ébauche de queue cytoplasmique, mieux visible sur celle de droite (flèches).
(D'après Garma-Aviña A, 1994)[112]

I-4 - Carcinome épidermoïde anaplasique

Le carcinome épidermoïde anaplasique est un type trop indifférencié pour être précisément diagnostiqué par l'étude cytologique, et parfois même par l'étude histologique. Lorsque les cellules sont vraiment indifférenciées, l'origine épithéliale ou mésenchymateuse est souvent impossible à définir à l'examen cytologique. Dans ce cas, seul un diagnostic préliminaire de tumeur maligne indifférenciée pourra être établi. Le diagnostic définitif tentera d'être établi par l'étude histologique et immunohistochimique.[111,112]

I-5 - Conclusion

La présence de cellules dites « têtards » est évocatrice d'un carcinome épidermoïde. Lorsque les cellules sont trop indifférenciées, le recours à l'immunomarquage est possible. Les anticorps anti-cytokératines permettent alors l'identification des carcinomes.[111,112]

II - Etude histologique

II-1 – Les lésions précancéreuses

a - La kératose solaire

A ce stade la membrane basale demeure intègre, à la différence du carcinome épidermoïde invasif.[1,66] L'hyperplasie modérée à sévère de l'épiderme est irrégulière (figure 11)[66] : les crêtes épidermiques sont ainsi accentuées et leurs profondeurs variables.[11,22] L'épiderme présente aussi une hyperkératose, une parakératose et une acanthose.[1] La transition avec l'épithélium normal est progressive.[66]

La plupart des kératinocytes affectés se situe au niveau des couches basale et épineuse.[1,66] Les follicules pileux peuvent être atteints mais très superficiellement.[66] Les kératinocytes sont dysplasiques : ils montrent une perte de leur polarité, des atypies nucléaires (caryomégalie, hyperchromatisme nucléaire, gros nucléoles proéminents) et une augmentation du nombre de mitose.[1,66]

Des lésions d'élastoses solaires (dégénérescence des fibres élastiques et du collagène) et une infiltration par des cellules inflammatoires peuvent aussi être présentes.[1]

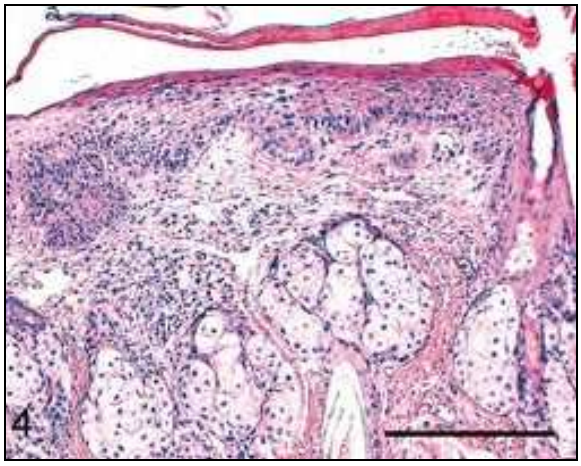

Figure 11. Kératose solaire chez un chat : histologie.
Coloration hématoxyline-éosine, barre = 200 µm.

Notez l'hyperplasie modérée de l'épiderme, la dysplasie des couches basale et suprabasale et la discrète hyperplasie du follicule pileux.
(D'après Favrot C et al., 2009)[66]

b - Le carcinome épidermoïde multicentrique in situ

De par sa ressemblance histologique, cette tumeur fait référence à la maladie de Bowen chez l'homme.[4] Cette lésion atteint l'épiderme et les follicules pileux sans invasion de la membrane basale.[1,4] L'épiderme est hyperplasié irrégulièrement avec de larges crêtes (figure 12).[66] L'épithélium dysplasique est désorganisé avec une perte de polarité des kératinocytes et de la stratification normale des couches.[4,66] La transition avec l'épithélium normal est nette.[1,66]

Les kératinocytes néoplasiques sont de tailles variables, avec de grands noyaux hyperchromatiques (parfois plurinucléés), des nucléoles proéminents, des cytoplasmes pâles ou vacuolés.[1,4,11] Des mitoses sont communément observables dans toutes les couches.[4,11]

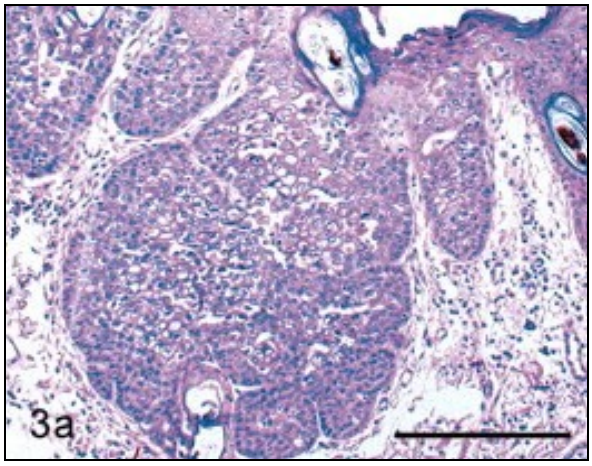

Figure 12. Carcinome épidermoïde multicentrique in situ chez un chat : histologie.
Coloration hématoxyline-éosine, barre = 200 µm.

Notez l'hyperplasie irrégulière de l'épiderme avec les larges crêtes et l'atteinte folliculaire.
(D'après Favrot C et al., 2009)[66]

Deux sous-types histologiques ont été identifiés :

- le type irrégulier sans hyperkératose. Il présente une acanthose modérée à sévère de l'épiderme avec une ondulation de la surface épidermique modérée.[1,4]
- le type verruqueux hyperkératique. Il montre un épithélium avec une hyperkératose marquée, une acanthose irrégulière, des projections d'épiderme papillomateuses ou en pointe à partir des ostium folliculaires, une dilatation des infundibulums folliculaire et une surface verruqueuse.[1,4]

II-2 - Le carcinome épidermoïde invasif

La présentation histologique du carcinome épidermoïde est similaire quelque soit la partie du corps considérée.[1] Les cellules néoplasiques plus ou moins différenciées envahissent le derme en formant des îlots ou des cordons, rompant l'intégrité de la membrane basale.[1,11,82] Un tissu inflammatoire peut accompagner la tumeur ainsi que des lésions d'élastose solaire lors de carcinome épidermoïde cutané.[11,82,113,114]

Les carcinomes épidermoïdes sont classés en quatre grades selon les grades de Borders, qui se basent sur l'importance de la kératinisation (ou différenciation) des cellules. Selon la classification de Borders, le grade 1 correspond à un pourcentage de cellules différenciées supérieur à 75% ; le grade 2 à plus de 50% de cellules différenciées ; le grade 3 à plus de 25% de cellules différenciées et enfin le grade 4 où moins de 25% des cellules sont différenciées.[22,33]

a - Carcinome épidermoïde bien différencié (grade 1)

Des globes cornés sont observables, c'est-à-dire des cellules épithéliales imbriquées en lamelles concentriques.[22] La kératinisation se fait de façon centripète au sein de ces formations dont le centre est fortement éosinophile.[112] L'activité mitotique est minimale et les ponts intercellulaires sont nombreux.[22, 112]

b - Carcinome épidermoïde modérément différencié (grade 2 et 3)

Les globes cornés sont en moins grand nombre et moins kératinisés.[22, 112] Les cellules présentent un pléomorphisme plus important et une chromatine plus hyperchromatique.[22] L'activité mitotique est plus importante avec parfois des atypies.[22] Les ponts cellulaires sont moins nombreux et parfois difficiles à identifier.[22, 112] La tumeur est plus envahissante et les îlots de cellules tumorales sont plus petits que dans le grade 1.[22]

c - Carcinome épidermoïde peu différencié (grade 4)

On ne retrouve plus de globe corné mais quelques cellules individuelles kératinisées et les ponts intercellulaires sont très rares.[112] Les cellules sont plus petites que dans les grades précédents.[112] Les noyaux sont très pléomorphes et l'activité mitotique est plus importante, fréquemment anormales.[22] Le derme est profondément envahi par des cellules isolées, en petits amas ou en cordons dans une matrice fibreuse.[22, 112]

d - Carcinome épidermoïde anaplasique

Un seul cas chez le chat est décrit dans la littérature. Les cellules sont anaplasiques et pléomorphes, avec des contours cellulaires difficilement identifiables. Les noyaux sont ronds à ovales et possèdent de larges nucléoles. Les figures de mitose sont quant à elles nombreuses.[115]

II-3 - Le carcinome épidermoïde infecté par des papillomavirus

Il a été remarqué chez le chat la présence de grandes cellules avec un noyau multilobé et des cellules géantes plurinucléées seulement dans les carcinomes épidermoïdes oraux où de l'ADN de papillomavirus a été détecté (figure 13). Ces cellules sont aussi rapportées dans des carcinomes épidermoïdes multicentriques in situ infectés par des papillomavirus. Cependant, d'autres études sont nécessaires afin de savoir si cette découverte histologique est constante dans les carcinomes épidermoïdes où des papillomavirus sont détectés.[71]

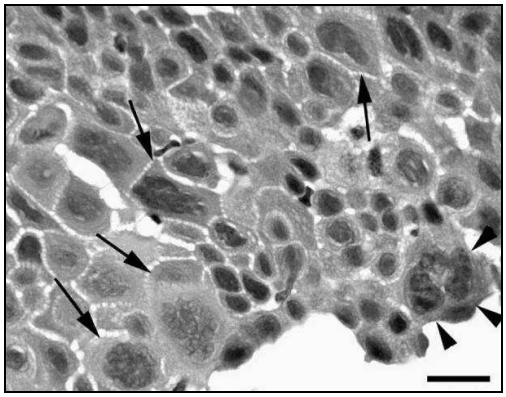

Figure 13. Carcinome épidermoïde oral chez un chat : histologie.
Coloration hématoxyline-éosine, barre = 9 µm.

Notez les grandes cellules avec un noyau multilobulé (flèches) et les cellules géantes plurinucléées (têtes de flèche).
(D'après Munday JS et al., 2009)[71]

II-4 - Conclusion

L'examen histologique qui repose sur divers critères tels que la taille de la tumeur, la variation de la taille du noyau, les modifications de la chromatine, les anomalies des nucléoles et l'index mitotique pour le diagnostic, le pronostic et l'indication du degré de malignité relève d'un histopathologiste expérimenté mais reste encore subjective. Des outils objectifs tendent à se développer. On peut citer par exemple l'analyse morphométrique du noyau. Une étude chez le chien montre qu'il existe une différence significative entre les différents grades de Borders pour les mesures de l'aire et du périmètre nucléaire.

PARTIE V :

DIAGNOSTIC

I - La démarche diagnostique

Il est en premier lieu nécessaire de se renseigner sur les commémoratifs (âge, race, mode de vie, antécédents pathologiques, traitement(s) précédent(s) ou en cours) et l'anamnèse (mode d'installation des signes cliniques et durée d'évolution). Ils apportent des renseignements utiles à l'établissement d'un diagnostic mais aussi des informations sur d'éventuelles maladies concomitantes qui pourraient moduler le pronostic.[138]

Ainsi il est important que l'examen clinique de l'animal soit complet afin de déceler toutes les anomalies.[138] Ensuite, le vétérinaire procède à un examen clinique rapproché de la tumeur lorsque sa localisation le permet.[138] Le recours aux examens complémentaires tels que l'imagerie médicale et l'endoscopie peut être nécessaire pour l'évaluation locale. Le clinicien pourra alors établir un diagnostic différentiel. Seuls les examens cytologiques et histologiques pourront permettre d'établir un diagnostic de certitude.[138]

Enfin il est nécessaire de réaliser un bilan d'extension, régional et général, afin de déceler d'éventuelles métastases et de dresser un bilan général de santé de l'animal. Cette fois encore, le pronostic peut être modulé en fonction des résultats (métastases, maladies concomitantes ou intercurrentes).[138]

II - Examen local de la tumeur

II-1 - Examen direct de la tumeur

L'examen direct de la tumeur est plus ou moins aisé selon sa localisation. Les localisations cutanée et oculaire permettent ainsi facilement une visualisation directe de la tumeur tandis que le carcinome épidermoïde de la sphère oropharyngée est plus difficilement observable, nécessitant parfois une sédation ou une anesthésie générale de l'animal en raison de la douleur occasionnée par la néoplasie.[138] Les autres localisations du carcinome épidermoïde nécessitent un examen endoscopique ou encore une intervention chirurgicale pour visualiser la tumeur.

Lors de l'examen direct du processus tumoral, il est important de noter sa localisation précise, sa taille, sa forme, sa couleur, sa consistance, l'infiltration des tissus adjacents et sous-jacents. Si les lésions sont multiples, elles doivent toutes être référencées et examinées afin de déterminer leur(s) nature(s).[138]

La délimitation locale du processus néoplasique peut nécessiter le recours à l'imagerie médicale, afin de localiser la tumeur (carcinome épidermoïde nasal, sinusal, pulmonaire…) ou d'évaluer une infiltration osseuse éventuelle (carcinome épidermoïde oral, digité…).[138] L'examen microscopique est quant à lui le seul examen permettant d'identifier la nature de la tumeur.[136,137]

II-2 - Examens complémentaires

a - L'imagerie médicale

L'imagerie médicale comprend les examens radiographique, tomodensitométrique, d'imagerie par résonnance magnétique et échographique. Ils sont une aide au diagnostic, à l'évaluation de l'extension locorégionale de la tumeur et aux prélèvements nécessaires à l'examen histopathologique. Ils ne permettent en aucun cas d'affirmer la nature de la tumeur et les images lors de processus tumoraux ne sont pas toujours pathognomoniques d'une néoplasie (établissement d'un diagnostic différentiel nécessaire). Le matériel et les techniques d'examens ne seront pas décrits en détail et nous nous intéresserons essentiellement aux possibilités que l'imagerie médicale nous offre dans le diagnostic du carcinome épidermoïde, selon sa localisation et l'espèce concernée.

Globalement, la radiographie est un bon examen en première intention pour la tête, le cou, le thorax et les doigts, tandis que l'échographie est l'examen de choix pour l'abdomen. L'imagerie par résonance magnétique et la tomodensitométrie permettent une évaluation plus fine des lésions et leurs extensions, notamment pour la tête et le thorax.

a-1 - Examens de la tête

L'examen radiographique est un examen facilement accessible, généralement utilisé en première intention. Les incidences radiographiques utilisées afin de visualiser les différentes structures du crâne sont référencées dans le tableau 2. Le positionnement est un élément important car son approximation entraîne des superpositions et des rotations gênant l'interprétation.[116,121] La principale limite de l'examen radiographique de la tête réside d'ailleurs dans la superposition des structures.[121]

Les examens tomodensitométrique et d'imagerie par résonnance magnétique éliminent ce problème de superposition.[121] Il devient donc possible de situer précisément la lésion et son extension (ce qui n'est pas réalisable avec un examen radiographique), et ainsi d'évaluer au mieux le pronostic et le traitement (radiothérapie, chirurgie…).[117,118,121] De plus, l'examen tomodensitométrique permet une reconstitution en trois dimensions qui peut être utile à la mise en place du traitement chirurgical.[121]

L'échographie sera surtout utilisée pour l'examen des tissus mous périphériques du crâne, de l'œil et l'espace rétro-orbitaire, du larynx et chez le cheval des poches gutturales.[121] Cet examen permet la réalisation de ponctions échoguidées et l'effondrement d'un plan osseux lors de processus pathologiques pourra autoriser la ponction des tissus qui lui sont sous-jacents.[119,120,121]

Tableau 2. Incidences radiographiques impliquées dans les différents examens du crâne chez le chien, le chat et le cheval.
(d'après Ferrel EA et al., 2007)[121]

TYPE D'EXAMEN (ZONE D'INTERET)	INCIDENCES RADIOGRAPHIQUES CLASSIQUES	INCIDENCES RADIOGRAPHIQUES SPECIALES
Carnivores domestiques		
Examen classique	Latérale droite et VD ou DV	
Cavités nasales et sinus frontaux	Latérale droite, VD/DV, VD gueule ouverte	Radiographie rostrocaudale des sinus frontaux, vue VD gueule ouverte
Zone maxillaire	Latérale droite et VD ou DV	Vue DV et VD intraorale ; oblique dorsale gauche/ventrale droite et dorsale droite/ventrale gauche
Zone mandibulaire	Latérale droite et VD ou DV	Vues VD intraorale ; oblique dorsale gauche/ventrale droite et dorsale droite/ventrale gauche
Equidés		
Cavités nasales et sinus frontaux	Latérale droite et DV	Oblique dorsale gauche/ventrale droite et dorsale droite/ventrale gauche
Sinus maxillaires et dents	Latérale droite et DV	Oblique dorsale gauche/ventrale droite et dorsale droite/ventrale gauche
Poches gutturales	Latérale droite et DV	Oblique dorsale gauche/ventrale droite et dorsale droite/ventrale gauche

Les incidences radiographiques spéciales sont des radiographies requises dans l'examen de routine de certaines zones d'intérêt et complémentaires à l'examen de base. DV = dorso-ventral, VD = ventro-dorsal.

Les principaux signes rapportés lors de tumeur naso-sinusale sont une augmentation de l'opacité (opacité tissulaire, provoquée par la masse tumorale, son extension et l'accumulation de mucus associées) dans les cavités atteintes et une lyse osseuse (cornets nasaux, septum nasal…).[43,84,108,121] L'utilisation de produit de contraste peut aider à faire la distinction entre du tissu tumoral et l'accumulation de mucus.[121,122] L'étude de Drees et al., comparant l'utilisation de l'imagerie par résonnance magnétique et la tomodensitométrie pour l'évaluation des tumeurs nasales chez le chien, rapporte qu'en l'absence d'envahissement cérébral, ces examens sont équivalents. Cependant, ils notent que l'imagerie par résonnance magnétique est préférable pour l'observation de faible quantité de fluide dans les cavités nasales ou sinusales alors que l'examen tomodensitométrique permet une meilleure évaluation de la lyse osseuse.[123]

L'atteinte osseuse lors de carcinome épidermoïde oral se traduit par une réaction ostéolytique ou productive chez les carnivores domestiques.[121,124] Chez le chat, il est aussi possible d'observer une réaction osseuse mixte érosive-productive.[103,121]

Les radiographies lors de carcinome épidermoïde laryngé montrent une masse de densité tissulaire occluant partiellement la lumière laryngée.[38,45,46]

En ce qui concerne les masses rétrobulbaires, l'extension est évaluée par des examens radiographique, tomodensitométrique ou d'imagerie par résonnance magnétique.[125,126,127] Elles ne sont pas toujours différenciables d'une infection à l'examen échographique.[119]

Notons toutefois qu'il faut rester prudent en ce qui concerne l'interprétation radiographique des lésions osseuses. En effet, la lyse osseuse est radiographiquement visible lorsqu'au moins 50% du cortex osseux est détruit chez les carnivores domestiques. Ainsi l'absence de lésion osseuse radiographiquement visible ne permet pas d'exclure une atteinte osseuse.[119]

a-2 - Examens des doigts

Ce paragraphe concerne essentiellement les radiographies digitées lors de carcinome épidermoïde du doigt chez le chien et le chat. Les signes rapportés sont essentiellement un gonflement des tissus mous et une lyse osseuse phalangienne (diminution de l'opacité).[18,87,119] Chez le chien, il est aussi parfois décrit une réaction osseuse productive et une réaction périostée.[18]

a-3 - L'examen du cou et du thorax

La radiographie et, chez les carnivores domestiques, la tomodensitométrie permettent un examen de l'œsophage sur toute sa longueur.[121] Les clichés sans préparation peuvent mettre en évidence une dilatation œsophagienne éventuelle en amont de la tumeur par l'accumulation anormale d'air, d'aliments et de liquides.[50,51,104] Un carcinome épidermoïde de la portion thoracique apparaît comme une masse (augmentation de l'opacité).[105,121] L'administration de produit de contraste (baryum ou produit iodé) permet un examen plus détaillé en soulignant la muqueuse œsophagienne (mise en évidence des irrégularités et d'une sténose sur le site de la tumeur, d'une dilatation éventuelle en amont de la tumeur).[50,51,104,121]

L'échographie de l'œsophage est limitée à sa portion cervicale.[121] Elle peut permettre non seulement de visualiser la lésion, mais aussi d'en réaliser des aspirations ou biopsies échoguidées.[121,119]

La radiographie est un bon examen en première intention lors d'une atteinte pulmonaire.[121,128] Deux incidences orthogonales au moins sont nécessaires à l'examen radiographique des poumons chez les carnivores domestiques et l'examen des deux profils

peut être réalisé pour une étude plus détaillée.[121,119] Chez les équidés, quatre clichés sont requis et comprennent les vues craniodorsale, caudodorsale, cranioventrale et caudoventrale (figure 14).[121] Des radiographies à droite et à gauche de l'animal permettent d'évaluer la latéralité des lésions.[121] La prise des clichés pendant la pause inspiratoire permet de maximiser le contraste thoracique.[121,119] Malgrès tout, il est parfois difficile de localiser précisément une masse dans le thorax.[120,121,128]

Le clinicien peut alors recourir la tomodensitométrie. Cet examen donne plus d'information sur la localisation et l'extension de la lésion (évaluation en vue d'un traitement chirurgical), ainsi qu'une meilleure sensibilité dans la recherche de métastases.[121,128] La tomodensitométrie reste néanmoins peu accessible aux équidés en raison des dimensions de l'appareil par rapport à l'animal.[121]

L'examen échographique possède l'avantage d'autoriser des ponctions thoraciques échoguidées.[128,129]

Les masses ou nodules visualisés lors des examens radiographique (opacité interstielle nodulaire), tomodensitométrique et échographique ne sont pas pathognomoniques d'un processus néoplasique pulmonaire primitif ou de métastases pulmonaires.[119,121,128,129] Un diagnostic différentiel doit être établi avec les kystes, abcès, granulomes…[119,121] La taille minimale de ces lésions est d'environ 5 mm pour être détectée à l'examen radiographique tandis qu'elle n'est que d'environ 1 mm pour l'examen tomodensitométrique.[119,121,129,130]

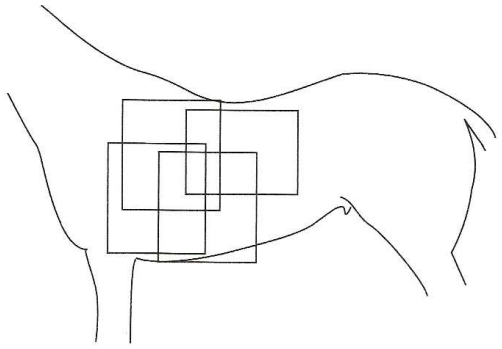

Figure 14. Positionnement des cassettes pour les quatre vues radiographiques du thorax chez les équidés.
(d'après Nykamp SG, 2007)[121]

a-4 - L'examen de l'abdomen

L'échographie est l'examen principalement utilisé pour l'exploration abdominale des carnivores domestiques, même si la radiographie peut aussi être employée.[119,121] Chez le cheval, seule l'échographie transcutanée ou par voie transrectale permet l'examen de l'abdomen.[6,55,131,132] Dans le cadre de l'étude du carcinome épidermoïde, nous nous intéresserons donc à l'estomac et à l'appareil urinaire.

Les images observables à l'échographie lors de tumeur gastrique sont un épaississement de la paroi stomacale, une altération ou une solution de continuité des couches pariétales, une diminution de la motilité et de l'échogénicité de la zone atteinte.[119,121] L'examen complet de l'estomac peut cependant être difficile et il est possible que l'opérateur ne décèle pas la présence d'une tumeur gastrique.[119] L'estomac des équidés ne peut être que

partiellement examiné via un examen échographique transcutané au niveau du quatorzième espace intercostal. La présence de tissu anormal ne peut être décelé que si la tumeur n'est pas de taille trop faible et dans la zone visualisable.[6]

Deux projections orthogonales (ventrodorsale et latérale droite classiquement) sont nécessaires à l'examen radiographique abdominal des carnivores domestiques.[119,121] Les signes radiographiques rapportés sont une disparition de l'image normale des plis gastriques, un épaississement de la paroi, la présence d'une masse intraluminale, une ulcération de la muqueuse gastrique, une rigidité de la paroi et une altération de la capacité de distension stomacale.[119,121] Le sulfate de baryum peut créer des images par soustraction et remplir de cratère de l'ulcère.[119] L'absence de signe radiographique ne permet pas cependant d'éliminer l'hypothèse d'une tumeur gastrique.[119]

L'examen échographique du tractus urinaire, aussi bien chez les carnivores domestiques que chez les équidés, pourra mettre en évidence la présence d'une masse et l'altération des structures normales.[121,131]

Chez les carnivores domestiques, généralement les radiographies sans préparations permettent difficilement la détection de tumeur du tractus urinaire. L'utilisation de contraste (positif, double contraste) aide à la visualisation des masses.[119,121]

b - L'endoscopie

Cet examen permet non seulement de visualiser des lésions jusque là inaccessibles (nasales, pharyngiennes, laryngées, œsophagiennes, gastriques, urétrales et vésicales) mais il donne aussi la possibilité de réaliser des biopsies en vue d'examens cytologiques et histologiques.[105,133,134,135]

L'examen endoscopique doit être réalisé après les examens d'imagerie médicale car il peut compliquer leurs réalisations et interprétations. Citons pour illustrer les hémorragies éventuellement créées au cours d'une rhinoscopie qui induisent une modification d'opacité, et l'air introduit lors d'une cystoscopie qui gêne la réalisation de l'examen échographique.[133]

c - Les examens microscopiques

c-1 - L'examen cytologique

L'examen cytologique est complémentaire de l'examen histologique, le premier permettant un prélèvement peu invasif et le second apportant plus d'information, notamment architecturales.[136,137] Le prélèvement pour un examen cytologique est souvent assez rapide et facile techniquement, peu onéreux et présente un risque souvent inférieur à une biopsie.[136,137] Il n'est cependant pas toujours diagnostique.[136,137] Le but de cet examen est d'obtenir un diagnostic ou tout au moins des informations préliminaires afin d'aider ainsi le clinicien dans son approche clinique et thérapeutique.[112,136,137]

En fonction de la localisation de la tumeur, plusieurs techniques de prélèvement sont possibles. Il est aussi possible d'utiliser plusieurs techniques de prélèvement pour une même lésion.[136,137]

- l'aspiration à l'aiguille fine.[136,137]

Elle est utilisée pour des lésions palpables ou visualisables via un examen échographique. L'effondrement d'un plan osseux peut aussi permettre les cytoponctions à l'aiguille fine (os nasal…). Elle permet de collecter des cellules situées en profondeur. La technique consiste à introduire une aiguille (21 à 25 gauges) montée sur une seringue (de 3 ml pour un nœud lymphatique à 20 ml pour des tissus plus fermes, 12 ml semblant un bon choix si la nature du tissu est inconnue) dans la tumeur, créer une dépression pour aspirer les cellules et la garder durant le prélèvement. La dépression ne doit cependant durer que quelques secondes dans chaque zone aspirée, sans quoi l'opérateur risque de créer une lacération tissulaire engendrant des hémorragies et détériorant la qualité du prélèvement. Il est important de réorienter l'aiguille lors du prélèvement afin d'augmenter la cellularité et d'obtenir la meilleure représentativité possible. Une anesthésie locale ou locorégionale, une sédation ou encore une anesthésie générale peuvent être nécessaires selon la situation anatomique des cytoponctions (prélèvement oculaire ou de la cavité orale par exemple). Le prélèvement est ensuite transféré sur une lame de verre et étalé.

- la biopsie à l'aiguille fine.[136,137]

Cette technique est similaire à l'aspiration à l'aiguille fine excepté que l'opérateur ne crée pas de dépression dans la seringue. L'aiguille est donc insérée dans la lésion. L'opérateur réalise des mouvements d'aller-retour sans sortir de la lésion, en maintenant la même direction. L'aiguille coupe le tissu, et grâce à la pression tissulaire des cellules sont récupérées. Des prélèvements selon d'autres directions peuvent être réalisés pour améliorer la représentativité. Les cellules contenues dans l'aiguille sont ensuite transférées et étalées sur une lame de verre.

- le calque par impression.[136,137]

L'application d'une lame de verre sur la lésion, sa biopsie (chirurgicale ou endoscopique) ou la pièce d'exérèse permet de collecter des cellules superficielles. Une première impression est réalisée sur la lésion telle quelle puis une seconde impression est faite sur la lésion nettoyée. L'excès de sang ou de liquide tissulaire doit être éliminé avant l'application de la lame de verre sur la surface lésionnelle car ils inhibent la fixation des cellules sur la lame. Les biopsies ou pièces d'exérèse doivent être roulées sur la lame de verre ou simplement appliquées contre celle-ci, mais en aucun cas glissées contre la lame car ce geste cause l'éclatement des cellules.

- le raclage.[136,137]

Il est réalisable sur des lésions directement accessibles. Cette technique ne permet généralement pas d'obtenir des cellules aussi profondes que lors d'une aspiration à l'aiguille

fine, mais leur quantité est souvent plus importante que lors d'une impression ou d'une aspiration à l'aiguille fine. Plusieurs instruments sont utilisables pour réaliser un raclage, comme une lame de scalpel, une brosse... Les cellules obtenues sont transférées sur une lame de verre et étalées.

- l'écouvillon.[136,137]

Il est généralement utilisé lorsque les trois techniques précédentes ne sont pas possibles ou n'ont donné aucun résultat. L'humidification de l'écouvillon est nécessaire si la lésion est sèche, afin de minimiser les dommages cellulaires. Des cellules superficielles sont ainsi collectées. L'écouvillon est ensuite roulé sur une lame de verre. L'inconvénient des prélèvements peu profonds ou de surface est qu'ils peuvent ne refléter que l'inflammation superficielle, l'infection secondaire de la lésion ou sa nécrose.

Le recueil des liquides cavitaires (abdominocentèse et thoracocentèse lors de carcinome épidermoïde gastrique chez le cheval par exemple) et de lavage (rinçage nasal, gastrique…) peuvent aussi faire l'objet d'un examen cytologique, éventuellement après concentration si la cellularité du liquide est faible.[9,136,137] L'exfoliation reste toutefois modérée dans le cas du carcinome épidermoïde[137] et un résultat négatif ne permet pas d'éliminer l'hypothèse tumorale.[9,136,137] Les lavages trachéo-bronchiques et broncho-alvéolaires semblent par contre d'une aide limitée dans le diagnostic des tumeurs pulmonaires primitives ou métastatiques car des cellules tumorales sont peu souvent collectées (cellules bloquées par du mucus…).[136,137]

Les lames obtenues sont séchées (fixation à l'air) et colorées.[136,137] La première étape est l'appréciation de la qualité et la représentativité des échantillons. [111,136,137] L'examen des lames effectué au petit grossissement permet de distinguer les populations cellulaires normales, réactionnelles ou tumorales et d'évaluer les sources d'artéfacts et de difficultés d'interprétation (nécrose, inflammation…).[111,136,137] Il est capital d'éviter les « faux positifs » dus aux atypies artéfactuelles et les « faux négatifs » dus à la rareté des cellules tumorales.[111]

Puis la morphologie cellulaire est décrite et confrontée aux données cliniques.[136,137] Le typage cellulaire permet de préjuger de l'histogénèse la plupart du temps.[136,137] Les critères de malignité sont appréciés à l'échelle de la population cellulaire et à l'échelle cellulaire.[111] Les principaux critères cytologiques de malignité sont décrits dans le tableau 3.[111] Les caractéristiques cytologiques du carcinome épidermoïde sont décrites dans la partie IV.

Tableau 3. Principaux critères cytologiques de malignité.
(D'après Fournel-Fleury C et al., 1994)[111]

CRITERES CYTOLOGIQUES	VERSANT BENIGNITE	VERSANT MALIGNITE
AMAS CELLULAIRES	Monomorphes	Pléomorphes
TAILLE DES CELLULES TAILLE DES NOYAUX	Isocytose Isocaryose	Anisocytose Anisocaryose
MITOSES	Rares/normales (typiques)	Nombreuses/atypiques
MACROCARYOSE ↑ RAPPORT NOYAU / CYTOPLASME		↑ N/C
HYPERCHROMATISME CHROMATINE IRREGULIEREMENT MOTTEE	NON	OUI
VOLUME NUCLEOLAIRE TOTAL "ANISONUCLEOLOSE"		nb>5
NOYAUX - MULTIPLES - POLYLOBES - IRREGULIERS		
CYTOPLASME - HYPERBASOPHILIE - VACUOLISATION		
SECRETIONS ANORMALES		
PERTE DE LA DIFFERENCIATION		Mastocytome GIII

Le diagnostic différentiel du carcinome épidermoïde cutanée bien différencié comprend les lésions épithéliales dysplasiques et hyperplasiques secondaires aux inflammations chroniques (distinction parfois difficile) ainsi que les tumeurs épithéliales bénignes (distinction facile).[111] Pour les formes peu différenciées, le diagnostic différentiel comprend d'autres carcinomes anaplasiques dont la distinction est délicate.[111]

c-2 - L'examen histologique

L'analyse histologique est l'examen amenant au diagnostic de certitude. Réalisé avant la chirurgie oncologique, il aide à définir les marges chirurgicales nécessaires aux meilleurs résultats possibles, tandis que l'examen histologique de la pièce d'exérèse post-chirurgicalement permet l'analyse des marges afin de savoir si elles sont saines ou non.[138] La biopsie s'avère particulièrement intéressante lorsque la chirurgie et la reconstruction sont difficiles (tête, extrémités distales de membres…).[138] Les prélèvements sont réalisés selon différentes techniques, fonction de la localisation et de la morphologie tumorale.[138]

La biopsie à l'aiguille fine (aiguille Tru-Cut ou ABC) est surtout utilisée pour les masses externes palpables, excepté celles très inflammées et nécrosées (notamment celles de la cavité orale) où la biopsie incisionnelle est préférée.[138] Elle peut aussi être utilisée pour la biopsie d'organes internes, à la faveur d'une chirurgie par exemple ou via un repérage échographique.[138] La biopsie grâce au biopsie punch est utilisée pour des tumeurs cutanées ou orales assez peu épaisses. La biopsie incisionnelle est quant à elle préférée pour des tumeurs ulcérées et nécrotiques.[138] Les biopsies à la faveur d'un examen endoscopique sont intéressantes pour les tumeurs des tractus digestif et respiratoire.[138] Enfin l'examen histologique peut être réalisé sur la pièce d'exérèse après une biopsie excisionnelle.[138]

L'échantillon est fixé dans une solution de formol. Les lames sont ensuite préparées et observées. Comme pour l'analyse cytologique, il existe des risques d'artéfacts liés au prélèvement et à la préparation de l'échantillon.

II-3 - Diagnostic différentiel

a - Diagnostic différentiel du carcinome épidermoïde cutané

Globalement, le diagnostic différentiel du carcinome épidermoïde cutané comprend de nombreuses affections tumorales et granulomateuses, aussi bien chez les carnivores domestiques que chez les équidés.[11,20]

Néanmoins, il peut aussi être confondu avec une plaie infectée.[139] Pour le planum nasal, le diagnostic différentiel comprend aussi les maladies à médiation immune et le complexe granulome éosinophilique ; et pour les pavillons auriculaires, la vascularite et la maladie des agglutinines froides.[139] Le carcinome épidermoïde digité peut quant à lui être confondu avec un paronychie.[11,139]

b - Diagnostic différentiel du carcinome épidermoïde oculaire et péri-oculaire

Le diagnostic différentiel est réalisé à partir des signes cliniques et de l'épidémiologie. Il est résumé dans le tableau 4.

Tableau 4. Diagnostic différentiel du carcinome épidermoïde oculaire et péri-oculaire.

	Carnivores domestiques[139]	Cheval[30,143]
Affections inflammatoires	Conjonctivite Kératite Granulome éosinophilique (chat) Chalazion Traumatisme	Conjonctivite lymphoïde hyperplasique Conjonctivite folliculaire Tissue de granulation Corps étranger Inflammation induite par le soleil
Affections parasitaires	Dermatophytose et Granulome fongique Démodécie *Notoedres cati*	Habronémose Onchocercose Thélaziose
Maladies infectieuses	Bactériennes (abcès) Virales	Abcès
Affections tumorales	Adénome et adénocarcinome Mastocytome Mélanome Papillome Lymphome	Papillome Sarcoïde Mélanome Mastocytome Carcinome des cellules basales Schwannome Adénome et adénocarcinome Hémangiome et hémangiosarcome Lymphome

c - Diagnostic différentiel du carcinome épidermoïde génital

Principalement décrit chez le cheval, le diagnostic différentiel comprend dans cette espèce des affections parasitaires (habronémose et phycomycose) et tumorales (fibropapillome, sarcoïde, hémangiome et mélanome).[6]

d - Diagnostic différentiel du carcinome épidermoïde de la sphère oropharyngée

Le diagnostic différentiel sera établi en fonction de la localisation de la tumeur et chez les carnivores domestiques, espèces pour lesquelles cette tumeur est plus fréquente.

Pour le carcinome épidermoïde gingival, le différentiel est réalisé avec les autres tumeurs malignes de la cavité orale (mélanome et fibrosarcome), les épulis, les abcès et les polypes bénins.[139]

En ce qui concerne le carcinome épidermoïde lingual, il comprend lui aussi les abcès et les polypes bénins, ainsi que les autres tumeurs linguales (mélanome…).[139]

Enfin, le diagnostic différentiel du carcinome épidermoïde amygdalien s'effectue avec le lymphome (généralement associé à une adénomégalie), les abcès, les tumeurs des glandes salivaires, les néoplasies métastatiques (comme le mélanome), le mastocytome, les amygdalites et les corps étrangers des cryptes tonsillaires.[139]

e - Diagnostic différentiel du carcinome épidermoïde œsophagien

Le diagnostic différentiel est établi sur la base des signes digestifs (obstruction oesophagienne, tableau 5) ainsi que sur l'épidémiologie (animaux d'âge moyen à vieux).[50] Les signes respiratoires (pneumonie par fausse déglutition…) concomittants peuvent néanmoins détourner l'attention du clinicien de la cause sous-jacente.[51]

Les causes congénitales telles que la persistance d'un anneau vasculaire et un mégaoesophage sont des hypothèses moins probables losqu'elles sont confrontées à l'épidémiologie.[50]

Tableau 5. Causes d'obstruction oesophagienne.

	Carnivores domestiques[140]	Equidés[141]
Catégorie	Différentiel	
Intraluminal	Corps étranger	Corps étranger Impaction d'aliments
Extramural	Néoplasie (carcinome thyroïdien, carcinome pulmonaire, lymphosarcome médiastinal) Anneau vasculaire (persistence d'arc aortique…)	Néoplasie (carcinome épidermoïde, lymphome) Anneau vasculaire (persistence d'arc aortique…) Granulome
Intramural	Néoplasie (carcinome, sarcome causé par Spirocerca lupi, léiomyome) Sténose / Cicatrice	Abcès oesophagien Granulome Néoplasie (carcinome épidermoïde, léiomyosarcome) Kyste Diverticule Sténose
Fonctionnel	Intussuception gastro-oesophagienne Mégaoesophage Oesophagite	Mégaoesophage Oesophagite Neurophatie (dysautonomie, vagale)

f - Diagnostic différentiel du carcinome épidermoïde gastrique

Chez les carnivores domestiques, le diagnostic différentielest souvent établi à partir du signe digestif que sont les vomissements. Les vomissements doivent être différenciés des régurgitations et possèdent des causes très variées : affections oesophagiennes (oesophagite…), maladies infectieuses (parvovirose…) ou parasitaires (parasistisme du tube

digestif), maladies métaboliques (insuffisance rénale, pancréatite…), maladies inflammatoires du tube digestif, obstruction gastro-intestinale, néoplasies (adénocarcinome, lymphome…), troubles de la motilité digestive, causes exogènes (toxiques, médicaments, alimentation) et nerveuses (œdème cérébral, encéphalite…).[139]

Chez le cheval, les signes cliniques généraux et non spécifiques d'une affection gastrique donnent un diagnostic différentiel très large et posent des difficultés aux cliniciens à orienter le diagnostic antemortem vers une affection gastrique.[142] Les autres tumeurs gastriques sont, pour les citer, les polypes, les adénocarcinomes, les papillomes, les léiomyosarcomes et les lymphomes.[142]

g - Diagnostic différentiel du carcinome épidermoïde naso-sinusal

Chez les carnivores domestiques, le diagnostic différentiel comprend les corps étrangers, les traumatismes, les abcès dentaires, les fistules oro-nasales, l'hypertension et les coagulopathies, les sinusites bactériennes (peu communes), l'aspergillose et la présence de parasites, ainsi que les autres tumeurs (l'adénocarcinome est le type tumoral le plus fréquent, mais le chondrosarcome, le lymphome, l'ostéosarcome, ect, sont aussi rencontrés).[1,139] Chez le chat, la cryptococcose et les infections virales entrent dans le diagnostic différentiel.[139]

Chez le cheval, le diagnostic différentiel des tumeurs naso-sinusales est réalisé avec l'hématome progressif de l'éthmoïde, les polypes nasaux inflammatoires et les sinusites.[143] Les tumeurs naso-sinusales autres que le carcinome épidermoïde sont les carcinomes et sarcomes indifférenciés, les adénomes et adénocarcinomes, le fibrosarcome, le lymphosarcome, le mélanome, les ostéomes et ostéosarcomes…[44,108]

h - Diagnostic différentiel du carcinome épidermoïde laryngé

Le diagnostic différentiel du carcinome épidermoïde laryngé comprend parmis les autres affections laryngées : les paralysies / parésies laryngées, les traumatismes (trauma du cou, corps étranger), d'autres néoplasies (primitives ou métastatiques) et chez le cheval les kystes laryngés.[139,143]

Chez le chat, le lymphome et l'adénocarcinome sont les principaux types tumoraux rapportés, tandis que chez le chien une variété plus importante de tumeurs sont rencontrées, telles que les carcinomes indifférenciés, le fibrosarcome, le mélanome, l'ostéosarcome, le mastocytome, le carcinome thyroïdien…[139] Dans l'espèce équine, le lymphosarcome et le chondrome entrent dans le diagnostic différentiel des types tumoraux laryngés.[143]

i - Diagnostic différentiel du carcinome épidermoïde pulmonaire

Le diagnostic différentiel est établi avec les kystes bronchogéniques, les bulles, les abcès, paragonimus, la pneumopathie éosinophilique, les autres néoplasies pulmonaires (principalement l'adénocarcinome), les métastases pulmonaires et la pneumonie par fausse déglutition chez les carnivores domestiques.[139]

Chez les équidés, le diagnostic différentiel du carcinome épidermoïde comprend les maladies chroniques inflammatoires, la bronchite chronique, la pneumonie granulomateuse, le lymphosarcome, l'affection éosinophilique épithéliotrope multisystémique, la pleurite idiopathique, la pneumonie mycosique, la cryptococcose et les tumeurs cardiaques.[143]

j - Diagnostic différentiel du carcinome épidermoïde du tractus urinaire

Le diagnostic différentiel proposé est établi à partir du signe clinique le plus fréquent lors de carcinome épidermoïde du tractus urinaire : l'hématurie.

Les causes d'hématurie sont les urolithiases, les néoplasies (lymphome, adénocarcinome, hémangiome, carcinome transitionnel), les infections du tractus urinaire, les malformations, l'hématurie idiopathique rénale, l'insuffisance rénale aiguë et les traumatismes.[139,143] Chez le cheval, citons aussi l'hématurie associée à l'exercice et chez les carnivores domestiques les affections de la prostate (hyperplasie, néoplasie, kyste, abcès, prostatite).[139,143]

k - Diagnostic différentiel du carcinome épidermoïde des poches gutturales

L'empyème, la mycose et les traumatismes des poches gutturales sont les affections de cet organe avec lesquelles le diagnostic différentiel du carcinome épidermoïde peut être établi.[143]

III - Bilan d'extension

III-1 - Bilan d'extension régionale

a - Examen clinique des nœuds lymphatiques

Il est important de palper les nœuds lymphatiques drainant la tumeur afin de déceler une modification de leur taille et consistance.[138] Les nœuds lymphatiques superficiels sont facilement accessibles tandis que les nœuds lymphatiques abdominaux sont parfois évaluables lors la palpation abdominale chez les carnivores domestiques et par palpation transrectale chez le cheval.[131,138] Certains sont inaccessibles à l'examen clinique comme les nœuds lymphatiques thoraciques. Le drainage lymphatique est présenté dans les annexes 1 à 4 pour chaque espèce.

L'hypertrophie d'un nœud lymphatique peut correspondre à son envahissement par des métastases ou encore à une adénopathie réactionnelle. L'examen microscopique permettra de faire le différentiel entre les deux.[136,137]

b - Utilisation de l'imagerie médicale pour l'évaluation des nœuds lymphatiques

Les examens d'imagerie médicale sont utilisés dans l'évaluation des nœuds lymphatiques profonds, inaccessibles à l'examen clinique. Ainsi sont concernés les nœuds lymphatiques thoraciques et abdominaux.

Chez les carnivores domestiques, les nœuds lymphatiques thoraciques sont appréciables grâce à un examen radiographique, échographique ou tomodensitométrique.[121] Les nœuds lymphatiques abdominaux sont quant à eux visualisés via un examen échographique en routine.[121]

Les examens sont plus limités chez les équidés en raison de leur taille. Seule l'échographie par voie transrectale permet de réaliser un examen de la partie caudale de l'abdomen et par conséquent des nœuds lymphatiques qui s'y trouvent.[131]

c - Examen microscopique des nœuds lymphatiques

Les examens cytologique et/ou histologique des nœuds lymphatiques permettent d'évaluer la dissémination métastatique de la tumeur.[136,137,138] Ils sont réalisés sur les nœuds lymphatiques hypertrophiés drainant l'aire correspondant à la tumeur et avant traitement.[138]

Les prélèvements pour l'examen cytologique sont effectués à l'aiguille fine et échoguidés pour les nœuds lymphatiques profonds. Comme pour les prélèvements tumoraux, il est important que les prélèvements soient le plus représentatifs possibles et la première étape sera donc d'évaluer la qualité et la représentativité des lames.[136,137] L'examen cytologique de la tumeur primitive, conjointement à l'adénogramme, facilite le repérage des cellules métastatiques. L'infiltration locale ou précoce ainsi que les micrométastases réduisent la sensibilité de cet examen.[136,137] Lorsque les résultats de l'adénogramme ne sont pas concluant, un examen histologique doit être effectué.[136,137]

L'examen histologique est réalisé sur des biopsies ou la pièce d'exérèse du nœud lymphatique.[138] A la faveur des biopsies ou exérèses, l'impression sur une lame d'une coupe de nœud lymphatique peut faire l'objet d'une analyse cytologique. Notons que les micrométastases peuvent aussi échapper à cet examen.[138]

III-2 - Bilan d'extension générale

a - Examens sanguins et syndromes paranéoplasiques

L'examen biochimique sanguin complet ainsi que la numération et formule sanguine font parti de l'évaluation de l'état général de l'animal, afin d'évaluer le pronostic. Il est important de déceler les anomalies associées ou non au processus néoplasique car elles peuvent compromettre la survie de l'animal à long terme.[75]

a-1 - Bilan biochimique

L'hypercalcémie est une anomalie rapportée pour les trois espèces considérées mais reste toutefois rare.[99,144,145] L'hypercalcémie est décrite lors de carcinome épidermoïde cutané chez un individu de chaque espèce,[99,144,145] chez un cheval avec un carcinome épidermoïde gastrique,[6] et enfin chez trois chats atteints d'un carcinome épidermoïde oral.[145,146] L'hypothèse privilégiée par les auteurs quant à l'induction de l'hypercalcémie est la production d'une substance humorale hypercalcémiante par la tumeur.[99,144,145,146]

Les autres anomalies biochimiques rapportées sont une augmentation de l'urée, de la créatinine et des enzymes hépatiques, une modification du ionogramme et chez le chat une hyperthyroïdie.[9,99,103,144,146]

a-2 - Bilan hématologique

Les modifications de la numération et de la formule sanguine rapportées sont une anémie, une leucocytose neutrophilique[6,103,144] et chez le cheval lors de carcinome épidermoïde gastrique notamment, une hyperprotéinémie avec une hypoalbuminémie et une hyperglobulinémie.[6]

Chez le chat, il est aussi intéressant de connaître le statut de l'animal par rapport au virus de l'immunodéficience féline et celui de la leucose féline.[103]

b - Recherche des métastases à distance

Pour la recherche de métastases à distance, les examens d'imagerie médicale sont utilisés. La radiographie, la tomodensitométrie et l'échographie sont utiles dans la recherche de métastases pulmonaires. Les avantages et inconvénients de chacune de ces techniques sont identiques à ceux concernant les tumeurs pulmonaires primitives et exposés précédemment. Etant donné que les métastases sont visibles à partir d'une certaine taille (5mm pour les radiographies et 1mm pour un examen tomodensitométrique), l'absence d'opacité nodulaire ne permet pas d'exclure la présence de métastases au moment de l'examen. La sensibilité de l'examen radiographique pour la détection de métastases pulmonaires est estimée entre 65 et 97% chez les carnivores domestiques.[121] Comme évoqué précédemment, l'examen tomodensitométrique est toutefois plus sensible.[128,130] Une étude comparative entre les examens radiographiques et tomodensitométriques visant la détection des nodules métastatiques chez le chien, menée par Nemanic S. et al., rapporte que seulement 9% des nodules détectés par un examen tomodensitométrique le sont aussi par un examen radiographique.[130]

Pour la recherche de métastases abdominales, l'échographie et la tomodensitométrie seront utilisées chez les carnivores domestiques tandis que chez les équidés, le seul examen disponible est l'échographie.

IV - Conclusion

De façon générale, la démarche comprend donc trois étapes :

- un examen local de la tumeur. Aisé dans le cas du carcinome épidermoïde cutané par exemple, cette étape peut s'avèrer plus compliquée selon la localisation de la tumeur, soit en raison de difficultés d'accessibilité (œsophage, estomac…), soit en raison de difficultés comportementales (œil, cavité buccale). Le recours à l'imagerie médicale et/ou l'endoscopie est donc nécessaire pour le bilan d'extension local en profondeur ainsi que pour les localisations internes.
- un bilan d'extension régionale. La réactivité des nœuds lymphatiques est appréciée. La distinction entre une adénopathie réactionnelle et la présence de métastases doit alors être établie si des modifications sont présentes.
- un bilan d'extension générale. Au-delà de l'évaluation de l'impact du carcinome épidermoïde sur l'ensemble de l'organisme (dissémination de métastases à distance, syndromes paranéoplasiques…), il permet également de déceler des maladies concomittantes.

L'imagerie médicale et l'endoscopie sont des outils intéressant qui trouvent donc leur place dans la démarche diagnostique à chacune des étapes de la démarche diagnostique.

L'examen microscopique reste quant à lui le seul moyen de déterminer la nature de la tumeur et d'identifier ainsi le carcinome épidermoïde.

Les résultats de cette démarche contribuent à l'établissement d'un pronostic et aux décisions thérapeutiques.

PARTIE VI :

EVALUATION DU PRONOSTIC

I - Considérations générales

Le pronostic dépend de plusieurs facteurs[140] :

- la nature de la tumeur et son comportement biologique.
- les possibilités thérapeutiques, selon la taille et la localisation de la tumeur, l'accessibilité des moyens thérapeutiques, les moyens financiers…
- le malade.

Afin d'établir le pronostic le plus précis possible, des systèmes de gradation et l'établissement de stades cliniques ont été mis en place pour donner au clinicien des indications sur le pronostic et l'aider à mettre en place un traitement.[1]

II - Gradation du carcinome épidermoïde

Le système de gradation utilisé est celui de Broders (tableau 6). Les grades de Borders se base sur l'importance de la kératinisation (ou différenciation) des cellules.[22,33]

Tableau 6. Grading de Borders.

Grade	Pourcentage de cellules différenciées
I	75-100
II	50-75
III	25-50
IV	< 25

Le grade I qui correspond à un carcinome épidermoïde bien différencié est qualifié de bas grade tandis que le grade IV, correspondant à un carcinome épidermoïde peu différencié, est qualifié de haut grade.[1] Notons que certaines études utilisent seulement trois grades (bien différencié, modérément différencié et peu différencié)[83,147], utilisant parfois le grade de Weiss et Frese qui se base sur des caractéristiques cytologiques pour classer les carcinomes épidermoïdes en bien, modérément et peu différenciés.[83]

Plus le grade est élevé, plus le pronostic est mauvais. L'étude de Van Den Top et al. sur des carcinomes épidermoïdes de l'appareil génital externe chez les équidés rapporte que la proportion d'échec du traitement est plus importante pour des carcinomes épidermoïdes peu différenciés : 30,8% pour le grade 1 ; 42,9% pour le grade 2 et 52,6% pour le grade 3.[147] De même, l'étude de Bostock indique que 50% des animaux avec un carcinome épidermoïde cutané peu différencié possèdent un temps de survie de 12 semaines en moyenne avec un maximum de 20 semaines, tandis que ceux avec un carcinome épidermoïde cutané bien différencié vivent plus de 36 semaines.[148]

Toutefois, l'étude de Lascelles et al., portant sur des carcinomes épidermoïdes du planum nasal chez le chien, ne fait pas la corrélation entre le grade et le pronostic.[83]

III - Stades cliniques

En plus de donner des indications sur le pronostic et d'aider à établir une stratégie thérapeutique, les stades cliniques tendent à harmoniser les études pour comparer les réponses aux traitements.[1] Toutefois, toutes les études n'emploient pas de classification et il existe de nombreuses classifications.

Les stades cliniques sont basés sur un système développé par l'Organisation Mondiale de la Santé.[1] La classification repose sur la taille de la tumeur primitive, l'envahissement des nœuds lymphatiques et la présence/absence de métastases.[1] Trois niveaux sont donc pris en compte : local (T), régional (N) et à distance (M).[1]

Chaque tumeur possède une classification spécifique mais les règles générales de la classification sont présentées dans le tableau 7.[1]

Tableau 7. Schéma de la classification TNM chez les animaux.
(D'après Meuten DJ, 2002)[1]

Tumeur primitive	
T_0	Pas de signe de tumeur
T_1	Tumeur < 1 cm de diamètre, non invasive
T_2	Tumeur 1-3 cm de diamètre, localement invasive
T_3	Tumeur > 3 cm de diamètre ou ulcération évidente ou envahissement local
Nœuds lymphatiques	
N_0	Pas de signe d'envahissement des nœuds lymphatiques
N_1	Nœuds lymphatiques fermes, de taille augmentée
N_2	Nœuds lymphatiques fermes, de taille augmentée et adhérents aux tissus périphériques (fixes)
N_3	Envahissement des nœuds lymphatiques au-delà du premier étage
Métastases	Pas de signe de métastase
M_0	Métastases au niveau d'un organe (ex. : métastases pulmonaires)
M_1	Métastases au niveau de plusieurs organes (ex. : métastases pulmonaires et
M_2	hépatiques)

Les classifications TNM utilisées dans les différentes études, lorsqu'elles l'ont été, sont annexées.

Le stade de la tumeur est inversement proportionnel au pronostic.[31] Plus la taille de la tumeur est importante, moins le pronostic est bon.[20,31,103] Cela peut être mis en relation avec le

fait que le traitement est plus aisé sur des carcinomes épidermoïdes de petites tailles.[103] De même, la présence de métastases lymphatiques et/ou sanguines péjore généralement le pronostic.

IV - La localisation du carcinome épidermoïde

Le pronostic dépend aussi de la localisation du carcinome épidermoïde.

Les carcinomes épidermoïdes oraux possèdent un mauvais pronostic.[15,103] Les tumeurs de la cavité orale sont généralement remarquées tardivement, leurs accès peuvent être difficiles pour la mise en place d'un traitement et le pouvoir métastatique diffère selon la localisation de la tumeur dans la sphère oropharyngée.[15,103] Rappelons que ce pouvoir métastatique est plus faible pour les carcinomes épidermoïdes gingivaux que pour les carcinomes épidermoïdes linguaux et amygdaliens.[1,15,40]

Les carcinomes épidermoïdes des paupières et orbitaires possèdent un plus mauvais pronostic que les autres carcinomes épidermoïdes oculaires et péri-oculaires.[31]

Par contre, la localisation des carcinomes épidermoïdes cutanés du chat ne semble pas influencer le pronostic.[148] Chez le chien, malgrés un caractère plus agressif et un pouvoir métastatique plus important du carcinome épidermoïde digité, le temps de survie n'en n'est pas affecté.[11,17,86,87] La présence de métastases au moment du diagnostic est par contre corrélée à un temps de survie sans récidive plus court.[17]

Le pronostic est très sombre pour les autres localisations du carcinome épidermoïde (œsophagien, gastrique, des poches gutturales…) en raison des difficultés rencontrées, lorsque cela est possible, à la mise en place d'un traitement.[9,38,42,43,45,50,51,57,104,107,108]

V - Conclusion

La localisation, le grade et le stade clinique du carcinome épidermoïde sont des facteurs intervenant dans le pronostic.

Ainsi, la détection et le traitement précoces des carcinomes épidermoïdes sont deux étapes très importantes dans la gestion de la maladie car leurs précocités offrent un meilleur pronostic.[83] Par ailleurs, le pronostic initial (avant la mise en place d'un traitement ou après une évolution spontanée) devra être revu en fonction de la réponse du carcinome épidermoïde au traitement ou de son évolution spontanée (facteurs individuels). Les temps de survie sont exposés dans la partie VII.

PARTIE VII :

TRAITEMENT

Le choix du traitement dépend de nombreux paramètres tels que la localisation et la taille de la tumeur, son stade, l'état général de l'animal, les moyens disponibles (techniques et financiers)…[20,92]

Dans cette partie, les réponses du carcinome épidermoïde aux différents traitements seront exposées et définies telles que[171,186,191] :

- réponse complète : disparition complète du carcinome épidermoïde.
- réponse partielle : diminution de la taille du carcinome épidermoïde supérieure à 50% mais inférieure à 100%.
- stabilité : diminution de la taille du carcinome épidermoïde inférieure à 50%.

I - La chirurgie oncologique

a - Principe

L'objectif du traitement chirurgical est en premier lieu l'exérèse complète de la tumeur. Ainsi, ce traitement peut être curatif, permettre une analyse histologique (identification de la nature de la tumeur si celle-là n'a pas été réalisée au préalable) et l'analyse des marges afin de savoir si la résection est complète.[28,30,163]

D'autre part, la chirurgie peut aussi viser la cytoréduction de la tumeur (diminution du volume tumoral) et être couplée à une autre modalité de traitement (radiothérapie, cryochirurgie, hyperthermie, chimiothérapie).[30,82] De même, une thérapie adjuvante pourrait être utilisée lorsque les marges ne sont pas saines.[30,82]

b - Indications

Les principales limites à l'exérèse complète de la tumeur chirurgicalement sont la localisation du carcinome épidermoïde et sa taille, car son accessibilité et la conservation de la fonctionnalité de certaines structures (les paupières et la langue par exemple) sont indispensables.[30]

c - Protocoles

La procédure chirurgicale nécessite une anesthésie générale de l'animal. La technique est choisie en fonction de la localisation de la tumeur, sa taille et son stade par un chirurgien expérimenté.[1,30,147]

d - Résultats

Les résultats d'études menées chez les trois espèces considérées sont rapportés dans le tableau 8.

Dans l'étude de Lana et al. chez le chat, aucune récidive n'est rapportée suite à l'amputation du pavillon auriculaire.

Chez le chien, l'étude de Wobeser et al. portant sur des carcinomes épidermoïdes digités ne permet pas d'établir de médiane de survie. Sur les 42 animaux suivis, onze sont décédés (mort naturelle ou euthanasie), la plupart dans l'année suivant l'amputation suite au développement de métastases (dix individus) ou à une récidive locale (un individu).[149]

Tableau 8. Réponses du carcinome épidermoïde suite à un traitement chirurgical.

Auteurs de l'étude	Espèce	Localisation de la lésion	Nombre de lésion	Récidive (%)	Rémission (jours)	Médiane de survie (jours)
Lana et al.[75]	Chat	Planum nasal, pavillon auriculaire	39	5,1	594 (0-1697)	673 (67-1860)
Lascelles et al.[83]	Chien	Planum nasal	6	33,3	45,5 (28-63)	87,5 (42-133)
Postorino Reeves et al.[103]	Chat	Cavité orale	7	-	-	45
Todoroff et al.[124]	Chien	Cavité orale	8	62,5	-	270
Todoroff et al.[124]	Chien	Amygdale	8	100	-	60
van der Linde-Sipman et al.[85]	Chat	Doigt	6	-	-	87,5 (21-730)
Wobeser et al.[86]	Chat	Doigt	7	71,4	45	73
Van Den Top et al.[147]	Cheval	Appareil génital externe	54	24	-	-
Mair et al.[101]	Cheval	Appareil génital externe	31	19,3	< 365	-
King et al.[150]	Cheval	Oculaire et péri-oculaire	18	44,4	-	-

Une autre étude que celle de Van Den Top et al. rapporte une récidive chez 19,3% des chevaux atteints de carcinomes épidermoïdes génitaux après un traitement chirurgical.[101]

Les carcinomes épidermoïdes laryngés[38,45], naso-sinusaux[42,43,108], œsophagiens[50,51,104] et gastriques[9,107] des carnivores domestiques et des équidés ainsi que pharyngés[38] et des poches gutturales[57] chez le cheval sont difficilement opérables. Dans la plupart des études, les animaux sont euthanasiés ou meurent peu de temps après la chirurgie.

e - Effets indésirables et complications

Selon l'opération, les résultats peuvent s'avérer disgracieux, comme la chirurgie du planum nasal chez le chien.[25] Par ailleurs, les complications peuvent être non spécifiques, telles que les infections de plaies et les hémorragies, ou spécifiques de l'intervention chirurgicale.[147] Citons pour exemple les difficultés à la prise de boisson et d'aliment suite à la résection d'un carcinome épidermoïde oral.[103]

II - Les méthodes physiques

II-1 - La radiothérapie

a - Principe

L'énergie transportée par les radiations est suffisante pour ioniser les molécules organiques et modifier ainsi la biologie cellulaire.[15] Différentes modalités sont disponibles : la radiothérapie externe, la curiethérapie interstitielle (ou endocuriethérapie) et la plésiothérapie.[15,25]

La radiothérapie externe fait appel à différents appareils (et sources) selon le niveau d'énergie[15] :

- la radiothérapie par orthovoltage. Les appareils sont de basses énergies, entre 50 et 250 keV.
- la téléradiothérapie ou cobaltothérapie. La source employée est le cobalt 60 (rayons gamma de 1,25 MeV).
- l'accélérateur de particules. L'énergie mise en jeu est très élevée, de 4 à 25 MeV.

La radiothérapie par mégavoltage correspond à une radiothérapie où les énergies mises en jeu sont élevées, soit la cobaltothérapie et l'accélérateur de particule.

La curiethérapie interstitielle, contrairement à la radiothérapie externe, utilise des sources qui vont être placées à l'intérieur de la tumeur.[15,30]

La plésiothérapie implique l'application directe de la source radioactive sur les tissus à traiter.[25]

Ce traitement peut être associé à d'autres, tel que la chirurgie et la chimiothérapie (radiothérape adjuvante).[15,92,103] Les principaux inconvénients de la radiothérapie sont les risques associés à l'exposition de l'homme, la disponibilité du traitement (nécessité de structures spécifiques avec des autorisations) et son coût.[20,25,92]

b - Indications

Les indications de la radiothérapie dépendent de la modalité. La radiothérapie externe possède une utilisation plus large que les deux autres modalités grâce à son rendement en profondeur (50% à 10 cm pour la cobaltothérapie) : carcinomes épidermoïdes cutanés, oraux...[15] La curiethérapie interstielle est employée seulement dans le traitement des carcinomes épidermoïdes palpébraux et conjonctivaux.[30] La plésiothérapie est quant à elle utilisée pour des carcinomes épidermoïdes superficiels car 85 à 90% de l'absorption se fait dans les trois premiers millimètres.[151]

c - Protocoles

c-1 - La radiothérapie externe

Les protocoles de radiothérapie externe sont différents selon les études. Quelques uns de ces protocoles sont résumés dans le tableau 9, en fonction de l'espèce, de la localisation du carcinome épidermoïde, de la source… Chaque procédure est réalisée sous anesthésie générale.

Tableau 9. Protocoles de radiothérapie externe.

Auteurs de l'étude	Espèce	Localisation du carcinome épidermoïde	Source	Dose totale délivrée (Gy)	Fractions	Durée du traitement
Théon et al.[152]	Chat	Planum nasal	Orthovoltage	40	10	3,5 semaines
Lana et al.[75]	Chat	Planum nasal	Mégavoltage	45,9	-	-
Postorino Reeves et al.[103]	Chat	Cavité orale	Cobaltothérapie ou accélérateur de particule	40-48	10-12	3-4 semaines
Melzer et al.[153]	Chat	Nasale Péri-oculaire	Accélérateur de particule	48	10	5 jours
Lascelles et al.[83]	Chien	Planum nasal	Mégavoltage	30-32	4	4 semaines
Théon et al.[154]	Chien	Cavité orale	Cobaltothérapie	48	12	4 semaines

c-2 - La curiethérapie interstitielle

Elle est surtout utilisée chez le cheval. Les sources possibles pour les implants sont le cesium 137, le radon 222, l'or 198, l'iridium 192 et le cobalt 60.[20,30] Lorsque l'animal est coopératif, il est possible de mettre en place les implants sur un cheval debout tranquilisé.[92]

Le nombre de ces implants et le temps d'exposition sont généralement calculés par un programme informatique.[92] Il est possible de procéder à une cytoréduction chirurgicale avant la curiethérapie : moins de radiation sont alors nécéssaires pour le traitement.[92]

L'étude de Théon et Pascoe sur des carcinomes épidermoïdes péri-oculaires utilise l'iridium 192 à une dose totale de 60 Gy délivrée en continue à 0,034 ± 0,010 Gy / h.[155]

Une étude concernant un chat rapporte l'utilisation de l'or 198 pour traiter un carcinome épidermoïde de la paupière, avec une dose est de 65 Gy.[156]

c-3 - La plésiothérapie

La source utilisée est le strontium 90 (radiation β) et la procédure requière une anesthésie générale de l'animal.[151,157,158] Elle est incorporée à une sonde qui sert d'applicateur (figure 15).[151,157,158]

Figure 15. Application de la sonde au strontium 90.
(D'après Goodfellow M et al., 2006)[158]

La surface active dépend de la sonde utilisée (0,7-0,87 cm^2).[151,157,158] Selon les études, la dose délivrée est fractionnée ou non.[151,157,158] Chez le chat, la dose totale délivrée est comprise entre 97 et 195 Gy en une seule fraction[157], ou 50 Gy en 5 fractions sur une période de dix jours.[158] La pénétration du rayonnement est schématisée sur la figure 16. Pour les tumeurs dont la taille est supérieure à la surface de l'applicateur, plusieurs applications sont réalisées sans qu'elles ne se chevauchent.[151,157,158]

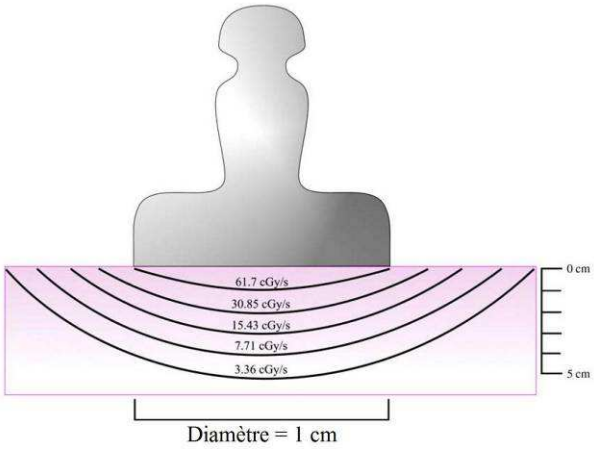

Figure 16. Pénétration schématique du rayonnement émis par la sonde au strontium 90. (D'après Goodfellow M et al., 2006)[158]

d - Résultats

d-1 - La radiothérapie externe

Les résultats d'études ayant employé la radiothérapie externe pour traiter des carcinomes épidermoïdes sont présentés dans le tableau 10.

Les deux études de Théon et al., l'une chez le chat (planum nasal) et l'autre chez le chien (cavité orale) établissent que le stade T de la tumeur est un facteur pronostic.[152,154] Plus le stade est important (soit plus la tumeur est grosse), moins bon est le pronostic.[152,154] Les pourcentages de survie sans récidive à un an chez le chien sont de 88,9% et 40,5% pour les stades T1 et T3 respectivement.[154] Chez le chat, ils sont de 84,9% et 50,5% pour les stades T1 et T3 respectivement.[152] L'intégralité des résultats de ces deux études est annexée.

Tableau 10. Réponses du carcinome épidermoïde à la radiothérapie externe.

Auteurs de l'étude	Nombre de sujet	Réponse complète après le premier traitement (%)	Récidive (%)	Médiane de rémission (jours)	Médiane de survie (jours)
Théon et al.[152]	90	-	-	502	-
Lana et al.[75]	11	-	-	361 (0-946)	383 (135-1008)
Postorino Reeves et al.[103]	24	-	-	-	90
Melzer et al.[159]	17	94%	35,3	414	-
Lascelles et al.[83]	4	-	75	56 (7-168)	182 (7-182)
Théon et al.[154]	105	-	-	1098	-

d-2 - La curiethérapie interstitielle

L'avantage réside dans le fait que les résultats esthétiques et fonctionnels sur les paupières sont bons.[92] Les résultats de l'étude de Théon et Pascoe menée chez le cheval sont présentés dans le tableau 11. Les tumeurs inférieures à 2 cm de diamètre (T1) ont moins de chance de récidiver que les tumeurs plus grosses (T2 et T3).[155]

Tableau 11. Réponses du carcinome épidermoïde à la curiethérapie interstitielle.

Auteurs de l'étude	Nombre de sujet	Survie sans récidive à 1 an (%)	Survie sans récidive à 5 ans (%)
Théon et Pascoe[155]	52	81,8	63,5

Chez un chat, aucune récidive n'est rapportée 10 mois après le traitement.[156]

d-3 – La plésiothérapie

Chez le chat, les études ont été menées sur des carcinomes épidermoïdes du planum nasal.[157,158] Il se forme une croûte qui tombe à la fin du traitement pour laisser apparaître un épithélium sain avec de bons résultats cosmétiques.[158] Les résultats des différentes études sont résumés dans le tableau 12.

Tableau 12. Réponses du carcinome épidermoïde à la plésiothérapie.

Auteurs de l'étude	Nombre de sujet	Réponse complète après le premier traitement (%)	Réponse partielle après le premier traitement (%)	Récidive (%)	Médiane de survie (jours)
Goodfellow et al.[158]	15	73	27	0	780
Hammond et al.[157]	49	88	10	20	3076

Deux chats de l'étude de Goodfellow et al. avec des réponses partielles ont reçu un second traitement au strontium 90.[158] Il s'en est suivi une réponse complète au traitement et aucune récidive n'est constatée à la fin de l'étude.[158] Au total, les réponses complètes atteignent 87% des cas.[158] Notons que d'après l'étude de Hammond et al., la médiane de survie sans récidive est de 1710 jours (4,7 ans).[157] Une troisième étude chez 25 chats rapporte un pourcentage de survie sans récidive à un an de 89%, de 82% à trois ans et la médiane de survie sans récidive est de 34 mois.[75,163]

Chez le cheval, le pourcentage de survie sans récidive à un an de 89% après le traitement de carcinomes épidermoïdes péri-oculaires.[151]

e - Effets indésirables et complications

e-1 - La radiothérapie externe

Localement, les réactions précoces sont généralement modérées : erythème, inflammation, alopécie, desquamation et œdème.[83,159] Les réactions tardives sont elles aussi généralement modérées : une alopécie avec parfois une fibrose et modification de la pigmentation.[83,159] La radiothérapie de carcinomes épidermoïdes oraux chez le chien peut aussi entraîner une kératoconjonctivite, une cataracte, une atrophie oculaire, la formation d'une fistule et ostéoradionécrose.[154] Lors du traitement de carcinomes épidermoïdes du planum nasal chez le chat, des éternuements fréquents et des signes de rhinite peuvent survenir suite à la radiothérapie.[152,159]

Ces réactions (mucites notamment) sont plus gênantes lors du traitement de carcinomes épidermoïdes de la sphère oropharyngée que lors de carcinomes épidermoïdes cutanés car elles peuvent entraîner des difficultés à la prise de boisson et d'alimentation, conduisant à une déshydratation et une malnutrition.[103,154] L'animal requiet alors des soins intensifs, la deshydration et la malnutrition pouvant devenir les facteurs limitant de la prise en charge.[103]

e-2 - La curiethérapie interstitielle

Les réactions locales rapportées sont une tuméfaction, une infection et une desquamation.[14,92] Les réactions tardives aux radiations peuvent engendrer une alopécie, une dépigmentation pilaire et cutanée, une nécrose, une fibrose, une cataracte, une kératite ou encore une ulcération cornéenne.[20,92,155]

e-3 - La plésiothérapie

La plésiothérapie est bien tolérée.[151,157,158] Chez le chat, les seuls effets indésirables notés sont modérés et comprennent un incomfort, un retard à la cicatrisation et une infection locale.[157]

II-2 - La cryochirurgie

a - Principe

Le principe réside dans l'application contrôlée du froid sur les tissus jusqu'à leur congélation. La congélation des tissus à des températures inférieures à – 20°C entraîne des modifications physico-chimiques (formation de cristaux de glace intracellulaires et extracellulaires), qui mènent à la mort cellulaire.[25,92] Cet effet est optimisé par plusieurs cycles de congélation rapide-décongélation lente.[25,92]

b - Indications

Etant donné que l'efficacité de la cryochirurgie dépend de la congélation directe des tissus néoplasiques, l'usage de ce traitement est plutôt préconisé pour des lésions superficielles et de petite taille (inférieure à 5 mm de diamètre).[25,33,75] La cryochirurgie est ainsi utilisée pour le traitement des carcinomes épidermoïdes cutanés (localisation céphalique et génitale), péri-oculaires et oraux.[25,30,103,147]

c - Protocoles

Les cryogènes les plus utilisés sont l'azote liquide et l'oxyde nitreux.[25,92] L'application s'effectue sous forme de spray ou par une sonde.[25,92] Le spray est considéré comme la meilleure technique d'application car il permet une congélation plus rapide.[25,30] L'utilisation d'une sonde nécessite plus de temps et plusieurs passages de la sonde sont nécéssaires pour compenser le fait que la congélation soit plus lente et moins profonde.[30] Elle permet néanmoins une application plus sûre, limitant le risque de léser les tissus sains.[30,92] La mise en place d'un thermocouple est recommandée afin de s'assurer que la température désirée ait été atteinte.[30,147] Il est possible de procéder à la congélation jusqu'à ce qu'elle dépasse de 3 à 5 mm les bords visibles de la lésion.[31] Deux à trois cycles de congélation-décongélation sont généralement réalisés lors du traitement.[30,147] La cryochirurgie peut être couplé à la chirurgie (exérèse ou cytoréduction).[30,147]

d - Résultats

Après le traitement, les tissus sont érythémateux et œdémateux. Les résultats de plusieurs études sont résumés dans le tableau 13. Notons que dans l'étude de Joyce, les six animaux comptabilisent quinze lésions, atteignant l'appareil génital externe, le nez et les paupières.[160]

Dans l'étude menée par Clarke chez le chat, 81% des animaux connaissent une rémission complète :

- 70% après un premier traitement,
- 9% après un second traitement,
- 2% après un troisième traitement,

avec un temps de survie de 26,7 mois (1,2-112,9 mois).[161]

La médiane de survie est de 240 jours (60-1141 jours) dans l'étude de Harvey.[162]

Tableau 13. Réponses du carcinome épidermoïde à la cryochirurgie.

Auteurs de l'étude	Espèce	Localisation des lésions	Nombre de sujet	Réponse complète après le premier traitement (%)	Réponse partielle après le premier traitement (%)	Récidive (%)
Joyce[160]	Cheval	Appareil génital externe, nez, paupière	6	86,7	13,3	13,3
Clarke[161]	Chat	Nez	90	70	11	19
Clarke[161]	Chat	Pavillon auriculaire, paupière	12	100	0	0
Harvey[162]	Chien	Cavité orale	32	-	-	4,4

e - Effets indésirables et complications

Il est important de bien protéger la cornée lors du traitement de carcinome épidermoïde oculaire pour ne pas la léser.[160,161] Généralement, les effets indésirables et complications sont peu importants : un œdème local, une dépigmentation de la peau et des poils.[160] Toutefois, l'œdème postopératoire peut engendrer une gêne respiratoire ainsi qu'une anorexie selon la localisation de la lésion traitée (nez, cavité orale).[161,162]

II-3 - L'hyperthermie

a - Principe

L'hyperthermie induite possède des effets cytotoxiques. Des températures supérieures à 42°C induisent localement (soit dans la zone d'application) une mort cellulaire en quelques minutes.[163]

En plus de ces effets cytotoxiques, l'hyperthermie potentialise l'efficacité de la radiothérapie, de la chimiothérapie et de l'immunothérapie.[82,163]

b - Indications

L'hyperthermie est utilisée pour des carcinomes épidermoïdes oraux, cutanés et des annexes oculaires inférieurs à 4-5 cm de diamètre et peu épais (moins de 3 mm d'épaisseur).[14,92,103]

c - Protocoles

Le passage d'un courant électrique de fréquence radio entre deux électrodes permet de contrôler la délivrance de la chaleur.[163] Une température de 50°C est appliquée pendant 30

secondes pour les carcinomes épidermoïdes cutanés et péri-oculaires. [30,163] La lésion peut être traitée jusqu'à 3-4 mm au delà de ses bords visibles[92] et le traitement peut être réitéré.[30]

d - Résultats

Le tableau 14 regroupe les résultats de deux études, l'une menée chez le chat et l'autre chez le cheval. Notons que les onze chats présentaient 19 lésions au total.[164] Treize ont répondu complètement au traitement, trois n'ont répondu que partiellement et trois n'ont pas répondu.[164] Un second traitement réalisé sur les lésions ayant partiellement répondu n'a pas eu d'effet.[164]

Tableau 14. Réponses du carcinome épidermoïde au traitement hyperthermique.

Auteurs de l'étude	Espèce	Localisation des lésions	Nombre de sujet	Réponse complète après le premier traitement (%)	Réponse partielle après le premier traitement (%)
Grier et al.[164]	Chat	Pavillon auriculaire, nez, péri-oculaire	11	68	15,8
Grier et al.[165]	Cheval	Oculaire et péri-oculaire	8	75	25

e - Effets indésirables et complications

Suite au traitement d'un carcinome épidermoïde péri-oculaire, un chémosis et un blépharospasme peuvent être observés.[164] Une obstruction partielle des voies respiratoires ainsi que des éternuements (gêne) peuvent faire suite au traitement d'un carcinome épidermoïde nasal chez le chat.[164]

Aucun effet secondaire ni complication n'a été noté dans l'étude de Grier et al. chez le cheval.[165]

II-4 - Le laser

a - Principe

Les effets sont différents selon le type de laser utilisé. L'effet thermique qui sera développé dans ce paragraphe est celui recherché en chirurgie. L'effet photodynamique sera quant à lui abordé dans le paragraphe sur la thérapie photodynamique.

L'élévation thermique engendrée par le faisceau laser entraîne des phénomènes de coagulation (hémostase), de dessiccation des tissus (nécrose) et de photovaporisation (destruction des tissus suite à l'évaporation brutale de l'eau intracellulaire).[166] En pratique, les tissus peuvent ainsi être sectionnés et réséqués.

Les avantages de la chirurgie au laser par rapport à la chirurgie classique sont d'abord une diminution des hémorragies pendant l'opération (meilleure visualisation du site opératoire), une stérilisation du site opératoire (par la chaleur) et enfin une diminution de la douleur et de l'œdème postopératoire.[166,167]

b - Indications

Le laser est utilisé pour les carcinomes épidermoïdes cutanés, oculaires, péri-oculaires et de la cavité buccale.[166,168,169,170]

c - Protocoles

Deux types de lasers sont employés : le laser au dioxyde de carbone et le laser Nd:YAG.[168,169] Les animaux sont tranquillisés ou anesthésiés selon l'espèce et la localisation de la tumeur.[168,169] La tumeur est alors coagulée puis vaporisée avec le laser Nd :YAG, ou excisé et le site d'excision vaporisé avec le laser au dioxyde de carbone.[168,169]

d - Résultats

La cicatrisation du site lésionnel est effective en deux semaines environ et les résultats cosmétiques sont assez bons.[168,169] Les résultats de deux études sont présentés dans le tableau 15. Elles sont réalisées sur des carcinomes épidermoïdes cutanés, la première chez un chat avec un laser Nd:YAG et la seconde chez le cheval avec un laser au dioxyde de carbone.[168,169]

Tableau 15. Réponses du carcinome épidermoïde cutané au traitement par le laser.

Auteurs de l'étude	Nombre de sujet	Réponse complète après le premier traitement (%)	Réponse partielle après le premier traitement (%)	Récidive (%)	Rémission (mois)
Shelley et al.[169]	1	100	-	100	7
McCauley et al.[168]	9	100	-	22,22	0,5-22

Dans l'étude de Shelley et al., le chat reçoit un second traitement au laser après la première récidive.[169] Deux autres récidives surviennent à 11 mois et 14 mois, traitées chaque fois au laser.[169] Après le quatrième traitement, aucune récidive locale n'est décelée après 30 mois.[169]

e - Effets indésirables et complications

La cicatrice peut entraîner une déformation modérée du tissu (notamment après plusieurs traitements)[169] et le site cicatriciel peut rester alopécique et dépigmenté.[168] Un

épiphora permanent est aussi rapporté suite à la disruption du canal lacrymal pendant le traitement d'un carcinome épidermoïde péri-oculaire chez un cheval.[168]

III - La chimiothérapie

a - Principe

La chimiothérapie consiste en l'administration d'une drogue ayant une activité anti-tumorale.[171,175,178] Les modalités d'administration comprennent la voie systémique, l'injection intra-lésionnelle et la pénétration transcutanée.[171,175,178] Le mode d'action dépend de chaque molécule.

b - Indications

Cette modalité de traitement est utilisée pour des carcinomes épidermoïdes (cutanés, oculaires, de la sphère oropharyngée…) non opérables ou ayant déjà métastasés.[163,171] La chimiothérapie peut aussi être associée à d'autres traitements tels que la chirurgie et la radiothérapie.[30,75,103,171]

Par ailleurs, les modalités de traitement nécessitant une anesthésie et/ou un matériel spécifique ne sont pas toujours indiquées ou accessibles.[89] Dans ce cas, la chimiothérapie peut être une option thérapeutique.

c - Protocoles

Plusieurs molécules sont utilisées dans certains protocoles, combinant éventuellement plusieurs voies d'administrations.

c-1 - La chimiothérapie systémique

La chimiothérapie systémique utilise les voies intraveineuse et orale. De nombreux protocoles utilisant la bléomycine, le cisplatine, le carboplatine, le mitoxantrone, la doxorubicine sont décrits dans la littérature chez les carnivores domestiques.[171] Cependant, les effets anti-tumoraux de ces molécules s'avèrent très limités (faible réponse de courte durée) voire nuls pour les carcinomes épidermoïdes, quelque soit leurs localisations.[11,82,171]

Dernièrement, les études se tournent vers le piroxicam, un anti-inflammatoire non stéroïdien ayant des effets anti-tumoraux. Cette molécule assez peu coûteuse et bien tolérée peut être utilisée chez les trois espèces considérées.[171,172,173] Administrée oralement toutes les 24 heures à vie, la posologie est de 0,3 mg / kg chez les carnivores domestiques et de 80 mg / cheval chez les équidés.[171,172,173]

c-2 - La chimiothérapie intra-tumorale

La molécule (cisplatine, carboplatine, 5-fluorouracil ou bléomycine) et un agent retardant sa libération (huile de sésame, collagène ou épinéphrine) sont injectés dans la tumeur simultanément.[82,163] L'agent retardant permet de « retenir » la molécule cytotoxique au site d'injection (augmentation de la concentration de la molécule dans la tumeur) et de diminuer sa toxicité systémique.[82,163] Les injections se font dans plusieurs directions de l'espace.[175] Chez le cheval, des perles biodégradables contenant du cisplatine peuvent aussi être implantées dans la tumeur. Le cisplatine diffuse ainsi localement.[174]

Chez le cheval, la molécule la plus employée est le cisplatine mais la bléomycine peut aussi être utilisée. Le traitement au cisplatine utilise un dosage de 1 mg / cm³ de tissu tumoral et comprend quatre injections à deux semaines d'intervalle.[30,92] Les perles biodégradables contiennent environ 1,6 mg de cisplatine par perle, et sont employées sans cytoréduction chirurgicale préalable lorsque la tumeur mesure moins de 1,5 cm de diamètre.[174] La bléomycine est employée à la dose de 1 UI / cm³, avec quatre injections toute les deux semaines.[182]

Chez le chat, il est possible d'utiliser le cisplatine, un mélange de cisplatine et de 5-fluorouracil ou le carboplatine.[11,28,163] Le carboplatine est employé à la dose de 1,5 mg/cm³, avec quatre injections à une semaine d'intervalle chacune.[175]

Le cisplatine et le 5-fluorouracil sont utilisés chez le chien. Le 5-fluorouracil est injecté en première intention, jusqu'à cinq injections à une semaine d'intervalle. Si le 5-fluorouracil ne permet pas une réponse complète, les lésions sont ensuite traitées avec le cisplatine, avec un minimum de trois injections à une semaine d'intervalle.[176]

c-3 - La chimiothérapie transcutanée

La chimiothérapie transcutanée utilise des crèmes ou des solutions. Chez le cheval, le 5-fluorouracil est utilisé dans le traitement des carcinomes épidermoïdes génitaux (mâle et femelle) et céphaliques (lèvres, naseaux et bout du nez).[177,178] Les protocoles employés dans chaque étude sont résumés dans le tableau 16.

Tableau 16. Protocoles de chimiothérapie transcutanée utilisant le 5-fluorouracil chez le cheval.

Auteurs de l'étude	Sexe du sujet	Localisation de la lésion	Molécule utilisée	Fréquence de l'application	Durée du traitement
Fortier et al.[178]	Mâle Femelle	Appareil génital externe	5-fluorouracil crème 5%	Tous les 14 jours Quotidienne	2-14 semaines 1-8 mois
Paterson[177]	-	Lèvre, naseaux, bout du nez	5-fluorouracil crème	Quotidienne	30 jours

Dans l'étude de Fortier et al., il est réalisé une cytoréduction chirurgicale avant l'application du 5-fluorouracil lorsque la taille du carcinome épidermoïde est supérieure à 3 mm.[178] Dans ce cas, l'application du topique est réalisée immédiatement après la chirurgie ou son lendemain en fonction des saignements.[178] La durée du traitement correspond alors à la durée nécessaire à l'obtention d'une rémission complète.[178]

Chez le chat, l'utilisation d'une crème à 5% d'imiquimod est rapportée. La crème est appliquée 3 fois par semaine sur les lésions pendant 12 semaines.[89]

L'application d'une solution de mitomycine C per opératoire ou post opératoire peut être employée pour des carcinomes épidermoïdes oculaires aussi bien chez le chien que chez le cheval.[179,180] Chez les équidés, le protocole décrit est le suivant : une éponge imbibée de la solution (concentration de 0,4 mg / mL) est mise en contact avec les tissus (per opératoire) pendant 1 ou 5 minutes, puis un lavage avec une solution saline est réalisé.[179] Chez le chien, la solution de mitomycine C (concentration de 0,04%) est appliquée en post opératoire, quatre fois par jour pendant huit semaines.[180]

d - Résultats

d-1 - La chimiothérapie systémique : traitement utilisant le piroxicam

Chez le chat, une rémission partielle a été obtenue chez deux individus atteints de carcinome épidermoïde cutané.[172] Ce traitement a aussi permis un ralentissement de la progression de carcinomes épidermoïdes oraux chez deux autres chats.[172]

Les résultats d'une étude menée chez des chiens atteints de carcinomes épidermoïdes oraux par Schmidt et al. sont présentés dans le tableau 17.[171] La réponse au traitement n'est pas significativement associée à la localisation de la tumeur (amygdale, langue, mandibule, maxillaire), ni à son stade TNM.[171] Ces résultats sont favorables comparés à d'autres chimiothérapies systémiques.[171]

Un seul cas chez le cheval est rapporté. Un carcinome épidermoïde de la lèvre ayant métastasé aux nœuds lymphatiques est traité avec succès chez une jument.[173] La disparition complète de la lésion et le retour de la taille des nœuds lymphatiques à la normale sont obtenus en 3 mois.[173] Trois ans après l'initiation du traitement, aucune récidive n'est observée.[173]

Tableau 17. Réponses du carcinome épidermoïde oral lors d'une chimiothérapie systémique utilisant le piroxicam.

Auteurs de l'étude	Nombre de sujet	Réponse complète (%)	Réponse partielle (%)	Stabilisation (%)	Rémission (jours)
Schmidt et al.[171]	17	6	12	29	123

d-2 - La chimiothérapie intra-tumorale

Le tableau 18 présente les résultats de trois études.

Tableau 18. Réponses du carcinome épidermoïde à la chimiothérapie intra-tumorale.

Auteurs de l'étude	Nombre de sujet	Réponse complète après le premier traitement (%)	Réponse partielle après le premier traitement (%)	Récidive (%)	Rémission (jours)
Théon et al.[181]	7	71,4	-	-	-
Théon et al.[175]	15	73,3	-	46,6	-
Kitchell et al.[176]	13	38,5	61,5	-	-

Même si statistiquement le pourcentage de contrôle à un an n'est pas significativement différent entre la bléomycine et le cisplatine chez le cheval, il est plus long avec le cisplatine (93 ± 6%) qu'avec la bléomycine (78 ± 10%).[182] Une autre étude de Théon et al. rapporte un pourcentage de contrôle à deux ans de 95% et à quatre ans de 85% avec une chimiothérapie intratumorale utilisant le cisplatine.[183]

En ce qui concerne l'administration per opératoire ou post opératoire (après cicatrisation) du cisplatine, la différence n'est effective que pour les carcinomes épidermoïdes possédant un index de prolifération élevé. La croissance tumorale entre la chirurgie et l'injection post-opératoire de cisplatine diminue l'efficacité du traitement. Ainsi, l'injection de cisplatine per opératoire est recommandée lorsque l'index de prolifération de la tumeur n'est pas connu.[184]

Chez le chat, le pourcentage de survie sans récidive à un an est de 55,1 ± 13%.[175] Chez le chien, la proportion de réponse complète atteint 53,8% après le traitement au 5-fluorouracil et au cisplatine.[176]

d-3 - La chimiothérapie transcutanée

Le tableau 19 présente les résultats de trois études. Dans l'étude de Fortier et al., aucune récidive n'est observée après la fin du traitement sur une période de suivi comprise entre 5 et 52 mois.[178] Pour celle de Paterson, aucune récidive n'est rapportée 11 mois après le traitement pour deux cas sur trois.[177] Le troisième cas, n'ayant répondu que partiellement, est contrôlé à long terme par l'application d'une crème de 5-fluorouracil 5% une semaine sur six.[177]

Tableau 19. Réponses du carcinome épidermoïde à la chimiothérapie transcutanée.

Auteurs de l'étude	Espèce	Nombre de sujet	Molécule	Réponse complète après le premier traitement (%)	Récidive (%)	Rémission (mois)
Fortier et al.[178]	Cheval	11	5-fluorouracil crème 5%	100	-	-
Paterson[177]	Cheval	3	5-fluorouracil crème	66,7%	-	-
Rayner et Van Zyl[179]	Cheval	8	Mitomycine C solution	100	30	4,5 (2-6)

Chez le chat, l'application d'une crème à 5% d'imiquimod sur les pavillons auriculaires externes donne de bons résultats : aucune récidive n'est rapportée 5 mois après la fin du traitement.[89] Les sites lésionnels restent alopéciques après le traitement. Par contre, ce traitement fut un échec sur les lésions du planum nasal.[89] Les hypothèses émises suite à cet échec sont un temps de contact insuffisant avec le produit (léchage), une durée de traitement trop courte, un carcinome épidermoïde peu différencié (il répond généralement moins bien aux traitements) ou encore un autre type tumoral (une biopsie de cette lésion n'a pas été réalisée).[89]

Chez le chien, le cas traité avec la solution de mitomycine C ne présente aucune récidive six mois après le traitement.[180]

e - Effets indésirables et complications

e-1 - Lors de l'administration de piroxicam

Chez les carnivores domestiques, même si le piroxicam est bien toléré, des troubles digestifs (vomissements, méléna, anorexie) peuvent survenir au cours du traitement.[171,172] Dans ce cas, il est possible d'associer l'administration de piroxicam à celle de misoprostol (3-5 µg / kg, per os, toute les 8 heures) chez le chien.[171]

Même si les coliques survenues au cours du traitement ne sont pas imputables avec certitude à ce traitement chez le cheval, la posologie du traitement est réduite à 80 mg/cheval toute les 48 h per os.[173] Aucun signe digestif n'est rapporté après cette modification de la posologie.[173]

e-2 - Lors de la chimiothérapie intra-tumorale

Aucun effet systémique n'est rapporté.[176,175,181]

Localement, un érythème et un œdème des tissus peuvent survenir suite au traitement chez le cheval.[181] Les réactions locales sont plus importantes lors des troisièmes et quatrièmes injections.[183] Chez le chat, un œdème et une ulcération focale sont les signes rapportés lors

d'une réaction locale.[175] Les réactions cutanées locales chez le chien peuvent se manifester par la formation d'une croûte, une ulcération et une nécrose tissulaire nécéssitant un débridement chirurgical.[176]

e-3 - Lors de la chimiothérapie transcutanée

Avec l'utilisation de la mitomycine C, il est rapporté un épiphora modéré et un érythème conjonctival chez le cheval.[179] L'application d'imiquimod provoque un inconfort modéré, un érythème transitoire et de nombreuses croûtes au cours des deux premières semaines de traitement.[89] Aucun signe systémique n'est rapporté lors de l'utilisation topique de ces deux molécules, ni même après l'ingestion d'imiquimod.[89,179] L'application de 5-fluorouracil peut provoquer une inflammation locale.[177]

Des précautions d'emploi doivent être prises par l'utilisateur lors de l'application de ces topiques.[20] Chez l'homme, le 5-fluorouracil peut engendrer des réactions lors de son application topique telles que de la douleur, un prurit, des brûlures et une hyperpigmentation.[20] Les réactions provoquées par l'imiquimod sont généralement modérées et les plus courantes sont des brûlures, des démangeaisons et une douleur sur le site d'application ainsi qu'un érythème, des squames, un prurit, des croûtes, des érosions et un œdème périphériques.[89] Il est donc très important de prendre en compte les risques encourus par l'utilisateur et de s'assurer que ce dernier les ait compris et acceptés. Les mesures de protections appropriées pour prévenir au maximun les risques liés à la chimiothérapie sont impératives (port de gants notamment).[89]

IV - Les méthodes physico-chimiques

IV-1 - La thérapie photodynamique

a - Principe

Cette technique utilise l'interaction entre un agent photosensible, la lumière et l'oxygène.[185,186] La molécule photosensible se concentre préférentiellement dans les cellules cancéreuses après son administration, ce qui entraîne une toxicité sélective.[185,186] Après un laps de temps, la lésion est exposée à la lumière dont la longueur d'onde correspond au maximum d'absorption de la substance photosensible.[185,186] L'absorption de la lumière fait ainsi passer l'agent photosensible de son état fondamental à un état excité (figure 17).[185,186] Il peut alors interagir de deux manières différentes :

- réaction 1 : l'agent photosensible excité transfert son énergie à des molécules qui vont ensuite réagir à leurs tours avec l'oxygène et produire des radicaux libres.[185]
- réaction 2 : l'agent photosensible excité transfert son énergie directement à l'oxygène, formant un oxygène singulet qui est un radical libre très réactif.[185]

Les radicaux libres entraînent des réactions intracellulaires en série et des dommages aux membranes cellulaires (nucléaires, cytoplasmiques, mitochondriales…) qui mènent à la mort cellulaire.[185] La libération de médiateurs de l'inflammation suite aux dommages cellulaires cause une vasoconstriction, une agrégation plaquettaire et une stase sanguine.[185] Tous ces effets combinés contribuent à la mort des cellules tumorales.[185,186]

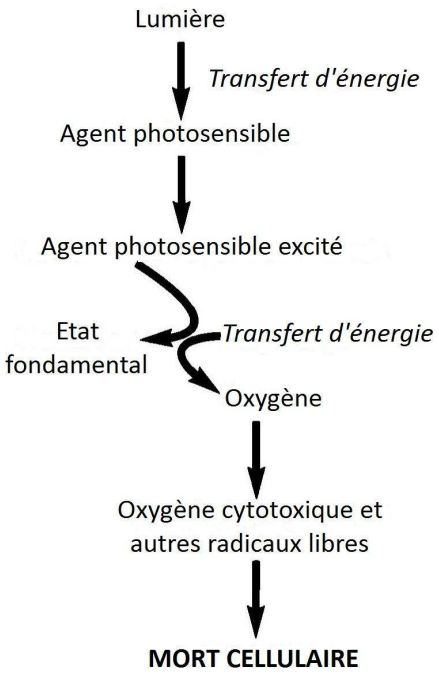

Figure 17. Mécanisme de la thérapie photodynamique.
(D'après Stell AJ et al., 2001)[185]

b - Indications

La thérapie photodynamique permet seulement le traitement de lésion superficielle.[185,186] En effet, la principale limite de ce traitement est la pénétration de la lumière en profondeur, qui dépend de sa longueur d'onde.[186] Lorsque l'administration de l'agent photosensible est systémique, il est possible de traiter des lésions de 1-1,5 cm de profondeur alors que lors d'une administration topique, elle est seulement de 0,5 cm en raison de la pénétration de la substance qui est plus limitée.[186] Les carcinomes épidermoïdes cutanés et de la sphère oropharyngée entrent donc dans le cadre des indications de la thérapie photodynamique.[186,187]

c - Protocoles

De nombreux protocoles différents sont décrits dans le cadre du traitement du carcinome épidermoïde. L'administration de l'agent photodynamique est systémique (voie intraveineuse : phthalocyanine tétrasulfonate d'aluminium, m-THPC, HPPH…)[186,187] ou topique (crème : 5-ALA, infiltration locale : HPPH).[185,188] Les animaux sont anesthésiés, puis la lésion est exposée à une lumière dont la longueur d'onde dépend de la molécule

utilisée.[185,186] Les animaux sont ensuite suivi afin d'évaluer la réponse au traitement et les récidives.[185,186]

d - Résultats

Les résultats de deux études menées chez le chat sur des carcinomes épidermoïdes cutanés céphaliques sont présentés dans le tableau suivant. La première utilise un agent photosensible systémique tandis que la seconde emploie un agent photosensible topique.

Tableau 20. Réponses du carcinome épidermoïde cutané à la thérapie photodynamique.

Auteurs de l'étude	Nombre de sujet	Réponse complète après le premier traitement (%)	Réponse partielle après le premier traitement (%)	Récidive (%)	Rémission (jours)
Buchholz et al.[186]	18	100	-	20	172,25 (± 87,1)
Bexfield et al.[189]	55	85	11	51	157 (± 48)

Ces études n'établissent pas de corrélation entre la réponse et le stade clinique de la tumeur mais celle menée par Magne et al. montre que le pourcentage de réponse complète après le premier traitement ainsi que la période de rémission sont plus importants pour les stades cliniques les plus bas.[186,189]

Onze chiens avec des carcinomes épidermoïdes oraux sont traités par thérapie photodynamique, avec une cytoréduction chirurgicale préalable pour les tumeurs de plus d'un centimètre d'épaisseur. Huit ne présente aucune récidive 17 mois après le traitement.[187]

Chez le cheval, seulement une étude préliminaire associant la chirurgie et la thérapie photodynamique dans le traitement des carcinomes épidermoïdes périoculaires est publiée.[188]

Les résultats esthétiques ainsi que fonctionnels sont bons après la thérapie photodynamique et il est possible de réaliser plusieurs traitements sans que la toxicité soit cumulative.[185,186,187]

e - Effets indésirables et complications

Un érythème et un œdème modérés, localisés au site de la tumeur, sont rapportés pour chaque protocole.[185,186,189]

L'animal peut manifester un inconfort assez difficile à contrôler, surtout pendant les 24 heures suivant l'exposition à la lumière lors d'une administration topique de 5-ALA, malgré l'administration per-opératoire d'anti-inflammatoire non stéroïdien et l'application topique de la crème EMLA. Une analgésie plus importante est alors mise en place selon les besoins (buprénorphine et méthadone).[185]

Lors d'une administration systémique de certains agents photosensibles (phthalocyanine tétrasulfonate d'aluminium par exemple), les effets indésirables notés sont

une hépato-toxicité, des vomissements et un phénomène de photosensibilisation sur quelques chats.[185,186]

IV-2 - L'électrochimiothérapie

a - Principe

L'électrochimiothérapie implique l'administration d'une drogue accompagnée de la délivrance d'un courant approprié.[190,191] Le courant perméabilise la membrane cellulaire (électroperméabilisation ou électroporation), ce qui autorise l'entrée de molécules exogènes. Une meilleure assimilation de la drogue par les cellules cancéreuses est ainsi induite.[190,191]

b - Indications

Une étude préliminaire à été menée chez des chats atteints de carcinome épidermoïde cutané (planum nasal, péri-oculaire et pavillon auriculaire).[191]

c - Protocole

Selon l'étude de Spugnini et al. menée chez le chat, les animaux reçoivent deux séances d'électrochimiothérapie à une semaine d'intervalle.[191] Après sédation de l'animal, la tumeur et ses marges sont infiltrées dans toutes les directions de l'espace par un mélange de lidocaïne et de hyaluronidase, puis cinq minutes après par de la bléomycine (1-1,5 mg / cm^3).[191] Cinq minutes après cette double infiltration, huit pulsations électriques biphasiques durant 50 + 50 µs chacune, avec un intervalle de 1 ms, sont délivrées via les électrodes. Des contrôles sont réalisés tout les mois pendant les six premiers mois, puis trimestriellement.[191]

d - Résultats

La réponse locale est évaluée une semaine après la fin du traitement. Une réponse est induite chez 100% des chats (9/9), avec une réponse complète chez plus de 77% des individus (7/9).[191] Plus de 55% des chats présentent une rémission à long-terme (> 1 an). Notons que chez les deux chats présentant une réponse partielle, la tumeur a continué de progresser localement.[191]

Ces résultats, favorables comparativement aux autres traitements, nécessitent néanmoins d'autres études pour les confirmer.[191]

e - Effets indésirables et complications

Les seuls effets indésirables notés dans cette étude sont un érythème et une tuméfaction modérée chez trois animaux, qui se résorbent en 3-4 jours après la séance d'électrochimiothérapie.[191]

V - L'immunothérapie

a - Principe

Le principe réside dans la potentialisation du système immunitaire, afin d'obtenir la régression de la tumeur en provoquant une réaction immunitaire à médiation cellulaire contre les antigènes tumoraux.[30,82]

b - Indications

L'immunothérapie est seulement utilisée chez le cheval, dans le traitement des carcinomes épidermoïdes palpébraux.[30]

c - Protocoles

La plupart des traitements emploient le bacille Calmette-Guerin (BCG) mais d'autres « vaccins » ont aussi été utilisés.[30,31] Avec le BCG, 1 ml de vaccin / cm² de surface tumorale sont injectés dans la tumeur.[30,92] Les injections sont renouvelées jusqu'à la régression complète de la tumeur. L'intervalle de temps entre les injections est variable, entre 1 et 4 semaines.[30,92]

d - Résultats

L'intérêt est la préservation de la paupière.[82,92] La rémission complète d'un poney atteint de carcinome épidermoïde palpébral ayant métastasé aux nœuds lymphatiques loco-régionaux est rapportée dans la littérature suite à une immunothérapie (BCG).[30,82]

e - Effets indésirables et complications

Les risques liés à ce traitement comprennent une inflammation sévère et un choc anaphylactique.[82,92] L'administration de flunixine méglumine conjointement au BCG peut être effectuée afin de prévenir le choc anaphylactique.[82,92]

VI - Traitement du carcinome épidermoïde multicentrique in situ

En ce qui concerne le carcinome épidermoïde multicentrique in situ, il est possible de procéder à un traitement chirurgical (exérèse), plésiothérapique (chez le chat, avec les mêmes limites que pour le carcinome épidermoïde invasif), chimiothérapique systémique (chez le chat, administration orale quotidienne d'étrétinate à 2 mg / kg ou d'acitretin à 3 mg / kg, les durées de traitement ne sont pas déterminées dans l'étude) ou chimiothérapique local (régression de certaines lésions suite à l'application topique de 5-fluorouracil chez le chien,

suite à l'application quotidienne, trois fois par semaine ou tout les cinq jours d'une crème d'imiquimod 5% chez le chat).[1,11,192]

Toutefois, même si le traitement s'avère efficace, de nouvelles lésions peuvent se développer sur d'autres sites.[1,11,192]

VII - Conclusion

Le choix du traitement prend en compte en premier lieu les possibilités d'un traitement local. La chirurgie oncologique, dans la mesure où elle permet des résultats fonctionnels et esthétiques acceptables, est la première option thérapeutique envisagée. Les autres traitements locaux moins invasifs (la radiothérapie, la cryochirurgie, l'hyperthermie, le laser, la thérapie photodynamique, l'électrochimiothérapie) sont des alternatives à la chirurgie oncologique dès lors que la tumeur est de petite taille et superficielle. La chimiothérapie, utilisée pour des carcinomes épidermoïdes non opérables ou ayant déjà métastasés, peut offrir des chances de rémission ou du moins un ralentissement de la progression tumorale. Quant à l'immunothérapie, elle a tendance à tomber en désuétude aujourd'hui face à la chimiothérapie intra-tumorale.

Ensuite, au-delà des possibilités de traitement et des capacités de l'animal à les supporter, il est important de considérer les risques pour l'homme de certains traitements, notamment lors de chimiothérapie.

La comparaison des résultats entre les différentes études est assez difficile car les tumeurs ne sont pas toujours gradées, avec des localisations différentes et des protocoles thérapeutiques variables. Par ailleurs, le nombre de cas utilisé dans certaines études est faible et des investigations à plus grande échelle seraient nécessaires pour confirmer les résultats. Néanmoins, il en ressort que globalement de meilleurs résultats sont obtenus pour des carcinomes épidermoïdes de petite taille, de bas grade et dont l'accès est aisé pour la mise en place d'un traitement.[30,103,147,148] Le succès du traitement passe par une détection et un traitement précoce, ainsi qu'une bonne obervance.[96,103]

Il est aussi intéressant de prendre en considération la possibilité de combiner plusieurs modalités de traitement pour un même carcinome épidermoïde. Les associations décrites sont[30,28,82,103] :

- la chirurgie et la radiothérapie
- la chirurgie et la cryochirurgie
- la chirurgie et l'hyperthermie
- la chirurgie et le laser
- la chirurgie et la chimiothérapie

- la radiothérapie et la chimiothérapie
- la radiothérapie et l'hyperthermie
- la chimiothérapie avec une combinaison de plusieurs molécules

Alors que chez le cheval, la chirurgie combinée à une autre thérapie physique (cryochirurgie, hyperthermie, laser, radiothérapie) permet une meilleure gestion des carcinomes épidermoïdes oculaires et péri-oculaires[30], la radiothérapie combinée au cisplatine ou à l'hyperthermie dans le traitement de carcinomes épidermoïdes oraux ne permet pas chez le chat d'obtenir de meilleurs temps de survie (par rapport à la chirurgie et la radiothérapie).[103]

Etant donné le sombre pronostic des localisations peu communes du carcinome épidermoïde, un traitement est rarement entreprit pour ces cas.

Partie VIII :

PREVENTION

I - La protection contre les ultraviolets

La prévention des carcinomes épidermoïdes cutanés, oculaires, péri-oculaires et génitaux passe par une protection contre les ultraviolets étant donné leur rôle dans la pathogénie.[1,10,12,20] Ainsi, les auteurs recommandent de limiter l'exposition des sujets à risque aux ultraviolets. Les mesures citées dans la littérature sont :

- l'installation d'une protection aux fenêtres (les vitres ne bloquent pas complètement le passage des ultraviolets) pour les carnivores domestiques.[11,65]
- le confinement des animaux à l'intérieur au moment de la journée où l'ensoleillement est maximal, soit entre 10 et 14 h (cette période représente 60% des ultraviolets de la journée).[10,65]
- favoriser la sortie, des chats notamment, pendant la nuit.[65]

II - La toilette génitale

Le smegma est cité dans la pathogénie du carcinome épidermoïde génital chez le cheval mâle.[33] Ainsi la toilette génitale peut prévenir le développement du carcinome épidermoïde et permettre sa détection précoce.[6,20]

III - Conclusion

La connaissance de la pathogénie et la détermination de l'étiologie du carcinome épidermoïde sont importantes pour la mise en place de mesures préventives. Ainsi, les études menées sur les papillomavirus pourraient conduire à l'élaboration de vaccin par exemple si ils s'avèrent jouer un rôle dans le développement de carcinomes épidermoïdes.[72]

Ainsi à l'heure actuelle, seuls les carcinomes épidermoïdes cutanés, génitaux, oculaires et péri-oculaires peuvent faire l'objet de mesures préventives.

CONCLUSION

Le carcinome épidermoïde est généralement observé chez des animaux adultes ou âgés. Chez les équidés, les régions oculaire, péri-oculaire et génitale constituent ses principales localisations, tandis qu'il est essentiellement rencontré au niveau cutané et oropharyngé chez les carnivores domestiques. Le carcinome épidermoïde multicentrique in situ est une forme cutanée particulière, plutôt rare, décrite chez le chat et le chien seulement.

Les rayonnements ultraviolets sont les seuls facteurs reconnus dans l'étiologie du carcinome épidermoïde cutané invasif. L'implication et le rôle précis d'autres facteurs tels que les papillomavirus restent à établir. De ce fait, la prévention passe uniquement par des mesures hygiéniques (protection contre les ultraviolets).

Le carcinome épidermoïde se présente sous une forme bourgeonnante ou ulcéreuse, et les signes cliniques associés à la tumeur dépendent de sa situation anatomique. Ce cancer est essentiellement invasif localement et son pouvoir métastatique est généralement faible.

Le diagnostic de certitude passe par l'examen morphologique microscopique de la lésion. Le pronostic est établi en fonction du malade, de la tumeur (localisation, taille), de son stade TNM et de son grade histologique, des possibilités et des réponses aux traitements. Le pronostic est meilleur pour les carcinomes épidermoïdes de petite taille, de bas grade et lorsque la prise en charge est précoce. Il reste donc sombre pour les carcinomes épidermoïdes oropharyngés et très sombre pour les localisations plus rares telles que l'œsophage et l'estomac.

Plusieurs traitements, parfois combinés entre eux, ont été étudiés avec pour certains des résultats encourageants. Cependant, la diversité des protocoles, les disparités entre les stades et les localisations traitées, le faible nombre de sujets pour certaines études rendent la comparaison des résultats et l'évaluation d'une efficacité certaine difficiles.

Le Professeur responsable
de l'Ecole Nationale Vétérinaire de Lyon
Lyon F. PONCE.

Vu : Le Directeur
de l'Ecole Nationale Vétérinaire de

Par délégation
Pr F. Grain - DEVE
VetAgro Sup
Campus Vétérinaire

Le Président de la thèse

Professeur Jean-Yves SCOAZEC
Service Central d'Anatomie
et de Cytologie Pathologiques
Hôpital Edouard Herriot
Bâtiment 10 – 1er étage
69437 LYON Cedex 03

Vu et permis d'imprimer

Lyon, le 04 OCT. 2018

Pour le Président de l'Université,
Le Président du Comité de Coordination des Etudes Médicales,
Professeur F.N GILLY

UNIVERSITE CLAUDE BERNARD LYON I

Annexes

Annexe 1. Drainage lymphatique chez le chat.[193]

Nœuds lymphatiques	Drainage afférent	Drainage efférent
Principaux nœuds lymphatiques de la tête et du cou		
Parotidien	Paupières, région frontale, pariétale, massétérique, oreille externe, glande parotide	NL rétropharyngien latéral
Mandibulaire	Plans superficiels de la tête (sauf région fronto-pariétale, auriculaire et occipitale), de la bouche et des cavités nasales	NL rétropharyngien médial
Rétropharyngien latéral	Oreille externe, glande parotide, plans superficiels des régions voisines	NL rétropharyngien médial
Rétropharyngien médial	Plans profonds de la tête, langue, larynx, pharynx, thyroïde, glandes salivaires, partie cervicale trachée et œsophage, NL de la tête	Racines du tronc trachéal
Cervical superficiel dorsal	Partie dorsale du cou et du dos, plans superficiels épaule et bras	Tronc trachéal, conduit thoracique
Cervical superficiel ventral	Partie ventrale du cou, bord crânial de la région pectorale	Tronc trachéal, conduit thoracique
Cervical profond caudal	Région ventrale du cou, NL médiastinaux et sternaux crâniaux	Conduit thoracique, conduit lymphatique droit, veine jugulaire commune
Principaux nœuds lymphatiques superficiels des membres et du tronc		
Axillaire	Face médiale et organes profonds des membres thoraciques, peau et plans superficiels paroi thoracique latéral et ventrale	Angle jugulo-subclavier
Axillaire accéssoire	Peau et plans superficiels de la région lombaire, dos, paroi costale, quasi-totalité membre thoracique, trois premières mamelles	NL axillaire ou angle jugulo-subclavier
Epigastrique caudal	Partie caudale paroi abdominale, région inguinale et glutéale, moitié caudale des mamelles, face médiale cuisse et jambe	NL inguinal superficiel
Inguinal superficiel	Partie caudale paroi abdominale, région inguinale et glutéale, moitié caudale des mamelles, face médiale cuisse et jambe	NL iliosacré
Ischiatique	Périnée, queue, région glutéale, partie région caudale de la cuisse	NL iliosacré
Poplité superficiel	Partie distale des membres pelviens	NL ilio-fémoral, ischiatique
Principaux nœuds lymphatiques de la cavité thoracique		
Sternal crânial	Diaphragme, péricarde, moitié ventrale paroi thoracique, partie crâniale paroi abdominale	Conduit thoracique, conduit lymphatique droit, angle jugulo-subclavier
Médiastinal crânial	Cœur, péricarde, médiastin crânial et ses organes	Conduit thoracique, conduit lymphatique droit, angle jugulo-subclavier
Trachéo-bronchiques	Poumons, cœur, péricarde, segments adjacents trachée et œsophage, médiastin caudal, diaphragme	NL médiastinal crânial, conduit thoracique

Annexe 2. Drainage lymphatique chez le chien.[193]

Nœuds lymphatiques	Drainage afférent	Drainage efférent
Principaux nœuds lymphatiques de la tête et du cou		
Parotidien	Moitié caudale dos/paroi latérale du nez, région frontale/palpébrale/pariétale/massétérique, articulation temporo-mandibulaire, oreille, glande parotide	NL rétropharyngien médial
Mandibulaire	Organes superficiels/profonds de la tête sauf région temporale et occipitale, corps et racine de la langue, pharynx, larynx, oreille	NL rétropharyngien médial
Rétropharyngien latéral	Base de l'oreille, glande mandibulaire et parotide, muscles droit et oblique de la tête, partie crâniale des grands muscles du cou	NL rétropharyngien médial
Rétropharyngien médial	Os palais/base du crâne/mandibule/atlas/axis, méninges crâniennes, palais, partie caudale bouche/nez, muscles masticateurs, articulation temporo-mandibulaire, oreille, glandes mandibulaire et parotide, langue, pharynx, larynx, partie crâniale trachée/œsophage, muscles du cou	Racine du tronc trachéal
Cervical superficiel dorsal	Partie caudale superficielle tête, oreille, cou, membres thoraciques, tiers crânio-dorsal thorax, muscles épaules et adjacents, plans profonds avant-bras/main	Tronc trachéal, conduit thoracique, veine jugulaire externe, angle jugulo-subclavier
Cervical profond caudal	Muscles cervicaux ventraux et dorsaux, dernières vertèbres cervicales, thyroïde, trachée, œsophage	Tronc trachéal, conduit thoracique, conduit lymphatique droit
Principaux nœuds lymphatiques superficiels des membres et du tronc		
Axillaire	Plans superficielles épaule/bras/thorax/partie crâniale de l'abdomen, trois premières mamelles, membre thoracique, muscles du thorax au membre thoracique	Tronc trachéal, angle jugulo-subclavier, conduit thoracique, conduit lymphatique droit
Axillaire accéssoire	Peau/muscles/mamelles voisins	NL axillaire
Inguinal superficiel	Plans superficiels partie ventro-caudale paroi abdominale/région inguinale/périnée/queue/quasi-totalité membre pelvien, moitié caudale des mamelles	NL iliaque médial
Poplité superficiel	Pied, jambe, genou, muscles caudaux et partie distale muscles crâniaux/médiaux de la cuisse	NL iliaque médial
Principaux nœuds lymphatiques de la cavité thoracique		
Sternal crânial	Région pectorale, épaule, moitié ventrale paroi thoracique, trois premières mamelles, médiastin, thymus, diaphragme et partie adjacente paroi ventrale abdominale	NL médiastinal crânial, conduit thoracique, conduit lymphatique droit
Médiastinal crânial	Trachée, œsophage, cœur, péricarde, médiastin, thymus, paroi thoracique, face médiale épaule, partie caudale cou, muscles thoraciques voisons	Conduit thoracique, conduit lymphatique droit
Trachéo-bronchiques	Poumons, bronches, partie thoracique trachée/œsophage, cœur, péricarde, médiastin, diaphragme	NL médiastinal crânial

Annexe 3. Drainage lymphatique cutané chez le chien.[15]

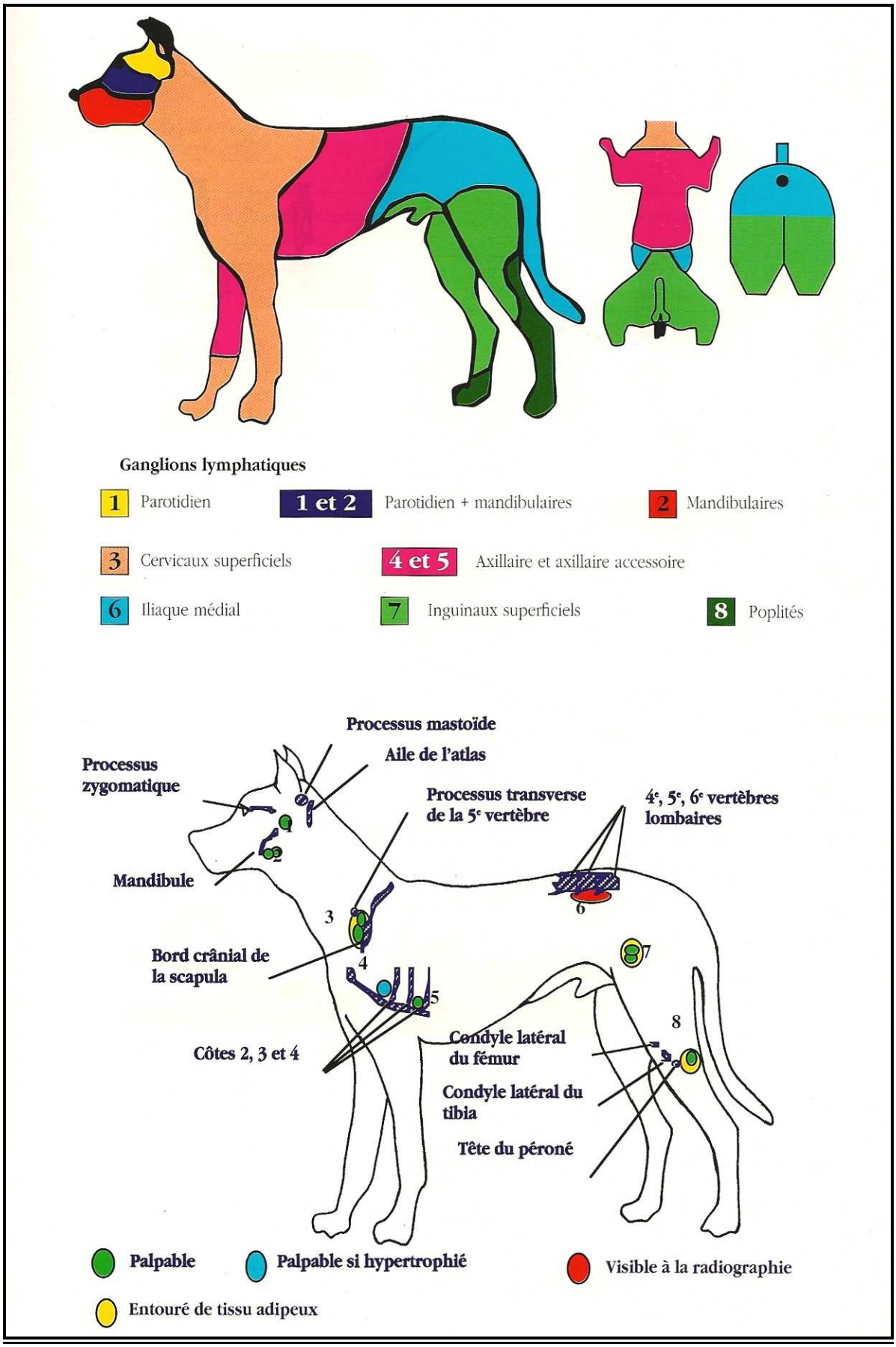

Annexe 4. Drainage lymphatique chez le cheval.[193]

Nœuds lymphatiques	Drainage afférent	Drainage efférent
Principaux nœuds lymphatiques de la tête et du cou		
Parotidien	Paupières, région frontale, massétérique, oreille externe, glande parotide, orbite, os voisins	NL rétropharyngien latéral
Mandibulaire	Plans superficiels et profonds de la face, palais, gencives, apex/corps de la langue, glande parotide, muscles masticateurs et du crâne	NL cervical profond crânial
Rétropharyngien latéral	Moitié caudale de la tête et région voisine cervicale	NL rétropharyngien médial
Rétropharyngien médial	Moitié caudale de la tête et région voisine cervicale	NL cervical profond crânial
Cervical superficiel dorsal caudal	Plans superficiels cou, paroi latérale thoracique, région épigastrique, membre thoracique, région caudale tête, plans superficiel et moyen région dorsale du cou, face latérale épaule, région pectorale/avant-bras, os membre thoracique	NL cervical profond caudal, conduit lymphatique droit
Cervical profond crânial	Peau front/oreille/région paratidienne, os de la partie caudale du crâne, vertèbres, moitié crâniale du cou	Racine conduit trachéal
Cervical profond caudal	Région cervicale ventrale, dernières vertèbres cervicales et muscles adjacents, thymus, région pectorale, os/articulation de l'épaule et du bras	Conduit thoracique, conduit lymphatique droit
Principaux nœuds lymphatiques des membres et du tronc		
Axillaire	Epaule, bras, partie proximale avant-bras, muscles pectoraux, plans superficiels des régions costale/axillaire/abdominale crâniale	NL cervical profond caudal
Cubitaux	Avant-bras, main, partie distale du bras	NL axillaire
Subiliaque	Plans superficiels des lombes, région costale, flanc, hanche, cuisse, grasset	NL iliaque
Inguinal superficiel	Peau du ventre/flanc/cuisse/jambe, muscles paroi abdominale, périnée, scrotum/prépuce/pénis/vulve/mammelle	NL ilio-fémoral
Ischiatique	Région fessière, ilium, sacrum, premières vertèbres coccygiennes	NL sacré
Poplité profond	Jambe, pied, partie distale des muscles caudaux et médiaux de la cuisse	NL ilio-fémoral
Principaux nœuds lymphatiques de la cavité thoracique		
Sternal crânial	Muscles pectoraux, paroi thoracique voisine, trachée, œsophage, thymus, péricarde, partie ventrale du médiastin/plèvre costale, diaphragme, foie	NL médiastinal crânial
Médiastinal crânial	Organes thoraciques, plèvre, région des cinq dernières vertèbres cervicales, muscles thoraciques, scapula et muscles de sa face médiale, diaphragme, foie	Conduit thoracique, conduit lymphatique droit
Médiastinal moyen	Trachée, œsophage, péricarde, aorte, poumon, médiastin, foie	NL médiastinal crânial
Trachéo-bronchiques	Poumons, bronches, cœur, péricarde, trachée, œsophage	NL médiastinal crânial

Annexe 5. Classification TNM des tumeurs félines d'origine épidermique selon l'OMS.[158]

Tumeur primitive	
T_0	Pas de signe de tumeur
T_{is}	Carcinome in situ
T_1	Tumeur < 2 cm de diamètre, superficielle ou exophytique
T_2	Tumeur de 2-5 cm de diamètre, ou avec un faible envahissement indépendamment de la taille de la tumeur
T_3	Tumeur > 5 cm de diamètre, ou envahissant le tissu sous-cutané indépendamment de la taille de la tumeur
T_4	Tumeur envahissant les structures adjacentes comme les fascias, les muscles, les os ou les cartilages
Nœuds lymphatiques	
N_0	Pas de signe d'un envahissement des nœuds lymphatiques
N_1	Signes d'envahissement des nœuds lymphatiques
Métastases à distance	
M_0	Pas de signe de métastases à distance
M_1	Signes de métastases à distance

Annexe 6. Classification des tumeurs félines d'origine épidermique selon l'OMS modifiée par Magne et al.[153]

Tumeur primitive	
T_{1a}	Tumeur non invasive < 1,5 cm de diamètre
T_{1b}	Tumeur invasive < 1,5 cm de diamètre
T_{2a}	Tumeur non invasive > 1,5 cm de diamètre
T_{2b}	Tumeur invasive > 1,5 cm de diamètre

Annexe 7. Classification TNM des tumeurs digitées canines selon l'OMS.[17]

Tumeur primitive	
T_1	Tumeur < 2 cm de diamètre, superficielle ou exophytique
T_2	Tumeur de 2-5 cm de diamètre avec un faible envahissement indépendamment de la taille
T_3	Tumeur > 5 cm de diamètre, ou envahissant le tissu sous-cutané
T_4	Tumeur envahissant les fascias ou les os
Nœuds lymphatiques	
	Pas de signe d'un envahissement des nœuds lymphatiques
N_0	Exérèse préalable de(s) nœud(s) lymphatique(s)
N_R	Nœud lymphatique ipsilatéral mobile
N_1	Nœuds lymphatiques ipsilatéral ou controlatéral mobiles
N_2	Nœuds lymphatiques fixes
N_3	(1) histologiquement / cytologiquement négatif (2) histologiquement / cytologiquement positif
Métastases à distance	
M_0	Pas de signe de métastases à distance
M_1	Signes de métastases à distance

Annexe 8. Classification selon l'OMS et stades des carcinomes épidermoïdes oculaires et péri-oculaires des équidés.[31,155]

Classification	
T1	Tumeur de diamètre < 2 cm
T2	Tumeur de 2-5 cm de diamètre
T3	Tumeur de diamètre > 5 cm

Stades	
Stade I	Tumeur ≤ 1 cm de diamètre
Stade II	1 < diamètre de la tumeur ≤ 2 cm
Stade III	Tumeur > 2 cm de diamètre
Stade IV	Tumeur localement invasive avec un envahissement orbitaire, ou tumeur multiple

Annexe 9. Classification TNM selon l'OMS et stades cliniques des tumeurs de la sphère oropharyngée chez les carnivores domestiques.[15,103]

Classification TNM	
Tumeur primitive	
T_0	Pas de tumeur visible
T_1	Tumeur de diamètre < 2 cm
T_{1a}	sans invasion osseuse
T_{1b}	avec invasion osseuse
T_2	2 < diamètre de la tumeur < 4 cm
T_{2a}	sans invasion osseuse
T_{2b}	avec invasion osseuse
T_3	Tumeur de diamètre > 4 cm
T_{3a}	sans invasion osseuse
T_{3b}	avec invasion osseuse
Nœuds lymphatiques	
N_0	Pas d'évidence d'envahissement
N_1	Nœud lymphatique ipsilatéral hypertrophié, mobile
N_{1a}	histologiquement / cytologiquement négatif
N_{1b}	histologiquement / cytologiquement positif
N_2	Nœuds lymphatiques bilatéralement hypertrophiés et mobiles
N_{2a}	histologiquement / cytologiquement négatifs
N_{2b}	histologiquement / cytologiquement positifs
N_3	Nœud lymphatique hypertrophié et fixe
N_{3a}	histologiquement / cytologiquement négatif
N_{3b}	histologiquement / cytologiquement positif
Métastases	
M_0	Absence
M_1	Présence

Stades cliniques			
Stade I	T1	N0, N1a ou N2a	M0
Stade II	T2	N0, N1a ou N2a	M0
Stade III	T3	N0, N1a ou N2a	M0
	tous T	N1b	
Stade IV	tous T	tous N2b ou N3	M0
	tous T	tous N	M1

Annexe 10. Classification TNM des tumeurs des cavités nasales et sinusales chez le chien selon l'OMS.[43]

Tumeur primitive	
T_0	Pas de signe de tumeur
T_1	Tumeur unilatérale, une lyse osseuse minime ou absente
T_2	Tumeur bilatérale et / ou destruction osseuse modérée
T_3	Tumeur envahissant les structures adjacentes
Nœuds lymphatiques	
N_0	Pas de signe d'un envahissement des nœuds lymphatiques
N_1	Nœuds lymphatiques ipsilatéraux mobiles
N_{1a}	Nœuds lymphatiques considérés comme non envahis
N_{1b}	Nœuds lymphatiques considérés comme envahis
N_2	Nœuds lymphatiques ipsilatéraux ou controlatéraux mobiles
N_{2a}	Nœuds lymphatiques considérés comme non envahis
N_{2b}	Nœuds lymphatiques considérés comme envahis
N_3	Nœuds lymphatiques fixes
Métastases à distance	
M_0	Pas de signe de métastases à distance
M_1	Signes de métastases à distance

Annexe 11. Résultats des études de Théon et al.[152,154]

Etude de Théon et al. sur des carcinomes épidermoïdes oraux canins				
Carcinome épidermoïde	Survie sans récidive (mois)		Survie sans récidive (%)	
	Moyenne	Médiane	A 1 an	A 3 ans
Tout stade confondu	51,3	36	72,3	55
T1	68	-	88,9	74
T2	47,7	27,6	82,6	53,1
T3	25,4	7,5	40,5	27

Etude de Théon et al. sur des carcinomes épidermoïdes du planum nasal félin				
Carcinome épidermoïde	Survie sans récidive (mois)		Survie sans récidive (%)	
	Moyenne	Médiane	A 1 an	A 5 ans
Tout stade confondu	27,6	16,5	60,1	10,3
T1	53,2	-	84,9	56
T2	27,8	15,9	66,8	10,6
T3	18,8	9,4	45,5	-
T4	15,3	22	50,5	-

Bibliographie

[1] Meuten DJ: Tumors in domestics animals 4th edition. Blackwell plublishing company, Iowa, 2002.

[2] Strafuss AC, Cook JE, Smith JE: Squamous cell carcinoma in dogs. *J Am Vet Med Assoc*. Mar 1, 168(5): 425-7; 1976.

[3] Junge RE, Sundberg JP, Lancaster WD: Papillomas and squamous cell carcinomas of horses. *J Am Vet Med Assoc*. Sep 15, 185(6): 656-9; 1984.

[4] Baer KE, Helton K: Multicentric squamous cell carcinoma in situ resembling Bowen's disease in cats. *Vet Pathol*. 30: 535-543; 1993.

[5] Rebhun WC: Tumors of the eye and ocular adnexal tissues. *Vet Clin North Am Equine Pract*. 14(3): 579-606; 1998.

[6] MacFadden KE, Pace LW: Clinical manifestations of squamous cell carcinoma in horses. *Compen Con Ed.* 13: 669-677; 1991.

[7] Moore JN, Kintner LD: Recurrent esophageal obstruction due to squamous cell carcinoma in a horse. *Cornell Vet*. 66: 589-596; 1976.

[8] Tennant B, Keirn DR, White KK, Bentinck-Smith J, King JM: Six cases of squamous cell carcinoma of the stomach of the horse. *Equine Vet J*. 14: 238-243; 1982.

[9] Olsen SN: Squamous cell carcinoma of the equine stomach: a report of five cases. *Vet Rec*. 131: 170-3; 1992.

[10] Dugan SJ, Curtis CR, Roberts SM, Severin GA: Epidemiologic study of ocular/adnexal squamous cell carcinoma in horses. *J Am Vet Med Assoc*. 198(2): 251-6; 1991.

[11] Scott DW, Miller WH, Griffin CE: Muller and Kirk's small animal dermatology, 6th edition. WB Saunders Co, Philadelphia, 1528p., 2001.

[12] Dorn CR, Taylor DON, Schneider R: Sunlight exposure and risk of developing cutaneous and oral squamous cell carcinoma in white cats. *J Natl Cancer Inst*. 46: 1073-8; 1971.

[13] Miller MA, Nelson SL, Turk JR et al: Cutaneous neoplasia in 340 cats. *Vet Pathol*. 28: 389-395; 1991.

[14] Burney DP, Theisen SK, Schmitz DG: Identifying and treating squamous cell carcinoma of horses. *Vet Med*. 6: 588-594; 1992.

[15] Magnol JP, Marchal T et al : Cancérologie clinique du chien. Pairault-Cassegrain, Niort, 2001.

[16] Er JC, Sutton RH: A survey of skin neoplasms in dogs from the Brisbane region. *Aust Vet J*. 66(7): 225-7; 1989.

[17] Henry CJ et al: Canine digital tumors: a veterinary cooperative oncology group retrospective study of 64 dogs. *J Vet Intern Med*. 19: 720-4; 2005.

[18] Madewell BR, Pool RR, Theilen GH, Brewer WG: Multiple subungual squamous cell carcinomas in five dogs. *J Am Vet Med Assoc*. 180(7): 731-5; 1982.

[19] Valentine BA: Survey of equine cutaneous neoplasia in the Pacific Northwest. *J Vet Diagn Invest*. 18: 123-6; 2006.

[20] Scott DW, Miller WH Jr: Equine dermatology. Saunders, St Louis, 2003.

[21] Fox LE: Feline cutaneous and subcutaneous neoplasms. *Vet Clin North Am Small Anim Pract*. 25(4): 961-979; 1995.

[22] Goldschmidt MH, Shofer FS: Skin tumors of the dog and cat. Pergamon, New York, 1992.

[23] Cox NR, Brawner WR, Powers RD, Wright JC: Tumors of the nose and paranasal sinuses in cats: 32 cases with comparison to a national database (1977-1987). *J Am Anim Hosp Assoc*. 27: 339-347; 1991.

[24] Mukaratirwa S, van der Linde-Sipman JS, Gruys E: Feline nasal and paranasal sinus tumours: clinicopathological study, histomorphological description and diagnostic immunohistochemistry of 123 cases. *J Fel Med Surg*. 3: 235-245; 2001.

[25] Thomson M: Squamous cell carcinoma of the nasal planum in cats and dogs. *Clin Tech Small Anim Pract*. 22: 42-5; 2007.

[26] Maggs DJ, Miller PE, Ofri R: Slatter's fundamentals of veterinary ophtalmology 4th edition. Saunders Elsevier, St Louis, 2008.

[27] Montiani-Ferreira F, Kiupel M, Muzolon P, Truppel J: Corneal squamous cell carcinoma in a dog: a case report. Vet Ophtalmol. 11(4): 269-272; 2008.

[28] Meleo KA: Tumors of the skin and associated structures. *Vet Clin North Am Small Anim Pract*. 27(1): 73-94; 1997.

[29] Dungan SJ: Ocular neoplasia. *Vet Clin North Am Equine Pract*. 8(3): 609-626; 1992.

[30] Gilger BC: Equine Ophtalmology. Elsevier Saunders, St Louis, 2005.

[31] Dungan SJ, Steven MR, Curtis CR, Severin GA: Prognostic factors and survival of horses with ocular/adnexal squamous cell carcinoma: 147 cases (1978-1988). *J Am Vet Med Assoc*. 198(2): 298-303; 1991.

[32] Gilger BC, McLaughlin SA, Whitley RD, Wright JC: Orbital neoplasms in cats: 21 cases (1974-1990). *J Am Vet Med Assoc*. 201(7): 1083-6; 1992.

[33] Van Den Top JGB, de Heer N, Klein WR, Ensink JM: Penile and preputial tumours in the horse: A retrospective study of 114 affected horses. *Equine Vet J*. 40(6): 528-532; 2008.

[34] Brinsko SP: Neoplasia of the male reproductive tract. *Vet Clin North Am Equine Pract*. 14(3): 517-533; 1998.

[35] McCue: Neoplasia of the female reproductive tract. *Vet Clin North Am Equine Pract*. 14(3): 505-515; 1998.

[36] Stone EA: Urogenital tumors. *Vet Clin North Am Small Anim Pract*. 15(3): 597-608; 1985.

[37] Dorn CR, Priester WA: Epidemiologic analysis of oral and pharyngeal cancer in dogs, cats, horses and cattle. *J Am Vet Med Assoc*. 169(11): 1202-6; 1976.

[38] Jones DL: Squamous cell carcinoma of the larynx and pharynx in horses. *Cornell Vet*. 84: 15-24; 1994.

[39] Schuh JCL: Squamous cell carcinoma of the oral, pharyngeal and nasal mucosa in the horse. *Vet Pathol*. 23: 205-7; 1986.

[40] Harvey HJ: Oral tumors. *Vet Clin North Am Small Anim Pract*. 15(3): 493-500; 1985.

[41] Madewell BR, Priester WA, Gillette EL, Snyder SP: Neoplasms of the nasal passages and paranasal sinuses in domesticated animals as reported by 13 veterinary colleges. *Am J Vet Res*. 37(7): 851-6; 1976.

[42] Scarratt WK, Crisman MV: Neoplasia of the respiratory tract. *Vet Clin North Am Equine Pract*. 14(3): 451-473; 1998.

[43] Rogers KS, Walker MA, Helman RG: Squamous cell carcinoma of the canine nasal cavity and frontal sinus: eight cases. *J Am Vet Med Assoc*. 32(2): 103-110; 1996.

[44] Head KW, Dixon PM: Equine nasal and paranasal sinus tumours. Part 1: review of the literature and tumour classification. *Vet J*. 157: 261-278; 1999.

[45] Wheeldon EB, Amis TC: Laryngeal carcinoma in a cat. *J Am Vet Med Assoc*. 186(1): 80-1; 1985.

[46] Wheeldon EB, Suter PF, Jenkins T: Neoplasia of the larynx in the dog. *J Am Vet Med Assoc*. 180(6): 642-7; 1982.

[47] Mair TS, Brown PJ: Clinical and histopathological features of thoracic neoplasia in the horse. *Equine Vet J*. 25(3): 220-3; 1993.

[48] Dhaliwal RS, Kufuor-Mensah E: Metastatic squamous cell carcinoma in a cat. *J Fel Med Surg*. 9: 61-6; 2007.

[49] Aydin Y, Toplu N, Alkan Z: Squamous cell carcinoma of the lung in a dog. *Aust Vet J*. 75(7): 488-490; 1997.

[50] Gualtieri M, Monzeglio MG, Di Giancamillo M: Oesophageal squamous cell carcinoma in two cats. *J Small Anim Pract*. 40: 79-83; 1999.

[51] Ridgway RJ, Suter PF: Clinical and radiographic signs in primary and metastatic esophageal neoplasms of the dog. *J Am Vet Med Assoc*. 174(7): 700-4; 1979.

[52] McKenzie EC, Mills JN, Bolton JR: Gastric squamous cell carcinoma in three horses. Aust Vet J. 75(7): 480-3; 1997.

[53] Dagli MLZ, Calderaro FF, Silva MT, Guerra JL: Squamous cell carcinoma of the renal pelvis with metastasis in a dog. *J Comp Path*. 116: 397-402; 1997.

[54] Walker DB, Cowell RL, Clinkenbeard KD, Turgai J: Carcinoma in the urinary bladder of a cat: Cytologic findings and a review of the literature. *Vet Clin Path*. 22(4): 103-8; 1993.

[55] Fischer AT, Spier S, Carlson GP, Hackett RP: Neoplasia of the equine urinary bladder as a cause of hematuria. *J Am Vet Med Assoc*. 186(12): 1294-6; 1985.

[56] Bedford SJ, McDonnell SM, Tulleners E, King D, Habecker P: Squamous cell carcinoma of the urethral process in a horse with hemospermia and self-mutilation behavior. *J Am Vet Med Assoc*. 216(4): 551-3; 2000.

[57] Trigo FJ, Nickels FA: Squamous cell carcinoma of a horse's guttural pouch. *Mod Vet Pract*. 62(6): 456-9; 1981.

[58] Carpenter JL, Valentine BA: Squamous cell carcinoma arising in two feline thymomas. *Vet Pathol*. 29: 541-3; 1992.

[59] Anilkumar TV, Voigt RP, Quigley PJ, Krausz T, Sarraf CE, Alison MR : Squamous cell carcinoma of the feline thymus with widespread apoptosis. *Res Vet Sci*. 56: 208-215; 1994.

[60] Robinson M : Malignant thymoma with metastases in a dog. *Vet Pathol*. 11: 172-180; 1974.

[61] Whiteley LO, Leininger JR, Wolf CB, Ames TR: Malignant squamous cell thymoma in a horse. *Vet Pathol*. 23: 627-9; 1986.

[62] Mayer SJ: Stratospheric ozone depletion and animal health. *Vet Rec*. 131: 120-2; 1992.

[63] Sironi G, Riccaboni P, Mertel L, Cammarata G, Brooks DE: p53 protein expression in conjonctival squamous cell carcinomas of domestic animals. *Vet Ophtalmol*. 2: 227-231; 1999.

[64] Teifke JP, Löhr CV: Immunohistochemical detection of p53 overexpression in paraffin wax-embedded squamous cell carcinomas of cattle, horses, cats and dogs. *J Comp Path*. 114: 205-210; 1996.

[65] Rogers KS: Feline cutaneous squamous cell carcinoma. *Fel Pract*. 22(5): 7-9; 1994.

[66] Favrot C, Welle M, Heimann M, Godson DL, Guscetti F: Clinical, histologic, and immunohistochemical analyses of feline squamous cell carcinoma in situ. *Vet Pathol*. 46: 25-33; 2009.

[67] Hayes AM, Adams VJ, Scase TJ, Murphy S: Survival of 54 cats with oral squamous cell carcinoma in United Kingdom general practice. *J Small Anim Pract*. 48: 394-9; 2007.

[68] Baird AN, Frelier PF: Squamous cell carcinoma originating from an epithelial scar in a horse. *J Am Vet Med Assoc*. 196(12): 1999-2000; 1990.

[69] Schumacher J, Watkins JP, Wilson SR, Foreman ME: Burn-induced neoplasia in two horses. *Equine Vet J*. 18(5): 410-2; 1986.

[70] Gourley IM, Madewell BR, Barr B, Ettinger SJ: Burns car malignancy in a dog. *J Am Vet Med Assoc*. 180(9): 1095-7; 1982.

[71] Munday JS, Howe L, French A, Squires RA, Sugiarto H: Detection of papillomaviral DNA sequences in a feline oral squamous cell carcinoma. *Res Vet Sci*. 86: 359-361; 2009.

[72] Munday JS, Kiupel M, French AF, Howe L: Amplification of papillomaviral DNA sequences from a high proportion of feline cutaneous in situ and invasive squamous cell carcinomas using a nested polymerase chain reaction. *Vet Dermatol*. 19(5): 259-263; 2008.

[73] Zaugg N, Nespeca G, Hauser B, Ackermann M, Favrot C : Detection of a novel papillomaviruses in canine mucosal, cutaneous and in situ squamous cell carcinomas. *Vet Dermatol*. 16(5): 290-8; 2005.

[74] Bregman CL, Hirth RS, Sundberg JP, Christensen EF: Cutaneous neoplasms in dogs associated with canine oral papillomavirus vaccine. *Vet Pathol*. 24: 477-487; 1987.

[75] Lana SE, Ogilvie GK, Withrow SJ, Straw RC, Rogers KS : Feline cutaneous squamous cell carcinoma of the nasal planum and the pinnae : 61 cases. *J Am Anim Hosp Assoc*. 33: 329-332; 1997.

[76] Hutson CA, Rideout BA, Pedersen NC: Neoplasia associated with feline immunodeficiency virus infection in cats of Southern California. *J Am Vet Med Assoc*. 199(10): 1357-1362; 1991.

[77] Impellizeri JA, Esplin DG: Expression of cyclooxygenase-2 in canine nasal carcinomas. *Vet J*. 176: 408-410; 2008.

[78] Beam SL, Rassnick KM, Moore AS, McDonough SP: An immunohistochemical study of cyclooxygenase-2 expression in various feline neoplasms. *Vet Pathol*. 40: 496-500; 2003.

[79] McInnis CL, Giuliano EA, Johnson PJ, Turk JR: Immunohistochemical evaluation of cyclooxygenase expression in corneal squamous cell carcinoma in horses. *Am J Vet Res*. 68(2): 165-170; 2007.

[80] Rassnick KM, Njaa BL: Cyclooxygenase-2 immunoreactivity in equine ocular squamous-cell carcinoma. *J Vet Diag Invest*. 19: 436-9; 2007.

[81] Hayes A, Scase T, Miller J, Murphy S, Sparkes A, Adams V : COX-1 and COX-2 expression in feline oral squamous cell carcinoma. *J Comp Path*. 135: 93-9; 2006.

[82] Johnson PJ: Dermatologic tumors (excluding sarcoids). *Vet Clin North Am Equine Pract*. 14(3): 625-658; 1998.

[83] Lascelles BDX, Parry AT, Stidworthy MF, Dobson JM, White RAS: Squamous cell carcinoma of the nasal planum in 17 dogs. *Vet Rec*. 147: 473-6; 2000.

[84] Cox NR, Brawner WR, Powers RD, Wright JC: Tumors of the nose and paranasal sinuses in cats: 32 cases with comparison to a national database (1977 through 1987). *J Am Anim Hosp Assoc*. 27: 339-347; 1991.

[85] van der Linde-Sipman JS, van den Ingh TSGAM: Primary and metastatic carcinomas in the digits of cats. *Vet Quart*. 22: 141-5; 2000.

[86] Wobeser BK, Kidney BA, Powers BE, Withrow SJ, Mayer MN, Spinato MT, Allen AL: Diagnoses and clinical outcomes associated with surgically amputated feline digits submitted to multiple veterinary diagnostic laboratories. *Vet Pathol*. 44(3): 362-5; 2007.

[87] Paradis M, Scott DW, Breton L: Squamous cell carcinoma of the nail bed in three related giant schnauzers. *Vet Rec*. 125(12): 322-4; 1989.

[88] Buchholz J, Wergin M, Walt H, Gräfe S, Bley CR, Kaser-Hotz B: Photodynamic therapy of feline cutaneous squamous cell carcinoma using a newly developed liposomal photosensitizer: preliminary results concerning drug safety and efficacy. *J Vet Intern Med*. 21: 770-5; 2007.

[89] Peters-Kennedy J, Scott DW, MillerJr WH: Apparent Clinical resolution of pinnal actinic keratoses and squamous cell carcinoma in a cat using topical imiquimod 5% cream. *J Fel Med Surg*. doi:10.1016/j.jfms.2008.02.002 (2008).

[90] White SD: Diseases of the nasal planum. *Vet Clin North Am Small Anim Pract*. 24(5): 887-895; 1994.

[91] Marino DJ, Matthiesen DT, Stefanacci JD, Moroff SD: Evaluation of dogs with digit masses: 117 cases (1981-1991). *J Am Vet Med Assoc*. 207(6): 726-8; 1995.

[92] Hendrix DVH: Equine ocular squamous cell carcinoma. *Clin Tech Equine Pract*. 4(1): 87-94; 2005.

[93] Gelatt KN: Veterinary ophthalmology 3rd edition. Lippincott Williams and Wilkins, 1999.

[94] Lavach JD, Snyder SP: Squamous cell carcinoma of the third eyelid in a dog. *J Am Vet Med Assoc*. 184(8): 975-6; 1984.

[95] Dyce KM, Sack WO, Wensing CJG: Textbook of veterinary anatomy 3rd edition. Saunders, Philadelphia, 2002.

[96] Schwink K: Factors influencing morbidity and outcome of equine ocular squamous cell carcinoma. *Equine Vet J*. 19(3): 198-200; 1987.

[97] Howarth S, Lucke VM, Pearson H: Squamous cell carcinoma of the equine external genitalia: a review and assessment of penile amputation and urethrostomy as a surgical treatment. *Equine Vet J*. 23(1): 53-8; 1991.

[98] Samper JC, Pycock JF, McKinnon AO: Current therapy in equine reproduction. Saunders Elsevier, St Louis, 2007.

[99] Karcher LF, Le Net JL, Turner BF, Reimers TJ, Tennant BC: Pseudohyperparathyroidism in a mare associated with squamous cell carcinoma of the vulva. *Cornell Vet*. 80(2): 153-162; 1990.

[100] Thacher C, Bradley RL: Vulvar and vaginal tumors in the dog: a retrospective study. *J Am Vet Med Assoc*. 183(6): 690-2; 1983.

[101] Mair TS, Walmsley JP, Phillips TJ: Surgical treatment of 45 horses affected by squamous cell carcinoma of the penis and prepuce. *Equine Vet J*. 32(5): 406-410; 2000.

[102] Wakui S, Furusato M, Nomura Y, Imori M, Kano Y, Aizawa S, Ushigome S: Testicular epidermoid cyst and penile squamous cell carcinoma in a dog. *Vet Pathol*. 29(6): 543-5; 1992.

[103] Postorino Reeves NC, Turrel JM, Withrow SJ: Oral squamous cell carcinoma in the cat. *J Am Anim Hosp Assoc*. 29: 438-441; 1993.

[104] Roberts MC, Kelly WR: Squamous cell carcinoma of the lower cervical oesophagus in a pony. *Equine Vet J*. 11(3): 199-201; 1979.

[105] Campbell-Beggs CL, Kiper ML, MacAllister C, Henry G, Roszel JF : Use of esophagoscopy in the diagnosis of esophageal squamous cell carcinoma in a horse. *J Am Vet Med Assoc*. 202(4): 617-8; 1993.

[106] Berube D, Scott-Moncrieff JC, Rohleder J, Vemireddi V: Primary esophageal squamous cell carcinoma in a cat. *J Am Anim Hosp Assoc.* 45: 291-295; 2009.

[107] Patnaik AK, Lieberman PH: Gastric squamous cell carcinoma in a dog. *Vet Pathol*. 17: 250-3; 1980.

[108] Dixon PM, Head KW: Equine nasal and paranasal sinus tumours: Part 2: a contribution of 28 case reports. *Vet J*. 157: 279-294; 1999.

[109] Lavoie JP, Carlson GP, George L: Hypertrophic osteopathy in three horses and a pony. *J Am Vet Med Assoc*. 201(12): 1900-4; 1992.

[110] Leach MW, Pool RR: Hypertrophic osteopathy in a Shetland pony attributable to pulmonary squamous cell carcinoma metastases. *Equine Vet J*. 24(3): 247-9; 1992.

[111] Fournel-Fleury C, Magnol J-P, Guelfi J-F: Color atlas of cancer cytology of the dog and cat. Conférence Nationale des Vétérinaires Spécialisés en Petits Animaux, Paris, 1994.

[112] Garma-Aviña A: The cytology of squamous cell carcinomas in domestic animals. *J Vet Diagn Invest*. 6: 238-246; 1994.

[113] Campbell GA, Gross TL, Adams R: Solar elastosis with squamous cell carcinoma in two horses. *Vet Pathol*. 24: 463-4; 1987.

[114] Knowles DP, Hargis AM: Solar elastosis associated with neoplasia in two Dalmations. *Vet Pathol*. 23: 512-4; 1986.

[115] Lobetti RG, Williams MC: Anaplastic tracheal squamous cell carcinoma in a cat. *S. Afr. Vet. Ver.* 63(3): 132-133; 1992.

[116] Pownder S, Rose M, Crawford J: Radiographic techniques of the nasal cavity and sinuses. *Clin Tech Small Anim Pract.* 21: 46-54; 2006.

[117] Lefebvre J, Kuehn NF, Wortinger A: Computed tomography as an aid in the diagnosis of chronic nasal disease in dogs. *J Small Anim Pract.* 46: 280-5; 2005.

[118] Schoenborn WC, Wisner ER, Kass PP, Dale M: Retrospective assessment of computed tomographic imaging of feline sinonasal disease in 62 cats. *Vet Radiol Ultrason.* 44(2): 185-195; 2003.

[119] Kealy JK, McAllister H: Diagnostic radiology and ultrasonography of the dog and cat. Elsevier Inc., New York, 2005.

[120] Johnson EG, Wisner ER: Advances in respiratory imaging. *Vet Clin Small Anim Pract.* 37: 879-900; 2007.

[121] Thrall DE: Textbook of veterinary diagnostic radiology, 5th edition. Saunders Elsevier, St Louis, 2007.

[122] Petite AFB, Dennis R: Comparison of radiography and magnetic resonance imaging for evaluating the extent of nasal neoplasia in dogs. *J Small Anim Pract.* 47: 529-536; 2006.

[123] Drees R, Forrest LJ, Chappell R: Comparison of computed tomography and magnetic resonance imaging for the evaluation of canine intranasal neoplasia. *J Small Anim Pract.* 50: 534-540; 2009.

[124] Todoroff RJ, Brodey RS: Oral and pharyngeal neoplasia in the dog: a retrospective survey of 361 cases. *J Am Vet Med Assoc.* 175(6): 567-572; 1979.

[125] Ramirez S, Tucker RL: Ophtalmic imaging. *Vet Clin North Am Eq Pract.* 20(2): 441-457; 2004.

[126] Dennis R: Use of magnetic resonance imaging for the investigation of orbital disease in small animals. *J Small Anim Pract.* 41: 145-155; 2000.

[127] Daniel GB, Mitchell SK: The eye and orbit. *Clin Tech Small Anim Pract.* 14(3): 160-169; 1999.

[128] Schwarz LA, Tidwell AS: Alternative imaging of the lung. *Clin Tech Small Anim Pract.* 14(4): 187-206; 1999.

[129] O'Brien RT, Biller DS: Field imaging of the respiratory tract radiology and ultrasonography. *Vet Clin North Am Eq Pract.* 13(3): 487-499; 1997.

[129] O'Brien RT, Biller DS: Field imaging of the respiratory tract radiology and ultrasonography. *Vet Clin North Am Eq Pract.* 13(3): 487-499; 1997.

[130] Nemanic S, London CA, Wisner ER: Comparison of thoracic radiographs and single breath-hold helical CT for detection of pulmonary nodules in dogs with metastatic neoplasia. *J Vet Intern Med.* 20: 508-515; 2006.

[131] Schmidt AR: Transrectal ultrasonography of the caudal portion of abdominal and pelvic cavities in horses. *J Am Vet Med Assoc.* 194(3): 365-371; 1989.

[132] Diaz OS, Smith G, Reef VB: Ultrasonographic appearance of the lower urinary tract in fifteen normal horses. *Vet Radiol Ultrason.* 48(6): 560-564; 2007.

[133] Rawlings CA: Diagnostic rigid endoscopy: otoscopy, rhinoscopy, and cystoscopy. *Vet Clin North Am Small Anim Pract.* 39(5): 849-868; 2009.

[134] Creevy KE: Airway evaluation and flexible endoscopic procedures in dogs and cats: laryngoscopy, transtracheal wash, tracheobronchoscopy, and bronchoalveolar lavage. *Vet Clin North Am Small Anim Pract.* 39(5): 869-880; 2009.

[135] Sum S, Ward CR: Flexible endoscopy in small animals. *Vet Clin North Am Small Anim Pract.* 39(5): 881-902; 2009.

[136] Cowell RL, Tyler RD, Meinkoth JH, DeNicola DB: Diagnostic cytology and hematology of the dog and cat, 3rd edition. Mosby Elsevier, St Louis, 2008.

[137] Cowell RL, Tyler RD: Diagnostic cytology and hematology of the horse, 2nd edition. Mosby Inc., St Louis, 2002.

[138] Withrow SJ, MacEwen EG: Small animal clinical oncology, 3rd edition. W.B. saunders Company, Philadelphie, 2001.

[139] Tilley LP, Smith FWK: Blackwell's five-minute veterinary consult: canine and feline, 4th edition. Blackwell publishing professional, Ames, 1578p., 2008.

[140] Nelson RW, Couto CG: Small animal internal medicine, 4th edition. Mosby Elsevier, St Louis, 1466 p., 2009.

[141] Reed SM, Bayly WM, Sellon DC: Equine internal medicine, 2nd edition. Saunders, St Louis, 1659p., 2004.

[142] Taylor SD, Haldorson GJ, Vaughan B, Pusterla N: Gastric neoplasia in horses. J Vet Intern Med. 23(5): 1097-1102; 2009.

[143] Lavoie JP, Hinchcliff KW: Blackwell's five-minute veterinary consult: equine, 2nd edition. Wiley-Blackwell, Ames, 874p., 2008.

[144] Grain E, Walder EJ: Hypercalcemia associated with squamous cell carcinoma in a dog. *J Am Vet Med Assoc.* 181(2): 165-166; 1982.

[145] Klausner JS, Bell FW, Hayden DW, Hegstad RL, Johnston SD: Hypercalcemia in two cats wtih squamous cell carcinoma. *J Am Vet Med Assoc.* 196(1): 103-105; 1990.

[146] Hutson CA, Willauer CC, Walder EJ, Stone JL, Klein MK: Treatment of mandibular squamous cell carcinoma in cats by use of mandibulectomy and radiotherapy : seven cases (1987-1989). *J Am Vet Med Assoc.* 201(5): 777-781; 1992.

[147] Van Den Top JGB, de Heer N, Klein WR, Ensink JM: Penile and preputial squamous cell carcinoma in the horse: A retrospective study of treatment 77 affected horses. *Equine Vet J*. 40(6): 533-537; 2008.

[148] Bostock DE: The prognosis in cats bearing squamous cell carcinoma. J Small Anim Pract. 13: 119-125; 1972.

[149] Wobeser BK, Kidney BA, Powers BE, Withrow SJ, Mayer MN, Spinato MT, Allen AL: Diagnoses and clinical outcomes associated with surgically amputated canine digits submitted to multiple veterinary diagnostic laboratories. *Vet Pathol*. 44: 355-61; 2007.

[150] King TC, Priehs DR, Gum GG, Miller TR: Therapeutic management of ocular squamous cell carcinoma in the horse: 43 cases (1979-1989). *Eq Vet J.* 23(6): 449-452; 1991.

[151] Frauenfelder HC, Blevins WE, Page EH: 90Sr for treatment of periocular squamous cell carcinoma in the horse. *J Am Vet Med Assoc.* 180(3): 307-9; 1982.

[152] Théon AP, Madewell BR, Shearn VI, Moulton JE: Prognostic factors associated with radiotherapy of squamous cell carcinoma of the nasal plane in cats. J Am Vet Med Assoc. 206(7): 991-7; 1995.

[153] Melzer K, Guscetti F, Bley CR, Sumova A, Roos M, Kaser-Hotz B: Ki67 reactivity in nasal and periocular squamous cell carcinomas in cats treated with electron beam radiation therapy. J Vet Intern Med. 20: 676-681; 2006.

[154] Théon AP, Rodriguez C, Madewell BR: Analysis of prognostic factors and patterns of failure in dogs with malignant oral tumors treated with megavoltage irradiation. J Am Vet Med Assoc. 210(6): 778-784; 1997.

[155] Théon AP, Pascoe JR: Iridium-192 interstitial brachytherapy for equine periocular tumours: treatment results and prognostic factors in 115 horses. *Equine Vet J.* 27(2): 117-121; 1995.

[156] Hardman C, Stanley R: Radioactive gold-198 seeds for the treatment of squamous cell carcinoma in the eyelid of a cat. *Aust Vet J.* 79(9): 604-8; 2001.

[157] Hammond GM, Gordon IK, Théon AP, Kent MS: Evaluation of strontium Sr 90 for the treatment of superficial squamous cell carcinoma of the nasal planum in cats: 49 cases (1990-2006). *J Am Vet Med Assoc.* 231(5): 736-741; 2007.

[158] Goodfellow M, Hayes A, Murphy S, Brearley M: A retrospective study of (90)Strontium plesiotherapy for feline squamous cell carcinoma of the nasal planum. *J Feline Med Surg.* 8(3): 169-176; 2006.

[159] Melzer K, Guscetti F, Bley CR, Sumova A, Roos M, Kaser-Hotz B: Ki67 reactivity in nasal and periocular squamous cell carcinomas in cats treated with electron beam radiation therapy. J Vet Intern Med. 20: 676-681; 2006.

[160] Joyce JR: Cryosurgical treatment of tumors of horses and cattle. *J Am Vet Med Assoc.* 168: 226-229; 1976.

[161] Clarke RE: Cryosurgical treatment of feline cutaneous squamous cell carcinoma. *Aust Vet Pract.* 21(3): 148-153; 1991.

[162] Harvey HJ: Cryosurgery of oral tumors in dogs and cats. *Vet Clin North Am Small Anim Pract.* 10(4): 821-830, 1980.

[163] Fan TM, de Lorimier L-P: Inflammatory polyps and aural neoplasia. *Vet Clin Small Anim.* 34: 489-509; 2004.

[164] Grier RL, Brewer WG, Theilen GH: Hyperthermic treatment of superficial tumors in cats and dogs. *J Am Vet Med Assoc.* 177(3): 227-233; 1980.

[165] Grier RL, Brewer WG, Paul SR, Theilen GH: Treatment of bovine and equine ocular squamous cell carcinoma by radiofrequency hyperthermia. *J Am Vet Med Assoc.* 177(1): 55-61; 1980.

[166] English RV, Nasisse MP, Davidson MG: Carbon dioxide laser ablation for treatment of limbal squamous cell carcinoma in horses. *J Am Vet Med Assoc.* 196(3): 439-442; 1990.

[167] McCauley CT, Hawkins JF, Adams SB, Fessler JF: Use of a carbon dioxide laser for surgical management of cutaneous masses in horses: 32 cases (1993-2000). *J Am Vet Med Assoc.* 220(8): 1192-7; 2002.

[168] McCauley CT, Hawkins JF, Adams SB, Fessler JF: Use of a carbon dioxide laser for surgical management of cutaneous masses in horses: 32 cases (1993-2000). *J Am Vet Med Assoc.* 220(8): 1192-7; 2002.

[169] Shelley BA, Bartels KE, Ely RW, Clark DM: Use of the neodymium:yttrium-aluminum-garnet laser for treatment of squamous cell carcinoma of the nasal planum in a cat. *J Am Vet Med Assoc.* 201(5): 756-8; 1992.

[170] Panjehpour M, Overholt BF, Frazier DL, Klebanow ER: Nd:YAG laser-induced hyperthermia treatment of spontaneously occurring veterinary head and neck tumors. *Lasers Surg Med.* 11(4): 351-5; 1991.

[171] Schmidt BR, Glickman NW, DeNicola DB, de Gortari AE, Knapp DW: Evaluation of piroxicam for the treatment of oral squamous cell carcinoma in dogs. *J Am Vet Med Assoc.* 218(11): 1783-6; 2001.

[172] DiBernardi L, Doré M, Davis JA, Owens JG, Mohammed SI, Guptill CF, Knapp DW: Study of feline oral squamous cell carcinoma: potential target for cyclooxygenase inhibitor treatment. *Prostaglandins Leukot Essent Fatty Acids.* 76(4): 245-250; 2007.

[173] Moore AS, Beam SL, Rassnick KM, Provost R: Long-term control of mucocutaneous squamous cell carcinoma and metastases in a horse using piroxicam. *Equine Vet J.* 35(7): 715-8; 2003.

[174] Hewes CA, Sullins KE: Use of cisplatin-containing biodegradable beads for treatment of cutaneous neoplasia in equidae: 59 cases (2000-2004). *J Am Vet Med Assoc.* 229(10): 1617-1622; 2006.

[175] Théon AP, VanVechten MK, Madewell BR: Intratumoral administration of carboplatin for treatment of squamous cell carcinomas of the nasal plane in cats. *Am J Vet Res.* 57(2): 205-210; 1996.

[176] Kitchell BK, Orenberg EK, Brown DM, Hutson C, Ray K, Woods L, Luck E: Intralesional sustained-release chemotherapy with therapeutic implants for treatment of canine sun-induced squamous cell carcinoma. *Eur J Cancer.* 31A(12): 2093-8; 1995.

[177] Paterson S: Treatment of superficial ulcerative squamous cell carcinoma in three horses with topical 5-fluorouracil. *Vet Rec.* 141(24): 626-8; 1997.

[178] Fortier LA, Mac Harg MA: Topical use of 5-fluorouracil for treatment of squamous cell carcinoma of the external genitalia of horses: 11 cases (1988-1992). *J Am Vet Med Assoc.* 205(8): 1183-5; 1994.

[179] Rayner SG, Van Zyl N: The use of mitomycin C as an adjunctive treatment for equine ocular squamous cell carcinoma. *Aust Vet J.* 84(1-2): 43-6; 2006.

[180] Karasawa K, Matsuda H, Tanaka A: Superficial keratectomy and topical mitomycin C as therapy for a corneal squamous cell carcinoma in a dog. *J Small Anim Pract.* 49(4): 208-210; 2008.

[181] Théon AP, Pascoe JR, Carlson GP, Krag DN: Intratumoral chemotherapy with cisplatin in oily emulsion in horses. *J Am Vet Med Assoc.* 202(2): 261-7; 1993.

[182] Théon AP, Pascoe JR, Madigan JE, Carlson G, Metzger L: Comparison of intratumoral administration of cisplatin versus bleomycin for treatment of periocular squamous cell carcinomas in horses. *Am J Vet Res.* 58(4): 431-6; 1997.

[183] Théon AP, Wilson WD, Magdesian KG, Pusterla N, Snyder JR, Galuppo LD: Long-term outcome associated with intratumoral chemotherapy with cisplatin for cutaneous tumors in equidae: 573 cases (1995-2004). *J Am Vet Med Assoc.* 230(10): 1506-1513; 2007.

[184] Théon AP, Pascoe JR, Galuppo LD, Fisher PE, Griffey SM, Madigan JE: Comparison of perioperative versus postoperative intratumoral administration of cisplatin for treatment of cutaneous sarcoids and squamous cell carcinomas in horses. *J Am Vet Med Assoc.* 215(11): 1655-1660; 1999.

[185] Stell AJ, Dobson JM, Langmack K: Photodynamic therapy of feline superficial squamous cell carcinoma using topical 5-aminolaevulinic acid. *J Small Anim Pract.* 42: 164-169; 2001.

[186] Buchholz J, Wergin M, Walt H, Gräfe S, Bley CR, Kaser-Hotz B: Photodynamic therapy of feline cutaneous squamous cell carcinoma using a newly developed liposomal photosensitizer: preliminary results concerning drug safety and efficacy. *J Vet Intern Med.* 21: 770-775; 2007.

[187] McDaw DL, Pope ER, Payne JT, West MK, Tompson RV, Tate D: Treatment of canine oral squamous cell carcinomas with photodynamic therapy. *Br J Cancer.* 82(7): 1297-9; 2000.

[188] Giuliano EA, MacDonald I, McCaw DL, Dougherty TJ, Klauss G, Ota J, Pearce JW, Johnson PJ: Photodynamic therapy for the treatment of periocular squamous cell carcinoma in horses: a pilot study. *Vet Ophtalmol.* 11 (supplement 1): 27-34; 2008.

[189] Bexfield NH, Stell AJ, Gear RN, Dobson JM: Photodynamic therapy of superficial nasal planum squamous cell carcinomas in cats: 55 cases. *J Vet Intern Med.* 22: 1385-1389; 2008.

[190] Cemazar M, Tamzali Y, Sersa G, Tozon N, Mir LM, Miklavcic D, Lowe R, Teissie J: Electrochemotherapy in veterinary oncology. *J Vet Intern Med.* 22: 826-831; 2008.

[191] Spugnini EP, Vincenzi B, Citro G, Tonini G, Dotsinsky I, Mudrov N, Baldi A: Electrochemotherapy for the treatment of squamous cell carcinoma in cats: A preliminary report. *Vet J.* 2007, doi: 10.1016/j.tvjl.2007.08.011.

[192] Gill VL, Bergman PJ, Baer KE, Craft D, Leung C: Use of imiquimod 5% cream (Aldara™) in cats with multicentric squamous cell carcinoma *in situ*: 12 cases (2002-2005). *Vet Comp Oncol.* 6(1): 55-64; 2008.

[193] Barone R : Anatomie comparée des mammifères domestiques, Tome cinquième Angiologie. Editions Vigot, Paris, 904p., 1996.

ISNARD Virginie

CARCINOME EPIDERMOIDE CHEZ LE CHIEN, LE CHAT, LE CHEVAL : ETUDE BIBLIOGRAPHIQUE COMPAREE

Thèse Vétérinaire : Lyon , *26 octobre 2010*

RESUME :

Le carcinome épidermoïde est une tumeur maligne des tissus épithéliaux malpighiens, naissant du stratum spinosum de l'épiderme ou d'une muqueuse.

Dans sa forme invasive, il tient une place importante en médecine vétérinaire, tant par sa fréquence que par les difficultés thérapeutiques qu'il peut imposer. Aujourd'hui, le carcinome épidermoïde multicentrique in situ, forme assez rare rencontrée chez les carnivores domestiques, est reconnu comme une entité à part entière.

Ce travail compare les aspects épidémiologique, étiologique, cytologique et histologique, clinique, diagnostique et pronostique, thérapeutique et enfin préventif du carcinome épidermoïde pour les trois espèces que sont les canidés, les félidés et les équidés.

MOTS CLES :

- **Carcinome épidermoïde**
- **Carcinome épidermoïde multicentrique in situ**
- **Chien**
- **Chat**
- **Cheval**
- **Cancer**
- **Tumeur**

JURY :

Président :	Monsieur le Professeur Jean-Yves SCOAZEC
1er Assesseur :	Madame le Professeur Frédérique PONCE
2ème Assesseur :	Monsieur le Professeur Jean-Luc CADORE

DATE DE SOUTENANCE : 26 octobre 2010

ADRESSE DE L'AUTEUR :

Bois Redon
13113 LAMANON