VETAGRO SUP

CAMPUS VETERINAIRE DE LYON

Année 2011 - Thèse n° **004**

INTERETS ET LIMITES COMPARES DE LA TOMODENSITOMETRIE ET DE L'ENDOSCOPIE DANS L'APPROCHE DIAGNOSTIQUE DES TUMEURS DE LA CAVITE NASALE DU CHIEN ET DU CHAT. ETUDE BIBLIOGRAPHIQUE ET ETUDE RETROSPECTIVE DE 22 CAS.

THESE

Présentée à l'UNIVERSITE CLAUDE-BERNARD - LYON I
(Médecine - Pharmacie)
et soutenue publiquement le 17 juin 2011
pour obtenir le grade de Docteur Vétérinaire

par

Marlène FINCK
Née le 07 Novembre 1987
à Privas (07)

VetAgro Sup

UNIVERSITÉ DE LYON

CORPS ENSEIGNANT CAMPUS VETERINAIRE DE VETAGRO SUP

NOM	Prénom	Grade	Unité Pédagogique
ALOGNINOUWA	Théodore	Professeur 1ere cl	Pathologie du bétail
ALVES-DE-OLIVEIRA	Laurent	Maître de conférences hors cl	Gestion des élevages
ARCANGIOLI	Marie-Anne	Maître de conférences cl normale	Pathologie du bétail
ARTOIS	Marc	Professeur 1ere cl	Santé Publique et Vétérinaire
BECKER	Claire	Maître de conférences cl normale	Pathologie du bétail
BELLI	Patrick	Maître de conférences associé	Pathologie morphologique et clinique
BELLUCO	Sara	Maître de conférences cl normale	Pathologie morphologique et clinique
BENAMOU-SMITH	Agnès	Maître de conférences cl normale	Equine
BENOIT	Etienne	Professeur 1ere cl	Biologie fonctionnelle
BERNY	Philippe	Professeur 1ere cl	Biologie fonctionnelle
BONNET-GARIN	Jeanne-Marie	Professeur 2eme cl	Biologie fonctionnelle
BOULOCHER	Caroline	Maître de conférences cl normale	Anatomie Chirurgie (ACSAI)
BOURDOISEAU	Gilles	Professeur 1ere cl	Santé Publique et Vétérinaire
BOURGOIN	Gilles	Maître de conférences cl normale	Santé Publique et Vétérinaire
BRUYERE	Pierre	Maître de conférences Contractuel	Biotechnologies et pathologie de la reproduction
BUFF	Samuel	Maître de conférences cl normale	Biotechnologies et pathologie de la reproduction
BURONFOSSE	Thierry	Maître de conférences hors cl	Biologie fonctionnelle
CACHON	Thibaut	Maître de conférences Contractuel	Anatomie Chirurgie (ACSAI)
CADORE	Jean-Luc	Professeur 1ere cl	Pathologie médicale des animaux de compagnie
CALLAIT-CARDINAL	Marie-Pierre	Maître de conférences cl normale	Santé Publique et Vétérinaire
CAROZZO	Claude	Maître de conférences cl normale	Anatomie Chirurgie (ACSAI)
CHABANNE	Luc	Professeur 1ere cl	Pathologie médicale des animaux de compagnie
CHALVET-MONFRAY	Karine	Maître de conférences hors cl	Biologie fonctionnelle
COMMUN	Loic	Maître de conférences cl normale	Gestion des élevages
DELIGNETTE-MULLER	Marie-Laure	Professeur 2eme cl	Biologie fonctionnelle
DEMONT	Pierre	Professeur 2eme cl	Santé Publique et Vétérinaire
DESIARDINS PESSON	Isabelle	Maître de conférences Contractuel	Equine
DJELOUADJI	Zorée	Maître de conférences stagiaire	Santé Publique et Vétérinaire
ESCRIOU	Catherine	Maître de conférences cl normale	Pathologie médicale des animaux de compagnie
FAU	Didier	Professeur 1ere cl	Anatomie Chirurgie (ACSAI)
FOURNEL	Corinne	Professeur 1ere cl	Pathologie morphologique et clinique
FRANCK	Michel	Professeur 1ere cl	Gestion des élevages
FRIKHA	Mohamed-Ridha	Maître de conférences cl normale	Pathologie du bétail
GANGL	Monika	Maître de conférences Contractuel	Equine
GARNIER	Francois	Professeur 1ere cl	Biologie fonctionnelle
GENEVOIS	Jean-Pierre	Professeur cl ex	Anatomie Chirurgie (ACSAI)
GILOT-FROMONT	Emmanuelle	Professeur 2eme cl	Biologie Fonctionnelle
GONTHIER	Alain	Maître de conférences cl normale	Santé Publique et Vétérinaire
GRAIN	Françoise	Professeur 2eme cl	Gestion des élevages
GRANCHER	Denis	Maître de conférences hors cl	Gestion des élevages
GREZEL	Delphine	Maître de conférences cl normale	Santé Publique et Vétérinaire
GUERIN	Pierre	Professeur 2eme cl	Biotechnologies et pathologie de la reproduction
GUERIN-FAUBLEE	Véronique	Maître de conférences hors cl	Biologie fonctionnelle
HUGONNARD	Marine	Maître de conférences cl normale	Pathologie médicale des animaux de compagnie

CORPS ENSEIGNANT CAMPUS VETERINAIRE DE VETAGRO SUP

NOM	Prénom	Grade	Unité Pédagogique
JUNOT	Stéphane	Maître de conférences cl normale	Anatomie Chirurgie (ACSAI)
KECK	Gérard	Professeur 1ere cl	Biologie fonctionnelle
KODJO	Angeli	Professeur 2eme cl	Santé Publique et Vétérinaire
LACHERETZ	Antoine	Professeur 1ere cl	Santé Publique et Vétérinaire
LAMBERT	Véronique	Maître de conférences cl normale	Gestion des élevages
LE-GRAND	Dominique	Maître de conférences hors cl	Pathologie du bétail
LEBLOND	Agnes	Professeur 2eme cl	Santé Publique et Vétérinaire
LEFRANC-POHL	Anne-Cécile	Maître de conférences cl normale	Biotechnologies et pathologie de la reproduction
LEPAGE	Olivier	Professeur 1ere cl	Equine
LOUZIER	Vanessa	Maître de conférences cl normale	Biologie Fonctionnelle
MARCHAL	Thierry	Maître de conférences hors cl	Pathologie morphologique et clinique
MIALET	Sylvie	Inspecteur de la santé publique vétérinaire (ISPV) faisant fonction de MC	Santé Publique et Vétérinaire
MOUNIER	Luc	Maître de conférences cl normale	Gestion des élevages
PEPIN	Michel	Professeur 1ere cl	Santé Publique et Vétérinaire
PIN	Didier	Maître de conférences cl normale	Pathologie morphologique et clinique
PONCE	Frédérique	Maître de conférences cl normale	Pathologie médicale des animaux de compagnie
PORTIER	Karine	Maître de conférences cl normale	Anatomie Chirurgie (ACSAI)
PROUILLAC	Caroline	Maître de conférences cl normale	Biologie fonctionnelle
REMY	Denise	Professeur 2eme cl	Anatomie Chirurgie (ACSAI)
ROGER	Thierry	Professeur 1ere cl	Anatomie Chirurgie (ACSAI)
SABATIER	Philippe	Professeur 2eme cl	Biologie fonctionnelle
SAWAYA	Serge	Maître de conférences cl normale	Anatomie Chirurgie (ACSAI)
SERGENTET	Delphine	Maître de conférences cl normale	Santé Publique et Vétérinaire
THIEBAULT	Jean-Jacques	Maître de conférences hors cl	Biologie fonctionnelle
VIGUIER	Eric	Professeur 1ere cl	Anatomie Chirurgie (ACSAI)
VIRIEUX-WATRELOT	Dorothée	Maître de conférences Contractuel	Pathologie morphologique et clinique
ZENNER	Lionel	Professeur 2eme cl	Santé Publique et Vétérinaire

REMERCIEMENTS

A Monsieur le Professeur François Disant,
De la Faculté de Médecine de Lyon,
Qui m'a fait le grand honneur d'accepter la présidence de ce jury de thèse,
Hommages respectueux.

A Madame le Docteur Marine Hugonnard,
Du Campus Vétérinaire de Lyon,
Pour avoir proposé ce sujet, m'avoir encadrée avec intérêt, patience et rigueur tout au long de ce travail,
Pour ses qualités humaines et ses encouragements,
Très sincère reconnaissance.

A Madame le Docteur Frédérique Ponce,
Du Campus Vétérinaire de Lyon,
Pour avoir accepté de participer à ce jury et de juger ce travail,
Pour ses conseils ainsi que pour sa pédagogie et sa disponibilité,
Qu'elle trouve ici l'expression de toute ma gratitude.

A Monsieur le Docteur Thomas Chuzel,
Pour son aide et pour avoir accepté de fournir les images tomodensitométriques des cas étudiés dans ce travail,
Très sincères remerciements.

A Madame Delignette-Muller, pour son aide dans l'analyse statistique des résultats.

A Emilie, sans qui rien n'aurait pu commencer.
A Alexandre et Yves du Pôle Aventi, pour leur aide.

A Papa et Maman,

A Cyrielle,

A Mamoune et Mamy,

A toutes les personnes de ma famille,

A tous mes amis,

INTERETS ET LIMITES COMPARES DE LA TOMODENSITOMETRIE ET DE L'ENDOSCOPIE DANS L'APPROCHE DIAGNOSTIQUE DES TUMEURS DE LA CAVITE NASALE DU CHIEN ET DU CHAT.

ETUDE BIBLIOGRAPHIQUE ET ETUDE RETROSPECTIVE DE 22 CAS.

TABLE DES MATIERES

TABLE DES ILLUSTRATIONS…… 21

INTRODUCTION…… 27

PARTIE I : ETUDE BIBLIOGRAPHIQUE…… 29

I. APPROCHE DIAGNOSTIQUE DES TUMEURS NASALES DU CHIEN ET DU CHAT…… 31

A. Critères de suspicion de tumeur nasale…… 31

1- Epidémiologie…… 31

a- Chez le chien…… 31

b- Chez le chat…… 32

2- Clinique…… 33

3- Diagnostic différentiel…… 34

B. Choix raisonné des examens complémentaires…… 36

1- Choix des examens lors de suspicion de tumeur nasale…… 36

a- La radiographie conserve-t-elle un intérêt aujourd'hui ?…… 36

b- L'examen d'imagerie par résonance magnétique est-il plus performant que l'examen tomodensitométrique ?…… 38

2- Intérêts et limites du scanner et de l'endoscopie dans l'approche diagnostique d'une affection naso-sinusale chronique…… 40

a- Scanner…… 41

i. Structures anatomiques naso-sinusales visualisées au scanner…… 41

ii. Intérêts de la tomodensitométrie…… 50

iii. Limites de la tomodensitométrie…… 51

b- Endoscopie…… 52

i. Structures anatomiques naso-sinusales visualisées à l'endoscopie…… 52

ii. Intérêts de la rhinoscopie…… 55

iii. Limites de la rhinoscopie…… 56

c- *Choix préférentiel d'une technique d'investigation…… 57*

C. Diagnostic de certitude…… 59

1- Anatomopathologie…… 59

a- Quels prélèvements choisir ?…… 59

i. Cytologie à l'aiguille fine…… 60

ii. Biopsies…… 60

b- Intérêts comparés de la cytologie et de l'histologie…… 62

2- Place de la tomodensitométrie dans le diagnostic de certitude…… 62

a- Données de la littérature…………………………………………………………………………… 62
b- Aspect pratique au sein d'une structure privée………………… ………………………… 63
D. Apports du scanner et de l'endoscopie dans l'établissement du pronostic et de la stratégie thérapeutique…………………………………………………………………………………………… 65
1- Pronostic…………………………………………………………………………………………… 65
a- Apports pronostiques de la tomodensitométrie et de l'endoscopie………………… 65
b- Données pronostiques…………………………………………………………………………… 66
2- Stratégie thérapeutique………………………………………………………………………… 69

II. CONFRONTATION DES DONNEES THEORIQUES AUX SERIES DE CAS PUBLIEES………… 71
A. Sélection des articles…………………………………………………………………………………… 71
B. Critères en faveur d'une tumeur de la cavité nasale…………………………………………… 74
1- Signes cliniques fréquemment associés aux tumeurs nasales………………………… 74
2- Signes endoscopiques fréquemment associés aux tumeurs nasales……………… 75
3- Signes tomodensitométriques fréquemment associés aux tumeurs nasales…… 76
C. Apports comparés de la tomodensitométrie et de l'endoscopie dans la démarche diagnostique……………………………………………………………………………………………………… 79
1- Intérêts et limites comparés de l'endoscopie et de la tomodensitométrie……… 79
2- Corrélation des résultats tomodensitométriques et endoscopiques……………… 80
3- Comparaison des modalités de prélèvement…………………………………………… 81
4- Corrélation des résultats tomodensitométriques et/ou endoscopiques avec l'anatomopathologie……………………………………………………………………………………… 81

PARTIE II : ETUDE CLINIQUE RETROSPECTIVE…………………………………………………… 83

I. OBJECTIFS……………………………………………………………………………………………… 85

II. MATERIEL ET METHODES………………………………………………………………………… 86
A. Population étudiée et critères de sélection des cas……………………………………… 86
B. Matériel………………………………………………………………………………………………… 87
1- Equipement tomodensitométrique et endoscopique……………………………… 87
2- Etude statistique……………………………………………………………………………… 87
C. Méthode………………………………………………………………………………………………… 88
1- Analyse des résultats de l'analyse morphologique………………………………… 88
2- Analyse des dossiers cliniques……………………………………………………………… 88
a- Signes cliniques à l'admission……………………………………………………………… 88
b- Durée d'évolution des symptômes au moment du diagnostic……………………… 88
c- Données endoscopiques………………………………………………………………………… 89

d- Données tomodensitométriques…… 89
e- Comparaison des fréquences d'erreurs entre l'examen tomodensitométrique et endoscopique…… 90
f- Durée de survie et réponse au traitement…… 90

III. RESULTATS…… 91
A. Commémoratifs…… 91
1- Espèce…… 91
2- Race…… 91
3- Sexe…… 92
4- Âge…… 92
B. Symptomatologie à l'admission…… 93
1- Signes généraux…… 93
a- Abattement…… 93
b- Amaigrissement…… 93
c- Anorexie/adipsie…… 93
d- Autres…… 93
2- Signes respiratoires…… 93
a- Jetage…… 95
i. Présence/absence…… 95
ii. Latéralisation…… 95
iii. Type du jetage…… 95
b- Eternuements…… 96
c- Dyspnée…… 96
d- Cornage/ronflements…… 96
e- Toux…… 96
3- Autres signes cliniques…… 96
a- Déformation faciale et douleur à la palpation…… 98
b- Epiphora…… 98
c- Adénomégalie mandibulaire…… 98
d- Autres…… 99
C. Répartition des examens complémentaires…… 100
1- Répartition au sein de la population…… 100
2- Répartition dans le temps…… 101
D. Examens complémentaires…… 102
1- Tomodensitométrie…… 102
a- Durée séparant l'apparition des symptômes et l'examen tomodensitométrique 102
b- Conclusion de l'examen…… 102
c- Anomalies répertoriées…… 103

i. Masse visualisée…… 103
ii. Latéralisation…… 103
iii. Lyse osseuse…… 104
iv. Extension aux structures adjacentes…… 105
d- Bilan d'extension…… 107
i. Dissémination lymphatique…… 108
ii. Métastases pulmonaires…… 108
2- Endoscopie…… 108
a- Durée séparant l'apparition des symptômes et l'examen endoscopique…… 108
b- Conclusion de l'examen…… 109
c- Anomalies répertoriées…… 110
i. Latéralisation…… 112
ii. Masse visualisée…… 113
iii. Cornets nasaux…… 113
iv. Sécrétions…… 114
v. Complications hémorragiques…… 114
vi. Autres…… 114
d- Bilan des prélèvements réalisés…… 115
3- Anatomopathologie…… 115
a- Types d'analyses réalisées…… 117
b- Conclusions diagnostiques…… 118
c- Conclusion…… 119
i. Performance diagnostique…… 119
ii. Type tumoral…… 120
E. Concordance des résultats des examens complémentaires…… 121
1- Concordance entre les conclusions histologiques et cytologiques…… 122
2- Concordance entre les conclusions des examens tomodensitométriques et morphologiques…… 123
a- Cavité nasale…… 123
b- Recherche de métastases…… 124
3- Concordance entre les conclusions des examens endoscopiques et morphologiques…… 124
4- Concordance entre les conclusions des examens tomodensitométriques et endoscopiques…… 125
F. Evolution de la maladie…… 126
1- Thérapeutique…… 126
a- Présence/absence…… 126
b- Nature du traitement instauré…… 127
c- Durée du traitement…… 128

d- Nature de la réponse au traitement…… *128*
2- Durée de survie et décès…… 129
a- Décès…… *129*
b- Durée de survie après apparition des signes d'appel…… *129*
i. Durée de survie globale…… 129
ii. Durées de survie comparées des animaux traités par des corticoïdes ou des inhibiteurs de la cyclo-oxygénase 2…… 131

IV. DISCUSSION…… 133
A. Commémoratifs…… 133
B. Symptomatologie à l'admission…… 133
C. Répartition des examens complémentaires…… 135
D. Examens complémentaires…… 136
1- Tomodensitométrie : anomalies répertoriées et bilan d'extension…… 136
a- Anomalies répertoriées…… *136*
b- Bilan d'extension…… *137*
2- Endoscopie : anomalies répertoriées…… 138
a- Anomalies répertoriées…… *138*
b- Prélèvements réalisés…… *139*
3- Anatomopathologie…… 140
E. Concordance des résultats…… 143
1- Concordance entre les conclusions tomodensitométriques et morphologiques…… 143
2- Concordance entre les conclusions endoscopiques et morphologiques…… 143
3- Concordance globale entre les conclusions tomodensitométriques et endoscopiques…… 144
4- Concordance entre les conclusions tomodensitométriques et endoscopiques chez les animaux ayant subi les deux examens…… 145
F. Evolution de la maladie…… 147
1- Réalisation de l'enquête de suivi des cas…… 147
2- Résultats du suivi des cas de notre étude…… 147
a- Thérapeutique…… *147*
b- Nature de la réponse au traitement…… *147*
c- Survie et décès…… *148*
3- Illustration de cas particuliers…… 149
a- Rôle du scanner dans le pronostic et le choix d'un traitement chirurgical avec radiothérapie associée…… *149*

b- Présentation tumorale atypique et traitement aux inhibiteurs de la cyclo-oxygénase 2…… *150*
G. Analyse critique de l'étude…… 151

CONCLUSION*…… *153

BIBLIOGRAPHIE*…… *155

M. Finck, F. Ponce, L. Guilbaud, C. Chervier, F.Floch, JL. Cadoré, T. Chuzel, M. Hugonnard. ***Apports comparés de la tomodensitométrie et de l'endoscopie dans l'approche diagnostique des tumeurs nasales du chien et du chat : étude rétrospective de 22 cas. Congrès national AFVAC 2011, 2-4 Décembre 2011, Lyon (communication orale). ACCEPTE*…… *161***

M. Finck, F. Ponce, L. Guilbaud, C. Chervier, F.Floch, JL. Cadoré, T. Chuzel, M. Hugonnard. ***Comparison of computed tomography and rhinoscopy for diagnosis of canine and feline nasal tumors : retrospective study of 22 cases (2007-2010). 21th ECVIM-CA Congress, 2011 September 8-10, Sevilla, Spain (poster). SOUMIS*…… *165***

ANNEXES*…… *167

TABLE DES ILLUSTRATIONS

LISTE DES TABLEAUX

Tableau 1 – Taux métastatique lors du diagnostic : exemple de quatre types tumoraux…… 32
Tableau 2 – Bilan comparatif de différentes techniques d'imagerie pour les affections de la cavité nasale…… 40
Tableau 3 – Bilan comparatif de l'intérêt de la tomodensitométrie et de la rhinoscopie en fonction de l'hypothèse diagnostique privilégiée…… 57
Tableau 4 – Stades cliniques tumoraux établis après examen TDM…… 65
Tableau 5 – Présentation des populations des trois études [29], [32] et [38]…… 72
Tableau 6 – Bilan des signes respiratoires…… 94
Tableau 7 – Bilan des signes cliniques non respiratoires…… 97
Tableau 8 – Répartition des examens complémentaires au sein de la population…… 100
Tableau 9 – Répartition des examens complémentaires dans le temps…… 101
Tableau 10 – Bilan des anomalies relevées à l'examen tomodensitométrique : latéralisation de l'atteinte et lyse osseuse…… 103
Tableau 11 – Bilan des anomalies relevées à l'examen tomodensitométrique : extension aux structures adjacentes…… 105
Tableau 12 – Récapitulatif des bilans d'extension tomodensitométriques…… 107
Tableau 13 – Bilan des anomalies relevées à l'examen endoscopique : latéralisation, masse visualisée et déformation des cornets…… 111
Tableau 14 – Bilan des anomalies relevées à l'examen endoscopique : aspect de la muqueuse des cornets, sécrétions…… 112
Tableau 15 – Bilan des conclusions de l'analyse morphologique…… 116
Tableau 16 – Comparaison des résultats des examens complémentaires…… 122

LISTE DES FIGURES

Figure 1 – Illustration de prélèvement par trocardage d'une masse nasale caudale…… 61
Figure 2 – Diagramme décisionnel thérapeutique en fonction du bilan d'extension et des résultats anatomopathologiques…… 68
Figure 3 – Exemple de protocole de radiothérapie établi à partir d'images tomodensitométriques…… 70
Figure 4 – Signes respiratoires…… 95
Figure 5 – Symptômes d'appel non respiratoires…… 98

Figure 6 – Conclusions de l'examen scanner…… 102
Figure 7 – Répartition des lyses osseuses observées à l'examen scanner…….. 105
Figure 8 – Anomalies répertoriées à l'examen scanner…… 107
Figure 9 – Conclusions de l'examen endoscopique…… 109
Figure 10 – Anomalies répertoriées à l'examen endoscopique…… 110
Figure 11 – Aspect de la muqueuse nasale à l'examen endoscopique…… 114
Figure 12 – Concordance des conclusions de l'examen scanner et de celles de l'anatomopathologie…… 123
Figure 13 – Concordance des conclusions de l'examen endoscopique et de celles de l'anatomopathologie…… 125
Figure 14 – Nature du traitement instauré…… 127
Figure 15 – Nature de la réponse au traitement…… 128
Figure 16 – Durée de survie après apparition des symptômes d'appel…… 130

LISTE DES GRAPHIQUES

Graphique 1 – Probabilité de durée de survie au cours du temps des dix-sept animaux inclus dans le suivi thérapeutique…… 130
Graphique 2 – Probabilités de survie des chiens traités par des corticoïdes et par des inhibiteurs de la cyclo-oxygénase 2…… 132

LISTE DES IMAGES

Image 1 – Coupe transversale tomodensitométrique de la cavité nasale rostrale d'un Bouvier Bernois mâle âgé de 9 ans, VOXCAN…… 42
Image 2 – Coupe transversale tomodensitométrique de la cavité nasale rostrale d'un Bouvier Bernois mâle âgé de 9 ans, VOXCAN…… 42
Image 3 – Coupe transversale tomodensitométrique de la cavité nasale moyenne d'un Bouvier Bernois mâle âgé de 9 ans, VOXCAN…… 43
Image 4 – Coupe transversale tomodensitométrique de la cavité nasale caudale d'un Bouvier Bernois mâle âgé de 9 ans, VOXCAN…… 43
Image 5 – Coupe transversale tomodensitométrique de la cavité nasale au niveau de l'éthmoïde d'un Bouvier Bernois mâle âgé de 9 ans, VOXCAN…… 44
Image 6 – Coupe transversale tomodensitométrique au niveau des lobes olfactifs d'un Bouvier Bernois mâle âgé de 9 ans, VOXCAN…… 44
Image 7 – Coupe longitudinale tomodensitométrique de la cavité nasale d'un Bouvier Bernois mâle âgé de 9 ans, VOXCAN…… 45
Image 8 – Coupe longitudinale tomodensitométrique de la cavité nasale d'un Bouvier Bernois mâle âgé de 9 ans, VOXCAN…… 45

Image 9 – Coupe transversale tomodensitométrique de la cavité nasale rostrale d'un Braque de Weimar mâle âgé de 12 ans, VOXCAN…… 46
Image 10 – Coupe transversale tomodensitométrique de la cavité nasale rostrale d'un Braque de Weimar mâle âgé de 12 ans, VOXCAN…… 47
Image 11 – Coupe transversale tomodensitométrique de la cavité nasale moyenne d'un Braque de Weimar mâle âgé de 12 ans, VOXCAN…… 47
Image 12 – Coupe transversale tomodensitométrique de la cavité nasale caudale d'un Braque de Weimar mâle âgé de 12 ans, VOXCAN…… 48
Image 13 – Coupe transversale tomodensitométrique au niveau des lobes olfactifs d'un Braque de Weimar mâle âgé de 12 ans, VOXCAN…… 48
Image 14 – Coupe transversale tomodensitométrique au niveau de l'encéphale crânial d'un Braque de Weimar mâle âgé de 12 ans, VOXCAN…… 49
Image 15 – Coupe longitudinale tomodensitométrique de la cavité nasale d'un Braque de Weimar mâle âgé de 12 ans, VOXCAN…… 49
Image 16 – Coupe longitudinale tomodensitométrique de la cavité nasale d'un Braque de Weimar mâle âgé de 12 ans, VOXCAN…… 50
Image 17 – Rhinoscopie rétrograde chez un chien sain, ENVL…… 53
Image 18 – Rhinoscopie antérograde chez un chien sain, Clinique des Arcades…… 53
Image 19 – Rhinoscopie rétrograde chez un Golden Retriever femelle âgée de 9 ans, atteint d'un adénocarcinome acineux nasal bien différencié, Clinique des Arcades…….. 54
Image 20 – Rhinoscopie antérograde chez un Caniche femelle âgée de 13 ans, atteint d'un adénocarcinome nasal de haut grade indifférencié, ENVL…….. 54
Image 21 – Rhinoscopie antérograde chez un Braque de Weimar mâle âgé de 12 ans, atteint d'une tumeur nasale de type épithélial (carcinome), ENVL…….. 55

LISTE DES ENCADRES

Encadré 1 – Légendes des coupes tomodensitométriques de la tête d'un chien sain…… 41
Encadré 2 – Commentaires des coupes tomodensitométriques de la tête d'un chien atteint de tumeur nasale…… 46
Encadré 3 – Indicateurs tomodensitométriques (*CTDIs*) fréquemment rencontrés lors de tumeur nasale…… 51
Encadré 4 – Légendes des images endoscopiques de cavités nasales normales…….. 52
Encadré 5 – Races des chiens de l'étude…… 91

LISTE DES ANNEXES

Annexe 1 – Bilan des données épidémiologiques…… 167
Annexe 2 – Grille d'analyse des signes cliniques présents à la première consultation……. 168

Annexe 3 – Courrier de suivi des cas……. 169
Annexe 4 – Courrier de relance…… 170
Annexe 5 – Questionnaire de suivi des cas……. 171
Annexe 6 – Résultats de l'enquête de suivi thérapeutique……. 175

INTRODUCTION

Le diagnostic étiologique des affections nasales chroniques du chien et du chat est souvent difficile. Les signes cliniques d'appel d'une tumeur nasale, d'une rhinite fongique ou inflammatoire idiopathique sont en grande partie communs et dans tous les cas non spécifiques [22].

Bien que rares (1 à 2 % de la totalité des tumeurs), les tumeurs nasales représentent 70 % des affections nasales chroniques du chien et 35 à 39 % de celles du chat [2, 4]. Les diagnostiquer précocement permet de mieux les traiter et d'améliorer le pronostic. La suspicion clinique de tumeur nasale repose sur l'anamnèse, la symptomatologie et l'examen clinique. Les résultats de l'examen endoscopique et des examens d'imagerie médicale sont des éléments paracliniques importants du raisonnement médical. Le diagnostic de certitude repose obligatoirement sur l'analyse anatomopathologique.

L'endoscopie et la tomodensitométrie sont deux examens complémentaires de choix face à une suspicion de tumeur nasale. L'examen endoscopique autorise une visualisation directe de la muqueuse nasale et la réalisation de biopsies dont la lecture histologique pourra apporter le diagnostic de certitude. L'examen scanner quant à lui permet d'orienter fortement le diagnostic en faveur d'un processus néoplasique, de délimiter l'extension tumorale. On obtient de cette façon des informations essentielles au pronostic et au traitement par radiothérapie si elle est envisagée.

Dans certaines situations (raisons financières, état général du patient trop altéré) il n'est parfois pas possible de coupler ces deux examens. La difficulté réside alors dans le choix de la technique à privilégier. Cette étude a pour objectif de déterminer si l'une possède une performance diagnostique supérieure à l'autre.

Notre travail s'organise autour de deux grandes parties. La première partie constitue une étude bibliographique de l'approche diagnostique des tumeurs nasales du chien et du chat. Elle explique l'importance du choix raisonné des examens complémentaires, compare les apports de la rhinoscopie et de la tomodensitométrie dans la démarche diagnostique, puis leurs intérêts respectifs dans l'établissement du pronostic et le choix de la stratégie

thérapeutique. Les données théoriques sont confrontées aux données d'études cliniques issues de la littérature.

La seconde partie constitue une étude clinique rétrospective de 22 chiens et chats atteints de tumeur nasale, présentés entre janvier 2007 et juin 2010 au Campus Vétérinaire de Lyon pour jetage et/ou cornage chroniques. L'objectif est de déterminer la symptomatologie d'appel motivant la consultation, de répertorier les anomalies relevées à l'examen endoscopique et/ou tomodensitométrique, et d'étudier la concordance des conclusions des examens rhinoscopiques, tomodensitométriques et anatomopathologiques.

PARTIE I

ETUDE BIBLIOGRAPHIQUE

I. APPROCHE DIAGNOSTIQUE DES TUMEURS NASALES DU CHIEN ET DU CHAT

Dans ce travail, nous regroupons sous l'appellation « tumeurs nasales » les tumeurs atteignant la cavité nasale et les sinus de façon primitive : nous avons décidé d'exclure les tumeurs des zones anatomiques adjacentes (mâchoire, structures oculaires…) pouvant envahir secondairement les cavités naso-sinusales afin d'uniformiser nos critères d'étude.

La plupart des tumeurs nasales sont malignes et apparaissent primitivement dans la cavité nasale et s'étendent secondairement aux sinus paranasaux. Cependant, elles peuvent occasionnellement être issues des sinus paranasaux [3].

A. CRITERES DE SUSPICION DE TUMEUR NASALE

1- Epidémiologie [1, 2, 3, 4, 7, 32, 33, 36]

a- Chez le chien

Bien que rares (environ 1 à 2 % des tumeurs canines), les tumeurs nasales du chien représentent environ 70 % des affections de la cavité naso-sinusale.

L'âge moyen des animaux atteints est de 10 ans, mais des cas concernant des chiens âgés de un an ont été rapportés. Aucune prédisposition sexuelle n'a pu être prouvée à ce jour [1, 2, 4, 33].

Ce sont les races de taille moyenne à grande qui sont majoritairement touchées. Les races dolichocéphales et mésocéphales (Berger allemand, Berger belge, Colley…) présentent un risque nettement supérieur aux brachycéphales [32]. Il faut considérer cette information avec précaution car dans les études parvenant à cette conclusion, les chiens brachycéphales sont sous-représentés. Il n'y a pas de différence d'incidence entre les chiens de pure race et les chiens croisés.

Aucun consensus ne se dégage quant au rôle de l'exposition à la fumée de cigarette ou aux polluants environnementaux dans le développement de tumeurs nasales, même si cela pourrait expliquer en partie la potentielle prédisposition des chiens dolichocéphales et mésocéphales, qui possèdent une plus grande surface d'échange de la muqueuse nasale avec les particules volatiles [1, 2, 3, 7, 33, 36].

Les chiens brachycéphales sujets aux sténoses et malformations nasales respirent plus volontiers la gueule ouverte, ce qui diminue l'exposition de la muqueuse nasale aux agents environnementaux potentiellement carcinogènes [3].

Les tumeurs nasales sont le plus souvent malignes. Deux tiers d'entre elles sont des carcinomes (adénocarcinome, carcinome épidermoïde, carcinome indifférencié). Divers sarcomes constituent le dernier tiers (fibrosarcome, chondrosarcome, ostéosarcome, sarcome indifférencié). Les chondrosarcomes concernent généralement des chiens plutôt jeunes [7]. Leur agressivité est essentiellement locale.

En général, lors du diagnostic d'une tumeur nasale, le taux de métastases est faible (de 0 à 12.5 % [3]), mais il peut atteindre 40 à 50 % au moment de la mort du chien [1, 4]. Les sites métastatiques les plus fréquents sont les nœuds lymphatiques loco-régionaux et les poumons *(tableau 1)*. Lors d'un bilan d'extension, ces deux sites pourront être examinés par imagerie médicale (tomodensitométrie). Plus rarement, on retrouve des métastases osseuses, hépatiques, rénales et cérébrales [1].

	Nœuds lymphatiques	**Poumons**
Adénocarcinome	Négligeable	19 %
Carcinome épidermoïde	14 %	Négligeable
Ostéosarcome	12.5 %	
Chondrosarcome	8.3 %	

¤Tableau 1 – Taux métastatique lors du diagnostic : exemple de quatre types tumoraux [1]¤

b- Chez le chat

Bien que rares (environ 1 % des tumeurs félines), les tumeurs nasales du chat représentent plus d'un tiers (de 35 à 39 %) des atteintes chroniques de la cavité nasale [2]. Les tumeurs nasales du chat sont beaucoup moins fréquentes que chez le chien [4].

L'âge moyen des animaux atteints est très variable, avec une majorité vers 8 à 10 ans, mais on observe des cas chez des chats âgés de 1 à 19 ans.

Aucune prédisposition sexuelle n'est prouvée. [3]

Les tumeurs nasales du chat sont également majoritairement malignes, et elles sont principalement représentées par des lymphomes, puis par des carcinomes. On décrit un faible nombre d'esthésioneuroblastomes et de sarcomes (fibrosarcomes, chondrosarcomes, ostéosarcomes, hémangiosarcomes, sarcomes indifférenciés) [7].

Ces tumeurs sont d'agressivité locale et à dissémination métastatique rare et tardive [3, 4], mais on note cependant une exception pour les esthésioneuroblastomes qui ont un potentiel métastatique très élevé [7].

Les rhinites ou sinusites chroniques pourraient constituer un facteur prédisposant à un développement tumoral secondaire.

Aucune influence du statut FeLV (Virus Leucémogène Félin) de l'animal n'est prouvée à ce jour [3].

2- Clinique [1, 2, 3, 4, 5, 6]

En début d'évolution les signes cliniques sont souvent frustes, communs au chien et au chat, et en général non spécifiques : jetage unilatéral séromuqueux ou mucopurulent, épistaxis, dyspnée, éternuements, toux plus rarement. Ces deux derniers symptômes sont expliqués lorsque les sécrétions ont une origine caudale dans la cavité nasale et qu'elles s'écoulent dans le naso-pharynx.

Lors de la progression de la tumeur, le jetage peut devenir bilatéral suite à la destruction du septum nasal. L'épistaxis s'intensifie s'il était présent au départ. La survenue d'un cornage ou ronflement traduit une obstruction de la cavité nasale. On peut noter l'apparition d'un épiphora par compression mécanique des canaux lacrymaux, une procidence de la membrane nictitante, des modifications de l'aspect et de la position de l'œil, une cécité, ainsi que des déformations de la face ou du palais dur.

Si la tumeur effondre la lame criblée de l'éthmoïde, la voûte crânienne peut être envahie : on a alors des signes nerveux (ataxie, convulsions, troubles du comportement…). En effet deux tiers des tumeurs nasales ont un point de départ caudal dans la cavité nasale. Cependant, une absence de signes nerveux n'exclut pas une destruction de la lame criblée avec atteinte de l'encéphale. On peut à l'inverse trouver des chiens ou des chats présentés initialement à la consultation pour troubles nerveux sans symptomatologie d'affection nasale.

Dans les cas tumoraux avancés, on peut se retrouver face à des animaux léthargiques, amaigris, présentant une dysphagie ou une anorexie avec des efforts de déglutition, une adénomégalie mandibulaire ou rétro-pharyngienne uni- ou bilatérale.

Chez le chat, les signes cliniques varient selon la localisation de la tumeur. Une tumeur nasale se traduira le plus souvent par du jetage et des éternuements. Un animal avec une tumeur en position naso-pharyngée présentera plutôt un stertor et une dysphonie.

Un traitement antibiotique et/ou anti-inflammatoire qui contrôle les surinfections bactériennes et l'inflammation péri-tumorale peut entraîner une amélioration clinique transitoire : ces symptômes peu spécifiques peuvent donc évoluer pendant plusieurs mois (3 mois en moyenne chez le chien : de 2 semaines à 2.5 ans ; chez le chat de 1 semaine à 5 ans) avant qu'une investigation ne soit entreprise. Cela implique un diagnostic tardif qui est le frein thérapeutique majeur [1, 2, 3, 4, 5, 6].

Aucun symptôme n'est donc pathognomonique d'un processus tumoral, bien que certains le laissent fortement suspecter (déformations faciales ou du palais dur) : toutes les affections naso-sinusales d'évolution chronique (tumeurs, rhinites inflammatoires, infectieuses, à corps étranger…) ont la même symptomatologie d'appel.

Même si plus des deux tiers des affections naso-sinusales sont constituées par des tumeurs, cela implique donc un diagnostic différentiel rigoureux.

3- Diagnostic différentiel [1, 2, 3, 6]

Chez le chien, lorsque le symptôme d'appel est un jetage, il faut faire le diagnostic différentiel avec :

- les rhinites fongiques (aspergillose)
- les affections buccodentaires (fistules oro-nasales, abcès dentaires…)
- les corps étrangers intra-nasaux
- les rhinites lymphoplasmocytaires
- les rhinites bactériennes
- les polypes inflammatoires
- les infections parasitaires à *Pneumonyssoïdes caninum, Capillaria aerophila*

Chez le chien, lorsque le symptôme d'appel est une épistaxis, il faut faire le diagnostic différentiel avec :

- les coagulopathies primaires et secondaires congénitales (maladie de von Willebrand) ou acquises (leishmaniose, ehrlichiose canine)
- un syndrome d'hyperviscosité sanguine (myélome multiple)
- une hypertension artérielle
- un traumatisme

Une fois l'hypothèse d'un trouble de l'hémostase écartée, il faut penser en premier lieu à une rhinite aspergillaire ou à un processus néoplasique qui, rappelons-le, constitue plus des deux tiers des affections naso-sinusales chez le chien.

Chez le chat, il faudra inclure dans le diagnostic différentiel :
- les polypes nasopharyngés
- les rhinites bactériennes ou virales
- les rhinites lymphoplasmocytaires
- la cryptococcose

Lorsqu'on s'oriente en première intention vers l'hypothèse d'une tumeur nasale, les examens complémentaires de première intention sont ceux d'imagerie médicale (tomodensitométrie, imagerie par résonance magnétique) qui permettent de conforter la suspicion clinique et de réaliser un bilan d'extension. Ils doivent par contre obligatoirement précéder tout examen invasif (endoscopie, biopsies) pouvant être à l'origine d'hémorragies qui altèrent le contraste et perturbent l'interprétation des images.

Les points clés à retenir concernant les tumeurs nasales sont les suivants :
- elles sont rares chez le chien et le chat comparativement aux autres tumeurs
- elles représentent plus des 2/3 des affections des cavités naso-sinusales du chien et plus du 1/3 des affections chroniques nasales du chat
- ce sont majoritairement des tumeurs malignes, avec essentiellement des carcinomes et sarcomes chez le chien, des lymphomes et carcinomes chez le chat
- elles sont d'agressivité locale et métastasent rarement et tardivement
- aucun symptôme n'est pathognomonique, mais il faut y penser en première intention lors de déformation faciale, jetage chronique, épistaxis. Il y a nécessité d'un diagnostic différentiel rigoureux.

B. CHOIX RAISONNE DES EXAMENS COMPLEMENTAIRES

1- Choix des examens les plus adaptés lors de suspicion de tumeur nasale

Afin d'investiguer une suspicion de tumeur nasale, l'endoscopie ainsi que trois examens d'imagerie médicale s'offrent au praticien vétérinaire : radiographie, examen tomodensitométrique et imagerie par résonance magnétique.

Toutes ces méthodes d'investigations nécessitent une anesthésie générale.

Seuls les examens d'imagerie permettent un bilan d'extension locale et à distance, qui sera indispensable si une chirurgie ou une radiothérapie est envisagée.

a- La radiographie conserve-t-elle un intérêt aujourd'hui ? [1, 8, 9, 10, 15, 16, 34, 37]

Une étude réalisée entre 1986 et 1987 sur 31 chiens atteints de tumeur nasale [15], ainsi qu'une autre réalisée sur 21 chiens en 1992 [16] ont conclu à la nette supériorité de l'examen tomodensitométrique sur l'examen radiographique pour explorer l'hypothèse de tumeur nasale. Ce fait est aujourd'hui largement démontré et ne fait plus débat.

L'examen tomodensitométrique permet de déterminer précisément les limites de la tumeur, d'évaluer son extension aux structures osseuses voisines : sinus paranasaux, espace rétro-orbitaire, palais dur, lame criblée et extension à l'encéphale. Contrairement aux clichés radiographiques qui présentent de nombreuses superpositions anatomiques, les coupes transversales tomodensitométriques permettent une désuperposition (reconstructions dans le plan sagittal et dorsal) facilitant grandement le travail d'interprétation, ainsi qu'une localisation précise des destructions tissulaires. Le scanner fournit des clichés proches de ceux obtenus à la radiographie, mais de contraste nettement supérieur. Le scanner est donc plus sensible et plus spécifique pour repérer les opacifications ou les lyses osseuses, et pour préciser si la lésion est uni ou bilatérale [8, 10, 15, 37].

On peut ainsi obtenir un **bilan d'extension local précis**, autorisant une définition du stade clinique, une évaluation du pronostic et une adaptation éventuelle d'un protocole de radiothérapie.

Dans le cas où on veut effectuer un **bilan d'extension à distance** (pour préciser le bénéfice sur le moyen terme d'une chirurgie ou d'une radiothérapie lorsqu'elle est souhaitée par le propriétaire), on va rechercher des métastases pulmonaires. Si l'examen choisi est la radiographie, il faut réaliser de nouveaux clichés pulmonaires, et la limite de détection des nodules métastatiques avec cette technique est de 7 à 9 mm. Par contre, le scanner permet d'effectuer un examen de la région thoracique dans la prolongation de celui

des cavités nasales, en un temps très réduit et avec une nette supériorité de sensibilité (détection de nodules à 1 mm). Le nombre de nodules pulmonaires détectables augmente et ils sont également visualisés dans un plus grand nombre de lobes avec cette dernière technique d'imagerie [1,34].

En revanche, lors de processus tumoral très avancé, la radiographie conventionnelle conserve un intérêt diagnostique, car dans ce cas sa sensibilité est comparable à celle de la tomodensitométrie pour la mise en évidence des lésions osseuses lytiques majeures de la cavité nasale.

Dans ce cas, les patients présentés à la consultation ont en général des signes cliniques francs (déformations faciales). Comme la majorité des structures vétérinaires n'a pas d'équipement tomodensitométrique, la radiographie conventionnelle sera dans ces circonstances aussi performante que le scanner pour détecter un processus tumoral avancé (ce qui répond à la demande initiale du client désirant mettre un nom sur l'affection dont souffre son animal). Elle le sera moins pour réaliser un bilan d'extension loco-régional précis (ce qui répond à la demande secondaire hypothétique du client intéressé par un traitement chirurgical ou de radiothérapie pour son animal) [9, 10, 15]. Toutefois, lors de processus tumoral très avancé, un traitement chirurgical ne sera pas envisageable et le bénéfice d'une radiothérapie restreint.

Une limite supplémentaire des radiographies de la cavité nasale est leur **difficulté de réalisation** : le positionnement adapté est contraignant (la symétrie doit être parfaite) et nécessite une anesthésie générale. On doit éviter au maximum les superpositions anatomiques en étant très précis sur le positionnement de l'animal. Souvent les clichés obtenus en première intention ne sont pas satisfaisants pour l'interprétation, et le praticien est obligé d'allonger le temps d'anesthésie pour réaliser de nouvelles incidences, augmentant d'autant l'exposition des manipulateurs. L'interprétation des clichés requiert une bonne connaissance de la complexité anatomique de la tête du chien et du chat.

Pour permettre une observation détaillée, il faut un bon contraste entre l'os et les tissus mous environnants, donc un temps de pose long et un kilovoltage faible (inférieur à 60 kV). Il faut également utiliser des écrans lents (de vitesse inférieure ou égale à 100 ms) et placer l'animal directement sur la cassette pour avoir une excellente résolution spatiale avec une très bonne définition des structures osseuses fines (circonvolutions des cornets nasaux et volutes de l'éthmoïde).

Cette procédure n'implique pas seulement un bon placement de la tête : il est très important de faire attention au positionnement de la langue, de la sonde endotrachéale, des moyens de fixité (adhésif, sacs de sable…) et de tout ce qui pourrait se superposer aux structures du crâne [8, 9, 10].

Scanner et radiographie nécessitent tous deux une anesthésie générale, mais si on compare les **temps d'anesthésie** respectifs, on s'aperçoit que le scanner est une technique très rapide (moins de 5 minutes par région), alors que la réalisation de la totalité des clichés radiographiques de la cavité nasale dure au minimum une demi heure, voire en moyenne une heure si on tient compte des clichés devant être refaits.

Du point de vue du client il faut également considérer **l'aspect financier** de ces deux examens.

Sur le Campus Vétérinaire de Lyon, le coût total comprenant l'anesthésie générale et l'examen radiographique des cavités naso-sinusales est de 120 € en moyenne. En comparaison, un examen tomodensitométrique, anesthésie générale comprise, revient à 300 €. Les tarifs sont du même ordre dans une structure privée.

En conclusion, bien que des radiographies réalisées dans d'excellentes conditions permettent souvent de suspecter une tumeur nasale en clientèle où cette technique est la plus disponible, l'examen tomodensitométrique permet d'établir un diagnostic plus précoce, ainsi qu'un bilan d'extension local et à distance plus précis avec une sensibilité très supérieure.

L'examen tomodensitométrique présente l'avantage d'être beaucoup plus rapide, ce qui est intéressant du point de vue anesthésique, et il offre la possibilité de s'affranchir des difficultés de positionnement de l'examen radiographique.

Au niveau financier, la tomodensitométrie reste plus chère d'une centaine d'euros par rapport à la radiographie, mais si on compare le rapport qualité/coût, elle reste tout de même très avantageuse par rapport à la traditionnelle radiographie.

b- L'examen d'imagerie par résonance magnétique est-il plus performant que l'examen tomodensitométrique ? [1, 10, 11, 12, 13, 14, 21]

De nos jours, l'imagerie par résonance magnétique nucléaire (IRM), bien qu'en plein essor, reste encore bien moins courante que les autres techniques d'imagerie médicale.

L'interprétation des images obtenues par IRM est très différente de celle de la radiographie : les contrastes tissulaires sont variables en fonction des paramètres techniques ; on parle de contrastes ou « pondérations » T1 ou T2. L'analyse requiert donc des imageurs avec une formation spécifique. Malgré leur spécialisation poussée, il peut persister entre différents radiologues de légères variations d'interprétation d'images identiques.

Une étude réalisée entre 2000 et 2004 sur douze chiens atteints de tumeur nasale [11] a montré que l'IRM est un excellent examen d'imagerie médicale pour évaluer l'extension du processus tumoral ; plusieurs facteurs pronostiques sont facilement visualisables : effraction du septum, envahissement cérébral.

L'imagerie par résonance magnétique est très performante pour l'appréciation des tissus mous, mais beaucoup moins pour celle des structures osseuses. Grâce à son fort contraste tissulaire, l'IRM permet la distinction entre une structure tissulaire oblitérant la cavité nasale et des collections séreuses ou muqueuses situées dans les sinus paranasaux ou dans la cavité nasale caudale. S'il est difficile d'apprécier par IRM les lésions des différents os du crâne, c'est en revanche plus facile pour les cornets nasaux et le septum qui sont recouverts par de la muqueuse, qui est bien distinguable. De la même façon, on identifie très bien les tissus mous environnants : espace rétrobulbaire, nasopharynx, palais mou, glandes salivaires et nœuds lymphatiques [10].

Un examen IRM est donc, au même plan que le scanner, parfaitement indiqué dans le cas où une chirurgie et/ou une radiothérapie est envisagée, car il permet de réaliser un **excellent bilan d'extension local** [1].

Ces deux examens de désuperposition permettent autant l'un que l'autre, à la suite d'une première série d'images, de réaliser de nouvelles acquisitions après injection de produit de contraste (iodé dosé à 300mg/ml pour le scanner, et gadolinium pour l'IRM). Cela permet de mettre en évidence d'éventuelles lésions non visibles précédemment et de mieux définir la nature de la lésion (tumeur, abcès, foyer de nécrose).

Contrairement aux résultats avancés en 1991 par Moore et al. [12], une étude réalisée sur 8 chiens atteints de tumeur nasale publiée en 2004 [13] ainsi qu'une plus récente publiée en 2009 [14] concernant 21 chiens démontrent que **l'IRM n'est pas supérieure au scanner pour détecter une tumeur nasale en l'absence d'envahissement cérébral.** Le scanner offre une meilleure résolution et un contraste intéressant sur les structures osseuses, donc sur les cornets nasaux : les images tomodensitométriques autorisent une appréciation plus fine des anomalies osseuses [1, 10, 14].

La technique d'**IRM** est **moins rapide** que le scanner (le temps d'acquisition est de 30 à 40 minutes par région contre moins de 5 minutes pour le scanner). Lors de l'examen scanner, une fois l'acquisition réalisée, l'image obtenue peut être retravaillée au moyen de différentes « fenêtres » ou algorithmes de reconstruction. A l'inverse, en imagerie par résonance magnétique, chaque acquisition d'image et chaque type de séquence doivent provenir d'une nouvelle acquisition, ce qui augmente donc grandement le temps d'examen [21].

En outre la prescription du **scanner est plus fréquente** ; il est disponible depuis plus longtemps et dans un plus grand nombre de structures vétérinaires. Les imageurs capables

d'interpréter les images obtenues par résonance magnétique sont encore peu nombreux. En pratique clinique libérale, le vétérinaire généraliste va donc plus facilement référer pour un examen tomodensitométrique.

En conclusion, face à une tumeur nasale, plusieurs techniques d'imagerie peuvent être envisagées, chacune présentant des avantages et des inconvénients *(tableau 2)* :

	Avantages	**Inconvénients**
Radiographie	-Disponibilité -Orientation diagnostique (inflammatoire/tumoral) -Faible coût	-Superposition des structures -Diagnostic tardif -Rayonnements ionisants
Examen TDM	-Excellente résolution osseuse -Diagnostic précoce -Bilan d'extension local/à distance	-Rayonnements ionisants -Faible disponibilité -Coût
Examen IRM	-Excellente résolution (tissus mous) -Diagnostic précoce -Bilan d'extension local	-Lyse osseuse moins visible -Faible disponibilité -Coût

¤Tableau 2 – Bilan comparatif de différentes techniques d'imagerie pour les affections de la cavité nasale, d'après [10]¤

Les points clés concernant les apports respectifs du scanner et de l'IRM pour le diagnostic de tumeur nasale sont les suivants :
- la radiographie des cavités naso-sinusales est en voie d'être désuète et est remplacée par l'examen tomodensitométrique,
- l'imagerie par résonance magnétique n'est pas plus performante que le scanner en l'absence d'envahissement cérébral.

→ Ces raisons ont motivé notre décision de ne pas aborder plus avant la radiographie et l'imagerie par résonance magnétique.

2- Intérêts et limites du scanner et de l'endoscopie dans l'approche diagnostique d'une affection naso-sinusale chronique

Face à une suspicion de tumeur nasale, la tomodensitométrie et l'endoscopie sont les deux examens qui peuvent être proposés en première intention pour leurs performances diagnostiques et pour leur accessibilité en clientèle.

Le scanner est une technique d'imagerie qui permet d'obtenir une **image construite** de l'anatomie de la tête, avec des reconstructions dans plusieurs plans et en 3 dimensions.

L'endoscopie quant à elle n'est pas une technique d'imagerie, mais elle autorise une **visualisation directe** des structures internes de la cavité nasale.

Nous allons à présent discuter les avantages et les limites respectifs de chacune des techniques. L'objectif est de savoir si l'une est plus performante que l'autre ou si elles peuvent se substituer l'une à l'autre.

a- Scanner

i. Structures anatomiques naso-sinusales visualisées au scanner [17, 18, 19, 20, 42]

La complexité anatomique de la tête des carnivores domestiques nécessite de la part de l'imageur une excellente connaissance des structures la constituant [16, 17, 18, 20].

Avant de pouvoir prétendre repérer d'éventuelles lésions, il faut connaître les images normales lors de l'examen tomodensitométrique des cavités naso-sinusales du chien et du chat. Des coupes transversales et longitudinales de cavités nasales normales de chien réalisées à différents niveaux sont présentées dans les *images 1 à 8*.

Légendes des coupes tomodensitométriques de la tête d'un animal sain
1 septum nasal ; 2 pli alaire ; 3 canine supérieure ; 4 os mandibulaire ; 5 canine inférieure (racine) ; 6 os incisif ; 7 os nasal ; 8 langue ; 9 sonde endo-trachéale ; 10 lèvre supérieure ; 11 lèvre inférieure ; 12 vomer ; 13 os maxillaire ; 14 prémolaire II inférieure ; 15 prémolaire II supérieure ; 16 palais osseux (os maxillaire) ; 17 canal mandibulaire (artère + veine + nerf alvéolo-mandibulaire) ; 18 cornet nasal ventral ; 19 cornet nasal dorsal ; 20 muqueuse palatine et palais dur ; 21 prémolaire IV inférieure ; 22 prémolaire III supérieure ; 23 méat naso-pharyngien ; 24 endoturbinal (volute de l'éthmoïde) ; 25 muscles génioglosse et géniohyoïdien ; 26 os frontal ; 27 lame perpendiculaire (os éthmoïde) ; 28 lame orbitaire (os éthmoïde) ; 29 lame basale (os palatin) ; 30 os palatin ; 31 éthmoturbinaux ; 32 récessus maxillaire (sinus) ; 33 molaire I inférieure ; 34 lame criblée de l'éthmoïde ; 35 maxillaire ; 36 commissure de paupières ; 37 nasopharynx ; 38 sinus frontal latéral ; 39 sinus frontal médial ; 40 pôle cérébral rostral (et bulbe olfactif associé) ; 41 processus zygomatique de l'os frontal ; 42 œil ; 43 arcade zygomatique ; 44 sinus sagittal dorsal ; 45 récessus sphénoïdal ; 46 branche de la mandibule ; 47 palais mou ; 48 processus sphénoïde ; 49 cornet nasal moyen ; 50 os zygomatique ; 51 muscle temporal

¤Encadré 1 – Légendes des coupes tomodensitométriques de la tête d'un chien sain, d'après [19, 42]¤

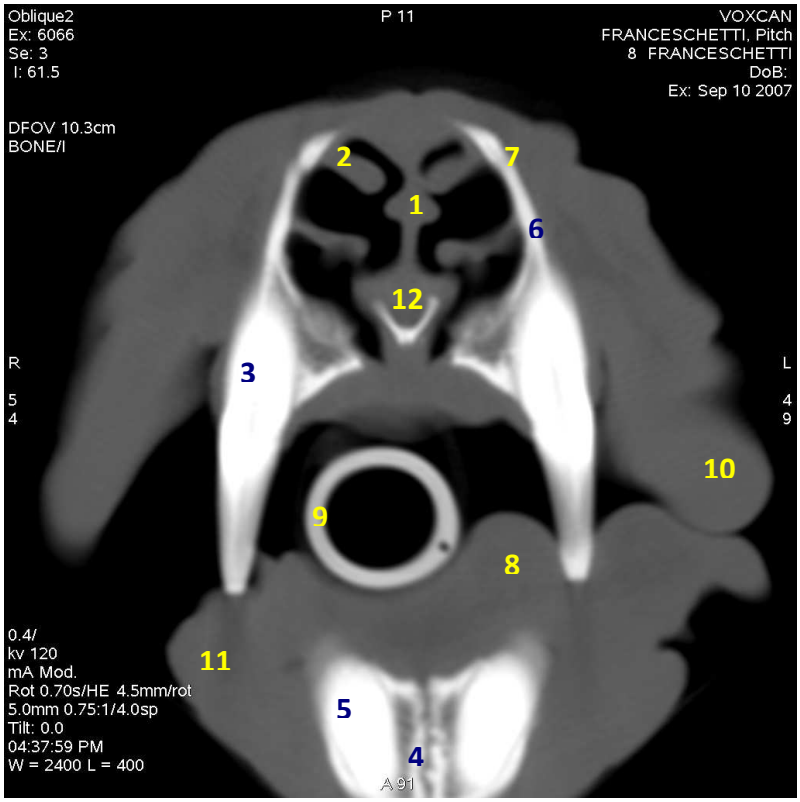

1. septum nasal
2. pli alaire
3. canine supérieure
4. os mandibulaire
5. canine inférieure (racine)
6. os incisif
7. os nasal
8. langue
9. sonde endo-trachéale
10. lèvre supérieure
11. lèvre inférieure
12. vomer

Image 1 – Coupe transversale tomodensitométrique de la cavité nasale rostrale d'un Bouvier Bernois mâle âgé de 9 ans, VOXCAN¤

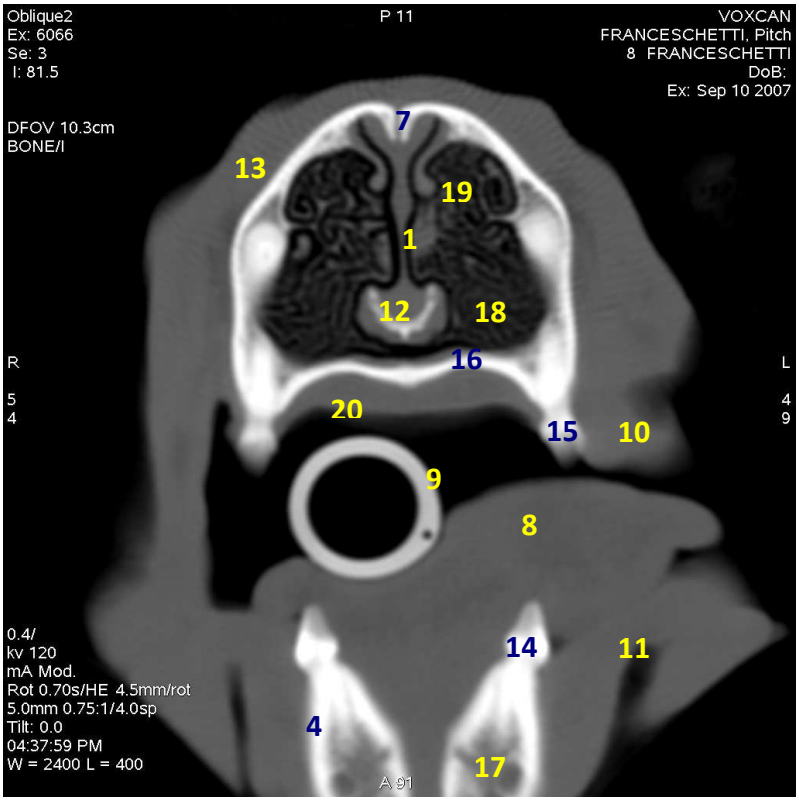

1. septum nasal
4. os mandibulaire
7. os nasal
8. langue
9. sonde endo-trachéale
10. lèvre supérieure
11. lèvre inférieure
12. vomer
13. os maxillaire
14. prémolaire II inférieure
15. prémolaire II supérieure
16. palais osseux (os maxillaire)
17. canal mandibulaire (artère + veine + nerf alvéolo-mandibulaire)
18. cornet nasal ventral
19. cornet nasal dorsal
20. muqueuse palatine et palais dur

¤Image 2 – Coupe transversale tomodensitométrique de la cavité nasale rostrale d'un Bouvier Bernois mâle âgé de 9 ans, VOXCAN¤

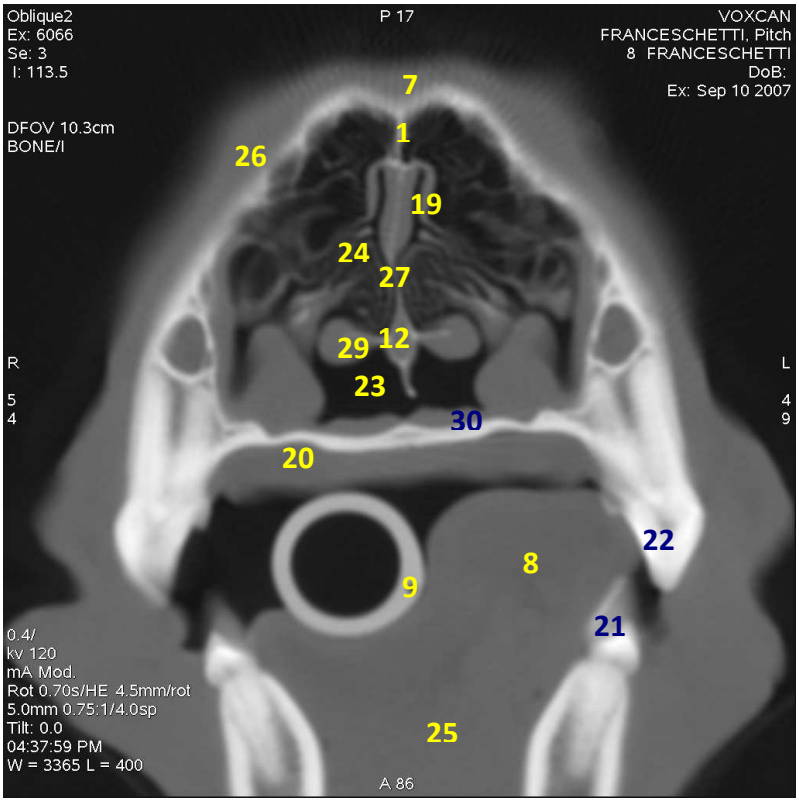

1. septum nasal
7. os nasal
8. langue
9. sonde endo-trachéale
12. vomer
19. cornet nasal dorsal
20. muqueuse palatine et palais dur
21. prémolaire IV inférieure
22. prémolaire III supérieure
23. méat naso-pharyngien
24. endoturbinal (volute de l'éthmoïde)
25. muscles génioglosse et géniohyoïdien
26. os frontal
27. lame perpendiculaire (os éthmoïde)
29. lame basale (os palatin)
30. os palatin

¤Image 3 – Coupe transversale tomodensitométrique de la cavité nasale moyenne d'un Bouvier Bernois mâle âgé de 9 ans, VOXCAN¤

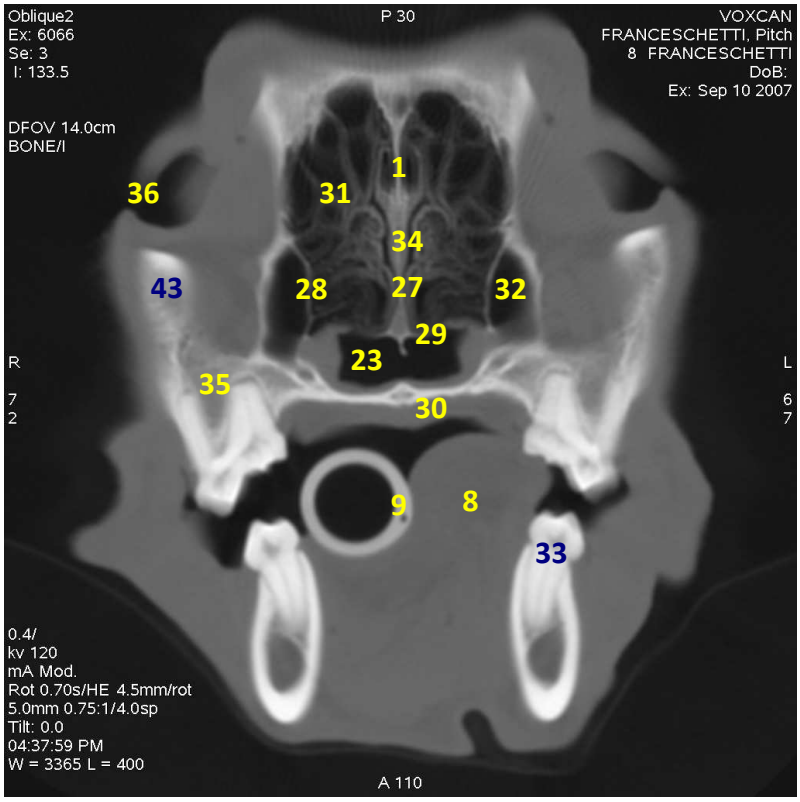

1. septum nasal
8. langue
9. sonde endo-trachéale
23. méat naso-pharyngien
27. lame perpendiculaire (os éthmoïde)
28. lame orbitaire (os éthmoïde)
29. lame basale (os palatin)
30. os palatin
31. éthmoturbinaux
32. récessus maxillaire (sinus)
33. molaire I inférieure
34. lame criblée de l'éthmoïde
35. maxillaire
36. commissure de paupières
43. arcade zygomatique

¤Image 4 – Coupe transversale tomodensitométrique de la cavité nasale caudale d'un Bouvier Bernois mâle âgé de 9 ans, VOXCAN¤

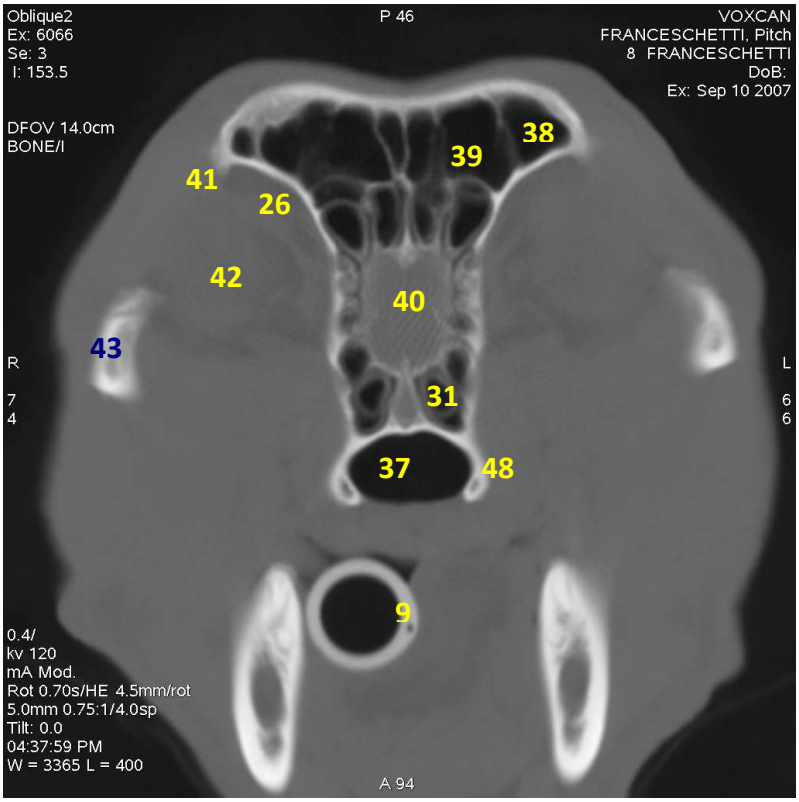

9. sonde endo-trachéale
26. os frontal
31. éthmoturbinaux
37. nasopharynx
38. sinus frontal latéral
39. sinus frontal médial
40. pôle cérébral rostral (et bulbe olfactif associé)
41. processus zygomatique de l'os frontal
42. œil
43. arcade zygomatique
48. processus sphénoïde

¤Image 5 – Coupe transversale tomodensitométrique de la cavité nasale au niveau de l'éthmoïde d'un Bouvier Bernois mâle âgé de 9 ans, VOXCAN¤

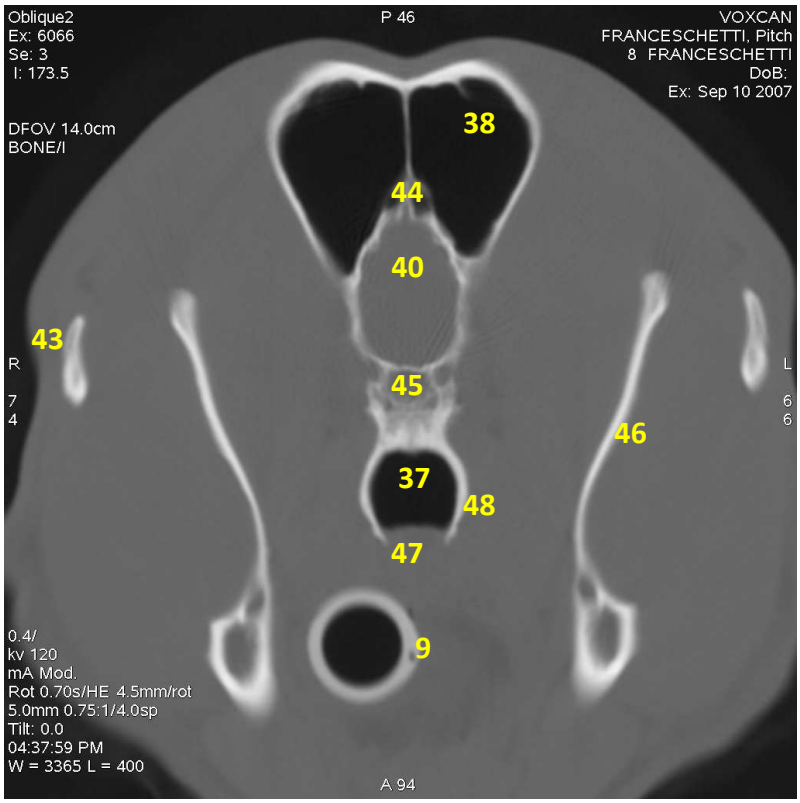

9. sonde endo-trachéale
37. nasopharynx
38. sinus frontal latéral
40. pôle cérébral rostral (et bulbe olfactif associé)
43. arcade zygomatique
44. sinus sagittal dorsal
45. récessus sphénoïdal
46. branche de la mandibule
47. palais mou
48. processus sphénoïde

¤Image 6 – Coupe transversale tomodensitométrique au niveau des lobes olfactifs d'un Bouvier Bernois mâle âgé de 9 ans, VOXCAN¤

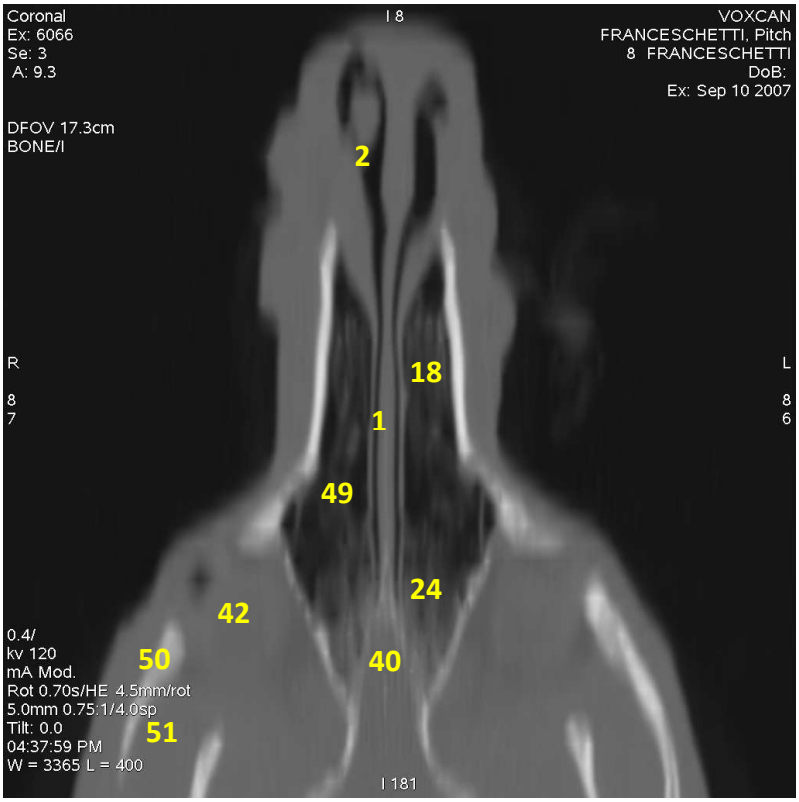

1. septum nasal
2. pli alaire
18. cornet nasal ventral
24. endoturbinal (volute de l'éthmoïde)
40. pôle cérébral rostral (et bulbe olfactif associé)
42. œil
49. cornet nasal moyen
50. os zygomatique
51. muscle temporal

¤Image 7 – Coupe longitudinale tomodensitométrique de la cavité nasale d'un Bouvier Bernois mâle âgé de 9 ans, VOXCAN¤

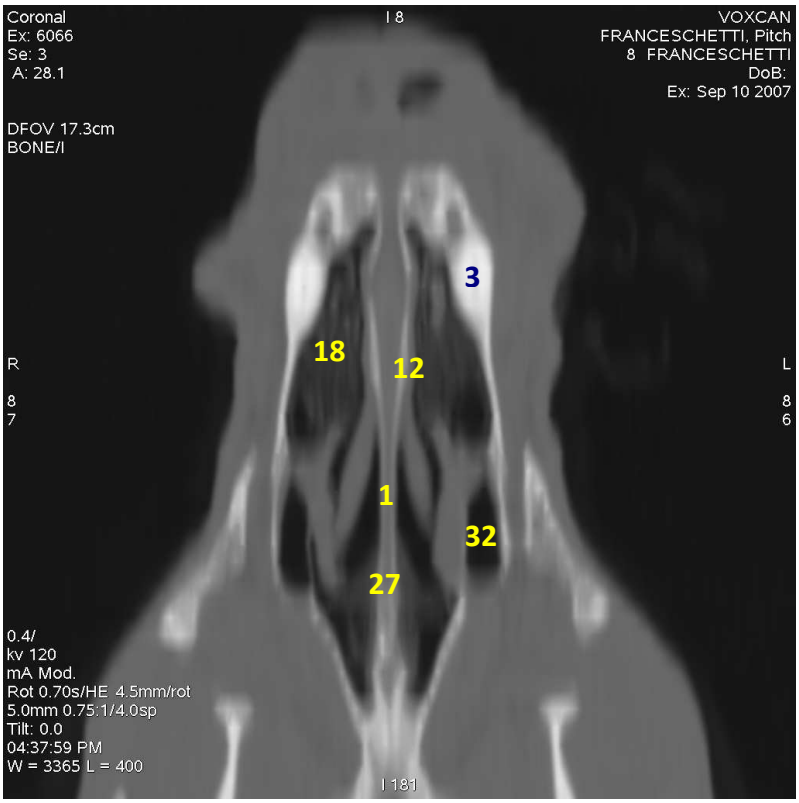

1. septum nasal
3. canine supérieure
12. vomer
18. cornet nasal ventral
27. lame perpendiculaire (os éthmoïde)
32. récessus maxillaire (sinus)

¤Image 8 – Coupe longitudinale tomodensitométrique de la cavité nasale d'un Bouvier Bernois mâle âgé de 9 ans, VOXCAN¤

A titre de comparaison, nous avons choisi de présenter des images *(images 9 à 16)* obtenues après examen tomodensitométrique d'un chien atteint de processus tumoral de type épithélial (carcinome) des cavités naso-sinusales. Les légendes des structures anatomiques envahies apparaissent dans l'*encadré 2*.

Commentaires des coupes tomodensitométriques de la tête d'un chien atteint de tumeur nasale
1 opacité de type tissulaire/liquidien comblant la partie droite de la cavité nasale et disparition des cornets nasaux en regard ; 2 lyse de l'os maxillaire droit en regard des prémolaires III et IV supérieures droites et productions osseuses discrètes ; 3 lame criblée intègre ; 4 sinus frontaux et sphénoïdes droits comblés par une opacité de type tissulaire/liquidien ; 5 ménisque dans le sinus frontal droit évoquant la présence de liquide ; 6 choanes comblées par une opacité de type tissulaire/liquidien ; 7 encéphale rostral sans anomalie visible

¤ Encadré 2 – Commentaires des coupes tomodensitométriques de la tête d'un chien atteint de tumeur nasale¤

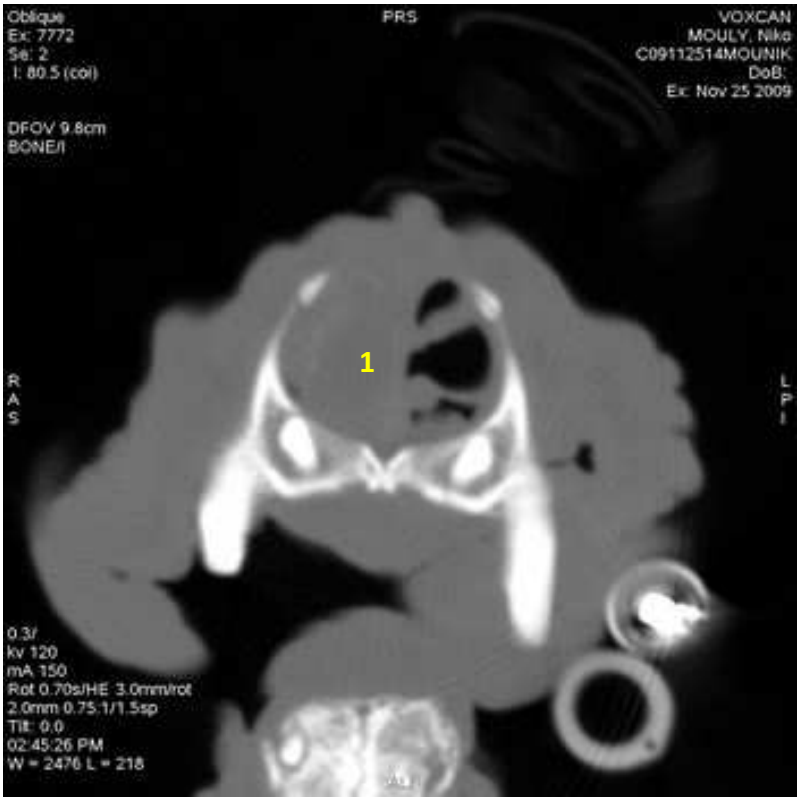

1. opacité de type tissulaire/liquidien comblant la partie droite de la cavité nasale et disparition des cornets nasaux en regard

¤Image 9 – Coupe transversale tomodensitométrique de la cavité nasale rostrale d'un Braque de Weimar mâle âgé de 12 ans, VOXCAN¤

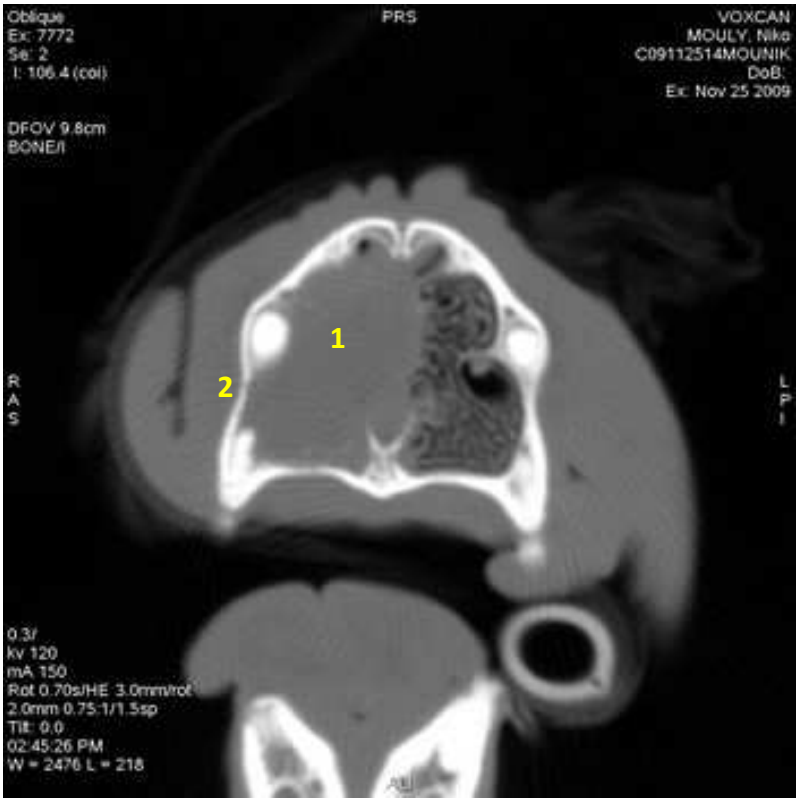

1. opacité de type tissulaire/liquidien comblant la partie droite de la cavité nasale et disparition des cornets nasaux en regard

2. lyse de l'os maxillaire droit en regard des prémolaires III et IV supérieures droites et productions osseuses discrètes

¤Image 10 – Coupe transversale tomodensitométrique de la cavité nasale rostrale d'un Braque de Weimar mâle âgé de 12 ans, VOXCAN¤

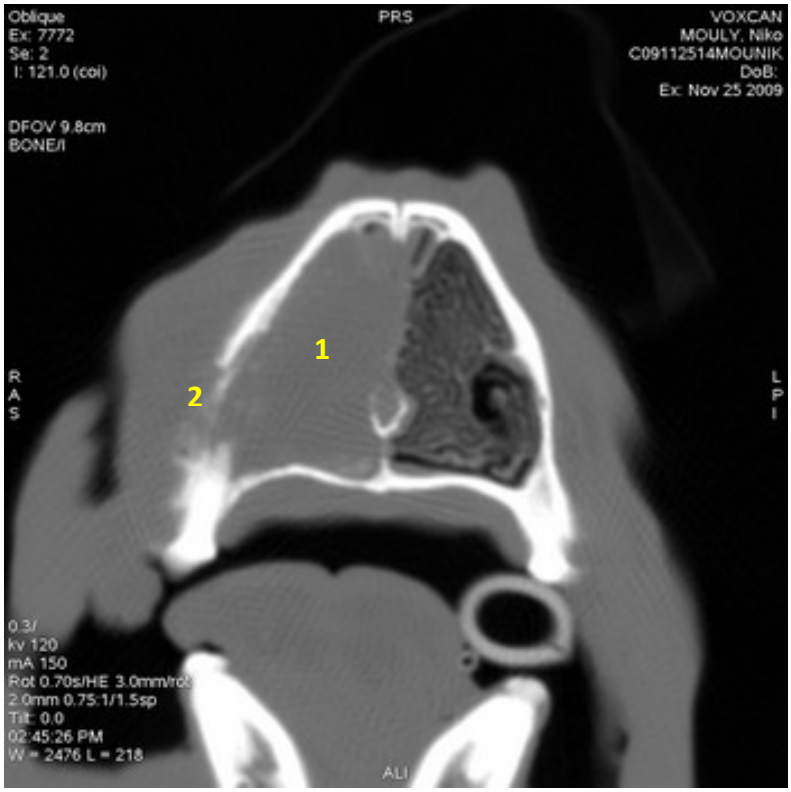

1. opacité de type tissulaire/liquidien comblant la partie droite de la cavité nasale et disparition des cornets nasaux en regard

2. lyse de l'os maxillaire droit en regard des prémolaires III et IV supérieures droites et productions osseuses discrètes

Image 11 – Coupe transversale tomodensitométrique de la cavité nasale moyenne d'un Braque de Weimar mâle âgé de 12 ans, VOXCAN¤

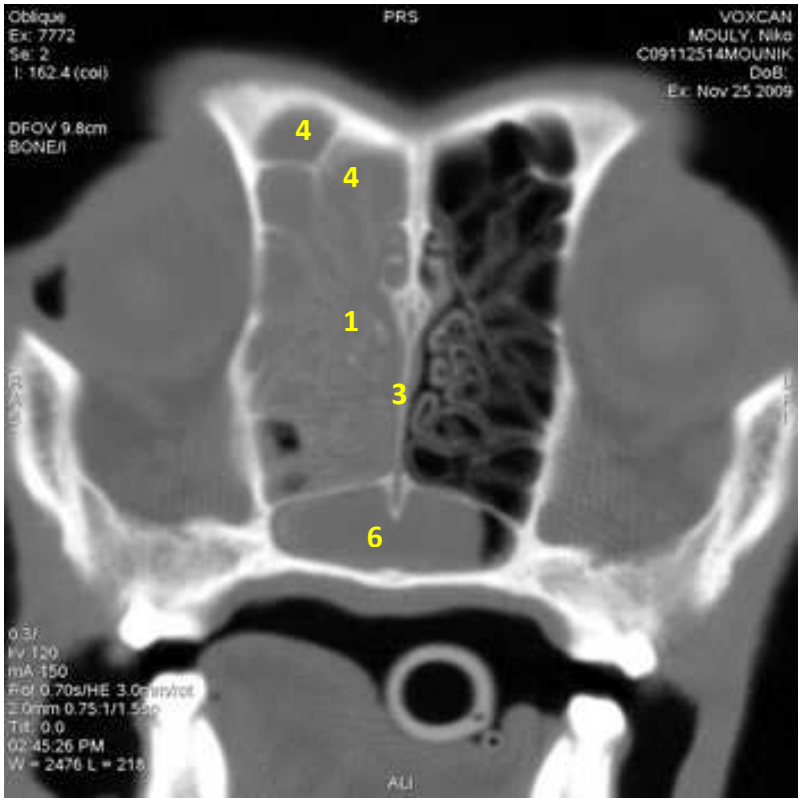

1. opacité de type tissulaire/liquidien comblant la partie droite de la cavité nasale et disparition des cornets nasaux en regard

3. lame criblée intègre

4. sinus frontaux et sphénoïdes droits comblés par une opacité de type tissulaire/liquidien

6. choanes comblées par une opacité de type tissulaire/liquidien

¤Image 12 – Coupe transversale tomodensitométrique de la cavité nasale caudale d'un Braque de Weimar mâle âgé de 12 ans, VOXCAN¤

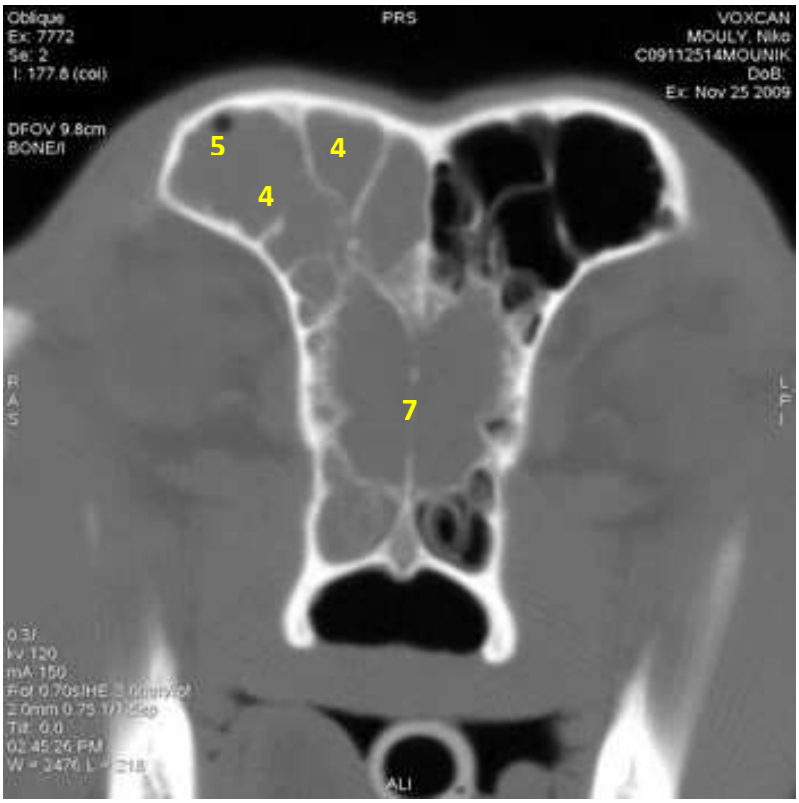

4. sinus frontaux et sphénoïdes droits comblés par une opacité de type tissulaire/liquidien

5. ménisque dans le sinus frontal droit évoquant la présence de liquide

7. encéphale rostral sans anomalie visible

¤Image 13 – Coupe transversale tomodensitométrique au niveau des lobes olfactifs d'un Braque de Weimar mâle âgé de 12 ans, VOXCAN¤

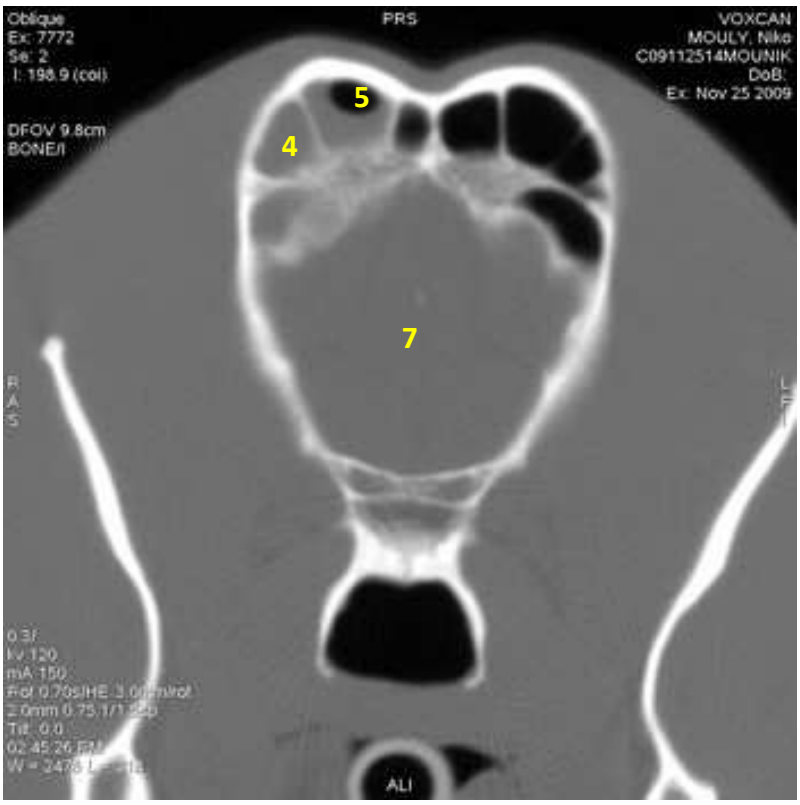

4. sinus frontaux et sphénoïdes droits comblés par une opacité de type tissulaire/liquidien

5. ménisque dans le sinus frontal droit évoquant la présence de liquide

7. encéphale rostral sans anomalie visible

¤Image 14 – Coupe transversale tomodensitométrique au niveau de l'encéphale crânial d'un Braque de Weimar mâle âgé de 12 ans, VOXCAN¤

1. opacité de type tissulaire/liquidien comblant la partie droite de la cavité nasale et disparition des cornets nasaux en regard

3. lame criblée intègre

¤Image 15 – Coupe longitudinale tomodensitométrique de la cavité nasale d'un Braque de Weimar mâle âgé de 12 ans, VOXCAN¤

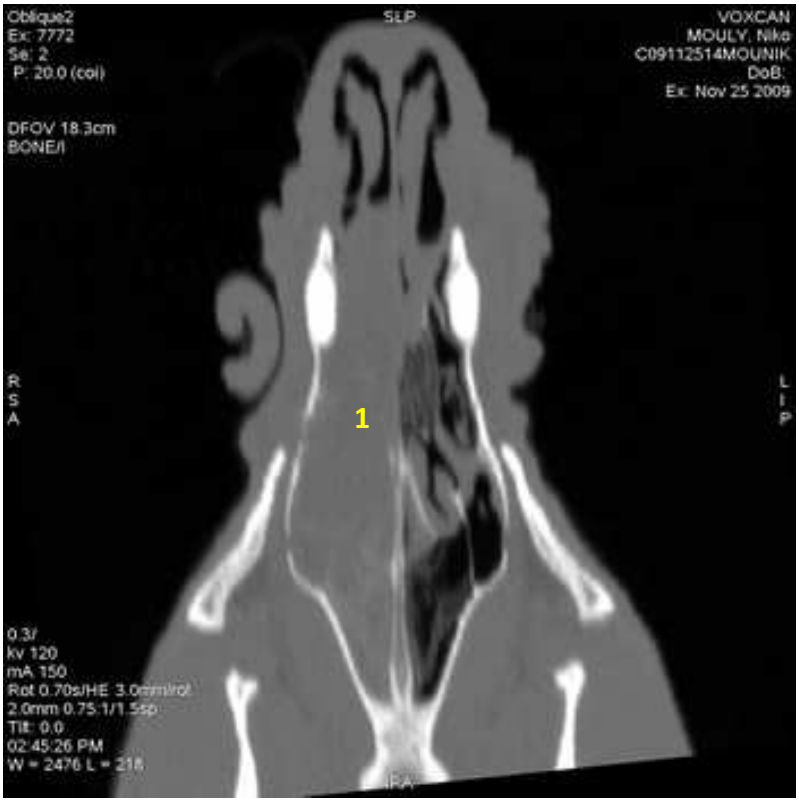

1. opacité de type tissulaire/liquidien comblant la partie droite de la cavité nasale et disparition des cornets nasaux en regard

¤Image 16 – Coupe longitudinale tomodensitométrique de la cavité nasale d'un Braque de Weimar mâle âgé de 12 ans, VOXCAN¤

ii. Intérêts de la tomodensitométrie [21, 23]

Il est grandement recommandé de réaliser un scanner sur les animaux atteints d'affection nasale chronique étant donné la discrimination permise par cet examen entre les différentes causes. Il autorise une **très bonne différenciation des tissus et une analyse très fine des structures osseuses**. L'image obtenue lors de l'acquisition peut être remaniée pour amplifier un détail d'une zone particulière sans besoin de renouveler l'examen.

L'étude tomodensitométrique peut être poursuivie avec injection intra-veineuse d'un produit de contraste iodé (300mg/ml en général) : ceci est utile pour repérer certains détails anatomiques, détecter des lésions autrement non discernables des tissus environnants et affiner les informations concernant celles-ci (abcès, foyer de nécrose, tumeur) [21].

Ainsi on a pu établir des indicateurs tomodensitométriques d'affections nasales (CTDIs pour *Computed Tomographic Disease Indicators*), dont sept plus ou moins combinés sont fréquemment associés à des processus tumoraux *(encadré 1)* [23].

Indicateurs tomodensitométriques (*CTDIs*)
- Opacification tissulaire anormale de l'espace rétrobulbaire - Aires d'opacifications (de la cavité nasale ou des structures adjacentes) contenant des plages de densité augmentée - Destruction d'un ou des deux os maxillaires latéraux - Destruction de la partie rostrale du maxillaire dorsal - Destruction de l'éthmoïde - Productions osseuses sur le maxillaire latéral - Destruction de l'os nasal

¤Encadré 3 – Indicateurs tomodensitométriques (*CTDIs*) fréquemment rencontrés lors de tumeur nasale [23]¤

Les images du scanner permettent un **bilan d'extension précis**, d'où la possibilité de les utiliser en aide à la radiothérapie : on localise exactement les zones à cibler lors du traitement. Les doses de radiations sont ainsi administrées de façon plus sécuritaire. Les informations tomodensitométriques sont également utiles au chirurgien dans les rares cas où un acte chirurgical à visée diagnostique ou thérapeutique est nécessaire [21].

L'extension précise du processus tumoral étant connue, le scanner indique clairement les zones de la cavité nasale à biopser. Les résultats d'anatomopathologie doivent néanmoins toujours être interprétés en corrélation avec les données du scanner. S'il y a divergence entre les conclusions des examens tomodensitométriques et anatomopathologiques, il faut réaliser de nouvelles biopsies.

iii. Limites de la tomodensitométrie [22, 24, 25]

Une étude publiée en 2003 par Saunders et al. [22] réalisée sur 80 chiens atteints d'affection nasale chronique conclut que la tomodensitométrie est un excellent outil pour diagnostiquer ces affections, ainsi que pour distinguer les processus néoplasiques, les rhinites aspergillaires, les rhinites non spécifiques et les rhinites par corps étranger. Cependant, la distinction entre les rhinites destructives dues à l'aspergillose ou à un corps étranger nasal n'a pas pu être clairement établie, car **le scanner ne permet pas de visualiser les corps étrangers végétaux**, mais seulement ceux en métal ou en verre. Ainsi face à un examen tomodensitométrique n'apportant pas d'argument en faveur d'un corps étranger il ne faut pas exclure cette hypothèse. Un autre moyen d'investigation plus adapté dans ce cas sera à envisager : la rhinoscopie. L'endoscopie est l'examen le plus indiqué face à une suspicion prioritaire de corps étranger intra-nasal.

Si la localisation de certaines lésions oriente fortement le diagnostic (par exemple lors de localisation unilatérale on peut évoquer en priorité un corps étranger, une fistule oronasale mais aussi une tumeur), il n'existe **pas de signe pathognomonique** à l'examen tomodensitométrique. Ainsi, lors d'affection naso-sinusale non destructive, il faut faire le diagnostic différentiel entre une rhinite (allergique, infectieuse, à médiation immune, à corps étranger), diverses causes d'hémorragie, un lymphome. Lors de la constatation d'une affection naso-sinusale destructive avec effet de masse, le diagnostic différentiel concerne essentiellement un carcinome nasal et chez le chat la cryptococcose [24] et le lymphome [25]. Enfin lors d'une affection naso-sinusale lytique sans effet de masse il faut envisager en priorité une aspergillose ou un processus tumoral de type carcinome ou lymphome (notamment chez le chat, comme le montre l'étude réalisée sur 62 chats publiée en 2003 [25]).

C'est pour cela que les biopsies sont fortement recommandées afin d'obtenir un diagnostic de certitude.

Il faut également faire attention à des signes trompeurs, par exemple un septum nasal dévié de façon congénitale.

b- Endoscopie

i. Structures anatomiques naso-sinusales visualisées à l'endoscopie

Cette technique permet une visualisation directe des structures internes de la cavité nasale.

De la même façon que l'on procède pour l'analyse des résultats tomodensitométriques, avant de pouvoir interpréter des images endoscopiques d'une cavité nasale pathologique, il faut connaître son aspect normal présenté sur les *images 17et 18*.

Les légendes des structures anatomiques normales sont reportées dans l'*encadré 4*.

Légendes des images rhinoscopiques
1 ouvertures des choanes ; 2 cornets nasaux caudaux et abouchement des méats ventraux ; 3 septum ; 4 muqueuse naso-pharyngée ; 5 jonction palais dur/palais mou ; 6 muqueuse des cornets nasaux ; 7 méat nasal

¤Encadré 4 – Légendes des images endoscopiques de cavités nasales normales¤

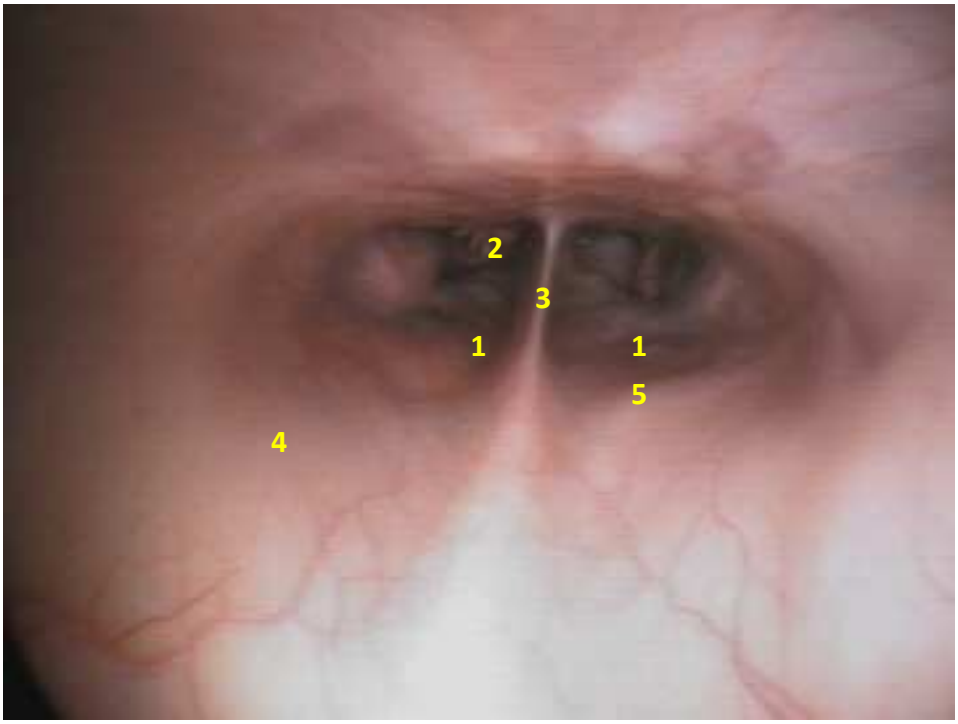

1. ouvertures des choanes

2. cornets nasaux caudaux et abouchement des méats ventraux

3. septum

4. muqueuse naso-pharyngée

5. jonction palais dur/palais mou

¤Image 17 – Rhinoscopie rétrograde chez un chien sain, ENVL¤

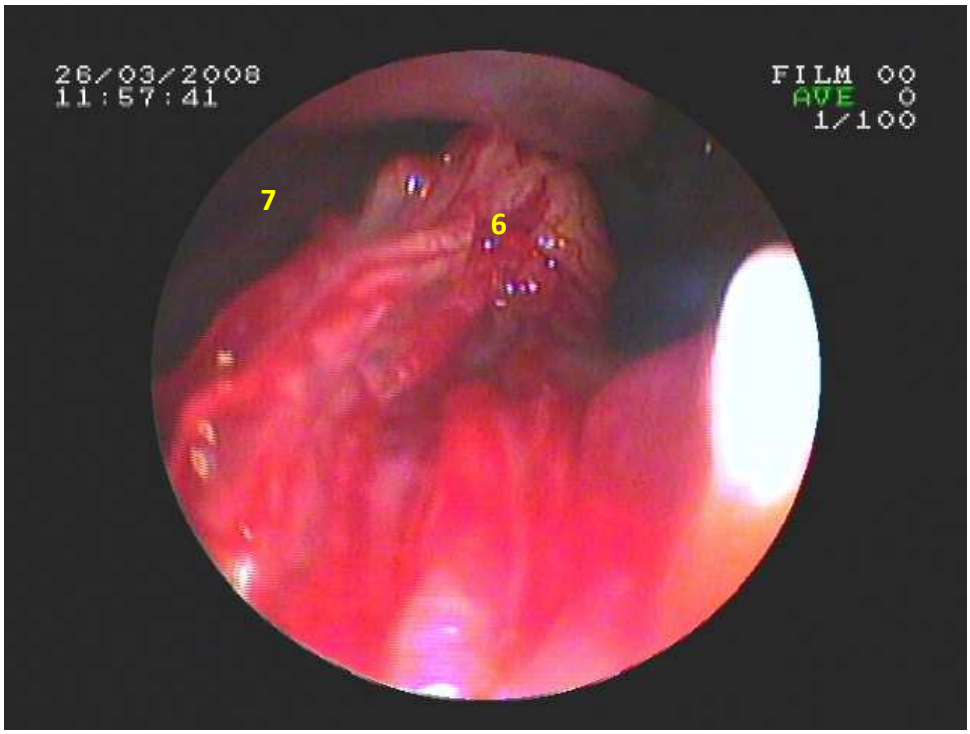

6. muqueuse des cornets nasaux

7. méat nasal

¤Image 18 – Rhinoscopie antérograde chez un chien sain, Clinique des Arcades¤

Les *images 19 à 21* présentent des images endoscopiques de cavités nasales pathologiques.

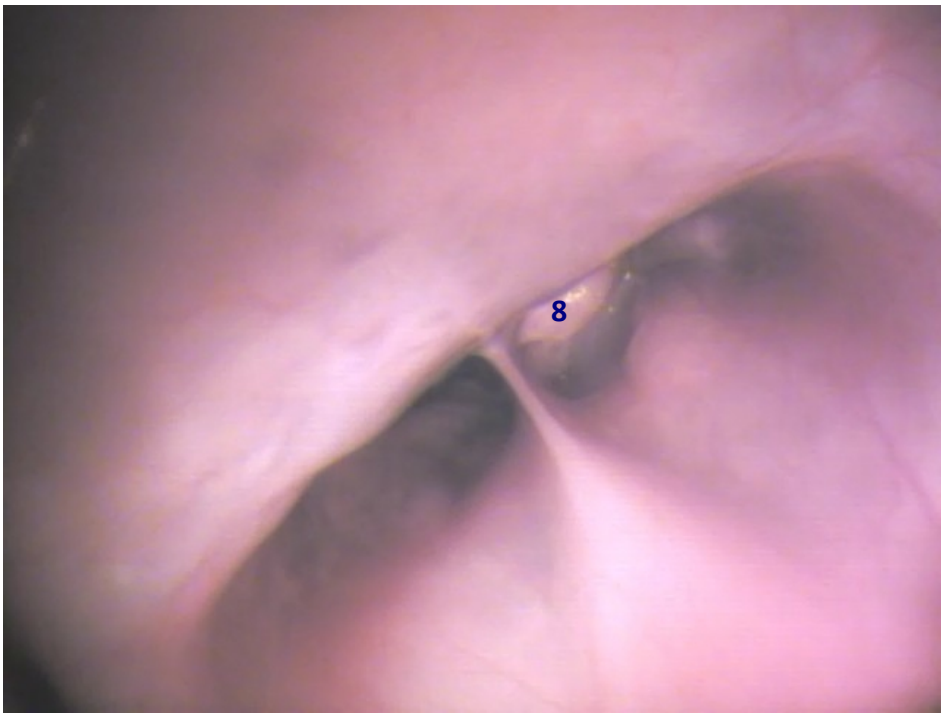

8. masse nasale caudale à gauche obstruant la partie gauche des choanes. Aspect friable, hyperhémie.

¤Image 19 – Rhinoscopie rétrograde chez un Golden Retriever femelle âgée de 9 ans, atteint d'un adénocarcinome acineux nasal bien différencié, Clinique des Arcades¤

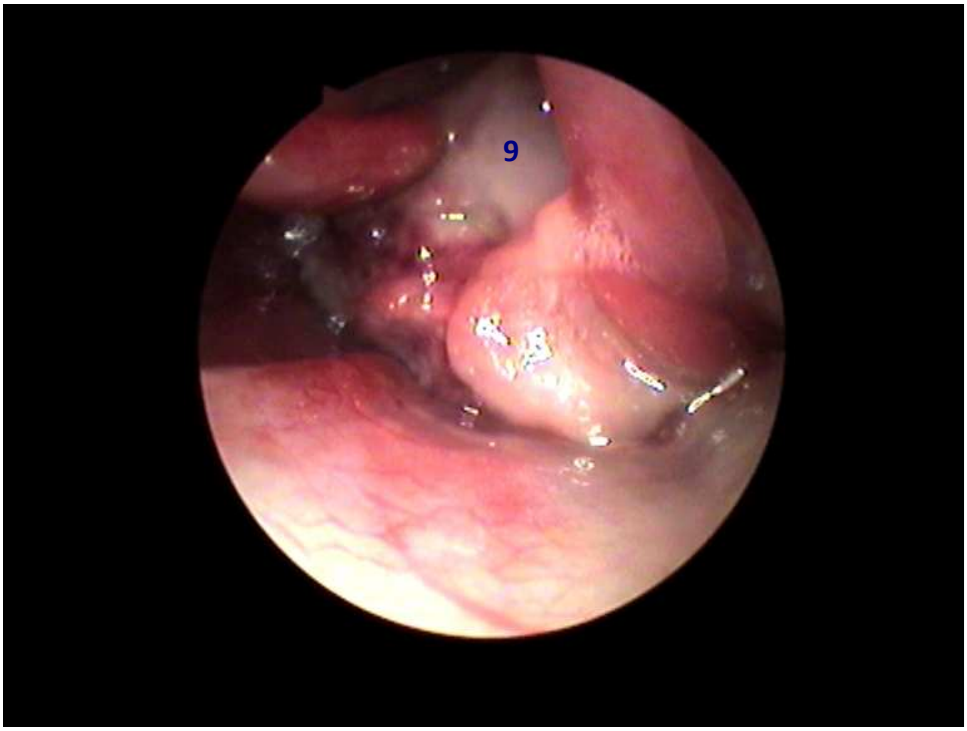

9. masse blanchâtre obstruant la quasi-totalité de la partie dorsale des choanes au niveau de l'ouverture de la cavité nasale gauche.

¤Image 20 – Rhinoscopie antérograde chez un Caniche femelle âgée de 13 ans, atteint d'un adénocarcinome nasal de haut grade indifférencié, ENVL¤

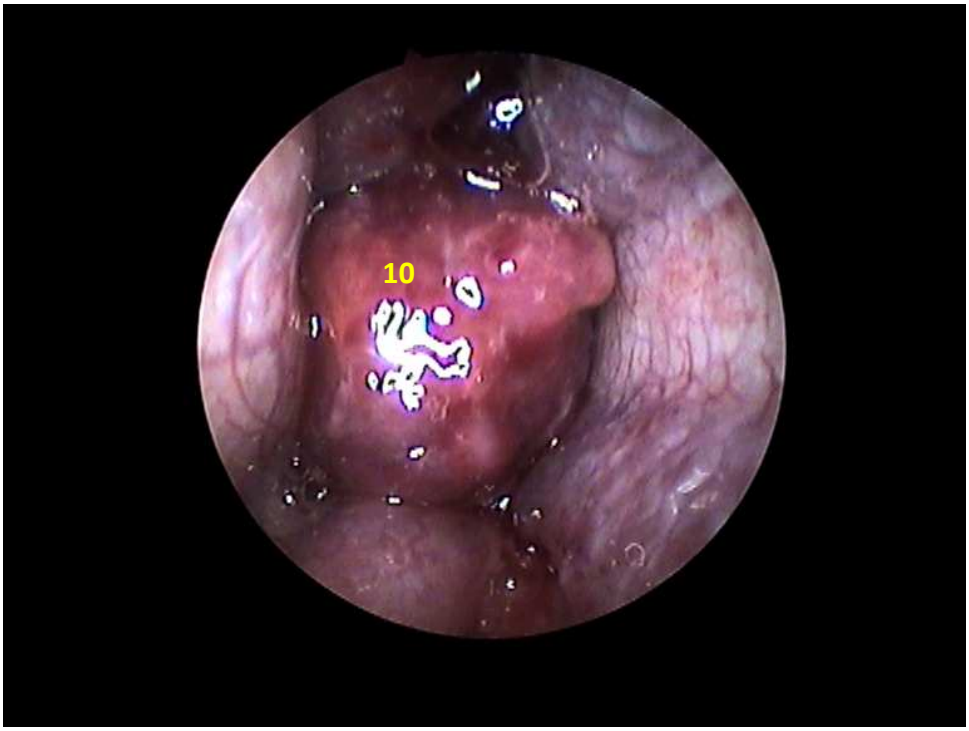

10. masse proliférative indurée obstruant la totalité de la cavité nasale droite

¤Image 21 – Rhinoscopie antérograde chez un Braque de Weimar mâle âgé de 12 ans, atteint d'une tumeur nasale de type épithélial (carcinome), ENVL¤

ii. Intérêts de la rhinoscopie [1, 2, 5, 26, 27, 28, 29]

La rhinoscopie permet de réaliser des prélèvements sous contrôle visuel de façon beaucoup moins invasive qu'une rhinotomie. Les complications sont moins nombreuses et la durée de l'anesthésie plus courte [5, 29].

L'association d'une rhinoscopie antérograde et rétrograde (avec crochetage du voile du palais par abord oral) autorise une exploration quasi-totale de la cavité nasale. Elle permet de visualiser des lésions ulcératives, des masses ou encore des plaques fongiques. Elle autorise la réalisation de biopsies sous **contrôle visuel direct** [1, 5, 26, 27].

Lorsque l'interprétation des images tomodensitométriques ou endoscopiques n'est pas univoque, des biopsies sont systématiquement réalisées pour aboutir au diagnostic morphologique (cytologique ou histologique) de **certitude**. L'obtention de **prélèvements ciblés** est permise au cours de l'anesthésie générale également nécessaire aux examens complémentaires. Les sites de biopsies sont choisis grâce à la visualisation endoscopique directe [1, 26].

Une rhinoscopie rétrograde permet d'obtenir des biopsies concluantes dans 70 % des cas lors de tumeur [2]. Par ailleurs, une étude réalisée sur 119 chiens atteints de diverses affections nasales, publiée en 1992 par Forbes Lent et al. [29], montre que 83 % des biopsies mènent à une réponse diagnostique [28].

iii. Limites de la rhinoscopie [1, 2, 5, 26, 27, 29, 30]

Bien que l'endoscopie présente l'avantage d'une visualisation directe, souvent les tumeurs naso-sinusales ne se traduisent que par des signes non spécifiques : saignements, déformation des cornets, déviation du septum sans visualisation de masse… La rareté d'images endoscopiques pathognomoniques de tumeurs fait que cet examen **se suffit rarement à lui-même** pour autoriser un diagnostic [5, 27].

Les endoscopes à fibre optique flexible sont ceux qui permettent la visualisation la plus complète de la cavité nasale. Cependant, ce matériel est conçu préférentiellement pour des êtres humains adultes, et est donc de diamètre trop important pour les chiens de petite taille et pour les chats. On peut contourner le problème en utilisant du matériel pédiatrique, mais dans ce cas le canal opérateur sera trop étroit pour permettre la réalisation de biopsies de grande taille [27, 30].

L'examen endoscopique de la portion antérieure de la cavité nasale peut être rendu techniquement difficile par la présence de sécrétions muqueuses ou hémorragiques gênant la visualisation, ou par des saignements de la muqueuse nasale provoqués par le frottement traumatique de l'endoscope [30].

Même si l'abord par crochetage du palais permet de diminuer l'épistaxis induite par le passage traumatique de l'endoscope contre la muqueuse nasale, les **épisodes aigus de saignement** (notamment lors de rhinoscopie antérograde) restent la complication majeure. Ils réduisent alors nettement les performances diagnostiques de cet examen complémentaire. Ainsi, l'endoscopie est contre-indiquée chez les patients souffrant de coagulopathies, d'hypertension systémique, ou de fragilité vasculaire.

Dans l'étude de Forbes Lent et Hawkins [29], deux des 109 chiens ayant subi une biopsie par rhinoscopie ont présenté des complications hémorragiques. Elles ont été fatales chez un des deux patients atteint de coagulation intra-vasculaire disséminée.

Lorsque l'on effectue des biopsies en aveugle, il faut au préalable repérer la localisation du prélèvement par rapport au canthus interne de l'œil pour ne pas risquer de perforer la lame criblée de l'éthmoïde [1, 2, 5, 26, 27].

L'acte biopsique est relativement simple à réaliser par un opérateur expérimenté, mais la performance diagnostique des biopsies est étroitement liée à leur taille, leur profondeur, leur ciblage. Même si les prélèvements sont ciblés correctement, ils peuvent être trop petits ou superficiels. Or on note dans la plupart des tumeurs nasales une inflammation septique en périphérie qui peut conduire à des faux négatifs. Cette réaction inflammatoire est une entrave à la performance diagnostique des biopsies réalisées dans le cadre de l'étude de Willard et Radlinsky [30].

Il faut donc, lors de l'interprétation du résultat morphologique, toujours tenir compte du problème que constitue la **représentativité du prélèvement** par biopsie. Eventuellement on peut être amené à réitérer cet acte [1].

c- Choix préférentiel d'une technique d'investigation

L'examen scanner autorise une analyse très fine des structures osseuses. Une injection intra-veineuse d'un produit de contraste iodé permet d'affiner les informations concernant la nature des lésions tissulaires. Un bilan d'extension précis peut être effectué à la suite de l'examen de la région naso-sinusale.

La **tomodensitométrie** est l'examen complémentaire à réaliser en première intention lors de **suspicion de tumeur** de la cavité nasale.

Le scanner ne permet pas de visualiser les corps étrangers végétaux. Lors de **suspicion de corps étranger**, c'est la **rhinoscopie** qui est à envisager en première intention.

La rhinoscopie permet une visualisation directe de la quasi-totalité de la cavité nasale et la réalisation de biopsies ciblées sous contrôle visuel direct. Cependant la plupart des signes visualisables lors de tumeur nasale sont non spécifiques. Des contraintes techniques de taille de matériel et la présence fréquente de sécrétions abondantes ou d'hémorragies peuvent compromettre la représentativité des échantillons prélevés.

Lorsque les sites de biopsies ne peuvent être choisis de façon adéquate par visualisation endoscopique, on peut s'aider des images de désuperposition du scanner [26].

En général, l'endoscopie est prescrite en complément du scanner, qui semble devoir être privilégié lors d'hypothèse tumorale. La fibroscopie n'autorise **pas un bilan d'extension** loco-régional d'une tumeur, ni un bilan d'extension à distance [1, 2].

Pour savoir lequel de ces deux examens complémentaires privilégier, il faut raisonner en fonction du contexte clinique. Le *tableau 3* synthétise les choix à effectuer dans la démarche diagnostique selon la suspicion prioritaire.

	Hypothèse prioritaire			
	Tumeur nasale	**Corps étranger**	**Rhinite fongique**	**Rhinite idiopathique**
Tomodensitométrie	x	0	x	x
Endoscopie	0	x	x	x

¤Tableau 3 – Bilan comparatif de l'intérêt de la tomodensitométrie et de la rhinoscopie en fonction de l'hypothèse diagnostique privilégiée¤

On peut retenir qu'endoscopie et tomodensitométrie sont deux examens se complétant, même si le scanner est l'examen complémentaire préférentiel en première intention face à une suspicion de tumeur nasale.

La rhinoscopie ne permet pas de réaliser un bilan d'extension et peut se compliquer de saignements. Sous réserve de la représentativité des prélèvements, les biopsies endoscopiques peuvent aboutir au diagnostic de certitude.

C. DIAGNOSTIC DE CERTITUDE

1- Anatomopathologie [30, 31]

L'examen visuel isolé des cavités nasales est insuffisant, seul l'examen histologique ou cytologique d'un échantillon tissulaire ou cellulaire permet d'aboutir au diagnostic de certitude. Il est intéressant de savoir quelle est la performance diagnostique des biopsies réalisées sous contrôle endoscopique.

Une étude réalisée entre 1988 et 1998 sur 118 chiens et chats présentant des signes d'atteinte des cavités nasales [30] a évalué les biopsies réalisées sous contrôle endoscopique.

Si on se focalise sur les animaux de l'étude atteints de tumeur nasale présentant une masse au niveau des choanes, l'examen morphologique des échantillons obtenus par biopsie sous contrôle endoscopique a permis un diagnostic tumoral pour 14 des 19 chiens et pour l'ensemble des 7 chats. Les expérimentateurs ont dû avoir recours à une biopsie chirurgicale ou écho-guidée uniquement chez 5 chiens.

Une autre étude publiée en 2004 réalisée sur 44 chats [31] montre que même si les opérateurs savent préalablement à leur examen endoscopique si l'animal est atteint ou non par une affection de la cavité nasale, il n'existe qu'une très faible corrélation entre ce qu'ils observent à l'endoscopie et les lésions inflammatoires relevées à l'examen histologique.

Les résultats de cette étude démontrent que dans les cas d'affection nasale diffuse, l'absence d'anomalie macroscopique n'exclut pas la présence de lésions histologiques. Ainsi les auteurs recommandent de réaliser des **prélèvements même si la cavité nasale paraît saine** à l'examen visuel.

Certes cette conclusion concerne essentiellement les lésions inflammatoires de la cavité nasale. On peut penser que ce raisonnement peut s'appliquer à une minorité de cas lors de tumeur nasale. Il est par conséquent recommandé de toujours réaliser des biopsies quelle que soit l'impression visuelle.

a- Quels prélèvements choisir ?

L'importance d'obtenir des échantillons de la muqueuse nasale et de les examiner morphologiquement a été démontrée. Nous allons maintenant évaluer l'influence du choix de la technique de prélèvement sur la pertinence du diagnostic.

i. Cytologie à l'aiguille fine [1, 2, 4, 5]

Suite à un examen scanner, lorsque les images sont compatibles avec un processus tumoral ou infectieux, on peut réaliser un **rinçage nasal** ou « flushing » au moyen d'une petite tubulure souple connectée à une seringue. On peut aussi opter pour un brossage cytologique de la muqueuse nasale.

Cependant le rinçage nasal tout comme le brossage cytologique restent controversés car l'obtention de matériel cellulaire tumoral est aléatoire : le risque de faux négatif est élevé. Ainsi, même si certains avancent un succès diagnostique dans 50 % des cas [2], un résultat négatif ou douteux oblige de toute façon à réaliser une biopsie qu'il est donc préférable d'envisager d'emblée [1, 4, 5].

Lorsque la tumeur entraîne par lyse l'effondrement de l'os nasal ou qu'elle s'accompagne d'une infiltration du palais dur, des **cytoponctions** transcutanées ou transpalatines à l'aiguille fine peuvent être utiles.

Elles sont également indiquées lors d'hypertrophie des ganglions satellites : on peut alors différencier une réaction hyperplasique d'une infiltration tumorale métastatique. La cytologie peut dans ce cas orienter le diagnostic sur le type tumoral [1, 5].

ii. Biopsies [1, 2, 3, 4, 5, 7]

Les biopsies peuvent être réalisées en complément des cytoponctions ou bien isolément.

La méthode la plus simple et la moins onéreuse, pouvant éviter un abord chirurgical si elle est diagnostique, est la biopsie **par voie nasale rostrale**. Pour les chiens de moyennes et grandes tailles, en se basant sur les données tomodensitométriques, on a recours à un Tru-Cut® (pistolet à biopsie) ou à une canule en plastique de 3 à 5 mm de diamètre montée sur une seringue. On adapte sa longueur en faisant attention à ne pas effondrer la lame de l'éthmoïde en repérant le canthus interne de l'œil comme indiqué sur la *figure 1*. La principale complication secondaire de ce procédé est une hémorragie généralement modérée. Il faut donc éviter de la réaliser sur des patients atteints de coagulopathie ou présentant des lésions très distales.

On peut également effectuer le prélèvement sur des chiens de petit gabarit ou sur des chats via une pince à biopsie endoscopique ou une curette [1, 4, 5, 7].

A. Représentation schématique d'un chien atteint de tumeur nasale (T). La canule en plastique a été raccourcie pour ne pas dépasser le canthus médial de l'œil.

B. La canule est introduite par voie nasale rostrale. Une légère résistance est généralement ressentie lors de la pénétration de la néoformation tumorale. Une dépression est effectuée de façon répétée pendant que la canule est orientée selon différentes angulations.

C. Les débris tissulaires et hémorragiques sont déposés sur une compresse. Les échantillons tissulaires sont individualisés du reste du prélèvement puis envoyés pour analyse anatomopathologique.

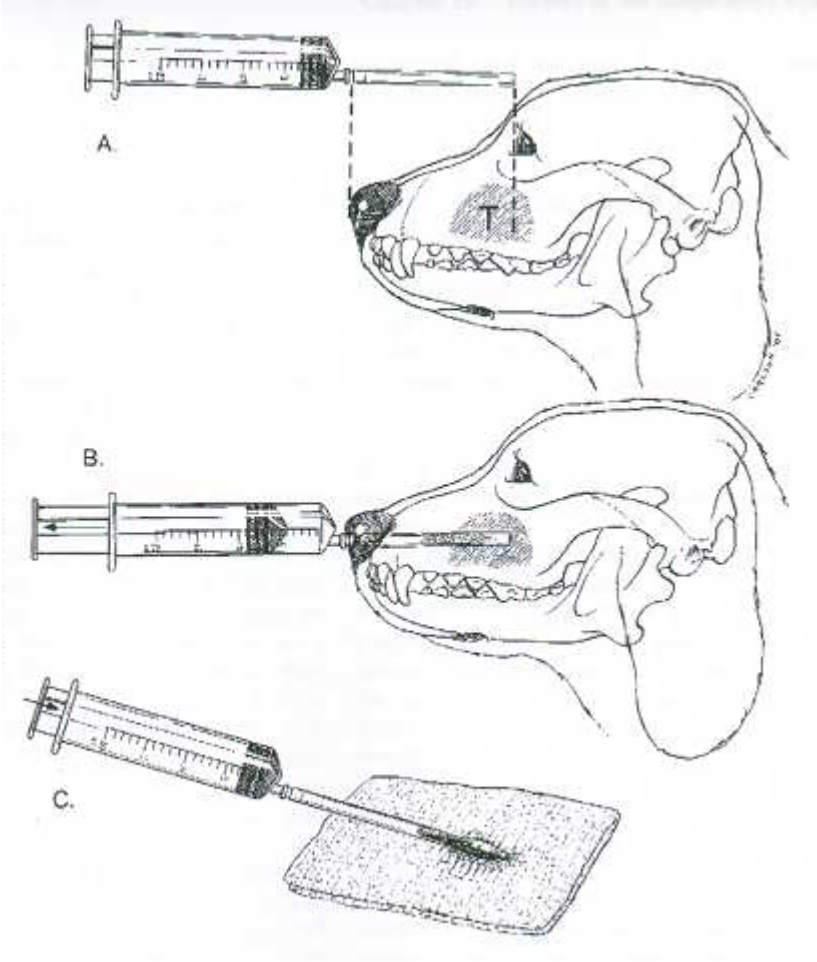

¤Figure 1 – Illustration de prélèvement par trocardage d'une masse nasale caudale, d'après [4]¤

Les biopsies **par abord buccal** réalisées à l'aide d'un endoscope souple à la faveur d'une rhinoscopie rétrograde, sont utiles lors de tumeur très caudale. Elles sont moins traumatiques que par voie nasale rostrale et elles sont concluantes dans 70 % des cas tumoraux [1, 3, 4, 5].

Les biopsies peuvent être réalisées en aveugle mais là encore il faudra bien veiller à ne pas perforer la lame criblée.

Les biopsies **chirurgicales** effectuées lors de rhinotomie éventuellement associée à une sinusotomie sont d'excellente qualité. Elles sont en général réalisées à l'aide d'une curette. La fenêtre d'accès à la zone suspecte est déterminée précisément grâce à la tomodensitométrie.

Certes cette technique est nettement plus invasive mais elle autorise en parallèle un curetage chirurgical. Cet acte chirurgical peut être curatif lorsqu'il est couplé à une radiothérapie [1, 2, 5].

b- Intérêts comparés de la cytologie et de l'histologie [3, 5, 6, 7, 29]

Dans sa publication de 2006, C. Malinowski [7] aboutit à la conclusion que le brossage cytologique de la cavité nasale n'est pas fiable en matière de diagnostic tumoral sur les échantillons de faible cellularité, et que le rinçage nasal n'est pas fiable non plus. Ces méthodes ne doivent donc pas être les seules réalisées pour aboutir au diagnostic morphologique de certitude, et on doit **leur préférer les biopsies**.

Dans son expérience, L. King [3] indique que le taux de succès diagnostique est plus élevé pour des biopsies réalisées sous contrôle **endoscopique** que pour celles effectuées en aveugle. En effet la rhinoscopie permet de sélectionner visuellement le site de prélèvement [29].

Les biopsies sous contrôle endoscopique sont parfois de petite taille et/ou trop superficielles pour permettre le diagnostic tumoral définitif. Dans certains cas il faut avoir recours à des biopsies obtenues par rhinotomie, en se basant sur les images tomodensitométriques.

Dans leur étude sur 119 chiens atteints de pathologie nasale, Forbes Lent et Hawkins [29] montrent que l'avantage des biopsies **chirurgicales** est qu'elles autorisent des prélèvements de taille importante et de qualité optimale pour l'examen morphologique. Elles sont beaucoup plus invasives que les biopsies non chirurgicales, et même s'il est faible, il faut tenir compte du risque d'hémorragie, d'autant plus chez les patients potentiellement atteints de tumeur nasale.

Le problème peut être contourné en effectuant des biopsies non chirurgicales de façon répétée et en les ciblant d'après les images tomodensitométriques.

Il faut également bien évidemment tenir compte de l'expérience du manipulateur.

2- Place de la tomodensitométrie dans le diagnostic de certitude

a- Données de la littérature [13, 15, 32]

Au cours de leur étude publiée en 1989, réalisée sur 31 chiens atteints de tumeurs nasales, Thrall et al. [15] soulignent la capacité du scanner à localiser de façon très précise un tissu intra-nasal anormal, ce qui permet de **diminuer considérablement le caractère invasif** des biopsies en ciblant le prélèvement. Par rapport à la radiographie, le scanner autorise une localisation beaucoup plus fine de l'affection (uni- ou bilatérale, ventrale ou dorsale).

C'est pour cette raison que les auteurs ont préféré se baser sur les données tomodensitométriques pour guider leurs biopsies, effectuées à l'aiguille fine par voie nasale rostrale. Cette technique est plus précise et moins traumatique que l'utilisation d'un trocart.

Lorsqu'une rhinotomie est envisagée, Lefebvre et al. ont montré dans leur étude réalisée sur 85 chiens atteints d'affection nasale chronique [32] que le scanner aide à déterminer l'approche chirurgicale optimale du site de la cavité nasale à biopsier.

De plus l'examen tomodensitométrique réalise un bilan d'extension local qui est intéressant pour établir de façon plus poussée le degré d'avancement du processus tumoral, en corrélation avec les données histologiques. Il faut noter l'importance de toujours **relier les images scanner et les résultats d'histopathologie** [13, 15, 32].

Au cours du bilan d'extension à distance tomodensitométrique, les nœuds lymphatiques satellites sont examinés et ils peuvent être immédiatement cyto-ponctionnés si leur aspect le justifie.

b- Aspect pratique au sein d'une structure privée

Au sein du centre d'imagerie scanner dirigé par le Dr Vét. Thomas Chuzel, praticien libéral travaillant en partenariat avec le Campus Vétérinaire de Lyon, les biopsies ne sont pas systématiques, mais sont réalisées uniquement sur demande des cliniciens prescripteurs de l'examen. L'utilisation du scanner pour localiser le site d'intérêt permet de diminuer le caractère invasif de l'acte.

Le vétérinaire imageur détermine à partir des images tomodensitométriques la meilleure localisation du site pour réaliser la biopsie, puis il repère la position du chien sur la table par rapport au tube et effectue des mesures de profondeur. L'animal est alors sorti du scanner et la néoformation est biopsée à l'aide d'un Tru Cut®. Aucun contrôle tomodensitométrique post-biopsie n'est nécessaire.

Les nœuds lymphatiques satellites sont examinés au cours du bilan d'extension à distance. En cas de demande uniquement ils sont cyto-ponctionnés à l'aiguille fine.

En résumé, lorsque l'on est en présence d'un animal dont la clinique est très en faveur d'un processus tumoral, il faut envisager en priorité un **examen scanner** couplé à une ou plusieurs **biopsie(s)** de la cavité nasale.

Une alternative est la réalisation d'une rhinoscopie avec biopsies sous contrôle visuel idéalement et à défaut, en aveugle [5, 6].

Un autre point important est de **s'adapter à la demande du propriétaire** : celui-ci veut-il seulement savoir la nature du processus pathologique ? Dans cette situation, une endoscopie avec biopsie pour analyse histologique peut être effectuée isolément en première intention. Souhaite-t-il éventuellement un traitement chirurgical ou une radiothérapie ? Il faut dans ce cas envisager impérativement un bilan d'extension par tomodensitométrie couplé à la réalisation de biopsies.

D. APPORTS DU SCANNER ET DE L'ENDOSCOPIE DANS L'ETABLISSEMENT DU PRONOSTIC ET DE LA STRATEGIE THERAPEUTIQUE

1- Pronostic

a- Apports pronostiques de la tomodensitométrie et de l'endoscopie [1, 5, 34, 35]

Le **bilan d'extension**, uniquement réalisable par examen tomodensitométrique, rend l'intérêt pronostique de la tomodensitométrie bien supérieur à celui de la rhinoscopie.

Le scanner autorise un bilan d'extension local précis, avec une visualisation fine des limites de la tumeur et de son extension aux structures adjacentes. Ceci permet de définir le stade clinique, d'évaluer le pronostic et d'adapter le protocole de radiothérapie lorsqu'elle est envisagée.

Trois stades cliniques tumoraux orientant le pronostic peuvent ainsi être envisagés. Ils sont récapitulés dans le *tableau 4*.

	Prévalence	**Signes TDM**
Stade I	28,2 %	- tumeur de la cavité nasale - pas d'ostéolyse
Stade II	51,3 %	- tumeur de la cavité nasale - ostéolyse - et/ou extension aux sinus
Stade III	20,5 %	- tumeur naso-sinusale - extension orbitaire - et/ou extension cérébrale

¤Tableau 4 – Stades cliniques tumoraux établis après examen TDM, d'après [5]¤

Après radiothérapie, les durées de survie moyenne sont corrélées au stade clinique établi à l'examen scanner :

- pour un Stade I, elle est de 32 mois,
- pour un Stade II, elle est de 15,3 mois,
- pour un Stade III, elle est de 6,5 mois [1, 5].

Si un **geste chirurgical ou une radiothérapie** sont envisagés, il faut pouvoir apprécier leur bénéfice à moyen terme. Un bilan d'extension à distance est donc indispensable. Il n'est pas réalisable par endoscopie mais l'examen tomodensitométrique de la cavité nasale peut être très facilement étendu aux nœuds lymphatiques satellites (notamment les

mandibulaires et rétro-pharyngiens) et au territoire pulmonaire. Grâce à cette technique d'imagerie on est aujourd'hui capable de détecter des nodules métastatiques pulmonaires de 1 mm, ce qui autorise un pronostic plus précis par rapport à un simple examen radiographique [1, 34].

Il faut bien évidemment, afin de compléter les données pronostiques du scanner, obtenir des échantillons de tissu nasal pathologique par biopsie ou cytoponction pour avoir un diagnostic morphologique tumoral [35]. Ces prélèvements sont effectués après examen scanner ou sous contrôle rhinoscopique.

b- Données pronostiques [1, 2, 4, 7, 35, 36]

En fonction des résultats d'histopathologie et du bilan d'extension tomodensitométrique, on peut proposer une stratégie thérapeutique récapitulée dans la *figure 2,* page 62.

On rappelle que les métastases à distance des tumeurs nasales sont tardives et ne constituent pas le risque majeur, contrairement à la forte **agressivité locorégionale** de ce type de tumeur [2].

Si on s'intéresse au type tumoral, la durée de survie des chiens atteints de sarcomes serait supérieure à celle de ceux atteints de carcinomes [4, 7]. Cependant, une étude réalisée sur 94 chiens atteints de tumeur nasale, publiée en 2009 par Adams et al. [35], ne montre aucune différence significative de survie entre les deux populations.

En synthétisant les données actuelles d'imagerie et d'oncologie [1, 2, 4, 35], on peut dire que la médiane de survie sur des chiens atteints de carcinome nasal :
- est de 3 mois sans traitement. Le chat devient le plus souvent anorexique lorsqu'il ne peut plus sentir ses aliments ; le pronostic sans traitement est donc plus sombre chez ce dernier.
- n'est pas augmentée par une exérèse chirurgicale seule,
- est de 6,7 mois après radiothérapie, lorsque la lame criblée est effondrée,
- atteint 2 ans après radiothérapie, pour des tumeurs nasales unilatérales sans lyse osseuse.

Chez le chat, les résultats des différentes options thérapeutiques sont semblables à ceux obtenus chez le chien lors de tumeur non lymphoïde.

Lors de lymphome nasal félin, le pronostic est nettement plus favorable : la médiane de survie peut atteindre 4 ans après radiothérapie ou chimiothérapie, pour des lymphomes strictement localisés à la cavité nasale.

La rhinotomie avec curetage n'augmente pas la durée de survie, mais elle peut améliorer le confort de l'animal en levant l'obstruction nasale due à la tumeur.

Dans l'idéal, elle doit être suivie par une **radiothérapie** qui est le traitement de choix : en moyenne, les chiens atteints de carcinome nasal traités ont une survie de 12 à 16 mois.

La chimiothérapie, quant à elle, peut être utilisée seule et présenter un bénéfice dans certains cas de tumeurs nasales, par exemple en contrôlant l'évolution d'un carcinome canin ou d'un lymphome félin lorsque la radiothérapie n'est pas envisagée.
[1, 4, 36]

On peut retenir que :
- les tumeurs de la cavité nasale du chien et du chat sont souvent d'un **pronostic sombre**, le principal facteur aggravant étant le diagnostic tardif.
- le traitement de choix est la **radiothérapie**.
Lors de stade I, l'association de la radiothérapie à l'exérèse totale est généralement curative.

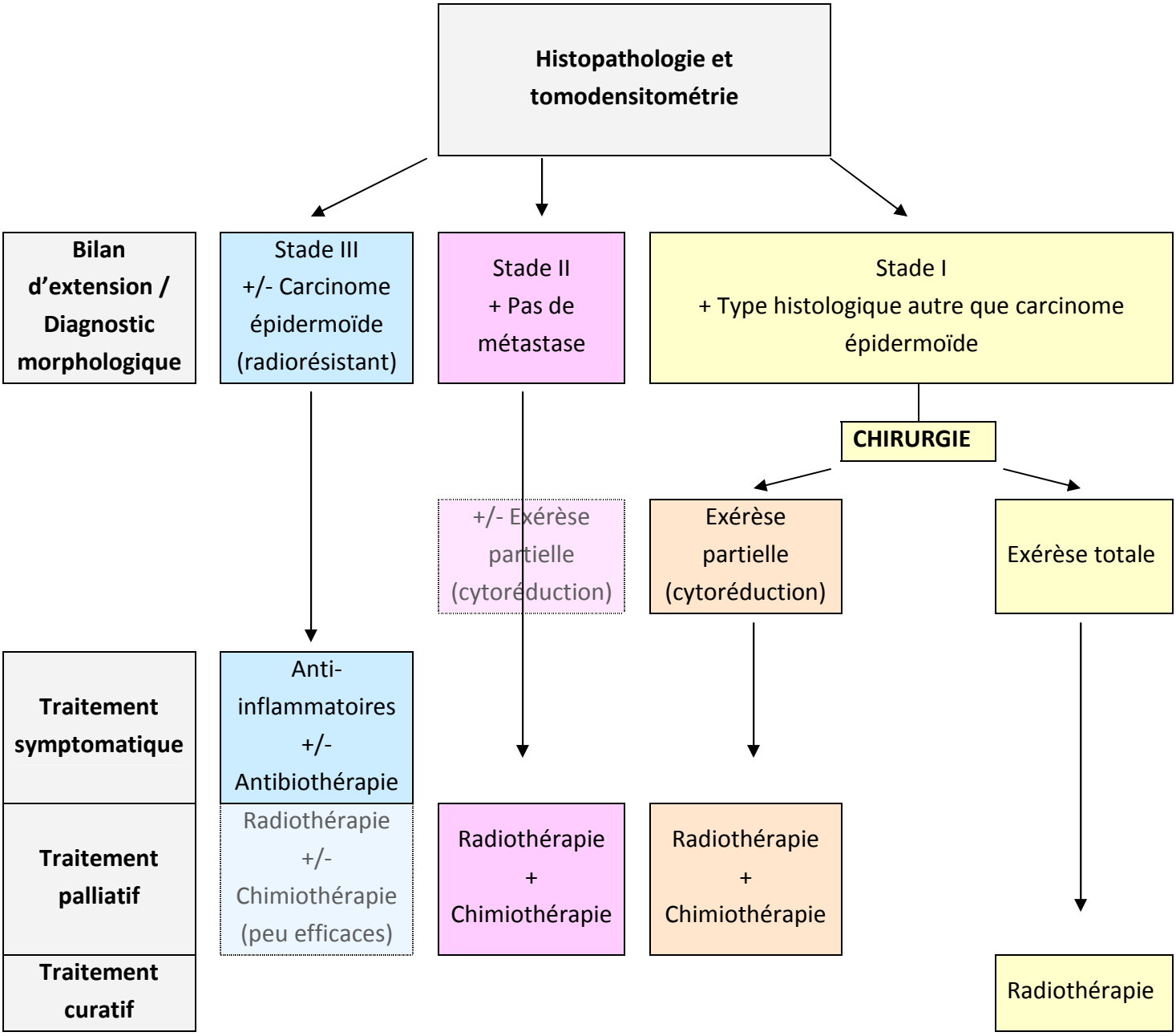

¤Figure 2 – Diagramme décisionnel thérapeutique en fonction du bilan d'extension et des résultats anatomopathologiques, d'après [1, 2, 5]¤

2- Stratégie thérapeutique [13, 15, 22, 37]

L'examen tomodensitométrique est important pour établir le protocole de radiothérapie, car il permet de choisir une **dose radioactive plus adaptée** au niveau du site de la tumeur nasale. En effet, il autorise une évaluation précise de l'extension des lésions grâce aux reconstructions sagittales et dorsales, ce qui est également utile pour **planifier une chirurgie avec cytoréduction** [13, 22, 37].

L'étude réalisée sur 31 chiens par Thrall et al. [15] aboutit à la conclusion importante qu'un seul champ de radiothérapie localisé dorsalement, limité latéralement par le canthus médial de l'œil, n'est pas adapté pour traiter tous les tissus anormaux chez la majorité des chiens atteints de tumeurs nasales. Il n'est en effet pas totalement possible de différencier sur les images tomodensitométriques les tissus néoplasiques, réactionnels et les sécrétions. Ainsi, pour éviter tout oubli zonal, toutes les opacités anormales observées au scanner doivent être incluses dans le volume à irradier, et ceci est effectué individuellement pour chaque patient.

Dans la situation où une chirurgie de cytoréduction n'est pas envisagée, on peut se baser sur les images tomodensitométriques pour définir un protocole de radiothérapie avec plusieurs champs à différentes entrées, afin d'obtenir une distribution suffisante de la dose radioactive aux zones concernées tout en protégeant les tissus sains de voisinage *(figure 3)*.

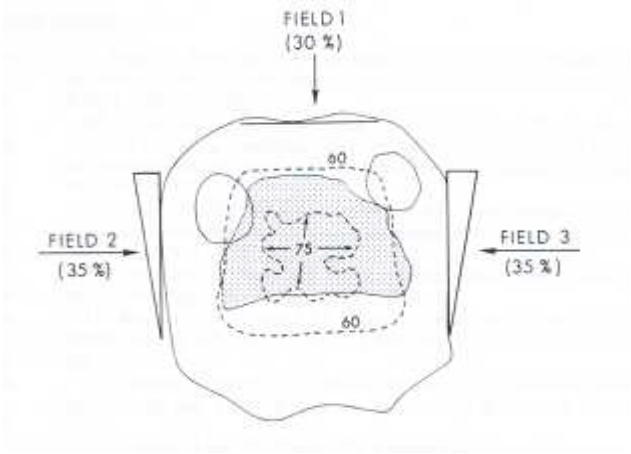

La région grisée représente les limites périphériques de la tumeur nasale, visualisées par tomodensitométrie. La région a été définie après avoir projeté les images scanner de façon séquentielle sur un support graphique puis souligné les contours de la tumeur sur chaque image. Cela a permis d'obtenir les contours du volume total de la masse tumorale. Les contours du patient (la coupe est ici au niveau des yeux) ont été obtenus de la même façon. Les yeux sont des organes limitant la dose de radiations.
Il est ici évident qu'un seul champ de radiation dorsal (avec la même orientation que le field 1), limité latéralement par les canthus internes ne serait pas suffisant pour irradier l'ensemble de la tumeur. Pour traiter cette tumeur nasale il faut utiliser trois champs de radiation. Le champ dorsal (field 1) constitue 30 % de la dose totale et les deux champs latéraux (field 2 et 3) 35 % chacun. Cela permet d'obtenir une répartition homogène des rayons au sein de la masse tumorale.

¤Figure 3 – Exemple de protocole de radiothérapie établi à partir d'images tomodensitométriques, d'après [15]¤

La tomodensitométrie est un examen complémentaire de choix pour un **suivi optimal de l'évolution** pendant et après le traitement de la tumeur nasale par radiothérapie.

Ainsi, lorsque le premier bilan d'extension local et à distance permet a priori une exérèse totale de la masse tumorale suivie d'une radiothérapie, les images tomodensitométriques autorisent après chirurgie un contrôle des marges d'exérèse. Par la suite, le scanner permet de réaliser des contrôles réguliers (tous les 6 mois par exemple) pour surveiller les éventuelles récidives locales ou l'apparition d'images compatibles avec une extension métastatique.

On peut retenir que l'examen tomodensitométrique permet :
- de **délimiter précisément les champs de radiothérapie**, autorisant une délivrance de la dose radioactive la plus adaptée, évitant tout oubli zonal tout en protégeant les tissus sains périphériques,
- de **planifier précisément** les zones opératoires de **cytoréduction**,
- de suivre précisément **l'évolution au long cours** après traitement chirurgical et radiothérapie associée.

II. CONFRONTATION DES DONNEES THEORIQUES AUX SERIES DE CAS PUBLIEES

A. SELECTION DES ARTICLES

Il est intéressant de savoir si les données théoriques actuelles concordent avec les résultats des séries de cas publiées. Nous avons soigneusement sélectionné les études de la littérature actuelle qui ont été à l'origine d'une comparaison entre les données tomodensitométriques, endoscopiques, histologiques et cliniques sur des chiens et des chats atteints d'affections nasales chroniques. Nous nous sommes intéressés uniquement aux conclusions concernant les tumeurs nasales.

Deux études récentes ont été retenues pour cette analyse :

La première, publiée en 2006 par Tromblee et al. [38], a été réalisée sur 43 chats atteints d'affections naso-sinusales chroniques. Elle inclut tous les chats qui, de janvier 1995 à septembre 2002, ont été présentés au *Virginia-Maryland Regional College of Veterinary Medicine* pour affection nasale chronique et qui ont subi un examen tomodensitométrique des cavités nasales ainsi qu'une rhinoscopie avec biopsie de la muqueuse nasale. Les chats ayant subi au préalable une chirurgie sino-nasale ou une radiothérapie ont été exclus.

Quinze chats ont reçu un diagnostic de tumeur nasale et les 28 autres de rhinite. Seules les conclusions concernant le premier groupe ont été analysées ici.

La seconde étude à laquelle nous nous sommes intéressés est celle de Lefebvre et al. publiée en 2005 [32], réalisée sur 85 chiens atteints d'affections nasales chroniques. Tous les chiens présentés pour affection nasale chronique au *Michigan Veterinary Specialists* entre 1996 et 2001 et ayant subi un examen tomodensitométrique et rhinoscopique associé à des biopsies ont été inclus. N'ont pas été retenus les chiens dont la muqueuse nasale n'avait pas été biopsiée, ceux atteints de maladie parodontale (abcès de la racine dentaire), de fistule oro-nasale ou d'anomalie congénitale (sténose des narines).

Trente-sept chiens ont reçu un diagnostic de tumeur nasale, quarante de rhinite inflammatoire, sept de rhinite fongique. Le dernier cas ne présentait aucune anomalie tomodensitométrique et histologique. Seules les conclusions concernant le premier groupe ont été analysées ici.

Une dernière étude a été prise en compte dans cette analyse : celle publiée en 1992 par Forbes Lent et al. [29], réalisée sur 119 chiens présentant des signes cliniques d'affection nasale admis entre 1985 et 1989 au *Veterinary teaching hospital of Purdue University*. Les chiens retenus ont tous subi un examen rhinoscopique, des biopsies ont été collectées sur 109 d'entre eux, et seulement 16 ont subi un examen tomodensitométrique.

Au total, 35 chiens ont reçu un diagnostic de tumeur nasale après analyse morphologique des biopsies.

Nous avons choisi de retenir cet article à titre d'illustration pour pouvoir comparer les données récentes avec celles plus anciennes, l'avènement du scanner ayant essentiellement eu lieu au cours des vingt dernières années.

Cette étude est aussi plus focalisée sur les résultats endoscopiques et histologiques, et peut donc compléter l'étude de Lefebvre, plus axée sur les résultats tomodensitométriques.

Le *tableau 5* présente de façon synthétique les populations analysées par ces trois études.

	Critères d'inclusion	**Nombre d'animaux**	**Examens réalisés**	**Modalités de prélèvements**
Etude [29] Forbes Lent et al. (1992)	**Chiens** avec des signes cliniques d'affection nasale chronique présentés entre 1985 et 1989	119 chiens dont **35 tumeurs nasales**	**Rhinoscopie** : 119 chiens	**Biopsies per-endoscopiques** : 109 chiens
Etude [32] Lefebvre et al. (2005)	**Chiens** avec des signes cliniques d'affection nasale chronique présentés entre 1996 et 2001	85 chiens dont **37 tumeurs nasales**	**Tomodensitométrie** : 85 chiens **Rhinoscopie** : 85 chiens	**Biopsies per-endoscopiques** : 85 chiens **Biopsies per-chirurgicales** : 3 chiens
Etude [38] Tromblee et al. (2006)	**Chats** avec des signes cliniques d'affection nasale chronique présentés entre 1995 et 2002	43 chats dont **15 tumeurs nasales**	**Tomodensitométrie** : 43 chats **Rhinoscopie** : 43chats	**Biopsies per-endoscopiques** : 33 chats **Biopsies en aveugle** : 10 chats

¤Tableau 5 – Présentation des populations des trois études [29], [32] et [38]¤

Nous allons à présent présenter les critères cliniques, endoscopiques et tomodensitométriques analysés dans ces trois études comme étant fréquemment associés aux tumeurs nasales puis les conclusions concernant les apports comparés de la tomodensitométrie et de l'endoscopie dans la démarche diagnostique.

B. CRITERES EN FAVEUR D'UNE TUMEUR DE LA CAVITE NASALE

[29, 32, 38]

1- Signes cliniques fréquemment associés aux tumeurs nasales

L'étude de Tromblee et al. [38] conclut que la durée moyenne d'évolution des signes cliniques du groupe de chats atteints de tumeur nasale est de 12,2 mois (0,5 à 72 mois) avant présentation à la consultation.

Les signes cliniques les plus fréquents sont un jetage nasal chronique, des éternuements, un stertor. Ceux-ci ne sont pas spécifiques d'une atteinte tumorale puisqu'ils sont également majoritairement présents lors de rhinite chronique. Chez les chats atteints de tumeur nasale, le signe clinique prépondérant est le **jetage nasal à composante hémorragique**, qui n'est cependant **pas associé significativement** à la présence d'une tumeur. Aucune épistaxis n'a été mise en évidence chez les chats atteints de tumeur : la fréquence de l'épistaxis est plus faible chez le chat que chez le chien lors de tumeurs nasales [44].

Un épiphora a été constaté chez neuf des quinze chats (60%). Un **épiphora unilatéral** est **significativement associé** au processus tumoral chez les chats de cette étude (p = 0,02). Cet épiphora unilatéral est un indicateur d'occlusion du conduit naso-lacrymal, et doit entraîner une suspicion de masse intra-nasale chez les chats présentant des signes cliniques d'affection nasale.

L'étude de Lefebvre et al. [32] menée chez le chien montre que les signes cliniques les plus fréquents lors de tumeur nasale sont un jetage nasal chronique, présent chez 35 des 37 chiens (95%), et des éternuements chroniques, présents chez 27 des 37 patients (73%). La durée d'évolution de ces signes cliniques chez les chiens de l'étude était d'au minimum un mois avant présentation à la consultation, mais la durée moyenne n'a pas été évaluée.

De même que chez le chat, ces signes cliniques ne sont pas spécifiques d'un processus tumoral. On peut cependant remarquer qu'on retrouve le même tableau clinique prépondérant chez le chat ou chez le chien atteint de tumeur nasale.

Parmi les 37 chiens atteints de tumeur nasale, 26 (81%) présentaient un jetage nasal chronique **unilatéral**. Concernant les caractéristiques du jetage, 29 chiens (85%) présentaient **une épistaxis** (22/37) ou un jetage **muco-hémorragique** (7/37). Comme lors de l'étude de Tromblee et al., la présence d'un jetage hémorragique ou muco-hémorragique n'est **pas** forcément **significative** de néoplasie.

A contrario, certains signes cliniques ne sont pas fréquemment répertoriés dans les populations étudiées : douleur à la manipulation de la face, perte d'appétit.

On retiendra qu'un **épiphora unilatéral** (indépendamment d'un jetage) est significativement associé avec une tumeur nasale chez le **chat**.

Un jetage nasal muco-hémorragique ou hémorragique, bien qu'étant un signe clinique prépondérant chez le chat et le chien, n'est pas significativement associé à un diagnostic de tumeur.

2- Signes endoscopiques fréquemment associés aux tumeurs nasales

Dans l'étude de Tromblee et al. [38], l'examen rhinoscopique met en évidence une **masse nasopharyngée ou dans la région des choanes** chez onze des quinze chats atteints de tumeur nasale (73%) : la majorité des chats atteints de néoplasie présente une masse visualisable à par endoscopie.

Il faut toutefois rester vigilant sur les conclusions lors de la visualisation d'une formation nasopharyngée : elle peut correspondre à une tumeur mais aussi à un polype ou une hyperplasie de la muqueuse et/ou des formations lymphoïdes.

La conclusion la plus importante de cette étude est que la **majorité des masses** visualisées par rhinoscopie rétrograde s'est révélée être histologiquement **maligne**. Les chats chez lesquels une masse nasopharyngée était identifiée avaient dix-neuf fois plus de risques que les autres d'être atteints de tumeur nasale. Ainsi pour les chats de cette étude, la visualisation endoscopique d'une masse nasopharyngée est **significativement associée** avec une tumeur nasale.

Les résultats de l'étude de Lefebvre et al. [32] sont moins précis sur ce point, mais ils arrivent également à la conclusion qu'il existe le plus souvent une masse chez les chiens atteints de néoplasie nasale.

Pour compléter les données concernant l'intérêt de l'endoscopie chez les chiens atteints de tumeurs nasales, on peut s'intéresser à l'étude de Forbes Lent et al. [29] : une masse intra-nasale est observée chez 37 des 119 cas initiaux de l'étude (31%), et 26 de ces 37 chiens (70%) sont atteints de néoplasie nasale.

Ainsi sur les 35 chiens du groupe tumoral de l'étude, 74% (26) présentent une masse intra-nasale.

La visualisation d'une **masse** à l'endoscopie est donc **très en faveur** d'un processus tumoral malin dans cette étude.

On retiendra que la visualisation d'une **masse** nasale ou nasopharyngée lors de l'examen endoscopique est significativement associée avec une tumeur nasale chez le **chat**, et très en faveur d'une tumeur nasale chez le chien.

3- Signes tomodensitométriques fréquemment associés aux tumeurs nasales

Dans l'étude de Tromblee et al. [38], les quinze chats atteints de néoplasie nasale présentent des anomalies tomodensitométriques significativement associées au processus tumoral (p<0,05). On relève ainsi :

- une **opacité tissulaire/liquidienne unilatérale** dans les **sinus frontaux** (p=0,01) et/ou **sphénoïdes** (p=0,002) dans 54 % des cas : ces deux critères représentent un risque significatif de tumeur chez le chat examiné. Les auteurs rapportent par ailleurs qu'il a été prouvé que chez le chien une telle opacité tissulaire unilatérale des sinus frontaux associée à des signes cliniques ipsilatéraux d'affection nasale est une indication importante en faveur d'une tumeur.

- une **opacité tissulaire/liquidienne unilatérale** de l'espace **rétro-orbitaire** (p=0,003) dans 67 % des cas et une **lyse bilatérale de la lame orbitaire** (p=0,02). On peut noter par ailleurs que l'association d'une érosion unilatérale de la lame orbitaire et d'anomalies du tissu rétrobulbaire adjacent est retrouvée seulement chez les chats du groupe tumoral de l'étude par comparaison avec ceux atteints de rhinite chronique.

- une **lyse unilatérale des maxillaires dorsaux et latéraux** (p=0,04 et 0,02 respectivement) ; une **lyse unilatérale des cornets éthmoïdaux** (p=0,004) ; une **lyse** unilatérale ou bilatérale de **l'os vomer** (p=0,03 et 0,006 respectivement) ; une **lyse** quelconque du **maxillaire ventral** (p=0,0004). Celle-ci est le signe tomodensitométrique le plus significativement lié au diagnostic tumoral chez les chats de cette étude.

D'autres anomalies sont fréquemment relevées chez ces chats, mais sans être significativement associées au processus tumoral (p>0,05) :

- le plus surprenant est que dans cette étude **l'érosion de la lame criblée n'est pas significativement associée à la présence d'une tumeur nasale** : elle n'a été observée que chez six chats sur quinze (40%). La latéralisation de l'atteinte de la lame criblée n'est pas non

plus significativement associée à la présence d'une tumeur (p=0,15 pour une lyse unilatérale et p=0,41 pour une lyse bilatérale). Cette conclusion est surprenante car la plupart des tumeurs nasales félines étant issues de la partie caudale à moyenne de la cavité nasale, on aurait pu s'attendre à ce que la lyse de la lame criblée apparaisse plus fréquemment.

- la destruction des cornets nasaux, bien que présente chez la plupart des sujets n'est pas significativement associée à la présence d'une tumeur (p=0,07 pour une lyse unilatérale et p=0,1 pour une lyse bilatérale).

- la lyse du septum nasal n'est pas significativement associée à la présence d'une tumeur (p=0,13).

- douze chats (80%) présentent des anomalies des os paranasaux sans que cela soit significativement associé à la présence d'une tumeur (p=1,0 pour une lyse unilatérale et p=0,22 pour une lyse bilatérale).

- la lyse de l'os palatin n'est pas significativement associée à la présence d'une tumeur (p=0,22 pour une lyse unilatérale et p=1,0 pour une lyse bilatérale).

Enfin on note que l'extension hors des cavités naso-sinusales de la tumeur se réalise majoritairement dans l'espace nasopharyngé et périorbitaire chez ces chats. Des anomalies tomodensitométriques sont relevées chez douze chats (80 %) et dans l'espace péri-orbitaire chez dix chats (67 %).

L'étude de Lefebvre et al. [32] permet de faire une synthèse des anomalies tomodensitométriques observées lors de tumeurs nasales chez le chien, et ainsi de les comparer à celles relevées précédemment chez le chat.

Une affection néoplasique est typiquement caractérisée dans cette étude par une **opacité homogène de type tissulaire à minérale** de la cavité nasale, associée à une **destruction extensive des cornets nasaux**, souvent **unilatérale.** Dans cette étude, ces anomalies sont significativement associées avec un processus tumoral.

On retrouve fréquemment des images de destruction du septum nasal, des sinus frontaux ou de la lame criblée, ainsi qu'une extension de l'opacité tissulaire au nasopharynx et/ou à l'espace rétro-orbitaire. Face à de tels résultats tomodensitométriques, les deux hypothèses largement prioritaires du diagnostic différentiel sont une tumeur nasale ou une rhinite fongique.

Ainsi, on retiendra à la lumière de ces deux études que les anomalies tomodensitométriques significativement associées à une tumeur nasale chez le chien et le chat sont des anomalies **unilatérales** de type **lyse des cornets nasaux/volutes éthmoïdales** ou **opacité tissulaire/liquidienne de la cavité nasale et/ou des sinus**.

Une atteinte **unilatérale** des **sinus frontaux** est significativement associée avec une tumeur nasale chez le chat, mais on ne peut pas l'affirmer chez le chien d'après l'étude de Lefebvre et al., bien que des images de ce type soient fréquemment retrouvées.

Que ce soit chez le chien ou chez le chat, l'érosion de la lame criblée et la lyse du septum nasal sont présentes chez la majorité des sujets mais ne sont pas significativement associées à un processus tumoral.

Enfin, dans les deux espèces, l'espace **nasopharyngé et rétro-orbitaire** sont les deux sites principaux d'extension tumorale extra-nasale.

C. APPORTS COMPARES DE LA TOMODENSITOMETRIE ET DE L'ENDOSCOPIE DANS LA DEMARCHE DIAGNOSTIQUE

[29, 32, 38]

1- Intérêts et limites comparés de l'endoscopie et de la tomodensitométrie

Tromblee et al. [38] arrivent à la conclusion que l'endoscopie nasale est importante pour identifier les anomalies de la muqueuse nasale des sujets présentant des images tomodensitométriques équivoques ou normales, et apporte des informations complémentaires chez ceux avec des images pathologiques. L'endoscopie est également utile pour une visualisation des masses nasopharyngées et autorise des prélèvements par biopsie sous contrôle visuel direct, méthode souvent préférée aux biopsies chirurgicales.

Néanmoins, plusieurs facteurs peuvent compromettre le succès diagnostique de la rhinoscopie : un méat nasal trop étroit et/ou une sténose nasopharyngée peuvent gêner le passage de l'endoscope et donc limiter l'étendue de la cavité nasale examinée. Une visualisation correcte peut être entravée par des sécrétions ou des hémorragies. Un œdème ou une inflammation de la muqueuse en zone péri-tumorale peut aboutir à des résultats biopsiques faussement négatifs. De plus les biopsies per-endoscopiques sont parfois trop superficielles pour diagnostiquer le processus tumoral. Ainsi, Lefebvre et al. [32] concluent dans certains cas à la supériorité du scanner pour établir le diagnostic définitif par rapport aux résultats anatomopathologiques issus de biopsies effectuées dans des zones non représentatives ou de trop petite taille. On doit donc accorder une grande importance aux images tomodensitométriques lorsque l'on intègre les résultats histopathologiques dans les conclusions diagnostiques.

D'après les études [29] et [38], l'endoscopie permet une visualisation directe des sites d'intérêt, et la possibilité de prélever directement à leur niveau des échantillons augmente la probabilité d'obtenir un tissu représentatif. Les anomalies observées à l'endoscopie peuvent renforcer une suspicion diagnostique basée sur des critères cliniques.

Comme Tromblee et al., Forbes Lent et al. [29] avaient relevé diverses causes d'échec diagnostique endoscopique : un œdème de la muqueuse, des sécrétions muco-hémorragiques ou une hémorragie pouvant masquer la visualisation de la surface muqueuse, ainsi qu'une localisation rostrale d'une masse nasale gênant la progression de l'endoscope.

On peut retenir que ces études présentent l'endoscopie comme utile pour obtenir des **informations complémentaires** par rapport au scanner lors de suspicion tumorale. La rhinoscopie complète le scanner en permettant la réalisation de **biopsies** multiples sous contrôle visuel. Les biopsies sous contrôle endoscopique sont parfois suffisantes au diagnostic de certitude.

Il existe néanmoins des facteurs non négligeables pouvant compromettre le succès diagnostique de l'endoscopie avec un risque élevé de faux négatifs. Pour cette raison, la **tomodensitométrie** reste la technique préférentielle lors de suspicion de tumeur nasale d'après ces trois études.

2- Corrélation des résultats tomodensitométriques et endoscopiques

Lors de l'analyse des études que nous avons retenues, nous avons relevé quelques divergences entre les conclusions tomodensitométriques et rhinoscopiques :

Dans l'étude de Tromblee et al. [38], douze chats sur quinze (80%) présentent une anomalie nasopharyngée à l'examen tomodensitométrique, mais une masse n'est identifiée que chez seulement onze d'entre eux (73%) lors de l'examen endoscopique. La raison n'est pas certaine, mais il est possible d'après les auteurs que des sécrétions intra-luminales ou une inflammation, un œdème ou une prolifération de la muqueuse aient pu mimer l'apparence d'une masse sur les images tomodensitométriques.

Cependant, chez deux chats présentant un aspect normal du carrefour nasopharyngé sur les images tomodensitométriques, l'examen rhinoscopique a mis en évidence une masse au niveau des choanes. Une explication plausible pourrait être que ces masses n'étaient pas complètement entourées d'air, et de ce fait n'ont pas pu être distinguées au scanner d'une autre masse adjacente dans la cavité nasale.

Les auteurs affirment également que le scanner permet d'identifier de façon précise la partie de la cavité nasale à examiner le plus attentivement par rhinoscopie, et de cibler les zones à biopsier. On voit ainsi l'interdépendance de la tomodensitométrie et de l'endoscopie, aboutissant au diagnostic de certitude d'autant plus facilement que les biopsies sont bien ciblées.

3- Comparaison des modalités de prélèvement

Déjà en 1992, Forbes Lent et al. [29] concluaient tout comme Tromblee et al. [38] qu'il faut préférer les biopsies par endoscopie aux biopsies chirurgicales en raison de leur faible taux de complication, de leur faible coût, de l'anesthésie courte qu'elles requièrent et de leur facilité de réalisation technique.

Forbes Lent et al. avaient cependant déjà noté que les biopsies par endoscopie présentent l'inconvénient de ne pas fournir des échantillons de taille aussi importante que par rhinotomie, et que de tels prélèvements ne sont pas forcément représentatifs en cas d'affection très localisée. Ils avaient pu minimiser cette difficulté en réalisant des prélèvements multiples et en ciblant les sites de biopsie à partir des images radiographiques de la cavité nasale.

4- Corrélation des résultats tomodensitométriques et/ou endoscopiques avec l'anatomopathologie

Dans l'étude de Tromblee et al. [38], deux chats auraient pu être classés en faux négatifs suite aux résultats histologiques. Les conclusions anatomopathologiques n'étaient pas cohérentes avec les caractéristiques tomodensitométriques. Ces deux sujets présentaient une déformation faciale, les images tomodensitométriques étaient compatibles avec une affection nasale agressive et les examens rhinoscopiques mettaient en évidence des masses nasopharyngées proéminentes, mais les biopsies réalisées sous contrôle endoscopique n'avaient pas abouti à un diagnostic tumoral. Ainsi, devant une **masse nasopharyngée ou obstruant les choanes**, les auteurs recommandent de **réitérer les prélèvements** par biopsie si les échantillons initiaux ne contiennent pas de tissu tumoral, car la majorité de ces néoformations sont malignes. Cela est d'autant plus approprié que le sujet présente des **caractéristiques tomodensitométriques très en faveur d'une affection nasale infiltrante accompagnée de lyse osseuse ou de néoformations tissulaires**.

Dans l'étude de Lefebvre et al. [32], trois chiens présentaient des images tomodensitométriques en faveur d'un processus néoplasique, mais la suspicion n'avait pas été confirmée par l'examen morphologique des biopsies réalisées sous contrôle endoscopique. Les images montraient des opacités tissulaires ou minérales de la cavité nasale, avec envahissement des sinus frontaux et/ou de l'espace rétro-orbitaire et/ou du septum nasal. Les biopsies initiales ayant conclu pour chacun à une rhinite inflammatoire ou à une prolifération ostéo-fibreuse, ces trois sujets ont subi une rhinotomie. Les biopsies chirurgicales ont par contre toutes confirmé un diagnostic tumoral. Les auteurs concluent

donc qu'il faut **accorder une grande importance aux images tomodensitométriques lors de l'interprétation des résultats histologiques**.

Ainsi, face à des images d'opacité homogène tissulaire associée à une destruction des cornets nasaux, très en faveur d'un processus tumoral, il ne faudra **pas hésiter à réitérer les biopsies endoscopiques** lors de résultat négatif après un premier examen morphologique, ou entreprendre des biopsies **chirurgicales**.

Suite aux résultats de ces trois études, on peut donc retenir l'importance de toujours interpréter les conclusions de l'analyse histopathologique en fonction des caractéristiques nasales tomodensitométriques ou rhinoscopiques : **le diagnostic morphologique doit pouvoir être corrélé à la suspicion clinique étayée par les images tomodensitométriques** ou endoscopiques de la cavité nasale. La tomodensitométrie est l'examen préférentiel lors de suspicion de tumeur nasale. La rhinoscopie apporte des informations complémentaires au scanner et devrait idéalement être réalisée en parallèle.

Lors de divergence entre la conclusion de l'imagerie (ou de l'endoscopie) et celle de l'anatomopathologie, il faut **répéter** les prélèvements de biopsie par endoscopie, voire par rhinotomie.

PARTIE II

ETUDE CLINIQUE RETROSPECTIVE

I. OBJECTIFS

Lors de suspicion de tumeur nasale chez un chien ou chez un chat, la tomodensitométrie et la rhinoscopie sont les deux examens complémentaires qui sont les plus appropriés pour poursuivre la démarche diagnostique. Même si les critères obtenus lors de ces examens peuvent amener à suspecter prioritairement une tumeur nasale, seul un prélèvement histologique ou cytologique est diagnostique en dernière intention.

L'étude a été menée sur les chiens et les chats avec un diagnostic morphologique de certitude de tumeur de la cavité nasale, présentés au Campus Vétérinaire de Lyon entre janvier 2007 et juin 2010. Elle consistait en l'analyse rétrospective des données cliniques et paracliniques. Elle avait comme objectif de **répertorier les anomalies observées** lors de l'examen tomodensitométrique et rhinoscopique, et d'évaluer si elles étaient très évocatrices de tumeur nasale, compatibles avec une tumeur nasale ou ne fournissaient pas d'arguments en faveur d'une tumeur nasale. Lorsque les deux examens avaient été pratiqués, les conclusions tomodensitométriques et endoscopiques ont été **comparées**.

Les objectifs annexes étaient de déterminer la **symptomatologie d'appel** motivant la consultation au Campus Vétérinaire de Lyon. Les informations de la base de données médicales Clovis® et l'envoi d'un questionnaire aux propriétaires des animaux inclus dans l'étude a permis d'identifier le **mode et la durée d'évolution** des signes cliniques ainsi que le type de **prise en charge thérapeutique** et son efficacité.

II. MATERIEL ET METHODES

A. POPULATION ETUDIEE ET CRITERES DE SELECTION DES CAS

Nous avons sélectionné les chiens et les chats ayant fait l'objet d'un **diagnostic morphologique** de certitude (histologique ou cytologique) de tumeur de la cavité nasale entre janvier 2007 et juin 2010.

Nous avons tout d'abord recherché dans la base de données Histolab® du laboratoire d'anatomopathologie du Campus Vétérinaire de Lyon les animaux avec un diagnostic morphologique de certitude de tumeur nasale. Les cas obtenus ont ensuite été recherchés dans la base de données médicales Clovis® et les archives du centre d'imagerie scanner dirigée par le Dr Vét. T. Chuzel.

Les cas ont été retenus pour l'étude selon les critères d'inclusion suivants :

- chien et chat, sans distinction de sexe ni d'âge, présentant des signes cliniques d'affection nasale chronique
- chien et chat ayant subi a minima un examen tomodensitométrique de la cavité nasale ou une rhinoscopie
- chien et chat dont **l'analyse histologique et/ou cytologique** des prélèvements de la muqueuse nasale était **diagnostique** d'une tumeur nasale
- chien et chat ne présentant aucun des critères d'exclusion.

N'ont pas été retenus :

- les chiens et les chats dont les résultats endoscopiques et/ou tomodensitométriques étaient très évocateurs ou compatibles avec une tumeur nasale, mais dont l'analyse morphologique des prélèvements n'était pas conclusive
- les chiens et les chats présentant un envahissement tumoral secondaire de la cavité nasale.

B. MATERIEL

1- Equipement tomodensitométrique et endoscopique

Le docteur vétérinaire Thomas Chuzel travaille avec un scanner hélicoïdal multicoupes *GE HiSpeed NX/i Pro* (120 kV, 440 mA, vitesse de rotation 0,7 s).

Les images tomodensitométriques sont acquises sur des animaux anesthésiés positionnés en décubitus sternal, avant et après injection intraveineuse à 2ml/kg d'un produit de contraste iodé (iohexol Omnipaque® 240mgI/ml – *GE Healthcare*).

L'épaisseur des coupes transverses varie selon l'affection le plus souvent de 1 mm à 3 mm au maximum.

Le Campus Vétérinaire de Lyon travaille avec un matériel d'endoscopie Optomed®.

Un rhinoscope rigide *OPTOMED* (longueur 21 cm, diamètre 3,5 mm, diamètre du canal 2mm) est utilisé lors des rhinoscopies antérogrades.

Un vidéo endoscope *OPTOMED type VO-143* (longueur 140 cm, diamètre 9,8 mm, diamètre du canal 2,8 mm) est utilisé pour les rhinoscopies rétrogrades des chiens de plus de 15 kg.

Un fibroscope vétérinaire *OPTOMED EF-B14L* (longueur 70 cm, diamètre 3,7 mm) est utilisé lors des rhinoscopies rétrogrades des chats et chiens de moins de 15 kg.

2- Etude statistique

Les données de l'étude ont été saisies et traitées grâce au logiciel Microsoft Office Excel® 2003.

Les études statistiques ont été réalisées grâce au logiciel de programmation R 2.12.2© [45].

C. METHODES

1- Analyse des résultats de l'analyse morphologique

Après lecture des conclusions anatomopathologiques, nous avons distingué les animaux dont les résultats de l'analyse histologique ou cytologique des prélèvements nasaux étaient :

- **diagnostiques** d'une tumeur nasale et conclusifs sur le type tumoral
- **fortement évocateurs** d'une tumeur nasale sans pouvoir préciser le type tumoral.

Ces conclusions sont récapitulées dans le *tableau 15*, dans le paragraphe traitant des résultats anatomopathologiques.

2- Analyse des dossiers cliniques

a- Signes cliniques à l'admission

Les cas retenus pour l'étude présentaient des manifestations cliniques ayant motivé la consultation par le propriétaire.

Pour établir la grille d'analyse *(annexe 2)*, nous avons pris en compte les **signes cliniques** présents **à l'admission**. Pour chaque cas nous avons recherché :

- la présence ou l'absence de jetage. En présence de jetage, nous l'avons latéralisé et classé en trois catégories : « séreux », « muco-purulent » et « épistaxis ».
- la présence ou l'absence de dyspnée. Nous avons considéré qu'elle était présente dès qu'une gêne respiratoire était mise en évidence.
- la présence ou l'absence d'éternuements, de toux et de bruits de cornage ou ronflements.
- la présence ou l'absence d'une déformation faciale, d'une douleur à la manipulation de la face, d'un épiphora et d'une adénomégalie mandibulaire.

b- Durée d'évolution des symptômes au moment du diagnostic

Pour évaluer la **durée d'évolution** des symptômes, nous nous sommes intéressés à l'intervalle séparant le moment d'apparition des signes cliniques et la date de réalisation de l'examen complémentaire tomodensitométrique ou endoscopique.

Les distributions de durées d'évolution avant l'examen scanner et endoscopique ne sont pas normales. Pour comparer ces durées respectives, le test non paramétrique de Mann-Whitney-Wilcoxon a été appliqué aux 18 animaux n'ayant eu qu'un des deux examens complémentaires (les quatre animaux ayant subi les deux ont été sortis du test car pour pouvoir appliquer ce test non paramétrique, les populations comparées doivent être non appariées).

c- Données endoscopiques

Les conclusions des examens rhinoscopiques ont été classées en trois catégories :

- « Très évocateur d'une tumeur nasale » lorsqu'une **masse était visualisée** par approche antérograde ou rétrograde.
- « Compatible avec une tumeur nasale » lorsqu'on ne visualisait **pas de masse** mais que la muqueuse prenait un aspect **prolifératif ou érosif**, en l'absence de suspicion d'aspergillose.
- « Pas d'argument en faveur d'une tumeur nasale » lorsqu'**aucune masse** n'était présente et que la muqueuse présentait un aspect **inflammatoire banal** (œdème, hyperhémie).

d- Données tomodensitométriques

Les conclusions de l'examen tomodensitométrique ont été classées en trois catégories :

- « Très évocateur d'une tumeur nasale » lorsqu'un effet de masse et des images de **lyse osseuse** et de **destruction des cornets nasaux** étaient observées, avec présence éventuelle de **nodules pulmonaires** compatibles avec des métastases.
- « Compatible avec une tumeur nasale » lorsqu'un **effet de masse** était présent, avec peu ou pas de lyse osseuse et **sans signe de métastase** lymphatique ou pulmonaire associé. L'appréciation de la dissémination métastatique est réalisée à l'aide de plusieurs critères tomodensitométriques. Le réhaussement homogène diffus d'un nœud lymphatique après injection du produit de contraste est normal et n'est en aucun cas un signe de dissémination lymphatique. A l'inverse, lors d'un processus métastatique, le réhaussement sera celui de la tumeur primitive et apparaîtra de façon hétérogène au sein du ganglion. Dans le cas où une hypertrophie est notée mais qu'aucune cytoponction ganglionnaire n'est réalisée, il sera impossible de trancher entre un processus réactionnel ou métastatique.
- « Pas d'argument en faveur d'une tumeur nasale » lorsqu'**aucun signe évident d'infiltration tissulaire** n'était relevé.

Lorsque les deux examens complémentaires ont été réalisés pour un même animal, les données endoscopiques et tomodensitométriques ont été analysées de façon indépendante et selon le même procédé.

e- Comparaison des fréquences d'erreurs entre l'examen tomodensitométrique et endoscopique

Pour comparer les fréquences d'erreurs de l'examen scanner et de l'examen rhinoscopique, le test de Fisher a été appliqué aux 18 animaux n'ayant eu qu'un seul examen complémentaire (les quatre animaux ayant subi les deux ont été sortis du test car pour pouvoir appliquer le test de Fisher, les populations comparées doivent être non appariées).

f- Durée de survie et réponse au traitement

Pour les animaux décédés avant janvier 2011, la **durée de survie** a été calculée comme l'intervalle séparant la date d'apparition des signes cliniques et le décès de l'animal.

Le suivi de la plupart des cas de notre étude n'étant pas disponible de façon complète dans Clovis®, nous avons envoyé un courrier *(annexe 3)* aux clients concernés le 06 décembre 2010 afin de préciser l'évolution pour chaque animal. Les propriétaires volontaires étaient soumis à un questionnaire téléphonique ou par courriel selon leur choix *(annexe 5)*. Un courrier de relance a été envoyé le 11 janvier 2011 aux propriétaires qui ne s'étaient pas encore manifestés *(annexe 4)*.

L'objectif de l'enquête était de déterminer pour chaque cas :

- le type de traitement entrepris (palliatif, chirurgical, radiothérapie)
- la réponse au traitement entrepris (pas d'amélioration, amélioration partielle temporaire ou persistante, amélioration totale temporaire ou persistante).

III. RESULTATS

Vingt-deux animaux (dix-sept chiens et cinq chats) ont été inclus dans l'étude.

A. COMMEMORATIFS

L'ensemble des commémoratifs concernant les animaux de notre étude est regroupé dans l'*annexe1*.

1- Espèce

La population de notre étude est constituée de 22 animaux au total, répartis en dix-sept (77,3 %) chiens et cinq (22,7 %) chats.

2- Race

L'*encadré 5* présente les races rencontrées pour les dix-sept chiens de l'étude.

Races
Cas 1 Golden Retriever ; **Cas 2** Scottish Terrier ; **Cas 3** Braque de Weimar ; **Cas 5** Croisé ; **Cas 6** Yorkshire Terrier ; **Cas 8** Berger Allemand X Labrador ; **Cas 9** Berger de Beauce ; **Cas 10** Cocker X Epagneul ; **Cas 11** Caniche ; **Cas 12** Epagneul du Tibet ; **Cas 13** Fox Terrier ; **Cas 15** Berger Belge Groenendael ; **Cas 16** Colley ; **Cas 17** Caniche X Yorkshire Terrier ; **Cas 18** Doberman ; **Cas 20** Labrador ; **Cas 22** Dogue Argentin

¤ Encadré 5 – Races des chiens de l'étude¤

Parmi les dix-sept chiens, on dénombre quatre chiens apparentés aux terriers (23,5 %) et trois apparentés aux bergers (17,6 %).

Tous les chiens sont des dolichocéphales ou des mésocéphales.

Parmi les cinq chats de l'étude, on dénombre trois chats de race Européenne (60 %), un de race Persan et un de race British Shorthair.

Deux chats sur cinq (40 %) sont des brachycéphales.

3- Sexe

Dans le groupe des chiens, on dénombre cinq (29,4 %) femelles et douze (70,6 %) mâles. Dans le groupe des chats, on dénombre deux (40 %) femelles et trois (60 %) mâles.

Sur la totalité de la population d'étude, on dénombre donc au total sept (31,8 %) femelles et quinze (68,2 %) mâles.

4- Âge

Lorsque la date de naissance précise n'était pas connue, nous avons choisi de considérer que l'animal était né le 1er janvier de l'année en question.

La moyenne d'âge de notre groupe d'étude est de 9,9 +/- 2,9 ans (moyenne +/- écart-type), avec une répartition allant de 2,1 ans à 14,1 ans.

La moyenne d'âge des chiens est de 10,1 +/- 2,2 ans (de 5,8 ans à 13,2 ans).

La moyenne d'âge des chats est de 9,2 +/- 4,8 ans (de 2,1 ans à 14,1 ans).

Dans le groupe d'étude, les femelles ont en moyenne 7,5 +/- 3,6 ans (de 2,1 ans à 12,7 ans) et les mâles 9,8 +/- 2,4 ans (de 5,8 ans à 14,1 ans).

Dans le groupe des chiens, les femelles ont en moyenne 10,2 +/- 2,2 ans (de 6,9 ans à 12,7 ans). Les chiens mâles ont en moyenne 10,1 +/- 2,3 ans (de 5,8 ans à 13,2 ans).

Dans le groupe des chats, les femelles ont en moyenne 4,6 +/- 3,5 ans (2,1 ans et 7 ans). Les chats mâles ont en moyenne 12,2 +/- 2,1 ans (de 9,9ans à 14,1 ans).

B. SYMPTOMATOLOGIE A L'ADMISSION

1- Signes généraux

Neuf animaux de l'étude (**40,9 %**) présentent des signes d'atteinte de l'état général à la première consultation.

a- Abattement

Sept animaux (31,8 %) sur les vingt-deux de notre étude étaient abattus à l'admission.

b- Amaigrissement

Cinq animaux (22,7 %) sur vingt-deux présentaient une perte de poids à l'admission.

c- Anorexie/adipsie

Quatre animaux (18,2 %) sur vingt-deux présentaient une dysorexie ou anorexie avec éventuellement une adipsie à l'admission.

d- Autres

Le cas numéro 3 (4,5 %) avait présenté des épisodes de vomissements avant la consultation. Ceux-ci étaient associés à une perte de poids.

2- Signes respiratoires

L'ensemble des signes respiratoires constatés chez les animaux à la première consultation est synthétisé dans le *tableau 6* et illustré par la *figure 4*.

Le cas numéro 9 a été examiné deux fois à deux mois d'intervalle car l'évolution clinique n'était pas concordante avec les données de l'examen endoscopique.

	Jetage									
	Présence	Latéralisation		Qualification						
Cas		Unilatéral	Bilatéral	Séreux	Muco-purulent	Epistaxis	**Eternuements**	**Cornage Ronflements**	**Toux**	**Dyspnée**
1	oui	**x**			**x**		**x**	**x**		
2	oui	**x**			**x**	**x**	**x**	**x**		**x**
3	oui		**x**	**x à D**		**x à G**	**x**	**x**		**x**
4	non							**x**		**x**
5	oui	**x**				**x**	**x**			**x**
6	oui		**x**		**x**					**x**
7	oui	**x**		**x**		**x**	**x**	**x**		**x**
8	oui	**x**				**x**	**x**			
9*	oui oui	**x**	 **x**	**x** **x**		**x** **x unilat**		 **x**		 **x**
10	oui		**x**	**x**			**x**	**x**	**x**	
11	oui		**x**	**x à D**		**x à G**	**x**		**x**	**x**
12	oui	**x**		**x**		**x**	**x**	**x**		**x**
13	oui		**x**	**x**			**x**		**x**	
14	oui		**x**		**x**		**x**	**x**	**x**	**x**
15	oui	**x**		**x**		**x**				
16	oui		**x**		**x**	**x**	**x**			
17	oui	**x**		**x**	**x**	**x**	**x**			
18	oui	**x**			**x**	**x**				
19	oui	**x**				**x**				**x**
20	oui	**x**		**x**		**x**	**x**	**x**	**x**	**x**
21	oui		**x**		**x**	**x**		**x**	**x**	**x**
22	oui	**x**			**x**	**x**	**x**	**x**		**x**

* Pour ce cas : deux examens successifs espacés de deux mois.

¤Tableau 6 – Bilan des signes respiratoires¤

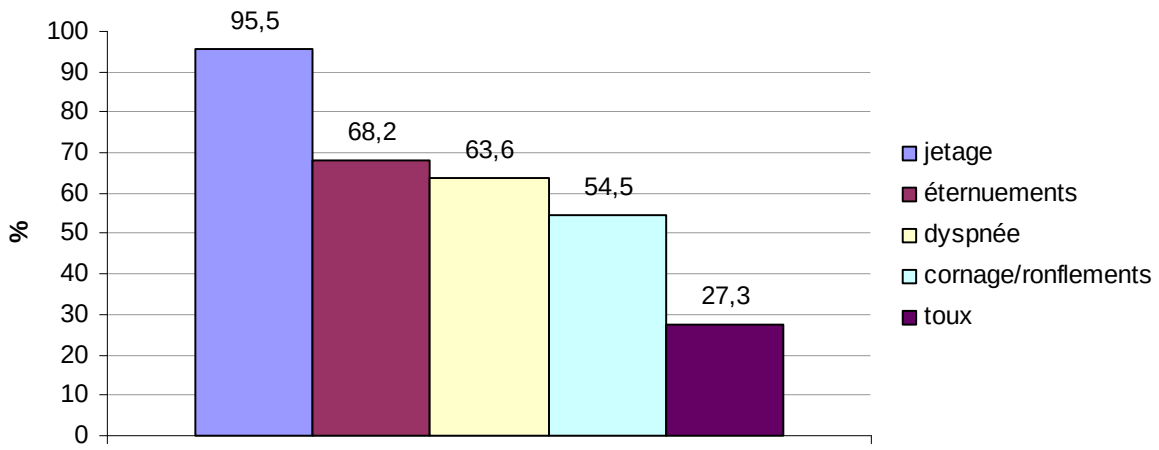

Figure 4 - Signes respiratoires

a- Jetage

i. présence/absence

Vingt-et-un animaux (95,5 %) présentaient un jetage lors de leur consultation. Seul le cas numéro 4 n'en avait pas.

ii. latéralisation

Sur ces vingt-et-un animaux, le jetage était :

- unilatéral chez douze animaux (57,1 %)
- bilatéral chez huit animaux (38,1 %)
- unilatéral puis bilatéral lors de la seconde évaluation pour le cas numéro 9 (4,8 %).

iii. type du jetage

Sur ces vingt-et-un animaux, le jetage était :

- hémorragique pour seize d'entre eux (76,2 %)
- séreux pour dix d'entre eux (47,6 %)
- muco-purulent pour neuf d'entre eux (42,9 %).

La nature du jetage pouvait varier suivant le moment de l'examen, ce qui explique que la somme des pourcentages soit supérieure à 100 %.

b- Eternuements

Quinze des vingt-deux animaux de l'étude (68,2 %) éternuaient au moment de leur première consultation.

c- Dyspnée

Quatorze des vingt-deux animaux de l'étude (63,6 %) étaient en dyspnée au moment de leur première consultation.

d- Cornage/ronflements

Douze des vingt-deux animaux de l'étude (54,5 %) présentaient un bruit de cornage au moment de leur première consultation.

e- Toux

Six des vingt-deux animaux de l'étude (27,3 %) toussaient au moment de leur première consultation.

3- Autres signes cliniques

Les autres signes cliniques relevés chez les animaux de notre étude lors de leur présentation à la première consultation sont synthétisés dans le *tableau 7* et illustrés par la *figure 5*. Le cas numéro 9 a été examiné deux fois à deux mois d'intervalle car l'évolution clinique n'était pas concordante avec les données de l'examen endoscopique.

Numéro du cas	Epiphora	Déformation faciale	Douleur à la palpation de la face	Adénomégalie mandibulaire
1				
2	x unilatéral			
3				
4				
5		x		
6				
7		x		
8	x bilatéral			
9*		x	x	
10				x bilatérale
11		x		
12		x		
13				
14		x		
15	x unilatéral			x unilatérale
16				
17	x unilatéral + hyperhémie conjonctivale, procidence de la membrane nictitante	x		x unilatérale
18		x	x	x unilatérale
19	x unilatéral	x		
20	x unilatéral			
21		x	x	
22				

* Pour ce cas : deux examens successifs espacés de deux mois.

¤Tableau 7 – Bilan des signes cliniques non respiratoires¤

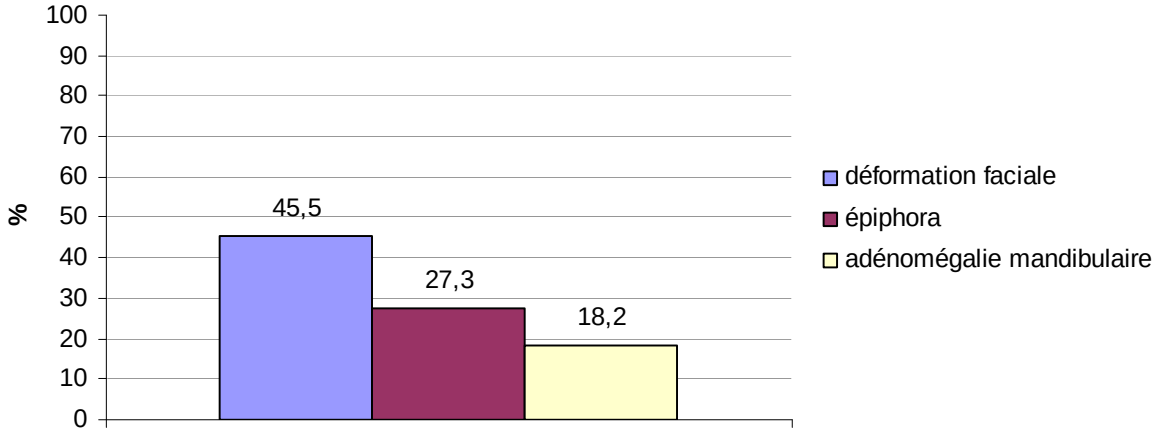

Figure 5 - Symptômes d'appel non respiratoires

a- Déformation faciale et douleur à la palpation

Dix des vingt-deux animaux de l'étude (45,5 %) présentaient une déformation de la face au moment de leur première consultation. Chez trois d'entre eux (30 %) la palpation et/ou la manipulation de la zone faciale déformée déclenchait une douleur.

b- Epiphora

Six des vingt-deux animaux de l'étude (27,3 %) présentaient un épiphora au moment de leur première consultation. Pour cinq d'entre eux (83,3 %) il était unilatéral, pour le dernier bilatéral.

Chez le cas numéro 17, des signes oculaires étaient également présents avec hyperhémie conjonctivale et procidence de la membrane nictitante.

c- Adénomégalie mandibulaire

Quatre des vingt-deux animaux de l'étude (18,2 %) présentaient une adénomégalie mandibulaire au moment de leur première consultation. Pour trois d'entre eux (75 %) elle était unilatérale, pour le dernier elle était bilatérale.

Les trois animaux avec une adénomégalie mandibulaire unilatérale présentaient un jetage également unilatéral. L'animal avec une adénomégalie bilatérale présentait un jetage bilatéral.

d- Autres

Sur les vingt-deux animaux de l'étude, on note un cas de décoloration alaire unilatérale (cas numéro 8) et un cas de ptyalisme (cas numéro 10) associés.

Aucun animal ne présentait de trouble de la déglutition ni de trouble nerveux au moment de la première consultation.

C. REPARTITION DES EXAMENS COMPLEMENTAIRES

1- Répartition au sein de la population

La répartition des examens complémentaires parmi les animaux de notre groupe d'étude est récapitulée dans le *tableau 8*.

	TDM et endoscopie	**Endoscopie seule**	**TDM seule**
Nombre de cas de l'étude	**4**	**10**	**8**
Nombre de chiens	3	8	6
Nombre de chats	1	2	2

¤Tableau 8 – Répartition des examens complémentaires au sein de la population¤

On peut donc dénombrer au sein de notre population d'étude :

- Dix animaux (**45,5 %**) ayant subi une **endoscopie seule**, dont huit chiens (47,1 % de la population canine) et deux chats (40 % de la population féline).
- Huit animaux (**36,4 %**) ayant subi un examen **tomodensitométrique seul**, dont six chiens (35,3 % de la population canine) et deux chats (40 % de la population féline).
- Quatre animaux (**18,2 %**) ayant subi un examen **endoscopique couplé à un examen tomodensitométrique**, dont trois chiens (17,6 % de la population canine) et un chat (20 % de la population féline).

Au total, sur les vingt-deux animaux de notre étude :

- Quatorze animaux (63,6 %) ont subi une endoscopie, dont onze chiens (64,7 % de la population canine) et trois chats (60 % de la population féline).
- Douze animaux (54,5 %) ont subi un examen tomodensitométrique, dont neuf chiens (52,3 % de la population canine) et trois chats (60 % de la population féline).

2- Répartition dans le temps

L'évolution de la répartition des examens complémentaires au cours des années est récapitulée dans le *tableau 9*.

	2007	**2008**	**2009**	**2010**
Endoscopie	7	3	3	1
TDM	3	3	3	3

¤Tableau 9 – Répartition des examens complémentaires dans le temps¤

D. EXAMENS COMPLEMENTAIRES

1- Tomodensitométrie

a- Durée séparant l'apparition des symptômes et l'examen tomodensitométrique

Pour les animaux de notre étude ayant subi un examen tomodensitométrique, il s'était écoulé en **moyenne 6,2 +/- 7 mois** entre l'apparition des premiers signes cliniques et l'examen scanner.

Cette durée d'évolution variait de 1 jour à 26 mois selon les individus.

b- Conclusion de l'examen

Pour les douze animaux ayant subi un examen tomodensitométrique, l'examen était :

- « **Très évocateur** d'une tumeur nasale » chez **six** (50 %) d'entre eux
- « **Compatible** avec une tumeur nasale, retenue comme **hypothèse prioritaire** » chez **cinq** (41,7 %) d'entre eux
- « **Pas d'argument en faveur** d'une tumeur nasale » pour **un** chat (8,3 %), avec comme hypothèse prioritaire un polype naso-pharyngé.

Ces conclusions sont illustrées par la *figure 6*.

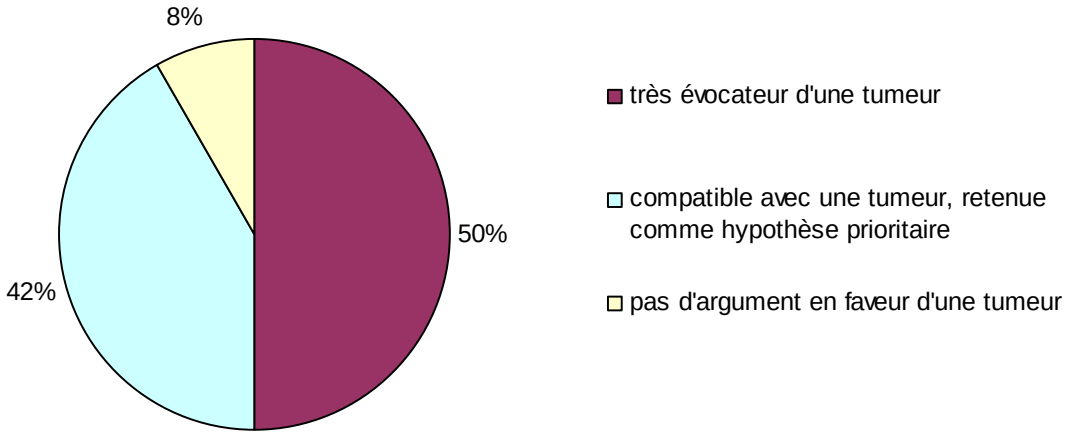

Figure 6 - Conclusions de l'examen scanner

L'intervalle de confiance bilatéral à 95 % est de [0.615 ; 0.998].

c- Anomalies répertoriées

Le *tableau 10* récapitule la latéralisation de l'atteinte nasale permise par l'examen scanner et effectue le bilan de la lyse osseuse observée.

Numéro du cas	**Latéralisation**		**Lyse osseuse**			
	Unilatéral	Bilatéral	Os paranasaux	Cornets nasaux	Septum	Vomer
1	**G**			**x** unilatéral G		
2	**D**			**x** unilatéral D		
3	**D**		**x**	**x** unilatéral D		
4	Masse obstruant les choanes sans latéralisation particulière					
15	**D**		**x**	**x** unilatéral D		**x**
16	**G**		**x**	**x** unilatéral G		**x**
17		**x**	**x**	**x** unilatéral D		**x**
18	**D**		**x**			
19		**x**	**x**	**x** bilatéral	**x**	
20		**x**	**x**	**x** unilatéral G		**x**
21		**x**	**x**	**x** bilatéral	**x**	**x**
22	**D**		**x**	**x** unilatéral D		**x**

¤Tableau 10 – Bilan des anomalies relevées à l'examen tomodensitométrique : latéralisation de l'atteinte et lyse osseuse¤

i. Masse visualisée

Un effet de masse a été retrouvé sur les images tomodensitométriques chez la totalité des douze animaux ayant fait l'objet d'un scanner.

ii. Latéralisation

L'analyse globale du scanner caractérisait l'atteinte de la cavité nasale comme :

- unilatérale chez sept (58,3 %) des douze animaux
- bilatérale chez quatre (33,3 %) des douze animaux.

Chez le cas numéro 4 (8,3 %), la seule anomalie relevée (masse naso-pharyngée) était sans latéralisation particulière.

iii. Lyse osseuse

❖ Cornets nasaux

Une lyse des cornets nasaux a été observée chez dix des douze animaux (83,3 %).

Celle-ci était unilatérale chez huit d'entre eux (80 %) et bilatérale chez les deux autres (20 %).

La lyse unilatérale des cornets a été retrouvée dans six cas sur huit (75 %) chez des animaux dont l'analyse globale du scanner avait conclu à une atteinte unilatérale de la cavité nasale. Dans les deux autres cas (25 %) cette lyse unilatérale a été observée chez des animaux dont l'analyse globale du scanner avait conclu à une atteinte bilatérale de la cavité nasale.

Pour les deux cas présentant une lyse bilatérale des cornets, l'analyse globale du scanner avait conclu à une atteinte bilatérale de la cavité nasale.

❖ Os paranasaux

Une lyse des os paranasaux a été observée chez neuf des douze animaux (75 %).

❖ Vomer

L'os vomer était lysé chez six (50 %) des douze animaux.

❖ Septum médian

Le septum médian était lysé dans deux cas (16,7 %) sur douze.

Ils présentaient tous deux une lyse bilatérale des cornets nasaux et une lyse des os paranasaux. L'analyse globale du scanner avait conclu pour tous les deux à une atteinte bilatérale de la cavité nasale.

Au bilan, **onze** animaux (**91,7 %)** sur douze présentaient des images de **lyse osseuse**.

La répartition des lyses osseuses observées à l'examen scanner est illustrée par la *figure 7*.

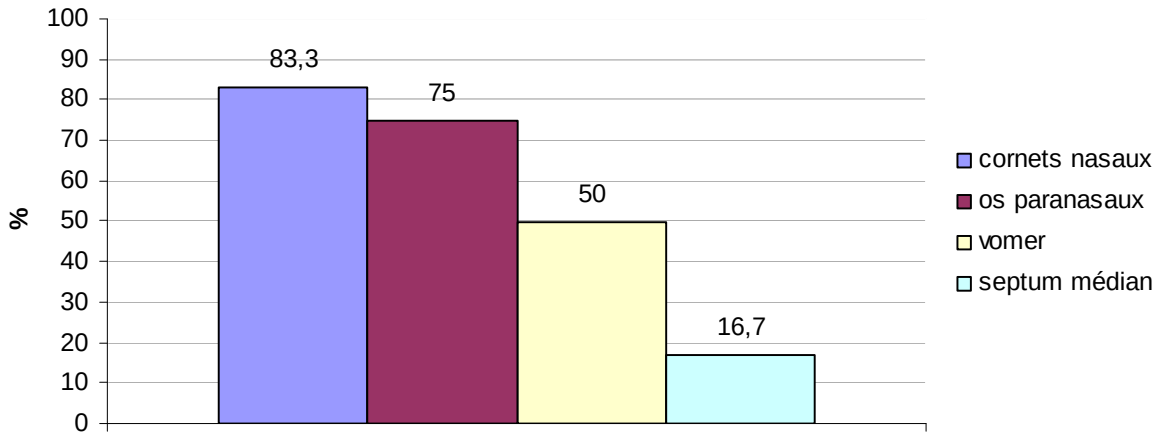

Figure 7 - Répartition des lyses osseuses observées à l'examen scanner

iv. Extension aux structures adjacentes

Le *tableau 11* récapitule les images tomodensitométriques compatibles avec une extension de la tumeur nasale aux structures anatomiques adjacentes.

Numéro du cas	Sinus	Récessus maxillaires	Méats naso-pharyngés	Rétro-orbitaire	Bulles tympaniques	Lame criblée envahissement de l'encéphale
1	**x**					
2	**x**	**x** unilatéral D				
3	**x**		**x**			
4			**x**			
15	**x**		**x**			
16	**x**		**x**		**x** unilatéral G	
17	**x**		**x**	**x** unilatéral D		**x**
18	**x**	**x** unilatéral D	**x**	**x** unilatéral D		
19	**x**		**x**	**x** unilatéral D		
20	**x**					
21	**x**		**x**	**x** unilatéral G		
22	**x**		**x**			

¤Tableau 11 – Bilan des anomalies relevées à l'examen tomodensitométrique : extension aux structures adjacentes¤

- Sinus

Une opacification tissulaire ou liquidienne sinusale a été observée chez onze des douze animaux (91,7 %).

- Méats naso-pharyngiens

Les méats naso-pharyngiens présentaient des images d'opacification tissulaire ou liquidienne dans neuf cas (75 %) sur douze.

- Espace rétro-orbitaire

L'espace rétro-orbitaire était atteint chez quatre des douze animaux (33,3 %). Dans tous les cas il s'agissait d'une atteinte unilatérale.

Pour trois de ces quatre animaux (75 %), l'analyse globale du scanner avait conclu à une atteinte bilatérale de la cavité nasale. Pour le dernier animal, l'analyse globale du scanner avait conclu à une atteinte unilatérale ipsilatérale de la cavité nasale.

- Récessus maxillaires

Une atteinte unilatérale des récessus maxillaires a été observée chez deux animaux (16,7 %), dont l'analyse globale du scanner avait conclu pour tous les deux à une atteinte unilatérale ipsilatérale de la cavité nasale.

- Bulles tympaniques

Un seul animal sur douze (8,3 %, cas numéro 16) présentait une atteinte de la bulle tympanique, celle-ci étant unilatérale. Pour cet animal, l'analyse globale du scanner avait conclu à une atteinte unilatérale ipsilatérale de la cavité nasale.

- Lame criblée de l'éthmoïde et envahissement de l'encéphale

Un seul animal sur douze (8,3 %, cas numéro 17) présentait une lyse de la lame criblée avec envahissement associé des lobes olfactifs.

Pour cet animal, l'analyse globale du scanner avait conclu à une atteinte bilatérale de la cavité nasale, avec atteinte de l'espace rétro-orbitaire, du méat naso-pharyngé, des sinus, ainsi qu'une lyse des os paranasaux, des cornets nasaux et du vomer.

La *figure 8* illustre l'ensemble des anomalies relevées à l'examen scanner de l'étude.

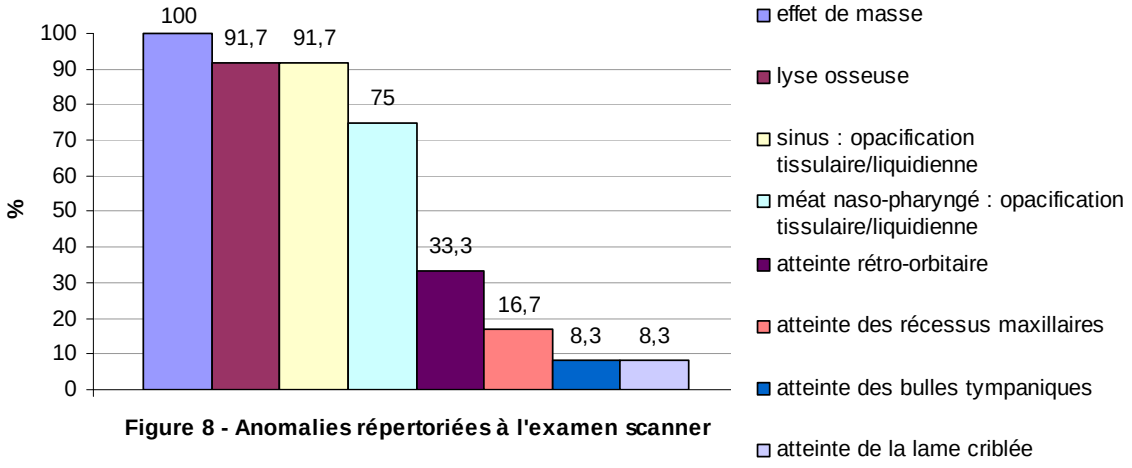

Figure 8 - Anomalies répertoriées à l'examen scanner

d- Bilan d'extension

Le *tableau 12* récapitule les bilans d'extension (« BE ») réalisés lors de l'examen tomodensitométrique.

Numéro du cas	**BE lymphatique (NL mandibulaires et rétro-pharyngiens)**			**Analyse cytologique ganglionnaire**	**BE pulmonaire**
	Hypertrophie	Réhaussement homogène	Réhaussement hétérogène		
1				NR	Nég.
2				NR	NR
3				En défaveur	Evocateur
4		**x**		NR	NR
15	**x** unilatérale droite		**x** unilatérale droite	Très évocateur d'un sarcome	NR
16				NR	NR
17		**x**		Prélèvement réalisé mais non analysé	Nég.
18				NR	Nég.
19				NR	Nég.
20				NR	Nég.
21				NR	NR
22				NR	Evocateur

NR = Non réalisé

¤Tableau 12 – Récapitulatif des bilans d'extension tomodensitométriques¤

i. Dissémination lymphatique

Dans trois cas sur douze (25 %), l'aspect tomodensitométrique des nœuds lymphatiques mandibulaires et rétro-pharyngiens était **en faveur** d'une dissémination lymphatique. Pour deux de ces trois animaux (16,7 %), le réhaussement homogène ganglionnaire observé était compatible avec une dissémination lymphatique. Le réhaussement hétérogène ganglionnaire observé chez le dernier animal (cas numéro 15) était très évocateur d'une dissémination lymphatique.

Des prélèvements ganglionnaires par cytoponction ont été effectués chez deux de ces trois animaux, mais l'analyse a été réalisée seulement pour le cas numéro 15 où elle s'est révélée être évocatrice de métastases de sarcome.

Une cytoponction ganglionnaire a été réalisée sur demande pour le cas numéro 3 qui ne présentait pas d'anomalie ganglionnaire tomodensitométrique. Elle s'est révélée être en défaveur d'une dissémination métastatique lymphatique.

Au bilan, seule une analyse cytologique d'un prélèvement réalisé lors du scanner était très évocatrice de métastases.

ii. Métastases pulmonaires

Un bilan d'extension tomodensitométrique pulmonaire a été effectué chez sept animaux sur douze (58,3 %), et était :

- **négatif** dans cinq cas (71,4 %)
- **évocateur** dans deux cas (28,6 %).

2- Endoscopie

a- Durée séparant l'apparition des symptômes et l'examen endoscopique

Pour les animaux de notre étude ayant subi un examen endoscopique, il s'était écoulé en **moyenne 3,9 +/- 3,2 mois** entre l'apparition des premiers signes cliniques et l'examen endoscopique.

Cette durée d'évolution variait de 1 semaine à 1 an selon les individus.

Il apparaît que la **différence** entre les durées d'évolution entre l'apparition des premiers signes cliniques et l'examen **scanner ou endoscopique** n'est **pas significative** (p=0,65).

b- Conclusion de l'examen

Pour les quatorze animaux ayant subi un examen endoscopique, l'examen était :

- « **Très évocateur** d'une tumeur nasale » pour **sept** (50 %) d'entre eux
- « **Compatible** avec une tumeur, retenue comme **hypothèse prioritaire** » pour **deux** (14,3 %) d'entre eux
- « **Compatible** avec une tumeur à égalité avec un processus inflammatoire » pour **un cas** (7,1 %).
- « **Pas d'argument en faveur** d'une tumeur nasale » pour **quatre** (28,6 %) cas.

Ces conclusions sont illustrées par la *figure 9*.

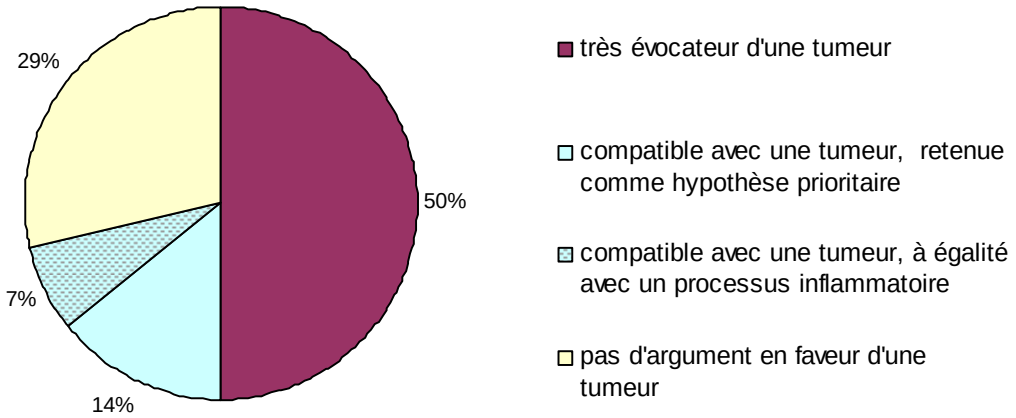

Figure 9 - Conclusions de l'examen endoscopique

L'intervalle de confiance bilatéral à 95 % est de [0.419 ; 0.916].

Il apparaît que la **différence** entre les fréquences d'erreurs entre les conclusions des examens **scanner et endoscopique** n'est **pas significative** (p=0,48).

c- Anomalies répertoriées

La *figure 10* illustre l'ensemble des anomalies visualisées à l'examen endoscopique.

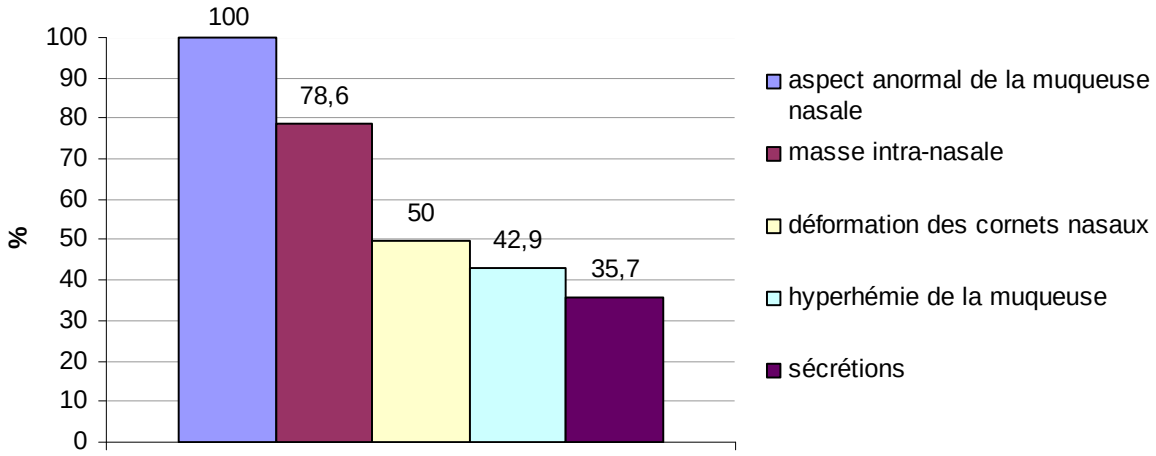

Figure 10 - Anomalies répertoriées à l'examen endoscopique

Les *tableaux 13 et 14* récapitulent la latéralisation de l'atteinte nasale permise par l'examen endoscopique et effectuent le bilan des anomalies observées. Le cas numéro 9 a subi deux endoscopies à deux mois d'intervalle car l'évolution clinique n'était pas concordante avec les données du premier examen endoscopique.

Numéro du cas	**Latéralisation**		**Masse visualisée**		**Déformation des cornets nasaux**
	Unilatéral	Bilatéral	Par approche rétrograde	Par approche antérograde	
1	**x**		**x**		**x** unilatérale G
2	**x**			**x**	**x** unilatérale D
3	**x**		Masse unilatérale visualisée à D, approche NP		**NA**
4	**NA**	**NA**	**x**		
5	**x**		**x**	**x**	**x** unilatérale G
6		**x**	**x**		
7	**x**		**x**	**x**	
8	**x**				**x** unilatérale G
9* 1) 2)	**NA**	**NA** **x**			
10		**x**	**x**		**x** unilatérale G
11		**x**	**x**	**x**	**NA**
12		**x**	**x**		**x** unilatérale G
13		**x**			**x** bilatérale
14		**x**	**x**		

* Pour ce cas : deux examens endoscopiques successifs espacés de deux mois.

NA = non adapté

NP = non précisé

¤Tableau 13 – Bilan des anomalies relevées à l'examen endoscopique : latéralisation, masse visualisée et déformation des cornets¤

Numéro du cas	Aspect de la muqueuse des cornets nasaux				Sécrétions
	masse individualisée	Atrophié, érodé	Proliférratif, bourgeonnant	Hyperhémie	
1	**x** unilatérale G	**x** unilatéral G			
2		**x** unilatéral D	**x** unilatéral D		
3			**x**	**NA**	
4			**x**		
5	**x**				
6	**x**			**x**	**x**
7			**x** unilatéral G		**x**
8			**x** unilatéral G	**x**	**x**
9* 1) 2)			**x**	**x** (voile) **x** (voile)	
10			**x** unilatéral G		
11	**x** unilatérale G	**x** unilatéral D		**x**	**x**
12	**x**				
13			**x** unilatéral D	**x**	
14	**x**			**x**	**x**

* Pour ce cas : deux examens endoscopiques successifs espacés de deux mois.
NA = non adapté

¤Tableau 14 – Bilan des anomalies relevées à l'examen endoscopique : aspect de la muqueuse des cornets, sécrétions¤

i. Latéralisation

L'examen endoscopique a caractérisé l'atteinte de la cavité nasale comme :

- unilatérale chez six (42,9 %) des quatorze animaux
- bilatérale chez sept (50 %) des quatorze animaux. Pour le cas numéro 9, un examen rhinoscopique antérieur avait seulement mis en évidence une inflammation granulomateuse de la partie dorsale du voile du palais, qui n'était pas un critère suffisant pour latéraliser l'atteinte de la cavité nasale.

Pour le cas numéro 4 (7,1 %), la visualisation d'une masse très friable, bourgeonnante et infiltrante dorsalement à la jonction entre le palais dur et le palais mou n'était pas un critère suffisant pour latéraliser l'atteinte de la cavité nasale.

ii. Masse visualisée

Une **masse** a été objectivée chez **onze** (**78,6 %**) des quatorze animaux concernés :

- par voie rétrograde chez six (42,9 %) d'entre eux
- par voie rétrograde et antérograde chez trois (21,4 %) d'entre eux
- par voie antérograde chez un (7,1 %) d'entre eux (cas numéro 2)
- pour le cas numéro 3, l'approche n'a pas été précisée.

iii. Cornets nasaux

❖ Déformation des cornets

Une déformation des cornets nasaux a été visualisée chez sept animaux sur quatorze (50 %).

Pour deux cas ce critère n'a pas pu être analysé car la visualisation des cornets était gênée par une masse volumineuse ou par des sécrétions abondantes.

❖ Aspect de la muqueuse des cornets nasaux

L'examen rhinoscopique de la muqueuse des cornets nasaux a révélé un aspect anormal chez la totalité des sujets, avec :

- un phénomène **prolifératif et bourgeonnant diffus** chez huit (**57,1 %**) animaux
- une **masse individualisée**, bien circonscrite et mobilisable chez six (**42,9 %**) animaux
- un phénomène diffus et **érosif**, compatible avec un processus infiltrant chez trois (**21,4 %**) animaux.

Ces modifications de la muqueuse nasale sont illustrées par la *figure 11*.

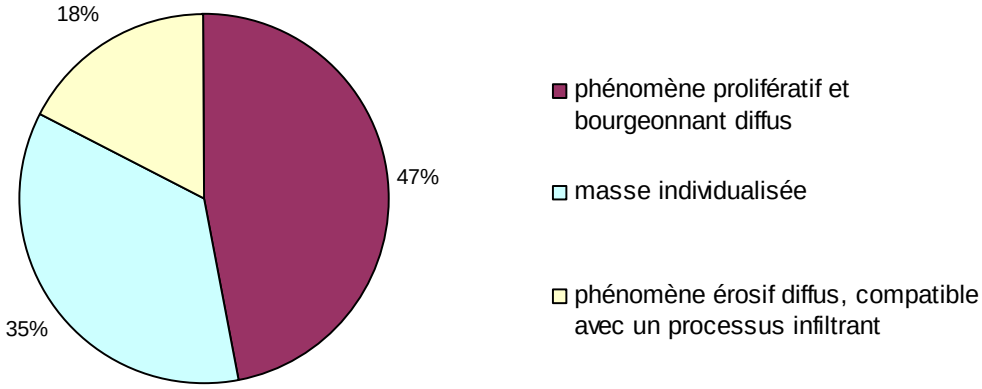

Figure 11 - Aspect de la muqueuse nasale à l'examen endoscopique

L'examen rhinoscopique a mis en évidence une **hyperhémie** de la muqueuse chez six (**42,9 %)** animaux. Ce critère n'a pas pu être évalué chez le cas numéro 3 à cause de la présence d'une masse volumineuse.

iv. Sécrétions

L'examen rhinoscopique a mis en évidence des sécrétions chez cinq (**35,7 %**) des quatorze animaux concernés, avec :

- des sécrétions associées à une hyperhémie de la muqueuse chez quatre (28,6 %) animaux
- des sécrétions isolées pour le cas numéro 7 (7,1 %).

v. Complications hémorragiques

Parmi les quatorze animaux, seul le cas numéro 8 (7,1 %) a présenté des complications hémorragiques suite à la rhinoscopie, entraînant la pose d'une sonde de Folley.

vi. Autres

Pour l'animal numéro 12, on a noté un aspect et une couleur inhabituels des cornets apparaissant marron et gris à l'examen endoscopique.

Pour l'animal numéro 9, après un premier examen endoscopique en défaveur d'un processus néoplasique, on a noté lors du second examen endoscopique la présence d'un amas nécrotico-inflammatoire obstruant les choanes compatible avec un processus tumoral.

d- Bilan des prélèvements réalisés

Des **biopsies** de la muqueuse nasale ont **systématiquement** été réalisées au cours de chaque examen rhinoscopique. La plupart du temps elles ont été effectuées en aveugle à cause de la perte de visualisation due aux saignements survenant après le premier prélèvement.

Sur les quatorze animaux concernés de notre étude, **trois** (21,4 %) ont par ailleurs fait l'objet de prélèvements par **cytoponction** lors de l'endoscopie.

Seul le cas numéro 14 (7,1 %) a subi un « **flushing** » de la cavité nasale qui a permis de récupérer des fragments tissulaires.

3- Anatomopathologie

Les conclusions des analyses morphologiques sont récapitulées dans le *tableau 15*.

Numéro du cas	Conclusion de l'analyse histologique	Conclusion de l'analyse cytologique
1	**Conclusive*** : adénocarcinome acineux bien différencié (*prélèvements per-opératoires*)	
2	**Conclusive*** : hypothèse prioritaire de carcinome neuro-endocrine. (*prélèvements per-opératoires*)	
3	**Fortement évocatrice : compatible** avec un carcinome	*Nœud lymphatique mandibulaire droit* : **Pas d'argument en faveur**
4	**Conclusive*** : adénocarcinome de grade intermédiaire	
5	**Fortement évocatrice : évocateur** d'un carcinome transitionnel	
6	**Conclusive*** : adénocarcinome bien différencié	
7	**Conclusive*** : adénocarcinome bien différencié	
8	**Conclusive*** : adénocarcinome papillaire de grade intermédiaire	

Numéro du cas	Conclusion de l'analyse histologique	Conclusion de l'analyse cytologique
9**	1) **Pas d'argument en faveur** 2) **Conclusive*** : hypothèse prioritaire carcinome transitionnel indifférencié.	
10	**Conclusive*** : hypothèse prioritaire de carcinome transitionnel peu différencié.	*Palais* : **Pas d'argument en faveur**
11	**Fortement évocatrice : compatible** avec un adénocarcinome	**Conclusive*** : adénocarcinome de haut grade indifférencié
12	**Conclusive*** : carcinome transitionnel	**Fortement évocatrice : évocateur** d'un carcinome
13	**Fortement évocatrice : évocateur** d'un adénocarcinome bien différencié	
14	**Conclusive*** : tumeur peu différenciée, hypothèse prioritaire de sarcome.	
15		*Nœud lymphatique mandibulaire droit* : **Fortement évocatrice : évocateur** d'un sarcome (!! Diagnostic sur adénopathie satellite!!)
16		**Conclusive*** : carcinome épidermoïde bien différencié
17	**Non diagnostique** : problème d'échantillonnage *(prélèvements par abord buccal)*	**Conclusive*** : 2 hypothèses 1. Carcinoïde (peu agressif) 2. Carcinome *(prélèvements par abord buccal)*
18	**Conclusive*** : carcinome épidermoïde de grade intermédiaire	
19		**Conclusive*** : carcinome anaplasique
20		**Conclusive*** : hypothèse prioritaire de sarcome.
21	Ante-mortem : **non diagnostique** : taille insuffisante des prélèvements Post-mortem : **conclusive*** : lymphome B à grandes cellules de haut grade	
22	**Conclusive*** : hypothèse prioritaire de carcinome de type transitionnel.	

* Conclusive = certitude de processus tumoral

** Pour ce cas : deux examens endoscopiques successifs espacés de deux mois.

¤Tableau 15 – Bilan des conclusions de l'analyse morphologique¤

a- Type d'analyses réalisées

Sur les vingt-deux animaux de notre étude :

- dix-huit (81,8 %) ont subi des prélèvements histologiques. Deux de ces dix-huit animaux ont eu deux analyses histologiques successives. Pour l'un, l'évolution clinique n'était pas concordante avec la première histologie qui ne donnait pas d'argument en faveur d'une tumeur. Pour le deuxième, la taille des prélèvements initialement analysés ne permettait pas de conclure.
- neuf (40,9 %) ont subi des prélèvements cytologiques.

Au total, on dénombre ainsi vingt analyses histologiques et neuf analyses cytologiques.

Les deux examens morphologiques ont été réalisés en parallèle sur cinq animaux (22,7 %).

Concernant la nature des différents prélèvements analysés, ceux-ci étaient constitués par :

- de la **muqueuse nasale ou un fragment de néoformation nasale** pour dix-neuf (95 %) des vingt analyses histologiques, et pour six (66,7 %) des neufs analyses cytologiques
- une **glande salivaire normale** pour une (5 %) des vingt analyses histologiques
- un **nœud lymphatique** mandibulaire périphérique pour deux (22,2 %) analyses cytologiques sur neuf
- une **masse nasale** effondrant le palais dur pour un cas (11,1 %) de cytologie. Le prélèvement a été effectué par abord trans-palatin.

Concernant la réalisation des prélèvements des échantillons, ceux-ci ont été récoltés :

- **au cours de l'examen endoscopique** pour treize histologies sur vingt (65 %) et pour trois cytologies sur neuf (33,3 %)
- **au cours de l'examen scanner** pour trois histologies sur vingt (15 %) et pour cinq cytologies sur neuf (55,6 %)
- par **rhinotomie** pour trois histologies sur vingt (15 %), dont deux en per-opératoire et une lors de l'examen nécropsique
- par **abord buccal** en dehors de tout examen complémentaire pour une histologie sur vingt (5 %) et pour une cytologie sur neuf (11,1 %).

b- Conclusions diagnostiques

Sur les seize analyses **histologiques** de muqueuse nasale réalisées sur des prélèvements récoltés au cours des examens **endoscopiques et scanner**, quinze (**93,8 %)** se sont révélées **diagnostiques** de tumeur nasale. Parmi ces quinze histologies diagnostiques, un animal avait bénéficié d'une analyse histologique antérieure qui n'avait pas apporté d'argument en faveur d'une tumeur nasale. Pour le cas numéro 21 dont l'histologie n'était pas diagnostique (réalisée en ante-mortem sur des prélèvements récoltés au cours de l'examen scanner), c'est l'analyse histologique post-mortem (effectuée à partir de prélèvements récupérés par rhinotomie nécropsique) qui s'est révélée diagnostique de tumeur.

Sur les trois analyses histologiques de muqueuse nasale réalisées sur des prélèvements récoltés par **rhinotomie**, **toutes** ont été diagnostiques de tumeur nasale.

L'analyse histologique réalisée sur un prélèvement récolté par voie buccale en dehors de tout examen complémentaire était non diagnostique car le prélèvement avait concerné une glande salivaire normale. Dans ce cas c'est l'analyse cytologique des prélèvements effectués également par abord buccal qui a été diagnostique.

Sur les neufs analyses **cytologiques**, sept (**77,8 %**) étaient **diagnostiques de tumeur nasale.** Les deux autres analyses cytologiques (22,2 %) n'ont pas fourni d'argument en faveur d'une tumeur nasale.

Cinq cytologies ont été réalisées à partir de prélèvements de muqueuse nasale récoltés au cours de l'examen endoscopique ou scanner, et toutes ont été diagnostiques de tumeur nasale.

Une cytologie a été réalisée sur des prélèvements récoltés par abord buccal en dehors de tout examen complémentaire et a été diagnostique de tumeur nasale.

Deux cytologies ont été réalisées sur cytoponctions ganglionnaires effectuées lors de l'examen scanner. Une a été diagnostique d'une dissémination métastatique tumorale. La seconde n'a pas donné d'argument en faveur d'une dissémination lymphatique tumorale et c'est l'analyse histologique de prélèvements de muqueuse nasale qui a été diagnostique.

La cytologie réalisée sur des prélèvements d'une masse nasale effondrant le palais dur obtenus lors de l'examen endoscopique n'a pas donné d'argument en faveur d'une tumeur. Elle avait concerné un épithélium respiratoire sans mise en évidence d'atypies significatives d'un processus néoplasique. C'est l'analyse histologique des biopsies de muqueuse nasale qui a été diagnostique de tumeur.

Au total, sur les vingt-cinq analyses diagnostiques de tumeur nasale (dix-huit histologies et sept cytologies), le prélèvement analysé était constitué de :

- **muqueuse nasale** dans vingt-quatre cas (**96 %)**, dont dix-huit cas d'histologies (75 %) et six cas de cytologies (25 %)
- **nœud lymphatique** mandibulaire dans **un cas** (4 %) en cytologie.

c- Conclusion

i. Performance diagnostique

Sur les seize **histologies** réalisées sur des prélèvements de muqueuse nasale récoltés au cours des examens **endoscopiques et scanner**, quinze (**93,8 %)** ont été **diagnostiques** de tumeur nasale. Plus précisément :

- Dix prélèvements sur quinze (66,7 %) étaient « conclusifs d'une tumeur nasale ». Parmi eux un animal avait bénéficié d'une analyse histologique antérieure (sur muqueuse nasale prélevée au cours de l'endoscopie) qui n'apportait pas d'argument en faveur d'une tumeur
- Quatre prélèvements sur quinze (26,7 %) étaient « fortement évocateurs d'une tumeur».

Sur les trois histologies réalisées sur des prélèvements de muqueuse nasale récoltés par **rhinotomie**, **toutes** ont été « conclusives d'une tumeur nasale ». Parmi ces trois cas, un animal avait bénéficié d'une analyse histologique ante-mortem non diagnostique (les prélèvements de muqueuse prélevés par endoscopie étaient trop petits pour être représentatifs).

Sur les cinq **cytologies** réalisées sur des prélèvements de **muqueuse nasale** récoltés au cours de l'examen endoscopique ou scanner, **toutes** ont été diagnostiques de tumeur nasale. Plus précisément :

- Quatre prélèvements sur cinq (80%) étaient « conclusifs d'une tumeur »
- Un prélèvement sur cinq (20 %) était « fortement évocateur d'une tumeur ».

La cytologie réalisée sur prélèvements obtenus **par abord buccal** en dehors de tout examen complémentaire a été « conclusive d'une tumeur ».

Sur les deux cytologies réalisées sur **cytoponctions ganglionnaires** effectuées lors de l'examen scanner, **une** a été « fortement évocatrice d'une dissémination métastatique tumorale ».

Au bilan, en retenant la conclusion la plus précise des deux examens morphologiques menés en parallèle sur les cinq animaux ayant eu histologie et cytologie associée, ainsi que celle de l'histologie la plus récente pour les deux animaux en ayant eu deux successives, l'analyse morphologique a été :

- « **Conclusive** d'une tumeur » pour dix-huit animaux (**81,8 %**)
- « **Fortement évocatrice** d'une tumeur » pour quatre animaux (**18,2 %**).

ii. Type tumoral

Le type tumoral a pu être **précisé** pour onze cas (**50 %**). Cela a été effectué grâce à huit histologies (72,7 %) dont deux sur prélèvements obtenus par rhinotomie et six sur prélèvements obtenus lors de l'examen endoscopique ou scanner, et grâce à trois cytologies (27,3 %) sur prélèvements obtenus lors de l'examen endoscopique ou scanner.

Pour dix cas sur onze (90,9 %) il s'agissait de carcinomes au sens large. Le dernier cas était un lymphome B à grandes cellules de haut grade.

Le type tumoral a pu être **suspecté** pour les onze autres cas (**50 %**). Cela a été effectué grâce à huit histologies (72,7 %) dont une sur prélèvements obtenus par rhinotomie et sept sur prélèvements obtenus lors de l'examen endoscopique ou scanner, et grâce à trois cytologies (27,3 %) dont une sur prélèvements obtenus lors de l'examen scanner, une sur prélèvements obtenus par abord buccal et une sur cytoponction ganglionnaire.

Pour huit cas (72,7 %), le type tumoral supecté était un carcinome au sens large, et pour les trois autres (27,3 %) il s'agissait d'un sarcome au sens large.

On peut ainsi dégager trois types tumoraux au sein de notre groupe d'étude :

- **carcinome** au sens large pour dix-huit animaux (**81,8 %**)
- **sarcome** au sens large pour trois animaux (**13,6 %**)
- **lymphome** B à grandes cellules de haut grade pour un animal (**4,5 %**).

E. CONCORDANCE DES RESULTATS DES EXAMENS COMPLEMENTAIRES

Les conclusions diagnostiques des examens complémentaires sont récapitulées dans le *tableau 16*.

Numéro du cas	**Conclusion de l'analyse morphologique**		**Conclusion de l'examen endoscopique**	**Conclusion de l'examen tomodensitométrique**
	Histologie	Cytologie		
1	**Conclusive***		**Pas d'argument en faveur**	**Compatible,** hypothèse prioritaire
2	**Conclusive***		**Pas d'argument en faveur**	**Compatible,** hypothèse prioritaire
3	**Fortement évocatrice :** compatible	*NL mandibulaire D* : **Pas d'argument en faveur**	**Très évocateur**	**Très évocateur**
4	**Conclusive***		**Très évocateur**	**En défaveur**
5	**Fortement évocatrice :** évocateur		**Très évocateur**	
6	**Conclusive***		**Très évocateur**	
7	**Conclusive***		**Très évocateur**	
8	**Conclusive***		**Compatible,** hypothèse prioritaire	
9**	1) **Pas d'argument en faveur** 2) **Conclusive***		1) **Pas d'argument en faveur** 2) **Compatible,** pas d'hypothèse privilégiée	
10	**Conclusive***	*Palais* : **Pas d'argument en faveur**	**Compatible,** hypothèse prioritaire	
11	**Fortement évocatrice :** compatible	**Conclusive***	**Très évocateur**	
12	**Conclusive***	**Fortement évocatrice :** évocateur	**Très évocateur**	
13	**Fortement évocatrice :** évocateur		**Pas d'argument en faveur**	
14	**Conclusive**		**Pas d'argument en faveur**	

Numéro du cas	Conclusion de l'analyse morphologique		Conclusion de l'examen endoscopique	Conclusion de l'examen tomodensitométrique
	Histologie	Cytologie		
15		*NL mandibulaire D* : **Fortement évocatrice :** évocateur		**Compatible,** hypothèse prioritaire
16		**Conclusive***		**Compatible,** hypothèse prioritaire
17	**Non diagnostique**	**Conclusive***		**Très évocateur**
18	**Conclusive***			**Très évocateur**
19		**Conclusive***		**Compatible,** hypothèse prioritaire
20		**Conclusive***		**Très évocateur**
21	Ante-mortem : **non diagnostique** Post-mortem : **conclusive***			**Très évocateur**
22	**Conclusive***			**Très évocateur**

* Conclusive = certitude de processus tumoral

** Pour ce cas : deux examens endoscopiques successifs espacés de deux mois.

¤Tableau 16 – Comparaison des résultats des examens complémentaires¤

1- Concordance entre les conclusions histologiques et cytologiques

Cinq animaux (22,7 %) de notre étude ont bénéficié d'une analyse histologique couplée à une analyse cytologique.

Sur ces cinq animaux, on note une **concordance** chez deux d'entre eux entre les résultats histologiques et cytologiques (tous les prélèvements concernaient la muqueuse nasale et avaient été obtenus lors de l'examen endoscopique) qui étaient tous deux diagnostiques d'une tumeur nasale. Pour l'un des deux l'analyse histologique a précisé le type tumoral qui avait été suspecté à la cytologie, et pour le second c'est l'analyse cytologique qui a précisé le type tumoral.

Pour deux animaux on note une **divergence** entre les conclusions des deux examens morphologiques : dans les deux cas l'histologie (sur échantillons de muqueuse nasale obtenus lors de l'examen endoscopique) était diagnostique alors que la cytologie (réalisée respectivement sur une cytoponction de nœud lymphatique et sur une cytoponction trans-palatine effectuées lors de l'examen endoscopique ou scanner) ne donnait pas d'argument en faveur d'un processus néoplasique.

Pour le dernier animal, l'histologie était non diagnostique (les prélèvements avaient été réalisés dans une glande salivaire normale par abord buccal) alors que la cytologie (sur des échantillons de muqueuse prélevés par abord buccal) était conclusive d'une tumeur, avec comme hypothèses prioritaires un carcinome ou un carcinoïde.

2- Concordance entre les conclusions des examens tomodensitométriques et morphologiques

a- Cavité nasale

Sur les douze animaux ayant subi un examen scanner de la cavité nasale, on remarque une **concordance** chez onze d'entre eux (**91,7 %**) entre les conclusions de l'examen morphologique (tous diagnostiques de tumeur nasale) et les conclusions de l'examen tomodensitométrique. Cette concordance est :

- **sans équivoque** chez six animaux (**50 %**) avec un examen tomodensitométrique très évocateur d'une tumeur nasale
- **bonne** chez cinq animaux (**41,7** %) avec un examen tomodensitométrique compatible avec une tumeur nasale, cette hypothèse étant considérée comme prioritaire.

Pour le cas numéro 4 (**8,3 %**), on note une **divergence** entre les conclusions morphologiques et tomodensitométriques. L'histologie était diagnostique d'une tumeur nasale alors que les images tomodensitométriques ne donnaient pas d'argument en faveur d'une tumeur nasale.

La *figure 12* illustre la performance diagnostique de l'examen tomodensitométrique.

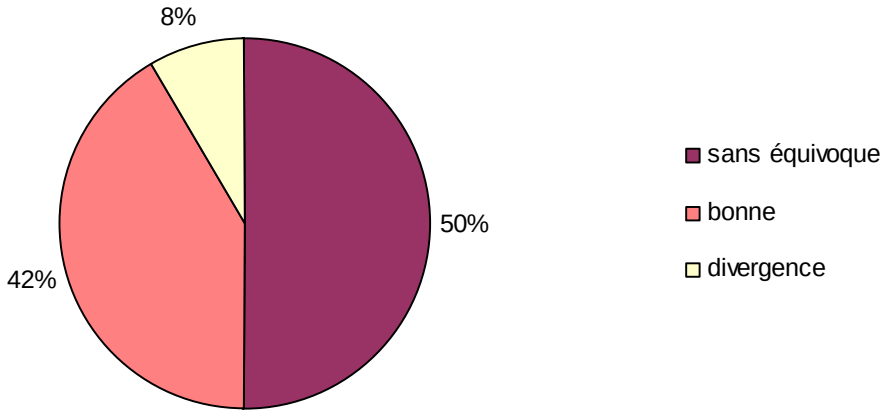

Figure 12 - Concordance des conclusions de l'examen scanner et de celles de l'anatomopathologie

b- Recherche de métastases

Deux analyses cytologiques ganglionnaires ont été réalisées après examen scanner, et leurs conclusions **concordaient** dans les deux cas (**100 %**) avec l'aspect tomodensitométrique des nœuds lymphatiques mandibulaires et rétro-pharyngiens :

- pour le cas numéro 3 où l'aspect tomodensitométrique des nœuds lymphatiques n'apportait pas d'argument en faveur d'une dissémination métastatique de la tumeur nasale, l'analyse cytologique ganglionnaire ne donnait également pas d'argument en faveur
- pour le cas numéro 15 où l'aspect tomodensitométrique des nœuds lymphatiques était évocateur d'une dissémination métastatique, l'analyse cytologique ganglionnaire était très évocatrice d'emboles métastatiques.

3- Concordance entre les conclusions des examens endoscopiques et morphologiques

Sur les quatorze animaux ayant subi un examen endoscopique de la cavité nasale, on remarque une **concordance** chez dix d'entre eux (**71,4 %**) entre les conclusions de l'examen morphologique (tous diagnostiques de tumeur nasale) et les conclusions de l'examen endoscopique.

- Cette concordance est **sans équivoque** chez sept animaux (**50 %**) avec un examen endoscopique très évocateur de tumeur nasale
- Cette concordance est **bonne** chez deux animaux (**14,3** %) avec un examen endoscopique compatible avec une tumeur nasale, cette hypothèse étant prioritaire
- Pour le cas numéro 9 (**7,1 %**), les conclusions des deux examens sont **cohérentes**, mais le degré de suspicion de tumeur nasale de l'endoscopie est moyen. Cet examen était compatible avec une tumeur mais sans privilégier d'hypothèse prioritaire.
  Cet animal avait déjà subi un premier examen endoscopique couplé à une analyse histologique. Les conclusions de ces deux examens étaient alors en défaveur d'un processus néoplasique.

Pour quatre animaux (**28,6 %**) on note une **divergence** entre les conclusions morphologiques et endoscopiques. L'analyse morphologique concluait à une tumeur nasale alors que l'aspect endoscopique de la cavité nasale ne portait pas d'argument en faveur d'une tumeur nasale.

La *figure 13* illustre la performance diagnostique de l'examen tomodensitométrique.

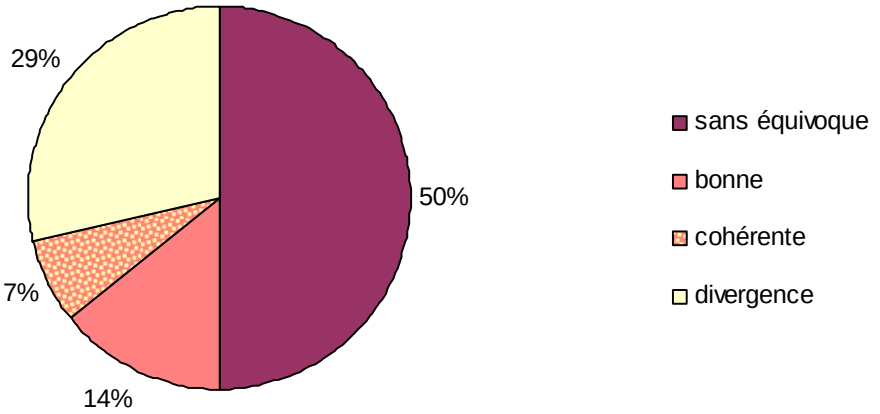

Figure 13 - Concordance des conclusions de l'examen endoscopique et de celles de l'anatomopathologie

4- Concordance entre les conclusions des examens tomodensitométriques et endoscopiques

Sur les quatre animaux ayant subi ces deux examens complémentaires, on remarque une **concordance** chez seulement un d'entre eux (**25 %**, cas numéro 3) entre les conclusions des examens endoscopique et tomodensitométrique, tous deux très en faveur d'un processus néoplasique.

Pour les trois autres animaux (**75 %**), on note une **divergence** entre les conclusions permises par les deux examens :

- pour le cas numéro 4, l'endoscopie était très en faveur d'une tumeur nasale alors que la tomodensitométrie n'apportait pas d'argument en faveur d'un phénomène tumoral
- pour les deux autres animaux l'endoscopie n'apportait pas d'argument en faveur d'un néoplasme alors que la tomodensitométrie était compatible avec une tumeur, retenue comme hypothèse prioritaire.

F. EVOLUTION DE LA MALADIE

Le taux de réponses à notre enquête sur le devenir des animaux atteints de tumeur de la cavité nasale était de 76,2 %, soit seize propriétaires sur les vingt-et-un contactés. Trois propriétaires ont été perdus de vue pour cause de changement d'adresse et de numéro de téléphone. Ainsi, seulement deux propriétaires n'ont réellement pas voulu se manifester.

Un propriétaire n'a pas été contacté car le chat avait été euthanasié sur le Campus Vétérinaire de Lyon suite à l'examen endoscopique.

Dix propriétaires sur seize (**62,5 %**) ont accepté de répondre à nos questions par **contact téléphonique**. Les six autres (37,5 %) ont choisi de le faire par courriel.

Les propriétaires ont été en très grande majorité contents de pouvoir échanger et discuter de la maladie de leur animal, comme en témoigne le fort taux de personnes ayant choisi un contact téléphonique. Sur les six autres propriétaires ayant choisi de communiquer par courriel, cinq l'ont fait pour des raisons d'incompatibilité d'horaires ou déménagement à l'étranger. Une personne seulement a opté pour un échange par courriel en raison d'une mauvaise compréhension face aux difficultés de la démarche diagnostique et thérapeutique. A cette exception près, la totalité des propriétaires a été satisfaite de la qualité de prise en charge apportée par l'équipe soignante du Campus Vétérinaire de Lyon.

1- Thérapeutique

a- Présence/absence

Quatorze propriétaires sur dix-sept (**82,4 %**) ont accepté d'instaurer un traitement après le diagnostic de tumeur nasale.

Concernant les trois animaux (17,6 %) n'ayant pas bénéficié d'un traitement :

- le cas numéro 21 a été rapidement euthanasié en raison de l'état d'avancement de la maladie ainsi que de la présence de personnes immunodéprimées dans son entourage et de l'impossibilité d'exclure une hypothèse de cryptococcose en l'attente des résultats histologiques.
- les propriétaires des deux autres animaux ont refusé la proposition de traitement chirurgical (éventuellement couplé à une radiothérapie) qui leur avait été faite car celui-ci ne pouvait garantir la guérison totale compte tenu du stade avancé de la tumeur. Dans un cas le propriétaire jugeait que l'état clinique de son chien était stable, et dans l'autre cas l'évolution a été fulgurante, l'animal étant décédé trois semaines après les premiers signes cliniques.

b- Nature du traitement instauré

Douze animaux sur quatorze (**85,7 %**) ont bénéficié d'un traitement **médicamenteux par voie orale**, initialement à base de corticoïdes pour huit d'entre eux (66,7 %) et d'inhibiteurs de la cyclo-oxygénase 2 pour les quatre autres (33,3 %). Sur ces douze animaux, la proposition de chirurgie couplée à une radiothérapie avait été faite à quatre propriétaires (33,3 %) qui ont tous refusé. Lorsque l'on interroge ces quatre personnes sur les raisons de leur refus, on retrouve systématiquement une absence de garantie de guérison totale face à un processus tumoral trop avancé, un coût associé trop élevé et une nécessité d'aller obligatoirement à Paris.

Deux animaux sur quatorze (14,3 %) ont subi une **chirurgie**. Celle-ci a été couplée pour l'un à une radiothérapie, et pour l'autre à un traitement médical à base d'inhibiteurs de la cyclo-oxygénase 2 (Prévicox®).

Un seul animal sur quatorze (7,1 %, cas numéro 1) a bénéficié d'une **radiothérapie** (couplée à une chirurgie).

Aucun animal de notre étude n'a subi de chimiothérapie.

La *figure 14* illustre la nature des traitements instaurés chez ces quatorze animaux de l'étude.

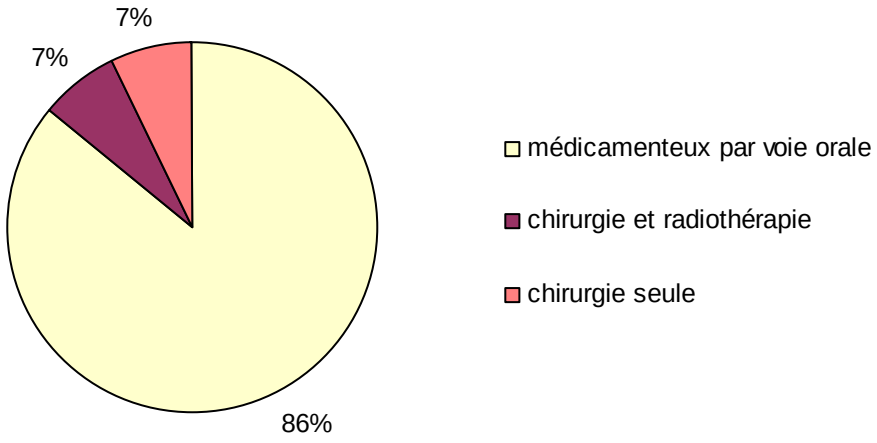

Figure 14 - Nature du traitement instauré

c- Durée du traitement

Les propriétaires des treize animaux ayant bénéficié d'un traitement palliatif (médical, associé à une chirurgie dans un cas) ont administré le traitement **jusqu'au décès** de ceux-ci.

Les séances de radiothérapie de la seule chienne concernée (cas numéro 1) ont été interrompues après le constat de la guérison clinique totale et de contrôles tomodensitométriques satisfaisants plus de trois ans après le diagnostic.

d- Nature de la réponse au traitement

La *figure 15* illustre la réponse aux traitements instaurés chez les quatorze animaux concernés.

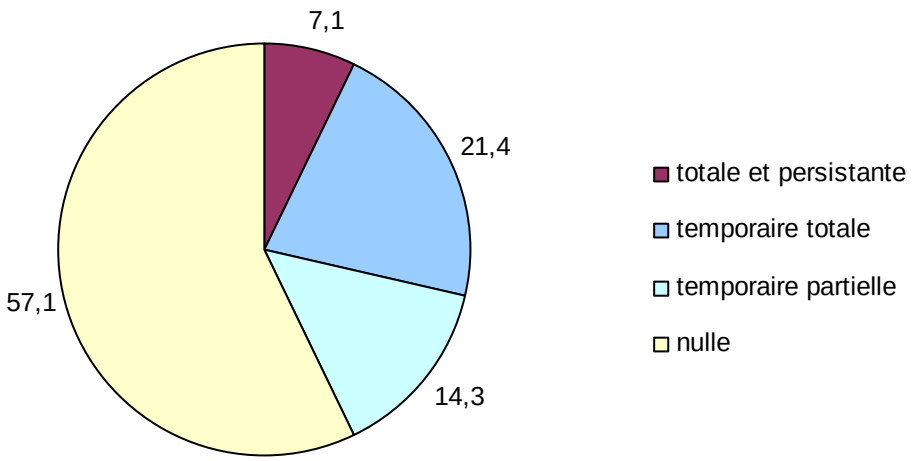

Figure 15 - Nature de la réponse au traitement

La chienne ayant subi une exérèse chirurgicale couplée à une **radiothérapie** a présenté une amélioration **totale et persistante** au cours du temps. Elle est actuellement encore en vie et en rémission totale 39 mois après arrêt de la radiothérapie.

Sur les treize autres animaux ayant bénéficié d'un traitement, la réponse a été qualifiée de :

- « **nulle** » pour huit sur treize (**61,5 %**)
- « **partielle mais temporaire** » pour deux sur treize (**15,4 %**)
- « **totale mais temporaire** » pour trois sur treize (**23,1 %**).

Pour ces treize animaux, un autre essai thérapeutique médical a été proposé à quatre propriétaires (30,8 %).

Trois animaux sont passés d'une corticothérapie à 1mg/kg/j à un inhibiteur de la cyclo-oxygénase 2. Pour deux d'entre eux (cas numéros 4 et 9) la réponse a été jugée satisfaisante mais temporaire par les propriétaires. Le troisième (cas numéro 12) a très mal supporté le piroxicam avec apparition de troubles digestifs, aucune amélioration n'a donc été constatée.

Le traitement du quatrième animal (cas numéro 16) a été changé car il ne supportait pas le méloxicam initialement prescrit. De la prednisolone à 1mg/kg/j a été essayée, mais aucune amélioration n'a été observée.

2- Durée de survie et décès

a- Décès

Sur les dix-sept animaux dont le suivi a été réalisé, **seize** sont décédés (**94,1 %**). Quinze d'entre eux sont décédés suite à une **euthanasie** (**93,8 %**). Le dernier cas est décédé lors de l'anesthésie générale requise par le scanner, alors que son état général était très dégradé. Leur décès était pour tous en lien direct avec l'évolution néfaste de la tumeur nasale.

Seule la chienne qui a subi une exérèse chirurgicale couplée à une radiothérapie est actuellement en vie et en rémission totale.

b- Durée de survie après apparition des signes d'appel

i. Durée de survie globale

Pour les dix-sept animaux de l'étude dont le suivi a pu être réalisé, il s'est écoulé en **moyenne 15,5 mois** entre l'apparition des premiers signes cliniques et le décès ou la date de l'enquête. La **médiane** est de **12 mois**.

Cette durée d'évolution a varié de trois semaines à 32 mois pour nos animaux décédés. La chienne ayant subi une radiothérapie a présenté ses premiers signes cliniques il y a plus de quatre ans.

La *figure 16* illustre pour la population étudiée la répartition des décès au cours du temps.

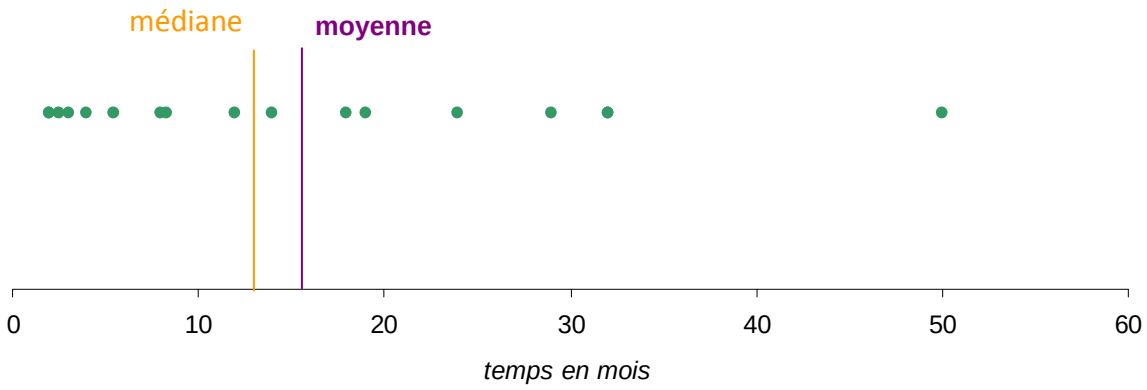

Figure 16 - Durée de survie après apparition des symptômes d'appel

La probabilité de survie au cours du temps de ces dix-sept animaux est représentée par la courbe de Kaplan-Meier (*graphique 1*).

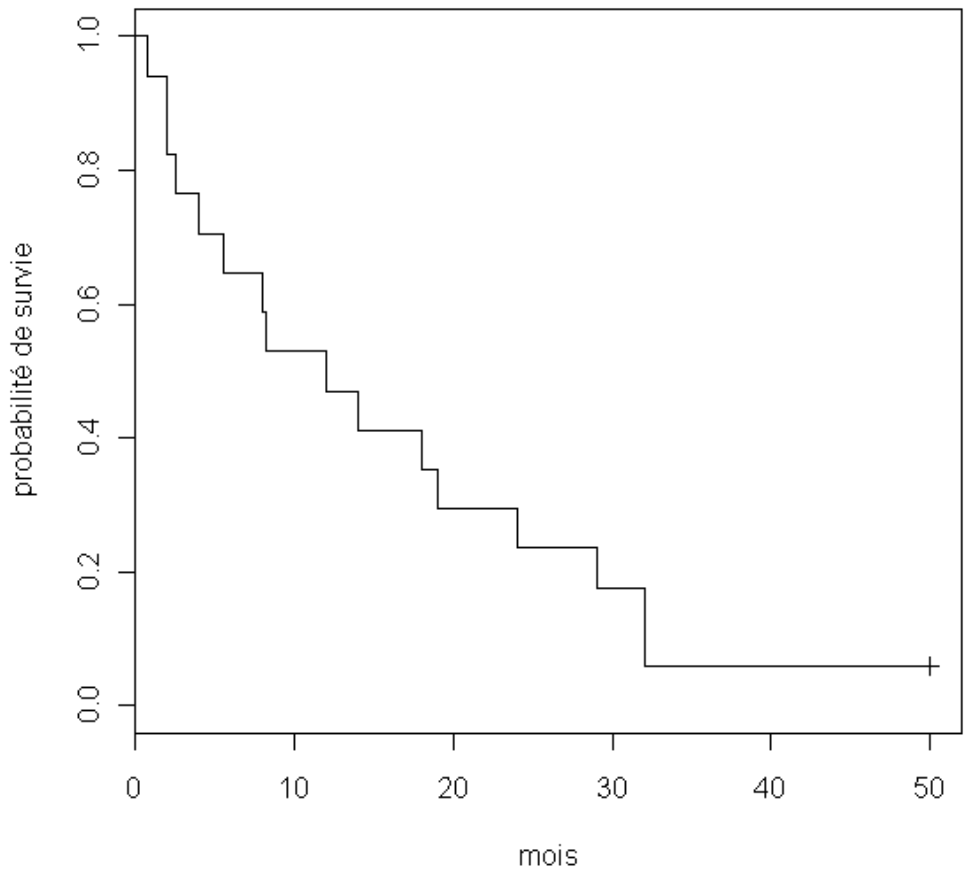

¤Graphique 1 – Probabilité de durée de survie au cours du temps des dix-sept animaux inclus dans le suivi thérapeutique¤

ii. Durées de survie comparées des animaux traités par des corticoïdes ou des inhibiteurs de la cyclo-oxygénase 2

Douze animaux ont bénéficié d'un traitement médicamenteux par voie orale, initialement à base de corticoïdes pour huit d'entre eux et d'inhibiteurs de la cyclo-oxygénase 2 pour les quatre autres.

Un changement a été effectué pour quatre de ces douze animaux. Parmi eux :

- le cas numéro 16 a été traité initialement par des inhibiteurs de la cyclo-oxygénase 2 pendant un mois puis par corticoïdes pendant cinq jours seulement jusqu'à son décès.
- le cas numéro 12 initialement traité par des corticoïdes a très mal toléré le passage au piroxicam avec apparition de troubles digestifs marqués. Cette seconde tentative thérapeutique a été interrompue au bout de cinq jours et le traitement initial à base de corticoïdes a été repris.
- les cas numéros 4 et 9 initialement traités par des corticoïdes ont rapidement été mis sous inhibiteurs de la cyclo-oxygénase 2. Cette seconde modalité thérapeutique a été poursuivie plusieurs mois jusqu'à leurs décès (trois mois et un an et demi plus tard respectivement).

Les animaux numéros 12 et 16 ayant reçu successivement les deux traitements mais moins de cinq jours d'inhibiteurs de la cyclo-oxygénase 2 ont été classés dans le groupe « traités par des corticoïdes ».

Les animaux numéros 4 et 9 ayant reçu successivement les deux traitements mais plus de trois mois d'inhibiteurs de la cyclo-oxygénase 2 ont été classés dans le groupe « traités par des inhibiteurs de la cyclo-oxygénase 2 ».

On obtient ainsi six animaux inclus dans le groupe « traités par des corticoïdes », les six autres étant inclus dans le groupe « traités par des inhibiteurs de la cyclo-oxygénase 2 ».

Pour les animaux du groupe « traités par des **corticoïdes** », il s'est écoulé en **moyenne 13,2 mois** entre l'apparition des symptômes et le décès. La **médiane** de survie est de **11,8 mois.**

Pour les animaux du groupe « traités par des **inhibiteurs de la cyclo-oxygénase 2** », il s'est écoulé en **moyenne 17,2 mois** entre l'apparition des symptômes et le décès. La **médiane** de survie est de **16,1 mois.**

Après réalisation du test non paramétrique du Logrank, il apparaît que la différence de survie entre les deux groupes n'est **pas significative** (p=0,615).

Les probabilités de survie au cours du temps des animaux des deux groupes sont représentées sur le *graphique 2*.

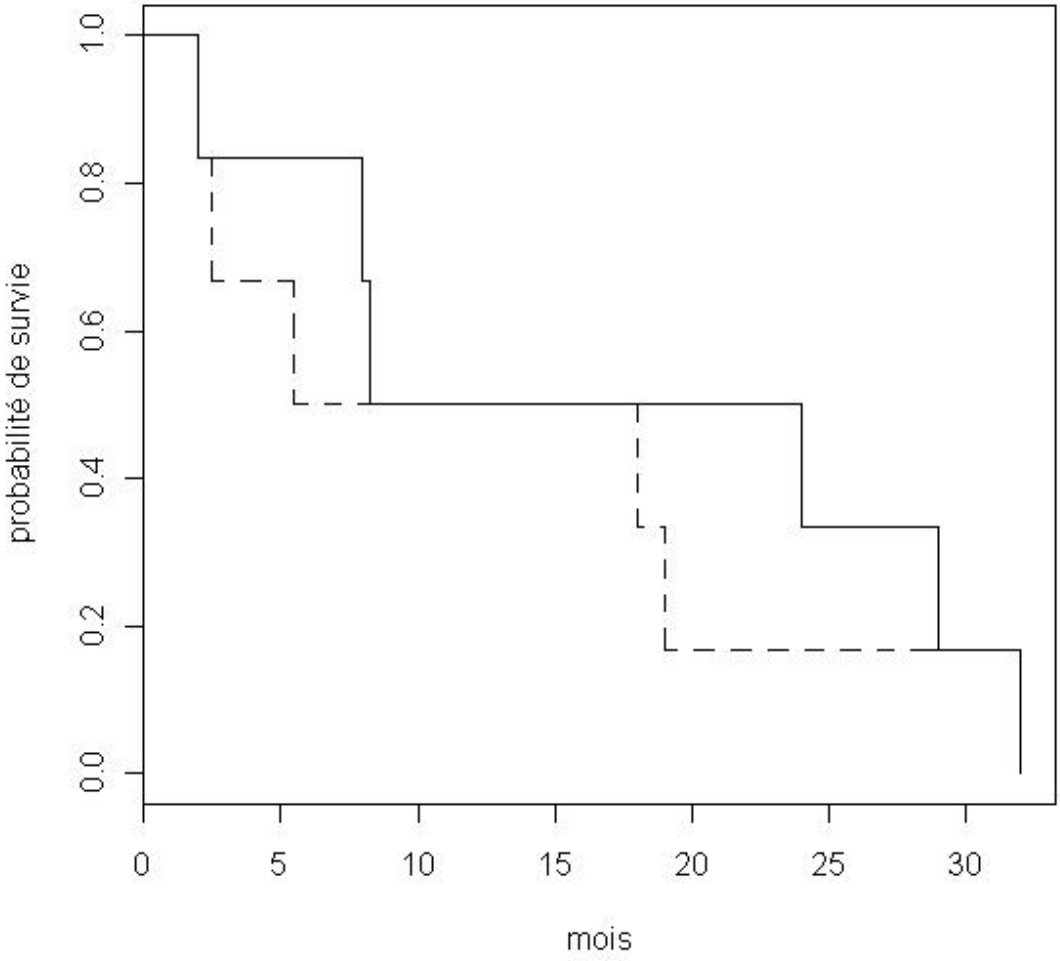

- - - - - = groupe traité par corticoïdes

——— = groupe traité par inhibiteurs de la cyclo-oxygénase 2

¤Graphique 2 – Probabilités de survie des chiens traités par des corticoïdes et par des inhibiteurs de la cyclo-oxygénase 2¤

IV. DISCUSSION

Seuls les chiens et les chats avec un diagnostic de certitude de tumeur nasale postérieure à janvier 2007 ont été inclus, car la plate-forme VOXCAN n'a été opérationnelle qu'à partir de cette année sur le site du Campus Vétérinaire de Lyon.

A. COMMEMORATIFS

De notre population se dégage un profil d'animaux atteints de tumeur de la cavité nasale : il s'agit préférentiellement de chiens (77,3 %), mâles (68,2 %), adultes vieillissants (moyenne d'âge de 9,9 ans).

Tous les chiens de l'étude sont des dolichocéphales ou des mésocéphales. On dénombre quatre terriers (23,5 %). Ces données sont cohérentes avec le profil racial de l'étude de Lefebvre et al. [32]. Parmi les cinq chats de l'étude, trois sont de race Européenne, ce qui est cohérent avec le profil racial de l'étude de Tromblee et al. [38].

Notre profil de prédisposition sexuelle concorde avec ceux des études [38] et [32].

Notre moyenne d'âge concorde avec celle des populations des deux études, respectivement de 11,3 ans [38] et de 9,5 ans [32].

B. SYMPTOMATOLOGIE A L'ADMISSION

Les animaux sont en majorité présentés à la consultation avant apparition d'une atteinte de l'état général, qui ne se retrouve que chez 40,9 % d'entre eux. Ce sont donc d'autres signes, principalement respiratoires qui motivent le propriétaire à consulter.

Tous les animaux de notre population d'étude présentaient des signes respiratoires au moment de la première consultation sur le Campus Vétérinaire de Lyon. Le signe clinique majoritaire était un **jetage** présent chez la quasi-totalité d'entre eux (95 %), principalement **unilatéral** (57,1 %) et souvent à composante **hémorragique** (76,2 %). Cela concorde avec l'étude [32] de Lefebvre et al. où le jetage est également majoritaire dans le groupe de chiens atteints de tumeur nasale, unilatéral chez 81 % et à composante hémorragique pour 85 %. Des **éternuements** (68,2 %), une **dyspnée** (63,6 %) et un **cornage ou des ronflements** (54,5 %) étaient aussi des signes respiratoires prépondérants. De même dans l'étude de Tromblee et al. [38], le groupe de chats atteints de tumeur nasale présentait principalement un jetage nasal chronique (le plus souvent avec une composante hémorragique), des éternuements et un cornage ou des ronflements. Ces signes non spécifiques peuvent être

retrouvés dans de nombreuses affections nasales chroniques autres que les tumeurs nasales.

Au moment de la première consultation une déformation faciale était fréquemment observée chez 45,5 % de notre population alors que les modifications faciales et douleurs associées sont plutôt rencontrées lors de rhinites fongiques dans l'étude [32].

Un épiphora a été noté dans 27,3 % des cas et il était très majoritairement unilatéral (83,3 % des cas). Cependant dans l'étude [38], les chats atteints de tumeur nasale présentent beaucoup plus fréquemment que dans notre étude un épiphora (60 %), préférentiellement unilatéral également.

Une déformation faciale et un épiphora sont des signes pouvant suggérer l'extension du processus tumoral, et leur présence chez nos sujets d'étude témoigne du caractère tardif de la première consultation.

L'examen clinique de la première présentation a révélé seulement un cas de décoloration alaire, ce qui est en accord avec l'étude [32], où les décolorations alaires sont plus souvent associées aux infections fongiques de type aspergillose et non spécifiques d'un néoplasme.

Très peu de cas d'adénomégalie mandibulaire (18,2 %) et seulement un cas de ptyalisme ont été notés.

Aucun animal ne présentait de troubles à la déglutition ni de trouble nerveux, alors que cela est décrit dans la littérature [1, 2].

C. REPARTITION DES EXAMENS COMPLEMENTAIRES

Au total sur la population d'étude 63,6 % des animaux ont subi un examen endoscopique et 54,5 % ont subi un examen tomodensitométrique. Aucune des deux techniques ne semble avoir une fréquence supérieure à celle de l'autre. Seulement quatre animaux de l'étude ont bénéficié des deux examens : ce nombre est trop faible pour envisager une comparaison significative des résultats des deux techniques sur le même animal.

En moyenne, la durée séparant l'apparition des signes cliniques et la réalisation de l'endoscopie était de 3,9 mois, alors que celle concernant la réalisation du scanner était de 6,2 mois. Il semble donc que l'endoscopie soit proposée ou envisagée plus précocement que le scanner bien que cette différence ne soit pas statistiquement significative (p=0,64).

Sur l'année 2007, on dénombre sept endoscopies réalisées contre trois scanners. En 2008 et 2009, la tendance s'est équilibrée (trois endoscopies et trois scanners pour chaque année). Sur le premier semestre de 2010 elle tendait à s'inverser : trois scanners contre seulement une endoscopie. Cela pourrait s'expliquer par le fait que 2007 a été l'année de mise en service de la plate-forme VOXCAN : face à une suspicion de tumeur nasale, les vétérinaires référents et cliniciens de l'école ont peut-être initialement eu tendance à privilégier l'endoscopie qu'ils connaissaient le mieux et qui était auparavant la technique de choix. On peut aussi l'expliquer par les habitudes des vétérinaires vis-à-vis de leurs démarches diagnostiques, le temps nécessaire à la plate-forme VOXCAN pour se faire connaître… L'équilibre entre les deux techniques a été atteint en un an seulement. Aujourd'hui on note même une tendance à l'inversion et une prescription accrue du scanner, qui reste rappelons-le l'examen complémentaire de choix lors de suspicion de tumeur nasale [15, 16].

D. EXAMENS COMPLEMENTAIRES

1- Tomodensitométrie : anomalies répertoriées et bilan d'extension

Lors de l'élaboration de la grille de critères d'analyse *(tableaux 10 à 12)*, nous avons été amenés à réaliser certains choix :

- Sinus : lorsqu'une atteinte sinusale était notée, nous avons décidé de ne pas latéraliser l'affection, ni de différencier chacun des sinus impliqués. Cette donnée n'aurait pas pu être exploitée de façon significative en rapport avec la taille de notre groupe d'étude.
- Lyse des os paranasaux : pour la même raison que précédemment, nous n'avons pas individualisé chacun des os, mais les avons considérés comme une entité.
- Nœuds lymphatiques mandibulaires et rétro-pharyngiens : de la même manière, nous n'avons pas distingué les deux groupes lorsqu'un bilan d'extension tomodensitométrique était réalisé. Par contre nous avons gardé la latéralisation, qui peut être mise en relation avec celle de l'atteinte de la cavité nasale.

a- Anomalies répertoriées

Dans le groupe d'étude, face à une suspicion clinique de tumeur nasale, l'examen tomodensitométrique était en faveur d'un processus tumoral à 91,7 % (il était très évocateur d'une tumeur à 50 % et compatible avec une tumeur nasale, retenue comme hypothèse prioritaire à 41,7 %). Cet examen complémentaire possède donc une forte performance diagnostique face à une suspicion de tumeur nasale.

Seul un animal de notre étude n'a pas pu avoir de diagnostic de latéralisation car la seule anomalie relevée (masse naso-pharyngée) n'était pas latéralisée. Le scanner est une technique très précise pour objectiver l'étendue et la topographie des lésions tumorales. La globalité des critères de l'examen scanner a permis de dire que l'atteinte était plus fréquemment **unilatérale** à 58,3 %.

Nous avons considéré qu'il existait un effet de masse à chaque fois que l'imageur avait utilisé le terme « masse » dans son compte-rendu. On objectivait un effet de **masse** dans la totalité des cas de l'étude. Cette caractéristique n'est pas reprise dans la littérature [32, 38].

Tous les animaux présentaient des lésions de lyse osseuse sauf un cas. Celle-ci étant quasiment toujours retrouvée, on peut la relier étroitement au processus tumoral : les tumeurs nasales sont très agressives localement [1, 2]. Il s'agissait ici d'une **lyse** des **cornets nasaux** (83,3 %) majoritairement **unilatérale**, qui est associée significativement au processus

tumoral dans les études [38] et [32]. On a relevé une lyse importante des **os paranasaux** (75 %), qui est également fréquemment relevée dans les études [32] et [38]. L'os vomer était lysé dans seulement la moitié des cas et le septum médian était plutôt conservé (il était lysé chez deux animaux), alors que des signes de lyse de ces deux structures sont observés beaucoup plus fréquemment dans la littérature [32, 38].

Une **opacité tissulaire ou liquidienne des sinus** a été retrouvée chez tous les animaux sauf dans un cas. Cette anomalie est également retrouvée très fréquemment dans l'étude [32] et lorsqu'elle est unilatérale, elle est significativement associée au processus tumoral dans l'étude [38]. L'autre site principal d'extension du processus tumoral correspondait aux **méats naso-pharyngiens** dont les images étaient anormales dans 75 % des cas. Pour les deux études précédentes, l'espace naso-pharyngé est également un site d'extension fréquent.

Les espaces rétro-orbitaires étaient plutôt préservés (une opacification anormale n'était présente que dans 33,3 % des cas et elle était majoritairement unilatérale), alors que les études [32] et [38] considéraient cet espace rétro-orbitaire comme un site principal d'extension tumorale extra-nasale. Un seul cas présentait une lyse de la lame criblée avec envahissement encéphalique, alors que l'érosion de la lame criblée était fréquemment relevée dans l'étude [38] (40 % des chats) bien que statistiquement non significative. On pourrait expliquer cette différence par le fait que les études [32] et [38] ont pu concerner des animaux dont le processus tumoral nasal était à des stades globalement plus avancés. Cependant cette explication n'est pas validée par le taux important de déformations faciales présentes chez 45,5 % de la population lors de la première consultation.

Les récessus maxillaires étaient peu envahis (une atteinte unilatérale a été observée chez seulement deux animaux). Seul un animal présentait des images d'opacification de la bulle tympanique. Les études [32] et [38] ne fournissaient pas de données relatives aux bulles tympaniques donc on ne peut pas conclure plus précisément sur cette atteinte.

Le paragraphe visant à étudier la concordance des résultats des examens complémentaires reviendra sur le cas où l'examen scanner ne donnait pas d'argument en faveur du processus tumoral nasal diagnostiqué par l'examen anatomopathologique.

b- Bilan d'extension

L'examen des nœuds lymphatiques locorégionaux a été systématiquement réalisé lors de l'examen de la cavité nasale et des sinus. Par contre, les cytoponctions ganglionnaires n'ont été réalisées par le radiologue que sur demande spécifique. Ici trois cas ont été prélevés, dont un qui n'a pas été analysé. L'examen du parenchyme pulmonaire n'a pas été réalisé systématiquement mais seulement sur 58,3 % des animaux. Les résultats de cet

examen ne sont pas représentatifs de l'ensemble de la population étudiée. On peut cependant considérer les résultats obtenus chez ces 58,6 % comme étant fiables car le scanner est une technique très sensible pour la détection de nodules pulmonaires [34].

Le faible nombre de cas ne permet pas de conclure au caractère représentatif des résultats suivants, mais on note que dans 25 % des cas l'aspect tomodensitométrique des nœuds lymphatiques mandibulaires et rétro-pharyngiens (hypertrophie, réhaussement homogène ou hétérogène ganglionnaire) était en faveur d'une dissémination métastatique lymphatique. Pour un cas parmi ces 25 %, l'aspect hétérogène ganglionnaire était très évocateur d'un phénomène métastatique et l'analyse de la cytoponction était évocatrice d'un sarcome. Deux des cinq bilans d'extension pulmonaire étaient évocateurs de nodules métastatiques. Même si on doit considérer avec précautions les résultats ci-dessus car ils ne couvrent pas l'ensemble de la population de l'étude, on a un **faible taux de métastases** lymphatiques et pulmonaires, ce qui se retrouve dans les données de la littérature qui s'accordent à dire que les tumeurs nasales ont un potentiel métastatique faible et que celui-ci ne représente pas le risque majeur face à l'agressivité locale des tumeurs nasales [1, 2, 3].

2- Endoscopie : anomalies répertoriées

a- Anomalies répertoriées

Dans notre groupe d'étude, face à une suspicion clinique de tumeur nasale, l'examen rhinoscopique s'est révélé être en faveur d'un processus tumoral à 71,4 % (l'examen était soit très évocateur d'une tumeur soit compatible avec un processus tumoral). Ce taux est donc inférieur à celui des examens tomodensitométriques qui étaient en faveur d'une tumeur nasale à 91,7 %. Plusieurs facteurs peuvent compromettre le succès diagnostique de la rhinoscopie : œdème, inflammation, sécrétions, hémorragies [29, 32, 38]. La visualisation directe ainsi compromise peut empêcher une évaluation optimale des structures intra-nasales et les biopsies ne peuvent être réalisées de façon ciblée sous contrôle visuel mais seulement aléatoirement en aveugle. Le tissu analysé ne concerne alors pas nécessairement le processus tumoral et l'analyse anatomopathologique peut ne pas être diagnostique.

L'examen endoscopique a permis la latéralisation du processus tumoral dans tous les cas sauf un. Nous avons considéré l'atteinte comme étant bilatérale quand une masse occupait l'espace naso-pharyngé en rhinoscopie rétrograde. Elle était bilatérale dans 50 % des cas.

Une **masse intra-nasale** a été visualisée très fréquemment (78,6 %). On peut donc dire qu'il s'agit d'un critère très en faveur d'un processus tumoral. Les données de la

littérature confirment également cette constatation. Dans l'étude [38] la visualisation à 73 % d'une masse nasopharyngée était significativement associée avec une tumeur nasale chez le chat. Une masse intra-nasale était le plus souvent retrouvée chez les chiens atteints de néoplasie nasale de l'étude [32], tout comme dans les études [29] [30] où elle est relevée respectivement chez 74,3 % et 76,5 %.

L'aspect de la **muqueuse des cornets** nasaux était **modifié** chez tous les animaux ayant subi une endoscopie. Etaient visualisés en majorité un phénomène proliératif et bourgeonnant diffus (57,1 %) ou une masse bien individualisée, circonscrite et mobilisable (42,9 %). Face à de telles images endoscopiques, l'hypothèse tumorale est prioritaire. Très peu de cas se traduisaient par une érosion et une atrophie de la muqueuse nasale (21,4 %). La structure des cornets nasaux était modifiée chez la moitié de la population. Une hyperhémie de la muqueuse a été visualisée chez 42,9 % des animaux et des sécrétions chez 35,7 %. Ces trois derniers critères ne sont pas associés de façon fiable avec les tumeurs nasales.

Un seul animal a présenté des complications hémorragiques suite à la rhinoscopie, nécessitant la pose d'une sonde de Folley, ce qui concorde avec une étude où ce type de complications a été constaté chez seulement deux des 109 chiens concernés [29]. Cette complication est donc rare bien qu'elle soit considérée comme la principale lors de cet examen et elle est plus importante chez les chiens suspects de tumeur nasale que chez les autres [29]. La rhinoscopie est nettement moins invasive que la chirurgie pour l'obtention de prélèvements.

Le paragraphe visant à étudier la concordance des résultats des examens complémentaires reviendra sur les cas où l'examen endoscopique ne donnait pas d'argument en faveur du processus tumoral nasal diagnostiqué par l'examen anatomopathologique.

b- Prélèvements réalisés

Des **biopsies** ont **systématiquement** été réalisées sur les animaux ayant subi une endoscopie. Elles ont été effectuées la plupart du temps en aveugle étant donnée la perte de visualisation due aux saignements survenant après le premier prélèvement. Les données de la littérature [29, 31, 32, 38] s'accordent également sur l'intérêt majeur de l'endoscopie qui autorise des prélèvements par biopsies, indispensables au diagnostic de certitude. Ces auteurs rapportent cependant là encore la difficulté à cibler précisément ces biopsies sur les sites tumoraux.

Trois animaux de notre étude ont subi des cytoponctions au cours de leur examen rhinoscopique. Ce type de prélèvement n'est envisageable que lors de masses effondrant le palais ou le chanfrein [1, 5]. Dans un cas sur les trois l'analyse ne donnait pas d'argument en faveur d'un processus tumoral alors que l'histologie était diagnostique de tumeur nasale. Les deux autres analyses étaient diagnostiques d'une tumeur, dont une a pu préciser le type tumoral contrairement à l'analyse histologique effectuée en parallèle. Même si ce nombre restreint n'est pas représentatif de la population d'étude, on peut dire que la cytologie peut parfois orienter le diagnostic sur le type tumoral. Il ne s'agit pas de la technique de prélèvement de choix mais il est intéressant de l'envisager de façon conjointe aux biopsies.

Un seul animal a subi un « flushing ». Celui-ci n'avait initialement pas été effectué pour récupérer des cellules, mais pour améliorer la perméabilité de la cavité nasale obstruée par des sécrétions purulentes. Il a néanmoins permis l'expulsion d'une masse fibreuse qui a ensuite été analysée histologiquement et s'est révélée être diagnostique de tumeur peu différenciée. Les données de la littérature actuelle s'accordent à dire que le « flushing » est une méthode trop aléatoire pour récupérer du matériel tumoral et entraîne un risque de faux négatifs élevé [1, 4, 5].

3- Anatomopathologie

Le prélèvement permettant d'établir le diagnostic morphologique de certitude a été constitué dans tous les cas sauf un par de la **muqueuse nasale.** Celle-ci a été prélevée pour un animal par abord buccal en dehors de tout examen complémentaire, pour trois cas par rhinotomie et pour dix-sept animaux lors de l'examen scanner ou endoscopique.

Pour un chien le diagnostic a été réalisé sur cytoponction d'une adénopathie satellite. Ce chien a uniquement subi un examen tomodensitométrique qui a conduit à cytoponctionner le ganglion. La cytologie étant revenue diagnostique de métastases de tumeur et les images du scanner compatibles avec une tumeur nasale (retenue comme hypothèse prioritaire), il n'a pas été jugé nécessaire de réaliser des biopsies supplémentaires sous contrôle endoscopique.

Pour définir le type tumoral de la population d'étude, nous avons choisi de ne retenir que la plus précise des deux analyses lorsqu'une histologie et une cytologie avaient été effectuées sur le même animal. On a obtenu 81,8 % (soit dix-huit animaux sur vingt-deux) d'analyses morphologiques conclusives d'un type tumoral. Pour 18,2 % l'anatomopathologie était fortement évocatrice d'un type tumoral.

Cinq animaux (22,7 %) ont bénéficié des deux types d'analyses anatomopathologiques. Parmi les cinq cytologies concernées, trois prélèvements ont été réalisés sur de la muqueuse nasale (récoltée dans un cas par abord buccal en dehors de tout examen complémentaire et dans deux cas lors de l'examen endoscopique), un sur un nœud lymphatique mandibulaire (ponctionné lors de l'examen scanner) et le dernier sur une masse effondrant le palais (prélevée lors de l'examen endoscopique).

Quatre histologies (sur des prélèvements de muqueuse nasale récoltés lors de l'examen endoscopique) ont été diagnostiques d'une tumeur nasale dont une a permis de déterminer le type tumoral. La dernière avait été réalisée par abord buccal en dehors de tout examen complémentaire et n'avait pas concerné le tissu tumoral mais une glande salivaire.

Trois cytologies (deux réalisées sur des prélèvements de muqueuse obtenus lors de l'endoscopie et une sur des échantillons de muqueuse récoltés par abord buccal) ont été diagnostiques de tumeur nasale. Une des deux cytologies effectuées sur prélèvements obtenus lors de l'examen endoscopique a permis de déterminer le type tumoral. Les deux dernières cytologies (dont une sur cytoponction ganglionnaire réalisée lors de l'examen scanner et une sur échantillons d'une masse palatine récoltés lors de l'endoscopie) n'ont pas apporté d'argument en faveur d'une tumeur ou d'une dissémination métastatique.

Le faible nombre d'animaux de l'étude concernés par ces résultats limite leur représentativité. On peut toutefois dire qu'il semblerait que la performance diagnostique de l'histologie soit supérieure à celle de la cytologie pour établir le diagnostic tumoral. Les prélèvements devraient être de préférence constitués par des biopsies réalisées si possible sous contrôle endoscopique [1, 3, 4, 5, 7, 29] : nous n'avons eu qu'un seul cas dont le diagnostic a été établi uniquement sur analyse d'une cytoponction effectuée par abord buccal.

Sur les cinq animaux de notre étude ayant bénéficié à la fois d'une analyse histologique et d'une analyse cytologique, on note une divergence entre les conclusions des deux examens pour deux d'entre eux. Dans le cas numéro 17 l'histologie n'a pas été diagnostique car le prélèvement effectué par abord buccal avait concerné une glande salivaire et c'est la cytologie sur échantillons de muqueuse nasale obtenus par abord buccal qui a permis d'établir le diagnostic de tumeur nasale, avec comme hypothèses prioritaires un carcinome ou un carcinoïde. Dans le cas 10, l'analyse cytologique du prélèvement de la masse effondrant le palais n'a pas donné d'argument en faveur d'une tumeur et l'histologie de muqueuse nasale était diagnostique de tumeur, avec un carcinome en hypothèse prioritaire. On voit donc que selon les cas, ce n'est pas forcément le même type de prélèvement qui a été diagnostique. La réalisation sur le même animal de biopsies et de cytoponctions n'étant possible que dans quelques cas particuliers, la **multiplication** des échantillons est fortement préconisée.

La **répétition** des biopsies en cas de prélèvements initiaux non concluants ou non corrélés à la clinique est préconisée dans les études [32] et [38]. Il n'est en effet pas certain de récolter du matériel tumoral sur chaque échantillon, notamment du fait de l'inflammation associée. Pour le cas numéro 21 l'histologie ante-mortem était non diagnostique (les échantillons de muqueuse prélevés lors de l'examen scanner étaient trop petits) alors que l'histologie post-mortem (effectuée sur les prélèvements obtenus lors de la rhinotomie nécropsique) était diagnostique de tumeur nasale. Cette donnée est toutefois à considérer avec précautions car les deux types de prélèvements comparés étaient différents.

Pour le cas numéro 1, l'histologie diagnostique de tumeur a été réalisée sur les fragments de muqueuse récoltés au cours de l'acte d'exérèse chirurgicale. Pour le cas numéro 2 c'est également l'analyse histologique des fragments d'exérèse chirurgicale qui a été diagnostique de tumeur nasale alors que deux biopsies per-endoscopiques précédentes n'avaient pas apporté d'argument en faveur d'une tumeur. Forces Lent et al. [29] rapportent la supériorité de qualité des échantillons récupérés par rhinotomie, et dans l'étude [32] ce sont des biopsies chirurgicales qui ont confirmé le diagnostic tumoral pour trois chiens dont les biopsies initiales n'avaient pas abouti à cette conclusion.

Le type tumoral largement majoritaire sur les cas de notre étude était le **carcinome** qui atteignait 81,8 % des animaux. On a obtenu ensuite 13,6 % de sarcomes. Un seul chat était atteint par un lymphome nasal. Les données de la littérature [4] rapportent le même ordre de prévalence pour les types tumoraux nasaux chez le chien, mais notre taux de carcinomes est supérieur aux siennes (deux tiers des tumeurs nasales canines) et notre taux de sarcomes inférieur aux siennes (un peu moins du tiers des tumeurs nasales canines). Chez le chat ce sont les lymphomes nasaux qui sont majoritaires [4, 38], mais nous n'en avons recensé qu'un seul cas dans l'étude. Etant donné le très faible nombre de chats dans la population, nous ne pouvons accorder de sens à ce résultat.

E. CONCORDANCE DES RESULTATS

1- Concordance entre les conclusions tomodensitométriques et morphologiques

A l'exception d'un cas, pour tous les animaux de l'étude ayant subi un examen scanner, les images tomodensitométriques de la cavité nasale évoquaient une tumeur. On a une très forte corrélation entre les conclusions de l'examen tomodensitométrique et de l'anatomopathologie.

L'intervalle de confiance bilatéral à 95 % est de [61,5 % ; 99,8 %]. La sensibilité théorique de détection d'une tumeur par le scanner est certaine à 95 % d'être comprise dans cet intervalle, ce qui est très bon si on considère le faible nombre de cas concernés. Les examens tomodensitométriques réalisés sur les animaux de l'étude sont donc très sensibles pour la mise en évidence d'un processus tumoral.

Dans un cas l'histologie diagnostiquait un adénocarcinome nasal de grade intermédiaire alors que le scanner n'avait pas de critère en faveur d'un processus tumoral. Lors de sa première présentation, ce chat mâle européen de 10 ans présentait depuis 5 mois une dyspnée inspiratoire avec stertor et apparition récente d'une perte de l'appétit et une adipsie. Le scanner avait objectivé une masse tissulaire bien circonscrite dans le nasopharynx sans atteinte des structures adjacentes. L'hypothèse prioritaire retenue par le radiologue était un polype nasopharyngé. On voit donc que les images tomodensitométriques ne remplacent pas un examen anatomopathologique, comme le soulignent les données de la littérature actuelle [32, 38].

2- Concordance entre les conclusions endoscopiques et morphologiques

Pour 71,4 % des cas les critères rhinoscopiques évoquaient une tumeur. Ce taux de corrélation entre les conclusions de l'examen endoscopique et de l'anatomopathologie est élevé, mais moins que celui existant entre les conclusions de l'anatomopathologie et de la tomodensitométrie.

L'intervalle de confiance bilatéral à 95 % est de [41,9 % ; 91,6 %]. La sensibilité théorique de détection d'une tumeur par l'endoscopie est certaine à 95 % d'être comprise dans cet intervalle, ce qui est assez bon si on considère le faible nombre de cas concernés. Les examens endoscopiques réalisés sur les animaux de l'étude sont donc sensibles pour la mise en évidence d'un processus tumoral.

L'endoscopie ne donnait pas d'argument en faveur d'une tumeur nasale pour quatre de nos animaux pour lesquels l'histologie était pourtant diagnostique d'une néoplasie. Pour le cas numéro 1 l'aspect macroscopique pathologique évoquait en priorité un aspect nécrotique pouvant être lié à un traumatisme par un corps étranger. La lésion était très focale. Pour le cas numéro 2 la présentation en masse bourgeonnante associée à un phénomène érosif infiltrant a été considérée comme plus probablement en lien avec un traumatisme qu'avec une tumeur. Pour le cas numéro 13, la visualisation de formations polypoïdes et d'une hypertrophie marquée de la muqueuse des cornets évoquait en priorité une rhinite hypertrophique. Pour le cas numéro 14 la présence d'une masse obstruant les choanes évoquait en priorité un polype naso-pharyngé.

Ces quatre cas illustrent le fait que l'endoscopie est utile pour obtenir des informations complémentaires pour renforcer une suspicion tumorale et pour réaliser des biopsies, mais qu'il existe des facteurs non négligeables pouvant compromettre le succès diagnostique de l'endoscopie comme l'expliquent les études [32, 38]. L'hyperplasie de la muqueuse inflammatoire peut empêcher le passage de l'endoscope chez les animaux de petite taille. Les sécrétions muqueuses ou hémorragiques peuvent gêner la visualisation. Même si les prélèvements sont ciblés correctement, ils peuvent être trop petits ou superficiels. La plupart des tumeurs nasales sont accompagnées d'une inflammation septique dans leur couche superficielle, qui peut conduire à des faux négatifs [30].

3- Concordance globale entre les conclusions tomodensitométriques et endoscopiques

L'examen scanner a fourni une conclusion erronée dans un cas sur douze et l'examen endoscopique dans quatre cas sur quatorze. Il apparaît que les conclusions de l'examen scanner sont plus fiables que celles de l'endoscopie dans cette étude.

Après comparaison des fréquences d'erreurs des deux techniques sur les 18 animaux n'ayant subi qu'un seul des deux moyens d'investigation, il apparaît que cette différence n'est pas significative statistiquement ($p=0,48$). Il faut cependant considérer avec précautions ce résultat qui ne concerne qu'une partie de la population étudiée, elle-même constituée par un faible nombre de cas.

Ainsi, nous pouvons affirmer que l'examen à choisir préférentiellement est la tomodensitométrie. On peut s'aider fortement du scanner pour cibler les éventuelles cytoponctions ou biopsies.

4- Concordance entre les conclusions tomodensitométriques et endoscopiques chez les animaux ayant subi les deux examens

Quatre animaux de l'étude ont subi à la fois une rhinoscopie et un examen tomodensitométrique. Ce nombre est trop peu élevé pour évaluer finement la concordance entre les deux examens, mais il est tout de même intéressant de comparer les conclusions des deux examens pour chaque cas documenté.

Le premier cas est celui d'un chien mâle âgé de 12 ans, présenté pour épistaxis d'apparition soudaine. L'examen scanner s'est révélé être très en faveur d'un processus néoplasique, mais les cytoponctions ganglionnaires réalisées au cours de cet examen n'ont pas été diagnostiques. Les lésions d'opacification tissulaire de la cavité nasale droite ont motivé la réalisation d'une endoscopie pour obtenir des biopsies sous contrôle visuel de cette masse. L'aspect rhinoscopique était également très en faveur d'un processus tumoral. L'histologie a conclu à une tumeur épithéliale de type carcinome. Il s'agit du seul cas où les conclusions de la tomodensitométrie et de l'endoscopie concordaient.

Le deuxième cas était un chat mâle âgé de 10 ans, présenté pour dyspnée inspiratoire et stertor. Le scanner était en faveur d'un polype nasopharyngé. Un retrait était prévu sous contrôle endoscopique, mais l'aspect endoscopique de la masse très friable, bourgeonnante infiltrante était plutôt en faveur d'un processus tumoral. Les biopsies ont permis de conclure à un adénocarcinome. Ce cas est intéressant car il illustre les rares cas où l'endoscopie renforce l'hypothèse tumorale alors que le scanner aboutit à un faux négatif. L'étude de Tromblee et al. [38] mentionne un cas de masse nasopharyngée objectivée à l'endoscopie qui n'avait pas été visualisée au scanner.

Les deux derniers cas concernaient des chiens pour lesquels l'endoscopie ne montrait pas d'argument en faveur d'un processus tumoral alors que la tomodensitométrie était compatible avec une tumeur nasale, considérée comme l'hypothèse prioritaire.

Le premier est un chien mâle âgé de 9 ans, présenté pour un jetage et du reverse sneezing. Le scanner de la cavité nasale était en faveur d'une tumeur. Cet examen d'imagerie médicale a été envisagé en seconde intention car les deux rhinoscopies précédentes n'étaient pas en faveur d'un processus tumoral et les biopsies successives n'étaient pas concluantes. Le traitement à base d'antibiotiques et d'anti-inflammatoires n'avait pas apporté d'amélioration. C'est suite à l'examen tomodensitométrique ne montrant pas de signe d'extension de la tumeur que la décision chirurgicale a été prise. Aucun signe d'envahissement rétro-orbitaire ou encéphalique n'avait été objectivé et aucun signe de métastase lymphatique n'était visible. L'exérèse chirurgicale a permis d'obtenir des biopsies diagnostiques de tumeur.

Le second est une chienne Golden Retriever âgée de 9 ans, présentée pour jetage, éternuements et ronflements. La rhinoscopie n'apportait pas d'argument en faveur d'une tumeur nasale et privilégiait une rhinite sur corps étranger, bien que celui-ci n'ait pas été visualisé. Les biopsies ont cependant été diagnostiques d'adénocarcinome. Ce type tumoral répondant bien à la radiothérapie et les propriétaires désirant faire une thérapie la plus complète possible, un bilan d'extension tomodensitométrique a été réalisé en préopératoire. L'aspect tomodensitométrique de la cavité nasale était par contre clairement en faveur d'un processus tumoral.

On voit donc bien au travers de ces quatre exemples la complémentarité du scanner et de l'endoscopie. Dans l'idéal il serait préférable de réaliser les deux examens dans la démarche diagnostique. La plupart des sujets n'ont cependant subi que l'un des deux. On peut expliquer cela par le coût ajouté de ces techniques d'investigation et la motivation des propriétaires : par exemple si une rhinoscopie couplée avec des biopsies permet le diagnostic de certitude tumoral et que le propriétaire ne désire pas réaliser un traitement chirurgical et/ou une radiothérapie, il n'est en effet pas indiqué de réaliser un scanner en complément.

Au bilan, la performance diagnostique du scanner est supérieure à celle de l'endoscopie en termes de conclusions permises par les images.

L'examen endoscopique reste cependant intéressant car il permet la réalisation systématique de prélèvements par biopsies, ce qui n'est pas le cas lors de l'examen scanner. Ces biopsies, sous réserve de la représentativité des prélèvements, offrent la possibilité d'un diagnostic de certitude de tumeur nasale.

F. EVOLUTION DE LA MALADIE

1- Réalisation de l'enquête de suivi des cas

Sur les vingt-et-un propriétaires contactés lors de l'enquête avec envoi de courrier, seize ont accepté de répondre, soit 76,2 %. Ce fort taux de retours est très positif. Il permet de considérer comme représentatifs les résultats du suivi personnalisé réalisé sur dix-sept des vingt-deux animaux du groupe d'étude (77,3 %).

2- Résultats du suivi des cas de notre étude

a- Thérapeutique

Le taux de refus de traitement est très bas. Cela montre que la très grande majorité des propriétaires était motivée pour tenter d'améliorer l'état clinique de leur animal, bien que sachant qu'aucune guérison ne soit possible.

Parmi les propriétaires ayant décidé d'entreprendre un traitement, la **grande majorité** a opté pour une thérapeutique **palliative médicamenteuse**. On voit qu'ils étaient motivés pour soulager au maximum leur animal tout en restant pondérés dans leur choix lorsque la guérison ne pouvait être espérée.

Le choix d'une chirurgie est très minoritairement représenté. Seule une des deux chirurgies a été couplée à une radiothérapie et a été curative.

b- Nature de la réponse au traitement

Seule la chienne ayant subi une **exérèse de la tumeur couplée à une radiothérapie** a été totalement guérie. Il s'agit du **seul traitement curatif** [1, 2, 5].

Pour les treize animaux ayant été traités médicalement ou chirurgicalement, **aucune amélioration** n'a été constatée pour la majorité d'entre eux. Pour les autres, l'amélioration a seulement été **temporaire**. On voit donc bien qu'il ne s'agit que d'une solution palliative [1, 2, 5].

On ne remarque pas de différence sur la nature de la réponse entre une corticothérapie ou un traitement à base d'inhibiteurs de la cyclo-oxygénase 2.

Un autre essai thérapeutique a rarement été tenté lorsque le premier était infructueux. Seuls quatre animaux sur treize en ont bénéficié. Cela montre là encore que les propriétaires ne souhaitaient en général pas d'acharnement thérapeutique.

Une amélioration seulement temporaire n'a été obtenue que chez deux animaux sur quatre. Une seconde tentative thérapeutique face à un échec est discutable au vu de ces résultats. Elle doit être évaluée au cas par cas, sauf en cas d'intolérance aux inhibiteurs de la cyclo-oxygénase 2 où elle s'impose.

c- Survie et décès

Exceptée la chienne ayant bénéficié du traitement curatif, tous les autres animaux sont décédés des suites de l'évolution néfaste de la tumeur nasale. Les tumeurs nasales sont d'un **pronostic très sombre**, le principal facteur aggravant étant le diagnostic tardif.

Le traitement de choix est la radiothérapie associée à une chirurgie [1, 4, 36].

En moyenne sur les dix-sept animaux dont le suivi a été réalisé, la durée de survie entre l'apparition des premiers signes cliniques et le décès ou la date de l'enquête était de 15,5 mois. La médiane est de 12 mois.

On relève cependant de grandes disparités entre les animaux. On pourrait l'expliquer par les vitesses d'évolution très différentes d'un type tumoral à un autre. Un chien atteint de carcinome épidermoïde a été euthanasié au bout de trois semaines. Ce type tumoral est de très mauvais pronostic ; le deuxième chien de notre étude atteint de carcinome épidermoïde est décédé au bout de deux mois. Par contre, on obtient pour quatre de nos animaux une durée de survie dépassant les deux ans. Ils étaient atteints de processus tumoraux de type carcinome peu différencié ou sarcome.

Dans notre étude, il n'y avait toutefois pas de différence significative de survie entre les populations atteintes de sarcomes et de carcinomes, conformément à une autre étude [35].

La moyenne entre l'apparition des symptômes et le décès ainsi que la médiane de survie des animaux traités avec des corticoïdes sont inférieures à celles des animaux traités par des inhibiteurs de la cyclo-oxygénase 2 (13,2 mois contre 17,2 mois et 11,8 mois contre 16,1 mois respectivement).

Il semblerait que les inhibiteurs de la cyclo-oxygénase 2 entraînent une durée de survie supérieure à celle liée aux corticoïdes dans cette étude, ce qui concorde avec les données actuelles [39, 40]. Dans notre étude, l'écart n'était toutefois pas statistiquement significatif ($p=0,615$). Il faut considérer avec prudence ces résultats car les échantillons analysés sont très petits.

3- Illustration de cas particuliers

a- Rôle du scanner dans le pronostic et choix d'un traitement chirurgical avec radiothérapie associée

Pour le cas numéro 1, le diagnostic histologique a conclu à un adénocarcinome nasal acineux bien différencié. Ce type de tumeur présente un caractère généralement radiosensible pouvant justifier en fonction des bilans d'extension le recours à une radiothérapie adjuvante [43]. Les propriétaires souhaitant un traitement le plus complet possible, ils ont opté pour une chirurgie avec radiothérapie associée. Ils étaient prévenus que celle-ci ne pouvait être entreprise que si le bilan d'extension tomodensitométrique était permissif. Le bilan d'extension à distance tomodensitométrique était négatif. Les sinus sphéno-palatin et frontal gauches étaient atteints et les cornets nasaux gauches étaient lysés. Par contre la lame criblée, le vomer et le septum étaient intacts. Il s'agissait donc d'un stade II [5], dont la durée moyenne de survie après radiothérapie est de 15,3 mois [1, 5]. La chienne a subi l'exérèse chirurgicale de la masse tumorale sur le Campus Vétérinaire de Lyon puis a réalisé quatre semaines de radiothérapie postopératoire au centre de radiothérapie de Maisons-Alfort, à raison de trois séances par semaine. Plusieurs contrôles tomodensitométriques ont été effectués à 3 mois, 6 mois, un an postopératoires. Depuis, un contrôle scanner a lieu tous les ans. Les scanners de contrôle ont conclu à une absence de récidive tumorale, d'ostéolyse et de métastases lymphatiques et pulmonaires. La chienne n'a jamais présenté d'effets secondaires de la radiothérapie, et les propriétaires qui espéraient lui offrir une survie d'un an sont ravis qu'elle soit toujours parmi eux trois ans plus tard. La survie de la chienne 39 mois après la radiothérapie est en effet largement supérieure aux moyennes établies [1, 5, 36].

Face aux images tomodensitométriques et à l'amélioration totale et persistante de la clinique de la chienne, la cancérologue considère à ce jour que le traitement peut être considéré comme curatif et n'envisage pas de continuer les contrôles d'imagerie.

A travers cet exemple de notre étude, on voit donc toute l'importance que revêt l'examen tomodensitométrique pour préciser le pronostic, favoriser un traitement chirurgical avec radiothérapie optimal, puis suivre à long terme la réponse thérapeutique.

b- Présentation tumorale atypique et traitement aux inhibiteurs de la cyclo-oxygénase 2

Le cas numéro 9 est un chien mâle âgé de 11 ans référé pour épistaxis et ronflements évoluant depuis deux mois. Une première endoscopie n'a pas apporté d'argument en faveur d'un processus néoplasique et a retenu comme hypothèse prioritaire une rhinite proliférative palatine avec une hyperplasie des follicules lymphoïdes. La conclusion des biopsies était en faveur d'un phénomène immunitaire focal marqué à composante lymphocytaire avec atrophie des glandes et métaplasie débutante de l'épithélium de revêtement. L'hypothèse d'une tumeur débutante de type lymphome n'a néanmoins pas pu être formellement exclue sur une biopsie présentant des lésions particulières. Un traitement à base de Mégasolone® (prednisolone), d'Actifed® (paracétamol, pseudoéphédrine, triprolidine) et d'Hémoced® (étamsylate) n'a apporté aucune amélioration des signes cliniques qui se sont plutôt aggravés tandis qu'une amyotrophie de la face était apparue. Deux mois après, une seconde endoscopie a été effectuée face à l'absence de réponse au traitement médical. Elle a objectivé un aspect proliferatif nettement plus marqué induisant une obstruction de la cavité nasale. La muqueuse était friable et nécrotique. Les images endoscopiques étaient cette fois plutôt compatibles avec un processus néoplasique et les biopsies ont permis le diagnostic de tumeur à cellules rondes de type carcinome très indifférencié. On voit donc bien l'importance de toujours corréler les résultats histologiques à la suspicion clinique, et de ne pas hésiter à répéter les prélèvements de biopsies par endoscopie [32, 38].

Une exérèse chirurgicale n'était pas envisageable étant donné l'aspect diffus de l'infiltration. Le traitement corticoïde a été arrêté et remplacé par des inhibiteurs de la cyclo-oxygénase 2. Il existe en général lors de ce type de tumeur épithéliale nasale une surexpression des cyclo-oxygénases de type 2 [39, 40, 41] : un traitement médical à base d'inhibiteurs de la cyclo-oxygénase 2 apparaît comme une proposition thérapeutique intéressante [41], offrant une espérance de survie de six mois à un an. Quelques jours seulement après l'instauration du traitement à base de Métacam® (méloxicam), les propriétaires ont rapporté une disparition de l'épistaxis et des troubles respiratoires ainsi qu'une reprise rapide de poids et de la masse musculaire. Cette amélioration totale de l'état général a duré un an et demi, jusqu'à la réapparition des signes cliniques cette fois réfractaires à l'augmentation de la dose de méloxicam.

La durée de survie de Théo a été supérieure à celle espérée : cette très bonne réponse thérapeutique sur le long terme traduit certainement une surexpression des cyclo-oxygénases 2 par les cellules tumorales nasales, phénomène déjà décrit dans les données bibliographiques actuelles [41]. Cette alternative thérapeutique serait intéressante à investiguer pour les types tumoraux dont on sait qu'ils présentent une mauvaise réponse au traitement par radiothérapie et chirurgie.

G. ANALYSE CRITIQUE DE L'ETUDE

Le recensement des informations a été agréable à réaliser, les dossiers étant remplis de façon plutôt complète dans Clovis® et dans la base de données du centre d'imagerie VOXCAN.

La principale limite de notre étude porte sur le nombre d'animaux inclus. En particulier, la comparaison des conclusions du scanner et de la rhinoscopie sur le même animal est limitée car elle porte sur seulement quatre animaux. Il serait donc très intéressant de continuer cette étude et de coupler systématiquement une rhinoscopie à un examen scanner pour les animaux dont l'anatomopathologie confirme le diagnostic de tumeur nasale, dans le cadre d'un protocole de recherche clinique.

La deuxième critique concerne les variations inhérentes au nombre élevé d'intervenants au sein d'une structure hospitalière universitaire. La lecture histologique des biopsies et la lecture cytologique sont réalisées par un seul anatomopathologiste, ce qui implique des résultats uniformes. Les conclusions des images endoscopiques peuvent aussi être considérées comme uniformes car elles sont interprétées en grande majorité de façon conjointe par deux médecins utilisant le matériel endoscopique du Campus Vétérinaire de Lyon. L'uniformité d'interprétation des images tomodensitométriques est quant à elle parfaite car elles sont lues par un seul imageur.

Nous pouvons enfin regretter de n'avoir pas eu suffisamment de cas pour pouvoir analyser séparément les chiens et les chats, comme c'est le cas dans la plupart des études récemment publiées [32, 38].

CONCLUSION

Les tumeurs nasales constituent une des principales affections nasales chroniques du chien et du chat. La démarche diagnostique face à une hypothèse de tumeur nasale repose sur deux examens complémentaires. La tomodensitométrie permet un bilan d'extension local, régional et à distance qui est indispensable pour donner un pronostic et évaluer l'intérêt d'une chirurgie éventuellement couplée à une radiothérapie. La rhinoscopie autorise une visualisation directe de la muqueuse nasale et la réalisation de biopsies, nécessaires pour obtenir le diagnostic morphologique de certitude.

Notre étude réalisée sur vingt-deux chiens et chats atteints de tumeur nasale avait comme objectif de décrire les anomalies relevées lors des examens tomodensitométrique et rhinoscopique et de comparer les conclusions de ces examens au diagnostic morphologique de certitude. Les objectifs annexes étaient de déterminer les signes cliniques d'appel, leur mode et leur durée d'évolution, le type de prise en charge thérapeutique, son impact sur la qualité de vie ainsi que la durée de survie.

Dans la grande majorité des cas, un jetage principalement unilatéral et hémorragique était observé, fréquemment associé à des éternuements, une dyspnée et un cornage, ce qui est conforme aux données de la littérature [32, 38]. Les animaux présentaient beaucoup plus rarement une déformation faciale ou un épiphora. Dans la majorité des cas explorés par endoscopie, une masse intra-nasale a été visualisée, ce qui se retrouve dans les séries de cas publiées [29, 30, 32, 38]. Un effet de masse a également été observé pour l'ensemble des cas explorés par tomodensitométrie ce qui n'est en revanche pas fréquemment rapporté dans la littérature. La quasi totalité des animaux présentait une lyse majoritairement unilatérale des os paranasaux et des cornets nasaux, ainsi qu'une opacification tissulaire ou liquidienne des sinus, en accord avec les études récentes [32, 38]. Une extension tumorale en région des choanes était fréquente mais l'espace rétro-orbitaire était généralement préservé.

A l'exception d'un cas, les images tomodensitométriques évoquaient prioritairement une tumeur nasale pour tous les animaux ayant subi un scanner contre seulement 9 animaux sur 14 ayant subi une rhinoscopie. La corrélation entre les conclusions des examens tomodensitométrique et anatomopathologique était donc très forte et la performance diagnostique du scanner semblait supérieure à celle de l'endoscopie dans cette indication. Cette observation mériterait toutefois d'être confirmée sur une plus grande série de cas.

La performance diagnostique du scanner lors de suspicion de tumeur nasale est excellente. L'endoscopie reste cependant une technique complémentaire permettant la réalisation de prélèvements par biopsies *de visu*, ce que n'autorise pas l'examen scanner. Seules des biopsies, sous réserve de la représentativité des prélèvements, offrent la possibilité d'un diagnostic de certitude de tumeur nasale.

Seulement quatre animaux de l'étude ont subi à la fois une endoscopie et un examen tomodensitométrique. Cet échantillon est trop restreint pour autoriser une comparaison des performances diagnostiques de ces deux examens. Toutefois, ces 4 cas présentent l'intérêt de montrer que le scanner pas plus que l'endoscopie n'est infaillible puisque des faux négatifs ont été observés dans les deux cas.

La majorité des animaux traités médicalement n'a montré aucune amélioration suite au traitement, et l'amélioration n'a été que temporaire chez les autres. Les traitements palliatifs ne semblaient pas améliorer de façon évidente la qualité de vie. La médiane de survie était de 10 mois à compter de l'apparition des symptômes. Seul le cas traité par radiothérapie a présenté une rémission clinique totale et persistante 4 ans après le diagnostic. Cette modalité thérapeutique est la seule potentiellement curative lors de tumeurs nasales.

Le Professeur responsable **VetAgro Sup campus vétérinaire**	**Le Directeur général** **VetAgro Sup** Par délégation Pr F. Grain - DEVE VetAgro Sup Campus Vétérinaire
Le Président de la thèse	
Vu et permis d'imprimer **Lyon, le** 20 MAI 2011 **Pour le Président de l'Université,** **Le Président du Comité de Coordination des Etudes Médicales,** **Professeur F.N GILLY** UNIVERSITE CLAUDE BERNARD LYON I	

BIBLIOGRAPHIE

[1] PONCE F., HUGONNARD M. (2010) Suspecter, diagnostiquer et traiter les tumeurs des cavités naso-sinusales chez le chien, Nouv. Prat. Vét. canine-féline vol. 9 (44) :30-34

[2] SOYER C., MULLER-FLEURISSON C. (2007) Diagnostic et traitement des tumeurs des cavités nasales, Point Vét. 275 : 25-31

[3] KING L. G. (2004) Chap 37 Neoplasms of the nasal cavity in : Textbook of respiratory disease in dogs and cats, Saunders : pp 293-301

[4] WITHROW, MACEWEN (2001) Chap 19 Tumors of the Respiratory System in : Small Animal Clinical Oncology third edition, Saunders : pp 370-377

[5] MAGNOL J-P., MARCHAL T., DELISLE F., DEVAUCHELLE P., FOURNEL C. (1998) Les Tumeurs des Cavités naso-sinusales, Endoscopie et Tumeurs de l'appareil respiratoire et digestif in : Cancérologie clinique du chien, Pairault-Lezay : pp 111-119 ; 369-370

[6] GUILBAUD L., CHERVIER C., RODRIGEZ I., CADORE J-L. (2010) Conduite à tenir face à un jetage chez le chien et le chat, Nouv. Prat. Vét. canine-féline vol. 9 (44) :9-16

[7] MALINOWSKI C. (2006) Canine and Feline Nasal Neoplasia, Clin. Tech. Small Anim. Pract. 21:89-94

[8] RUEL Y. (2005) Radiographie et tomographie chez le chien et chez le chat : imagerie des cavités nasales et des sinus, Point Vét. 256 :74-79

[9] POWNDER S., ROSE M., CRAWFORD J. (2006) Radiographic Techniques of the Nasal Cavity and Sinuses, Clin. Tech. Small Anim. Pract. 21:46-54

[10] JOSSIER R., LABORDE A., FUSELLIER-TESSON M. (2010) Imagerie des cavités nasales et des sinus avantages et inconvénients des différentes techniques, Nouv. Prat. Vét. canine-féline vol. 9 (44) :17-24

[11] PETITE A. F., DENNIS R. (2006) Comparison of radiography and magnetic resonance imaging for evaluating the extent of nasal neoplasia in dogs, J. Small Anim. Pract. 47 :259-536

[12] MOORE M. P., GAVIN P. R., KRAFT S. L., DEHAAN C. E., LEATHERS C. W., DORN R. V. (1991) MR, CT and clinical features from four dogs with nasal tumors involving the rostral cerebrum, Vet. Radiol. Ultrasound 32, 1 : 19-25

[13] DHALIWAL R. S., KITCHELL B. E., LOSONSKY J. M. et al. (2004) Subjective evaluation of computed tomography and magnetic resonance imaging for detecting intracalvarial changes in canine nasal neoplasia, Intern. J. Appl. Res. Vet. Med. 2, 3 : 201-208

[14] DREES R., FORREST J., CHAPPELL R. (2009) Comparison of computed tomography and magnetic resonance imaging for the evaluation of canine intranasal neoplasia, J. Small Anim. Pract. 50 :334-340

[15] THRALL D. E., ROBERTSON I. D., MCLEOD D. A., HEIDNER G. L., JACK HOOPES P., PAGE R. L. (1989) A comparison of radiographic and computed tomographic findings in 31 dogs with malignant nasal cavity tumors, Vet. Radiol. Ultrasound 30, 2 : 59-66

[16] PARK R. D., BECK E. R., LECOUTEUR R. A. (1992) Comparison of computed tomography and radiography for detecting changes induced by malignant nasal neoplasia in dogs, J. Am. Vet. Med. Assoc. 201, 11 : 1720-1724

[17] DYCE K. M., SACK W. O., WENSING C. J. G. (2002) Chap 4 The Respiratory Appartus, Chap 11 The Head and Ventral Neck of the Carnivores in : Textbook of Veterinary Anatomy third edition, Saunders, Philadelphia : pp 148-151 ; 371-373

[18] EVANS H. E., CHRISTENSEN G. C. (1993) Chap 4 The Skeleton, Chap 8 The Respiratory System in : Miller's Anatomy of the Dog third edition, WB Saunders, Philadelphia, PA, 1113p : pp 134 ; 146 ; 463-471

[19] BEGON D. (1991) chap 1 Tête in : Atlas d'anatomie tomodensitométrique du chien : pp 2-23

[20] DE RYCKE L. M., SAUNDERS J. H., GIELEN I. M., VAN BREE H. J., SIMOENS P. J. (2003) Magnetic resonance imaging, computed tomography, and cross-sectional views of the anatomy of normal nasal cavities and paranasal sinuses in mesaticephalic dogs, Am. J. Vet. Res. 64, 9:1093-1098

[21] KUEHN N. F. (2006) Nasal Computed Tomography, Clin. Tech. Small Anim. Pract. 21:55-59

[22] SAUNDERS J. H., VAN BREE H., GIELEN I., DE ROOSTER H. (2003), Diagnostic value of computed tomography in dogs with chronic nasal disease, Vet. Radiol. Ultrasound 44, 4:409-413

[23] FARROW C. (2003) Chap 14 Nasal cavity disease in Veterinary Diagnostic Imaging-the Dog and Cat vol.1, Mosby, 204-210

[24] SCRIVANI P.V., (2009), Sinonasal Computed Tomography in Dogs and Cats in : IVIS Reviews in Veterinary Medicine, I.V.I.S. (Ed.). International veterinary Information Service, Ithaca NY (www.ivis.org), Last updated : 15-Jul-2009; R0109.0709

[25] SCHOENBORN W. C., WISNER E. R., KASS P. P., DALE M. (2003) Retrospective assessment of computed tomographic imaging of feline sinonasal disease in 62 cats, Vet. Radiol. Ultrasound 44, 2:185-195

[26] STAVRAKIS S. (2004) L'apport diagnostique de la rhinoscopie, Action Vét. 1695:18-21

[27] ELIE M., SABO M. (2006) Basics in Canine and Feline Rhinoscopy, Clin. Tech. Small Anim. Pract. 21:60-63

[28] NOONE K. E. (2001), Rhinoscopy, pharyngoscopy and laryngoscopy, Vet. Clin. North Am. Small Anim. Pract. 31, 4:671-679

[29] FORBES LENT S. E., HAWKINS E. C. (1992) Evaluation of rhinoscopy and rhinoscopy-assisted mucosal biopsy in diagnosis of nasal disease in dogs : 119 cases (1985-1989), J. Am. Vet. Med. Assoc. 201, 9 : 1425-1429

[30] WILLARD M. D., RADLINSKY M. A. (1999) Endoscopic examination of the choanae in dogs and cats : 118 cases (1988-1998), J. Am. Vet. Med. Assoc. 215, 9 : 1301-1305

[31] JOHNSON L. R., CLARKE H. E., BANNASCH M. J., DE COCK H. E. V. (2004) Correlation of rhinoscopic signs of inflammation with histologic findings in nasal biopsy specimens of cats with or without upper respiratory tract disease, J. Am. Vet. Med. Assoc. 225, 3 : 395-400

[32] LEFEBVRE J., KUEHN N. F., WORTINGER A., (2005) Computed tomography as an aid in the diagnosis of chronic nasal disease in dogs, J. Small Anim. Pract. 46 :280-285

[33] AVNER A., DOBSON J. M., SALES J. I., HERRTAGE M. E., (2008) Retrospective review of 50 canine nasal tumours evaluated by low-field magnetic resonance imaging, J. Small Anim. Pract. 49 :233-239

[34] NEMANIC S., LONDON C. A., WISNER E. R. (2006) Comparison of Thoracic Radiographs and Single Breath-Hold Helical CT for Detection of Pulmonary Nodules in Dogs with Metastatic Neoplasia, J. Vet. Int. Med. 20, 3 : 508-515

[35] ADAMS W. M., KLEITER M. M., THRALL D. E., coll. (2009) Prognostic significance of tumor histology and computed tomographic staging for radiation treatment response of canine nasal tumors, Vet. Radiol. Ultrasound 50, 3 : 330-335

[36] ELLIOT K. M., MAYER M. N. (2009) Radiation therapy for tumors of the nasal and paranasal sinuses in dogs, Can. Vet. J. 50, 3 : 309-312

[37] CODNER E. C., LURUS A. G., MILLER J. B., GAVIN P. R., GALLINA A., BARBEE D. D. (1993) Comparison of computed tomography with radiography as a noninvasive diagnostic technique for chronic nasal disease in dogs, J. Am. Vet. Med. Assoc. 202, 7 : 1106-1110

[38] TROMBLEE T. C., JONES J. C., ETUE A. E., FORRESTER S. D. (2006) Association between clinical characteristics, computed tomography characteristics, and histologic diagnosis for cats with sinonasal disease, Vet. Radiol. Ultrasound 47, 3:241-248

[39] BORZACCHIELLO G., PACIELLO O., PAPPARELLA S. (2004) Expression of Cyclooxygenase-1 and -2 in Canine Nasal Carcinomas, J. Comp. Path. 131, 1 : 70-76

[40] KLEITER M., MALARKEY D. E., RUSLANDER D. E., THRALL D. E. (2004) Expression of cyclooxygenase-2 in canine epithelial nasal tumors, Vet. Radiol. Ultrasound 45, 3 : 255-260

[41] DEVAUX D. (2008) Utilisation des anti-inflammatoires non stéroïdiens en chimiothérapie anti-cancéreuse : actualités, Thèse de doctorat vétérinaire, Faculté de Médecine de Créteil : 60-65

[42] ASSHEUER J., SAGER M. (1997) Chap. Head in : MRI and CT Atlas of the dog, Blackwell science, Berlin : pp 50-57 ; 64-65 ; 72-73

[43] MORRIS J., DOBSON J. (2001) Chap. Radiotherapy in : Small Animal Oncology, Blackwell science, Berlin : pp 34-38

[44] MUKARATIRWA S., VAN DER LINDE-SIPMAN J.S., GRUYS E. (2002) Feline nasal end paranasal sinus tumours : clinicopathological study, histomorphological description and diagnostic immunohistochemistry of 123 cases, J. Feline Med. Surg. 3 : 235-245

[45] R Development Core Team (2008) R : A Language and Environment for Statistical Computing. R Foundation Core Team. Vienna, Austria. (ISBN 3-900051-07-0) (http://www.R-project.org)

Apports comparés de la tomodensitométrie et de l'endoscopie dans l'approche diagnostique des tumeurs nasales du chien et du chat : étude rétrospective de 22 cas

Congrès national AFVAC 2011, 2-4 Décembre 2011, Lyon (Communication orale)

ACCEPTE

M. Finck[1], F. Ponce[2], L. Guilbaud[2], C. Chervier[2], F.Floch[2], JL. Cadore[2], T. Chuzel[3], M. Hugonnard[2]

[1] Etudiante 5A, VetAgroSup, Université de Lyon, 1 av. Bourgelat, 69280 Marcy l'Etoile, m.finck@vetagro-sup.fr, 06 63 64 18 23
[2] Pathologie Médicale Animaux de Cie, VetAgroSup, Université de Lyon, 1 av. Bourgelat, 69280 Marcy l'Etoile, f.ponce@vetagro-sup.fr, lguilbaud@clinarcades.com, c.chervier@vetagro-sup.fr, f.floch@vetagro-sup.fr, jl.cadore@vetagro-sup.fr, m.hugonnard@vetagro-sup.fr, 04 78 87 26 16
[3] Voxcan, 1 av. Bourgelat, 69280 Marcy L'Etoile, chuzel@voxan.fr, 04 78 19 52 39

INTRODUCTION

L'endoscopie et la tomodensitométrie sont les examens complémentaires de choix lors de suspicion de tumeur nasale chez le chien et le chat. Quels sont les apports diagnostiques comparés de ces deux examens ? Faut-il préférer l'un par rapport à l'autre lorsqu'on suspecte une tumeur ?

Nous proposons une étude clinique rétrospective de 22 cas de tumeur nasale confirmée à l'histologie ayant subi un scanner et/ou une rhinoscopie. Notre objectif principal est de recenser les anomalies détectées par chacun de ces examens et de comparer leurs conclusions diagnostiques respectives au diagnostic final anatomopathologique. Les objectifs annexes sont de décrire les signes cliniques d'appel d'une tumeur nasale ainsi que l'évolution et la durée de survie dans notre population d'étude.

MATERIEL ET METHODES

Sur la période 2007-2010, 22 animaux (17 chiens et 5 chats) avec un diagnostic morphologique de tumeur nasale et ayant subi une rhinoscopie (10 cas), un scanner (8 cas) ou les deux examens (4 cas) ont été inclus dans l'étude.

Les conclusions des examens tomodensitométriques et rhinoscopiques ont été classées en 3 catégories (examen très évocateur d'une tumeur nasale, examen compatible avec une

tumeur nasale, absence d'argument pour une tumeur nasale). Pour les animaux ayant subi scanner et rhinoscopie, les conclusions d'examens ont été analysées de façon indépendante.
Les données cliniques ont été extraites d'une base médicale informatique. Le suivi thérapeutique a été effectué par les données de la base et un questionnaire adressé aux propriétaires.

RESULTATS

Symptômes d'appel

Les signes cliniques d'appel étaient un jetage (21/22), principalement unilatéral (12/22) et hémorragique (16/22), des éternuements (15/22), une dyspnée (14/22), un cornage (12/22), une déformation faciale (10/22) et un épiphora (6/22).

Examens tomodensitométrique et endoscopique

Pour les 12 animaux ayant subi un scanner, un effet de masse était observé dans tous les cas. Une lyse des cornets nasaux était présente dans 10/12 cas, unilatérale dans 8 cas. Une lyse des os paranasaux était relevée dans 9/12 cas, une opacification tissulaire/liquidienne des sinus dans 11/12 cas. La masse s'étendait aux choanes dans 9/12 cas et à l'espace rétro-orbitaire dans 4/12 cas. Des métastases ganglionnaires étaient suspectées dans 3/12 cas. Deux cas sur les 7 dont le thorax a été examiné présentaient des métastases pulmonaires.
L'examen était très évocateur d'une tumeur nasale dans 6/12 cas et compatible avec une tumeur, retenue comme hypothèse prioritaire, dans 5/12 cas. Dans un cas, il n'y avait pas d'argument tomodensitométrique en faveur d'une tumeur. L'hypothèse privilégiée était un polype naso-pharyngé.
Pour les 14 animaux ayant subi une rhinoscopie, la muqueuse des cornets nasaux était anormale dans tous les cas, avec un phénomène proliferatif et bourgeonnant mal circonscrit dans 8 cas et la présence d'une néoformation bien individualisée et mobilisable dans 6 cas.
L'examen était très évocateur d'une tumeur nasale dans 7/14 cas. Il était compatible avec une tumeur dans 3/14 cas, cette hypothèse étant jugée prioritaire dans 2 cas. Il n'y avait pas d'argument endoscopique en faveur d'une tumeur dans 4 cas.
Quatre animaux ont subi un scanner et une endoscopie. Les 2 examens étaient concordants et très évocateurs d'une tumeur dans un cas. Une divergence était observée dans les conclusions des deux examens pour les 3 autres cas (scanner compatible avec une tumeur et absence d'argument endoscopique en faveur d'une tumeur dans 2 cas, endoscopie très évocatrice d'une tumeur et absence d'argument tomodensitométrique pour une tumeur dans un cas).

Evolution thérapeutique

Un chat a été euthanasié juste après le diagnostic. Sur les 21 propriétaires contactés par questionnaire pour le suivi de l'évolution, 17 ont répondu. Un traitement a été entrepris dans 14/17 cas (glucocorticoïdes dans 8 cas, coxib dans 4 cas, chirurgie couplée à un coxib dans 1 cas et à une radiothérapie dans 1 cas).

Seul le cas traité par radiothérapie a présenté une rémission clinique totale et persistante 4 ans après le diagnostic. Le traitement a procuré une amélioration temporaire dans 5 cas. Il n'a apporté aucune amélioration dans 8 cas. Pour les 16 animaux décédés à la date de l'enquête, la durée de survie moyenne à compter du début des symptômes était de 13,3 mois (médiane de 10,1 mois).

DISCUSSION

Dans notre étude, le scanner permettait de suspecter prioritairement une tumeur nasale dans 11/12 cas contre 9/14 cas pour la rhinoscopie. En accord avec les données de la littérature, la performance diagnostique du scanner lors de suspicion de tumeur nasale apparaît donc supérieure à celle de l'endoscopie. Toutefois, les deux examens étaient susceptibles de produire des conclusions erronées dans une minorité de cas.

BIBLIOGRAPHIE

1. FORBES LENT S. E., HAWKINS E. C. (1992) Evaluation of rhinoscopy and rhinoscopy-assisted mucosal biopsy in diagnosis of nasal disease in dogs : 119 cases (1985-1989), Journal of the American Veterinary Medical Association ; 201(9) :1425-1429

2. LEFEBVRE J., KUEHN N. F., WORTINGER A. (2005) Computed tomography as an aid in the diagnosis of chronic nasal disease in dogs, Journal of Small Animal Practice ; 46:280-285

3. TROMBLEE T. C., JONES J. C., ETUE A. E., FORRESTER S. D. (2006) Association between clinical characteristics, computed tomography characteristics, and histologic diagnosis for cats with sinonasal disease, Veterinary Radiology and Ultrasound ; 47(3):241-248

4. SAUNDERS J. H., VAN BREE H., GIELEN I., DE ROOSTER H. (2003) Diagnostic value of computed tomography in dogs with chronic nasal disease, Veterinary Radiology and Ultrasound ; 44(4):409-413

Comparison of computed tomography and rhinoscopy for diagnosis of canine and feline nasal tumors : retrospective study of 22 cases (2007-2010)

21th ECVIM-CA Congress, 2011 September 8-10, Sevilla, Spain (Poster)

SOUMIS

M. Finck[1], F. Ponce[1], L. Guilbaud[1], C. Chervier[1], F.Floch[1], JL. Cadore[1], T. Chuzel[2], M. Hugonnard[1]

1 : Small Animals Department, VetAgroSup, University of Lyon, France ;
2 : Voxcan, Animal Medical Imaging Services, Marcy l'Etoile, France

Computed tomography (CT) and rhinoscopy are both suitable to investigate suspected nasal tumors. There is no consensus about the best first-line procedure. This study was aimed to review CT and rhinoscopic features of 22 nasal tumors and to compare conclusions of both procedures with the definitive histopathological diagnosis.

Twenty-two animals (17 dogs and 5 cats) with a confirmed nasal tumor were retrospectively selected from the medical database of the National Veterinary School of Lyon between 2007 and 2010. Eight had undergone CT, 10 rhinoscopy and 4 both procedures. Conclusions of CT and rhinoscopy were classified into three categories (highly suggestive of a nasal tumor, consistent with a nasal tumor, no argument for a nasal tumor).

Clinical signs were nasal discharge (21/22), mostly unilateral (12/22) and hemorrhagic (16/22), sneezing (15/22), dyspnoea (14/22), stertor (12/22), facial distortion (10/22) and ocular discharge (6/22).

A mass-like effect was identified in all the 12 cases that underwent CT. Destruction of nasal turbinates occurred in 10/12 cases and was unilateral in 8 cases. Paranasal bones lysis was observed in 9/12 animals. Fluid or soft tissue opacity in frontal sinuses was present in 11/12 cases. Extension of the tumor to the nasopharynx was identified in 9/12 cases and to the retrobulbar space in 4/12 cases. CT was highly suggestive of a nasal tumor in 6/12 cases, consistent with a nasal tumor (considered as the primary hypothesis) in 5/12 cases. There was no CT argument in favour of a tumor in one case.

Rhinoscopy was performed in 14 animals. All presented abnormal nasal mucosa, with a diffuse proliferative aspect in 8 cases and a well-circumscribed mass in 6 cases. Endoscopy was highly suggestive of a nasal tumor in 7/14 cases, consistent with a nasal tumor in 3/14 cases (considered as the primary hypothesis in 2/3 cases). There was no endoscopic argument of a tumor in 4 cases. CT and endoscopy did not differ in error frequencies ($p=0.477$).

Four animals underwent both diagnostic procedures. In one case both procedures were highly suggestive of a nasal tumor. In three cases they led to different diagnostic conclusions (2 endoscopic false negatives, 1 CT false negative).

In this study, CT was highly suggestive of a nasal tumor in 11/12 cases and rhinoscopy in 9/14 cases. In accordance with literature data, CT seems more reliable than rhinoscopy to suspect a nasal tumor but both procedures can lead to false negatives.

ANNEXES

Annexe 1

Numéro du cas dans l'étude	Espèce	Sexe	Âge lors de la première consultation (en années)
1	Chien	F	9,4
2	Chien	M	8,5
3	Chien	M	12,3
4	Chat	M	9,9
5	Chien	M	7,8
6	Chien	F	11,4
7	Chat	M	14,1
8	Chien	M	7,6
9	Chien	M	11
10	Chien	F	6,9
11	Chien	F	12,7
12	Chien	M	11,8
13	Chien	M	12,8
14	Chat	F	2,1
15	Chien	M	13,2
16	Chien	M	10,9
17	Chien	M	9,8
18	Chien	M	5,8
19	Chat	M	12,7
20	Chien	F	10,5
21	Chat	F	7
22	Chien	M	9,1

¤Annexe 1 – Bilan des données épidémiologiques¤

Annexe 2

		↓	↓	↓ ***JETAGE***	↓	↓								
			Latéralisation	*séreux*	*muco-purulent*	*épistaxis*	*Eternuements*	*Toux*	*Cornage/ Ronflements*	*Dyspnée*	*Déformation faciale*	*Douleur à la palpation*	*Epiphora*	*Adénomégalie mandibulaire*
2007														
15 *L00-36855*		**OUI**	unilatéral	x	o	x	o	o	o	o	o	o	x unilatéral	x unilatéral
16 *L03-1120*		**OUI**	bilatéral	o	x	x	x	o	o	o	o	o	o	o
5 *L07-6953*		**OUI**	unilatéral	o	o	x	x	o	o	x	x	o	o	o
6 *L07-1710*		**OUI**	bilatéral	o	x	o	o	o	o	x	o	o	o	o
7 *L07-2587*		**OUI**	unilatéral	x	o	x	x	o	x	x	x	o	o	o
8 *L07-3100*		**OUI**	unilatéral	o	o	x	x	o	o	o	o	o	x	o
9 *L07-4146*	1)	**OUI**	unilatéral	x	o	x	o	o	o	o	o	o	o	o
	2)	**OUI**	bilatéral	x	o	x unilatéral	o	o	x	x	x	x	o	o
1 *L07-4482*		**OUI**	unilatéral	o	x	o	x	o	x	o	o	o	o	o
10 *L07-66359*		**OUI**	bilatéral	x	o	o	x	x	x	o	o	o	o	x
2008														
11 *L01-171*		**OUI**	bilatéral	x unilatéral	o	x unilatéral	x	x	o	x	x	o	o	o
2 *L08-4119*		**OUI**	unilatéral	o	x unilatéral	x unilatéral	x	o	x	x	o	o	x unilatéral	o
12 *L08-8473*		**OUI**	unilatéral	x	o	x	x	o	x	x	x	o	o	o
17 *L08-1337*		**OUI**	unilatéral	x	x	x	x	o	o	o	x	o	x unilatéral	x unilatéral
18 *L08-6024*		**OUI**	unilatéral	o	x	x	o	o	o	o	x	x	o	x unilatéral
2009														
3 *L02-4161*		**OUI**	bilatéral	x unilatéral	o	x unilatéral	x	o	x	x	o	o	o	o
13 *L08-7784*		**OUI**	bilatéral	x	o	o	x	x	o	o	o	o	o	o
19 *L09-759*		**OUI**	unilatéral	o	o	x	o	o	o	x	x	o	x unilatéral	o
14 *L09-4775*		**OUI**	bilatéral	o	x	o	x	x	x	x	x	o	o	o
20 *L09-3509*		**OUI**	unilatéral	x	o	x	x	x	x	x	o	o	x unilatéral	o
2010														
21 *L10-39*		**OUI**	bilatéral	o	x	x	o	x	x	x	x	x	o	o
4 *L10-771*		NON	o	o	o	o	o	o	x	x	o	o	o	o
22 *L10-5637*		**OUI**	unilatéral	o	x	x	x	o	x	x	o	o	o	o

¤Annexe 2 – Grille d'analyse des signes cliniques présents à la première consultation¤

Annexe 3

VetAgro Sup
Campus Vétérinaire
de Lyon

Ministère de l'Alimentation, de l'Agriculture et de la Pêche

Institut d'enseignement supérieur et de recherche
en alimentation, santé animale, sciences agronomiques et de l'environnement

De la part de Mlle Finck, à l'attention de Mr et Mme XX,

Marcy l'Etoile, le 06 décembre 2010

Madame, Monsieur,

Je suis étudiante en cinquième année à l'Ecole Vétérinaire de Marcy l'Etoile.

Dans le cadre de mon travail de thèse de doctorat vétérinaire, je réalise une étude sur les chiens et les chats atteints de tumeur de la cavité nasale, présentés en consultation à l'Ecole Vétérinaire entre janvier 2007 et juin 2010.

L'un des buts de cette étude est de contribuer à l'amélioration de la prise en charge de ces animaux.

Votre chienne XX est concernée par mon travail.

C'est pourquoi je sollicite votre accord pour un bref entretien téléphonique personnalisé ou un échange mail, selon votre préférence. L'objectif de ce contact est de préciser l'évolution dans le temps de la maladie chez XX et l'impact qu'elle a eu sur sa qualité de vie. Que votre chienne soit encore en vie ou malheureusement décédée entre temps, votre aide nous sera précieuse.

Nous apprécierions beaucoup que vous décidiez de nous accorder votre confiance et votre aide en me contactant par mail (m.finck@vetagro-sup.fr) ou en laissant un message téléphonique dans la boite vocale (04 78 87 27 98), sans oublier de mentionner vos nom, prénom et si vous préférez être recontactés par mail ou téléphone. Selon votre choix, merci de préciser votre adresse mail ou votre numéro de téléphone et les créneaux horaires auxquels je peux vous joindre.

Je vous remercie par avance de l'attention que vous m'accordez ainsi que de votre réponse que j'espère positive.

Cordialement.

Marlène Finck

¤ Annexe 3 – Courrier de suivi des cas¤

Annexe 4

VetAgro Sup
Campus Vétérinaire
de Lyon

Ministère de l'Alimentation, de l'Agriculture et de la Pêche

Institut d'enseignement supérieur et de recherche
en alimentation, santé animale, sciences agronomiques et de l'environnement

De la part de Mlle Finck, à l'attention de Mr et Mme XX,

Marcy l'Etoile, le 10 janvier 2011

Madame, Monsieur,

Dans le cadre de mon travail de thèse, je vous avais adressé début décembre un courrier concernant votre chien XX sur lequel avait été diagnostiquée une tumeur de la cavité nasale à l'Ecole Vétérinaire de Lyon.

L'un des objectifs de ma thèse est de préciser l'effet des traitements palliatifs entrepris afin d'améliorer la qualité de vie des animaux atteints de tumeur de la cavité nasale.

La qualité de cette étude dépend du nombre de réponses reçues. Aussi, je me permets de vous recontacter en espérant vous convaincre de l'importance de votre participation : elle ne nécessite qu'un bref entretien téléphonique personnalisé d'une durée d'une dizaine de minute ou un échange mail, selon votre préférence. Vous participerez ainsi à faire progresser le bien-être de nos compagnons.

Si vous acceptez, je vous serais très reconnaissante de me contacter par mail (m.finck@vetagro-sup.fr) ou en laissant un message téléphonique dans la boite vocale (04 78 87 27 98), sans oublier de mentionner vos nom, prénom et si vous préférez être recontactés par mail ou téléphone.

J'espère sincèrement vous compter parmi les contributeurs de cette étude et vous remercie par avance pour votre aide et votre confiance.

Cordialement.

Marlène Finck

¤ Annexe 4 – Courrier de relance¤

Annexe 5

VetAgro Sup
Campus Vétérinaire
de Lyon

Ministère de l'Alimentation, de l'Agriculture et de la Pêche

Institut d'enseignement supérieur et de recherche
en alimentation, santé animale, sciences agronomiques et de l'environnement

Questionnaire

1. LORS DE VOTRE CONSULTATION A L'ECOLE VETERINAIRE, VOUS A-T-ON PROPOSE COMME EXAMEN COMPLEMENTAIRE :

- **Une endoscopie de la cavité nasale** □ oui □ non

  Si oui, avez-vous □ accepté □ refusé Motif : _____

- **Un examen scanner de la cavité nasale** □ oui □ non

  Si oui, avez-vous □ accepté □ refusé Motif : _____

- **Une biopsie** □ oui □ non

  Si oui, avez-vous □ accepté □ refusé Motif : _____

2. A LA SUITE DU DIAGNOSTIC DE TUMEUR NASALE, VOUS A-T-ON PROPOSE COMME TRAITEMENT :

- **Un (ou des) médicament(s)** □ oui □ non

  Si oui, avez-vous □ accepté □ refusé Motif : _____

- **Une chirurgie** □ oui □ non

  Si oui, avez-vous □ accepté □ refusé Motif : _____

- **Une radiothérapie (rayons)** □ oui □ non

  Si oui, avez-vous □ accepté □ refusé Motif : _____

3. SI VOTRE ANIMAL EST EN VIE A CE JOUR :

- **Pour les animaux ayant reçu un traitement médical, avez-vous :**
  □ poursuivi le(s) médicament(s) jusqu'à ce jour
  □ interrompu le(s) médicament(s)

- **Pour les animaux ayant subi une radiothérapie, celle-ci a-t-elle été :**
  □ poursuivie jusqu'à ce jour
  □ interrompue

o Si le(s) traitement(s) a (ont) été interrompu(s), quelle en est (ou quelles en sont) la (ou les) raison(s) ?
(*Exemple* : absence d'amélioration clinique, mauvaise tolérance du traitement par votre animal, difficulté à administrer le traitement…) _____
_____

o **Concernant les symptômes motifs de consultation, diriez-vous que le traitement :**

□ n'a apporté aucune amélioration
□ a apporté une amélioration partielle mais temporaire
□ a apporté une amélioration partielle et persistante au cours du temps
□ a apporté une amélioration totale mais temporaire
□ a apporté une amélioration totale et persistante

4. SI VOTRE ANIMAL N'EST PLUS EN VIE :

---

o **Son décès est-il en lien avec la tumeur de la cavité nasale ?** □ oui □ non

Si oui, est-il mort : □ de mort naturelle
□ suite à une euthanasie

o Vous souvenez vous de la date approximative du décès ? □ oui □ non

Si oui, merci de l'indiquer : _____

o **Concernant son traitement, l'avez-vous :**

□ poursuivi jusqu'à sa mort
□ interrompu

- **Pour les animaux ayant subi une radiothérapie, celle-ci a-t-elle été :**
  - □ poursuivie jusqu'à sa mort
  - □ interrompue

- Si le(s) traitement(s) a (ont) été interrompu(s), quelle en est (ou quelles en sont) la (ou les) raison(s) ?

(*Exemple* : absence d'amélioration clinique, mauvaise tolérance du traitement par votre animal, difficulté à administrer le traitement…) _____

_____

- **Concernant les symptômes motifs de consultation, diriez-vous que le traitement :**
  - □ n'a apporté aucune amélioration
  - □ a apporté une amélioration partielle mais temporaire
  - □ a apporté une amélioration totale mais temporaire

5. POUR LES PROPRIETAIRES D'ANIMAUX QUI ONT SUIVI (OU SUIVENT) UN TRAITEMENT JUGE COMME INEFFICACE OU QUI A PERMIS UNE AMELIORATION TEMPORAIRE SUIVIE D'UNE RECHUTE :

- **Un autre essai thérapeutique vous a-t-il été proposé ?** □ oui □ non

  Si oui, quel en a été l'effet ?
  - □ absent
  - □ partiel
  - □ satisfaisant

¤ Annexe 5 – Questionnaire de suivi des cas¤

Annexe 6

		TRAITEMENT				Administration		↓	↓	↓ REPONSE ↓		↓	Autre essai			SURVIE	
		Palliatif		Chirurgic	Radiothé	poursuivi	interrompu	Nulle	Partielle	Totale	Partielle	Totale	thérapeutique		Durée de	Décès	Lié à la
		médical	anti-cox2						temporaire	temporaire	persistante	persistante		réponse	survie		tumeur
2007																	
15 *L00-36855*	**OUI**	**x**	**x**			x				**x**			NON	/	2ans 8mois	OUI	x
16 *L03-1120*	**OUI**	**x**	**x**			x		**x**					**OUI**	absent	2mois	OUI	x
7 *L07-2587*	**OUI**	**x**				x		**x**					NON	/	1an 7 mois	OUI	x
8 *L07-3100*	NON					/	/						/	/	14mois	OUI	x
9 *L07-4146*	**OUI**	**x**				x		**x**					**OUI**	satisfaisant	2ans	OUI	x
1 *L07-4482*	**OUI**			**x**	**x**		x					**x**	/	/	>4ans 2mois	**NON**	/
10 *L07-66359*	**OUI**		**x**			x		**x**					NON	/	2ans 5mois	OUI	x
2008																	
11 *L01-171*	**OUI**	**x**				x		**x**					NON	/	5mois 1/2	OUI	x
2 *L08-4119*	**OUI**		**x**	**x**		x				**x**			NON	/	12 mois	OUI	x
12 *L08-8473*	**OUI**	**x**				x			**x**				**OUI**	absent	2mois	OUI	x
17 *L08-1337*	**OUI**	**x**				x			**x**				NON	/	18mois	OUI	x
18 *L08-6024*	NON					/	/	/	/	/	/	/	/	/	3semaines	OUI	x
2009																	
19 *L09-759*	**OUI**	**x**	**x**			x		**x**					NON	/	8mois 1semai	OUI	x
14 *L09-4775*	**OUI**	**x**				x		**x**					NON	/	2mois 1/2	OUI	x
2010																	
21 *L10-39*	NON					/	/	/	/	/	/	/	/	/	4mois	OUI	x
4 *L10-771*	**OUI**	**x**				x				**x**			**OUI**	satisfaisant	8mois	OUI	x
22 *L10-5637*	**OUI**	**x**				x		**x**					NON	/	2ans 8mois	OUI	x

¤Annexe 6 – Résultats de l'enquête de suivi thérapeutique

¤

FINCK Marlène

INTERETS ET LIMITES COMPARES DE LA TOMODENSITOMETRIE ET DE L'ENDOSCOPIE DANS L'APPROCHE DIAGNOSTIQUE DES TUMEURS DE LA CAVITE NASALE DU CHIEN ET DU CHAT. ETUDE BIBLIOGRAPHIQUE ET ETUDE RETROSPECTIVE DE 22 CAS.

Thèse d'Etat de Doctorat Vétérinaire : Lyon, le 17 juin 2011

RESUME :

Les tumeurs des cavités naso-sinusales représentent les deux tiers des affections nasales chroniques du chien et plus du tiers de celles du chat. Ce sont généralement des tumeurs malignes très infiltrantes qui métastasent tardivement. Un diagnostic précoce permet d'améliorer la prise en charge thérapeutique. La rhinoscopie permet de visualiser directement la muqueuse nasale et de réaliser des biopsies sous contrôle visuel, nécessaires au diagnostic de certitude. La tomodensitométrie autorise un examen local beaucoup plus précis que l'endoscopie, ainsi que des bilans d'extension régionale et à distance importants dans le choix du traitement. L'étude clinique rétrospective présentée dans ce manuscrit et menée sur 22 chiens et chats atteints de tumeur nasale a permis de répertorier les anomalies objectivées par rhinoscopie et tomodensitométrie et de comparer les performances diagnostiques de ces deux examens complémentaires. Elle a aussi permis de caractériser les signes cliniques d'appel, leur mode et leur durée d'évolution, le type de prise en charge thérapeutique et son efficacité.

MOTS CLES :

- **tumeurs**
- **cavité nasale**
- **scanographie**
- **endoscopie**
- **carnivores domestiques**

JURY :

Président :	Monsieur le Professeur François DISANT
1er Assesseur :	Madame le Docteur Marine HUGONNARD
2ème Assesseur :	Madame le Docteur Frédérique PONCE

DATE DE SOUTENANCE :

Vendredi 17 juin 2011

ADRESSE DE L'AUTEUR :

47b, rue Christian Lacouture
69500 BRON