VETAGRO SUP
CAMPUS VETERINAIRE DE LYON

Année 2011 - Thèse n°

PRISE EN CHARGE DES TRAUMATISMES THORACIQUES PAR MORSURE CHEZ LES CARNIVORES DOMESTIQUES : ETUDE RETROSPECTIVE PORTANT SUR 52 CAS

THESE

Présentée à l'UNIVERSITE CLAUDE-BERNARD - LYON I
(Médecine - Pharmacie)
et soutenue publiquement le 09 Décembre 2011
pour obtenir le grade de Docteur Vétérinaire

par

GUERRIER Sylvain Christian François
Né le 07 Juillet 1985
à Drancy (93)

VETAGRO SUP
CAMPUS VETERINAIRE DE LYON

Année 2011 - Thèse n°

PRISE EN CHARGE DES TRAUMATISMES THORACIQUES PAR MORSURE CHEZ LES CARNIVORES DOMESTIQUES : ETUDE RETROSPECTIVE PORTANT SUR 52 CAS

THESE

Présentée à l'UNIVERSITE CLAUDE-BERNARD - LYON I
(Médecine - Pharmacie)
et soutenue publiquement le 09 Décembre 2011
pour obtenir le grade de Docteur Vétérinaire

par

GUERRIER Sylvain Christian François
Né le 07 Juillet 1985
à Drancy (93)

ENSEIGNANTS CAMPUS VETERINAIRE DE VETAGRO SUP

NOM	Prénom	Grade	Unité Pédagogique
ALOGNINOUWA	Théodore	Professeur 1ere cl	Pathologie du bétail
ALVES-DE-OLIVEIRA	Laurent	Maître de conférences hors cl	Gestion des élevages
ARCANGIOLI	Marie-Anne	Maître de conférences cl normale	Pathologie du bétail
ARTOIS	Marc	Professeur 1ere cl	Santé Publique et Vétérinaire
BECKER	Claire	Maître de conférences cl normale	Pathologie du bétail
BELLI	Patrick	Maître de conférences associé	Pathologie morphologique et clinique
BELLUCO	Sara	Maître de conférences cl normale	Pathologie morphologique et clinique
BENAMOU-SMITH	Agnès	Maître de conférences cl normale	Equine
BENOIT	Etienne	Professeur 1ere cl	Biologie fonctionnelle
BERNY	Philippe	Professeur 1ere cl	Biologie fonctionnelle
BONNET-GARIN	Jeanne-Marie	Professeur 2eme cl	Biologie fonctionnelle
BOULOCHER	Caroline	Maître de conférences cl normale	Anatomie Chirurgie (ACSAI)
BOURDOISEAU	Gilles	Professeur 1ere cl	Santé Publique et Vétérinaire
BOURGOIN	Gilles	Maître de conférences cl normale	Santé Publique et Vétérinaire
BRUYERE	Pierre	Maître de conférences Contractuel	Biotechnologies et pathologie de la reproduction
BUFF	Samuel	Maître de conférences cl normale	Biotechnologies et pathologie de la reproduction
BURONFOSSE	Thierry	Maître de conférences hors cl	Biologie fonctionnelle
CACHON	Thibaut	Maître de conférences Contractuel	Anatomie Chirurgie (ACSAI)
CADORE	Jean-Luc	Professeur 1ere cl	Pathologie médicale des animaux de compagnie
CALLAIT-CARDINAL	Marie-Pierre	Maître de conférences cl normale	Santé Publique et Vétérinaire
CAROZZO	Claude	Maître de conférences cl normale	Anatomie Chirurgie (ACSAI)
CHABANNE	Luc	Professeur 1ere cl	Pathologie médicale des animaux de compagnie
CHALVET-MONFRAY	Karine	Maître de conférences hors cl	Biologie fonctionnelle
COMMUN	Loic	Maître de conférences cl normale	Gestion des élevages
DELIGNETTE-MULLER	Marie-Laure	Professeur 2eme cl	Biologie fonctionnelle
DEMONT	Pierre	Professeur 2eme cl	Santé Publique et Vétérinaire
DESJARDINS PESSON	Isabelle	Maître de conférences Contractuel	Equine
DJELOUADJI	Zorée	Maître de conférences stagiaire	Santé Publique et Vétérinaire
ESCRIOU	Catherine	Maître de conférences cl normale	Pathologie médicale des animaux de compagnie
FAU	Didier	Professeur 1ere cl	Anatomie Chirurgie (ACSAI)
FOURNEL	Corinne	Professeur 1ere cl	Pathologie morphologique et clinique
FRANCK	Michel	Professeur 1ere cl	Gestion des élevages
FRIKHA	Mohamed-Ridha	Maître de conférences cl normale	Pathologie du bétail
GANGL	Monika	Maître de conférences Contractuel	Equine
GARNIER	François	Professeur 1ere cl	Biologie fonctionnelle
GENEVOIS	Jean-Pierre	Professeur cl ex	Anatomie Chirurgie (ACSAI)
GILOT-FROMONT	Emmanuelle	Professeur 2eme cl	Biologie Fonctionnelle
GONTHIER	Alain	Maître de conférences cl normale	Santé Publique et Vétérinaire
GRAIN	Françoise	Professeur 2eme cl	Gestion des élevages
GRANCHER	Denis	Maître de conférences hors cl	Gestion des élevages
GREZEL	Delphine	Maître de conférences cl normale	Santé Publique et Vétérinaire
GUERIN	Pierre	Professeur 2eme cl	Biotechnologies et pathologie de la reproduction
GUERIN-FAUBLEE	Véronique	Maître de conférences hors cl	Biologie fonctionnelle
HUGONNARD	Marine	Maître de conférences cl normale	Pathologie médicale des animaux de compagnie
JUNOT	Stéphane	Maître de conférences cl normale	Anatomie Chirurgie (ACSAI)
KECK	Gérard	Professeur 1ere cl	Biologie fonctionnelle
KODJO	Angeli	Professeur 2eme cl	Santé Publique et Vétérinaire
LACHERETZ	Antoine	Professeur 1ere cl	Santé Publique et Vétérinaire
LAMBERT	Véronique	Maître de conférences cl normale	Gestion des élevages

LEBLOND	Agnes	Professeur 2eme cl	Santé Publique et Vétérinaire
LEFRANC-POHL	Anne-Cécile	Maître de conférences cl normale	Biotechnologies et pathologie de la reproduction
LE-GRAND	Dominique	Maître de conférences hors cl	Pathologie du bétail
LEPAGE	Olivier	Professeur 1ere cl	Equine
LOUZIER	Vanessa	Maître de conférences cl normale	Biologie Fonctionnelle
MARCHAL	Thierry	Maître de conférences hors cl	Pathologie morphologique et clinique
MIALET	Sylvie	Inspecteur de la santé publique vétérinaire (ISPV) faisant fonction de MC	Santé Publique et Vétérinaire
MOUNIER	Luc	Maître de conférences cl normale	Gestion des élevages
PEPIN	Michel	Professeur 1ere cl	Santé Publique et Vétérinaire
PIN	Didier	Maître de conférences cl normale	Pathologie morphologique et clinique
PONCE	Frédérique	Maître de conférences cl normale	Pathologie médicale des animaux de compagnie
PORTIER	Karine	Maître de conférences cl normale	Anatomie Chirurgie (ACSAI)
PROUILLAC	Caroline	Maître de conférences cl normale	Biologie fonctionnelle
REMY	Denise	Professeur 2eme cl	Anatomie Chirurgie (ACSAI)
ROGER	Thierry	Professeur 1ere cl	Anatomie Chirurgie (ACSAI)
SABATIER	Philippe	Professeur 2eme cl	Biologie fonctionnelle
SAWAYA	Serge	Maître de conférences cl normale	Anatomie Chirurgie (ACSAI)
SERGENTET	Delphine	Maître de conférences cl normale	Santé Publique et Vétérinaire
THIEBAULT	Jean-Jacques	Maître de conférences hors cl	Biologie fonctionnelle
VIGUIER	Eric	Professeur 1ere cl	Anatomie Chirurgie (ACSAI)
VIRIEUX-WATRELOT	Dorothée	Maître de conférences Contractuel	Pathologie morphologique et clinique
ZENNER	Lionel	Professeur 2eme cl	Santé Publique et Vétérinaire

REMERCIEMENTS

A monsieur le Professeur Olivier MONNEUSE

De la faculté de médecine de Lyon

Qui nous a fait l'honneur d'accepter la présidence du jury de cette thèse

Mes hommages respectueux

A monsieur le Docteur Claude CAROZZO

De Vetagro Sup – Campus Vétérinaire de Lyon

Pour m'avoir guidé et encadré envers et contre toutes les difficultés rencontrées

Pour toutes les connaissances dont vous m'avez fait bénéficier pendant ces années à l'école

Recevez ici le témoignage de mon admiration et de mon profond respect

A monsieur le Professeur Didier FAU

De Vetagro Sup – Campus Vétérinaire de Lyon

Pour avoir accepté de tenir le rôle de critique dans ce travail

Veuillez recevoir l'expression de mes plus sincères remerciements

A Madame le Docteur Isabelle GOY-THOLLOT

De Vetagro Sup – Campus Vétérinaire de Lyon

Pour avoir accepté de prendre part aux corrections de ce travail

Pour la qualité de ma formation au sein de votre service

Je vous suis très reconnaissant et fier d'avoir été un de vos élèves

TABLE DES MATIERES

ENSEIGNANTS CAMPUS VETERINAIRE DE VETAGRO SUP 3

REMERCIEMENTS 5

TABLE DES MATIERES 7

LISTE DES FIGURES 11

LISTE DES TABLEAUX 13

LEXIQUE DES ABREVIATIONS 15

INTRODUCTION 17

PREMIERE PARTIE : ETAT ACTUEL DES CONNAISSANCES 18

1 EPIDEMIOLOGIE 18
2 PHYSIOPATHOLOGIE DES MORSURES THORACIQUES 19
2.1 Conséquences locales et mécaniques d'une morsure *19*
2.2 Risque infectieux *20*
2.3 Particularités d'une atteinte thoracique *24*
2.3.1 Rappels anatomiques 24
2.3.2 Lésions pariétales 27
2.3.3 Lésions viscérales 30
2.3.4 Les épanchements pleuraux 33
2.4 Conséquences systémiques *34*
2.4.1 Etat de choc 34
2.4.2 Syndrome de Réponse Inflammatoire Systémique et Sepsis 35
3 PRISE EN CHARGE INITIALE DE L'ANIMAL TRAUMATISE 36
3.1 Evaluation de l'animal *36*
3.2 Traitement d'urgence *37*
3.2.1 Mesures générales de réanimation 37
3.2.1.1 Réduire le stress et l'anxiété 37
3.2.1.2 Assurer la perméabilité des voies aériennes 37
3.2.1.3 Oxygénothérapie 38
3.2.1.4 Mise en place d'une voie veineuse 40
3.2.2 Réanimation médicale en cas de choc, de SIRS et/ou de sepsis 40
3.2.3 Traitement de la douleur et tranquillisation 41
3.2.4 Restauration et maintien du vide pleural 44
3.2.4.1 Thoracocentèse 45
3.2.4.1 Drain thoracique 46
3.3 Commémoratifs et anamnèse *48*
4 EXAMENS COMPLEMENTAIRES 48
4.1 Conditions préalables à leur réalisation *48*
4.2 Analyses sanguines *49*
4.3 Intérêt de la thoracocentèse comme outil diagnostique *50*
4.3.1 Analyse biologique du liquide d'épanchement 50
4.3.2 Analyse cytologique du liquide d'épanchement 51
4.3.3 Etude synthétique des différents types d'épanchement 52
4.4 Examens d'imagerie médicale *53*
4.5 Analyses bactériologiques *57*
4.6 Electrocardiogramme *58*
5 TRAITEMENT 59
5.1 Traitement médical *59*
5.1.1 Prise en charge du risque infectieux 59
5.1.2 Traitement médical de certaines affections spécifiques 61
5.1.3 Gestion de la douleur 63

5.2 Traitement chirurgical ... *63*
5.2.1 Particularités liées à l'anesthésie ... 63
5.2.2 Exploration et soins de plaie ... 65
5.2.3 Traitement des lésions intra thoraciques ... 67
5.2.3.1 Voies d'abord ... 67
5.2.3.1.1 Thoracotomie latérale (intercostale ou avec costotomie) ... 68
5.2.3.1.2 Sternotomie médiane ... 69
5.2.3.1.3 Techniques thoracoscopiques ... 70
5.2.3.2 Lobectomie pulmonaire ... 71
5.2.3.3 Traitement chirurgical de certaines affections spécifiques ... 75
5.2.3.3.1 Torsion de lobe pulmonaire ... 75
5.2.3.3.2 Pneumothorax ... 75
5.2.3.3.3 Hémothorax ... 75
5.2.3.3.4 Pyothorax ... 76
5.2.3.3.1 Chylothorax ... 76
5.2.3.3.1 Rupture trachéale intrathoracique ... 77
5.2.4 Reconstructions pariétales ... 78
5.2.4.1 Traitement des fractures costales et du volet costal ... 78
5.2.4.1 Reconstructions pariétales ... 80
5.2.4.2 Traitement de la hernie diaphragmatique traumatique ... 82
6 PRONOSTIC ET COMPLICATIONS ... 83

DEUXIEME PARTIE : ETUDE RETROSPECTIVE ... 85

1 OBJECTIFS DE L'ETUDE ... 85
2 MATERIELS ET METHODES ... 85
2.1 Sources et animaux sélectionnés ... *85*
2.2 Caractères étudiés ... *85*
2.2.1 Commémoratifs et anamnèse ... 86
2.2.2 Examen clinique d'admission ... 86
2.2.3 Examens complémentaires ... 86
2.2.3.1 Thoracocentèse ... 86
2.2.3.2 Imagerie médicale ... 86
2.2.4 Prise en charge chirurgicale ... 87
2.2.1 Lésions associées ... 87
2.2.2 Prise en charge du risque infectieux ... 87
2.3 Méthodes statistiques utilisées ... *87*
3 RESULTATS ... 88
3.1 Animaux ... *88*
3.2 Présentation des cas : délai et cas référé ... *90*
3.3 Données de l'examen clinique d'admission ... *90*
3.3.1 Courbe respiratoire ... 90
3.3.1 Couleur des muqueuses ... 91
3.3.1 Aspect macroscopique des plaies ... 92
3.4 Données des examens complémentaires éventuels ... *92*
3.4.1 Thoracocentèse ... 92
3.4.2 Examens d'imagerie médicale ... 93
3.4.2.1 Statistique descriptive ... 93
3.4.2.1 Relations des paramètres commémoratifs, anamnestiques et cliniques avec chaque catégorie de lésions radiographiques et de chaque catégorie de lésions radiographiques entre elles ... 96
3.4.2.2 Définition d'un facteur de gravité à l'aide du nombre de catégories de lésions observées à la radiographie ... 97
3.4.2.1 Influence des paramètres commémoratifs, anamnestiques et cliniques sur le caractère de gravité ... 97
3.5 Prise en charge thérapeutique ... *98*
3.5.1 Prise en charge médicale ... 98

3.5.2 Prise en charge chirurgicale 100
3.5.2.1 Etude de l'influence des paramètres commémoratifs, anamnestiques, cliniques et paracliniques sur la prise en charge chirurgicale et la réalisation d'une thoracotomie. 100
3.5.2.2 Cas particulier de la gravité du traumatisme 102
3.5.2.3 Thoracotomie et abord chirurgical 102
3.5.2.4 Drains thoraciques 103
3.5.2.1 Prise en charge des plaies, lésions associées et autres techniques chirurgicales 105
3.6 Durée d'hospitalisation 105
3.6.1 Durée d'hospitalisation et gravité du traumatisme 106
3.6.2 Durée d'hospitalisation et exploration chirurgicale 107
3.6.3 Durée d'hospitalisation et thoracotomie 108
3.6.4 Durée d'hospitalisation avec ou sans thoracotomie chez les animaux ayant fait l'objet d'une exploration chirurgicale 108
3.7 Complications et mortalité 109

TROISIEME PARTIE : DISCUSSION 115

1 INTERPRETATION DES RESULTATS DE L'ANALYSE STATISTIQUE 115
1.1 Commémoratifs et anamnèse 115
1.2 Examen clinique d'admission 116
1.3 Examens complémentaires 117
1.3.1 Thoracocentèse 117
1.3.2 Examens d'imagerie médicale 118
1.4 Prise en charge thérapeutique 119
1.5 Durée d'hospitalisation 122
1.6 Survie et complications 122
2 INTERETS ET LIMITES DE NOTRE ETUDE 125
2.1 Intérêts de l'étude 125
2.2 Principales limites de notre étude 126
3 SUGGESTION D'UN PLAN DE PRISE EN CHARGE DES TRAUMATISMES THORACIQUES PAR MORSURE 128
4 OUVERTURE SUR LA NOTION DE THORACOTOMIE D'URGENCE 133

CONCLUSION 135

ANNEXES 136

BIBLIOGRAPHIE 141

LISTE DES FIGURES

Figure 1 : Représentation schématique des plaies de morsure (plaies contaminées +/- infectées) 20
Figure 2 : principaux muscles de la paroi thoracique chez le chien (d'après (21)). 25
Figure 3 : Conformation des poumons chez les carnivores domestiques (d'après (22)) 26
Figure 4 : exemple de contusions musculaires et d'emphysème sous cutané provoqués par une morsure et révélés à l'occasion de l'incision cutanée lors de l'exploration chirurgicale (crédit photo : Pr E. VIGUIER - Anatomie Chirurgie (ACSAI) de l'ENVL) 27
Figure 5 : Modification des flux d'air dans les poumons en cas de volet costal (d'après (30)) 29
Figure 6 : exemple de traumatisme pénétrant de la paroi thoracique (crédit photo : Pr E. VIGUIER - Anatomie Chirurgie (ACSAI) de l'ENVL) 30
Figure 7 : exemple de perforation et de contusions pulmonaires (crédit photo : Pr E. VIGUIER - Anatomie Chirurgie (ACSAI) de l'ENVL) 32
Figure 8 : Placement idéal d'un drain thoracique (d'après (72)) 47
Figure 9 : principe de la technique de TFAST (d'après (87)) 56
Figure 10 : considérations pour la sélection et l'administration d'antibiotiques à visée prophylactique lors de chirurgie (d'après (100)) 61
Figure 11 : exemple de respirateur (crédit photo : Pr Eric Viguier – Anatomie chirurgie (ACSAI) de l'ENVL) 64
Figure 12 : organigramme décisionnel de prise en charge des plaies (d'après (98)) 67
Figure 13 : principe de la lobectomie pulmonaire partielle (d'après (22)) 72
Figure 14 : principe de la lobectomie pulmonaire totale (d'après (22)) 74
Figure 15 : principe de la résection trachéale (d'après (37)). A, la trachée est sectionnée transversalement sur la partie distale de la lésion (1) puis transversalement au bord distal de la lésion (2). B, une sonde trachéale stérile est introduite dans le segment distal. C, la trachée est sectionnée de façon segmentaire jusqu'au bord proximal de la lésion. D, des fils de traction sont utilisés pour rapprocher le segment trachéal distal du segment proximal tandis que la sonde trachéale distale est retirée et que la sonde proximale est avancée dans la trachée distale. 78
Figure 16 : exemples de traitements de fractures costales à l'aide de broches de petit diamètre et/ou de fils de cerclage (d'après (125)). 79
Figure 17 : exemple de stabilisation d'un volet costal (d'après (22)) 79
Figure 18 : Techniques de reconstructions pariétales (d'après (125)) : 1. Transposition du muscle grand dorsal, 2. Utilisation de matériel synthétique, 3. Avancement du diaphragme. 81
Figure 19 : dispositions des sutures circumcostales lors de rupture de plusieurs muscles intercostaux (d'après (125)) 82
Figure 20 : diagramme en boite représentant la répartition du poids des animaux (n=25, chiens et chats confondus) 89
Figure 21 : histogramme de fréquence de l'âge des animaux (n=49, chiens et chats confondus) 89
Figure 22 : histogramme des délais de présentation des cas (n=41) 90
Figure 23 : Courbe respiratoire au moment de l'admission (n=49) 91
Figure 24 : Couleur des muqueuses au moment de l'admission (n=47). 91
Figure 25 : diagramme en bâton des différents aspects macroscopiques des plaies au moment de l'admission. 92
Figure 26 : diagrammes en bandes des paramètres liés de façon significative à la réalisation d'une thoracocentèse. 93
Figure 27 : Diagramme en bâton des différentes catégories de lésions visibles à la radiographie thoracique (n=39) 94
Figure 28 : exemples de lésions radiographiques observées dans notre étude 95

Figure 29 : diagrammes en bandes des paramètres ayant une influence sur chaque catégorie de lésions radiographiques et des catégories de lésions radiographiques ayant une relation entre elles. *96*
Figure 30 : Diagramme en bâtons de la gravité du traumatisme en fonction du nombre de lésions radiographiques observées (n=39) *97*
Figure 31 : diagramme en bandes de la gravité du traumatisme chez les cas non référés et chez les cas référés. *98*
Figure 32 : diagramme en bâton des différents antibiotiques utilisés *99*
Figure 33 : Diagramme en boîte des durées d'antibiothérapie en jours *99*
Figure 34 : représentations graphiques sous forme de diagrammes en bandes des paramètres influençant de manière significative la prise en charge chirurgicale ou la réalisation d'une thoracotomie. *101*
Figure 35 : représentation en bandes de la corrélation entre gravité du traumatisme et exploration chirurgicale (à gauche) et entre sévérité du traumatisme et thoracotomie (à droite). *102*
Figure 36 : Histogrammes des durées de mise en place des drains thoraciques (n=13) *103*
Figure 37 : diagrammes en bandes des variables liées de façon significative à la pose d'un drain thoracique *104*
Figure 38 : histogramme des durées d'hospitalisation en jours (n = 49). *106*
Figure 39 : diagramme en boite des durées d'hospitalisation en fonction de la gravité du traumatisme *107*
Figure 40 : diagramme en boîte des durées d'hospitalisation avec ou sans exploration chirurgicale *107*
Figure 41 : diagramme en boîte des durées d'hospitalisation avec ou sans thoracotomie... *108*
Figure 42 : diagrammes en boîte des durées d'hospitalisation avec chirurgie, sans thoracotomie et avec thoracotomie *109*
Figure 43 : représentations en bandes des paramètres influençant de façon significative le taux de survie dans notre étude *111*
Figure 44 : représentation en bandes de la survie avec ou sans exploration chirurgicale (à gauche) et avec ou sans thoracotomie (à droite) *112*
Figure 45 : diagramme en bandes de la survie en fonction de la gravité du traumatisme ... *112*
Figure 46 : diagrammes en boîte des durées de mise en place des drains (à gauche) et des durées d'antibiothérapie (à droite) chez les survivants (O) et chez les non survivants (N)..... *113*
Figure 47 : protocole de prise en charge des traumatismes thoraciques par morsure chez les carnivores domestiques *131*
Figure 48 : diagramme décisionnel pour la prise en charge des traumatismes thoraciques par morsure chez les carnivores domestiques *132*

LISTE DES TABLEAUX

Tableau I : taux de mortalité observés dans différentes études portant sur des traumatismes liés à des bagarres entre congénères *19*
Tableau II : bactéries appartenant à la flore normale de la cavité buccale des chiens et des chats (d'après (16)) *21*
Tableau III : Principales bactéries isolées de plaies de morsure (n=125) dans l'étude de S. Mouro & al. (14) *22*
Tableau IV : Critères diagnostiques de SIRS chez le chien (d'après (45)). *36*
Tableau V : caractéristiques, avantages et inconvénients des différentes voies d'administration d'oxygène chez les carnivores domestiques (d'après (48) & (50)) *40*
Tableau VI : Dose, durée, voie d'administration, avantages et inconvénients des morphiniques (d'après (57)) *43*
Tableau VII : taux protéiques et cellularités des principaux types d'épanchement (d'après (85)) *51*
Tableau VIII : Critères d'identification des différents types cellulaires visualisables dans un liquide d'épanchement (D'après (44)) *52*
Tableau IX : Etude synthétique des épanchements que l'on peut rencontrer lors de traumatisme thoracique par morsure. (D'après (44)) *53*
Tableau X : signes radiographiques des principales catégories de lésions que l'on peut rencontrer lors de traumatisme thoracique chez le chien et le chat (d'après (86)). *54*
Tableau XI : Antibiotiques fréquemment employés en médecine vétérinaire par voie systémique lors de traumatisme (modifié d'après (98)). *60*
Tableau XII : Suggestion de protocoles anesthésiques en fonction de l'état de l'animal (d'après (22)) *63*
Tableau XIII : Espaces intercostaux recommandés lors de thoracotomie latérale en fonction de l'organe à explorer d'après (107). *68*
Tableau XIV : valeurs des paramètres statistiques du test de Fischer utilisé pour comparer les variables de la Figure 26 ..... *93*
Tableau XV : valeurs des paramètres statistiques du test de Fischer utilisé pour comparer les variables de la Figure 29 ..... *97*
Tableau XVI : valeurs des paramètres statistiques du test de Fischer utilisé pour comparer les variables de la Figure 34 ..... *100*
Tableau XVII : valeurs des paramètres statistiques du test de Fischer utilisé pour comparer les variables de la Figure 37 (DT = Drain Thoracique) *103*
Tableau XVIII : valeurs des paramètres statistiques du test de Fischer utilisé pour comparer les variables de la Figure 44 ..... *112*

LEXIQUE DES ABREVIATIONS

AAC	Amoxicilline – acide clavulanique
ABC	Aiway, Breathing, Circulation
ACTH	Hormone adréno-cortico-tropique
al.	Collaborateurs
ALAT	Alanine-Aminotransférase
AMM	Autorisation de Mise sur le Marché
BID	Deux fois par jour
bpm	Battements par minute
CEF	Céfalexine
CIVD	Coagulation Intra Vasculaire Disséminée
CLD	Clindamycine
CN	Chien
CT	Chat
DP	Délai de présentation
ECG	Electrocardiogramme
EDTA	Ethylène Diamine Tétra Acétique
EIC	Espace Inter Costal
ENVL	VetagroSup – Campus vétérinaire de Lyon
ERF	Enrofloxacine
ESC	Emphysème sous cutané
FeLV	Virus Leucémogène Félin
FiO_2	Fraction inspirée en dioxygène
FIV	Virus de l'Immunodéficience Féline
GNE	Granulocyte éosinophile
GNN	Granulocyte neutrophile
IC	Intervalle de confiance
IM	Intramusculaire
IRM	Imagerie par Résonnance Magnétique
IV	Intraveineux
m.	Muscle
MAJ	Majeur
MDZ	Métronidazole
MIN	Mineur
mm Hg	Millimètre de mercure
MOD	Modéré
mpm	Mouvements par minute
OR	Odds ratio
$PA0_2$	Pression partielle alvéolaire en dioxygène
$PaCO_2$	Pression partielle artérielle en dioxyde de carbone
PAL	Phosphatase Alcaline
PaO_2	pression partielle artérielle en dioxygène
PO	Per os
SC	Sous cutané
SDT	Site Drain Thoracique
SIAMU	Soins Intensifs Anesthésiologie et Médecine d'Urgence
SID	Une fois par jour
SPC	Site Péricarde
SIRS	Syndrome de Réponse Inflammatoire Systémique
TFAST	Thoracic Focused Assessment with Sonography for Trauma
TID	Trois fois par jour
TM	Transmuqueuse
TRC	Temps de Remplissage Capillaire

INTRODUCTION

En traumatologie des carnivores domestiques, la morsure est un motif fréquent de consultation (10 à 15 %) (1). Du fait des relations de dominance qui existent dans l'espèce canine et de territorialité dans l'espèce féline, les bagarres entre congénères ne sont pas rares et même lorsqu'il ne s'agit que de jeux, ces animaux peuvent s'infliger des blessures de gravité variable. Lorsque la morsure a lieu en région thoracique, elle peut être responsable d'une perforation de la cage thoracique et compromettre considérablement le pronostic vital de l'animal. En effet, le délabrement induit peut entraîner des traumatismes et des lésions de l'espace pleural et/ou médiastinal (pneumothorax ou pneumomédiastin, hémothorax, pyothorax, chylothorax…) ainsi que des lésions pulmonaires allant de simples contusions à des perforations ou des torsions de lobes pulmonaires. En outre, le risque de complications infectieuses est majeur. Les animaux mordus au niveau du thorax présentent fréquemment de graves difficultés respiratoires et méritent d'être pris en charge le plus rapidement possible grâce à des mesures de réanimation, avant de pouvoir explorer les lésions infligées par la morsure. Longtemps considérée comme périlleuse, la thoracotomie exploratrice est à l'heure actuelle encouragée par de nombreux auteurs bien que les indications de cette intervention ne fassent pas encore l'objet d'un consensus. L'objectif de cette étude rétrospective est de décrire les morsures thoraciques chez les carnivores domestiques ainsi que leurs conséquences lésionnelles et systémiques. Il vise également à montrer l'intérêt d'une exploration chirurgicale de la paroi thoracique dès lors qu'une plaie cutanée est observée, à proposer un protocole de prise en charge optimal ainsi qu'une liste de critères permettant de définir les indications de la thoracotomie exploratrice. Après une première partie bibliographique, nous proposons une étude rétrospective à propos de 52 cas de morsures thoraciques chez des chiens et des chats présentés ces 10 dernières années aux cliniques de VetagroSup – Campus vétérinaire de Lyon (anciennement nommée ENVL pour Ecole Nationale Vétérinaire de Lyon et abrégé comme tel par la suite).

PREMIERE PARTIE : ETAT ACTUEL DES CONNAISSANCES

1 Epidémiologie

L'incidence exacte des traumatismes par morsure chez les carnivores domestiques n'est pas connue à l'heure actuelle (2) (3). Cependant, dans une étude ancienne (1974) portant sur 1000 cas de traumatismes en milieu urbain, la morsure apparaissait comme la troisième cause de traumatisme chez le chien (10% des cas) et comme la seconde chez le chat (15% des cas) (4).

La topographie des morsures varie en fonction des études mais les régions les plus fréquemment atteintes sont les membres, la tête, le cou, le thorax ou encore l'abdomen. La morsure peut être unique ou multiple (de 38 à 56% des cas) et il semblerait que la multiplicité des sites de morsure soit inversement proportionnelle à la taille du chien. La fréquence d'une atteinte thoracique lors de bagarres entre congénères varie beaucoup selon les études (de 13 à 35 % chez le chien et de 5 à 36 % chez le chat). (4) (5)

Dans une étude rétrospective parue en 2002 portant sur 196 cas de morsures, les chiens mâles étaient plus fréquemment atteints que les femelles et les chiens de petite taille (moins de 10 kg) étaient non seulement les victimes les plus communes mais aussi les plus susceptibles de souffrir de lésions multiples. Les seuls cas décrits dans cette étude dont l'issue s'est avérée fatale pour l'animal étaient mordus en région thoracique ou abdominale. (5)

Plusieurs études se sont intéressées à l'épidémiologie des traumatismes liés à des bagarres entre congénères (*Tableau I*) et les taux de mortalité observés varient de 7 à 27 %. Cependant, il est difficile de comparer ces études entre elles dans la mesure où les populations étudiées ne sont pas identiques. Dans l'étude de *Shamir & al.* (5), la mortalité générale des plaies de morsure s'élevait à 11% pour les chiens et parmi eux, 77% présentaient une atteinte en région thoracique. Concernant l'espèce féline, la mortalité rapportée dans cette même étude était de 27% (3 chats sur 11), mais deux d'entre eux avaient été euthanasiés. Toutefois, étant donné le nombre peu important d'individus, il faut rester prudent quant à l'interprétation de ces résultats. Par ailleurs, sur les 19 chiens qui avaient fait l'objet d'une thoracotomie exploratrice seulement deux n'avaient pas survécu à leurs blessures soit un taux de mortalité de 11%.

Tableau I : taux de mortalité observés dans différentes études portant sur des traumatismes liés à des bagarres entre congénères

Auteurs	Année	Traumatisme	Espèce	Effectif	Taux de mortalité
Kolata & al. (4)	1974	Bagarres entre congénères	Chien	89	7 %
			Chat	19	16 %
Shamir & al. (5)	2002	Morsure en général	Chien	185	11 %
			Chat	11	27 %
		Morsure thoracique avec thoracotomie	Chien	19	11 %
Scheepens & al. (6)	2006	Plaie de morsure thoracique avec thoracotomie	Chien	45	18 %
Risselada & al. (7)	2008	Plaie pénétrante par bagarre entre congénères	Chien	12	8 %

Chez l'Homme, les plaies de morsure représentent 1 à 2 % des motifs de consultation dans les services de soins intensifs (8) (9). Les chiens sont responsables de 80 à 90 % des morsures d'animaux voire plus chez l'enfant. La majorité des plaies de morsures occasionnées par des carnivores domestiques, sont localisées aux avant-bras chez l'adulte, ou en région de la tête et du cou chez l'enfant (10) (11) (12). En comparaison avec l'Homme, la morsure est un motif de consultation plus fréquent chez les carnivores domestiques. Chez ces derniers, elle est également plus souvent grave, car elle concerne non seulement les membres, mais aussi fréquemment la tête, le thorax ou encore l'abdomen.

2 Physiopathologie des morsures thoraciques

2.1 Conséquences locales et mécaniques d'une morsure

La mâchoire d'un chien peut générer une force de 10 à 30 kg/cm^2. Les incisives et les canines des carnivores domestiques sont des éléments particulièrement tranchants qui peuvent provoquer des coupures au niveau de la peau tandis que les prémolaires et les molaires ont plutôt tendance à occasionner des contusions. (1) (13)

Les lésions observables macroscopiquement au moment de la consultation ne permettent en aucun cas de statuer sur l'état de gravité d'une plaie de morsure. En effet, les structures vasculaires sous-jacentes peuvent être fortement délabrées et une nécrose ischémique peut alors évoluer sur plusieurs jours. Une autre caractéristique notable à propos de ces plaies est liée à l'avulsion des tissus. En effet, lorsqu'un animal mord un de ses congénères, une fois les crocs implantés dans la peau de sa victime, il va tirer celle-ci puis la secouer. Dans certains cas même, du fait de l'élasticité de la peau, aucune effraction de la barrière cutanée ne peut être observée. Il s'en suit un décollement du derme et de l'épiderme à l'origine d'un

emphysème sous-cutané important. Lorsque la morsure concerne la paroi thoracique il convient de déterminer si la présence d'un tel emphysème sous-cutané est due à la morsure elle-même ou à une brèche dans la paroi thoracique. (1) (13)

2.2 Risque infectieux

Toute plaie de morsure doit être considérée comme contaminée, qu'il existe ou non une solution de continuité de la peau (1) (13). Sur la base de plusieurs études antérieures menées en médecine humaine comme en médecine vétérinaire (14) (15), une plaie peut être considérée comme infectée si celle-ci est associée à la présence d'un des signes majeurs suivants : présence de pus, syndrome fébrile et leucocytose ; ou à la présence d'au moins trois des signes mineurs suivants : érythème, œdème, emphysème sous-cutané, nécrose tissulaire et mauvaise odeur. (*Figure 1*)

Figure 1 : Représentation schématique des plaies de morsure (plaies contaminées +/- infectées)

Dans une étude menée à Lisbonne publiée en 2010 portant sur 83 chiens mordus pour un total de 228 plaies (14), 95,8 % des plaies ayant fait l'objet d'un prélèvement révélaient une bactériologie positive alors que 17 % des plaies seulement étaient considérées comme infectées d'après les critères énoncés précédemment. Cette même étude a permis de montrer que plus le délai de présentation entre l'accident et la présentation chez un vétérinaire augmente, plus la proportion de plaies infectées augmente. Un délai de présentation trop long peut donc être considéré comme un facteur de risque important de développement d'une infection.

En général, les plaies de morsures contiennent une flore polymicrobienne reflétant à la fois la flore de la cavité buccale de l'animal mordeur (*Tableau II*), de la peau de la victime mais aussi de l'environnement. (14)

Tableau II : bactéries appartenant à la flore normale de la cavité buccale des chiens et des chats (d'après (16))

GRAM Positifs	GRAM Négatifs
Bacillus spp.	*Pasteurella multocida*
Corynebacterium spp.	*Enterobacter aerogenes*
Staphylococcus aureus	*Escherichia coli*
Staphylococcus epidermidis	*Pseudomonas fluorescens*
Staphylococcus saprophyticus	*Acinetobacter calcoacelicus*
Streptococcus spp.	*Caryophanon spp.*
Actinomyces spp.	*Neisseria spp.*
(anaérobies)	*Maroxella spp.*
	Mycoplasma spp.

De très nombreuses études ont été menées sur la bactériologie des plaies par morsure chez les carnivores domestiques mais leur comparaison est difficile dans la mesure où les méthodes employées ne sont pas standardisées et où les critères de définition d'une plaie infectée ne sont pas identiques dans chacune d'entre elles (14) (17) (18). Nous allons ici tenter de dégager les notions importantes concernant le risque infectieux des plaies de morsure chez les carnivores domestiques à partir de deux études récentes :

Dans l'étude de *Mouro & al.* déjà citée précédemment (14), 94,4 % des bactéries isolées de plaies de morsures grâce à des prélèvements réalisés à l'admission étaient des bactéries aérobies contre 5,6 % pour les bactéries anaérobies. Parmi les bactéries aérobies, *Pasteurella multocida* et *Staphylococcus intermedius* étaient les espèces les plus fréquemment identifiées (respectivement 16,8 % et 14,4 % des bactéries isolées) tandis que pour les bactéries anaérobies, *Clostridium perfringens* apparaissait comme prédominante (3/7 soit 42,8 % des bactéries anaérobies isolées) (*Tableau III*). Dans cette étude, la présence de bactéries anaérobies était corrélée de façon significative à l'expression clinique d'infection de la plaie dans laquelle elles avaient été isolées (100% des plaies associées à la présence de bactéries anaérobies étaient cliniquement infectées).

Tableau III : Principales bactéries isolées de plaies de morsure (n=125) dans l'étude de *S. Mouro & al.* (14)

Bactéries isolées	N	%
AEROBIES	118	94,4
Staphylococcus intermedius	18	**14,4**
Stahylococcus aureus	1	0,8
Autres staphylocoques	3	2,4
Streptococcus canis	3	2,4
Autres streptocoques	20	16
Escherichia coli	9	7,2
Autres entérobactéries	12	9,6
Pasteurella multocida	21	**16,8**
Pasteurella spp.	2	1,6
Autres GNOPB	20	16
Bacillus spp.	5	4,0
Corynebacterium spp.	3	2,4
Actinomyces spp.	1	0,8
ANAEROBIES	7	5,6
Clostridium perfringens	3	**2,4**
Eubacterium spp.	1	0,8
Prevotella spp.	1	0,8
GNB strict anaerobes	2	1,6

Dans l'étude publiée par *Meyers & al.* en 2007 et comptabilisant un total de 104 plaies de morsure chez 50 chiens différents (18), 87 plaies présentaient une culture bactérienne positive (84%) pour un total de 213 identifications (médiane de 2 identifications par plaie). De nombreuses similitudes mais également quelques singularités sont à noter par rapport à l'étude de *Mouro & al.*. La définition de ce qu'est une « plaie infectée » diffère entre les deux études. Les auteurs ont préféré ne pas prendre en compte les critères mineurs énoncés dans la *Figure 1* qu'ils considéraient trop subjectifs et parmi leurs critères retenus, en plus de la présence de fièvre et/ou de pus, un critère cytologique a été utilisé (plus de 85 % de polynucléaires neutrophiles, la plupart dégénérés ou présentant des images de phagocytose bactérienne plus ou moins associées à la présence de bactéries extracellulaires). Le pourcentage de plaies dites infectées était de 20% contre 17% dans l'étude de *Mouro & al.* ce qui montre une faible différence entre les deux études. D'autre part, comme dans l'étude précédente, les bactéries les plus fréquemment isolées étaient *Pasteurella multocida* et *Staphylococcus intermedius* pour les bactéries aérobies. En revanche, la bactérie anaérobie la plus souvent rencontrée était *Prevotella melaninogenica* et non *Clostridium perfingens* qui n'a été identifiée que dans deux échantillons. En comparaison avec les plaies non infectées cliniquement, les plaies infectées présentaient de façon significative une part plus importante de cultures bactériennes positives. Le délai de présentation entre l'agression et la présentation chez le vétérinaire apparaissait dans cette seconde étude également comme un facteur de

risque d'infection. La proportion de plaies infectées était significativement plus importante pour les plaies présentées après 24 heures par rapport aux plaies présentées avant 24 heures.

A partir de ces deux études, plusieurs conclusions importantes sont à retenir concernant le risque infectieux des plaies par morsure chez les carnivores domestiques. La première est que plus de 80% des plaies présentent une culture bactérienne positive et donc que toute plaie de morsure doit être considérée comme contaminée. La majorité des plaies de morsure sont polymicrobiennes avec un minimum de deux isolements par plaie dans plus de 60% des cas. La majorité des bactéries isolées (plus de 90 % des cas) sont des aérobies strictes ou facultatives, avec des bactéries Gram positives et des bactéries Gram négatives en proportions à peu près égales. Néanmoins, la présence de bactéries anaérobies n'est pas négligeable et reste probablement sous-estimée en raison de la difficulté de leur prélèvement et de leur culture. Entre 15 et 20% des plaies de morsure sont considérées comme infectées au moment de la présentation. Bien que peu réalisable en pratique et fastidieuse, la cytologie pourrait s'avérer intéressante pour se substituer aux critères d'infections mineurs énoncés dans la *Figure 1*, qui ont l'inconvénient d'être plus subjectifs et moins répétables d'une étude à une autre. Le délai de présentation entre l'agression et la prise en charge des plaies de morsure apparait comme un facteur de risque majeur d'infection, tout comme la présence de bactéries anaérobies dans la plaie. En revanche, la sévérité d'une plaie ne semble pas préjuger du risque d'infection.

Le pyothorax est un cas particulier que nous abordons séparément. La cause sous-jacente est identifiée dans environ 10% des cas seulement chez le chien contre 50% en moyenne chez le chat (19). Bien que l'anamnèse ne rapporte pas d'antécédent de morsure ou que l'examen de la peau et des phanères ne mette pas en évidence de trace de morsure ancienne, cette hypothèse reste suspectée comme prédominante chez le chat du fait de la similarité des bactéries isolées à partir de prélèvements de pyothorax avec celles retrouvées lors d'abcès sous-cutanés liés à des plaies de morsure ou avec celles de la flore oropharyngée de l'espèce féline (19). *Pasteurella spp.* est le genre bactérien le plus régulièrement isolé à partir de pyothorax chez le chat. Chez le chien, le pyothorax est fréquemment associé à la présence d'*Escherichia coli*, de *Pasteurella spp.* et d'organismes filamenteux tels qu'*Actinomyces spp.* ou encore *Nocardia spp.*. D'autres organismes sont également communément rencontrés comme les genres *Bacteroides spp.*, *Fusobacterium spp.*, *Peptostreptococcus spp.*, *Clostridium spp.*, *Porphyromonas spp.*, *Prevotella spp.*, *Enterobacter spp.*, *Klebsiella spp.*, *Staphylococcus spp.* et *Streptococcus spp.* (19). Il apparaît que les bactéries à métabolisme

anaérobie strict ou facultatif prédominent par rapport à celles isolées à partir des plaies de morsure décrites précédemment.

Remarque : le risque infectieux des plaies de morsure comprend également le risque de transmission virale avec bien entendu la rage chez le chien et chez le chat. Bien que la France soit considérée indemne à l'heure actuelle, des animaux importés de pays d'endémie peuvent être contaminants. Dans l'espèce féline, il existe de plus un risque de transmission du virus de l'immunodéficience acquise féline (FIV) et/ou du virus leucémogène félin (FeLV). Dans cette espèce, le risque de contamination des virus FIV et FeLV après une morsure devrait être évalué à l'aide d'un test sérologique 6 mois après la morsure. De telles infections peuvent également être responsables de problèmes de cicatrisation. (1)

2.3 Particularités d'une atteinte thoracique

2.3.1 Rappels anatomiques

Le thorax est une cavité délimitée crânialement par l'entrée de la poitrine ; caudalement par le diaphragme ; latéralement par une paroi composée de côtes, au nombre de 13 chez le chien et de 12 chez le chat, reliées entre elles par des muscles inter costaux internes et externes ; ventralement par des sternèbres au nombre de neuf chez le chien comme chez le chat formant chacune deux articulations synoviales costo-chondrales avec les cartilages des côtes correspondantes ; et enfin dorsalement par des vertèbres thoraciques formant chacune deux articulations synoviales costo-vertébrales avec leurs côtes respectives. (20)

Le reste de la **musculature du thorax** est composé des muscles grands dorsaux, des muscles pectoraux, des muscles obliques externes, des muscles scalènes et des muscles dentelés ventraux (*Figure 2*). Ces derniers sont recouverts par un tissu conjonctif sous cutané lui-même recouvert par les muscles peauciers et enfin la peau. (20)

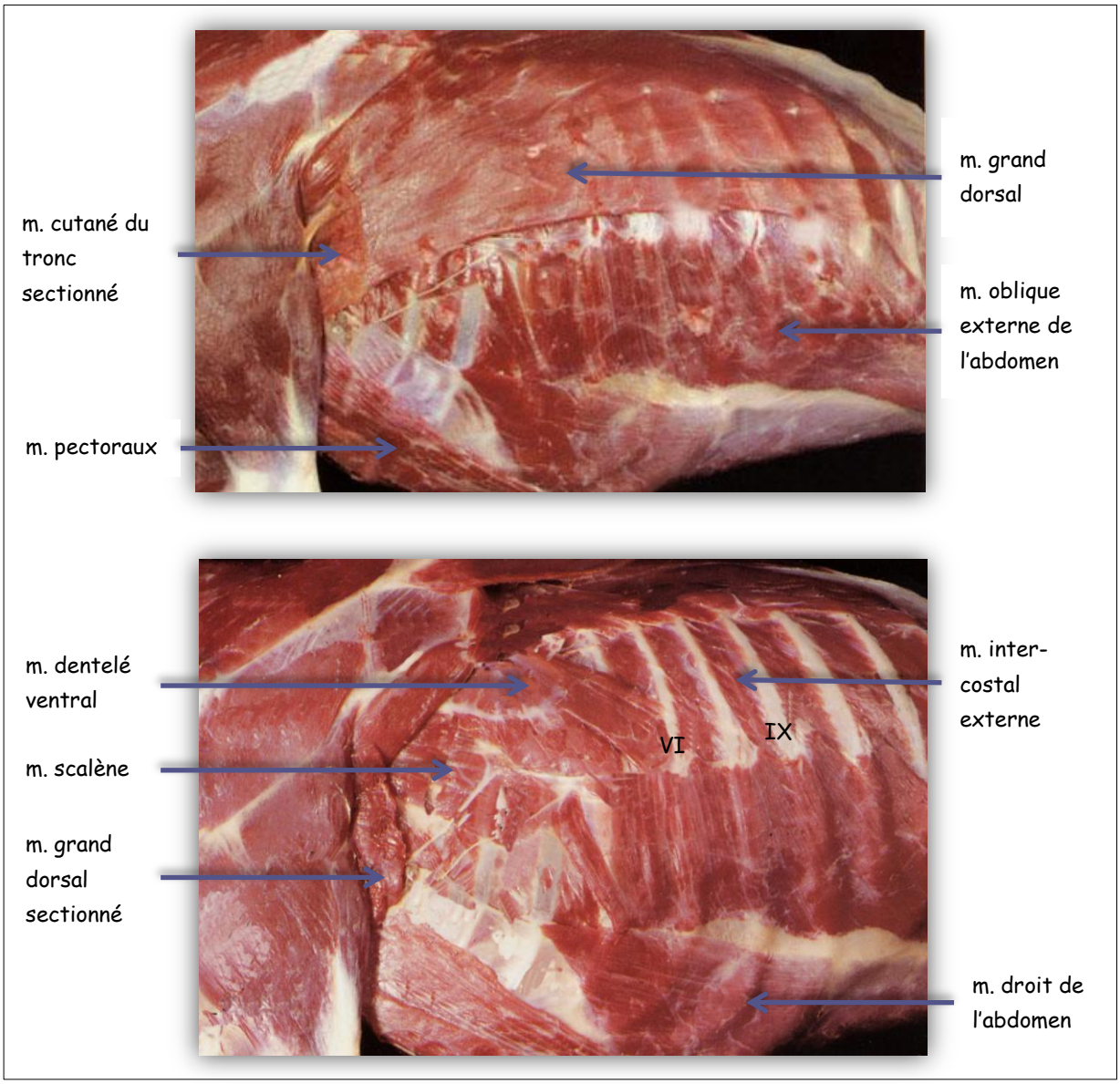

Figure 2 : principaux muscles de la paroi thoracique chez le chien (d'après (21)).

Le diaphragme est une vaste cloison musculaire et fibreuse qui constitue la limite caudale de la cavité thoracique, séparant cette dernière de la cavité abdominale. Il forme un dôme très fortement convexe du côté du thorax maintenu par la dépression pleurale. Dans sa concavité sont logés les viscères dits post-diaphragmatiques (foie, estomac, rate etc…). Le diaphragme est le muscle inspirateur le plus actif (contraction rythmique involontaire). La contraction diminue la concavité de la coupole et augmente la dimension longitudinale du thorax. En outre, le centre tendineux prenant appui sur les viscères abdominaux, le diaphragme tire les côtes crânialement et provoque leur écartement. (20)

De nombreux organes sont contenus dans le thorax à commencer par le cœur et ses gros vaisseaux (artères, veines et vaisseaux lymphatiques) ainsi que les voies respiratoires inférieures : trachée, bronches et poumons. Le thorax est également occupé par l'œsophage, le médiastin crânial contenant de la graisse ainsi que le thymus.

Les **poumons** du chien sont divisés en plusieurs lobes, chaque lobe correspondant à une bronche et étant séparé des autres lobes par des scissures interlobaires (*Figure 3*). Le poumon droit comporte quatre lobes distincts : un lobe crânial, un lobe moyen, un lobe caudal et un lobe accessoire séparé du reste de l'organe par le sillon de la veine cave caudale. Le poumon gauche quant à lui est formé de trois lobes : un crânial, un moyen et un caudal. Les lobes crânial et moyen gauches sont unis par leur base et sont parfois décrits comme un lobe crânial unique avec une partie crâniale et une partie caudale. (20)

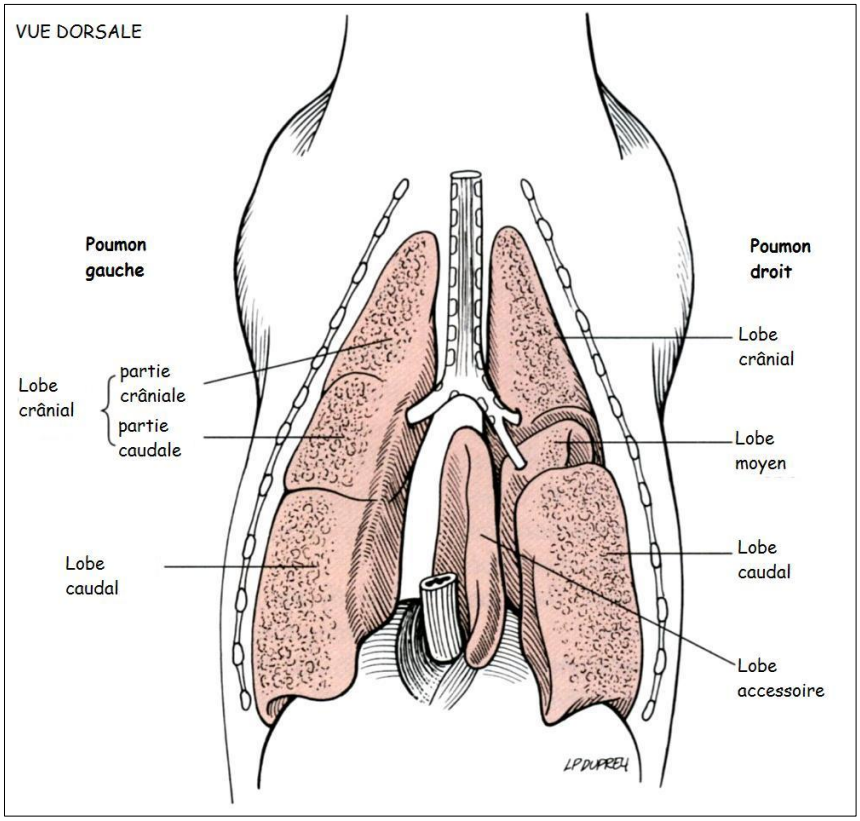

Figure 3 : Conformation des poumons chez les carnivores domestiques (d'après (22))

Le **canal thoracique** fait suite crânialement à la citerne chyleuse de l'abdomen (citerne de Pecquet) située entre les deux piliers du diaphragme. Chez le chat, il circule ensuite entre l'aorte et la veine azygos dans la partie gauche du médiastin tandis que chez le chien, il circule légèrement latéralement et à droite du médiastin jusqu'à atteindre la cinquième ou la sixième vertèbre thoracique, pour rejoindre ensuite la partie gauche de ce dernier. Enfin, il rejoint la circulation sanguine au niveau de la veine jugulaire gauche ou de la veine sous-clavière gauche à l'entrée de la poitrine. (20)

Lorsque la morsure a lieu en région thoracique, de nombreuses lésions plus ou moins graves peuvent être observées. On différencie les traumatismes non pénétrants de la paroi thoracique pour lesquels le vide pleural est conservé, des traumatismes pénétrants pour lesquels il n'y a plus de vide pleural avec des conséquences majeures sur la respiration. Il faut cependant rester

vigilant car le fait qu'il y ait une atteinte de la paroi thoracique ou non ne permet aucunement de présager de l'importance des lésions viscérales. En effet, du fait de la plasticité de la paroi thoracique, on peut avoir des lésions cutanées ou pariétales de moindre importance associées à des lésions viscérales très délétères. Ainsi, dans la suite de cet exposé nous allons aborder les lésions pariétales avant de nous intéresser aux lésions viscérales et aux différents types d'épanchement identifiables lors de morsure thoracique.

2.3.2 Lésions pariétales

Outre la peau, le conjonctif sous-cutané et le muscle peaucier, les lésions peuvent intéresser plusieurs tissus.

- Les muscles de la paroi thoracique peuvent être sujets à des contusions, des déchirures ou des ruptures (*Figure 4*). Lorsqu'il y a déchirure de muscles intercostaux, sans fracture ou avec fracture d'une seule côte, on peut observer des mouvements paradoxaux de la paroi thoracique en regard de l'espace intercostal concerné. On parle alors de pseudo volet costal (6).

Figure 4 : exemple de contusions musculaires et d'emphysème sous cutané provoqués par une morsure et révélés à l'occasion de l'incision cutanée lors de l'exploration chirurgicale (crédit photo : Pr E. VIGUIER - Anatomie Chirurgie (ACSAI) de l'ENVL)

- Les structures osseuses et cartilagineuses peuvent être également compromises comme c'est le cas lors de fractures costales ou sternales qui sont responsables de douleurs importantes modifiant la courbe respiratoire. Les vertèbres thoraciques peuvent également

être sujettes à des fractures, ce qui peut être à l'origine de troubles neurologiques, allant de l'ataxie à la paralysie.

- **Fractures de côtes** : Elles sont relativement fréquentes lors de traumatisme contondant ou perforant de la paroi thoracique. La conformation ainsi que la relative plasticité du thorax dans l'espèce féline font que cette espèce est moins sujette aux fractures de côtes que l'espèce canine (23) (24). Dans une étude portant sur des chiens victimes d'accident de la voie publique avec fracture, 25% d'entre eux présentaient de façon concomitante une ou plusieurs fractures de côte (25) tandis que dans une étude similaire menée chez le chat, seulement 1,6% d'entre eux présentaient des fractures costales (26). Elles sont en général peu graves lorsqu'elles sont isolées et ne nécessitent pas de stabilisation sauf en cas volet costal (fractures costales multiples) ou d'intrusion dans l'espace pleural auquel cas la saillie osseuse peut infliger des lésions plus ou moins importantes sur le parenchyme pulmonaire (22).

- **Volet costal** : En cas de fractures multiples de côtes, on peut observer des mouvements paradoxaux de la paroi thoracique lors de la respiration. Ce type de lésion est qualifié de volet costal et est responsable d'une mauvaise distribution des flux d'air dans les poumons (*Figure 5*) (22). Néanmoins, grâce à une série d'études menées par *Cappello & al.* (27) (28) (29) à propos de l'effet du volet costal sur la mécanique ventilatoire chez le chien Beagle, il a été montré que les mouvements paradoxaux du volet costal seuls n'étaient pas responsables d'une modification des paramètres respiratoires. Ainsi, les symptômes d'insuffisance ou de détresse respiratoire que l'on observe en présence d'un volet costal seraient plutôt dus à la douleur et aux contusions pulmonaires associées.

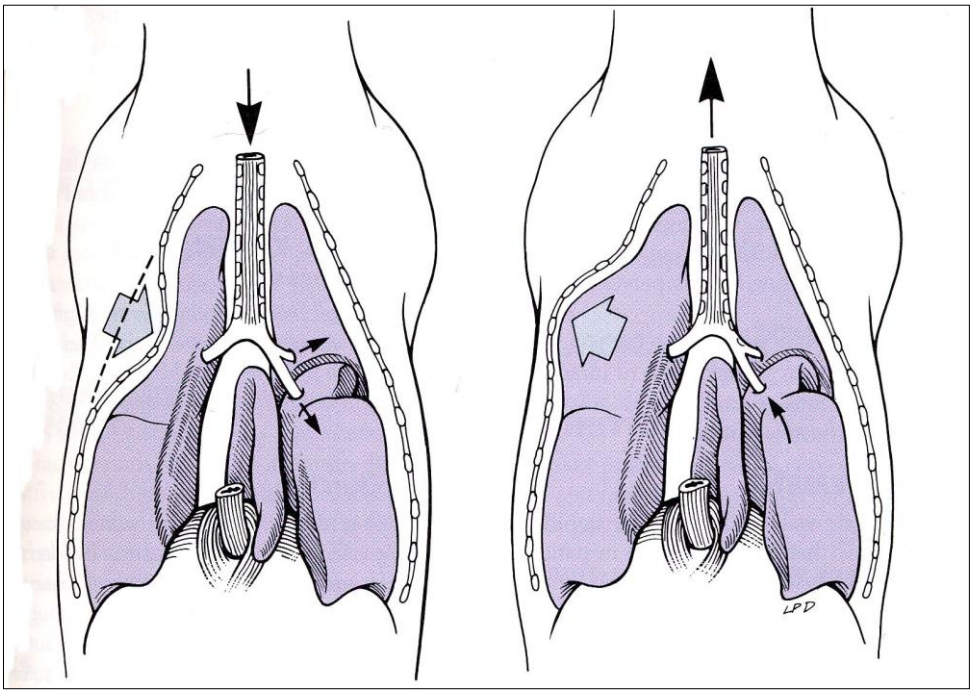

Figure 5 : Modification des flux d'air dans les poumons en cas de volet costal (d'après (30))

- Lorsque les plèvres sont lésées, le traumatisme est dit pénétrant et il se caractérise par un pneumothorax dit « ouvert » (*Figure 6*). Dans ce cas, le vide pleural n'existe plus et les poumons ne peuvent plus s'expendre ni se vider correctement. La compliance pulmonaire devient mauvaise. L'animal présente une détresse respiratoire aiguë. Il est très important de restaurer le vide pleural le plus rapidement possible. Chez l'Homme, le pneumothorax est une cause relativement fréquente de présentation en service d'urgence : on estime entre 2,5 et 18 pour 100 000 patients l'incidence de cette affection (31).

Figure 6 : exemple de traumatisme pénétrant de la paroi thoracique (crédit photo : Pr E. VIGUIER - Anatomie Chirurgie (ACSAI) de l'ENVL)

- Enfin, en cas de morsure thoracique, l'intégrité du diaphragme peut être altérée et des organes abdominaux peuvent s'engager dans la cavité thoracique. On parle alors de hernie diaphragmatique dont l'expression clinique se traduit principalement par de la discordance. Un iléus paralytique ou une nécrose des portions engagées du tube digestif peuvent s'exprimer par un état de choc. (32)

2.3.3 Lésions viscérales

En cas de morsure, les viscères thoraciques peuvent faire l'objet de lésions plus ou moins importantes.

- Les poumons sont les premiers organes exposés et peuvent présenter de simples contusions, des hémorragies, voire une perforation ou une torsion de lobe.
  - Les **contusions pulmonaires** sont très fréquentes après un traumatisme thoracique en particulier chez le chien mais, si elles sont peu nombreuses et peu étendues, elles sont de gravité modérée et régressent généralement sans traitement en peu de temps. Des contusions pulmonaires sévères peuvent en revanche entraîner rapidement des difficultés respiratoires après l'accident (33). Il est possible que des contusions pulmonaires ne deviennent visibles à la radiographie thoracique qu'après un délai de 48 heures voire plus à la suite d'un traumatisme thoracique (34). Enfin, elles sont souvent associées à la présence d'un pneumothorax discret à modéré (35).

- En cas d'**hémorragie pulmonaire**, le sang peut se collecter dans la cavité thoracique, on parle dans ce cas d'hémothorax. L'accumulation de sang dans l'espace pleural peut alors comprimer les poumons et être à l'origine d'une mauvaise ventilation. (*paragraphe 2.3.4, première partie*)
- Dans le cas d'une **perforation de lobe**, l'air inspiré par l'animal passe dans l'espace pleural. Parfois, la brèche pulmonaire joue le rôle de valve, laissant passer l'air à l'inspiration mais pas à l'expiration. Si la paroi thoracique n'est pas altérée ou si la brèche pariétale est cicatrisée, l'air s'accumule dans l'espace pleural et comprime les poumons. On parle pneumothorax « sous tension ». La perforation de lobe peut être suspectée lorsque, malgré la mise en œuvre de moyens de restauration du vide pleural (*paragraphe 3.2.4, première partie*), on assiste à une recollection rapide d'air dans l'espace pleural. (*Figure 7*) (22)
- La **torsion de lobe** pulmonaire est rare mais peut survenir lors d'affection de l'espace pleural. En effet, en cas de pneumothorax ou d'épanchement pleural, les poumons occupent un espace moins important dans la cavité thoracique et deviennent mobiles dans l'espace pleural favorisant ainsi la torsion de lobe pulmonaire. Les lobes pulmonaires les plus fréquemment atteints sont le lobe moyen droit (surtout chez les chiens de grande taille) et le lobe crânial gauche (surtout chez les chiens de petite taille) mais tous les lobes pulmonaires peuvent être affectés. (22) (36)

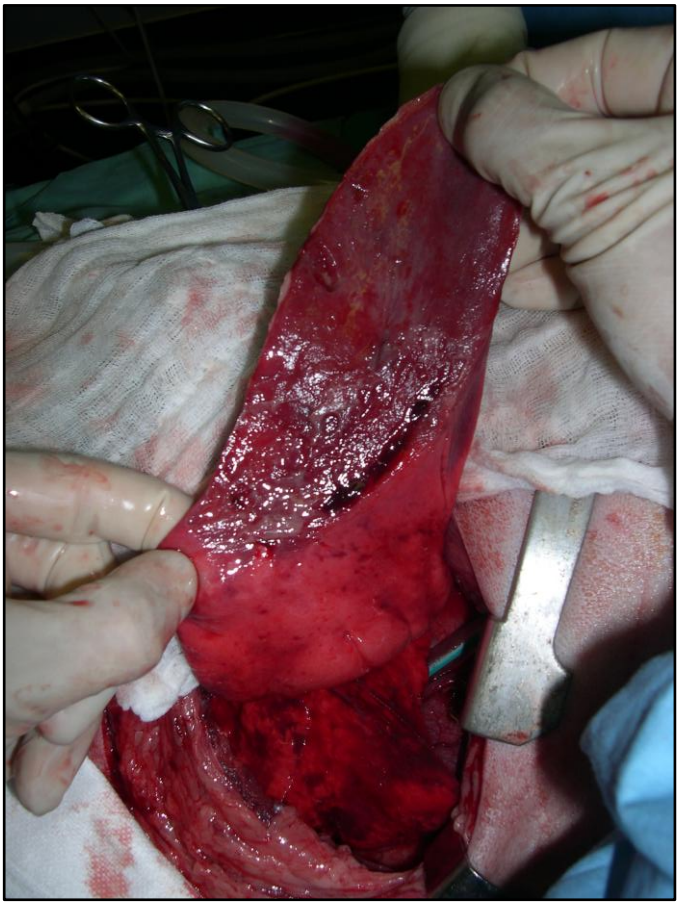

Figure 7 : exemple de perforation et de contusions pulmonaires (crédit photo : Pr E. VIGUIER - Anatomie Chirurgie (ACSAI) de l'ENVL)

- Ruptures trachéales : deux cas de figure doivent être différentiés. Les ruptures trachéales extra thoraciques d'une part, sont plus fréquemment rencontrées lors de morsure en région du cou mais que lors de traumatisme contondant de cette région. Elles peuvent contribuer à l'apparition d'un emphysème sous-cutané important. D'autre part, les ruptures trachéales intra thoraciques sont plus fréquemment rencontrées lors de traumatisme contondant de la paroi thoracique (accident de la voie publique surtout) que lors de traumatisme pénétrant de la paroi thoracique (morsure par exemple). Elles peuvent être à l'origine d'un pneumomédiastin et/ou d'un pneumothorax. (37) (38)

- Les structures cardio-vasculaires contenues dans le thorax peuvent également être lésées lors de traumatisme même si cela reste rare en cas de morsure. Outre les hémorragies responsables d'un hémothorax qui seront abordées dans le paragraphe suivant sur les épanchements thoraciques, la morsure peut être responsable de contusions myocardiques. Ces dernières se manifestent la plupart du temps par des arythmies cardiaques qui peuvent apparaitre jusqu'à quarante-huit heures après le traumatisme. (39) Les épanchements péricardiques sont possibles en théorie mais sont très rarement constatés en cas de

traumatisme thoracique. Ils peuvent être à l'origine d'une tamponnade et d'un arrêt cardiaque s'ils ne sont pas pris en charge rapidement. (40)

- Enfin et de façon exceptionnelle, un traumatisme thoracique peut être à l'origine de lésions du canal thoracique et de l'accumulation de chyle dans la cavité pleurale. On parle alors de chylothorax (41). Ce dernier sera développé dans le paragraphe suivant sur les épanchements thoraciques.

2.3.4 Les épanchements pleuraux

Les différents types d'épanchements pleuraux que l'on peut rencontrer dans un contexte traumatique de morsure sont : l'hémothorax, moins fréquemment l'exsudat (septique ou aseptique) et de façon exceptionnelle le chylothorax.

- Hémothorax : L'origine du saignement est la plupart du temps pariétale (déchirures des vaisseaux intercostaux lors de la pénétration d'un corps étranger ou lors de fractures costales) voire pulmonaire (perforation de lobe due à un croc ou à une esquille osseuse par exemple). De façon exceptionnelle, la présence de sang dans la cavité thoracique est associée à une atteinte d'un gros vaisseau auquel cas la mort par hémorragie massive et choc hypovolémique survient très rapidement avant même l'apparition de signes respiratoires. En effet, il faut environ 30 mL/kg de sang accumulé dans l'espace pleural chez les carnivores domestiques pour voir apparaître les premiers signes de difficulté respiratoire et 50 à 60 mL/kg pour entraîner une dyspnée majeure alors que des signes sévères de choc hémorragique apparaissent dès 30 mL/kg de perte sanguine chez le chat et 40 mL/kg chez le chien. (42)

  La disparition des plaquettes dans le sang accumulé dans le thorax quelques heures après l'arrêt du saignement, la défibrination mécanique ainsi que l'activation des mécanismes fibrinolytiques font que, dans la majorité des cas, le sang présent dans l'espace pleural ne coagule pas. Cette notion doit cependant être nuancée notamment dans le cadre de traumatisme thoracique sévère où de la thromboplastine tissulaire peut être libérée et permettre la coagulation. Le caillot ainsi constitué est dégradé en 7 à 10 jours après activation de la fibrinolyse. (43)

  Les conséquences respiratoires d'un hémothorax sont comparables à celles d'un pneumothorax mais les conséquences circulatoires diffèrent à cause de l'hémorragie et du potentiel choc hypovolémique. La tachypnée est plus souvent la conséquence d'un état de choc que d'une gêne réelle à l'expansion pulmonaire. Par ailleurs, un hémothorax

s'accompagne fréquemment d'un pneumothorax et cette association peut être suspectée lorsqu'un état de choc hypovolémique est combiné à de la dyspnée. (42)

- Exsudats : Les exsudats que l'on peut rencontrer au niveau de l'espace pleural peuvent être septiques ou aseptiques. Les premiers sont couramment qualifiés de pyothorax et sont plus fréquemment rencontrés chez le chat que chez le chien (*paragraphe 2.2, première partie*). Le pyothorax est souvent diagnostiqué tardivement après une morsure et dans de nombreux cas, l'antécédent de morsure n'est même pas rapporté dans l'anamnèse par les propriétaires. Les exsudats aseptiques thoraciques sont moins fréquents dans un contexte de morsure mais peuvent théoriquement faire suite à une torsion de lobe pulmonaire (44).

- Chylothorax : Le canal thoracique provient de la citerne chyleuse de l'abdomen et déverse son contenu dans la veine brachio-céphalique à l'entrée du thorax. Tout processus réduisant ou empêchant l'écoulement du chyle dans le canal thoracique, ou faisant obstacle à sa vidange dans la veine brachio-céphalique, est susceptible d'augmenter la pression dans les canaux lymphatiques et donc de favoriser l'extravasion de chyle dans l'espace pleural. Ainsi, bien que ce type d'épanchement soit très peu observé lors de traumatisme thoracique, il peut se rencontrer lors de rupture traumatique du canal thoracique, d'obstruction extraluminale de ce dernier consécutive à une augmentation de la pression intrathoracique par exemple, lors d'une torsion de lobe pulmonaire ou encore lors de hernie diaphragmatique (41).

2.4 Conséquences systémiques

2.4.1 Etat de choc

L'état de choc est un syndrome de défaillance circulatoire aiguë à l'origine d'un déficit énergétique cellulaire. Plusieurs composantes physiopathologiques concourent à un tel état en cas de traumatisme (45) (46) :

- Composante distributive : liée à une hypovolémie relative ou réelle (hémorragie, troisième secteur abdominal, digestif ou pleural, vasoplégie inflammatoire ou neurogénique, compression du lit vasculaire, thrombo-embolie, coagulation intravasculaire disséminée (CIVD)…).
- Composante hypoxémique : la pression artérielle partielle en oxygène peut diminuer consécutivement à une obstruction des voies aériennes supérieures, une hypoventilation, une modification du rapport ventilation/perfusion alvéolaire, une anémie, une diminution de la saturation de l'hémoglobine en O_2, une hypoxie alvéolaire.

- Composante cardiogénique : liée à une diminution du débit cardiaque secondaire à un dysfonctionnement de la pompe cardiaque (myocardite traumatique, troubles du rythme, inotropisme négatif, hypoxie myocardique, tamponnade etc…).
- Composante cytocellulaire : les cellules deviennent incapables d'extraire ou d'utiliser suffisamment l'oxygène ou les substrats énergétiques du sang artériel en raison d'une inflammation, d'un sepsis, d'une hypothermie ou encore d'une alcalémie.

En général, la défaillance circulatoire et le déficit de distribution d'oxygène aux tissus évoluent en plusieurs phases plus ou moins distinctes cliniquement allant d'un état de compensation à un syndrome de défaillance multi organique, voire au décès de l'animal. (45)

2.4.2 Syndrome de Réponse Inflammatoire Systémique et Sepsis

Des plaies de morsure multiples et sévères peuvent être à l'origine d'un Syndrome de Réponse Inflammatoire Systémique (Systemic Inflammatory Response Syndrome ou SIRS) qui correspond à l'expression clinique d'une réponse inflammatoire aiguë généralisée (45). Il peut être la conséquence de nombreuses affections, généralement non infectieuses, et peut précéder ou compliquer un état de choc. Il est dû à une libération massive de médiateurs de l'inflammation (dont les cytokines) qui provoquent une vasodilatation généralisée et des lésions endothéliales diffuses. De multiples conséquences peuvent survenir à la suite d'un SIRS (45) (47) :

- la perméabilité vasculaire (et surtout microvasculaire) augmente ce qui favorise la fuite des fluides intravasculaires et des protéines vers le tissu interstitiel à l'origine d'un œdème interstitiel, d'une hypoalbuminémie ou encore d'une hypovolémie ;
- il y a libération de facteurs tissulaires et activation de la coagulation plasmatique et du complément conduisant à un état d'hypercoagulabilité majorant le risque de thrombose et de CIVD ;
- des perturbations fonctionnelles sont à l'origine de besoins accrus en oxygène et d'une incapacité des cellules à extraire du torrent circulatoire l'énergie nécessaire à leur métabolisme d'où l'apparition, en outre, d'arythmies cardiaques, d'une diminution de l'inotropisme, d'insuffisance rénale ou encore de troubles de la glycémie…

Le diagnostic d'un SIRS repose sur différents critères cliniques et paracliniques, qu'il convient de repérer rapidement étant donné la morbidité et la mortalité élevées associées à ce syndrome. Ces critères sont recensés dans le *Tableau IV* et l'association d'au moins deux d'entre eux permet de ne pas sous-estimer ce phénomène (sensibilité de 97% mais spécificité de 64%) (45).

Tableau IV : Critères diagnostiques de SIRS chez le chien (d'après (45)).

PARAMETRE	VALEUR(S) LIMITE(S)
Température (°C)	≥ 39,7 ou ≤ 37,8
Fréquence cardiaque (bpm)	≥ 160
Fréquence respiratoire (mpm) **ou** **$PaCO_2$ (mm Hg)**	≥ 40 ou ≤ 32
Leucocytes (cellules/µL) **ou** **Leucocytes (pourcentage de formes immatures)**	> 12000 /µL ou < 4000 /µL ou >10 %

Dans le cas d'un traumatisme thoracique par morsure, le SIRS peut s'accompagner de la présence d'un agent infectieux, on parle alors de sepsis. Le sepsis est défini comme l'association d'un SIRS et d'une infection documentée comme celle d'une plaie par exemple. En l'absence de complication infectieuse, le SIRS peut être la conséquence de la gravité du traumatisme, de la présence d'un épanchement hémorragique (hémothorax ou hémoabdomen) ou de contusions pulmonaires. Si un sepsis est suspecté, la mise en place d'une antibiothérapie probabiliste précoce permet de réduire significativement la mortalité associée. (45)

3 Prise en charge initiale de l'animal traumatisé

3.1 Evaluation de l'animal

Cette étape est incontournable et préalable à la prise en charge de tout animal ayant subi un traumatisme. Avant même de recueillir les commémoratifs et l'anamnèse de l'animal ou de soigner d'éventuelles plaies (sauf lors d'hémorragie active importante nécessitant la pose d'un bandage compressif dans le but d'éviter un choc hypovolémique), il est important d'évaluer si les grandes fonctions vitales de l'animal nécessitent des mesures de réanimation immédiates. Les règles de l'évaluation de l'ABC (Airways, Breathing et Circulation) doivent être rigoureusement appliquées.

L'évaluation d'un animal en détresse respiratoire doit se limiter dans un premier temps à apprécier la couleur des muqueuses, estimer le temps de remplissage capillaire et réaliser une brève auscultation cardiaque et pulmonaire. Généralement le clinicien observe une tachypnée, des mouvements respiratoires superficiels, une augmentation des bruits respiratoires, un souffle labial voire une respiration gueule ouverte (chez le chat), une extension de la tête et du cou, une abduction des épaules ou encore un inconfort voire une incapacité à s'allonger. Les animaux proches de l'arrêt respiratoire peuvent également présenter des mouvements limités ou paradoxaux de la paroi thoracique liés à une fatigue des muscles respiratoires. (48)

Il est important de s'assurer de la perméabilité des voies aériennes supérieures et de se tenir prêt à réaliser une intubation endotrachéale voire une trachéotomie en cas d'obstruction complète ou d'arrêt respiratoire. La cyanose des muqueuses est un indicateur tardif d'hypoxémie dans la mesure où elle n'apparait que pour des valeurs de pression partielle artérielle en dioxygène (PaO_2) inférieures à 50 mmHg et où elle ne peut être détectée en cas d'anémie sévère ou d'hypoperfusion majeure auxquels cas les muqueuses sont blanches. Par conséquent, des muqueuses roses ne doivent pas être considérées comme synonymes d'une bonne oxygénation tissulaire. L'auscultation cardiaque doit se limiter à détecter la présence de troubles du rythme, d'une fréquence anormale ou encore de bruits anormaux ou surajoutés. L'évaluation du pouls fémoral (concordance avec le choc précordial et intensité) permet également d'apprécier les conditions hémodynamiques de l'animal. L'auscultation pulmonaire quant à elle doit s'attacher à évaluer l'intensité des bruits respiratoires et détecter la présence d'éventuels bruits anormaux tels que des sifflements ou des craquements. (48)

3.2 Traitement d'urgence

Les animaux victimes de morsure peuvent nécessiter des mesures de réanimation que ce soit à cause de la présence d'un choc ou d'un syndrome de détresse respiratoire.

3.2.1 Mesures générales de réanimation

Tout animal victime de morsure, que ce soit au niveau du thorax ou non, peut être sujet à un arrêt cardiaque ou respiratoire. Dans ce cas et avec l'accord des propriétaires, les procédures de réanimation classiques doivent être mises en place.

3.2.1.1 Réduire le stress et l'anxiété

Toute excitation ou stress d'un animal dyspnéique peut entraîner rapidement une décompensation et un arrêt respiratoire. Ainsi il est conseillé d'éloigner l'animal de toute source de bruit. Il doit également être manipulé le moins souvent possible et avec précaution. Par conséquent, tout examen complémentaire nécessitant une manipulation ou une contention impliquant un stress chez un animal avec des difficultés respiratoires est à éviter. Une sédation légère et/ou une simple analgésie permettent de limiter le stress et améliorent la ventilation de l'animal (*paragraphe 3.2.3., première partie*).

3.2.1.2 Assurer la perméabilité des voies aériennes

Un examen rapproché de la cavité buccale et nasale permet d'apprécier la perméabilité des voies aériennes. Si des sécrétions obstruent le passage de l'air, il convient de les nettoyer à l'aide d'une compresse enroulée sur une pince hémostatique par exemple ou à l'aide d'un

aspirateur à mucosités. En cas d'arrêt respiratoire ou de dyspnée très sévère, une intubation endotrachéale doit être réalisée dans les plus brefs délais afin de pouvoir ensuite ventiler l'animal. En cas de détresse respiratoire grave mais sans véritable arrêt respiratoire, il peut être nécessaire de tranquilliser puis d'anesthésier l'animal pour l'intuber et permettre ainsi une meilleure ventilation qu'elle soit manuelle ou mécanique à l'aide d'un respirateur (*paragraphe 5.2.1, première partie*).

3.2.1.3 Oxygénothérapie

Cette mesure est essentielle à la prise en charge de tout animal dans le cadre d'une réanimation cardio-respiratoire, d'une gestion d'une difficulté respiratoire de quelque nature que ce soit, ou encore d'un syndrome de choc ou de réponse inflammatoire systémique (*paragraphe 3.2.2, première partie*). Outre son intérêt pour augmenter la pression partielle en oxygène dans le sang et diminuer ainsi les efforts respiratoires de l'animal, elle permet également de lutter contre la myocardite traumatique (49). Plusieurs techniques de supplémentation en oxygène sont disponibles, chacune présentant des avantages et des inconvénients (*Tableau V*) (48) (50) .

- **Technique « Flow-by »** : Elle consiste à placer directement devant les narines de l'animal un tuyau relié à l'oxygène. Elle est peu coûteuse, facile et rapide à mettre en place mais nécessite la mobilisation d'une personne pour tenir le tuyau en face des narines. Elle est donc réservée pour une oxygénothérapie de courte durée lors de la prise en charge initiale de l'animal ou lors de la réalisation de brèves procédures comme la prise de clichés radiographiques ou la pose d'un cathéter veineux périphérique. Le débit d'oxygène administré par cette technique doit être compris entre 100 et 200 mL/kg/min mais un débit trop élevé peut s'avérer inconfortable pour l'animal et peu rentable.
- **Masque à oxygène** : avec un débit similaire à celui de la technique précédente il permet d'obtenir une fraction inspirée en oxygène plus importante (30 à 40 % de FiO_2). L'inconvénient de cette technique est qu'elle est souvent mal tolérée et nécessite du personnel.
- **Collier Élisabéthain** : fermé à l'aide d'un film plastique et muni d'un trou pour évacuer l'air expiré ainsi que la chaleur créée, il peut s'avérer être une bonne méthode pour éviter la mobilisation d'une personne supplémentaire et dans la mesure où elle est souvent mieux tolérée que le masque. En revanche, cette technique est stressante chez le traumatisé, limite l'accès à la tête de l'animal et l'humidité ainsi que l'augmentation de la température et du taux de CO_2 dans le collier nécessitent un entretient fréquent de celui-ci.

- **Cage à oxygène** : elle permet quant à elle d'obtenir de bonnes concentrations en oxygène avec un taux d'humidité adéquat et constitue une solution peu stressante pour l'animal tout en permettant une observation à distance de l'animal. Néanmoins elle est plus coûteuse et s'interrompt à chaque ouverture de la porte jusqu'à ce que la cage soit de nouveau saturée en oxygène.
- **Sonde nasale** : Elle permet d'obtenir une bonne fraction inspirée en oxygène (30 à 50 %) avec un débit en oxygène moins important qu'avec les techniques précédentes (de 100 à 150 mL/kg/min). Cette technique est très intéressante pour des animaux agités, ne supportant pas la cage à oxygène ou nécessitant une oxygénothérapie de longue durée dans la mesure où elle autorise un accès à l'animal (sans interruption de l'oxygénothérapie) et limite les pertes en oxygène (donc plus économique). Cependant la pose est quelquefois difficile et peut provoquer des éternuements, des irritations voire de l'épistaxis chez certains patients. D'autre part, le maintien de la sonde en place est parfois laborieux surtout chez les races brachycéphales chez qui on préfère utiliser une sonde nasale de type lunettes utilisées en médecine humaine. Enfin, la pose bilatérale d'une sonde nasale peut s'avérer utile pour améliorer le confort de l'animal (souffle moins important dans chaque narine) mais il faut faire attention au débit d'oxygène de chaque sonde car une étude a montré qu'elle pouvait engendrer, chez le chien, une fraction inspirée en oxygène suffisante pour entraîner une toxicité lors d'administration prolongée (51).
- **Sonde endotrachéale** : L'intubation endotrachéale ne s'avère indispensable qu'en cas d'arrêt respiratoire, d'hypoxémie ou d'hypoventilation sévère ne répondant à aucune des mesures précédentes. Elle nécessite une tranquillisation préalable et doit être suivie d'une ventilation assistée de l'animal de façon manuelle ou mécanique (respirateur) (52).

On choisit ainsi la méthode la mieux adaptée en fonction de la supplémentation en oxygène désirée mais aussi en fonction du confort et de l'état de santé de l'animal.

Tableau V : caractéristiques, avantages et inconvénients des différentes voies d'administration d'oxygène chez les carnivores domestiques (d'après (48) & (50))

	Débit 0_2	FiO_2	Avantages	Inconvénients
Flow-by	100-200 mL/kg/min	25 à 30 %	❖ Facilité, peu stressant pour l'animal, économique ❖ Accessibilité de l'animal	❖ Nécessite du personnel ❖ Peu rentable
Masque	100-200 mL/kg/min	50 à 60 %	❖ Facilité, économique ❖ Accessibilité de l'animal ❖ Meilleure rentabilité	❖ Nécessite du personnel ❖ Parfois mal tolérée
Collier Elisabéthain	100-200 mL/kg/min	30 à 40 %	❖ Ne nécessite pas de personne supplémentaire ❖ Economique ❖ Souvent mieux tolérée que le masque	❖ Accès à la tête impossible ❖ Non adapté pour une utilisation prolongée (CO2, humidité…)
Cage à oxygène		40 à 50 %	❖ Peu stressante pour l'animal ❖ Observation à distance	❖ Perte de saturation à chaque ouverture ❖ Coût
Sonde nasale	100-150 mL/kg/min	30 à 50 %	❖ Liberté de mouvement pour l'animal ❖ Pas de sevrage pour accéder au patient ❖ Economique	❖ Eternuements ❖ Epistaxis ❖ Contrindiqué lors de traumatisme facial ❖ Brachycéphale
Sonde endotrachéale	100-150 mL/kg/min	100 %	❖ Economique ❖ Ventilation assistée possible	❖ Anesthésie générale nécessaire si la vigilance est conservée

Remarque : La toxicité de l'oxygène est une notion décrite dans la littérature et dont les mécanismes sont relativement bien connus à l'heure actuelle. Néanmoins, elle n'est pratiquement jamais observée en soins intensifs chez les carnivores domestiques. En effet, les méthodes d'oxygénation décrites précédemment (hormis l'intubation endotrachéale) ne permettent pas d'atteindre des fractions inspirées en dioxygène supérieures à 60%. Or, la plupart des lésions liées à la toxicité de l'oxygène, n'ont pu être observées que pour des durées d'administration supérieures à 24-48h et à des fractions inspirées en oxygène comprises entre 60 et 100%. (50)

3.2.1.4 Mise en place d'une voie veineuse

Un cathéter veineux périphérique doit être mis en place en parallèle des autres mesures de réanimation afin de faciliter l'administration de solutés et/ou de médicaments. En revanche si la manipulation détériore l'état de santé de l'animal, c'est-à-dire en cas d'aggravation de la dyspnée, il ne faut pas hésiter à pratiquer une sédation.

3.2.2 Réanimation médicale en cas de choc, de SIRS et/ou de sepsis

Le but de cette réanimation médicale est de rétablir et/ou de maintenir les constantes vitales que sont la fréquence cardiaque, la fréquence respiratoire, la température ou encore la pression artérielle et de traiter toute sensation de douleur de l'animal. L'objectif ultime est

d'améliorer et/ou de maintenir une perfusion tissulaire adéquate afin d'apporter suffisamment d'oxygène aux cellules par rapport à leurs besoins. Par conséquent, la première mesure à adopter est celle que nous avons décrite précédemment dans le *paragraphe 3.2.1.3, première partie*, à savoir l'oxygénothérapie. Par ailleurs, afin de rétablir et/ou maintenir un volume circulant et une délivrance d'oxygène suffisante, une fluidothérapie doit systématiquement être mise en place. On peut administrer des cristalloïdes isotoniques salés (Ringer Lactate ou NaCl 0 ,9 %) en bolus ou en perfusion dont le rythme est à adapter en fonction de la fréquence cardiaque ou de la pression artérielle (principe de titration à effet). L'utilisation de colloïdes sous forme de bolus de 2 à 5 mL/kg sur 10 à 14 minutes peut également s'avérer intéressante pour prolonger et renforcer le remplissage vasculaire mais également pour limiter la baisse de pression oncotique secondaire à l'hypoprotéinémie en cas de SIRS. Néanmoins, il semblerait que la combinaison de cristalloïdes et de colloïdes soit aussi efficace que l'utilisation des cristalloïdes seuls pour la réanimation d'un animal traumatisé (53). Ce n'est qu'une fois la volémie durablement restaurée que l'on pourra s'attacher à corriger les troubles acido-basiques et/ou ioniques associés sur la base d'examens complémentaires comme la mesure des gaz sanguins veineux et/ou artériels ou encore du ionogramme. (46) (47)

3.2.3 Traitement de la douleur et tranquillisation

En traumatologie, le traitement de la douleur est un élément important de la prise en charge qui doit être mis en œuvre le plus tôt possible, et intégré aux mesures de réanimation afin d'améliorer le confort de l'animal. Chez l'homme, de nombreuses études ont montré que la douleur liée à un traumatisme thoracique peut être à l'origine, ou favoriser l'apparition d'une détresse respiratoire (54). En particulier, lors de fracture de côte, il a été montré que la douleur engendrée peut mener à une baisse de la ventilation, à l'accumulation de sécrétions (puisque la toux inhibée par la douleur ne permet pas de les expectorer), à une hypoxémie (due à une congestion ou à un collapsus des alvéoles pulmonaires et des petites voies respiratoires), à une pneumonie ou encore à un arrêt respiratoire (55) (56).

En médecine vétérinaire, bien que peu d'études aient été menées à ce sujet (34), on considère ainsi que la douleur thoracique peut, à elle seule, être responsable d'une modification de la courbe respiratoire (dyspnée, tachypnée, respiration superficielle etc…), et majorer le risque de complications respiratoires.

Dans ce contexte, les **morphiniques** (*Tableau VI*) sont très largement utilisés pour leur sécurité cardio-vasculaire au dépend des anti-inflammatoires non stéroïdiens (AINS) dont

l'utilisation sur des animaux potentiellement hypovolémiques ou à risque d'hémorragie interne est contre-indiquée (57) (58) (59).

- La **morphine** est souvent employée en première intention en cas de douleur modérée à sévère car cette molécule peut être titrée à effet ou administrée en perfusion. En revanche, elle peut présenter un effet dépresseur respiratoire du fait de son action directe sur les centres bulbaires et par atténuation du chémoréflexe (60). Mais cet effet n'est à redouter qu'en cas d'association avec d'autres dépresseurs centraux, comme les anesthésiques, tant il reste peu fréquent aux doses thérapeutiques utilisées et lorsqu'une douleur est présente. En général, on commence avec une dose de 0,1 à 0,2 mg/kg chez le chien et de 0,1 mg/kg chez le chat, puis, en cas d'analgésie insuffisante constatée au bout d'une dizaine de minutes, une nouvelle dose peut être administrée et ce jusqu'à obtenir l'effet désiré. En cas de douleur sévère une perfusion continue de morphine à un rythme de 0,1 à 0,2 mg/kg/h peut être mise en place. (57) (61)
- La **buprénorphine** est relativement plus puissante que la morphine mais l'existence d'un effet plafond (toutefois supérieur à la dose recommandée de 0,02 mg/kg par voie intraveineuse, intramusculaire et sous-cutanée chez le chien et le chat), ne permet pas son utilisation de manière efficace lors de douleur sévère. D'autre part, elle possède un délai d'action d'environ 45 minutes par voie sous-cutanée ou intramusculaire et une durée d'action de 4 à 10 heures ce qui rend son utilisation particulièrement intéressante pour le traitement de la douleur post opératoire plus qu'en situation d'urgence. Cependant les chats semblent particulièrement sensibles aux effets antalgiques de la buprénorphine, et ses faibles propriétés dépressives sur le système respiratoire rendent son utilisation intéressante lors de douleurs thoraciques modérées dans cette espèce. Enfin, toujours dans l'espèce féline, l'existence d'une voie d'administration transmuqueuse avec une efficacité quasi similaire à celle de la voie systémique rend cette molécule très utile pour gérer la douleur de l'animal hospitalisé ou réticent à recevoir des injections (62). (57) (61)
- Le **butorphanol** possède également un effet plafond, limitant son utilisation à des douleurs faibles à modérées. Son action est de courte durée (1 à 2 heures) et son efficacité s'applique surtout sur des douleurs d'origine viscérales, mais sa marge thérapeutique importante peut s'avérer intéressante lors de traumatisme thoracique. Il peut aussi être employé pour atténuer, voire abolir, les effets indésirables de la morphine. D'autre part, son action sédative facilite les manipulations lors d'intervention peu douloureuse comme la réalisation d'examens complémentaires par exemple. La posologie recommandée est de 0,1 à 0,4 mg/kg. (57) (61)

- Le **fentanyl** est un morphinique environ 100 fois plus puissant que la morphine, d'action rapide (une minute après administration par voie intraveineuse), mais de courte durée d'action (environ 20 minutes). Ces propriétés rendent cette molécule particulièrement adaptée pour traiter des douleurs sévères aiguës en peropératoire sous forme de bolus ou de perfusion continue, ou en post-opératoire par voie transdermique. Il peut également être utilisé en prémédication avec du midazolam (aux doses respectives de 1 à 5 µg/kg et 0,2 mg/kg) sur des animaux critiques avant une anesthésie générale en raison de son pouvoir sédatif et de ses faibles effets dépresseurs cardio-vasculaires. En revanche, son effet dépresseur respiratoire dose dépendant oblige le vétérinaire à se tenir prêt à mettre en place une ventilation assistée et à éviter l'emploi de cette molécule sur un animal qui présente déjà des difficultés respiratoires comme cela peut être le cas lors de morsures thoraciques. (57) (61)

Tableau VI : Dose, durée, voie d'administration, avantages et inconvénients des morphiniques (d'après (57))

Agents	Doses en fonction de la voie d'administration	Durée	Avantages	Inconvénients
Morphine	SC, IM, IV lente : ❖ Chien : 0,1 à 1 mg/kg ❖ Chat : 0,1 à 0,4 mg/kg	2 à 4 heures 4 à 6 heures	❖ Titration à effet ❖ Douleur modérée à sévère	❖ Dépression respiratoire (pas aux doses utilisées)
	Perfusion : 0,1 à 0,2 mg/kg/h			
	PO : ❖ Chien : ➢ forme standard : 0,5 à 2 mg/kg ➢ forme à libération prolongée : 2 à 5 mg/kg ❖ Chat : 0,2 à 0,5 mg/kg (forme standard)	2 à 4 heures 12 heures 3 à 4 heures		
Fentanyl	IV : 0,001 à 0,005 mg/kg SC, IM : 0,005 à 0,01 mg/kg	20 min	❖ Puissance ❖ Rapidité d'action ❖ Peu d'effet dépresseur cardio-vasculaire	❖ Effet dépresseur respiratoire important ❖ Courte durée d'action
	Perfusion : 0,001 à 0,01 mg/kg			
	Transdermique : 2 à 4 µg/kg/h	Chien : 3 j Chat : 4 à 5 j		
Buprénorphine	SC, IM, IV, TM : 0,01 à 0,03 mg/kg	4 à 10 heures	❖ Voie transmuqueuse (CT) ❖ Longue durée d'action	❖ Peu efficace pour des douleurs sévères
Butorphanol	SC, IM, IV : 0,1 à 0,4 mg/kg	1 à 2 heures	❖ Marge thérapeutique importante ❖ Action sédative	❖ Peu efficace pour des douleurs sévères ❖ Courte durée d'action

Remarque : La naloxone est l'antidote de tous les morphiniques et lève les éventuels mais rares effets secondaires de ces derniers (comme la dépression respiratoire). La dose utilisée est de 0,01 mg/kg en IV à renouveler si nécessaire tout le temps de la durée d'action du morphinique incriminé. Hormis avec le butorphanol pour lequel il persiste des effets analgésiques, l'utilisation de la naloxone comme antagoniste supprime à la fois les effets secondaires et les effets analgésiques du morphinique utilisé. En cas de traumatisme thoracique, il faut alors se demander s'il est judicieux de supprimer l'hypothétique dépression respiratoire induite par le morphinique, au risque de voir réapparaitre la douleur et d'aggraver ainsi la dyspnée de l'animal.

Les **benzodiazépines** peuvent également être employées pour leurs effets anxiolytiques et myorelaxants avec des effets minimes sur les fonctions cardiaque et respiratoire. Cependant, ces molécules possèdent un effet tranquillisant aléatoire et aucun effet analgésique. Par conséquent, il ne faut pas les utiliser seules mais en association, avec des morphiniques par exemple. D'autre part, elles potentialisent les effets des autres molécules anesthésiques et peuvent être utilisées en prémédication afin de diminuer les doses nécessaires d'anesthésiques généraux. De par leurs effets myorelaxants, elles sont souvent associées aux anesthésiques dissociatifs. Les molécules à disposition sont le Valium (0,3 mg/kg), le Diazépam (0,2 à 0,5 mg/kg) ou encore le Midazolam (0,1 à 0,3 mg/kg). A noter que ce dernier possède un effet plus puissant que les autres benzodiazépines et que leur action est réversible avec le Flumazenil (0,01 - 0,02 mg/kg). Enfin, chez certains animaux, des réactions paradoxales peuvent avoir lieu, se traduisant par des réactions de peur et/ou d'agressivité. (63)

3.2.4 Restauration et maintien du vide pleural

Lors de suspicion de pneumothorax ou d'épanchement pleural, une restauration immédiate du vide pleural peut s'avérer nécessaire pour favoriser la ventilation aussi bien chez l'homme que chez l'animal (64) (65) (66) (67). Généralement, les affections pleurales sont initialement prises en charge par thoracocentèse, ce geste pouvant être répété plusieurs fois. En cas d'échecs multiples de la thoracocentèse pour stabiliser ou réduire les signes de détresse respiratoire d'un animal, ou dans le cadre du traitement médical de certaines affections comme le pyothorax, la mise en place d'un drain thoracique (uni ou bilatéral) est recommandée. Dans certains cas, la thoracocentèse ou la pose d'un drain thoracique peut s'avérer contre-indiquée si les troubles respiratoires causés par l'affection ne compromettent pas la vie de l'animal. C'est le cas, par exemple, en présence de masses dans l'espace pleural, en cas de hernie diaphragmatique ou d'hémothorax secondaire à une coagulopathie (48). Sur un animal hémodynamiquement stable, une radiographie du thorax de face et de profil peut

être indiquée pour aider le clinicien à choisir le lieu de ponction d'une thoracocentèse ou de placement d'un drain thoracique. La pose d'un bandage thoracique est indiquée en urgence lors de traumatisme pénétrant de la paroi thoracique avec pneumothorax ouvert afin de maintenir provisoirement une étanchéité et de permettre une restauration du vide pleural dans l'attente d'une reconstruction chirurgicale.

3.2.4.1 Thoracocentèse

Une sédation n'est pas souvent nécessaire à sa réalisation sauf lorsque l'animal est stressé, distrait ou agressif. De préférence, l'animal est placé en décubitus sternal et une tonte large, un nettoyage et une asepsie rigoureuse sont pratiqués en regard de la région où les bruits pulmonaires sont les plus étouffés. En général il s'agit du tiers dorsal du thorax, entre la huitième et la neuvième côte, pour un pneumothorax, et dans les deux tiers ventraux du thorax, entre le sixième et le huitième espace intercostal, pour un épanchement pleural. Parfois, la localisation du site de ponction peut être facilitée par l'utilisation de l'échographe à condition de ne pas imposer de stress supplémentaire à l'animal. Pour aspirer de l'air, on utilise de préférence une aiguille simple ou une épicrânienne de 22 ou 25 gauge tandis qu'une aiguille de plus gros diamètre (18 ou 20 gauge) est souvent nécessaire pour aspirer des liquides chez le chien. L'aiguille est ensuite reliée à une seringue par l'intermédiaire d'un prolongateur 3 voies afin d'assurer une étanchéité au montage dans le cas où la seringue doit être vidée sans avoir à ressortir l'aiguille de la cavité thoracique. Afin d'éviter le risque de créer un pneumothorax iatrogène, on introduit l'aiguille sous la peau 2 ou 3 espaces intercostaux caudalement à l'espace choisi puis on « tunnellise » celle-ci jusqu'à cet espace. L'aiguille est ensuite introduite à travers la paroi thoracique, le plus proche possible du bord crânial de la côte caudale de l'espace intercostal choisi, en même temps qu'un aide réalise une aspiration avec la seringue reliée au dispositif. L'air ou les fluides doivent être recueillis jusqu'à obtenir une pression négative dans la seringue. L'aiguille peut être ensuite repositionnée si nécessaire à condition de ne pas retraverser la peau. (48)

En l'absence d'élément de suspicion de pneumothorax, ou si le bon état général de l'animal au moment de l'admission a permis la réalisation préalable d'une radiographie thoracique excluant la présence d'un pneumothorax, l'aspiration d'air dans la seringue doit interrompre la thoracocentèse afin de vérifier l'étanchéité du montage et d'exclure la possibilité d'avoir engendré un pneumothorax iatrogène. (48)

3.2.4.1 Drain thoracique

La pose d'un drain thoracique ne fait pas réellement partie intégrante de la prise en charge initiale de l'animal traumatisé mais elle est indiquée lors d'échecs successifs multiples de la thoracocentèse à restaurer la fonction respiratoire (plus de 3 à 4 thoracocentèses en moins de 24h), lors d'affections particulières comme le pyothorax ou le pneumothorax sous tension ou en postopératoire de chirurgie thoracique (68) (69). Dans ce dernier cas, une étude a montré que la pose d'un drain thoracique était associée à des complications minimes et peu fréquentes comme des fuites ou la formation d'emphysème sous-cutané (70). Sa pose nécessite généralement le recours à une anesthésie générale gazeuse (sauf si l'animal est sévèrement débilité) car elle est plus douloureuse que la thoracocentèse et le risque de mauvais placement du drain est important. Quelquefois, il est préférable d'utiliser un drain de diamètre important pour éviter qu'il ne s'obstrue. Toutefois, en médecine vétérinaire, l'utilisation de drains thoraciques de gros calibre (>14 French) est associée à 58% de complications (pneumothorax, lésion pulmonaire, arythmie, hémorragie, mauvais placement, drainage impossible ou encore fuites). C'est pourquoi on préfère utiliser aujourd'hui des drains de petit calibre (10 à 14 French) d'autant plus que leur pose est moins douloureuse et peut être entreprise sur un animal non anesthésié mais tranquillisé (65).

L'animal est placé en décubitus latéral. Au préalable, le côté du thorax sur lequel on souhaite poser le drain thoracique est tondu, nettoyé chirurgicalement puis drapé à l'aide d'un champ stérile. Pour permettre un drainage efficace, il est conseillé de rajouter des trous dans la partie distale du drain, à l'aide de ciseaux stériles, en s'assurant que leur taille ne dépasse pas le tiers de la circonférence du drain et qu'ils ne ressortent pas de la cavité thoracique après la pose du drain. Si le drain utilisé est muni d'une ligne radio-opaque, on peut placer le trou le plus distal sur cette ligne pour permettre de repérer sa position sur la radiographie thoracique. On réalise une petite incision cutanée, au niveau du dixième ou du onzième espace intercostal et à hauteur du tiers dorsal de la paroi thoracique, par laquelle on fait pénétrer le drain que l'on glisse ensuite crânio ventralement sous la peau jusqu'à trois ou quatre espaces intercostaux plus en avant. Si l'on utilise un drain avec trocart, il est recommandé de saisir le drain d'une main à environ un ou deux centimètre de la paroi avant de ponctionner cette dernière afin d'éviter que le drain n'aille trop loin et ne lèse les poumons ou d'autres organes. On ponctionne les muscles intercostaux et la plèvre crânialement à la côte et avant de retirer le trocart on dirige l'ensemble crânio ventralement de telle sorte que l'extrémité du drain vienne se positionner à hauteur de la première côte. Avant de retirer complètement le trocart, il convient de clamper le tube pour éviter toute entrée d'air. Une suture en bourse et un laçage

chinois sont ensuite pratiqués pour assurer une bonne étanchéité et une fixation efficace du drain. Le drain est ensuite hermétiquement connecté à un robinet trois voies et à un dispositif d'aspiration. Enfin, une radiographie thoracique de profil permet de vérifier le bon positionnement du drain et un bandage lâche, placé autour du thorax de l'animal, permet de protéger ce dernier. (*Figure 8*) (71)

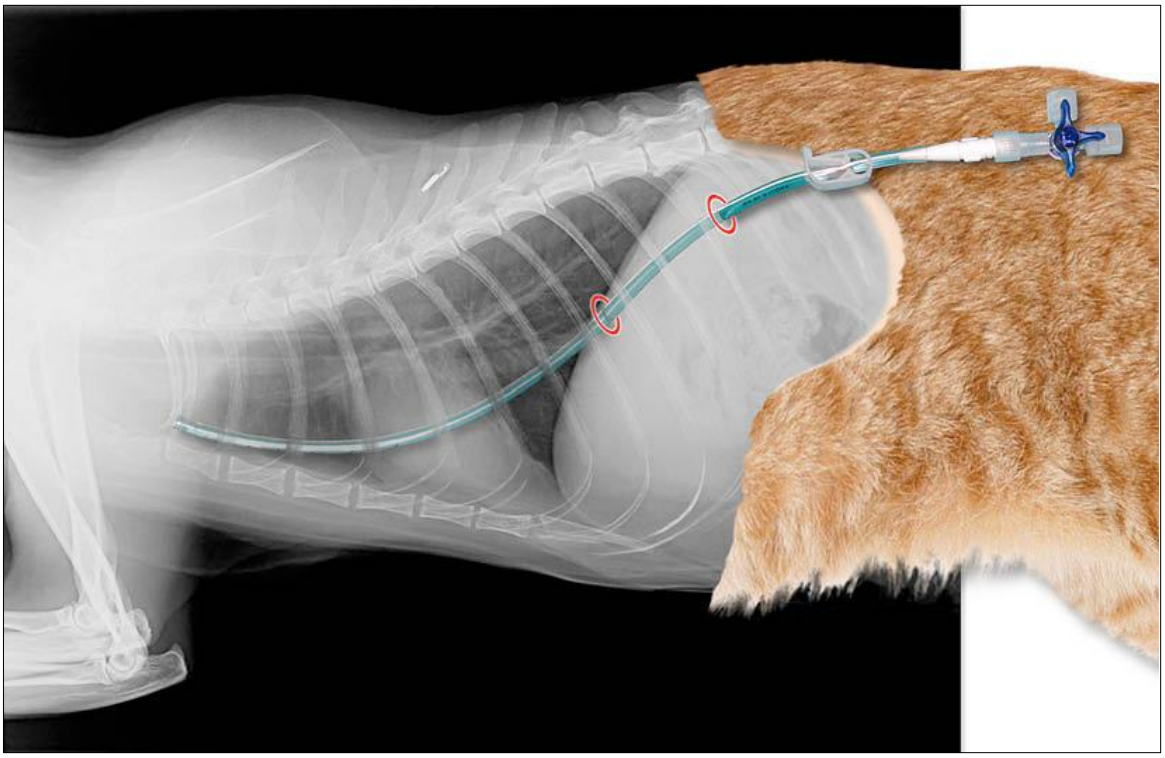

Figure 8 : Placement idéal d'un drain thoracique (d'après (72))

Dans certains cas difficiles (en présence d'adhérences ou lors d'affection très localisée), le placement du drain peut être facilité sous thoracoscopie. Dans l'extrême majorité des cas, des aspirations ponctuelles à la seringue suffisent pour traiter la plupart des épanchements et des pneumothorax. En revanche, pour des raisons pratiques, dans certains cas particuliers pour lesquels la quantité de fluide ou d'air présente dans l'espace pleural est importante, un drainage continu peut être mis en place. Par ailleurs, le drainage continu peut permettre une résolution plus rapide d'un pneumothorax ouvert associé à de larges lésions de la paroi thoracique. Il existe des systèmes à deux ou trois flacons ainsi que des dispositifs automatiques du commerce. La dépression exercée peut être de 10 à 15 cm d'eau pour un pneumothorax et supérieure à 20 cm d'eau pour un épanchement plus ou moins visqueux. (71) (69)

La seule présence du drain est supposée responsable de la production de 0,5 à 2 mL/kg/jour de fluide et il a été suggéré qu'un drain thoracique ne devrait être retiré que lorsqu'il produit moins de 2 mL/kg/jour (73) (74). Cependant, cette règle est à relativiser car une étude récente

a montré qu'un drain thoracique pouvait tout à fait être retiré sans conséquence clinique dommageable et sans allongement de la durée d'hospitalisation, alors que sa production journalière dépasse cette valeur de 2mL/kg (75). Par conséquent, la décision de retrait d'un drain thoracique semble être plus subjective et doit tenir compte de la diminution de production du drain et des paramètres cliniques de l'animal. Il est généralement retiré après 48 heures.

3.3 Commémoratifs et anamnèse

Le recueil des commémoratifs et de l'anamnèse auprès des propriétaires ne doit en aucun cas interférer avec les étapes décrites précédemment.

Il est important de savoir si l'animal vit avec des congénères qui auraient pu être à l'origine de la morsure afin de prodiguer, à l'issu des soins, des conseils quant à l'éducation de ces derniers. Par ailleurs, si l'animal mordeur appartient à un autre individu, le propriétaire de la victime peut être amené à demander au vétérinaire un document attestant que l'animal présente bel et bien des plaies compatibles avec des morsures infligées par un autre congénère. En effet le propriétaire peut demander réparation auprès de l'assurance responsabilité civile du propriétaire de l'animal mordeur. (Article 1385 du code civil : « Le propriétaire d'un animal ou celui qui s'en sert, pendant qu'il est à son usage, est responsable du dommage que l'animal a causé, soit que l'animal fût sous sa garde, soit qu'il fût égaré ou échappé. »)

La priorité est de demander quel délai s'est écoulé entre la morsure et la présentation chez le vétérinaire. En effet, comme nous l'avons vu précédemment, un important délai de présentation est associé de façon significative à une part plus importante d'infections.

Par ailleurs, la description de l'accident permet de mieux appréhender les dégâts tissulaires occasionnés. Par exemple, il convient de demander au propriétaire si son animal a été secoué auquel cas on peut s'attendre à des décollements cutanés importants. Cependant, l'évaluation macroscopique des lésions au moment ou peu après l'accident ne permet en aucun cas d'évaluer l'importance ni de prédire l'évolution d'une plaie.

4 Examens complémentaires

4.1 Conditions préalables à leur réalisation

A quelques exceptions près, les examens complémentaires ne peuvent être pratiqués que sur un animal dont les conditions hémodynamiques sont stabilisées, surtout s'ils présentent un caractère invasif. En effet, tout stress infligé à un animal en difficultés respiratoires est

susceptible d'aggraver ces dernières voire de provoquer un arrêt respiratoire. Une analgésie peut s'avérer efficace à condition que les molécules utilisées n'aient pas ou très peu de propriété(s) dépressive(s) cardio-respiratoire(s). Il ne faut donc pas hésiter à différer tout examen complémentaire pouvant provoquer un stress trop important.

4.2 Analyses sanguines

De nombreux examens complémentaires sanguins, peuvent présenter un intérêt diagnostique, pronostique et/ou thérapeutique dans le cadre de traumatisme thoracique par morsure chez les carnivores domestiques. La détermination du taux de protéines plasmatiques, de l'hématocrite et de la lactatémie est facilement réalisable de manière précoce dans la démarche diagnostique.

- Bilan biochimique : Un bilan biochimique de base (urée, créatinine, PAL, ALAT, protéines totales et glycémie) permet de dresser un état de santé de l'animal, en vue d'une anesthésie par exemple, au cas où d'autres lésions (liées ou non au traumatisme) seraient présentes. En cas de traumatisme thoracique, une augmentation des ALAT peut à la fois provenir d'une hypoxie secondaire à une anémie, d'un mécanisme inflammatoire ou infectieux ou encore de lésions musculaires ou hépatocytaires. Une augmentation des ALAT est donc non spécifique en cas de traumatisme et n'atteste pas d'une atteinte irréversible du foie (76). Des modifications de la glycémie peuvent également être observées en cas de morsure. Une hypoglycémie est fréquemment constatée lors de sepsis par exemple (77). Les protéines totales peuvent aider à évaluer la gravité d'une hémorragie externe ou à suspecter une éventuelle hémorragie interne : une hypoprotéinémie est fréquemment rencontrée lors d'hémorragie externe tandis que le taux de protéine peut être normal voire augmenté lors d'hémorragie interne (78).
- Lactatémie : Le dosage des lactates est également un élément intéressant dans la mesure où il reflète la perfusion en 0_2 des tissus. Une hyperlactatémie (> 2 mmol/L chez le chien ou > 1,5 mmol/L chez le chat) doit conduire à évaluer les paramètres de perfusion et d'oxygénation pour mettre en place une thérapie adaptée si besoin est (79). Le suivi de la lactatémie permet par ailleurs d'évaluer la réponse thérapeutique et d'établir un pronostic. (80)
- Numération et formule sanguine : elle peut s'avérer intéressante pour évaluer la gravité d'une éventuelle hémorragie externe. Néanmoins, l'hématocrite ne permet pas d'évaluer la sévérité d'une anémie par perte sanguine avant 1 à 3 jours, le temps que la volémie soit restaurée. Par ailleurs, dans les premières heures qui suivent l'apparition d'une hémorragie, la splénocontraction libère des hématies, masquant ainsi la sévérité de

l'anémie. L'hématocrite doit ainsi être mesuré en parallèle avec le taux de protéine. L'anémie est régénérative, normochrome et normocytaire voire macrocytaire lors d'hémorragie aiguë ou subaiguë. (78) Un état inflammatoire (leucocytose, neutrophilie…) peut également être décelé par cet examen et ainsi aider à la classification des plaies par morsure par exemple (*Figure 1*).

- Ionogramme : il peut également s'avérer intéressant notamment lors de contusions musculaires très sévères et étendues. En effet, dans ce cas précis, la lyse cellulaire peut être responsable d'une libération du potassium intracellulaire qui s'accumule dans le secteur extracellulaire et peut être à l'origine d'une hyperkaliémie (> 7 mmol/L). Même si ce cas de figure est rare chez les carnivores domestiques, il faudra le suspecter notamment en cas de troubles du rythme cardiaque ou de bradycardie. (81) (82)
- Gaz sanguins : l'analyse des gaz sanguins artériels peut également s'avérer intéressante dans la mesure où elle permet d'évaluer l'oxygénation grâce à la $Pa0_2$, les échanges pulmonaires grâce au rapport PaO_2/FiO_2 et au gradient alvéolo-artériel ($PAO_2 - PaO_2$) ainsi que la ventilation alvéolaire grâce à la $PaCO_2$ (83) (84). Néanmoins, le prélèvement de sang artériel requiert une certaine technicité et limite la réalisation de cet examen en urgence sur un animal qui présente des difficultés respiratoires.

4.3 Intérêt de la thoracocentèse comme outil diagnostique

La thoracocentèse est un moyen simple et rapide pour restaurer le vide pleural en cas de pneumothorax ou pour décomprimer les poumons en cas d'épanchement thoracique important. Outre cet intérêt thérapeutique, elle présente également un intérêt diagnostique et peut être mise en œuvre rapidement en parallèle des mesures de réanimation précédemment décrites. Cependant elle ne doit pas infliger un stress supplémentaire à l'animal ce qui peut nécessiter une analgésie préalable. Si la thoracocentèse permet de recueillir des liquides, ces derniers doivent être analysés rapidement après prélèvement. Un premier échantillon d'environ 2 à 3 mL est placé dans un tube EDTA pour réaliser une analyse biologique et cytologique du liquide. Si l'analyse cytologique est différée, il est préférable de garder des frottis non colorés du culot de centrifugation du prélèvement. Un second échantillon est placé dans un tube stérile sans anticoagulant au cas où une culture bactérienne s'avèrerait nécessaire. (44)

4.3.1 Analyse biologique du liquide d'épanchement

L'analyse biologique d'un liquide d'épanchement consiste à caractériser la cellularité du prélèvement ainsi que ses paramètres biochimiques avec notamment le taux de protéine qui

chez un individu normal est inférieur à 25 g/L. Les caractéristiques biologiques des principaux types d'épanchement sont résumées dans le *Tableau VII*. (85)

Tableau VII : taux protéiques et cellularités des principaux types d'épanchement (d'après (85))

	Taux protéique	Cellularité
Transsudat pur	< 25 g/L	< 1000 cellules/mL
Transsudat modifié	25 à 50 g/L	1000 à 8000 cellules/mL
Exsudat aseptique	> 30 g/L	> 3000 cellules/mL
Exsudat septique		
Hémorragique		variable
Néoplasique	> 25 g/L	variable

4.3.2 Analyse cytologique du liquide d'épanchement

Dans le cadre de cette étude nous ne nous intéressons qu'aux épanchements susceptibles d'être rencontrés dans un contexte traumatique lié à des morsures au niveau du thorax ou de l'abdomen à savoir : les exsudats non septiques, les exsudats septiques et parmi les épanchements particuliers l'hémothorax ainsi que le chylothorax. Les différentes populations cellulaires auxquelles il faut s'intéresser les granulocytes neutrophiles (GNN) et éosinophiles (GNE), les lymphocytes, les macrophages, les mastocytes et les cellules mésothéliales dont les critères d'identification sont présentés dans le *Tableau VIII.* (44) (85)

- Exsudats : Il s'agit d'épanchements très cellulaires (> 7000 cellules/µL) résultant d'une augmentation de la perméabilité des vaisseaux en raison d'une inflammation et du passage actif de cellules inflammatoires vers le site de l'inflammation. Lorsqu'ils sont dus à un processus non infectieux dit « irritatif », il y a une prédominance de GNN peu ou pas dégénérés mais qui peuvent le devenir à la faveur d'un processus nécrotique. Lorsqu'ils sont associés à un processus infectieux cette fois, la population cellulaire largement majoritaire est celle des GNN qui sont très fortement dégénérés et très souvent accompagnés de bactéries libres ou phagocytées par les GNN. Lorsqu'un exsudat septique a lieu dans la cavité pleurale on parle alors de pyothorax. (44) (85)
- Hémothorax : Comme son nom l'indique, ce type d'épanchement contient de très nombreuses hématies mais aussi des macrophages phagocytant les hématies (images d'érythrophagocytose) ou contenant des pigments noirâtres de fer (sidérophages) ou des pigments d'hématoïdine (métabolite de l'hémoglobine). L'absence de plaquettes sur la lame indique que l'hémorragie n'est plus active au moment du prélèvement. (44) (85). Il s'agit d'un hémothorax si l'hématocrite de l'épanchement est supérieur à 25% de l'hématocrite sanguin (68).

- Chylothorax : Le chylothorax est caractérisé cytologiquement par la présence de nombreux petits lymphocytes d'abord. Lorsque le processus devient évolutif, ces lymphocytes s'accompagnent volontiers de GNN et de macrophages voire éventuellement de cellules tumorales lors de processus néoplasique. (44) (85)

Tableau VIII : Critères d'identification des différents types cellulaires visualisables dans un liquide d'épanchement (D'après (44))

Cellules	Taille Forme	Contours cytoplasmiques et nucléaires	Couleur, aspect et quantité de cytoplasme	Taille et forme du noyau	Aspect de la chromatine	Nucléoles (présence, forme, taille, position)
Cellule mésothéliale	20 à 30 µm Ronde		- Basophile moyen à fort - Moyennement abondant	Rond à ovale	Fine	1 nucléole
Macrophage	20 à 30 µm Ronde	Contours cytoplasmiques flous et irrégulier	- Basophile pâle à grisâtre - Hétérogène - Peu à fort abondant	Très irrégulier (rond, ovale, réniforme)	Fine	Souvent nucléolé
Granulocyte neutrophile	12 à 15 µm Ronde	Contours nets	- Incolore à légèrement rosé - Moyennement abondant	Polylobé	Mottée	Absence
Lymphocyte	6 à 15 µm Ronde	Contours nets	- Basophile pâle - Très peu abondant	Rond (parfois ovale ou légèrement indenté)	- Très dense - Laquée	Absence
Granulocyte éosinophile	12 à 20 µm Ronde	Contours nets	- Clair avec granulations éosinophiles en forme de bâtonnets - Moyennement abondant	Polylobé	Mottée	Absence
Mastocyte	20 à 30 µm Ronde	Contours nets	- Granulations rouge violacé foncé - Moyennement abondant	- Rond - Masqué par les granulations cytoplasmiques	Masquée par les granulations	Masquée par les granulations

4.3.3 Etude synthétique des différents types d'épanchement

L'analyse biologique et cytologique de l'épanchement thoracique peut donc nous permettre de déterminer la nature et l'origine de celui-ci. Dans un contexte de morsure thoracique, on peut distinguer les épanchements post-traumatiques récents comme les exsudats aseptiques (rencontrés suite à une torsion de lobe pulmonaire par exemple), l'hémothorax ou encore le chylothorax, des épanchements thoraciques diagnostiqués en différé comme le pyothorax. Leurs caractéristiques sont rapportées dans le *Tableau IX*. (44) (85)

Tableau IX : Etude synthétique des épanchements que l'on peut rencontrer lors de traumatisme thoracique par morsure. (D'après (44))

	Aspect macroscopique	Concentration en protéines (g/L)	Cellularité (cellules/µL)	Type cellulaire	Particularités
EXSUDAT NON SEPTIQUE	Opaque, grisâtre, rougeâtre, marron, flammèches, épais	> 30 g/L	> 7000 cellules	❖ GNN ou GNE majoritaires ❖ Exceptionnellement macrophages	Non dégénérés
EXSUDAT SEPTIQUE	Parfois odeur nauséabonde	>30 g/L	> 7000 cellules	GNN	Dégénérés le plus souvent
HEMOTHORAX	Rouge sang	>30 g/L	Variable	Hématies, images d'érythrophagocytose, sidérophages, absence de plaquettes si hémorragie	Ht (épanchement) = Ht (sang) si récent
CHYLOTHORAX	Lait fraise	Variable	Variable	Petits lymphocytes puis GNN et macrophages spumeux	

4.4 Examens d'imagerie médicale

Les différentes techniques d'imagerie médicale à notre disposition en médecine vétérinaire sont principalement la radiographie et l'échographie. La thoracoscopie, le scanner ou encore l'imagerie par résonnance magnétique (IRM), sont encore peu accessibles à l'heure actuelle et demeurent des examens non pratiqués en première intention.

- Radiographie : La radiographie thoracique est la technique la plus accessible et la plus facile à mettre en œuvre en pratique courante. C'est un moyen simple et relativement sensible pour détecter certaines lésions osseuses et/ou tissulaires. Deux clichés radiographiques (face et profil) sont absolument nécessaires à l'interprétation des images obtenues. L'analyse des clichés doit se faire de façon méthodique : dans un premier temps on doit observer attentivement les structures extra-thoraciques comme les tissus mous environnants (tissu conjonctif, muscles…) et les structures osseuses et cartilagineuses (vertèbres, côtes et sternèbres) afin de détecter la présence éventuelle d'emphysème sous-cutané, de fractures de côtes, de disjonctions chondro-costales ou costo-vertébrales ou encore de hernie diaphragmatique. Ensuite, l'examen des poumons peut permettre de détecter la présence d'un éventuel pneumothorax, d'un épanchement pleural, d'une torsion de lobe pulmonaire ou encore d'une opacification anormale du parenchyme pulmonaire (en cas de contusion pulmonaire ou d'œdème pulmonaire par exemple). Enfin on s'intéresse au médiastin à commencer par le cœur et ses gros vaisseaux. Les principales catégories de lésions que l'on peut rencontrer lors de traumatisme thoracique ainsi que leurs signes radiographiques sont répertoriées dans le *Tableau X*. (86)

Cependant, la radiographie connait des limites. Par exemple un épanchement pleural très important peut opacifier l'ensemble du champ pulmonaire et masquer ainsi d'éventuelles lésions associées. Cette contrainte peut en partie être contournée grâce à la réalisation de thoracocentèses. D'autre part, cet examen est peu sensible pour détecter des lésions de petite taille et ne permet pas d'évaluer la nature histologique des lésions. Enfin, l'absence de lésion radiographique ne signifie pas qu'il y a absence de lésion organique (3).

Tableau X : signes radiographiques des principales catégories de lésions que l'on peut rencontrer lors de traumatisme thoracique chez le chien et le chat (d'après (86)).

LESION	SIGNES RADIOGRAPHIQUES NON SPECIFIQUES	SIGNES RADIOGRAPHIQUES SPECIFIQUES
EMPHYSEME SOUS CUTANE		- Présence de loges d'opacité aérique dans l'épaisseur de la paroi thoracique
FRACTURE DE COTE		- Discontinuité de la côte (espace radiotransparent) +/- déplacement
PNEUMOTHORAX	- Elévation dorsale de la silhouette cardiaque - Augmentation d'opacité du parenchyme pulmonaire (dû à une atélectasie)	- Espace transparent entre les poumons et la paroi thoracique ou le diaphragme - Absence de vascularisation pulmonaire périphérique
PNEUMOMEDIASTIN	- Meilleure visualisation des organes médiastinaux	- Plages d'opacité aérique dans le médiastin
EPANCHEMENT PLEURAL	- Augmentation diffuse de l'opacité thoracique - Disparition ou atténuation des silhouettes cardiaque (signe de la silhouette positive) et diaphragmatique - Elévation dorsale de la trachée	- Scissures interlobaires - Opacité de type tissulaire entre les poumons et les côtes - Arrondissement des angles costo et lombo diaphragmatiques
CONTUSIONS PULMONAIRES	- Opacification intersticielle ou alvéolaire du parenchyme pulmonaire - Distribution lobulaire, lobaire ou multiple non spécifiquement en région péri-hilaire - En regard du site traumatique le plus souvent	
HERNIE DIAPHRAGMATIQUE	- Epanchement pleural - Manque de visualisation du diaphragme - Déplacement du médiastin (cœur)	- Présence d'anses intestinales dans le thorax - Position anormale des organes abdominaux

- Echographie : L'échographie thoracique est encore peu utilisée en médecine vétérinaire chez les carnivores domestiques notamment en traumatologie, d'une part car la présence des côtes rend l'interprétation des images difficiles et d'autre part parce qu'elle doit être réalisée dans des conditions qui ne nécessitent pas de manipulations trop importantes susceptibles d'aggraver les troubles respiratoire de l'animal (appareil déplaçable au chevet de l'animal par exemple). Cependant, dans une étude réalisée sur 145 chiens traumatisés parue en 2008, un protocole d'échographie thoracique rapide (en anglais TFAST pour *Thoracic Focussed Assessment with Sonography for Trauma, Figure 9*) a été étudié afin

d'évaluer son intérêt dans le diagnostic de pneumothorax ou d'autres lésions thoraciques (87). Avec une sensibilité de 78,1%, une spécificité de 93,4%, une précision par rapport à la radiographie de 90% et une durée moyenne de réalisation de 3 minutes, le TFAST semble être une technique rapide et efficace pour détecter la présence d'un pneumothorax ou d'autres lésions thoraciques chez un animal traumatisé (épanchement thoracique ou péricardique, abcès pulmonaire…). Le principal inconvénient de cet examen est sa technicité notamment pour ce qui est de l'interprétation des images (la sensibilité est meilleure avec un imageur expérimenté) mais son intérêt majeur est de pouvoir aider à mettre en place rapidement et efficacement des manœuvres d'urgence vitales pour l'animal comme la ponction d'un liquide d'épanchement péricardique, la réalisation d'une thoracocentèse ou la réalisation d'une thoracotomie par exemple. Ainsi, l'échographie est un outil diagnostique qui peut intervenir plus rapidement dans la prise en charge de l'animal traumatisé par rapport à la radiographie, à condition d'être équipé d'un appareil portatif et d'avoir une expérience suffisante pour permettre une bonne interprétation des images.

Enfin, en dehors du cadre du TFAST, l'échographie est utile au diagnostic d'épanchement péricardique lorsqu'une tamponnade est suspectée. Elle peut être nécessaire pour explorer un éventuel souffle cardiaque (échocardiographie) dans le cas où l'animal serait susceptible de subir une intervention chirurgicale requérant un protocole anesthésique adapté. Enfin, elle peut être très utile à la réalisation de gestes techniques comme l'aspiration à l'aiguille fine d'un éventuel abcès pulmonaire, d'un liquide d'épanchement thoracique ou péricardique (péricardiocentèse). (88) (89) (90) (40)

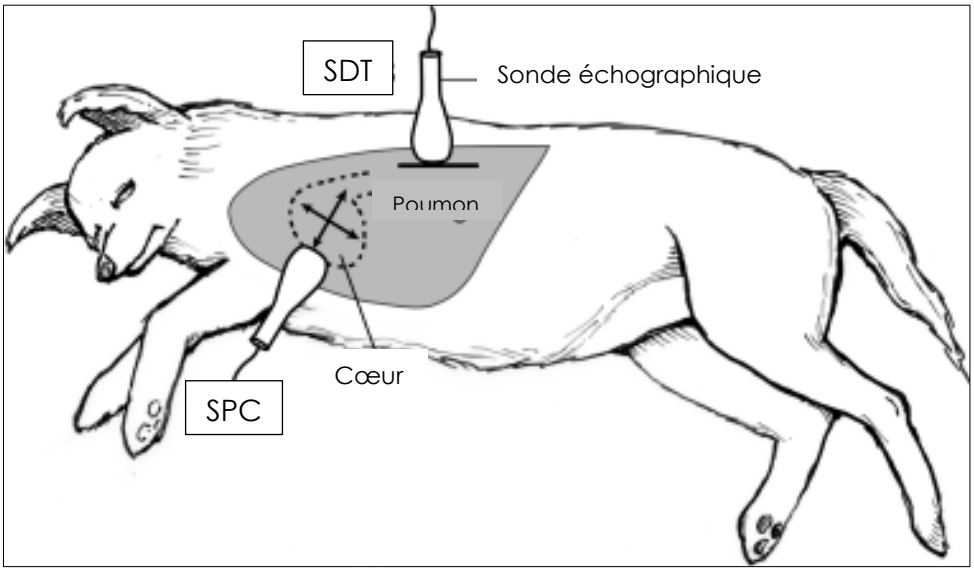

Figure 9 : principe de la technique de TFAST (d'après (87))

	signification	localisation	coupe	affection recherchée
SDT	**Site Drain Thoracique.**	**Du 7ème au 9ème EIC en région dorso latérale.**	**Longitudinale (trait plein épais).**	**Pneumothorax.**
SPC	**Site Péricarde.**	**5ème et 6ème EIC en région ventro latérale.**	**Transversale et longitudinale (flèches).**	**Epanchement pleural ou péricardique.**

L'animal peut être placé en décubitus latéral pour réaliser les vues SPC ipsilatérale et controlatérale et la vue SDT ipsilatérale puis en décubitus sternal pour réaliser la vue SDT controlatérale. En cas de détresse respiratoire, on préfèrera laisser l'animal en décubitus sternal.

- L'endoscopie : L'intérêt de l'endoscopie lors de traumatisme thoracique par morsure se limite à l'exploration des voies respiratoires pour rechercher d'éventuelles lésions au niveau du larynx, de la trachée voire des bronches. Elle permet une visualisation directe des tissus mais nécessite une anesthésie générale et le retrait temporaire d'une éventuelle sonde endotrachéale. Dans le cadre d'un traumatisme thoracique, en cas d'hémoptysie ou d'atteinte suspectée (grâce à d'autre techniques d'imagerie) des voies respiratoires, l'endoscopie peut donc présenter un intérêt en préopératoire d'une chirurgie pour confirmer une rupture trachéale intra ou extra thoracique ou encore une torsion de lobe pulmonaire. (91)
- La thoracoscopie : En médecine vétérinaire, hormis l'endoscopie digestive et l'endoscopie respiratoire qui commencent à être de plus en plus utilisées comme procédé diagnostique, les techniques d'investigations chirurgicales vidéo-assistées sont encore peu employées à l'heure actuelle. Par comparaison, en médecine humaine, la thoracoscopie est devenue en une trentaine d'années un outil diagnostique et thérapeutique fréquemment employé car moins invasif que la thoracotomie, et permettant également dans certains cas comme le

traitement de l'hémothorax ou du pneumothorax persistant post-traumatique, de réduire la durée et le coût de l'hospitalisation (92). D'autre part, en traumatologie, on considère aujourd'hui la chirurgie thoracique vidéo-assistée comme une méthode efficace et sûre pour diagnostiquer et traiter chirurgicalement des patients stables atteints de traumatisme thoracique perforant (93). On comprend alors l'intérêt de développer de telles méthodes en médecine vétérinaire bien que le coût et la technicité du matériel représentent encore aujourd'hui un frein à leur développement. (94)

- Tomodensitométrie ou scanner : Le scanner est une technique d'imagerie médicale en plein développement en médecine vétérinaire. Plus accessible que l'IRM tant au niveau de l'interprétation que du coût, il est aujourd'hui un très bon outil diagnostique, en complément de la radiographie, permettant une meilleure identification ainsi qu'une meilleure délimitation des lésions (95). Son intérêt est néanmoins limité, en cas de morsure en région thoracique, à quelques cas très particuliers et très rarement rencontrés dans ce contexte traumatique comme un chylothorax idiopathique, un pyothorax associé à la présence d'un corps étranger ou d'un abcès (responsable d'une non réponse au traitement classique), ou encore un pneumothorax sous tension avec rupture d'une pneumatocèle (95). La radiographie reste ainsi l'examen d'imagerie de choix en première intention, et ce n'est qu'en cas de complications ou de récidives après traitement chirurgical ou médical que l'examen tomodensitométrique peut s'avérer intéressant.
- Imagerie par Résonnance Magnétique (IRM) : En médecine vétérinaire, l'examen IRM ne présente que peu d'intérêt par rapport au scanner dans le diagnostic d'affections thoraciques traumatiques dans la mesure où c'est un examen très coûteux, peu accessible et nécessitant une anesthésie générale. D'autre part, les machines actuellement disponibles ne permettent pas d'explorer la cavité thoracique pour des raisons de taille et de mouvement.

4.5 Analyses bactériologiques

Toute plaie de morsure doit être considérée comme contaminée et idéalement faire l'objet d'une analyse bactériologique et d'un antibiogramme dans le but d'adapter le traitement antibiotique si celui qui a été instauré en première intention s'avère inefficace (*paragraphe 2.2, première partie*).

Un ou plusieurs écouvillonnages doivent être réalisés, si possible avant toute manipulation de l'animal, et avant d'instaurer une éventuelle antibiothérapie. Le site de prélèvement à privilégier est le centre de la plaie en évitant tout contact avec les bords afin de ne pas contaminer le prélèvement par les bactéries appartenant à la flore normale de l'animal mordu.

En cas d'épanchement thoracique, une analyse bactériologique ainsi qu'un antibiogramme peuvent être réalisés sur le liquide d'épanchement si des éléments bactériens sont visibles à la cytologie ou en cas de forte suspicion d'infection concomitante (pyothorax). Le liquide doit être prélevé stérilement par thoracocentèse ou par l'intermédiaire d'un drain thoracique et recueilli dans un récipient adapté.

Quelle que soit la nature du prélèvement, une culture et une identification bactérienne en milieu aérobie et anaérobie doit être demandée auprès d'un laboratoire spécialisé étant donnée la diversité des germes retrouvés lors de plaie de morsure ou de pyothorax (*paragraphe 2.2, première partie*). Les résultats devront être interprétés avec soin et peuvent être décevants si des contaminations ont eu lieu lors du prélèvement. En cas d'absence de cicatrisation des plaies après 2 ou 3 jours ou de dégradation de l'état général du patient, de nouveaux prélèvements et un changement d'antibiotique peuvent s'avérer nécessaires à l'identification et à l'éradication de la bactérie responsable d'une éventuelle infection (96).

4.6 Electrocardiogramme

L'électrocardiogramme (ECG) est indiqué pour détecter d'éventuels troubles du rythme cardiaque. Ces derniers, potentiellement fatals pour l'animal, résultent la plupart du temps d'un traumatisme contondant du myocarde et peuvent passer inaperçues jusqu'à 48 voire 72 heures après le traumatisme. Un ECG initialement normal ne signifie donc pas qu'il y a absence de contusions myocardiques et cet examen devrait être renouvelé toutes les 3 à 12 heures et ce jusqu'à 3 jours après la survenue d'un traumatisme (une alternative possible étant l'utilisation d'un Holter cardiaque). Les arythmies cardiaques ne mettant pas en danger la vie de l'animal, c'est-à-dire celles permettant d'assurer une pression systolique acceptable à chaque battement cardiaque ou celles qui sont discontinues et en alternance avec des contractions normales, ne devraient pas être traitées autrement que par une supplémentation en oxygène (*paragraphe 3.2.1.3, première partie*). En revanche, toute tachycardie ventriculaire, toutes extrasystoles ventriculaires multifocales ou toute autre arythmie cardiaque menaçant la survie de l'animal devrait être traitée à l'aide de molécules anti-arythmiques comme la lidocaïne par exemple (2 mg/kg par voie IV sous forme de bolus). (49) (39)

5 Traitement

5.1 Traitement médical

5.1.1 Prise en charge du risque infectieux

Bien que l'antibioprophylaxie soit encore très controversée à l'heure actuelle du fait de la possibilité de favoriser des résistances bactériennes, celle-ci est toujours très largement utilisée par les vétérinaires en cas de plaie par morsure entre carnivores domestiques. En médecine humaine, la plupart des auteurs recommandent à l'heure actuelle l'emploi systématique des antibiotiques dans le seul cadre des plaies par morsure de chien associées à un risque d'infection majeure (10) (97) (8). On parle alors d'antibiothérapie probabiliste. La plupart des auteurs en médecine vétérinaire vont dans le même sens aujourd'hui (98) (1). Néanmoins le sujet fait toujours débat et beaucoup de vétérinaires continuent à administrer des antibiotiques dans le but de prévenir l'apparition d'une infection. En cas de morsure, cela pourrait se justifier lorsqu'il s'agit d'une plaie ponctiforme profonde dans la mesure où le risque d'enfermer des germes sous la peau est très important si la plaie n'est pas parée chirurgicalement (1).

Afin de choisir l'antibiotique le mieux adapté, il est conseillé de réaliser une culture et une identification bactérienne ainsi qu'un antibiogramme pour toute plaie considérée comme infectée d'après les critères énoncés au *paragraphe 2.2., première partie.* En revanche, pour des plaies non infectées, la culture bactérienne semble d'un intérêt limité à déterminer l'agent infectieux responsable et à choisir l'antibiotique le plus adapté (1). L'ampicilline, l'amoxicilline, la céphalexine ou encore les sulfamides potentialisés peuvent être utilisés dans le cadre d'une antibiothérapie probabiliste lors d'infection modérée. Néanmoins, les sulfamides ont une activité bactériostatique, peuvent favoriser l'apparition de résistances, sont moins actifs lors de processus purulent et entrent en compétition avec les sites de transport plasmatique des pénicillines. Pour toutes ces raisons, leur utilisation est moins intéressante en première intention que l'ampicilline ou l'amoxicilline. Compte tenu de la diversité des bactéries potentiellement inoculées en cas de morsure (*paragraphe 2.2, première partie*), en cas de plaie sévèrement infectée présentant un risque majeur d'extension de l'infection, une couverture antibiotique à large spectre est conseillée en attendant les résultats de l'analyse bactériologique : amoxicilline-acide clavulanique ou céphalosporines de première génération comme la céphalexine voire de troisième génération comme la céfovécine (CONVENIA®), seule molécule appartenant à cette classe d'antibiotique possédant une AMM chez les carnivores domestiques en France (14) (18). L'utilisation de la plupart des fluoroquinolones (enrofloxacine, marbofloxacine…) et des aminosides, comme la gentamicine, n'est pas

recommandée en l'absence de résultats de culture, dans la mesure où ces molécules sont inactives sur les bactéries anaérobies. L'amoxicilline-acide clavulanique et le métronidazole sont considérés comme des antibiotiques de choix pour le traitement des infections à bactéries anaérobies (99). Un résumé des antibiotiques utilisables en médecine vétérinaire lors de traumatisme peut donc être dressé sous la forme d'un tableau (*Tableau XI*).

Tableau XI : Antibiotiques fréquemment employés en médecine vétérinaire par voie systémique lors de traumatisme (modifié d'après (98)).

	Posologie	Avantages	Inconvénients	Commentaires
Amoxicilline – Acide Clavulanique	12,5 mg/kg BID	Spectre large Peu coûteux Voie IV possible	Résistances possibles avec *Pseudomonas spp.*	Possibles troubles gastro-intestinaux
Céphalosporines de première génération	15 à 25 mg/kg BID ou TID	Spectre large Peu coûteux Voie IV possible	Résistances possibles avec *Pseudomonas spp.*	
Céphalosporines de troisième génération	Cefovecine (CONVENIA®) : 8 mg/kg en une seule injection	Spectre large Durée d'action de 14 jours	Pas en première intention Voie SC uniquement	Inactif contre les bactéries anaérobies
Sulfamides potentialisés	Variable selon la molécule	Spectre large Peu coûteux Voie IV possible	Faible pénétration dans les abcès et les tissus nécrosés	Résistances fréquentes
Fluoroquinolones	5 à 11 mg/kg SID à BID	Spectre large	Résistances possibles avec les anaérobies Coûteux	Risque de lésions cartilagineuses chez les jeunes animaux
Aminosides	Variable	Très actifs contre les bactéries Gram négatives	Toxicité rénale	Ne pas employer à long terme

Lorsqu'une intervention chirurgicale est nécessaire, qu'il s'agisse d'un simple parage de plaie ou d'une thoracotomie exploratrice, une antibioprophylaxie avec des doses « flash » est recommandée (100). Les considérations pour la sélection et l'administration d'antibiotiques à visée prophylactique dans ce cadre sont résumées à l'aide de la *Figure 10*.

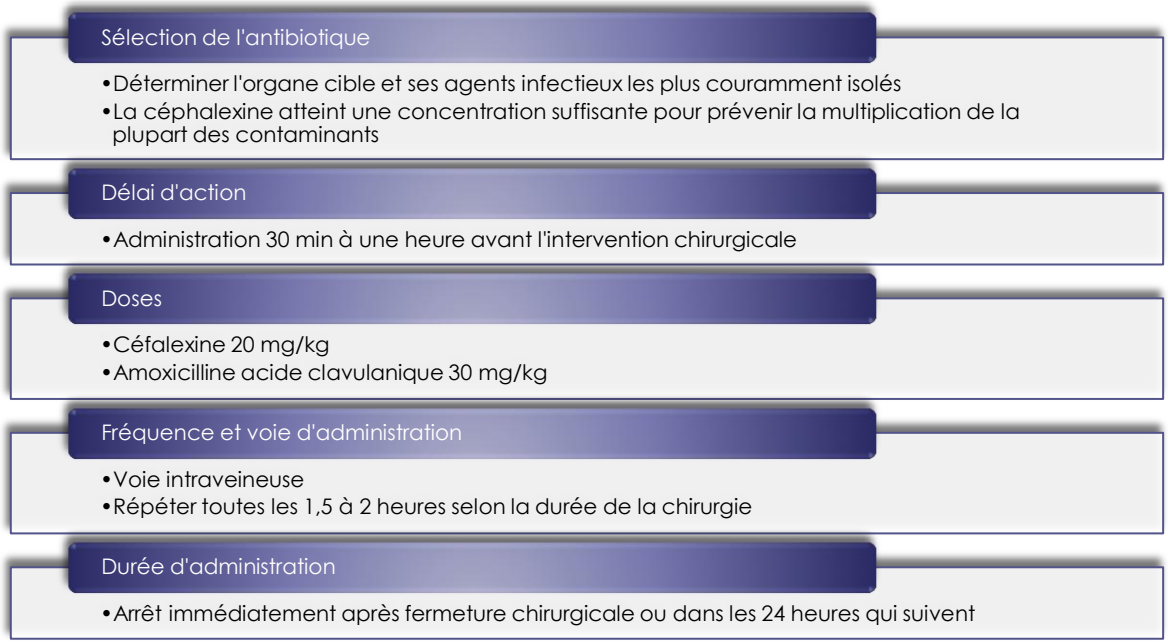

Figure 10 : considérations pour la sélection et l'administration d'antibiotiques à visée prophylactique lors de chirurgie (d'après (100))

5.1.2 Traitement médical de certaines affections spécifiques

- Pneumothorax : la première étape du traitement médical du pneumothorax est l'oxygénothérapie surtout lorsque ce dernier est associé à des contusions ou des hémorragies pulmonaires. Le traitement repose ensuite sur la réalisation d'une ou plusieurs thoracocentèses dans le seul but de restaurer la fonction respiratoire. En cas de réapparition rapide du pneumothorax, la pose d'un drain thoracique avec aspiration intermittente ou continue doit être envisagée, d'autant plus chez un animal ayant un traumatisme pénétrant de la paroi thoracique, en attente d'une chirurgie. Il est conseillé de mettre en place le drain si plus de 3 à 4 thoracocentèses sont nécessaires en moins de 24 heures. L'aspiration du pneumothorax doit être réalisée aussi longtemps que nécessaire pour résoudre la dyspnée le temps que d'éventuelles lésions pulmonaires cicatrisent (habituellement en 3 à 5 jours). (68) (32)

- Pyothorax : le traitement du pyothorax est avant tout médical bien que la chirurgie puisse s'avérer nécessaire dans certaines circonstances particulières (*paragraphe 5.2.3.3.2, première partie*). Après stabilisation des conditions hémodynamiques de l'animal et mise en place des mesures de soutien de la fonction respiratoire (oxygénothérapie, ventilation si nécessaire), le traitement d'un pyothorax passe par le drainage associé à des lavages de la cavité pleurale et par l'antibiothérapie. L'utilisation de fibrinolytiques reste controversée (72). Certaines études ont démontré l'efficacité de thoracocentèses répétées associées à une thérapie antimicrobienne mais d'autres ont révélé des taux de mortalité de 50 à 80%

avec cette technique. Le drain thoracique (*paragraphe 3.2.4.1, première partie*) est aujourd'hui recommandé dans cette indication par la plupart des auteurs. Cette technique est simple, peu coûteuse, permet un meilleur drainage et est bien tolérée par les animaux sans risque majeur de complication (72) (19) (101). L'antibiothérapie se fait préférentiellement par voie IV. Dans un premier temps elle est probabiliste après visualisation de coques ou de bacilles à l'examen cytologique du liquide d'épanchement. Elle est ensuite ajustée en fonction des résultats de la culture bactérienne et de l'antibiogramme. Les principes d'antibiothérapie sont abordés précédemment dans le *paragraphe 5.1.1, première partie,* et s'appliquent de la même façon lors de pyothorax. Ils ne seront par conséquent pas redéveloppés ici. Par ailleurs, l'administration d'antibiotiques directement par voie intrapleurale n'est pas recommandée à l'heure actuelle. En effet, les concentrations tissulaires obtenues par cette voie sont comparables à celle de la voie IV et aucun bénéfice concernant la mortalité ou la durée pendant laquelle le drain reste en place n'a pu être mis en évidence par le biais de cette méthode (72).

- Chylothorax : le chylothorax traumatique est extrêmement rare chez les carnivores domestiques. Dans un premier temps, celui-ci peut être traité par thoracocentèses ou par la pose d'un drain thoracique dans le but de favoriser la respiration en attendant une résolution spontanée. Dans le cas où cette prise en charge médicale s'avère inefficace pour traiter la dyspnée de l'animal ou peu pratique (plus d'une thoracocentèse par semaine), le traitement chirurgical est envisagé et sera abordé par la suite. (71)

- Contusions pulmonaires : lorsque les contusions pulmonaires ont des conséquences cliniques notamment respiratoires, une oxygénothérapie doit être mise en place à l'aide de la méthode la mieux adaptée pour l'animal (*paragraphe 3.2.1.3, première partie*). En général, aucun traitement spécifique n'est nécessaire. Une antibiothérapie peut être s'avérer intéressante en cas de traumatisme pénétrant de la paroi thoracique mais pas en cas de contusions pulmonaires seules (102). L'usage des corticostéroïdes n'est pas non plus recommandé sauf lors d'obstruction des voies respiratoires supérieures ou de bronchospasmes (103). La fluidothérapie doit être strictement adaptée aux conditions hémodynamiques de l'animal en évitant toute surcharge qui pourrait engendrer un œdème pulmonaire et aggraver les signes cliniques liés à la présence de contusions pulmonaires. (104)

5.1.3 Gestion de la douleur

Outre les mesures décrites précédemment au *paragraphe 3.2.3, première partie*, aisément mises en place en urgence, la gestion des douleurs sévères ou prolongées peut faire appel à d'autres molécules administrées en perfusion, comme la kétamine ou la lidocaïne (protocole Morphine-Lidocaïne-Kétamine (MLK) par exemple chez le chien : morphine 3,3 µg/kg/min ; lidocaïne 50 µg/kg/min ; kétamine 10 µg/kg/min) ou à d'autres voies d'administration comme la voie transdermique avec le fentanyl (2 à 4 µg/kg/h) (105). En cas de volet costal, la gestion de la douleur est un élément fondamental au traitement initial de cette affection et peut faire appel à la réalisation de blocs paravertébraux que nous aborderons dans le paragraphe suivant (106).

5.2 Traitement chirurgical

5.2.1 Particularités liées à l'anesthésie

Les animaux victimes de morsure au thorax doivent toujours être considérés comme des patients à risque. Ce risque doit être évalué en fonction du statut clinique de l'animal et de la présence ou non de signes d'insuffisance respiratoire, comme de la dyspnée ou de la discordance, et de signes d'insuffisance cardiaque comme des arythmies par exemple. Ainsi on peut adapter le protocole anesthésique en fonction de ce risque (*Tableau XII*). (22)

Tableau XII : Suggestion de protocoles anesthésiques en fonction de l'état de l'animal (d'après (22))

	Patient stable	Patient instable dyspnéique mais non arythmique	Patient instable dyspnéique et arythmique
PREMEDICATION	Morphine 0,2 mg/kg + Acépromazine 0,05 mg/kg	Diazépam 0,2 mg/kg IV	Morphine 0,2 mg/kg + Diazépam 0,2 mg/kg IV
INDUCTION	Thiopental 10 mg/kg		Etomidate 1 à 3 mg/ kg
	Propofol 4 à 6 mg/kg		Isoflurane au masque
	Diazépam 0,2 mg/kg IV + kétamine 5,5 mg/kg		
MAINTENANCE	Isoflurane ou fluothane	Isoflurane	

On peut noter également l'intérêt des curares en chirurgie thoracique dans la mesure où ils permettent de diminuer les fasciculations lors de l'ouverture des plans musculaires à l'aide d'un bistouri électrique. On peut utiliser la célocurine dont l'action est de courte durée (environ 15 minutes) ou le pavulon d'action plus longue (environ 45 minutes).

En chirurgie thoracique, on cherche à obtenir une anesthésie générale profonde et continue. Avant toute chose, on veille à pré-oxygéner l'animal au masque avant de réaliser l'intubation trachéale afin de favoriser l'oxygénation du myocarde. Ensuite, l'animal doit être ventilé de façon manuelle ou mécanique (*Figure 11*) dès l'ouverture du thorax en prenant soin de ne pas

exercer une pression trop importante sur les alvéoles pulmonaires. On veille ainsi à ne pas dépasser une pression de 15 millimètres de mercure (soit environ 20 millimètre d'eau). A noter qu'au-delà de 45 mm de mercure il y a rupture des alvéoles pulmonaires et création d'un pneumothorax sous tension potentiellement fatale pour l'animal. Avant la fermeture du thorax il faut vérifier que l'expansion pulmonaire est correcte et restaurer le vide pleural. (22)

Figure 11 : exemple de respirateur (crédit photo : Pr Eric Viguier – Anatomie chirurgie (ACSAI) de l'ENVL)

Toute intervention chirurgicale avec ouverture de la paroi thoracique est en général très douloureuse pour l'animal et l'on se doit de mettre en place une bonne analgésie, soit à l'aide de morphomimétiques comme la buprénorphine à la dose de 5 à 15 mg/kg, soit à l'aide de morphine à 0,1 mg/kg. (107)

Cette analgésie par voie générale peut être complétée par une anesthésie locorégionale. Chez le chien on peut réaliser des blocs paravertébraux à l'aide de bupivacaïne à 1 mg/kg ou de lidocaïne à 2 mg/kg ou d'un mélange des deux molécules à la dose de 1 mg/kg chacune. La technique consiste à anesthésier les nerfs intercostaux de l'espace concerné par l'ouverture, mais également de 2 espaces en avant et de 1 à 2 espaces en arrière de celui-ci. En raison de la proximité des structures artério-veineuses et de la résorption rapide des anesthésiques locaux, on veillera à ne pas les injecter par voie intravasculaire en réalisant un test d'aspiration préalable au niveau de chaque espace. On peut également asperger la plèvre à l'aide de bupivacaïne à 1 mg/kg soit directement avant fermeture de la paroi thoracique soit par l'intermédiaire d'un drain thoracique. Cependant, cette technique peut s'avérer inconfortable

pour l'animal à cause du caractère irritant de la bupivacaïne mais l'injection préalable d'un petit volume de lidocaïne diluée à 0,5% permet en général de palier ce type de problème. (108) Chez le chat on peut appliquer les mêmes techniques avec des doses plus faibles à adapter en fonction de la réponse thérapeutique. (22)

5.2.2 Exploration et soins de plaie

Un grand nombre d'études a déjà montré l'intérêt de l'exploration chirurgicale des plaies par morsure chez les carnivores domestiques, d'autant plus lorsque la morsure est localisée en regard de cavités comme l'abdomen ou le thorax (109) (7) (6) (5) (3) (110). On distingue classiquement les plaies récentes de moins de 12h dites contaminées, des plaies anciennes de plus de 12 heures dites infectées. L'étape préalable au traitement des plaies est la tonte. Celle-ci doit être réalisée minutieusement de façon à ne pas mettre de poils à l'intérieur de la plaie. On peut utiliser une tondeuse ou des ciseaux enduits de vaseline de telle sorte que les poils restent accrochés à l'instrument utilisé. On peut également protéger l'intérieur de la plaie à l'aide de compresse ou de gel. Ensuite, on réalise un lavage soigné à l'aide de savons et de solutions antiseptiques diluées. Les solutions antiseptiques doivent être employées à très faible concentration afin d'éviter tout risque de cytotoxicité. On peut utiliser la polyvidone iodée diluée à 1% ou encore la chlorhexidine diluée à 0,5‰. Le sérum physiologique stérile est également très efficace dans la mesure où il combine l'action mécanique du fluide et l'action antiseptique du sel à condition d'être utilisé en grande quantité ce qui rend la méthode assez coûteuse. Dans le cas de plaies très étendues et fortement souillées, on peut également rincer abondamment à l'eau du robinet afin d'éliminer tous les éléments (sable, gravier, poils, poussières…) qui auraient pu contaminer la plaie. (98) (13)

Par la suite, on effectue une préparation chirurgicale autour de la plaie de façon aseptique. Trois lavages successifs minimum, à l'aide de savon antiseptique (polyvidone iodée ou chlorhexidine) entrecoupés de rinçages à l'alcool ou à l'aide de sérum physiologique stérile et terminé par l'application d'une solution antiseptique à l'aide d'un spray permettent d'obtenir une bonne préparation chirurgicale de la zone. (98) (13)

L'étape suivante correspond au parage chirurgical de la plaie. Celui-ci a pour but d'éliminer tous les tissus morts, les caillots sanguins et autres débris cellulaires. Pour cela on peut être amené à utiliser une curette, des ciseaux à disséquer ou encore un bistouri. Pour les plaies contaminées (moins de 12h), le but est de parer jusqu'en tissus sains c'est-à-dire jusqu'à obtenir des saignements. En revanche pour des plaies infectées (plus de 12h), on s'attache à ne pas aller jusqu'en tissu sain afin de ne pas favoriser la contamination sanguine par des bactéries et favoriser l'extension de l'infection. La plus grosse difficulté en cas de morsure est

d'évaluer les tissus contus. En effet, certaines zones qui ne sont plus perfusées peuvent nécroser alors que d'autres seront perfusées à nouveau après un certain délai. Le parage des tissus contus peut ainsi amener à une résection tissulaire par excès. En parallèle, des irrigations sous pression à l'aide de sérum physiologique stérile ou de solution antiseptique permettent d'éliminer tous les tissus ainsi parés. (98) (13)

A ce stade, un bilan lésionnel doit être envisagé. Dans le cadre de morsure thoracique on s'attache en particulier à rechercher une éventuelle brèche dans la paroi thoracique, une fracture de côte, un volet costal…

En l'absence de telles lésions de la paroi thoracique et lorsqu'une thoracotomie n'est pas envisagée, il faut ensuite décider du type de cicatrisation à mettre en place. Afin d'aider à la décision, la prise en charge a été résumée sous forme d'organigramme décisionnel (*Figure 12*).

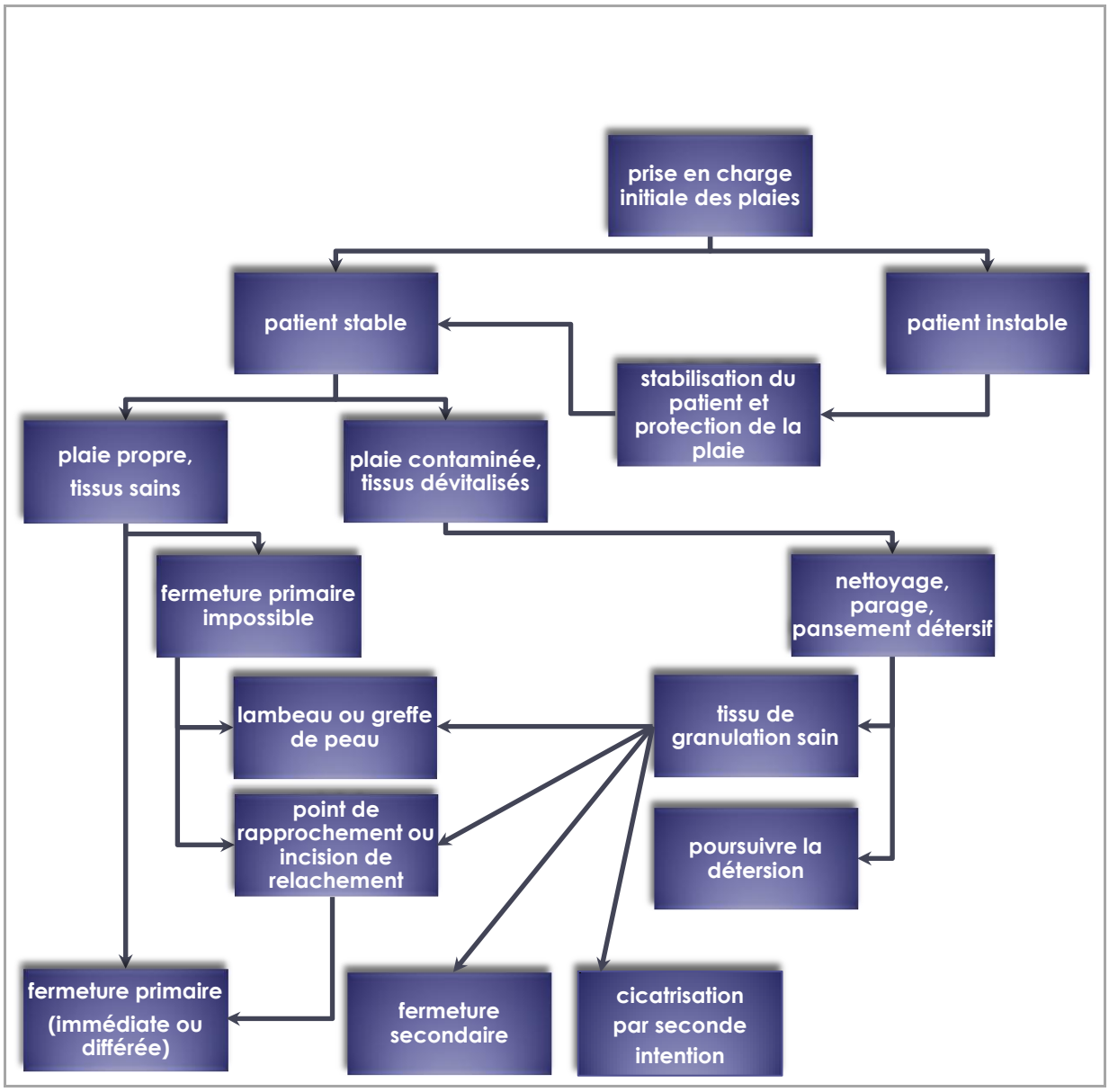

Figure 12 : organigramme décisionnel de prise en charge des plaies (d'après (98))

5.2.3 Traitement des lésions intra thoraciques

Dans ce paragraphe, nous allons nous intéresser au traitement chirurgical des principales lésions des organes contenus dans la cavité thoracique que l'on peut rencontrer suite à une morsure. Afin d'explorer ces organes, il faut en premier lieu déterminer la meilleure voie d'abord pour aller explorer et traiter ces lésions.

5.2.3.1 Voies d'abord

Différentes voies d'abord du thorax ont été décrites mais nous ne nous intéresserons ici qu'à la thoracotomie latérale (intercostale ou avec costotomie), à la sternotomie médiane ainsi qu'aux nouvelles techniques vidéo-assistées que sont les techniques thoracoscopiques. Le choix de la technique est fonction de la localisation des lésions, du type de lésion ainsi que de l'expérience du chirurgien.

5.2.3.1.1 Thoracotomie latérale (intercostale ou avec costotomie)

La thoracotomie latérale peut se faire du 3ème au 10ème espace intercostal, à gauche comme à droite. Le choix du lieu de l'incision dépend de plusieurs critères. Dans le cas d'une plaie pénétrante unique, l'incision se fera au niveau de l'espace intercostal situé en regard de cette plaie. Dans le cas de plaies pénétrantes multiples on choisira l'espace intercostal situé en regard de la plaie la plus importante. Lorsqu'aucune plaie perforante ne peut être mise en évidence ni à l'examen visuel ni à la palpation, on effectuera l'incision permettant le meilleur abord possible des structures thoraciques qui présentent des lésions visibles ou suspectées à la suite des différents examens complémentaires réalisés au préalable (*Tableau XIII*). De façon générale, les espaces intercostaux les plus fréquemment incisés lors de thoracotomie latérale sont le 4ème et le 5ème espace intercostal et lorsqu'un doute subsiste il est conseillé de réaliser l'abord au niveau de l'espace intercostal le plus caudal. (22)

Tableau XIII : Espaces intercostaux recommandés lors de thoracotomie latérale en fonction de l'organe à explorer d'après (107).

STRUCTURE THORACIQUE A EXPLORER	COTES ET ESPACES INTERCOSTAUX RECOMMANDES	
	GAUCHE	DROITE
Cœur et péricarde	4 – 5	4 – 5
▪ **Canal artériel**	4 – (5)	
▪ **Valvule pulmonaire**	4	
Poumons	4 à 6	4 à 6
▪ **Lobe crânial**	(4) – 5	(4) – 5
▪ **Lobe intermédiaire**		5
▪ **Lobe caudal**	5 – (6)	5 – (6)
Œsophage		
▪ **Partie crâniale**		3 – 4
▪ **Partie caudale**	7 à 10	7 à 10
Veine cave caudale	(6 – 7)	7 à 10
Diaphragme	7 à 10	7 à 10
Canal thoracique		
▪ **Chien**	(8 à 10)	8 à 10
▪ **Chat**	8 à 10	(8 à 10)

L'animal est placé en décubitus latéral du côté opposé à celui du lieu de l'incision choisi. Lors de la préparation chirurgicale, un objet faisant office de cale (poche de perfusion par exemple) peut être placé entre la table et l'animal au niveau de l'espace intercostal controlatéral afin de favoriser l'ouverture de la plaie de thoracotomie. (22)

L'incision de la peau et du muscle peaucier est pratiquée verticalement le long de l'espace intercostal choisi en partant à hauteur des articulations costo-vertébrales jusqu'à hauteur des jonctions chondro-costales des deux côtes adjacentes. Une dissection mousse du tissu conjonctif sous-cutané permet de découvrir le muscle grand dorsal qui pourra être récliné ou incisé. Lorsqu'on se situe crânialement à la 5ème côte, on découvre alors le muscle dentelé

ventral du thorax et le muscle scalène tandis que caudalement à la 5ème côte c'est le muscle oblique externe qui devra être incisé ou récliné. (22)

On distingue alors les muscles intercostaux de l'espace intercostal choisi. Ceux-ci sont incisés en prenant soin d'épargner dans un premier temps la plèvre sous-jacente. L'incision est réalisée le plus près possible de la côte caudale afin d'éviter le trajet des faisceaux vasculo-nerveux qui longent le bord caudal de chaque côte. La plèvre est alors ponctionnée, créant ainsi un pneumothorax à l'origine de l'affaissement des poumons, puis incisée après avoir pris soin de prévenir l'anesthésiste afin qu'il puisse mettre en place une ventilation assistée manuelle ou mécanique. Ensuite, des écarteurs autostatiques sont positionnés de façon à obtenir une fenêtre suffisante pour une exploration ou une éventuelle intervention sur les organes intrathoraciques. (22)

La fermeture de la plaie de thoracotomie est réalisée à l'aide de 4 à 8 points péri costaux (fil résorbable monofilament ou non résorbable d'un diamètre suffisant) pré placés puis serrés un par un. L'aide d'un assistant peut être utile pour rapprocher les côtes et assurer un serrage efficace des points. Enfin, on suture les muscles dentelé ventral et scalène ou l'oblique externe puis le muscle grand dorsal à l'aide de fil résorbable avant de refermer le tissu conjonctif sous cutané et la peau. Lors de la pose du dernier point musculaire, le vide pleural est partiellement rétabli à l'aide d'une expansion pulmonaire provoquée et maintenue par l'anesthésiste. Le vide pleural est ensuite complété à l'aide d'une thoracocentèse ou d'un drain thoracique disposé préalablement. (22)

La thoracotomie latérale est généralement associée à un faible taux de complications bien que celui-ci dépende surtout de la pathologie sous-jacente. Dans une étude menée en 2007 sur 60 chiens et 13 chats ayant subi une thoracotomie latérale, 62% des chats et 91% des chiens ont survécu à l'intervention chirurgicale. Le taux de survie était significativement plus faible chez le chat que chez le chien, chez les animaux âgés et lorsque l'indication chirurgicale était associée à un processus néoplasique. Cependant, le taux de complication reste faible, et similaire à toute autre chirurgie. (70)

5.2.3.1.2 Sternotomie médiane

Cette technique permet un abord des deux hémi thorax pour une exploration plus large. Elle est donc indiquée lors d'affection diffuse, de lésions des plèvres ou encore de pneumatocèles pulmonaires. L'animal est placé en décubitus dorsal avec les membres tirés vers l'avant. On pratique une incision cutanée sur la ligne médiane juste au-dessus du sternum puis on dissèque les muscles pectoraux pour exposer les sternèbres. Celles-ci sont alors sectionnées

dans le plan médian à l'aide d'une scie oscillante, de ciseaux ou d'un ostéotome en prenant soin de préserver les organes sous-jacents. La pose éventuelle d'un drain thoracique doit précéder la fermeture de la plaie de sternotomie et on fait ressortir ce dernier entre les côtes ou à travers le diaphragme puis la paroi abdominale. La fermeture est assurée par des points placés autour des sternèbres avec du fil métallique pour des animaux de plus de 15 kg ou du fil irrésorbable de gros diamètre. Enfin, les muscles pectoraux, le tissu sous-cutané et la peau sont suturés plan par plan de façon ordinaire. (22)

5.2.3.1.3 Techniques thoracoscopiques

En médecine humaine, la thoracoscopie est déjà une technique ancienne introduite au début du XXème siècle par un interniste suédois et dont l'indication principale devint rapidement le traitement de la tuberculose. Aujourd'hui la thoracoscopie présente de nombreuses applications diagnostiques et thérapeutiques en médecine humaine mais cette technique en est à ses débuts en médecine vétérinaire (111).

La thoracoscopie est un acte mini-invasif permettant un examen complet de la cavité thoracique. Son intérêt est diagnostique mais aussi thérapeutique puisqu'il est possible de réaliser des lobectomies pulmonaires (112) (113), de diagnostiquer et traiter un pneumothorax sous tension dû à une rupture de pneumatocèle pulmonaire (114), de traiter un chylothorax, de pratiquer une péricardectomie (94) ou encore de réparer une hernie diaphragmatique (115). La thoracoscopie présente l'avantage d'être moins douloureuse que les techniques décrites précédemment et de diminuer la durée d'hospitalisation. Malgré cela, elle reste difficilement réalisable en pratique courante du fait d'une courbe d'apprentissage assez longue et du coût élevé du matériel.

Deux abords sont couramment décrits en médecine vétérinaire. Le premier est l'abord para-xiphoïdien pour lequel l'optique est placée à l'appendice xiphoïde tandis que les instruments sont insérés entre les 6ème et 8ème espaces intercostaux à droite et/ou à gauche. Le second est un abord latéral qui ne permet d'explorer qu'un hémi thorax et pour lequel l'optique est insérée au niveau du 6ème espace intercostal tandis que les instruments sont insérés crânialement au 4ème espace intercostal et caudalement au 8ème espace intercostal (94).

Dans deux études menées en 2004 et en 2006, il a été montré que la thoracostomie nécessaire à la thoracoscopie ainsi que la réalisation d'une pression positive en fin d'expiration n'altéraient en rien les conditions hémodynamiques de l'animal ou l'apport d'oxygène aux tissus chez le chien normal (116) (117). La thoracoscopie est donc une technique sûre vis-à-

vis de l'anesthésie du patient mais nécessite tout de même un monitoring attentif pour prévenir le risque d'hypoventilation.

5.2.3.2 Lobectomie pulmonaire

Dans un contexte traumatique, la lobectomie pulmonaire peut être indiquée en cas de perforation de lobe pulmonaire responsable d'un pneumothorax sous tension non contrôlé par drainage, d'abcès ou de nécrose pulmonaire (consécutive au traumatisme ou à une torsion de lobe) ou encore d'hémorragie bronchique ou thoracique importante (supérieure à 2 mL/kg/h) (22) (118).

- Lobectomie partielle : La lobectomie partielle est indiquée en cas de lésion focale intéressant la moitié voire les deux tiers de la périphérie d'un lobe pulmonaire. Dans un contexte de morsure, il peut s'agir de perforation de lobe, d'abcès pulmonaire ou de plage de nécrose. L'abord peut se faire par thoracotomie latérale (4ème ou 5ème espace intercostal) ou par sternotomie médiane. (22)

  Une technique consiste à clamper à l'aide de deux pinces hémostatiques le parenchyme pulmonaire proximalement à la lésion (*Figure 13, A*), puis de placer 4 à 6 mm au-dessus de ces pinces des points de suture continus et chevauchants en U (*Figure 13, B*) (fil résorbable 2-0 à 4-0) avant d'inciser le poumon entre les sutures et les pinces (*Figure 13, C*). Un surjet simple permet ensuite de rapprocher les deux plèvres viscérales et assurer l'étanchéité de la suture (*Figure 13, D*). Ensuite le poumon est repositionné dans la cavité thoracique avant de remplir cette dernière à l'aide de sérum physiologique stérile tiédi et d'insuffler les poumons dans le but de détecter une éventuelle fuite d'air. Dans le cas contraire, les fluides sont aspirés avant fermeture de la paroi thoracique et restauration du vide pleural. (22)

  Une autre technique consiste à utiliser une pince automatique de type « ThoracoAbdominal stapler ». Celles-ci permettent d'écraser le parenchyme pulmonaire jusqu'à une épaisseur de 1,5 à 2 mm et doivent par conséquent être évitées sur des zones de très faible épaisseur ou fibrosées. Néanmoins, si une hémorragie ou une fuite d'air persiste, un surjet simple placé comme précédemment le long de la plaie permet en général de résoudre ce type de problème. (22)

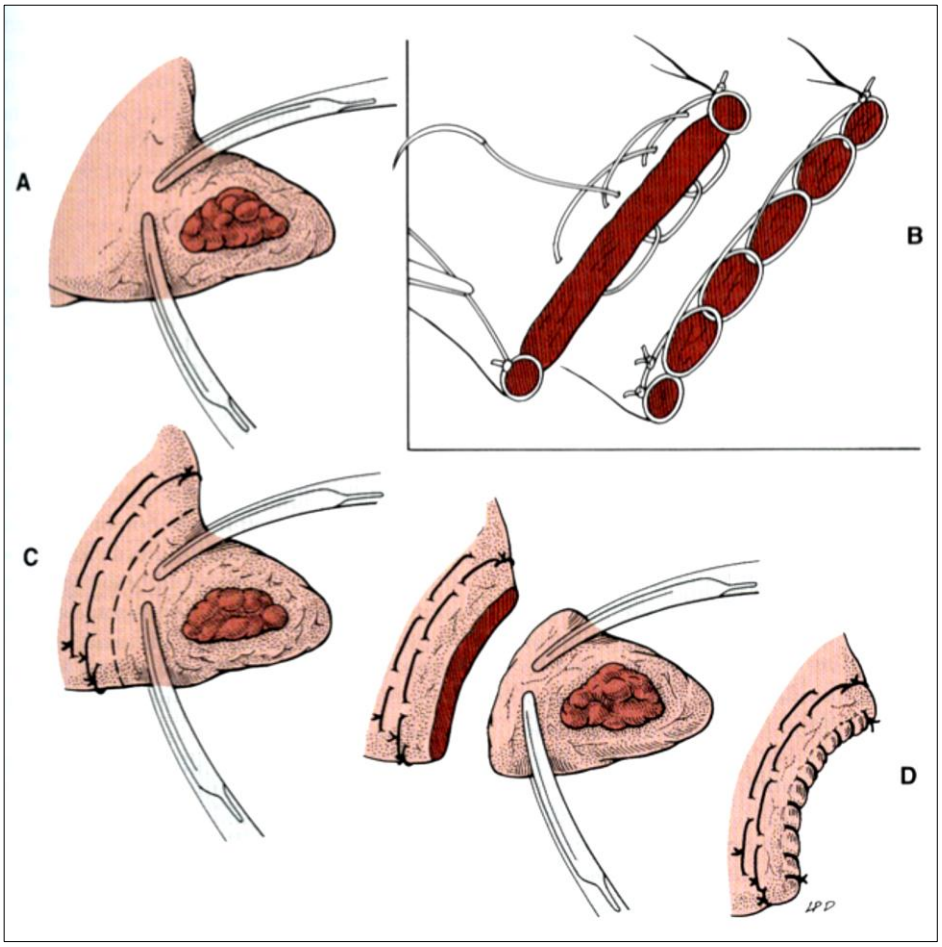

Figure 13 : principe de la lobectomie pulmonaire partielle (d'après (22))

- Lobectomie totale : la lobectomie totale quant à elle est indiquée en cas d'atteinte diffuse ou multifocale d'un ou plusieurs lobe(s) pulmonaire(s). Si le lobe à retirer contient une importante quantité de fluides contaminés (pus, sérosités…), on peut clamper la bronche de ce lobe à sa base afin d'éviter toute extension aux bronches adjacentes ou à la trachée. Pour les mêmes raisons, lors de torsion de lobe pulmonaire, celui-ci devrait être réséqué sans être détordu de façon à ne pas disperser le matériel nécrotique contenu dans ce lobe. Un chien peut survivre avec 50 % de sa capacité pulmonaire en moins, bien qu'une acidose respiratoire transitoire et une intolérance à l'effort puissent apparaître. Chez un chien normal, une pneumonectomie entraîne des modifications compensatoires du poumon et du myocarde controlatéraux. (22)

  La technique consiste dans un premier temps à identifier et isoler le lobe pulmonaire à retirer à l'aide de compresses à laparotomie humidifiées. Ensuite on repère la vascularisation et la bronche du lobe pulmonaire. L'artère est isolée à l'aide d'un dissecteur mousse et ligaturée à l'aide d'un fil 2-0 ou 3-0 résorbable ou non, proximalement à l'endroit de la section. Une seconde ligature de même type est posée distalement à l'endroit de la section. Une troisième ligature transfixante cette fois peut être réalisée entre la première ligature et l'endroit de la section afin de prévenir le risque de

glissement de la première ligature (*Figure 14, A*). L'artère est sectionnée entre les deux ligatures distales (*Figure 14, B*) puis la même technique est mise en œuvre pour sectionner la veine. La bronche est ensuite prise entre deux pinces clampes (Satinsky ou simples) de part et d'autre du site de section avant d'être sectionnée pour permettre la résection du lobe pulmonaire (*Figure 14, B*). La bronche proximale est suturée à l'aide d'un surjet en U ou, pour un chat ou un chien de petit gabarit, à l'aide d'une suture transfixante (*Figure 14, C*). Préalablement au retrait de la pince, on saisit la bronche au bout d'une autre pince puis on réalise un surjet simple rapprochant les bords de la bronche pour assurer une étanchéité à l'ensemble (*Figure 14, D*). Enfin, on remplit la cavité thoracique de sérum physiologique stérile afin de détecter d'éventuelles fuites d'air, on vérifie que les lobes pulmonaires laissés en place se gonflent correctement lors de l'insufflation, puis on ré aspire les liquides avant de refermer la plaie de thoracotomie. (22)

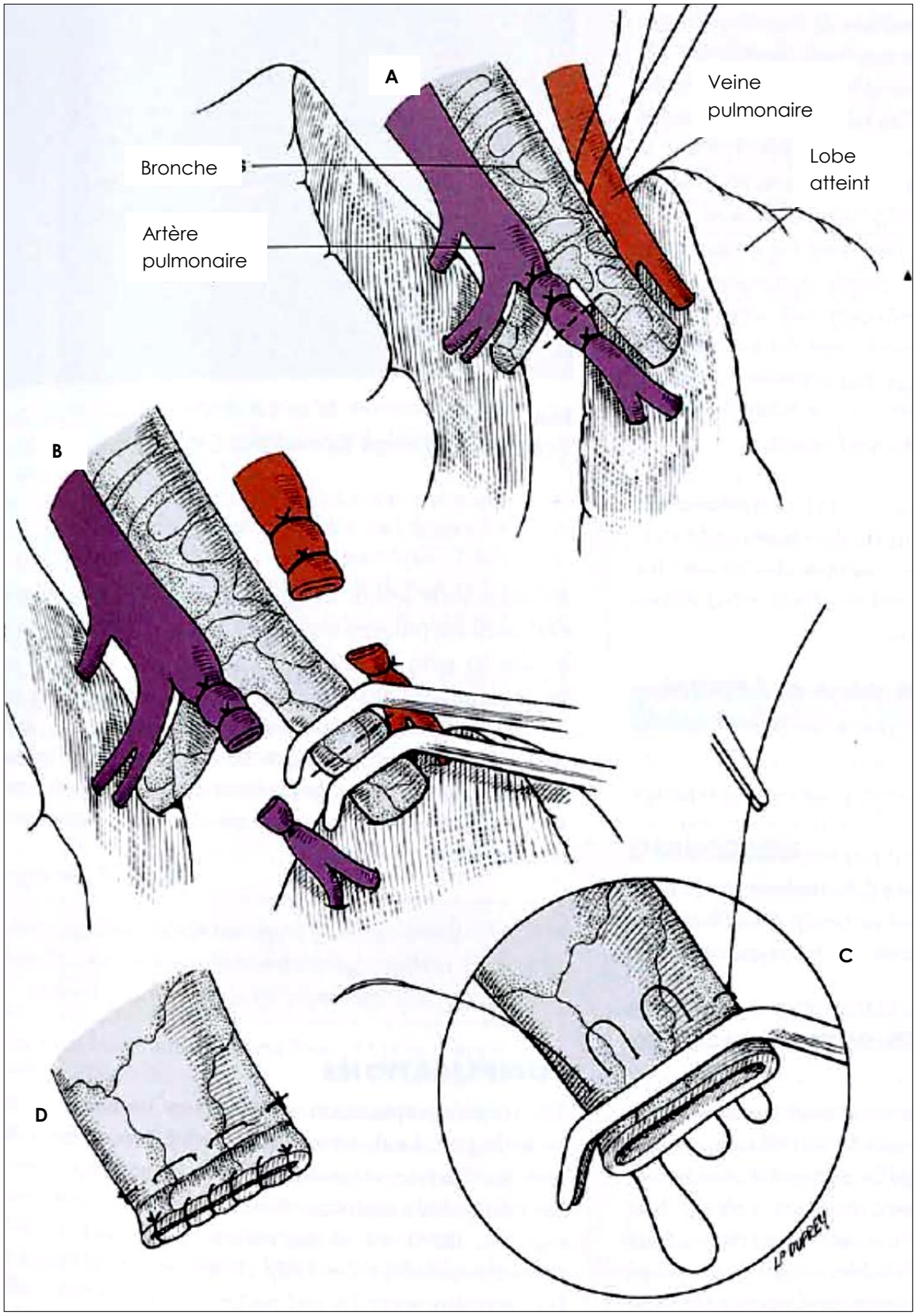

Figure 14 : principe de la lobectomie pulmonaire totale (d'après (22))

5.2.3.3 Traitement chirurgical de certaines affections spécifiques

5.2.3.3.1 Torsion de lobe pulmonaire

La résolution spontanée d'une torsion de lobe pulmonaire est rare du fait du gonflement de celui-ci et de la formation rapide d'adhérences. Le traitement de choix de la torsion de lobe pulmonaire est la lobectomie. En effet, excepté en cas de diagnostic très rapide (par exemple immédiatement après une chirurgie thoracique), les dommages engendrés sur le parenchyme pulmonaire suite à une torsion de lobe sont en général suffisamment sévères pour ne pas pouvoir espérer sauver ce lobe. Par ailleurs, des cas de récidives ont été rapportés chez des animaux non traités par lobectomie. (22)

Le fait de détordre le lobe avant son exérèse peut s'avérer utile pour faciliter l'identification et la ligature des structures vasculaires et de la bronche. Avant le détordre, il est impératif de clamper le pédicule du lobe affecté afin d'empêcher la libération de toxines dans le torrent circulatoire ou de sécrétions dans les lobes situés à proximité. (22)

5.2.3.3.2 Pneumothorax

La prise en charge chirurgicale d'un pneumothorax traumatique non accompagné d'autres lésions thoraciques est rarement nécessaire. Ce n'est qu'en cas de pneumothorax sous tension (fermé) ou de complications associées que l'on pourra être amené à intervenir chirurgicalement. (71)

Des techniques de pleurodèse par action mécanique ou chimique ont été décrites dans le cadre du traitement du pneumothorax spontané chez l'homme mais celles-ci ne semblent pas indiquées en ce qui concerne le pneumothorax traumatique qu'il soit ouvert ou fermé (119) (120). Néanmoins, en cas de récidives après thoracocentèses multiples et/ou pose d'un drain thoracique, une thoracotomie exploratrice (intercostale ou sternale), plus ou moins associée à une lobectomie pulmonaire, pourra être envisagée pour rechercher et traiter d'éventuelles lésions pariétales ou pulmonaires. Un remplissage de la cavité thoracique par du sérum physiologique stérile est ici très utile pour rechercher une éventuelle perforation de lobe pulmonaire. Chez des animaux présentant un pneumothorax ouvert, la fermeture définitive de la brèche thoracique peut nécessiter la transposition de muscles adjacents pour combler de façon étanche la perte de substance (*paragraphe 5.2.4, première partie*). (71)

5.2.3.3.3 Hémothorax

La prise en charge chirurgicale d'un hémothorax par thoracotomie n'est indiquée que lorsqu'il y a suspicion de déchirure d'un gros vaisseau, soit directement à la suite de l'insertion d'un

drain thoracique (saignement majeur), soit quelques heures après la mise en place d'un drain thoracique (persistance du saignement), ou lorsque les conditions hémodynamiques du patient ne parviennent pas à être stabilisées à l'aide d'un drain thoracique seul (121). Chez l'homme, ces indications ont fait l'objet de quantifications précises : une thoracotomie exploratrice doit être envisagée soit dans le cas où, à l'insertion du drain thoracique, une quantité supérieure à 1500 mL de sang est recueillie, soit dans le cas où le débit de production du drain dépasse 250 mL/h (122). Chez l'homme toujours, la chirurgie thoracique vidéo assistée et la thoracoscopie ont montré leur intérêt en cas de traumatisme thoracique notamment pour évaluer et contrôler la persistance d'un saignement actif dans la cavité thoracique (93) (123). Ces procédures chirurgicales ont l'avantage d'être peu invasives, peuvent être réalisées sous anesthésie locale ou sous neuroleptanalgésie et sont associées à une diminution de la morbidité, de la douleur post opératoire ainsi que de la durée d'hospitalisation en comparaison avec la thoracotomie (121).

5.2.3.3.4 Pyothorax

La chirurgie est indiquée si une cause sous-jacente a été identifiée (abcès pulmonaire, torsion de lobe ou corps étranger) ou en cas d'inefficacité du traitement médical après 3 à 4 jours. L'abord est réalisé par thoracotomie latérale dans le cas où un seul hémithorax est atteint ou par sternotomie médiane en cas d'atteinte bilatérale. On réalise une exploration de la cavité thoracique à la recherche d'éventuels abcès, de corps étrangers ou de toute autre anomalie. Les tissus lésés sont alors retirés tout comme la fibrine couvrant possiblement les poumons. Des échantillons appropriés doivent être prélevés pour effectuer une culture et une identification bactérienne ainsi qu'un antibiogramme. Un drain thoracique est mis en place pour permettre la réalisation de lavages en post opératoire et avant fermeture, on réalise plusieurs lavages de la cavité thoracique à l'aide de sérum physiologique stérile tiédi. (101)

Dans une étude parue en 2010 portant sur 46 chiens atteints de pyothorax (124), le bénéfice du traitement chirurgical du pyothorax par rapport au traitement médical a été démontré pour ce qui est de la survie à court terme (sortie d'hospitalisation) des animaux mais pas pour ce qui est de la survie à long terme par manque d'effectifs.

5.2.3.3.1 Chylothorax

Le traitement chirurgical du chylothorax n'est indiqué que lors de chylothorax idiopathique et/ou lorsque le traitement médical est devenu incommodant pour les propriétaires ou inefficace. Le chylothorax d'origine traumatique est extrêmement rare et se résout en général spontanément en quelques semaines. De ce fait, nous ne décrirons ici qu'une seule des

nombreuses techniques chirurgicales envisageables pour le traitement du chylothorax, à savoir la ligature du canal thoracique associée à la péricardectomie (les autres techniques décrites dans la littérature étant la lymphangiographie mésentérique, la dérivation pleuropéritonéale active ou passive, la déviation pleuroveineuse active, le drainage par omentalisation et la pleurodèse). La ligature du canal thoracique associée à la péricardectomie permettrait de résoudre 80% des cas de chylothorax chez le chien et chez le chat (71). Le mécanisme supposé responsable de l'efficacité de cette technique est le suivant : après ligature du canal thoracique, des anastomoses veineuses et lymphatiques d'origine abdominale se formeraient pour assurer le transport du chyle au système veineux. La voie d'abord la plus adaptée est la thoracotomie intercostale gauche chez le chien, droite chez le chat, au niveau du 8éme, 9ème ou 10ème espace intercostal (un abord transdiaphragmatique est également possible mais difficilement réalisable chez des chiens de grande taille ou à thorax profond. On localise le canal thoracique que l'on ligature à l'aide de clips hémostatiques et/ou d'un simple fil de soie 2-0 ou 3-0 (non résorbable) puis on réalise une péricardectomie subtotale. (71)

5.2.3.3.1 Rupture trachéale intrathoracique

La rupture trachéale intrathoracique est une affection rare mais grave et dont les signes cliniques peuvent apparaître tardivement après un traumatisme. Le diagnostic peut faire appel à la radiographie pulmonaire qui permet de visualiser la présence d'un diverticule aérique, ou pseudotrachée, mais la trachéoscopie est plus intéressante dans la mesure où elle permet d'établir un diagnostic de certitude et d'évaluer la gravité des lésions. Dès que l'animal est stabilisé d'un point de vue clinique, le traitement chirurgical peut être envisagé et fait appel à la résection des anneaux endommagés puis à une réanastomose trachéale (*Figure 15*) avec un abord par thoracotomie latérale gauche entre le 3ème et le 6ème EIC gauche selon la localisation de la lésion. La longueur de trachée pouvant être retirée sans risque trop important de déhiscence de suture ou de sténose n'est établie que chez le chien : 25 à 50 % chez un adulte et 20 à 25 % chez un chiot (37). A long terme, cette technique permet un excellent pronostic. (38)

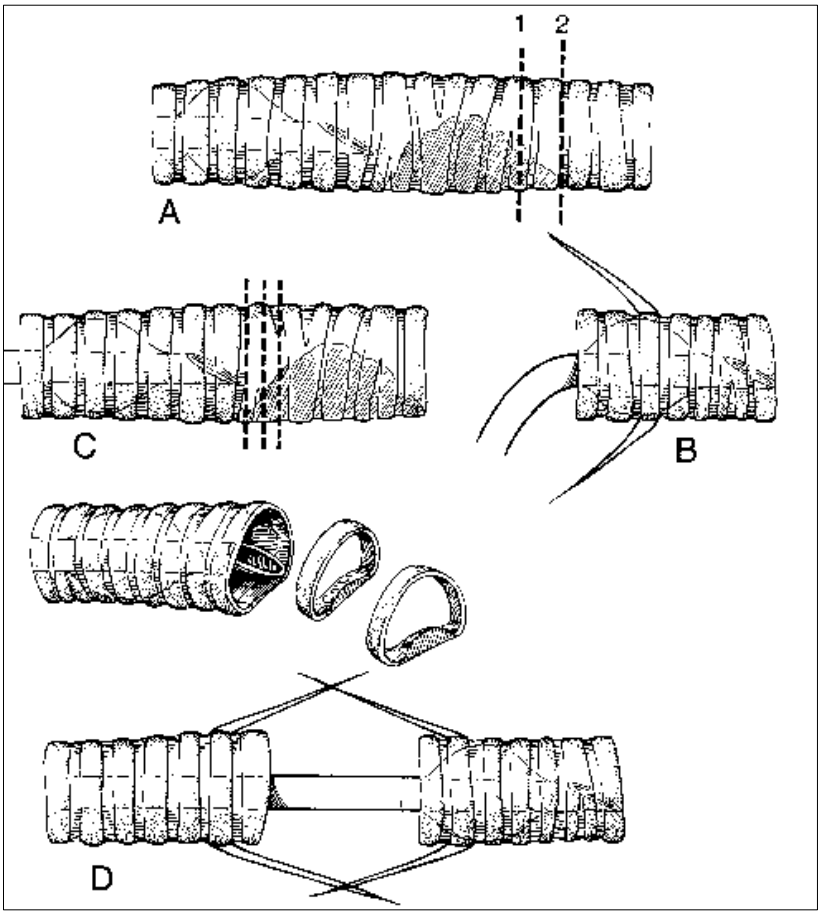

Figure 15 : principe de la résection trachéale (d'après (37)). A, la trachée est sectionnée transversalement sur la partie distale de la lésion (1) puis transversalement au bord distal de la lésion (2). B, une sonde trachéale stérile est introduite dans le segment distal. C, la trachée est sectionnée de façon segmentaire jusqu'au bord proximal de la lésion. D, des fils de traction sont utilisés pour rapprocher le segment trachéal distal du segment proximal tandis que la sonde trachéale distale est retirée et que la sonde proximale est avancée dans la trachée distale.

5.2.4 Reconstructions pariétales

5.2.4.1 Traitement des fractures costales et du volet costal

Les fractures costales nécessitent rarement d'être traitées chirurgicalement sauf en cas de fractures multiples modifiant l'aspect de la cage thoracique ou lorsqu'une thoracotomie est nécessaire pour aller réparer des lésions intra thoraciques (auquel cas la réparation de la fracture costale est facilitée). On peut utiliser des broches centromédullaires de petit diamètre, des broches en croix ou encore des fils de cerclage selon le type de fracture (*Figure 16*).

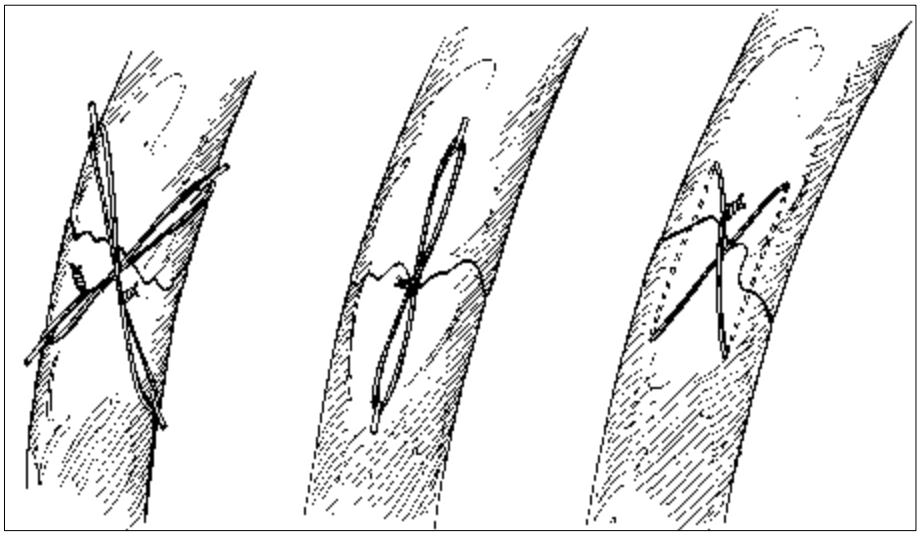

Figure 16 : exemples de traitements de fractures costales à l'aide de broches de petit diamètre et/ou de fils de cerclage (d'après (125)).

Le volet costal quant à lui peut être traité à l'aide d'une attelle externe disposée sur le thorax (*Figure 17*). Cette attelle peut être réalisée à l'aide de plastique moulé directement sur la paroi thoracique de l'animal. Ensuite on réalise des trous de diamètre suffisant en regard des côtes que l'on souhaite stabiliser pour permettre le passage de fils de suture que l'on fait passer autour des côtes et que l'on serre à la surface de l'attelle. Si l'on ne dispose pas de matériel plastique, de simples plaques d'aluminium voire des abaisse-langues en bois peuvent s'avérer suffisants pour stabiliser un volet costal.

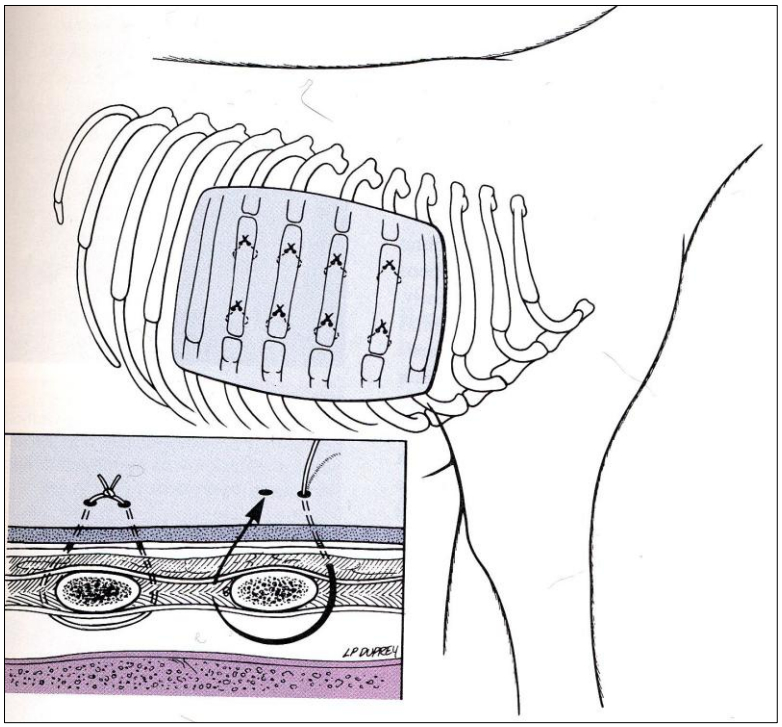

Figure 17 : exemple de stabilisation d'un volet costal (d'après (22))

Une nouvelle technique de traitement du volet costal a été décrite récemment sur 10 chiens (126). Cette technique décrit l'utilisation de plaques de polyméthylmethacrylate renforcées à

l'aide de fibre de verre non alcaline comme matériel d'ostéosynthèse des côtes fracturées. Cette étude expérimentale a permis de montrer l'intérêt de cette technique novatrice mais le chien a été choisi comme modèle pour l'homme et son application à la médecine vétérinaire semble peu réalisable étant donné le coût élevé de la procédure.

5.2.4.1 Reconstructions pariétales

De nombreuses techniques de reconstruction de la paroi thoracique ont été décrites en médecine humaine comme en médecine vétérinaire. Celles-ci comprennent des techniques de transpositions musculaires telles que la transposition du muscle grand dorsal (*Figure 18*), du muscle grand pectoral ou du muscle droit de l'abdomen, l'avancement du diaphragme, l'omentalisation, ou encore l'emploi de matériel synthétique. (22)

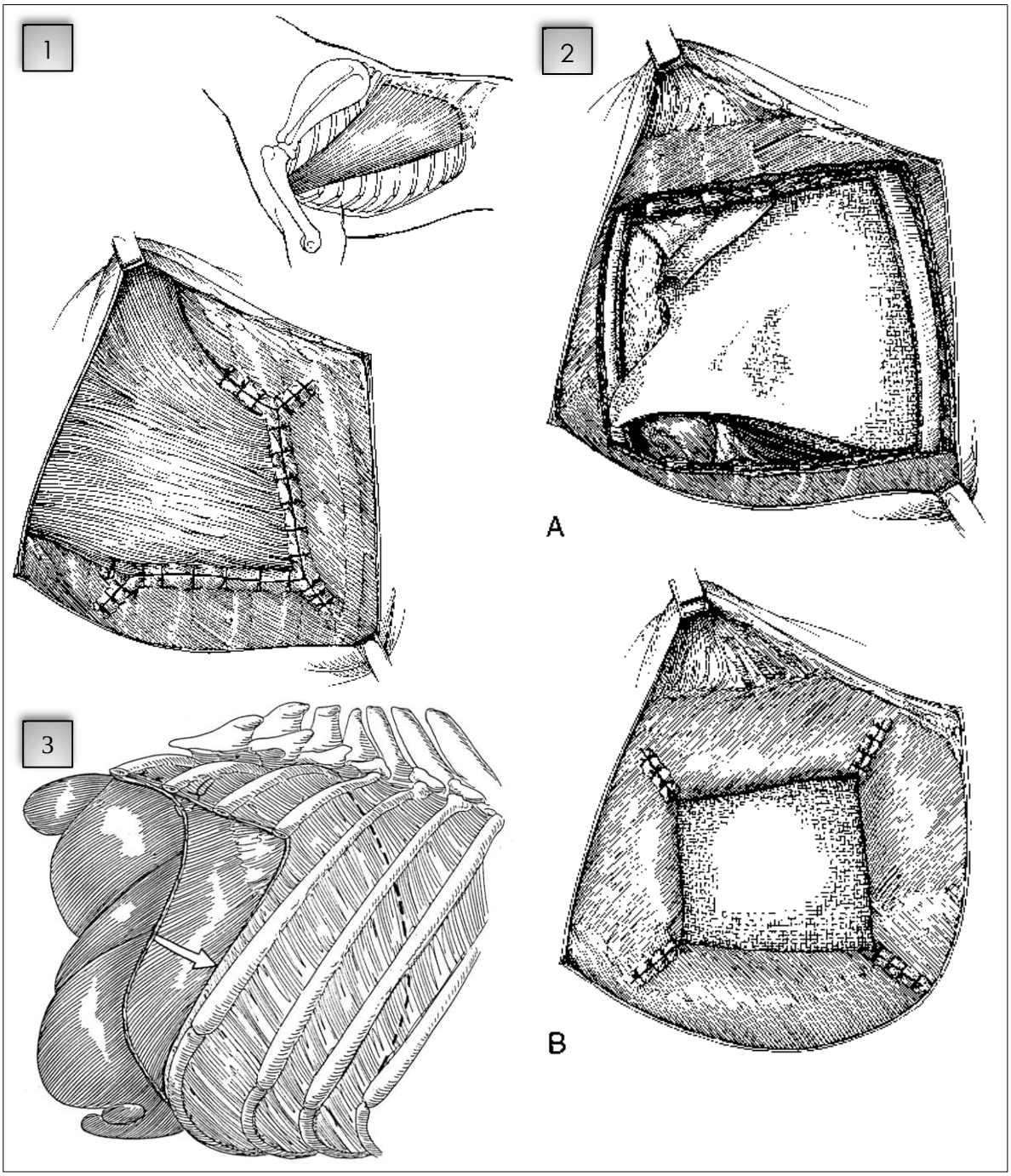

Figure 18 : Techniques de reconstructions pariétales (d'après (125)) : 1. Transposition du muscle grand dorsal, 2. Utilisation de matériel synthétique, 3. Avancement du diaphragme.

Lors de rupture de plusieurs muscles intercostaux, pouvant être à l'origine d'un pseudo volet costal, la mise en place de sutures circumcostales peut être envisagée (*Figure 19*).

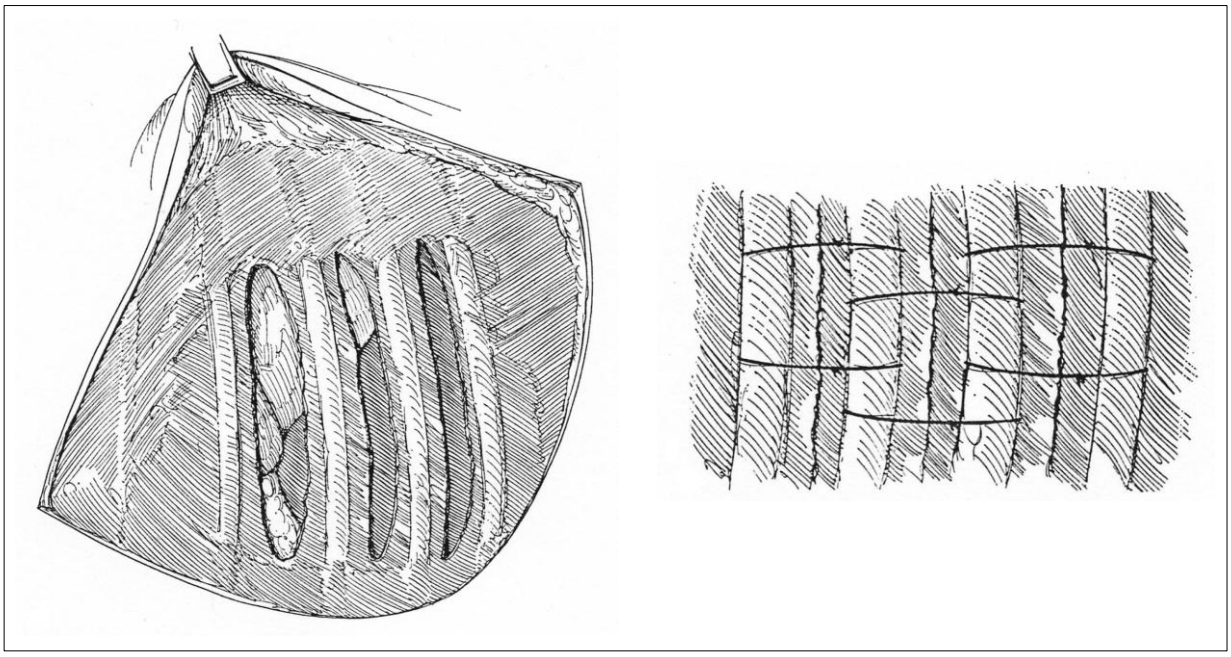

Figure 19 : dispositions des sutures circumcostales lors de rupture de plusieurs muscles intercostaux (d'après (125))

5.2.4.2 Traitement de la hernie diaphragmatique traumatique

En cas de contusions pulmonaires sévères, le traitement chirurgical de la hernie diaphragmatique devrait être reporté jusqu'à ce que les conditions hémodynamiques de l'animal soient stabilisées. Cependant, ce traitement doit être mis en place le plus tôt possible surtout lorsque l'estomac est pris dans la hernie dans la mesure où il existe un risque de provoquer un syndrome dilatation-torsion de l'estomac dans la cavité thoracique qui pourrait être à l'origine d'une détresse respiratoire aiguë fatale pour l'animal. (71)

L'animal est placé en décubitus dorsal et une préparé chirurgicalement sur toute la surface ventrale de l'abdomen et jusqu'à la moitié voire jusqu'au deux tiers du thorax caudal. Une incision large est réalisée crânialement à l'ombilic jusqu'au processus xiphoïde (l'ouverture pouvant être élargie crânialement à travers le sternum). On visualise alors les organes herniés et ceux-ci sont réintégrés dans l'abdomen. Il peut être nécessaire d'élargir la hernie à l'aide de ciseaux ou de disséquer d'éventuelles adhérences pour permettre le passage des organes abdominaux. Un examen des organes thoraciques est alors autorisé et doit permettre de détecter d'éventuelles lésions pulmonaires ou pariétales. Lorsqu'une partie du diaphragme est encore rattachée à la paroi, la plaie diaphragmatique peut être suturée à l'aide d'un surjet simple. Toutefois, en cas de désinsertion sans rebord persistant, on veillera à incorporer une côte dans les sutures afin d'assurer de bons moyens de fixité du diaphragme à la paroi. Enfin, le vide pleural est rétabli soit au travers du diaphragme, soit à l'aide d'un drain thoracique préalablement mis en place, et un examen attentif des organes abdominaux doit permettre de détecter et réparer toute lésion éventuelle. (71)

En cas de perte de substance importante au niveau de la brèche diaphragmatique, une plastie ou l'utilisation d'une prothèse synthétique peut être nécessaire. La première possibilité consiste à transposer une partie du muscle transverse de l'abdomen et de l'épiploon pour combler la perte de substance. La seconde possibilité quant à elle met en jeu l'utilisation de toile synthétique résorbable ou non. Les toiles synthétiques résorbables utilisées permettent une colonisation par du tissu conjonctif qui se différencie ensuite en tissu musculaire pour finalement rendre son intégrité au diaphragme. Leur coût est élevé par rapport à des toiles synthétiques non résorbables mais elles ne risquent pas de faire corps étranger puisqu'elles s'hydrolysent en 6 semaines environ. (71)

6 Pronostic et complications

Le pronostic des animaux victimes de morsures thoraciques dépend surtout de l'importance des éventuelles lésions pulmonaires ou cardiaques concomitantes. Les complications que l'on peut rencontrer en cas de morsure thoracique sont de natures très diverses et varient en fonction de l'étendue et de la nature des lésions mais aussi de la façon dont ces lésions ont été traitées. On peut distinguer deux grandes catégories de complications :

- Complications potentiellement associées à la prise en charge des plaies en général :

Les complications que l'on peut rencontrer suite au traitement d'une plaie sont nombreuses et comprennent l'apparition d'une inflammation, d'un œdème ou d'une collection, la formation d'un hématome, l'écoulement de sérosités, l'apparition d'une infection, d'une déhiscence, de plages de nécroses, d'un granulome inflammatoire, d'une rétraction des berges de la plaie ou encore un retard à la cicatrisation (plaie atone). Les collections sont dues à la présence trop importante d'espaces morts ou à une mobilité trop importante de la peau par rapport au tissu sous-jacent. Elles peuvent être évitées en limitant au maximum les espaces morts lors du parage et de la reconstruction et en mettant en place des moyens de drainage et d'immobilisation de la plaie (bandages plus ou moins compressifs). La déhiscence peut apparaitre suite à une nécrose tissulaire, si les sutures sont placées trop près des bords de la plaie, si la tension exercée dépasse les capacités de résistance du fil utilisé ou si le fil utilisé est hydrolysé trop rapidement. Elle peut également faire suite à un traumatisme auto infligé par l'animal, à une infection, à une hypoprotéinémie ou une hypovolémie, ou encore à une administration de médicaments interférant avec le processus de cicatrisation. Les plaies faisant l'objet d'une déhiscence doivent être traitées par seconde intention ou à l'aide d'un parage et d'une cicatrisation par troisième intention. Le granulome inflammatoire apparaît de façon chronique, le plus souvent en présence de corps étranger. Un retard à la cicatrisation

peut être consécutif à une infection (bactérienne ou virale), à une malnutrition ou lorsque l'animal est sévèrement débilité. (13) (16)

- Complications potentiellement associées de façon spécifique à la réalisation d'une thoracotomie :

Si l'hémostase n'a pas été correctement réalisée, on peut être confronté à une hémorragie pouvant être à l'origine d'un hémothorax. La douleur peut également être à l'origine de difficultés respiratoires si elle n'est pas traitée correctement. Si la reconstruction pariétale n'a pas permis d'obtenir une étanchéité suffisante de la paroi thoracique ou si une brèche pulmonaire est passée inaperçue lors de l'exploration, un pneumothorax peut persister ou apparaître en post opératoire. Une torsion de lobe pulmonaire peut survenir en post opératoire immédiat à la suite d'une lobectomie par exemple. A plus long terme, des adhérences peuvent se former à l'endroit de la thoracotomie entre les poumons et la plèvre mais ces dernières sont la plupart du temps bénignes et n'ont pas d'influence sur la fonction respiratoire de l'animal. Les complications que l'on peut observer suite à la mise en place d'un drain thoracique comprennent l'hémorragie, le pneumothorax ou encore l'infection. L'hémorragie peut survenir après ponction du cœur ou de ses gros vaisseaux (mauvais choix du site de ponction), d'un vaisseau intercostal ou encore de la rate. Les hémorragies modérées sont en général sans conséquence dans la mesure où le sang peut être évacué par le drain. La création d'un pneumothorax iatrogène survient lorsque le drain est accidentellement laissé ouvert sur l'extérieur ou en cas de défaut d'étanchéité. Le risque d'infection est faible si le drain fait l'objet d'une désinfection régulière au niveau de son point d'entrée à travers la peau. (22) (71)

DEUXIEME PARTIE : ETUDE RETROSPECTIVE

1 Objectifs de l'étude

Les traumatismes par morsure, et plus particulièrement les traumatismes thoraciques, chez les carnivores domestiques font l'objet de peu d'études à l'heure actuelle en médecine vétérinaire et leur prise en charge ne relève pas d'un protocole clair et objectif. Les plaies visibles sur l'animal après un tel traumatisme sont souvent des plaies ponctiformes, en apparence peu graves, et le vétérinaire peut être tenté de les traiter succinctement à l'aide de soins de plaie dits classiques (tonte, nettoyage, asepsie plus ou moins rinçages puis cicatrisation par première ou seconde intention). Or, l'expérience des praticiens hospitaliers exerçant à l'ENVL montre qu'il est difficile d'évaluer l'importance des lésions profondes et de prédire leur évolution dans ce type de traumatisme. De ce fait, grâce à notre revue de cas, nous voulons démontrer l'intérêt de l'exploration chirurgicale des plaies de morsure thoraciques dans des contextes précis que nous essaierons de délimiter, mais aussi d'établir un plan de prise en charge optimal de ce type de traumatisme. Dans le même temps, nous essaierons de dégager des critères cliniques et paracliniques d'aide au diagnostic et à la prise de décision thérapeutique. Enfin, nous tenterons de dégager certaines notions épidémiologiques concernant les traumatismes thoraciques par morsure chez les carnivores domestiques comme définir la population à risque ou établir des facteurs pronostiques…

2 Matériels et méthodes

2.1 Sources et animaux sélectionnés

Cette étude rétrospective a fait appel à un logiciel de gestion des consultations, utilisé au sein de l'ENVL : le logiciel CLOVIS. Une recherche à l'aide des mots-clés « morsure », « thorax », « morsure thoracique » ou encore « thoracotomie » ou « pneumothorax » a permis de recruter 52 cas de morsures thoraciques (45 chiens et 6 chats) sur la période de l'année 2000 à l'année 2011. Seuls les cas pour lesquels un historique de morsure a pu être rapporté par les propriétaires, et/ou sur lesquels des lésions caractéristiques de morsure ont pu être retrouvées, ont été sélectionnés.

2.2 Caractères étudiés

Pour chaque cas, les commémoratifs, l'anamnèse, l'examen clinique d'admission, les examens complémentaires réalisés, l'évolution au cours de l'hospitalisation ainsi que la description d'une éventuelle prise en charge chirurgicale ont été étudiés grâce aux comptes rendus enregistrés dans le logiciel CLOVIS. (Annexe 1 & Annexe 2)

2.2.1 Commémoratifs et anamnèse

Les caractères étudiés sont l'espèce, la race, le poids, le sexe et l'âge de l'animal traumatisé. Nous avons ensuite relevé la date de présentation, le délai de présentation (DP), correspondant à l'intervalle de temps qui s'est écoulé entre l'accident de morsure et la présentation de l'animal à l'ENVL (même pour les cas référés), ainsi que l'espèce et le cas échéant la race de l'animal mordeur.

2.2.2 Examen clinique d'admission

Lors de l'examen clinique d'admission, nous avons étudié la courbe respiratoire (normale, dyspnée inspiratoire, expiratoire ou mixte, discordance, tachypnée ou polypnée), la couleur des muqueuses (normales, pâles ou congestionnées). D'autre part, nous avons classé les plaies thoraciques en plaies superficielles, profondes, ponctiformes, pénétrantes, contuses ou encore avec présence d'emphysème sous-cutané. Cette classification repose sur la description des plaies par les différents cliniciens et n'est absolument pas standardisée mais permet d'obtenir une description subjective des plaies. Enfin, le dernier caractère recensé est la présence ou non d'un volet costal visible à l'examen clinique.

2.2.3 Examens complémentaires

2.2.3.1 Thoracocentèse

Certains cas ont fait l'objet d'une ou plusieurs thoracocentèses. Parfois, de l'air a pu être aspiré caractérisant ainsi la présence d'un pneumothorax tandis que dans d'autres cas du liquide a été prélevé caractérisant la présence d'un épanchement thoracique. Malheureusement, les comptes rendus ne nous ont pas permis de retrouver suffisamment d'informations pour inclure dans notre étude les éventuelles analyses réalisées sur les liquides d'épanchement.

2.2.3.2 Imagerie médicale

Pour de nombreux cas, des radiographies du thorax en vue de face et en vue de profil ont été réalisées. Leur interprétation fait l'objet de comptes rendus retrouvés dans la base de données du logiciel Clovis. Les lésions radiographiquement visibles auxquelles nous nous intéressons dans notre étude sont multiples :

- Structures extra-thoraciques : fracture(s) de côte(s), emphysème sous-cutané, hernie diaphragmatique et aspect de la trachée cervicale.
- Structures intra-thoraciques / extra-pulmonaires : pneumothorax ou pneumomédiastin et épanchement pleural.

- Structures pulmonaires : images compatibles avec des contusions pulmonaires.

Remarque : Dans un cas seulement, une trachéoscopie a été réalisée afin de vérifier l'intégrité de la trachée.

2.2.4 Prise en charge chirurgicale

Tous les cas recensés n'ont pas été pris en charge chirurgicalement. Ceux pour lesquels cela a été entrepris font l'objet d'un compte rendu chirurgical décrivant le protocole anesthésique, les lésions observées, le traitement effectué ainsi que les recommandations post-opératoires. Le terme « exploration chirurgicale » regroupe dans notre étude aussi bien les cas pour lesquels un parage des plaies a été réalisé sous anesthésie générale que les cas ayant fait l'objet d'une thoracotomie. Lorsque de simples soins de plaies ont été réalisés sur animal vigile, avec pose éventuelle d'agrafes ou de points de suture, nous n'avons pas comptabilisé ces cas comme ayant fait l'objet d'une exploration chirurgicale. Nous avons donc pu apprécier le nombre de cas ayant fait l'objet d'une exploration chirurgicale et ceux ayant fait l'objet d'une thoracotomie exploratrice. Pour ces derniers, lorsque cela était possible, nous avons recensé l'abord chirurgical choisi.

2.2.1 Lésions associées

Dans de nombreux cas, la morsure thoracique est associée à la présence d'un certain nombre de lésions qui ont pu être constatées lors de l'exploration chirurgicale des plaies et seront recensées dans la partie résultats (*paragraphe 3.5.2.1, deuxième partie*).

2.2.2 Prise en charge du risque infectieux

Le faible nombre de prélèvements ayant fait l'objet d'une analyse bactériologique et d'un antibiogramme nous a conduits à ne pas citer leurs résultats dans notre étude. En revanche, pour chaque cas, nous avons noté l'antibiotique prescrit ainsi que la durée de l'antibiothérapie préconisée.

2.3 Méthodes statistiques utilisées

Pour réaliser notre étude nous avons sollicité l'aide d'un logiciel informatique : le logiciel R. Tous les caractères énoncés précédemment sont répertoriés dans un tableau de données dont un extrait est disponible en *Annexe 3* de ce document. Différents tests statistiques sont utilisés pour analyser ce jeu de données. Pour chacun de ces tests, une différence est considérée statistiquement significative pour un degré de signification noté « p » inférieur à un seuil « α » de 5% (soit $p < 0,05$). Pour les variables qualitatives, chacune d'entre elles est analysée

de façon dichotomique en tant que « présente » ou « absente ». Lorsque la comparaison, à l'aide d'un test de Fisher, de deux variables qualitatives révèle une différence significative, nous précisons les valeurs du degré de signification noté « p », de l'odds ratio associé noté « OR » ainsi que de son intervalle de confiance à 95% noté « IC ». Pour les variables quantitatives, nous procédons de la manière suivante :

- lorsque les distributions sont proches de lois normales, nous comparons les variances visuellement et à l'aide d'un test de Fisher :
  - si les variances peuvent être supposées égales, nous utilisons un test de Student de comparaison de deux moyennes observées sur séries indépendantes,
  - si les variances ne peuvent pas être supposées égales, nous utilisons un test de Welch (uniquement si les effectifs sont suffisamment grands ($n_1 \geq 30$ et $n_2 \geq 30$)),
- lorsque les distributions sont éloignées de lois normales et non normalisables par transformation de variable, nous utilisons le test non paramétrique de la somme des rangs de Mann-Whitney-Wilcoxon.

3 Résultats

3.1 Animaux

Notre étude recense un total de 52 animaux victimes d'une ou plusieurs morsures dont 47 chiens (32 mâles et 15 femelles) et 5 chats (4 mâles et 1 femelle). Chiens et chats confondus, on compte ainsi 36 mâles (69%) et 16 femelles (31%). Les chiens recensés sont de races très diverses avec une prédominance de races de petite taille comme la race caniche (9 cas), la race Yorkshire Terrier (3 cas), la race Chihuahua (3 cas) ou encore la race Bichon Maltais (2 cas). Tous les chats de notre étude sont de race européenne. Le poids des animaux (chiens et chats confondus) n'a pu être retrouvé que dans 25 cas et varie de 2,8 kg à 41 kg avec une médiane à 6,6 kg et une moyenne de 12,34 kg. Le diagramme en boite de la *Figure 20* confirme la tendance observée précédemment puisque la majorité (72%) des animaux (chiens ou chats), pèse moins de 10 kg.

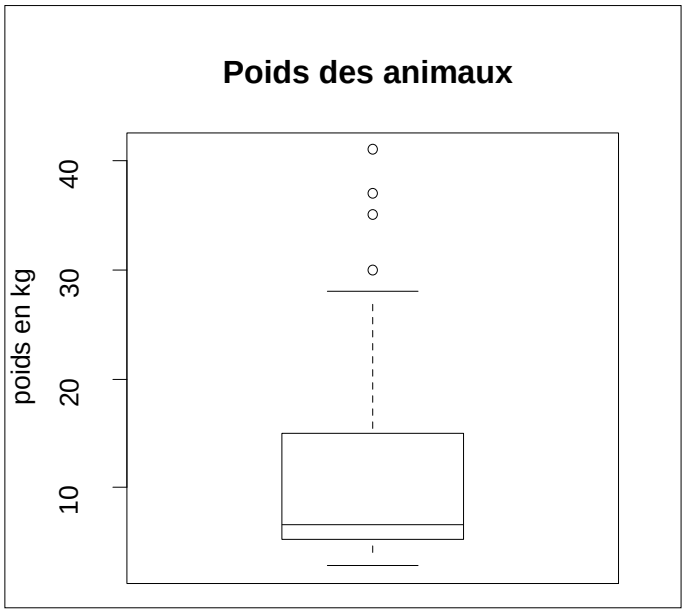

Figure 20 : diagramme en boite représentant la répartition du poids des animaux (n=25, chiens et chats confondus)

L'âge des animaux (chiens et chats confondus) varie quant à lui de 2 mois et demi à 14 ans. Aucune prédisposition liée à l'âge n'a pu être mise en évidence (*Figure 21*).

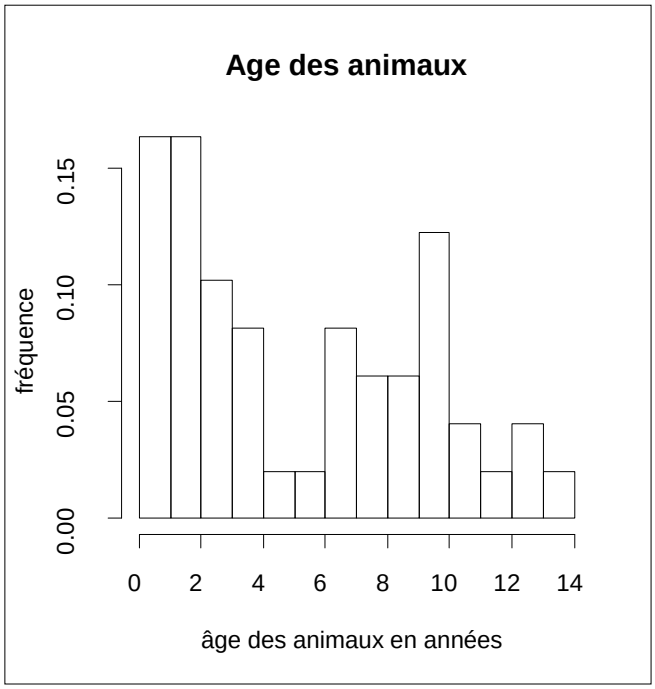

Figure 21 : histogramme de fréquence de l'âge des animaux (n=49, chiens et chats confondus)

Nous ne disposons que de très peu de données concernant l'animal mordeur. L'espèce de ce dernier est rapportée dans 43 cas sur 52 et il ne s'agit que de chiens. La race est précisée dans 25 cas sur 52 soit moins de 50% des cas et on en recense 16 différentes : 7 bergers allemands, 3 rottweilers, 2 braques allemands, 1 berger d'Anatolie, 1 bouvier bernois, 1 tervuren, 1

malinois, 1 bouledogue, 1 bull mastiff, 1 caniche, 1 chow chow, 1 dalmatien, 1 golden retriever, 1 terre neuve, 1 chien loup, 1 croisé berger allemand.

3.2 Présentation des cas : délai et cas référé

Pour étudier le délai de présentation des cas (DP) nous avons réalisé une dichotomie. En effet, pour les morsures de plus de douze heures, le DP n'a pas été précisé et a été noté « supérieur à douze heures » tandis que pour les DP inférieurs à cette limite, le DP a été détaillé. Dans 11 cas, le DP n'a pas pu être enregistré du fait de l'absence de précision dans le compte rendu d'admission. D'après l'histogramme de la *Figure 22*, on peut remarquer que plus de 50% des cas ont été présentés en consultation moins de 2 heures après la morsure et 66% environ dans les 6 heures après la morsure. Les 34% restants appartiennent à la catégorie des plaies de morsure de plus de 12 heures. Par ailleurs, il faut noter qu'environ 31% des cas (16 cas) sont des cas référés à l'ENVL par d'autres vétérinaires. Sur ces 16 cas, 7 sont associés à un long délai de présentation (supérieur à 12 heures) mais le calcul de l'odds ratio avec un intervalle de confiance à 95% ne permet pas de montrer que le fait d'être un cas référé soit associé de façon significative à un long délai de présentation ($p > 0,05$).

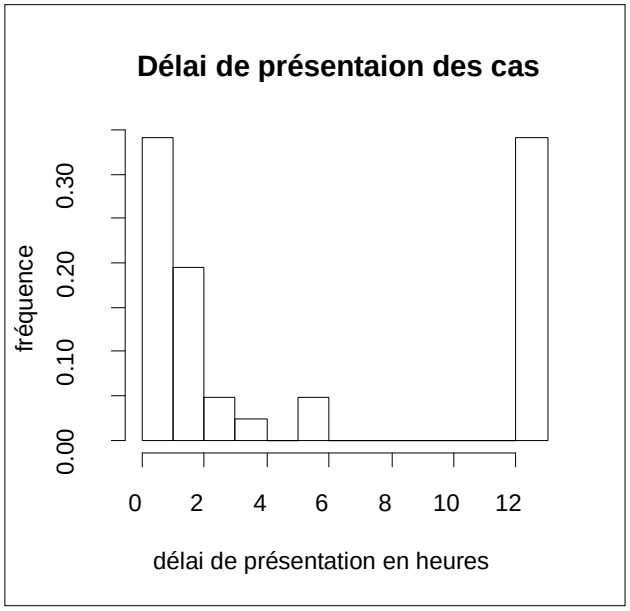

Figure 22 : histogramme des délais de présentation des cas (n=41)

3.3 Données de l'examen clinique d'admission

3.3.1 Courbe respiratoire

Environ 47% des cas ont présenté une courbe respiratoire normale au moment de l'admission, 19% des cas ont été en polypnée, 10% en tachypnée, 6% ont présenté une discordance, 4% une dyspnée expiratoire, 6% une dyspnée inspiratoire, 8% une dyspnée mixte (n=49). (*Figure 23*)

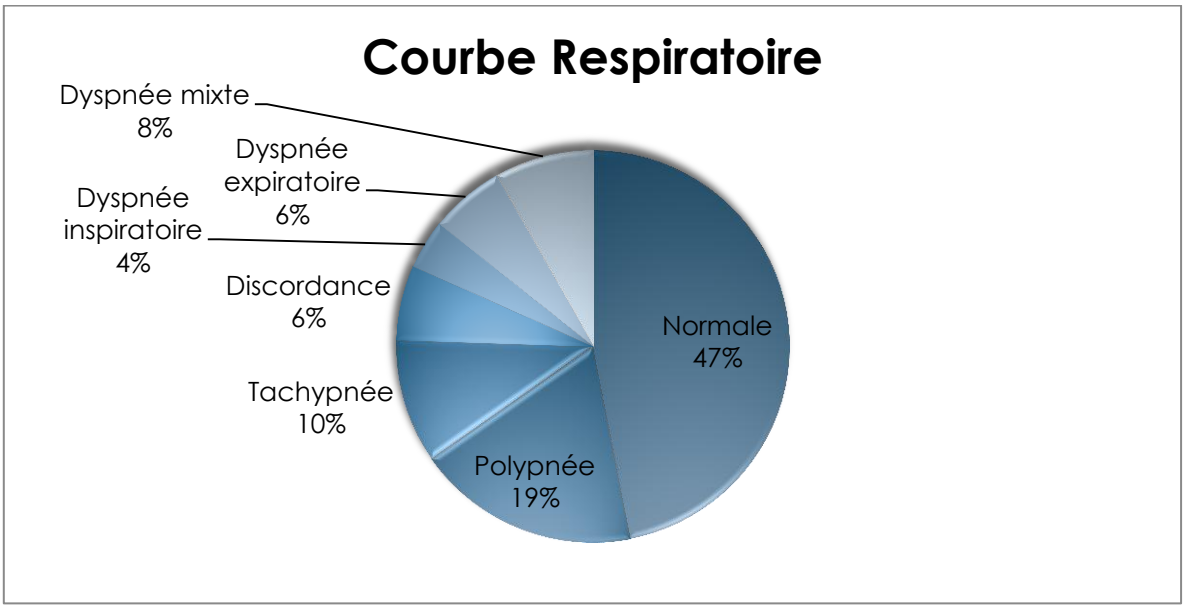

Figure 23 : Courbe respiratoire au moment de l'admission (n=49)

D'autre part, un volet costal a pu être observé chez 6 chiens ce qui représente 11,5% des animaux.

3.3.1 Couleur des muqueuses

Sur 47 animaux (chiens et chats), 36 présentaient des muqueuses de couleur normale, 5 avaient des muqueuses pâles, 5 avaient des muqueuses congestionnées et un seul animal présentait des muqueuses cyanosées. (*Figure 24*)

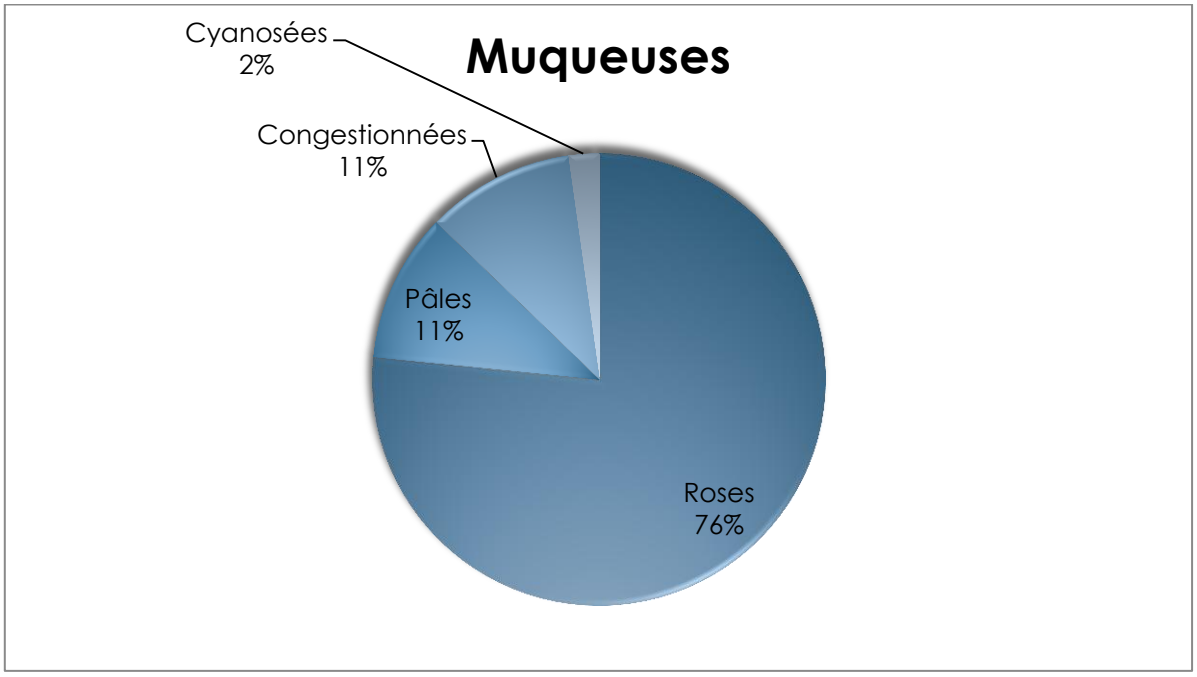

Figure 24 : Couleur des muqueuses au moment de l'admission (n=47).

3.3.1 Aspect macroscopique des plaies

L'aspect macroscopique des plaies n'a été rapporté que dans 36 cas sur 52. Sur ces 36 cas, 15 plaies ont présenté de l'emphysème sous cutané (42%), 14 ont été décrites comme superficielles (39%), 11 ont été décrites comme profondes (31%), 4 ont été décrites comme contuses (11%), 3 ont présenté un aspect ponctiforme (8%) et 1 seule a été décrite comme pénétrante chez un chien (3%). (*Figure 25*)

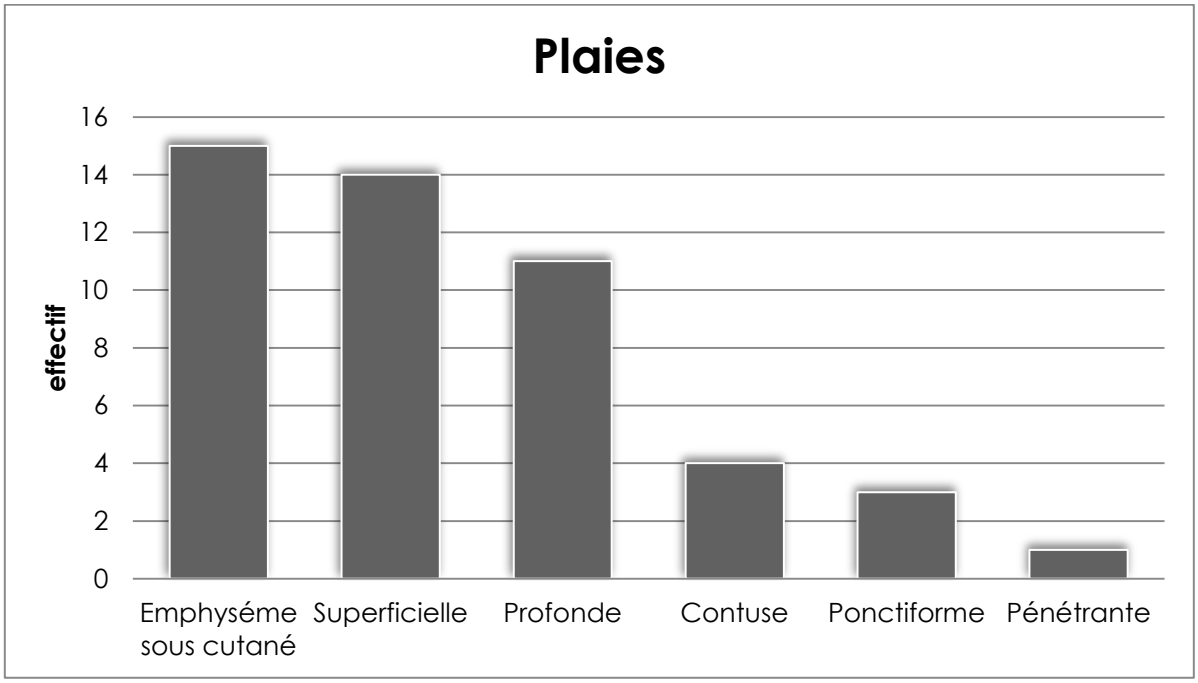

Figure 25 : diagramme en bâton des différents aspects macroscopiques des plaies au moment de l'admission.

3.4 Données des examens complémentaires éventuels

3.4.1 Thoracocentèse

Les seuls éléments étudiés ici sont la réalisation ou non d'une thoracocentèse et la nature macroscopique du prélèvement ainsi effectué. Sur les 52 cas étudiés, seuls 7 animaux ont fait l'objet d'une ou plusieurs thoracocentèses. De l'air a été recueilli dans 5 cas, du sang dans 1 cas et pour le cas restant, le compte rendu ne précise pas la nature du prélèvement. La réalisation ou non d'une thoracocentèse a été comparée avec les paramètres commémoratifs, anamnestiques et cliniques. Seuls **deux paramètres sont liés de façon significative à la réalisation d'une thoracocentèse** (*Figure 26 & Tableau XIV*) : **cette dernière a été plus souvent réalisée lorsque le cas est un cas référé et lorsque la courbe respiratoire met en évidence une dyspnée mixte**.

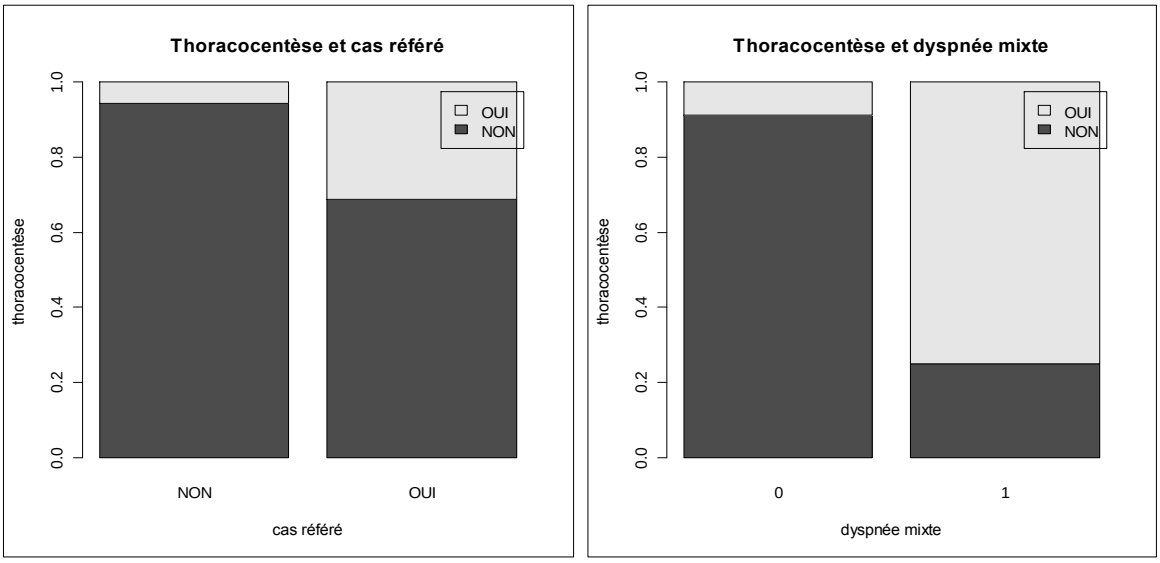

Figure 26 : diagrammes en bandes des paramètres liés de façon significative à la réalisation d'une thoracocentèse.

Tableau XIV : valeurs des paramètres statistiques du test de Fischer utilisé pour comparer les variables de la *Figure 26*

Paramètres	p	OR	IC
Thoracocentèse/cas référé	0,02	7,4	1,0 - 87,9
Thoracocentèse/dyspnée mixte	0,007	26	1,7 - 1628

3.4.2 Examens d'imagerie médicale

3.4.2.1 Statistique descriptive

Seules les radiographies thoraciques ont été prises en compte dans notre étude. Elles ont été réalisées pour 39 animaux soit 75% des 52 cas que nous avons recensé. Chez ces 39 animaux, des images d'emphysème sous cutané ont été observées dans 31 cas (80%), des images de contusions pulmonaires dans 18 cas (50%), des images de fracture de côte dans 14 cas (36%), des images de pneumothorax dans 13 cas (33%) , des images d'épanchement pleural dans 6 cas (17%) et des images de pneumomédiastin dans 4 cas (11%) (*Figure 27 & Figure 28*).

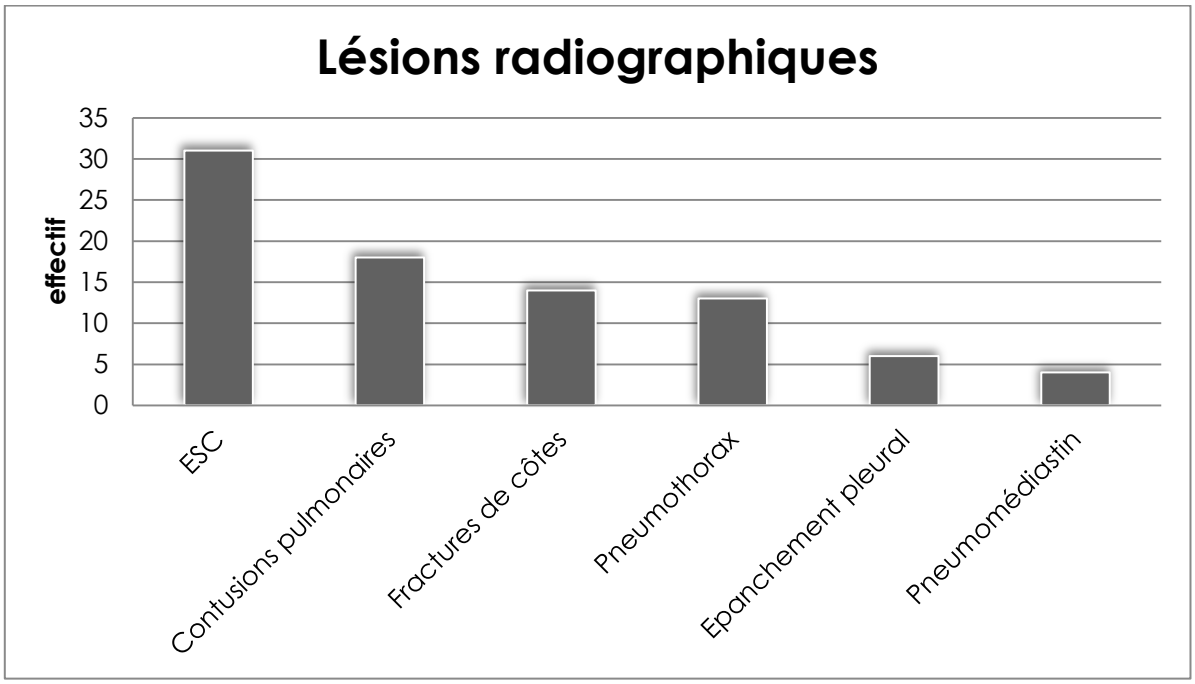

Figure 27 : Diagramme en bâton des différentes catégories de lésions visibles à la radiographie thoracique (n=39)

Par ailleurs, 16 cas ont présenté une ou plusieurs fractures de côte avec un total de 30 fractures (10 cas ne présentent qu'une seule fracture tandis que les 6 autres présentent une atteinte de plusieurs côtes allant de 2 à 5 côtes). Sur les 6 cas présentant un volet costal visible à l'examen de la courbe respiratoire à l'admission, 1 cas ne montre aucune fracture de côte à la radiographie thoracique (L08-5472). Un pseudo volet costal associé à une rupture de muscles intercostaux a donc été suspecté mais cela n'a pas pu être vérifié puisque l'animal n'a pas fait l'objet d'une intervention chirurgicale.

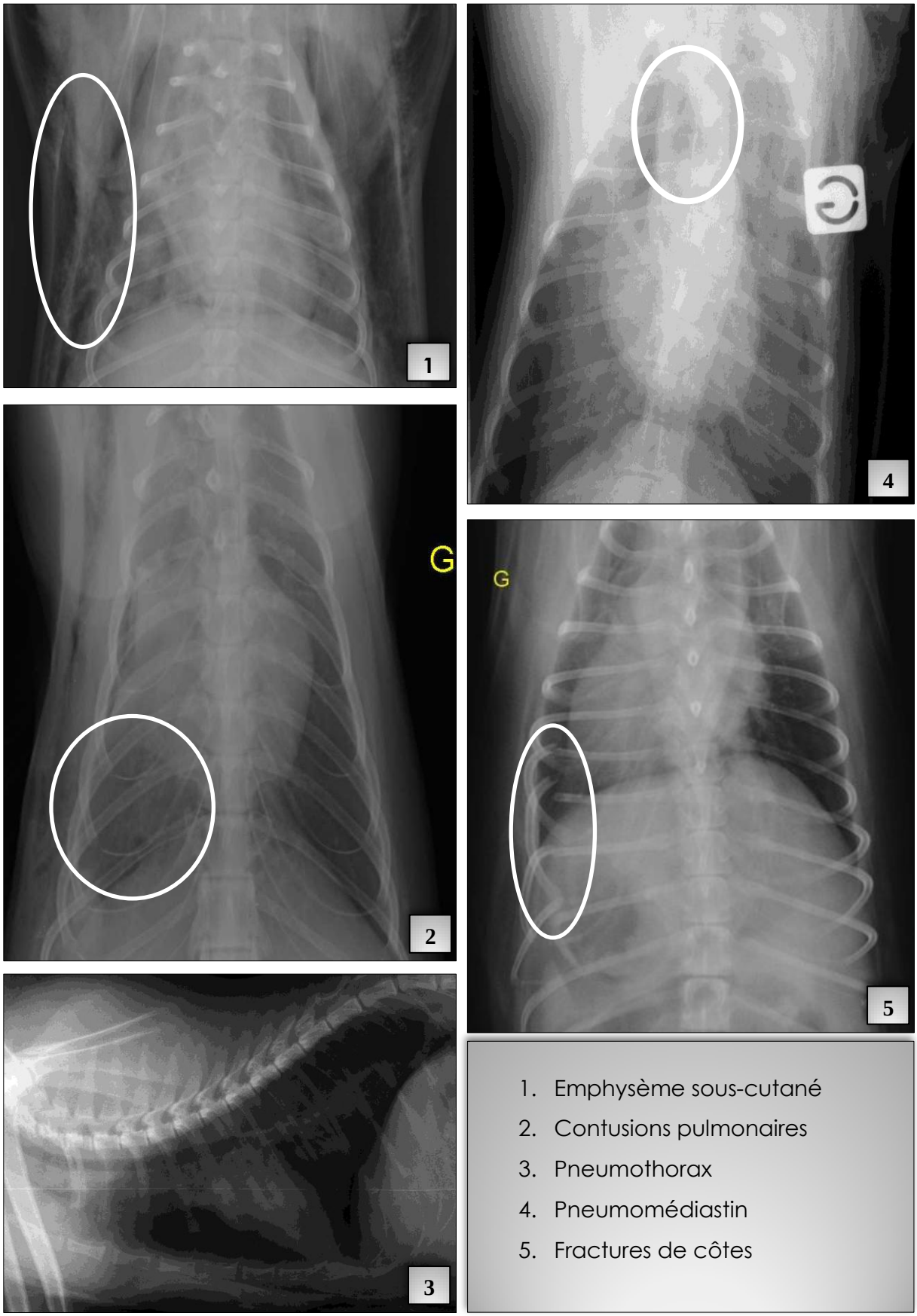

Figure 28 : exemples de lésions radiographiques observées dans notre étude

3.4.2.1 Relations des paramètres commémoratifs, anamnestiques et cliniques avec chaque catégorie de lésions radiographiques et de chaque catégorie de lésions radiographiques entre elles

La corrélation de chaque catégorie de lésion radiographique avec les paramètres commémoratifs, anamnestiques et cliniques ainsi qu'avec les autres catégories de lésions radiographiques a été analysée. En ce qui concerne les variables quantitatives comme l'âge, le poids ou le délai de présentation, aucune corrélation n'a pu être mise en évidence. En revanche, en ce qui concerne les variables qualitatives, on constate que **le pneumothorax a été plus fréquemment observé à la radiographie thoracique chez le chat (87% des clichés obtenus) que chez le chien (27% des clichés obtenus) et lorsque l'animal a été référé par un autre vétérinaire**. **La présence de fracture de côte à la radiographie a également été plus fréquemment observée chez les cas référés que chez les cas non référés**. Enfin, **la présence de fractures de côtes est associée de façon significative à la présence de contusions pulmonaires**. (*Figure 29 & Tableau XV*)

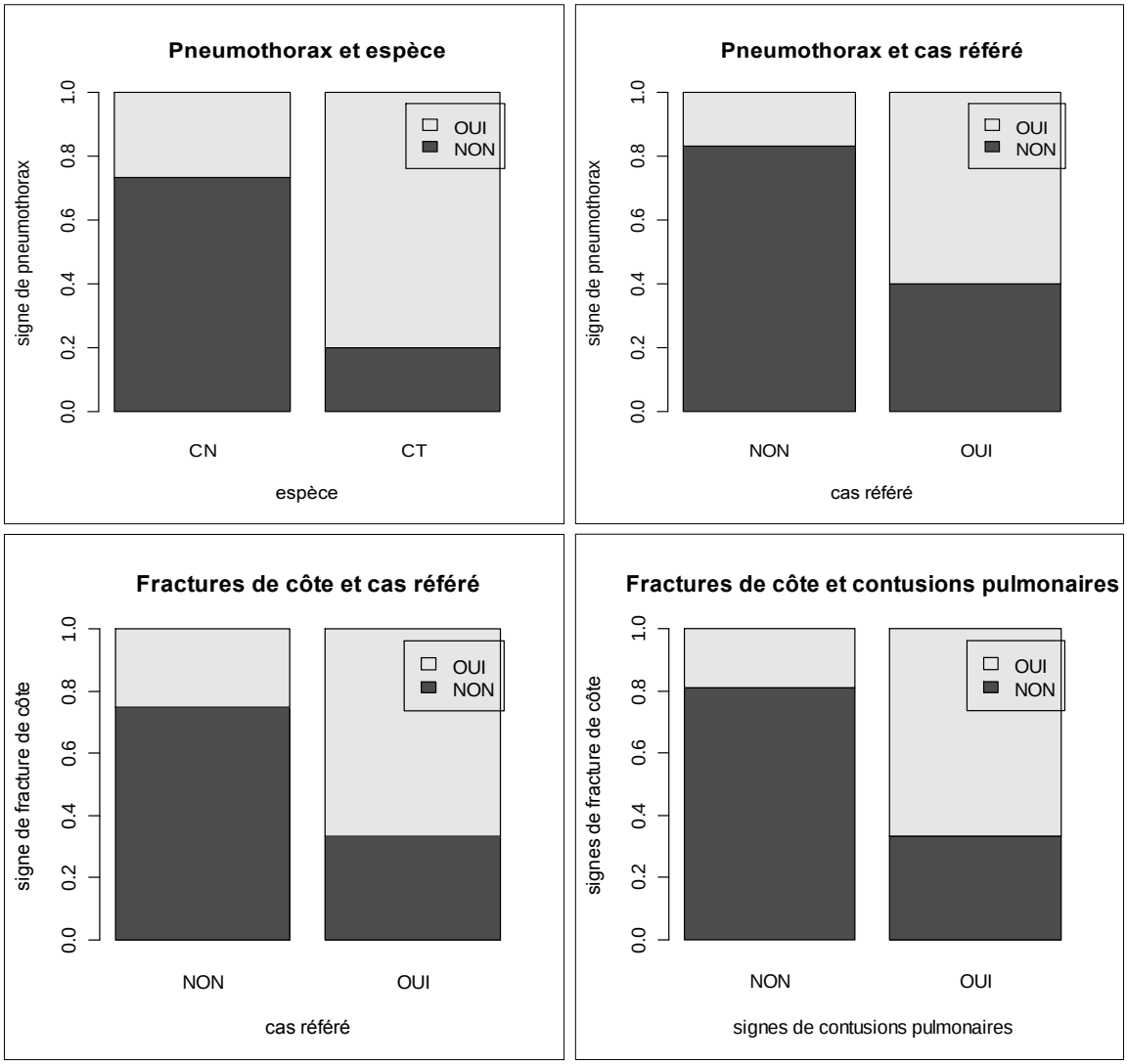

Figure 29 : diagrammes en bandes des paramètres ayant une influence sur chaque catégorie de lésions radiographiques et des catégories de lésions radiographiques ayant une relation entre elles.

Tableau XV : valeurs des paramètres statistiques du test de Fischer utilisé pour comparer les variables de la *Figure 29*

Paramètres	p	OR	IC
Pneumothorax / espèce	0,03	10,3	0,9 - 566,2
Pneumothorax / cas référé	0,01	7,0	1,4 - 44,1
Fractures de côtes / cas référé	0,02	5,7	1,2 - 31,5
Fractures de côtes/contusions pulmonaires	0,004	8,0	1,6 - 48,6

3.4.2.2 Définition d'un facteur de gravité à l'aide du nombre de catégories de lésions observées à la radiographie

Afin d'établir un caractère de gravité, nous avons choisi de diviser les cas en traumatismes mineurs (MIN), modérés (MOD) et majeurs (MAJ) selon le nombre de catégories de lésions radiographiques observées (respectivement moins de 2 catégories, 3 catégories et 4 catégories ou plus). Sur la base de ces critères, 21 cas ont été considérés comme mineurs, 11 cas ont été considérés comme modérés, 7 cas ont été considérés comme majeurs (*Figure 30*).

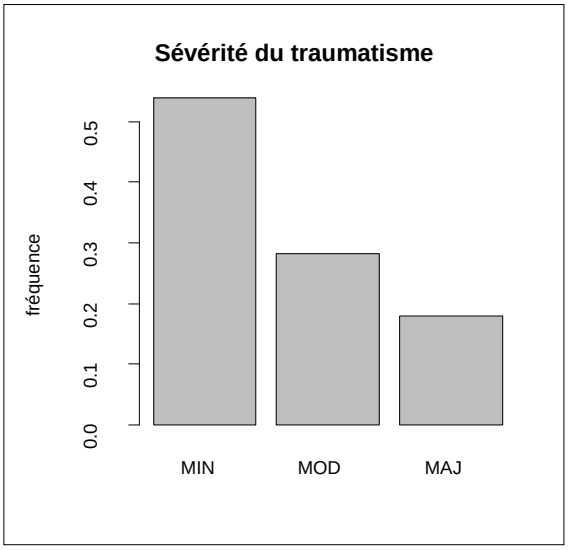

Figure 30 : Diagramme en bâtons de la gravité du traumatisme en fonction du nombre de lésions radiographiques observées (n=39)

3.4.2.1 Influence des paramètres commémoratifs, anamnestiques et cliniques sur le caractère de gravité

Afin d'augmenter la puissance des tests statistiques réalisés, et notamment à cause du faible effectif que représente la catégorie des traumatismes majeurs (7 cas), nous avons dû regrouper les traumatismes modérés et majeurs dans une seule et même catégorie notée plus tard « MOD+MAJ ». Ainsi, nous avons pu mettre en évidence à l'aide d'un test de Fisher ($p = 8.10^{-05}$; OR = 22,0 ; IC = [3,5 ; 263.3]) que **les cas référés sont significativement plus souvent des cas de gravité modérée ou majeure (87%) que les cas non référés qui sont majoritairement des cas de gravité mineure (79%)**. (*Figure 31*)

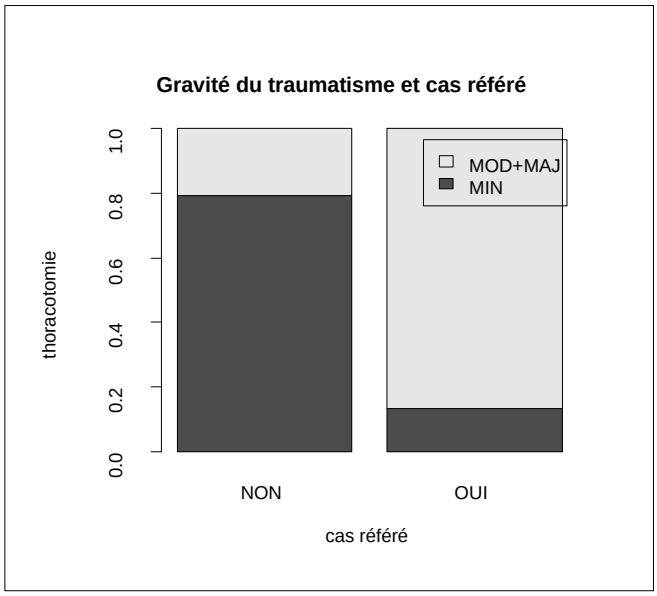

Figure 31 : diagramme en bandes de la gravité du traumatisme chez les cas non référés et chez les cas référés.

3.5 Prise en charge thérapeutique

3.5.1 Prise en charge médicale

La prise en charge du risque infectieux a été évaluée dans notre étude. Seuls quatre animaux n'ont reçu aucune antibiothérapie (moins de 8%). Parmi ces derniers, un animal a été euthanasié, un animal n'a présenté aucune plaie et deux animaux ont présenté une plaie superficielle. Sur les 48 animaux ayant fait l'objet d'une antibiothérapie, 42 ont reçu de l'amoxicilline associée à l'acide clavulanique (AAC, 86%), 7 ont reçu de la céfalexine (CEF, 15%), 4 ont reçu de l'enrofloxacine (ERF, 8%), un seul animal a reçu de la clindamycine (CLD, 2%) et un seul animal a reçu du métronidazole (MDZ, 2%) (*Figure 32*).

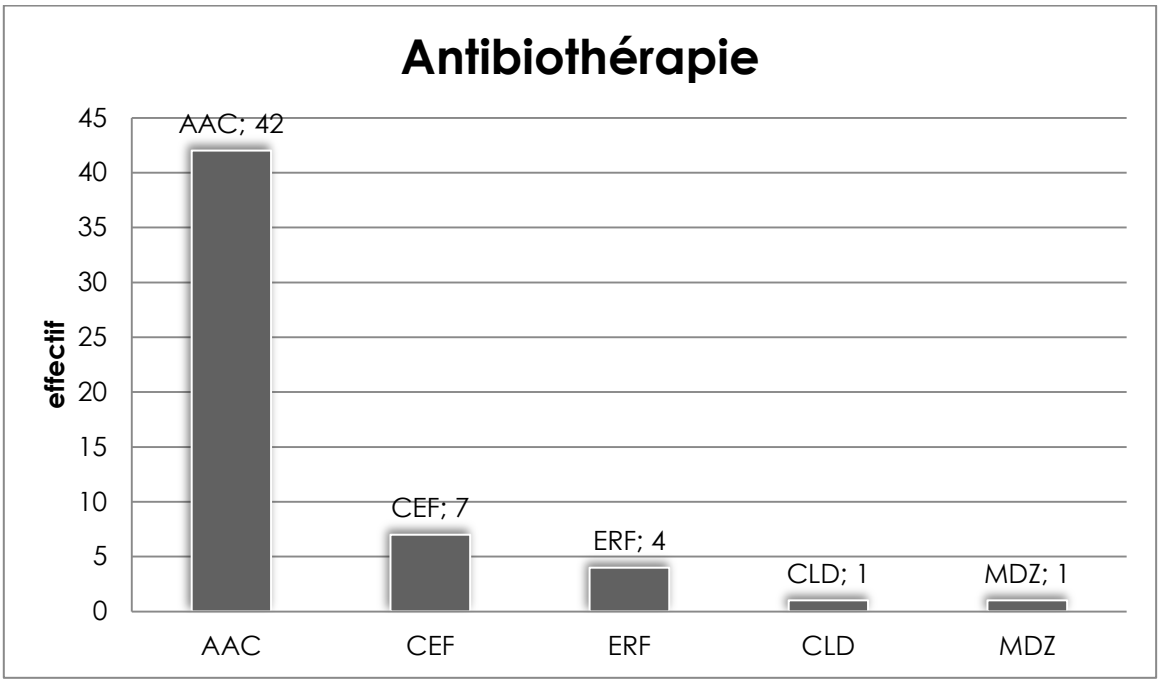

Figure 32 : diagramme en bâton des différents antibiotiques utilisés

Toutes molécules confondues, la durée moyenne d'antibiothérapie dans notre étude est de 11,5 jours avec une médiane à 10 jours, un minimum de 0,5 jours et un maximum de 55 jours (*Figure 33*). Un cas particulier est à différentier des autres (L00-36548), dans la mesure où celui-ci a été traité avec de l'amoxicilline – acide clavulanique pendant 55 jours. Il s'agit d'un chien de race Caniche de 8 ans victime de morsures thoraciques très délabrantes ayant nécessité une intervention chirurgicale avec thoracotomie et lobectomie pulmonaire totale du lobe caudal gauche. Malheureusement, 27 jours après cette première intervention, la plaie a nécrosé et a été reprise chirurgicalement ce qui a prolongé la durée de l'antibiothérapie.

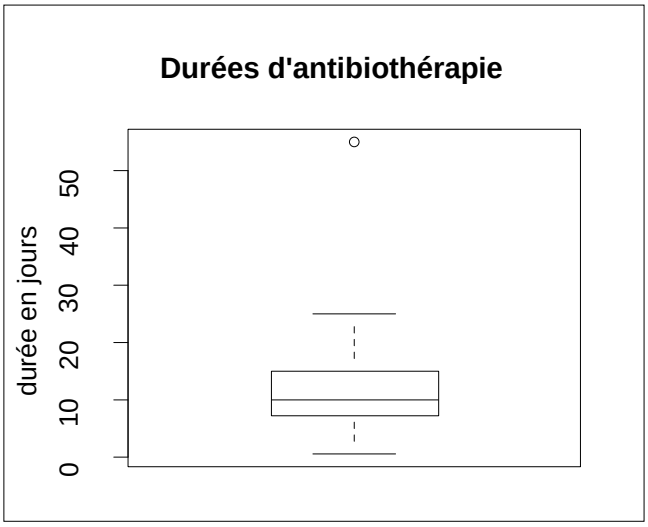

Figure 33 : Diagramme en boîte des durées d'antibiothérapie en jours (n=43)

<u>Remarque</u> : aucune des variables de notre étude n'a révélé avoir une influence significative sur la durée d'antibiothérapie hormis la variable « survie » (*paragraphe 3.7, deuxième partie*).

3.5.2 Prise en charge chirurgicale

Sur les 52 animaux de cette étude, 36 ont subi une intervention chirurgicale (69%) et 14 ont fait l'objet d'une thoracotomie (27%), soit 39% des cas ayant subi une intervention chirurgicale.

3.5.2.1 Etude de l'influence des paramètres commémoratifs, anamnestiques, cliniques et paracliniques sur la prise en charge chirurgicale et la réalisation d'une thoracotomie.

Afin d'étudier l'influence des paramètres commémoratifs, anamnestiques, cliniques et paracliniques sur la prise en charge chirurgicale et la réalisation d'une thoracotomie, nous avons comparé la fréquence de ces paramètres observée chez les animaux ayant eu une exploration chirurgicale ou une thoracotomie avec celle observée chez les animaux n'ayant pas eu d'intervention chirurgicale ou de thoracotomie à l'aide d'un test de Fisher pour les variables qualitatives. En ce qui concerne les variables quantitatives telles que l'âge ou le poids, aucune différence significative n'a pu être mise en évidence à l'aide d'un test de Mann-Witney-Wilcoxon, ni pour la variable « exploration chirurgicale », ni pour la variable « thoracotomie ».

Tout d'abord, en ce qui concerne l'exploration chirurgicale, aucune corrélation n'a pu être mise en évidence entre ce paramètre et d'autres paramètres qualitatifs de notre étude. En revanche, la thoracotomie a été significativement plus souvent réalisée lorsque le cas était référé, en présence de signes radiographiques compatibles avec des contusions pulmonaires, en présence de fractures de côtes visibles à la radiographie thoracique ou encore en présence d'un volet costal.

A contrario, la thoracotomie a été significativement moins souvent pratiquée en présence de plaies jugées superficielles. (*Figure 34 & Tableau XVI*)

Tableau XVI : valeurs des paramètres statistiques du test de Fischer utilisé pour comparer les variables de la *Figure 34*

Paramètre	p	OR	IC
Thoracotomie / cas référé	0,0003	12,4	2,6 – 74,7
Thoracotomie / plaie superficielle	0,03	0,1	0,002 – 0,9
Thoracotomie / contusions pulmonaires	0,02	7,1	1,4 – 51,2
Thoracotomie / fracture de côte	0,02	5,8	1,2 – 34,9
Thoracotomie / volet costal	0.04	6,9	0,9 – 86,4

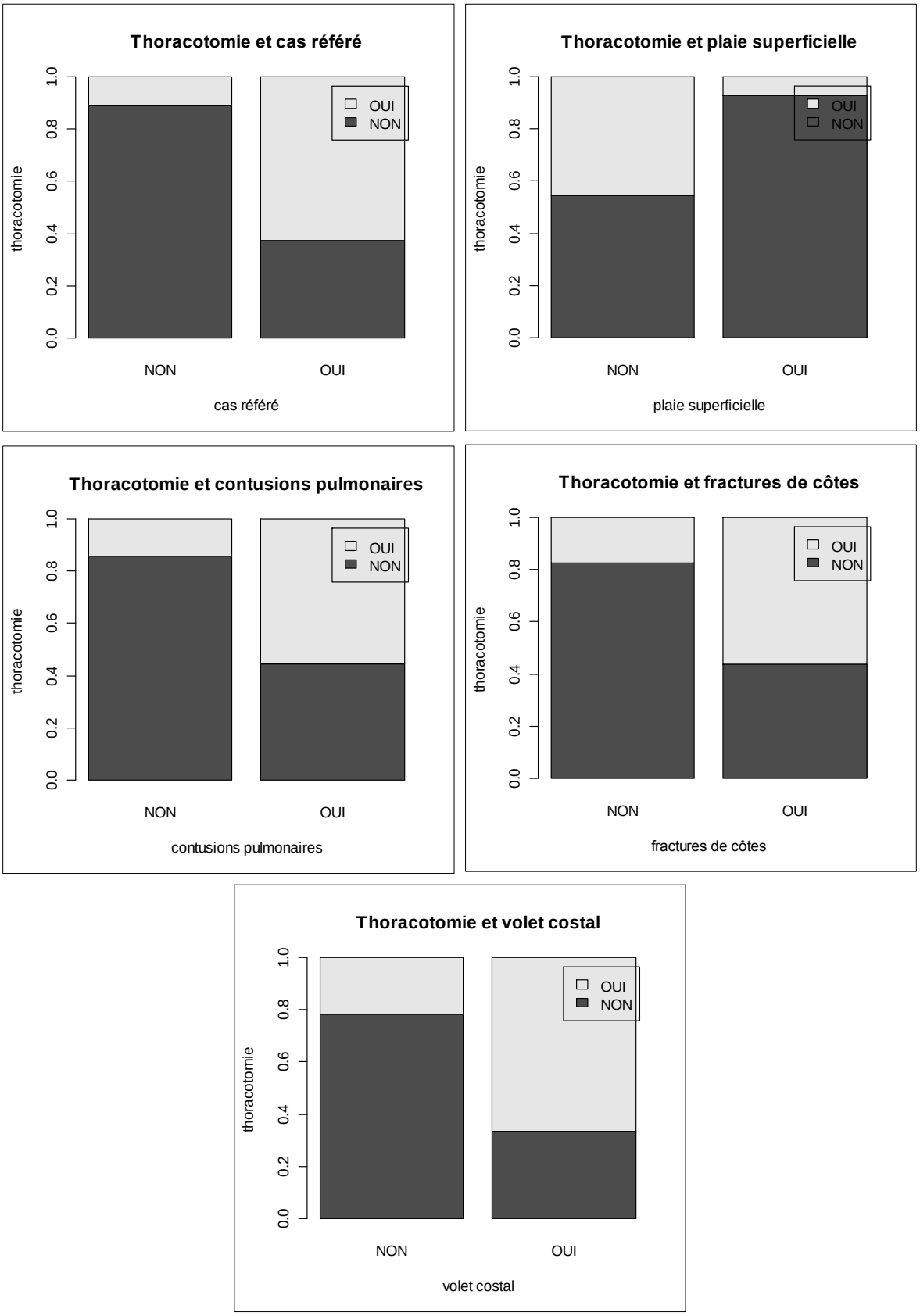

Figure 34 : représentations graphiques sous forme de diagrammes en bandes des paramètres influençant de manière significative la prise en charge chirurgicale ou la réalisation d'une thoracotomie.

3.5.2.2 Cas particulier de la gravité du traumatisme

La *Figure 35*, montre que dans notre étude la gravité du traumatisme n'est pas reliée à la prise en charge chirurgicale des plaies. En effet, il y a environ les mêmes proportions de cas mineurs, modérés et majeurs dans chacune des catégories « non traité chirurgicalement » et « traité chirurgicalement ». En revanche, quand on compare ces même proportions chez les animaux n'ayant pas fait l'objet d'une thoracotomie avec celles des animaux ayant fait l'objet d'une thoracotomie, on remarque une différence non négligeable entre ces deux catégories : dans la catégorie « sans thoracotomie », les traumatismes mineurs sont majoritaires à 69% contre 23% pour les traumatismes modérés et 8% seulement pour les traumatismes sévères tandis que dans la catégorie « avec thoracotomie », les traumatismes modérés et majeurs sont tous deux représentés à 38,5% contre 23% seulement pour les traumatismes mineurs. Afin de vérifier que cette différence est statistiquement significative, nous avons choisi de regrouper les caractères de gravité majeurs et modérés ensemble. De cette façon, un test de Fisher (p = 0,02 ; OR = 7,1 ; IC = [1,3 – 51,2]) nous a permis de conclure qu'il existe une **différence significative entre les animaux n'ayant pas subi de thoracotomie, qui sont majoritairement atteints de traumatismes mineurs (69%), et ceux ayant subi une thoracotomie, qui sont majoritairement atteints de traumatismes majeurs et modérés (77%)**.

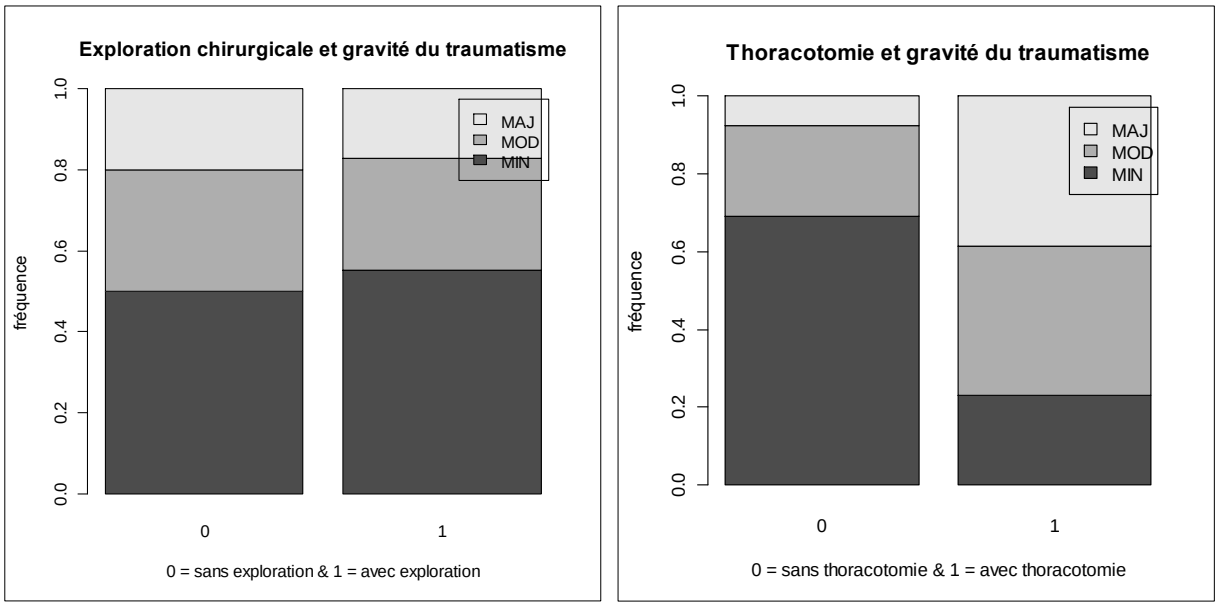

Figure 35 : représentation en bandes de la corrélation entre gravité du traumatisme et exploration chirurgicale (à gauche) et entre sévérité du traumatisme et thoracotomie (à droite).

3.5.2.3 Thoracotomie et abord chirurgical

Sur 14 cas ayant subi une thoracotomie, la description de l'abord chirurgical choisi n'a pu être retrouvée que pour la moitié. Aucun cas n'a été abordé ni par sternotomie médiane, ni par

thoracoscopie. Deux cas ont fait l'objet d'une thoracotomie latérale droite, l'un au niveau du neuvième EIC, l'autre au niveau du dixième et du onzième EIC. Tous deux ont été abordés par la droite car les lésions de morsure étaient situées de ce côté. Le deuxième cas précédemment énoncé a également fait l'objet d'une lobectomie partielle du lobe pulmonaire caudal droit. Les 5 autres cas ont tous été abordés à l'aide d'une thoracotomie latérale gauche entre le troisième et le septième EIC.

3.5.2.4 Drains thoraciques

Un drain thoracique a été mis en place dans 25% des cas (n=13) avec une durée moyenne pendant laquelle il est resté en place de 3 jours (*Figure 36*). Deux cas ont fait l'objet d'une thoracotomie sans pose de drain, un cas a fait l'objet d'une pose de drain sans thoracotomie et les dix cas restants ont tous fait l'objet d'une pose de drain à la suite d'une thoracotomie.

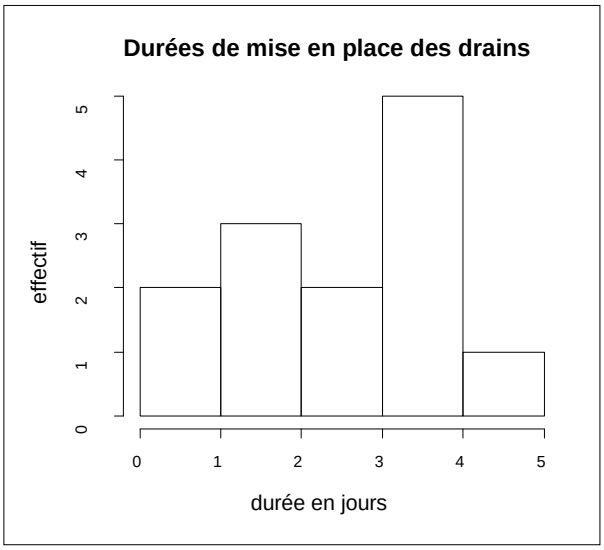

Figure 36 : Histogrammes des durées de mise en place des drains thoraciques (n=13)

La comparaison avec les précédentes variables de notre étude révèle que la pose d'un drain thoracique a été plus fréquente (test de Fischer) en présence de signes radiographiques de contusions pulmonaires ou de fractures de côtes, en présence d'un volet costal, après une chirurgie ou encore après une thoracotomie. (*Figure 37 & Tableau XVII*)

Tableau XVII : valeurs des paramètres statistiques du test de Fischer utilisé pour comparer les variables de la *Figure 37* (DT = Drain Thoracique)

Paramètre	p	OR	IC
DT / Contusions pulmonaires	0,01	8,9	1,4 – 101,5
DT / Fracture de côte	0,03	6,3	1,2 – 46,6
DT / Volet costal	0,003	21,8	2,1 – 1142,5
DT / Exploration chirurgicale	0,04	7,3	0,90 – 341,0
DT / Thoracotomie	6.10^{-09}	164,6	15,0 – 8879,3

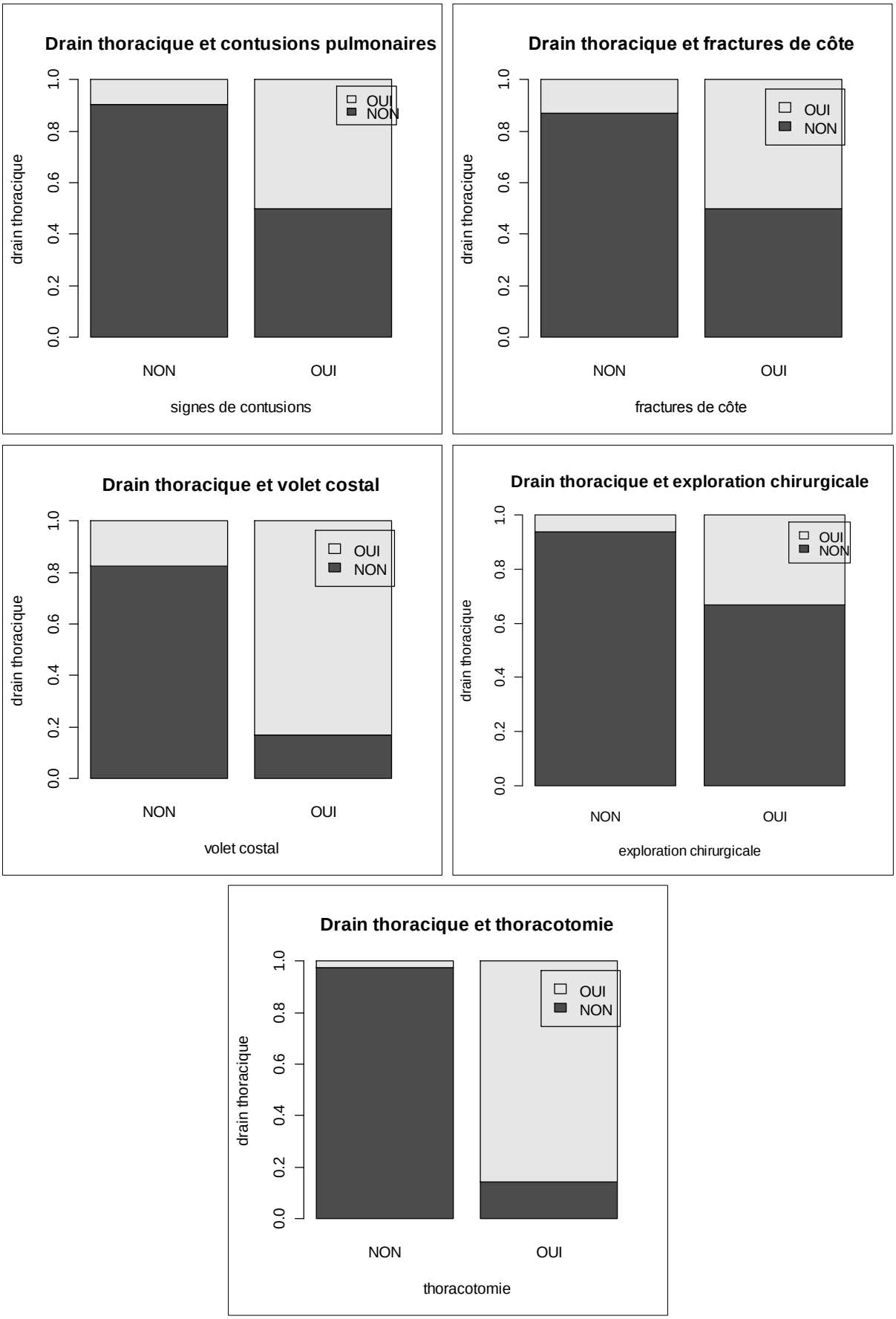

Figure 37 : diagrammes en bandes des variables liées de façon significative à la pose d'un drain thoracique

3.5.2.1 Prise en charge des plaies, lésions associées et autres techniques chirurgicales

Douze animaux n'ont pas fait l'objet d'une véritable exploration chirurgicale (23%). La plupart d'entre eux ont fait l'objet de soins de plaie dits classiques (tonte, nettoyage et asepsie) avec parfois mise en place d'agrafes. Souvent, le motif de non exploration est le refus du devis par les propriétaires. Par ailleurs, deux cas n'ayant pas fait l'objet d'exploration chirurgicale de leur plaie ont été euthanasiés. Une cicatrisation par première intention a été réalisée dans 35 cas sur 52 (67%) et la mise en place de drains sous-cutanés a été jugée nécessaire dans 21 cas sur 52 (40%).

A l'occasion de l'exploration chirurgicale des plaies et d'une éventuelle thoracotomie, un certain nombre de lésions associées ont été observées. Les plus fréquentes sont la hernie abdominale (6 cas), l'hémothorax (3 cas) ou encore la perforation de lobe pulmonaire (2 cas). Parmi les autres lésions rencontrées, on note une perforation intestinale, une rupture de l'artère thoracique interne gauche, une disjonction sterno-costale, une lésion trachéale, une flaccidité trachéale, une hernie diaphragmatique ainsi qu'une rupture des muscles intercostaux.

Enfin, les autres techniques chirurgicales mises en œuvre dans notre étude sont la lobectomie totale (1 cas), la lobectomie partielle (2 cas), la herniorraphie abdominale (3 cas), la plastie du muscle grand dorsal (2 cas), l'entérectomie (2 cas), la ligature de l'artère thoracique interne (1 cas), la réduction d'une disjonction sterno-costale (1 cas) ainsi que la herniorraphie diaphragmatique (1 cas). La lobectomie pulmonaire a été pratiquée dans trois cas sur les 14 cas ayant fait l'objet d'une thoracotomie exploratrice (21 %, deux chats et un chien), soit parce que la présence d'une perforation de lobe a été détectée lors de l'exploration (cas L00-36548 et L03-2340), soit parce qu'un lobe pulmonaire a présenté un parenchyme d'aspect anormal, hépatisé et atélectasié (L09-7769).

3.6 Durée d'hospitalisation

La durée d'hospitalisation varie de 0 à 7 jours avec une moyenne de 2,8 jours et une médiane de 3 jours (*Figure 38*).

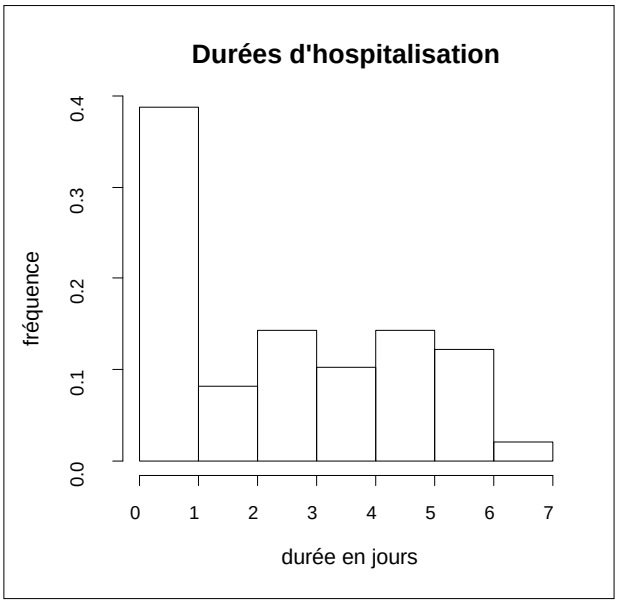

Figure 38 : histogramme des durées d'hospitalisation en jours (n = 49).

3.6.1 Durée d'hospitalisation et gravité du traumatisme

Afin d'étudier la relation entre la gravité du traumatisme et la durée d'hospitalisation nous avons dû regrouper dans une même catégorie les traumatismes modérés et majeurs. Ainsi, d'après le diagramme de la *Figure 39* nous avons pu supposer les deux distributions proches de lois normales ce qui a été confirmé par un test de Shapiro-Wilk ($p = 0,1912$ et $p = 0,08533$ tous deux supérieurs à 0,05). Un test de comparaison de variances de Fisher a permis de supposer les variances égales ($p > 0,05$) mais un test bilatéral de Student ($p > 0,05$) n'a pas permis de mettre en évidence de différence significative entre les moyennes de ces deux échantillons. Par conséquent, nous n'avons **pas mis en évidence de différence significative entre les durées d'hospitalisation des animaux atteints de traumatisme mineur et ceux atteints de traumatisme modéré à majeur**.

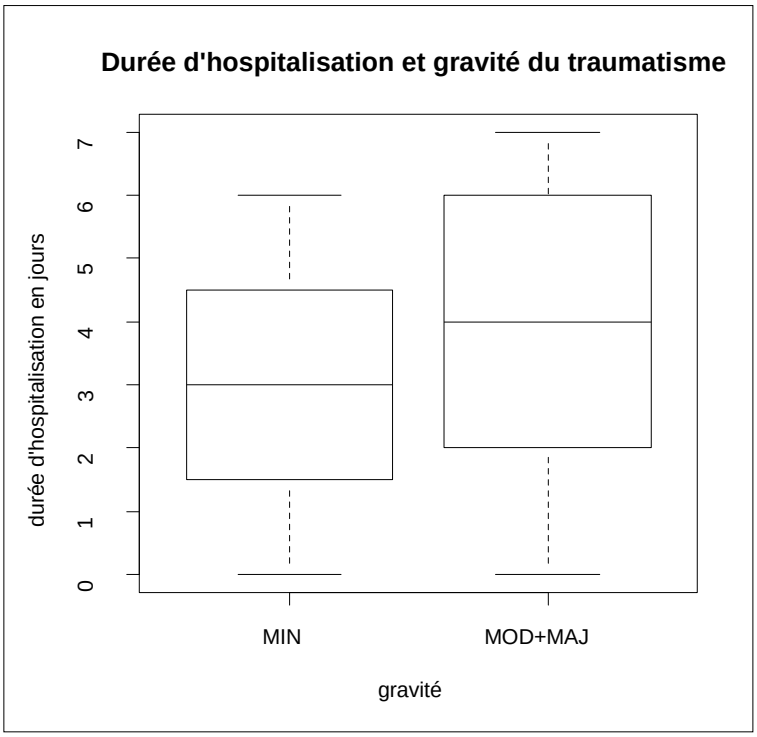

Figure 39 : diagramme en boite des durées d'hospitalisation en fonction de la gravité du traumatisme

3.6.2 Durée d'hospitalisation et exploration chirurgicale

De la même façon que précédemment nous avons étudié l'influence de l'exploration chirurgicale sur la durée d'hospitalisation. Les distributions ne pouvant être considérées comme normale (*Figure 40*), un test non paramétrique de la somme des rangs de Mann-Whitney-Wilcoxon a été effectué. La valeur de p ainsi obtenue étant de 0,002, on peut conclure à **allongement significatif de la durée d'hospitalisation chez les animaux qui ont subi une intervention chirurgicale** par rapport à ceux qui n'en ont pas subi.

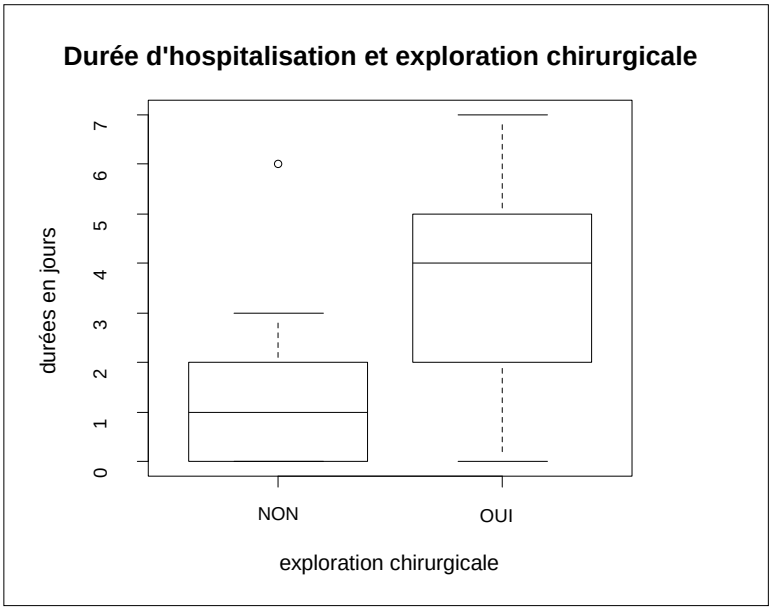

Figure 40 : diagramme en boîte des durées d'hospitalisation avec ou sans exploration chirurgicale

3.6.3 Durée d'hospitalisation et thoracotomie

Afin d'évaluer la relation entre la thoracotomie et la durée d'hospitalisation, nous avons réalisé un test d'homogénéité sur séries indépendantes. La *Figure 41*, montre que les deux distributions ne suivent pas une loi normale et nous avons ainsi été contraints d'utiliser un test non paramétrique de la somme des rangs de Mann-Whitney-Wilcoxon. La valeur de p ainsi obtenue est de 0,003. Par conséquent, notre étude montre un **allongement significatif de la durée d'hospitalisation chez les animaux qui ont subi une thoracotomie** par rapport à ceux qui n'ont pas subi une telle intervention.

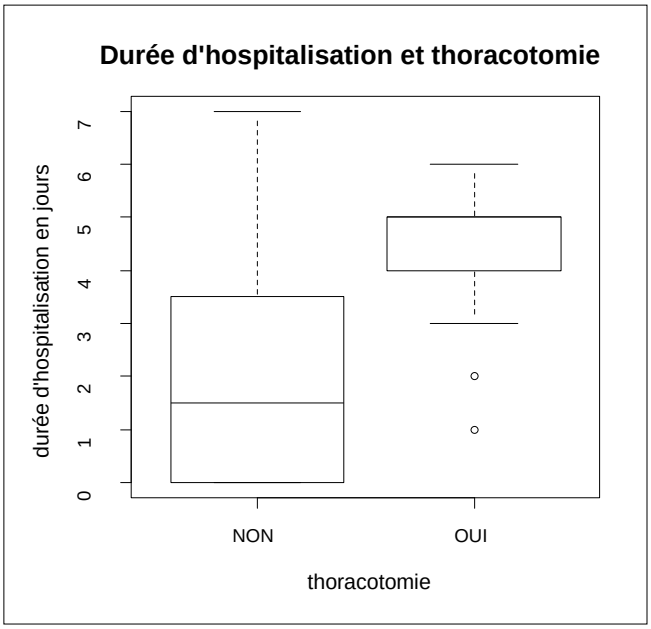

Figure 41 : diagramme en boîte des durées d'hospitalisation avec ou sans thoracotomie.

3.6.4 Durée d'hospitalisation avec ou sans thoracotomie chez les animaux ayant fait l'objet d'une exploration chirurgicale

Si l'on compare les durées d'hospitalisation des animaux ayant fait l'objet d'une exploration chirurgicale sans thoracotomie et avec thoracotomie (*Figure 42*) de la même façon que précédemment (test non paramétrique de la somme des rangs de Mann-Whitney-Wilcoxon), on obtient $p > 0,05$. Cela signifie qu'il n'existe **pas de différence significative entre les durées d'hospitalisation des animaux ayant fait l'objet d'une exploration chirurgicale sans thoracotomie et les durées d'hospitalisation des animaux ayant fait l'objet d'une exploration chirurgicale avec thoracotomie**.

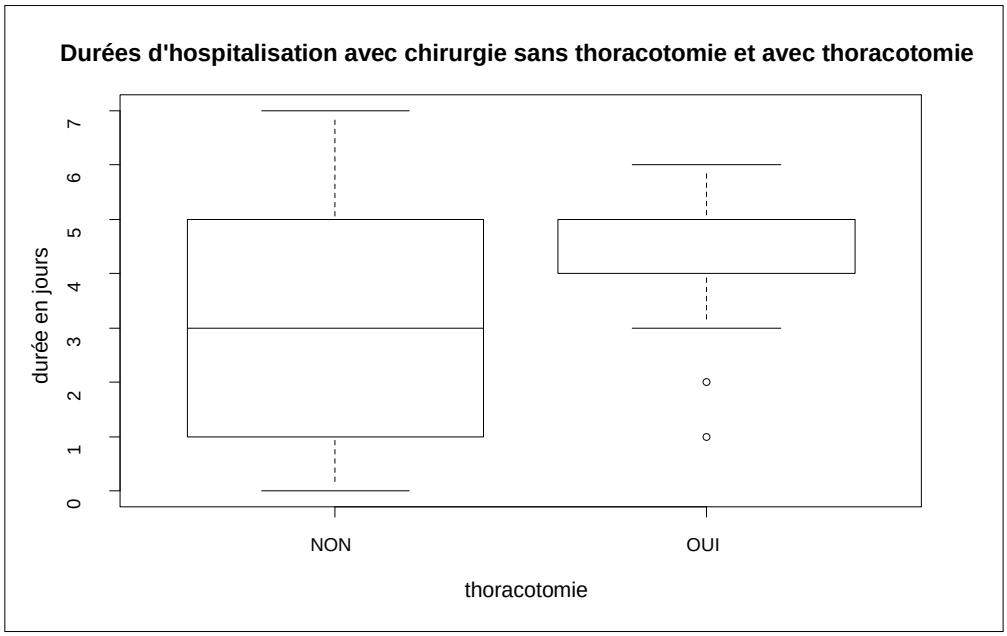

Figure 42 : diagrammes en boîte des durées d'hospitalisation avec chirurgie, sans thoracotomie et avec thoracotomie

3.7 Complications et mortalité

Nous avons choisi d'étudier la survie à court terme, en considérant tout animal sorti d'hospitalisation vivant et non revu en consultation dans le mois suivant la sortie (hors rendez-vous de contrôle), comme survivant. Ainsi, sur les 52 animaux étudiés, trois sont décédés de mort naturelle suite à un arrêt cardio-respiratoire :

- Le premier cas (L02-1461) est un chien croisé caniche de 3 ans présentant de façon concomitante une plaie thoracique, un hémothorax ainsi qu'une hernie abdominale, compliquées par une CIVD et un choc septique à l'origine de trois arrêts cardio-respiratoires consécutifs.
- Le second (L07-1845) est un chien Yorkshire Terrier de 7 ans victime de morsures ayant entrainé la formation de deux hernies abdominales et de points d'infarcissement sur le jéjunum. Une réduction chirurgicale des hernies et une entérectomie ont été entreprises mais une déhiscence des sutures et une complication de péritonite septique sont survenues et l'animal est décédé à la suite de deux arrêts cardio-respiratoires.
- Le troisième (L09-2766) est un chien Chihuahua de 9 ans qui, en post opératoire d'une chirurgie reconstructrice du thorax, est décédé d'un arrêt cardio-respiratoire très probablement secondairement à un œdème pulmonaire.

D'autre part, quatre animaux ont été euthanasiés par nécessité médicale :

- Le premier cas (L05-3474) s'agit d'une chienne Yorkshire Terrier de 9 ans et demie, polytraumatisée avec fractures de côtes, pneumothorax, hémothorax, contusions pulmonaires, troubles neurologiques centraux, hernie abdominale et fracture d'un processus vertébral lombaire.

- Le second cas (L06-3791) est une chienne Yorkshire Terrier de 9 ans présentant un volet costal associé à plusieurs fractures de côtes, un épanchement pleural, une atélectasie du lobe pulmonaire accessoire et des contusions pulmonaires.
- Le troisième cas (L08-2978) est un chien Chihuahua de 2 ans atteint de pneumothorax sous tension et de volet costal qui a développé de graves troubles neurologiques à la suite de 3 arrêts cardio-respiratoires consécutifs.
- Le dernier cas (L09-11903) est un chien Caniche de 11 ans atteint de multiples plaies de morsure ayant entraîné un pneumothorax, une fracture de côte, une hernie abdominale avec perforation d'une anse digestive et une fracture d'un processus épineux d'une vertèbre lombaire. Lors de la chirurgie, une suture costale ainsi qu'une entérectomie ont été réalisées mais le propriétaire a préféré euthanasier son animal le lendemain de l'intervention.

Dans notre étude, le taux de survie global atteint ainsi la valeur de 87 % et le taux de mortalité s'élève à 13 %.

Afin d'évaluer l'influence de divers paramètres sur la survie des animaux, une analyse statistique a été menée entre chaque variable qualitative de notre étude et la variable survie à l'aide d'un test de Fisher d'une part, ainsi qu'entre chaque variable quantitative et la variable survie à l'aide d'un test de Mann-Witney-Wilcoxon d'autre part :

- Concernant les variables qualitatives, les variables « cas référé », « thoracocentèse », « fracture de côte », « hernie abdominale », « entérectomie » et « herniorraphie » influencent de façon significative la survie de l'animal (*Figure 43 & Tableau XVIII*). Chacune de ces variables vont dans le sens d'une diminution significative du taux de survie des animaux. D'autre part, on note que ni l'exploration chirurgicale, ni la thoracotomie ne sont associés à un plus faible taux de survie des animaux ($p > 0,05$) (*Figure 44*).

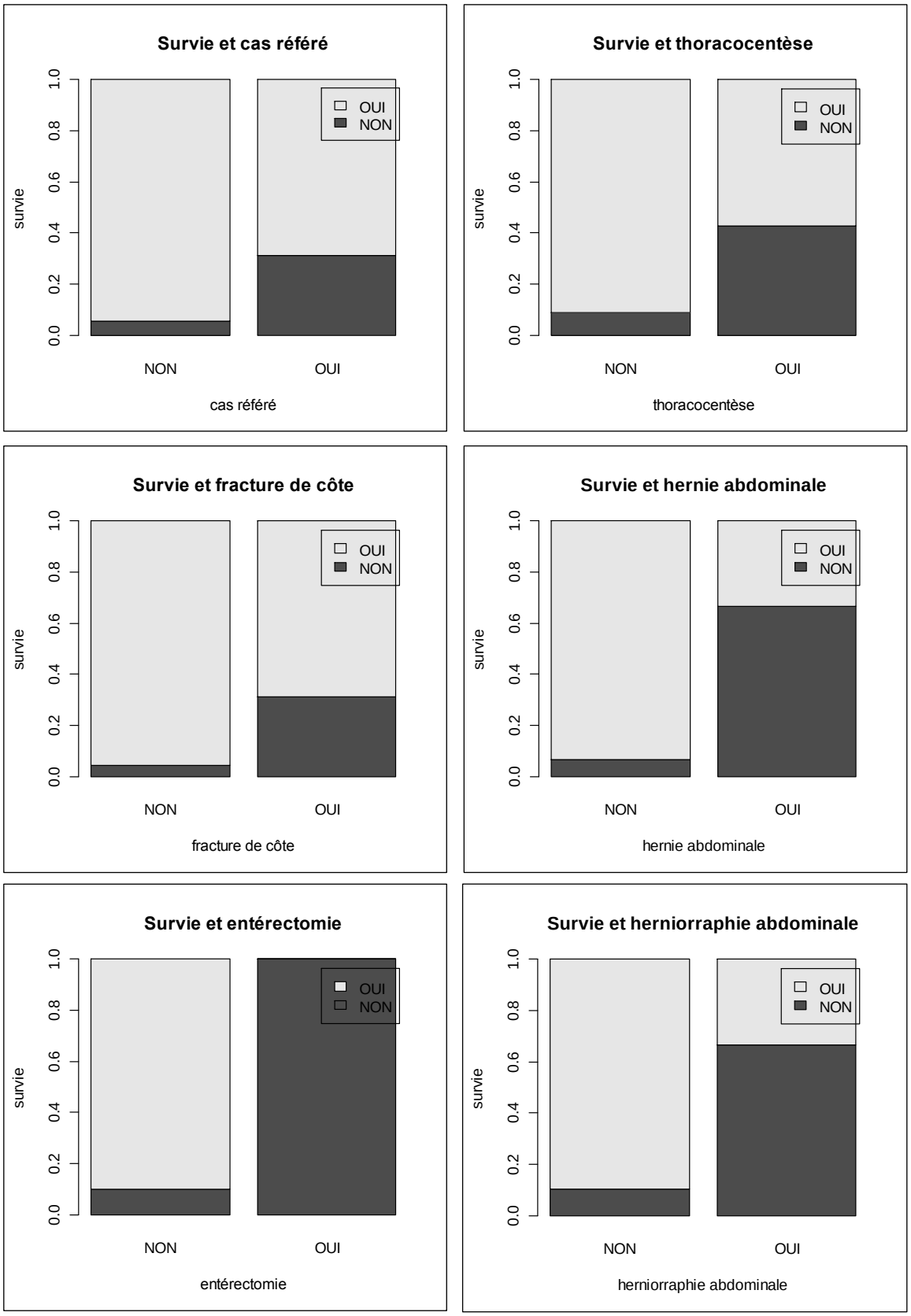

Figure 43 : représentations en bandes des paramètres influençant de façon significative le taux de survie dans notre étude

Tableau XVIII : valeurs des paramètres statistiques du test de Fischer utilisé pour comparer les variables de la *Figure 44*

Paramètre	p	OR	IC
Cas référé	0,02	0,14	0,011 – 0,97
Thoracocentèse	0,04	0,14	0,016 – 1,3
Fracture de côte	0,03	0,11	0,0020 – 1,1
Hernie abdominale	0,002	0,04	0,0026 – 0,40
Entérectomie	0,02	0	0 – 0,76
Herniorraphie abdo	0,04	0,063	0,00095 – 1,4

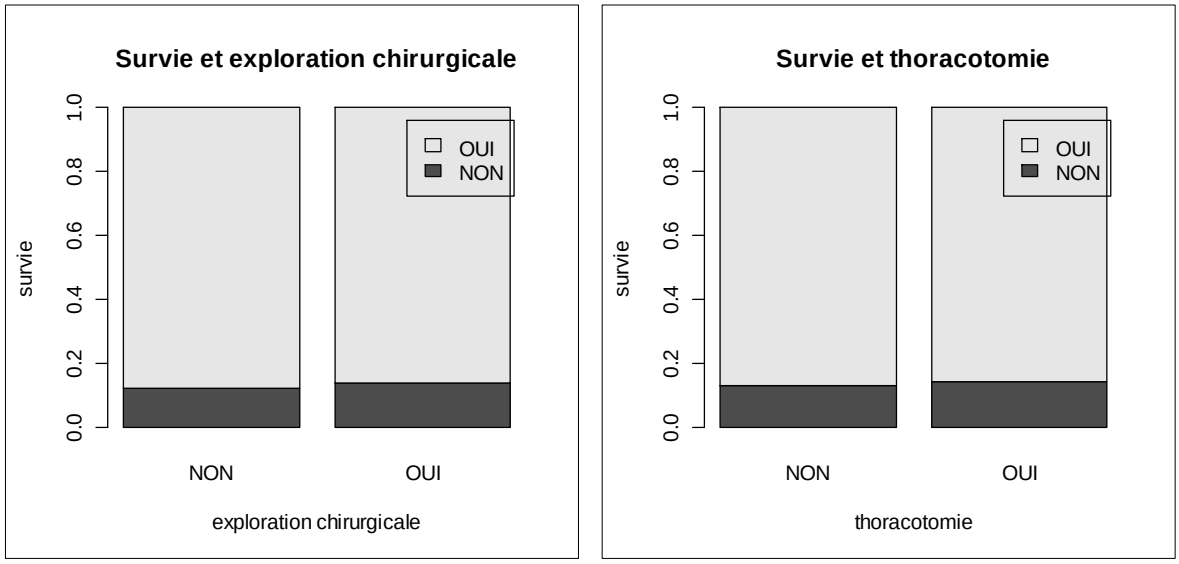

Figure 44 : représentation en bandes de la survie avec ou sans exploration chirurgicale (à gauche) et avec ou sans thoracotomie (à droite)

Remarque : bien que la différence ne soit pas statistiquement significative, dans notre étude, le taux de mortalité varie en même temps que la gravité du traumatisme (10 % pour les traumatismes mineurs, 18 % pour les traumatismes modérés et 29 % pour les traumatismes majeurs). (*Figure 45*)

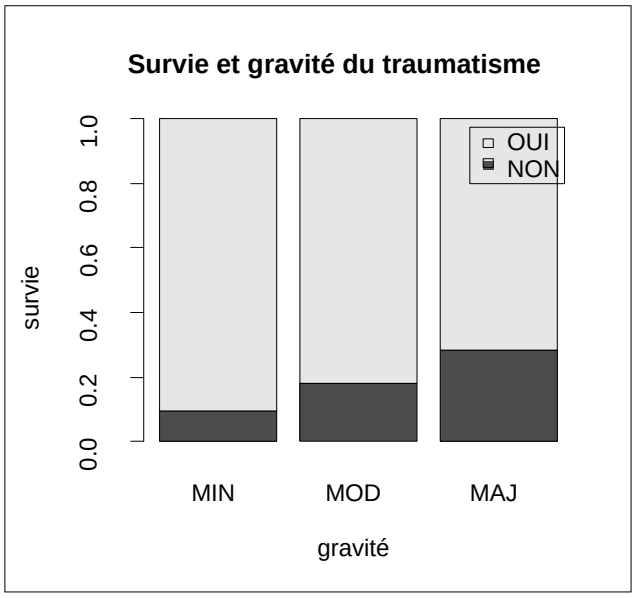

Figure 45 : diagramme en bandes de la survie en fonction de la gravité du traumatisme

- Concernant les variables quantitatives « âge », « poids », « délai de présentation » et « durée d'hospitalisation », aucune différence significative n'a pu être mise en évidence entre les non survivants et les survivants. Seules les deux variables « durée de mise en place des drains » (p = 0.02) et « durée d'antibiothérapie » (p = 0.0004) présentent une différence significative entre les survivants et les non survivants. La durée de mise en place des drains et la durée d'antibiothérapie sont toutes deux plus courtes chez les non survivants (*Figure 46*).

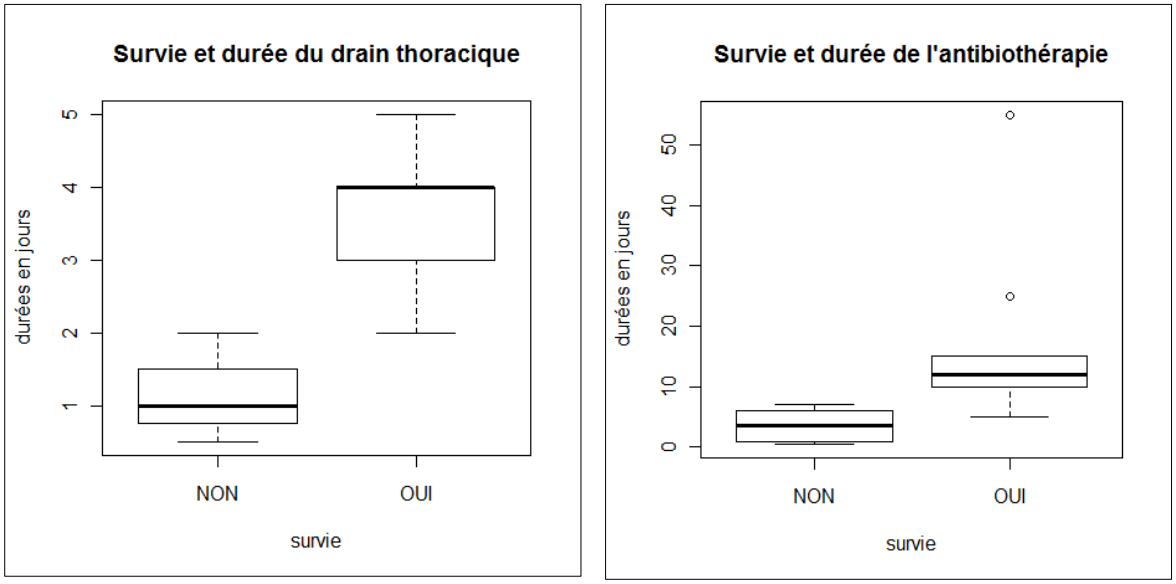

Figure 46 : diagrammes en boîte des durées de mise en place des drains (à gauche) et des durées d'antibiothérapie (à droite) chez les survivants et chez les non survivants.

Finalement, peu de complications à court terme ont été observées dans notre étude. Celles-ci ont été subdivisées en deux catégories : les complications majeures à l'origine du décès de l'animal et les complications mineures n'ayant pas d'impact sur la survie de l'animal. La première catégorie de complications concerne cinq animaux dont un cas de CIVD associée à un choc septique (L02-1461), un cas d'hypertension intracrânienne associée à de graves troubles neurologiques (L05-3474), un cas de péritonite septique consécutif à une déhiscence de sutures d'entérectomie (L07-1845), un cas de troubles neurologiques développés à la suite de plusieurs arrêts cardio-respiratoires (L08-2978) et un cas probable d'œdème pulmonaire ayant entraîné un arrêt cardio-respiratoire (L09-2766). La seconde catégorie de complications concerne également cinq animaux dont un cas de nécrose avec fistulisation de la paroi thoracique (L00-36548), un cas de péritonite (L02-2281), un cas de désunion de sutures (L05-2917), un cas d'arrêt cardio-respiratoire lors d'une anesthésie pour la réalisation d'une endoscopie des voies aériennes supérieures (L06-5080) et un cas de troubles du rythme cardiaque associés à la présence de blocs atrioventriculaires de type II en post opératoire

d'une thoracotomie exploratrice (L11-6803). Le taux de complications mineures s'élève donc à 10% tout comme le taux de complications majeures.

TROISIEME PARTIE : DISCUSSION

1 Interprétation des résultats de l'analyse statistique

1.1 Commémoratifs et anamnèse

D'un point de vue épidémiologique, notre étude inclut une faible proportion de chats (moins de 10%). Cette observation peut trouver son explication dans le comportement inhérent à l'espèce féline chez qui les bagarres se manifestent plus souvent par des griffures que par des morsures. D'autre part, le mode de vie en appartement de plus en plus fréquent des chats, souvent solitaire, est peu propice aux rencontres et donc aux bagarres entre congénères. Par ailleurs dans l'espèce féline, la morsure est une cause supposée prédominante de pyothorax mais que bien souvent, ni l'anamnèse ni l'examen de la peau ne mettent en évidence de traces de morsure (19). Enfin, on peut supposer qu'un grand nombre de chats ayant accès à l'extérieur décèdent suite à une morsure thoracique sans être retrouvés par les propriétaires ou sans être présentés à un vétérinaire. Il est donc possible que la proportion de chats victimes de morsure soit sous-estimée.

Par ailleurs, il existe une très nette prédisposition des mâles par rapport aux femelles (69% contre 30%) et, dans l'espèce canine, celle des animaux de petite taille (72% pèsent moins de 10 kg). Ces observations concordent avec ce qui a été observé précédemment par d'autres auteurs (5) (7) (110), illustrant le cas typique du petit chien qui se fait mordre par un plus gros (dans notre étude les chiens mordeurs appartiennent tous à des races de taille moyenne à grande). Chez le chien comme chez le chat, toutes les catégories d'âge sont représentées.

Concernant le délai de présentation et les cas référés, aucune corrélation n'a été mise en évidence entre ces deux caractères. Une majorité des cas (66%) ont été présentés moins de 6 heures après la morsure ce qui peut éventuellement expliquer la faible incidence des complications de nature infectieuse dans notre étude. D'autre part, environ un tiers des cas ont été référés par des confrères et parmi eux une grande majorité (87%) sont des cas de gravité modérée et majeure (d'après les critères radiographiques que nous avons définis). Les cas référés ont également fait plus souvent l'objet d'une thoracotomie (63% contre 11%, *Figure 34*) et sont associés à un taux de mortalité plus important (46% contre 6%, *Figure 43*) par rapport aux cas non référés. Ces résultats sont compatibles avec le fait que les cliniques de l'ENVL sont un centre de référé pour les vétérinaires de la région : il semble logique de penser que les cas référés inclus dans notre étude sont souvent plus sévères donc associés à un taux de mortalité plus important que les cas non référés.

Chez le chat, la prévalence des traumatismes thoraciques par morsure est probablement sous-estimée. Chez le chien, il faut retenir la très nette prédisposition des races de petite taille et des mâles par rapport aux femelles. La plupart des cas référés à l'ENVL sont des cas de gravité modérée ou majeure, ayant nécessité une prise en charge chirurgicale avec thoracotomie, et présentant des chances de survie plus faibles par rapport aux cas non référés.

1.2 Examen clinique d'admission

Aucune corrélation statistiquement significative n'a pu être mise en évidence entre, d'une part la couleur des muqueuses et l'examen de la courbe respiratoire à l'admission, et d'autre part les paramètres commémoratifs, anamnestiques, cliniques, paracliniques ou thérapeutiques. Ces deux paramètres cliniques ne peuvent donc pas être retenus comme des critères décisifs pour la réalisation ou non d'une exploration chirurgicale ou d'une thoracotomie.

La présence d'un volet costal a été objectivée dans environ 12% des cas ce qui diffère fondamentalement avec l'étude de *Scheepens & al.* (6) dans laquelle un volet costal était présent dans 78% des cas. Cette différence peut s'expliquer par le fait que notre étude recense plus de traumatismes mineurs par rapport à cette dernière dans laquelle tous les animaux sélectionnés ont fait l'objet d'une thoracotomie exploratrice. Par ailleurs, dans notre étude le volet costal est une indication très fréquente de thoracotomie (*paragraphe 3.5.2.1, deuxième partie*). En fait, les deux seuls cas n'ayant pas eu de thoracotomie alors qu'un volet costal était visible à l'admission présentent des particularités. En effet, le premier (L08-2978) a été euthanasié à la suite de trois arrêts cardio-respiratoires à l'origine de graves troubles neurologiques, avant d'avoir subi une intervention chirurgicale. Dans le second cas (L08-5472), il s'agit probablement d'un pseudo volet costal étant donné qu'aucune fracture de côte n'était visible à la radiographie thoracique. La présence d'un volet costal peut donc être considérée comme une indication à l'exploration chirurgicale et à la réalisation d'une thoracotomie exploratrice. Cette notion rejoint parfaitement les observations de l'étude de *Scheepens & al.* (6) dans laquelle 35% des chiens atteints de volet costal avec fractures de côtes et contusions pulmonaires, ont dû faire l'objet d'une lobectomie. Deux hypothèses peuvent être avancées : soit les abouts osseux du volet costal peuvent faire saillie dans la cavité thoracique et provoquer des lésions importantes du parenchyme pulmonaire, soit la présence d'un volet costal est un marqueur de la violence du traumatisme et c'est le traumatisme lui-même qui est responsable de lésions du parenchyme pulmonaire. Dans les deux cas, les lésions pulmonaires probables justifient la nécessité d'aller explorer la cavité thoracique.

D'autre part, aucune relation entre l'aspect macroscopique des plaies et d'autres paramètres de notre étude n'est mise en évidence hormis le fait qu'en présence de plaies jugées superficielles, la thoracotomie est moins souvent réalisée (*paragraphe 3.5.2.1, deuxième partie*). Un seul cas (L09-11267) présentant une plaie superficielle sur le thorax a fait l'objet d'une thoracotomie mais celui-ci présentait de façon concomitante une plaie profonde sur le côté opposé du thorax. On peut par conséquent supposer qu'en présence de plaie superficielle seule, c'est-à-dire n'intéressant que l'épiderme et/ou la partie superficielle du derme, la thoracotomie ne soit pas indiquée. Néanmoins cette hypothèse est à nuancer et à confronter à d'autres paramètres cliniques et paracliniques tels que ceux de l'imagerie médicale. Il faut en effet rappeler que l'aspect macroscopique des plaies ne permet en aucun cas de juger des lésions profondes potentiellement infligées par la morsure. La seule présence de plaie superficielle n'est pas un critère diagnostique pertinent pour exclure une éventuelle prise en charge chirurgicale avec thoracotomie.

La décision de pratiquer une exploration chirurgicale associée ou non à une thoracotomie ne semble pas pouvoir s'appuyer directement sur des critères cliniques précis ni sur l'aspect macroscopique des plaies et nécessite la réalisation d'examens complémentaires (thoracocentèse, radiographie). Seul le volet costal, du fait des lésions pulmonaires qui lui sont potentiellement associées, semble nécessiter une exploration de la cavité thoracique par thoracotomie.

1.3 Examens complémentaires

1.3.1 Thoracocentèse

Dans notre étude, la thoracocentèse, bien qu'à la fois diagnostique et thérapeutique, n'a été pratiquée que dans 13% des cas (7 sur 52). Or la présence d'un pneumothorax et d'épanchement pleural a été mise en évidence à la radiographie thoracique respectivement dans 13 cas et dans 6 cas sur 52. Il semblerait donc que la thoracocentèse n'ait pas été suffisamment pratiquée dans notre étude. Par ailleurs, le seul paramètre clinique qui semble motiver la réalisation d'une thoracocentèse est la présence d'une dyspnée mixte. Cette dernière peut donc représenter une indication de thoracocentèse. Bien qu'il n'existe pas de preuve statistique de l'utilité de la réalisation d'une thoracocentèse lors de discordance dans notre étude (aucun des trois cas présentant une discordance à l'admission n'a fait l'objet d'une thoracocentèse alors que des images de pneumothorax ont été observées dans deux cas sur trois à la radiographie thoracique), il faut rappeler que la discordance est un élément de suspicion majeur de pneumothorax ou d'épanchement thoracique, justifiant la réalisation d'une thoracocentèse. Nous verrons par la suite (*paragraphe 1.6, troisième partie*) que la

thoracocentèse est associée de façon significative à un taux de mortalité plus élevé dans notre étude mais que cette différence ne peut être imputable à l'acte en lui-même.

Lorsque l'état d'anxiété de l'animal le permet, la présence d'une dyspnée mixte ou d'une discordance respiratoire justifie la réalisation d'une thoracocentèse afin de qualifier la nature de l'épanchement et/ou d'améliorer la courbe respiratoire.

1.3.2 Examens d'imagerie médicale

D'après notre étude, six catégories de lésions radiographiques peuvent être observées lors de traumatisme thoracique par morsure chez les carnivores domestiques. Elles se déclinent par ordre de fréquence en emphysème sous cutané, contusions pulmonaires, fractures de côte, pneumothorax, épanchement pleural et pneumomédiastin.

Des images de pneumothorax ont été observées plus souvent chez le chat que chez le chien (80 % des clichés obtenus chez le chat contre 27% chez le chien). Le chat semble ainsi plus sensible au développement d'un pneumothorax en cas de morsure thoracique par rapport au chien. Cependant, rappelons que chez le chat, la morsure passe souvent inaperçue par les propriétaires. Par conséquent, il est possible qu'une part importante de chats victimes de morsure au thorax et n'ayant pas de pneumothorax n'aient pas été vus en consultation, surestimant ainsi la prévalence de ce type de lésion dans ce contexte et dans cette espèce.

Dans notre étude, la présence de fractures de côtes et d'images de pneumothorax à la radiographie thoracique est significativement plus importante lorsque le cas est référé que lorsqu'il ne l'est pas. Cette observation va de pair avec le fait que les cas référés sont la plupart du temps des cas sévères associant de nombreuses lésions dont le pneumothorax ou des fractures d'une ou plusieurs côtes tandis que les cas mineurs sont sans doute pris en charge par les vétérinaires traitants.

D'autre part, notre étude a permis de montrer que les sujets atteints de fracture d'une ou plusieurs côtes ont en moyenne huit fois plus de risque de montrer des signes radiographiques de contusions pulmonaires que les sujets non atteints de fracture costale (75 % des cas de fractures costales sont associés à la présence de contusions pulmonaires). Les deux hypothèses énoncées dans le cadre du volet costal peuvent être transposée de la même façon pour l'association fracture de côte et contusions pulmonaires : soit les abouts osseux des côtes fracturées peuvent faire saillie dans la cavité thoracique et provoquer des contusions pulmonaires, soit la présence de fractures de côte témoigne de la violence du traumatisme et

c'est le traumatisme lui-même qui est responsable des contusions pulmonaires (cette dernière hypothèse étant plus probable lorsqu'une seule côte est fracturée).

Les critères radiographiques que nous avons choisis pour définir la gravité du traumatisme semblent pertinents dans la mesure où d'une part, le taux de mortalité a tendance à être plus important en fonction de la gravité (*Figure 45*). D'autre part, bien que nous ayons dû regrouper les cas de gravité modérée et majeure dans une seule et même catégorie, nous avons montré que les cas de gravité modérée et majeure (3 catégories de lésions radiographiques et plus) sont le plus souvent des cas référés et nécessitent plus souvent une thoracotomie exploratrice.

Néanmoins, dans une étude portant sur 16 cas de traumatismes pénétrants (7), les auteurs ont montré que la radiographie sous-estimait largement les lésions réellement observées à l'exploration chirurgicale dans le groupe des plaies de bagarre entre congénères. C'est pourquoi ces derniers recommandent grandement l'exploration chirurgicale de ce type de plaie, même en l'absence de lésions radiographiques sévères.

La radiographie thoracique (avec au minimum une vue de face et une vue de profil) est un examen complémentaire essentiel pour réaliser un bilan d'extension des lésions profondes potentiellement infligées par une morsure au thorax. Six catégories de lésions doivent être systématiquement recherchées : emphysème sous cutané, contusions pulmonaires, fractures de côte, pneumothorax, épanchement pleural et pneumomédiastin. D'après notre étude, la présence de trois ou plus de ces catégories signe une atteinte sévère de l'animal qui peut justifier la nécessité d'une thoracotomie exploratrice. Néanmoins, l'absence de lésions radiographiques ne semble pas pouvoir dispenser d'une exploration chirurgicale des plaies de morsure.

1.4 Prise en charge thérapeutique

Concernant la prise en charge du risque infectieux, aucune donnée n'a pu être interprétée dans notre étude concernant le choix ou la durée de l'antibiotique à utiliser (aucune différence significative sur la survie de l'animal ou le taux de complication). Par ailleurs, étant donnée la nature rétrospective de ce travail, aucun critère de définition d'infection de plaie n'a pu être défini au préalable, ni suivi par la suite, pour étudier le risque infectieux des plaies thoraciques par morsure. Notons simplement que l'association amoxicilline-acide clavulanique a été prescrite dans 86% des cas, que la durée moyenne d'antibiothérapie a été d'environ 12 jours et qu'une seule complication infectieuse de plaie (nécrose et fistulisation) a pu être constatée (L00-36548).

Dans notre étude, 69 % des cas ont fait l'objet d'une intervention chirurgicale et 39 % ont l'objet d'une thoracotomie. Ces proportions sont tout à fait comparables à celles observées dans l'étude de *Shamir & al.* (5), dans laquelle 82 % des animaux atteints de morsure en région thoracique ont fait l'objet d'une exploration chirurgicale, et 31 % de ces mêmes animaux ont fait l'objet d'une thoracotomie exploratrice. Aucun paramètre commémoratif, anamnestique, clinique ou paraclinique, ne semble influencer de façon significative la décision de pratiquer ou non une intervention chirurgicale.

Aucun paramètre commémoratif, anamnestique, clinique ou paraclinique, ne semble influencer de façon significative la décision de pratiquer ou non une intervention chirurgicale dans notre étude. Or l'aspect extérieur d'une plaie de morsure n'est pas représentative des lésions profondes potentiellement associées. On peut donc raisonnablement penser que dès qu'il existe une solution de continuité de la peau, même minime (plaie ponctiforme), une exploration chirurgicale des plaies est indispensable pour évaluer la gravité des lésions et gérer les éventuelles complications septiques dus à la contamination. Par ailleurs, il semble tout aussi raisonnable de penser qu'en l'absence de plaie (traumatisme contondant), il faut faire appel à d'autres examens complémentaires comme la radiographie pour décider de la pertinence d'une exploration chirurgicale avec ou sans thoracotomie.

Contrairement à l'exploration chirurgicale, la thoracotomie est corrélée avec plusieurs paramètres dans notre étude. Outre les paramètres « cas référé » et « plaie superficielle » dont nous avons déjà parlé précédemment, quatre paramètres ont une influence significative sur la fréquence de réalisation d'une thoracotomie exploratrice. Ces derniers sont la présence d'un volet costal visible à l'examen clinique d'admission, la présence de contusions pulmonaires, la présence de fractures de côtes, et enfin la présence de trois catégories de lésions ou plus, visibles à la radiographie thoracique. Dans le *paragraphe 1.2, troisième partie*, nous avons déjà abouti à la conclusion que le volet costal constitue une indication majeure à la réalisation d'une thoracotomie. En revanche, la présence de contusions pulmonaires ou de fracture de côte ne semble pas constituer des indications majeures pour une thoracotomie exploratrice dans la mesure où, lorsqu'elles sont objectivées isolément à la radiographie thoracique, elles sont en général peu graves et ne nécessitent aucun traitement. Par ailleurs, tous les cas atteints de fracture de côte, de contusions pulmonaires ou présentant trois catégories de lésions radiographiques ou plus, n'ont pas fait l'objet d'une thoracotomie et ont pourtant survécu à leurs blessures. C'est pourquoi nous pensons que ces paramètres constituent en fait des

indications mineures de thoracotomie et que c'est l'exploration chirurgicale des plaies qui guide le chirurgien dans la décision de pratiquer ou non une thoracotomie.

Certaines indications majeures n'ont pas pu être mises en valeur par notre étude, par manque d'effectif la plupart du temps, mais sont décrites dans la bibliographie. Celles-ci comprennent les plaies pénétrantes, pour lesquelles l'exploration thoracique est systématique et « facilitée » par la plaie elle-même, le pneumothorax sous tension et les épanchements pleuraux et péricardiques non contrôlés par drainage externe. Dans notre étude, un seul cas faisait état d'une plaie pénétrante en région thoracique (L00-32889). Celui-ci a fait l'objet d'une thoracotomie exploratrice mais aucune relation statistiquement significative n'a pu être mise en évidence entre la présence de plaie pénétrante et la prise en charge par thoracotomie. D'autre part, le seul cas pour lequel une suspicion de pneumothorax sous tension a été établie n'a pas eu le temps de faire l'objet d'une exploration chirurgicale.

Les <u>indications majeures</u>, pour la réalisation d'une thoracotomie exploratrice en cas de morsure thoracique sont :

- **les plaies pénétrantes de la cavité thoracique (organes intrathoraciques visibles) ;**
- **le pneumothorax sous tension ;**
- **les épanchements pleuraux et péricardiques (tamponnade) non contrôlés par drainage externe ;**
- **la présence d'un volet costal visible à l'examen de la courbe respiratoire.**

Les <u>indications mineures</u> (non systématiques et qui dépendent de l'exploration chirurgicale de la plaie) pour la réalisation d'une thoracotomie exploratrice en cas de morsure thoracique sont :

- **la présence d'une ou plusieurs fracture(s) de côte(s) ;**
- **la présence de signes de contusions pulmonaires à la radiographie thoracique ;**
- **la présence de trois catégories de lésions radiographiques ou plus.**

La lobectomie pulmonaire a été pratiquée dans seulement trois cas sur les 14 cas qui ont fait l'objet d'une thoracotomie exploratrice. Bien que peu nombreux, ces cas illustrent le fait qu'une morsure en région thoracique peut être à l'origine de lésions importantes du parenchyme pulmonaire, justifiant ainsi la nécessité d'aller explorer chirurgicalement la cavité thoracique. Notons également que ces trois cas étaient vivants à l'issue de leur hospitalisation.

Enfin, un drain thoracique a été mis en place dans 85 % des cas ayant subi une thoracotomie exploratrice et un seul cas a fait l'objet d'une pose de drain sans thoracotomie. Il semble ainsi logique de supposer que certains paramètres étant liés de façon significative à la réalisation

d'une thoracotomie, comme la présence de contusions pulmonaires, de fractures de côte ou d'un volet costal, le sont aussi vis-à-vis de la pose d'un drain thoracique. Le seul cas pour lequel un drain thoracique a été posé sans avoir fait l'objet d'une thoracotomie exploratrice (L08-2978), est un cas pour lequel un pneumothorax sous tension a été suspecté à la suite d'une thoracocentèse. Suite à un premier arrêt cardio-respiratoire, l'animal a été réanimé avec succès (intubation endotrachéale, ventilation assistée, massage cardiaque externe, injection IV d'atropine et d'adrénaline) et un drain thoracique a été mis en place. Dans les 4 heures qui ont suivi, le drain thoracique a produit de l'air de façon continue et l'animal a présenté deux autres arrêts cardio-respiratoires à l'origine de l'apparition de graves troubles neurologiques. Etant donné le pronostic sombre et en accord avec les propriétaires, l'animal a été euthanasié.

1.5 Durée d'hospitalisation

Dans notre étude, nous observons un allongement significatif de la durée d'hospitalisation entre les animaux qui ont été pris en charge chirurgicalement et ceux qui ne l'ont pas été, ainsi qu'entre ceux qui ont fait l'objet d'une thoracotomie exploratrice et ceux qui n'en ont pas fait l'objet. Toutefois, parmi les animaux qui ont fait l'objet d'une exploration chirurgicale, il n'existe pas de différence significative entre ceux qui ont fait l'objet d'une thoracotomie et ceux qui n'en ont pas fait l'objet. Par conséquent, il semblerait que l'allongement de la durée d'hospitalisation avec thoracotomie soit plus attribuable à l'acte chirurgical exploratoire des plaies qu'à la thoracotomie elle-même.

La thoracotomie exploratrice est responsable d'un allongement de la durée d'hospitalisation mais celui-ci semble plus imputable à la réalisation d'un acte chirurgical, nécessitant un suivi post-opératoire plus important, qu'à la technique elle-même.

1.6 Survie et complications

Dans notre étude, le taux de survie est de 87 % ce qui concorde avec les taux de survie observés dans plusieurs études récentes comme celle de *Scheepens & al.* (6), celle de *Shamir & al.* (5) ou encore celle de *Risselada & al.* (7). Dans la première, bien que tous les animaux aient fait l'objet d'une thoracotomie consécutivement à une morsure thoracique, le taux de survie est très proche de celui observé dans notre étude puisqu'il est de 82 %. Dans la seconde, qui s'intéresse aux plaies de morsure en général et non spécifiquement en région thoracique, le taux de survie global s'élève à 89 %. Dans la troisième, qui s'intéresse à 16 cas de chiens et chats atteints de traumatismes pénétrants de la paroi thoracique ou abdominale, le taux de mortalité rapporté est de 11,7%. (*Tableau I*)

Le taux de survie est significativement plus faible lorsque les cas sont des cas référés et lorsque les cas font l'objet d'une thoracocentèse (*Figure 43*). Etant donné qu'une majorité des cas faisant l'objet d'une thoracocentèse sont des cas référés (5 cas sur 7), on peut supposer que la diminution du taux de survie associée à la thoracocentèse soit plus due au fait que ces cas sont des cas référés, de gravité plus importante, qu'à la thoracocentèse elle-même. Pour appuyer cette hypothèse, la plupart des auteurs en médecine vétérinaire considèrent par expérience que cette méthode est simple, qu'elle peut représenter une mesure de sauvetage et qu'elle est associée à un faible taux de complication si la technique est correctement effectuée (127) (71). Néanmoins, l'incidence des complications rencontrées suite à la réalisation d'une thoracocentèse chez les carnivores domestiques n'est pas connue à l'heure actuelle. La thoracocentèse devrait ainsi faire l'objet d'autres études pour s'assurer de son intérêt et de son innocuité chez les carnivores domestiques.

La présence de fractures de côtes visibles à la radiographie thoracique est associée de façon significative à un taux de survie moins important par rapport aux cas qui ne sont pas atteints de fracture costale. Cette observation concorde avec l'hypothèse selon laquelle les fractures de côtes sont en fait des témoins de la violence du traumatisme, avec un risque d'intrusion dans l'espace pleural des abouts osseux et de lésions du parenchyme pulmonaire en cas de volet costal. La présence de fractures de côtes visibles à la radiographie thoracique peut donc être considérée comme un facteur pronostique négatif quant à la survie de l'animal victime de morsure thoracique.

L'existence de fracture d'une ou plusieurs côtes en cas de morsure thoracique chez les carnivores domestiques constitue un facteur pronostique négatif vis-à-vis de la survie de l'animal.

D'autre part, la présence de lésions abdominales concomitantes (hernie abdominale et lésion intestinale impliquant respectivement la réalisation d'une herniorraphie abdominale ou d'une entérectomie) sont également associées à une augmentation du taux de mortalité dans notre étude. Ces observations concordent avec les résultats de l'étude de *Shamir & al.* (5) dans laquelle les animaux n'ayant pas survécu à leurs blessures présentaient à 77 % une atteinte en région thoracique, à 69 % une atteinte en région abdominale et à 46 % une atteinte à la fois en région thoracique et en région abdominale.

En cas de traumatisme thoracique par morsure chez les carnivores domestiques, la présence simultanée de lésions de la paroi abdominale (hernie abdominale, perforation intestinale) ainsi que leur prise en charge chirurgicale (herniorraphie, entérectomie) constituent des facteurs pronostiques négatifs vis-à-vis de la survie de l'animal.

Enfin, il n'existe pas de différence significative quant à la survie entre les individus qui ont fait l'objet d'une thoracotomie (14 % de mortalité) et ceux qui n'en ont pas fait l'objet (13 % de mortalité). Cette observation est un des points les plus importants de notre étude et rejoint celle *Shamir & al.* (5) dans laquelle le taux de mortalité chez les individus ayant fait l'objet d'une thoracotomie était de 11 % contre 19 % chez les individus n'ayant pas fait l'objet d'une thoracotomie alors qu'ils étaient atteints de morsure en région thoracique. D'autre part, *Moores & al.* (70) ont montré dans leur article portant sur 70 chiens et 13 chats ayant fait l'objet d'une thoracotomie latérale, que cette technique était associée à un faible taux de mortalité (9 % chez le chien) et à un faible taux de complication, ce dernier étant comparable à celui de toute autre intervention chirurgicale. De la même façon, dans notre étude, la plupart des complications observées ne semblent pas en relation directe avec la réalisation d'une thoracotomie.

La thoracotomie latérale est une technique chirurgicale maitrisée à l'heure actuelle en médecine vétérinaire notamment en raison d'une meilleure prise en charge de la douleur chez les carnivores domestiques. Les taux de mortalité observés avec ou sans cette technique dans le cadre de morsures thoraciques étant sensiblement identiques (voire plus faible avec thoracotomie (5)**), elle semble tout à fait indiquée lorsqu'aucun examen d'imagerie n'est capable d'exclure la présence de lésions intrathoraciques pouvant compromettre la survie de l'animal.**

Remarque : Dans notre étude, nous avons mis en évidence une diminution significative des durées de mise en place des drains thoraciques ainsi que des durées d'antibiothérapie chez les non survivants par rapport aux survivants. Néanmoins, nous ne tiendrons pas compte de ces observations tant il semble logique que les animaux décédés au court de l'hospitalisation, souvent peu de temps après l'admission voire après une chirurgie, aient des durées de mise en place de leur drain thoracique et des durées d'antibiothérapie plus courtes que les animaux ayant survécu.

2 Intérêts et limites de notre étude

2.1 Intérêts de l'étude

- Intérêts épidémiologiques :

L'étude des 52 cas de chiens et chats victimes de morsure en région thoracique nous a permis de dresser un profil de la population à risque. Bien que tous les chiens puissent être victimes de ce type de traumatisme, le cas typique reste celui du chien mâle de petite taille qui se fait agresser par un chien de grande taille. La sous-représentation des chats témoigne de l'hypothèse selon laquelle la morsure passe fréquemment inaperçue par les propriétaires d'animaux de cette espèce.

- Intérêts diagnostiques et thérapeutiques :

Un des avantages de notre étude, notamment par rapport à celle de *Scheepens & al.* (6), est de regrouper des cas de gravités variées (de mineur à sévère voir très sévère). Il s'agit là en effet d'une meilleure approche pour identifier des critères diagnostiques utiles à la décision de pratiquer ou non une thoracotomie exploratrice. Ainsi nous pouvons suggérer certaines indications majeures à la réalisation d'une thoracotomie exploratrice en cas de traumatisme thoracique par morsure chez les carnivores domestiques. Ces indications reposent à la fois sur des critères cliniques, comme la présence d'un volet costal ou d'une plaie pénétrante, que sur des critères paracliniques basés aussi bien sur le nombre de catégories de lésions observés à la radiographie thoracique (plus de trois catégories de lésions), que sur l'association de plusieurs catégories de lésions (fracture de côte et contusions pulmonaires).

Par ailleurs, nous avons montré que les cas opérés d'une thoracotomie n'avaient pas plus de risque de mourir que les cas n'ayant pas fait l'objet d'une thoracotomie exploratrice. De plus, il semble que la thoracotomie exploratrice ne soit pas responsable d'un allongement de la durée d'hospitalisation par rapport aux cas qui ont fait l'objet d'une exploration chirurgicale de plaie sans thoracotomie. Par conséquent, l'intérêt principal de notre étude est de montrer que la thoracotomie exploratrice ne peut pas être considérée comme un facteur de risque d'augmentation du taux de mortalité, ni d'augmentation de la durée d'hospitalisation.

- Intérêts pronostiques :

Notre étude a permis de montrer que la thoracotomie exploratrice ne constitue pas un facteur pronostique négatif vis-à-vis de la survie de l'animal. En revanche, nous avons montré que la présence concomitante de lésions abdominales, telles qu'une hernie ou une perforation intestinale, est associée de façon significative à une diminution du taux de survie de l'animal.

2.2 Principales limites de notre étude

- Limites imputables au caractère rétrospectif de l'étude :

La principale limite de notre étude est à mettre en relation avec son caractère rétrospectif. En effet, aucun protocole standardisé n'a pu être établi au préalable afin de s'assurer que tous les cas aient été traités avec une approche commune, sans biais lié à la multiplicité des intervenants ou à une mauvaise définition des termes employés. Pour pallier à ce problème, nous proposons dans le paragraphe suivant ainsi qu'en annexe de ce document, d'une part un plan de prise en charge des traumatismes thoraciques par morsure (*Figure 47*) et un diagramme décisionnel (*Figure 48*), et d'autre part une fiche de renseignements à compléter pour des études ultérieures (*Annexe 4*). Cette dernière pourrait ainsi être remplie par des intervenants différents, sans biais lié à la subjectivité de ces derniers et sans oubli de certaines données utiles.

Par ailleurs, aucun critère lié à l'aspect macroscopique des plaies n'a pu être interprété dans notre étude en partie à cause de son caractère rétrospectif qui ne nous a pas permis de définir au préalable ce qu'est une plaie superficielle, une plaie profonde, une plaie pénétrante etc… C'est pourquoi nous proposons ici une classification simplifiée des plaies de morsure qui pourrait être appliquée dans une étude prospective :

- plaie superficielle : atteinte de l'épiderme voire de la partie superficielle du derme sans atteinte des tissus musculaires sous-jacents ;
- plaie profonde : atteinte du derme et des tissus musculaires sous-jacents sans atteinte de la plèvre pariétale ;
- plaie pénétrante : atteinte de toutes les couches de la paroi thoracique avec perforation de la plèvre pariétale.

Néanmoins, rappelons que l'étendue des lésions tissulaires visibles extérieurement ne permettent pas de présager de l'importance des éventuelles lésions intrathoraciques et que l'exploration chirurgicale des plaies de morsure, plus ou moins associée à une thoracotomie exploratrice, est fortement indiquée chez les carnivores domestiques.

Toujours vis-à-vis de l'examen des plaies, l'absence de définition préalable de critère d'infection peut également être reprochée à notre étude. Cela ne nous a pas permis d'apprécier le risque lié à l'infection des plaies sur la survie ou la survenue de complications. Sur un plan plus général, la définition de ces critères d'infection doit faire l'objet d'un consensus afin que les différentes études menées en médecine vétérinaire soient comparables entre elles.

Le caractère rétrospectif de notre étude constitue ainsi un inconvénient majeur pour l'étude des traumatismes thoraciques par morsure chez les carnivores domestiques. Néanmoins, elle, s'avère nécessaire pour établir un plan de prise en charge et préciser les paramètres à enregistrer dans une éventuelle étude prospective ultérieure.

- Limites non imputables au caractère rétrospectif de l'étude :

Une autre critique, non rattachée au caractère rétrospectif de notre étude cette fois, peut être faite. Celle-ci fait appel à la population étudiée qui est essentiellement représentée par des chiens de petite taille. En effet, les facteurs de risque ainsi que les indications pour une thoracotomie exploratrice suggérés dans notre étude pourraient ne pas être applicables à des chiens de grande taille. A noter qu'il en va de même pour les chats qui ne représentent que moins de 10 % des cas de notre étude.

Par ailleurs, la part importante des cas référés tend à surévaluer la part des cas sévères dans notre étude ce qui peut constituer un biais vis-à-vis de l'analyse épidémiologique des plaies par morsure chez les carnivores domestiques. En effet, il se peut que la prévalence des plaies par morsure au thorax chez les chiens de grande taille soit sous-estimée dans la mesure où la gravité des lésions est probablement moins importante chez ces animaux et que ces lésions peuvent aisément être prises en charge par leur vétérinaire traitant. D'autre part, le fait de travailler en référé constitue un obstacle à l'étude des complications pouvant apparaître à plus long terme dans la mesure où le suivi post-opératoire de certains cas a pu se faire chez le vétérinaire référant.

Enfin, l'absence de témoin négatif pour réaliser une étude en double aveugle est un inconvénient majeur pour montrer le bénéfice de l'exploration chirurgicale ou de la thoracotomie par rapport au traitement conservateur. Néanmoins, cette approche implique que des animaux ne soient pas traités ce qui n'est pas envisageable d'un point de vue éthique.

3 Suggestion d'un plan de prise en charge des traumatismes thoraciques par morsure

L'analyse des résultats de notre étude et des données récentes issues de la littérature, nous conduit à proposer ici un protocole de prise en charge des traumatismes thoraciques par morsure en 5 étapes (*Figure 47*) complété par un diagramme décisionnel (*Figure 48*). Ce plan de prise en charge pourrait, par exemple, être appliqué au SIAMU de l'ENVL dans le cadre d'une étude prospective afin d'approfondir l'étude des traumatismes thoraciques, par morsure chez les carnivores domestiques.

La première étape consiste à évaluer rapidement l'animal afin de savoir si celui-ci nécessite des mesures de réanimation. L'évaluation classique « ABC » pour « Airway, Breathing et Circulation » est à respecter dans un premier temps afin de savoir si l'animal nécessite une intubation endotrachéale avec ventilation assistée en cas d'arrêt respiratoire ou de détresse respiratoire sévère puis éventuellement un massage cardiaque en cas d'arrêt cardiaque. Le cas échéant, si l'animal présente une courbe respiratoire anormale, il faut le supplémenter en oxygène par la méthode la plus efficace et la mieux tolérée. En parallèle, en cas de douleur thoracique importante, une analgésie à l'aide de morphiniques et/ou d'AINS est instaurée pour assurer une meilleure ventilation. Rappelons néanmoins que les AINS sont contre indiqués en cas de troubles hémodynamiques. En présence d'une plaie pénétrante, un bandage stérile est mis en place, après avoir tondu et réalisé une asepsie de la zone, afin d'assurer une étanchéité provisoire. Ensuite, en cas de détresse respiratoire associée à une discordance ou à une dyspnée mixte, une thoracocentèse est réalisée. A cette occasion, l'échographie (TFAST) peut être un moyen approprié de vérifier rapidement cette suspicion, sans infliger un stress trop important à l'animal. En cas d'échec de la thoracocentèse (plus de 2 en moins de 24 heures ou réapparition immédiate de la dyspnée après thoracocentèse), la mise en place d'un drain thoracique doit être envisagée. En parallèle, un cathéter veineux périphérique doit être mis en place pour permettre la mise en place d'une fluidothérapie adaptée aux conditions hémodynamiques de l'animal. Enfin, le statut neurologique du patient est évalué (score de Glasgow ou examen neurologique complet) afin de donner un premier pronostic aux propriétaires.

Une tonte, un nettoyage et une asepsie des plaies sont réalisés puis celles-ci sont protégées à l'aide d'un pansement stérile. En cas de signe d'infection de plaie (en utilisant par exemple les critères de la *Figure 1*), une antibiothérapie probabiliste à large spectre d'action est mise en place, par voie IV de préférence. En revanche, lorsque la ou les plaies ne montrent pas de

signe d'infection, l'administration d'antibiotique n'est pas systématique mais peut se justifier à des fins prophylactiques.

Dès que les conditions hémodynamiques de l'animal sont stables, des examens complémentaires doivent être effectués. A minima, il faut mesurer le taux d'hématocrite du patient, doser la concentration sanguine en protéines totales ainsi que les lactates sanguins. Les deux premiers paramètres peuvent en effet permettre de détecter une hémorragie interne tandis que le troisième peut aider à établir un pronostic. Ces examens sanguins peuvent être complétés ensuite par une biochimie des paramètres rénaux et hépatiques, une numération et une formule sanguine complète ou une gazométrie artérielle. Lorsqu'une thoracocentèse a permis de prélever un liquide d'épanchement, ce dernier doit être analysé afin d'en connaitre l'origine. Une radiographie thoracique permet de dresser un premier bilan des lésions infligées par la morsure. Six catégories de lésions doivent être systématiquement et méthodiquement recherchées : fracture de côte, emphysème sous-cutané, pneumothorax, pneumomédiastin, contusions pulmonaires et épanchement pleural (ou médiastinal). La radiographie thoracique est un moyen pertinent d'évaluer l'extension des dégâts causés par la morsure mais ne doit en aucun cas remplacer une exploration chirurgicale lorsqu'une effraction de la barrière cutanée est diagnostiquée : cette exploration permet d'évaluer l'importance des lésions, de réaliser un parage chirurgical et de limiter ainsi le risque infectieux (plaie de morsure = plaie contaminée). Eventuellement, en préopératoire, une endoscopie des voies respiratoires peut s'avérer utile pour confirmer et localiser une rupture trachéale ou une torsion de lobe pulmonaire.

La prise en charge chirurgicale des plaies est indispensable dès qu'il existe une effraction de la barrière cutanée avec une atteinte profonde du derme et des tissus musculaires sous-jacents. Lors du parage, la découverte ou la création iatrogène d'un point de pénétration doit amener le chirurgien à explorer la cavité thoracique afin de vérifier l'intégrité des organes. Parfois, le traitement chirurgical des lésions intrathoraciques découvertes par le point de pénétration peut nécessiter un autre abord (*Tableau XIII*). La plupart du temps, en l'absence d'effraction de la barrière cutanée (plaie contuse, emphysème sous-cutané...) voire lorsque la plaie n'atteint que la partie superficielle du derme, l'exploration chirurgicale n'est pas indispensable, et de simples soins locaux associés à une surveillance de l'état général s'avèrent suffisants. Cependant, lorsque les examens cliniques et paracliniques (radiographie, TFAST, thoracocentèse…) permettent de suspecter la présence de lésions internes graves comme un pneumothorax sous tension, une perforation de lobe pulmonaire, un abcès pulmonaire ou encore un épanchement pleural ou péricardique non contrôlé par drainage externe, la cavité

thoracique doit être abordée afin de traiter de manière spécifique les lésions intrathoraciques. En peropératoire, un rinçage de la cavité thoracique peut aider à détecter une hypothétique brèche pulmonaire mais aussi à limiter le risque infectieux en diluant les contaminants. Une fois l'exploration terminée et les lésions traitées, la reconstruction doit être envisagée. Les techniques de reconstructions abordées en première partie peuvent être appliquées. Il faut limiter au maximum les espaces morts et assurer un drainage efficace de la plaie pour éviter le risque de voir apparaître des collections. Dans le cas où une thoracotomie a été réalisée, avant fermeture totale de la plaie, il faut rétablir le vide pleural à l'aide d'un drain thoracique (ou d'une thoracocentèse).

En post opératoire, un suivi des paramètres cardiovasculaires et respiratoires de l'animal doit être assuré (capnographie, oxymétrie de pouls, ECG, suivi de la pression artérielle…). L'analgésie doit être entretenue et adaptée en fonction du niveau de douleur de l'animal. Les plaies doivent faire l'objet de soins biquotidiens ou quotidiens pendant quelques jours. Les drains thoraciques doivent être actionnés, soit par aspiration continue, soit discontinue auquel cas les aspirations doivent être renouvelées le plus souvent possible. Ils sont laissés en place jusqu'à ce que leur débit de production ait suffisamment diminué (proche de 2 mL/kg/j) et que la courbe respiratoire de l'animal soit redevenue satisfaisante. Avant toute sortie de l'animal, une radiographie de contrôle doit être réalisée et l'antibiothérapie est modulée en fonction des résultats d'une éventuelle analyse bactérienne, en cas de retard à la cicatrisation des plaies après 2 ou 3 jours ou si l'animal montre une baisse de l'état général.

Remarque : la thoracoscopie peut représenter une alternative à la thoracotomie exploratrice mais cette technique est encore très peu utilisée en médecine vétérinaire à l'heure actuelle. Le prélèvement pour l'analyse bactérienne peut être réalisé à l'occasion du parage chirurgical des plaies de morsure afin d'éviter les contaminations bactériennes à partir de la peau de l'animal.

1. EVALUATION ET PRISE EN CHARGE EN URGENCE DE L'ANIMAL

- Evaluation de l'ABC (Airway, Breathing, Circulation)
- Assurer le dégagement des voies respiratoires (intubation et ventilation si nécessaire)
- Oxygénothérapie (méthode la mieux tolérée par l'animal)
- Favoriser la ventilation
  - Analgésie : morphiniques et/ou AINS
  - Restauration et maintien du vide pleural si suspicion de pneumothorax ou d'épanchement pleural :
    - Bandage ou pansement étanche si plaie pénétrante
    - Thoracocentèse (multiples si nécessaire)
    - Drain thoracique (si thoracocentèses inefficaces)
- Fluidothérapie : à adapter aux conditions hémodynamiques
- Evaluer le statut neurologique

TFAST

2. EVALUATION ET PRISE EN CHARGE DES PLAIES

- Tonte, nettoyage et asepsie
- Protection à l'aide d'un pansement stérile
- Antibiothérapie (plaie infectée) ou antibioprophylaxie (plaie contaminée)

3. EXAMENS COMPLEMENTAIRES

- Numération et formule sanguine
- Bilan biochimique
- Lactates
- Ionogramme et gaz du sang artériels
- Si épanchement pleural : analyse du liquide d'épanchement
- Radiographie thoracique (si patient stable)
  - 2 incidences minimum : face + profil
  - Recherche des 6 catégories de lésion suivantes : fracture de côte, emphysème sous-cutané, pneumothorax, pneumomédiastin, épanchement pleural (ou médiastinal), contusions pulmonaires
- Eventuellement, endoscopie

4. PRISE EN CHARGE CHIRURGICALE

- Voir diagramme décisionnel
- Eventuellement, prélèvement pour analyse bactérienne
- Parage, reconstruction +/- drainage
- Drain thoracique au besoin

thoracoscopie

5. SOINS POST OPERATOIRES

- Monitorage cardiaque et respiratoire
- Soins de plaie biquotidiens
- Entretien de l'analgésie
- Surveiller la production et l'étanchéité des drains
- Adapter l'antibiothérapie à d'éventuels résultats d'analyse bactérienne
- Suivi radiographique

Figure 47 : protocole de prise en charge des traumatismes thoraciques par morsure chez les carnivores domestiques

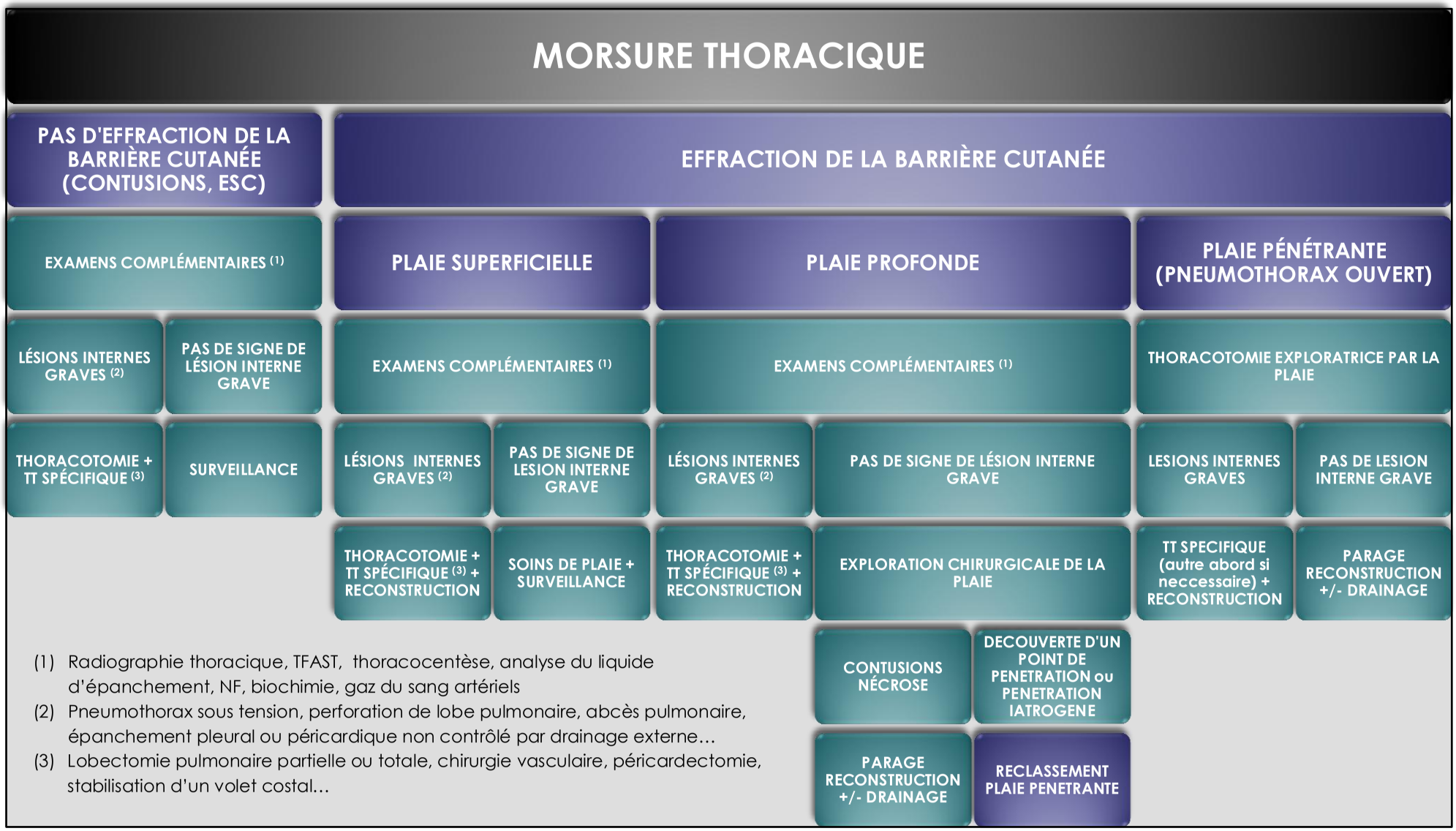

Figure 48 : diagramme décisionnel pour la prise en charge des traumatismes thoraciques par morsure chez les carnivores domestiques

4 Ouverture sur la notion de thoracotomie d'urgence

Nous pouvons remarquer dans le plan de prise en charge que nous avons suggéré précédemment, que la thoracotomie n'est envisagée qu'une fois les conditions hémodynamiques de l'animal stabilisées et n'est donc pas intégrée au protocole de réanimation cardiovasculaire et respiratoire initial. En effet, bien que déjà pratiquée par certains vétérinaires, à notre connaissance, aucune étude en médecine vétérinaire ne s'est intéressée à la notion de thoracotomie d'urgence, en tant que mesure de réanimation. Or, en médecine humaine, ce concept est apparu dès la fin du XIXème siècle mais ce n'est qu'au début du XXème que la thoracotomie a commencé à être réalisée en urgence pour traiter d'éventuelles lésions cardiaques ou réaliser un massage cardiaque à thorax ouvert. Aujourd'hui, les objectifs de ces manœuvres de réanimation à thorax ouvert chez l'homme comprennent la réalisation d'une péricardotomie afin de libérer le cœur d'une tamponnade, la réalisation d'un massage cardiaque interne, d'un clampage aortique ou d'une cardiorraphie provisoire de sauvetage, le contrôle d'un saignement thoracique ou encore la prévention d'un syndrome d'embolie gazeuse systémique. Ces objectifs font partie de protocoles plus ou moins bien définis en fonction du statut physiologique du patient et on estime que 10 à 15% des individus victimes de traumatisme thoracique nécessitent une telle intervention. (122) (128) En médecine vétérinaire, le massage cardiaque à thorax ouvert ou l'exploration chirurgicale d'un saignement responsable d'une tamponnade est parfois pratiquée. En revanche, dans le cadre d'un hémothorax par exemple, les indications de thoracotomie d'urgence (pour contrôler le saignement) ne sont pas clairement établies comme en médecine humaine (quantité de sang recueillie à l'insertion du drain thoracique supérieure à 1500 mL ou débit de production du drain supérieur à 250 mL/h (122)). Ces quantifications sont cependant difficilement applicables chez le chien étant donné la grande diversité des races qui existent au sein de cette espèce. Par ailleurs, l'absence de service de transfert en médecine vétérinaire est un frein considérable à ces mesures de sauvetage : un chien ou un chat qui présenterait une plaie du cœur par exemple a malheureusement très peu de chance d'arriver vivant chez le vétérinaire s'il n'est pas transfusé (ou au minimum mis sous perfusion) pendant le transport.

CONCLUSION

La gestion des traumatismes thoraciques par morsure chez les carnivores domestiques constitue un véritable défi pour le vétérinaire aussi bien dans le domaine de la médecine d'urgence que de la chirurgie. En effet, ces animaux présentent fréquemment de graves difficultés respiratoires et peuvent manifester un état de choc, nécessitant ainsi des mesures de réanimation et de soutien des grandes fonctions en soins intensifs. Une fois les conditions hémodynamiques de l'animal stabilisées, la difficulté est de diagnostiquer l'étendue et la profondeur des lésions infligées par la morsure dans la mesure où, même en l'absence d'effraction cutanée, des dégâts importants peuvent être présents au niveau de la paroi thoracique voire des organes intrathoraciques comme les poumons ou le cœur et ses gros vaisseaux. Confrontés aux données récentes de la littérature, les résultats de notre étude rétrospective, portant sur 52 cas de chiens et de chats victimes de morsures en région thoracique, nous ont permis de mettre en avant la nécessité de l'exploration chirurgicale de tels traumatismes dans des contextes précis, et de proposer un plan de prise en charge. Les modalités de ce dernier reposent d'une part sur une qualification précise des plaies en distinguant les plaies superficielles, des plaies profondes et des plaies pénétrantes, ces deux dernières relevant d'une exploration chirurgicale systématique, jusqu'à la thoracotomie pour les plaies pénétrantes. D'autre part, ces modalités font appel à une évaluation rigoureuse des lésions internes avérées ou suspectées, en confrontant les données de l'examen clinique aux résultats de divers examens complémentaires, lésions qui selon leur gravité relèvent potentiellement d'une chirurgie thoracique. Enfin, dans notre étude, les animaux ayant fait l'objet d'une thoracotomie n'ont pas présenté des taux de mortalité et de morbidité supérieurs à ceux qui n'en ont pas fait l'objet : il semble donc raisonnable de penser qu'en cas de doute sur l'existence d'une lésion, une exploration de la cavité thoracique peut être envisagée.

Le Professeur responsable
VetAgro Sup campus vétérinaire
Dr Claude AROZZO

Le Directeur général
VetAgro Sup
Par délégation
Pr F. Grain - DEVE
VetAgro Sup
Campus Vétérinaire

Le Président de la thèse

Professeur O. MONNEUSE
Chirurgie Digestive et Générale
Pavillon G - Hôpital E. Herriot
3 place d'Arsonval - 69437 Lyon Cedex 03
Tél. 04 72 11 01 02

Vu et permis d'imprimer

Lyon, le 07 NOV. 2011

Pour le Président de l'Université,
Le Président du Comité de Coordination des Etudes Médicales,
Professeur F.N. GILLY

UNIVERSITE CLAUDE BERNARD LYON I

ANNEXES

N° de dossier : L00-36548

concernant l'animal : SIMBA, Chien Caniche

Consultation **LC04-7025**

Consultants : Goy-Thollot Isabelle-SIAMU / Guillaumin Julien -SIAMU / JIMENEZ PELAEZ Manuel-Chirurgie / Durieux Franck-I

Référant : LAURENT-Daniel Clinique Vétérinaire de l'Arbresle
Rue Jean Moulin 69210 ARBRESLE

INTERVENTION CHIRURGICALE

Date : 30/05/04

Examen : Intervention chirurgicale (THORACOTOMIE EXPLO)

Description de l'interve Responsable du bloc chirurgical : Dr C.CAROZZO
Chirurgien : Dr. Manuel JIMENEZ PELAEZ
Anesthésiste : Dr S. JUNOT

Compte rendu opératoire :
Thoracotomie exploratrice sur morsure thoracique par un congénère
Intervention chirurgicale :
Intervention sous anesthésie générale gazeuse, analgésie par morphine.
Monitoring : capnographie, ECG et oxymétrie pulsée et respirateur assisté.
Thoracotomie : du côté gauche et dorsalement sur la ligne du dos jusqu'à la 13 ème côte, la thoracotomie est réalisée au niveau du 6ème espace intercostal. La peau est réclinée caudalement. Incision tout au long du muscle grand dorsal et des muscles intercostaux. Ecartement des 6ème et 7ème côtes à l'aide d'un écarteur autostatique de Finoquietto. L'exploration thoracique révèle la rupture des 4 dernières côtes ainsi qu'une luxation des 11 ème et 12 ème côtes (volet costal). On observe aussi que le lobe caudal du poumon gauche est perforé. On constate également de nombreux saignements en regard des insertions des côtes luxées et dans les muscles serratus dorsal caudal et dans le muscle long du dos. Réalisation d'une lobectomie du lobe caudal du poumon gauche. L'hémostase vasculaire de la lobectomie est réalisée par la pose de ligatures : respectivement 3 ligatures (2 à demeure et une côté du lob enlevé) sur la veine et l'artère pulmonaires dont une est une transfixiante. Section de la bronche et fermeture de la bronche par deux surjets et une plicature de la bronche. Résection des côtes luxées ainsi que la partie libre des abouts proximaux des côtes fracturées. Fermeture de la thoracotomie par des sutures circunscostales (Byosin® déc. 4) et rapprochement entre la 9ème et le reste de la 13ème côte pour combler la perte de substance. Plaquage du muscle grand dorsal sur le volet costal. Pose d'un drain thoracique actif et fermeture plan par plan après rinçages abondants du thorax et parage des muscles et de la peau lésés et perforés par la morsure.
Post opératoire :
Cf. compte rendu SIAMU
Pronostic :
Révérvé. Le risque de phénomène septique et de nécrose tissulaire est élévé.

Dr. Manuel JIMENEZ PELAEZ

Marcy L'Etoile, le 1/10/10

Rédacteur : Dr. Manuel JIMENEZ PELAEZ Validé par :

Annexe 1 : exemple de compte rendu chirurgical utilisé dans notre étude

N° de dossier : L00-36548

concernant l'animal : SIMBA, Chien Caniche

Consultation **LC04-7025**

Consultants : Goy-Thollot Isabelle-SIAMU / Guillaumin Julien -SIAMU / JIMENEZ PELAEZ Manuel-Chirurgie / Durieux Franck-I

Référant : LAURENT-Daniel Clinique Vétérinaire de l'Arbresle
Rue Jean Moulin 69210 ARBRESLE

Date :	30/05/04
Anamnèse	Mordu au thorax par un rottweiler.
Examen :	Imagerie / Abdomen / Thorax
Description	Thorax : on observe la présence d'air dans le thorax décollant la silhouette cardiaque du sternum. De l'air est également visible en région sous-cutanée et dans les tissus mous le long de la paroi thoracique gauche. Une diminution de la taille et une opacification alvéolaire du poumon gauche est observée. Une fracture des 10ème, 11ème et 12ème côte gauches est observée. On note la présence d'air dans l'oesophage. Un plomb est observé à l'entrée de la poitrine. Abdomen : Une dilatation de l'estomac par une quantité importante d'air est observée. De l'air est également visible dans le caecum. Les structures abdominales sont repoussées caudalement,
Conclusion	Pneumothrax associé à un collapsus pulmonaire gauche. Fractures des côtes 10 à 12 à gauche.

Marcy L'Etoile, le 1/10/10

Rédacteur : Stéphanie Margaillan Validé par : Dr vét.

Annexe 2 : exemple de compte rendu d'imagerie médicale utilisé dans notre étude

Annexe 3 : extrait du tableau de données utilisé dans notre étude

D_ADMI	ID	SPS	RACE	SEX	POIDS	AGE
10/12/2000	L0032889	CN	CAN	F	NA	NA
16/02/2001	L0034068	CN	X_BA	M	NA	NA
30/05/2004	L0036548	CN	CAN	M	NA	8
23/03/2002	L021461	CN	X_CAN	M	NA	3
22/03/2003	L022281	CN	X	M	NA	NA
05/11/2002	L024763	CN	CAN	M	5	3.5
26/11/2002	L025184	CN	LAPSO	M	NA	5
06/05/2003	L025434	CN	GR	F	30	0.5
02/05/2007	L031455	CN	PAP	F	8	13
09/04/2007	L032334	CN	X_BAS	F	NA	10
10/05/2003	L032340	CT	EUR	M	5	2
24/05/2003	L032675	CN	JR	M	NA	3
01/02/2004	L04523	CN	DOB	M	NA	1.25
30/05/2004	L042706	CN	PIN	F	NA	2.5
06/06/2004	L042830	CN	CAN	M	NA	12
24/07/2004	L043343	CN	DRA	F	35	7
24/07/2004	L043344	CN	BP	F	NA	0.8
05/11/2004	L044605	CN	X	M	NA	2
30/01/2005	L05467	CN	LAB	M	41	0.3
09/04/2005	L051947	CN	CAN	F	5.6	6
08/04/2006	L052917	CN	X	M	28	10
12/06/2005	L053107	CN	BGL	M	NA	4
05/07/2005	L053341	CN	TIB	M	8.8	3.5
15/07/2005	L053474	CN	YORK	M	NA	9.5
01/04/2006	L061828	CN	X_CAN	M	6	2
01/04/2006	L061832	CN	FOX_X_CAN	M	NA	2
22/04/2006	L062320	CN	STAF	F	NA	3
11/05/2006	L062613	CT	EUR	M	3.8	0.6
12/05/2006	L062653	CN	BM	M	NA	11
14/05/2006	L062667	CN	WPT	F	15.2	7
14/07/2006	L063705	CN	X_BRG	F	NA	1
24/07/2006	L063791	CN	YORK	F	NA	9
29/10/2006	L064089	CT	EUR	F	NA	0.6
16/12/2006	L064855	CT	EUR	M	4.5	0.4
27/03/2010	L065080	CN	BM	M	5.5	8
02/05/2010	L066516	CN	X_BLDG	F	15	3.5
25/03/2007	L071845	CN	YORK	M	6.6	7
08/07/2007	L073698	CN	X	F	8.4	7
05/04/2008	L082978	CN	CWW	M	5.3	2
19/04/2008	L083345	CN	CAN	F	7.7	13
12/05/2008	L083923	CN	CWW	M	2.8	8
22/06/2008	L085063	CN	CAN_X_BM	M	5.2	10
20/07/2008	L085472	CN	CAN	M	4.7	9
08/03/2009	L092448	CN	GR	M	37	1.5
19/03/2009	L092766	CN	CWW	M	NA	9
07/09/2009	L097769	CT	EUR	M	NA	1.5
02/12/2009	L0911267	CN	SPITZ	M	NA	0.2
18/12/2009	L0911903	CN	CAN	M	8	11
07/02/2010	L101193	CN	FOX_X_CAN	M	6.5	10

Annexe 4 : fiche de renseignements à remplir lors de « protocole morsure thoracique ».

DATE : **NUMERO DE CAS** :

COMMEMORATIFS :

Espèce : chien ❑ chat ❑
Race : _____
Age : _____
Sexe : mâle entier❑ mâle castré❑ femelle non stérilisée❑ femelle stérilisée❑
Poids (en kg): _____

ANAMNESE :

Espèce de l'animal mordeur : _____
Race ou gabarit de l'animal mordeur : _____
Délai de présentation (en heures) : _____
Cas référé : oui ❑ non ❑

EXAMEN CLINIQUE D'ADMISSION :

Détresse respiratoire : oui ❑ non ❑
Courbe respiratoire : normale ❑
polypnée ❑
dyspnée inspiratoire ❑ expiratoire ❑ mixte ❑
discordance ❑
Bruits respiratoires à l'auscultation : _____
Couleur des muqueuses : roses ❑ pâles ❑ cyanosées ❑ congestionnées ❑
Volet costal : oui ❑ non ❑
Température rectale : _____ °C

PRISE EN CHARGE IMMEDIATE :

Réanimation nécessaire (intubation, ventilation) : oui ❑ non ❑
Oxygénothérapie oui ❑ non ❑
Si oui, méthode : flow-by ❑
masque ❑
collier ❑
cage à 0_2 ❑
sonde nasale ❑
Bandage thoracique : oui ❑ non ❑
Thoracocentèse : oui ❑ non ❑
Si oui, nature et quantité recueillie : air ❑ liquide ❑ Quantité : ____ mL
Si liquide : aspect macroscopique : _____
taux protéique (g/L) : _____
cellularité (cellule/µL) : _____
type cellulaire majoritaire : _____
Drain thoracique : oui ❑ non ❑
Analgésie : oui ❑ non ❑
Si oui, molécule, posologie et voie d'administration : _____
_____

PLAIES THORACIQUES :

Nombre : _____

Taille (en cm) : 1._____ 2. _____ 3. _____

Caractéristique :

superficielle (derme superficiel) ❑ ❑ ❑

profonde (derme profond & muscle) ❑ ❑ ❑

pénétrante (atteinte pleurale) ❑ ❑ ❑

Critères d'infection (pour l'ensemble des plaies)

majeur : pus❑ fièvre❑ leucocytose❑

mineur : érythème❑ œdème❑ ESC❑ nécrose❑ mauvaise odeur❑

EXAMENS COMPLEMENTAIRES :

TFAST : oui❑ non❑

si oui résultats : _____

_____

RADIOGRAPHIE THORACIQUE : oui❑ non❑

si oui, lésions observées : emphysème sous cutané ❑

fracture de côte (nombre : _____) ❑

pneumothorax ❑

pneumomédiastin ❑

épanchement pleural (ou médiastinal) ❑

contusions pulmonaires ❑

si fracture de côte, localisation : _____

si non, motif : _____

TRACHEOSCOPIE : oui❑ non❑

si oui, observations : _____

_____

TRAITEMENTS :

ANTIBIOTHERAPIE : oui❑ non❑

si oui, molécule : _____

posologie : _____ mg/kg

durée totale : _____ jours

EXPLORATION CHIRURGICALE : oui❑ non❑

si oui, type de cicatrisation : 1ère intention ❑

2nde intention ❑

drain sous cutané : passif❑ actif❑ aucun❑

lésions observées : _____

_____

_____

_____

si non, motif : _____

THORACOTOMIE EXPLORATRICE : oui❑ non❑

si oui, abord : _____

lobectomie pulmonaire : totale❑ partielle❑ non❑

drain thoracique : oui❑ non❑

HOSPITALISATION, SURVIE ET COMPLICATIONS:

Durée d'hospitalisation : _____ jours

Survie : oui❑ non❑

si non, cause de la mort : _____

_____

si oui, complications : oui❑ non❑

si oui, nature : _____

BIBLIOGRAPHIE

1. **PAVLETIC, M. M. et TROUT, N. J.** Bullet, bite and burn wounds in dogs and cats. *Veterinary Clinics Small Animal Practice.* 2006, Vol. 36, pp. 873-893.

2. **KELLY, P. J., et al., et al.** Pathogens in dog bite wounds in Harare, Zimbabwe. *The Veterinary Record.* British Veterinary Association, 1992, Vol. 131, 20, pp. 464-466.

3. **HOLT, D. E. et GRIFFIN, G.** Bite wounds in dogs and cats. *Veterinary Clinics of North America Small Animal Practice.* Saunders, 2000, Vol. 30, 3, pp. 669-679.

4. **KOLATA, R. J., KRAUT, N. H. et JOHNSTONE, D. E.** Patterns of trauma in urban dogs and cats : a study of 1000 cases. *Journal of the American Veterinary Medical Association.* 1974, Vol. 164, 1, pp. 499-502.

5. **SHAMIR, M. H., et al., et al.** *Dog bite wounds in dogs and cats : a retrospective study of 196 cases.* s.l. : Blackwell Wissenschafts-Verlag, 2002. pp. 107-112. Vol. A. ISSN 0931-184X.

6. **SCHEEPENS, E. T. F., et al., et al.** Thoracic bite trauma in dogs : a comparison of clinical and radiological parameters with surgical results. *Journal of Small Animal Practice.* 2006, 47, pp. 721–726.

7. *Penetrating injuries in dogs and cats : A study of 16 cases.* **RISSELADA, M., et al., et al.** 21, 2008, Vet Comp Orthop Traumatol, Vol. 5, pp. 434–439.

8. **SMITH, P. F., MEADOWCROFT, A. M. et MAY, D. B.** Treating mammalian bite wounds. *Journal of Clinical Pharmacy and Therapeutics.* 2000, 25, pp. 85-99.

9. **GRIEGO, R. D., et al., et al.** Dog, cat, and human bites: A review. *Journal of the American Academy of Dermatology.* 1995, Vol. 33, 6, pp. 1019-1029.

10. **MORGAN, M.** Hospital management of animal and human bites. *Journal of Hospital Infection.* 2005, 61, pp. 1-10.

11. **ROSADO, B., et al., et al.** A comprehensive study of dog bites in Spain, 1995–2004. *The Veterinary Journal.* 2009, Vol. 179, pp. 383–391.

12. **GUY, N. C., et al., et al.** A case series of biting dogs : characteristics of the dogs, their behavior and their victims. *Applied Animal Behavior Science.* 2001, Vol. 74, pp. 42-57.

13. **WALDRON, D. R. et ZIMMERMAN-POPE, N.** Superficial skin wounds. [auteur du livre] D. SLATTER. *Textbook of Small Animal Surgery.* Philadelphia : W.B. Saunders Co., 2003, pp. 259–273.

14. **MOURO, S., VILELA, C. L. et NIZA, M.M.R.E.** Clinical and bacteriological assessment of dog-to-dog bite wounds. *Veterinary Microbiology.* 2010, Vol. 144, pp. 127-132.

15. **GRIFFIN, G. M. et HOLT, D. E.** Dog-Bite Wounds : Bacteriology and Treatment Outcome in 37 cases. *Journal of the American Animal Hospital Association.* 2001, Vol. 37, 5, pp. 453-460.

16. **HEDLUND, C. S.** Surgery of the Integumentary System. [auteur du livre] T. W. FOSSUM. *Small Animal Surgery.* St. Louis : Mosby Elsevier, 2007, 15, pp. 159-259.

17. **LOVEA, D. N., MALIKB, R. et NORRIS, J. M.** Bacteriological warfare amongst cats : what have we learn about cat bite infections ? *Veterinary Microbiology.* 2000, Vol. 74, pp. 179-193.

18. **MEYERS, B., et al., et al.** The bacteriology and antimicrobial susceptibility of infected and non-infected dog bite wounds : Fifty cases. *Veterinary Microbiology.* 2008, Vol. 127, pp. 360-368.

19. **CATRIONA, M. MacPhail.** Medical and surgical management of pyothorax. *Veterinary Clinics Small Animal Practice.* 2007, 37, pp. 975-988.

20. **COLLIN, Bernard.** *Anatomie du chien.* Liège : Editions Derouaux Ordina, 2003.

21. **RUBERTE, J. et SAUTET, J.** *Atlas d'Anatomie du Chien et du Chat - Thorax et Membre thoracique.* s.l. : Multimédica, 1997. Vol. 2.

22. **FOSSUM, T. W.** Surgery of the Lower Respiratory System : Lungs and Thoracic Wall. [auteur du livre] T. W. FOSSUM, et al., et al. *Small Animal Surgery.* Third. s.l. : Mosby Elsevier, 2007, 29, pp. 867-895.

23. **COCKSHUTT, J. R.** Management of fracture-associated thoracic trauma. *Vet Clin North Am Small Anim Pract.* 1995, Vol. 25, 5, pp. 1031–1045.

24. **ADAMS, C., et al., et al.** Cause and clinical characteristics of rib fractures in cats : 33 cases (2000-2009). *Journal of Veterinary Emergency and Critical Care.* 2010, Vol. 20, 4, pp. 436-440.

25. **SPACKMAN, C. J., CAYWOOD, D. D. et FEENEY, D. A.** Thoracic wall and pulmonary trauma in dogs sustaining fractures as a result of motor vehicle accidents. *J Am Vet Med Assoc.* 1984, Vol. 9, 185, pp. 975–977.

26. **GRIFFON, D. J., WALTER, P. A. et WALLACE, L. J.** Thoracic injuries in cats with traumatic fractures. *Vet Comp Orthop Trauma.* 1994, 7, pp. 98-100.

27. **CAPPELLO, M., YUEHUA, C. et DE TROYER, A.** Rib cage distortion in a canine model of flail chest. *Am. J. Respir. Crit. Care Med.* 1995, Vol. 151, 5, pp. 1481-1485.

28. **CAPPELLO, M. et DE TROYER, A.** Actions of the inspiratory intercostal muscles in flail chest. *Am. J. Respir. Crit. Care Med.* 1997, Vol. 155, 3, pp. 1085-1089.

29. **CAPPELLO, M., LEGRAND, A. et DE TROYER, A.** Determinants of Rib Motion in Flail Chest. *Am. J. Respir. Crit. Care Med.* 1999, Vol. 159, 3, pp. 886-891.

30. **FOSSUM, T. W.** Animal bite wounds and abcesses. *Small Animal Surgery.* Third Edition. St Louis : Mosby Elsevier, 2002, p. 235.

31. **TALBOT-STERN, J.** Pneumothorax. [auteur du livre] P. CAMERON, A-M. KELLY et G. JELINEK. *Textbook of Adult Emergency Medecine.* London : Harcourt, 2000, Vol. 4, p. 220.

32. **SLENSKY, K.** Thoracic Trauma. [auteur du livre] D. C. SILVERSTEIN et K. HOPPER. *Small Animal Critical Care Medecine.* s.l. : Saunders Elsevier, 2009, 153, pp. 662-667.

33. **ROZANSKI, E. et CHAN, D. L.** Approach to the patient with respiratory distress. *Veterinary Clinics Small Animal Practice.* 2005, Vol. 35, pp. 307-317.

34. **SIGRIST, N. E., DOHERR, M. G. et SPRENG, D. E.** Clinical findings and diagnostic value of posttraumatic thoracic radiographs in dogs and cats with blunt trauma. *Journal of Veterinary Emergency and Critical Care.* 2004, Vol. 14, 4, pp. 259-268.

35. **POWELL, Lisa L., et al., et al.** A retrospective analysis of pulmonary contusion secondary to motor vehicular accidents in 143 dogs : 1994-1997. *The journal of veterinary emergency and critical care.* 1999, Vol. 9, 3, pp. 127-136.

36. **D'ANJOU, M. A., TIDWEL, A. S. et HECHT, S.** Radiographic Diagnosis of Lung Lobe Torsion. *Vet Radiol Ultrasound.* 2005, Vol. 46, 6, pp. 478-484.

37. **NELSON, W. A.** Diseases of Trachea and Bronchi. [auteur du livre] D. SLATTER . *Textbook of Small Animal Surgery.* 3rd. Philadelphia : Saunders Co, 1993, Vol. 1, pp. 858-880.

38. **MOREAU, C., BLANCHOT, D. et JACQUES, D.** Rupture trachéale intrathoracique chez un chat. *Pratique Médicale et Chirurgicale de l'Animal de Compagnie.* 2010, Vol. 45, pp. 73-77.

39. **REISS, A. J.** Myocardial Contusion. [auteur du livre] D. C. SILVERSTEIN et K. HOPPER. *Small Animal Critical Care Medecine.* s.l. : Saunders Elsevier, 2009, 40, pp. 171-174.

40. **WARE, W. A.** Cardiac Tamponade and Pericardiocentesis. [auteur du livre] D. C. SILVERSTEIN et K. HOPPER. *Small Animal Critical Care Medecine.* s.l. : Saunders Elsevier, 2009, 43, pp. 180-183.

41. **BRUNEL, Laurencie et DETURCK, Alexandre.** Prise en charge d'un chylothorax chez un chien. *Le point vétérinaire.* 2009, Vol. 40, 295, pp. 65-66.

42. **CROWE, D. T.** Help for the patient with thoracic hemorrhage. *Vet Med.* 1988, Vol. 83, 6, pp. 578 - 588.

43. **ORTON, E. C.** Management of thoracic trauma. *Respiratory and pulmonary conditions : refresher course for veterinarians.* University of Sydney, 1993, Proceedings 222, pp. 123 - 136.

44. **LAFOND-MARTY, C. et TRUMEL, C.** Etude cytologique des épanchements. *Le point vétérinaire.* Septembre 2009, Vol. 40, 298, pp. 25 - 30.

45. **MEUNIER, A.S. et BILLE, C.** Etat de choc et syndrome de réponse inflammatoire systémique (SIRS) chez le chien. *Pratique médicale et chirurgicale de l'animal de compagnie.* 2010, Vol. 45, 4, pp. 135-141.

46. **DE LAFORCADE, A. M. et SILVERSTEIN, D. C.** Shock. [auteur du livre] D. C. SILVERSTEIN et K. HOPPER. *Small Animal Critical Care Medecine*. s.l. : Saunders Elsevier, 2009, 10, pp. 41-45.

47. **DE LAFORCADE, A. M.** Systemic Inflammatory Response Syndrome. [auteur du livre] D. C. SILVERSTEIN et K. HOPPER. *Small Animal Critical Care Medicine*. s.l. : Saunders Elsevier, 2009, 11, pp. 46-49.

48. **KING, Lesley et CLARKE, Dana.** Emergency care of the patient with acute respiratory distress. *Veterinary Focus.* 2010, Vol. 20, 2, pp. 36-43.

49. **ROUSH, J. K.** Management of fractures in small animals. *Veterinary Clinics Small Animal Practice*. 2005, Vol. 35, pp. 1137-1154.

50. **MANNING, A. M.** Oxygen therapy and toxicity. *Vet Clin Small Anim.* 2002, 32, pp. 1005-1020.

51. **DUNPHY, E. D., et al., et al.** Comparison with unilateral versus bilateral nasal catheters for oxygen administration in dogs. *Journal of Veterinary Emergency and Critical Care*. 2002, Vol. 12, 4, pp. 245-251.

52. **DRELLICH, S.** Principles of mechanical ventilation. *The Veterinary Clinics Small Animal Practice*. 2002, 32, pp. 1087–1100.

53. **DRIESSEN, B. et BRAINARD, B.** Fluid therapy for the traumatized patient. *Journal of Veterinary Emergency and Critical Care*. 2006, Vol. 16, 4, pp. 276-299.

54. **URSIC, Caesar et CURTIS, Kate.** Thoracic and neck trauma. Part two. *International Emergency Nursing.* 2010, 18, pp. 99-108.

55. **ZIEGLER, D. W. et AGARWALL, N. N.** The morbidity and mortality of rib fractures. *J. Trauma.* 1994, Vol. 6, 37, pp. 975-979.

56. **SIRMALI, M., TURUT, H., TOPCU, S., et al.** A comprehensive analysis of traumatic rib fractures : morbidity, mortality and management. *Eur. J. Cardiothorac. Surg.* 2003, Vol. 1, 24, pp. 133-138.

57. **JUNOT, Stéphane.** Comment utiliser les morphiniques chez le chien et le chat. *Le Point Vétérinaire*. 2011, Vol. 42, 312, pp. 30-37.

58. **JUNOT, S. et BONNET, J. M.** Les anti-inflammatoires non stéroïdiens : bien les utiliser. *Le point vétérinaire*. 2006, 270, pp. 20-26.

59. **MATHEWS, K. A.** Non Steroidal Anti Inflammatory Analgesics : Indications and Contraindications for Pain Management in Dogs and Cats. *Veterinary Clinics of North America : Small Animal Practice*. 2000, Vol. 30, 4, pp. 783-804.

60. **GOGNY, Marc.** Les propriétés pharmacologiques des morphiniques utilisés chez le chien et le chat. *Le point vétérinaire*. 2011, Vol. 42, 312, pp. 24-28.

61. **GLOWASKI, M. M.** Analgesia in critical care. *The Veterinary Clinics Small Animal Practice*. 2002, Vol. 32, pp. 1127–1144.

62. **ROBERTSON, S. A., TAYLOR, P. M. et SEAR, J. W.** Systemic uptake of buprenorphine by cats after oral mucosal administration. *Vet. Rec.* 2003, Vol. 22, 152, pp. 675-678.

63. **CAROLL, G. L. et MARTIN, D. D.** Trauma and Critical Patients. [auteur du livre] W. J. TRANQUILLI, J. C. THURMON et K. A. GRIMM. *Lumb & Jones' Veterinary Anesthesia and Analgesia.* 4th. s.l. : Blackwell Publishing, 2007, pp. 969-984.

64. **DOELKEN, P., et al., et al.** Effect of Thoracentesis on Respiratory Mechanics and Gas Exchange in the Patient Receiving Mechanical Ventilation. *CHEST.* 2006, Vol. 130, 5, pp. 1354-1361.

65. **VALTOLINA, C. et ADAMANTOS, S.** Evaluation of small-bore wire-guided chest drain for management of pleural space disease. *Journal of small Animal Practice.* June 2009, Vol. 50, pp. 290-297.

66. **WAYDHAS, C. et SAUERLAND, S.** Pre-hospital pleural decompression and chest tube placement after blunt trauma : A systematic review. *Resuscitation.* 2007, Vol. 72, pp. 11-25.

67. **WANG, Lee-Min, CHERNG, Jaw-Ming et WANG, Jeng-Shing.** Improved lung function after thoracocentesis in patients with paradoxical movement of a hemidiaphragm secondary to a large pleural effusion. *Respirology.* 2007, Vol. 12, pp. 719–723.

68. **SAUVE, V.** Pleural space disease. [auteur du livre] D. SILVERSTEIN et K. HOOPER. *Small Animal Critical Care Medicine.* Saint Louis. Missouri USA : Saunders Elsevier, 2009, 30, pp. 125-130.

69. **SIGRIST, N. E.** Thoracostomy tube placement and drainage. [auteur du livre] D. SILVERSTEIN et K. HOOPER. *Small Animal Critical Care Medicine.* Saint Louis : Saunders Elsevier, 2009, 32, pp. 134-137.

70. **MOORES, A. L., et al., et al.** Indications, outcomes and complications following lateral thoracotomy in dogs and cats. *Journal of Small Animal Practice.* 2007, Vol. 48, pp. 695-698.

71. Surgery of the Lower Respiratory System : Pleural Cavity and Diaphragm. [auteur du livre] T. W. FOSSUM, et al., et al. *Small Animal Surgery.* s.l. : Mosby Elsevier, 2007, 30, pp. 896 - 929.

72. **BARRS, V. R. et BEATTY, J. A.** Feline pyothorax – new insights into an old problem : Part 2.Treatment recommendations and prophylaxis. *The Veterinary Journal.* 2009, 179, pp. 171-178.

73. **CRISP, M.** Critical care techniques. [auteur du livre] R. SHERDING et S. BIRCHARD. *Manual of Small Animal Practice.* Philadelphia : W. B. Saunders, 1994, pp. 22-38.

74. *Thoracostomy tubes. Part II. Placement and maintenance.* **TILLSON, D. M.** 1997. Compendium on Continuing Education for the Practicing Veterinarian. Vol. 19, pp. 1331-1338.

75. **MARQUES, A. I. D. C., et al., et al.** Retrospective analysis of the relationship between time of thoracostomy drain removal and discharge time. *Journal of Small Animal Practice*. 2009, 50, pp. 162-166.

76. **HOFFMANN, W. E. et SOLTER, P. F.** Diagnostic Enzymology of Domestic Animals. [auteur du livre] J. J. KANEKO, J. W. HARVEY et M. L. BRUSS. *Clinical Biochemistry of Domestic Animals.* 6th. s.l. : Elsevier, 2008, 12, pp. 354-356.

77. **NELSON, R. W., TURNWALD, G. H. et WILLARD, M. D.** Endocrine, Metabolic, and Lipid Disorders. [auteur du livre] M. D. WILLARD et H. TVEDTEN. *Small Animal Clinical Diagnosis by Laboratory Methods.* s.l. : Saunders, 2004, Vol. fourth, pp. 165-207.

78. **WEISS, D. et TVEDTEN, H.** Erythrocyte Disorders. [auteur du livre] M. D. WILLARD et H. TVEDTEN. *Small Animal Clinical Diagnosis by Laboratory Methods.* 4th. s.l. : Saunders, 2004, 3, pp. 38-62.

79. **MONNET, E.** Postthoracotomy management. [auteur du livre] D. C. SILVERSTEIN et K. HOPPER. *Small Animal Critical Care Medecine.* s.l. : Saunders Elsevier, 2009, 148, pp. 642-644.

80. **TOURET, M., BOYSEN, S. et NADEAU, M.-E.** Intérêt du dosage sanguin des lactates en soins intensifs. *Le Point Vétérinaire.* Mars 2009, Vol. 40, 293, pp. 31-35.

81. **DI BARTOLA, S. P., et al., et al.** Electrolyte and Acid-Base Disorders. [auteur du livre] M. D. WILLARD et H. TVEDTEN. *Small Animal Clinical Diagnosis by Laboratory Methods.* fourth. s.l. : Elsevier, 2004, 6, pp. 117-134.

82. **MEDAILLE, C. et BRIEND-MARCHAL, A.** *Guide pratique des analyses biologiques vétérinaires.* s.l. : Med'com, 2008.

83. **POUZOT, C.** Prise en charge des urgences respiratoires. [Polycopié de cours, 5A, Filière Animaux de compagnie - module général]. Marcy l'Etoile : s.n., 2011.

84. **MILLER, C. J.** Approach to the respiratory patient. *Veterinary Clinics Small Animal Practice.* 2007, Vol. 37, pp. 861-878.

85. **ALLEMAN, Rick A.** Abdominal, thoracic and pericardial effusions. *Vet Clin Small Anim.* 2003, 33, pp. 89-118.

86. **MORGAN, J. P. et WOLVEKAMP, P.** Radiology of thoracic trauma. *Atlas of radiology of the traumatized dog and cat.* 2nd. Hannover : Schlütersche, 2004, 2, pp. 10-188.

87. **LISCIANDRO, Gregory R., et al., et al.** Evaluation of a thoracic focused assessment with sonography for trauma (TFAST) protocol to detect pneumothorax and concurrent thoracic injury in 145 traumatized dogs. *Journal of Veterinary Emergency and Critical Care.* 2008, Vol. 18, 3, pp. 258–269.

88. **VIGNOLI, M. et SAUNDERS, J. H.** Image-guided interventional procedures in the dog and cat. *The Veterinary Journal.* 2010, Vol. 187, 3.

89. **WOOD, E. E., O'BRIEN, R. T. et YOUNG, K. M.** Ultrasound-Guided Fine-Needle Aspiration of Focal Parenchymal Lesions of the Lung in Dogs and Cats. *Journal of Veterinary Internal Medecine.* 1998, Vol. 12, pp. 338-342.

90. **JONES, P. W., et al., et al.** Ultrasound-Guided Thoracentesis : Is It a Safer Method ? *Chest.* 2003, Vol. 123, pp. 418-423.

91. **Mc KIERNAN, B C.** Bronchoscopy. [auteur du livre] T. Mc CARTHY. *Veterinary Endoscopy for the Small Animal Practitioner.* s.l. : Elsevier, 2005, 6, pp. 201-227.

92. **SCHERMER, Carol R., et al., et al.** A Prospective Evaluation of Video-assisted Thoracic Surgery for Persistent Air Leak due to Trauma. *The American Journal Of Surgery.* 1999, Vol. 177, pp. 480-484.

93. **ABOLHODA, A., et al., et al.** Diagnostic and therapeutic video assisted thoracic surgery (VATS) following chest trauma. *European Journal of Cardio-thoracic Surgery.* 1997, 12, pp. 356-360.

94. **Mc CARTHY, T. C. et MONNET, E.** Diagnostic and Operative Thoracoscopy. [auteur du livre] T. C. McCARTHY. *Veterinary Endoscopy for the Small Animal Practitioner.* s.l. : Elsevier, 2005, 7, pp. 229-278.

95. **JOHNSON, E. G. et WISNER, E. R.** Advances in respiratory imaging. *Veterinary Clinics Small Animal Practice.* 2007, Vol. 37, pp. 879-900.

96. **AUCOIN, D. P.** Rational use of antimicrobial drugs. [auteur du livre] R. W. KIRK et J. D. BONAGURA. *Current veterinary therapy. Philadelphia: WB Saunders; 1992. p. 207–11.* Philadelphia : WD Saunders, 1992, pp. 207-218.

97. **ROSEN, R. A.** The Use of Antibiotics in the Initial Management of Recent Dog-bite Wounds. *AMERICAN JOURNAL OF EMERGENCY MEDICINE.* 1985, Vol. 3, 1, pp. 19-23.

98. **DERNELL, W. S.** Initial wound management. *Veterinary Clinics Small Animal Practice.* 2006, Vol. 36, pp. 713-738.

99. **Les Editions du Point Vétérinaire.** *Dictionnaire des médicaments vétérinaires et des produits de santé animal commercialisés en France.* 17. Rueil-Malmaison : Wolters Kluwer France, 2011.

100. **FOSSUM, T. W. et WILLARD, M. D.** Surgical infections and antibiotics selection. [auteur du livre] T. W. FOSSUM. *Small Animal Surgery.* third. s.l. : MOSBY ELSEVIER, 2007, 10, pp. 79-89.

101. **MACPHAIL, C. M.** Medical and surgical management of pyothorax. *Veterinary Clinics Small Animal Practice.* 2007, Vol. 37, pp. 975-988.

102. **NELSON, O. L. et SELLON, R. K.** Pulmonary parenchymal disease. [auteur du livre] S. J. ETTINGER et E. C. FELDMAN. *Textbook of Veterinary Internal Medicine.* s.l. : ELSEVIER SAUNDERS, 1992, Vol. II, 215, p. 1259.

103. **JACKSON, C. B. et DROBATZ, K. J.** Pulmonary contusion. [auteur du livre] L. J. KING. *Textbook of Respiratory Disease in Dogs and Cats.* s.l. : SAUNDERS, 2004, pp. 472 - 479.

104. **SERRANO, S. et BOAG, A. K.** Pulmonary Contusions and Hemorrhage. [auteur du livre] D. C. SILVERSTEIN et K. HOPPER. *Small Animal Critical Care Medecine.* s.l. : Saunders Elsevier, 2005, 25, pp. 105-110.

105. **QUANDT, J. et LEE, J. A.** Analgesia and Constant Rate Infusion. [auteur du livre] D. C. SILVERSTEIN et K. HOPPER. *Small Animal Critical Care Medicine.* s.l. : Saunders Elsevier, 2009, 164, pp. 710-716.

106. **SMITH, M. M.** Flail Chest. [auteur du livre] L. G. KING. *Textbook of Respiratory Disease in Dogs and Cats.* s.l. : Saunders, 2004, 86, pp. 647-651.

107. **ORTON, E. C.** Thoracic Wall. [auteur du livre] D. SLATTER. *Textbook of Small Animal Surgery.* 3rd. Philadelphia : SAUNDERS, 2003, Vol. 1, 27, pp. 373-387.

108. **HOLOPHERNE, D.** Anesthésie/analgésie du tronc. *Gestion de la douleur (deuxième partie).* LA DEPECHE TECHNIQUE, 2009, 117, p. 19.

109. **WILLIAMS, J. M.** Special Considerations in Wounds Management. [auteur du livre] D. FOWLER et J. D. WILLIAMS. [éd.] British Small Animal Veterinary Association. *Manual of Canine and Feline Wound Management and Reconstruction.* 1999, 12, pp. 123-136.

110. **SHAHAR, R., SHAMIR, M. et JOHNSTON, D. E.** A Technique for Management of Bite Wounds of the Thoracic Wall in Small Dogs. *Veterinary Surgery.* 1997, 26, pp. 45-50.

111. **POLIS, I., et al., et al.** The effects of intrathoracic pressure during continuous two-lung ventilation for thoracoscopy on the cardiorespiratory parameters in sevoflurane anaesthetized dogs. *J. Vet. Med.* 2002, Vol. 49, pp. 113-120.

112. **LAKSITO, M. A., CHAMBERS, B. A. et YATES, G. D.** Thoracoscopic-assisted lung lobectomy in the dog : report of two cases. *Australian Veterinary Journal.* 2010, Vol. 88, 7, pp. 263-267.

113. **LANSDOWNE, J. L., et al., et al.** Thoracoscopic Lung Lobectomy for Treatment of Lung Tumors in Dogs. *Veterinary surgery.* 2005, 34, pp. 530 - 535.

114. **BRISSOT, H. N., et al., et al.** Thoracoscopic Treatment of Bullous Emphysema in 3 Dogs. *Veterinary Surgery.* 2003, 32, pp. 524-529.

115. **MALONE, ERIN D., et al., et al.** Thoracoscopic-Assisted Diaphragmatic Hernia Repair Using. *Veterinary Surgery.* 2001, 30, pp. 175-178.

116. **KUDNIG, S. T., et al., et al.** Cardiopulmonary effects of thoracoscopy in anesthetized normal dogs. *Veterinary Anaesthesia and Analgesia.* 2004, Vol. 31, pp. 121-128.

117. —. Effect of positive end-expiratory pressure on oxygen delivery during 1-lung ventilation for thoracoscopy in normal dogs. *Veterinary Surgery.* 2006, Vol. 35, pp. 534-542.

118. **BUREAU, S.** Les lobectomies pulmonaires chez le chien et le chat. *Le Point Vétérinaire.* Novembre 2009, Vol. 40, supplément, pp. 7-14.

119. **JERRAM, R. M., et al., et al.** The efficacy of mechanical abrasion and talc slurry as methods of pleurodesis in normal dogs. *Veterinary Surgery.* 1999, Vol. 28, pp. 322-332.

120. **PONS, F., et al., et al.** Traitement chirurgical du pneumothorax spontané. *EMC-Chirurgie.* 2005, 2, pp. 266–281.

121. **PRITTIE, J. et BARTON, L.** Hemothorax and Sanguineous Effusions. [auteur du livre] L. G. KING. *Textbook of Respiratory Disease in Cats and Dogs.* s.l. : SAUNDERS, 2004, 81, pp. 610-616.

122. **HUNT, P. A., GREAVES, I. et OWENS, W. A.** Emergency thoracotomy in thoracic trauma - a review. *Injury, International Journal of the Care of the Injured.* Elsevier, 2006, Vol. 37, pp. 1-19.

123. *Minimally Invasive Techniques in Thoracic Trauma.* **REDDY, V. S.** [éd.] Elsevier. 2008. Semin Thorac Cardiovasc Surg. Vol. 20, pp. 72-77.

124. **BOOTHE, Harry W., et al., et al.** Evaluation of outcomes in dogs treated for pyothorax : 46 cases (1983-2001). *J Am Vet Assoc.* 2010, Vol. 236, 6, pp. 657-663.

125. *Small animal thoracic surgery.* **ORTON, E. C.** Baltimore : Williams & Wilkins, 1995.

126. **DONFRID B. et al.** Canine rib osteosynthesis by reinforced acrylate plate : a new surgical method for treating flail chest. *Acta Veterinaria.* Beograd, 2009, Vol. 59, 1, pp. 81-90.

127. **SIGRIST, N. E.** Thoracocentesis. [auteur du livre] D. C. SILVERSTEIN et K. HOPPER. *Small Animal Critical Care Medecine.* s.l. : Saunders Elsevier, 2009, 31, pp. 131-133.

128. **BENKHADRA, M., et al., et al.** Intérêts des manoeuvres de réanimation à thorax ouvert en France ? *Annales Françaises d'Anesthésie et de Réanimation.* 2008, Vol. 27, pp. 920–933.

NOM PRENOM : GUERRIER SYLVAIN

TITRE : PRISE EN CHARGE DES TRAUMATISMES THORACIQUES PAR MORSURE CHEZ LES CARNIVORES DOMESTIQUES : ETUDE RETROSPECTIVE PORTANT SUR 52 CAS.

Thèse d'Etat de Doctorat Vétérinaire : Lyon, *le 09 Décembre 2011*

RESUME :

Les traumatismes par morsure chez les carnivores domestiques sont un motif fréquent de consultation en traumatologie vétérinaire. Lorsque la morsure est infligée en région thoracique, une atteinte plus ou moins grave, potentiellement mortelle, des organes vitaux comme le cœur et ses gros vaisseaux ou encore les poumons, peut avoir lieu. Les lésions observables extérieurement ne représentent souvent que la partie visible de l'iceberg et ne permettent pas d'évaluer l'importance d'éventuelles lésions profondes. Bien que la radiographie thoracique soit d'une aide précieuse dans tous les cas de traumatisme que ce soit chez l'homme ou chez les carnivores domestiques, elle fait preuve d'un manque de sensibilité et de spécificité.

Ce travail dresse dans un premier temps, dans une partie bibliographique, un état des lieux des connaissances et des recommandations récentes de la littérature vétérinaire vis-à-vis des traumatismes thoraciques par morsure chez les carnivores domestiques. Par la suite, les résultats d'une étude rétrospective portant sur 52 cas de morsure au thorax admis à Vetagro Sup – Campus vétérinaire de Lyon entre 2000 et 2011 seront confrontés aux données bibliographiques précédentes afin d'essayer d'établir un plan de prise en charge optimal des animaux victimes de morsure en région thoracique.

Nous avons ainsi suggéré, qu'en l'absence de plaie (contusions), une exploration chirurgicale n'est pas indispensable si aucun examen d'imagerie ne permet de suspecter la présence de lésions intrathoraciques. En revanche, dès qu'il existe une solution de continuité de la peau, même minime (plaie ponctiforme), l'exploration chirurgicale plus ou moins étendue à une thoracotomie exploratrice est indispensable pour évaluer la profondeur des lésions.

MOTS CLES :
- traumatologie
- lésions et blessures
- morsures et piqûres
- thorax
- chirurgie vétérinaire
- carnivores domestiques

JURY :

Président :	Monsieur le Professeur Olivier MONNEUSE
1er Assesseur :	Monsieur le Docteur Claude CAROZZO
2ème Assesseur :	Monsieur le Professeur Didier FAU
Membre invité :	Madame le Docteur Isabelle GOY-THOLLOT

DATE DE SOUTENANCE : Vendredi 09 Décembre

ADRESSE DE L'AUTEUR : 520 route de plessy
74300 THYEZ