VETAGRO SUP
CAMPUS VETERINAIRE DE LYON

Année 2012 - Thèse n°

DIAGNOSTIC ET DEPISTAGE DES PRINCIPALES AFFECTIONS HEREDITAIRES DANS LA RACE MAINE COON

THESE

Présentée à l'UNIVERSITE CLAUDE-BERNARD - LYON I
(Médecine - Pharmacie)
et soutenue publiquement le 02 juillet 2012
pour obtenir le grade de Docteur Vétérinaire

par

Rachel Clavier
Née le 20 Septembre 1986
à Saint Etienne

VetAgro Sup

UNIVERSITÉ DE LYON

VETAGRO SUP
CAMPUS VETERINAIRE DE LYON

Année 2012 - Thèse n°

DIAGNOSTIC ET DEPISTAGE DES PRINCIPALES AFFECTIONS HEREDITAIRES DANS LA RACE MAINE COON

THESE

Présentée à l'UNIVERSITE CLAUDE-BERNARD - LYON I
(Médecine - Pharmacie)
et soutenue publiquement le 02 juillet 2012
pour obtenir le grade de Docteur Vétérinaire

par

Rachel Clavier
Née le 20 Septembre 1986
à Saint Etienne

VetAgro Sup

UNIVERSITÉ DE LYON

LISTE DES MEMBRES DU CORPS ENSEIGNANT

NOM	Prénom	Grade	Unité Pédagogique
ALOGNINOUWA	Théodore	Professeur 1ere cl	Pathologie du bétail
ALVES-DE-OLIVEIRA	Laurent	Maître de conférences hors cl	Gestion des élevages
ARCANGIOLI	Marie-Anne	Maître de conférences cl normale	Pathologie du bétail
ARTOIS	Marc	Professeur 1ere cl	Santé Publique et Vétérinaire
BECKER	Claire	Maître de conférences cl normale	Pathologie du bétail
BELLI	Patrick	Maître de conférences associé	Pathologie morphologique et clinique
BELLUCO	Sara	Maître de conférences cl normale	Pathologie morphologique et clinique
BENAMOU-SMITH	Agnès	Maître de conférences cl normale	Equine
BENOIT	Etienne	Professeur 1ere cl	Biologie fonctionnelle
BERNY	Philippe	Professeur 1ere cl	Biologie fonctionnelle
BONNET-GARIN	Jeanne-Marie	Professeur 2eme cl	Biologie fonctionnelle
BOULOCHER	Caroline	Maître de conférences cl normale	Anatomie Chirurgie (ACSAI)
BOURDOISEAU	Gilles	Professeur 1ere cl	Santé Publique et Vétérinaire
BOURGOIN	Gilles	Maître de conférences cl normale	Santé Publique et Vétérinaire
BRUYERE	Pierre	Maître de conférences Contractuel	Biotechnologies et pathologie de la reproduction
BUFF	Samuel	Maître de conférences cl normale	Biotechnologies et pathologie de la reproduction
BURONFOSSE	Thierry	Maître de conférences hors cl	Biologie fonctionnelle
CACHON	Thibaut	Maître de conférences Contractuel	Anatomie Chirurgie (ACSAI)
CADORE	Jean-Luc	Professeur 1ere cl	Pathologie médicale des animaux de compagnie
CALLAIT-CARDINAL	Marie-Pierre	Maître de conférences cl normale	Santé Publique et Vétérinaire
CAROZZO	Claude	Maître de conférences cl normale	Anatomie Chirurgie (ACSAI)
CHABANNE	Luc	Professeur 1ere cl	Pathologie médicale des animaux de compagnie
CHALVET-MONFRAY	Karine	Maître de conférences hors cl	Biologie fonctionnelle
COMMUN	Loic	Maître de conférences cl normale	Gestion des élevages
DELIGNETTE-MULLER	Marie-Laure	Professeur 2eme cl	Biologie fonctionnelle
DEMONT	Pierre	Professeur 2eme cl	Santé Publique et Vétérinaire
DESJARDINS PESSON	Isabelle	Maître de conférences Contractuel	Equine
DJELOUADJI	Zorée	Maître de conférences stagiaire	Santé Publique et Vétérinaire
ESCRIOU	Catherine	Maître de conférences cl normale	Pathologie médicale des animaux de compagnie
FAU	Didier	Professeur 1ere cl	Anatomie Chirurgie (ACSAI)
FOURNEL	Corinne	Professeur 1ere cl	Pathologie morphologique et clinique
FRANCK	Michel	Professeur 1ere cl	Gestion des élevages
FRIKHA	Mohamed-Ridha	Maître de conférences cl normale	Pathologie du bétail
GANGL	Monika	Maître de conférences Contractuel	Equine
GARNIER	François	Professeur 1ere cl	Biologie fonctionnelle
GENEVOIS	Jean-Pierre	Professeur cl ex	Anatomie Chirurgie (ACSAI)
GILOT-FROMONT	Emmanuelle	Professeur 2eme cl	Biologie Fonctionnelle
GONTHIER	Alain	Maître de conférences cl normale	Santé Publique et Vétérinaire
GRAIN	Françoise	Professeur 2eme cl	Gestion des élevages
GRANCHER	Denis	Maître de conférences hors cl	Gestion des élevages
GREZEL	Delphine	Maître de conférences cl normale	Santé Publique et Vétérinaire
GUERIN	Pierre	Professeur 2eme cl	Biotechnologies et pathologie de la reproduction
GUERIN-FAUBLEE	Véronique	Maître de conférences hors cl	Biologie fonctionnelle
HUGONNARD	Marine	Maître de conférences cl normale	Pathologie médicale des animaux de compagnie

NOM	Prénom	Grade	Unité Pédagogique
JUNOT	Stéphane	Maître de conférences cl normale	Anatomie Chirurgie (ACSAI)
KECK	Gérard	Professeur 1ere cl	Biologie fonctionnelle
KODJO	Angeli	Professeur 2eme cl	Santé Publique et Vétérinaire
LACHERETZ	Antoine	Professeur 1ere cl	Santé Publique et Vétérinaire
LAMBERT	Véronique	Maître de conférences cl normale	Gestion des élevages
LE-GRAND	Dominique	Maître de conférences hors cl	Pathologie du bétail
LEBLOND	Agnes	Professeur 2eme cl	Santé Publique et Vétérinaire
LEFRANC-POHL	Anne-Cécile	Maître de conférences cl normale	Biotechnologies et pathologie de la reproduction
LEPAGE	Olivier	Professeur 1ere cl	Equine
LOUZIER	Vanessa	Maître de conférences cl normale	Biologie Fonctionnelle
MARCHAL	Thierry	Maître de conférences hors cl	Pathologie morphologique et clinique
MIALET	Sylvie	Inspecteur de la santé publique vétérinaire (ISPV) faisant fonction de MC	Santé Publique et Vétérinaire
MOUNIER	Luc	Maître de conférences cl normale	Gestion des élevages
PEPIN	Michel	Professeur 1ere cl	Santé Publique et Vétérinaire
PIN	Didier	Maître de conférences cl normale	Pathologie morphologique et clinique
PONCE	Frédérique	Maître de conférences cl normale	Pathologie médicale des animaux de compagnie
PORTIER	Karine	Maître de conférences cl normale	Anatomie Chirurgie (ACSAI)
PROUILLAC	Caroline	Maître de conférences cl normale	Biologie fonctionnelle
REMY	Denise	Professeur 2eme cl	Anatomie Chirurgie (ACSAI)
ROGER	Thierry	Professeur 1ere cl	Anatomie Chirurgie (ACSAI)
SABATIER	Philippe	Professeur 2eme cl	Biologie fonctionnelle
SAWAYA	Serge	Maître de conférences cl normale	Anatomie Chirurgie (ACSAI)
SERGENTET	Delphine	Maître de conférences cl normale	Santé Publique et Vétérinaire
THIEBAULT	Jean-Jacques	Maître de conférences hors cl	Biologie fonctionnelle
VIGUIER	Eric	Professeur 1ere cl	Anatomie Chirurgie (ACSAI)
VIRIEUX-WATRELOT	Dorothée	Maître de conférences Contractuel	Pathologie morphologique et clinique
ZENNER	Lionel	Professeur 2eme cl	Santé Publique et Vétérinaire

REMERCIEMENTS

A Monsieur le Professeur GHARIB Claude
De la Faculté de Médecine de Lyon

Pour m'avoir fait l'honneur de présider mon jury de thèse
Hommages respectueux

A Madame le Docteur LAMBERT Véronique
De VetAgro Sup, Campus vétérinaire de Lyon,

Pour m'avoir encadré dans la réalisation de cette thèse, pour sa gentillesse, sa disponibilité et ses précieux conseils.
Sincères remerciements

A Monsieur le Professeur CADORE Jean-Luc
De VetAgro Sup, Campus vétérinaire de Lyon,

Pour avoir eu la gentillesse de juger cette thèse et d'être mon deuxième assesseur.
Sincère reconnaissance

A Monsieur le Docteur BELLI Patrick
De VetAgro Sup, Campus vétérinaire de Lyon,

Pour m'avoir si généreusement fourni ses photos d'autopsie.

A Monsieur le Professeur FAU Didier et Madame le Docteur ESCRIOU Catherine
De VetAgro Sup, Campus vétérinaire de Lyon,

Pour leur lecture et leurs corrections.
Sincères remerciements

A mes parents,
Sans qui tous ces efforts n'auraient servi à rien. Pour leur amour, leur soutien et leur confiance. Je vous aime très fort.

A Guillaume,
Pour sa présence même dans les moments les plus difficiles. J'attends avec impatience la prochaine étape.

A mes amis,
Aline, Jeanne, Mathieu, Cédric, Fabienne, Alexandre et à tous ceux qui ont partagé mes cinq années d'école. J'espère ne jamais vous perdre de vue.

A mon Chups,
Parce que malgré ton air de Rantanplan, moi je sais que tu es le plus intelligent.

Table des matières

Introduction…….19

Partie 1 : Ethnologie du Maine Coon
I) Les origines du Maine Coon……23
1. Les origines littéraires……..23
2. Les origines scientifiques……..……....23
II) Le standard du Maine Coon……24
1. Le LOOF……...24
2. Le standard……25
3. La génétique du chat…….28
III) L'élevage dans le développement des affections génétiques……29
1. La sélection……29
2. La surutilisation des reproducteurs……29
3. La consanguinité intensive……30
IV) Les principales affections du Maine Coon……30

Partie 2 : Les principales affections du Maine Coon
I) La myocardiopathie hypertrophique…….35
1. Quelques rappels……...35
a) Anatomie…….35
b) Physiologie …….38
2. Description de la maladie……..39
a) Chez l'homme…….39
b) Chez l'animal……..40
3. Diagnostic de la maladie……...48
a) L'examen clinique……..48
b) L'échocardiographie……...49
c) Le Doppler……..56
d) La radiographie……...57
e) L'électrocardiographie……...59
f) Les tests génétiques…….60
g) Les examens biochimique et histologique……..62
h) L'examen nécropsique……63
4. Diagnostic différentiel de la maladie…….64
5. Quelques pistes concernant le traitement……..65

II) La polykystose rénale……...67
1. Quelques rappels……...67
a) Anatomie…….67
b) Physiologie……..70
2. Description de la maladie …….73
a) Chez l'homme…….73
b) Chez l'animal……..74

3. Diagnostic de la maladie……...……77
a) L'examen clinique……..77
b) L'analyse sanguine……..78
c) L'échographie……79
d) La radiographie……..……..82
e) L'urographie intraveineuse……84
f) Le test génétique……85
g) L'examen nécropsique……86
4. Quelques pistes concernant le traitement……..86

III) L'amyotrophie spinale……...89
1. Quelques rappels……...89
a) Le système nerveux central……89
b) Le système nerveux périphérique……...91
2. Description de la maladie……..92
a) Chez l'homme……92
b) Chez l'animal……..94
3. Diagnostic de la maladie……...97
a) L'examen clinique……..97
b) L'électromyographie……97
c) La radiographie……...98
d) L'analyse biochimique……98
e) L'analyse histologique……98
f) Le test génétique……99
g) L'examen nécropsique……99
4. Diagnostic différentiel de la maladie……99

IV) La dysplasie coxofémorale……..101
1. Quelques rappels……101
2. Description de la maladie……102
a) Chez l'homme……...102
b) Chez l'animal……103
3. Diagnostic de la maladie……104
a) L'examen clinique……104
b) La radiographie……...……..105
c) Autres moyens diagnostiques……108
4. Diagnostic différentiel de la maladie……...108
5. Quelques pistes concernant le traitement……...…108

V) Discussion et conseils aux éleveurs……111
1. Cas de la MCH……111
2. Cas de la PKD……112
3. Cas de la SMA……112
4. Cas de la dysplasie coxofémorale……..113
5. Une solution intéressante : l'outcrossing……113

Conclusion……..115
Bibliographie……..117

Table des illustrations

Figure 1 : arbre phylogénétique des races de chat selon l'origine géographique
Figure 2 : photographie d'un Maine Coon
Figure 3 : polydactylie chez un chaton Maine Coon
Figure 4 : conformation externe d'un cœur de chat
Figure 5 : conformation interne d'un cœur de chat
Figure 6 : circulation sanguine dans le cœur
Figure 7 : présentation d'un complexe sur un tracé ECG
Figure 8 : relation entre les molécules d'actine, de myosine et la troponine C au sein d'un sarcomère
Figure 9 : conformation interne d'un cœur de chat atteint de MCH
Figure 10 : coupe transversale du ventricule gauche chez un chat atteint de MCH
Figure 11 : désorganisation des fibres musculaires et fibrose dans un cœur de chat atteint de MCH
Figure 12 : images de dégénérescence et de fibrose dans un cœur de chat atteint de MCH
Figure 13 : hypertrophie de la média artériolaire avec réduction de la lumière artériolaire dans un cœur de chat atteint de MCH
Figure 14 : coupe grand axe de cœur normal par voie parasternale droite
Figure 15 : coupe grand axe d'un cœur de chat atteint de MCH par voie parasternale droite
Figure 16: coupe petit axe apexienne d'un cœur normal par voie parasternale droite
Figure 17 : coupe petit axe apexienne d'un cœur de chat atteint de MCH par voie parasternale droite
Figure 18 : coupe temps-mouvement d'un cœur normal
Figure 19 : coupe temps-mouvement d'un cœur de chat atteint de MCH
Figure 20 : schéma illustrant les images visibles au Doppler pulsé chez un cœur normal et chez un cœur atteint de MCH
Figure 21 : Doppler pulsé d'un cœur atteint de MCH
Figure 22 : cœur normal de chat en vue dorso-ventrale
Figure 23 : cœur de « saint valentin » chez un chat atteint de MCH
Figure 24 : cœur normal de chat en vue latérale
Figure 25 : cœur en « banana-shaped » chez un chat atteint de MCH
Figure 26 : examen nécropsique d'un cœur de chat atteint de MCH conservé dans du formol
Figure 27 : présence d'un thrombus au niveau de la bifurcation iliaque
Figure 28 : conformation externe de reins normaux de chat
Figure 29 : conformation interne de reins normaux de chat
Figure 30 : schéma anatomique d'un néphron de rein
Figure 31 : un rein polykystique de chat
Figure 32 : foie d'un chat atteint de PKD
Figure 33 : rein déformé par la polykystose rénale
Figure 34 : échographie d'un rein normal de chat
Figure 35 : échographie d'un rein de chat avec nombreux kystes
Figure 36 : réalisation de biopsies rénales

Figure 37 : néphromégalie bilatérale visible sur une radiographie abdominale de chat en vue de face
Figure 38 : visualisation de reins normaux au cours de l'urographie intraveineuse chez un chat
Figure 39 : l'origine et la distribution des nerfs crâniens
Figure 40 : position des segments médullaires par rapport aux vertèbres lombaires et sacrées
Figure 41 : le système des motoneurones central et périphérique
Figure 42 : la délétion concernant les gènes LIX1 et LNPEP sur les chats atteints d'amyotrophie spinale
Figure 43 : myofibrilles de taille anormale dans un muscle de chat atteint de SMA
Figure 44 : articulations du bassin chez un chat
Figure 45 : radiographie de dépistage de dysplasie coxo-fémorale chez un Maine Coon sain
Figure 46 : radiographie montrant une dysplasie coxofémorale bilatérale associée à une subluxation de la tête fémorale

Tableau 1 : points attribués pour le standard du Maine Coon
Tableau 2 : mécanismes d'adaptation et de compensation de l'insuffisance rénale chronique
Tableau 3 : signes de déshydratation chez l'animal

Abréviations

ADN : acide désoxyribonucléique
ALS : sclérose amyotrophique latérale
AMPc : adénosine mono-phosphate cyclique
ANP : atrial natriurétique peptide
AO : aorte
ARN : acide ribonucléique
BNP : brain natriurétique peptide
C : cortex rénal
CMR : cardiomyopathie restrictive
DCH : dysplasie congénitale de la hanche
DFG : débit de filtration glomérulaire
DI : indice de distraction
DTI : Doppler tissulaire myocardique
ECG : électrocardiogramme
EMG : électromyographie
Epp : épaississement de la paroi libre du ventricule gauche
Esept : épaississement du septum interventriculaire
FAN : facteur natriurétique
FR : fraction de raccourcissement
IS : index de sphéricité
L : longueur du ventricule gauche sur une coupe grand axe 4 cavités
LMN: lower motor neuron (motoneurone périphérique)
M : médulla rénale
MCH : myocardiopathie hypertrophique
N : normes
P : pilier postérieur du ventricule gauche
PCR : réaction en chaîne par polymérase
PKD : polykystose rénale
PIF : péritonite infectieuse féline
PPVGdias : paroi libre (ou postérieure) du ventricule gauche en diastole
PPVGsys : paroi libre (ou postérieure) du ventricule gauche en systole
PTH : parathormone
S ou **SIV** : septum interventriculaire
SIVdias : septum interventriculaire en diastole
SIVsys : septum interventriculaire en systole
SMA : amyotrophie spinale
SMN : protéine de survie du motoneurone
UMN: upper motor neuron (motoneurone central)
VG : cavité ventriculaire gauche
VGdias : cavité ventriculaire gauche en diastole
VGsys : cavité ventriculaire gauche en systole

Introduction

La race Maine Coon est au départ issue de croisements de chats de fermes des Etats-Unis. Elle semble donc rustique à la base, mais en réalité il s'agit d'une race qui par les caractéristiques de son élevage est prédisposée à développer de nombreuses affections génétiques.

Certaines de ces affections n'ont pas de conséquences sur la santé de l'animal comme la polydactylie dont nous parlerons très peu ici. D'autres au contraire peuvent aller de la simple gêne physique jusqu'à entraîner la mort de l'animal. Parmi ces autres affections que l'on détaillera ici, on retrouve la myocardiopathie hypertrophique, la polykystose rénale, l'amyotrophie spinale et la dysplasie coxofémorale. Ces affections sont bien connues des éleveurs qui cherchent le plus possible à les éradiquer. Pour cela, de nouveaux moyens diagnostiques faisant appel aux tests génétiques ont été mis en place et sont à l'heure actuelle très utilisés.

Nous nous attacherons donc à décrire les différents moyens diagnostiques de ces affections c'est-à-dire lorsque les troubles ou symptômes sont déjà présents et les moyens de dépistage pour mettre en évidence une affection chez des espèces ou races « à risque ».

Nous verrons dans une première partie, une description de la race et de son élevage en rapport avec l'apparition de maladies génétiques.
Dans une seconde partie, nous détaillerons chaque affection citée précédemment d'un point de vue épidémiologique, génétique et clinique.
Nous conclurons enfin avec une discussion faisant le point sur la conduite à tenir en élevage face à ces maladies et les perspectives d'avenir pour essayer de limiter la propagation des gènes délétères au sein de la race.

PARTIE 1 :

L’ethnologie du Maine Coon

I) Les origines du Maine Coon

1. Les origines littéraires

Le Maine Coon est un chat de grande taille aux poils mi-longs originaire des Etats Unis.

Le premier Maine Coon à avoir acquis une certaine notoriété est « Capitaine Jencks » en 1861, grand chat de pelage noir et blanc (73). Ce chat, appartenant à Mme Pierce, a connu le succès aux expositions de Boston et de New-York. Il s'est distingué par sa beauté et également par sa gentillesse.

Il existe différentes théories sur l'origine probable du Maine Coon.

L'une d'entre elles, plus ou moins légendaire, fait mention d'un mariage entre un chat sauvage des Etats Unis et un raton laveur (racoon en anglais) à cause de sa queue touffue qui ressemble à celle du Maine Coon. Cependant, la génétique permet d'exclure cette hypothèse.

Une autre parle de chats de ferme rustiques de gros gabarit, compagnons des premiers pionniers qui se sont installés dans le Maine aux Etats Unis. En effet, ces fermiers vivaient en compagnie de ces chats très bons chasseurs de rongeurs (73).

Enfin, l'origine la plus probable est commentée par Don Shaw, juge et généticien (85). Celle-ci remonte à la découverte de l'Amérique. A cette époque là, les marins avaient de nombreux chats sur leurs bateaux pour lutter contre les rats. Parfois, certains chats s'échappaient des navires quand ceux-ci étaient à terre et restaient ainsi sur le continent. Pour survivre alors face aux hivers rudes, ces chats ont subi de grandes variations génétiques qui leur ont permis d'acquérir ce corps de grand gabarit et ce pelage dense permettant ainsi de faire du Maine Coon un grand chasseur et un animal robuste.

Après quelques années de gloire, le Maine Coon est délaissé face à certaines races telles que le Persan. Il faut alors attendre les années 1950 pour que le Maine Coon sorte de l'oubli.

En 1950, le club de race du Maine Coon aux Etats Unis est crée ; il s'agit du « Central Maine Cat Club ». **En 1980, la race est enfin reconnue par la FIFe** (Fédération Internationale Féline). Enfin, en 1981, la race est connue et reconnue en France.

2. Les origines scientifiques

Une étude phylogénétique à partir d'une population spontanée de chats (67), a permis de mettre en évidence la structure phylogéographique c'est à dire les origines géographiques de certaines races. Ainsi, les deux races issues du continent américain, le Maine Coon et l'American Shorthair, sont issus de croisements de sept races d'Europe occidentale. Ceci prouve qu'**il n'y a aucune race de chat qui est indigène du continent américain mais qu'il s'agit de chats importés.**

Cette étude permet également d'établir des arbres phylogénétiques pour rapprocher les différentes races de chat en fonction de leurs origines géographiques (fig 1).

La CFA (Cat Fancier's Association) reconnait 16 races « naturelles » ou « de fondation ». Toutes les autres races de chats sont définies comme étant des croisements de ces 16 races : l'Abyssin, l'American Shorthair, l'Angora turc, le Sacré de Birmanie, le Bleu russe, le British Shorthair, le Burmese, le Chartreux, le Korat, le Maine Coon, le Mau égyptien, le Norvégien, le Persan, le Siamois, le Sibérien, et le Turc de Van (67).

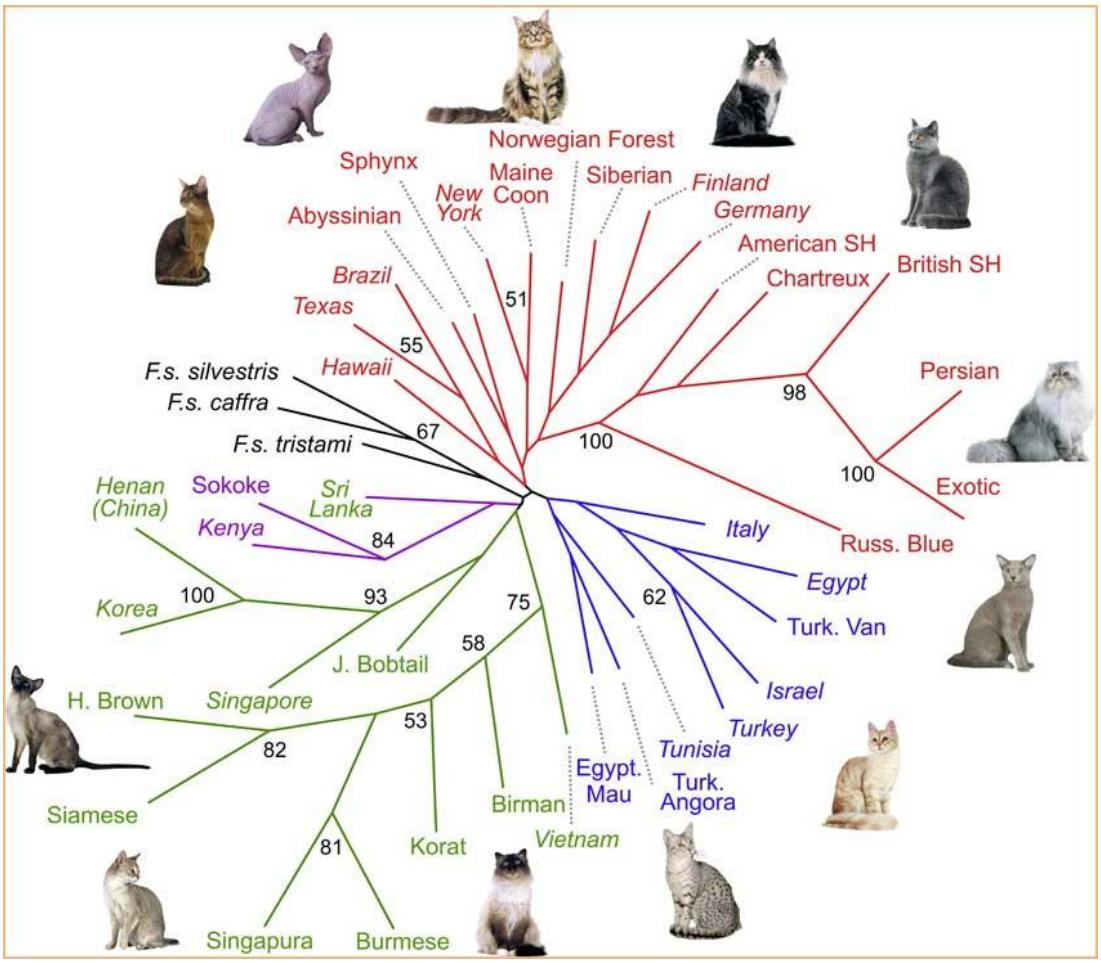

Figure 1 : arbre phylogénétique des races de chat selon l'origine géographique (67).

II) Le standard du Maine Coon

1. Le LOOF

Le LOOF (Livre Officiel des Origines Félines) est une fédération qui a plusieurs missions. La plus importante est la gestion du livre généalogique. Elle peut donc délivrer des pédigrées pour des chats d'appartenance à une race. Le LOOF existe depuis 1996 en France (69).
Ses autres missions sont :

- De pouvoir délivrer des documents officiels pour les éleveurs.
- De définir les standards pour chaque race.
- De promouvoir les races félines en organisant des expositions et en formant des juges.
- De former les éleveurs pour leur permettre d'obtenir le « certificat de capacité », indispensable pour gérer un élevage.

2. Le standard

Le standard correspond à une description précise d'un chat pour une race donnée. Il se présente sous la forme d'une échelle de points détaillant tout le corps de l'animal notés de façon numérique et de façon descriptive.

Selon la race, certaines parties du corps ne seront pas notées sur le même nombre de points en fonction de leur importance.

Le standard décrit également les mariages autorisés pour appartenir à la race, les robes reconnues, les tolérances, les pénalités et les refus de titre.

Nous allons ainsi détailler le standard du Maine Coon

i) Points attribués

Les 100 points se décomposent selon le tableau qui suit. La première ligne de chaque colonne représentant le total des points de cette colonne (tableau 1).

Tête : 35 points	**Corps : 40 points**	**Robe : 20 points**	**Couleur : 5 points**
Forme et taille : 15 points	Forme et taille : 10 points	Longueur : 10 points	
Oreilles : 10 points	Ossature et musculature : 10 points	Texture : 10 points	
Museau : 5 points	Pattes et pieds : 10 points		
Yeux : 5 points	Queue : 10 points		

Tableau 1 : Points attribués pour le standard du Maine Coon (d'après 68).

ii) Les robes reconnues

Toutes les couleurs sont reconnues sauf celles basées sur le chocolat, lilac, cinnamon et fawn (68).

Les pelages solide, tabby, silver et smoke, solide et blanc, tabby et blanc, silver et smoke et blanc sont reconnus.

iii) Les mariages

Un chat sera reconnu dans la race Maine Coon que s'il est issu d'un mariage de deux parents appartenant à la race Maine Coon. Autrement, il sera dit « type Maine Coon » ou « d'apparence Maine Coon ».

iv) Description

- La tête : elle devra être de bonne taille aussi bien en longueur qu'en largeur. Les pommettes devront être hautes et saillantes, le crâne légèrement arrondi. En vue de profil, la ligne du nez n'admet pas de stop et est légèrement concave.
- Le museau : il faut qu'il soit carré de face et de profil, qu'il se détache du crâne en étant ni pointu ni étroit. Le nez, les lèvres et le menton doivent être alignés sur la même verticale.
- Les yeux : ils doivent être grands, de forme légèrement ovale et bien espacés l'un de l'autre. Toutes les couleurs (vert, doré, cuivré, jaune) sont acceptées. Les yeux impairs ou bleus ne sont acceptés que chez les chats blancs.
- Les oreilles : elles doivent être grandes, larges à leur base, implantées haut sur la tête et séparées l'une de l'autre par un espace de largeur égale à la largeur d'une oreille à sa base. Elles doivent s'incliner vers l'extérieur légèrement et être modérément pointues. La présence de plumets n'est pas obligatoire mais est souhaitable.
- L'encolure : elle doit être bien musclée.
- Le corps : il doit être long et puissant, de grande taille, musclé, de forme rectangulaire. La poitrine doit être large.
- Les pattes : elles doivent être solides. La musculature doit être puissante et l'ossature forte.
- Les pieds : ils doivent être grands et de forme ronde. Les pieds porteront cinq doigts à l'avant et quatre à l'arrière. Ils porteront également une importante pilosité interdigitale.
- La queue : elle doit être longue et large à sa base. Elle sera bien fournie de poils formant des mèches souples.
- La robe : elle doit être courte sur les épaules et les cuisses et s'allonger de façon graduelle sur les flancs pour atteindre sa longueur maximale au niveau du ventre. La collerette doit être présente sous la gorge mais pas sur la poitrine. Elle doit être soyeuse avec un sous-poil fin (68, fig 2).

Figure 2 : photographie d'un Maine Coon (d'après http://felinderace.free.fr)

v) Les tolérances et les pénalités

Il faut savoir que le Maine Coon est une race qui arrive à maturité assez tard et il faudra donc en tenir compte pour le jugement des qualités physiques du chat. La tête va s'élargir ce qui pourra faire apparaitre les oreilles plus petites. Il y a également tolérance d'une petite bosse au bout du nez qui peut parfois être présente (68).

Différents points sont sujets à pénalités :

- Profil droit
- Présence d'un stop
- Bosse très prononcée sur le nez
- Menton fuyant
- Museau court ou pointu
- Absence de pilosité interdigitale
- Présence d'un sous-poil laineux

vi) Les refus de titre

Un certain nombre de points sont également sujets à refus de titre. Le chat ne pourra alors pas appartenir à la race et n'aura pas son pedigree. On trouve :

- La présence de taches blanches chez des chats de couleur non particolore
- Un corps court et trapu
- Une ossature fine

- Un manque de structure ou de musculature
- Une polydactylie

3. La génétique du chat

Le chat a un génome de 38 chromosomes c'est-à-dire 18 paires d'autosomes et une paire de gonosomes X-X ou X-Y selon qu'il s'agisse d'un mâle ou d'une femelle (24, 96).

Les chromosomes correspondent à des molécules d'ADN sur lesquelles sont répartis des gènes. Les gènes correspondent aux parties fonctionnelles de l'ADN.

Les gènes sont transcrits en ARN messager puis traduits en protéines. Toutes ces protéines seront importantes et auront un rôle bien défini dans chaque cellule.

Les gènes peuvent exister sous différentes formes que l'on nomme des allèles. C'est cette variété d'allèles différents qui permet d'avoir une combinaison originale pour chaque nouvel individu. Le chat est diploïde c'est-à-dire qu'il dispose de deux allèles pour chaque gène. Un allèle provient du père et un de la mère. Ainsi, les deux allèles peuvent être différents.

Les allèles peuvent être récessifs ou dominants. Un allèle est dit récessif si son fonctionnement est caché par le fonctionnement d'un autre allèle, qui lui est dit dominant face au précédent.

Les affections héréditaires sont la conséquence de mutations que l'on retrouve sur le génome. Si un seul gène muté est responsable d'une affection, on sera face à une **maladie héréditaire monogénique** alors que s'il faut plusieurs gènes mutés pour être à l'origine d'une affection, on parlera plutôt de **maladie héréditaire multi-génique**.

Une maladie sera dite **récessive** s'il faut la présence des deux allèles mutés pour un même gène pour que celle-ci s'exprime. Au contraire, dans le cas d'une maladie **dominante**, la présence d'une seule copie du gène muté sera responsable du déclenchement de celle-ci. Dans les deux cas, l'individu porteur de la mutation (récessive ou dominante) pourra transmettre la mutation à sa descendance.

S'ajoute ensuite la **pénétrance qui peut être complète ou incomplète**. Dans le cas d'une pénétrance incomplète, les individus porteurs du même génotype n'expriment pas nécessairement le même phénotype. A l'inverse, pour une pénétrance complète, tous les porteurs d'un même génotype présenteront le même phénotype.

Un phénotype donné dans le cadre d'une maladie génétique peut se traduire par un ensemble de signes cliniques. Ces signes cliniques peuvent ne pas être tous présents ou présents à des degrés d'importance différente dans le cadre d'une affection à expressivité variable.

On suspecte une **maladie à prédisposition raciale** quand celle-ci est présente chez certaines races de façon plus importante que dans d'autres races.

On peut préciser que le chien et le chat représentent deux espèces animales avec une fréquence élevée de maladies génétiques. En effet, il y a dans ces espèces, 20 à 40% de porteurs de nombreuses affections génétiques. Pour comparaison, on trouve dans l'espèce humaine, moins de 0 ,1% de porteurs pour les 6000 affections génétiques décrites. Ce

phénomène est à mettre en relation avec le taux de consanguinité bien moins important dans l'espèce humaine que dans les espèces canine ou féline.

III) L'élevage dans le développement des affections génétiques

On l'a vu, le Maine Coon est issu de croisements de chats sauvages. Il devrait donc à ce titre, être un chat robuste et rustique. Pourtant, l'homme l'a sélectionné et remanié pour qu'il corresponde plus à ses critères. Nous allons voir comment l'élevage a permis l'apparition de toutes ces affections héréditaires.

1. La sélection

Lors de la création d'une race, certains problèmes se posent déjà et sont regroupés sous le terme d' « **effet fondateur** ». Les premiers reproducteurs étaient porteurs d'une faible quantité d'allèles mutés. Puis, au fur et à mesure des mariages entre chats, il y a eu amplification de certaines mutations qui sont alors devenues de plus en plus fréquentes dans la race sélectionnée.

Au départ, il y a donc une sélection involontaire d'un certain nombre d'allèles mutés, différents selon la race avec laquelle on travaille (96).

Il peut toutefois exister une maladie similaire sur le plan phénotypique, mais due à une mutation différente sur le génome en fonction de la race. Par exemple, dans le cadre de la myocardiopathie hypertrophique, on est face à une mutation dans la race Maine Coon retrouvée à ce jour chez aucune autre race testée bien que la maladie soit présente.

La sélection artificielle par l'homme s'est intensifiée au 19ème siècle (24), il a également réalisé des croisements entre races afin de les améliorer. De nouvelles affections touchant plusieurs races ont donc vu le jour. Parmi ces affections, on retrouve la polykystose rénale touchant au départ le Persan puis le Maine Coon, entre autre, à cause de croisements Persan-Maine Coon pour obtenir des Maine Coons à poils plus longs.

2. La surutilisation des reproducteurs

Ce sont souvent les mêmes chats qui sont utilisés en reproduction. En effet, suite aux expositions félines, les champions de beauté, c'est à dire ceux qui se rapprochent le plus du standard de la race, sont souvent très prisés par d'autres élevages pour des croisements avec leurs chats.

C'est ainsi qu'il y a dissémination d'allèles mutés en grande quantité au sein d'une race et donc amplification du nombre de porteurs pour une mutation donnée.

3. La consanguinité intensive

La consanguinité se définie comme la quantité d'allèles identiques entre un individu et sa descendance. Elle est mesurée à l'aide d'un **coefficient de consanguinité** calculé par génotypage d'un nombre représentatif de marqueurs génétiques sur deux individus. Il peut aussi se calculer à partir de l'arbre génétique d'un individu avec ses ascendants et descendants (85).

Les éleveurs utilisent la consanguinité c'est-à-dire réalisent des mariages de chats apparentés dans deux cas :

- Pour fixer certains caractères de physique ou de comportement. Il faut alors que les deux chats utilisés présentent le caractère devant être fixé pour espérer avoir un certain nombre de chatons sur la portée avec le caractère souhaité à l'état homozygote.

- Pour réaliser des tests afin de repérer si des mutations sont portées par les reproducteurs. Il s'agit ici du même principe que précédemment. Marier deux individus consanguins permet d'augmenter l'homozygotie pour certains allèles.

Puisque ces croisements permettent de fixer des caractères bénéfiques, ils ont également conduit à fixer les allèles mutés à l'état homozygote. Cela explique la prédisposition familiale pour certaines affections.

On appelle **Top 5**, les cinq chats fondateurs de la race, qui ont été utilisés de façon très importante et dont la descendance représente aujourd'hui 70% du pedigree des Maine Coons actuels (85). Pour palier au problème de consanguinité qui en découle, certains éleveurs utilisent l' « **outcrossing** » c'est-à-dire utilisent des chats de nouvelles lignées pour apporter de nouveaux allèles. Ces chats de nouvelles lignées sont crées par des éleveurs aux Etats-Unis à partir de chats sauvages. Ils sont donc moins typés et moins imposants mais dépourvus de mutations associées à l' « effet fondateur ».

IV) Les principales affections du Maine Coon

Les principales affections héréditaires que l'on peut rencontrer chez le Maine Coon sont la myocardiopathie hypertrophique (MCH), la polykystose rénale (PKD), l'amyotrophie spinale (SMA) et la dysplasie coxofémorale que nous détaillerons plus en détail par la suite. Il existe d'autres affections et en particulier la polydactylie qui se transmet par hérédité.

- La polydactylie

Il s'agit d'une anomalie génétique responsable du développement de doigts supplémentaires qui touche principalement la race Maine Coon (fig 3).

Selon les éleveurs, il s'agit soit d'une tare génétique, soit d'un élément de diversité. Ceux-ci chercheront donc soit à éradiquer soit à conserver la mutation responsable de cette anomalie.

Il s'agit d'une mutation dominante portée sur un gène d'autosome nommé Pd. La variante de ce gène que l'on trouve chez le Maine Coon est alors nommée Hw (66), en référence à Ernest Hemingway, amateur de chats polydactyles. La mutation de ce gène est uniquement

responsable du développement de doigts surnuméraires mais d'aucune autre anomalie pouvant raccourcir ou nuire à la vie de l'animal. La mutation est donc inoffensive. Cependant, le LOOF ne l'accepte pas pour délivrer un pedigree au chat.

Figure 3 : polydactylie chez un chaton Maine Coon (34)

Partie 2 :

Les principales affections du Maine Coon

I) La myocardiopathie hypertrophique

1. Quelques rappels

a) Anatomie

- Conformation externe

Le cœur est un muscle de forme ovoïde situé dans l'espace médiastinal moyen du thorax (fig 4). Il est entouré du péricarde, enveloppe close recouverte elle-même du feuillet pariétal de la plèvre. Ce feuillet pariétal de la plèvre entoure également les lobes gauches et droits du poumon.

Le cœur est formé de deux atria à sa base et de deux ventricules à son apex.
Les oreillettes sont séparées par un sillon inter-atrial visible sur le côté droit de la face externe du cœur. Elles se terminent à la base par deux petits diverticules appelés les auricules.
Les deux ventricules sont séparés par deux sillons visibles en face externe du cœur.

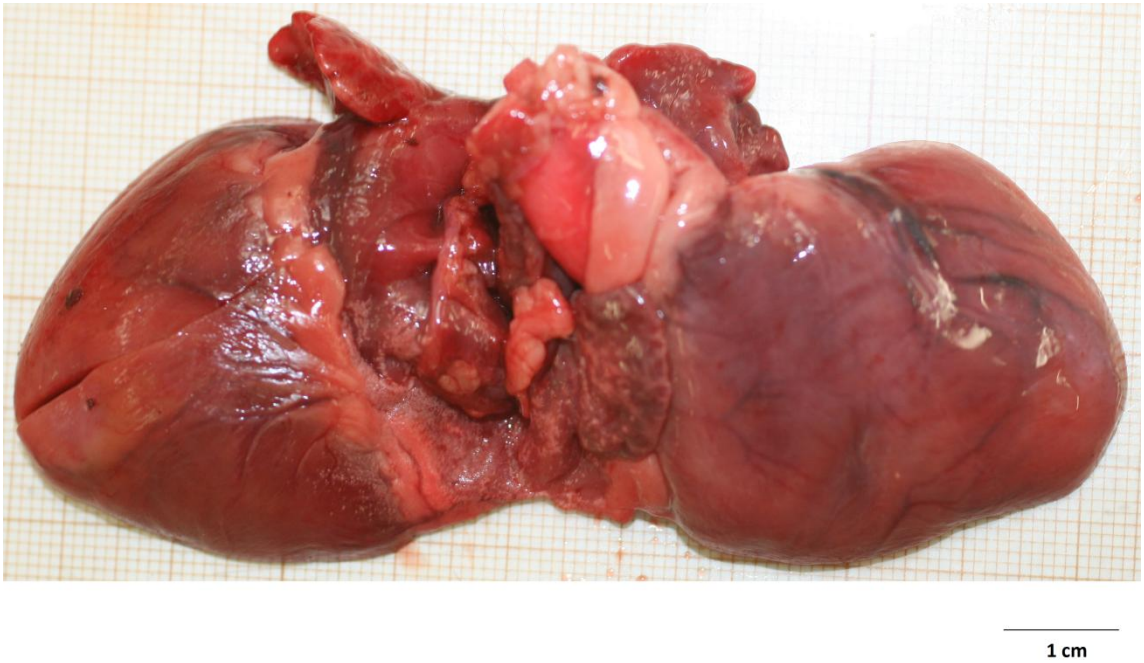

Figure 4 : conformation externe d'un cœur de chat (service d'anatomo-pathologie de VetAgro-sup)

- Conformation interne

Au sein du cœur, les oreillettes sont séparées d'un septum inter-atrial et les ventricules d'un septum interventriculaire, musculeux dans sa partie ventrale (fig 5).

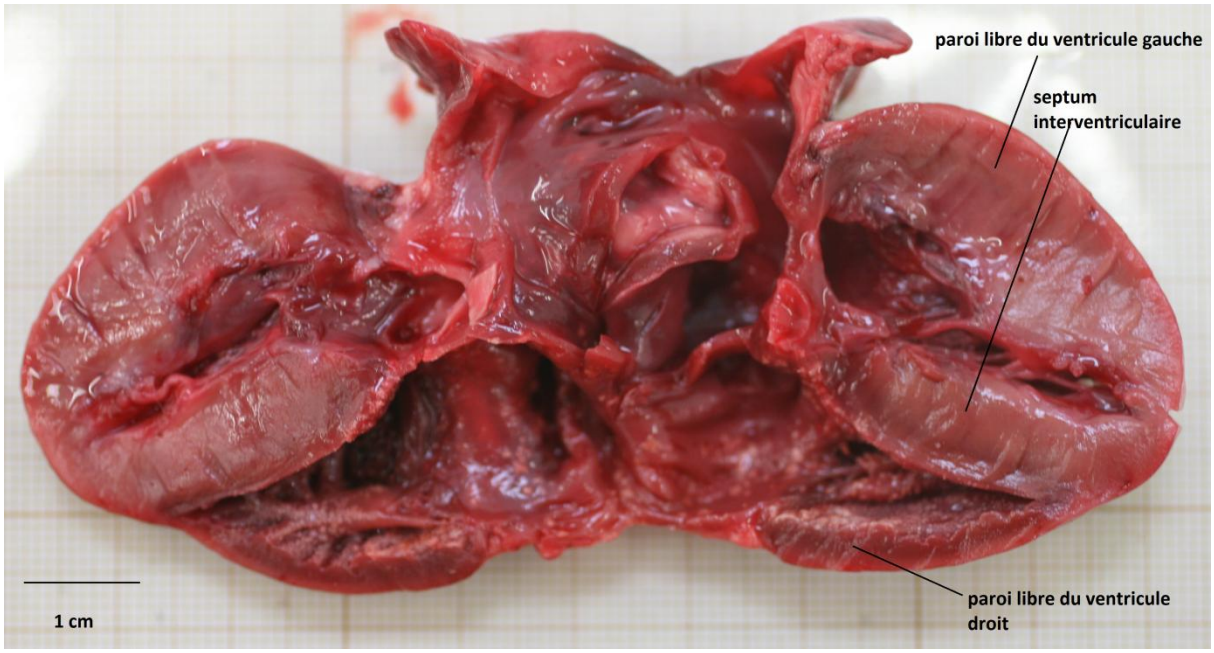

Figure 5 : conformation interne d'un cœur de chat (service d'anatomo-pathologie de VetAgro-sup)

Le cœur possède des valves, des départs et des arrivées de vaisseaux sanguins qui diffèrent entre la gauche et la droite.
Ainsi, à gauche du cœur, on retrouve :

- La valve mitrale qui sépare l'oreillette et le ventricule.
- L'aorte qui prend naissance à la base du ventricule après la valve aortique.
- Les veines pulmonaires qui arrivent au niveau de l'oreillette.

A droite du cœur, on retrouve :

- La valve tricuspide qui sépare l'oreillette et le ventricule.
- Le tronc pulmonaire qui prend naissance à la base du ventricule après la valve pulmonaire.
- La veine cave qui arrive au niveau de l'oreillette.

Il faut noter que les valves aortique et pulmonaire portent également le nom de valves sigmoïdes.

Les trajets sanguins vont donc être différents pour le sang veineux et pour le sang artériel (fig 6 : uniquement pour la circulation sanguine).

Le sang veineux va parcourir les poumons en provenance du tronc pulmonaire pour subir l'hématose avant de revenir en sang artériel par les veines pulmonaires dans l'oreillette gauche.

Le sang artériel parcourt alors tout le corps en provenance de l'aorte pour apporter l'oxygène aux tissus et retourne en sang veineux par les veines caves dans l'oreillette droite.

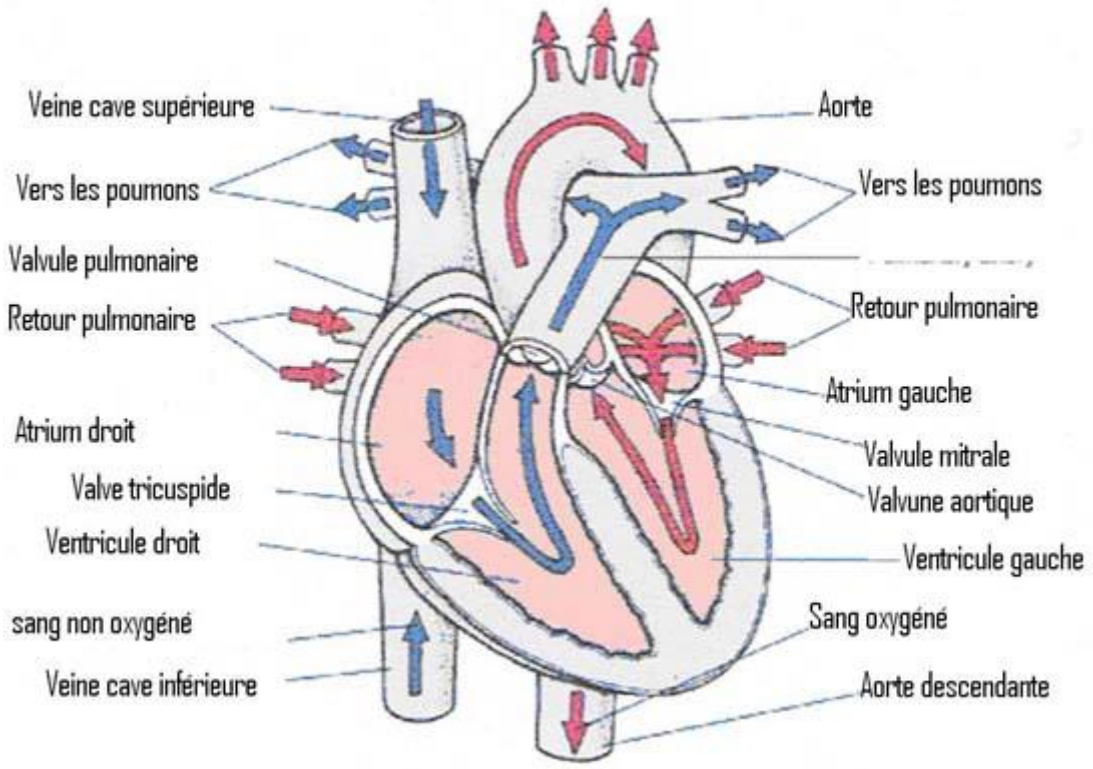

Figure 6 : circulation sanguine dans le cœur (84)

Le cœur est équipé d'un système d'excitation et de conduction électrique formé :

- du nœud sinusal, stimulateur naturel, doté d'une innervation sympathique et parasympathique. Il peut ainsi être à l'origine soit d'une tachycardie, soit d'une bradycardie. Il est situé dans l'oreillette droite et sa dépolarisation commande le rythme cardiaque.
- du nœud atrio-ventriculaire, entre les oreillettes et les ventricules et recevant l'impulsion électrique générée par le nœud sinusal. C'est lui qui est le siège de bloc atrio-ventriculaires de plusieurs degrés possibles.
- Du faisceau de His descendant par son tronc jusqu'à l'apex du cœur et remontant à droite et à gauche par deux branches dans les parois des ventricules. Il se termine par de multiples petites projections formant le réseau de Purkinje.

Le cœur est doté d'une innervation propre grâce à des fibres sympathiques accélératrices en provenance de plusieurs ganglions vertébraux, et des fibres parasympathiques inhibitrices en provenance du nerf vague.

Il admet également une irrigation sanguine grâce aux veines et artères coronaires (30,54).

b) Physiologie

Le cœur fonctionne selon des cycles bien définis (fig 7, 60). Le début du cycle cardiaque correspond à l'onde P sur l'électrocardiogramme (ECG). L'oreillette va alors se contracter. La pression dans l'oreillette et le ventricule augmente très légèrement, tout comme le volume du ventricule. Les valves atrio-ventriculaires s'ouvrent ensuite pour remplir les ventricules jusqu'à atteindre la limite de remplissage de ceux-ci par étirement élastique.

Le complexe QRS est à l'origine de la contraction des ventricules avec :

- Une contraction systolique : iso-volumétrique, avec une pression intra-ventriculaire qui augmente par contraction des cellules myocardiques. La pression va augmenter jusqu'à atteindre la même valeur que la pression dans l'aorte.
- Une éjection systolique dès l'ouverture des valves sigmoïdes avec passage du sang du ventricule à l'aorte.

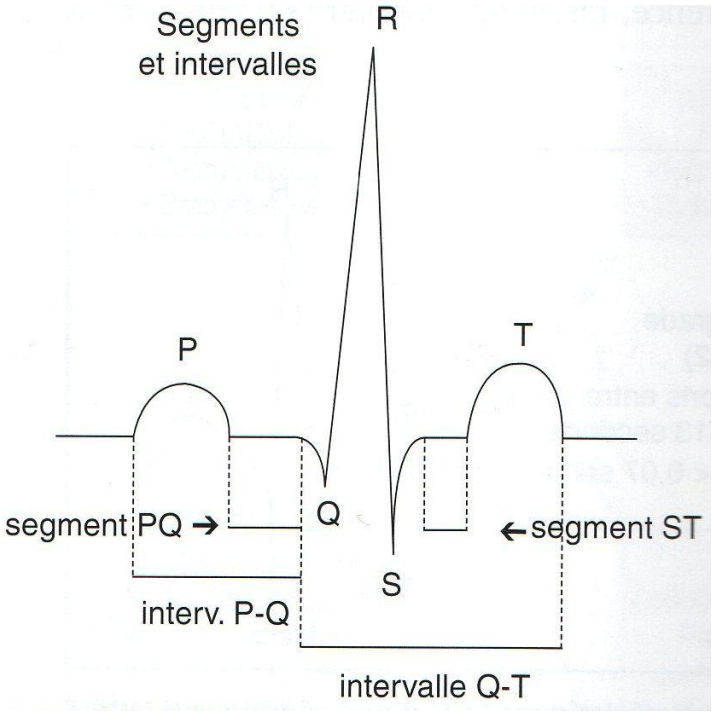

Figure 7 : présentation d'un complexe sur un tracé ECG (8)

On passe ensuite dans le temps de la diastole avec :

- Une relaxation iso-volumétrique avec diminution de la pression intra-ventriculaire et fermeture des valves sigmoïdes.
- Un remplissage rapide des ventricules en proto-diastole quand la pression dans les ventricules devient inférieure à celle des oreillettes par ouverture des valves atrio-ventriculaires.
- Un remplissage lent des ventricules en méso-diastole jusqu'à l'obtention d'un équilibre de pression entre l'oreillette et le ventricule.
- Une contraction des oreillettes en fin de diastole pour achever le remplissage des ventricules.

L'onde T en fin de cycle correspond à la repolarisation ventriculaire.

Il faut prendre en compte deux points très importants pour le bon fonctionnement de ce cycle cardiaque : **la relaxation et la compliance ventriculaire**. En effet, ce sont ces deux paramètres qui conditionnent le bon remplissage du ventricule par la suite (3,4).

Ainsi, les bruits cardiaques correspondent à :

- B1 : la fermeture des valves atrio-ventriculaires. C'est le début de la systole.
- B2 : la fermeture des valves sigmoïdes. C'est la fin de la systole et donc le début de la diastole.
- Parfois B3 et B4 qui normalement ne sont pas audibles. Ce sont eux qui sont responsables du « bruit de galop ». Ils traduisent une anomalie de relaxation ventriculaire (3,4, 93, 98)

2. Description de la maladie

a) Chez l'homme

La myocardiopathie hypertrophique (MCH) de l'homme est une maladie familiale pour 50% des cas. La transmission est de type autosomale dominante avec pénétrance liée à l'âge (23, 24). Toutefois la pénétrance est dite faible (3,4).
On peut la rencontrer à tout âge avec une prévalence chez l'homme évaluée à 1/500(23,77).

Des études réalisées sur la MCH de l'homme ont montré une grande diversité de manifestations aussi bien cliniques, que morphologiques et hémodynamiques.

Dans les années 1980, plusieurs chercheurs se sont demandés s'il s'agissait d'une unique affection, de plusieurs ou simplement d'un certains nombre de désordres avec des effets similaires sur le cœur (17).
Il y a en réalité plus de 200 mutations découvertes à ce jour, à l'origine de la MCH, portant sur 11 gènes sur des chromosomes différents (76).

Comme chez l'animal, cette affection est caractérisée par un **épaississement du muscle cardiaque** principalement au niveau du septum interventriculaire et de la paroi du ventricule gauche du cœur. Le ventricule droit est également touché dans quelques cas.

La maladie repose sur la présence de mutations génétiques affectant spécifiquement les gènes codant pour les sarcomères du myocarde. Ce sont des mutations faux-sens sur le gène de la chaine lourde β de la myosine et sur le gène de l'α-tropomyosine. Une autre mutation a été découverte sur une séquence de l'intron 15 du gène de la troponine T cardiaque (56).

Les gènes codant pour la protéine C cardiaque de liaison à la myosine, l'actine cardiaque et la titine peuvent également être touchés par des mutations (23).

Les principaux symptômes de la MCH chez l'homme sont les suivants : essoufflement, malaise, perte de connaissance, palpitations, douleurs thoraciques, pouvant aller dans quelques cas jusqu'à la mort subite (23).

En revanche, dans certains cas, et selon la mutation rencontrée, la maladie peut être subclinique et de forme bénigne (24). On peut donc dire que la mutation mise en évidence a une valeur pronostique.

D'autres causes de la MCH ont été proposées comme une augmentation de la sensibilité du myocarde, une augmentation de la production de catécholamines, une altération du transport calcique myocardique ou bien encore une augmentation de la production de facteurs trophiques (56).

b) Chez l'animal

Il s'agit d'une maladie décrite pour la première fois en 1998 par le Dr Kittleson et son équipe aux Etats-Unis. Il met ainsi en évidence son caractère héréditaire dans la race Maine Coon (2) avec une transmission familiale. En 2005, il met également en évidence une mutation génétique différente de celles trouvées chez l'homme à l'origine de cette maladie.

i) Epidémiologie

Au delà de sa forme héréditaire, cette cardiopathie existe sous forme acquise où il s'agit de la cardiopathie féline acquise la plus fréquente (76).
Il existe trois sortes de myocardiopathies :

- La myocardiopathie hypertrophique (MCH) qui se présente elle-même sous trois formes :
  - La forme symétrique
  - La forme asymétrique septale
  - La forme pariétale

Cette sorte de myocardiopathie est la plus fréquente.

- La dilatation myocardique où l'on note une dilatation des cavités cardiaques avec une baisse voire une perte de la contractilité du ventricule gauche uniquement ou des deux ventricules. Cette forme est plus fréquente dans l'espèce canine et principalement chez les chiens de grande race. Elle peut être primitive ou secondaire (toxicité de l'adriamycine, séquelle de myocardite ou carence en taurine par exemple) (28).
- La myocardiopathie restrictive (CMR), beaucoup plus rare, caractérisée par une fibrose marquée au niveau de l'endocarde et du myocarde entrainant une dysfonction myocardique diastolique. Les raisons invoquées pour expliquer cette fibrose seraient des conséquences d'un processus immun, d'une virose, d'une inflammation de voisinage ou simplement un processus cicatriciel (28).

A ces myocardiopathies, on peut rajouter le groupe des myocardiopathies intermédiaires associant de l'hypertrophie et de la dilatation avec ou sans infiltration (minéralisation par exemple lors d'hyperparathyroïdie) (28).

A elle seule, **la MCH représente plus de la moitié des myocardiopathies** alors que les cardiopathies restrictives en représente 20% et la cardiopathie dilatée en représente 10% (24) **dans l'espèce féline**. Les cardiopathies intermédiaires représentent moins de 1%.

Les races prédisposées sont le Maine Coon, le British Shorthair, le Ragdoll, le Sphinx, le chat des forêts norvégiennes et le Persan (56). On la trouve également très fréquemment chez le chat européen.
Toutefois, la mutation rencontrée et mise en évidence dans la race Maine Coon n'est pas présente chez les autres races prédisposées à cette maladie (76).
Certaines races comme le Siamois, le Burmese ou l'Abyssin sont au contraire beaucoup moins prédisposées à développer cette maladie par rapport aux autres races (28).

La prévalence dans la race Maine Coon a été estimée dans une étude de S.Gundler en 2008 ; elle serait ainsi comprise entre 9.5% et 26.2% (47).
Pourtant, en 2010, V.Chetboul met en évidence un taux de prévalence de 41.5% pour la mutation la plus rencontrée dans la race Maine Coon à savoir **la mutation** dénommée **A31P sur le gène MyBPC3** (75).
On peut noter que **la MCH n'est pas un vice rédhibitoire**.

La MCH se développe de préférence chez le jeune adulte ou l'adulte d'âge moyen (17) mais peut toutefois être rencontrée à tout âge.
On note également une prédisposition pour les mâles. Ceux-ci sont environ 4 fois plus touchés que les femelles (56, 90), d'autant plus s'ils sont castrés car ils représentent alors entre 70 et 89% des chats atteints (56), probablement en rapport avec la surcharge pondérale qui en découle.

En moyenne cette affection est diagnostiquée à 16 mois +/-5mois, mais elle peut l'être à partir de l'âge de 6 mois (24) jusqu'à 17 ans (56). Une étude de 2001 a montré la présence de la maladie chez deux chatons âgés de 2 mois (42).
La race Maine Coon est prédisposée à développer une MCH de type héréditaire à un jeune âge et une surveillance accrue de la maladie est vivement conseillée.

ii) Génétique et physiopathologie

Le cœur est formé de cellules musculaires dans lesquelles se trouvent des protéines contractiles. Elles se réunissent en sarcomères dont la taille et la capacité de contraction varie en fonction de la structure des protéines constitutives. Ces sarcomères sont constitués de filaments fins faits d'actine et de filament épais faits de myosine. On trouve entre 300 et 400 molécules de myosine dans un filament épais (3,4, fig 8).

Chez le chat, c'est principalement une mutation du gène codant pour la troponine C intervenant dans la liaison entre l'actine et la myosine qui est à l'origine de la maladie. Ce gène est nommé MyBPC3. La troponine C est également en liaison avec la protéine titine et permet la stabilité des sarcomères.

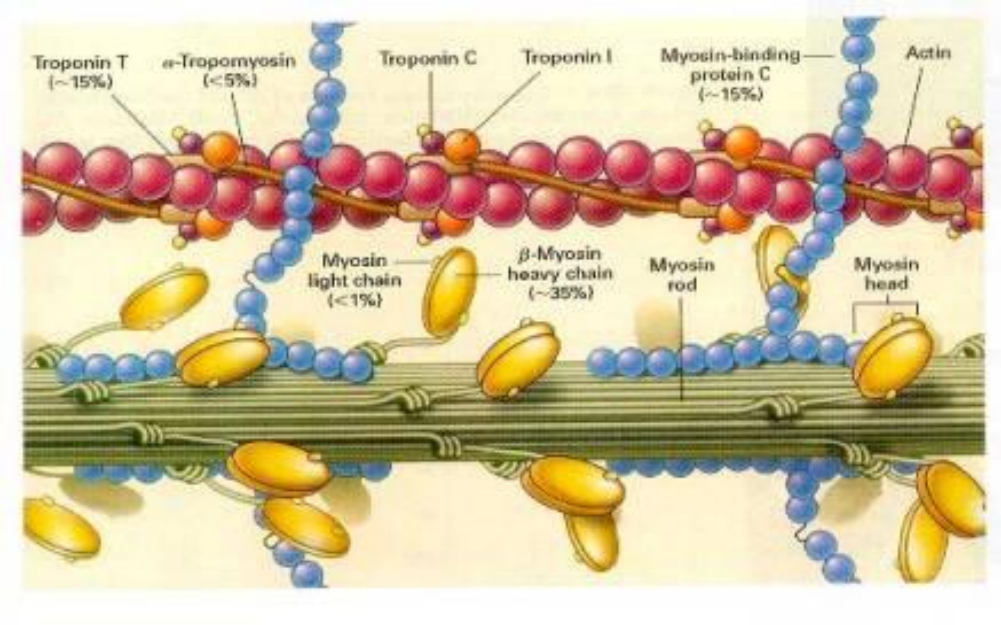

Figure 8 : Relation entre les molécules d'actine, de myosine et la troponine C au sein d'un sarcomère (95)

La mutation se trouve sur l'exon numéro 3 du gène MyBPC3 au niveau d'une seule paire de bases. Ainsi le codon 31 constitué d'une base azotée guanine et deux bases azotées cytosine (GCC) est remplacé par le codon fait de trois bases azotées de cytosine (CCC) ce qui implique que l'acide aminé alanine est remplacé par la proline (77). La troponine C est ainsi modifiée dans sa composition donc dans sa conformation tridimensionnelle et donc dans sa fonction. Cette mutation porte la dénomination d'A31P dans la race Maine Coon (71).

La mutation MyBPC3-A31P va donc être à l'origine d'une diminution de l'activité contractile des sarcomères par diminution des liaisons de l'actine avec les têtes de myosine. Le mécanisme compensateur à cette diminution d'activité est une augmentation du nombre de sarcomères et donc une hypertrophie pour déployer une plus grande force de contraction afin de maintenir le débit sanguin.

Comme chez l'homme, la **transmission est autosomale dominante à expressivité variable** c'est-à-dire que l'expression clinique, l'importance et l'âge d'apparition de la maladie varie d'un individu à un autre.

La pénétrance est également **incomplète** : la génétique, la biologie mais aussi l'environnement jouent des rôles dans l'expression de la maladie (71).

Certains auteurs ont clairement montré que les chats porteurs de la mutation A31P ne présentent pas nécessairement une MCH et inversement (71).

A l'inverse, quelques Maine Coons avaient une hypertrophie du myocarde à l'échographie mais sans mutation au niveau du gène MyBPC3, ce qui laisse penser qu'il existe une autre mutation responsable de cette affection dans cette race.

En réalité, plusieurs mutations ont été mises en évidence. La plus courante est notée HCM-A (autre dénomination pour la mutation MyBPC3-A31P) et est estimée avec une prévalence de 34% chez le Maine Coon par Meurs (24,77).

Une autre mutation a été décrite par Nyberg sur le même gène et sur le même exon 3 dans la race Maine Coon : il s'agit de **la mutation** notée HCM-B encore **dénommée MyBPC3-A74T** pour laquelle on dispose de peu d'informations et d'aucun test génétique pour le dépistage (24,91). Une dernière mutation sur ce même gène provoquant la même maladie existe dans la race Ragdoll et est dénommé HCM-C.

Du fait de l'hypertrophie du muscle cardiaque, la fonction diastolique est perturbée, ce qui aboutit à long terme à une insuffisance cardiaque.

En effet, c'est souvent la relaxation qui est altérée lors des cardiopathies félines. Le mécanisme fait intervenir de la fibrose par action sur la compliance passive, de l'infarcissement, des zones ischémiques, ou encore de la vascularite par action sur l'homogénéité de la relaxation ventriculaire (3,4).

Si la relaxation est perturbée, il faudra alors fournir plus d'efforts pour remplir le ventricule et donc maintenir un débit cardiaque convenable. Il faudra donc une pression plus élevée pour le remplissage ventriculaire, donc également plus élevée dans l'atrium gauche ce qui peut être à l'origine d'œdème pulmonaire (3,4).

Toutefois, ces anomalies génétiques rencontrées dans la race Maine Coon en particulier, ne suffisent pas à elles seules à expliquer toutes les modifications rencontrées : anomalies de l'anneau mitral, vaisseaux coronaires intra-muraux, arrangements de matrice de collagène…(41)
Ainsi, il pourrait y avoir également influence de l'environnement, voire présence d'un « gène facilitateur » pour que la maladie soit exprimée phénotypiquement (3,4).

Les formes les plus graves de MCH seront à l'origine d'insuffisance cardiaque congestive ou de mort brutale avant l'âge de 3ans en moyenne.

Si on fait le bilan chronologique des modifications que l'on peut observer avec cette maladie, on a :

- Dysfonction diastolique par relaxation anormale du ventricule.
- Athérosclérose, infarcissements au niveau coronarien donc ischémie du myocarde.
- Fibrose du myocarde à l'origine d'arythmies supra-ventriculaires puis ventriculaires pouvant être objectivée à l'ECG.
- Epaissement du septum interventriculaire et des parois ventriculaires donc obstruction dynamique du ventricule gauche amplifiée par l'hypertrophie des muscles papillaires de la valve mitrale.
- Régurgitation mitrale.
- Désorganisation des cellules et fibrose de plus en plus importante à l'origine d'une contractilité de plus en plus hétérogène.
- Stade terminal avec insuffisance cardiaque aigüe, œdème pulmonaire et souvent thrombo-embolie. (3,4)

iii) Pronostic

Le pronostic est variable selon l'état homozygote ou hétérozygote de l'individu vis-à-vis de la mutation génétique.

Sur une colonie de chats Maine Coons, plusieurs publications ont défini à 4% le taux d'homozygotes mutés et à 40% le taux d'hétérozygotes pour la mutation du gène MyBPC3 (74).

L'étude de Meurs consacrée à l'étude de l'HCM-A a montré que sur 6 chats homozygotes mutés, 4 sont morts brutalement avec développement d'une forme modérée à grave de MCH avant l'âge de 4 ans. Sur 10 chats hétérozygotes, 3 étaient encore vivants entre l'âge de 8 et 12 ans. Ceci peut suggérer le fait que les hétérozygotes ont une expression plus tardive et plus modérée que les homozygotes. La confirmation de cette hypothèse s'est réalisée sur un effectif plus large à l'école vétérinaire de Maisons-Alfort grâce à un bilan cardiovasculaire complet sur 96 chats dont 38 hétérozygotes, 52 homozygotes non mutés et 6 homozygotes mutés (24).

Ainsi, l'étude de Godiksen en 2011 a montré qu'un chat testé homozygote récessif pour la MCH développera la maladie avec une pénétrance élevée alors qu'un chat testé hétérozygote par test génétique développera la maladie avec une très faible pénétrance voire ne la développera pas (46).

La MCH tient sa gravité principalement du fait de ses nombreuses complications : insuffisance cardiaque congestive, accident de thrombo-embolie artérielle jusqu'au risque de mort subite. Dans une étude de 2002, sur 260 chats atteints de MCH, 69% étaient symptomatiques d'insuffisance cardiaque, 25% ont présenté un accident de thrombo-embolie et 6% ont présenté des syncopes (90).
La MCH est en effet une des plus courantes causes de mort subite chez le jeune chat (77).
Toutefois, la MCH peut rester très longtemps asymptomatique avec des épaississements myocardiques très localisés et très stables au cours du temps.

iv) Lésions

La MCH primitive représente chez le chat un modèle intéressant pour la pathologie humaine. Les lésions pouvant être mises en évidence sont soit macroscopiques soit microscopiques.

A l'échelle macroscopique, on observe une augmentation de la masse cardiaque ventriculaire gauche par hypertrophie myocardique de la paroi libre du ventricule gauche associée ou non à une hypertrophie myocardique du septum interventriculaire non imputable à une autre cause organique (élévation de la post charge ou dysmétabolique) (fig 9 et fig 10).

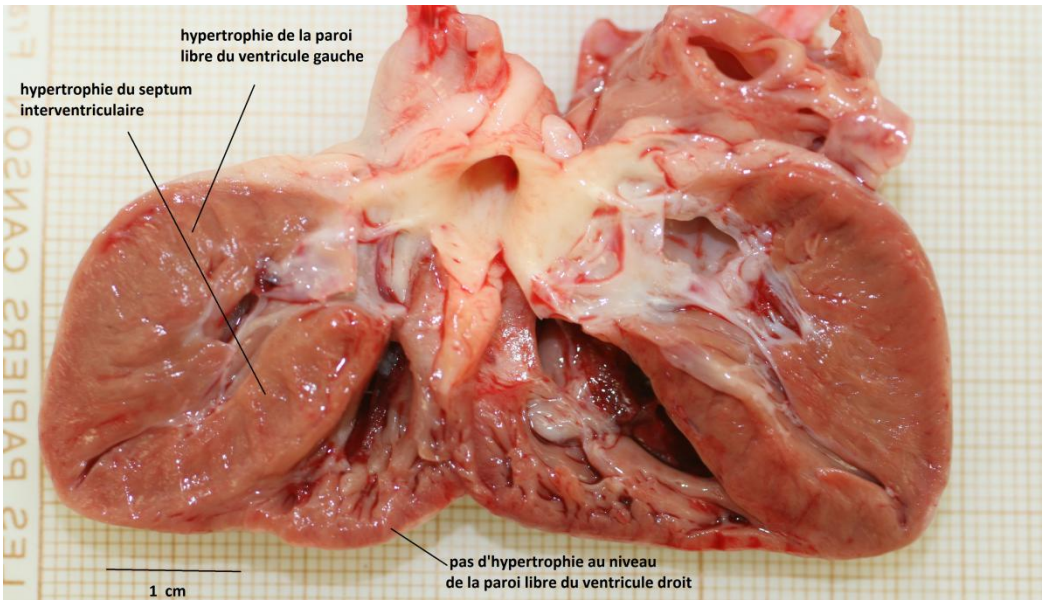

Figure 9 : conformation interne d'un cœur de chat atteint de MCH (service d'anatomo-pathologie de VetAgro-sup)

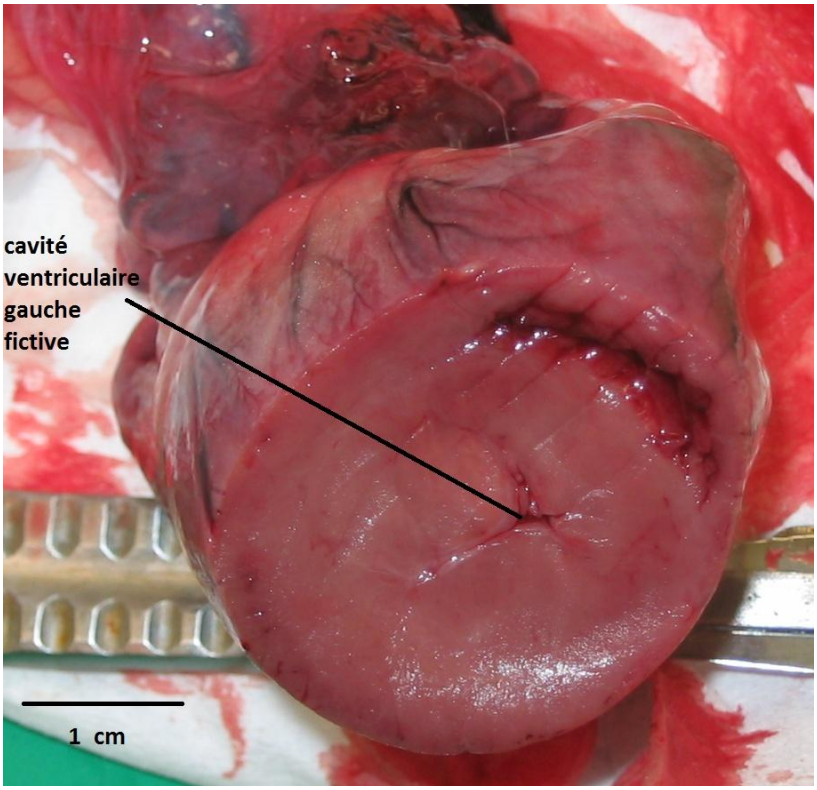

Figure 10 : coupe transversale du ventricule gauche chez un chat atteint de MCH (service d'anatomo-pathologie de VetAgro-sup)

Du fait de son expressivité variable, le phénotype est également différent d'un individu à un autre donc l'hypertrophie peut être diffuse, symétrique ou non symétrique, segmentaire (localisée) et être associée ou non à des signes d'insuffisance cardiaque

congestive. Les signes d'insuffisance cardiaque congestive que l'on peut mettre en évidence sont un œdème pulmonaire ou un épanchement pleural.

A l'échelle microscopique (fig 11, 12 et 13), on trouve souvent :

- une désorganisation des fibres musculaires
- une nécrose anormale des cellules
- une fibrose interstitielle et des tissus de conduction
- des lésions d'artériosclérose coronarienne avec épaississement de l'intima et de la média et réduction du diamètre endoluminal d'où une favorisation de l'hypoxie myocardique avec donc possibilité d'infarcissements (3,4)

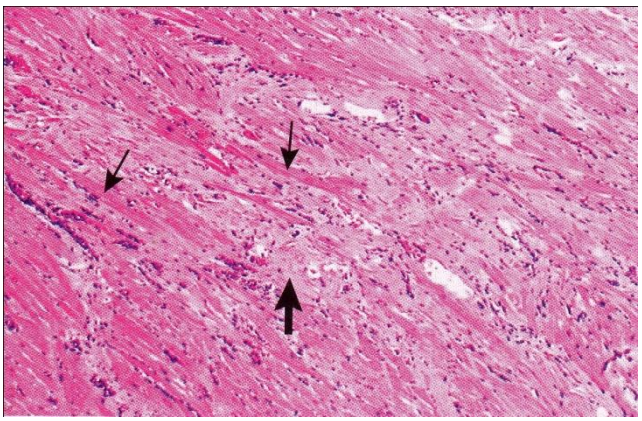

Figure 11 : désorganisation des fibres musculaires (→) et fibrose (➔) dans un cœur de chat atteint de MCH (8)

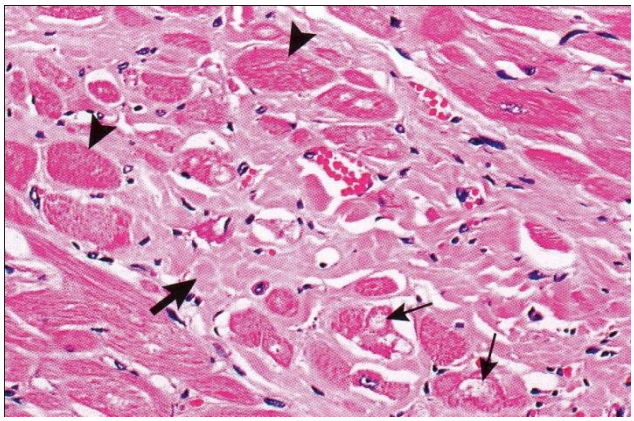

Figure 12 : images de dégénérescence (→) et de fibrose (➔) dans un cœur de chat atteint de MCH (8)

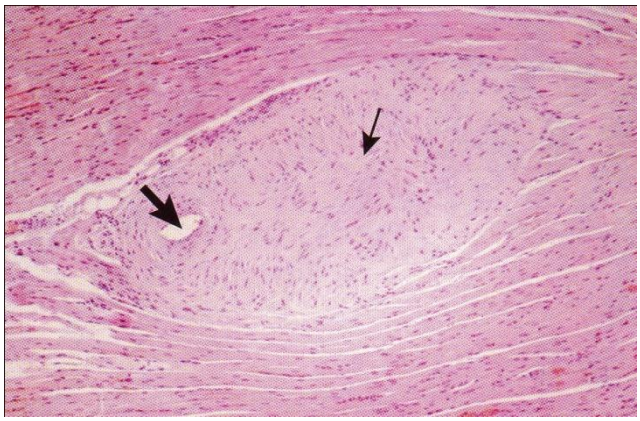

Figure 13 : hypertrophie de la média artériolaire (➔) avec réduction de la lumière artériolaire (→) dans un cœur de chat atteint de MCH (8)

Il faut distinguer la MCH de l'hypertrophie secondaire à une sténose aortique, une hypertension systémique, un hyperthyroïdisme, une acromégalie, un hypersomatotropisme ou une maladie d'infiltration myocardique (47, 56).

v) Signes cliniques

Au début de la maladie, il n'y a aucun signe clinique perceptible.

Au fur et à mesure de l'évolution de la pathologie, on va retrouver des signes à l'auscultation comme des souffles, des arythmies isolées ou non voire des bruits de galop dus à la présence des bruits cardiaques systoliques supplémentaires B3 et B4.

Lorsque la maladie admet des complications sous forme d'**insuffisance cardiaque congestive,** on retrouve alors de **l'œdème pulmonaire** ou de l'**épanchement pleural** que l'on associe à une dyspnée restrictive avec **tachypnée**, des **signes de faiblesse** ou de fatigue, des **syncopes** (parfois avant même le développement de l'insuffisance cardiaque congestive), de la léthargie ou de l'**anorexie** (17, 24).

Dans les cas les plus graves, on peut trouver des **accidents de thrombo-embolie** brutale parfois comme unique signe de la maladie. Cette thrombo-embolie artérielle se manifeste par une paralysie du train arrière avec absence ou diminution du pouls, des membres postérieurs froids, fermes, douloureux avec une diminution voire une disparition des réflexes et de la proprioception, et des griffes pâles ou cyanosées en cas d'embolie iliaque.
On retrouve la même chose aux membres antérieurs en cas d'embolie brachiale.
Enfin, on peut retrouver une tétraplégie, des convulsions en cas d'embolie cérébrale, et une dyspnée restrictive brutale en cas d'embolie pulmonaire (24).

Souvent les chats atteints d'une MCH sont présentés chez le vétérinaire dans une situation critique avec décompensation congestive ou thrombo-embolisme aortique (56).

3. Diagnostic de la maladie

Le diagnostic de cette affection se fait par étapes dont il convient de respecter l'ordre :

- Suspicion clinique de la maladie
- Confirmation de l'atteinte myocardique
- Evaluation des conséquences
- Diagnostic différentiel pour éliminer d'autres causes d'hypertrophie myocardique

Il existe différentes techniques et différents examens réalisables pour suivre la démarche diagnostique.

a) L'examen clinique

Entre 12 et 15% des consultations en médecine féline concernent une affection myocardique, et environ 1 chat sur 5 va présenter une cardiopathie dans sa vie, qu'elle soit primaire ou secondaire (3,4).

Lors de l'examen clinique, un certain nombre de modifications physiques ou fonctionnelles sont repérables. **La dégradation de l'état général de l'animal est souvent brutale**.

Chez environ 60% des chats atteints d'hypertrophie myocardique, on pourra entendre un souffle lors de l'auscultation. Cependant, entendre un souffle ne signifie pas forcément que l'on est face à un animal atteint de MCH car d'autres cardiopathies peuvent être à l'origine d'un souffle.

De même, une absence de souffle audible ne signifie pas que l'animal est sain.

On peut entendre un **bruit de galop** dans presque 30% des cas (24). Les souffles sont systoliques apexiens audibles à gauche et en région sternale. Ils peuvent être systoliques basals gauches en cas d'obstruction sous-valvulaire aortique.

Ces animaux peuvent être atteints de tachyarythmie principalement ventriculaire et de mort subite.

Dans une étude de J.M.Bright, sur 18 chats avec MCH, 61% présentaient des anomalies de type bruit de galop ou souffle cardiaque, 61% également présentaient des anomalies respiratoires, 11% présentaient une paralysie ou parésie postérieure, 11% présentaient une distension de la veine jugulaire alors que seuls 11% avaient un examen clinique normal (17).

En cas d'œdème aigu du poumon, l'auscultation révèlera des crépitements grossiers, alors qu'en cas d'épanchement thoracique, on aura une atténuation de tous les bruits thoraciques.

Les syncopes sont assez rares et ne sont présentes que chez 5% des chats atteints d'HCM (90).

La palpation bilatérale du pouls fémoral, en comparaison avec l'auscultation cardiaque au stéthoscope, permet de vérifier que celui-ci est concordant et frappé, pour estimer la fonction systolique et pour exclure ou non une thrombo-embolie artérielle (4).
On peut également comparer le pouls fémoral à la valeur de référence que l'on peut prendre à la base de la queue.

Il est également possible de **mesurer la pression artérielle** de l'animal qui dans le cas de MCH est normale ou diminuée.

Un **abdomen aigu** avec une boiterie inexpliquée peuvent également nous orienter sur une piste de **thrombo-embolie** d'origine cardiaque (3,4). En effet, pour environ 90% des cas, le caillot formé lors de thrombo-embolie artérielle vient se loger dans la trifurcation iliaque causant une ischémie des deux postérieurs. Parfois, on le retrouve dans les artères brachiales, cérébrales, mésentériques, pulmonaires ou encore rénales accompagné des symptômes associés (28,87).

Contrairement au chien, la toux chez le chat ne reflète pas une pathologie cardiaque mais est quasi-systématiquement associée à une pathologie respiratoire. Cependant, celui-ci peut présenter de la **dyspnée avec parfois même une respiration gueule ouverte** (76) ce qui est rare dans l'espèce féline.

Il ne faut pas oublier la palpation de la thyroïde pour exclure une hyperplasie de celle-ci et donc une hyperthyroïdie.

On peut enfin questionner le propriétaire quand à l'alimentation qu'il donne à son chat pour éliminer une possible déficience en taurine qui pourrait être responsable de troubles cardiaques. En cas de carence en taurine, la concentration dans le sang du chat sera inférieure à 50 nmol/l. Cette cause est de plus en plus rare car l'alimentation du commerce est maintenant quasi-systématiquement complémentée en taurine pour éviter ce genre de problème. La carence en taurine est également plutôt responsable du développement d'une myocardiopathie dilatée par rapport à une myocardiopathie hypertrophique.

b) L'échocardiographie

Il s'agit de l'examen ante mortem de choix pour diagnostiquer une MCH. Cette technique est très employée car elle est non invasive, sans danger et peu couteuse.

A l'échographie, on pourra détecter une MCH à partir de l'âge de deux ans en moyenne. Il est recommandé de manière globale de réaliser une échocardiographie de contrôle à partir de 18 mois chez les races à risque (2).

i) Principe

Il s'agit de l'envoi en pulsation d'ondes sonores de haute fréquence donc inaudibles. Les ondes traversent les tissus à partir de la sonde jusqu'à rencontrer une surface réfléchissante. Elles se réfléchissent alors et repartent en sens inverse jusqu'à regagner la

sonde. La sonde est donc simultanément un transmetteur et un récepteur. Les échos reçus sont analysés par un ordinateur qui les traduit en représentation bidimensionnelle sur l'écran (58).

Les ondes sont générées par l'effet piézo-électrique qui déforme un cristal de zirconate de plomb sous une impulsion électrique. Le cristal qui vibre émet les ondes et les récupère après réflexion de façon proportionnelle à la distance de la surface réfléchissante et à la force de l'écho. Ainsi plus l'écho sera fort et plus la traduction sur l'écran sera claire (blanche, brillante ou hyper-échogène).

Les ondes sont émises en continu, donc reçues également en continu, ce qui permet d'obtenir une image dynamique qui change dès que l'on bouge un peu la sonde ou que le patient (y compris son intérieur) bouge.

ii) Application à l'échocardiographie

Il est important de réaliser l'examen échocardiographique **en parasternal aussi bien selon le grand axe du cœur que selon le petit axe** (47).

Il faut tondre l'animal en réalisant deux fenêtres échographiques d'environ 8cm par 8cm centrées sur le cœur de part et d'autre du sternum. L'animal peut ensuite être placé sur une table spécifique découpée pour laisser passer la sonde échographique sous l'animal.

Il est possible de sédater l'animal. Pour cela, on utilise classiquement le butorphanol à 0,2mg/kg associé à l'acépromazine à 0,1mg/kg par voie intramusculaire. Ces molécules n'engendrent pas d'effets secondaires sur le cœur et permettent donc la réalisation de l'échocardiographie.

Les sondes utilisées pour les échocardiographies de chat sont des sondes dont la fréquence est supérieure à 7,5MHz (8). Il est important d'utiliser du gel conducteur que l'on place entre la peau de l'animal et la sonde afin d'avoir un bon contact et donc une image de bonne qualité.

Différents modes sont utilisables pour permettre la confirmation du diagnostic. Ainsi, on peut utiliser le mode bidimensionnel et le mode temps-mouvement.

- Le mode bidimensionnel

Le mode bidimensionnel permet de rechercher les hypertrophies localisées dans une certaine région du cœur. Ainsi, il permet de visualiser l'extension et la distribution de l'hypertrophie, principalement au niveau du ventricule gauche (17).

Il offre aussi la possibilité de détecter des zones cardiaques de forts remaniements fibrotiques caractérisés par des plages hyper-échogènes très souvent sous-endocardiques.

Ce mode bidimensionnel permet également la visualisation des différentes cavités pour en apprécier la taille respective et rechercher la présence ou non d'un thrombus intra-cavitaire, présent souvent dans l'atrium gauche lorsque celui-ci est dilaté (24).

On a ainsi accès à des images prises selon le grand axe du cœur (fig 14 et 15) ou prises selon son petit axe (fig 16 et 17).

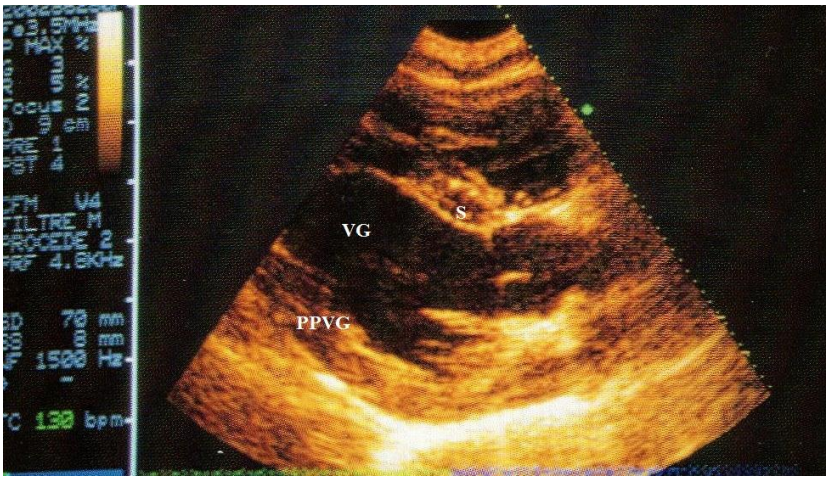

Figure 14 : Coupe grand axe de cœur normal par voie parasternale droite (d'après 8)

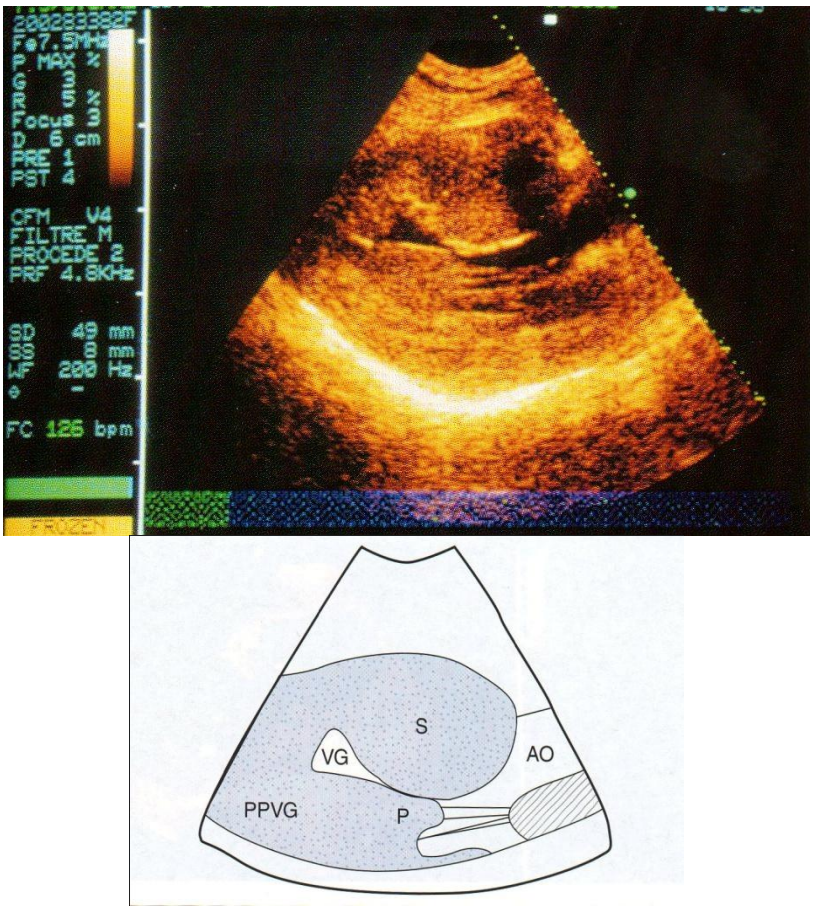

Figure 15 : coupe grand axe d'un cœur de chat atteint de MCH par voie parasternale droite (8)

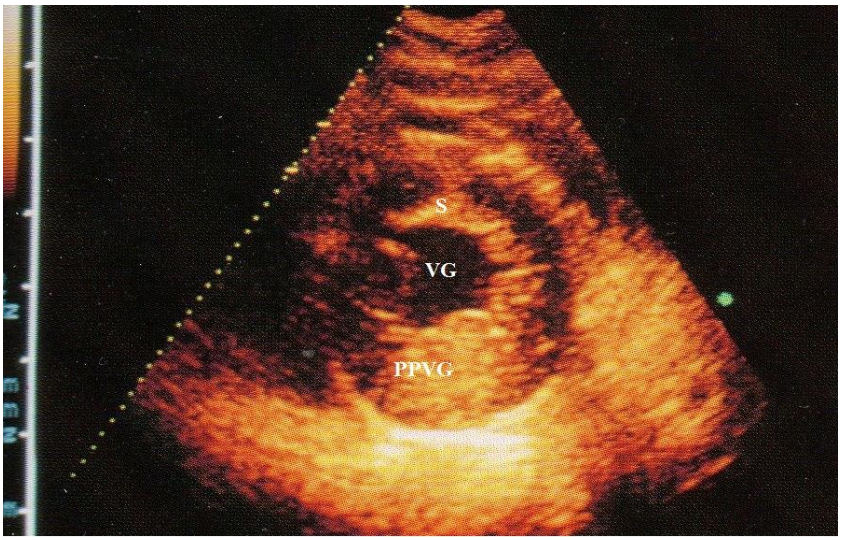

Figure 16: coupe petit axe apexienne d'un cœur normal par voie parasternale droite (d'après 8)

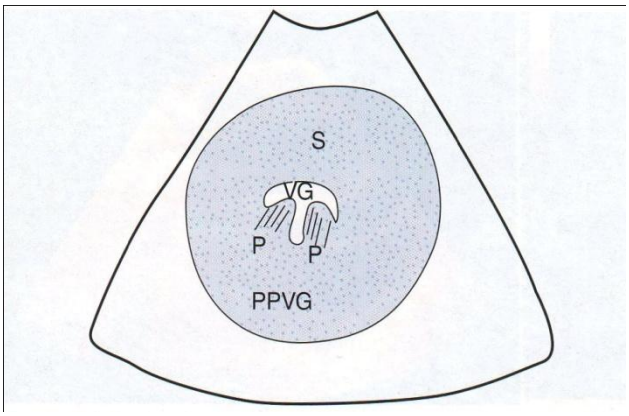

Figure 17 : coupe petit axe apexienne d'un cœur de chat atteint de MCH par voie parasternale droite (8)

- Le mode temps-mouvement

L'autre mode est le mode temps-mouvement, aussi appelé M-mode (17), qui permet de quantifier l'épaisseur des différentes parois cardiaques en diastole et en systole et le diamètre du ventricule gauche afin de calculer différents indices (12, 24) (fig 18 et 19).

Ce mode permet, comme le mode bidimensionnel, de mesurer les dimensions des cavités cardiaques pendant tout le cycle cardiaque, aussi bien en systole qu'en diastole (17). Il est ainsi possible de mesurer les dimensions de l'atrium gauche, du ventricule gauche, du ventricule droit, du septum interventriculaire et de l'origine de l'aorte (17).

Pour se placer dans le cas du mode temps-mouvement, il faut réaliser une coupe petit axe trans-ventriculaire par abord droit ou une coupe grand axe avec les quatre cavités par abord droit également. L'axe de tir doit être le plus perpendiculaire possible à l'axe du septum interventriculaire et doit être placé de façon symétrique par rapport aux piliers de la valve mitrale.

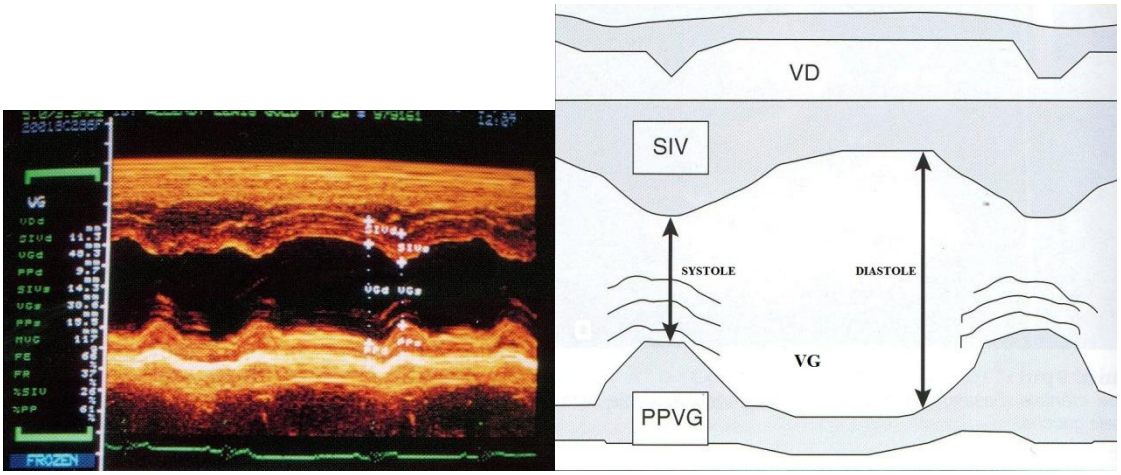

Figure 18 : coupe temps-mouvement d'un cœur normal (d'après 8)

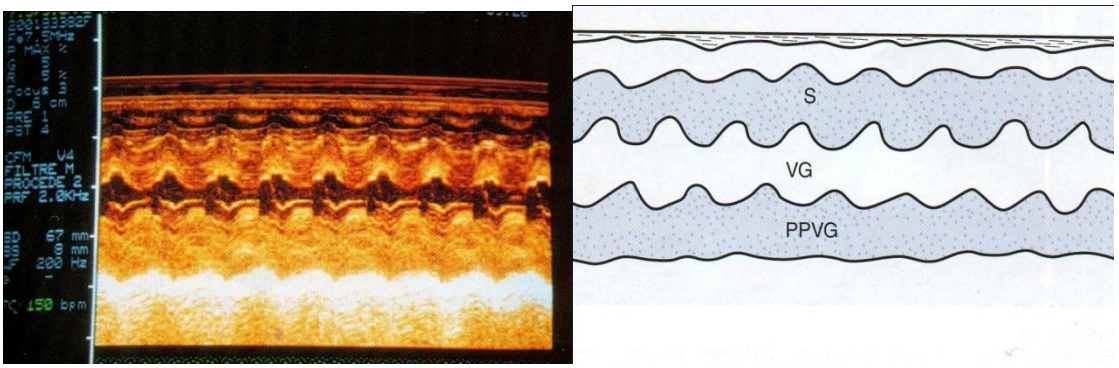

Figure 19 : coupe temps-mouvement d'un cœur de chat atteint de MCH (8)

On peut alors effectuer toutes les mesures de dimensions ou d'épaisseur des différentes cavités ou parois en télédiastole (début onde Q) et en télésystole (fin onde Q). Les différentes valeurs mesurées sont dépendantes du poids et de la race du chat. Il est ainsi possible de calculer différents indices.

- Calculs d'indices

- La fraction de raccourcissement : FR% = (VGdias-VGsys)/VGdias
  La valeur normale est comprise entre 37 et 58%.

- Le pourcentage d'épaississement du septum interventriculaire : %Esept = (SIVsys-SIVdias)/SIVsys
  La valeur normale est comprise entre 25 et 42%.
- Le pourcentage d'épaississement de la paroi libre du ventricule gauche : %Epp = (PPVGsys-PPVGdias)/PPVGsys
  La valeur normale est comprise entre 31 et 47%.

Toutes ses valeurs sont aussi dépendantes du poids et de la race de l'animal. En cas d'augmentation de la fraction de raccourcissement et du pourcentage d'épaississement du septum, on peut alors suspecter une MCH. Le pourcentage d'épaississement de la paroi libre du ventricule gauche sera quant à lui normal ou augmenté dans le stade précoce de MCH et diminué en stade avancé.

La **mesure de l'épaisseur de la paroi libre du ventricule gauche** permet également de poser une suspicion ou un diagnostic de MCH. On peut noter que selon les auteurs, la norme correspond à 5 mm. Ceux-ci considèrent alors que si cette valeur est inférieure ou égale à 5 mm, le chat est sain, entre 5 et 6 mm, le chat est douteux et **au-delà de 6mm, le chat est atteint de MCH** (47, 56).

Le dernier indice que l'on peut calculer et qui présente un intérêt pour le diagnostic de MCH est l'index de sphéricité. Celui-ci associe une mesure bidimensionnelle : la longueur L du ventricule gauche sur une coupe grand axe 4 cavités entre apex du ventricule gauche et l'anneau mitral en télédiastole, et une mesure en mode temps-mouvement trans-ventriculaire : la dimension du ventricule gauche en diastole.
L'index de sphéricité se calcule donc ainsi : IS = L/VGdias. Sa valeur normale doit être supérieure à 1,65.
Si celle-ci est inférieure à 1,65 alors on a une augmentation de la sphéricité du ventricule gauche, ce qui oriente vers un diagnostic de MCH.

Toutes ces mesures sont un outil indispensable au diagnostic des cardiopathies du chat mais aussi du chien (12).

Grâce à ces différents indices, on va pouvoir **qualifier l'hypertrophie** : épaississement symétrique, asymétrique à prédominance septale, asymétrique à prédominance ventriculaire gauche (56).

En plus de toutes ces mesures statiques, on peut analyser les mouvements dynamiques. Ainsi, sur une coupe trans-mitrale, on peut mettre en évidence, chez un chat atteint de MCH, un mouvement systolique antérieur mitral anormal qui correspond au feuillet antérieur mitral venant buter contre le septum interventriculaire en systole. Ce mouvement accentue l'obstruction de la chambre de chasse du ventricule gauche, favorisant ainsi un reflux systolique mitral que l'on peut visualiser **en mode Doppler** (24).

Il est également possible de mesurer l'index correspondant au temps de relaxation du cœur grâce à un tracé effectué sur le ventricule gauche avec une vitesse de 100mm par seconde (17) : il s'agit de l'index de relaxation myocardique. Pour cela, il suffit d'obtenir l'intervalle de temps entre le moment où la dimension de la chambre de chasse du ventricule gauche est au minimum et le moment où la valve mitrale s'ouvre (17).

- Le mode Doppler

Le mode Doppler de l'échocardiographie est à différencier du doppler tissulaire détaillé par la suite. En effet, le mode Doppler permet de visualiser les flux sanguins pour voir leur sens et leur caractère homogène ou turbulent.
On visualise des flux de couleur bleu et rouge. Le flux de couleur rouge est défini comme allant en direction de la sonde et le flux de couleur bleu se dirige à l'opposé du sens de la sonde. Quand un flux se caractérise sous la forme d'une mosaïque de couleur, on peut conclure quand à son caractère turbulent.

L'examen du flux aortique peut confirmer une obstruction sous-valvulaire en quantifiant la vitesse maximale de ce flux et en quantifiant le gradient maximal de pression systolique entre le ventricule gauche et l'aorte. Ainsi, on est souvent face à une obstruction que l'on dit dynamique car elle s'accentue au cours de la systole.

Au Doppler pulsé, on peut également voir des ondes protodiastoliques et télédiastoliques au niveau du flux mitral, témoins d'une altération de la relaxation myocardique (fig 20 et 21). Ceci peut s'accompagner d'une augmentation du temps de relaxation isovolumique.

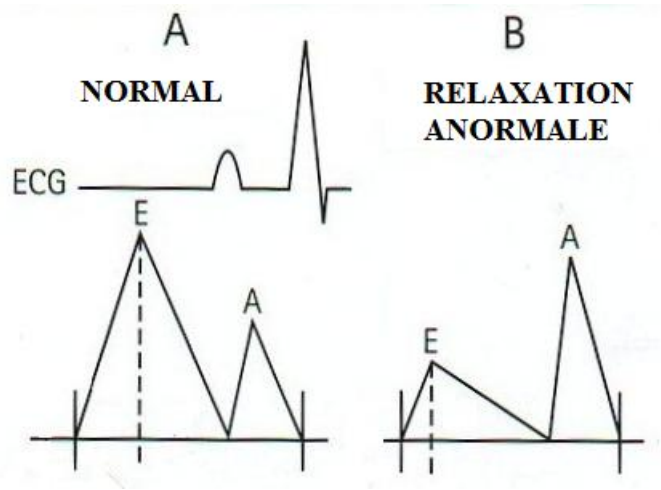

Figure 20 : schéma illustrant les images visibles au doppler pulsé chez un cœur normal (A) et chez un cœur atteint de MCH (B) (d'après 98)

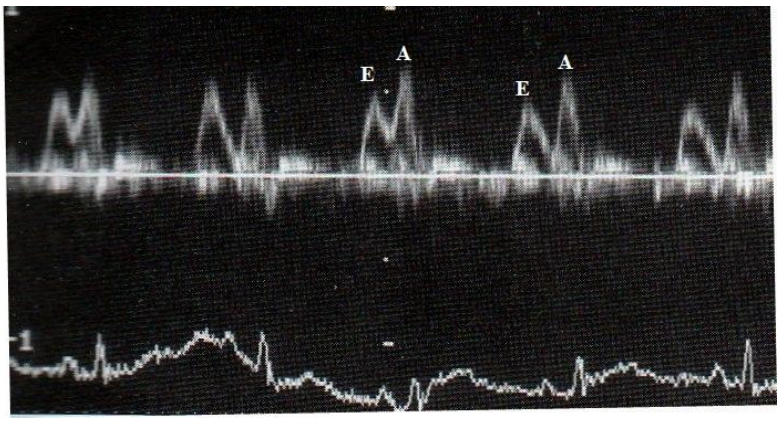

Figure 21 : doppler pulsé d'un cœur atteint de MCH (d'après 98)

Ainsi, en mesurant le rapport E/A qui correspond à la variation du flux mitral entre l'éjection et la contraction de l'atrium gauche, on peut classer le type de cardiomyopathie. La valeur normale du rapport E/A est comprise entre 1 et 2. Si le rapport est diminué par rapport à un flux normal alors il s'agit bien d'une cardiomyopathie hypertrophique par anomalie de la diastole (3,4). Classiquement, en cas de MCH, la valeur du rapport E/A est inférieure à 1.

iii) Limites

Une des limites de la technique de diagnostic par échocardiographie est la détection qui n'est pas aisée dans le cas des formes minimes ou en début d'évolution pour la MCH.
De plus, il est fortement conseillé de faire réaliser cet examen par un **cardiologue spécialiste** (2).

De même, comme la maladie peut admettre des manifestations à n'importe quel âge, il va de soit qu'un examen échocardiographique unique ne suffit pas s'il est négatif. Ainsi, **un examen positif est fiable à 100% alors qu'un examen négatif ne garantit rien pour le reste de la vie du chat** (2).

iv) Prélèvements

A l'issue de l'examen et en fonction de ce qui a été visualisé, il est possible de réaliser une ponction écho-guidée de liquide thoracique. Si son analyse montre un taux de protéine inférieur à 40g/l et un nombre de polynucléaires inférieur à 2500 cellules par ml, alors on se trouve face à un transsudat modifié et donc dans une situation caractéristique d'insuffisance cardiaque (3).

c) Le Doppler

Le Doppler tissulaire myocardique (DTI) est une technique faisant appel à des filtres spécifiques permettant de mesurer les vitesses de déplacements des différentes parois du cœur (paroi ventriculaire, aortique…) pendant toute une révolution cardiaque . Cette technique ne tient pas compte des mouvements des flux sanguins.
Ainsi, cette technique permet de suivre trois mouvements dans l'espace et donne donc des informations très précises :

- Mouvement radial : correspond à une variation du diamètre ventriculaire transversal
- Mouvement longitudinal : correspond à une variation de la longueur du ventricule
- Mouvement de torsion

Cette technique est très sensible pour la détection des dysfonctionnements cardiaques aussi bien en systole qu'en diastole. Sa sensibilité est également supérieure à celle de l'échocardiographie car elle permet de mettre en évidence des dysfonctionnements cardiaques avant même que l'échocardiographie mette en évidence une quelconque hypertrophie myocardique.

Ainsi, grâce au Doppler tissulaire, une étude a montré que la dysfonction diastolique rencontrée dans la MCH s'accompagne assez précocement d'une dysfonction systolique qui

est elle-même à l'origine d'une insuffisance cardiaque congestive plus ou moins rapidement (75).

Cette méthode est donc la **méthode privilégiée si l'on veut détecter précocement l'expression phénotypique des mutations responsables de cette pathologie** (24).

d) La radiographie

Il s'agit d'une **méthode insuffisante pour diagnostiquer une MCH** car si celle-ci est concentrique mais sans dilatation atriale ou si elle est segmentaire, la radiographie ne mettra aucune anomalie de forme ou de taille en évidence.

Dans certains cas, très caractéristiques, on pourra voir en incidence dorso-ventrale, la silhouette d'un cœur de « st valentin », évocateur mais non spécifique de cette cardiopathie (24, fig 22 et 23). En effet, la présence d'une dilatation des deux atriums ne survient que très tard dans l'évolution de la pathologie.

Cette incidence dorso-ventrale est à privilégier car elle est plus confortable pour l'animal qui peut présenter une détresse respiratoire.

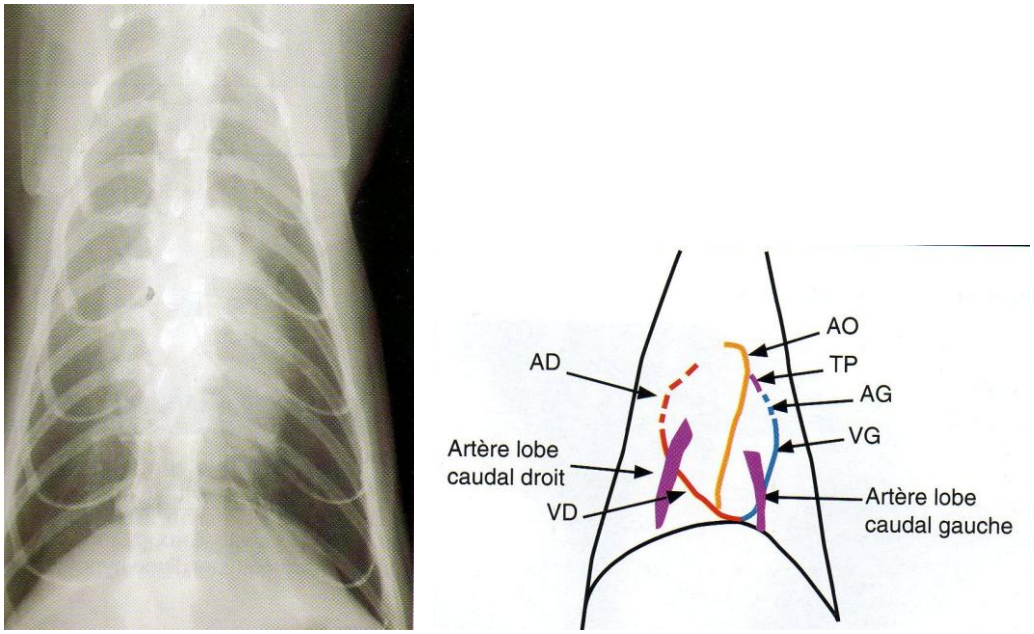

Figure 22 : cœur normal de chat en vue dorso-ventrale (8)

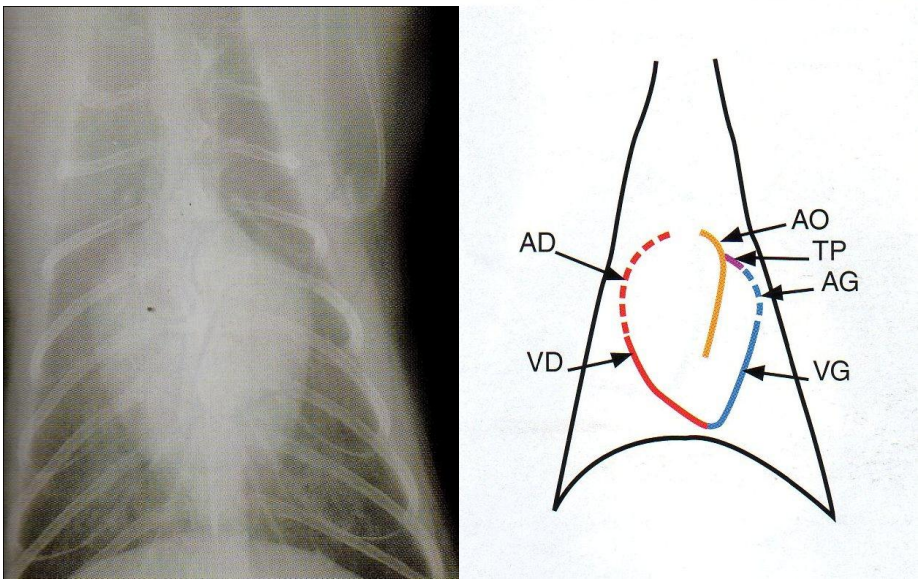

Figure 23 : cœur de « saint valentin » chez un chat atteint de MCH (8)

Sur une vue latérale, il est cependant possible de visualiser un cœur qui parait allongé à cause du ventricule gauche qui est élargi, l'atrium gauche et le tronc pulmonaire également.

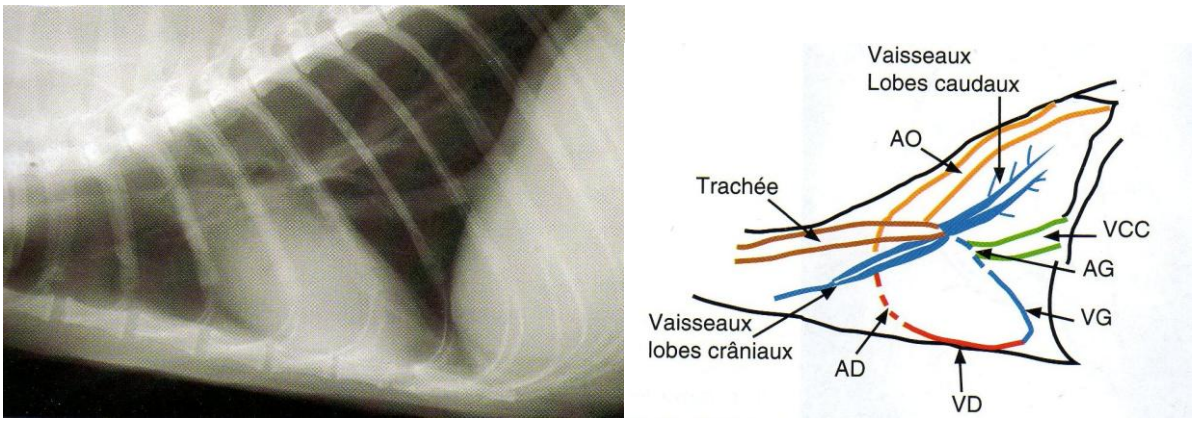

Figure 24 : cœur normal de chat en vue latérale (8)

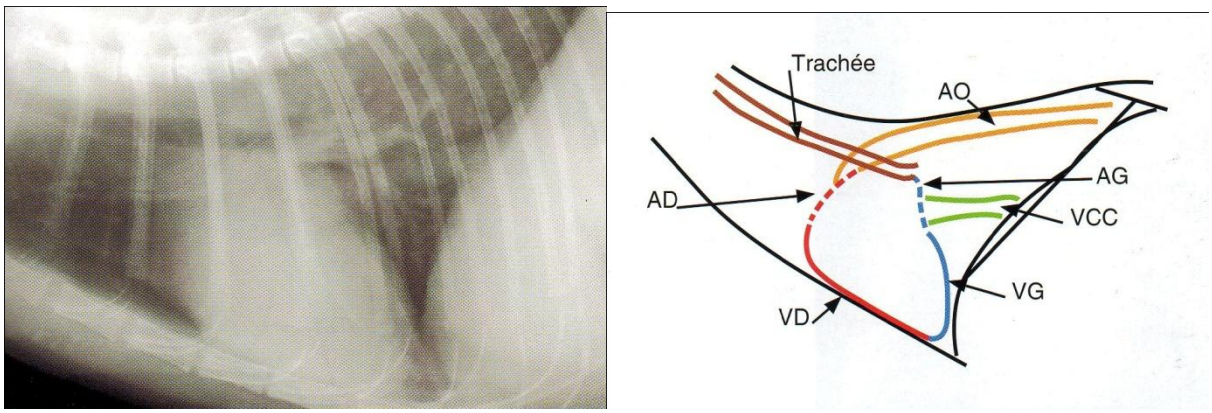

Figure 25 : cœur en « banana-shaped » chez un chat atteint de MCH (8)

La forme est dite « banana-shaped » en vue latérale et « valentine-shaped » en vue dorso-ventrale (fig 24 et 25).

Ainsi, sur l'étude de J.M.Bright (17) portant sur 18 chats, on retrouvait :

- 1 chat avec un élargissement généralisé de la silhouette cardiaque avec effusion péricardique
- 1 chat avec une silhouette cardiaque globalement ronde, atypique dans le cas de MCH
- 16 chats avec des anomalies radiographiques révélant une congestion pulmonaire ou un œdème
- 2 chats avec un élargissement cardiaque également sur le cœur droit
- 2 chats seulement sans signe radiographique de congestion circulatoire

La radiographie est une **méthode très intéressante** et même indispensable pour rechercher tous les **signes de complications** de cette cardiopathie. Ainsi, on pourra rechercher des signes de congestion veineuse ou encore d'œdème pulmonaire en cas de décompensation.

Il est possible de réaliser la radiographie avec produit de contraste pour faire une angiographie. Cette méthode permet parfois de remplacer l'échocardiographie quand on veut faire le diagnostic différentiel d'une cardiomyopathie.

En pratique, on pose un cathéter de 20G dans la veine céphalique du chat et on injecte rapidement en intraveineuse 1 à 2 ml de produit de contraste, ce qui permet une bonne visualisation des différentes chambres cardiaques après 3, 5 et 7 secondes.

Il faut donc avoir prévu de faire trois radiographies rapprochées et il est donc plus pratique d'avoir l'animal en décubitus latéral sur une grande plaque de radiographie pour ne bouger que la plaque de place.

En cas d'échec ou de mauvaise visualisation, on peut réitérer l'injection du produit de contraste une deuxième fois (3, 4).

e) L'électrocardiographie (ECG)

En pratique, on la réalise **dès que l'on perçoit une arythmie à l'auscultation**.

La technique consiste à placer des électrodes sous forme de pinces crocodiles que l'on imbibe d'alcool pour avoir un bon contact. Conventionnellement on place :

- L'électrode rouge sur l'antérieur droit
- L'électrode jaune sur l'antérieur gauche
- L'électrode verte sur le postérieur gauche
- L'électrode noire sur le postérieur droit

Des potentiels électriques d'environ 1mV sont ensuite enregistrés par les électrodes, amplifiés d'un facteur 1000 et transmis à un système permettant de le transcrire sur une feuille de papier millimétré (8).

Plusieurs dérivations peuvent être utilisées en fonction des électrodes choisies pour enregistrer les potentiels électriques.

Concernant l'animal, l'idéal est de ne pas le tranquilliser car toutes les molécules utilisées vont plus ou moins avoir des répercussions sur le tracé. Il faut le placer dans un lieu où il puisse être le plus calme possible afin d'avoir le tracé le plus représentatif de son état habituel.

Chez un chat atteint de MCH, on retrouve souvent des extrasystoles ventriculaires associées (dans 89% des cas (24)).
On assiste aussi à une prolongation de l'onde P et du complexe QRS, avec une onde P d'amplitude plus forte (17).
Toutefois, on peut également se retrouver face à des épisodes de tachycardie ventriculaire, de fibrillation atriale, de tachycardie supra-ventriculaire avec un rythme de base supérieur à 240bpm, de blocs atrio-ventriculaires et de blocs fasciculaires antérieurs gauches.
Ainsi pour résumer, sur un tracé d'électrocardiographie, on pourra avoir :

- Une onde P de durée supérieure à 40ms et d'amplitude supérieure à 0,3mV : reflet d'une dilatation atriale
- Des extrasystoles atriales ou ventriculaires
- Une fibrillation atriale : très péjoratif car pouvant faciliter les thromboses

f) Les tests génétiques

En Europe et en France, plusieurs tests génétiques sont disponibles pour la recherche de la mutation HCM-A dans la race Maine Coon. Il n'existe en revanche pas de test génétique pour la mutation HCM-B.
Ces tests, réalisés à partir d'un frottis buccal, permettent de différencier les homozygotes normaux (individus sains non porteurs de la mutation) par rapport aux hétérozygotes atteints (chats porteurs de l'allèle muté dominant) et aux homozygotes mutés qui représenteront la forme sévère et précoce de la maladie causant le décès du chat dans une période de 1 à 3 ans.

Le fait de pouvoir détecter la mutation chez les animaux est très important pour la gestion de l'élevage, mais aussi pour la mise à la reproduction des animaux chez les particuliers.

i) Réalisation pratique du prélèvement

En pratique, il s'agit d'effectuer un prélèvement de cellules buccales à l'aide d'une cytobrosse que l'on frotte à l'intérieur de la gueule de l'animal. Ces kits de prélèvements sont adressés par courrier sur simple demande auprès des laboratoires pratiquant l'analyse.

Le frotti buccal doit être réalisé au moins deux heures après la prise d'un repas pour éviter les contaminations d'origine alimentaire. Le chat peut cependant boire.

Il faut également bien se laver les mains avant la réalisation du prélèvement et entre chaque prélèvement si plusieurs chats doivent être testés.
Puis la technique est la suivante :

- Sortir la cytobrosse de son emballage et la manipuler de façon la plus stérile possible.
- Frotter la cytobrosse à l'intérieur de la gueule de l'animal entre les lèvres et les gencives pour recueillir des cellules, puis replacer la cytobrosse dans son emballage stérile.
- Réaliser deux cytobrosses par chat et bien les identifier en notant sur chacune le nom complet du chat avec son identification et le nom et l'adresse du propriétaire.
- Envoyer les échantillons au laboratoire d'analyse.

C'est donc un examen totalement indolore avec cette technique de prélèvement. Pour que le laboratoire puisse délivrer un certificat génétique officiel, le prélèvement par frottis buccal doit être impérativement réalisé et authentifié par un vétérinaire. Ce dernier peut également pratiquer une prise de sang sur tube EDTA.

Le test de diagnostic moléculaire peut être réalisé chez tous les chats et chatons à partir de l'âge de 15 jours, ce qui permet une détection encore plus précoce que l'échocardiographie.

ii) Analyse et interprétation

La méthode consiste, après extraction de l'ADN génomique de l'animal, à amplifier celui-ci par PCR puis, si elle est présente, à mettre en évidence la mutation grâce à l'utilisation d'une enzyme de restriction spécifique qui pourra cliver l'ADN à l'endroit de la mutation (allèle muté). Ce test est dénommé PCR-RFLP associé (Restriction Fragment Length Polymorphism). Les résultats se lisent ensuite après une électrophorèse permettant de visualiser la taille des segments obtenus (88). Ainsi :

- un homozygote non muté verra toutes les copies d'ADN amplifiées non clivées qui apparaitront de la même taille: l'électrophorèse ne révélera qu'un segment de taille complète.
- Un homozygote muté verra toutes les copies d'ADN amplifiées clivées au même endroit, donnant chacune deux segments de taille différentes et dont la somme des deux tailles correspond à la taille complète.
- Enfin, un hétérozygote verra certaines des copies d'ADN (celles amplifiées à partir de l'allèle muté) clivées et d'autres (copies amplifiées à partir de l'allèle sauvage) non clivées : l'électrophorèse révélera donc un segment de taille complète et deux segments de taille incomplète (dont la somme des tailles correspond à la taille complète).

Cependant, du fait de l'expressivité variable de la maladie, la connaissance du statut génétique d'un animal ne peut en aucun cas permettre de conclure quand à la présence ou non d'une hypertrophie myocardique. Les tests génétiques, bien qu'utiles, ne dispensent donc pas de l'échocardiographie pour établir le diagnostic. En effet, on peut retrouver des animaux porteurs de la mutation recherchée sans hypertrophie myocardique et d'autres non porteurs de la mutation mais ayant, par exemple, une hypertrophie myocardique acquise (24, 87).

Parmi **les limites du dépistage génétique**, on peut citer le fait **qu'il ne peut pas prédire l'âge de développement ni la gravité de la pathologie chez le chat** (87). Il ne permet pas non plus de rechercher la présence d'autres mutations que celle du gène MYBPC3 portant la dénomination A31P (HCM-A), alors que l'on sait déjà qu'il existe une autre mutation responsable de la MCH (HCM-B) car certains chats ont développé la pathologie alors qu'ils étaient qualifiés sains non porteurs par le test génétique HCM-A (25).

Une étude allemande de février 2008 a également montré que des tests génétiques sont positifs aussi bien chez des chats avec MCH que sans (91). Le test admettrait donc une spécificité limitée.
Le « Gold standard » pour mettre en évidence les mutations à l'origine de la MCH consisterait en un séquençage direct de l'ADN du chat. Cependant, il s'agit d'une méthode invasive et très coûteuse. De plus, la position des amorces oligonucléotidiques peut être telle que d'autres mutations existantes ne puissent pas être amplifiées par PCR donc non identifiées par le séquençage ; on pourrait alors passer à côté de certaines mutations.

Les différentes méthodes pour mettre en évidence les allèles mutés du chat sont la PCR en temps réel avec sondes Taqman, la PCR-RFLP et la PCR-ASO (Allele-Specific Oligonucléotide) (71). L'une ou l'autre de ces techniques sera mise en oeuvre dans le laboratoire d'analyse choisi.

Le principal **avantage** de ces tests génétiques est la possibilité, pour un éleveur, de **sélectionner les animaux futurs reproducteurs** de l'élevage en toute connaissance de son statut génétique vis-à-vis de la pathologie. (87).

g) Les examens biochimique et histologique

Il existe un test biochimique qui se pratique à partir d'un prélèvement sanguin. Celui-ci consiste en un **dosage** de certaines protéines sanguines comme la **myoglobine, la troponine ou les protéines ANP et BNP** (40).

L'ANP (atrial natriurétique peptide) et le BNP (brain natriurétique peptide) sont deux hormones cardiaques jouant un rôle dans l'homéostasie cardiaque.
Elles sont synthétisées par les cardiomyocytes pour être libérées dans la circulation générale en tenant un rôle dans la diurèse et dans la vasodilatation périphérique. La concentration de ces deux facteurs augmente en présence de la MCH (11).
Toutefois le dosage de ces marqueurs est peu spécifique puisqu'il est également indiqué pour mettre en évidence les cardiopathies congestives et la cardiomyopathie dilatée.

Une étude de Biondo (11) de 2003 a mis en évidence la distribution de ces deux facteurs au sein du cœur sain et pathologique. Ainsi, sur un cœur sain de souris ou de rat, l'ANP se situe principalement dans des granules cytoplasmiques des myocytes des oreillettes et des auricules mais peu ou pas dans les myocytes des ventricules. Le BNP est détectée dans les myocytes des oreillettes mais également dans les myocytes des ventricules sans que ceux-ci soient anormaux. Cependant, la localisation est inconnue encore chez le chat. Dans cette étude, les chats sains intégrés ont une localisation d'ANP et de BNP uniquement localisée aux oreillettes. L'étude immuno-histochimique met en évidence que l'ANP et le BNP ont une localisation plus diffuse dans les oreillettes chez un chat atteint par rapport à un chat sain.

Chez les chats atteints de MCH, les cardiomyocytes des ventricules ne contiennent pas d'ANP mais ont une répartition diffuse de BNP. Toutefois, cette étude nécessite l'autopsie de l'animal ou une biopsie cardiaque. Cette étude et principalement le marquage du BNP n'est pas non plus spécifique puisque l'on aura les mêmes résultats dans le cas de myocardite, d'infarctus du myocarde, d'amyloïdose ou encore de cardiomyopathie dilatée.

L'expression tissulaire de ces facteurs est corrélée aux concentrations que l'on retrouve dans le plasma (11). Ces dosages sont plutôt recommandés comme examen supplémentaire aidant au diagnostic histologique.
Ces dosages ne donnent pas encore de résultats fiables pour le moment. Ils peuvent éventuellement servir lorsque la maladie se trouve à un stade déjà avancé. Or, à ce stade, l'échocardiographie et même la radiographie sont déjà diagnostiques (2).

La desmine a également été proposée pour être un biomarqueur de la présence de myocardiopathie mais les études (48) n'ont pas confirmé ni exclu cette possibilité.

h) L'examen nécropsique

On va retrouver une myocardiopathie chez environ 10% des chats autopsiés (28).
Macroscopiquement, on peut voir un cœur élargi et globuleux (42), une fibrose endocardiale du ventricule gauche et du septum interventriculaire (fig 26).

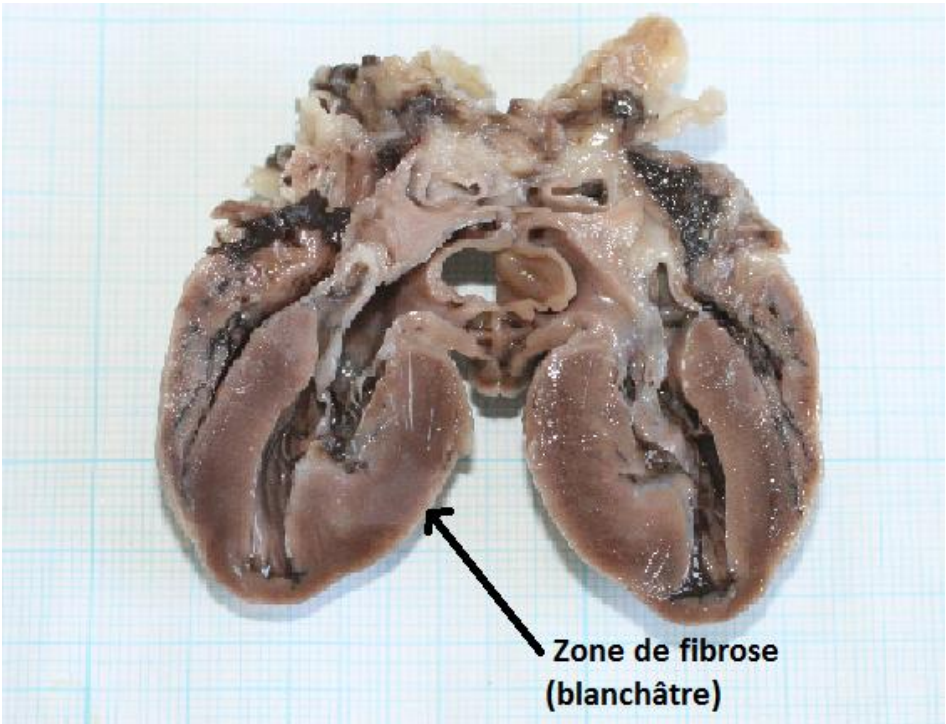

Figure 26 : examen nécropsique d'un cœur de chat fixé au formol et atteint de MCH (service d'anatomo-pathologie de VetAgro-sup)

On peut également mettre en évidence une thrombo-embolie, qui dans un contexte clinique cohérent ante-mortem, peut confirmer le diagnostic nécropsique de MCH (fig 27).

Figure 27 : présence d'un thrombus au niveau de la bifurcation iliaque (service d'anatomo-pathologie de VetAgro-sup)

L'autopsie suivie de l'histologie permet également de voir la présence d'infarcti multiples, de zones fibrosées et d'infiltrats de cellules inflammatoires mononuclées (21).
On peut également voir une désorganisation des cellules myocardiques qui apparaissent obliques et non plus perpendiculaires entre elles (42). Leur noyau est hyperchromatique et large.

4. Diagnostic différentiel de la maladie

On peut classer les cardiopathies du chat en cardiopathie primaire (idiopathique) lorsque la cause est non déterminée et cardiopathie secondaire (spécifique) lorsque l'on connait l'origine (28).

Ainsi, la myocardiopathie primaire étudiée ici est la MCH.
Les cardiopathies secondaires peuvent être dues à une hypertension artérielle, un hyperthyroïdisme ou une acromégalie (3,4).

Le diagnostic s'effectue selon une démarche d'exclusion.

Si l'on se retrouve face à une hypertrophie myocardique confirmée par l'échocardiographie, aussi bien diffuse que segmentaire, on peut alors réaliser un dosage de T4 et une mesure de la pression artérielle par Doppler afin d'exclure une hyperthyroïdie ou une hypertension artérielle systémique. Ces exclusions devront être effectuées d'autant plus s'il s'agit d'un animal adulte âgé.

L'hypertension artérielle peut également être exclue par mesure directe de la pression dans l'artère carotide par cathétérisation cardiaque (17).

En plus de ces examens, on peut également rechercher des signes lors de l'examen clinique de l'animal. Pour l'hyperthyroïdie, on pourra être face à un amaigrissement, une polyphagie, une hyperexcitabilité, des troubles digestifs, une palpation thyroïdienne anormale et une polyuro-polydipsie.

Pour l'hypertension artérielle systémique, on pourra retrouver des lésions oculaires telle une rétinopathie hyper-extensive au fond de l'œil et également une polyuro-polydipsie (24).

La polyuro-polydipsie doit nous obliger à réaliser un examen biochimique pour avoir accès à la glycémie de l'animal. Cet examen biochimique nous renseignera également sur les taux d'urée et de créatinine sanguins car d'une part l'insuffisance rénale est une cause fréquente d'hypertension artérielle systémique chez le chat et d'autre part, toute atteinte cardiaque peut se compliquer d'une insuffisance rénale (24).

5. Quelques pistes concernant le traitement

Comme toutes les affections héréditaires, il n'existe pas de traitement curatif. Les traitements proposés permettront de soulager l'animal en contrôlant, voire en réduisant, les complications et les symptômes de la pathologie. Il s'agira de traitement symptomatique.

Classiquement, dans le cadre de la MCH, l'objectif des traitements sera d'atteindre une bonne relaxation myocardique, un bon remplissage ventriculaire, de contrôler l'œdème pulmonaire et de supprimer les arythmies.

Lorsque l'animal est encore en phase préclinique, il est possible d'utiliser des **β-bloquants** comme le propanolol ou l'aténolol qui présente moins d'effets secondaires.

En phase clinique , on différencie la phase aigüe avec l'apparition de troubles importants et la phase chronique où les signes sont plus modérés.

En phase aigüe, on pourra traiter les signes congestifs avec du **furosémide** et les troubles de rythme avec de l'**aténolol**. Dans certains cas, il peut y avoir une thrombo-embolie. Il est alors possible d'administrer de l'héparine de bas poids moléculaire pour éviter une augmentation de la taille du caillot. On ajoutera également un morphinique pour gérer la douleur de l'animal.

En phase chronique, on peut toujours donner du furosémide et de l'aténolol en présence de troubles du rythme. On rajoutera des inhibiteurs de l'enzyme de conversion de l'angiotensine (IECA) comme le bénazépril. Enfin, on préviendra cette fois-ci les thrombo-embolies par administration d'aspirine à raison de 5mg par chat tous les trois jours.

On ajoute pour tous les chats atteints de MCH, une restriction d'exercice.

La digoxine est à proscrire car elle a tendance à augmenter les besoins en oxygène du myocarde et prédispose aux arythmies (98).

A retenir :

- Diagnostic de la MCH :

- Echocardiographie : c'est l'examen de choix. Il permet de visualiser un épaississement de la paroi libre du ventricule gauche et du septum interventriculaire.
- Radiographie : permet la visualisation d'un cœur de « st valentin » en vue de face caractéristique d'une hypertrophie myocardique. C'est un examen peu sensible car un chat avec MCH peut ne présenter aucune anomalie à la radiographie
- Examens biochimique et histologique : ils sont peu sensibles et peu spécifiques

- Dépistage de la MCH :

- Tests génétiques : permet de mettre en évidence les chats porteurs de la mutation avant même le développement de symptômes. Ils sont non invasifs mais ne permettent à l'heure actuelle, de dépister qu'une mutation : la mutaion MyBPC3-A31P.
- Echocardiographie : elle peut également être utilisée dans le cadre du dépistage mais sera à réitérer quelques mois plus tard en cas de résultat négatif.

II) La polykystose rénale

1. Quelques rappels

a) Anatomie

- Organogénèse

Les reins sont issus de mésoderme intermédiaire. Lors du développement, il y a mise en place de trois reins qui se succèdent dans le temps mais aussi dans l'espace. On passe ainsi:

- Du pronephros : développement de néphrotomes. Il est situé en région cervicale.
- Au mésonephros : plus de néphrons par rapport au pronéphros. Il descend en région thoracique.
- Enfin le métanephros: rein définitif avec mise en place du bassinet, des tubes collecteurs, des papilles rénales et de l'ensemble de tous les néphrons. Il est alors situé en région abdominale.

- Anatomie extérieure

Les reins sont au nombre de deux chez toutes les espèces mammifères.

Chez le chat, ils sont de forme plutôt arrondie par rapport au chien où ils ont une forme en haricot. Leur taille est sensiblement la même pour le rein gauche et le rein droit. Ils sont de couleur brun tirant sur le violet. Avec l'âge, les reins du chat deviennent souvent de couleur jaune rosé en rapport avec l'accumulation physiologique de lipides dans le cortex rénal. Ils sont recouverts d'une capsule fibreuse légèrement blanchâtre donnant un aspect plus clair aux reins. De plus chez le chat, on peut voir des petits vaisseaux en surface de la capsule qui sont dits capsulaires (fig 28).

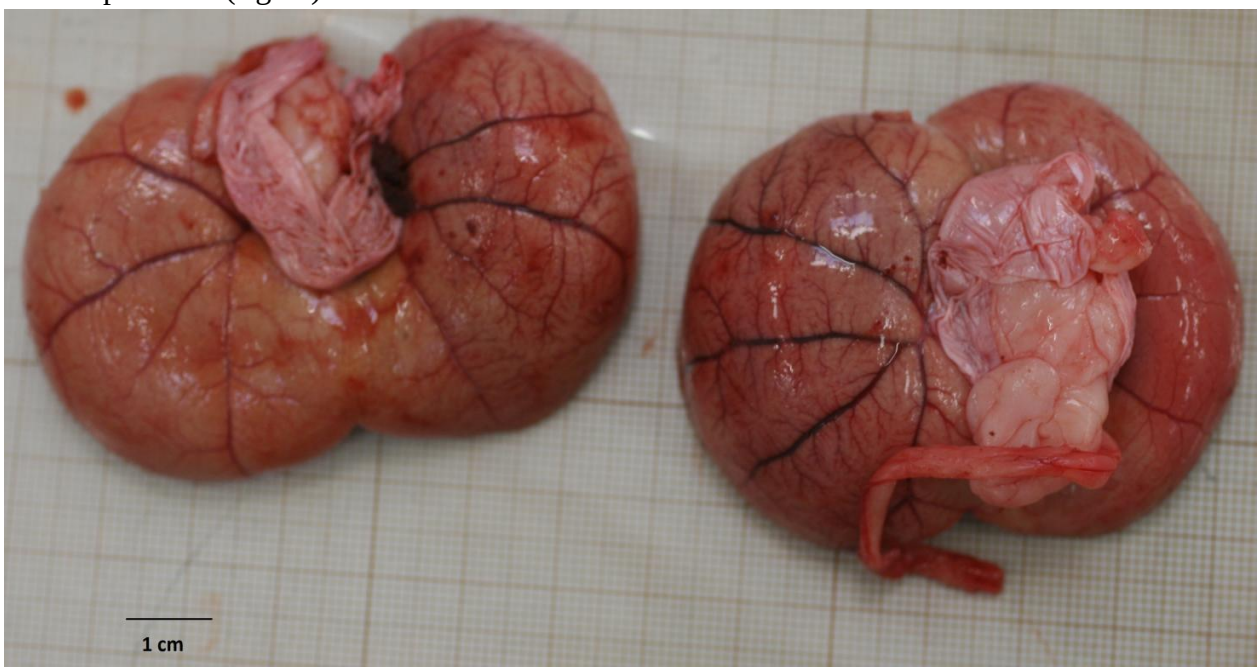

Figure 28 : conformation externe de reins normaux de chat (service d'anatomopathologie de VetAgro-sup)

Ils pèsent entre 15 et 30 grammes chez le chat ce qui représente environ entre 0.6 et 1% du poids du corps de l'animal. Il a toutefois été estimé que chez les très jeunes chats et chez les gros chats mâles, les reins apparaissent bien plus gros que ceux des chats normaux. Leur taille est estimée en moyenne à 4cm×3cm×2.5cm.

Ils sont situés en région lombaire de l'abdomen crânial. Ils sont recouverts par le péritoine et sont assez mobiles chez le chat, ce qui explique que leur position peut varier sensiblement lors de la respiration ou lorsque les viscères et l'estomac sont pleins.

Le rein droit est plus crânial que le rein gauche: il s'étend de la première à la quatrième vertèbre lombaire alors que le rein gauche s'étend de la deuxième à la cinquième vertèbre lombaire.

Ils sont facilement palpables chez le chat ce qui sera intéressant d'un point de vue diagnostique (39,82).

- Anatomie intérieure

Les reins sont formés de l'extérieur à l'intérieur de plusieurs couches (fig 29):

- La capsule, externe, fibreuse et mince qui entoure le rein dans sa totalité et pénètre dans le sinus par le hile qui correspond à la zone de départ de l'uretère. Cette couche est physiologiquement facilement détachable du rein.
- Le cortex : couche formée elle-même d'une zone sous-capsulaire et d'une zone juxta-glomérulaire. Cette couche est claire (en rapport avec la stéatose physiologique), d'aspect granuleux et comprend des lignes radiales correspondant aux trajets des artères radiales du rein.
- Une couche intermédiaire entre le cortex et la médulla, assez sombre.
- La médulla : avec une zone externe plus foncée et une zone interne plus pâle. Cette couche est striée radialement. Chez le chat, comme chez le chien, les reins sont unipyramidaux, c'est à dire qu'il n'y a qu'une seule pyramide et donc qu'une seule papille correspondant à l'extrémité de la pyramide, par rein. Cette zone est proportionnellement plus importante en taille chez le chat que chez le chien.
- Enfin, au centre du rein, on retrouve le sinus rénal avec le bassinet qui correspond au lieu de collection des urines après filtration glomérulaire. On trouve aussi dans cette cavité, plusieurs vaisseaux sanguins et nerfs.

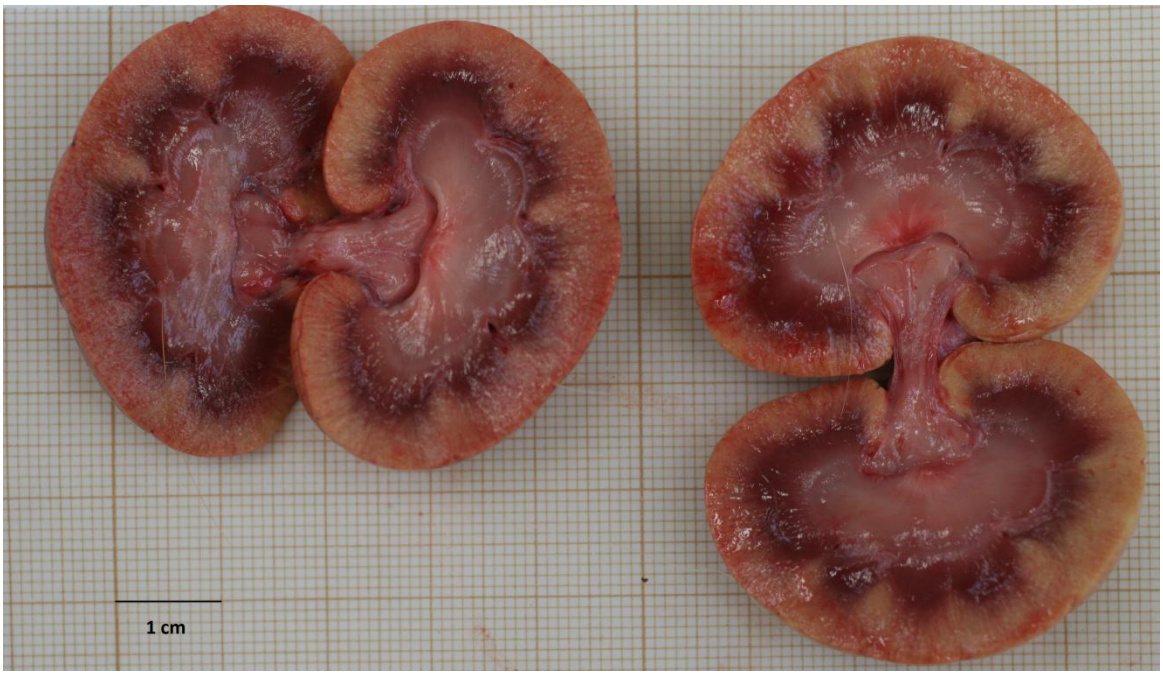

Figure 29 : conformation interne de reins normaux de chat (service d'anatomopathologie de VetAgro-sup)

L'unité fonctionnelle du rein est le néphron (fig 30). Ils sont au nombre de 190 000 environ par rein de chat.

Chaque néphron est formé :

- D'un glomérule : fait de petits capillaires sanguins, entourés d'une couche appelée la capsule de Bowman. Il est situé dans le cortex rénal.
- D'un tube contourné proximal, toujours dans le cortex rénal qui est relié au glomérule.
- D'une anse de Henlé formée d'une partie descendante qui plonge dans la médulla et d'une partie ascendante qui remonte dans le cortex.
- D'un tube contourné distal dans le cortex.
- D'un tube collecteur droit qui rejoint la papille rénale au niveau du bassinet.

Entre tous ces néphrons, vaisseaux et nerfs, on trouve un tissu interstitiel composé de fibroblastes, de collagène et de cellules mononuclées (82).

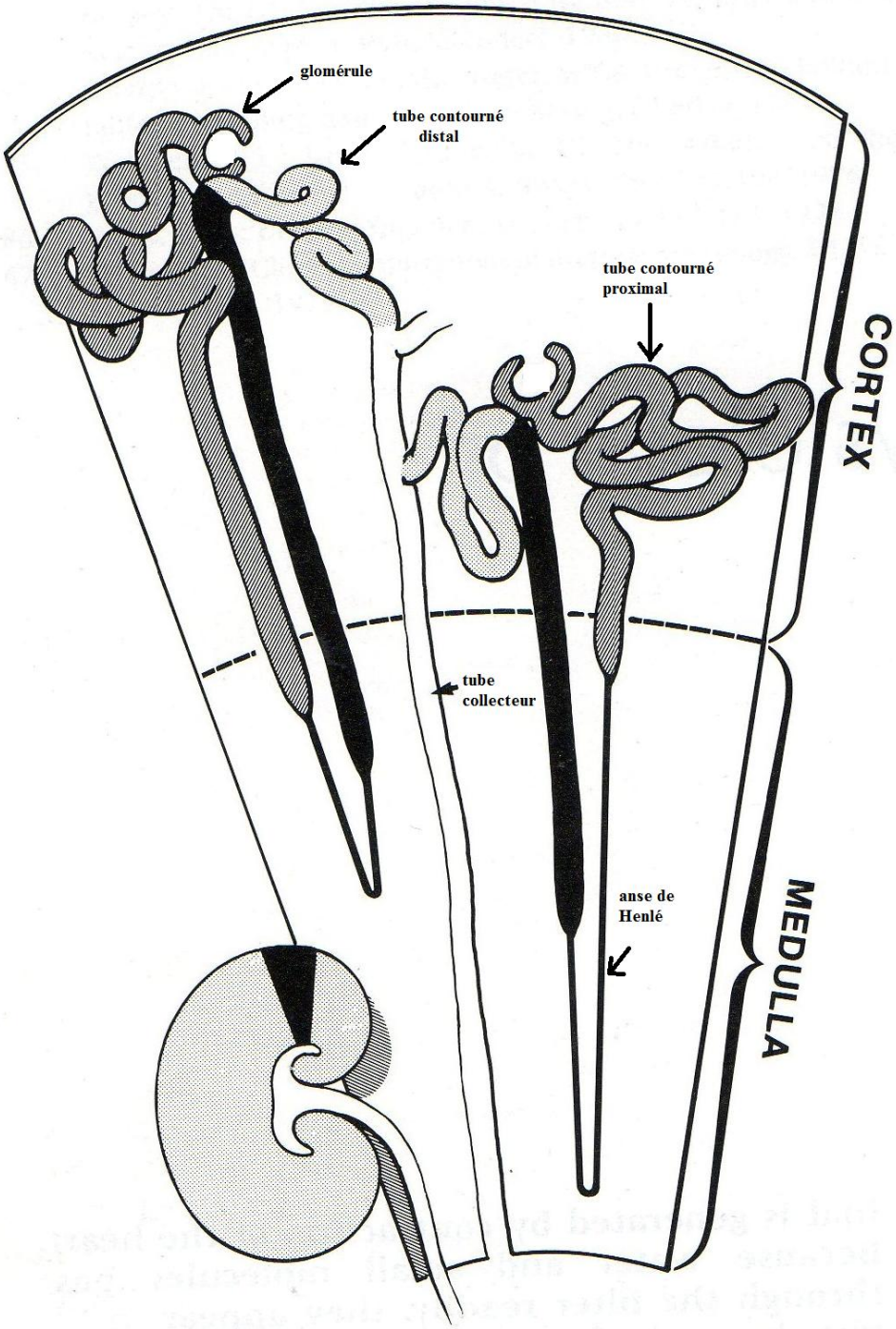

Figure 30 : schéma anatomique d'un néphron de rein (d'après 82)

b) Physiologie

- Physiologie rénale générale

A chaque contraction cardiaque, le rein reçoit 25% du sang aortique.

C'est la filtration par les reins qui permet de maintenir l'homéostasie électrolytique et acido-basique du corps. Le rein est un organe émonctoire c'est à dire qu'il permet grâce à ses néphrons d'éliminer les déchets métaboliques du corps comme l'urée ou l'acide urique par exemple.

Les reins reçoivent le sang à filtrer à partir des artères rénales qui se subdivisent par la suite en multiples artérioles.

On peut considérer que la filtration sanguine s'effectue exclusivement dans le cortex rénal et qu'au niveau de la médulla, on trouve les mécanismes de réabsorption et d'élimination. Ainsi, la filtration sanguine commence au niveau des glomérules.

La structure de réabsorption et d'élimination du néphron est l'anse de Henlé avec sa partie ascendante et sa partie descendante. L'anse de Henlé chez le chat est très longue et c'est pour cela que les urines de chat sont souvent très concentrées. La densité urinaire normale pour un chat est supérieure à 1,030.

Quant aux tubes collecteurs, ils permettent de déverser l'urine primitive dans le bassinet. L'urine passe ensuite dans les uretères qui la conduise jusque dans la vessie.

Cependant tous ces mécanismes de réabsorption tubulaire, qui permettent à l'urine d'avoir une composition différente par rapport au plasma sont sous le contrôle de différents facteurs :

- L'aldostérone: permet la réabsorption de sodium en l'échange de potassium qui fuit dans les urines. Sa sécrétion par la zone glomérulée des surrénales, est stimulée par une élévation du potassium plasmatique et par une baisse de la volémie. Ainsi, il y a réabsorption plus importante de sodium et donc d'eau qui suit par osmolarité.
- Le facteur natriurétique FAN : synthétisé par des atriocytes, il permet une action antidiurétique par élimination du potassium, du sodium et d'eau dans les urines (82).

Les reins produisent également des hormones :

- L'érythropoïétine ou EPO impliquée dans la synthèse de globules rouges.
- Le calcitriol-25-OH qui après hydroxylation est la forme la plus active de la vitamine D.
- La rénine qui rentre dans le complexe rénine-angiotensine-aldostérone pour réguler l'équilibre hydro-sodique du corps.

Les reins servent aussi à dégrader certaines autres hormones comme la parathormone, les hormones thyroïdiennes et l'insuline (32, 82).

- L'insuffisance rénale chronique

On distingue deux principaux types d'insuffisance rénale: un type aigu quand le trouble se manifeste rapidement et un type chronique qui nous intéresse plus dans le cas de la polykystose rénale (PKD).

L'insuffisance rénale chronique est présente quand l'animal est en azotémie à cause d'une pathologie ou d'une blessure du parenchyme rénal qui se développe depuis une longue période.

Elle est définie comme la perte progressive et irréversible des fonctions excrétrices et endocrines du rein. Il y a donc de moins en moins de néphrons fonctionnels. Toutefois, le

corps bénéficie d'adaptations fonctionnelles qui permettent de maintenir la diurèse longtemps avant les premiers symptômes.

L'insuffisance rénale chronique est 3 à 10 fois plus fréquente chez le chat que chez le chien. Il y a perte progressive de plusieurs néphrons qui peuvent en partie se régénérer.
On considère que lorsque 2/3 des néphrons sont lésés, les reins n'assurent plus leur rôle : il y a alors accumulation dans le sang de composés non dégradés tels que l'urée ou la créatinine. L'urine est également moins concentrée qu'elle ne devrait l'être.

On retrouve une insuffisance rénale chronique chez les chats atteints de PKD en stade avancé, mais ce n'est pas un signe pathognomonique puisqu'on retrouve également de l'insuffisance rénale chronique fréquemment dans les glomérulopathies et néphrites tubulo-interstitielles et moins fréquemment dans les pyélonéphrites, tumeurs rénales bilatérales comme les lymphomes ou encore dans d'autres néphropathies congénitales (32,82).

Il existe des mécanismes qui permettent au moins dans un premier temps de s'adapter et de compenser une insuffisance rénale chronique (tableau 2).

molécules excrétées sans intervention d'une régulation tubulaire	
créatinine	augmentation de la charge filtrée
urée	augmentation de la charge filtrée
ions excrétés grâce à l'intervention partielle d'une régulation tubulaire (équilibre maintenu pour DFG > 40-50 % du DFG « normal »)	
phosphates	augmentation de la charge filtrée diminution de la réabsorption tubulaire (PTH)
Ca^{2+}	augmentation de la réabsorption tubulaire
H^+	augmentation de l'acidité titrable augmentation de l'ammoniogenèse
ions excrétés grâce à l'intervention complète d'une régulation tubulaire (équilibre maintenu pour DFG > 10-15 % DFG normal)	
Na^+	diurèse osmotique facteur natriurétique auriculaire
K^+	diurèse osmotique facteurs indéterminés
H_2O	diurèse osmotique insensibilité à l'ADH des tubes collecteurs

DFG = débit de filtration glomérulaire

Tableau 2 : mécanismes d'adaptation et de compensation de l'insuffisance rénale chronique (32)

La deuxième forme est l'insuffisance rénale aigue qu'il est peu probable de rencontrer dans un contexte de PKD.

2. Description de la maladie

Il s'agit d'une maladie touchant les reins, donc d'une néphropathie, qui est d'origine génétique. Elle est caractérisée par le **développement de kystes en plus ou moins grande quantité dans le tissu rénal.**

Cette affection est décrite depuis 1969 (31).

Le développement des kystes souvent bilatéraux peut être à l'origine d'une insuffisance rénale chronique et peut donc provoquer la mort prématurée de l'animal. L'installation de cette insuffisance rénale chronique peut être plus ou moins rapide en fonction de la vitesse de développement des kystes, de leur nombre et de leur taille.

a) Chez l'homme

Il s'agit de la maladie génétique la plus fréquente chez l'homme.

Cette maladie consiste en une anomalie portée sur le gène codant pour la polycystine 1 dans 85% des cas. La polycystine 1 est une protéine impliquée dans l'adhésion entre les protéines et les cellules dans le parenchyme rénal. Elle est codée par le gène APKD1 se trouvant sur le chromosome 16.

Pour les 15% restant, l'anomalie porte sur le gène codant pour la polycystine 2. Cette polycystine 2 est une protéine à l'origine d'un transporteur à calcium dans la membrane des cellules épithéliales (6).

Cette affection existe sous forme récessive et sous forme dominante. Chez l'homme, pour la forme dominante, l'anomalie porte sur les chromosomes 16 et 4, et pour la forme récessive, sur le chromosome 6 (31).

La polycystine 1 et la polycystine 2 forment des capteurs sur les cellules épithéliales (cils et membrane) activées par la circulation liquidienne dans les tubules rénaux, et contrôlent la prolifération des cellules du rein pour remodeler ces tubules afin de maintenir une pression constante à l'intérieur.

Ainsi en cas de dysfonctionnement, il y a dilatation des tubules. Ce phénomène est associé à une inversion de polarité des cellules épithéliales tubulaires avec une hypersécrétion dans la lumière tubulaire et donc formation des kystes (6). Ceci est accentué par une hypersensibilité à certains facteurs de prolifération comme l'EGF (Epidermal Growth Factor) et au contraire une hyposensibilité à des facteurs anti prolifératifs comme le TGF (Transforming Growth Factor alpha).

Un autre mécanisme est également décrit (31) et se décompose en plusieurs étapes:

- une prolifération cellulaire au niveau de l'épithélium rénal pouvant presque devenir de véritables polypes ('hyperplasie polypoïde') et favorisant donc l'apparition d'une cavité kystique.
- une sécrétion active de liquide en réponse à une stimulation par l'AMPc ou un de ses agonistes.
- Des anomalies de la matrice extracellulaire (membrane basale sur laquelle se trouve les cellules épithéliales kystiques) : épaississement, duplication, lamination en relation

avec une altération de la composition des protéoglycanes de celle-ci, voire même absence de la matrice (6)

- Une perte de tissu rénal par apoptose.

b) Chez l'animal

i) Epidémiologie

Il s'agit d'une maladie que l'on retrouve chez plusieurs espèces comme l'homme, la souris, le rat, le porc, le raton laveur, le chien (chez le Cairn terrier, le Caniche et le Beagle (33)) et le chat.

La PKD est fréquente dans la race Persan et les apparentés aux Persans. Parmi les races apparentées aux Persans, on retrouve :

- l'Exotic Shorthair (99,99% de sang Persan dans leur ascendance)
- le British Shorthair et Scottish Fold (20 à 30%)
- le Sacré de Birmanie (10 à 20 %)
- l'American Shorthair (10 à 20%)
- le Devon Rex (5 à 10%)
- le Maine Coon (5%)

Les fréquences de cette anomalie génétique ont été établies chez quatre races de chat dont le Maine Coon. Ainsi, on retrouve de la PKD chez 1% des Maine Coons par rapport à 26% des Persans, 37% d'Exotic Shorthairs et 12% des British Shorthairs (26).

La seule étude réalisée en France sur la prévalence de la PKD montre une prévalence de 41,8% chez le Persan et 39,1% chez l'Exotic Shorthair et nulle dans les autres races (89).

Chez les chats qui ont une insuffisance rénale chronique, la PKD est présente entre 2,7% et 18% (6).

ii) Physiopathologie et génétique

Il existe **deux formes** pour la polykystose rénale:

- une **forme autosomale récessive** : des chatons peuvent être atteints dès l'âge de 7 semaines, similitude par rapport aux enfants, ce qui confirme l'hypothèse de l'existence de cette forme. Les kystes sont alors très petits, asymptomatiques mais détectables par échographie (6). Dans cette forme, il faut donc que l'individu soit porteur de deux copies du gène muté pour que la maladie s'exprime.
- une **forme autosomale dominante, plus fréquente**. Cette forme comme la précédente n'est pas liée au sexe de l'animal mais cette fois-ci la présence d'une seule copie du gène défectueux sera à l'origine du développement de la maladie (64).

De plus chez l'animal, dans sa forme dominante, la PKD dans est une maladie monogénique ce qui implique que la mutation génétique se trouve sur un unique gène. Si la

mutation est présente, alors tous les animaux qui portent le gène défectueux présenteront le phénotype malade.

Pour le moment, aucun homozygote dominant n'a été observé, ce qui suggère que ces individus ne sont pas viables et subissent probablement une létalité embryonnaire.

Ainsi si on note AA l'animal sain et AB l'animal malade, les différents croisements possibles lors de la reproduction seront :

- croisement AA*AA :(sain *sain) ==> 100% AA (sain)
- croisement AA*AB (sain *malade) ==> 50% AA (sain) et 50% AB (malade)
- croisement AB*AB (malade*malade) ==> 33% AA (sain) et 67% AB (malade) (on ne compte pas les individus BB morts *in utero*)

C'est **la maladie génétique la plus fréquente également chez le chat**. Chez le Persan, c'est le gène qui code pour la polycystine 1 qui est atteint. Il est localisé sur le chromosome E3. **Ce gène est nommé PKD1**. Sa mutation correspondant au remplacement d'une base azotée cytosine par une base azotée adénosine sur l'exon 29 (13),c'est à dire à une mutation non sens aboutissant à **l'apparition prématurée d'un codon " stop**", et ainsi à la synthèse d'une protéine tronquée donc non fonctionnelle.

Toutefois, la maladie a une **expressivité variable** et tous les chats atteints ne le seront pas de la même façon. L'environnement pourrait également jouer un rôle dans la progression rapide ou non de la maladie (10).

iii) Lésions

Les lésions consistent en un développement de kystes principalement rénaux, mais pas uniquement.

Les kystes rénaux se forment dans tous les segments tubulaires du néphron donc aussi bien dans le cortex que dans la médulla avec une atteinte bilatérale la plupart du temps (fig 31).

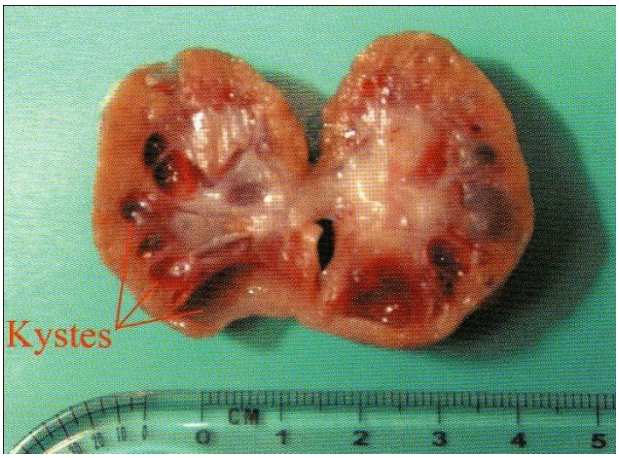

Figure 31 : un rein polykystique de chat (50)

Parfois, il peut y voir des kystes dans d'autres organes comme le foie (formation sur les épithéliums des canaux biliaires), le péricarde et le pancréas (fig 32).

Figure 32 : Foie d'un chat atteint atteint de PKD (50)

Dans une étude (16), 22% des chats atteints de PKD ont des kystes hépatiques, 28% ont une fibrose hépatique, 17% ont une fibrose et des kystes hépatiques et 26% ont une fibrose pancréatique. De plus, la matrice extracellulaire entourant les kystes hépatiques est anormale avec la présence d'une accumulation de collagène, d'actine et de fibronectine.

La PKD n'est pas un vice rédhibitoire.

iv) Signes cliniques

La croissance des kystes varie d'un chat à un autre. L'insuffisance rénale apparait entre 2 et 10 ans avec une moyenne à l'âge de 7 ans. Les chats peuvent donc être asymptomatiques pendant plusieurs années.

Les motifs de consultation les plus fréquents (31,72) seront :

- **Dysorexie**
- **Baisse de l'état général**
- **Léthargie**
- **Amaigrissement**
- **Déshydratation**

Plus tardivement, au cours de la progression de la maladie, on trouvera plutôt :

- de la **polyuro-polydipsie** : à prendre en compte dans le diagnostic différentiel avec le diabète sucré, l'insuffisance hépatique, l'hypercalcémie qu'elle soit paranéoplasique ou non. La polyuro-polydipsie est assez rare dans l'espèce féline; elle constitue donc un critère péjoratif lorsqu'elle est découverte chez un chat.
- des **signes digestifs** : diarrhée et vomissement. Les vomissements sont à mettre en relation avec les éventuels mais rares ulcères gastriques que provoque l'insuffisance rénale chronique dans cette espèce.
- ulcères dans la cavité buccale en rapport avec l'urémie importante.
- parfois de l'hématurie (6).
- parfois des signes d'hypertension artérielle comme une cécité d'apparition brutale ou des troubles comportementaux (toutefois assez rares chez le chat contrairement à l'homme (31)).

On se trouve donc face à des signes d'insuffisance rénale chronique assez peu spécifiques.

Deux études (78, 86) ont démontré de très faibles modifications de la pression artérielle systémique en présence de PKD par rapport aux groupes contrôles, ce qui minore donc l'implication de l'hypertension artérielle dans la PKD.
Toutefois chez les humains, quand une hypertension artérielle systémique est présente, le pronostic est aggravé et les sujets atteints auront des lésions plus marquées à l'autopsie. Ce lien n'a pas été mis en évidence chez le chat (6).

v) Pronostic

Le **pronostic est très variable** selon l'importance du développement de la maladie. Les chats les moins atteints ont une espérance de vie supérieure à huit ans alors que 20 à 30 % des chats les plus atteints sont morts avant 5 ans. (6).

Si la découverte de la maladie se fait chez un jeune chat, le pronostic est plutôt sombre alors que si la maladie est découverte chez un chat de plus de huit ans, la survie moyenne est de cinq mois et demi (6).

3. Diagnostic de la maladie

a) L'examen clinique

A distance dans un premier temps, il sera évident de juger de l'état de maigreur d'un animal présenté en consultation ainsi que de son état général et de son attitude.
On attribue un pourcentage de **déshydratation** de l'animal selon les signes observés (tableau 3)

Pourcentage de déshydratation %	Signes cliniques observés
Inférieur à 5	Aucun signe
Entre 5 et 6	Pli de peau légèrement persistant
Entre 6 et 8	- Pli de peau persistant - Temps de recoloration capillaire supérieur à deux secondes - Énophtalmie modérée - Muqueuses buccales sèches
Entre 10 et 12	- Pli de peau persistant - Temps de recoloration capillaire nettement supérieur à deux secondes - Énophtalmie franche - Muqueuses gingivales sèches - État de choc avec tachycardie, extrémités froides, pouls faible et rapide
Entre 12 et 15	- état de choc -mort possible

Tableau 3 : signes de déshydratation chez l'animal

La PKD provoque une **néphromégalie bilatérale** dans la grande majorité des cas. On peut donc utiliser la palpation des reins dans l'examen clinique comme moyen d'orientation vers le diagnostic.
La **palpation des reins** chez le chat est plus aisée que chez le chien d'autant plus s'il y a une néphromégalie. Il est possible de juger de la position, taille, texture et forme des reins (52). Ainsi, on aura des reins qui apparaissent bosselés et d'apparence irrégulière (fig 33).

La palpation des reins peut même se montrer douloureuse (6, 52) mais les chats expriment mal cette douleur et elle est parfois confondue avec une douleur spinale. Dans les formes acquises, l'atteinte par des kystes étant le plus souvent unilatérale, la palpation d'un seul des deux reins sera anormale.

Il faut tout de même se méfier du diagnostic différentiel lors de déformation rénale : lymphome rénal, néphrite (pyogranulomateuse associé à la PIF ou chronique), pseudo-kystes péri-rénaux, hématomes, abcès, hydronéphrose, vasculite, nécrose tubulaire, accumulation de liquide sous-capsulaire, persistance de la lobulation fœtale. (6)

Figure 33 : Rein déformé par la polykystose rénale (24)

b) L'analyse sanguine

On peut réaliser un **examen biochimique pour évaluer la fonction rénale** : urémie (N= [4,8-11,6] mmol/L), créatinémie (N= [60-163] µmol/L), calcémie (N= [2,18-2,98] mmol/L), phosphorémie (N= [1,2-3,0] mmol/L) et kaliémie (N= [4,3-6,1] mmol/L).

En cas d'**augmentation de la teneur en urée et en créatinine sanguine**, d'hyperkaliémie ou d'hypokaliémie, d'hyperphosphatémie et d'hypocalcémie, on peut suspecter une insuffisance rénale. Tous les critères ne sont pas forcément présents simultanément sauf l'augmentation de l'urée et de la créatinine. Cependant, les chats avec PKD ne sont pas forcément en situation d'insuffisance rénale selon le degré et l'ancienneté de la maladie.

On peut également réaliser une numération et formule sanguine qui pourra alors montrer une anémie peu ou arégénérative en raison de la déficience en EPO lors d'insuffisance rénale chronique.

Enfin, une analyse d'urine pourra révéler la présence de protéinurie, signe d'une sclérose glomérulaire (6). Toutefois tous ces marqueurs ne sont pas spécifiques de la PKD mais d'une insuffisance rénale chronique (31).

En l'absence de signes évoquant une insuffisance rénale, on répétera l'examen biochimique (urémie et créatinémie) tous les 6 à 12 mois chez les chats diagnostiqués atteints de PKD pour dépister une décompensation le plus rapidement possible.

c) L'échographie

L'examen de choix est l'échographie abdominale.

- Technique appliquée à l'échographie rénale

On peut examiner les animaux à partir de l'âge de quatre mois ; la sensibilité est alors de 75%. Elle passe à 91% lorsque l'échographie est réalisée à neuf mois d'âge et à 95% si elle est réalisée à dix mois d'âge (89).

En pratique, on réexamine les chatons indemnes à l'âge de quatre mois, six mois plus tard pour limiter le nombre de faux négatifs. La spécificité est alors de 100%. C'est pour cela qu'en pratique on dépiste les reproducteurs à l'âge de 10 mois.

Ainsi, avec un dépistage de qualité, il n'y a pas de faux positifs mais il peut y a voir des faux négatifs en nombre d'autant plus important que les sujets dépistés sont jeunes.

L'échographie est efficace si l'opérateur est expérimenté et que le matériel est adapté.

Ainsi, il faut un échographe à fort pouvoir de résolution latérale et en profondeur avec des sondes électroniques à privilégier en raison de la qualité supérieure des images obtenues et du pouvoir de résolution axiale et latérale de bonne qualité pour ce type de sonde (89). Il est toutefois possible d'utiliser des sondes mécaniques. Cette sonde doit être de haute fréquence sectorielle : au minimum 7,5MHz. Cette fréquence est obligatoire pour détecter les structures cavitaires anéchogènes dont la taille est variable puisqu'allant de 1mm à plusieurs centimètres (6).

Il faut savoir que la taille des kystes conditionne la facilité de diagnostic et que la qualité du diagnostic est optimale lorsque l'exploration se fait entre 1 et 4 cm de profondeur, alors qu'elle est moins fiable pour des profondeurs supérieures à 4cm ou entre 0 et 1 cm.

- Position et abord de l'animal (89)

Dans un premier temps, il faut tondre l'animal comme pour une échographie abdominale complète, afin de pouvoir voir la présence ou non de kystes sur d'autres organes que les reins en cas de diagnostic positif. Lorsque le diagnostic concerne un chat de race participant à des expositions, il est préférable de ne pas le tondre mais la qualité des images se trouve diminuée.

On place l'animal en décubitus latéral, sur un coussin sans rebord. Le rein est palpé et les poils autour sont plaqués avec de l'alcool dans le cas où l'animal n'est pas tondu. On applique du gel échographique entre la peau et la sonde.

Cet abord latéral permet d'avoir un accès direct au rein puisque seule la peau s'intercale entre la sonde et les reins. Il n'y a ainsi pas l'écho des organes qui seraient interposés dans le cas d'une échographie de face. De plus, avec ce positionnement, on se situe bien entre 1 et 4cm.

Il faut ensuite examiner les reins selon plusieurs coupes : transversales, longitudinales et sagittales. On observe plus particulièrement le cortex car il s'agit d'un lieu privilégié pour le développement de kystes. Il est nécessaire d'obtenir des coupes très tangentielles aux reins pour observer plus facilement le cortex sans la médulla. On n'oublie pas de changer l'animal de décubitus pour pouvoir réaliser l'échographie des deux reins.

i) L'échographie rénale sans anomalie

On visualise en périphérie la corticale qui correspond à une zone d'échogénicité moyenne et régulière. Elle est hypoéchogène à la rate. Toutefois, chez le chat, il existe une variabilité importante d'échogénicité et la corticale peut aussi bien apparaitre hyperéchogène, hypoéchogène ou de même échogénicité que le foie.

La médulla ressemble à une zone à contours festonnés avec des parties hypoéchogènes correspondant aux pyramides rénales (fig 34).

Des lignes échogènes représentent plutôt les vaisseaux : les artères interlobaires. Le bassinet n'est normalement pas visible. Chez le chat, la longueur normale est comprise entre 3,5 et 4,5cm, la largeur de 2,5 à 3cm et la hauteur entre 2 et 2,5cm. L'épaisseur estimée de la corticale est comprise entre 2 et 5 mm.

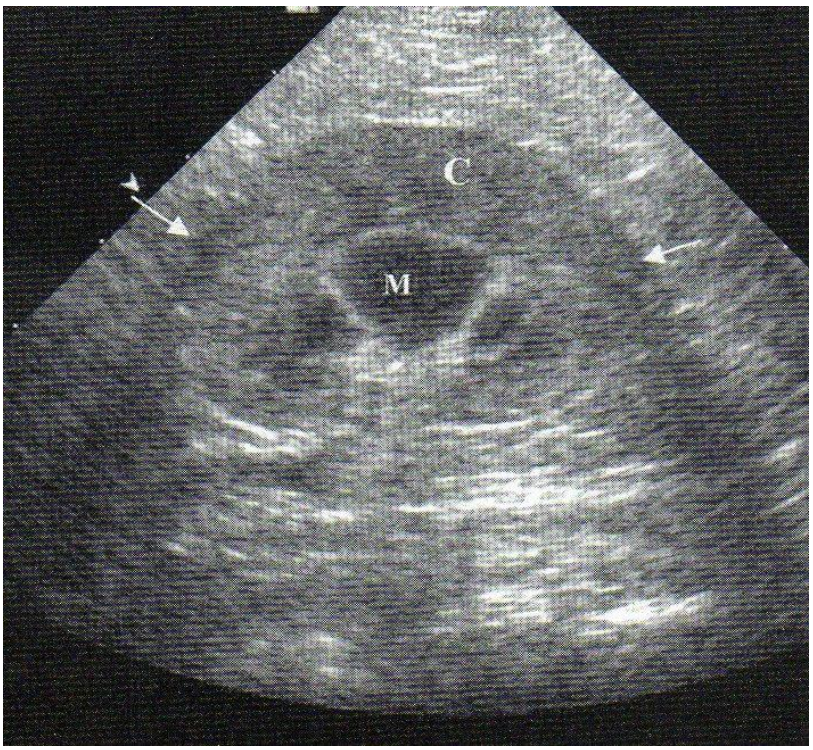

Figure 34 : échographie d'un rein normal de chat (58)
M= médulla ; C= cortex

ii) *L'échographie anormale en cas de PKD*

L'aspect échographique anormal en cas de PKD est le suivant : la taille des reins est augmentée et l'échostructure rénale est anormale avec une architecture parenchymateuse modifiée à cause de la présence **de multiples structures cavitaires anéchogènes**.

Ces structures sont de différentes tailles et modifient de façon importante les reins puisque dans les cas les plus graves, la corticale n'est parfois même plus différenciable de la médulla par disparition de la jonction cortico-médullaire. Parfois seuls les rapports anatomiques permettre de reconnaitre les reins (6).

Ces structures anéchogènes sont facilement repérables car associées à un renforcement postérieur et se présentent sous la forme de plages sphériques anéchogènes à paroi fine (89) (fig 35).

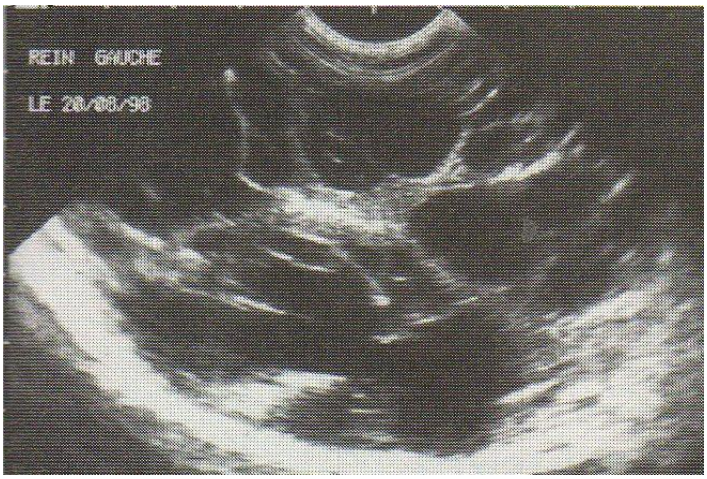

Figure 35 : échographie d'un rein de chat avec nombreux kystes (92)

En pratique, toute zone corticale sphérique anéchogène de plus de 2 mm est un kyste.

En cas de dépistage d'un unique kyste de très petite taille sur un seul rein, il faut recommencer l'examen quelques mois plus tard.

Dans certains cas, les kystes peuvent être remplis de débris nécrotiques d'échogénicité variable.

Dans ce même cas, on retrouve : les tumeurs rénales, les kystes périrénaux, les abcès et les lymphomes rénaux (33). Le diagnostic différentiel à l'échographie n'est donc pas aisé.

L'échographie permet aussi de voir d'éventuelles complications de kystes comme des hémorragies, des surinfections et de voir la présence ou non de kystes sur d'autres organes.

Il n'existe pas de "dépisteur officiel" pour la PKD contrairement à d'autres affections comme la dysplasie coxo-fémorale par exemple.

iii) *Réalisation de ponctions échoguidées*

Il est possible de réaliser une ponction échoguidée du liquide présent dans les kystes et de réaliser un examen cytologique sur ce liquide. Seule la mise en culture de ce liquide permettra de savoir le caractère septique ou non des kystes (31).

Le liquide est souvent clair avec une cellularité faible et un caractère faiblement hémorragique. Cette analyse permet d'infirmer les hypothèses de néoplasies. (5).

Il est également possible de réaliser des **biopsies rénales** qui avec la cytologie permettent le diagnostic de certitude (5) (fig 36).

Il est également possible de réaliser une laparotomie exploratrice pour permettre la visualisation directe des lésions et la réalisation de biopsies rénales.

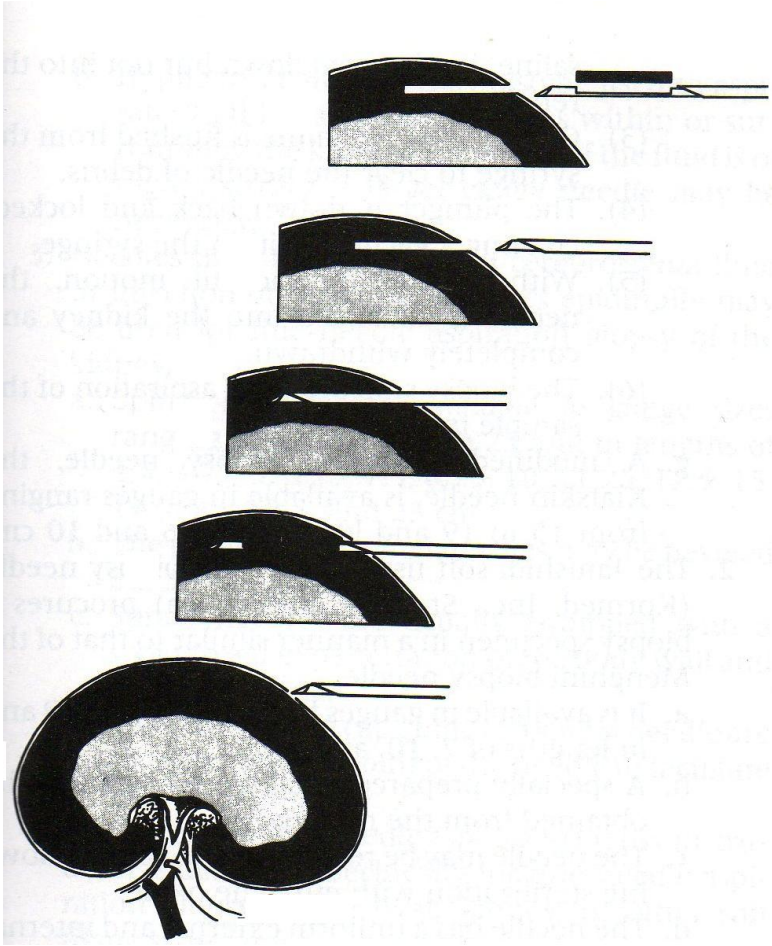

Figure 36 : réalisation de biopsies rénales (d'après 82)

L'échographie est donc la technique de choix pour l'évaluation des reins en première intention. Cette technique est non invasive tant qu'il n'y pas réalisation de ponctions ou de biopsies, et elle est relativement rapide.

d) La radiographie

L'examen radiographique s'effectue dans un premier temps sans produit de contraste. Ce ou ces clichés sont complémentaires à ceux qui suivent avec produit de contraste. Ils permettent de vérifier que les constantes de l'appareil radiographique sont bien calibrés d'un point de vue contraste ou encore netteté (32).

- Technique

Il faudra toujours réaliser deux radiographies correspondant à deux incidences différentes. Ainsi, il convient de réaliser une radiographie à incidence latérale et une radiographie à incidence ventro-dorsale. Certains auteurs recommandent même de réaliser un

cliché de profil droit et un cliché de profil gauche pour éviter les superpositions et bien visualiser les deux reins (58).

Si une seule radiographie de profil est réalisée, on préfèrera coucher l'animal sur son côté droit, ce qui permet une meilleure visualisation des deux reins, par déplacement crânial du rein droit.

- Lecture

i) Radiographie sans anomalie

Les reins se situent sous les vertèbres lombaires, en région cranio-dorsale de l'abdomen. Chez le chat, le pôle crânial du rein gauche se superpose souvent avec le pôle caudal du rein droit.

Le rein droit se situe entre la première et la quatrième vertèbre lombaire. Le rein gauche quand à lui se visualise entre la deuxième et la cinquième vertèbre lombaire.

Normalement, chez le chat la longueur (grand axe) des reins est comprise entre 2,4 et 3 fois la longueur de la deuxième vertèbre lombaire (L2). A titre indicatif, chez le chien, les valeurs sont plutôt entre 2.5 et 3.5 fois la longueur de L2 (32, 58).

La densité est de type liquidien et homogène. C'est la présence de graisse dans la cavité rétro-péritonéale qui permet la visualisation radiographique des reins. C'est pour cette raison que la visualisation des reins est d'autant plus difficile que l'animal est maigre ou jeune (en corrélation avec le manque de graisse).
Il est ainsi estimé que les reins peuvent être visualisés de manière claire sur une radiographie sans préparation dans seulement 50% des cas (58).

ii) Radiographie avec PKD

La position des reins ne change pas. Toutefois, on note une **augmentation de la taille des reins** (fig 37) avec des **contours irréguliers** (58). Il faut noter que cet aspect des reins n'est pas spécifique car on retrouve les mêmes images dans le cas de néoplasie aussi bien primaire que secondaire, d'abcès, et de péritonite infectieuse féline.

Les clichés radiographiques peuvent aussi montrer une calcification du parenchyme rénal (6).

La technique de la radiographie est intéressante car c'est une technique non invasive, disponible et rapide. Elle donne des informations sur la taille, la position et l'opacité des reins.
Toutefois, les limites résident dans le fait que les reins ne peuvent pas se visualiser en présence d'un épanchement abdominal important, d'une péritonite ou d'une carcinomatose.

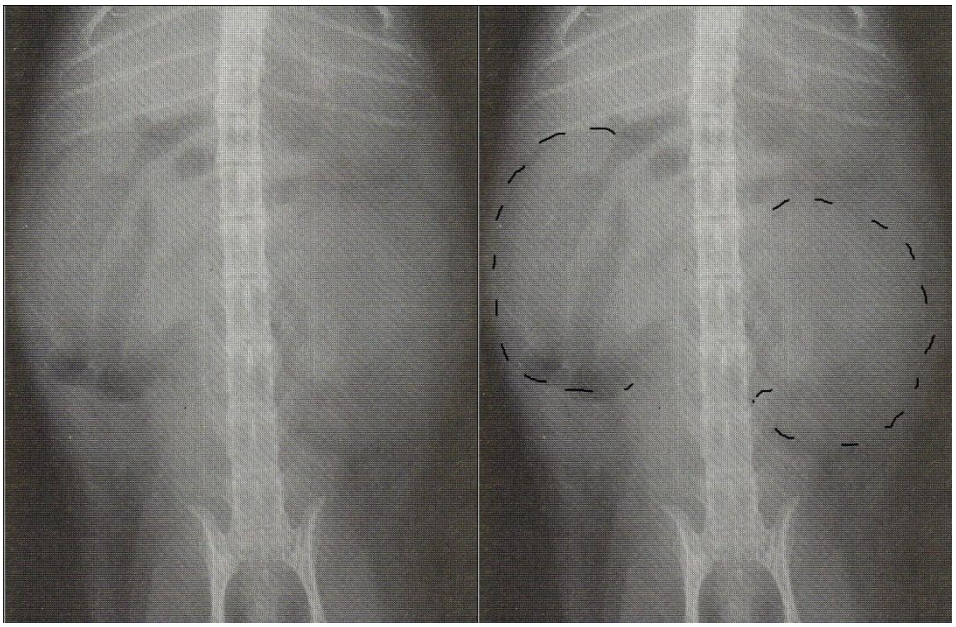

Figure 37 : néphromégalie bilatérale visible sur une radiographie abdominale de chat en vue de face (92)

Par la suite, il faut réaliser des clichés avec produit de contraste que l'on nomme l'urographie intraveineuse.

e) L'urographie intraveineuse

L'urographie intraveineuse a été mise en place grâce à la découverte de l'opacification des voies urinaires grâce à des produits de contraste (dérivés tri-iodés ou hexa-iodés). Cette découverte date de 1906 par Voekler et Von Lichtenberg et a été appliquée à la médecine vétérinaire à partir de 1938 (32).

- Technique

Avant tout, il faut préparer l'animal. Pour cela, on place l'animal sous diète hydrique depuis 24 heures et on lui fait subir un lavement 2 à 3 heures avant la réalisation de l'examen. Il faut veiller à avoir tout de même un bon état d'hydratation de l'animal. Cette diète hydrique permet d'obtenir un meilleur contraste abdominal (32).

Il ne faut pas oublier la réalisation des clichés sans préparation au préalable. On réalise donc une radiographie de face et une de profil.

On injecte ensuite par voie intraveineuse 2ml par kg de Télébrix 35ND. On peut ensuite réaliser une radiographie en incidence ventro-dorsale 20 secondes après, puis 5, 20 et enfin 40 minutes après l'injection. On réalise également une radiographie en incidence latérale 5 minutes après l'injection et une radiographie en incidence oblique entre 3 et 15 minutes après l'injection (32).

- Lecture

Normalement on peut voir une opacification homogène du parenchyme rénal, intense entre 10 et 30 sec après injection, puis l'opacification diminue (fig 38).

Dans le cas d'une PKD, on aura plutôt une **opacification hétérogène multifocale.** Ceci est non spécifique, puisqu'on retrouvera le même aspect en présence de multiples infarcti, d'une pyélonéphrite aigue, d'une glomérulonéphrite, d'une néphrite interstitielle chronique, d'une PIF ou d'une tumeur infiltrative (33). Le diagnostic différentiel est difficile.

Figure 38 : visualisation de reins normaux au cours de l'urographie intraveineuse chez un chat (58)

Cette technique est non invasive, disponible et rapide. Elle permet l'évaluation de la perfusion rénale et de la fonction rénale.

Les limites sont la spécificité qui est faible tout comme la sensibilité en cas de fonction rénale très affectée. Dans certains cas, la superposition avec des selles peut être gênante d'où l'intérêt de la réalisation d'un lavement au préalable. L'injection du produit de contraste est également contre-indiquée en cas de troubles électrolytiques.

f) Le test génétique

La technique de prélèvement présentée pages 60/61 pour le diagnostic moléculaire de la MCH est la même ici.

Le test repose également sur une amplification par PCR de l'ADN du gène de la Polycystine 1 suivie par un clivage par une enzyme spécifique et enfin une électrophorèse (PCR-RFLP associé).

Dans le cas de la PKD, le segment amplifié fait 559 paires de bases. En cas de mutation, on aura clivage en deux segments dont l'un fait 316 paires de bases et l'autre 243 paires de bases (13).

Sa fiabilité est excellente (supérieure à 99% en excluant quasiment tous les faux positifs et faux négatifs) dans la race Persan. Cependant, d'autres études montrent la

possibilité d'une autre mutation présente chez d'autres races que le Persan (très rare tout de même) qui ne pourrait donc pas être dépistée avec le test génétique. Ainsi, surtout pour les races non Persan, **le test n'est pas parfait** et ne peut suffire pour établir le diagnostic : il faut réaliser une échographie en parallèle (9).

g) L'examen nécropsique

Macroscopiquement, on observe une augmentation du volume des reins parsemés de kystes de différente taille (1mm à 2cm), de façon bilatérale. Ces kystes sont au nombre de 20 jusqu'à 200 par rein. (10).

A la coupe, on observera également des kystes dans la corticale, dans la médulla et au niveau de la papille.

On peut aussi avoir en plus des lésions kystiques sur le foie, les poumons et le pancréas. Les lésions hépatiques sont localisées dans le parenchyme hépatique ou sur les voies biliaires.

D'autres anomalies congénitales ont pu être observées en association avec la PKD telle que les hernies diaphragmatiques (31).

A l'histologie, les kystes sont perpendiculaires par rapport à la capsule et délimité par un épithélium cuboïde, aplati dans certaines zones. On observe aussi une raréfaction des glomérules et une fibrose interstitielle (31).

4. Quelques pistes concernant le traitement

Comme dans le cas de la MCH, on ne traitera pas la maladie mais les symptômes de celle-ci. Dans ce cas-là, **on traitera donc l'insuffisance rénale chronique provoquée par la PKD** (29).

On peut, dans un premier temps, préconiser une alimentation diététique hypoprotéinée. Ce régime permet de diminuer l'azotémie importante consécutive à une insuffisance rénale chronique. Il est important de ne pas réduire l'apport en eau de l'animal car sa polyurie-polydipsie peut être à l'origine d'une déshydratation très rapide.

On contrôle les vomissements à l'aide d'inhibiteurs de la pompe à protons (H2) comme l'oméprazole ou à l'aide d'antagonistes du récepteurs à H2 comme la cimétidine à raison de 5 à 10 mg/kg toutes les douze heures, ou encore la ranitidine. On utilise également des anti-émétiques comme le métoclopramide à raison de 0,2 à 0,4mg/kg toutes les six heures.

On peut rajouter des protecteurs gastriques comme le sucralfate.

Les thérapies hormonales sont parfois utilisées pour combler le déficit en certaines hormones normalement synthétisées par les reins. L'érythropoïétine recombinante humaine est utilisée en cas d'anémie à raison de 300UI/kg en sous-cutanée trois fois par semaine. Le calcitriol à raison de 20ng/kg deux fois par semaine, est utilisé en cas d'hypovitaminose D.

La molécule de choix utilisée lors d'insuffisance rénale chronique chez le chat est le bénazépril qui correspond à un inhibiteur de l'enzyme de conversion de l'angiotensine.

A retenir :

- Diagnostic de la PKD :

- Echographie : c'est l'examen de choix. Il permet de visualiser la présence de kystes dans le parenchyme rénal. La sensibilité est bonne et la spécificité est très bonne à partir de 10 mois d'âge chez l'animal.
- Radiographie : permet la visualisation d'une néphromégalie. Cet examen est de meilleure qualité suite à l'administration d'un produit de contraste (urographie).
- Examens biochimiques : ils sont peu spécifiques car ils mettent en évidence une insuffisance rénale qui n'accompagne pas forcément une PKD.

- Dépistage de la PKD :

- Tests génétiques : permet de mettre en évidence les chats porteurs de la mutation avant même le développement de symptômes. Ils sont non invasifs mais plus adaptés à la race Persan et aux races apparentées.

III) L'amyotrophie spinale

1. Quelques rappels

Le système nerveux se décompose en plusieurs parties. On retrouve le système nerveux central composé de l'encéphale dans la boite crânienne et de la moelle épinière dans la colonne vertébrale et le système nerveux périphérique composés des nerfs périphériques.

a) Le système nerveux central

Celui-ci se forme à partir d'ectoderme pour former le tube neural. L'encéphale se divise en hémisphères cérébraux, tronc cérébral et cervelet (70).

- L'encéphale

Le cerveau d'un chat pèse entre 27 et 30 grammes ce qui représente entre 0.64 et 0.68% de son poids corporel.

Il est formé de cinq éléments principaux, du plus rostral au plus caudal (70) (fig 39):

- Le télencéphale : il s'agit des hémisphères cérébraux. Selon les auteurs, le télencéphale est assimilé au tronc cérébral ou non. Il est lui-même constitué de plusieurs lobes. On trouve le lobe frontal pour les fonctions motrices volontaires, le lobe piriforme pour le relai des informations de l'odorat, le lobe pariétal pour la perception du toucher, de la pression, de la température et des stimuli douloureux, le lobe temporal pour la perception du son et le lobe occipital comme centre de la vision. Le nerf olfactif (I) part des bulbes olfactifs au niveau du télencéphale.
- Le diencéphale : celui-ci inclut le thalamus et l'hypothalamus. Le thalamus sert de centre relai pour les fibres afférentes sensitives alors que l'hypothalamus est une glande dont les sécrétions auront un rôle central pour le bon fonctionnement du corps. On trouve également le chiasma optique au niveau de son bord rostro-ventral avec le départ des nerfs optiques (II).
- Le mésencéphale : il contient le départ des nerfs oculomoteurs (III) et trochléaires (IV) pour innerver les muscles extra-oculaires. On trouve ici le centre moteur du contrôle de la démarche.
- Le métencéphale : celui-ci contient le pont avec le départ du nerf trijumeau (V) pour les muscles de la mastication et le cervelet qui coordonne l'activité motrice et régule le tonus musculaire.
- Le myélencéphale : celui-ci contient les neurones du nerf abducens (VI) qui complète l'innervation motrice extra-oculaire, le nerf facial (VII) pour les muscles cutanés de la tête et de l'encolure, le nerf vestibulo-cochléaire (VIII) pour l'audition, le nerf glosso-pharyngien (IX), vague (X), accessoire (XI) et le nerf hypoglosse (XII) pour la déglutition.

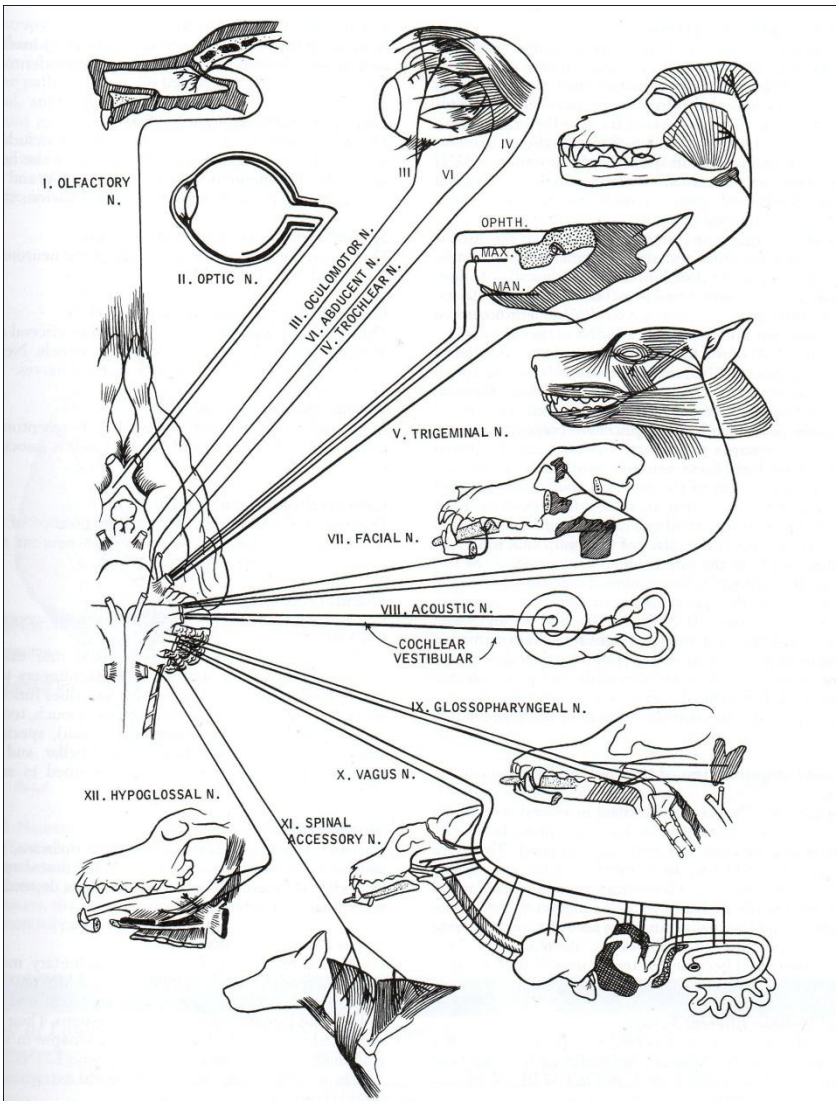

Figure 39 : L'origine et la distribution des nerfs crâniens (51)

On peut noter que la distribution et l'origine de différents nerfs crâniens sont les mêmes chez le chien et chez le chat.

Le tronc cérébral communique par le myélencéphale avec la moelle épinière présente le long de la colonne vertébrale.

- La moelle épinière

La moelle épinière commence à partir du foramen magnum et s'étend chez le chat jusqu'à la 7ème vertèbre lombaire (99). La moelle épinière est divisée en plusieurs segments :

- Cervical : au nombre de 8 et nommé de C1 à C8
- Thoracique : au nombre de 13 et nommé de T1 à T13
- Lombaire : au nombre de 7 et nommé de L1 à L7
- Sacral : au nombre de 3 et nommé de S1 à S3
- Le segment caudal n'admet pas de portion de moelle épinière.

Il y a un décalage entre les vertèbres et les portions de moelle épinière principalement pour les régions lombaires et sacrées (fig 40) :

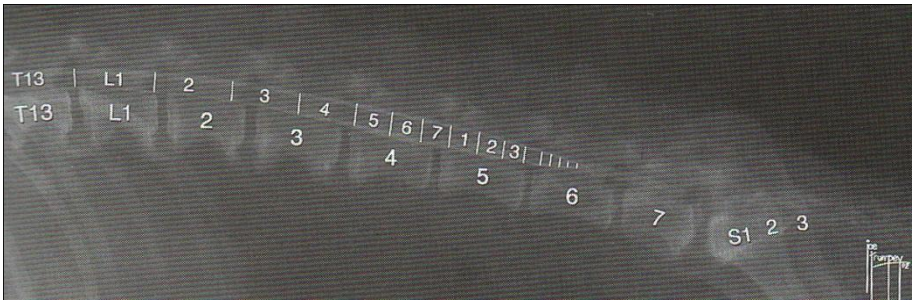

Figure 40 : Position des segments médullaires par rapport aux vertèbres lombaires et sacrées (99)

La moelle épinière est composée pour sa partie centrale de substance grise et en périphérie de substance blanche. C'est la substance grise qui admet les corps des motoneurones périphériques.

b) Le système nerveux périphérique

Le système nerveux périphérique est composé des axones des nerfs spinaux et crâniens ainsi que de leurs récepteurs et organes effecteurs. Les différents nerfs peuvent contenir des fibres motrices, sensitives ou les deux.

On ne détaillera ici que le système des motoneurones qui nous intéresse dans le cadre de l'amyotrophie spinale (SMA).

Chaque motoneurone a son corps cellulaire situé dans le système nerveux central : encéphale pour les nerfs crâniens et moelle épinière pour les nerfs spinaux. Le reste du corps cellulaire du motoneurone, l'axone, s'étend alors jusqu'à son effecteur avec lequel il forme une synapse (70).

Le système neuromusculaire fait intervenir plusieurs types de motoneurones. Ainsi, on a un premier motoneurone appelé motoneurone central qui a son corps cellulaire au niveau de l'encéphale. Celui-ci admet un axone assez long qui s'étend dans la moelle épinière pour aller former une synapse avec un autre motoneurone. Ce second motoneurone appelé motoneurone périphérique est celui qui admet son corps cellulaire dans la moelle épinière faisant synapse avec le premier motoneurone et qui se prolonge jusqu'aux fibres musculaires pour faire synapses avec elles et permettre leur contraction ou élongation (fig 41).

Il existe trois types de motoneurones :

- Les motoneurones alpha qui permettent la contraction musculaire
- Les motoneurones gamma permettant l'étirement musculaire
- Les motoneurones beta réalisant les deux types d'actions

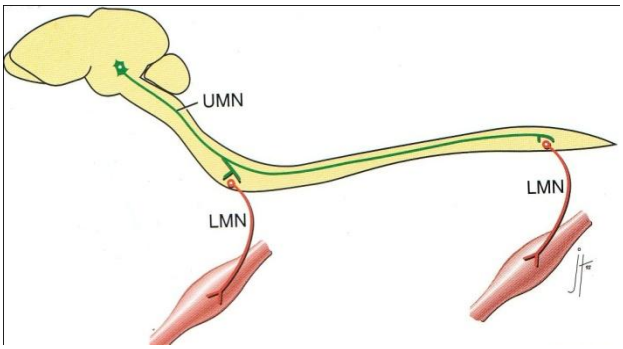

Figure 41 : Le système des motoneurones central et périphérique (99)

2. Description de la maladie

a) Chez l'homme

L'amyotrophie spinale est une grave maladie neuromusculaire caractérisée par une dégénérescence des motoneurones dans la moelle épinière. Ceci a pour conséquences une faiblesse et une paralysie progressive des muscles innervés.

Cette maladie a été découverte et décrite pour la première fois dans les années 1890 par les chercheurs Werdnig et Hoffmann (35). Cependant, c'est en 1995 que l'identification du gène responsable de cette maladie a été identifié (65).

Il s'agit d'une maladie autosomale récessive assez commune. Elle touche une personne sur 10000 nouvelles naissances (35).

L'amyotrophie spinale se subdivise en quatre grands types chez l'homme (35,81) :

- Le type I : aussi nommée la maladie de Werdnig-Hoffmann concerne 35% des malades de SMA. C'est la forme la plus grave. Elle touche les enfants avant l'âge de 6 mois. Ceux-ci ne survivent pas plus de deux ans en général. On retrouve alors une hypotonie, une paralysie flasque symétrique et une impossibilité de tenir la tête droite. Dans quelques cas, on aura même une diminution des mouvements du fœtus atteint *in utéro* en fin de grossesse.
- Le type II qui se déclare entre 7 et 18 mois d'âge. Il touche 45% des malades de SMA. Les malades peuvent se tenir debout mais sont dans l'impossibilité de marcher seuls. On retrouve dans ce type, des tremblements des muscles des extrémités, avec une faiblesse des muscles masticateurs. Cette forme peut aller jusqu'à une défaillance des muscles respiratoires ce qui nécessite parfois la mise en place d'un système de ventilation assistée.
- Le type III : aussi nommée la maladie de Kugelberg-Welander. Elle touche 8% des malades de SMA. Ce type constitue un groupe très hétérogène avec des enfants qui présentent déjà une faiblesse musculaire et des difficultés à la marche et d'autres qui deviennent adultes sans développer de faiblesse musculaire majeure. La plupart du temps, les individus peuvent marcher mais présentent des chutes fréquentes. Ce type se déclare tout de même pendant l'enfance.

- Le type IV : il est diagnostiqué à l'âge adulte soit après l'âge de 18 ans. Il touche 12% des malades de SMA. Ces patients sont capables de marcher et ne présentent pas de problème d'ordre respiratoire ou nutritionnel.

Chez l'homme, on trouve deux gènes responsables portés sur le même chromosome 5 (65). Un gène télomérique SMN1 et un gène centromérique SMN2.
Ces deux gènes peuvent coder pour une protéine de survie du motoneurone nommée SMN, mais c'est le gène SMN1 qui en produit la plus grande quantité.

La protéine SMN joue un rôle dans la croissance neuronale (20,100) en permettant l'assemblage de complexes ribonucléoprotéiques. Les protéines SMN sont présentes dans toutes les cellules de l'organisme au niveau du cytoplasme et du noyau. Lors d'une délétion de l'exon 7 du gène SMN1, il y a une modification au niveau de la protéine SMN qui est alors tronquée.

Il a été démontré (100) que les complexes ribonucléoprotéiques sont transportés de façon active dans tous les prolongements neuronaux pour permettre l'expression de nombreux gènes en approvisionnant les neurones en constituants essentiels.
Ainsi en cas de délétion, la protéine SMN devient non fonctionnelle, s'accumule dans le noyau et au contraire devient absente des prolongements neuronaux ce qui entraine une réduction de la longueur des prolongements neuronaux d'environ 30% par diminution voire absence des constituants essentiels.

Ainsi, en cas d'impossibilité pour le corps de produire la protéine SMN, qui est considérée comme une protéine de survie du motoneurone, ces derniers sont alors lésés et ne peuvent plus transmettre l'information de commande de mouvement aux muscles. Les muscles ne se contractant plus, ils deviennent alors faibles, atrophiés et incapables de soutenir et déplacer l'ensemble du corps.

Lorsque le gène SMN1 ne produit plus de protéines SMN, le gène SMN2 peut prendre le relai et produire une petite quantité de protéine SMN ce qui peut alors retarder l'apparition mais aussi la gravité de la maladie.

Dans certaines formes d'amyotrophie spinale, il y a certains composés qui prennent le relai pour venir activer les promoteurs gènes codant les protéines SMN et permettre un épissage alternatif du gène SMN2 dans le but de produire une plus grande quantité d'ARN messager complet codant pour la protéine SMN.
Dans ces cas là, il y a compensation souvent partielle de la diminution en protéine SMN fonctionnelle. Ceci explique que selon la qualité du relai par le gène SMN2, la maladie sera d'évolution plus ou moins rapide et grave (18).

C'est donc la quantité de protéine SMN présente dans les cellules qui caractérise la gravité de la maladie (55).

Une étude a montré que chez le poisson zèbre, une délétion dans le gène SMN ne provoque pas de dégénérescence neuronale comme expliqué auparavant, mais plutôt la

présence de ramifications excessives et de multiples jonctions avec plusieurs muscles (18). La question se pose alors de savoir si l'amyotrophie spinale est due à la présence de connections inappropriées avec les muscles ou à une action spécifique qui empêcherait l'aspect trophique des prolongements axonaux.

b) Chez l'animal

L'amyotrophie spinale existe chez l'homme, chez les bovins, chez le chat mais aussi chez le chien avec certaines races prédisposées comme le Pointer, le Rottweiler, le Cairn terrier ou le Griffon (37,83).

Les premiers cas d'amyotrophie spinale chez le Maine Coon ont été mis en évidence en 1997 (27).

L'amyotrophie spinale du Maine Coon s'apparente plus au type III de l'amyotrophie spinale de l'homme (49,55).

i) Epidémiologie

Il s'agit d'une maladie de découverte récente chez le chat. Peu de chiffres sont encore connus à l'heure actuelle. On sait cependant que la maladie présente une incidence comprise entre 1 et 5% dans la race Maine Coon (24). La maladie n'est pas encore décrite dans d'autres races de chat.

ii) Génétique et physiopathologie

La maladie se transmet comme chez l'homme selon un mode **autosomal récessif**. Ainsi, les mâles comme les femelles peuvent être atteints avec la même probabilité.

Il s'agit d'une maladie à **pénétrance complète**, donc si le chaton est porteur des deux copies du gène muté, alors il développera forcément la maladie.
Ainsi si on note AA un homozygote sain, AB un hétérozygote et BB un homozygote malade :

- AA est sain
- AB est porteur sain puisque la mutation est récessive
- BB développera la maladie car la pénétrance est complète

Les différents croisements donneront donc :

- AA×AA : 100% de chatons sains AA
- AA×AB : 50% de chatons sains AA et 50% de chatons porteurs sains AB
- AA×BB : 100% de chatons porteurs sains AB
- AB×AB : 25% de chatons sains AA, 50% de chatons porteurs sains AB et 25% de chatons malades BB
- AB×BB : 50% de chatons porteurs sains AB et 50% de chatons malades BB
- BB×BB : 100% de chatons malades BB

Dans l'espèce féline, c'est le **gène LIX1** (limb expression 1) qui est mis en cause dans le développement de l'amyotrophie spinale (44). Ce gène pourrait également être suspecté

dans l'espèce humaine lorsqu'il n'y a aucune mutation retrouvée sur le gène SMN1, ce qui représenterait environ 3% des humains atteints de SMA (65).

Le professeur Fyfe a étudié des colonies de chats domestiques européens et de race Maine Coon en 2006 et a montré que la SMA dans la race Maine Coon repose sur le gène LIX1. Après des expériences d'amplification par PCR, il a émit l'hypothèse de la présence d'une délétion au sein de ce gène (65).

Ainsi, en essayant de cibler la délétion possible sur ce gène et sur les gènes en aval, il a mis en évidence une délétion d'environ 140 paires de bases comprises entre deux séquences communes AGTTTA sur le gène LIX1 et sur le gène LNPEP (leucyl /cystinyl aminotransferase) (fig 42).

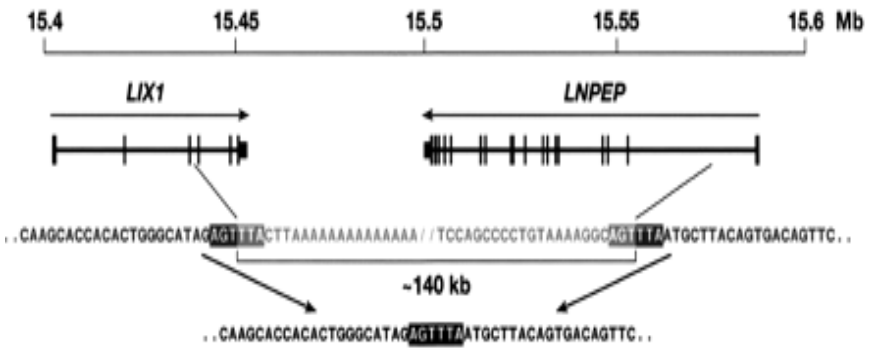

Figure 42 : La délétion concernant les gènes LIX1 et LNPEP sur les chats atteints d'amyotrophie spinale (65)

Une analyse par RT-PCR a montré l'expression des ARN messager des gènes LIX1 et LNPEP chez les chat homozygotes dominants et hétérozygotes mais pas chez les homozygotes récessifs (65).

La non expression du gène LIX1 est l'hypothèse la plus probable à ce jour pour expliquer le développement de la maladie chez le chat. Une étude a montré que les prolongements axonaux des motoneurones périphériques chez un chat atteint étaient beaucoup moins épais que ceux d'un chat sain. L'hypothèse émise par le professeur Fyfe en 2011 est l'importance du gène LIX1 dans la croissance radiale des axones (97).

L'importance de la non expression du gène LNPEP est exclue dans le développement de la SMA car ce gène ne s'exprime pas dans le système nerveux mais plutôt au niveau du cœur et du placenta.

iii) Pronostic

Le pronostic est mauvais puisqu'un animal qui présente des signes de la maladie est forcément homozygote récessif. Puisque la pénétrance est complète, il développera alors la maladie dans sa forme complète et généralisée.

Selon la sévérité du handicap, les chats vivront plus ou moins longtemps. Certains chats parmi les moins atteints auront une espérance de vie de 9 ans au maximum (27).
Une étude de 2000 réalisée par le professeur Fyfe (43) a montré que le chat le plus vieux des plus sévèrement atteints avait 4 ans. Il lui était impossible de marcher ou même d'utiliser un bac à litière mais il exprimait les mêmes besoins de se nourrir ou de jouer qu'un autre chat.

iv) Lésions

La pathologie touche les motoneurones périphériques mais épargne les motoneurones centraux. Il s'agit d'un mécanisme de **dégénérescence prématurée** (49). Il n'y a aucune lésion au niveau de l'encéphale.

Suite à cette dégénérescence neuronale, les myofibrilles des muscles sont moins bien voire plus du tout innervées. Elles vont alors commencer à s'atrophier. Les muscles surtout ceux de la partie postérieure du corps vont réduire en volume et l'animal va alors apparaitre amyotrophié.

Souvent l'atrophie musculaire subi une phase d'évolution rapide pendant 7 à 12 mois puis elle se stabilise ou évolue très lentement et admet même parfois des phases de rémission.

v) Signes cliniques

Les premiers signes cliniques sont perceptibles selon les auteurs à partir de l'âge de trois mois (27) ou de quatre mois (49). Ils se caractérisent par des **difficultés pour la marche** et le saut et des tremblements au niveau des membres postérieurs. On peut aussi être face à un chaton qui présente des **difficultés pour respirer** associé à une respiration accélérée par moment. Les chatons présentent une faiblesse et une fatigabilité importante (55).

Quand les chats commencent à être atteints de façon importante, on constate que leurs pattes postérieures prennent une position en s'écartant du plan médian de 30 à 40°. Ils deviennent panards pour gagner en stabilité (49). Ils peuvent également présenter des mouvements de déplacement en « bunny hop » : autrement dit, ils se déplacent en effectuant des **sauts de lapin**.

Les individus atteints ne présentent **jamais de déficiences mentales** : le handicap est toujours physique. Les chats atteints se comportent et expriment les mêmes besoins que les autres chats. Ils ne sont pas plus agressifs que les autres.

Les membres antérieurs ne sont jamais atteints donc l'individu continue de se mouvoir en rampant. Les chats ne présentent **pas de déficit au niveau des nerfs crâniens** (49).

Tous les chatons Maine Coon présentant des faiblesses et tremblements au niveau des postérieurs seront testés pour la dysplasie des hanches. Ces tests reviennent alors négatifs (43).

3. Diagnostic de la maladie

a) L'examen clinique

Les premiers symptômes peuvent être mis en évidence chez le Maine Coon, on l'a vu, à partir de l'âge de 3 mois (27). Tous les chatons de la portée ne sont pas forcément atteints. Quelques chatons vont alors se fatiguer beaucoup plus vite que les autres de la portée. L'anamnèse faite par les propriétaires est donc très importante à prendre en compte.

On retrouve ensuite des difficultés pour la marche et le saut pouvant être accompagnées de tremblements intentionnels au niveau des membres postérieurs. La maladie progresse jusqu'à provoquer une véritable paralysie du train-arrière. Il s'agit d'une **paralysie flasque** (1,80).
Le chaton peut présenter des difficultés respiratoires avec une respiration difficile et s'accélérant ponctuellement.

Toutefois, puisqu'il n'y a pas de message nerveux qui est transmis, il n'y a donc **aucune douleur**. Le chat ne souffre pas de cette maladie en termes de douleur.

Au niveau de l'examen neurologique du chat, il n'y aura pas d'anomalie concernant le statut mental, ni concernant l'examen des nerfs crâniens.
C'est l'étude des réflexes qui permet de conduire à une **atteinte de type motoneurone périphérique** (MNP). Lors d'une atteinte par la SMA, les réflexes seront diminués au niveau des postérieurs, voire absents dans les cas les plus évolués.

b) L'électromyographie (EMG)

L'électromyographie est une technique qui permet entre autre de mesurer la vitesse de conduction nerveuse au niveau d'un nerf particulier. On place alors deux électrodes sur le trajet d'un nerf : une proximale et une distale au membre étudié. On mesure alors le temps que met le signal suite à une stimulation pour aller de l'électrode proximale à l'électrode distale. On divise ensuite la distance séparant ces deux électrodes par le temps mesuré. On obtient la vitesse de conduction nerveuse (49).

L'EMG chez les animaux atteints montre une **activité électrique anormale** avec la présence de potentiel de fibrillation. Ces anomalies sont très souvent présentes au niveau des muscles lombaires, sacrés, et des muscles tibiaux crâniaux (49).

Dans une étude réalisée en 2011 par le professeur Fyfe, des EMG réalisée chez des chats atteints d'âge différents ont montré la présence du début de la dénervation entre 10 et 12 semaines, au même moment où apparaissent les premiers symptômes de la maladie (97).

c) La radiographie

Les radiographies effectuées sur les membres de chats atteints par la SMA sont toutes normales (43). La radiographie dans le cas de la SMA ne présente donc aucun intérêt diagnostique.

d) L'analyse biochimique

Celle-ci consiste en une prise de sang et en une **mesure du taux de créatine kinase**. Chez les chats atteints, on trouve une élévation de la créatine kinase dans le sérum (55).
La valeur normale du taux de créatine kinase dans le sérum est comprise entre 83 et 317 UI/L chez le chat. Chez les animaux atteints, les valeurs se trouvent plutôt entre 705 et 964 UI/L. Le taux de créatine kinase est donc 2 à 3 fois plus élevé chez les malades que chez les sains (49).

Cette élévation du taux de créatine kinase n'est pas pathognomonique mais permet une orientation vers le diagnostic de SMA.

Il semble que chez l'homme, les myopathies neurogènes ne provoquent pas ou peu d'élévation de la créatine kinase.

e) L'analyse histologique

Les biopsies musculaires peuvent conduire à un diagnostic. Les résultats montrent une atrophie neurogénique (55). On constate à l'histologie qu'il y a des myofibrilles de taille normale et d'autres qui semblent atrophiées, de taille plus petite (fig 43). Une myofibrille normale à un diamètre d'environ 60µm alors que les **myofibrilles atrophiées sont trois à quatre fois plus petites**. Les myofibrilles atrophiées sont associées par groupe au sein du muscle. Ceci s'explique par le fait qu'un motoneurone innerve plusieurs myofibrilles.

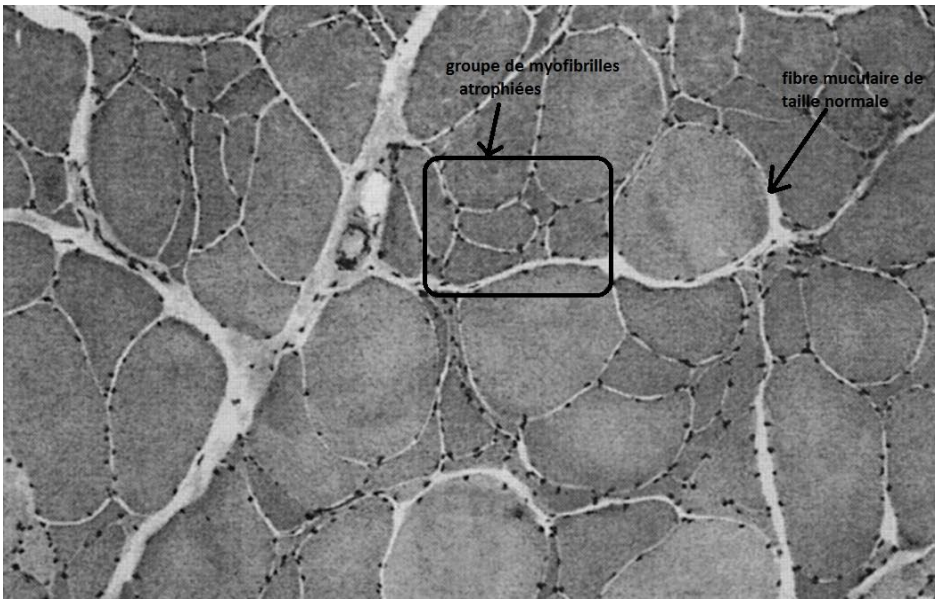

Figure 43 : myofibrilles de taille anormale dans un muscle de chat atteint de SMA (d'après 49)

Les fibres nerveuses que l'on peut voir au sein du muscle lors d'une biopsie musculaire peuvent être partiellement démyélinisées (49).

Il est également possible de réaliser des biopsies ante-mortem de tissus nerveux périphériques. Ces biopsies montrent alors un appauvrissement important en axones et des axones de petit diamètre.

f) Le test génétique

La technique de prélèvement est encore une fois la même que celle présentée dans la partie concernant le test génétique de la MCH pages 60/61.
Celui-ci permet à la fois d'identifier les chats atteints, donc homozygotes récessifs, afin de diagnostiquer une amyotrophie spinale mais également de mettre en évidence la mutation donc de dépister les porteurs sains (hétérozygotes). Ce test est disponible depuis 2005. Il coûte environ 65 euros.

Il existe deux sociétés françaises réalisant ce test génétique : Antagène et Génindexe.

Il est également possible de faire réaliser le test par le professeur Fyfe au laboratoire de génétique médicale comparée aux Etats Unis, dans le Michigan (45, 65).
Le test permet de mettre en évidence l'unique mutation retrouvée pour le moment chez le Maine Coon. S'il s'avérait qu'une seconde mutation puisse être à l'origine de la SMA, alors le test commercialisé ne la mettra pas en évidence.

Un syndrome de polyneuropathie périphérique répondant aux stéroïdes a été décrit, il présente des symptômes similaires à ceux de l'amyotrophie spinale et peut toucher les jeunes Maine Coon. Le test spécifique de la délétion dans le gène LXI1 à l'origine de la SMA ne mettra donc pas en évidence ce syndrome, ce qui permet d'établir un diagnostic différentiel pour ces deux atteintes.

g) L'examen nécropsique

Pendant l'autopsie, il est possible de réaliser des biopsies de tissus nerveux au niveau de la moelle épinière qui montrent alors une diminution de la quantité de motoneurones dans la corne ventrale mais pas dans la corne dorsale (49).

On pourra également objectiver comme avant la mort de l'animal, une amyotrophie principalement dans la partie postérieure de l'animal.

4. Diagnostic différentiel de la maladie

On peut exclure le diagnostic de sclérose amyotrophique latérale (ALS pour amyotrophic lateral sclerosis). Il s'agit d'une maladie provoquant également une paralysie à cause d'une dégénérescence des motoneurones (53). Le diagnostic différentiel s'effectue par le fait que les motoneurones centraux ne sont pas touchés (55). Le tableau est donc de type motoneurone central alors que pour l'amyotrophie spinale, on retrouve un tableau

motoneurone périphérique. La paralysie provoquée n'est donc pas flasque mais spastique dans ce cas-là.

On peut aussi, comme on l'a vu, exclure le diagnostic de polyneuropathie répondant aux stéroïdes, grâce au test génétique.

Pour cette partie, on ne traitera pas du traitement puisqu'il en existe aucun. On ne cherchera même pas à soulager l'animal car celui-ci ne ressent aucune douleur.

A retenir :

- Diagnostic de la SMA :

- EMG : permet de mettre en évidence un ralentissement de la conduction nerveuse. Cet examen n'est pas très spécifique.
- Examen histologique : permet de mettre en évidence des myofibrilles atrophiées en groupe et une démyélinisation des fibres nerveuses.
- Examens biochimiques : ils sont peu spécifiques et permettent simplement d'avoir une suspicion de diagnostic.

- Dépistage de la SMA :

- Tests génétiques : permet de mettre en évidence les chats porteurs de la mutation avant même le développement de symptômes. Ils sont non invasifs.

IV) La dysplasie coxofémorale

1. Quelques rappels

L'articulation de la hanche est composée de plusieurs os et éléments de stabilité. Elle permet l'union du fémur aux différents os qui forment la ceinture pelvienne. Cette articulation coxofémorale est dite « extrinsèque » car elle n'appartient pas aux différentes articulations formant le bassin.

L'articulation coxofémorale permet l'union de l'extrémité proximale du fémur avec l'acétabulum, cavité formée par l'union de trois os.

L'acétabulum est formée d'une partie de l'ilium, de l'ischium et du pubis (Fig 44). Cette cavité est orientée en position ventro-latérale (7).

L'acétabulum est moins profond mais plus large chez le chat que chez le chien. Sa surface articulaire est tapissée de cartilage. Il est surmonté d'un relief fibro-cartilagineux dit « bourrelet acétabulaire » ou « rebord acétabulaire » permettant l'attache à une capsule articulaire. Ce bourrelet est peu élevé chez le chat. Un réseau de fibres du bourrelet acétabulaire vient former le ligament transverse de l'acétabulum.

Ce ligament vient fermer l'articulation tout en ménageant un orifice permettant aux rameaux artériels et veineux d'assurer l'irrigation de l'articulation.

Le fémur possède à son extrémité proximale une tête portée par un col. La tête de forme sphéroïdale vient s'emboiter dans la cavité acétabulaire.

L'articulation est stabilisée par différentes formations :

- Capsule articulaire : épaisse et solide, elle vient engainer le bourrelet acétabulaire d'un côté et la tête avec le col du fémur de l'autre côté.
- Le ligament de la tête fémorale aussi appelé ligament rond : s'insérant dans la fossette ligamentaire de la tête du fémur et au fond de l'acétabulum. Sa fonction principale est de limiter la flexion et l'abduction du fémur sur le bassin. Il permettrait également de jouer le rôle d'un amortisseur pour éviter à la tête du fémur de taper contre le fond de l'acétabulum pendant les mouvements de locomotion.
- Les muscles du bassin, le muscle psoas-iliaque, les muscles de la cuisse avec surtout le quadriceps fémoral et les muscles fessiers.

L'articulation coxofémorale est qualifiée d'énarthrose. Il s'agit du type d'articulation permettant la réalisation des mouvements les plus variés à savoir la flexion, l'extension, l'adduction, l'abduction et la circumduction.

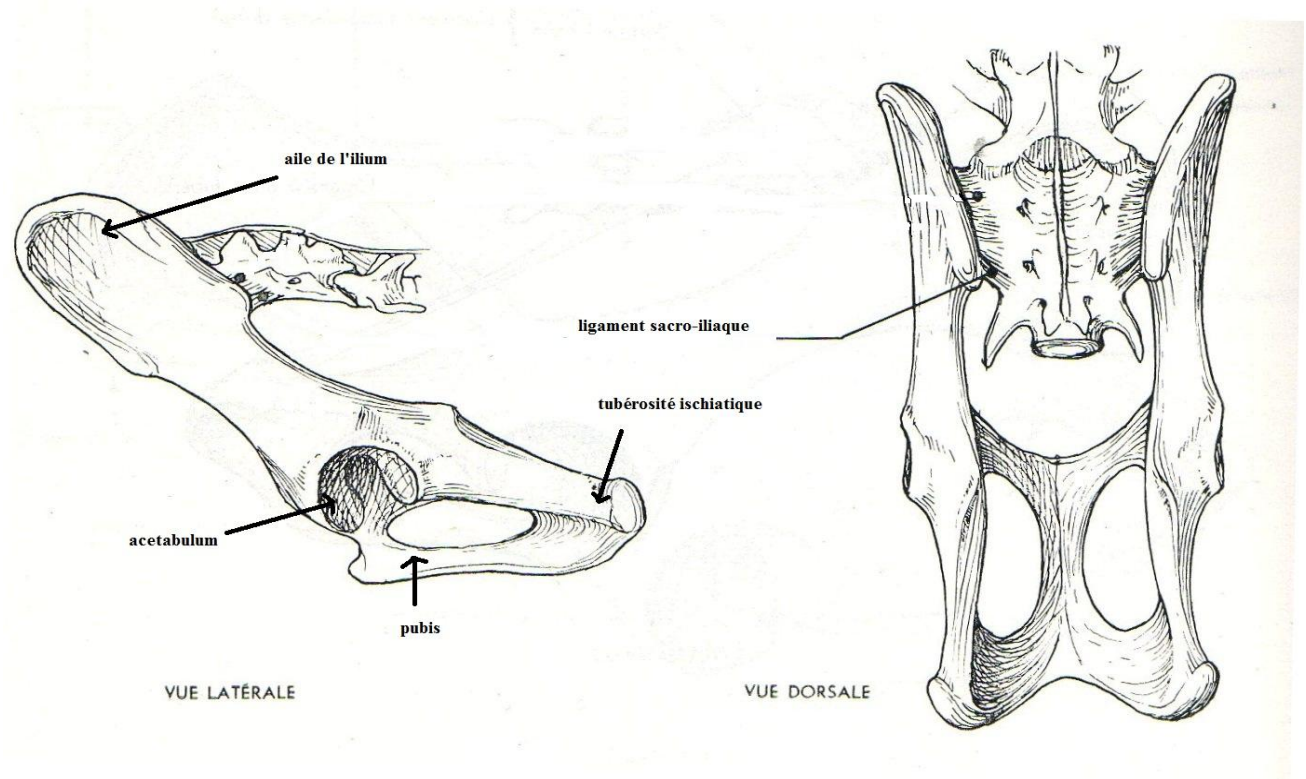

Figure 44 : articulations du bassin chez un chat (d'après 7)

2. Description de la maladie

La maladie peut se décrire comme une **mauvaise position de la tête fémorale dans la cavité acétabulaire** due à une anomalie de développement des os constitutifs de la hanche. Toutefois, dans certains cas, la tête est bien positionnée et on observera simplement une laxité articulaire à l'origine d'une instabilité articulaire qui pourra générer par la suite des déformations et des lésions d'arthrose.

a) Chez l'homme

La dysplasie de la hanche est connue chez l'homme depuis le quatrième ou cinquième siècle avant JC. Elle était alors dénommée la dysplasie congénitale de la hanche (DCH).
On parle de DCH lorsque la dysplasie est diagnostiquée à la naissance. Lorsqu'elle est diagnostiquée plus tardivement, on utilisera le terme de dysplasie de croissance de la hanche.

Chez l'homme, la dysplasie de la hanche va toucher de façon plus importante les nouveaux-nés et les jeunes enfants (19). On peut toutefois la rencontrer à tout âge. Elle peut aller de la légère laxité au niveau de l'articulation coxofémorale jusqu'à la complète luxation de la tête fémorale.

La prévalence dans l'espèce humaine est estimée à 0,001. Les filles seraient quatre à cinq fois plus touchées que les garçons.

Il existe un facteur génétique et une susceptibilité selon les origines géographiques, mais les conditions environnementales jouent également un rôle dans le développement ou non de

la maladie. Ainsi, la présentation par le siège lors de l'accouchement ou la présence de certaines contraintes intra-utérines pendant la grossesse pourraient favoriser la dysplasie coxofémorale.

b) Chez l'animal

Cette pathologie est bien décrite chez le chien. Chez cette espèce, l'anomalie porte sur plusieurs gènes : c'est donc une **atteinte de type polygénique**. L'environnement jouerait également un rôle important dans le degré de gravité de l'atteinte.

Elle a été décrite pour la première fois chez le chat en 1974 par l'Orthopedic Foundation for Animals (FAO) (24).

i) Epidémiologie

Les chats appartenant aux races de grande taille et de poids élevé sont prédisposés à la dysplasie coxofémorale. On peut citer le Maine Coon, mais également le Persan, l'Himalayens, le Siamois, l'Abyssin et le Devon Rex (79).

Il s'agit d'une pathologie souvent retrouvée lors de radiographies de contrôle sans signe apparent mis en évidence. Ainsi, l'incidence de dysplasie coxofémorale diagnostiquée suite à une radiographie est comprise entre 7 et 32% selon les auteurs (59, 62). Cette différence s'explique par les critères d'évaluation de la dysplasie et les races étudiées qui sont variables entre les auteurs.

La prévalence a été étudiée entre les chats de race pure et les chats n'appartenant pas à une race pure. Elle est estimée à 6% chez les chats croisés et à 12% chez les chats de race pure (79). Aucune prédominance sexuelle n'a été mise en évidence (22). **L'expressivité est variable d'un animal à un autre**.

ii) Génétique et physiopathologie

Comme chez le chien, l'hérédité de la dysplasie coxo-fémorale chez le chat serai polygénique avec l'intervention de facteurs environnementaux (24). Il s'agit d'une **maladie héréditaire mais non congénitale** (22, 94).

Les gènes responsables du développement de cette maladie ne sont pas encore identifiés à l'heure actuelle et le mode de transmission n'est pas encore élucidé.

iii) Pronostic

La dysplasie coxo-fémorale n'est pas une maladie mettant en jeu la vie de l'animal. Elle engage toutefois la qualité de vie de l'animal. Elle conduit à plus ou moins long terme au développement d'**arthrose** pouvant devenir assez douloureuse pour l'animal.

Le pronostic est de gravité modérée car il existe des méthodes chirurgicales permettant de traiter les conséquences de la dysplasie et des méthodes médicales permettant de soulager la douleur engendrée.

Les chats, contrairement aux chiens, arrivent à compenser la perturbation de la locomotion de façon efficace.

iv) Lésions

Les lésions observées seront différentes de celles observées chez le chien. Elles seront objectivables à la suite de la réalisation de radiographies. On trouvera surtout un comblement de la cavité acétabulaire. Le profil crânio-dorsal du rebord acétabulaire sera modifié mais pas ou peu le col et la tête du fémur (57). **On retrouve des signes de dégénérescence de l'articulation sous forme d'arthrose avec de l'ostéophytose** (15).

La dysplasie coxofémorale étant à l'origine d'une inflammation de l'articulation, il y aura également une surproduction de liquide synovial. Cette surproduction aura pour conséquence de faciliter le déplacement de la tête fémorale au sein de l'articulation, et donc de gêner son bon fonctionnement.

La dysplasie peut être unilatérale ou bilatérale (14).

v) Signes cliniques

Les signes cliniques seront :
- De l'**inactivité**
- Des **boiteries du train postérieur**
- Un **refus de sauter** et d'emprunter des escaliers
- Une **atrophie musculaire** au niveau des membres postérieurs (on rappellera le fait que des chatons amyotrophiés peuvent être suspects de SMA ou de dysplasie coxofémorale)
- De la **douleur et des crépitations au niveau de la manipulation** des articulations du bassin.

La dysplasie coxofémorale chez le chat est souvent associée à une luxation de rotule.

3. Diagnostic de la maladie

a) L'examen clinique

L'animal sera présenté en consultation pour boiterie unilatérale ou bilatérale postérieure et difficultés pour la locomotion en général. Il peut s'agir d'une démarche raide et hésitante ou de douleurs à l'extension (14).

A la manipulation, on pourra sentir des crépitations au niveau de l'articulation coxofémorale et une amyotrophie due au manque d'utilisation du ou des membres touchés.

L’amyotrophie est retrouvée chez 75% des animaux présentant des signes cliniques de dysplasie (14).

L’importance des signes cliniques ne peut pas être corrélée avec le degré de gravité de la dysplasie. Ainsi, un chat avec un fort degré de dysplasie pourra présenter aucun symptôme clinique et inversement.

b) La radiographie

La réalisation de radiographies est le seul examen diagnostique.

Avant de réaliser la radiographie, il faut sédater le chat pour pouvoir le manipuler et le placer dans la bonne position. La sédation permet également d’avoir une myorelaxation indispensable à la réalisation de l’examen.

Pour réaliser cette radiographie, il est obligatoire de travailler à deux opérateurs. On place le chat sur le dos avec un opérateur à l’avant de l’animal et un opérateur à l’arrière. L’opérateur devant maintient le thorax de l’animal pour qu’il soit droit mais ne tire pas sur la peau pour éviter la bascule du bassin d’un côté ou d’un autre.
L’opérateur derrière tient les deux tibias de l’animal en permettant l’extension maximale des fémurs en les maintenant parallèles entre eux et parallèles au rachis et effectue une légère rotation interne afin de positionner « les rotules au zénith » c'est-à-dire les positionner exactement au centre des trochlées fémorales. La queue de l’animal sera placée entre les deux fémurs de façon la plus parallèle possible à ceux-ci (fig 45).

Pour qu’une radiographie de dysplasie coxo-fémorale soit officielle, il faut qu’elle porte le nom du praticien ayant réalisé le cliché avec la date, le nom de l’animal, sa race, son numéro d’identification et sa date de naissance. Ces inscriptions doivent être indélébiles sur la radiographie.

Figure 45 : radiographie de dépistage de dysplasie coxo-fémorale chez un Maine Coon sain

Les signes radiologiques ne sont pas tout à fait similaires à ceux que l'on retrouve chez le chien. Comme on l'a déjà vu, la cavité acétabulaire est souvent moins profonde que chez le chien.

Chez le chat, il y a souvent une subluxation de la tête fémorale (fig 46).

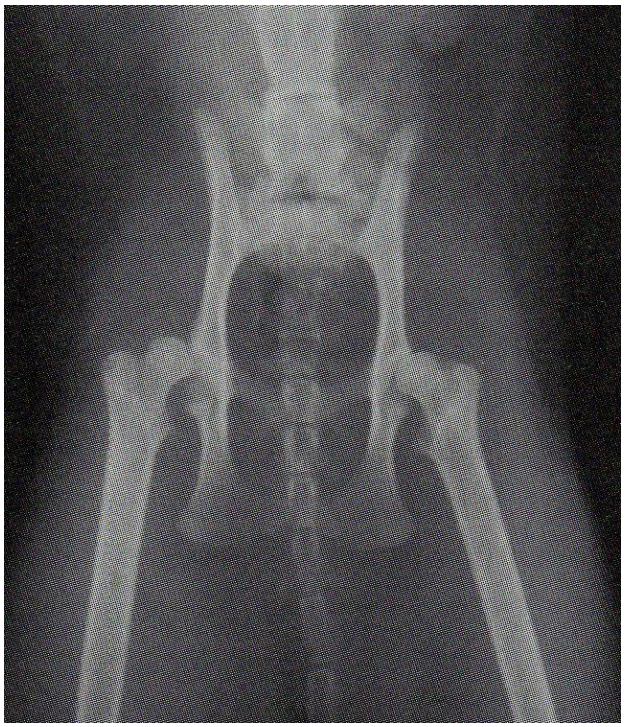

Figure 46 : radiographie montrant une dysplasie coxofémorale bilatérale associée à une subluxation de la tête fémorale (36)

On considérera qu'un chat est atteint de dysplasie si la tête fémorale n'est pas au moins recouverte à 50% par le bourrelet acétabulaire.

La **mesure de l'angle de Norberg-Olsson** permet de déterminer le degré de dysplasie. Il est défini comme l'angle formé entre une ligne passant par le centre des deux têtes fémorales et une ligne passant par le centre de la tête fémorale et tangente à l'angle crânial du rebord acétabulaire.

Ainsi, si l'angle de Norberg :

- Est de 95°, alors il s'agit d'un angle normal. Cet angle normal est légèrement inférieur à l'angle normal du chien compte tenu de l'acétabulum moins profond chez le chat.
- Est supérieur à 93°, alors le chat est dépourvu de dysplasie coxofémorale.
- Est inférieur à 93°, alors le chat présentera une dysplasie d'autant plus marquée que l'angle est faible.

L'angle de Norberg-Olsson moyen rencontré chez des chats atteints de dysplasie est de 84° (36).

Il est également possible de mesurer un angle de distraction qui mesure la laxité coxo-fémorale induite par la dysplasie.

L'indice de distraction est défini par : DI = d /r avec d la distance entre le centre de l'acétabulum et le centre de la tête fémorale en extension forcée et r le rayon de la tête fémorale.

L'indice de distraction moyen chez les chats atteints est de 0,6 alors que chez les chats sains, il sera d'environ 0,4.

L'indice de distraction normal chez le chat est plus élevé que l'indice de distraction normal chez le chien. Ceci s'explique par le fait que le chat possède naturellement une plus grande laxité au niveau de l'articulation coxo-fémorale que le chien (36).

Suite à la dysplasie coxofémorale, de l'arthrose au niveau de l'acétabulum va se développer et remodeler celui-ci. En revanche, l'aspect de la tête fémorale et du col ne sera pas changé par l'arthrose (36).

c) Autres moyens diagnostiques

Les autres moyens diagnostiques envisagés sont **l'échographie et le scanner**. Il s'agit toutefois de méthodes non validées chez le chat tout comme chez le chien.

L'échographie permet d'apprécier la dynamique du mouvement de la hanche à l'aide d'une sonde échographique de 7,5MHz.

Le scanner permet d'avoir une image plus précise que la radiographie mais présente un coût nettement plus élevé. Il faut pour ces deux techniques sédater l'animal.

4. Diagnostic différentiel de la maladie

Face à une boiterie du train postérieur, il faudra réaliser un diagnostic différentiel.

Le diagnostic différentiel s'effectue en fonction de l'âge de l'animal. S'il s'agit d'un animal jeune, on pourra penser à une ostéochondrose voire une ostéochondrite dissécante, une disjonction épiphysaire, une ostéodystrophie hypertrophique, une luxation de rotule ou un traumatisme.

Si l'animal est plus âgé, on pensera alors à une myélopathie dégénérative, un syndrome queue de cheval, une hernie discale chronique, une sténose lombo-sacrée, une polyarthrite, une tumeur osseuse, une rupture des ligaments croisés, une arthrose lombo-sacrée, du genou ou encore de la hanche non due à une dysplasie coxofémorale.

Pour conclure, il sera nécessaire d'effectuer des examens complémentaires et en premier lieu une radiographie du bassin.

5. Quelques pistes concernant le traitement

Le traitement conservateur sur les chats est souvent utilisé et donne de bons résultats. Il consiste en :

- une **réduction du poids** chez des chats ayant tendance à l'embonpoint.
- la prise **d'anti-inflammatoire** pour lutter contre la douleur (15). On prescrit en pratique la solution buvable dosée à 0,5 mg/ml de méloxicam. Le premier jour, on donne 0,1mg/kg SID et on poursuit les jours suivants avec 0,05 à 0,025mg/kg SID selon la douleur exprimée par le chat. Il est également possible d'utiliser du kétoprofène (38).
- Des changements dans l'environnement permettant un accès plus facile à la litière, au lieu de couchage et d'alimentation du chat.

- On peut compléter par l'utilisation de chondroprotecteurs.

Le traitement chirurgical sera envisagé lorsque le traitement conservateur n'apportera aucune amélioration de la qualité de vie de l'animal.

La ténotomie du muscle pectiné a donné de bons résultats pour la dysplasie coxofémorale (61). Cependant, le nombre de chats ayant subi cette intervention est trop faible pour pouvoir juger de son bénéfice à grande échelle. De plus, ce principe comme les autres traitements chirurgicaux permet de traiter les conséquences de la dysplasie mais pas la cause.

Il est également possible de réaliser comme chez les chiens, la résection de la tête et du col du fémur. Ce traitement est considéré comme celui de choix chez le chat.
Enfin, on peut utiliser l'arthroplastie de la hanche qui donne de meilleurs résultats chez le chat que chez le chien (14).

A retenir :

- Diagnostic de la dysplasie coxofémorale :

- Radiographie : permet la visualisation d'incongruence articulaire au niveau de la hanche, et dans un stade avancé d'arthrose. On peut également calculer des indices : si le recouvrement de la tête fémorale est inférieur à 50% alors le chat est atteint de dysplasie coxofémorale.

- Dépistage de la dysplasie coxofémorale :

- Radiographie : elle permet également le dépistage chez les races à risque. On effectue le même examen et les mêmes mesures que dans le cas du diagnostic mais avant la présence d'une boiterie.

V) Discussion et conseils aux éleveurs

Comme nous l'avons vu dans la première partie, différents phénomènes ont participé à l'état génétique actuel de la race Maine Coon. On peut citer la sélection avec « l'effet fondateur » ainsi que la sur-utilisation des reproducteurs, responsable d'un usage inapproprié de la consanguinité.

On peut toutefois essayer de modifier la structure génétique de la race afin de limiter le nombre d'individus malades et réduire le nombre de porteurs sains pour ces maladies d'importance majeure dans la race Maine Coon.

1. Cas de la MCH

La MCH est une maladie génétique à répercussions cardiaques. Il s'agit d'une affection autosomique récessive dont la pénétrance est incomplète et l'expressivité variable. Les deux principales techniques de dépistage sont le test moléculaire et l'échocardiographie.

En cas de dépistage positif à l'échocardiographie (en l'absence d'une autre cause que la cause génétique pouvant expliquer une hypertrophie cardiaque), il est conseillé aux éleveurs de retirer l'individu atteint de la reproduction. Il est également nécessaire d'effectuer un contrôle sur les descendants de cet individu pour éviter la propagation de l'allèle muté au fur et à mesure des différents mariages (2).

En cas de dépistage positif par test moléculaire, il est conseillé d'effectuer une échocardiographie pour déterminer le statut de l'animal par rapport à la maladie.

Lorsqu'un chat est dépisté positif pour la MCH alors, il a une chance sur deux de donner naissance à un chaton porteur de l'allèle délétère. Il a hérité de l'allèle muté de l'un ou l'autre de ses parents. Il est donc indispensable de faire une étude au sein de son ascendance et de sa descendance pour limiter les futurs mariages à risque.

Si l'on est face à un reproducteur porteur de la mutation mais possédant une haute valeur génétique et d'excellents caractères, il sera éventuellement envisageable de continuer à le faire reproduire en ne l'accouplant qu'à des individus non porteurs de la mutation. Comme nous l'avons expliqué précédemment, compte tenu du mode de transmission de la maladie, un chaton sur deux sera atteint. Il est donc indispensable de réaliser le test moléculaire sur tous les chatons issus de ces mariages et de vendre en l'état uniquement les chatons non porteurs de l'allèle muté. Les chatons porteurs devront être stérilisés avant la vente afin d'éviter la propagation de l'allèle délétère dans la race. Ce moyen permet toutefois de transmettre les qualités du reproducteur concerné et d'assainir sa lignée vis-à-vis d'une tare génétique pour laquelle un moyen de dépistage est disponible. .

2. Cas de la PKD

La PKD est une affection autosomique dominante dont la pénétrance est complète et l'expressivité est variable. Les premiers signes cliniques pourront se manifester à 2 ans comme à 10 ans. En l'absence de dépistage précoce, il est donc tout à fait possible qu'un chat apparemment sain se soit déjà reproduit alors qu'il était en réalité porteur de la mutation. Dans ce cas-là, il est conseillé de revenir sur la descendance de cet animal puis de retirer de la reproduction en stérilisant tous les chats ou chatons descendants de ce reproducteur et qui auront été dépistés positifs pour la mutation PKD-A.

En raison de l'expressivité variable et de l'âge parfois avancé de l'animal lorsque la maladie se déclare, l'utilisation combinée du test moléculaire et du test échographique est fondamentale. Le test peut en effet admettre certains individus faux négatifs que l'on pourra cependant détecter par des examens échographiques répétés pratiqués régulièrement pendant la vie de l'animal. Inversement, un chat présentant un examen échographique normal à un moment donné pourra néanmoins être porteur de la mutation mais ne pas avoir encore déclaré la maladie.

L'éradication de la maladie est possible en stérilisant et en éliminant de la reproduction les animaux atteints. Mais pour les races fortement atteintes comme c'est la cas chez le Maine Coon, il faut être particulièrement attentif à ce que ces mesures n'entrainent pas la perte de la diversité génétique ou des caractères améliorateurs, ni n'augmentent de façon trop importante le taux de consanguinité et fassent ainsi apparaitre d'autres anomalies génétiques.

Comme dans le cas de la MCH, , il sera toujours envisageable de faire reproduire un individu de très haute valeur génétique en l'accouplant uniquement avec des individus non porteurs de la mutation, puis il faudra tester tous les chatons pour ne vendre non stérilisés que les individus sains non porteurs de la maladie..

3. Cas de la SMA

Pour cette troisième affection d'importance majeure chez le Maine Coon, il s'agit d'une maladie autosomique récessive dont la pénétrance est complète, cas le plus simple. Ainsi un chat donnant naissance à un chaton atteint est forcément porteur de l'anomalie. Il est donc inutile de tester les parents d'un chaton atteint puisque s'ils ne présentent pas de symptôme ce sont forcément des porteurs sains.

Les descendants des chats porteurs doivent, comme dans le cas des autres maladies héréditaires, être testés afin de savoir s'ils sont homozygotes dominants (sains non porteurs) ou hétérozygotes (porteurs de l'allèle muté). Si les chatons sont homozygotes récessifs, le test ne sera pas nécessaire puisque leur statut sera rapidement connu, les symptômes s'exprimant très tôt après la naissance de l'animal.

Une liste recensant les chats porteurs de SMA de façon hétérozygote circule au sein du club de race du Maine Coon, ces animaux, ne présentent bien évidemment pas la maladie.

Il est donc indispensable pour un éleveur de connaitre le statut des reproducteurs vis-à-vis de la SMA pour éviter un mariage accidentel de deux hétérozygotes qui donnerait naissance à un quart de chatons atteints dans la portée.

Encore une fois, un reproducteur de haute valeur génétique pourra être accouplé avec un individu non porteur de la mutation avec recommandation de tester les chatons issus de ce mariage par le test moléculaire et de stériliser ceux qui portent la mutation avant leur départ de l'élevage. Ceci permettra de stopper la dissémination de la mutation au sein de la race.

4. Cas de la dysplasie coxofémorale

Il s'agit d'une maladie polygénique, contrairement aux trois précédentes, et de surcroit d'une maladie multifactorielle.

Le diagnostic et le dépistage s'effectuent uniquement grâce à la radiographie car, en raison de ses caractéristiques génétiques, il n'existe pas de test moléculaire pour dépister cette affection.

En pratique, les chats dont l'angle de Norberg-Olsson est de 84° ou moins, ou dont l'indice de distraction est de 0,6 ou plus, ont une grande probabilité de développer de l'arthrose au niveau de l'articulation coxofémorale. Ils doivent donc être exclus de la reproduction. Pour cela, il est important de réaliser des radiologies de dépistage de dysplasie sur les reproducteurs.

Les premières radiographies de dépistage peuvent être réalisées à partir de l'âge de un an. Elles doivent ensuite être confirmées à l'âge de deux ans lorsque l'animal a achevé sa croissance

5. Une solution intéressante : l'outcrossing

L'**outcrossing** est un terme d'élevage. Il permet d'apporter du sang neuf au sein d'une race ou d'un élevage grâce à des lignées exogames.
Comme nous l'avons vu, la race Maine Coon est aujourd'hui constituée à 70% par du sang des chats appartenant au top 5. Il faut donc modifier la génétique de cette race en apportant de nouveaux allèles.

On peut trouver ces chats aux Etats Unis, là où les livres de races sont encore ouverts et où il est possible de faire rentrer des chats sauvages présentant les mêmes caractéristiques que le Maine Coon.

Un éleveur aura donc le choix, selon sa situation, de ne commencer un élevage qu'à partir de chats outcross pour avoir le moins de chance possible de se retrouver face à des porteurs de tares génétiques, ou de faire rentrer dans son élevage quelques chats outcross pour « diluer » les tares au fil des mariages .
Il est également possible de soumettre ces chats outcross aux tests génétiques disponibles pour dépister 3 des maladies répertoriées que nous avons décrites, car même si en théorie ils

ont une plus faible probabilité d'être porteurs de mutation, ils n'en sont pas forcément indemnes.

CONCLUSION

Le Maine Coon est un chat très représenté aux Etats Unis mais dont l'origine est européenne suite à l'importation probable de spécimens par des marins. Ce chat est réputé pour sa très grande taille et sa robustesse, ce qui explique qu'il fut très rapidement utilisé par les fermiers du Maine comme chasseur de rongeurs.

Le Maine Coon est une race de chats relativement récente au sein de laquelle l'apparition de certaines affections héréditaires est assez contemporaine de l'enthousiasme du public pour cet animal de compagnie. La sélection a fait intensément appel à un nombre réduit de reproducteurs sélectionnés pour leurs qualités physiques et leur robustesse, mais en usant de la consanguinité de façon excessive. L'absence de vigilance dans les schémas de sélection et de moyens de dépistage de ces tares héréditaires a malheureusement conduit à fixer certains allèles mutés responsables des 4 affections génétiques majeures au sein de la race Maine Coon. De plus, le vétérinaire dispose uniquement de traitements « palliatifs » pour limiter les conséquences néfastes de ces mutations.

Une des solutions pour enrayer la transmission de ces affections et éviter l'apparition de nouvelles maladies semble être l'utilisation de nouveaux reproducteurs issus d'élevages « outcross ». Les éleveurs commencent à s'y intéresser, mais il n'existe que très peu d'élevages disposant d'un chat « outcross » et ceux ayant basé leur travail de sélection uniquement à partir de tels spécimens sont rarissimes, sinon inexistants.

La disponibilité des tests génétiques proposés par divers laboratoires de diagnostic permet un dépistage des reproducteurs pour trois des quatre principales affections que sont la MCH, la PKD et la SMA. Ces tests moléculaires permettent non seulement d'éviter tout croisement d'individus porteurs, mais à toute fin préventive, ils aboutissent à un dépistage systématique des descendants afin de diminuer la prévalence de ces maladies au sein de la race Maine Coon. Il s'agit d'un progrès très important qui dispense désormais d'avoir recours à des mariages expérimentaux entre individus pour dépister l'existence de telles mutations dans la lignée des reproducteurs, ces anomalies génétiques n'étant décelables que suite à la naissance de chatons affectés par l'affection héréditaire. De plus, les autres moyens diagnostiques, notamment par l'imagerie médicale, sont également de mieux en mieux maitrisés.

Le Professeur responsable
VetAgro Sup campus vétérinaire
Dr Véronique LAMBERT

Le Directeur général
VetAgro Sup

Par délégation
Pr F. Grain - DEVE
VetAgro Sup
Campus Vétérinaire

Le Président de la thèse

Vu et permis d'imprimer

Lyon, le 1 2 JUIN 2012

Pour le Président de l'Université,
Le Président du Comité de Coordination des Etudes Médicales,
Professeur F.N GILLY

UNIVERSITE CLAUDE BERNARD LYON

BIBLIOGRAPHIE

1. AILUROPUS (Page consultée le 12 mars 2012)
   Atrophie musculaire spinale, [en ligne]
   Adresse URL : http://membres.multimania.fr/ailuropus/doc/SMA.pdf

2. AMBERGER C. (Page consultée le 03 juin 2012)
   Cardiomyopathie obstructive et cardiomyopathie hypertrophique chez le Maine Coon, recommandation aux éleveurs, [en ligne]
   Adresse URL : http://bushmillcastle.free.fr/amberger.htm

3. AMBERGER C., LOMBARD C. W. (1999)
   Cardiomyopathies félines. Etude générale.
   Le Point Vétérinaire. 30, (200), 9-15

4. AMBERGER C., LOMBARD C. W. (1999)
   Cardiomyopathies félines. Cardiomyopathie hypertrophique.
   Le Point Vétérinaire. 30, (200), 17-22

5. AUDRIN J-F. (2004)
   La polykystose rénale féline.
   L'action vétérinaire. 1668, 15-16

6. BALDY J. (2002)
   PKD chez un Persan. L'intérêt de l'échographie.
   L'action vétérinaire. 1596, 28-32

7. BARONE R. (1968)
   Anatomie comparée des mammifères domestiques. Tome II : arthrologie et myologie.
   Imprimerie des Beaux-arts, Lyon, 1066 p.

8. BARTHEZ P. et al. (2001)
   Les indispensables de l'animal de compagnie. Cardiologie.
   PMCAC, Paris, 234p.

9. BELL J.S. (Page consultée le 03 juin 2012)
   The Genetic test for Persian-related PKD: Will be constructive or destructive? [en ligne]
   Adresse URL : http://www.winnfelinehealth.org/Pages/Bell_PKDgenetictesting.pdf

10. BILLER D.S., DIBARTOLA S.P., EATON K.A., PFLUEGER S., WELLMAN M.L., RADIN M.J. (1996)
    Inheritance of polycystic kidney disease in Persian cats.
    Journal of Heredity. 87, (1), 1-5

11. BIONDO A.W. et al. (2003)
Immunohistochemistry of atrial and brain natriuretic peptides in control cats and cats with hypertrophic cardiomyopathy.
Veterinary Pathology. 40, (5), 501-506

12. BOMASSI E. (2008)
Les mesures en échocardiographie (2/2) : les mesures ventriculaires.
Pratique Vet, 43, (49), 38-40

13. BONAZZI M. et al. (2008)
Comparison between ultrasound and genetic testing for the early diagnosis of polycystic kidney disease in Persian and Exotic Shorthair cats.
Journal of feline medicine and surgery. 11, (6), 430-434

14. BORDELAIS G. (2004)
La dysplasie de la hanche chez le chat : signes radiologiques et importance clinique au Québec.
Thèse de doctorat vétérinaire, Université Paul Sabatier, Toulouse, 99 p.

15. BORDELAIS G., LEBLOND L. (2006)
La dysplasie coxofémorale chez le chat : étude radiologique et importance clinique.
Pratique médicale et chirurgicale des animaux de compagnie. 41, (1), 17-22

16. BOSJE J.T. (1998)
Polycystic kidney disease in cats.
Vet Q. 20, (4), 136-139

17. BRIGHT J.M., GOLDEN A.L., DANIEL G.B. (1992)
Feline hypertrophic cardiomyopathy: variations on a theme.
Journal of Small Animal Practice. 33, (6), 266-274

18. BURGHES A.H.M. (Page consultée le 03 juin 2012)
Activation du gène SMN2 pour restaurer les niveaux de protéine SMN et modifier le phénotype SMA chez la souris. [en ligne]
Adresse URL : http://www.myonet.org/NOUVEAU/Colloque/BURGHES.html

19. CANADIAN ORTHOPAEDIC FOUNDATION (Page consultée le 25 Mars 2012)
Dysplasie de la hanche. [en ligne]
Adresse URL :
http://www.canorth.org/fr/patienteducation/Default.aspx?pagename=DYSPLASIE%20DE%20LA%20HANCHE

20. CARABALLO-MIRALES V. et al. (2012)
SMN deficiency attenuates migration of U87MG astroglioma cells through the activation of RhoA.
Molecular cellular Neuroscience. 49, (3), 282-289

21. CESTA M.F., BATY C.J., KEENE B.W., SMOAK I. W., MALARKEY D.E. (2005)
Pathology of end-stage remodeling in a family of cats with hypertrophic cardiomyopathy.
Veterinary Pathology.42, (4), 458-467

22. CHANOIT G., GENEVOIS J-P. (2003)
Pathogénie et diagnostic de la dysplasie coxofémorale.
Le point vétérinaire. Numéro spécial : affections ostéo-articulaires du chien et du chat en croissance. 8-24

23. CHARRON P. (Page consultée le 13 août 2011)
Cardiomyopathie hypertrophique familiale, [en ligne]
Adresse URL : http://www.orpha.net/data/patho/FR/fr-CardiomyopathieHypertrophique.pdf

24. CHAUDIEU G. et al. (2009)
Les maladies héréditaires ou à prédisposition raciale chez le chat.
Les Editions du Point Vétérinaire, Villeneuve d'Ascq, 355p.

25. CHERBONNEL C. (Page consultée le 03 juin 2012)
Cardiomyopathie hypertrophique féline. Dépistage de la CMH. [en ligne]
Adresse URL : http://www.genindexe.com/pdf/HCM_FELINS.pdf

26. CHERBONNEL C. (Page consultée le 03 juin 2012)
Dépistage de la Polycystic Kidney Disease. [en ligne]
Adresse URL : http://www.genindexe.com/pdf/PKD_FELINS.pdf

27. CHERBONNEL C. (Page consultée le 03 juin 2012)
Dépistage de la Spinal Muscular Atrophy (SMA). [en ligne]
Adresse URL : http://www.genindexe.com/pdf/SMA_FELINS.pdf

28. CHETBOUL V., BIOURGE V. (Page consultée le 03 juin 2012)
Les myocardiopathies félines. [en ligne]
Adresse URL : http://www.ivis.org/advances/rcfeline_fr/A5209.0909.FR.pdf?LA=3

29. CHEW D.J., DIBARTOLA S.P., SCHENCK P. (2011)
Canine and feline nephrology and urology. Second edition.
Elsevier Saunders, St Louis, 528p.

30. COSTANTINESCU G.M. (2005)
Guide pratique d'anatomie du chien et du chat.
Editions Med'com, Paris, 380 p.

31. COTARD J-P. (1996)
La polykystose rénale du chat.
Le point vétérinaire. 28, (numéro spécial : affections héréditaires et congénitales des carnivores domestiques), 197-199

32. COTARD J.P. (1993)
Néphrologie et urologie du chien et du chat.
PMCAC, Paris, 487p

33. COUTURIER L., RAULT D. (2008)
L'abdomen caudal : imagerie de l'appareil urinaire, VetoAlp 2008, Chamonix, 17 mars-20 mars 2008, 25-31.

34. CURTIS S.L. (Page consultée le 25 mars 2012).
Polydactylie, [en ligne]
Adresse URL : http://www.cooncept.fr/poly_curtis.php

35. D'AMICO A., MERCURI E., TIZIANO F.D., BERTINI E. (Page consultée le 03 juin 2012)
Spinal muscular atrophy. [en ligne]
Adresse URL : http://www.ojrd.com/content/6/1/71

36. DEMBOUR T. (2010)
La radiographie de la dysplasie de la hanche.
Pratique Vet. (75), 34-37

37. DEWEY C.W. (2008)
A practical guide to canine and feline neurology. Second Edition.
Blackwell Publishing, Arnes, 720 p.

38. DUNCAN B. et al. (2007)
Evaluation of client specific outcome measures and activity monitoring to measure pain relief in cats with osteoarthritis.
Journal of veterinary internal medicine. 21, (3), 410-416

39. ELLIOTT J., BAINBRIDGE J. (1996)
Canine and feline nephrology and urology. First Edition.
BSAVA, Cheltenham, 232 p.

40. FAUCHER M. (2012)
Utilisation du NT-proBNP dans le dépistage des chats à cardiomyopathie occulte.
Le point vétérinaire. 43, (322), 46-47

41. FOX P.R., SISSON D., MOÏSE N.S. (1999)
Textbook of canine and feline cardiology.
Saunders, Philadelphia, 955 p.

42. FUJII Y. et al. (2001)
Hypertrophic cardiomyopathy in two kittens.
Journal of veterinary medical science. 63, (5), 583-585

43. FYFE J.C. (Page consultée le 03 juin 2012)
Spinal Muscular Atrophy: An Emerging Inherited Disorder of Maine Coon Cats. [en ligne]
Adresse URL : http://home.kpn.nl/klost001.001/MCSMA.html

44. FYFE J.C. et al. (2006)
An 140kb deletion associated with feline spinal muscular atrophy implies an essential LIX1 function for motor neuron survival.
Genome Research. 16, 1084-1090

45. FYFE J.C. FACULTY (Page consultée le 05 janvier 2012)
DNA Test for spinal muscular atrophy (SMA) in Maine Coon cats (MC). [en ligne]
Adresse URL : http://www.mmg.msu.edu/faculty/fyfe/fyfeSMAtesting.pdf

46. GODIKSEN M.T.N., GRANSTROM S., KOCH J., CHRISTIANSEN M. (2011)
Hypertrophic cardiomyopathy in young Maine Coon cats caused by the p.A31P cMyBP-C mutation - the clinical significance of having the mutation.
Acta veterinaria Scandinavica. 53, (7), 1-11

47. GUNDLER S., TIDHOLM A., HÄGGSTRÖM J. (2008)
Prevalence of myocardial hypertrophy in a population of asymptomatic Swedish Maine coon cats.
Acta Veterinaria Scandinavica. 50, (22), 1-6

48. HAYMAN R., UNE Y., NOMURA Y. (2000)
Desmin as a possible immunohistochemical marker for feline hypertrophic cardiomyopathy.
Journal of veterinary medical science. 62, (3), 343-346

49. HE Q. et al. (2005)
Inherited Motor Neuron Disease in Domestic Cats: A Model of Spinal Muscular Atrophy.
Pediatric Research. 57, (3), 324-330

50. HEBERT F. (2006)
Guide Pratique de médecine interne Canine et Féline. Deuxième édition.
Editions Med'com, Paris, 576 p.

51. HOERLEIN B.F. (1978)
Canine Neurology. Diagnosis and treatment. Third Edition.
WB Saunders, 791 p

52. HOLT P.E (2008)
Urological disorders of the dog and cat. Investigation, Diagnosis and Treatment.
Manson Publishing, London, 176p.

53. HUANG C., TONG J., BI F., ZHOU H., XIA X.G. (2012)
Mutant TDP-43 in motor neurons promotes the onset and progression of ALS in rats.
Journal of clinical investigation. 122, (1), 107-118

54. HUDSON L.C., HAMILTON W.P. (1993)
Atlas of feline anatomy for veterinarians.
Saunders, 287 p.

55. IANNACCONE S.T. (2005)
Feline Spinal Muscular Atrophy
Pediatric Research. 57, (3), 322-323

56. JOHNSON J.A. (1996)
Proceedings IVECCS V: hypertrophic cardiomyopathy in Persian and Maine Coon cats,
San Antonio, 15 et 16 Septembre 1996, 103-104.

57. KAPATKIN A.S., MAYHEW P.D., SMITH G.K. (2002)
Canine hip dysplasia: evidence-based treatment.
Compendium on continuing education for the practicing veterinarian. 24, (8), 590-597

58. KEALY J.K., Mc ALLISTER H. (2008)
Radiographie et échographie du chien et du chat. Première édition.
Editions Med'com, Paris, 512 p.

59. KELLER G.G., REED A.L., LATTIMERJ.C., CORLEY E.A. (1999)
Hip dysplasia: a feline population study.
Veterinary radiology and ultrasound. 40, (5), 460-464

60. KITTLESON (1998)
Small animal cardiovascular medicine.
Mosby, St Louis, 603 p.

61. KOLDE D.L. (1974)
Pectinous tenectomy for treatment of hip dysplasia in a domestic cat.
Journal of the American animal hospital association,10, (6), 564-565

62. LANGENBACH A. et al. (1998)
Relationship between degenerative joint disease and hip laxity by use of distraction index and Norberg angle measurement in a group of cats.
Journal of American veterinary medicine association. 13, (10), 1439-1443

63. LASCELLES B.D.X., HENDERSON A.J., HACKETT I.J. (2001)
Evaluation of the clinical efficacy of méloxicam in cats with painful locomotor disorders.
Journal of small animal practice. 42, (12), 587-593

64. LEE Y.J., CHEN H.Y., WONG M.L., HSU W.L. (2010)
Molecular detection of autosomal-dominant feline polycystic kidney disease by multiplex amplification refractory mutation system polymerase chain reaction.
Journal of veterinary diagnostic investigation. 22, (3), 424-428

65. LEFEBVRE S. et al. (1995)
Identification and characterization of a spinal muscular atrophy-determining gene.
Cell press. 80, (1), 155-165

66. LETTICE L.A., HILL A.E., DEVENNEY P.S., HILL R.E., (2008)
Point mutations in a distant sonic-hedgehog cis-regulator generate a variable regulatory output responsible for preaxial polydactyly.
Human Molecular Genetics. 17, (7), 978-985

67. LIPINSKI M. et al. (2008)
The ascent of cat breeds: genetic evaluations of breeds and worldwide random-bred populations.
Genomics. 91, (1), 12-21

68. Livre officiel des origines félines. (Page consultée le 20 mars 2012).
Site du livre officiel des origines félines, [en ligne]
Adresse URL : http://www.loof.asso.fr/standards/guide.php

69. Livre official des origines félines. (Page consultée le 20 mars 2012).
Site du livre officiel des origines félines : missions du LOOF, [en ligne]
Adresse URL : http://www.loof.asso.fr/loof/missions.php

70. LORENZ M.D., COATES J.R., KENT M. (2011)
Handbook of veterinary neurology. Fifth Edition.
Elsevier Saunders, St Louis, 560 p.

71. LYONS L.A. (2012)
Genetic testing in domestic cats.
Molecular and cellular probes. Elsevier, 1-7

72. LYONS L.A. et al. (2004)
Feline polycystic kidney disease mutation identified in PKD1.
Journal of the American Society of Nephrology. 15, (10), 2548-2555

73. Maine Coon club de France. (Page consultée le 25 mars 2012).
Site du club de race français du Maine Coon, [en ligne]
Adresse URL : http://www.mainecoonclubdefrance.com

74. MARY J. et al. (2009)
Epidémiologie moléculaire et prévalence phénotypique de la MCH.
MC Proceeding Eurocongrès Lille 39.

75. MARY J. et al. (2010)
Prevalence of the MYBPC3-A31P mutation in a large European feline population and association with hypertrophic cardiomyopathy in the Maine Coon breed.
Journal of Veterinary Cardiology, 12, (3), 155-161

76. MEURS K. (Page consultée le 03 juin 2012)
An update on the genetics of feline HCM. [en ligne]
Adresse URL : http://www.winnfelinehealth.org/pages/06_meurs_final.pdf

77. MEURS K.M. et al. (2005)
A cardiac myosin binding protein C mutation in the Maine Coon cat with familial hypertrophic cardiomyopathy.
Human Molecular Genetics. 14, (23), 3587-3593

78. MILLER R.H. et al. (1999)
Effect of enalapril on blood pressure, renal function and the renine-angiotensine-aldosterone system in cats with autosomal dominant polycystic kidney disease.
American journal of veterinary research. 60, (12), 1516-1525

79. MONTAVON P.M., VOSS K., LANGLEY-HOBBS S.J. (2009)
Feline orthopedic surgery and musculoskeletal disease.
Saunders, 563 p.

80. OLIVER J.E. (1973)
Neurological examination.
Vet Med Small Anim Clin. 68, (2) 151-154

81. ORPHANET (Page consultée le 23 mars 2012)
L'amyotrophie spinale proximale. [en ligne]
Adresse URL : http://www.orpha.net/data/patho/Pub/fr/AmyotrophieSpinaleProximale-FRfrPub633.pdf

82. OSBORNE C.A., FINCO D.R. (1995)
Canine and feline nephrology and urology.
Williams and Wilkins, United States of America, 960p

83. PARKINSON N.J., BAUMER D., ROSE-MORRIS A., TALBOT K. (2008)
Candidate screening of the bovine and feline spinal muscular atrophy genes reveals no evidence for involvement in human motor neuron disorders.
Neuromuscular disorders. 18, (5), 394-397

84. PASQUINI DI BARBERI P. (Page consultée le 10 mars 2012)
Site de la fédération féline française, [en ligne]
Adresse URL :
http://www.fffeline.com/Article%20Informatif/cardio_myopathie_mco.html

85. Pawpeds. (Page consultée le 21 mars 2012)
La base de données Maine Coon, [en ligne]
Adresse URL : http://pawpeds.com/db/?p=mco&date=iso

86. PEDERSEN K.M., PEDERSEN H.D., HÄGGSTRÖM J., KOCH J., ERSBOLL A.K. (2003)
Increased mean arterial pressure and aldosterone-to-renin ratio in Persian cats with polycystic kidney disease.
Journal of Veterinary Internal Medicine. 17, (1), 21-27

87. PURINA pro-club. (Page consultée le 03 juin 2012)
Gene discovery in Maine Coons is first mutation identified for HCM. [en ligne]
Adresse URL : http://www.winnfelinehealth.org/Pages/ProClubCat1_06_print_.pdf

88. READ A., DONNAI D. (2007)
Génétique médicale. De la biologie à la pratique clinique.
De boeck, Bruxelles, 460p.

89. ROUX F., DESCHAMPS J-Y. (2004)
Dépistage de la polykystose rénale chez le chat Persan.
Le point vétérinaire. 35, (248), 70-73

90. RUSH J.E., FREEMAN L.M., FENOLLOSA N.K., BROWN D.J. (2002)
Population and survival characteristics of cats with hypertrophic cardiomyopathy: 260 cases.
Journal of the American Veterinary Medical Association. 220, (2), 202-207

91. SCHINNER C., WEBER K., HARTMANN K., WESS G. (2010)
Association of A31P and A74T polymorphisms in the myosin binding protein C3 gene and hypertrophic cardiomyopathy in Maine Coon and other breed cats.
Journal of veterinary internal medicine, 24, (3), 527-532

92. TESTAUD I. (2001)
Urologie et néphrologie des carnivores domestiques. La maladie polykystique du chat persan.
Le point vétérinaire. 32, 88-90

93. TILLEY L.P. et al. (2008)
Manual of canine and feline cardiology. Fourth Edition
Saunders, St Louis, 443 p.

94. VALIN I., FAU D., GATINEAU M., BOUVY B. (2007)
La dysplasie coxofémorale : pathogénie et diagnostic.
Le point vétérinaire. 38, (281), 51-55

95. VAN DER STAP L., Mc NAIRNIE P. (Page consultée le 10 mars 2012)
Simulation of the contractile behavior of an isolated cardiac myocyte, [en ligne]
Adresse URL : http://www.edcenter.sdsu.edu/cso/paper.html

96. VELLA C.M. et al. (1999)
Genetics for cat breeders and veterinarians. Fourth edition.
Reed Educational and Professional Publishing, Oxford, 253p.

97. WAKELING E.N. et al. (2012)
Failure of lower motor neuron radial outgrowth precedes retrograde degeneration in a feline model of SMA.
The journal of comparative neurology. 520, (8), 1737-1750

98. WARE W.A. (2011)
Cardiovascular disease in small animal medicine.
Manson publishing, Londres, 396 p.

99. WHEELER S.J., SHARP N.JH. (1994)
Small animals spinal disorders. Diagnosis and surgery.
Mosby, Barcelone, 224 p.

100. ZHANG H.L. et al (2003)
Fonction neuronale de la protéine SMN : transport axonal et régulation de la croissance du neurite.
Colloque amyotrophies spinales, Evry, 16 et 17 mai 2003

CLAVIER RACHEL

DIAGNOSTIC ET DEPISTAGE DES PRINCIPALES AFFECTIONS HEREDITAIRES DANS LA RACE MAINE COON ;

Thèse d'Etat de Doctorat Vétérinaire : Lyon, *le 02 juillet 2012*

RESUME :

Le Maine Coon est un grand chat robuste que l'on retrouve fréquemment aux Etats Unis. Victime de son succès, il a subi un taux très important de consanguinité, qui a conduit au développement de plusieurs affections. Parmi celles-ci, les plus représentées sont la myocardiopathie hypertrophique, la polykystose rénale, l'amyotrophie spinale et la dysplasie coxo-fémorale.

Pour les éleveurs, il est indispensable de connaître le statut de leurs reproducteurs vis-à-vis de ces maladies puisque leur devenir reproducteur en sera fortement influencé. L'objectif est de diminuer au maximum la prévalence de ces maladies entre autre au sein de la race Maine Coon. Pour le particulier, savoir si son chat est malade, permettra de faire, pour certaines affections, un suivi plus efficace.
Pour cela, plusieurs moyens diagnostiques existent et se renouvellent, notamment avec l'apparition de tests de dépistage moléculaire pour trois de ces quatre grandes affections.

MOTS CLES :

- maladies héréditaires
- Maine Coon
- diagnostic
- dépistage
- myocardiopathie hypertrophique
- polykystose rénale
- amyotrophie spinale
- dysplasie coxo-fémorale

JURY :

Président : Monsieur le Professeur Claude Gharib

1er Assesseur : Madame le Docteur Véronique Lambert
2ème Assesseur : Monsieur le Professeur Jean-Luc Cadore

DATE DE SOUTENANCE : 02 Juillet 2012

ADRESSE DE L'AUTEUR :

Lotissement Montvel
42240 Saint Maurice en Gourgois