VETAGRO SUP
CAMPUS VETERINAIRE DE LYON

Année 2012 - Thèse n°

Prévalence des souffles cardiaques anorganiques dans une population de chiens cliniquement sains

THÈSE

Présentée à l'UNIVERSITE CLAUDE-BERNARD - LYON I
(Médecine - Pharmacie)
et soutenue publiquement le 5 juillet 2012
pour obtenir le grade de Docteur Vétérinaire

par

Clémence COTTIN
Née le 26/11/1987
à Blois

VetAgro Sup

UNIVERSITÉ DE LYON

liste au 04-04-2011

ENSEIGNANTS CAMPUS VETERINAIRE DE VETAGRO SUP

NOM	Prénom	Grade	Unité Pédagogique
ALOGNINOUWA	Théodore	Professeur 1ere cl	Pathologie du bétail
ALVES-DE-OLIVEIRA	Laurent	Maître de conférences hors cl	Gestion des élevages
ARCANGIOLI	Marie-Anne	Maître de conférences cl normale	Pathologie du bétail
ARTOIS	Marc	Professeur 1ere cl	Santé Publique et Vétérinaire
BECKER	Claire	Maître de conférences cl normale	Pathologie du bétail
BELLI	Patrick	Maître de conférences associé	Pathologie morphologique et clinique
BELLUCO	Sara	Maître de conférences cl normale	Pathologie morphologique et clinique
BENAMOU-SMITH	Agnès	Maître de conférences cl normale	Equine
BENOIT	Etienne	Professeur 1ere cl	Biologie fonctionnelle
BERNY	Philippe	Professeur 1ere cl	Biologie fonctionnelle
BONNET-GARIN	Jeanne-Marie	Professeur 2eme cl	Biologie fonctionnelle
BOULOCHER	Caroline	Maître de conférences cl normale	Anatomie Chirurgie (ACSAI)
BOURDOISEAU	Gilles	Professeur 1ere cl	Santé Publique et Vétérinaire
BOURGOIN	Gilles	Maître de conférences cl normale	Santé Publique et Vétérinaire
BRUYERE	Pierre	Maître de conférences Contractuel	Biotechnologies et pathologie de la reproduction
BUFF	Samuel	Maître de conférences cl normale	Biotechnologies et pathologie de la reproduction
BURONFOSSE	Thierry	Maître de conférences hors cl	Biologie fonctionnelle
CACHON	Thibaut	Maître de conférences Contractuel	Anatomie Chirurgie (ACSAI)
CADORE	Jean-Luc	Professeur 1ere cl	Pathologie médicale des animaux de compagnie
CALLAIT-CARDINAL	Marie-Pierre	Maître de conférences cl normale	Santé Publique et Vétérinaire
CAROZZO	Claude	Maître de conférences cl normale	Anatomie Chirurgie (ACSAI)
CHABANNE	Luc	Professeur 1ere cl	Pathologie médicale des animaux de compagnie
CHALVET-MONFRAY	Karine	Maître de conférences hors cl	Biologie fonctionnelle
COMMUN	Loic	Maître de conférences cl normale	Gestion des élevages
DELIGNETTE-MULLER	Marie-Laure	Professeur 2eme cl	Biologie fonctionnelle
DEMONT	Pierre	Professeur 2eme cl	Santé Publique et Vétérinaire
DESJARDINS PESSON	Isabelle	Maître de conférences Contractuel	Equine
DJELOUADJI	Zorée	Maître de conférences stagiaire	Santé Publique et Vétérinaire
ESCRIOU	Catherine	Maître de conférences cl normale	Pathologie médicale des animaux de compagnie
FAU	Didier	Professeur 1ere cl	Anatomie Chirurgie (ACSAI)
FOURNEL	Corinne	Professeur 1ere cl	Pathologie morphologique et clinique
FRANCK	Michel	Professeur 1ere cl	Gestion des élevages
FRIKHA	Mohamed-Ridha	Maître de conférences cl normale	Pathologie du bétail
GANGL	Monika	Maître de conférences Contractuel	Equine
GARNIER	François	Professeur 1ere cl	Biologie fonctionnelle
GENEVOIS	Jean-Pierre	Professeur cl ex	Anatomie Chirurgie (ACSAI)
GILOT-FROMONT	Emmanuelle	Professeur 2eme cl	Biologie Fonctionnelle
GONTHIER	Alain	Maître de conférences cl normale	Santé Publique et Vétérinaire
GRAIN	Françoise	Professeur 2eme cl	Gestion des élevages
GRANCHER	Denis	Maître de conférences hors cl	Gestion des élevages
GREZEL	Delphine	Maître de conférences cl normale	Santé Publique et Vétérinaire
GUERIN	Pierre	Professeur 2eme cl	Biotechnologies et pathologie de la reproduction
GUERIN-FAUBLEE	Véronique	Maître de conférences hors cl	Biologie fonctionnelle
HUGONNARD	Marine	Maître de conférences cl normale	Pathologie médicale des animaux de compagnie

liste au 04-04-2011

ENSEIGNANTS CAMPUS VETERINAIRE DE VETAGRO SUP

NOM	Prénom	Grade	Unité Pédagogique
JUNOT	Stéphane	Maître de conférences cl normale	Anatomie Chirurgie (ACSAI)
KECK	Gérard	Professeur 1ere cl	Biologie fonctionnelle
KODJO	Angeli	Professeur 2eme cl	Santé Publique et Vétérinaire
LACHERETZ	Antoine	Professeur 1ere cl	Santé Publique et Vétérinaire
LAMBERT	Véronique	Maître de conférences cl normale	Gestion des élevages
LE-GRAND	Dominique	Maître de conférences hors cl	Pathologie du bétail
LEBLOND	Agnes	Professeur 2eme cl	Santé Publique et Vétérinaire
LEFRANC-POHL	Anne-Cécile	Maître de conférences cl normale	Biotechnologies et pathologie de la reproduction
LEPAGE	Olivier	Professeur 1ere cl	Equine
LOUZIER	Vanessa	Maître de conférences cl normale	Biologie Fonctionnelle
MARCHAL	Thierry	Maître de conférences hors cl	Pathologie morphologique et clinique
MIALET	Sylvie	Inspecteur de la santé publique vétérinaire (ISPV) faisant fonction de MC	Santé Publique et Vétérinaire
MOUNIER	Luc	Maître de conférences cl normale	Gestion des élevages
PEPIN	Michel	Professeur 1ere cl	Santé Publique et Vétérinaire
PIN	Didier	Maître de conférences cl normale	Pathologie morphologique et clinique
PONCE	Frédérique	Maître de conférences cl normale	Pathologie médicale des animaux de compagnie
PORTIER	Karine	Maître de conférences cl normale	Anatomie Chirurgie (ACSAI)
PROUILLAC	Caroline	Maître de conférences cl normale	Biologie fonctionnelle
REMY	Denise	Professeur 2eme cl	Anatomie Chirurgie (ACSAI)
ROGER	Thierry	Professeur 1ere cl	Anatomie Chirurgie (ACSAI)
SABATIER	Philippe	Professeur 2eme cl	Biologie fonctionnelle
SAWAYA	Serge	Maître de conférences cl normale	Anatomie Chirurgie (ACSAI)
SERGENTET	Delphine	Maître de conférences cl normale	Santé Publique et Vétérinaire
THIEBAULT	Jean-Jacques	Maître de conférences hors cl	Biologie fonctionnelle
VIGUIER	Eric	Professeur 1ere cl	Anatomie Chirurgie (ACSAI)
VIRIEUX-WATRELOT	Dorothée	Maître de conférences Contractuel	Pathologie morphologique et clinique
ZENNER	Lionel	Professeur 2eme cl	Santé Publique et Vétérinaire

Remerciements

A Monsieur le Professeur Gilbert KIRKORIAN,
De la faculté de médecine de Lyon,
Qui nous a fait l'honneur d'accepter la présidence de notre jury de thèse,
Qu'il reçoive ici l'expression de ma gratitude et de mes hommages respectueux.

A Monsieur le Professeur Jean-Luc CADORE,
Du Campus Vétérinaire de VetAgroSup,
Qui nous a fait l'honneur d'encadrer ce travail,
Pour sa passion de la médecine vétérinaire et de l'enseignement,
Pour ses conseils avisés et sa grande gentillesse,
Qu'il trouve ici l'expression de mes sincères remerciements et de mon plus grand respect.

A Madame le Docteur Isabelle BUBLOT,
Du Campus Vétérinaire de VetAgroSup,
Qui nous a fait l'honneur de proposer et d'encadrer ce travail,
Pour m'avoir si bien guidée dans ce travail,
Pour sa profonde gentillesse, sa disponibilité et son enthousiasme constant,
Qu'elle reçoive ici le témoignage de mon admiration et de toute ma reconnaissance.

A Madame le Professeur Vanessa LOUZIER,
Du Campus Vétérinaire de VetAgroSup,
Qui nous a fait l'honneur de faire partie de notre jury de thèse,
Pour avoir accepté de juger ce travail,
Qu'elle trouve ici l'expression de mes remerciements les plus sincères.

Au Docteur Amandine DRUT,
Pour ton aide tout au long de ce travail,
Pour tes conseils avisés,
Merci.

Au Docteur Benoit RANNOU, et à toute l'équipe du service de Biochimie de VetAgroSup – Campus Vétérinaire de Lyon,
pour leur aide si précieuse et pour la prise en charge des analyses

Table des matières

Remerciements 5
Table des matières 7
Table des figures 12
Table des tableaux 13
Table des équations 13
Table des annexes 13
Liste des abréviations 15
Introduction 17
I. Etude bibliographique 19
A. Les souffles cardiaques 19
1. Définitions 19
2. Genèse d'un souffle 20
a) Le nombre de Reynolds 20
i- Le flux laminaire 20
ii- Le flux turbulent 21
iii- Le nombre de Reynolds 21
b) Les grandeurs physiques impliquées 22
i- La viscosité du sang 22
ii- Le diamètre du vaisseau 22
iii- La vitesse du sang 23
iv- La masse volumique du sang 23
3. Caractéristiques et qualification d'un souffle 23
a) L'intensité, gradée sur une échelle de I à VI 23
b) La localisation 24
i- Chez l'être humain 25
ii- Chez le chien 26
c) Moment d'apparition et durée 27
d) Profil 29
e) Timbre et fréquence 29
f) Irradiation 30
g) Variations 30

B. Souffles cardiaques non pathologiques : souffles « anorganiques » 31
1. Deux types de souffles anorganiques 31
a) Définitions 31
i- Le souffle anorganique= non-pathologique 31
ii- Le souffle physiologique=fonctionnel 31
iii- Le souffle innocent=juvénile 32
b) Caractéristiques d'un souffle anorganique 32
i- Morphologie et durée 32
ii- Intensité faible à modérée 32
iii- Timbre et fréquence 33
iv- Inconstance 33
2. Les souffles anorganiques chez l'homme 33
a) Les souffles physiologiques rapportés chez l'homme 34
i- Lors d'anémie 34
ii- En cas de fièvre 35
iii- Lors d'hypertension artérielle 35
iv- Au cours de la gestation 36
v- Lors d'hyperthyroïdie ou de cardiothyréose 38
vi- Autres cas 38
b) Les souffles innocents rapportés chez l'enfant 38
i- Le souffle de Still 39
ii- Le souffle d'éjection systolique pulmonaire 40
iii- Le souffle d'éjection systolique pulmonaire du nouveau-né 40
iv- Le bruit carotidien supraclaviculaire 40
v- Le fredonnement veineux cervical 41
vi- Le souffle cardiorespiratoire 41
3. Les études chez les carnivores domestiques 42
a) Les souffles physiologiques connus 42
i- Chez le chat 42
ii- Chez le chien 44
b) Les souffles innocents chez le jeune 45
i- Chez le chaton 46
ii- Chez le chiot 46

c) Les études sur les souffles anorganiques chez le chat 49
d) Les études sur les souffles anorganiques chez le chien 50
C. Diagnostic d'un souffle anorganique 50
1. La démarche diagnostique 50
a) La démarche théorique 50
b) Le diagnostic du souffle innocent chez l'enfant 51
2. 1ère étape : les commémoratifs et l'examen clinique 52
a) Les commémoratifs 52
b) L'examen clinique général 52
c) L'examen cardiovasculaire 52
i- L'inspection 52
ii- L'examen de la tête et du cou 53
iii- L'examen de l'abdomen 53
iv- L'examen du thorax 53
3. 2ème étape : les examens complémentaires 53
a) Pour diagnostiquer un souffle anorganique 54
i- L'échocardiographie-Doppler, l'examen de choix 54
ii- Les autres examens complémentaires 68
b) Pour différencier un souffle physiologique d'un souffle innocent 69
i- La mesure de la pression artérielle 69
ii- Le microhématocrite , la Numération Formule Sanguine 69
iii- Le dosage de T4 69
iv- Le diagnostic de gestation 69
II. Etude expérimentale 73
A. Objectifs de l'étude 73
B. Sujets, matériels et méthodes 73
1. Animaux 73
a) Critères d'inclusion 73
b) Critères d'exclusion 74
2. Examen clinique et auscultation cardiaque 74
a) Conditions d'examen 74
b) Examen clinique général 74
c) Auscultation cardiaque 75

d) Examens complémentaires 75
3. Echocardiographie 76
a) Echographe 76
b) Conditions d'échographie 76
c) Coupes échographiques utilisées et modes 76
4. Méthode d'analyse statistique 78
C. Résultats et leur interprétation 79
1. Animaux inclus 79
2. Examens cliniques 79
3. Auscultations 80
4. Examens complémentaires 82
5. Echocardiographies 82
a) Les mesures effectuées 83
b) Les insuffisances valvulaires et autres anomalies observées 84
III. Confrontation des résultats et discussion 87
A. Confrontation des résultats des différentes étapes 87
1. Entre les auscultations et certaines données des commémoratifs 87
a) Entre l'auscultation et la race 87
b) Entre l'auscultation et l'âge 88
c) Entre l'auscultation et le poids 89
2. Entre auscultations et examens cliniques et complémentaires 90
a) Température 90
b) Fréquence cardiaque 91
c) Hématocrite 92
d) Pression artérielle systolique 92
e) Protéines totales 93
3. Entre auscultations et échocardiographies 94
B. Discussion sur le calcul de la prévalence 96
1. Une ou plusieurs prévalences ? 96
2. Variation de la prévalence suite aux exclusions 96
3. Variation de la prévalence selon l'opérateur 97
C. Limites de l'étude 97
1. Limite due au faible nombre d'inclusions 98

2. Biais d'inclusion 98
3. Délai entre auscultation et échographie 98
4. L'absence de suivi 99
Conclusion 101
Bibliographie 103
Annexes 107

Table des figures

Figure 1 : Relation entre le phonocardiogramme et l'ECG 19
Figure 2 : Modèle de débit laminaire 20
Figure 3 : Les sites d'auscultation cardiaque chez l'être humain 25
Figure 4 : La projection des aires d'auscultation chez le chien : aires P, A, M et T 26
Figure 5 : Le moment d'apparition d'un souffle cardiaque et sa durée 27
Figure 6 : Souffles cardiaques classés selon les directions respectives du « flux sanguin soufflant » et de la circulation générale 28
Figure 7 : Profils d'intensité des souffles cardiaques 29
Figure 8 : Variations de la viscosité relative du sang en fonction de l'hématocrite 34
Figure 9 : Diamètres indexés à différents niveaux de la CCVG, pour 3 différents groupes de chiens 48
Figure 10 : Coupe 4 cavités, vue parasternale droite grand axe 56
Figure 11 : Vue parasternale droite grand axe optimisant la CCVG 57
Figure 12 : Vue parasternale droite, coupes petit axe 57
Figure 13 : Coupe grand axe, vue parasternale crâniale gauche 58
Figure 14 : Coupe petit axe, vue parasternale crâniale gauche 58
Figure 15 : Vue apicale gauche, coupe 4 cavités 59
Figure 16 : Vue apicale gauche, coupe 5 cavités 59
Figure 17 : vue apicale gauche, coupe 2 cavités 60
Figure 18 : Mesures de DVGd, DVGs, SIVd, SIVs, PPVGd, PPVGs en mode TM 62
Figure 19 : Mesures de DVDd, DVDs, PVDd et PVDs en coupe parasternale droite petit axe, mode TM 62
Figure 20 : Mesures du diamètre aortique et du diamètre de l'atrium gauche sur une coupe parasternale droite petit axe 63
Figure 21 : Mesure du diamètre de l'atrium gauche sur une coupe parasternale droite grand axe 64
Figure 22 : Evaluation de l'atrium droit (AD) par rapport aux autres cavités en fin de diastole, coupe apicale gauche 4 cavités 64
Figure 23 : Mesure du diamètre du tronc pulmonaire (TP), sur une coupe crâniale droite petit axe 65
Figure 24 : Evaluation du flux pulmonaire en mode Doppler pulsé, coupe parasternale droite petit axe 66
Figure 25 : Evaluation du flux aortique en mode Doppler pulsé, vue apicale gauche 67
Figure 26 : Enregistrement du flux mitral en mode Doppler pulsé noir et blanc, coupe apicale gauche grand axe 67
Figure 27 : Enregistrement du flux tricuspidien en mode Doppler pulsé, coupe apicale gauche 4 cavités 68
Figure 28 : Schéma récapitulatif du diagnostic des souffles anorganiques 70
Figure 29 : Comparaison des âges des chiens avec et sans souffle à l'auscultation 88
Figure 30 : Comparaison des poids des chiens avec et sans souffle 89

Figure 31 : Comparaison des températures des chiens avec et sans souffle 90
Figure 32 : Comparaison des fréquences cardiaques des chiens avec et sans souffle..... 91
Figure 33 : Comparaison des hématocrites des chiens avec et sans souffle..... 92
Figure 34 : Comparaison des pressions artérielles systoliques des chiens avec et sans souffle 93
Figure 35 : Comparaison du taux de protéines chez les chiens avec et sans souffle..... 94

Table des tableaux

Tableau 1 : La gradation de l'intensité d'un souffle cardiaque 24
Tableau 2 : Les souffles anorganiques chez l'homme 33
Tableau 3 : Différents souffles auscultés chez 25 individus anémiés (drépanocytose) et leur prévalence..... 35
Tableau 4 : Les souffles anorganiques chez le chien et le chat..... 42
Tableau 5 : Races représentées dans notre étude 79
Tableau 6 : Caractéristiques des souffles auscultés 81
Tableau 7 : Résultats des examens sanguins et de mesures de pression artérielle..... 82
Tableau 8 : Valeurs minimales, maximales, moyennes et médianes des mesures obtenues à l'échocardiographie 83
Tableau 9 : Insuffisances pulmonaires, tricuspidiennes, mitrales et autres anomalies décelées à l'échocardiographie 84
Tableau 10 : Relations entre auscultations et insuffisances valvulaires..... 95

Table des équations

Équation 1 : Le Nombre de Reynolds adapté à l'écoulement du sang dans un vaisseau..... 21
Équation 2 : fraction de raccourcissement du ventricule gauche 65
Équation 3 : fraction d'éjection systolique..... 65

Table des annexes

Annexe 1 : Grades des souffles auscultés à l'inclusion et au cours des examens réalisés de l'âge de 7 semaines à l'âge de 3ans chez les 19 boxers 107
Annexe 2 : Les variations de l'intensité des souffles auscultés chez 67 chats..... 108
Annexe 3 : Corrélation entre les hypothèses cliniques et les résultats échographiques..... 108
Annexe 4 : Comparaison des résultats de l'ECG et des résultats de l'échocardiographie..... 108

Annexe 5 : Valeurs usuelles des mesures en mode TM chez 8 différentes races de chien.... 108
Annexe 6 : Etape 1 : Feuille d'examen clinique 109
Annexe 7 : Etape 2 : Feuille d'examens complémentaires 110
Annexe 8 : Etape 3 : Tableaux de résultats d'échocardiographies..... 111

Liste des abréviations

Ao : aorte

B1 : premier bruit cardiaque

B2 : deuxième bruit cardiaque

B3 : troisième bruit cardiaque

B4 : quatrième bruit cardiaque

BAV : bloc atrioventriculaire

bpm : battements par minute

CCVD : chambre de chasse du ventricule droit

CCVG : chambre de chasse du ventricule gauche

DVGd : diamètre du ventricule gauche en fin de diastole

DVGs : diamètre du ventricule gauche en fin de systole

ECG : électrocardiogramme

FE : fraction d'éjection systolique

FC : fréquence cardiaque

FR : fraction de raccourcissement du ventricule gauche

GB : globules blancs

GR : globules rouges

Hb : hémoglobine

Ht : hématocrite

HTA : hypertension artérielle

LA ou AG: atrium gauche

LV ou VG: ventricule gauche

mpm : mouvements par minute

MV : valve mitrale

NFS : numération formule sanguine

N_R : le Nombre de Reynolds

ODCCVD : obstruction dynamique de la chambre de chasse du ventricule droit

ODCCVG : obstruction dynamique de la chambre de chasse du ventricule gauche

PA : pression artérielle

PAD : pression artérielle diastolique

PAM : pression artérielle moyenne

PAS : pression artérielle systolique

PLT : plaquettes

PT : protéines totales

RA ou AD: atrium droit

RV ou VD : ventricule droit

T3 : tri-iodothyronine

T4 : tétra-iodothyronine

TRC : temps de recoloration capillaire

TV : valve tricuspide

VVGd : Volume du ventricule gauche en fin de diastole

VVGs : Volume du ventricule gauche en fin de systole

Introduction

« Un bruit de soufflet » … Telle était l'expression qu'utilisait le médecin R.T.H. Laennec en 1837 pour décrire ce bruit surajouté audible à l'auscultation du cœur et des artères. Laennec distinguait déjà différents souffles au stéthoscope : le *« bruit de soufflet proprement dit »*, le *« bruit de scie ou de râpe »* ou encore le *« bruit de soufflet musical ou sibilant »*. L'origine de ces soufflets au cœur demeurait obscure pour le médecin du XIXème siècle qui les associait à un *« rétrécissement de ses orifices »*, ou parfois ne constatait *« aucune affection organique »* associée. Quand aux soufflets artériels, ils seraient dus *« à un état vital particulier, à une sorte de spasme ou de tension de l'artère ; […] à un état particulier du sang ou à la manière dont ce liquide était mû ».* (Laennec, 1837)

L'auscultation des premiers souffles cardiaques remonte donc au XIXème siècle. Depuis, de nombreux scientifiques se sont efforcés d'explorer leur mécanisme, leur pathogénie et leurs caractéristiques chez l'homme, puis plus récemment chez nos carnivores domestiques. Aujourd'hui, on distingue les **souffles organiques** qui ont un support lésionnel et sont pathologiques, des **souffles anorganiques** dont l'origine, mal connue, n'est associée à aucune lésion. On comprend mieux à présent qu'un souffle cardiaque n'est pas forcément pathologique mais peut être physiologique pour l'individu. Trop peu d'études ont été réalisées à ce jour chez nos carnivores domestiques, notamment chez le chien. Qu'en est-il de la **prévalence des souffles anorganiques chez le chien ?**

Notre travail consistera donc dans un premier temps à réaliser une **étude bibliographique** sur les souffles cardiaques anorganiques. Nous expliquerons donc d'abord la genèse des souffles cardiaques et les qualifications qui permettent de décrire un souffle ; puis nous étudierons les souffles anorganiques chez l'homme et chez nos carnivores domestiques ; et enfin, nous détaillerons la démarche diagnostique des souffles anorganiques (physiologiques et innocents), ainsi que les examens complémentaires utilisés.

Dans un second temps, notre travail s'axera sur une **étude expérimentale** incluant une population de chiens cliniquement sains : le but de cette étude sera d'estimer la prévalence des souffles anorganiques chez le chien en bonne santé.

Dans un troisième temps, nous organiserons notre **discussion** autour des résultats de notre étude expérimentale et de leur confrontation aux données bibliographiques.

I. Etude bibliographique

A. Les souffles cardiaques

1. Définitions

Les bruits du cœur sont dus aux vibrations du cœur et des vaisseaux, engendrées par l'accélération et la décélération brutales du sang. L'auscultation du cœur d'un chien en bonne santé révèle une succession de 2 bruits cardiaques principaux, nommés **B1** et **B2**. B1 est dû à plusieurs composantes dont la mise en tension du myocarde, la mise en mouvement du sang intracavitaire et la fermeture passive des valves mitrale et tricuspide (à l'origine d'une décélération brutale du sang) ; on admet que cette dernière composante est la plus importante. De même, on admet que B2 résulte de la fermeture passive des valves sigmoïdes (aortique et pulmonaire). (Godeau et al., 1987)

Ces bruits cardiaques sont caractérisés par une intensité relativement importante et des durées respectives courtes ; B1 (« boum » ou « toum ») est légèrement plus long, grave en tonalité, fort en intensité et « sourd » que B2 (« ta »). Les autres onomatopées utilisées sont « lub dup » dans la littérature anglaise, ou « doop teup » dans la littérature allemande. Entre B1 et B2, c'est la systole ventriculaire (les ventricules se contractent et expulsent le sang) ; entre B2 et B1, c'est la diastole ventriculaire (les ventricules se remplissent). Après B2 et avant le B1 suivant dans le cycle cardiaque, il est possible, mais rare, d'entendre le troisième bruit **B3** (qui correspond à la distension ventriculaire lors du remplissage des ventricules) et le quatrième bruit **B4** (qui correspond au remplissage ventriculaire suite à la systole atriale). (Fig1)

Dans les conditions physiologiques habituelles chez les chiens et les chats, on entend B1 puis B2 séparés par le petit silence, puis de nouveau B1 séparé de B2 par le grand silence.

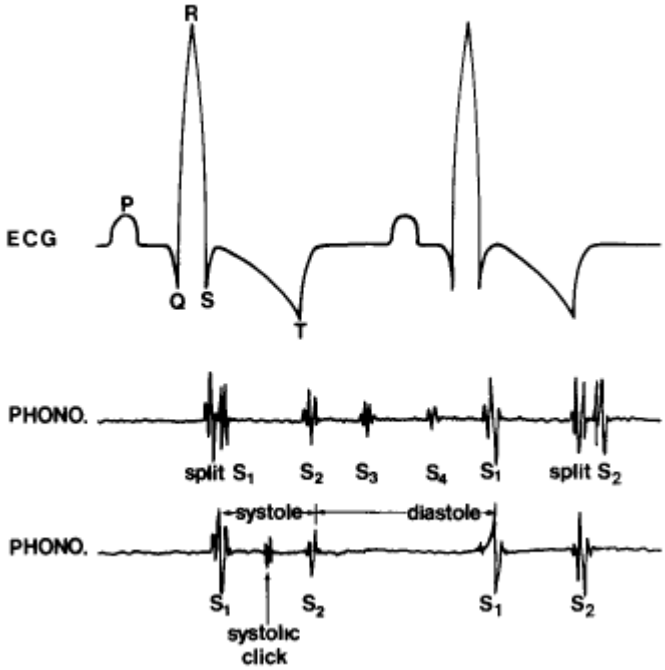

Figure 1 : Relation entre le phonocardiogramme et l'ECG
(Fox et al., 1999)

NB : *« S1 », « S2 », « S3 », « S4 » correspondent respectivement aux bruits « B1 », « B2 », « B3 », « B4 » (S pour « sound »).*

Dans certains cas, l'auscultation cardiaque peut révéler la présence d'un **souffle**. Il s'agit d'un bruit surajouté à B1 et B2, qui résulte de l'écoulement turbulent du sang dans le cœur ou les vaisseaux. Un niveau seuil de turbulences doit être atteint pour que les vibrations soient audibles lors de l'auscultation cardiaque. Ses caractéristiques acoustiques sont variables, mais un souffle est généralement plus long et plus sourd que B1 ou B2, et peut éventuellement couvrir les bruits cardiaques principaux. (Tilley et al., 2008b)

2. Genèse d'un souffle

a) Le nombre de Reynolds

Il existe deux types d'écoulements de fluides.

i- Le flux laminaire

L'écoulement **laminaire**, ou « écoulement de Poiseuille », est un écoulement régulier dans un tube cylindrique dans lequel les particules fluides se déplacent selon des lignes de courant s'ordonnant en couches parallèles. (Fig2)

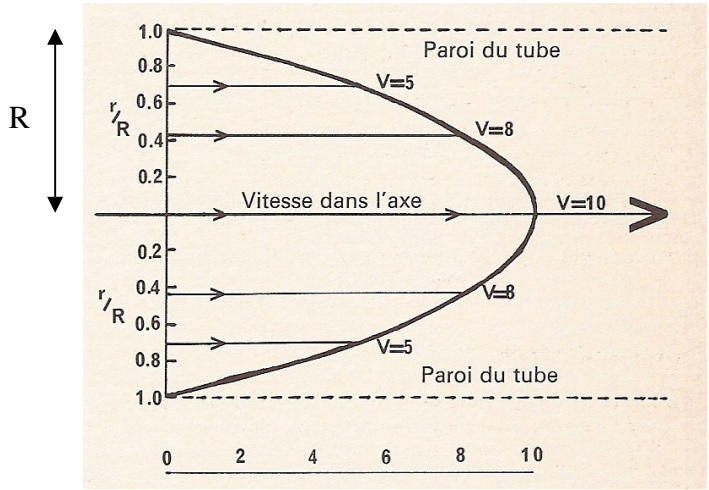

Figure 2 : Modèle de débit laminaire
[d'après McDonald, D.A. (1960) *Blood Flow in Arteries*, Arnold, London]

Dans ce modèle, la ligne centrale se déplace avec la plus grande vitesse (V_{max}=10) et les couches cylindriques successives qui l'entourent se déplacent de plus en plus lentement quand on s'éloigne de l'axe (de r= 0 à r =R). La vitesse de la couche de liquide infiniment mince qui est au contact de la paroi est nulle (V=0). Le modèle de Poiseuille correspond à un écoulement parabolique constant à faible débit dans un vaisseau régulier sans bifurcation.

L'écoulement laminaire est silencieux et assure un débit proportionnel à la pression. (Wright, 1974)

ii- Le flux turbulent

Quand la vitesse du fluide augmente, la vitesse cesse de croître proportionnellement à la pression et des phénomènes de turbulence apparaissent progressivement. La **turbulence** désigne l'état d'un fluide dans lequel la vitesse présente en tout point un caractère tourbillonnaire. Les écoulements turbulents se caractérisent donc par une apparence très désordonnée (écoulement erratique) et un comportement difficilement prévisible. En conséquence, le modèle laminaire ne peut plus être appliqué. En régime turbulent, le débit de liquide est approximativement proportionnel à la racine carrée de la pression. Ainsi pour un même débit, la pression nécessaire (donc le travail du cœur) est plus importante lorsque le flux est turbulent que lorsqu'il est laminaire… (Wright, 1974)

Lorsque l'on s'intéresse au **système vasculaire**, l'écoulement dans les petits vaisseaux de l'organisme est toujours laminaire. En revanche et de manière générale, l'écoulement turbulent peut se rencontrer au sein des cavités cardiaques et des vaisseaux de gros diamètre, lors de bifurcations, courbures, shunts ou sténoses. (Berne and Levy, 1988)

C'est la turbulence d'un flux et les vibrations qui l'accompagnent qui sont à l'origine de l'audition d'un **souffle** chez un individu...

iii- Le nombre de Reynolds

Il est possible de prédire si un écoulement de sang à travers un vaisseau sera laminaire ou turbulent dans des conditions données grâce à l'estimation d'un nombre sans dimension appelé le **Nombre de Reynolds (N_R)**. Il est défini par la relation suivante, adaptée à l'écoulement du sang dans un vaisseau :

$$\mathbf{N_R = \frac{V_{sang} \times d_{vaisseau} \times \rho_{sang}}{\eta_{sang}}}$$

Équation 1 : Le Nombre de Reynolds adapté à l'écoulement du sang dans un vaisseau

Avec V_{sang} : la vitesse moyenne d'écoulement du sang [cm/s]
$d_{vaisseau}$: le diamètre du vaisseau [cm]
ρ_{sang} : la masse volumique du sang [g/cm^3]
η_{sang} : la viscosité du sang [g/cm.s ou PI (=poiseuilles)]

N_R représente le rapport des forces d'inertie sur la viscosité sanguine. Plus N_R est petit, plus le flux sera laminaire ; plus N_R est grand, plus le flux sera turbulent. Pour $\mathbf{N_R < 2000}$, le flux sera en théorie laminaire alors que pour $\mathbf{N_R > 3000}$, le flux sera turbulent. Pour une valeur intermédiaire entre 2000 et 3000, des turbulences seront susceptibles d'apparaître mais il est difficile de prévoir la qualité exacte du flux. (Berne and Levy, 1988) D'autres auteurs situent la valeur limite différenciant flux laminaire et flux turbulent à $\mathbf{N_R = 2300}$. (Martin et al., 2006)

Ainsi, d'après la définition de N_R, un vaisseau de large diamètre, une vitesse de flux élevée, une masse volumique sanguine importante et une faible viscosité du sang prédisposeront au développement de turbulences. En plus de ces facteurs, des variations brutales de diamètres du vaisseau ou des irrégularités au sein du vaisseau pourront être à l'origine de turbulences.

b) Les grandeurs physiques impliquées

i- La viscosité du sang

La **viscosité** est la résistance à l'écoulement uniforme et sans turbulence se produisant au sein de la matière. Autrement dit, il s'agit de la propriété d'un fluide de résister plus ou moins aux forces qui déplacent les unes par rapport aux autres les particules qui le constituent.

Dans notre cas, la viscosité est **dynamique** et elle correspond à la contrainte de cisaillement qui accompagne l'existence d'un gradient de vitesse d'écoulement dans la matière. La résistance offerte par le sang qui se déplace dans les vaisseaux sanguins n'a rien à voir avec le frottement entre ce liquide et la paroi du conduit, mais est due uniquement au frottement entre les couches adjacentes du liquide lui-même. Plus cette friction est importante, plus la différence de vitesse entre les couches est grande et plus le coefficient de viscosité est grand.

Ainsi, plus la viscosité est faible, plus la résistance à l'écoulement est faible et plus le flux aura tendance à présenter des turbulences… Ceci est confirmé par l'expression de N_R : plus la viscosité diminue, plus N_R est grand.

Certains facteurs ont une influence sur la viscosité. La viscosité diminue quand le débit sanguin augmente, quand l'hématocrite diminue, quand la température augmente et quand le diamètre du vaisseau diminue. On pourrait croire que la viscosité du sang s'accroît avec sa densité, mais ce n'est pas nécessairement le cas. (Wright, 1974)

La valeur de la viscosité sanguine à 37°C est de 0,03 poiseuilles (PI).

ii- Le diamètre du vaisseau

Les contraintes de cisaillement peuvent s'exprimer en fonction du débit sanguin divisé par le cube du diamètre du vaisseau sanguin. Ainsi, à débit constant, une diminution de diamètre d'un facteur 2 augmente les contraintes de cisaillement d'un facteur 8. Ainsi et

comme le nombre de Reynolds nous l'indiquait, plus le diamètre d'un vaisseau est grand, plus le flux sera susceptible de présenter des turbulences. (Martin et al., 2006)

C'est ainsi que les souffles sont audibles aux aires de projection acoustique du **cœur** et des **grands vaisseaux**, et non pas au niveau des petits vaisseaux…

iii- La vitesse du sang

Par définition et comme cela a été dit plus haut, lorsque la **vitesse du sang** augmente, l'écoulement a tendance à présenter des turbulences. En effet, ceci est confirmé par la définition du Nombre de Reynolds. C'est ainsi que certains souffles peuvent apparaître ou être accentués à l'effort, lorsque le débit sanguin augmente.

La vitesse moyenne du sang dans l'aorte au cours de l'ensemble du cycle cardiaque est de 20cm/s chez un homme au repos (alors N_R = 1428, avec d=2,2cm et η=0,03PI). Au cours de l'éjection systolique, N_R dépasse la valeur de 2000 et la turbulence peut apparaître. (Wright, 1974)

iv- La masse volumique du sang

La **masse volumique** est une grandeur physique qui caractérise la masse d'un matériau par unité de volume. La masse volumique du sang est un peu plus élevée que celle de l'eau ; elle varie entre 1,050 et 1,060 g/cm^3. La masse volumique du sang varie selon de nombreux facteurs (tels que l'alimentation, l'excrétion urinaire…) ; en particulier, elle augmente avec la teneur en globules rouges et lorsque le degré d'hydratation diminue. (Wright, 1974)

Plus la masse volumique du sang augmente, plus le nombre de Reynolds augmente, et plus l'écoulement sera turbulent.

3. Caractéristiques et qualification d'un souffle

Lors de l'auscultation d'un souffle, il est important de savoir le décrire. Pour cela, plusieurs caractéristiques sont évaluées et permettent ainsi la description précise du souffle, compréhensible par tout vétérinaire.

a) L'intensité, gradée sur une échelle de I à VI

L'intensité du souffle cardiaque peut être estimée grâce à une échelle gradée de 1 à 6, décrite par Freeman et Levine en 1933. (Tab1)

Grade I/VI :	souffle localisé très discret, qui ne peut être détecté qu'avec un effort particulier d'attention par un examinateur expérimenté, dans une pièce silencieuse
Grade II/VI :	souffle localisé discret, clairement audible après quelques secondes d'auscultation attentive
Grade III/VI :	souffle localisé à une seule aire d'auscultation, modérément sonore et immédiatement perceptible
Grade IV/VI :	souffle sonore avec irradiation, qui ne produit pas de thrill (=frémissement à la palpation du choc précordial)
Grade V/VI :	souffle très sonore avec irradiation, qui produit un thrill mais n'est pas audible lorsque la capsule du stéthoscope est décollée de la paroi thoracique
Grade VI/VI :	souffle très sonore qui produit un thrill et est toujours audible, même lorsque la capsule du stéthoscope est décollée de la paroi thoracique

Tableau 1 : La gradation de l'intensité d'un souffle cardiaque
(Freeman and Levine, 1933)

Ainsi, cette classification permet aux cliniciens de communiquer de façon claire et concise. Elle s'avère également très utile pour le diagnostic de l'affection et l'estimation du pronostic.

b) La localisation

Il s'agit de l'endroit où se situe le **point maximal d'intensité (punctum optimum)** du souffle cardiaque et qui permet ainsi de localiser la turbulence le plus précisément possible.

Les souffles cardiaques sont audibles aux aires de projection acoustique des cavités du cœur et au niveau des gros vaisseaux. Des zones d'auscultation classiques sont définies et correspondent aux aires de projection des différentes valves (et non pas à leur situation anatomique exacte). En effet, de nombreuses turbulences prennent leur origine au niveau des valves atrio-ventriculaires ou sigmoïdes, c'est pourquoi ces aires de projection sont utilisées pour localiser un souffle cardiaque.

Les différentes aires d'auscultation des bruits normaux seront décrites chez l'être humain dans un premier temps, puis chez le chien.

i- Chez l'être humain

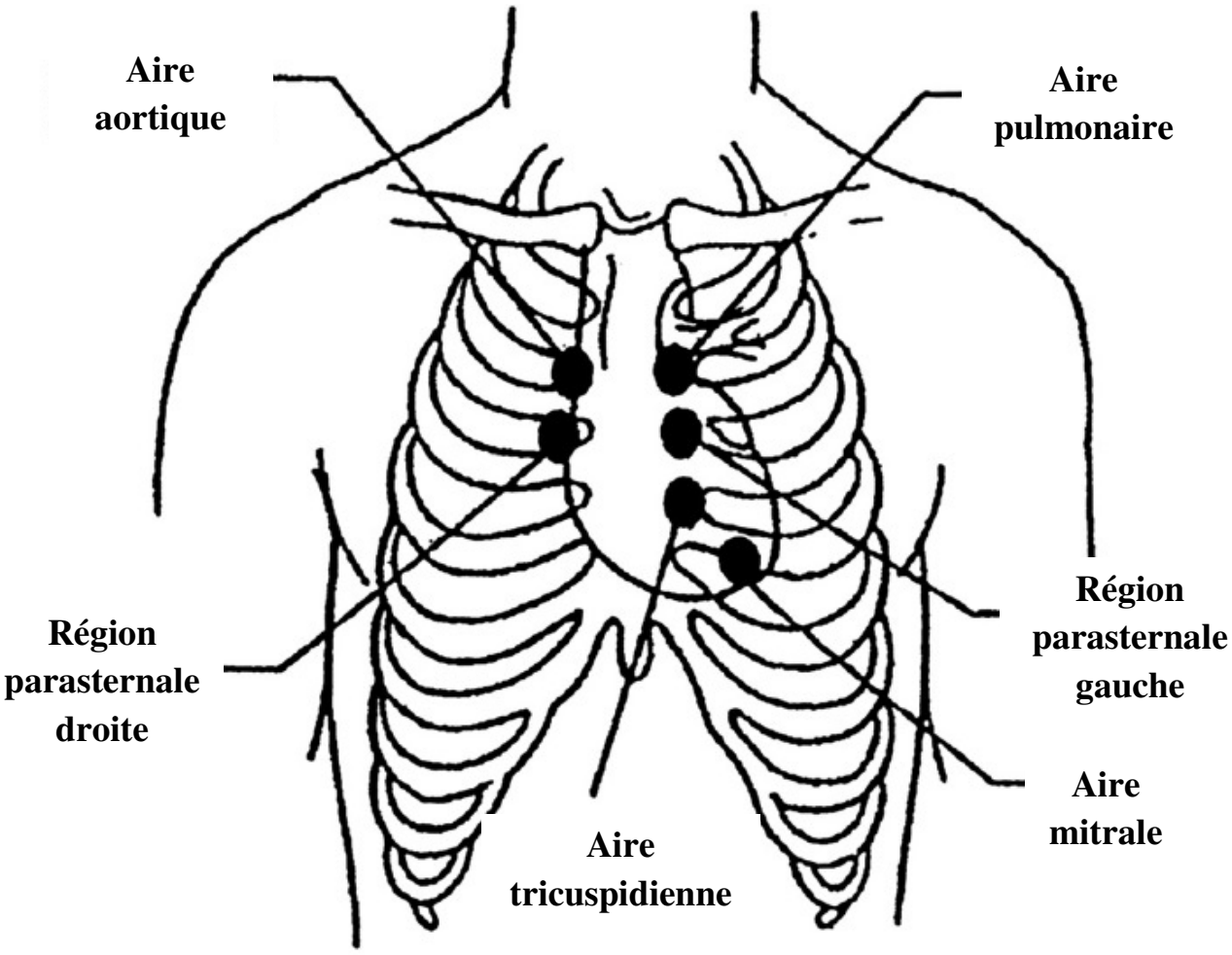

Figure 3 : Les sites d'auscultation cardiaque chez l'être humain (Chizner, 2008)

Différents foyers sont définis chez l'homme (Fig3):

- **Foyer aortique** : au niveau du 2ème espace intercostal droit
- **Foyer pulmonaire** : au niveau du 2ème espace intercostal gauche
- **Foyer tricuspidien** : au niveau du 4ème espace intercostal gauche, adjacent au sternum
- **Foyer mitral** : apex du cœur, au niveau du 5ème espace intercostal gauche, écarté du sternum

Cependant, bien que ces foyers constituent une référence très utile, l'auscultation ne saurait se limiter à ces seules régions. Des données importantes peuvent être recueillies à d'autres niveaux : toutes les zones intermédiaires, la région parasternale droite (souffle diastolique aortique en cas de dextroposition de l'aorte), la région parasternale gauche (régurgitation aortique), le cou et la clavicule (propagation des souffles aortiques), la région axillaire (propagation des souffles mitraux), le creux sus sternal ou le creux épigastrique, la fosse supraclaviculaire (fredonnement veineux cervical), la région sous-claviculaire gauche

(canal artériel), la région inter-scapulo-vertébrale gauche (coarctation de l'aorte). (Chizner, 2008)

ii- Chez le chien

Le schéma suivant permet de visualiser les différentes aires d'auscultation (fig4).

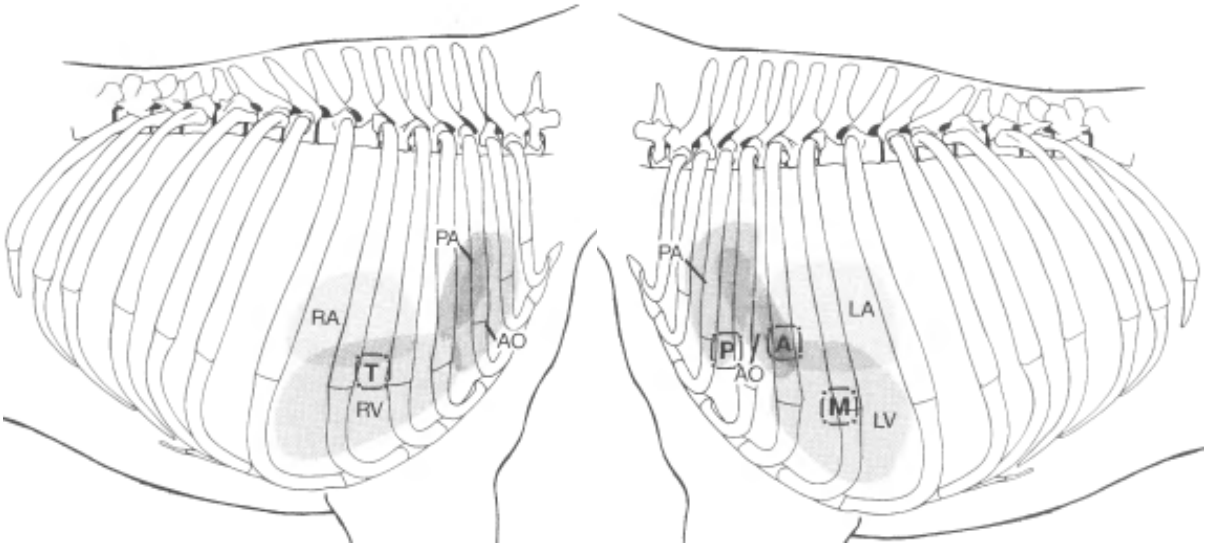

Figure 4 : La projection des aires d'auscultation chez le chien : aires P, A, M et T (Fox et al., 1999)

A droite, au niveau du 4ème ou 5ème espace intercostal, légèrement au dessus de la pointe du coude, se situe l'aire de projection acoustique de la valve tricuspide (**aire T**) : il s'agit de la pointe du cœur.

A gauche, au niveau du 4ème espace intercostal, à mi hauteur de la cage thoracique, se situe l'aire de projection acoustique de la valve aortique (**aire A**). Légèrement plus bas et au niveau du 3ème espace intercostal, c'est l'aire d'auscultation de la valvule pulmonaire (**aire P**). Ces deux aires A et P sont la projection acoustique de la base du cœur, qui inclut les deux valves sigmoïdes. Au niveau du 5ème espace intercostal, en position déclive et généralement en regard de la zone du choc précordial, se situe l'aire de projection acoustique de la valve mitrale (**aire M**) : il s'agit de l'aire d'auscultation de l'apex du cœur.

Tout comme chez l'être humain, l'auscultation ne se limite pas aux aires de référence, décrites ci-dessus. On auscultera également la région pulmonaire (PA sur la figure 4), la région aortique (AO), les ventricules gauche (LV) et droit (RV), les atria droit (RA) et gauche (LA). De plus, **l'aire manubriale** peut aussi être auscultée : le stéthoscope est placé en avant ou sur le manubrium à l'entrée de la poitrine pour certains praticiens, ou à gauche et à droite du manubrium pour d'autres. On réalise ainsi l'auscultation des bruits cardiaques via la base des 2 carotides. (Ettinger and Feldman, 2010)

Ainsi, selon la localisation du punctum optimum, un souffle pourra être **gauche** ou **droit**, **apexien** ou **basal,** ou **manubrial**. Les aires P, A, M, et T permettent une localisation encore plus précise.

c) Moment d'apparition et durée

Un souffle cardiaque peut également être caractérisé par son **moment d'apparition** au sein de la révolution cardiaque, et sa **durée**. On distingue ainsi les souffles diastoliques, systoliques et continus (ou systolo-diastoliques).

Un souffle **systolique** apparaît en même temps ou après B1, et disparaît avec ou avant B2. Un souffle **diastolique** débute en même temps ou après B2, et se termine avant B1.

La durée du souffle au sein du cycle cardiaque est variable : des termes plus précis permettent ainsi de caractériser cette durée. (Fig5) Un souffle **proto**systolique sera audible en début de systole, un souffle **méso**systolique en milieu de systole, un souffle **holo-** ou **pan**systolique tout le long de la systole, et un souffle **télé**systolique en fin de systole. De même, un souffle sera **proto**diastolique s'il est audible en début de diastole (entre B2 et B3), **méso**diastolique en milieu de diastole (entre B3 et B4), **holo**diastolique sur la totalité de la diastole, et **télé**diastolique ou **pré**systolique s'il est audible en fin de diastole (juste avant la systole, entre B4 et B1). (Fox et al., 1999), (Tilley et al., 2008b)

Un souffle **continu**, ou **systolo-diastolique**, est audible pendant la totalité du cycle cardiaque.

Un souffle peut ainsi constituer un bruit surajouté ou bien couvrir B1, ou B2, ou les deux bruits.

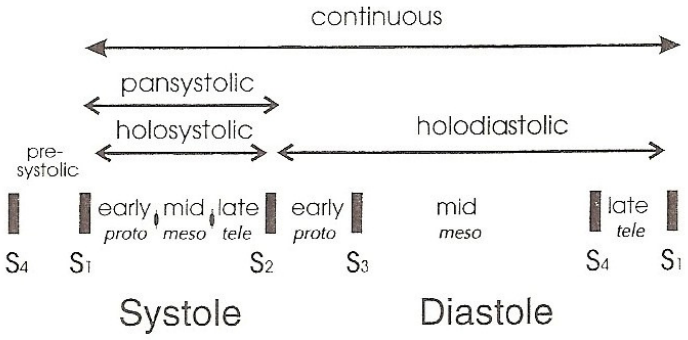

Figure 5 : Le moment d'apparition d'un souffle cardiaque et sa durée (Fox et al., 1999)

NB : *« S1 », « S2 », « S3 », « S4 » correspondent respectivement aux bruits « B1 », « B2 », « B3 », « B4 » (S pour « sound »).*

Parmi les souffles systoliques et diastoliques, il est possible de différencier les souffles d'obstruction (d'éjection ou « antérogrades ») des souffles de régurgitation (« rétrogrades ») (Fig6).

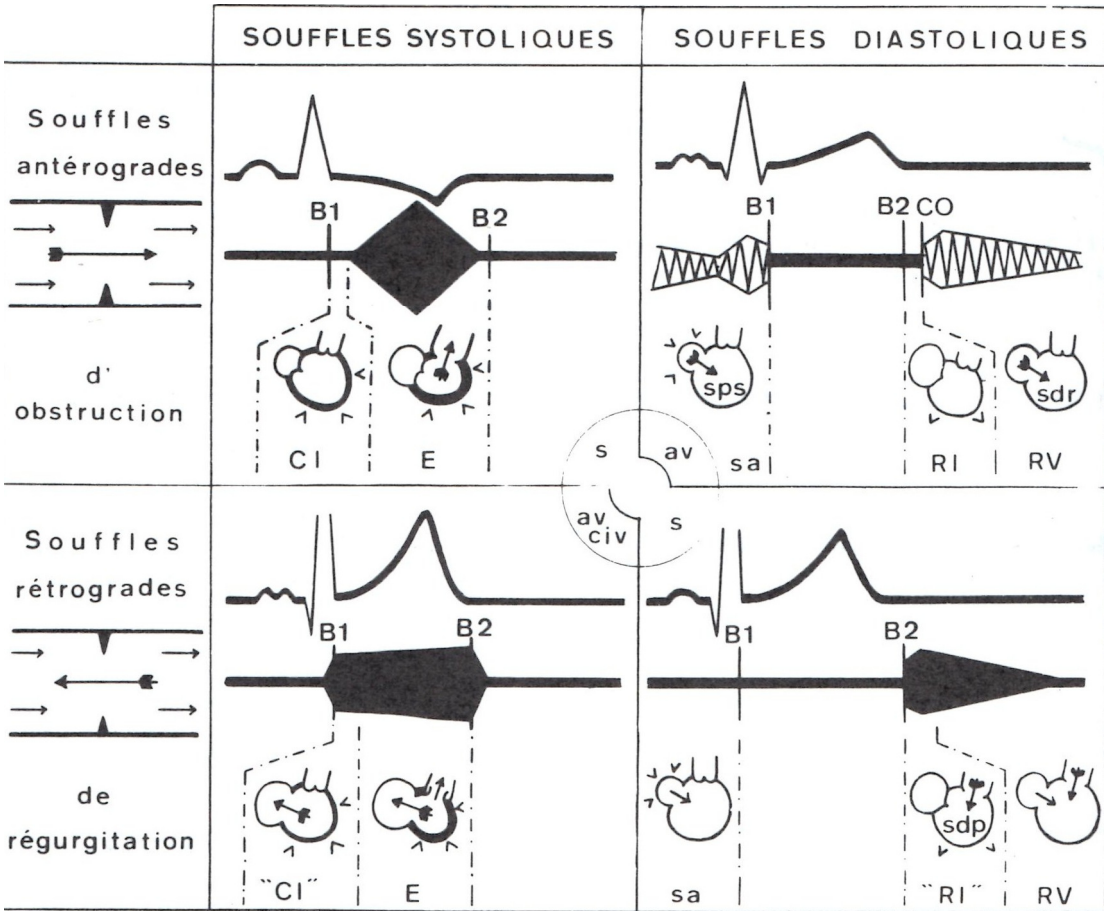

Figure 6 : Souffles cardiaques classés selon les directions respectives du « flux sanguin soufflant » et de la circulation générale
(Godeau et al., 1987)

NB : CO : claquement d'ouverture de la valve auriculoventriculaire
CI : contraction isovolumique — *E : éjection ventriculaire*
s : valves sigmoïdes — *av : valves auriculoventriculaires*
RI : relaxation isovolumique — *RV : remplissage ventriculaire*
CIV : communication interventriculaire — *sa : systole auriculaire*
sps : souffle présystolique — *sdp : souffle diastolique précoce*
sdr : souffle diastolique retardé par rapport à B2

Le **souffle d'éjection systolique** (partie en haut à gauche du schéma) résulte typiquement de la sténose de la valve sigmoïde ; il commence à distance de B1 (après la contraction isovolumique) avec l'ouverture de la valve sigmoïde et se termine souvent avant B2. Le **souffle systolique de régurgitation** (partie en bas à gauche du schéma) résulte de la persistance d'une ouverture en amont par rapport au ventricule (valve auriculoventriculaire ou CIV) : il commence avec B1, atteint B2 et peut parfois les englober tous deux. Ainsi, la recherche à l'auscultation d'un intervalle silencieux (notamment entre B1 et le début du souffle) permet souvent de différencier un souffle d'éjection d'un souffle de régurgitation.

Le **souffle diastolique d'obstruction ou de remplissage ventriculaire** (roulement) (partie en haut à droite) résulte typiquement de la sténose de la valve auriculoventriculaire. Il commence à distance de B2 (après la relaxation volumique) avec l'ouverture de la valve

auriculoventriculaire. Le **souffle diastolique de régurgitation** (partie en bas à droite) résulte de la persistance d'une ouverture des valves sigmoïdes. Il commence avec et parfois même avant B2. Ici aussi, la recherche à l'auscultation d'un intervalle silencieux protodiastolique permet de différencier un souffle d'obstruction d'un souffle de régurgitation.

En résumé, les souffles antérogrades d'obstruction respectent les périodes de contraction et de relaxation isovolumiques, alors que les souffles rétrogrades de régurgitation englobent ces « périodes ». (Godeau et al., 1987)

d) Profil

Les souffles peuvent avoir différents « **profils** » au sein du cycle cardiaque. Ce profil correspond à leur configuration sur un phonocardiogramme. En effet, au cours de son apparition, un souffle peut varier, ou non, en intensité.

Si l'intensité est constante toute la durée du souffle, on dit que le souffle est **« en plateau »** (« plateau-shaped ») (c'est souvent le cas des souffles holosystoliques). (Fig7)

Si le souffle débute par un pic d'intensité et diminue graduellement jusqu'à disparaître, on parle de souffle **« decrescendo »**. Si à l'inverse, l'intensité du souffle est croissante, on parle de souffle **« crescendo »**. (Fig7)

Ainsi, on peut aussi avoir des souffles **« crescendo-decrescendo »** encore appelés souffles **« en diamant »** (« diamond-shaped ») (cas de souffles mésosystoliques qui respectent B1 et B2) qui atteignent progressivement un pic d'intensité avant de diminuer graduellement jusqu'à s'éteindre. (Fig7) (Kittleson and Kienle, 1998)

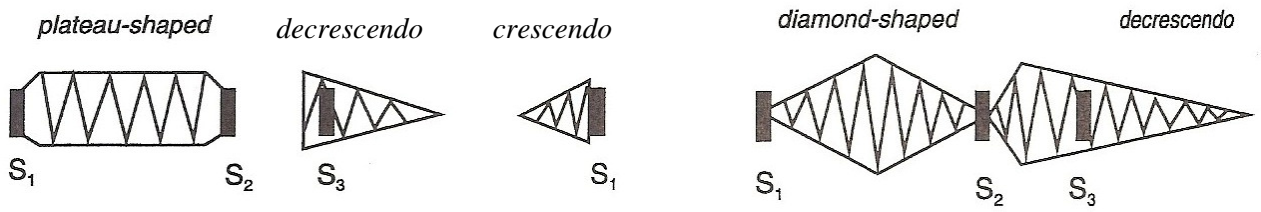

Figure 7 : Profils d'intensité des souffles cardiaques
(Fox et al., 1999)

e) Timbre et fréquence

Selon la tonalité du souffle ausculté, on parlera de souffle **aigu**, **médium** ou **grave** : de manière générale, les souffles aigus sont générés par de fortes différences de pressions, alors que les souffles graves sont générés par de faibles différences de pressions. Notons que les souffles aigus sont mieux entendus avec le diaphragme, et les souffles graves avec la cloche du stéthoscope.

Le **timbre** d'un souffle résulte de l'ensemble des fréquences (ou de la fréquence s'il n'y en a qu'une) et des résonances composant le son émis, lui donnant une certaine sonorité, une certaine qualité. L'impression subjective qui en découle peut être décrite par différents

termes : on parlera de souffle **sec**, **métallique**, ou encore **doux**, **feutré**, **râpeux**, **musical**, **clair**, **strident**, **sourd**… (Fox et al., 1999), (Kittleson and Kienle, 1998)

f) Irradiation

L'**irradiation** correspond au chemin que prend le souffle à partir de son point de départ. En général, un souffle irradie dans la direction du flux sanguin responsable des turbulences. Mais ceci ne signifie pas que le souffle se propage par le jet sanguin qui lui a donné naissance : en effet, on admet que la transmission des souffles par le sang est négligeable. Par contre, les turbulences qui engendrent le souffle font aussi vibrer les tissus voisins du lieu de production du souffle et ces vibrations sont transmises de proche en proche aux tissus sus-jacents jusqu'à la paroi thoracique (phénomène complexe qui justifie pourquoi le punctum optimum d'une insuffisance mitrale se situe à l'apex du cœur et non à sa base) (Godeau et al., 1987). L'intensité du souffle irradiant est, par définition, plus faible qu'à son point de départ (qui correspond lui au punctum optimum). En déplaçant la capsule du stéthoscope, l'examinateur peut ainsi préciser si un souffle est plus ou moins localisé, donc à quel point il irradie et vers quelle direction.

Il faut être prudent quant à la dénomination d'un « souffle irradiant ». L'irradiation est un phénomène physique qui est toujours présent, mais n'est pas toujours pris en compte dans la caractérisation du souffle.

Par exemple, dans le cas d'une sténose pulmonaire, le souffle irradie craniodorsalement dans l'artère pulmonaire principale et peut ainsi être ausculté de façon évidente au niveau de la base du cœur gauche (aire P) : cette irradiation reste cependant localisée, on ne parle pas de vraie « irradiation ». Ce n'est que lorsque le souffle irradie depuis son origine vers d'autres aires d'auscultation (par exemple, un souffle apexien gauche audible à droite) que l'on parle d'irradiation véritable : alors le souffle aura un grade minimum de IV/VI. Selon son origine, un souffle peut irradier depuis son point d'intensité maximal aux autres aires d'auscultation, à l'entrée de la poitrine, le long des carotides… (Fox et al., 1999)

Parfois, il peut être difficile de différencier un punctum optimum d'un site d'irradiation. Prenons l'exemple, fréquent, d'un souffle ausculté au niveau de l'aire manubriale : il peut être vasculaire et prendre son origine au départ des carotides (souffle physiologique) ou au contraire être cardiaque et prendre son origine au niveau de l'aorte (souffle pathologique irradiant dû à une sténose sous-aortique ; dans ce cas, le souffle peut éventuellement être ausculté en région aortique). (Ettinger and Feldman, 2010)

g) Variations

L'auscultation cardiaque d'un individu peut donner des résultats différents selon le moment et les circonstances de l'examen. Un souffle qui n'est pas audible à chaque examen clinique d'un individu donné sera qualifié d'**intermittent** ou d'**inconstant**. A l'inverse, un souffle toujours présent chez un individu sera qualifié de **constant**.

Certains souffles sont fréquence-dépendants et apparaissent lorsque la fréquence cardiaque augmente, disparaissent lorsqu'elle diminue à nouveau. D'autres sont présents chez l'individu en décubitus, mais disparaissent en position debout. Par ailleurs, certains souffles disparaissent avec l'âge, ou varient selon le cycle respiratoire. Ces variations seront davantage étudiées dans le cas des souffles innocents… (Lamontagne, 1974), (Paranon et al., 2008)

B. Souffles cardiaques non pathologiques : souffles « anorganiques »

1. Deux types de souffles anorganiques

a) Définitions

La nomenclature exacte à utiliser reste encore très débattue en cardiologie humaine, c'est pourquoi la terminologie employée dans la bibliographie actuelle peut varier d'un ouvrage à l'autre. Le plus important est de bien définir les termes avant de les utiliser et la dichotomie qui en résulte…

i- Le souffle anorganique= non-pathologique

Un souffle **organique** ou **pathologique** est un souffle pour lequel il existe une origine lésionnelle, au niveau du cœur ou des gros vaisseaux. Une cardiopathie peut ainsi être associée à ce type de souffle. Par exemple, la dégénérescence de la valve mitrale avec l'âge du chien implique une régurgitation de sang du ventricule vers l'atrium, à l'origine d'un souffle cardiaque systolique apexien gauche (maladie dégénérative de la valve mitrale).

A l'inverse, un souffle **anorganique** est un souffle pour lequel aucun support lésionnel ne peut être mis en évidence (aucune anomalie cardiaque ou vasculaire n'est présente). Il existe deux types de souffles anorganiques, qu'il est souvent difficile de différencier : le souffle physiologique (ou fonctionnel) et le souffle innocent (ou juvénile). (Fox et al., 1999)

ii- Le souffle physiologique=fonctionnel

Un souffle **physiologique** ou **fonctionnel** est un souffle anorganique dont la cause, extracardiaque, est souvent connue et correspond à un état physiologique altéré. Il s'accompagne généralement d'une augmentation du débit cardiaque ou d'une diminution de la viscosité sanguine. Un souffle physiologique peut être diagnostiqué sur tout individu à tout âge. (Fox et al., 1999)

iii- Le souffle innocent=juvénile

Le terme de « souffle innocent » a été introduit par Evans en 1943 (Evans, 1943). Un souffle **innocent** ou **juvénile** est un souffle anorganique dont la cause est mal connue. Il est détecté chez de jeunes individus, chez lesquels aucune anomalie, qu'elle soit structurale, fonctionnelle ou sanguine, ne peut être décelée. L'association d'un débit sanguin important, d'une faible viscosité sanguine et du diamètre réduit des vaisseaux est souvent présente chez le jeune, généralement à l'origine de turbulences. Ce souffle n'est pas constant et disparaît avec l'âge. (Fox et al., 1999)

Il existe des souffles anorganiques difficiles à classer : il s'agit de souffles inconstants dont la cause demeure inconnue et qui persistent chez l'individu à tout âge. Nous inclurons ce type de souffle dans les souffles **physiologiques**.

b) Caractéristiques d'un souffle anorganique

Elles ne sont pas strictement constantes d'un souffle à l'autre, il est souvent difficile d'établir le diagnostic d'un souffle anorganique. Cependant, certaines caractéristiques reviennent suffisamment régulièrement et peuvent donc être retenues.

Le souffle cardiaque anorganique se différencie du souffle organique par son moment d'apparition et sa durée, plus que par son intensité, sa localisation et son timbre. La morphologie et la durée traduisent les altérations hémodynamiques éventuelles qui produisent le souffle, alors que l'intensité et la fréquence du souffle varient avec la vélocité du flot sanguin. (Lamontagne, 1974)

i- Morphologie et durée

Le critère le plus constant est le suivant : un souffle anorganique, qu'il soit innocent ou physiologique, est **protosystolique à mésosystolique**. Par ailleurs, il est de **courte durée**, et c'est un souffle qui respecte les bruits cardiaques B1 et B2. (Fox et al., 1999)

ii- Intensité faible à modérée

Un souffle anorganique est de **bas grade**. D'après l'échelle décrite par Freeman et Levine, un souffle anorganique est gradé **de I à II**, voire **plus rarement III/VI**. En effet, il s'agit d'un souffle très localisé, plus ou moins discret, qui n'est pas toujours évident à déceler. De plus, l'intensité du souffle serait influencée par le volume et la vitesse d'éjection du sang (il est donc plus intense lors de tachycardie) ainsi que par la proximité des grosses artères avec la paroi thoracique chez le jeune (maigreur habituelle du jeune chez lequel le souffle est, de ce fait, plus facilement audible). (Fox et al., 1999)

iii- Timbre et fréquence

Généralement, un souffle anorganique est qualifié de « **doux** », et sa fréquence est relativement haute (c'est un souffle **aigu**). Cette fréquence peut discrètement varier en fonction de la vélocité du flux sanguin. (Fox et al., 1999)

iv- Inconstance

Les souffles anorganiques varient avec la **position de l'individu** et le **cycle respiratoire** : ils sont souvent maximum en décubitus et en expiration, alors qu'ils diminuent à l'inspiration et peuvent disparaître en position debout. Généralement, ces souffles augmentent à l'effort, l'excitation et dans les états hyperkinétiques (**tachycardie**). Les souffles innocents disparaissent souvent avec l'**âge**, les souffles physiologiques disparaissent avec leur **cause** (ex : l'anémie, que nous verrons plus loin). (Lamontagne, 1974)

Ainsi donc, un souffle anorganique sera, de façon générale, un souffle proto- à mésosystolique doux, aigu, inconstant, de bas grade (≤III/VI) et de courte durée.

2. Les souffles anorganiques chez l'homme

Les souffles cardiaques ont été vus jusqu'à présent dans leurs généralités. Maintenant et avant de nous intéresser à nos carnivores domestiques, nous allons étudier les souffles anorganiques (Tab2) dans notre espèce : l'être humain, chez qui la bibliographie est bien plus étoffée.

Souffles physiologiques chez l'homme	**Souffles innocents chez l'enfant**
Lors d'anémie	Souffle de Still
En cas de fièvre	Souffle d'éjection systolique pulmonaire
Lors d'hypertension artérielle	Souffle d'éjection systolique pulmonaire du nouveau-né
Au cours de la gestation	Bruit carotidien supraclaviculaire
Lors d'hyperthyroïdie ou de cardiothyréose	Fredonnement veineux cervical
Autres : stress, hypoprotéinémie, cœur d'athlète au repos…	Souffle cardiorespiratoire

Tableau 2 : Les souffles anorganiques chez l'homme

Plusieurs causes de souffles physiologiques ont été clairement décrites chez l'homme, telles que l'anémie, la fièvre, l'hypertension artérielle, la grossesse ou encore l'hyperthyroïdie. Concernant les souffles innocents, plusieurs sont décrits chez l'enfant : le souffle de Still, le souffle d'éjection systolique pulmonaire, le cas particulier du souffle

d'éjection systolique pulmonaire chez le nouveau-né, le bruit carotidien supraclaviculaire, le fredonnement veineux cervical, et, moins connu et plus rare le souffle cardiorespiratoire.

a) Les souffles physiologiques rapportés chez l'homme

i- Lors d'anémie

Il s'agit de la cause la plus couramment rencontrée des souffles physiologiques. L'**anémie** est, par définition, une diminution de la concentration en hémoglobine dans le sang : elle se caractérise le plus souvent par une diminution du nombre de globules rouges dans le sang. Cette baisse du nombre d'érythrocytes (et donc de l'hématocrite) entraîne une diminution de la viscosité du sang (Fig8) et est associée à une augmentation de la vélocité sanguine (tachycardie et augmentation du volume sanguin) : il en résulte donc une augmentation du Nombre de Reynolds. Dans le cas d'une anémie sévère, le flux normalement laminaire dans le cœur peut alors devenir turbulent et ainsi créer un souffle cardiaque.

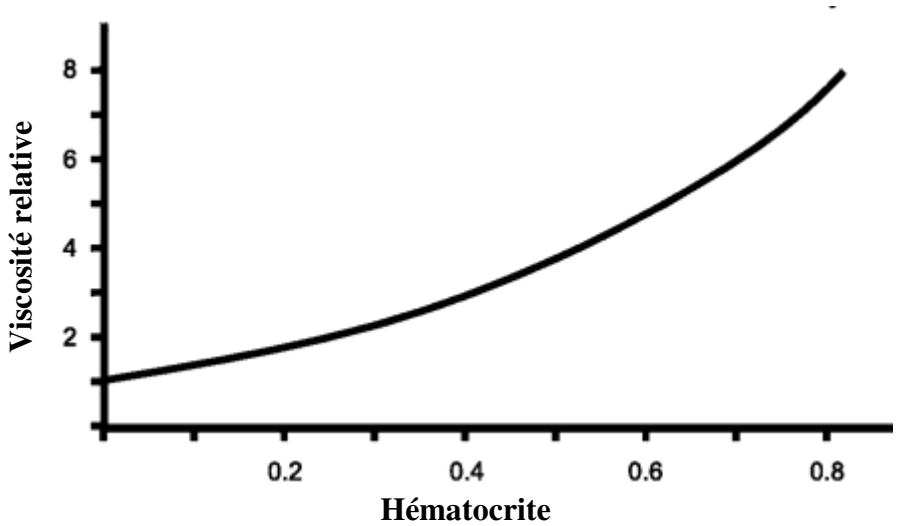

Figure 8 : Variations de la viscosité relative du sang en fonction de l'hématocrite (Levitzky, 2008)

Les valeurs usuelles moyennes de la concentration sanguine en hémoglobine sont d'environ 15g/dL chez l'homme, et 13,5g/dL chez la femme (correspondant à environ 45% d'hématocrite). On parle d'anémie lorsque cette concentration est inférieure à 13g/dL chez l'homme, et 12g/dL chez la femme. Ce sont pour des valeurs bien plus basses, en dessous de 6g/dL (correspondant habituellement à un hématocrite de 15 ou 20%), que les turbulences donc le souffle apparaissent. (Pocock and Richards, 1999)

Le souffle d'anémie est de bas grade, aigu, proto- à mésosystolique, et son punctum optimum se situe au niveau de la base du cœur le plus souvent, ou en région mitrale. Le souffle d'anémie est réversible et disparaît après correction de l'anémie. (Pocock and Richards, 1999)

Une étude réalisée sur 25 patients anémiés a montré que 95% des individus chez qui a été diagnostiquée une anémie à hématies falciformes (drépanocytose) développaient un souffle cardiaque : 81% de ces souffles sont systoliques (48% en région mitrale, 19% en région pulmonaire, et 14% en région aortique) et 19% sont systolo-diastoliques (dont un tiers sont aortiques, un tiers pulmonaires, un tiers mitraux) (Tab3). (Winsor and Burch, 1945)

Souffle systolique mitral	48%
Souffle systolique pulmonaire	19%
Souffle systolique aortique	14%
Souffle systolo-diastolique mitral	6%
Souffle systolo-diastolique pulmonaire	6%
Souffle systolo-diastolique aortique	6%

Tableau 3 : Différents souffles auscultés chez 25 individus anémiés (drépanocytose) et leur prévalence (Winsor and Burch, 1945)

ii- En cas de fièvre

La **fièvre** est une augmentation de la température corporelle par dérèglement du « thermostat » central. On considère qu'un être humain a de la fièvre si sa température rectale est supérieure ou égale à 38°C au repos (valeurs usuelles : entre 36,5°C et 37,5°C). La fièvre implique donc une élévation de la température du sang circulant. Comme nous l'avons vu précédemment, l'hyperthermie entraîne une diminution de la viscosité sanguine (accompagnée d'une augmentation du débit sanguin) et donc une augmentation du nombre de Reynolds. Ceci explique pourquoi un souffle peut apparaître chez un individu fiévreux. Il disparaîtra dès lors que la fièvre tombera. (Kaneshiro et al., 2010)

iii- Lors d'hypertension artérielle

La **pression artérielle** (PA) est la force exercée par le sang sur les parois artérielles. La PA subit de nombreuses variations : au cours du cycle cardiaque, d'un cycle à l'autre, dans la journée, en fonction de l'exercice, avec le stress… Pendant un cycle, la PA maximale est la PAS (systolique) et la PA minimale est la PAD (diastolique). (Martin et al., 2006) De multiples facteurs génétiques et environnementaux peuvent conduire à une élévation de la PA persistante chez des individus par ailleurs en bonne santé.

Chez l'homme, **l'hypertension artérielle** (HTA) correspond à une pression artérielle systolique supérieure à 140mmHg et/ou une pression diastolique supérieure à 90mmHg. Il existe plusieurs grades d'HTA et leur diagnostic repose sur des protocoles complexes, qui varient selon les auteurs. (Asmar, 2007)

La pression artérielle moyenne (PAM) est le produit du débit cardiaque et de la résistance vasculaire périphérique. Dans le cas d'une HTA, le débit cardiaque est le plus souvent constant, donc l'augmentation de la pression moyenne traduit une **augmentation des résistances périphériques** ; en effet, des modifications structurelles des artères peuvent être observées, notamment une réduction du diamètre luminal et une augmentation de l'épaisseur de la paroi (vasoconstriction périphérique, conséquence de l'élévation de pression).

Ainsi, le débit sanguin étant constant, la diminution du diamètre des artères suppose une **augmentation de la vélocité sanguine** (car la vitesse du sang est le rapport du débit sur la surface de section). Une augmentation de la vitesse du sang est donc à l'origine d'une augmentation du Nombre de Reynolds : c'est ainsi qu'une HTA peut entraîner l'apparition d'un souffle cardiaque.

Des augmentations de débit cardiaque ont cependant été notées chez des sujets jeunes hypertendus : pour rappel, une augmentation de débit cardiaque implique une augmentation de N_R, d'où l'apparition éventuelle d'un souffle. (Donckier, 1998) , (Pr Safar, 2000)

Le souffle cardiaque sera proto- à mésosystolique, de bas grade, ausculté en région aortique ou plus rarement pulmonaire. C'est en effet au niveau de la sortie du cœur et pendant la systole que la vitesse du sang est maximale ; du fait de la compliance de l'aorte notamment, la pression artérielle passe progressivement d'une pression pulsée (à la sortie du cœur où la vélocité sanguine atteint 0,35m/s), à une pression quasi-constante (aux artérioles, où la vitesse du sang est en moyenne de 0,05m/s). (Martin et al., 2006) Le souffle est transitoire et disparaîtra dès lors que la PA diminuera de nouveau.

iv- Au cours de la gestation

- *Des modifications cardiovasculaires*

Au cours de la grossesse, le débit cardiaque augmente (jusqu'à 7L/min, contre une valeur usuelle d'environ 4,8L/min chez la femme non gestante) et est à l'origine de l'élévation de la vitesse du flux sanguin, d'où l'apparition éventuelle de turbulences. En effet, on observe une tachycardie (la fréquence cardiaque passant de 58 à 65 battements par minute pour les plus sportives, ou de 67 à 74 battements par minute pour les moins sportives) dès la 4ème semaine de grossesse ; de plus, le volume sanguin est plus important (il augmente, en moyenne, jusqu'à 40% ou 50% -selon les auteurs- en fin de grossesse). Cette **expansion du volume sanguin** n'est pas totalement élucidée aujourd'hui mais est vraisemblablement due à une rétention d'électrolytes nécessaires à la gestation, à l'origine d'une rétention d'eau. Il s'agit d'un phénomène totalement physiologique de la grossesse.

On a donc une augmentation du volume du plasma à partir de la fin du 2ème trimestre de gestation, qui contribue à une **hémodilution** et donc à une **anémie** que l'on qualifie de « **physiologique** » : ici encore des turbulences peuvent ainsi apparaître. (Knobil and Neil, 1988) Une étude a montré que 26% des femmes enceintes développaient une anémie au cours de leur grossesse (correspondant, dans cette étude, à une concentration sanguine en hémoglobine inférieure à 10g/dL). Notons que l'érythropoïèse compensatrice qui se met en

place à partir du 2ème trimestre est insuffisante pour « normaliser » les valeurs de l'hématocrite ou de la concentration en hémoglobine : le nombre de globules rouges augmente jusqu'à 30% en fin de grossesse (contre, rappelons le, 40 ou 50% d'augmentation de volume plasmatique en fin de grossesse)… Dans de rares cas cependant, l'anémie peut se résoudre en toute fin de grossesse. (Xiong et al., 2003)

- *Des modifications auscultatoires*

Des modifications des bruits du cœur et/ou un souffle cardiaque apparaissent fréquemment chez la femme enceinte : la plupart des souffles détectés chez ces femmes sont **bénins**.

Une étude qui inclut 50 femmes enceintes primipares a montré qu'au cours de la gestation, 92% des patientes examinées développent un **souffle d'éjection systolique** de bas grade, audible à proximité du sternum entre les 2ème et 4ème espaces intercostaux à gauche (cependant quelques souffles étaient localisés en région aortique et un seul à l'apex du cœur). Ce souffle apparaît vers la fin du 1er trimestre de grossesse, ne disparaît pas tant que la grossesse se poursuit et que le fœtus est vivant (l'étude a montré un avortement parmi les 50 grossesses et la mort du fœtus était simultanée de la disparition du souffle). Le souffle disparaît rapidement après l'accouchement, ou quelques semaines après (jusqu'à 4 semaines post-partum). De plus, un bruit B1 intense et dédoublé se développe chez 88% des femmes, et est dû à la fermeture précoce de la valve mitrale (par rapport à la valve tricuspide) ; tandis que 84% des femmes présentent un bruit B3 d'intensité augmentée (bruit de galop). (Cutforth and MacDonald, 1966)

Plusieurs études ont montré que l'évolution des bruits et du souffle cardiaques est davantage corrélée aux altérations du volume sanguin (et donc de la viscosité sanguine) qu'aux variations de débit cardiaque… En effet, le volume sanguin augmente progressivement à partir de la fin du 1er trimestre de grossesse, jusqu'à un pic vers la 36ème semaine, puis se stabilise jusqu'à l'accouchement. Il diminue alors progressivement dans les premières semaines post-partum jusqu'à sa valeur basale. (Adams, 1954) (Bader et al., 1955)

- *Le souffle mammaire*

Le souffle mammaire est un **souffle vasculaire continu ou systolique** siégeant en région latérosternale entre les 2ème et 3ème espaces intercostaux, audible en période d'allaitement chez 10 à 15% des femmes enceintes. Ce souffle reflète un débit accru dans des vaisseaux mammaires de taille normale. L'augmentation du débit sanguin à travers ces vaisseaux mammaires apparaît dès le tout début de la gestation, et se poursuit tout au long de la grossesse pour atteindre son maximum dans le premier mois de lactation. (Moline, 1992), (Knobil and Neil, 1988)

v- Lors d'hyperthyroïdie ou de cardiothyréose

L'**hyperthyroïdie** (appelée aussi thyréotoxicose ou thyrotoxicose dans les cas sévères, et cardiothyréose en cas de complications cardiaques associées) est le syndrome clinique causé par un excès, dans le sang, de thyroxine libre circulante (FT4) ou de tri-iodothyronine libre (FT3), ou des deux.

En cas d'hyperthyroïdie, il existe une augmentation des besoins circulatoires, qui résulte d'une part de l'augmentation du métabolisme et d'autre part de la nécessité de dissiper l'excès de production de chaleur. Il y a un effet direct des hormones thyroïdiennes sur le cœur : les hormones T3 (tri-iodotyronine) se fixent sur les récepteurs présents au niveau du myocarde, et ont des **effets chronotrope et inotrope positifs**. Il y a donc une tachycardie (chez 100% des individus hyperthyroïdiens), ainsi qu'une augmentation du volume d'éjection systolique. Il résulte de ces perturbations hémodynamiques une augmentation du débit cardiaque, d'où l'apparition possible d'un souffle.

L'hyperthyroïdie pouvant être à l'origine d'un accroissement de 70 à 80% du débit cardiaque, l'auscultation cardiaque en est parfois modifiée de façon notable. Alors, les bruits du cœur sont intensifiés ; un souffle d'éjection systolique court est audible à la base du cœur, de sonorité « râpeuse », ainsi qu'un bruit de galop (un B3 plus intense, vraisemblablement dû au remplissage rapide des ventricules). Ces modifications auscultatoires disparaissent dès le retour à l'euthyroïdie. (Williams, 1972), (DeGroot and Leonard, 1970) Une étude portant sur 266 hyperthyroïdiens sans maladie vasculaire connue a montré que 12% des malades présentaient un souffle cardiaque (alors que seulement 6% de 266 euthyroïdiens sans maladie vasculaire connue présentent un souffle). (Osman et al., 2007)

vi- Autres cas

Toute situation ou affection systémique responsable d'une augmentation du débit cardiaque (**stress**, **effort**, **insuffisance rénale chronique**, **sepsis**…) ou d'une diminution de la viscosité sanguine (**hypoprotéinémie**…) peut être à l'origine de souffles physiologiques. Ces souffles disparaîtront comme ils sont apparus, avec leur cause. De plus, en cas de bradycardie (ex : **cœur d'athlète au repos**) associée à un débit maintenu, le volume d'éjection systolique est plus important et donc la vitesse du flux sanguin est plus importante ; un souffle d'éjection systolique totalement physiologique peut alors apparaître : ce type de souffle est bien plus fréquent chez le chien que chez l'être humain. Pour finir, certains souffles vont pouvoir être détectés au cours d'une anesthésie, au moment où une tachycardie sinusale se met en place suite à l'administration, par exemple, d'atropine.

b) Les souffles innocents rapportés chez l'enfant

Les souffles cardiaques sont **extrêmement fréquents** chez l'enfant (environ 80% des nouveau-nés et plus d'un tiers des nourrissons et enfants). Ils sont tellement fréquents au cours de l'enfance que, en cardiologie pédiatrique, l'absence de souffle sur un enfant en

bonne santé en devient une surprise. La plupart de ces souffles sont anorganiques puisque les malformations congénitales concernent environ 1% des patients, et les anomalies cardiaques acquises sont devenues plus rares (environ 10% des cardiopathies de l'enfant) depuis la disparition du Rhumatisme Articulaire Aigu dans les pays industrialisés. Dans de nombreux cas, une auscultation cardiaque soigneuse permet de bien juger de l'origine du souffle et de son caractère organique ou anorganique. Au moindre doute, des examens complémentaires seront indiqués et permettront de préciser le diagnostic. Il est à noter que plusieurs souffles innocents peuvent coexister chez un enfant. (Sidi and Almange, 2005)

De manière générale, un souffle cardiaque est facilement audible au stéthoscope chez le jeune en raison de la proximité des grosses artères de la cage thoracique. Le mécanisme exact de la genèse de ces souffles fait encore l'objet de discussions. Lors de l'éjection systolique, la vélocité sanguine dans les artères pulmonaire et aortique est approximativement 1,5 fois celle rencontrée chez l'adulte. De plus, l'hématocrite et donc la viscosité sanguine chez l'enfant sont physiologiquement plus bas que chez l'adulte (hématocrite de 45% chez l'homme, 40% chez la femme et 37% chez l'enfant). Ainsi, la combinaison de la **haute vélocité** et de la **basse viscosité** du sang justifie vraisemblablement le fait que les souffles d'éjection systolique sont communs chez l'enfant, et peu communs chez l'adulte sain. (Guntheroth, 2009)

On considère donc actuellement qu'un souffle innocent (ou juvénile) est produit par un flux sanguin rapide (la fréquence cardiaque du jeune est supérieure à celle de l'adulte), turbulent à travers les grosses artères au moment de l'éjection ventriculaire. (Almange and Schleich, 1998)

i- Le souffle de Still

Le « **souffle de Still** » est également appelé « **souffle endapexien** » et a été décrit pour la première fois en 1909 par le médecin et physicien Andrew Taylor Still. Il s'agit du souffle le plus fréquent chez l'enfant puisqu'il concerne 50% des souffles juvéniles ; il touche majoritairement les enfants entre 2 et 6 ans et disparaît à l'adolescence.

Il s'agit d'un souffle protosystolique court crescendo-decrescendo : il commence avec le premier bruit et se termine en milieu de systole. Ce souffle est de bas grade (II à III/VI), de fréquence moyenne à basse, et a souvent un timbre rugueux, vibratoire, musical et « **piaulant** » très évocateur. I1 varie en intensité et en caractère avec les changements de position (mieux perçu en position couchée) et la respiration. Entendu au bord inférieur du sternum et au niveau de l'apex du cœur, (4ème à 5ème espace intercostal gauche) il augmente après l'exercice.

On pense que ce souffle naît de turbulences dans la région sous aortique, liées à l'accélération du sang dans la chambre de chasse du ventricule gauche. Ce souffle semble souvent associé à l'existence de faux tendons, réunissant la valve mitrale au septum interventriculaire ; mais cette hypothèse, proposée par le professeur et médecin McKusik (1921-2008), est discutée. (Almange and Schleich, 1998), (Guntheroth, 2009)

ii- Le souffle d'éjection systolique pulmonaire

L'aire d'auscultation de la valve pulmonaire est le siège de nombreux souffles, d'origines diverses. Ce **« souffle d'éjection systolique pulmonaire »** est innocent, et est également appelé **« souffle infundibulopulmonaire »** ; il est fréquent chez le jeune, en particulier entre 8 et 14 ans.

Il s'agit d'un souffle proto- à mésosystolique donc assez court, doux, crescendo-decrescendo, entendu aux 2ème et 3ème espaces intercostaux à gauche et maximal en position couchée. Il provient de **turbulences dans l'infundibulum pulmonaire** (chambre de chasse du ventricule droit). C'est ce type de souffle qui est le plus communément entendu dans les situations de haut-débit cardiaque (fièvre…).

Son origine est mal connue et plusieurs hypothèses ont été émises ; McKusick, en 1958, a notamment suggéré que les turbulences provenaient de l'ouverture triangulaire formée par la valve pulmonaire au cours de l'éjection systolique, et que le souffle augmentait en intensité avec l'accroissement de la vélocité sanguine (McKusick, 1958). D'après une hypothèse plus récente, ce souffle est vraisemblablement secondaire à une angulation physiologique de l'infundibulum avec le tronc de l'artère pulmonaire. I1 est particulièrement fréquent en cas de thorax aplati (dos plat par absence de la cyphose dorsale physiologique ou pectus excavatum mineur, auquel cas le sternum est déformé et peut s'enfoncer dans le thorax). (Smith, 1997) (Guntheroth, 2009)

iii- Le souffle d'éjection systolique pulmonaire du nouveau-né

Ce souffle est différent du souffle précédemment évoqué. Il est **extrêmement fréquent chez les nouveau-nés** ou les prématurés, et disparaît en général vers l'âge de 3 à 6 mois. Il s'agit d'un souffle proto- à mésosystolique de haute fréquence, sous claviculaire gauche, qui est lié à une accélération du flux dans les branches pulmonaires en raison vraisemblablement de la différence de calibre entre le tronc et les branches pulmonaires à cet âge. Cette différence de diamètre est ainsi à l'origine de turbulences au niveau des **branches pulmonaires**. C'est le seul souffle innocent qui est audible dans le dos. (Smith, 1997)

iv- Le bruit carotidien supraclaviculaire

Il est extrêmement fréquent chez l'enfant. Il est entendu très haut, au niveau de la bifurcation carotidienne, dans la région sus-claviculaire, et parfois légèrement au niveau du foyer aortique. Ce souffle est protosystolique, bref et varie avec la position du corps. Il est vraisemblablement secondaire à un **débit trop grand pour le calibre des artères carotides**. (Almange and Schleich, 1998)

Dans l'étude de Kawabori (Kawabori et al., 1979), 41 enfants asymptomatiques qui présentaient un souffle carotidien ont été échographiés. Les résultats ont révélé 31 sténoses aortiques et 3 sténoses pulmonaires, alors que les 7 autres enfants ne présentaient aucune anomalie. Les bruits carotidiens auraient ainsi 2 origines possibles :

- ✓ soit intracardiaque, et alors les bruits carotidiens sont la conséquence de l'irradiation d'un souffle d'origine intracardiaque
- ✓ soit vasculaire, et alors les bruits carotidiens correspondent à des turbulences localisées aux carotides : c'est un souffle innocent

(Guntheroth, 2009)

v- Le fredonnement veineux cervical

Il est le plus souvent présent chez l'enfant de 2 à 10 ans (3 à 6 ans selon les auteurs). Il est également nommé **« le souffle veineux »**, ou encore le **« hum veineux »**.

Il s'agit d'un souffle **continu** qui est entendu au niveau du 1er espace intercostal, en région latérosternale et davantage à droite qu'à gauche, et au niveau des veines jugulaires ; il est bien perçu en position debout. Ce souffle est caractérisé par le fait qu'il diminue en intensité, voire disparaît, en position couchée ou lorsqu'on comprime la jugulaire à la base du cou (contrairement au souffle dû à la persistance du canal artériel). Il est plus intense en diastole qu'en systole. De plus, l'intensité de ce souffle varie avec la position de la tête : i1 est maximum lorsque le cou est en extension.

Ce souffle correspond à des turbulences au sein de la **veine cave supérieure** et des **veines jugulaires**. L'origine de ce souffle semble être la succession rapide, en position assise ou debout, du remplissage et du collapsus de la veine cave supérieure au niveau de son entrée dans le thorax : ceci est dû à la pression négative normalement présente au sein du thorax, exagérée à l'inspiration. (Guntheroth, 2009)

vi- Le souffle cardiorespiratoire

Ce souffle est beaucoup moins commun et n'est pas décrit par tous les auteurs. On l'appelle également le **« souffle cardio-pulmonaire »**.

Il s'agit de bruits que l'on pense être dus à la compression de la lingula du poumon (partie du lobe supérieur du poumon gauche, en forme de petite « langue ») par les mouvements du cœur et la paroi antérieure du thorax. Ce souffle est habituellement entendu à l'apex du cœur, ou au-dessus du corps du cœur, aux marges du poumon. Il est la plupart du temps mésosystolique, respecte les bruits cardiaques et n'est pas exactement synchrone aux mouvements du cœur. Il varie en intensité au cours de la respiration : il diminue et peut disparaître à l'inspiration. Il est mieux entendu chez le malade assis. (Fogel, 1960)

3. Les études chez les carnivores domestiques

Contrairement au domaine de la médecine humaine, très peu d'études ont été menées en cardiologie vétérinaire pour explorer ces souffles anorganiques.

Les souffles anorganiques chez le chien ou le chat sont semblables à ceux décrits chez l'être humain. Ils sont, la plupart du temps, proto- à mésosystoliques donc courts, de bas grade (I à II voire III/VI), respectent les deux bruits cardiaques, sont de fréquence moyenne, et le punctum optimum se situe habituellement à gauche, au niveau des aires d'auscultation de la valve aortique et/ou pulmonaire. On distingue les souffles physiologiques des souffles innocents. (Tab4)

Souffles physiologiques du chien et du chat	**Souffles innocents du chiot et du chaton**
Lors d'anémie	**Chez le chiot :**
En cas de fièvre	Souffle de Still
Lors d'hypertension artérielle	Souffle d'éjection systolique pulmonaire
Autres : stress, hypoprotéinémie…	
Uniquement chez le chat :	**Chez le chaton :**
En cas d'hyperthyroïdie	Souffles innocents bien présents mais non clairement identifiés
ODCCVG et ODCCVD	
Uniquement chez le chien :	
Souffles dits de « basse fréquence »	

Tableau 4 : Les souffles anorganiques chez le chien et le chat

a) Les souffles physiologiques connus

i- Chez le chat

- *Lors d'anémie*

La **cause la plus fréquente de souffle physiologique** est l'anémie sévère et chronique. En effet, lorsque la concentration sanguine en hémoglobine est inférieure à 6g/dL (hématocrite de 18 à 20%), la diminution de la viscosité sanguine associée à l'augmentation de la vitesse du flux sanguin produit des turbulences. Un bruit de galop, dû au remplissage rapide des ventricules, peut également être ausculté.

Le souffle est parasternal à gauche, proto- à mésosystolique, de bas grade (entre I et III/VI) et de haute fréquence (on parle de cœur « chantant »), caractéristiques typiques des souffles anorganiques. Il disparaît lorsque les paramètres sanguins se situent à nouveau dans les valeurs usuelles. Dans les cas sévères d'anémie chronique, les images échographiques

peuvent révéler une hypertrophie cardiaque excentrique : le qualificatif de souffle « physiologique » peut alors être remis en question. (Abbott, 2000)

- *En cas d'hyperthyroïdie*

Plusieurs effets sur le système cardiovasculaire (tachycardie…) sont rapportés chez les chats hyperthyroïdiens. Une étude réalisée sur 202 chats hyperthyroïdiens rapporte la présence d'un **souffle systolique** de bas grade dans 54% des cas, une **tachycardie** dans 42% des cas, et un bruit de **galop** dans 15% des cas. (Broussard et al., 1995) L'intensité du souffle est gradée de I à III/VI et elle varie souvent avec la fréquence cardiaque. Certains auteurs attribuent ce souffle à une régurgitation mitrale ou tricuspidienne mineure (Fox et al., 1999), alors que plus récemment, une obstruction de la chambre de chasse du ventricule droit a été mise en évidence à l'échographie. (Rishniw and Thomas, 2002) Les modifications cardiovasculaires apparues avec l'hyperthyroïdie disparaissent avec le retour à l'euthyroïdie. (Syme, 2007)

Dans les cas avancés d'hyperthyroïdie, les images échographiques peuvent montrer des anomalies, telles qu'une hypertrophie ventriculaire gauche, une dilatation ventriculaire (rare) et atriale gauche, ainsi qu'une hypercontractilité cardiaque. Ici encore, le qualificatif de « physiologique » est contestable. (Fox et al., 1999)

- *Lors d'hypertension artérielle*

Un **souffle systolique basal gauche** de grade II/VI est présent chez 42% des chats hypertendus. Ce souffle disparaît dès lors que la pression artérielle diminue. (Littman, 1994)

Il est donc à noter que la présence d'un souffle cardiaque chez un chat doit inciter à mesurer la pression artérielle. (Bonagura and Twedt, 2009)

- *En cas de fièvre*

En présence de fièvre, un état hyperkinétique peut justifier l'apparition d'un souffle physiologique. (Abbott, 2000) Aucune étude spécifique n'a encore été menée chez le chat.

- *Au cours de la gestation*

Contrairement à chez la femme, l'apparition d'un souffle au cours de la gestation n'a encore jamais été clairement démontrée chez la chatte. (Fox et al., 1999)

- *L'obstruction dynamique de la chambre de chasse du ventricule gauche (ODCCVG) ou droit (ODCCVD)*

- **ODCCVD**

Elle serait **spécifique à l'espèce féline**. La cause exacte n'est pas connue, mais elle peut apparaître en cas de déplétion volumique (secondaire à une insuffisance rénale, à une déshydratation par exemple), ou d'état hyperkinétique (hyperthyroïdie, anémie…). La turbulence est créée par l'apposition de la paroi libre du ventricule droit avec le septum interventriculaire à partir du milieu ou de la fin de la systole, au niveau de l'entrée de la CCVD. Le souffle lui-même est physiologique et bénin, mais peut parfois accompagner une affection cardiaque. (Rishniw and Thomas, 2002)

- **ODCCVG**

On parle également de **sténose dynamique sous-aortique**. Elle est causée par un déplacement de la valve mitrale dans la CCVG, que l'on appelle aussi **mouvement systolique antérieur de la valve mitrale**. Le mécanisme spécifique de ce déplacement n'est pas totalement élucidé mais il semble que les muscles papillaires soient impliqués : dans le cas notamment d'un état hyperkinétique, ils exercent lors de la systole une traction importante sur le feuillet septal de la valve mitrale, si bien qu'il fait protrusion dans la CCVG. Ce mouvement systolique antérieur de la valve mitrale est à l'origine d'un rétrécissement de la CCVG et donc d'une accélération du flux sanguin, d'où l'auscultation du souffle. Cette obstruction dynamique accompagne généralement une cardiomyopathie hypertrophique mais dans de rares cas, elle peut être isolée et être ainsi à l'origine d'un souffle que l'on qualifiera de physiologique. (Kittleson et al., 1999) (Fox et al., 1995)

➢ *Autres cas*

Une **hypoprotéinémie** peut également induire un souffle physiologique via la diminution de la viscosité associée. (Hoskins, 1995) Par ailleurs, le chat a un thorax tellement souple que dans certains cas, il est possible d'induire un souffle discret lors de l'auscultation en pressant trop fortement la membrane du stéthoscope sur la cage thoracique. Ce souffle est vraisemblablement dû à une obstruction dynamique du ventricule droit (qui est « écrasé » sous la pression). (Rishniw and Thomas, 2002) D'autres causes à l'origine d'une activation du système sympathique tels que le stress, l'effort, ou certains médicaments peuvent être associées à un souffle d'éjection systolique chez le chat en bonne santé . (Bonagura and Twedt, 2009)

ii- Chez le chien

➢ *Lors d'anémie*

Approximativement un tiers des chiens anémiés présentent une tachycardie. Occasionnellement, des souffles cardiaques systoliques sont présents, secondaires à une anémie sévère. (Bonagura and Twedt, 2009) Aucune valeur seuil n'a été clairement définie à ce jour mais certains auteurs estiment que pour qu'un souffle lié à l'anémie apparaisse chez un chien, l'hématocrite doit être inférieure à 20 ou 15%, voire 10%. (Edwards et al., 2011)

➢ *Lors d'hypertension artérielle*

Un **souffle systolique basal de grade II/VI** est présent chez 57% des chiens hypertendus. Ce souffle disparaît dès lors que la pression artérielle diminue. (Littman, 1991)

➢ *En cas de fièvre*

En présence de fièvre, un état hyperkinétique peut justifier l'apparition d'un souffle physiologique. (Abbott, 2000) Tout comme chez le chat, aucune étude spécifique n'a encore été menée chez le chien.

- *Au cours de la gestation*

Tout comme chez la chatte, l'apparition d'un souffle au cours de la gestation n'a encore jamais été clairement démontrée chez la chienne. (Fox et al., 1999) On notera simplement que l'augmentation du volume plasmatique est suffisant pour causer une anémie normocytaire normochrome comparable à celle observée chez la femme enceinte. L'hématocrite commence à diminuer autour des jours 25-30 et atteint son nadir au terme (hématocrite de moins de 40% en général) : l'anémie ne se résoudra pas avant 1 à 2 mois postpartum. (Concannon, 2010)

- *Pendant l'œstrus*

D'après la bibliographie, un unique auteur rapporte des **cas exceptionnels** (donc extrêmement rares) de chiennes développant un souffle physiologique pendant leurs chaleurs. Le souffle est systolique, de grade I/VI, localisé à gauche à la base du cœur et serait dû à l'association d'une anémie discrète apparaissant suite aux pertes sanguines, d'une augmentation du débit cardiaque, et d'une augmentation de l'inotropisme du ventricule gauche. (Edwards et al., 2011)

- *Autres cas*

Davantage rencontré chez le chien que chez l'être humain, un souffle physiologique peut apparaître en cas de **bradycardie** avec augmentation du volume d'éjection systolique, donc sans diminution du débit cardiaque (ex : chez le chien de grande taille, au cœur d'athlète, au repos) : c'est le souffle dit « de basse fréquence ». (Abbott, 2000) De plus, une malformation de la cage thoracique telle que le pectus excavatum (décrit également chez l'être humain) peut comprimer le cœur et ainsi constituer une cause extracardiaque de souffle : quelques cas sont rapportés chez le chien. Par exemple, dans l'étude de Gifford et Flanders, une ODCCVD à l'origine du souffle ausculté chez un chien serait attribuée à la compression du cœur par le sternum dorsal déformé. En effet, après traitement chirurgical et réduction du pectus excavatum, le chien ne présente plus de souffle ni d'ODCCVD. On peut donc qualifier ce souffle de physiologique. (Gifford and Flanders, 2010)

b) Les souffles innocents chez le jeune

L'auscultation d'un souffle cardiaque chez un chiot ou un chaton représente un défi diagnostique pour tout praticien vétérinaire. En effet, les souffles pathologiques doivent être différenciés des souffles innocents : identifier correctement l'ensemble des caractéristiques du souffle entendu permettra de formuler des recommandations appropriées pour le propriétaire de l'animal.

Pour rappel, les souffles innocents sont produits par la circulation turbulente du sang à travers des chambres de chasse (CCVG ou CCVD) ou des valves de structure normale, ou à travers de gros vaisseaux sains près du cœur (aorte et artères pulmonaires). Aucune anomalie sanguine ou structurelle ne pouvant être mis en évidence, on suspecte une inadéquation entre la taille des vaisseaux et la vélocité sanguine à cet âge… Car en effet chez le jeune, la fréquence et le débit cardiaque sont plus élevés : 200 battements par minute chez le chiot nouveau-né, 250 chez le chaton nouveau-né. (Hoskins, 1995)

Un souffle juvénile chez un chaton ou un chiot disparaît vers l'âge **6 mois** (3 mois selon d'autres auteurs (Hoskins, 1995)). Ses caractéristiques sont une intensité faible à modérée (grade I à III/VI) sans irradiation, une courte durée (proto- à mésosystolique), une fréquence variable (élevée le plus souvent), un timbre pure et parfois une intermittence. Ce souffle est le plus souvent ausculté au niveau de la base du cœur à gauche, il varie avec la position du corps et la fréquence cardiaque.

L'identification spécifique de sous-types de souffles innocents est assez clairement reconnue en cardiologie pédiatrique humaine, mais ce n'est pas le cas en médecine vétérinaire des petits animaux de compagnie. (Ettinger and Feldman, 2010)

i- Chez le chaton

La présence de souffles innocents chez le chaton de moins de 6 mois est clairement reconnue. Plusieurs études ont été réalisées sur les souffles anorganiques chez le chat (cf ci-après), mais aucune n'a été spécifiquement menée sur les différents types de souffles innocents chez le chaton jusqu'à aujourd'hui. (Peterson and Kutzler, 2011)

ii- Chez le chiot

Contrairement à l'enfant chez qui l'intensité du souffle augmente généralement avec l'exercice, l'intensité du souffle innocent chez le chiot peut augmenter ou diminuer lorsque la fréquence cardiaque augmente.

On a identifié chez le chiot **deux sous-types de souffles juvéniles**, semblables aux deux sous-types les plus courants des souffles innocents de l'enfant.

- *Le souffle de Still*

Le premier et le plus commun des souffles juvéniles est le **souffle de Still** : il s'agit d'un souffle court, musical ou **piaulant**, pur et de fréquence moyenne ; il est typiquement entendu au niveau du 4ème ou 5ème espace intercostal à gauche. Les tracés du pouls carotidien, l'échocardiographie, et la phonocardiographie intracardiaque indiquent une origine dans le cœur gauche. En particulier, ce souffle a été associé à un **flux aortique très rapide** (causé par un volume d'éjection plus important du ventricule gauche), avec ou sans une valve aortique et aorte ascendante relativement plus petites, des faux tendons intraluminaux dans le ventricule gauche et dans la crosse aortique, ainsi que des vibrations intraventriculaires périodiques. (Ettinger and Feldman, 2010)

- *Le souffle d'éjection systolique pulmonaire*

Le second type de souffle juvénile correspond à une exagération des vibrations dues à l'éjection systolique au sein du **tronc pulmonaire**. Il apparaît donc en début de systole, lorsque la vélocité sanguine est maximale. Ce souffle est court, relativement impur, « grossier ». (Ettinger and Feldman, 2010)

- *Le boxer : exemple d'une race prédisposée aux souffles d'éjection systolique*

Les souffles d'éjection systolique sans anomalie structurelle associée sont courants chez les chiots. Dans la plupart des races, ces souffles diminuent voire disparaissent à l'âge de 6 mois. (Oyama et al., 2005) Chez le boxer, la prévalence des souffles d'éjection systolique reste élevée chez l'adulte, et le souffle est souvent associé à la présence d'une sténose aortique (il est alors pathologique). Les souffles innocents sont d'autant plus difficiles à diagnostiquer au sein de cette race…

Une étude publiée en 2011 a recruté 19 chiots boxers sains sans souffle cardiaque ou avec un souffle de bas grade (I à II/VI). Ces chiots ont été examinés (auscultation et échocardiographie) à l'âge de 7 semaines, 3, 4, 6, 9 mois, 1 et 3ans : au cours de cette période de croissance, des souffles d'éjection systolique ont été détectés chez tous les chiens au moins à 2 reprises, bien qu'aucun souffle n'ait été présent au départ chez 8 d'entre eux. La variabilité de la présence mais aussi de l'intensité des souffles décelés chez chaque chiot est très importante et semble aléatoire (Annexe 1) ; la tendance à la disparition des souffles vers l'âge de 6 mois n'a pas été observée dans cette étude.

Les examens échocardiographiques ne révèlent quant à eux aucune anomalie structurale compatible avec une sténose aortique ou sous-aortique. Par contre, les diamètres de la région supra-valvulaire et de la CCVG mesurés chez les boxers (avec ou sans souffle, groupes I et II) sont discrètement mais **significativement** inférieurs aux valeurs de référence (mesures chez des chiens « non-boxers » sans souffle, groupe III). (Fig9)

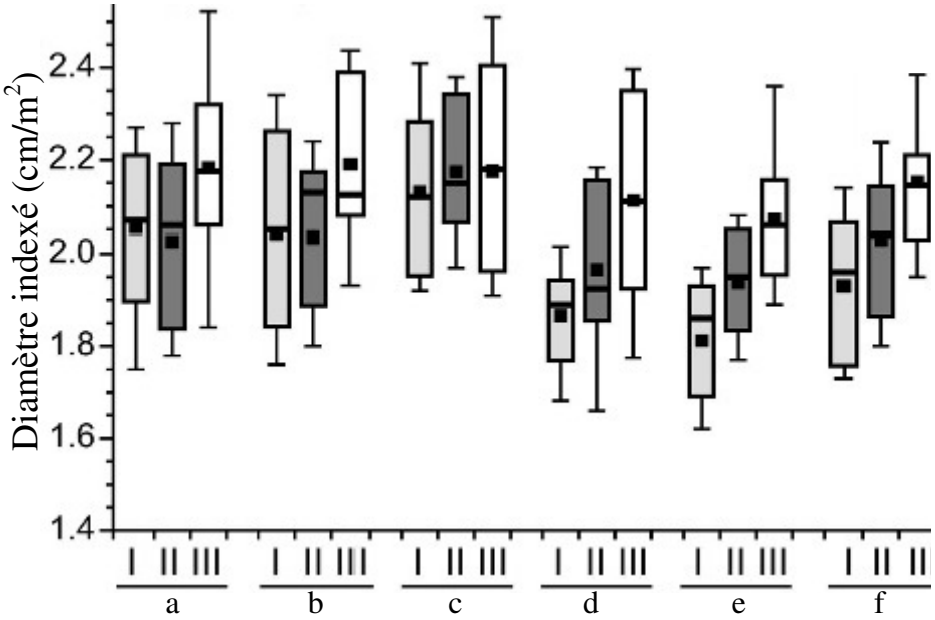

Figure 9 : Diamètres indexés à différents niveaux de la CCVG, pour 3 différents groupes de chiens (Koplitz et al., 2006)

Groupe I : Boxers présentant un souffle d'éjection systolique
Groupe II : Boxers ne présentant pas de souffle
Groupe III : Chiens non Boxers ne présentant pas de souffle

a : au niveau sous-valvulaire

b : au niveau de la valve

c : à la base sigmoïde

d : dimension d'excursion

e : à la jonction sinotubulaire

f : au niveau de l'aorte ascendante

La haute prévalence de ce type de souffles cardiaques chez le boxer pourrait donc être en rapport avec cette particularité dans cette race. **Cependant, aucune différence significative concernant ces variables n'a pu être observée entre les boxers avec (groupe I) ou sans souffle (groupe II)**.

Par ailleurs, la vitesse du flux sanguin aortique n'est pas augmentée chez ces animaux. Mais les chiots boxers présentent à la fois un débit cardiaque indexé augmenté, et aussi un diamètre indexé de la CCVG augmenté, par rapport à l'adulte. Ceci peut expliquer **l'absence de variations de la vélocité sanguine aortique au cours de la croissance du chiot et donc la persistance des souffles cardiaques après la maturation**. (Höglund et al., 2011)

A travers cet exemple, on peut constater que certaines races, telles que le boxer, sont prédisposées à présenter ce type de souffle : l'anatomie des vaisseaux est particulière et propre à chaque race ; notamment chez le boxer, le rétrécissement aortique est très commun, et donc les valeurs usuelles du diamètre de l'aorte sont inférieures à celles rencontrées dans d'autres races. **La notion d' « innocence » d'un souffle est donc relative**, et est à nuancer selon les races concernées. Notons que le boxer est également une race où les souffles

pathologiques sont prépondérants, et le diagnostique différentiel entre souffle « innocent » et « pathologique » en est d'autant plus délicat…

Un autre exemple de race prédisposée aux souffles d'éjection systolique est le lévrier, race à thorax étroit. En effet, une étude réalisée sur 28 lévriers de courses « retraités » rapporte que 67% d'entre eux présentaient à l'auscultation un souffle d'éjection systolique aortique de bas grade, sans lésion cardiaque associée. (Fabrizio et al., 2006)

c) Les études sur les souffles anorganiques chez le chat

Différencier un souffle pathologique d'un souffle anorganique chez le chat est difficile avec une auscultation seule, sans examen complémentaire. Comme nous l'avons déjà vu, de nombreux souffles auscultés ne sont associés à aucune anomalie structurale du cœur. Et à l'inverse, une affection cardiaque, diagnostiquée à l'échographie, n'implique pas nécessairement un souffle à l'auscultation.

La prévalence des souffles chez le chat cliniquement sain varie de 21 à 44% selon les auteurs. (Cote et al., 2004) (Drourr et al., 2010) D'après l'étude de Paige, 15,5% des chats cliniquement sains présentent un souffle cardiaque permanent et environ deux tiers d'entre eux se révèlent anorganiques. (Paige et al., 2009) Une étude plus récente a révélé que 47% des souffles chez le chat étaient anorganiques. (Nakamura et al., 2011)

Une étude réalisée sur 199 chats en bonne santé a précisé quelques caractéristiques de ces souffles (Wagner et al., 2010) : 34% des chats recrutés présentaient un souffle ; 75% d'entre eux étaient localisés en région parasternale (davantage à gauche qu'à droite), 87% variaient en intensité et 54% étaient intermittents. (Annexe 2) Parmi les chats présentant un souffle et chez lesquels était réalisée une échocardiographie, entre 31 et 62% (selon la définition des critères utilisés) montraient une hypertrophie ventriculaire gauche associée. L'étude a permis de plus de constater que les chats qui présentaient une hypertrophie du ventricule gauche avaient des souffles significativement plus intenses que les chats sans anomalie cardiaque. L'intensité du souffle entendu pourrait donc constituer une **première orientation** dans le diagnostic de la cause. (Wagner et al., 2010)

Les différences de prévalence selon les études sont vraisemblablement dues à la variabilité dans le nombre de cas recrutés et les critères d'inclusion et d'exclusion retenus. D'autre part, le chat est une espèce particulièrement sensible au stress, ce qui peut éventuellement biaiser l'estimation de la prévalence des souffles dans cette espèce. En effet, le stress peut induire certains souffles dits « **inductibles** ». Ainsi, lorsque des chats sont auscultés à deux reprises par exemple, la prévalence sera plus importante lors de la seconde auscultation. (Rishniw and Thomas, 2002)

En résumé, on considère ainsi actuellement qu'en moyenne, **un tiers des chats en bonne santé présentera un souffle cardiaque à l'auscultation**. D'autre part, un souffle ausculté chez un chat en apparente bonne santé aura environ **50% de chance d'être anorganique**, et autant de probabilité de refléter une affection cardiaque. On peut ainsi en

déduire la **prévalence des souffles anorganiques chez le chat qui avoisine les 16%** (environ un chat sur 6).

d) Les études sur les souffles anorganiques chez le chien

Aucune étude n'a encore été réalisée à ce jour sur les chiens, toutes races confondues. Nous avons vu une étude réalisée sur des chiots boxers, et d'autres études ont été menées sur certaines races. Un autre exemple est une étude publiée en 2011, qui a montré que sur 105 Whippets cliniquement sains inclus, 61 (58%) présentaient un souffle systolique de bas grade dont le punctum optimum se situait en aire aortique pour 50 chiens, en aire pulmonaire pour 8 chiens, et en aire mitrale pour 3 chiens. Aucune différence significative de fréquence cardiaque, de débit sanguin, de présence ou non de souffle, de punctum optimum ou de grade de souffle n'a pu être mise en évidence entre mâles et femelles, entre chiens entraînés et chiens non entraînés, et entre pures races Whippets et croisés Whippets. Par ailleurs, les chiens avec présence d'un souffle en aire aortique (les plus nombreux) présentaient un débit cardiaque et des vitesses de flux aortique et pulmonaire significativement plus élevés que les chiens sans souffle. Enfin, cette étude a permis de montrer que la race du Whippet présentait une haute prévalence de souffles systoliques de bas grade sans aucune anomalie structurale décelée à l'échographie, donc une haute prévalence de souffles anorganiques. (Bavegems et al., 2011). Mais une fois encore, il s'agit de races particulières et il est impossible d'extrapoler ces résultats à l'ensemble de la population canine. Ainsi, la **prévalence des souffles anorganiques chez le chien** est, jusqu'à maintenant, inconnue…

C. Diagnostic d'un souffle anorganique

1. La démarche diagnostique

a) La démarche théorique

Théoriquement, la démarche diagnostique face à un souffle anorganique correspond au principe du diagnostic par exclusion.

Le clinicien tient compte des commémoratifs, effectue un examen clinique général de l'animal avec un examen cardiovasculaire soigné, notamment une auscultation cardiaque attentive. Si un souffle cardiaque est décelé à l'auscultation, le clinicien réalise alors un examen échocardiographique (et éventuellement un examen phonocardiographique) pour explorer ce souffle. Si aucune anomalie structurale ou fonctionnelle n'est observée, il peut alors conclure à un souffle anorganique : c'est le principe du **diagnostic par exclusion**.

Cependant, en pratique, il arrive que le clinicien expérimenté ne respecte pas toutes les « étapes » d'exclusion ; en particulier dans le cas du cardiologue pédiatre qui, dans la grande majorité des cas, parvient à diagnostiquer directement un souffle innocent chez un enfant, c'est un **diagnostic positif**.

Nous allons voir cependant que le diagnostic d'un souffle physiologique ou innocent est délicat chez l'être humain et davantage encore chez nos carnivores domestiques. Il s'agit pour l'examinateur de rassembler toutes les informations provenant de l'**anamnèse**, de la **clinique**, et des **examens complémentaires** judicieusement choisis, pour les considérer dans leur ensemble et parvenir ainsi à un diagnostic approprié.

Nous verrons également dans un second temps comment **distinguer un souffle physiologique d'un souffle innocent**.

b) Le diagnostic du souffle innocent chez l'enfant

Il s'agit d'un cas particulier. Du fait de l'avancement de la recherche et des nombreuses études réalisées à ce sujet, les pédiatres ont acquis une certaine expérience et parviennent à l'aide des commémoratifs et de la clinique, à diagnostiquer l'innocence d'un souffle dans la majorité des cas, sans avoir recours aux examens complémentaires. Il s'agit d'un **diagnostic positif** et non d'un diagnostic d'exclusion.

I1 est exceptionnel, en effet, que l'échocardiographie mette en évidence une authentique cardiopathie lorsqu'un examinateur expérimenté a conclu à un souffle innocent, et il s'agit alors le plus souvent d'anomalies mineures, sans conséquence. Plusieurs études ont été menées à ce sujet.

Dans l'étude de Newburger (Newburger et al., 1983), les examens complémentaires ne mettent en évidence que 5 cardiopathies chez 142 enfants porteurs d'un souffle considéré, du fait des commémoratifs et de l'examen clinique, comme innocent. Plus récemment, dans l'étude de Smythe (Smythe et al., 1990), sur 109 souffles considérés comme innocents, l'échocardiographie n'a mis en évidence que 2 cardiopathies mineures (une discrète communication interventriculaire et une petite communication interatriale). Mc Crindle, (Mc Crindle et al., 1996) chez 222 enfants adressés pour exploration d'un souffle cardiaque, ne fait état que de 3 % d'examens cliniques faussement négatifs. Dans cette étude, l'évaluation clinique a une sensibilité de 92 %, une spécificité de 94 %, une valeur prédictive positive de 88 % et une valeur prédictive négative de 96 %.

De même, une étude (Castello-Herbreteau et al., 2000) réalisée sur 120 enfants (âgés de 4 jours à 14 ans et porteurs d'un souffle) objective la valeur diagnostique de l'examen clinique et de l'électrocardiogramme (ECG). Les corrélations entre les hypothèses cliniques et les résultats échographiques (annexe3), et celles entre les résultats de l'ECG et de l'échocardiographie (annexe4) sont étudiées. L'**examen clinique** seul a ainsi une sensibilité de 90,3%, une spécificité de 93,8%, une valeur prédictive positive de 95,6% et une valeur prédictive négative de 86,5% dans le diagnostic d'un souffle innocent. Ces résultats sont semblables à ceux obtenus dans l'étude de Mc Crindle. Par contre, bien que la spécificité et la valeur prédictive positive de l'**ECG** soient de 100%, la sensibilité (27%) et la valeur prédictive négative (51%) sont très insuffisantes.

En conclusion, **l'examen clinique** effectué au cours d'une consultation de cardiologie pédiatrique **permet de distinguer correctement un souffle organique d'un souffle**

innocent dans la majorité des cas. **L'ECG**, dont l'intérêt diagnostique était valable pour certains auteurs (Swenson et al., 1997) **ne contribue pas à l'amélioration de la qualité du diagnostic clinique**.

De même, la **radiographie thoracique est d'un intérêt discuté voire inutile** pour certains auteurs (Newburger et al., 1983).

L'échocardiographie ne sera donc envisagée que s'il existe des éléments atypiques, par exemple la perception du souffle dans le dos. Il est aussi à noter que dans bon nombre de cas, l'écho-Doppler ne permettra pas de préciser le mécanisme intime du souffle. (Almange and Schleich, 1998)

2. 1ère étape : les commémoratifs et l'examen clinique

a) Les commémoratifs

Le recueil des commémoratifs requiert effort, tact et patience de la part du clinicien. Les questions formulées doivent permettre d'obtenir davantage d'informations que ce que le propriétaire de l'animal aurait de lui-même énoncé. Il s'agit de recueillir le signalement de l'animal, ainsi que l'ensemble de ses antécédents médicaux et chirurgicaux. Dans notre cas, il convient de s'intéresser particulièrement à la présence éventuelle de symptômes tels que l'intolérance à l'effort, la dyspnée, la syncope, la toux, la cyanose… qui peuvent refléter une affection cardiovasculaire. (Fox et al., 1999)

b) L'examen clinique général

C'est une étape cruciale de la démarche diagnostique. L'examinateur use de tous ses sens, ainsi que d'instruments tels que le stéthoscope ou l'ophtalmoscope qui augmentent la sensibilité de l'examen. L'examen clinique général consiste à inspecter (par la vue), palper (par le toucher), ausculter (par l'ouïe) l'animal. Toute anomalie est notée et doit être prise en compte dans la démarche. (Fox et al., 1999)

c) L'examen cardiovasculaire

Il est essentiel et doit être consciencieusement mené.

i- L'inspection

L'inspection se fait à distance. En cas d'affection cardiaque et selon la sévérité des lésions, l'animal peut présenter des difficultés respiratoires (dyspnée, tachypnée, orthopnée), une intolérance à l'effort, une perte de poids (en cas de chronicité), de l'ascite (distension abdominale), ou encore des œdèmes périphériques. (Fox et al., 1999)

ii- L'examen de la tête et du cou

L'examinateur contrôle la couleur des muqueuses (pâleur, cyanose, ictère…), le fond d'œil (modifié en cas d'hypertension grave), les veines jugulaires (leur distension éventuelle). La palpation du cou permet de déceler éventuellement un nodule, une dilatation de l'œsophage, une adénomégalie… (Fox et al., 1999)

iii- L'examen de l'abdomen

La palpation abdominale permet de déceler la présence éventuelle d'ascite, d'une masse, ou encore de mettre en évidence un réflexe hépato-jugulaire. (Fox et al., 1999)

iv- L'examen du thorax

Il commence par la palpation de la cage thoracique (ex : malformation sternale, intensité et localisation du choc précordial) et se poursuit par l'auscultation des poumons et du cœur. L'auscultation est une étape très importante et apporte beaucoup d'informations. Elle nécessite l'utilisation d'un stéthoscope de type Littmann (un tube) ou Rappaport-Sprague (deux tubes).

- *L'auscultation des champs pulmonairse*

Elle peut révéler une augmentation des bruits normaux ou la présence de bruits anormaux (crépitements, sifflements, râles…) et est essentielle pour statuer sur la fonction respiratoire (altérée en cas d'insuffisance cardiaque gauche).

- *L'auscultation cardiaque*

C'est bien entendu l'étape primordiale de l'examen clinique. Elle va déterminer la présence ou non de souffle(s), d'arythmies, d'un bruit de galop ou d'autres anomalies des bruits cardiaques. Les différentes aires d'auscultation déjà détaillées plus haut sont explorées une à une, méthodiquement. (Fox et al., 1999)

3. 2ème étape : les examens complémentaires

Si l'examen clinique révèle un souffle cardiaque, la démarche implique d'explorer ce souffle en réalisant différents examens complémentaires.

a) Pour diagnostiquer un souffle anorganique

i- L'échocardiographie-Doppler, l'examen de choix

- *Préparation de l'animal*

Le thorax de l'animal est tondu au niveau de l'aire de projection du cœur (du 3ème au 6ème espace intercostal), à gauche et à droite. Du gel est appliqué sur la peau tondue.

L'examen se déroule dans le calme et l'animal ne doit pas être stressé. Rappelons que la dyspnée est une contre-indication relative à la réalisation d'une échocardiographie en position couchée.

Quand les échocardiographies sont réalisées avec l'animal en position couchée, une table spéciale trouée présente une fenêtre suffisamment grande pour permettre l'accès de l'imageur à son thorax. L'animal est placé en décubitus latéral (droit puis gauche, avec le sternum toujours face à l'opérateur). La sonde est en contact avec le côté droit du thorax en cas de décubitus droit, et inversement pour le côté gauche; ceci permet d'obtenir les plus belles images dans la mesure où le cœur tombe du côté du décubitus, repoussant le poumon adjacent et créant ainsi une fenêtre acoustique. (Dennis et al., 2010)

Aucune tranquillisation n'est normalement requise, mais elle peut être appréciée dans le cas d'animaux non coopératifs, en prenant soin de choisir un protocole ayant le moins de répercussions possibles sur la fonction cardiovasculaire.

Au cours de l'examen (d'environ 30 minutes), l'animal peut être repositionné pour optimiser la qualité des images obtenues. (Schwarz and Johnson, 2008)

- *Principe*

La sonde échographique émet des ultrasons qui traversent les différentes structures et tissus, qui lui sont renvoyés sous la forme d'un « écho ». L'image reconstituée représente une coupe en deux ou trois dimensions des organes échographiés. Un ECG est enregistré simultanément.

L'échocardiographie permet d'obtenir des images du cœur dans différents plans de coupe. Il est ainsi possible d'estimer la taille des vaisseaux, des cavités cardiaques, l'épaisseur des parois, de visualiser les valves en mouvement ainsi que les flux sanguins et de mesurer la vitesse de ces derniers. Les mesures effectuées sont comparées à des valeurs de référence qui tiennent compte de l'espèce, la race et la taille de l'animal. (Annexe5)

Plusieurs modes sont utilisés :

- ✓ **Le mode B ou 2D (bidimensionnel) :**

Il s'agit du mode standard qui permet d'obtenir des images en coupe du cœur en deux dimensions (2D), comme décrit ci-dessus.

- ✓ **Le mode M ou TM (temps-mouvement):**

Le mode Temps-Mouvement (TM) est un mode en une dimension (1D). Il permet d'obtenir un graphique représentant l'image en 1D en fonction du temps. La position de l''axe de cette image en 1D est choisie à partir de l'image en mode 2D.

- ✓ **Le mode Doppler conventionnel:**

J. Christian Doppler fut le premier (1842) à définir le principe du Doppler. **L'effet Doppler** est le décalage de fréquence de l'onde acoustique entre la mesure à l'émission et la mesure à la réception lorsque la distance entre l'émetteur et le récepteur varie au cours du temps. Plusieurs applications pratiques sont connues, dont l'échocardiographie Doppler.

Dans ce cas, les ondes émises par la sonde se réfléchissent sur les globules rouges en mouvement. La variation de fréquence des ondes renvoyées vers la sonde est proportionnelle à la vélocité des globules rouges et dépend de la direction de leur mouvement. Il est ainsi possible de connaître la vélocité et la direction d'un flux sanguin.

Grâce au **tracé spectral Doppler**, on visualise sur un graphique la vélocité sanguine (dans une direction choisie) en fonction du temps et donc en fonction du cycle cardiaque (puisqu'un ECG simultané est enregistré). Le caractère du flux est également illustré par le mode Doppler pulsé ou couleur (non visible en mode continu): laminaire ou turbulent.

On distingue le **PW Doppler** (Pulsed Wave = mode Doppler pulsé), où la sonde envoie successivement des ondes par vagues, du **HPRF Doppler** (High Pulse Repetition Frequency), où la sonde n'attend pas que la vague d'ondes émise soit « revenue » à la source avant d'en émettre une nouvelle : ce dernier mode permet d'enregistrer des vélocités bien supérieures. Quant au **CW Doppler** (Continuous Wave = Mode Doppler continu), les ondes sont émises et reçues en continu, et ceci permet l'enregistrement de vélocités encore plus grandes.

Ainsi, le mode Doppler met en évidence la direction, la vélocité et le caractère du flux au sein du cœur et des gros vaisseaux.

- ✓ **Le mode Doppler couleur (colour-flow)**

Il s'agit d'une forme particulière de Doppler pulsé. A partir de l'image 2D, il est possible de superposer le Doppler couleur au niveau d'une zone choisie : alors, chaque « échantillon de volume » apparaîtra comme un pixel coloré individuellement selon la direction et le caractère du flux. Un flux en direction de la sonde apparaîtra en rouge, alors qu'un flux s'éloignant de la sonde sera bleu. D'autres couleurs (jaune, vert…) souvent associées en « mosaïque » sont utilisées pour signaler un flux turbulent.

- ✓ **Le mode 3D (tridimensionnel)**

Le mode 3D existe également et permet une reconstitution des structures en trois dimensions. C'est une technologie récente (début du XXIème siècle) qui est encore très peu utilisée en médecine vétérinaire.

Un examen échographique complet (modes 2D, TM et Doppler) permettra ainsi d'établir un diagnostic et d'estimer la sévérité des lésions cardiaques (si lésions il y a) dans la plupart des cas. (Schwarz and Johnson, 2008)

- *Le type de sondes utilisées*

Une sonde sectorielle (mécanique ou électronique dite phased array) est utilisée. Les fréquences utilisées varient avec la taille de l'animal (de 2,5MHz chez le très grand chien à 7,5MHz voire plus chez le chat). (Schwarz and Johnson, 2008)

- *Les différentes vues utilisées en mode 2D*

✓ **Vue parasternale droite**

La sonde est placée entre les 3ème et 6ème espaces intercostaux (souvent 4ème et 5ème) à droite.

- <u>coupe grand axe :</u> Le plan de l'image enregistrée est parallèle au grand axe du ventricule gauche ; deux vues sont généralement réalisées :

1. coupe 4 cavités avec l'apex des ventricules (RV et LV) sur la gauche de l'écran, et les atria (RA et LA) sur la droite de l'écran (Fig10)

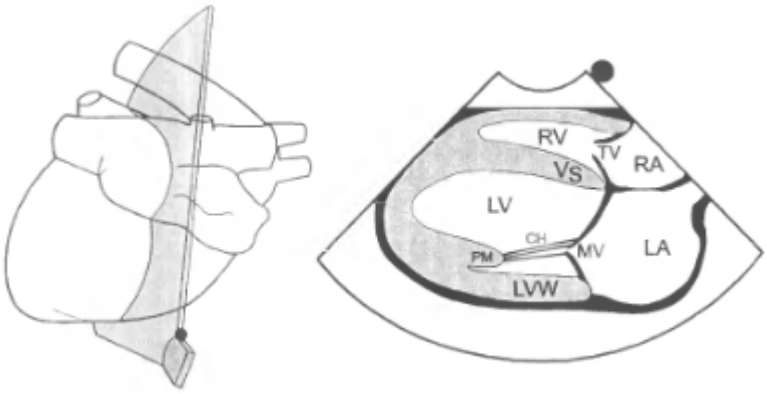

Figure 10 : Coupe 4 cavités, vue parasternale droite grand axe (Thomas et al., 1993)

2. une seconde coupe obtenue après une légère rotation de la sonde dans le sens horaire, montre la CCVG, la valve aortique et le début de l'aorte ascendante (Fig11)

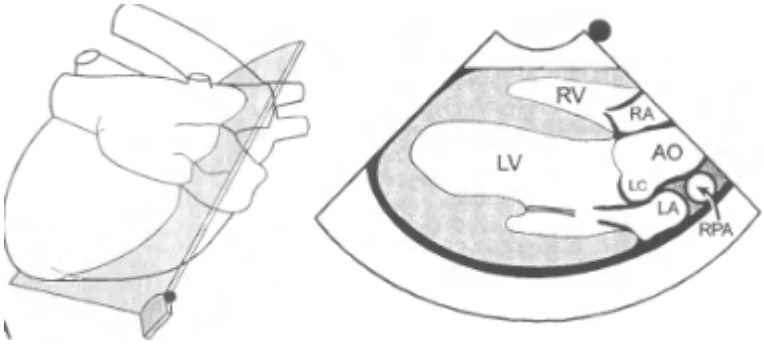

Figure 11 : Vue parasternale droite grand axe optimisant la CCVG
(Thomas et al., 1993)

- <u>coupes petit axe :</u> après une rotation de 90° de la sonde, le plan de l'image est perpendiculaire au grand axe du ventricule. Le cœur est balayé de son apex à sa base, permettant la visualisation de coupes transversales successives du cœur : l'apex du VG, les muscles papillaires, les cordages tendineux, la valve mitrale, la valve aortique sont visualisés. (Fig12)

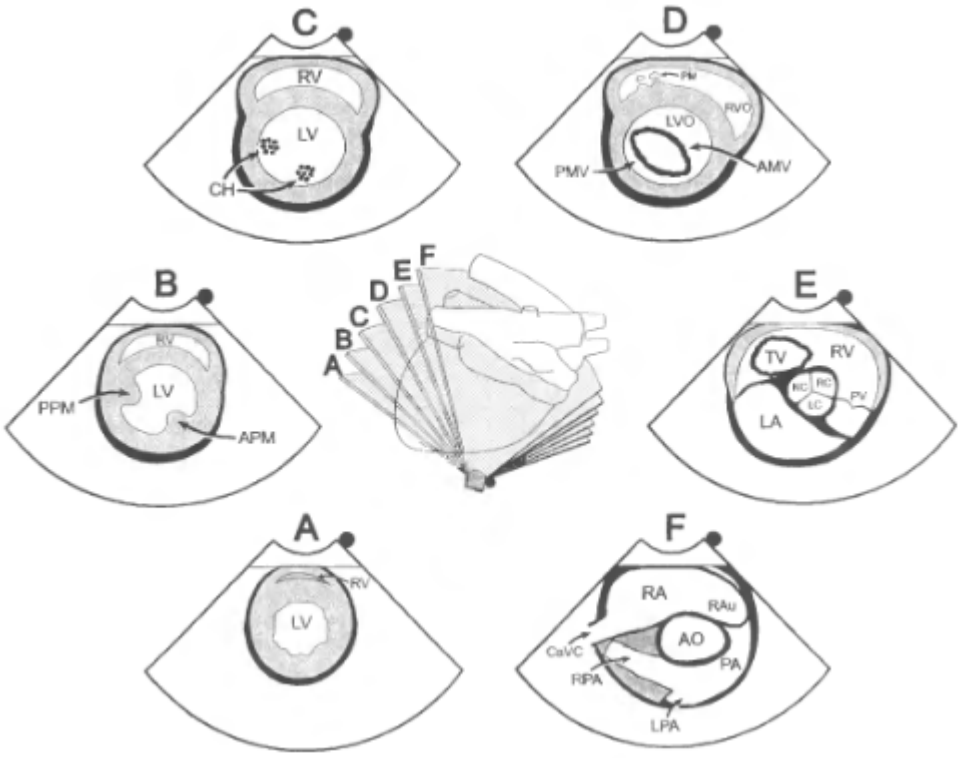

Figure 12 : Vue parasternale droite, coupes petit axe
(Thomas et al., 1993)

✓ **Vues crâniales gauches**

La sonde est placée entre les 3ème et 4ème espaces intercostaux à gauche, entre le sternum et les jonctions chondrocostales.

- Coupe grand axe : le plan du faisceau est approximativement parallèle au grand axe du corps et du cœur (Fig13)

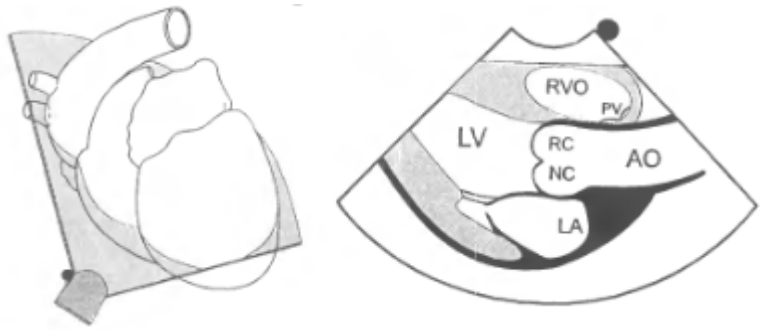

Figure 13 : Coupe grand axe, vue parasternale crâniale gauche (Thomas et al., 1993)

- vues petit axe : l'image est obtenue après une rotation de 90° de la sonde (Fig14)

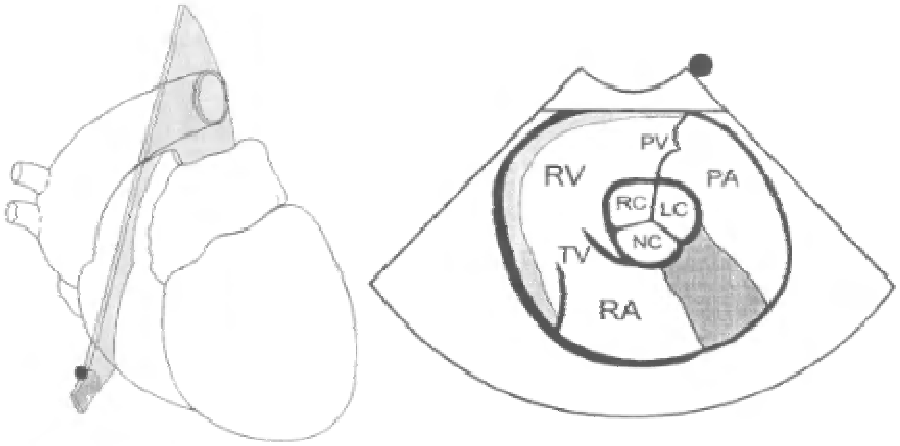

Figure 14 : Coupe petit axe, vue parasternale crâniale gauche (Thomas et al., 1993)

✓ **Vue apicale gauche**

La sonde est proche du sternum, entre les 5ème et 7ème espaces intercostaux, à gauche.

- Coupe 4 cavités : le bord gauche du cœur apparaît à droite de l'écran, et inversement : les ventricules et atria sont visualisés sur la même image (Fig15)

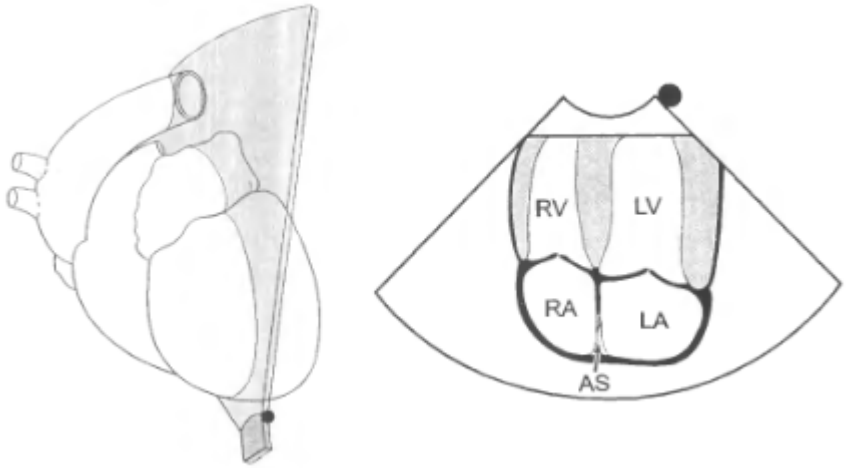

Figure 15 : Vue apicale gauche, coupe 4 cavités
(Thomas et al., 1993)

- <u>Coupe 5 cavités :</u> la sonde est déplacée légèrement crânialement ; les 4 cavités cardiaques, les 2 valves atrio-ventriculaires et la valve aortique apparaissent dans le même plan (Fig16)

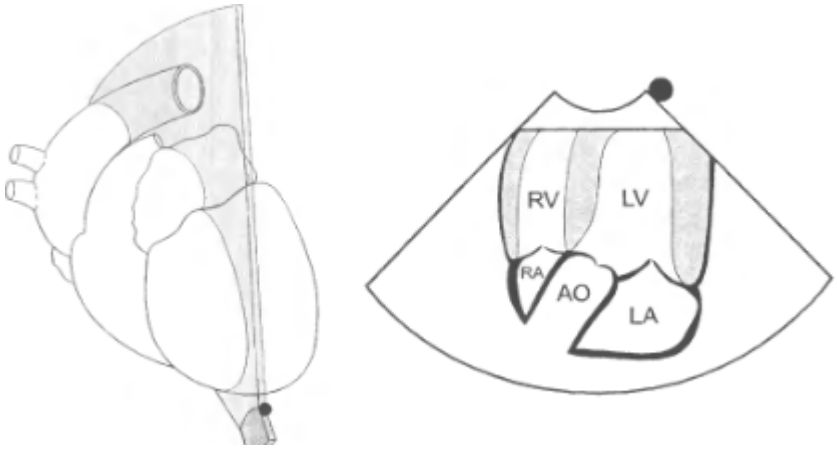

Figure 16 : Vue apicale gauche, coupe 5 cavités
(Thomas et al., 1993)

- <u>Coupe 2 cavités :</u> le plan du faisceau est quasi-perpendiculaire au grand axe du corps, et parallèle au grand axe du cœur ; l'atrium gauche, la valve mitrale et le ventricule gauche sont visualisés sur la même image (Fig17)

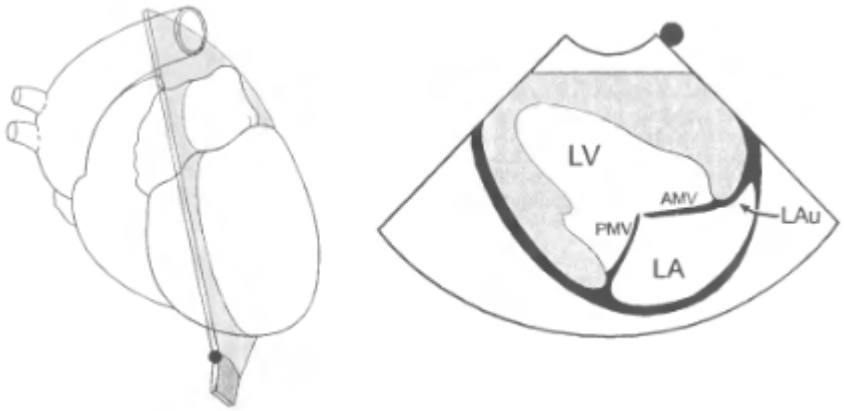

Figure 17 : vue apicale gauche, coupe 2 cavités
(Thomas et al., 1993)

- *Les coupes standard utilisées en mode TM*

La plupart des données du mode TM dérive d'une vue parasternale droite grand axe ou petit axe du ventricule gauche (les vues petit axe permettant souvent un meilleur alignement anatomique…). (Fox et al., 1999) Les enregistrements standard sont réalisés :

1. A travers l'aorte et l'atrium gauche
2. A travers le ventricule gauche au niveau de la valve mitrale
3. A travers le ventricule gauche au niveau des cordages tendineux

- *Les coupes standard utilisées en mode Doppler*

Il s'agit des mêmes coupes qu'en mode 2D. Parmi elles, les vues permettant une orientation optimale du tir Doppler par rapport au flux sont indispensables pour effectuer des mesures justes et précises de flux. Deux vues supplémentaires peuvent être utiles :

1. Vue sous-costale : la sonde est placée sous l'appendice xyphoïde, parallèle à la colonne vertébrale, poussée dorsalement ; une vue apicale 2 cavités inclut l'aorte descendante (parallèle au faisceau de la sonde)
2. Vue suprasternale : elle permet de visualiser l'aorte ascendante mais n'est quasiment jamais utilisée en médecine vétérinaire (Fox et al., 1999)

- *Les mesures en échocardiographie*

Les mesures standard sont réalisées en mode 2D et en mode TM, et respectent les recommandations de L'American Society of Echocardiography : selon la méthode standardisée appelée *« leading edge method »*, une distance entre deux « bords » est toujours mesurée en plaçant le curseur sur la « ligne » la plus proche de la sonde (la *« leading edge »* ou le « bord d'attaque » en français) de chacun des 2 bords. L'ECG est utilisé pour savoir où l'on se situe dans le cycle cardiaque.

Plusieurs évaluations des structures et mesures sont habituellement faites ; en voici à présent une liste assez représentative, bien que non exhaustive :

- ✓ Echogénicité des structures :

L'échogénicité du myocarde peut être anormalement hétérogène (myocardite…). Une structure peut également être hyperéchogène ou a contrario hypoéchogène.

- ✓ Evaluation des valves :

Leur aspect échographique (lisse et régulier) et leurs mouvements sont évalués en mode 2D, sur une coupe petit ou grand axe par abord gauche ou droit, la localisation dépendant de la valve concernée.

- ✓ Diamètre du ventricule gauche :

En mode TM, il est mesuré sur une coupe parasternale droite petit axe au niveau des cordages tendineux, en fin de diastole (DVGd pour Diamètre du Ventricule Gauche en fin de diastole) et en fin de systole (DVGs pour Diamètre du Ventricule Gauche en fin de systole) (Fig17). Le diamètre du ventricule peut être augmenté (surcharge volumique de la maladie valvulaire dégénérative, de la cardiomyopathie dilatée, …) ou diminué (hypovolémie sévère, hypertrophie concentrique, …).

- ✓ Epaisseur de la paroi du ventricule gauche :

En mode 2D ou TM, la paroi postérieure (ou « libre ») est mesurée sur la même vue, en fin de diastole (PPVGd pour Paroi Postérieure du Ventricule Gauche en fin de diastole) et en fin de systole (PPVGs pour Paroi Postérieure du Ventricule Gauche en fin de systole) (Fig17). Elle peut être amincie (cardiomyopathie dilatée…) ou épaissie (cardiomyopathie hypertrophique…).

- ✓ Epaisseur du septum interventriculaire :

Elle peut être mesurée sur la même vue, en fin de diastole (SIVd pour Septum InterVentriculaire en fin de diastole) et en fin de systole (SIVs pour Septum InterVentriculaire en fin de systole). (Fig18) Elle peut être épaissie (cardiomyopathie hypertrophique…) ou amincie (cardiomyopathie dilatée…).

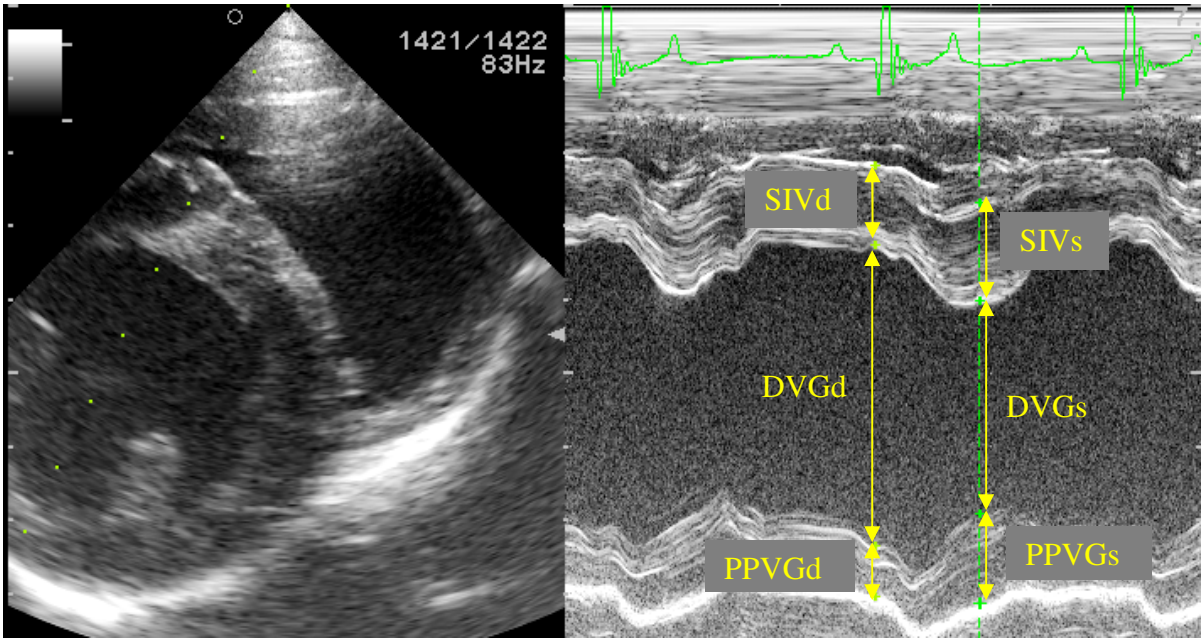

Figure 18 : Mesures de DVGd, DVGs, SIVd, SIVs, PPVGd, PPVGs en mode TM (Dr Isabelle Bublot, Service de Cardiologie de VetAgroSup, janvier 2012)

✓ <u>Diamètre du ventricule droit :</u>

En mode TM sur la même coupe, il est mesuré en fin de diastole (DVDd pour Diamètre du Ventricule Droit en fin de diastole) et en fin de systole (DVDs pour Diamètre du Ventricule Droit en fin de systole) (Fig19).

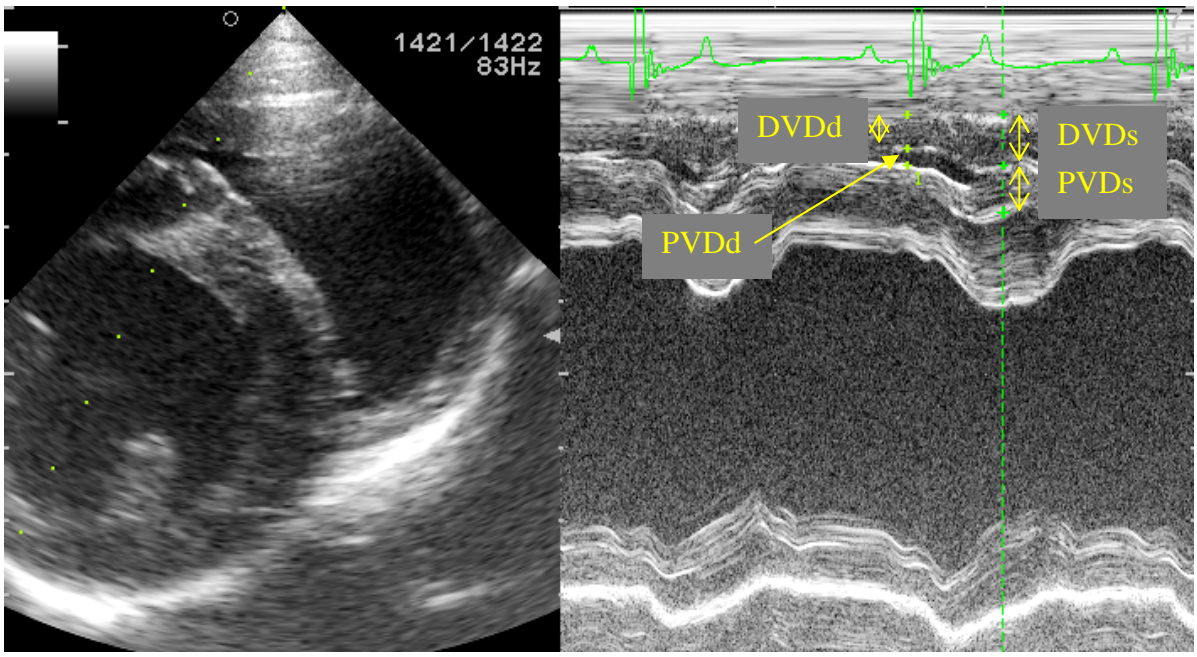

Figure 19 : Mesures de DVDd, DVDs, PVDd et PVDs en coupe parasternale droite petit axe, mode TM (Dr Isabelle Bublot, Service de Cardiologie de VetAgroSup, janvier 2012)

✓ Anomalie de mouvement des parois :

Elle peut être globale ou régionale, on peut observer une hypokinésie (cardiomyopathie dilatée…), une hyperkinésie (anémie sévère…) ou encore une dyskinésie ou akinésie (infarctus du myocarde…).

✓ Diamètres de l'atrium gauche et de l'aorte :

Plusieurs méthodes sont utilisées pour estimer la taille de l'atrium gauche. Deux d'entre elles, décrites par le Dr Rishniw, seront présentées ici. La taille de l'atrium gauche est, dans les 2 cas, estimée par rapport au diamètre aortique.

En mode 2D sur une coupe parasternale droite petit axe (Fig20), les mesures sont réalisées en diastole (juste après la fermeture de la valve aortique). Le diamètre de l'aorte (Ao) est mesuré le long de la commissure séparant la cuspide non coronaire de la cuspide coronaire droite, tandis que le diamètre de l'atrium gauche (LA) est mesuré dans le prolongement de la commissure (parallèlement à celle-ci) séparant la cuspide non coronaire de la cuspide coronaire gauche. Le ratio LA/Ao est normalement inférieur à 1,5. (Schwarz and Johnson, 2008)

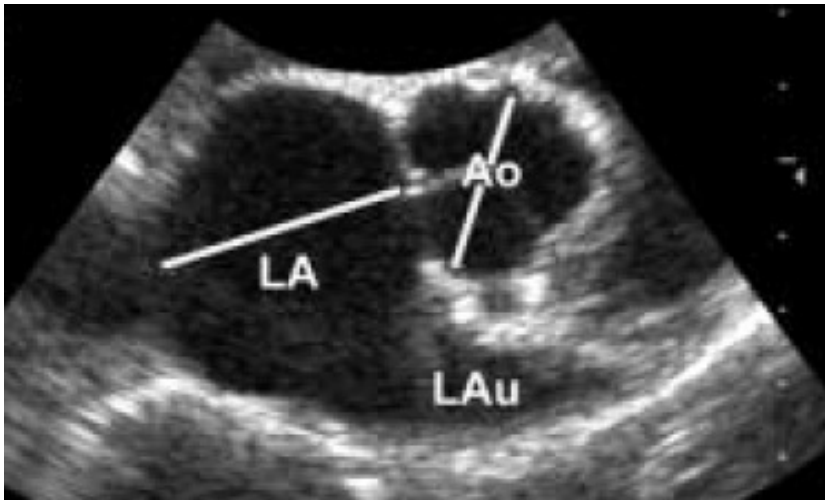

Figure 20 : Mesures du diamètre aortique et du diamètre de l'atrium gauche sur une coupe parasternale droite petit axe
(Rishniw and Erb, 2000)

En mode TM sur une vue petit axe, le diamètre de l'aorte (Ao) est mesuré en fin de diastole, et celui de l'atrium gauche (LA pour *Left Atrium*) est mesuré en fin de systole. Le ratio LA/Ao peut être calculé, mais la ligne TM passe par l'auricule gauche et non par le corps de l'atrium ; le risque est donc de sous-estimer le diamètre de l'atrium gauche, d'où un résultat possiblement erroné avec le mode TM.

Une autre méthode, plus complexe, peut être utilisée : sur une coupe parasternale droite grand axe 4 cavités (Fig21), l'atrium gauche est mesuré en fin de systole (juste avant l'ouverture de la valve mitrale) : Une 1ère ligne (1) est tracée au niveau de l'anneau mitral, une 2nde ligne (2) passe par le milieu de la 1ère selon la direction apico-basilaire du cœur, et la bissectrice de cette 2nde ligne constitue la 3ème ligne (3). Le diamètre de l'atrium gauche correspond à la longueur de cette 3ème ligne. L'aorte est mesurée selon la 1ère méthode décrite ci-dessus. Le ratio LA/Ao est alors calculé. (Rishniw and Erb, 2000)

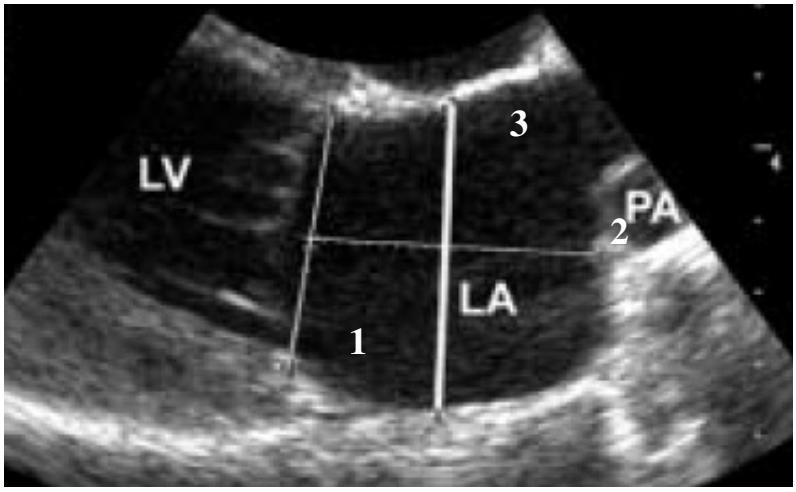

Figure 21 : Mesure du diamètre de l'atrium gauche sur une coupe parasternale droite grand axe (Rishniw and Erb, 2000)

✓ <u>Diamètre de l'atrium droit :</u>

En mode 2D sur une coupe parasternale droite grand axe, ou apicale gauche grand axe, il est généralement comparé au diamètre de l'atrium gauche, en fin de diastole. (Fig22)

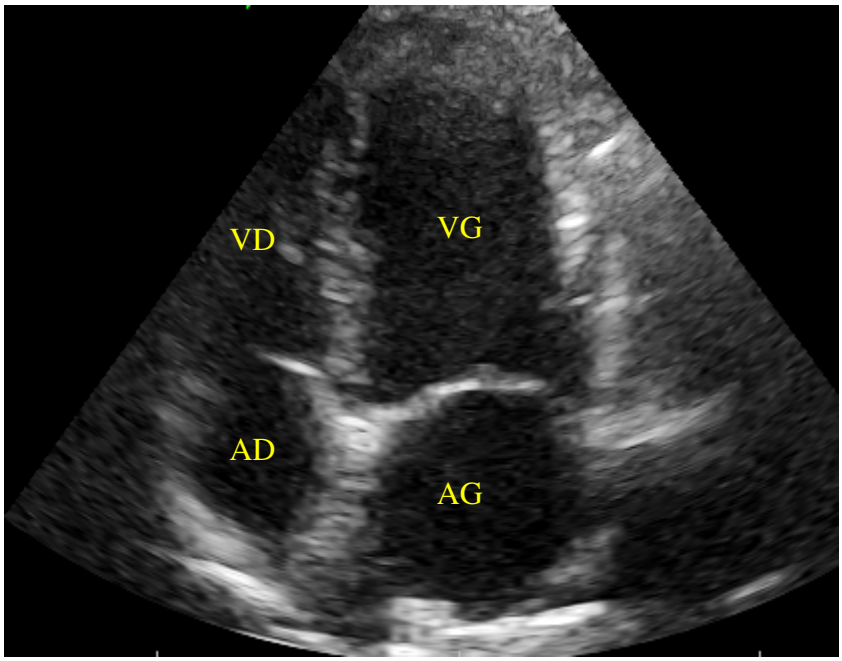

Figure 22 : Evaluation de l'atrium droit (AD) par rapport aux autres cavités en fin de diastole, coupe apicale gauche 4 cavités (Dr Isabelle Bublot, Service de Cardiologie de VetAgroSup, avril 2011)

✓ <u>Diamètre du tronc pulmonaire :</u>

En mode 2D, la vue utilisée est une coupe crâniale droite (ou gauche mais la visualisation est plus difficile), petit axe. Le tronc pulmonaire et les artères pulmonaires gauche et droite sont visualisés en coupe longitudinale. Le diamètre du tronc pulmonaire est mesuré en fin de systole au niveau de la valve pulmonaire (Fig23). Il doit être égal ou inférieur au diamètre de l'aorte (visualisée en coupe transversale sur la même image). Les

diamètres des artères pulmonaires gauche et droite peuvent également être évalués sur la même vue.

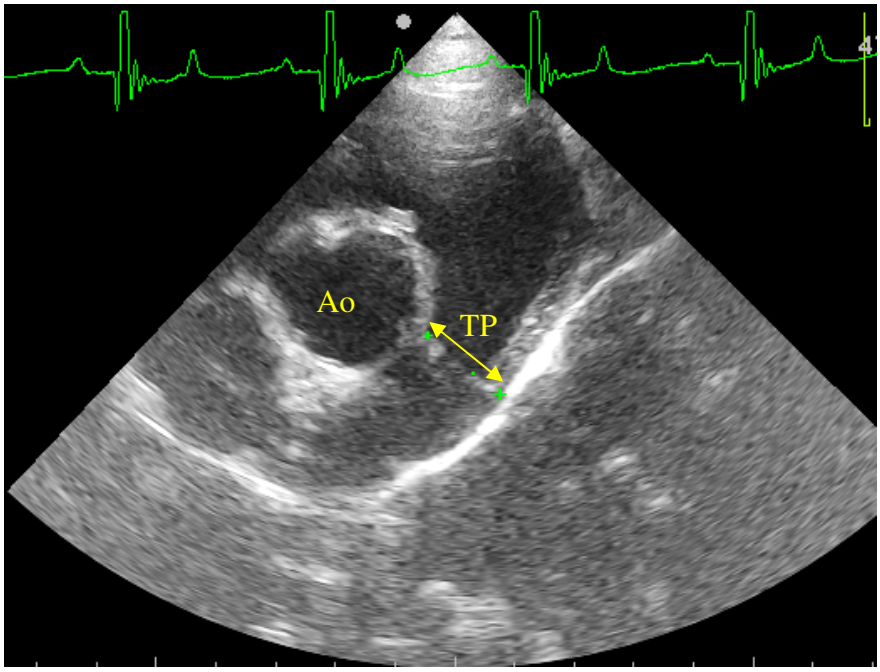

Figure 23 : Mesure du diamètre du tronc pulmonaire (TP), sur une coupe crâniale droite petit axe (Dr Isabelle Bublot, Service de Cardiologie de VetAgroSup, janvier 2012)

➢ *Evaluation de la fonction systolique*

- Fraction de raccourcissement du ventricule gauche exprimée en pourcentage (FR, %):

$$\mathbf{FR} = \frac{\mathbf{DVGd - DVGs}}{\mathbf{DVGd}} \times \mathbf{100}$$

Équation 2 : fraction de raccourcissement du ventricule gauche

Il s'agit de l'index le plus communément utilisé pour apprécier la fonction systolique. Il augmente avec la contractilité et la précharge, diminue avec l'augmentation de la postcharge. Les valeurs moyennes usuelles sont de 25 à 40%, mais peuvent varier selon la taille et la race du chien.

- Fraction d'éjection systolique en pourcentage (FE, %):

$$\mathbf{FE} = \frac{\mathbf{VVGd - VVGs}}{\mathbf{VVGd}} \times \mathbf{100}$$

Équation 3 : fraction d'éjection systolique

Avec **VVGd :** volume sanguin présent dans le ventricule gauche en fin de diastole
VVGs : volume sanguin présent dans le ventricule gauche en fin de systole

La fraction d'éjection systolique usuelle varie de 50 à 65% chez le chien selon la race et la taille. (Tilley et al., 2008a)

➢ *Evaluation des flux*

La vélocité du sang est estimée et ne doit pas excéder certaines valeurs qui dépendent de l'espèce, de la race et de la taille de l'animal. Ainsi, une sténose valvulaire aura pour conséquence une augmentation de cette vélocité, et une insuffisance valvulaire impliquera un reflux (une régurgitation) au niveau de la valve concernée (visualisable en Doppler couleur). (Tilley et al., 2008a)

- Flux pulmonaire :

Il est enregistré à partir d'une coupe petit axe en localisation parasternale droite et/ou crâniale gauche. Le mode Doppler pulsé noir et blanc, en positionnant l'échantillon juste en aval de la valve pulmonaire, ou le mode Doppler continu permettront le calcul de la vélocité maximale du flux pulmonaire (flux s'éloignant de la sonde). Une insuffisance pulmonaire sera quant à elle enregistrée en mode Doppler pulsé noir et blanc en plaçant l'échantillon en amont de la valve pulmonaire (Fig24) ou en mode Doppler continu (flux se rapprochant de la sonde). Le mode Doppler couleur permettra de vérifier si le flux pulmonaire est laminaire (couleur uniforme) ou au contraire turbulent (mosaïque de couleurs), et mettra en évidence une éventuelle insuffisance.

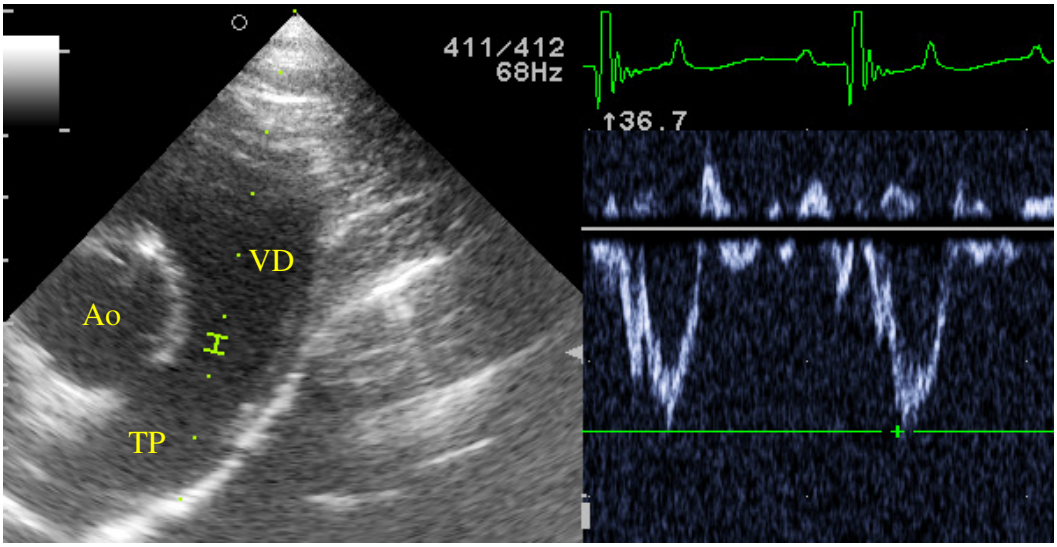

Figure 24 : Evaluation du flux pulmonaire en mode Doppler pulsé, coupe parasternale droite petit axe (Dr Isabelle Bublot, Service de Cardiologie de VetAgroSup, janvier 2012)

- Flux aortique :

Il est enregistré à partir d'une vue apicale gauche 5 cavités. La localisation subcostale est également utilisée et permet un meilleur alignement avec le flux. Ici, on est en mode Doppler pulsé et l'échantillon est placé en aval de la valve (Fig25). Le Doppler continu et le Doppler couleur peuvent également être utilisés sur cette vue.

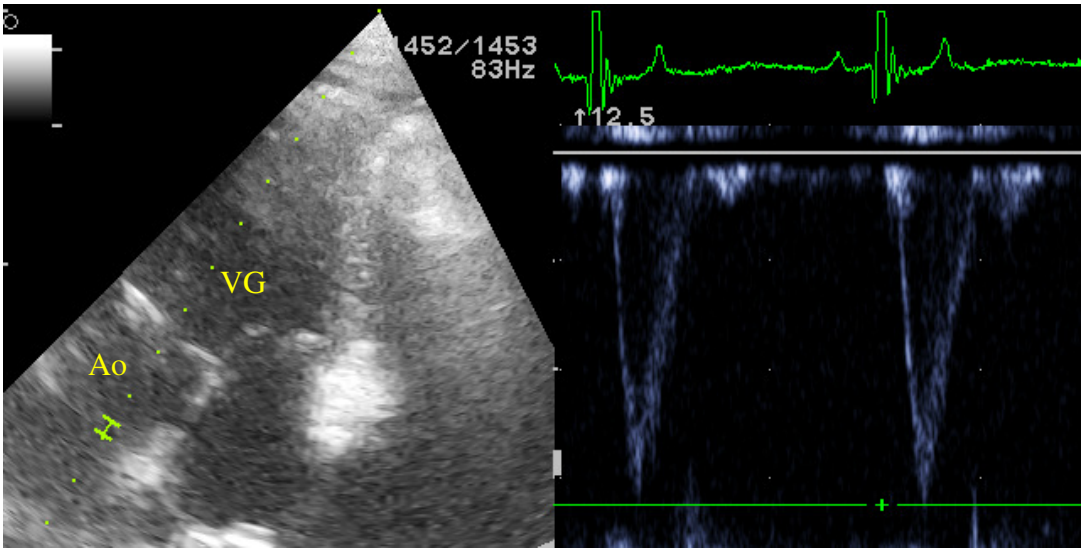

Figure 25 : Evaluation du flux aortique en mode Doppler pulsé, vue apicale gauche (Dr Isabelle Bublot, Service de Cardiologie de VetAgroSup, janvier 2012)

- Flux mitral ou de remplissage ventricule gauche :

Il est enregistré à partir d'une coupe apicale gauche grand axe. Il reflète le gradient de pression instantané à travers la valve mitrale en fin de diastole. A fréquence cardiaque normale et si le rythme est sinusal, 2 « ondes » de flux sont enregistrées : la 1ère correspond au remplissage passif du VG en début de diastole (E), la 2nde au remplissage actif du VG au cours de la systole atriale (A) (Fig26). Un Doppler continu ou couleur pourrait également être réalisé.

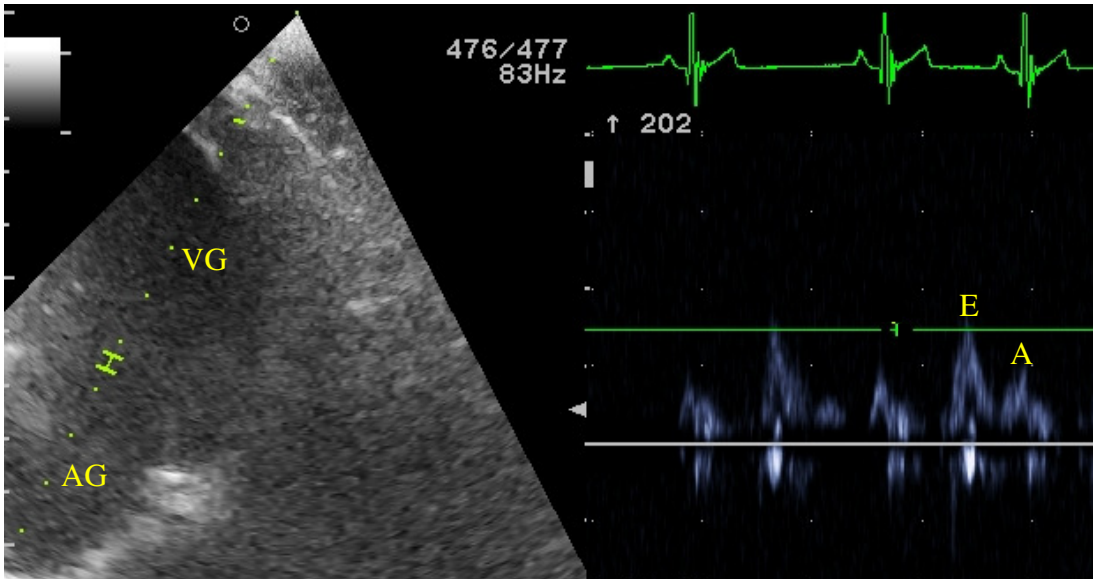

Figure 26 : Enregistrement du flux mitral en mode Doppler pulsé noir et blanc, coupe apicale gauche grand axe (Dr Isabelle Bublot, Service de Cardiologie de VetAgroSup, Novembre 2011)

- Flux tricuspidien ou de remplissage ventriculaire droit:

Il peut être enregistré à partir d'une coupe parasternale droite petit axe, d'une coupe apicale gauche 4 cavités ou d'une coupe crâniale gauche (légèrement modifiée par rapport à

celle permettant d'enregistrer le flux pulmonaire). De même que pour le flux mitral, 2 « ondes » sont enregistrées si la fréquence cardiaque n'est pas élevée et si le rythme est sinusal (Fig27). Un Doppler continu ou couleur pourrait également être réalisé.

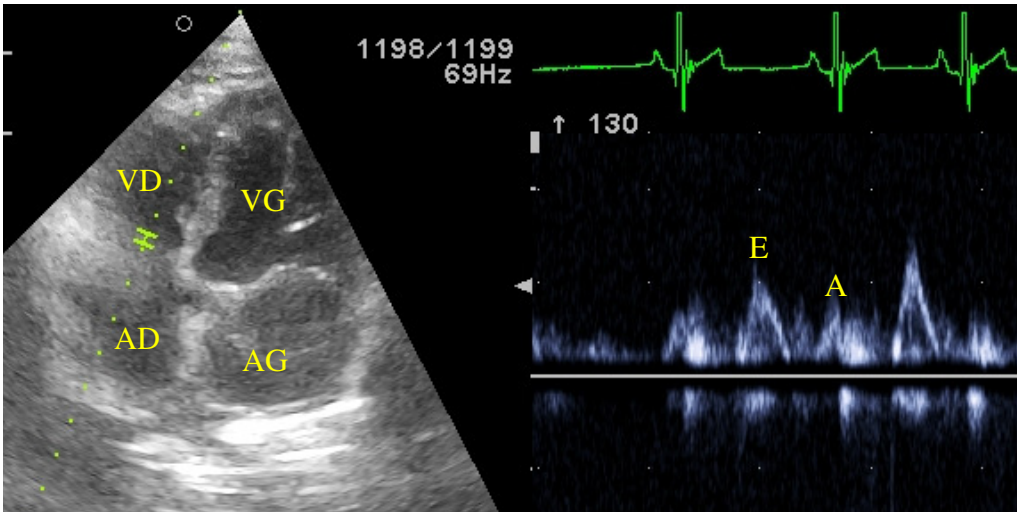

Figure 27 : Enregistrement du flux tricuspidien en mode Doppler pulsé, coupe apicale gauche 4 cavités (Dr Isabelle Bublot, Service de Cardiologie de VetAgroSup, Novembre 2011)

ii- Les autres examens complémentaires

- *La radiographie thoracique*

Une silhouette cardiaque normale à la radiographie thoracique n'exclut pas une cardiopathie, mais c'est une bonne indication pour conclure que si anomalie structurale il y a, elle n'est pas majeure. (Bonagura and Twedt, 2009)

- *L'électrocardiographie*

Comme nous l'avons déjà vu, L'ECG a une assez bonne spécificité pour le diagnostic d'affections cardiaques, mais sa sensibilité est trop faible. En effet, de nombreux animaux présentant des anomalies cardiaques structurales présentent un ECG normal. (Bonagura and Twedt, 2009)

- *Le dosage des NT-proBNP et des NT-proANP*

Ces analyses semblent prometteuses en tant que test initial de dépistage de cardiopathie, puisque la concentration en peptides natriurétiques peut accroître chez un chat asymptomatique porteur d'une affection du myocarde. Mais la sensibilité et la spécificité sont à l'heure actuelle trop faibles et d'autres examens complémentaires restent indispensables. (Bonagura and Twedt, 2009)

En conclusion, l'échocardiographie demeure le *gold standard* du diagnostic de cardiopathie ou de l'exclusion d'une affection cardiaque. En l'absence d'anomalie échocardiographique, le souffle ausculté est qualifié d' « anorganique ».

b) Pour différencier un souffle physiologique d'un souffle innocent

Cette différenciation est difficile dans le cas d'animaux jeunes, de moins de 6 mois notamment. Certains éléments faisant partie intégrante des commémoratifs et de l'examen clinique peuvent parfois nous aider.

Il est en effet primordial de revenir sur les **commémoratifs** : l'animal est-il jeune ? Le souffle est-il présent depuis la naissance ou vient-il d'apparaître ? Dans le cas d'un jeune animal de moins de six mois, on pourra penser en premier lieu à un souffle **innocent**, bien que les commémoratifs seuls ne peuvent exclure un souffle d'ordre physiologique…

La **prise de température** rectale fait partie de l'examen clinique général. L'hyperthermie peut en effet être à l'origine d'un souffle, comme nous l'avons vu précédemment : le souffle pourra alors être **physiologique**.

Pour finir, certains examens complémentaires peuvent être utiles dans le diagnostic.

i- La mesure de la pression artérielle

Elle peut révéler une hypertension artérielle, possiblement à l'origine d'un souffle, comme nous l'avons vu précédemment : on pensera alors à un souffle **physiologique**.

ii- Le microhématocrite , la Numération Formule Sanguine

Une anémie peut être révélée par une numération formule sanguine ou un microhématocrite. Dans ce cas, le souffle pourra être qualifié de **physiologique**.

iii- Le dosage de T4

En cas de suspicion d'hyperthyroïdie (donc chez le chat essentiellement), un dosage de l'hormone T4 totale permet de statuer sur la présence éventuelle de cette affection. Une hyperthyroïdie associée nous fera ainsi penser en premier lieu à un souffle **physiologique**.

iv- Le diagnostic de gestation

Dans le cas de femelles non stérilisées, on pourrait envisager que l'hémodilution suite à une gestation soit à l'origine d'une anémie. Le souffle cardiaque pourra être qualifié de **physiologique**. Cependant, rien n'a encore été clairement démontré à ce jour…

Il est donc difficile de différencier un souffle innocent d'un souffle physiologique chez le jeune. Dans tous les cas, le diagnostic de certitude du souffle physiologique sera établi dès lors que le retour aux valeurs usuelles des paramètres considérés (température, pression artérielle…) s'accompagne de la disparition du souffle.

Le diagnostic d'un souffle anorganique est une démarche complexe qui nécessite de prendre en compte tous les éléments à notre portée : les commémoratifs, l'examen clinique, ainsi que les résultats des examens complémentaires et de l'échocardiographie. (Fig28) C'est aussi une démarche qu'il est intéressant et judicieux d'envisager sur le long terme, via le suivi de l'animal sur plusieurs mois voire plusieurs années ; en effet, bien que plus contraignant d'un point de vue pratique, c'est grâce au suivi (auscultatoire, échographique…) de l'animal que l'on pourra affiner notre diagnostic et apporter des précisions sur les caractéristiques du souffle ausculté (inconstance, origine, pathogénicité…).

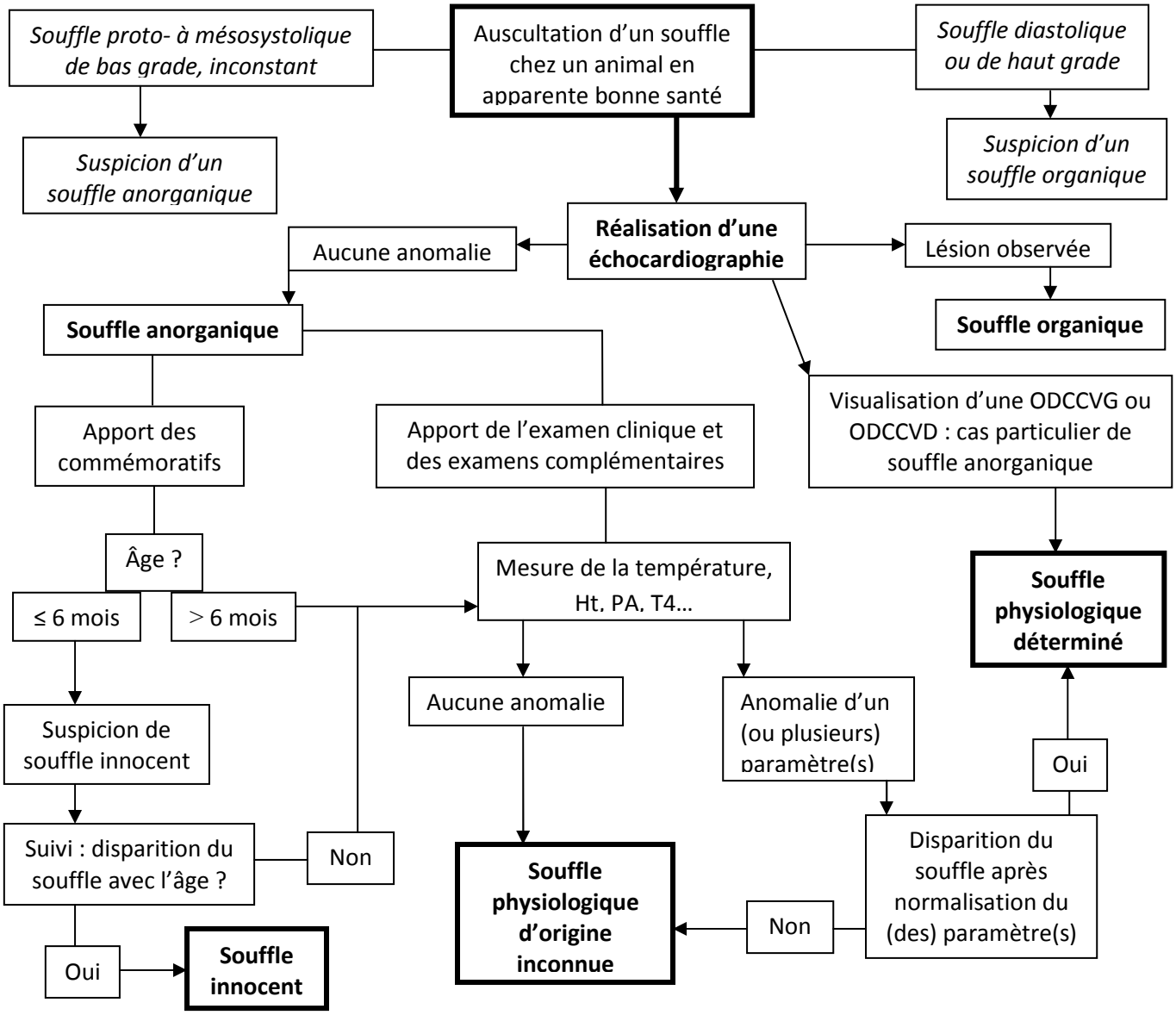

Figure 28 : Schéma récapitulatif du diagnostic des souffles anorganiques

Pour conclure, rappelons que la démarche du praticien face à un souffle ne doit pas avoir pour finalité l'origine exacte du souffle. Cependant, il est essentiel de garder à l'esprit qu'un souffle peut avoir diverses causes qui ne sont pas toutes pathogènes ; tout clinicien devrait ainsi pouvoir orienter le client vers la démarche à suivre en cas d'auscultation d'un souffle cardiaque : Une échocardiographie est-elle recommandée ? Une thérapie doit-elle être mise en place ? Afin de répondre au mieux à ces questions, il est intéressant et utile pour tout praticien d'avoir une idée de la prévalence des souffles anorganiques chez le chat et chez le chien…

II. Etude expérimentale

A. Objectifs de l'étude

Concernant les souffles physiologiques et innocents chez le chien, très peu de données figurent actuellement dans la littérature.

Pour pallier ce manque de données, nous avons mis en place une étude prospective ayant pour objectifs :

- ✓ De préciser la démarche quant au diagnostic d'un souffle anorganique chez le chien
- ✓ D'évaluer la prévalence des souffles anorganiques chez le chien
- ✓ De mettre en relation auscultations et échocardiographies
- ✓ D'estimer l'impact du degré d'expérience de l'examinateur sur la sensibilité et la spécificité du diagnostic de souffle par l'auscultation
- ✓ D'évaluer la valeur prédictive positive de l'examen clinique seul quant à la nature du souffle ausculté (pathologique, innocent ou physiologique)

B. Sujets, matériels et méthodes

Notre étude a été réalisée au CHEV (Centre Hospitalier d'Enseignement Vétérinaire) de VetAgroSup, campus vétérinaire de Lyon, du 10 Novembre 2011 au 5 avril 2012.

1. Animaux

Les animaux recrutés sont des chiens cliniquement sains appartenant à des étudiants et des enseignants de l'école vétérinaire. Le biais dû à ce type de recrutement sera discuté par la suite.

a) Critères d'inclusion

Tous les chiens mâles et femelles de toute race, âgés de **moins de 5 ans** ont été inclus dans notre étude.

Les chiens sur lesquels un souffle cardiaque avait été détecté auparavant ont pu être inclus dans l'étude, sans que cette information ne soit révélée aux examinateurs. Les chiennes gestantes, en lactation ou en chaleur ont également pu être incluses.

b) Critères d'exclusion

Les chiens qui ont présenté un **symptôme** quelconque (parmi lesquels : vomissement, diarrhée, toux, jetage, amaigrissement, polyurie ou polydipsie) dans les 2 semaines précédant et suivant l'examen clinique, ont été exclus de l'étude. Ce délai pouvait être abaissé en cas d'affection bénigne, du type vomissement isolé, diarrhée peu importante d'une journée sans altération de l'état général...

Les chiens présentant une affection connue pouvant **modifier l'hémodynamique cardiovasculaire** et donc l'auscultation cardiaque (toutes les affections cardiovasculaires acquises ou congénitales, dysendocrinies, hypertension artérielle systémique, anémie, hyperviscosité sanguine, thrombopénie, thrombocytose, maladie à médiation immune, lymphome...) ont été exclus de l'étude.

Tout animal recevant un **traitement** pour lequel les conséquences hémodynamiques ne sont pas négligeables (corticoïdes, clopidogrel, aspirine...) a été exclu de l'étude.

Tout animal ayant effectué un **don de sang**, jusqu'à 2 mois avant l'examen, a été exclu de l'étude.

Tous les chiens recrutés ont été examinés et ont subi une auscultation soigneuse.

2. Examen clinique et auscultation cardiaque

a) Conditions d'examen

L'examen clinique des chiens s'est déroulé dans une pièce fermée, calme, toujours par les mêmes personnes : Isabelle Bublot, enseignante en cardiologie, Amandine Drut, résidente en médecine interne, et Clémence Cottin, étudiante en cinquième année. L'animal a été examiné en position debout sur la table de consultation, gueule fermée, au repos et après quelques minutes d'acclimatation. Un stress minimum a été induit, de manière à ne pas influer sur les résultats de l'auscultation.

b) Examen clinique général

Il a été réalisé par Amandine Drut ou Isabelle Bublot.

L'examen clinique général avait pour objectif d'exclure de l'étude les éventuels animaux cliniquement « non sains » et a inclus la température rectale, la fréquence respiratoire, l'auscultation des champs pulmonaires, une palpation abdominale et des nœuds lymphatiques externes.

L'examen clinique a également et surtout inclus un **examen attentif de l'appareil cardiovasculaire** : couleur des muqueuses, temps de recoloration capillaire (TRC),

observation d'un pouls jugulaire rétrograde (le cas échéant, la hauteur jusqu'à laquelle il remonte dans l'encolure est spécifiée), palpation du choc précordial, calcul de la fréquence cardiaque (FC) sur 30 secondes, intensité, symétrie et concordance du pouls fémoral, auscultation des différentes aires : basal et apexien gauche, basal et apexien droit, manubriale à gauche et à droite.

En cas d'anomalie significative, le chien était exclu de l'étude.

c) Auscultation cardiaque

Elle a été effectuée (à l'aide de stéthoscopes de type Littmann ou Rappaport) systématiquement par les trois personnes suivantes, et dans l'ordre suivant : Clémence Cottin, Amandine Drut, et Isabelle Bublot. Le résultat de chaque auscultation a été répertorié, chaque opérateur ignorant l'évaluation donnée par les autres.

Chaque chien a été ausculté 30 secondes minimum au niveau de chaque aire d'auscultation : basale et apexienne gauches, basale et apexienne droites, manubriale gauche et droite. Une auscultation a été qualifiée d'anormale si un souffle, un bruit surnuméraire, une arythmie ou un bruit de galop étaient décelés.

Chaque souffle entendu a été gradé sur une échelle de 1 à 6, le point maximal d'intensité et la configuration (proto-, méso-, télé-, holo- systolique ou diastolique) du souffle ont été précisés. Un souffle a été qualifié de « variable » si son intensité variait au cours de l'auscultation, « intermittent » s'il n'était pas toujours audible. Si souffle il y avait, l'examinateur notait à la lumière de son auscultation seule s'il pensait que le souffle était pathologique, innocent ou physiologique, ou s'il ne savait pas.

Toutes ces informations ont été répertoriées avec soin (Annexe 6).

N'ont été vus en échocardiographie que les chiens dont l'auscultation a été qualifiée « d'anormale » par les deux opérateurs les plus expérimentés (Amandine Drut et Isabelle Bublot). En cas de divergence d'avis entre elles, une nouvelle auscultation a été réalisée dans un 2ème temps par une tierce personne diplômée du collège européen de médecine interne : Jean-Luc Cadoré. Le souffle a été considéré comme présent, si au moins 2 des 3 intervenants les plus expérimentés le mettaient en évidence. Un délai de minimum 2 semaines a été respecté entre l'auscultation et l'examen échocardiographique, de manière à ce que les résultats de l'auscultation ne soient pas mémorisés pour le jour de l'échographie. Les résultats de l'auscultation n'étaient pas accessibles à l'échographiste avant la réalisation de chaque examen échocardiographique.

d) Examens complémentaires

Tous les chiens examinés ont subi une **analyse d'urine** récoltée par miction naturelle avec réalisation d'une bandelette urinaire et mesure de la densité urinaire : si une protéinurie

non isolée ou isolée mais supérieure à 1+ était notée à la bandelette, un RPCU (rapport protéines/créatinine urinaire) et un culot urinaire ont été effectués (Clémence Cottin).

De plus, un dosage des **protéines totales** (PT au réfractomètre), une **numération formule sanguine** (NFS réalisée par un automate à impédance, ABX d'Horiba) et un **frottis sanguin** ont été réalisés pour chaque chien (Clémence Cottin avec l'aide de Benoit Rannou) : le frottis permettait de rechercher des anomalies éventuelles de morphologie des globules rouges (acanthocytose…).

Pour finir, trois mesures successives de la **pression artérielle** diastolique, moyenne et systolique (appareil Medvet®, méthode oscillométrique HDO) ont été systématiquement réalisées par une technicienne (Sandrine Franchequin). Le chien placé en décubitus latéral droit, le brassard a été placé à la base de la queue ; dans le cas où ce n'était pas possible, le postérieur gauche a été choisi, avec le brassard placé entre le grasset et le tarse.

Tous les résultats des examens complémentaires ont été répertoriés (Annexe 7).

En cas de résultats significativement en dehors des valeurs usuelles, le chien a été exclu de l'étude.

3. Echocardiographie

a) Echographe

Toutes les échocardiographies ont été réalisées à l'aide de l'appareil Aloka Prosound alpha 10®, avec des sondes à balayage électronique (« Phased Array »).

b) Conditions d'échographie

L'échocardiographie se déroulait toujours dans la même salle, fermée et silencieuse. Chaque chien était placé en décubitus latéral droit puis gauche sur une table fenêtrée, sans sédation ni mesure de contention importante. Un électrocardiogramme simultané a été enregistré.

Chaque échographie a été réalisée par le même opérateur (Isabelle Bublot).

c) Coupes échographiques utilisées et modes

Les coupes ont été réalisées selon les recommandations de l'Echocardiography Committee of the Specialty of Cardiology de l'American College of Veterinary Internal Medicine –ACVIM- (Thomas et al., 1993).

Les variables suivantes ont été mesurées :

➢ Sur une vue parasternale droite petit axe :

- **En mode bidimensionnel (2D) :**
  - ✓ calcul de AG/Ao selon la méthode de Rishniw avec AG et Ao mesurés en diastole (coupe petit axe) (Rishniw and Erb, 2000)
- **En mode temps-mouvement (TM)**
  - ✓ mesure de l'épaisseur du septum interventriculaire en fin de diastole et en fin de systole
  - ✓ mesure du diamètre du VG en fin de diastole et en fin de systole
  - ✓ mesure de l'épaisseur de la paroi postérieure du VG en fin de diastole et en fin de systole
  - ✓ calcul de la fraction de raccourcissement du VG
- **En mode Doppler pulsé :**
  - ✓ Profil et mesure de la vitesse maximale du flux pulmonaire (coupe petit axe) en aval de la valve : 3 mesures.
- De plus, la morphologie des quatre valves cardiaques et leur mouvement d'ouverture ont été observés en mode **2D** et toute anomalie (de type insuffisance, sténose (sous-, supra) valvulaire ou turbulences additionnelles…) a été notée en mode **Doppler couleur**.

➢ Sur une vue apicale gauche (4 et 5 cavités) :

- **En mode Doppler noir et blanc (pulsé et continu):**
  - ✓ Profil et mesure de la vitesse maximale du flux aortique

    - en Doppler pulsé en aval de la valve : 3 mesures

    - en Doppler continu : 3 mesures
  - ✓ Flux mitral en Doppler pulsé avec échantillon placé au niveau du dôme de la valve en fermeture

    - profil et mesure de la vitesse maximale de l'onde E : 3 mesures

    - profil et mesure de la vitesse maximale de l'onde A : 3 mesures
  - ✓ Flux tricuspidien en Doppler pulsé avec échantillon placé au niveau du dôme de la valve en fermeture

    - profil et mesure de la vitesse maximale de l'onde E : 3 mesures

    - profil et mesure de la vitesse maximale de l'onde A : 3 mesures

    Dans les cas où les tracés des ondes E et A du flux tricuspidien ne sont pas assez bien discernables sur cette coupe, les mesures ont été réalisées sur une vue crâniale gauche.

➢ Sur une vue crâniale gauche petit axe

- **En mode Doppler noir et blanc (pulsé et continu):**
  - ✓ Profil et mesure de la vitesse maximale du flux pulmonaire

    - en Doppler pulsé en aval de la valve : 3 mesures

    - en Doppler continu : 3 mesures

Pour chaque flux mesuré en mode Doppler, une moyenne a été calculée sur les 3 mesures successivement effectuées. Tous les résultats ont été inscrits dans un tableau (Annexe 8).

4. Méthode d'analyse statistique

Les résultats des différentes étapes de nos expériences sont comparés entre le groupe de chiens avec souffle et le groupe de chiens sans souffle. Ainsi, l'analyse statistique consiste en la confrontation des résultats de chaque groupe entre l'auscultation et :

- la race
- l'âge
- le poids
- la température
- la fréquence cardiaque
- l'hématocrite
- la pression artérielle systolique
- les protéines totales
- les résultats échographiques

Lorsqu'elle est possible, l'analyse statistique est réalisée avec le logiciel R (Team, 2011). Pour savoir si la distribution du paramètre considéré (l'âge, le poids…) est normale, le test de normalité Shapiro-Wilk est systématiquement réalisé pour chaque groupe de chiens.

Dans le cas où la répartition n'est pas normale, un test non paramétrique Mann-Withney-Wilcoxon est utilisé pour déterminer s'il y a une différence significative entre la moyenne du paramètre considéré du groupe de chiens sans souffle et celle du groupe avec souffle. Dans le cas où la distribution est normale, un test de Fisher nous permet de comparer les variances des 2 groupes. Si elles sont significativement différentes, un test de Welch est réalisé pour savoir si la différence est significative ou non. Sinon, un test de Student est utilisé dans le même but.

C. Résultats et leur interprétation

1. Animaux inclus

Les 44 chiens inclus appartiennent à des étudiants du campus vétérinaire (pour la très grande majorité d'entre eux) ou à des enseignants (un unique chien). Sur ces 44 chiens, cinq ont été exclus de l'étude : le premier a présenté une giardiose une semaine après son inclusion, tandis que pour le second, il a été impossible de récupérer des urines par miction naturelle (chien très peureux). Le troisième a été exclu pour cause de différence de protocole d'échocardiographie avec les autres chiens échographiés par la suite. Les deux derniers chiens ont été exclus car leur contention pour l'examen échocardiographique s'est révélée très difficile, et les mesures impossible à réaliser.

Notre étude a donc inclus 39 chiens cliniquement sains : 17 mâles (dont 10 sont castrés) et 22 femelles (dont 10 sont stérilisées).

L'âge de ces chiens à l'inclusion varie entre 3 mois et 4,25 ans (soit 4 ans et 3 mois), avec une moyenne de 1,6 an (soit un an et 7 mois), et un écart type de 1,08 an (soit 1 an et 1 mois).

Des chiens de 23 races différentes ont été inclus dans notre étude. Les Bergers Australiens, les Borders Collies puis les Labradors étaient les plus représentés (Tab5).

Berger australien	7	Cavalier King Charles	1
Border Collie	6	Croisé Berger	1
Labrador	4	Croisé Fox Terrier	1
Berger Allemand	2	Croisé Griffon	1
Berger Blanc Suisse	2	Croisé labrador	1
Berger des Pyrénées	1	Golden Handichien	1
Beauceron X berger australien	1	Griffon X Doberman	1
Border Collie X Labrador	1	Jack Russel	1
Bouledogue Fr X ChowChow	1	Beauceron	1
Bouvier Bernois X Bobtail	1	Malinois	1
Cairn Terrier	1	Manchester terrier	1
Pinscher	1		

Tableau 5 : Races représentées dans notre étude

2. Examens cliniques

Le **poids** varie entre 6,6 et 43kg, avec une moyenne de 19,8kg et un écart type de 9,39kg. Cette grande variabilité du poids est liée aux variations importantes de l'âge et de la race des chiens inclus.

La **température rectale** mesurée varie entre 38,3°C et 39,7°C, avec une moyenne de 38,8°C et un écart type de 0,3°C. Ces valeurs relativement hautes sont probablement dues au stress fréquent chez les chiens examinés.

La palpation des **nœuds lymphatiques périphériques** n'a révélé aucune anomalie significative. Seuls deux chiens ont présenté une discrète augmentation des nœuds lymphatiques mandibulaires pour l'un (le numéro 35), et une petite adénomégalie du poplité gauche pour l'autre (le numéro 9). Ces anomalies étant isolées, aucun des 2 chiens n'a été exclu de l'étude.

La **fréquence cardiaque** mesurée varie entre 56 et 170 battements par minute (bpm), avec une moyenne de 102 bpm et un écart type de 27 bpm. Ces valeurs présentent une variation importante du fait de la grande variabilité de l'âge, du poids, et probablement de l'état de stress.

La **fréquence respiratoire** varie entre 14 et 126 mouvements par minutes (mpm), avec une moyenne de 38 mpm et un écart type de 22 mpm. Sur les 39 chiens examinés, 12 étaient en polypnée, pour cause de stress et/ou de chaleur de la pièce.

La **palpation abdominale** n'a révélé aucune anomalie : un unique chien (le numéro 26) présentait une paroi abdominale légèrement tendue, pour cause vraisemblable de stress, et n'a donc pas été exclu.

L'**auscultation des champs pulmonaires** a révélé une discrète augmentation des bruits respiratoires pour 5 chiens (les numéros 12, 18, 22, 30 et 33). Ces anomalies étant isolées, aucun des 5 chiens n'a été exclu.

L'examen de l'appareil cardiovasculaire n'a révélé aucune anomalie significative. Les **muqueuses** sont roses, le **TRC** est inférieur à 2 secondes et le **choc précordial**, palpable à gauche et à droite, est normal à augmenté pour tous les chiens examinés. Le **pouls fémoral** est normal à augmenté, symétrique et concordant pour chaque chien. Aucun **déficit pulsatile**, ni de **pouls jugulaire rétrograde** (impossible à évaluer chez 2 chiens), ni de **distension jugulaire** (impossible à évaluer chez un chien) n'a été noté.

Suite à l'étape d'examen clinique, aucun individu n'a donc été exclu de l'étude.

3. Auscultations

Sur les 39 chiens auscultés, 20 présentaient une arythmie sinusale respiratoire physiologique, et le **rythme** cardiaque était régulier pour les 19 autres chiens. Aucun **galop** ni **clic systolique** n'a été ausculté. Les bruits **B1** et **B2** étaient normaux à augmentés.

Les avis du Dr Amandine Drut et du Dr Isabelle Bublot concernant la présence ou non de **souffle** s'accordaient sur 23 chiens (10 avec présence de souffle et 13 sans souffle) et divergeaient pour 16 chiens (15 auscultés par Mme Bublot seulement, et 1 entendu par Melle Drut seulement). Le Pr Jean-Luc Cadoré a donc ausculté ces 16 chiens et a décelé la présence d'un souffle pour 8 d'entre eux.

Sur les 39 chiens auscultés, 18 chiens présentaient donc un souffle cardiaque, soit une prévalence de **46%**, avec un intervalle de confiance à 95% de [30% ; 63%]. Les caractéristiques de chaque souffle ausculté figurent dans le tableau suivant (Tab6). Les résultats reportés sont ceux de l'auscultation par le Pr Cadoré, et lorsque celle-ci n'a pas eu lieu, ceux du Dr Bublot.

N°	Race	Âge (ans)	Souffle	punct. optim.	grade	irradiation?	2ème souffle?	autre	prévision
1	Beauceron	2,5	protosyst.	manubrial	2				physiol.
2	Beauceron X Berger austr.	2,2	protosyst.	manubrial	2	basal G, gr 1			physiol.
3	Berger allemand	4	protosyst.	manubrial	2	basal G, gr1			physiol.
4	Border collie	0,6	protosyst.	manubrial	2			intermittent	innocent
5	Bouvier Bernois X Bobtail	3	protosyst.	manubrial	1				physiol.
6	Croisé griffon	3	protosyst.	manubrial	2				physiol.
7	Croisé labrador	1,2	protosyst.	manubrial	2				physiol.
8	Labrador	2,5	protosyst.	manubrial	2				physiol.
9	Labrador	1	protosyst.	manubrial	2			intermittent	physiol.
10	Labrador	0,3	protosyst.	manubrial	1				physiol.
11	Malinois	1,7	protosyst.	manubrial	2		apexien G, gr1		physiol.
12	Berger australien	2	holosyst.	basal G	3			variable	physiol.
13	Berger Blanc Suisse	1,7	protosyst.	basal G	2				?
14	Border collie	2	protosyst.	basal G	2				physiol.
15	Cairn Terrier	1,6	protosyst.	basal G	3	manubrial, gr 1	apexien G, gr1		?
16	Manchester Terrier	4,3	protosyst.	basal G	2				physiol.
17	Cavalier King Charles	1,9	protosyst.	basal G	2				physiol.
18	Border collie	0,75	protosyst.	basal G	2				physiol.

Tableau 6 : Caractéristiques des souffles auscultés

La totalité de ces souffles sont **systoliques** (tous protosystoliques sauf un holosystolique). Le grade au punctum optimum varie entre I/VI et III/VI, avec 2 souffles gradés à I/VI, 14 gradés à II/VI et 2 à III/VI (les numéros 12 et 15).

La majorité des souffles ont leur punctum optimum en **aire manubriale** (11 souffles sur 18), dont 2 (les numéros 2 et 3) semblent irradier en aire basale gauche (grade I/VI). Sept souffles ont leur punctum optimum en aire **basale gauche**, dont un (le numéro 15) semble irradier en aire manubriale (grade I/VI). Deux chiens (les numéros 11 et 15) semblent présenter un deuxième souffle distinct en aire apexienne gauche (grade I/VI). Aucun souffle n'a été ausculté en **aire tricuspidienne** (à droite).

Parmi les souffles auscultés, 2 (dont le punctum optimum se situe en aire manubriale) sont qualifiés d'**intermittent** par l'examinateur, et 1 seul est qualifié de **variable** (dont le punctum optimum est au niveau apexien gauche).

L'opérateur prédit, dans 15 cas sur 18, que le souffle est **physiologique** ; dans un cas, qu'il est **innocent** ; et dans 2 cas, il ne se prononce pas quant à la nature du souffle.

Les races concernées par ces souffles sont variables, la race **Labrador** (ou apparentée) étant la plus représentée (4 cas sur 18). De plus, l'âge des chiens concernés par ces souffles s'échelonne entre 5 mois et 4,3 ans, avec une moyenne d'âge de 2 ans et un écart type de 1,1 an.

4. Examens complémentaires

Les résultats des examens complémentaires réalisés sur la totalité des chiens inclus sont reportés dans le tableau suivant (Tab7). Le frottis sanguin s'est révélé sans anomalie pour tous les chiens. Pour chaque paramètre mesuré, la moyenne, la médiane, la valeur minimale, la valeur maximale, ainsi que l'écart type ont été calculés.

	moyenne	**médiane**	**minimum**	**maximum**	**écart type**
PT (g/L)	60	60	50	68	4,5
GB (m/mm^3)	8,4	7,9	4,5	17,3	2,8
GR (M/mm^3)	6,92	6,98	4,94	9,12	0,99
Hb (g/dL)	16,6	17	11,7	21,3	2,4
Ht (%)	47,5	48,1	33,7	60,4	6,9
PLT (m/mm^3)	345	340	163	515	90
PAD (mmHg)	72	71	43	114	17
PAS (mmHg)	133	132	84	176	20
PAM (mmHg)	94	94	57	136	17

Tableau 7 : Résultats des examens sanguins et de mesures de pression artérielle

Concernant l'analyse urinaire, la densité urinaire variait entre 1,013 et plus de 1,050 ; et le pH s'échelonnait entre 5 et 8. La bandelette urinaire a révélé 1+ de leucocytes pour les chiens n° 21, 22 et 28, et 3+ de leucocytes pour le chien n°17. De plus, 12 chiens sur 39 présentaient 1+ de protéines à la bandelette urinaire. Tous les autres résultats se sont révélés négatifs à la bandelette urinaire. La présence de leucocyturie et de protéinurie pour certains chiens s'explique par le mode de prélèvement des urines : la miction naturelle. Comme la leucocyturie était isolée (pour les chiens n° 21 et 28) ou associée à 1+ de protéines seulement (pour les chiens n° 22 et 17), aucun chien n'a été exclu, d'autant plus que leur examen clinique était sans anomalie.

Ainsi, **les examens complémentaires n'ont conduit à aucune exclusion d'individus**.

5. Echocardiographies

Tous les chiens dont l'auscultation révélait un souffle, donc 18 chiens sur 39, ont subi une échocardiographie. Entre l'auscultation et l'échographie de chaque chien, il s'est écoulé entre 7 et 21 semaines. Pour des raisons d'erreurs d'enregistrement des flux mitral et tricuspidien, certains chiens (les numéros 4, 10, 12 et 13) ont été échographiés en deux fois (les flux mitral et tricuspidien ont été mesurés 5 semaines après la première échographie).

a) Les mesures effectuées

Les valeurs minimales et maximales, ainsi que la moyenne et la médiane calculées pour chaque paramètre mesuré, ont été reportées dans le tableau ci-dessous (Tab8). Pour rappel, les paramètres mesurés sont :

- le rapport de l'atrium gauche sur le diamètre aortique (AG/Ao)

- l'épaisseur du septum interventriculaire en diastole (SIVd) et en systole (SIVs)

- le diamètre du ventricule gauche en diastole (DVGd) et en systole (DVGs)

- l'épaisseur de la paroi postérieure du ventricule gauche en diastole (PPVGd) et en systole (PPVGs)

- le calcul de la fraction de raccourcissement (FR) du ventricule gauche

- la vitesse du flux pulmonaire en mode Doppler pulsé sur une vue parasternale droite

- la vitesse du flux aortique en mode Doppler pulsé et continu sur une vue apicale gauche

- la vitesse des ondes E et A du flux mitral en mode Doppler pulsé sur une vue apicale gauche

- la vitesse des ondes E et A du flux tricuspidien en mode Doppler pulsé sur une vue apicale gauche

- la vitesse du flux pulmonaire en mode Doppler pulsé et continu sur une vue crâniale gauche

	Vue parasternale droite										Vue apicale gauche						Vue crâniale gauche	
	AG/Ao	SIVd (cm)	SIVs (cm)	DVGd (cm)	DVGs (cm)	PPVGd (cm)	PPVGs (cm)	FR (%)	FE (%)	Flux pulm. Pulsé (m)	Flux aort. pulsé (m)	Flux aort. continu (m)	Flux mit. Onde E (m)	Flux mit. Onde A (m)	Flux tricusp. Onde E (m)	Flux tricusp. Onde A (m)	Flux pulm. pulsé (m)	Flux pulm. continu (m)
minimum	1,19	0,61	1,01	2,53	1,39	0,57	0,85	24,2	49,3	0,56	0,9	1,02	0,6	0,33	0,33	0,19	0,72	0,83
maximum	1,63	1,4	1,9	4,9	3,4	1,2	1,6	45,2	78,5	1,47	1,64	1,68	0,98	0,72	0,79	0,56	1,49	1,66
moyenne	1,38	1	1,4	3,77	2,61	0,79	1,19	31	59,1	0,96	1,32	1,44	0,75	0,5	0,58	0,4	1,04	1,19
médiane	1,36	1	1,36	3,94	2,65	0,8	1,2	31,2	59,1	0,91	1,34	1,45	0,73	0,52	0,58	0,4	1,03	1,18

Tableau 8 : Valeurs minimales, maximales, moyennes et médianes des mesures obtenues à l'échocardiographie

Toutes les mesures obtenues se situent dans la limite des valeurs usuelles (selon les critères utilisés dans l'étude de Hall et Cornell (Hall et al., 2008)), mise à part une mesure de AG/Ao qui est supérieure à 1,6 (égale à 1,63 pour le chien n°16) : la taille de l'atrium gauche est discrètement au-dessus des valeurs usuelles, mais aucune anomalie concomitante n'est parallèlement observée chez ce chien.

b) Les insuffisances valvulaires et autres anomalies observées

En mode 2D et en mode Doppler, des régurgitations valvulaires ont pu être enregistrées. Ces insuffisances pulmonaire (insuff. pulm.), tricuspidienne (insuff. tricusp.) et mitrale (insuff. mitrale) ont été reportées dans le tableau ci-dessous (Tab9). Elles peuvent être pathologiques comme physiologiques : une **insuffisance pulmonaire** peut être qualifiée de physiologique si elle n'est pas audible à l'auscultation, quelle que soit son aire de régurgitation et si aucune anomalie morphologique des sigmoïdes pulmonaires n'est visualisée. Concernant les **insuffisances mitrales**, elles seront considérées comme physiologiques si l'aire de régurgitation est mineure, leur durée pendant la révolution cardiaque limitée à la protosystole et si aucune anomalie valvulaire mitrale concomitante n'est observée ; l'absence de souffle n'est pas un critère recevable dans ce cas, un souffle systolique apexien gauche n'étant pas toujours présent dans les maladies dégénératives débutantes de la valve mitrale. Les **insuffisances tricuspidiennes** seront considérées comme physiologiques, si leur aire de régurgitation est de faible importance et si aucune anomalie valvulaire tricuspidienne concomitante n'est observée..

N°	insuff. pulm.	insuff. tricusp.	insuff. mitrale	Précisions et autres anomalies décelées
1	discrète physio.	discrète physio.		
2	discrète physio.	discrète physio.	modérée physio.	
3	discrète physio.	discrète physio.		double jet d'insuffisance pulmonaire
4	discrète physio.	discrète physio.	discrète physio.	
5	discrète physio.	discrète physio.	discrète physio.	
6	modérée physio.	discrète physio.		
7	discrète physio.	discrète physio.		
8	discrète physio.	discrète physio.		
9	discrète physio.			
10		discrète physio.	discrète physio.	extra-systoles supraventriculaires isolées, cordage aberrant, muscles papillaires de la valve mitrale hyperéchogènes
11	modérée physio.	modérée physio.	discrète physio.	BAV 2 intermittent (disparaît avec augmentation de la FC)
12	discrète physio.	discrète physio.	discrète physio.	
13	discrète physio.	**pathologique**	discrète physio.	flux d'insuff. tricusp. >3m, muscle papillaire+feuillet septal associé épaissis, discrète dilatation de l'AD
14	discrète physio.	discrète physio.	discrète physio.	
15	discrète physio.		discrète **pathologique**	cordage aberrant
16	discrète physio.		discrète physio.	taille de l'AG augmentée
17	discrète physio.	discrète physio.	discrète **pathologique**	présence d'un prolapsus mitral
18	discrète physio.	discrète physio.		

Tableau 9 : Insuffisances pulmonaires, tricuspidiennes, mitrales et autres anomalies décelées à l'échocardiographie

Ces résultats nous montrent que 17 chiens sur 18 (94%) présentent une **insuffisance pulmonaire, toujours physiologique,** à l'échographie : cette insuffisance est toujours discrète, sauf pour deux chiens (les numéros 6 et 11) chez qui elle est qualifiée de modérée. Notons que le chien n°3 présente un double jet d'insuffisance pulmonaire.

D'autre part, 15 chiens sur 18 (83%) présentent une **insuffisance tricuspidienne** visible à l'échographie : cette insuffisance est jugée **physiologique** pour 14 chiens sur 15 (elle est discrète dans 13 cas, et modérée dans un cas, le n°11) et **pathologique** pour un chien, le n°13.

Par ailleurs, l'échographie révèle une **insuffisance mitrale** pour 11 chiens sur 18 (61%) : elle est jugée **physiologique** dans 9 cas sur 11 (toujours discrète, sauf pour le chien n°2 où elle est modérée) et **pathologique**, bien que discrète, dans les 2 cas restants : les chiens n°15 et 17.

De plus, d'autres anomalies qui ne sont pas systématiquement indicatrices de pathologie, sont décelées :

- chez le **chien n°10**, de rares extrasystoles supra-ventriculaires isolées sont observées, ainsi qu'une hyperéchogénicité du muscle papillaire et un cordage aberrant dans le ventricule gauche. Ces anomalies n'ont a priori aucune incidence pathologique.

- chez le **chien n°11**, un bloc atrioventriculaire de type 2 (BAV2) intermittent est présent et disparaît avec l'augmentation de la fréquence cardiaque. Ceci n'a a priori aucune incidence pathologique (chien sportif).

- chez le **chien n°13**, la vitesse du flux d'insuffisance tricuspidienne est élevée et dépasse les 3m/s ; de plus, l'atrium droit est discrètement dilaté, et une hypertrophie des muscles papillaires et du feuillet septal associé est également notée. Notons que face à ces images, le chien a été ausculté de nouveau juste après l'échographie : un souffle systolique de grade II/VI est audible à droite, en aire tricuspidienne (apexienne droite) et n'avait pas été décelé lors de la première auscultation, 16 semaines plus tôt. Cette nouvelle donnée nous conforte dans le fait qu'il s'agit bien là d'une lésion pathologique et donc d'un souffle pathologique : une dysplasie tricuspidienne est diagnostiquée.

- chez le **chien n°15**, un cordage aberrant est observé dans le ventricule gauche, en plus de l'insuffisance mitrale pathologique. Au vu de ces deux anomalies observées, il peut d'agir d'une dysplasie mitrale mineure.

- chez le **chien n°16**, l'échographie révèle un atrium gauche de taille discrètement augmentée, sans aucune incidence pathologique a priori (une valeur pour le ratio AG/Ao de 1,63 a été observée chez ce chien cité dans le paragraphe précédent).

- chez le **chien n°17**, l'échographie révèle une insuffisance mitrale, avec présence d'un prolapsus mitral. Devant ces images, le chien a de nouveau été ausculté juste après l'échocardiographie : un clic systolique est audible en aire apexienne à gauche, et n'était pas présent lors de la première auscultation, 18 semaines plus tôt. Cette nouvelle donnée nous conforte dans le fait qu'il s'agit d'une maladie dégénérative de la valve mitrale débutante, donc d'une insuffisance pathologique.

Si nous prenons en compte ces nouvelles données, 3 chiens présentent une lésion organique pathologique parmi les 18 chiens échographiés : autrement dit, 17% des chiens avec souffle présentent une lésion cardiaque pathologique.

Ainsi, sur les 39 chiens inclus dans notre étude, 18 (46%) présentent (au moins) un souffle cardiaque à l'auscultation ; et sur ces 18 cas, **tous** (donc 100%) présentent (au moins) un souffle anorganique (c'est-à-dire qu'aucune lésion pathologique visible à l'échographie n'explique le souffle ausculté). Il est important de noter ici qu'un souffle anorganique peut être accompagné d'un souffle organique : c'est le cas pour les chiens n°13 et n°15 qui sont donc aussi comptés dans les cas de « souffle anorganique » pour le calcul de la prévalence (de même pour le chien n°17 qui présente à la fois un souffle anorganique et un clic systolique). Ceci nous permet d'estimer à **46% la prévalence des souffles anorganiques dans une population de 39 chiens cliniquement sains de moins de 5 ans (intervalle de confiance à 95% : [30% ; 63%]).**

III. Confrontation des résultats et discussion

Maintenant que nous avons détaillé les résultats expérimentaux, nous nous proposons à présent de les discuter et de voir quelles conclusions il est possible d'en tirer.

Nous allons dans un premier temps confronter les résultats des auscultations aux résultats des autres étapes (examens cliniques, examens complémentaires, échocardiographies…). Ensuite, nous discuterons du calcul de la prévalence des souffles anorganiques chez le chien, et de tout ce qui peut faire varier le résultat de ce calcul. Et enfin, nous étudierons les limites de notre étude expérimentale, qui nous amènent à garder un œil critique sur les résultats obtenus.

A. Confrontation des résultats des différentes étapes

Tout d'abord, il serait intéressant de confronter les résultats des auscultations avec certains éléments des commémoratifs, des examens cliniques, des examens complémentaires ou encore des échocardiographies, et ainsi de voir s'il est possible de relier certaines données entre elles.

1. Entre les auscultations et certaines données des commémoratifs

Y a-t-il, parmi les chiens inclus, certaines races qui semblent plus prédisposées à présenter un souffle que d'autres ? Y a-t-il parmi les chiens inclus plus de souffles chez le jeune de moins de 6 mois que chez l'adulte, comme nous l'indique la littérature ? Le poids de l'animal a-t-il une influence sur la présence d'un souffle à l'auscultation ?

a) Entre l'auscultation et la race

Nous savons d'après les données bibliographiques que certaines races (le Boxer, le Whippet…) sont prédisposées aux souffles cardiaques. Nous nous sommes donc intéressés aux races incluses dans notre étude, pour voir si cela pouvait être le cas pour certaines d'entre elles. Il est a priori difficile de comparer entre elles les prévalences des souffles dans les différentes races incluses ; en effet, chaque race n'est pas représentée par le même nombre de chiens, et le nombre de chiens par race est souvent bien trop faible pour conclure quoique ce soit.

Néanmoins, nous pouvons faire quelques commentaires concernant les races les plus représentées, à savoir le Berger Australien (7chiens), le Border Collie (6chiens) et le Labrador (4chiens). Concernant la race Berger Australien (pourtant la plus représentée dans notre étude), seulement un chien sur 7 a présenté un souffle à l'auscultation (n°12), alors que 3

Border Collies sur 6 ont présenté un souffle (n°4, 14 et 18) et 3 Labradors sur 4 (n°8, 9 et 10). Notons que chez les Labradors, tous les souffles ont été auscultés uniquement en aire manubriale, alors que le souffle du Berger Australien était basal gauche, et que les souffles de 2 Border Collies (n°14 et 18) sur 3 étaient auscultés seulement en aire basale gauche (le Border Collie n°4 avait un souffle audible en aire manubriale uniquement).

Il semblerait donc que la race **Labrador** soit prédisposée aux souffles anorganiques audibles en aire manubriale (donc vraisemblablement des souffles vasculaires et non cardiaques) ; mais pour pouvoir démontrer et affirmer cela, il faudrait inclure davantage de chiens et davantage de Labradors. De même, on peut penser que la race **Berger Australien** est peu prédisposée à la présence d'un souffle ; mais une fois encore, il n'est pas possible de le démontrer avec si peu d'animaux.

b) Entre l'auscultation et l'âge

D'après les données bibliographiques, la présence d'un souffle à l'auscultation peut varier avec l'âge de l'animal, et du fait de l'existence des souffles innocents, la prévalence des souffles chez le chien cliniquement sain est vraisemblablement plus importante chez le jeune que chez l'adulte. Nous avons donc voulu savoir si nous retrouvions cette donnée dans notre étude. Les répartitions des âges des chiens sans souffle (boxplot de gauche) et avec souffle (boxplot de droite) sont représentées ci-dessous (Fig29).

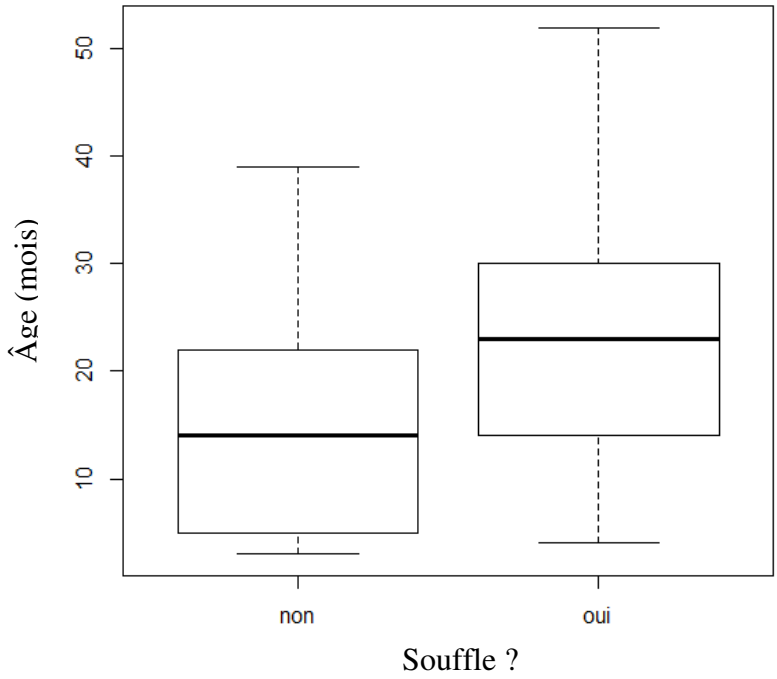

Figure 29 : Comparaison des âges des chiens avec et sans souffle à l'auscultation

La médiane des âges des chiens avec souffle (23 mois) est plus importante que celle des chiens sans souffle (14 mois), La distribution des âges pour le groupe de chiens sans souffle n'est pas normale, le test de Wilcoxon est donc utilisé et révèle que la différence entre les 2 groupes est significative (*Test de Wilcoxon*, $p = 0.03 < 0,05$). Nous pouvons donc

conclure à un âge des chiens avec souffle significativement plus élevé que l'âge des chiens sans souffle. Par ailleurs, sur les 10 chiens qui avaient moins de 6 mois à l'inclusion, seulement 2 présentent un souffle (les n°4 et 10) : les données bibliographiques ne sont donc pas retrouvées dans notre étude. Peut-être est-ce dû au fait que dans les études précédentes, les souffles de l'aire manubriale n'étaient pas pris en compte ? En effet, si l'on ne tient pas compte des souffles audibles uniquement au niveau de l'aire manubriale, donc si on considère seulement les souffles audibles au niveau du cœur (aire basale ou apexienne, gauche ou droite), les résultats diffèrent et on ne constate pas de différence significative d'âge entre les chiens avec et sans souffle.

c) Entre l'auscultation et le poids

Le poids de l'animal va dépendre de sa race et de son âge. L'objectif ici est de voir si le gabarit du chien peut avoir une influence sur la présence ou non d'un souffle. Les répartitions des poids des chiens sans souffle (boxplot de gauche) et avec souffle (boxplot de droite) sont représentées ci-dessous (Fig30).

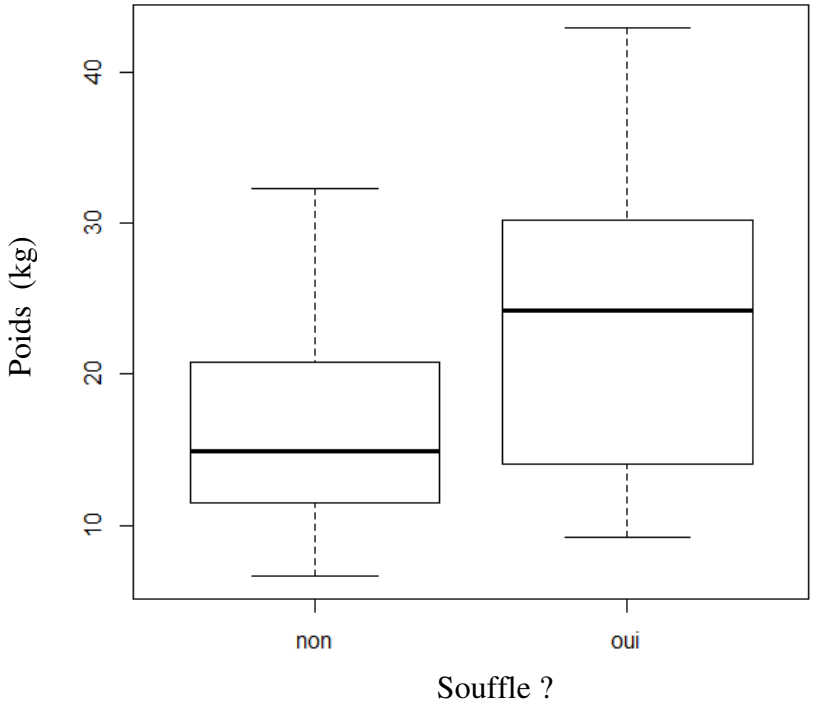

Figure 30 : Comparaison des poids des chiens avec et sans souffle

La médiane des poids des chiens avec souffle (24,25kg) est plus élevée que celle des chiens sans souffle (14,9kg). De plus, la différence de poids entre les 2 groupes est significative (*Test de Student* : $p = 0.03 < 0,05$). On en conclut donc que dans notre étude, les chiens plus lourds présentent plus souvent un souffle que les chiens de plus petit gabarit. Comme on l'a constaté dans le paragraphe précédent, les résultats sont différents si l'on ne tient pas compte des souffles audibles uniquement au niveau de l'aire manubriale : selon ces critères, il n'y a en effet aucune différence significative de poids entre les chiens avec et sans

souffle cardiaque. De même, si à l'inverse nous tenons compte seulement des souffles audibles à l'aire manubriale, il n'y a pas non plus de différence significative entre les chiens avec et sans souffle manubrial.

2. Entre auscultations et examens cliniques et complémentaires

D'après la bibliographie, la température, la fréquence cardiaque, l'hématocrite, la pression artérielle systolique et le taux de protéines sont des paramètres qui peuvent jouer sur la présence ou non d'un souffle à l'auscultation. Qu'en est-il des résultats de notre étude ?

a) Température

Certains auteurs rapportent qu'une augmentation de la température corporelle peut avoir pour conséquences l'apparition d'un souffle cardiaque purement physiologique. Nous souhaitons savoir ici si nos résultats peuvent mettre cela en évidence. Les répartitions des températures des chiens sans souffle (boxplot de gauche) et avec souffle (boxplot de droite) sont représentées ci-dessous (Fig31).

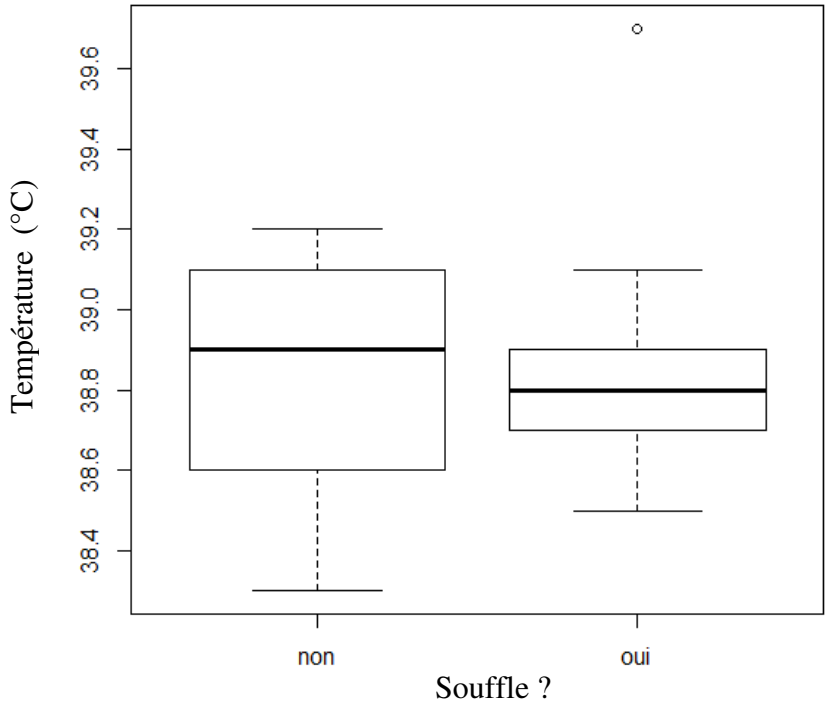

Figure 31 : Comparaison des températures des chiens avec et sans souffle

Les répartitions sont comparables et il n'y a pas de différence significative entre les températures des chiens avec et sans souffle (*Test de Wilcoxon*, $p = 0.85 > 0,05$). En effet, il faudrait vraisemblablement des hyperthermies importantes (plus importantes que celles observées ici) pour qu'elles aient une influence sur la viscosité sanguine et induisent ainsi un souffle.

b) Fréquence cardiaque

D'après les données bibliographiques, une augmentation de la fréquence cardiaque peut induire l'apparition d'un souffle cardiaque physiologique. Notre objectif ici est de voir si nos résultats peuvent mettre cela en évidence. Les répartitions des fréquences cardiaques des chiens sans souffle (boxplot de gauche) et avec souffle (boxplot de droite) sont représentées ci-dessous (Fig32).

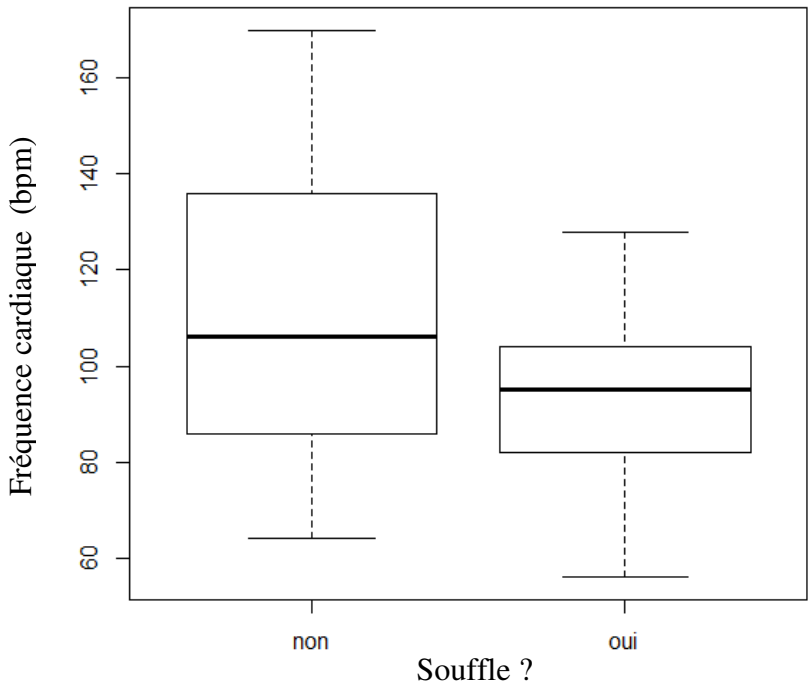

Figure 32 : Comparaison des fréquences cardiaques des chiens avec et sans souffle

Il y a une différence significative entre les variances des deux distributions (*Test de Fisher p = 0,04 < 0,05*) : les chiens avec souffle ont une fréquence cardiaque qui varie peu autour de 95 bpm, comparativement aux chiens sans souffle chez qui la fréquence cardiaque est plus variable. Par ailleurs, la fréquence cardiaque semble en moyenne peut-être un peu moins élevée chez les chiens avec souffle que chez les chiens sans souffle, mais il n'y a pas de différence significative de moyenne entre les 2 groupes (*Test de Welch*, p = 0.06 > 0,05). En effet, il faudrait vraisemblablement des tachycardies importantes (plus importantes que celles observées ici) pour qu'elles aient une influence sur le débit sanguin et induisent ainsi un souffle. La fréquence cardiaque basse ne semble pas non plus induire de souffle : comme nous l'avons cité en première partie, un souffle physiologique pourrait apparaître en cas de diminution de la fréquence cardiaque associée à une augmentation du volume d'éjection systolique (souffle dit « de basse fréquence » chez le chien de grande taille, au cœur d'athlète, au repos). Ce n'est donc pas le cas ici.

c) Hématocrite

D'après la bibliographie, une anémie sévère peut induire l'apparition d'un souffle cardiaque. Il serait ici intéressant de savoir si une variation de l'hématocrite, même mineure, peut influencer l'apparition d'un souffle. Les répartitions des hématocrites des chiens sans souffle (boxplot de gauche) et avec souffle (boxplot de droite) sont représentées ci-dessous (Fig33).

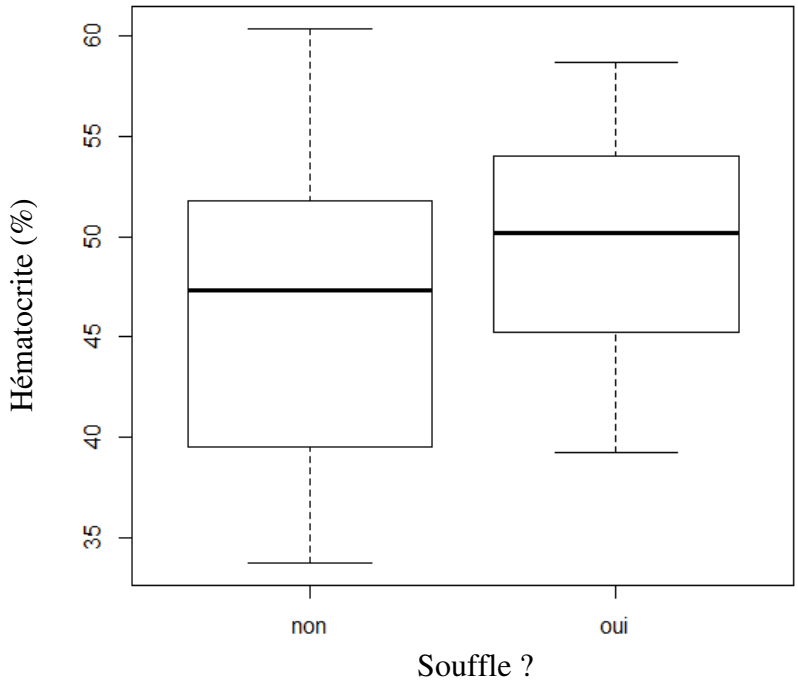

Figure 33 : Comparaison des hématocrites des chiens avec et sans souffle

L'hématocrite semble peut-être en moyenne un peu plus élevée chez les chiens avec souffle que chez les chiens sans souffle. Une fois encore, il n'y a pas de différence significative entre les groupes des chiens avec et sans souffle (*Test de Student*, $p = 0.14 > 0,05$). En effet, il faudrait, comme l'indique la bibliographie, une anémie très marquée (avec un hématocrite bien plus bas que dans nos cas ici) pour qu'elle puisse avoir une influence sur la viscosité sanguine et sur l'apparition d'un souffle.

d) Pression artérielle systolique

Certains auteurs rapportent qu'une augmentation de la pression artérielle peut favoriser l'apparition d'un souffle cardiaque purement physiologique. Il serait donc intéressant de savoir ici si nos résultats peuvent mettre cela en évidence. Les répartitions des mesures de pression artérielle systolique des chiens sans souffle (boxplot de gauche) et avec souffle (boxplot de droite) sont représentées ci-dessous (Fig34).

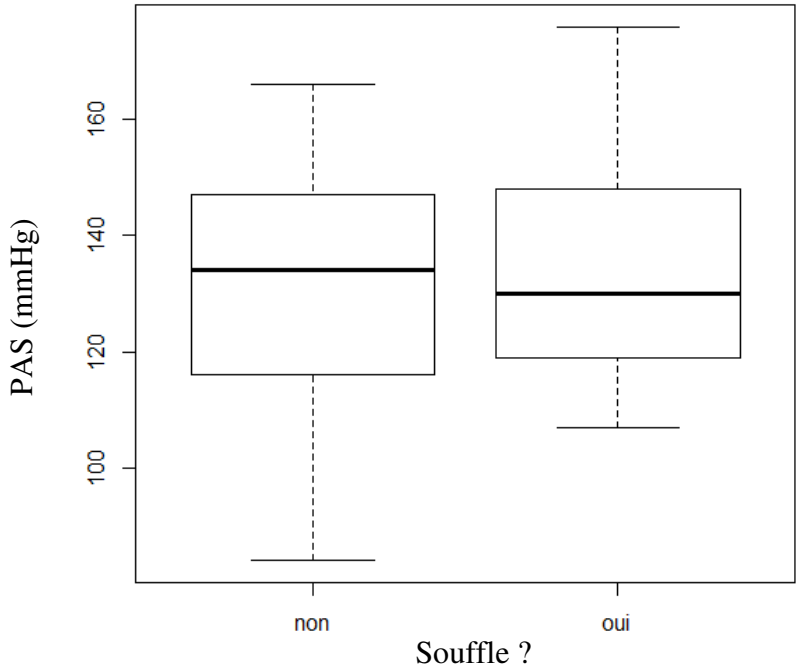

Figure 34 : Comparaison des pressions artérielles systoliques des chiens avec et sans souffle

Les répartitions sont comparables et il n'y a pas de différence significative entre les mesures de pression artérielle des chiens avec et sans souffle (*Test de Student*, p = 0.54 > 0,05).

e) Protéines totales

D'après les données bibliographiques, une hypoprotéinémie pourrait favoriser l'apparition d'un souffle cardiaque. Notre objectif ici est de voir si nos résultats peuvent mettre cela en évidence. Les répartitions des taux de protéines totales des chiens sans souffle (boxplot de gauche) et avec souffle (boxplot de droite) sont représentées ci-dessous (Fig35).

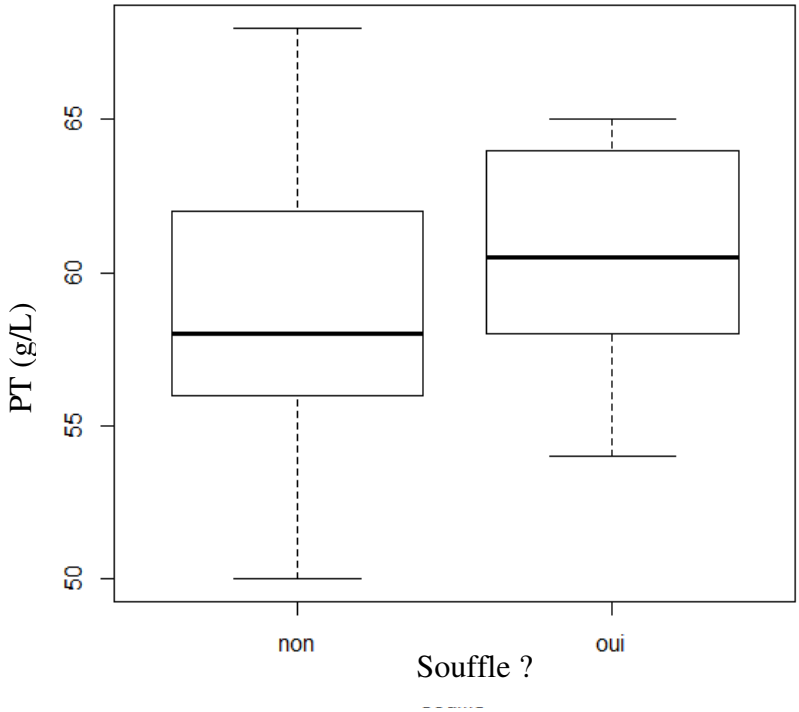

Figure 35 : Comparaison du taux de protéines chez les chiens avec et sans souffle

Les répartitions sont comparables et il n'y a pas de différence significative entre les dosages des protéines totales des chiens avec et sans souffle (*Test de Student*, p = 0.24 > 0,05).

Ainsi, les seuls résultats significatifs que nous avons obtenus entre les chiens sans souffle et les chiens avec souffle, sont les suivants : l'âge et le poids (donc le gabarit) des chiens avec souffles sont statistiquement plus élevés que ceux des chiens sans souffle. Ce résultat est à relativiser dans la mesure où seulement 39 chiens ont été inclus dans notre étude.

3. Entre auscultations et échocardiographies

Il est en effet essentiel de confronter les résultats des auscultations aux résultats des échocardiographies. Pour illustrer le plus clairement possible les liens entre ces deux étapes clefs, les résultats auscultatoires et échographiques sont reportés dans le tableau ci-dessous (Tab10).

N°	Race	Âge	punct. optim.	grade	autre	insuff. pulm.	insuff. tricusp.	insuff. mitrale
1	Beauceron	2ans6mois	manubrial	2		physio	physio	
2	Beauceron X Berger austr.	2ans2mois	manubrial	2	basal G, gr 1	physio	physio	physio
3	Berger allemand	4ans	manubrial	2	basal G, gr1	physio	physio	
4	Border collie	7mois	manubrial	2		physio	physio	physio
5	Bouvier Bernois X Bobtail	3ans	manubrial	1		physio	physio	physio
6	Croisé griffon	3ans	manubrial	2		physio	physio	
7	Croisé labrador	1an2mois	manubrial	2		physio	physio	
8	Labrador	2ans6mois	manubrial	2		physio	physio	
9	Labrador	1an	manubrial	2		physio		
10	Labrador	5mois	manubrial	1			physio	physio
11	Malinois	1an8mois	manubrial	2	apexien G, gr1	physio	physio	physio
12	Berger australien	2ans	apexien G	3		physio	physio	physio
13	Berger Blanc Suisse	1an8mois	basal G	2	apexien D gr2	physio	**pathologique**	physio
14	Border collie	2ans	basal G	2		physio	physio	physio
15	Cairn Terrier	1an7mois	basal G	3	manubrial, gr 1 apexien G, gr1	physio		**pathologique**
16	Manchester Terrier	4ans4mois	basal G	2		physio		physio
17	Cavalier King Charles	1an11mois	basal G	2	clic systolique	physio	physio	**pathologique**
18	Border collie	9mois	basal G	2		physio	physio	

Tableau 10 : Relations entre auscultations et insuffisances valvulaires

Nous avons ainsi constaté que tous les souffles anorganiques étaient **systoliques**, localisés en **aire manubriale** et/ou en **aire basale gauche**, et gradés de **I à III/VI**.

Le seul souffle apexien droit (chien n°13) décelé dans notre étude est pathologique, de grade II/VI, et correspond à une dysplasie tricuspidienne. Le chien n°13 présente donc à la fois un souffle physiologique (basal gauche), et un souffle pathologique (apexien droit). Sur les deux souffles apexiens gauches auscultés parmi les chiens inclus, un seul (chien n°15) est pathologique, de grade I/VI et correspond à une maladie dégénérative de la valve mitrale débutante. Le cas n°15 sera donc compté à la fois comme souffle physiologique (basal gauche et manubrial), et comme souffle pathologique (apexien gauche). Le chien n°17 est un cas particulier car le souffle audible en aire basale gauche n'est pas pathologique, mais le clic systolique audible en aire apexienne gauche l'est ; à terme chez ces animaux, l'auscultation évolue et le clic systolique disparaît, alors qu'un souffle systolique apexien gauche apparaît. C'est pourquoi le cas n°17 est compté à la fois comme un souffle physiologique (souffle basal gauche), mais aussi comme un cas pathologique (maladie mitrale débutante).

Concernant l'ensemble des mesures effectuées par l'échographiste (notamment les mesures de flux sanguins), aucun lien n'a pu être mis en évidence avec les souffles auscultés (leur localisation, leur grade). Si l'on avait pu échographier la totalité des chiens inclus, il aurait été intéressant de comparer les mesures de vitesses des flux sanguins physiologiques entre les chiens avec et sans souffle, et peut-être aurions-nous eu des résultats conclusifs ; il s'agirait alors d'une autre étude, toute aussi intéressante à mener…

B. Discussion sur le calcul de la prévalence

Pour rappel, notre étude expérimentale a permis d'estimer à **46%** la prévalence des souffles cardiaques dans une population de 39 chiens cliniquement sains de moins de 5 ans, et à **46%** également la prévalence des souffles anorganiques (intervalle de confiance à 95% : [30% ; 63%]). Mais beaucoup de facteurs peuvent faire varier ces prévalences, nous nous proposons de les évoquer dans cette partie.

1. Une ou plusieurs prévalences ?

Sur les 18 chiens dont l'auscultation révélait au moins un souffle, 11 présentaient un punctum optimum en aire manubriale, dont 2 étaient audibles également en aire basale gauche (notons que le cas n°11 présente également un autre souffle, apexien gauche). Si ce type de souffle n'est pas audible au niveau du cœur (ou audible en aire basale gauche mais de grade moins important par rapport à l'aire manubriale : on estime qu'il s'agit d'une irradiation), on peut penser qu'il ne s'agit pas là de souffle cardiaque mais vraisemblablement de **souffle vasculaire** (qui prend son origine au niveau des carotides). Or, notre étude a pour but d'évaluer la prévalence des souffles **cardiaques** anorganiques, donc si l'on exclut ces souffles vraisemblablement d'origine vasculaire, les prévalences calculées diffèrent : la prévalence des souffles cardiaques est alors de **21%** (au lieu de 46%), et celle des souffles cardiaques anorganiques de **21%** également (au lieu de 46%). D'autre part, la prévalence des souffles vasculaires serait alors de **28%** (11 chiens sur 39).

On peut donc en conclure qu'il n'y a pas une prévalence, mais plusieurs prévalences, qui diffèrent selon les critères pris en compte dans la définition du souffle cardiaque. Il est intéressant ici d'avoir distingué les souffles cardiaques des souffles vasculaires. Notons que d'après nos définitions, le cas n°11 présente alors les 2 types de souffle : un souffle cardiaque (en aire apexienne gauche), et un souffle vasculaire (en aire manubriale).

2. Variation de la prévalence suite aux exclusions

Pour rappel, au cours de l'étape des échocardiographies, 3 chiens ont été exclus : le premier, pour cause de différence de protocole avec les autres chiens, et les deux autres, pour des difficultés à la contention à l'échographie (mesures impossible à réaliser). Ces 3 chiens, qui avaient un souffle à l'auscultation n'ont donc pas été pris en compte dans notre étude, et donc pas pris non plus en compte dans le calcul des prévalences. Ces exclusions ont ainsi tendance à faire varier les prévalences et en particulier :

- à minorer la prévalence des souffles chez le chien,
- et à minorer ou majorer la prévalence des souffles anorganiques chez le chien.

3. Variation de la prévalence selon l'opérateur

Notre étude a montré que les résultats des auscultations variaient selon la personne qui auscultait : les avis entre les trois différents opérateurs peuvent diverger au sujet de la présence ou non de souffle, de la localisation du souffle, de son grade, ou encore de sa caractérisation. Pour rappel, les avis des Dr Drut et Bublot concernant la présence ou non de souffle s'accordaient sur 23 chiens (10 avec présence de souffle et 13 sans souffle) et divergeaient pour 16 chiens (15 auscultés par Mme Bublot seulement, et 1 entendu par Melle Drut seulement). Quant aux avis du Pr Cadoré et du Dr Bublot, ils divergeaient pour 8 chiens sur les 16 concernés. On constate que pour seulement 15 chiens sur 39, le Dr Drut et le Pr Bublot sont « parfaitement » d'accord sur l'auscultation (aucun souffle ou si souffle il y a, mêmes caractéristiques, même localisation…). Concernant les cas où le Pr Cadoré a ausculté un souffle (8 cas), les caractéristiques des souffles n'ont jamais été strictement identiques à celles données par le Dr Bublot (7 cas sur les 8) ou le Dr Drut (un cas).

Ces données nous montrent que **l'auscultation est en effet un examen subjectif et opérateur-dépendant**, et chaque praticien développe sa propre auscultation avec sa propre expérience. Ces différences dans l'auscultation ont pour conséquences une **variation de la prévalence selon l'opérateur**. De plus, les souffles anorganiques sont réputés pour être souvent **variables**, **intermittents**. Cette donnée peut aussi expliquer les différences d'auscultations entre les opérateurs : un délai temporel non négligeable est présent entre chaque auscultation, donc il est tout à fait possible que le souffle varie entre temps, notamment avec la fréquence cardiaque par exemple : si elle augmente d'auscultations en auscultations, un souffle peut apparaître (ou à l'inverse disparaître) par exemple à la troisième auscultation. Il aurait donc été intéressant que chaque examinateur calcule la fréquence cardiaque avant chaque auscultation, pour une meilleure interprétation des résultats et de leurs différences.

Pour finir, les différences de résultats d'auscultations sont accentuées avec l'écart d'expérience entre les opérateurs. En effet, si l'on compare les résultats (quant à la simple **présence ou non de souffle**) de l'étudiante de 5ème année avec les résultats « finaux », seulement 3 souffles sur 18 ont été entendus (soit une sensibilité de 17%), et 3 souffles ont été entendus parmi les 21 chiens sans souffle (soit une spécificité de 86%). La **sensibilité** et la **spécificité** s'améliorent donc avec l'expérience : la sensibilité est de 61% pour la résidente de médecine, et 94% pour l'enseignante en cardiologie ; et la spécificité est de 100% pour la résidente de médecine, et de 62% pour l'enseignante en cardiologie (Si l'on se réfère aux résultats « finaux » selon le protocole défini).

C. Limites de l'étude

Dans cette partie, nous évoquerons les limites de notre étude, en particulier les limites dues au faible nombre d'inclusions, les éventuels biais d'inclusion, le délai entre auscultation et échographie, ainsi que l'absence de suivi.

1. Limite due au faible nombre d'inclusions

Seulement 39 chiens ont pu être inclus dans notre étude. Ce faible nombre nous a permis d'obtenir une prévalence des souffles anorganiques dont l'intervalle de confiance à 90% est très large autour de 46% : [32% ; 60%]. Par exemple, pour un même résultat de prévalence (46%) et avec 100 chiens inclus dans l'étude, on aurait un intervalle de confiance à 90% plus étroit : [37% ; 55%] ; et avec 200 chiens inclus, un intervalle encore plus étroit : [40% ; 52%]. Ces exemples nous montrent ainsi que notre étude est limitée en premier lieu par le **faible nombre d'inclusions**, et pour avoir des résultats significatifs, il faudrait inclure bien plus de cas…

2. Biais d'inclusion

Tous les chiens inclus appartiennent à des étudiants vétérinaires, sauf un qui appartient à un enseignant vétérinaire. Ce recrutement particulier de propriétaires peut introduire un biais d'inclusion, notamment au niveau du **panel de races** : en effet, certaines races sont majoritaires dans notre étude (Bergers australiens, Border Collies…) alors que d'autres races, pourtant courantes dans nos régions, ne sont pas du tout représentées (Caniches, Yorkshires, Dogues…). Il aurait fallu inclure davantage de chiens « tout-venant » (personnes âgées, famille…), notamment via le service de vaccination de VetAgroSup, par exemple. Mais faute de temps, cela n'a pas pu être mis en pratique. Aucun autre biais d'inclusion ne semble avoir été introduit.

3. Délai entre auscultation et échographie

Pour rappel, entre l'auscultation et l'échographie de chaque chien, il s'est écoulé entre 7 et 21 semaines. Le délai entre ces 2 étapes est donc très important et les chiens n'étant pour la plupart pas auscultés de nouveau, des résultats d'auscultation anciens sont comparés aux résultats de l'échographie récente réalisée. Ceci peut être ainsi très critiquable, dans la mesure où un souffle (anorganiques surtout) peut être **intermittent** et éventuellement **varier** avec de nombreux paramètres tels que la fréquence cardiaque, l'âge, l'état physiologique (notamment avec le cycle des chiennes non stérilisées)… Tous ces paramètres peuvent être significativement différents entre le jour de l'auscultation et le jour de l'échocardiographie. Dans l'idéal, il aurait fallu ausculter chaque chien juste avant son échographie, avec donc 2 personnes différentes (pour que l'échographiste n'ait pas en mémoire les résultats de l'auscultation et donc pour ne pas introduire de biais). Mais malheureusement, ceci n'était pas réalisable d'un point de vue pratique.

4. **L'absence de suivi**

Une des caractéristiques majeures d'un souffle anorganique est sa variation dans le temps, son intermittence éventuelle. Il aurait donc été intéressant de suivre l'évolution, sur plusieurs mois a minima, de l'auscultation des chiens inclus. Mais faute de temps, aucun **suivi auscultatoire et échographique** n'a pu être effectué sur les chiens inclus. Un suivi aurait été intéressant et même nécessaire pour différencier un souffle innocent d'un souffle physiologique (disparition du souffle avec l'âge). Notre protocole d'étude ne nous permet donc pas de différencier un souffle innocent d'un souffle physiologique. D'autre part, on pourrait se demander s'il est possible qu'un souffle anorganique évolue en un souffle organique à long terme ; répondre à cette interrogation serait envisageable seulement dans le cadre d'un suivi.

Rappelons aussi que suite à chaque auscultation, il avait été demandé à l'examinateur de prédire si le souffle entendu était physiologique, innocent ou pathologique. L'examinateur avait prédit à la lumière de l'auscultation seule que tous les souffles seraient anorganiques (donc physiologiques ou innocents), sauf dans deux cas pour lesquels il ne s'était pas prononcé : il s'agit des chiens n°13 et 15. Au final, tous les souffles auscultés se sont avérés anorganiques sauf ceux des chiens n°15 (le souffle apexien gauche est organique et le clinicien ne s'était pas prononcé en effet) et n°13 (mais le souffle apexien droit n'avait pas été ausculté lors de la première étape, donc on ne peut pas conclure à une bonne « prédiction »). Ainsi, il est très difficile de conclure quoique ce soit concernant la valeur prédictive positive ou négative de l'auscultation seule quant à la nature (organique ou anorganique) du souffle entendu (comme cela a été fait chez l'enfant).

Ainsi, suite à notre discussion, il apparaît que notre protocole expérimental est critiquable sur de nombreux points. Avec davantage de cliniciens et plus de temps, il aurait été éventuellement possible d'améliorer notre protocole ; notre étude nous a toutefois permis de faire une première estimation de la prévalence des souffles anorganiques chez le chien, tous âges (de moins de 5 ans) et toutes races confondus.

Conclusion

Très peu d'études ont été menées en cardiologie vétérinaire pour explorer les souffles anorganiques chez nos carnivores domestiques. Chez le chat, on considère actuellement que la prévalence des souffles anorganiques avoisine les 16% (environ un chat sur 6). Plusieurs études ont été menées chez certaines races de chien (Boxer, Whippet…) mais jamais chez le chien « tout-venant », toutes races confondues.

Notre étude expérimentale a inclus 39 chiens cliniquement sains, toutes races confondues, de moins de 5 ans. Parmi eux, 18 (46%) présentaient (au moins) un souffle à l'auscultation ; sur ces 18 cas, tous (donc 100%) présentaient (au moins) un souffle anorganique. Ceci nous a donc permis d'estimer à 46% la prévalence des souffles anorganiques chez le chien. De plus, nous avons constaté que tous les souffles anorganiques étaient systoliques, localisés en aire manubriale ou basale gauche, et gradés de I à III/VI.

Notre travail nous a également permis de distinguer souffle cardiaque et souffle vasculaire : en effet lorsque le punctum optimum se situe en aire manubriale, il s'agit vraisemblablement d'un souffle « vasculaire » (qui prend son origine dans les carotides), et non « cardiaque » sensu stricto (qui prend son origine dans le cœur ou directement à sa sortie). Très peu de données figurent dans la littérature sur les souffles vasculaires. La prévalence des souffles cardiaques serait alors de 21% (au lieu de 46%), celle des souffles cardiaques anorganiques de 21% également (au lieu de 46%), et celle des souffles vasculaires de 28%. D'après nos résultats, ces souffles vasculaires se retrouveraient davantage chez les chiens de grand gabarit que chez les petits chiens.

Ainsi, la valeur de la prévalence des souffles anorganiques chez le chien est assez subjective, et varie notamment en fonction du praticien qui ausculte et de la prise en compte ou non des souffles vasculaires. Le caractère intermittent des souffles anorganiques a également son importance et justifie la nécessité d'un suivi dans toute étude bien menée sur les souffles anorganiques.

Professeur Jean-Luc Cadoré
Département des Animaux de Compagnie
Médecine Interne
Dipl. E.C.V.I.M. (C.A.)

Le Professeur responsable de VetAgro Sup campus vétérinaire de Lyon

Le Directeur général de VetAgro Sup

Par délégation
Pr F. Grain - DEVE
VetAgro Sup
Campus Vétérinaire

Le Président de la thèse
Professeur Gilbert KIRKORIAN

Vu et permis d'imprimer
Lyon, le 12 JUIN 2012
Pour le Président de l'Université,
Le Président du Comité de Coordination des Etudes Médicales,
Professeur F.N GILLY

UNIVERSITE CLAUDE BERNARD LYON I

Bibliographie

ABBOTT, J. A. *Small Animal Cardiology Secrets.* 2000.

ADAMS, J. Cardiovascular physiology in normal pregnancy: Studies with the dye dilution technique. *Am J Obstet Gynecol.* 1954*;* Vol: 67 p.741-759.

ALMANGE, C. & SCHLEICH, J. Conduite à tenir devant un souffle cardiaque chez l'enfant sportif. *Science & Sports* 1998*;* Vol: 13 p.119-124.

ASMAR, R. Pression artérielle. Régulation et épidémiologie. Mesures et valeurs normales. *Néphrologie & Thérapeutique* 2007*;* Vol: 3 p.163-184.

BADER, R., BADER, M., ROSE, D. & BRAUNWALD, E. Haemodynamics at rest and during exercise in normal pregnancy, studied by cardiac catheterisation. *J Clin Invest.* 1955*;* Vol: 34 p.1524-1536.

BAVEGEMS, V., DUCHATEAU, L., POLIS, I., VAN HAM, L., DE RICK, A. & SYS, S. Detection of innocent systolic murmurs by auscultation and their relation to hematologic and echocardiographic findings in clinically normal Whippets. *J Am Vet Med Assoc.* 2011*;* Vol: p.468-471.

BERNE, R. & LEVY, M. *Physiology.* 1988.

BONAGURA, J. D. & TWEDT, D. C. *Kirk's, Current Veterinary Therapy.* 2009.

BROUSSARD, J., PETERSON, M. & FOX, P. Changes in clinical and laboratory findings in cats with hyperthyroidism from 1983 to 1993. *J Am Vet Med Assoc.* 1995*;* Vol: 206 p.302-305.

CASTELLO-HERBRETEAU, B., VAILLANT, M., MAGONTIER, N., POTTIER, J., BLOND, M. & CHANTEPIE, A. Valeur diagnostique de l'examen clinique et de l'électrocardiogramme dans l'évaluation initiale d'un souffle cardiaque de l'enfant. *Arch Pediatr.* 2000*;* Vol: 7 p.1041-1049.

CHIZNER, M. Cardiac Auscultation: Rediscovering the Lost Art. *Curr Probl Cardiol.* 2008*;* Vol: 33 p.326-408.

CONCANNON, P. Reproductive cycles of the domestic bitch. *Anim Reprod Sci.* 2010*;* Vol: 124 p.200-210.

COTE, E., MANNING, A., EMERSON, D., LASTE, N., MALAKOFF, R. & HARPSTER, N. Assessment of the prevalence of heart murmurs in overtly healthy cat. *J Am Vet Med Assoc.* 2004*;* Vol: 225 p.384-388.

CUTFORTH, R. & MACDONALD, C. Heart sounds and murmurs in pregnancy. *Am Heart J.* 1966*;* Vol: 71 p.741-747.

DEGROOT, W. & LEONARD, J. Hyperthyroidism as a high cardiac output state. *Am Heart J.* 1970*;* Vol: 79 p.265-275.

DENNIS, R., KIRBERGER, R., BARR, F. & WRIGLEY, R. *Handbook of Small Animal Radiology and Ultrasound : Techniques and Differential Diagnoses.* 2010.

DONCKIER, J. L'hypertension endocrine.MED., L. 1998*;* http://www.md.ucl.ac.be/loumed/117,%201998/S227-228.PDF (page consultée le 04/09/2011)

DROURR, L., GORDON, S., ROLAND, R. & BOGGESS, M. (2010) Prevalence of heart murmurs and occult heart disease in apparently healthy adult cats. *American College of Veterinary Internal Medicine 2010 Proceedings.*

EDWARDS, N., RISHNIW, M. & CONNOLLY, M. Cardiac Clearance : Can Estrus cause heart murmurs in Dogs?2011*;* http://www.vin.com/Members/boards/discussionviewer.aspx?FirstMsg=1&LastMsg=20&DocumentId=4788383 (page consultée le 23/07/2011)

ETTINGER, S. J. & FELDMAN, E. C. *Textbook of veterinary internal Medicine.* 2010.
EVANS, W. Mitral Systolic Murmurs. *Brit Med J.* 1943*;* Vol: 2 p.8-9.
FABRIZIO, F., BAUMWART, R., LAZBIK, M., MEURS, K. & COUTO, C. Left basilar systolic murmur in retired racing greyhounds. *J Vet Intern Med.* 2006*;* Vol: 20 p.78-82.
FOGEL, D. H. The innocent systolic murmur in children : A clinical study of its incidence and characteristics. *Am Heart J.* 1960*;* Vol: 59 p.844-855.
FOX, P., LIU, S. & MARON, B. Echocardiographic assessment of spontaneously occurring feline hypertrophic cardiomyopathy. An animal model of human disease. *Circulation* 1995*;* Vol: 92 p.2645-2651.
FOX, P. R., SISSON, D. & MOÏSE, N. S. *Textbook of canine and feline cardiology - Principles and clinical practice.* 1999.
FREEMAN, A. & LEVINE, S. The clinical significance of the systolic murmur. *Ann Intern Med.* 1933*;* Vol: 6 p.1371-1385.
GIFFORD, A. & FLANDERS, J. External splinting for treatment of pectus excavatum in a dog with right ventricular outflow obstruction. *J Vet Cardiol.* 2010*;* Vol: 12 p.53-57.
GODEAU, P., HERSON, S. & PIETTE, J.-C. *Traité de médecine.* 1987.
GUNTHEROTH, W. Innocent Murmurs: A Suspect Diagnosis in Non-Pregnant Adults. *Am J Cardiol.* 2009*;* Vol: 104 p.735-737.
HALL, D., CORNELL, C., CRAWFORD, S. & BROWN, D. Meta-analysis of normal canine echocardiographic dimensional data using ratio indices. *journal of Veterinary Cardiology* 2008*;* Vol: 10 p.11-23.
HÖGLUND, K., HÄGGSTRÖM, J., BUSSADORI, C. & KVART, C. A prospective study of systolic ejection murmurs and left ventricular outflow tract in boxers. *J Small Anim Pract.* 2011*;* Vol: 52 p.11-17.
HOSKINS, J. *Veterinary Pediatrics, Dogs and Cats from Birth to Six Months.* 1995 Philadelphia.
KANESHIRO, N., NATIONAL INSTITUTES OF HEALTH & MEDECINE, U. S. N. L. O. MedlinePlus.2010*;* http://www.nlm.nih.gov/medlineplus/ (page consultée le 27/08/2011)
KAWABORI, I., STEVENSON, J., DOOLEY, T., PHILLIPS, D., SYLVESTER, C. & GUNTHEROTH, W. The significance or carotid bruits in children: transmitted murmur or vascular origin, studied by pulsed Doopler ultrasound. *Am Heart J.* 1979*;* Vol: 98 p.160-167.
KITTLESON, M. & KIENLE, R. *Small animal cardiovascular medicine.* 1998.
KITTLESON, M., MEURS, K., MUNRO, M., KITTLESON, J., LIU, S., PION, P. & TOWBIN, J. Familial hypertrophic cardiomyopathy in Maine coon cats: an animal model of human disease. *Circulation* 1999*;* Vol: 99 p.3172-3180.
KNOBIL, E. & NEIL, J. D. *The Physiology of Reproduction.* 1988.
KOPLITZ, S., MEURS, K. & BONAGURA, J. Echocardiographic assessment of the left ventricular outflow tract in the Boxer. *J Vet Intern Med.* 2006*;* Vol: 20 p.904-911.
LAENNEC, R. *Traité de l'auscultation médiate, et des maladies des poumons et du coeur.* 1837.
LAMONTAGNE, R. (1974) Les souffles cardiaques chez l'enfant. *Le congrès annuel de la fédération des médecins omnipraticiens du Québec.* Québec.
LEVITZKY, M. Using the pathophysiology of obstructive sleep apnea to teach cardiopulmonary. *Adv Physiol Educ.* 2008*;* Vol: 32 p.196-202.
LITTMAN, M. (1991) Spontaneous systemic hypertension in dogs ; Abstract. *The British Small Animal Veterinary Association Congress.*
LITTMAN, M. Spontaneous systemic hypertension in 24 cats. *J Vet Intern Med.* 1994*;* Vol: 8 p.79-86.

MARTIN, C., RIOU, B. & VALLET, B. *Physiologie humaine appliquée.* 2006.
MC CRINDLE, B., SHAFFER, K., KAN, J., ZAHKA, K., ROWE, S. & KIDD, L. Cardinal signs in the differentiation of heart murmurs in children. *Arch Pediatr Adolesc Med.* 1996*;* Vol: 150 p.169-174.
MCKUSICK, V. Cardiovascular Sounds in Health and Disease. *Am J Cardiol.* 1958*;* Vol: 3.
MOLINE, J. *Manuel de sémiologie médicale.* 1992.
NAKAMURA, R., RISHNIW, M., KING, M. & SAMMARCO, C. Prevalence of echocardiographic evidence of cardiac disease in apparently healthy cats with murmurs. *J Feline Med Surg.* 2011*;* Vol: 13 p.266-271.
NEWBURGER, J., ROSENTHAL, A., WILLIAMS, R., FELLOWS, K. & MIETTINEN, O. Non invasive tests in the initial evaluation of heart murmurs in children. *N Engl J Med.* 1983*;* Vol: 308 p.61-64.
OSMAN, F., FRANKLYN, J., HOLDER, R., SHEPPARD, M. & GAMMAGE, M. Cardiovascular Manifestations of Hyperthyroidism Before and After Antithyroid Therapy. *J Am Coll Cardiol.* 2007*;* Vol: 49 p.71-81.
OYAMA, M., SISSON, D., THOMAS, W. & BONAGURA, J. *Congenital heart disease. In: Textbook of Veterinary Internal Medicine.* 2005 St Louis.
PAIGE, C., ABBOTT, J., ELVINGER, F. & PYLE, R. Prevalence of cardiomyopathy in apparently healthy cats. *J Am Vet Med Assoc.* 2009*;* Vol: 234 p.1398-1403.
PARANON, S., DULAC, Y. & ACAR, P. (2008) Orientation diagnostique devant un souffle cardiaque de l'enfant. Université Paul Sabatier, Toulouse.
PETERSON, M. & KUTZLER, M. *Small Animal Pediatrics : The First 12 Months of Life.* 2011.
POCOCK, G. & RICHARDS, C. D. *Physiologie humaine: les fondements de la médecine.* 1999.
PR SAFAR, M. Faut-il calculer la pression pulsée des hypertendus? *La lettre du cardiologue* 2000*;* Vol: 328 p.3-4.
RISHNIW, M. & ERB, H. Evaluation of four 2-dimensional echocardiographic methods of assessing left atrial size in dogs. *J Vet Med.* 2000*;* Vol: 14 p.429-435.
RISHNIW, M. & THOMAS, W. Dynamic right ventricular outflow obstruction: a new cause of systolic murmurs in cats. *J Vet Intern Med.* 2002*;* Vol: 16 p.547-552.
SCHWARZ, T. & JOHNSON, V. *BSAVA Manual of Canine and Feline Thoracic Imaging.* 2008.
SIDI, D. & ALMANGE, C. Souffle cardiaque chez l'enfant.2005*;* http://www.pifo.uvsq.fr/hebergement/cec_mv/331.pdf (page consultée le 03/09/2011)
SMITH, K. The Innocent Heart Murmur in Children. *J Pediatr Health Care* 1997*;* Vol: 11 p.207-214.
SMYTHE, J., TEIXEIRA, O., VLAD, P., DEMERS, P. & FELDMAN, W. Initial evaluation of heart murmurs : are laboratory tests necessary? *Pediatrics* 1990*;* Vol: 86 p.497-500.
SWENSON, J., FISCHER, D., MILLER, S., BOYLE, G., ETTEDGUI, J. & BEERMAN, L. Are chest radiographs and electrocardiograms still valuable in evaluating new pediatric patients with heart murmurs or chest pain? *Pediatrics* 1997*;* Vol: 99 p.1-3.
SYME, H. Cardiovascular and Renal Manifestation of Hyperthyroidism. *Vet Clin Small Anim Pract.* 2007*;* Vol: 37 p.723-743.
TEAM, R. D. C. (2011) R : A language and Environment for Statistical Computing.
THOMAS, W., GABER, C. & JACOBS, J. Recommendations for standards in transthoracic two-dimensional echocardiography in the dog and cat. *J Vet Intern Med.* 1993*;* Vol: 7 p.247-252.
TILLEY, L., SMITH, F., OYAMA, M. & SLEEPER, M. *Manual of canine and feline cardiology.* 2008a.

TILLEY, L. P., SMITH, F. W. K., OYAMA, M. A. & SLEEPER, M. M. *Manual of canine and feline cardiology.* 2008b.
WAGNER, T., FUENTES, V., PAYNE, J., MCDERMOTT, N. & BRODBELT, D. Comparison of auscultatory and echocardiographic findings in healthy adult cats. *J Vet Cardiol.* 2010*;* Vol: 12 p.171-182.
WILLIAMS, R. *Traité d'endocrinologie.* 1972.
WINSOR, T. & BURCH, G. The electrocardiogram and cardiac state in active sickle-cell anemia. *Am Heart J.* 1945*;* Vol: 29 p.685-696.
WRIGHT, S. *Physiologie appliquée à la médecine.* 1974.
XIONG, X., BUEKENS, P., FRASER, W. & GUO, Z. Anemia during pregnancy in a chinese population. *Int J Gynaecol Obstet.* 2003*;* Vol: 83 p.159-164.

Annexes

N° chien	à l'inclusion	à 7 semaines	à 3 mois	à 4 mois	à 6 mois	à 9 mois	à 1 an	à 3 ans
1	0	0	0	I	I	I	0	0
2	0	0	I	0	I	0	I	0
3	0	0	II	I	0	I	I	0
4	0	I	I	0	I	0	0	I
5	0	I	I	I	I	0	I	0
6	0	I	II	II	0	II	II	0
7	0	0	0	0	0	I	0	I
8	0	0	0	I	I	I	I	0
9	II	II	II	I	I	I	0	II
10	I	II	I	0	I	I	I	0
11	II	II	II	II	II	II	II	II
12	I	I	I	I	0	I	0	I
13	I	II	0	I	0	0	0	0
14	I	II	II	I	I	I	I	I
15	II	II	II	I	I	II	I	II
16	I	I	0	I	II	0	0	I
17	II	II	I	I	I	0	0	0
18	II	II	II	I	0	0	0	0
19	I	II	II	I	I	0	0	0

Annexe 1 : Grades des souffles auscultés à l'inclusion et au cours des examens réalisés de l'âge de 7 semaines à l'âge de 3ans chez les 19 boxers

(Höglund et al., 2011)

Type of murmur	Number of cats
Dynamic nature of the murmur	
No change in intensity	9
Dynamic (1/6–4/6)	22
Intermittent (0/6–4/6)	36
Max murmur intensity	
1/6	12
2/6	22
3/6	26
4/6	7
≥5/6	0
All cats with murmurs	67

Annexe 2 : Les variations de l'intensité des souffles auscultés chez 67 chats (Wagner et al., 2010)

	Résultat de l'échographie			
Avis clinique	*Normale*	*Anomalies ?*	*Anormale*	*Total*
Souffle innocent	45	1	6	52
Cardiopathie possible	3	4	12	19
Cardiopathie certaine	0	0	49	49
Total	48	5	67	120

Annexe 3 : Corrélation entre les hypothèses cliniques et les résultats échographiques (Castello-Herbreteau et al., 2000)

ECG	*Résultat de l'échographie*			
	Normale	*Anomalies ?*	*Anormale*	*Total*
Normal	45	3	44	92
Anormal ?	3	2	7	12
Anormal	0	0	16	16
Total	48	5	67	120

Annexe 4 : Comparaison des résultats de l'ECG et des résultats de l'échocardiographie (Castello-Herbreteau et al., 2000)

Mensural	Miniature Poodle[52] (n = 20)*	English Cocker Spaniel[53] (n = 12)‡	Pembroke Welsh Corgi[52] (n = 20)*	Afghan Hound[52] (n = 20)*	Golden Retriever[52] (n = 20)*	Greyhound[54] (n = 16)‡	Deerhound[55a] (n = 21)‡	Irish Wolfhound[55] (n = 100)‡
Weight (kg)	3 (1.4–9)	12.2 ± 2.2	15 (8–19)	23 (17–36)	32 (23–41)	20.7–32.5	41.3 ± 4.9	>50
Heart rate (bpm)	150 (100–200)	—	120 (80–160)	120 (80–140)	100 (80–140)	—	125.7 ± 30	—
LVPWD (mm)	5 (4–6)	7.9 ± 1.1	8 (6–10)	9 (7–11)	10 (8–12)	12.1 ± 1.7	10.0 ± 1.8	9.5 ± 2.1
LVPWS (mm)	8 (6–10)	—	12 (8–13)	12 (9–18)	15 (10–19)	15.2 ± 2.2	15.3 ± 2.2	15.0 ± 3.3
LVD (mm)	20 (16–28)	33.8 ± 3.3	32 (28–40)	42 (33–52)	45 (37–51)	44.1 ± 3.0	51.2 ± 5.0	53.9 ± 5.2
LVS (mm)	10 (8–16)	22.2 ± 2.8	19 (12–23)	28 (20–37)	27 (18–35)	32.5 ± 3.5	34.0 ± 5.1	35.2 ± 4.8
FS (%)	47 (35–57)	34.3 ± 4.5	44 (33–57)	33 (24–48)	39 (27–55)	25.4 ± 6.3	33.5 ± 5.8	35.2 ± 4.9
EPSS (mm)	0 (0–2)	—	2 (0–5)	4 (0–10)	5 (1–10)	—	7.8 ± 1.6	7.4 ± 1.5
RVd (mm)	4 (2–9)	—	10 (6–14)	10 (5–20)	13 (7–27)	—	22.6 ± 5.7	26.7 ± 5.3
IVSd (mm)	5 (4–6)	8.2 ± 1.3	8 (6–9)	10 (8–12)	10 (8–13)	10.6 ± 1.7	9.1 ± 2.2	8.0 ± 1.9
IVSs (mm)	8 (6–10)	—	12 (10–14)	13 (8–18)	14 (10–17)	13.4 ± 2.5	14.6 ± 4.1	13.7 ± 3.4
AOD (mm)	10 (8–13)	—	18 (15–22)	26 (20–34)	24 (14–27)	—	29.6 ± 3.7	30.5 ± 4.0
LAS (mm)	12 (8–18)	—	21 (12–24)	26 (18–35	27 (16–32)	—	28.4 ± 3.9	33.7 ± 5.9

Annexe 5 : Valeurs usuelles des mesures en mode TM chez 8 différentes races de chien (Fox et al., 1999)

ETAPE 1 : EXAMEN CLINIQUE

Date :

Examinateur : ☐ *Isabelle Bublot* ☐ **Amandine Drut** ☐ Clémence Cottin

Propriétaire :

Nom		Qualité	
Prénom		N° Tel	

Animal :

Nom		Date de naissance	/ /
Race		Poids	kg

Sexe ☐ M ☐ F

Stérilisé ? ☐ oui ☐ non Chaleurs ou gestation : .....

Commémoratifs / Antécédents :

Examen clinique général (Amandine Drut)

Température		**NL**		**FC (sur 30s)**		**FR (sur 30s)**	
Palpation abdo				**Auscultation pulm.**			

Autre anomalie :

Inspection (Isabelle Bublot)

Muqueuses ☐ *roses* ☐ *pâles* ☐ *cyanosées* ☐ *ictériques* *TRC : ..... s*

Choc précordial ☐ *normal* ☐ *diminué* ☐ *augmenté*

☐ *gauche* ☐ *droit* ☐ *thrill*

Pouls fémoral ☐ *normal* ☐ *faible* ☐ *augmenté* ☐ *autre*

symétrique ☐ *oui* ☐ *non*

concordant avec le choc précordial ☐ *oui* ☐ *non*

déficit pulsatile ☐ *oui* ☐ *non*

Pouls jugulaire rétrograde ☐ *oui* ☐ *non* *si oui, jusqu'à : .....*

Distension jugulaire ☐ *oui* ☐ *non*

Auscultation (réalisée par tous)

Rythme ☐ régulier ☐ irrégulier ☐ arythmie sinusale resp. ☐ autre :.....

☐ galop ☐ clic systolique

B1 ☐ normal ☐ augmenté ☐ diminué ☐ masqué ☐ dédoublé

B2 ☐ normal ☐ augmenté ☐ diminué ☐ masqué ☐ dédoublé

Souffle ☐ proto ☐ systolique ☐ continu

☐ méso ☐ diastolique

☐ télé

☐ holo

punctum optimum ☐ G ☐ D ☐ basal ☐ apexien ☐ manubrial

grade (/VI) : ..... irradiations ? : .....

☐ souffle variable ☐ souffle intermittent

à votre avis ? ☐ pathologique ☐ physiologique ☐ innocent ☐ ne sait pas

Annexe 6 : Etape 1 : Feuille d'examen clinique

ETAPE 2 : EXAMENS COMPLEMENTAIRES

Nom du propriétaire : ……

Prise de sang 1 tube EDTA + 1 tube sec (Clémence)

PT au réfractomètre (Clémence)
PT : ……. g/L

Numération Formule Sanguine (Clémence)

GB : …….. m/mm^3
GR : …… M/mm^3
Hg : …….. g/dL
Ht : …… %
PLT : ……m/mm^3
Frottis sanguin : …….

Pression artérielle (HDO) (Sandrine)

PAD : ……mmHg
PAS : ……..mmHg
PAM : ……mmHg

Récolte d'urine par miction naturelle
BU/DU (Clémence)

DU : …… (réfractomètre)
pH : ……

Leuc :	☐ N	☐ 1+	☐ 2+	☐ 3+	
Nit :	☐ N	☐ positif			
Prot :	☐ N	☐ 1+	☐ 2+	☐ 3+	
Gluc :	☐ N	☐ 1+	☐ 2+	☐ 3+	☐ 4+
CC :	☐ N	☐ 1+	☐ 2+	☐ 3+	
Urob :	☐ N	☐ 1+	☐ 2+	☐ 3+	☐ 4+
Bilir :	☐ N	☐ 1+	☐ 2+	☐ 3+	
Sang :	☐ N	☐ 1+	☐ 2+	☐ 3+	☐ 4+

Troponine 1 : ……

Annexe 7 : Etape 2 : Feuille d'examens complémentaires

Nom : ..... Date : / / 2012

1) Vue parasternale droite :

➔ mode 2D

AG (cm)	Ao (cm)	AG/Ao

➔ mode TM

SIVd (cm)	SIVs (cm)	DVGd (cm)	DVGs (cm)	PPVGd (cm)	PPVGs (cm)	FR (%)	FE (%)

➔ mode Doppler pulsé

Flux pulmonaire (m) en coupe petit axe en aval de la valve		
m1	m2	m3

2) Vue apicale gauche :

➔ mode Doppler

Flux aortique (m)					
Doppler pulsé en aval de la valve			Doppler continu		
m1	m2	m3	m1	m2	m3

Flux mitral (m)						Flux tricuspidien (m)					
Doppler pulsé, coupe grand axe, au sommet de la valve						Doppler pulsé, coupe grand axe, au sommet de la valve					
Onde E			Onde A			Onde E			Onde A		
m1	m2	m3	m1	m2	m3	m1	m2	m3	m1	m2	m3

3) Vue crâniale gauche :

➔ mode Doppler

Flux pulmonaire (m)					
Doppler pulsé en aval de la valve			Doppler continu		
m1	m2	m3	m1	m2	m3

Anomalies diverses : .....

Annexe 8 : Etape 3 : Tableaux de résultats d'échocardiographies

NOM PRENOM : **COTTIN Clémence**

TITRE : Prévalence des souffles cardiaques anorganiques dans une population de chiens cliniquement sains

Thèse d'Etat de Doctorat Vétérinaire : Lyon*, le jeudi 5 juillet 2012*

RESUME : En médecine humaine, les souffles anorganiques sont très fréquents chez l'enfant. Dans l'espèce féline, on considère que la prévalence des souffles cardiaques anorganiques est d'un chat sur 6. Sur les 39 chiens inclus dans notre étude, 18 (46%) présentaient (au moins) un souffle à l'auscultation ; sur ces 18 cas, tous présentaient (au moins) un souffle anorganique. Ceci nous a donc permis d'estimer à 46% la prévalence des souffles anorganiques chez le chien. De plus, tous ces souffles anorganiques étaient systoliques, localisés en aire manubriale ou basale gauche, et gradés de I à III/VI. Plus précisément, si l'on distingue les souffles « cardiaques » des souffles « vasculaires », la prévalence des souffles cardiaques serait alors de 21% (au lieu de 46%), celle des souffles cardiaques anorganiques de 21% également (au lieu de 46%), et celle des souffles vasculaires de 28%. Pour finir, nous avons constaté que ces souffles vasculaires se retrouvaient davantage chez les chiens de grand gabarit que chez les petits chiens.

MOTS CLES :

- **chien**
- **cardiologie vétérinaire**
- **auscultation cardiaque**
- **échocardiographie**

JURY :

Président :	Monsieur le Professeur KIRKORIAN Gilbert
1er Assesseur :	Monsieur le Professeur CADORE Jean-Luc
2ème Assesseur :	Madame le Professeur LOUZIER Vanessa
Membre invité :	Madame le docteur BUBLOT Isabelle

DATE DE SOUTENANCE :

jeudi 5 juillet 2012

ADRESSE DE L'AUTEUR :

32, route de la Cheminée Ronde
37230 Fondettes