VETAGRO SUP

CAMPUS VETERINAIRE DE LYON

Année 2012 - Thèse n° 51

Apprentissage de la démarche diagnostique des cardiopathies congénitales canines à partir de cas illustrés à l'aide d'un outil informatique

THESE

Présentée à l'UNIVERSITE CLAUDE-BERNARD - LYON I
(Médecine - Pharmacie)
et soutenue publiquement le 09 Novembre 2012
pour obtenir le grade de Docteur Vétérinaire

par

David Szwec
Née le 08 Juillet 1987
à Paris XXème (75)

VetAgro Sup

UNIVERSITÉ DE LYON

VETAGRO SUP

CAMPUS VETERINAIRE DE LYON

Année 2012 - Thèse n° 51

Apprentissage de la démarche diagnostique des cardiopathies congénitales canines à partir de cas illustrés à l'aide d'un outil informatique

THESE

Présentée à l'UNIVERSITE CLAUDE-BERNARD - LYON I
(Médecine - Pharmacie)
et soutenue publiquement le 09 Novembre 2012
pour obtenir le grade de Docteur Vétérinaire

par

David Szwec
Née le 08 Juillet 1987
à Paris XXème (75)

VetAgro Sup

UNIVERSITÉ DE LYON

Corps enseignant du campus vétérinaire de Lyon VetAgro Sup

liste au 04-04-2011

ENSEIGNANTS CAMPUS VETERINAIRE DE VETAGRO SUP

NOM	Prénom	Grade	Unité Pédagogique
ALOGNINOUWA	Théodore	Professeur 1ere cl	Pathologie du bétail
ALVES-DE-OLIVEIRA	Laurent	Maître de conférences hors cl	Gestion des élevages
ARCANGIOLI	Marie-Anne	Maître de conférences cl normale	Pathologie du bétail
ARTOIS	Marc	Professeur 1ere cl	Santé Publique et Vétérinaire
BECKER	Claire	Maître de conférences cl normale	Pathologie du bétail
BELLI	Patrick	Maître de conférences associé	Pathologie morphologique et clinique
BELLUCO	Sara	Maître de conférences cl normale	Pathologie morphologique et clinique
BENAMOU-SMITH	Agnès	Maître de conférences cl normale	Equine
BENOIT	Etienne	Professeur 1ere cl	Biologie fonctionnelle
BERNY	Philippe	Professeur 1ere cl	Biologie fonctionnelle
BONNET-GARIN	Jeanne-Marie	Professeur 2eme cl	Biologie fonctionnelle
BOULOCHER	Caroline	Maître de conférences cl normale	Anatomie Chirurgie (ACSAI)
BOURDOISEAU	Gilles	Professeur 1ere cl	Santé Publique et Vétérinaire
BOURGOIN	Gilles	Maître de conférences cl normale	Santé Publique et Vétérinaire
BRUYERE	Pierre	Maître de conférences Contractuel	Biotechnologies et pathologie de la reproduction
BUFF	Samuel	Maître de conférences cl normale	Biotechnologies et pathologie de la reproduction
BURONFOSSE	Thierry	Maître de conférences hors cl	Biologie fonctionnelle
CACHON	Thibaut	Maître de conférences Contractuel	Anatomie Chirurgie (ACSAI)
CADORE	Jean-Luc	Professeur 1ere cl	Pathologie médicale des animaux de compagnie
CALLAIT-CARDINAL	Marie-Pierre	Maître de conférences cl normale	Santé Publique et Vétérinaire
CAROZZO	Claude	Maître de conférences cl normale	Anatomie Chirurgie (ACSAI)
CHABANNE	Luc	Professeur 1ere cl	Pathologie médicale des animaux de compagnie
CHALVET-MONFRAY	Karine	Maître de conférences hors cl	Biologie fonctionnelle
COMMUN	Loic	Maître de conférences cl normale	Gestion des élevages
DELIGNETTE-MULLER	Marie-Laure	Professeur 2eme cl	Biologie fonctionnelle
DEMONT	Pierre	Professeur 2eme cl	Santé Publique et Vétérinaire
DESJARDINS PESSON	Isabelle	Maître de conférences Contractuel	Equine
DJELOUADJI	Zorée	Maître de conférences stagiaire	Santé Publique et Vétérinaire
ESCRIOU	Catherine	Maître de conférences cl normale	Pathologie médicale des animaux de compagnie
FAU	Didier	Professeur 1ere cl	Anatomie Chirurgie (ACSAI)
FOURNEL	Corinne	Professeur 1ere cl	Pathologie morphologique et clinique
FRANCK	Michel	Professeur 1ere cl	Gestion des élevages
FRIKHA	Mohamed-Ridha	Maître de conférences cl normale	Pathologie du bétail
GANGL	Monika	Maître de conférences Contractuel	Equine
GARNIER	François	Professeur 1ere cl	Biologie fonctionnelle
GENEVOIS	Jean-Pierre	Professeur cl ex	Anatomie Chirurgie (ACSAI)
GILOT-FROMONT	Emmanuelle	Professeur 2eme cl	Biologie Fonctionnelle
GONTHIER	Alain	Maître de conférences cl normale	Santé Publique et Vétérinaire
GRAIN	Françoise	Professeur 2eme cl	Gestion des élevages
GRANCHER	Denis	Maître de conférences hors cl	Gestion des élevages
GREZEL	Delphine	Maître de conférences cl normale	Santé Publique et Vétérinaire
GUERIN	Pierre	Professeur 2eme cl	Biotechnologies et pathologie de la reproduction
GUERIN-FAUBLEE	Véronique	Maître de conférences hors cl	Biologie fonctionnelle
HUGONNARD	Marine	Maître de conférences cl normale	Pathologie médicale des animaux de compagnie

liste au 04-04-2011

ENSEIGNANTS CAMPUS VETERINAIRE DE VETAGRO SUP

NOM	Prénom	Grade	Unité Pédagogique
JUNOT	Stéphane	Maître de conférences cl normale	Anatomie Chirurgie (ACSAI)
KECK	Gérard	Professeur 1ere cl	Biologie fonctionnelle
KODJO	Angeli	Professeur 2eme cl	Santé Publique et Vétérinaire
LACHERETZ	Antoine	Professeur 1ere cl	Santé Publique et Vétérinaire
LAMBERT	Véronique	Maître de conférences cl normale	Gestion des élevages
LE-GRAND	Dominique	Maître de conférences hors cl	Pathologie du bétail
LEBLOND	Agnes	Professeur 2eme cl	Santé Publique et Vétérinaire
LEFRANC-POHL	Anne-Cécile	Maître de conférences cl normale	Biotechnologies et pathologie de la reproduction
LEPAGE	Olivier	Professeur 1ere cl	Equine
LOUZIER	Vanessa	Maître de conférences cl normale	Biologie Fonctionnelle
MARCHAL	Thierry	Maître de conférences hors cl	Pathologie morphologique et clinique
MIALET	Sylvie	Inspecteur de la santé publique vétérinaire (ISPV) faisant fonction de MC	Santé Publique et Vétérinaire
MOUNIER	Luc	Maître de conférences cl normale	Gestion des élevages
PEPIN	Michel	Professeur 1ere cl	Santé Publique et Vétérinaire
PIN	Didier	Maître de conférences cl normale	Pathologie morphologique et clinique
PONCE	Frédérique	Maître de conférences cl normale	Pathologie médicale des animaux de compagnie
PORTIER	Karine	Maître de conférences cl normale	Anatomie Chirurgie (ACSAI)
PROUILLAC	Caroline	Maître de conférences cl normale	Biologie fonctionnelle
REMY	Denise	Professeur 2eme cl	Anatomie Chirurgie (ACSAI)
ROGER	Thierry	Professeur 1ere cl	Anatomie Chirurgie (ACSAI)
SABATIER	Philippe	Professeur 2eme cl	Biologie fonctionnelle
SAWAYA	Serge	Maître de conférences cl normale	Anatomie Chirurgie (ACSAI)
SERGENTET	Delphine	Maître de conférences cl normale	Santé Publique et Vétérinaire
THIEBAULT	Jean-Jacques	Maître de conférences hors cl	Biologie fonctionnelle
VIGUIER	Eric	Professeur 1ere cl	Anatomie Chirurgie (ACSAI)
VIRIEUX-WATRELOT	Dorothée	Maître de conférences Contractuel	Pathologie morphologique et clinique
ZENNER	Lionel	Professeur 2eme cl	Santé Publique et Vétérinaire

Remerciements

A Monsieur le Professeur Gilbert KIRKORIAN De la faculté de Médecine de Lyon,

Qui nous a fait l'honneur d'accepter la présidence de notre jury de thèse.
Qu'il reçoive ici l'expression de ma gratitude et de mes hommages respectueux.

A Monsieur le Professeur Jean-Luc CADORE De l'Ecole Nationale Vétérinaire de Lyon,

Qui nous a fait l'honneur d'accepter d'encadrer notre travail de thèse.
Pour sa sincère gentillesse sa disponibilité et sa passion communicative de la médecine vétérinaire. Pour son soutien et sa confiance.
Pour cet assaut au cours duquel j'ai eu la chance de l'affronter et à l'épéiste émérite qu'il est.
Qu'il recueille céans mes sincères remerciements et ma profonde admiration.

A Madame le Docteur Isabelle BUBLOT De l'Ecole Nationale Vétérinaire de Lyon,

Pour m'avoir fait l'honneur d'accepter que je puisse poursuivre ce travail de thèse dont elle est à l'origine.
Pour la patience et la clémence dont elle a fait preuve à mon égard.
Pour sa pédagogie et sa gentillesse tout au long de mon cursus.
Qu'elle soit assurée de ma réelle reconnaissance et perçoive ici mes sincères remerciements.

A Madame le Professeur Jeanne-Marie BONNET-GARIN De l'Ecole Nationale Vétérinaire de Lyon,

Qui a accepté de siéger à ce jury et nous a fait l'honneur d'accepter de juger notre travail. Pour l'indulgence et la clémence dont elle a pu faire preuve à mon égard durant mon cursus.
Avec l'expression de toute ma gratitude et de mon profond respect.

Au Docteur Jean-Philippe JAUDON, de la clinique vétérinaire des Étangs de Villars-les-Dombes

Pour son aide précieuse pour ce travail, les images échographiques et autres données et surtout le temps qu'il a pu m'accorder.
De maitre de stage à employeur, en passant par mentor, confrère et ami, c'est une chance d'avoir pu travailler et d'apprendre à tes côtés.
Qu'il trouve ici le témoignage de mes remerciements, de ma sincère admiration et de toute mon affection.

Aux Docteurs Juliette SONET de l'Ecole Nationale Vétérinaire de Lyon & Guillaume CONDAMIN de la clinique vétérinaire Les Roches de Villefontaine,

Pour leurs disponibilités, et leurs aides précieuses.
Qu'ils trouvent ici le témoignage de mes remerciements et ma sincère amitié.

Au Docteur Thibault RIBAS

Pour avoir été à l'origine de ce travail et avoir accepté que j'en prenne la suite.
Pour ses conseils et son soutien.

Parce qu'il était un peu avec moi aujourd'hui, comme lors de tous les moments importants de ma vie.

Parce que même s'il ne l'aurait pas dit, il aurait été fier de moi et l'aurait raconté à tous ses partenaires de cartes.

Au plus grand supporter du stade de Reims.

À mon grand-père, Gus'.

Table des matières

Corps enseignant du campus vétérinaire de Lyon VetAgro Sup 5

Remerciements 7

Table des illustrations 11

Introduction 13

I. Objectifs 15
A. Projet pédagogique 15
i. De l'anamnèse au traitement 15
ii. Différents niveaux de connaissance 15
iii. Evaluation des connaissances 15
iv. Apprentissage de la démarche diagnostique 16
v. Exercer l'œil et la réflexion 16
B. Conception d'une bibliothèque de cas cliniques 17

II. Choix des cas cliniques 19
A. Restriction du sujet aux cardiopathies congénitales 19
B. Choix des cardiopathies 21
C. Choix des cas pour chaque cardiopathie 21
i. Eventail de choix 21
ii. Biais et incohérence 21

III. Conception du site internet 23
A. Choix du média utilisé 23
i. Diffusion du site internet 23
B. Mise en place du site internet 23
i. Logiciel utilisé 23
C. Arborescence du site internet 23
i. Pages accessibles dès la page d'accueil du site 23
ii. Présentation 24
iii. Prévalence des cardiopathies congénitales 24
iv. Identification des cardiopathies congénitales par le souffle 24
v. Motifs de consultation et accès aux cas cliniques 24
D. Evolution au cours du site: exemple du cas de Pirate 25

IV. Limites 33
A. Notions abordées 33
B. Applications 33
C. Mise en place et premières évaluations 33
D. Evolution 34

Conclusion 35

Bibliographie 37

Annexes 41

Table des illustrations

Liste des figures

Figure 1 : Page internet du cas de Pirate : commémoratifs et anamnèse 17
Figure 2 : Page internet du cas de Pirate : examen clinique général 18
Figure 3 : Page internet du cas de Pirate : examen de l'appareil cardiovasculaire 19
Figure 4 : Page internet du cas de Pirate : synthèse clinique et anamnestique 20
Figure 5 : Page internet du cas de Pirate : hypothèses diagnostiques 21
Figure 6 : Page internet du cas de Pirate : examens complémentaires 22

Liste des tableaux

Tableau 1 : Distinction des souffles anorganique et organique 12

Liste des annexes

Annexe 1 : Pages accessibles dès la page d'accueil et tout au long du site internet 17
Annexe 2 : Accès aux différents cas en fonction des motifs de consultation 18
Annexe 3 : Navigation au sein du cas de Maiky 18
Annexe 4 : Navigation au sein du cas de Pirate 18

Introduction

C'est en observant le développement des cliniques vétérinaires qui regroupent un pool de praticiens dotés non seulement de connaissances communes, mais également d'au moins un domaine de prédilection dans lequel ils sont spécialisés, que nous avons choisi d'étudier un pan précis de la médecine vétérinaire : la cardiologie. De nos jours, dès que l'on s'éloigne des cas cliniques « d'école », ce sont les spécialistes qui prennent la main.

Ensuite, l'attrait pédagogique reste un élément fondamental pour l'équipe à l'origine de ce projet, il en définit quasiment nos objectifs.

Enfin, l'essor des Technologies de l'Information et de la Communication pour l'Enseignement (TICE) nous a convaincu d'opter en faveur d'un support informatique pour mener à bien notre travail.

Aussi nous avons choisi de créer un site Internet qui facilitera l'apprentissage de la démarche diagnostique en cardiologie canine.

Notre projet s'inscrit dans la continuité du travail de thèse du Docteur Vétérinaire Thibault Ribas : il a mis en place un premier site abordant trois cardiopathies, à savoir un Patent Ductus Arteriosus (ou persistance du canal artériel), une myocardie dilatée et une endocardiose mitrale.

Aujourd'hui il est coutume de penser, parfois à juste titre, que l'établissement du diagnostic de certitude d'une cardiopathie passe par la réalisation d'une échocardiographie. Cependant un examen clinique rigoureux, un examen de l'appareil cardiovasculaire, l'interprétation d'un électrocardiogramme ou d'une radiographie thoracique permettent déjà la mise en évidence de nombreux signes pouvant orienter notre diagnostic.

De fait, même en 1er avis, il est important de réaliser une démarche diagnostique cohérente et rigoureuse et ainsi aborder ces cardiopathies de façon logique ; c'est à dire en remontant des conséquences (observées sur le cœur et les vaisseaux et même sur l'animal lui-même) à leur cause. Ce faisant, il sera plus aisé d'assimiler les principaux mécanismes compensateurs cardiaques.

Ce support manuscrit complète un outil informatique : le site Internet intitulé « *APPRENTISSAGE DE LA DEMARCHE DIAGNOSTIQUE DES CARDIOPATHIES CONGENITALES A PARTIR DE CAS CLINIQUES A L'AIDE D'UN OUTIL INFORMATIQUE* ». Il est accessible à partir du serveur du campus vétérinaire de Lyon et à l'adresse suivante :

http://alizarine.vetagro-sup.fr/~dswec/Accueil%20-%20Présentation/Accueil.html

Après avoir exposé nos objectifs dans une première partie, nous justifierons dans un deuxième temps nos choix propres à la focalisation du sujet aux cardiopathies congénitales, aux cardiopathies traitées et aux cas cliniques choisis. Puis, nous présenterons, dans une troisième partie, la démarche et la mise en place du site Internet. Enfin, dans une dernière partie, nous prendrons tout le recul dont nous disposons pour critiquer notre travail et pour en dégager les limites, mais également les possibilités d'évolution et d'évaluation.

I. Objectifs

A. Projet pédagogique

Ce site s'adresse aux vétérinaires – des étudiants aux praticiens – mais nous n'avons pas la prétention d'enseigner de grandes nouveautés aux spécialistes de la cardiologie vétérinaire. Grâce à ce site et via des cas cliniques réels, nous sommes en mesure de démontrer qu'en s'appuyant sur un socle de connaissances, certes non négligeables, et en raisonnant logiquement, il est possible de faire la liste des hypothèses diagnostiques, de parvenir à un diagnostic différentiel et d'établir notre diagnostic de certitude après quelques examens de bases et complémentaires.

Sans vouloir formater ni standardiser aucune façon de penser, notre objectif principal reste de prouver qu'il est possible d'initier une manière de raisonner et une démarche à adopter en consultation de cardiologie canine.

i. De l'anamnèse au traitement

En nous appuyant sur des cas rencontrés en pratique courante, nous pouvons présenter la démarche diagnostique à adopter dans des situations similaires : depuis la première consultation (voire la consultation référée) en progressant logiquement, en ciblant nos examens, en choisissant judicieusement les examens complémentaires à réaliser si besoin ; élaborer le plan thérapeutique à mettre en place et réfléchir aux perspectives de traitement chirurgical.

ii. Différents niveaux de connaissance

a) Connaissances de tronc commun

Sans être spécialisé en cardiologie vétérinaire, tout praticien ou étudiant de tronc commun a reçu un enseignement apparemment suffisant. De surcroît, il a pu être confronté à certains cas durant sa carrière ou son cursus.

Les personnes, que nous ciblons en réalisant ce travail, ne devraient donc pas être totalement dépourvues face à nos cas.

b) Connaissances vétérinaires spécialisées

Les connaissances de tronc commun des praticiens en médecine des animaux de compagnie peuvent suffire pour comprendre en grande partie – voire en totalité – l'évolution de nos cas.

Cependant, l'interprétation parfois minutieuse de certains examens présentés dans le site, la visualisation d'une anomalie présente à l'électrocardiogramme ou à l'échocardiographie, nécessitent parfois une grande rigueur et, si ce n'est une connaissance pointue, a minima une expérience certaine de la cardiologie.

iii. Evaluation des connaissances

Bénéficiant d'un certain recul considérant les travaux de mes prédécesseurs, sur ce site, j'ai fait le choix de n'intégrer aucune méthode de notation, j'ai opté pour un système de commentaires qui seront délivrés après chaque réponse, qu'elle soit juste ou incorrecte.

Il est certes indispensable de pouvoir évaluer un travail, mais il me semble qu'une appréciation objectivée par une note ou un pourcentage de bonnes réponses ne satisfait pas pleinement aux objectifs pédagogiques.

L'utilisateur, même sans obtenir de résultat final, saura s'il a bien répondu ou non aux questions et sera en mesure de s'auto-évaluer.

Parcourir chaque cas une seule fois et obtenir une note en se basant sur les connaissances de l'utilisateur n'est pas une fin en soi. Ma conception tendrait davantage à examiner tous les cas à plusieurs reprises pour mieux assimiler la démarche diagnostique.

Quant aux interprétations des examens complémentaires, le fait de voir une image une fois et passer rapidement aux conclusions n'est pas la méthode pédagogique la plus adaptée si l'on veut acquérir les bons réflexes. En revanche, visualiser un cas plusieurs fois et refaire le cheminement de pensée (depuis les signes et indices cliniques jusqu'aux conclusions) est un moyen plus efficace pour l'apprentissage.

iv. Apprentissage de la démarche diagnostique

Nous n'avons pas la prétention de remplacer les ouvrages fondamentaux de médecine vétérinaire et cela ne saurait faire partie de nos objectifs.

Dans notre projet, nous exposons des cas cliniques réels auxquels nous – ou un confrère – avons été confrontés. Ce site est certes un moyen de tester ses connaissances, mais il s'agit plus d'acquérir la logique de la méthode de diagnostic. Les connaissances de base sont évidemment fondamentales, mais en l'occurrence notre principal objectif n'est pas de distiller un nouveau cours théorique de cardiologie : nous désirons nous rapprocher de la pratique.

Typiquement, les jeunes vétérinaires diplômés peuvent avoir une bonne maîtrise de leurs cours théoriques, mais rien ne vaut l'expérience. Expérience qui ne s'acquiert qu'au fil du temps et de la multiplication de cas rencontrés. D'où notre intérêt de présenter des cas réels.

v. Exercer l'œil et la réflexion

L'interprétation des électrocardiogrammes, des clichés thoraciques, des échocardiographies et même les conclusions de chaque cas peut être un peu biaisée lors d'une seconde lecture, en ce sens qu'il arrive que l'on connaisse déjà la conclusion s'il ne s'agit pas de notre première visite sur le site.

Mais prenons le cas typique d'un étudiant « naïf » qui découvrirait notre site. Première visite : il suit un cas, visualise les images, tente d'émettre des hypothèses diagnostiques et comprend les conclusions partielles des examens complémentaires et la conclusion finale amenant au diagnostic de certitude.

De notre côté nous espérons, lors des visites suivantes, qu'il saura présenter lui-même ce diagnostic différentiel, proposer les examens complémentaires intéressants à réaliser et savoir dans quel ordre les réaliser, rechercher les indices permettant de confirmer ou d'infirmer certaines des suspicions et parvenir à établir le diagnostic .

Il semblerait que le fait de se souvenir d'un cas présentant des symptômes précis aide à parvenir plus vite au diagnostic ; ce « biais » ne nous détourne pourtant pas de notre objectif pédagogique.

Il en est de même lors de la pratique courante. Le biais de préjugé, le biais de motivation, ou bien simplement le fait de se trouver face à un cas présentant quelques symptômes similaires à des cas déjà traités, nous permet d'orienter plus rapidement notre diagnostic, et de rechercher directement les signes (cliniques, radiographiques etc.) qui confirmeraient ou infirmeraient les anomalies suspectées.

Ce biais ne parasite donc pas non plus notre objectif. Au contraire il enrichit notre expérience personnelle en apportant de nouveaux cas.

En résumé, pour profiter de ce site de façon optimale, il faut tout d'abord avoir des connaissances de bases en cardiologie vétérinaire. Il faut également répéter notre démarche plusieurs fois et ce, sur chaque cas : cela permettra d'acquérir la logique et la méthode de raisonnement puis d'entraîner l'œil aux éléments classiques sur les images et tracés des examens complémentaires. Ainsi nous pourrons mettre en évidence les signes qui nous permettront d'établir notre diagnostic de certitude.

B. Conception d'une bibliothèque de cas cliniques

Limités par nos connaissances informatiques et par la disponibilité des différents webmasters des supports similaires, nous avons décidé de créer un nouveau site Internet plutôt que de compléter ceux de nos prédécesseurs.

À dessein de créer une réelle bibliothèque de cas cliniques de cardiologie vétérinaire, il aurait été intéressant de mettre en commun les informations et codes de chaque site, puis d'uniformiser l'ensemble.

Une telle démarche imposerait une lourde tâche purement informatique dans la mesure où nous avons presque tous utilisé des logiciels différents pour réaliser nos sites Internet. Mais le travail clinique ne nécessitant que peu de compléments, il serait donc intéressant de trouver un moyen pour regrouper toutes nos études au sein d'une même unité informatique.

En l'occurrence, nous nous limitons à la présentation des sites de nos collègues en page d'accueil, sans omettre les liens directs permettant d'y accéder.

II. Choix des cas cliniques

A. Restriction du sujet aux cardiopathies congénitales

Qu'elles soient congénitales (*dépendant de l'organisation,* cardiaque en l'occurrence*, de l'individu telle qu'elle est au moment de la naissance*) ou héréditaires (*maladie transmise par les parents et existant dès l'origine de la vie intra-utérine*), les malformations cardiaques sont toujours à l'origine de difficultés pour l'animal, le praticien (diagnostic et pronostic délicats, aspects juridiques) et pour le propriétaire, toujours déçu d'avoir un compagnon présentant d'emblée un trouble du fonctionnement cardiaque.

Généralement le propriétaire ne dispose d'aucun commémoratif ; il se retrouve alors dans une situation difficile à gérer pour un particulier ; il ne s'attend pas à recevoir d'informations désagréables concernant la santé de l'animal. Seuls un examen rapproché et une auscultation rigoureuse permettent de suspecter une malformation cardiaque [14].

Dès la première consultation du chiot, le vétérinaire doit systématiquement envisager la possibilité d'une malformation cardiaque et procéder à un examen de l'appareil cardiovasculaire. Il doit ausculter en particulier tout le thorax, notamment la zone cranioventrale gauche, pour éventuellement détecter un souffle de Patent Ductus Arteriosus ou persistance du canal artériel [7].

Il n'est pas exceptionnel de dépister un souffle cardiaque chez des chiots présentés pour leurs premiers vaccins lorsque l'on prend le soin de les ausculter attentivement. Possible témoin d'un défaut d'origine congénitale, son identification conditionne la conduite à tenir et le pronostic.

Pour l'animal et son propriétaire il est important d'établir une démarche afin de distinguer les souffles anorganiques (qui n'ont aucun support anatomique) et les souffles organiques à support anatomique, qu'ils soient lésionnels (exemple : sténose pulmonaire) ou fonctionnels (dilatation de l'anneau mitral dans les cardiomyopathies dilatées). Les souffles anorganiques peuvent néanmoins avoir une signification pathologique non cardiaque qu'il est indispensable de replacer dans le contexte clinique. On distingue donc les souffles anorganiques pathologiques ou non pathologiques.

<table>
<tr><th colspan="2">Souffle anorganique</th><th colspan="2">Souffle organique</th></tr>
<tr><th>Pathologique</th><th>Non pathologique</th><th colspan="2">Toujours pathologique</th></tr>
<tr><td>Par augmentation du débit:
- fièvre
- hyperthyroïdie</td><td>Par accélération du débit : tachycardie
- effort violent
- peur intense</td><td rowspan="2">Anatomique</td><td rowspan="2">Lésionnel</td></tr>
<tr><td>Par diminution de la viscosité :
- anémie (hématocrite < 20%)</td><td>Jeunes animaux : souffles juvéniles ou « innocents » [6mois – 1an]</td></tr>
</table>

Tableau 1 : Distinction des souffles anorganique et organique

Aujourd'hui, l'exigence grandissante (et le côté parfois très « procédurier ») des propriétaires vis-à-vis des éleveurs , et l'exigence croissante de ces derniers vis à vis du vétérinaire (en ce qui concerne la santé de leurs animaux reproducteurs, leurs performances et « productivité », la bonne santé des portées et la salubrité de leurs

élevages par exemple) obligent ces deux professionnels à mettre en place les mesures nécessaires avant la vente d'un animal, afin de s'assurer de sa bonne santé.

En l'occurrence, tout cela repose sur des signes d'appel des cardiopathies congénitales mis en évidence par le vétérinaire lorsqu'il établit les certificats vétérinaire des chiots.

Décret n° 2008-1216 du 25 novembre 2008 relatif au certificat vétérinaire prévu à l'article L. 214-8 du code rural (JO 27/11/08)

Ce décret est pris en application de l'article L. 214-8 qui encadre la cession des chiens ou des chats. Ce certificat vétérinaire a été introduit par la loi sur les « chiens dangereux » du 20 juin 2008 (JO 21/6/08), mais il concerne toute cession de tout chien (quelle que soit sa race), et non pas seulement les chiens dits dangereux (catégories 1 ou 2 ou mordeurs). Ce certificat vétérinaire s'applique donc à toute vente ou cession d'un chien par un professionnel canin (éleveur avec plus de deux portées par an, animalerie, refuge ou fourrière, association de protection animale…) ou par un particulier à titre gratuit ou onéreux [5].

Il s'agit d'un certificat sanitaire individuel à établir pour chaque chiot vendu. Le vétérinaire certifie que le chiot est en bonne santé. C'est le Décret du 25 novembre 2008 relatif au certificat vétérinaire prévu à l'article L214-8 du Code Rural qui définit précisément ce que le document doit mentionner. Après avoir réalisé un examen clinique et vérifié que le chiot est en bonne santé, le vétérinaire devra vérifier que le chiot présente une morphologie correspondant à la race annoncée par l'éleveur. Il vérifiera que l'animal est bien identifié [2].

Les informations portées à la connaissance du vétérinaire et reportées dans le certificat sont :

- L'identité, l'adresse (ou la raison sociale) du cédant
- Le document justifiant de l'identification de l'animal ; Le cas échéant, le numéro du passeport européen pour animal de compagnie ; Le cas échéant, un certificat vétérinaire de stérilisation (obligatoire pour les chiens de catégorie 1)
- Les vaccinations réalisées
- Pour les chiens de race, le document officiel l'attestant
- La date et le résultat de la dernière évaluation comportementale si elle a été réalisée (obligatoire entre l'âge de 8 mois et 12 mois pour les chiens des catégories 1 ou 2 ainsi que pour les chiens mordeurs de personnes, ou à la demande du maire)

[5]

La découverte d'un souffle permet d'alerter le propriétaire, mais pas de le renseigner sur l'affection. Pour obtenir une réponse, l'échographie Doppler couleur est efficace dans tous les cas, l'échographie bidimensionnelle et Temps-Mouvement dans un certain nombre de cas et la radiographie et l'ECG uniquement lors de modifications secondaires importantes. Un diagnostic de la malformation en cause et de sa sévérité est la seule façon d'adopter une attitude cohérente.

Pour certains propriétaires, rendre le chiot est une alternative inacceptable. Pour d'autres, les impératifs financiers incitent à prendre une décision de retour de l'animal chez l'éleveur.

Lorsque le chiot a été acheté, la découverte d'une malformation congénitale cardiaque est considérée comme un vice caché et la vente est annulée.

Plus le dépistage d'une anomalie est précoce, plus les démarches engagées par l'éleveur ou le propriétaire seront efficaces : ils pourront prendre les mesures médicales ou administratives suffisamment tôt afin d'assurer la meilleure qualité de vie à l'animal [7].

Le vétérinaire a donc un rôle fondamental vis à vis des éleveurs canins d'une part, et envers les acquéreurs d'un animal de compagnie d'autre part. Il doit assurer aux éleveurs que les chiots des portées qu'il a examinées ne présentent, au jour de la consultation, pas d'anomalie (notamment cardiaque dans le cadre de notre étude). Il doit également assurer aux nouveaux propriétaires que leur chien n'est pas atteint de vices cachés ou rédhibitoires.

La mise en évidence de signes d'anomalies cardiaques et la confirmation d'une atteinte est donc une étape primordiale. Elle conditionnera la vie de l'animal et peut-être considérée comme faute professionnelle si les propriétaires, éleveurs ou particuliers, ne sont pas éclairés quant à la présence d'une affection et à ses conséquences.

Nous avons choisi de nous focaliser sur l'approche des cardiopathies congénitales pour la poursuite de ce site pédagogique de cardiologie vétérinaire. Ce domaine précis à été sélectionné afin de répondre à une possible attente des vétérinaires et éleveurs et par attrait des rédacteurs pour les maladies du jeune ou pour ces types d'affection.

B. Choix des cardiopathies

Nous avons choisi ici de présenter les atteintes cardio-congénitales suivantes : une sténose pulmonaire et une communication interventriculaire.

Ces choix ont été principalement dictés par la prévalence de chacune de ces atteintes. En effet, déjà rares en cardiologie vétérinaire, ces atteintes sont peu fréquentes en exercice au quotidien. Nous allons donc nous focaliser sur celles qui ont le plus de chances d'être rencontrées en pratique.

Selon l'étude d'OLIVERA P., DOMENECH O., SILVA J., VANNINI S., BUSSADORI R. & BUSSADORI C., les cardiopathies congénitales les plus fréquentes sont la sténose pulmonaire (32,1%), la sténose sous-aortique (21,3%), le Patent Ductus Arteriosus (20,9%) et le défaut de septum ventriculaire (7,5%) [12].

Le Dr Ribas ayant déjà traité un cas de Patent Ductus Arteriosus, nous avons donc abordé deux des trois autres atteintes les plus fréquentes, à savoir une sténose pulmonaire et une communication interventriculaire.

C. Choix des cas pour chaque cardiopathie

i. Eventail de choix

Pour conduire notre étude, nous avons été épaulés par plusieurs vétérinaires spécialisés en cardiologie ou en imagerie.

Nous appuyant sur leurs cas, nous avons bénéficié d'un plus large panel, auxquels s 'ajoutent les cas référés à l'école vétérinaire. De fait nous avons pu opéré une sélection relative aux cas les plus intéressants à présenter.

ii. Biais et incohérence

Les affections recherchées dans notre travail sont, comme nous l'avons démontré dans une partie d'épidémiologie, assez rares. De plus la prévalence des animaux symptomatiques est encore plus faible. En effet, comme nous l'avons présenté dans la

définition des cardiopathies congénitales, ces atteintes peuvent être asymptomatiques et donc ne pas être mise en évidence, diminuant encore le nombre de cas rencontrés.

Enfin, il est rare de trouver des animaux symptomatiques présentant toutes les « anomalies pédagogiques » mises en évidence à l'examen clinique et visualisables à la radiographie, à la radiographie et à l'électrocardiographie.

Nous avons donc dans notre travail réalisé une sélection entre plusieurs animaux porteur d'une même anomalie et nous avons présenté les aspects les plus représentatifs de chacun, dans un but pédagogique.

Cependant cela peut parfois créer des incohérences ; entres les différents examens complémentaires notamment, à l'instar de la radiographie thoracique du cas de Maiky, une communication interventriculaire chez un chiot de 3 mois.

Typiquement dans ce cas, les clichés radiographiques proviennent d'un autre animal. Ils ont été réalisés dans le cadre d'un bilan d'extension de tumeurs mammaires. L'interprétation des radiographies thoraciques révèle en plus des anomalies dues aux remaniements cardiaques, la présence d'une opacification broncho-interstitielle et de fines scissures interlobaires ainsi que de la présence de spondylose vertébrale. Il s'agit dans ce cas d'anomalies compatibles avec l'âge de l'animal présenté, en l'occurrence Caline une chienne de plus de 10ans alors.

Présenter des images les plus significatives possibles au détriment de la parfaite cohérences du cas est un parti pris de ma part.

III. Conception du site internet

A. Choix du média utilisé

Les raisons ayant motivé notre choix en faveur d'Internet pour mener à bien notre travail sont multiples.

Tout d'abord, nous voulions préserver une certaine continuité avec le site internet issu du travail de thèse de doctorat vétérinaire APPRENTISSAGE DE LA DEMARCHE DIAGNOSTIQUE EN CARDIOLOGIE CANINE.

Ensuite, considérant le public ciblé par notre travail il semble qu'aujourd'hui seule une faible proportion ne dispose pas d'un ordinateur personnel et d'un accès à Internet. Celles qui ne jouissent pas de tels avantages ne sauraient être lésée : elles pourront certainement profiter de l'accès Internet gratuit d'une bibliothèque universitaire ou publique.

i. Diffusion du site internet

La rédaction d'un article en association avec les vétérinaires ayant travaillé sur un des cas, pour présenter notre démarche diagnostique serait un des moyens de diffusion particulièrement motivant.

Il pourrait également s'agir d'une simple note ou remarque lors des cours magistraux dispensés aux étudiants vétérinaires.

La réalisation d'un poster présentant l'un de nos cas reste une option intéressante : il pourrait être exposé lors de congrès ou rencontres (Association Françaises des Vétérinaires pour Animaux de Compagnie, Syndicat National des Vétérinaires en Exercice Libéral, Rencontres Nationales Vétérinaires, Rencontres Etudiants Vétérinaire, etc).

Enfin, nous avons aujourd'hui la possibilité de diffuser l'information via des réseaux sociaux, professionnels ou publics.

B. Mise en place du site internet

i. Logiciel utilisé

Nous nous sommes servis d'un logiciel de référence pour la création web, à savoir, Adobe® Dreamweaver® CS5.5 ; il propose une gamme d'outils graphiques et de programmation adaptés à l'élaboration de sites web standards.

Alliant programmation, codage pur et outils préprogrammés, nous sommes parvenus à créer une interface avec une relative liberté.

Au final, le logiciel nous permet de créer des pages au format HTML.

C. Arborescence du site internet

i. Pages accessibles dès la page d'accueil du site

Dès la page d'accueil du site, l'utilisateur peut accéder à 4 parties différentes : une partie de présentation du site internet et explicative de la notion de cardiopathie congénitale. Une partie plutôt théorique présentant les prévalences des cardiopathies congénitales canines (et le choix des cas présentés ici). Dans une 3ème partie, nous présentons une dichotomie permettant de suspecter voire d'identifier une cardiopathie congénitale à l'auscultation, minutieuse et précise, d'un souffle cardiaque. La dernière partie accessible depuis la page d'accueil donne accès aux cas cliniques exposés, en

fonction des motifs de consultation pour lesquels ils ont été présenté en consultation de cardiologie.

Les liens internet des sites internet de nos confrères sont également indiqués ici. [8 ; 10]

ii. Présentation

Dans cette page nous définissons ce qu'est une atteinte congénitale. Nous présentons également des extraits de textes de loi qui reprennent les démarches possibles en cas de découvertes d'anomalies congénitales, après la vente d'un chiot notamment. Enfin, nous expliquons pourquoi nous avons choisi de focaliser notre sujet sur les cardiopathies congénitales.

iii. Prévalence des cardiopathies congénitales

Cette page reprend un aspect à la fois théorique et statistique de notre sujet ; il s'agit des prévalences des cardiopathies congénitales. L'article le plus récent que nous avons trouvé dans la littérature nous a servi de base pour cette partie (OLIVERA P., DOMENECH O., SILVA J., VANNINI S., BUSSADORI R. & BUSSADORI C. (2011) Retrospective Review of Congenital Heart Disease in 976 Dogs In : Journal of Veterinary Internal Medecine, Volume 25, Issue 3, May/June 2011, 477–483).

Les données des publications plus anciennes sont également présentées ici, à titre comparatif à l'étude mené par l'équipe du Dr Pedro OLIVERA. En effet, malgré le grand crédit dont bénéficie cet article, il semble présenter un biais. Cette étude est réalisée par un centre de référés où sont régulièrement réalisées des valvuloplasties sur sténoses pulmonaires. Cependant, le fait qu'un très grand nombre de chiens participent à cette étude (976) et le fait que cette publication soit très récente nous pouvons lui accorder une grande confiance. [2 ; 3 ; 9]

iv. Identification des cardiopathies congénitales par le souffle

Chez un jeune animal, il est important de pouvoir faire la différence entre un souffle juvéline non pathologique et un souffle pathologique. Alors que le premier disparaitra dans les 6 premiers mois de vie de l'animal, le second reste le témoin d'une atteinte de d'origine cardiaque ou non.

Nous avons donc présenté ici, une démarche dichotomique d'identification des souffles des cardiopathies congénitales, ainsi qu'un rappel sur les critères d'identification d'un souffle juvénile.

v. Motifs de consultation et accès aux cas cliniques

Les cas cliniques exposés dans ce site sont accessibles en fonction des motifs de consultations ou symptômes étant en relation avec leurs cardiopathies qu'ils présentaient à l'examen clinique.

Ces deux cas ne permettent malheureusement pas de recouvrir l'ensemble des motifs de consultation que présentent les animaux amenés en consultation de cardiologie. En augmentant notre bibliothèque de cas, nous pourrons agrandir notre panel de motifs de consultations et ainsi recouvrir les principaux symptômes les plus fréquemment retrouvés lors de cardiopathies, à savoir un souffle à l'auscultation ou de la toux, une anomalie à l'auscultation, de l'intolérance à l'effort, des syncopes, de l'ascite [1 ; 11].

Sans pour autant être des signes pathognomoniques des cardiopathies présentées, il s'agit de signes d'appel dont il est important de vérifier la présence ou l'absence lors de l'examen clinique de l'animal.

Il s'agit donc d'une façon de mettre l'accent sur différentes expressions cliniques possibles des cardiopathies.

D. Evolution au cours du site: exemple du cas de Pirate

L'internaute évolue au cours du site internet comme en consultation de cardiologie selon le schéma suivant.

Figure 1 : page internet du cas de Pirate : commémoratifs et anamnèse

A partir de cette page, l'utilisateur accède à l'examen clinique général de l'animal, présentant les constantes vitales et les anomalies de chaque appareil examiné mises en évidence par le vétérinaire.

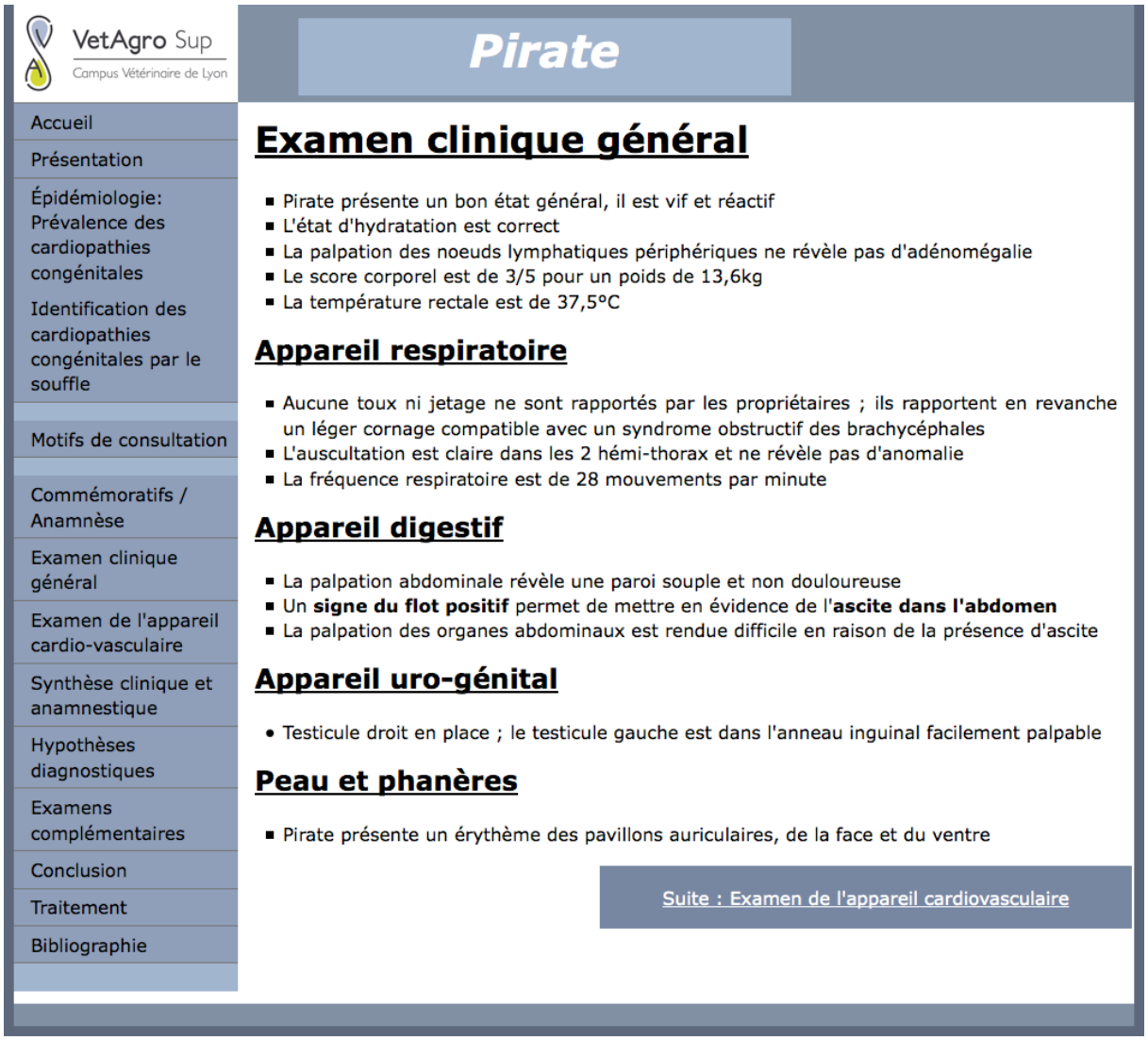

Figure 2 : page internet du cas de Pirate : examen clinique général

La page de l'examen clinique général donne accès à l'examen de l'appareil cardiovasculaire.

Une page entière est dédiée à l'examen de l'appareil cardiovasculaire. Elle reprend tous les points de cet examen à ne pas négliger, en particulier lors de suspicion de cardiopathie et donc plus forte raison en consultation référée de cardiologie.

Ainsi l'utilisateur prend conscience des nombreux signes à surveiller et à analyser et de la minutie et du temps que nécessite un examen cardiovasculaire complet.

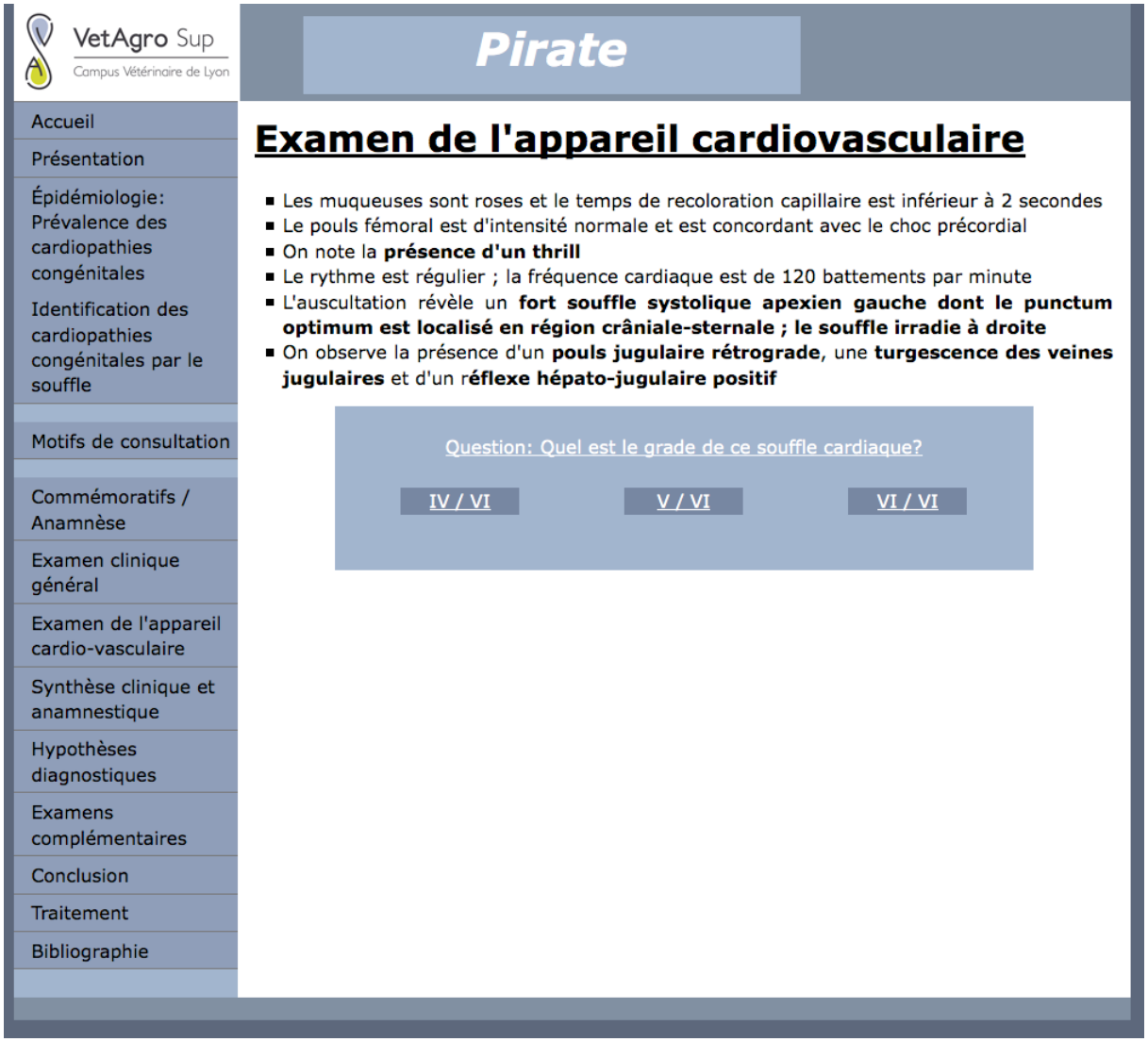

Figure 3 : page internet du cas de Pirate : examen de l'appareil cardiovasculaire

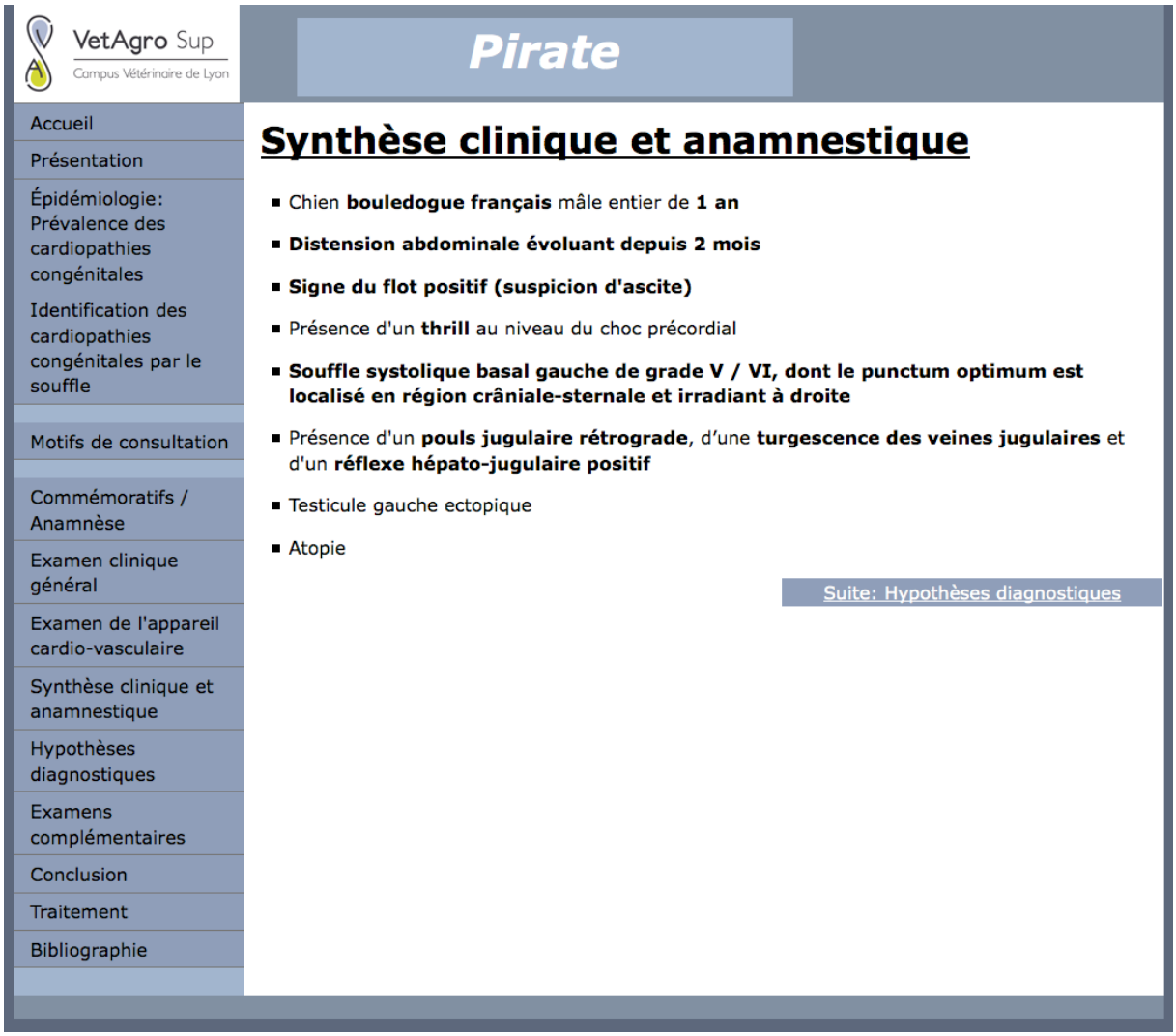

Figure 4 : page internet du cas de Pirate : synthèse clinique et anamnestique

La synthèse clinique et anamnestique de chaque cas permet de souligner les points des commémoratifs, de l'anamnèse et de l'examen clinique nécessitant d'être gardés à l'esprit et analysés.

C'est à partir de cette synthèse que l'on **établira un diagnostic différentiel ou émettra des hypothèses diagnostiques en ayant les points clés de chaque cas mis en exergue**.

VetAgro Sup
Campus Vétérinaire de Lyon

Pirate

- Accueil
- Présentation
- Épidémiologie: Prévalence des cardiopathies congénitales
- Identification des cardiopathies congénitales par le souffle
- Motifs de consultation
- Commémoratifs / Anamnèse
- Examen clinique général
- Examen de l'appareil cardio-vasculaire
- Synthèse clinique et anamnestique
- Hypothèses diagnostiques
- Examens complémentaires
- Conclusion
- Traitement
- Bibliographie

Hypothèses diagnostiques

	Transsudat pur	Transsudat modifié	Exsudat			Chylothorax
Aspect	"eau de roche"	Sérohémorragique	Trouble			Trouble, opaque, laiteux
			Hémoraggique	Sérohémorragique	Purulent	
Densité (d) (réfractomètre)	d < 1,015	1,015 < d < 1,030	1,025 < d			d < 1,018
Taux protéique (TP) (g/L)	TP < 15	1000 - 7000	35 < TP < 75	25 < TP		25 < TP < 60
Cellularité (c) (cellules/µL)	c < 1500	1000 < c < 7000	Très riche	7000 < c	Riche	1000 < c < 1700
Types de cellules	- Mésothéliales - Macrophages	- Mésothéliales - Macrophages - Granulocytes - Neutrophyles - Lymphocytes		- Granulocytes - Neutrophyles - Hématies - Mésothéliales - Macrophages - (Cellules néoplasiques)		- Lymphocytes - Neutrophiles - Macrophages
				- Lymphocytes		
Orientation étiologique	▪ Hypoprotéinémie -Insuffisance hépatique chronique -Affection glomérulaire -Malabsorption intestinale -Entéropathie exsudative - Lymphangiectasie - Pertes protéiques ▪ Néoplasie ▪ Obstruction lymphatique ▪ Hypertension portale hépatique ou préhépatique ▪ Insuffisance cardiaque droite	▪ Néoplasie abdominale obtruant les vaisseaux lymphatiques ou sanguins ▪ Insuffisance cardiaque congestive ▪ Hypertension portale post-hépatique	▪ Coagulopathie ▪ Néoplasie -Hémangiosarcome -Tumeur vasculaire ▪ Thrombose ▪ Torsion splénique ou gastrique ▪ Néoplasie à envahissement vasculaire	▪ Néoplasie abdominale Adénocarcinome Lymphome Sarcome ▪ Péritonite par rupture des voies biliaires ▪ Hépatopathies chronique ▪ Péritonite d'origine pancréatique ▪ Uropéritoine	▪ Extension d'un foyer infectieux abdominal ▪ Perforation intestinale ▪ Plaie abdominale perforante ▪ Rupture d'un abcès intra-abdominal ▪ Rupture de pyomètre	▪ Obstructions des voies lymphatiques -Néoplasie abdominale -Cirrhose hépatique -Infection [tuberculose] -Obstruction intestinale -Lymphangiectasie / Lymphangite -Pancréatite -Cardiomyopahtie [épanchement péricardique ; péricardite constrictive] ▪ Traumatismes

Figure 5 : page internet du cas de Pirate : hypothèses diagnostiques

Les diagnostics différentiels sont présentés en fonction du diagnostic clinique ; c'est à dire que l'on établit notre différentiel en fonction du symptôme majeur présenté par l'animal ; en l'occurrence, dans le cas de Pirate un épanchement abdominal.

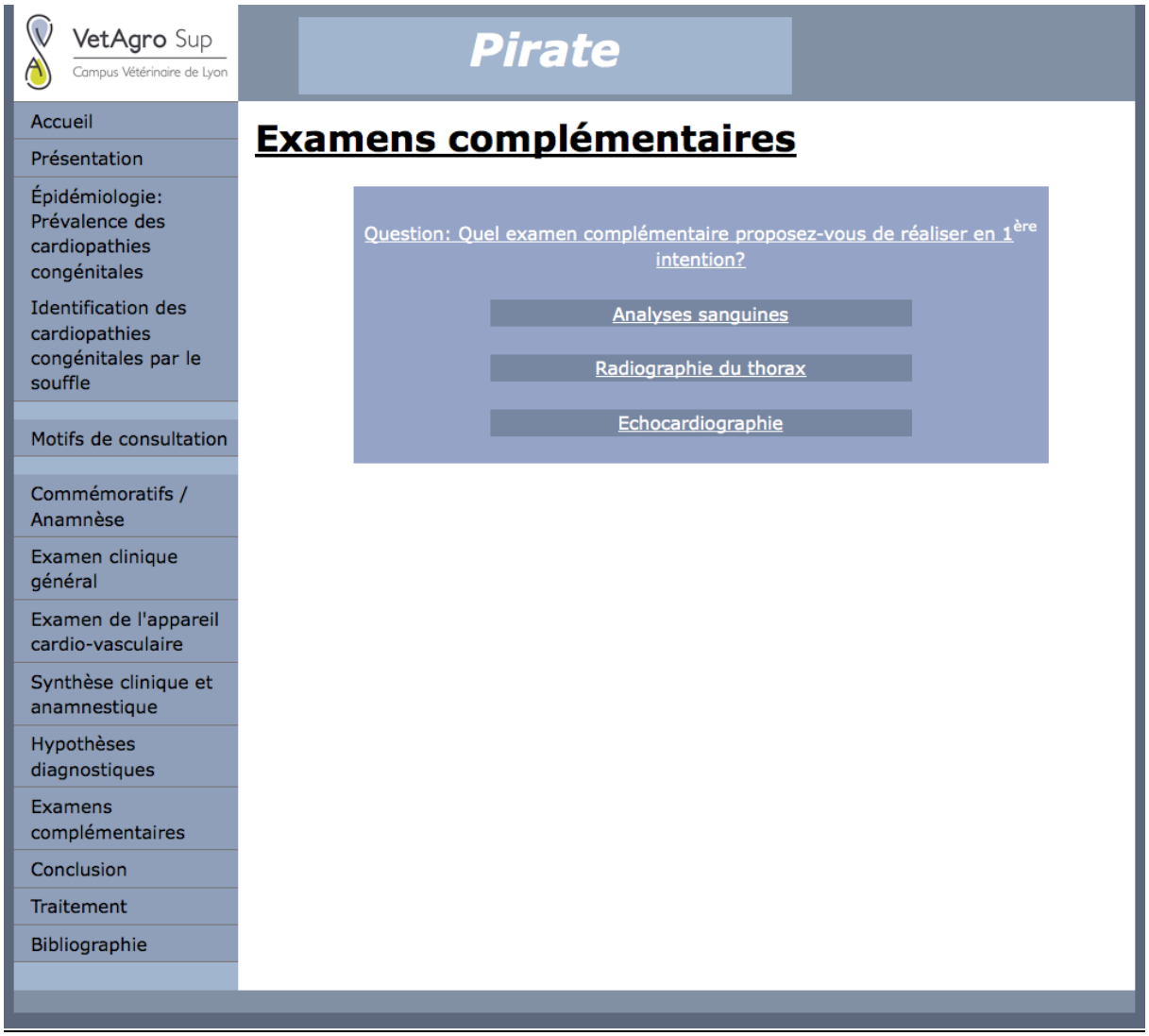

Figure 6 : page internet du cas de Pirate : examens complémentaires

Lorsque l'internaute arrive à l'étape où il doit proposer des examens complémentaires, il doit choisir celui qui lui paraît le plus judicieux **à réaliser en 1ère intention.**

La réponse de l'utilisateur l'amène sur une page explicative de l'intérêt de chaque examen qu'il a choisi et de l'ordre dans lequel il faut réaliser ces examens complémentaires afin faire progresser **logiquement** sa démarche diagnostique.

Chaque examen amène à une conclusion partielle. Dans notre travail, et dans de nombreux cas en consultation de cardiologie, l'échocardiographie apportera souvent la conclusion définitive à chacun de nos cas et donc le diagnostic de certitude.

Certains examens complémentaires sont ici présentés plutôt à titre pédagogique. En effet, même s'il semble intéressant de les réaliser, nous savons qu'ils ne permettront pas d'établir le diagnostic mais de l'orienter.

En consultation chez un praticien, certaines de ces étapes seront souvent « shuntées », pour des raisons pratiques ou financières. En effet, comme nous l'avons dit précédemment, l'échocardiographie apporte aujourd'hui un diagnostic de certitude de façon quasi systématique lors de cardiopathie. En revanche, en fonction de l'atteinte, il est primordial de réaliser d'autres examens afin de mettre en évidence d'autres signes

ou des signes de complications. L'exemple le plus typique serait la réalisation d'une radiographie thoracique réalisée lors de suspicion d'insuffisance congestive cardiaque gauche sur un animal présentant de la toux, afin de mettre en évidence ou d'exclure un œdème pulmonaire cardiogénique.

Il est donc important de garder un esprit logique et de réaliser les examens complémentaires de façon raisonnée dans un ordre logique.

IV. Limites

A. Notions abordées

Certains utilisateurs, bien que formés dans le milieu vétérinaire, peuvent parfois être dépassés par quelques questions ou parties au sein d'un cas.

Or même si notre objectif n'est pas de fournir un apprentissage théorique de la médecine vétérinaire en soi, on peut espérer qu'un utilisateur ne se laissera pas surprendre deux fois sur un même type de problème : ce qui était une lacune pour lui ne le sera plus par la suite, il arrivera mieux préparé lorsqu'il sera confronté au même cas en pratique courante.

B. Applications

Notre travail repose sur des anomalies cardiaques qui restent rares, même pour un vétérinaire spécialisé en cardiologie.

Aujourd'hui, même si la plupart des cliniques vétérinaires sont équipées d'un échographe permettant d'établir de nombreux diagnostics dans des domaines variés de la médecine vétérinaire, l'échocardiographie reste un examen complémentaire qui requiert un niveau de formation et d'expérience particulier.

En effet, si des images peuvent être comprises, voire interprétées, par des vétérinaires ou étudiants vétérinaires spécialisés en animaux de compagnie, il est nécessaire d'avoir reçu un apprentissage approfondi, théorique et pratique de la cardiologie et de l'échocardiographie afin d'acquérir une expérience suffisante et un œil aguerri dans ce domaine. Le cas échéant il serait difficile de manipuler la sonde de l'échographe pour obtenir les images classiques lors de la progression d'une échocardiographie, de la positionner pour réaliser des « tirs » Doppler permettant de mesurer des gradients de pression ou encore de visualiser des éléments caractéristiques.

L'établissement du diagnostic de certitude de nombreuses cardiopathies passe souvent par un examen échocardiographique. Aussi il sera indispensable d'avoir une démarche diagnostique rigoureuse pour mettre en évidence tous les signes connexes qui permettent de suspecter une cardiopathie et d'orienter notre diagnostic si nous ne sommes pas en mesure de réaliser cet examen.

En effet, si on propose ici de présenter des images échocardiographiques dynamiques caractéristiques, c'est avant tout dans un but pédagogique puisqu'il sera malheureusement difficile pour certains novices de les obtenir.

C. Mise en place et premières évaluations

Le site Internet n'étant effectif que depuis peu de temps, nous n'avons pas encore de réel retour propre à ses avantages et ses inconvénients.

Nous l'avons mis à disposition des étudiants de l'école vétérinaire de Lyon et ainsi nous avons pu modifier quelques points grâce à leurs remarques.

La possibilité de contacter le webmaster depuis la page d'accueil permettra de recueillir l'avis des utilisateurs afin d'améliorer les parties du site internet qui ne seraient pas assez développées ou qui sembleraient trop absconses.

D. Evolution

Le fait d'avoir choisi le média Internet comme support nous permet d'avoir des perspectives d'évolution.

Typiquement, l'équipe pédagogique prépare déjà un cas de sténose sous-aortique qui sera mis en ligne dès que l'ensemble du cas clinique sera abouti.

Les perspectives d'évolution, sans être infinies, peuvent se montrer importantes. En effet, dans la mesure où ces atteintes restent peu fréquentes, il serait intéressant de pouvoir mettre en ligne chaque nouveau cas (dysplasie mitrale, communication inter-atriale, etc.) que nous rencontrerons.

CONCLUSION

Nous espérons que toute personne parcourant notre site acquerra une démarche diagnostique en ce sens qu'elle fournit un outil fondamental pour exercer: elle permet en théorie d'aboutir à l'établissement d'un diagnostic et, par la suite, à la mise en place d'un traitement médical ou chirurgical qui peut même s'avérer être vital.

Dans chaque cas, dès l'anamnèse et les commémoratifs, nous mettons en exergue les points importants à connaître, en commençant par la façon d'orienter les questions posées au propriétaire. Puis nous abordons et soulignons les aspects de l'examen clinique général et de l'appareil cardiovasculaire auxquels il faut prêter une attention particulière chez les patients cardiopathes, notamment la localisation avec précision d'un souffle cardiaque. Cette première étape de la démarche ne suffit pas pour supprimer des hypothèses d'un différentiel ; cependant des éléments tels que l'âge de l'animal ou sa race permettent justement de prendre en considération des atteintes du jeune ou des prédispositions raciales fréquemment rencontrées.

Aujourd'hui la médecine vétérinaire regorge de tests puissants et efficaces ; il convient donc d'apprendre à les utiliser avec ordre et raison. Ainsi le vétérinaire gagne du temps en évitant bon nombre d'examens complémentaires futiles et le client dépense moins d'argent pour des tests qui seraient peu utiles pour son animal.

En médecine interne, on ne dosera pas systématiquement une liste non exhaustive de paramètres biologiques pour en interpréter la moindre déviance par rapport aux valeurs usuelles ; de la même façon, en cardiologie nous ne réaliserons pas systématiquement un électrocardiogramme, une radiographie thoracique et une échocardiographie pour ensuite les analyser. Une fois les commémoratifs et l'anamnèse recueillis et surtout suite à notre examen clinique, nous serons en mesure d'orienter notre raisonnement et ainsi de choisir le test le plus pertinent en considérant notre cas. Par exemple, lors d'atteinte cardio-congénitale un examen clinique rigoureux permet de localiser avec précision un souffle chez le jeune et d'obtenir un diagnostic différentiel plus restreint.

Pour un éleveur, le fait de pouvoir mettre en évidence des atteintes cardio-congénitales au moment de l'établissement de certificats de bonne santé et ce, avant la vente des chiots, permet de valoriser ses portées et son élevage.

Notre travail tend à créer un lien entre, d'une part, les connaissances fondamentales et d'autre part un aspect pratique de la cardiologie. Le but est donc de les mettre à profit dans un même élan, tout en acquérant l'esprit critique nécessaire en médecine vétérinaire permettant de relier connaissance et expérience.

Thèse de M SZWEC David

Le Professeur responsable
VetAgro Sup campus vétérinaire
Professeur Jean-Luc Cadoré
Département des Animaux de Compagnie
Médecine Interne
Dipl. E.C.V.I.M. (C.A.)

Le Directeur général
VetAgro Sup
Par délégation
Pr F. Grain - DEVE
VetAgro Sup
Campus Vétérinaire

Le Président de la thèse
Professeur G. KIRKORIAN
GROUPEMENT HOSPITALIER EST
Hôpital CARDIOVASCULAIRE ET PNEUMOLOGIQUE
28 avenue du Doyen Lépine
69677 BRON Cedex

Vu et permis d'imprimer

Lyon, le 27 JUIN 2012

Pour le Président de l'Université,
Le Président du Comité de Coordination des Etudes Médicales,
Professeur F.N GILLY

UNIVERSITE CLAUDE BERNARD LYON I

Annexes

Annexe 1 : Pages accessibles dès la page d'accueil et tout au long du site internet

Annexe 2: Accès aux différents cas en fonction des motifs de consultation

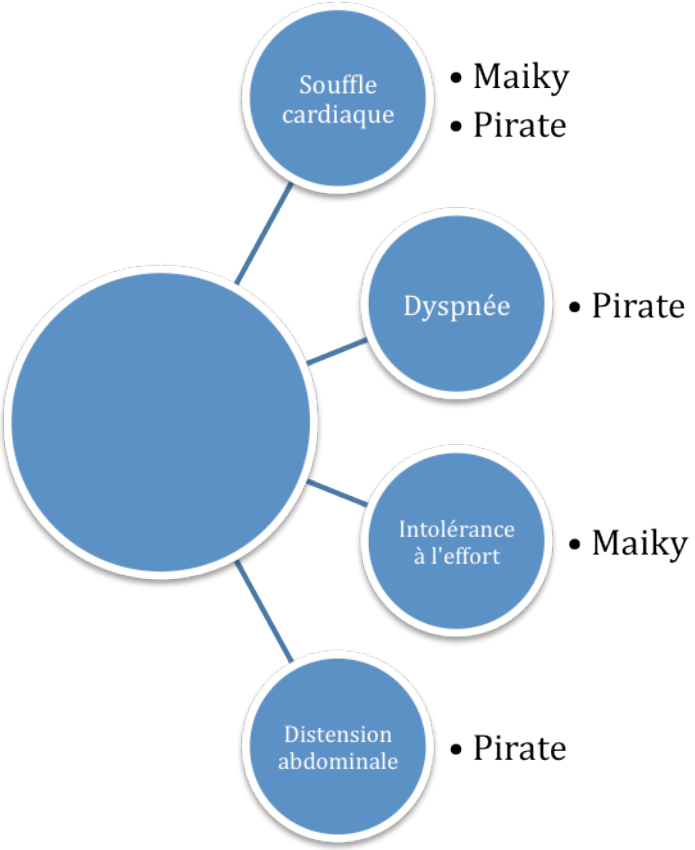

Annexe 3 : Navigation au sein du cas de Maiky

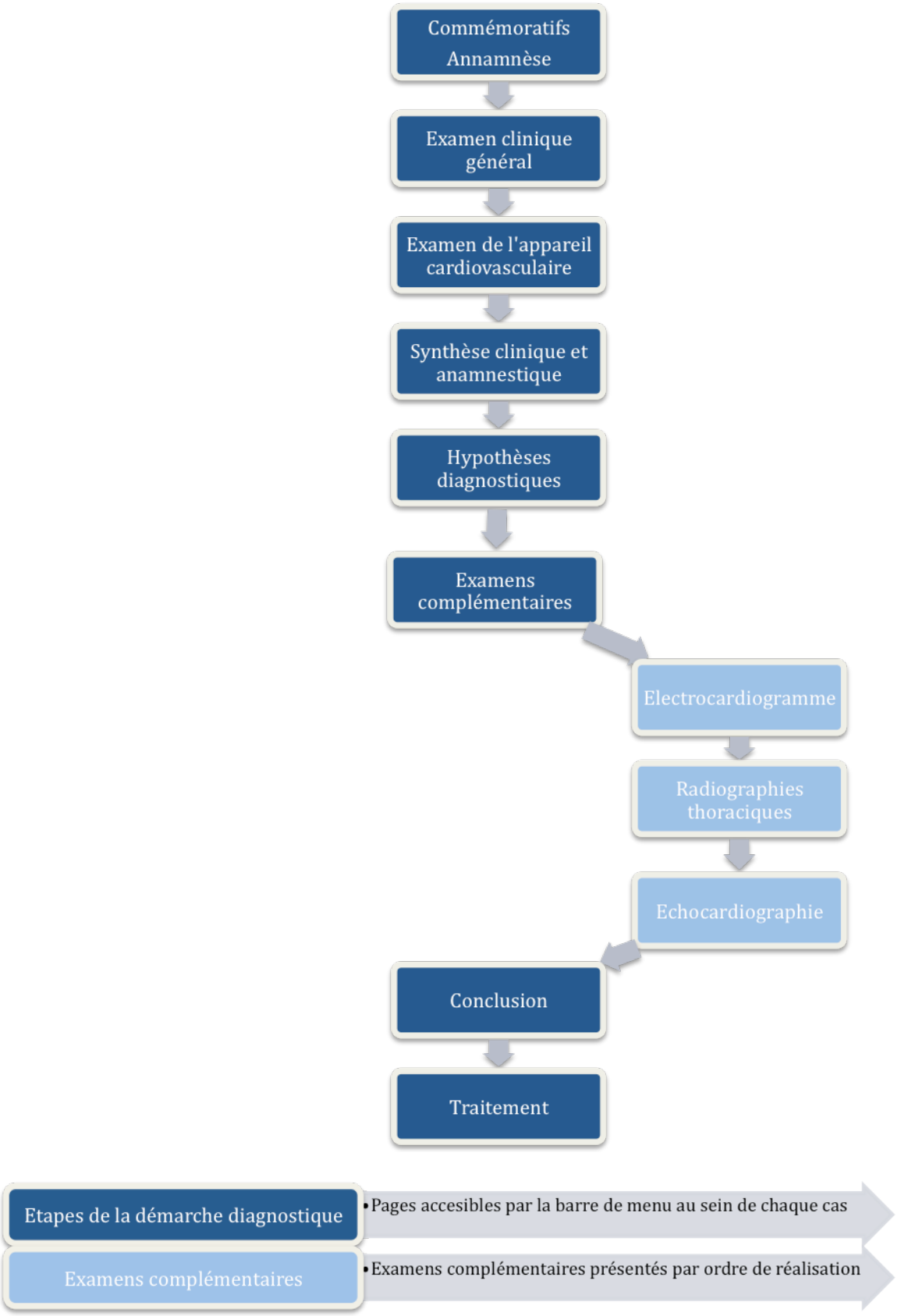

Annexe 4 : Navigation au sein du cas de Pirate

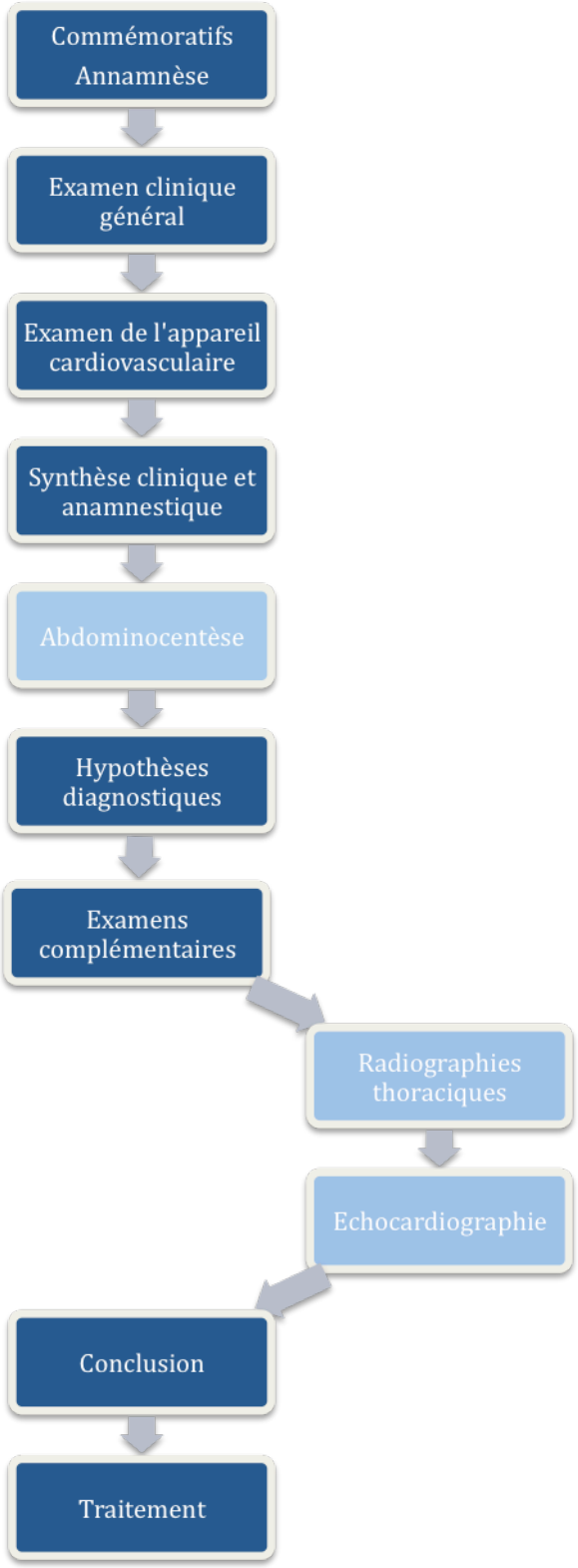

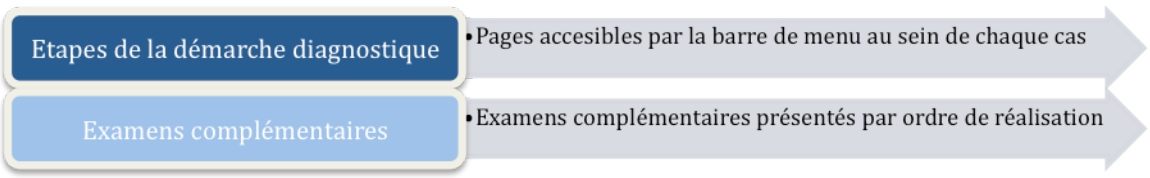

Bibliographie

1. BEAU H. (1997) Incidence des affections cardiorespiratoires du chien et du chat en France : Analyse à partir de 792 cas d'une consultation de référés en cardiologie. Thèse de doctorat vétérinaire. Faculté de Médecine. Nantes. 110p.
2. *BRACOUD épouse SAGEOT A.-S. (2009)* Création et gestion d'un élevage familial de chiens de race In : Thèse de doctorat vétérinaire. Université Claude Bernard. Lyon. 161p.
3. BUCHANAN J. W. (1999) Prevalence of cardiovascular Disorders In: Fox Philip R., Sisson D., Moïse Sydney M.,Textbook of Canine and Feline Cardiology principles an Clinical Practice second edition,W.B. Saunders Compagny,Philadelphia, 457-469.
4. CHETBOUL V., POUCHELON J.-L., BUREAU-AMAGLIO S., TESSIER D. (1999) Échocardiographie et examen Doppler lors de cardiopathies In : Masson (eds) Echocardiographie et Echo-Doppler du chien et du chat. Atlas en couleur, Paris, 69-136
5. Conseil supérieur de l'Ordre (Page consultée le 4 Novembre 2011) Ordre National des Vétérinaires – Textes Officiels [en ligne] In : Adresse URL : http://www.veterinaire.fr/textes_officiels/news00010b46.asp
6. DROUARD – HAELEWYN Ch. (1994) Reconnaître une cardiopathie congénitale : abord pratique In : Pratique médicale et chirurgicale de l'animal de compagnie, Vigot (Eds) Janvier – Février, Tome 29 (1), 47 – 69
7. DROUARD-HAELEWYN C. (2008) Conduite à tenir lors de la découverte d'un souffle cardiaque chez un chiot In : Pratique Vet, Mars 2008 (47), 20 – 23
8. FORD R. (2001) WebMed : Small Animal Cardiology In : Compendium, 23, (4), 342 – 345
9. GOUGH A., THOMAS A. (2009) Affections cardiovasculaires In: MED'COM (eds) Prédispositions raciales et maladies héréditaires du chien et du chat. Paris. 195-199.
10. JAFFRE F. (2008) Cardiologie du chien et du chat - L'école vétérinaire de Davis propose sur son site des cas cliniques de cardiologie In : Le Point Vétérinaire (230), 8
11. JOURDE L. (2002) Contribution à l'étude des cardiopathies des carnivores domestiques à l'ENVT : création d'une base de données. Thèse de doctorat vétérinaire. Université Paul Sabatier. Toulouse. 158p
12. OLIVERA P., DOMENECH O., SILVA J., VANNINI S., BUSSADORI R. & BUSSADORI C. (2011) Retrospective Review of Congenital Heart Disease in 976 Dogs In : Journal of Veterinary Internal Medecine, Volume 25, Issue 3, May/June 2011, 477–483
13. OYAMA M., DAVID SISSON D. (2001) Evaluation of Canine Congenital Heart Disease Using an Echocardiographic Algorithm In : Journal of the American Animal Hospital Association, 37, 519 – 535
14. ROUSSELOT J.-F. (1993) Cardiopathies héréditaires et/ou congénitales – Aspects cliniques In : Proceedings Congrès CNVSPA , Paris, 19 – 20 – 21 Novembre 1993, 163 – 167

Cas de Pirate

1. BUCHANAN J. W. (1999) Congenital Heart Diseaeses In: Fox Philip R., Sisson D., Moïse Sydney M.,Textbook of Canine and Feline Cardiology principles an Clinical Practice second edition,W.B. Saunders Compagny,Philadelphia, 471-535
2. CHARPIE C (2008) Echocardiographie et variabilité des valeurs usuelles obtenues chez le chien : étude bibliographique, Thèse de doctorat vétérinaire, Université Claude Bernard, Lyon, 239p
3. CHETBOUL V., POUCHELON J.-L., BUREAU-AMAGLIO S., TESSIER D. (1999) Echographie et examen Doppler lors de cardiopathies In : Masson (eds.) Echocardiographie et Echo-Doppler du chien et du chat. Atlas en couleur, Paris, 69 – 136
4. CORLOUER J.-P. (2002) Traitements spécifiques des cardiopathies – Congénitales – La sténose pulmonaire chez le chien In : Le Point Vétérinaire – Actualités thérapeutiques en cardiologie du chien et du chat, 33, 51 – 53
5. DABENOC G. (Mars 1999) Apport de l'électrocardiographie chez le chien. 2 – Les cardiopathies pour lesquelles l'ECG est utile ou peu utile. In : Le Point Vétérinaire, 30, (197), 57 – 61
6. DARGENT F. (Octobre 1996) La fibroscopie respiratoire Indications, réalisations, apports et limites chez les carnivores domestiques L'Action vétérinaire, (1378), 27 – 32
7. DONALD E. THRALL, IAN D. ROBERTSON (2011) The Thorax In : Donald E. Thrall, Ian D. Robertson, Altas of Normal Radiographic Anatomy & Anatomic Variants in the Dog and Cat, Saunders, St. Louis, 127 – 167
8. DROUARD-HAELEWYN C. 2001 Les indispensables de l'animal de compagnie, cardiologie, P.M.C.A.C., Paris, 240p
9. FOSSUM T.W., HEDLUND C.S., HULSE D.A., JOHNSON A.L., SCHULZ K.S., SEIM H.B., WILLARD M.D., CARROLL G.L., ORTON C.E. (1997) Soft Tissue Surgery – Surgery of the Cardiovascular System In : Mosby (eds.), Small Animal Surgery, St. Louis, 575 – 608
10. FOSSUM T.W., HEDLUND C.S., JOHNSON A.L., SCHULZ K.S., SEIM H.B., WILLARD M.D., BAHR A., CARROLL G.L., KNAP K. (2007) Soft Tissue Surgery – Surgery of the Cardiovascular System In : Mosby (eds.), Small Animal Surgery – Third Edition, St. Louis, 775 – 816
11. HERVÉ D., DROUARD-HAELEWYN Ch., ROUSSELOT J.-F. (Juin 2004) Tracé d'arythmie sinusale respiratoire Pratique Vétérinaire de l'Animal, (6), 27 – 28
12. KITTLESON M. D., KIENLE R. D. (1998) Congenital Pulmonic Stenosis In : Small Animal Cardiovascular Medecine. Mosby Inc, St. Louis, 248-259
13. LE BOBINNEC G. (1993) Les souffles cardiaques dans l'espèce canine Pratique Médicale et Chirurgicale des Animaux de Compagnie, 28, (5), 513 – 532
14. MAÏ W. (2003) Radiographie du thorax – Le cœur In : Med'Com (eds.) Guide pratique de Radiographie canine et féline, Paris, 182 – 195
15. MARTIN M. (2007) Mean electrical axis (MEA) explained In : Small Animal ECGs an introductory guide second edition, Blackwell Publishing (eds), 61 - 63.
16. MAY W. (2003) Les Poumons In : Guide pratique de radiographie canine et féline, Med'com, 213 - 248
17. POUCHELON J.-L., CHETBOUL V. (Novembre – Décembre – Janvier 2001) Conduite à tenir devant une toux chez le chien Le nouveau praticien vétérinaire, (3), 9 – 11

18. POUCHELON J.-L., CHETBOUL V. (Novembre – Décembre – Janvier 2001) Démarche diagnostique devant une toux chez le chien Le nouveau praticien vétérinaire, (3), 13 – 15
19. REGNAULT DE SAVIGNY G. Etude bibliographique des corrections chirurgicales des sténoses aortiques et pulmonaires chez le chien Thèse de doctorat vétérinaire, Faculté de Médecine, Créteil, 203p
20. RICHARD B. FORD, PHILIP ROUDEBUSH (1991) Toux chronique In : Richard B. Ford, Conduite diagnostique en médecine des carnivores domestiques, Editions du Point Vétérinaire, Maisons-Alfort, 201 – 216
21. ROUBIN C. 2011 Etude rétrospective (1995-2011) de la correction des sténoses pulmonaires chez le chien par valvuloplastie (dilatation par ballonnet) effectuée par l'unité de cardiologie d'Alfort et l'IMM recherche Thèse de doctorat vétérinaire, Faculté de Médecine, Créteil, 110p
22. SCANSEN B.A., KARSTEN E.S., BONAGURA J.D., DANIEL D.S. (2008) Acquired pulmonary stenosis in four dogs In : Journal of the American Veterinary Medical Association, 232, (8), 1172 – 1180
23. TESSIER-VETZEL D., CHETBOUL V., POUCHELON J.-L. (2002) Nouveau concepts physiopathologiques In : Le Point Vétérinaire – Actualités thérapeutiques en cardiologie du chien et du chat, 33, 8 - 15
24. TROLL J. 2006 Etude rétrospective clinique, épidémiologique, échocardiographique et Doppler de 105 cas de malformations cardiaques congénitales chez le boxer entre 1998 et 2005, Thèse de doctorat vétérinaire, Faculté de Médecine, Créteil, 106p

Cas de Maiky

1. AKIYAMA M., TANAKA R., MARUO K., YAMANE Y. (2005) Surgical Correction of a Partial Atrioventricular Septal Defect With a Ventricular Septal Defect in a Dog In : Journal of the American Animal Hospital Association, 41, 137 – 143
2. BONAGURA JD, HERRING DS. (1999) Congenital heart disease: Ventricular septal defect. In: FOX PR, SISSON D, MOISE NS, editors. Textbook of Canine and Feline Cardiology. 2nd ed., 499 – 505
3. BONAGURA JD. 1995 Congenital heart disease. *In:* ETTINGER SJ, FELDMANN EC. *Textbook of Veterinary Internal Medicine.* 4th ed. , 902-916
4. CHETBOUL V., LEFEBVRE H.P., TESSIER-VETZEL D., POUCHELON J.-L. (2004) Les différentes classes thérapeutiques. In : Masson-AFVAC (eds.) Thérapeutique cardiovasculaire du chien et du chat, Paris, 38
5. CHETBOUL V., POUCHELON J.-L., BUREAU-AMAGLIO S., TESSIER D. (1999) Echographie et examen Doppler lors de cardiopathies In : Masson (eds.) Echocardiographie et Echo-Doppler du chien et du chat. Atlas en couleur, Paris, 69 – 136
6. DABENOC G. (Mars 1999) Apport de l'électrocardiographie chez le chien. 2 – Les cardiopathies pour lesquelles l'ECG est utile ou peu utile. In : Le Point Vétérinaire, 30, (197)
7. DESMYTER A. (2006) Etude retrospetive épidémiologique, clinique, échocardiographique et Doppler de 35 cas de communication interventriculaire chez les carnivores domestiques de 1992 à 2006. Thèse de doctorat vétérinaire, Faculté de Médecine, Créteil. 91p

8. DROUARD-HAELEWYN C. 1994 Reconnaître une cardiopathie congénitale: abord pratique. Prat. Méd. Chir. Anim. Comp, (29), 47-64.
9. DROUARD-HAELEWYN C. 2001 Les indispensables de l'animal de compagnie, cardiologie, P.M.C.A.C., Paris, 240p
10. FOSSUM T.W., HEDLUND C.S., JOHNSON A.L., SCHULZ K.S., SEIM H.B., WILLARD M.D., BAHR A., CARROLL G.L., KNAP K. (2007) Soft Tissue Surgery – Surgery of the Cardiovascular System In : Mosby (eds.), Small Animal Surgery – Third Edition, St. Louis, 775 – 816
11. GRANIER M., DELAMARE V., DELAMARE J., DELAMARE T. (2004) In : Maloine (eds.), Dictionnaire Illustré des Termes de Médecine - 28ème édition, Paris.
12. GUMBINER C.H., TAKAO A. (1990) Ventricular septal defect In : GARSON A.J., BRICKER J.T., McNAMARA D.G., eds The Science and Practice of pediatric cardiology, Philadelphie, Lea & Febiger
13. KITTLESON M. D., KIENLE R. D. (1998) Septal Defects In : Mosby (eds.) Small Animal Cardiovascular Medecine, St. Louis, 231 – 239
14. LE BOBINNEC G. (1993) Les souffles cardiaques dans l'espèce canine Pratique Médicale et Chirurgicale des Animaux de Compagnie, 28, (5), 513 – 532
15. LE BOBINNEC G. (1993) Les souffles cardiaques dans l'espèce canine Pratique Médicale et Chirurgicale des Animaux de Compagnie, 28, (5), 513 – 532
16. MAÏ W. (2003) Radiographie du thorax – Le cœur In : Med'Com (eds.) Guide pratique de Radiographie canine et féline, Paris, 182 – 195
17. RAUSCH W.P., KEENE B.W. (2003) Spontaneous resolution of an isolated ventricular septal defect in a dog In : Journal of the American Veterinary Medical Association, 223, (2), 219 – 220
18. THOMAS W. (2005) Echocardiographic Diagnosis of Congenital Membranous Ventricular Septal Aneurysm in the Dog and Cat In : Journal of the American Animal Hospital Association, 41, 215 – 220

<u>Cas de Denka</u>

1. BOMASSI E. (2 – 8 juillet 2011) Les affections cardiaques congénitales In : La dépêche Vétérinaire (Supplément Technique) – Cardiologie du chien et du chat : démarches diagnostiques et décisions thérapeutiques, (124), 1 – 9
2. BUCHANAN J. W. (1999) Congenital Heart Diseaeses In: Fox Philip R., Sisson D., Moïse Sydney M.,Textbook of Canine and Feline Cardiology principles an Clinical Practice second edition,W.B. Saunders Compagny,Philadelphia, 471 – 535
3. CHETBOUL V., LEFEBVRE H.P., TESSIER-VETZEL D., POUCHELON J.-L. (2004) Physiologie cardiovasclaire appliquée. In : Masson-AFVAC (eds) Thérapeutique cardiovasculaire du chien et du chat, Paris, 5
4. CHETBOUL V., POUCHELON J.-L., BUREAU-AMAGLIO S., TESSIER D. (1999) Echographie et examen Doppler lors de cardiopathies In : Masson (eds) Echocardiographie et Echo-Doppler du chien et du chat. Atlas en couleur, Paris, 69 – 136
5. CHETBOUL V., POUCHELON J.-L., BUREAU-AMAGLIO S., TESSIER D. (1999) Echographie et écho-Doppler : aspect normal In : Masson (eds) Echocardiographie et Echo-Doppler du chien et du chat. Atlas en couleur, Paris, 23 – 68

6. CORLOUER J.-P. (2002) Traitements spécifiques des cardiopathies – Congénitales – La sténose sous-aortique chez le chien In : Le Point Vétérinaire. Actualités thérapeutiques en cardiologie du chine et du chat. 54 – 57
7. CORLOUER J.-Ph. (1996) La sténose sous-aortique du chien In : Affections héréditaires et congénitales des carnivores domestiques, Le Point Vétérinaire, 178 – 182
8. DABENOC G. (Mars 1999) Apport de l'électrocardiographie chez le chien. 2 – Les cardiopathies pour lesquelles l'ECG est utile ou essentiel. In : Le Point Vétérinaire, 30, (197), 51 – 55
9. DAVAINIS G., MEURS K., WRIGHT N. (2004) The Relationship of Resting S-T Segment Depression to the Severity of Subvalvular Aortic Stenosis and the Presence of Ventricular Premature Complexes in the Dog In : Journal of the American Animal Hospital Association, 40, 20 – 23
10. DROUARD-HAELEWYN C. 2001 Les indispensables de l'animal de compagnie, cardiologie, P.M.C.A.C., Paris, 240p
11. FOSSUM T.W., HEDLUND C.S., JOHNSON A.L., SCHULZ K.S., SEIM H.B., WILLARD M.D., BAHR A., CARROLL G.L., KNAP K. (2007) Soft Tissue Surgery – Surgery of the Cardiovascular System In : Mosby (eds.), Small Animal Surgery – Third Edition, St. Louis, 775 – 816
12. KITTLESON M. D., KIENLE R. D. (1998) Aortic Stenosis In : Small Animal Cardiovascular Medecine. Mosby Inc, St. Louis, 260 – 272
13. LE BOBINNEC G. (1993) Les souffles cardiaques dans l'espèce canine. In : Pratique Médicale & Chirurgicale de l'Animal de Compagnie. 28, 513 – 533
14. LE BOBINNEC G. (1993) Les souffles cardiaques dans l'espèce canine Pratique Médicale et Chirurgicale des Animaux de Compagnie, 28, (5), 513 – 532
15. LE BOBINNEC G. (1993) Les souffles cardiaques dans l'espèce canine Pratique Médicale et Chirurgicale des Animaux de Compagnie, 28, (5), 513 – 532
16. LEFEVRE H. P. (2004) Les différentes classes thérapeutiques In : PMCAC (eds) Thérapeutique cardiovasculaire du chien et du chat, MASSON, Issy-les-Moulineaux, 17 – 40
17. MAÏ W. (2003) Radiographie du thorax – Le cœur In : Med'Com (eds.) Guide pratique de Radiographie canine et féline, Paris, 182 – 195
18. MARCY N. 2006 Les applications de l'échocardiographie Doppler sur la sténose sous-aortique du chien Thèse de doctorat vétérinaire, Université Claude Bernard, Lyon, 202p.
19. MUNARI A.-C. (2003) Les β-bloquants et leur utilisation potentielle en cardiologie canine et féline. Thèse de doctorat vétérinaire, Faculté de Médecine, Créteil. 66p.
19. ORTON E.C., HERNDON G.D., BOON J.A., GAYNOR J.S., HACKETT T.B., MONNET E. (2000) Influence of open surgical correction on intermediate-term outcome in dogs with subvalvular aortic stenosis : 44 cases (1991 – 1998) In : Journal of the American Veterinary Medical Association, 216, (3), 364 – 367
20. OYAMA M., THOMAS W. (2002) Two-Dimensional and M-Mode Echocardiographic Predictors of Disease Severity in Dogs With Congenital Subaortic Stenosis In : Journal of the American Animal Hospital Association, 38, 209 – 215
21. ROUSSELOT J.-F. (2007) Diagnostic et traitement des dysrythmies chez le chien : intérêt de l'examen Holter In : Bulletion de l'Académie Vétérinaire de France - Tome 160 – n°4, 311 – 317

22. ROUSSELOT J.-F., LABADIE F., BOMMASSI E. (2001) Etude des bruits du cœur : l'auscultation In : Pratique Médicale & Chirurgicale de l'Animal de Compagnie : Les indispensables de l'animal de compagnie. Cardiologie. P.M.C.A.C., Paris, 95 – 100
23. TROLL J. 2006 Etude rétrospective clinique, épidémiologique, échocardiographique et Doppler de 105 cas de malformations cardiaques congénitales chez le boxer entre 1998 et 2005, Thèse de doctorat vétérinaire, Faculté de Médecine, Créteil, 106p

David SZWEC

APPRENTISSAGE DE LA DÉMARCHE DIAGNOSTIQUE DES CARDIOPATHIES CONGÉNITALES CANINES À PARTIR DE CAS ILLUSTRÉS À L'AIDE D'UN OUTIL INFORMATIQUE

Thèse d'Etat de Doctorat Vétérinaire : Lyon, *le vendredi 09 Novembre 2012*

RESUME:

Comme dans la plupart des domaines de la médecine vétérinaire et en particulier dans les domaines spécialisés, la cardiologie vétérinaire requiert rigueur et expérience. Une démarche diagnostique raisonnée est le premier pas vers cet apprentissage.

Nous avons donc choisi, dans ce second volet de l'apprentissage de la démarche diagnostique canine, de présenter de nouveaux cas cliniques, dans le but d'enrichir notre panel de cas étudiés. Dans ce travail nous, nous sommes focalisés aux cardiopathies congénitales, affections peu fréquentes ; ce qui nous permet d'être confronté à des cas que nous ne rencontrons pas au quotidien et donc de ne pas passer à côté, lorsque l'occasion se présentera.

En choisissant le média internet, nous permettons au public cible, à savoir les vétérinaires, étudiants comme praticiens, d'accéder facilement à ces cas cliniques afin d'en retirer une certaine expérience.

Ce manuscrit présente donc les moyens mis en place pour la réalisation d'un tel site internet, ses intérêts et ces limites. Il est accessible gratuitement à l'adresse : http://alizarine.vetagro-sup.fr/~dswec/Accueil%20-%20Présentation/Accueil.html

MOTS CLES :

- Atteintes cardiocongénitales
- Démarche diagnostique
- Cas illustrés
- Outil informatique
- Chien

JURY :

Président :	Monsieur le Professeur Gilbert KIRKORIAN
1er Assesseur :	Monsieur le Professeur Jean-Luc CADORE
Membre invité :	Madame le Docteur Isabelle BUBLOT
2ème Assesseur :	Madame le Professeur Jeanne-Marie BONNET-GARIN

DATE DE SOUTENANCE : Vendredi 09 Novembre 2012

ADRESSE DE L'AUTEUR : 22 rue Léon Petit 28130
MAINGOURNOIS par MAINTENON