VETAGRO SUP
CAMPUS VÉTÉRINAIRE DE LYON

Année 2014 - Thèse n° 102

LE CHIEN COMME MODELE D'ETUDE POUR LE DIAGNOSTIC PRECOCE DU CANCER DE LA PROSTATE PAR BIOPSIES GUIDEES PAR IMAGERIE BIMODALE

THÈSE

Présentée à l'UNIVERSITÉ CLAUDE-BERNARD - LYON I
(Médecine - Pharmacie)
et soutenue publiquement le 11 décembre 2014
pour obtenir le grade de Docteur Vétérinaire

par

Bernadette ROGEZ
Née le 08 décembre 1989
à Calais (62)

VETAGRO SUP
CAMPUS VÉTÉRINAIRE DE LYON

Année 2014 - Thèse n° 102

LE CHIEN COMME MODELE D'ETUDE POUR LE DIAGNOSTIC PRECOCE DU CANCER DE LA PROSTATE PAR BIOPSIES GUIDEES PAR IMAGERIE BIMODALE

THÈSE

Présentée à l'UNIVERSITÉ CLAUDE-BERNARD - LYON I
(Médecine - Pharmacie)
et soutenue publiquement le 11 décembre 2014
pour obtenir le grade de Docteur Vétérinaire

par

Bernadette ROGEZ
Née le 08 décembre 1989
à Calais (62)

LISTE DES MEMBRES DU CORPS ENSEIGNANT DE VETAGRO SUP
CAMPUS VETERINAIRE DE LYON

Civili-	Nom	Prénom	Unité pédagogique	Grade
M.	ALOGNINOUWA	Théodore	Pathologie du bétail	Professeur
M.	ALVÈS DE OLIVEIRA	Laurent	Gestion des élevages	Maître de conférences
Mme	ARCANGIOLI	Marie-Anne	Pathologie du bétail	Maître de conférences
M.	ARTOIS	Marc	Santé Publique et Vétérinaire	Professeur
M.	BARTHÉLÉMY	Anthony	Anatomie Chirurgie (ACSAI)	Maître de conférences Contractuel
Mme	BECKER	Claire	Pathologie du bétail	Maître de conférences
M.	BELLI	Patrick	Patholo-	Maître de conférences Contractuel
Mme	BELLUCO	Sara	Patholo-	Maître de conférences
Mme	BENAMOU-SMITH	Agnès	Équine	Maître de conférences
M.	BENOIT	Etienne	Biologie fonctionnelle	Professeur
M.	BERNY	Philippe	Biologie fonctionnelle	Professeur
Mme	BONNET-GARIN	Jeanne-Marie	Biologie fonctionnelle	Professeur
Mme	BOULOCHER	Caroline	Anatomie Chirurgie (ACSAI)	Maître de conférences
M.	BOURDOISEAU	Gilles	Santé Publique et Vétérinaire	Professeur
M.	BOURGOIN	Gilles	Santé Publique et Vétérinaire	Maître de conférences
M.	BRUYÈRE	Pierre	Biotechnolo-	Maître de conférences Contractuel
M.	BUFF	Samuel	Biotechnolo-	Maître de conférences
M.	BURONFOSSE	Thierry	Biologie fonctionnelle	Maître de conférences
M.	CACHON	Thibaut	Anatomie Chirurgie (ACSAI)	Maître de conférences Contractuel
M.	CADORÉ	Jean-Luc	Patholo-	Professeur
Mme	CALLAIT-CARDINAL	Marie-Pierre	Santé Publique et Vétérinaire	Maître de conférences
M.	CAROZZO	Claude	Anatomie Chirurgie (ACSAI)	Maître de conférences
M.	CHABANNE	Luc	Patholo-	Professeur
Mme	CHALVET--	Karine	Biologie fonctionnelle	Maître de conférences
M.	COMMUN	Loïc	Gestion des élevages	Maître de conférences
Mme	DE BOYER DES RO	Alice	Gestion des élevages	Maître de conférences Stagiaire
Mme	DELIGNETTE--	Marie-Laure	Biologie fonctionnelle	Professeur
M.	DEMONT	Pierre	Santé Publique et Vétérinaire	Professeur
Mme	DESJARDINS-	Isabelle	Équine	Maître de conférences Contractuel
Mme	DJELOUADJI	Zorée	Santé Publique et Vétérinaire	Maître de conférences
Mme	ESCRIOU	Catherine	Patholo-	Maître de conférences
M.	FAU	Didier	Anatomie Chirurgie (ACSAI)	Professeur
Mme	FOURNEL	Corinne	Patholo-	Professeur
M.	FRANCK	Michel	Gestion des élevages	Professeur
M.	FREYBURGER	Ludovic	Santé Publique et Vétérinaire	Maître de conférences
M.	FRIKHA	Ridha	Pathologie du bétail	Maître de conférences
M.	GENEVOIS	Jean-Pierre	Anatomie Chirurgie (ACSAI)	Professeur
Mme	GILOT-FROMONT	Emmanuelle	Biologie fonctionnelle	Professeur
M.	GONTHIER	Alain	Santé Publique et Vétérinaire	Maître de conférences
Mme	GRAIN	Françoise	Gestion des élevages	Professeur
M.	GRANCHER	Denis	Gestion des élevages	Maître de conférences
Mme	GRÉZEL	Delphine	Santé Publique et Vétérinaire	Maître de conférences
M.	GUÉRIN	Pierre	Biotechnolo-	Professeur
Mme	GUÉRIN -FAUBLÉE	Véronique	Santé Publique et Vétérinaire	Maître de conférences
Mme	HUGONNARD	Marine	Patholo-	Maître de conférences
M.	JUNOT	Stéphane	Anatomie Chirurgie (ACSAI)	Maître de conférences
M.	KECK	Gérard	Biologie fonctionnelle	Professeur
M.	KODJO	Angeli	Santé Publique et Vétérinaire	Professeur
Mme	LAABERKI	Maria-Halima	Santé Publique et Vétérinaire	Maître de conférences Stagiaire
M.	LACHERETZ	Antoine	Santé Publique et Vétérinaire	Professeur
Mme	LAMBERT	Véronique	Gestion des élevages	Maître de conférences
Mme	LE GRAND	Dominique	Pathologie du bétail	Maître de conférences
Mme	LEBLOND	Agnès	Santé Publique et Vétérinaire	Professeur
Mme	LEFRANC-POHL	Anne-Cécile	Équine	Maître de conférences
M.	LEPAGE	Olivier	Équine	Professeur
Mme	LOUZIER	Vanessa	Biologie fonctionnelle	Maître de conférences
M.	MARCHAL	Thierry	Patholo-	Professeur
Mme	MIALET	Sylvie	Santé Publique et Vétérinaire	Inspec-
Mme	MICHAUD	Audrey	Gestion des élevages	Maître de conférences Stagiaire
M.	MOUNIER	Luc	Gestion des élevages	Maître de conférences
M.	PÉPIN	Michel	Santé Publique et Vétérinaire	Professeur
M.	PIN	Didier	Patholo-	Maître de conférences
Mme	PONCE	Frédérique	Patholo-	Maître de conférences
Mme	PORTIER	Karine	Anatomie Chirurgie (ACSAI)	Maître de conférences
Mme	POUZOT-NEVORET	Céline	Anatomie Chirurgie (ACSAI)	Maître de conférences Stagiaire
Mme	PROUILLAC	Caroline	Biologie fonctionnelle	Maître de conférences
Mme	RÉMY	Denise	Anatomie Chirurgie (ACSAI)	Professeur
M.	ROGER	Thierry	Anatomie Chirurgie (ACSAI)	Professeur
M.	SABATIER	Philippe	Biologie fonctionnelle	Professeur
M.	SAWAYA	Serge	Anatomie Chirurgie (ACSAI)	Maître de conférences
Mme	SÉGARD	Émilie	Anatomie Chirurgie (ACSAI)	Maître de conférences Contractuel
Mme	SERGENTET	Delphine	Santé Publique et Vétérinaire	Maître de conférences
Mme	SONET	Juliette	Anatomie Chirurgie (ACSAI)	Maître de conférences Contractuel
M.	THIÉBAULT	Jean-	Biologie fonctionnelle	Maître de conférences
M.	VIGUIER	Éric	Anatomie Chirurgie (ACSAI)	Professeur
Mme	VIRIEUX-WATRELOT	Dorothée	Patholo-	Maître de conférences Contractuel
M.	ZENNER	Lionel	Santé Publique et Vétérinaire	Professeur

REMERCIEMENTS

A Madame le Professeur Françoise MORNEX

De la faculté de médecine de Lyon,
Pour nous faire l'honneur d'accepter la présidence de ce jury de thèse,
Hommages respectueux

A Madame le Professeur Frédérique PONCE

Du campus vétérinaire de Lyon Vetagro Sup,
Pour avoir accepté d'encadrer ce travail et m'avoir permis de faire mes premiers pas dans la recherche clinique en cancérologie
Sincères remerciements

A Madame le Professeur Véronique LAMBERT

Du campus vétérinaire de Lyon Vetagro Sup,
Pour avoir accepté de juger ce travail et m'avoir guidée dans mes projets personnels et professionnels avec beaucoup de patience et d'écoute.
Profonde reconnaissance

A Jérôme Boutet, du CEA-LETI

Pour vos précieux conseils et votre patience lorsqu'il s'agissait de répondre à mes nombreuses questions sur le projet BiTum

A Samuel Buff, Emilie Rosset et David Sayag

Pour votre aide et votre bonne humeur lors des essais à l'Institut Bourgelat

A mon père,
Mon meilleur soutien, l'homme de l'ombre sans qui rien ne serait possible et l'homme le plus généreux que je connaisse. Je suis fière d'être ta fille.

A mon frère,
Les hasards du calendrier ont voulu que nous vivions cette drôle d'aventure ensemble.
Elle n'en est que plus belle.

A ma mère,
Au combat qu'elle n'a pas choisi et qui est désormais le mien.

A ma famille,
A tous ceux dont le soutien indéfectible nous a permis d'affronter la maladie à 4, et de continuer notre chemin à 3.

A Betty,
Pour avoir fait de moi une marraine comblée,
A Paul
Pour toujours le petit homme de ma vie.
Je vous aime. Je reviens vite.

A la famille Fournier,
Pour m'avoir fait confiance et avoir réussi à me faire sortir de ma coquille.
La petite baby-sitter a bien changé et c'est en grande partie grâce à vous.

A Guillaume,
Mon meilleur ami. Qu'est-ce qu'on en aura traversé ensemble… Merci d'être là.

A Mika,
Pour cet inoubliable voyage en Serbie et tous les bons moments en clinique en 4ème année

A Célia,
Ma super coloc'. Top Chef et l'Amour est dans le Pré ne seront plus les mêmes sans toi.

A Laurette,
Ma poulotte adorée. Pas besoin de questionnaire, on s'est trouvées.

A Marie,
Ma super ancienne. Merci d'avoir toujours répondu présente dans les moments difficiles.

A mes ami(e)s,
Que je ne peux pas tous citer mais qui se reconnaîtront.

A Sophie et Pedro,
Pour m'avoir accueillie chez vous pendant de longues semaines et m'avoir fait vivre une incroyable expérience humaine. Je n'étais plus la même en repartant.

A l'équipe vétérinaire de Chatenoy le Royal,
Pour m'avoir offert mon premier poste de vétérinaire assistant.

TABLE DES MATIERES

REMERCIEMENTS 5
TABLE DES MATIERES 9
TABLE DES FIGURES 15
TABLE DES TABLEAUX 17
TABLE DES ABBREVIATIONS 18

Introduction 19

Partie I : Etude bibliographique du cancer de la prostate 21

Partie A: le cancer de la prostate chez l'Homme 23

I. La prostate de l'homme et ses pathologies 23
- A. La prostate : localisation, anatomie et fonctions. 23
- B. L'hyperplasie bénigne de la prostate ou adénome de la prostate 26
- C. Le cancer de la prostate 27
  - 1. Histoire naturelle. 27
  - 2. Symptomatologie 27
  - 3. La classification des cancers de la prostate 27
    - *a. Classification TNM* 28
    - *b. Score de Gleason* 28
    - *c. Classification de D'Amico* 29
    - *d. Données générales de classification des cancers* 29
  - 4. Traitements 30
- D. Les lésions précancéreuses de la prostate de l'homme. 30
  - 1. Les lésions de PIN et ASAP 30
  - 2. Similarités morphologiques entre HGPIN et cancer 31
  - 3. Prévalence et influence de l'âge 32
  - 4. Pronostic associé aux lésions de HG-PIN and ASAP 33
  - 5. Suivi médical et traitement 33

II. Epidémiologie du cancer de la prostate en France. 34
- A. Les sources 34
- B. Les chiffres du cancer en France 34
- C. Les chiffres du cancer de la prostate 34
  - 1. Incidence et mortalité 34
  - 2. Age 35
  - 3. Evolution 35

III. Le diagnostic du cancer de la prostate 37
- A. Les examens de dépistage 37
  - 1. Le toucher rectal 37
  - 2. Dosage du PSA 37
- B. Les examens de confirmation diagnostique : les biopsies prostatiques 38
  - 1. Recherche de facteurs de risque 38
  - 2. Préparation du patient 38
  - 3. Les différentes techniques et leurs résultats 38
    - *a. La méthode de base à 6 biopsies* 39

b. Biopsies supplémentaires dans la zone périphérique. 40
c. Biopsies supplémentaires dans la zone de transition. 41
d. Biopsies en saturation 42
4. Les enjeux du diagnostic du cancer de la prostate. 43
a. Les effets adverses des biopsies de prostate 43
i. Les suites habituelles des biopsies 43
ii. Les complications des biopsies de prostate 43
iii. L'étude ProBE 43
(1) Effets secondaires indésirables 43
(2) Attitude vis-à-vis d'une répétition des biopsies 44
(3) Utilisation des ressources de santé. 44
b. Le risque de sur-diagnostic et de sur-traitement. 45
c. Le coût du dépistage et du diagnostic du cancer de la prostate en France 45
i. Coût moyen de la prise en charge du cancer de la prostate 45
ii. Le coût du dépistage 46
iii. Tarification des biopsies de prostate 46
iv. Les coûts du traitement 46
C. Différentes approches pour améliorer le diagnostic par biopsies. 47
1. Amélioration de l'échographie transrectale 47
a. Echographie Doppler 47
b. Elastographie 48
c. Echographie 3D 48
2. Les biopsies guidées par IRM 49

Partie B : les modèles du cancer de la prostate de l'homme 51

I. Le modèle canin du cancer de la prostate : similarités et différences par rapport au cancer humain 53
A. Morphologie et physiologie de la prostate canine 53
1. Anatomie de la prostate 53
2. Position dans la cavité abdominale 53
B. Les maladies de la prostate canine 54
1. L'hyperplasie bénigne de la prostate (BPH) 54
2. Le carcinome prostatique. 55
a. Epidémiologie 55
b. Pathogénie 55
c. Signes cliniques 56
d. Diagnostic 56
e. Traitement 57
C. Histologie et marqueurs sériques et immunohistochimiques de la prostate canine 57
1. Histologie du carcinome de la prostate canin 57
2. Les lésions pré-cancéreuses de la prostate chez le chien. 58
3. Marqueurs sériques et immunohistochimiques des affections prostatiques canines 59
a. La phosphatase acide (PAP) 59
b. PSA et PSMA 59
c. La CPSE 59

II. Greffes tumorales chez le chien 61
A. Lignées cellulaires humaines 61
1. Lignée LNCaP 62
2. Lignée PC3 63
3. Lignée DU145 63
B. Lignées tumorales canines 63
1. ACE-1 63
2. DPC-1 64

Partie II : Expérimentale Le projet BiTum 65

Partie A : présentation du projet BiTum 67

I. Présentation générale du projet. 67
A. Principe 67
B. Les intervenants. 69
II. Objectifs et Workpackage 70
A. Objectif 1 : encapsulation de l'ICG (WP1) et ciblage des Lipidots (WP2) 71
1. Workpackage 1 : Encapsulation de l'agent fluorescent, études de toxicité et caractérisation des nanovecteurs. 71
2. Workpackage 2 : ciblage des Lipidots 71
B. Objectif 2 : système optique avec imagerie bimodale (WP3) 72
C. Objectif 3 : validation sur cellules et sur petits et grands animaux. 73
1. Workpackage 4 : Optimisation pré-clinique 73
2. Workpackage 5 : validation sur chiens 74
D. Objectif 4 : Le produit final. 75
III. Planning prévisionnel 77
IV. Retombées. 77
A. Objectifs de dépôts de brevets 77
B. Parutions d'articles 77

Partie B : Matériels et méthodes, résultats intermédiaires 79

I. Encapsulation de l'ICG. 79
A. Encapsulation de l'agent fluorescent. 79
1. La technologie Lipidots 79
2. Formulation des lots de Lipidots et caractérisation de leurs propriétés physico-chimiques. 80
3. Tests de toxicité des Lipidots® nus et chargés 81
4. Validation de la fluorescence *in vivo* 82
B. Ciblage des Lipidots. 83
1. Ciblage passif : l'effet EPR dans la vascularisation tumorale 83
2. Ciblage actif 85
a. Greffe d'un peptide, le cRGD, ciblant les intégrines αvβ3 et αvβ5 86
i. Principe 86
ii. Tests de greffe 87
b. Greffe d'un anticorps anti-PSMA 87
i. Principe 87
ii. Tests de greffe. 88

II. Elaboration du système d'imagerie bimodale 88
A. L'imagerie optique pour les tissus vivants : principes de la fluorescence..... 88
1. L'absorption..... 89
2. La diffusion..... 90
3. La fluorescence 90
4. Méthodes d'imagerie optique in vivo 91
a. La tomographie optique continue 91
b. La tomographie optique résolue en temps (FDOT) 91
B. Les principes de l'échographie. 92
C. Elaboration de la sonde bimodale..... 93
1. Le projet PROSTAFLUO (2010-2012) 93
2. Elaboration de la sonde optique canine 95
3. Intégration du système optique et couplage avec l'appareil d'échographie Aixplorer de Supersonic Imagine 96
a. L'imagerie UltraFast™ : fusion des Doppler couleur et pulsé 96
b. L'imagerie UltraFast™ : échographie ultrarapide..... 97
c. L'Elastographie ShearWave™ 97
III. Validation sur grands animaux. 97
A. Test d'ergonomie de la sonde 97
B. Premier essai de la sonde optique : mesures de diffusion et d'autofluorescence sur prostate canine saine (14 janvier 2014) 98
1. Objectifs. 98
2. Matériel et méthodes..... 98
a. Animal 98
b. Appareils d'imagerie..... 98
c. Configuration et déroulement de l'essai 99
i. Calibrage du système optique 100
ii. Repérage de la prostate et des structures voisines par échographie..... 100
iii. Introduction et positionnement de la sonde optique ... 101
iv. Acquisition des données de diffusion et d'autofluorescence 102
v. Bilan des différentes étapes de l'essai..... 103
3. Résultats..... 104
a. Modèle homogène 104
b. Modèle bicouche 104
4. Discussion..... 106
5. Etape suivante 106
C. Tests d'injections sur fantôme de prostate (10 février 2014) 107
1. Contexte 107
2. Objectifs..... 107
3. Matériel et méthodes. 108
a. Matériel 108
b. Déroulement de l'expérimentation..... 108
4. Résultats..... 110
5. Discussion..... 111
a. Avantages retirés..... 111
b. Problèmes rencontrés..... 111
6. Etape suivante. 111

D. Faisabilité d'une injection intra-prostatique : essai sur cadavre (20 février 2014) 112
1. Contexte 112
2. Objectif 112
3. Matériels et méthodes 112
a. Animal 112
b. Préparation de la solution de Matrigel, NaCl et fluorophore 112
c. Injection intra-prostatique 112
4. Bilan 113
5. Discussion / Conclusions 113
6. Limites 113
7. Prochaine étape 113
E. Premier essai d'injection intra-prostatique d'une solution de Matrigel et fluorophore sur chien sain (26 février 2014) 114
1. Contexte 114
2. Objectif 114
3. Matériel et méthodes 114
a. Animal 114
b. Préparation de la solution 114
c. Déroulement de l'essai 115
i. Repérage de la prostate et des structures voisines 115
ii. Acquisitions des données de diffusion et de fluorescence 115
(1) Positionnement de la sonde 115
(2) Insertion de l'aiguille dans la prostate 116
(3) Injection intra-prostatique 116
(4) Résumé des différentes mesures 116
4. Bilan/Discussion 117
5. Prochaine étape 117
F. Deuxième essai d'injection intra-prostatique d'une solution de Matrigel et fluorophore sur chien sain (31 mars 2014) 118
1. Contexte 118
2. Objectifs 118
3. Matériel et méthodes 118
a. Animal 118
b. Préparation de la solution 118
c. Déroulement de l'essai 118
4. Résultats 121
a. Stabilité du système 121
b. Reconstruction endogène 121
c. Reconstruction de la fluorescence 122
5. Discussion. 123
6. Limites 123
7. Prochaine étape 124
G. Développement d'un modèle in vivo de carcinome prostatique à partir de la lignée LNCaP lucF+ chez des chiens immunodéprimés. 124
1. Objectif 124
2. Matériels et Méthodes 124
a. Lignée souche 124
b. Animaux et immunosuppression 125

c. Implantation des cellules 126
d. Suivi des chiens post-implantation 126

Partie C : Bilan 128

I. Résultats par Workpackage 128
A. Workpackage 1 : Encapsulation de l'agent fluorescent 128
B. Workpackage 2 : Ciblage des lipidots 128
1. Tâche T21 : Fonctionnalisation cRGD des Lipidots 128
2. Tâche T22 : Fonctionnalisation anti-PSMA des Lipidots. 129
C. Workpackage 3 : Système d'imagerie bimodal ultrasons/optique 129
1. T31 : Intégration du système optique et couplage avec l'échographe Aixplorer 129
2. T32 et T33 : Adaptation de la méthode de localisation de tumeurs prostatiques au cas de la prostate canine / soutien des essais *in vivo* 129
D. Workpackage 5 : Validation sur chien 130
1. T51 évaluation du système et de la méthode sur un chien ayant une prostate saine 130
a. Mesures endogènes. 130
b. Détection d'une inclusion fluorescente intra-prostatique 130
2. T53 Essai sur prostates de chiens Beagle implantées avec des tumeurs humaines exprimant le PSMA 131
II. Etapes suivantes 131
III. Retombées et valorisation des résultats 133
A. Publications 133
B. Valorisation des résultats 133
IV. Perspectives 134

Conclusion 135

Références 137

TABLE DES FIGURES

Figure 1 : la prostate et les vésicules séminales
Figure 2 : localisation de la prostate dans l'appareil reproducteur de l'homme
Figure 3 : anatomie zonale de la prostate : Modèle de MacNeal
Figure 4 : anatomie de la prostate : section transverse
Figure 5 : adénome de la prostate (coupe frontale de face)
Figure 6 : Adénome et tumeur de la prostate (coupe transversale horizontale)
Figure 7 : les 4 types architecturaux principaux de HG-PIN
Figure 8 : Nucléomégalie visible au niveau de lésions de HG-PIN
Figure 9 : PIN et cancer. L'acinus le plus large est bordé de cellules de PIN. L'acinus situé en-dessous à droite est cancéreux.
Figure 10 : Estimation du nombre de cas et de décès par localisation du cancer en 2012 chez l'Homme.
Figure 11: Incidence et mortalité du cancer de la prostate par âge en 2009
Figure 12 : Tendance chronologique pour la France, incidence et mortalité du cancer de la prostate entre 1980 et 2009
Figure 13 : Vue sagittale du bassin montrant la position intrarectale de la sonde d'échographie munie de son guide de ponction dans laquelle est placée l'aiguille 18 Gauge
Figure 14 : aspect de la prostate par échographie transrectale (section transverse)
Figure 15 : Biopsies en sextant de Hodge
Figure 16 : schéma des biopsies supplémentaires de la zone périphérique : protocole à 12 prélèvements
Figure 17 : les 27 secteurs prostatiques examinés en IRM multiparamétrique
Figure 18 : la prostate canine et son positionnement par rapport à la vessie
Figure 19 : Tractus urinaire et génital bas chez le chien
Figure 20 : Principe général de la combinaison imagerie échographique et fluorescence
Figure 21 : Amélioration du protocole diagnostique actuel par le projet BiTum
Figure 22 : le consortium BiTum
Figure 23 : Workpackages 1 et 2 et leurs tâches associées
Figure 24 : Workpackage 3 et ses tâches associées
Figure 25 : Workpackages 4 et 5 et leurs tâches associées
Figure 26 : Le projet global BiTum : relations entre les différents Workpackages
Figure 27 : Planning prévisionnel simplifié du projet BiTum
Figure 28 : Structure des Lipidots
Figure 29 : Procédé de fabrication des Lipidots
Figure 30 : les 3 lots de Lipidots réalisés par le LETI
Figure 31 : Caractérisations physico-chimiques des 3 lots de Lipidots
Figure 32 : Cytotoxicité des nanoparticules lipidiques sur les cellules 3T3 en fonction de leur concentration
Figure 33 : Tests hémolytiques des Lipidots sur sang humain
Figure 34 : l'effet EPR
Figure 35 : Fonctionnalisation de surface
Figure 36 : Les deux pistes de fonctionnalisation des Lipidots®
Figure 37 : les différentes familles d'intégrines
Figure 38 : Loi de Beer Lambert
Figure 39 : Notion de fenêtre thérapeutique

Figure 40 : Caractéristiques optiques de différents organes
Figure 41 : Diagramme de Jablonski
Figure 42 : Tomographie optique continue
Figure 43 : Tomographie optique résolue en temps (FDOT)
Figure 44 : Sonde bimodale développée par VERMON SA et le CEA LETI dans le cadre du projet PROSTAFLUO : vue éclatée (gauche) et vue d'ensemble (droite) du prototype
Figure 45 : Localisation d'une inclusion fluorescente en 3D et superposition à l'image échographique 2D
Figure 46 : Fantôme de prostate contenant une inclusion fluorescente
Figure 47 : Cartographie 3D du fantôme de prostate
Figure 48 : Différences d'orientation des ondes ultrasonores et optiques chez l'homme et le chien et position des fibres optiques sur les deux sondes
Figure 49 : Schéma du système d'acquisition des données et système Prostamobile en cours d'assemblage
Figure 50 : L'échographe Aixplorer ®
Figure 51 : Sonde optique canine version 1.0 (en bas) et sonde échographique linéaire vétérinaire pour échelle (en haut)
Figure 52 : Les trois sondes utilisées lors du premier essai sur chien endogène
Figure 53 : Fantômes et solutions de référence optique pour l'étalonnage de la sonde
Figure 54 : Configuration du premier essai sur chien sain
Figure 55 : Plans anatomiques pour un animal placé en décubitus dorsal
Figure 56 : Image échographique de la prostate canine visualisée dans le plan longitudinal avec une sonde microconvexe en position transabdominale
Figure 57 : Images échographiques de la prostate visualisée dans le plan longitudinal avec une sonde linéaire en position transrectale
Figure 58 : Positionnement et orientation de la sonde optique en face de la prostate
Figure 59 : Positionnement de la sonde optique en face de la vessie
Figure 60 : Localisation anatomique des différents points de mesure
Figure 61 : Déroulement du premier essai in vivo
Figure 62 : coefficients d'absorptions estimés des solutions de références et des organes dans le cas d'un modèle homogène
Figure 63 : Détermination de l'épaisseur du rectum avec le modèle bicouche
Figure 64 : Modèle bicouche appliqué aux autres organes
Figure 65 : Signaux d'autofluorescence de la prostate (gauche) et du fantôme clair (droite)
Figure 66 : Acquisition des données de diffusion et de fluorescence
Figure 67 : Première injection dans le fantôme de prostate
Figure 68 : Localisation des différentes injections réalisées sur le fantôme de prostate foncé
Figure 69 : Solutions de fluorophore à base de Matrigel ou d'huile
Figure 70 : Positionnement de la sonde microconvexe pour échographie transabdominale
Figure 71 : Localisation de l'inclusion fluorescente et position par rapport à la sonde optique
Figure 72 : Position de la sonde pour chaque acquisition
Figure 73 : Coupe de la prostate dans le plan transversal (sonde microconvexe)
Figure 74 : Coupe de la prostate dans le plan longitudinal (sonde linéaire)
Figure 75 : Inflammation péri-prostatique
Figure 76 : Vaisseau sanguin (bleu) situé sur le trajet de l'aiguille
Figure 77 : Visualisation de l'injection intra-prostatique
Figure 78 : Positionnement de la sonde avec un angle de -30°
Figure 79 : Mesure de la taille de l'inclusion fluorescente en fin d'essai

TABLE DES TABLEAUX

Tableau 1 : classification TNM simplifiée du cancer de la prostate
Tableau 2 : classification de d'Amico des cancers de la prostate localisés
Tableau 3 : Equivalence des termes anatomopathologiques anglais et français
Tableau 4 : effets indésirables rapportés à J7 et J35
Tableau 5 : corrélation entre les effets adverses et la réticence à la rebiopsie
Tableau 6 : corrélation entre les effets adverses et la sollicitation d'un service de santé
Tableau 7 : coût total d'une biopsie
Tableau 8 : coût du traitement initial au cours des 6 premiers mois (en euros)
Tableau 9 : prévalence des différents signes cliniques d'un carcinome prostatique
Tableau 10 : Subdivision du projet BiTum en Objectifs et Workpackages
Tableau 11 : Workpackages 1 et 2 et leurs tâches associées
Tableau 12 : Workpackage 3 et ses tâches associées
Tableau 13 : Workpackages 4 et 5 et leurs tâches associées
Tableau 14 : Workpackage 6 et 7 et leurs tâches associées
Tableau 15 : Planning du projet BiTum réactualisé en janvier 2014
Tableau 16 : Solutions avec du Matrigel comme vecteur
Tableau 17 : Solution avec de l'huile comme vecteur
Tableau 18 : Différentes injections réalisées sur le fantôme de prostate foncé
Tableau 19 : Résumé des différentes mesures de diffusion et de fluorescence
Tableau 20 : les différentes mesures de fluorescence réalisées lors du 2eme essai in vivo
Tableau 21 : Examens réalisés sur les chiens de l'étape 1 avant le début du protocole
Tableau 22 : Nombre de cellules implantées par lobe sur les 3 chiens de l'étape 1
Tableau 23 : Bilan d'avancement des Workpackages au terme de la deuxième année

TABLE DES ABBREVIATIONS

AFU : Association Française d'Urologie
ANR : Agence Nationale de la Recherche
ASAP : Atypical Small Acinar Proliferation
BPH : Benign Prostatic Hyperplasia
CEA : Comité à l'Energie Atomique
CPSE : Canine Prostate Specific arginine Esterase
DHT : Dihydrotestostérone
EPR : Enhanced Permeability and Retention
ERSPC : European Randomized Study of Screening for Prostate Cancer
FNCLCC : Fédération Nationale des Centres de Lutte Contre le Cancer
HAS : Haute Autorité de Santé
HG-PIN : High Grade Prostatic Intraepithelial Neoplasia
ICG : Indocyanine Green
INCa : Institut National du Cancer
INSEE : Institut National de la Statistique et des Etudes Economiques
InVS : Institut de Veille Sanitaire
IRM : Imagerie par Résonance Magnétique
LETI : Laboratoire d'Electronique et de Technologie de l'Information
LG-PIN : Low Grade Prostatic Intraepithelial Neoplasia
OPEPS : Office Parlementaire d'Evaluation des Politiques de Santé
PAP : Phosphatase Acide Prostatique
PDI : Index de Polydispersité
PEG : PolyEthylene Glycol
PIN : Prostatic Intraepithelial Neoplasia
PLCO : (New England Journal of Medicine) Prostate, Lung, Colorectal and Ovarian
ProBE : Prostate Biopsy Effect
PSA : Prostate Specific Antigen
PSMA : Prostate Specific Membrane Antigene
SERM : Selective Estrogen Receptor Modulators
SSI : Supersonic Imagine
TEP : Tomographie par Emission de Positons
TNM : Tumeurs, Nœuds lymphatiques, Métastases
VPN : Valeur Prédictive Négative
VPP : Valeur Prédictive Positive

Introduction

Le cancer de la prostate est le cancer le plus fréquent chez l'homme et se situe au 3ème rang des causes de décès par cancer, avec 56800 nouveaux cas estimés et 8 900 décès en France en 2012.

Son diagnostic repose sur la réalisation de biopsies échoguidées de la prostate. Les biopsies sont pratiquées lorsque les résultats des examens de dépistage - l'examen clinique de la prostate par toucher rectal et le dosage sanguin de l'antigène spécifique prostatique (PSA) - sont évocateurs de la présence d'un carcinome prostatique.

Cependant, comme la localisation exacte du tissu cancéreux dans la prostate n'est pas connue, ces biopsies transrectales ne sont pas ciblées, ce qui impose de prendre un grand nombre d'échantillons (10 à 14 échantillons en moyenne) selon un schéma précis permettant de quadriller la prostate. Les résultats des biopsies sont aléatoires, et on considère qu'environ 2 hommes sur 3 auront une première série de biopsies négative et devront potentiellement subir une deuxième voire une troisième série de biopsies. La multiplicité des biopsies et leur répétition entraîne un coût et des effets secondaires non négligeables, et retarde la prise en charge des patients.

Des techniques alternatives sont actuellement explorées afin d'améliorer l'efficacité de cet examen diagnostique, comme par exemple les biopsies guidées par imagerie par résonance magnétique, l'échographie Doppler ou encore l'association de systèmes optique et échographique.

L'objectif du projet BiTum est ainsi de développer une technique d'imagerie bimodale, associant fluorescence et ultrasons, afin d'optimiser la visualisation des tumeurs prostatiques.

Les cellules tumorales expriment des récepteurs membranaires particuliers, que l'on ne retrouve pas à la surface des cellules normales. En ciblant ces récepteurs spécifiques avec des nanovecteurs fluorescents, on peut rendre les cellules tumorales visibles en imagerie optique et donc repérer la zone de la prostate affectée par le processus néoplasique. La superposition des images de fluorescence aux images échographiques conventionnelles permet alors de guider l'appareil de biopsie jusqu'au cœur de la tumeur : les chances de prélever du tissu cancéreux sont beaucoup plus élevées.

Cette méthode permettrait de réduire significativement le nombre de patients nécessitant une deuxième voire une troisième série de biopsies suite à des résultats faussement négatifs. Dans une perspective plus large, la localisation précise des tumeurs prostatiques pourrait ouvrir la voie à des thérapies ciblées comme la thermothérapie ou la photothérapie.

Pour atteindre cet objectif, le projet BiTum réunit un consortium de spécialistes, experts dans les domaines de l'imagerie ultrasonore, de la création et de la fonctionnalisation de nanovecteurs, de l'encapsulation de marqueurs fluorescents, de la réalisation d'études de toxicité ou encore d'essais *in vivo* sur petits animaux.

Le rôle de l'équipe de recherche en cancérologie de Vetagro Sup dans ce projet est de valider la preuve de concept de l'imagerie bimodale dans la localisation des tumeurs prostatiques sur un modèle grands animaux.

Le chien a été choisi, car il est le seul grand mammifère – avec l'homme – à développer spontanément des carcinomes de la prostate. La prostate du chien partage par ailleurs de nombreuses similarités avec celle de l'homme, d'un point de vue anatomique, pathologique (hyperplasie bénigne de la prostate) ou histologique (états pré-cancéreux de la prostate). Enfin, la relative similarité de taille entre les chiens de taille moyenne à grande et l'homme permet d'utiliser les mêmes équipements, offrant ainsi une évaluation dans des conditions similaires.

Cependant, même si ce modèle spontané représente une opportunité unique d'étudier le cancer de la prostate humain, il présente un défaut majeur : l'incidence des carcinomes prostatiques est très faible chez le chien. Le seul recrutement des chiens atteints d'un carcinome prostatique spontané ne permet pas d'obtenir un nombre suffisant de cas dans le laps de temps imparti aux essais cliniques, ce qui implique de recourir dans un premier temps à des xénogreffes. Le défi majeur à relever est donc de développer un modèle orthotopique canin de carcinome prostatique humain en utilisant la lignée humaine LNCaP. C'est ce modèle qui sera utilisé pour évaluer la technique d'imagerie bimodale associant fluorescence et ultrasons dans l'identification précise de la tumeur et la faisabilité technique de biopsies guidées par l'imagerie couplée fluorescence/échographie.

La première partie de cette thèse est consacrée à une étude bibliographique du cancer de la prostate. Dans un premier temps nous ferons une revue rapide du cancer de la prostate chez l'homme en mettant l'accent sur son épidémiologie et sur les enjeux de son diagnostic : problématique de la fiabilité des biopsies prostatiques, coût du diagnostic et techniques alternatives d'imagerie envisagées pour améliorer la technique des biopsies échoguidées. Nous verrons ensuite quels sont les modèles expérimentaux du cancer de la prostate de l'homme et en particulier le modèle canin du cancer de la prostate et les lignées tumorales utilisables dans des xénogreffes tumorales.

La deuxième partie sera consacrée au projet expérimental BiTum. Nous ferons d'abord une présentation générale du projet, de ses objectifs et enjeux, des différents intervenants ainsi que de la répartition des tâches en groupes de travail. Puis une deuxième partie sera consacrée aux matériels et méthodes ainsi qu'aux premiers résultats obtenus. Enfin les perspectives apportées par ce projet seront brièvement évoquées.

Compte-tenu du planning du projet BiTum, les expérimentations et résultats détaillés dans cette thèse ne concerneront que la preuve de concept de l'imagerie bimodale sur chiens sains ainsi que la mise en place du modèle orthotopique canin de carcinome prostatique de l'homme.

Partie I : Etude bibliographique du cancer de la prostate

Partie A: le cancer de la prostate chez l'Homme

I. La prostate de l'homme et ses pathologies

A. La prostate : localisation, anatomie et fonctions.

La prostate est une glande exocrine de l'appareil génital masculin. Elle est située au croisement des voies génitales et urinaires ce qui lui confère plusieurs fonctions. Son atteinte compromet la fertilité, l'éjaculation et la miction. [1]

Elle est d'abord l'élément central du bas appareil urinaire. Elle entoure l'urètre dans son trajet depuis le col vésical jusqu'au sphincter strié de l'urètre, qui assure en grande partie la continence urinaire. Elle contribue ainsi indirectement au cycle miction-continence par sa composante musculaire lisse. [2]

Avec les vésicules séminales, glandes accessoires situées à proximité (*cf.Figure 1*), elle joue un rôle essentiel dans la synthèse et l'émission du liquide spermatique. Lors de l'éjaculation, c'est au niveau de l'urètre prostatique que se mélangent le liquide séminal produit par les vésicules séminales et les spermatozoïdes provenant des testicules via les canaux déférents. [2,3]

Enfin, la prostate est entourée par des pédicules vasculo-nerveux impliqués dans le mécanisme d'éjaculation (nerfs caverneux et spongieux, artères pudendales accessoires et plexus veineux de Santorini) et dotée de cellules musculaires lisses participant en association avec les fibres musculaires des canaux déférents, des vésicules séminales, du canal de l'urètre et du périnée, à produire l'éjaculation. [2,3]

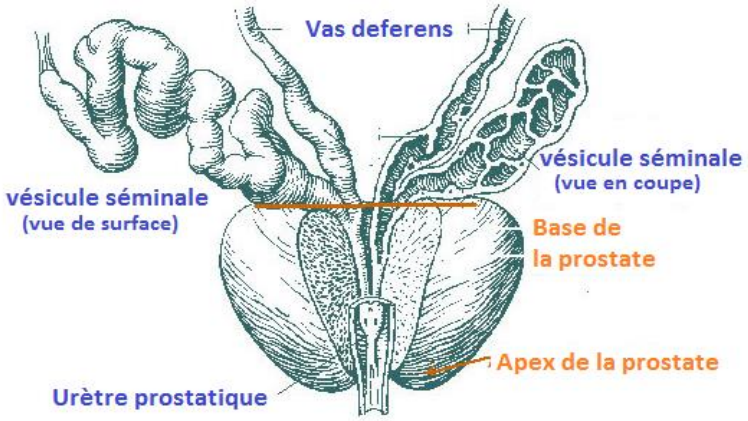

Figure 1 La prostate et les vésicules séminales

La prostate est un organe impair et médian, situé sous la vessie, en avant du rectum et entourant la portion initiale de l'urètre (*cf.Figure 2*). Elle est contenue dans une loge fibreuse ou loge prostatique. Elle a la forme d'une châtaigne d'environ 3 cm de hauteur et 4 cm de large, pour un poids de 15 à 20 g chez l'homme jeune. [1,2]

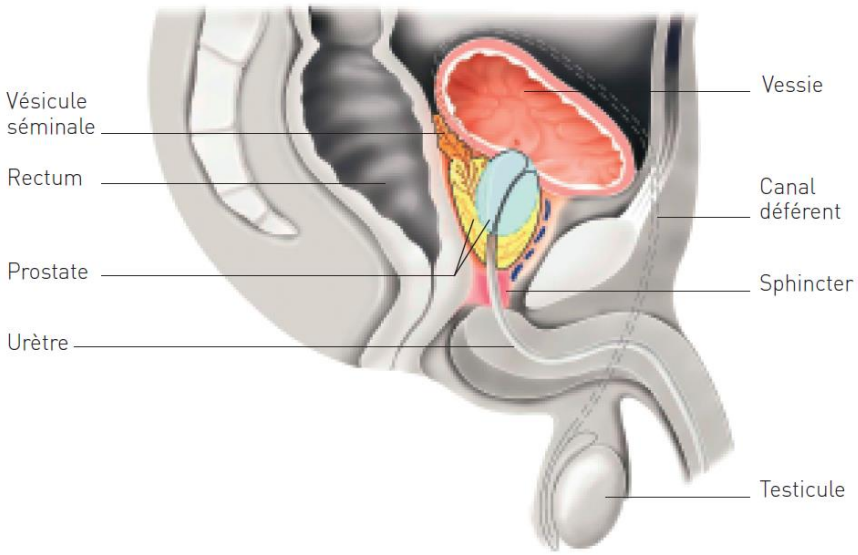

Figure 2 Localisation de la prostate dans l'appareil reproducteur de l'homme (coupe sagittale de profil)

La prostate est majoritairement constituée de tissu glandulaire tubulo-alvéolaire. Elle est entourée d'une pseudo-capsule composée d'une couche interne musculaire lisse et d'une couche externe de collagène. [2]

Le modèle anatomique actuellement reconnu est celui proposé par McNeal et al. en 1968, établissant une anatomie zonale de la prostate (*cf.Figure 3*). Il remplace le modèle lobaire décrit en 1915 par Lowsley et al. [2]

Dans la description de MacNeal, la prostate est divisée en 4 zones :

- la zone de transition : elle représente 5% de la masse glandulaire prostatique. Elle est constituée de 2 lobes entourant l'urètre prostatique proximal
- La zone centrale : elle constitue 25% de la masse glandulaire prostatique. Elle est située en arrière de la zone de transition et entoure les canaux éjaculateurs.
- La zone périphérique : elle forme 70% de la masse glandulaire prostatique et entoure la zone centrale et l'urètre prostatique distal. Elle constitue une petite partie de la base prostatique mais l'intégralité de l'apex prostatique.
- Le stroma fibromusculaire constitue la dernière zone. Il est situé en avant de l'urètre prostatique et est complètement dépourvu de tissu glandulaire.

Cette description détaillée de la prostate est souvent simplifiée en une zone interne (zone de transition) et une zone externe (zone centrale et périphérique).

La classification de Mc Neal a l'intérêt de distinguer des zones d'origines embryologiques différentes, et prend donc en compte la susceptibilité des différentes zones au développement de certaines pathologies. Ainsi, l'hyperplasie bénigne de la prostate concernera principalement la zone centrale dérivée du canal de Wolff tandis que 70 % des cancers de la prostate se développeront à partir de la zone périphérique dérivée du sinus urogénital. [2]

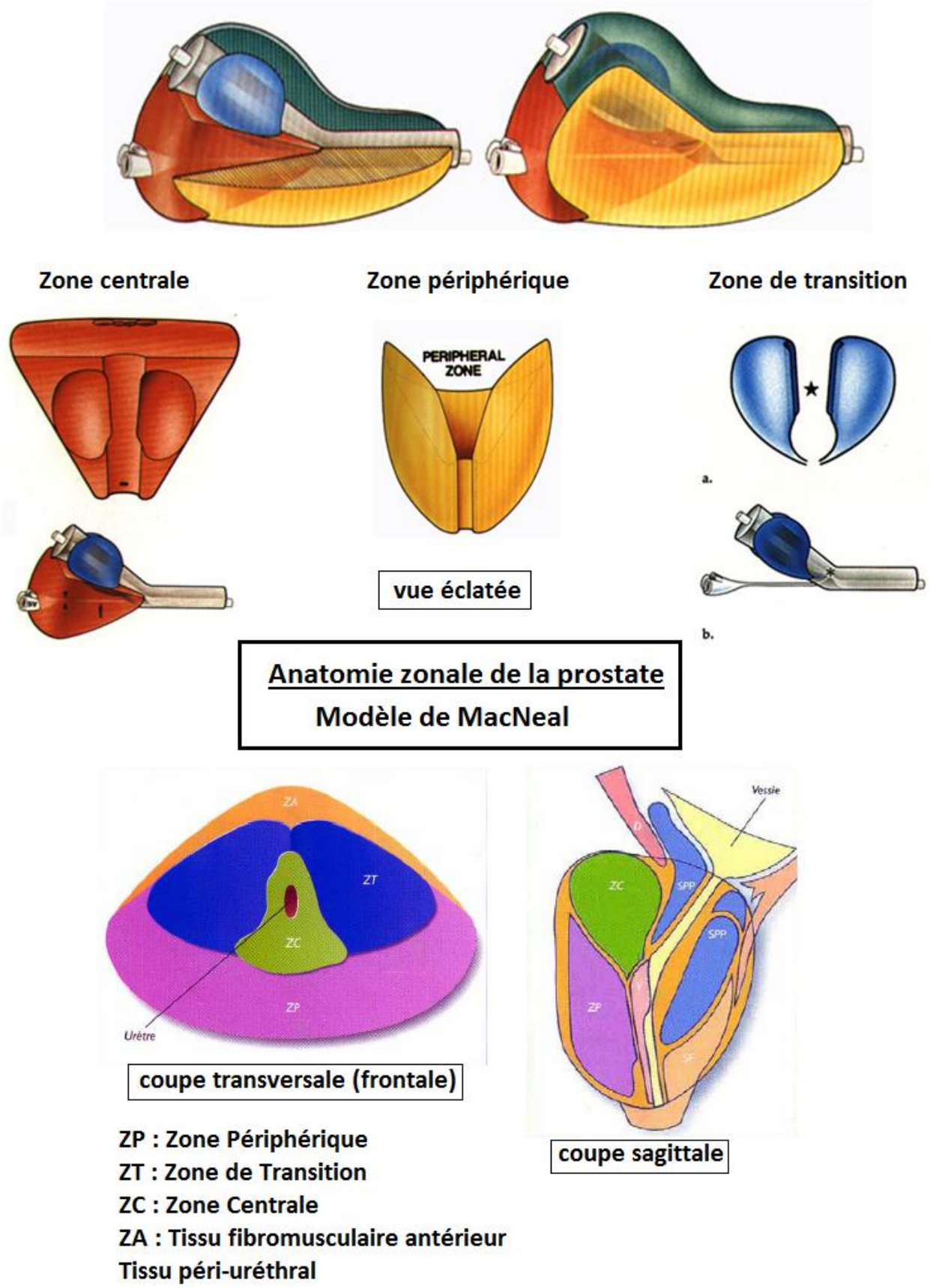

Figure 3 Anatomie zonale de la prostate: Modèle de MacNeal

Compte tenu de sa place au carrefour uro-génital, la prostate peut être le siège de trois affections principales : l'infection de la prostate ou prostatite, l'hyperplasie bénigne de la prostate (BPH) ou adénome, et le cancer de la prostate. [2] Les deux dernières nous intéressent plus particulièrement.

B. L'hyperplasie bénigne de la prostate ou adénome de la prostate

La prostate est une glande hormono-dépendante : son développement et son volume sont liés à la présence de dihydrotestérone (DHT). La DHT est issue de la transformation de la testostérone par la 5-alpha-réductase. [3]

A la puberté, l'augmentation de la sécrétion de testostérone et donc de la production de DHT induit le développement de la prostate. D'autres modifications de la sécrétion de testostérone ont lieu au cours de la vie : le taux de testostérone augmente pour atteindre un pic entre 30 et 45 ans puis redescend progressivement pour retrouver des valeurs proches de celles de la pré-adolescence après 75 ans. [3]

Ainsi, la prostate continue de grossir au cours de la vie de l'individu, et avec l'âge, ses modifications anatomiques peuvent être à l'origine de troubles urinaires et sexuels : on parle d'adénome ou d'hyperplasie bénigne de la prostate. Il ne s'agit pas d'un cancer. [2]

Un adénome de la prostate engendre une augmentation de volume de la zone transitionnelle située au centre de la prostate (*cf.Figure 4 et 5*). D'abord microscopique puis macroscopique, elle conduit à une augmentation de la taille globale de la prostate qui exerce alors une pression sur l'urètre et peut gêner la miction. [4]

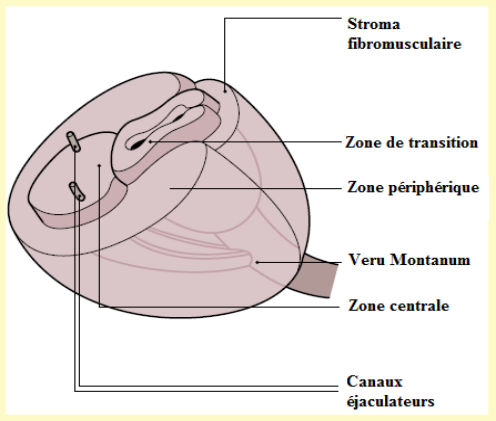

Figure 4 Anatomie de la prostate: section transverse

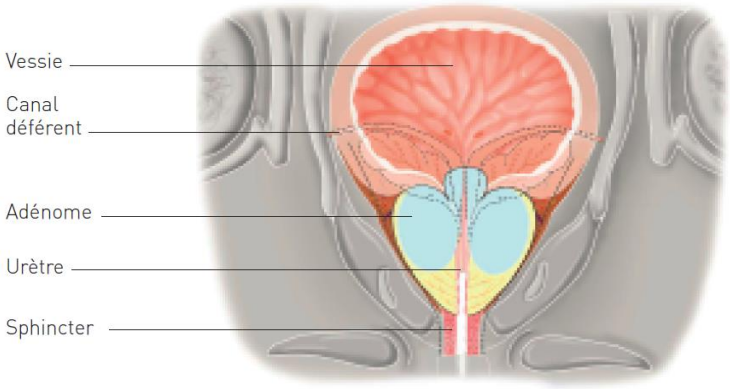

Figure 5 Adénome de la prostate (coupe frontale de face)

L'adénome de la prostate concerne 60 % des hommes de 60 ans, 70 % des hommes de 70 ans et 80 % des hommes de 80 ans. [3] Le plus souvent, aucun traitement n'est nécessaire. Il faut cependant surveiller les symptômes qu'il entraîne. Si l'adénome devient trop gênant pour le patient ou qu'il entraîne une complication comme une rétention urinaire, il fait l'objet d'une prise en charge thérapeutique médicale et/ou chirurgicale. [1]

C. Le cancer de la prostate

1. Histoire naturelle.

Le cancer de la prostate a pour origine la prolifération incontrôlée des cellules épithéliales de la glande prostatique, qui se multiplient de façon anarchique et forment une tumeur maligne. Un cancer de la prostate peut se présenter sous la forme d'une tumeur localisée, qui reste circonscrite à la prostate. On parle à ce stade de cancer localisé ou intracapsulaire. Les cellules cancéreuses peuvent ensuite migrer hors de la prostate, entraînant essentiellement des métastases ganglionnaires et osseuses : on parle de cancer non localisé ou extra-capsulaire. [5]

2. Symptomatologie

Le cancer de la prostate a une croissance lente et évolue sur plusieurs années. Pour la plupart des hommes atteints, l'évolution lente de la tumeur et son caractère localisé n'entraînent pas de signes cliniques ou de symptômes au cours de leur vie. 80 % des cancers de la prostate sont découverts à un stade précoce et localisé, sans signe clinique, à l'occasion d'un dépistage ou d'un examen de contrôle. [6] Dans une grande majorité des cas, des troubles urinaires attribués à la prostate sont dus à un adénome prostatique et non à un cancer. Adénome et cancer peuvent cependant coexister dans la prostate (*cf. Figure 6*). [3,5]

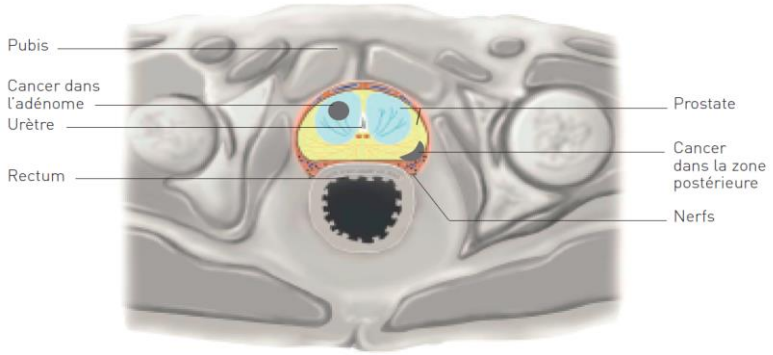

Figure 6 Adénome et tumeur de la prostate (coupe transversale horizontale)

Lorsque la tumeur est plus développée, elle peut provoquer des symptômes qui incitent les patients à consulter : troubles urinaires (jet urinaire faible voire obstruction des voies urinaires, envies fréquentes d'uriner, hématurie), douleurs lombaires dues aux métastases osseuses, dysfonctions sexuelles ou fatigue. La propagation des cellules tumorales à l'extérieur de la glande prostatique peut entraîner une obstruction lymphatique régionale, à l'origine d'un œdème des membres inférieurs et d'une impression de pesanteur au niveau du pelvis. [3,5]

3. La classification des cancers de la prostate

L'évolution et le pronostic d'un cancer de la prostate sont liés au volume tumoral, au taux d'un marqueur sanguin appelé PSA (*cf. III. Diagnostic du cancer de la prostate*), au stade et au degré de différenciation histologique de la tumeur au moment du diagnostic. [5]

a. Classification TNM

Les différents stades cliniques du cancer de la prostate sont décrits par la classification TNM (T pour Tumeur, N pour Nœuds lymphatiques et M pour Métastases) *(cf. Tableau 1)* qui indique le degré d'extension locale du cancer et l'atteinte éventuelle des tissus avoisinants et des autres organes. [5]

Tableau 1 Classification TNM 2009 simplifiée du cancer de la prostate

Tumeur
T1 : la tumeur n'est pas perceptible à la palpation lors du toucher rectal
T2 : la tumeur est palpable au toucher rectal, mais elle n'a pas franchi les limites de la glande
T2a : atteinte de la moitié d'un lobe au moins
T2b : atteinte de plus de la moitié d'un lobe sans atteinte de l'autre lobe
T2c : atteinte des deux lobes
T3 : la tumeur a franchi la capsule qui entoure la prostate
T3a : extension extra-capsulaire uni ou bilatérale
T3b : extension aux vésicules séminales uni ou bilatérale
T4 : la tumeur s'est étendue au voisinage (vessie, rectum, muscles) et peut avoir gagné les ganglions lymphatiques et créé des métastases (os, poumons, foie, cerveau)
Nœuds lymphatiques
N0 : pas de ganglions atteints
N+ : ganglions atteints
Métastases
M0 : pas de métastase à distance
M+ : métastases à distance (atteinte osseuse dans presque tous les cas)

b. Score de Gleason

La très grande majorité des cancers de la prostate sont des adénocarcinomes. Il existe des formes rapidement métastasiques (adénocarcinomes à cellules transitionnelles ou carcinomes à petites cellules) mais elles sont très rares. On peut également trouver des tumeurs primitives non épithéliales (sarcomes). [5]

Le diagnostic d'adénocarcinome se fait par examen histologique des tissus prostatiques prélevés lors de biopsies. Les carcinomes prostatiques peuvent prendre des formes très variées, allant de carcinomes très bien différenciés constitués de glandes tumorales proches des glandes normales à des carcinomes très peu différenciés ne présentant plus ni la morphologie ni les fonctions sécrétoires des glandes prostatiques. [5] Le degré de différenciation des cellules et la diversité morphologique des carcinomes sont définis par le score de Gleason, établi en 1974.

La classification de Gleason comporte 5 grades de différenciation allant du grade 1 (carcinome bien différencié) au grade 5 (carcinome anaplasique). Le score de Gleason, coté de 2 à 10, est la somme des deux grades les plus fréquemment représentés dans la tumeur analysée. Il a une valeur pronostique significative forte. Les patients porteurs d'un cancer de bas grade avec un score de Gleason de 6 ont la même espérance de vie que la population générale. Elle est diminuée de moitié lorsque le score de Gleason se situe entre 8 et 9. [3,5]

c. *Classification de D'Amico*

Elle distingue 3 niveaux de risque de récidive biochimique (réaugmentation du taux de PSA) 10 ans après un traitement local, et indique s'il y a un risque faible, intermédiaire ou élevé de « rechute » du cancer. Ce risque est défini selon les données du toucher rectal, de la valeur du PSA et du score de Gleason. (*cf.Tableau 2*). [7]

La classification de D'Amico a une valeur pronostique. Elle s'applique aux patients ayant une tumeur localisée, qui n'a pas atteint les vésicules séminales ou d'autres organes (tumeurs de stade T1 à T3a, M0 et N0 d'après la classification TNM).

Tableau 2 Classification de D'Amico des cancers de la prostate localisés

	Faible risque (a)	Risque intermédiaire	Haut risque (b)
Stade clinique	≤ T2a	T2b	T2c-T3a
Score de Gleason	*et* ≤ 6	*ou* 7	*ou* > 7
PSA sérique (ng/ml)	*et* < 10	*ou* > 10 *et* < 20	*ou* > 20

(a) Un faible risque implique la totalité des critères.
(b) Un seul critère présent suffit pour considérer le risque élevé

d. *Données générales de classification des cancers*

Une étude menée sur 2181 cancers a permis de déterminer le pourcentage de cancers entrant dans chacune des catégories de la classification TNM, du score de Gleason et de la classification de D'Amico. [8]

Les stades localisés (T1 T2 N0 M0) étaient largement prédominants : 84,6%, dont 27% de stade T1 et 58% de stade T2. [8] Ces données rejoignent celles de *L'American Urological Association* qui en 2009 rapportait que jusqu'à 80 % des tumeurs découvertes chez des patients de plus de 50 ans étaient limitées en taille et en grade, et cliniquement non significatives. [5] Parmi les 84,6% de tumeurs localisées, 13% se classaient dans le groupes de risque faible de récidive de d'Amico, 46% dans le groupe de risque intermédiaire, et 41% dans le groupe de risque élevé. [8]

Le score de Gleason était en général faible : 50% de score égal à 6 ou inférieur, 26% de score égal à 7, 15% de score supérieur ou égal à 8. Dans 8% des cas le score de Gleason était inconnu. [8] Pour un cancer de la prostate latent avec un score de Gleason inférieur de 7, il n'est actuellement pas possible de prédire quels cancers deviendront invasifs et potentiellement létaux et quels cancers vont rester latents. La présence de cellules cancéreuses dans la prostate ne signifie pas un développement malin futur. [5] La Haute Autorité de Santé précise ainsi que si 30 à 40% des hommes de plus de 50 ans sont porteurs d'un cancer de la prostate, seulement 8% de ces cancers sont susceptibles de devenir cliniquement significatifs. [8]

Avec une survie relative à 5 ans de près de 80%, le cancer de la prostate est un cancer de bon pronostic [7].

4. Traitements

En fonction de la gravité de la tumeur, du caractère localisé ou métastatique du cancer, du volume tumoral et de l'espérance de vie du patient, la prise en charge thérapeutique sera différente. [6] Dans un grand nombre de cas, les tumeurs prostatiques ont une évolution lente et chez certains patients âgés, le traitement peut se réduire à une simple surveillance active.

La prostatectomie radicale consiste à enlever chirurgicalement la prostate et les vésicules séminales. Elle est indiquée en priorité chez les patients de moins de 65 ans porteurs d'un cancer localisé. Elle entraîne des effets secondaires sexuels non négligeables.

La radiothérapie externe conduit à la destruction des tissus tumoraux par émission de rayonnements centrés sur la tumeur. Elle est proposée aux hommes de plus de 70 ans, ou en cas de contre-indication opératoire.

La curiethérapie consiste à implanter de façon permanente des petits grains d'iode radioactif 125 dans la prostate pour détruire la tumeur. Elle est proposée aux hommes jeunes. Elle comporte parfois des effets secondaires d'inflammation facilement traitables.

Enfin, l'hormonothérapie est utilisée comme traitement palliatif des tumeurs avancées. Elle permet de stopper la prolifération des cellules cancéreuses mais son effet est limité par un phénomène d'échappement après 18 à 24 mois de traitement. Sur le long cours, elle peut aussi bénéficier aux formes peu agressives et non métastatiques mais entraîne de l'ostéoporose.

D. Les lésions précancéreuses de la prostate de l'homme.

L'étude histologique de la prostate a permis d'identifier deux types de lésions précurseurs du cancer de la prostate : les lésions de PIN et ASAP. (*cf. Tableau 3*) [9] La nature précancéreuse de ces lésions est suggérée par leurs similitudes morphologiques et fonctionnelles avec le carcinome, leur âge d'apparition plus précoce, une fréquence plus importante dans les prostates cancéreuses, une localisation zonale identique et une évolution non négligeable des lésions de haut grade vers le carcinome prostatique. [10]

Tableau 3: Equivalence des termes anatomo-pathologiques anglais et français

Acronyme	Terme anglais	Terme français
HG-PIN	High Grade Prostatic Intraepithelial Neoplasia	Néoplasie intra épithéliale de haut grade
LG-PIN	Low Grade Prostatic Intraepithelial Neoplasia	Néoplasie intra épithéliale de bas grade
ASAP	Atypical Small Acinar Proliferation	Foyer de prolifération micro-glandulaire atypique

1. Les lésions de PIN et ASAP

Botswick et Brawer ont introduit le terme de PIN en 1987. [9] Trois grades étaient initialement décrits mais sont désormais remplacés par les termes de LG-PIN pour les lésions de PIN de grade 1, et de HG-PIN pour les lésions de PIN de grade 2 et 3. [9,11]. Seules les lésions de HG-PIN sont signalées sur les comptes rendus d'anatomopathologie.

Les lésions de PIN désignent le dernier stade d'un spectre de lésions précancéreuses impliquant une prolifération cellulaire dans les canaux, canalicules et acini prostatiques. Les lésions ASAP désignent des foyers de prolifération micro-glandulaire atypiques.

Botswick et al. ont décrit 4 types architecturaux de HG-PIN : « en touffes », micropapillaire, cribriforme et plat (*cf.Figure 7*). Le modèle « en touffes » est prédominant, et présent dans 97% des cas. La plupart des prélèvements contiennent plusieurs types histologiques. Tous ont la même valeur pronostique. [11]

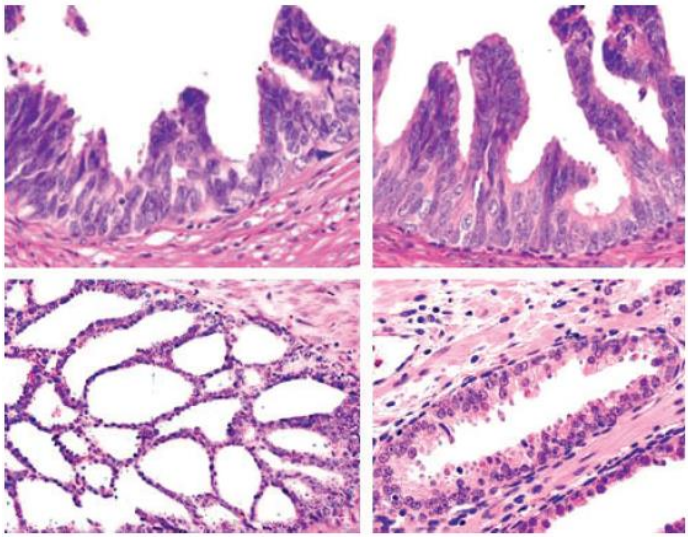

Figure 7 Les quatre types architecturaux principaux de HG-PIN. En haut à gauche: "en touffes". En haut à droite: micropapillaire. En bas à gauche: cribriforme. En bas à droit: plat.

2. Similarités morphologiques entre HGPIN et cancer

De nombreuses études ont montré des atypies nucléaires et nucléolaires (*cf.Figures 8 et 9*) communes aux cellules tumorales et aux cellules des lésions de HG-PIN, qu'on ne retrouve pas dans les cellules impliquées dans l'hyperplasie bénigne de la prostate. Les cellules ont un noyau plus large et de forme arrondie, des nucléoles prédominants et une chromatine plus dense [10]. Ces résultats sont en faveur du concept de continuum morphologique entre l'épithélium normal, les lésions de PIN et l'épithélium tumoral. [9]

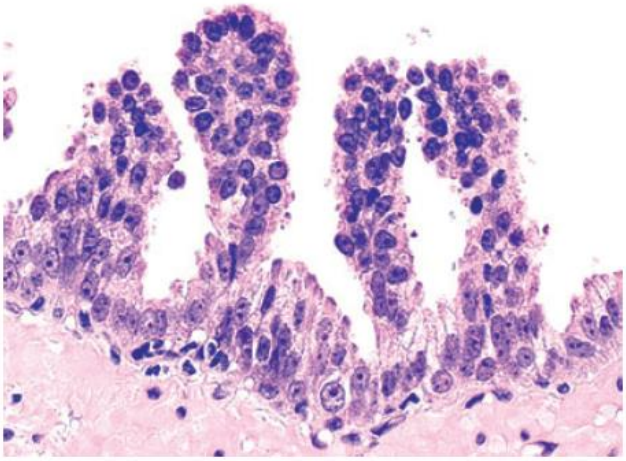

Figure 8 Nucléomégalie visible au niveau de lésions de HG-PIN

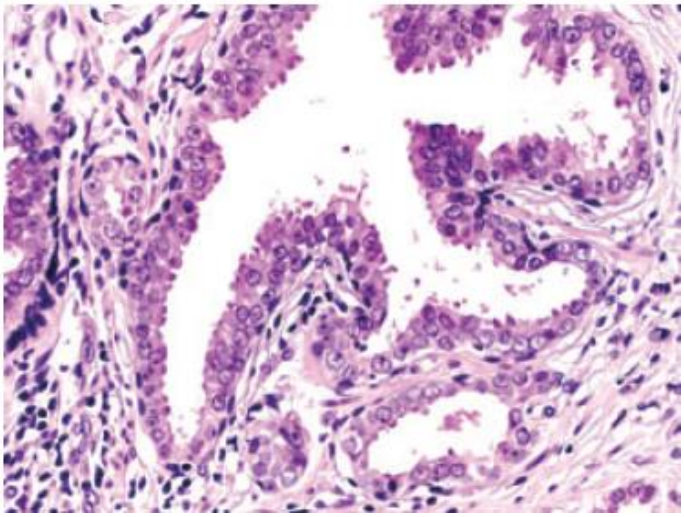

Figure 9 PIN et cancer. L'acinus le plus large est bordé de cellules de PIN. L'acinus situé en-dessous à droite est cancéreux.

Une interruption partielle de la membrane basale est présente dans 56% des cas de HG-PIN. Une interruption complète de la membrane basale signe le passage d'une lésion précancéreuse à une lésion d'adénocarcinome, car elle indique un envahissement du stroma par les cellules cancéreuses. Par ailleurs, une augmentation de l'indice de prolifération et de la densité de microvaisseaux sont associées à la progression des lésions de HG-PIN vers le cancer. [9,10]

3. Prévalence et influence de l'âge

Selon les auteurs, la prévalence de ces lésions varie de 0,7 à 20% pour l'HG-PIN et de 0.5-23% pour l'ASAP. [9] Les chiffres présentés dans le rapport de l'OPEPS de 2008 – tirés d'une étude de Orozco, Novis et al. regroupant plus de 87.000 patients – indiquent qu'une anomalie de type HG-PIN est retrouvée dans les biopsies de 4,26% des patients et une anomalie ASAP dans les biopsies de 5,5% d'entre eux. [8]

Borboroglu et al. rapportent des taux de détection d'un carcinome de prostate sur une répétition des biopsies à 25-79% pour des patients ayant présenté un HG-PIN et 21-51% chez ceux ayant présentant un ASAP. [9]

Qian et al. ont par ailleurs découvert que 86% des patients présentant un cancer de la prostate possédaient également des lésions de HG-PIN, généralement situées dans un rayon de 2 mm autour du cancer. [9]

Le HG-PIN semble précéder l'apparition d'un cancer de cinq à dix ans, et la fréquence de ces deux entités augmente avec l'âge de façon similaire. 9% des hommes de 20 à 30 ans présentent des lésions de HG-PIN, 22% des hommes de 30 à 40 ans et 40% des hommes de 40 à 50 ans. La prévalence du HG-PIN chez les hommes de 80 ans est de 70%. [9]

Dans une étude incluant 256 patients, Lee et al. ont découvert que l'âge moyen des hommes présentant des lésions de HG-PIN était de 65 ans, tandis que l'âge moyen de diagnostic d'un cancer est de 70 ans. [9]

4. Pronostic associé aux lésions de HG-PIN and ASAP

La présence multifocale de lésions de HG-PIN ou ASAP a une réelle valeur prédictive. Un cancer de la prostate se développe en 1 ou 2 ans chez environ 30% des hommes ayant présenté des lésions de HG-PIN sur plusieurs carottes biopsiques. [9] Cependant la présence de HG-PIN ou ASAP n'implique pas nécessairement qu'un cancer de la prostate va se développer : chez de nombreux patients ces lésions restent stables pendant des années et chez d'autres elles peuvent même régresser. [9]

5. Suivi médical et traitement

Quand des lésions de HG-PIN ou ASAP sont identifiées, un suivi médical est essentiel. Les lésions ASAP impliquent des mesures de suivi plus strictes car elles indiquent un risque de carcinome de prostate plus élevé. La découverte d'une lésion ASAP même sur un seul échantillon de biopsie nécessite une deuxième série de biopsies. [9]

Ni l'HG-PIN ni l'ASAP ne semblent affecter la production de PSA, ce qui signifie que le dosage de PSA ne peut pas être utilisé pour suivre la progression de ces lésions.

Chez les patients présentant des lésions de HG-PIN ou ASAP multifocales, une thérapie peut être envisagée. Des études ont prouvé que l'utilisation d'inhibiteurs de la 5 alpha-réductase, d'anti-androgènes, et des modulateurs sélectifs des récepteurs aux oestrogènes (SERMs : Selective Estrogen Receptor Modulators) pouvaient éliminer les lésions de HG-PIN et ASAP, réduisant ainsi le risque de cancer de la prostate. [9]

Conclusion partielle

La prostate est située au carrefour uro-génital. Son anatomie est définie par le modèle de MacNeal qui la divise en une zone de transition, une zone centrale et une zone périphérique. La prostate de l'homme est fréquemment touchée par un adénome ou hyperplasie bénigne de la prostate, qui concerne 80% des hommes de plus de 80 ans. Sous l'influence de la testostérone, le volume de la zone de transition augmente ce qui est à l'origine de troubles urinaires et sexuels. Le plus souvent, aucun traitement n'est nécessaire. L'adénome peut coexister avec un cancer de la prostate. La très grande majorité des cancers de la prostate sont des adénocarcinomes, ils ont une croissance lente et évoluent sur plusieurs années. Ils touchent principalement la zone périphérique de la prostate. 80% des cancers de la prostate sont découverts à un stade précoce et localisé à l'occasion d'un dépistage, mais les tumeurs plus développées ou métastasées sont associées à un pronostic sombre. Les études histologiques de la prostate de l'homme ont montré l'existence de lésions précancéreuses, les lésions HG-PIN et ASAP. Leur présence est associée à un risque accru de développement d'un carcinome prostatique.

II. Epidémiologie du cancer de la prostate en France.

A. Les sources

Chaque année, l'Institut de Veille Sanitaire publie des évaluations d'incidence et de mortalité par cancer pour l'année en cours. Ces données permettent d'orienter les politiques de santé publique et d'informer le public sur les tendances actuelles. Une analyse spécifique des tendances est par ailleurs réalisée tous les 5 ans. Au moment de notre étude, les données les plus récentes sont fournies par le rapport quinquennal de mars 2012 sur l'estimation nationale de l'incidence et de la mortalité par cancer en France entre 1980 et 2012 [12,13].

B. Les chiffres du cancer en France

En 2012, le nombre de nouveaux diagnostics de cancer en France métropolitaine est estimé à 355 000 : 200 000 chez l'homme et 155 000 chez la femme. Le nombre de décès par cancer est quant à lui estimé à 148 000 : 85 000 chez l'homme et 63 00 chez la femme. [13]

C. Les chiffres du cancer de la prostate

1. Incidence et mortalité

Le cancer de la prostate est le cancer le plus fréquent chez l'homme. Avec 56 800 nouveaux cas estimés en France en 2012, il se place loin devant le cancer du poumon (28 200 cas) et le cancer colorectal (23 200 cas) (*cf.Figure 10*). Il représente ainsi 28% des nouveaux cas de cancer chez l'homme en 2012. [13] Avec 8 900 décès en 2012, il se situe au 3ème rang des décès par cancer, après le cancer du poumon (21 300 décès) et le cancer colorectal (9 200 décès). Il représente 10,4% des cas de décès par cancer chez l'homme en 2012. [13]

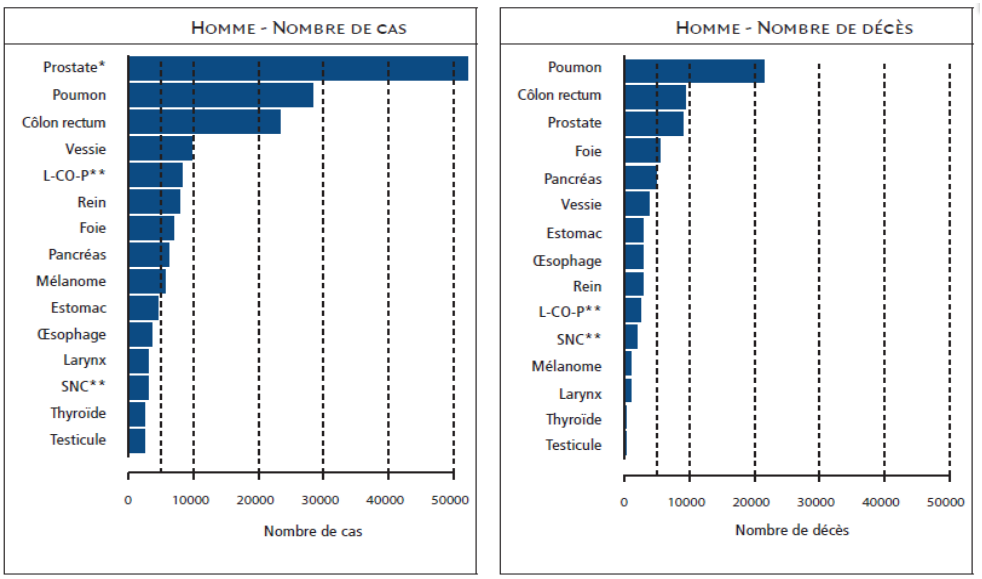

Figure 10 Estimation du nombre de cas et de décès par localisation du cancer en 2012 chez l'Homme

2. Age

Le cancer de la prostate a une incidence croissante avec l'âge. En 2009, l'incidence est maximale autour de 70 ans et l'âge médian de diagnostic se situe juste avant 70 ans *(cf. Figure 11)*. Plus de 99% des cancers concernent des hommes de plus de 50 ans, et 85% touchent des hommes de plus de 60 ans. [12]

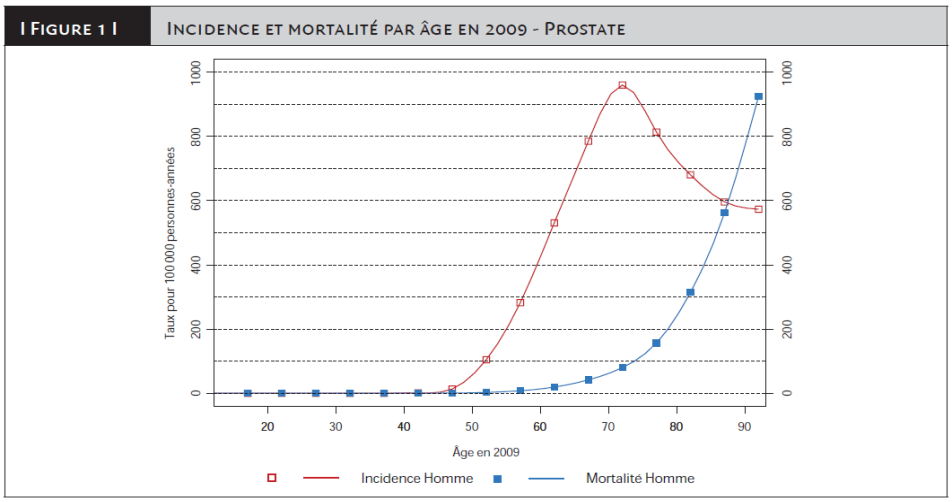

Figure 11 Incidence et mortalité du cancer de la prostate par âge en 2009

Or on assiste à un vieillissement de la population française, qui va s'accentuer dans les décennies à venir. En juillet 2006, l'INSEE a publié des projections de population pour la France Métropolitaine à l'horizon 2050. En supposant que les tendances démographiques du début des années 2000 se maintiennent, la France Métropolitaine comptera 70 millions d'habitants en 2050. Parmi eux, un habitant sur 3 (31,9%) sera âgé de 60 ans ou plus contre un sur cinq (20,8%) en 2005. Cela représenterait 22,3 millions de personnes de 60 ans ou plus en 2050 contre 12,6 millions en 2005, soit une hausse de 80 % en 45 ans. Cet accroissement serait le plus fort entre 2006 et 2035 (de 12,8 à 20,9 millions), avec l'arrivée à ces âges des générations nombreuses issues du *baby-boom*, nées entre 1946 et 1975. [14] Avec le vieillissement de la population, le cancer de la prostate va donc très certainement rester un problème de santé publique majeur au cours des décennies à venir.

3. Evolution

Le nombre de nouveaux cas de cancers, toutes localisations confondues, a considérablement augmenté entre 1980 et 2012 : +107,6% chez l'homme et +111,4% chez la femme. Cette hausse est en partie due à l'augmentation et au vieillissement de la population, la majorité des cas survenant chez les sujets âgés. [13]

Le nombre de nouveaux cas de cancers de la prostate a suivi cette tendance (*cf.Figure 12*). L'incidence du cancer de la prostate n'a cessé d'augmenter entre 1980 et 2005, avec une accélération entre 2000 et 2005, où l'augmentation était de 8,5% par an. [12] Les épidémiologistes considèrent que cette augmentation est davantage le reflet des progrès du dépistage et de l'utilisation massive du dosage sérique du PSA que d'un développement de la maladie. [8]

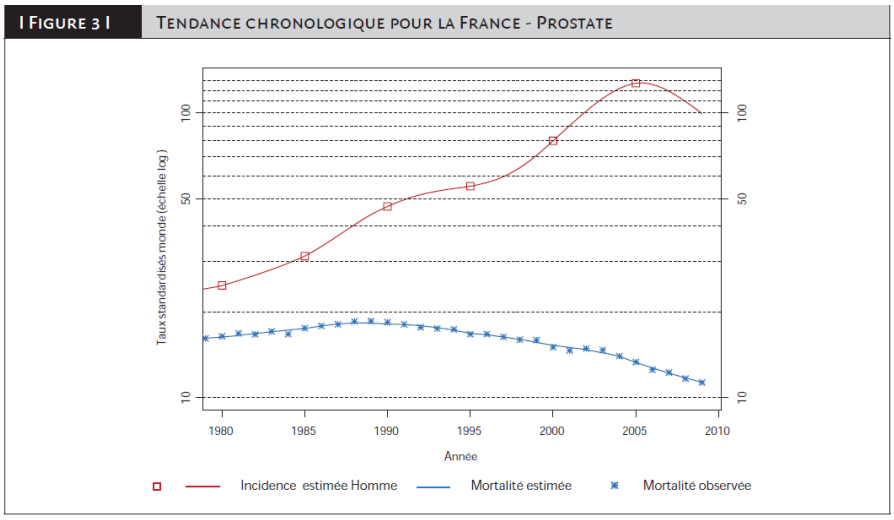

Figure 12 Tendance chronologique pour la France, incidence et mortalité du cancer de la prostate entre 1980 et 2009

Depuis 2005, le phénomène s'inverse, l'incidence du cancer de la prostate baisse en France, comme dans plusieurs pays européens (Suède, Finlande et Hollande). [7] Cette année-là un seuil a été atteint. Le recours au dosage de PSA a permis pendant plusieurs années de repérer des cancers débutants qui auparavant n'auraient pas été détectés aussi précocement : le nombre de cancers connus a augmenté. Il s'est stabilisé à un niveau supérieur une fois l'effet du dépistage régulé. [8]

D'autre part, la conscience d'un risque de sur-diagnostic – à savoir considérer comme malades des hommes qui n'ont pas de cancer cliniquement significatif et n'en développeront pas – apparaît chez les soignants et dans la population. [12] Le sur-diagnostic a des conséquences économiques et médicales, car il implique des examens additionnels et des traitements inutiles avec potentiellement des effets secondaires indésirables graves. [5]

En parallèle, l'augmentation de l'incidence a été associée à une diminution de la mortalité. Le dépistage, en permettant de diagnostiquer des stades précoces, donc curables, contribue à cette diminution. Cependant, la baisse de la mortalité a débuté avant que le dépistage ne prenne l'ampleur qu'il a connu dans les années 2000. Elle peut donc aussi être attribuée à l'amélioration des traitements, notamment l'utilisation de l'hormonothérapie dans les cancers évolués. La part des deux mécanismes est difficilement mesurable. [12]

Conclusion partielle

Le cancer de la prostate est le cancer le plus fréquent chez l'homme avec 56 800 nouveaux cas estimés en France en 2012, soit 28% des nouveaux cas de cancer chez l'homme. Il se situe au 3ème rang des décès par cancer avec 8 900 décès en France en 2012, soit 10,4% des cas de décès par cancer chez l'homme. L'incidence du cancer de la prostate augmente avec l'âge, avec un âge médian de diagnostic situé juste avant 70 ans, or la population française vieillit et ce phénomène va s'accentuer dans les décennies à venir. Ainsi même si l'incidence et la mortalité du cancer de la prostate tendent à diminuer depuis quelques années, on peut supposer que le cancer de la prostate restera un sujet hautement prioritaire au cours des décennies à venir, de par le nombre de personnes touchées et sa potentielle gravité.

III. Le diagnostic du cancer de la prostate

A. Les examens de dépistage

Il existe deux examens de dépistage du cancer de la prostate : une méthode directe, l'examen clinique de la prostate par toucher rectal, et une méthode indirecte, le dosage sanguin de l'antigène spécifique prostatique (PSA). Ces deux examens réalisés isolément manquent de sensibilité, et doivent être associés et interprétés en fonction de leurs résultats conjoints [8]. Si les résultats obtenus sont en faveur de la présence d'un carcinome de prostate, ils sont complétés par un examen de confirmation diagnostique : des biopsies prostatiques. [5]

1. Le toucher rectal

L'examen clinique de la prostate par toucher rectal consiste à examiner la prostate en la palpant avec le doigt à travers la paroi du rectum. Il permet au médecin de détecter une augmentation de volume, un durcissement de la prostate ou la présence d'irrégularités à sa surface. [3,5] Cette perception est inconstante et opérateur-dépendante. De plus le toucher rectal ne révèle que des tumeurs palpables, localisées dans la zone périphérique de la prostate, ce qui représente 75 à 80% des cas. Les 20 à 25% de cancers restants sont localisés dans la zone de transition et sont plus difficiles à palper. [3,17]

Toute anomalie au toucher rectal est une indication absolue à la réalisation de biopsies prostatiques. Cet examen permet parfois de détecter un cancer même quand la valeur du PSA est considérée comme normale (<4ng/mL) : en cas d'anomalie au toucher rectal chez un patient avec un taux de PSA normal, un cancer est diagnostiqué dans 14 à 30% des cas. [16]

2. Dosage du PSA

Le PSA est une protéine produite exclusivement par la prostate. Elle est présente dans le sperme, où elle joue un rôle dans la reproduction, mais on la retrouve aussi dans le sang, ce qui permet son dosage. [3] Elle ne doit pas être confondue avec le PSMA ou Antigène Spécifique de Membrane, qui est une glycoprotéine transmembranaire exprimée dans l'épithélium prostatique humain normal et surexprimée en cas de carcinome prostatique. [16]

Le PSA est normalement présent en quantité très faible dans le sang. Une élévation du taux de PSA sanguin peut être évocatrice de la présence d'un carcinome prostatique, mais peut aussi être due à des infections urinaires ou des prostatites aiguës. [3] On considère généralement que la valeur du PSA doit être inférieure à 4 ng/mL. Au-delà, les biopsies sont indiquées même si la prostate paraît normale au toucher rectal. [16]

En situation de dépistage individuel, la valeur prédictive positive (VPP) pour un taux de PSA supérieur à 4 ng/ml est de l'ordre de 30 % : un carcinome de prostate sera diagnostiqué chez environ 3 patients sur 10 lors des biopsies. Sa sensibilité est faible, de l'ordre de 24% : les trois quarts des cancers existants ne sont pas détectés par ce test. [8] La valeur prédictive négative (VPN) est de l'ordre de 90 % : lorsque le PSA est inférieur à 4 ng/ml, l'absence de cancer de la prostate est réelle dans 9 cas sur 10. [3]

B. Les examens de confirmation diagnostique : les biopsies prostatiques

Le diagnostic du cancer de la prostate repose actuellement sur les biopsies prostatiques. Selon les centres où elles sont pratiquées, le nombre de biopsies et la façon de procéder peuvent varier. Dans le contexte du dépistage individuel, le moment du diagnostic et ses modalités de réalisation ont des conséquences majeures sur la prise en charge. [15]

Les biopsies prostatiques sont le plus souvent pratiquées en ambulatoire, sous antibioprophylaxie et anesthésie locale. Sous contrôle échographique, plusieurs échantillons de tissu prostatique sont prélevés à l'aiguille, par voie transrectale, dans différentes zones de la prostate (généralement 10 à 12 prélèvements pratiqués).

1. Recherche de facteurs de risque

Les biopsies prostatiques ne sont pas un acte médical anodin, mais une procédure invasive qui peut être à l'origine d'effets secondaires graves. Un certain nombre de précautions doivent être prises avant l'intervention pour limiter les complications. Un interrogatoire ciblé est mené par le médecin au cours de la consultation pré-biopsique puis par un urologue ou un soignant le jour de l'acte. A l'aide d'une liste de vérification, ils recherchent des facteurs de risque de complications – d'ordre allergique, hémorragique ou infectieux – et vérifient l'absence de contre-indications. [18]

2. Préparation du patient

Un lavement rectal évacuateur est préconisé le matin de l'examen. Son utilisation a prouvé une plus faible incidence de bactériémie et de bactériurie après biopsies. Il permet de diminuer les artéfacts d'images dus à la présence de matières fécales dans le rectum et de diminuer l'inconfort des patients. [16, 18]

Les complications infectieuses étant délétères pour les patients et augmentant de façon considérable le prix de revient de la biopsie, une antibioprophylaxie est recommandée pour diminuer les risques septiques. [20]

Les biopsies échoguidées transrectales sont plutôt bien supportées, mais l'inconfort qu'elles engendrent augmente avec la durée de l'examen et le nombre total de biopsies et il est important de le limiter au maximum en vue d'une répétition possible à quelques mois ou années d'intervalle. On considère qu'un nombre maximum de 8 à 12 biopsies est supportable sans anesthésie. [21] L'anesthésie locale diminuait significativement l'inconfort de l'examen avec une baisse de 50% mesurée sur l'Echelle Visuelle Analogique (échelle d'auto-évaluation de la douleur). [16,21] Dans certains cas particuliers concernant moins de 10% des patients, une anesthésie générale ou locorégionale doit être réalisée. [18]

3. Les différentes techniques et leurs résultats.

L'examen commence par un toucher rectal puis une sonde d'échographie particulière, munie d'un système de guidage pour une aiguille de 18 Gauge montée sur un pistolet de tir à déclenchement automatique, est introduite dans le rectum. (*cf.Figure 13*) [21,22]

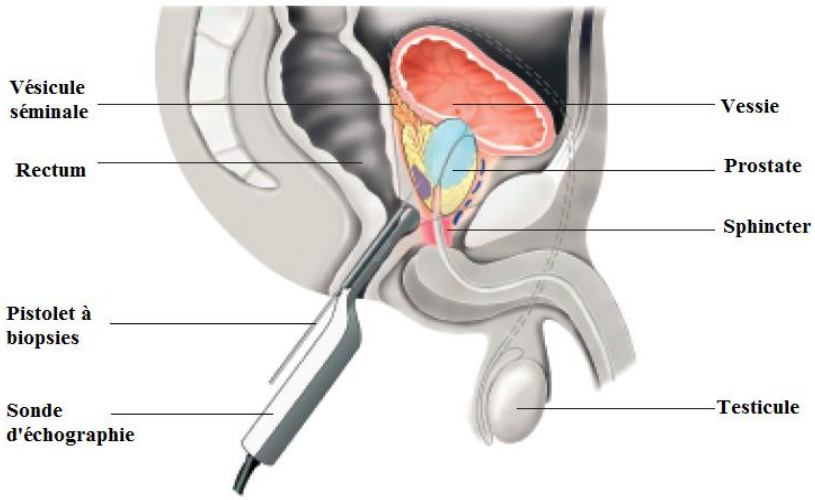

Figure 13 Vue sagittale du bassin montrant la position intra-rectale de la sonde d'échographie munie de son guide de ponction dans lequel est placée l'aiguille 18 Gauge

La prostate est repérée en coupe transversale ou en coupe sagittale [21] et la zone de transition péri-urétrale, l'urètre et la zone périphérique, différenciables sur l'échelle des gris, sont identifiées (*cf.Figure 14*). Le praticien réalise ensuite des mesures des plans sagittaux et transverses et calcule le volume de la prostate. [22]

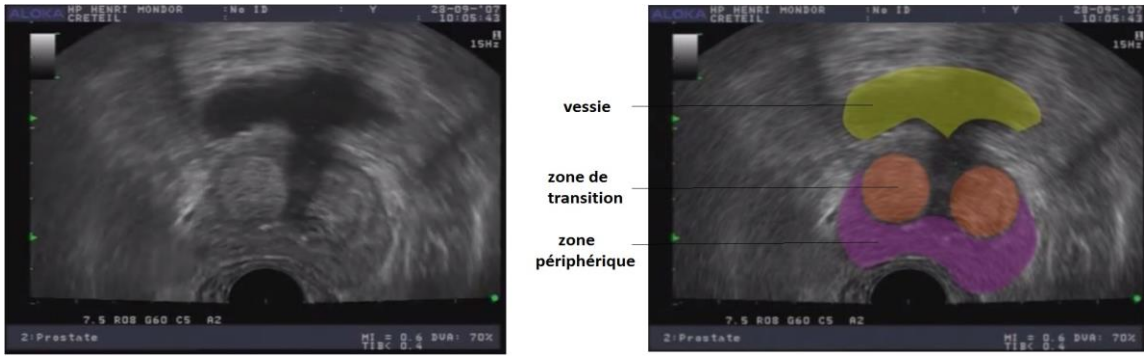

Figure 14 Aspect de la prostate par échographie transrectale (section transverse)

Une analyse complète de l'échostructure de la glande permet de repérer les zones suspectes, par exemple des nodules hypoéchogènes potentiellement d'origine tumorale. [21,22] Le trajet de la ponction est alors visualisé sur l'écran par une ligne tracée en pointillés et le tir est déclenché lorsque l'angle de prélèvement est optimal.

Chaque biopsie est conditionnée séparément dans du formol et identifiée en fonction du site de prélèvement, puis les biopsies sont envoyées à un anatomopathologiste pour examen histologique. Son rapport comporte entre autres le nombre de biopsies positives, la longueur du tissu envahi par la tumeur et le score de Gleason. [21]

a. La méthode de base à 6 biopsies

La biopsie échoguidée par voie transrectale a été décrite initialement en 1968 par Watanabe. [22] La méthode de référence est celle décrite en 1989 par l'équipe de Stanford (Hodge, MacNeal, Terris et Stamey), souvent appelée méthode de Hodge. [21]

Elle comprend 6 biopsies de la prostate, réalisées en sextant: les 3 premières dans la zone périphérique droite, de la base à l'apex, les 3 autres selon le même schéma dans la zone périphérique gauche (*cf. Figure 15).* [16]

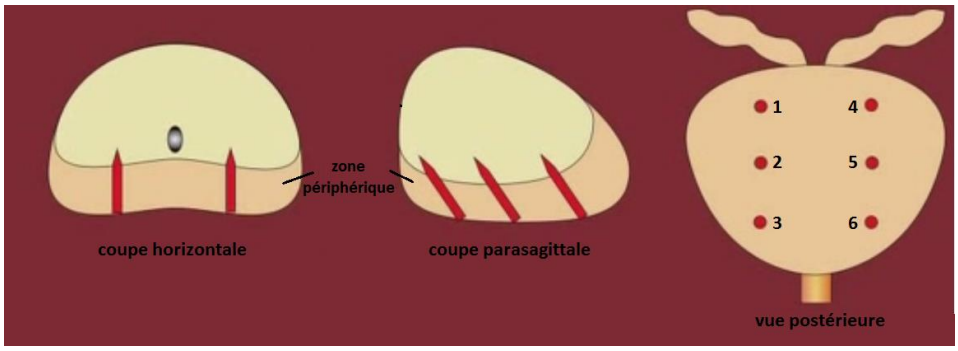

Figure 15 Biopsies en sextant de Hodge

Chez des patients ayant un toucher rectal normal et un PSA supérieur à 4ng/mL, le taux de détection de cancer par cette méthode était de 25% dans le cas d'une prostate de volume important (> 50cc) et de 38% dans le cas d'une prostate de petite taille (< 50cc). [21]

Le taux de faux négatifs était quant à lui estimé à 30%. [16] Il a été démontré que lorsqu'on réalisait une deuxième série de biopsies après une première série en sextant négative, on détectait un cancer dans 20% des cas. [21] Ces résultats moyens s'expliquent par le faible nombre de prélèvements mais aussi parce que les biopsies ne permettent pas d'évaluer l'ensemble de la zone périphérique et n'incluent pas la zone centrale et la zone de transition. [16]

Les biopsies en sextant décrites par Hodge ont été remplacées par des protocoles incluant un nombre plus élevé d'échantillons.

b. Biopsies supplémentaires dans la zone périphérique.

Des études *in vivo* ont révélé qu'augmenter le nombre de biopsies améliorait la détection des cancers. [21] Différents protocoles de biopsies avec une augmentation du nombre d'échantillons prélevés existent mais les biopsies additionnelles concernent toujours la zone périphérique de la prostate.

Il existe des protocoles à 8, 10, 12 biopsies ou plus. Le nombre de biopsies réalisées peut être modulé selon la taille de la prostate, et pour un même protocole le nombre de biopsies pourra être augmenté si le volume de la prostate dépasse 50 cc. [23] Les biopsies supplémentaires sont réalisées le plus souvent dans la partie la plus latérale de la prostate.

Le taux de détection d'un cancer de la prostate avec ces protocoles varie de 30 à 45% [23], soit un taux de détection supérieur de 30% par rapport au schéma en sextant. [18] A titre d'exemple, une étude menée par Presti a montré qu'un protocole de 10 biopsies avec des biopsies latérales de la base et de la partie médiane de la prostate en plus du schéma en sextant permettait d'améliorer le taux de détection de 25 à 42%. [21]

Presti a démontré dans une étude multicentrique portant sur 2300 patients qu'un protocole à 12 biopsies comprenant 6 biopsies latérales (base, milieu, apex) et 6 biopsies médiolobaires (base, milieu, apex) était le plus efficace pour la détection des cancers de la prostate de la zone périphérique. [21] En l'absence d'anomalie clinique ou à l'imagerie (échographie ou IRM), le schéma étendu de 12 prélèvements est actuellement recommandé comme schéma standard (*cf.Figure 14*). [18]

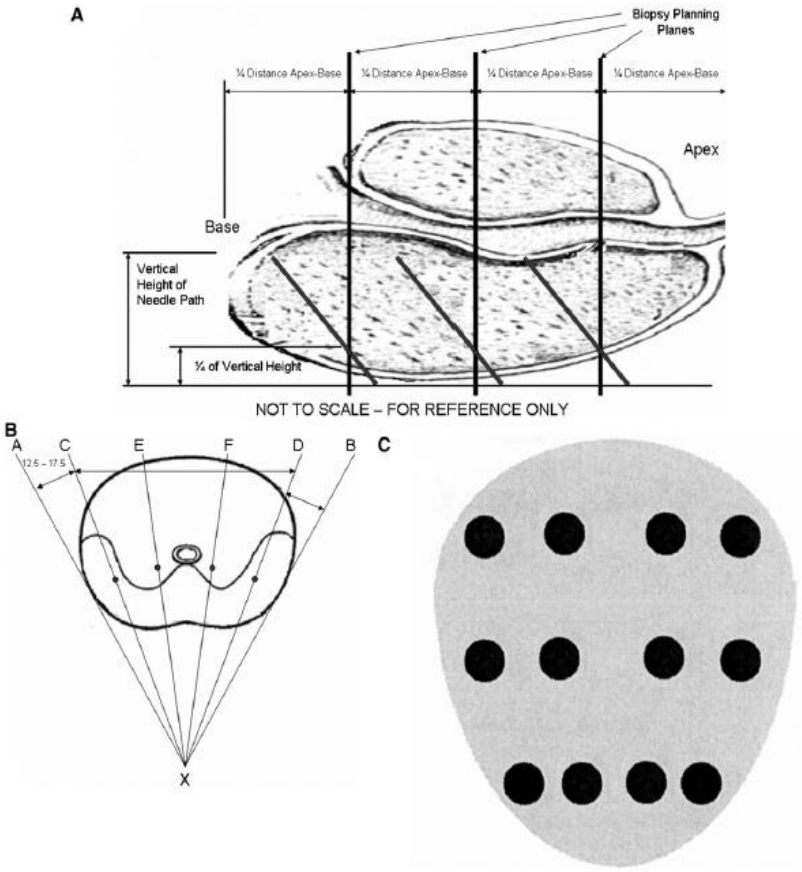

Figure 14 Schéma des biopsies supplémentaires de la zone périphérique: protocole à 12 prélèvements

Par ailleurs, d'autres études ont montré que l'augmentation du nombre de biopsies était relativement bien tolérée et qu'elle n'entraînait pas une augmentation des complications. [24] Les analyses histopathologiques ont révélé que les cancers diagnostiqués étaient en moyenne de plus petite taille, ce qui permettait d'avoir un diagnostic plus précoce et donc une meilleure prise en charge des patients. [24] Eskew et al. ont enfin démontré que l'augmentation du nombre d'échantillons prélevés n'augmentait pas la détection de cancers non significatifs d'un point de vue clinique et n'entraînait donc pas de risque de surdiagnostic. [23] Cette conclusion a également été apportée par Presti, avec un taux de détection de cancers potentiellement non significatifs stable de 8,4%. [21]

c. *Biopsies supplémentaires dans la zone de transition.*

Dans l'optique de l'augmentation du nombre de biopsies, la question de l'intérêt de biopsier la zone de transition s'est posée. En effet, seuls 20 à 25% des cancers sont localisés dans la zone de transition. Ils sont associés à des scores de Gleason plus faibles et sont plus

souvent confinés à l'organe. [25] Ajouter des biopsies de la zone de transition n'augmente les taux de détection que de 1,8 à 4,3%, et il n'y a que peu de données pour soutenir l'échantillonnage de la zone de transition en routine. [23]

d. Biopsies en saturation

Les biopsies en saturation correspondent à des protocoles de 20, 30 voire 40 biopsies de la prostate. L'examen est dans ce cas réalisé obligatoirement sous anesthésie générale, et le risque d'effets secondaires est majoré.

Des études ont comparé la réalisation de 12 versus 20 carottes lors d'une première série de biopsies chez des patients ayant un toucher rectal normal et un taux de PSA compris entre 3 et 20 ng/mL. Le taux de détection du cancer était alors de 41,4% avec 12 carottes et de 49,6% avec 20 carottes, sans différence significative entre les deux groupes. [15] Les biopsies en saturation peuvent cependant être utiles lorsqu'une deuxième série de biopsies est nécessaire, suite à une première série négative malgré des suspicions cliniques d'un carcinome de prostate fortes (PSA> 10ng/mL et toucher rectal anormal). [24]

Conclusion partielle

Les biopsies prostatiques sont proposées systématiquement en cas d'augmentation du PSA au-dessus d'une valeur seuil de 4ng/mL et/ou en cas d'anomalie au toucher rectal. [16] La probabilité d'avoir une biopsie positive lorsque le PSA et le toucher rectal sont anormaux varie de 46,6 à 90,9%. [8]

Actuellement différents protocoles de biopsies prostatiques existent. La plupart des urologues réalisent entre 8 et 12 carottes lors d'une première série de biopsies. Il a été démontré que des biopsies additionnelles dans la zone de transition de la prostate n'étaient pas utiles en première intention, et que des protocoles de biopsie en saturation n'étaient avantageux que dans le cas d'une deuxième série de biopsies, suite à un résultat négatif malgré des suspicions cliniques fortes.

Cependant, même avec une augmentation du nombre de biopsies, le taux de détection des cancers reste faible, de 30 à 45%. (*cf Tableau 3*). Cette méthode est caractérisée par une haute spécificité (81-82%) mais une faible sensibilité (39-52%). Certaines études estiment que les biopsies échoguidées de la prostate avec les protocoles actuels pourraient manquer jusqu'à 30% des cancers cliniquement significatifs. [26] Le taux de détection de cancer sur une deuxième série de biopsies atteindrait ainsi de 10 à 35%, et le taux de détection sur une 3ème série de biopsies 10%. [27]

Près de 2 patients sur 3 ont une première série de biopsies négatives [27], et parmi eux, un certain nombre devra subir une deuxième voire une troisième série de biopsies prostatiques, avec comme conséquence un coût supplémentaire, des effets secondaires et risques de complications augmentés, ainsi qu'un retard dans la prise en charge.

4. Les enjeux du diagnostic du cancer de la prostate.

a. Les effets adverses des biopsies de prostate

Les biopsies de prostate ne sont pas un examen diagnostique anodin. Elles sont associées à une morbidité considérable, et les effets secondaires les plus graves peuvent nécessiter l'hospitalisation des patients. Exceptionnellement des cas de mortalité par septicémie ont été rapportés. [19,20]

i. Les suites habituelles des biopsies

Certains effets secondaires sont courants suite aux biopsies de prostate. Immédiatement après la série de ponctions, certains patients peuvent être victimes de vertiges. Une douleur peut être présente mais s'estompe en général rapidement. On trouvera aussi fréquemment des saignements urinaires (hématurie) ou dans les selles (hémochésie) durant quelques heures à quelques jours, ainsi que des saignements dans le sperme (hémospermie) pendant plusieurs semaines chez les personnes sexuellement actives. [3,19]

ii. Les complications des biopsies de prostate

Les complications classiques des biopsies sont d'origine infectieuse. Les deux principales sont la rétention urinaire et l'infection de la prostate (prostatite aiguë). Elles sont rares mais peuvent être graves si elles ne sont pas traitées rapidement et de manière adaptée. Une infection prostatique non ou mal traitée peut ainsi gagner le voisinage (épididymite, cellulite périnéale) ou former des foyers à distance (ostéomyélite, endocardite). Si les germes passent dans le sang, il y a un risque de septicémie et parfois de décès. [19,20]

iii. L'étude ProBE

Une étude réalisée au Royaume-Uni de février 2006 à mai 2008 a permis d'établir la prévalence des effets secondaires adverses des biopsies, mais aussi leurs conséquences sur l'acceptation d'une seconde série de biopsies par les patients ainsi que sur l'utilisation des ressources de santé pour leur prise en charge médicale. [27]

L'étude de cohorte prospective ProBE (Prostate Biopsy Effect) a inclus 1147 patients, âgés de 50 à 69 ans, asymptomatiques mais présentant un taux de PSA supérieur à 3,0ng/mL, et n'ayant jamais subi de biopsies de prostate auparavant. Les hommes étaient recrutés dans 8 centres différents. Ils subissaient alors un protocole de 10 biopsies, sous antibiothérapie. 7 centres sur 8 pratiquaient une anesthésie locale (périprostatique). Les patients devaient ensuite remplir un questionnaire au moment de la biopsie, 7 jours et 35 jours après.

(1) Effets secondaires indésirables

Les patients ayant subi des biopsies de prostate ont décrit de nombreux effets immédiats : 15% ont ressenti une douleur modérée à sévère, 3% ont ressenti de la nausée ou des vertiges après la biopsie, 7% ont présenté une hématurie sévère à modérée et 3% ont passé des caillots de sang dans leur urine immédiatement après la biopsie. Plus de 90% des patients

présentaient au moins un signe infectieux ou hémorragique à J7 ou J35 et près d'un tiers d'entre eux le considéraient comme moyen à sévère (*cf.Tableau 4*).

Tableau 4 Effets indésirables rapportés à J7 et J35

	J7		J35	
Symptôme	% cas	% modéré/sévère	% cas	% modéré/sévère
Douleur	39	5,7	43,6	7,3
Fièvre	11,7	4,0	17,5	5,5
Frissons	12,4	3,2	18,8	5,0
Hématurie	63,9	4,8	65,8	6,2
Hémochésie	32,9	1,7	36,8	2,5
Hémospermie	86,3	20	92,6	26,6
Au moins 1 syndrome infectieux ou hémorragique (patients avec activité sexuelle)	94	22,4	96,9	29,7
Au moins 1 syndrome infectieux ou hémorragique (patients sans activité sexuelle)	89,4	19,3	94,0	27,1

(2) *Attitude vis-à-vis d'une répétition des biopsies*

Un grand nombre de patients devra passer une seconde série de biopsies suite à un premier résultat négatif (qui concerne 2 patients sur 3). Or, immédiatement après la procédure, 1 patient sur 10 (10,9%) considérait que subir une 2ème série de biopsies représenterait un problème moyen à majeur. Cette proportion grimpait à 1 patient sur 5 (19,6%) quand la question était répétée 7 jours plus tard. Une corrélation forte existait entre la réticence à subir une répétition de la procédure quand la question était posée à J7 et la présence de douleur, de signes d'infection et de saignements (cf.*Tableau 5*).

Tableau 5 Corrélation entre les effets adverses et la réticence à la rebiopsie

	Prévalence	Problème à la rebiopsie
Douleur à la biopsie	15,1%	8,2%
Syndrome infectieux à 7 jours	4,3%	7,89%
Syndrome hémorragique à 7 jours	17,5%	4,24%

(3) *Utilisation des ressources de santé.*

Après une première biopsie, 1 patient sur 10 consultait pour des soins primaires et 1 patient sur 100 nécessitait une admission à l'hôpital au cours des 35 jours suivant la procédure (*Tableau 6*). Les frais engagés n'ont pas été chiffrés.

Tableau 6 Corrélation entre les effets adverses et la sollicitation d'un service de santé

	Prévalence	Sollicitation service de santé
Douleur à la biopsie	15,1%	1,81%
Syndrome infectieux à 7 jours	4,3%	16,78%
Syndrome hémorragique à 7 jours	17,5%	2,89%

Conclusion : les biopsies de prostate sont bien tolérées par la majorité des hommes. Cependant chez près d'un tiers des patients, elles sont associées à des symptômes significatifs, entraînant une réticence à subir une 2ème série de biopsies (20%), une consultation médicale (10%) voire une hospitalisation (1%).

b. Le risque de sur-diagnostic et de sur-traitement.

Deux essais publiés en mars 2009 dans le New England Journal of Medicine, Prostate, Lung, Colorectal and Ovarian (PLCO) et le European Randomized Study of Screening for Prostate Cancer (ERSPC) ont servi de base à la Haute Autorité de Santé pour une publication en juin 2010 critiquant les pratiques de dépistage actuelles. Ces études tendent à prouver que le dépistage tel qu'il est réalisé entraîne un risque de sur-diagnostic et de sur-traitement. [5]

D'après l'Institut de Veille Sanitaire (InVS) et l'Institut National du Cancer (INCa), le sur-diagnostic correspond à la « part des cancers détectés lors du dépistage qui n'auraient pas évolué vers un cancer symptomatique ». [8] La majorité des hommes de 60 ans ont des cellules cancéreuses dans leur prostate, mais seul un faible pourcentage d'entre eux verra se développer un véritable cancer, généralement après 80 ans. L'INCa indique, en 2010, que le nombre estimé d'hommes avec un carcinome de prostate latent est plus important que le nombre d'hommes avec une maladie cliniquement détectée. [5]

Le sur-diagnostic a des conséquences en terme d'investigations additionnelles et aboutit souvent à un sur-traitement, avec des opérations ou irradiations inutiles, lourdes de conséquences pour la sexualité et la continence des patients traités. Les pratiques actuelles de dépistage et de diagnostic devraient donc être revues afin de limiter ces deux phénomènes.

c. Le coût du dépistage et du diagnostic du cancer de la prostate en France

L'Office parlementaire d'évaluation des politiques de santé (OPEPS) a pour mission d'éclairer le Parlement sur les conséquences des choix de santé publique. Le cancer de la prostate a été choisi comme sujet d'étude en 2008 en raison de sa fréquence et du coût de sa prise en charge pour la collectivité. Le coût du dépistage, du diagnostic et du traitement du cancer de la prostate y sont largement abordés. [8] La Haute Autorité de Santé a par ailleurs publié dans son rapport d'orientation de février 2012 une annexe décrivant les coûts de la prise en charge du dépistage et du diagnostic du cancer de la prostate par l'Assurance maladie en France Métropolitaine au 1er avril 2011. [5] Enfin, dans son dossier du 15 septembre 2009, l'AFU présente des données générales sur le coût du cancer de la prostate en France. [3]

i. Coût moyen de la prise en charge du cancer de la prostate

Le coût moyen du cancer de la prostate est évalué à 600 à 700 millions d'euros par an pour une moyenne de 60.000 nouveaux cas de cancer diagnostiqués. [3] Une modélisation aussi réaliste que possible des coûts de dépistage et de traitement du cancer de la prostate en fonction des différentes stratégies thérapeutiques utilisées donne un coût moyen estimé de la prise en charge thérapeutique d'un cancer de la prostate sur cinq ans à 12 731 €. [8]

Ce coût est équivalent voire inférieur à celui d'autres cancers. Le cancer de la prostate se place ainsi en 5ème position des cancers les plus coûteux. A titre d'exemple, en 2004, les cancers hématologiques coûtaient en moyenne 46.000 euros, les cancers digestifs 29.000 euros, les cancers respiratoires 26.000 euros et les cancers mammaires 19.000 euros. [3]

Les postes de dépenses sur lesquels des économies sont envisageables sont principalement liées au dépistage et au diagnostic : nombre de dosages de PSA, examens complémentaires avant et après biopsies, organisation des biopsies. Mais elles concernent également la problématique des cancers infra-cliniques et de la mise en place de traitements médicamenteux non nécessaires dans les formes dites localisées.

ii. Le coût du dépistage

Le premier poste de dépense concerne les tests de dépistage du PSA. En 2007, plus de 6 millions de dosages de PSA ont été remboursés par l'Assurance maladie, pour un total de 134 millions d'euros. [5, 8]

iii. Tarification des biopsies de prostate

L'OPEPS a chiffré le tarif moyen d'une série de biopsies prostatiques, en incluant l'acte en lui-même mais aussi les examens et consultations associés: bilan complémentaire comme aide à la décision, bilan pré-biopsique, bilan anesthésique et annonce du résultat. [8] Le coût moyen total d'une biopsie est alors estimé à 700 € (*cf.Tableau 7*).

Tableau 7 Coût total d'une biopsie

	Coûts moyens (€)
Bilan complémentaire	64,15
Bilan pré-biopsique	18,70
Anesthésie	30,40
Biopsie	562,33
Consultation urologue	23,00
Coût moyen	**698,58**

On estime que 200 000 et 250 000 biopsies sont réalisées en France par an, ce qui représente un coût de 140 à 175 millions d'euros. A ceci doit être rajouté le coût de l'examen histopathologique – 75,60 € en l'absence de cancer et 89,60 € en cas de cancer – soit 15 à 20 millions d'euros supplémentaires.

Si on considère maintenant que parmi ces 200 000 à 250 000 biopsies, un certain nombre correspondent à une deuxième voire une troisième série de biopsies, on comprend qu'une méthode de diagnostic plus fiable permettrait d'économiser plusieurs dizaines de millions d'euros par an, sans compter la réduction du coût des prestations médicales liées aux effets secondaires de ces biopsies.

Au total, le dépistage et le diagnostic du cancer de la prostate représentent près de 300 millions d'euros, soit la moitié du coût total du cancer de la prostate en France.

iv. Les coûts du traitement

Les coûts de traitement varient significativement en fonction du stade clinique du cancer au moment du diagnostic, et donc des stratégies mises en oeuvre: la prise en charge thérapeutique d'un cancer de la prostate coûte en moyenne 12 259 € au stade localisé, 16 608 € au stade avancé et 9 994 € au stade métastasé. [8] (*cf.Tableau 8*).

Tableau 8 Coût du traitement initial au cours des 6 premiers mois (en euros)

Traitement	Coût moyen
Prostatectomie	9 680
Radiothérapie	12 052
Hormonothérapie	4 189
Abstention surveillance	3 833

Une réduction du nombre de traitements inutiles par une méthode de diagnostic plus fiable pourrait réduire significativement les coûts du cancer de la prostate.

C. Différentes approches pour améliorer le diagnostic par biopsies.

De nombreuses techniques ont été développées pour améliorer la sensibilité de détection du cancer de la prostate tout en diminuant le nombre total de biopsies. La stratégie adoptée consiste à identifier par imagerie les zones suspectes et à les cibler lors des biopsies.

Dans le protocole de biopsies échoguidées conventionnel, l'échographe est utilisé en mode échelle de gris. Dans ce mode, les cancers de la prostate sont classiquement décrits comme des lésions hypoéchogènes, mais peuvent aussi apparaître iso ou hyperéchogènes. La valeur prédictive positive de la biopsie d'une lésion hypoéchogène périphérique est de 25 à 30%. Les caractéristiques en échelle de gris ne sont donc pas suffisantes pour identifier avec précision les zones suspectes à cibler. [22]

Une première approche consiste à améliorer la technique des biopsies guidées par échographie en s'aidant des particularités du tissu cancéreux, qui se distingue histologiquement du tissu prostatique normal par la perte de son architecture glandulaire, une densité cellulaire et une microvascularisation augmentées. La perte de l'architecture glandulaire cause une apparence plus hypoéchogène. Une densité cellulaire augmentée peut de son côté être mesurée par une élastographie en temps réel. Enfin une hypervascularisation peut être appréciée par échographie Doppler avec ou sans produit de contraste. [22]

Une deuxième approche a été d'utiliser l'IRM préalablement ou en remplacement de l'échographie pour repérer les zones suspectes. [28]

Ces techniques peuvent être couplées pour plus d'efficacité, par exemple en association l'échographie 3D à l'IRM.

1. Amélioration de l'échographie transrectale

a. Echographie Doppler

Comme les autres tumeurs solides, les cancers de la prostate possèdent une néo-vascularisation développée. L'imagerie Doppler permet d'évaluer le flux sanguin dans la prostate et de visualiser ces vaisseaux sanguins anormaux jusqu'à une taille d'un millimètre.

Des études récentes ont estimé que la sensibilité du Doppler continu ou pulsé dans la détection des cancers de prostate était de 13 à 49%. Sa spécificité est moyenne, un flux

sanguin augmenté pouvant être le témoin de lésions non tumorales comme une hyperplasie bénigne de la prostate. Le Doppler seul n'est donc pas assez sensible et spécifique et doit être amélioré grâce à des produits de contraste. [22]

Les agents utilisés sont des microbulles de gaz encapsulées dans une paroi stabilisatrice composée d'albumine, de galactose, de lipides ou de polymères. Elles mesurent moins de 1 µm de diamètre. Injectées par voie veineuse, elles permettent grâce à leurs propriétés très échogènes de mieux voir la néovascularisation et l'augmentation de densité vasculaire qu'on peut corréler à la présence d'un cancer. [22]

D'après certaines études, le Doppler couplé à l'utilisation de produits de contraste aurait augmenté le taux de détection de cancer de la prostate à 74-98% [29]. Une étude de 2007 a montré que sur un panel de patients, seuls 4,5% des nodules cancéreux situés dans la zone périphérique n'avaient pas été repérés en échographie Doppler de contraste. [22]

b. Elastographie

L'élastographie par ultrasons est une nouvelle technique d'imagerie permettant de réaliser une cartographie de la dureté des tissus prostatiques. Il est reconnu que le tissu prostatique cancéreux est plus dur que le tissu sain. C'est sur ce postulat que se base le toucher prostatique. [30] Cette donnée a été confirmée par des tests mécaniques, révélant que le paramètre de viscosité du tissu tumoral est 2,4 fois plus élevé que le tissu normal. [22]

Deux techniques d'élastographie ont été développées, basées soit sur l'application d'une pression soit sur l'utilisation d'ondes transversales. L'élastographie de la prostate a une sensibilité élevée dans la détection des tumeurs et une forte valeur prédictive négative, ce qui assure que peu de cancers seront oubliés. L'élastographie par ultrasons pourrait devenir une méthode additionnelle dans l'imagerie de la prostate, complémentaire des méthodes plus traditionnelles d'échographie transrectale et d'IRM. [30]

Dans une première étude, des patients ont subi des biopsies prostatiques en même temps que la réalisation d'un élastogramme. 84% des patients avec des biopsies positives présentaient une anomalie en élastographie. [22] Une étude de 2008 a évalué la sensibilité et la spécificité de l'imagerie par élastographie dans l'identification de cancers de la prostate. La sensibilité était de 86% et la spécificité de 72%, avec une valeur prédictive négative de 91,4%. Une autre étude a montré une sensibilité dans la détection tumorale de 74 à 80%. [22]

c. Echographie 3D

L'échographie 3D permet de visualiser le trajet réel de l'aiguille de biopsie et ses rapports dans la prostate, permettant ainsi une localisation précise de chaque biopsie. [30, 31] Ce système permet un contrôle-qualité en temps réel. Le médecin peut s'assurer d'avoir une couverture complète de la prostate pour l'échantillonnage et d'avoir réalisé de façon fiable le protocole de biopsie. Par ailleurs, en permettant une cartographie fiable des biopsies et donc de la position des éventuelles tumeurs, l'échographie 3D ouvre la perspective des traitements ciblés et d'un meilleur suivi des zones à risque dans le cadre de la surveillance active. [31]

Cette méthode d'imagerie est devenue relativement courante en gynécologie et en obstétrique, mais son utilisation pour l'imagerie transrectale de la prostate est relativement peu documentée. Elle requiert l'utilisation de sondes d'échographies spéciales, adaptées au milieu endocavitaire (système Urostation).

Ce système a été testé dans des études comparatives entre l'échographie traditionnelle et l'échographie 3D. Une étude de cohorte a montré que la visualisation précise de la trajectoire des biopsies dans la prostate augmentait de façon significative le taux de détection du cancer (50% en 3D vs 34% en 2D, p = 0,04). [22]

2. Les biopsies guidées par IRM

Une méthode différente pour améliorer la sensibilité du diagnostic est d'utiliser l'IRM multiparamétrique en complément ou en remplacement des biopsies. [32]

L'IRM multiparamétrique de la prostate combine plusieurs séquences d'IRM : des séquences traditionnelles en T2, des séquences dynamiques en T1 et des séquences en diffusion. Il s'agit d'une technique d'imagerie accessible, mais qui demande un investissement initial et dont l'utilisation nécessite une expertise importante dans sa réalisation, son interprétation et son évaluation. [32,33]

La description des zones suspectes se fait sur 16 à 27 secteurs prostatiques, incluant la zone de transition (*cf.Figure 17*). Par comparaison, les biopsies prostatiques ne permettent de vérifier que les zones périphériques intitulées « p » sur le schéma. Une échelle de suspicion de cancer graduée de 1 à 5 permet d'harmoniser la description des lésions observées. [32]

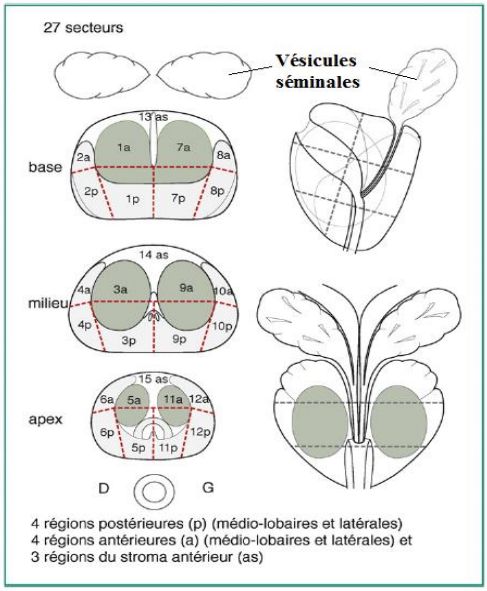

Figure 17 Les 27 secteurs prostatiques examinés en IRM multiparamétrique

En procurant une bonne visualisation des régions dans lesquelles on suspecte une tumeur, l'IRM pourrait améliorer le ciblage des biopsies et donc leur qualité. Le ciblage par IRM semble diminuer la détection de micros foyers cancéreux cliniquement non significatifs

sans pour autant diminuer la détection des tumeurs plus agressives. Elle améliorerait l'estimation du grade et de la taille de ces tumeurs significatives.

Un examen IRM préalable ne révélant pas d'images suspectes pourrait conduire à une réduction du nombre de biopsies voire à leur annulation. Une stratégie de biopsies uniquement dirigées sur les lésions suspectes en IRM sans biopsies systématisées associées permettrait de réduire de 13% la détection de cancers non significatifs. [32,33]

L'IRM pourrait ainsi répondre à un triple enjeu : réduire le nombre de biopsies inutiles mais aussi réduire le risque de sur-détection et donc le risque de sur-traitement qui en découle. Les premières études d'utilisation de l'IRM dans le diagnostic du cancer de la prostate avancent une sensibilité de 71 à 86%, une spécificité de 67 à 98%, une valeur prédictive de 74 à 98%, [33] et une valeur prédictive négative de 95% [32].

Les biopsies guidées par IRM en temps réel constituent la prochaine étape. Les premiers essais ont mis en évidence une amélioration de la détection du cancer. Dans des études concernant des patients avec une première série de biopsies négatives, le taux de détection des biopsies guidées par IRM en deuxième intention était entre 30 et 59%. Cependant elles nécessitent des équipes expertes et des équipements disponibles. [32]

Conclusion

Le diagnostic du cancer de la prostate repose actuellement sur la réalisation de biopsies prostatiques permettant une confirmation histologique de la présence d'un carcinome prostatique. Les biopsies de prostate sont proposées systématiquement en cas d'augmentation du PSA au-dessus d'une valeur seuil de 4ng/mL et/ou en cas d'anomalie au toucher rectal. Les biopsies échoguidées de la prostate suivant un protocole systématisé de 12 biopsies réalisées selon un schéma bien précis sont caractérisées par une haute spécificité (81-82%) mais une faible sensibilité (39-52%).

Afin d'augmenter la sensibilité des biopsies prostatiques tout en réduisant leur nombre, la stratégie envisagée a été d'améliorer le ciblage des biopsies pour ne prélever que les zones potentiellement cancéreuses. Ces zones suspectes peuvent être visualisées en échographie par l'utilisation du Doppler, qui repère les vaisseaux sanguins anormaux, ou par l'élastographie discriminant les tissus prostatiques plus durs évocateurs de lésions tumorales. Par ailleurs l'imagerie 3D permet de guider l'aiguille de biopsie de façon précise vers les zones à biopsier. Des essais ont été menés pour remplacer l'imagerie échographique par de l'IRM. La sensibilité des biopsies était améliorée, cependant l'IRM a un inconvénient majeur, l'accessibilité aux appareils d'IRM, la nécessité d'une équipe experte voire d'un appareillage sophistiqué dans le cas des biopsies guidées en temps réel par IRM. Toutes ces contraintes engendrent des coûts très élevés avec des résultats encore insuffisants pour le proposer comme méthode diagnostique standard.

Aucune de ces méthodes n'apporte pour l'instant de solution satisfaisante pour améliorer la technique des biopsies de prostate. Nous verrons dans la deuxième partie la proposition apportée par le projet BiTum, à savoir l'utilisation d'une imagerie bimodale, utilisant à la fois les ultrasons et la fluorescence pour guider les biopsies prostatiques.

Partie B : les modèles du cancer de la prostate de l'homme

L'étude du cancer de la prostate de l'homme repose en grande partie sur l'utilisation de modèles précliniques, susceptibles d'en reproduire les caractéristiques *in vivo* ou *in vitro*. Ces modèles sont variés mais imparfaits, aucun d'entre eux ne parvenant à recréer tous les aspects du cancer de la prostate humain : production de PSA, phénotype d'abord androgéno-sensible puis androgéno-résistant, extension métastatique osseuse à partir d'une tumeur prostatique primitive,… Les modèles disponibles sont donc choisis en fonction de la situation clinique que l'on souhaite explorer. Ils peuvent être divisés en plusieurs grandes catégories : les cancers spontanés chez l'animal, les lignées cellulaires humaines *in vitro*, les xénogreffes et modèles orthotopiques du cancer de la prostate humain. [34]

Les modèles animaux de cancers spontanés

Les néoplasmes des animaux montrent souvent de nombreuses similarités avec leurs correspondants humains. Leur étude a amélioré la compréhension de la pathogénie de nombreux cancers comme les lymphomes, les carcinomes mammaires, les sarcomes des tissus mous, les ostéosarcomes et les mélanomes. Ils ont prouvé leur efficacité dans des études sur les processus d'oncogénèse, les mécanismes moléculaires de l'initiation et de la promotion du cancer, l'angiogénèse et le développement d'une maladie métastatique. [35]

Des études rétrospectives sur le cancer de la prostate chez les animaux de compagnie ont commencé dès la première partie du 20ème siècle (Schlotthauer en 1937, Julian en 1947). Les premières espèces examinées étaient les chiens, à cause des similarités anatomiques entre les glandes prostatiques des chiens et de l'homme et de la rareté des carcinomes prostatiques spontanés chez les autres espèces. En effet, les chiens sont les seuls grands mammifères autres que les hommes avec une incidence significative de cancers de la prostate spontanés. Quelques cas ont été rapportés chez les chats domestiques. Les carcinomes spontanés de la prostate apparaissent également chez les rongeurs de laboratoire comme les rats ACI et Lobund-Wistar (modèle du rat Dunning, du rat de Noble, modèle de Pollard) [34]. Dans les zoos, la surveillance de milliers d'individus appartenant à des espèces de mammifères possédant une prostate a révélé une absence quasi-complète de carcinomes de la prostate. Un seul cas de carcinome de prostate (sans évidence de métastase) a été rapporté chez un vieux macaque Rhésus. [35]

Le cancer de la prostate canin est donc un modèle important – car le seul modèle grands animaux – du cancer de la prostate de l'homme, [34] mais il pose le problème de la constitution de cohortes devant sa faible fréquence chez le chien.

Les lignées tumorales humaines

Le deuxième type de modèle est constitué des lignées tumorales humaines. Pendant longtemps, seules trois lignées cellulaires humaines ont été utilisées : LNCaP, PC3 et DU145. Leur rendement d'établissement à partir de matériel tumoral de cancer de la prostate est très faible, de l'ordre de 1 %. A l'heure actuelle, seule une dizaine de lignées cellulaires issues de la forme humaine du cancer de la prostate sont disponibles (contrairement à une centaine pour le cancer du sein par exemple). Ces lignées ne reproduisent pas toujours les caractéristiques biologiques courantes des cancers de prostate, telles que l'expression du récepteur aux androgènes ou la sécrétion du PSA. [34]

Certaines lignées tumorales humaines ne sont pas utilisables *in vitro :* le seul moyen d'assurer la propagation des cellules tumorales est sous la forme de xénogreffes chez la souris immunodéprimée. Ces modèles sont coûteux et difficiles d'emploi. [34]

Les modèles orthotopiques du cancer de la prostate

Enfin les derniers modèles *in vivo* reposent sur l'injection orthotopique, intravasculaire ou intra-osseuse de cellules tumorales issues de lignées cellulaires, afin de reproduire artificiellement les formes localisées ou métastatiques du cancer de la prostate.

Les modèles orthotopiques, où les cellules tumorales sont injectées directement dans la prostate, se justifient par l'importance du microenvironnement dans le développement tumoral. Le nombre de publications relatant des essais de greffes orthotopiques est limité, en partie à cause de la plus grande complexité technique de ces modèles.

Ces greffes peuvent être réalisées chez la souris, le rat ou encore le chien. Les lignées utilisées pour la greffe peuvent être des lignées humaines comme les LNCaP ou dans le cadre du modèle canin du cancer de la prostate, des lignées cellulaires d'adénocarcinome de prostate d'origine canine, isolées à partir de ces cancers spontanés (ACE-1, DPC-1). [34]

I. Le modèle canin du cancer de la prostate : similarités et différences par rapport au cancer humain

A. Morphologie et physiologie de la prostate canine

1. Anatomie de la prostate

La prostate est la seule glande sexuelle accessoire chez le chien. Comme chez l'homme, elle est de forme ovoïde et bilobée, les deux lobes étant séparés par un sillon médian. Elle entoure complétement la partie proximale de l'urètre à sa jonction avec le col vésical (*cf. Figure 18*).

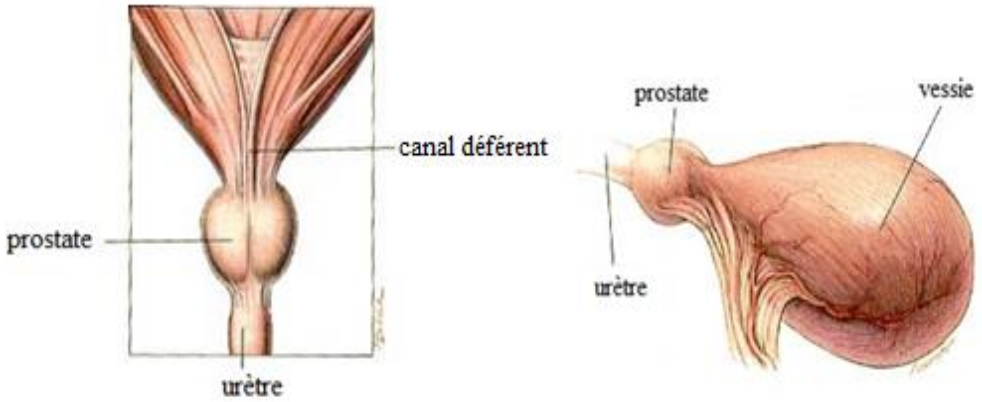

Figure 18 : La prostate canine et son positionnement par rapport à la vessie

La prostate canine ne possède pas d'anatomie zonale contrairement à la prostate humaine pour laquelle le modèle de MacNeal s'applique.

Cette différence s'explique d'un point de vue embryologique : la prostate se développe à partir de 3 ou 4 paires de bourgeons de l'endoderme du sinus uro-génital, qui donnent aussi naissance à l'urètre prostatique, à la vessie ainsi qu'aux glandes bulbo-urétrales chez l'homme. Les bourgeons prostatiques apparaissent approximativement aux 35/36ème jours chez le chien, et au 70ème jour chez l'homme. Chez l'homme, ces bourgeons prennent leur origine dans 5 régions distinctes de l'urètre prostatique, ce qui est à l'origine de l'anatomie zonale de la prostate humaine. [35]

2. Position dans la cavité abdominale

La prostate canine occupe une position rétro-péritonéale comme chez l'homme. Elle est en relation dorsalement avec le rectum et ventralement avec la symphyse pubienne et la paroi abdominale (*cf.Figure19*). [36]

Chez le chien, la position de la prostate dépend de l'âge. Jusqu'à 2 mois, elle occupe une position intra-abdominale. Puis jusqu'à la puberté, elle se localise totalement dans la cavité pelvienne sur le plancher du rectum. Avec la maturité sexuelle, sa taille augmente et son pôle crânial se développe : elle bascule alors de nouveau dans la cavité abdominale. [36]

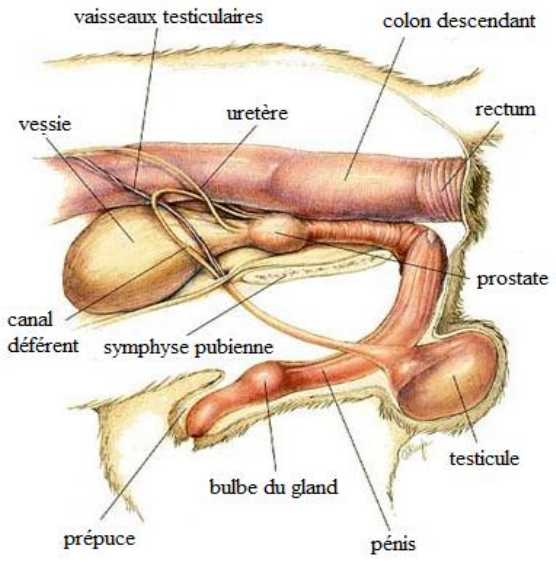

Figure 19 Tractus urinaire et génital bas chez le chien

La taille et le poids de la prostate varient selon la race, l'âge et le poids du chien. Par exemple, les Scottish Terrier ont une prostate proportionnellement beaucoup plus grosse que les autres races de chiens et peut faire jusqu'à quatre fois la taille d'une prostate d'un chien d'une autre race mais de même format. En conséquence, elle se localise souvent dans la cavité abdominale chez l'adulte. [36]

B. Les maladies de la prostate canine

La prostate canine peut être touchée par de nombreuses pathologies, que l'on peut classer en deux catégories : les maladies non proliférative et les maladies proliférative. Les maladies non proliférative sont représentées par des prostatites aigues ou chroniques, des kystes prostatiques ou para-prostatiques, des abcès prostatiques. Les maladies proliférative sont l'hyperplasie bénigne de la prostate (BPH) et les tumeurs prostatiques. [36,37]

Les maladies de la prostate canine affectent des chiens d'âge moyen ou âgés. A l'exception des néoplasies prostatiques, elles affectent généralement les chiens mâles entiers. [37] Plusieurs pathologies coexistent fréquemment dans les prostates malades.

Nous aborderons plus en détail la BPH et le carcinome de la prostate, ainsi que les aspects histologiques du cancer de la prostate canin et de ses stades précancéreux.

1. L'hyperplasie bénigne de la prostate (BPH)

La cause la plus courante de prostatomégalie chez l'homme ou chez le chien est l'hyperplasie bénigne de la prostate (BPH). La BPH est un processus de vieillissement normal, qui consiste à la fois en une augmentation du nombre de cellules (hyperplasie) et de la taille de ces cellules (hyperplasie). Comme chez l'homme, le développement d'une BPH n'est pas un facteur de risque pour l'apparition d'un carcinome. [38]

Chez l'homme, c'est la zone de transition qui est la plus fréquemment affectée par la BPH. Chez le chien, la glande prostatique est affectée de façon diffuse. [35]

Il n'y a pas de prédisposition de race. C'est une maladie spontanée du chien mâle entier qui commence comme une hyperplasie glandulaire, le processus s'initiant entre la maturité sexuelle et 4 ans. Avec l'âge, presque tous les chiens mâles entiers développeront une BPH : plus de 95% d'entre eux seront affectés à l'âge de 9 ans mais la plupart ne développeront pas de signes cliniques associés. [38]

La BPH peut être induite de façon hormonale chez le chien, ce qui en fait un bon modèle pour l'étude de la BPH humaine. [37]

2. Le carcinome prostatique.

a. Epidémiologie

Les tumeurs de la prostate sont rares chez le chien. La prévalence de ces affections représente 0,2 à 0,6% des lésions retrouvées à l'autopsie. [35,37] Elles concernent 5 à 7% des cas de maladie prostatique chez le chien. [38]

Une étude européenne menée en 2002 par Teske et al. a révélé que sur 15.000 consultations canines, seuls 431 chiens présentaient une maladie prostatique, et que parmi eux 56 avaient un carcinome prostatique. Un centre hospitalier d'enseignement vétérinaire aux USA a diagnostiqué 2 cas de carcinomes prostatiques sur les 8.000 chiens examinés sur une période de 1 an. [35]

Cependant, on peut supposer que cette incidence est sous-estimée à cause de plusieurs facteurs : le manque d'examen de laboratoire de dépistage, comme le PSA chez l'homme, des erreurs de diagnostic qui attribuent à des causes neurologiques ou à de la spondylose vertébrale les signes de parésie des postérieurs ou de douleurs lombaires dues aux métastases osseuses, et l'absence de toucher rectal systématique chez les chiens asymptomatiques. [35]

Les chiens atteints sont âgés, avec un âge moyen au diagnostic de 10 ans. Il a été démontré que les mâles castrés ont un risque plus important de développer un carcinome de prostate que les mâles entiers. [37]

Une étude rétrospective menée par l'université d'Utrecht a révélé que le Bouvier des Flandres avait presque 8,5 fois plus de chance de développer un carcinome de prostate que les autres races de chiens. C'est la seule donnée de la littérature montrant une différence d'incidence entre les races. Cependant, les chiens de moyennes et grandes races semblent plus touchés que les chiens de petite taille. [37]

b. Pathogénie

Les carcinomes prostatiques chez le chien sont des tumeurs malignes agressives. Leur diagnostic est souvent tardif car les lésions, microscopiques au départ, évoluent à bas bruit sans signe clinique apparent. La maladie n'est décelée par les propriétaires que lorsqu'elle

entraîne des signes cliniques gênants (signes urinaires, boiterie) et des métastases sont très souvent déjà présentes au moment du diagnostic. Les principaux sites d'extension métastatique sont les nœuds lymphatiques sous-lombaires, les poumons et les os, particulièrement les vertèbres lombaires, le pelvis et le fémur. [37]

Ils prennent plus souvent origine dans les cellules urothéliales/canalaires que dans les cellules acineuses, comme c'est le cas chez l'homme. La croissance des cellules canalaires n'étant pas dépendante des androgènes, ceci peut expliquer le fait que les carcinomes prostatiques chez le chien puissent se développer en l'absence d'androgènes. [37]

c. Signes cliniques

Chez le chien, les signes cliniques des maladies prostatiques sont peu spécifiques et constituent un syndrome, le prostatisme, qui associe des symptômes urinaires, digestifs et parfois locomoteurs. [36] Le carcinome prostatique n'échappe pas à cette règle, le diagnostic différentiel avec les autres pathologies prostatiques sera donc souvent difficile. [37]

Les signes les plus communs sont du ténesme, des signes urinaires (strangurie, hématurie) et des signes systémiques (perte de poids, anorexie). Occasionnellement, des signes de boiterie des postérieurs ou des déficits neurologiques ont été observés dans des cas avec des métastases au niveau de la colonne vertébrale, du bassin ou du fémur. Une prostatomégalie peut être constatée au toucher rectal, le plus souvent asymétrique. [37]

La fréquence des signes cliniques observés chez les chiens avec un carcinome prostatique varie d'une étude à l'autre. Les résultats d'une étude rétrospective sur 76 cas réalisée en 2000 par Botswick et Cornell [39] sont résumés dans le tableau 9.

Tableau 9 Prévalence des différents signes cliniques d'un carcinome prostatique

Symptômes	% de chiens atteints
Signes urinaires (hématurie, strangurie, incontinence)	62%
Signes systémiques (perte de poids, anorexie)	42%
Signes d'atteinte osseuse ou neurologique	36%
Ténesme suite à la prostatomégalie	30%

d. Diagnostic

Le diagnostic se base avant tout sur une forte suspicion clinique : chien castré, âgé, avec des signes cliniques évocateurs.

L'échographie est l'examen complémentaire de choix, même si le diagnostic différentiel avec d'autres affections prostatiques est difficile. Les signes échographiques sont peu spécifiques et souvent proches de ceux observés lors de prostatite chronique ou d'hyperplasie glandulokystique. Le plus souvent, la prostate est hypertrophiée et de forme irrégulière, avec un parenchyme hétérogène. Les tumeurs prostatiques peuvent prendre des

formes très variées : zones hypo-, hyper- ou anéchogènes, très localisées ou au contraire de grande taille et aux contours mal délimités, correspondant à des zones de nécrose, d'abcédation ou d'hémorragie. La présence de minéralisations intraprostatiques - visualisées comme des zones hyperéchogènes accompagnées d'un cône d'ombre sous-jacent - est beaucoup plus indicative car elles témoignent d'un processus cancéreux. [37,40]

Le diagnostic définitif est fait par examen cytologique de la prostate obtenu par aspiration à l'aiguille fine, sous guidage échographique.

e. Traitement

La plupart des chiens atteints par un carcinome prostatique ne sont pas traités, en raison de la présence de métastases et d'un pronostic sombre. [37]

Peu de données sont disponibles concernant l'espérance de vie après le diagnostic si aucun traitement n'est tenté. Une étude menée en 2004 par Sorenmo a rapporté un temps médian de survie de 21 jours pour un groupe de 17 chiens atteints d'un carcinome prostatique dont 15 n'ont reçu aucun traitement. [35] Une autre étude menée en 2000 par Cornell indiquait que 58 chiens sur les 76 diagnostiqués étaient euthanasiés le jour même et que la médiane de survie pour les 12 chiens restants était de 30 jours. Il n'était pas précisé si ces 12 chiens avaient bénéficié ou non d'un traitement. [37]

Des essais de traitements par prostatectomie radicale ou par radiothérapie ont été tentés mais leurs résultats étaient très décevants. [35]

C. Histologie et marqueurs sériques et immunohistochimiques de la prostate canine

1. Histologie du carcinome de la prostate canin

Comme chez l'homme, la très grande majorité des cancers de la prostate chez le chien sont des adénocarcinomes. Dans de rares cas, on peut trouver des carcinomes des cellules transitionnelles, originaires des canaux collecteurs de la prostate. [37] Des fibrosarcomes, des léiomyosarcomes, des hémangiosarcomes et des lymphomes ont également été décrits. [35]

Le carcinome de la prostate canin est une tumeur histologiquement hétérogène, qui présente souvent plusieurs types histologiques. [37] On note une tendance à des tumeurs peu différenciées, qui seraient plus fréquentes chez les chiens castrés. Ceci est à corréler à la situation chez l'Homme où la privation d'androgènes mène souvent au développement de carcinomes de prostate moins différenciés, avec des grades de Gleason plus élevés. [37]

2. Les lésions pré-cancéreuses de la prostate chez le chien.

Chez l'homme, les lésions de HG-PIN sont actuellement reconnues comme des précurseurs du cancer de la prostate. Avec les lésions ASAP, elles sont l'un des facteurs de risque le plus significatif d'un carcinome prostatique. [38]

Des lésions de HG-PIN ont été recherchées dans les prostates canines, avec ou sans carcinome de prostate associé, afin d'évaluer la pertinence du modèle canin dans l'étude de la relation entre les lésions de PIN et le développement d'un cancer de la prostate.

Une partie des études a porté sur la prévalence des lésions de HG-PIN dans les prostates canines saines. En 1998, Aquilina a étudié la prévalence de lésions de HG-PIN chez 199 chiens de travail militaires ne présentant pas de carcinome de prostate : des lésions de HG-PIN étaient identifiées dans seulement 3% des cas [41]. En 2004, sur 20 glandes prostatiques canines normales et 95 atteintes de BPH, Madewell n'a trouvé aucune lésion de HG-PIN. [38]

Les résultats ont été très différents quand les études portaient sur des chiens atteints d'un carcinome prostatique. Dans la même étude de 1998, Aquilina a réalisé des études histologiques sur les prostates de 25 chiens atteints d'un carcinome prostatique. Il a trouvé cette fois des lésions de HG-PIN sur 18 d'entre eux, soit 72% des chiens. [40] En 1997, l'équipe de Waters a découvert des lésions de HG-PIN chez 66% des chiens atteints d'un carcinome prostatique testés (19/29), ce taux étant peut-être sous-estimé du fait du caractère non exhaustif des pièces de sections analysées. Ces résultats semblent concorder avec les 82 à 86% de cas de HG-PIN retrouvés dans les prostates d'hommes atteints d'un carcinome prostatique. [9,41]

L'étude de Waters de 1997 a également permis de mettre en évidence des similarités histologiques et cytologiques entre les HG-PIN de l'homme et du chien.

Du point de vue histologique, les lésions de HG-PIN découvertes chez le chien possédaient les mêmes 4 grands types architecturaux que chez l'homme. Les autres caractéristiques histologiques des lésions de HG-PIN identifiées chez l'homme – un index de prolifération et une densité de microvaisseaux augmentés, intermédiaires entre ceux de l'épithélium sain et de l'épithélium tumoral, et une interruption partielle de la membrane basale – ont également été mises en évidence chez le chien. L'étude de 1997 a ainsi découvert que la couche de cellules basales était interrompue dans 72% des acini comportant des lésions de PIN, contre 56% chez l'homme. Dans les deux espèces, la couche de cellules basales est totalement absente dans les carcinomes de prostate. [41]

Les caractéristiques cytologiques communes avec l'homme incluaient des cellules épithéliales plus serrées, avec une perte de polarité, un élargissement du noyau et des nucléoles prédominants. [41]

Tous ces résultats concordent avec ceux rapportés chez l'homme, et tendent à prouver que la PIN fait partie d'un continuum morphologique dans la progression d'un tissu sain vers un tissu cancéreux. Même si les lésions de HG-PIN sont peu fréquentes dans les prostates

canines saines, elles sont communes dans les prostates des chiens atteints d'un carcinome de prostate. La prostate canine pourrait donc être un modèle utile pour étudier la relation entre la présence de HG-PIN et le développement d'un carcinome prostatique. En particulier, le modèle canin pourrait permettre de tester l'utilisation d'agents de prévention chimiques pour arrêter la progression du HG-PIN vers le carcinome voire pour induire sa régression. Si elle prouve sa faisabilité, cette stratégie pourrait se révéler importante et réduire l'incidence des cancers de la prostate chez l'homme. [41]

La présence de lésions ASAP dans les prostates canines n'a par contre pas été rapportée dans la littérature.

3. Marqueurs sériques et immunohistochimiques des affections prostatiques canines

En 1995, Bell a mené une étude sur les marqueurs sériques et immunohistochimiques potentiels des affections néoplasiques – ou non néoplasiques – de la prostate canine. Les concentrations de la phosphatase acide prostatique (PAP), de l'antigène spécifique prostatique (PSA) et de la Canine Prostate Specific arginine Esterase (CPSE) ont été mesurées dans le sérum et le plasma séminal de chiens sains, de chiens présentant une BPH, une prostatite bactérienne ou un carcinome de prostate. Des coupes tissulaires d'adénocarcinomes prostatiques ont ensuite été testées avec des anticorps ciblant ces trois molécules. [42]

a. La phosphatase acide (PAP)

Les concentrations de la phosphatase acide prostatique n'étaient pas significativement différentes entre les chiens normaux et ceux atteints d'une maladie prostatique quelle qu'elle soit. Un faible marquage est apparu en immunohistochimie sur les coupes d'adénocarcinomes prostatiques canins. La PAP ne semble pas être un marqueur convaincant. [42]

b. PSA et PSMA

Le PSA n'a pas été détecté dans le sérum ou le plasma séminal canin. En immunohistochimie, seul un faible marquage par les anticorps anti-PSA a été mis en évidence sur les coupes d'adénocarcinomes prostatiques canins [37,42], et il manque des preuves pour confirmer que les antigènes anti-PSA humains se lient spécifiquement à un antigène de poids moléculaire compatible avec le PSA soit 26-28kD. [35] Le PSMA n'a pas été inclus dans cette étude, cependant l'étude de Aggarwal en 2006 semble indiquer que cette protéine n'est pas non plus exprimée dans la prostate canine. Le PSA et le PMSA ne semblent donc pas non plus être des marqueurs utilisables dans le cas des affections prostatiques canines.

c. La CPSE

La CPSE (Canine Prostatic Specific arginine Esterase) – aussi appelée arginine estérase – est une hormone sécrétée par les cellules épithéliales de la prostate canine sous le contrôle des androgènes. Cette protéine appartient à la famille des kallikréines, tout comme le

PSA humain. Elle est présente dans le sperme où elle représente plus de 90% des protéines composant le fluide prostatique, et en faible quantité dans le sang. [35,43]

Quand les cellules prostatiques s'hyperplasient, la concentration sérique en CPSE augmente. Les chiens atteints d'hyperplasie bénigne de la prostate ont ainsi un taux de CPSE significativement supérieur à celui retrouvé chez les chiens sains. On ne retrouve pas cette élévation significative du taux de CPSE chez les chiens présentant une prostatite bactérienne ou un carcinome de prostate. De plus en immunohistochimie, les anticorps anti-CPSE ne marquent qu'une minorité des coupes histologiques de tumeurs prostatiques. [42]

La CPSE ne peut donc pas être considérée comme l'équivalent canin du PSA humain, et il n'y a à l'heure actuelle aucun marqueur sérique susceptible d'être utilisé comme test diagnostic du cancer de la prostate chez le chien.

Cependant, à défaut d'être un marqueur des carcinomes de prostate, la CPSE est un excellent marqueur de l'hyperplasie bénigne de la prostate chez le chien. Virbac a ainsi créé le le test Odelis® CPSE, qui permettrait de détecter la BPH chez le chien avec une sensibilité de 97,1% et une spécificité de 92,7%. [43]

Conclusion sur le cancer de la prostate canin/humain

La prostate du chien possède une morphologie similaire à la prostate humaine bien qu'elle ne partage pas son anatomie zonale. Alors que l'homme possède plusieurs glandes sexuelles accessoires, la prostate est la seule grande glande sexuelle accessoire chez le chien. Les deux espèces possèdent la même prédisposition à l'hyperplasie bénigne de la prostate.

Les tumeurs de la prostate – canines ou humaines – sont pour la plupart des adénocarcinomes. Elles apparaissent spontanément et leur développement est fortement influencé par l'âge. L'âge moyen du diagnostic est de 70 ans chez l'homme et de 10 ans chez le chien soit un âge moyen de 68 ans en équivalent années-humaines.

Chez les deux espèces on trouve préférentiellement des métastases osseuses ostéoblastiques touchant le pelvis et/ou la moelle épinière au niveau lombaire, associées à de la douleur et à des déficits neurologiques. Les autres signes cliniques sont une perte de poids, de la léthargie, des problèmes urinaires ou à la défécation.

Enfin, les chiens développent des lésions précancéreuses de HG-PIN similaires aux lésions retrouvées dans les prostates humaines, ce qui constitue un bon modèle d'étude des lésions précurseuses du carcinome prostatique.

Cependant, l'incidence du cancer de la prostate est bien plus faible chez les chiens, ce qui limite les possibilités d'utilisation en essais cliniques (diagnostiques ou thérapeutiques). La plupart des carcinomes canins sont indépendants aux androgènes contrairement aux tumeurs de l'espèce humaine.

Alors que chez l'homme de nombreux cancers de la prostate sont des néoplasmes microscopiques, de bas grade, progressant de façon lente et aboutissant rarement à la mort, les cancers de la prostate chez le chien sont des néoplasmes cliniquement agressifs dont le diagnostic est souvent tardif et le pronostic sombre. Les chiens atteints d'un cancer de la prostate présentent souvent une maladie à un stade avancé avec des métastases fréquentes aux nœuds lymphatiques iliaques régionaux, aux poumons et aux os.

La correspondance entre les deux espèces est limitée par l'absence de marqueur biochimique spécifique du carcinome prostatique comme le PSA chez l'homme, dont l'équivalent le plus proche chez le chien est le CPSE, spécifique de l'hyperplasie bénigne de la prostate.

Ce modèle, qui présente à l'évidence de nombreuses similitudes avec les cancers de la prostate de l'homme, a l'inconvénient majeur de ne pas être disponible facilement dans un délai court. Il n'est donc pas facilement utilisable, ce qui justifie le recours à des modèles orthotopiques.

II. Greffes tumorales chez le chien

Plusieurs modèles de xénogreffes et de greffes orthotopiques de carcinomes prostatiques existent chez le chien. Ils peuvent être basés sur des lignées cellulaires humaines (LNCaP, PC3, DU145) ou canines (ACE-1, DPC-1).

Dans tous les cas, il est nécessaire de réaliser une immunodépression des chiens préalablement à l'implantation tumorale pour minimiser le rejet des cellules implantées par l'hôte. La cyclosporine est l'immunosuppresseur le plus couramment utilisé. Cependant il y a une variation importante de pharmacocinétique parmi les individus et un monitoring précis de la cyclosporinémie est nécessaire afin d'obtenir une immunodépression appropriée. [44]

A. Lignées cellulaires humaines

Historiquement, les lignées cellulaires humaines *in vitro* de carcinomes prostatiques ont été limitées en nombre et avaient une disponibilité très faible par rapport aux lignées cellulaires d'autres types de cancers. [45]

L'obtention de lignées cellulaires humaines d'adénocarcinomes de prostate est très difficile. Le taux de succès est d'environ 1 % pour les lignées cellulaires *in vitro* et d'environ 10 % pour l'obtention de xénogreffes sur l'animal. Habituellement, les cellules tumorales issues de biopsies meurent en quelques jours ou semaines par apoptose. [34] Un nombre significatif de lignées n'a pu être établi qu'au début des années 1990 [46] et seule une dizaine de lignées cellulaires de carcinome prostatique sont aujourd'hui disponibles (contre plus de 100 lignées pour le cancer du sein, par exemple). [34]

Trois lignées sont de loin les plus utilisées : PC3 et DU145, des lignées cellulaires androgéno-indépendantes, et LNCaP, une lignée cellulaire androgéno-dépendante. [46] La plupart des autres lignées cellulaires sont dérivées de ces trois lignées. [46]

Les données obtenues lors des essais cliniques utilisant les xénogreffes sont souvent peu prédictives des réponses cliniques observées sur le terrain, ce qui serait à mettre en relation avec une surreprésentation des trois lignées principales ne reproduisant pas toutes les caractéristiques du carcinome prostatique humain. [46]

Par ailleurs, toutes ces lignées ont été obtenues à partir de métastases de carcinomes prostatiques et non à partir des tumeurs primaires. Toutes les tentatives d'obtention de lignées à partir d'adénocarcinome de prostate localisé à l'organe se sont soldées par des échecs. [34]

1. Lignée LNCaP

La lignée LNCaP est de loin la lignée cellulaire humaine la plus étudiée et la plus utilisée. Elle provient d'un ganglion sus-claviculaire d'un patient atteint d'un cancer de prostate androgéno-résistant. Cette lignée est simple d'utilisation *in vitro*, et possède un temps de doublement faible, de l'ordre de 60 heures [47], mais présente une faible tumorigénicité *in vivo* [46] et nécessite l'utilisation d'une matrice (Matrigel) pour obtenir des xénogreffes chez la souris. Les cellules de la lignée LNCaP expriment le PSA et le récepteur aux androgènes, ce qui en fait la lignée la plus représentative du point de vue clinique. [34]

Cependant, cette lignée entraîne parfois une réponse aberrante aux anti-androgènes car elle contient un gène pour le récepteur aux androgènes muté au niveau de la partie récepteur, ce qui rend les cellules sensibles non seulement aux androgènes mais aussi à d'autres hormones comme les oestrogènes et la progestérone, ainsi qu'aux anti-androgènes comme l'hydroxyflutamide. [34, 46]

La lignée LNCaP a été utilisée dans la réalisation de modèles orthotopiques chez des souris athymiques. [34] *In vivo*, les tumeurs LNCaP sont sensibles à la privation en androgènes par castration : le taux de PSA sérique diminue sans que cela s'accompagne d'une réponse tumorale en termes de volume ou d'apoptose cellulaire. [34]

Elle a également été utilisée pour créer des modèles orthotopiques du cancer de la prostate. Les premiers à décrire ce modèle chez la souris mâle *nude* (immunodéprimée) furent Stephenson et Fidler en 1992. [34] Ils ont démontré qu'en l'absence de Matrigel, des suspensions de cellules LNCaP ne se développaient pas par injections sous-cutanées mais formaient des tumeurs quand elles étaient injectées directement dans la prostate. Le modèle LNCaP orthotopique basé sur des suspensions cellulaires entraîne des métastases ganglionnaires dans environ un tiers des cas, mais jamais de métastases pulmonaires.

Plus récemment, une équipe de San Diego a développé un modèle orthotopique LNCaP fondé sur l'implantation de tumeurs dans la prostate de souris mâles *nude*, qui permet

d'obtenir à la fois des métastases ganglionnaires et des métastases pulmonaires dans 44 % des cas. [34]

2. Lignée PC3

La lignée PC3 a été obtenue à partir de la métastase osseuse d'un patient atteint de cancer androgénorésistant. Elle n'exprime ni le PSA, ni le récepteur aux androgènes. Il s'agit d'une tumeur extrêmement agressive *in vivo* comme *in vitro*. Elle sert de modèle pour le cancer de prostate avancé androgénorésistant. [34] Cependant, la lignée PC3 n'exprime pas les récepteurs aux androgènes et le PSA, contrairement aux cancers de la prostate avancés androgénorésistants, ce qui en fait un modèle peu satisfaisant de ce type de cancer. [46]

L'injection intraprostatique de cellules PC3 entraîne la formation rapide de tumeurs. On obtient de meilleurs résultats pour l'étude des métastases avec des greffes de tissu tumoral plutôt que de cellules en suspension car les greffes de tissus donnent un plus fort taux de métastases ganglionnaires et pulmonaires. [34]

3. Lignée DU145

La lignée DU 145 provient d'une métastase cérébrale d'un patient atteint à la fois d'un cancer de la prostate et d'une leucémie. Cette tumeur n'exprime ni le PSA, ni le récepteur aux androgènes. Certains auteurs remettent en cause son origine prostatique étant donné ses caractéristiques et dans la mesure où les métastases cérébrales de cancer de la prostate sont exceptionnelles chez l'homme. Comme pour la lignée PC3, l'absence d'expression des récepteurs aux androgènes et du PSA en fait un modèle peu satisfaisant des carcinomes de prostate avancés androgénorésistants. [34] Cette lignée n'est pas utilisée pour des modèles orthotopiques.

B. Lignées tumorales canines

Les lignées cellulaires de carcinomes prostatiques dérivées du chien sont les lignées DPC-1, ACE-1, CPA-1, Leo ou encore Probasco [48,49]. Elles ont toutes montré une forte tumorigénicité lorsqu'elles étaient injectées en sous-cutané chez les souris Nude. Elles présentent des caractéristiques différentes ce qui permet de choisir la lignée à utiliser en fonction du contexte clinique recherché. Par exemple l'inoculation intra-cardiaque de ACE-1 chez les souris nude amène à la formation de métastases dans les nœuds lymphatiques, les poumons, et les os, alors que les cellules Leo se propagent au cerveau, aux reins et aux os. [48] Nous ne nous intéressons qu'aux deux premières lignées, les plus utilisées.

1. ACE-1

La lignée cellulaire ACE-1 a été développée à partir du carcinome prostatique primaire de type intra-alvéolaire d'un Labrador Retriever castré de 8 ans. Ces cellules sont tumorigènes chez les souris et rats immunodéprimés et forment des métastases mixtes

ostéoblastiques/ostéolytiques après injections intratibiales, intracardiaques et intra-vésicales chez les souris nude. Les cellules ACE-1 sont des bonnes candidates à la transduction et à la transfection et peuvent par exemple subir une transduction stable de la Yellow Fluorescent Protein ou de la luciférase, ce qui permet de suivre leur croissance et la formation de métastases *in vivo* par imagerie bioluminescente. [49] Elles ont été injectées de façon orthotopique chez le chien immunodéprimé afin de développer un modèle expérimental de cancer de la prostate. Elles ont également été utilisées pour des études sur les métastases et comme modèle de douleur osseuse tumorale. [49]

2. DPC-1

Les premières cultures de la lignée cellulaire DPC-1 ont été établies à partir d'un adénocarcinome prostatique canin peu différencié d'un Doberman Pinscher de 11 ans [48]. C'est une lignée androgéno-indépendante. Les cellules ont une croissance rapide *in vitro* avec un temps de doublement de 27 heures. La lignée DPC-1 montre une immunoréactivité à la PSA humaine et au PMSA. [48,49] Des anticorps monoclonaux anti-PMSA ont permis de clairement visualiser les tumeurs induites chez les souris nude et chez les chiens par immunoscintigraphie. [50]

Cette lignée a une tumorigénicité importante non seulement chez les souris nude (injections sous-cutanées) mais aussi chez les chiens immunodéprimés (injections orthotopiques), chez qui elle mime le comportement biologique agressif d'un adénocarcinome de prostate canin. [49,50] La lignée cellulaire DPC-1 a été implantée avec succès dans des prostates canines en utilisant un ciblage par tomodensitométrie et une approche transpérinéale. Ce modèle permet le développement de métastases dans les nœuds lymphatiques régionaux et les poumons, et les os pelviens avec des métastases mixtes ostéoblastiques/ostéolytiques. [48]

Conclusion

Les lignées cellulaires *in vitro* de carcinomes prostatiques, qu'elles soient humaines ou canines, sont limitées en nombre par rapport aux lignées cellulaires d'autres types de cancers. Utilisées dans le cadre de xénogreffes ou de greffes orthotopiques chez le chien, elles ne permettent pas de reproduire fidèlement les caractéristiques d'un cancer spontané et ne sont pas totalement prédictives des réponses biologiques observées en clinique. Elles présentent cependant de nombreux atouts comme leur forte tumorigénicité, leur capacité à donner des métastases osseuses ou la possibilité de suivre leur croissance par bioluminescence. Elles nécessitent une immunodépression préalable afin de limiter les rejets de greffes.

Partie II : Expérimentale
Le projet BiTum

Partie A : présentation du projet BiTum

I. Présentation générale du projet.

A. Principe

Le projet BiTum est un programme de recherche visant à développer une nouvelle approche diagnostique du cancer de la prostate, plus précise et moins invasive que les séries de 12 biopsies systématisées réalisées en pratique courante. Le principe est de localiser avec précision les tumeurs dans le tissu prostatique afin de guider les biopsies et d'augmenter la probabilité de prélever du tissu cancéreux. Cette nouvelle méthode de détection se base sur l'association de deux techniques d'imagerie, les ultrasons et la fluorescence, sur une même sonde endorectale.

Le protocole consiste à injecter de façon systémique des traceurs fluorescents qui vont aller se fixer spécifiquement sur les cellules tumorales. Puis, en balayant la prostate avec une illumination laser dans le proche infrarouge, on va générer une fluorescence au niveau des zones tumorales marquées. La fluorescence est captée par des fibres optiques et la localisation des cellules tumorales fluorescentes est reconstruite sur une carte en 3D. Leur position est alors superposée à une image morphologique obtenue grâce aux ultrasons. (*cf.Figure 20*) La combinaison des images permet de diriger précisément l'outil de biopsie vers les zones tumorales. [51,52]

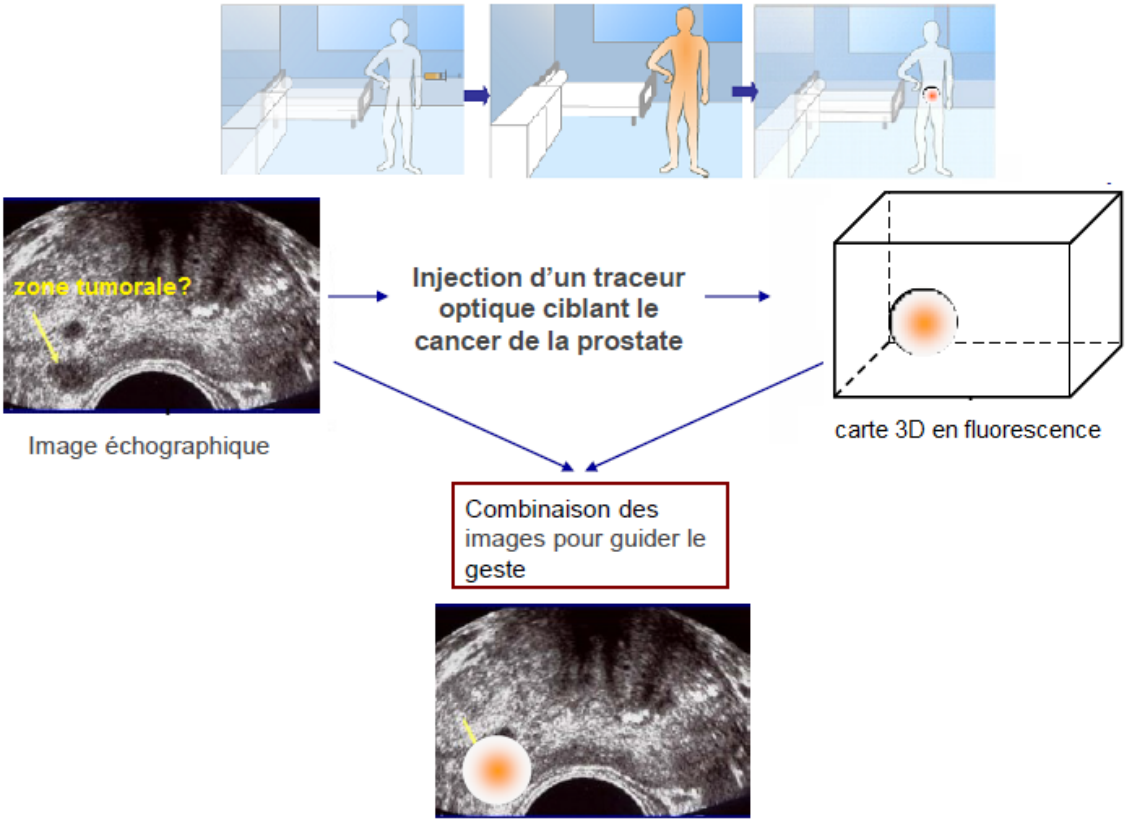

Figure 20 Principe général de la combinaison imagerie échographique et fluorescence

Le guidage des biopsies par imagerie bimodale permettrait de réduire significativement le nombre de biopsies nécessaires à la détection du cancer de la prostate, tout en augmentant leur fiabilité.

Pour les patients, cela signifie une meilleure prise en charge thérapeutique et une amélioration de la qualité de vie via plusieurs paramètres : une réduction de l'inconfort dû en majorité à la durée de l'examen, une diminution du nombre de complications et une plus faible probabilité de devoir subir une deuxième série de biopsies. [53]

Par ailleurs la réduction du nombre de biopsies aurait un impact économique important en réduisant significativement les coûts du diagnostic, qui représentent près de la moitié du budget total du cancer de la prostate en France.

Ce système d'imagerie est simple d'utilisation et devrait être facilement adopté par les cliniciens car il se base sur un protocole clinique déjà existant – les biopsies prostatiques guidées par ultrasons – tout en améliorant leur efficacité. L'imagerie bimodale fluorescence/ultrasons permettrait d'éviter le recours à l'imagerie IRM beaucoup plus coûteuse mais aussi plus lourde et plus difficile à mettre en œuvre (*cf.Figure 21*). [53]

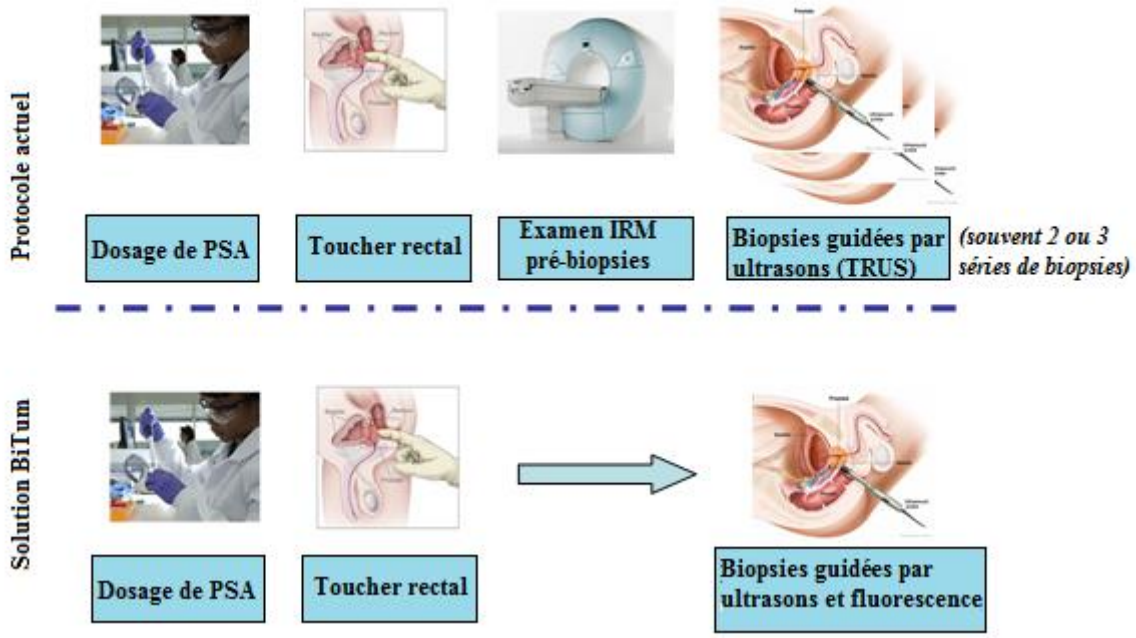

Figure 21 Amélioration du protocole diagnostique actuel par le projet BiTum

Dans une perspective plus large, la localisation précise des tumeurs prostatiques ouvre la voie à des thérapies ciblées telles que la cryothérapie, la thérapie photodynamique ou encore les ultrasons à haute fréquence. [53]

Loin de se cantonner au diagnostic du cancer de la prostate, l'imagerie bimodale pourrait également trouver des applications en mammographie ou dans la détection de l'athérome et des nodules thyroïdiens. [54]

B. Les intervenants.

Le projet BiTum est l'un des lauréats de l'appel à projets Nanobiotechnologies 2010 lancé par l'Agence Nationale de la Recherche (ANR) dans le cadre des actions du programme des investissements d'avenir. [53] Il représente un coût total de 3 099 269€ pour un investissement de l'ANR de 1 350 000€, avec un planning prévisionnel d'une durée de 48 mois. [*Données internes]*

Ce projet est coordonné par Patrick Boisseau, responsable du programme Nanomédecine du CEA-LETI, organisme français de recherche et technologie spécialisé dans les micro et nanotechnologies. Les partenaires impliqués dans le projet BiTum forment un consortium d'experts reconnus dans des thèmes complémentaires tels que :

- L'imagerie ultrasonore (Supersonic Imagine)
- Les agents de contraste biocompatibles et la réglementation pharmaceutique (laboratoires SERB, remplacés par PX'Therapeutics)
- Les nanoparticules organiques et les nanovecteurs (CEA-LETI)
- Le statut immunologique et les études de toxicité des nanovecteurs (Institut Albert Bonniot)
- L'expérimentation sur petits animaux (Université de Bordeaux et Institut Albert Bonniot)
- L'expérimentation sur grands animaux (Vetagro Sup et Oniris)

La plupart des intervenants sont concentrés en région Rhône Alpes, à Grenoble (CEA-LETI, Institut Albert Bonniot et PX'Therapeutics) et Lyon (Vetagro Sup). Les autres sont répartis dans la France entière : Oniris à Nantes, les laboratoires SERB à Paris, Supersonic Imagine à Aix en Provence, l'Université de Bordeaux (*cf.Figure 22*).

Figure 22 Le consortium BiTum

II. Objectifs et Workpackage

Le projet BiTum est un projet pluridisciplinaire. Il met en jeu des équipes aux compétences complémentaires, qui peuvent travailler en parallèle sur les différents thèmes de recherche. Le projet a ainsi été divisé en plusieurs objectifs, eux-mêmes subdivisés en Workpackages ou ensembles de tâches répartis entre les différents partenaires et détaillés dans le tableau ci-dessous (*tableau 10*). [Données internes]

Tableau 10 Subdivision du projet BiTum en Objectifs et Workpackages

	Titre	Description	Partenaires
Objectif 1 : encapsulation de l'ICG et ciblage des Lipidots			
WP1	Encapsulation de l'ICG	Optimisation du processus d'encapsulation de l'ICG dans les Lipidots Etudes de toxicité, caractérisation des nanovecteurs	CEA-LETI
WP2	Ciblage spécifique des Lipidots®	Optimisation du ciblage actif par des fractions de ciblage	CEA-LETI, Université de Bordeaux, Institut Albert Bonniot
Objectif 2 : système optique avec imagerie bimodale			
WP3	Sonde d'imagerie bimodale	Intégration de la sonde bimodale et de sa méthode de localisation sur un échographe Adaptation de la sonde aux essais sur chien (anatomie, propriétés optiques de la prostate canine)	SuperSonic Imagine, CEA-LETI
Objectif 3 : validation sur cellules et sur petits et grands animaux			
WP4	Optimisation préclinique	Validation sur cellules et petits animaux (souris)	Université de Bordeaux, Institut Albert Bonniot
WP5	Validation sur modèles grands animaux	Tests sur des tumeurs spontanées et sur des modèles de xénogreffes canins	VetAgro Sup et Oniris
Objectif 4 : le produit fini			
WP6	Vers l'industrialisation	Adaptation, préparation des dossiers réglementaires	SERB puis PX'Pharmaceutics
WP7	Management	Coordination du projet, rapports	CEA-LETI

A. Objectif 1 : encapsulation de l'ICG (WP1) et ciblage des Lipidots (WP2)

Les Lipidots® sont des nanovecteurs organiques et biocompatibles, qui peuvent transporter des composés hautement hydrophobes – par exemple un agent de contraste visible en imagerie optique – jusqu'à un tissu cible. Cette technologie d'encapsulation permet d'augmenter de façon très significative la concentration de l'agent de contraste dans le tissu tumoral et d'améliorer le rapport signal/bruit entre la fluorescence mesurée dans la tumeur et celle mesurée dans les tissus sains. La technologie d'encapsulation des Lipidots® est déjà bien connue et maîtrisée par le CEA-LETI, le défi majeur ici est de réussir à augmenter leur ciblage spécifique vers les cellules tumorales prostatiques. [Données internes]

1. Workpackage 1 : Encapsulation de l'agent fluorescent, études de toxicité et caractérisation des nanovecteurs.

L'agent de contraste utilisé dans le projet BiTum est l'ICG ou Vert d'Indocyanine. La preuve de concept de l'encapsulation de l'ICG dans les Lipidots® a déjà été établie. L'enjeu consiste à optimiser les propriétés de contraste *in vivo* de l'ICG encapsulé en jouant sur divers paramètres comme la taille des nanoparticules, leur taux de charge en ICG, la composition du cœur lipidique et de la couche extérieure de surfactant, afin de fournir des lots de Lipidots vecteurs d'ICG potentialisés pour leur utilisation dans les études *in vitro* et *in vivo*.

La cytotoxicité des lots de Lipidots® créés sera testée, sur des lignées cellulaires murines puis sur du sang humain : cette étape a pour but de s'assurer que les Lipidots® nus ou chargés seront biocompatibles et bien supportés par l'organisme. [Données internes]

2. Workpackage 2 : ciblage des Lipidots

Les nanovecteurs s'accumulent passivement dans les tumeurs grâce à un effet d'origine vasculaire nommé effet EPR. Ce ciblage passif est faible et ne permet pas de différencier les tissus hautement vascularisés, comme les adénomes ou les zones inflammatoires, des tissus tumoraux.

Il faut donc utiliser en complément une stratégie de ciblage actif, en greffant aux nanovecteurs un ligand biologique ou chimique qui va les diriger vers les récepteurs spécifiques des cellules tumorales et leur permettre de s'y fixer.

Dans ce but, deux types de fractions de ciblage seront greffées sur les Lipidots® : un ligand peptidique cRGD ciblant les intégrines $\alpha_v\beta_3$ et un anticorps anti-PSMA. Leur sélectivité pour les tissus tumoraux prostatiques et leur capacité à améliorer le contraste entre tumeur et tissus normaux en imagerie optique seront testées. Initialement un oligosaccharide devait également être testé : cette piste a été explorée puis mise de côté avant le début des essais de greffes. [Données internes]

Les tâches relatives à chaque Workpackage ont été regroupées dans le tableau (*tableau 11*) ci-dessous et représentées dans un schéma (*figure 23*).

Tableau 11 Workpackages 1 et 2 et leurs tâches associées

Workpackage 1
T11 Formulation des Lipidots ICG avec différentes charges et tailles, compositions du cœur et de l'enveloppe
T12 Caractérisation des lots (taille, potentiel zêta, spectro d'absorption/fluorescence)
T13 Cytotoxicité des Lipidots nus et chargés
T14 Fournitures et caractérisation des lots destinés aux essais sur petit animal et chien
Workpackage 2
T21 Fonctionnalisation cRGD des Lipidots
T22 Fonctionnalisation anti-PSMA des Lipidots
T23 Exploration de la fonctionnalisation par des oligo-saccharides.

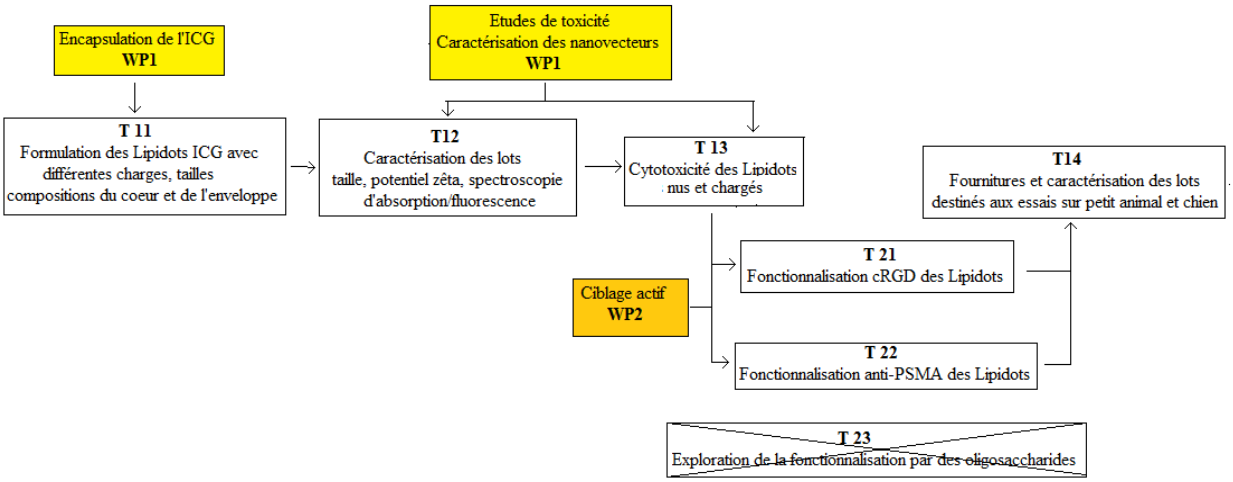

Figure 23 Workpackages 1 et 2 et leurs tâches associées

B. Objectif 2 : système optique avec imagerie bimodale (WP3)

L'objectif 2 (*cf. Tableau 12 et figure 24*) est dans la continuité d'un autre projet de recherche : le projet PROSTAFLUO mené par l'ANR-TECSAN de 2010 à 2012. Ce projet a permis de développer une sonde endorectale combinant des fibres optiques et un transducteur ultrasonore. [51,55] Dans le cadre du projet BiTum, il s'agit d'intégrer cette sonde et son système d'acquisition optique sur un appareil d'échographie, l'appareil Aixplorer, conçu par SuperSonic Imagine.

Le CEA-LETI aura également comme tâche de mettre au point une sonde uniquement optique adaptée à la morphologie canine. Elle sera complétée par des sondes ultrasonores vétérinaires microconvexes et linéaires pour apporter les informations ultrasonores nécessaires à une bonne localisation intraprostatique. Il coûterait en effet trop cher de développer une sonde bimodale spécifiquement pour le chien. Après validation sur des fantômes de prostate, le système sera utilisé pour permettre la localisation d'un fluorophore dans la prostate canine *in vivo*. L'équipe du CEA-LETI aura pour tâche d'aider les équipes de

biologistes à utiliser ce système d'imagerie et à interpréter les données de fluorescence obtenues. Les modèles de reconstruction optique déjà existants seront adaptés à la géométrie de la prostate canine et à ses propriétés physiques, et ajoutées dans le logiciel de contrôle.

Tableau 12 Workpackage 3 et ses tâches associées

Workpackage 3
T31 Intégration de l'imagerie de fluorescence dans l'échographe SSI
T32 Adaptation de la méthode de localisation optique aux propriétés optiques de la prostate canine
T33 Assistance/ Soutien des essais sur chien
T34 Adaptation de la sonde Prostafluo à l'anatomie du chien

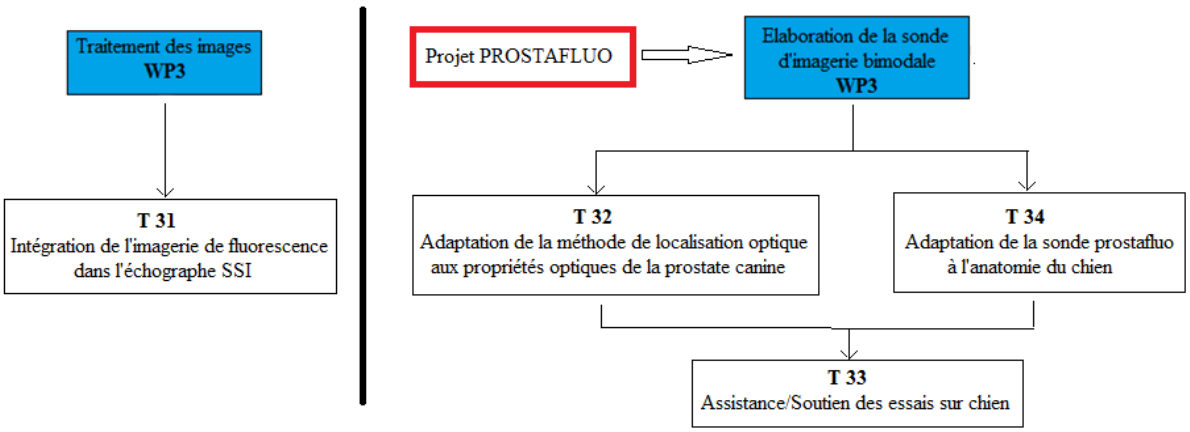

Figure 24 Workpackage 3 et ses taches associées

C. Objectif 3 : validation sur cellules et sur petits et grands animaux.

Le ciblage des Lipidots® vers les cellules tumorales et l'expression d'un signal de fluorescence avec un bon rapport signal/bruit seront validés d'abord *in vitro*, sur cultures cellulaires, puis sur des modèles petits animaux (souris, rats), et finalement sur un modèle grand animal (le chien). (*cf Tableau 13 et Figure 25*)

1. Workpackage 4 : Optimisation pré-clinique

L'objectif est de valider l'optimisation de l'encapsulation et du ciblage de l'ICG *in vitro* puis *in vivo*. Ces deux étapes seront assurées par l'Université de Bordeaux et l'institut Albert Bonniot de Grenoble.

Les tests *in vitro* seront réalisés sur des cultures cellulaires de différentes lignées de carcinomes prostatiques : la lignée LNCaP qui exprime le PSMA, la lignée PC-3 qui exprime les intégrines $\alpha\vee\beta3$, et la lignée DU145 qui n'exprime pas ces marqueurs.

Les tests *in vivo* seront réalisés sur différents types de souris selon le facteur étudié : biodistribution, ciblage tumoral, rémanence dans l'organisme.

2. Workpackage 5 : validation sur chiens

La validation du système optique sur le modèle canin se fera en plusieurs étapes, majoritairement à l'école vétérinaire de Lyon (Vetagro Sup), rejointe pour les dernières étapes par l'école vétérinaire de Nantes (Oniris).

Dans un premier temps il s'agira d'évaluer la technique d'imagerie optique sur des chiens Beagle sains afin de mesurer les caractéristiques optiques d'une prostate canine saine. Puis des essais d'injections intra-prostatiques de Lipidots® permettront de valider la détection de la fluorescence par la sonde optique canine. L'étape suivante consistera à créer une nouveau modèle de greffes orthotopiques chez le chien, avec des tumeurs humaines exprimant le PSMA, afin de tester l'efficacité des Lipidots® ciblés. Enfin la dernière étape consistera en un recrutement des chiens présentant un carcinome prostatique spontané, pour des essais de la sonde optique dans les conditions les plus proches du réel, en conditions hospitalières.

Tableau 13 Workpackages 4 et 5 et leurs tâches associées

Workpackage 4
T41 Développement de lignées cellulaires exprimant l'intégrine ou le PSMA
T42 Essai sur petit animal
Workpackage 5
T51 Evaluation de l'imagerie optique sur chiens Beagle (prostate saine) et mesure des caractéristiques optiques
T52 Essai de marquage Angiostamp sur des cellules prostatiques exprimant α∨β3
T53 Essai sur prostates de chiens Beagle implantées avec des tumeurs humaines exprimant le PSMA
T54 Evaluation sur chiens développant des tumeurs spontanées.

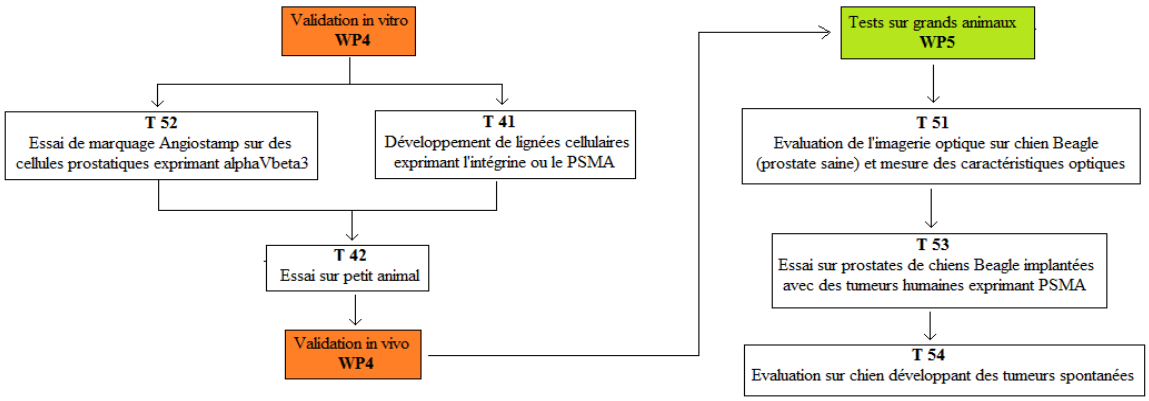

Figure 25 Workpackages 4 et 5 et leurs tâches associées

D. Objectif 4 : Le produit final.

L'objectif final est d'aboutir à un système clinique complet et fonctionnel permettant l'imagerie bimodale ultrasons/fluorescence de la prostate à l'aide de Lipidots chargés en ICG et recouverts ou non de fractions de ciblage, et d'une sonde d'imagerie bimodale branchée sur un échographe SSI modèle Aixplorer. (*cf.Tableau 14*). Ce système devrait permettre de repenser le protocole actuel de biopsies prostatiques et être intégré facilement dans tous les services d'urologie.

Le workpackage 6 est dédié aux étapes menant à l'industrialisation du produit et le workpackage 7 correspond à toutes les étapes de management et de coordination des différentes équipes. Les différentes tâches de ces Workpackages sont citées ci-dessous pour information mais ne seront pas détaillées.

Tableau 14 Workpackages 6 et 7 et leurs tâches associées

Workpackage 6
T61 Définition des études précliniques nécessaires à la constitution du dossier
T62 Développement d'une méthode de contrôle qualité
T63 Méthode de production des Lipidots à grande échelle
T64 Echange avec l'association de patients
T65 Soumission du dossier à l'AFFSAPS
Workpackage 7
T71 Organisation du kick-off meeting
T72 Organisation de réunions d'avancement
T73 Revues annuelles et reporting ANR

Le schéma page suivante (*Figure 26*) résume les différents Workpackages et les intègre dans le projet global BiTum.

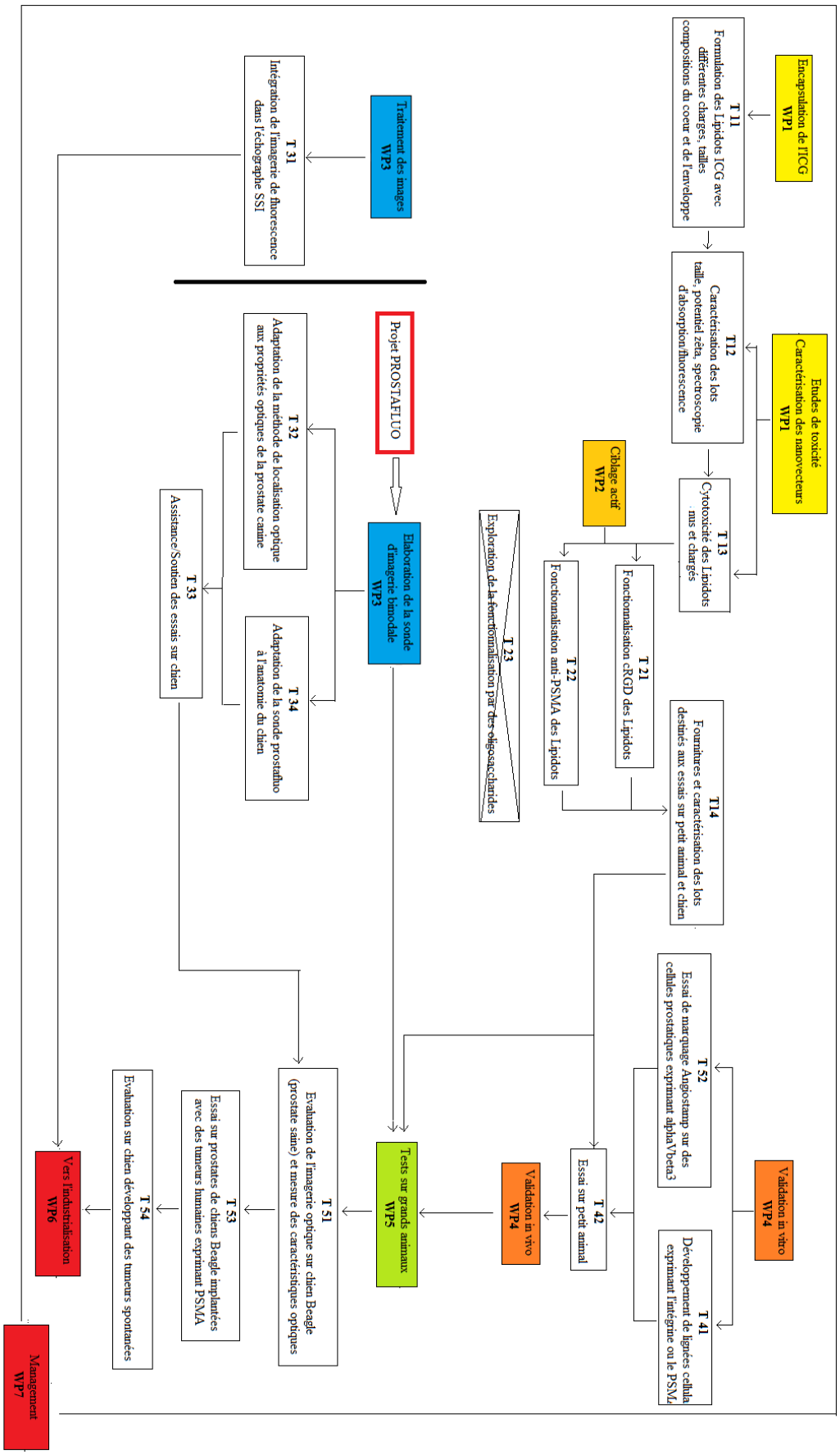

Figure 26 Le projet global BiTum : relations entre les différents Workpackages

III. Planning prévisionnel

Le schéma ci-dessous (*cf.Figure 27*) reprend de façon très simplifiée le planning prévisionnel du projet BiTum, tel que défini dans le projet initial et repris dans la deuxième réunion d'avancement semestrielle commune, s'étant déroulée le 21 janvier 2013 à Lyon.



Figure 27 : planning prévisionnel simplifié du projet BiTum

Le projet a subi un retard global de plusieurs mois. Les échéances et objectifs détaillés ont été repris dans le planning actualisé (janvier 2014) présenté page suivante (*Tableau 15*).

IV. Retombées.

A. Objectifs de dépôts de brevets

Le projet BiTum a pour objectifs le dépôt de 3 brevets : la bimodalité d'imagerie, le traitement des images, l'application spécifique au diagnostic des tumeurs de la prostate. [Données internes]

Certaines des hypothèses techniques à la base du projet BiTum ont déjà fait l'objet d'un dépôt de brevet, par exemple la formulation des nanovecteurs lipidiques Lipidots brevetés par le CEA ou le procédé de fabrication des fantômes de prostate reproduisant les caractéristiques optiques du tissu prostatique. [Données internes, 55]

B. Parutions d'articles

L'ANR n'a pas défini d'objectif au niveau de la parution d'articles.

Tableau 15 : Planning du projet BiTum réactualisé en janvier 2014

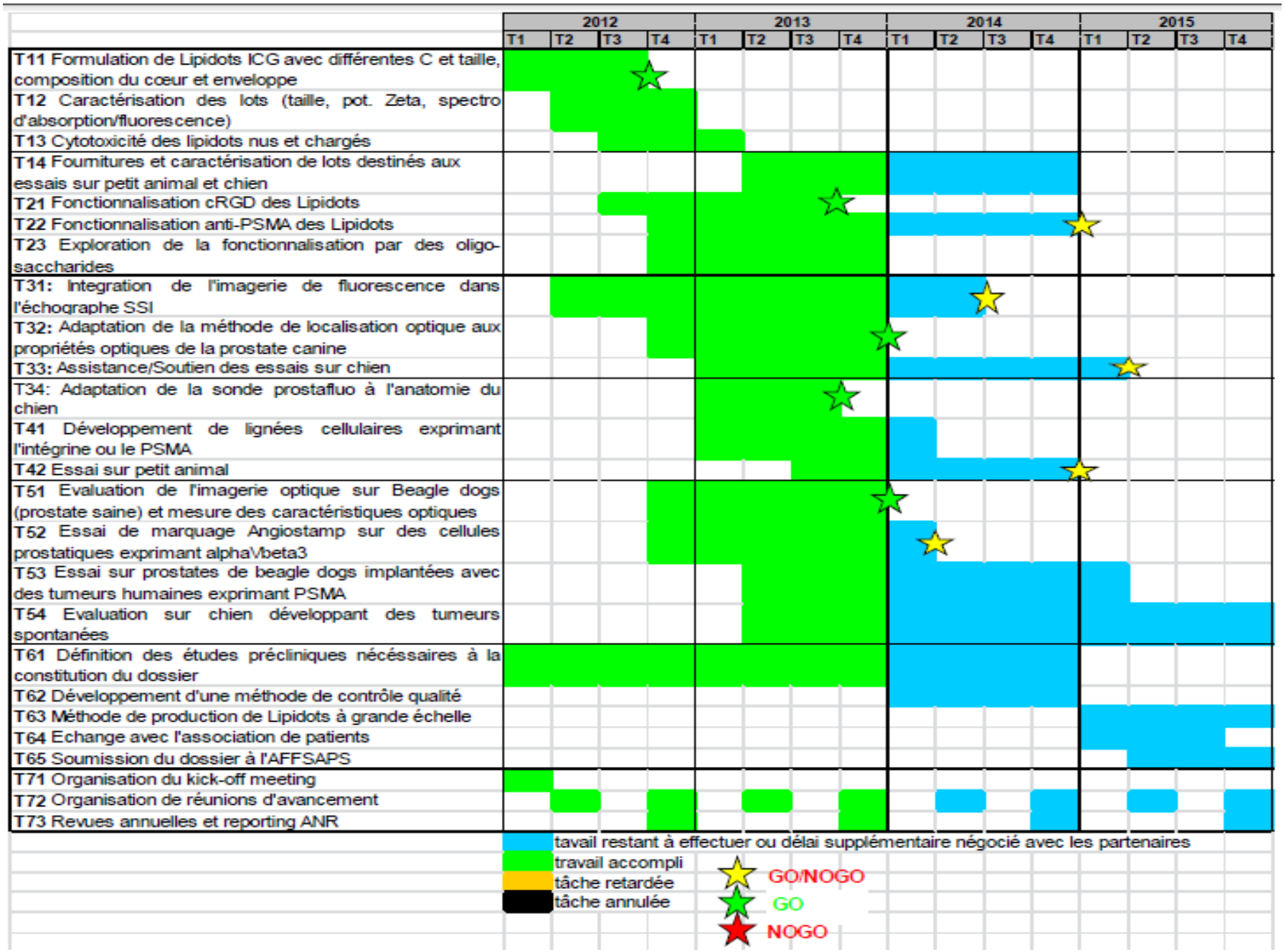

Partie B : Matériels et méthodes, résultats intermédiaires

I. Encapsulation de l'ICG.

A. Encapsulation de l'agent fluorescent.

1. La technologie Lipidots

Les Lipidots® sont des nanovecteurs biocompatibles, qui peuvent transporter des molécules hydrophobes, comme l'agent de contraste ICG, jusqu'à une zone cible. Ils sont formés d'un cœur lipidique, entouré par une couche de phospholipides puis une couche de chaînes PEG (PolyEthylèneGlycol) (*cf Figure 28*). Les chaînes PEG permettent d'empêcher la reconnaissance des Lipidots® par le système immunitaire et leur confère un caractère furtif.

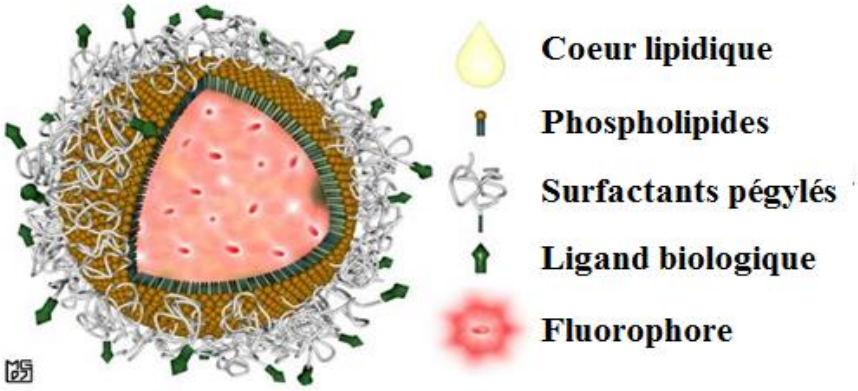

Figure 28: Structure des Lipidots

Les Lipidots® sont différents des nanovecteurs biocompatibles déjà existants comme les micelles, les liposomes ou les dendrimères par leur reproductibilité à grande échelle et leur procédé de fabrication propre et simple (*cf.Figure 29*). [56,57]

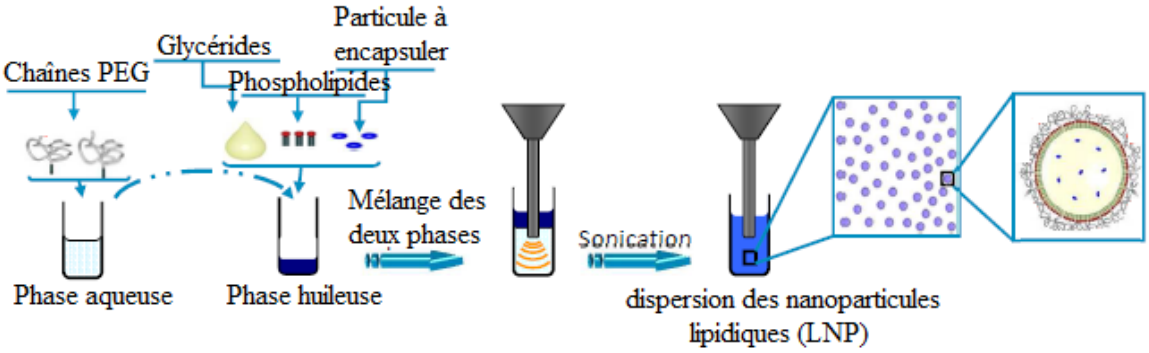

Figure 29 : Procédé de fabrication des Lipidots

Ils ont été testés dans le cadre de l'encapsulation de nombreux fluorophores pour l'imagerie optique *in vivo* et conviennent parfaitement pour le transport de l'ICG. Les Lipidots protègent l'ICG, empêchent sa dégradation chimique par le milieu extérieur aqueux,

et prolongent sa demi-vie plasmatique. Ils sont complétement métabolisés par les cellules et leur clairance s'effectue en moins de 48 heures chez la souris. [56,57, Données internes]

2. Formulation des lots de Lipidots et caractérisation de leurs propriétés physico-chimiques.

Il est possible de jouer sur plusieurs paramètres afin de potentialiser l'efficacité des Lipidots® : leur taille, la composition du cœur lipidique ou de la couche de surfactant.

Un paramètre majeur est la taille des nanoparticules. Elle peut être facilement ajustée entre 30 et 200 nm de diamètre et a un impact sur la biodistribution et la pharmacocinétique du traceur fluorescent. Elle conditionne en particulier son taux de captation par la tumeur par un effet d'accumulation passive appelé effet EPR (Enhanced Permeability and Retention). Ce phénomène sera détaillé plus loin.

Un autre paramètre important est le taux de charge en ICG, qui correspond à la quantité de molécules d'ICG que peuvent transporter les Lipidots®. Un compromis doit être fait entre un taux de charge élevé et un phénomène appelé auto-extinction de fluorescence : ce phénomène complexe apparaît quand le fluorophore est présent à une trop forte concentration, et limite les propriétés de contraste de la particule. De plus, un taux de charge en ICG trop élevé peut avoir une influence sur la localisation de l'ICG dans les Lipidots® : au lieu de se trouver uniquement dans le cœur lipidique, les molécules d'ICG atteignent la couche extérieure de surfactant, ce qui modifie la charge de surface. Les Lipidots® non chargés sont des nanovecteurs neutres, une modification de leur charge de surface modifie leurs propriétés pharmacocinétiques. Le taux de charge en ICG optimal est donc celui qui permet une fluorescence maximale tout en maintenant les propriétés globales du nanovecteur (taille, charge neutre, biocompatibilité). [Données internes]

Le LETI a ainsi réalisé 3 lots de Lipidots® de formulations différentes : Lipidot ICG, Lipdiot SPAN80-ICG et LipiNIR et les a criblés afin de déterminer leurs caractéristiques physico-chimiques. (*cf.Figures 30 et 31*)

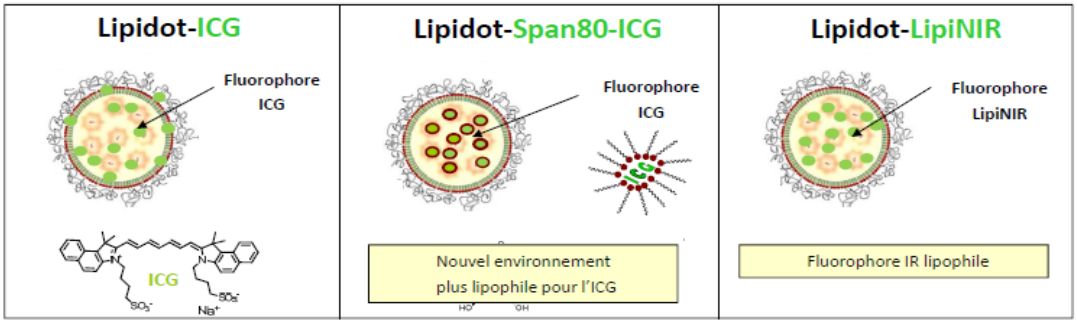

Figure 30 les trois lots de Lipidots réalisés par le LETI

	Lipidots-ICG	Lipidots-SPAN-ICG	Lipidots-LipiNIR
λ_{abs} (nm)	800	800	792
λ_{em} (nm)	830	823	830
Φ_f	0.05	0.05	0.10
Taille (nm)	50	35	50
PDI	0.13	0.08	0.13
Potentiel Zéta (-mV)	-13	-14	-12

Figure 31 Caractérisations physico-chimiques des 3 lots de Lipidots

Les différents paramètres mesurés et indexés dans le tableau ci-dessus ne seront pas détaillés. La signification des longueurs d'onde d'absorption et d'émission seront abordées plus loin. Les autres paramètres (fraction volumique Φf, index de polydispersité PDI) concernent les propriétés de synthèse des molécules ou encore la valeur de leur charge de surface (potentiel Zêta). Ce dernier paramètre permet de comprendre et de prédire les interactions entre les Lipidots en suspension.

3. Tests de toxicité des Lipidots® nus et chargés

Des tests de toxicité ont été réalisés avec des échantillons des 3 formulations de Lipidots®, nus ou chargés en fluorophores, dont la taille variait de 50 à 80 nm.

Le premier test consistait en une étude de toxicité sur cellules, à l'aide de fibroblastes murins de la lignée 3T3. Ces cellules ont été mises en contact pendant 24h avec les différentes formulations de Lipidots. La viabilité des cellules a été mesurée à l'aide d'un test WST-1, un analogue du test MTT. Ces deux tests sont basés sur le même principe : un réactif, le sel de tétrazolium MTT, est réduit en un composé appelé formazan par une enzyme présente uniquement dans les mitochondries des cellules vivantes actives, la succinate déshydrogénase. Le formazan forme un précipité de couleur violette dans la mitochondrie. La quantité de précipité formée est proportionnelle à la quantité de cellules vivantes. Un dosage de la densité optique par spectroscopie à 550 nm permet de connaître la quantité relative de cellules vivantes et actives métaboliquement dans l'échantillon testé.

On détermine ainsi l'IC50, ou concentration inhibitrice médiane : c'est la concentration du produit testé provoquant 50% d'inhibition d'un processus chimique ou métabolique. Ici le paramètre testé via le test WST-1 est la viabilité cellulaire, l'IC50 correspond donc à la quantité de Lipidots® entraînant 50% de mortalité cellulaire. Les tests ont montré que quelle que soit la formulation de Lipidots® testée, la valeur de l'IC50 était très élevée, supérieure à 1mg/mL (*cf.Figure 32*) [Données internes]

L'étude de toxicité à 24h n'a donc pas mis en évidence de toxicité sur les lignées cellulaires. Les 3 formulations étaient très bien tolérées par les cellules.

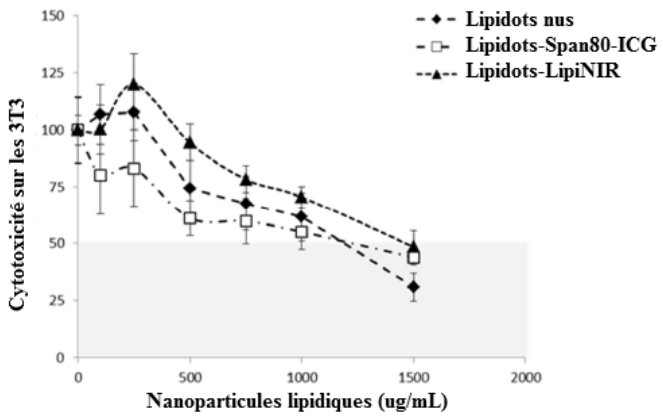

Figure 32 Cytotoxicité des nanoparticules lipidiques sur les cellules 3T3 en fonction de leur concentration

Les tests suivants étaient des tests hémolytiques, qui mesuraient la capacité des Lipidots® à faire éclater les globules rouges. Pour ces tests, du sang humain a été utilisé. Les activités hémolytiques mesurées étaient dans tous les cas inférieures à 5%, même avec une très forte concentration en particules (1% soit 1mg/mL). Ces particules sont donc bien tolérées par les globules rouges (*cf.Figure 33*).

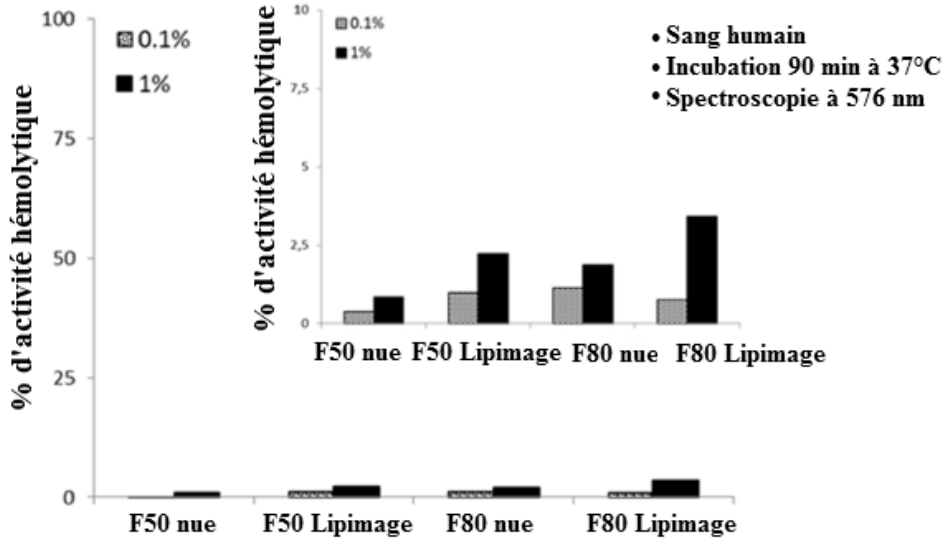

Figure 33 Tests hémolytiques des Lipidots® sur sang humain

Les différents lots de Lipidots® ne présentant aucune toxicité cellulaire ou sanguine, les équipes de recherche ont pu passer aux tests de validation de fluorescence *in vivo*.

4. Validation de la fluorescence *in vivo*

Les trois formulations de Lipidots® ont été comparées par des tests *in vivo* sur souris à l'Institut Albert Bonniot de Grenoble. Ces tests ont permis d'étudier leur biodistribution et leur ciblage tumoral. Ils ne seront pas détaillés, seuls les grands principes seront abordés.

Pour les études de distribution plasmatique, des souris BALB/cJ RJ réparties en 3 groupes ont reçu la même quantité de nanoparticules dans la veine de la queue (60 nmol). Des échantillons de sang ont été prélevés à des temps déterminés, plusieurs heures ou jours après l'injection. La fluorescence des échantillons a été mesurée. On a ainsi pu obtenir une courbe de la quantité de fluorophores présents dans le sang en fonction du temps. [58]

Pour les études histologiques et de ciblage tumoral, ce sont cette fois des souris athymiques Swiss Nude qui ont été utilisées. Elles ont subi l'implantation de cellules de carcinome prostatique de l'homme (PC3) par voie sous-cutané. Les souris ont été réparties en différents groupes et chacune a reçu la même quantité d'un des fluorophores dans la veine de la queue. Les souris ont été sacrifiées successivement à des temps déterminés, et la fluorescence des différents organes et de la tumeur ont été mesurés. On a ainsi pu déterminer dans quels organes le fluorophore s'accumulait préférentiellement, s'il y avait une bonne accumulation dans la tumeur, et quelle était la cinétique de biodistribution du marqueur. [58]

Le Lipidot-ICG a montré une bonne accumulation dans la tumeur mais aussi dans les poumons. Par contre son temps de circulation dans l'organisme était court, au maximum 3h. Le LipiNIR a montré un signal 50 fois plus fort dans la tumeur au bout de 3h que le Lipidot-ICG. Son temps de circulation dans l'organisme était beaucoup plus long et il permettait d'obtenir de très bonnes images de microvascularisation. Le Lipidot SPAN80-ICG présentait un faible signal dans la tumeur par rapport aux autres formulations. [Données internes, 58]

Aux vues de ces résultats, le LipiNIR a été retenu. Ce marqueur fluorescent s'est révélé extrêmement lumineux et stable. Il a été baptisé LIPIMAGE™ 815. La biodistribution s'est avérée plus homogène et surtout le temps de circulation incomparablement plus long que pour les Lipidots-ICG : 21 jours au lieu de 1 jour. En circulant plus longuement le marqueur a une plus grande probabilité d'être capté par la tumeur par effet EPR, ce qui a été mis en évidence dans les tumeurs de carcinomes prostatiques de l'homme (PC3) implantées chez les souris. Il en résultait un signal plus élevé et un meilleur contraste entre tissus sains et tumoraux. [Données internes, 58]

B. Ciblage des Lipidots.

1. Ciblage passif : l'effet EPR dans la vascularisation tumorale

L'angiogénèse, ou création de nouveaux vaisseaux sanguins, est un processus intervenant dans de nombreux phénomènes physiologiques comme la cicatrisation. Elle joue un rôle critique dans la croissance tumorale en permettant un apport en nutriments et en oxygène suffisant pour répondre aux besoins des tumeurs à croissance rapide.

L'inhibition de l'angiogénèse est ainsi une voie largement explorée dans la recherche de nouveaux traitements contre le cancer, que ce soit par embolisation des néovaisseaux tumoraux visant une asphyxie et une nécrose de la tumeur, ou en utilisant des anticorps monoclonaux dirigés contre les médiateurs clés de cette angiogénèse comme le VEGF. [59]

L'étude de la néo-angiogénèse tumorale a montré que dans la plupart des tumeurs solides, les vaisseaux sanguins possèdent des caractéristiques uniques qui les différencient des vaisseaux sanguins normaux. Les tumeurs présentent une angiogénèse extensive associée à une grande densité vasculaire. La perméabilité vasculaire est augmentée et l'extravasation sanguine est induite par de nombreux médiateurs vasculaires. Enfin les vaisseaux sanguins possèdent une architecture lacunaire. [60]

Ces caractéristiques permettent de faciliter l'apport en nutriments et en oxygène à la tumeur, mais peuvent être mises à profit pour le ciblage et la délivrance d'agents anticancéreux. En effet la perméabilité augmentée des vaisseaux sanguins permet l'extravasation de composés de grande taille comme les protéines plasmatiques ou des composés lipidiques. C'est le même phénomène d'extravasation que celui observé dans les tissus inflammatoires. Cependant, si dans les tissus inflammatoires la clairance de ces éléments est très rapide via le système lymphatique, elle est très diminuée dans les tissus tumoraux. Les macromolécules et les composés lipidiques ayant subi l'extravasation vasculaire sont ainsi retenus dans l'espace interstitiel tumoral pendant un long moment.

Ce phénomène a été caractérisé et dénommé effet EPR, pour *Enhanced Permeability and Retention*. L'effet EPR peut s'observer avec des macromolécules dont le poids moléculaire est supérieur à 50 kDa, et qui ont une demi-vie plasmatique longue. Il est aussi observé avec les liposomes de grande taille et des composés lipidiques. [59]

Cependant l'effet EPR ne s'applique pas à des substances de bas poids moléculaire. C'est ce qui explique que la plupart des drogues de chimiothérapie actuelles, étant de petites molécules, ne permettent pas la discrimination entre la tumeur et les organes sains : elles atteignent indifféremment les tissus sains ou tumoraux par un équilibre de diffusion simple.

L'effet EPR est maintenant considéré comme le gold standard dans la conception de nouveaux agents anti-cancer. Toute nouvelle drogue candidate doit avoir une grande taille moléculaire, au-delà du seuil de clairance rénale, pour circuler pendant un long moment et s'accumuler dans la tumeur. [60]

L'accumulation dans les tissus tumoraux peut atteindre un niveau 10 fois supérieur à celui retrouvé dans les tissus normaux. Alors que le temps de demi-vie plasmatique des molécules de chimiothérapie est couramment inférieur à 20 minutes, que ce soit chez la souris ou chez l'homme, il leur faut au moins 6h pour échapper à l'effet EPR. [61] Les caractéristiques de l'effet EPR sont résumées dans le schéma ci-dessous (*cf.Figure 34*).

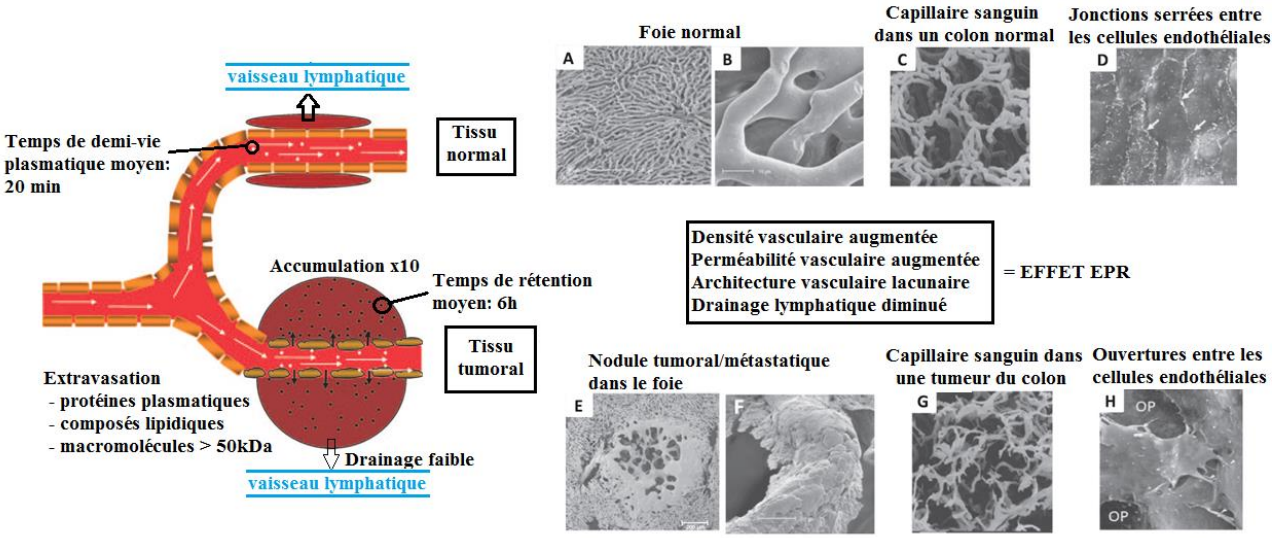

Figure 34 : l'effet EPR

Les Lipidots® subissent l'effet EPR car ils mesurent en moyenne 50 nm : il y a une accumulation passive de l'agent fluorescent dans la tumeur, avec un effet de rétention permettant d'augmenter leur rémanence dans les tissus. Le ciblage passif n'est cependant pas suffisant pour assurer un bon rapport signal/bruit et il faut recourir à un ciblage actif.

2. Ciblage actif

Les Lipidots® peuvent être fonctionnalisés par un grand nombre de fractions de ciblage (anticorps, peptides, oligonucléotides, sucres) afin d'augmenter leur affinité pour les cellules tumorales au-delà du simple effet EPR (cf.*Figure 35*). Les fractions de ciblage sont greffées au niveau des chaînes PEG constituant la couche extérieure des Lipidots®. [56]

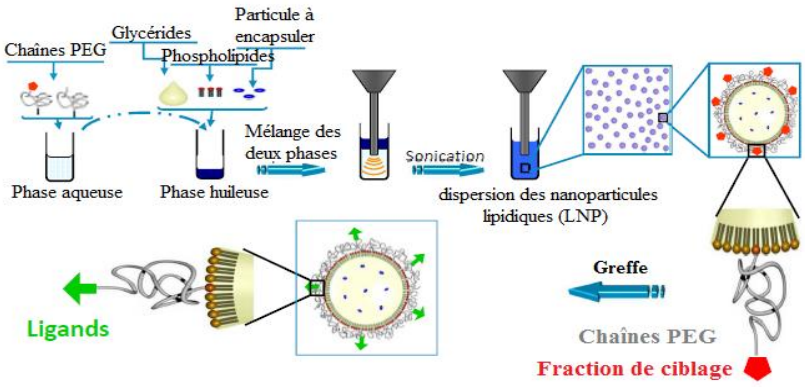

Figure 35 : Fonctionnalisation de surface

Deux types de fractions de ciblage ont été retenues pour les tests de fonctionnalisation : les peptides cRGD ciblant les intégrines αvβ3 et αvβ5 et les anticorps anti-PSMA ciblant le PSMA (*cf. Figure 36*). [Données internes]

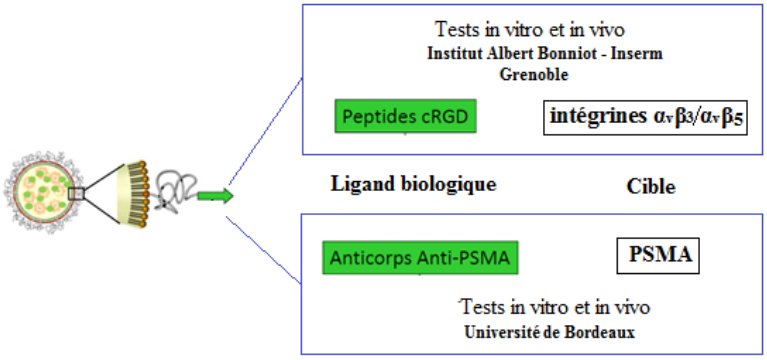

Figure 36 Les deux pistes de fonctionnalisation des Lipidots®

La piste de l'utilisation de fragments saccharidiques a également été explorée. En effet les cellules tumorales peuvent présenter des profils de glycosylation de surface anormaux. Par exemple les transporteurs du glucose (GLUT) sont surexprimés dans un grand nombre de cancers. Ces fragments sont des éléments clés de la reconnaissance et de la prolifération cellulaire. Cependant, à cause de la complexité de la chimie du glucose, utiliser les fragments saccharidiques comment cibles pour augmenter la captation tumorale n'a été que très peu explorée dans le passé, et cette piste n'a pas été retenue pour le ciblage des Lipidots®.

a. Greffe d'un peptide, le cRGD, ciblant les intégrines αvβ3 et αvβ5

i. Principe

Les intégrines sont des récepteurs transmembranaires d'adhésion aux protéines de la matrice extracellulaire. Il existe différents types d'intégrines mais toutes sont des hétérodimères constitués d'une sous-unité α et d'une sous-unité β (*cf.Figure 37*). On les classe en différents groupes selon la spécificité de leur ligand : les intégrines à laminine, à collagène, leucocytaires, ou encore celles reconnaissant les motifs RGD (séquence arginine-glycine-acide aspartique). [62]

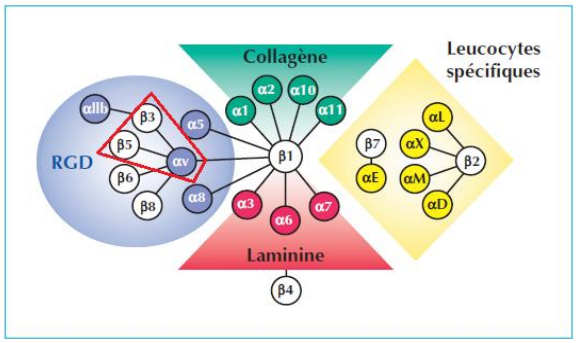

Figure 37 : les différentes familles d'intégrines

Leur régulation est altérée dans différents types de cancers, dont le cancer de la prostate, et l'expression de certaines intégrines a été corrélée à la progression tumorale. Historiquement les intégrines αvβ3 et αvβ5 ont été les premières identifiées comme impliquées dans l'angiogénèse. Elles sont fortement exprimées dans les néovaisseaux tumoraux et ont des effets pro-angiogéniques et de stimulation de la croissance tumorale. [62]

Ces deux types d'intégrine ont pour ligands les protéines de la matrice extracellulaire contenant un motif peptidique spécifique nommé RGD pour Arginine-Glycine-Acide Aspartique. Le Cilengitide ou cRGD est un pentapeptide cyclisé contenant cette séquence RGD. Il agit donc comme un antagoniste sélectif de haute affinité des intégrines αvβ3 et αvβ5. Cette liaison permet d'inhiber leurs diverses implications dans la tumorigénèse. Mais cette haute sélectivité peut aussi être mise à profit pour marquer les cellules tumorales et en faire un traceur pour la détection du cancer de la prostate, via la greffe du Cilengitide sur les Lipidots. Le ciblage des Lipidots® est d'autant plus augmenté par la présentation multimérique du cRGD, qui contient plusieurs motifs RGD à sa surface. [62]

ii. ***Tests de greffe***

Les travaux menés par l'équipe de recherche de l'INSERM ont porté principalement sur l'intérêt d'utiliser les particules greffées ou non avec des peptides RGD sur des carcinomes prostatiques de l'homme. Pour cela, ils ont utilisé une lignée de cellules PC3 (cancer humain de la prostate) *in vitro* et *in vivo*. [Données internes]

In vitro, le but était de montrer la pertinence de l'utilisation du cRGD pour augmenter la capture des nanoparticules par les cellules PC3 en culture. Le marquage de fluorescence a permis de montrer clairement un signal spécifique sur les cellules PC3 incubées avec des nanoparticules marquées sur lesquelles étaient greffées des peptides RGD, qu'on ne retrouvait pas dans le cas des nanoparticules « nues » témoins.

In vivo, les Lipidots® greffés avec des peptides RGD ont été injectés chez des souris immunodéprimées *nude*, sur lesquelles étaient implantées des tumeurs PC3 sous-cutanées. Les tumeurs captaient très bien et pendant 3 semaines les Lipidots® mais avec des niveaux comparables en présence ou non de RGD. Il semble donc que cette accumulation dans la tumeur était plutôt liée à un effet EPR. [Données internes]. La preuve de concept de la greffe des peptides RGD n'est donc pas encore totalement établie.

b. ***Greffe d'un anticorps anti-PSMA***

i. ***Principe***

Le PSMA ou Antigène Spécifique de Membrane, est une glycoprotéine transmembranaire exprimée dans l'épithélium prostatique humain normal. Il est également exprimé dans les reins, les intestins ou les glandes salivaires, mais à des taux mille fois inférieurs. Il est surexprimé dans le cas d'un carcinome prostatique, au niveau des cellules tumorales mais aussi au niveau des néovaisseaux sanguins. Son expression est encore augmentée dans les carcinomes peu différenciés, réfractaires aux traitements hormonaux, ce qui en fait une cible très attractive pour l'imagerie des carcinomes prostatiques.

Il présente un large domaine extracellulaire et est donc une cible accessible. Le ciblage du PSMA peut être obtenu avec des anticorps monoclonaux spécifiques. [*63*]

ii. ***Tests de greffe.***

L'Université de Bordeaux et le CEA-LETI ont spécifiquement travaillé sur la fonctionnalisation du Lipimage^{TM} par un anticorps anti-PSMA. Une collaboration a été établie avec une équipe italienne afin d'utiliser un fragment d'anticorps anti-PSMA susceptible d'être greffé aux Lipimage^{TM}. Utilisé en immunocytochimie sur cellules vivantes, il a permis de révéler la présence de PSMA sur les cellules LNCap et a donc validé sa pertinence pour cibler les cellules tumorales *in vivo*. Le CEA-LETI est ensuite parvenu à greffer ce fragment d'anticorps au Lipimage^{TM}, ce qui démontre la faisabilité technique de ce type de greffe.

Le Lipimage™ fonctionnalisé a ensuite été testé *in vivo* par l'Université de Bordeaux grâce à deux lignées de carcinomes prostatiques de l'homme : la lignée DU145 qui n'exprime pas le PSMA et la lignée LnCap qui l'exprime de manière constitutive. La lignée DU145 a été utilisée pour générer des modèles de tumeurs sous-cutanées sur des souris (NOG) immunodéficientes, afin de suivre par imagerie optique de fluorescence la distribution des nanoparticules non fonctionnalisées dans l'organisme et leur accumulation au sein de la tumeur par effet EPR.

Les cellules LnCap-lucF^{+}, exprimant la luciférase firefly, ont été utilisées pour des modèles orthotopiques chez la souris. Le suivi de la croissance tumorale a été réalisé *in vivo* et *ex vivo* par imagerie de bioluminescence. L'adressage du Lipimage™ à la tumeur a été suivi par fluorescence *ex vivo*. Le Lipimage™ fonctionnalisé anti-PSMA est en cours d'évaluation.

II. Elaboration du système d'imagerie bimodale

A. L'imagerie optique pour les tissus vivants : principes de la fluorescence

L'imagerie optique, découverte au 19ème siècle, se base sur les interactions de la lumière avec les tissus vivants pour accéder à des informations fonctionnelles. C'est notamment le seul moyen de connaître le taux d'oxygénation des tissus. L'utilisation des marqueurs fluorescents spécifiques permet d'accéder à tout un panel d'informations supplémentaires, par exemple en ciblant une protéine transmembranaire surexprimée dans des conditions pathologiques ou des marqueurs de la néo-angiogénèse tumorale. [54]

C'est une technologie peu coûteuse, dix à cent fois moins chère que des technologies comme la radiographie ou l'IRM. Elle n'utilise pas de rayonnement ionisant et peut donc être répétée un grand nombre de fois. Sa résolution est de l'ordre du millimètre, ce qui peut paraître moyen par rapport à l'IRM dont la résolution est de 10-100µm ou à la tomodensitométrie dont la résolution est de 5µm mais qui est équivalent aux performances de l'imagerie TEP. Son inconvénient majeur est sa faible profondeur d'investigation : 10 cm en mammographie et pas plus de 3-4cm pour la prostate qui est un organe très absorbant. [54]

L'interaction de la lumière avec les tissus vivants est gouvernée par 3 phénomènes : l'absorption, la diffusion, et l'émission de fluorescence des photons. [64]

1. L'absorption

Lorsqu'on envoie de la lumière sur des tissus vivants, le premier effet que l'on constate est l'absorption. Si on envoie de la lumière blanche sur sa main, le spectre blanc est modifié, c'est surtout la longueur d'onde rouge qui va traverser les tissus et être visible de l'autre côté. La loi de Beer-Lambert (*cf.Figure 38*) traduit de façon mathématique la relation entre l'absorption de la lumière dans un milieu non diffusant et l'épaisseur de ce milieu [64].

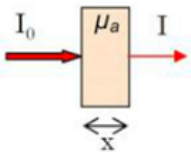

$$I(x) = I_0 \exp(-\mu_a(\lambda)\, x)$$

x : épaisseur du milieu
I(x) : intensité transmise
I_0 : intensité incidente
λ : longueur d'onde du faisceau considéré
μa : coefficient d'absorption en cm^{-1}

Figure 38 Loi de Beer Lambert

C'est une loi exponentielle qui met en jeu le coefficient d'absorption μ_a. Ce coefficient dépend de la longueur d'onde : l'absorption est plus faible dans le rouge que dans le bleu ou le vert. Dans le cadre de l'imagerie optique *in vivo*, le coefficient μ_a dépend également beaucoup de la concentration en hémoglobine et en oxyhémoglobine, ce qui peut être mis à profit pour déterminer le taux d'oxygénation des tissus.

Dans les tissus, de nombreuses structures absorbent la lumière dans une gamme de longueur d'onde allant de l'ultraviolet au visible, que ce soient des petites molécules (sucres, eau, ions, nucléotides), des macromolécules (protéines, ADN, ARN) ou des structures plus importantes (organites, membranes cellulaires). L'absorption importante de la lumière dans ces longueurs d'onde limite sa pénétration dans les tissus à quelques centaines de microns.

Afin d'étudier des structures de quelques centimètres, une gamme de longueurs d'onde nommée « fenêtre thérapeutique », comprise entre 600 nm et 900 nm, doit être privilégiée (*cf.Figure 39*). Dans cette plage de longueurs d'onde, les absorbeurs principaux sont l'hémoglobine, sous ses formes oxygénée (Hb02) ou désoxygénée (Hb), l'eau et la graisse. L'absorption de la lumière y est minimale, ce qui permet de pénétrer plus en profondeur.

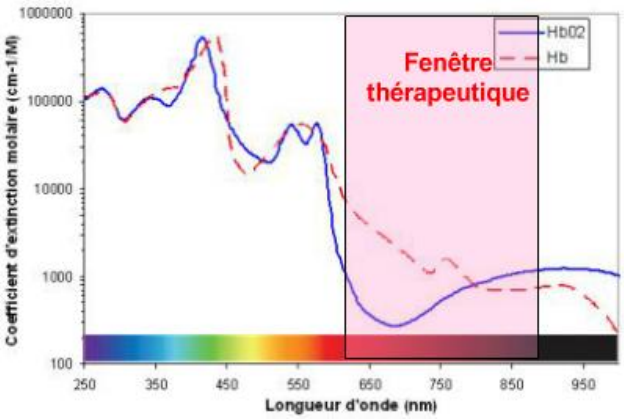

Figure 39 Notion de fenêtre thérapeutique

2. La diffusion

Le deuxième effet est la diffusion : lorsqu'on envoie un photon dans une direction donnée, on ne peut pas prévoir où il va ressortir de l'autre côté du tissu car il subit de multiples diffusions qui sont autant de changements de direction. La diffusion est aussi représentée par une fonction exponentielle, qui fait appel au coefficient de diffusion μ_s. Cependant, comme dans les tissus vivants les photons dévient en plus légèrement à chaque fois qu'ils rencontrent un centre diffusant – c'est-à-dire qu'ils se réfractent à la surface des cellules – on utilise un coefficient de diffusion réduit μ'_s. [54]

Tissu	$\lambda(nm)$	$\mu_a(cm^{-1})$	$\mu'_s(cm^{-1})$
peau	$750-800$	$0,25-2,5$	$8-150$
muscle	900	$0,32$	$5,9$
sein	$750-790$	$0,01-0,27$	$5-13$
prostate	850	$0,6$	14
sang oxygéné	$765-810$	$5,3-6,5$	7
sang désoxygéné	665	$4,9$	$2,49$

Figure 40 Caractéristiques optiques de différents organes

Les coefficients d'absorption et de diffusion présentent une grande gamme de variabilité selon l'organe considéré. (*cf.Figure 40*) Les organes contenant beaucoup de lipides comme les seins sont très faiblement absorbants, leur coefficient d'absorption μ_a est compris entre 0,01 et 0,27 cm^{-1}.Un organe comme la prostate qui est très fortement vascularisé a une absorption beaucoup plus élevée, avec un coefficient d'absorption μ_a de 0,6 cm^{-1} ce qui signifie que la lumière pénètre moins profondément dans cet organe. [54]

3. La fluorescence

La fluorescence est un phénomène d'émission lumineuse qui intervient lorsqu'une molécule préalablement excitée par une onde lumineuse d'une longueur d'onde spécifique se désexcite en réémettant un photon. La longueur d'onde absorbée est appelée longueur d'onde d'excitation et la longueur d'onde émise par la molécule est appelée longueur d'onde d'émission. [64]. La longueur d'onde d'émission est toujours supérieure à la longueur d'onde d'excitation : c'est le décalage de Stokes. La désexcitation du fluorophore se produit après un laps de temps – nommé temps de vie de fluorescence – de l'ordre de la nanoseconde. Le diagramme de Jablonski (*cf.Figure 41*) présente les niveaux d'énergie impliqués dans l'absorption et l'émission de la lumière par un fluorophore. [64]

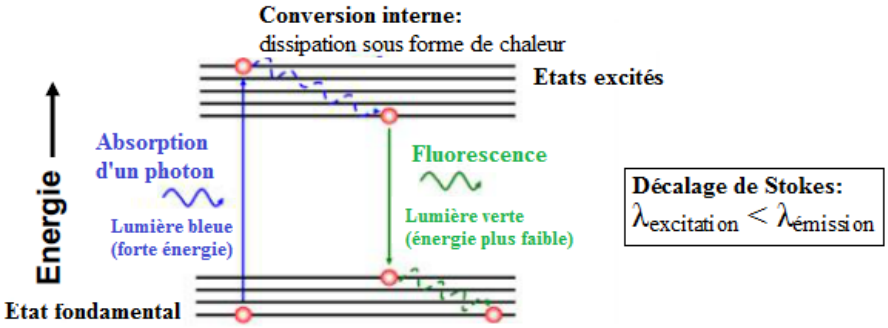

Figure 41 Diagramme de Jablonski

Les fluorophores sont caractérisés par leurs spectres d'absorption et de diffusion. Un spectre est l'analyse de l'intensité lumineuse en fonction de la longueur d'onde. Le spectre d'émission de fluorescence est l'intensité du rayonnement de fluorescence émis par les molécules excitées en fonction de la longueur d'onde de fluorescence. Le spectre d'absorption ou d'excitation est l'intensité de fluorescence en fonction de la longueur d'onde d'excitation. Quelle que soit la longueur d'onde à laquelle on excite une molécule, son spectre d'émission sera toujours le même. [54,64]

Plusieurs types de marqueurs fluorescents peuvent être utilisés chez l'homme. L'ICG ou Vert d'Indocyanine est le marqueur privilégié, car c'est le seul marqueur situé dans la fenêtre thérapeutique qui possède une AMM chez l'homme.

4. Méthodes d'imagerie optique in vivo

a. La tomographie optique continue

En tomographie optique (*cf.Figure 42*), un laser se déplace à la surface de l'organe à observer. A chaque position du laser on fait un éclairage ponctuel puis une acquisition de la fluorescence. On obtient une pile d'images de fluorescence qui diffèrent selon la position du laser. En utilisant un algorithme de reconstruction, de reconstituer la cartographie 3D de la fluorescence dans l'organe screené. Le système de reconstruction est basé sur un algorithme itératif qui part de l'hypothèse que le milieu ne contient pas de fluorophore et qui compare en permanence les signaux expérimentaux mesurés à ceux que l'on aurait obtenus dans le cas d'un milieu sans fluorophore. [54]

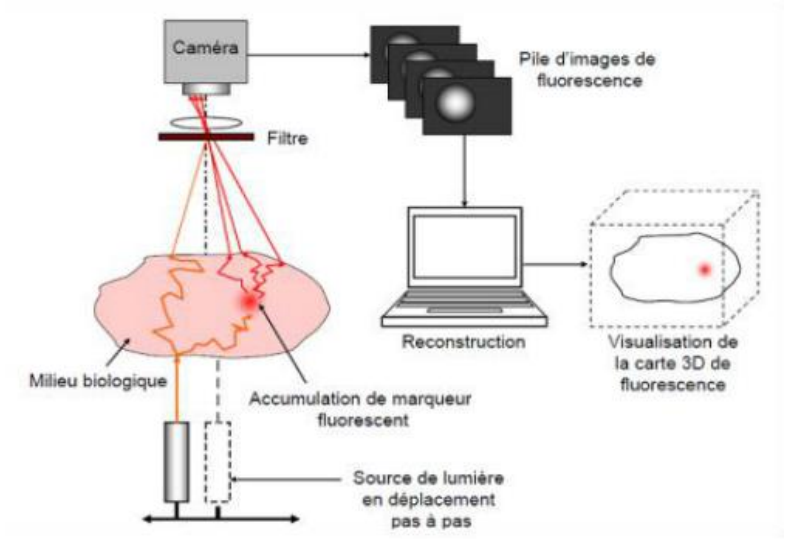

Figure 42 Tomographie optique continue

b. La tomographie optique résolue en temps (FDOT)

Pour assurer une précision millimétrique sur toute la profondeur de l'organe à investiguer, il faut ajouter une information temporelle et faire de l'imagerie optique résolue en temps (*cf.Figure 43*). Cette information est obtenue par la mesure du temps de vol des photons, à savoir le temps nécessaire pour que la lumière parcoure la distance entre la sonde

et la cible, ici une tumeur. En comparant les informations temporelles mesurées à celles calculées pour une propagation de la lumière dans des tissus prostatiques sains, on remonte à la position de la tumeur. La FDOT a déjà fait ses preuves dans la détection de tumeurs chez des petits animaux, mais dans ces modèles l'épaisseur des tissus est relativement faible (< 1,5cm). L'application de cette technique au diagnostic du cancer de la prostate est beaucoup plus difficile à cause de l'épaisseur des tissus prostatiques (plusieurs centimètres) et de leurs caractéristiques optiques peu favorables, en particulier un coefficient d'absorption très élevé ($\mu_a = 0{,}3cm^{-1}$) limitant la pénétration de la lumière en profondeur. [51,55]

.

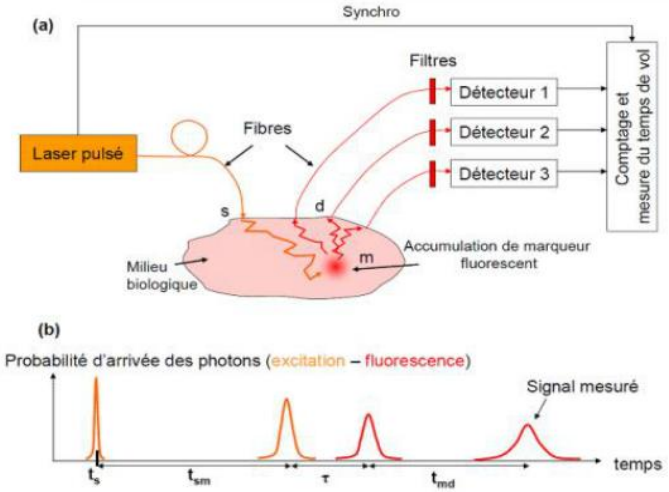

Figure 43

Tomographie optique résolue en temps (FDOT)

B. Les principes de l'échographie.

L'échographie utilise des sons à haute fréquence (entre 2 et 10 MHz), les ultrasons, pour produire des images des tissus mous et des organes. Les ultrasons sont inaudibles pour l'homme. Ils correspondent à des vagues de compressions mécaniques propagées de proche en proche dans les tissus. La déformation initiale est créée par des cristaux piézo-électriques, qui sont à la fois des émetteurs et des récepteurs : lorsqu'un ultrason qui se propage dans un tissu rencontre une interface tissulaire, une partie de l'onde est réfléchie et retourne vers la sonde échographique, où elle déforme les cristaux piézo-électriques. Cette énergie mécanique est convertie en un signal électrique proportionnel à l'intensité de l'onde écho. Le délai entre la propagation de l'ultrason et la réception de son écho va permettre de déterminer la distance entre les cristaux et la surface réfléchissante. [65]

Les signaux électriques générés par l'écho sont amplifiés, convertis numériquement et représentés sur l'écran de l'échographe (tube cathodique). Chaque onde échographique réfléchie est représentée par un point lumineux. Le temps de retour de l'écho est traduit en échelle de profondeur sur l'écran. La brillance du point lumineux varie en fonction de l'intensité de l'onde réfléchie. Elle est représentée par une échelle de gris allant du blanc pour les organes très échogènes comme les os, au noir signifiant une absence d'échogénicité qu'on retrouve en présence d'air ou de gaz. [65]

On obtient ainsi une image anatomique en 2 dimensions. La profondeur d'investigation est beaucoup plus importante que dans le cas de la FDOT, à savoir une dizaine de centimètres.

C. Elaboration de la sonde bimodale

1. Le projet PROSTAFLUO (2010-2012)

Dans le cadre du projet PROSTAFLUO (2010-2012), une sonde endorectale bimodale a été développée par la société VERMON SA et le CEA-LETI (*cf.Figure 44*). Cette sonde contient à la fois un transducteur ultrasonore permettant de réaliser une image échographique en 2D de la prostate et des fibres optiques permettant de générer et de détecter un signal de fluorescence. Pour la rendre fonctionnelle dans un espace confiné, elle a été équipée d'une source laser de haute puissance, et des simulations ont permis de déterminer la répartition optimale des fibres optiques dans ces conditions. En vue d'une utilisation en clinique, elle a été conçue pour être complétée par une seringue à biopsies de modèle standard. Elle a fait l'objet d'un dépôt de brevet. [51, 52, 55]



Figure 44 Sonde bimodale développée par VERMON SA et le CEA LETI dans le cadre du projet PROSTAFLUO : vue éclatée (gauche) et vue d'ensemble (droite) du prototype

Elle utilise la technique de tomographie optique résolue en temps ou FDOT. Le laboratoire CREATIS a ensuite développé une méthode de superposition de l'image optique 3D de la tumeur avec l'image échographique 2D de la prostate (*cf.Figure 45*). [52,55]

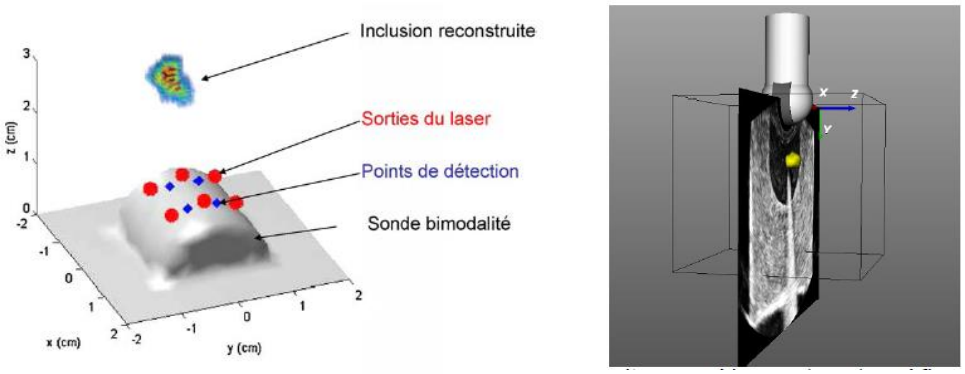

Figure 45 Localisation d'une inclusion fluorescente en 3D et superposition à l'image échographique 2D

Afin de valider le principe de l'imagerie bimodale et de tester la précision de la sonde, le CEA-LETI et CREATIS ont créé un modèle de fantôme innovant, simulant les propriétés optiques et ultrasonores d'une prostate humaine. Le dosage des différents composants (oxyde de titane, encre, silice) a été ajusté de façon à correspondre au coefficient d'absorption et de

diffusion moyen du tissu prostatique, donnés par Svensson et al. (μ_a= 0.3cm^{-1} et μ'_s = 7 cm^{-1}). L'élasticité de la matrice du fantôme dépend du nombre de cycles de congélation qu'on lui a fait subir. Le fantôme prostatique peut recréer les différents types de tissus concernés en cas de biopsies prostatiques par voie endorectale (prostate, rectum et tissus environnants). [51,55] L'originalité du mode de réalisation de ce fantôme a permis au CEA-LETI et à CREATIS de protéger sa composition par le dépôt d'un brevet (EN0904476).

Pour tester la validité de la sonde et de la précision de la méthode de localisation, une inclusion fluorescente a été placée à l'intérieur du fantôme de prostate (*cf.Figure 46*) en faisant varier sa position selon les 3 axes. .



Figure 46 Fantôme de prostate contenant une inclusion fluorescente

Tous les essais ont montré que la méthode de localisation assurait une bonne reproductibilité, et une précision de mesure de l'ordre du millimètre. [51,55] La profondeur limite d'investigation a été mesurée à 2,8cm, ce qui englobe statistiquement les localisations les plus fréquentes de tumeurs prostatiques, la plupart d'entre elles se situant dans la zone périphérique de la prostate, la plus proche de la paroi rectale. [51,55] L'image de fluorescence en 3D (*cf.Figure 47*) a été surimposée avec succès à l'image morphologique apportée par les ultrasons. [52] Ces résultats étaient compatibles avec le guidage d'un outil de biopsie vers une tumeur prostatique, et ce même pour des tumeurs de petite taille.

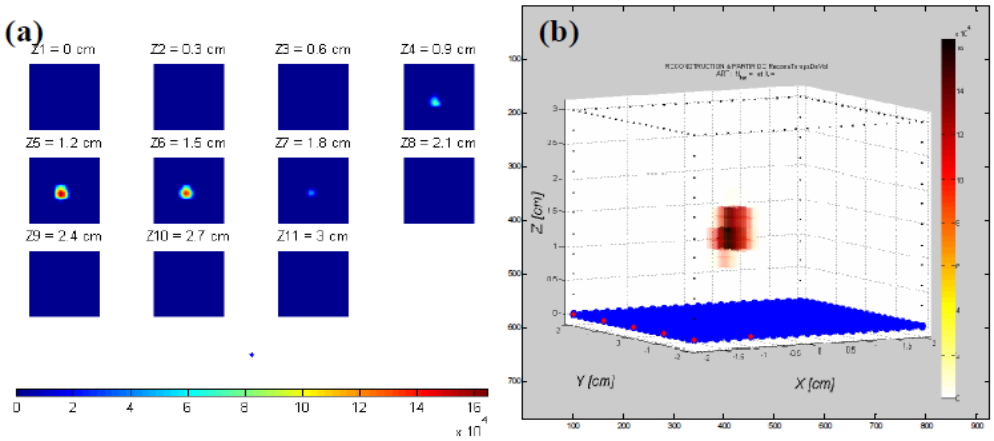

Figure 47 Cartographie 3D du fantôme de prostate

La capacité de la sonde bimodale à traverser un tissu vivant a été validée avec un test sur souris *nude* anesthésiée placée dans une solution d'intralipides. Un tube contenant le fluorophore a été placé sous la souris. La partie optique de la sonde a permis une localisation très précise du tube fluorescent, pendant que la partie ultrasonore permettait d'obtenir une

image anatomique des organes de la souris. Ce test a mis en évidence la bonne complémentarité de l'échographie et de la fluorescence. [51]

2. Elaboration de la sonde optique canine

Dans le cadre du projet BiTum, le CEA-LETI a dû mettre au point une sonde adaptée à un examen endorectal chez l'espèce canine. Contrairement à la sonde bimodale élaborée dans le cadre du projet Prostafluo, la sonde canine est uniquement une sonde optique : il coûterait en effet trop cher de développer une sonde bimodale spécifiquement pour le chien. Les particularités du modèle canin ont amené le CEA-LETI à modifier totalement la structure de la sonde, en particulier le positionnement des fibres optiques. [*Données internes*]

L'anatomie de l'appareil uro-génital diffère entre l'homme et le chien, et les rapports entre le rectum et la prostate lors d'un examen endorectal sont totalement modifiés. Alors que chez l'homme la prostate est située en avant de la sonde lorsqu'elle est insérée dans le rectum, chez le chien la prostate se retrouve située sous la sonde. Par conséquent, alors que chez l'homme, les ondes ultrasonores et le signal de fluorescence doivent être émis vers l'avant, chez le chien ils doivent être émis à la perpendiculaire de la sonde. Il a donc fallu repenser la position des fibres optiques pour créer une sonde optique adaptée à la morphologie canine. (*cf.Figure 48*)

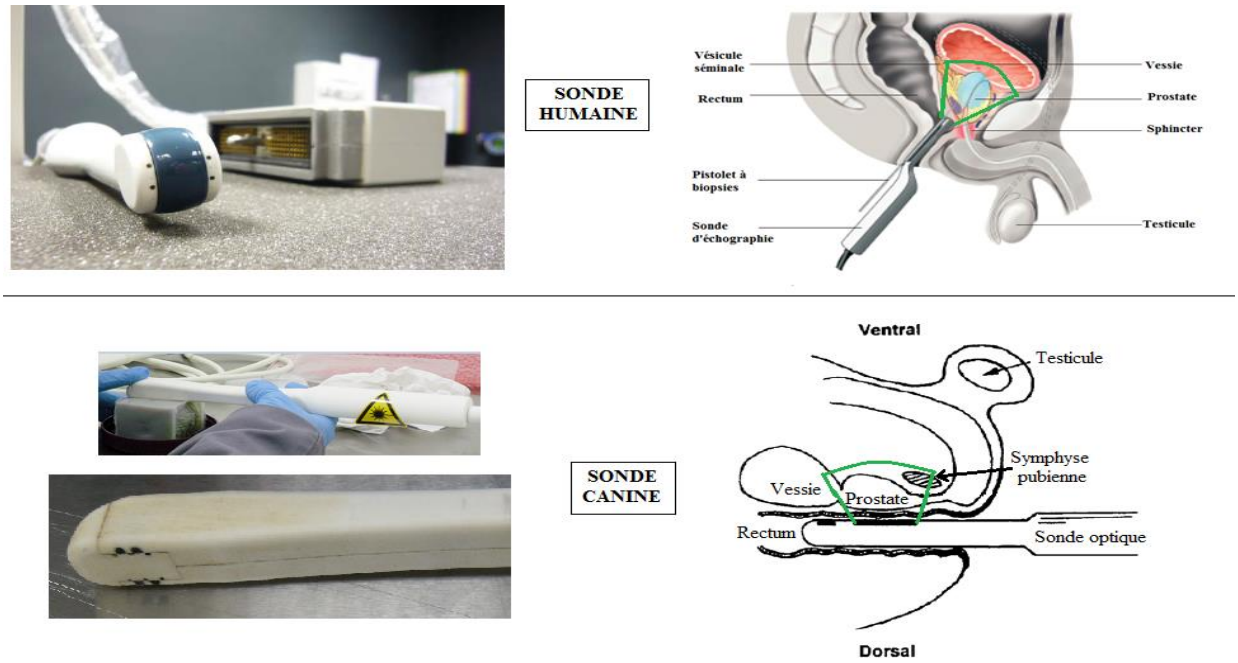

Figure 48 Différences d'orientation des ondes ultrasonores et optiques chez l'homme et le chien et position des fibres optiques sur les deux sondes

Une deuxième modification a consisté à réduire la taille de la sonde pour la rendre compatible avec un examen endorectal chez un chien de taille moyenne (Beagle).

Enfin, il a fallu inventer un système permettant de rendre la sonde optique et son système d'acquisition des données mobiles pour déplacer facilement l'ensemble du matériel

du CEA-LETI situé à Grenoble jusqu'à l'école vétérinaire de Lyon pour les nombreux essais *in vivo* prévus. Ce problème a été résolu en créant le système Prostamobile (*cf.Figure 49*).

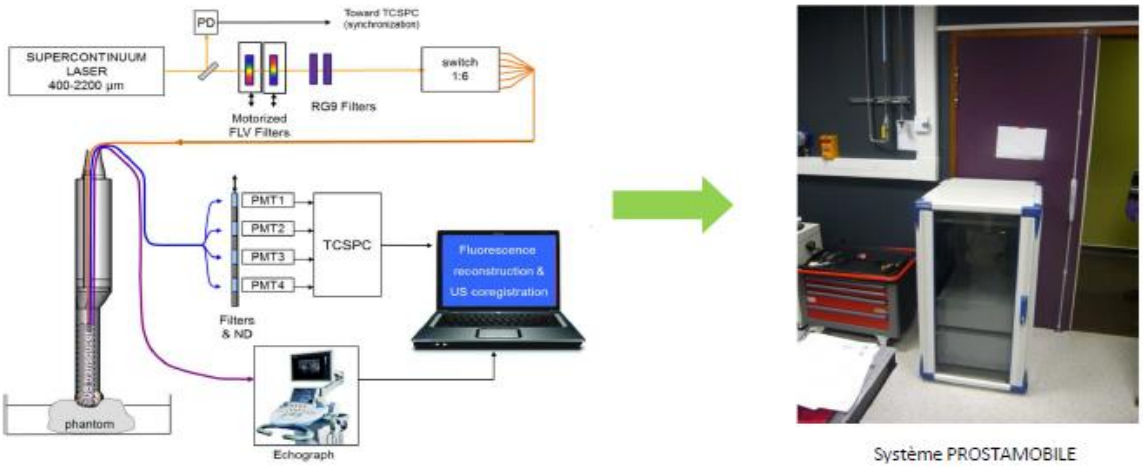

Figure 49 Schéma du système d'acquisition des données et système Prostamobile en cours d'assemblage

3. Intégration du système optique et couplage avec l'appareil d'échographie Aixplorer de Supersonic Imagine

La tâche suivante consistait à intégrer le système optique et à coupler la sonde bimodale à l'échographe de nouvelle génération Aixplorer® de SuperSonic Image (*cf.Figure 50*). Il est le seul appareil à pouvoir réaliser l'imagerie Ultrafast™ et l'élastographie ShearWave™. Grâce à la technologie MultiWave™, il peut imager deux types d'ondes, les ondes ultrasonores classiques et des ondes de cisaillements – ou *shear waves* – qui permettent de mesurer et d'afficher en temps réel l'élasticité des tissus. Ces technologies impliquent le traitement d'une très grande quantité de données avec une vitesse de transfert des informations suffisamment rapide, ce qui est rendu possible grâce à la plate-forme logicielle SonicSoftware™. [66]

Figure 50 Echographe Aixplorer

a. L'imagerie UltraFast™ : fusion des Doppler couleur et pulsé

La technologie UltraFast™ réunit le Doppler couleur et le Doppler pulsé et permet d'obtenir des films de Doppler couleur à une cadence dix fois plus rapide et une quantification complète des flux sanguins par la visualisation des spectres de Doppler pulsé en de multiples

zones de la même image. [66] L'analyse des flux sanguins permet de discriminer les zones où la vascularisation est plus importante, par exemple les zones de néo-angiogénèse tumorale.

b. L'imagerie UltraFast™ : échographie ultrarapide

L'échographie ultrarapide permet d'obtenir des cadences de plus de 10.000 images par seconde là où l'échographie conventionnelle ne peut en faire que 50 par seconde, soit une vitesse d'acquisition des images 200 fois plus rapide. [67]

En échographie conventionnelle, les ultrasons sont focalisés dans chaque zone de l'image qui est ensuite reconstruite bloc par bloc. Il faut un grand nombre de tirs ultrasonores pour former une image complète. En échographie ultrarapide, une seule onde plane ultrasonore est émise dans le milieu. [66,67] Un traitement simultané des données avec des mémoires parallèles permet de visualiser une image complète en 2D. [67] L'image échographique obtenue est plus précise et son obtention plus rapide.

c. L'Elastographie ShearWave™

L'élastographie permet de fournir des informations sur la nature des tissus en mesurant précisément leur élasticité. Les méthodes conventionnelles d'élastographie reposent sur une compression manuelle et la mesure du déplacement des tissus. L'élastographie ShearWave™ au contraire repose sur la génération d'une onde de cisaillement qui va se propager à une vitesse directement liée à la dureté – ou élasticité – des tissus traversés. Une fois calculée, la vitesse de propagation de l'onde de cisaillement est retranscrite en temps réel sur une cartographie en couleur, montrant la dureté quantifiée (en kilopascal) de la zone étudiée. [66,67] On peut ainsi repérer des zones de dureté augmentées, indiquant potentiellement la présence d'une tumeur prostatique.

L'élastographie par ondes de cisaillement est uniquement possible grâce à technologie d'échographie UltraFast™ car les ondes de cisaillement circulent si rapidement à travers les tissus qu'une capacité d'acquisition de plusieurs milliers d'images par seconde est nécessaire pour pouvoir les imager en temps réel. [66]

La combinaison de l'échographie ultrarapide, de la fusion Doppler couleur et Doppler pulsé et de l'élastographie par ondes de cisaillement font de l'appareil Aixplorer® l'échographe le plus adapté dans la détection des carcinomes de prostate, en association avec la sonde bimodale BiTum.

III. Validation sur grands animaux.

Les protocoles des expérimentations animales réalisées dans le cadre du projet BiTum ont été préalablement validés par un comité d'éthique interne. Elles se sont toutes déroulées à l'Institut Claude Bourgelat sur le campus de l'école vétérinaire de Lyon.

A. Test d'ergonomie de la sonde

Avant de réaliser les premiers essais sur chiens sains, il a fallu valider l'ergonomie de la sonde optique canine créée par le CEA-LETI (*cf.Figure 51*). Un premier test réalisé fin 2013 a montré que la sonde n'était pas adaptée à la morphologie canine, et a conduit à une réduction de sa taille ainsi qu'à une modification de sa forme, afin d'en arrondir l'extrémité.

Figure 51 Sonde optique canine version 1.0 (en bas) et sonde échographique linéaire vétérinaire pour échelle (en haut)

B. Premier essai de la sonde optique : mesures de diffusion et d'autofluorescence sur prostate canine saine (14 janvier 2014)

1. Objectifs.

Pour ce tout premier test *in vivo* chez le chien, les objectifs étaient multiples :

- vérifier que la sonde optique canine est ergonomique et robuste
- réussir à la positionner en face de la prostate
- mesurer le coefficient d'absorption moyen (μ_a) de la prostate canine et le niveau d'autofluorescence des tissus
- mesurer la durée moyenne d'une acquisition

2. Matériel et méthodes

a. Animal

Cet essai *in vivo* a été réalisé sur un chien mâle entier de 3 ans, de race Beagle. Durant toute la durée de l'essai, le chien était sous anesthésie générale avec monitorage eCG et sous ventilation assistée. Il a été prémédiqué avec 0,3 mL de butorphanol (Dolorex), induit avec 0,2 mL de kétamine et 0,1 mL de médétomidine (Domitor). L'entretien gazeux était assuré avec de l'isoflurane. Pour les essais *in vivo* suivants, le protocole anesthésique et les conditions de monitorage resteront les mêmes, et ne seront donc pas détaillés à nouveau.

b. Appareils d'imagerie

Pour obtenir des images échographiques de la région prostatique canine et visualiser la position de la sonde optique par rapport aux structures anatomiques canines, deux sondes échographiques ont été utilisées : une sonde échographique microconvexe par voie transabdominale et une sonde échographique linéaire par voie endorectale (*cf.Figure 52*). Ces sondes étaient reliées à un appareil d'échographie vétérinaire standard. Le matériel d'échographie vétérinaire détaillé ci-dessus sera le même pour les différents essais *in vivo*.

Pour obtenir les signaux de fluorescence nous avons utilisé le prototype de sonde optique canine miniaturisé par le CEA-LETI. Le logiciel de traitement des données était intégré dans le système Prostamobile.

Sonde écho convexe
Pour utilisation en **transabdominal**

Sonde écho linéaire
pour utilisation en endorectal

Sonde optique dédiée aux essais sur chien

Figure 52 Les trois sondes utilisées lors du premier essai sur chien endogène

Pour étalonner la sonde optique nous disposions d'un fantôme clair, de coefficient d'absorption μ_a faible simulant la paroi du rectum, d'un fantôme foncé, de coefficient d'absorption μ_a élevé simulant le tissu prostatique humain, et de 4 solutions de référence optique, de même composition que les fantômes (mélange d'encre et d'intralipides), de coefficient d'absorption variable (*cf. Figure 53*)

Fantôme clair
μ_a = 0,1 cm^{-1}
μ_s'=10 cm^{-1}

Fantôme foncé
μ_a = 0,3 cm^{-1}
μ_s'=10 cm^{-1}

Solutions de référence optique
Intralipide+encre
μ_a = 0,2/0,3/0,4/0,5 cm^{-1}
μ_s'=10 cm^{-1}

Figure 53 Fantômes et solutions de référence optique pour l'étalonnage de la sonde

c. Configuration et déroulement de l'essai

La configuration générale de l'essai est représentée ci-dessous (*cf.figure 54)*. Les vétérinaires opérateurs guident et contrôlent le positionnement de la sonde optique visualisée sur l'échographe vétérinaire grâce à la sonde échographique microconvexe par voie transabdominale. De l'autre côté, le chercheur du CEA-LETI peut lancer les acquisitions de diffusion et de fluorescence et vérifier les données obtenues grâce au logiciel de traitement des données. Tout le matériel de traitement des données est intégré dans le système Prostamobile.

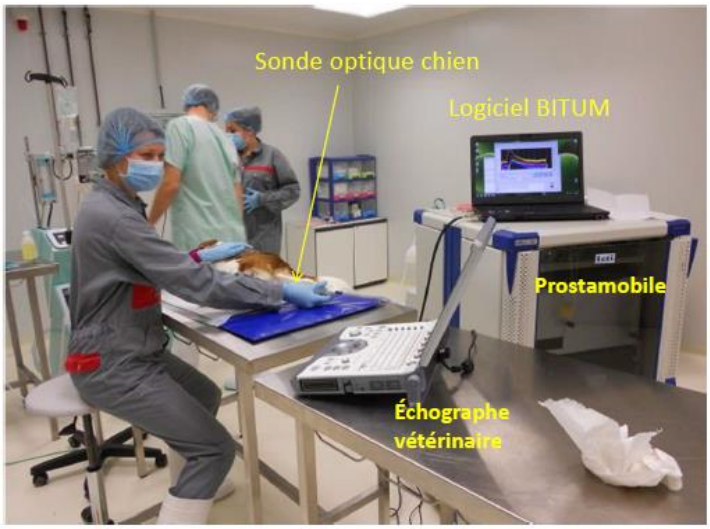

Figure 54 Configuration du premier essai sur chien sain

Afin de clarifier l'énoncé des différents positionnements de sondes et des coupes d'organes, le schéma ci-dessous reprend les différents plans anatomiques pour un animal placé en décubitus dorsal. (*cf.Figure 55*)

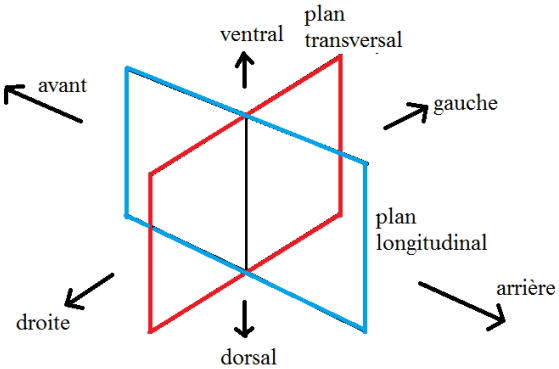

Figure 55 Plans anatomiques pour un animal placé en décubitus dorsal

i. ***Calibrage du système optique***

La première étape consiste à étalonner la sonde. Pour cela on la plonge successivement dans les solutions de référence optique, dont on connaît le coefficient d'absorption μ_a, et on lance pour chaque solution une acquisition de diffusion et de fluorescence. On réalise ensuite les mêmes mesures en plaquant la sonde sur le fantôme clair puis sur le fantôme foncé.

ii. ***Repérage de la prostate et des structures voisines par échographie***

On utilise la sonde microconvexe placée en position transabdominale pour visualiser la prostate et les structures anatomiques voisines. Sur l'image échographique suivante on distingue les deux lobes prostatiques séparés par l'urètre prostatique et la vessie (*Figure 56*).

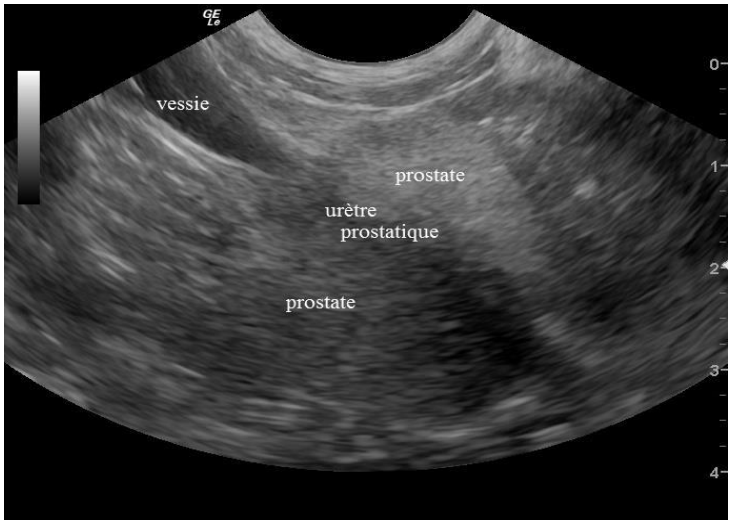

Figure 56 Image échographique de la prostate canine visualisée dans le plan longitudinal avec une sonde microconvexe en position transabdominale

Puis la sonde linéaire est insérée dans le rectum et positionnée en face de la prostate. On peut de cette façon mesurer la taille de la prostate (L = 3,27 cm ; l =1,81cm) (*cf.Figure 57*) et évaluer le volume prostatique. Indirectement, on peut également estimer la distance périnée-prostate (5,5cm) en mesurant la longueur de la sonde insérée pour qu'elle soit positionnée en face de la prostate. De cette façon on sait quelle longueur de la sonde optique doit être insérée pour que les fibres optiques situées à son extrémité soient centrées sur la prostate.

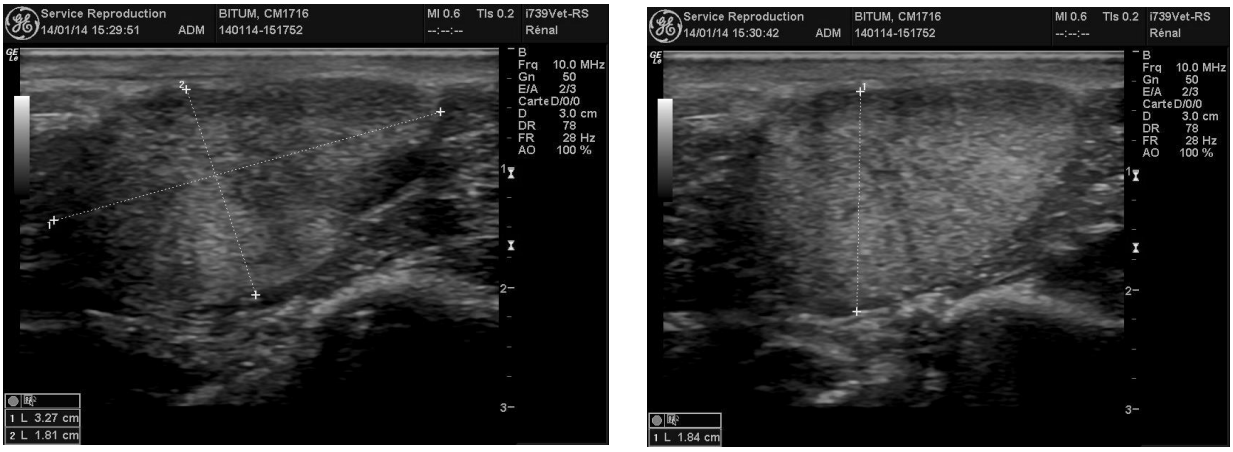

Figure 57 Images échographiques de la prostate visualisée dans le plan longitudinal avec une sonde linéaire en position transrectale

iii. ***Introduction et positionnement de la sonde optique***

La sonde optique est introduite dans le rectum, et positionnée en face de la prostate selon la méthode définie précédemment. Sa position est vérifiée par échographie avec la sonde microconvexe située en position transabdominale. (*cf.Figure 58*)

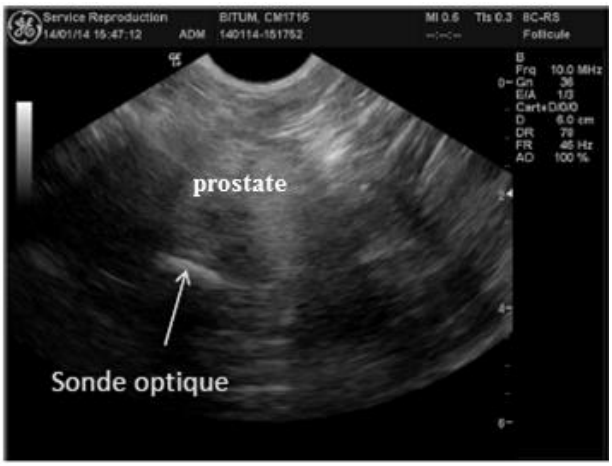

Figure 58 Positionnement et orientation de la sonde optique en face de la prostate

*iv. **Acquisition des données de diffusion et d'autofluorescence***

L'acquisition des données de diffusion et d'autofluorescence commence avec la sonde optique centrée sur la prostate. On lance tout d'abord une acquisition des courbes de diffusion des photons puis, après avoir intercalé un filtre, une acquisition de la fluorescence naturelle des tissus. On procède à une deuxième acquisition immédiatement après pour s'assurer de la répétabilité des résultats.

Puis on acquiert des données de diffusion et d'autofluorescence des organes péri-prostatiques. La sonde est retournée de 180° puis de 90° de façon à cibler le colon. La sonde est à nouveau positionnée sur la prostate pour procéder à une troisième série de mesures. On procède ensuite à des acquisitions au niveau de la vessie (*cf.Figure 59*)

Enfin une dernière série de mesures est réalisée avec la sonde centrée sur la prostate mais cette fois dans l'obscurité pour évaluer les interférences naturelles de la lumière.

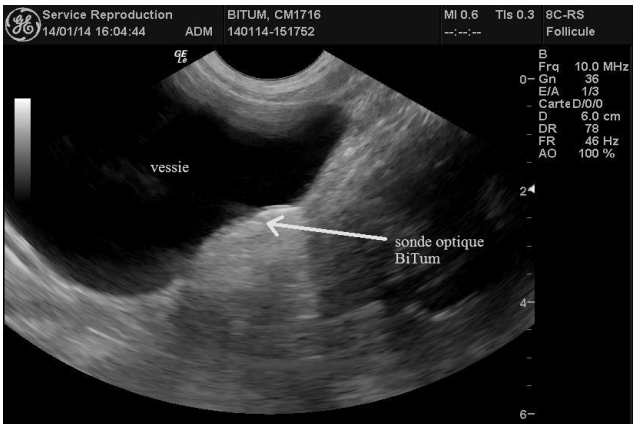

Figure 59 Positionnement de la sonde optique en face de la vessie

Les différents positionnements de la sonde optique ayant donné lieu à des séries de mesures de diffusion et de fluorescence sont résumés sur le schéma suivant (cf.*Figure 60*).

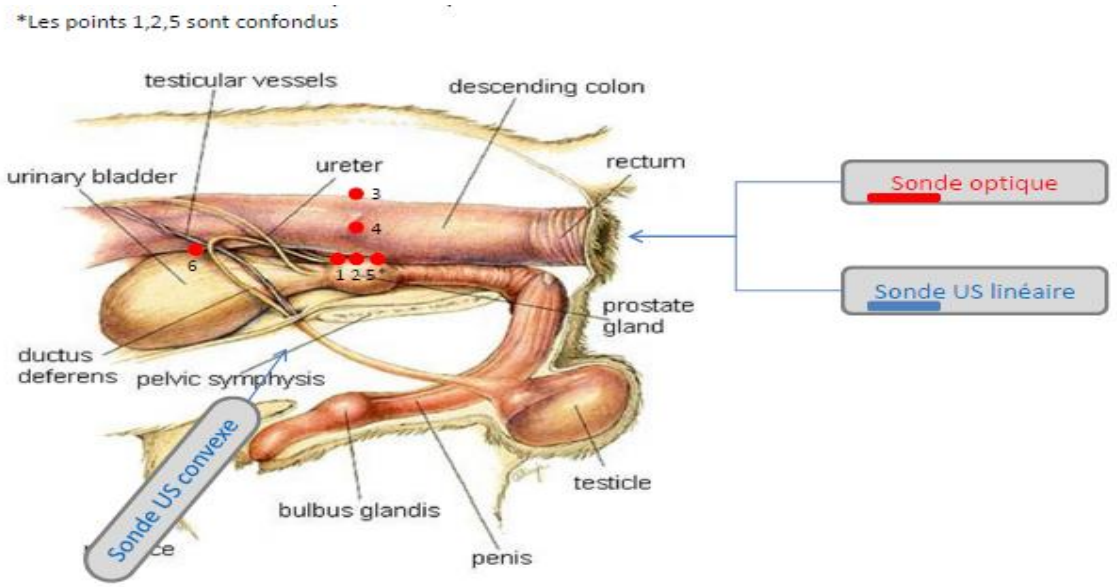

Figure 60 Localisation anatomique des différents points de mesure

Après les dernières mesures, la sonde est à nouveau testée sur fantôme clair pour vérifier la répétabilité des résultats obtenus lors de l'étalonnage.

v. *Bilan des différentes étapes de l'essai*

Le schéma ci-dessous reprend et résume les différentes étapes de l'essai (*cf.Figure 61*). La durée totale des essais sur chien a été évaluée à une heure pour six acquisitions.



Figure 61 Déroulement du premier essai in vivo

3. Résultats

Les premières séries de mesures ont permis d'obtenir de bons signaux d'autofluorescence, qui ont ensuite été interprétés au CEA-LETI.

a. Modèle homogène

Le premier modèle utilisé pour l'interprétation des données est un modèle homogène, où l'on considère que la prostate est directement en face de la sonde, sans milieu intermédiaire (tissus de nature différente). Dans ce modèle, le coefficient d'absorption de la prostate canine est estimé à μ_a = 0,2 cm^{-1}. Les résultats obtenus sont stables et cohérents, les μ_a estimés pour les solutions d'intralipides et les fantômes d'après les valeurs d'autofluorescence mesurées coïncident avec leurs μ_a théoriques (*cf.Figure 62*).

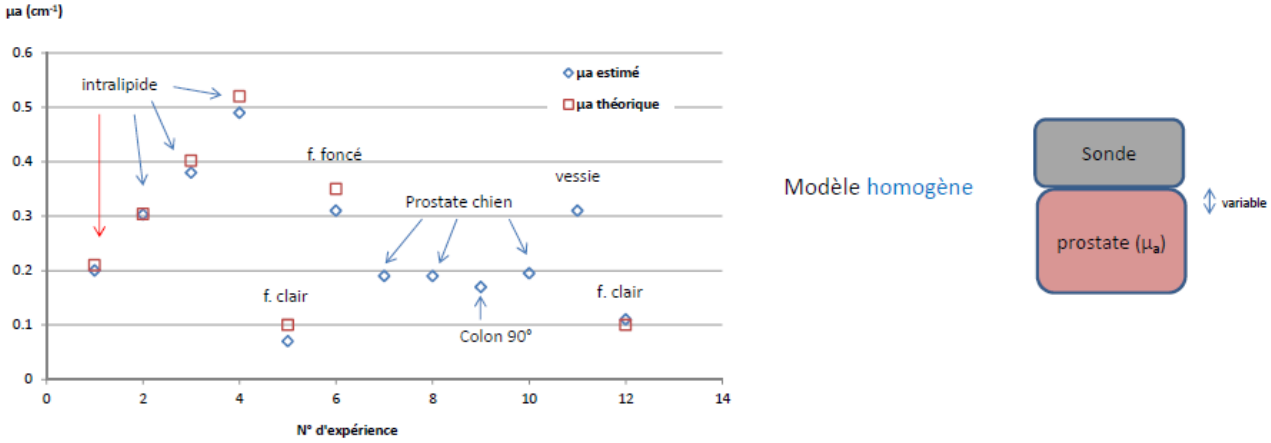

Figure 62 : coefficients d'absorptions estimés des solutions de références et des organes dans le cas d'un modèle homogène

b. Modèle bicouche

On essaie de raffiner ce modèle afin d'intégrer la présence du rectum entre la sonde et la prostate. On se place désormais dans la configuration d'un modèle bicouche.

La première étape consiste à déterminer l'épaisseur du rectum. On part de l'hypothèse que le rectum a un coefficient d'absorption μ_a1=0,1cm^{-1}, en accord avec les données de la littérature. On se place dans la configuration où la sonde fait face à la vessie. Les deux milieux traversés sont le rectum, de coefficient d'absorption μ_a1 et d'épaisseur inconnue et la vessie, de coefficient d'absorption μ_a2 estimé là aussi en fonction des données de la littérature. On calcule ensuite les différentes valeurs que prendrait μ_a1 en faisant varier l'épaisseur du rectum. Les résultats sont regroupés dans la figure ci-dessous (*cf.figure 63*)

Les reconstructions les plus homogènes sont obtenues avec une épaisseur du rectum de 3-4 mm, pour un coefficient d'absorption μ_a1 = 0,1 cm^{-1} cohérent avec les résultats publiés.

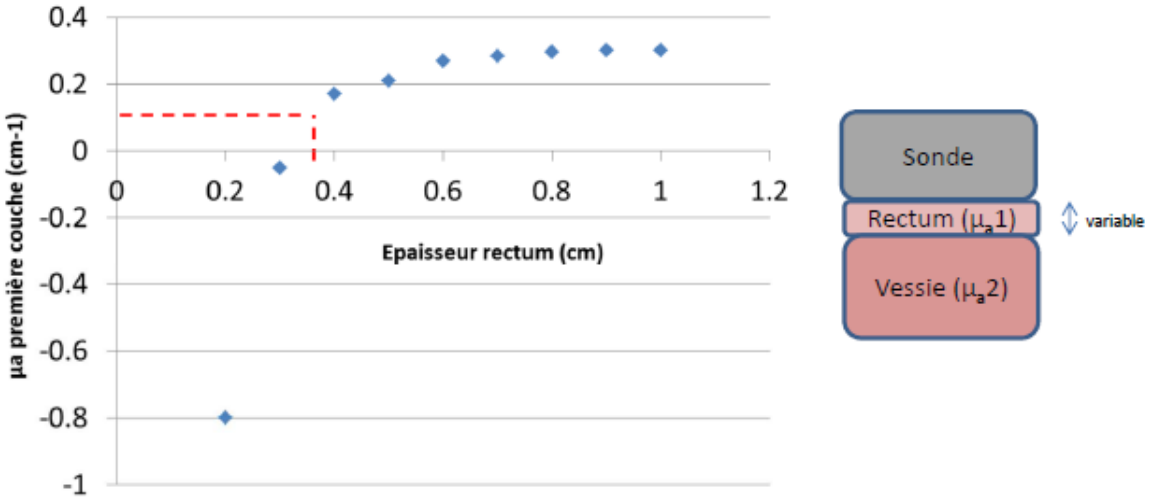

Figure 63 Détermination de l'épaisseur du rectum avec le modèle bicouche

On applique le modèle bicouches aux autres organes (prostate, colon, vessie) en prenant pour hypothèse que le rectum mesure 3,5mm d'épaisseur et a un coefficient d'absorption μ_a = 0,1 cm^{-1}. Dans ce modèle les valeurs de μ_a pour la prostate sont comprises entre 0,3 et 0,35 cm^{-1}. (*cf.Figure 64*)

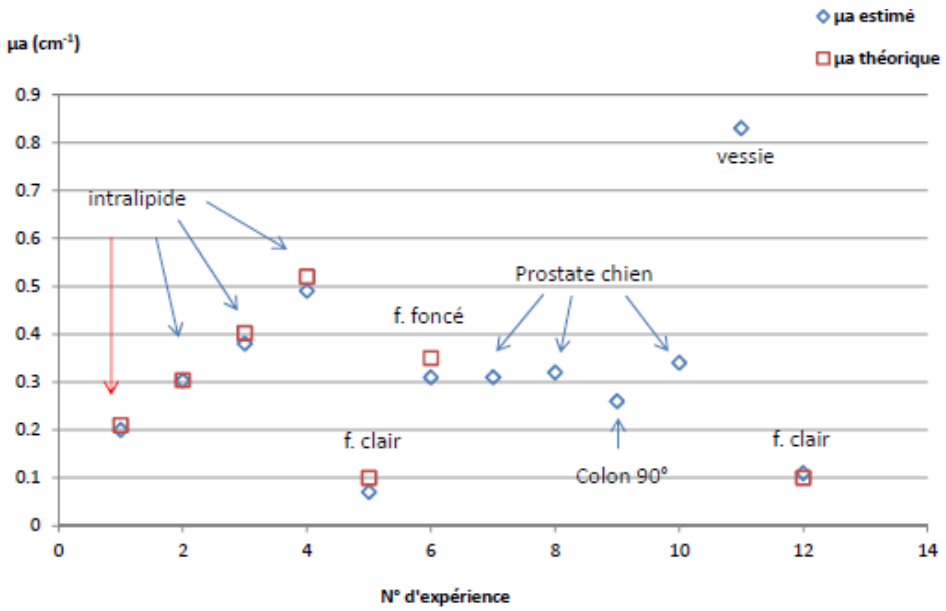

Figure 64 Modèle bicouche appliqué aux autres organes

Enfin on compare les signaux d'autofluorescence mesurés sur la prostate canine aux signaux d'autofluorescence obtenus avec les solutions d'intralipide et des deux fantômes : on trouve des signaux équivalents, avec un niveau d'autofluorescence faible qui assure donc un faible bruit de fond. (*cf.Figure 65*)

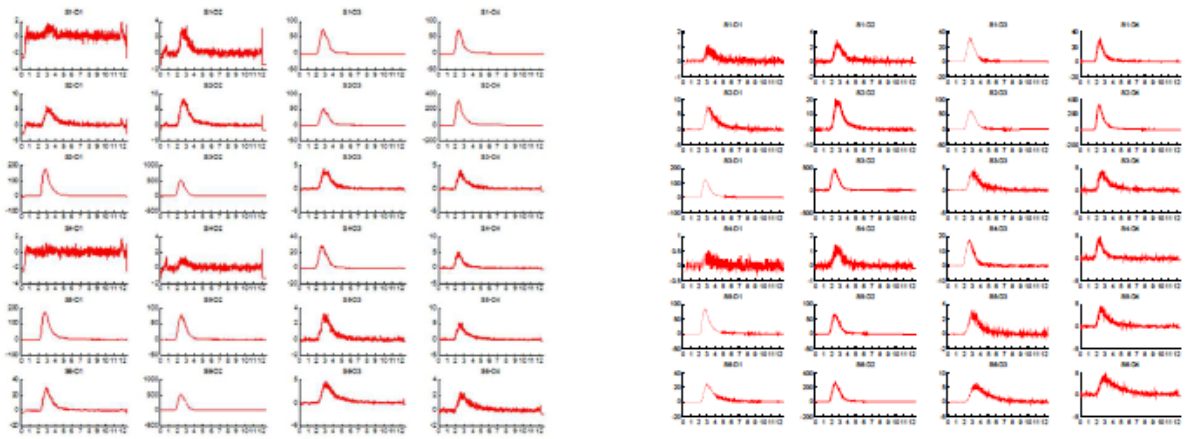

Figure 65 Signaux d'autofluorescence de la prostate (gauche) et du fantôme clair (droite)

4. Discussion

Le bilan de ce premier essai est encourageant. Les sondes d'échographie linéaire et micro-convexe ont permis une bonne visualisation de la prostate, des structures voisines et de la sonde optique.

Les mesures optiques sont possibles sur un Beagle anesthésié avec la sonde optique canine dans sa première version. L'absorption de la prostate canine est estimée à 0,3 cm^{-1}. On note une faible autofluorescence de la prostate. Les résultats obtenus sont globalement cohérents et en accord avec la précision de la méthode.

Plusieurs points sont cependant à améliorer. La sonde actuelle est encore trop volumineuse pour un examen sans anesthésie. Il faut concevoir une nouvelle sonde de dimensions réduites. D'autre part, 2 fibres d'excitation ont « coulissé » au cours de l'expérience : l'extrémité des fibres optiques de la sonde doit être solidifiée. Enfin, il faut consolider le jeu d'acquisitions des données pour séparer l'absorption du rectum et de la prostate.

5. Etape suivante

Les étapes suivantes sont d'une part la conception d'une sonde canine plus ergonomique et robuste, permettant de fiabiliser les mesures et de couvrir plus de chiens. Pour cela de nouvelles fibres optiques seront utilisées, et la sonde subira une étape de clivage et de polissage après collage.

D'autre part, il faut maintenant valider l'approche BiTum en fluorescence chez le chien, l'objectif étant de montrer que le système peut localiser une inclusion fluorescente au sein d'une prostate canine. Pour cela, il faut déterminer quel type d'inclusion fluorescente peut être introduite facilement et sans risque toxique dans la prostate canine.

C. Tests d'injections sur fantôme de prostate (10 février 2014)

Le deuxième test réalisé sur le campus vétérinaire de Lyon n'impliquait pas d'expérimentation animale. Il constituait un test préliminaire aux essais de détection d'une inclusion fluorescente intra-prostatique *in vivo*.

1. Contexte

Dans l'optique de l'implantation intra-prostatique de cellules tumorales, la question de la matrice à utiliser comme vecteur des cellules tumorales et support de leur croissance a été posée lors de la 4ème réunion d'avancement semestrielle, en janvier 2014. Le Matrigel a été proposé. C'est une membrane basale soluble et stérile, extraite de la tumeur murine EHS. Il est liquide à basse température mais solide à 37°C. Il forme alors un gel tridimensionnel dont la composition et la structure miment la matrice extracellulaire. Il permet la croissance et la différenciation cellulaire et est donc très utilisé pour la croissance de cellules tumorales, en particulier les cellules épithéliales. [68]

Etant donné son caractère thermosensible et sa rapidité de solidification à 37°C, la question de la faisabilité technique de l'injection de Matrigel dans la prostate canine s'est posée. Le temps imparti pour l'injection est d'autant plus réduit que la quantité injectée sera très faible et donc le réchauffement à température ambiante rapide.

Il a également été convenu d'injecter le fluorophore dans une substance huileuse, les cellules LNCaP ne nécessitant pas forcément de Matrigel pour se développer. [69]

2. Objectifs

Cet essai avait plusieurs objectifs :

- étudier la faisabilité des injections de Matrigel, en particulier estimer le temps nécessaire pour repérer précisément la zone prostatique d'intérêt et réaliser l'injection de la solution de Matrigel et de fluorophore.
- étudier le comportement des deux vecteurs, le Matrigel et l'huile, lors des injections dans le fantôme de prostate : quelle est la forme prise par la solution injectée, est-ce qu'elle diffuse ou non dans le fantôme ?
- déterminer la quantité de fluorophore nécessaire pour obtenir un bon signal de fluorescence.
- obtenir des données de diffusion et de fluorescence pour chaque vecteur, Matrigel ou huile.

3. Matériel et méthodes.

a. Matériel

Tous les essais d'injections ont été réalisés sur un même fantôme de prostate foncé, représentant les propriétés optiques et ultrasonores du tissu prostatique. Le fluorophore utilisé est le Lipimage™ mis au point par le CEA-LETI, qui nous a fourni un lot de concentration 375 µmol/L (ou 375µM). Les injections sont réalisées avec des aiguilles noires de diamètre 22Ga et de longueur 50 mm, soit une longueur suffisante pour atteindre une prostate canine par voie transabdominale lors des essais *in vivo*. Le trajet de l'aiguille dans le fantôme de prostate est suivi par échographie grâce à une sonde microconvexe.

Le Matrigel, le Lipimage™, ainsi que le matériel nécessaire à l'injection (seringues et aiguilles) sont conservés dans une glacière à 4°C afin d'assurer la température la plus basse possible et de retarder la solidification du Matrigel.

Deux types de solutions sont testés lors de cet essai, soit à base de Matrigel, soit à base d'huile de sésame. Les compositions des solutions préparées pour l'essai sont reprises dans les tableaux ci-dessous (*cf.Tableaux 16 et 17*):

Tableau 16 Solutions avec du Matrigel comme vecteur

	Solution de {NaCl + Lipimage}		Quantité de {NaCl + Lipimage} prélevé	Quantité de Matrigel ajouté	Quantité totale	Concentration en Lipimage de la solution finale
	Quantité de Lipimage	Quantité de NaCl				
Solution 1	4 µL	746 µL	750 µL	750 µL	1,5 mL	1 µM
Solution 2	10 µL	740 µL	100 µL	400 µL	500 µL	1 µM

Tableau 17 Solution avec de l'huile comme vecteur

	Quantité de Lipimage	Quantité d'huile ajoutée	Quantité totale	Concentration en Lipimage de la solution finale
Solution 3	10 µL	740 µL	750 µL	5 µM

Les deux premières solutions, à base de Matrigel, ont une concentration en fluorophore de 1 µM. Pour ces formulations, le volume injecté est de 500 µL. La dernière solution, à base d'huile de sésame, a une concentration en fluorophore de 500 µM. Afin d'obtenir la même quantité de fluorophore, le volume injecté est cette fois de 100 µL.

b. Déroulement de l'expérimentation

La première étape consiste en une série d'acquisition de diffusion et de fluorescence sur le fantôme foncé (*cf.Figure 66*). La sonde échographique microconvexe est également testée afin de se familiariser avec l'aspect échographique du fantôme de prostate. Toutes les mesures de diffusion et de fluorescence sont réalisées lumières éteintes pour éviter les interférences avec la lumière naturelle.

Les deux premières solutions sont injectées à une profondeur de 1 cm, sur la même face du fantôme mais espacées de 1,5 à 2 cm chacune (*cf.Figure 67*). Les injections suivantes sont réalisées à une profondeur de 1,5 cm. Les points d'injection sont repérés avec une trace de marqueur sur le fantôme.



Figure 66 Acquisition des données de diffusion et de fluorescence



Figure 67 Première injection dans le fantôme de prostate

Les différentes injections réalisées sont résumées dans le tableau ci-dessous (*cf.Tableau 18*) et représentées sur un schéma du fantôme (*cf.Figure 68*).

Tableau 18 Différentes injections réalisées sur le fantôme de prostate foncé

Numéro du test	Solution injectée	Profondeur de l'injection	Face du fantôme
0 – Calibrage	Aucune		1
1	Solution 1	1 cm	1
2	Solution 2	1 cm	1
3	Solution 2	1,5 cm	1
4	Solution 3	1,5 cm	2
5	Solution 3	1,5 cm	2
6 – Acquisition zone saine	Aucune		Zone saine

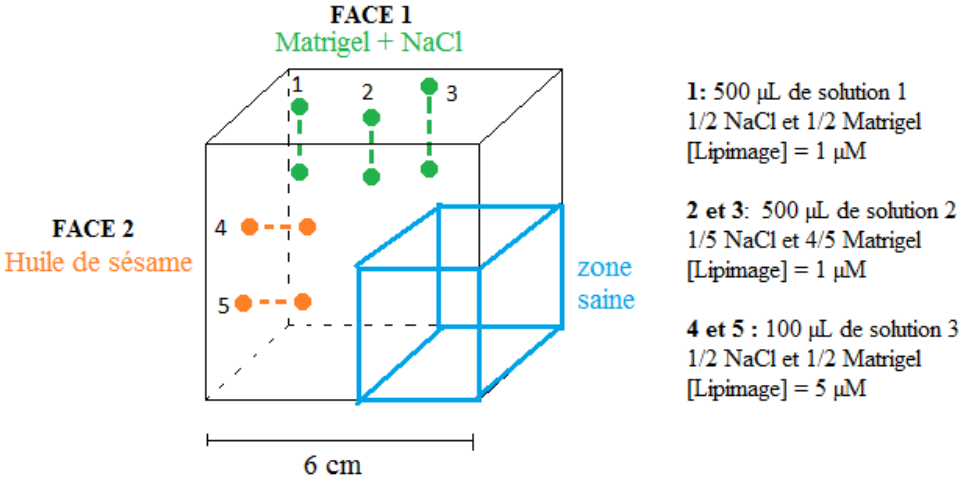

Figure 68 Localisation des différentes injections réalisées sur le fantôme de prostate foncé

A partir du test 4, le comportement du fluorophore, qui tend à se répartir sur toute la longueur du trajet de l'aiguille, nous amène à procéder à une double acquisition des données de diffusion et de fluorescence. Une première acquisition est réalisée en positionnant la sonde au-dessus du site d'injection comme cela a été fait pour les manipulations précédentes, puis en positionnant la sonde sur la face latérale du fantôme, parallèlement au trajet d'inclusion de la solution. De cette façon on espère obtenir un signal plus « propre » avec la totalité du fluorophore présent à une profondeur donnée et non réparti sur le trajet de l'aiguille.

4. Résultats

Le test 0 montre une faible autofluorescence du fantôme de prostate, comme cela avait déjà été montré lors du calibrage de la sonde pour le premier essai *in vivo.*

Le test 1 a permis de vérifier qu'on obtenait un bon signal de fluorescence avec l'injection de 500 µL de Lipimage à 1 µM. La quantité de fluorophore injectée semble appropriée et est conservée pour le reste des essais.

Ce test a mis en évidence un premier problème : la solution était beaucoup trop liquide. Au cours de l'injection nous avons observé par échographie un reflux important le long du trajet de l'aiguille. Aucune inclusion nette n'a été formée. Lors du retrait de l'aiguille, une grande partie de la solution a reflué hors du fantôme. Avant de passer au test suivant, la composition de la solution est donc modifiée afin d'obtenir un mélange plus visqueux tout en conservant la même quantité de fluorophore.

Le test 2 réalisé avec la solution modifiée (solution 2) a montré que même avec une solution plus visqueuse on observait toujours beaucoup de reflux. Cependant nous avons réussi pour la première fois à former une cavité de 0,78cm de diamètre.

Pour le test 3 nous utilisons toujours la solution 2 mais injectée plus profondément (à 1,5cm) et très lentement. L'aiguille et la seringue montée sont laissées en place pendant 30 secondes après la fin de l'injection. Malgré ces précautions, beaucoup de produit reflue à nouveau hors du fantôme lors du retrait de l'aiguille. Nous obtenons une répartition assez linéaire du fluorophore le long du trajet de l'aiguille, avec 2 centres de répartition de forme ovale, le premier entre 0,3 et 1,3cm de profondeur et le deuxième entre 1,3cm et 1,7cm de profondeur, suite au changement de profondeur de l'aiguille lors de l'injection.

A partir du test 4, nous utilisons la solution d'huile de sésame et nous changeons de côté d'injection sur le fantôme. Les injections sont réalisées à 1,5 cm de profondeur. A nouveau, la quasi-totalité de la solution reflue après retrait de l'aiguille. Le fluorophore est réparti de façon assez linéaire le long du trajet de l'aiguille, avec cependant la majeure partie située entre 0,8 et 1,55cm de profondeur. Nous obtenons un signal de fluorescence faible.

Pour le test 5, nous laissons l'aiguille en place pendant le temps de l'acquisition. Le signal de fluorescence obtenu est beaucoup plus fort. Par échographie nous pouvons visualiser

une inclusion ronde de 7 x 7 mm, située entre 1,04 et 1,76cm de profondeur. Dès le retrait de l'aiguille à la fin des mesures, une grande quantité de solution reflue hors du fantôme.

Cet essai n'a pas fait l'objet d'une analyse précise des données de fluorescence étant donné le manque de fiabilité des quantités de fluorophore effectivement injectées.

5. Discussion

a. Avantages retirés

L'imagerie échographique a permis de bien suivre le tracé des injections et le comportement du fluide dans le fantôme de prostate. Un signal de fluorescence a été capté à chaque injection, même s'il était très faible dans le cas de la première injection d'huile de sésame. Lors du dernier essai où la seringue a été laissée en place après injection de l'huile de sésame, nous avons obtenu une cavité ronde de 7 mm de diamètre.

b. Problèmes rencontrés

Au cours de cet essai, nous avons rencontré plusieurs difficultés. Le fantôme de prostate était à température ambiante (20°C) et non à 38°C comme cela aurait été le cas *in vivo*. Par conséquent, il a fallu beaucoup de temps au Matrigel pour gélifier : il était encore liquide 30 secondes après son injection dans le fantôme. Il aurait fallu chauffer le fantôme avant l'expérience pour être au plus près des conditions *in vivo*.

La deuxième difficulté vient du fait que, si le fantôme reproduit les propriétés optiques de la prostate, il n'en reproduit pas pour autant les propriétés mécaniques. Le fantôme a montré une composante beaucoup trop élastique qui à chaque fois entraînait un reflux de la solution injectée via le trajet de l'aiguille. Ce reflux n'était pas quantifiable, et la quantité de fluorophore restant au sein du fantôme était inconnue et variait à chaque injection, rendant difficile l'interprétation des données de fluorescence. Cette difficulté est cependant à pondérer pour les injections *in vivo*: les tissus prostatiques n'auront pas ce comportement et les reflux seront beaucoup moins importants. De plus la solidification du Matrigel sera beaucoup plus rapide à température corporelle ce qui limitera les reflux.

Le temps entre la sortie de la seringue pré-remplie du milieu réfrigéré et la fin de l'injection dans le fantôme de prostate était relativement faible. Cependant ce temps sera sûrement grandement majoré dans le cas d'une injection intra-prostatique *in vivo* car le ciblage devra être beaucoup plus précis et qu'il faudra plus de temps pour positionner l'aiguille dans la zone de prostate d'intérêt.

6. Etape suivante.

Le prochain test consiste à tester le temps nécessaire à l'injection sur des pièces d'autopsie pour se rapprocher des conditions *in vivo*.

D. Faisabilité d'une injection intra-prostatique : essai sur cadavre (20 février 2014)

1. Contexte

Le premier essai *in vitro* n'ayant pas permis de recréer des conditions satisfaisantes pour trancher sur la question de la faisabilité technique des injections *in vivo*, des essais sur cadavre ont été proposés afin de se rapprocher au plus près des conditions expérimentales.

2. Objectif

L'objectif était de démontrer la faisabilité technique des injections intra-prostatiques échoguidées d'une solution de Matrigel et de NaCl, et d'identifier les points critiques de la procédure afin de préparer au mieux les manipulations *in vivo*.

3. Matériels et méthodes

a. Animal

Nous avons procédé aux essais d'injections intra-prostatiques sur le cadavre d'un chien mâle entier de grande race, croisé rhodesian ridgeback/griffon, dont le poids était estimé à environ 30 kg.

b. Préparation de la solution de Matrigel, NaCl et fluorophore

La solution était composée de 250µL de Matrigel mélangés à 246µL de NaCl et 4 µL de fluorophore à une concentration de 154 µM, pour obtenir une solution de concentration environ égale à 1 µM en fluorophore. La préparation s'est faite après refroidissement de la pipette de prélèvement et des différents composants. La solution préparée a ensuite été conservée à 4°C le temps de la mise en place de l'aiguille au niveau de la prostate.

c. Injection intra-prostatique

La prostate a été visualisée par échographie abdominale. Etant donné sa position intra-pelvienne, une prothèse a dû être insérée dans le rectum afin d'améliorer sa visualisation.

Une aiguille de 22G, de diamètre 0.7 mm et de longueur 90 mm, montée sur une seringue contenant du liquide physiologique a ensuite été insérée dans la zone d'intérêt de la prostate. Une fois l'aiguille en place, la seringue de sérum physiologique a été remplacée par la seringue contenant la solution de Matrigel, jusqu'à alors conservée au froid à +4°C. La solution a été injectée rapidement et l'aiguille a été laissée en place quelques secondes le temps que le Matrigel se solidifie, puis retirée. Le suivi de l'injection, et la visualisation de la solution après retrait de l'aiguille ont été réalisés par échographie.

4. Bilan

Le volume de l'espace mort de l'aiguille de 22G de diamètre 0.7 mm et de longueur 90 mm a été calculé et estimé à 34.6 mm^3 soit 34.6 µl ($0.35^2*\pi*90 = 34.6$), ce qui peut être considéré comme négligeable par rapport au volume de solution injecté (500 µl). Nous en avons conclu qu'il était possible de positionner l'aiguille dans la zone de prostate d'intérêt avant toute manipulation du Matrigel, ce qui rend la technique beaucoup plus simple et rapide (temps de manipulation à température ambiante inférieur à 20 secondes).

La solution de Matrigel injectée a été clairement identifiée sur les images échographiques avec un fort signal hyperéchogène. Elle a diffusé, ayant tendance à occuper une large zone plutôt que de former une bulle, mais est restée en zone intra-prostatique.

5. Discussion / Conclusions

L'injection intraprostatique échoguidée d'une solution de Matrigel semble techniquement possible dans un temps limité. Le volume de l'espace mort de l'aiguille peut être considéré comme négligeable, ce qui nous permet de positionner l'aiguille dans la zone d'intérêt avant toute manipulation de la seringue de Matrigel.

L'utilisation dans le cas présent d'une prothèse rectale afin de mieux visualiser la prostate a été nécessaire du fait de sa localisation en région pelvienne. Ce problème ne devrait pas être rencontré *in vivo* car la sonde optique sera positionnée en position intrarectale et assurera une remontée de la prostate en position abdominale.

6. Limites

Les essais étant réalisés sur cadavre, les tissus étaient froids (température estimée +/- 10°C) et autolysés. Le comportement de la solution de Matrigel (solidification et diffusion) pourrait être modifié lors des essais *in vivo*. Le comportement de la solution avec de l'huile de sésame et le fluorophore pourrait également être modifié par rapport à la solution de Matrigel.

7. Prochaine étape

Nous pouvons maintenant tester les injections intra-prostatiques d'une solution de matrigel, NaCl et fluorophore *in vivo* sur animaux sains.

E. Premier essai d'injection intra-prostatique d'une solution de Matrigel et fluorophore sur chien sain (26 février 2014)

1. Contexte

Un essai sur cadavre a permis d'identifier les points critiques de la manipulation et a montré des résultats encourageants. Cet essai était assez concluant pour envisager un premier essai d'injection intra-prostatique sur chien sain anesthésié.

2. Objectif

L'objectif est de démontrer la faisabilité d'une injection intra-prostatique échoguidée d'une solution de Matrigel, fluorophore et NaCl chez un chien sain anesthésié, puis d'acquérir les premières données de fluorescence et de diffusion pour une inclusion de fluorophore intra-prostatique chez le chien.

3. Matériel et méthodes

a. Animal

Le chien est un beagle mâle entier de 3 ans, pesant 12 kgs. Les conditions d'anesthésie et de monitorage sont les conditions standards évoquées lors du premier essai *in vivo*.

b. Préparation de la solution

On dispose de deux solutions de fluorophore (*cf.Figure 69*). La première est composée de fluorophore mélangé à du NaCl (mélange trouble formant une émulsion) et une deuxième est composée de fluorophore mélangé à de l'huile de sésame (mélange transparent car le fluorophore ne forme pas d'émulsion dans l'huile). La solution à base d'huile est là en secours au cas où l'injection *in vivo* de Matrigel se révélerait plus difficile que prévu. Elle ne sera pas utilisée au cours de cet essai.

Figure 69 Solutions de fluorophore à base de Matrigel ou d'huile

On utilise une solution composée de Matrigel et de NaCl en quantité équivalente. Le lot de Lipimage est concentré à 154 mM, la solution finale a une concentration en fluorophore de 1 µM. Sa préparation se fait après refroidissement de la pipette de prélèvement et des

différents composants. La solution est homogénéisée par pipetages successifs. Elle est conservée à 4°C le temps de la mise en place de l'aiguille au niveau de la prostate.

c. *Déroulement de l'essai*

i. *Repérage de la prostate et des structures voisines*

La prostate est localisée rapidement avec la sonde microconvexe (*cf.Figure 70*) et très bien visualisée. On note de légères modifications échographiques sur sa partie postérieure, dues à l'hétérogénéité naturelle du tissu prostatique, mais la prostate ne présente pas d'anomalie majeure.

Figure 70 Positionnement de la sonde microconvexe pour échographie transabdominale

Puis on insère la sonde échographique linéaire dans le rectum. On peut alors mesurer les dimensions de la prostate et la distance périnée-prostate (7,5 cm). On trace un trait au crayon sur la sonde bimodale, à 7,5 cm en amont des fibres optiques, pour savoir jusqu'à qu'elle point l'insérer de façon à avoir les fibres optiques en face de la prostate. On positionne ensuite la sonde optique enduite de lubrifiant dans le rectum du chien anesthésié jusqu'au niveau du marqueur. La sonde endorectale est visualisée par échographie via la sonde échographique microconvexe en transbdominal. On positionne la sonde face à la prostate.

ii. *Acquisitions des données de diffusion et de fluorescence*

Toutes les mesures de fluorescence et de diffusion sont réalisées lumière éteinte. Une acquisition sur fantôme de prostate a été réalisée préalablement pour étalonner la sonde.

(1) *Positionnement de la sonde*

En contrôlant la position de la sonde optique avec la sonde échographique après les premières acquisitions d'autofluorescence, on remarque qu'elle est un peu en arrière de la prostate : les mesures de fluorescence ne concernent que sa partie postérieure. La sonde est repositionnée et insérée cette fois de 8,5cm au lieu de 7,5cm. Sa position est matérialisée par un deuxième marquage au crayon.

(2) *Insertion de l'aiguille dans la prostate*

On utilise une aiguille noire de 22Ga et 50mm de longueur. La visualisation de la prostate est très bonne. La mise en place de l'aiguille est difficile car si on visualise bien le trajet de l'aiguille on n'en voit pas l'extrémité. Elle est finalement insérée dans le lobe gauche de la prostate, son extrémité étant située à environ 1 cm de la sonde optique.

(3) *Injection intra-prostatique*

On injecte 500 µL de la solution de Matrigel et fluorophore. On voit une image hyperéchogène, compacte, de dimension 6mm x 4mm, située entre 3 et 6 mm de profondeur par rapport à la sonde optique (*cf.Figure 71*). On voit également que le signal hyperéchogène se poursuit de façon linéaire le long du trajet de l'aiguille. L'aiguille et la seringue sont laissées en place pendant toute la durée des acquisitions pour éviter les reflux.

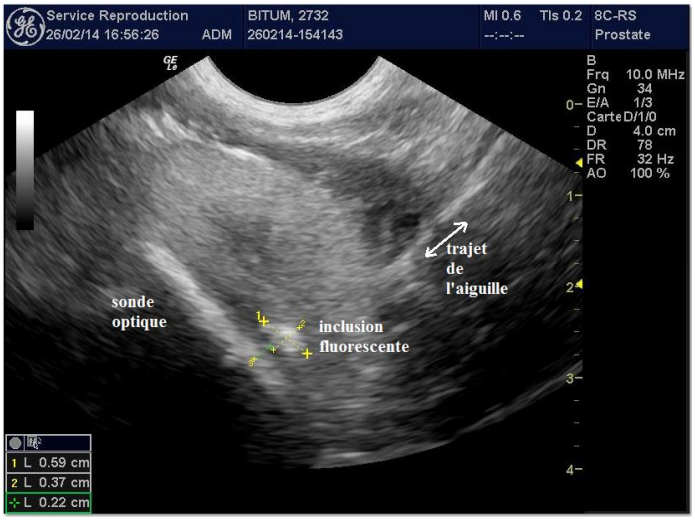

Figure 71 Localisation de l'inclusion fluorescente et position par rapport à la sonde optique

(4) *Résumé des différentes mesures*

Le déroulement de l'essai est résumé dans le tableau suivant (*cf.Tableau 19*) et la position de la sonde lors des différentes mesures est détaillée ci-dessous (*cf.Figure 72*).

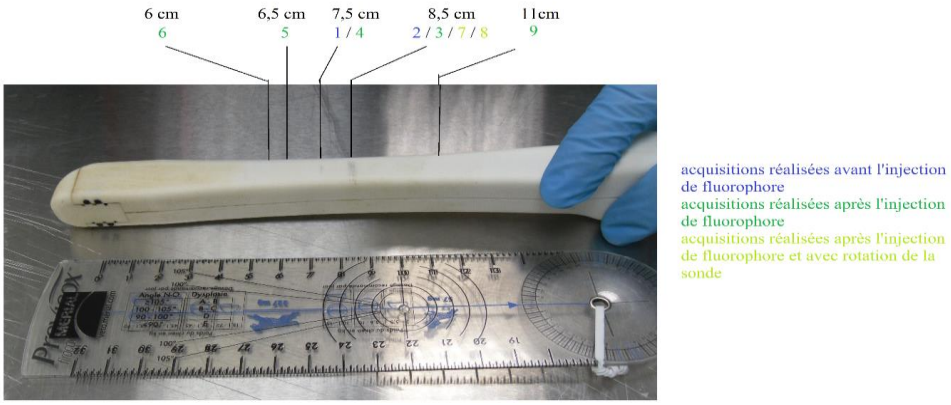

Figure 72 Position de la sonde pour chaque acquisition

Tableau 19 Résumé des différentes mesures de diffusion et de fluorescence

Numéro de l'acquisition	**Position de la sonde**	**Rotation**	**Zone ciblée**	**Remarques**
1	7,5 cm	0°	Prostate	Signal de fluorescence anormal
1bis				Répétition de la mesure 1
2	8,5 cm			Signal de fluorescence anormal
2bis				Répétition de la mesure 2
Injection intra-prostatique de la solution de Matrigel + Fluorophore				
3	8,5cm	0°	Prostate	
4	7,5 cm			Fluorescence ++
5	6,5 cm			Signal de fluorescence anormal => portables mis à l'écart
5bis	6,5 cm			Répétition de la mesure 5
6	6 cm			Fluorescence
7	8,5 cm	40° vers extérieur	Prostate - Lobe gauche	Fluorescence ++
8	8,5 cm	70° vers extérieur		
9	11 cm,	0°	Vessie	

4. Bilan/Discussion

La présence de selles en quantité importante dans le rectum du chien, n'ayant subi aucune préparation, a posé plusieurs problèmes. Elles ont d'abord gêné la visualisation des organes puis l'acquisition des données, ce qui a nécessité une vidange manuelle et un lavement avec du soluté isotonique. La vidange a fait perdre du temps pour les manipulations avec la sonde optique. Cependant même avec le lavage, les matières fécales ont empêché une bonne transmission du signal lumineux. Après analyse des résultats, les signaux mesurés n'étaient pas exploitables en raison de la faiblesse du signal et de sa trop grande variabilité.

Par ailleurs nous avons constaté des interférences au cours de l'acquisition des données de diffusion et de fluorescence, coïncidant avec les sonneries des téléphones portables restés dans les poches des manipulateurs.

Une nouvelle fois la robustesse de la sonde a été mise à l'épreuve. D'une part, nous avons craint que les matières fécales abîment la sonde et ses capteurs et son nettoyage a été difficile. D'autre part, comme constaté lors des manipulations précédentes, 2 des 6 sources de la sonde fonctionnaient mal : la source 1 était faible et la source 4 était hors service.

Le point positif de cette manipulation est la démonstration de la faisabilité de l'injection intraprostatique *in vivo* et la bonne visualisation de l'inclusion fluorescente par échographie.

5. Prochaine étape

L'étape suivante consiste à réitérer ces tests sur un 2ème chien afin d'obtenir des données interprétables.

F. Deuxième essai d'injection intra-prostatique d'une solution de Matrigel et fluorophore sur chien sain (31 mars 2014)

1. Contexte

Au cours du premier essai d'injection d'une solution de Matrigel et fluorophore *in vivo*, nous avons démontré que l'injection intra-prostatique était facilement réalisable et que l'inclusion fluorescente était bien visualisable. Cependant, la présence de selles en grande quantité dans le rectum a gêné l'acquisition des données de diffusion et de fluorescence, et a entraîné un risque d'abîmer la sonde. Nous réalisons donc aujourd'hui un nouvel essai avec quelques modifications du protocole : la sonde est maintenant protégée avec une gaine transparente. Le chien subit un traitement évacuateur débutant 2 jours avant la date de l'essai. D'autre part, le logiciel de traitement des données a été amélioré afin de pouvoir comparer immédiatement les données de fluorescence avant et après injection du fluorophore, de façon à vérifier qu'on perçoit bien un signal de fluorescence suffisant.

2. Objectifs

Les objectifs de cet essai sont d'acquérir une série exploitable de données de fluorescence et de diffusion pour une inclusion de fluorophore intra-prostatique chez le chien et de démontrer l'utilité et la fiabilité du nouveau logiciel permettant une analyse immédiate des données.

3. Matériel et méthodes

a. Animal

Le chien est un Beagle mâle entier de 2 ans, pesant 10 kgs. Il a reçu un traitement évacuateur préalable (laxatif en suspension buvable deux jours plus tôt complété le jour même par un laxatif par voie rectale et mise à jeun).

b. Préparation de la solution

On prépare une solution 5 fois plus concentrée en Lipimage® que lors de l'essai précédent soit 5 µM afin d'augmenter les chances de repérer un signal de fluorescence. La préparation est conservée à 4°C jusqu'à l'injection.

c. Déroulement de l'essai

Comme pour les essais précédents, on commence par visualiser la prostate à l'aide de la sonde microconvexe placée en position transabdominale et paramédiane, à gauche par rapport au fourreau de l'animal (*cf.Figure 73*). On mesure la taille de la prostate grâce à la sonde linéaire en position endorectale (*cf.Figure 74*), plus fiable que la sonde microconvexe.

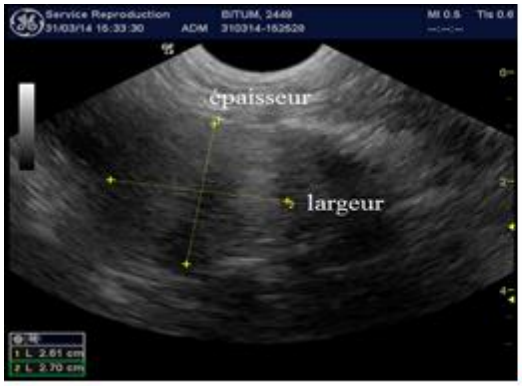

Figure 73 Coupe de la prostate dans le plan transversal (sonde microconvexe)

Figure 74 Coupe de la prostate dans le plan longitudinal (sonde linéaire)

Par ailleurs, en utilisant la fonction Doppler de l'échographe, on remarque une inflammation péri-prostatique (*cf.Figure 75*). On note également la présence d'un vaisseau sanguin de taille importante situé sur le trajet de l'aiguille (*cf.Figure 76*), ce qui implique de dévier légèrement l'angle d'approche pour l'injection intra-prostatique.

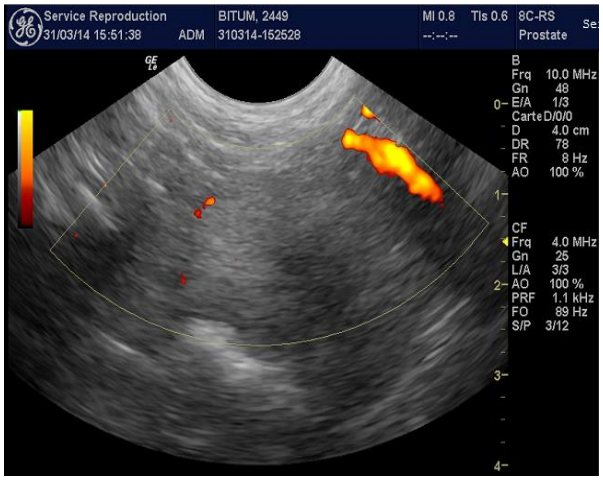

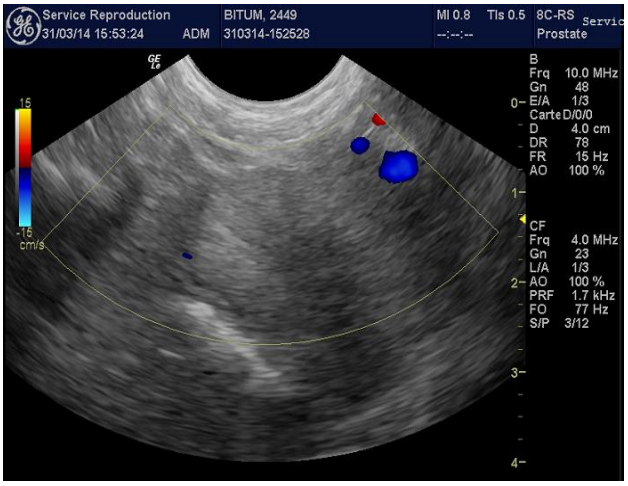

Figure 75 Inflammation péri-prostatique

Figure 76 Vaisseau sanguin (bleu) situé sur le trajet de l'aiguille

On injecte 500 µL de solution, à 9 mm de la sonde. L'inclusion fluorescente (L=0,5cm) ainsi que le trajet de l'aiguille sont visualisés par échographie (*cf.Figure 77*).

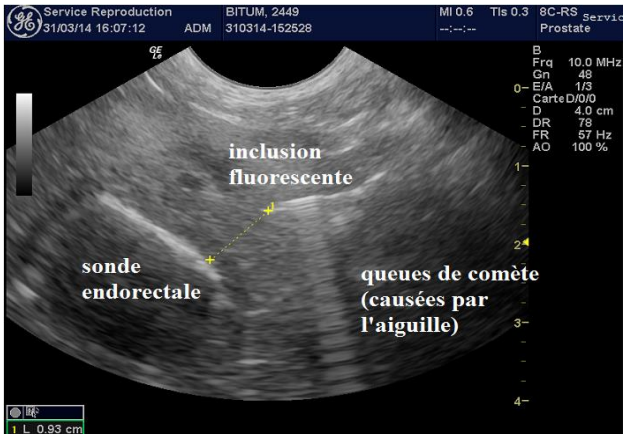

Figure 77 Visualisation de l'injection intra-prostatique

Les différentes prises de mesures sont résumées dans le tableau ci-dessous (*cf. Tableau 20*) :

Tableau 20: les différentes mesures de fluorescence réalisées lors du 2eme essai in vivo

Numéro de manipulation	Profondeur	Rotation	Zone visée	Remarques
1	6,5 cm	0	Prostate (global)	Seringue en place
2			Prostate (global)	Seringue retirée
3		+30°	Lobe injecté	
4		-30°	Lobe non injecté	
5		0	Prostate (global)	
6	7 cm		Prostate (global)	Bcp de fluorescence
7		-30°	Lobe non injecté	
8		+30°	Lobe injecté	
9		0°	Vessie	

Au cours des prises de mesure, la sonde est inclinée successivement de -30° ou +30°, afin de viser le lobe non injecté ou le lobe injecté. (*cf.Figure 78*)

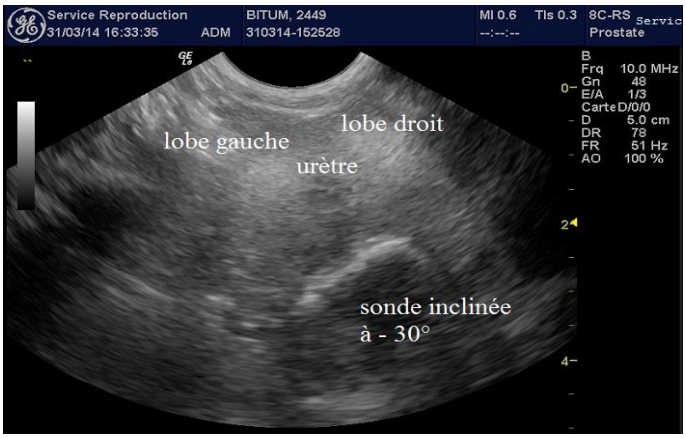

Figure 78 Positionnement de la sonde avec un angle de -30°

En fin d'expérience la longueur de l'inclusion fluorescente est de nouveau mesurée : elle a diffusé et mesure 9mm alors qu'elle faisait 4-5mm en début d'expérience. On a l'impression d'une diffusion sous-capsulaire qui remonte le long du trajet de l'aiguille. Beaucoup de gel a également diffusé autour de l'urètre (cf.Figure 79).

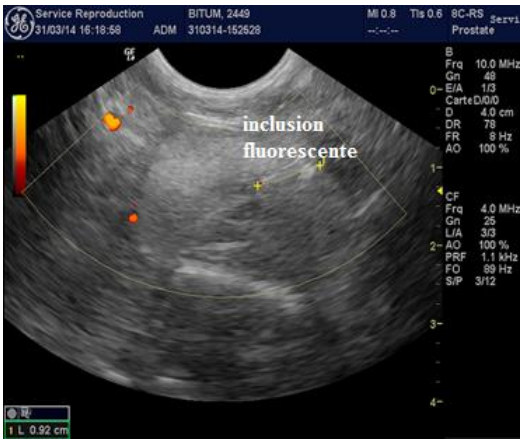

Figure 79 Mesure de la taille de l'inclusion fluorescente en fin d'essai

On réalise un prélèvement d'urine par cystocentèse échoguidée. Les urines seront testées avec la sonde Fluobeam®, permettant la détection de signaux de fluorescence dans le proche infra-rouge.

4. Résultats

A nouveau nous avons eu une bonne visualisation de la prostate et de la sonde optique. Le nouveau logiciel permettant une visualisation directe des résultats de fluorescence nous indique qu'à priori nous avons réussi à obtenir de bons signaux de fluorescence suite à l'injection intra-prostatique de fluorophore, et que les signaux obtenus étaient plus forts après avoir reculé la sonde de 5 mm.

L'interprétation extemporanée des données a montré que contrairement aux manipulations de l'essai précédent, les signaux étaient tous exploitables, même pour les distances source-détecteur les plus importantes.

a. Stabilité du système

La stabilité du système a été testée par une série de mesures sur fantôme et sur prostate. Sur fantôme, des mesures avec et sans gaine protectrice, avec ou sans repositionnement et des mesures très éloignées en temps ont été comparées. De manière générale, les variations des signaux de diffusion mesurés étaient de l'ordre d'une dizaine de pourcent. Des variations très fortes ont été enregistrées sur les sources 1 et 4 qui posent des problèmes récurrents, mais ces variations ont pu être corrigées et n'ont pas eu d'incidence pour les résultats d'acquisitions de fluorescence.

Sur chien, quelques mesures de stabilité ont également été effectuées avec une manipulation avant injection, puis des manipulations avec la seringue en place puis retirée. Les reconstructions étaient là stables d'une mesure à l'autre.

b. Reconstruction endogène

Un test a été réalisé entre le fantôme clair (μ_a = 0.1 cm^{-1}) et le fantôme foncé. A partir des mesures de diffusion d'un objet, ici le fantôme foncé, et de celles d'un objet étalon, ici le fantôme clair, il est possible de déterminer les propriétés optiques de l'objet. L'absorption du fantôme foncé a été déterminée par cette méthode à 0.34 cm^{-1}, ce qui est cohérent avec d'anciennes mesures.

L'absorption de la prostate a été déterminée selon la même méthode, avec le fantôme clair pour référence, à μ_a=0.15 cm^{-1}. Cette faible absorption est plutôt intéressante car elle garantit des signaux optiques forts, avec un bruit de fond faible. Pour comparaison, l'absorption apparente mesurée lors du précédent essai était de μ_a=0,45cm^{-1}, cette valeur élevée étant certainement due à la présence de matières fécales entre la sonde optiqet la prostate.

c. *Reconstruction de la fluorescence*

Les résultats de fluorescence sont assez cohérents avec les diverses positions de la sonde lors des acquisitions. x (en abscisse) représente la position de l'inclusion sur la gauche et la droite de la sonde, y (en ordonnée) représente sa position vers l'avant ou l'arrière et z représente sa profondeur par rapport à la sonde. On voit sur les images de reconstruction (*cf.Figure 80*) que les reconstructions de fluorescence se déplacent suivant y (et dans le bon sens) lorsque l'on retire la sonde de 5 mm (le signal se déplace aussi de l'ordre de 5 mm) et qu'elles se déplacent suivant x lorsque la sonde est tournée sur le côté à -30° ou +30°.

Manip 1, seringue en place (z=0.9 mm)

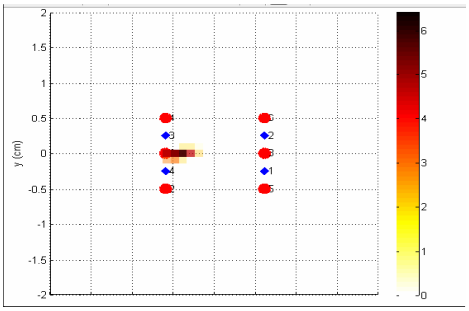

Manip 2, seringue retirée (z=1,1 mm)

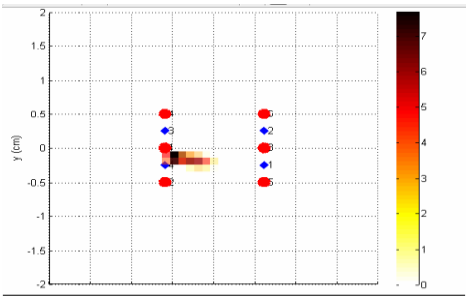

Manip 3, sonde tournée +30° (z=9 mm)

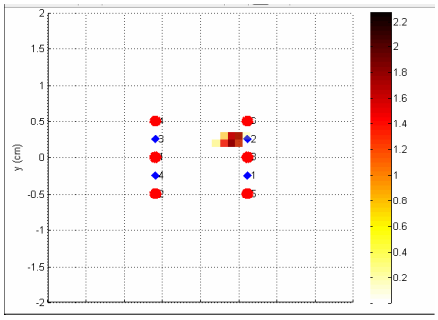

Manip 4, sonde tournée -30° (z= 6 mm)

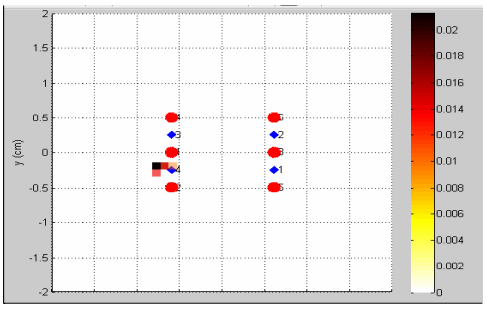

Manip 5 (z=8 mm)

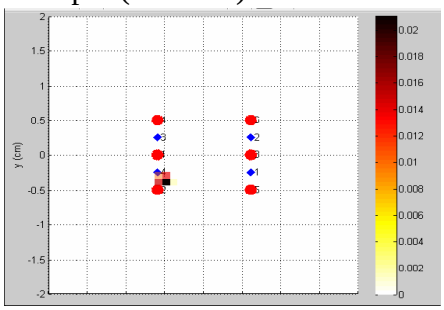

Manip 6, sonde retirée de 5 mm (z= 6 mm)

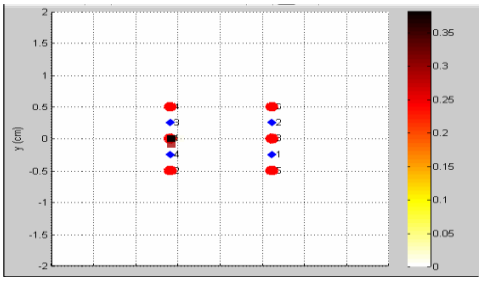

Manip 7, sonde tournée de -30° (z=4 mm)

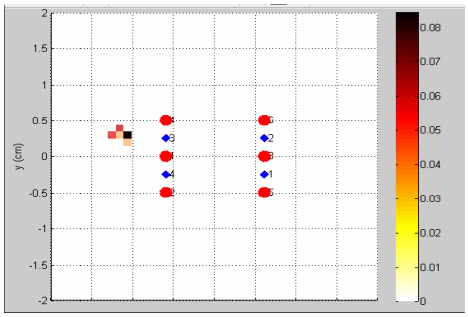

Manip 8, sonde tournée de +30° (z=6 mm)

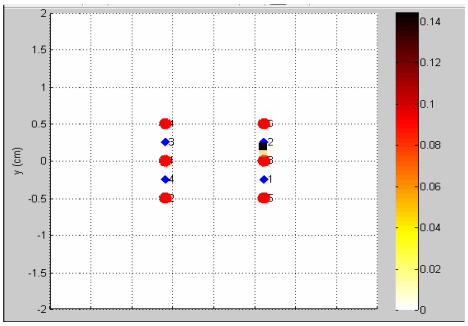

Figure 80 : Reconstructions de fluorescence selon les positions prises par la sonde

Nous pouvons apprécier les déplacements de l'inclusion par rapport à la sonde optique sur les manips 8, 6 et 7 où la sonde est tournée de -30°, 0° et +30° sur la figure suivante (*cf. Figure 81*) :

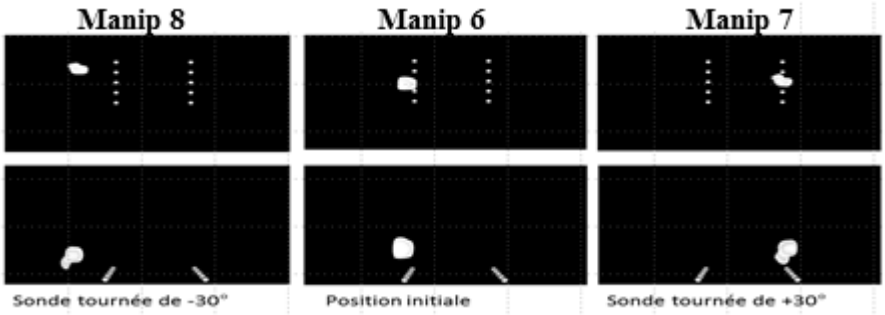

Figure 81 : Déplacements de l'inclusion par rapport à la sonde optique

Les variations du système ont pu être compensées car les variations de fluorescence sont bien corrélées aux variations de la diffusion. Le protocole de reconstruction a été adapté pour faire cette correction.

D'autre part, l'analyse extemporanée des urines avec la sonde Fluobeam® a révélé la présence d'une fluorescence modérée ce qui indique la diffusion du fluorophore par voie sanguine et son excrétion dans les urines de façon relativement rapide.

5. Discussion.

Cet essai a été très concluant. Le lavement rectal évacuateur préalable a été efficace. Le rectum était vide, ce qui a permis une bien meilleure visualisation de la prostate et a évité les artefacts dus aux selles présentes dans le rectum. Tous les signaux obtenus étaient exploitables.

Les sources 1 et 4 ont à nouveau été mises en défaut, sans pour autant que cela ait de retentissement sur les signaux acquis. Cependant, un nouveau modèle de sonde doit être créé par une société canadienne. La nouvelle sonde devra être plus robuste et de taille diminuée afin de pouvoir réaliser ces examens sur chiens vigiles dans l'optique des essais sur chiens de particuliers.

Nous avons réussi à obtenir de forts signaux de fluorescence. De bons résultats de stabilités ont été établis et les reconstructions semblent être pertinentes.

6. Limites

Au cours de ce deuxième essai d'injection intra-prostatique, nous avons formé une inclusion fluorescente située à 9mm de la sonde optique, alors que nous souhaitions tester la détection d'une inclusion située plus profondément par rapport à la sonde optique.

A nouveau, le fluorophore a beaucoup diffusé dans le lobe prostatique et autour de l'urètre au lieu de former une inclusion compacte.

7. Prochaine étape

Les essais de détection d'une inclusion fluorescente intra-prostatique sur prostate canine saine s'étant révélés concluants, la prochaine étape consiste au développement d'une lignée de carcinome prostatique de l'homme exprimant le PSMA en vue de greffes orthotopiques dans la prostate canine.

G. Développement d'un modèle in vivo de carcinome prostatique à partir de la lignée LNCaP lucF+ chez des chiens immunodéprimés.

Il s'agit maintenant de développer un modèle *in vivo* de carcinome prostatique chez le chien afin d'apporter la preuve de concept de la détection des cellules tumorales fluorescentes par la sonde optique canine.

1. Objectif

Nous avons vu dans la partie I que si les chiens sont les seuls grands mammifères avec l'homme à développer des carcinomes prostatiques, ils restent cependant rares, ce qui en fait un modèle spontané peu adapté et implique le recours à des greffes orthotopiques pour obtenir un nombre de cas suffisants. Différentes lignées cellulaires de carcinomes prostatiques canins ont été identifiées, cependant afin de reproduire les conditions de détection d'un carcinome prostatique chez l'homme, nous devons utiliser des lignées de carcinomes prostatiques humains exprimant le PSMA. Le développement d'un modèle animal de carcinome prostatique humain a déjà été réalisé chez la souris athymique, mais un modèle canin reste à développer. [70]

Le développement du modèle se déroulera en 3 étapes. La première étape inclura 3 chiens et aura pour but de démontrer sa faisabilité sur une petite population. Si cette étape est franchie, l'étape suivante consistera à développer le modèle et à le caractériser sur une population plus importante composée de 6 chiens. Enfin la troisième étape, impliquant là aussi 6 chiens, consistera en la réalisation d'essais avec le Lipimage™ pour valider le repérage de la tumeur par fluorescence et évaluer la faisabilité de biopsies guidées par imagerie couplée fluorescence/échographie. Le protocole de développement du modèle ne sera pas détaillé, seules les grandes lignes seront abordées, en particulier l'étape 1.

2. Matériels et Méthodes

a. Lignée souche

La lignée LNCaP a été choisie pour le développement de ce modèle orthotopique canin, car c'est la lignée de carcinome prostatique de l'homme la plus étudiée et la plus utilisée [34]. Les cellules LNCaP expriment le PSMA. Leur culture *in vitro* est simple et leur temps de doublement est relativement faible (60 heures) [47]. D'autre part, il a été montré que ces

cellules conservaient leurs propriétés lorsqu'elles étaient greffées de façon orthotopique chez des souris athymiques [63,69]. Les cellules LNCaP utilisées dans ce modèle exprimeront la luciférase firefly (lucF+) ce qui permettra de visualiser la tumeur par bioluminescence.

Le Matrigel© ne semblant pas indispensable pour les implantations *in vivo* intra-prostatiques [69], il est proposé d'évaluer la stabilité des cellules tumorales dans différents milieux (NaCl 0.9%, PBS et Matrigel®) et de privilégier le milieu le plus adapté pour l'implantation.

b. Animaux et immunosuppression

Le protocole expérimental a été approuvé par le comité d'éthique de Vetagro Sup. Cette première étape comportera 3 chiens de race Beagle. Plusieurs examens seront réalisés avant le début des essais (*cf.Tableau 21*). Les animaux présentant une anomalie à au moins l'un de ces examens seront exclus du protocole.

Tableau 21 Examens réalisés sur les chiens de l'étape 1 avant le début du protocole

Examens	Objectifs
Echographie de la prostate	Vérifier l'absence de lésion du parenchyme prostatique
Numération Formule Sanguine	Vérifier l'absence d'anomalie sanguine contre-indiquant l'administration de cyclosporine
Profil biochimique de base	
Analyse d'urine (BU/DU)	Recherche de signes d'infections urinaires
Dosage sanguin de PSA	Confirmer l'absence de détection de PSA dans le sérum de chien avant l'implantation
Niveau d'expression Il-2, Il-4, IFN-γ	Obtenir le niveau basal d'expression pour le suivi de l'immunosuppression

L'état immunosuppressif sera obtenu suite à l'administration de cyclosporine A, à la dose de 20 mg/kg/j. Le début de l'administration aura lieu 15 jours avant l'implantation des cellules tumorales. Durant toute cette période, les chiens seront maintenus en environnement protégé. L'immunosuppression sera suivie par dosage de la cyclosporinémie plasmatique et du niveau d'expression cellulaire des interleukines 2 et 4 et de l'interféron gamma.

Des effets secondaires sont attendus, principalement digestifs (vomissement, diarrhée, dysorexie). Leur apparition sera surveillée et des traitements symptomatiques pourront être administrés au besoin : smectite en cas de diarrhée, phosphate d'aluminium et métoclopramide en cas de nausée/vomissements, voire antibiothérapie en cas de température rectale supérieure à 39°C ou d'apparition de signes cliniques tels qu'abattement, toux ou hématurie.

Des examens sanguins seront réalisés régulièrement : une numération-formule sanguine tous les 2 jours puis toutes les semaines une fois la cyclosporinémie supérieure au taux souhaité soit 600ng/mL et un profil biochimique de base 1 fois par semaine.

c. *Implantation des cellules*

L'implantation sera réalisée une fois la concentration plasmatique seuil en cyclosporine atteinte, et après objectivation d'une baisse significative de l'expression des IL-2 et IFNγ. Le jour de l'implantation plusieurs examens seront réalisés :

- Des examens d'imagerie : examen tomodensitométrique corps entier, échographie de la prostate
- Des examens sanguins : numération formule, profil biochimique de base, cyclosporinémie, analyse du niveau d'expression d'IL-2 et IFN-γ, dosage de PSA total

Pour chaque chien, 2 implantations seront réalisées, une sur chaque lobe prostatique, à 2 concentrations différentes. Les implantations suivront le schéma suivant (*cf.Tableau 22*):

Tableau 22 : nombre de cellules implantées par lobe sur les 3 chiens de l'étape 1

Nombre de cellules	**Lobe droit**	**Lobe gauche**
Chien 1	1.10^6	5.10^6
Chien 2	5.10^5	1.10^6
Chien 3	5.10^6	5.10^5

Le volume d'implantation devra être de 0.5 ml, ce qui correspond à une sphère de rayon 5mm. Les cellules seront mises en suspension dans une solution de PBS, de NaCL 0.9% ou de Matrigel© en fonction des résultats de stabilité précédents. L'implantation sera réalisée sous guidage échographique. Des images échographiques seront réalisées avant et après implantation.

L'objectif est d'obtenir une masse échographiquement et tomodensitométriquement visible, prenant le produit de contraste iodé, qui signe une néovascularisation et donc un développement tumoral.

d. *Suivi des chiens post-implantation*

Le suivi des chiens post-implantation a deux objectifs :

- surveiller les effets secondaires dus à l'expérimentation (toxicité de la cyclosporine, maladies intercurrentes, développement de signes cliniques du cancer prostatique)
- vérifier la réussite de l'implantation de cellules tumorales au sein de la prostate

Le suivi sera réalisé à J0 puis tous les 7 jours et comprendra un examen tomodensitométrique corps entier, une échographie de la prostate, une numération-formule, un profil biochimique de base, une cyclosporinémie et un niveau d'expression IL-2 et IFN-γ, un dosage de PSA total.

Les chiens seront suivis aussi longtemps que les points-critiques suivants ne seront pas atteints, et dans la limite de 8 semaines :

- strangurie/pollakurie sévère entraînant une incapacité permanente à vidanger la vessie
- œdème des membres postérieurs
- ténesme majeur entraînant une constipation de plus de 48 heures
- perte de poids de plus de 10% de la masse corporelle initiale
- altération de l'état général entraînant une baisse de la qualité de vie : anorexie, insuffisance respiratoire, état de douleur nécessitant l'administration d'analgésiques

Avant l'euthanasie de l'animal, un examen tomodensitométrique, une échographie prostatique et un dosage de PSA seront réalisés. Suite à l'euthanasie, un examen nécropsique sera réalisé, et la prostate sera prélevée dans sa totalité. Plusieurs analyses histologiques seront réalisées sur les tissus prostatiques et le nœud lymphatique sentinelle afin de confirmer le diagnostic d'adénocarcinome, de vérifier la présence de PSMA, et de rechercher d'éventuelles métastases. La présence de métastases nodales et pulmonaires devra être objectivée, et l'analyse de tout tissu anormal à l'examen tomodensitométrique sera réalisée.

Partie C : Bilan

I. Résultats par Workpackage

A. Workpackage 1 : Encapsulation de l'agent fluorescent

Au cours de la première année, l'équipe du CEA-LETI de Bordeaux a conçu 3 lots de Lipidots® de formulations différentes – Lipidot ICG, Lipidot SPAN80-ICG et LipiNIR – et les a criblés afin de déterminer leurs caractéristiques physico-chimiques.

Des tests de toxicité ont été réalisés avec les 3 échantillons de Lipidots®, nus ou chargés en fluorophores, dont la taille variait de 50 à 80 nm. Le premier test consistait en une étude de toxicité sur fibroblastes murins de la lignée 3T3, qui n'a pas mis en évidence de mortalité cellulaire à 24h. Les tests suivants étaient des tests hémolytiques, qui mesuraient la capacité des Lipidots® à faire éclater les globules rouges humains. Les activités hémolytiques mesurées étaient inférieures à 5%, même avec une très forte concentration en particules (1% soit 1mg/mL). Ces nanovecteurs étaient bien tolérés par les cellules et par les globules rouges.

Une des formulations, le LipiNIR, s'est distinguée des autres. Ce nouveau marqueur fluorescent, extrêmement lumineux et stable, a été baptisé Lipimage™. Il a été testé avec succès sur souris saines ou porteuses de tumeur. Sa biodistribution s'est avérée plus homogène et son temps de circulation incomparablement plus long que les Lipidots® simples chargés en ICG, 21 jours au lieu de 24h, ce qui lui confère une plus grande probabilité d'être capté par la tumeur par effet EPR. Il en résulte un signal plus élevé et un meilleur contraste entre tissus sains et tumoraux.

B. Workpackage 2 : Ciblage des lipidots

1. Tâche T21 : Fonctionnalisation cRGD des Lipidots

Les équipes de l'INSERM ont évalué l'intérêt d'utiliser les particules greffées avec des peptides RGD sur des tumeurs prostatiques. Pour cela, une lignée de cellules PC3 (carcinome prostatique de l'homme) a été prise comme modèle.

In vitro, la pertinence de l'utilisation du cRGD comme agent de ciblage a été démontrée : le marquage de fluorescence obtenu mettait en évidence un signal spécifique sur les cellules PC3 incubées avec des nanoparticules greffées avec le cRGD que l'on ne retrouvait pas avec les nanoparticules nues.

In vivo, il a été montré que des tumeurs PC3 sous-cutanées implantées chez les souris *nude* captaient très bien et pendant trois semaines les Lipidots®, mais avec des niveaux

comparables en présence ou non de cRGD. Il semblait donc que cette accumulation dans la tumeur soit plutôt liée à l'effet EPR qu'au ciblage cRGD.

Depuis 2014, les équipes de recherche de l'INSERM sont capables d'implanter directement ces tumeurs dans la prostate des souris. Grâce à l'utilisation d'une lignée dérivée de PC3 exprimant de façon stable le gène rapporteur de la luciférase, il est possible de suivre la progression de ces tumeurs profondes par fluorescence. Les études de biodistribution *in vivo* après injections des différentes nanoparticules nues ou couplées au RGD ou RAD (contrôle négatif) sont actuellement en cours.

2. Tâche T22 : Fonctionnalisation anti-PSMA des Lipidots.

La tâche de l'Université de Bordeaux consistait à identifier un anticorps anti-PSMA pertinent et celle du CEA-LETI à greffer celui-ci sur le Lipimage™. Une collaboration a été établie avec une équipe italienne pour utiliser un fragment d'anticorps anti-PSMA. Utilisé en immunocytochimie sur cellules vivantes, il a permis de révéler la présence de PSMA sur les cellules LnCap et a donc validé sa pertinence pour cibler les cellules tumorales *in vivo*. Une fois ce fragment d'anticorps identifié, le CEA-LETI est parvenu à le greffer au Lipimage™, réalisant ainsi le premier lot de Lipimage™ fonctionnalisé anti-PSMA.

Le Lipimage™ fonctionnalisé anti-PSMA est actuellement en cours d'évaluation *in vitro* et *in vivo* chez la souris.

C. Workpackage 3 : Système d'imagerie bimodal ultrasons/optique

1. T31 : Intégration du système optique et couplage avec l'échographe Aixplorer

Le logiciel embarqué de l'Aixplorer a été amélioré afin d'intégrer la sonde optique existante à l'Aixplorer version 9. Les paramètres d'imagerie sont encore en cours d'optimisation de même que les réglages de puissance et d'intensité acoustique.

2. T32 et T33 : Adaptation de la méthode de localisation de tumeurs prostatiques au cas de la prostate canine / soutien des essais *in vivo*

Le CEA-LETI a fait évoluer la méthode d'estimation des propriétés optiques de la prostate canine en proposant un modèle bicouche, qui prend en compte la présence du rectum entre la sonde et la prostate. Cette méthode a permis d'améliorer le résultat des mesures optiques de la première acquisition *in vivo* et de déterminer une valeur de coefficient d'absorption pour la prostate canine en accord avec les données de la littérature.

Les chercheurs du CEA participent activement aux essais *in vivo* en apportant un soutien technique pour les mesures de fluorescence et de diffusion.

D. Workpackage 5 : Validation sur chien

1. T51 évaluation du système et de la méthode sur un chien ayant une prostate saine

a. Mesures endogènes.

Le premier essai endogène sur prostate canine saine a été réalisé début 2014, à l'aide de la sonde optique dédiée et du système Prostamobile.

Des données de diffusion et d'autofluorescence ont été mesurées sur différents organes : prostate mais aussi colon ou vessie. Les données obtenues sur la prostate et traitées selon le modèle bicouche ont permis d'estimer le coefficient d'absorption de la prostate à μ_a=0,3 cm-1, ce qui est comparable aux données de la littérature sur la prostate humaine. Les 3 acquisitions réalisées sur la prostate montrent une bonne reproductibilité, avec une variabilité inférieure à 10% qui se place dans la marge d'erreur de la méthode utilisée.

La mesure effectuée sur le colon montre une absorption plus faible, ce qui est cohérent avec la nature des tissus, moins vascularisés donc moins absorbants. Enfin, la mesure effectuée sur la vessie montre une absorption très élevée ce qui est également cohérent : les photons qui se propagent dans la vessie traversent le large volume formé par l'urine sans être diffusés. Leur probabilité de retour vers le détecteur est très faible d'où un très faible signal perçu et une absorption estimée très élevée.

Cet essai a permis de mesurer la fluorescence endogène des tissus, qui s'est avérée très faible et constituera donc un faible bruit de fond lors de la détection d'une inclusion fluorescente intraprostatique.

b. Détection d'une inclusion fluorescente intra-prostatique

Deux essais in vivo ont été menés, avec injection d'un mélange de Matrigel et de fluorophore pour former une inclusion fluorescente intra-prostatique. Le premier essai n'a pas permis d'obtenir des signaux exploitables, mais après quelques modificiations du protocole expérimental, le deuxième essai s'est avéré très concluant.

Nous avons réussi à obtenir de forts signaux de fluorescence. De bons résultats de stabilités ont été établis et les reconstructions semblent être pertinentes : la position de l'inclusion fluorescente se déplace par rapport à la sonde de façon cohérente avec les diférentes positions prises par cette dernière.

Cet essai semble donc valider la faisabilité de détection d'une inclusion fluorescente dans une prostate canine grâce à la sonde optique dédiée.

2. T53 Essai sur prostates de chiens Beagle implantées avec des tumeurs humaines exprimant le PSMA

Le protocole de développement du modèle de greffe orthotopique de cellules LNCaP exprimant le PSMA chez des chiens immunodéprimés par la cyclosporine a été mis au point. Les premiers essais de greffe selon ce protocole sont actuellement en cours à Vetagro'sup.

II. Etapes suivantes.

Les tests de fonctionnalisation anti-PSMA et cRGD se poursuivent. L'objectif principal est maintenant de lancer le développement du modèle tumoral de greffe orthotopique sur chiens de race Beagle.

Des contacts sont pris avec la Région Aquitaine pour passer dans le domaine de l'application clinique.

Tableau 23 Bilan d'avancement des Workpackages au terme de la deuxième année

WP	Intitulé	Tache	Etat d'avancement
Objectif 1 : encapsulation de l'ICG et ciblage des Lipidots			
WP1	Encapsulation de l'ICG	T11 Formulation des Lipidots ICG avec différentes charges et tailles, compositions du cœur et de l'enveloppe	REALISE
		T12 Caractérisation des lots (taille, potentiel zêta, spectro d'absorption /fluorescence)	REALISE
		T13 Cytotoxicité des Lipidots nus et chargés	REALISE
		T14 Fournitures et caractérisation des lots destinés aux essais sur petit animal et chien	REALISE
WP2	Ciblage spécifique des Lipidots®	T21 Fonctionnalisation cRGD des Lipidots	EN COURS
		T22 Fonctionnalisation anti-PSMA des Lipidots	EN COURS
		T23 Exploration de la fonctionnalisation par des oligo-saccharides	REALISE
Objectif 2 : système optique avec imagerie bimodale			
WP3	Sonde d'imagerie bimodale	T31 Intégration de l'imagerie de fluorescence dans l'échographe SSI	EN COURS
		T32 Adaptation de la méthode de localisation optique aux propriétés optiques de la prostate canine	REALISE
		T33 Assistance/ Soutien des essais sur chien	EN COURS
		T34 Adaptation de la sonde Prostafluo à l'anatomie du chien	EN COURS
Objectif 3 : validation sur cellules et sur petits et grands animaux			
WP4	Optimisation préclinique	T41 Développement de lignées cellulaires exprimant l'intégrine ou le PSMA	EN COURS
		T42 Essai sur petit animal	EN COURS
WP5	Validation sur modèles grands animaux	T51 Evaluation de l'imagerie optique sur chiens Beagle (prostate saine) et mesure des caractéristiques optiques	REALISE
		T52 Essai de marquage Angiostamp sur des cellules prostatiques exprimant $\alpha\vee\beta3$	EN COURS
		T53 Essai sur prostates de chiens Beagle implantées avec des tumeurs humaines exprimant le PSMA	EN COURS
		T54 Evaluation sur chiens développant des tumeurs spontanées.	NON COMMENCE

III. Retombées et valorisation des résultats

A. Publications

Les premiers résultats du projet ont pu être publiés dès 2013, et ont fait l'objet de la parution de deux articles.

D'une part, les résultats précliniques du Lipimage™ non fonctionnalisé ont fait l'objet d'un article dans la revue *Journal of Biomedical Optics,* écrit conjointement par le CEA-LETI et l'IAB :

A. Jacquart, M.Keramidas, J.Vollaire, R.Boisgard, G.Pottier, E. Rustique, F.Mittler, FP.Navarro, J.Boutet, JL.Coll, I.Texier, "LipImage (TM) 815: novel dye-loaded lipid nanoparticles for long-term and sensitive in vivo near-infrared fluorescence imaging", *JOURNAL OF BIOMEDICAL OPTICS,* Volume 18, Issue: 10, 2013

D'autre part, les travaux réalisés pour intégrer le laser dans le système Prostamobile ont fait l'objet de la publication d'un article dans les Actes du congrès :

A. Daures, J. Boutet, L. Herve, R. Sauze, A. Puszka, E. Heinrich, N.Grenier, JM. Dinten, "Fluorescence tomography applied to prostate cancer diagnosis using white pulsed laser", *OPTICAL TOMOGRAPHY AND SPECTROSCOPY OF TISSUE X* : *Proceedings of SPIE,* Volume: 8578, Article Number: 85781R, 2013.

B. Valorisation des résultats

Les travaux d'intégration du laser dans le système prostamobile ont été présentés à l'oral au congrès international PHOTONIC WEST, BIOS qui a eu lieu en février 2013 à San Francisco (USA),

Le projet dans son ensemble a été présenté par Jérôme BOUTET au congrès Innovation aux gestes médicaux assistés par ordinateur organisé par l'ECCAMI à Grenoble le 22 mai 2013. Il a également été admis à l'oral et présenté par Nicolas GRENIER au congrès de la Cancéropole grand sud ouest en novembre 2013.

Les résultats obtenus avec le Lipimage conduisent le CEA-LETI à envisager de déposer la marque Lipimage™ auprès de l'Institut National de Propriété Intellectuelle.

C. Brevets

Aucun brevet n'a été déposé à l'occasion des travaux conduits au sein du projet alors que l'objectif était de 3 brevets, mais ce résultat est à pondérer car tous les brevets sur le sujet ont été posés avant le démarrage du projet BiTum. Par ailleurs, le CEA-LETI étudie la possibilité de déposer un brevet sur la méthode d'estimation des propriétés optiques de la prostate (modèle bicouche).

IV. Perspectives

Les dernières années ont vu l'émergence de la thérapie focale, qui apparaît comme un bon intermédiaire entre des traitements très agressifs (prostatectomie radicale, radiothérapie, curiethérapie) et une simple surveillance active dans les cas de tumeurs de petite taille.

Le défi est de traiter la tumeur en épargnant le reste de la prostate, en particulier les pédicules vasculo-nerveux et le sphincter urétral, et de diminuer la morbidité des traitements. Les trois exigences à remplir sont d'avoir une efficacité médicale tout en évitant l'incontinence et l'impuissance.

La destruction focalisée des cancers implique une détection et une localisation précise des tumeurs de petite taille, qui serait possible grâce à l'imagerie bimodale fluorescence/ultrasons. La thérapie focale peut prendre plusieurs formes et faire appel à diverses énergies. [71]

La cryothérapie détruit les cellules tumorales par une action brutale et répétée du froid. Une température de -40°C est atteinte au centre de la prostate en utilisant des sondes refroidies par de l'argon. Le traitement mène à une dénaturation des protéines par déshydratation, à une rupture des membranes cellulaires par des cristaux de glace, à une ischémie et à des micro-thrombi.

Les HIFU (High Intensity Focused Ultrasounds) sont des ondes ultrasonores générées par un transducteur de forme sphérique, ce qui permet de cibler l'énergie ultrasonore sur un point fixe. Les ondes ultrasonores libèrent de l'énergie sur leur passage lors de leur propagation dans les tissus. Cette énergie est normalement négligeable dans le cas de l'échographie. En augmentant l'intensité des ondes ultrasonores et en les ciblant sur un point précis, la technique HIFU permet de déposer une grande quantité d'énergie au niveau de la tumeur. Les tissus sont détruits par rupture des membranes cellulaires et nécrose de coagulation. Deux mécanismes de dégâts tissulaires sont impliqués : l'effet thermique et la cavitation. Actuellement deux dispositifs sont utilisés en clinique : Sonablate® et Ablatherm®

Enfin, la thérapie photodynamique repose sur les interactions entre la lumière produite par une fibre laser, un agent photosensibilisant (PS) administré par voie locale ou générale, et l'oxygène présent dans les tissus. L'absorption d'un photon par le PS entraîne des réactions en chaîne responsables de sa cytotoxicité. Par administration systémique, le PS s'accumule préférentiellement dans les cellules tumorales. Dans son état de base, le PS est inactif et stable. Il est activé par la lumière, délivrée à une longueur d'onde appropriée.

D'autres approches existent, comme l'ablation focale par laser. Il est encore trop tôt pour comparer l'efficacité de ces différentes approches mais elles constituent sans nul doute une perspective de traitement pour les tumeurs de petite taille représentant la majorité des cancers diagnostiqués.

CONCLUSION

Le diagnostic du cancer de la prostate est un enjeu de santé publique majeur. Il repose actuellement sur la réalisation d'une douzaine de biopsies guidées par échographie. Cette méthode est peu précise et ne permet pas de cibler spécifiquement les tumeurs prostatiques, ce qui entraîne de nombreux faux négatifs, avec des conséquences pour le patient (réitération de l'examen, effets secondaires, retard de prise en charge) et des coûts supplémentaires. Plusieurs approches d'imagerie sont en cours d'évaluation pour guider les biopsies vers les zones tumorales : l'IRM multiparamétrique, l'échographie Doppler ou 3D, l'élastographie. Ces techniques peuvent être couplées pour plus d'efficacité. Le projet BiTum étudie une autre possibilité : l'association de la fluorescence et de l'échographie. L'objectif est d'utiliser une sonde endorectale bimodale pour établir une carte de fluorescence 3D des cellules tumorales marquées par un fluorophore et de la superposer à l'image morphologique de la prostate obtenue grâce aux ultrasons. Après les deux premières années de recherche, le bilan du projet est positif. Un nanovecteur extrêmement lumineux, stable et rémanent, le Lipimage™, a été créé et testé avec succès chez la souris. Son ciblage passif des tumeurs par effet EPR a été démontré. Les essais de ciblage tumoral actif sont en cours, avec des tests de greffe d'anticorps anti-PSMA ou du peptide cRGD ciblant les intégrines $\alpha v\beta 3$. D'autre part, les premiers essais *in vivo* sur modèle canin ont été réalisés après adaptation du système optique à cette espèce. Ils ont permis d'établir la preuve de concept de la détection d'une inclusion fluorescente intra-prostatique avec la sonde optique. L'établissement d'un modèle *in vivo* de carcinome prostatique à partir de la lignée humaine LNCaP lucF+ chez des chiens immunodéprimés est en cours et permettra de valider le marquage des cellules tumorales par le fluorophore et leur détection et localisation précise sur une carte de fluorescence 3D. Enfin, l'intégration du système optique à l'échographe de dernière génération Aixplorer permettra d'optimiser les capacités de détection des tumeurs par imagerie bimodale. Au-delà d'une amélioration du diagnostic du cancer de la prostate chez l'homme, la réussite de ce projet pourrait permettre des avancées au niveau thérapeutique. En effet la détection précise des tumeurs, en particulier celles de petite taille, ouvrirait la voie aux thérapies ciblées telles que la cryothérapie, la photothérapie ou les ultrasons de haute fréquence (HIFU).

Thèse de Melle ROGEZ Bernadette

Le Professeur responsable
VetAgro Sup campus vétérinaire
F. PONCE

Le Directeur général
VetAgro Sup

Par délégation
Pr F. Grain - DEVE
VetAgro Sup
Campus Vétérinaire

Le Président de la thèse

Vu et permis d'imprimer

Lyon, le 26 NOV. 2014

Le Président de l'Université,
Professeur F.N GILLY

UNIVERSITE CLAUDE BERNARD LYON I

Références

[1] J.Carretier, P.Coloby, P.Pommier et al. pour le FNCLCC – *Comprendre le cancer de la prostate. Guide d'information et de dialogue à l'usage des personnes malades et de leurs proches.* 2005. Disponible sur: www.anamacap.fr/telechargement/guide-comprendre-cancer-prostate.pdf

[2] T. Seisen, M. Rouprêt, A.Faix et al. – *La prostate : une glande au carrefour uro-génital* – Progrès en urologie, juin 2012, volume 22, Supplément 1, pp. S2–6

[3] Association Française d'Urologie – *Dossier de presse Journée de la prostate 15 septembre 2009* – 2009, pp. 1–18

[4] D. J. Rosario, R. Bryant – *Benign Prostatic Hyperplasia* – Surgery. Oxford International Edition, November 2000, Volume 20, Issue 11, pp.268–272

[5] Haute Autorité de la Santé – *Cancer de la prostate : identification des facteurs de risque et pertinence d'un dépistage par dosage de l'antigène spécifique prostatique (PSA) de populations d'hommes à haut risque?* – 2012

[6] Association Française d'Urologie – *Fiche d'information Cancer de la prostate* – 8 mars 2011, disponible sur www.urofrance.org

[7] Haute Autorité de la Santé – *Guide – affection de longue durée – Tumeur maligne, affection maligne du tissu lymphatique ou hématopoïétique – Cancer de la prostate* – Janvier 2012. Disponible sur www.has-sante.fr

[8] Office Parlementaire d'Evaluation des Politiques de Santé – *Rapport sur le dépistage et le traitement du cancer de la prostate.* Rapport n°1582 (AN - XIIIe législature) de M. Bernard Debré, déposé le 2 avril 2009.

[9] S.Brosman, E.Kim – *Precancerous Lesions of the Prostate* – 22 février 2012 disponible sur http://emedicine.medscape.com/article/447780-overview#a30

[10] B.Cipolla, F.Guille – *Les états pré-cancéreux de la prostate* – Progrès en urologie, 1992, Volume 2, pp.675 - 679

[11] D. Botswick, L.Cheng – *Precursors of prostate cancer* – Histopathology, 2012, Volume 60, pp.4-27

[12] F.Binder-Foucaud, A.Belot, P.Delafosse et al – Estimation nationale de l'incidence et De la mortalité par cancer en France entre 1980 et 2012. Partie 1 – Tumeurs solides. Saint-Maurice (Fra) : Institut de veille sanitaire ; 2013. 122 p.

[13] F.Binder-Foucard, N.Rasamimanana Cerf, A.Belot et al. Estimation nationale de l'incidence et de la mortalité par cancer en France entre 1980 et 2012. Étude à partir des registres des cancers du réseau Francim. Partie 1 – Tumeurs solides. Synthèse. Saint-Maurice (Fra) : Institut de veille sanitaire ; 2013. 6 p.

[14] *I.Robert-Bobée* - Projections de population pour la France métropolitaine à l'horizon 2050 – INSEE Première. Juillet 2006, N° 1089

[15] F.Audenet, M.Rouprêt – *106e congrès de l'Association Française d'Urologie (AFU). L'essentiel du congrès* – 21-24 novembre 2012. Progrès en urologie, 2013, Volume 23, pp.1-17

[16] S.Oudard – *Le cancer de la prostate* – Editions Ellipses Marketing, 2005, 336 p.

[17] L. Salomon, D. Azria, C. Bastide et al. – *Recommandations en Onco-Urologie 2010 : Cancer de la prostate* – Progrès en Urologie (2010), Volume 20, Supplément 4, pp.217–252

[18] A.Ouzzane, P.Coloby – *Recommandations pour la bonne pratique des biopsies prostatiques* – Progrès en urologie, janvier 2011, Volume 21, Issue 1, pp.18-28

[19] Association Française d'Urologie – *Fiche info-patient. Biopsie échoguidée de la prostate* – mai 2012. Accessible via www.urofrance.org

[20] J. Aubert – *Complications des biopsies prostatiques. Analyse d'une série de 4 764 biopsies* – Progrès en Urologie, 1992, Volume 2, pp.484-487

[21] A.Villers, D.Mouton, X.Rebillard et al. – *Conditions de réalisation et schéma de ponctions lors d'une première série de biopsies prostatiques* – Progrès en Urologie, 2004, Volume 14

[22] E.J.Trabulsl, D.Sackett, L.G.Gomella et al. – *Enhanced transrectal ultrasound modalities in the diagnosis of prostate cancer* – Urology, November 2010, Volume 76, Issue 5, pp. 1025-1033

[23] A.E.Pelzer, J.Bektic, A.P.Beger et al. – *Are transition zones still necessary to improve prostate cancer detection? Results from the Tyrol screening project* – European Urology, 2005, Volume 48, pp.916-921

[24] B.R.Matlaga, L.A.Eskew, D.L.McCullough – *Prostate biopsy : indications and techniques. Review article* – The Journal of Urology, January 2003, Volume 169, pp. 12-19

[25] S.S.Taneja – *Prostate biopsy : targeting cancer for detection and therapy* – Reviews in Urology, 2006, Volume 8, Issue 4, pp.173-182

[26] G.L.Andrlole, T.L.Bullock et al. – *Is there a better way to biopsy the prostate ? Prospects for a novel transrectal systematic biopsy approach* – Urology, December 2007, Volume 70, Supplement 6A

[27] S.F.Shariat, C.G.Roehrborn – *Using biopsy to detect prostate cancer* – Reviews in Urology, 2008, Volume 10, Numero 4, pp.262-280

[28] D.J.Rosario, J.A.Lane, C.Metcalfe et al. – *Short term outcomes of prostate biopsy in men tested for cancer by prostate specific antigen: prospective evaluation within ProtecT study* – Bristish Medical Journal, 2012, Volume 344

[29] K.M.Pondman, J.J.Futterer et al. – *MR-guided biopsy of the prostate : An overview of techniques and a systematic review* – European urology, 2004, Volume 54, pp. 517 – 527

[30] J.M.Correas, A.M.Tissier, A.Khairoune et al. – *Ultrasound elastography of the prostate : state of the Art* – Diagnostic and Interventional Imaging, May 2013, Volume 94, Issue 5, pp.551-560

[31] European Association of Urology - *EAU guidelines on prostate cancer. Part I. Screening, diagnosis and treatment of clinically localised disease* – European Urolo gy, 2011, Volume 59, pp.61-71

[32] A.Villers, F.Marliere, A.Ouzzane et al. – *L'IRM en complément ou en remplacement des biopsies de la prostate ? Le point de vue du clinicien* – Journal de radiologie diagnostique et interventionnelle, avril 2012, Volume 93, pp.285-290

[33] O.Belas, J.Klap, F.Cornud et al. – *IRM multiparamétrique de la prostate avant biopsies : la fin des biopsies systématisées ?* – Progrès en Urologie, septembre 2012, volume 22, N°10, pp.583 – 589

[34] K.Fizazi, N.M.Navone – *Modèles précliniques du cancer de la prostate. Synthèse* – Bulletin du cancer, février 2005, Volume 92, N°2

[35] B.R.Leroy, N.Northrup. – *Prostate cancer in dogs : Comparative and clinical aspects* – The Veterinary Journal, 2009, Volume 180, pp.159 - 162

[36] J.P.Cotard – Néphrologie et urologie du chien et du chat – 1993, 487p. Editeur: Conférence Nationale des Vétérinaires Spécialisés en Petits Animaux

[37] H. F. L'Eplattenier – *Studies on the Pathogenesis and Management of Prostate*

Carcinoma in Dogs – thèse pour l'obtention du grade de docteur à l'université d'Utrecht – 9 avril 2009

[38] J.Smith – *Canine prostatic disease : a review of anatomy, pathology, diagnosis and treatment* – Theriogenology, August 2008, Volume 70, Issue 3, pp.375 – 383

[39] K.K.Cornell, D.G.Botswick – *Clinical and pathological aspects of canine spontaneous prostate carcinoma : a retrospective analysis of 76 cases* – The Prostate, 2000, Volume 45, pp.173 – 183

[40] H.Kolb, I.Testault – Echographie des affections prostatiques chez le chien – Le Point Vétérinaire – Mai 2013 – N°335

[41] J.W.Aquilina, L.McKinney, A.Pacelli et al. – *High grade prostatic intraepithelial neoplasia in military working dogs with and without prostate cancer* – Prostate, August 1998, Volume 36, Issue 3, pp.189-193

[42] F.Bell, W.Klausner, J.S.Hayden et al. – *Evaluation of Serum and Seminal Plasma Markers in the Diagnosis of Canine Prostatic Disorders* – Journal of Veterinary Internal Medicine, 1995, Volume 9, pp.149–153

[43] Virbac – « *Pull your finger out* » - Odelis Guidelines – available at www.virbac.co.uk

[44] J.M.Keller, G.R.Schade – *A novel canine model for prostate cancer* – The Prostate, 2013, Volume 73, pp.952 – 959

[45] D.M.Peehl – *Primary cell cultures as model of prostate cancer development, Review* – Endocrine-Related Cancer, March 2005, Volume 12, Issue 1, pp.19-47

[46] WM.Van Weerden, C.Bangma, R de Wit – *Human xenograft models as useful tools to assess the potential of novel therapeutics in prostate cancer* – British Journal of Cancer, 2009, Volume 100, pp.13-18

[47] JS.Horoszewicz, SS.Leong, E.Kawinski et al. – *LNCaP model of human prostatic carcinoma* – Cancer Research, April 1983, Volume 43, Issue 4, pp.1809–1818

[48] M.Anidjar, E.Scarlata, FL.Cury et al. – *Refining the orthotopic dog prostate cancer (DPC)-1 model to better bridge the gap between rodents and men* – Prostate – May 2012, Volume 72, Issue 7, pp.752-761

[49] J.K.Simmons, S.M.Elshafae, E.T.Keller et al. – *Review of animal models of prostate cancer bone metastasis* – Veterinary sciences, June 2014, Volume 1, pp.16-39

[50] M.Anidjar, J.M.Villette, P.Devauchelle et al. – *In vivo model mimicking natural*

history of dog prostate cancer using DPC-1, a new canine prostate carcinoma cell – Prostate, January 2001, Volume 46, Issue 1, pp.2–10

[51] J. Boutet, M. Debourdeau, L. Hervé et al. – *A bimodal fluorescence and ultrasound probe to guide prostate biopsy* – IRBM, 2011, Volume 32, pp.123–125

[52] J. Boutet, M. Debourdeau, L. Hervé et al. – *Fluorescence imaging to improve prostate cancer diagnosis* – Electronic Engineering Times, janvier 2012

[53] Fiche lauréats Nanobiotechnologies - Dossier BiTum, disponible à l'adresse http://www.ariis.fr/pdf_projets_ia/Fiches-Nano-biotechnologies-BiTum.pdf

[54] J.Boutet – *Principes et applications de l'imagerie optique in vivo* – Présentation DES Radiologie – 17 mai 2011. Disponible à l'adresse : http://www.uvp5.univ-paris5.fr/DESRADIOLOGIE/TECHNOAVANC/05_2011_J_Boutet/index.htm

[55] J.Boutet, L.Guyon, M.Debourdeau et al. – *Advances in bimodal optical and ultrasound detection of prostate cancer diagnosis* – Proceedings of SPIE, Multimodal Biomedical Imaging IV, février 2009, Vol.7171, 7170 E

[56] I.Texier, AC.Couffin, F.Navarro et al. – LipidotsTM: lipid nanosytems for biology and health applications – powerpoint de presentation, COST meeting, Torino, 17-18 février 2012

[57] P.Boisseau – Innovative delivery of therapeutics, Nane to Micro Delivery Systems – powerpoint de présentation, Leti Day in Nagoya, 4 Octobre 2012

[58] A.Jacquart, M.Kéramidas, R.Boisgard et al. – *LipImageTM 815: novel dye-loaded lipid nanoparticles for long-term and sensitive in vivo near-infrared fluorescence imaging* – Journal of Biomedical Optics, October 2013, Volume 18, Issue 10

[59] H.Maeda – *The enhanced permeability and retention (EPR) effect in tumor vasculature: the key role of tumor-selective macromolecular drug targeting* – Advances in Enzyme Regulation, 2001, Volume 41, pp.189-207

[60] H.Maeda, J.Wu, T.Sawa et al – *Tumor vascular permeability and the EPR effect in macromolecular therapeutics: a review* – Journal of controlled Release, March 2000, Volume 65, Issues 1-2, pp.271-284

[61] H.Maeda – *Vascular permeability in cancer and infection as related to macromolecular drug delivery, with emphasis on the EPR effect for tumor-selective drug targeting* – Proceedings of the Japan Academy, Series B. Physical and biological Sciences, 9 March 2012, Volume 88, Issue 3, pp.53-71

[62] P.Leblond, S.Meignan, F.Le Tinier et al. – *L'inhibiteur d'intégrines Cilengitide : un nouveau principe actif en neuro-oncologie* – Bulletin du Cancer, septembre 2011, Volume 98, numéro 9, pp.1083-1090

[63] G.Arundhati,W.Heston - *Tumor target prostate specific membrane antigen (PSMA) and its regulation in prostate cancer* – Journal of Cellular Biochemistry, February 2004, Volume 91, Issue 3, pp 528–539

[64] A.S. Montcuquet - *Imagerie spectrale pour l'étude de structures profondes par tomographie optique diffusive de fluorescence* – thèse pour obtenir le grade de Docteur de l'Université de Grenoble – 17 décembre 2010

[65] N.Hagen, V.Gayrard, P.L.Toutain – *L'échographie de l'appareil génital de la vache* – polycopié de cours de l'ENVT – 2000. Disponible à l'adresse: physiologie.envt.fr/spip/IMG/doc/Poly-**echographie**.doc

[66] Fiche technique de l'appareil Aixplorer disponible sur le site de Supersonic Imagine http://www.supersonicimagine.fr/Aixplorer-R/

[67] Fiche de l'institut Langevin sur l'élastrographie Shearwave disponible à l'adresse : http://www.institut-langevin.espci.fr/ultrafast_ultrasound_imaging_shear_wave_elastography

[68] H.K. Kleinman, G.R. Martin – *Matrigel : Basement membrane matrix with biological activity. Review* – Seminars in Cancer Biology, October 2005, Volume 15, Issue 5, pp.378-386

[69] X.Wang, Z.An, J.Geller et al. – *High-malignancy orthotopic nude mouse model of human prostate cancer LNCaP* – Prostate, May 1999, Volume 39, Issue 3, pp.182-186

[70] WM.Van Weerden, CM.De Ridder, CL.Verdaasdonk et al. – *Development of seven new human prostate tumor xenograft models and their histopathological characterization* – American Journal of Pathology September 1996, Volume 149, No. 3, pp.1055-1062

[71] G.Bozzini, P.Colin, P.Nevoux et al. – *Focal therapy of prostate cancer : energies and procedures* – Urologic oncology : Seminars and Original Investigations. February 2013, Volume 31, Issue 2, pp. 155-167

ROGEZ Bernadette

TITRE : Le chien comme modèle d'étude pour le diagnostic précoce du cancer de la prostate par biopsies guidées par imagerie bimodale

Thèse d'Etat de Doctorat Vétérinaire : Lyon, *(11 décembre 2014)*

RESUME : Le diagnostic du cancer de la prostate est un enjeu de santé publique majeur. Il repose actuellement sur la réalisation de biopsies guidées par échographie. Cette méthode est peu précise et ne permet pas de cibler spécifiquement les tumeurs prostatiques, ce qui entraîne de nombreux faux négatifs et la nécessité de répéter ces biopsies, avec pour conséquence des coûts inutiles, des effets indésirables chez les patients et un retard de la prise en charge thérapeutique. Le projet de recherche BiTum a pour objectif de développer une technique d'imagerie bimodale, associant fluorescence et ultrasons, afin d'optimiser la visualisation des tumeurs prostatiques et donc leur ciblage. Dans ce projet, le chien a été choisi comme modèle d'étude pour valider la preuve de concept de l'imagerie de fluorescence, car il est le seul autre grand mammifère avec l'homme à développer des carcinomes prostatiques spontanés, et que sa prostate partage de nombreuses similitudes avec la prostate humaine. L'objectif de cette thèse est de présenter les enjeux et principes de l'imagerie bimodale dans le diagnostic précoce du cancer de la prostate et de préciser le rôle du modèle canin, spontané ou via des xénogreffes orthotopiques, dans la validation de ce concept.

MOTS CLES :

- Prostate – Cancer
- Imagerie
- Expérimentation animale
- Chien

JURY :

Président :	Madame le Professeur Françoise Mornex
1er Assesseur :	Madame le Professeur Frédérique Ponce
2ème Assesseur :	Madame le Professeur Véronique Lambert

DATE DE SOUTENANCE : 11 décembre 2014

ADRESSE DE L'AUTEUR :

40 rue du Mont Jean
62340 Bonningues-lès-Calais