VETAGRO SUP

CAMPUS VETERINAIRE DE LYON

Année 2015 - Thèse n°

EXÉRÈSE DE SARCOMES DES TISSUS MOUS ASSISTÉE PAR IMAGERIE OPTIQUE À L'AIDE DE NANOPARTICULES TRAÇANTES : ÉTUDE BIBLIOGRAPHIQUE ET ÉTUDE CLINIQUE DE 9 CAS

THESE

Présentée à l'UNIVERSITE CLAUDE-BERNARD - LYON I
(Médecine - Pharmacie)
et soutenue publiquement le 8 Juillet 2015
pour obtenir le grade de Docteur Vétérinaire

par

HUART Élodie
Née le 6 Décembre 1989
à VILLERS SEMEUSE (08)

VETAGRO SUP

CAMPUS VETERINAIRE DE LYON

Année 2015 - Thèse n°

EXÉRÈSE DE SARCOMES DES TISSUS MOUS ASSISTÉE PAR IMAGERIE OPTIQUE À L'AIDE DE NANOPARTICULES TRAÇANTES : ÉTUDE BIBLIOGRAPHIQUE ET ÉTUDE CLINIQUE DE 9 CAS

THESE

Présentée à l'UNIVERSITE CLAUDE-BERNARD - LYON I
(Médecine - Pharmacie)
et soutenue publiquement le 8 Juillet 2015
pour obtenir le grade de Docteur Vétérinaire

par

HUART Élodie
Née le 6 Décembre 1989
à VILLERS SEMEUSE (08)

LISTE DES ENSEIGNANTS DU CAMPUS VÉTÉRINAIRE DE LYON

Mise à jour le 09 juin 2015

Civilité	Nom	Prénom	Unités pédagogiques	Grade
M.	ALOGNINOUWA	Théodore	Unité pédagogique Pathologie du bétail	Professeur
M.	ALVES-DE-OLIVEIRA	Laurent	Unité pédagogique Gestion des élevages	Maître de conférences
Mme	ARCANGIOLI	Marie-Anne	Unité pédagogique Pathologie du bétail	Maître de conférences
M.	ARTOIS	Marc	Unité pédagogique Santé Publique et Vétérinaire	Professeur
M.	BARTHELEMY	Anthony	Unité pédagogique Anatomie Chirurgie (ACSAI)	Maître de conférences Contractuel
Mme	BECKER	Claire	Unité pédagogique Pathologie du bétail	Maître de conférences
Mme	BELLUCO	Sara	Unité pédagogique Pathologie morphologique et clinique des animaux de compagnie	Maître de conférences
Mme	BENAMOU-SMITH	Agnès	Unité pédagogique Equine	Maître de conférences
M.	BENOIT	Etienne	Unité pédagogique Biologie fonctionnelle	Professeur
M.	BERNY	Philippe	Unité pédagogique Biologie fonctionnelle	Professeur
Mme	BERTHELET	Marie-Anne	Unité pédagogique Anatomie Chirurgie (ACSAI)	Maître de conférences
Mme	BONNET-GARIN	Jeanne-Marie	Unité pédagogique Biologie fonctionnelle	Professeur
Mme	BOULOCHER	Caroline	Unité pédagogique Anatomie Chirurgie (ACSAI)	Maître de conférences
M.	BOURDOISEAU	Gilles	Unité pédagogique Santé Publique et Vétérinaire	Professeur
M.	BOURGOIN	Gilles	Unité pédagogique Santé Publique et Vétérinaire	Maître de conférences
M.	BRUYERE	Pierre	Unité pédagogique Biotechnologies et pathologie de la reproduction	Maître de conférences
M.	BUFF	Samuel	Unité pédagogique Biotechnologies et pathologie de la reproduction	Maître de conférences
M.	BURONFOSSE	Thierry	Unité pédagogique Biologie fonctionnelle	Professeur
M.	CACHON	Thibaut	Unité pédagogique Anatomie Chirurgie (ACSAI)	Maître de conférences
M.	CADORE	Jean-Luc	Unité pédagogique Pathologie médicale des animaux de compagnie	Professeur
Mme	CALLAIT-CARDINAL	Marie-Pierre	Unité pédagogique Santé Publique et Vétérinaire	Maître de conférences
M.	CAROZZO	Claude	Unité pédagogique Anatomie Chirurgie (ACSAI)	Maître de conférences
M.	CHABANNE	Luc	Unité pédagogique Pathologie médicale des animaux de compagnie	Professeur
Mme	CHALVET-MONFRAY	Karine	Unité pédagogique Biologie fonctionnelle	Professeur
M.	COMMUN	Loic	Unité pédagogique Gestion des élevages	Maître de conférences
Mme	DE BOYER DES ROCHES	Alice	Unité pédagogique Gestion des élevages	Maître de conférences
Mme	DELIGNETTE-MULLER	Marie-Laure	Unité pédagogique Biologie fonctionnelle	Professeur
M.	DEMONT	Pierre	Unité pédagogique Santé Publique et Vétérinaire	Professeur
Mme	DESJARDINS PESSON	Isabelle	Unité pédagogique Equine	Maître de conférences Contractuel
Mme	DJELOUADJI	Zorée	Unité pédagogique Santé Publique et Vétérinaire	Maître de conférences
Mme	ESCRIOU	Catherine	Unité pédagogique Pathologie médicale des animaux de compagnie	Maître de conférences
M.	FAU	Didier	Unité pédagogique Anatomie Chirurgie (ACSAI)	Professeur
Mme	FOURNEL	Corinne	Unité pédagogique Pathologie morphologique et clinique des animaux de compagnie	Professeur
M.	FREYBURGER	Ludovic	Unité pédagogique Santé Publique et Vétérinaire	Maître de conférences
M.	FRIKHA	Mohamed-Ridha	Unité pédagogique Pathologie du bétail	Maître de conférences
Mme	GILOT-FROMONT	Emmanuelle	Unité pédagogique Santé Publique et Vétérinaire	Professeur
M.	GONTHIER	Alain	Unité pédagogique Santé Publique et Vétérinaire	Maître de conférences
Mme	GRAIN	Françoise	Unité pédagogique Gestion des élevages	Professeur
M.	GRANCHER	Denis	Unité pédagogique Gestion des élevages	Maître de conférences
Mme	GREZEL	Delphine	Unité pédagogique Santé Publique et Vétérinaire	Maître de conférences
M.	GUERIN	Pierre	Unité pédagogique Biotechnologies et pathologie de la reproduction	Professeur
Mme	HUGONNARD	Marine	Unité pédagogique Pathologie médicale des animaux de compagnie	Maître de conférences
M.	JUNOT	Stéphane	Unité pédagogique Anatomie Chirurgie (ACSAI)	Maître de conférences
M.	KECK	Gérard	Unité pédagogique Biologie fonctionnelle	Professeur
M.	KODJO	Angeli	Unité pédagogique Santé Publique et Vétérinaire	Professeur
Mme	LAABERKI	Maria-Halima	Unité pédagogique Santé Publique et Vétérinaire	Maître de conférences
M.	LACHERETZ	Antoine	Unité pédagogique Santé Publique et Vétérinaire	Professeur
Mme	LAMBERT	Véronique	Unité pédagogique Gestion des élevages	Maître de conférences
Mme	LATTARD	Virginie	Unité pédagogique Biologie fonctionnelle	Maître de conférences
Mme	LE GRAND	Dominique	Unité pédagogique Pathologie du bétail	Professeur
Mme	LEBLOND	Agnès	Unité pédagogique Santé Publique et Vétérinaire	Professeur
Mme	LEFRANC-POHL	Anne-Cécile	Unité pédagogique Equine	Maître de conférences
M.	LEPAGE	Olivier	Unité pédagogique Equine	Professeur
Mme	LOUZIER	Vanessa	Unité pédagogique Biologie fonctionnelle	Maître de conférences
M.	MARCHAL	Thierry	Unité pédagogique Pathologie morphologique et clinique des animaux de compagnie	Professeur
M.	MOUNIER	Luc	Unité pédagogique Gestion des élevages	Maître de conférences
M.	PEPIN	Michel	Unité pédagogique Santé Publique et Vétérinaire	Professeur
M.	PIN	Didier	Unité pédagogique Pathologie morphologique et clinique des animaux de compagnie	Maître de conférences
Mme	PONCE	Frédérique	Unité pédagogique Pathologie médicale des animaux de compagnie	Maître de conférences
Mme	PORTIER	Karine	Unité pédagogique Anatomie Chirurgie (ACSAI)	Maître de conférences
Mme	POUZOT-NEVORET	Céline	Unité pédagogique Anatomie Chirurgie (ACSAI)	Maître de conférences
Mme	PROUILLAC	Caroline	Unité pédagogique Biologie fonctionnelle	Maître de conférences
Mme	REMY	Denise	Unité pédagogique Anatomie Chirurgie (ACSAI)	Professeur
Mme	RENE MARTELLET	Magalie	Unité pédagogique Santé Publique et Vétérinaire	Maître de conférences stagiaire
M.	ROGER	Thierry	Unité pédagogique Anatomie Chirurgie (ACSAI)	Professeur
M.	SABATIER	Philippe	Unité pédagogique Biologie fonctionnelle	Professeur
M.	SAWAYA	Serge	Unité pédagogique Anatomie Chirurgie (ACSAI)	Maître de conférences
M.	SCHRAMME	Serge	Unité pédagogique Equine	Professeur associé
Mme	SEGARD	Emilie	Unité pédagogique Anatomie Chirurgie (ACSAI)	Maître de conférences Contractuel
Mme	SERGENTET	Delphine	Unité pédagogique Santé Publique et Vétérinaire	Maître de conférences
Mme	SONET	Juliette	Unité pédagogique Anatomie Chirurgie (ACSAI)	Maître de conférences Contractuel
M.	THIEBAULT	Jean-Jacques	Unité pédagogique Biologie fonctionnelle	Maître de conférences
M.	TORTEREAU	Antonin	Unité pédagogique Pathologie morphologique et clinique des animaux de compagnie	Maître de conférences stagiaire
M.	VIGUIER	Eric	Unité pédagogique Anatomie Chirurgie (ACSAI)	Professeur
Mme	VIRIEUX-WATRELOT	Dorothée	Unité pédagogique Pathologie morphologique et clinique des animaux de compagnie	Maître de conférences Contractuel
M.	ZENNER	Lionel	Unité pédagogique Santé Publique et Vétérinaire	Professeur

REMERCIEMENTS

A Madame le professeur Françoise MORNEX,
De la faculté de médecine Claude Bernard de Lyon,
Pour m'avoir fait l'honneur d'accepter la présidence de ce jury de thèse
et pour l'intérêt que vous avez porté à mon travail,
Hommages les plus respectueux.

A Madame le Docteur Frédérique PONCE,
De VetAgro-Sup, Campus vétérinaire de Lyon,
Pour m'avoir encadrée et conseillée avec bienveillance,
Pour votre gentillesse et votre enthousiasme dans l'élaboration de cette étude,
Veuillez trouver ici l'expression de toute ma gratitude et de mon admiration.

A Monsieur le Docteur Claude CAROZZO,
De VetAgro-Sup, Campus vétérinaire de Lyon,
Pour avoir participé à l'exérèse des sarcomes des tissus mous canins sous imagerie optique,
Humbles remerciements et profond respect.

Au Docteur Quentin CABON,
De VetAgro-Sup, Campus vétérinaire de Lyon,
Pour ta grande motivation pour ce projet et pour ta disponibilité,
Pour ta bonne humeur en clinique et ton humanité envers les étudiants,
Chaleureux remerciements.

Au Docteur David SAYAG,
De VetAgro-Sup, Campus vétérinaire de Lyon,
Pour ton implication et tes précieuses explications dans le suivi des cas,
Pour ta passion et ton sens du partage de connaissances en oncologie,
Sincères remerciements.

A Madame Isabelle TEXIER,
CEA-LETI, Université Grenoble Alpes,
Pour votre investissement dans le traitement des images de fluorescence
acquises lors des interventions chirurgicales,
Profonds remerciements.

A Fluoptics,
Pour l'emprunt du dispositif Fluobeam ™ permettant l'acquisition des images optiques
lors de la réalisation de cette étude.

Aux propriétaires de ces neuf chiens courageux et combattants,
Pour nous avoir accordé votre confiance
et pour avoir accepté d'inclure votre animal dans notre étude,
Parce que sans vous notre travail n'aurait pas pu être mené,
Soyez assurés de ma respectueuse considération
et de mes sincères remerciements.

A mes parents,
Les mots ne sont pas assez puissants pour retranscrire toute la reconnaissance
que je vous dois. Grâce à vous, tous mes projets de vie se concrétisent.
Je vous aime infiniment.

« Auprès de ses parents, les plaisirs sont plus doux et les malheurs moins grands. »
Jacques Delille, Le malheur et la pitié (1802)

A mon papa,
Pour ton soutien dans ces moments difficiles. Pour m'avoir encouragée à relever
tous les défis. Si j'en suis là aujourd'hui c'est grâce à toi. Tu es un papa formidable.
Je t'aime Papounet.

A ma maman,
Pour toutes tes douceurs qui réchauffent mon coeur et me réconfortent tellement.
Parce que le bonheur de tes filles est ta plus grande priorité. Tu es une femme exemplaire
dans de nombreux domaines et la plus parfaite des mamans.
Je t'aime Mamounette.

A ma petite soeur,
Parce qu'une relation entre soeurs est composée de bons et de mauvais moments,
je ne retiendrai que les meilleurs. Parce qu'on est restées complices malgré la distance.
Je te souhaite tout le bonheur dont tu mérites
tant dans ta vie professionnelle que sentimentale.
Je t'adore Soeurette.

« Nulle amie ne vaut une sœur » Christina Rossetti, Goblin Market (1862)

A Yoann,
Ma plus belle rencontre durant ces cinq années passées près de Lyon.
Pour ton amour qui me rend plus forte et me comble de bonheur chaque jour.
Pour ton soutien et ta tendresse qui me sont chères.
Parce que notre complicité est grandissante et me rend si joyeuse en ta compagnie.
Tu occupes une place si précieuse dans mon cœur.
J'espère que la vie nous réserve encore de belles aventures à vivre ensemble.
Que notre amour reste aussi pur et sincère.
Je t'aime très fort mon Chachoux.

A Elo ma meilleure amie, ma sœur de cœur,
Pour ton soutien et pour notre amitié inaltérable malgré l'éloignement.
Tu es un rayon de soleil et tu comptes beaucoup pour moi.
Encore merci pour tout.
Que notre amitié perdure car elle m'est si précieuse !

A mes amis d'ici et d'ailleurs,
Pour tous nos rires et ces bons moments partagés ensemble, que ce soit au lycée, en prépa
ou bien en clinique. Je garde d'excellents souvenirs de toutes ces années.

Table des matières

Table des illustrations 13

Liste des tableaux 15

INTRODUCTION 17

PARTIE I : Les sarcomes des tissus mous chez le chien : des tumeurs de présentation morphologique diverse et majoritairement récidivantes 19

I. Epidémiologie et facteurs de risques 19

II. Démarche diagnostique 22

A. Orientation clinique 22

B. Bilan d'extension 24

1. La radiographie 24

2. L'imagerie par Résonnance Magnétique (IRM) 24

3. Le scanner 25

C. Diagnostic de certitude 25

1. Examen cytologique 25

2. Examen histologique 27

3. Immunohistochimie 29

III. Prise en charge thérapeutique 33

A. Traitement chirurgical 33

1. L'exérèse chirurgicale 34

2. La qualité de l'acte chirurgical 34

3. Le suivi post-opératoire 35

4. Récidive locale et reprise chirurgicale 35

B. Radiothérapie 36

1. Indications 37

2. Radiothérapie externe 39

C. Curiethérapie 40

D. Chimiothérapie 42

1. Les indications 42

2. Les effets secondaires 43

3. Les pré-requis concernant les sarcomes des tissus mous 43

4. Les molécules utilisées 44

5. La chimiothérapie métronomique 45

6. L' électrochimiothérapie 46
E. Hyperthermie 46
1. Les principes 46
2. Méthodes d'application 47
3. Hyperthermie associée à la radiothérapie 47
4. Hyperthermie associée à la chimiothérapie 47
F. Immunothérapie non spécifique 48
G. Thérapie ciblée : les inhibiteurs des tyrosines kinases 48
H. Traitements de soutien 50
IV. Comparaison avec les sarcomes des tissus mous chez l'Homme 51
A. Epidémiologie et facteurs de risques 51
B. Etude clinique 52
C. Intérêt de l'imagerie dans la démarche diagnostique 53
D. Apport de la cytologie et de l'histopathologie pour la précision diagnostique 53
E. Facteurs pronostiques 55
F. Modalités thérapeutiques 57
1. Traitement chirurgical 57
2. Radiothérapie adjuvante 59
3. Chimiothérapie adjuvante 60
4. Traitement néo-adjuvant médico-chirurgical : perfusion du membre isolé sous circulation extracorporelle (CEC) 61
5. Thérapie ciblée : les inhibiteurs des tyrosines kinases 62
G. Le chien : un modèle d'étude pour la cancérologie humaine 63
PARTIE II : La nanomédecine associée à l'imagerie optique : une assistance pour la prise en charge diagnostique et thérapeutique en oncologie 67
I. Les principes de l'imagerie optique de fluorescence 67
A. Les fluorophores 67
B. Limites de cette méthode 68
C. Dispositifs développés par le CEA LETI 68
1. Imagerie de fluorescence par réflectance 68
2. Tomographie de fluorescence 69
II. Les nanoparticules : vecteurs de molécules d'intérêt 71
A. Définition et caractéristiques physico-chimiques des nanovecteurs 71
B. Nanoparticules lipidiques élaborées par le CEA LETI: les Lipidots® 73

C. Différents mécanismes de ciblage des tissus tumoraux *in vivo* 74
1. Ciblage passif avec l'effet EPR 74
2. Ciblage actif à l'aide de ligands ou d'anticorps 74
3. Visualisation des nœuds lymphatiques sentinelles métastatiques 75
III. Etudes prometteuses avec le développement de nouvelles thérapies 76
A. Avantages envisagés de la nanomédecine par rapport aux techniques actuelles 76
1. Concernant le diagnostic tumoral 76
2. Concernant la thérapeutique 77
3. Nanothéranostique : les avancées escomptées 78
PARTIE III : Etude clinique : Exérèse de sarcomes des tissus mous chez 9 chiens, assistée par imagerie optique 81
I. Etudes préalables à l'étude de cas cliniques 81
A. Etude de biodistribution sur des chiens 82
B. Etude de neutralité des nanoparticules 83
II. Etude expérimentale sur neuf chiens atteints de STM 85
A. Matériel et méthode 85
1. LipImage™ 815 : le traceur fluorescent 85
2. Fluobeam® 800 : sonde de détection de la fluorescence 86
B. Inclusion des animaux dans le protocole Nano Eno 87
C. Prise en charge diagnostique et thérapeutique des tumeurs 91
III. Résultats 98
A. Résultats histologiques 98
B. Traitement des données de l'imagerie optique 98
C. Confrontation des analyses histologiques aux données de l'imagerie optique 100
D. Suivi post-opératoire des animaux 105
IV. Discussion 106
A. Intérêt de l'utilisation du LipImage™ 815 106
1. Applicable chez plusieurs espèces 106
2. Intérêt de l'étude sur les STM 106
B. L'imagerie optique : une assistance per-opératoire en oncologie 107
1. Pour délimiter les tumeurs 107
2. Un traitement chirurgical plus adapté et moins traumatisant 108
3. Détection des nœuds lymphatiques infiltrés 109
4. Un système facile d'utilisation 109

C. Limites de l'étude 110
1. Etude de biodistribution pré-expérimentale qualitative et non quantitative 110
2. Faible effectif du lot expérimental 110
3. Absence de suivi post-opératoire des chiens 111
CONCLUSION 113
BIBLIOGRAPHIE 115

Table des illustrations

Figure 1 : *Cellules fusiformes individuelles de myxosarcome de chien* [98] 26

Figure 2 : *Cellules fusiformes, ovales et étoilées au sein d'une tumeur de la gaine nerveuse périphérique* [98] 27

Figure 3 : *Représentation schématique d'une biopsie excisionnelle sur le flanc d'une biopsie excisionnelle sur le flanc et d'une biopsie incisionnelle sur le membre pelvien* [98] 28

Figure 4 : *Appareils de radiothérapie du centre Micen Vet situé à Créteil (à gauche) et du centre Oncovet situé à Villeneuve d'Ascq (à droite)* 39

Figure 5 : *Séance de curiethérapie chez un chat atteint de fibrosarcome (d'après Oncovet)* . 41

Figure 6 : *Implantation des cathéters de brachythérapie pour traitement adjuvant d'un fibrosarcome (d'après Oncovet)* 42

Figure 7 : *Les différentes marges d'exérèse chirurgicale* [67] 58

Figure 8 : *A. Schéma de la perfusion de membre sous CEC (circulation extracorporelle) B. Cannulations, C. Vue peropératoires avec les canulations, le garrot, les thermistances et la bande d'Esmach mise en place pour ne pas perfuser le pied* [6] 62

Figure 9 : *Prise en charge diagnostique et thérapeutique des sarcomes des tissus mous* 65

Figure 10 : *Imagerie de fluorescence par réflectance (d'après Jean Luc Coll à l'Institut Albert Bonniot (IAB))* 69

Figure 11 : *Tomographie de fluorescence (d'après Jean Luc Coll à l'Institut Albert Bonniot (IAB))* 70

Figure 12 : *Les nanoparticules multifonctionnelles* [32] 71

Figure 13 : *Différentes nanoparticules utilisées en recherche biomédicale (d'après Faraji et Wipf, 2009/Kabanov et Vinogradov, 2009)* 72

Figure 14 : *Représentation schématique de la nanoparticule (d'après le CEA LETI)* 73

Figure 15 : *Intensité de la fluorescence in vivo et ex vivo dans les différents organes des deux chiens en bonne santé (le mâle en bleu et la femelle en orange), 24h et 72h après l'injection intraveineuse de LipImage™815 puis après euthanasie des animaux* 83

Figure 16 : *Nanoparticule « pro-bimodale » : LipImage™ 815 (d'après le CEA-LETI)*..... 85

Figure 17 : *Le Fluobeam® (photos ICE, VetAgro Sup)*..... 87

Figure 18 : *Présentation clinique de quelques sarcomes des tissus mous canins inclus dans l'étude (photos ICE, VetAgro Sup)* 89

Figure 19 : *Etapes de la chirurgie (en prenant l'exemple du chien n°1) (photos ICE, VetAgro Sup)*..... 94

Figure 20 : *Images de la tumeur avant incision cutanée, acquises par scanner (à gauche) ou par imagerie optique (à droite). Les images de fluorescence, obtenues avec un temps d'intégration de 200ms, ont été superposées aux images en noir et blanc situées dans le champ du visible. Le contraste a été établi indépendamment de chaque image (photos ICE, VetAgro Sup)*..... 99

Figure 21 : *Comparaison des fluorescences et des ratios tumeur/tissus sains* 101

Figure 22 : *Comparaison de la fluorescence et du ratio tumeur/marges pour les cas 1, 2, 3, 6, 7 et 8 (Photos I texier, CEA Leti)* 102

Figure 23 : *Comparaison de la fluorescence et des ratios tumeur/noeuds lymphatiques pour les cas 4, 5 et 9 (Photos I texier, CEA Leti)*..... 103

Liste des tableaux

Tableau I : *Classification histologique et prévalence des sarcomes des tissus mous dans l'espèce canine [d'après les articles et ouvrages mentionnés dans la 1ère colonne]* 21

Tableau II : *Caractéristiques épidémiologiques et cliniques des sarcomes des tissus mous* ... 23

Tableau III : *Caractéristiques cytologiques, histologiques et immunohistochimmiques* 32

Tableau IV : *Comparaison des trois grands types de radiothérapie externe* [31] 40

Tableau V : *Effets indésirables de la radiothérapie sur les tissus sains* [31, 46, 49, 98] 40

Tableau VI : *Les molécules de monochimiothérapie utilisées* 44

Tableau VII : *Récepteurs des tyrosines kinases impliqués dans les différents processus* 49

Tableau VIII : *Système de grade histologique de la Fédération National des Centres de lutte contre la cancer (FNCLCC)* [35, 67] 54

Tableau IX : *Système de staging de l'Américain Joint Commitee on Cancer (AJCC) et de l'Union for International Cancer Control (UICC), de 2002* [2, 35, 44] 56

Tableau X : *Classification d'Enneking* [2, 8, 67] 57

Tableau XI : *Caractéristiques cliniques des chiens inclus dans l'étude* 90

Tableau XII : *Données cliniques, biologiques et morphologiques lors de la prise en charge diagnostique des neuf chiens* 94

Tableau XIII : *Résultats de la prise en charge thérapeutique des neuf chiens* 98

Tableau XIV : *Synthèse des résultats histologiques des investigations menées pour chaque chien en imagerie optique* 104

INTRODUCTION

Les sarcomes des tissus mous (STM) sont des tumeurs malignes issues de la prolifération anormale de cellules mésenchymateuses. Ils sont classés selon leurs caractéristiques histologiques mais partagent des similitudes microscopiques et biologiques. Ils représentent entre 7 et 15 % des tumeurs cutanées et sous-cutanées du chien et apparaissent majoritairement sur des animaux d'âge moyen ou sur des séniors. [98]

Leurs sites de développement sont variés mais ils sont localement invasifs et le risque de récidive est élevé après exérèse chirurgicale incomplète (entre 17 et 28 %). Leur potentiel métastatique est cependant faible (entre 8 et 17 %). Ainsi, le traitement de choix reste l'exérèse chirurgicale la plus précoce et la plus large possible associée à un traitement adjuvant afin de limiter l'extension locale et à distance de la néoplasie.

Cependant, les limites de ces tumeurs sont difficilement définissables, ce qui complique leur prise en charge diagnostique et thérapeutique. En dépit des reprises chirurgicales et/ou de l'initiation de nouvelles thérapies et du coût financier que cela engendre, certains propriétaires décident alors de mettre fin à tout traitement.

Une nouvelle stratégie thérapeutique, l'imagerie optique, sera évoquée ici en tant qu'aide pour le traitement chirurgical en permettant de cibler le tissu tumoral par fluorescence et ainsi faciliter son exérèse complète.

Dans une première partie seront abordées les actualités épidémiologiques, diagnostiques et thérapeutiques des sarcomes des tissus mous chez le chien. Nous soulignerons les difficultés et les limites rencontrées dans la prise en charge de ces tumeurs. Une comparaison sera ensuite établie avec l'approche qui en est faite en médecine humaine.

Une étude prospective incluant 9 chiens atteints de STM permettra de tester cette technique d'imagerie optique afin d'évaluer les bénéfices de son application dans l'exérèse chirurgicale de ces tumeurs.

PARTIE I : Les sarcomes des tissus mous chez le chien : des tumeurs de présentation morphologique diverse et majoritairement récidivantes

Les sarcomes sont des tumeurs malignes mésenchymateuses issues des tissus conjonctifs. On distingue les sarcomes des tissus mous qui concernent le tissu conjonctif de la peau, des muscles, des vaisseaux sanguins, des cellules synoviales et des tissus fibreux des sarcomes des constituants de l'os : ostéosarcomes, chondrosarcomes… L'étiologie précise n'est pas encore déterminée et semble complexe et multifactorielle, comme pour la plupart des tumeurs. [98]

I. Epidémiologie et facteurs de risques

Les sarcomes représentent respectivement 15 % et 7 % de toutes les tumeurs cutanées et sous-cutanées du chien et du chat.

Les facteurs de risques pour le chien sont les radiations, les traumatismes, les corps étrangers, le matériel de chirurgie orthopédique et le parasite Spirocerca lupi. Cela concerne en général les chiens d'âge moyen à avancé, sans prédisposition de race ni de sexe. Les sarcomes ont toutefois tendance à être surreprésentés dans les grandes races de chiens. [98]

Classification :

Les sarcomes des tissus mous constituent une famille hétérogène de tumeurs malignes, classées selon leur type histologique et leur similitude concernant les caractéristiques biologiques et microscopiques.

Un premier groupe localement invasif et au potentiel métastatique faible est constitué par des fibrosarcomes, des tumeurs malignes des gaines nerveuses périphériques (connues aussi sous le nom de schwanomme malin, neurofibrosarcome ou encore hémangiopéricytome), des liposarcomes, des mésenchymomes malins et des myxosarcomes. Ils se dissocient des hémangiosarcomes, synoviosarcomes, lymphangiosarcomes et rhabdomyosarcomes qui présentent un comportement biologique atypique (en raison des localisations variées) et agressif.

Cette liste n'inclut pas les tumeurs envahissant les os, les viscères, les méninges, le système mélanocytaire et le tissu hématopoïétique ou lymphoïde. Ce qui exclut alors les

ostéosarcomes, les chondrosarcomes, les mélanomes, les sarcomes histiocytaires et les lymphosarcomes (dénomination devenue désuète et substituée par « Lymphomes »). [30, 35, 98]

Les fibrohistiocytomes malins ont été exclus de la classification tumorale de l'OMS car ils représentent en réalité des sarcomes indifférenciés et pléomorphes selon des études récentes en humaine concernant l'histopathologie et l'immunohistochimie. [19, 34] La plupart ont alors été reclassés en léiomyosarcomes, myxofibrosarcomes ou sarcomes indifférenciés d'origine cellulaire inconnue. [38]

Tableau I : *Classification histologique et prévalence des sarcomes des tissus mous dans l'espèce canine [d'après les articles et ouvrages mentionnés dans la 1ère colonne]*

Dénomination de la tumeur [Références bibliographiques]	**Tissu d'origine** ***Cellules concernées***	**Ordre de fréquence**	**Caractéristiques histologiques**
Fibrosarcome [9, 94, 98]	Tissu fibreux *Fibroblastes, fibrocytes*	Entre 2 et 7 % des tumeurs cutanées et 9 % des néoplasies osseuses	Faisceaux entrelacés, formant un motif de chevron, noyau arrondi ou allongé, pléomorphe et nombreux nucléoles dans les cellules, figures mitotiques fréquentes, tissu conjonctif abondant, anisocaryose légère à marquée
Myxosarcome [72, 98]	Tissu myxomateux *Fibroblastes*	Rare < 1 % des tumeurs cutanées	Cellules fusiformes, polygonales, ou étoilées, dans une abondante matrice myxoïde composée de mucopolysacharrides
Tumeur maligne des gaines nerveuses périphériques (TMGNP) [15, 98]	Tissu nerveux *Cellules de Schwann, cellules périneurales, fibroblastes, entourant les axones*	Peu rapporté 26,6 % des tumeurs du système nerveux chez le chien	*Type Antonin A*: Zone dense de cellules fusiformes *Type Antonin B*: densité cellulaire plus faible, matrice diffuse avec des cellules pléomorphes, rondes, fusiformes ou polygonales
Liposarcome [72, 98]	Tissu adipeux *Adipocytes*	Rarement diagnostiqué < 0,5 % des tumeurs cutanées	Plusieurs sous-types existent : -Différencié : avec des adipocytes normaux, à vacuoles lipidiques -Pléomorphique : polymorphisme cellulaire et nucléaire marqué -Myxoïde : cellules fusiformes -Peu différencié : cellules rondes -Dédifférencié
Rhabdomyosarcome (RMS) [63 ,98]	Muscle strié *Myoblastes ou cellules mésenchymateuses primitives*	Rare	Striations cytoplasmiques
Léiomyosarcome (LMS) [23, 94, 98]	Muscle lisse	Rare 2nd type tumoral gastro-intestinal, derrière les adénocarcinomes	Fortement cellulaire, cellules fusiformes arrangées en faisceaux perpendiculaires, cytoplasme proéminent, fibrillaire éosinophilique, contenant un noyau rond, en forme de cigare et de multiples nucléoles
Synoviosarcome [19, 36, 55, 98]	*Cellules mésenchymateuses primitives, indifférenciées, adjacentes à la membrane synoviale, ayant la capacité de se différencier en cellules de type épithélioïde (i.e. synovioblastiques) ou fibroblastique*	Rarement diagnostiqué et relativement peu fréquent	Cellules polymorphes : rondes, ovales, polygonales ou fusiformes, au sein d'une matrice extracellulaire
Lymphangiosarcome [98]	*Cellules endothéliales des vaisseaux lymphatiques*	Rare voire extrêmement rare	
Hémangiosarcome [72, 98]	Vaisseaux sanguins *Cellules des tissus périvasculaires*	Environ 1 % des néoplasmes cutanés canins	Peu de cellules, nombreuses hématies, pléomorphisme cellulaire, cellules fusiformes ou étoilées ou épithelioïde, cytoplasme basophile, noyau oval, RNC (Rapport Nucléo-Cytoplasmique) élevé, multiples nucléoles

II. Démarche diagnostique

A. Orientation clinique

En général, les sarcomes des tissus mous sont des masses indolores, à croissance lente, n'importe où dans l'organisme. Dans de rares cas de progression néoplasique rapide, des hémorragies intra-tumorales et de la nécrose peuvent se former. Les symptômes observés dépendent de la localisation de la néoplasie, de sa taille et de son pouvoir invasif, mais une hypoglycémie est souvent rapportée chez les chiens atteints de tumeurs des muscles lisses. Les caractéristiques physiques des STM sont variables, mais en général, ils sont fermes et adhérents à la peau, au muscle, à l'os sous-jacent. Ils peuvent aussi être de consistance molle, lobulés, semblables à des lipomes. [98]

Ces tumeurs sont localement invasives, avec des marges histologiquement peu définies infiltrant surtout les fascias alentours. Le potentiel métastatique est en général faible (entre 8 % et 17 % des sarcomes sont concernés avec un temps médian d'apparition égal à 365 jours). La propagation se fait par voie hématogène et concerne les poumons, le foie et plus rarement les nœuds lymphatiques régionaux. [23, 98]

Une attention particulière doit donc être prêtée aux chiens présentant une masse douteuse, surtout si son aspect a récemment changé ou si l'animal présente des signes cliniques particuliers pouvant évoquer un sarcome.

Tableau II : *Caractéristiques épidémiologiques et cliniques des sarcomes des tissus mous canins [d'après les articles et ouvrages mentionnés dans la 1ère colonne]*

Tumeurs [Références bibliographique]	**Prédisposition**			**Localisations les plus fréquentes**	**Signes cliniques courants**	**Localisation des métastases**
	Race	**Age**	**sexe**			
Fibrosarcome [9, 48, 98]	Goldens Retrievers, Doberman et Pinshers	Chiens âgés	Aucune prédilection	Peau, tissu sous-cutané, extrémités, tronc, cavité orale	Dépendant de la localisation	Poumons
Myxosarcome [98]		Chiens d'âge moyen à avancé		Troncs, membres, extrémités, articulations, cœur, yeux et cerveau	Dépendant de la localisation	Poumons
Tumeur maligne des gaines nerveuses périphériques (TMGNP) [15, 39, 98]				Nerfs spinaux, nerfs crâniens, nerfs périphériques, plexus	Douleur, boiterie, atrophie musculaire, paralysie	Poumons
Liposarcome [28, 98]	Aucune	Chiens âgés	Aucune prédilection	Membres, cavité abdominale, os	Dependant de la localisation	Poumons +/- foie, rate, os
Rhabdomyosarcome (RMS) [63, 98, 99]	Saint Bernard et races géantes			Langue, larynx, myocarde, vessie	Hématurie, strangurie, dysurie	Poumons +/- foie, rate, reins
RMS embryonnaire [63, 98, 99]		Chiens âgés		Région de la tête et du cou (langue, cavité orale, larynx)		
RMS botryoïde [86, 98]	Grandes races et surtout les Bouvier	Jeunes chiens	Femelles	Vessie	Hématurie, strangurie, dysurie	
Léiomyosarcome (LMS) [5, 58, 77, 98]	Aucune	Chiens âgés	Aucune prédilection (mâles plus touchés par les léiomyosarcome du tractus gastro-intestinal)	Tractus gastro-intestinal (estomac (chez les mâles) jéjunum, caecum), rate, foie, tractus uro-génital, espace rétropéritonéal, paroi des vaisseaux, tissu sous-cutané	Signes d'atteinte digestive : vomissements, anorexie, perte de poids, diarrhée, méléna … polyurie, polydipsie, anémie, hypoglycémie. Perforation intestinale avec péritonite rapportée dans > 50 % des cas	Nœuds lymphatiques, foie +/- rate, reins, péritoine
Synoviosarcome [19, 36, 56, 98]	Grandes races: Flat-coated et Golden Retrievers	Chiens d'âge moyen	Aucune	Grasset, coude, épaule et autres articulations	Boiterie, tuméfaction des tissus mous environnant	Nœuds lymphatiques, poumons
Lymphangiosarcome [24, 98]		Jeunes chiens			Œdème extensif et mauvais drainage lymphatique	Nœuds lymphatiques
Hémangiosarcome [98]	Golden Retrievers, Berger allemand et Boxers			Rate, oreillette droite, foie, peau, péricarde, poumons, reins, cavité orale, muscles, os, tractus uro-génital, péritoine et rétropéritoine		Poumons, foie, nœuds lymphatiques, derme à distance

B. Bilan d'extension

Lors de suspicion de néoplasie, un bilan d'extension est recommandé afin d'explorer les éventuels lieux d'infiltration tumorale.

Celui-ci requiert un examen locorégional (centré sur les nœuds lymphatiques) et à distance, en se focalisant sur les sites préférentiels de métastases de la tumeur en question.

Au terme de tous ces examens, il sera possible d'établir le stade clinique de la tumeur, d'évaluer précisément son pronostic et d'envisager une thérapie adaptée.

Les sarcomes des tissus mous ont un potentiel métastatique variable et disséminent principalement par voie hématogène (20 % des cas) et la voie lymphatique reste exceptionnelle. Ainsi, il est possible de retrouver des métastases au niveau des poumons, du foie, de la rate, des reins, et des os. [98]

La démarche diagnostique complète fait intervenir plusieurs examens complémentaires décrits ci-dessous.

1. La radiographie

Elle présente un intérêt dans le cas de tumeurs qui semblent adhérentes au tissu osseux à la palpation et pour visualiser une éventuelle atteinte osseuse. Elle aide au diagnostic de dépôts calciques dans les tissus mous attestant d'un syndrome paranéoplasique (l'hypercalcémie).

Dans le cas de synoviosarcome, on visualisera une masse périarticulaire avec une réaction périostée mal-définie et un amincissement de la corticale qui correspondent aux signes précoces et détectables. A un stade plus avancé, les lésions ostéolytiques ponctuées et multifocales s'étendent et envahissent l'articulation pour finalement atteindre les os adjacents. [46, 56, 87, 98]

Limites : elle manque de spécificité pour évaluer l'agressivité d'une tumeur et est peu sensible pour les masses situées au niveau du cerveau ou des cavités nasales. Dans le cadre d'un bilan d'extension, elle permet de visualiser des métastases pulmonaires mais la sensibilité est limitée puisque la radio ne permet pas de détecter des nodules supérieurs à 5 mm. Elle reste donc un examen peu effectué en cas de suspicion de sarcomes en médecine vétérinaire.

2. L'imagerie par Résonnance Magnétique (IRM)

C'est un examen souvent nécessaire pour avoir une image des tumeurs de taille importante, ou situées dans l'encéphale, dans la région cervicale ou dans les cavités de l'organisme inaccessibles par les autres moyens d'imagerie, comme la cavité rétropéritonéale. Il permet d'obtenir une image en trois dimensions avec une bonne distinction des structures adjacentes à la tumeur, tels que les os, les muscles et les vaisseaux.

Il présente un intérêt pour imager toutes les structures nerveuses et les sarcomes des extrémités. [17] L'injection de produit de contraste, le gadolinium, permet de mieux délimiter et décrire les marges de la tumeur, mais aussi d'évaluer son degré de malignité. [46]

3. Le scanner

C'est un examen qui présente un intérêt pour le bilan d'extension, parfois pour délimiter la tumeur, indiquer la suite thérapeutique à adopter et l'éventuelle technique chirurgicale à envisager. Il permet de mieux cibler la zone tumorale sur laquelle il faudra concentrer la radiothérapie.

Il est préférable de réaliser un scanner pour les sarcomes de la région rétropéritonéale, inaccessible par les autres moyens d'imagerie. [18]

La détection des métastases est de même sensibilité que l'IRM, puisque des nodules peuvent être détectés à partir d'1 mm de taille. Il est également plus facile de mettre en évidence une lymphadénopathie profonde ou des nodules présents sur le foie, la rate, les reins… [98]

Limites : les rapports entre la tumeur et les tissus environnants (muscles, fascias…) sont parfois difficiles à déterminer et les structures intra-tumorales sont peu distinguables. De plus, il existe des artefacts de densité aux interfaces os-tissus mous. Le volume tumoral peut alors être surestimé. [87, 98]

C. Diagnostic de certitude

1. Examen cytologique

Objectifs : la cytologie permet de faire le diagnostic différentiel entre une réaction inflammatoire et un processus néoplasique. Elle doit permettre d'identifier l'origine tissulaire des cellules néoplasiques et déterminer le caractère bénin ou malin de la tumeur en question. Ces critères de malignité permettent de distinguer un sarcome d'une tumeur bénigne du tissu conjonctif, comme le fibrome. [98]

La nature de la masse est confirmée suite à la réalisation de plusieurs cytoponctions par aspiration à l'aiguille fine, dans des directions et profondeurs différentes afin d'obtenir un échantillon le plus représentatif possible. Les zones remaniées présentant de la nécrose ou des hémorragies sont à exclure du prélèvement. Des frottis sur lame sont ensuite réalisés et colorés au May-Grünwald Giemsa afin d'être analysés et interprétés.

Les nœuds lymphatiques loco-régionaux peuvent également être cytoponctionnés afin de déterminer s'ils sont infiltrés par du tissu tumoral. [46]

La cytologie des sarcomes des tissus mous est variée mais quelques caractéristiques sont communes aux différentes classes évoquées plus haut. Les cellules sont souvent incluses dans une matrice extracellulaire qu'elles produisent, ce qui explique qu'elles s'exfolient difficilement. Elles sont agencées de façon individuelle ou bien groupées en petits

amas denses et non cohésifs, puisqu'il n'existe pas de jonctions intercellulaires. Elles présentent une morphologie typiquement fusiforme, ovale ou étoilée et on classe la tumeur en fonction de la forme cellulaire prédominante. Le cytoplasme est en général indiscernable et le noyau est de forme ronde, ovale ou allongée. [46, 98]

Avantages : examen simple ne nécessitant pas de matériel spécifique, peu onéreux et faiblement invasif pour l'animal. Il ne requiert pas d'anesthésie si l'animal est coopératif. Dans le cas contraire, une simple sédation peut suffire. Cet examen permet de distinguer les formes bénignes des formes malignes dans 80 à 95 % des cas. [51]

Limites : la distinction avec une fibroplasie réactive (ou tissu de granulation), présente dans les zones inflammatoires et/ou de réparation tissulaire n'est pas aisée. Ceci s'explique par le fait que les cellules des sarcomes s'exfolient peu, comparées aux tumeurs à cellules rondes et aux tumeurs épithéliales, et elles sont souvent entourées de zones de nécrose et d'inflammation. Le matériel cellulaire obtenu est alors limité et ne représente pas toujours l'architecture du tissu d'origine. Ce qui complique l'identification et la caractérisation des cellules étudiées. Le risque est d'aboutir à un diagnostic erroné de processus inflammatoire si les cytoponctions n'ont concerné que ces aires d'inflammation péri-tumorale.

L'examen cytologique reste ainsi insuffisant pour différencier les sous-types de sarcomes (ex : fibrosarcomes et hémangiopéricytomes). En effet, des études ont montré que le typage tumoral par cytologie était exact dans seulement 52 à 58 % des cas, en raison de l'hétérogénéité de ces tumeurs. Une autre étude menée sur des chiens d'un hôpital universitaire a prouvé qu'une cytoponction à l'aiguille fine amenait à un diagnostic incorrect dans 15 % des cas et ne permettait pas de conclure pour 22.5 % d'autres cas. [5, 46, 51]

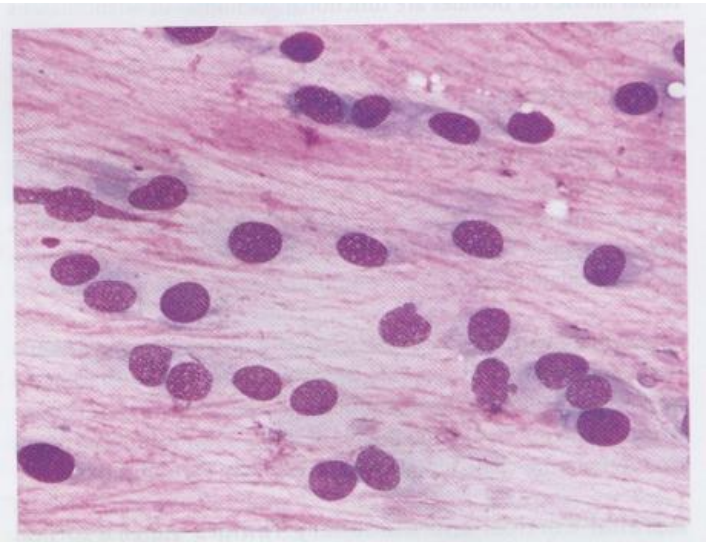

Figure 1 : *Cellules fusiformes individuelles de myxosarcome de chien* [98]

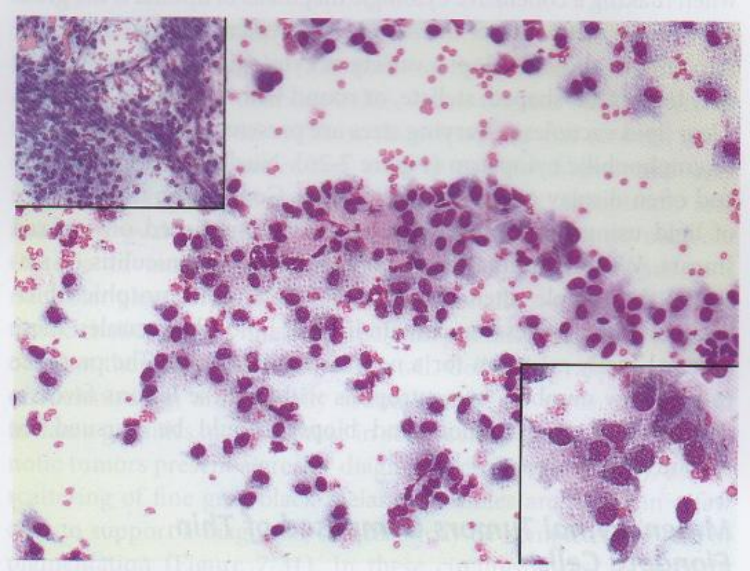

Figure 2 : *Cellules fusiformes, ovales et étoilées au sein d'une tumeur de la gaine nerveuse périphérique* [98]

2. Examen histologique

a. La méthode classique

Objectifs : l'histologie est réalisée en complément de la cytologie afin de renseigner davantage sur l'architecture des tissus. Cet examen morphologique permet de typer la tumeur, d'estimer son grade (c'est-à-dire son agressivité grâce à l'index mitotique), d'évaluer son degré d'invasion des tissus vasculaires et lymphatiques périphériques. Enfin, il permet d'analyser les marges d'exérèse et la présence d'emboles vasculaires afin de juger de la qualité de l'excision chirurgicale et d'envisager de potentielles récidives. [71]

Méthode : l'examen histologique est réalisé à partir de biopsies chirurgicales sous anesthésie générale. Deux approches sont envisageables : la biopsie incisionnelle réalisée avant l'initiation du traitement et la biopsie excisionnelle par exérèse totale de la masse.

La biopsie incisionnelle, préalablement à l'exérèse totale de la tumeur, est effectuée à l'aide d'un trocart et consiste à prélever un ou des fragments de la masse grâce à de petites incisions dans celle-ci. Les prélèvements peuvent être réalisés par plusieurs biopsies au bord de la tumeur pour obtenir des cellules viables, en prolifération, ayant conservé leur forme caractéristique facilitant alors le diagnostic. Il faut ainsi éviter les zones centrales qui sont souvent remaniées, nécrosées, ulcérées. Elle n'est pratiquée qu'en cas de doute puisque l'acte est invasif et le délai pour obtenir les résultats histologiques est trop long, ce qui retarde l'initiation d'un traitement.

En médecine vétérinaire, la biopsie excisionnelle est préférée pour des raisons techniques et financières. Elle consiste en l'exérèse totale et la plus large possible de la tumeur, avec ses tissus environnants et le système de drainage lymphatique s'il est atteint. Il est alors important d'avoir un échantillon de grand format, avec de larges marges de tissus sains, permettant leur analyse et ainsi déterminer le degré d'invasion des cellules néoplasiques, et si l'exérèse a été complète. [46]

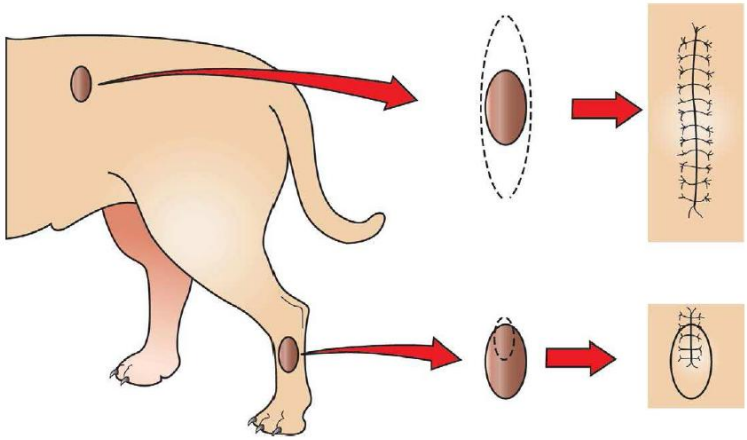

Figure 3 : *Représentation schématique d'une biopsie excisionnelle sur le flanc et d'une biopsie incisionnelle sur le membre pelvien* [98]

Chaque échantillon est ensuite immergé rapidement dans un récipient identifié contenant un fixateur tel que le formol ou le liquide de Bouin-Hollande ou l'AFA (Alcool Formolé Acétique). Il est recommandé d'avoir un volume de liquide dix fois supérieur à celui du tissu recueilli. [17, 46]

Les sarcomes des tissus mous sont en général entourés d'une pseudocapsule formée par la compression des tissus adjacents à la tumeur. Leur consistance est variable et ces tumeurs présentent des marges histologiques peu définies. Parfois, elles infiltrent les fascias intermusculaires et envahissent localement les tissus mous adjacents. [98]

Limites : les biopsies sont à éviter s'il y a un risque de saignement important. Les caractéristiques histologiques des sarcomes sont très variées et peuvent être confondues avec d'autres néoplasies. De plus, la classification est lecteur-dépendant et peut varier d'un anatomopathologiste à un autre. Cet examen présente une faible sensibilité (33 %) pour les lésions de haut grade malgré une très bonne spécificité (95 %). L'histologie seule est donc parfois insuffisante pour conclure à un diagnostic précis concernant la nature de la tumeur. Le recours à l'immunohistochimie est souvent nécessaire. [46, 71]

b. L'histologie extemporanée

Un examen histologique extemporané peut être réalisé au cours de la chirurgie. Il consiste à effectuer des coupes du tissu tumoral qui seront rapidement analysées par un anatomopathologiste. L'objectif est de guider le chirurgien à déterminer les limites de résection.

Whitehair *et al.* ont étudié la précision de l'analyse histologique per-opératoire de coupes de tissus en congélation comparée à la technique classique (tissus fixés au formol et inclus dans la paraffine) à partir de 194 prélèvements issus de chiens et de chats.

Trente-sept échantillons ont été examinés pour confirmer une hypothèse diagnostique ou pour rechercher d'éventuelles métastases au nœud lymphatique et le reste pour établir un diagnostic concernant un processus pathologique inconnu.
Cette étude a permis de démontrer les résultats suivants [96] :

- le diagnostic fut exact dans 87 % des cas
- l'identification du processus pathologique fut établie dans 10 % des cas mais pas de manière spécifique
- le diagnostic fut référé à l'histologie classique dans 1 % des cas
- le diagnostic fut incorrect dans 12 % des cas, liés à des erreurs de prélèvement (pour 33 %), ou d'interprétation (pour 67 %)

A l'issue de tous ces résultats, le taux de précision globale de la technique de coupes en congélation a été évalué à 93 %.

Ainsi l'histologie extemporanée semble être un moyen fiable de diagnostic per-opératoire de processus néoplasique mais elle présente certaines limites non négligeables.

L'échantillon prélevé doit être représentatif de la tumeur et un anatomopathologiste expérimenté doit être présent proche de la clinique et disponible au moment de l'intervention chirurgicale.

Par conséquent, lorsque la cytologie pré-opératoire ne permet pas de conclure sur le diagnostic ou est incohérente avec les hypothèses cliniques avancées, alors l'histologie extemporanée s'avère essentielle pour préciser le diagnostic, le pronostic et la thérapeutique à envisager. En effet, la cytologie ne renseigne que sur la population cellulaire et non sur l'architecture tissulaire, contrairement à l'histologie.

3. Immunohistochimie

Cette technique permet de mettre en évidence des antigènes spécifiques d'un type cellulaire, à l'aide d'anticorps servant de marqueurs. [46] C'est un examen complémentaire à l'histologie pour affiner la caractérisation de la tumeur.

L'immunomarquage peut être effectué sur des prélèvements tissulaires congelés ou des blocs de paraffine obtenus à partir d'une biopsie ou des étalements cytologiques, par les techniques respectivement d'immunohistochimie et d'immunocytochimie.

Les principaux marqueurs disponibles pour le diagnostic des sarcomes chez le chien sont les suivants :

- Vimentine : protéine constituant des filaments intermédiaires des cellules mésenchymateuses et donc peu spécifique des sarcomes puisque tous l'expriment.

- Desmine : protéine constituant les filaments intermédiaires présente dans toutes les cellules musculaires.

- α-smooth actine (SMA= Smooth Muscle Actin) : protéine des filaments intermédiaires spécifiques du cytosquelette des muscles lisses.

- Myogénine, MyoD : protéines spécifiques de la myogenèse des cellules musculaires striées squelettiques.

- Myoglobine : protéine de transport de l'oxygène vers les muscles, retrouvée dans les cellules musculaires squelettiques.

- NSE (Neuron-Specific Enolase) : isoenzyme d'enolase intervenant dans la voie de la glycolyse, présente majoritairement dans les neurones et les cellules neuroendocrines.

- Calponine : protéine fortement associée à l'actine et qui joue un rôle déterminant dans la régulation de la contraction du muscle lisse.

- pS-100 : ces protéines permettent la fixation du calcium intracytosolique et ont une action sur la croissance des neurones (protéine de la base de la myéline) ou leur apoptose.

- NGFR (Nerve Growth Factor Receptor) : un récepteur du facteur de croissance des nerfs.

- Neurofilament : filament intermédiaire trouvé spécifiquement dans les neurones.

- GFAP (Glial Fibrillary Acidic Protein) : protéine acide fibrillaire gliale : impliquée dans de nombreux processus neuronocellulaires, en particulier au sein de la barrière hématoencéphalique. Elle est spécifique des astrocytes cérébraux.

- Antigène relié au facteur VIII : il s'agit du facteur de Von Willebrand (intervenant dans l'hémostase primaire) qui se lie au facteur VIII (Facteur de coagulation formé dans le foie). Il est synthétisé par les cellules endothéliales et stocké dans leur cytoplasme.

- CD31 (ou PECAM-1= Platelet Endothelial Cell Adhesion Molecule 1) : molécule d'adhésion cellulaire de l'endothélium vasculaire.

- VEGFR-3 (Vascular Endothelial Growth Factor Receptor-3= récepteur du facteur de croissance de l'endothélium-3) : responsable que de la lymphangiogenèse ou prolifération lymphatique.

- Lysozyme : présent dans les histiocytes réactionnels, il marque les cellules myeloïdes, les histiocytes, les granulocytes, les macrophages, et les monocytes dans les amygdales.

- MHC II : complexe majeur d'histocompatibilité présent à la surface des cellules présentatrices d'antigène.

- Actine : protéine constituant les microfilaments, impliqués dans l'architecture et les mouvements cellulaires. Elle est présente dans toutes les cellules du corps et plus particulièrement les cellules musculaires.

Des marqueurs de la prolifération cellulaire existent également : AgNOR, Ki67,… Ils nous renseignent sur la vitesse de développement de la néoplasie (pourcentage de cellules cancéreuses en cours de division) et permettent d'estimer le pronostic et l'évolution de la tumeur (haut grade ou bas grade). [23, 40, 70, 72]

Limites : certaines cellules tumorales sont tellement peu différenciées qu'elles n'expriment pas leurs marqueurs spécifiques. D'un point de vue technique, si les tissus restent trop longtemps dans le formol, il peut y avoir des remaniements de protéines. L'autolyse peut également dégrader les antigènes, ce qui complique leur identification par immunomarquage. [46] Ces problèmes peuvent être exacerbés en médecine vétérinaire où cette technique est moins performante qu'en médecine humaine et en raison des éventuelles différences interspécifiques concernant l'expression et la détection des antigènes. [72]

Tableau III : *Caractéristiques cytologiques, histologiques et immunohistochimmiques*

Types de tumeur [Références bibliographiques]	**Sous-type histologique**	**Caractéristiques cytologiques et histologiques**	**Caractéristiques immunohistochimiques**
Fibrosarcome [23, 72, 94, 98]		Cellules fusiformes ou étoilées avec un arrangement irrégulier Cytoplasme peu abondant, basophile, rond ou bipolaire Anisocaryose légère à marquée Nombre variable de figures mitotiques Faisceaux de cellules entrelacées, formant un motif de chevron, dans une abondante matrice de collagène	Vimentine
Myxosarcome [23, 72, 82]		Population de grands mononucléaires dont le noyau est excentré. Rapport nucléo-cytoplasmique (RNC) faible à élevé. Cytoplasme pâle et vacuolisé contenant parfois une frange éosinophilique. Fond présentant des ponctuations éosinophiliques, suggérant de la mucine qui entoure les cellules fusiformes ou étoilées	Vimentine
Tumeur maligne des gaines nerveuses périphériques (TMGNP) [23, 39, 15, 70, 85]		*Type Antonin A*: Zone dense de cellules fusiformes organisées en faisceaux et parfois en spirale ou en palissade ou en croissance concentrique *Type Antonin B*: densité cellulaire plus faible, matrice diffuse avec des cellules pléomorphes, rondes, fusiformes ou polygonales. Faisceaux de cellules entrelacées, formant des spirales autour des fibres de collagène pour les deux types Antonin A et B.	S100 Vimentine NSE (45-82 %) S100 (50-100 %) Neurofilament (82 %) NGFR (47 %) Myoglobine (64 %) GFAP (0-35 %)
Liposarcome [23, 26, 61, 72]	Bien différencié	Cellules de grande taille avec un noyau excentré, une grande vacuole lipidique	Vimentine
	Myxoïde	Cellules fusiformes ou étoilées, disséminées dans une matrice myxoïde	
	Peu différencié (à cellules rondes)	Petites cellules avec un RNC (Rapport Nucléo-Cytoplasmique) élevé, cytoplasme légèrement basophile, et une ou plusieurs petites vacuoles lipidiques	
	Pléomorphe	RNC faible, cytoplasme abondant et pâle	
	Dédifférencié	Noyau rond et une ou plusieurs petites vacuoloes lipidiques intracytoplasmiques	
Rhabdomyosarcome (RMS) [3, 15, 63, 86, 94, 99]	Embryonnaire	Cellules immatures type rhabdomyoblastes (cellules rondes ou polygonales, très éosinophiliques) ou petites cellules fusiformes ressemblant à des myocytes primitifs, dans une matrice myxoïde abondante ou grandes cellules fusiformes à cytoplasme strié (de forme myotubulaire)	Vimentine, Myoglobine, Actine des muscles striés, MyoD, myogénine, Myoglobine Desmin NSE (50 %) GFAP (50 %) S-100 (75 %)
	Botryoïde	Considéré comme une variante du type embryonnaire, cellules arrangées en "grappe" ou disséminées dans une matrice myxoïde	
	Alvéolaire	Petites cellules uniformes, indifférenciées avec un noyau hyperchromatique rond à ovale, groupées en amas et séparées par un épais septum fibreux avec perte de cohésion cellulaire au centre de l'amas et formation d'un espace pseudoglandulaire	
	Pléomorphe	Morphologie cellulaire variable avec anisocaryose, cytoplasme très éosinophilique	
Léiomyosarcome (LMS) [4, 23, 37, 40, 58, 77, 94]		Noyaux longs, fusiformes (en forme de "cigare") et hypochromatique, nombreuses cellules polynucléaires avec cytoplasme proéminent, figures de mitose, zone de nécrose	Protéine S 100, SMA Desmine (100 %) Calponin vimentine
Synoviosarcome [19, 36, 70, 98]	Monophasique fibroblastique	Cellules fusiformes	Vimentine, cytokératine,
	Monophasique épithélioïde (synovioblastique)	Cellules épithéliales polymorphes: rondes ou polygonales formant des plages larges ou groupées en amas	
	Biphasique	Mixte des deux précédents avec présence des deux types de cellules mais prédominance des fibroblates	
Lymphangiosarcome [24, 57, 78, 98]		Larges canaux vasculaires dépourvus d'hématie et entourés de larges cellules endothéliales néoplasiques au sein du tissu conjonctif oedématié. Rareté notable d'hématies dans ces vaisseaux Figures de mitose rares	Vimentine (100 %) Antigène du facteur VIII VEGFR-3
Hémangiosarcome [23, 48, 72]		Richesse cellulaire faible à modérée. Cellules stromales fortement anaplasiques, de grande taille, dodues, charnues. Noyau volumineux et anisocaryose parfois marquée. RNC parfois élevé. Nucléoles multiples, irréguliers et bien visibles. Erythrophagie et/ou hémosidérine cytoplasmique parfois observées.	Calponine, Pan actin, SMA (actine des muscles lisses)

Conclusion

- Les sarcomes des tissus mous constituent un groupe hétérogène de tumeurs mésenchymateuses présentant un comportement biologique et histologique similaires.
- La démarche diagnostique inclue une suspicion clinique suivie d'examens cytologique, histologique et immunohistochimique.
- La classification est basée sur les critères histologiques et est assez complexe. Des variations de diagnostic peuvent exister en fonction de l'anatomopathologiste qui étudie la lame.
- La cytologie est un examen simple et rapide qui permet d'orienter le diagnostic avant toute exérèse chirurgicale.
- L'histologie renseigne sur le type de tumeur, son grade et son degré d'invasion. Elle permet également d'estimer le pronostic mais cet examen reste limité par le grand polymorphisme des sarcomes. L'immunohistochimie doit souvent y être associée afin de préciser avec plus de certitude la nature de la néoplasie.
- Cependant, l'immunohistochimie présente des limites inhérentes à la technique qui peuvent aboutir à un diagnostic erroné, et l'analyse peut être complexifiée par le fait que certaines cellules n'expriment pas leurs marqueurs.
- Les moyens de diagnostic à notre disposition actuellement présentent donc chacun des lacunes de précision et incitent les cliniciens à développer d'autres techniques de pointe.
- La démarche thérapeutique dépend ensuite des résultats du bilan d'extension établi et du pronostic évalué.

III. Prise en charge thérapeutique

A. Traitement chirurgical

Objectifs : plusieurs facteurs influencent la technique chirurgicale à adopter : la localisation de la tumeur, sa taille, son pouvoir invasif, l'implication des structures voisines, le besoin de greffe de peau ou de tissu autogène pour la reconstruction, et l'état de santé du patient. La présence de métastases, objectivée lors du bilan d'extension, peut remettre en cause l'intérêt d'intervenir chirurgicalement.

La chirurgie est un traitement de choix pour la plupart des sarcomes. Elle peut être envisagée de façon curative, avec exérèse large ou radicale, dans le but de guérir l'animal, ou de façon palliative (stades avancés), pour atténuer les signes cliniques, allonger la durée de vie et améliorer le confort de l'animal.

Pour les tumeurs trop volumineuses dont l'exérèse complète est délicate, il est possible de commencer par une radiothérapie et/ou une chimiothérapie pré-opératoires afin d'en diminuer la taille.

Dans le cas de sarcomes des extrémités, l'amputation est parfois recommandée lorsque l'exérèse de la masse ne permettrait pas de préserver la fonction du membre et si des thérapies adjuvantes, telles que la radiothérapie, ne peuvent être envisagées en post-opératoire. [18, 46, 98]

1. L'exérèse chirurgicale

Avant tout, il est important de s'aider des images d'IRM ou de scanner pour délimiter le tissu tumoral et mieux planifier son exérèse.

Selon le système d'Enneking et pour obtenir un résultat satisfaisant concernant les risques de récidives avec ce type de tumeur, deux méthodes d'exérèse sont à envisager.

L'exérèse large consiste à enlever la tumeur en bloc, impliquant des marges latérales de 2 à 3 cm et la résection d'une barrière anatomique type fascia profond ou aponévrose.

L'exérèse radicale est une technique permettant l'extraction en bloc de la tumeur et de l'intégralité du tissu ou de l'organe dont elle dépend. Il peut s'agir d'un muscle, d'un os et/ou d'un membre.

De manière générale, le site de biopsie doit être inclus dans la pièce d'exérèse et les zones d'adhérences de la tumeur avec les tissus environnants doivent être excisées. Il est également possible de faire une exérèse monobloc en enlevant les nœuds lymphatiques régionaux, lorsque le bilan d'extension s'est révélé positif, comme dans le cas des lymphangiosarcomes et des synoviosarcomes, connus pour métastaser dans ces organes. [23, 28]

2. La qualité de l'acte chirurgical

Des précautions doivent être prises au cours de l'acte chirurgical, comme pour toute exérèse de tumeur, afin de ne pas disséminer des cellules tumorales au niveau du site chirurgical. Ainsi, la masse tumorale doit être manipulée à minima et avec précaution. Il convient également d'assurer une bonne hémostase car les tumeurs sont richement vascularisées et des rinçages au sérum physiologique doivent être réalisés fréquemment.

Le taux d'infection est élevé par rapport aux autres types de chirurgie, il est donc important de changer de gants et d'instruments après l'extraction de la masse et avant de suturer la plaie chirurgicale. Une antibiothérapie est à envisager pendant et sur une période de 24h après la chirurgie, en ajustant la dose en fonction de la durée de l'anesthésie.

Un examen histologique extemporané peut être réalisé au cours de la chirurgie afin d'évaluer la qualité des marges d'exérèse.

3. Le suivi post-opératoire

Des molécules sédatives sont utilisées immédiatement en post-opératoire et l'association d'un anti-inflammatoire non stéroïdien avec un opioïde est recommandée pour gérer la douleur modérée à intense de l'animal opéré.

Les marges d'exérèse peuvent être analysées par histologie classique quelques jours après l'opération pour en estimer la qualité et les risques de récidives locales. Des marqueurs métalliques radio-opaques (hémoclips ou fils en métal) peuvent être mis en place au cours de la chirurgie pour délimiter le volume occupé par la tumeur et permettre sa visualisation pour les traitements adjuvants tels que la radiothérapie.

L'association de la chirurgie avec d'autres traitements permet d'augmenter le taux de guérison dans de nombreux cas. De même, lorsque l'exérèse de la tumeur n'est pas totale ou alors impossible, une radiothérapie peut être effectuée afin de contrôler localement l'extension de la néoplasie et d'avoir une médiane de survie comprise entre 3 et 5 ans. [46]

Une première étude datant de 1980 a prouvé que le taux de récidive locale était de 25 à 62 % après exérèse chirurgicale et qu'il dépendait de l'index mitotique, du pourcentage de nécrose tumorale et du type de traitement appliqué. [9] Une autre étude sur 75 chiens atteints de sarcomes a démontré que la qualité des marges d'exérèse était un facteur pronostique pour les récidives locales. Les chiens ayant subi une exérèse incomplète ont 10,5 fois plus de risques de présenter une récidive locale par rapport à ceux ayant subi une exérèse complète. Le taux de récidive associé à des marges insuffisantes a été estimé à 28 %. [23]

De plus le traitement chirurgical seul ne semble pas être suffisant pour une thérapeutique curative puisque la médiane de survie est estimée à 1 416 jours avec des récidives précoces alors qu'elle est de 2 270 jours lorsqu'une radiothérapie est entreprise ensuite. Une polythérapie doit donc être envisagée pour augmenter les chances de réussite du traitement des sarcomes des tissus mous. [98]

4. Récidive locale et reprise chirurgicale

L'exérèse des sarcomes est souvent incomplète pour plusieurs raisons :

- tumeur au caractère infiltrant et à localisation parfois délicate
- une pseudocapsule autour de la tumeur créant un plan de clivage entre cette dernière et les tissus environnants, contenant une couche de cellules tumorales comprimées et du tissu réactionnel
- des marges peu définies histologiquement, avec des cellules tumorales en extension, incluses dans la zone de tissu inflammatoire réactionnel
- diagnostic préalable à la chirurgie insuffisant, ne permettant pas de connaître précisément la nature de la masse et les marges d'exérèse à envisager. Du matériel tumoral est alors laissé en place suite à l'extraction conduite « à

l'aveugle ». Une étude a prouvé que 59 % des masses sous cutanées analysées n'avaient pas été préalablement biopsiées
- il est difficile de détecter les petites populations de cellules néoplasiques résiduelles au sein du tissu de granulation entourant la tumeur

Cependant, malgré une première résection incomplète, des cellules tumorales résiduelles n'ont été identifiées que dans 22 % des cas de reprise chirurgicale. [5] Ce pourcentage reste cependant à discuter puisqu'il dépend de la technique employée lors des recoupes et du fait qu'il est possible que des cellules tumorales résiduelles passent inaperçues lorsqu'elles sont en nombre réduit.

Des métastases après reprise chirurgicale ont été mises en évidence dans 10 % des cas et le taux de récidive locale est estimé à 15 %. Ce qui est comparable au taux (entre 17 et 31 %), obtenu en associant chirurgie et radiothérapie, mais qui présente moins d'effets indésirables et un moindre coût par rapport à cette polythérapie. [5]

B. Radiothérapie

Objectifs : la radiothérapie consiste à détruire immédiatement ou de façon différée des cellules tumorales par des radiations ionisantes (photons et électrons) qui modifient la structure de l'ADN. Les cellules les plus proliférative sont les plus radiosensibles car leur ADN est souvent exposé au cours des mitoses successives. [98]

La réparation cellulaire des cellules saines est plus satisfaisante que celle des cellules cancéreuses et pour la favoriser, en diminuant les réactions tardives dues à l'exposition au rayonnement des tissus sains, la dose de radiothérapie est fractionnée. Elle est également étalée dans le but de contrôler la multiplication cellulaire et les réactions précoces induites par le rayonnement. Ainsi, ces deux procédés (fractionnement et étalement de la dose) garantissent une efficacité et une innocuité de la radiothérapie.

L'unité de dose absorbée est le Gray (GY) qui correspond à l'énergie moyenne d'un joule absorbé dans une masse d'un kilogramme de matière.

Plusieurs paramètres influencent la radiosensibilité de la tumeur et sont à considérer pour estimer si un animal est un bon candidat pour la radiothérapie :
- l'animal doit avant tout être en bon état général pour pouvoir supporter les anesthésies générales successives pour une immobilisation optimale et les effets indésirables (cités dans le Tableau V) causés par les séances de radiothérapie sur l'organisme.
- l'aspect de la tumeur : si elle est bien délimitée et bien vascularisée, elle sera plus radiosensible que si elle est infiltrante et nécrosée causant une hypoxie cellulaire pouvant s'étendre aux tissus sous-jacents, les rendant ainsi radio-résistants.
- le type histologique : certains nécessitent des doses plus faibles de par leur nature plus radiosensible.

- le volume tumoral : plus il est grand, plus il est nécessaire d'y appliquer une dose importante pour le stériliser. Mais à partir d'un certain seuil, le recours à la radiothérapie curative ou adjuvante est discuté. [53, 98]

La radiothérapie contrôle l'extension locale et loco-régionale des sarcomes des tissus mous considérés auparavant comme radio-résistants. [28, 46, 98]

1. Indications

Trois stratégies thérapeutiques sont envisageables :

- ***La thérapie curative***, lorsqu'on souhaite une guérison complète de la tumeur, par stérilisation du volume irradié. Ceci n'est envisageable qu'en cas de diagnostic précoce, si la tumeur mesure moins de 4 cm et qu'elle est radiosensible de par sa nature histologique. Cela présente un intérêt dans le cas de tumeurs difficiles d'accès pour la chirurgie. La dose totale de radiation est en général divisée en 30 à 40 fractions de 2,5 à 4 Gray chacune. [46]

Un an après une radiothérapie exclusive employant des doses de 50 Gy, un taux de contrôle tumoral de 50 % a pu être obtenu, et celui-ci chute à 33 %, 2 ans après le traitement.

La réponse n'est donc pas durable notamment pour les sarcomes de taille importante pour lesquels une résistance à long terme a été mise en évidence avec des doses conventionnelles d'irradiation comprises entre 40 et 48 Gy. [98]

- ***La thérapie adjuvante***, lorsque les marges ne sont pas saines suite à l'exérèse chirurgicale, cela permet de limiter le risque de récidive. Dans ce cas il est préférable d'attendre 3 à 4 semaines avant de commencer les séances de radiothérapie. Sont concernées par ce procédé thérapeutique, les tumeurs conjonctives récidivantes (hémangiopéricytome, fibrohistiocytome malin, neurofibrosarcome, fibrosarcome, schwannome) et les tumeurs épithéliales ou glandulaires métastatiques (adénocarcinome mammaire ou thyroïdien, épithélioma spinocellulaire des doigts, des lèvres, des narines, des amygdales). Cela permettrait un contrôle de la tumeur à long terme dans plus de 75 % des cas.

Des études menées sur la radiothérapie des chiens atteints de STM ont démontré l'efficacité du protocole suivant : administration de fractions allant de 3 à 4,2 Gy quotidiennement ou à jours alternés, pour une dose totale de 42 à 63 Gy par zone ciblée. Le traitement comporte en général 10 à 21 séances.

Les séances doivent commencer au minimum 7 jours après l'opération afin de limiter les complications induites par le rayonnement au niveau du site chirurgical, telles qu'un retard de croissance ou une déhiscence de plaie.

Une étude de McKnight *et al.* en 2000, portant sur 48 chiens et utilisant des doses de 63 Gy a abouti à un taux de rechute local de 16 % et les taux de survie à 1-2 ans, 3-4 ans et 5 ans, étaient de 87 %, 81 % et 76 % respectivement. [60]

Ces résultats pourraient être améliorés en associant de faibles doses de doxorubicine, une molécule de chimiothérapie, à la radiothérapie adjuvante. On obtiendrait 85 % de survie à 1 an, 79 % à 2 ans et 72 % à 4 ans par effet synergique ou supra-additif des deux thérapies.

La dose utilisée dans l'étude était de 10 mg/m^2 injectée par voie intraveineuse lente sur 30 minutes, au moins une heure avant la radiothérapie, et tous les 7 jours. [81]

Certains chirurgiens utilisent la radiothérapie en pré-opératoire, afin d'obtenir une cytoréduction suffisante pour faciliter l'exérèse et limiter la diffusion métastatique. Cela présenterait aussi l'avantage de pouvoir irradier un volume petit et bien défini comprenant l'intégralité du tissu tumoral alors qu'en post-opératoire les cellules tumorales restantes sont difficilement identifiables. L'inactivation des cellules périphériques à la masse limiterait les risques de contamination du site chirurgical au cours de l'opération. Cependant cette dernière approche est controversée car cela peut faire obstacle à une bonne cicatrisation. [98]

- ***La thérapie palliative***, lorsque le processus tumoral est trop évolué ou diagnostiqué trop tardivement. L'objectif est alors d'améliorer les conditions de vie de l'animal, en limitant le développement et l'envahissement de la tumeur. Elle présente un intérêt pour lutter contre la douleur dans le cas de sarcome inopérable. Une disparition de cette dernière est observée au bout de 7 à 14 jours de traitement et sur une période moyenne de 2 à 3 mois. Une étude menée sur 16 chiens présentant un sarcome de taille conséquente (volume moyen de 81 cm^3), a réparti la dose de radiothérapie (au total 32 Gy) en 4 fractions de 8 Gy appliquées une fois par semaine (J_0, J_7, J_{14} et J_{21}). Les fractions étaient administrées en suivant la technique de cobaltothérapie. Une stabilisation de l'évolution de la tumeur pendant un temps moyen de 263 jours a été obtenue dans 87 % des cas étudiés. [31, 53, 98]

Plusieurs techniques de radiothérapie sont envisageables et sont décrites ci-dessous.

2. Radiothérapie externe

C'est la technique la plus utilisée se servant d'appareils qui diffèrent par leur niveau d'énergie.

Figure 4 : *Appareils de radiothérapie du centre Micen Vet situé à Créteil (à gauche) et du centre Oncovet situé à Villeneuve d'Ascq (à droite)*

- ***La radiothérapie par orthovoltage :*** les appareils sont de basses énergies variant entre 50 et 250 keV (kiloelectronvolt), utilisés pour des radiothérapies de contact dans le traitement de tumeurs superficielles de petite taille, des muqueuses ou de la peau. En effet, la pénétration des rayons de basse énergie est faible en raison de la présence de tissus superficiels. Ainsi, la dose maximale est délivrée au niveau de la peau et va décroître avec la profondeur des tissus tumoraux. Cela amplifie les effets secondaires cutanés et osseux puisque ces structures absorbent préférentiellement les rayons de basse énergie. [31, 98]

- ***La téléradiothérapie ou cobaltothérapie (ou radiothérapie par mégavoltage) :*** elle utilise une source de cobalt (^{60}Co) émettant des rayons supérieur à 1 MeV, avec une activité maximale atteinte à 0,5 cm sous la peau, diminuant ainsi les risques de complications classiques (radiodermite, ostéonécrose…). En comparaison aux trois autres grands types de radiothérapie (Tableau IV), il est possible d'atteindre une grande majorité des localisations tumorales chez le chien comme chez le chat. En raison de cette propriété, elle reste la technique la plus employée actuellement. [31, 98]

- ***Les accélérateurs de particules :*** ce sont des appareils très performants émettant des électrons accélérés d'une énergie très élevée variant de 4 à 25 MeV et utilisés :
  - sous forme de faisceaux d'électrons de 4 à 25 MeV pour les irradiations superficielles ou de grande précision, surtout chez le chat.
  - sous forme de rayons X en étant transformés en photons X de haute énergie par projection sur une cible (rayons X de 4 à 6 MeV) dont l'utilisation est similaire à celle d'une bombe au cobalt. [45]

Tableau IV : *Comparaison des trois grands types de radiothérapie externe* [31]

Type de radiothérapie	Profondeur de la dose maximale (en cm)	Profondeur atteinte pour 50 % de la dose maximale (en cm)	Profondeur atteinte pour 25 % de la dose maximale (en cm)
Orthovoltage	Surface	7,5	11,8
Cobalt 60	0,5	11,6	21
Accélérateur linéaire : rayons X	1-1,5	14-15,6	25-28
Accélérateur linéaire : électrons	1-2	2-4,7	2,4-5,3

Tableau V : *Effets indésirables de la radiothérapie sur les tissus sains* [31, 46, 49, 98]

Tissus	Complications précoces	Complications tardives
Peau	Erythème, alopécie, desquamation sèche ou grasse, ulcères, hypopigmentation ou hyperpigmentation de la peau, leucotrichie	Fibrose, nécrose, ulcère atone
Cavité orale	Inflammation de la muqueuse, salive plus visqueuse, halitose	Ostéonécrose, maladie périodontale, xérostomie
Cavité nasale	Rhinite, éternuement, jetage nasal, épistaxis	Jetage chronique
Yeux	Kératoconjonctivite sèche (KCS), Ulcère cornéen, conjonctivite, blépharite/blépharospasme, uvéite	Cataracte, altération de la vision
Région cervicale	Pharyngite, oesophagite, trachéite	Hypothyroïdie, striction oesophagienne
Tractus intestinal	Colite, entérite	Striction
Pied	Nécrose, perte ou déformation des griffes	Perte ou déformation des griffes
Moelle épinière	Inflammation, oedème	Myélopathie, infarctus
Cerveau	Inflammation, oedème	Encéphalopathie, infarctus puis nécrose cérébrale, hémorragie
Rein	Néphrite	Fibrose, perte de fonction
Vessie	Cystite	Fibrose
Os	Fracture	

C. Curiethérapie

Les sources sont placées à l'intérieur du patient et sont constituées de radio-éléments comme l'iridium ou le césium de plus faible demi-vie que le radium utilisé auparavant.

- ***la curiethérapie interstitielle ou endocuriethérapie ou brachythérapie*** surtout utilisée pour les tumeurs sous-cutanées et récidivantes tel que le fibrosarcome du chat. Une aiguille vectrice permet de mettre en place les radio-éléments au niveau du site chirurgical. Cela permet alors de délivrer une dose importante de rayonnement, tout en limitant l'irradiation des tissus sains adjacents. L'utilisation de l'iridium 192 est préférée au césium

137 en raison de sa maniabilité aisée et de sa radioprotection mieux contrôlable puisque son pouvoir de diffusion aux tissus environnants est limité. [31]

On distingue deux procédures différentes :

- la curiethérapie à « bas débit de dose » (pouvant atteindre environ 2 Gy/h) qui consiste à insérer des fils d'iridium 192 ou de césium 137 au site chirurgical. Ces implants sont présents en permanence sur l'animal pendant environ 4 jours. Le principe est de placer ces fils de façon parallèle, espacés de 1 à 2 cm. Elle permet de traiter les tumeurs accessibles, localisées au col de l'utérus, à la prostate, à la poitrine, à la vessie, aux poumons à l'œsophage, à la tête et au cou. Elle peut être associée à une radiothérapie externe. [49]
- la curiethérapie à « haut débit de dose » (> 12 Gy/h) pour laquelle la source d'iridium hautement radioactif circule pendant quelques secondes à quelques minutes via des cathéters mis en place chirurgicalement ou via les voies naturelles. Cela permet de focaliser l'irradiation sur la zone d'intérêt et ainsi épargner les tissus sains environnants. La dose totale est délivrée en 1 à 10 séances réparties sur minimum 2 semaines. Aucune mesure de radioprotection n'est à envisager puisque la source n'est pas mise en place dans l'organisme en permanence. [49]

Figure 5 : *Séance de curiethérapie chez un chat atteint de fibrosarcome (d'après Oncovet)*

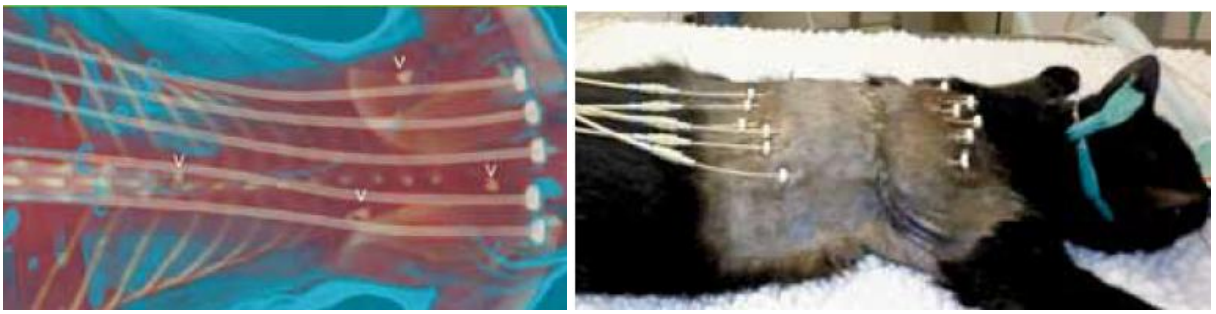

Figure 6 : *Implantation des cathéters de brachythérapie pour traitement adjuvant d'un fibrosarcome (d'après Oncovet)*

- ***curiethérapie endocavitaire ou plésiocuriethérapie***, un applicateur spécifique place l'implant radioactif composé d'iridium, strontium 90 ou de césium, dans les cavités naturelles (vagin, utérus). Cette technique n'est pas encore développée en médecine vétérinaire. [31]

Avantages et inconvénients de la curiethérapie : cette technique présente une toxicité plus faible que les précédentes puisqu'elle permet de délivrer une forte dose au tissu tumoral, en limitant la diffusion aux tissus sains adjacents. Cependant, la curiethérapie à bas débit de dose nécessite d'hospitaliser l'animal pendant 5 jours dans des locaux spécialisés (« bunkers ») et contrôlés car celui-ci reste radioactif le temps du traitement. Les manipulateurs, les aides-soignants et les visiteurs doivent également être radioprotégés. La technique à haut débit de dose permet de s'affranchir de ces contraintes et évite le confinement de l'animal en secteur protégé puisque les structures à risques ne sont plus exposées à l'irradiation. La dose délivrée est plus importante grâce à une source externe. [31]

D. Chimiothérapie

1. Les indications

La chimiothérapie anticancéreuse utilise des agents qui interfèrent avec le cycle cellulaire des cellules tumorales en prolifération, pour aboutir à une cytolyse.

Il est possible d'utiliser une seule molécule (monochimiothérapie) ou plusieurs (environ deux à sept agents). La polychimiothérapie est préférable afin de limiter les effets secondaires et les résistances aux molécules employées. Les protocoles incluant plusieurs agents permettraient d'améliorer les médianes de rémission et de survie. [98] La posologie de la majorité des médicaments anticancéreux s'exprime en fonction de la surface corporelle de l'animal (en mg/m^2), mesure plus précise que le mg/kg puisqu'elle tient compte du métabolisme du patient. Des formules ou des tables existent pour aider le praticien à convertir le poids en surface corporelle pour une espèce donnée. Il est important de respecter les posologies et les rythmes d'administration pour une meilleure tolérance de l'animal face à la toxicité engendrée par les molécules. La dose maximale tolérée doit être appliquée toutes les 3 à 4 semaines afin de minimiser le risque de résistance des cellules cancéreuses à l'agent chimique employé. [98]

Les sarcomes des tissus mous étant des tumeurs peu chimiosensibles, seule la chimiothérapie adjuvante est envisageable.

Elle est alors réalisée en complément d'une chirurgie et/ou d'une radiothérapie, pour prévenir le risque de récidive locale et limiter l'extension tumoral dans le cas de tumeurs à haut potentiel métastatique (synoviosarcomes, lymphangiosarcomes, ostéosarcomes, hémangiosarcomes spléniques, liposarcomes, carcinomes thyroïdiens, tumeurs ovariennes, carcinomes mammaires de grade élevé). L'objectif majeur de ces polythérapies est aussi curatif. [98]

Trois paramètres semblent incriminés dans l'efficacité de cette thérapeutique :

- la précocité après la chirurgie, de façon à avoir un nombre de cellules cibles le plus faible possible pour une meilleure action anticancéreuse
- les doses efficaces sont souvent importantes
- une chirurgie cytoréductrice est préalablement requise et une polychimiothérapie est préférable pour lutter contre la chimiorésistance

Une nouvelle modalité consiste à effectuer la chimiothérapie en phase pré-opératoire afin de réduire le volume tumoral pour une exérèse plus aisée et la plus complète possible. Elle permettrait également de s'opposer au plus tôt à la diffusion métastatique. Cette démarche est cependant encore peu utilisée en médecine vétérinaire. [73]

2. Les effets secondaires

Les tissus sains à renouvellement rapide concernés sont la moelle osseuse, l'épithélium digestif et l'épithélium malpighien de la peau. Les molécules anticancéreuses présentent aussi une toxicité spécifique dépendant de leurs propriétés métaboliques et/ou pharmacocinétiques. [98]

3. Les pré-requis concernant les sarcomes des tissus mous

Le potentiel métastatique des sarcomes est relativement faible et varie entre 8 et 17 %, ce qui explique leur faible chimiosensibilité. C'est pour cette raison qu'une résection chirurgicale agressive préalable est conseillée ou une association chirurgie-radiothérapie pour mieux contrôler le processus tumoral. [73]

L'observation d'un des critères cités ci-dessous pourra orienter le praticien à élaborer un protocole de chimiothérapie pour le chien en question [73] :

- présence de métastases à distance
- tumeur inopérable en raison de sa taille ou de sa localisation
- tumeur récidivante localement malgré une exérèse radicale et/ou une radiothérapie et pour laquelle un traitement supplémentaire n'est pas envisageable
- sarcome de haut grade (grade III) ayant subi l'exérèse chirurgicale, même complète
- chien atteint de synoviosarcome, rhabdomyosarcome, lymphangiosarcome, liposarcome ou d'hémangiosarcome pour lesquels le potentiel métastatique semble plus élevé que pour les autres

- sarcome touchant un organe interne dont le pronostic est souvent mauvais, comme dans le cas de sarcome de la rate
- chien atteint de STM oral évoluant très rapidement et envahissant les structures profondes comme les os. Des études ont montré un taux de métastases variant de 20 % à 54 % et la médiane de survie après radiothérapie est plus courte que pour les autres localisations des sarcomes (1,5 an contre 6,2 ans).
-

4. Les molécules utilisées

Les molécules qui ont un effet cytotoxique le plus efficace sont : la doxorubicine, le mitoxantrone et l'ifosfamide dont l'usage en médecine vétérinaire est interdit par la législation française. [73, 98]

Tableau VI : *Les molécules de monochimiothérapie utilisées dans le traitement des sarcomes canins* [73]

Molécules	Doses	Voie	Intervalle entre les administrations
Doxorubicine	30 mg/m^2	Intra veineuse	14-21 jours [a]
Mitoxantrone	6 mg/m^2	Intra veineuse	21 jours
Ifosfamide	375 mg/m^2	Intra veineuse	14-21 jours [a,b]

[a] *: l'intervalle d'administration peut dépendre des effets sur la population neutrophilique*

[b] *: associé à un protocole de diurèse forcée et à l'administration de mesna (agent uro-protecteur)*

- *La Doxorubicine :* un antibiotique cytotoxique anthracyclinique obtenu à partir de *Streptomyces peucetius var. caesius.* Elle est considérée comme la molécule la plus active pour traiter les sarcomes des tissus mous chez le chien. Une étude de phase II datant de 1989 et réalisée sur 157 chiens atteints de néoplasmes malins, en injectant une dose de 30 mg/m^2 à 3 semaines d'intervalle, a prouvé [73] :
  - une rémission pour 23 % des chiens
  - une réponse optimale avec réduction de taille de la tumeur de 100 % pour certains synoviosarcomes, certains sarcomes indifférenciés, des liposarcomes et des neurofibrosarcomes
  - une réponse partielle avec une réduction de taille de 50 % pour des hémangiosarcomes, des ostéosarcomes, des synoviosarcomes, des sarcomes indifférenciés, des fibrosarcomes et un chien présentant un lipome infiltrant. Des études ont été menées sur l'association doxorubicine et cyclophosphamide pour traiter des synoviosarcomes mais les résultats sont variables.

Toxicité : elle peut induire des cardiomyopathies pour une dose > 240 mg/m^2. Une attention particulière doit donc être portée aux grands chiens, déjà sujets aux cardiomyopathies et il est donc essentiel de s'assurer que l'animal n'en présente pas avant le protocole. [73, 98]

• *La Mitoxantrone :* appartient à la famille des anthracène-diones de synthèse. C'est un agent relativement peu toxique chez l'animal. Sa cardiotoxicité est plus faible que celle de la doxorubicine, ce qui lui confère un avantage certain et la dose maximale tolérable a été estimée à 6 mg/m^2 chez le chien.

Cependant, son effet semble variable sur les STM canins. Une étude menée sur 126 chiens avec des doses croissantes (de 2,5 à 5 mg/m^2) a donné une réponse correcte pour 33 % des chiens ayant reçu une dose de 5 mg/m^2.

Selon l'étude d'Henry *et al.*, l'association du cyclophosphamide (à 150 mg/m^2) à la mitoxantrone (à 5 mg/m^2) ne présente pas d'avantage par rapport à un protocole n'utilisant que de la mitoxantrone. En effet, aucun des 6 chiens atteints de sarcomes n'a répondu positivement au traitement. [45, 73]

• *Ifosfamide* : agent alkylant bifonctionnel de type oxazaphosphorine appartenant à la famille des moutardes azotées agissant après transformation dans l'organisme. Une étude portant sur l'efficacité et la toxicité de cette molécule sur 72 chiens présentant des tumeurs (lymphomes et sarcomes) a prouvé qu'une dose comprise entre 350 et 375 mg/m^2 tous les 21 jours était appropriée. Des contrôles hématologiques doivent être effectués avant chaque séance pour détecter une éventuelle neutropénie.

Un protocole associant des perfusions de solution saline (0.9 % NaCl à 18.3 mL/kg/h IV pendant 30 minutes puis pendant 5h toutes les 3 semaines) pour limiter la toxicité rénale de la molécule et des injections de mesna (à 2h et à 5h après l'ifosfamide) pour protéger l'urothélium a été testé. Deux des 13 chiens atteints de sarcome conséquent ont présenté une rémission complète. Un chien atteint d'hémangiosarcome a répondu au traitement 445 jours après ses trois séances à 375 mg/m^2 d'ifosfamide. Enfin un chien ayant des métastases urinaires de léiomyosarcome a présenté une régression de celles-ci mais décéda d'une autre cause 549 jours après sa chimiothérapie. [92]

Cependant, l'ifosfamide présentant une toxicité rénale, urothéliale, une myélosuppression et une neutropénie est pour l'instant interdit aux vétérinaires en France. [98]

5. La chimiothérapie métronomique

L'objectif majeur des protocoles de chimiothérapie classiques est d'inhiber l'angiogenèse tumorale, qui joue un rôle essentiel dans le développement et la progression de la néoplasie. La dose administrée est la dose maximale tolérée par l'animal et les séances de chimiothérapie sont espacées de 3 à 4 semaines afin de permettre une bonne récupération des tissus sains chimiosensibles. [65]

En raison de son potentiel prolifératif plus important, l'endothélium des vaisseaux tumoraux est plus chimiosensible et afin de maximiser l'effet antiangiogenèse, la période s'écoulant entre deux séances de chimiothérapie doit être réduite voire nulle.

La chimiothérapie métronomique représente un nouveau concept thérapeutique puisqu'elle consiste à administrer en continu des molécules cytotoxiques à faible dose.

Elle est en voie de développement en médecine vétérinaire en raison de son faible coût, de la facilité d'administration des molécules (par voie orale parfois) et des effets secondaires acceptables. [98]

Les petites doses de cyclophosphamide réduisent sélectivement les populations de Lymphocytes T régulateurs (Treg) CD4+ et CD25+ qui limitent la réponse immunitaire anti-tumorale. [11, 98]

Actuellement, de nombreuses investigations sont menées concernant cette propriété immunomodulatrice dans la lutte anti-tumorale, et notamment avec les agents alkylants tels que le cyclophosphamide. [98]

Il a par ailleurs été démontré une augmentation du temps de rémission dans une étude de Elmslie *et al*. incluant 85 chiens atteints de STM dont l'exérèse était incomplète. En effet, la médiane de survie était de 411 jours pour les 30 chiens sous chimiothérapie métronomique associant le cyclophosphamide et le piroxicam, versus 211 jours pour le groupe témoin traité uniquement par chirurgie. [29]

6. L' électrochimiothérapie

Elle consiste à appliquer, simultanément à l'administration de molécules anticancéreuses par voie locale ou systémique, un train d'impulsions électriques biphasiques au site tumoral. Cela modifie la perméabilité des membranes cellulaires, favorisant ainsi l'entrée et l'accumulation des molécules de chimiothérapie responsables de l'apoptose des cellules tumorales. [13, 83]

Spugnini *et al*. ont étudié l'administration de bléomycine associée à des impulsions électriques chez 22 chiens souffrant de sarcomes de haut grade, préalablement traités par exérèse chirurgicale partielle. Une rémission complète a été obtenue dans 95 % des cas avec un contrôle local excédant les 300 jours pour 55 % des chiens inclus dans l'étude. Le temps moyen avant la détection d'une récidive locale a été de 730 jours.

Cette technique a également été testée avec de la Cisplatine et les effets cytotoxiques de cette molécule ont aussi été amplifiés grâce aux pulses électriques appliqués aux cellules.

La facilité de réalisation de cette récente thérapie, son efficacité, son faible coût et son innocuité, la rendent attractive pour la médecine vétérinaire et incitent à de nouvelles études afin de la développer davantage. [83]

E. Hyperthermie

1. Les principes

Il s'agit d'une élévation de température d'un tissu, dépassant les valeurs physiologiques (entre 38,5 et 39 °C pour le chien). Une température comprise entre 39 et 42 °C induit d'importants effets biologiques incluant l'incapacité des tissus à réparer les dommages engendrés par l'irradiation, la ré-oxygénation tissulaire des tumeurs, un meilleur

apport sanguin, l'induction d'une réponse de choc à la chaleur, et une stimulation immunologique. Le tissu tumoral est alors plus radiosensible et chimiosensible. [98]

2. Méthodes d'application

Plusieurs méthodes existent mais les plus utilisées sont les ondes de radiofréquence, les micro-ondes ou les ultrasons car elles sont non invasives. Cependant, l'élévation de température ne se réalise pas uniformément au sein de la tumeur en raison des caractéristiques des dispositifs employés et de la vascularisation tumorale anarchique. Ainsi certaines zones tumorales sont sous-traitées et pour pallier ce problème il est essentiel de bien contrôler la température au cours du protocole.

Par conséquent, la thermométrie invasive est la méthode la plus rencontrée de nos jours. Elle consiste à placer des cathéters au sein du tissu tumoral et à relever les températures interstitielles à intervalles de temps réguliers. [98]

3. Hyperthermie associée à la radiothérapie

Les effets cytotoxiques des deux procédés agissent en synergie. En effet l'hyperthermie inhibe les éventuelles réparations des dommages radio-induits de l'ADN et améliore l'oxygénation de la tumeur. Cependant, la perfusion tumorale ne se réalise pas correctement pour des températures dépassant les 44 °C. [92]

Un contrôle tumoral local de 750 jours a été obtenu pour des chiens atteints de sarcomes divers traités par l'association de ces deux procédés, contre seulement 350 jours avec un traitement par radiothérapie seule.[41]

Plusieurs paramètres tels que le volume tumoral, le grade et la durée du traitement sont à prendre en compte pour déterminer la dose thermique efficace. Une étude a prouvé que des chiens traités avec de faibles doses thermiques présentaient un taux de récidive locale 2,3 fois plus élevé. [89]

4. Hyperthermie associée à la chimiothérapie

L'hyperthermie permettrait de potentialiser l'effet des agents de chimiothérapie par augmentation de leur cytotoxicité en induisant des modifications du pH du plasma, l'apport en oxygène à la tumeur... En effet, les cellules tumorales semblent plus sensibles aux températures avoisinant 42 °C que celles des tissus sains. Ainsi, l'objectif de cette polythérapie est de limiter les doses d'agents de chimiothérapie.

La thermochimiothérapie locale consiste à exposer la lésion à une température comprise entre 44 et 45 °C pendant 30 à 60 minutes. Elle semble plus sécuritaire pour limiter les effets indésirables sur les tissus sains.

Une étude de Masaki Onoyama *et al.* a innové la triple thérapie associant la photodynamie, l'hyperthermie et la chimiothérapie sur 10 chiens après traitement chirurgical de leur sarcome des tissus mous.

Du vert d'Indocyanine était injecté au site de résection puis éclairé par une lumière de longueurs d'ondes comprises entre 600 et 1 600 nm, tout en maintenant une température inférieure à 45 °C au niveau de la zone cible. Un agent de chimiothérapie (le carboplatine, ou bleomycine ou paclitaxel) était associé au vert d'Indocyanine. Cette procédure était répétée toutes les semaines puis toutes les 2 à 3 semaines, pendant 3 mois consécutifs, après la chirurgie. Pour 70 % des chiens, aucune récidive n'a été observée avant une période comprise entre 238 et 1 901 jours. Le vert d'indocyanine se comporterait comme un photosensibilisateur et induirait la formation de radicaux libres responsables de stase et de nécrose vasculaires puis de dégradation des membranes cellulaires, d'apoptose et initierait la cascade permettant l'afflux de cellules inflammatoires. Les effets des agents de chimiothérapie sont eux, amplifiés par la chaleur locale. Cela semble représenter une nouvelle stratégie pour limiter les récidives après une exérèse large dans le cas de sarcomes des tissus mous mais elle est rarement utilisée en médecine vétérinaire en raison de son coût. [68, 98]

F. Immunothérapie non spécifique

Objectifs : stimuler l'immunité naturelle de l'animal afin d'obtenir un rejet du tissu tumoral et de limiter les réactions inflammatoires.

Méthodes : l'utilisation de bactéries atténuées (*Salmonella typhimurium* VNP2009) par voie intra-veineuse et se répliquant préférentiellement dans les zones hypoxiques des tumeurs solides, ont fait l'objet d'études. Il a été démontré que sur 41 chiens atteints de tumeurs malignes (incluant des sarcomes), les bactéries s'accumulaient au sein du tissu tumoral dans 40 % des cas, entraînant une réponse clinique avec rémission totale ou partielle dans 15 % des cas. L'effet anti-tumoral des salmonelles serait la conséquence de production de cytokines inflammatoires, de protéines toxiques provoquant l'apoptose, et de la stimulation de l'immunité par leur lipopolysaccharide. [54, 98]

D'autres études sont en cours d'expérimentation sur la fabrication d'un vaccin contenant des cytokines immunomodulatrices.

G. Thérapie ciblée : les inhibiteurs des tyrosines kinases

Les RTK (récepteurs à activité de tyrosine kinase) sont des cibles actuelles de thérapie anticancéreuse puisqu'ils interviennent dans la croissance et l'angiogenèse tumorale.

Tableau VII : *Récepteurs des tyrosines kinases impliqués dans les différents processus tumoraux* [98]

Récepteurs des tyrosines kinases	Tumeurs concernées
Famille des EGFR (récepteur du facteur de croissance épidermique)	Tumeurs des mamelles, ovaires, estomac, colon, glioblastome
Famille des récepteurs à l'insuline	Sarcomes, tumeurs du col de l'utérus, des reins
Famille des PDGFR (récepteurs du facteur de croissance d'origine plaquettaire)	Glioblastome, tumeurs des ovaires, CMML (leucémie myélomonocytaire chronique), GIST (tumeur stromale gastro-intestinale)
KIT (récepteur du facteur de croissance des cellules souches)	AML (leucémie myéloïde aiguë), GIST (tumeur stromale gastro-intestinale), séminomes, Mastocytomes, mélanomes
Flt3 (récepteur du facteur de croissance des souches hématopoïétiques)	AML (leucémie myéloïde aiguë)
Famille des VEGFR (récepteur de croissance de l'endothélium vasculaire)	Angiogenèse, sarcome de Kaposi, hémangiosarcome, mélanome
Famille des FGFR (récepteur au facteur de croissance des fibroblastes)	AML (leucémie myéloïde aiguë), lymphomes, tumeurs des mamelles, de la prostate, myélome multiple, TCC (carcinome des cellules transitionnelles)
Famille des NGFR (récepteur au facteur de croissance du tissu nerveux)	Tumeur thyroïdienne, neuroblastome, fibrosarcome, AML (leucémie myéloïde aiguë)
Met/Ron	Tumeur thyroïdienne, ostéosarcomes, rhabdomyosarcomes, tumeurs du foie, des reins, du colon
Famille des EPHR (récepteur des éphrines)	Mélanome, tumeur de l'estomac, du colon, de l'œsophage, des mamelles
AXL	AML (leucémie myéloïde aiguë)
Famille des Tie (récepteur tyrosine kinase des cellules endothéliales)	Angiogenèse, tumeur de l'estomac, hémangioblastome
Famille des RET	Tumeur thyroïdienne, néoplasie endocrinienne multiple
ALK (kinases de lymphomes anaplasiques)	Lymphomes non-hodgkiniens, tumeurs des poumons

En médecine vétérinaire, le Toceranib (Palladia®) fait l'objet de nombreuses études actuellement pour comprendre son intérêt dans le traitement par voie orale des tumeurs canines et félines.

Cheryl A. London *et al.* ont évalué son efficacité sur 57 chiens atteints de différentes tumeurs (sarcomes des tissus mous, mastocytomes, carcinomes mammaires mixtes, myélome multiple) en 2003. Cet inhibiteur de plusieurs RTK (VEGFR, PDGFR, Flt3, et KIT) a permis d'obtenir un taux de réponse anti-tumoral de 28 % avec une activité biologique globale de 54 %. [55]

H. Traitements de soutien

Il est important d'assurer le confort et le maintien d'un bon état général de l'animal en cours de traitement. Cela conditionnera la réussite du plan thérapeutique mis en place.

Ainsi des molécules anti-émétiques (métoclopramide, maropitant…) doivent être administrées à l'animal en prévention des vomissements et des nausées causées par la chimiothérapie. Une attention doit être portée sur les apports hydriques et nutritionnels (en particulier pour les protéines, les carbohydrates solubles, les acides gras oméga 3, les lipides, l'arginine et les fibres) afin d'améliorer la qualité et la durée de vie.

L'analgésie doit être assurée par des anti-inflammatoires non stéroïdiens ou des opioïdes, car la douleur impacte négativement la qualité de vie de l'animal et perturbe ses fonctions vitales. [46]

Conclusion

- Plusieurs modalités thérapeutiques des sarcomes des tissus mous sont envisageables. Néanmoins, le traitement de choix en première intention reste l'exérèse chirurgicale complète avec des marges latérales et profondes les plus larges possibles, comprenant un plan profond sous-jacent et 2-3 cm autour de la tumeur.
- Afin de limiter les récidives locales, des thérapies adjuvantes peuvent être élaborées à la suite de l'exérèse chirurgicale. Des études ont prouvé que le temps de rémission était ainsi allongé en associant la radiothérapie et/ou la chimiothérapie à la chirurgie. D'autres solutions thérapeutiques faisant intervenir l'hyperthermie, l'immunothérapie, et la thérapie ciblée sont encore en cours d'étude avant d'être développées en médecine vétérinaire.
- Quelle que soit la stratégie thérapeutique envisagée, un traitement de soutien doit y être associé afin de rendre la vie de l'animal la plus confortable possible. Cela doit rester avant tout une priorité pour le praticien vétérinaire.
- Même si le pronostic de ces tumeurs est en général favorable avec des taux de récidives locales variant entre 7 et 32 % selon le traitement entrepris, certains facteurs influençant le pronostic ne doivent pas être méconnus. Ainsi, lors de l'élaboration du plan thérapeutique, il est important de prendre en compte la localisation, le volume et le stade clinique de la tumeur, son grade et son type histologique, l'index mitotique, le pourcentage de nécrose tumorale, la qualité des marges d'exérèse, et la présence éventuelle d'une récidive locale.

IV. Comparaison avec les sarcomes des tissus mous chez l'Homme

A. Epidémiologie et facteurs de risques

Les sarcomes des tissus mous sont rares chez l'Homme puisqu'ils représentent seulement 1 à 2 % des tumeurs malignes chez l'adulte. L'incidence annuelle est estimée entre 6 et 8/ 100 000 personnes soit 3 000 à 4 000 nouveaux cas par an en France. [2, 67] Leur rareté complique leur diagnostic et leur prise en charge. Ils peuvent toucher n'importe quelle partie du corps, mais la localisation préférentielle est celle des extrémités (65 %) et plus particulièrement au niveau des jambes (dans 50 % des cas et 15 % au niveau des membres supérieurs). Mais ils peuvent aussi concerner les régions profondes du tronc (médiastin et rétropéritoine dans 20 % des cas), la paroi du tronc (10 % des cas) et plus rarement la tête et le cou (5 à 15 % des cas). Parmi ces tumeurs, un tiers sont superficielles avec un diamètre moyen de 5 cm, et les deux tiers restants sont profondes et volumineuses avec un diamètre moyen de 9 cm. [2, 8, 62, 67]

Les sarcomes peuvent se développer à n'importe quel âge mais leur incidence est plus élevée pour les adultes âgés de plus de 65 ans (50 % des cas). Ils surviennent dans environ 10-15 % chez des enfants et des adolescents. Le sex-ratio est équilibré ou met en évidence une légère prédominance masculine (57 %). [2, 8, 62, 90]

Des métastases essentiellement pulmonaires (presque deux tiers des cas), osseuses (5 %), des tissus mous (10 %) ou multiples (15 %) ont été retrouvées dans 30 à 50 % des patients atteints de sarcomes de haut grade. Les nœuds lymphatiques sont rarement impliqués (8 %), exception faite des synoviosarcomes, rhabdomyosarcomes et sarcomes épithélioïdes, qui y métastasent dans 10-20 % des cas. La migration des cellules tumorales est réalisée principalement via la circulation sanguine et survient au cours des trois premières années dans 90 % des cas. [2, 18, 44, 62]

L'étiologie précise de ces tumeurs reste inconnue et même si de nombreux sarcomes se développent de novo, sans cause apparente, de nombreux facteurs de risques ont cependant été évoqués dans la littérature [2, 35, 62] :

- une radiothérapie antérieure
- une immunodéficience
- l'existence d'une maladie héréditaire chez le patient : syndrome de Li-Fraumeni, sclérose tubéreuse, le syndrome de Werner, la neurofibromatose de Von Recklinghausen, le syndrome de Mafucci et plus rarement le syndrome de Gardner
- la présence d'un œdème lymphatique chronique
- l'exposition à des agents chimiques environnementaux et carcinogènes : pesticides, herbicides du type chlorophénol, dioxines, polychlorure de vinyle (PVC), herbicides phenoxy-acétiques
- l'infection par des virus tels que le HIV, le mégalovirus, l'herpès virus humain 8 (HHV8) responsable du sarcome de Kaposi et le virus Epstein Barr

- la présence de séquelles d'un quelconque traumatisme antérieur : tissu en voie de cicatrisation, une fracture osseuse non résolue, un implant chirurgical en place…

Ces tumeurs sont hétérogènes d'un point de vue biologique et histologique. Elles prennent naissance dans du tissu embryonnaire mésodermique et plus rarement du (neuro)ectoderme dans le cas des tumeurs des gaines nerveuses. Plusieurs types histologiques existent, les plus fréquents sont : l'histiocytofibrome malin (30 %), le liposarcome (11 à 14 %), le léiomyosarcome (12 %), le synoviosarcome (6 à 8 %), la tumeur maligne des gaines nerveuses périphériques (6 %) et le fibrosarcome (5 %). Les rhabdomyosarcomes embryonnaires sont prédominants chez les enfants, les synoviosarcomes concernent plus les jeunes adultes, et les sarcomes pléomorphes de haut grade, les liposarcomes et léiomyosarcomes sont principalement rencontrés chez les personnes âgées. [2, 35, 62]

B. Etude clinique

Les signes les plus fréquemment rencontrés sont un gonflement et de la douleur. En général, c'est asymptomatique et les signes dépendent de la localisation, du grade et de la taille de la tumeur. Des signes digestifs, urinaires, respiratoires, neurologiques, une faiblesse musculaire, des troubles sensitifs des extrémités, ou des oedèmes peuvent se manifester en conséquence du développement tumoral. Les tumeurs du rétropéritoine atteignent souvent des tailles considérables avant de devenir symptomatiques. [2,18,62]

Malgré la difficulté d'identifier un sarcome par sa simple présentation clinique, le diagnostic doit être effectué précocement et le patient doit être référé à un centre spécialisé dans les deux semaines qui suivent la suspicion. Pour aider le praticien, des signes cardinaux apparaissant dans la majorité des sarcomes ont été recensés, et l'observation d'un grand nombre de ceux-ci suggère fortement le diagnostic (la probabilité d'être face à un sarcome est de 86 % si les 4 signes sont observés) [2, 35, 62] :

- une taille > 5 cm
- localisée sur la cuisse (siège le plus fréquent pour les STM)
- masse profonde d'un muscle, atteignant le fascia et quelle que soit sa taille
- douleur associée
- de taille croissante
- une récidive de tumeur préalablement excisée (c'est un signe d'une possible malignité)

Les patients ayant été traités pour un sarcome, confirmé par des analyses histologiques, doivent être suivis régulièrement pour repérer précocement une éventuelle récidive locale. Selon les recommandations de la Société Européenne d'Oncologie Médicale (ESMO), pour les tumeurs de grade intermédiaire à élevé, les consultations de suivi s'effectueront tous les 3-4 mois pendant les 3-4 premières années. Puis elles auront lieu deux fois par an jusqu'à la 5ème année puis à un rythme annuel. Pour les bas grades, un suivi

est recommandé tous les 4-6 mois pendant les 3-5 premières années puis annuel. Cela consistera en un examen clinique accompagné d'examens complémentaires si nécessaire (radiographie thoracique ou IRM ou scanner). [2, 12]

C. Intérêt de l'imagerie dans la démarche diagnostique

L'imagerie médicale est une aide pour le diagnostic, le bilan d'extension et le suivi pendant et après un traitement.

La radiographie représente un examen limité puisqu'elle ne permet pas de définir les contours de la tumeur avec précision. Elle présente néanmoins un intérêt pour diagnostiquer des tumeurs ou des métastases osseuses. Les anomalies ainsi observables telles que des ostéolyses, des ostéocondensations, des ruptures corticales, des réactions périostées et des fractures pathologiques permettent de préciser le degré de malignité et d'agressivité de la tumeur. Elle présente également une faible sensibilité pour détecter les métastases pulmonaires précoces, qui restent rares pour les patients atteints de sarcomes des tissus mous, comme évoqué précédemment.

L'échographie est proposée pour explorer une masse superficielle et faire le diagnostic différentiel entre un kyste, un abcès ou un anévrisme. Malgré sa rapidité et sa facilité de réalisation, elle reste un examen opérateur-dépendant avec un champ d'exploration et une représentation tridimensionnelle limités.

L'IRM représente l'examen de référence pour définir la localisation précise de la tumeur, ses relations avec les tissus adjacents dans le cadre d'un bilan d'extension régional et apporte une aide pour définir la voie d'abord lors de l'exérèse chirurgicale. La distinction entre les tissus musculaires, osseux, vasculaires et tumoraux est aisée avec l'IRM. Il fournit également des informations sur le type de sarcome et son degré de malignité. La récidive locale peut être évaluée trois mois après un traitement chirurgical.

Le scanner est plutôt réservé pour les tumeurs osseuses puisqu'il permet de mieux visualiser les remaniements au sein de l'os : réaction périostée, déminéralisation… Cet examen est aussi préféré pour les tumeurs situées au niveau du rétropéritoine ou connues pour métastaser au niveau de l'abdomen. Le scanner présente également une meilleure sensibilité que la radiographie pour détecter les métastases pulmonaires. Il est ainsi recommandé d'y recourir pour les tumeurs de grade intermédiaire à élevé ou ayant un diamètre supérieur à 5 cm. [18, 35, 62, 66]

D. Apport de la cytologie et de l'histopathologie pour la précision diagnostique

La technique par aspiration à l'aiguille fine est utilisée pour confirmer le diagnostic, la présence de métastases ou d'une récidive locale. L'identification des tumeurs primitives est obtenue chez 60 à 98 % des patients atteints en raison du faible matériel récolté par cette

méthode et dont l'interprétation dépend beaucoup de l'expérience et des compétences du cytopathologiste.

L'analyse histologique repose sur l'examen microscopique d'une pièce d'exérèse ou d'une biopsie et permet de déterminer le sous-type histologique, d'évaluer le pronostic et de guider le choix de la thérapeutique à envisager.

L'utilisation d'un trocard (ou Tru-cut) permet de récupérer plus de matériel tumoral et permet un diagnostic de certitude dans 93 % des cas. Il est important de réaliser une biopsie après une imagerie adaptée et de ne pas compromettre ou compliquer le traitement ultérieur par une incision inadaptée. Elle est en général réalisée sous contrôle scanner. [2,8,18]

Le grade histologique a été corrélé au pronostic afin d'évaluer le risque de métastases et plusieurs systèmes de grading ont été élaborés, les plus utilisés sont [35] :

- celui du NCI (United States National Cancer Institute) répertorie en grade 1 ou 3 en se basant sur le type histologique, la cellularité, le pléomorphisme et l'index mitotique. Les autres types de sarcomes sont classés soit en grade 2 soit en grade 3, en fonction du taux de nécrose tumorale avec une valeur seuil de 15 % pour distinguer les deux.
- celui de la FNCLCC (Fédération Nationale des Centres de Lutte Contre le Cancer) établit des scores, pour chacun des paramètres évalués : la différenciation tumorale, l'index mitotique et la nécrose tumorale. Le grade est ensuite obtenu en additionnant la valeur des 3 scores précédemment obtenus.

Tableau VIII : *Système de grade histologique de la Fédération National des Centres de lutte contre la cancer (FNCLCC)* [35, 67]

Différenciation tumorale :
Score 1 : Sarcomes qui ressemblent à un tissu mésenchymateux adulte normal.
Exemples : léiomyosarcome de bas grade ou liposarcome bien différencié
Score 2 : Sarcomes pour lesquels le diagnostic de type histologique est certain.
Exemple : liposarcome myxoïde
Score 3 : Sarcomes embryonnaires, sarcomes indifférenciés, sarcomes de types douteux, sarcomes épithélioïdes, à cellules claires, alvéolaires des parties molles, synoviosarcomes, ostéosarcomes, les tumeurs neuroectodermiques primitive (PNET).
Index mitotique :
Score 1 : 0 à 9 mitoses pour 10 champs*.
Score 2 : 10 à 19 mitoses pour 10 champs.
Score 3 : ≥ 20 mitoses pour 10 champs.
Nécrose tumorale :
Score 0 : Absence de nécrose
Score 1 : < 50 % de nécrose tumorale.
Score 2 : ≥ 50 % de nécrose tumorale
⇨ ***Grade histologique (somme des 3 scores) :*** **Grade 1 :** 2-3 **Grade 2 :** 4-5 **Grade 3 :** 6-8

*un champ de mitose mesure 0,1734 mm^2

Le diagnostic histologique demeure toutefois difficile en raison de la rareté et de la diversité de ces tumeurs. Il est possible d'aboutir à un diagnostic erroné si l'échantillon recueilli par biopsie n'est pas représentatif de la masse. Pour cette raison, il est important de

confronter la clinique, les images obtenues et l'histologie pour obtenir un diagnostic de certitude et ne pas hésiter à refaire une biopsie si des incohérences ont été révélées. Le recours à l'immunohistochimie apporte une aide supplémentaire pour établir le diagnostic d'un sarcome. [70, 90]

La classification des sarcomes évolue et s'affine constamment suite aux découvertes récentes et grâce aux investigations de la cytogénétique et de la biologie moléculaire. Des mutations génétiques et des anomalies chromosomiques ont été mises en évidence et se sont révélées être spécifiques à certains types de sarcomes. On dénombre actuellement 15 grands types de sarcomes avec 170 sous-types. [8, 70]

E. Facteurs pronostiques

La connaissance des éléments qui assombrissent le pronostic permettra au clinicien d'informer plus précisément son patient et d'ajuster son traitement et son suivi face aux risques soulevés.

Le facteur pronostique le plus important est le grade du sarcome. Il existe en effet une corrélation entre le grade, le risque de récidive et le taux de survie. La taille de la tumeur est également un indicateur pronostique avec un diamètre limite de 5 cm au-delà duquel le pronostic est plus sombre. La profondeur, la présence de métastases à distance ou au niveau des nœuds lymphatiques, le sexe et l'âge du patient sont également des facteurs assombrissant.

La localisation de la tumeur influence également le pronostic et la prise en charge. Les tumeurs localisées au niveau des membres sont de meilleur pronostic.

Un système de staging a été établi par l'AJCC (American Joint Committee on Cancer) et l'UICC (Union for International Cancer Control) prenant en compte les différents paramètres évoqués ci-dessus.

Ce système permet de conseiller et de sélectionner les patients susceptibles de bénéficier d'un traitement adjuvant. [18, 44, 66]

Tableau IX : *Système de staging de l'Américain Joint Commitee on Cancer (AJCC) et de l'Union for International Cancer Control (UICC), de 2002* [2, 35, 44]

Classification				
T : Tumeur primitive				
TX	La tumeur primitive ne peut être évaluée			
T0	Tumeur primitive non décelable			
T1	Tumeur ≤ 5 cm **T1a** : Tumeur superficielle **T1b** : Tumeur profonde			
T2	Tumeur > 5 cm **T2a** : Tumeur superficielle **T2b** : Tumeur profonde			
N : Adénopathies satellites				
NX	Les nœuds lymphatiques régionaux ne peuvent être évalués			
N0	Aucune infiltration métastasique des nœuds lymphatiques régionaux			
N1	Envahissement des nœuds lymphatiques régionaux par des métastases			
M : Métastases à distance				
M0	Absence de métastases à distance			
M1	Présence de métastases à distance			
G : Grade histologique/histopronostique				
G1	Bien différencié			
G2	Modérément différencié			
G3	Peu différencié			
G4	Peu différencié ou indifférencié			
Classification par stade				
Stade Ia	T1a ou 1b	N0	M0	G1 ou 2
Stade Ib	T2a ou 2b	N0	M0	G1 ou 2
Stade IIa	T2b	N0	M0	G1 ou 2
Stade IIb	T1a ou 1b	N0	M0	G3 ou 4
Stade IIc	T2a	N0	M0	G3 ou 4
Stade III	T2b	N0	M0	G3 ou 4
Stade IV	N'importe quel T N'importe quel T	N1 N0	M0 M1	N'importe quel G N'importe quel G

Ces critères ne s'appliquent pas aux sarcomes des viscères, au sarcome de Kaposi, au dermatofibrosarcome et aux tumeurs desmoïdes.

Pour tous les stades, la médiane de survie à 5 ans est de 50 à 60 %. Plus précisément, le taux de survie à 5 ans est compris entre 60 et 85 % pour les patients atteints de sarcomes des membres, et il est de 45 à 70 % dans le cas de STM en région abdominale ou du tronc. La plupart des patients décèdent de métastases se manifestant entre 2 et 3 ans après le diagnostic initial dans 80 % des cas. En présence de métastases, la médiane de survie est réduite à 16 mois. Ces tumeurs récidivent dans 17 à 47 % des cas en général et la mortalité est d'environ 33 % mais peut aller jusqu'à 50 %. [2, 8, 18, 35, 62, 84]

F. Modalités thérapeutiques

Le recours à une résection chirurgicale est souvent nécessaire si elle peut être carcinologiquement complète, conservatrice du membre et de sa fonction. Elle est en général complétée par une radiothérapie et/ou une chimiothérapie pour les tumeurs de mauvais pronostic (taille conséquente, localisation profonde sous aponévrotique, grade III).

1. Traitement chirurgical

Le chirurgien se doit de connaître avant tout le mode d'extension loco-régional des sarcomes des tissus mous, afin de réaliser au mieux leur exérèse. Une étude menée par Bowden et Enneking a prouvé que ces tumeurs croissent de manière centrifuge à l'encontre des tissus adjacents. La compression engendrée donne une impression de délimitation nette de la tumeur avec formation d'une pseudocapsule en périphérie et d'un plan de clivage à ce niveau. Mais au-delà de cette pseudocapsule, des éléments tumoraux sont également retrouvés par examen microscopique, ce qui explique pourquoi la simple énucléation est insuffisante.

Des cellules tumorales peuvent migrer le long de barrières naturelles constituées par les fascias, aponévroses musculaires, les cloisons intermusculaires, les gaines vasculaires et nerveuses, le périoste, le trajet constitué par un drain chirurgical. En cas de tumeurs de haut grade, des nodules tumoraux peuvent également se propager (skip métastases). Ces propriétés font des sarcomes des tumeurs très agressives localement et à distance. [8, 32]
La classification d'Enneking désigne le compartiment ciblé par le traitement chirurgical.

Tableau X : *Classification d'Enneking* [2, 8, 67]

- **Exérèse intracapsulaire (effraction tumorale) :** biopsie qui correspond à une fragmentation ou encore drainage de la tumeur laissant en place un reliquat tumoral conduisant souvent à une reprise chirurgicale.
- **Exérèse marginale (ou énucléation ou biopsie exérèse) :** ablation de la tumeur en passant par son plan de clivage naturel et sans marge de tissu sain, laissant probablement des résidus tumoraux en place.
  - ⇨ Taux de récidive locale estimé entre 40 et 100 %
- **Exérèse large :** exérèse en bloc de la tumeur avec une marge d'environ 1-2 cm de tissu sain. Technique réalisable pour des tumeurs de petite taille ou intracompartimentale (ex : dans un muscle volumineux comme le quadriceps).
  - ⇨ Taux de récidive locale estimé entre 30 et 50 %
- **Exérèse radicale conservatrice (ou extracompartimentale) :** exérèse de la totalité d'un compartiment avec ses structures anatomiques limitantes et la totalité du contenu, emportant les muscles avec leurs aponévroses de leur origine à leur terminaison et emportant les troncs vasculonerveux et le squelette inclus ou au contact. D'importantes séquelles fonctionnelles en découlent et limitent alors le recours à cette technique.
  - ⇨ Taux de récidive locale estimé entre 10 et 20 %
- **Amputations ou désarticulations :** lorsque c'est le seul moyen d'obtenir des marges larges contenant du tissu sain.
  - ⇨ Taux de récidive locale estimé entre 10 et 20 %

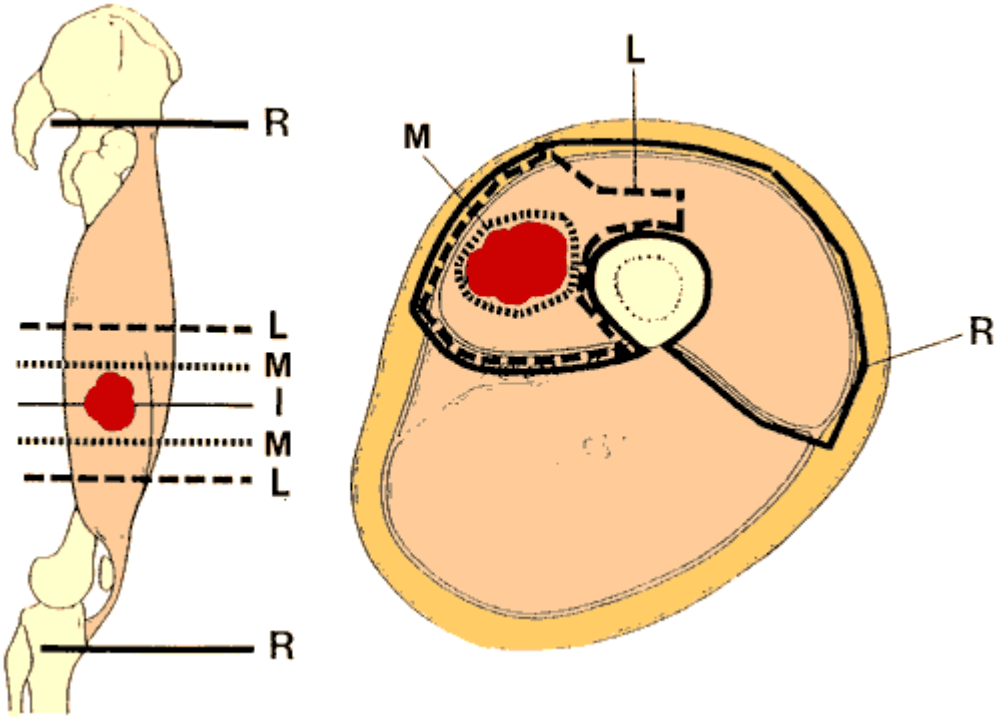

Figure 7 : *Les différentes marges d'exérèse chirurgicale* [67]
I= intralésionnelle ; L= large ; M= marginale ; R= radicale

L'exérèse doit être effectuée en bloc en comprenant la tumeur et du tissu sain autour, tout en restant conservatrice mais dans certains cas la chirurgie mutilante (amputation, désarticulation…) doit être pratiquée. Cette dernière est cependant contre-indiquée pour un patient présentant déjà des métastases car cela favoriserait le phénomène de propagation tumorale. Les marges d'exérèse doivent être pré-établies par le chirurgien grâce aux informations fournies par l'imagerie (IRM, scanner). Elles pourront lui permettre également d'anticiper les éventuelles difficultés qu'il rencontrera si la tumeur est adhérente à du tissu cutané, vasculaire ou nerveux. [8]

Des clips métalliques de repérage doivent être placés au niveau du site chirurgical, où les marges sont minimales afin de mieux cibler le volume qui sera irradié en post-opératoire. Grâce à leur radio-opacité, il est facile de repérer la zone à traiter par radiothérapie sur un cliché radiographique. [8, 32]

Il est parfois nécessaire d'apporter un lambeau musculo-cutané de reconstruction au niveau de la plaie chirurgicale dans le cas d'exérèse conséquente. Des drains sont systématiquement placés dans l'axe et à proximité de la cicatrice afin de pouvoir être repris facilement en cas de récidive et limiter les champs d'irradiation postopératoire. [8]

La qualité de la chirurgie est appréciée suite à l'analyse des marges d'exérèse par un anatomopathologiste. Ce dernier se réfère aux critères d'évaluation définis par l'UICC. Il est conseillé que le chirurgien fournisse un schéma permettant d'orienter la pièce d'exérèse et un compte rendu de l'opération effectuée, en mentionnant les éventuelles difficultés rencontrées [8, 32, 67] :

- **R0 :** marge microscopique saine, la taille de la marge minimale est définie en millimètres avec description de la qualité du tissu la constituant. Le chirurgien précise également dans son compte rendu opératoire le facteur limitant l'exérèse à ce niveau (structure vasculaire, nerveuse). (Le taux de récidive locale est estimé à 20 % dans ce cas).
- **R1 :** existence d'un résidu microscopique. La marge d'exérèse est envahie sur le plan microscopique. (ex : dans le cas d'une simple énucléation). (Le taux de récidive locale est de 26 %).
- **R2 :** existence d'un résidu macroscopique. Le chirurgien doit le préciser dans son compte rendu opératoire. (Le taux de récidive locale est évalué à 51 %).

Si l'exérèse s'est avérée être incomplète (de type R1 ou R2), une reprise chirurgicale est alors envisagée si elle est possible. La qualité de la chirurgie dépend avant tout du bilan d'extension complet, du diagnostic histologique préalablement établi et du centre dans lequel elle a été effectuée. En effet, une étude lyonnaise a prouvé qu'une résection de type R2 était obtenue dans 62 % chez des hôpitaux généraux contre 21 % dans les structures universitaires ou les centres de lutte contre le cancer. Ce dernier point souligne l'importance de référer les patients présentant une masse suspecte dans des centres spécialisés. [8, 32]

Avec la mise en place de la thérapie multimodale associant chirurgie, radiothérapie et chimiothérapie, le taux d'amputation lors de sarcomes des membres a été réduit à 5 % environ, alors qu'il s'agissait d'un traitement de référence dans les années 1970. En effet, une chirurgie conservatrice du membre, associée à une radiothérapie adjuvante permet un contrôle local similaire à celui obtenu après une amputation. [34]

Un traitement néoadjuvant (radiothérapie et/ou chimiothérapie) peut être envisagé en fonction de la topographie de la tumeur, de son grade, de l'âge du patient, et de la présence de métastases. L'objectif majeur est de diminuer le volume initial ou de nécroser la tumeur afin de faciliter son exérèse chirurgicale. [6]

2. Radiothérapie adjuvante

Elle peut être effectuée en pré-opératoire avec des doses comprises entre 45 et 54 Gy lors de lésions localement évoluées ou pour des tumeurs inopérables d'emblée en raison d'un volume trop important. En post-opératoire, une dose de 50 Gy est généralement délivrée (en 5 fractions hebdomadaires de 1,8 à 2 Gy par jour) avec un complément de 10-15 Gy en cas de résidus tumoraux microscopiques (chirurgie de type R1). Le délai optimal pour débuter la radiothérapie est de six à huit semaines après l'intervention chirurgicale et d'un mois après une chimiothérapie adjuvante. [2, 6, 32, 67]

La curiethérapie par l'iridium 192 avec des bas débits de dose peut être utilisée seule et permettre un contrôle local dans 67 à 90 % des cas. Elle peut également être réalisée à « bas débit pulsé » (0,5 Gy/ heure) à l'aide une microsource d'iridium 192, ou plus rarement, à haut débit de dose, avec une microsource de forte activité, nécessitant alors plusieurs fractions d'irradiation.

Elle peut être proposée à la fin de l'opération, on parle alors de curiethérapie « per-opératoire ». Le chirurgien placera dans la cavité opératoire des « grains » ou des « fils » radioactifs qui induiront la destruction des éventuelles cellules malignes résiduelles. Son utilisation est cependant limitée aux récidives locales, de tumeurs accessibles et de petits volumes (< 4-5 cm) et en cas d'envahissement vasculo-nerveux afin d'éviter l'amputation. Elle peut être associée à une radiothérapie externe lorsque les marges histologiques se sont révélées positives. [2, 8]

Cependant, une étude randomisée au Canada a montré qu'il existait davantage de complications aigües avec une radiothérapie pré-opératoire versus post-opératoire. En revanche, les complications à long terme (fibrose, œdème, fractures osseuses) sont plus fréquentes avec la radiothérapie post-opératoire. [69]

Le volume d'irradiation doit comprendre le site opératoire incluant donc la cicatrice ainsi que les orifices et les trajets de drainage. Une marge de sécurité de tissus sains de 5 cm autour de la tumeur doit également être irradiée, cela permettrait un contrôle local de 93 % contre 30 % en cas de marges plus faibles. [8]

Toutefois, même si l'association radiothérapie-exérèse chirurgicale représente un traitement de référence, la radiothérapie peut être évitée dans certains cas. En effet, des patients présentant des tumeurs de taille inférieure ou égale à 5 cm peuvent être traités par chirurgie exclusive, avec des marges suffisantes (supérieures à 1 cm) puisque le risque de récidive locale est compris entre 7 et 10 %. Il en est de même lors de sarcome superficiel ou intracompartimental car le risque de récidive locale est de 6,5 %. [6]

3. Chimiothérapie adjuvante

L'intérêt de la chimiothérapie adjuvante dans le cas d'un traitement pour un sarcome des tissus mous est encore sujet à controverses.

Elle a pour but de diminuer l'incidence des récidives locales et des métastases, et par conséquent d'améliorer, en théorie, la survie sans récidive (SSR) et la survie globale (SG). Les protocoles les plus utilisés sont la doxorubicine seule ou en association avec l'ifosfamide, le cyclophosphamide, le dacarbazine et la vincristine, sur une durée totale de 4 à 6 mois. [2]

En cas de sarcomes évolués et/ou après echec thérapeutique à base de d'anthracyclines ou d'ifosfamide, la trabectedine est indiquée. Il s'agit d'une molécule cytotoxique se liant au petit sillon de l'hélice d'ADN. Son efficacité a été prouvée pour une dose de 1,5 mg/m^2 en perfusion intraveineuse administrée sur 24 heures, toutes les trois semaines par l'intermédiaire d'un cathéter veineux central. Elle est associée à une prémédication de 20 mg de dexaméthasone une demi-heure avant.

De bons résultats ont été obtenus dans le cas de liposarcomes et de léiomyosarcomes. Les effets secondaires notables sont une neutropénie, une thrombocytopénie, une myélosuppression, une rhabdomyolyse et une hépatotoxicité. Il est

donc nécessaire de s'assurer au préalable que les patients ont des taux normaux de phosphatases alcalines et de bilirubine. [2, 80]

Une méta-analyse du SMAC (The Sarcoma Meta-Analysis Collaboration Group) effectuée à partir de 14 études randomisées a évalué les bénéfices de l'association chirurgie-chimiothérapie lors de STM de haut grade de malignité (grade 2 et 3).

Deux essais ont montré une amélioration significative de la survie globale et quatre une amélioration de la survie sans rechute, résultant principalement d'une diminution du taux de récidive locale. Les données individuelles des individus inclus dans ces 14 études ont permis de confirmer l'impact de la chimiothérapie sur l'incidence de la rechute locale (bénéfice de 6 % à 10 ans) et métastatique (bénéfice de 10 % à 10 ans). En revanche, la survie globale n'est pas modifiée de manière significative avec un bénéfice pourtant escompté de 4 % à 10 ans. Par conséquent, d'autres études randomisées doivent être encore menées pour comparer la chimiothérapie adjuvante à une simple surveillance. [16, 66]

Ainsi, pour des patients atteints de sarcomes de bas grade, la chimiothérapie peut être évitée puisque le risque d'extension tumorale systémique est faible.

4. Traitement néo-adjuvant médico-chirurgical : perfusion du membre isolé sous circulation extracorporelle (CEC)

Dans le cas de tumeur des membres inopérable, il est possible d'effectuer une « perfusion du membre isolé » sous circulation extracorporelle, avec du TNF (Tumor Necrosis Factor) et du melphalan (agent alkylant cytostatique), afin d'éviter une amputation. Cela consiste à placer des canules artérielles et veineuses pour assurer une perfusion iliaque ou fémorale au niveau du membre inférieur et une perfusion axillaire ou sous-claviaire dans le cas d'un membre supérieur.

Tout d'abord, un garrot est placé en région proximale du membre puis les canules sont reliées à une ligne artérielle et une ligne veineuse, reliées elles-mêmes à la pompe de circulation extracorporelle. Une liaison est établie entre le bloc pompe de circulation extracorporelle-oxygénateur et un bloc thermique permettant d'atteindre une température de 38 °C dans les tissus. Les médicaments sont directement injectés dans la ligne artérielle de la pompe de circulation extracorporelle. En fin d'intervention, un « lavage » du membre est effectué avant d'enlever le garrot. Les reliquats tumoraux sont réséqués environ deux mois après cette chimiothérapie loco-régionale.

Cette technique permet de réaliser des chimiothérapies à des doses 10 à 20 fois supérieures à ce qui est possible par voie systémique. [6]

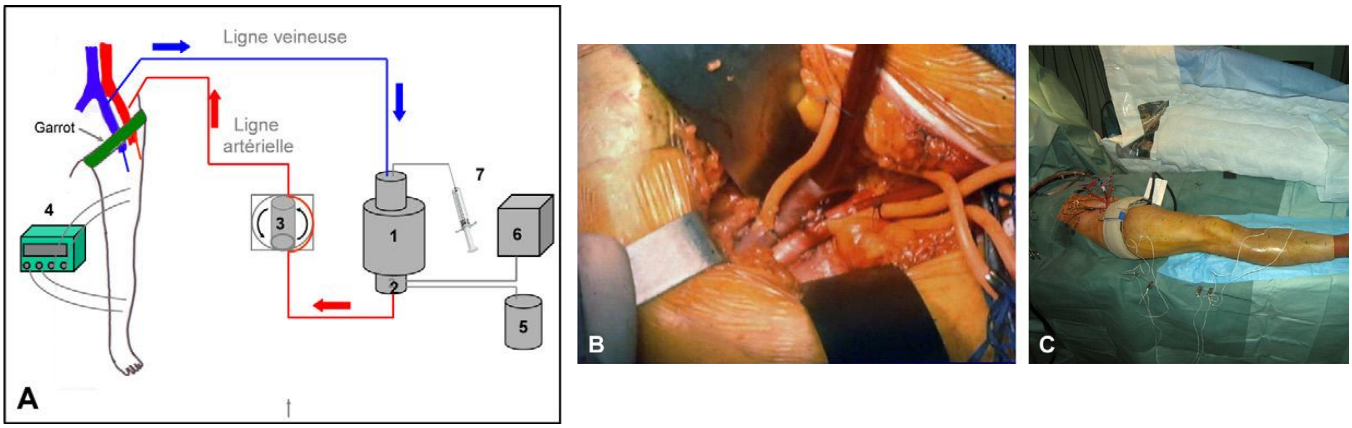

Figure 8 : *A. Schéma de la perfusion de membre sous CEC (circulation extracorporelle) (1 : réservoir de CEC ; 2 : échangeur thermique et oxygénateur ; 3 : pompe de CEC ; 4 : enregistrement des températures tissulaires par des thermistances ; 5 : oxygénateur ; 6 : bloc thermique ; 7 : site d'injection de la chimiothérapie)*
B. Canulations
C. Vue per-opératoire avec les canulations, le garrot, les thermistances et la bande d'Esmach mise en place pour ne pas perfuser le pied [6]

Une étude randomisée en 2005 a montré un taux de réponse radiologique de 36 % et histologique de 16 %. Les patients montraient une très bonne évolution (avec moins de 10 % de cellules viables) dans 17 % des cas. L'intérêt majeur de cette approche est que le grade histologique n'influence pas le résultat final, contrairement aux chimiothérapies systémiques. [7]

Pour les STM localement avancés, il est possible de recourir à une autre stratégie thérapeutique. Cela consiste en une élévation thermique en parallèle (1h à 42 °C à J_1 et J_4) permettant ainsi de favoriser la pénétration des agents de chimiothérapie (doxorubicine ou ifosfamide). [2]

5. Thérapie ciblée : les inhibiteurs des tyrosines kinases

Le Pazopanib est un inhibiteur de l'angiogenèse par son action sur les récepteurs du VEGF, du PDGF et du c-kit. Il est actif par voie orale et permet une stabilisation de la maladie. Une étude l'a testé pour une dose de 800 mg, sur 369 patients en rechute, atteints de léiomyosarcome, liposarcome, synoviosarcome et autres sarcomes métastatiques. Le taux de réponse était de 73 % avec une durée sans progression de 20 semaines et une moyenne de survie de 12,6 mois.

En Europe, ce traitement a été approuvé pour les sarcomes avancés, excepté pour les tumeurs stromales gastro-intestinales, les sarcomes des adipocytes, pour les patients qui ont déjà reçu une chimiothérapie, ou si ce traitement n'est pas adapté pour eux. [2,80]

G. Le chien : un modèle d'étude pour la cancérologie humaine

Les chiens vieillissent 5 à 8 fois plus rapidement que les hommes, évoluent dans un environnement similaire avec les mêmes conditions de vie que leur propriétaire, ont une durée de vie moyenne plus grande et bénéficient, de nos jours, de traitement de qualité. Leur génome a été séquencé en 2005 et il s'est révélé que leur ADN et leurs protéines présentaient plus de similarité avec l'homme que ceux de la souris.

Une étude de 2006 a prouvé qu'environ 45 % des chiens de compagnie sont âgés de plus de 6 ans, ce qui est équivalent à un âge compris entre 60 et 95 ans pour l'homme. En raison de ce processus de vieillissement accéléré, dépendant de la race, le chien est un objet d'étude intéressant concernant les facteurs environnementaux et génétiques intervenant dans les pathologies chroniques ou liées à l'âge et communes à l'homme. De plus, avec la création par sélection génétique de nouvelles races (on en dénombre environ 400 de nos jours), de nombreuses mutations génétiques sont apparues, prédisposant ainsi certaines races à des pathologies précises. Ce dernier point a permis de comprendre le mécanisme des maladies héréditaires complexes chez l'homme.

Le chien représente un modèle exceptionnel en cancérologie puisqu'il est atteint par des tumeurs comparables à celles de l'homme tant sur le plan clinique que biologique.

Le cancer évoluant plus vite chez l'animal, il en résulte alors des temps de survie plus courts pour le chien et une évaluation précoce du devenir tumoral après traitement. Cela présente un avantage pour prédire l'évolution du cancer chez l'homme.

De plus, les effets indésirables sur le chien se présentent à des stades plus avancés que chez l'homme. L'intervalle de temps sans récidive après un traitement anticancéreux est estimé à 18 mois pour le chien et dépasse les 7 ans pour l'homme. Les sarcomes du chien présentent la même complexité que chez l'homme.

Les études menées chez le chien permettent de comprendre la pathogenèse des tumeurs chez l'homme et de trouver de nouvelles stratégies thérapeutiques. Et inversement, les études menées chez l'homme permettent d'avancer en cancérologie canine pour développer de nouvelles investigations à visée diagnostique et/ou thérapeutique. [14, 25, 76]

Conclusion

- Les sarcomes des tissus mous sont plus rares chez l'homme que chez le chien puisqu'ils représentent seulement 1 à 2 % des tumeurs malignes chez l'adulte et 15 % chez l'enfant et l'adolescent. Leur localisation est variée avec une majorité sur les membres (environ 65 %). Leurs caractéristiques histologiques sont diverses mais ont permis de les classer.
- Le diagnostic de certitude d'un sarcome ne peut être établi qu'après confrontation multidisciplinaire de données cliniques, d'imagerie, d'analyses anatomo-pathologiques et parfois complétées par la biologie moléculaire.
- Les objectifs du traitement seront d'enlever la tumeur et/ou des métastases, de réduire le risque de récidive, de contrôler l'évolution de la maladie et de traiter les symptômes engendrés par celle-ci. Ainsi, la chirurgie est recommandée en première intention et peut être associée à de la radiothérapie et/ou de la chimiothérapie. Les patients ayant été opérés d'un sarcome doivent être suivis très régulièrement car le risque de récidive est élevé.
- Des nouveautés thérapeutiques telles que l'immunothérapie, la chimio-hyperthermie, les thérapies ciblées… font l'objet d'études expérimentales chez le chien et commencent à se développer progressivement en médecine humaine.
- Cependant, ces tumeurs sont localement infiltrantes et leurs marges sont difficilement identifiables compliquant ainsi leur exérèse. L'imagerie optique est une nouvelle technique visant à aider le chirurgien lors de la résection de la tumeur. Ce qui, à l'avenir, permettrait d'améliorer le pronostic en limitant les risques de récidive et d'apparition de métastases. Nous l'aborderons ici dans une étude expérimentale pour le traitement des sarcomes des tissus mous chez le chien, dans l'objectif de pouvoir la développer en médecine humaine.

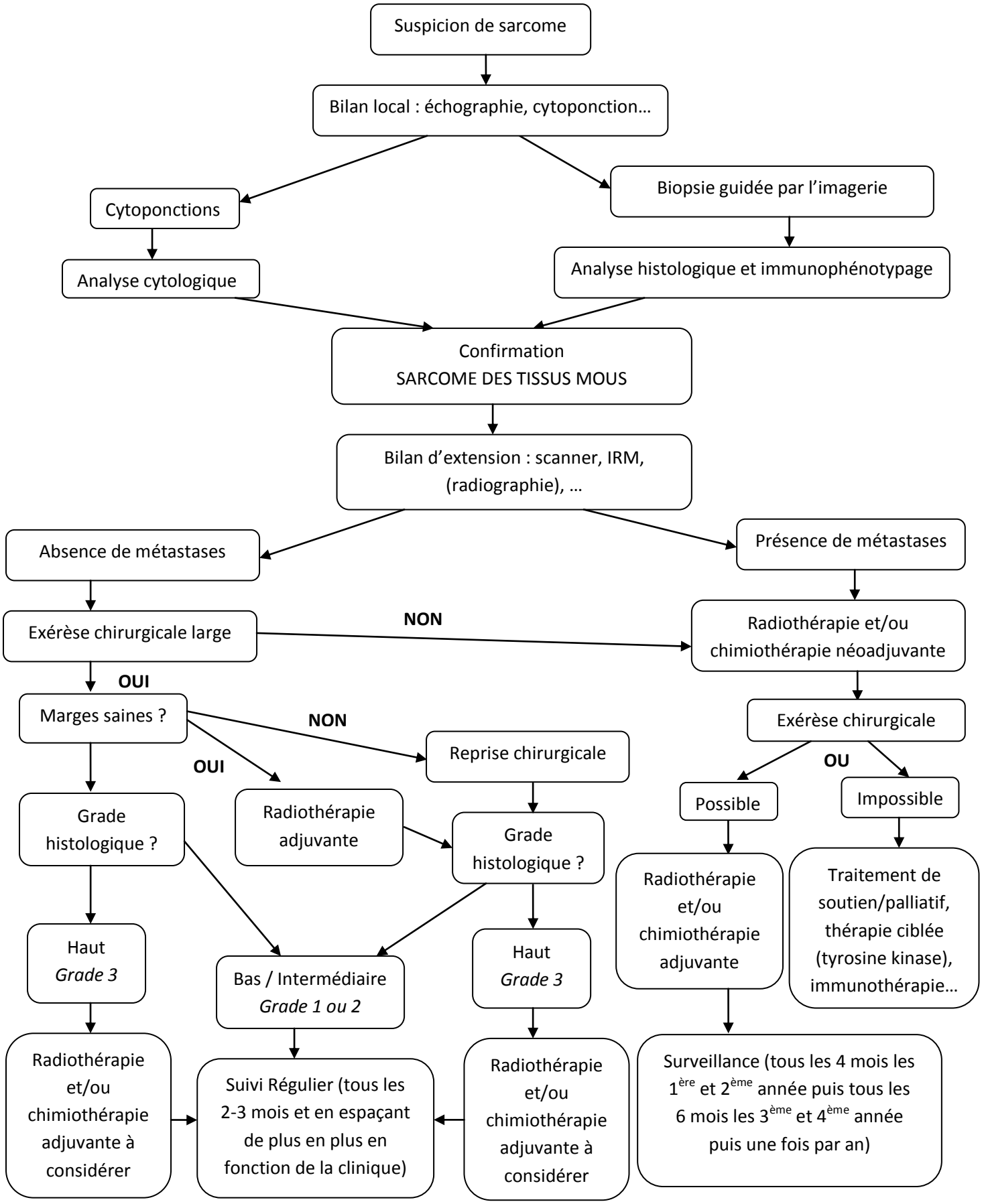

Figure 9 : *Prise en charge diagnostique et thérapeutique des sarcomes des tissus mous*

PARTIE II : La nanomédecine associée à l'imagerie optique : une assistance pour la prise en charge diagnostique et thérapeutique en oncologie

La nanomédecine englobe les différentes applications des nanotechnologies pour améliorer le diagnostic, les protocoles thérapeutiques et leur suivi. L'utilisation de nanoparticules ou nanovecteurs a pour objectif d'augmenter l'efficacité, la spécificité et la sécurité biologique des principes actifs véhiculés.

I. Les principes de l'imagerie optique de fluorescence

L'imagerie est devenue un outil indispensable en cancérologie afin d'établir un diagnostic précis, de planifier une intervention chirurgicale et de suivre les effets d'un traitement. Mais le nouveau challenge de ces dernières années est de visualiser les tumeurs grâce à des agents de contraste et en exploitant les propriétés physiques et moléculaires des cellules tumorales.

L'imagerie de fluorescence est une méthode complémentaire à l'IRM, au scanner et autres modalités de médecine nucléaire, car elle permet de visualiser et de suivre des molécules fluorescentes injectées dans un organisme. C'est une méthode non invasive, à faible temps d'acquisition, très sensible et au coût plus réduit la rendant attrayante pour la médecine vétérinaire et humaine. [88]

Elle est souvent associée aux techniques de microscopie, pour déterminer les fonctions des protéines, l'expression des gènes ou encore suivre des cellules. Elle permet également de caractériser *in vivo* la pharmacocinétique et la pharmacodynamique de nanoparticules organiques comme inorganiques.

A. Les fluorophores

Les fluorophores (ou fluorochromes) sont des substances fluorescentes capables d'émettre de la lumière lors du passage d'un état électronique excité à un état fondamental. En effet, elles absorbent de l'énergie lumineuse apportée par un photon et passent ainsi dans un état électroniquement excité. Leur retour à l'état fondamental se fait par libération d'énergie qui correspond à l'émission d'un photon et produit ainsi la fluorescence. Parmi les molécules et matériaux fluorescents utilisés couramment en imagerie de fluorescence, on distingue les fluorophores organiques, les protéines fluorescentes et les nanocristaux semi-conducteurs.

Les fluorophores organiques absorbant et émettant dans le proche infrarouge sont souvent de nature hydrophobe et disposés à s'agréger en milieux aqueux, ce qui diminue leur signal de fluorescence. Ils présentent un faible poids moléculaire et un temps de vie plasmatique très court, limitant leur capacité de s'accumuler dans le tissu souhaité. Ainsi, l'utilisation de nanoparticule a permis de pallier ce problème et de créer des nanosondes fluorescentes dont le champ d'application est de plus en plus vaste *in vivo*.

Le vert d'indocyanine (ICG pour « IndoCyanine Green) est un fluorophore organique de faible toxicité et largement utilisé en médecine humaine pour réaliser des angiographies au niveau de l'œil, du cerveau ou des poumons et pour évaluer les fonctions cardiaque et hépatique. Il a également fait ses preuves en oncologie, notamment en permettant d'itentifier les lésions de carcinome hépatocellulaire ou les métastases hépatiques du cancer colorectal, en per-opératoire. [93, 101]

Ces fluorophores peuvent être localisés n'importe où dans les nanoparticules et cela permet d'améliorer leur stabilité et modifier leur pharmacocinétique. [93]

B. Limites de cette méthode

In vivo, la traversée des tissus d'un organisme peut poser quelques problèmes à l'origine d'une faible résolution spatiale et d'une profondeur de détection limitée lors de l'utilisation des fluorophores. Les principaux sont [27] :

- une localisation exacte du fluorophore rendue difficile par la perte d'intensité lors de la diffusion des rayonnements d'excitation et d'émission de fluorescence.
- une perte d'intensité due à l'absorption par les tissus de la lumière d'excitation et d'émission.
- une diminution de contraste due à l'autofluorescence de certains tissus (hémoglobines, porphyrines, contenu digestif…) qui présentent des fluorophores naturels.

Pour limiter ces phénomènes incommodants, il est nécessaire d'augmenter la sensibilité de détection des appareils utilisés, et de filtrer le rayonnement d'excitation diffusé. De même, l'utilisation de longueurs d'ondes comprises entre 650 et 900 nm (proche infrarouge) semble réduire l'absorption, la diffusion par les tissus et l'autofluorescence. [27,79]

C. Dispositifs développés par le CEA LETI

1. Imagerie de fluorescence par réflectance

Cette technique permet d'obtenir des clichés en deux dimensions, basée sur le principe de la réflexion du signal.

Le système comprend une couronne de LED émettant une lumière à 633 ou 660 nm qui pénètre à l'intérieur de l'animal et excite les traceurs préalablement injectés. Une caméra CDD capte le signal émis. Cette dernière contient des filtres permettant de distinguer le rayonnement d'excitation diffusé des signaux de fluorescence émis par les traceurs. Le temps d'acquisition d'une image est rapide (quelques ms à s), la profondeur de

détection est évaluée à 1-2 cm, la sensibilité est bonne et la résolution spatiale varie entre 100 µm *in vitro* et 2 mm *in vivo*. [79, 88]

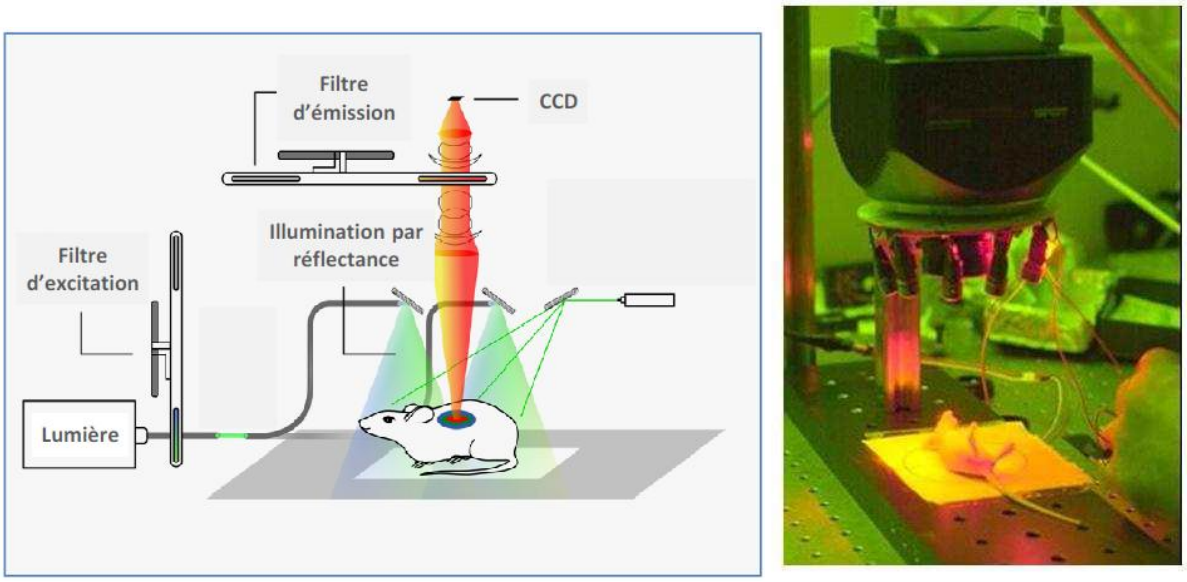

Figure 10 : *Imagerie de fluorescence par réflectance (d'après Jean Luc Coll à l'Institut Albert Bonniot (IAB))*

2. Tomographie de fluorescence

Ce dispositif permet de reconstruire des images en trois dimensions, grâce au principe de transmission. La caméra qui recueille la fluorescence est située de l'autre côté de l'animal et du faisceau d'excitation laser. Ce faisceau balaie la zone à étudier et pour chacune de ses positions, des clichés de fluorescence et de transmission des tissus sont enregistrés. Le traitement des images à l'aide d'algorithmes permet d'obtenir une reconstruction en trois dimensions incluant la localisation dans l'espace des sources de fluorescence. [79, 88]

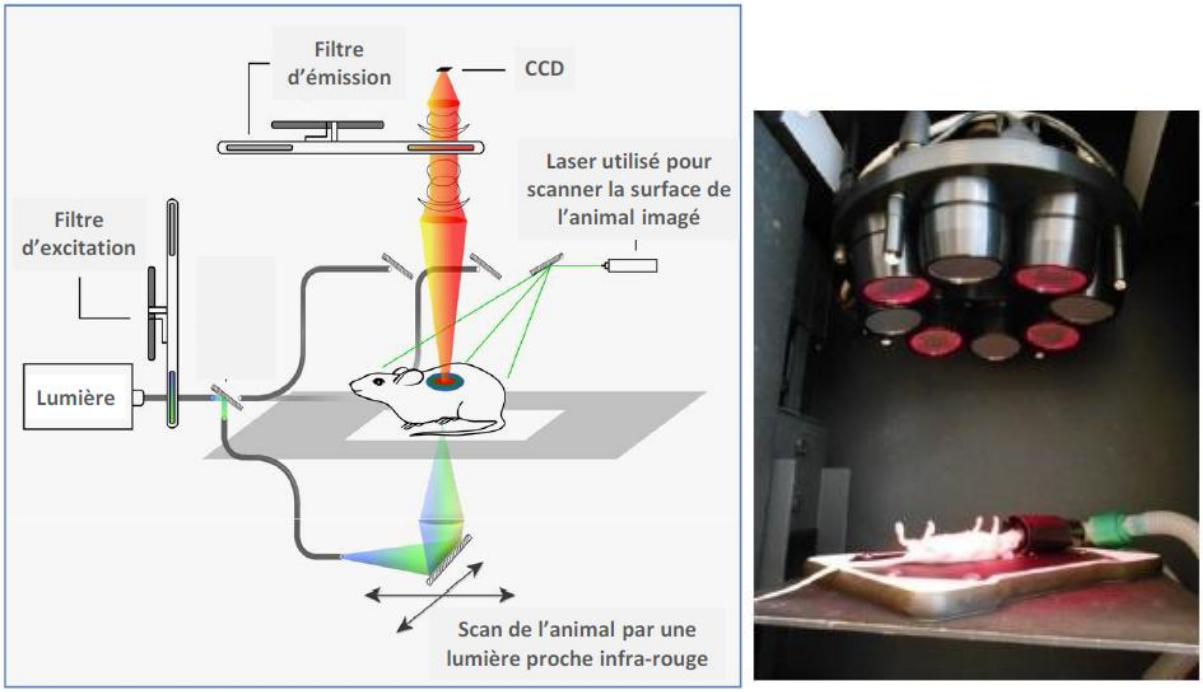

Figure 11 : *Tomographie de fluorescence (d'après Jean Luc Coll à l'Institut Albert Bonniot (IAB))*

Conclusion

- L'imagerie optique est une méthode non invasive permettant de détecter avec précision les limites d'une néoplasie via des nanoparticules encapsulant un agent fluorophore.
- Elle représenterait un complément dans le bilan d'extension local et à distance en ciblant la tumeur et ses éventuelles métastases aux nœuds lymphatiques ou aux autres organes. Ce qui est intéressant pour les STM qui sont localement invasifs et aux marges peu délimitables à l'œil nu.
- Le chirurgien la percevrait comme un outil précieux permettant d'ajuster son geste en augmentant les chances d'effectuer une exérèse complète de la néoplasie, limitant ainsi les risques de récidive.

II. Les nanoparticules : vecteurs de molécules d'intérêt

A. Définition et caractéristiques physico-chimiques des nanovecteurs

L'Institut National de Recherche et de Sécurité (INRS) a proposé la définition suivante : « une nanoparticule (ou particule ultra-fine) est définie par la norme ISO TS/27687 comme étant un nano-objet dont les trois dimensions (longueur, diamètre, épaisseur) sont à l'échelle nanométrique, c'est-à-dire une particule dont le diamètre est inférieur à 100 nm environ ».

Les nanoparticules sont parfois schématisées comme des plateformes auxquelles se greffent des agents de contraste, de furtivité, de ciblage, de perméation ou encore d'activation. Ces derniers ont pour objectif de favoriser et contrôler la libération localisée des molécules thérapeutiques au niveau de la zone ciblée. En effet, les agents de contraste permettent de les visualiser et de les suivre après administration, les agents de furtivité constituent un système d'échappement aux macrophages et augmentent ainsi la demi-vie plasmatique. Les agents de perméation favorisent la traversée des membranes biologiques et les agents de ciblage actif autorisent une accumulation au niveau des zones d'intérêt. [33]

La composition de ces nanoparticules est variée, il peut s'agir d'un assemblage organique (liposome, micelles, polymères…), ou inorganique (or, argent, oxyde de gadolinium…).

La voie sanguine est la plus adaptée pour l'administration de ces particules et leur distribution dépend du flux sanguin. Ainsi, les organes les plus vascularisés (cerveau, foie, coeur, intestins, poumons, rate, reins…), concentreront davantage les nanoparticules. L'élimination s'effectuera au niveau du foie ou des reins, en fonction de leur taille. [27]

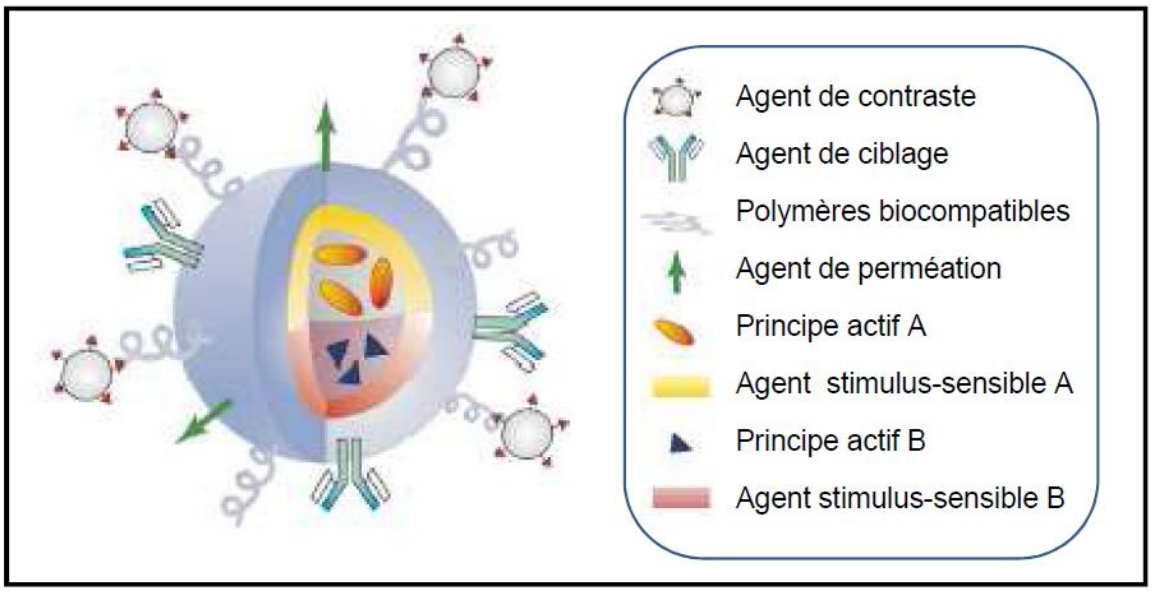

Figure 12 : *Les nanoparticules multifonctionnelles* [32]

En médecine humaine : des liposomes encapsulant de l'amphotéricine B (Ambisome®), de la doxorubicine (Doxil®) ou des nanoparticules protéiques à base d'albumine et encapsulant du paclitaxel (Abraxane®) sont déjà en application en clinique. Cependant, leur utilisation est limitée en raison de leur manque de stabilité lors de leur conservation ou de l'administration et de leur coût élevé. Par conséquent, d'autres nanoparticules, de composition et de structure variées ont été conçues (Figure 13). [74]

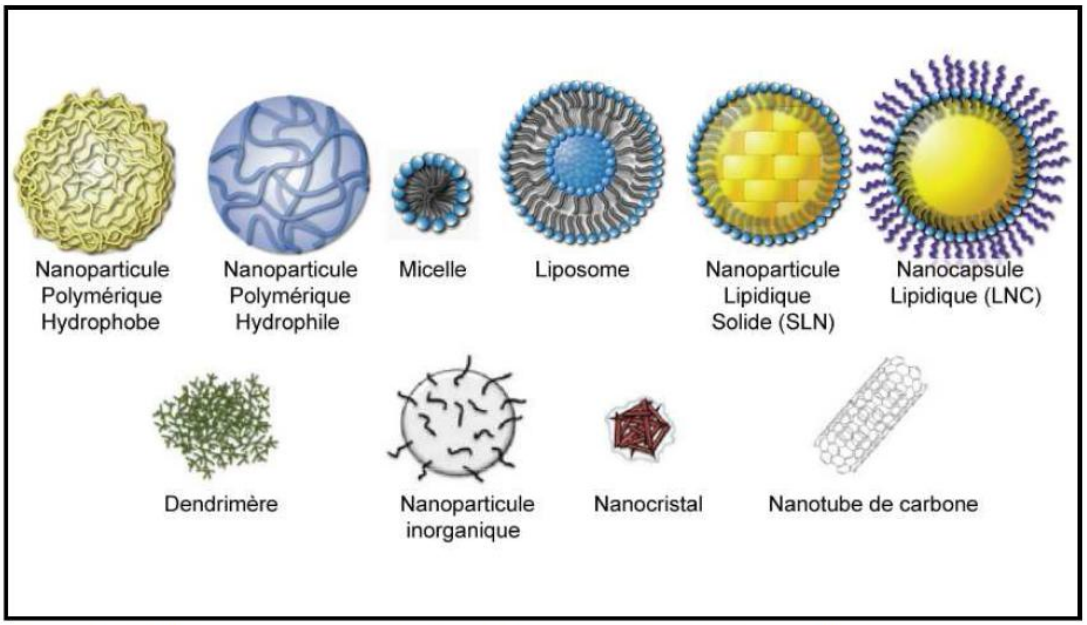

Figure 13 : *Différentes nanoparticules utilisées en recherche biomédicale*
(d'après Faraji et Wipf, 2009 / Kabanov et Vinogradov, 2009)

L'encapsulation de molécules diagnostiques ou thérapeutiques dans des vecteurs nanométriques présente 4 niveaux d'action [74, 91] :

- protection de la molécule encapsulée face aux différentes barrières biologiques et à l'environnement extérieur.
- moduler le ciblage et donc la biodistribution de la molécule d'intérêt en fonction de la pharmacologie du nano-objet transporteur.
- protéger les tissus sains des éventuels effets toxiques de la molécule grâce au ciblage préférentiel vers les organes cibles.
- améliorer l'efficacité de la molécule en préservant ses propriétés, en limitant sa dégradation, en augmentant sa solubilité, et en modulant sa cinétique *in vivo*.

B. Nanoparticules lipidiques élaborées par le CEA LETI: les Lipidots®

Elles sont en développement depuis 7 ans par le LCM (Laboratoire de Chimie des Microsystèmes et Interfaces).

Ces nano-émulsions sont fabriquées par ultrasons et renferment un cœur lipidique (mélange de mono-, di- et triglycérides à longues chaînes. La stabilisation de ce dernier est obtenue par une monocouche de surfactants amphiphiles composée de phospholipides (lécithine de soja), et de surfactants PEGylés (stéarate de PEG2000). [21, 22]

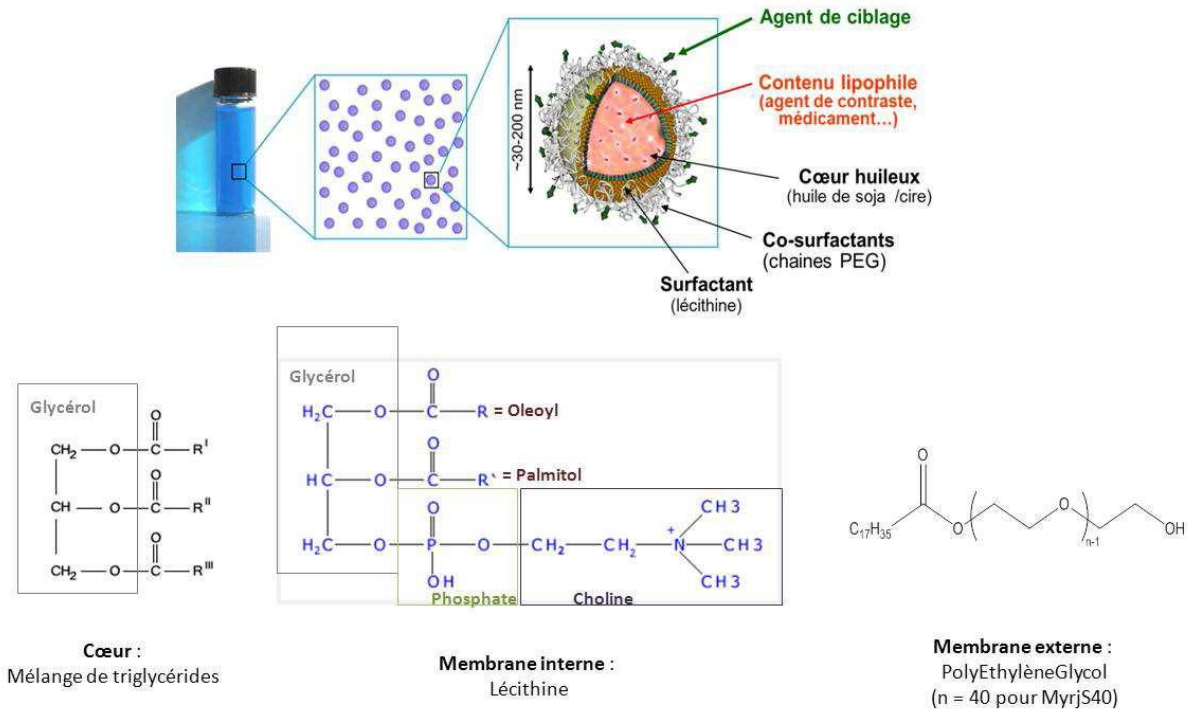

Figure 14 : *Représentation schématique de la nanoparticule (d'après le CEA LETI)*

La taille de ces nanoparticules est modulable (de 30 nm à 120 nm de diamètre) en modifiant les quantités de ses composants. Les lipidots sont stables plus d'un an à température ambiante et résistent à des pH compris entre 2 et 11. [22, 43]

Les Lipidots® sont des nanoparticules biocompatibles, biodégradables, facilement métabolisés et éliminés par l'organisme. Des composés hautement lipophiles dont l'administration sous forme libre est impossible par voie intraveineuse peuvent ainsi être encapsulés. Diverses molécules ou biomolécules d'intérêt telles que des peptides ou des anticorps sont parfois greffées au niveau de la surface de surfactants PEGylés. [42, 59, 74]

C. Différents mécanismes de ciblage des tissus tumoraux *in vivo*

1. Ciblage passif avec l'effet EPR

Les tumeurs présentent une perméabilité vasculaire accrue et un faible drainage lymphatique. Les néovaisseaux tumoraux présentent une structure anormale et fragile : une déficience en péricytes (cellules de Rouget), des jonctions inter-cellulaires endothéliales très faibles, une membrane basale absente ou discontinue, une proportion élevée de cellules endothéliales, un nombre important de fenestrations et de canaux. Le débit sanguin y est souvent irrégulier, avec la formation de shunts dans les vaisseaux. Ceci engendre des fuites plus importantes de composés plasmatiques (macromolécules, nanoparticules, ou particules lipidiques), par rapport à un tissu sain. Ces derniers sont également retenus et accumulés dans la tumeur puisque le retour veineux et la clearance lymphatique y sont faibles.

Ces deux propriétés physiques expliquent l'effet EPR (Enhanced Permeability and Retention) qui a été exploité et mis à profit pour délivrer sélectivement des molécules au sein de tumeurs solides. Cet effet EPR est prédominant pour les composés de poids moléculaires dépassant 40 kDa, et négligeable pour les petites molécules pour lesquelles une redistribution dans la circulation sanguine est possible par diffusion et/ou convection. Il a été prouvé que les tumeurs de petite taille présentent un meilleur effet EPR, qui s'expliquerait par une meilleure densité vasculaire avec absence de zone avasculaire comme c'est le cas pour les tumeurs de plus grande taille. Cependant, aucun consensus n'a été établi puisqu'il semblerait que le type histologique et le grade de la tumeur influencent également le développement du réseau vasculaire.

Enfin, le ciblage passif est optimal lors d'utilisation de systèmes stables, non agrégés, furtifs et avec un temps de circulation suffisamment long pour une bonne accumulation au sein de la tumeur. [27, 52, 59, 88]

2. Ciblage actif à l'aide de ligands ou d'anticorps

Un ciblage actif peut être réalisé, en supplément de l'effet EPR, en greffant sur les molécules de transport un motif de reconnaissance des anomalies caractéristiques des cellules tumorales (antigènes cellulaires, récepteurs membranaires) ou de son environnement (néovascularisation tumorale). Ils peuvent éventuellement permettre l'endocytose des nanoparticules, s'il s'agit de récepteurs qui s'internalisent dans les cellules, comme par exemple le récepteur à la transferrine, le récepteur au folate ou l'EGFR (Epidermal Growth Factor Receptor). L'objectif majeur de ces ligands est d'améliorer les propriétés de pharmaco-guidage des systèmes de vectorisation assurant le transport ciblé des molécules effectrices.

La cible biologique choisie doit présenter plusieurs propriétés :

- être accessible : exprimée à la surface des cellules tumorales et, au mieux, être en contact avec la circulation sanguine
- être spécifique du tissu tumoral ou y être plus fortement exprimée par rapport à du tissu sain

- l'agent de ciblage utilisé (ligand ou anticorps) doit posséder une grande sélectivité et une forte affinité pour la cible

En médecine humaine, des récepteurs tumoraux ont déjà fait l'objet de ciblage par l'emploi d'anticorps spécifiques. On peut citer le récepteur CD20 pour les lymphomes diffus à grandes cellules B, le CD25 pour le lymphome à cellules T, le CD33 pour la leucémie myéloïde aigüe ou encore le folate (dérivé de la vitamine B9) pour les tumeurs ovariennes.

Des radionucléides (Zevalin®), des immunotoxines (Ontak®) et des antibiotiques anti-tumoraux (Mylotarg®) ont ainsi pu être délivrés de manière sélective dans les cellules tumorales.

Les cellules endothéliales tumorales ont été impliquées dans certaines thérapies, grâce à l'accessibilité des récepteurs présents à la surface des vaisseaux. Par conséquent, plusieurs ligands ont été utilisés, comme l'anticorps L19 qui cible un domaine de la fibronectine, ou différents dérivés cycliques ou linéaires des peptides RGD et NGR se liant respectivement aux intégrines αIIbβ3, αvβ3 et α5β1, et à la N-aminopeptidase. [27, 52]

3. Visualisation des nœuds lymphatiques sentinelles métastatiques

La présence de métastases au niveau des nœuds lymphatiques est un facteur de mauvais pronostic, en impactant fortement l'espérance de vie des patients concernés. Les nœuds lymphatiques sentinelles sont les premiers à drainer la tumeur, situés sur le trajet lymphatique associé à la localisation tumorale. Ainsi, la détection précoce des métastases au niveau de ces nœuds lymphatiques permet d'adapter l'intervention chirurgicale en effectuant leur exérèse complète (exérèse monobloc). L'objectif majeur de cette démarche est de limiter la dissémination métastatique et le risque de récidive tumorale.

Le vert d'indocyanine (ICG) est un fluorophore très utilisé en médecine humaine pour des études cliniques permettant la détection des nœuds lymphatiques sentinelles afin de réaliser des biopsies et des lymphographies en temps réel. La visualisation des ganglions lymphatiques sentinelles a pu être effectuée pour le cancer du sein, les cancers de l'endomètre et des cancers cervicaux (par suivi endoscopique après injection cervicale). [1, 10, 100] Dans le cas du carcinome du colon, l'ICG permet de visualiser les ganglions dans les 3 à 10 min après injection dans la zone péritumorale avec un taux de détection positive de 82 %. [47]

Une étude menée sur des souris a prouvé que les Lipidots® possédaient une taille optimale (≈ 50 nm) permettant une accumulation dans les nœuds lymphatiques. Ces nanoparticules lipidiques présentent une affinité pour le système lymphatique et peuvent le rendre visualisable grâce à des agents de contraste. Dans cette étude, de l'ICG était encapsulé dans des Lipidots® et il a été mis en évidence une coloration rapide, intense, et de longue durée (> 24h) des nœuds lymphatiques. Le signal fluorescent était maximal entre 1h30 et 4h après injection de ces molécules. [43]

Conclusion

- L'objectif majeur de l'imagerie optique est de cibler le tissu tumoral par l'intermédiaire de nanoparticules s'y accumulant préférentiellement via l'effet EPR et/ou des molécules de ciblage. Ces nanoparticules renferment un fluorophore permettant de les visualiser sous une caméra optique.
- Dans le cas de tumeurs très infiltrantes, tels que les STM, il est possible de visualiser les éventuels sites de métastases (nœuds lymphatiques, foie, …).
- Ces champs d'application à l'avenir seraient de faciliter l'exérèse chirurgicale des tumeurs rencontrées en médecine humaine.

III. Etudes prometteuses avec le développement de nouvelles thérapies

Les recherches oncologiques actuelles sont orientées vers le développement de systèmes multifonctionnels alliant ciblage tumoral et propriétés effectrices afin d'affiner le diagnostic et la prise en charge thérapeutique.

A. Avantages envisagés de la nanomédecine par rapport aux techniques actuelles

1. Concernant le diagnostic tumoral

A ses débuts, l'imagerie de fluorescence employait des fluorophores de type fluorescéine ou rhodamine pour réaliser des marquages histologiques ou cellulaires, à des longueurs d'ondes comprises entre 350 nm et 650 nm. Actuellement, le développement de la TEMP (Tomographie d'Emission MonoPhotonique ou SPECT), la TEP (Tomographie par Emission de Positons) ou encore l'IRM (Imagerie par Résonance Magnétique) en association avec l'imagerie de fluorescence permet de suivre le devenir de nanoparticules *in vivo*. En raison du coût élevé de la TEMP ou de la TEP, l'imagerie de fluorescence est de plus en plus considérée et employée comme une entité à part entière pour obtenir des informations directes *in vivo*.

Mais l'imagerie optique est aussi devenue une modalité supplémentaire pour étudier les biopsies ou les tissus *ex-vivo*.

Chez le petit animal domestique, l'imagerie de fluorescence représente un outil pour découvrir de nouveaux biomarqueurs (ciblage des tumeurs…) et affiner le diagnostic des maladies.

En médecine humaine, diverses applications ont été envisagées, en dermatologie ou en cancérologie. Elle est au cœur d'études en tant qu'outil de diagnostic pour le cancer du sein, pour détecter les métastases ou les ganglions sentinelles en per-opératoire, et repérer les polypes précancéreux par endoscopie du colon. Elle pourrait également apporter une

aide à la chirurgie des tumeurs en permettant une meilleure délimitation des marges tumorales ou la détection de nodules non détectables à l'œil nu et/ou à la palpation. [91, 101]

2. Concernant la thérapeutique

Les nanoparticules ont déjà fait leur preuve pour la délivrance de principes actifs ou de biomolécules (protéines, ADN, ARN pour les thérapies géniques) au sein d'un tissu ciblé en médecine humaine.

Et ainsi, les avantages retirés de la nanomédecine pour véhiculer des molécules de chimiothérapie sont :

- réduction de l'excrétion rénale et/ou de la dégradation hépatique, conduisant à augmenter la vie plasmatique
- augmentation de l'index thérapeutique par une meilleure accumulation dans les tissus pathologiques ciblés
- moins d'accumulation dans les tissus sains et donc limitation des effets toxiques dans ces derniers
- franchissement de diverses barrières biologiques imperméables lorsque les molécules de chimiothérapie sont libres dans la circulation sanguine

Les nanoparticules peuvent également être utiles en radiothérapie, thermothérapie ou encore en thérapie photodynamique.

En effet, en radiothérapie les nanoparticules peuvent véhiculer une source radioactive sur une zone ciblée ou être elles-mêmes les agents radio-sensibilisants, comme c'est le cas avec les nanoparticules d'or ou d'oxyde de Gadolinium pour une irradiation par rayons X.

La thermothérapie ou hyperthermie est une méthode non invasive étudiée pour traiter de nombreuses maladies et notamment les cancers. Elle fait intervenir une substance photosensibilisante (parfois encapsulée dans une nanoparticule) illuminée par une source externe (laser ou diode). S'ensuit alors un processus photochimique consistant en la conversion d'énergie lumineuse en chaleur. Il a été démontré que l'ICG, et la sonde IR820 à base de cyanine permettaient d'amplifier l'hyperthermie locale engendrée par une source laser, induisant alors une destruction plus efficace des cellules tumorales.

Des températures avoisinant les 37-43 °C ont ainsi pu être atteintes localement et en moins d'une minute avec l'indocyanine. Cependant, ces agents photosensibilisateurs sont souvent encapsulés dans des nanoparticules afin de limiter leur auto-agrégation, leur élimination rapide par l'organisme et d'améliorer leur photostabilité et leur spécificité pour le tissu cible. [100]

Enfin, en thérapie photodynamique, les nanoparticules véhiculent l'agent photo-sensibilisant au niveau de la zone d'intérêt. Ce dernier est capable de produire de l'oxygène singulet et des radicaux libres suite à l'absorption d'un rayonnement lumineux. Ces deux composés possèdent d'importantes propriétés oxydantes qui conduisent également à la mort des cellules environnantes et empêchent sa croissance par destruction de la

néovascularisation. Plusieurs agents photosensibilisants ont déjà été testés dans ce domaine, dont les cyanines et les porphyrines. [97, 100]

Dans ces trois cas, le ciblage tumoral présente un intérêt indéniable puisqu'il permet d'accumuler les agents thérapeutiques de façon préférentielle au sein du tissu à éliminer, en minimisant leur impact sur les cellules saines adjacentes. [52, 59, 74]

L'imagerie de fluorescence pourrait présenter un intérêt dans l'assistance des chirurgies en permettant [59, 88] :

- un geste chirurgical plus précis
- une meilleure vision de phénomènes biologiques non visibles par l'œil du chirurgien
- une meilleure préservation des tissus sains
- une diminution des risques de ré-intervention chirurgicale
- et dans le cas d'exérèse tumorale : une meilleure vision des marges avec des berges de résection permettant une excision plus complète et de qualité

3. Nanothéranostique : les avancées escomptées

Elle résulte de l'association de molécules thérapeutiques et d'agents visualisables au sein d'une seule nanoparticule, permettant de suivre en temps réel la pharmacocinétique du principe actif. Il serait ainsi possible de prédire l'efficacité et de valider le traitement envisagé. Cette nouvelle conception a pour objectif d'adapter au mieux le protocole thérapeutique à chaque individu, avec la notion récente de « médecine personnalisée ». En effet, elle permettrait de sélectionner au préalable les individus susceptibles de bien répondre à un traitement précis. C'est un moyen d'optimiser la prise en charge thérapeutique : administrer la bonne molécule, au bon patient et au bon moment.

La présélection des patients est basée sur une bonne accumulation de la molécule d'intérêt au niveau du tissu pathologique et la plus faible au niveau des tissus sains.

L'objectif requis est d'avoir la meilleure efficacité et innocuité du futur traitement. En effet ces deux points essentiels dépendent de l'effet EPR de la tumeur qui est variable d'un individu à l'autre. La physiologie de la tumeur, la présence de fibrose et l'hypovascularisation peuvent s'opposer à la diffusion des molécules. Ce qui explique que certains agents de chimiothérapie se soient révélés efficaces *in vitro* mais pas *in vivo*.

La nanothéranostique représente une nouvelle stratégie permettant de faire face à cette hétérogénéité en oncologie et d'anticiper la suite de la prise en charge.

En 2009, une étude menée sur des tumeurs mammaires de rat a prédit la réponse au traitement à base de doxorubicine véhiculée par des liposomes. Deux groupes (bon et mauvais pronostic) furent formés en fonction du rayonnement X émis, reflétant l'accumulation de liposomes contenant de la iodine, préalablement injectés par voie intra-veineuse.

Le taux de croissance tumorale a ensuite été évalué après le traitement à la doxorubicine. Il s'est révélé que le plus faible taux de croissance était corrélé au signal

radioactif le plus marquant, et par conséquent à une vascularisation optimale. Ce qui a permis de confirmer les prévisions.

Cependant, même si des preuves de concept concernant l'efficacité de la nanothéranostique ont déjà été données, des essais cliniques sont encore en cours de déroulement avant son introduction en pratique médicale. [64, 75]

Conclusion

- L'imagerie optique de fluorescence est une avancée prometteuse permettant le diagnostic précoce de tumeurs à évolution insidieuse.
- Elle apporte une aide dans la prise en charge thérapeutique, non seulement lors de l'exérèse chirurgicale, dans l'évaluation des éventuels résidus tumoraux à l'issue de celle-ci, mais également dans le suivi des effets des thérapies adjuvantes à la chirurgie.
- Une analyse des résultats d'une étude portée sur 9 chiens atteints de STM sera effectuée, en tant qu'étude préliminaire à l'élaboration d'un protocole d'imagerie optique appuyant la prise en charge chirurgicale des tumeurs superficielles en oncologie humaine.
- L'objectif de cette étude d'exérèse de STM canins sous imagerie optique est de connaître le réel intérêt de cette méthode par rapport aux autres modalités diagnostiques et thérapeutiques actuellement à notre disposition (chirurgie programmée à la suite d'images de scanner). Elle vise à aboutir à une preuve de concept de la technique chirurgicale testée.

PARTIE III : Etude clinique : Exérèse de sarcomes des tissus mous chez 9 chiens, assistée par imagerie optique

Le problème majeur du traitement chirurgical des STM est de pouvoir réaliser une résection tumorale complète avec des marges d'exérèse de qualité afin d'éviter les récidives et espérer augmenter les médianes de survie qui en dépendent.

Actuellement, seuls les résultats du bilan d'extension avec les images obtenues par IRM et/ou scanner permettent au chirurgien d'évaluer les marges de sécurité à envisager. L'histologie extemporanée est une méthode d'analyse per-opératoire mais ne peut être réalisée que dans les structures possédant un anatomopathologiste expérimenté. Cependant, elle présente des limites d'interprétation et ne renseigne que sur la qualité des marges du tissu résséqué et non sur la présence et l'extension des cellules tumorales *in situ*.

Notre étude va mettre en application l'imagerie optique per-opératoire avec le système Fluobeam™ dans la détection d'un agent de contraste fluorescent (le LipImage™ 815) s'accumulant préférentiellement dans les tissus tumoraux tels que les sarcomes.

Les images de fluorescence acquises pour les tissus sains, tumoraux et les marges (latérales et profondes) seront confrontées aux résultats d'histologie afin d'en établir une corrélation. C'est une étude préliminaire visant à déterminer si l'imagerie optique peut servir d'assistance per-opératoire pour améliorer la qualité de l'exérèse tumorale.

Elle nécessite dans un premier temps l'établissement du protocole d'imagerie optique en précisant la dose de LipImage™ 815 et la durée requise entre l'injection et la chirurgie afin d'obtenir un signal optimal pour détecter les limites du tissu tumoral. Puis elle visera à determiner qu'une intensité fluorescente nulle est bien associée à l'absence de cellules tumorales. Son objectif primordial reste de prouver si cette technique représente bien une avancée prometteuse en chirurgie oncologique.

I. Etudes préalables à l'étude de cas cliniques

Avant de réaliser notre étude sur des chiens atteints de STM, une évaluation des caractéristiques pharmacologiques et toxicologiques de la nanoparticule utilisée est nécessaire. C'est l'objet des deux premières études en phase 0 et en phase I de notre essai clinique en oncologie vétérinaire. Elles ont été accomplies en accord avec les comités d'Ethique du campus vétérinaire VetAgro Sup et du Ministère national français de l'Agriculture. Toutes les mesures ont été mises en œuvre pour améliorer le confort des animaux inclus dans ces expérimentations.

A. Etude de biodistribution sur des chiens

L'objectif de cette première étude est de suivre la pharmacocinétique du traceur fluorescent (LipImage™ 815) dans l'organisme et de déterminer la dose pour laquelle on obtient la meilleure sensibilité. Ces études ont été menées sur cinq chiens (3 femelles et 2 mâles) de race Beagle en bonne santé.

Protocole :

Ces chiens ont été répartis en trois groupes afin de déterminer le dosage de LipImage™ 815 le plus approprié pour obtenir la meilleure sensibilité permettant de distinguer le tissu sain de la tumeur.

Des doses décroissantes de LipImage™ 815 ont été injectées par voie intraveineuse dans la veine céphalique des animaux : 102 nmol/kg, 28 nmol/kg puis 2,3 nmol/kg.

La fluorescence du sang, des urines et des différents organes cibles (foie, nœuds lymphatiques mésentériques, surrénales, reins, ovaires, testicules) a d'abord été évaluée avec la sonde Fluobeam® avant toute injection chez les cinq chiens, afin d'estimer le signal fluorescent naturel basal.

Elle a ensuite été mesurée à 1h, 4h, 8h, 24h, 30h pour les deux premiers groupes et à 1h, 8h, 24h, 32h, 48h, 72h pour le dernier groupe, après les injections de LipImage™.

Pour le troisième groupe, la fluorescence des organes a été analysée suite à une laparotomie qu'à 24h et 72h après l'injection de LipImage™ 815.

A la fin de chaque expérience, la fluorescence a été mesurée *ex vivo* sur des biopsies d'organes (cerveau, coeur, poumons, foie, rate, reins, noeuds lymphatiques, surrénales, pancréas, intestins, prostate, testicules, utérus et ovaires) ou sur des pièces d'autopsie. Des analyses histopathologiques ont également été effectuées en utilisant la coloration à l'hémalun éosine.

Résultats :

Les cinq chiens présentaient initialement une très légère fluorescence en particulier en regard du foie et des reins.

Pour les chiens des groupes 1 et 2, le signal fluorescent après injection du LipImage™ 815 était trop intense et restait saturé au bout de 4h, limitant ainsi la quantification et l'interprétation de la biodistribution.

En revanche, pour les chiens du groupe 3, il était aisé de quantifier la fluorescence dans le sang et de distinguer les différents organes cibles, où les nanoparticules s'y accumulent de manière passive.

Le temps de demi-vie du traceur fluorescent a été estimé à 7h chez les chiens mâles et à 24h chez les femelles. Sa répartition au cours du temps est cependant homogène entre les différents organes, avec une légère prédominance dans le foie et dans une moindre mesure dans les organes contenant des molécules stéroïdes (surrénales, ovaires), les intestins, les noeuds lymphatiques et les reins.

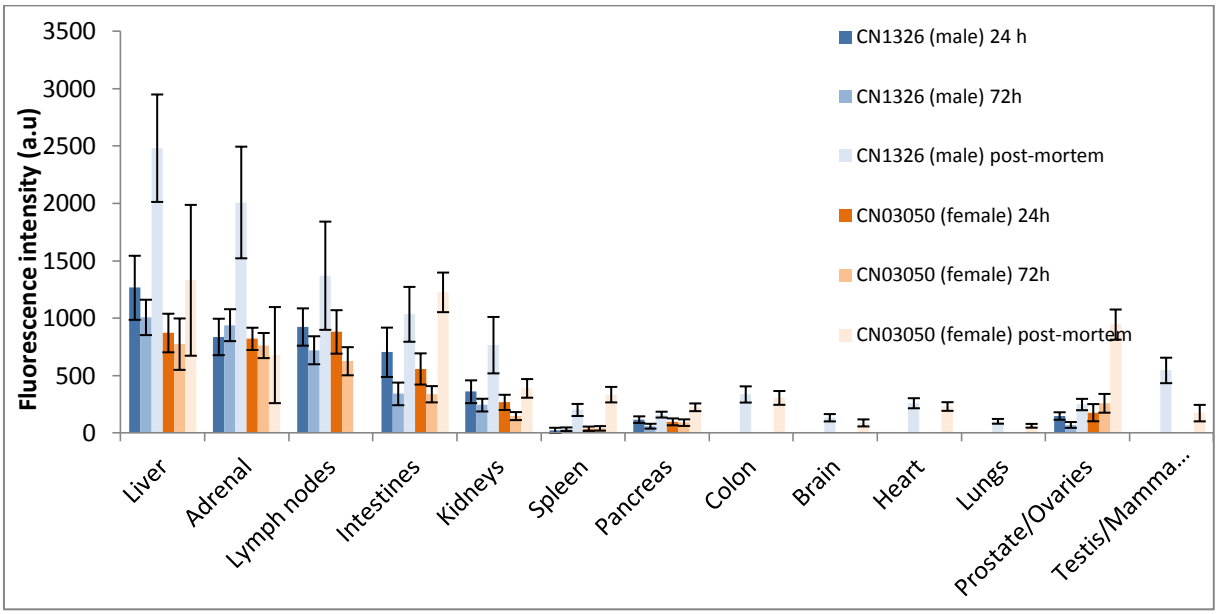

Figure 15 : *Intensité de la fluorescence in vivo et ex vivo dans les différents organes des deux chiens en bonne santé (le mâle en bleu et la femelle en orange), 24h et 72h après l'injection intraveineuse de LipImageTM815 puis après euthanasie des animaux*

B. Etude de neutralité des nanoparticules

Le but de cette étude préliminaire est d'évaluer la tolérance et la toxicité potentielle liées à une administration intraveineuse unique de LipImage™ 815.

Une première étude a été réalisée chez le rat et n'a montré aucun effet néfaste du fluorophore sur l'organisme.

Protocole :

Trois chiens de race Beagle (1 mâle et 2 femelle) en bonne santé ont été inclus dans cette étude. La dose initiale de LipImage™ 815 (2,2 µg/kg) permettant un diagnostic aisé et établie lors de l'étude de biodistribution a été injectée par voie intraveineuse au premier chien (le mâle).

Les deux autres chiens ont reçu des doses croissantes : la dose initiale x5 (11 µg/kg) et la dose normale x10 (22 µg/kg).

Un suivi quotidien est réalisé à l'aide d'une examination clinique et des prélèvements sanguins sont effectués avant l'injection de nanoparticules fluorescentes (J_0) et à J_7 après l'injection de LipImage™ 815.

Les paramètres physiologiques évalués sont les suivants :

- hémogramme : numération et formule sanguine
- évaluation de la fonction rénale : urée et créatinine
- enzymes hépatiques : phosphatase alcaline (PAL) et alanine amino-transférase (ALAT)
- dosage de l'albumine et des protéines plasmatiques
- analyse d'urines : bandelette et densité urinaires

Une attention particulière était portée chaque jour sur leur comportement, leur appétit, leur niveau d'activité, la présence de vomissements ou toute autre altération éventuelle de leur état général.

Les signes d'une probable hypersensibilité secondaire à l'injection du traceur fluorescent étaient recherchés sur chaque animal tels qu'un œdème de la face, de la rougeur, de l'urticaire ou encore de la fièvre.

A la fin de l'étude, des analyses histologiques après coloration à l'hémalun éosine étaient réalisées sur des échantillons de tissus de foie, rate, poumons, reins, nœuds lymphatiques, cœur et cerveau.

Résultats :

L'examen clinique initial a confirmé que les trois chiens étaient en bon état général. Les analyses sanguines (numération et formule sanguine, biochimie de base et urinaire), étaient dans les limites inférieures de la normale. Aucune réaction d'hypersensibilité, de douleur, ni de toxicité gastro-intestinale n'ont été mises en évidence au cours de l'étude. Lors des sept jours où les chiens étaient placés sous observation, aucun changement de leur comportement, aucune altération de leur état général (telle que perte de poids, diminution de l'appétit, abattement…) n'ont été notés. Une comparaison statistique des analyses sanguines à J_0 et J_7 a conclu à une absence de différence significative, traduisant l'innocuité du LipImage™ 815.

L'examen nécropsique des différents organes (foie, reins, rate, poumons, coeur et cerveau) n'a révélé aucune lésion compatible avec un mécanisme toxique. Seule une infiltration lymphocytaire légère à modérée du bassinet des deux reins a été observée chez tous les chiens, mais sans aucune autre lésion glomérulaire et/ou tubulaire. Aucun lien de cause à effet n'a pu être établi entre cette observation et le LipImage™ 815.

Conclusion

- Le LipImage™ 815 est un agent de contraste fluorescent inoffensif même à des doses 10 fois supérieures à celles estimées pour une distinction aisée des différents tissus.
- La dose optimale permettant d'obtenir un signal fluorescent interprétable a été déterminée à 2,2 µg/kg. La distribution du LipImage™ 815 est homogène et a pu être identifiée aux surrénales, à la prostate, aux ovaires et aux noeuds lymphatiques qui représentent des cibles pour l'imagerie ou la thérapeutique. Le délai idéal entre l'injection du fluorophore et la mesure de fluorescence est de 48h.
- Une étude en phase II de ce nano-marqueur est nécessaire afin d'évaluer son domaine d'application en oncologie vétérinaire, notamment lors d'exérèse chirurgicale de masses cutanées et sous-cutanées chez le chien.

II. Etude expérimentale sur neuf chiens atteints de STM

A. Matériel et méthode

1. LipImage™ 815 : le traceur fluorescent

Cette sonde fluorescente dans le proche infrarouge (IR 780) a pour constituant de base de l'iode. Sa concentration en lipides est de 120 mg/mL et celle en fluorophore est de 266 µmol/L. Le maximum d'absorbance est obtenu à une longueur d'onde de 792 nm et l'émission maximale se produit à 816 nm.

La conception de ce nouveau traceur fluorescent LipImage ™ 815 nécessite deux étapes, mises en œuvre par le CEA Leti. La première consiste à introduire une fonction acide carboxylique au fluorophore. Puis y est greffée une chaîne lipidique en C_{18} associée à des fonctions oleylamine et $-CO_2H/NH_2$ activées par le benzotriazol-1 yloxy)tris(dimethylamino) phosphonium hexafluorophosphate (BOP). On obtient ainsi un fluorophore équivalent à l'ICG mais contenant une ancre C_{18} qui lui confère une meilleure stabilité dans le temps et une capacité de charge plus élevée. [50]

Le fluorophore final IR 780-oleyl-amine est ensuite encapsulé dans une nanoparticule Lipidots® dont la composition a été décrite précédemment.

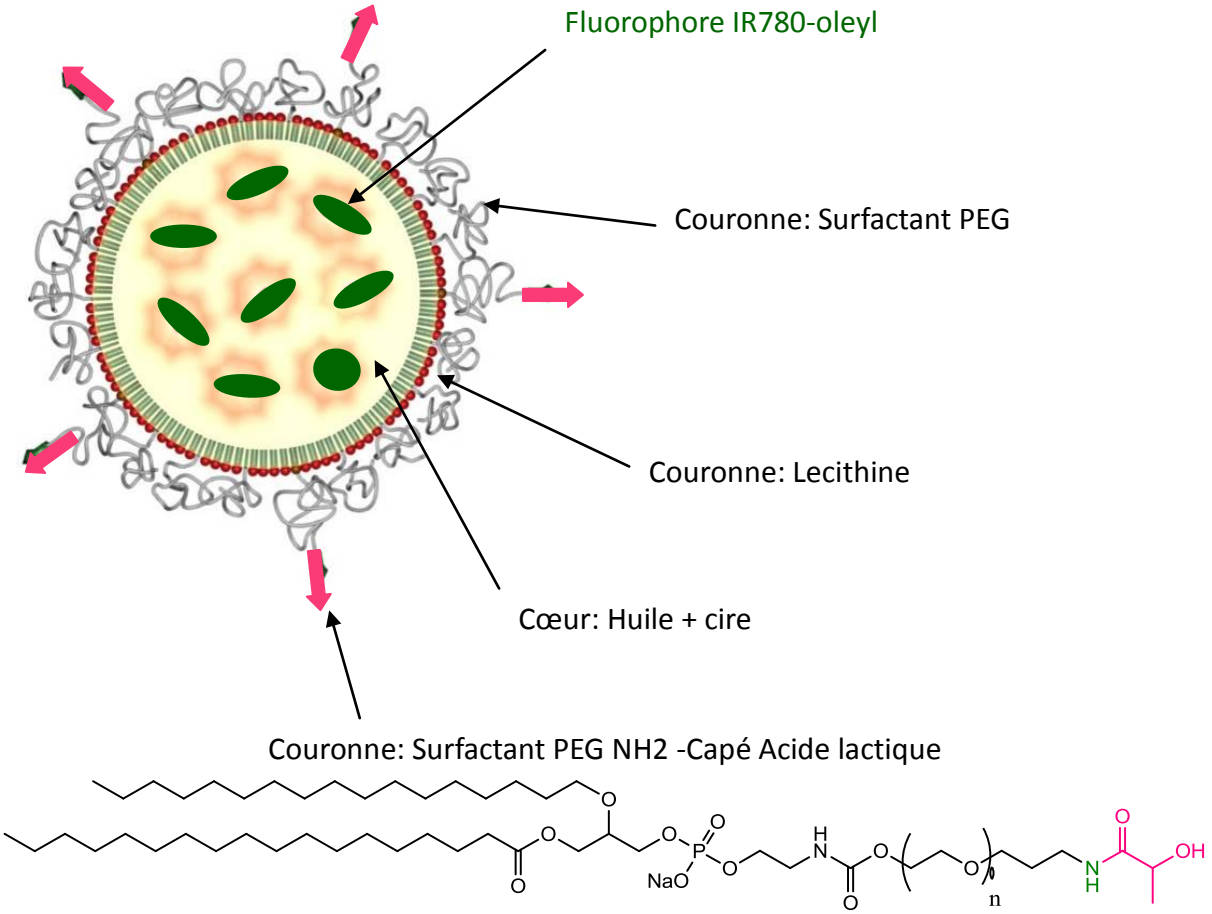

Figure 16 : *Nanoparticule « pro-bimodale » : LipImage™ 815 (d'après le CEA-LETI)*

Cette nouvelle nanoparticule LipImage™ 815 présente les mêmes propriétés optiques que l'ICG-Lipidots mais une biodistribution différente. En effet, le LipImage™ 815 se répartit dans l'organisme de façon homogène et circule plus longtemps (plus de 21 jours) dans le sang en conservant sa fluorescence. [50]

L'amélioration de l'intensité du signal fluorescent permet donc d'explorer des tissus plus profonds. L'augmentation du temps de circulation sanguine favorise l'accumulation passive (effet EPR) du LipImage™ 815 au sein du tissu tumoral.

Ainsi, la conception de cette nouvelle nanoparticule aux propriétés optimisées pourrait représenter une avancée pour de nombreuses applications *in vivo*, requérant de l'innocuité, de la sensibilité et de l'imagerie de fluorescence sur un plus long terme. [50]

2. Fluobeam® 800 : sonde de détection de la fluorescence

Le Fluobeam® 800 est un système portable pour l'imagerie de fluorescence *in vivo* en 2D dans le proche infrarouge (bande spectrale : 800-1000 nm), pour une excitation (par un laser) à 785 nm. Il est doté d'un éclairage « blanc » filtré (couronne de LEDs) qui évite de travailler dans l'obscurité.

Ce dispositif Fluobeam® 800, dirigé à l'aide d'un logiciel dédié sur PC, est constitué de deux éléments:

- un boîtier de contrôle renfermant un ensemble électronique permettant de commander le système, une source laser émettant à 785 nm et une fibre guidant le faisceau laser de ce boîtier de contrôle à la tête optique (ce qui autorise l'exploration d'un champ de 6 cm de diamètre, situé à une distance de 17 cm de l'extrémité de la tête)
- une tête optique contenant la caméra CCD (Charge Coupled Device), la sortie du laser et les LEDs filtrées fournissant un éclairage blanc avec un Indice de Rendu des Couleurs (IRC) élevé

La zone observée du champ opératoire est éclairée par la lumière blanche, ne contenant pas d'infrarouge et permettant la chirurgie sur cette zone. La fluorescence du marqueur est excitée par le laser dans le proche infrarouge diffusé simultanément sur ce champ. L'image de fluorescence est obtenue avec la caméra CCD qui est très sensible, compatible avec des temps de mesures longs et qui est filtrée pour ne voir que les longueurs d'onde correspondant à la fluorescence.

Ainsi, le système Fluobeam® fournit en temps réel une image quantitative de la fluorescence dans le champ opératoire. Il possède une résolution submillimétrique, ce qui permet de visualiser des métastases de petite taille (jusqu'à 300 µm), invisibles aux yeux du chirurgien expérimenté. Ce dispositif médical est constitué d'un écran sur lequel est visualisable le flux, la distribution et/ou l'accumulation de l'agent fluorophore.
Ces champs d'application, avant, pendant et après la chirurgie, sont :

- la détection de tumeurs et l'identification des marges tumorales
- le contrôle du flux sanguin et de la reperfusion

- l'imagerie du drainage lymphatique tumoral
- la visualisation et la détection des voies biliaires lors de chirurgie hépatobiliaire
- la biodistribution et le développement de molécules ciblantes
- l'immunologie et les maladies infectieuses

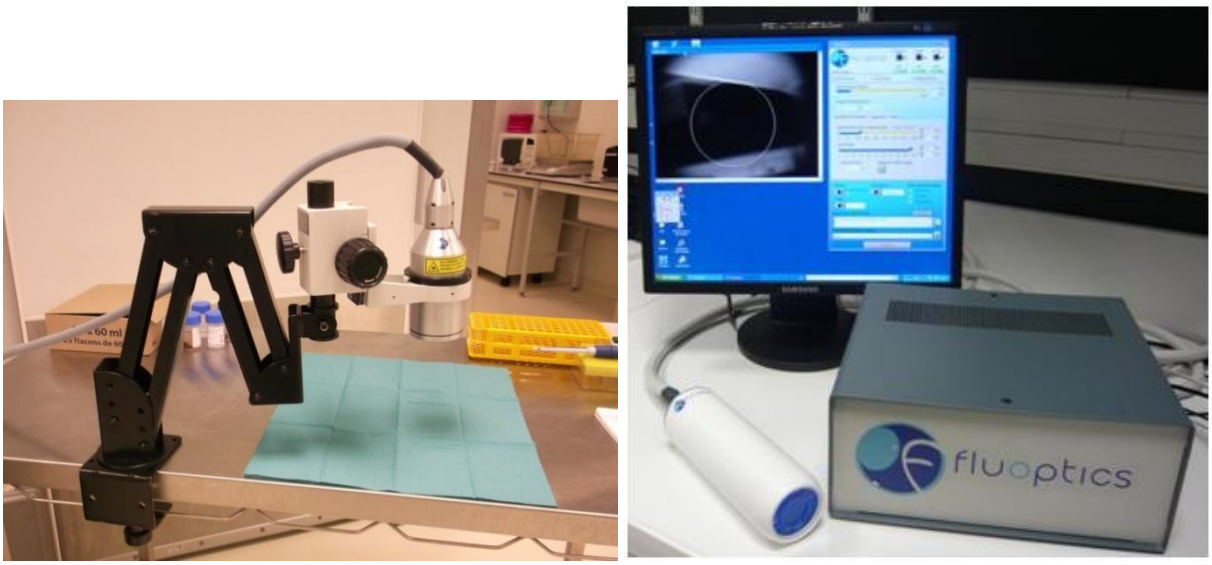

Figure 17 : *Le Fluobeam® (photos ICE, VetAgro Sup)*

B. Inclusion des animaux dans le protocole Nano Eno

Cette étude prospective a inclus 9 chiens présentés au service d'oncologie de VetAgro Sup pour suspicion de STM ou autres tumeurs cutanées et/ou sous-cutanées, entre janvier 2014 et juillet 2014.

Nos confrères vétérinaires ont été sollicités par courrier afin d'obtenir un nombre de cas suffisants. Chaque propriétaire était informé du déroulement intégral de cette étude, dont l'innocuité avait été garantie au préalable. Afin de les motiver à y participer, une prise en charge financière complète des coûts engendrés par le diagnostic pré-opératoire et l'intervention chirurgicale leur était proposée. Le diagnostic de STM était établi soit à l'aide d'une analyse cytologique sur une ponction à l'aiguille fine, soit suite à un examen histologique sur des pièces de biopsies. Les propriétaires en étaient informés et leur consentement éclairé a été obtenu par écrit.

Onze chiens ont d'abord été recrutés mais deux d'entre eux ont été exclus du protocole en raison de la présence concomitante d'une autre néoplasie (tumeur thyroïdienne) ou sur décision du propriétaire. Finalement, neuf chiens atteints de tumeurs primitives sous-cutanées ont été inclus dans cette étude. Le groupe était constitué de 6 mâles dont 3 castrés et de 3 femelles dont une seule était stérilisée. Aucune race n'était représentée plus de deux fois. La moyenne d'âge était de 10,4 ans (avec un minimum de 5,5 ans et un maximum de 14 ans), et le poids moyen était de 25 kg (le plus léger pesait 3,6 kg et le plus lourd 60 kg).

La durée entre l'apparition des premiers symptômes et l'établissement du diagnostic ainsi que l'évolution de la maladie étaient variables selon les chiens. Les STM retirés chirurgicalement mesuraient entre 1,5*1,5 cm et 8*9 cm. Ces tumeurs présentaient des localisations variées : 2 sur la face (angle mandibulaire droit et la joue droite), 2 en regard d'une articulation (tarse droit), et 4 situées sur un membre (épine scapulaire droite, face latérale du coude gauche, face latérale du grasset gauche et le tiers distal de la face crâniale du tibia). Pour le chien n°4, la tumeur présentait une localisation diffuse sur la face latérale de l'avant-bras.

Le diagnostic de STM a été établi à l'aide d'examens cytologiques pour 7 chiens et via l'histologie pour 2 chiens. Cinq chiens souffraient de pathologies concomitantes, sans lien avec le sarcome des tissus mous et reportées dans le tableau XI.

Protocole pré-opératoire :

Ces neuf chiens ont tous reçu une dose unique de 1,2 mg/kg de LipImage™ 815 diluée dans 5 mL de solution saline stérile, par voie intraveineuse via un cathéter posé dans la veine céphalique. Ils étaient ensuite placés sous surveillance en milieu hospitalier et l'intervention chirurgicale se déroulait 48h après l'administration du traceur fluorescent.

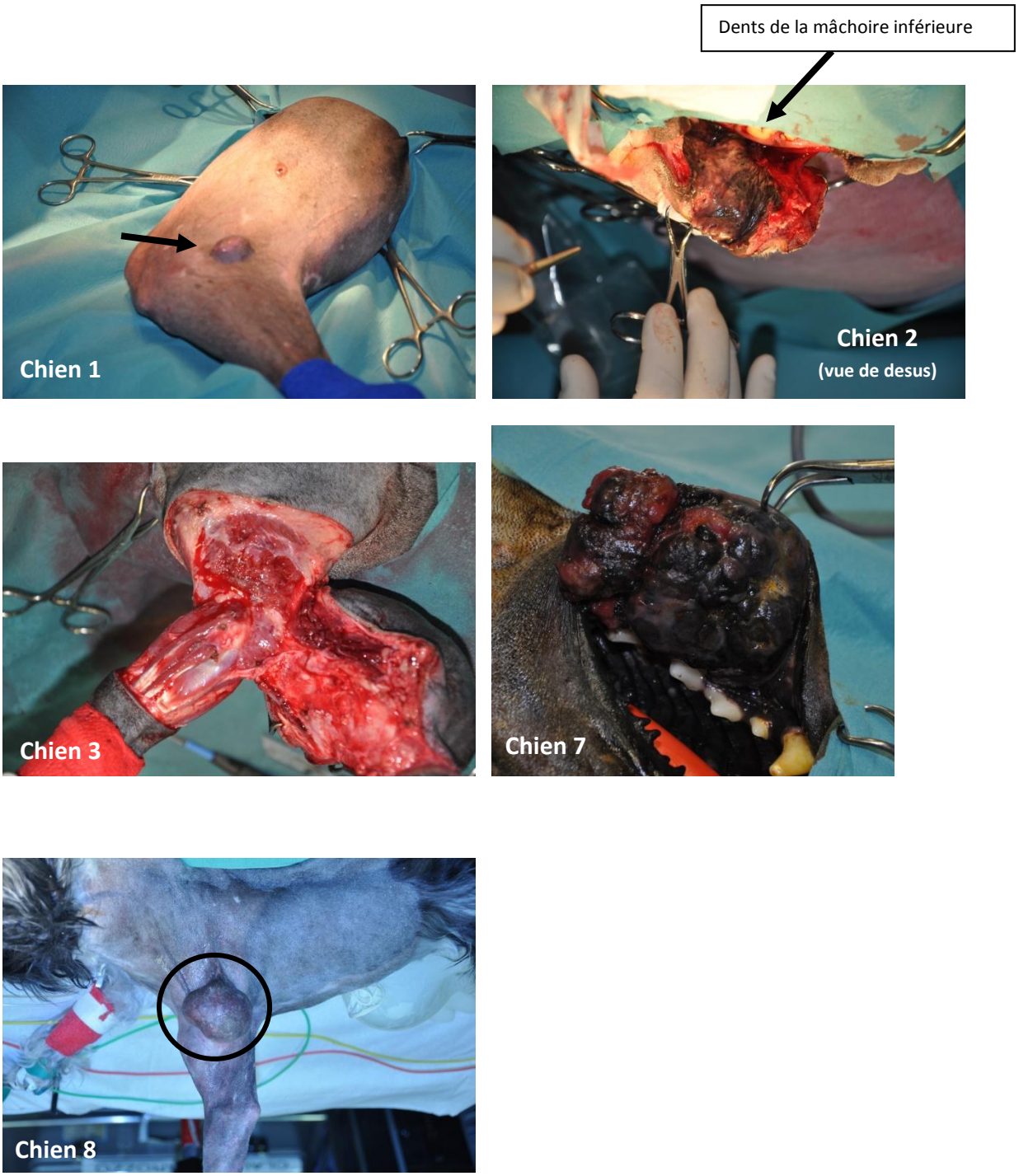

Figure 18 : *Présentation clinique de quelques sarcomes des tissus mous canins inclus dans l'étude (photos ICE, VetAgro Sup)*

Tableau XI : *Caractéristiques cliniques des chiens inclus dans l'étude*

Chien	Race	Age	Sexe	Poids	Localisation de la tumeur	Taille de la tumeur (longueur * largeur)	1ers symptômes et évolution	Diagnostic préopératoire	Maladies concomitantes
1	Greyhound	9,2 ans	Mâle castré	30,3 kg	Face latérale du grasset gauche	1.5*1.5	Perte de poids avec conservation de l'appétit 4 mois auparavant	Cytologie	Hépathopathie
2	Labrador	9,3 ans	Femelle	30,2 kg	Angle mandibulaire droit (tumeur ulcérée)	8*9	Masse apparue il y a plus d'un an avec évolution stable au début puis augmentation de taille	Cytologie	- Surdité congénitale - Lipome mammaire (en regard de M4)
3	Scottish terrier	14 ans	Femelle	9,7 kg	Face latérale du coude gauche	7*6	Nodule sous-cutané apparu il y a 2 mois et dont la taille augmente	Histologie (sur biopsie)	- Maladie valvulaire dégénérative (mitrale et tricuspide) - Hypertension pulmonaire -Sick sinus syndrom -Tumeur hépatique primitive (hépatocarcinome bien différencié) -Kystes ovariens bilatéraux
4	Berger allemand	9,8 ans	Femelle stérilisée	31 kg	Tumeur diffuse de l'avant-bras droit	Non évaluée	Boiterie de l'antérieur droit 9 mois auparavant et masse visualisée 1 semaine auparavant	Cytologie	Aucune
5	Bichon maltais	7,7 ans	Mâle castré	3,6 kg	Tarse droit	3*3	Gonflement et douleur articulaire du tarse droit évoluant depuis 1 an et 2 mois	Cytologie	-Maladie valvulaire dégénérative (mitrale et tricuspide) - Prostatomégalie
6	Labrador	10,3 ans	Mâle	35 kg	Tiers distal de la région crâniale du tibia droit	1.5*1.5	Masse d'évolution stable depuis 1 an	Cytologie	- Instabillité vertébrale (C_4-C_5) - Sténose pulmonaire valvulaire - Masse thyroïdienne
7	Groenendael	13,8 ans	Mâle castré	22 kg	Région maxillaire droite avec invasion de la lèvre supérieure	6*3	Gonflement des babines avec masse visualisée 1 an auparavant	Cytologie	Aucune
8	Lhassa Apso	12,7 ans	Mâle castré	3,9 kg	Epine scapulaire droite	5*4	Masse apparue il y a 10 mois, avec évolution stable au début puis augmentation de taille	Cytologie	-Maladie valvulaire dégénérative (mitrale et tricuspide)
9	Cane corso	5,5 ans	Mâle	60 kg	Tarse droit	6*3	Boiterie du membre pelvien droit 5 mois auparavant	Histologie (sur biopsie)	Dysplasie coxo-fémorale bilatérale

C. Prise en charge diagnostique et thérapeutique des tumeurs

Le bilan d'extension locale et à distance était mené selon une démarche diagnostique standard permettant de déterminer le type histologique, le grade et le stade clinique de la tumeur. Cela consistait en la réalisation d'un examen clinique complet, d'analyses sanguines (numération et formule sanguine, biochimie de base), d'une analyse urinaire, d'une cytologie sur ponction à l'aiguille fine des nœuds lymphatiques sentinelles s'ils semblaient anormaux à la palpation (hypertrophie et/ou induration). Les résultats de ces analyses n'ont pas mis en évidence d'anomalie, excepté une élévation des enzymes hépatiques (PAL et ALAT) pour 7 des 9 chiens. Le diagnostic pré-opératoire de STM a été établi à l'aide d'analyses cytologiques pour 7 chiens et via l'histologie pour 2 chiens.

Lors du bilan d'extension, des images scanner de l'abdomen, du thorax, et de la tumeur étaient réalisées sous anesthésie générale, avant puis après injection intraveineuse du produit de contraste iodé (Iodaxinol). Le chien n°4 présentait des nodules pulmonaires laissant fortement suspecter une dissémination métastatique. Des investigations annexes ont été menées pour 3 des chiens dans l'objectif de préciser le stade clinique. En effet, des cytoponctions supplémentaires en vue d'analyses cytologiques de la rate, du foie, de la prostate, des nœuds lymphatiques iliaques ont été réalisées lorsque l'examen tomodensitométrique révélait une hypertrophie et/ou un aspect anormal de ceux-ci. Aucune infiltration métastatique n'a cependant été mise en évidence.

Les images scanner ont également permis au chirurgien de planifier l'étendue de l'exérèse carcinologique. Ainsi, lorsque cela s'avérait possible, une résection large était réalisée et dans le cas contraire, seule une exérèse radicale était pratiquée.

Le chirurgien suivait sa procédure habituelle, en aveugle, selon l'aspect macroscopique des tissus et sans influence de l'imagerie optique qui était conduite en parallèle. Elle lui permettait juste de ré-examiner le champ opératoire, lorsqu'il considérait son exérèse complète et aucune résection supplémentaire n'était effectuée en fonction des résultats de la fluorescence.

Ainsi, lors de traitement curatif, l'ensemble de la tumeur en place était observé avec le système Fluobeam® avant l'incision cutanée. L'opération était ensuite répétée à la fin de la chirurgie, sur l'intégralité de la masse enlevée, en portant une attention particulière sur les marges latérales et profondes afin d'acquérir des images de fluorescence.

Dans le cas d'une exérèse radicale, l'imagerie optique était utilisée avant l'incision cutanée afin de déterminer les limites pour une résection la plus large possible mais aucune image n'était enregistrée sur le site opératoire en fin d'intervention chirurgicale. A la suite de l'amputation, le nœud lymphatique sentinel était extrait et soumis à la caméra optique afin d'acquérir une image de fluorescence.

L'acquisition initiale de la fluorescence sur la zone tumorale tondue en pré-opératoire fut aisée pour les 9 chiens. Lorsque cela était réalisable dans de bonnes conditions et sans nuire à l'animal, le signal fluorescent de la tumeur était vérifié après

incision cutanée et était comparé à celui des tissus sains environnants, tel que du muscle. Ainsi, une corrélation a pu être établie entre un signal fluorescent élevé et la présence de cellules tumorales, puisque la fluorescence s'estompait après extraction de la néoplasie (excepté pour le cas n°1).

Une exérèse large a pu être réalisée sur 6 chiens et pour les autres, seule une résection radicale a pu être effectuée, consistant en une amputation (2 membres pelviens et 1 membre thoracique) puisque la tumeur impliquait une articulation ou présentait une localisation diffuse.

Une fois la tumeur réséquée, celle-ci était soumise à une analyse histologique. Une partie était traitée selon la méthode classique (fixation dans le formol, inclusion dans la paraffine et coloration à l'hémalun éosine) afin de confirmer le diagnostic de sarcome. Les marges d'exérèse étaient analysées selon la technique des coupes en congélation et étaient alors qualifiées de « saines » en l'absence de cellules tumorales. Dans le cas de résection radicale, le nœud lymphatique prélevé était disséqué et également analysé, en le considérant comme une marge profonde.

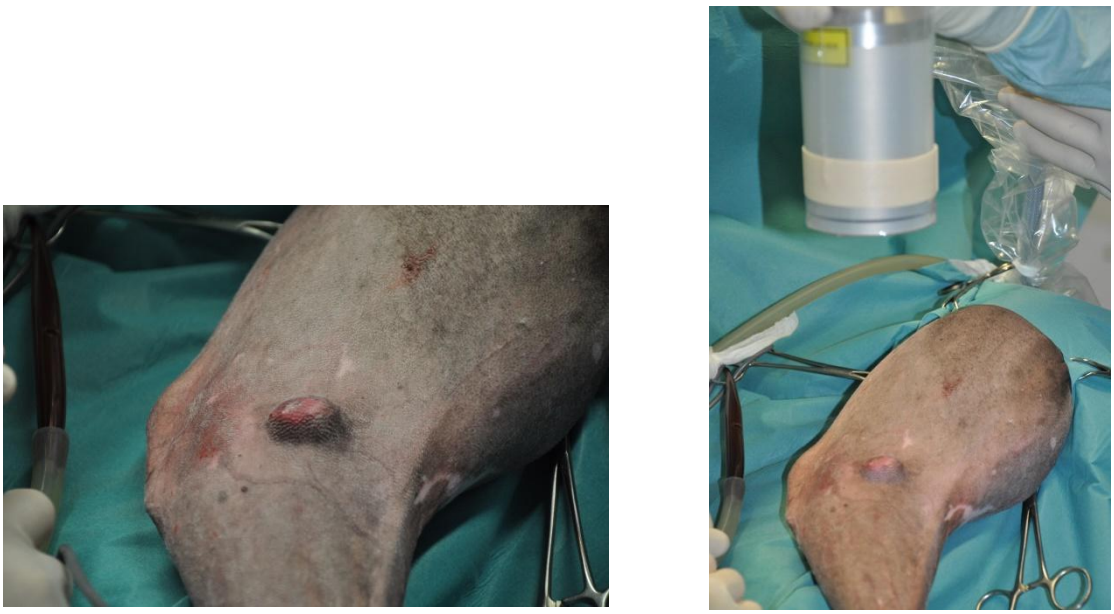

1. Acquisition des images de fluorescence avec le système Fluobeam® avant incision

2. Incision cutanée (avec des marges de 2 cm)

3. Début de la dissection cutanée

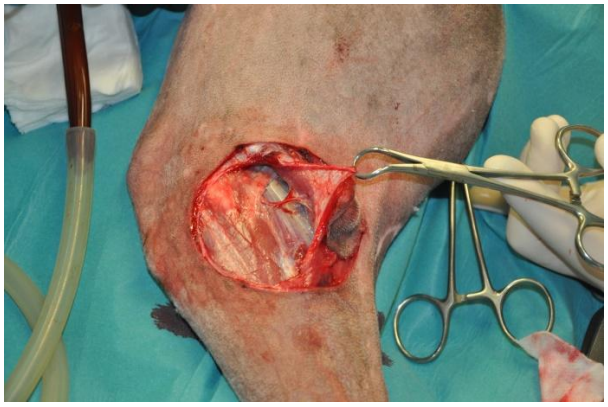

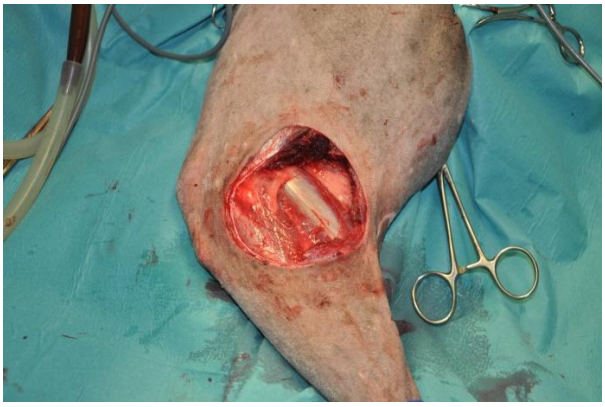

4. Fin de la dissection et exérèse de la tumeur

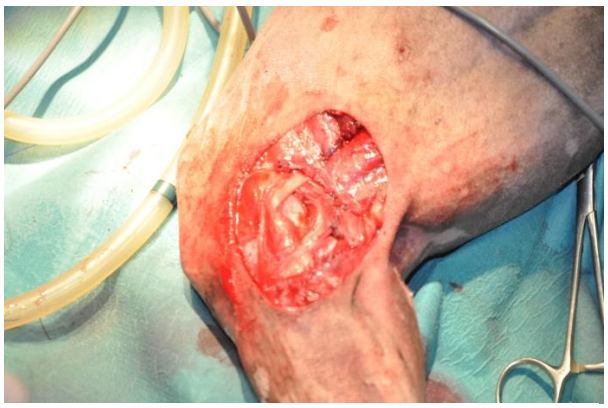

5. Suture musculaire

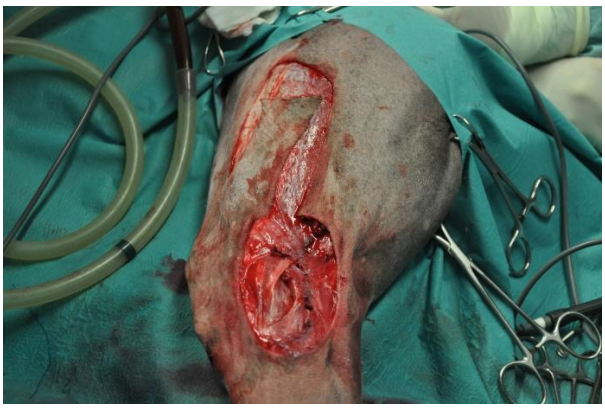

6. Prélèvement d'un lambeau cutané géniculaire latéral

7. Fermeture de la plaie par apposition du lambeau cutané

Figure 19 : *Etapes de la chirurgie (en prenant l'exemple du chien n°1) (photos ICE, VetAgro Sup)*

Tableau XII : *Données cliniques, biologiques et morphologiques lors de la prise en charge diagnostique des neuf chiens*

Chien	Morphologie clinique de la tumeur	Analyses sanguines (VU: 20 < PAL < 155 UI/L et ALAT < 40UI/L)	Scanner	Cytologie
1	Nodule sous-cutané mesurant 15 mm de diamètre, non adhérent au plan sous-jacent	Dans les normes	* Masse d'environ 15 mm de diamètre en regard du tiers proximal du tibia en face latérale de la jambe gauche, sans infiltration des plans musculaires sous-jacents * Absence d'adénomégalie visible * Aucun signe de dissémination métastatique	Densité cellulaire élevée **Agencement des cellules :** isolées ou volumineux amas sans cohésion intercellulaire **Forme des cellules :** régulières, ovalaires ou fusiformes, de taille moyenne, à rapport nucléocytoplasmique modéré, noyau ovalaire à chromatine réticulée, régulièrement nucléolé, cytoplasme étendu finement azurophile sans granulation ni vacuole **Atypies cytonucléaires :** anisocaryose +/- nucléolation accentuée **Index mitotique :** parait élevé ⇨ Formation tumorale de nature mésenchymateuse de type sarcome
2	Masse ulcérée mesurant 80x90 mm, bien délimitée, de consistance tissulaire et non adhérente au plan profond	Dans les normes	* Masse anormale en regard de la joue droite, visible latéralement au corps de la mandibule droite, au contact du muscle masséter droit, mais sans signe évident d'infiltration profonde de ce dernier. Elle présente une forme grossièrement ovoïde et mesure environ 80 x 60 x 40 mm. Elle est visible depuis les crocs inférieurs jusqu'en regard de la branche montante de la mandibule et semble avoir comme origine la muqueuse de la babine inférieure. * Adénomégalie mandibulaire droite modérée avec conservation du rapport grand/petit axe. * Absence de signe notable d'ostéolyse en regard du corps de la mandibule droite. * Absence de métastases pulmonaires	Population cellulaire homogène et abondante **Agencement des cellules :** le plus souvent regroupées en volumineux amas à caractère radiaire emprisonnant parfois une matrice protéique fibrillaire sans trousseau collagénique évident **Forme des cellules :** fusiformes, de grande taille, à rapport nucléocytoplasmique modéré, noyau ovalaire à chromatine réticulée, souvent nettement nucléolé et cytoplasme étendu, nettement basophile sans granulation, à contours flous **Atypies cytonucléaires** : anisocaryose et anisocytose ponctuelles sans autre atypie. Une cellule plurinucléée (d'aspect ostéoclastique) a été observée **Index mitotique :** Aucune mitose observée mais appréciation cytologique relative ⇨ Hypothèse forte de fibrosarcome

Chien	Morphologie clinique de la tumeur	Analyses sanguines (VU: 20 < PAL < 155 UI/L et ALAT < 40UI/L)	Scanner	Cytologie
3	Masse sous-cutanée d'environ 7 cm de diamètre	* Augmentation majeure des paramètres hépatiques (PAL= 1930 UI/L, ALAT=232 UI/L) * Hypertriglycéridémie et hypercholestérolémie discrètes *Hypophosphatémie légère et augmentation discrète du pH sanguin	* Masse anormale en regard de l'avant bras et du bras gauche, visible latéralement au coude. Elle présente une forme grossièrement ovoïde et mesure environ 90 x 50 x 50 mm. Cette masse est visible depuis le tiers proximal du bras gauche, elle est au contact de l'épicondyle latéral et de l'extrémité du processus anconé ainsi qu'au contact du muscle anconé et de l'extrémité distale du muscle triceps brachial. * Absence de signe évident d'ostéolyse notable à son contact. * Lésions pulmonaires : plages d'opacification en « verre dépoli » associée à une opacification interstitielle diffuse et alvéolaire multifocale. * Masse hépatique d'environ 50 mm sur le lobe hépatique latéral gauche et des zones hypodenses de petite taille (2-5mm) sont également notables sur l'ensemble des lobes hépatiques. * Adénomégalies : hépatique, sternale et médiastinale crâniale * Kystes ovariens bilatéraux de grande taille	Fond hématique, avec des leucocytes normaux du sang, un très petit contingent de cellules mononucléées d'aspect macrophagique vacuolisées sans atypies ⇨ Petit contingent de cellules histiocytaires activées avec absence de cellule suspecte d'une nature tumorale à fortiori maligne (sous réserve de la représentativité de l'échantillon)
4	Masse diffuse	* Augmentation des paramètres hépatiques (PAL= 1057 UI/L, ALAT= 236 UI/L)	Non réalisé	Population cellulaire dense **Agencement des cellules :** isolées ou regroupées en volumineux amas sans cohésion et parfois sous-tendues par une nette trame conjonctivo-vasculaire **Forme des cellules :** cellules ovalaires ou discrètement fusiformes ou stellaires, de grande taille avec présence de nombreuses cellules géantes mono ou plurinucléées dont quelques cellules d'aspect très nettement ostéoclastique **Atypies cytonucléaires** : le rapport nucléocytoplasmique apparait modéré, le noyau très rond à chromatine perlée, fortement nucléolé et le cytoplasme est modérément étendu, finement basophile à contours peu nets parfois discrètement microvacuolaire sans granulation **Index mitotique :** élevé avec observation de plusieurs mitoses anormales ⇨ Confirmation de l'hypothèse clinique de sarcome des tissus mous, à cellules géantes. Sa présentation n'est pas celle classique des fibrosarcomes et ne permet pas d'identifier formellement un hémangiosarcome. À noter par ailleurs qu'il n'existe pas d'arguments en faveur d'un sarcome histiocytaire

Chien	Morphologie clinique de la tumeur	Analyses sanguines (VU: 20 < PAL< 155 UI/L et ALAT < 40UI/L)	Scanner	Cytologie
5	Masse localisée, en regard de l'articulation du tarse droit	* Augmentation des ALAT à 198 UI/L	* Tuméfaction des tissus mous en regard du tarse droit avec zones hypodenses suggérant la présence de liquide * Ostéolyse de toutes les structures osseuses composant le tarse et notamment le calcanéum, le talus, et l'os central du tarse. * Adénomégalies : poplitée, iliaque médiale et hypogastrique droite	Enrichissement cellulaire focal **Agencement des cellules :** cellules organisées en amas parfois denses à disposition radiaire autour d'une matrice protéique non fibrillaire et qui n'est pas caractéristique des matrices squelettogènes **Forme des cellules :** tantôt nettement fusiformes de grande taille à noyau ovalaire régulièrement nucléolé et cytoplasme étiré fortement basophile et tantôt beaucoup plus dodues, et plus ovalaires à rapport nucléocytoplasmique plus élevé, noyau très rond à chromatine délicate, nucléole peu visible **Atypies cytonucléaires** : parfois anisocytose et anisocaryose nettes sans autres atypies cytonucléaires majeures **Index mitotique :** non appréciable ⇨ Compatible avec une hypothèse de sarcome et peut faire privilégier un synoviosarcome
6	Masse sous-cutanée de 1,5 cm de diamètre, ovoïde et non adhérent au plan sous-jacent	* Augmentation des paramètres hépatiques (PAL=1108 UI/L, ALAT= 273 UI/L) * Légère leucopénie à dominante neutrophilique	* Masse anormale en position cutanée, de petite taille, en regard de la face interne de la cuisse droite. Elle présente une forme grossièrement ovoïde et mesure environ 8 x 4 x 6 mm * Absence de signe évident d'infiltration des plans musculaires sous-jacents * Absence de signes évidents compatibles avec une dissémination métastatique de ce processus	Prolifération cellulaire homogène **Agencement des cellules** : organisations radiaires périvasculaires **Forme des cellules :** cellules fusiformes ou dodues, nucléoles sans critères cytologiques de malignité ⇨ En faveur d'une tumeur mésenchymateuse des parois périvasculaires ou des gaines nerveuses périphériques (angio/neuro péricytome)
7	Masse pédiculée occupant la babine supérieure droite et le sillon gingival, apparue il y a un an et évoluant rapidement en taille depuis février 2014, mesurant 6*3 cm, d'aspect nécrotique et saignant facilement	Dans les normes	* Masse anormale en regard de la babine supérieure droite. Elle présente un aspect hétérogène, une forme plurilobée et mesure environ 65 x 40 x 30 mm Cette masse est visible depuis la première prémolaire supérieure droite et se finit en regard de l'arcade zygomatique * Absence de signe évident d'ostéolyse des structures osseuses du crâne associée à la présence de cette masse. * Une adénomégalie rétropharyngienne médiale et mandibulaire droite est visible	Population cellulaire dense **Agencement des cellules** : en nappes denses émaillées d'assez nombreux macrophages nettement mélanophages **Forme des cellules :** rondes, de grande taille, un rapport nucléocytoplasmique modéré, un noyau à chromatine réticulée et très fortement nucléolé par un ou plusieurs nucléoles (macronucléoles) et cytoplasme assez étendu, faiblement basophile, certains montrant nettement la présence de fines granulations mélaniques, les autres totalement non pigmentées **Index mitotique :** mitoses nombreuses et souvent anormales À noter la présence d'une stroma réaction lymphoïde lymphocytaire et plasmocytaire, dispersée ⇨ Confirmation de l'hypothèse clinique de mélanome, épithéloïde peu mélanotique, très certainement malin

Chien	Morphologie clinique de la tumeur	Analyses sanguines (VU: 20 < PAL< 155 UI/L et ALAT < 40UI/L)	Scanner	Cytologie
8	Masse de 5 cm de diamètre, indurée adhérente et irrégulière sur la scapula gauche	* Augmentation des paramètres hépatiques (PAL=3574 UI/L, ALAT=1568 UI/L) * Légère leucopénie à dominante neutrophilique * Légère hypoalbuminémie	* Masse anormale en regard de la région scapulaire droite. Elle présente un aspect homogène, une forme grossièrement arrondie et mesure environ 40 mm. Cette masse est visible au contact des muscles infra et supra-épieux droits (mais très majoritairement en regard du muscle infra-épineux) ainsi de la l'extrémité ventrale de l'épine scapulaire droite * Absence d'ostéolyse associée de l'épine scapulaire. * Absence d'adénomégalie ou de nodules pulmonaires.	Population cellulaire homogène et une très abondante substance matricielle, granulaire protéique **Agencement des cellules :** parfois regroupées en amas volumineux sans caractère cohésif ou isolées. **Forme des cellules :** très nettement fusiformes ou discrètement stellaires, parfois ovalaires et de grande taille, rapport nucléocytoplasmique modéré, noyau rond ou ovalaire à chromatine grossièrement réticulée, très fortement nucléolé par un ou plusieurs nucléoles proéminents. Le cytoplasme est étendu, faiblement basophile, parfois globuleux, quelques rares cellules montrant une basophilie plus nette avec une ébauche d'archoplasme. Observation de quelques bi ou plurinucléées appartenant d'évidence à cette population et n'ayant pas l'aspect d'ostéoclaste réactionnel **Index mitotique :** Observation de très nombreuses mitoses ⇨ La néoformation est de nature tumorale. Il s'agit d'un sarcome avec abondante substance matricielle qui peut faire évoquer prioritairement d'un strict point de vue cytologique : - Un chondrosarcome - Un sarcome à stroma myxoïde
9	Masse sous-cutanée, non indurée, de 6 cm de haut et comprenant la face latérale et la face plantaire du membre.	* Augmentation des paramètres hépatiques (PAL=468 UI/L, ALAT=618 UI/L)	* Tuméfaction des tissus mous en regard du tarse droit, mais également en regard de la face médiale de la partie distale du tibia droit, ainsi qu'en regard des métatarsiens. Elle apparait au contact des os du tarse, des métatarsiens et du tibia droit. Cette masse mesure environ 100 x 20 x 20 mm. * Absence de signe évident d'ostéolyse * Absence d'adénomégalie ou de nodules pulmonaires	Non réalisée car le diagnostic avait déjà été établi par histologie sur biopsie réalisée par lé vétérinaire référant

Tableau XIII : *Résultats de la prise en charge thérapeutique des neuf chiens*

Chien	Recherche de métastases	Exérèse chirurgicale	Lambeau musculo-cutané pour reconstruire
1	*Scanner: négatif *Cytoponctions à l'aiguille fine du foie et de la rate : négatives	Large	Lambeau cutané géniculaire latéral
2	*Scanner : négatif	Large	Avancement labial de la portion crâniale de la lèvre inférieure
3	*Scanner : négatif	Large	Transposition du pli axillaire et avancement de la peau des régions scapulaire et thoraco-dorsale
4	*Scanner : présence de métastases pulmonaires	Radicale	Non réalisé
5	*Scanner : négatif *Cytoponction à l'aiguille fine du noeud lymphatique iliaque et de la prostate : négatives	Radicale	Non réalisé
6	*Scanner : négatif	Large	Fermeture primaire à l'aide de point simple puis surjet cutané
7	*Scanner : négatif	Large	Lambeau en rotation réalisé de la partie distale de la lèvre inférieure à la lèvre supérieure avec advancement de la commissure labiale
8	*Scanner : négatif *Cytoponction à l'aiguille fine du foie: négatif	Large	Fermeture de première intention
9	*Scanner : négatif	Radicale	Non réalisé

III. Résultats

A. Résultats histologiques

Des échantillons de tumeur étaient envoyés et analysés au laboratoire d'anatomopathologie de VetAgro Sup afin de confirmer le type histologique de la néoplasie et de décrire la qualité des marges d'exérèse. Lors de résection radicale, le noeud lymphatique sentinelle était également analysé afin de rechercher d'une éventuelle infiltration métastatique.

L'histologie a permis de mettre en évidence une tumeur maligne des gaines nerveuses périphériques, un synoviosarcome, un STM indifférencié d'origine musculaire, un mélanome, et un ostéosarcome ostéoblastique. Les marges étaient saines pour 5 des 6 chiens après une exérèse carcinologique large. Les trois analyses des nœuds lymphatiques (des chiens 4, 5 et 9) extraits au cours de résection radicale, étaient en faveur d'une dissémination métastatique pour les chiens n° 4 et 5.

B. Traitement des données de l'imagerie optique

Les images de fluorescence ont été acquises pour la tumeur, les tissus sains environnants et les nœuds lymphatiques lorsque ceux-ci étaient excisés. Une superposition était ensuite réalisée avec des images en noir et blanc, situées dans le champ du visible, afin de mieux délimiter et identifier les différentes structures. Le contraste avec le noir et blanc était réglé au cas par cas afin d'optimiser l'interprétation des images de fluorescence.

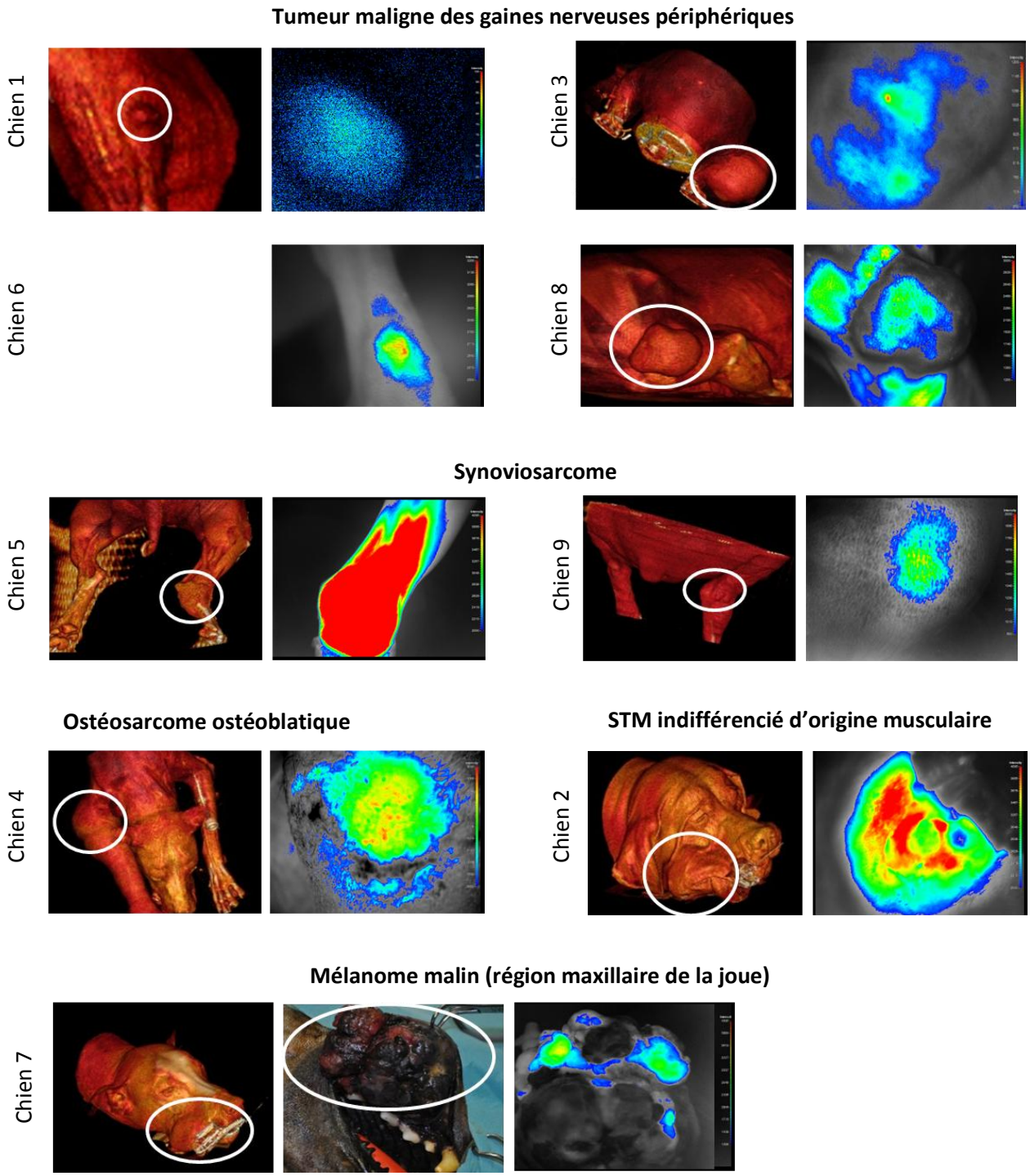

Figure 20 : *Images de la tumeur avant incision cutanée, acquises par scanner (à gauche) ou par imagerie optique (à droite). Les images de fluorescence, obtenues avec un temps d'intégration de 200ms, ont été superposées aux images en noir et blanc situées dans le champ du visible. Le contraste a été établi indépendamment de chaque image (photos ICE, VetAgro Sup)*

Toutes les données de fluorescence acquises par imagerie optique étaient traitées par une seule personne (Isabelle TEXIER) utilisant le programme d'analyse WASABI™ avec Microsoft Excel. L'intensité réelle du signal fluorescent de chaque tissu était exprimée en RLU (Relative Light Unit) par pixels et par millisecondes (RLU/pix/ms), et était obtenue après

s'être affranchie du bruit de fond. Plusieurs mesures étaient effectuées à différents endroits (entre 3 et 10) pour chaque chien afin d'obtenir une moyenne d'intensité de fluorescence pour chaque tissu tumoral ou sain.

$$\text{Rapport en RLU/pix/ms} = \frac{(\text{intensité de la région d'intérêt (RLU/pix)} - \text{bruit de fond (RLU/pix)})}{\text{Temps d'exposition (ms)}}$$

Plusieurs ratios de fluorescence ont ensuite été calculés : tumeur/tissu sain, tumeur/marges et tumeur/nœud lymphatique. Ils ont ensuite été confrontés aux analyses histologiques des différentes structures afin d'établir des corrélations entre les résultats obtenus.

C. Confrontation des analyses histologiques aux données de l'imagerie optique

Le calcul et l'analyse des différents ratios ont permis d'aboutir à différentes conclusions et des corrélations ont pu être établies après confrontation avec les analyses histologiques.

N.B : Le logiciel de traitement des données étant en anglais, langage scientifique courant, les légendes des figures 21, 22 et 23 ont donc été conservées.

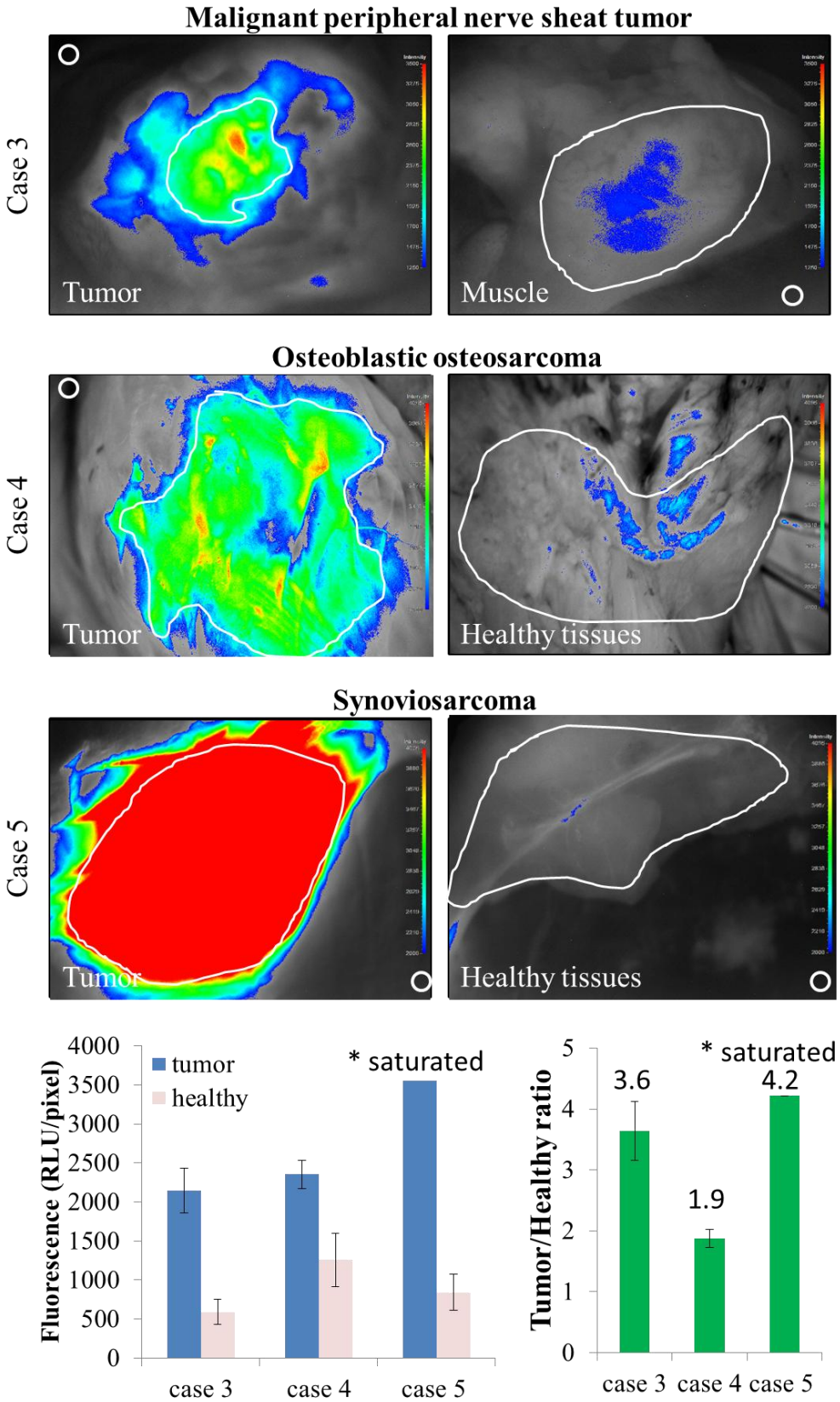

Figure 21 : *Comparaison des fluorescences et des ratios tumeur/tissus sains pour les cas 3, 4 et 5 (photos I. TEXIER, CEA LETI)*

Le ratio de fluorescence tumeur/tissus sains environnants était de 1,9 pour le cas 4 et dépassait 3,6 pour les cas 3 et 5. L'intensité du signal fluorescent est donc préférentiellement plus intense pour le tissu tumoral.

Le signal fluorescent de la tumeur était comparé à celui des marges latérales et profondes du site chirurgical une fois l'exérèse effectuée, excepté lorsque l'amputation était nécessaire.

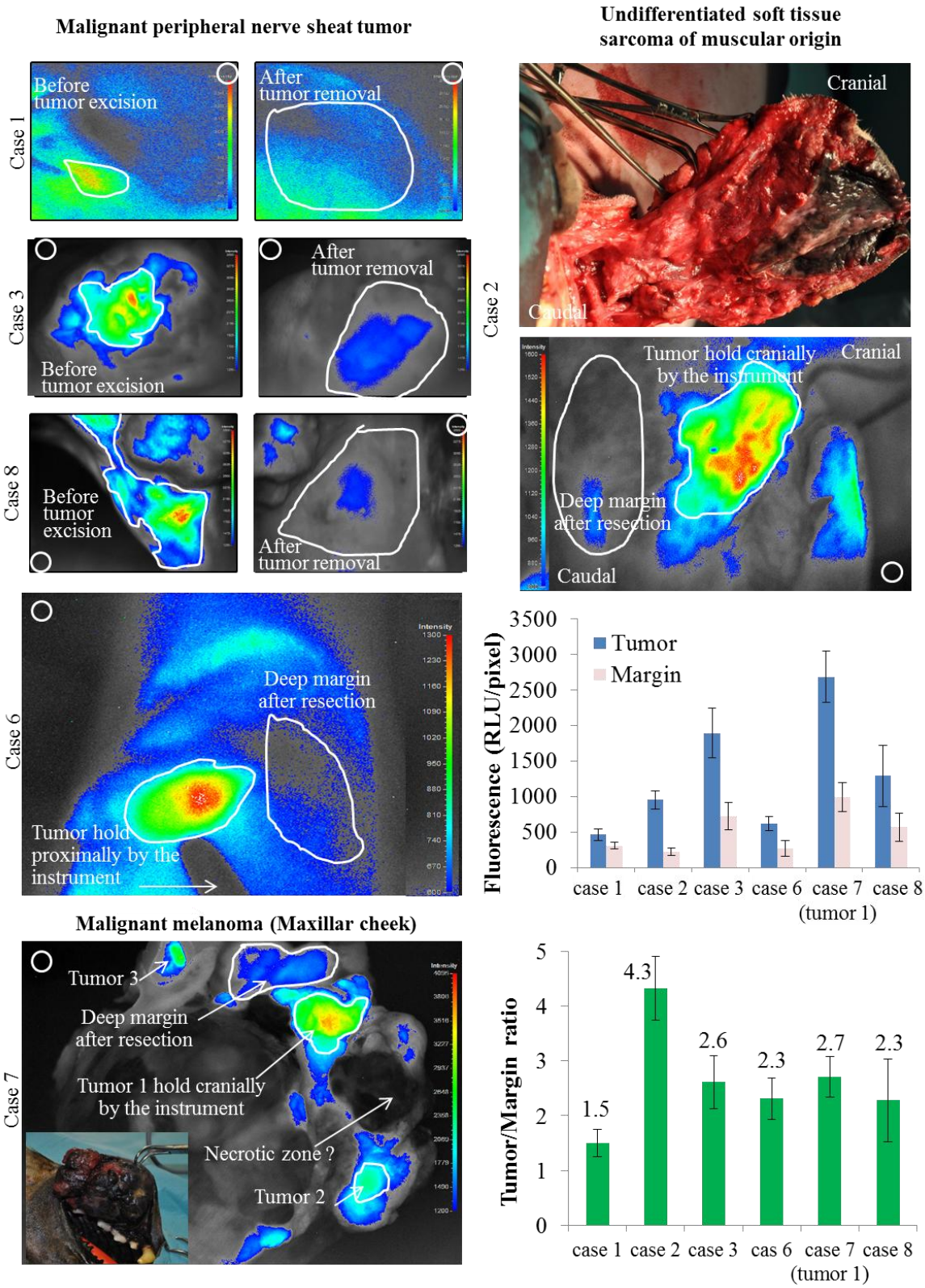

Figure 22 : *Comparaison de la fluorescence et du ratio tumeur/marges pour les cas 1, 2, 3, 6, 7 et 8 (Photos I texier, CEA Leti)*

Le ratio de fluorescence tumeur/marges était de 2,3, et voire davantage pour les chiens 2, 3, 6, 7 et 8. Ces résultats ont été corrélés aux analyses histologiques revenant en faveur de marges saines pour ces mêmes chiens. Une imprécision dans le calcul du ratio pour le cas 1 est notée en raison d'un temps d'intégration plus court pour l'acquisition des images. Cependant, le ratio du cas 1 s'avère être bien plus faible que pour les autres cas et correspond à des marges proximales infiltrées selon l'analyse histologique.

La fluorescence a été enregistrée sur les nœuds lymphatiques chez trois chiens, à la suite de l'amputation du membre concerné par la tumeur.

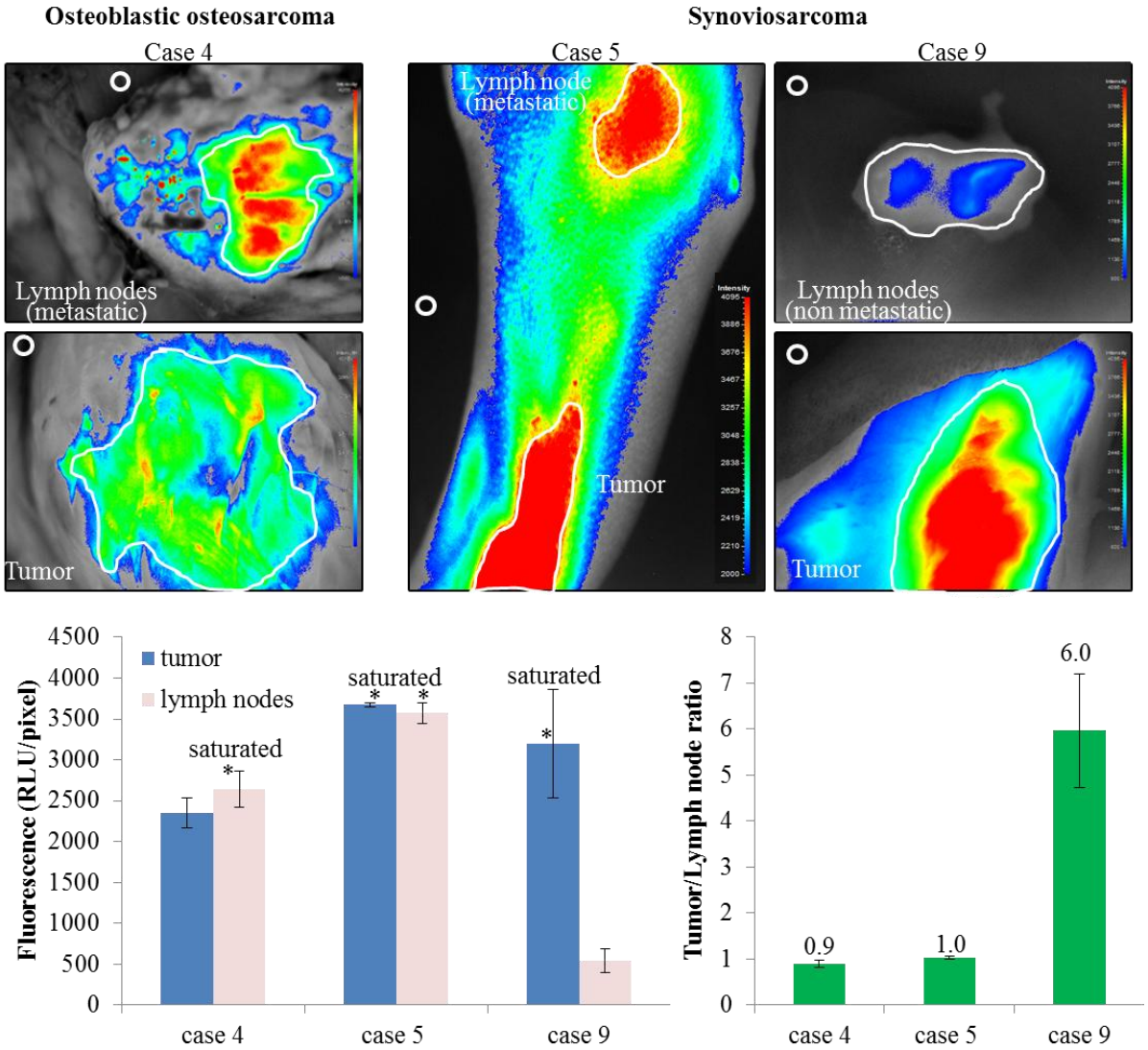

Figure 23 : *Comparaison de la fluorescence et des ratios tumeur/noeuds lymphatiques pour les cas 4, 5 et 9 (Photos I texier, CEA Leti)*

Le signal fluorescent était intense pour les cas 4 et 5, ce qui correspondait respectivement à un ratio de fluorescence tumeur/nœud lymphatique de 0,9 et de 1. En revanche, l'intensité était bien plus faible pour celui du cas 9 dont le ratio était estimé à 6.

Ainsi, nous avons pu démontrer que les cellules métastatiques identifiées par analyse histologique des nœuds lymphatiques des chiens 4 et 5 étaient responsables du signal de

fluorescence élevé observé pour ces deux cas. En revanche le nœud lymphatique du cas 9 ne présentait à la fois aucune fluorescence ni aucun signe de dissémination métastatique. Une corrélation a pu être établie entre un ratio tumeur/nœud lymphatique proche de 1 et une infiltration tumorale objectivée à l'histologie.

Tableau XIV : *Synthèse des résultats histologiques des investigations menées pour chaque chien en imagerie optique*

Chien	Histologie	Marges d'exérèse	Ratio de fluorescence tumeur/marges	Infiltration métastatique du nœud lymphatique	Fluorescence du nœud lymphatique	Ratio de fluorescence Tumeur/nœud lymphatique
1	Tumeur maligne des gaines nerveuses périphériques	Non saines (marges proximales)	1,5	Non évaluée		
2	STM indifférencié d'origine musculaire	Saines	> 2,3	Non évaluée		
3	Tumeur maligne des gaines nerveuses périphériques	Saines	> 2 ,3	Non évaluée		
4	Ostéosarcome ostéoblastique	Non évaluées	Non évalué	Oui	Oui	0,9
5	Synoviosarcome	Non évaluées	Non évalué	Oui	Oui	1,0
6	Tumeur maligne des gaines nerveuses périphériques	Saines	> 2,3	Non évaluée		
7	Mélanome	Saines	> 2,3	Non évaluée		
8	Tumeur maligne des gaines nerveuses périphériques	Saines	> 2,3	Non évaluée		
9	Synoviosarcome	Non évalué	Non évalué	Non	Non	6,0

D. Suivi post-opératoire des animaux

Les chiens n°2, n°6 et n°8 sont toujours en vie et sont en bonne forme. Tous les trois sont à environ 1 an post-chirurgie.

Des traitements adjuvants post-chirurgicaux ont été mis en place pour trois des neuf chiens.

Une reprise chirurgicale avec parage de plaie et fermeture par seconde intention a été effectuée 16 jours après l'exérèse tumorale pour le cas n°1 suite à une déhiscence de plaie. Une radiothérapie adjuvante a ensuite été entreprise pour ce chien afin de traiter la marge infiltrée. L'animal est toujours en vie et aucune récidive n'est notée, 1 an après la chirurgie.

Un protocole de chimiothérapie à base de doxorubicine (1mg/kg en IV lente sur 20 minutes, toutes les 3 semaines) a été débuté 1 mois après la chirurgie pour le chien n°5. Suite à une mauvaise tolérance, les propriétaires ont préféré arrêter le traitement. L'animal est décédé environ 3 mois après la chirurgie.

Un examen tomodensitométrique réalisé 3 mois après l'opération pour le chien n°9 a révélé la présence d'un nodule pulmonaire cranial gauche isolé (mesurant environ 18 x 20 x 8 mm) laissant suspecter la présence d'une dissémination métastatique précoce. Après discussion des possibilités de prise en charge thérapeutique (métastasectomie, chimiothérapie adjuvante à base de doxorubicine), la propriétaire s'oriente plutôt vers une thérapie moléculaire ciblée. Celle-ci est alors commencée à la maison et est constituée de Palladia® (Toceranib) (2,75 mg/kg/j soit 165 mg/j les mardis, jeudis et samedis pendant 6 semaines et Carprodyl® (Carprofène) (3.3 mg/kg/j soit 200 mg/j les lundis, mercredis, vendredis et dimanches, en entretien). L'animal est décédé (mort subite) 48h après le début du traitement. Une déclaration de pharmacovigilance a été réalisée. Il aura vécu environ 2 mois après sa chirurgie.

Les autres chiens sont malheureusement décédés suite à différents processus pathologiques.

Le chien n°3 a succombé en octobre 2014 (environ 7 mois post-chirurgie) d'une probable insuffisance cardiaque.

Le chien n°4 est arrivé en fin de vie dans le mois suivant sa chirurgie et la cause reste inconnue.

Le chien n°7 est décédé environ 3 mois après la chirurgie de troubles neurologiques dont l'étiologie la plus probable serait une dissémination métastatique cérébrale du mélanome.

Conclusion

- Cette étude nous permet de conclure que la dose de 2,2 µg/kg injectée 48h avant la chirurgie est adaptée pour bien distinguer le tissu tumoral du tissu sain et ainsi interpréter aisément les images optiques.
- Aucun effet délétère secondaire au LipImage™ 815 n'a été objectivé. Une bonne corrélation a pu être établie entre le signal fluorescent résiduel sur le site chirurgical et les analyses histologiques des marges d'exérèse et des noeuds lymphatiques infiltrés par des métastases.

IV. Discussion

A. Intérêt de l'utilisation du LipImage™ 815

1. Applicable chez plusieurs espèces

L'imagerie optique associée à des nanoparticules a déjà été testée chez d'autres modèles animaux pour différents types de tumeur : du colon, du sein, de la prostate, des ovaires, de la tête et du cou, des glioblastomes ou encore des astrocytomes.

En médecine vétérinaire, une précédente étude a été menée en imagerie optique, sur le fibrosarcome du chat au site d'injection. L'agent de fluorescence était un anticorps nommé Angiostamp™ qui ciblait les intégrines $\alpha_v\beta_3$ Des cellules endothéliales néo-angiogéniques ainsi que les cellules tumorales. [95] Cela a permis de prouver que la technique d'imagerie optique recourant à des traceurs dont les nanoparticules étaient facilement réalisables en pratique. Cette nouvelle stratégie serait attrayante en oncologie vétérinaire afin de déterminer les marges tumorales en per-opératoire et la persistance de cellules néoplasiques résiduelles sur le site après exérèse de la tumeur.

Pour notre étude, le chien a été choisi comme modèle et l'agent fluorophore, le LipImage™ 815, a été testé, afin de déterminer son intérêt dans le traitement chirurgical des STM. Des données avaient déjà été obtenues chez la souris. [50] Il avait été établi que la diffusion du LipImage™ 815 était régie par l'effet EPR, de la même manière que pour de nombreuses nanoparticules lipidiques. Cet effet EPR est plus prononcé dans les tissus tumoraux puisque le système vasculaire y est plus développé afin d'assurer le transport de nutriments et d'oxygène, nécessaires à la croissance tumorale. Ce qui explique que des macromolécules de 40 kDa et plus s'accumulent préférentiellement dans les tissus tumoraux. Ce mécanisme est indépendant de l'espèce étudiée. Il semble également que le métabolisme et la biodistribution du LipImage™ 815 soient similaires entre les individus.

2. Intérêt de l'étude sur les STM

Les STM sont des tumeurs infiltrantes présentant un taux de récidive locale important. L'enjeu actuel est de pouvoir les traiter chirurgicalement avec le minimum

d'effets délétères pour les tissus sains environnants. Cependant la détermination exacte des marges latérales et profondes constitue un réel problème majeur.

L'imagerie optique couplée au LipImage™ 815 a donc été envisagée comme une aide supplémentaire dans la prise en charge diagnostique et thérapeutique des STM du chien. En effet, les limites tumorales peuvent être déterminées avec précision en per-opératoire et la dissémination métastatique peut être évaluée au niveau du noeud lymphatique de drainage ou à distance.

Nous avons décidé d'étudier les sarcomes des tissus mous chez le chien puisqu'ils présentent des similitudes avec ceux de l'Homme tant dans leur physiopathologie que dans la complexité de leur prise en charge thérapeutique. Ainsi, les résultats obtenus dans notre étude peuvent être appliqués à l'Homme.

B. L'imagerie optique : une assistance per-opératoire en oncologie

1. Pour délimiter les tumeurs

Aucune réaction secondaire n'a été observée à la suite de l'injection intraveineuse du LipImage™ 815. Le dosage (2,2 µg/kg) et le délai de 48h entre l'injection et la chirurgie étaient adaptés pour notre étude et ont permis de distinguer aisément le tissu tumoral du tissu sain. En effet, un signal fluorescent per-opératoire d'intensité élevée était préférentiellement localisé au niveau du site tumoral par rapport au tissus sains adjacents, et ce quelle que soit la nature de la tumeur. Les chirurgiens pourraient donc identifier les marges tumorales en per-opératoire. Dans notre étude, cinq résections larges ont été réalisées et pour ces cas, l'histologie a confirmé l'exérèse complète et l'association à un ratio de fluorescence tumeur/marges supérieur à 2,3. Ainsi, cette valeur seuil de ratio semble corrélée à l'absence de cellules tumorales sur le site chirurgical après exérèse et pourrait être utilisée en per-opératoire pour estimer la qualité de la résection.

Pour certains cas, le signal de fluorescence de la néoplasie était saturé, entraînant une sous-estimation de celui ci mais également du ratio tumeur/marges.

La quantification du ratio de fluorescence tumeur/marges manquait de précision pour le cas n°1 en raison d'un temps d'intégration plus court pour l'acquisition des images. Suite au traitement des images de ce premier chien, le temps d'intégration a été augmenté à 500 ms pour les autres cas afin d'optimiser l'interprétation des données. Cependant, l'analyse histologique n'a révélé des marges infiltrées que pour ce cas n°1. Le ratio de fluorescence tumeur/marges pour ce même cas était de 1,5, soit 30 % inférieur aux autres cas pour lesquels les marges étaient saines et dont le ratio était supérieur à 2,3.

Ainsi, suite à ces observations il a été établi qu'un ratio de fluorescence tumeur/marges faible était corrélé à la persistance de cellules tumorales sur le site chirurgical après exérèse de la tumeur. Cependant, cette hypothèse doit être confirmée en confrontant les ratios de fluorescence des tissus très proches de la néoplasie, et connus pour être infiltrés, à ceux des tissus en marges saines.

Pour le chien n°7, le signal fluorescent était hétérogène et l'analyse histologique a permis de diagnostiquer un mélanome avec présence d'une large zone de nécrose. Cette observation a permis de montrer que l'agent fluorophore s'accumulait également dans ce type de tumeur, différente des STM. Cependant la fluorescence n'était pas visualisée sur l'intégralité du tissu tumoral. Des études préalables ont prouvé que l'imagerie optique couplée à l'ICG (vert d'indocyanine) permettait de renseigner sur le réseau de perfusion des tissus et ainsi de prédire les zones nécrotiques. En effet, l'ICG pénètre peu dans ces régions faiblement vascularisées aboutissant à une intensité de fluorescence plus faible. Cela laisse à suggérer que le LipImage™ 815 se comporte de la même manière et s'accumule moins dans les tissus nécrotiques. En effet le réseau vasculaire y est peu développé, ce qui impacte négativement l'effet EPR responsable du ciblage passif des fluorophores. Cela expliquerait donc l'hétérogénéité de la fluorescence observée pour cette tumeur nécrotique mais il serait nécessaire d'étudier d'autres mélanomes afin de confirmer ou d'infirmer cette hypothèse.

2. Un traitement chirurgical plus adapté et moins traumatisant

L'objectif majeur d'une chirurgie carcinologique est d'être curative, grâce à une exérèse complète de la tumeur. Un consensus a été établi et recommande d'enlever des marges latérales entre 2 et 3 cm et un plan profond comprenant le fascia pour des tumeurs solides incluant les STM. En effet, comme évoqué précédemment, une résection incomplète expose l'animal à des risques élevés de récidive locale dans le cas de STM. Cela s'avère cependant compliqué lorsque la tumeur est localisée à la tête ou sur un membre. La résection complète ne peut être réalisée sans nuire à la cicatrisation et dans ce cas, deux options sont alors envisageables. La première consiste à effectuer une exérèse avec des marges minimales même si elles sont infiltrées, et d'associer ensuite un traitement adjuvant, telle qu'une radiothérapie. Sinon, il est possible de réaliser une exérèse complète suivie d'une cicatrisation par seconde intention, même si cela dure plus longtemps et peut engendrer des complications.

Des greffes de lambeau musculo-cutané sont une alternative lors de reconstruction au niveau du site chirurgical après exérèse tumorale ou pour une cicatrisation par seconde intention, notamment lors de résection large au niveau d'un membre. Cependant, cela implique de potentielles complications, de nombreux changements de bandage et une immobilisation stricte du membre.

Notre étude n'a pas permis de prouver l'utilité de l'imagerie optique en per-opératoire puisque le chirurgien suivait une procédure d'exérèse standard sans se laisser guider par l'imagerie optique.

Cependant, la persistance de cellules résiduelles sur le site chirurgical a été corrélée à un ratio de fluorescence tumeur/marges inférieur à 2,3. Ainsi cette approche permettrait de réaliser une exérèse complète en conservant au maximum les tissus sains environnants et sans interférer avec une cicatrisation par première intention. La technique d'imagerie optique peut donc être utilisée en per-opératoire lorsque l'exérèse complète est incertaine

dans une région précise ou pour réaliser une exérèse complète minimale afin de ne pas nuire à la cicatrisation par première intention.

Elle offre des perspectives d'avenir prometteuses en oncologie, en raison de sa sensibilité élevée et en tant qu'alternative moins traumatisante pour les tumeurs localisées au niveau de la tête et des membres.

Il serait alors intéressant de vérifier cette supposition par une seconde étude où la technique chirurgicale dépendrait des données de l'imagerie optique per-opératoire puis d'évaluer ensuite si la résection a été complète grâce à une analyse histologique des marges latérale et profonde et enfin d'effectuer un suivi des animaux opérés ainsi sur le long terme.

3. Détection des nœuds lymphatiques infiltrés

Des études préalables effectuées sur des souris ont prouvé que le LipImage™ 815 présentait une affinité pour le système lymphatique en raison de sa taille nanométrique et de sa nature lipidique. Ce constat a pu être observé lors de notre étude de biodistribution pré-expérimentale réalisée sur des chiens en bonne santé.

La fluorescence de trois nœuds lymphatiques a été évaluée après amputation lors de l'expérimentation sur des chiens atteints de STM. Une corrélation a pu être établie entre un ratio de fluorescence tumeur/nœud lymphatique élevé et l'absence d'infiltration métastatique notée par l'histologie puis entre un faible ratio et la présence de métastases.

Malgré cette affinité prononcée du LipImage™ 815 pour le tissu lymphatique, il est aisé de distinguer avec précision les métastases et le tissu sain. Ainsi le LipImage™ 815 se révèle être un traceur intéressant en raison de sa capacité de fluorescence prolongée résultant de l'effet EPR au sein de la tumeur. Il fournirait alors de précieuses informations per-opératoires concernant les marges et les éventuelles métastases localisées aux noeuds lymphatiques. Cette observation doit être confirmée par l'analyse d'un plus grand nombre de cas incluant notamment des noeuds lymphatiques sains et infiltrés.

4. Un système facile d'utilisation

Le système Fluobeam® est de bonne maniabilité et pour chaque cas, nous disposions d'une équipe de chirurgiens qui manipulaient la tête optique et d'un assistant non-stérile pour saisir les données et enregistrer les images sur l'ordinateur. Il n'était pas nécessaire que cette dernière personne soit vétérinaire ou spécialiste. Ainsi, l'utilisation du Fluobeam® ne mobilise pas trop de personnel. La fluorescence était mesurée lorsque le chirurgien le jugeait nécessaire et aucun délai n'était requis pour l'acquisition des données et l'interprétation, en comparaison à une analyse histologique extemporanée. L'évaluation de la fluorescence sur les zones suspectes durait environ 3 minutes. Ce délai supplémentaire de temps opératoire et d'anesthésie est acceptable pour le bien être de l'animal.

Il n'en est pas moins que cette technique est coûteuse car nécessite une caméra infrarouge et des nanoparticules incluant un agent fluorophore.

C. Limites de l'étude

1. Etude de biodistribution pré-expérimentale qualitative et non quantitative

Les résultats de biodistribution de cette étude ont été établis à partir de l'intensité du signal fluorescent, grâce à un équipement spécifique et non en mesurant la concentration en nanoparticules LipImage™ 815 dans le sang et dans les différents organes tels que le foie et les reins. Or la biodistribution de ces agents pourrait présenter des variations. Ainsi, cette approche doit être considérée comme qualitative et non quantitative, en comparaison aux méthodes standards d'évaluation pharmacocinétique et pharmacodynamique.

2. Faible effectif du lot expérimental

La dose unique de LipImage™ 815 administrée aux chiens nous a fourni des informations essentielles concernant les effets adverses de cette manipulation mais aucun lot témoin n'a été considéré pour l'étude de neutralité du LipImage™ 815. Or, à l'examen nécropsique, la seule anomalie observée était une infiltration lymphocytaire au niveau du bassinet des deux reins. Cependant, le reste des reins (glomérules, tubules) ne présentaient pas d'anomalies, aucune congestion interstitielle ou intraglomérulaire, ni atrophie tubulaire chez la femelle et chez le mâle. Les cellules des néphrons étaient normales avec un noyau visible, sans signe de dégénerescence, d'hémorragie ou de nécrose. Aucune corrélation n'a pu être établie entre cette infiltration inflammatoire et l'injection de LipImage™ 815 en raison du manque de comparaison avec un groupe témoin de chiens adultes de race Beagle en bonne santé.

Néanmoins, cette observation n'a pas été objectivée sur d'autres chiens élevés dans les mêmes conditions et autopsiés dans le cadre d'un projet d'étude distinct.
De plus, le nombre de chiens inclus dans nos études préliminaires et expérimentales était volontairement réduit selon le protocole établi pour prouver la neutralité du traceur fluorescent. Cela peut sous-estimer des effets toxiques, beaucoup moins fréquents, du LipImage™ 815. Aucun effet secondaire n'a été objectivé sur les 9 chiens suivis lors de la phase clinique mais l'effectif est également faible.

Notre étude prospective à visée de preuve de concept ne nécessitait qu'un nombre réduit de cas cliniques, ce qui nous empêche de conclure sur la sensibilité et la spécificité de l'imagerie optique associée au LipImage™ 815 pour qualifier les marges des tumeurs canines cutanées et sous-cutanées.

Ainsi, de plus larges études prospectives sont à envisager afin de confirmer nos résultats préliminaires concernant les corrélations entre l'histopathologie et les différents ratios de fluorescence puis de définir les caractéristiques de fiabilité (sensibilité, spécificité) de la technique.

3. Absence de suivi post-opératoire des chiens

Lors d'exérèse incomplète, des marges ont pu être qualifiée de « saines » après les analyses histologiques si l'échantillon n'était pas représentatif des marges latérales et profondes de la tumeur. Des erreurs d'interprétation histologique des marges pourraient fausser l'association entre le ratio de fluorescence tumeur/marges et la qualité de l'exérèse (complète ou non).

L'efficacité de cette technique sur le taux de récidive, la médiane de survie et le temps avant récidive n'a pu être vérifiée puisque notre étude est prospective et se bornait à une preuve de concept.

Par conséquent, une étude prospective longue avec suivi clinique pourrait être envisagée ultérieurement sur des chiens opérés de la même manière et sans aucun traitement adjuvant.

CONCLUSION

Cette étude préliminaire a déterminé la faisabilité de l'assistance per-opératoire par de l'imagerie optique dans le traitement chirurgical des sarcomes des tissus mous canins.

En effet, la prise en charge thérapeutique de ces tumeurs localement infiltrantes avec un fort taux de récidive est un problème majeur. Les moyens d'imagerie mis à notre disposition actuellement présentent des limites, les contours précis de la tumeur étant peu définissables. Le traitement de choix est l'exérèse chirurgicale complète avec des marges larges et sécuritaires. Et pour pallier le manque de précision des marges tumorales, des thérapies adjuvantes (radiothérapie principalement) doivent ensuite être proposées.

L'imagerie optique représenterait une assistance fiable pour le chirurgien en mode per-opératoire en permettant de visualiser les cellules tumorales présentant un signal fluorescent d'intensité élevée. Cette technique est non invasive, sensible, spécifique et a pour objectif d'améliorer la qualité de la chirurgie avec des marges optimales afin de minimiser voire de supprimer les risques de récidive.

Le protocole de notre étude clinique a été établi au préalable au cours d'une phase préclinique afin d'opérer dans des conditions optimales. La dose de 2,2 µg/kg et un délai de 48h entre l'injection de LipImage™ 815 et l'exérèse chirurgicale ont permis de distinguer aisément le tissu tumoral du tissu sain, grâce à un signal fluorescent de bonne qualité et proportionnel au taux de cellules tumorales de la zone considérée.

Cependant, cette pratique est coûteuse puisqu'elle nécessite un équipement spécifique : une camera optique et des nanoparticules contenant un fluorophore. Il sera alors intéressant d'évaluer ultérieurement le rapport bénéfice/coût de cette technique afin de justifier son utilisation en oncologie par rapport aux stratégies thérapeutiques actuelles. Le suivi des animaux opérés à l'aide de cette méthode serait également à considérer afin de déterminer le taux de récidive et de survie globale.

D'autres approches thérapeutiques sont envisageables avec l'imagerie optique et restent à explorer, notamment l'utilité d'une fonctionnalisation des nanoparticules avec un agent de ciblage tumoral qui pourrait en augmenter l'accumulation au sein de la tumeur. Ainsi, en chimiothérapie, des molécules cytotoxiques pourraient être inclues dans des nanoparticules fluorescentes afin de cibler les cellules tumorales et de suivre *in vivo* la réponse au traitement grâce au traçage fluorescent.

Thèse de Melle Elodie HUART

Le Professeur responsable
VetAgro Sup campus vétérinaire
Frédérique Ponce

Le Directeur général
VetAgro Sup

Par délégation
Pr F. Grain - DEVE
VetAgro Sup
Campus Vétérinaire

Le Président de la thèse

GROUPEMENT HOSPITALIER SUD
CENTRE HOSPITALIER LYON SUD
69495 PIERRE BÉNITE CEDEX
Radiothérapie-Oncologie - Pav 1F
Professeur Françoise MORNEX
RPPS 10003048401
Tél. 04 78 86 42 53
Fax 04 78 86 42 64

Vu et permis d'imprimer

Lyon, le 04 JUIN 2015

UNIVERSITE CLAUDE BERNARD LYON I

Le Président de l'Université,
Professeur F.N GILLY

BIBLIOGRAPHIE

[1] AOYAMA K. et al., 2011, Sentinel lymph node biopsy for breast cancer patients using fluorescence navigation with indocyanine green. *World J Surg Oncol* , Vol. 9, p. 157.

[2] ARCAGY, 2013, InfoCancer, les sarcomes des tissus mous, (page consultée le 16 janvier 2015), adresse URL : http://www.arcagy.org/infocancer/localisations/autres-cancers/sarcomes-des-tissus-mous.html.

[3] AVALLONE G. et al., 2010, Subcutaneous embryonal rhabdomyosarcoma in a dog: cytologic, immunocytochemical, histologic, and ultrastructural features: Embryonal rhabdomyosarcoma in a dog. *Veterinary Clinical Pathology*, Vol. 39, (4), pp. 499-504.

[4] BACCI B. et al., 2010, Primary prostatic leiomyosarcoma with pulmonary metastases in a dog. *Journal of the American Animal Hospital Association*, Vol. 46, (2), pp. 103-106.

[5] BACON N.J. et al., 2007, Evaluation of primary re-excision after recent inadequate resection of soft tissue sarcomas in dogs: 41 cases (1999-2004). *Journal of the American Veterinary Medical Association*, Vol. 230, (4), pp. 548-554.

[6] BONVALOT S. et al., 2006, Chirurgie des sarcomes des tissus mous des membres chez l'adulte : historique et avancées thérapeutiques. In *Cancer/Radiothérapie*, Vol. 10, (6-7), pp. 416-424.

[7] BONVALOT S., 2005, Limb salvage with isolated perfusion for soft tissue sarcoma: could less TNF- be better? In *Annals of Oncology*, Vol. 16, (7), pp. 1061-1068.

[8] BONVALOT S. et al., 2004, Principes du traitement des sarcomes des tissus mous de l'adulte. *EMC - Rhumatologie-Orthopédie*, Vol. 1, (6), pp. 521-541.

[9] BOSTOCK D.E. et DYE M.T., 1980, Prognosis after Surgical Excision of Canine Fibrous Connective Tissue Sarcomas. *Veterinary Pathology*, Vol. 17, (5), pp. 581-588.

[10] BUCKLE T. et al., 2010, A self-assembled multimodal complex for combined pre- and intraoperative imaging of the sentinel lymph node. *Nanotechnology*, Vol. 21, (35), 9 p.

[11] BURTON J.H. et al., 2011, Low-Dose Cyclophosphamide Selectively Decreases Regulatory T Cells and Inhibits Angiogenesis in Dogs with Soft Tissue Sarcoma: Metronomic Cyclophosphamide Decreases Treg and Angiogenesis. *Journal of Veterinary Internal Medicine*, Vol. 25, (4), pp. 920-926.

[12] CASALI P.G. et al., 2008, Soft tissue sarcomas: ESMO Clinical Recommendations for diagnosis, treatment and follow-up. *Annals of Oncology*, Vol. 19, (Supplément 2), pp. 89-93.

[13] CEMAZAR M. et al., 2008, Electrochemotherapy in Veterinary Oncology. *Journal of Veterinary Internal Medicine*, Vol. 22, (4), pp. 826-831.

[14] CERBO A. DI et al., 2014, Onco-epidemiology of domestic animals and targeted therapeutic attempts: perspectives on human oncology. *Journal of cancer research and clinical oncology*, Vol. 140, (11), pp. 1807-1814.

[15] CHIJIWA K. et al., 2004, Immunohistochemical Evaluation of Canine Peripheral Nerve Sheath Tumors and Other Soft Tissue Sarcomas. *Veterinary Pathology*, Vol. 41, (4), pp. 307-318.

[16] COLLABORATION S.M., 1997, Adjuvant chemotherapy for localised resectable soft-tissue sarcoma of adults: meta-analysis of individual data. *The Lancet*, Vol. 350, (9092), pp. 1647-1654. .

[17] COLLIN F. et al., 2006, Sarcomes des tissus mous : données anatomopathologiques actuelles. *Cancer/Radiothérapie*, Vol. 10, (1-2), pp. 7-14.

[18] CORMIER J.N. et POLLOCK R.E., 2004, Soft tissue sarcomas. *CA: A Cancer Journal for Clinicians* . 2004. Vol. 54, (2), pp. 94-109.

[19] CRAIG L.E. et al., 2002, The Diagnosis and Prognosis of Synovial Tumors in Dogs: 35 Cases. *Veterinary Pathology*, Vol. 39, (1), pp. 66-73.

[20] DAUGAARD S., 2004, Current soft-tissue sarcoma classifications. *European Journal of Cancer*, Vol. 40, (4), pp. 543-548.

[21] DELMAS T. et al., 2012, Encapsulation and Release Behavior from Lipid Nanoparticles: Model Study with Nile Red Fluorophore. *Journal of Colloid Science and Biotechnology*, Vol. 1, (1), pp. 16-25.

[22] DELMAS T. et al., 2011, Preparation and characterization of highly stable lipid nanoparticles with amorphous core of tuneable viscosity. *Journal of Colloid and Interface Science*, Vol. 360, (2), pp. 471-481.

[23] DENNIS M.M. et al., 2011, Prognostic Factors for Cutaneous and Subcutaneous Soft Tissue Sarcomas in Dogs. *Veterinary Pathology*, Vol. 48, (1), pp. 73-84.

[24] DIESSLER M.E. et al., 2003, Cutaneous lymphangiosarcoma in a young dog: clinical, anatomopathological and lectinhistochemical description. *Journal of Veterinary Medicine Series A*, Vol. 50, (9), pp. 452-456.

[25] DODD R.D. et al., 2010, Animal models of soft-tissue sarcoma. *Disease Models & Mechanisms*, Vol. 3, (9-10), pp. 557-566.

[26] DOSTER A.R. et al., 1986, Canine liposarcoma. *Veterinary Pathology Online*, Vol. 23, (1), pp. 84-87.

[27] DUFORT S. et al., 2010, Optical small animal imaging in the drug discovery process. *Biochimica et Biophysica Acta (BBA) - Biomembranes*, Vol. 1798, (12), pp. 2266-2273.

[28] EHRHART N., 2005, Soft-tissue sarcomas in dogs: a review. *Journal of the American Animal Hospital Association*, Vol. 41, (4), pp. 241-246.

[29] ELMSLIE R.E. et al., 2008, Metronomic Therapy with Cyclophosphamide and Piroxicam Effectively Delays Tumor Recurrence in Dogs with Incompletely Resected Soft Tissue Sarcomas. *Journal of Veterinary Internal Medicine*, Vol. 22, (6), pp. 1373-1379.

[30] ETTINGER S.N., 2003, Principles of treatment for soft-tissue sarcomas in the dog. *Clinical Techniques in Small Animal Practice*, Vol. 18, (2), pp. 118-122.

[31] FARRELLY J. et MCENTEE, M.C., 2003, Principles and applications of radiation therapy. *Clinical techniques in small animal practice*, Vol. 18, (2), pp. 82-87.

[32] FAYETTE J. et al., 2006, Les sarcomes des tissus mous : bonnes pratiques médicales pour une prise en charge optimale. *Cancer/Radiothérapie*, Vol. 10, (1-2), pp. 3-6.

[33] FERRARI M., 2005, Cancer nanotechnology: opportunities and challenges. *Nature Reviews Cancer*, Vol. 5, (3), pp. 161-171.

[34] FERTÉ C. et al., 2009, Facteurs pronostiques et prédictifs des sarcomes des tissus mous: application concrète de la recherche translationnelle. *Bulletin du Cancer*, Vol. 96, (4), pp. 451-460.

[35] FLETCHER C.D.M. et al., 2002, *Pathology and genetics of tumours of soft tissue and bone*. Lyon: IARC Press, 427 p.

[36] FOX D.B. et al., 2002, Canine synovial sarcoma: a retrospective assessment of described prognostic criteria in 16 cases (1994-1999). *Journal of the American Animal Hospital Association*, Vol. 38, (4), pp. 347–355.

[37] FROST D. et al., 2003, Gastrointestinal Stromal Tumors and Leiomyomas in the Dog: A Histopathologic, Immunohistochemical, and Molecular Genetic Study of 50 Cases. *Veterinary Pathology*, Vol. 40, (1), pp. 42-54.

[38] FULMER A.K. et MAULDIN G.E., 2007, Canine histiocytic neoplasia: An overview. *The Canadian Veterinary Journal*, Vol. 48, (10), pp. 1041-1050.

[39] GAITERO L. et al., 2008, Canine Cutaneous Spindle Cell Tumours with Features of Peripheral Nerve Sheath Tumours: A Histopathological and Immunohistochemical Study. *Journal of Comparative Pathology*, Vol. 139, (1), pp. 16-23.

[40] GILLESPIE V. et al., 2011, Canine Gastrointestinal Stromal Tumors: Immunohistochemical Expression of CD34 and Examination of Prognostic Indicators Including Proliferation Markers Ki67 and AgNOR. *Veterinary Pathology*, Vol. 48, (1), pp. 283-291.

[41] GILLETTE S.M. et al., 1992, Response of canine soft tissue sarcomas to radiation or radiation plus hyperthermia: a randomized phase II study. *International Journal of Hyperthermia*, Vol. 8, (3), pp. 309-320.

[42] GOUTAYER M. et al., 2010, Tumor targeting of functionalized lipid nanoparticles: Assessment by in vivo fluorescence imaging. *European Journal of Pharmaceutics and Biopharmaceutics* . 2010. Vol. 75, (2), pp. 137-147.

[43] GRAVIER J. et al., 2011, Lipidots: competitive organic alternative to quantum dots for in vivo fluorescence imaging. *Journal of biomedical optics*, Vol. 16, (9), 10 p.

[44] HARTMANN J.T. et BAUER, 2006, S. Soft tissue sarcoma. *Update on Cancer Therapeutics*, Vol. 1, (3), pp. 385-402.

[45] HENRY C.J. et al., 1999, Mitoxantrone and cyclophosphamide combination chemotherapy for the treatment of various canine malignancies. *Journal of the American Animal Hospital Association* . 1999. Vol. 35, (3), pp. 236-239.

[46] HENRY C.J. et HIGGINBOTHAM M.L.Ed., 2010, *Cancer management in small animal practice*. . Maryland Heights, Mo: Saunders/Elsevier, 403 p.

[47] HIRCHE C. et al., 2012, Ultrastaging of colon cancer by sentinel node biopsy using fluorescence navigation with indocyanine green. *International Journal of Colorectal Disease*, Vol. 27, (3), pp. 319-324.

[48] HNILICA K.A., 2011, *Small animal dermatology: a color atlas and therapeutic guide*. 3rd ed. vyd. St. Louis, Mo: Elsevier/Saunders, 611 p.

[49] IAN TANNOCK, RICHARD HILL, ROBERT BRISTOW, LEA HARRINGTON, 2013, Basic Science of Oncology, Fifth Edition. *Barnes & Noble*, 588 p.

[50] JACQUART A. et al., 2013, LipImage™ 815: novel dye-loaded lipid nanoparticles for long-term and sensitive in vivo near-infrared fluorescence imaging. *Journal of biomedical optics*, Vol. 18, (10), 9 p.

[51] JONES C. et al., 2002, Concordance of histopathologic and cytologic grading in musculoskeletal sarcomas: Can grades obtained from analysis of the fine-needle aspirates serve as the basis for therapeutic decisions? *Cancer*, Vol. 96, (2), pp. 83-91.

[52] LAMMERS T. et al., 2012, Drug targeting to tumors: Principles, pitfalls and (pre-) clinical progress. *Journal of Controlled Release*, Vol. 161, (2), pp. 175-187.

[53] LAWRENCE J. et al., 2008, Four-fraction radiation therapy for macroscopic soft tissue sarcomas in 16 dogs. *Journal of the American Animal Hospital Association*, Vol. 44, (3), pp. 100-108.

[54] LEE C. et al., 2005, Systemic administration of attenuated in combination with cisplatin for cancer therapy. *Molecular Therapy*, Vol. 11, (5), pp. 707-716.

[55] LONDON C.A. et al., 2003, Phase I dose-escalating study of SU11654, a small molecule receptor tyrosine kinase inhibitor, in dogs with spontaneous malignancies. *Clinical Cancer Research,* Vol. 9, (7), pp. 2755-2768.

[56] LOUKOPOULOS P. et ARSHAD H., 2004, Canine biphasic synovial sarcoma: case report and immunohistochemical characterization. *Journal of veterinary science*, Vol. 5, (2), pp. 173-180.

[57] LYMBOUSSAKI A. et al., 1998, Expression of the vascular endothelial growth factor C receptor VEGFR-3 in lymphatic endothelium of the skin and in vascular tumors. *The American journal of pathology*, Vol. 153, (2), pp. 395-403.

[58] MAAS C.P. et al., 2007, Reclassification of small intestinal and cecal smooth muscle tumors in 72 dogs: clinical, histologic, and immunohistochemical evaluation. *Veterinary Surgery*, Vol. 36, (4), pp. 302-313.

[59] MAEDA H. et al., 2013, The EPR effect for macromolecular drug delivery to solid tumors: Improvement of tumor uptake, lowering of systemic toxicity, and distinct tumor imaging in vivo. *Advanced Drug Delivery Reviews*, Vol. 65, (1), pp. 71-79.

[60] MCKNIGHT J.A. et al., 2000, Radiation treatment for incompletely resected soft-tissue sarcomas in dogs. *Journal of the American Veterinary Medical Association*, Vol. 217, (2), pp. 205-210.

[61] MESSICK J.B. et RADIN M.J., 1989, Cytologic, Histologic, and Ultrastructural Characteristics of a Canine Myxoid Liposarcoma. In *Veterinary Pathology*, Vol. 26, (6), pp. 520-522.

[62] MISRA A. et al., 2009, The management of soft tissue sarcoma. *Journal of Plastic, Reconstructive & Aesthetic Surgery*, Vol. 62, (2), pp. 161-174.

[63] MURAKAMI M. et al., 2010, Cytologic, histologic, and immunohistochemical features of maxillofacial alveolar rhabdomyosarcoma in a juvenile dog. *Veterinary Clinical Pathology*, Vol. 39, (1), pp. 113-118.

[64] MURA S. et COUVREUR P., 2012, Nanotheranostics for personalized medicine. In *Advanced Drug Delivery Reviews*, Vol. 64, (13), pp. 1394-1416.

[65] MUTSAERS A.J., 2009, Metronomic chemotherapy. *Topics in Companion Animal Medicine*, Vol. 24, (3), pp. 137-143.

[66] NORTON J.A., 2003, *Essential practice of surgery: basic science and clinical evidence,* New York; Berlin; Heidelberg : Springer, 1025 p.

[67] ONCOLOGIK, 2014, Interregion : sarcomes des tissus mous, (page consultée le 16 janvier 2015), adresse URL : http://www.oncologik.fr/index.php/Interregion%3ASarcomes_des_Tissus_Mous_%28STM%29_des_membres.

[68] ONOYAMA M. et al., 2014, Photodynamic hyperthermal chemotherapy with indocyanine green: a novel cancer therapy for 16 cases of malignant soft tissue sarcoma. *Journal of Veterinary Science*, Vol. 15, (1), p. 117.

[69] O'SULLIVAN B. et al., 2002, Preoperative versus postoperative radiotherapy in soft-tissue sarcoma of the limbs: a randomised trial. *The Lancet*, Vol. 359, (9325), pp. 2235-2241.

[70] PAINTER J.T. et al., 2010, Useful Immunohistochemical Markers of Tumor Differentiation. In *Toxicologic Pathology*, Vol. 38, (1), pp. 131-141.

[71] PERRY J.A. et al. Diagnostic accuracy of pre-treatment biopsy for grading soft tissue sarcomas in dogs: Pre-treatment biopsy for soft tissue sarcoma grade. *Veterinary and Comparative Oncology*, Vol. 12, (2), pp. 106-113.

[72] RASKIN R.E. et MEYER D., 2009, *Canine and Feline Cytology: A Color Atlas and Interpretation Guide*. [s.l.]: Elsevier Health Sciences, 1346 p.

[73] RASSNICK K.M., 2011, Medical management of soft tissue sarcomas. *Veterinary Clinics of North America: Small Animal Practice*, Vol. 33, (3), pp. 517-531.

[74] RIGGIO C. et al., 2011, Nano-oncology: Clinical Application for Cancer Therapy and Future Perspectives. *Jounal of Nanomaterials*, Vol. 2011, 10 p.

[75] RIZZO, L.Y. et al., 2013, Recent progress in nanomedicine: therapeutic, diagnostic and theranostic applications. *Current Opinion in Biotechnology*, Vol. 24, (6), pp. 1159-1166.

[76] ROWELL J.L. et al., 2011, Dog models of naturally occurring cancer. *Trends in Molecular Medicine*, Vol. 17, (7), pp. 380-388.

[77] RUSSELL K.N. et al., 2007, Clinical and immunohistochemical differentiation of gastrointestinal stromal tumors from leiomyosarcomas in dogs: 42 cases (1990-2003). *Journal of the American Veterinary Medical Association*, Vol. 230, (9), pp. 1329-1333.

[78] SAGARTZ J.E. et al.,1996, Lymphangiosarcoma in a Young Dog. *Veterinary Pathology,* Vol. 33, (3), pp. 353–356.

[79] SANCEY L. et al., 2009, Drug development in oncology assisted by noninvasive optical imaging, *International Journal of Pharmaceutics*, Vol. 379, (2), pp. 309-316.

[80] SCHÖFFSKI P. et al., 2014, Soft Tissue Sarcoma: An Update on Systemic Treatment Options for Patients with Advanced Disease. *Oncology Research and Treatment*, Vol. 37, (6), pp. 355-362.

[81] SIMON D. et al., 2007, Orthovoltage radiation and weekly low dose of doxorubicin for the treatment of incompletely excised soft-tissue sarcomas in 39 dogs. *The Veterinary Record*, Vol. 160, pp. 321-326.

[82] SPANGLER W.L. et al., 1994, Primary Mesenchymal (Nonangiomatous/Nonlymphomatous) Neoplasms Occurring in the Canine Spleen: Anatomic Classification, Immunohistochemistry, and Mitotic Activity Correlated with Patient Survival. *Veterinary Pathology*, Vol. 31, (1), pp. 37-47.

[83] SPUGNINI E.P. et al., 2009, Adjuvant electrochemotherapy in veterinary patients: a model for the planning of future therapies in humans. *Journal of Experimental & Clinical Cancer Research*, Vol. 28, (1), p. 114.

[84] STEFANOVSKI P.D. et al., 2002, Prognostic factors in soft tissue sarcomas: a study of 395 patients. *European Journal of Surgical Oncology (EJSO)*, Vol. 28, (2), pp. 153-164.

[85] STOICA G. et al., 2001, Point Mutation of neu Oncogene in Animal Peripheral Nerve Sheath Tumors. *Veterinary Pathology*, Vol. 38, (6), pp. 679-688.

[86] SUZUKI K. et al., 2006, Vaginal Rhabdomyosarcoma in a Dog. *Veterinary Pathology*, Vol. 43, (2), pp. 186-188.

[87] TAIEB S. et al., 2006, Sarcomes des tissus mous des extrémités. Rôle de l'imagerie dans la prise en charge initiale. *Cancer/Radiothérapie,* Vol. 10, (1-2), pp. 22-33.

[88] THEEK B. et al., 2014, Characterizing EPR-mediated passive drug targeting using contrast-enhanced functional ultrasound imaging. *Journal of Controlled Release*, Vol. 182, pp. 83-89.

[89] THRALL D.E. et al., 2005, Thermal dose is related to duration of local control in canine sarcomas treated with thermoradiotherapy. In *Clinical Cancer Research: An Official Journal of the American Association for Cancer Research*, Vol. 11, (14), pp. 5206-5214.

[90] THWAY K., 2009, Pathology of Soft Tissue Sarcomas. *Clinical Oncology*, Vol. 21, (9), pp. 695-705.

[91] UNDERWOOD C. et EPS, A.W. VAN, 2012, Nanomedicine and veterinary science: The reality and the practicality. *The Veterinary Journal*, Vol. 193, (1), pp. 12-23.

[92] VUJASKOVIC Z. et al., 2000, Temperature-dependent changes in physiologic parameters of spontaneous canine soft tissue sarcomas after combined radiotherapy and hyperthermia treatment. *International Journal of Radiation Oncology* Biology* Physics*, Vol. 46, (1), pp. 179-185.

[93] WANG D. et al., 2011, Aggregation-enhanced fluorescence in PEGylated phospholipid nanomicelles for in vivo imaging. In *Biomaterials*, Vol. 32, (25), pp. 5880-5888.

[94] WEISS E., 1974, Tumours of the soft (mesenchymal) tissues. *Bulletin of the World Health Organization*, Vol. 50, (1-2), p. 101.

[95] WENK C.H.F. et al., 2013, Near-infrared optical guided surgery of highly infiltrative fibrosarcomas in cats using an anti-αvß3 integrin molecular probe. *Cancer Letters*, Vol. 334, (2), pp. 188-195.

[96] WHITEHAIR J.G. et al., 1993, The Accuracy of Intraoperative Diagnoses Based on Examination of Frozen Sections A Prospective Comparison with Paraffin-Embedded Sections. *Veterinary Surgery,* Vol. 22, (4), pp. 255-259.

[97] WILSON B.C. et PATTERSON M.S., 2008, The physics, biophysics and technology of photodynamic therapy. *Physics in Medicine and Biology*, Vol. 53, (9), pp. 61-109.

[98] WITHROW S.J. et al., 2013, *Withrow and MacEwen's small animal clinical oncology*, Elsevier Health Sciences, 775 p.

[99] YANOFF S.R. et al., 1996, Tracheal defect and embryonal rhabdomyosarcoma in a young dog. *The Canadian Veterinary Journal*, Vol. 37, (3), p. 172.

[100] YI X. et al., 2014, Near-infrared fluorescent probes in cancer imaging and therapy: an emerging field. *International Journal of Nanomedicine,* p. 1347.

[101] YU J. et al., 2014, Near-infrared fluorescence imaging using organic dye nanoparticles. *Biomaterials*, Vol. 35, (10), pp. 3356-3364.

NOM et PRÉNOM : HUART Elodie

EXÉRÈSE DE SARCOMES DES TISSUS MOUS ASSISTÉE PAR IMAGERIE OPTIQUE A L'AIDE DE NANOPARTICULES TRAÇANTES CHEZ LE CHIEN : ÉTUDE BIBLIOGRAPHIQUE ET ÉTUDE CLINIQUE DE 9 CAS

Thèse d'État de Doctorat Vétérinaire : Lyon, 8 Juillet 2015

RÉSUMÉ :

Les sarcomes des tissus mous sont des tumeurs mésenchymateuses malignes représentant entre 7 et 15 % des tumeurs cutanées et sous-cutanées canines. Leur comportement est similaire aux sarcomes des tissus mous humains et se caractérise par une infiltration des tissus adjacents, une agressivité essentiellement locale et un risque élevé de récidive post-chirurgicale. La démarche diagnostique est rigoureuse et la prise en charge thérapeutique de choix consiste en une exérèse radicale et complète même si elle est confrontée à un manque de définition des marges tumorales.

L'imagerie optique se présenterait comme une assistance per-opératoire permettant de cibler par fluorescence les cellules néoplasiques. Le geste chirurgical serait ainsi plus adapté et moins délabrant notamment pour des localisations concernant la tête ou les membres.

Notre étude a été menée sur 9 sarcomes des tissus mous canins de natures diverses. Une injection unique de 2,2 µg/kg de LipImage™ par voie intraveineuse a été réalisée pour tous les chiens, 48h avant la chirurgie. Nous avons ainsi obtenu des images de fluorescence interprétables avec un bon ratio tumeur/tissus sains et une bonne corrélation entre le taux de cellules tumorales des échantillons et l'intensité de leur fluorescence respective.

Cette technique sera l'objet d'études ultérieures afin d'évaluer son avantage réel et notamment son influence sur le taux de récidive et de survie globale des chiens atteints de sarcomes, par rapport aux méthodes thérapeutiques actuelles.

MOTS CLÉS :

- Sarcome
- Chien
- Imagerie médicale
- Chirurgie vétérinaire

JURY :

Président :	Monsieur le Professeur MORNEX
1er Assesseur :	Madame le Docteur PONCE
2ème Assesseur :	Monsieur le Docteur CAROZZO

DATE DE SOUTENANCE : Mercredi 8 Juillet 2015

ADRESSE DE L'AUTEUR : 11 bis, Rue de l'Eglise
69280 FAISSAULT