VETAGRO SUP
CAMPUS VETERINAIRE DE LYON

Année 2015 - Thèse n° 025

SUIVI ECHOGRAPHIQUE DE LA MOELLE EPINIERE APRES DECOMPRESSION CHIRURGICALE DES HERNIES DISCALES THORACO-LOMBAIRES CHEZ LE CHIEN

THESE

Présentée à l'UNIVERSITE CLAUDE-BERNARD - LYON I
(Médecine - Pharmacie)
et soutenue publiquement le 04 Septembre 2015
pour obtenir le grade de Docteur Vétérinaire

par

Riffard Marine
Née le 04 Mars 1991
à Aubenas (07)

LISTE DES ENSEIGNANTS DU CAMPUS VÉTÉRINAIRE DE LYON

Mise à jour le 09 juin 2015

Civilité	Nom	Prénom	Unités pédagogiques	Grade
M.	ALOGNINOUWA	Théodore	UP Pathologie du bétail	Professeur
M.	ALVES-DE-OLIVEIRA	Laurent	UP Gestion des élevages	Maître de conférences
Mme	ARCANGIOLI	Marie-Anne	UP Pathologie du bétail	Maître de conférences
M.	ARTOIS	Marc	UP Santé Publique et Vétérinaire	Professeur
M.	BARTHELEMY	Anthony	UP Anatomie Chirurgie (ACSAI)	Maître de conférences Contractuel
Mme	BECKER	Claire	UP Pathologie du bétail	Maître de conférences
Mme	BELLUCO	Sara	UP Pathologie morphologique et clinique des animaux de compagnie	Maître de conférences
Mme	BENAMOU-SMITH	Agnès	UP Equine	Maître de conférences
M.	BENOIT	Etienne	UP Biologie fonctionnelle	Professeur
M.	BERNY	Philippe	UP Biologie fonctionnelle	Professeur
Mme	BERTHELET	Marie-Anne	UP Anatomie Chirurgie (ACSAI)	Maître de conférences
Mme	BONNET-GARIN	Jeanne-Marie	UP Biologie fonctionnelle	Professeur
Mme	BOULOCHER	Caroline	UP Anatomie Chirurgie (ACSAI)	Maître de conférences
M.	BOURDOISEAU	Gilles	UP Santé Publique et Vétérinaire	Professeur
M.	BOURGOIN	Gilles	UP Santé Publique et Vétérinaire	Maître de conférences
M.	BRUYERE	Pierre	UP Biotechnologies et pathologie de la reproduction	Maître de conférences
M.	BUFF	Samuel	UP Biotechnologies et pathologie de la reproduction	Maître de conférences
M.	BURONFOSSE	Thierry	UP Biologie fonctionnelle	Professeur
M.	CACHON	Thibaut	UP Anatomie Chirurgie (ACSAI)	Maître de conférences
M.	CADORE	Jean-Luc	UP Pathologie médicale des animaux de compagnie	Professeur
Mme	CALLAIT-CARDINAL	Marie-Pierre	UP Santé Publique et Vétérinaire	Maître de conférences
M.	CAROZZO	Claude	UP Anatomie Chirurgie (ACSAI)	Maître de conférences
M.	CHABANNE	Luc	UP Pathologie médicale des animaux de compagnie	Professeur
Mme	CHALVET-MONFRAY	Karine	UP Biologie fonctionnelle	Professeur
M.	COMMUN	Loic	UP Gestion des élevages	Maître de conférences
Mme	DE BOYER DES ROCHES	Alice	UP Gestion des élevages	Maître de conférences
Mme	DELIGNETTE-MULLER	Marie-Laure	UP Biologie fonctionnelle	Professeur
M.	DEMONT	Pierre	UP Santé Publique et Vétérinaire	Professeur
Mme	DESJARDINS PESSON	Isabelle	UP Equine	Maître de conférences Contractuel
Mme	DJELOUADJI	Zorée	UP Santé Publique et Vétérinaire	Maître de conférences
Mme	ESCRIOU	Catherine	UP Pathologie médicale des animaux de compagnie	Maître de conférences
M.	FAU	Didier	UP Anatomie Chirurgie (ACSAI)	Professeur
Mme	FOURNEL	Corinne	UP Pathologie morphologique et clinique des animaux de compagnie	Professeur
M.	FREYBURGER	Ludovic	UP Santé Publique et Vétérinaire	Maître de conférences
M.	FRIKHA	Mohamed-Ridha	UP Pathologie du bétail	Maître de conférences
Mme	GILOT-FROMONT	Emmanuelle	UP Santé Publique et Vétérinaire	Professeur
M.	GONTHIER	Alain	UP Santé Publique et Vétérinaire	Maître de conférences
Mme	GRAIN	Françoise	UP Gestion des élevages	Professeur
M.	GRANCHER	Denis	UP Gestion des élevages	Maître de conférences
Mme	GREZEL	Delphine	UP Santé Publique et Vétérinaire	Maître de conférences
M.	GUERIN	Pierre	UP Biotechnologies et pathologie de la reproduction	Professeur
Mme	HUGONNARD	Marine	UP Pathologie médicale des animaux de compagnie	Maître de conférences
M.	JUNOT	Stéphane	UP Anatomie Chirurgie (ACSAI)	Maître de conférences
M.	KECK	Gérard	UP Biologie fonctionnelle	Professeur
M.	KODJO	Angeli	UP Santé Publique et Vétérinaire	Professeur
Mme	LAABERKI	Maria-Halima	UP Santé Publique et Vétérinaire	Maître de conférences
M.	LACHERETZ	Antoine	UP Santé Publique et Vétérinaire	Professeur
Mme	LAMBERT	Véronique	UP Gestion des élevages	Maître de conférences
Mme	LATTARD	Virginie	UP Biologie fonctionnelle	Maître de conférences
Mme	LE GRAND	Dominique	UP Pathologie du bétail	Professeur
Mme	LEBLOND	Agnès	UP Santé Publique et Vétérinaire	Professeur
Mme	LEFRANC-POHL	Anne-Cécile	UP Equine	Maître de conférences
M.	LEPAGE	Olivier	UP Equine	Professeur
Mme	LOUZIER	Vanessa	UP Biologie fonctionnelle	Maître de conférences
M.	MARCHAL	Thierry	UP Pathologie morphologique et clinique des animaux de compagnie	Professeur
M.	MOUNIER	Luc	UP Gestion des élevages	Maître de conférences
M.	PEPIN	Michel	UP Santé Publique et Vétérinaire	Professeur
M.	PIN	Didier	UP Pathologie morphologique et clinique des animaux de compagnie	Maître de conférences
Mme	PONCE	Frédérique	UP Pathologie médicale des animaux de compagnie	Maître de conférences
Mme	PORTIER	Karine	UP Anatomie Chirurgie (ACSAI)	Maître de conférences
Mme	POUZOT-NEVORET	Céline	UP Anatomie Chirurgie (ACSAI)	Maître de conférences
Mme	PROUILLAC	Caroline	UP Biologie fonctionnelle	Maître de conférences
Mme	REMY	Denise	UP Anatomie Chirurgie (ACSAI)	Professeur
Mme	RENE MARTELLET	Magalie	UP Santé Publique et Vétérinaire	Maître de conférences stagiaire
M.	ROGER	Thierry	UP Anatomie Chirurgie (ACSAI)	Professeur
M.	SABATIER	Philippe	UP Biologie fonctionnelle	Professeur
M.	SAWAYA	Serge	UP Anatomie Chirurgie (ACSAI)	Maître de conférences
M.	SCHRAMME	Serge	UP Equine	Professeur associé
Mme	SEGARD	Emilie	UP Anatomie Chirurgie (ACSAI)	Maître de conférences Contractuel
Mme	SERGENTET	Delphine	UP Santé Publique et Vétérinaire	Maître de conférences
Mme	SONET	Juliette	UP Anatomie Chirurgie (ACSAI)	Maître de conférences Contractuel
M.	THIEBAULT	Jean-Jacques	UP Biologie fonctionnelle	Maître de conférences
M.	TORTEREAU	Antonin	UP Pathologie morphologique et clinique des animaux de compagnie	Maître de conférences stagiaire
M.	VIGUIER	Eric	UP Anatomie Chirurgie (ACSAI)	Professeur
Mme	VIRIEUX-WATRELOT	Dorothée	UP Pathologie morphologique et clinique des animaux de compagnie	Maître de conférences Contractuel
M.	ZENNER	Lionel	UP Santé Publique et Vétérinaire	Professeur

Remerciements

A Monsieur le Professeur Emmanuel Jouanneau
De la faculté de Médecine de Lyon,
Qui m'a fait l'honneur d'accepter la Présidence de ce jury de thèse,
Pour l'intérêt porté à notre travail,
Mes hommages respectueux.

A Monsieur le Docteur Claude Carozzo
De VetAgro Sup, Campus Vétérinaire de Lyon,
Pour m'avoir encadré dans ce travail,
Qu'il trouve ici l'expression de mes plus sincères remerciements.

A Monsieur le Professeur Didier Fau,
De VetAgro Sup, Campus Vétérinaire de Lyon,
Pour avoir accepté de juger ce travail
Toute ma gratitude

A Monsieur le Docteur François-Xavier Ferrand,
De VetAgro Sup, Campus Vétérinaire de Lyon,
Pour m'avoir proposé cette étude intéressante,
Pour être membre invité de ce jury de thèse,
Pour son aide et ses conseils tout au long de sa réalisation,
Sincères remerciements.

INTRODUCTION **12**

PREMIERE PARTIE : ETUDE BIBLIOGRAPHIQUE DES HERNIES DISCALES THORACO-LOMBAIRES CHEZ LE CHIEN **13**

I. HERNIES DISCALES THORACO-LOMBAIRES CHEZ LE CHIEN 13
A. Pathogénie des hernies discales canines *13*
1. Différents types de hernies discales 13
2. Traumatisme médullaire 14
3. Myélomalacie post-traumatique 15
C. Etude clinique des hernies discales canines *16*
1. Anamnèse et commémoratifs 16
2. Examen neurologique [15][16] 16
g) Localisation et gradation de la lésion 20
D. Pronostic des hernies discales canines *21*
1. Localisation de la hernie discale 21
2. Age, poids et type de hernie 22
3. Vitesse d'apparition, durée et sévérité des signes cliniques 22
4. Sensibilité douloureuse profonde 23
5. Evaluation neurologique en post opératoire immédiat 24
E. Prise en charge des hernies discales canines *25*
1. Traitement médical [44][14][33][38][27] 25
2. Traitement chirurgical [49][19][68][25][30] [49] [66][50][24][23] 25
3. Traitement préventif [47][51][4][9][8][29][60] 28
4. Post opératoire 28
II. DIFFERENTES METHODES DIAGNOSTIQUES ET LEUR VALEUR PRONOSTIQUE 30
A. Examen radiographique [44][7][36][64] *30*
1. Signes radiographiques de hernie discale 30
2. Limites de l'examen radiographique 31
B. Myélographie [28][31] *31*
1. Signes myélographiques de hernie discale 31
2. Avantages et limites dans l'étude des hernies discales 32
C. Examen tomodensitométrique [28][31][2][20][56][10] *33*
1. Signe de hernie discale à l'examen tomodensitométrique 33
2. Avantages et limites dans l'étude des hernies discales 34
D. Examen d'imagerie par résonance magnétique [7][64][47][59] *35*
1. Signes de hernie discale à l'IRM 35
2. Avantages et limites dans l'étude des hernies discales 36
3. Valeur pronostique [7][14][62][6] 36
E. Analyse du liquide céphalorachidien [73][33][39][74] *37*
1. Informations apportées 37
2. Eléments pronostiques 37
III. ECHOGRAPHIE DE LA MOELLE EPINIERE 38
A. Echographie de la moelle épinière saine *38*
1. Réalisation des échographies 38
2. Aspect échographique 39
B. Echographie médullaire lors de hernie discale *42*
1. Modifications des images échographiques 42
2. Etude de la vascularisation et de la pulsatilité de la moelle 43
3. Apport de l'échographie dans l'étude et la prise en charge des hernies discales 45

DEUXIEME PARTIE : MISE EN PLACE DE L'ETUDE PROSPECTIVE : SUIVI ECHOGRAPHIQUE PER ET POST OPERATOIRE DE HERNIES DISCALES THORACO-LOMBAIRES **47**

I. BUT DE L'ETUDE 47

II. MATERIELS ET METHODES 47
A. Animaux inclus dans l'étude 47
B. Données pré opératoires 48
1. Commémoratifs 48
2. Anamnèse 48
3. Examens clinique général et neurologique pré opératoires 48
C. Chirurgie 49
1. Protocole anesthésique 49
2. Intervention chirurgicale 49
3. Réveil et médication post opératoire 50
D. Suivi échographique de la moelle épinière 51
1. Matériel utilisé et technique 51
2. Réalisation des échographies 52
E. Analyse statistique 53

TROISIEME PARTIE : RESULTATS DE L'ETUDE PROSPECTIVE 54

I. DONNEES PRE OPERATOIRES 54
A. Commémoratifs 54
B. Anamnèse 56
C. Examens clinique général et neurologique pré opératoire 56
II. CHIRURGIE ET EVOLUTION CLINIQUE POST OPERATOIRE IMMEDIATE 58
A. Constatations per opératoires 58
B. Evaluation clinique post opératoire immédiate 59
C. Prise en charge post opératoire 60
D. Post opératoire au domicile et rendez vous de contrôle 60
III. RECUPERATION ET SUIVI DES CHIENS 61
A. Suivi des chiens 61
B. Récupération 62
C. Récidive 63
IV. RESULTATS DES IMAGES ECHOGRAPHIQUES 64
A. Aspect échographique de la moelle épinière 64
1. Aspect en per opératoire 64
2. Aspect post opératoire 65
3. Matériel discal 66
4. Mesures effectuées 66
B. Echogénicité du parenchyme médullaire 68
C. Visualisation du canal de l'épendyme 71
D. Vascularisation de la moelle épinière visualisée en mode doppler 72
E. Pulsatilité de moelle épinière 75
F. Matériel discal et compression résiduels 75

QUATRIEME PARTIE : DISCUSSION 77

I. MISE EN PLACE DE L'ETUDE 77
A. Population étudiée 77
1. Commémoratifs 77
2. Données concernant la hernie discale 77
3. Post opératoire 78
B. Echographies 79
1. Critères étudiés 79
2. Moment de réalisation des examens échographiques 80
3. Réalisation des échographies 81
II. RESULTATS DE L'ETUDE 82

A. Aspect général de la moelle épinière *82*
1. Structures visualisées 82
2. Vascularisation en mode doppler et pulsatilité en mode M 83
B. Valeur pronostique des critères échographiques exploitables et leurs limites *84*
1. Echogénicité du parenchyme médullaire 84
2. Visualisation de la vascularisation en mode doppler 85
3. Mise en évidence de matériel résiduel 85

CONCLUSION 86

BIBLIOGRAPHIE 88

ANNEXES 94

Annexe 1 : Examen neurologique réalisé sur les chiens de l'étude *94*
Annexe 2 : Tableau des races de chiens inclus dans l'étude *95*
Annexe 3 : Tableau du sexe de chiens inclus dans l'étude *95*
Annexe 4 : Tableau de l'âge des chiens en fonction de leur race *96*
Annexe 5: Tableau du poids des chiens inclus dans l'étude *97*
Annexe 6 : Examen neurologique à l'admission *98*
Annexe 7 : Tableau récapitulatif des cas *100*
Annexe 8 : Suivis cliniques et résultats des examens échographiques *104*
Echographies per opératoires 104
Echographies avant le retour au domicile 106
Echographies à 15 jours post opératoires 108
Echographies à 1 mois post opératoires 110
Echographies au long terme 112

Liste des figures

Figure 1 Hémilaminectomie [22] 26
Figure 2 Minihémilaminectomie [22] 26
Figure 3 Foraminotomie [22] 27
Figure 4 Corpectomie latérale, voie d'abord et résultat [50] 27
Figure 5 Voie d'abord latérale d'une fenestration discale en vue transversale (à gauche) et disque intervertébral après fenestration par abord latéral (à droite) [49] 28
Figure 6 Différents exercices de rééducation : exercice avec ballon et exercice en piscine [27] 29
Figure 7 Radiographie latérale du rachis thoraco-lombaire d'un berger allemand présentant une extrusion discale en L1-L2 : rétrécissement de l'espace L1-L2 [44] 30
Figure 8 Myélographie latérale du même chien que la radiographie précédente [44] . 31
Figure 9 Images scanner d'un disque sain (A), d'un disque extrudé non minéralisé (B) et d'un minéralisé (C) [7] 33
Figure 10 coupe sagittale d'extrusion discale en T12-T13 en pondération T2, signes de dégénérescence discale sur les espaces de T10 à L1 [7] 35
Figure 11 Coupe transverse de la même extrusion [7] 36
Figure 12 Schéma de l'image échographique obtenue après hémilaminectomie sur L2 [70] 39
Figure 13 Image échographique per opératoire de moelle épinière saine après hémilaminectomie coupe sagittale [53] 40
Figure 14 Image échographique per opératoire d'une moelle saine après hémilaminectomie sur L2 coupe transversale [70] 41
Figure 15 Echographie per opératoire de moelle épinière : hernie discale extrusive en T11-T12 avant décompression canalaire coupe sagittale [46] 42
Figure 16 Echographie médullaire per opératoire coupes sagittales ; protrusion discale en T9-T10 avant (A) et après (B) fenestration. Flèches: bords de la moelle; D: disque [55] ... 42
Figure 17 Echographie médullaire en per opératoire extrusion discale en L1-L2 coupes sagittales. (A) avant retrait du matériel discal (B) Après son retrait. Flèches: noyau pulpeux; têtes de flèches: bords de la moelle; c : canal de l'épendyme[54] 43
Figure 18 Doppler enregistré sur une artère de l'épendyme d'un chien sain [35] 44
Figure 19 Doppler en coupe sagittale d'une moelle épinière saine en L1-L2. Artères intra médullaires visibles dans la fenêtre doppler [54] 44
Figure 20 Doppler en per opératoire, coupe sagittale en L1-L2 de hernie discale. [52] 46
Figure 21 Foraminotomie étendue (A) et Hémilaminectomie droite (B) [Service de chirurgie du CHEVAC] 50
Figure 22 Salle d'échographie du service d'imagerie du campus vétérinaire de Lyon [Document personnel] 51
Figure 23 Sonde linéaire 3.75 à 13MHz utilisée avec l'ALOKA ProSound [Document personnel] 51

Figure 24 Vascularisation visible dans la fenêtre doppler en per-opératoire [Service d'imagerie du CHEVAC] 53
Figure 25 Races incluses dans l'étude et proportion de chiens chondrodystrophiques et non chondrodystrophiques 54
Figure 26 Proportion mâles/femelles 55
Figure 27 Age des chiens inclus 55
Figure 28 Durée d'évolution des signes cliniques 56
Figure 29 Stade pré opératoire de hernie discale 57
Figure 30 Techniques chirurgicales utilisées dans l'étude 58
Figure 31 Espaces opérés dans l'étude 59
Figure 32 Stade de récupération final 62
Figure 33 Temps de récupération des chiens de l'étude 62
Figure 34 Durée de l'incontinence urinaire en post opératoire 63
Figure 35 Moelle épinière visualisée en per opératoire, coupe sagittale [Service d'imagerie du CHEVAC] 65
Figure 36 Echographie médullaire à 15 jours post opératoire coupe sagittale [Service d'imagerie du CHEVAC] 65
Figure 37 Echographie de moelle épinière per opératoire noyau pulpeux extrudé visualisé avant décompression coupe sagittale [Service d'imagerie du CHEVAC] 66
Figure 38 Mesure de la fenêtre en per opératoire [Service d'imagerie du CHEVAC] 66
Figure 39 Echographie médullaire post opératoire coupe sagittale : mesure de la fenêtre [Service d'imagerie du CHEVAC] 67
Figure 40 Echographie médullaire per opératoire coupe sagittale: mesure du diamètre médullaire [Service d'imagerie du CHEVAC] 67
Figure 41 Echographie médullaire post opératoire coupe sagittale : mesure du diamètre médullaire en post opératoire [Service d'imagerie du CHEVAC] 68
Figure 42 Pourcentage de chiens ambulatoires suivant l'échogénicité du parenchyme médullaire 69
Figure 43 Répartition des chiens selon le temps de récupération en fonction de chaque type d'échogénicité (pourcentage) 70
Figure 44 Canal de l'épendyme en double ligne hyperéchogène observé en per-opératoire [Service d'imagerie du CHEVAC] 71
Figure 45 Echographie à médullaire 15 jours post opératoires coupe sagittale : canal de l'épendyme visible [Service d'imagerie du CHEVAC] 71
Figure 46 Echographie médullaire per opératoire : vascularisation médullaire visible dans la fenêtre doppler 73
Figure 47 Taille moyenne des fenêtres pour les animaux chez qui la vascularisation est visible ou non à l'examen échographique per opératoire 73
Figure 48 Temps de récupération en fonction de la visualisation de la vascularisation en mode doppler au cours de l'échographie per opératoire 74

Figure 49 Stade final des chiens suivant la visualisation de la vascularisation médullaire 74
Figure 50 Temps de récupération moyen en fonction de la visualisation de matériel résiduel 76
Figure 51 Stade final suivant le matériel et la compression visualisés à l'examen échographique..... 76

Liste des tableaux

Tableau I Synthèse de principaux réflexes médullaires[17][58]..... 18
Tableau II Différence en fonction de la localisation de la lésion médullaire thoracolombaire [17][58] 20
Tableau III Stades neurologiques de hernie discale d'après la classification de SCOTT [66][67] 21
Tableau IV pourcentage de récupération en fonction du stade de la hernie et du traitement [56] [66] [67] 23
Tableau V : Anomalies à l'examen clinique général 57
Tableau VI Stade post opératoire immédiat..... 59
Tableau VII Stade de sortie 60
Tableau VIII Nombre d'animaux présentant un parenchyme médullaire anéchogène . 68
Tableau IX Stade final en fonction de l'aspect échographique du parenchyme médullaire 69
Tableau X Pourcentage de chiens ambulatoires suivant le type d'échogénicité du parenchyme médullaire 69
Tableau XI Répartition des chiens selon le temps de récupération en fonction de chaque type d'échogénicité (pourcentage) 70
Tableau XII Stade final en fonction de la visualisation possible du canal de l'épendyme 72
Tableau XIII Répartition des chiens selon le temps de récupération en fonction de la visibilité du canal de l'épendyme (pourcentage) 72
Tableau XIV Temps de récupération en fonction de la visualisation de la vascularisation en mode doppler au cours de l'échographie per opératoire..... 74

Liste des abréviations

AIS…….Anti-inflammatoire stéroïdien
AINS……Anti-inflammatoire non stéroïdien
CHEVAC……Centre Hospitalier d'Enseignement Vétérinaire des Animaux de Compagnie
IRM…….Imagerie par résonnance magnétique
LCR……...Liquide céphalorachidien
MNC……Motoneurone central
MNP……Motoneurone périphérique
MBP…….Protéine de base de la myéline

Introduction

L'évaluation de la moelle épinière est limitée, que ce soit en per opératoire ou en post opératoire. Des images de la moelle durant la chirurgie seraient utiles pour évaluer l'étendue des lésions, orienter la chirurgie et établir le résultat immédiat de la décompression. En médecine de l'homme, une partie de ces informations est disponible grâce à la réalisation d'échographies au cours des chirurgies de décompression médullaire. Depuis quelques années, des études ont permis des premières descriptions de l'aspect échographiques de la moelle épinière normale chez le chien et des modifications qui apparaissent lors de compressions médullaires induites artificiellement mais peu de données sont disponibles concernant les hernies discales spontanées. La réalisation d'échographies médullaires per opératoires permettrait de visualiser la moelle en temps réel et de mettre en évidence d'éventuels éléments influençant le pronostic. Actuellement, le pronostic de récupération après une décompression chirurgicale de hernie discale est difficile à établir, aucune méthode ne permettant de le définir précisément. La visualisation de la moelle épinière en post opératoire permettrait de déceler les éventuelles complications et pourrait apporter des éléments pronostics intéressants. Malgré les progrès de l'imagerie médicale vétérinaire, le scanner et l'imagerie par résonnance magnétique restent des examens peu accessibles qui nécessitent de plus que l'animal soit anesthésié. L'échographie médullaire transcutanée apparait alors comme un examen d'imagerie simple non invasif adapté au suivi post opératoire des hernies discales.

Les buts de notre étude sont d'établir la faisabilité de la réalisation d'échographies en période per et post opératoire de chirurgie de décompression médullaire des hernies discales, de recenser les différentes apparences échographiques avant et après décompression de la moelle épinière et enfin de rechercher l'existence de facteurs pronostiques sur ces coupes échographiques.

Première partie : étude bibliographique des hernies discales thoraco-lombaires chez le chien

I. Hernies discales thoraco-lombaires chez le chien

Une hernie discale correspond soit à une extrusion du noyau pulpeux au travers de l'anneau fibreux, soit à une protrusion du disque intervertébral. Chez le chien, 66% à 87% des hernies discales sont des hernies discales thoraco-lombaires. Les disques les plus touchés sont ceux entre T12 et L3, 53% à 72% des hernies discales thoraco-lombaires concernent ces espaces. [7] En effet, la colonne vertébrale du chien présente un changement d'inflexion à partir de la vertèbre anticlinale, vertèbre T11 chez la majorité des chiens [3], qui représente la charnière du rachis thoracolombaire. A ce niveau, les forces mécaniques s'appliquent de façon maximale au cours des mouvements et déplacements de l'animal. Plus le dos est long, plus l'amplitude de cette inflexion sera importante. Plus crânialement, entre T2 et T10, la présence du ligament intercapité joignant la tête des côtes et du ligament longitudinal dorsal renforce la partie dorsale de l'anneau fibreux et limite l'apparition de hernies discales. Tout ceci explique que les disques intervertébraux situés caudalement à la charnière soient les plus touchées par les hernies discales.

A. Pathogénie des hernies discales canines

1. Différents types de hernies discales

Selon leurs modalités d'apparition et leur cinétique on distingue deux types de hernies discales, décrits par Hansen en 1952. [26]

a) Hernie discale de type Hansen I : extrusion discale

Les hernies discales de type Hansen I sont généralement associées à une dégénérescence chondroïde du disque intervertébral et correspondent à un déplacement de matériel du noyau pulpeux dans le canal médullaire à travers toutes les couches de l'anneau fibreux rompu. Il y a donc du matériel discal libre dans le canal vertébral. Ces hernies apparaissent plutôt de manière aigue et les races chondrodystrophiques sont

majoritairement concernées. Cependant les hernies discales extrusives sont également les plus fréquemment rencontrées même chez les chiens de races non chondrodystrophiques. [44] Le noyau pulpeux dégénéré et minéralisé génère des forces anormales qui causent des déchirures de l'anneau fibreux. Les fissures ainsi formées par la répétition des contraintes s'alignent et créent un trajet à travers lequel le noyau pulpeux anormal passe. Le ligament longitudinal dorsal peut également se rompre ou l'extrusion peut se faire latéralement à celui-ci. [7] Bien qu'il a été montré que l'effet compressif engendré par un matériel discal dispersé soit moins dommageable, le type de dispersion n'influence pas significativement la gravité des signes neurologiques ni le taux de récupération fonctionnelle post opératoire. Le matériel discal dispersé est plus volontiers associé à des lésions hémorragiques.[44] Lorsque l'extrusion est chronique, le matériel discal peut se fixer à la dure-mère ou être résorbé.

Plus récemment, les hernies discales de type Hansen III ont été définies. Il s'agit de hernies caractérisées par l'absence de matériel discal dans le canal vertébral malgré la présence de signes neurologiques et anatomopathologiques de hernie discale. Ce type de hernie, aussi appelé hernie discale de haute vélocité est caractérisée par un matériel discal projeté à grande vitesse qui percute la moelle épinière créant un œdème médullaire et une ischémie responsables de troubles observés. Une myélomalacie secondaire est souvent associée. Selon certains auteurs, ce type de hernie discale est une hernie discale de type Hansen I pour laquelle aucun matériel n'a pu être mis en évidence.

b) Hernie discale de type Hansen II : protusion discale

Les hernies discales de type Hansen II sont souvent associés à une dégénérescence fibroïde du disque intervertébral et sont caractérisées par le déplacement dorsal du noyau pulpeux secondairement à une rupture partielle et une fragilisation de l'anneau fibreux. Ceci cause une extension focale de l'anneau et du noyau dans le canal vertébral ventralement ou ventro-latéralement au ligament longitudinal dorsal. Ce type de hernie évolue classiquement de manière chronique et est plus rare chez les chiens de race chondrodystrophique. Les protusions discales sont généralement lisses, fermes et rondes, rarement adhérentes à la dure-mère. En coupe transversale, l'anneau fibreux externe et le ligament longitudinal dorsal sont conservés, il n'y a pas d'hémorragie dans ce type de hernie discale.

2. Traumatisme médullaire

Quel que soit le type de hernie discale, celle-ci est à l'origine d'un traumatisme mécanique et ischémique de la moelle épinière responsable des troubles observés. En effet, le disque hernié induit une compression accompagnée éventuellement d'une contusion et d'une lacération médullaire. Ces dommages entrainent une destruction mécanique des corps cellulaires, des axones et du réseau vasculaire.

Le choc médullaire diminue le tonus sympathique vasculaire et cardiaque ce qui fait baisser la perfusion médullaire aggravant ainsi l'état d'hypoxie. Un œdème vasogénique

apparait au niveau du segment médullaire lésé puis s'étend aux segments voisins expliquant que des lésions en amont et en aval du point d'impact médullaire soient retrouvées.[6] Enfin, l'action des radicaux libres superoxydes libérés lors de la réaction inflammatoire et de la reperfusion est à l'origine de dommages médullaires supplémentaires.[5]

La gravité de la hernie discale est dépendante de plusieurs facteurs. Tout d'abord le rapport de la masse discale herniée sur le diamètre du canal rachidien influence l'importance du traumatisme. Ainsi pour un même volume hernié, les signes cliniques seront plus marqués en région thoraco-lombaire qu'en région cervicale où le canal médullaire est plus large. La vitesse d'installation de la compression médullaire semblerait également intervenir dans la gravité de la hernie discale. Une compression instantanée induit des lésions médullaires aigues sans dégénérescence neurologique immédiate mais souvent associées à de l'hémorragie ou de l'œdème assombrissant le pronostic.[12]

3. Myélomalacie post-traumatique

La myélomalacie est une nécrose ischémique ou hémorragique de la moelle épinière associée à un œdème périvasculaire qui entraîne un gonflement médullaire. Une myélomalacie peut être une séquelle d'une lésion médullaire aiguë, il s'agit d'une complication grave de hernie discale.[43][14] Si la lésion de myélomalacie est focale, un mécanisme de compensation peut se mettre en place et les fonctions motrices peuvent être retrouvées. La forme diffuse est typiquement associée à une migration craniale et caudale des signes neurologiques, elle se propage de part et d'autre du point d'impact médullaire et provoque en quelques heures une paralysie avec perte ou diminution des réflexes médullaires et de la perception douloureuse accompagnée d'une musculature abdominale flasque, de difficultés respiratoires et d'une diminution du statut mental. On parle alors de syndrome ascendant-descendant, cette forme est parfois fatale. Selon diverses études, le risque pour un chien atteint d'une hernie discal de stade IV ou V de développer une myélomalacie ascendante est de 10%.[33][57] Une myélomalacie peut également survenir après la chirurgie de décompression médullaire, lorsque la manipulation de la moelle en cours d'intervention a été excessive. C'est la principale cause d'euthanasie post opératoire lors de prise en charge chirurgicale d'une hernie discale. [14][57] La visualisation de signes de myélomalacie à l'imagerie ou lors de la chirurgie, si une durotomie est réalisée, est un facteur pronostique négatif. [43]

A l'imagerie médicale, des signes permettent de repérer une myélomalacie. Les signes myélographiques de myélomalacie sont un gonflement médullaire et une infiltration du produit de contraste dans la moelle épinière. A l'Imagerie par résonnance magnétique, une myélomalacie cause une lésion intra médullaire hyperintense en pondération T2. [1] L'aspect échographique de la myélomalacie est décrit dans le paragraphe consacré aux échographies médullaires.

C. Etude clinique des hernies discales canines

1. Anamnèse et commémoratifs

a) Commémoratifs

La hernie discale est le motif de consultation neurologique le plus fréquent concernant la moelle épinière thoraco-lombaire chez le chien, c'est la première cause de parésie des postérieurs. [44][69][47] L'incidence des hernies discales tout type confondu est de 2% dans l'espèce canine.

Les chiens de toute race et de tout âge peuvent être concernés par une hernie discale. Cependant, la race et l'âge de l'animal sont des paramètres importants à prendre en compte. En effet, les chiens appartenant à une race chondrodystrophique ou à tendance chondrodystrophique sont prédisposés à déclarer une hernie discale. Dans ces races, il s'agit généralement de hernies discales extrusives qui se déclarent typiquement entre 3 et 7 ans d'âge. Chez les chiens de race non chondrodystrophique, les hernies discales se déclarent en général vers 6-8 ans d'âge. Elles sont majoritairement protrusives ou mixte protrusives et extrusives. [13] Bien que le processus de dégénérescence discale soit parfois déjà installé, il est rare d'observer une hernie discale clinique chez un chien âgé de moins de 2 ans. Aucune étude n'a prouvé de corrélation statistique entre le sexe, le poids, l'activité de l'animal et l'apparition d'une hernie discale. [44][33][47]

b) Anamnèse

Les motifs de consultation peuvent être une dorsalgie, une ataxie, des difficultés voire une impossibilité à se déplacer éventuellement accompagnée d'une incontinence urinaire et fécale. [43] La date et la rapidité d'apparition des symptômes, leur évolution dans le temps ainsi que la présence de douleur sont importants à prendre en compte pour le diagnostic différentiel et le pronostic. Il convient en effet de faire le différentiel avec les embolies fibro-cartilagineuses qui sont en général d'apparition suraiguë et qui sont douloureuses au moment de l'ischémie. Cependant lors de l'examen clinique le chien n'est plus douloureux. La seule considération de la rapidité d'apparition des symptômes ne permet pas d'infirmer ou de confirmer la présence d'une hernie discale. En effet, toutes les modalités d'apparition sont possibles : une hernie discale de type Hansen I sera d'apparition aigue à suraigüe tandis qu'une hernie discale de type Hansen II sera d'apparition chronique.

2. Examen neurologique [15][16]

Lorsque l'on suspecte une atteinte médullaire, la réalisation d'un examen neurologique complet est une étape obligatoire. Celui-ci permettra de confirmer l'atteinte médullaire et de la localiser. Nous nous concentrerons dans cet exposé sur les anomalies de

l'examen neurologique lié à une hernie discale thoracolombaire. L'état mental et l'examen des nerfs crâniens n'étant pas modifiés lors de hernie discale, leur évaluation ne sera pas détaillée.

a) Démarche et posture

L'appréciation de la démarche de l'animal passe par une observation de l'animal en mouvement, si celui-ci est ambulatoire. On observe si l'atteinte est symétrique, s'il existe une ataxie et de quel type d'ataxie il s'agit. Une ataxie étant définie comme une anomalie de la démarche qui résulte d'un manque de coordination des mouvements volontaires accomplis. On distingue trois types d'ataxie suivant la localisation de la lésion : l'ataxie proprioceptive est due à une incoordination sensorielle et résulte d'une lésion de la moelle ou du tronc cérébral, l'ataxie vestibulaire est caractérisée par des pertes d'équilibre et est due à une lésion de l'appareil vestibulaire, l'ataxie cérébelleuse est une incoordination motrice liée à une lésion du cervelet. Si l'animal n'est pas ambulatoire, il est nécessaire de vérifier la présence ou non de mouvements volontaires. Cette information permet de grader la hernie discale et d'évaluer le pronostic à donner aux propriétaires.

L'observation de la posture de l'animal est riche d'information. Une posture algique peut indiquer une atteinte médullaire. Lors de lésion thoraco-lombaire l'animal se tient avec le dos arqué, voire garde son train postérieur sous lui lorsque la lésion intéresse les dernières vertèbres thoraciques ou les lombaires. La posture de Schiff-Sherrington se caractérise par une extension du cou et des membres thoraciques accompagnée d'une paralysie des membres pelviens. Cette posture est caractéristique d'une atteinte médullaire siégeant entre T3 et L3.

Lors de hernie discale thoracolombaire, les modifications de la démarche peuvent aller de la simple dorsalgie à l'ataxie proprioceptive des membres postérieurs ou une parésie des postérieurs voire une paralysie des postérieurs. L'intensité des signes dépend du degré de myélinisation, du diamètre et de la localisation des fibres nerveuses atteintes.

b) Réactions posturales

Lors de hernie thoraco-lombaire, l'évaluation des réactions posturales permet de confirmer la présence d'une lésion médullaire thoracolombaire. On aura dans ce cas là des réactions posturales normales au niveau des membres thoraciques et diminuées voire absentes au niveau des membres pelviens.

De nombreux tests permettent d'évaluer la proprioception (placers proprioceptifs, sautillement, placers tactiles et visuels, hémi-locomotion latérale et cranio-caudale). Cependant souvent, la simple analyse de la démarche couplée à la réalisation des placers proprioceptifs et du sautillement permet de conclure à un déficit proprioceptif concernant uniquement les membres postérieurs et permet donc d'orienter le diagnostic.

c) Réflexes médullaires

L'analyse des réflexes médullaires permet de terminer la localisation de la lésion. La réalisation des réflexes a pour but de vérifier l'intégrité des fibres motrices et sensitives des arcs réflexes. Les réflexes peuvent être absents, diminués, normaux, augmentés ou cloniques. Pour réaliser correctement les réflexes médullaires, l'animal doit être détendu.

Plusieurs réflexes médullaires sont testés sur chacun des 4 membres :

L'extension croisée est forcément due à une lésion centrale et signe une atteinte sévère. C'est un facteur pronostique négatif. L'état de l'ensemble des réflexes médullaires permet de localiser la lésion comme nous le montrerons plus loin.

Le réflexe panniculaire, également appelé réflexe cutané du tronc, évalue les nerfs cutanés sensitifs et spinaux situés tout au long de la moelle épinière. Ce réflexe est très intéressant pour localiser une lésion, lorsqu'il disparait au niveau d'un espace vertébral, la lésion se situe 1 à 4 segments médullaire crânialement au point d'arrêt. Les réflexes des membres thoraciques et pelviens évaluent leur innervation respective. Leur évaluation permet de localiser la lésion entre C1 et S1. (Tableau I)

Tableau I Synthèse de principaux réflexes médullaires[17][58]

Région testée	Réflexe spinal	Nerfs évalués	Segments médullaires
Membre thoracique	Réflexe d'extension Réflexe de flexion ou de retrait Réflexe du biceps brachial Réflexe du triceps brachial Réflexe de l'extenseur radial du carpe	Radial Musculo-cutané, axillaire, radial, ulnaire et médian Musculo-cutané Radial Radial	C7 à T1 +/- T2 C6 à T2 C6 à C8 C7 à T1 +/- T2 C7 à T1 +/- T2
Membre pelvien	Réflexe d'extension Réflexe de flexion ou de retrait Réflexe patellaire Réflexe du gastrocnémien Réflexe tibial cranial	Fémoral Sciatique Fémoral Tibial cranial Fibulaire	L4 à L6 L6 à S1 +/- S2 (L4 à L6) L4 à L6 L6 à S1 +-/ S2 L6 à S1 +-/ S2
Tronc cutané	Réflexe cutané du tronc	Thoracique latéraux	C8 à T1

d) Nociception

On appelle nociception la perception de la douleur ; sa présence ou son absence sont des éléments pronostiques importants. La sensibilité superficielle souvent d'origine cutanée est à distinguer de la sensibilité profonde liée à des fibres dispersées dans la substance blanche de la moelle épinière. Il est inutile de tester la nociception sur tous les animaux, seuls les animaux paralysés ont besoin d'être testés. En effet, lors de compression médullaire, les fibres de la proprioception seront les premières atteintes car elles sont larges, fortement myélinisées et situées superficiellement dans la substance blanche. Puis, les fibres de la motricité volontaire et celles de la sensibilité superficielle sont touchées. Enfin, les fibres de la sensibilité douloureuse profonde sont les dernières atteintes car situées le plus profondément dans la substance blanche. La nociception profonde est donc la dernière à disparaitre.

e) Miction et défécation

Lors d'atteinte médullaire thoraco-lombaire, on peut observer des troubles de la miction et / ou de la défécation. Une lésion située en amont de L7 se traduit par de la rétention urinaire et éventuellement une incontinence urinaire par trop plein. La vessie est spastique et le tonus du sphincter externe augmenté. On observe une vidange vésicale erratique avec de l'urine résiduelle dans la vessie. En cas de lésion entre L7 et S3, il peut y avoir une lésion du nerf honteux, et donc une atonie du sphincter urétral externe et/ou une lésion du nerf pelvien, et donc une atonie vésicale. Il y a absence de rétention de l'urine si la lésion touche les nerfs pelviens et honteux. Le chien présente une incontinence permanente au goutte à goutte aggravée par les changements de position. Si seuls les nerfs pelviens sont touchés il y a rétention urinaire mais incontinence par trop plein du fait de l'atonie vésicale. Une incontinence fécale peut aussi être observée.

f) Dorsalgie

Il est parfois intéressant d'évaluer la présence d'une douleur dans le rachis à la fin de l'examen. En effet, en cas de douleur importante, l'animal peut refuser le reste de l'examen neurologique par la suite. Il convient de confirmer les douleurs rapportées par le propriétaire ou d'en découvrir et surtout de les localiser.

L'anamnèse est importante dans la recherche de dorsalgie. Les propriétaires décrivent un chien qui refuse de monter ou descendre des escaliers, de monter dans la voiture, qui est réticent à courir, jouer ou sauter ou qui présente des difficultés à se lever et s'asseoir. En cas de douleur lombaire, l'animal présente une douleur au moment de la miction et de la défécation, il peut uriner et déféquer en avançant la position statique étant trop douloureuse.

La palpation du rachis à la recherche d'une dorsalgie est aussi l'occasion de détecter une éventuelle zone de chaleur, orientant vers une suspicion de hernie discale.

Cette étape est d'autant plus importante que pour des compressions minimes cela peut être le seul signe. De plus, lors de hernie discale la douleur est généralement localisée à l'espace atteint, sa recherche nous donne donc des indications sur la localisation.

g) Localisation et gradation de la lésion

a) Localisation de la lésion [15][16][17]

On se restreint là encore aux cas de hernies discales thoracolombaires. Dans ces cas, l'état de conscience, l'examen des nerfs crâniens ainsi que la proprioception et les reflexes médullaires au niveau des membres thoraciques sont normaux alors qu'un déficit voire une absence de proprioception au niveau des membres pelviens est présent.

Afin de déterminer le segment médullaire touché par la lésion, il convient de déterminer si on est face à un syndrome de type motoneurone central ou périphérique. Une lésion de type MNC entraîne une parésie ou une paralysie accompagnée d'une augmentation des réflexes médullaires et du tonus musculaire par levée d'inhibition. On observe un syndrome MNC sur les membres pelviens lorsque la lésion médullaire se situe entre T3 et L3. Une lésion d'un MNP entraîne la diminution voire la disparition des réflexes médullaires du muscle qu'il innerve. Le tonus musculaire est diminué ce qui entraîne une amyotrophie en cas de lésion chronique. On observe un syndrome MNP sur les membres pelviens en cas de lésion située entre L4 et S2. (Tableau II)

Tableau II Différence en fonction de la localisation de la lésion médullaire thoracolombaire [17][58]

	Lésion entre T3 et L3	Lésion entre L4 et S2
Fonction motrice	Parésie à paralysie	Parésie à paralysie
Réflexes médullaires	Normal à hyper réflexie	Hypo- à areflexie
Atrophie musculaire	Atrophie de non usage, lente et peu marquée	Atrophie neurogénique, plus rapide et sévère
Tonus musculaire	Normal à augmenté	Diminué

Les signes neurologiques peuvent être asymétriques, cependant la latéralisation des signes neurologiques ne correspond pas toujours à la latéralisation du matériel hernié. Cette inversion peut s'expliquer par une compression médullaire contre le canal vertébral à l'opposé du coté ou se trouve le matériel discal ou par une tuméfaction de la moelle épinière. De même, la symétrie des signes neurologiques ne permet pas d'exclure la latéralisation de la lésion. [57][58]

b) Gradation de la hernie discale

Comme évoqué précédemment, les signes cliniques d'une hernie discale thoracolombaire vont de la simple dorsalgie à la paralysie des membres pelviens avec perte de la sensibilité douloureuse profonde. Plusieurs classifications existent, nous présentons ici la classification de SCOTT, utilisée par la suite dans l'étude. Suivant la présence ou l'absence de ces signes et leur intensité 5 stades de hernie discale sont distingués. (Tableau III)

Tableau III Stades neurologiques de hernie discale d'après la classification de SCOTT [66][67]

Stade Neurologique	Signes cliniques
I	Dorsalgie sans symptômes neurologiques
II	IIA : Déficits proprioceptifs et ataxie faible à modérée
	IIB : Déficits proprioceptifs et ataxie sévère
III	Impossibilité de se déplacer mais présence de mouvements volontaires
IV	Absence de mouvements volontaires et présence de sensibilité douloureuse profonde
V	VA : Absence de sensibilité douloureuse profonde depuis moins de 24h
	VB : Absence de sensibilité douloureuse profonde depuis plus de 24h

La gradation permet dans une certaine mesure de donner une indication pronostique. Cependant, ce pronostic doit être donné avec réserve car le stade neurologique pré opératoire n'est pas toujours lié au taux de récupération.

D. Pronostic des hernies discales canines

Une fois le diagnostic de hernie discale posé, le propriétaire attend de son vétérinaire un pronostic quant aux chances de récupération de son chien. Ce pronostic est souvent difficile à estimer. Différents éléments ont été étudiés dans de très nombreuses études pour tenter de dégager ceux qui pourraient présenter une valeur prédictive. Ces études sont souvent en désaccords ce qui rend difficile l'exploitation de ces critères.

1. Localisation de la hernie discale

Plusieurs études ont tenté de prouver que la localisation de la hernie discale était un facteur pronostique. L'étude de Prata (1981) conclue que les hernies discales causant des atteintes de type motoneurone périphérique sur les membres pelviens (atteinte L4-S2) sont de moins bon pronostic que celle situées en amont [60]. Une lésion entre L4 et L7 peut en effet léser des neurones de l'intumescence lombo-sacrée, ce qui a du conduire les auteurs à

considérer les hernies situées au niveau de ces espaces de moins bon pronostic. Cependant, plusieurs études tendent à démontrer le contraire. Notamment l'étude de Ruddle sur 308 chiens présentant une hernie discale de type Hansen I et paraplégiques a suggéré que le niveau d'atteinte n'influait pas sur le pronostic de récupération d'une fonction ambulatoire. [65] D'après cette étude, il semblerait même que contrairement aux résultats attendus, les chiens présentant une extrusion caudale à L3-L4 ont été ambulatoire 2 fois plus vite que ceux présentant une lésion en amont de ces espaces. Cependant, ce résultat n'était pas significatif. Plusieurs autres études sur des effectifs cependant plus petits arrivent à une conclusion similaire : l'espace concerné par la hernie n'influence pas le pronostic. [18][57][8]

2. Age, poids et type de hernie

Les hernies discales extrusives sembleraient être de meilleur pronostic que les hernies protrusives. Une étude de Macias portant sur 99 chiens atteints de hernies discales thoraco-lombaire a mis en évidence un pronostic significativement meilleur pour les chiens atteints de hernie extrusive. D'après cette étude, 78% des chiens atteints de hernie discale extrusive ont récupéré contre seulement 22% de ceux atteints de hernie protrusive. [44] Cependant, les techniques chirurgicales ont évolué : la réalisation d'une corpectomie latérale permet d'améliorer nettement ce pronostic. D'après l'étude de Ferrand réalisée en 2011 avec cette technique le pronostic de récupération serait de 80 à 90%. [11]

Certains auteurs se sont intéressés aux éléments des commémoratifs comme potentiels facteurs pronostiques. Selon une étude de Olby portant sur 70 chiens atteints de hernie discale thoraco-lombaire, l'âge et le poids influeraient la vitesse de récupération. D'après cette étude, les chiens de moins de 3 ans et de moins de 5kg, étaient plus rapidement ambulatoires. [57] Le résultat de cette étude est cohérent avec celui de Macias citée précédemment. En effet, les hernies discales extrusives concernent principalement les jeunes chiens de petit gabarit. Une autre étude contredit cependant ce résultat, en démontrant que le poids et l'âge n'ont aucune influence sur la récupération post opératoire. [65]

3. Vitesse d'apparition, durée et sévérité des signes cliniques

La vitesse d'apparition, la durée et la sévérité des signes cliniques sont souvent rapportées comme des facteurs pronostiques intéressants. Plusieurs études ont étudiée la vitesse d'apparition des signes cliniques de hernie discale. La vitesse d'apparition serait significativement corrélée au stade de récupération final, une hernie discale d'apparition suraigüe étant associée à une mauvaise récupération. [22][67][7] Ceci pourrait s'expliquer par le fait qu'une extrusion très rapide entraine des lésions médullaires plus importantes. Cependant, des études contredisent ce résultat, en démontrant qu'il n'existe pas de

corrélation entre la vitesse d'installation des signes et la récupération post opératoire. [57][41]

La durée d'évolution des signes cliniques avant l'admission et la chirurgie est positivement corrélée au temps de récupération d'après plusieurs études. Plus les signes cliniques sont anciens, plus le temps de récupération est long. [22][7][44]

Le stade pré opératoire est souvent utilisé comme facteur pronostic. Plusieurs études ont en effet démontré une corrélation positive entre un stade neurologique élevé et une récupération post opératoire moins bonne. [1][44][62][18] Ces études montrent que la proportion des chiens dont la rémission était précoce est plus faible et temps mis pour redevenir ambulatoire est plus long chez les chiens ayant un grade neurologique élevé en pré opératoire. Cependant, comme pour les autres critères étudiés, des études contredisent ce résultat. Certains auteurs n'ont rapporté aucun lien entre le stade neurologique pré opératoire et la récupération. [22][35]

Tableau IV pourcentage de récupération en fonction du stade de la hernie et du traitement [56] [66] [67]

Stade	Avec un traitement médical seul	Avec un traitement chirurgical seul
I et II	70 à 100%	90 à 97%
III	70 à 85%	85 à 93%
IV	40 à 80%	80 à95%
V	<10%	0 à65%

Ainsi même si les critères précédents sont fréquemment utilisés par les cliniciens comme facteurs pronostiques, il convient de les interpréter avec précaution.

4. Sensibilité douloureuse profonde

La majorité des études rapportent que les chiens ayant conservé la sensibilité douloureuse profonde avant la chirurgie ont plus de chances de redevenir ambulatoires comparé à ceux ayant perdu cette sensibilité.[1][57][8][18][65] Cependant, les chiffres présentés par ces études sont très variables, le taux de récupération fonctionnelle des chiens présentés sans sensibilité douloureuse profonde varie en effet de 0 à 75 % suivant les études. Une telle variabilité rend donc difficile l'association de ce critère avec une moins bonne récupération. De plus, certaines études ne portent que sur des chiens ayant perdu la sensibilité douloureuse profonde. [57][65] L'absence d'un lot de chiens l'ayant conservé ne permet pas de dire s'il existe une différence de pronostic significative entre ces deux groupes. D'autres études portent à la fois sur des chiens avec sensibilité douloureuse profonde et des chiens sains, mais la plupart ne compte qu'un faible effectif de chiens sans sensibilité douloureuse ce qui rend délicate l'interprétation des résultats. [18]

Malgré la variabilité des résultats des études, la présence ou l'absence de sensibilité douloureuse profonde est actuellement l'un des principaux facteurs pronostique utilisé. Une absence de sensibilité douloureuse est considérée comme un facteur pronostic négatif d'autant plus si celle-ci disparait longtemps avant la chirurgie. Le pronostic d'une hernie discale thoracolombaire extrusive de stade V est respectivement de 65%, 50 ou 30% si la sensibilité douloureuse profonde a disparu moins de 12h, 24h ou 48h avant la décompression chirurgicale. [67]

5. Evaluation neurologique en post opératoire immédiat

De la même façon que le statut pré opératoire est utilisé par les cliniciens pour tenter d'appréhender le pronostic de récupération, certains éléments de l'évaluation neurologique post opératoires sont suggérés comme potentiels facteurs pronostiques. D'après plusieurs études, la présence de mouvements volontaires en post opératoire immédiat est associée à un meilleur pronostic de récupération. Ainsi deux études portant sur des chiens atteints de hernie discale extrusive non ambulatoires ont montré que les chiens capables de mobiliser leurs membres pelviens le lendemain de la chirurgie redevenaient ambulatoires en un temps significativement plus court. [33][15]

Certains auteurs se sont intéressés aux mouvements volontaires de la queue chez les chiens non ambulatoires. Il semblerait que la réapparition de ces mouvements en post opératoire soit un élément pronostique positif. Les mouvements volontaires de la queue sont en effet une preuve de la présence de signaux nerveux descendant depuis les centres supérieurs. Ceci suggère que les lésions médullaires ne sont pas complètes et que donc une récupération motrice est possible. [57]

Enfin, la réapparition de la sensibilité douloureuse profonde après la chirurgie est un élément pronostic positif d'après quelques études. [1][57][67] Il semblerait que les chiens retrouvant la sensibilité profonde dans les 15 jours suivant la chirurgie aient un meilleur pronostic de récupération. Cependant, plus récemment des études ont montré que la persistance de l'absence de sensibilité douloureuse profonde n'empêche pas la récupération de la fonction motrice. Ceci s'expliquerait soit par le développement de réflexes médullaire de marche soit par la survie de quelques axones croisant le site lésionnel. [33]

Ainsi, de nombreux éléments ont été étudiés comme potentiels facteurs pronostics des hernies discales thoraco-lombaires chez le chien, et certains semblent pouvoir orienter le praticien. Cependant, pour tous ces facteurs, des études se contredisent ou manquent pour pouvoir affirmer avec certitude leur pertinence.

E. Prise en charge des hernies discales canines

1. Traitement médical [44][14][33][38][27]

Le traitement médical des hernies discales, également appelé traitement conservateur, est sujet à débat au sein de la communauté vétérinaire. La plupart des études rapportent une récupération fonctionnelle plus longue et incomplète lors de prise en charge médicale. Un traitement conservateur peut être proposé chez des animaux présentant une hernie discale pour la première fois, de stade I ou II ou lorsque la chirurgie est refusée par les propriétaires. [38]

Le point clé du traitement conservateur est le repos strict pendant 4 à 6 semaines, qui se traduit par un confinement en cage. Celui-ci a pour but de prévenir la poursuite de l'extrusion du noyau pulpeux et faciliter sa stabilisation par fibrose. La compréhension des propriétaires est essentielle au succès de la prise en charge. Les propriétaires devront également surveiller l'absence de dysurie ou de dégradation neurologique. On associe au repos strict des myorelaxants et une analgésie à l'aide d'opioïdes, par voie intraveineuse lors de l'hospitalisation puis par relais oral au domicile. L'utilisation d'AIS ou d'AINS complète la prise en charge médicale. Une étude a montré la supériorité de l'efficacité des AINS par rapport à celle des AIS dans la prise en charge médicale des hernies discales. L'utilisation d'AINS serait associée à une amélioration de la qualité de vie des animaux contrairement aux corticoïdes.[38] Cependant ces résultats doivent être interprétés avec précautions compte tenus du faible nombre de chiens inclus dans l'étude. Il est par contre inutile et dangereux de réaliser un traitement anti-inflammatoire sans repos strict. En effet, les anti-inflammatoires en diminuant la douleur de l'animal le rendent plus actif ce qui risque d'aggraver la lésion.

La mise en place d'une physiothérapie en parallèle de ces traitements semble bénéfique. Les gestes de physiothérapie passive sont montrés au propriétaire qui les effectuera le plus souvent possible. L'électro-acupuncture peut également accompagner le traitement conservatif. Une étude a montré une récupération fonctionnelle de 88.5% des chiens traités avec électro-acupuncture contre 53.8% des ceux traités uniquement avec un traitement conservateur, quel que soient leurs signes neurologiques initiaux. Le temps de récupération était également significativement plus court. [27]

2. Traitement chirurgical [49][19][68][25][30] [49] [66][50][24][23]

Le traitement chirurgical est reconnu comme le traitement de choix des hernies discales chez le chien. La décision chirurgicale est prise avec les propriétaires en fonction du stade de la hernie discale, de l'évolution des symptômes neurologiques et de l'éventuelle réponse à un traitement antérieur. La chirurgie consiste en une décompression de la moelle épinière et un retrait du matériel discal. Il existe différentes techniques chirurgicales, la

technique est choisie en fonction de la nature et de la localisation de la hernie et de l'habitude du chirurgien.

Toutes les techniques consistent en la réalisation d'une fenêtre osseuse permettant de retirer le matériel discal et ainsi de décomprimer la moelle épinière. De nombreuses techniques sont décrites.

La laminectomie dorsale est une des techniques les plus anciennes. Elle consiste en l'ablation symétrique de la lame dorsale des vertèbres. Cette technique est aujourd'hui rarement utilisée, on lui préfère des techniques moins invasives.

L'hémilaminectomie et la minihémilaminectomie sont les techniques les plus utilisées en cas de hernie discale extrusive thoraco-lombaire chez le chien actuellement. Pour l'hémilaminectomie, il s'agit de l'exérèse de la partie droite ou gauche de la lame dorsale, l'apophyse épineuse étant conservée. (Figure 1) La minihémilaminectomie présente la même voie d'abord mais le volet osseux est plus petit. On réalise l'excision d'une partie des lames dorsales, généralement autour du foramen intervertébral du ou des espaces concernés, les processus articulaires étant laissés en place. (Figure 2) Ces techniques permettent un accès au canal médullaire latéral ou ventro-latéral. Pour ces techniques, il est obligatoire de connaître la latéralisation de la hernie.

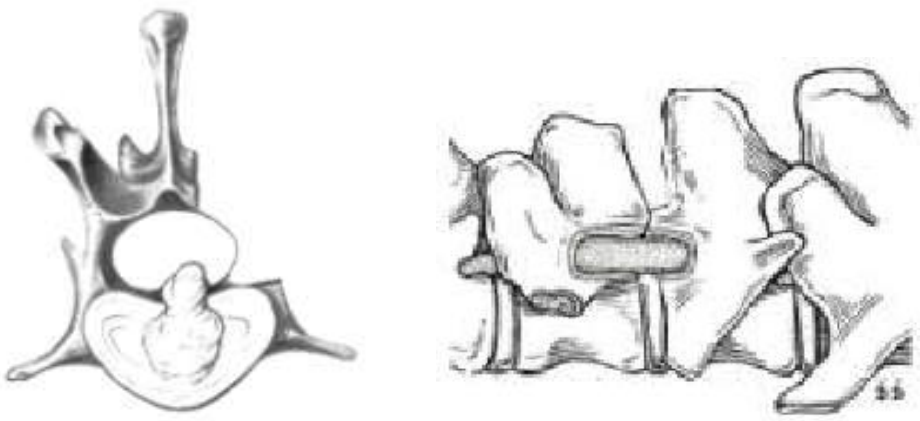

Figure 1 Hémilaminectomie [22]

Figure 2 Minihémilaminectomie [22]

La foraminotomie est une technique au cours de laquelle l'ouverture est réalisée au niveau du foramen ou trou de conjugaison. La foraminotomie présente comme principal avantage de nécessiter une manipulation minimale de la moelle épinière. De plus, comme la minihémilaminectomie elle ne modifie que très peu la mécanique et la stabilité du rachis. En revanche, cette technique nécessite la localisation précise de la hernie et ne permet pas une bonne décompression. (Figure 3)

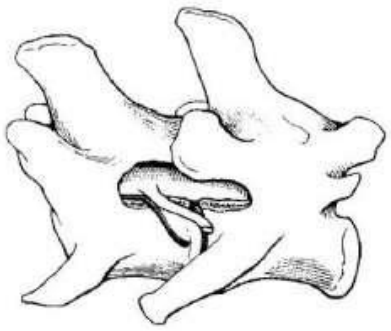

Figure 3 Foraminotomie [22]

La corpectomie latérale est la technique de décompression chirurgicale la plus récente, elle a été mise au point par Moissonnier en 2004. Elle est principalement utilisée dans le cas de hernie discale thoracolombaire ventrale ou ventro-latérale chronique. Il s'agit de créer une fenêtre à travers la partie latérale des corps vertébraux adjacents de part et d'autre de l'espace concerné. Le principal avantage de cette technique est la possibilité de retrait du matériel sans manipulation de la moelle épinière. Cette technique permet une bonne décompression médullaire dans le cas de hernies discales chronique pour lesquelles le matériel discal est souvent encapsulé, fibreux et adhérent à l'anneau fibreux ce qui rend son retrait délicat par les autres techniques. (Figure 4)

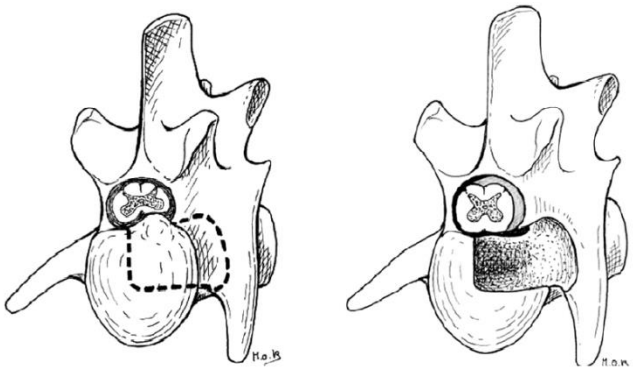

Figure 4 Corpectomie latérale, voie d'abord et résultat [50]

3. Traitement préventif [47][51][4][9][8][29][60]

Le traitement chirurgical préventif des hernies discales est la fenestration thoraco-lombaire. Cette technique consiste à pratiquer une fenêtre au niveau de l'anneau fibreux afin d'extraire le maximum de noyau pulpeux. La réalisation d'une fenestration seule à but thérapeutique n'est plus pratiquée, son efficacité a en effet été remise en cause car elle ne permet pas de décomprimer la moelle épinière. Elle est en général associée à une technique de décompression de la moelle et est alors conseillée sur le disque atteint et les disques adjacents. Au niveau thoraco-lombaire, la fenestration est le plus souvent latérale, c'est en effet la voie d'abord qui permet de retirer la plus grande quantité de noyau pulpeux. [51] Des essais de fenestrations prophylactiques percutanées au laser ont montré une diminution significative du taux de récidives et un faible taux de complication. [4] (Figure 5)

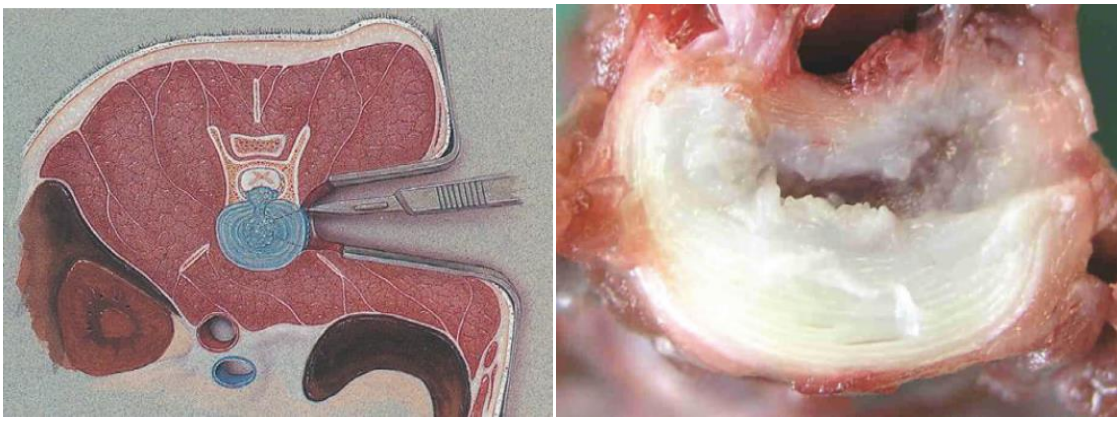

Figure 5 Voie d'abord latérale d'une fenestration discale en vue transversale (à gauche) et disque intervertébral après fenestration par abord latéral (à droite) [49]

4. Post opératoire

Après une chirurgie décompressive de la moelle épinière, certaines consignes sont à respecter afin de permettre une récupération adéquate et d'éviter les récidives. Le chien est maintenu au repos strict durant 1 mois. Les sorties sont restreintes aux sorties hygiéniques et s'effectuent en laisse courte avec un harnais. Le chien reprend ensuite progressivement un exercice régulier mais contrôlé. La course, les sauts, les jeux violents et les montées-descentes d'escaliers lui sont interdites dans la mesure du possible.

Dans le cas ou le chien est incapable de se déplacer seul après la chirurgie, l'essentiel de la prise en charge post opératoire passe par un bon nursing. Pour prévenir l'apparition de plaies de frottement ou d'escarres le chien doit bénéficier d'un bon couchage ; on peut conseiller l'achat d'un matelas anti-escarres. La vidange de la vessie est un point important du nursing. Dans le cas ou le chien ne vidange pas seul sa vessie, le propriétaire doit procéder à la vidange par pression externe au moins 3 fois par jour.

En complément de ces mesures hygiéniques, les mesures de physiothérapie améliorent la récupération.[63] Les techniques passives, utilisables chez tous les animaux même les non ambulatoires consistent en des mobilisations et massages afin de modifier l'élasticité et la souplesse des tissus, d'obtenir leur indolence et de gagner en amplitude de mouvement. Les techniques actives ne peuvent être utilisées que lorsque l'animal marche à nouveau. Il s'agit d'exercices actifs sur terre ou dans l'eau donc l'objectif est de réapprendre à l'animal à réaliser correctement des mouvements physiologiques. (Figure 6) On peut enfin utiliser divers agents physiques comme le froid, le chaud, les ultrasons, les courants électriques, les champs magnétiques, les lasers ou encore les ondes de chocs. L'ensemble des mesures de physiothérapie visent à aider à la récupération fonctionnelle en maintenant une force musculaire et une condition physiques nécessaires à cette récupération, en limitant la douleur, en aidant à la cicatrisation et réapprenant à l'animal à se repositionner dans l'espace (rééducation proprioceptive). [63][42]

Figure 6 Différents exercices de rééducation : exercice avec ballon et exercice en piscine [27]

II. Différentes méthodes diagnostiques et leur valeur pronostique

L'anamnèse, les commémoratifs et l'examen clinique permettent de suspecter une hernie discale. L'examen neurologique permet d'en obtenir une neurolocalisation imprécise : lésion entre T3 et L3 ou entre L4 et S2. Un examen d'imagerie médicale est indispensable pour confirmer la hernie discale et localiser le disque intervertébral impliqué.

A. Examen radiographique [44][7][36][64]

1. Signes radiographiques de hernie discale

L'examen radiographique du rachis, de face et de profil, est un examen simple et peu onéreux qui peut se révéler utile pour exclure une discospondylite, une luxation ou une néoplasie. L'analyse des images permet la mise en évidence de minéralisations, cependant la présence d'une minéralisation au niveau d'un espace intervertébral n'est pas forcément synonyme de la présence d'une hernie discale.

En cas de hernie discale, on peut observer, seuls ou associés :

-un rétrécissement ou un pincement de l'espace intervertébral

-une diminution de la taille et/ou une opacification du foramen intervertébral

-une diminution de l'espace entre les surfaces articulaires

-une minéralisation du matériel discal dans le canal vertébral (signe pathognomonique mais rare) (Figure 7)

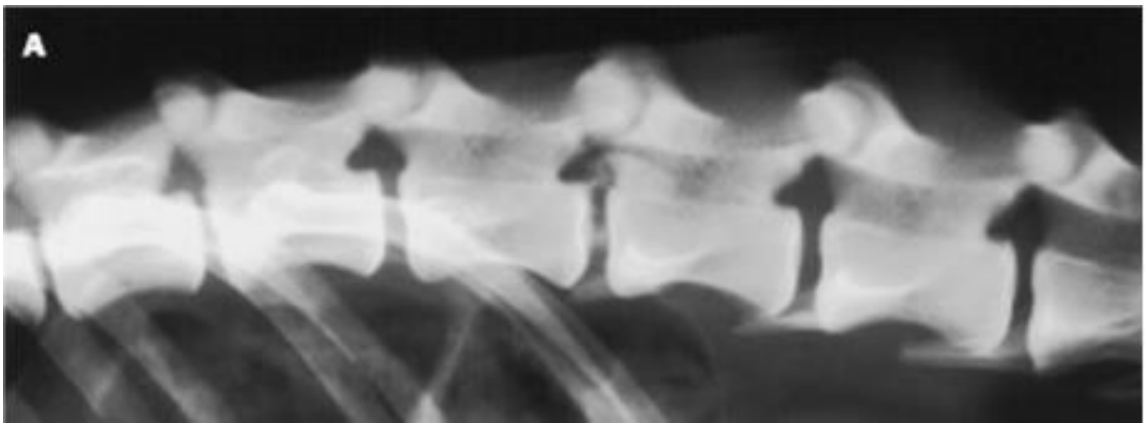

Figure 7 Radiographie latérale du rachis thoraco-lombaire d'un berger allemand présentant une extrusion discale en L1-L2 : rétrécissement de l'espace L1-L2 [44]

2. Limites de l'examen radiographique

L'examen radiographique sans produit de contraste ne permet que rarement de faire le diagnostic de hernie discale. Il est de plus insuffisant pour identifier le site de hernie avec une précision suffisante pour envisager l'intervention chirurgicale. La sensibilité de détection du site varie de 51 à 94.7% selon les études. Malgré la bonne sensibilité rapportée par certaines études, cette méthode reste insuffisante pour le diagnostic des hernies discales car elle ne procure aucune information sur la latéralisation de la hernie, son extension, le degré de compression médullaire et la présence d'autres lésions associées.

B. Myélographie [28][31]

1. Signes myélographiques de hernie discale

La myélographie est un examen radiographique de la colonne vertébrale avec l'introduction d'un produit de contraste positif (radio-opaque) dans l'espace sous arachnoïdien permettant de mettre en évidence des affections extradurales, durales ou intra durales (intramédullaires ou extra médullaires). En médecine vétérinaire, les hernies discales représentent la première indication de myélographie. Les produits de contraste de choix sont l'iopamidol (Iopamiron ® 200 mg/ml jusqu'à 300 mg/ml pour les grands chiens) et l'iohexol (Ominipaque® 300 mg/ml). L'injection dans l'espace sous arachnoïdien peut se faire dans la citerne cérébromédullaire, entre l'occiput et C1 (myélographie par voie haute) ou entre L5 et L6 (myélographie par voie basse). Des radiographies sans préparation sont réalisées avant chaque myélographie afin d'ajuster les constantes, de détecter d'éventuelles anomalies et d'établir des clichés de base qui serviront de point de comparaison avec les clichés de myélographie. Suite à l'injection, des clichés de la colonne vertébrale en vue latérale et ventro-dorsale sont réalisés. Les incidences obliques ventro-dorsales sont intéressantes pour latéraliser la lésion.

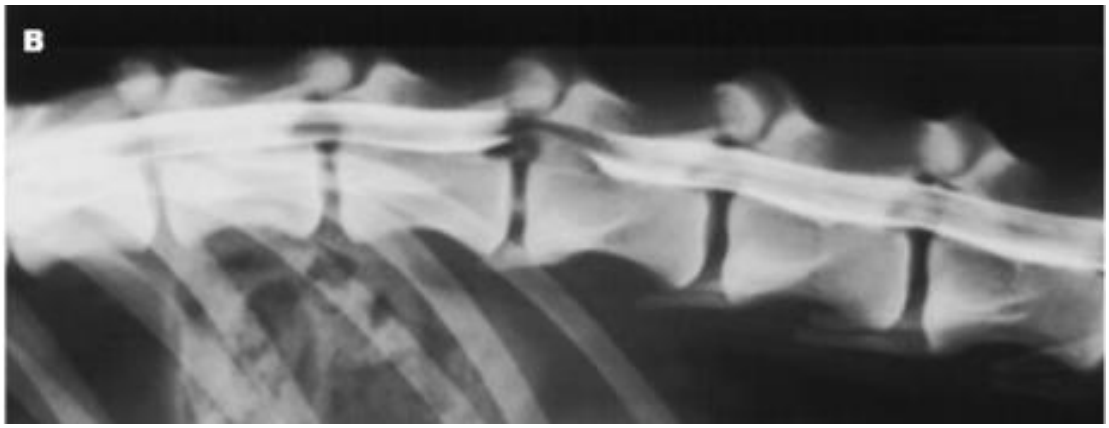

Figure 8 Myélographie latérale du même chien que la radiographie précédente [44]

Les signes de hernies discales sont les suivant :
-rétrécissement et déplacement dorsal de la colonne de contraste ventral
-compression ou absence de la colonne de contraste
-déplacement ou absence des colonnes latérales. (Figure 8)

2. Avantages et limites dans l'étude des hernies discales

-La myélographie est un examen facilement disponible.

-Le coût de cet examen est moins important que celui d'un scanner ou d'une IRM.

-Cet examen permet l'évaluation de la totalité de la moelle épinière

-La sensibilité de localisation du site de la hernie est bonne (84 à 94.7% des cas [28][31]) et la sensibilité de latéralisation de la lésion est relativement bonne (78.9% des cas [28]).

-La sensibilité de localisation du site et de la latéralisation de la lésion d'autant plus importante que le chien est petit. Elle est plus importante que celle du scanner pour les chiens de petite taille (<5 kg) [31]

Le principal inconvénient de la myélographie est représenté par le risque de réactions défavorables au produit de contraste et de complications entrainées par l'examen:

- réactions cardiaques : arrêt cardiaques, asystolies, arythmies

- apnée à l'injection : se produit lors de myélographie par voie haute si le produit de contraste est injecté trop rapidement

- réactions ou complications médullaires : méningites, hémorragies intracrâniennes, convulsions, myélopathies

Il existe de plus des inconvénients liés à la technique qui ne sont pas négligeables :

-Le risque de pénétration de la moelle épinière ou du tronc cérébral avec l'aiguille lors de l'injection du produit de contraste est possible

-Des hémorragies peuvent se produire lorsque les sinus veineux sont touchés.

-L'injection de produit de contraste est un acte technique, l'injection en dehors du canal vertébral (dans les tissus musculaires, conjonctifs ou graisseux périphériques ou injection péridurale) rend les images de myélographie inexploitables.

Un inconvénient de la myélographie spécifique aux lésions compressives est la possibilité d'arrêt des colonnes de contraste au niveau de l'élément compressif. Il est alors impossible d'évaluer l'étendue de la lésion, ni son caractère unique ou multiple.

Enfin, la myélographie présente des inconvénients liés à l'interprétation des images :

-La spécificité de la myélographie est faible

-Les images obtenues sont des images en 2 dimensions, la superposition des structures peut donc rendre difficile l'interprétation

-Les hémorragies, les gonflements de la moelle épinière, les protrusions discales multiples, le matériel discal hernié en petit volume ou le remplissage inapproprié par du produit de contraste des espaces épidural et/ou péridural contribuent à rendre le diagnostic par myélographie difficile.

C. Examen tomodensitométrique [28][31][2][20][56][10]

1. Signe de hernie discale à l'examen tomodensitométrique

L'examen tomodensitométrique, aussi appelé scanner, est une méthode reposant sur la mesure de l'atténuation des rayons X d'un faisceau acquis par des détecteurs électroniques. Suite à l'acquisition, un ordinateur calcule la densité de chaque partie de la coupe transversale obtenue jusqu'à avoir une suite de sections parallèles de la zone étudiée. Chaque densité est transcrite en une teinte de gris, sur une échelle allant du noir (matériaux atténuant moins les rayons que l'eau : graisse, air…) au blanc (matériaux atténuant plus les rayons que l'eau : tissus mous, os…). L'examen est réalisé sur un animal sous anesthésie générale.

Le disque intervertébral normal apparait avec la même atténuation que les tissus mous sans distinction entre le noya pulpeux et l'anneau fibreux. La moelle épinière et les méninges ont la même atténuation et ne peuvent donc pas être distinguées sans produit de contraste. En cas de suspicion de hernie discale on recherche :

-une masse extradurale hyperatténuée (l'hyperatténuation augmentant avec le degré de calcification du matériel)

-une perte ou une asymétrie de la graisse épidurale

-une compression des racines nerveuses, des signes d'œdème ou d'hémorragie. (Figure 9)

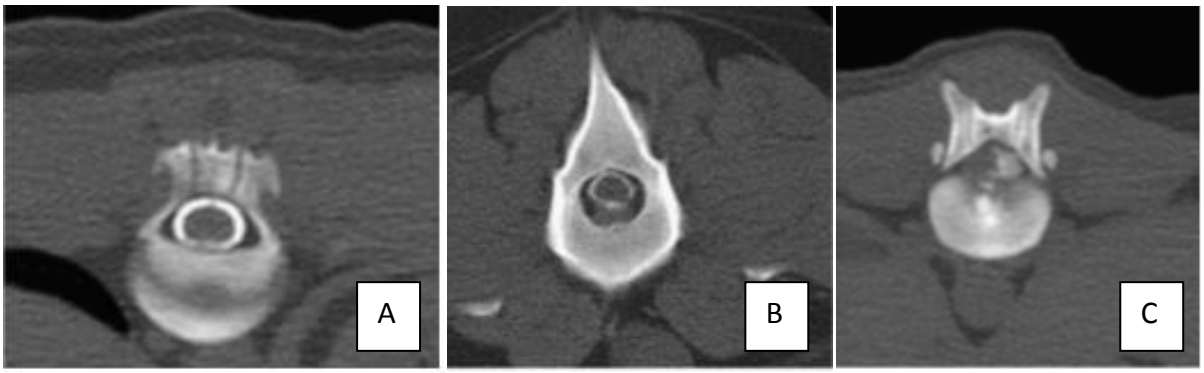

Figure 9 Images scanner d'un disque sain (A), d'un disque extrudé non minéralisé (B) et d'un minéralisé (C) [7]

Lors de l'examen tomodensitométrique, il est également possible d'injecter un produit de contraste dans l'espace sous-arachnoïdien ou en intraveineux permettant ainsi de surligner les contours. On parle alors de myéloscanner. L'injection de produit de contraste est intéressante lorsque les images obtenues manquent de contraste. En pratique, lorsqu'une hernie discale est suspectée, un myéloscanner est souvent réalisé.

2. Avantages et limites dans l'étude des hernies discales

Le scanner est une des méthodes de choix dans l'évaluation des hernies discales canines. Par rapport aux techniques présentées précédemment, il présente l'avantage de s'affranchir des superpositions de structures et de différencier des tissus aux densités radiographiques proches. C'est un examen non invasif et ayant très peu d'effets secondaires et de risques (seulement ceux liés aux radiations et à l'anesthésie). L'examen tomodensitométrique est rapide, avec un temps d'examen moyen de 8 minutes contre 32 minutes pour la myélographie. [28] Il s'agit d'un examen plus disponible que l'IRM et présentant une meilleure résolution spatiale.

Le scanner présente une meilleure sensibilité que la myélographie (de 81 à 94% selon les études contre 53 à 74%)[28][31][56] ; la supériorité de sensibilité du scanner serait plus importante pour les hernies discales chroniques.[64] La localisation exacte du site de hernie est également meilleure avec le scanner. En ce qui concerne la latéralisation de la lésion, le scanner présente une sensibilité légèrement supérieure (de 85.3% à 95.6% contre de 78.9% à 91.7% pour la myélographie).[28][31][56] La corrélation entre le scanner et les découvertes chirurgicales est excellente (entre 94.7 et 100% selon les études).[2][28] Enfin, le scanner est plus sensible pour la détection de hernies discales avant l'apparition de signes cliniques (découverte fortuite lors de l'exploration d'une hernie sur un autre site).[31]

Bien que l'examen tomodensitométrique apparaisse comme adéquat pour l'évaluation des hernies discales chez le chien, la visualisation du matériel discal non minéralisé est moins bonne qu'avec un examen IRM. Le myéloscanner s'affranchit de cet inconvénient mais perd le caractère non invasif du scanner. Dans le cas de faible volume hernié, l'IRM est également plus sensible.

3. Valeur pronostique

Dans la plupart des cas, la sévérité des lésions vues à l'examen tomodensitométrique n'est pas en lien avec la qualité de la récupération. [2] Des index tomodensitométriques ont cependant été étudiés comme facteurs pronostiques dans plusieurs études. Une étude rétrospective a notamment été réalisée au CHEVAC[10]. Celle-ci a tenté d'établir un lien entre des mesures sur le disque hernié, des ratios d'aires et le score de récupération. Aucune corrélation significative n'a été mise en évidence. Il a également été noté si la hernie était simple (= sur un unique espace vertébral) ou continue (s'étendant sur plusieurs espaces vertébraux adjacents). Près de 75% des chiens présentant une hernie simple ont une récupération excellente d'après les critères de l'étude alors que 75% des chiens présentant une hernie continue ont une récupération mauvaise d'après ces critères. Il semblerait donc que la longueur du matériel hernié visualisé à l'examen tomodensitométrique soit un indice pronostic utilisable. Une autre étude réalisée en 2010 conclut que le ratio aire du disque hernié sur aire du canal vertébral est un facteur pronostique.[40] L'examen

tomodensitométrique fournit donc des index pronostiques. Ces mesures pourraient être réalisées par le chirurgien avant l'intervention afin d'avancer un pronostic de récupération.

D. Examen d'imagerie par résonance magnétique [7][64][47][59]

1. Signes de hernie discale à l'IRM

L'imagerie par résonance magnétique (IRM) est une méthode reposant sur l'émission de signaux par les atomes d'hydrogène sous l'effet de champs magnétiques. Lors de l'examen, l'animal est sous anesthésie générale.

Il existe deux temps de relaxation : le temps de relaxation longitudinale T1 et le temps de relaxation transversale T2. Sur une image pondérée en T1 les tissus riches en eau apparaissent en gris et sur une image pondérée en T2 ils apparaissent en blanc. Toute modification de la teneur en eau d'un tissu modifie son apparence dans les deux pondérations. Les séquences T1 permettent une bonne étude de la moelle épinière en autorisant une bonne visualisation de la graisse épidurale. Les séquences T2 surlignent le liquide céphalo-rachidien et le noyau pulpeux des disques vertébraux non dégénérés. Elles sont donc intéressantes pour l'évaluation de l'espace sub-arachnoïdien.

Une hernie discale apparait à l'examen d'IRM comme une masse polypoïde asymétrique dans le canal vertébral hypointense dans les deux pondérations, souvent associée à une asymétrie de la graisse épidurale adjacente et des racines nerveuses. (Figures 10 et 11). Un disque intervertébral normal a une forte intensité en pondération T2 et une démarcation nette entre le noyau pulpeux, très intense, et l'anneau fibreux. Lorsqu'il est dégénéré, le disque présente une baisse d'intensité en pondération T2[59][47]. En pondération T2, une augmentation de l'intensité de la moelle épinière est le signe d'un œdème, d'une hémorragie ou d'une myélomalacie lors de la phase aigue. Ces remaniements peuvent alors masquer la hernie ou de la confondre avec une autre lésion apparaissant habituellement hyperintense (néoplasie, kyste, hématome ou abcès). [47]

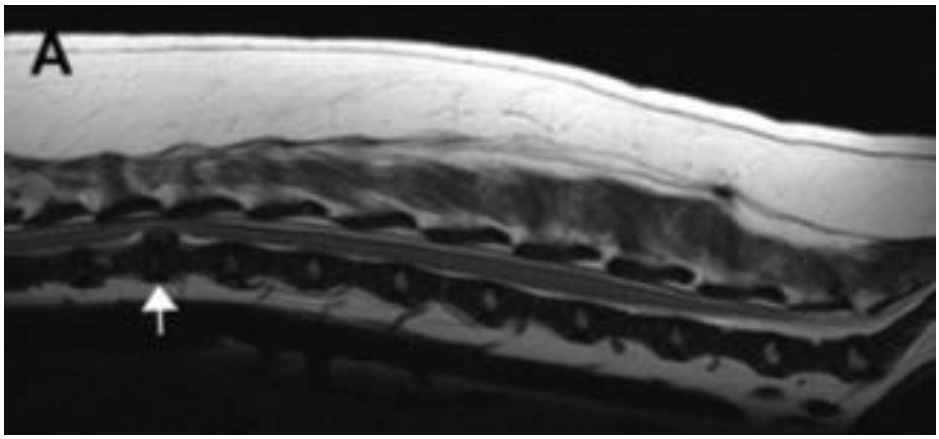

Figure 10 coupe sagittale d'extrusion discale en T12-T13 en pondération T2, signes de dégénérescence discale sur les espaces de T10 à L1 [7]

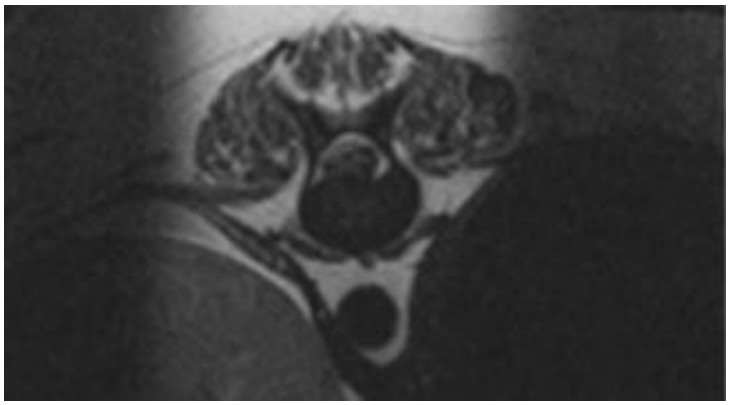

Figure 11 Coupe transverse de la même extrusion [7]

2. Avantages et limites dans l'étude des hernies discales

L'examen IRM est un des meilleurs examens d'imagerie pour le diagnostic des lésions nerveuses. Il présente de nombreux avantages dont une meilleure résolution de contraste en tissus mous, une bonne visualisation dans l'espace (quantification du matériel hernié, latéralisation et extension facilitées), une très bonne concordance entre les images et les découvertes chirurgicales, une distinction de matériel discal dispersé permettant d'anticiper la difficulté de la chirurgie et la mise en évidence possible des modifications dégénératives des disques intervertébraux plus précoce. [7][64][47][59]

Les inconvénients de l'examen d'IRM sont d'ordre pratique et technique. L'examen est beaucoup plus long que les autres méthodes avec les IRM disponibles en pratique vétérinaire (1 à 2h) ce qui augmente les risques liés à l'anesthésie. L'IRM est un examen encore peu disponible en France et son cout élevé. Sa résolution spatiale est inférieure à celle de l'examen tomodensitométrique. Le port d'objet ferromagnétique, comme du matériel d'ostéosynthèse, est une contre-indication à l'examen IRM. [64][47][59]

3. Valeur pronostique [7][14][62][6]

L'IRM est définie comme la modalité d'imagerie de choix lors d'atteinte de la moelle épinière car elle permet la mise en évidence d'œdème de la moelle épinière ou d'hémorragies qui peuvent orienter le pronostic. [14][62] Certaines études ont montrée une corrélation entre les images obtenues par IRM et la sévérité de lésions médullaires expérimentales. Selon plusieurs études, l'étendue d'une plage hyper-intense intramédullaire en pondération T2 serait corrélée au pronostic négatif de récupération du chien. [7][62] Une étude de Daisuke (2005) a mis en évidence un lien entre présence d'une plage hyperintense intramédullaire en pondération T2 et la perte de sensibilité douloureuse profonde[14]. Cependant contrairement aux autres études, celle-ci n'a mis en évidence aucun lien entre les lésions visibles à l'IRM et la récupération. L'intégrité du ligament longitudinal dorsal mise en

évidence sur l'examen IRM serait un élément pronostic positif.[6] Enfin l'examen IRM permet de faire la différence entre un matériel discal dispersé ou non, ce qui est un facteur pronostic et permet d'anticiper des difficultés chirurgicales. [6]

E. Analyse du liquide céphalorachidien [73][33][39][74]

1. Informations apportées

L'analyse du liquide céphalo-rachidien permet d'écarter l'hypothèse de méningomyélite avant la myélographie ou la chirurgie. En effet, dans ce cas l'injection de produit de contraste n'est pas réalisée car elle conduirait à une augmentation de l'inflammation. La ponction se fait souvent avant d'injecter le produit de contraste de la myélographie ou du myéloscanner. Il est conseillé de ponctionner caudalement au site lésionnel. On s'intéresse au nombre de leucocytes et à la concentration en protéines du LCR. Lors de hernie discale ces deux valeurs augmentent. Les légers changements visibles lors de hernies discales ne permettent pas de différentier les différentes causes de maladies non infectieuses, non inflammatoires, focales du système nerveux central. L'élévation du nombre de leucocytes dans le liquide céphalo-rachidien est plus prononcée lors des hernies discales aigues et sévères.[73][33] Mais même dans ces cas, il est rare d'avoir des leucocytes au dessus de 5µL. [33]

2. Eléments pronostiques

De nouveaux facteurs pronostiques des hernies discales thoraco-lombaires chez le chien sont recherchés afin d'affiner le pronostic et d'éventuellement mettre en place de nouvelles stratégies thérapeutiques.

La protéine de base de la myéline (MBP) est retrouvée uniquement dans le système nerveux, elle est libérée dans le liquide céphalo-rachidien lors de démyélinisation active. Lorsque la moelle épinière est blessée, la présence de MBP est associée à des déficits neurologiques et à l'exacerbation de mécanismes secondaires. L'immunisation active et passive contre cette protéine entraine une augmentation de la taille des lésions et une moins bonne récupération fonctionnelle du fait de la destruction auto-immune. La concentration en MBP dans le liquide céphalo-rachidien serait positivement liée à la sévérité de la lésion initiale et négativement avec la récupération fonctionnelle sur le long terme. [39][74]

D'autres marqueurs présents dans le LCR ont été étudiés comme possibles marqueurs pronostiques : la concentration en lactate, en calcium, en glucose, en protéines totales, en cellules nucléés, l'activité de la créatine kinase et celle de l'aspartate aminotransférase. Parmi ces paramètres, seule l'activité de la créatine kinase s'est révélée être un indicateur

pronostique et pourrait être utilisée pour prédire la récupération fonctionnelle sur le long terme. Les chiens ayant une activité de cette enzyme inférieure à 38U/L dans le LCR ont un taux de récupération fonctionnelle 35 fois supérieur. [74]

III. Echographie de la moelle épinière

La moelle épinière étant contenue dans le canal vertébral, sa visualisation échographique nécessite la réalisation d'une fenêtre osseuse. Cette technique d'imagerie ne peut donc être utilisée qu'après un abord chirurgical et ne constitue donc pas un moyen diagnostique de hernie discale.

A. Echographie de la moelle épinière saine

1. Réalisation des échographies

Dans plusieurs études, des échographies médullaires sont réalisées dans le but de définir l'aspect échographique d'une moelle épinière saine. Les échographies sont réalisées en per opératoire après fenestration ventrale pour les vertèbres cervicales. Pour les vertèbres thoraco-lombaires des hémilaminectomies sont réalisées et les échographies sont faites en per opératoire ou par voie transcutanée en post opératoire.[46][70][53][71][54]. Les échographies per opératoires sont techniquement faciles à réaliser et permettent la visualisation de la moelle et son environnement en temps réel. Dans l'étude de Finn-Bodner (1995), certains individus sont sacrifiés immédiatement après l'intervention. Un repère (= extrémité échogène d'une aiguille spinale de 25 G) est placé successivement dans la dure mère dorsale, les espaces sous-arachnoïdiens dorsal et ventral, la pie mère, le parenchyme médullaire, le canal de l'épendyme et la surface du corps vertébral. L'emplacement du repère est ensuite visualisé à l'échographie. Ceci a permis de confirmer l'identité des structures visualisées.[70] (Figure 12)

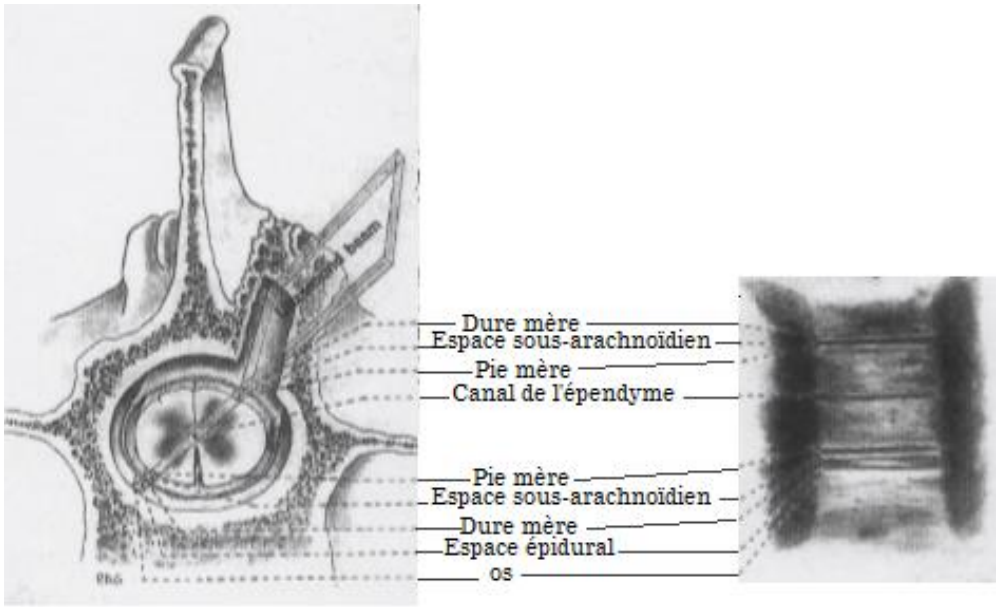

Figure 12 Schéma de l'image échographique obtenue après hémilaminectomie sur L2 [70]

La moelle épinière cervicale est plus dure à imager que la moelle thoraco-lombaire. En effet l'abord de la moelle épinière cervicale est ventral par corpectomie ventrale ; la fenêtre osseuse est donc petite, très profonde et oblique. En post opératoire, la visualisation échographique par voie transcutanée de la moelle épinière cervicale est compliquée du fait de la superposition de la trachée et de l'œsophage. [46] En ce qui concerne les échographies thoracolombaires par voie transcutanée, celles-ci sont difficilement réalisables durant les 5 jours suivant l'intervention chirurgicale. L'inflammation et/ou la présence d'un hématome en post opératoire direct sont supposées responsables de cette difficulté[46][70].

D'après l'étude de Finn-Bodner, lors des échographies post opératoires, la résolution est suffisante pour mesurer le diamètre de la moelle mais pas pour évaluer les changements dans le parenchyme médullaire. Plus la chirurgie est ancienne, moins la résolution est bonne. [70]

Aucun effet secondaire de la réalisation d'échographie per ou post opératoire n'est rapporté. D'après une étude réalisée sur 31 chiens opérés par hémilaminectomie; le seul inconvénient de l'échographie médullaire peropératoire est la nécessité d'avoir une fenêtre osseuse d'au moins 1 cm de long. [70]

2. Aspect échographique

Quelques études échographiques de moelle épinière de chiens sains ont permis d'établir l'aspect normal de la moelle. Cet aspect est identique pour la moelle épinière en région cervicale ou lombaire.

La dure mère apparait comme une structure hyperéchogène bien définie. Le parenchyme médullaire est hypoéchogène.[46] Il y a 30 ans, des études en médecine de l'homme avaient permis d'établir les caractéristiques échographiques de la moelle épinière,

du canal de l'épendyme, du cône médullaire et de la queue de cheval d'humains sains. Les échogénicités respectives de la dure mère et du parenchyme des humains sains sont identiques à celles trouvées chez les chiens dans les études citées précédemment[61]. L'étude de Finn-Bodner réalisée sur 31 chiens sains a cependant mis en évidence des hétérogénéités d'aspect échographique du parenchyme médullaire des chiens sains. Chez 27% des chiens celui-ci était hypoéchogène homogène, chez 23% il présentait de subtils échos de bas niveau, chez 37% des foyers hyperéchogènes et chez 13% des chiens de multiples échos linéaires nettement définis. Ces différences rendent plus difficile l'évaluation de changements pathologiques et pourraient s'expliquer par des variations individuelles de vascularisation médullaire. [70]

L'espace sous-arachnoïdien apparait en minces zones anéchogènes. Le liquide céphalorachidien est anéchogène. Au centre du parenchyme, le canal de l'épendyme est visible sous l'aspect d'une ligne hyperéchogène. Celle-ci est simple chez la majorité des chiens mais double chez certains individus[70]. Suivant la taille de l'animal, la quantité de gras et la qualité de la peau, le canal de l'épendyme est plus ou moins visible. La graisse épidurale et le tissu conjonctif apparaissent comme du matériel échogène dans l'espace épidural ventral. L'échographie ne permet pas de différencier la matière grise de la matière blanche. [46][70][21] (Figure 13)

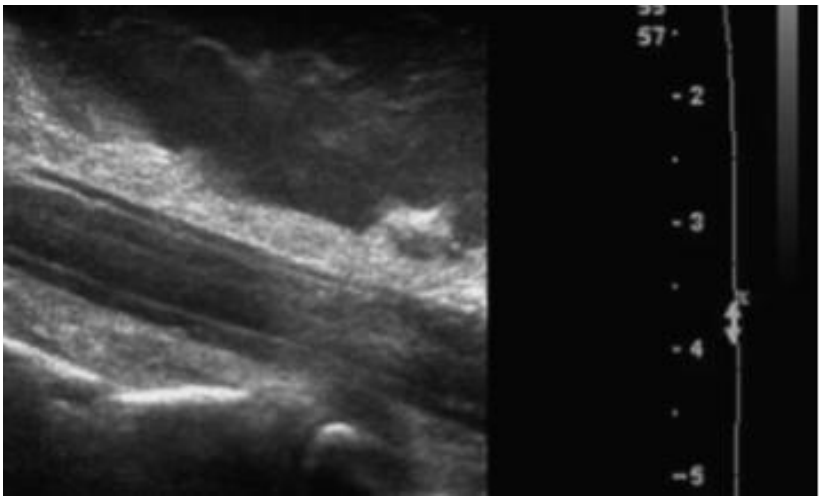

Figure 13 Image échographique per opératoire de moelle épinière saine après hémilaminectomie coupe sagittale [53]

D'après l'étude de Finn Bodner sur des chiens de diverses races de 8.4 à 16kg, le diamètre moyen de la moelle épinière saine est corrélé de façon positive avec l'âge de l'animal, il varie entre 4.9 et 7.2mm. [70]

Concernant l'environnement de la moelle épinière, le fascia lombaire échogène couvre les muscles hypoéchogènes de chaque cotés de la ligne médiane. Le ligament supraspinal est difficile à identifier ; sur une coupe transversale il apparait comme une petite structure ovale dorsalement au processus épineux. Le processus épineux est la structure osseuse la plus superficielle visible et est associé à une ombre acoustique. La face dorsale du processus épineux apparait comme une ligne courbe fine hyperéchogène. L'interface entre le périoste

et le corps vertébral est visible comme un écho curviligne brillant avec une ombre acoustique distale. Des deux cotés de l'arc vertébral les processus articulaires et transverses apparaissent comme des lignes hyperéchogènes. Le plancher du canal vertébral est visualisé en per et en post opératoire comme une mince ligne hyperéchogène à quelques centimètres de la face dorsale du processus épineux. [70][21](Figure 14)

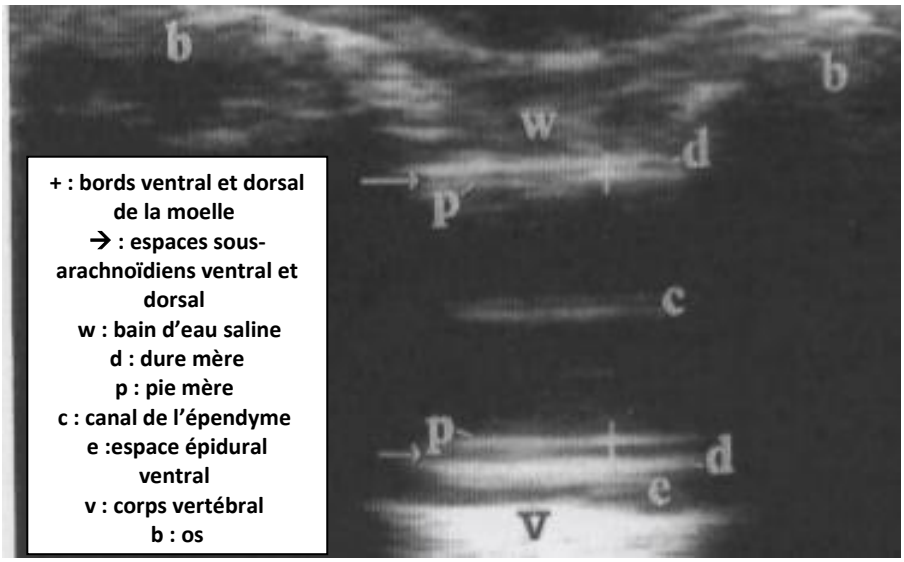

Figure 14 Image échographique per opératoire d'une moelle saine après hémilaminectomie sur L2 coupe transversale [70]

Dans certaines études, l'analyse de la moelle épinière en per opératoire en mode M (mouvement) permet la mise en évidence de pulsations médullaires synchrones avec le cycle cardiaque. Les pulsations des artères médullaires ventrale et dorsale entrainent une pulsation de la moelle. Une pulsation rythmée du liquide céphalo-rachidien est également décrite. Elle résulte de l'expansion systolique du cerveau[46][70]. Des études en mode doppler ont également permis l'analyse de la vascularisation d'une moelle épinière saine. Dans plusieurs études des échographies doppler étaient réalisées en per opératoire sur des chiens sains ayant subit une hémilaminectomie.[34][54] Le doppler centré sur la fenêtre d'hémilaminectomie permet la visualisation de la vascularisation médullaire.

B. Echographie médullaire lors de hernie discale

1. Modifications des images échographiques

Lors de hernie l'apparence échographique de la moelle épinière et de son environnement sont modifiés. La moelle est comprimée par un disque intervertébral qui apparait le plus souvent comme du matériel échogène. L'espace sous arachnoïdien et le canal de l'épendyme ne sont plus visibles[70]. Le diamètre de la moelle épinière n'est plus uniforme. (Figure 15)

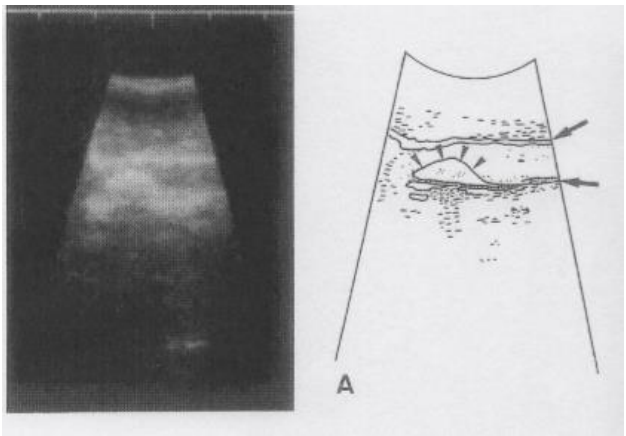

Grandes flèches : limites du canal vertébral
Petites flèches : masse comprimant la moelle épinière

Figure 15 Echographie per opératoire de moelle épinière : hernie discale extrusive en T11-T12 avant décompression canalaire coupe sagittale [46]

L'aspect d'une hernie discale protusive dépend du degré de protrusion. Pour une protrusion moyenne, on observe une structure linéaire convexe hyperéchogène sous la moelle épinière. Une protrusion sévère apparait comme une masse ovale bien définie hyperéchogène dans le canal vertébral avec déviation dorsale de la moelle. Après retrait du matériel discal, les bords ventraux de la moelle deviennent parallèles aux bords du canal vertébral. Un élément aplati échogène peut persister au niveau du site de hernie ; il représente du matériel discal résiduel. [54][46] (Figure 16)

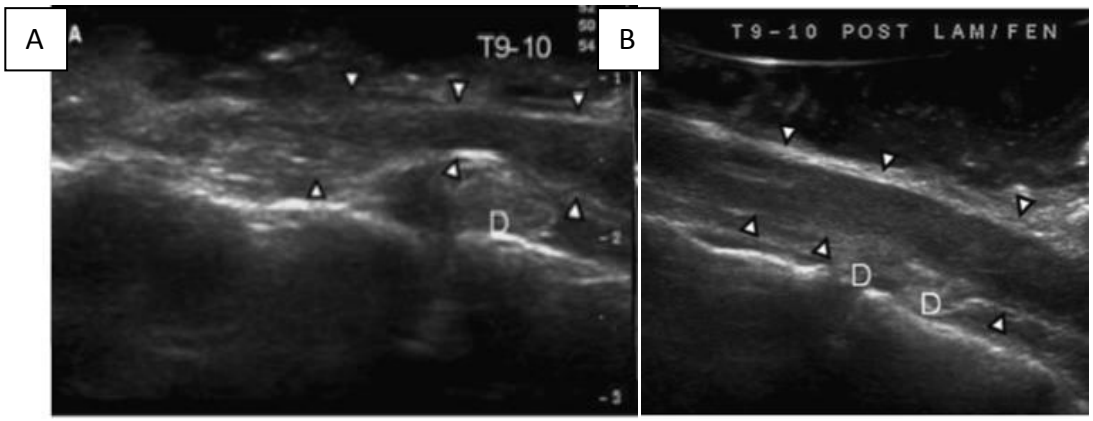

Figure 16 Echographie médullaire per opératoire coupes sagittales ; protrusion discale en T9-T10 avant (A) et après (B) fenestration. Flèches: bords de la moelle; D: disque [55]

Une hernie discale extrusive apparait comme une masse ovale hyperéchogène mal définie dans le canal vertébral. Cette masse fait disparaître le canal de l'épendyme. Suite au retrait du noyau pulpeux, le parenchyme médullaire et le canal de l'épendyme redeviennent visibles. Après décompression médullaire, on observe une zone aplatie hyperéchogène représentant le disque extrudé résiduel, les bords de la moelle redeviennent parallèles. La microcirculation est à nouveau visible, les vaisseaux intraparenchymateux sont dilatés et pulsent. [54] (Figure 17)

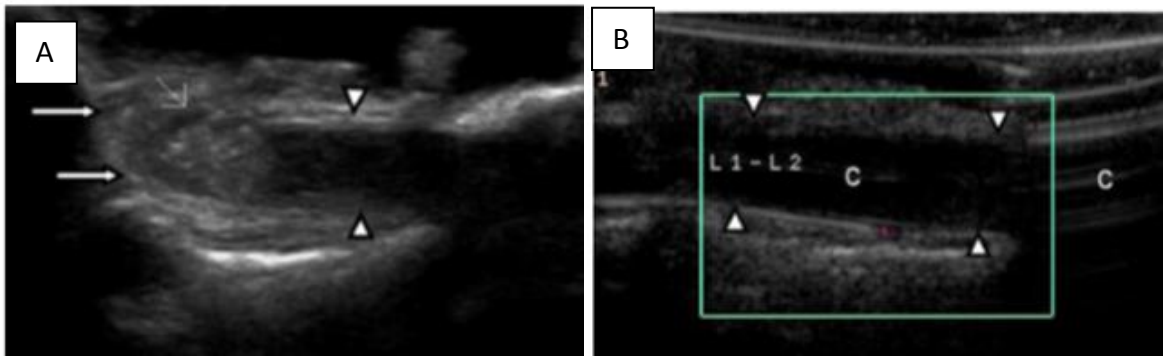

Figure 17 Echographie médullaire en per opératoire extrusion discale en L1-L2 coupes sagittales. (A) avant retrait du matériel discal (B) Après son retrait. Flèches: noyau pulpeux; têtes de flèches: bords de la moelle; c : canal de l'épendyme[54]

En cas de myélomalacie, on observe une surface d'échogénicité supérieure à celle de la moelle saine[70]. La lésion hyperéchogène présente une démarcation peu nette et oblitère le canal de l'épendyme en coupe sagittale. En coupe transverse, la démarcation est nette. L'épaisseur de la moelle et l'espace subarachnoidien apparaissent identiques à ceux de la moelle saine[71].

La valeur pronostique des différents éléments décrits sera développée dans le paragraphe 3.

2. Etude de la vascularisation et de la pulsatilité de la moelle

Lors de traumatisme médullaire, l'ischémie induite contribue significativement aux changements pathologiques de la moelle épinière et peut potentiellement altérer le pronostic. L'étude de la vascularisation médullaire lors de hernie discale permettrait de mettre en évidence l'importance de l'altération de l'apport sanguin médullaire.

Les principales artères intra parenchymateuses sont observées ventro-latéralement au canal de l'épendyme. Les doppler de ces artères révèlent une vitesse de flux sanguin élevé en fin de diastole ce qui indique une faible résistance de flux. [34] (Figure 18)

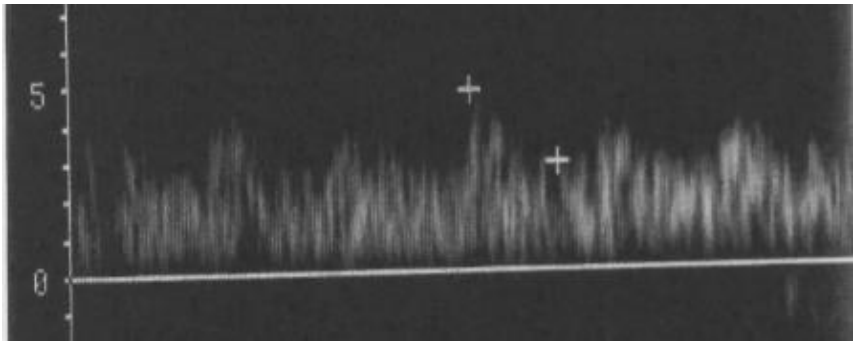

Figure 18 Doppler enregistré sur une artère de l'épendyme d'un chien sain [35]

Plusieurs études ont évalué le flux sanguin intra médullaire avant et après décompression médullaire chirurgicale. Une augmentation significative du flux sanguin est observée chez l'ensemble des chiens après décompression. Ceci confirme la diminution de vascularisation médullaire qui se produit lors de compression.[34][45] Cependant, contrairement aux conclusions attendues, les modifications du flux induites par la compression ne sont corrélées ni à la durée d'évolution des signes cliniques, ni au statut neurologique ni au degré de compression. Le temps de compression médullaire semblerait par contre influencer la qualité de la reperfusion. Il existerait donc un temps critique de compression de la moelle au-delà duquel le pronostic de récupération diminue. [34]

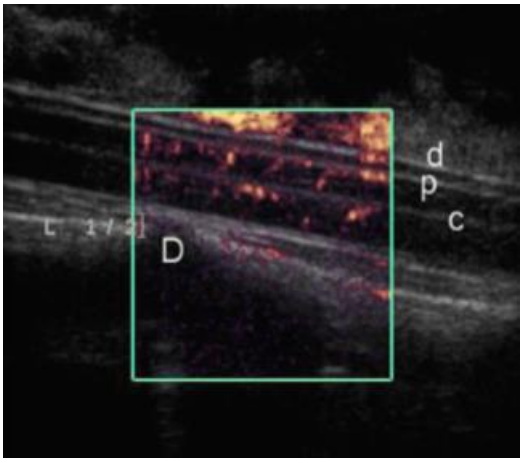

d : dure mère
p : pie mère
c : canal de l'épendyme
D : disque intervertébral

Figure 19 Doppler en coupe sagittale d'une moelle épinière saine en L1-L2. Artères intra médullaires visibles dans la fenêtre doppler [54]

Lorsque la moelle est comprimée, notamment par une hernie discale, les pulsations médullaires ne sont plus visibles en mode M[46]. Dans l'étude de Morris (2013), des compressions médullaires expérimentales plus ou moins longues sont induites chez des rats à l'aide de ballonnets gonflables. La pulsatilité de la moelle est ensuite mesurée. Puis la compression est levée, les animaux réveillés et évalués neurologiquement. Il apparait que la disparition de la pulsatilité de la moelle, même totale, peut être supportée par les animaux tant que la compression est levée immédiatement après que cette disparition n'intervienne. En revanche, une compression prolongée associée à une diminution d'amplitude des

pulsations de la moelle peut conduire à des déficits fonctionnels[52]. La mesure de la pulsation médullaire pourrait donc être un facteur pronostique.

L'évaluation des forces de pulsation de la moelle épinière et l'intégrité de la microcirculation après décompression sont des indicateurs pronostiques utilisés en médecine de l'homme. Ces mêmes indicateurs pourraient être employés en médecine vétérinaire[53][34]. La visualisation à l'échographie per opératoire d'un flux vasculaire faible après décompression peut conduire le chirurgien à améliorer son geste, par exemple en étendant l'hémilaminectomie à un ou plusieurs espaces supplémentaires afin de rétablir la circulation médullaire [54].

3. Apport de l'échographie dans l'étude et la prise en charge des hernies discales

L'échographie est un examen d'imagerie médicale accessible qui pourrait être utilisé en per opératoire et en post opératoire lors de hernies discales thoraco-lombaires chez le chien.

En per opératoire, échographier la moelle avant la décompression canalaire permet de déterminer le degré de compression médullaire et d'évaluer le degré d'extension des lésions.[46][53][54] Les images échographiques apportent également des renseignements sur d'éventuelles lésions intramédullaires dont la présence modifie la prise en charge et le pronostic. C'est le cas de lésions ischémiques ou de myélomalacie qui peuvent être mises en évidence par échographie au moment de la chirurgie et assombrir le pronostic[46][71]. L'échographie permet d'avoir une image en temps réel du disque intervertébral et de la moelle, mais également des tissus mous environnants[38][53]. En médecine de l'homme, l'échographie per opératoire lors de chirurgies de décompression médullaire est réalisée expérimentalement. Les changements morphologiques de la moelle sont alors visualisés ce qui aide les chirurgiens à localiser et à déterminer la nature de l'élément compressif. [32]

La mise en évidence d'autres myélopathies semblerait également possible grâce à l'échographie médullaire per opératoire. Cet examen donne en effet des informations sur la structure de la moelle et le diamètre du canal de l'épendyme. La localisation des zones lésées est possible et l'échographie peut guider le chirurgien durant la ponction de ces lésions pour la cytologie[53][54][71] En médecine de l'homme, l'échographie per opératoire est pratiquée expérimentalement et pourrait à l'avenir servir de guide lors des certaines chirurgies comme par exemple la pose de vis dans la colonne vertébrale. [72]

Après la décompression canalaire, l'échographie permet de vérifier l'absence de matériel discal résiduel. La mise en évidence de matériel résiduel conduit à son retrait. Cela permet d'optimiser les chances de récupération post opératoire. L'évaluation immédiate du résultat de la décompression est possible[46][54]. A l'échographie on peut également apprécier si la décompression de la moelle épinière est adéquate : le diamètre uniforme, les bords de la moelle épinière parallèles et la visualisation du canal de l'épendyme en sont des

témoins[53]. La réapparition des pulsations et l'intégrité de la microvascularisation de la moelle sont des signes supplémentaires d'une bonne décompression[46] [53][34].

L'échographie immédiatement après la décompression canalaire ou en post opératoire pourrait apporter des éléments pronostiques. Selon l'étude de Finn-Bodner, l'échogénicité médullaire est corrélée à la vascularisation du segment imagé. Ce serait donc un potentiel facteur pronostic. Cependant, la résolution de l'échographie par voie transcutanée ne semble pas suffisante pour apprécier des variations subtiles d'échogénicité[70]. La présence de pulsations de la moelle après la décompression pourrait être un facteur pronostic positif important[46][34]. D'après l' étude de Nakayama (1993), les chiens présentant des pulsations de la moelle épinière ont 65% de chances de redevenir ambulatoires contre 36% pour les chiens n'en présentant pas[46]. Les mouvements pulsatiles de la moelle sont d'ailleurs étudiés comme possible facteurs pronostiques après décompression médullaire en médecine de l'homme. Il semblerait que la restauration après décompression des pulsations normales de la moelle soit corrélée positivement à la récupération fonctionnelle[37].

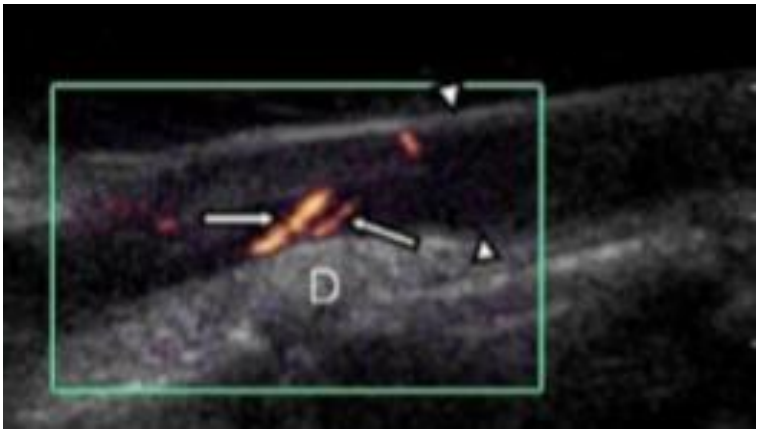

Flèches: microcirculation médullaire
D: matériel discal résiduel

Figure 20 Doppler en per opératoire, coupe sagittale en L1-L2 de hernie discale. [52]

L'échographie médullaire apparait donc comme un examen d'imagerie utile dans la prise en charge des hernies discales chez le chien. Il peut directement impacter sur la prise en charge avec un retrait de matériel supplémentaire lors de matériel résiduel, une extension d'hémilaminectomie ou une fenestration supplémentaire lorsque la décompression n'est pas suffisante. La ponction de lésions découvertes et donc leur analyse cytologique serait aussi facilitée[54]. Cet examen peut donc guider le chirurgien vers une meilleure prise en charge afin d'optimiser les chances de récupération.

Deuxième partie : Mise en place de l'étude prospective : suivi échographique per et post opératoire de hernies discales thoraco-lombaires

I. But de l'étude

La hernie discale thoraco-lombaire est une affection fréquente chez les chiens. Après la prise en charge chirurgicale, le pronostic de récupération est souvent incertain et il est difficile pour le vétérinaire de donner une estimation du temps de récupération au propriétaire. Différents éléments dans l'installation des signes, l'examen clinique pré opératoire et les examens d'imagerie ont été étudiés et présentés comme de possibles facteurs corrélés au pronostic sans pour autant améliorer la précision de ce dernier.

Le but de cette étude prospective était d'étudier l'échographie médullaire comme potentiel facteur pronostique des hernies discales thoraco-lombaires prises en charge chirurgicalement. Nous avons également voulu évaluer si la réalisation d'un examen échographique de la moelle épinière en parallèle de l'évaluation clinique du chien à différents stades post opératoires permettait d'améliorer le suivi en décelant d'éventuelles compressions résiduelles ou anomalies visibles de la moelle épinière.

Pour cela, 34 chiens présentés au CHEVAC pour hernie discale thoracolombaire confirmée par un examen d'imagerie IRM ou scanner ont été suivis. Des échographies médullaires ont été réalisées en per opératoires et à différents moments post opératoires.

II. Matériels et méthodes

A. Animaux inclus dans l'étude

Dans cette étude prospective ont été inclus des chiens qui ont été admis au CHEVAC pour hernies discales thoraco-lombaires traitées chirurgicalement par le service de chirurgie de l'école entre le 28 septembre 2013 et le 20 décembre 2014. Ces chiens étaient soit

référés par leur vétérinaire traitant soit vus en consultation pour une première opinion ou en urgence au CHEVAC.

Nous avons inclus dans l'étude aussi bien les chiens présentant des hernies discales extrusives que protrusives, aigues ou chroniques.

Les chiens de races chondrodystrophiques et non chondrodystrophiques étaient inclus dans l'étude. Les Teckels, les Bouledogues français, les Shi-tzu, les Pékinois, les Lhassa apso, les Bassets, les Beagles ainsi que les races à tendance chondrodystrophique : les Caniches et les Cockers ont été considérés comme races chondrodystrophiques.

B. Données pré opératoires

Pour cette étude prospective, les données pré opératoires ont été obtenues lors de la première consultation de l'animal au CHEVAC, par questionnement des propriétaires et examen des animaux. Ces données sont consultables sur le logiciel Clovis utilisé à Vetagrosup.

1. Commémoratifs

La race, l'âge, le sexe, le poids et la note d'état corporel des chiens étaient les paramètres retenus. L'existence ou non de signes de hernie discale ou de hernies discales avérées dans le passé de l'animal étaient également notés.

2. Anamnèse

La durée d'évolution des signes cliniques de hernie discale ainsi que les éventuels traitements mis en place avant l'intervention chirurgicale étaient notés. Les propriétaires étaient questionnés sur l'existence d'un éventuel choc ou traumatisme.

3. Examens clinique général et neurologique pré opératoires

Les examens cliniques général et neurologique étaient réalisés au moment de l'admission. Les éventuelles modifications dans l'examen clinique général pouvant assombrir le pronostic étaient relevées. Au niveau de l'examen neurologique, les éléments notés étaient :

-La proprioception des membres postérieurs, notée 0, 1 ou 2. 0 correspondant à une absence de proprioception, 1 à une diminution et 2 à une proprioception normale.

-La présence d'une chaleur et/ou d'une douleur le long du rachis

-L'espace intevertébral où disparaissait le réflexe panniculaire

-Les réflexes médullaires au niveau des membres pelviens permettent de distinguer une atteinte de type motoneurone périphérique d'une atteinte de type motoneurone central afin préciser grossièrement la neurolocalisation de la lésion. Les réflexes fémoro-patellaire, tibial cranial et de flexion ont été réalisés dans ce but.

-La présence d'une incontinence urinaire et / ou fécale

Le stade de la lésion médullaire était ensuite déterminé selon l'échelle de Scott présentant préalablement dans le document. (Annexe 1)

C. Chirurgie

1. Protocole anesthésique

Toutes les chirurgies de l'étude ont eu lieu au service de chirurgie du campus vétérinaire de Vetagrosup sous anesthésie générale volatile. La plupart du temps, la prémédication était faite avec de la morphine (0.3 mg/kg) et du diazépam (Valium 0.5 mg/kg). L'induction était faite avec du Propofol (4mg/kg). Les protocoles étaient néanmoins adaptés au cas par cas lorsque cela se révélait nécessaire. L'entretien de l'anesthésie été fait avec de l'Isoflurane sous 100% d'O2.

Le monitorage était basé sur la capnométrie, l'oxymétrie de pouls, l'électrocardiogramme et la mesure de pression artérielle non invasive.

L'analgésie était assurée soit par un protocole par perfusion continue Morphine-Lidocaïne-Kétamine soit par un protocole par perfusion continue Fentanyl-Lidocaïne-Kétamine avec les posologies suivantes :

Morphine : de 0.05 à 0.2 mg/kg/h ; Lidocaïne : de 5 à 80 µg/kg/min ; Kétamine : de 1à 7 µg/kg/min ; Fentanyl : de 2 à 10 µg/kg/h

2. Intervention chirurgicale

Les chiens de l'étude étaient traités pour hernie discale thoraco-lombaire extrusive avec pour certaines une composante protrusive.

L'abord du canal vertébral était réalisé par hémilaminectomie, minihémilaminectomie, foraminotomie étendue ou corpectomie latérale. (Figures 21 ET 22)

L'aspect macroscopique de la moelle épinière, la quantité de matériel discal présente ainsi que la présence d'un éventuel hématome, œdème ou d'adhérences entre le disque hernié et la moelle étaient notés au cours de la chirurgie. La réalisation d'une fenestration discale était consignée.

Au cours de la chirurgie, la taille de la fenêtre opératoire était mesurée. Celle-ci était ensuite comparée avec la taille mesurée lors des échographies transcutanées.

Dans chaque cas, une antibioprophylaxie et une injection d'AIS ou d'AINS étaient réalisées au cours de l'intervention.

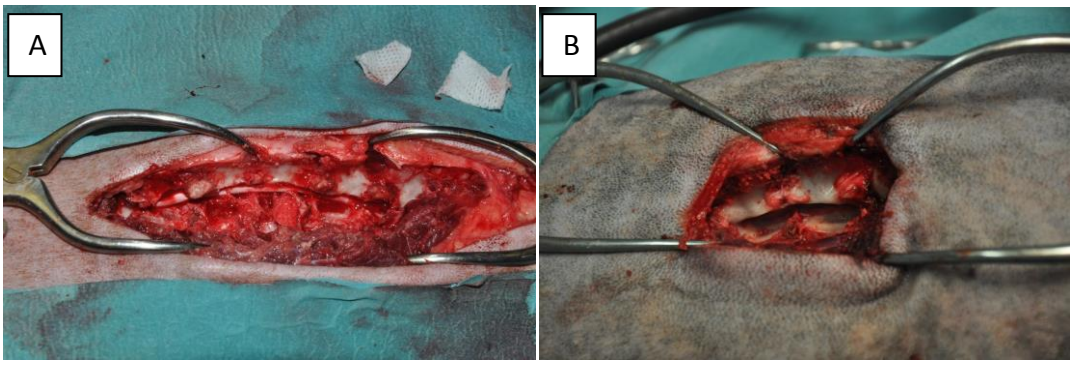

Figure 21 Foraminotomie étendue (A) et Hémilaminectomie droite (B) [Service de chirurgie du CHEVAC]

3. Réveil et médication post opératoire

Le protocole de perfusion continue mis en place au cours de la chirurgie était poursuivi durant les premières heures post opératoires. L'analgésie était ensuite adaptée à la douleur du chien, évaluée par la réalisation de scores de douleur. Dans la plupart des cas, des bolus de morphine de 0.1 à 0.2 mg/kg étaient administrés aux 4h durant les premiers jours suivant la chirurgie puis un relais per-os était pris avec du tramadol (Topalgic NDH) ou uniquement des anti-inflammatoires.

Un traitement anti-inflammatoire était administré à tous les chiens. L'anti-inflammatoire choisi était soit de la prednisolone à dose dégressive de 1mg/kg/j à 0.5mg/kg 1 jour sur 2, soit un AINS.

Systématiquement, l'antibioprophylaxie initiée au cours de la chirurgie était poursuivie en post opératoire immédiat avec une administration à +6h et une à +12h. Dans certains cas une antibiothérapie était initiée en post opératoire avec le même antibiotique pendant 2 à 10 jours.

Au cours de l'hospitalisation, de la physiothérapie était réalisée. Les exercices consistaient en des mobilisations passives et des massages des membres plusieurs fois par jour. Dès que l'animal était capable de se tenir sur ses membres postérieurs, des exercices de résistance et des flexions/extensions actives étaient ajoutés. Lorsque la locomotion était retrouvée, la proprioception était stimulée avec des marches en terrain varié.

Des consignes étaient données aux propriétaires au moment du retour à la maison. Ces instructions étaient à appliquer pendant 1 mois:

-Repos strict

-Sorties restreintes aux sorties hygiéniques en laisse courte à l'aide d'un harnais

-Eviction des jeux brutaux et des courses

-Poursuite des exercices de physiothérapie

-Surveillance de la miction

D. Suivi échographique de la moelle épinière

1. Matériel utilisé et technique

c) Matériel échographique

La plupart des échographies ont été réalisées avec un échographe *Sonosite Edge* appartenant au service d'imagerie du campus vétérinaire de Lyon. Lorsque celui-ci n'était pas disponible les échographies ont été réalisées avec deux autres échographes du service, un *Sonosite X porte* et un *Aloka Prosound SSD alpha 10*. (Figure 22)

Figure 22 Salle d'échographie du service d'imagerie du campus vétérinaire de Lyon [Document personnel]

Dans un souci de comparabilité des images, quel que soit l'échographe utilisé, les sondes utilisées étaient des sondes linéaires. Pour le *Sonosite Edge,* la sonde utilisée est la sonde *HFL50x* possédant une fréquence de 6 à 15 MHz. Pour l'*Aloka,* la sonde utilisée est la sonde *UST 557* de fréquence allant de 3.75 à 13MHz. (Figure 23)



Figure 23 Sonde linéaire 3.75 à 13MHz utilisée avec l'ALOKA ProSound [Document personnel]

d) Technique

Les échographies per opératoires se déroulaient au bloc à l'aide du *Sonosite Edge* lors de l'intervention chirurgicale, avant et après retrait du matériel discal lorsque cela est possible. Le site chirurgical était rempli avec une solution de chlorure de sodium tiède stérile afin d'éliminer l'air entre la sonde et la moelle à échographier et d'obtenir une bonne résolution échographique sans contact délétère avec la moelle épinière. La sonde enveloppée dans un gant stérile rempli de gel échographique était immergée dans la solution saline et amenée au niveau de la zone à imager. La sonde était placée avec un angle de 40° par rapport au plan sagittal pour obtenir des coupes longitudinales légèrement obliques de la moelle épinière.

Les échographies post opératoires transcutanées au niveau du site chirurgical ont toutes été réalisées avec l'un des trois échographes en salle d'échographie du CHEVAC. Dans la plupart des cas aucune sédation n'a été nécessaire (1 seul chien a été sédaté car il était trop douloureux). Les chiens étaient placés en décubitus sternal lorsque celui-ci est toléré, dans le cas contraire ils sont placés en décubitus latéral du coté opposé à la fenêtre osseuse. Le site à échographier était préparé comme pour une échographie classique, la zone était tondue lorsque la tonte chirurgicale n'était plus suffisante, la peau était nettoyée à l'alcool et du gel de contact acoustique échographique était appliqué entre la peau et la sonde. La sonde était placée avec un angle d'environ 40° par rapport au plan sagittal, ce qui permettait d'obtenir des coupes longitudinales obliques de la moelle épinière.

2. Réalisation des échographies

Les échographies étaient réalisées à cinq moments : Au cours de la chirurgie, 24 heures après l'intervention ou lors de la sortie, 15 jours après (lors du retrait des points), 1 mois après et plusieurs mois après.

A chaque échographie la date était notée. Le statut neurologique du chien était relevé ainsi que les traitements en cours. La moelle épinière était visualisée, son échogénicité appréciée et le canal de l'épendyme recherché. La taille de la fenêtre osseuse et le diamètre de la moelle épinière étaient mesurés. La présence d'un matériel discal hernié éventuellement persistant était évaluée ainsi que la présence ou non d'une compression résiduelle. Enfin, la pulsatilité de la moelle épinière en mode M et sa vascularisation en mode Doppler étaient recherchées. (Figure 24) Des images de chaque échographie accompagnées des mesures réalisées étaient conservées.

Lors de l'échographie per opératoire, la localisation, la latéralisation et le type de hernie discale étaient notés pour chaque chien. Le type de chirurgie effectué, la réalisation ou non d'une fenestration, le retrait ou non du processus articulaire, la quantité de matériel, la présence d'un hématome extra-dural ou d'un œdème et le type de protection de la moelle (greffon adipeux ou compresse de pangen) utilisé étaient autant d'éléments précisés.

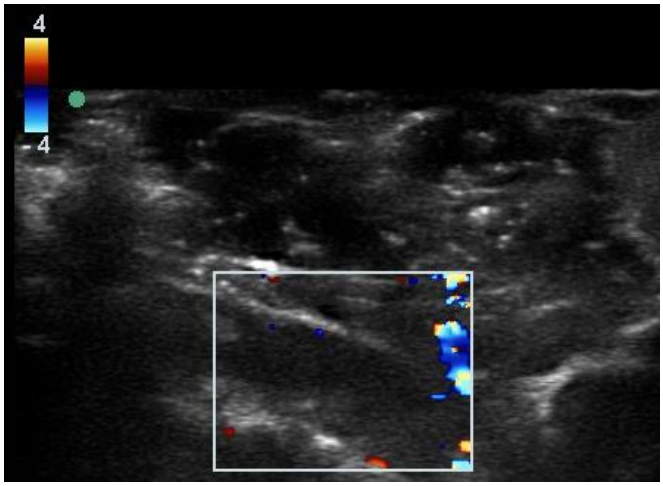

Figure 24 Vascularisation visible dans la fenêtre doppler en per-opératoire [Service d'imagerie du CHEVAC]

E. Analyse statistique

Après collecte et analyse des images échographiques, plusieurs éléments échographiques ont été étudiés comme facteurs pronostiques potentiels.

L'échogénicité du parenchyme médullaire, la visualisation du canal de l'épendyme, la vascularisation et la présence de matériel résiduel ont été retenus. Ce choix sera discuté dans la troisième partie. Chacun de ces critères a été comparé au stade de récupération final et au temps de récupération. Pour la visualisation de la vascularisation, l'influence de la taille de la fenêtre échographique a été étudiée. L'existence d'une relation entre chaque élément échographique retenu et le stade final ainsi que le temps de récupération a permis d'établir sa valeur pronostique positive ou négative suivant la nature de la relation. Lorsque les effectifs le permettaient, des tests statistiques ont été réalisés, sinon des représentations graphiques ont permis d'apprécier la tendance.

Pour l'échogénicité du parenchyme médullaire, des tests du Chi2 d'indépendance ont été utilisés pour mettre en évidence l'existence d'un lien entre l'échogénicité observée et le stade final ainsi que le temps de récupération.

La relation entre la visualisation ou non du canal de l'épendyme et le stade final a été étudiée via un test du Chi2 d'indépendance. Le même test a été utilisé pour le temps de récupération.

Concernant la visualisation ou non de la vascularisation en mode Doppler lors de l'échographie per opératoire, son lien avec le stade final et le temps de récupération a été étudié via un test de Mann-Whitney. Ce choix est justifié par la distribution non Gaussienne des résultats.

Un test de Kruskal-Wallis a été utilisé pour l'étude de la présence de matériel résiduel car 3 temps de récupération moyens étaient à comparer.

L'ensemble des ces analyses statistiques a été réalisé à l'aide du logiciel GraphPad Prism. http://www.ritme.com/fr/product/graphpad-prism/description

Troisième partie : Résultats de l'étude prospective

I. Données pré opératoires

A. Commémoratifs

Dans le panel de l'étude ont été inclus 34 chiens répondant aux critères de sélection. Parmi ces chiens, on comptait une majorité de chiens chondrodystrophiques avec 27 chiens chondrodystrophiques. Il y avait 11 bouledogues français, 5 shi-tzu, 4 teckels, 3 caniches, 2 Lhassa apso et 1 cocker. Concernant les chiens non chondrodystrophiques, il y avait 1 cairn terrier, 2 croisés berger, 1 labrador, 1 shar-pei, 1 bichon maltais, 1 cavalier king charles et 1 chihuahua. (Figures 25 et Annexe 2)

Il y avait donc 76.5% de chiens de race chondrodystrophique et 23.5% de race non chondrodystrophique. (Figure 25)

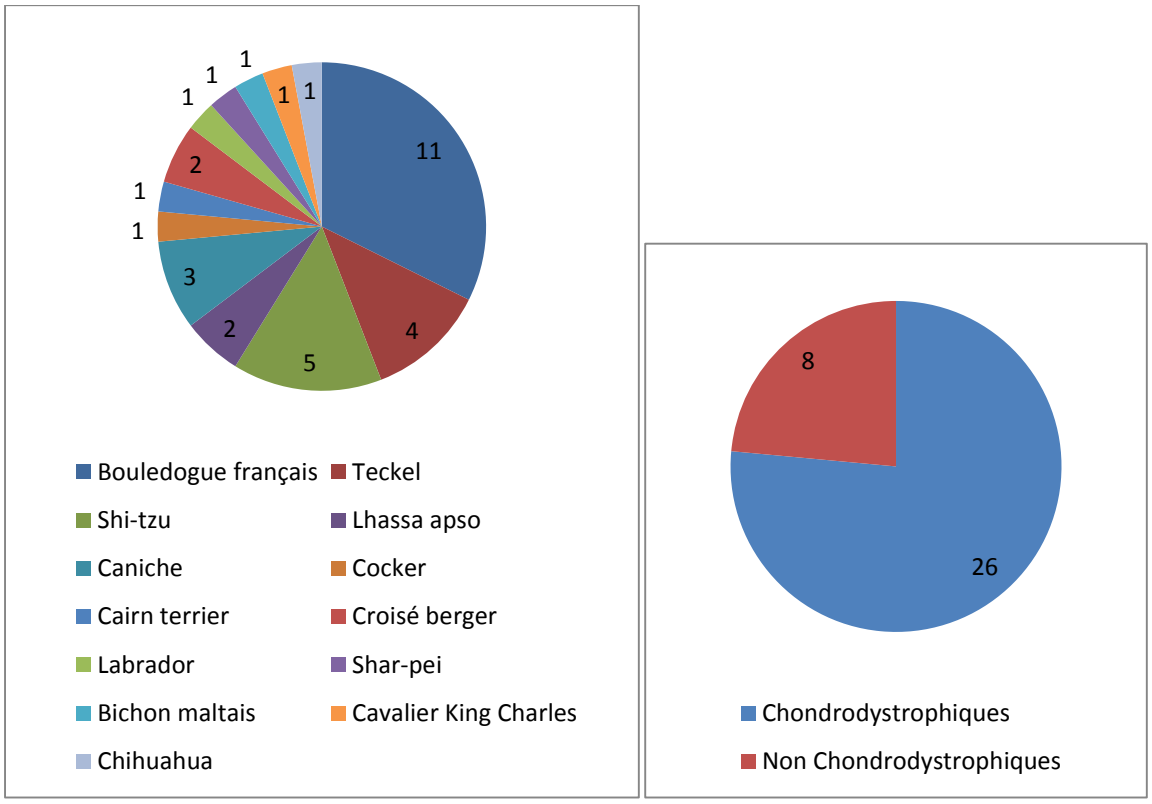

Figure 25 Races incluses dans l'étude et proportion de chiens chondrodystrophiques et non chondrodystrophiques

Il y avait 17 mâles dont 3 mâles castrés et 17 femelles dont 10 stérilisées. Soit 41.2% de mâles entiers, 8,8% de mâles castrés, 20.6% de femelles entières et 29.4% de femelles stérilisées. (Figure 26 et Annexe 3)

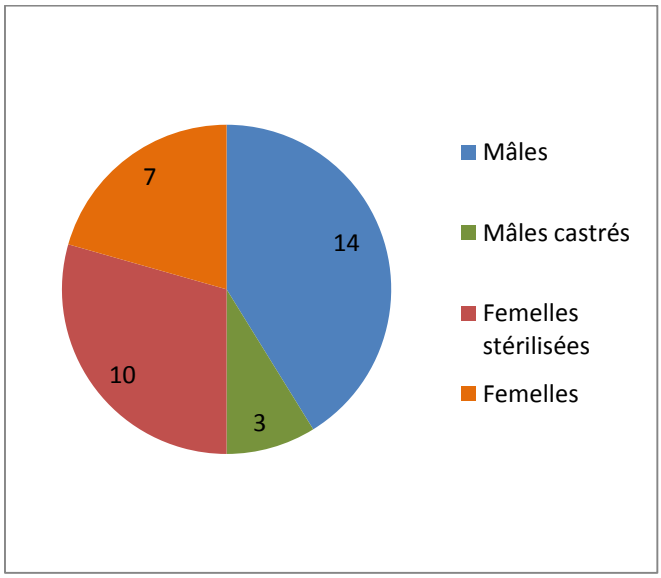

Figure 26 Proportion mâles/femelles

La moyenne d'âge des animaux de l'étude était de 5.6 ans. Les 2 plus jeunes animaux avaient 1,5 an et le plus âgé 12 ans. La moyenne d'âge chez les chiens chondrodystrophiques était de 5,5 ans et 6,7 ans chez les chiens non chondrodystrophiques. (Figure 27 et Annexe 4)

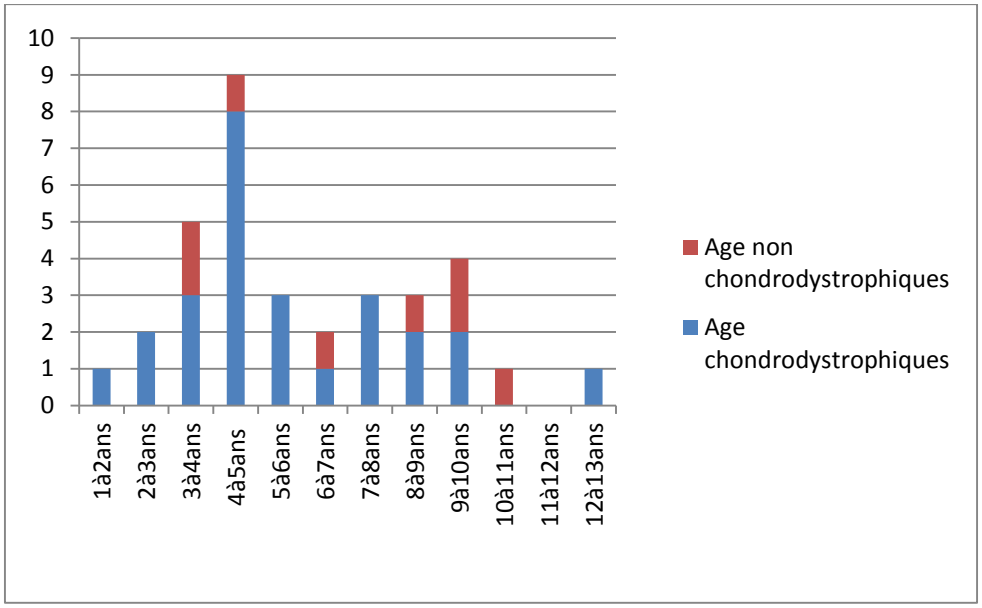

Figure 27 Age des chiens inclus

Le poids moyen des chiens inclus dans l'étude était de 11.1kg. Le chien le plus lourd était un labrador de 39.5 kg, le plus léger un chihuahua de 3.4 kg. (Annexe 5)

B. Anamnèse

Parmi les chiens de l'étude, 6 avaient déjà présenté des antécédents de troubles neurologiques compatibles avec une hernie discale. Parmi ces 6 cas, 4 avaient été confirmés par imagerie médicale et pris en charge chirurgicalement. Pour ces cas, la hernie discale concernait un espace intervertébral différent de celui touché lors de la présentation. Deux chiens ont présentés des signes compatibles avec une hernie discale non confirmée par imagerie et prise en charge médicalement. (Annexe 7)

La majorité des hernies discales étaient survenues spontanément avec seulement 4 traumatismes avérés ou suspectés pour 30 hernies spontanées.

La durée entre l'apparition des signes cliniques et la présentation du chien en consultation à l'école variait de 2h à 15 jours (médiane=48h écart-type= 181h). Ainsi, dans plus de la moitié des cas, les chiens on été présentés dans les 48h suivant l'apparition des signes. La durée d'évolution des signes cliniques la plus rencontrée était entre 24 et 48h (28,6%). (Figure 28 et Annexe 7)

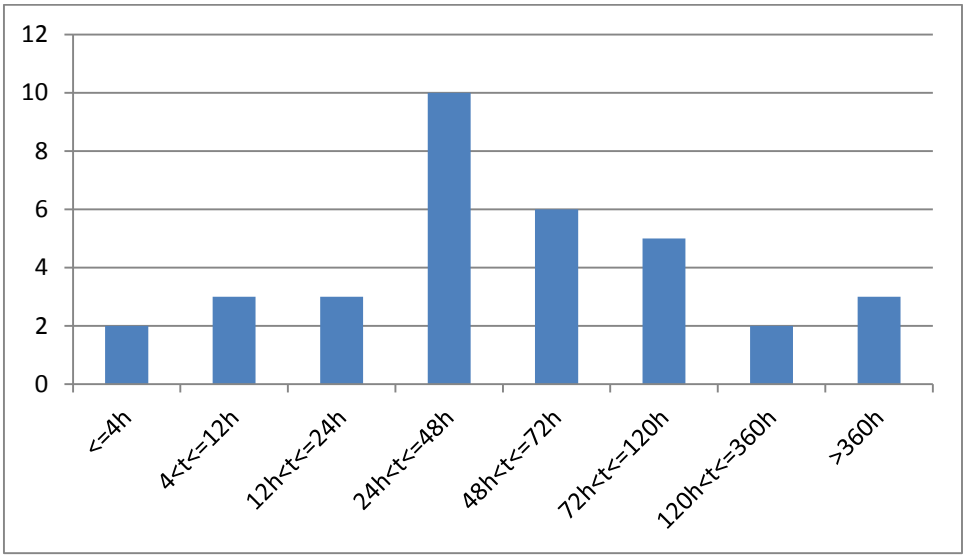

Figure 28 Durée d'évolution des signes cliniques

La majorité des chiens avait reçu un traitement anti-inflammatoire avant leur présentation à l'école (88,2%). Pour la plupart il s'agissait d'un AIS (55.9%), plus rarement d'un AINS (20.6%). Trois chiens avaient reçu un AIS et un AINS (8.8%). Un chien avait reçu un anti-inflammatoire inconnu (2.9%). Seulement 4 chiens ont été présentés sans traitement anti-inflammatoire préalable (11,8%). (Annexe 7)

C. Examens clinique général et neurologique pré opératoire

L'examen clinique général réalisé sur chaque animal à l'admission a mis en évidence les éventuelles anomalies à prendre en compte lors de l'anesthésie. 18 chiens (51,4%)

présentaient des anomalies de l'appareil respiratoire (polypnée et/ou bruits surajoutés). Ces anomalies ont été imputées à la présence d'un syndrome respiratoire obstructif des races brachycéphales pour 7 chiens, pour les autres ces anomalies ont été supposées liées au stress ou à la douleur. Parmi les chiens présentés, 3 étaient déshydratés (état de déshydratation estimé à 5% pour 2 chiens et à 8% pour l'autre), 7 présentaient des modifications fonctionnelles de l'appareil cardiovasculaire (tachycardie et/ou congestion des muqueuses) liées à la douleur. (Tableau V)

Tableau V : Anomalies à l'examen clinique général

Examen clinique général	Nombre de chiens
Anomalies de l'appareil respiratoire	18
Déshydratation	3
Anomalies de l'appareil cardiovasculaire	7

L'examen neurologique d'admission permettait d'attribuer un stade clinique de la lésion médullaire de chaque chien selon les critères exposés précédemment. Certains chiens se sont dégradés entre l'admission et la réévaluation immédiatement avant la prise en charge chirurgicale. Le grade retenu était celui immédiatement avant la chirurgie.

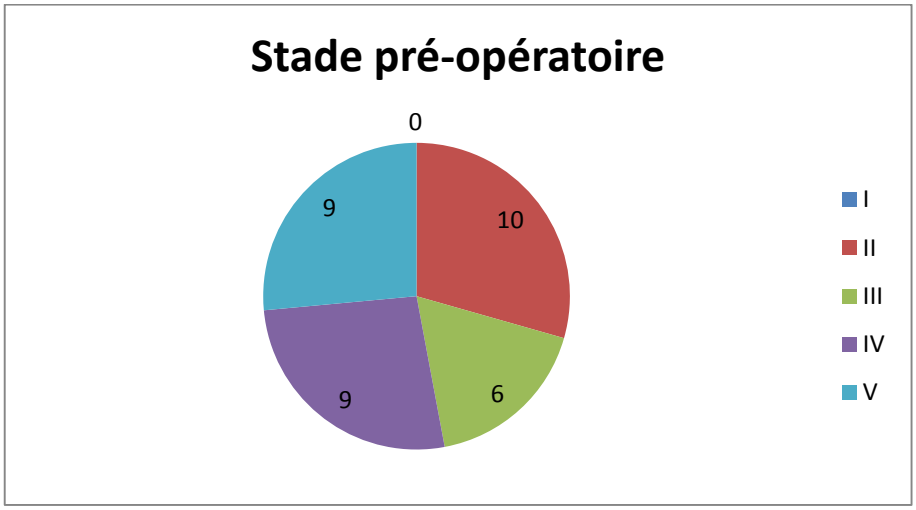

Figure 29 Stade pré opératoire de hernie discale

Parmi les chiens de l'étude, aucun n'était présenté en stade I. Dix chiens (29.4%) étaient présentés avec des déficits proprioceptifs et une ataxie ambulatoire plus ou moins marquée (stades IIA et IIB). Six chiens (17,6%) étaient présentés avec une parésie des postérieurs non ambulatoire (stade III). Neuf chiens (26.5%) étaient présentés avec une paralysie des postérieurs mais avec une sensibilité profonde présente (stade IV). Neuf chiens (26.5%) étaient présentés avec une sensibilité douloureuse profonde disparue depuis plus ou moins longtemps (stade VA et VB). (Figure 29 et Annexe 7)

II. Chirurgie et évolution clinique post opératoire immédiate

A. Constatations per opératoires

Aucun cas de hernie discale protrusive seule n'est entré dans l'étude, quelques cas de protrusions associées à des extrusions étaient présents mais la majorité des cas étaient des extrusions discales seules. Concernant la décompression chirurgicale, différentes techniques ont été pratiquées : 11 chiens (32.4%) ont fait l'objet d'une hémilaminectomie, 2 (5.9%) d'une minihémilaminectomie, 6 (17.6%) d'une foraminotomie, 1 (2.9%) d'une corpectomie latérale, 11 (32.4%) d'une hémilaminectomie+minihémilaminectomie, 2 (5.9%) d'une hémilaminectomie+corpectomie latérale et 1 (2.9%) d'une minihémilaminectomie+corpectomie latérale. (Figure 30)

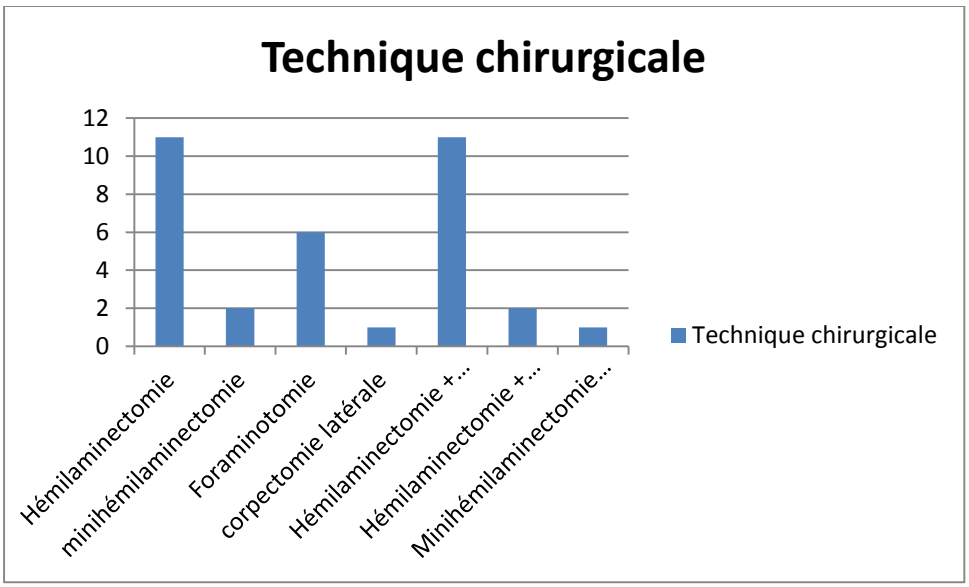

Figure 30 Techniques chirurgicales utilisées dans l'étude

Dans notre étude, les principaux espaces intervertébraux opérés étaient les espaces T12-T13 et T13-L1 avec respectivement 10 et 9 hernies (17.5% et 15.8%). Plus d'un tiers des espaces concernés sont des espaces de la jonction thoraco-lombaires, soit entre T12 et L1 (33.3%). (Figure 31 et Annexe 7) Neuf (26.5%%) chiens ont été opérés sur un unique espace intervertébral, 16 (47.7%) chiens ont été opérés sur 2 espaces et 9 (26.5%) chiens ont été opérés sur 3 espaces. (Figure 32)

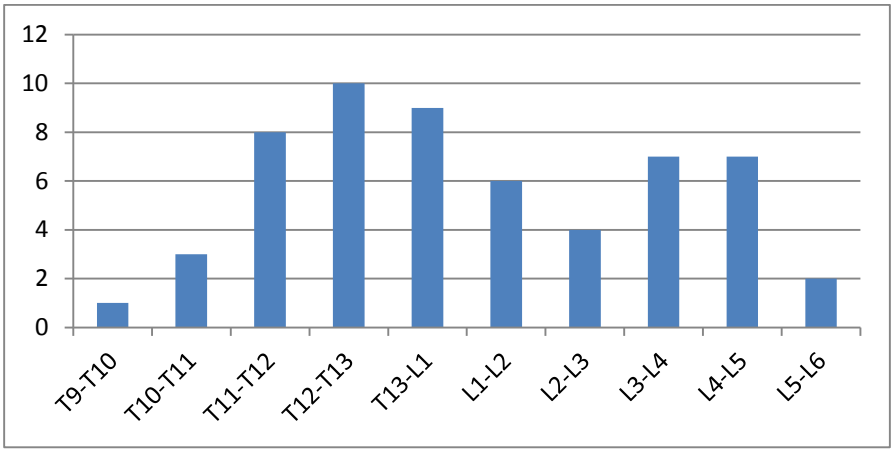

Figure 31 Espaces opérés dans l'étude

Pour l'antibioprophylaxie per opératoire, l'antibiotique choisi était l'association amoxicilline/acide clavulanique dans la plupart des cas (31 chiens soit 91.2%), dans les autres cas il s'agissait de céfalexine (3 chiens soit 8.8%).

Un anti-inflammatoire était administré après chaque chirurgie. Il s'agissait d'un AIS (dexaméthasone 0.1mg/kg) pour 20 chiens (58.8% des cas) et d'un AINS (meloxicam 0.1mg/kg) pour 14 chiens (41.2% des cas).

En per opératoire il n'y a eu aucune suspicion de myélomalacie. Au cours de chaque intervention l'aspect de la moelle épinière avant décompression a été évalué. Dans 17 cas (50%) un hématome plus ou moins important était présent. Dans 7 cas (20.6%) la moelle apparaissait oedématiée. Dans 3 cas (8.8%) une forte adhérence du matériel discal était notée.

B. Evaluation clinique post opératoire immédiate

Lors de la première évaluation post opératoire, 17 chiens étaient en stade IV (50%), 9 en stade III (26.5%), 5 en stade V (14.7%) et 3 en stade II (8.8%). (Tableau VI et Annexe 7)

Par rapport au stade de hernie discale évalué en pré opératoire, 18 chiens (52.9%) présentaient un stade identique, 10 un stade supérieur (29.4%) témoignant d'une dégradation de leur statut neurologique et 6 un stade inférieur (17.6%). Un chien a été euthanasié 2 jours après la chirurgie son état se dégradant.

Tableau VI Stade post opératoire immédiat

Stade post opératoire immédiat	Nombre de chiens
II	3
III	9
IV	17
V	5

Six chiens ont présenté des complications post opératoires (17,6%). Il s'agissait d'un œdème laryngé, d'une hypertension intracrânienne, d'escarres, d'épisodes de dyspnée et d'infection du tractus urinaire. Cinq chiens ont présenté une déhiscence de plaie, un œdème ou un exsudat en regard de la plaie (14.7%). (Annexe 7)

A la première évaluation post opératoire, 20 chiens présentaient une incontinence urinaire (58.8%) et 5 chiens une incontinence fécale (14.7%). (Annexe 7)

C. Prise en charge post opératoire

L'anti-inflammatoire choisi était de la prednisolone à dose dégressive sur 10 à 21 jours de 1mg/kg/j à 0.5mg/kg 1 jour sur 2 pour 21 chiens (61.8% des cas), il s'agissait d'un AINS pour 13 chiens (38.2% des cas : la plupart du temps du meloxicam, 1 chien a reçu du robenacoxib et 1 du firocoxib) pendant 5 à 15 jours. Concernant l'analgésie post opératoire, après l'arrêt de leur CRI, du tramadol a été prescrit per os à 12 chiens (35.2%). Deux chiens (5,9%) ont eu un patch de Fentanyl en post opératoire. (Annexe 7)

Un traitement pour des troubles digestifs à base de métoclopramide et d'oméprazole accompagnés dans certains cas de phosphate d'aluminium ou de sucralfate a été administré à 21 chiens (61.8%). (Annexe 7)

Un traitement de l'incontinence urinaire à base d'alfuzosine et de dantrolène a été administré à seulement 6 chiens (17.1%) (Annexe 7)

Un traitement antibiotique de 2 à 10 jours après l'intervention a été prescrit à 14 chiens (41.2%). (Annexe 7)

D. Post opératoire au domicile et rendez vous de contrôle

Lorsque l'état des chiens le permettait et que les propriétaires l'acceptaient, les chiens retournaient au domicile pour poursuivre la rééducation post opératoire.

Il y a eu 15 chiens rendus ambulatoires à leur propriétaire (44.1%), 8 chiens étaient en stade III (23.5%), 6 chiens étaient en stade IV (17.6%) et 4 chiens étaient en stade V (11.8%). (Tableau VII et Annexe 7)

Tableau VII Stade de sortie

Stades sortie	nombre de chiens
I	
II	15
III	8
IV	6
V	4

Au moment du retour au domicile 8 chiens (23.5%) présentaient encore des signes d'incontinence urinaire. Il a été montré aux propriétaires comment effectuer la vidange de la vessie par pression externe. Lorsque cela était possible, les propriétaires revenaient 24h après le retour du chien au domicile pour vérifier qu'ils parvenaient à effectuer une vidange vésicale complète. Sinon, il leur était conseillé de le faire vérifier par leur vétérinaire traitant.

Quatre chiens (11.8%) ont été rendus avec des signes d'incontinence fécale.

Lorsque les propriétaires l'acceptaient, les chiens étaient revus à 15 jours post opératoires pour le retrait des points puis à 1 mois post opératoire. A ces occasions, les chiens étaient réévalués et une échographie médullaire par voie transcutanée réalisée. Une échographie à 15 jours post opératoire a été réalisée sur 14 chiens (41.2%) et 14 à 1 mois post opératoire (41.2%).

III. Récupération et suivi des chiens

A. Suivi des chiens

Les chiens ont été suivis en moyenne 12.6 mois post opératoires (Médiane 14 mois écart type 4.3). Le suivi des chiens a été réalisé selon la disponibilité des propriétaires, soit par entretien téléphonique soit au cours d'une consultation où le chien était réévalué et une échographie de moelle épinière réalisée. Sur les 32 propriétaires de chiens inclus dans l'étude, tous ont pu être recontacté. Cependant seuls 13 chiens ont été revus en consultation plusieurs mois après la chirurgie et ont pu avoir une échographie médullaire. Quel que soit le mode de prise de contact, le stade neurologique présent de l'animal était noté, ainsi que la survenue d'une récidive avérée ou suspectée. Il était également demandé au propriétaire de juger le confort de vie de son animal, et de préciser la facilité de prise en charge de celui-ci ainsi que la contrainte que cela représentait.

Les propriétaires considéraient le confort de vie de leur animal bon à très bon dans la majorité des cas. Seuls les propriétaires des 3 chiens paralysés sans mouvements volontaires considéraient leur confort de vie comme moyen, principalement à cause de l'incontinence. En effet, à la fin de l'étude 4 chiens étaient incontinents urinaires et ou fécaux (12.5%). Une chienne était toujours incontinente fécale malgré une motricité retrouvée (chienne évaluée en stade IIB). La principale contrainte décrite par les propriétaires était également l'incontinence. Pour les chiens continents, la contrainte la plus rapportée était l'aspect chronophage de la gestion post opératoire. Tous les propriétaires jugeaient le moral de leur animal bon.

B. Récupération

Au dernier contrôle, 3 chiens étaient en stade 0 (8.8%), 23 chiens étaient en stade IIA (67.6%), 3 chiens étaient en stade IIB (8.8%), 1 chien était en stade III (2.9%), 3 chiens étaient en stade IV (8.8%). Aucun chien n'était en stade V lors du dernier contrôle effectué (le chien dont le stade final est considéré comme stade V est le chien euthanasié à 3 jours post opératoire). Ainsi une grande majorité des chiens ont eu une récupération satisfaisante puisque 82.3% des chiens étaient ambulatoires au terme de l'étude. (Figure 32 et Annexe 7)

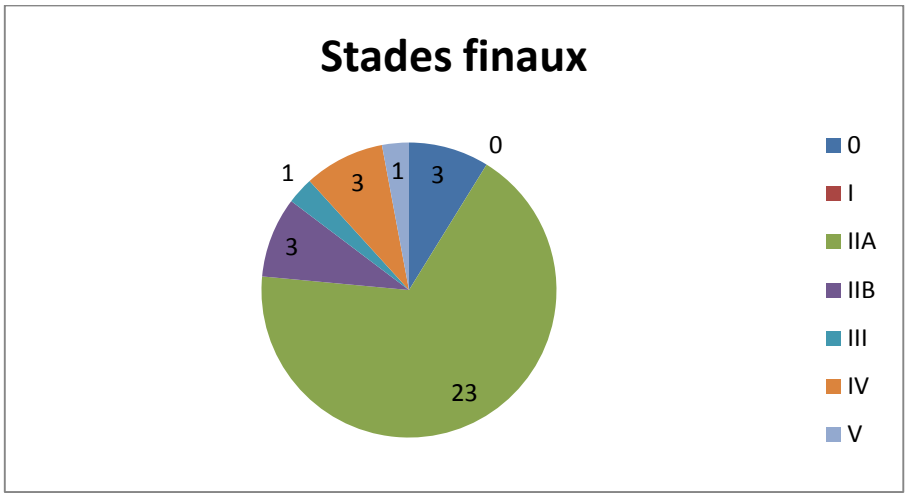

Figure 32 Stade de récupération final

Le temps de récupération a été défini comme le temps mis par le chien pour atteindre un stade neurologique ambulatoire. Pour les chiens n'ayant pas atteint un stade IIB et pour un chien ayant récidivé avant d'atteindre ce stade le temps a été considéré comme non mesurable. Le temps de récupération moyen des chiens est de 20.8 jours (médiane 6 jours écart type 34.4). Parmi les 28 chiens redevenus ambulatoires 14 (50%) l'ont été en moins de 6 jours, 7 ont mis entre 6 et 30 jours (21.9%), 3 ont mis entre 30 et 60 jours (9.4%) et 4 chiens ont mis 60 jours ou plus (14.3%). (Figure 33 Annexe 7)

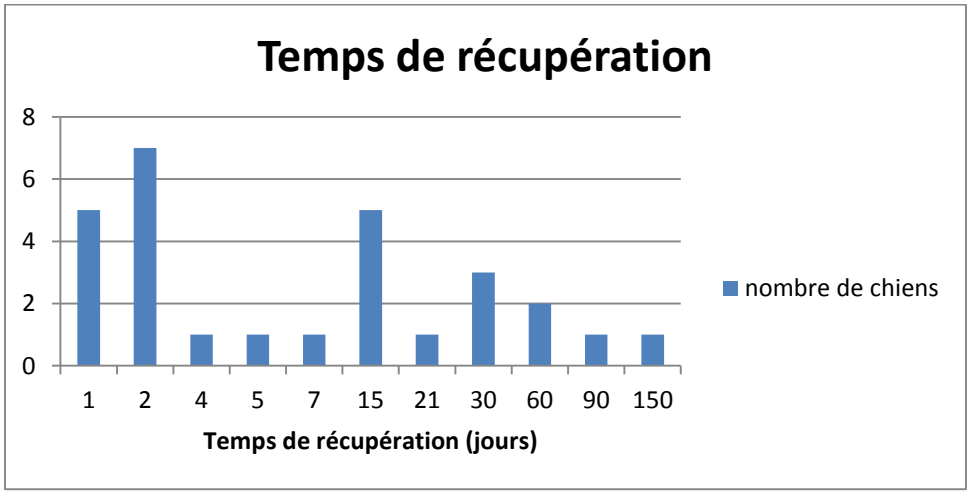

Figure 33 Temps de récupération des chiens de l'étude

Concernant la continence, la majorité des chiens qui étaient incontinents au retour au domicile sont redevenus continents dans le 15 premiers jours suivant l'intervention. Au dernier contrôle (de 5 à 16 mois post opératoires), 4 chiens (11.8%) étaient toujours incontinents urinaires. (Figure 34) Parmi ces 4 chiens, 3 étaient également incontinents fécaux (8.8%). Un chien (2.9%) était toujours incontinent fécal un an après l'intervention malgré une récupération de la continence urinaire et de l'ambulation précoce.

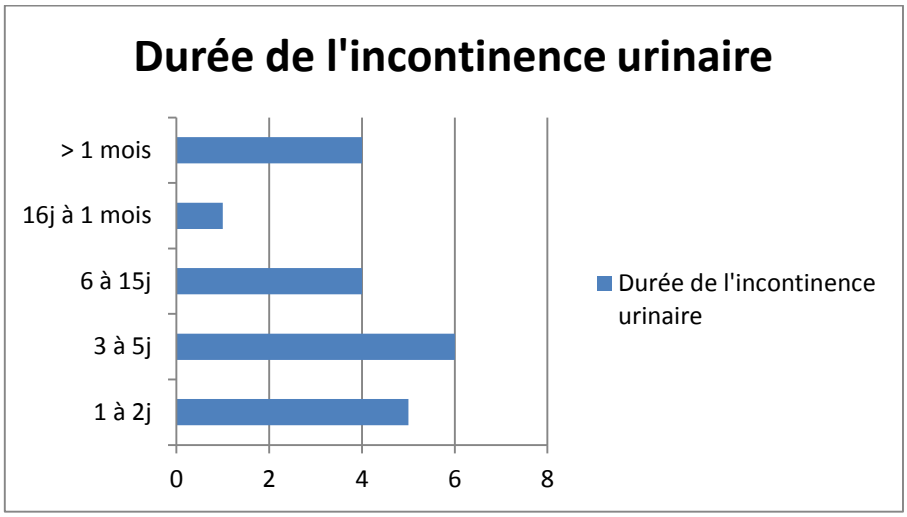

Figure 34 Durée de l'incontinence urinaire en post opératoire

C. Récidive

Parmi les 34 interventions chirurgicales réalisées au cours de l'étude, aucune n'a été suivie d'une dégradation neurologique après le post opératoire immédiat (1 semaine post opératoire) ni durant la période post opératoire précoce (1 mois post opératoire). Il n'y a eu aucune reprise chirurgicale.

Durant l'étude, 5 chiens (14.7%) ont présentés des signes compatibles avec une récidive de hernie discale. Pour 3 d'entre eux (8.8%) un examen tomodensitométrique a permis de confirmer la récidive sur un espace intervertébral différent de celui opéré et celle-ci a été prise en charge chirurgicalement. Ces 3 chiens ont récupéré une locomotion satisfaisante. Les propriétaires des 2 autres chiens ont décidés de prendre en charge l'épisode de récidive médicalement. L'un d'eux a connu une amélioration de son statut neurologique, l'autre a été euthanasié 24h après les premiers signes car son état se dégradait et les propriétaires ne souhaitaient pas une intervention chirurgicale. (Annexe 7)

IV. Résultats des images échographiques

La principale difficulté de notre étude a été de parvenir à avoir les échographies à chacun des stades pour tous les chiens. Suivant la stabilité de l'animal et la disponibilité des imageurs l'échographie per opératoire n'a parfois pas été réalisée. Les échographies de suivi à 15 jours, 1 mois et plusieurs mois post opératoires n'ont pas pu être réalisées chez de nombreux chiens compte tenu de la disponibilité des propriétaires.

En per opératoire 17 examens échographiques ont été réalisés, 19 échographies ont été réalisées entre le lendemain de la chirurgie et la sortie des chiens, 15 réalisées à 15 jours post opératoire et 15 à 1 mois post opératoire. Certains chiens ont été revus en suivi entre 2 mois et 14 mois post opératoire, mais seulement 10 échographies médullaires ont été réalisables. Pour les autres chiens la fenêtre n'était plus visualisable en raison des tissus mous cicatriciels au dessus de la fenêtre. Entre 24h et 1 semaine post opératoire, la visualisation de la moelle était plus difficile à cause de l'échogénicité des tissus inflammatoires.

La seule difficulté relevée durant les échographies post opératoires a été l'immobilité de certains chiens. La réalisation de l'échographie per opératoire était rapide et aucune difficulté n'a été rencontrée. Aucun effet secondaire relatif aux échographies de la moelle épinière n'a été mis en évidence lors de notre étude.

L'ensemble des résultats des échographies médullaire est rassemblé dans l'annexe 8.

A. Aspect échographique de la moelle épinière

Dans la majorité des cas, la moelle épinière apparaissait comme une structure tubulaire hypo à anéchogène, les bords de la moelle étaient visibles dans tous les cas. Lorsqu'il était visible, le canal de l'épendyme apparaissait comme une ligne hyperéchogène parallèle à la moelle à peu près en son milieu. Cet aspect correspond à ce qui est décrit dans les études vétérinaires ou de médecine de l'homme où des échographies médullaires sont réalisées. Les bords ventral et dorsal de la moelle étaient échogènes.

1. Aspect en per opératoire

Lors des échographies per opératoires, la dure mère était visible, elle apparaissait comme une ligne horizontale hyperéchogène de part et d'autre de la moelle épinière. La dure mère délimite l'espace sous arachnoïdien contenant le liquide céphalo-rachidien qui entoure la moelle épinière. Celui-ci apparaissait anéchogène. Le ligament dentelé et les méninges profondes n'étaient visibles sur aucune échographie. L'espace épidural ventral était visible sur certaines échographies per opératoires, il apparaissait comme une zone hypoéchogène sous la dure-mère. Les surfaces osseuses de part et d'autres de la fenêtre

étaient d'échogénicité hétérogène tout comme la surface du corps vertébral sous la fenêtre. (Figure 35)

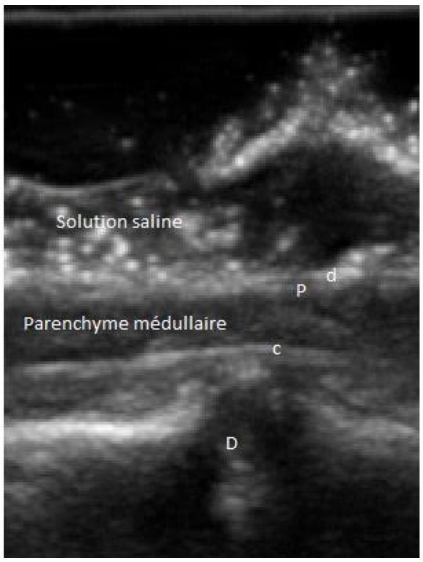

d: Dure mère
p: Pie mère
D: Disque intervertébral
c: Canal de l'épendyme

Figure 35 Moelle épinière visualisée en per opératoire, coupe sagittale [Service d'imagerie du CHEVAC]

2. Aspect post opératoire

Lors des échographies post opératoires transcutanées, la résolution était moins bonne ; moins de structures étaient visualisées. La moelle épinière était le plus souvent hypo à anéchogène et ses bords hyperéchogènes étaient visibles. Concernant les tissus mous environnants, les muscles apparaissaient comme des structures plutôt hypoéchogènes recouvertes par les structures sous cutanées plutôt hyperéchogènes. (Figure 36) En post opératoire immédiat, l'ensemble des tissus mous était plus échogène que lors des échographies transcutanées suivantes.

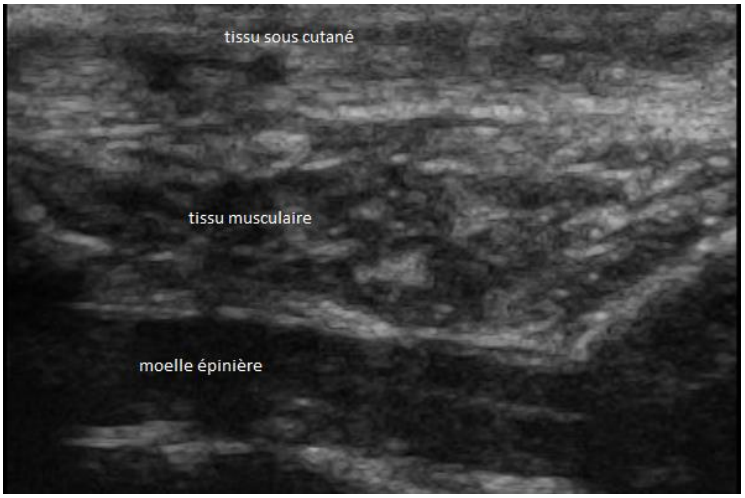

Figure 36 Echographie médullaire à 15 jours post opératoire coupe sagittale [Service d'imagerie du CHEVAC]

3. Matériel discal

Le matériel discal était visible sur toutes les échographies per opératoire avant décompression canalaire. C'était une masse plus ou moins bien définie souvent ovale hyperéchogène dans le canal vertébral. Elle surélevait la moelle épinière dorsalement diminuant son diamètre. En regard du matériel discal, le canal de l'épendyme n'était jamais visible. (Figure 37) En post opératoire, lorsque du matériel résiduel était présent il avait le même aspect que le matériel discal observé en per opératoire.

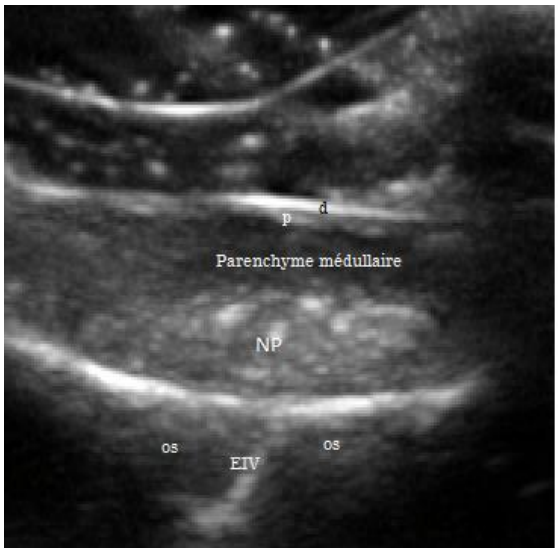

NP: Noyau pulpeux extrudé
d: Dure mère
p: Pie mère
EIV: Espace intervertébral

Figure 37 Echographie de moelle épinière per opératoire noyau pulpeux extrudé visualisé avant décompression coupe sagittale [Service d'imagerie du CHEVAC]

4. Mesures effectuées

Lors des échographies per opératoires, les fenêtres osseuses mesuraient entre 1.5 et 5.7 cm. (Médiane 2.8 écart type 1.5) Pour le chien dont la fenêtre faisait 1.5 cm, l'échographie était très difficile et les images obtenues de qualité médiocres rendant la mesure du diamètre médullaire et l'appréciation de l'échogénicité de la moelle compliquées.

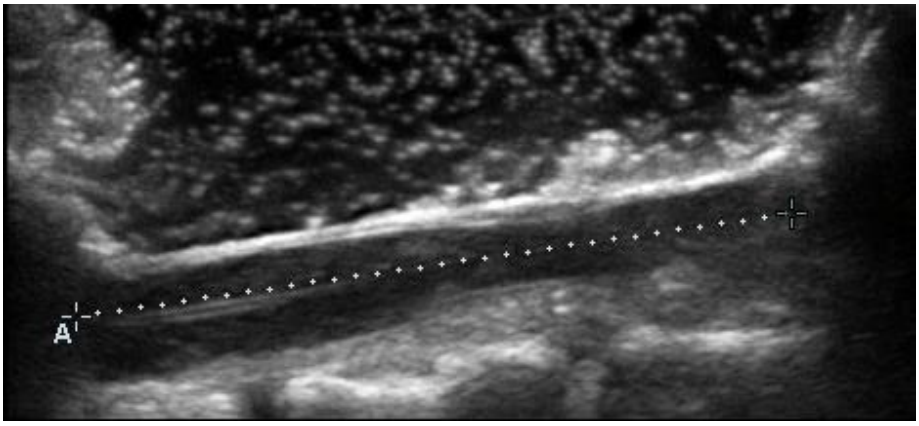

Figure 38 Mesure de la fenêtre en per opératoire [Service d'imagerie du CHEVAC]

La plus petite fenêtre exploitable sans difficultés mesurait 2 cm (donnant une fenêtre échographique de 1.7 cm). La taille moyenne de la fenêtre échographique en per opératoire était 3.3cm. (Figure 38).

Lors de échographies post opératoires, la taille moyenne de la fenêtre était de 3.3 cm entre 0 et 7 jours post opératoires, 3.4 cm à 15 jours post opératoires, 2.7 cm à 1 mois post opératoire et 2.46 cm au long terme. (Figure 39)

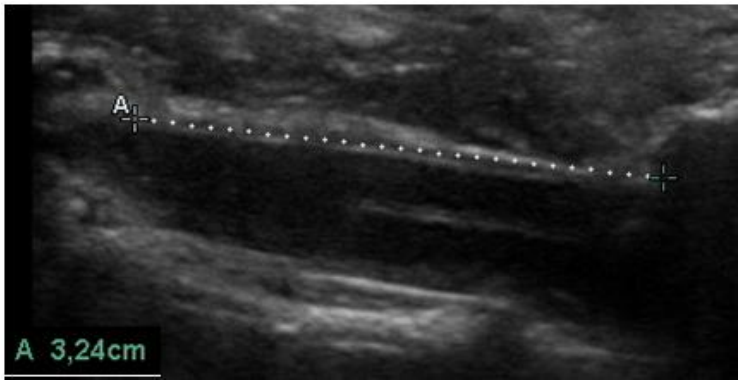

Figure 39 Echographie médullaire post opératoire coupe sagittale : mesure de la fenêtre [Service d'imagerie du CHEVAC]

Le diamètre de la moelle épinière après décompression canalaire mesuré en per-opératoire était de 4.8 mm en moyenne. (Médiane 4.9 écart type 0.9) (Figure 40)

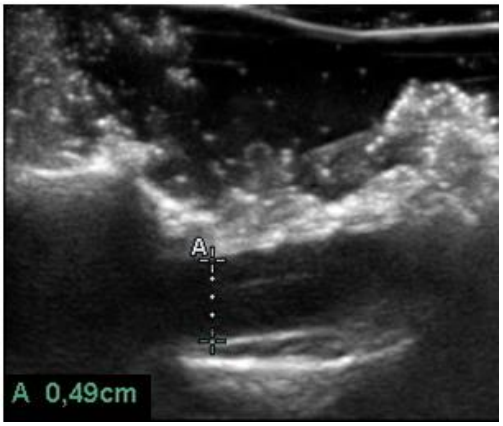

Figure 40 Echographie médullaire per opératoire coupe sagittale: mesure du diamètre médullaire [Service d'imagerie du CHEVAC]

En post opératoire, la mesure du diamètre était également effectuée. Le diamètre moyen était de 5.9mm entre le post opératoire immédiat et 7 jours post opératoires (Médiane 5.8mm écart type 1.7), 6.2mm à 15 jours post opératoire (Médiane 5.8mm écart type 1.4) et 6.7 mm à un mois post opératoire (Médiane 7.3mm et 1.4) (6.3 mm en moyenne de diamètre médullaire lors d'échographie transcutanée). (Figure 41) Le diamètre lors des échographies de suivi au long terme était de 5.5mm (Médiane 2.6mm écart type 1).

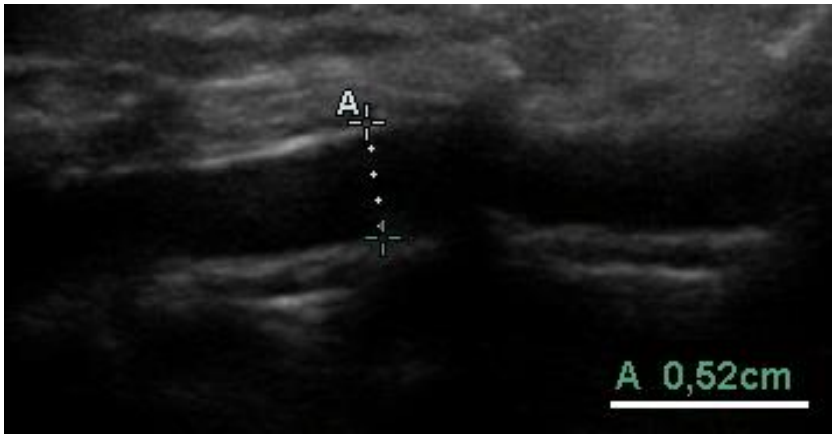

Figure 41 Echographie médullaire post opératoire coupe sagittale : mesure du diamètre médullaire en post opératoire [Service d'imagerie du CHEVAC]

B. Echogénicité du parenchyme médullaire

1. Echogénicités observées

Bien que dans la plupart des cas le parenchyme médullaire apparaissait anéchogène, il était parfois hypoéchogène ou hétérogène.

En per opératoire, le parenchyme médullaire apparait anéchogène dans 52.9% des cas.

Lors de la réalisation des échographies transcutanées, dans la majorité des cas la moelle épinière était anéchogène. Plus le temps écoulé entre la chirurgie et l'examen échographique était long plus la proportion de moelles épinières apparaissant anéchogènes était élevée. En effet, entre la chirurgie et la sortie du chien seulement 26.3% des moelles épinières apparaissaient anéchogènes. Les moelles épinières hypoéchogènes et hétérogènes prédominaient représentant chacune des 36.8% cas. A 15 jours post opératoires 60% des moelles épinières étaient anéchogènes. Aucune moelle hétérogène n'était observée et 40% des moelles étaient hypoéchogènes. A 1 mois post opératoire, les moelles anéchogènes représentaient 73.3% des cas. Les moelles épinières hypoéchogènes et hétérogènes représentaient chacune des 13.3% des cas. Lors des échographies de suivi au long terme 90% des moelles apparaissaient anéchogènes. Les 10% des cas restant étaient des moelles hétérogènes. (Tableau VIII)

Tableau VIII Nombre d'animaux présentant un parenchyme médullaire anéchogène

Temps post opératoire	Nombre de moelles épinière échographiées	Nombre de parenchymes médullaires anéchogènes
0 à 7 jours	19	4
15 jours	15	9
30 jours	15	11
Long terme	10	9

2. Valeur pronostique de l'échogénicité du parenchyme médullaire

Le nombre de chiens à chaque moment où une échographie est réalisée est trop faible, les analyses ont donc été réalisées sans tenir compte du moment où l'échographie était faite.

Les stades finaux ont été classés en deux catégories : les stades ambulatoires (0, I, IIA et IIB) et les stades non ambulatoires (III, IV et V). (Tableau IX)

Tableau IX Stade final en fonction de l'aspect échographique du parenchyme médullaire

Total 70	AMBULATOIRE	NON AMBULATOIRE	
Hétérogène	2	7	**9**
Hypoéchogène	18	2	**20**
Anéchogène	35	6	**41**
	55	**15**	**70**

Un test chi2 a été réalisé. ($p<0.0001$) L'hypothèse nulle selon laquelle la différence d'échogénicité des parenchymes médullaires entre les chiens ambulatoires et les non ambulatoires est liée au hasard a été rejetée.

Afin de caractériser cette relation le pourcentage de chaque type d'échogénicité parmi les chiens ayant atteints un stade ambulatoire et ceux ne l'ayant pas atteint a été étudié. (Tableau X et figure 42)

Tableau X Pourcentage de chiens ambulatoires suivant le type d'échogénicité du parenchyme médullaire

Pourcentage	AMBULATOIRE	NON AMBULATOIRE
Hétérogène	22.2	77.8
Hypoéchogène	90	10
Anéchogène	85.4	14.6

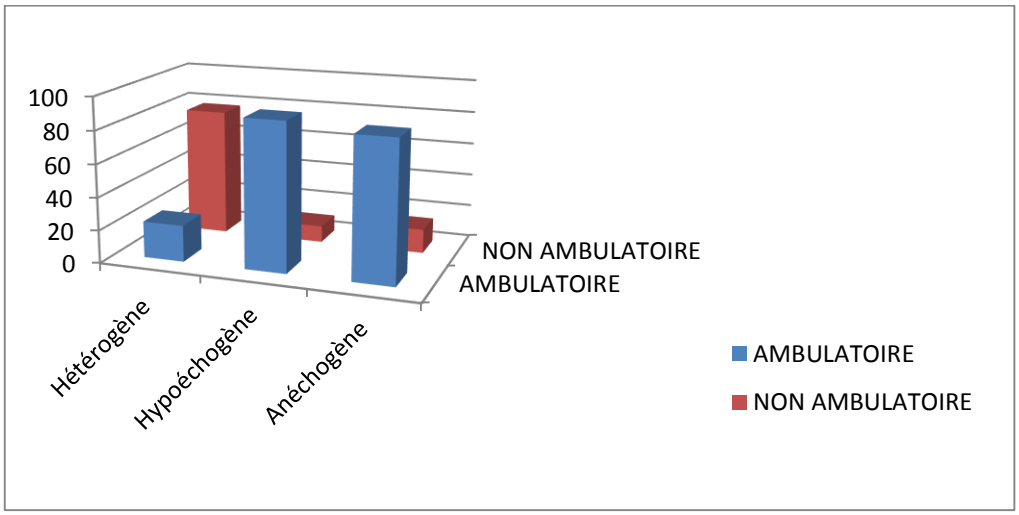

Figure 42 Pourcentage de chiens ambulatoires suivant l'échogénicité du parenchyme médullaire

On visualise clairement qu'une moelle épinière hétérogène est liée à une score final négatif (77.8%) et qu'une moelle épinière hypo- ou anéchogène est liée à un score final positif (respectivement 90 et 85.4%).

Ainsi, la visualisation d'un parenchyme médullaire hétérogène est significativement liée à un stade final non ambulatoire.

L'échogénicité du parenchyme médullaire a ensuite été comparée au temps de récupération. Les temps de récupération sont répartis dans 3 catégories, de 1 à 15 jours, de 20 à 90 jours et plus de 90 jours. Les animaux n'ayant jamais récupéré un statut ambulatoire sont classés dans la dernière catégorie.

On étudie donc le pourcentage de moelle épinière hétérogène, hypoéchogène et anéchogène dans les 3 catégories. (Tableau XI et figure 43)

Tableau XI Répartition des chiens selon le temps de récupération en fonction de chaque type d'échogénicité (pourcentage)

Temps de récupération			
Temps (jours)	**Hétérogène**	**Hypoéchogène**	**Anéchogène**
1-15	25	66.7	53.5
15-90	8.3	16.7	25.6
> 90	66.7	16.7	20.9

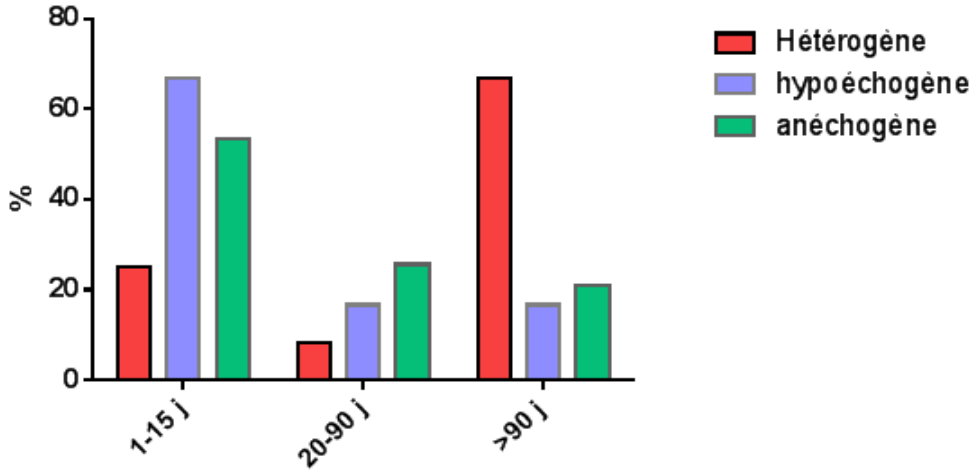

Figure 43 Répartition des chiens selon le temps de récupération en fonction de chaque type d'échogénicité (pourcentage)

On observe donc que la visualisation lors d'une échographie médullaire d'un parenchyme hétérogène est associée à un temps de récupération plus long. Un parenchyme hypo- ou anéchogène est au contraire associé à une récupération de la fonction ambulatoire dans les 15 premiers jours post opératoires.

Un test chi2 a été réalisé (p=0.0163). Les différences de temps de récupération sont significatives.

La visualisation d'un parenchyme hétérogène est donc un facteur pronostique négatif.

C. Visualisation du canal de l'épendyme

Chez la plupart des chiens le canal de l'épendyme était visible immédiatement après la décompression canalaire (81.3% des échographies). Le canal de l'épendyme apparaissait comme une ligne hyperéchogène simple dans quasiment tous les cas. Chez seulement 1 chien, celui-ci apparaissait comme une ligne double. (Figure 44)

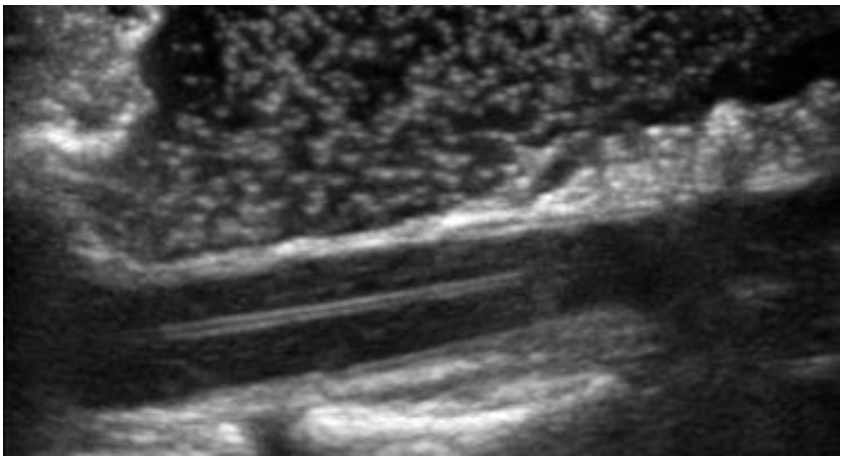

Figure 44 Canal de l'épendyme en double ligne hyperéchogène observé en per-opératoire [Service d'imagerie du CHEVAC]

Lors des échographies réalisées avant le retour au domicile de l'animal, le canal de l'épendyme n'était visible que dans 31.6% des cas. A 15 jours post opératoires, le canal de l'épendyme était visible dans 42.9% des cas. A 1 mois post opératoire dans 28.6% des cas. Lors des échographies au long terme, le canal était visible dans 70% des cas. Si l'on considère tous les examens échographiques réalisés sans tenir compte de leur moment de réalisation, le canal de l'épendyme était visible dans 49.3% des cas. (Figure 45)

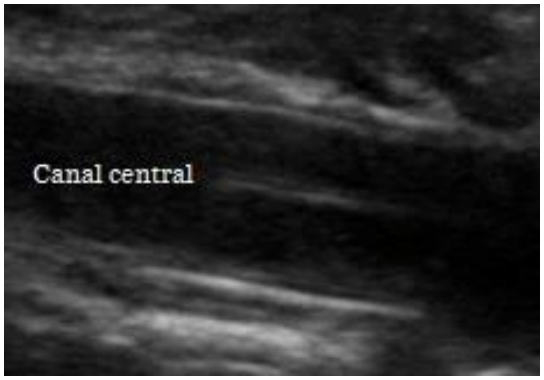

Figure 45 Echographie à médullaire 15 jours post opératoires coupe sagittale : canal de l'épendyme visible [Service d'imagerie du CHEVAC]

Afin de déterminer s'il s'agit d'un facteur pronostique, le lien entre la visualisation du canal et le stade final atteint a été étudié. (Tableau XII)

Tableau XII Stade final en fonction de la visualisation possible du canal de l'épendyme

Total 73	AMBULATOIRE	NON AMBULATOIRE	
Canal de l'épendyme visible	30	6	**36**
Canal de l'épendyme non visible	26	11	**37**
	56	**17**	**73**

Un test du chi2 a été réalisé (p=0.1868). La différence de proportion de chiens ambulatoires à la fin de l'étude n'est pas significative.

De même, le lien avec le temps de récupération a été étudié. Les temps de récupération sont répartis selon les mêmes catégories que précédemment, les animaux n'ayant jamais récupéré un statut ambulatoire sont classés dans la dernière catégorie.

On étudie donc le pourcentage de moelle épinière dont le canal de l'épendyme est visible ou non dans les 3 catégories. (Tableau XIII)

Tableau XIII Répartition des chiens selon le temps de récupération en fonction de la visibilité du canal de l'épendyme (pourcentage)

Temps de récupération (jours)	Canal de l'épendyme visible	Canal de l'épendyme non visible
1-15	52.8	51.4
15-90	22.2	18.9
> 90	25	29.7

Un test chi2 a été réalisé. (p=0.7091). Les différences de temps de récupération ne sont pas significatives.

La visualisation du canal de l'épendyme ne constitue pas un facteur pronostique.

D. Vascularisation de la moelle épinière visualisée en mode doppler

La vascularisation de la moelle épinière n'a été observée que lors des échographies per opératoire. (Figure 46) Elle était observée chez 7 chiens soit dans 41.2% des échographies per opératoires. Pour ces chiens le temps de récupération moyen était de 14.4 jours (Médiane 15 écart type 12) et ont tous atteint un stade neurologique final inférieur ou égal à II (ils sont donc tous ambulatoires avec un déficit proprioceptif plus ou moins marqué).

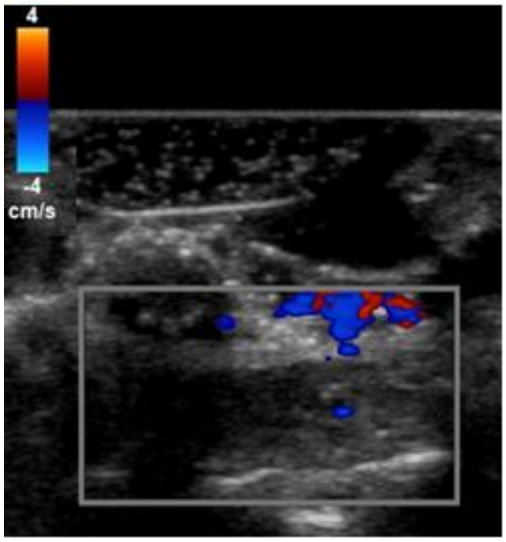

Figure 46 Echographie médullaire per opératoire : vascularisation médullaire visible dans la fenêtre doppler

Face au faible nombre d'observation, la question de l'influence de la taille de la fenêtre échographique dans la visualisation de la vascularisation en mode doppler s'est posée. En effet, dans certains cas la fenêtre échographique était très petite. La taille moyenne des fenêtres dans le cas où la vascularisation est visible a été comparée à celle dans le cas ou elle n'est pas visible. Les tailles moyennes étaient respectivement de 3.37cm (Médiane 3 écart type 1.4) et 3.41 (Médiane 3 écart type 1.6). (Figure 47) On observe que la taille de la fenêtre n'influence pas la visualisation de la vascularisation.

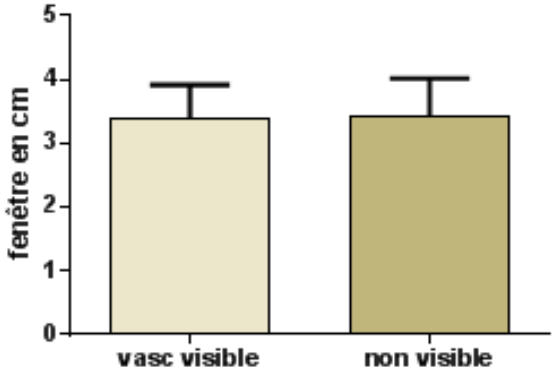

Figure 47 Taille moyenne des fenêtres pour les animaux chez qui la vascularisation est visible ou non à l'examen échographique per opératoire

Afin d'évaluer sa valeur pronostique, la visualisation de la vascularisation en mode doppler a été comparée au temps de récupération. Les 7 chiens pour lesquels la vascularisation en mode doppler était visible ont récupéré. Parmi les 10 chiens chez qui elle n'était pas visible, 7 ont récupéré. (Tableau XIV et figure 48)

Tableau XIV Temps de récupération en fonction de la visualisation de la vascularisation en mode doppler au cours de l'échographie per opératoire

	Vascularisation visible en mode doppler	Vascularisation non visible en mode doppler
Nombre de chiens	7	7
Temps de récupération moyen (jours)	14.4	64.9
Médiane	15	60
Ecart type	12	62.4

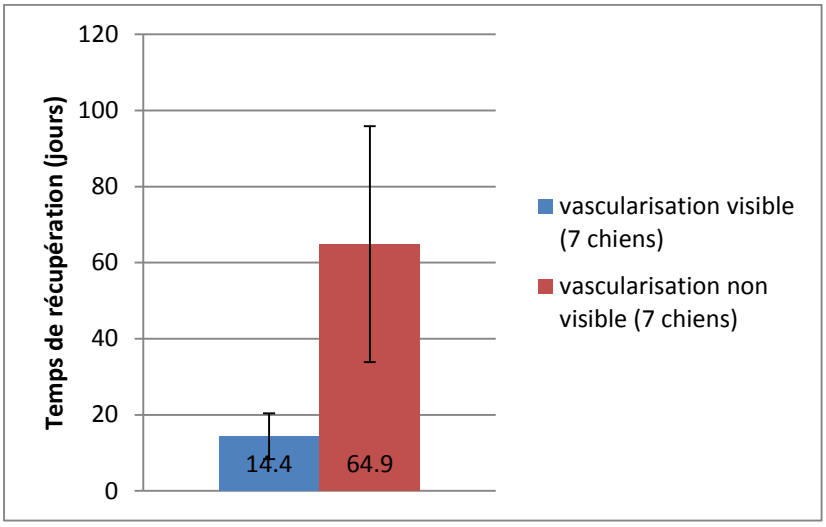

Figure 48 Temps de récupération en fonction de la visualisation de la vascularisation en mode doppler au cours de l'échographie per opératoire

La distribution n'étant pas gaussienne, un test de Mann Whitney Wilcoxson a été réalisé (p=0.032). Il révèle que le temps de récupération est significativement plus long lorsque la vascularisation n'est pas visible en mode doppler au cours de l'échographie per-opératoire.

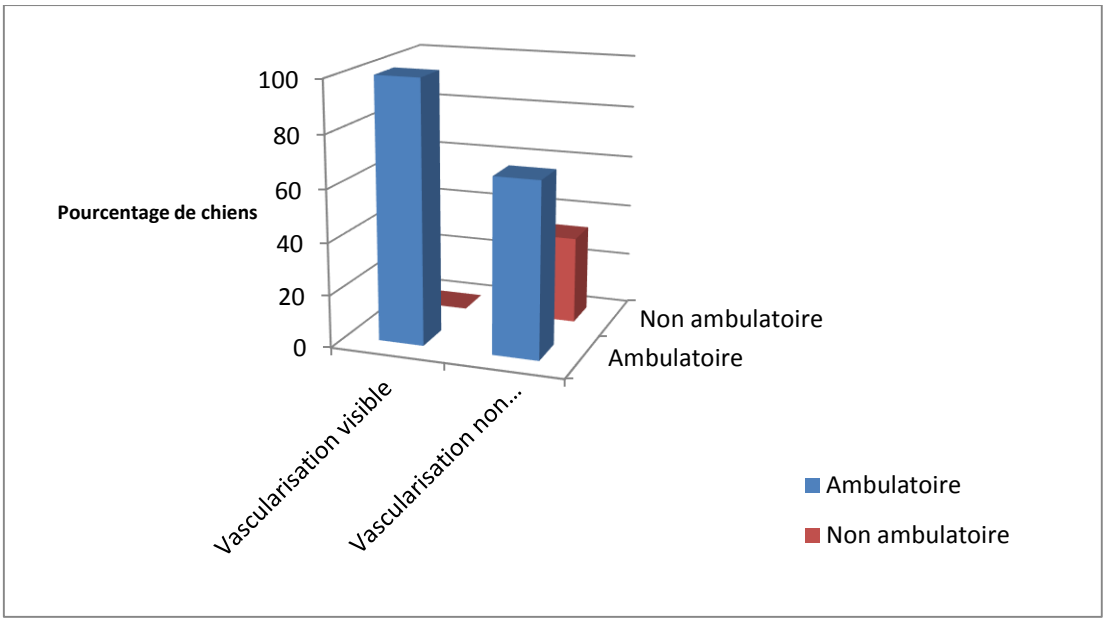

Figure 49 Stade final des chiens suivant la visualisation de la vascularisation médullaire

La totalité des chiens chez qui la vascularisation médullaire était visualisée en per opératoire en mode doppler a atteint un stade final ambulatoire à l'issue de l'étude, contrairement à ceux chez qui elle n'est pas visualisée et pour lesquels seulement 66.6% des chiens étaient à nouveau ambulatoires. (Figure 49) Ce résultat vient renforcer le caractère pronostique positif de la visualisation de la vascularisation de la moelle épinière en mode doppler après la décompression canalaire.

E. Pulsatilité de moelle épinière

La pulsatilité de la moelle épinière a été recherchée en mode M lors de chaque échographie. Elle n'a jamais été mise en évidence lors des échographies transcutanées et seulement lors de deux échographies per opératoires. Etant donné le très faible nombre d'observations, ce critère échographique n'a pas été exploité.

F. Matériel discal et compression résiduels

Lorsque du matériel discal résiduel était observable il apparaissait comme une masse hyperéchogène plus ou moins bien délimitée dans le canal vertébral déviant la moelle épinière dorsalement. Lorsque le diamètre de la moelle épinière était réduit au niveau du matériel observé, il était considéré qu'il existait une compression résiduelle. Sur l'ensemble des échographies réalisées, 22 ont révélé la présence de matériel résiduel associé ou non à une compression résiduelle, ces échographies concernaient 17 chiens différents. Parmi ces échographies révélant du matériel résiduel, une compression était décelée dans 11 échographies concernant 8 chiens. Il s'agissait pour ces 8 chiens de matériel visualisé lors d'un examen post opératoire et aucune ré intervention n'a été réalisée.

Le temps moyen de récupération des 17 chiens pour lesquels du matériel résiduel était visible sans compression associée est de 28.1 jours (Médiane 7 écart type 46.5) contre 51.9 jours (Médiane 12 écart type 120.9) pour les chiens pour lesquels aucun matériel résiduel n'a été détecté à aucun des temps échographique. Le temps de récupération moyen des chiens chez qui une compression résiduelle était mise en évidence lors d'un des examens échographiques est de 152.8 jours (médiane 15 écart type 199.7). (Figure 50)

La relation entre le temps moyen de récupération et la matériel résiduel avec ou sans compression associée a été étudié via un test de Kruskal-Wallis. L'hypothèse nulle était que les différences de temps de récupération moyen entre les 3 groupes (Matériel sans compression, compression, pas de matériel) étaient liées au hasard.

Le temps de récupération moyen est visuellement supérieurs pour les animaux chez lesquels du matériel résiduel associé à une compression est mis en évidence au cours de l'un des examens échographiques. Cependant la différence n'est pas significative ($p=0.4917$), l'hypothèse nulle ne peut pas être rejetée.

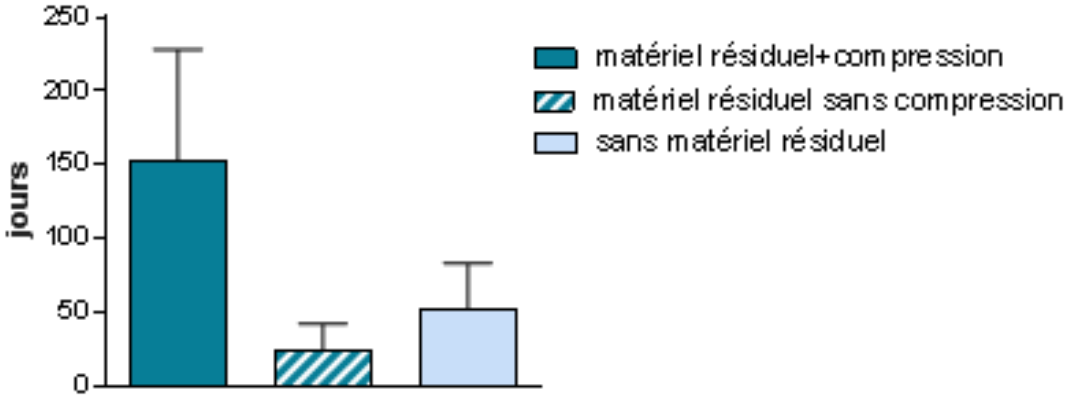

Figure 50 Temps de récupération moyen en fonction de la visualisation de matériel résiduel

Concernant le stade neurologique final, seulement 62.5% des chiens pour lesquels une compression résiduelle est mise en évidence sont ambulatoires à la fin de l'étude contre 87.5% des chiens pour lesquels aucun matériel résiduel n'est mis en évidence. (Figure 51)

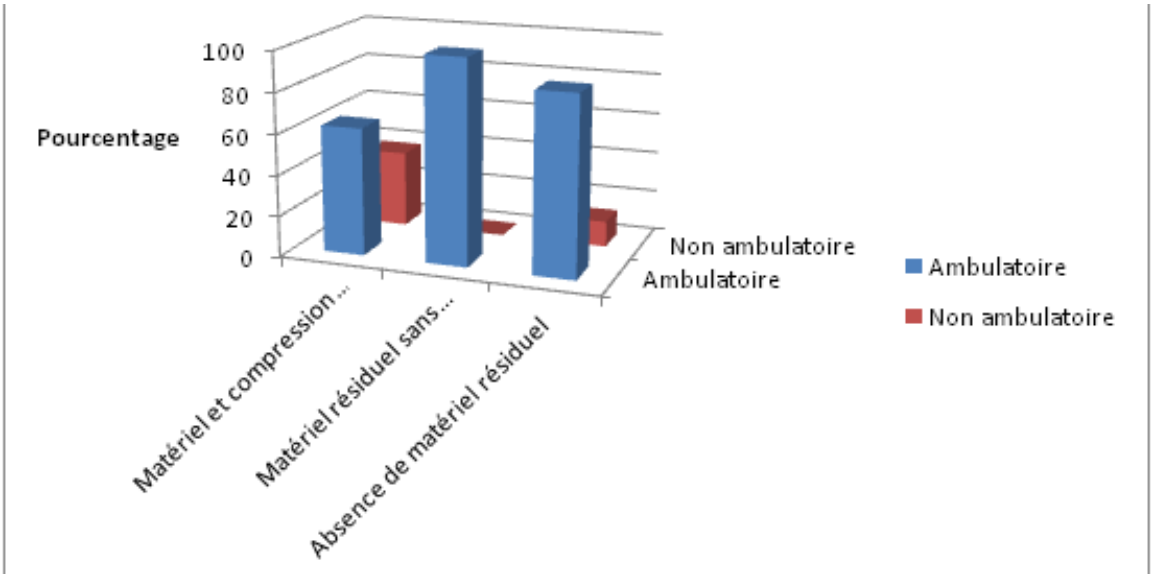

Figure 51 Stade final suivant le matériel et la compression visualisés à l'examen échographique

La visualisation d'une compression résiduelle lors de l'un des examens échographiques est liée à un temps de récupération plus long et une proportion plus importante de chiens non ambulatoires à la fin de l'étude. Cependant le caractère significatif de ce résultat n'a pas pu être mis en évidence.

Quatrième partie : Discussion

I. Mise en place de l'étude

A. Population étudiée

1. Commémoratifs

Le panel de notre étude était composé de 34 chiens. L'étude comptait en grande majorité des chiens de race chondrodystrophique (76.5%). Notre étude portant exclusivement sur des hernies discales extrusives ce résultat est similaire à celui retrouvé dans d'autres études[7][22][1][57]. La race bouledogue français était largement la race la plus représentée, avec 32.4% des chiens, suivi par le teckel avec 11.8% des chiens. Ces deux races sont également les plus représentées dans les études récentes sur les hernies discales canines. [7][9][8][48]

L'âge moyen des chiens de notre étude était de 5.5 ans pour les chiens chondrodystrophiques et 6.7 ans pour les chiens non chondrodystrophiques. Ces résultats étaient également semblables aux valeurs d'autres études sur les hernies discales thoraco-lombaires du chien[7][69][22][31].

Ces constatations permettent de dire que les chiens inclus dans l'étude constituaient une population représentative de la population canine atteinte de hernie discale thoraco-lombaire en France. Le nombre de 34 était supérieur au nombre de chiens inclus dans les études réalisées au préalable sur les échographies médullaires de chiens[46][70][53][71][54]. Bien qu'un nombre plus important de chiens aurait été souhaitable, la composition de la population de notre étude était satisfaisante.

2. Données concernant la hernie discale

Les espaces intervertébraux les plus atteints étaient T11-T12, T12-T13 et T13-L1 qui représentaient respectivement 14%, 17.5% et 15.8%. Il s'agissait là encore d'un résultat attendu et similaire à celui retrouvé dans d'autres études[9][48][1]. Celui-ci semble logique puisque comme il a été présenté dans la première partie, la jonction thoraco-lombaire est la partie de la colonne vertébrale du chien la plus soumise aux contraintes biomécaniques. Il n'est donc pas étonnant que ce soit la partie la plus affectée par les hernies discales.

Le stade pré opératoire le plus représenté était le stade II (29.4%). Contrairement à ce qui est souvent rapporté dans des études, le stade V était très représenté (26.5%)[9][8][73]. La majorité des chiens (52.9%) ont été présentés moins de 48h après les premiers signes. De plus parmi ces chiens en stade V en pré opératoire immédiat 33.3% ont

été présentés en stade IV et se sont rapidement dégradés entre l'admission et la chirurgie. La plupart des hernies discales de l'étude évoluait selon un mode aigu à suraigu ce qui explique le fort taux de chiens en stade V. Les hernies discales de stade I sont classiquement prises en charge médicalement, au moins en première intention, ce qui explique qu'aucun chien de l'étude n'était en stade I en pré opératoire.

3. Post opératoire

Une dégradation neurologique post opératoire immédiate est décrite dans plusieurs études[1][8][29]. Dans notre étude, elle a été observée chez 10 chiens soit dans 29.4% des cas. Les 10 chiens ont par la suite récupéré un statut neurologique meilleur que celui qu'ils avaient en pré opératoire, ils ont tous atteint un stade final inférieur ou égal à un stade IIA. Cela confirme que la dégradation neurologique en post opératoire immédiat ne constitue par un facteur pronostic négatif.

Lors du dernier contrôle, 29 des 34 chiens de l'étude étaient ambulatoires soit 85.3% des chiens. Ce résultat est similaire à ce qui est rapporté dans les études[7][44][33][15][14]. Les 5 chiens non ambulatoires ont été présentés en stade V. Parmi ces 5 chiens, 1 a été euthanasié, 1 est en stade III et les 3 autres en stade IV. Malgré leur paralysie ces chiens ont donc atteint en post opératoire un stade neurologique meilleur que le stade auquel ils ont été présentés. Le pourcentage de chiens non ambulatoires à la fin de l'étude (12.6 mois post opératoires en moyenne) était faible. Ceci peut s'expliquer par le fait que nous avons suivi les chiens sur le long terme (de 6 à 21 mois post opératoires), dans certaines études, l'état neurologique des chiens non ambulatoires est statué à seulement 3 mois post opératoires[15][14].

Dans notre étude, les chiens redevenus ambulatoires le sont devenus en 20.8 jours. Ce résultat est similaire à celui trouvé dans la majorité des études[7][44][33][15][14].

Parmi les chiens ambulatoires seulement 3 chiens ne présentaient plus du tout de déficits proprioceptifs, ainsi 89.7% des chiens ambulatoires présentaient des déficits persistants. Ce pourcentage était plus élevé que celui rencontré habituellement[55][7]. Ceci peut être expliqué par le fait que dans la plupart des études, l'évaluation neurologique est réalisée par l'intermédiaire d'un questionnaire adressé aux propriétaires, alors que de nombreux chiens présentent une discrète perte de proprioception décelable uniquement par un examen clinique minutieux. Ces résultats témoignent que la récupération post opératoire de hernie discale peut être longue et progressive. Il convient de prévenir les propriétaires qui sont parfois désemparés face une récupération longue. Un chien de l'étude (L13-11832 Tao) présenté en stade IV était en stade III en post opératoire et a mis 1 an à atteindre son stade IIA actuel. Il est important de montrer aux propriétaires les gestes de physiothérapie à réaliser tout au long de la récupération afin de stimuler la proprioception et que le chien maintienne sa musculature.

Dans notre étude, 23.5% des chiens étaient incontinents urinaires et 11.8% incontinents fécaux au moment du retour au domicile. La majorité de ces chiens était en

stade IV ou V avant l'intervention. D'autres études [1][57] ont établi les pourcentages d'incontinence en fonction de la présence ou non de perception douloureuse avant l'intervention. Si nous faisons de même, 55.6% des chiens en stade V avant l'intervention étaient incontinents urinaires lors de leur retour au domicile, et 44.4% l'étaient toujours à l'issue de notre étude. Parmi ces chiens, 33.3% étaient incontinents fécaux lors de leur retour et à la fin de l'étude. Concernant les chiens ayant conservé la perception douloureuse avant l'intervention, 12% étaient incontinents urinaires et 4% fécaux lors du retour au domicile. Aucun de ces chiens n'était encore incontinent urinaire à l'issue de ce travail. Un chien était encore incontinent fécal malgré la récupération de la continence urinaire et de la motricité (L12-5525 Emy). Cette complication inattendue est également rapportée dans l'étude de Macias (2002)[44]. Les résultats de notre étude concernant la continence urinaire et fécale étaient semblables à ceux trouvés dans les autres études[8][75][33][1].

Dans notre étude, 5 chiens (14.7%) on présenté un épisode de récidive de hernie discale suspectée ou confirmée. Ce pourcentage est similaire à celui de certaines études[8][22]. D'autres études rapportent des taux de récidives plus élevés[33][48]. Cette différence s'explique sans doute par une durée de suivi des chiens plus longue. En effet, dans notre étude les premiers chiens inclus dans l'étude ont été suivi jusqu'à 19 mois post opératoires mais les derniers chiens inclus n'ont été suivis que 4 mois post opératoires.

B. Echographies

1. Critères étudiés

Pour le suivi échographique de la moelle épinière, des critères à observer et mesurer sur chaque image ont été choisis. Les résultats des quelques études précédemment réalisées nous ont permis de choisir les critères qui pourraient être informatifs concernant le pronostic post opératoire lors de hernie discale chez le chien.

L'échogénicité de la moelle a été retenue comme critère important à suivre. En effet, il été suspecté qu'une lésion diffuse de la moelle épinière en modifie son échogénicité. Ce critère a été suivi dans plusieurs études d'échographies médullaires canines [70][53][71][54] mais l'échogénicité de la moelle épinière n'a jamais été mise en relation avec le pronostic de récupération.

La visualisation du canal de l'épendyme nous est apparue comme un critère important à relever. En effet, plusieurs études ont montré que la visualisation du canal de l'épendyme constituait un témoin d'une décompression adéquate de la moelle épinière[70][46][53][71]. Cependant, dans notre étude aucun lien significatif n'a été mis en évidence entre la visualisation du canal de l'épendyme et la récupération.

La présence de matériel résiduel a été recherchée à chaque échographie. Ce critère est en effet facile et objectif, la visualisation de matériel résiduel en per opératoire permet de poursuivre la décompression et d'ainsi éviter une ré intervention ultérieure. De plus, il a

été supposé que la visualisation de matériel résiduel en post opératoire permettait d'expliquer une mauvaise récupération. Plusieurs études rapportent la recherche de matériel résiduel comme l'une des principales indications de l'échographie médullaire chez les chiens atteints de hernie discale[46][54].

Enfin, d'après plusieurs études l'évaluation de la pulsatilité de la moelle épinière synchrone avec le cycle cardiaque et la visualisation de la vascularisation médullaire sont des facteurs pronostics importants après une lésion médullaire[46][34][53][54][45]. Nous avons donc cherché à mettre en évidence la pulsatilité de la moelle en mode M et la vascularisation en mode doppler lors de chaque échographie.

2. Moment de réalisation des examens échographiques

La première échographie était réalisée en per opératoire. En effet, l'échographie per opératoire permet de visualiser l'aspect de la moelle immédiatement après la décompression canalaire. Nous avons également supposé que la mise en évidence d'une décompression inadéquate, de matériel résiduel ou de toute autre anomalie permettait une adaptation de l'intervention en temps réel. De plus, la présence du tissu environnant lors des échographies post opératoires rend la visualisation et l'évaluation de la moelle plus compliquées. L'obtention des images per opératoires était essentielle. Ces échographies n'ont toutefois pas toujours été réalisables : en effet un bon nombre de chirurgies de décompression médullaire a été réalisé dans le cadre de l'urgence, les imageurs n'étant alors pas disponibles. De plus, il fallait que l'échographe puisse être amené au bloc opératoire au bon moment sans gêner le fonctionnement des services d'imagerie canine et équine de l'école ce qui n'a pas toujours été possible.

Les échographies par voie transcutanée ont été réalisées à différents stades post opératoires. Ceci permettait de faire un suivi de l'échogénicité de la moelle et de la visualisation du canal de l'épendyme. En cas de récupération lente, les échographies de suivi permettaient de rechercher l'éventuelle présence de matériel résiduel ou d'autre anomalie pouvant expliquer cela. La première échographie de suivi était réalisée durant l'hospitalisation post opératoire du chien, le chien était ainsi encore sur le site du CHEVAC. Le jour exact de la réalisation de l'échographie variait d'un chien à l'autre suivant sa stabilité et la disponibilité de l'échographe et des imageurs. La date de 15 jours post opératoires a ensuite été choisie car elle correspond au moment du retrait des points. Un rendez vous de contrôle à 1 mois post opératoire permettait d'obtenir la troisième échographie. Pour l'échographie au long terme, lorsqu'elle a été réalisée, elle l'a été à différents moments suivant la disponibilité des propriétaires.

Malheureusement, aucun chien n'a bénéficié des 5 échographies, ce qui a rendu l'interprétation des résultats compliquée. Nous avons décidé de ne pas tenir compte, du moment où l'échographie est réalisée pour déceler un éventuel impact des différents paramètres étudiés sur le pronostic de récupération.

3. Réalisation des échographies

Techniquement, les échographies per opératoires et transcutanées étaient faciles à réaliser. Aucun effet secondaire n'a été observé.

Concernant les échographies transcutanées, jusqu'à 1 semaine post opératoire, la moelle épinière n'était pas facilement visualisée. A 15 jours post opératoires la moelle épinière était bien visualisée dans tous les cas. La mauvaise visualisation durant les premiers jours post opératoires est sans doute due à l'inflammation et l'œdème post opératoire qui rendent hyperéchogène les tissus mous environnant le site chirurgical. L'étude de Nakayama (1993) a rapportée cette même difficulté à visualiser la moelle épinière lorsque les échographies sont réalisées dans les jours suivant l'intervention chirurgicale[46]. Concernant les échographies transcutanées à long terme (2 mois ou plus post opératoires), la résolution était de moins en moins bonne voire l'échographie n'était plus réalisable dans certains cas. Nous avons supposé que la réorganisation des tissus superficiels au dessus du site de fenestration empêchait sa visualisation au bout d'un certain temps. Ce temps varie d'un animal à l'autre en fonction de la vitesse de réorganisation des tissus, de leur épaisseur et de la taille de la fenêtre. Ce qui explique que chez certains chiens l'échographie ne soit plus réalisable dès 2 mois post opératoires alors que pour d'autres une image échographique de la moelle épinière a pu être obtenue plus d'un an après l'intervention.

En médecine de l'homme, l'échographie per opératoire est utilisée lors de traumatisme vertébral ou de hernie discale afin d'orienter la prise de décision au cours de la chirurgie. Il est en effet important d'évaluer la moelle épinière pour aborder la lésion de manière sûre. Cet examen permet de délimiter l'étendue d'une lésion et de différencier une lésion kystique d'une masse infiltrante. De plus, en médecine de l'homme l'étude de Kimura (2012) montre une forte corrélation entre les images de lésions médullaires obtenues par IRM et celles obtenues au cours de l'échographie per opératoire[37]. L'échographie étant un examen complémentaire plus accessible que l'IRM il serait d'autant plus utile en médecine vétérinaire. Il pourrait se révéler utile pour localiser et définir les lésions médullaires mais aussi pour guider lors de ponctions de moelle épinière pour réaliser des échantillons pour la cytologie. Le contrôle échographique permettrait d'augmenter le nombre de cytoponctions ou de biopsies diagnostiques et de retirer des lésions intramédullaires en marges saines.

Les échographies per opératoires ont été réalisées avec le même protocole que celui utilisé dans plusieurs études récentes[46][70][53][71][34][54]. L'utilisation d'un bain de soluté de chlorure de sodium stérile sur le site chirurgical permet de s'affranchir des artefacts de réverbération dus à l'air et permet de ne pas toucher les structures à échographier. Si l'aspect échographique de la moelle épinière était identique à celui décrit dans ces études nous n'avons cependant que rarement observé la microcirculation médullaire et la pulsatilité.

Pour analyser au mieux l'architecture et les éventuelles modifications, la moelle aurait dû être échographiée de façon systématisée dans au moins 2 plans. Cela n'a pas été possible ici compte tenu de la grande taille de la sonde utilisée par rapport aux fenêtres osseuses.

II. Résultats de l'étude

A. Aspect général de la moelle épinière

1. Structures visualisées

Les aspects de la moelle épinière et des tissus environnant obtenus correspondent à ce qui est décrit dans les études réalisant des échographies médullaires que ce soit sur des chiens ou des humains[70][46][53][71][32][61].

Les bords ventral et dorsal de la moelle étaient visibles et échogènes car l'impédance acoustique de la moelle épinière est différente de celle du liquide céphalorachidien. La pie-mère est la méninge la plus profonde, elle adhère à la surface médullaire. On peut supposer que comme cette couche est composée de faisceaux de fibres de collagènes, de fibres élastiques et de fibroblastes, elle rehausse l'échogénicité des bords de la moelle.

Le ligament denticulé décrit dans certaines études, notamment dans les études de médecine de l'homme, n'était visible sur aucune des échographies dans notre étude. Cette absence de visualisation est sans doute due au fait que seule une coupe oblique sagittale de la moelle était réalisée.

Dans plusieurs études, il existe un débat pour déterminer si le trait échogène central est le canal de l'épendyme visible grâce à la différence d'impédance acoustique entre le parenchyme médullaire et le bord du canal de l'épendyme qui est fibreux ou l'interface entre la commissure blanche myélinisée et la partie centrale de la fissure médiane ventrale[70][61]. Cette deuxième hypothèse est inspirée d'études réalisant des échographies de moelles épinières de l'homme au cours desquelles l'écho central observé est toujours une ligne simple très hyperéchogène plus ventrale au niveau de la moelle épinière cervicale. Cependant, dans toutes les échographies de notre étude l'écho central était situé au milieu voire légèrement dorsalement dans le plan sagittal de la moelle épinière et apparaissait parfois comme une double ligne. Ces deux arguments nous ont laissé supposer qu'il s'agissait plutôt du canal de l'épendyme. De plus, dans l'étude de Finn-Bodner [70] des échographies médullaires ont été réalisées sur des cadavres de chiens après avoir placé un repère échogène dans les différentes parties de la moelle épinière. Le repère placé dans le canal de l'épendyme était visible sur l'image échographique au niveau de l'écho central. Ceci conforte l'hypothèse selon laquelle l'écho central visible chez les chiens est le canal de l'épendyme. C'est l'hypothèse retenue dans notre étude.

D'après des études réalisant des échographies médullaires sur des chiens ou des hommes, l'absence de l'écho central est associée à une décompression inadéquate ou à la présence d'un processus pathologique[70][46][53][71]. Dans notre étude, le canal de l'épendyme était visible dans un peu moins de la moitié des cas. En per opératoire, le canal de l'épendyme était très souvent visualisé (81.3% des cas) après décompression canalaire. L'absence de visualisation du canal de l'épendyme n'était statistiquement corrélé ni au stade

de récupération final de l'animal ni au temps de récupération. Contrairement à ce qui est décrit dans l'étude de Nanai (2006), [53]la visualisation du canal de l'épendyme ne constitue donc pas un critère de décompression adéquate selon nos résultats. On peut supposer que le plus faible pourcentage de cas où le canal de l'épendyme était visible lors des échographies transcutanées est lié à la moins bonne résolution.

Le canal de l'épendyme apparaissait dans tous les cas hyperéchogène. Cependant pour certains chiens il s'agissait d'une ligne simple et pour d'autres d'une ligne double. Cette différence pourrait être due à une variation du diamètre du canal où à un axe de coupe échographique de la moelle différent d'un animal à l'autre. Les deux aspects du canal de l'épendyme (simple ou double lignes hyperéchogènes) sont décrits comme normaux dans l'étude de Finn-Bodner[70].

2. Vascularisation en mode doppler et pulsatilité en mode M

Dans plusieurs études de médecine de l'homme ou vétérinaires, la pulsatilité de la moelle épinière synchrone avec le cycle cardiaque est décrite comme un élément important à visualiser. Elle serait en effet le reflet d'une décompression médullaire correcte et sa visualisation constituerait un facteur pronostique positif[46][34][53][37]. Cependant, dans notre étude la pulsatilité de la moelle n'a pas pu être utilisée. Celle-ci n'était jamais observée lors des échographies post opératoires. Nous en avons conclu que lors des échographies transcutanées, l'épaisseur des tissus au dessus de la moelle épinière était trop importante pour que la pulsatilité de la moelle soit détectée. Concernant les échographies per opératoires, la pulsatilité de la moelle n'a été observée que dans 2 cas (14.3%). Cette différence est étonnante. En effet les conditions d'échographies dans notre étude étaient identiques à celles d'études précédentes réalisant des échographies médullaires per opératoires. Le même milieu de transduction était utilisé et les sondes linéaires étaient de même fréquence. De plus, nous avons montré que cette différence n'est pas liée à la taille de la fenêtre. L'hypothèse selon laquelle le gabarit des chiens de notre étude était la cause de cette différence a également été rejetée. En effet, le poids moyen des chiens de notre étude était quasiment identique à celui de ces études (11.1 kg contre 12.4kg). Les chiens inclus dans notre étude présentaient des hernies discales thoraco-lombaires spontanées comme dans les études de Finn-Bodner [70], Nakayama [46] et Nanai [54] dans lesquelles la pulsatilité de la moelle épinière était observée. Le protocole anesthésique utilisé dans l'étude de Nanai était identique à celui de notre étude (Induction au Propofol et entretien à l'Isoflurane). Le protocole anesthésique utilisé n'a donc pas été responsable de l'absence de visualisation des pulsations de la moelle épinière. Cette absence de visualisation n'est pas expliquée au terme de l'étude.

De nombreuses études décrivent l'observation de la vascularisation médullaire en mode doppler comme un autre signe de décompression adéquate et donc comme un autre facteur pronostique positif[54][61]. Comme pour la pulsatilité, la vascularisation n'était jamais visualisée lors des échographies post opératoires. Nous en avons tiré les mêmes conclusions.

Concernant les échographies per opératoires, la vascularisation n'a été observée que dans 43.8% des cas. Ceci est différent des résultats de la plupart des études citées précédemment dans lesquelles la vascularisation médullaire est facilement visible après la décompression médullaire. Les mêmes hypothèses que pour la pulsatilité ont été émises et aucune explication n'a été trouvée.

B. Valeur pronostique des critères échographiques exploitables et leurs limites

1. Echogénicité du parenchyme médullaire

Dans notre étude, dans la majorité des cas le parenchyme médullaire était anéchogène et homogène. Un parenchyme médullaire d'aspect hétérogène était associé de façon significative à un stade final non ambulatoire (III, IV ou V). L'étude prospective de Finn-Bodner sur 31 chiens [70] a montré que les chiens dont le parenchyme médullaire est hétérogène sont plus enclins à développer une myélomalacie post traumatique. En effet d'après cette étude, les zones hyperéchogènes au sein du parenchyme médullaires sont de petits vaisseaux intraparenchymateux. Cette hypothèse est renforcée par l'existence de récentes études échographiques sur le cerveau de l'homme ayant mis en évidence le même type de plages hyperéchogènes correspondant à des petites branches de vaisseaux cérébraux. Par extension, les auteurs ont conclus que les structures de même apparence visibles ailleurs dans le système nerveux central représentent la vascularisation parenchymateuse. Après un traumatisme médullaire la vascularisation est altérée. En effet, les vaisseaux du système nerveux central ont une paroi mince, peu élastique avec un endothélium labile, ce qui en fait des vaisseaux fragiles. D'après les auteurs, une vascularisation riche (donc un parenchyme hétérogène) facilite l'extension des lésions médullaires ce qui explique la prédisposition à développer une myélomalacie. Nos résultats peuvent donc être expliqués de la même façon. D'autres études sont cependant nécessaires pour confirmer la corrélation entre cet aspect échographique du parenchyme médullaire et une moins bonne récupération après un traumatisme médullaire.

Plus le temps écoulé depuis l'intervention chirurgicale est long, plus le pourcentage de moelles épinières anéchogènes est élevé. Plusieurs hypothèses peuvent expliquer cette évolution. Soit lorsque le traumatisme médullaire est ancien, la moelle épinière guérit et reprend l'aspect échographique d'une moelle épinière saine. Soit la résolution est de moins en moins bonne au fil du temps donc toutes les moelles prennent le même aspect anéchogène. Cette deuxième hypothèse semble moins probable. Plusieurs des échographies de l'étude tendent à l'invalider, notamment 14 mois après l'intervention, un chien (L13-10394 Maya) présente un parenchyme médullaire hétérogène. Ce chien est en stade IV. Nous retenons l'hypothèse selon laquelle un aspect médullaire anéchogène est associé à

une moelle saine ; l'échogénicité du parenchyme médullaire constitue donc un réel facteur pronostic.

Il aurait été intéressant d'étudier l'évolution dans le temps de l'échogénicité du parenchyme médullaire au cours des échographies. Malheureusement, au cours de notre étude trop peu de chiens ont bénéficié de plus de deux examens échographiques de la moelle épinière. Notre travail ne permet donc pas de conclure quant à l'impact de cette évolution sur le pronostic.

2. Visualisation de la vascularisation en mode doppler

Comme décrit précédemment, dans notre étude la vascularisation n'a été visible en mode doppler qu'au cours de 7 échographies. La visualisation de la vascularisation est significativement associée à un temps de récupération plus court. De plus tous les chiens chez qui la vascularisation a été visualisée en mode doppler sont ambulatoires à la fin de l'étude. La visualisation de la vascularisation après la décompression médullaire au cours de l'échographie per opératoire peut donc être considérée comme un facteur pronostique positif. Ce résultat est cohérent avec ce qui été rencontré dans les études de Nanai [54]et de Quencer [61]. La réalisation d'une échographie per opératoire lors de hernie discale thoraco-lombaire pourrait donc présenter un intérêt. Lorsque la vascularisation est observée en mode doppler, le chirurgien peut se montrer plus optimiste quant aux chances de récupération du chien et à un temps de récupération court. La quasi-totalité des structures prenant en charge chirurgicalement des hernies discales étant équipées d'un échographe, cette procédure est donc envisageable. Cette technique serait donc pratique et facile à réaliser. La visualisation de la vascularisation en mode doppler est de plus un critère objectif ce qui lui confère un avantage supplémentaire par rapport à l'évaluation de l'échogénicité. Les échographies transcutanées étant de moins bonne résolution que les échographies per opératoires, l'échogénicité pourrait être évaluée uniquement en per opératoire simultanément à la visualisation de la vascularisation en mode doppler afin de se passer des échographies de contrôle par voie transcutanées.

3. Mise en évidence de matériel résiduel

Dans notre étude, l'échographie a parfois permis de mettre en évidence la présence de matériel discal résiduel. Lors des échographies per opératoires, la présence de matériel associé à une compression résiduelle n'a jamais été révélée. Dans une telle situation, la détection en temps réel de matériel résiduel aurait permis son retrait évitant ainsi le risque de compression résiduelle. En post opératoire, les effectifs sont trop faibles pour que l'on puisse prouver le caractère significatif du lien entre la présence d'une compression résiduelle et une moins bonne récupération. Mais le temps moyen de récupération des chiens chez qui du matériel est visualisé est plus long et une plus grande proportion de ces

chiens n'a pas atteint un stade neurologique ambulatoire. La visualisation de matériel résiduel lors des échographies de contrôle peut donc constituer un facteur pronostique négatif. Cependant cette observation nous parait moins intéressante car il s'agit d'un élément sur lequel on ne peut agir pour améliorer le pronostic à moins de proposer un ré intervention chirurgicale. Ceci semble délicat car à l'heure actuelle on ne dispose d'aucune preuve que ce matériel résiduel est responsable de la mauvaise récupération. Nous en concluons donc que la recherche de matériel résiduel à l'aide d'une échographie médullaire réalisée immédiatement après la décompression canalaire en per opératoire serait intéressante lors de hernie discale chez le chien.

Conclusion

La hernie discale thoraco-lombaire est une affection médullaire fréquente chez le chien pouvant conduire à la paralysie. Sa prise en charge est principalement chirurgicale. Les méthodes diagnostiques des hernies discales et leur prise en charge ont beaucoup évolué ces dernières années. Malgré cela, à l'heure actuelle, le pronostic de récupération de la locomotion et le temps de récupération sont très difficiles à estimer. De nombreux critères cliniques ou d'imagerie ont été étudiés pour tenter d'affiner ce pronostic. Si certains éléments semblent pouvoir suggérer de meilleures chances de réussite, les études sont souvent en désaccord et leur valeur clinique est controversée.

Le premier but de notre étude est de mettre en évidence des caractères échographiques de la moelle épinière susceptibles d'être pronostiques lors de la prise en charge chirurgicale des hernies discales thoraco-lombaires. Le second est d'évaluer l'efficience de l'examen échographique pour détecter une compression résiduelle en per ou post opératoire. La population étudiée dans cette étude prospective est un échantillon de 34 chiens, de races chondrodystrophiques ou non, opérés pour hernie discale thoraco-lombaire extrusive dans notre hôpital.

Au cours de l'étude, l'aspect échographique de la moelle épinière et des tissus environnant a été décrit, permettant d'établir les structures visualisables à l'examen en per opératoire et post opératoire. Contrairement à ce qui est rapporté par certaines études, la visualisation du canal central ne constitue pas dans cette étude un facteur pronostique. Plusieurs critères susceptibles d'être pronostiques d'après la littérature sont choisis et étudiés. L'échogénicité du parenchyme a été évalué lors de chaque échographie. Notre étude révèle qu'un parenchyme hétérogène est significativement associé à des temps de récupération plus longs et un stade final non ambulatoire au terme de l'étude. La mesure du diamètre médullaire associée à la visualisation de matériel discal nous a permis de diagnostiquer une compression résiduelle chez certains chiens lors du suivi post-opératoire. La présence d'une compression résiduelle est associée à un temps de récupération plus long. Nous n'avons cependant pas pu mettre en évidence le caractère significatif de ce résultat. La

présence de pulsations médullaires synchrones avec le cycle cardiaque étant rapportée dans de nombreuses études en médecine humaine comme un important facteur pronostique positif nous l'avons recherché lors de chaque échographie. Dans notre étude, leur observation est trop rare (seulement 2 cas) pour pouvoir être étudiée comme potentiel facteur pronostique. Dans le même ordre d'idée, la visualisation en mode doppler de la vascularisation de la moelle épinière après la décompression est fréquemment associée à une bonne décompression médullaire dans la littérature. Dans notre étude, la vascularisation médullaire n'est visible que lors des échographies per opératoires ; elle est alors significativement associée à une récupération plus rapide. De plus, tous les chiens chez qui la vascularisation est observée sont ambulatoires à la fin de l'étude. On peut donc considérer cet élément comme un élément pronostique positif.

Ce travail a permis de confirmer l'utilité pronostique de l'échographie médullaire dans le suivi des hernies discales thoraco-lombaires chez le chien. Après la décompression chirurgicale, la visualisation de vascularisation médullaire constitue un élément pronostique positif. Au contraire, un parenchyme médullaire hétérogène ou la visualisation d'une compression résiduelle assombrissent le pronostic. La vascularisation en mode doppler n'est visible qu'en per opératoire ; elle permet de corriger la décompression durant l'intervention en cours.

Ainsi, l'échographie per opératoire de la moelle épinière peut constituer un moyen d'imagerie médicale accessible et non invasif, permettant d'affiner le pronostic de récupération fonctionnelle et d'améliorer éventuellement la qualité du geste chirurgical.

Thèse de Madame Marine RIFFARD

Le Professeur responsable général
VetAgro Sup campus vétérinaire

Dr Claude ARGO

Le Président de la thèse

Pr R LOUANNAT

Le Directeur général
VetAgro Sup

Par délégation
Pr F. Grain - DEVE
VetAgro Sup
Campus Vétérinaire

Vu et permis d'imprimer

Lyon, le - 9 JUIL. 2015

Le Président de l'Université,
Professeur F.N GILLY

UNIVERSITE CLAUDE BERNARD LYON I

Bibliographie

1. Aikawa T, Fujita H, Kanazono S, Shibata M, Yoshigae Y (2012) *Long-term neurologic outcome of hemilaminectomy and disk fenestration for treatment of dogs with thoracolumbar intervertebral disk herniation: 831 cases (2000–2007)*. J Am Vet Med Assoc 241(12):1617–1626

2. Axlund TW, Hudson JA (2003) *Computed tomography of the normal lumbosacral inter vertebral disc in 22 dogs.* Vet Radiol Ultrasound 44(6):630–634

3. Baines EA, Grandage J, Herrtage ME, Baines SJ (2009) *Radiographic definition of the anticlinal vertebra. Vet Radiol Ultrasound* 50(1):69–73

4. Bartels KE, Higbee RG, Bahr RJ, Galloway DS, Healey TS, Arnold C (2003) *Outcome of and complications associated with prophylactic percutaneous laser disk ablation in dogs with thoracolumbar disk disease: 277 cases (1992-2001).* J Am Vet Med Assoc 222(12):1733–1739

5. Bergknut N, Smolders LA, Grinwis GCM, Hagman R, Lagerstedt A-S, Hazewinkel HAW, Tryfonidou MA, Meij BP (2013) *Intervertebral disc degeneration in the dog. Part 1: Anatomy and physiology of the intervertebral disc and characteristics of intervertebral disc degeneration.* Vet J 195(3):282–291

6. Besalti (2005) *The role of extruded disk material in thoracolumbar intervertebral disk disease: a retrospective study in 40 dogs.* Can Vet J 46:814–820

7. Brisson BA (2010) *Intervertebral Disc Disease in Dogs.* Vet Clin North Am Small Anim Pract 40(5):829–858

8. Brisson BA, Holmberg DL, Parent J, Sears WC, Wick SE (2011) *Comparison of the effect of single-site and multiple-site disk fenestration on the rate of recurrence of thoracolumbar intervertebral disk herniation in dogs.* J Am Vet Med Assoc 238(12):1593–1600

9. Brisson BA, Moffatt SL, Swayne SL, Parent JM (2004) *Recurrence of thoracolumbar intervertebral disk extrusion in chondrodystrophic dogs after surgical decompression with or without prophylactic fenestration: 265 cases (1995-1999).* J Am Vet Med Assoc 224(11):1808–1814

10. Buttin P, Millet M, Cousin S, Carozzo C, Cachon T, Fau D, Chuzel T, Viguier E *Computed tomographic measurements with and without myelography to characterise thocalumbar extruded disc herniation.* J Small Anim Pract 54(10):2013

11. Carozzo C, Maitre P, Genevois JP, Gabanou PA, Fau D, Viguier E (2011) *Endoscope-assisted thoracolumbar lateral corpectomy.* Vet Surg 40(6):738–742

12. Cauzinille L (1994) *Traumatisme de la moelle épinière : traitement médical de la lésion d'ordre secondaire.* Prat Méd Chir Anim Comp (29):361–366

13. Cudia SP, Duval JM (1997) *Thoracolumbar intervertebral disk disease in large, nonchondrodystrophic dogs: a retrospective study.* J Am Anim Hosp Assoc 33(5):456–460

14. Daisuke Ito, Satoru Matsunaga, Nick D. Jeffery, Nobuo Sasaki, Ryohei Nishimura, Manabu Mochizuki, Mihoko Kasahara, Reina Fujiwara, Hiroyuki Ogawa (2005) *Prognostic value of magnetic resonance imaging in dogs with paraplegia caused by thoracolumbar intervertebral disk extrusion: 77 cases (2000-2003).* J Am Vet Med Assoc 227:1454–1460

15. Davis GJ, Brown DC (2002) *Prognostic Indicators for Time to Ambulation After Surgical Decompression in Nonambulatory Dogs With Acute Thoracolumbar Disk Extrusions: 112 Cases.* Vet Surg 31(6):513–518

16. De Lahunta A., Glass E (2015) *Veterinary neuroanatomy and clinical neurology. 4th edition*, Saunders Elsevier, 587 p

17. Dewey Curtis W (2008) *A practical guide to canine and feline neurology. 2nd edition*, Wiley-Blackwell, 706p

18. Dhupa S, Glickman NW, Waters DJ (1999) *Functional outcome in dogs after surgical treatment of caudal lumbar intervertebral disk herniation.* J Am Anim Hosp Assoc 35(4):323–331

19. Dickele G (1994) *Traitement chirurgical des hernies discales thoraco-lombaires.* Encycl Vét Neuro-Chir 1–9

20. Drees R, Dennison SE, Keuler NS, Schwarz T (2009) *Comptuted tomographic imaging protocol for the canine cervical and lumbar spine.* Vet Radiol Ultrasound 50(1):74–79

21. Etienne A-L, Peeters D, Busoni V (2010) Ultrasonographic percutaneous anatomy of the caudal lumbar region and ultrasound-guided lumbar puncture in the dog. Vet Radiol Ultrasound 51(5):527–532

22. Ferreira AJA, Correia JHD, Jaggy A (2002) *Thoracolumbar disc disease in 71 paraplegic dogs: influence of rate of onset and duration of clinical signs on treatment results.* J Small Anim Pract 43(4):158–163

23. Filleur A (2011) *Intérêts de l'utilisation de la corpectomie latérale dans le traitement des hernies discales chroniques thoracolombaires chez le chien. Etude rétrospective sur 14 ans dans deux centres hospitaliers universitaires vétérinaires.* Thèse de Doctorat vétérinaire, Claude Bernard Lyon

24. Flegel T, Boettcher IC, Ludewig E, Kiefer I, Oechtering G, Böttcher P (2011) *Partial Lateral Corpectomy of the Thoracolumbar Spine in 51 Dogs: Assessment of Slot Morphometry and Spinal Cord Decompression.* Vet Surg 40(1):14–21

25. Gambardella PC (1980) *Dorsal Decompressive Laminectomy for Treatment of Thoracolumbar Disc Disease in Dogs: A Retrospective Study of 98 Cases.* Vet Surg 9(1):24–26

26. Hansen HJ (1952) *A pathologic-anatomical study on disc degeneration in dog, with special reference to the so-called enchondrosis intervertebralis.* Acta Orthop Scand Suppl 11:1–117

27. Hayashi AM, Matera JM, Fonseca Pinto ACB de C (2007) *Evaluation of electroacupuncture treatment for thoracolumbar intervertebral disk disease in dogs.* J Am Vet Med Assoc 231(6):913–918

28. Hecht S, Thomas WB, Marioni-Henry K, Echandi RL, Matthews AR, Adams WH (2009) *Myelography vs. computed tomography in the evaluation of acute thoracolumbar intervertebral disk extrusion in chondrodystrophic dogs.* Vet Radiol Ultrasound 50(4):353–359

29. Hettlich BF, Kerwin SC, Levine JM (2011) *Early Reherniation of Disk Material in Eleven Dogs with Surgically Treated Thoracolumbar Intervertebral Disk Extrusion: Early Reherniation after Hemilaminectomy in Dogs.* Vet Surg 215–220

30. Horne TR, Powers RD, Swaim SF (1977) *Dorsal laminectomy techniques in the dog.* J Am Vet Med Assoc 171(8):742–749

31. Israel SK, Levine JM, Kerwin SC, Levine GJ, Fosgate GT (2009) *The relative sensivity of computed tomography and myelography for identification of thoracolumbar intervertebral disk herniations in dogs.* Vet Radiol Ultrasound 50(3):247–252

32. Jiang Ling, Liu Xiao_guang, Jiang Liang, Cui Li-gang, Chen Wen, Jia Jian-wen, Wang Jin-rui (2011) *Application of intraoperative ultrasonography in thoracic spinal decompressive operations.* Acta Academia medicinae sinicae 34 (2) : 99-103

33. John F. Griffin, Jonathan M. Levine, Sharan C. Kerwin, Robert C. Cole (2009) *Canine thoracolumbar intervertebral disk disease: diagnosis, prognosis and treatment.* Contin Educ Vet (E):1–14

34. Judith A Hudson, Susan T Finn-Bodner, Joan R. Coates, Donald C. Sorjonen, Stephen T. Simpson, James C. Wright, Jan E. Steiss, Nancy R. Cox, Dana M. Vaughn, Starr C. Miller, BS, Scott A. Brown, Phillip D. Garrett (1995) *Color doppler imaging and doppler spectral analysis in the spinal cord of normal dogs.* Vet Radiol Ultrasound 36(6):542–547

35. Kazakos G, Polizopoulou ZS, Patsikas MN, Tsimopoulos G, Roubies N, Dessiris A (2005) *Duration and severity of clinical signs as prognostic indicators in 30 dogs with thoracolumbar disk disease after surgical decompression.* J Vet Med Ser A 52(3):147–152

36. Kealy JK, Mac Allister H (2008) *Radiographie et échographie du chien et du chat*, Edition MED'COM, Paris, 512p

37. Kimura A, Seichi A, Inoue H, Endo T, Sato M, Higashi T, Hoshino Y (2012) *Ultrasonographic quantification of spinal cord and dural pulsations during cervical laminoplasty in patients with compressive myelopathy.* Eur Spine J 21(12):2450–2455

38. Levine JM, Levine GJ, Johnson SI, Kerwin SC, Hettlich BF, Fosgate GT (2007) *Evaluation of the Success of Medical Management for Presumptive Cervical Intervertebral Disk Herniation in Dogs.* Vet Surg 36(5):492–499

39. Levine GJ, Levine JM, Witsberger TH, Kerwin SC, Russell KE, Suchodolski J, Steiner J, Fosgate GT (2010) Cerebrospinal Fluid Myelin Basic Protein as a Prognostic Biomarker in Dogs with Thoracolumbar Intervertebral Disk Herniation: CSF MBP in IVDH. J Vet Intern Med 24(4):890–896

40. Lim C, Kweon O-K, Choi M-C, Choi J, Yoon J (2010) *Computed tomographic characteristics of acute thoracolumbar intervertebral disc disease in dogs.* J Vet Sci 11(1):73

41. Long H-Q, Li G-S, Lin E-J, Xie W-H, Chen W-L, Luk KD-K, Hu Y (2013) *Is the speed of chronic compression an important factor for chronic spinal cord injury rat model?* Neurosci Lett 545:75–80

42. Lucas N (2013) *Intérêt de la rééducation fonctionnelle lors de maladie discale du chien*. Thèse de Doctorat vétérinaire, Maison Alfort, 117p

43. Lu D, Lamb CR, Targett MP (2002) *Results of myelography in seven dogs with myelomalacia.* Vet Radiol Ultrasound 43(4):326–330

44. Macias C, McKee WM, May C, Innes JF (2002) Thoracolumbar disc disease in large dogs: a study of 99 cases. J Small Anim Pract 43(10):439–446

45. Malik Y, Spreng D, Konar M, Doherr MG, Jaggy A, Howard J, Forterre F (2009) *Laser-Doppler Measurements of Spinal Cord Blood Flow Changes During Hemilaminectomy in Chondrodystrophic Dogs with Disk Extrusion.* Vet Surg 38(4):457–462

46. Masanari Nakayama (1993) *Intraoperative spinal ultrasonography in dogs: normal findings and case-history reports.* Vet Radiol Ultrasound 34(4):264–268

47. Mateo I, Lorenzo V, Foradada L, MuñOz A (2010) *Clinical, pathologic and magnetic resonance imaging characteristics of canine disc extrusion accompanied by epidural hemorrhage or inflammation.* Vet Radiol Ultrasound 52 (1) : 17-24

48. Mayhew PD, McLear RC, Ziemer LS, Culp WT, Russell KN, Shofer FS, Kapatkin AS, Smith GK (2004) *Risk factors for recurrence of clinical signs associated with thoracolumbar intervertebral disk herniation in dogs: 229 cases (1994-2000).* J Am Vet Med Assoc 225(8):1231–1236

49. McKee WM (1992) *A comparison of hemilaminectomy (with concomitant disc fenestration) and dorsal laminectomy for the treatment of thoracolumbar disc protrusion in dogs.* Vet Rec 130(14):296–300

50. Moissonnier P, Meheust P, Carozzo C (2004) *Thoracolumbar lateral corpectomy for treatment of chronic disk herniation: technique description and use in 15 dogs.* Vet Surg 33(6):620–628

51. Morelius M, Bergadano A, Spreng D, Schawalder P, Doherr M, Forterre F (2007) *Influence of surgical approach on the efficacy of the intervertebral disk fenestration: a cadaveric study.* J Small Anim Pract 48(2):87–92

52. Morris SH, El-Hawary R, Howard JJ, Rasmusson DD (2013) Validity of somatosensory evoked potentials as early indicators of neural compromise in rat model of spinal cord compression. Clin Neurophysiol 124(5):1031–1036

53. Nanai B, Lyman R, Bichsel P (2006) *Intraoperative Use of Ultrasonography During Continuous Dorsal Laminectomy in Two Dogs with Caudal Cervical Vertebral Instability and Malformation ("Wobbler Syndrome").* Vet Surg 35(5):465–469

54. Nanai B, Lyman R, Bichsel PS (2007) *Use of intraoperative ultrasonography in canine spinal cord lesions.* Vet Radiol Ultrasound 48(3):254–261

55. Natasha J. Olby, Luisa De Risio, Karen R. Munana, Marc A. Wosar, Todd M. Skeen, Nick J.H. Sharp, Bruce W. Keene (2001) *Development of a functional scoring system in dogs with acute spinal cord injuries.* Am J Vet Res (62):1624–1628

56. Newcomb B, Arble J, Rochat M, Pechman R, Payton M (2011) *Comparison of Computed Tomography and Myelography to a Reference Standard of Computed Tomographic Myelography for Evaluation of Dogs with Intervertebral Disc Disease: Comparison of Computed Tomography and Myelography in IVDD.* Vet Surg 207–214

57. Olby N, Levine J, Harris T, Muñana K, Skeen T, Sharp N (2003) *Long-term functional outcome of dogs with severe injuries of the thoracolumbar spinal cord: 87 cases (1996-2001).* J Am Vet Med Assoc 222(6):762–769

58. Oliver J., Lorenz L.D, Kornegay J.N (2004) *Handbook of veterinary neurology. 4th edition*, W.B Saunders company, 468p

59. Pease A, Sullivan S, Olby N, Galano H, Cerda-Gonzalez S, Robertson ID, Gavin P, Thrall D (2006) *Value of a single-shot turbo spin-echo pulse sequence for assessing the architecture of the subarachnoid space and the constitutive nature of cerebrospinal fluid.* Vet Radiol Ultrasound 47(3):254–259

60. Prata RG (1981) *Neurosurgical treatment of thoracolumbar disks: the rationale and value of laminectomy with concomitant disk removal.* J. Am. Anim. Hosp. Assoc. 17:17-26

61. Quencer RM, Montalvo BM (1984) *Normal intraoperative spinal sonography.* Am J Neuroradiol 5(5):501–505

62. De Risio L, Adams V, Dennis R, McConnell FJ (2009) *Association of clinical and magnetic resonance imaging findings with outcome in dogs with presumptive acute*

noncompressive nucleus pulposus extrusion: 42 cases (2000–2007). J Am Vet Med Assoc 234(4):495–504

63. Riviere S, Sawaya S (2006) *Intérêt de la physiothérapie.* Point Vét (263):52–55

64. Robertson I, Thrall DE (2011) *Imaging dogs with suspected disc herniation: pros and cons of myelography, computed tomography, and magnetic resonance.* Vet Radiol Ultrasound 52:S81–S84

65. Ruddle T., Allen D., Schertel E., Barnhart M., Wilson, Lineberger, Klocke, Lehenbauer (2006) *Outcome and prognostic factors in non-ambulatory Hansen Type I intervertebral disc extrusions: 308 cases.* Vet Comp Orthop Traumatol (19):29–34

66. Scott HW (1997) *Hemilaminectomy for the treatment of thoracolumbar disc disease in the dog: a follow-up study of 40 cases.* J Small Anim Pract 38(11):488–494

67. Scott HW, McKee WM (1999) *Laminectomy for 34 dogs with thoracolumbar intervertebral disc disease and loss of deep pain perception.* J Small Anim Pract 40(9):417–422

68. Seim H. (2007) *Surgery of thoracolumbar spine.* In Fossum TW Small Anim. Surg. 3rd Ed., Mosby Elsevier. St Louis, pp 1460–1492

69. Smolders LA, Bergknut N, Grinwis GCM, Hagman R, Lagerstedt A-S, Hazewinkel HAW, Tryfonidou MA, Meij BP (2013) *Intervertebral disc degeneration in the dog. Part 2: Chondrodystrophic and non-chondrodystrophic breeds.* Vet J 195(3):292–299

70. Susan T Finn-Bodner, Judith A Hudson, Joan R Coates, Donald C Sorjonen, Stephen T Simpson, Nancy R Cox, James C Wright, Phillip D Garrett, Jan E Staiss, Dana M Vaughn, Starr C Miller, BS, Scott A Brown (1995) *Ultrasonography anatomy of the normal canine spinal cord and correlation with histopathology after induced spinal cord trauma.* Vet Radiol Ultrasound 36(1):39–48

71. Tanaka H, Nakayama M, Takase K (2006) *Intraoperative spinal tomography in two dogs with spinal disease.* Vet Radiol Ultrasound 47(1):99–102

72. Ungi T, Moult E, Schwab JH, Fichtinger G (2013) *Tracked Ultrasound Snapshots in Percutaneous Pedicle Screw Placement Navigation: A Feasibility Study.* Clin Orthop Relat Res 471(12):4047–4055

73. Windsor RC, Vernau KM, Sturges BK, Kass PH, Vernau W (2008) *Lumbar Cerebrospinal Fluid in Dogs with Type I Intervertebral Disc Herniation.* J Vet Intern Med 22(4):954–960

74. Witsberger TH, Levine JM, Fosgate GT, Slater MR, Kerwin SC, Russell KE, Levine GJ (2012) *Associations between cerebrospinal fluid biomarkers and long-term neurologic outcome in dogs with acute intervertebral disk herniation.* J Am Vet Med Assoc 240(5):555–562

Annexes

Annexe 1 : Examen neurologique réalisé sur les chiens de l'étude

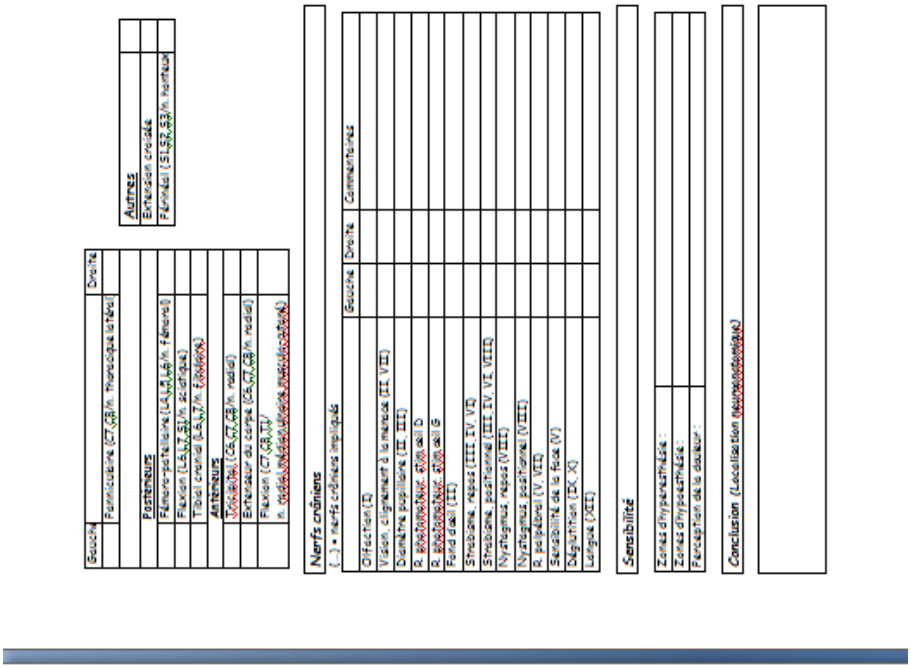

EXAMEN NEUROLOGIQUE — DATE :

ETIQUETTE

Notation des réflexes	
+4 = très éloigné, clonique	-1 = diminué
+3 = éloigné	0 = absent
+2 normal	NP = non pratiqué

Inspection

Vigilance	Normale (alerte)	×	Diminuée (désorientée)	Stupeur	Coma
Précisions :					
Posture	Normale	Tête penchée	Axe polygonal surélévation	Décubitus
Précisions :					
Mouvements anormaux	Tremblements intentionnels	Tremblements permanents	Myoclonies	Crises convulsives
Précisions :					
Démarche	Normale	Ataxie postérieurs	Traînée sur le carrelé	Chute
Précisions :					
Parésie-plégie	Postérieurs	Tétraparésie	Hémiparésie	Mono
Précisions :					

Palpation

Examen orthopédique
-myalgie :
-arthralgie :
-ankylose, rétraction :
-anomalies articulaires ou ventébrales :

Réactions posturales

Antérieurs		Postérieurs	
Gauche	Droite	Gauche	Droite
	Placers proprioceptifs		
	Brouette		
	Saut latéral		
	Hémiwalking		
	Placer tactile		
	Placer visuel		

Poussée des extenseurs
Mobilisation du cou

Réflexes médullaires
(...) = segments médullaires/ nerfs périphériques impliqués

Gauche		Droite	
	Patellaire (L4,L5) m. triceps crural		
	Postérieurs		
	Fémoro-patellaire (L4,L5,L6) m. fémoral		
	Flexion (L6,L7,S1) m. sciatique		
	Tibial cranial (L6,L7) m. fibulaire		
	Antérieurs		
	Triceptal (C6,C7,C8) m. radial		
	Extenseur du carpe (C6,C7,C8) m. radial		
	Flexion (C7,C8,T1) m. radial, musculocutané, médian, ulnaire, interosseux		

Autres
Extension croisée
Réflexe (S1,S2,S3) m. ischiaux

Nerfs crâniens
(...) = nerfs crâniens impliqués

	Gauche	Droite	Commentaires
Olfaction (I)			
Vision, clignement à la menace (II VII)			
Diamètre pupillaire (II III)			
R. photomotrice ipsi (II III)			
R. photomotrice ctlat (II III)			
Fond d'œil (III)			
Strabisme, repos (III IV VI)			
Strabisme, positionnel (III IV VI VIII)			
Nystagmus, repos (VIII)			
Nystagmus, positionnel (VIII)			
R. palpébral (V VII)			
Sensibilité de la face (V)			
Déglutition (IX X)			
Langue (XII)			

Sensibilité

Zones d'hyperesthésie :
Zones d'hypoesthésie :
Perception de la douleur :

Conclusion (Localisation neuroanatomique)

Annexe 2 : Tableau des races de chiens inclus dans l'étude

Races Chondrodystrophiques	Bouledogue français	11
	teckel	4
	Shi-tzu	5
	Lhassa apso	2
	caniche	3
	Cocker	1
Races non Chondrodystrophiques	cairn terrier	1
	Croisé berger	2
	labrador	1
	shar-pei	1
	bichon maltais	1
	Cavalier King Charles	1
	Chihuahua	1
	total	34

Annexe 3 : Tableau du sexe de chiens inclus dans l'étude

Mâles	Mâles castrés	Femelles	Femelles stérilisées
14	3	7	10
Total mâles	17	Total femelles	17

Annexe 4 : Tableau de l'âge des chiens en fonction de leur race

Races chondrodystrophiques	nombre de chiens	Age moyen	Ecart type
Bouledogue français	11	5	2.0
Teckel	4	6	2.0
Shi-tzu	5	3,9	2.9
Lhassa apso	2	6,25	1.25
Caniche	3	8,5	3.34
Cocker	1	4,5	
Total races chondrodystrophiques	26	5,4	2.6

Races non chondrodystrophiques	nombre de chiens	Age moyen	Ecart type
Cairn terrier	1	3	
Croisé berger	2	9,25	0.25
Labrador	1	10	
Shar-pei	1	8,5	
Bichon maltais	1	6,5	
Cavalier King Charles	1	3	
Chihuahua	1	4	
Total races non chondrodystrophiques	8	6,7	2.8

Annexe 5: Tableau du poids des chiens inclus dans l'étude

Etiquette	poids
Brad Pitt L13-8857	8,6
Epompom Girl L13-9569	9,8
Maya L13-10394	20
Charly L13-10470	8
Victor L13-9885	10,8
Fidgie L13-10679	9,4
Uran L13-11317	39,5
Eden L13-11375	4,9
Tao L13-11832	10,4
Betadine L14-150	8,5
Bella L14-846	4,2
Emy L12-5525	6,5
Oscar L14-1390	22,5
Ebene L14-1520	6,4
Gus L14-1573	12,6
Alba L14-1144	6,3
Nemo L13-8681	8,4
Fanny L14-2144	11,1
Sissi L14-2394	7,25
Kiwi L14-2463	3,4
Chipie L14-2425	4,3
Hiro L14-2588	5,8
Ducout Prince L14-3052	18,5
Vanille L11-2667	8,7
Epompom Girl L13-9569	10,5
Nemo L13-8681	8,4
Enjy L12-4540	12,3
Elfy L14-7289	8,5
Albus L14-8481	7,8
Alphy L14-8930	25
Fox L14-9000	15
Griffon L13-2977	8,5
Minie L14-10377	10
Fripouille L14-10850	16,5
Moyenne	11,1279412
Ecart type	7.0

Annexe 6 : Examen neurologique à l'admission

Etiquette	Fonction motrice membres pelviens	Proprioception membres pelviens	Réflexe fémoro-patellaire	Réflexe tibial cranial	Réflexe de retrait	Réflexe périnéal	Réflexe paniculaire	Sensibilité douloureuse profonde	Localisation	Stade
Brad Pitt L13-8857 (mâle)	Parésie bilatérale	Absente	Normal	Normal	Normal	Présent	Présent	Présente	T3-L3	III
Epompom Girl L13-9569 (femelle)	Paralysie bilatérale	Absente	Normal	Normal	Normal	Présent	Présent	Présente	T3-L3	IV
Maya L13-10394 (femelle)	Paralysie bilatérale	Absente	Absent	Absent	Absent	Absent	Présent	Absente	L4-S2	Va
Charly L13-10470 (mâle)	Ataxie marquée	Absente	Augmenté	Augmenté	Normal	Présent	Présent	Présente	T3-L3	IIb
Victor L13-9885 (mâle)	Ataxie modérée	Absente	Normal	Normal	Normal	Présent	Présent	Présente	T3-L3	IIa
Fidgie L13-10679 (femelle)	Paralysie bilatérale	Absente	Diminué	Diminué	Diminué	Absent	NR	Absente	L4-S2	Va
Uran L13-11317 (mâle)	Ataxie marquée	Absente	Augmenté	Augmenté	Normal	Présent	Présent	Présente	T3-L3	III
Eden L13-11375 (femelle)	Paralysie bilatérale	Absente	Augmenté	Augmenté	Normal	Présent	Absent après T13	Absente	T3-L3	Va
Tao L13-11832 (mâle)	Paralysie bilatérale	Absente	Augmenté	Augmenté	Normal	Présent	Absent après L2	Présente	T3-L3	IV
Betadine L14-150 (femelle)	Ataxie modére	Diminuée	Augmenté	Augmenté	Normal	Présent	Absent après T13	Présente	T3-L3	II
Bella L14-846 (femelle)	Paralysie bilatérale	Absente	Augmenté	Augmenté	Absent	Présent	Absent après T13	Présente	T3-L3	IV
EmL12-5525 (femelle)	Paralysie bilatérale	Absente	Augmenté	Augmenté	Normal	Présent	Absente après L1	Présente	T3-L3	IV
Oscar L14-1390 (mâle)	Paralysie bilatérale	Absente	Normal	Normal	Normal	Présent	NR	Absente	T3-L3	Va
Ebene L14-1520 (mâle)	Parésie bilatérale plus marquée à droite	Absente	Augmenté	Augmenté	Normal	Présent	Absent après L3	Présente	T3-L3	III
Gus L14-1573 (mâle)	Paralysie bilatérale	Absente	Absent	Absent	Absent	Absent	NR	Présente	L4-S2	IV
Alba L14-1144 (femelle)	Parésie bilatérale	Diminuée à droite, absente à gauche	Augmenté	Augmenté	Normal	Présent	Absent après T13	Présente	T3-L3	III
Nemo L13-8681 (mâle)	Paralysie bilatérale	Absente	Augmenté	Augmenté	Normal	Présent	NR	Présente	T3-L3	IV
Fany L14-2144 (femelle)	Parésie bilatérale	Absente	Augmenté	Augmenté	Normal	Présent	Présent	Présente	T3-L3	III
Sissi L14-2394 (femelle)	Paralysie bilatérale	Absente	Augmenté	Augmenté	Normal	Présent	Absent après L1	Absente	T3-L3	Vb

Kiwi L14-2463 (mâle)	Normale	Diminuée	Normal	Normal	Normal	Présent	Présent	Présente	T3-L3	IIa
Chipie L14-2425 (femelle)	AtAtaxie marquée	Diminuée à gauche, Absente à droite	Augmenté	Normal	Normal	Présent	NR	Présente	T3-L3	IIb
Hiro L14-2588 (mâle)	Ataxie marquée	Absente	Normal	Normal	Normal	Présent	NR	Présente	T3-L3	IIb
Ducout Prince L14-3052 (mâle)	Paralysie bilatérale	Absente	Augmenté	Augmenté	Normal	Présent	NR	Présente	T3-L3	IV
Vanille L11-2667 (femelle)	Parésie bilatérale	Absente	Augmenté	Augmenté	Normal	Présent	NR	Présente	T3-L3	III
Epompom Girl L13-9569 (femelle)	Ataxie marquée	Diminuée	Normal à gauche, Augmenté à droite	Normal à gauche, Augmenté à droite	Normal	Présent	NR	Présente	T3-L3	IIb
Nemo L13-8681 (mâle)	Ataxie marquée	Absente	Augmenté	Augmenté	Normal	Présent	NR	Présente	T3-L3	Iib
Enjy L12-4540 (femelle)	Ataxie marquée	Absente	Augmenté	Augmenté	Normal	Présent	Absent après L3	Présente	T3-L3	IIb
Elfy L14-7289 (femelle)	Paralysie bilatérale	Absente	Augmenté	Normal	Normal	Présent	Absent après T11	Absente	T3-L3	Va
Albus L14-8481 (mâle)	Ataxie marquée	Absente	Normal	Normal	Normal	Présent	Absent après T13 à gauche, T10 à droite	Présente	T3-L3	IIb
Alphy L14-8930 (femelle)	Paralysie bilatérale	Absente	Normal à gauche, Augmenté à droite	Normal à gauche, Augmenté à droite	Normal à gauche, Augmenté à droite	Présent	Absent après L1	Absente	T3-L3	Va
Fox L14-9000 (mâle)	Paralysie bilatérale	Absente	Augmenté	Augmenté	Absent	Présent	NR	Absente	T3-L3	Va
Griffon L13-2977 (mâle)	Paralysie bilatérale	Absente	Augmenté	Augmenté	Augmenté	Présent	Absent après T13	Présente	T3-L3	IV
Minie L14-10377 (femelle)	Paralysie bilatérale	Absente	Augmenté	Normal	Normal	Présent	Absent après L1	Absente	T3-L3	Va
Fripouille L14-10850 (mâle)	Paralysie bilatérale	Absente à gauche, diminuée à droite	Augmenté	Augmenté	Normal	Présent	Absent après L1	Absente	T3-L3	IV

Annexe 7 : Tableau récapitulatif des cas

Chien	Race	Chondro	Age	Sexe	Evol (h)	Traitement	Antécédent Hd	Extrusif/Protrusif	Stade	Imagerie	Localisation	Latéral	Hospit	Stade 24h	Stade sortie	Incontinence	ttt postop	Temps récup (j)	Stade final	Récidive
1 L13-8857 Brad Pitt	Boul fr	Ch	8	M	12	No	N	E	III	Scanner	T12-T13 T13-L1	G	4 j	IV	IIa	O (2j)	emeprid, mopral, megasolone, synulox, tramadol	4	Iia	N
2 L13-9569 Epompom Girl	Boul fr	Ch	4	F	48	AIS	N	E + P T13-L1	IV	sanner	T12-T13-L1 ET L3-L4	G ET D	5 j	IV	IV	O (15 j)	Emeprid, mopral, metacam, synulox, xatral, dantrium	150	Iia	O (7,5mois)
3 L13-10394 Maya	Sharpei	NCh	8,5	FS	96	AIS	O	E+P	Va	IRM + Radio	L4-L5-L6		2j	V	V	O(>1mois)	Previcox, Neurontin, synulox		IV	N
4 L13-10470 Charly	Shi tzu	Ch	7,5	MC	120	AIS	N	E	IIb	Scanner	T11-T12	G	2j	IV	IIb	N	Dermipred, synulox, tramadol	1	0	N
5 L13-9885 Victor	Boul fr	Ch	9	M	552	AIS	N	E L2-L3 P T12-T13	Iia	scanner	T13-L1 L3-L4	D et G	2j	Iia	IIa	N	Emeprid, mopral, dermipred, synulox	1	Iia	N
6 L13-10679 Fidgie	X cairn	NCh	3	F	12	AIS	N	E	Va	Scanner	L3-L4	D et G	2j	V	V	O(>3.5mois)	dermipred, synulox, mitosyl		IV	N
7 L13-11317 Uran	Labrador	NCh	10	M	120	AINS	N	E	III	Scanner	L3-L4 L4-L5	G	2j	III	III	N	Metacam, mopral, phosphaluvet, synulox, xatral, dantrium	15	Iib, suspicion récidive	O (suspecté 1an)

8 L13-11375 Eden	Shi tzu	Ch	3	F	60	AINS	N	E	IV puis Va	Scanner	T11-T12 T12-T13	D	4j	V	V	O(3 sem)	Mopral, robenacoxib, neurontin, xatral, dantrium		IV	N
9 L13-11832 Tao	Caniche	Ch	12	MC	24	AINS	N	E	IV	IRM	T12-T13	G	4j	III	III	N	Dermipred, neurontin	15	Iia	N
10 L14-150 Betadin	Teckel	Ch	7,5	FS	96	AIS + AINS	N	E + P T13-L1	II	IRM	T12-T13 T13-L1	D	2j	Iib	IIb	N	Dermipred, oméprazole	1	IIa	N
11 L14-846 Bella	X caniche	Ch	4	F	4	AIS	N	E	IV	Scanner	T11-T12	D	7j	IV	IV	O(3 j)	Metacam, synulox, neurontin	60	0	N
12 L12-5525 Emy	Teckel	Ch	4	F	60	AINS + AIS	O T11-T12	E	IV	Scanner	T12-T13 T13-L1 L1-L2	D	2j	IV	IV	O (1j)	Dermipred, mopral, topalgic, neurontin, xatral, dantrium	90	Iib	N
13 L14-1390 Oscar	X Border	NCh	9	M	48	AIS + AINS	N	E	Va	Scanner	L1-L2, L2-L3, L3-L4	D	6j	IV	III	O	Xatral, Dantrium, Neurontin, Megasolone, Mopral	15	IIa	N
14 L14-1520	Teckel	Ch	4	M	12	AINS	N	E	IV	Scanner	L4-L5	D	6j	IV	III	O(5j)	Metacam	30	IIa	N
15 L14-1573 Gus	Boul fr	Ch	3	MC	48	AIS	N	E + P T13-L1 L1-L2 non	IV	Scanner	L4-L5	G	7j	IV	IIb	O(5j)	Dermipred, mopral	5	Iia	N
16 L14-1144 Alba	Teckel	Ch	8,4	FS	672	AINS	N	E	IIb	IRM	T10-T11	G	3j	IV	IIb	N	dermipred, synulox	2	Iib	N
17 L13-8681	Shi tzu	Ch	1,5	M	2	AIS	N	E	IV	Myélographie	T12-T13 T13-L1		5j	III	IIb	O(1j)	Synulox	2	Iia	O 4mois
18 L14-2144 Fany	Boul fr	Ch	4	F	72	AIS	N	E	III	Scanner	T11-T12 T12-T13	D	3j	III	IIa	O(2j)	Metacam, synulox, mopral, tramadol	2	Iia	O 1,5 mois
19 L14-2394 Sissi	Lhassa apso	Ch	5	F	72	AINS	N	E	V	Scanner	T10-T11 T11-T12	D	EUTHA 2j	V					V	

20 L14-2463 Kiwi	Chihuahua	NCh	4	M	744	no	N	E	IIa	Scanner	T11-T12 T12-T13 L1-L2	G	2j	IIb	IIa	N	Megasolone, topalgic	1	0	N
21 L14-2425 Chipie	Bichon maltais	NCh	6,5	FS	96	AIS	N	E	Iib	Scanner	T11-T12	D	2j	III	III	O(2j)	Dermipred, tramadol	30	Iia	N
22 L14-2588 Hiro	Lhassa apso	Ch	7	M	72	AIS	N	E	III	Scanner	T13-L1	D	4j	IV	IV	O(3j)	Dermipred, mopral	30	Iia	N
23 L14-3052 Ducout Prince	Boul fr	Ch	7	M	48	AIS	N	E	IV	Scanner	L1-L2	G	2j	IV	IIb	O(1j)	Dexadreson, mopral, neurontin, emeprid,	2	Iia	N
24 L11-2667 Vanille	Boul fr	Ch	3,5	FS	36	AIS	N	E	III	Scanner	T13-L1	D	2j	IV	IIb	N mais ITU post op	Dermipred, mopral, topalgic, neurontin	2	Iia	N
25 L13-8681 Nemo	Shi tzu	Ch	1,5	M	48	NO	O T12-T13 T13-L1	E	IIb	Scanner	L5-L6	G	1j	III	IIa	N	Metacam, Synulox, Morphine, Buprénorphi	1	Iia	N
26 L13-9569 Epompom Girl	Boul fr	Ch	5	FS	360	AIS	O T12-T13-L1 et L3-L4	P (+ petite extrusive)	IIb	IRM	L4-L5	G (+extrusive a D)	6j	IV	III	O (15j)	desxadreson, augmentin, mopral, KealGe,		IIa	O (9mois)
27 L12-4540 Enjy	Boul fr	Ch	5	FS	48	AIS	O (medicalement)	E	III	Scanner	L3-L4	G	2j	III	III	N	Dermipred, neurontin, mopral, KealGe, tramadol	15	Iia	N
28 L14-7289 Elfy	Shi tzu	Ch	5	FS	36	AIS	N	E + P T13-L1	Va	Scanner	T12-T13, T13-L1, L1-L2	D	4j	IV	V	O(>6 mois)	dermipred, mopral, topalgic		III	N
29 L14-8481 Albus	x Caniche	Ch	8	M	24	AIS	N	E	IIb	Scanner	T13-L1 L1-L2	D	4J	IV	III	N	Metacam, tramadol	15	Iia	N
30 L14-8930 Alphy	X Berger	NCh	10	FS	72	AIS + AINS	N	E+P	Va	Scanner	L4-L5	G	3j	III	IIb	N mais ITU post op	Dexadreson, mopral, KealGe	2	Iib	N

31 L14-9000 Fox	Boul fr	Ch	4	M	48	AI?	O	E	Va	Scanner	L2-L3 L3-L4	G	2j	III	IIb	N	dermipred, synulox, mopral, KealGe	2	Iia	N
32 L13-2977 Griffon	CKC	NCh	3	M	48	no	N	E	IV	Scanner	T9-T10 T10-T11 T11-T12	D	4j	IV	III	N	Metacam, synulox, topalgic, mopral	7	Iia	N
33 L14-10377 Minie	Boul fr	Ch	2	FS	16	AIS	N	E	IV	Scanner	T12-T13-L1	G	3j	IV	IV	O(6 jours)	Dermipred, mopral, KealG, emeprid,	21	Iia	Crise algique le 12/04 metacam
34 L14-10850 Fripouille	Cocker	Ch	4	M	144	AINS	N	E	IV	Scanner	T11-T12	D	6j	V	IV	O (1 mois)	Metacam, Neurontin, Xatral, Dantrium,	60	Iia	N

Annexe 8 : Suivis cliniques et résultats des examens échographiques

Echographies per opératoires

Etiquette	Date	Stade	Statut mictionnel	Traitement en cours	Technique	taille fenêtre (cm)	Retrait processus articulaire	Fenestration	Patch	Aspect moelle	échogénicité moelle	Diamètre médullaire	Canal de l'épendyme visible	hématome, oedeme	Quantité matériel	compression résiduelle	Pulsatilité	Vascularisation
Epompom girl L13-9569 (femelle)	17/10/2013	IV	ok	AIS depuis 24h	Hémilam T12-T13-L1 G	4	oui	T12-T13 T13-L1	No	normal	Anéchogène	4,5	Oui	Hématome	importante + protusion T13-L1	non	Non	Non
Epompom girl L13-9569 (femelle) 2eme fenêtre	17/10/2013	IV	ok	AIS depuis 24h	Hémilamin L3-L4 D	2	oui	non	no	normal	Anéchogène	3,3	Oui	non	moyenne et adhérent	non	Non	Non
Charly L13-10470 (mâle)	13/11/2013	IIB	ok	AIS depuis 48h	Hémilamin T11-T12 minihémilam T12-T13 G	6	Oui T11-T12	Non	Graisseux	normal	Anéchogène	5,3	Oui	hématome, oedeme	importante	non	Non	Oui
Victor L13-9885 (mâle)	20/11/2013	IIA	ok	AIS et tramadol depuis 3 s	Corpec latérale T12-T13 D hémilam L2-L3 G	2,5	Oui L2-L3	Non	No	normal	Anéchogène	6,1	Oui	non	faible	non	Non	Non
Fidgie L13-10679 (femelle)	20/11/2013	VA	Incontinence urinaire et fécale	AIS il y a 24h	hémilam L3-L6 d	6	Oui	Non	No	anormal en L4-L5 et L5-L6	hétérogène	4,4	Oui	oedeme et hématome importants	très importante	non	Non	Non
Betadine L14-150 (femelle)	10/01/2014	IIB	OK	AIS il y a 24h	hémilam T12-T13 minihémilam T13-L1 D	1,9	oui T12-T13	oui T13-L1	no	normal	Anéchogène	4	Non	léger hématome	importante	non	Non	Non
Bella L14-846 (femelle)	24/01/2014	IV	Rétention urinaire	Bupré et AIS il y a 4h	Hémilam T11-T12 D	1,5	Oui T11-T12	Non	Graisseux	normal	anéchogène	4,2	Oui	non	très importante	non	Non	Non

Emy L12-5525 (femelle)	29/01/2014	IV	Ok	AINS il y a 48h et AIS il y a 24h	Hémilam T12-T13-L1 et minihémilam L1-L2 D	4,1	oui T12-T13	T12-T13 T13-L1	Graisseux	normal	Hypoéchogène	3,2	Oui	hématome	très importante	non	Non	Non
Ebene L14-1520 (mâle)	13/02/2014	IV	Ok	Morphine et AINS depuis 24h	foramin étendue L3-L5 D	4,2	Non	Non	graisseux	normal	Anéchogène	4,9	Non	non	très importante	non	Non	Oui
Alba L14-1144 (femelle)	18/02/2014	IIB	ok	AINS depuis 1 mois	Hémilam T10-T11 G + mini-corpec latérale droite	2	Oui	non	graisseux	normal	Hypoéchogène	5,6	Oui	non	importante et adhérent	élément hyperéchogène 2,9mm	Non	Oui
Fany L14-2144 (femelle)	28/02/2014	III	ok	AIS il y a 24h	Hémilam T11-T12 T12-T13 D	3,7	Oui	Non	Non	normal	anéchogène	4,9	oui +	hématome	très importante	non	Non	Oui
Hiro L14-2588 (mâle)	27/03/2014	III	ok	AIS depuis 4 jours	Hémilam T13-L1 D	2	Oui	T13-L1	Graisseux	normal	Anéchogène	4,8	oui +	non	très importante	non	Oui	Oui
Vanille L11-2667 (femelle)	05/05/2014	IIB	ok	AIS depuis 4 jours	foram T13-L1 D	3,5	Non	Non	Graisseux	normal	Hypoéchogène	5,4	oui +	non	importante	non	Non	Non
Epompom girl L13-9569 (femelle)	05/06/2014	IIB	Ok	AIS depuis 1 semaine	Minihémilam et corpec latérale L3-L4 G	2,1	Non	Oui	Graisseux	normal	Hétérochogène	4,2	Non	non	faible + protusion	non	Non	Non
Elfy L14-7289 (femelle)	17/09/2014	VA	Incontinence urinaire et fécale	bupré et AIS il y a 24h	Foramin étendue T12-L2 D	5,7	Non	T13-L1	non	violacée	Hypoéchogène	5	Oui	hématome	importante + protusion T13-L1	non	Non	Non
Albus L14-8481 (mâle)	17/10/2014	IIA	Ok	méthadone et AIS	Hémilam L1-L2 et minihémilam T13-L1 D	2,8	L1-L2	L1-L2	Graisseux	normal	Anéchogène	6,6	Oui	non	importante	non	Non	Oui
Minie L14-10377 (femelle)	08/12/2014	VA	Ok	AIS et méthadone depuis 24h	Hémilam T12-T13, MinihémilamT13-L1 G	2,5	T12-T13	T12-T13	Graisseux	violacée en regard de T12	Hypoéchogène	5,5	Oui	Hématome important	moyenne	non	Oui	Oui

Echographies avant le retour au domicile

Etiquette	Date	Stade	Statut mictionnel	Traitement en cours	taille fenêtre (cm)	aspect ME	diamètre médullaire	canal de l'épendyme visible	compression résiduelle	echogénicité materiel restant
Fidgie L13-10679 (femelle)	22/11/2013	V	Rétention urinaire	Alfuzosine, dantrolène, prednisolone, gabapentine, amoxicilline/acide clavunique	6	Anéchogène	6,3	Non	Element sans compression associée	hyperéchogène
Fidgie L13-10679 (femelle)	25/11/2013	V	Rétention urinaire	Alfuzosine, dantrolène, prednisolone, gabapentine, amoxicilline/acide clavunique	5,5	Hétérogène	3,3 à 4,5	Non	oui en L4-L5	hyperéchogène
Uran L13-11317 (mâle)	09/12/2013	III	Rétention urinaire	morphine, kétamine, alfusozine, dantrolène, prednisolone, cimétidine, oméprazole, amoxicilline/acide clavulanique	3,7	Hétérogène	11	Oui	non évaluable	non évaluable
Eden L13-11375 (femelle)	11/12/2013	V	rétention urinaire	morphine, gabapentine, alfuzosine, dantrolène, diazepam, robenacoxib	4,8	Anéchogène	5,8	Non	suspicion en T11-T12 (3,3mm)	matériel hypoéchogène en regard de T11-T12
Tao L13-11832 (mâle)	26/12/2013	III	miction normale	Prednisolone	2,7	hypoéchogène	5,8	Non	suspicion	
Bella L14-846 (femelle)	27/01/2014	IV	Incontinence	patch de fentanyl, gabapentine, meloxicam, amoxicilline/acide clavulanique	1,4	Hétérogène	4 à 5,5	Oui	difficilement évaluable	
Ebene L14-1520 (mâle)	17/02/2014	III	Incontinence	alfuzosine, dantrolène, meloxicam	3,4	hypoéchogène	4,9	Non	non	
Gus L14-1573 (mâle)	18/02/2014	IV	Incontinence	alfuzosine, dantrolène, oméprazole, metoclopramide, sucralfate, smectite, dexaméthasone	3	hypoéchogène	7,4	Non	aucune	hyperéchogène 1,1*4mm
Alba L14-1144 (femelle)	21/02/2014	IIB	miction normale	Prednisolone, amoxicilline/acide clavulanique	1,7	Anéchogène	6,9	Non	oui	

Fany L14-2144 (femelle)	03/03/2014	IIA	miction normale	mopral, emeprid, meloxicam, amoxicilline/acide clavulanique	3,2	hypoéchogène	4,5	Oui	aucune	
Sissi L14-2394 (femelle)	11/03/2014	V	Rétention urinaire	morphine, dexadreson, amoxicilline/acide clavulanique	1,1	Hétérogène	4,1 à 5	Non	aucune	
Ducout Prince L14-3052 (mâle)	27/03/2014	IV	Sondé pour confort	Patch fentanyl, gabapentine, oméprazole, sucralfate, ranitidine, dexamethasone, amoxicilline/acide clavulanique	4	Hypoéchogène	7,4	Non	douteuse	
Vanille L11-2667 (femelle)	07/05/2014	III	miction normale	gabapentine, oméprazole, emeprid, prednisolone	3	hypoéchogène	4,9	Non	aucune	
Elfy L14-7289 (femelle)	19/09/2014	IV	Incontinence	patch de fentanyl, morphine, oméprazole, prednisolone	2,5	hypoéchogène	4,7	Non	aucune	
Elfy L14-7289 (femelle)	22/09/2014	V	Incontinence	Oméprazole, prednisolone	3,4	Hétérogène	5,6	Non	aucune	
Albus L14-8481 (mâle)	21/10/2014	III	miction normale	tramadol, meloxicam	2,8	Hypoéchogène	6 à 6,3	Oui	en T13-L1 3,4*7,4mm	
Alphy L14-8930 (femelle)	31/10/2014	IIB	miction normale	ranitidine, sucralfate, dexaméthasone	4,5	Hypoéchogène	7,9 à 8,4	Oui	oui mais sans compression associée	
Fox L14-9000 (mâle)	31/10/2014	IIB	miction normale	ranitidine, sucralfate, prednisolone	2,7	Anéchogène	6 à 6,6	Non	aucune	
Fripouille L14-10850 (mâle)	24/12/2014	IV	sondé, continent fécal	méthadone, gabapentine, meloxicam, amoxicilline/acide clavulanique	2,5	Anéchogène	3,8	Oui	aucune	

Echographies à 15 jours post opératoires

Etiquette	Date	Stade	Statut mictionnel	Traitement en cours	taille fenêtre	aspect ME	Diamètre médullaire	canal de l'épendyme visible	compression résiduelle	echogénicité materiel restant
Epompom girl L13-9569 (femelle) T12-L1	31/10/2013	III	miction normale	aucun	3,1	Anéchogène	6,6 à 7,9	Oui	aucune	
Epompom girl L13-9569 (femelle) L3-L4	31/10/2013	III	miction normale	aucun	2,2	Hypoéchogène	5,3	Oui	2mm*4,5mm	non évaluable
Fidgie L13-10679 (femelle)	04/12/2013	V	incontinence urinaire et fécale	prednisolone	6	Anéchogène	4 a 7	sur un partie	suspicion	matériel hypoéchogène en regard de T11-T12
Victor L13-9885 (mâle)	04/12/2013	IIA	Miction normale	prednisolone, emeprid, mopral	2,6	Anéchogène	7 a 9	oui	suspicion	élément hyperéchogène d'environ 4mm de diamètre en L2-L3
Tao L13-11832 (mâle)	08/01/2014	IIA	Miction normale	Prednisolone	2,1	Hypoéchogène	5,5	non		
Betadine L14-150 (femelle)	23/01/2014	IIA	Miction normale	prednisolone	3	Hypoéchogène	5,3	non	suspicion	élément hyperéchogène d'environ 2mm de diamètre en T13-L1
Emy L12-5525 (femelle)	11/02/2014	IV	doute sur incontinence	alfusozine, dantrolène, gabapentine, oméprazole, traumasedyl	4	Anéchogène	3,5	non	aucune	
Gus L14-1573 (mâle)	03/03/2014	IIA	miction normale	prednisolone	2,9	Hypoéchogène	7,2	oui	étendue sur 7mm au niveau de L4-L5	élément hyperéchogène de 16mm
Vanille L11-2667 (femelle)	26/05/2014	IIA	miction normale	prednisolone	3	Hypoéchogène	7	oui	aucune	
Epompom girl L13-9569 (femelle)	19/06/2014	IIB	miction normale	oméprazole, métoclopramide, bicarbonate de sodium	1,8	Anéchogène	5	non	aucune	
Enjy L12-4540 (femelle)	17/07/2014	IIA	miction normale	Prednisolone	3,6	Hypoéchogène	8,6	non	oui L2-L3	4*4mm, très hyperéchogène

Elfy L14-7289 (femelle)	03/10/2014	V	incontinence urinaire et fécale	Prednisolone	4,8	Anéchogène	5,8	non	T13-L1	4*9mm hyperéchogène, ventrolatéralement à G
Albus L14-8481 (mâle)	04/11/2014	III	miction normale	aucun	3	Anéchogène	5,9	oui	oui	2,5*11mm, hétérogène hyperéchogène
Griffon L13-2977 (mâle)	09/12/2014	IIA	miction normale	Topalgic	4,7	Anéchogène	3,8 à 5	non	no	
Minie L14-10377 (femelle)	18/12/2014	III	miction normale (depuis le 13/12)	oméprazole, sucralfate, métoclopramide, prednisolone	3,9	Anéchogène	7,8	non	no	

Echographies à 1 mois post opératoires

Etiquette	Date	Stade	Statut mictionnel	Traitement en cours	taille fenêtre (cm)	aspect ME	Diamètre médullaire	canal de l'épendyme visible	compression résiduelle	echogénicité materiel restant	Faisabilité
Brad Pitt (L13-8857) (mâle)	29/10/2013	IIA	miction normale	aucun	6,4cm, 1cm et 0,9mm	anéchogène	6,3	difficilement	aucune		Bonne
Epompom girl L13-95169 (femelle) T13-L1	14/11/2013	III	miction normale	aucun	3,5	anéchogène	8	oui	suspectée	hyperéchogène	Bonne
Epompom girl L13-9569 (femelle) L3-L4	14/11/2013	III	miction normale	aucun	2	anéchogène	8	oui	aucune		Bonne
Maya L13-10394	09/12/2013	IV	incontinence urinaire et fécale	aucun	1,6	hétérogène	5	non	aucune		Moyenne
Fidgie L13-10679 (femelle)	18/12/2013	IV	Miction normale	Aucun	5,5	anéchogène	7,8	partiellement	en L3-L4 et L4-L5	élément hyperéchogène de 2,5*5mm	Bonne
Victor L13-9885 (mâle)	19/12/2013	IIA	Miction normale	aucun	2,1	anéchogène	8	oui	aucune	élément hyperéchogène d'environ 6mm de diamètre	Bonne
Eden L13-11375 (femelle)	14/01/2014	IV	incontinence urinaire et fécale	aucun	4,5	hétérogène	5,6	non	aucune		Moyenne
Tao L13-11832 (mâle)	22/01/2014	IIB	miction normale	aucun	2,2	anéchogène	7,3	non	suspectée	hyperéchogène	moyenne car agité
Emy L12-5525 (femelle)	25/02/2014	III	miction normale	aucun	3,1	anéchogène	5,2	non	aucune		Bonne
Gus L14-1573 (mâle)	17/03/2014	IIA	miction normale	aucun	1,4	anéchogène	6,9	non	aucune	hypoéchogène	Difficile car agité

Oscar L14-1390 (mâle)	24/03/2014	IIB	miction normale	aucun	3,2	anéchogène	7,7	non	aucune		Bonne
Fany L14-2144 (femelle)	02/04/2014	IIA	miction normale	aucun	4,2	anéchogène	7,9	non	aucune		Bonne
Fox L14-9000 (mâle)	03/12/2014	IIA	miction normale	aucun	2,1	anéchogène	7,8	non	aucune		Bonne
Griffon L13-2977 (mâle)	22/12/2014	IIA	miction normale	Gabapentine	3,3	anéchogène	5	non	petites protusions ne réduisant pas le diamètre de la moelle épinière		Bonne
Fripouille L14-10850 (mâle)	20/01/2015	III	miction normale	alfuzosine, dantrolène	2	anéchogène	3,9	non	aucune		Bonne

Echographies au long terme

Etiquette	Date	Durée post-op	Stade	Statut mictionnel	Traitement en cours	taille fenêtre (cm)	aspect ME	diamètre médullaire (mm)	canal de l'épendyme visible	compression résiduelle	echogénicité materiel restant	Faisabilité
Tao L13-11832 (mâle)	17/06/2014	6 mois	IIB	miction normale	aucun	2	anéchogène homogène	4,5	oui	aucune		moyenne
Oscar L14-1390 (mâle)	05/12/2014	10 mois	IIA	ok	No	3,6	anéchogène	7,8	non	suspectée caudalement à la fenêtre en ventral+ un autre au 2/3 caudal de la fenêtre 10*3mm	hyperéchogène	bonne
Emy L12-5525 (femelle)	08/12/2014	11 mois	IIB	Incontinence fécale	AIS (crises de dorsalgie)	2,6	anéchogène	4	oui	non		moyenne
Epompom girl L13-9569 (femelle)	18/12/2014	14 mois et 6 mois	IIA	ok	physiothérapie et hydrotherapie	rien de visible						impossible
Charly L13-10470 (mâle)	19/12/2014	13 mois	0	ok	No	3,9	anéchogène	6,5	oui	non		Moyenne (fenêtre réduite)
Uran L13-11317 (mâle)	22/12/2014	12 mois	IIA(dégradation depuis 3 mois)	ok	Cimicoxib	non mesurable	anéchogène	non mesurable	non			très difficile
Maya L13-10394 (femelle)	05/01/2015	14 mois	IV	incontinence	No	1,4	hétérogène	4,4	oui	non	non	Moyenne (fenêtre réduite)
Griffon L13-2977 (mâle)	22/01/2015	2 mois	IIA	ok	physiothérapie, gabapentine et tramadol	3,6	anéchogène	5,8	oui	non		
Elfy L14-7289 (femelle)	02/02/2015	5 mois	III	incontinence urinaire	Homéopathie (hypericum perforatum+arnica)	plusieurs petites fenêtres: 0,1cm, 0,4cm, 0,8cm	anéchogène	5,5	oui	non		moyenne

Fripouille L14-10850 (mâle)	24/02/2015	2 mois	IIB	ok	hydrothérapie	1,6	anéchogène	6,2	non	oui	matériel hyper 2,5*7mm	moyenne
Fox L14-9000 (mâle)	05/01/2015	2 mois	IIA	ok	No	rien de visible						impossible
Minie L14-10377 (femelle)	13/02/2015	2 mois	IIA	ok	physiothérapie	2,1 et 0,68	anéchogène	4,6	oui	non		

NOM PRENOM : RIFFARD MARINE

TITRE : SUIVI ECHOGRAPHIQUE DE LA MOELLE EPINIERE APRES DECOMPRESSION CHIRURGICALE DES HERNIES DISCALES THORACO-LOMBAIRES CHEZ LE CHIEN

Thèse d'Etat de Doctorat Vétérinaire : Lyon, vendredi 4 septembre 2015

RESUME :

La hernie discale thoraco-lombaire est une affection médullaire fréquente chez le chien dont le pronostic de récupération est difficile à établir. De nombreux critères cliniques ou d'imagerie ont été étudiés pour tenter d'affiner ce pronostic. Si certains éléments semblent pouvoir suggérer de meilleures chances de réussite, les études sont souvent en désaccord et leur valeur clinique est controversée. Au cours de cette étude prospective, des échographies médullaires per opératoires et post opératoires sont réalisées sur 34 chiens de toute race opérés de hernie discale thoraco-lombaire. Les résultats des 76 échographies ainsi réalisées sont analysés. L'aspect échographique de la moelle épinière et des tissus environnant est décrit, permettant d'établir les structures visualisables à l'examen échographique. L'échogénicité du parenchyme médullaire apparait comme un facteur pronostique. Un aspect hétérogène est significativement lié à un temps de récupération plus long et à un stade final non ambulatoire. La visualisation de la vascularisation médullaire en mode doppler immédiatement après la décompression canalaire est significativement associée à un temps de récupération plus court et 100% des chiens concernés sont ambulatoires à la fin de l'étude. Il s'agit donc d'un facteur pronostique positif. Les chiens chez qui une compression résiduelle est décelée lors des échographies post opératoires ont un temps de récupération plus long et 37.5% ne sont pas ambulatoires à la fin de l'étude. Il s'agit d'un facteur pronostic négatif. La réalisation d'échographies médullaires en cas de hernie discale chez le chien permet donc l'obtention d'éléments pronostiques intéressants.

MOTS CLES :

- Hernie discale
- Echographie en médecine vétérinaire
- Moelle épinière
- Pronostic

JURY :

Président :	Monsieur le Professeur Emmanuel Jouanneau
1er Assesseur :	Monsieur le Docteur Claude Carozzo
2ème Assesseur :	Monsieur le Professeur Didier Fau

DATE DE SOUTENANCE : 04 Septembre 2015

ADRESSE DE L'AUTEUR :

6 rue Raoul Follereau
07200 AUBENAS