VETAGRO SUP
CAMPUS VÉTÉRINAIRE DE LYON

Année 2015 - Thèse n° …

CARACTERISTIQUES EPIDEMIO-CLINIQUES DES TUMEURS DE L'ENCEPHALE DU CHIEN ; ETUDE RETROSPECTIVE SUR 97 CAS (2008-2014)

THÈSE

Présentée à l'UNIVERSITÉ CLAUDE-BERNARD - LYON I
(Médecine - Pharmacie)
et soutenue publiquement le Vendredi 25 Septembre 2015
pour obtenir le grade de Docteur Vétérinaire

par

DULLIN Delphine
Née le 15 mai 1990
à TASSIN LA DEMI-LUNE (69)

LISTE DES ENSEIGNANTS DU CAMPUS VÉTÉRINAIRE DE LYON

Civilité	Nom	Prénom	Unités pédagogiques	Grade
M.	ALOGNINOUWA	Théodore	Unité pédagogique Pathologie du bétail	Professeur
M.	ALVES-DE-OLIVEIRA	Laurent	Unité pédagogique Gestion des élevages	Maître de conférences
Mme	ARCANGIOLI	Marie-Anne	Unité pédagogique Pathologie du bétail	Maître de conférences
M.	ARTOIS	Marc	Unité pédagogique Santé Publique et Vétérinaire	Professeur
M.	BARTHELEMY	Anthony	Unité pédagogique Anatomie Chirurgie (ACSAI)	Maître de conférences Contractuel
Mme	BECKER	Claire	Unité pédagogique Pathologie du bétail	Maître de conférences
Mme	BELLUCO	Sara	Unité pédagogique Pathologie morphologique et clinique des animaux de compagnie	Maître de conférences
Mme	BENAMOU-SMITH	Agnès	Unité pédagogique Equine	Maître de conférences
M.	BENOIT	Etienne	Unité pédagogique Biologie fonctionnelle	Professeur
M.	BERNY	Philippe	Unité pédagogique Biologie fonctionnelle	Professeur
Mme	BERTHELET	Marie-Anne	Unité pédagogique Anatomie Chirurgie (ACSAI)	Maître de conférences
Mme	BONNET-GARIN	Jeanne-Marie	Unité pédagogique Biologie fonctionnelle	Professeur
Mme	BOULOCHER	Caroline	Unité pédagogique Anatomie Chirurgie (ACSAI)	Maître de conférences
M.	BOURDOISEAU	Gilles	Unité pédagogique Santé Publique et Vétérinaire	Professeur
M.	BOURGOIN	Gilles	Unité pédagogique Santé Publique et Vétérinaire	Maître de conférences
M.	BRUYERE	Pierre	Unité pédagogique Biotechnologies et pathologie de la reproduction	Maître de conférences
M.	BUFF	Samuel	Unité pédagogique Biotechnologies et pathologie de la reproduction	Maître de conférences
M.	BURONFOSSE	Thierry	Unité pédagogique Biologie fonctionnelle	Professeur
M.	CACHON	Thibaut	Unité pédagogique Anatomie Chirurgie (ACSAI)	Maître de conférences
M.	CADORE	Jean-Luc	Unité pédagogique Pathologie médicale des animaux de compagnie	Professeur
Mme	CALLAIT-CARDINAL	Marie-Pierre	Unité pédagogique Santé Publique et Vétérinaire	Maître de conférences
M.	CAROZZO	Claude	Unité pédagogique Anatomie Chirurgie (ACSAI)	Maître de conférences
M.	CHABANNE	Luc	Unité pédagogique Pathologie médicale des animaux de compagnie	Professeur
Mme	CHALVET-MONFRAY	Karine	Unité pédagogique Biologie fonctionnelle	Professeur
M.	COMMUN	Loïc	Unité pédagogique Gestion des élevages	Maître de conférences
Mme	DE BOYER DES ROCHES	Alice	Unité pédagogique Gestion des élevages	Maître de conférences
Mme	DELIGNETTE-MULLER	Marie-Laure	Unité pédagogique Biologie fonctionnelle	Professeur
M.	DEMONT	Pierre	Unité pédagogique Santé Publique et Vétérinaire	Professeur
Mme	DESJARDINS PESSON	Isabelle	Unité pédagogique Equine	Maître de conférences Contractuel
Mme	DJELOUADJI	Zorée	Unité pédagogique Santé Publique et Vétérinaire	Maître de conférences
Mme	ESCRIOU	Catherine	Unité pédagogique Pathologie médicale des animaux de compagnie	Maître de conférences
M.	FAU	Didier	Unité pédagogique Anatomie Chirurgie (ACSAI)	Professeur
Mme	FOURNEL	Corinne	Unité pédagogique Pathologie morphologique et clinique des animaux de compagnie	Professeur
M.	FREYBURGER	Ludovic	Unité pédagogique Santé Publique et Vétérinaire	Maître de conférences
M.	FRIKHA	Mohamed-Ridha	Unité pédagogique Pathologie du bétail	Maître de conférences
Mme	GILOT-FROMONT	Emmanuelle	Unité pédagogique Santé Publique et Vétérinaire	Professeur
M.	GONTHIER	Alain	Unité pédagogique Santé Publique et Vétérinaire	Maître de conférences
Mme	GRAIN	Françoise	Unité pédagogique Gestion des élevages	Professeur
M.	GRANCHER	Denis	Unité pédagogique Gestion des élevages	Maître de conférences
Mme	GREZEL	Delphine	Unité pédagogique Santé Publique et Vétérinaire	Maître de conférences
M.	GUERIN	Pierre	Unité pédagogique Biotechnologies et pathologie de la reproduction	Professeur
Mme	HUGONNARD	Marine	Unité pédagogique Pathologie médicale des animaux de compagnie	Maître de conférences
M.	JUNOT	Stéphane	Unité pédagogique Anatomie Chirurgie (ACSAI)	Maître de conférences
M.	KECK	Gérard	Unité pédagogique Biologie fonctionnelle	Professeur
M.	KODJO	Angeli	Unité pédagogique Santé Publique et Vétérinaire	Professeur
Mm	LAABERKI	Maria-Halima	Unité pédagogique Santé Publique et Vétérinaire	Maître de conférences
M.	LACHERETZ	Antoine	Unité pédagogique Santé Publique et Vétérinaire	Professeur
Mme	LAMBERT	Véronique	Unité pédagogique Gestion des élevages	Maître de conférences
Mme	LATTARD	Virginie	Unité pédagogique Biologie fonctionnelle	Maître de conférences
Mme	LE GRAND	Dominique	Unité pédagogique Pathologie du bétail	Professeur
Mme	LEBLOND	Agnès	Unité pédagogique Santé Publique et Vétérinaire	Professeur
Mme	LEFRANC-POHL	Anne-Cécile	Unité pédagogique Equine	Maître de conférences
M.	LEPAGE	Olivier	Unité pédagogique Equine	Professeur
Mme	LOUZIER	Vanessa	Unité pédagogique Biologie fonctionnelle	Maître de conférences
M.	MARCHAL	Thierry	Unité pédagogique Pathologie morphologique et clinique des animaux de compagnie	Professeur
M.	MOUNIER	Luc	Unité pédagogique Gestion des élevages	Maître de conférences
M.	PEPIN	Michel	Unité pédagogique Santé Publique et Vétérinaire	Professeur
M.	PIN	Didier	Unité pédagogique Pathologie morphologique et clinique des animaux de compagnie	Maître de conférences
Mme	PONCE	Frédérique	Unité pédagogique Pathologie médicale des animaux de compagnie	Maître de conférences
Mme	PORTIER	Karine	Unité pédagogique Anatomie Chirurgie (ACSAI)	Maître de conférences
Mme	POUZOT-NEVORET	Céline	Unité pédagogique Anatomie Chirurgie (ACSAI)	Maître de conférences
Mme	PROUILLAC	Caroline	Unité pédagogique Biologie fonctionnelle	Maître de conférences
Mme	REMY	Denise	Unité pédagogique Anatomie Chirurgie (ACSAI)	Professeur
Mme	RENE MARTELLET	Magalie	Unité pédagogique Santé Publique et Vétérinaire	Maître de conférences stagiaire
M.	ROGER	Thierry	Unité pédagogique Anatomie Chirurgie (ACSAI)	Professeur
M.	SABATIER	Philippe	Unité pédagogique Biologie fonctionnelle	Professeur
M.	SAWAYA	Serge	Unité pédagogique Anatomie Chirurgie (ACSAI)	Maître de conférences
M.	SCHRAMME	Serge	Unité pédagogique Equine	Professeur associé
Mme	SEGARD	Emilie	Unité pédagogique Anatomie Chirurgie (ACSAI)	Maître de conférences Contractuel
Mme	SERGENTET	Delphine	Unité pédagogique Santé Publique et Vétérinaire	Maître de conférences
Mme	SONET	Juliette	Unité pédagogique Anatomie Chirurgie (ACSAI)	Maître de conférences Contractuel
M.	THIEBAULT	Jean-Jacques	Unité pédagogique Biologie fonctionnelle	Maître de conférences
M.	TORTEREAU	Antonin	Unité pédagogique Pathologie morphologique et clinique des animaux de compagnie	Maître de conférences stagiaire
M.	VIGUIER	Éric	Unité pédagogique Anatomie Chirurgie (ACSAI)	Professeur
Mme	VIRIEUX-WATRELOT	Dorothée	Unité pédagogique Pathologie morphologique et clinique des animaux de compagnie	Maître de conférences Contractuel
M.	ZENNER	Lionel	Unité pédagogique Santé Publique et Vétérinaire	Professeur

À Monsieur le Professeur Emmanuel Jouanneau

Qui nous a fait l'honneur d'accepter la présidence de notre jury de thèse. Pour sa gentillesse et sa disponibilité.

Hommages respectueux.

À Madame le Professeur Catherine Escriou

Qui a bien voulu accepter d'encadrer et de corriger notre travail.

Hommages respectueux.

À Madame le Professeur Sara Belluco

Qui a accepté d'être membre de notre jury de thèse. Pour son aide précieuse à la réalisation de cette thèse, sa gentillesse et sa disponibilité.

Mes très sincères remerciements.

À Madame le Professeur Catherine André

Qui m'a intégrée dans l'équipe de la Génétique du Chien pour le projet gliome. Pour sa sympathie, et pour sa participation honorifique à mon jury de thèse.

Mes très sincères remerciements.

A Papa et Maman pour m'avoir permis de réaliser mon rêve d'enfant : être vétérinaire. Pour nos élevages de papillons et de grenouilles, pour Cœur notre petit Cotton-tail rabbit, pour Racoonette la voleuse, pour mes poissons rouges laissés à Courtney qui connaissaient plein de tours, et surtout pour mon petit Chocolat enfin obtenu à mes 8 ans et pour l'avoir aimé autant que moi. Pour m'avoir suivie par la suite dans toutes mes folies vétos : départ de vacances prématurées un 14 juillet pour l'autopsie de l'éléphant du parc de la Tête d'Or, plongées sous-marine autour du monde, safari photos au Kenya, cortège VIP pour Esala Perahera, chien de traineau au Canada… et pour tous les repas que je vous ai gâchés à parler de mes cas, de préférence au moment du dessert.

A Kaki et Mamette pour leur amour inconditionnel et leur générosité sans égale. Pour tous les souvenirs accumulés depuis 25 ans. Pour ton jardin Kaki, et ta cuisine Mamette, et votre école douillette et élégante de Beauzens. Parce qu'il n'y a rien de tel que de partir en vacances à 6 avec sa coinche quotidienne. Pour vous être occupés de Chocolat et nous avoir fait la surprise de Blé et Shadow.

A ma grande sœur et sa petite Indy. Pour avoir la même passion des animaux que moi. Pour Idiot le lézard, les papillons à queue, Haley notre comète espagnole, le cardinal aux US et tant d'autres petits rescapés. Pour la douceur d'Indy et les fêtes qui me sont apparemment réservées !

A Jean mon geek préféré qui pondère ma folie vétérinaire et médicale tout en s'y intéressant avec une curiosité non feinte. Pour me faire rire en toutes circonstances, pour ses solutions à tout, pour me garder updatée avec ce qui se passe dans le monde non vétérinaire. Pour être venu me chercher jusqu'à St Hyacinthe. Pour avoir été mon Taupin, mon Ingénieur, mon MSC Student, mon Chum et mon Consultant. Pour les fois où tu faisais semblant d'aimer Chocolat le rival, et pour avoir craqué avec la petite Djinn et les petits ducs ! Pour me gâter autant que tu le fais et pour m'avoir rendue geek à mon tour.

A mon Chocolat bien sûr, ma muse, encore aujourd'hui.

A Djinn, ma petit coquine, qui grandit bien loin de moi.

Table des matières

PARTIE 1 : ETUDE BIBLIOGRAPHIQUE Les tumeurs de l'encéphale du Chien 17

1 Etude générale des tumeurs de l'encéphale du Chien 18

1.1 Classifications 18
1.2 Epidémiologie 20
1.3 Symptomatologie clinique 21
1.4 Imagerie médicale 22
1.5 Analyse du liquide céphalo-rachidien (LCR), examen complémentaire à l'IRM 33
1.6 Biopsie et cytologie nerveuses 33
1.7 Histologie 36
1.8 Traitement 38
1.9 Pronostic et médiane de survie 41
1.10 Le Chien comme modèle d'étude pour le gliome de l'Homme 41

2 Monographie des tumeurs de l'encéphale du Chien 44

2.1 Ganglioglioome, gangliocytome, ganglioneurome et neurocytome 44
2.2 Gliome 46
2.3 Ependymome 58
2.4 Tumeurs pituitaires 61
2.5 Médulloblastome 67
2.6 Tumeur des plexus choroïdes (TPC) 69
2.7 Tumeurs de la gaine nerveuse des nerfs crâniens (TGN) 72
2.8 Méningiome 74
2.9 Lymphome 86
2.10 Sarcome histiocytaire (SH) 89
2.11 Autres sarcomes 92
2.12 Tumeurs de la calvaria 92
2.13 Tumeurs des cavités nasales et sinusales 94
2.14 Autres tumeurs à envahissement local 98
2.15 Métastases 99

PARTIE 2 : ETUDE D'OBSERVATION Etude rétrospective sur les caractéristiques épidémio-cliniques des tumeurs de l'encéphale du Chien sur 97 cas (008-2014) 104

1 Rationale 105
2 Matériels et Méthodes 105

2.1 Recrutement des cas 105
2.2 Sélection des cas 105
2.3 Recueil des données 106
2.4 Etablissement d'une population de référence 106
2.5 Analyses des IRM 107
2.6 Analyses histologiques 107
2.7 Types de traitement reçu 107

2.8 Analyses des données concernant l'évolution 108
2.9 Analyses statistiques 108
3 Résultats 108
3.1 Résultats épidémiologiques 108
3.2 Résultats IRM 118
3.3 Résultats histologiques et cytologiques 123
3.4 Résultats thérapeutiques 126
4 Discussion 131
4.1 Aspect épidémio-clinique 131
4.2 Aspect IRM 135
4.3 Aspects histologique et cytologique 137
4.4 Aspect thérapeutique 139
4.5 Limites de l'étude 142
5 Bilan de l'étude 142
Conclusion 144
Bibliographie 146
Annexes 158

Liste des annexes

Annexe 1 : Tableau résumant les caractéristiques épidémio-cliniques des 97 chiens de l'étude rétrospective ainsi que les caractéristiques histologiques et à l'IRM de leur tumeur.

Table des figures

Figure 1: Distribution des différents types tumoraux (en %) déterminés histologiquement dans 6 études. TPC : tumeur des plexus choroïdes, TGN : tumeur des gaines nerveuses, SH : sarcomes histiocytaires, PNET : tumeurs neuroectodermiques primitives – [nombre de cas] 21
Figure 2: Schéma représentatif des AVC ischémique et hémorragique chez l'Homme (18) ... 24
Figure 3 : Coupe transversale en séquence T2 d'un AVC cérébelleux (19) ... 25
Figure 4 : Représentation des localisations supra-, infra- tentoriales et basale sur une coupe sagittale d'un encéphale de chien en séquence T1 (CIRMA) ... 28
Figure 5 : Illustration des lobes de l'encéphale du Chien : Vue dorsale, vue de profil et vue ventrale - 1999 Universités de Bristol et de Dublin ... 29
Figure 6 : Image de scanner en coupe transverse d'une tête de chien illustrant la biopsie stéréotaxique avec l'aiguille de prélèvement insérée au sein de l'hypophyse (44) ... 34
Figure 7 : Coupe histologique d'un gangliogliome chez le chien 97 illustrant la présence d'un contingent néoplasique glial et de neurones matures (flèche) – HE – Laboratoire d'histologie de VetAgro Sup ... 46
Figure 8 : Répartition des sous-types de gliomes selon les études. (9) (86) (10) ... 48
Figure 9 : Répartition des 29 astrocytomes de l'étude de Stoica et al., (2004) en leurs sous-types. ... 49
Figure 10 : IRM d'un gliome du lobe frontal droit en séquences T1, T2 et T1 injectée et en coupe transverse chez le chien 73 – CIRMA ... 50
Figure 11 : Coupes histologiques d'astrocytome fibrillaire (à gauche) et protoplasmique (à droite) – HE, échelle=150µm - (4) ... 52
Figure 12 : Coupes histologiques d'astrocytomes gémistocytique (à gauche) et anaplasique (à droite) – HE, échelle=150µm - (4) ... 53
Figure 13 : Coupes histologiques d'un GBM chez le chien 93 : on note la néovascularisation glomérulaire (flèche) à gauche et les larges plages de nécrose (N) avec formation palissadique périphérique (flèche) à droite – HE - Laboratoire d'histologie de VetAgro Sup. 54
Figure 14 : Coupe histologique d'astroblastome – HE, échelle=150µm - (4) ... 54
Figure 15 : IRM d'un encéphale de chien en coupe dorsale en séquence FLAIR illustrant le système ventriculaire - CIRMA ... 59
Figure 16 : Coupe histologique illustrant une pseudorosette avec une trame fibrovasculaire centrale d'un épendymome– HE, x400 - (35) ... 60
Figure 17: Représentation schématique de l'hypophyse selon une coupe sagittale issue de "L'axe hypothalamo-hypophysaire : ontogenèse, morphologie et aspects fonctionnels" de Catherine Taragnat. Les encadrés représentent les zones généralement impliquées dans la cancérisation. ... 61
Figure 18 : IRM de MAH en coupe sagittale en séquence T1 injectée chez le chien 32 - CIRMA ... 65
Figure 19: Coupe histologique d'un adénome chromophobe – HE - (108) ... 65
Figure 20: IRM en coupe transversale à l'IRM en séquence T2 illustrant les différentes parties du cervelet - CIRMA ... 67
Figure 21 : Coupe histologique d'un médulloblastome canin – HE - (121) ... 68
Figure 22 : Distribution des 152 tumeurs des plexus choroïdes décrites par l'étude bibliographique (96 cas) et expérimentale (56 cas) de l'équipe de Westworth et al.,(2008) ... 70
Figure 23 : IRM d'une TPC en séquence T1 injectée en coupe transversale (à gauche) et sagittale (à droite) chez le chien 70 – CIRMA ... 70

Figure 24 : Coupes histologiques d'un papillome de grade I (échelle=70µm) et carcinome (échelle=15µm) – HE - (6) 71
Figure 25: Coupe histologique d'une TGN trigéminale où l'on peut apercevoir des neurones (flèches) englobés par des cellules fusiformes - (37) 73
Figure 26: Classification de l'OMS actuellement utilisée pour le méningiome de l'Homme .. 74
Figure 27: Neurolocalisation des 112 méningiomes de l'étude de Sturges et al., (2008)..... 76
Figure 28 : Résultats de l'étude de Sturges et al., (2008) (36) sur 112 méningiomes canins. PdC = prise de contraste 77
Figure 29 : IRM de méningiomes du lobe frontal en séquence T1 injectée, en coupe sagittale chez le chien 5 (à gauche), et en coupe dorsale chez le chien 25 (à droite) illustrant le Dural Tail Sign (flèches) – CIRMA 78
Figure 30 : Coupes histologiques de méningiomes méningothélial (chien 4) et fibroblastique (chien 27) – HE - Laboratoire histologique de VetAgro Sup 79
Figure 31 : Coupes histologiques de méningiomes transitionnel (à gauche) du chien 5 HE – laboratoire histologique de VetAgro Sup et psammomateux (à droite) HE échelle=85µm - (36) 80
Figure 32: Coupes histologiques de méningiomes angiomateux (à gauche) échelle=70µm (36) et papillaire (à droite) échelle=100µm - (7) 80
Figure 33 : Coupes histologiques de méningiomes à cellules granuleuses (à gauche) échelle=10µm (129) et anaplasique (à droite) échelle=25µm (7) 81
Figure 34 : Coupes histologiques d'un méningiome du nerf optique (à gauche) échelle= 50µm (7) et microkystique (à droite) échelle=40µm (36) 82
Figure 35 : Répartitions comparatives en sous-types des méningiomes recensés par 3 études. (7) (68) (36) 82
Figure 36 : IRM en coupe transverse d'un a) lymphome primaire intra-axial du cervelet en séquence T2 chez le chien 54 b) lymphome multicentrique mixte (méninges et parenchyme cortical gauche) en séquence T1 injectée chez le chien 52 - CIRMA..... 88
Figure 37 : Coupes histologiques d'un lymphome B de haut grade présentant, en 2C, des cellules néoplasiques périvasculaires (échelle=36µm), et en 2D, des figures de mitose (flèches) (échelle=24µm) - (142) 89
Figure 38 : IRM d'un SH du lobe frontal en séquence T1 injectée et en coupe dorsale (à gauche) et signes d'hernie transtentorielle (flèche fine), d'hernie cérébelleuse (grosse flèche) et de syringomyélie (têtes de flèche) sur une coupe sagittale en séquence T2 - (42) 91
Figure 39: Coupes histologiques d'un SHD - 2a : infiltration des leptoméninges et de l'espace arachnoïde (flèches) – 2b : pléomorphisme histiocytaire comportant des cellules géantes multinucléées - Echelle = 50µm - (151)..... 91
Figure 40: IRM d'un Chondrome de Rodens exerçant un important effet de masse sur le cerveau et les muscles temporaux en coupe dorsale en séquence FLAIR (à gauche) et en coupe transversale en séquence T1 injectée (à droite) chez le chien 41 - CIRMA..... 93
Figure 41: Coupes histologiques d'un chondrome de Rodens illustrant le caractère multilobulé (à gauche), échelle=260µm, et les foyers ostéoïdes et cartilagineux (à droite), échelle=52µm - (160) 93
Figure 42: Distribution des 68 tumeurs nasales des chiens de l'étude d'Adams et al., (1987) (172) 95
Figure 43: Répartition de 86 sarcomes des cavités nasales en fonction de leurs types. (65)... 95

Figure 44 : IRM d'une tumeur des cavités nasales et sinusales (flèches) de stade IV en séquence T1 injectée en coupe sagittale (à gauche) et en séquence T2 en coupe transversale (à droite) chez le chien 45 - CIRMA 96
Figure 45 : Coupes histologiques d'adénocarcinomes à architectures tubulaire (à gauche) et solide (à droite) – échelle=50µm - (173)..... 96
Figure 46 : Deux coupes dorsales en séquence T1 injectée (coupes indiquées sur le schéma de chien) d'une tumeur rétro-orbitaire gauche avec envahissement secondaire du tronc cérébral (flèche) chez le chien 47 - CIRMA 99
Figure 47 : Prévalence des tumeurs primaires à l'origine des métastases cérébrales au sein de 2 études rétrospectives. 100
Figure 48 : IRM de métastases d'un carcinome pulmonaire en coupe sagittale en séquence T1 injectée chez le chien 64 –CIRMA 102
Figure 49 : Distribution des tumeurs en fonction de leur type 109
Figure 50 : Répartition des 7 tumeurs extrinsèques selon leur origine. 110
Figure 51 : Répartition des âges au diagnostic par IRM de l'ensemble des chiens de l'étude. 110
Figure 52: Répartition des cas en fonction de l'âge au diagnostic par IRM et du type tumoral. 111
Figure 53 : Causes de décès des 34 chiens dont l'information est disponible. 111
Figure 54 : Distribution des chiens de la population d'intérêt en fonction de leur race. 113
Figure 55 : Répartition des cas en fonction du type tumoral dont ils sont atteints et de leur race. 114
Figure 56 : Répartition des cas de gliomes en fonction du type céphalique. 115
Figure 57 : Répartition des cas en fonction des motifs de consultation. 116
Figure 58 : Répartition des motifs de consultation en fonction des types tumoraux. 116
Figure 59 : Durée d'évolution des symptômes avant le diagnostic par IRM (en jours) selon le type tumoral..... 117
Figure 60 : Répartition des cas en fonction des régions de l'encéphale atteintes..... 118
Figure 61 : Régions du SNC concernées par le développement tumoral 119
Figure 62 : Régions du SNC concernées par le développement tumoral selon les différents types tumoraux 119
Figure 63 : Localisation des 5 cas de TPC au niveau du système ventriculaire 120
Figure 64 : Intensité de la prise de contraste des tumeurs en fonction de leur type..... 120
Figure 65 : prise du produit de contraste intense, avec délimitation franche, en séquence T1 et en vue sagittale, d'un méningiome (chien 5), d'une métastase (chien 57) et d'une TPC (chien 70) - CIRMA 120
Figure 66 : prise de contraste de manière discrète à contours flous des trois cas de lymphome (chiens 51, 54 et 52) en séquence T1 injectée et en coupe transverse - CIRMA 121
Figure 67 : absence totale de prise de contraste du gangliogliome (chien 97) en séquence T1 injectée (à gauche) et en séquence T2 (à droite) en coupe sagittale - CIRMA 121
Figure 68 : IRM en T1 injectée et T2 en coupe transverse des trois gliomes prenant le produit de contraste de manière discrète et centrale (haut : à gauche chien 93, à droite chien 84 ; bas : chien 80) - CIRMA 121
Figure 69 : IRM en T1 injectée et T2 en coupe transverse des trois gliomes prenant le produit de contraste de manière intense et en anneau (haut : à gauche chien 73, à droite : chien 84 ; bas : chien 72) - CIRMA 122

Figure 70 : Méningiome des chiens 25 et 12 à l'IRM en séquence T1 injectée en coupes, respectivement dorsale et transverse, illustrant un dural tail sign. 122
Figure 71 : Etendue de l'œdème péritumoral. 122
Figure 72 : A gauche : ADK pulmonaire (on note la présence de mucus en grande quantité) du chien 61. A droite : carcinome pulmonaire (on note le tissu tumoral en cordons, typique des tumeurs épithéliales) du chien 60, HE – Laboratoire d'histologie de VetAgro Sup..... 124
Figure 73 : Représentation des diagnostiques histologiques des cas de méningiome. 124
Figure 74 : Méningiome transitionnel du chien 5, HE - Laboratoire d'histologie de VetAgro Sup..... 125
Figure 75 : Représentation des diagnostiques histologiques des cas de gliome. 125
Figure 76 : GBM du chien 72, HE - Laboratoire d'histologie de VetAgro Sup..... 125
Figure 77 : Répartition des cas en fonction du type tumoral les affectant et de la décision thérapeutique de leurs propriétaires. 126
Figure 78 : Types de traitements élus selon les types tumoraux. 126
Figure 79 : Traitements mis en place pour les cas de gliome 127
Figure 80 : Plan thérapeutique des chiens présentant un méningiome 127
Figure 81 : Plan thérapeutique des chiens présentant un MAH 128
Figure 82 : Plan thérapeutique des chiens présentant un lymphome intracrânien. 129
Figure 83 : Plan thérapeutique des chiens présentant une/des métastase(s) intracrânienne(s) 129
Figure 84 : Plan thérapeutique des chiens présentant une tumeur des plexus choroïdes 130
Figure 85 : Réponse thérapeutique des chiens initialement présentés pour crise convulsive en fonction du type tumoral 131

Table des tableaux

Tableau 1: Classification simplifiée des tumeurs de l'encéphale du Chien inspirée par la dernière version de l'OMS 2007. 18
Tableau 2 : Résumé des travaux de Cervera et al., (2011) portant sur la lecture des IRM de 17 gliomes et de 21 AVC de Chiens. 25
Tableau 3 : Encéphalites du Chien. 26
Tableau 4 : Caractéristiques épidémiologiques des différentes encéphalites du Chien (24) (25) (26) (27) (23) 26
Tableau 5 : Sensibilité et spécificité de l'IRM pour le diagnostic du type tumoral dans l'étude de Wolff et al, 2012 27
Tableau 6 : Tableau bilan résumant les caractéristiques à l'IRM des tumeurs de l'encéphale et des lésions vasculaires et inflammatoires. IA/EA : intra-axial/extra-axial, IV : intra-ventriculaire, iso/hypo/hyper : iso/hypo/hyperintense, LCR : liquide céphalo-rachidien, MG/B : matière grise/blanche, PdeC : prise de contraste,TC : tronc cérébral 31
Tableau 7 : Sensibilité de la cytologie pour le diagnostic de processus tumoral ou de type tumoral selon une technique peropératoire. 35
Tableau 8 : Marqueurs génétiques des différents types tumoraux. (50) (51) (52) (5) (53) (54) (55) (7) (56) (57) (42) (42) (58) 37
Tableau 9 : Classification des gliomes, Koestner et al., (1999) 48
Tableau 10 : Exemples de types de traitement et les durées de survie associées dans diverses publications. 58
Tableau 11 : Classification des méningiomes canins de l'OMS selon Koestner et al, 1999 75
Tableau 12 : Dernière classification des méningiomes humains adoptée par l'OMS (Louis et al, 2007) 75
Tableau 13 : réponse à l'immunomarquage de 30 méningiomes canins - (7) 83
Tableau 14 : Médiane de survie des chiens atteints de méningiomes en fonction des protocoles thérapeutiques et des études. 86
Tableau 15 : Médianes de survie associées aux différents protocoles de radiothérapie employés sur 86 sarcomes. (65) 97
Tableau 16 : Description des 8 cas de métastases : localisation des masses mises en évidence dans d'autres organes et résultats des examens histologique/cytologique réalisés. 109
Tableau 17 : Recherche d'une éventuelle prédisposition sexuelle pour chaque type tumoral. 112
Tableau 18 : Répartition des chiens atteints de gliome ou de MAH, et de ceux de la population de référence construite, en fonction de leur statut hormonal. 112
Tableau 19 : Proportion des races Boxer, Bouledogue français et Yorkshire terrier au sein de notre population d'intérêt et de la population de référence. 115
Tableau 20 : Répartition des cas selon la localisation tumorale et la présentation de crises convulsives. 117
Tableau 21 : Délai moyen entre l'apparition des premiers symptômes et le diagnostic par imagerie médicale selon le type tumoral. 118
Tableau 22 : Représentation des cas possédant un diagnostic histologique en fonction de leur type tumoral. 123
Tableau 23 : Répartition des cas de diagnostic de certitude ou de quasi-certitude en fonction de leur type tumoral. 123

Tableau 24 : Type de traitement reçu, évolution et durée de survie des chiens présentant un gliome 127
Tableau 25 : Type de traitement reçu, évolution et durée de survie des chiens présentant un méningiome 128
Tableau 26 : Evolution des 4 chiens présentant un MAH dont les informations de suivi sont disponibles. 128
Tableau 27 : Evolution des 3 chiens présentant un lymphome, ayant bénéficié d'une chimiothérapie, et étant revenus en contrôle. 129
Tableau 28 : Evolution des 3 chiens ayant bénéficié d'une chimiothérapie dans le cadre de métastases intracrâniennes et étant revenus en contrôle. 130

Liste des abréviations :

ADK :	Adénocarcinome
AVC :	Accident vasculaire cérébral
EN :	Encéphalite nécrosante
GBM :	Glioblastome multiforme
HE :	Hématoxyline et éosine
HTIC :	Hypertension intracrânienne
IRM :	Imagerie par résonance magnétique
LCR :	Liquide céphalo-rachidien
MAH :	Macroadénome hypophysaire
MB :	Matière blanche
ME :	Méningo-encéphalite
MEB :	Méningo-encéphalite bactérienne
MEG :	Méningo-encéphalite granulomateuse
MEI :	Méningo-encéphalite idiopathique
PUPD :	Polyuro-polydipsie
SH :	Sarcome histiocytaire
SHD :	Sarcome histiocytaire disséminé
SHL :	Sarcome histiocytaire localisé
SNC :	Système nerveux central
SNP :	Système nerveux périphérique
TC :	Tronc cérébral
TEXT :	Tumeur extrinsèque
TGN :	Tumeur des gaines nerveuses
TPC :	Tumeur des plexus choroïdes
WHWT :	West Highland White Terrier

Introduction

0,000145% est le chiffre qui a été le plus fréquemment cité concernant la prévalence des tumeurs intracrâniennes chez le Chien. Pourtant ce chiffre a été obtenu en additionnant les cas décrits dans la littérature et en le divisant par la population canine à risque entre 1968 et 1984 (1), et semble donc loin de la prévalence réelle. En 2013, sont parus les résultats de l'équipe de R.B Song qui a mené une étude rétrospective sur 9 574 cas dans l'Université de Pennsylvanie où les cerveaux des chiens laissés pour **nécropsie** étaient systématiquement étudiés. Ils en arrivent à la conclusion que **4,5%** des chiens présentent un néoplasme intracrânien. La prévalence des chiens souffrant **cliniquement** d'une tumeur de l'encéphale doit donc se trouver quelque part entre ces deux valeurs.

Alors que la **classification de l'OMS** pour les tumeurs de l'encéphale a été revue par deux fois depuis sa rédaction en **1999** en médecine humaine, elle n'a toujours pas été mise à jour pour l'espèce canine. De nombreuses études publiées depuis, montrent que cette classification pourrait évoluer de manière très étroitement parallèle à son homologue humain. Il semblerait que le Chien présente de nombreuses **similarités** au niveau épidémiologique, diagnostique (imagerie, en particulier la résonance magnétique), histologique et même moléculaire avec l'Homme pour les différents types tumoraux. Leur étude conjointe, dans le cadre d'une **médecine comparée**, bénéficierait donc aux deux espèces.

Dans une première partie, nous ferons **l'état des lieux des connaissances actuelles** sur les tumeurs intracrâniennes du Chien, d'abord du point de vue général, puis sur les spécificités de chaque type tumoral, en suivant la logique de la démarche diagnostique : éléments épidémiologiques, symptômes évocateurs, caractéristiques à l'IRM, intérêt de la réalisation d'autres examens complémentaires, caractéristiques histologiques, traitement et pronostic. Dans une seconde partie nous analyserons les **cas de tumeur de l'encéphale canin ayant été diagnostiqués par IRM** à l'Ecole Nationale Vétérinaire de Lyon entre les **1iers Septembre 2008 et 2014**. Nous comparerons alors nos résultats avec ceux de la littérature. Nous accorderons un intérêt tout particulier aux cas de **gliomes**, dont le Chien sert actuellement de modèle pour la recherche de gènes marqueurs chez l'Homme.

PARTIE 1 : ETUDE BIBLIOGRAPHIQUE
Les tumeurs de l'encéphale du Chien

1 Etude générale des tumeurs de l'encéphale du Chien

1.1 Classifications

1.1.1 La classification des tumeurs chez l'Homme a inspiré la classification canine

Le Chien a d'abord partagé la classification des tumeurs de l'encéphale de l'Homme avant qu'elle ne subisse ses multiples mises à jour.

C'est l'OMS, en **1956**, qui a réalisé un consensus international afin de définir les différents types tumoraux et leur attribuer un grade. Complétant cette ébauche, une première édition s'appuyant sur des données histologiques a été publiée en 1979 et une seconde utilisant l'immunohistochimie. Puis, en 2000, grâce à l'avancée de la génétique moléculaire, une troisième version nettement plus étoffée connaît le jour, contenant des données épidémio-cliniques, d'imagerie médicale, de facteurs pronostiques et prédictifs. Depuis, la classification est régulièrement révisée. (2)

1.1.2 La classification des tumeurs cérébrales chez les animaux domestiques

Jusqu'en 1974, la classification de l'**OMS** des tumeurs primitives du système nerveux de l'Homme est aussi la référence en médecine vétérinaire. Par la suite, l'OMS (Fankhauser, Luginbüll et McGrath) a soumis une version dans l'optique d'une cancérologie comparée ; la nomenclature est adoptée pour l'animal domestique, lorsqu'une tumeur, partageant les caractéristiques de sa référence humaine, est décrite.

En 1990, Jonhson propose une classification qui se veut plus adaptée à la médecine vétérinaire. (3) En **1999** l'équipe de **Koestner** en propose une plus élaborée qui constitue la **dernière version vétérinaire** à avoir été proposée et qui n'a pas été mise à jour depuis.

De son côté, la classification de **l'Homme** est régulièrement mise à jour, sa dernière version datant de **2007**. Du fait de la **grande similitude** des altérations génétiques dans l'oncogenèse entre l'Homme et le Chien, il est certain que la classification des tumeurs de l'encéphale canin évolue parallèlement à celle de l'Homme. (3) Pour cette raison, la majorité des études utilise plutôt la version de 2007 que celles établies pour les animaux domestiques.

Pour le reste de notre travail, nous utiliserons donc la classification suivante (tab 1) qui correspond à la classification du Chien, à laquelle nous avons ajouté en italique les sous-types humains (OMS 2007) qui ont été décrits dans la littérature vétérinaire, et pourraient bien figurer dans la classification des Animaux Domestiques lors d'une prochaine mise à jour. Pour plus d'informations sur les sous-parties de cette classification, se référer au chapitre correspondant au type tumoral.

Tableau 1: Classification simplifiée des tumeurs de l'encéphale du Chien inspirée par la dernière version de l'OMS 2007.

TUMEURS PRIMAIRES DU SNC
Tumeurs neuroépithéliales

- **Gliomes**
  - **Astrocytomes**
    - **. Astrocytomes fibroblastiques** (bas grade) *(dont astrocytomes pilocytiques* **(4)***)*
    - **. Astrocytomes protoplasmiques** (bas grade)
    - **. Astrocytomes gémistocytiques** (bas grade)
    - **. Astrocytomes anaplasiques** (moyen grade)
    - **. Glioblastomes multiformes** (haut grade)
  - **Oligodendrogliomes**
    - **. Oligodendrogliomes**
    - **. Oligodendrogliomes anaplasiques**
  - **Mixtes / Oligoastrocytomes**

- **Gliomatosis cerebri**
- **Spongioblastomes**
- **Inclassables**

- **Tumeurs neuronales et neurogliales**
  - **Gangliogliomes**
  - **Gangliocytomes**
  - **Neurocytomes**
- **Ependymomes**
  - **Ependymomes**
  - **Ependymome anaplasiques**
  - *Ependymomes à cellules claires (grade II)* **(5)**
- **Tumeurs des plexus choroïdes**
  - **Papillomes** (grade I)
  - *Papillomes atypiques (grade II)* **(6)**
  - **Carcinomes** (grade III)
- **Tumeurs pinéales**
  - **Pinéocytomes**
  - **Pinéoblastomes**
- **Tumeurs embryonnaires**
  - **Médulloblastomes**
  - **Neuroblastomes**
  - **Ependymoblastomes**

Méningiomes

- **Méningiomes méningothéliaux**
- **Méningiomes fibroblastiques**
- **Méningiomes transitionnels / mixtes**
- **Méningiomes angiomateux**
- **Méningiomes papillaires**
- **Méningiomes psammomateux**
- **Méningiomes à cellules granuleuses**
- **Méningiomes myxoïdes**
- *(Méningiomes microkystiques)* **(7)**
- *(Méningiomes du nerf optique)* **(7)**
- **Méningiomes anaplasiques (Méningiomes malins)**

Lymphomes et tumeurs hématopoïétiques

- **Lymphomes primaires et secondaires**
- **Sarcomes histiocytaires localisés ou disséminés**

<u>TUMEURS ENVAHISSANT SECONDAIREMENT LA CAVITE INTRACRANIENNE</u>
Tumeurs de l'hypophyse

- **Adénomes**
  - **Microadénomes**
  - **Macroadénomes**
- **Adénocarcinomes**

Tumeurs des cellules germinales suprasellaires

Tumeurs des gaines nerveuses (schwannomes, neurofibromes)

Tumeurs de la calvaria

- **Chondromes de Rodens**
- **Ostéosarcomes**

Tumeurs des cavités nasales et sinusales

Métastases

1.1.3 Le grading des tumeurs de l'encéphale

L'agressivité des tumeurs intracrâniennes se juge sur d'autres critères que présence/absence de métastases étant donnée l'extrême rareté de leur extension extra-neurale. (3) L'attribution du grade d'une tumeur, bien qu'il dépende de la nature tumorale, suit un schéma général appelé « **malignancy scale** ». Il se base sur la vitesse de croissance, le mode de développement et notamment d'infiltration, les caractéristiques histologiques de malignité (comme les atypies nucléaires), la présence de nécrose et d'hémorragie, l'activité mitotique (appréciée par l'indice Ki67), la tendance à l'envahissement cranio-spinal et l'absence de récidive après exérèse chirurgicale. (2)

Bien que des classifications des tumeurs de l'encéphale aient été spécialement conçues pour les animaux domestiques**, la plus communément employée** dans la littérature vétérinaire est celle de **l'OMS 2007 pour l'Homme**.

1.2 Epidémiologie

1.2.1.1 Âge

Selon les études, la médiane d'âge se situerait aux alentours de **9 ans**. (8)

1.2.1.2 Forme céphalique

Certaines races semblent être surreprésentées dans quelques tumeurs, mais la plus forte corrélation aujourd'hui décrite réside entre la forme de la tête (dolichocéphale/mésaticephale/brachycéphale) et le type tumoral. En effet les dolichocéphales sont plus concernés par les méningiomes, et les brachycéphales par les tumeurs gliales. La catégorisation des chiens en fonction de la forme de leur crâne se fait de manière objective en mesurant **l'index céphalique** (ratio de largeur de crâne sur longueur de crâne), l'angle craniofacial ou l'angle du bulbe olfactif. Il existe des similarités génétiques entre les chiens à nez écrasé qui supposent un rôle dans la forme du crâne. Les gènes **THBS2** et **SMOC-2** situés sur le chromosome 1 constituent des gènes candidats. (9)

1.2.1.3 Taille

Selon l'étude de R. B. Song et al. menée en 2013 sur 435 cas de tumeurs de l'encéphale décelées à l'examen nécropsique, une relation linéaire a pu être établie entre **âge**, **poids** et présence d'un **néoplasme**.

Les **grandes races** semblent surreprésentées dans la population canine contenant une tumeur dans le cerveau. L'allèle **IGF-1** a été décrit comme un élément majeur déterminant dans la **taille** des chiens. Un polymorphisme haplotypique concernant un seul nucléotide détectable dans toutes les petites races est absent dans la plupart des races géantes. Ce même gène a été trouvé impliqué dans la régulation de la **longévité** de nombreux organismes. Les grands chiens meurent plus souvent de tumeurs de l'encéphale que les petits renforçant l'hypothèse de son implication dans l'oncogenèse encéphalique. (9)

1.2.1.4 Temps d'attente des propriétaires entre les premiers symptômes et l'IRM

Les propriétaires attendent en moyenne **34 jours** (1-280) entre le début des symptômes de leur animal et la réalisation de l'IRM selon une étude menée sur 53 chiens. (8)

1.2.1.5 Prévalences des tumeurs primaires / secondaires

L'étude de R.B. Song et al., (2013), décrit une prévalence de 2,3% de tumeurs primaires et 2,2% de tumeurs secondaires (métastases, invasions régionales, lymphomes systémiques). (9) D'autre part, l'équipe de Snyder et al., (2006) décrit 173 tumeurs primaires (10) et 177 tumeurs secondaires (11) entre 1986 et 2003. Les prévalences des tumeurs intracrâniennes primaires et secondaires chez le Chien sont donc **comparables**.

1.2.1.6 Prévalence des types tumoraux

La figure 1 résume les prévalences relatives des types tumoraux selon les études comportant le plus grand nombre de cas.

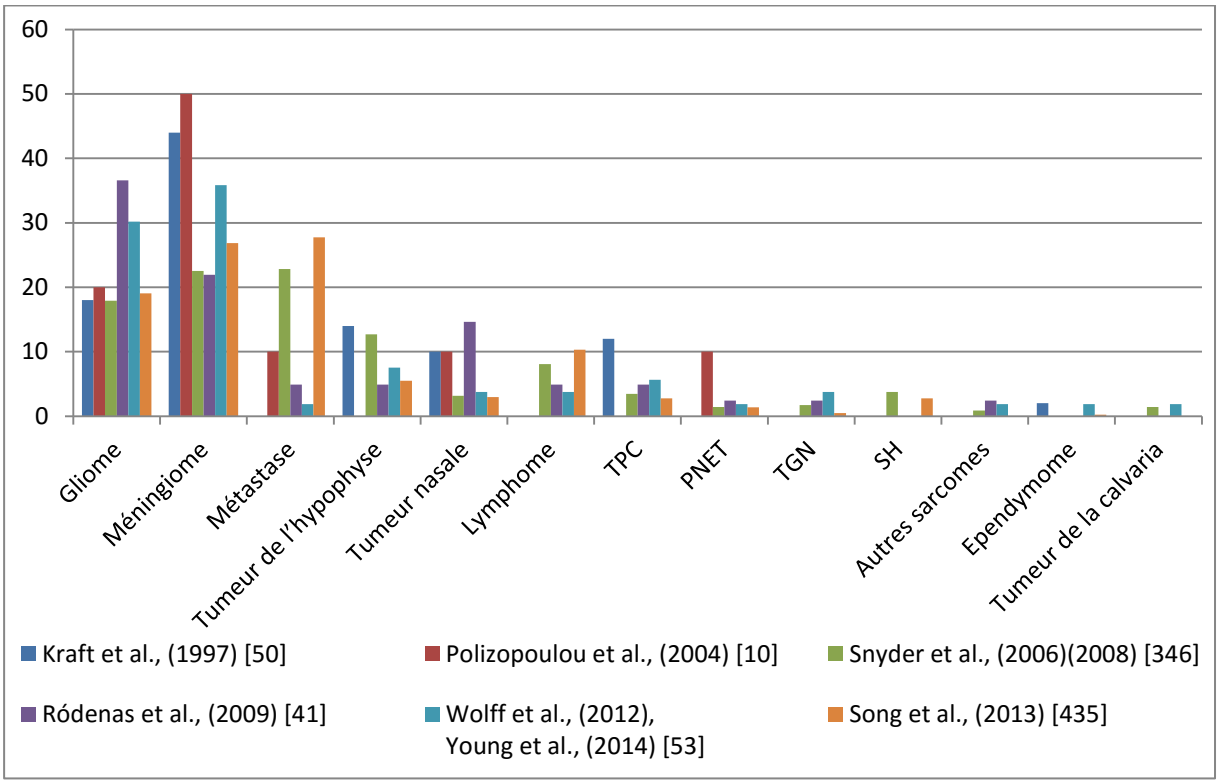

Figure 1: Distribution des différents types tumoraux (en %) déterminés histologiquement dans 6 études. TPC : tumeur des plexus choroïdes, TGN : tumeur des gaines nerveuses, SH : sarcomes histiocytaires, PNET : tumeurs neuroectodermiques primitives – [nombre de cas]

Les prévalences relatives des types tumoraux selon les études sont comparables. Les **méningiomes et gliomes** sont les tumeurs intracrâniennes les plus fréquentes, et représentent à elles seules environ **2/3** des tumeurs.

> Les chiens **âgés**, de **grande race** sont prédisposés aux tumeurs de l'encéphale.
> La **forme céphalique** semble le facteur le plus étroitement lié au type tumoral.
> Les **gliomes et méningiomes** constituent à eux seuls **2/3** des tumeurs intracrâniennes.

1.3 Symptomatologie clinique

Les tumeurs de l'encéphale sont à l'origine de symptômes variés, dépendant davantage de leur **neurolocalisation** que de leur nature. Ainsi, au niveau infratentorial, on retrouvera fréquemment des troubles vestibulaires, alors qu'il s'agira plutôt de modifications du comportement et de crises convulsives dans l'étage supérieur. (12)

1.3.1 Crises convulsives : un symptôme fréquent

1.3.1.1 En lien avec la localisation tumorale

Les crises convulsives constituent actuellement le symptôme qui met le plus **fréquemment** sur la piste d'une telle affection, bien qu'elles ne soient présentes que dans environ 50% des cas. (13) C'est lorsque les tumeurs se développent au niveau des **hémisphères cérébraux** et du **diencéphale** qu'elles déclenchent le plus de crises convulsives, avec le **méningiome** en chef de fil et les métastases en dernière position. (13)

Il s'agit parfois de **l'unique symptôme**, particulièrement lorsque le néoplasme se trouve au niveau des bulbes olfactifs ou dans la partie rostrale des lobes frontaux. (13)

1.3.1.2 En lien avec les conséquences tissulaires

La physiopathologie est double : de manière **directe** avec une perturbation de la fonction neuronale, et **indirecte** par modification du flux sanguin cérébral, d'hémorragies et d'œdème. Ce deuxième point explique pourquoi certaines crises convulsives sont déclenchées dans des zones parfois éloignées du tissu tumoral. (13)

La résection chirurgicale n'est malheureusement que rarement la solution définitive à ce problème. En effet, comme écrit précédemment, les **foyers épileptogènes** se développent parfois de manière très éloignée de la tumeur. Après résection, si les foyers à distance sont devenus primaires, ils subsisteront, s'ils ne sont que secondaires, ils pourront disparaître progressivement. C'est pourquoi en médecine humaine, grâce à **l'électrocorticographie**, les foyers d'épilepsie primaire sont retirés en même temps que la tumeur. Cette technique, en plus d'être très coûteuse, est beaucoup moins fiable chez l'animal, rendant son emploi exceptionnel. Dans les rares cas où les crises disparaissent complètement, le traitement antiépileptique est alors progressivement arrêté sur une période de 6 mois, un an après l'opération d'exérèse. (13)

1.3.2 Les crises convulsives : un facteur pronostic

L'épilepsie secondaire à un processus tumoral est plus difficile à contrôler que l'épilepsie essentielle. En effet les lésions du tissu cérébral contribuent à diminuer le seuil épileptogène, et la pharmacodynamique des antiépileptiques est perturbée par les autres molécules du traitement multimodal reçu par ces chiens : corticoïdes, anti-acides, pompes à protons. (13)

Dans le cadre des tumeurs supra-tentoriales, ce symptôme représente la **principale cause de décision d'euthanasie** (12).

> Le symptôme le plus fréquemment engendré est la **crise convulsive**. Son expression dépend davantage de la **localisation** tumorale, que du type. L'épilepsie peut être **difficile à traiter**, et motiver **l'euthanasie**.

1.4 Imagerie médicale

1.4.1 Place de l'imagerie par résonance magnétique (IRM) par rapport au scanner

L'IRM est l'examen de choix pour le diagnostic de tumeurs de l'encéphale. L'équipe de Wolff a étudié la spécificité et la sensibilité de l'IRM quant au diagnostic de tumeur de l'encéphale sur 77 chiens présentant une encéphalopathie dont 53 néoplasmes. Ils obtiennent une **sensibilité** de **87,4%** et une **spécificité** de **91,7%**. L'étude espagnole sur 41 tumeurs

intracrâniennes obtient des résultats similaires avec une capacité à reconnaître une tumeur dans 90% des cas. (14)

Le contraste en imagerie médicale par résonance magnétique est donné par la **densité en eau** (et plus précisément en protons) des tissus ainsi que certaines de leurs **propriétés biochimiques** et **biophysiques,** qui figurent parmi les premières altérations lors d'oncogenèse. L'infiltration tumorale et l'œdème périlésionnel seront ainsi visibles à l'IRM. Les séquences T1, T2 et FLAIR permettront de caractériser le type tumoral.

Bien que cette méthode soit hautement discriminative, certaines tumeurs intra-axiales bénignes, isointenses et de petite taille, et certaines tumeurs extra-axiales de petit format, peuvent cependant passer inaperçues. C'est pour cette raison que les protocoles font toujours intervenir des clichés pris après injection intraveineuse d'un produit de contraste : le **gadolinium**, qui augmente la sensibilité de la technique en surlignant les zones de **perméabilité de la barrière hémato-encéphalique**. (15) (16) La prise de contraste sera plus ou moins importante, et de manière homogène ou hétérogène, selon le type de tumeur et son grade. Les néoplasies extra-axiales, étant donnée leur origine tissulaire dépourvue de barrière hémato-encéphalique, prendront généralement très bien le produit de contraste et de manière homogène. (15)

A l'inverse, la sensibilité du **scanner** vis-à-vis des altérations physiques du tissu encéphalique, est très mauvaise. L'infiltration tumorale est rarement suffisante pour entraîner une modification de l'image aux rayons X, et bien qu'un produit de contraste à base **d'iode** permet d'augmenter sa sensibilité, elle reste à des lieux de celles de l'IRM pour l'étude du parenchyme cérébral. De plus, il existe une limite topographique à cette technique : du fait de la densité et de l'épaisseur de la **partie pétreuse de l'os temporal**, de nombreux artéfacts empêchent la bonne analyse du cervelet et du tronc cérébral. Cependant, les rayons X permettent une **étude plus fine de la structure osseuse**, c'est donc le scanner qui sera prioritaire pour la description de tumeurs intracrâniennes d'origine osseuse (chondrome de Rodens) ou dont l'extension passe par une ostéolyse (adénocarcinome nasal par exemple). (15)

1.4.2 Les limites de l'examen IRM pour le diagnostic de tumeur intracrânienne

Il existe le risque de **sous-diagnostiquer** une lésion de l'encéphale à l'IRM, et aussi une difficulté à trancher entre **phénomènes** tumoral et inflammatoire ou vasculaire et, à un autre degré, entre les différents **types** tumoraux.

Les **autres étiologies** des lésions de l'encéphale peuvent être :

- Une malformation congénitale
- Un traumatisme
- Un trouble métabolique
- Un processus dégénératif
- Un trouble **vasculaire**
- Un processus **inflammatoire** (infectieux ou **non**)

L'IRM et/ou les commémoratifs et l'anamnèse nous permettent facilement, dans la grande majorité des cas, de distinguer une origine tumorale des quatre premiers points cités. C'est lorsqu'on arrive aux causes **vasculaires et inflammatoires** (majoritairement non infectieuses chez le Chien) que la limite devient plus floue.

1.4.2.1 Accidents vasculaires cérébraux (AVC)

1.4.2.1.1 L'AVC du Chien

Parmi les accidents vasculaires cérébraux (AVC), on retrouve les **infarcti** par embolie (tumorale, d'athérosclérose ou thrombotique), et les **hémorragies** (fig 2). (17)

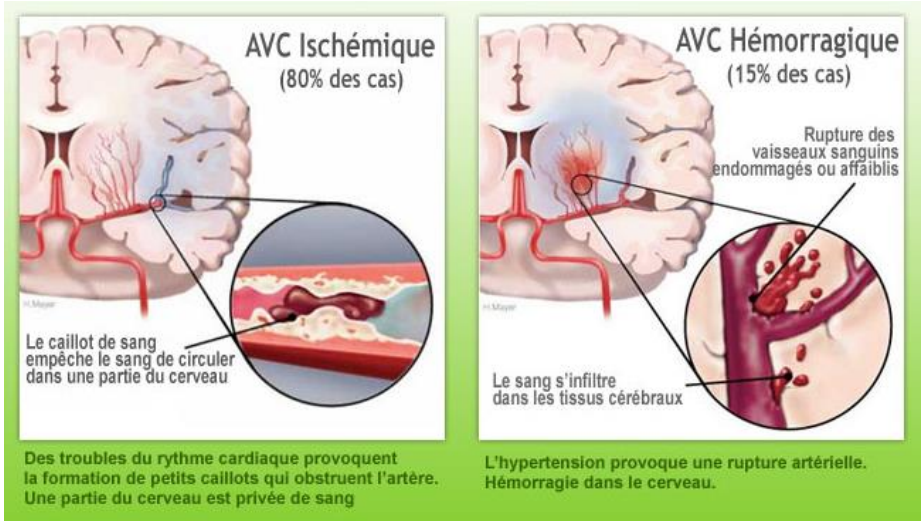

Figure 2: Schéma représentatif des AVC ischémique et hémorragique chez l'Homme (18)

Chez l'Homme, ces accidents sont très décrits depuis de nombreuses années. Bien qu'ils fussent dits beaucoup plus anecdotiques chez le Chien, ils sont de plus en plus diagnostiqués depuis l'arrivée de l'IRM en médecine vétérinaire. Sa **prévalence**, longtemps **sous-estimée**, reste encore **inconnue**. (17) Dans une étude anglaise, 6 des 12 chiens atteints étaient des **épagneuls** ou croisés épagneuls, laissant supposer une prédisposition raciale. (19) La médiane d'âge des chiens atteints est de **11 ans**. (8)

Symptomatiquement, ils sont caractérisés par des troubles neurologiques dépendant de la zone atteinte, **d'apparition suraiguë sans progression** et avec un **rétablissement au bout de quelques semaines** avec uniquement du nursing. En cas d'infarcti, il faudra rechercher la source de l'embole afin d'éviter les récidives. (20) Les crises convulsives ne sont pas des manifestations fréquentes d'AVC ischémiques chez le Chien. (17)

1.4.2.1.2 Une distinction difficile : AVC / tumeur de l'encéphale

1.4.2.1.2.1 Caractéristiques de l'AVC à l'IRM

A l'IRM, ce sont des lésions de forme **triangulaire** (du fait de la vascularisation du parenchyme cérébral) qui sont **iso à hypointenses en T1**, **hyperintenses en pondérations DW1** (Diffusion-Weighted Images)**, T2 et FLAIR** (19) qui gagnent en **intensité avec le temps** (fig 3).

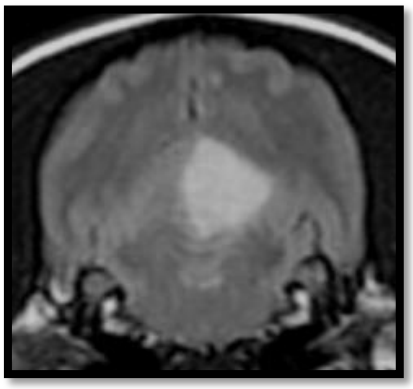

Figure 3 : Coupe transversale en séquence T2 d'un AVC cérébelleux (19)

Ils sont donc plus facilement diagnostiqués par l'IRM en phase **subaiguë** (3 à 10 jours après l'interruption de la vascularisation) qu'en phase aigüe. (17) Comme montré par l'équipe de Byeong-Teck et al., (2009) à l'aide de TTC (chlorure de 5-triphényl-tétrazolium, colorant qui révèle les cellules en anoxie), les zones mises en évidence par l'imagerie correspondent entièrement à la zone ischémique et bien que les techniques en IRM aient fait d'énormes avancées, les séquences standard (pondération T1, T2 et FLAIR) permettent une très bonne approche de ces phénomènes. (17) **L'effet de masse est rare** et présent uniquement 3 à 5 jours après l'infarctus du fait de l'œdème vasogénique et de l'hémorragie. La **prise du produit de contraste est discrète**. Le rehaussement a généralement lieu plus tard dans l'évolution de l'AVC, une fois que la phase de l'œdème est passée. (19)

1.4.2.1.2.2 Distinguer une tumeur d'un AVC : comment faire ?

Une étude rétrospective sur 75 cas histologiquement diagnostiques, analyse en aveugle les images IRM associées. Elle montre les caractéristiques qui ressortent comme fortement indicatrices d'un processus lésionnel (vasculaire, inflammatoire ou tumoral). Elle conclut que les troubles **vasculaires** cérébraux n'ont **aucune caractéristique propre à l'IRM**, et qu'ils sont **généralement confondus avec les tumeurs**. (21) L'étude de Wolff et al. menée en 2012 sur 120 cas souligne aussi l'importance de cette confusion. (8)

Une étude rétrospective menée en triple aveugle, décrit la lecture des IRM de 17 **gliomes** et de 21 **accidents vasculaires cérébraux** afin de décrire la limite fragile qu'il existe entre ces deux catégories lésionnelles (tab 2). (22)

Tableau 2 : Résumé des travaux de Cervera et al., (2011) portant sur la lecture des IRM de 17 gliomes et de 21 AVC de Chiens.

Nature lésionnelle	Nombre de cas	Localisation	Taille	Autres caractéristiques propres	Pourcentage d'erreurs de diagnostic
Gliome	17	**Télencéphale** (76% des cas)	+++	**Effet de masse** **Œdème** périlésionnel	0 – 12 %
AVC	21	Diencéphale, cervelet, thalamus, noyau caudé, tronc cérébral (76% des cas)	+	Forme triangulaire d'infarctus (**seulement 19%** des cas)	10 – 47 %

Remarquons qu'en plus d'obtenir des **pourcentages d'erreur diagnostiques élevés**, seuls 19% des cas d'AVC présentaient la forme triangulaire décrite comme caractère spécifique. Cependant, la **neurolocalisation lésionnelle** semble un bon indicateur pour la distinction entre tumeur et AVC.

Eléments permettant de renforcer l'hypothèse de tumeur vs AVC : la présence d'un **effet de masse**, une localisation dans le **télencéphale**, une **prise de contraste intense** et la présence **d'œdème**.

1.4.2.1 Lésions inflammatoires de l'encéphale

1.4.2.1.1 Introduction aux méningo-encéphalites (ME) canines

Les encéphalites du Chien peuvent avoir différentes **étiologies** (tab 3).

Tableau 3 : Encéphalites du Chien.

NON INFECTIEUSES	**Méningo-encéphalite granulomateuse (MEG)** **Encéphalites nécrosantes (EN)**
INFECTIEUSES	Méningo-encéphalite bactérienne (MEB) *(Escherichia coli, Streptococus spp, Staphylococcus spp, Pasteurella spp,…)* Méningo-encéphalite virale *(Maladie de Carré)* Méningo-encéphalite fongique *(Cryptococcus spp, Blastomyces spp, Aspergillus spp)* Méningo-encéphalite parasitaire *(Neospora caninum)*

Les ME canines sont généralement **non infectieuses,** la **MEG est la plus fréquente** pouvant être responsable jusqu'au **quart des encéphalopathies canines.** (23) Dans le tableau 4, on présente quelques caractéristiques épidémiologiques de ces maladies.

Tableau 4 : Caractéristiques épidémiologiques des différentes encéphalites du Chien (24) (25) (26) (27) (23)

Maladies	Prédisposition raciale	Age moyen	Neurolocalisation préférentielle
MEG	Races toys et terriers	4,6 ans	Fosse postérieure
EN	Carlins, Yorkshire terriers, Bichon maltais, Chihuahua, Pékinois, WHWT, Epagneul papillon, Shih-Tzu, Coton de Tuléar, Petit Brabançon	2,4 – 4.5 ans selon la race	Prosencéphale (Yorkshire terrier) et tronc cérébral (Carlin)
MEB	aucune		Souvent associée à une atteinte de la moelle épinière

Les symptômes témoignent d'une **atteinte multifocale à diffuse**, et évoluent **rapidement vers l'aggravation** après une **apparition aigüe**. Il s'agit généralement de **crises convulsives**, associées à une symptomatologie reflétant la localisation des lésions. On retrouve ainsi généralement des troubles vestibulaires ou des crises convulsives en cas d'EN ou de MEG, (23), des signes d'hypertension intracrânienne (HTIC) associés à une parésie en cas de MEB. (24) (25) D'autres symptômes extra-crâniens peuvent aussi être observés : de la **fièvre**, plus fréquemment rencontrée dans les cas de méningo-encéphalite infectieuse (jusqu'à 48%), une **cervicalgie**, et la mise en évidence, dans **75%** des méningo-encéphalites infectieuses, d'un **autre dysfonctionnement organique**. (25)

1.4.2.1.2 Une distinction difficile : ME / tumeur de l'encéphale

1.4.2.1.2.1 Caractéristiques IRM des ME

Les lésions inflammatoires sont généralement multifocales à diffuses et asymétriques. Elles sont difficilement délimitables, **iso-hypointenses en séquences T1** et **homogènes et hyperintenses en séquences T2 et FLAIR**. Elles prennent discrètement le produit de contraste et un **dural-tail sign** est parfois associé**.** (24) (27) (23)

La **topographie** des lésions (tab 6) et la présence de **nécrose** (EN) permet d'aiguiller le diagnostic vers l'une des étiologies plutôt qu'une autre. (23)

1.4.2.1.2.2 Distinguer une tumeur d'une ME : comment faire ?

Contrairement à ce qu'on a vu précédemment au sujet des AVC, il existe des critères à l'IRM significativement plus fréquemment rencontrés dans les processus inflammatoires que tumoraux. Il s'agit d'une **forme non géométrique**, d'une localisation **multifocale** (atteinte à la fois infra et supra tentoriale) et d'un **rehaussement méningé**. (21)

C'est bien souvent **l'évolution clinique et lésionnelle** du patient après la mise en place d'un **traitement immunosuppressif ou anti-infectieux** (selon l'origine de la ME) qui permet de conforter le diagnostic d'encéphalite.

Eléments permettant de renforcer l'hypothèse de tumeur vs ME : une lésion **focale**, bien **définie**, avec un **rehaussement méningé absent ou limité à la zone de contact**, en plus de **l'absence de réponse au traitement immunosupresseur**.

1.4.2.2 Confusion entre les différents types tumoraux

L'étude de Wolff et al., (2012) donne une idée de la spécificité et de la sensibilité diagnostiques de l'IRM pour les différents types tumoraux parmi les lésions de l'encéphale. Leurs résultats sont résumés dans le tableau 5.

Tableau 5 : Sensibilité et spécificité de l'IRM pour le diagnostic du type tumoral dans l'étude de Wolff et al, 2012

Type tumoral (nombre de cas)	Sensibilité de l'IRM	Spécificité de l'IRM
Méningiome (19)	59,6 %	94,9 %
Gliome (16)	84,4 %	93,7 %
Tumeur des plexus choroïdes (3)	66,7 %	93,9 %
Tumeur de l'hypophyse (4)	83,8 %	97,2 %
Lymphome (2)	0 %	98,7 %
Adénocarcinome nasal (2)	66,7 %	98,7 %
Tumeur des gaines nerveuses (2)	50 %	99,3 %
Moyenne	**67,7 %** (0-84,4)	**99 %** (93,7-99,3)

Alors que la **spécificité** de l'IRM est relativement **élevée**, la **sensibilité** est nettement plus **basse** et **varie** grandement au sein des tumeurs avec le gliome et les tumeurs de l'hypophyse qui arrivent en tête de file. Ainsi, cette étude indique que l'IRM est une bonne technique pour distinguer processus tumoral, de processus inflammatoire ou vasculaire, mais dont la sensibilité est insuffisante pour discerner le type tumoral avec exactitude puisqu'on se trouve dans **l'erreur dans 1/3 des cas**.

La **concordance inter-évaluateurs** pour le diagnostic par IRM des encéphalopathies a été étudiée par une équipe canadienne (44 cas par 5 spécialistes en imagerie médicale) et l'équipe américaine de Wolff (121 cas évalués par 2 spécialistes en imagerie médicale et 1 neurologue). Ils obtiennent des résultats similaires laissant entendre qu'elle est **bonne à**

excellente lors de la discrimination des processus néoplasiques, des processus non néoplasiques et du diagnostic de type tumoral. (28) (8) La comparaison des sensibilités et spécificités diagnostiques par IRM des différents articles doit donc se faire davantage sur le **protocole** d'étude que sur la compétence du lecteur certifié. Une étude espagnole établit le bon diagnostic du type tumoral dans 78% des 41 cas (14) mais elle était menée **uniquement sur des tumeurs**. Une étude grecque établit le bon diagnostic dans 90% des cas à l'aide d'imagerie médicale (IRM et scanner) mais elle comportait seulement **10 cas.** (29)

1.4.3 Optimisation de la lecture des IRM

Afin de s'affranchir au maximum de ces risques d'erreur, une **analyse systématique** et rigoureuse basée sur des **critères** bien précis, permet une optimisation du recueil d'informations depuis les images IRM.

1.4.3.1 Critères permettant une description exhaustive des tumeurs à l'IRM

Pour optimiser l'utilisation de l'IRM dans l'approche diagnostique de la nature tumorale, il convient de s'appuyer sur un certain nombre de **critères** (14) (30) (15) (29) (31) (32):

- La **localisation neuro-anatomique** se révèle particulièrement intéressante dans les cas de tumeurs pituitaires, d'adénocarcinomes nasaux ou encore de tumeurs des plexus choroïdes. On peut aussi distinguer lésion du cerveau antérieur / supratentoriale / prosencéphalique (télencéphale et diencéphale), du cerveau moyen / basale / mésencéphalique, du cerveau de la fosse postérieure / infratentoriale / rhombencéphalique (cervelet, métencéphale et myélencéphale)(fig 4).

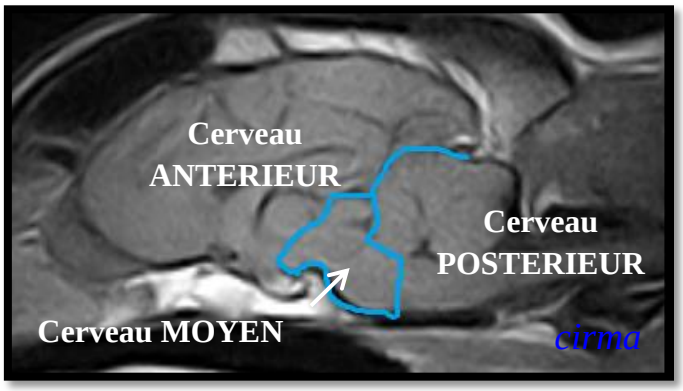

Figure 4 : Représentation des localisations supra-, infra- tentoriales et basale sur une coupe sagittale d'un encéphale de chien en séquence T1 (CIRMA)

Puis, plus spécifiquement, on peut s'attarder sur les **lobes** concernés : frontal, pariétal, temporal, occipital, piriforme et olfactif, décrits dans la figure 5.

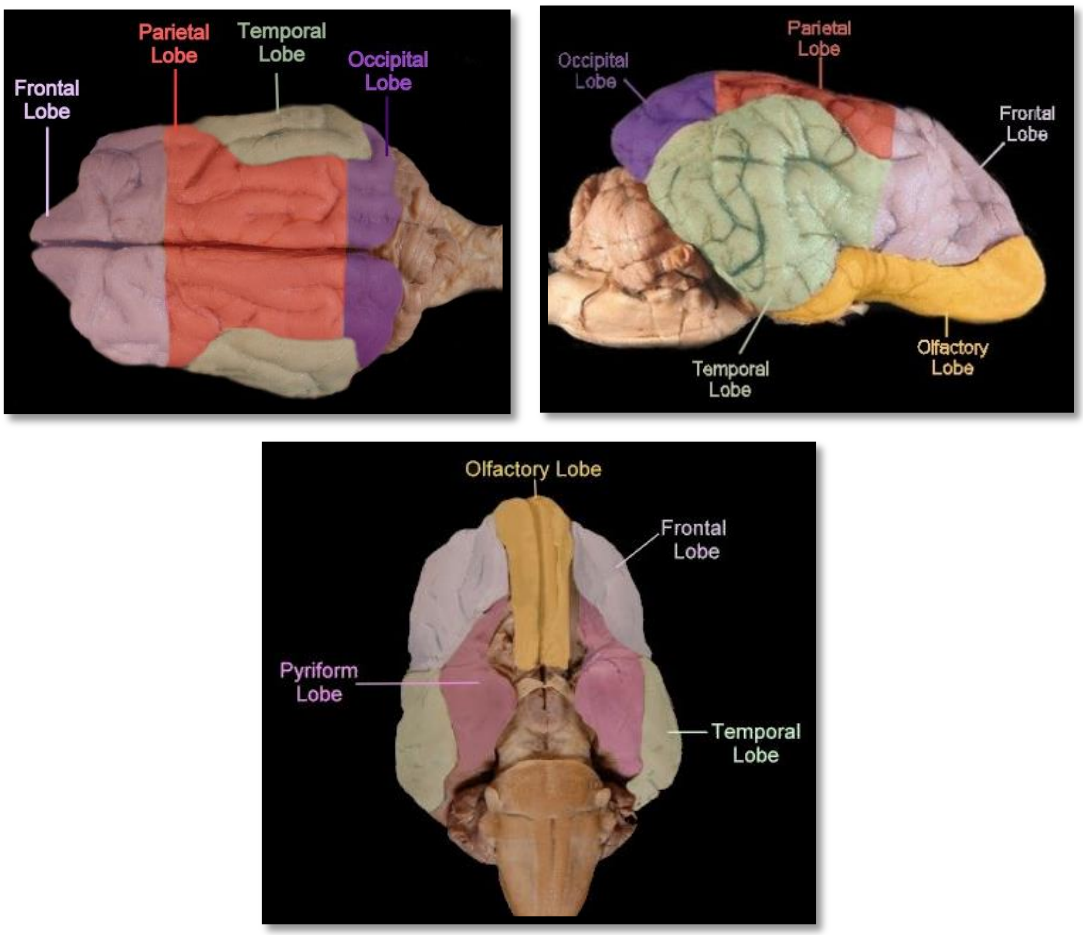

Figure 5 : Illustration des lobes de l'encéphale du Chien : Vue dorsale, vue de profil et vue ventrale - 1999 Universités de Bristol et de Dublin

- La **forme** (sphérique-ovoïde, en plaque, à base large, multi-lobulée ou amorphe) peut donner une idée sur la nature tumorale.
- La **délimitation** tumorale (franche ou non) donne un renseignement précieux sur sa nature et sur le type de traitement auquel on peut avoir recours.
- Le développement **intra/extra-axial** permet, dans la majorité des cas, de différencier le méningiome (tumeur extra-axiale la plus fréquente) des autres types tumoraux.
- La présence ou non d'un **effet de masse** (déviation de la faux du cerveau, effacement des sillons, distorsion ventriculaire) permettra de déceler la présence, et d'avoir une idée de l'étendue, d'une tumeur iso-intense en T1 et T2.
- L'**intensité** du signal en séquences T1, T2 et FLAIR (intensité relative par rapport à la matière grise normale) est indispensable à toute description d'images IRM
- Les **minéralisations** et **formations cavitaires** (kystiques ou nécrose) sont importantes pour la description des lésions bien que souvent insuffisantes pour diagnostiquer à elles seules un type tumoral.
- La prise du **produit de contraste**, son intensité, son homogénéité sont des renseignements précieux traduisant une atteinte de la barrière hémato-encéphalique.
- La présence d'un **« dural tail sign »**, est fortement évocatrice d'un méningiome bien que la spécificité ne soit pas absolue.
- L'**œdème péritumoral,** en plus d'être un critère utile dans la diagnose, nous permettra d'appréhender la réponse au traitement. Il est généralement vasogénique,

secondaire à une augmentation accrue de la perméabilité vasculaire de la néovascularisation à l'origine d'une accumulation de liquide en extracellulaire dans la matière blanche environnante. Il est parfois hydrostatique du fait de la compression tumorale ; le liquide s'accumule alors dans l'interstitium. Enfin, il peut être lié à l'hypoxique cellulaire, et alors se trouver en intracellulaire. Wisner et al., (2011) le qualifient de discret à absent lorsqu'il se cantonne à la tumeur ou au tissu péritumoral immédiat, de modéré lorsqu'il est régional mais s'étend bien au-delà des limites tumorales, et d'étendu lorsqu'il s'intéresse à l'intégrité d'un hémisphère.

1.4.3.2 Caractéristiques IRM des types tumoraux, AVC et lésions inflammatoires

En se basant sur la littérature quant aux caractéristiques tumorales précédemment citées, nous construisons le tableau 6.

Tableau 6 : Tableau bilan résumant les caractéristiques à l'IRM des tumeurs de l'encéphale et des lésions vasculaires et inflammatoires. IA/EA : intra-axial/extra-axial, IV : intra-ventriculaire, iso/hypo/hyper : iso/hypo/hyperintense, LCR : liquide céphalo-rachidien, MG/B : matière grise/blanche, PdeC : prise de contraste,TC : tronc cérébral

Type tumoral	**TUMEUR DES GAINES NERVEUSES** (37) (38) (39) (14) (33)	**MENINGIOME** (31) (36) (21) (14)	**TUMEUR DES PLEXUS CHOROIDES** (31) (14) (30)	**EPENDYMOME** (31) (30) (35)	**METASTASE** (31) (33) (34) (14) (13)	**GLIOME** (31) (21) (14) (30)
EA/IA/IV	EA	EA	IV	IV	IA (1)	IA
Localisation préférentielle	Fosse centrale et caudale au niveau de l'émergence depuis le TC des **nerfs crâniens.**	Bulbes olfactifs et lobes frontaux.	4ième **ventricule** ou ventricules latéraux ou pontocérébelleux.	**Ventricules** latéraux.	Interface MG / MB	Lobes **frontaux, piriformes** et **temporaux**.
Forme	Masse unique multilobée	Ovoïde unique, multifocal ou en plaque. Base large au contact des méninges. **Dural tail sign** variable.	Ovoïde	Ovoïde	Nodules généralement **multiples**.	Sphéroïde à amorphe
Limites	Nettes	Nettes	Nettes	Nettes	Nettes	*Floues*
Intensité en séquence T1	Iso	Iso	Variable	Discrètement hypo à hyper	Iso à hypo (selon le tissu d'origine).	Hypo à iso et hétérogène
Intensité en séquence T2	Iso à hyper	70% Hyper et 30% iso	Hyper	Hyper	Hyper	Hyper
Prise du produit de contraste (homogénéité et intensité)	Bonne prise du produit de contraste homogène et intense.	Prise du produit de contraste dans 94% des cas (4) Majoritairement de manière intense et homogène, sinon	Intense et homogène	Absent	Bonne prise du produit de contraste de manière homogène.	Augmente avec le grade. Généralement toujours présent mais discrètement et souvent uniquement **en anneau.**
Œdème péritumoral (extension)	Modéré	Modéré à étendu	Discret à modéré	Discret à absent	Fréquent en péritumoral proche à étendu.	Variable
Présence d'un effet de masse	Souvent sur le TC.	Quasiment toujours présent et intense.	Distorsion ventriculaire et hydrocéphalie mécanique et/ou par surproduction de LCR modéré.	Distorsion ventriculaire et hydrocéphalie mécanique	Fréquent	Fréquent

Type tumoral	COMPLEXE DU SARCOME HISTIOCYTAIRE (31) (42)	LYMPHOME (1) (3) (10) (31) (36) (14) (41)	TUMEURS DE L'HYPOPHYSE (31) (14) (30)	TUMEUR EXTRINSEQUE NASALE (33) (14) (40) (30) (15)	LESIONS INFLAMMATOIRES (21) (24) (27) (23)	AVC (19) (17)
EA/IA/IV	EA >> IA	IA (1)(10) EA (3)	EA	EA	IA	IA
Localisation préférentielle	Supratentorial	Supratentorial, TC	**Adénohypophyse**	Lobes frontaux en **continuité avec les cavités nasales** et destruction de la lame criblée.	Atteinte multifocale asymétrique ou diffuse de la MB ou de son interface avec la MG.	MG du cervelet et du TC.
Forme	Ovoïde	Masse, diffus, multicentrique.	Ovoïde	Masse amorphe.	Amorphe, parfois perte de la démarcation MB/MG et/ou dural tail sign	Angulaire > punctiforme ou ovoïde
Limites	Nettes	*Floues*	Nettes	Nettes	*Floues*	Nettes
Intensité en séquence T1	Iso à hypo	Hypo ou iso.	Iso	Hypo	Hypo à iso	Iso à hypo
Intensité en séquence T2	Iso à hyper	Iso à discrètement hyper.	Discrètement hyper	Iso	Hyper	Hyper
Prise du produit de contraste (homogénéité et intensité)	Intense et homogène et finement granulée.	PdeC intense et homogène ou discrète et incomplète.	Intense et homogène.	Variable et généralement hétérogène.	Intensité de PdeC variable généralement en péri-lésionnel, présence d'un rehaussement méningé	Discrète prise du produit de contraste généralement en péri-lésionnel
Œdème péritumoral (extension)	Modéré à étendu.	Variable.	Variable	Modéré à étendu.	Généralement présent	Généralement absent
Présence d'un effet de masse	Marqué.	Modéré et fréquent.	Absent (microadénome) à marqué (macroadénome).	Distorsion des ventricules latéraux et déviation de la faux du cerveau.	Rarement	Généralement absent.

Pour plus de précisions, se référer aux sous-parties « Caractéristiques des images IRM » des différents types tumoraux.

1.4.3.3 L'influence au diagnostic des commémoratifs, de l'anamnèse et des résultats de l'examen neurologique

L'équipe de Wolff a étudié la spécificité et la sensibilité de l'IRM quant au diagnostic de tumeur de l'encéphale sur 77 chiens présentant une encéphalopathie dont 53 néoplasmes. La lecture des IRM correspondantes a été réalisée par deux spécialistes en imagerie médicale et un neurologue, en aveugle et sans la connaissance des commémoratifs, de l'anamnèse et des résultats de l'examen neurologique des animaux. Une fois leur verdicts donnés, les informations leurs étaient communiquées et ils avaient la liberté de revenir sur leur diagnostic. Ces informations ont ensuite été mises en relation avec l'examen histologique. De manière surprenante, ils concluent qu'avoir des **informations supplémentaires diminue significativement la spécificité de l'examen IRM**. Dans cette étude, par exemple, des troubles neurologiques avec une évolution suraiguë, faisait changer à tort les avis des lecteurs de processus tumoral vers processus vasculaire.

L'IRM est l'examen d'imagerie le plus adapté à la suspicion de tumeur intracrânienne. Elle détecte **94,4%** des **lésions** de l'encéphale, permet de reconnaître une **tumeur** dans **87,4%** des cas et de définir son **type** dans **67,7%.** Les tumeurs de l'encéphale peuvent être confondues avec des lésions d'origines **vasculaires** et surtout **inflammatoires**. Une **analyse standardisée** de critères précis étudiés conjointement, permet de parfaire sa sensibilité et sa spécificité diagnostiques.

1.5 Analyse du liquide céphalo-rachidien (LCR), examen complémentaire à l'IRM

Un nombre non négligeable de tumeurs sont associées à des **LCR inflammatoires** dont le pourcentage varie grandement au sein des études passant de 29,5% (51/173) pour l'équipe de Synder (2006) qui s'intéresse uniquement à des tumeurs primaires (10), à 93,8% (15/16) (14) pour celle de Ródenas (2009) comportant aussi des métastases. C'est la **pléiocytose** qui est la plus rapportée et elle est **généralement mixte ou mononucéaire**. (14) (10)

Ces trouvailles ne sont **pas spécifiques**, révélant simplement une perturbation de la barrière hématoencéphalique. (4) (13) (16) Les **cellules tumorales** sont rarement trouvées, mais leur recherche peut être intéressante lorsqu'on suspecte un **lymphome** intracrânien, ou une tumeur des plexus choroïdes car un résultat positif permet d'asseoir le diagnostic. (13) (6)

L'analyse du LCR est toujours intéressante dans le diagnostic mais ne permet en aucun cas d'exclure un processus tumoral.

1.6 Biopsie et cytologie nerveuses

L'arrivée en médecine vétérinaire de l'IRM et du scanner a permis de grandes avancées dans le diagnostic de tumeurs intracrâniennes, mais est aussi à l'origine de nouvelles **techniques d'échantillonnage** permettant la mise en place du traitement le plus approprié.

1.6.1 Le gold standard du diagnostic de certitude ante mortem : la biopsie stéréotaxique guidée au scanner

1.6.1.1 Meilleure technique diagnostique pour le prélèvement ante mortem

Il existe de nombreuses techniques de biopsie des lésions intracrâniennes en médecine vétérinaire par transposition de ce qui se fait en médecine humaine : biopsie chirurgicale à

main levée, échoguidée, guidée par IRM ou par scanner en ayant ou non recours à la stéréotaxie. La technique qui a montré sa plus grande efficacité et qui consiste actuellement en le gold standard en médecine humaine est la **biopsie stéréotaxique guidée par scanner** (fig 6). Elle correspond à la mise en place d'un cadre fixé à la tête de l'animal lors d'un premier scanner qui permet la localisation lésionnelle dans trois plans de l'espace. Le cadre est ensuite retiré et une aiguille de prélèvement est mise en place à l'aide des trois axes visant le centre de la lésion précédemment repérée. Le cadre est enfin replacé sur la tête de l'animal afin de réaliser le prélèvement. Cette technique apporte un avantage de par sa **rapidité** de mise en œuvre (moins d'une heure), et sa **précision** (prélèvement à 2,9 +/- 1,08 mm près du centre lésionnel), en plus d'une **réduction des dommages collatéraux** liés à l'acte (diamètre d'ouverture de la boîte crânienne). (43)

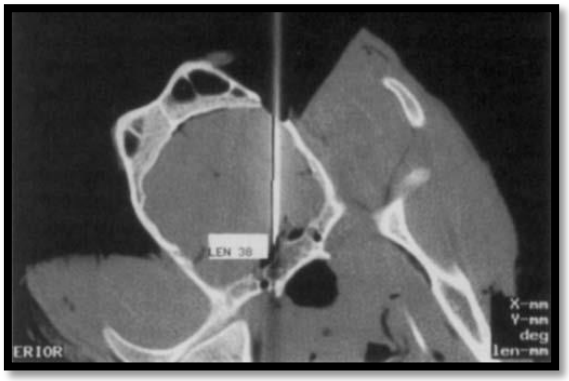

Figure 6 : Image de scanner en coupe transverse d'une tête de chien illustrant la biopsie stéréotaxique avec l'aiguille de prélèvement insérée au sein de l'hypophyse (44)

Cependant la précision diagnostique de **l'histologie sur pièce de biopsie reste imparfaite** : elle varie entre **80%** (45) et **91%** (46) selon les études ce qui reste comparable aux données de la littérature humaine : 69% et 94%. (45) Le pourcentage d'erreur est lié à un prélèvement dans le tissu réactionnel environnant la lésion, à l'origine de faux négatifs ou de diagnostics par excès. (46)

1.6.1.2 Les risques liés à la biopsie stéréotaxique

Dans l'étude de Koblik et al., (1999), 5 chiens sur 41 soit **12,2%** ont présenté des **complications** après une biopsie stéréotaxique dont 3 (**7,3%**) en sont **morts**. Il s'agissait de 12h d'épistaxis après une approche transfrontale, et d'une exacerbation des signes cérébelleux qui ont rétrocédé après 3 mois de corticothérapie, pour les chiens qui ont eu le meilleur pronostic. Pour les 3 chiens étant décédés, il s'agissait d'hémorragies intracrâniennes, d'une hernie cérébelleuse et d'apparition de crises convulsives difficilement contrôlables. Pourtant, en **médecine humaine**, la morbidité et la mortalité sont très faiblement associées à ce genre de procédure (respectivement **<3% et <1%**). Cette différence peut s'expliquer par 3 facteurs : les biopsies humaines ne sont généralement pas faites sous anesthésie générale (ce qui rend l'épargne des zones éloquentes plus aisée), les cas sont généralement moins avancés et la gestion des complications (euthanasie) n'est pas la même. (46)

Avec le nombre grandissant de structures équipées d'IRM et de scanner et de propriétaires qui veulent aller plus loin pour leur animal, nous diagnostiquerons plus précocement les tumeurs de l'encéphale et le risque de complication en sera naturellement amoindri.

1.6.2 Une nouvelle technique de routine en humaine : la cytologie per-opératoire

1.6.2.1 Cytologie per-opératoire humaine et transposition chez le chien

Chez l'Homme, la réalisation de frottis cytologiques peropératoires est devenue la routine de la gestion des cas de tumeurs intracrâniennes. Elle permet d'adapter les marges d'exérèses et l'instauration d'un traitement post-opératoire adjuvant en attendant les résultats, plus définitifs, fournis par l'histologie. De ce fait il existe bon nombre de descriptions cytologiques fines avec corrélation histologique des tumeurs et de leurs sous-types. **L'aspect cytologie** des tumeurs de l'encéphale **est très différent de l'histologie** et une grande expertise est nécessaire chez l'opérateur pour obtenir de bons résultats notamment pour **distinguer tissu réactif de tissu tumoral**. Comme l'histologie, la cytologie des tumeurs canines comporte de nombreuses **ressemblances** avec celle de leurs équivalentes **humaines** et on espère un jour pouvoir atteindre une expertise aussi fine dans ce nouveau domaine, nous permettant d'utiliser cette technique plus couramment. (45)

1.6.2.2 La meilleure technique de prélèvement et d'analyse cytologique

Une étude compare chez 10 chiens, différentes techniques d'étalement (impression, impression à pression moyenne et frottis cytologique) et de coloration pour établir les plus performantes dans le diagnostic peropératoire des lésions tumorales. Il semblerait que la coloration de **Wrigth modifiée** sur **frottis cytologiques** constitue le meilleur protocole. (47)

En ce qui concerne les **tumeurs nasales**, une étude comparative des techniques d'impression et de cytobrossage a été menée sur 54 chiens. Elle conclut que la technique **d'impression** est supérieure à l'autre pour le diagnostic de malignité (81% de sensibilité), et la détermination de la nature épithéliale (90% de sensibilité) et mésenchymateuse (50% de sensibilité). (48)

1.6.2.3 Sensibilité de la cytologie

Dans le tableau 7 sont reportées les informations concernant la sensibilité du diagnostic cytologique peropératoire ou « squash-prep cytology » pour le diagnostic de processus lésionnel et de type tumoral selon différentes études.

Tableau 7 : Sensibilité de la cytologie pour le diagnostic de processus tumoral ou de type tumoral selon une technique peropératoire.

Etude (nombre de cas)	Diagnostic d'un processus tumoral	Diagnostic du type tumoral
Long et al, 2002 (10)	88%	52%
Platt et al, 2002 (10)	100%	50%
De Lorenzi et al, 2006 (42)	90%	14%

Notons cependant, que l'étude de De Lorenzi et al. menée en 2006 n'était pas exclusive aux tumeurs de l'encéphale ni à l'espèce canine : il s'agissait de 33 chiens et de 9 chats et de lésions de l'encéphale ou de la moelle épinière. (49) La cytologie peropératoire en médecine vétérinaire est donc **encore imparfaite** pour le diagnostic de **type tumoral**, passant à côté du diagnostic dans près de la **moitié des cas**.

La **biopsie stéréotaxique guidée par scanner** représente aujourd'hui le **gold standard** pour un **diagnostic de certitude *ante mortem***. La technique est cependant encore loin d'être parfaite en médecine vétérinaire, puisque nécessitant un **équipement coûteux** peu répandu, étant **non diagnostique** dans 10-20% des cas, et engendrant des **complications** graves à fatales dans 7,3%.
La **cytologie opératoire**, de plus en plus prisée en médecine humaine, pourrait être transposée au Chien. Du fait que seuls les méningiomes constituent aujourd'hui une indication chirurgicale chez cette espèce, son développement n'est pas encore d'actualité.

1.7 Histologie

Actuellement, en médecine vétérinaire, on possède des spécimens histologiques dans essentiellement deux circonstances : en **post-opératoire de méningiome** sur pièce d'exérèse, ou en post-***mortem*** sur pièce d'autopsie.

1.7.1 L'immunohistochimie pour un diagnostic histologique de certitude

L'examen histologique simple ne suffit parfois pas à différencier les types tumoraux, notamment au sein des tumeurs neuroectodermiques, c'est pourquoi les pathologistes ont recours à **l'immunomarquage,** qui permet en plus de définir le sous-type et le grade. C'est l'étude de ces marqueurs qui est à l'origine de modifications de la classification des tumeurs de l'encéphale sur une base moléculaire.

Les marqueurs les plus utilisés pour distinguer les différentes tumeurs sont :

- **GFAP** (Glial Fibrillary Acid Protein), protéine constitutive majeure des filaments intermédiaires des astrocytes matures
- **Olig2** (Oligodendrocyte transcription factor 2), marqueur de la lignée oligodendrogliale
- **Nestine**, son équivalent au sein des astrocytes immatures. Elle sert donc de marqueur pour les cellules souches de la lignée nerveuse et des cellules précurseurs des astrocytes
- **Vimentine**, protéine non spécifique des filaments intermédiaires
- **S100**, marqueur des cellules gliales, de certains neurones et des épendymocytes
- **NF** (neurofilament)**,** marqueur des neurones matures
- **NSE** (énolase neurone-spécifique), marqueur neuronal
- **Synaptophysine,** protéine transmembranaire des vésicules synaptiques stockant les neuromédiateurs
- **DCX** (Doublecortine) joue un rôle déterminant dans la migration neuroblastique et se retrouve fortement exprimée dans les cellules précurseurs migrant au niveau subventriculaire et rostral pendant le développement du cortex cérébral. (on le retrouve surtout en marqueur de gliome invasif chez l'Homme)
- **Iba1** (Ionized calicum-binding adaptor molecule 1), marqueur de la lignée microgliale
- **Cytokératine AE1/AE3** et **18**, marqueurs épithéliaux

Le tableau 8 résume les marqueurs d'intérêt selon le type tumoral suspecté.

Tableau 8 : Marqueurs génétiques des différents types tumoraux. (50) (51) (52) (5) (53) (54) (55) (7) (56) (57) (42) (42) (58)

Type tumoral	Marqueurs utiles
Métastases	Pancytokératine, vimentine, CD31, melanA, marqueurs de lymphome
Lymphome	CD3, CD20, CD79a, CD18
Sarcome histiocytaire	Iba1, CD45, CD18, lysozyme, RCA-1 lectin, vimentine
Méningiome	Vimentine, laminine, S100, pancytokératine (variable), GFAP (rarement)
Tumeur des gaines nerveuses	S100, vimentine, laminine, collagène de type IV
Astrocytomes	GFAP, vimentine, olig2, S100
Oligodendrogliomes	Olig2, nestine
Gangliogliome	GFAP, S100, vimentine, NSE
Ependymome	GFAP, vimentine
Médulloblastome	Vimentine, S100
Tumeur des plexus choroïdes	Pancytokératine, GFAP, S100 (papillome)

1.7.2 Des marqueurs génétiques pour explorer les voies de l'oncogenèse

1.7.2.1 La protéine p53 ou "tumor suppressor" (p53)

La p53 est responsable de l'arrêt des cellules dans leur cycle de division au stade G1 et de l'activation de la voie apoptique. Les mutations de ce gène sont responsables de la dérégulation des cycles cellulaires et de la transformation tumorale. Il s'agit du gène impliqué dans l'oncogenèse du plus grand nombre de types tumoraux, encéphaliques ou non. (59)

1.7.2.2 Epithelial Growth Factor Receptor type 1 (EGFR-1)

L'hyperexpression du gène codant pour l'EGFR-1 a été mise en évidence dans de nombreuses tumeurs de l'encéphale ainsi que dans les tumeurs mammaires. Il s'agit du gène dont l'**hyperexpression est la plus rencontrée au sein des tumeurs de l'encéphale**. Par l'activation des voies Shc-Gbrb2-Ras et PI3K, l'EGFR-1, il entraînerait une augmentation des mitoses et de l'angiogénèse, ainsi qu'une diminution de l'apoptose. (60) Par ailleurs, il y aurait activation de métalloprotéases et de collagènases, ce qui pourrait aussi expliquer sa prédominance dans les grades élevés, dont les capacités de diffusion sont non négligeables. (61)

1.7.2.3 Vascular Endothelial Growth Factor (VEGF)

Parallèlement, chez l'Homme, comme chez le Chien, il a été démontré que l'expression intratumorale du **VEGF** augmente dans la **majorité des tumeurs, intracrâniennes ou non** (cardiaques, carcinomes pulmonaires…). (62) Son hyperexpression est significativement plus importante dans les cas de gliomes par rapport aux méningiomes. (63)

Les tumeurs de **haut grade** sont souvent caractérisées par de nombreuses **plages de nécrose**. Les cellules cérébrales en périphérie se trouvant en hypoxie, subiraient des mutations au niveau des gènes codant pour la p53 et l'EGFR (endothelial growth factor receptor) ce qui entraînerait une hypersécrétion de **VEGF** (vascular endothelial growth factor) (61) (63). Ce dernier étant impliqué dans la néovascularisation tumorale, l'augmentation de la perméabilité vasculaire et la mitose, il paraît logique de penser qu'il est ainsi responsable de **l'œdème péritumoral**. L'étude de P. J Dickinson et al., (2008) montre cependant une absence de corrélation entre l'intensité d'expression du VEGF et de l'œdème péritumoral, ce qui laisse supposer une **origine multifactorielle** de l'œdème avec implication d'autres cytokines (TGF, FGF, IL-1alpha et IL-6), d'oncogènes et de gènes suppresseurs de tumeurs (Ras et p53), mais aussi du volume tumoral, de sa localisation et de son obstruction vasculaire. Chez l'Homme, l'existence d'une corrélation reste controversée. (59)

Cinq **isoformes** de **l'ARNm du VEGF** ont été mises en évidence chez le Chien : 120, 144, 164, 182 et 188 dont les trois majeures, semblables à la majorité des mammifères mais pas chez l'Homme, sont 120, 164 et 188. Il semblerait qu'elles soient toutes hyperexprimées lors de transformation tumorale mais à des degrés différents laissant la **164**, tout comme son homologue chez l'Homme, en tête. (59)

Enfin, une étude de Rossmeisl Jr et al., (2007) a tenté de trouver une corrélation entre les concentrations en **VEGF plasmatique et intratumorale**, ce qui aurait permis d'approfondir le diagnostic de manière la moins invasive possible, mais ce fut malheureusement sans résultat. Il semblerait que la **production** de VEGF **reste très locale** avec une fixation rapide et longue sur leurs récepteurs, et un temps de demi-vie qui ne leur permettrait pas de rejoindre durablement la circulation générale. (63)

1.7.2.4 Les récepteurs au VEGF de type 1 et 2 (VEGFR1 et VEGFR2)

VEGFR1 et **VEGFR2,** sont surexprimés **dans de nombreux types tumoraux** du Chien (adénocarcinomes mammaires, mélanomes, fibrosarcomes, mastocytomes et carcinomes pancréatiques) et de l'Homme (méningiomes, astrocytomes, oligodendrogliomes).

L'étude du VEGF montre une fois de plus la similitude entre nos deux espèces confortant le choix du Chien comme modèle pour le gliome humain, et promet de nouvelles voies thérapeutiques moléculaires ciblant les VEGFR. (60) (63)

Cette description est loin d'être exhaustive, mais nous abordons ici un domaine très spécialisé aux limites de notre sujet.

L'histologie classique n'est pas toujours suffisante pour le diagnostic de certitude du type tumoral, raison pour laquelle elle s'accompagne souvent **d'immunohistochimie**.
Des **marqueurs génétiques** ont été identifiés. Ils permettent de mieux comprendre l'oncogenèse, de définir le **grade** tumoral permettant d'évaluer la **réponse thérapeutique** pouvant être attendue, et soulignent une fois de plus, la **similarité** entre chiens et hommes.

1.8 Traitement

1.8.1 Un traitement bimodal

Le traitement des tumeurs cérébrales a pour but de prolonger la vie et d'améliorer sa qualité. Il s'articule autour de deux axes :

- Un traitement **symptomatique** pour limiter les crises convulsives et l'HTIC
- Un traitement **étiologique** qui est actuellement bien souvent non spécifique du type tumoral en médecine vétérinaire

1.8.2 Le traitement symptomatique

Le traitement symptomatique est parfois le seul mis en place.

1.8.2.1 Traitement des crises convulsives

L'exérèse tumorale peut permettre une résolution complète des crises convulsives. Cependant, du fait de la distance séparant parfois la tumeur du foyer épileptogène (les foyers épileptogènes secondaires devenus primaires), il peut y avoir persistance de ce phénomène. (13) Dans ce cas-là, le traitement relève d'une prise en charge classique : monothérapie à base de phénobarbital ou d'imépitoïne avec ajout, en cas de réponse insuffisante, d'une ou de plusieurs autres molécules. (64)

1.8.2.2 Traitements de l'hypertension intracrânienne (HTIC)

Pour agir sur l'HTIC, le traitement de choix est la perfusion de **mannitol** à 0,5-2 g/kg en IV sur 20 minutes. On peut ajouter à cela une injection IV de **furosémide** à 1mg/kg. Les **corticostéroïdes** à dose anti-inflammatoire permettent d'agir sur l'œdème péritumoral et parfois sur la tumeur elle-même (en cas de lymphome cérébral par exemple). Enfin, une **valve ventriculo-péritonéale** peut également être mise en place pour gérer l'hydrocéphalie secondaire à la tumeur (des plexus choroïdes ou autres tumeurs obstructives). (64)

1.8.2.3 Les corticostéroïdes

Les effets recherchés par les corticoïdes sont : une réduction de la perméabilité vasculaire et donc de **l'œdème péritumoral,** un léger effet cytotoxique, une inhibition du développement **tumoral**, une diminution de la production de **LCR** en plus d'un léger effet **euphorique**. (16) (12)

1.8.3 Le traitement étiologique (57) (64) (65)

1.8.3.1 Exérèse chirurgicale

Le traitement étiologique est rarement curatif en médecine vétérinaire. Le seul exemple consiste en la chirurgie d'exérèse du **méningiome félin** qui est généralement nettement clivable par rapport au tissu sain périphérique. En espèce canine, cependant, le méningiome est infiltrant dans près d'un tiers des cas rendant l'exérèse carcinologique beaucoup plus délicate et rarement réaliste. L'acte chirurgical n'est donc que trop souvent limité à une **cytoréduction** quand il n'est pas impossible (du fait de la localisation tumorale par exemple infratentoriale). Il n'empêche donc pas la récidive mais la ralentit en laissant moins de cellules en multiplication in situ. Pour prolonger cet effet, ou pour agir dans les cas où le bistouri ne le peut, d'autres techniques sont actuellement utilisées ; il s'agit de la **chimiothérapie,** et surtout, de la **radiothérapie**.

1.8.3.2 La radiothérapie

1.8.3.2.1 Choix de la technique

Il existe différentes techniques d'irradiation. La radiothérapie externe versus interne, la radiothérapie mégavoltage versus orthovoltage, et la radiochirurgie stéréotaxique.

La technique de loin la plus utilisée chez nos animaux domestiques est la **radiothérapie mégavoltage,** qui ne présente pas l'inconvénient d'une faible pénétration de ses rayons (limite de l'orthovoltage à l'origine de surdosage des zones superficielles), et reste disponible en médecine vétérinaire.

1.8.3.2.2 Choix du protocole

Quant aux protocoles, il y a peu d'études comparatives qui permettent de sortir du lot les plus efficaces. La plupart reposent sur du **fractionnement** en séances de 3 Gy chaque, réparties sur **3 à 5 semaines,** pour une dose **totale de 35 à 55 Gy**. Le fractionnement se base sur 4 principes : **réparation, réarrangement, repopulation et réoxygénation**. La réparation et repopulation permettent de limiter les effets secondaires sur les cellules normales environnantes. Le passage des cellules tumorales en phases cellulaires plus sensibles (réarrangement) et leur réoxygénation post-hypoxie, augmentent leur mortalité.

L'hyperfractionnement en séances quotidiennes est rarement réalisable en médecine vétérinaire du fait, des contraintes pour les propriétaires, et de l'accumulation des anesthésies générales pour l'animal.

1.8.3.2.3 Effets secondaires

Comme tout traitement, il y a des bénéfices et des risques associés. Etant donnée la localisation **céphalique** de la tumeur et l'action locale de la radiothérapie, les effets secondaires rapportés sont :

- Kératoconjonctivite sèche
- Otite externe
- Pharyngite
- Nécrose cérébrale

Les effets secondaires sont rares et généralement bénins.

1.8.3.3 La chimiothérapie

Dans le traitement des cancers de l'encéphale, la chimiothérapie est confrontée à un obstacle majeur : la **barrière hémato-encéphalique** qui est imperméable à la plupart des molécules. De plus, on se pose encore de nombreuses questions en médecine humaine quant à la chimiosensibilité des cellules responsables de l'oncogénèse intracrânienne ainsi que de la tolérance des cellules cérébrales périphériques.

Très longtemps considérée comme inefficace dans le traitement des tumeurs de l'encéphale, la chimiothérapie connaît un renouveau grâce à la famille des **nitrosourées** (**lomustine et carmustine**). Il s'agit d'agents alkylants très liposolubles capables de passer la barrière hémato-encéphalique. Leur utilisation a été décrite dans quelques études sur les gliomes et semblerait constituer une solution de soutien à la radiothérapie ou en deuxième intention sur des cas où la radiothérapie est refusée.

La **cytosine arabinoside** est une autre molécule capable de passer la barrière hémato-encéphalique. Seule son administration intrathécale a été décrite en médecine vétérinaire, sur un lymphome cérébral canin.

1.8.3.4 Preuves scientifiques des thérapies adjuvantes

On utilise actuellement ces différentes méthodes sans bien-fondé scientifique. La plupart des descriptions s'intéressent aux méningiomes, gliomes et macroadénomes hypophysaires. Rares sont les études qui présentent des témoins négatifs, rares sont les comparaisons entre protocoles pour un même type tumoral, sans oublier que bien trop souvent la nature du néoplasme n'a pas été définie histologiquement, et les études sont menées sur un nombre de cas encore trop faible. En raison du mauvais pronostic qui s'offre au patient atteint de tumeur de l'encéphale et du fait de sa faible prévalence, on **manque encore cruellement de recul pour définir des protocoles thérapeutiques fiables.**

1.8.3.5 Vers une thérapie génique

Les **télomérases** sont des enzymes dont l'expression est augmentée dans la majorité des néoplasies et ne sont pas normalement présentes dans les cellules saines. Elles représentent donc une cible théoriquement idéale pour le traitement des tumeurs. Actuellement, de nombreux travaux sont en cours pour mettre en place de nouvelles voies thérapeutiques employant des inhibiteurs de ces protéines, de l'immunothérapie pour les cibler directement ou leur promoteur.

Bien qu'on associe souvent « tumeur de l'encéphale » et « pronostic sombre à court terme », il faut garder en tête que nous possédons de **bonnes armes contre certains types tumoraux** : la chirurgie associée à la radiothérapie pour le méningiome, la radiothérapie dans les cas de macroadénomes hypophysaires et de gliomes, et que leurs **effets secondaires restent généralement minimes.**
La **chirurgie d'exérèse**, seule thérapie pouvant être curative (méningiome canine à clivage net), n'est **pas toujours une option** du fait de la **localisation** tumorale.

1.9 Pronostic et médiane de survie

Les moyennes et médianes de survie sans traitement, ou avec un traitement symptomatique, ne dépassent pas les 80 jours. Pour ce qui est de la **radiothérapie externe** seule, tous types tumoraux confondus et tout protocole thérapeutique compris, la médiane de survie s'étire entre 8 et 23 mois selon les études. (64) Cependant le **faible recul** que nous possédons actuellement sur ce domaine, rend la formulation d'un pronostic précis difficile.

Suite à la mise en place d'un traitement, les propriétaires de ces chiens ont généralement recours à **l'euthanasie** en fin d'évolution du cancer. La prise de décision est majoritairement liée à un **échappement de l'épilepsie** pour les tumeurs supratentoriales et à une **incapacité progressive à se déplacer** pour les infratentoriales. (12) L'équipe de Rossmeisl Jr et al., (2013) s'est penchée sur les caractéristiques pronostiques de 51 chiens atteints de tumeurs cérébrales, ayant reçu un traitement palliatif. Le seul critère significativement retenu est la **neurolocalisaiton** tumorale. En effet, les tumeurs **intra-axiales** ont des durées de survie post-diagnostiques **inférieures aux extra-axiales,** et celles des **supratentoriales** sont jusqu'à **6 fois supérieures** à celles des **infratentoriales**. (12)

Le pronostic ne dépend pas seulement de la **nature** tumorale mais aussi de sa **neurolocalisation**.

1.10 Le Chien comme modèle d'étude pour le gliome de l'Homme

1.10.1 L'importance du modèle pour le gliome de l'Homme

Les tumeurs du cerveau offrent un très mauvais pronostic : très peu de traitements sont actuellement disponibles pour améliorer de manière considérable, la qualité, et la durée de vie du patient. La faible prévalence, le coût en personnel aides-soignants, et la durée des études cliniques ne permettent pas une avancée suffisante pour mettre en place de nouveaux protocoles thérapeutiques.

Le modèle humain est tellement complexe qu'aucun résultat prometteur in vitro ne s'est confirmé en études cliniques et il est souvent difficile de savoir quand les études précliniques sont suffisamment solides pour passer au stade clinique. Pourtant les patients atteints de cancers sont les plus ouverts aux essais cliniques. Il s'impose donc la nécessité de recourir à des modèles plus proches de l'Homme, plus à même, en cas de découverte positive, d'apporter un réel bénéfice à l'Homme. (66)

1.10.2 Le modèle murin (67) (68)

Depuis 1916, suite à la découverte des tumeurs induites par les hormones chez la **souris**, et par la rapidité de sa reproduction, le modèle murin a été le favori pour la recherche en oncogenèse.

Quatre principales méthodes sont employées pour des modèles d'intérêt :

- les tumeurs **chimiquement induites**
- la **transplantation de xénogreffes**. Il s'agit de cellules issues de lignées in vitro de gliomes humains ou murins, injectées en sous cutané ou directement en intra-crânial chez une souris immunodéprimée (pour éviter le rejet). Du fait de l'environnement in vitro muni d'une pression de sélection artificielle, de l'état immunodéprimé de la souris receveuse, des nombreux passages in vitro du tissu tumoral avant sa greffe qui l'éloignent de son état originel, des réactions inflammatoires induites par l'injection de cellules étrangères, et de l'absence de variation clonale au sein de la tumeur, les résultats cliniques et les réponses thérapeutiques que l'on peut obtenir sont assez éloignées du modèle spontané humain.
- les **modifications génétiques sur cellules germinales**. Il s'agit de modifier génétiquement une cellule totipotente de type oocyte, cellule œuf, embryon précoce ou cellule souche embryonnaire. L'intérêt de ce modèle est sa transmissibilité à la descendance, cependant son point faible réside dans la nécessité de recourir à de nombreux croisements afin d'obtenir un modèle cumulant les altérations génétiques voulues.
- les **transferts géniques sur cellules somatiques**. Les modifications génétiques ici ne concernent pas toutes les cellules de l'organisme mais seulement une petite population. A l'inverse de la transformation germinale, l'obtention de plusieurs mutations spécifiques est rapide, cependant les mutations secondaires qui rendaient le modèle réaliste, n'ont pas lieu avec cette méthode.

Dû à la complexité de l'environnement péri-tumoral des néoplasmes spontanés, et à l'importance des interactions avec le système immunitaire de l'organisme cancéreux, le modèle murin s'est montré inadéquat pour la généralisation des résultats de toxicité et d'efficacité des traitements testés. (67) D'autre part, le traitement de première intention des tumeurs cérébrales humaines reste actuellement la chirurgie, pour laquelle la petite taille du cerveau de souris représente une limite majeure. (66)

1.10.3 Autres modèles animaux

D'autres espèces sont aussi utilisées pour l'étude du gliome humain : le **poisson zèbre** (mais les tumeurs induites par les délétions des gènes codant pour le TP53 et le PTEN n'étaient pas exclusivement des gliomes) et les **drosophiles** qui ont pour avantage un temps de génération bien plus court et un coût et des limites éthiques nettement plus faibles. (67) Les mêmes limites de taille, de transposition inter-espèce et d'éloignement au modèle spontané sont retrouvées.

1.10.4 Le modèle canin

1.10.4.1 Le Chien comme hôte de greffe allogénique

L'étude de Berens et al., (1999), consistait en l'allogreffe intracrânienne sur des Beagles nouveaux-nés, d'astrocytomes spontanés canins. Les chiots avaient préalablement

reçu ces mêmes cellules en sous cutané au stade fœtal, avant la mise en place de leur système immunitaire, afin de les rendre immunocompétents. Ce nouveau modèle apporte des solutions quant au problème de **taille** du cerveau propice aux actes chirurgicaux et à l'état **immunocompétent** de l'animal. L'histologie des astrocytomes intracrâniens ainsi développés, montre que **l'architecture** tumorale et son mode de **croissance** comportent de nombreux points communs avec son équivalent humain.

Avec son fort taux de mortalité lors de la chirurgie prénatale, et la souffrance induite par cet acte aux survivants, ce modèle soulève de nombreux problèmes **éthiques**. (69)

1.10.4.2 Le Chien comme modèle d'étude d'oncogenèse spontanée

Le Chien, en plus de présenter une prévalence élevée de tumeurs **spontanées** (4 fois plus fréquentes que chez l'Homme) et un **cerveau de grande taille**, anatomiquement et physiologiquement **comparable** à celui de l'Homme, semble partager de nombreuses caractéristiques d'oncologie **clinique, histologique** et **moléculaire** avec notre espèce.

1.10.4.2.1 Un modèle qui se rapproche par sa taille

La **taille** de l'animal, et le développement de la science vétérinaire en parallèle de la médecine humaine, la transposition de techniques **chirurgicales** ou **chimiques** est grandement facilitée par rapport aux anciens modèles. (68)

1.10.4.2.2 Un modèle de croissance tumorale macroscopiquement proche

On retrouve comme similarités une **infiltration** importante du tissu nerveux sain, un **œdème péritumoral** parfois très marqué, une quantité et une qualité similaires de la **nécrose** intratumorale, l'intensité de la néovascularisation, de nombreuses **hémorragies**, compressions, hernies, et hydrocéphalies secondaires. (66) L'**évolution** tumorale chez le Chien est aussi plus lente que chez la Souris (bien qu'on l'estime encore 7 fois plus rapide que chez l'Homme). (70)

1.10.4.2.3 Un modèle qui partage de nombreuses caractéristiques histologiques

Les tumeurs astrocytaires canines peuvent être organisées selon la classification humaine de l'OMS du fait de la grande correspondance de leurs caractéristiques **histologiques**. On retrouve ainsi les mêmes sous-types que chez l'Homme. (66)

1.10.4.2.4 Un modèle génétique intéressant

Les tumeurs de l'encéphale sont rares chez l'Homme et la population est génétiquement hétérogène. Grâce à la pression de sélection opérée en espèce **canine**, on se retrouve avec des races très **homogènes** du point de vue **génétique** ce qui représente un véritable atout pour le screening génomique à la recherche de gènes marqueurs, d'autant plus que chez le Chien un certain nombre de tumeurs semblent présenter une prédisposition raciale. L'incidence élevée de ces altérations génétiques au sein de certaines races de Chiens suggère l'existence d'un **risque héritable au développement de tumeurs intracrâniennes**. (68)

De nombreuses altérations génétiques décelées au sein des tumeurs humaines ont été retrouvées chez le Chien, montrant ainsi la **similitude au niveau moléculaire** de ces deux espèces en oncologie. (71) Des études chez l'Homme ont pu mettre en relation des altérations génétiques avec l'histologie tumorale, le stade, la réponse au traitement et le potentiel métastatique. D'autres, semblent n'être que la conséquence aléatoire d'un emballement de la

multiplication cellulaire incontrôlée. C'est l'étude de ces aberrations génétiques qui nous permettrait de mieux comprendre l'oncogenèse. (68)

Le génome du Chien comprend 38 paires d'autosomes acrocentriques/télocentriques allant de 26 à 125Mb et une paire de chromosomes sexuels bicaténaires. Le génome humain, quant à lui, contient 22 paires de chromosomes autosomaux de 47 à 247 Mb avec un mélange de chromosomes métacentriques, submétacentriques et acrocentriques et une paire de chromosomes sexuels bicatérnaires. L'information génétique du Chien est donc condensée dans des chromosomes plus nombreux mais plus petits. La comparaison génétique de ces deux espèces, à **organisations génomiques différentes**, permettrait de redéfinir les régions à déséquilibres génomiques associés aux tumeurs évolutionnairement conservées. (68)

Une approche comparée de l'Homme et du Chien bénéficierait à la **classification de l'OMS d'un point de vue moléculaire**, à la découvrir de nouveaux **gènes candidats** (marqueurs de réponse thérapeutique ou marqueurs pronostics) et à la mise au point de **nouveaux traitements moléculaires ciblés**. (68)

1.10.4.2.5 Un modèle pour la réponse thérapeutique prometteur

Ce modèle présente aussi des similitudes cliniques au niveau de sa **chimio** et **radio sensibilités**, et les cellules issues d'astrocytomes canins répondent favorablement à l'essai de nombreuses **molécules** réputées actives chez l'Homme. (66)

1.10.4.2.6 Le Chien, modèle en oncologie

Pour toutes les raisons précédemment énoncées, la recherche en oncologie se penche depuis **40 ans** avec beaucoup d'espoir sur cette espèce, et pas seulement dans le cadre du gliome, mais aussi, entre autres, de l'ostéosarcome et de l'hémangiosarcome spontanés. (66) On se trouve cependant encore loin du niveau de connaissances atteint pour le modèle murin ; on ne sait actuellement pas induire génétiquement de tumeurs chez le Chien, et le coût, la technicité et l'éthique, sont encore de véritables freins. (67)

Le Chien reste à ce jour **le modèle le plus proche de l'Homme** des points de vue **épidémiologique**, **clinique**, **histologique, et d'évolution génomique,** et c'est seulement grâce à la compréhension et le soutien de leurs propriétaires, que les avancées thérapeutiques pourront voir le jour. Cette recherche, qui s'inclut dans le cadre du « **One Health/Une seule santé** », représente l'avantage de profiter à l'Homme comme au Chien.

2 Monographie des tumeurs de l'encéphale du Chien

2.1 Ganglioglíome, gangliocytome, ganglioneurome et neurocytome

Il existe un très faible nombre de descriptions dans la littérature canine de ces tumeurs neuro-ectodermiques : 2 neurocytomes (72) et seulement 1 gangliocytome (73) et 1 ganglioglíome. (74)

2.1.1 Définition

Il s'agit là de quatre types de tumeurs **neuronales et glio-neuronales** très voisines dont le diagnostic, même histologique, est souvent complexe.

Les **ganglioglíomes** sont des tumeurs composées de neurones ganglionnaires matures néoplasiques associées à des cellules gliales transformées ou réactionnelles (on parle alors de **gangliocytomes**). (75) (73)

Ce type d'assemblage cellulaire peut aussi être retrouvé en dehors du SNC ; on parle de **ganglioneurome** quand on l'observe au sein du système sympathique périphérique. (76) (52) Chez le Chien, les ganglioneuromes se trouvent fréquemment au niveau médullosurrénal, et dans une moindre mesure au niveau rétropéritonéal, rétropleural, médiastinal (dans le tissu thyroïdien), au niveau des nerfs crâniens ou périphériques et encore plus rarement au niveau de la paroi du tube digestif, de l'œil ou du cerveau. (77) (52)

Enfin, les **neurocytomes** sont des tumeurs issues de la prolifération seulement de neurones (73) constitutifs du septum pellucidum et des cellules subépendymales des ventricules latéraux. (72)

2.1.2 Epidémiologie

Ces types tumoraux sont **rarissimes** chez l'Homme (0,25 - 0,5 % des tumeurs du SNC) comme chez le Chien. (72)

Les deux chiens souffrant d'un **neurocytome** sont **d'âge moyen**, ce qui rejoint les observations de la littérature humaine. (72) Le **gangliogliome** est décrit chez un **chiot** de 4 mois (74), chez l'Homme il s'agit d'une tumeur de l'enfant. (78) Seul le gangliocytome canin publié ne rejoint pas les grandes lignes de la littérature humaine, puisqu'il concerne un Berger Allemand de 6 ans, alors qu'il s'agit d'une tumeur de l'enfant et du jeune adulte chez l'Homme. (79)

Les neurocytomes, du fait des cellules qui en sont à l'origine, sont dans la grande majorité des cas rencontrés à **l'intérieur d'un ou des ventricules latéraux** (72), une localisation **cérébelleuse** a aussi été décrite plus anecdotiquement. (76)

2.1.3 Spécificité symptomatologique

Ce sont des **crises convulsives** qu'on rencontre généralement pour ce type tumoral, et du fait de sa localisation préférentielle, des **signes d'HTIC**. (73) (72) (74)

2.1.4 Spécificité à l'IRM

Selon un article décrivant les images d'IRM réalisées sur un chien, le neurocytome apparaît isointense en T1, **hétérogène en T2** et **hyperintense en FLAIR**. Sa prise de **contraste est intense et hétérogène** et il y a la présence d'un **effet de masse** sur les ventricules latéraux. Ces caractéristiques sont similaires à celles de l'équivalent humain. (72)

Les caractéristiques IRM des gangliogliomes sont non spécifiques et étant donné la très faible prévalence de ce type tumoral, il est généralement diagnostiqué comme « gliome » à l'IRM. (80)

Ces tumeurs doivent donc figurer dans le diagnostic différentiel des masses intraventriculaires aux côtés des tumeurs des **plexus choroïdes**, des **épendymomes,** des **oligodendrogliomes** et des **méningiomes intraventriculaires**. (72)

2.1.5 Histologie

Ces tumeurs sont définies par un arrangement variable de **neurones ganglionnaires néoplasiques matures**. Ils sont généralement de grande taille, au sein des gangliocytomes et gangliogliomes, contenant un cytoplasme abondant et riche en **corps de Nissl** (agrégats de réticulum endoplasmique granuleux mis en évidence par la coloration de crésyl violet) (52) (75) (73) mais de plus petite dimension dans les cas de neurocytomes (fig 7). (72)

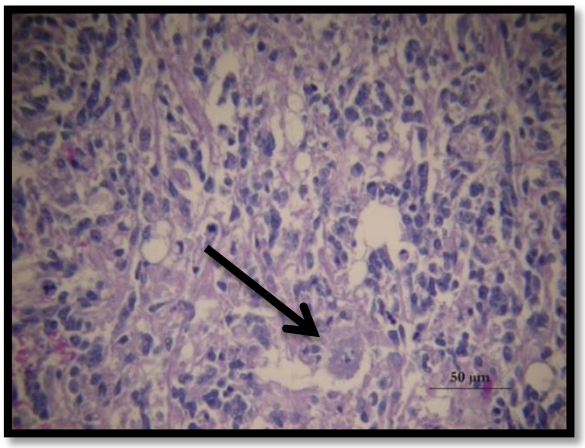

Figure 7 : Coupe histologique d'un ganglioglome chez le chien 97 illustrant la présence d'un contingent néoplasique glial et de neurones matures (flèche) – HE – Laboratoire d'histologie de VetAgro Sup

Les colorations argentiques permettent de mettre en évidence les axones alors que le Crésyl violet souligne le corps de Nissl. (34) (73) Elles sont **histologiquement très proches des gliomes**, et lorsque le contingent cellulaire de neurones matures est très modifié ou pauvre, elles nécessitent de **l'immunohistochimie** pour s'en distinguer (NSE : énolase neurone-spéficique, Synaptophysine, GFAP et S100). (72) (73) La limite entre ces deux entités reste parfois très fine, et laisse supposer, par le passé, la **sous-estimation** de ce type tumoral à la faveur de gliomes. (72)

2.1.6 Agressivité et traitement

Il s'agit là de tumeurs typiquement **bénignes** dont le pronostic **post-chirurgical** est **favorable**. (81) (80) Elles restent de mauvais pronostic quand diagnostiquées trop tardivement en raison de **l'HTIC induite** et du risque **d'hernie cérébelleuse,** ou pour les rares cas de **haut grade**. (72) (82) En effet, le peu de cas décrits dans la littérature vétérinaire étaient euthanasiés du fait de l'évolution rapide vers la dégradation de l'animal.

Neurocytomes, gangliocytomes et ganglioglomes sont **d'extrêmement rares** tumeurs du Chien et de l'Homme. Elles sont généralement **confondues avec des gliomes** tant par leurs caractéristiques à **l'IRM** que par leur **histologie** nécessitant le recours à l'immunohistochimie. Leur distinction est cependant indispensable étant donnée la **divergence de leurs pronostics**.

2.2 Gliome

2.2.1 Définition

2.2.1.1 A l'origine du gliome, une cellule encore indéterminée

Le gliome est une tumeur **neuroépithéliale**. Il se développe à partir des cellules de la glie ou tissu de soutien du cerveau. Issus des astrocytes, nous retrouvons les astrocytomes, des oligodendrocytes les oligodendrogliomes ou encore de nature mixte, les oligoastrocytomes ou gliomes mixtes. (83)

L'immunoréactivité des astrocytomes, notamment au GFAP (glial fibrillary acid protein) et à la vimentine, en plus des caractéristiques phénotypiques des plus différenciées, nous permettent d'affirmer que la cellule d'origine est bien issue de la **glie**. Cependant, la cellule précise reste encore **indéterminée** du fait de l'absence d'observation de figure de

transition de la transformation cellulaire intra-tumorale. La présence de cellules souches tumorales au sein de glioblastomes multiformes (GBM), ainsi que l'existence des gliomes mixtes contenant des cellules de deux lignées différentes issues d'une même cellule souche, semblent indiquer une probable origine depuis les **cellules souches neurales.** Enfin, du fait de la fréquence d'un effet de masse exprimé sur les ventricules latéraux, on suspecte qu'il s'agit des cellules souches se trouvant sous ces structures. (61) Cette supposition est renforcée par une étude expérimentale plus ancienne dans laquelle avait été induite une série de tumeurs astrocytaires périventriculaires à une portée de rats, par l'adjonction intraveineuse d'un agent alkylant l'ethylnitrosurée à leur mère en fin de gestation. (83) Enfin, nombreuses sont les caractéristiques histologiques communes entre les GBM, les oligodendrogliomes et épendymomes de hauts grades, laissant suspecter une physiopathologie commune. (61)

2.2.1.2 Une classification qui s'inspire de celle de l'Homme

Comme dit en introduction, la classification des tumeurs canines se calque sur celle de l'Homme issue de l'OMS. (84) Cette dernière établit 4 grades : (85)

Le **grade I** correspond à un type de gliome humain très particulier : l'astrocytome pilocytique. Il est singulier par son épidémiologie, ne touchant que l'enfant et préférentiellement le cervelet. Il est constitué d'un noyau tumoral dense avec une démarcation tissu tumoral/tissu sain assez nette ; le patient est ainsi potentiellement curable chirurgicalement, ce qui est actuellement loin d'être le cas pour les autres grades.

Les trois prochains grades font partie d'une même maladie gliale et se trouvent dans la continuité les uns des autres dans le sens où l'évolution d'un grade II en grade III puis IV est inéluctable. Le **grade II** est donc considéré comme une lésion **précancéreuse** ; on les regroupe sous la dénomination « gliomes de bas grades ». Les cellules tumorales sont éparpillées au sein du parenchyme cérébral sain et fonctionnel ce qui rend la résection carcinologique impossible.

Quelques cellules se multiplient ensuite focalement et sont à l'origine du noyau tumoral du **grade III** dit « anaplasique ». Une néoangiogenèse se forme pour le nourrir, ce qui se traduit par une prise de contraste au sein d'une plage hypointense en séquence T1 en IRM.

Enfin, dans le **grade IV** nommé « glioblastome », la tumeur ayant augmenté de volume, le centre se trouve en hypoxie et nécrose, ce qui se traduit à l'IRM par une image encore plus hypointense, voire kystique. Le piège est de penser que ces deux derniers stades, apparaissant souvent très bien différenciables à l'IRM, le sont d'un point de vue histologique, car il n'en est jamais le cas.

2.2.1.3 Les particularités de la classification du gliome canin

Bien qu'inspirée de la classification de l'Homme, celle du Chien comporte un certain nombre de différences : elle ne raisonne pas en quatre grades (I à IV) mais en trois (**bas, moyen et haut**) et **l'astrocytome pilocytique**, extrêmement rare chez le Chien, ne figure pas encore dans la classification alors qu'il appartient à une sous-catégorie de l'astrocytome fibrillaire chez l'Homme. (61)

Pour le **glioblastome**, il existe aussi une dichotomie chez l'Homme en fonction de leur origine : GBM **primaire** ou « de novo », pour celui qui se développe suite à l'accumulation d'altérations génétiques, ou GBM **secondaire,** s'il n'est que l'évolution péjorative d'un astrocytome de bas grade. Ils se distinguent aussi par leur épidémiologie : essentiellement des hommes de 62 ans dans le premier cas, alors qu'il s'agit plutôt de femmes 45 ans dans le

second, suite à une évolution insidieuse sur 5-10 ans. Les glioblastomes primaires concernent 95% des GBM. Chez le Chien, rien de tel n'a encore été décrit à ce jour. (67)

Comme indiqué en introduction de cette thèse, plusieurs systèmes de classification des tumeurs intracrâniennes existent chez le Chien, nous nous baserons sur celle de Koestner et al., (1999) (tab 9) qui semble la plus utilisée par les études.

Tableau 9 : Classification des gliomes, Koestner et al., (1999)

ASTROCYTOMES	**Bas grade :**	Fibroblastiques Protoplasmiques Gémistocytiques
	Moyen grade :	Anaplasiques
	Haut grade :	Glioblastomes multiformes
OLIGODENDROGLIOMES		Oligodendrogliomes Oligodendrogliomes anaplasiques
AUTRES TUMEURS GLIALES		Oligoastrocytomes / gliomes mixtes Gliomatosis cerebri Spongioblastomes Inclassables

2.2.2 Epidémiologie

2.2.2.1 Prévalence

2.2.2.1.1 Prévalence des gliomes au sein des tumeurs de l'encéphale

Il s'agit d'une des tumeurs du SNC les plus fréquentes des Mammifères et particulièrement du Chien (4), chez qui elle occupe la **première ou la deuxième position** en fonction des études. (10) (14) (30) (8) Les gliomes représentent **27,8%** des tumeurs de l'encéphale si on fait la moyenne pondérée des résultats des études des équipes menées par Ródenas, Kraft et Wolff.

2.2.2.1.2 L'oligodendrogliome comme type de gliome le plus fréquent

Ce sont les **oligodendrogliomes,** au sein des tumeurs gliales, qui semblent prépondérants dans la majorité des études comme le montre la figure 8.

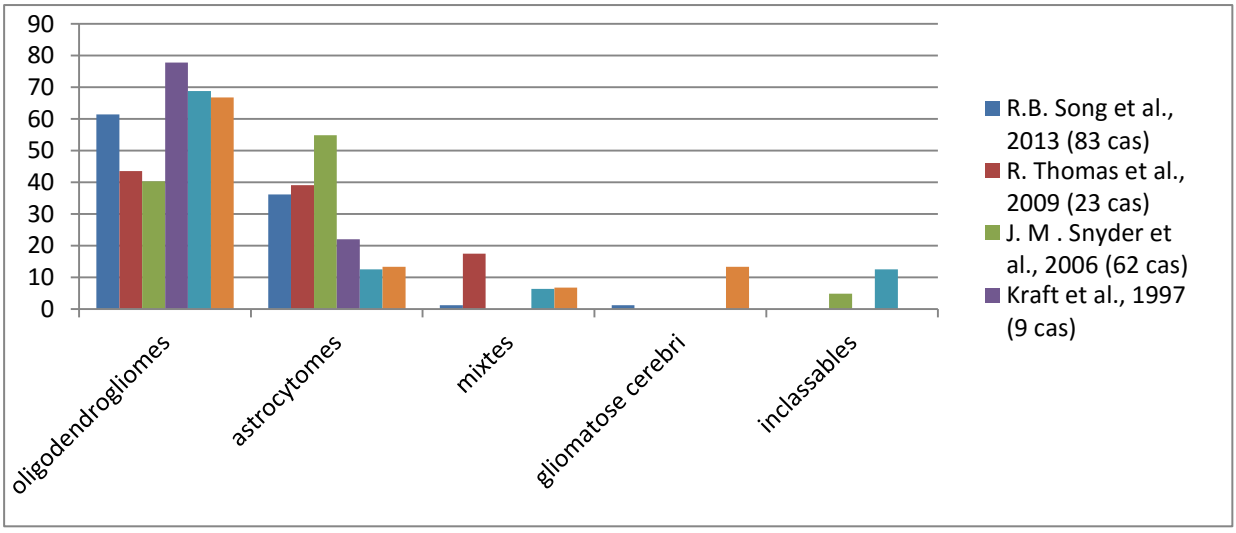

Figure 8 : Répartition des sous-types de gliomes selon les études. (9) (86) (10)

2.2.2.1.3 L'astrocytome fibroblastique : sous-type astrocytaire de bas grade le plus fréquent

L'étude de Stoica et al., menée en 2004 sur 29 astrocytomes, met en évidence la **même proportion d'astrocytomes de bas grade que de haut grade (41,4%)** (fig 9).



Figure 9 : Répartition des 29 astrocytomes de l'étude de Stoica et al., (2004) en leurs sous-types.

Au sein des astrocytomes de bas grade, le sous-type **fibroblastique** semble le plus représenté.

2.2.2.2 Age

La médiane de découverte **nécropsique** des gliomes est de **8 ans** (9 ans pour les astrocytomes et 7 ans pour les oligodendrogliomes) (9) et la moyenne de 8,9 +/-2,7 ans (12). Un West Highland White Terrier de 2,4 mois a été le plus jeune chien présentant un oligodendrogliome à être décrit dans la littérature. (9)

Comme la majorité des tumeurs, le risque de développer un gliome augmente avec l'âge. (61) Cependant, il s'agit de la tumeur du cerveau la plus fréquente chez **l'enfant** et, bien que la médiane d'âge soit relativement élevée chez le chien, il semblerait que la prévalence chez le **jeune reste actuellement sous-estimée**. (16) Chez le jeune, du fait de la grande adaptabilité du cerveau en développement, les tumeurs arrivent parfois à des proportions énormes avant que les premiers symptômes n'apparaissent. (16)

Il est à noter que la **médiane d'âge de diagnostic d'un gliome de bas grade est significativement inférieure à** celle des hauts grades. (61)

2.2.2.3 Prédisposition raciale

La médiane de poids des chiens dont le cerveau contenait un néoplasme glial est de 26,6kg ; les **grandes races** semblent donc bien représentées dans ce type tumoral. (9)

Alors que chez l'Homme, les **Caucasiens** semblent prédisposés (61), chez le Chien ce sont les **brachycéphales**, et notamment le Boxer et le Boston Terrier (4) (61) (87), mais aussi les Bouledogues Français et Anglais, les Cavaliers King Charles et le Border Terrier. (9) Dans les 25 cas de gliomes étudiés par Thomson et al., (2009), 16 étaient des brachycéphales (soit 64%). Selon Song et al., (2013), les **Boxers** auraient deux fois plus de chance de développer un **oligodendrogliome** qu'un astrocytome. (9)

2.2.2.4 Prédisposition sexuelle

Bien qu'il semble que les **hommes** fassent plus de **GBM** que les femmes et que les garçons fassent plus de **tumeurs cérébrales juvéniles** que les filles (16), aucune prédisposition sexuelle n'a été mise en évidence à ce jour chez le Chien. (61) (4) (9)

2.2.2.5 Neuro-localisation

La localisation majoritairement au niveau de la **matière blanche** du **prosencéphale** est indubitable. (88)

Les gliomes se développent principalement dans les **hémisphères cérébraux**, bien qu'ils puissent se trouver à n'importe quel niveau du système nerveux : thalamus, tronc cérébral, cervelet ou moelle épinière. (89) (4). Depuis l'étude d'imagerie par résonance

magnétique menée en 2010 par Benjamin D. Young et al. sur 30 cas d'oligodendrogliomes et d'astrocytomes canins, nous pouvons citer avec certitude une localisation préférentielle pour les **lobes piriformes** (appartenant aux lobes frontaux) et **temporaux**.

Une spécificité de **l'astrocytome** à se développer à partir du **diencéphale** (8 fois plus que les autres types tumoraux), et de **l'oligodendrogliome** à prendre origine à **proximité des ventricules latéraux,** a aussi été mise en évidence par Jessica M. Snyder et al., (2006).

2.2.3 Spécificité symptomatologique

Parmi les symptômes les plus cités on retrouve : des troubles du comportement, des crises convulsives, des syndromes vestibulaires, des pertes de vision (61), des dysphagies (12) et dans trois cas de jeunes chiens (moins de 3 ans) des cervicalgies. (16)

2.2.4 Spécificité à l'IRM

2.2.4.1 Caractéristiques générales des gliomes en IRM

Les gliomes sont typiquement des lésions intra-axiales uniques, **mal délimitées**, **ovoïdes à amorphes** avec un effet de masse, **hyper-intenses** à la substance grise en **T2**, généralement hypo intense en T1 avec une **prise du produit de contraste variable** allant de **l'absence** totale à une prise de contraste **hétérogène** et fréquemment **en anneau** (fig 10). (87) (90) (31)

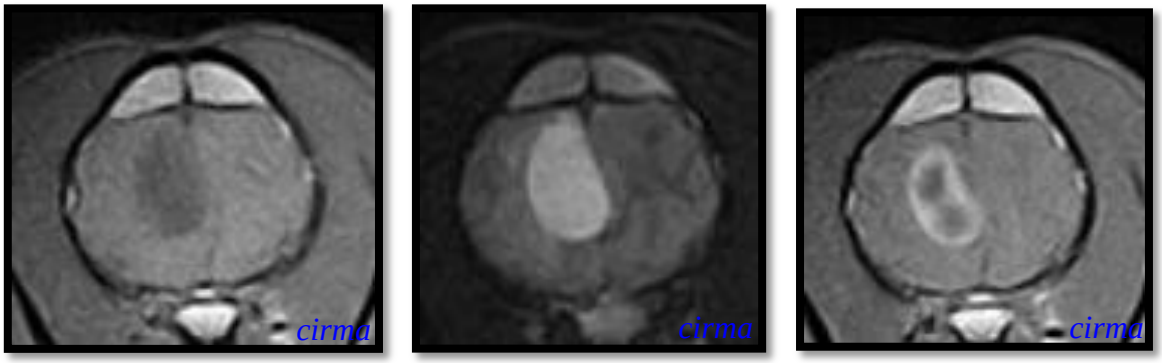

Figure 10 : IRM d'un gliome du lobe frontal droit en séquences T1, T2 et T1 injectée et en coupe transverse chez le chien 73 – CIRMA

Ces caractéristiques sont partagées par les gliomes de l'Homme (16). Des images hétérogènes liées à de la nécrose, des minéralisations ou des hémorragies peuvent être observées sans pour autant permettre de prédire, contrairement à ce qui est décrit en médecine humaine, le grade ou sous-type tumoral. (87)

2.2.4.2 Vers un diagnostic du type de gliome par IRM

Selon le grade et le sous-type tumoral, le **pronostic vital** du malade peut être multiplié par un **facteur 25 en médecine humaine** (de l'astrocytome pilocytique au glioblastome), d'où **l'importance de diagnostiquer un gliome avec précision**. (91) La biopsie est le gold standard pour le diagnostic de certitude du vivant de l'individu, mais cette technique reste très invasive avec des limites de représentativité. L'IRM s'est alors naturellement imposée, et les caractéristiques spécifiques de grades et de sous-types ont été relevées. On retrouve par exemple les **oligodendrogliomes** plutôt en **surface** à proximité des méninges alors que les **astrocytomes** se développent en **profondeur** dans le diencéphale notamment. Malheureusement pour le Chien, aucun critère n'est transposable de manière spécifique et on se retrouve donc face à l'impossibilité actuelle de diagnostiquer avec certitude un sous-type de tumeur gliale par IRM chez cette espèce. (87)

Cependant, une étude de corrélation IRM/histologie menée par R.T. Bently sur 31 gliomes en 2013 nous permet de retenir certaines tendances qui nous mettraient en mesure d'avancer des suspicions diagnostiques. La première suggère que les **oligodendrogliomes**, qui se développent préférentiellement à proximité des **ventricules latéraux**, sont plus souvent à l'origine **d'effet de masse** sur ces derniers. La seconde, que bien que la majorité des gliomes sont souvent accompagnés **d'œdème périlésionnel**, dans le cas **d'astrocytomes** il est plus marqué. (90) Il semblerait aussi que l'intensité de ce dernier soit corrélée à l'agressivité de l'astrocytome chez l'Homme comme chez le Chien. (30)

2.2.4.3 Vers un diagnostic du grade du gliome par IRM

Quant au grade, ces mêmes travaux ont permis de confirmer le seul consensus solide dont nous disposons actuellement en médecine vétérinaire i.e. **l'intensité de la prise du produit de contraste augmente avec l'agressivité du gliome**, élément commun avec la médecine humaine. (87) (90) Un autre de leurs résultats, contradictoire avec les études précédentes sur le même sujet, stipule que les **formations kystiques** se retrouvent de manière significativement plus élevée dans les gliomes de hauts grades. Cette différence de conclusions est à mettre en relation avec leur protocole d'IRM composé de séquences supplémentaires : T2W FLAIR, variante permettant de bien distinguer les formations cavitaires d'autres accumulations de fluide au sein du parenchyme cérébral. Cependant, cet élément reste simplement indicatif et ne doit pas permettre d'éliminer l'hypothèse d'un gliome de grade II puisqu'un tiers des images de kystes provenait, dans cette étude, de tumeurs de bas grade. (90)

Enfin, l'étude de Lipsitz sur 5 cas de glioblastomes multiformes canins suggère une correspondance des caractéristiques IRM des **GBM** canins à leurs homologues humains : un **œdème péritumoral important** associé à un **effet de masse marqué**, une lésion hypo à isointense en T1 et d'intensité **très hétérogène en T2** avec de nombreuses images de **kystes** (hypoT1 et hyperT2), d'hémorragies et de nécrose et une **prise du produit de contraste constante et hétérogène**. Des études sur un plus grand nombre de cas restent nécessaires pour confirmer cette observation sur 5 individus. (84)

D'autres méthodes d'imagerie très coûteuses, donc encore peu utilisées en médecine vétérinaire, permettent d'en savoir davantage sur le grade : la tomoscintigraphie par émissions de positrons (**PET**), et la tomographie d'émission monophotonique (**SPECT**). Elles mettent en évidence le métabolisme intratumoral qui est supérieur en cas de haut grade. (16)

2.2.5 Histologie

2.2.5.1 Rappel d'embryogenèse et d'histologie

La neuroglie est issue du neuroectoderme, et constitue la lignée depuis laquelle proviennent les astrocytes, oligodendrocytes et épendymocytes.

Les **astrocytes**, de forme stellaire avec leurs longs et fins prolongements, ont de nombreux rôles. Entre autres, on retrouve le rôle de support, en tissant une sorte de réseau sur lequel s'organisent les neurones et le rôle d'homéostasie, par stabilisation de la concentration extracellulaire en potassium, en neurotransmetteurs et en molécules véhiculées par le sang par leur participation à la barrière hémato-encéphalique (ils recouvrent 85% de la lame basale des vaisseaux sanguins du SNC en une couche monocellulaire continue juste en dessous de la pie-mère). Les astrocytes sont de deux types : **protoplasmiques** majoritairement retrouvés dans la matière grise, et **fibreux** dans la matière blanche. Les **oligodendrocytes**, sont principalement

impliqués dans la formation de myéline permettant d'augmenter la vitesse de propagation des influx nerveux. Ce sont les équivalents au niveau du SNC, des cellules de Schwann du SNP. Les **microgliocytes**, quant à eux, constituent le système de défense immunitaire du SNC. (16)

2.2.5.2 L'immunohistochimie pour diagnostiquer le type de gliome

Le diagnostic histologique univoque parmi les types de gliomes (astrocytome ou oligodendrogliome) est parfois impossible. (68) La détermination du sous-type d'astrocytome se fait en recherchant le **type cellulaire prédominant** sur des critères morphologiques et immunohistochimiques. (4) Ce sont les filaments contenus dans le cytoplasme des cellules gliales qui nous permettent de les reconnaître au microscope électronique suite à la coloration spécifique au chlorure d'or de Cajal et Ramon, ou par de l'immunomarquage à l'aide d'anticorps anti-GFAP (Glial Fibrillary Acid Protein) (92), anti-vimentine et anti-S100 (55).

2.2.5.3 Caractéristiques histologiques des différents types et sous-types de gliome

Astrocytome de bas grade : de faible cellularité et à mitoses rares, le tissu tumoral a peu de caractéristiques mise à part sa tendance à s'organiser autour des structures vasculaires et à infiltrer de manière diffuse le parenchyme cérébral normal. La morphologie cellulaire la plus fréquente est fibrillaire mais elle peut aussi être protoplastique ou gemistocytique. (34) (70) (61)

Astrocytome fibrillaire (fig 11) : les cellules tumorales ont un cytoplasme périnucléaire réduit, réagissent bien à l'immunomarquage anti-protéine S-100 et anti-GFAP et s'organisent parfois en microkystes. (61) L'Astrocytome pilocytique est sporadiquement décrit chez le Chien. (4) Bien qu'il ne soit pas encore inclus dans la classification de l'OMS, il est actuellement considéré, au même titre que son homologue humain, comme un sous-type d'astrocytome fibrillaire. (61) Il est composé d'amas d'astrocytes bipolaires fusiformes (d'où sa dénomination de « pilocytique »), contenant des gouttelettes hyalines et des fibres de Rosenthal (filaments intermédiaires éosinophiliques vrillés, témoins de gliose) en position périvasculaire avec des formations microkystiques. On peut parfois retrouver ce type de cellules dans d'autres astrocytomes. (34) (4)

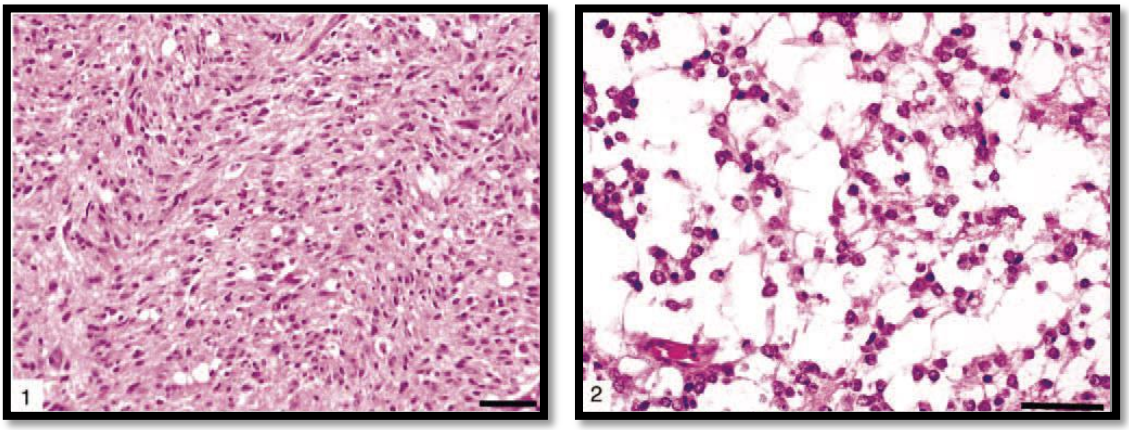

Figure 11 : Coupes histologiques d'astrocytome fibrillaire (à gauche) et protoplasmique (à droite) – HE, échelle=150µm - (4)

Astrocytome protoplasmique (fig 11) : ce sous-type est moins fréquent que le fibrillaire, les cellules tumorales sont cette fois-ci petites et rondes, et répondent très peu à l'immunomarquage anti-GFAP. On peut observer des microkystes et de la dégénérescence mucoïde. (61)

Astrocytome gemistocytique (fig 12) : astrocytome contenant au moins 20% de gemistocytes (astrocytes réactionnels de grande taille, bombés, à cytoplasme éosinophilique abondant et à noyau excentré). (70) Ils réagissent toujours à l'immunomarquage anti-GFAP. (61) Chez l'Homme ces tumeurs semblent plus rapidement se transformer en grades élevés que le sous-type fibrillaire. (61)

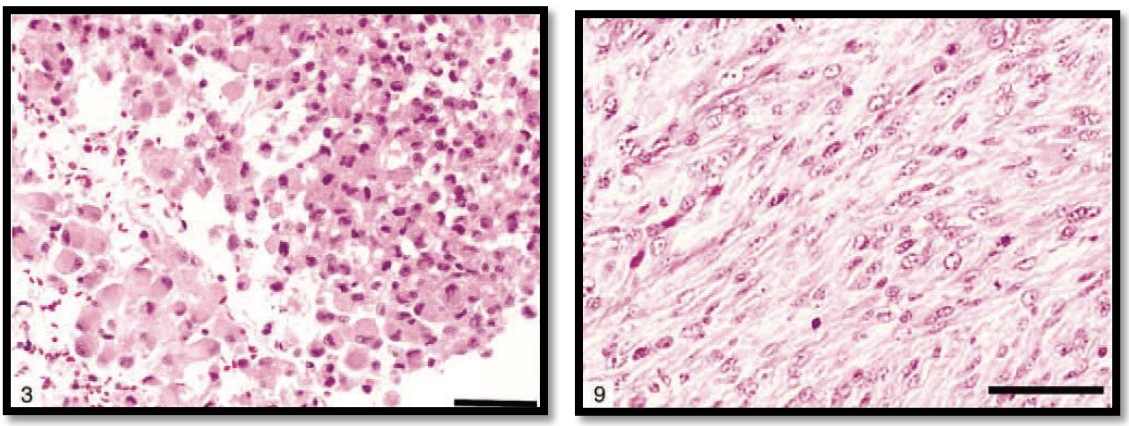

Figure 12 : Coupes histologiques d'astrocytomes gémistocytique (à gauche) et anaplasique (à droite) – HE, échelle=150µm - (4)

Astrocytome anaplasique (ou indifférencié) (fig 12): A l'inverse de l'astrocytome de bas grade, l'astrocytome indifférencié est caractérisé par une cellularité augmentée focalement ou de manière diffuse, un pléomorphisme cellulaire et une atypie nucléaire marqués avec un indice mitotique fort et parfois des cellules géantes mutlinucléées. Les astrocytes transformés restent cependant bien reconnaissables du point de vue histologique et immunohistochimique, et on ne trouve pas de plages de nécrose ou de néovascularisation anormale. Ils sont considérés chez le Chien comme des tumeurs astrocytaires de moyen grade et de grade III chez l'Homme. (61)

Glioblastome multiforme : Ils partagent des caractéristiques histologiques communes avec leur homologue humain (84) à savoir : une cellularité augmentée, un pléomorphisme marqué, parfois des cellules géantes multinucléées, des atypies nucléaires, un index mitotique élevé, des thromboses vasculaires et une **prolifération vasculaire dite « glomérulaire »** marquée (fig 13). Il existe aussi une caractéristique pathognomonique de ce type d'astrocytome : la **nécrose en formes serpentines** soulignées par une **formation pseudo-palissadique radiaire** de cellules de la glie (fig 13) ou alors sous forme de **larges plages** au travers du parenchyme cérébral et de ses structures vasculaires. Il s'agit là d'un puissant critère pronostique sombre. (61) La haute capacité à diffuser dans le parenchyme cérébral et la pie-mère est aussi partagée par nos espèces. Elle se ferait selon les grands axes de la matière blanche le long des structures vasculaires, de la pie-mère, et du tissu sous-épendymaire des ventricules latéraux. (61) Les astrocytes différenciés observés sont de type gémistocytique ou astrocytique anaplastique fibrillaire, et expriment le GFAP et la vimentine. Les astrocytes indifférenciés sont ronds et expriment de manière constante la vimentine, contrairement au GFAP qui l'est de manière variable. (61) Les GBM sont classés de **haut grade** chez le Chien et de grade IV chez l'Homme ; il s'agit du gliome au moins bon pronostic. (61) Il existe de rares **variantes** comme le glioblastome à cellules géantes ou le gliosarcome qui ne figurent pas encore dans la classification canine de l'OMS. (61)

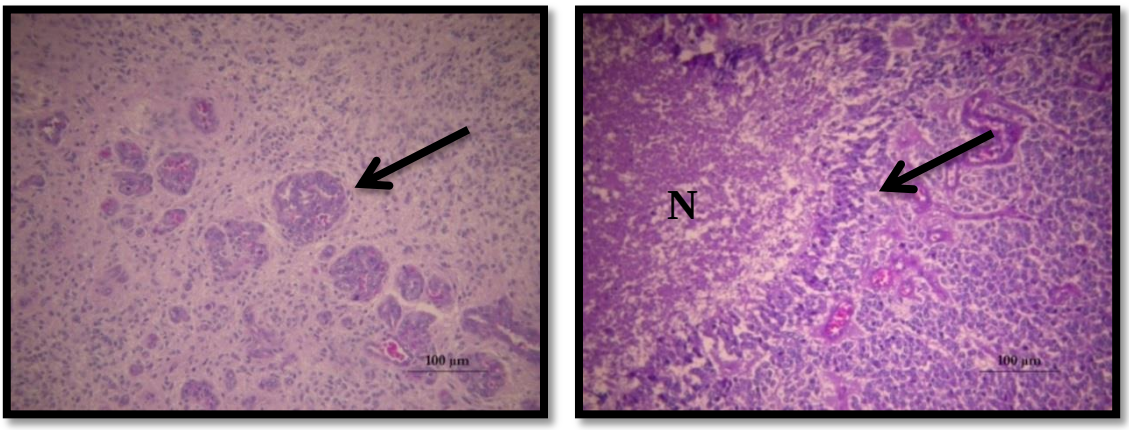

Figure 13 : Coupes histologiques d'un GBM chez le chien 93 : on note la néovascularisation glomérulaire (flèche) à gauche et les larges plages de nécrose (N) avec formation palissadique périphérique (flèche) à droite – HE - Laboratoire d'histologie de VetAgro Sup

Astroblastoma (fig 14): Quelques rares cas ont été décrits chez le Chien. (4) Bien que sa nature neuroépithéliale est incontestée (4), son histogénèse reste encore controversée avec certains auteurs suggérant qu'il s'agit des cellules sous-épendymaires du 3ième ventricule ayant de longs prolongements parvenant à l'hypothalamus : les **tanycytes**. (61) L'architecture de cette tumeur consiste en une formation radiaire, d'astrocytes aux extrémités effilées, autour de vaisseaux centraux sclérosés. Leur cytoplasme répond à l'immunomarquage anti-GFAP, anti-vimentine et anti-protéine S100. Du point de vue histologique et immunomarquage, ils ressemblent aux épendymomes. Cependant, alors que les vaisseaux sanguins de l'épendymome sont dépourvus de membrane basale, ceux des astroblastomes en possèdent une épaisse, et le cytoplasme des cellules tumorales en plus de leurs organites d'origine, contiennent des filaments intermédiaires de 10 nm. Etant des tumeurs encore rarement étudiées chez le Chien, leur grade n'a pas encore été attribué par l'OMS. (61)

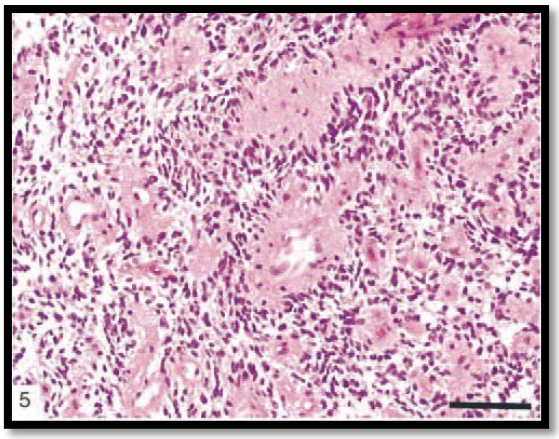

Figure 14 : Coupe histologique d'astroblastome – HE, échelle=150µm - (4)

La **gliomatose cérébrale** est classée par l'OMS dans les tumeurs gliales d'histogénèse inconnue. Ce sont des tumeurs à infiltration diffuse et à comportement similaire aux glioblastomes chez l'Homme. (61)

Le **spongioblastome** : Il s'agit d'une tumeur du SNC suspectée d'être issue de la lignée neurogliale. Composée de cellules fusiformes alignées de manière palissadique, elle se développe à proximité du 3ième ventricule. Les rares cas décrits chez le Chien ne permettent pas d'en dresser un tableau homogène. (61)

Oligodendrogliome : ce sont des tumeurs issues de la cancérisation d'oligodendrocytes. C'est une tumeur à densité cellulaire élevée. Les cellules possèdent des noyaux pycnotiques

centrés dans des cytoplasmes polygonaux discrètement colorés ; on parle d'organisation en nid d'abeille. (88)

Gliome mixte ou **oligoastrocytome :** tumeur issue de l'association d'astrocytes et d'oligodendrocytes néoplasiques, entremêlés, ou regroupés en foyers distincts. (34) (61)

2.2.6 Altérations génétiques

2.2.6.1 Anomalies chromosomiques (68)

2.2.6.1.1 Types d'anomalies chromosomiques : addition/délétions

Une étude d'hybridation de l'ADN tumoral à l'ADN homologue de chiens présentant une tumeur de l'encéphale, illustre la complexité des altérations génétiques dans ce type tumoral ainsi que l'importance des additions chromosomiques sur bruit de fond de délétions. Les déséquilibres génomiques concernent, dans la grande majorité des cas de gliomes et de méningiomes, des **chromosomes entiers**. Les chromosomes les plus fréquemment impliqués dans les phénomènes **d'addition** sont le **CFA 34** (dans 79% de leur 24 cas), le **CFA 13** et le **CFA 38** (tous deux dans 62,5% des cas) mais sept autres chromosomes sont aussi dupliqués dans plus de 50% de leur cas de gliomes. A l'inverse, seuls deux chromosomes sont impliqués dans des phénomènes de **délétions** dans plus de 20% des cas, il s'agit des **chromosomes 22** (45,8%) et **36** (25%).

2.2.6.1.2 Anomalies chromosomiques comme indicateurs de grade

Dans nos deux espèces, il a été prouvé qu'il existe un certain enchaînement des altérations génétiques au cours de l'évolution d'un **gliome de bas à haut grade**. Chez l'Homme, l'apparition d'une **copie du HSA7** est l'un des tous premiers évènements de l'oncogenèse. Chez le Chien, les régions chromosomiques possédant une importante synténie conservée avec l'Homme, sont des portions des CFA 6, 16 et 18. Dans l'étude menée par Thomas et al., (2009), la seule anomalie citée qui ait été observée, et qui était une des plus fréquemment notée, est la **copie surnuméraire** du **CFA 16**. Sur ces éléments génétiques se trouve le gène codant pour **l'EGFR** et de nombreuses études rapportent déjà une hyperexpression de ce gène dans les gliomes humains et canins.

De la même manière, l'addition du **HSA 8q** contenant le gène **MYC** a été rapportée chez l'Homme ce qui correspond au **CFA 13** canin aussi trouvé surreprésenté dans 63% des cas de gliomes de Thomas et al., (2009), et dans le **CFA 29** retrouvé augmenté dans 29% des cas. Enfin, la délétion de **HSA 9**, **HSA 10q** et **HSA 19q** a été établi comme un élément-clef chez l'Homme de **progression** des gliomes de bas à **haut grade**. Aucune équivalence n'a été démontrée à ce jour chez le Chien mais nécessiterait une quantité importante et une diversité de gliomes de haut grade canins afin de la mettre en évidence.

2.2.6.1.3 Anomalie chromosomique comme marqueur pronostique

La **délétion de HSA 1p et de HSA 19q** entraînerait, dans les cas d'astrocytomes humains, une plus grande **chimiosensibilité** et ainsi un allongement de la durée de survie du patient. Ce **marqueur pronostique** n'a cependant pas été avéré chez le Chien.

2.2.6.2 Mutations de gènes clefs

2.2.6.2.1 « Tumor suppressor gene» ou gène de la p53

Des mutations ou délétions concernant le gène codant pour la **p53** sont décelées dans environ 1/3 des astrocytomes humains. (4) Chez le Chien comme chez l'Homme, il fait partie

des premières altérations génétiques à avoir lieu dans les astrocytes en cours de transformation, il n'est donc d'aucun intérêt pour préciser le grade ou le pronostic. (61)

2.2.6.2.2 EGFR et VEGF impliqués dans la néoangiogénèse

Dans le cas de GBM, il semblerait qu'une dérégulation des gènes EGFR, VEGF, VEGFR1 et VEGFR2 soit présente chez le Chien comme chez l'Homme. (84)

C'est dans les gliomes de haut grade qu'on rencontre **l'EGFR-1** exprimé en plus grande quantité parmi les tumeurs de l'encéphale (60) ; il concerne ainsi près d'un tiers des glioblastomes humains (4) et serait **proportionnel au grade** de l'astrocytome. (61)

Au sein des gliomes, Rossmeisl Jr et son équipe concluent en 2007 que l'hyperexpression du **VEFG** est plus grande dans les astrocytomes par rapport aux oligodendrogliomes, alors que P. J. Dickinson et al. en 2008 montrent qu'elle ne l'est pas. Le petit nombre de cas dans les deux études et la répartition hétérogène des grades au sein de chaque type tumoral, pourraient expliquer cette différence d'avis, nous laissant à ce jour sans conclusion. Cependant, les équipes s'accordent pour dire que l'intensité d'expression du VEGF **suit le grade** du gliome, corrélation aussi mise en évidence chez l'Homme. (61)

Comme chez l'Homme, **VEGFR1** et **VEGFR2**, sont retrouvés dans les gliomes alors qu'ils sont rarement exprimés en tissu sain. C'est au niveau des cellules endothéliales de la néovascularisation tumorale qu'on les retrouve de façon prédominante. Il s'agit d'un gène surexprimé **dans de nombreux types de tumeurs** du Chien et de l'Homme mais le **gliome arrive en tête de liste**. Il semblerait que leur hyperexpression soit aussi majorée dans les gliomes de **haut grade**. (60) (61)

2.2.6.2.3 Platelet Derived Growth Factor α (PDFRα) et oligodendrogliome

Les **PDGFR alpha** (exprimé normalement dans les cellules souches neurales sous ventriculaires et dans les précurseurs des cellules gliales) et **béta** (exprimé par les cellules endothéliales des glioblastomes dont les agonistes seraient responsables d'une angiogenèse tumorale) ont aussi été étudiés chez le Chien car leur hyperexpression a été décrite dans les astrocytomes humains en relation avec leur grade. (61) Pour le PDGFR alpha, il s'agirait ici d'une hyperexpression assez spécifique de **l'oligodendrogliome**. (60)

2.2.6.2.4 Autres gènes plus sporadiquement décrits

L'**IGFBP-2** (insulin-like growth factor binding protein 2) a aussi été retrouvé surexprimé dans les **astrocytomes** proportionnellement à leur **grade** chez l'Homme et le Chien. (61) (67)

Une hyperexpression du **c-Met** (proto-oncogène codant pour le récepteur du facteur de croissance hépatocytaire HGFR impliqué dans la néo-angiogenèse) a été objectivée dans les ostéosarcomes, les méningiomes et les **gliomes** avec une majoration dans les **hauts grades**. (60) Chez l'Homme, cette hyperexpression n'est pas avérée dans les oligodendrogliomes, ceci pourrait peut-être s'expliquer par le fait que ces derniers sont souvent de grade II alors que dans l'étude menée par Dickinson et al., (2006) qui montre une hyperexpression, il y avait une prédominance des grades III.

Dans les cas **d'astrocytomes pilocytiques humains**, à l'inverse des astrocytomes infiltrants, une hyperexpression de l'**apolipoprotéine D** a été mise en évidence ; l'hypothèse de son implication dans le développement lent de ce type tumoral a alors été émise. Dans l'étude de Thomson et al., (2005), on trouve au contraire une sous-expression de ce gène dans

les astrocytomes canins dont la prolifération est connue pour être nettement plus rapide que chez l'Homme appuyant ainsi l'hypothèse en question. (71)

De la même manière, les mutations des gènes codant pour l'**IDH1** et l'**IDH2** ont été trouvées impliquées dans plus de 70% des cas d'astrocytomes anaplasiques et diffus, d'oligodendrogliomes anaplasiques et bien différenciés et aussi de glioblastomes secondaires humains. Etant donné la relative conservation génétique de ces gènes entre nos deux espèces, une étude analogue a été réalisée chez le Chien et montre qu'il s'agit ici d'une mutation **non commune**, permettant de définir les **limites du modèle canin**. (93)

L'étude des altérations génétiques prouve une fois de plus l'intérêt du Chien comme modèle génétique pour l'Homme dans le cadre du gliome. Les mutations génétiques nous renseignent sur le **grade** tumoral (**EGF1**, **VEGF**, **VEGFR1**, **VEGFR2**) plus que sur les sous-types. Chez l'Homme des études ont trouvé des altérations génétiques corrélées au **pronostic**, on ne peut qu'espérer que la recherche en espèce canine aboutisse à des conclusions similaires.

2.2.7 Traitement

2.2.7.1 En médecine humaine : la chirurgie d'exérèse sous imagerie sophistiquée adjuvée par le dépôt local de nanocapsules (85)

En médecine humaine, le gliome a longtemps été considéré comme une tumeur de pronostic tellement sombre qu'il s'agissait de la neurochirurgie laissée aux plus inexpérimentés ; peu était attendu d'une telle démarche. On se trouve aujourd'hui loin de cette époque où le gliome était retiré au doigt et le cerveau cureté à l'aspirateur.

L'environnement peropératoire a nettement évolué et notamment au niveau de l'imagerie : Neuronavigation (sorte de GPS 3D du cerveau), IRM fonctionnelle, PetScan (imagerie métabolique), White Matter Fibre Tracking, cartographie corticale (stimulation électrique du cerveau peropératoire sur patient éveillé), échographie peropératoire (peu utilisée), chirurgie sous fluorescence à la 5-ALA (capté préférentiellement par les cellules gliales malignes – en plein développement mais encore très coûteux car nécessite un microscope spécifique) ou encore l'IRM peropératoire (le *nec plus ultra* mais encore loin d'être la règle). Le geste chirurgical peut ainsi se permettre d'être plus audacieux, d'aller réséquer la tumeur plus proche de ses limites sans toucher les zones éloquentes du cerveau. L'étude rétrospective menée par Van der Bent, révèle l'intérêt de **l'acte chirurgical pour des gliomes de haut grade**.

Ajoutées à cela, de nouvelles molécules déposées au site de résection permettent de rallonger le bénéfice du traitement chirurgical avec un pronostic vital avoisinant maintenant les 2 ans. Le GLIADEL® (libération de BCNU pendant 3 semaines) a laissé place aux microsphères type PLGA libérant du 5-FU et on assiste maintenant à l'essor des nanotechnologies avec la libération de molécules via des **nanocapsules**.

2.2.7.2 Sur Chien dans le cadre de la Recherche

Avec la mode de la thérapie génique, de nouveaux et nombreux protocoles sont actuellement testés sur le modèle canin. Il s'agit par exemple de réaliser des **transferts géniques** grâce à des **adénovirus** au niveau du site de résection chirurgicale afin de le préparer à répondre favorablement à la vaccination à partir de cellules autologues de la tumeur adjuvée au CpG oligodeoxynucléotide (qui stimule une activité cytotoxique anti-

tumorale). Les résultats sont prometteurs en montrant la faisabilité de ce type de traitement sur de grands animaux ainsi qu'une survie rallongée. Ces études sont encore menées sur de faibles effectifs et ne sont qu'à leurs débuts. (70) Il s'agit là d'un exemple parmi tant d'autres tant le gliome et la recherche de nouvelles thérapie est au centre des préoccupations actuelles.

2.2.7.3 En médecine vétérinaire

Aucun protocole n'est considéré comme le gold standard, ce qui se traduit par une multitude de descriptions sur des poignées de cas (tab 10). La durée de survie suite à un **traitement** varie globalement entre **2** (70) (12) **et 24 mois** (64). Les informations sont encore bien rares sur ce sujet, du fait de la rareté d'un diagnostic histologique *ante mortem*, de l'absence de témoins, et de la fréquente décision d'euthanasie. (61)

Tableau 10 : Exemples de types de traitement et les durées de survie associées dans diverses publications.

Type de traitement	Aucun	Palliatif	Chirurgie d'exérèse	Radiothérapie	Chimiothérapie	Chirurgie + immunothérapie
Médiane de survie	**6 -13 jours** (70)	**70 jours** (70) (12)	**327 jours** (94)	**6 mois** (40) à plus de **2 ans** (64)	**7 – 11 mois** (40)	**450 jours** (70)

Contrairement à ce qui est décrit chez l'Homme, le gliome du Chien est **radiosensible**. Les articles tendent à recommander en **première intention la radiothérapie** et dans le cas où elle est refusée, la **chimiothérapie** à base d'une molécule de la famille des nitrosourées (**lomustine** ou carmustine). (64) Le **traitement le plus fréquemment** mis en place à l'heure actuelle reste le traitement **palliatif** : corticothérapie +/- anticonvulsivant.

Le gliome est une des tumeurs de moins bon pronostic du fait de sa **mauvaise démarcation avec le tissu sain**. Il est actuellement très étudié, et notamment chez le Chien, en tant que **modèle génétique pour l'Homme**. Aucun protocole thérapeutique standardisé n'existe à ce jour en médecine vétérinaire mais il semblerait qu'il faille favoriser la **radiothérapie** et/ou la chimiothérapie à base de lomustine. Du fait qu'il s'agisse d'un sujet très convoité dans le monde de la recherche, **de nouvelles voies thérapeutiques communes à l'Homme et au Chien devraient voir le jour**.

2.3 Ependymome

2.3.1 Définition

L'épendymome est une tumeur **neuroépithéliale** qui se développe à partir des cellules tapissant le système ventriculaire et le canal épendymaire (fig 15). (55) (34) (35)

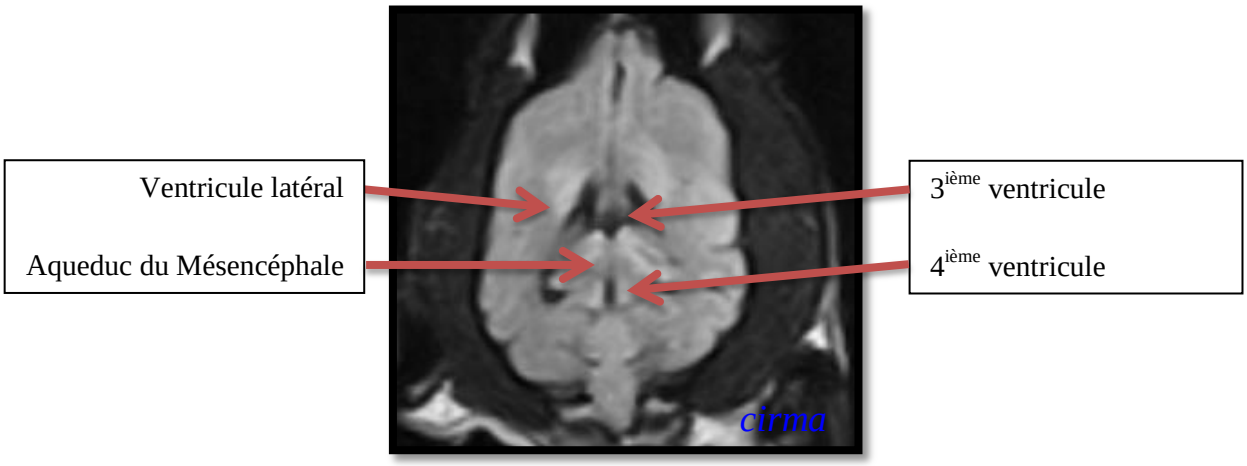

Figure 15 : IRM d'un encéphale de chien en coupe dorsale en séquence FLAIR illustrant le système ventriculaire - CIRMA

2.3.2 Epidémiologie

Il s'agit d'une tumeur **anecdotique** chez le Chien comme chez l'Homme (52) (35) bien qu'elle occupe la troisième position parmi les tumeurs du système nerveux les plus fréquentes de **l'enfant**. (5)

Elles peuvent se développer en toute partie du **système ventriculaire** et du canal épendymaire mais sont plus fréquemment rencontrées dans le cerveau et plus spécifiquement au niveau des **ventricules latéraux**. (34) (52) (5) (95)

2.3.3 Spécificité symptomatologique

On y retrouve des troubles du comportement, (35) de la vision (35) ou des yeux (anisocorie) (5), de l'ataxie, des crises convulsives, et dans un des cas décrits dans la littérature, uniquement un amaigrissement chronique sans aucun autre signe clinique ou biologique. (95)

2.3.4 Spécificité à l'IRM

Il s'agit d'une masse à contours **nets**, située à **l'intérieur du système ventriculaire**, sur lequel elle exerce un **effet de masse** généralement responsable d'une distorsion ventriculaire et d'une hydrocéphalie obstructive. (31) (35)

Elle est discrètement hypo à discrètement hyper intense en T1 et **très hyperintense en T2**. (30) (31) La prise du **produit de contraste se fait de manière intense** et **hétérogène,** du fait de la grossièreté de son parenchyme. Du fait de sa croissance au sein du système ventriculaire, l'œdème péritumoral n'est présent qu'en cas d'envahissement du parenchyme cérébral adjacent. (31)

2.3.5 Histologie

Deux types histologiques sont décrits dans la classification des tumeurs de l'encéphale du chien : les **épendymomes cellulaires** et **papillaires**. (35)

L'épendymome est typiquement une tumeur à **forte densité cellulaire**. Les cellules sont de taille moyenne, polygonales à piriformes, à contours difficilement visibles, avec un noyau hyperchromatique circulaire à polyédrique placé au centre d'un cytoplasme éosinophilique. Elles sont densément accolées et se rassemblent parfois pour former des **pseudorosettes ou de vraies rosettes périvasculaires,** où leur pôle vasculaire est dépourvu du noyau. Ce sont

ces structures qui permettent de différencier l'épendymome d'autres néoplasies telles que les tumeurs du plexus choroïdes ou les neuroblastomes (fig 16). (34) (52) (35)

L'ultrastructure cellulaire est caractérisée par la présence de microvillosités, de **cils** fixés à des **blépharoplastes,** (34) de **jonctions intercellulaires serrées** et de **spirales de filament intermédiaires** très immunoréactifs au GFAP. (5)

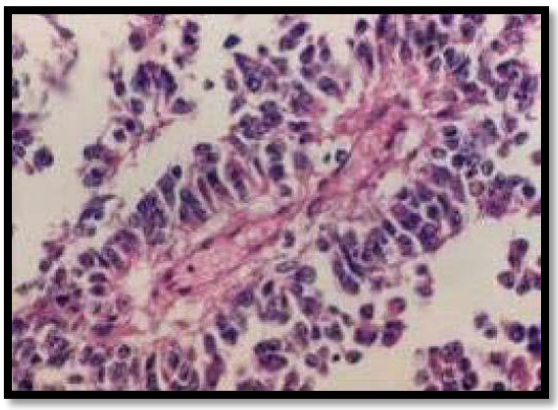

Figure 16 : Coupe histologique illustrant une pseudorosette avec une trame fibrovasculaire centrale d'un épendymome– HE, x400 - (35)

L'épendymome **malin (**ou **épendymome anaplasique)** est caractérisé par une croissance infiltrante, des plages de nécrose étendues, et des mitoses fréquentes. (34) (95) Bien qu'il ne figure pas encore dans la classification des tumeurs de l'encéphale canin, l'**épendymome à cellules claires** (un sous-type de l'épendymome de grade II) a été décrit chez un chien par Trasilvana et al., (2013). Il est caractérisé par l'architecture en feuillets de cellules éparses contenant un noyau rond et volumineux entouré d'un large halo. (5)

Les colorations histologiques simples ne suffisent parfois pas à distinguer les tumeurs des plexus choroïdes des oligodendrogliomes, neurocytomes ou astrocytomes gemistocytiques, et il faut alors passer à l'immunohistochimie. Elles expriment le GFAP (ce qui lui est spécifique est sa localisation intraglobulaire) et la vimentine mais n'expriment pas la synaptophysine ni la pancytokératine et l'olig2. (35)

2.3.6 Agressivité

Tumeurs **envahissant localement** le long du système ventriculaire et ayant un **potentiel métastatique via le LCR**. (96) (34) (35)

2.3.7 Traitement

Un chien croisé de 13 ans a reçu une **radiothérapie en 3 séances de 8Gy** sur 3 jours consécutifs et été **euthanasié 4 mois plus tard.** Bien que le volume tumoral avait été divisé par deux et l'effet de masse avait diminué, les crises convulsives restaient très fréquentes et des modifications du comportement étaient apparues. (5)

Chez l'Homme, le traitement en première intention est **chirurgical**. (5) Le **faible nombre en espèce canine** ne nous permet pas de parler de traitement gold standard ni d'établir des médianes de survie.

L'épendymome est une **tumeur** rare du Chien comme de l'Homme. Elle doit être suspectée sur un chien présentant une masse en étroite relation avec le **système ventriculaire**. Sa faible prévalence ne nous permet pas de préconiser un mode de traitement ni de donner de pronostic.

2.4 Tumeurs pituitaires

2.4.1 Définition

2.4.1.1 Tissu concerné

La tumorisation de la neurohypophyse est possible mais bien plus rare que celle de l'**adénohypophyse**. C'est la **pars distalis**, qui constitue la plus grosse partie de l'adénohypophyse, qui est essentiellement touchée (97) (31) et dans 6,1% des cas il y a implication de la **pars intermedia** (fig 17). (98)

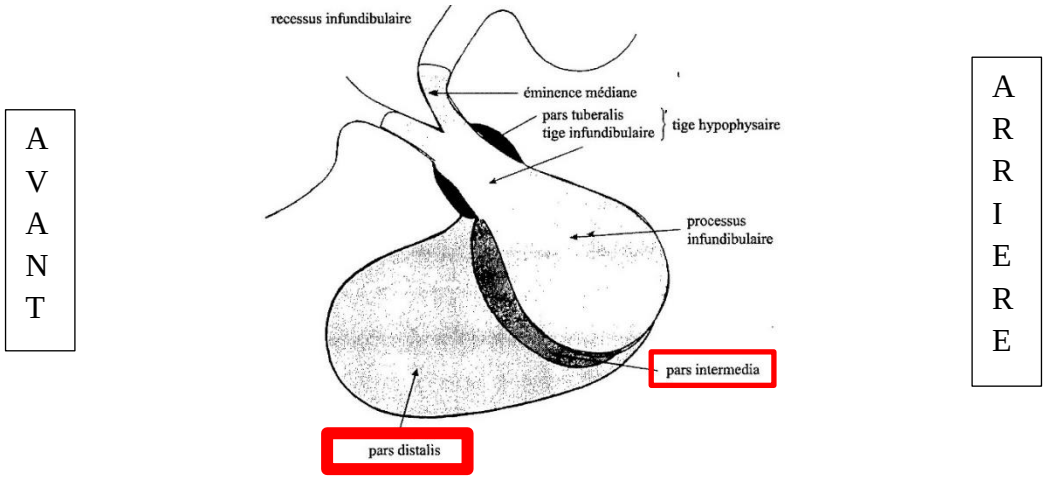

Figure 17: Représentation schématique de l'hypophyse selon une coupe sagittale issue de "L'axe hypothalamo-hypophysaire : ontogenèse, morphologie et aspects fonctionnels" de Catherine Taragnat. Les encadrés représentent les zones généralement impliquées dans la cancérisation.

Dans la région hypophysaire, peuvent aussi se développer des lymphomes primaires, des épendymomes, des tumeurs des cellules germinales ou encore des méningiomes (31) mais nous traiterons ici seulement de la tumorisation des cellules constitutives et propres de l'adénohypophyse.

2.4.1.2 Adénome ou adénocarcinome

La grande **majorité** des tumeurs de la glande pituitaire sont des **adénomes** chez l'Homme comme chez l'animal (99) (100) mais il peut aussi s'agir, bien plus rarement, d'adénocarcinomes (30) ; l'adénocarcinome hypophysaire étant défini par la présence de métastases cérébrospinales ou systémiques. L'envahissement local de l'hypothalamus ou des tissus mous et structures osseuses environnantes n'est pas un critère de malignité et peut être rencontré dans l'adénome. (100)

2.4.1.3 Macroadénome ou microadénome

On parle de macroadénome hypophysaire (MAH) lorsque la taille de l'hypophyse fait globalement plus de **1cm** de diamètre, et le cas contraire, de microadénome hypophysaire. Cette classification vient de la médecine humaine mais selon les auteurs, elle est considérée comme transposable (31) ou obsolète chez le Chien (101) dont les dimensions cérébrales ne sont pas toujours adaptées. Certains préfèrent alors utiliser le seuil de **5mm** (102), d'autres utilisent les termes plus pragmatiques de **tumeur intra-sellaire** (de la selle turcique) ou **extracellaire**. (98) Ce sont les **microadénomes** qui sont majoritaires : **80% des tumeurs hypophysaires** en sont, contre 10 à 15% de macroadénomes et 5-10% d'adénocarcinomes ; les hyperplasies étant extrêmement rares. (97)

2.4.1.4 Tumeur sécrétante ou non

Comme il s'agit de la cancérisation des cellules constitutives de l'hypophyse, selon le type cellulaire prolifératif, on trouve : des adénomes **lactotropes** (production de prolactine), **somatotropes** (production de GH), **thyréotropes** (production de TSH), **gonadotropes** (production de FSH, LH), **corticotropes** (production d'ACTH, le plus courant chez le Chien), **mélanotropes** (production de MSH), ou encore **mixtes**. (103) Parfois les tumeurs sont **non sécrétantes**, elles sont alors dites « silencieuses », et sont diagnostiquées par les symptômes neurologiques induit par l'effet de masse. La majorité des **carcinomes** du Chien sont non sécrétants à la différence de l'Homme. (100)

2.4.2 Epidémiologie

2.4.2.1 Prévalence

Les tumeurs pituitaires représentent **5,6%** (14) à **14%** (30) des **tumeurs intracrâniennes** primaires du Chien. **80-85% des hypercorticismes** sont d'origine hypophysaire (97), et selon une étude argentine menée sur 129 cas, **83%** sont secondaires à un **adénome**. (98) Les cas restants sont des adénocarcinomes ou, beaucoup plus rarement, des hyperplasies.

2.4.2.2 Age

La moyenne d'âge est de **9,9 ans** (11). Les jeunes chiens sont plus représentés dans les cas de microadénomes, que des macroadénomes (97).

2.4.2.3 Prédisposition raciale

Les races prédisposées sont : le **Caniche**, le **Teckel,** le Beagle et les **Terriers de petite taille** (type Yorkshire, Jack Russell, Staffordshire bull terrier). (97) (11)

2.4.2.4 Prédisposition sexuelle

Les **femelles** sont plus représentées parmi la population canine atteinte de maladie de Cushing et, selon une étude menée sur 107 cas, les **femelles** feraient davantage de tumeurs **extra-sellaires** alors que celles des **mâles se limiteraient davantage à la selle turcique**. (98) De nombreuses études cherchent à expliquer l'origine de cette différence de genre. Il semblerait que les **œstrogènes et la progestérone** aient à la fois une action neuroprotective limitant la dégénérescence des neurones dopaminergiques, et stimulante du développement de tumeurs hypophysaires de la région corticotrope. (98)

2.4.2.5 Neurolocalisation

La neurolocalisation est bien précise, étant donné qu'il s'agit d'une tumeur de la **fosse pituitaire,** pouvant s'étendre dorsalement au niveau **diencéphalique,** voir plus loin au niveau du TC en direction du cervelet dans de plus rares cas. (11)

2.4.1 Spécificité symptomatologique

Les symptômes rencontrés peuvent être liés à l'action de la tumeur à distance (du fait d'une **production hormonale**) ou **localement** par compression ou envahissement des structures nerveuses adjacentes. (103)

2.4.1.1 Une production hormonale excessive à l'origine de symptômes variés

Les adénomes actifs de l'Homme sécrètent préférentiellement de la prolactine ou de l'**ACTH,** alors que ceux du Chien sécrètent généralement cette dernière. (100)

L'hypercorticisme induit par une surproduction d'ACTH est responsable de polyurie secondairement compensée par une polydipsie, de polyphagie, d'une redistribution de la masse graisseuse et d'amyotrophie, d'hépatomégalie, de fragilité tendineuse et ligamentaire. Elle prédispose aux infections urinaires récurrentes et aux troubles dermatologiques (alopécie tronculaire non prurigineuse, amincissement de la peau, comédons, calcinose, pyodermite). (97) (104)

Bien que les cellules corticotropes soient les cellules les plus souvent impliquées dans les phénomènes néoplasiques de l'adénohypophyse, les cellules productrices de **GH** (Growth Hormone) peuvent aussi être impliquées et le tableau clinique qui en résulte est **l'acromégalie**. La description de cette dysendocrinie est extrêmement **rare** chez le Chien, contrairement au Chat. (105) Les syndromes entraînés par une surproduction hormonale autre que la maladie de Cushing, peu ou pas décrits chez le Chien, ne seront pas abordés.

2.4.1.2 Des troubles nerveux liés à la présence physique d'une masse volumineuse

2.4.1.2.1 Une compression nerveuse locale

La compression nerveuse locale est généralement à l'origine d'une altération de l'état de conscience, de troubles du comportement et d'ataxie (par compression diencéphalique), mais peut aussi être à l'origine de **strabisme** ou **d'amaurose** (par compression du chiasma optique) (103) comme il est plus communément décrit chez l'Homme.

2.4.1.2.2 Apoplexie pituitaire

Ce phénomène, décrit pour la première fois chez l'Homme en 1898, commence à être documenté en espèce canine. Il s'agit **d'hémorragie et/ou de nécrose suraiguë du tissu pituitaire**, généralement associé à un macroadénome. (106) (107)

Les symptômes de l'apoplexie apparaissent en **aigu** et consistent en des céphalées (90-97% des cas humains), des vomissements, une altération de la vigilance, des troubles de la vision, de l'ophtalmoplégie et des crises convulsives. (108) (106)

Ce syndrome est géré médicalement ou par décompression transsphénoïdale en cas de dégradation ou de clinique sévère chez l'Homme. (106) Ce syndrome semble beaucoup plus **sévère** chez le Chien : aucun des 6 cas décrits n'ont survécu à l'épisode et se terminent par une euthanasie sur tableau d'HTIC. (107) (108) (109)

2.4.2 Méthodes diagnostiques

2.4.2.1 Diagnostic endocrinien

Nous nous situons ici dans le cadre des tumeurs sécrétantes en ACTH plus ou moins associées à des troubles nerveux. Lors d'une suspicion diagnostique forte face à la clinique de l'animal, le premier test dynamique à réaliser est le **test de stimulation à l'ACTH**. Avec une bonne sensibilité, et à l'aide d'une anamnèse finement relevée permettant d'exclure la cause iatrogène, il nous permet de mettre en évidence un hypercorticisme et d'approfondir le diagnostic en situant à quel niveau de l'axe hypophyso-surrénalien se trouve l'anomalie. En cas de résultats douteux, un **test de freinage à la dexaméthasone dose faible** nous permettra de lever la zone d'ombre. Ces tests permettent de conclure à une hypothèse très forte de présence d'une tumeur au niveau hypophysaire. Mais pour distinguer macroadénome de microadénome, choisir le traitement le plus adapté et énoncer le pronostic associé, les méthodes d'imagerie médicale sont irremplaçables.

2.4.2.2 Diagnostic par imagerie médicale

2.4.2.2.1 Images au scanner

Depuis longtemps, le scanner a été le **gold standard** pour l'analyse de l'hypophyse.

C'est une tumeur **isoradiodense,** et du fait de **l'absence de barrière hémato-encéphalique** au niveau de l'hypophyse, cette dernière prend très fortement le produit de contraste tout comme la tumeur que l'on cherche à rehausser. C'est ainsi que le **Scanner Dynamique** a trouvé son intérêt. Par prise de clichés au cours de l'injection du produit de contraste, la neurohypophyse normale est d'abord réhaussée, c'est ce que l'on appelle le « pituitary flush ». Puis rapidement, et de manière moins intense, c'est au tour de l'adénohypophyse de prendre le produit de contraste. En cas de tumeur, le « pituitary flush » est asymétrique, nous permettant de localiser la masse. Une limite à cette technique est le fait qu'on se situe dans un seul plan et que si la tumeur se trouve dans une autre coupe parallèle, elle ne sera pas vue. C'est pourquoi le **Scanner Dynamique Spiral** a été développé afin d'explorer de multiples coupes en même temps. (110) (111)

Une autre technique afin d'objectiver la présence d'une tumeur au sein de l'hypophyse, est d'objectiver la **taille** de l'appendice nerveux. Il est bien connu que dans l'espèce canine, il y a une grande variation de taille de l'hypophyse qui rend impossible l'établissement d'une valeur standard à laquelle se référer. C'est donc le **ratio (taille de l'hypophyse)/(taille du cerveau)** qui est employé, à l'aide de mesures récoltées sur une coupe transversale passant par le centre de l'hypophyse. Cependant cette technique ne nous permet pas de mettre en évidence les microadénomes ou petits macroadénomes. (110)

2.4.2.2.2 Images à l'IRM

La masse est généralement bien **délimitée**, sphérique à ovoïde en cas d'adénome, à base large en cas d'adénocarcinome, **isointense en T1** et **discrètement hyperintense en T2 et FLAIR**. (31) Il est à noter que chez l'Homme, de manière spontanée, la **neurohypophyse** apparaît toujours **hyperintense en T1** par le réhaussement de granules à **vasopressine**. (31)

De même que dans le cadre du scanner, le tissu hypophysaire prend bien le **produit de contraste** (fig 18), ce qui rend parfois difficile l'appréciation du rehaussement tumoral notamment dans le cas des microadénomes (112) (33). Pour pallier à cette difficulté, une technique **dynamique** a aussi été mise au point et permet d'obtenir des images en temps réel au cours de l'injection de gadolinium. En raison d'un léger délai de réponse de la tumeur par rapport au tissu environnant, celle-ci peut être mise en évidence comme une zone hypointense dans un tissu rehaussé. Une étude de Graham et al., (2005) décrit la prise de contraste à l'aide d'IRM Dynamique comme suit : prise de contraste au niveau de la tige hypophysaire entre 52 et 65 secondes post-injection, puis rehaussement général entre 104 et 143 secondes. (113) La prise de contraste est uniforme en cas d'adénome, et hétérogène en cas de carcinome. (15)

L'odème péritumoral est généralement **discret** à absent (30) et on peut retrouver des formations **kystiques** et des **hémorragies** intra tumorales autant dans les adénocarcinomes que les adénomes. (31)

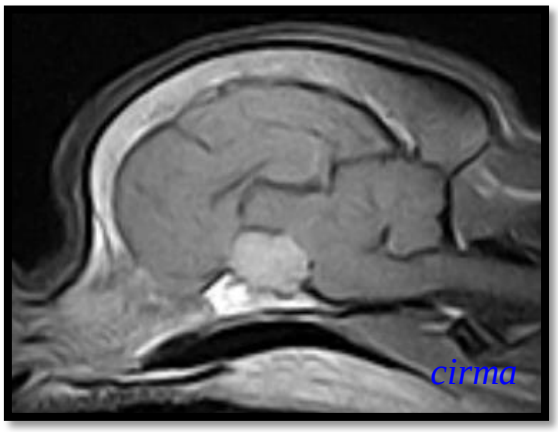

Figure 18 : IRM de MAH en coupe sagittale en séquence T1 injectée chez le chien 32 - CIRMA

2.4.2.2.3 Choix de la technique d'imagerie médicale

Depuis l'arrivée de **l'IRM** en médecine vétérinaire, elle tend à supplanter le scanner pour le diagnostic de MAH, tout comme elle est devenue le gold standard en médecine humaine. Elle permet de voir avec plus de précision, l'extension au niveau du parenchyme cérébral mais reste l'examen de seconde intention en cas de prévision de chirurgie d'exérèse. (110)

2.4.3 Histologie

Historiquement, une classification histologique était employée pour décrire plus finement la nature de cette tumeur à l'aide du **Tétrachrome de Herlant** : l'adénome responsable du syndrome de Cushing apparaissait basophile, celui de l'acromégalie éosinophile, et ainsi, ceux à cytoplasme clair étaient dits **chromophobes** et non associés à une dysendocrinie. (114) Avec l'arrivée de **l'immunohistochimie**, cette classification est tombée en désuétude par la mise en évidence de la production de plusieurs hormones au sein d'une même cellule et la détection d'hormones biologiquement actives dans un cytoplasme clair. La nouvelle classification est donc immunohistochimique et basée sur la présence d'hormones, actives ou non, au sein des cellules tumorales. (115) (100)

Les macroadénomes sont en général **chromophobes** constitués de grandes ou petites cellules (116) de forme polyédrique avec un noyau rond et central présentant des nucléoles proéminents et un cytoplasme finement granuleux (fig 19). (108)

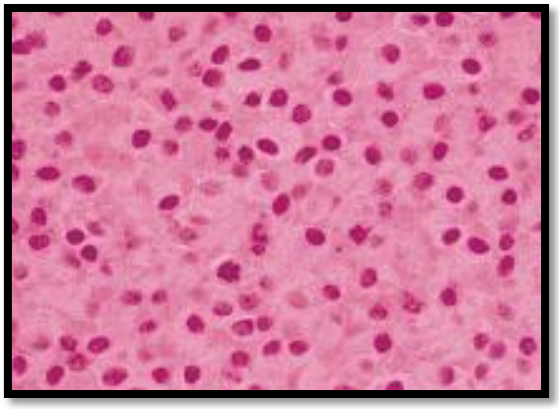

Figure 19: Coupe histologique d'un adénome chromophobe – HE - (108)

2.4.4 Agressivité

Comme décrit précédemment, l'agressivité de cette tumeur se joue à différent niveaux :

- Au niveau local par **compression** des structures nerveuses adjacentes suite à l'augmentation du volume tumoral
- De manière **systémique** par le **syndrome de Cushing** en cas d'adénome sécrétant de l'ACTH, ou par le **syndrome d'apoplexie pituitaire**
- A distance par les **métastases** émises en cas de carcinomes. Elles peuvent être retrouvées dans la rate, les reins, la muqueuse gastrique ou encore le SNC (100)

2.4.5 Traitement

L'hypophysectomie par voie transsphénoïdale a montré des résultats très intéressants et pourtant reste actuellement très rarement utilisée en médecine vétérinaire. (64) Dans ce cas-là, les animaux sont supplémentés en hormones (gluco- et minéralocorticoïdes) en post-opératoire et la médiane de survie est évaluée de 1 à 2 ans. (40) Les macroadénomes hypophysaires sont plus difficiles à opérer du fait de leur partie extra-sellaire conduisant à l'essai d'autres techniques thérapeutiques.

Etant donné le caractère **hautement radiosensible** de la tumeur, la radiothérapie est aujourd'hui l'option la plus utilisée. Elle est associée à des médianes de survie de l'ordre de 13 à 43 mois selon les études et leurs protocoles. (64) Une étude sur 24 chiens a eu pour résultats une médiane de survie de 510 jours avec un protocole 48Gy en 12 fractions avec pour source de rayons, du Cobalt 60. (117) Une autre étude sur 12 chiens utilisant la même source de rayons ou un accélérateur linéaire mais avec une dose totale de 36Gy, obtient des résultats similaires avec une médiane de survie s'élevant à 539 jours. (118)

Le **traitement médical** est aussi décrit à l'aide de **trilostane** ou de mitotane (plus d'effets adverses et donc retiré du marché français mais encore utilisé outre-mer) dans le cadre d'un hypercorticisme hypophysaire bien qu'il s'agisse alors uniquement d'un palliatif limitant aucunement le développement tumoral. Il faut garder en tête qu'un traitement prolongé à l'aide de ces molécules induit une destruction des cellules productrices des minéralocorticoïdes pas toujours réversible, et qu'il faille faire des contrôles réguliers afin de supplémenter en aldostérone dès que la carence est significative (hypovolémie et hypotension bien plus graves que l'excès de corticoïdes). (119)

2.4.6 Pronostic

Il existe des marqueurs pronostics pour ce type tumoral : (64) (98)

- Le caractère **sécrétant** est un marqueur pronostic positif pour la réponse à la radiothérapie
- La **taille** (définie par le ratio : diamètre dorsoventral de la tumeur/diamètre dorsoventral du cerveau) de la tumeur est inversement corrélée à la durée de survie. Plus la tumeur est de grande taille moins la réponse au traitement médical est bonne et plus le risque de récidive locale post-chirurgicale est important.
- Du fait de la corrélation taille/**excrétion d'ACTH**, une idée pronostique de la réponse thérapeutique peut être donnée lors du diagnostic par IRM et/ou par dosage de cette hormone.
- La présence de **signes neurologiques** liés à la compression tumorale au moment du diagnostic est un critère péjoratif puisqu'il témoigne d'une plus grande taille de la tumeur et que la symptomatologie nerveuse est aussi à traiter.

Il faut suspecter un MAH sur une **femelle terrier** présentant des troubles **nerveux** associés à une **PUPD**. Il s'agit d'une des tumeurs pour lesquelles sensibilité et spécificité de l'**IRM** sont excellentes. Très **radiosensible**, elle est de bon pronostic. La **résection transsphénoïdale** pourrait devenir le futur traitement de référence, ce qui permettrait d'éviter **l'apoplexie pituitaire**, un syndrome actuellement mortel chez le Chien.

2.5 Médulloblastome

2.5.1 Définition

A l'origine classé dans les gliomes, le médulloblastome se rapporte aujourd'hui aux tumeurs **neuro-ectodermales primitives** (PNET). La cellule d'origine est encore à ce jour indéterminée, mais la principale hypothèse consiste en une **cellule embryonnaire multipotente du cervelet**. (52)

2.5.2 Epidémiologie

Tumeur très peu décrite dans la littérature vétérinaire (uniquement 3 cas canins), elle se développe dans la **fosse postérieure,** et notamment depuis le **vermis du cervelet** (fig 20) (55) (120). Elle peut occasionnellement s'étendre au 4ième ventricule, aux méninges et au TC. (52)

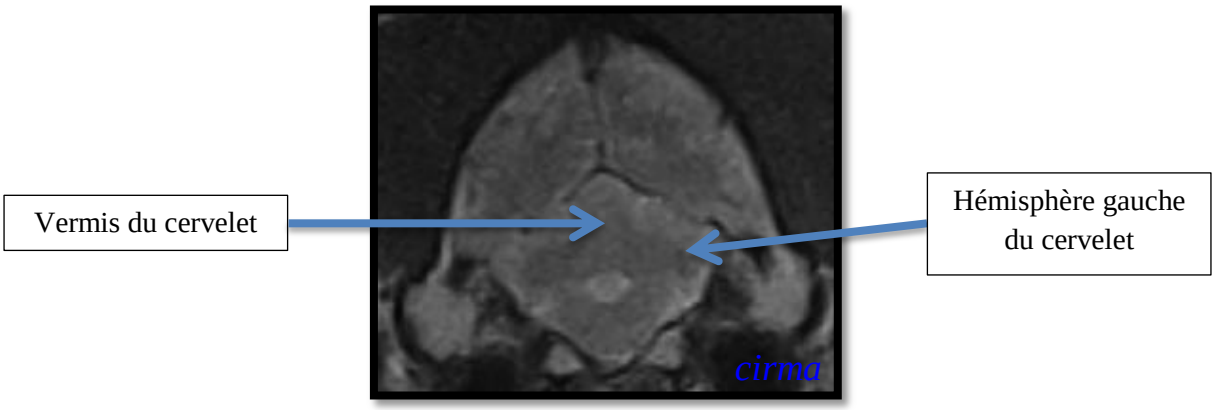

Figure 20: IRM en coupe transversale à l'IRM en séquence T2 illustrant les différentes parties du cervelet - CIRMA

Chez l'Homme, il s'agit du 2ième cancer du cerveau le plus fréquent de l'enfant et se rencontre généralement au niveau du vermis. Seules 20% de ces tumeurs touchent l'adulte et majoritairement au niveau des hémisphères cérébelleuses. (55) (96) Chez le Chien cependant, les quelques cas décrits dans la littérature sont chez des **adultes**. (121) (120)

Aucune prédisposition de race ou sexuelle n'a pu être mise en évidence à ce jour du fait de la rareté des descriptions. (121)

2.5.1 Spécificité symptomatologique

Etant donné la localisation préférentielle de ce type tumoral, on rencontre généralement une **ataxie cérébelleuse** (55) (121) (120)

2.5.2 Spécificité à l'IRM

Un cas de médulloblastome du vermis a été décrit par Patsikas et al., (2014) comme une masse bien délimitée, **hypointense en T1** et une **hyperintensité en T2** sous forme de multiples points. La prise du produit de **contraste** était **discrète et homogène**. (120)

2.5.3 Histologie

Au niveau histologique, il s'agit d'une tumeur **compacte** constituée de cellules à contours nets, polygonales à fusiformes, contenant un cytoplasme peu développé et un noyau allongé et hyperchromatique à nucléoles peu visibles. Les cellules sont souvent disposées en rangées séparées par une fine trame fibrovasculaire, mais quelques rosettes peuvent parfois être observées (fig 21). (52) (121)

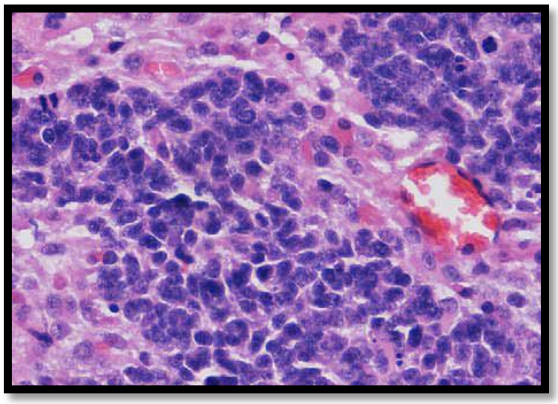

Figure 21 : Coupe histologique d'un médulloblastome canin – HE - (121)

C'est une tumeur reconnue chez l'Homme, et décrite comme telle par certains auteurs vétérinaires (55), pour sa tendance à contenir des **foyers** de cellules engagées dans plusieurs voies de **différenciation** (gliale ou neuroblastique). C'est l'expression des biomarqueurs suivants qui en témoignent : GFAP, nestine, vimentine, synaptophysine, protéines de neurofilaments et les cytokératines AE1. (55) (121)

L'hyper-expression du récepteur à la tyrosine kinase KIT et la **réactivation des télomérases** dans 75% des cellules tumorales, catalysant la synthèse et l'élongation des séquences répétées chromosomales télomériques et protégeant ainsi l'information génétique rendant les cellules immortelles, ont été observées chez un Boxer avec un médulloblastome cérébelleux. Ceci avait déjà été établi en pédiatrie humaine et représente une avancée sur la connaissance de la physiopathologie de cette tumeur ainsi que **l'ouverture à de possibles voies thérapeutiques** (utilisation du sunitinib). (121)

2.5.4 Agressivité

La croissance est de type expansif avec une dissémination possible via le LCR. L'extension du processus néoplasique se limite majoritairement au cerveau avec de rares cas d'Humaine décrivant des métastases osseuses et dans des nœuds lymphatiques. (55)

2.5.5 Traitement

Aucune description de traitement de médulloblastome canin n'existe à ce jour. Comme écrit plus haut, une chimiothérapie prometteuse est **en cours d'investigation** en humaine employant des molécules du type du sunitinib, **inhibant plusieurs récepteurs à tyrosine kinase** impliqués dans la croissance tumorale, la néo-angiogenèse pathologique, et la progression métastatique du cancer. (121)

Bien que de **très faible prévalence**, le médulloblastome doit faire partie du diagnostic différentiel d'une masse s'intéressant au **cervelet**.

2.6 Tumeur des plexus choroïdes (TPC)

2.6.1 Définition et classification

Il s'agit de tumeurs issues de l'épithélium des plexus choroïdes. Dans la classification de l'OMS du Chien et de l'Homme, deux types ont tout d'abord été définis : les papillomes et les carcinomes. En 2007, la classification humaine a été revisitée et un troisième type a été ajouté pour définir les tumeurs des plexus choroïdes comme suit : les **papillomes (grade I)**, les **papillomes atypiques (grade II)** et les **carcinomes (grade III).** Selon l'étude transversale de Westworth et al., (2008), qui analyse à la fois toutes les descriptions de la littérature vétérinaire entre 1985 et 2007, soient 96 cas, et rétrospectivement 56 cas recensés à l'université de Californie DAVIS, il semblerait que le grade II puisse être présent chez le Chien et que la **classification humaine de cette tumeur puisse une fois de plus être adoptée au Chien**. (6)

2.6.2 Epidémiologie

2.6.2.1 Prévalence

Elles touchent **0,1%** de la population canine (9) et représentent **5-7%** (9) (10) à **10%** des **tumeurs primaires intracrâniennes** du Chien. (6) Cette prévalence est largement supérieure à celle de l'Homme. (71) L'étude bibliographique de l'équipe de Westworth, (2008), laisse penser à une majorité de papillomes. Cependant avec 19,4% de cas inclassés et le choix varié des systèmes de classification des auteurs, il est impossible de tirer de conclusion. Leur partie expérimentale, semble indiquer le contraire puisqu'ils obtiennent une répartition de 35,7% de papillomes de grade I, 0% de grade II et **64,3% de carcinomes**. (6)

2.6.2.2 Age

La moyenne d'âge est de **7 ans** (10) et la médiane de 6 ans (5 ans pour les papillomes et 7 ans pour les carcinomes) ce qui correspond à un âge adulte, contrairement à l'Homme chez qui elle est réputée pour atteindre les enfants. (6) (9) (71) (53)

2.6.2.3 Sexe

Les **chiens seraient deux fois plus sujets aux TPC** que les chiennes. (6)

2.6.2.4 Prédisposition raciale

La médiane de poids est de **23 kg** avec une prédisposition des **grandes races** par rapport aux petites et notamment des **Dalmatiens**, des **Setter anglais** (9) et des **Golden Retrievers** qui seraient 3,7 fois plus à risque. (6)

2.6.2.5 Neurolocalisation

Les TPC se développent à partir du **système ventriculaire** et particulièrement depuis le **4ième ventricule** (89) (112) (34), au niveau du foramen interventriculaire ou dans l'angle ponto-cérébelleux (fig 22). (30)

Figure 22 : Distribution des 152 tumeurs des plexus choroïdes décrites par l'étude bibliographique (96 cas) et expérimentale (56 cas) de l'équipe de Westworth et al.,(2008)

2.6.1 Spécificité symptomatologique

Du fait de la localisation fréquente au niveau de l'angle ponto-cérébelleux et de l'effet de masse notamment au niveau de la fosse postérieure parfois accompagné d'hydromyélie, on rencontre généralement de **l'ataxie centrale** plus ou moins associée à des **déficits proprioceptifs**. (122) (123) D'autres signes cliniques peuvent être observés et sont plutôt considérés comme secondaires à l'hydrocéphalie engendrée, il s'agit entre autres de **crises convulsives** (124) (54) et de modifications du comportement (53)

2.6.2 L'analyse du LCR

Voici un type tumoral pour lequel l'analyse de LCR revête un intérêt tout particulier. Dans 99,9% des cas, il y a une **protéinorachie,** qui est généralement très **supérieure** à ce qu'on peut observer dans les autres **tumeurs primaires de l'encéphale,** et qui est **significativement plus élevée encore en cas de carcinome**. Westworth et al., (2008) établi un seuil de **80 mg/dL** au-dessous duquel on est certain (Sp=100%) qu'il s'agit d'un papillome, et au-dessus duquel on est assez sûr (Se=67%) qu'il s'agit d'un carcinome. (6) Il y a généralement une pléiocytose associée mais de nature variée. Cependant dans **47% des carcinomes**, des **cellules tumorales** sont récoltées à la ponction. (6)

2.6.3 Spécificité à l'IRM

Cette tumeur se présente généralement sous la forme d'une masse à contours nets, lobulée, d'intensité variable en T1 et **hyperintense** en **T2**, qui de par sa nature richement vascularisée, prend très bien le **produit de contraste** et de manière **homogène** (fig 23).

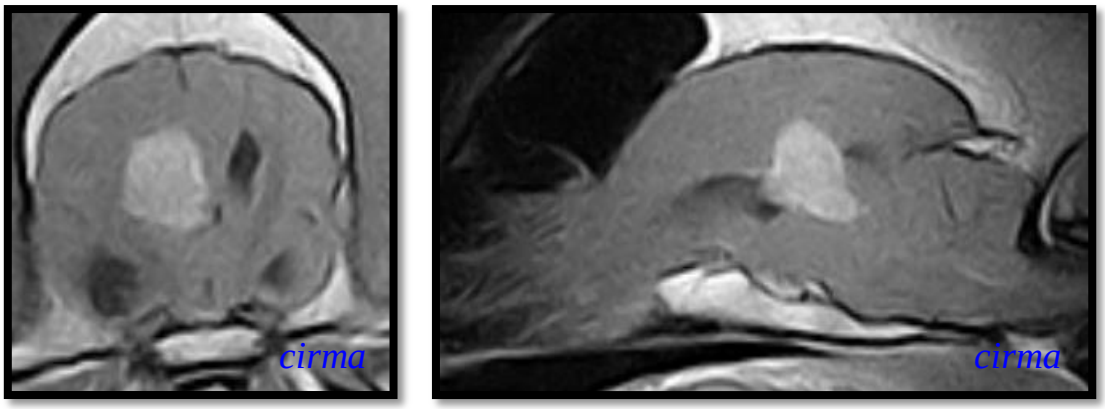

Figure 23 : IRM d'une TPC en séquence T1 injectée en coupe transversale (à gauche) et sagittale (à droite) chez le chien 70 – CIRMA

L'œdème péritumoral est généralement **discret à modéré**. (15) (31) Il y a presque toujours un effet de masse, et à **une hydrocéphalie** uni à bilatérale dans 75% des cas (6). Cette

ventriculomégalie s'explique par la compression mécanique, et rarement par une hypersécrétion de LCR. (30) (15) (122) (31) (6) (112) (89)

L'IRM revêt toute son importance dans l'évaluation pronostique du patient. En effet, deux caractéristiques nous permettent de distinguer le papillome du carcinome (6) :

- La visualisation de « **gouttes métastatiques** » sous forme d'intenses prises de contraste multifocales au sein du système ventriculaire à distance de la masse. (31) On est alors certain de se trouver dans le cadre d'un carcinome. Cependant cette technique de dépistage n'est pas très sensible puisque seulement 1/3 des métastases y sont visualisées.
- La **forme papillaire,** qui n'est jamais rencontrée en cas de carcinome, nous permet donc de trancher avec certitude qu'il s'agit d'un papillome. Cependant, une fois de plus, cette forme n'est prise que dans 1/3 des cas.

2.6.4 Histologie

Les papillomes sont macroscopiquement bien délimités, de couleur gris pâle à rouge, dont l'aspect le plus caractéristique est la forme en chou-fleur. (123) (34) (124) (54) Il s'agit d'une tumeur généralement focale et unique dans un des ventricules, rattachée à la paroi ventriculaire mais parfois retrouvée flottant en leur sein. (52)

Les **papillomes de grade I** présentent une architecture qui prend réellement l'aspect d'un plexus choroïde normal : des **ramifications** de couche unicellulaire de cellules cuboïdes non ciliées en périphérie d'un discret stroma vascularisé (fig 24). (34) (52)

Les **papillomes atypiques (grade II)** se distinguent des papillomes de grade I par une plus intense activité mitotique (définie ≥ 2 mitoses pour 10 champs à objectif x 40), une **anastomose des formations papillaires** et des zones focales de densité cellulaire élevée sans architecture papillaire. On peut aussi y rencontrer des plages de nécrose, des atypies nucléaires et une croissance infiltrante. (53)

Les **carcinomes (grade III)** sont, quant à eux, caractérisés par une anaplasie marquée, des atypies nucléaires, de nombreuses mitoses, une capacité à infiltrer les tissus périphériques, une tendance à remplacer l'architecture papillaire du tissu en zones solides et en plages de nécrose (fig 24), ainsi qu'un pouvoir de dissémination cellulaire via le LCR. (34) Le tissu conjonctif constitutif est alors généralement envahi de leucocytes et de macrophages. (52)

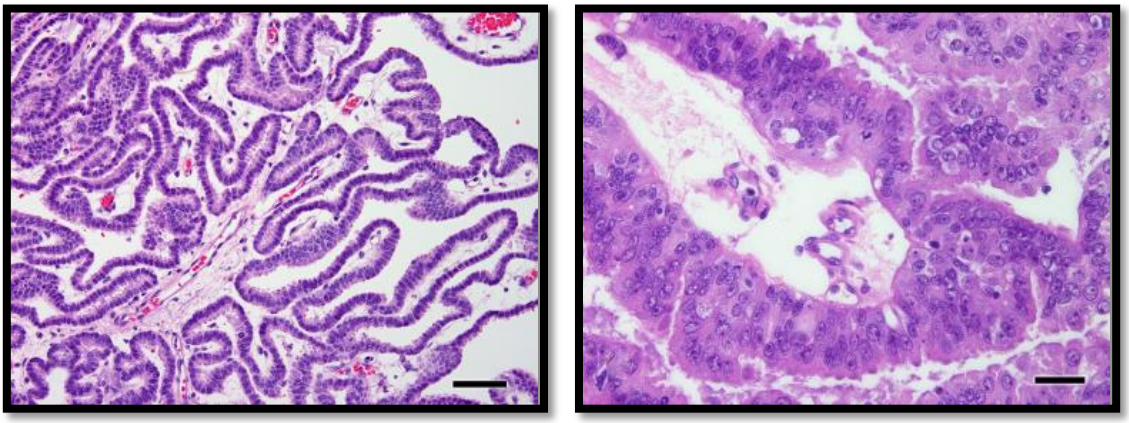

Figure 24 : Coupes histologiques d'un papillome de grade I (échelle=70µm) et carcinome (échelle=15µm) – HE - (6)

Le critère histologique « présence de cils et de blépharoplaste » nous permet de distinguer les **épendymomes** des papillomes des plexus choroïdes qui en sont toujours dépourvus. (123) Cependant, ils ne sont pas toujours exprimés par les épendymomes ce qui

fait que pour certaines masses, la distinction entre les deux tumoraux reste difficile. Il en est de même en cas de carcinomes trop indifférenciés et alors facilement confondus avec des **métastases de carcinomes** ou des épendymomes. (53) L'immunohistochimie est alors très utile : les TPC sont négatives en GFAP et en EMA (epithelial membrane antigen) mais généralement positives en S-100 (papillomes mais souvent pas pour carcinomes) (124) cytokératine, pankératine et carcinoembryonic antigen. (52) (124)

2.6.5 Traitement et pronostic

Il existe pratiquement aucune description de TPC traitée et associée à une durée de survie. Seule une étude parle d'une durée de survie de 8 jours sur 8 animaux dont 6 recevaient un traitement palliatif, et 2 une cytoréducation chirurgicale. (40)

Le comportement biologique de ces tumeurs est étroitement lié à leur **grade** chez l'Homme, et constitue actuellement le **meilleur facteur pronostic** à notre disposition. Il est probable qu'il en soit de même chez le Chien, puisque **près de 50% des carcinomes** des plexus choroïdes sont accompagnés de métastases dans le système ventriculaire. (6)

Les TPC font partie des tumeurs les plus facilement diagnostiquées en *ante mortem* à l'aide de **l'IRM** et de l'analyse des **protéines et des cellules du LCR** ; on peut parfois même en suspecter le **grade.** Le petit nombre de cas ayant bénéficié d'un traitement semblent indiquer que ce type tumoral est associé à un pronostic **très sombre**.

2.7 Tumeurs de la gaine nerveuse des nerfs crâniens (TGN)

2.7.1 Définition

Ce sont les tumeurs définies comme issues des cellules constitutives de la **gaine des nerfs crâniens**. D'un point de vue histologique, il peut donc s'agir de **schwannomes** (si issues des cellules de Schwann), de **neurofibromes** ou de **neurofibrosarcomes** (si issues des cellules du périnèvre).

On parle de **neurome accoustique** quand le lieu d'oncogenèse est le nerf VIII. Le schwannome des nerfs olfactifs et optiques est histologiquement impossible du fait que ces structures sont dépourvues de cellules de Schwann (52). Toutefois, ces nerfs peuvent faire des méningiomes qui seront traités dans le chapitre suivant.

2.7.2 Epidémiologie

Les nerfs crâniens sont bien moins fréquemment atteints que les nerfs **périphériques** ou **spinaux**. Dans l'espèce canine, par ordre décroissant de fréquence d'atteinte des nerfs crâniens, nous retrouvons : le nerf **vestibulocochléaire** (VIII), le nerf **facial** (VII) et le nerf **trijumeau** (V). (122). (39) En cas de schwannomes des gaines nerveuses des nerfs intracrâniens, ils se développent généralement depuis la **portion** du nerf se trouvant **au sein de la boîte** crânienne. (39) Dans le cas d'atteinte du nerf trijumeau, la masse est notée au niveau des **fosses moyenne et caudale.** (37)

Aucune prédisposition raciale ou sexuelle n'est décrite.

L'âge moyen d'apparition de la tumeur est de **8,3 ans**. (37)

2.7.1 Spécificité symptomatologique

On retrouve des **déficits des nerfs crâniens atteints ou adjacents** du fait de leur compression. Par exemple lors d'une atteinte du nerf trijumeau, on observe une atrophie

unilatérale des muscles temporal et masséter, une hémiparésie et une sensibilité de la face diminuée, un ulcère cornéen et un réflexe palpébral diminué à absent. Un syndrome de Claude Bernard Horner peut aussi être observé. (33) (38) (37) Comme dans les cas humains, certains chiens présentent des **douleurs faciales** dans les zones de projection du nerf. (37)

D'autres symptômes, tels que des **troubles du comportement,** peuvent être rencontrés avec l'extension du processus tumoral en direction du cerveau. (37)

2.7.2 Spécificité à l'IRM

Masse **extra-axiale** unique ou multilobée au niveau des **fosses centrale ou caudale** qui est **isointense en T1** et **isointense T2** et qui **prend bien le produit de contraste**. (37) (38) (39) (125)

L'IRM nous permet aussi d'apprécier **l'atrophie** des muscles masséter et temporal ipsilatéraux, ainsi que leur hyperintensité en séquence T1 (car devenus plus fibreux). Un **effet de masse** sur le tronc cérébral est aussi fréquemment noté. (37) (33)

2.7.3 Histologie (2) (34) (37) (52)

Ces tumeurs sont caractérisées par trois images :

- Le **pattern Antoni A** : tissu dense composé de cellules fusiformes contenant un noyau effilé à nucléole ovale.
- Le **pattern Antoni B** : tissu lâche représenté par un stroma œdématié et mucineux avec du collagène fibrillaire.
- Les **corps de Verocay** : retrouvés dans le pattern Antoni A, il s'agit d'une formation palissadique de cellules fusiformes autour d'une zone de matériel acellulaire homogène.

Le nerf d'origine peut être excentré par rapport à la masse ou bien au contraire, certaines de ses fibres peuvent être incorporées dans la lésion (fig 25).

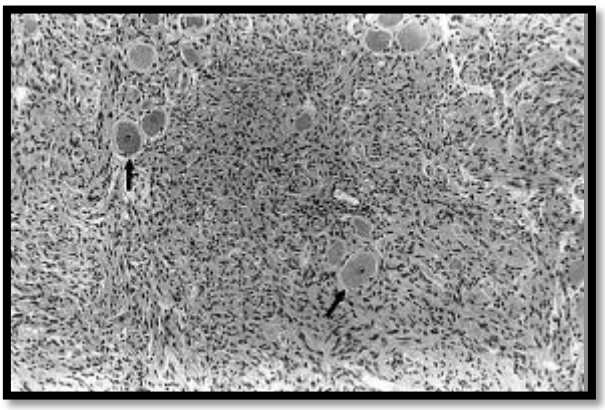

Figure 25: Coupe histologique d'une TGN trigéminale où l'on peut apercevoir des neurones (flèches) englobés par des cellules fusiformes - (37)

Les **Schwannomes** se distingueraient des neurofibromes par leur moins intense production en collagène (34).

2.7.4 Traitement et pronostic

Du fait de l'agressivité locale de la tumeur et de sa localisation périphérique, le traitement de choix est la **chirurgie d'exérèse,** qui permet dans certains rares cas une rémission complète du cancer (37) (39). Certaines études semblent décrire un effet bénéfique

de la radiothérapie comme thérapie complémentaire. (37) Cependant étant donné la **localisation** de ces tumeurs, l'exérèse chirurgicale est **rarement réalisable**.

Quelle que soit la nature histologique de la tumeur, elle a tendance à être **agressive localement** avec une extension au TC, mais émet que très rarement des métastases. (37) (122)

Une médiane de survie de 12 mois (valeurs s'étendant de 5 à 21 mois), a été établie sur 4 cas **non traités** de TGN du trijumeau. (37) (40) Un cas a pu recevoir une exérèse carcinologique et vit encore **27 mois** après la chirurgie sans apparition de nouveaux déficits nerveux. (37)

Le **tableau clinique** des chiens souffrant de TGN des nerfs les plus fréquemment atteints (VIII, VII et V) est très **évocateur**. Leur **confirmation** par **IRM** est généralement aisée, du fait de l'aspect nodulaire et de la localisation centrée sur un nerf crânien. Le **pronostic** ne semble pas si sombre si on en croit le petit nombre de cas décrits.

2.8 Méningiome

2.8.1 Définition

Néoplasme extra-axial mésenchymateux, qui se développe à partir des cellules superficielles recouvrant les **granulations arachnoïdiennes,** et particulièrement au point de projection dans les sinus veineux. (57) Leur diversité phénotypique, s'explique par leur aptitude à subir une **différenciation mésenchymateuse ou épithéliale**. (30)

2.8.2 Classification

En médecine vétérinaire, on a tout d'abord eu recours à la classification de l'**OMS** des méningiomes humains, qui les sépare en 15 différents types (fig 26).

Meningioma	9530/0
Meningothelial	9531/0
Fibrous (fibroblastic)	9532/0
Transitional (mixed)	9537/0
Psammomatous	9533/0
Angiomatous	9534/0
Microcystic	9530/0
Secretory	9530/0
Lymphoplasmacyte-rich	9530/0
Metaplastic	9530/0
Chordoid	9538/1
Clear cell	9538/1
Atypical	9539/1
Papillary	9538/3
Rhabdoid	9538/3
Anaplastic (malignant)	9530/3

Figure 26: Classification de l'OMS actuellement utilisée pour le méningiome de l'Homme

En **1999**, l'équipe de **Koesnter** propose une nouvelle organisation chez les animaux domestiques en regroupant les méningiomes en deux principales catégories : les méningiomes bénins à croissance lente, comprenant 8 sous-types, et les méningiomes anaplasiques (tab 11).

Tableau 11 : Classification des méningiomes canins de l'OMS selon Koestner et al, 1999

Type tumoral	Classification histologique
Méningiome bénin	Méningiome **méningothélial** Méningiome **fibroblastique** Méningiome **transitionnel** (mixte) Méningiome **psammomateux** Méningiome **angiomateux** (angioblastique) Méningiome **papillaire** Méningiome **à cellules granuleuses** Méningiome **myxoïde**
Méningiome malin	Méningiome **anaplasique** (malin)

Parallèlement, **Louis et al.,** proposent à l'OMS en **2007** une classification innovante pour le méningiome **humain,** s'appuyant sur la corrélation entre critères histologiques et comportement biologique de la tumeur, ainsi que le pronostic du patient atteint (tab 12).

Tableau 12 : Dernière classification des méningiomes humains adoptée par l'OMS (Louis et al, 2007)

Type tumoral et grade associé	Critères de classification
Méningiome bénin (grade I) - Meningothélial - Fibroblastique - Transitionnel / Mixte - Psammomateux - Angiomateux - Microkystique - Riche en lymphoplasmocytes - Metaplasique	Type histologique autre qu'à cellules claires, chordoïde, papillaire ou rhabdoïde, ne possédant **pas suffisamment** de critères pour figurer parmi les types suivants.
Méningiome atypique (grade II) - Chordoïde - A cellules claires - Atypiques	. **Index mitotique ≥ 4/10** champs à grossissement x 400 . **Envahissement cérébral** . Au moins **trois** des paramètres suivants : 1- Perte des volutes ou fascicules 2- Formation de cellules à fort rapport nucléocytoplasmique 3- Macronucléoles 4- Hypercellularité 5- Nécrose spontannée
Méningiome anaplasique/malin (grade III) - Papillaire - Rhabdoïde - Anaplasique	. **Index mitotique ≥ 20/10** champs à grossissement x 400 . **Anaplasie franche** (images évoquant un sarcome, un carcinome ou encore un mélanome)

Du fait du nombre grandissant de limites mises en évidence du système de classification animal, et de similitudes établies entre patients humains et canins atteints de méningiomes, qu'il s'agisse de caractéristiques cliniques, immunologiques, moléculaires, ou encore des images d'IRM, il existe actuellement un regain d'intérêt des classifications humaines de l'OMS en termes de médecine comparée. Le but est d'établir une classification pour les carnivores domestiques, qui, sur le modèle humain, s'appuierait sur des données pronostiques et de comportement tumoral. Nous nous trouvons actuellement freinés par l'insuffisance de données sur ces éléments. (57)

2.8.3 Epidémiologie

2.8.3.1 Prévalence

Dans l'étude nécropsique de R. B. Song et al., (2013) menée sur 9 574 cas, 1,2% des chiens autopsiés présentaient un méningiome. Ce type tumoral représentait **51,5%** des tumeurs intracrâniennes primaires mises en évidence. Le chiffre, jusqu'alors plus communément admis, était de **40-45%** (30) (10) (57).

Les méningiomes représentent 40,7% des tumeurs **supratentoriales** et 22,3% des **tumeurs** de l'encéphale. (10) (63) (36).

2.8.3.2 Prédisposition raciale

Les **grandes races** semblent plus sujettes à ce type de tumeur ; la médiane de poids des chiens atteints étant de **25,6 kg**. (9)

Les dolichocéphales sont plus concernés, notamment les **Golden Retrievers** (10) (36). Dans une étude menée sur 35 cas de méningiomes, **69%** avaient été diagnostiqués chez des **mésaticéphales/dolichocéphales**. (68) Les **Boxers** semblent aussi surreprésentés dans ce type de tumeur bien qu'ils soient brachycéphales. (10) (7) (36)

2.8.3.3 Neuro-localisation

Ils se développent fréquemment au niveau de la **fosse antérieure**, peuvent aussi bien se trouver en périphérie (associés au calvarium), qu'entre les hémisphères (associés à la faux du cerveau), sur le plancher du TC (notamment au niveau du chiasma optique), ou encore dans le système ventriculaire associé aux plexus choroïdes. (96) (89) (112) (30) (122) (57) (31). D'autres localisations moins fréquentes sont l'angle ponto-cérébelleux, l'espace rétrobulbaire et au niveau de l'oreille moyenne. (57) Les fréquences relatives de ces neurolocalisations sont représentées dans la figure 27.

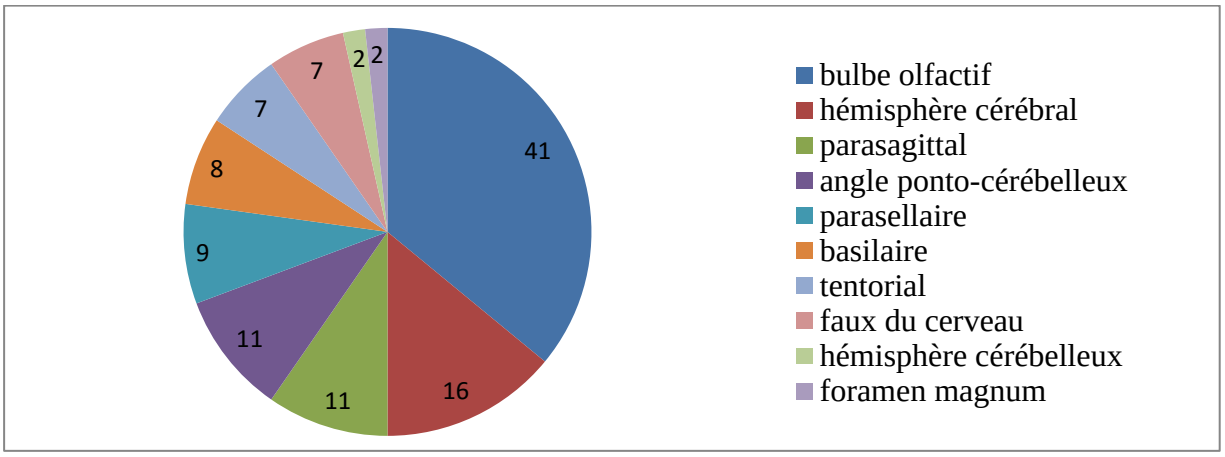

Figure 27: Neurolocalisation des 112 méningiomes de l'étude de Sturges et al., (2008)

2.8.3.4 Histologie

Les deux types histologiques les plus fréquents chez le Chien sont le **méningothélial** et le **transitionnel**. (30)

2.8.3.5 Age

Le méningiome touche des chiens significativement **plus vieux** que les autres types tumoraux, avec une moyenne de **11,7 ans** (63) (126) et une médiane de 10 ans. (36) Une **relation linéaire positive** entre âge et prévalence de méningiome du SNC a été établie. (9)

2.8.3.6 Sexe

Bien que le méningiome intracrânien soit rapporté comme 2 à 4 fois plus fréquent chez la femme que l'homme, **aucune** prédisposition sexuelle canine n'a été mise en évidence. (57)

2.8.1 Spécificité symptomatologique

Les troubles neurologiques les plus fréquents sont (96) (57):

- **Altération de la vigilance** (par compression du système réticulé diencéphalique par cette tumeur extraneurale)
- **Epilepsie**
- **Syndrome vestibulaire** (par compression du thalamus qui sert de relais pour les voies vestibulaires afférentes au cortex)

2.8.2 L'analyse du LCR

Les résultats sont **ni sensibles, ni spécifiques**. 30% des méningiomes canins peuvent présenter une **dissociation albumino-cytologique**. On reporte aussi une **pléiocytose neutrophilique,** particulièrement dans les cas de méningiomes situés caudalement à la fosse antérieur, ou encore une élévation de **l'acide urique.** (57)

2.8.3 Spécificité à l'IRM

L'IRM a une sensibilité pour mettre en évidence ce type tumoral chez le Chien variant, selon les études, entre **66% et 100%.** (29) (10) (14)

Le méningiome est typiquement une masse **extra-axiale**, **ovoïde** bien **délimitée,** avec une **large base en contact de l'os,** et associée à un **effet de masse** avec atrophie de pression du tissu cérébral environnant. Elle peut toutefois paraître intra-axiale lorsqu'elle émerge de la faux du cerveau et peut prendre un aspect **lenticulé** ou en **plaque** (15) (31) (122) (57), formes généralement restreintes à la **zone parasellaire** et **basilaire**. (36) Les caractéristiques IRM de 112 méningiomes canins étudiés par l'équipe de Sturges (2008), ont été répertoriées (fig 28).

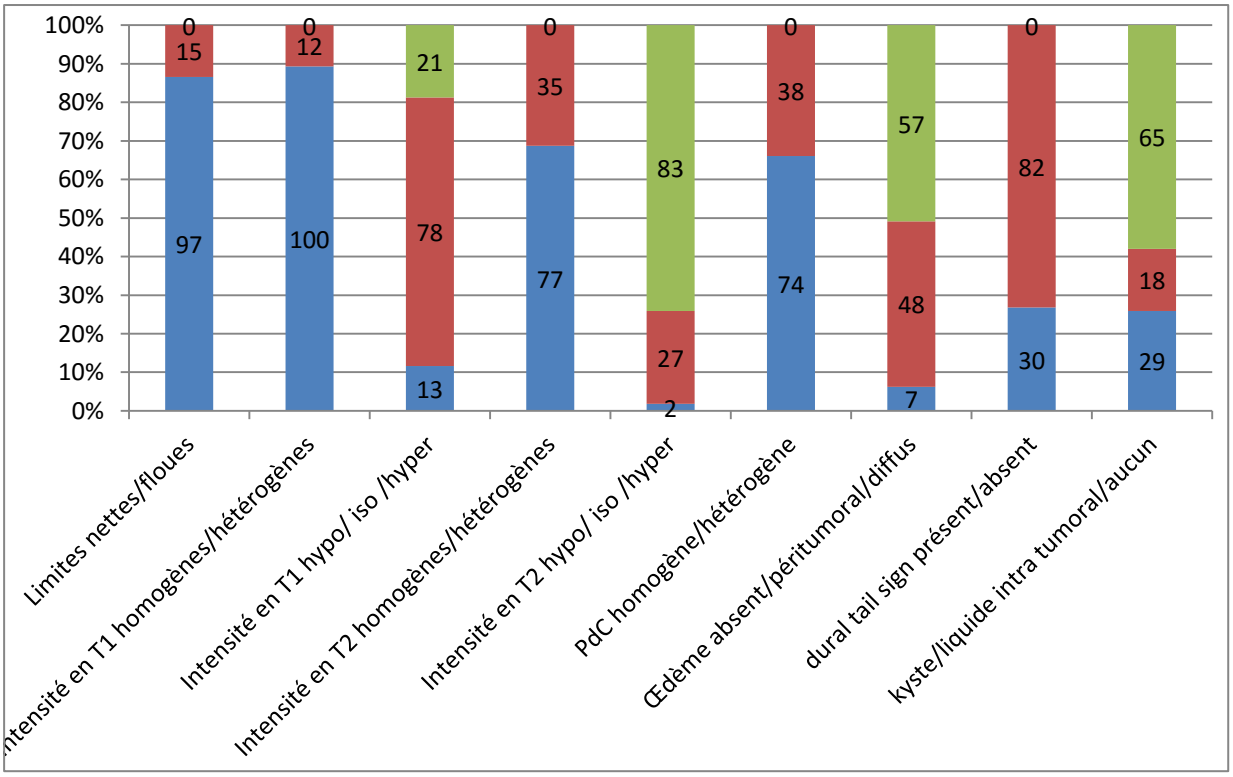

Figure 28 : Résultats de l'étude de Sturges et al., (2008) (36) sur 112 méningiomes canins. PdC = prise de contraste

L'élément à retenir de cette étude, qui est renforcé par d'autres articles, est que le méningiome prend généralement l'aspect d'une masse **bien délimitée** et **homogène dans son intensité** que ce soit en T1, T2 ou au niveau de la prise de contraste. Elle est **isointense en T1**, **hyperintense en T2** et présente un bon rehaussement au **gadolinium** (fig 29). **L'œdème,** majoritairement étendu, est présent dans 94% des cas, et, alors que le **dural tail sign** est vu comme caractéristique de cette tumeur, il n'est présent que dans **27% des cas** et ne lui est pas spécifique. (30) (31) (15) (10) (36) (14)

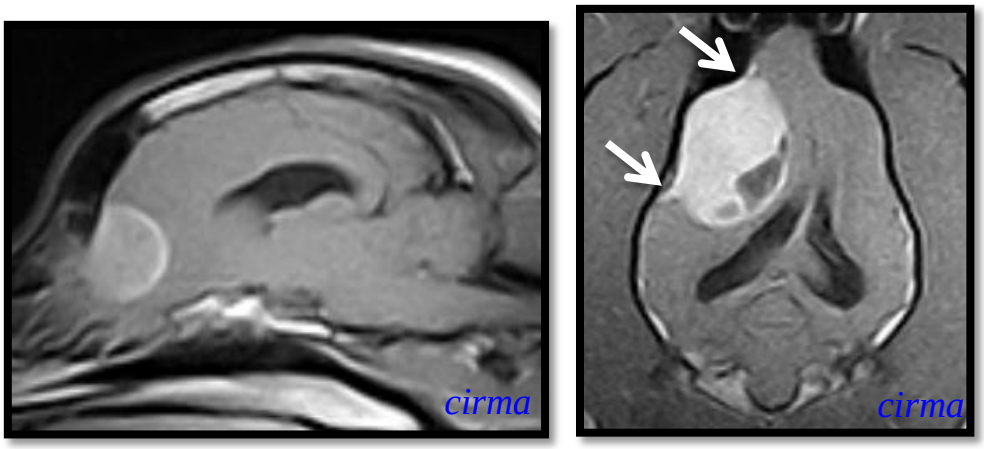

Figure 29 : IRM de méningiomes du lobe frontal en séquence T1 injectée, en coupe sagittale chez le chien 5 (à gauche), et en coupe dorsale chez le chien 25 (à droite) illustrant le Dural Tail Sign (flèches) – CIRMA

Une hyperostose au point de pression est parfois observée ainsi qu'un épaississement et un rehaussement de la dure-mère adjacente ; ces images sont appelées **« dural tail sign »** et constituent un signe fortement évocateur de méningiome (fig 29). Il s'agit d'un élément peu sensible mais spécifique, bien qu'on puisse quand même le rencontrer dans certaines autres tumeurs et lésions se développant à proximité de la dure-mère (méningoencéphalite à *Toxoplasma gondii* pour citer un exemple). (127) (122) (57) (14) (31) Les critères permettant de le définir ne sont pas consensuels, ce qui explique la grande variabilité de sa prévalence au sein des méningiomes des études passant de 27% (36) à 82% (127). Plusieurs hypothèses existent quant au phénomène qui se cache derrière : une infiltration néoplasique à l'intérieur ou en surface des méninges, une prolifération de la trame conjonctivo-vasculaire, ou encore une vasodilatation ou hypervascularisation de la dure-mère. (14)

Les images ne nous **permettent pas** de prédire le comportement de la tumeur, ni son sous-type ou son grade. (57) (31)

2.8.4 Macroscopie

2.8.4.1 Aspect

Ce sont des tumeurs **majoritairement solitaires** chez le Chien, mais qui peuvent, dans de rares occasions, être multiples en intracrânien. (112) (57). En effet dans l'étude de Sturges et al., (2008), 2 chiens sur 112 (soit 1,8%) présentaient deux méningiomes intracrâniens de type histologique et de grade identiques.

Elles sont bien délimitées, fermes, blanches à rouges foncés et finement **encapsulées,** (34) avec une large base au contact de la faux du cerveau ou de la dure-mère. (30) A la section, on note un aspect **granuleux** à multilobé, de tissu **friable** avec de nombreux **vaisseaux** sanguins. (13)

2.8.4.2 Mode de croissance

Leur croissance évolue selon un mode **expansif** et la tumeur est souvent logée dans une dépression liée à une atrophie du parenchyme périphérique. L'os péri-tumoral peut aussi être réactionnel. (34) Chez le Chien, dans un tiers des cas, il **s'infiltre** dans le parenchyme cortical périphérique et n'est pas solidement encapsulé comme chez le Chat ou l'Homme. (13) (64)

2.8.5 Histologie (52)

2.8.5.1 Classification des types de méningiomes selon Koestner et al., (1999)

Il existe différents types histologiques, selon la classification des tumeurs des animaux domestiques de Koestner et al, 1999. En pratique, on retrouvera assez fréquemment plusieurs patterns au sein d'une même tumeur. C'est le pattern prédominant qui permet d'attribuer un type au méningiome. (7) (57) (128)

- Le type **méningothélial** (fig 31)

Il figure parmi les méningiomes les plus **fréquents** du Chien.

On y observe des cellules **épithélioïdes** de grande taille, à cytoplasme homogène, abondant et mal délimité. Leur noyau est rond à ovale avec un petit nucléole. On peut observer de nombreuses **volutes** ("whorls") formées par l'enroulement de quelques cellules aplaties autour d'une grande cellule ronde ou d'un petit vaisseau à paroi fibreuse. Les volutes s'observent dans toutes les variétés de méningiome, mais c'est dans ce type-là qu'elles sont les plus fréquentes. L'architecture **lobulée** ressort de la fine trame conjonctivale qui sépare les amas cellulaires. **L'index mitotique est faible** (< 3 mitoses observées sur 10 champs microscopiques à fort grossissement).

- Le type **fibroblastique** (fig 31)

Ce type est très **rare**.

On y observe des cellules **fusiformes** regroupées en **faisceaux** intercroisés, séparés par des fibres de collagène et de réticuline, de densité variable.

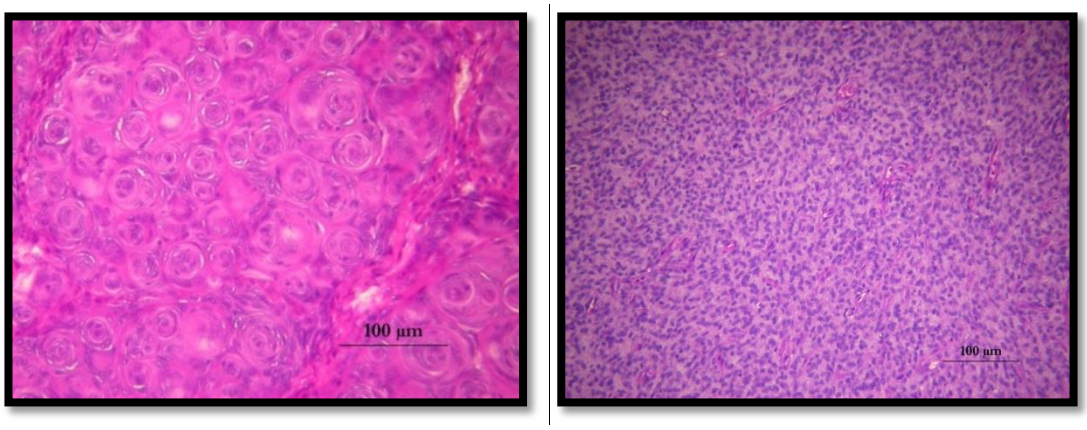

Figure 30 : Coupes histologiques de méningiomes méningothélial (chien 4) et fibroblastique (chien 27) – HE - Laboratoire histologique de VetAgro Sup

- Le type **mixte** ou méningiome **transitionnel** (fig 32)

On y observe un **mélange** des deux types précédemment décrits. Il figure parmi les méningiomes les plus **fréquents** du Chien.

- Le type **psammomateux** (fig 32)

Ce type est relativement rare. On y observe aussi des formations spiralées mais au centre de ces structures se trouve un noyau hyalin, témoin de nécrose et de minéralisations. Ces « **psamommes** » peuvent être confluents. Entre eux, se trouvent des îlots de cellules de type méningothélial, ou fibroblastique.

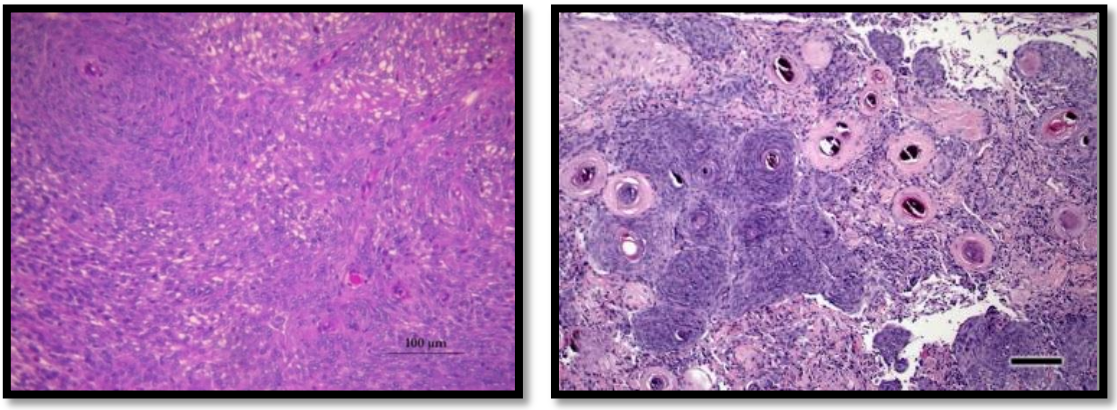

Figure 31 : Coupes histologiques de méningiomes transitionnel (à gauche) du chien 5 HE – laboratoire histologique de VetAgro Sup et psammomateux (à droite) HE échelle=85µm - (36)

- Le type **angiomateux** (fig 33)

Méningiome caractérisé par la présence de nombreuses **structures vasculaires** de taille variable, à **paroi** fine (7), ou tellement fibreuse que la lumière est virtuelle (128). On y observe aussi quantité **d'hémorragies**. Ce type est décrit comme malin chez l'Homme, cependant, en médecine vétérinaire, les quelques cas documentés ne présentent pas de critères de malignité, mais sont encore trop peu nombreux pour pouvoir en tirer une généralité. (7)

- Le type **papillaire** (fig 33)

Ce type est rare en médecine vétérinaire. (7) Le schéma consiste en un alignement de cellules **méningothéliales** de manière **perpendiculaire** aux **faisceaux fibrovasculaires,** en formations **papillaires**.

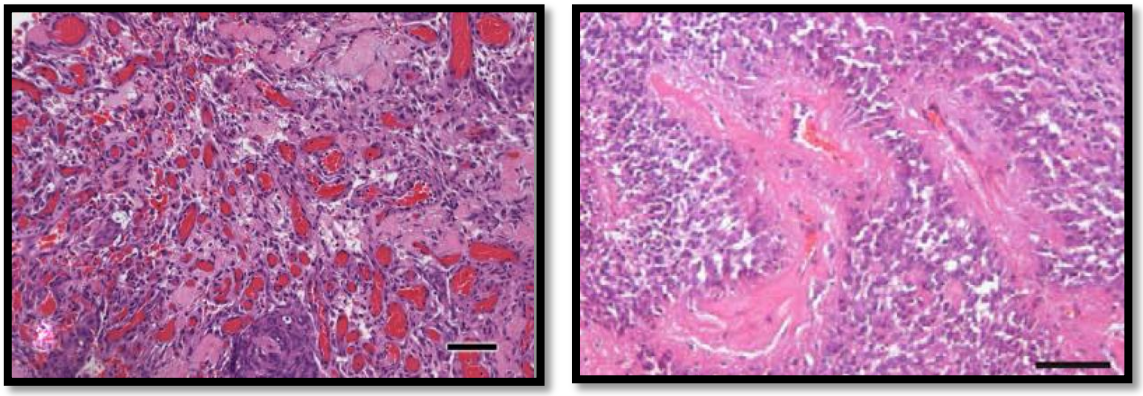

Figure 32: Coupes histologiques de méningiomes angiomateux (à gauche) échelle=70µm (36) et papillaire (à droite) échelle=100µm - (7)

- Le type à **cellules granuleuses** (fig 34)

Ce type n'existe pas dans la classification humaine de l'OMS, et seuls quelques cas ont été décrits chez le Chien. (129) Il est caractérisé par la présence de cellules **ovales à polygonales** de taille variable, à contour net, à noyau majoritairement central et au cytoplasme abondant, pâle et éosinophilique. Ce dernier contient de fines **granulations,** dont

la coloration par l'acide périodique de Shiff est résistante à la digestion diastasique, et sont suspectées d'être des lysosomes distendus.

- Le type **anaplasique** ou méningiome malin (fig 34)

Il s'agit du seul type associé à un grade ; en effet le type anaplasique est un méningiome malin. (36) Il métastase notamment au niveau des **poumons**. (52) Très minoritaire, il est constitués de cellules **nettement moins organisées** et beaucoup plus **densément** associées, présentant des **atypies** et un **polymorphisme nucléaire,** avec un **index mitotique élevé** (>5 mitoses sur 10 champs à fort grossissement). La croissance est de type **infiltrante**, et il y a des plages de **nécrose,** et d'**hémorragies,** étendues.

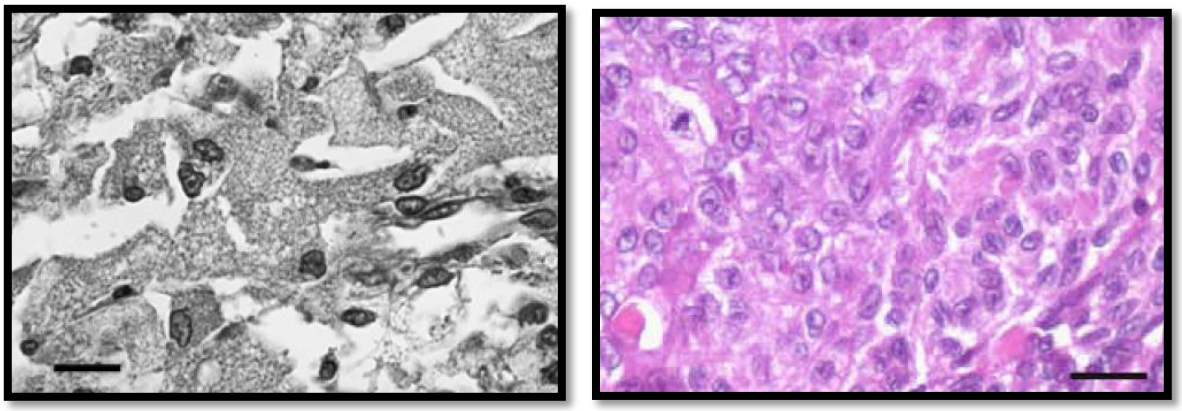

Figure 33 : Coupes histologiques de méningiomes à cellules granuleuses (à gauche) échelle=10µm (129) et anaplasique (à droite) échelle=25µm (7)

2.8.5.2 Autres types de méningiomes canins décrits, mais non répertoriés par Koestner et al., (1999)

Ils ne figurent **pas dans la classification de Koestner et al., (1999)** mais les critères définissant ces sous-types ont été décrits dans certains cas de la littérature vétérinaire (7), raison pour laquelle nous choisissons de les présenter.

- Le méningiome du **nerf optique** (fig 35)

Ce type de méningiome n'est pas décrit dans la classification de Koestner, **ni dans celle de l'OMS pour l'Homme.** Cependant, dans une étude menée sur 30 cas de méningiomes canins, 3 étaient des méningiomes du nerf optique, et présentaient des critères morphologiques les distinguant des autres méningiomes intracrâniaux, laissant penser qu'il pourrait s'agir là d'un type de méningiome à part. Les caractères distinctifs mis en évidence sont : de multiples régions de **métaplasie myxoïde, cartilagineuse et osseuse**.

- Le type **microkystique** (fig 35)

Dans ce type, les cellules sont de type **méningothélial**. On y note une accumulation **intercellulaire** de liquide incolore sous forme de plages qui prennent un aspect **microkystique**. Les cellules peuvent prendre un aspect étoilé. Cet aspect pseudo-astrocytaire peut suggérer, à tort, le diagnostic d'astrocytome. On peut observer des images de **transition** depuis le phénotype méningothélial au phénotype étoilé. Les cellules sont souvent regroupées en îlots, et présentent un cytoplasme **vacuolisé** avec des noyaux pouvant être atypiques. Un seul méningiome de ce type a été décrit chez le Chien. (7)

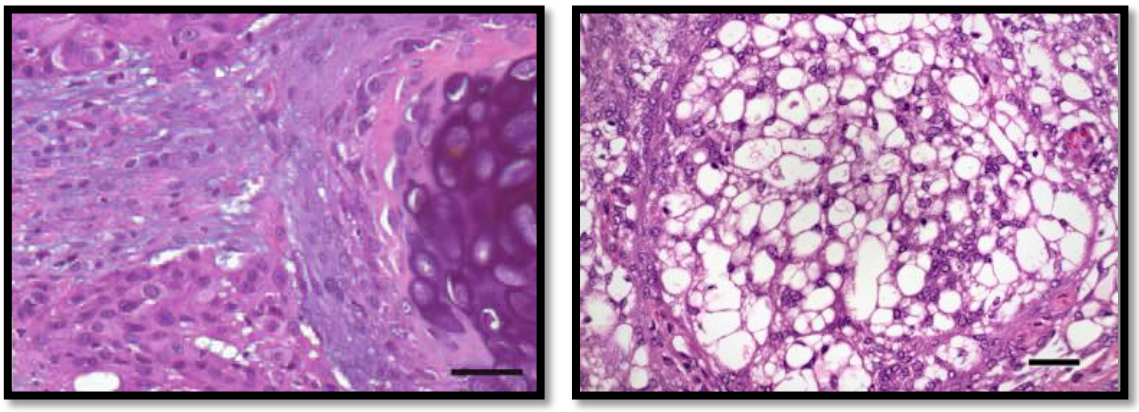

Figure 34 : Coupes histologiques d'un méningiome du nerf optique (à gauche) échelle= 50µm (7) et microkystique (à droite) échelle=40µm (36)

- Prévalence des sous-types tumoraux : comparaison de 3 études

Les équipes de **Sturges** et **Thomas** se basent sur la **classification humaine** de l'OMS. Se rajoute alors à la classification vétérinaire, la catégorie « méningiomes de grade II » aussi dite « méningiomes **atypiques** ».

D'autre part, **Montoliu** et al., (2006) utilisent la dernière classification de l'OMS pour les **animaux,** en ajoutant un nouveau sous-type : le méningiome du **nerf optique**.

La figure 36 représente la répartition de leurs cas en fonction des types de méningiomes.

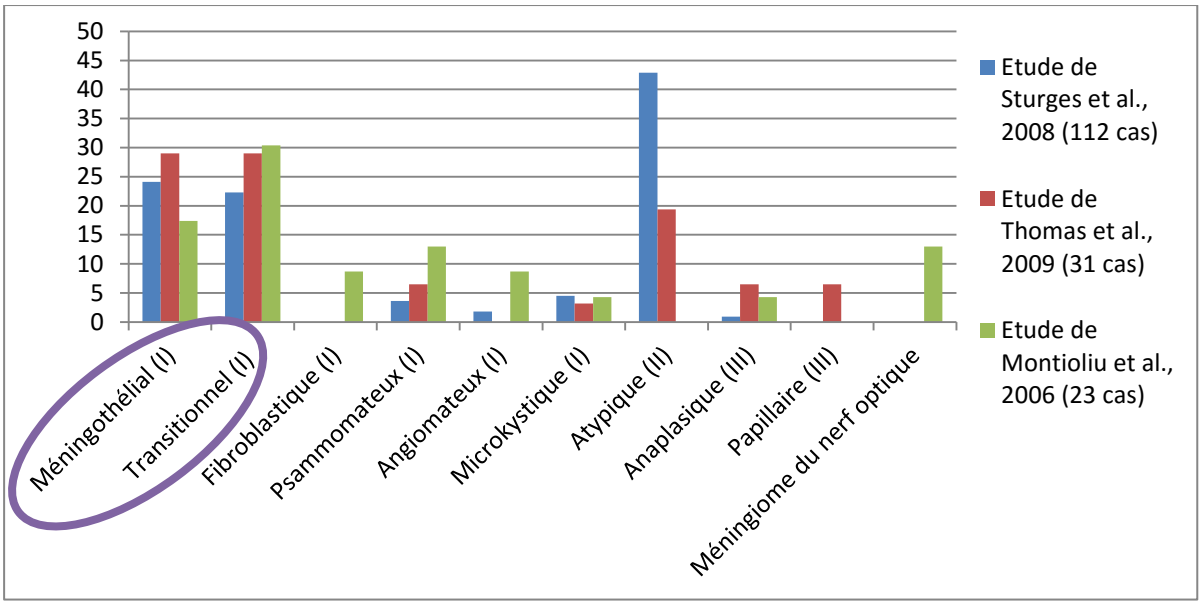

Figure 35 : Répartitions comparatives en sous-types des méningiomes recensés par 3 études. (7) (68) (36)

On remarque que malgré un choix de système de classification différent, les études s'accordent pour dire que les **grades I sont les plus fréquents,** avec une majorité des sous-types **méningothéliaux** et **transitionnels**.

Par comparaison aux statistiques humaines concernant les méningiomes de **grade II**, les équipes de Sturges et Thomas (celle de Montoliu n'ayant pas cette catégorie dans son système de classification) montrent une **supériorité de la prévalence canine**, ce qui pourrait expliquer la **moins bonne réponse aux traitements** chez cette espèce.

Selon l'étude espagnole, les **méningiomes du nerf optique**, encore jamais décrits et affichant pourtant des caractéristiques histologiques les distinguant des autres sous-types, représentent **13%** de leurs cas. Ce nouveau type pourrait figurer dans la prochaine révision de la classification de l'OMS.

2.8.5.3 Immunohistologie

Parfois le diagnostic différentiel entre méningiome et astrocytome, oligodendrogliome et carcinome métastatique s'impose. Pour y remédier, on peut réaliser des marquages à la **vimentine**, au **CD34** et à l'**E-cadhérine** qui seront très positifs dans le cas d'un méningiome. (56) (57) Le tableau 13 résume les caractéristiques immunohistochimiques de 30 méningiomes canins de l'étude de Montoliu et al., (2006).

Tableau 13 : réponse à l'immunomarquage de 30 méningiomes canins - (7)

Marqueur	Intensité de la réponse cellulaire (+) et pourcentage des tumeurs ayant répondu	Localisation de l'intensité maximale au niveau histologique / Types histologiques les plus réactifs
Vimentine	++++ 100%	**Tous** les types répondent fortement au marquage. Les cellules formant les **volutes** sont les plus réactives au sein des méningiomes méningothéliaux, transitionnels et psammomateux. C'est au niveau **périvasculaire** que le marquage est le plus intense dans les types papillaire et angiomateux.
S-100	+++ (l'intensité est variable mais toujours inférieure à celle pour la vimentine) 97%	**Tous** les types répondent fortement au marquage. Les fibroblastes formant les **faisceaux s**ont les cellules les plus réactives au sein des méningiomes méningothéliaux et transitionnels.
NSE	++ Intensité de réponse au marquage très variable. Généralement peu de cellules sont marquées mais de manière intense et sont regroupées.	Dans les méningiomes psammomateux, c'est au niveau des zones de différenciation **microkystique** que le marquage se trouve le plus intense.
CK (cytokératines)	+ 17%	Le marquage est faible et limité aux zones **microkystiques**.
GFAP	+ 17%	Aucune tendance morphologique notée. Aucune localisation particulière notée.

La forte immunoréactivité à la **vimentine** rentre en cohérence avec son origine supposée **mésenchymateuse**. La vimentine est le filament intermédiaire prépondérant au sein des méningiomes humains et canins, et donc le plus fréquemment recherché, en médecine vétérinaire, pour confirmer une suspicion de méningiome. (7)

Dans l'étude réalisée sur 30 cas par Montoliu et al., (2006), l'immunomarquage à la protéine **S-100** concernait 29 cas avec une intensité importante. Sa recherche pourrait refléter un intérêt en association avec celle de la vimentine dans les cas où l'intensité de la réaction à cette dernière est faible. En effet, dans cette étude, les plus fortes réactivités à la S-100 correspondaient aux plus faibles réponses à la vimentine. (7)

Les **cytokératines** sont des témoins de la différenciation épithéliale du méningiome.

Contrairement à l'Homme, chez qui les cellules de méningiomes sont positives à 91% pour le **NSE**, celles des cas canins le sont variablement. (130) (7)

2.8.6 Altérations génétiques

2.8.6.1 Anomalie d'expression génique

2.8.6.1.1 Ki67 comme marqueur pronostic chez l'Homme

Il a été démontré, chez l'Homme comme chez les carnivores domestiques, que l'expression du Ki67 augmente avec le **grade** des cellules méningées tumorales. (57) Chez l'Homme un lien existe aussi avec la récidive du méningiome intracrânien, mais chez le Chien, **aucune corrélation** n'existe entre l'expression de cette protéine et la **survie**. (131)

2.8.6.1.2 VEGF et ses récepteurs VEFGR1 et 2

L'hyperexpression intratumorale du VEGF a été démontrée (63), ainsi que celle de ses récepteurs VEGFR-1 (FLT-1) et VEGFR-2 (KDR) (60), mais n'est pas corrélée à l'intensité de l'œdème péri-tumoral ni au grade du méningiome. (57) Contrairement au gliome, au sein duquel l'intensité d'expression du VEGF est corrélée à celle de l'angiogénèse et à l'intensité d'expression du Ki67, rien n'a été clairement établi dans ce sens pour le méningiome. Cependant, l'hyperexpression du VEGF a été corrélée avec une **durée de survie,** post-chirurgicale ou après un traitement multimodal, plus courte, chez l'Homme comme chez le Chien. (132)

2.8.6.1.3 L'EGFR-1 (endothelial growth factor receptor 1)

Comme dans de nombreuses tumeurs, il existe une hyperexpression du gène codant pour l'EGFR-1. Contrairement à l'Homme, il a été démontré chez le Chien qu'il est davantage exprimé dans les méningiomes de **haut grade**. (60)

2.8.6.1.4 C-Met

Une hyperexpression du c-Met (proto-oncogène codant pour le récepteur à tyrosine kinase du facteur de croissance hépatocytaire HGFR impliqué dans la néo-angiogenèse) a aussi été objectivée dans les méningiomes avec une majoration dans les tumeurs de **haut grade**. (60)

2.8.6.1.5 PDGFR β (Platlet Derived Growth Factor Receptor β)

Il existe une hyperexpression du PDGFR β uniquement (et non le PDGFR α), dans les méningiomes humains et canins. (60)

2.8.6.1.6 CREG

A l'inverse, certains gènes sont **sous-exprimés** comme le CREG, molécule antagoniste à l'E1A, qui joue un rôle déterminant dans la prolifération cellulaire, sa différenciation et son développement. Il se fixe au mannose-6-phosphate/récepteur du facteur de croissance insuline-like II, un suppresseur de tumeur par inhibition de la croissance cellulaire. Dans les travaux de Thomson et al., (2005), l'expression de ce gène est divisée par trois dans les méningiomes canins étudiés, ce qui fait écho aux recherches en médecine humaine. (71)

2.8.6.1.7 Les télomérases

Comme dans de nombreuses tumeurs, on constate une **expression forte** de cette enzyme habituellement non présente dans la cellule normale. Cependant, la corrélation positive entre l'intensité de son expression et l'index mitotique tracée pour le méningiome humain, est controversée chez les carnivores domestiques. (57)

2.8.6.1.8 Récepteurs à la progestérone

Dans la plupart des méningiomes on note une hyperexpression des récepteurs à la progestérone. Une **corrélation négative** a été tracée entre leur hyperexpression au sein des méningiomes retirés chirurgicalement ou traités par radiothérapie et la **durée avant récidive**. (133) (64)

2.8.6.1.9 Métalloprotéases (MMP) et leurs inhibiteurs tissulaires (TIMP)

A l'inverse de l'Homme, chez qui les métalloprotéases semblent constituer un marqueur prometteur, leur expression chez le Chien n'est ni corrélée au temps de survie, ni à l'index mitotique, ni au type de méningiome. (134) Toutefois, leur **ratio** avec les TIMP constituerait un élément-clef de la progression maligne du méningiome, et les TIMP pourraient représenter une nouvelle **cible** thérapeutique de ce type tumoral. (57)

2.8.7 Agressivité

Chez l'Homme, comme chez le Chien, ils ont généralement une **croissance lente** (de l'ordre du mois voire de l'année) et un comportement biologique **rarement décrit comme malin,** à l'exception des méningiomes **anaplasiques** (13) (96) (57).

Les **métastases** de méningiomes intracrâniens sont **extrêmement rares** chez le Chien comme chez l'Homme. Elles seront essentiellement retrouvées au niveau cardiaque ou pulmonaire. (135) (57) Différentes **hypothèses** existent concernant le faible potentiel métastatique de cette tumeur. La première s'appuie sur le fait que les cellules tumorales possèdent de nombreuses interdigitations et desmosomes membranaires qui s'opposeraient à leur exfoliation. Une deuxième hypothèse se base sur leur histologie qui est en grande majorité bénigne ; les quelques cellules qui seraient exfoliées n'auraient alors pas les caractéristiques leur permettant de coloniser un territoire métastatique. (57) L'étude des cellules issues de métastases pulmonaires révèle un index mitotique largement supérieur à celui de la tumeur primaire, ce qui nous laisse supposer l'apparition d'un clone beaucoup plus agressif à l'origine du site secondaire, et nous laisse imaginer l'emballement métastatique qui pourrait survenir. (135)

2.8.8 Traitement et pronostic

Le gold standard actuel pour le méningiome canin est **l'exérèse chirurgicale**, lorsque celle-ci est possible, adjuvée avec une **radiothérapie mégavoltage**. (64)

L'exérèse chirurgicale n'est pas toujours suffisante ou envisageable étant donnée la tendance à l'infiltration d'un tiers des méningiomes canins en plus de leur localisation parfois infra-tentoriale ou à la base du cerveau. (64) Elle peut être optimisée au niveau des marges ou lors de tumeurs multiples, par l'emploi de l'échographie peropératoire. (57)

La **radiothérapie seule** peut représenter une solution intéressante en cas de chirurgie refusée ou impossible. (57) Elle ne semble toutefois **pas contrôler le phénomène cancéreux à long terme** à elle seule. (136)

La **chimiothérapie à base d'hydroxyurée** (20mg/kg PO SID) associée à une corticothérapie a aussi été décrite comme efficace, peu coûteuse, et possédant peu d'effets adverses. Elle peut être employée sur des cas inopérables ou comme adjuvant à l'acte chirurgical. (137)

Le tableau 14 représente les médianes de survie des chiens en fonction des protocoles thérapeutiques décrits dans la littérature.

Tableau 14 : Médiane de survie des chiens atteints de méningiomes en fonction des protocoles thérapeutiques et des études.

Traitement	Radiothérapie	Chirurgie + radiothérapie	Chirurgie	Cortico-thérapie	Chimiothérapie (hydroxyurée à 20mg/kg PO SID)	Chirurgie + chimiothérapie (hydroxyurée à 20mg/kg PO SID)
Médiane de survie en mois	**5 – 12,5** (64)	**16-17** (94) et parfois jusqu'à **36** (64)	**6,7** (40)	**1 – 4** (137) (40) (64)	**7** (137)	**18,4** (40)

Selon une étude menée par Keyerleber et al., (2013) sur 31 cas de méningiomes canins (dont 10 étaient histologiquement confirmés, et les autres diagnostiqués au scanner, en double aveugle par deux spécialistes d'imagerie médicale), il n'existe pas de différence significative entre la durée de survie suite à un traitement au **3D-CRT (radiothérapie tridimensionnelle et conformationnelle)** seul, et associé à une exérèse chirurgicale. La moyenne de survie, toutes causes de mort confondues, est de **577 jours** et, en prenant en compte uniquement les chiens dont la mort est directement imputable au méningiome, de 906 jours. La radiothérapie 3D-CRT semble donc une bonne approche thérapeutique pour ce type tumoral. (138)

Le méningiome est **une des tumeurs les plus fréquentes de l'encéphale** qui touche principalement les dolichocéphales. Le diagnostic est généralement **facilement établi à l'IRM**. La **chirurgie** est le gold standard du traitement et peut être **curative dans 1/3 des cas opérables,** du fait d'un net clivage tissu tumoral / tissu sain. Pour les cas inopérables ou infiltrants, la **radiothérapie** représente une excellente alternative.

2.9 Lymphome

2.9.1 Définition

Il s'agit d'un cancer issu de la prolifération anarchique de cellules lymphoïdes. Il peut se développer **primairement** au niveau cérébral ou, y arriver **secondairement** par voie hématogène (11) (31), principalement en cas de lymphome multicentrique. Cependant, deux cas de lymphomes T épithéliotropes cutanés ayant métastasé au niveau du SNC, ont aussi été décrits. (139) (140) De plus, il existe une forme très peu décrite : le **lymphome intravasculaire ou angiotrophique,** qui correspond à une prolifération tumorale de lymphocytes uniquement à l'intérieur de vaisseaux, à l'origine d'infarcti, sans invasion du tissu périvasculaire. (31) Chez l'Homme, les lymphomes B sont prédominants alors qu'aucun phénotype **(B ou T)** ne semble surreprésenté en espèce canine. (31)

2.9.2 Epidémiologie

2.9.2.1 Prévalence

Il s'agit d'une tumeur rare qui touche **0,04%** (9) de la population canine, et représente **1,8%** (9) à **4%** (10) des tumeurs primaires intracrâniennes du Chien.

2.9.2.2 Age

La médiane d'âge de découverte clinique est de **7,4 ans** (41) (10), et nécropsique de **7 ans** (9), mais sur le petit nombre de cas rapportés en médecine vétérinaire, deux ont été diagnostiqué chez de **jeunes** chiens : un Bull Mastiff de 20 mois (141) et un bichon maltais de 3 ans. (142) Aucune véritable conclusion ne peut donc être tirée à ce stade.

2.9.2.3 Prédisposition raciale

Le **Rottweiler** semble prédisposé aux lymphomes intracrâniens. (11) (9)

2.9.2.4 Prédisposition sexuelle

L'homme semble légèrement prédisposé par rapport à la femme. Bien que la même tendance semble se dégager des études vétérinaires, elles rapportent encore un trop faible nombre de cas pour pouvoir le prouver statistiquement. (41)

2.9.2.5 Neurolocalisation

Deux tendances semblent se dégager pour les lymphomes intracrâniens : la localisation **supra tentoriale** (31) (41) et **l'atteinte multicentrique des nerfs crâniens, et surtout, du chiasma optique**. (143) (144) (140) Une **unique** zone de l'encéphale peut être atteinte comme une atteinte **multifocale** est possible. (41) A l'image de leurs équivalents humains, les lymphomes **primaires** canins, sont majoritairement **intraparenchymateux,** alors que les lymphomes **secondaires** sont **extraparenchymateux** (ne touchant que les méninges ou les nerfs crâniens), ou **mixtes**. (41) (139)

Pour le **lymphome angiotrophique,** un cas a été décrit avec une localisation **multifocale** au niveau du cervelet, du thalamus et d'un lobe occipital (145) et le second avec une atteinte multifocale du SNC, du SNP et d'autres organes. (146) Chez l'Homme, ce type tumoral est décrit uniquement dans le SNC et la peau. (145)

2.9.1 Spécificité symptomatologique

Les symptômes rapportés sont très **variés** et comportent notamment les crises convulsives et des déficits des nerfs crâniens, pouvant être imputés à une polyneuropathie paranéoplasique ou une infiltration tumorale. (11) (141)

En cas de lymphome **angiotrophique**, l'animal présente une symptomatologie caractéristique d'une série d'**AVC ischémiques** subits **chroniquement**. L'évolution se fait soit **en dent de scie** du fait de l'alternance entre AVC et phases de récupération, soit **en aiguë avec une aggravation très rapide et fatale,** lorsque le temps de récupération entre deux processus vasculaires est trop court. (145) (146)

2.9.2 Analyses de LCR

Des **lymphobolastes** sont observés dans **30%** des LCR de lymphomes intracrâniens **humains** (41) et **50%** des **félins** (64). Dans une étude sur 8 cas de lymphomes canins de haut grade, 100% des LCR contenaient des cellules lymphoïdes anormales (147), pourtant certains cas décrits dans la littérature ne présentent aucune anomalie à l'analyse de ce liquide organique. (148) En cas de **lymphome angiotrophe**, **90%** des LCR humain présentent une **protéinorachie** non spécifique. Les deux cas décrits dans la littérature vétérinaire présentent aussi cette variation. (145) (146)

2.9.3 Spécificité à l'IRM

Il s'agit de masses uniques, multifocales ou encore d'infiltration diffuse de l'encéphale et/ou des méninges. **Mal circonscrites**, elles sont généralement hypo à iso intenses en T1, iso à discrètement hyperintenses en T2 (fig 37) et iso intenses en FLAIR. L'effet de masse est toujours présent mais d'intensité variable ainsi que la présence de l'œdème péritumoral. La **prise du produit de contraste** est **intense** et généralement homogène. (31) (41) Les **méninges péritumorales paraissent altérées** dans la majorité des cas. (41) En s'inspirant de

ce qui est fait en médecine humaine, une étude montre que la **description par rapport à la matière blanche** est plus utile. En effet, 100% des cas de lymphomes étaient **hyper intenses** par rapport à la matière blanche en **T2** et 83,3% étaient **iso à hypointenses** en **T1**. (41)

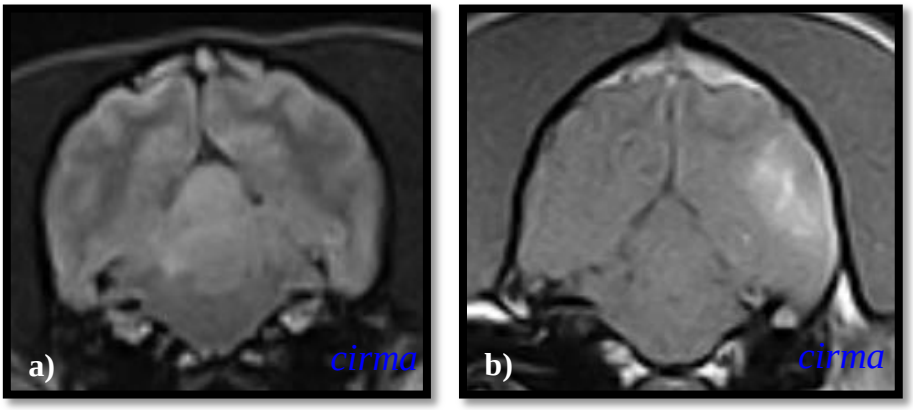

Figure 36 : IRM en coupe transverse d'un a) lymphome primaire intra-axial du cervelet en séquence T2 chez le chien 54 b) lymphome multicentrique mixte (méninges et parenchyme cortical gauche) en séquence T1 injectée chez le chien 52 - CIRMA

Présentant les mêmes caractéristiques IRM, il est difficile voire impossible de trancher entre processus primaire et secondaire à la seule lecture de l'IRM de l'encéphale. Cependant, du fait de leur caractère intra/extra parenchymateux, il est possible d'émettre une hypothèse de **métastase face à une tumeur extra-axiale** et de tumeur **primaire face à une lésion intra-axiale**. Seule la mise en évidence d'un autre foyer lymphoïde néoplasique extra crânial permettra réellement de trancher entre les deux (139) et encore faut-il avoir reconnu un lymphome intracrânien car il s'agit là de la **tumeur la plus difficile à reconnaître à l'IRM,** et selon Wolff et al., (2012), la sensibilité de sa détection par IRM est nulle. Il faut donc y penser quand on suspecte une MEG, un méningiome, un sarcome histiocytaire, une métastase ou une tumeur neuroectodermique.

2.9.4 Macroscopie

Il peut prendre la forme d'une **masse unique** (148) ou **multicentrique** ou peut être présent de manière **diffuse** au sein du parenchyme cérébral. (31)

2.9.5 Histologie

On observe l'accumulation des cellules néoplasiques rondes de la lignée lymphoïde en **couches concentriques périvasculaires** (fig 38). Certaines cellules sont regroupées en petits amas dans le parenchyme cérébral normal, d'autres forment de véritables masses de tissu tumoral. Leur envahissement passe par les trajets de la matière blanche. (52) (141) (142)

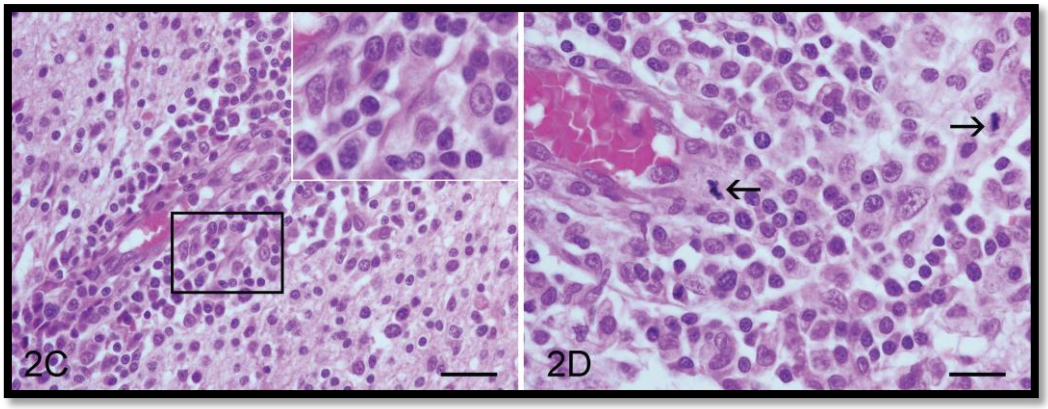

Figure 37 : Coupes histologiques d'un lymphome B de haut grade présentant, en 2C, des cellules néoplasiques périvasculaires (échelle=36µm), et en 2D, des figures de mitose (flèches) (échelle=24µm) - (142)

Les lymphomes angiotrophiques sont caractérisés par des amas de lymphocytes néoplasiques dans la **lumière vasculaire** de vaisseaux dont la **paroi est nécrotique** avec des signes d'infarctus du parenchyme périvasculaire (hémorragies, hémosidérose, erythrophagocytose..). (145)

L'immunohistochimie permet de faire la distinction entre les **lymphomes B**, par identification des IgM ou IgG, de leurs chaînes légères κ et ϒ intracytoplasmiques ou encore d'antigènes CD79α, CD20, et **T** (CD3+). (141) (142)

2.9.6 Traitement

Le traitement du lymphome intracrânien canin repose sur la **chimiothérapie,** associée ou non à la **radiothérapie**. Cette dernière a pour but la cytoréduction rapide de la tumeur. De Fornel-Thibaud et al., (2011), décrivent un protocole avec induction à la **L-asaparginase** à 400UI/kg en IM suivie de **lomustine** PO à 60mg/m² toutes les 4 à 6 semaines, si les résultats hématologiques et paramètres biochimiques hépatiques le permettent. L'absence de recul ne leur permet pas de tirer des médianes de survie. (64) L'étude de Couto et al., (1984), décrit une amélioration clinique nette chez 6 chiens après une chimiothérapie **systémique** ou **intrathécale** à base de cytosine arabinoside, associée à une irradiation craniospinale. (147)

Il existe deux descriptions de cas de lymphomes **angiotrophiques** traités. Le premier a été placé sous corticothérapie, et après une nette et rapide amélioration, a rechuté très gravement 1 semaine plus tard, motivant son euthanasie. (145) Le second cas, en plus de la corticothérapie, a reçu une chimiothérapie à base de L-asparaginase et de vincristine. En **l'absence d'amélioration**, l'animal a été euthanasié. (146)

Le lymphome est une tumeur du SNC probablement **sous diagnostiquée** et d'autant plus chez les **jeunes**. Il devrait toujours figurer dans le diagnostic différentiel des lésions intracrâniennes, surtout qu'il s'agit d'une tumeur **chimio et radiosensible** (lymphomes angiotrophiques mis à part). Les images **IRM** sont non spécifiques, et l'analyse du **LCR** peut parfois être diagnostique.

2.10 Sarcome histiocytaire (SH)

2.10.1 Définition

Il s'agit de tumeurs issues de la prolifération anarchique de **cellules interstitielles dendritiques**. On parle de **sarcome histiocytaire localisé** (SHL) lorsque la prolifération néoplasique concerne un unique organe (sous forme focale ou multifocale) et de **sarcome histiocytaire disséminé** (SHD) lorsque les cellules tumorales, passées au-delà du système lymphatique, concernent plusieurs organes. Le SNC peut alors être le siège d'un SHL ou impliqué dans un SHD. (149) (150)

2.10.2 Epidémiologie

2.10.2.1 Prévalence

Ce sont des tumeurs rares qui touchent **0,05%** (9) de la population canine et représentent **2,2%** (9) à **2,9%** (10) des tumeurs primaires intracrâniennes du Chien.

2.10.2.2 Age

La médiane d'âge de découverte nécropsique de la tumeur est de **9 ans** (9) et la moyenne d'âge est de **7,8 ans** pour les SHL. (151)

2.10.2.3 Prédisposition raciale et sexuelle

Les **Welsh Corgi Pembroke** semblent prédisposés aux SH de l'encéphale. (149) Ils représentent **47%** des chiens de l'étude de Ide et al., (2011) (151) et 27,8% de l'étude de Mariani et al., (2015) (42) Les **retrievers** (Labradors et Golden) seraient peut-être prédisposés aux formes **disséminées** impliquant le SNC. (42)

Il n'y a pas de prédisposition sexuelle mise en évidence à ce jour.

2.10.2.4 Neurolocalisation

Ils sont généralement retrouvés dans le **télencéphale.** (11)

2.10.1 Spécificité symptomatologique

Les symptômes sont **variés** : crises convulsives, ataxie, parésies et paralysies, hyperesthésie de la face, apathie pour en citer quelqu'uns. (150) (58)

2.10.2 Spécificité à l'IRM

On observe généralement une **masse extra-axiale unique** et moins fréquemment une forme d'infiltration **diffuse des méninges**. (149) La masse est souvent iso à hypointense en T1 et iso à hyperintense en T2 et prend le **produit de contraste de manière homogène et intense,** mais **plus finement granuleuse que les méningiomes** (fig 39). Elle est responsable d'un effet de masse important accompagné d'œdème péritumoral modéré à étendu et présente parfois un **dural tail sign** ou une **base large au contact des méninges** (fig 39). (31) (152) (153) Une **prise de contraste méningiale intense**, parfois même à distance de la masse, est fréquemment observée et corrélée histologiquement avec une infiltration tumorale des méninges. (42) Deux formes semblent exister : la forme **diffuse leptoméningiale** (**14%** des cas de l'étude de Ide et al., (2011) et la **masse focale qui touche à la fois le cerveau et les leptoméninges (86%)**. (151)

Leur diagnostic est difficile et il peut y avoir **confusion** avec méningiomes, gliomes anaplasiques, neuroblastomes ou encore lymphomes. (34) (152) (41) Mariani et al., (2015) suggèrent comme facteurs discriminatif les **images d'hernie transtentorielle** (hernie de circonvolutions cérébrales s'engageant sous la tente du cervelet, pouvant être associée à une hernie cérébelleuse et une syringomyélie)(fig 39) qui serait fréquemment retrouvée dans les cas de SH. (42)

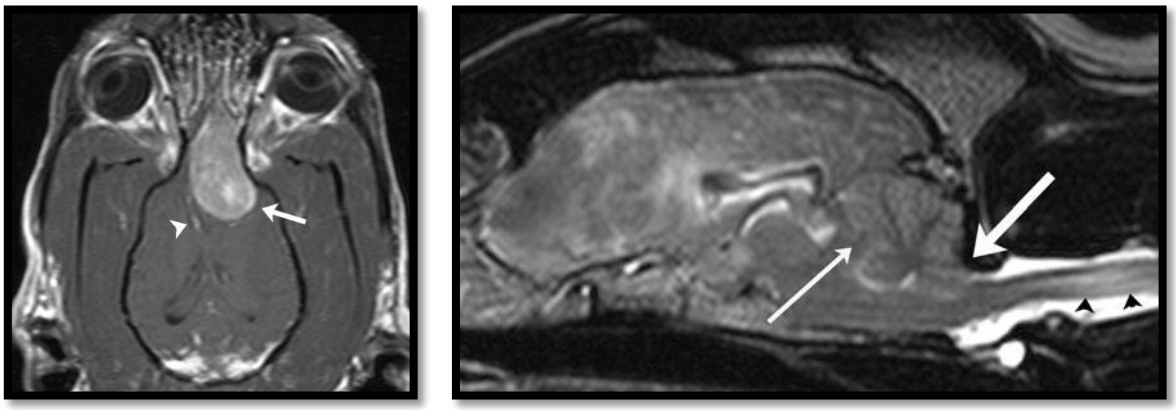

Figure 38 : IRM d'un SH du lobe frontal en séquence T1 injectée et en coupe dorsale (à gauche) et signes d'hernie transtentorielle (flèche fine), d'hernie cérébelleuse (grosse flèche) et de syringomyélie (têtes de flèche) sur une coupe sagittale en séquence T2 - (42)

2.10.3 Histologie

Les tumeurs histiocytaires, quelle que soit leur forme et leur origine, se présentent dans le cerveau sous forme d'une **population d'histiocytes très atypiques** avec des **figures mitotiques fantaisistes**. Ces cellules sont souvent accompagnées d'une population inflammatoire mixte (lymphocytes, histiocytes, plasmocytes). (149) De larges cellules pléomorphes contenant un abondant cytoplasme éosinophile dans lequel des images de **phagocytose et des vacuoles** sont très typiquement visualisées ainsi que des cellules **géantes multinucléées** (fig 40). (150) (58) (151)

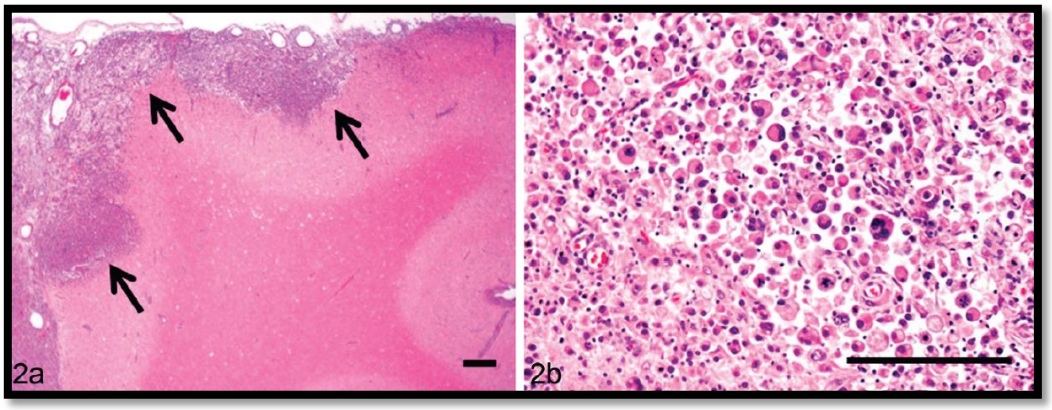

Figure 39: Coupes histologiques d'un SHD - 2a : infiltration des leptoméninges et de l'espace arachnoïde (flèches) – 2b : pléomorphisme histiocytaire comportant des cellules géantes multinucléées - Echelle = 50µm - (151)

Elles peuvent être confondues avec les lymphomes et plasmocytomes mais **l'immunomarquage** permet de faire la distinction du fait de leur réactivité au **CD18** (42), au **lysozyme** et de l'absence de réponses aux marqueurs des autres lignées (CD3 et CD79α). (58) (42) Une étude immunohistochimique sur 39 cas de sarcomes histiocytaires disséminés cérébraux révèle la présence d'une population cellulaire tumorale CD1+, CD4-, CD11c+, CD11d-, CMHII+, Thy1+/- et MAIC1+, caractéristique de la lignée myéloïde des **cellules dendritiques** présentatrices d'antigènes. (154) De plus, une **différence d'intensité d'expression** d'autres marqueurs **CD163 et CD204** semble dépendre du mode de croissance tumorale et donc de son comportement biologique : intense en cas de SHL ou faible en cas de SHD. (151)

2.10.4 Traitement et pronostic

Les SHL sont capables de disséminer **très rapidement**. (150) Leur extension dans les méninges et le parenchyme cérébral adjacent ainsi que les critères histologiques de malignité pointent en faveur d'une tumeur **agressive**. (31) Parmi les quelques publications en médecine vétérinaires, 2 cas sont morts pendant des crises convulsives (150) (58), un cas de traitement à l'aveugle à base de lomustine a été décrit sans résultat probant (153), et la **médiane de survie** des 19 cas de l'étude de Mariani et al., (2015) est de **3 jours**. (42)

Le SH de l'encéphale est **difficile à diagnostiquer à l'IRM,** et est facilement confondu avec méningiomes de haut grade, gliomes et lymphomes. Il faut le suspecter sur un **Welsh Corgi Pembroke** ou un **Golden Retriever** présentant des troubles neurologiques, et rechercher les signes d'hernie transtentorielle à l'IRM. Le **pronostic est très sombre**.

2.11 Autres sarcomes

De très **rares** cas de sarcomes intracrâniens n'émergeant pas de la calvaria, autres qu'histiocytaires, ont été décrits dans la littérature. En voici quelques exemples.

Un seul cas de **léiomyosarcome** intra-axial a été décrit dans la littérature sur un chihuahua de 2 mois. Du fait de sa localisation au sein du 3ième ventricule, la masse était à l'origine d'une sévère hydrocéphalie qui a motivé l'euthanasie du chiot. Etant donné le jeune âge de l'animal et l'étiologie virale (virus d'Epstein-Barr) impliquée dans la majorité des léiomyosarcomes humains, la suspicion d'un **oncogène viral**, type gamma herpèsvirus, est fortement suspectée dans la physiopathologie de ce type tumoral. Histologiquement, ces tumeurs sont caractérisées comme chez l'Homme par un mode de croissance de type hautement invasif et par leur immunoréactivité à l'actine α des muscles lisses. (155)

Deux cas **d'hémangiosarcomes primaires** ont été décrits (156) (157). Ils sont caractérisés histologiquement par leur mode infiltrant, et leur architecture composée de nombreux vaisseaux sanguins, délimités par des cellules endothéliales atypiques, exprimant variablement le facteur VIII. (157)

2.12 Tumeurs de la calvaria

2.12.1 Définition

Il s'agit des sarcomes se développant à partir de la **voûte crânienne** (ou « calvaria »). Y figurent les **tumeurs osseuses multilobulaires** (aussi appelées Chondrome de Rodens), les **ostéomes** et **ostéosarcomes**, les **chondrosarcomes** (158) et les **fibrosarcomes** (159).

2.12.2 Epidémiologie

Le Chondrome de Rodens ou Tumeur Osseuse Multilobulaire est une **très rare tumeur de l'os du Chien, encore plus rare chez l'Homme.** Elle émerge généralement du **crâne,** et préférentiellement depuis les **os mandibulaires et maxillaires** mais a aussi été décrite au niveau des os de la calvaria et du palais dur. (160)

Les **races moyennes à grandes** semblent plus représentées au sein de la population atteinte par ces tumeurs. (160) (161) (158)

2.12.1 Spécificité symptomatologique

Dans la grande majorité des cas, c'est une **déformation de la face** qui alerte les propriétaires, mais toutes sortes de troubles nerveux ou oculaires peuvent aussi être rapportés, du fait de la compression. (160)

2.12.2 Spécificité à l'IRM

C'est le **scanner** qui devrait être utilisé en première intention pour délimiter l'extension **osseuse** de la lésion. Cependant **l'IRM** permet d'évaluer au mieux l'atteinte des **sinus** veineux et de visualiser la circulation controlatérale afin de prévoir une chirurgie la moins risquée possible. (162) Finalement il s'agit de deux techniques d'imagerie médicale qu'il est parfois nécessaire d'utiliser conjointement dans certains cas complexes. (158)

Il s'agit d'une masse **solide** bien **circonscrite, extra-axiale** et associée à un **effet de masse marqué**. Elles sont généralement **hétérogènes en T1** et **T2** (fig 41) et prennent **discrètement le produit de contraste en périphérie**. (158)

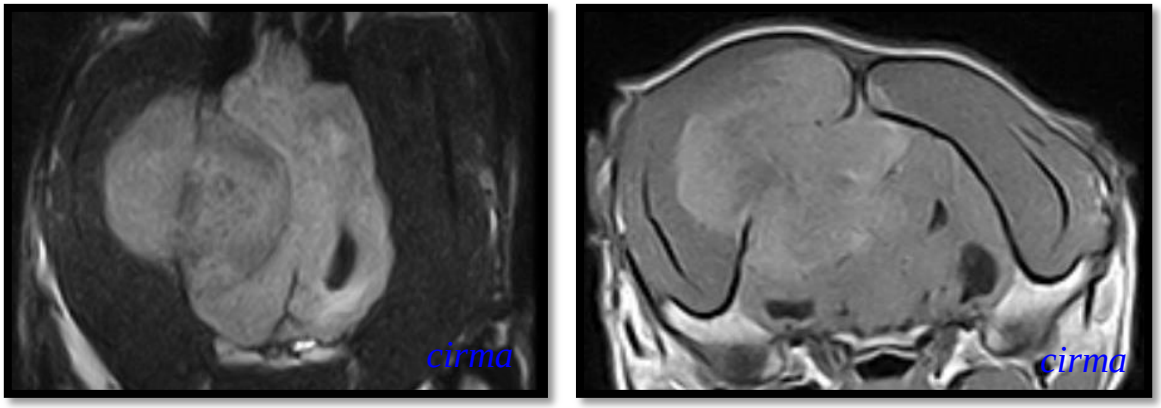

Figure 40: IRM d'un Chondrome de Rodens exerçant un important effet de masse sur le cerveau et les muscles temporaux en coupe dorsale en séquence FLAIR (à gauche) et en coupe transversale en séquence T1 injectée (à droite) chez le chien 41 - CIRMA

2.12.3 Histologie

Le Chondrome de Rodens est caractérisé par une architecture en **lobules** contenant du **cartilage** ou de la matière **ostéoïde**, séparés par des septums fibreux (fig 42). (160)

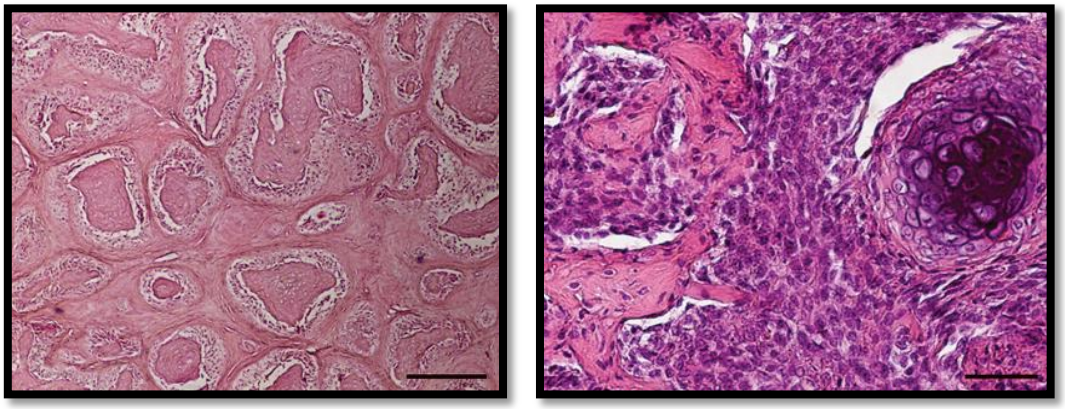

Figure 41: Coupes histologiques d'un chondrome de Rodens illustrant le caractère multilobulé (à gauche), échelle=260µm, et les foyers ostéoïdes et cartilagineux (à droite), échelle=52µm - (160)

Par comparaison au Chondrome de Rodens, le chondrosarcome contient uniquement des plages de cartilage, et l'ostéosarcome uniquement des plages de substance ostéoïde. (158)

2.12.4 Traitement et pronostic

L'agressivité est locale. Il s'agit de tumeurs à **croissance lente** et à **métastases pulmonaires tardives**. (40) (160) Le traitement de choix est donc la **résection chirurgicale agressive**. (40) Plusieurs cas ont été décrits dans la littérature vétérinaire et ont en commun : un minimum d'1cm de marge d'exérèse, un travail de reconstruction du crâne importante et des durées de survie sans récidive locale dépassant largement l'année. (163) (40) (164) (161) (165) Jusqu'à **56% des Chondrome de Rodens récidivent localement** après un traitement chirurgical ou une radiothérapie. (161) Un cas de chondrome de Rodens orbitaire récidivant a nécessité **plusieurs interventions chirurgicales** en plus d'une **radiothérapie**. (166)

Dans les cas où la chirurgie n'est pas possible et la radiothérapie inefficace ou non envisagée, un traitement à base de **samarium Sm 153 lexidronam**, un antidouleur utilisé dans les cancers osseux de l'Homme, permet de gérer la douleur palliativement. (167)

Il s'agit de tumeurs **généralement bénignes,** facilement diagnostiquées à l'IRM ou au scanner, et par biopsie du fait de leur accessibilité. L**'agressivité locale** est importante avec un **risque de récidive élevé** et une difficulté à réaliser de larges marges d'exérèse. Lorsqu'on suspecte un Chondrome de Rodens, il faut donc opérer sans tarder. C'est une tumeur associée de **très bonnes médianes de survie** en cas de traitement **chirurgical et/ou de radiothérapie**.

2.13 Tumeurs des cavités nasales et sinusales

2.13.1 Définition

Il peut s'agir de carcinomes, sarcomes, lymphomes, ou plus rarement d'autres types tumoraux, pouvant progresser caudalement, et, en **passant la lame criblée,** atteindre les bulbes olfactifs pour s'étendre au cerveau, ou lui exercer un effet de masse. (112) (30)

2.13.2 Epidémiologie

Ce sont des tumeurs relativement fréquentes qui représentent **1-2% des tumeurs intracrâniennes** du Chien (168) et **10-16,7%** des **primaires**. (14) (30) Elles sont plus fréquemment diagnostiquées dans les **cavités nasales** que sinusales. (169)

Les **tumeurs épithéliales** représentent environ **2/3** des tumeurs des cavités nasales (170), avec les **adénocarcinomes** qui prédominent, suivi des carcinomes épidermoïdes (171). Les sarcomes représentent environ le tiers restant (fig 43 et 44). (65) (172)

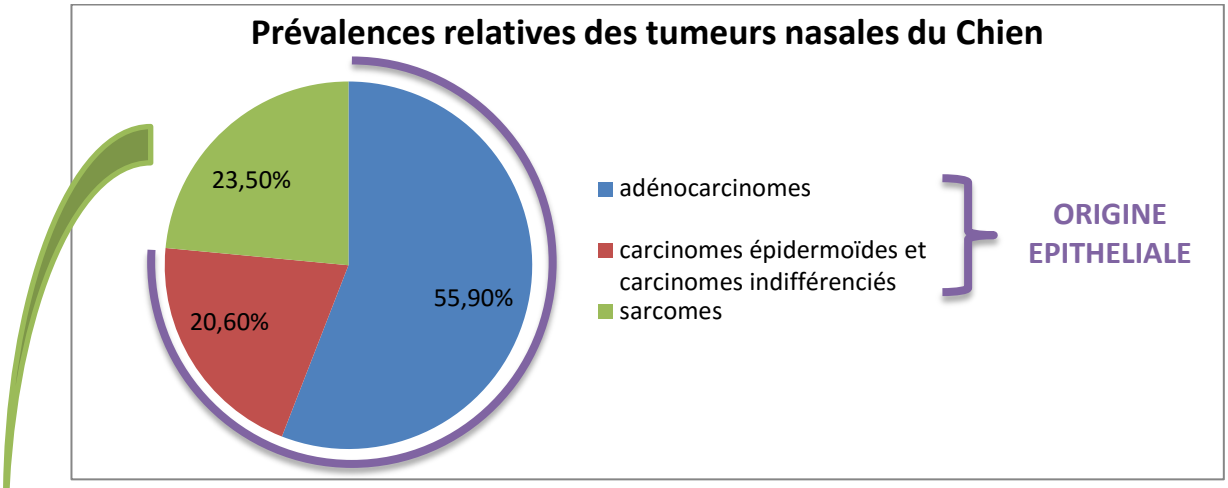

Figure 42: Distribution des 68 tumeurs nasales des chiens de l'étude d'Adams et al., (1987) (172)

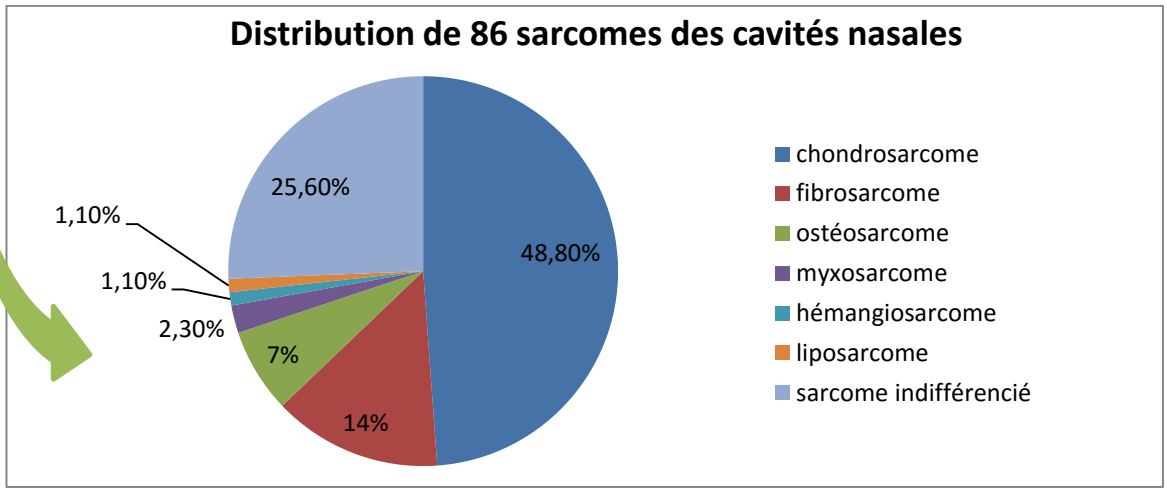

Figure 43: Répartition de 86 sarcomes des cavités nasales en fonction de leurs types. (65)

Les **dolicho/mésaticéphales** ont un risque 2,5 fois plus élevé de développer ce type de tumeur. Les **grandes races** semblent aussi surreprésentées. (170)

Les études ne s'accordent pas toutes pour dire qu'il existe une prédisposition des mâles dans cette catégorie de tumeurs. (170)

L'âge moyen est de **10,4 ans**. (11)

2.13.1 Spécificité symptomatologique

Il s'agit généralement de déficits discrets ou d'**héminégligence controlatérale** à la lésion ou uniquement de manifestations **épileptiformes** (96).

Bien que les tumeurs nasales soient les **premières causes de jetage** (souvent d'abord unilatéral) **et d'épistaxis chroniques** chez le Chien (170), ces signes sont **absents** dans **64%** des cas, relevés suite à un examen nécropsique complet par l'équipe de Snyder et al., (2008) (11). On peut aussi parfois rencontrer une **déformation de la face.** (170)

2.13.2 Spécificité à l'IRM

Il s'agit généralement d'une masse **unique**, en continuité depuis les cavités nasales jusqu'au sein de la boîte crânienne atteinte par destruction, souvent bilatérale, de la **lame criblée** sur son passage. (40) (33) Elle est à contours **flous**, plutôt **amorphe**, de croissance invasive, à **effet de masse** sur les ventricules latéraux avec déviation de la faux du cerveau, plutôt **hypointense en T1** et **isointense en T2**. **L'œdème est souvent très étendu** et l'intensité de la **prise du produit de contraste** est variable et généralement **hétérogène** (fig

45). (15) (30) (14) Des formations kystiques et des zones de nécrose sont fréquemment décrites, (112) (33) les minéralisations sont parfois observées. (30)

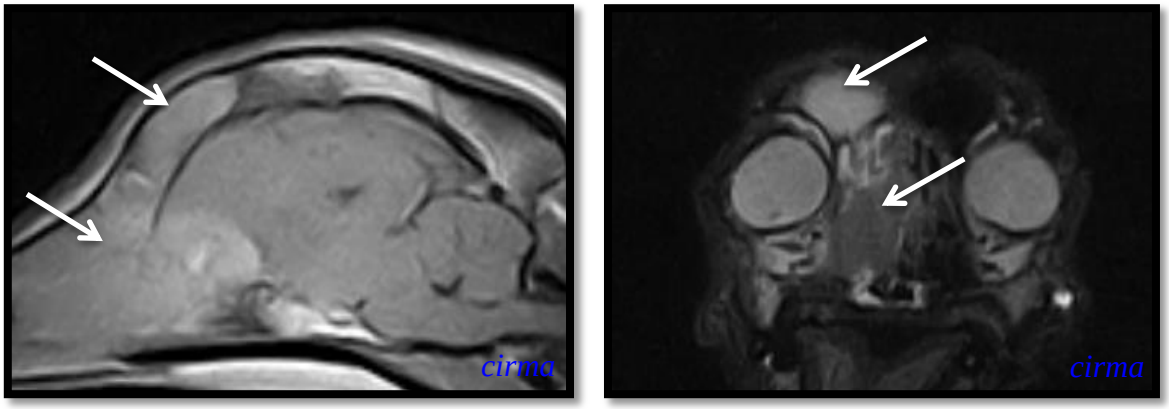

Figure 44 : IRM d'une tumeur des cavités nasales et sinusales (flèches) de stade IV en séquence T1 injectée en coupe sagittale (à gauche) et en séquence T2 en coupe transversale (à droite) chez le chien 45 - CIRMA

Nous rappelons l'intérêt du **scanner** en tant que bilan d'extension local d'une tumeur des cavités nasales et pour l'établissement du stade tumoral. (168)

2.13.3 Histologie et cytologie

L'histologie peut être réalisée sur une pièce de **biopsie** obtenue par **rhinoscopie**. L'analyse cytologique sur produit de jetage est généralement insuffisante au diagnostic, et reste très peu sensible sur lavage nasal. (170)

Les **adénocarcinomes** présentent une architecture typique des tumeurs issues de cellules glandulaires : en tubules avec parfois la formation d'acini quelques fois simplement une forte densité de cellules étroitement cohésives sans architecture particulière (fig 46). Les **carcinomes transitionnels** présentent généralement une architecture stratifiée et les **carcinomes épidermoïdes** une structure squameuse. Les carcinomes peuvent subir une différenciation **neuroendocrine**, avec l'observation de rosettes et des formations palissadiques. (173) Les cellules sont de formes variables allant de fusiformes à rondes et contiennent un cytoplasme éosinophile avec un noyau hyperchromique à nucléoles proéminents. Dans les carcinomes à différenciation neuroendocrine, le cytoplasme contient parfois des granules prenant la coloration de Grimelius. (171)

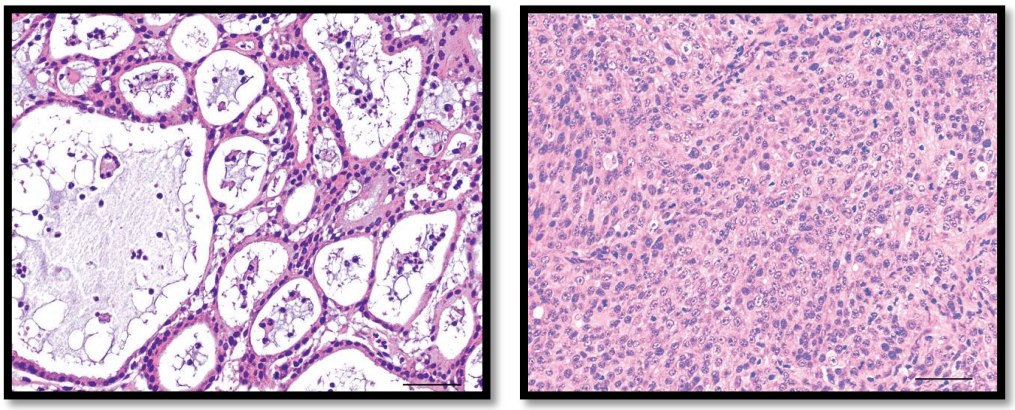

Figure 45 : Coupes histologiques d'adénocarcinomes à architectures tubulaire (à gauche) et solide (à droite) – échelle=50µm - (173)

2.13.4 Agressivité

Les tumeurs nasales ont généralement une agressivité **locale** par extension aux structures adjacentes, et notamment au cerveau en passant au travers de la lame criblée. Les

métastases au moment du diagnostic sont **rares** : seules environ **8 %** des Chiens présenteront des métastases dans les **nœuds lymphatiques mandibulaires** le jour du diagnostic. Les métastases pulmonaires sont encore plus rares. (170) (168)

2.13.5 Traitement

C'est la **radiothérapie** qui semble la meilleure technique associée ou non à une exérèse chirurgicale. (170) Bien qu'on observe une réponse clinique dans 89% des cas (174), la récidive locale est quasiment de règle, et comme chez l'Homme, on procède alors à une **ré-irradiation**. Les effets secondaires à court terme sont généralement rapidement réversibles, peu graves (dermatites et inflammation des muqueuses orales) et fréquents (75% des patients), mais ceux à long terme, plus rares, sont beaucoup plus problématiques car non réversibles : leukotrichoses, cataractes et kératoconjonctivites sèches. (65) (175) (174) Le délai entre irradiation et récidive est le même après la première radiothérapie que la deuxième. (174)

La médiane de survie des chiens ayant subi une **radiothérapie** pour leur tumeur nasale (avec extension au cerveau ou non), varie de **8,5** (172) **à 19,7 mois**. (65) Plus spécifiquement pour les **sarcomes**, elle est de **444 jours.** Le tableau 15 illustre la médiane de survie des 86 animaux présentant un sarcome intra nasal de l'étude de Sones et al., (2012), en fonction de différents protocoles de radiothérapie fractionnée.

Tableau 15 : Médianes de survie associées aux différents protocoles de radiothérapie employés sur 86 sarcomes. (65)

Protocole de radiothérapie fractionnée (nombre de cas)	Médiane de survie en jours
Journalière (31)	641
A jours alternés (lundi, mercredi et vendredi) (39)	347
Palliative (16)	305

Les résultats étant significativement différents deux à deux, cette étude montre l'importance d'une **radiothérapie curative sur une base journalière** pour une efficacité thérapeutique optimale. Elle montre, de plus, l'absence de différence significative entre les médianes de survie des animaux recevant une radiothérapie seule, ou au sein d'un plan multimodal. (65) (172) (176) (177)

2.13.6 Facteurs pronostics

Concernant le **sous-type histologique, les résultats diffèrent** grandement selon les études : les ostéosarcomes semblent de meilleur pronostic au sein des sarcomes dans l'étude de Sones et al., (2012) (65), alors que dans l'étude de Kondo et al., (2008) (168) ce sont les chondrosarcomes qui sont associés à des médianes de survie significativement plus élevées. Enfin, selon l'étude sur 67 chiens d'Adams et al., (1987), les médianes de survie sont significativement plus élevées en cas d'adénocarcinomes et de sarcomes, que de carcinomes épidermoïdes ou indifférenciés. (172)

Selon la classification de l'OMS, les **stades** sont établis radiographiquement de la façon suivante (65) :

- Stade 1 : tumeur confinée à une cavité nasale, sinus paranasal ou sinus frontal sans atteinte osseuse au-delà des cornets nasaux.
- Stade 2 : atteinte osseuse au-delà des cornets nasaux sans évidence de masse orbitaire, sous-cutanée ou sous-mucosale

- Stade 3 : atteinte orbitaire ou masse nasopharyngienne, sous-cutanée ou sous-mucosale
- Stade 4 : ostéolyse de la lame criblée

Les études s'accordent pour dire qu'il n'y a pas de corrélation entre stade et durée de survie. Cependant l'équipe de Kondo et al., (2008), s'est penchée sur la question de l'établissement du stade au **scanner**, bien plus sensible que la radiographie pour étudier les lésions d'ostéolyse et donc notamment la distinction entre les tumeurs de stade III et IV. Ils montrent alors qu'au sein des **adénocarcinomes**, il existe bien la corrélation suivante : plus le **stade est faible**, et **plus élevée est la médiane de survie** des animaux. (168)

Enfin, une étude teste les marqueurs pronostiques utilisés en médecine humaine chez le Chien, et montre qu'alors qu'il n'y a aucune différence significative concernant l'index apoptotique et le Ki-67, l'intensité de l'expression de la **survivine** est corrélée au **stade** du carcinome nasal ainsi qu'à la **médiane de survie** des animaux recevant une radiothérapie. Il s'agit donc là d'un **facteur pronostique péjoratif**. (178)

Les tumeurs des cavités nasales peuvent **atteindre l'encéphale avant même l'apparition du jetage**. L'IRM et le scanner sont d'excellents outils diagnostiques. Le **scanner** permet de préciser le **stade** tumoral, et ainsi l'apport d'informations **pronostiques**. La **radiothérapie fractionnée à dose journalière,** pouvant être **réitérée en cas de récidive locale,** est le traitement de référence associé à de bonnes durées de survie**.**

2.14 Autres tumeurs à envahissement local

2.14.1 Définition

Il peut s'agir de tumeurs **rétro-orbitaires**, de tumeurs provenant du **conduit auditif** ou plus rarement, de tumeurs **pharyngées**.

2.14.2 Epidémiologie

Il s'agit là de tumeurs de **nature histologique variée ;** plus de 29 types histologiques différents ont été décrits parmi les tumeurs orbitaires. (179)

Parmi les tumeurs **orbitaires**, les plus fréquentes sont d'origine **mésenchymateuse** (179) (ostéosarcomes et les fibrosarcomes)**.** (180) Pour les tumeurs du **conduit auditif**, ce sont les **céruminomes**. (181)

La médiane d'âge pour les tumeurs rétro-orbitaires est de **8-10 ans.** (182)

Les **Boxers** semblent prédisposés aux tumeurs du conduit auditif. (181)

2.14.1 Spécificité symptomatologique

Ils sont liés à la **localisation tumorale et à son extension** : ophtalmoplégie ou cécité en cas de tumeur rétro-orbitaire (180) (182), otites chroniques et syndromes vestibulaires en cas de tumeur du conduit auditif. (181). Un hypocorticisme et une hypothyroïdie associés à une dysphagie pharyngienne, ont été décrits dans un cas de mastocytome pharyngé à envahissement hypophysaire. (183)

2.14.2 Spécificité à l'IRM

L'imagerie de ces tumeurs est caractérisée par la présence d'une **masse amorphe** à caractère **invasif** présent en arrière de l'œil ou dans la cavité auriculaire ou encore au niveau pharyngé, qui progresse en direction de l'encéphale (fig 47). Les caractéristiques à l'IRM de

ces tumeurs varient énormément au sein de ce groupe étant donné la diversité histologique. Dans les tumeurs rétrobulbaires, le **scanner** et **l'échographie** sont aussi des techniques d'imagerie médicale pouvant être employées. (182)

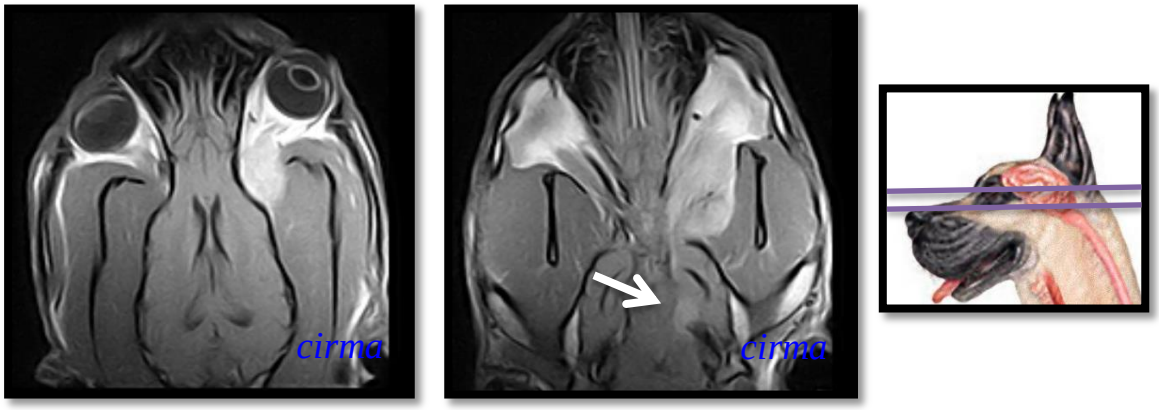

Figure 46 : Deux coupes dorsales en séquence T1 injectée (coupes indiquées sur le schéma de chien) d'une tumeur rétro-orbitaire gauche avec envahissement secondaire du tronc cérébral (flèche) chez le chien 47 - CIRMA

2.14.3 Histologie et cytologie

L'aspiration à l'aiguille fine de l'espace **rétrobulbaire** permet un diagnostic cytologique dans **49%** des cas, et la **biopsie non chirurgicale dans 56%.** (180)

2.14.4 Agressivité

En plus de leur agressivité locale indéniable, 88-91% des tumeurs **rétrobulbaires** sont **malignes** (179) (180) et associées à un mauvais pronostic à long terme notamment en cas d'ostéolyse. (182) A l'inverse, les tumeurs du **conduit auditif** canin sont généralement **bénignes**. (181)

2.14.5 Traitement et facteur pronostic

En cas de tumeur rétro-orbitaire envahissant le SNC, c'est la **radiothérapie** qui est le traitement gold standard en médecine humaine, bien qu'il s'agisse des tumeurs les plus difficiles à cibler en minimisant l'irradiation des tissus indemnes. (182) (179)

Les facteurs pronostiques dans cette catégorie tumorale sont la **localisation et la vitesse de développement tumoral,** c'est pourquoi les **sarcomes,** qui ont tendance à un envahissement local rapide et infiltrant associé à une faible radiosensibilité, sont les tumeurs de moins bon pronostic et d'autant plus lorsqu'ils envahissent le **chiasma optique** en direction de l'hypothalamus. (182)

Les autres tumeurs à envahissement local sont un groupe de tumeurs à comportement biologique varié du fait de la diversité histologique.
On parlera par la suite plus généralement de **tumeurs extrinsèques (TEXT)** pour faire référence aux tumeurs des cavités nasales et sinusales, aux tumeurs de la calvaria et aux autres tumeurs à envahissement local.

2.15 Métastases

2.15.1 Définition

Il s'agit de la croissance de cellules tumorales dans le SNC, à distance du site primitif du développement, suite à leur propagation, essentiellement réalisée par voie hématogène.

2.15.2 Epidémiologie

2.15.2.1 Prévalence

Les métastases représentent aujourd'hui **38,9%** des **tumeurs de l'encéphale**. (9) L'incidence est **croissante,** ce qui pourrait s'expliquer par l'augmentation de la médicalisation des chiens atteints de cancers, qui laisserait ainsi plus de temps à la tumeur de progresser dans sa malignité et d'émettre des métastases. (11) (184)

Au jour d'établissement du diagnostic de métastase(s) intracrânienne(s), **76%** des cas en présentent aussi au niveau **pulmonaire,** tel qu'objectivé à l'examen nécropsique, mais seulement 39% sont visibles à la radiographie. (11)

2.15.2.2 Tumeur primaire

2.15.2.2.1 Une origine épithéliale des métastases chez l'Homme

Le **cancer du sein** arrive en tête de liste des tumeurs à l'origine de métastases cérébrales (185), au même titre que les carcinomes/adénocarcinomes **pulmonaires** puis les cancers de la peau, dont le mélanome. (88) La tendance des cancers mammaires du Chien à métastaser au cerveau a été décrite pour la première fois en 1983 par l'équipe de Brodey, et une étude nécropsique réalisée sur 54 chiennes souffrant de tumeurs mammaires met en évidence 12% de cerveaux présentant des métastases. (186)

2.15.2.2.2 Chez le Chien, les métastases sont essentiellement issues d'hémangiosarcomes

Selon une étude menée par R. B Song et al., (2013) 57,5% (73/127) des métastases de découverte nécropsique, sont issues d'un **hémangiosarcome**. Ils recensent ensuite 31,5% (40/127) de **carcinomes**, 5,5% (7/127) de **mélanomes** et 5,5% (7/127) de **sarcomes histiocytaires**. (9) Dans l'étude de Snyder et al., (2008) contenant 85 métastases, ce sont encore les **hémangiosarcomes** qui arrivent en première position. (11) La figure 48 représente la répartition des cas de ces deux études en fonction de la nature de la tumeur primitive.

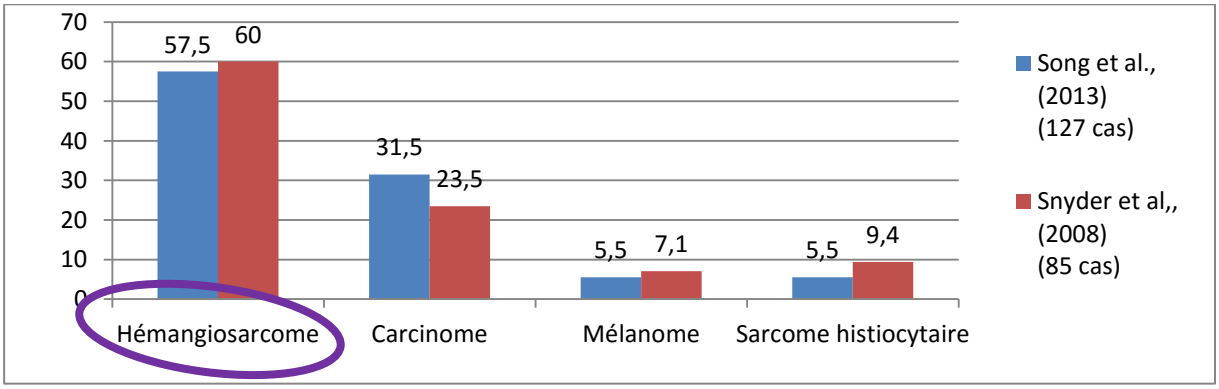

Figure 47 : Prévalence des tumeurs primaires à l'origine des métastases cérébrales au sein de 2 études rétrospectives.

Dans l'étude de Snyder et al., (2008) sur les métastases cérébrales, **98 %** (50/51) de leurs cas d'hémangiosarcome présentent aussi des **métastases pulmonaires** à l'examen nécropsique avec 82% (32/39) dont la radiographie thoracique affiche des images compatibles avec des métastases. Tous les chiens ont **au moins trois organes** concernés par la tumeur. Seulement **60,8%** présentent des **symptômes neurologiques** et les principaux symptômes relevés sont : une altération de l'état de vigilance, des convulsions et une polyuro-polydipsie (PUPD). La physiopathologie de ce dernier signe est difficilement explicable au niveau neurologique étant donné l'absence d'atteinte diencéphalique de ces animaux. On suppose

que l'atteinte hépatique et/ou rénale en soit responsable, ou la soif occasionnée par l'hypovolémie consécutive à des hémorragies multifocales. (11) De la même manière, dans une étude rétrospective sur 85 chiens présentant un hémangiosarcome, **14%** d'entre eux possèdent des **métastases intracrâniennes**, et seulement **7,1%** des animaux ayant des lésions cérébrales (d'origine néoplasique ou non) présentent une **symptomatologie** nerveuse. (187)

2.15.2.3 Neurolocalisation

Du fait de l'intense réseau vasculaire dans la zone d'**interface matière grise/matière blanche**, cette dernière constitue le principal site de développement des métastases cérébrales, qui empruntent essentiellement la voie **hématogène**.

Les métastases cérébelleuses sont moins fréquentes que les **cérébrales**. (13) (15) (11) Quelques rares cas de métastases **hypophysaires** ont été décrits chez un Springer Spaniel Anglais de 11 ans avec un cancer pancréatique (188), un chien présentant une tumeur vénérienne de la lèvre (189), et des métastases de carcinome thyroïdien chez un Bichon maltais et un Eskimo américain de 14 ans. (184) Ce dernier rapport de cas souligne la sous-**estimation des métastases hypophysaires** et leur confusion possible avec un adénome hypophysaire, de prévalence nettement supérieure. (184)

2.15.2.4 Prédisposition raciale

Les **Golden Retriever** semblent prédisposés aux métastases d'hémangiosarcomes spléniques. (11)

2.15.2.5 Age

La **moyenne d'âge** de diagnostic (9,6 ans) est comparable avec celle des tumeurs intracrâniennes primaires (9,4 ans). (11)

2.15.1 Spécificité symptomatologique

Dans l'étude rétrospective nécropsique menée en Pennsylvanie sur 177 cas de tumeurs secondaires (métastases et tumeurs à envahissement régional, parmi lesquelles figurent entre autres les tumeurs hypophysaires), entre les années 1986 et 2003, on rapporte une **absence de symptômes neurologiques** dans 39,2% des cas de métastases d'hémangiosarcomes et 23,8% des cas de lymphomes. (11)

Les **symptômes** relevés sont globalement les mêmes qu'en cas de tumeur primaire, et leur durée d'évolution jusqu'à l'établissement du diagnostic est aussi comparable. On note cependant plus de crises convulsives dans les tumeurs primaires, et plus **d'altérations de la vigilance** dans les tumeurs secondaires. (11)

2.15.2 Spécificité à l'IRM

2.15.2.1 Généralités

Les métastases ont généralement l'aspect de nodules **bien délimités,** et ont pour localisation préférentielle la **jonction matière grise / matière blanche** des hémisphères **cérébraux**. Ceci peut s'expliquer par la diminution du diamètre des artérioles dans cette zone, qui favorise l'arrêt des emboles. (34) (31) Elles sont isointenses à hypointenses en T1 (selon le tissu d'origine) et **hyperintenses en T2 et FLAIR**. Ces tumeurs prennent généralement **bien le contraste** et de manière **homogène**, étant donné que leur vascularisation correspond souvent à celle du tissu d'origine donc dépourvu de barrière hémato-encéphalique (fig 49). (14) **L'Œdème périlésionel annulaire** est fréquemment observé (112) (33) au même titre que

les hémorragies multifocales et les infarcti. (13) En ce qui concerne les **métastases d'hémangiosarcome,** elles présentent généralement des intensités T1 et T2 **mixtes**, un **œdème péritumoral étendu** et des **hémorragies intratumorales** très caractéristiques. (31)

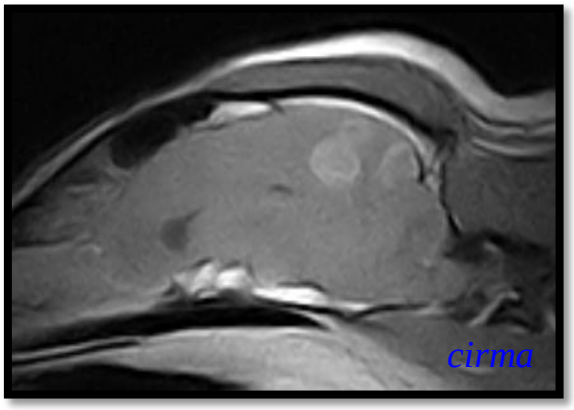

Figure 48 : IRM de métastases d'un carcinome pulmonaire en coupe sagittale en séquence T1 injectée chez le chien 64 – CIRMA

2.15.2.2 Tumeurs multiples n'est pas toujours synonyme de métastases

Le fait de trouver de **multiples** lésions au niveau du SNC place l'hypothèse de métastases au-dessus des autres types tumoraux, cependant il ne faut pas toujours se précipiter dans ce diagnostic. En effet, il existe des descriptions de développement **simultané de deux cancers primaires** intracrâniens indépendants, notamment celui d'un Boxer mâle castré de 12 ans présentant à la fois un oligodendrogliome et un méningiome. (190) Chez l'Homme, certaines maladies héréditaires (neurofibromatose de type 1 et 2, maladie de von Hippel-Lindau) prédisposent au développement de cancers, et on retrouve les individus porteurs de cette anomalie génétique surreprésentés parmi les cas de tumeurs primaires encéphaliques simultanées. Il s'agit généralement d'un **gliome** associé à un **méningiome** et leurs localisations peuvent être distantes ou, plus fréquemment, adjacentes. Plus rarement décrite, on retrouve la combinaison méningiome / adénome hypophysaire. Aucune maladie héréditaire équivalente aux maladies humaines citées n'a été découverte à ce jour chez le Chien. (190) (88) D'autre part, la double présence de **tumeurs primaire et secondaire** au sein d'un même cerveau a été décrite par l'équipe d'Alves en 2006. Il s'agit là encore d'un Boxer mais d'une femelle de 9 ans présentant une métastase d'adénocarcinome mammaire associée à un oilgodendrogliome. (88) Enfin, il ne faut pas non plus oublier la capacité de certaines tumeurs (telles que les TPC), à **métastaser localement** *in situ* et ainsi à l'origine de plusieurs nodules visibles à l'IRM. (6) Pour conclure ce paragraphe, nous rappelons que la contraposée est également vraie : **une masse unique peut être une métastase**. (31)

2.15.3 Histologie

La métastase présente les **caractéristiques de la tumeur d'origine** avec des plages de nécrose et d'hémorragie généralement plus étendues. (191) La délimitation nette à l'IRM, se retrouve généralement au niveau histologique, malgré l'absence d'encapsulement, du fait du peu de tissu conjonctif présent au niveau du SNC. (191)

2.15.4 Traitement et pronostic

L'exérèse chirurgicale de la tumeur primitive et de la/des métastase(s) intracrânienne(s) adjuvée par une **radiothérapie** s'emploie généralement **lorsqu'il n'y a qu'une métastase** pour viser un traitement définitif. On obtient alors des médianes de survie

de 6-10 mois avec 20-25% de survivants à 1 an et 5-10% à 5 ans. (40) Le risque chirurgical varie entre 0 et 10% (40) et augmente dès lors qu'il y a plusieurs métastases intracrâniennes, ainsi que le risque et la gravité des séquelles post-opératoires. (192)

Globalement, le fait de présenter des métastases intracrâniennes, révèle l'évolution à un stade déjà très avancé du cancer, et met face à un pronostic très **sombre**. (40)

Les métastases intracrâniennes sont majoritairement issues **d'hémangiosarcomes** chez le Chien et le diagnostic se fait davantage par la réalisation d'un **bilan d'extension** à la recherche de la tumeur primaire que par l'analyse des caractéristiques IRM. Elles restent généralement de **pronostic très sombre**, reflétant le haut de l'iceberg d'un processus cancéreux déjà très avancé.

Après avoir fait une revue bibliographique sur l'épidémiologie, la clinique, l'imagerie, l'histologie et la prise en charge des différentes tumeurs de l'encéphale, nous allons pouvoir présenter notre étude rétrospective sur les chiens présentant un néoplasme intracrânien ayant consultés à VetAgro Sup entre 2008 et 2014.

PARTIE 2 : ETUDE D'OBSERVATION

Etude rétrospective sur les caractéristiques épidémio-cliniques des tumeurs de l'encéphale du Chien sur 97 cas (008-2014)

1 Rationale

On diagnostique de plus en plus de tumeurs de l'encéphale dans la population canine française. Ceci peut s'expliquer par l'avancée des techniques **d'imagerie** (IRM, scanner) et leur démocratisation, mais aussi l'évolution de la clientèle qui est de plus en plus **exigeante** envers les diagnostics et les soins apportés à leurs animaux dont **l'espérance de vie** augmente. Ce nombre croissant de cas pourrait nous permettre de faire ressortir les caractéristiques phénotypiques des animaux atteints par les différents types de tumeurs. Il y a **peu d'études** décrivant des cohortes de chiens présentant des tumeurs de l'encéphale dans la littérature, et **aucune** décrivant des chiens du territoire **français**.

Nous chercherons à comparer la **prévalence relative** des tumeurs de l'encéphale vues à VetAgro Sup entre 2008 et 2015, à celle décrite dans la littérature, et à dégager des **caractéristiques phénotypiques** des animaux atteints par les différents types tumoraux (race, âge, sexe). La littérature vétérinaire évoque un potentiel effet protecteur des hormones sexuelles féminines contre le développement de **MAH** (98). D'autre part, les animaux entiers sont largement prédominants au sein de notre population de chiens présentant un **gliome**, alors qu'en médecine humaine on parle au contraire d'un effet protecteur des œstrogènes chez la femme. (193) Pour ces raisons, nous étudierons aussi **l'influence de l'imprégnation hormonale** tout particulièrement dans le cadre de ces deux types tumoraux.

Les caractéristiques à **l'IRM** des tumeurs seront aussi analysées. Enfin, nous attacherons une attention toute particulière aux **gliomes**, pour qui l'espèce canine sert actuellement de modèle dans la recherche de marqueurs génétiques pour l'Homme.

Etant donnée la localisation de ces cancers, du fait des risques encourus, les propriétaires sont souvent peu enclins à faire opérer ou subir une biopsie à leur animal. D'autre part, peu de propriétaires sont favorables à l'autopsie qui défigure le corps de leur compagnon. Par conséquent, le **diagnostic de certitude, qui passe par l'histologie, est rarement obtenu dans cette discipline**. On doit alors se tourner vers d'autres moyens qui nous permettent de l'approcher au plus près : l'**IRM** qui présente une **spécificité** et une **sensibilité du diagnostic tumoral** de l'ordre de **85-90%** et du **type tumoral** de l'ordre de **67%**. (8) (14) Notre étude se base essentiellement sur des diagnostics établis par IRM avec confirmation histologique pour certains cas.

2 Matériels et Méthodes

2.1 Recrutement des cas

Tous les chiens ayant reçu une IRM diagnostiquant une tumeur primaire ou secondaire de l'encéphale à VetAgro Sup, entre **01/09/2008** (date d'installation de l'IRM au sein de l'hôpital) et **01/09/2014** ont été recensés. Les cas ont été trouvés à l'aide du moteur de recherche du logiciel gestionnaire des dossiers des patients de l'hôpital de l'école vétérinaire de Lyon (**Clovis**), à l'aide de mots-clés tels que « tumeur », puis tous les types de tumeurs pouvant être rencontrés dans l'encéphale (« méningiome », « métastase »…), dans la rubrique « neurologie ». Une **liste** des cas de tumeurs du SNC avait, d'autre part, été dressée par le Dr Escriou au fil des années. L'association des deux méthodes de recherches a permis de maximiser le nombre de cas de notre étude.

2.2 Sélection des cas

Toutes les **IRM** ont été relues et seulement les cas où **l'hypothèse tumorale** figurait en tête de liste, ou comme seule hypothèse, ont été retenus.

Le diagnostic différentiel prenait en compte **l'anamnèse**, les résultats des **examens complémentaires** ainsi que la **réponse thérapeutique** du patient.

2.3 Recueil des données

Lorsqu'indiqués dans **Clovis**, ont été recueillis : les caractéristiques épidémio-cliniques (race, âge à la présentation, sexe, statut hormonal, motif de consultation, anamnèse, conclusion de l'examen neurologique), les résultats des examens complémentaires (ponction de LCR, radiographie thoracique et échographie abdominale), le traitement instauré (chimiothérapie, radiothérapie, chirurgie et/ou traitement symptomatique) et la réponse thérapeutique associée, la date et la raison du décès, et les résultats histologiques.

Le **statut hormonal** (animal entier/stérilisé) est déterminé selon si la femelle a été stérilisée avant ou après ses troisièmes chaleurs, et si le mâle a été castré au cours de sa première année ou non.

En ce qui concerne le **motif de consultation**, il peut s'agir d'épilepsie partielle ou de crises convulsives généralisées, de modifications du comportement (pertes d'apprentissage, apathie, désorientation, démarche automatique, perte du goût du jeu, changements d'habitude telles que du lieu de couchage ou des horaires de sommeil, modifications des comportements dipsique et alimentaire, agressivité et hyperesthésie), les modifications du faciès (déviation de la truffe, syndrome de Claude Bernard Horner, amyotrophie temporale, exophtalmie ou encore déformation de la face).

2.4 Etablissement d'une population de référence

2.4.1 Population de référence pour établir la place des tumeurs de l'encéphale au sein de la pathologie canine

Une population de référence est établie à partir de tous les chiens ayant consulté à VetAgro Sup pendant la même période (01/09/2008 - 01/09/2014). Les cas visitant le service de médecine préventive, les portées de chiens venues pour dépistage de surdité (PEA), et les chiens présentés pour stérilisation, sont retirés pour obtenir une population de référence constituée uniquement de **chiens malades**.

2.4.2 Homogénéisation de la population de référence

Les races étant inscrites avec des écritures différentes ou avec des abréviations dans le logiciel de gestion des dossiers, la liste a été reprise au cas par cas afin **d'homogénéiser leur dénomination** et de rendre les données analysables.

2.4.3 Population de référence pour analyser l'influence du statut hormonal sur le développement du gliome et du MAH

Les informations nécessaires (caractère stérilisé ou entier) n'étant pas renseignées dans notre population de référence, la réouverture de chacun des 17 272 dossiers pour rechercher les informations aurait été fastidieuse. Nous avons donc décidé de constituer une **sous-population** de la population de référence et en avons profité pour nous affranchir de 2 biais : le biais de race (un croisé a plus de chance d'être stérilisé qu'une race pure par exemple) et de sexe (les femelles sont généralement plus souvent stérilisées que les mâles). Nous avons, dans cette optique, prélevé aléatoirement au sein de la population de référence 4 individus de race et de sexe identiques à chaque individu de la population d'intérêt.

2.5 Analyses des IRM

2.5.1 Séquences d'examen

Les images ont été obtenues par un appareil à IRM ouvert à antenne volumique en quadrature sur animal sous anesthésie générale et positionné en décubitus sternal. Le protocole de l'examen est le suivant :

1. Séquences de repérage dans les 3 plans « Scout » pour positionner l'animal, 3 images sont prises par coupe : 1 transverse, 1 sagittale et 1 dorsale.
2. 13 coupes sagittales en pondération T1 réalisées de la droite vers la gauche.
3. 13 coupes transverses en pondération T1 pour visualiser la partie rostrale
4. 13 coupes transverses en pondération T1 pour visualiser la partie caudale
5. 13 coupes transverses en pondération T2 pour visualiser la partie rostrale
6. 13 coupes transverses en pondération T2 pour visualiser la partie caudale
7. 12 coupes dorsales en séquence Flair
8. Injection du produit de contraste (gadolinium) en IV
9. 13 coupes sagittales en pondération T1
10. 13 coupes transverses en pondération T1 pour visualiser la partie rostrale
11. 13 coupes transverses en pondération T1 pour visualiser la partie caudale

2.5.2 Analyse des résultats

Une analyse standardisée des images d'IRM est réalisée comme décrite dans le tableau 6. Un diagnostic lésionnel est ensuite établi pour chaque cas, associé à un degré de certitude. Le diagnostic est considéré comme « certain » lorsque toutes les caractéristiques d'un type tumoral sont présentées par la lésion, et « incertain » dans le cas contraire. Nous rappelons que l'hypothèse diagnostique peut être influencée par les commémoratifs, les résultats des examens complémentaires et la réponse thérapeutique. Les images IRM des cas bénéficiant d'un diagnostic de certitude, sont alors de nouveau analysées, afin de tirer des conclusions sur la corrélation histologie/IRM et sur les caractéristiques à l'IRM des types tumoraux.

2.6 Analyses histologiques

Les spécimens histologiques ont été fixés au formol 4% pendant un minimum de 1 mois, puis 85,7 % (18/21) ont été acheminés au laboratoire d'histologie de VetAgro Sup et lues par le Dr Sara Belluco. Des sections coronales ont été effectuées tous les 5mm et les échantillons pris alternativement d'un côté puis de l'autre, ont été enrobés de paraffine. Les lamelles de 4µm d'épaisseur obtenues ont été colorées à l'HE. De nouvelles coupes ont été réalisées pour les tumeurs nécessitant le recours à des techniques d'immunohistochimie afin d'aboutir à un diagnostic de certitude.

9,5% (2/21) des cerveaux ont été acheminés au laboratoire d'histologie d'Oniris et lues par le Dr Marie-Anne Colle, et les 4,8% restants (1/21) au Laboratoire d'Anatomie Pathologique Vétérinaire du Sud-Ouest (LAPVSO).

2.7 Types de traitement reçu

Le **traitement spécifique**, selon le type tumoral, peut être une chirurgie (méningiome, TPC), une radiothérapie (gliome, méningiome, MAH) ou une chimiothérapie (lymphome, métastase).

Le **traitement palliatif** correspond à une corticothérapie (prednisone à 1mg/kg une fois par jour à dose dégressive afin de trouver la dose minimale efficace) associée, en cas de crises convulsives, à un traitement antiépileptique (phénobarbital à 2,5mg/kg BID, dose progressivement adaptée à l'individu).

Le protocole de **chimiothérapie** varie en fonction de l'individu et du type tumoral affecté. Pour les lymphomes, il s'agit généralement de **lomustine** à 60mg/m² PO q6-8 semaines ou de L-COP.

La **radiothérapie** est effectuée à Micenvet. Le chien reçoit une dose totale de **45Gy** fractionnée en 15 séances de 3Gy, au rythme de 3 séances par semaine pendant 5 semaines.

2.8 Analyses des données concernant l'évolution

2.8.1 Evolution clinique

L'évolution clinique est évaluée à l'aide des comptes rendus de consultation de suivi.

On considère une amélioration clinique si la fréquence des crises convulsives est diminuée, ou si les troubles comportementaux ou l'ataxie sont moins marqués. A l'inverse, ou encore de l'apparition de nouveaux symptômes, on conclut à une aggravation clinique.

Plus spécifiquement en ce qui concerne les crises convulsives, la réponse thérapeutique est considérée comme totale lors de la disparition complète des crises, de partielle en cas de diminution de fréquence, et d'absente en cas de stabilité ou d'augmentation de fréquence.

2.8.2 Evolution IRM

A la faveur de rendez-vous de contrôle, certains chiens ont subi une IRM. On considère une amélioration à l'IRM en cas de diminution du volume lésionnel, de perte d'intensité en T2 ou de moindre prise de contraste.

Certains cas possèdent une IRM de contrôle sans information clinique disponible. Il s'agit de cas qui ont été envoyés par leur vétérinaire référant pour une IRM de contrôle mais aucun suivi clinique n'a été réalisé par le service de neurologie de VetAgro Sup.

2.9 Analyses statistiques

Un test du **χ^2 d'indépendance** est choisi pour explorer l'existence de prédispositions sexuelle, raciale et hormonale au développement d'une tumeur de l'encéphale, et afin de voir si les propriétaires choisissent davantage de mettre en place un traitement que d'euthanasier le jour du diagnostic. Un **test exact de Fisher** est employé en cas de petit effectif.

Un test **ANOVA1 (Kurskall Wallis)** est utilisé pour analyser les délais moyens que mettent les propriétaires à consulter après l'apparition des premiers symptômes, en fonction du type tumoral, et aussi pour comparer les moyennes d'âge des chiens au diagnostic.

Un **test non paramétrique signé des rangs de Wilcoxon** est employé pour comparer l'âge moyen au diagnostic des chiens présentant un gliome avec ceux atteints de méningiome.

3 Résultats

3.1 Résultats épidémiologiques

3.1.1 Nombre de cas retenus

Nous entrons au final parmi notre population de **référence de 17 272** chiens, **97 cas** de tumeurs de l'encéphale dont 26 gliomes et 71 tumeurs autres que gliales. Les informations

épidémio-cliniques, les caractéristiques IRM, la nature du traitement reçu et la réponse au traitement, sont résumées dans le tableau en annexe.

3.1.2 Prévalences

3.1.2.1 Prévalence des chiens atteints de tumeurs de l'encéphale au sein de la population canine malade

La prévalence a été estimée en catégorisant les cas en fonction de leur hypothèse principale. La prévalence des tumeurs de l'encéphale chez les chiens malades ayant consulté à VetAgro Sup entre 2008 et 2014 a ainsi été estimée à **0,56%.**

3.1.2.2 Répartition des tumeurs en fonction des types tumoraux

Parmi les tumeurs de l'encéphale, **70,2%** (66/94) sont des **tumeurs primaires** (3 suspicions de lymphome intracrânien n'ont pas bénéficié d'un bilan d'extension complet permettant de trancher entre tumeur primaire et secondaire), **30,9%** (30/97) sont des **méningiomes** et **26,8%** (26/97) sont des **gliomes** (fig 51).

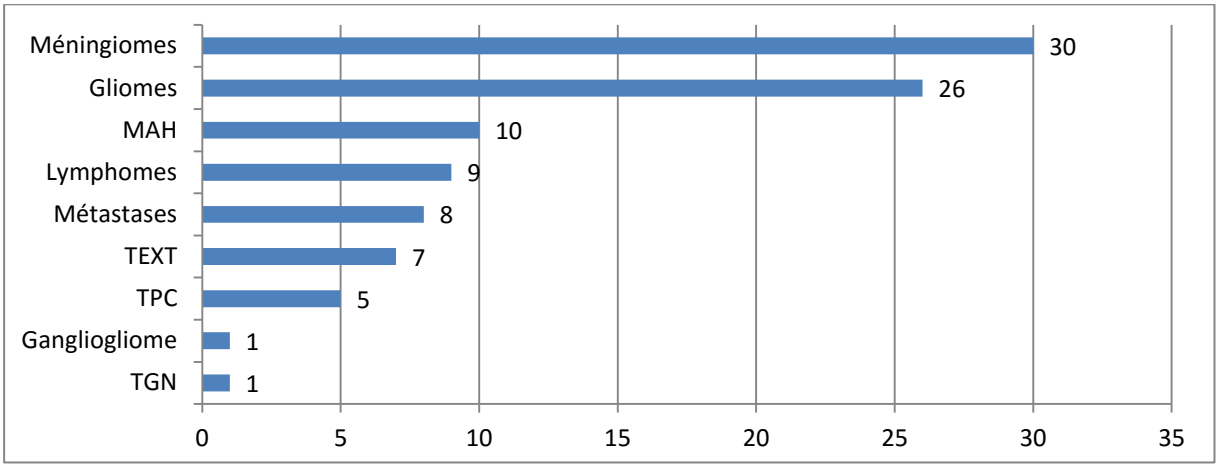

Figure 49 : Distribution des tumeurs en fonction de leur type

Parmi les 8,2% (8/97) métastases (tab 16), **62,5%** (5/8) sont d'origine **épithéliale** (carcinomes ou adénocarcinomes) et 37,5% sont d'origine indéterminée (aucun prélèvement histologique ou cytologique de masses mises en évidence au bilan d'extension).

85,7% (6/7) des cas de métastases cérébrales ayant subi une radiographie thoracique présentaient des **métastases pulmonaires**.

Tableau 16 : Description des 8 cas de métastases : localisation des masses mises en évidence dans d'autres organes et résultats des examens histologique/cytologique réalisés.

Chien n°	Examen complémentaire	Présence de métastases pulmonaires	Processus tumoral primaire suspecté
57	Cytologie pulmonaire et rénale	**Oui**	Carcinome rénal
58	Aucun (mais masse visualisée à l'IRM)	**NA**	Tumeur amygdalienne
59	Cytologie pulmonaire	**Oui**	ADK pulmonaire
60	Histologie pulmonaire et cérébrale	**Oui**	Carcinome pulmonaire
61	Histologie pulmonaire et cérébrale	**Oui**	ADK pulmonaire
62	Cytologie pulmonaire (nécrose maligne suspectée), histologie mammaire	**Oui**	ADK mammaire
63	Images échographiques prostatiques remaniées	**Non**	Tumeur prostatique
64	Cytologie pulmonaire	**Oui**	Carcinome anaplasique pulmonaire

Comme illustré par la figure 52, parmi les tumeurs extrinsèques, 14,3% (1/7) sont clairement issues de la calvaria (Chondrome de Rodens), 42,9% (3/7) ont pour point de départ les cavités nasales et ou sinusales, 14,3% (1/7) se sont développées dans la région rétroorbitaire et les 28,6% (2/7) restantes sont tellement envahissantes que leur origine est indéterminable.

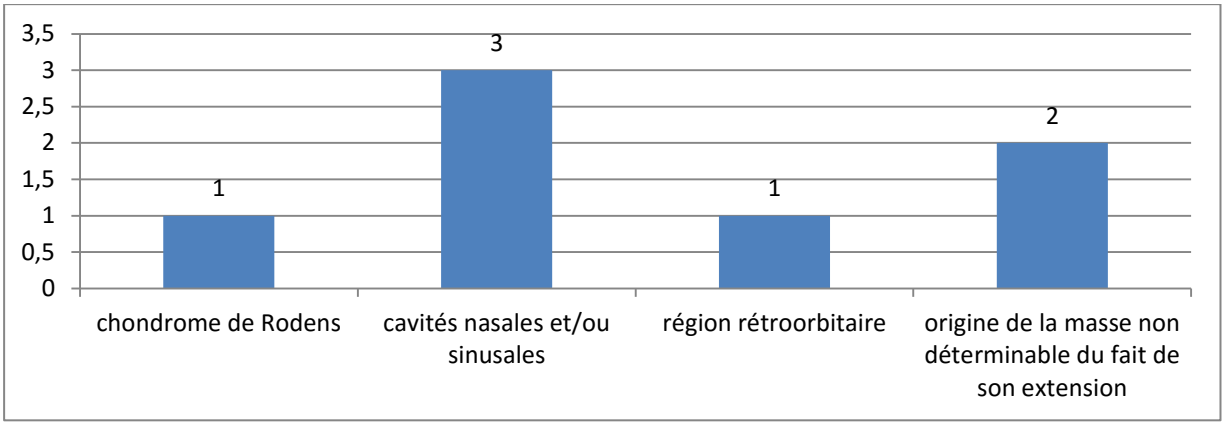

Figure 50 : Répartition des 7 tumeurs extrinsèques selon leur origine.

3.1.3 Age

3.1.3.1 Age lors du diagnostic par imagerie médicale

3.1.3.1.1 Age au moment du diagnostic par IRM

L'âge au moment du diagnostic est connu pour 96 des 97 chiens dont la répartition est illustrée par la figure 53. La **médiane d'âge** est de **9,3 ans** (3388 jours) et la moyenne est de 8,8 ans (3210 jours) pour un minimum de 11 mois (333 jours) et un maximum de 14,2 ans (5183 jours). Les chiens adultes et âgés sont surreprésentés dans la population de chiens présentant une tumeur de l'encéphale.

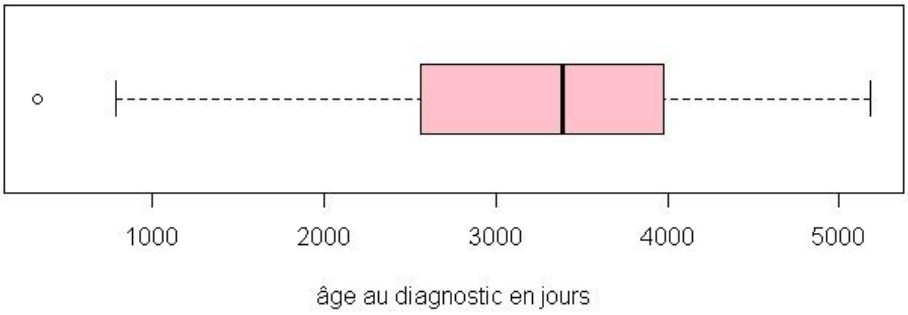

Figure 51 : Répartition des âges au diagnostic par IRM de l'ensemble des chiens de l'étude.

3.1.3.1.2 Age au moment du diagnostic par IRM pour les différents types tumoraux

La répartition des âges au diagnostic par IRM en fonction des différents types tumoraux est illustrée par la figure 54.

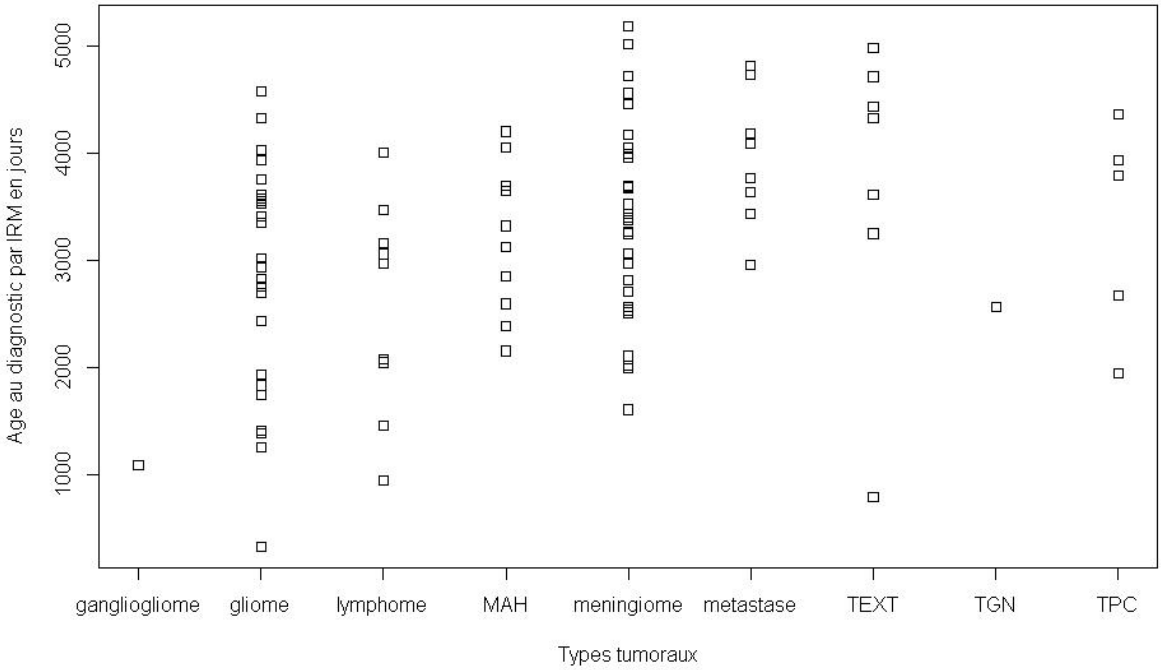

Figure 52: Répartition des cas en fonction de l'âge au diagnostic par IRM et du type tumoral.

Un test de Kruskall Wallis (ANOVA1) permet de mettre en évidence une différence globale significative (p = 0.03) entre les moyennes d'âges au diagnostic des différents types tumoraux. Les **lymphomes** et **gliomes** sont diagnostiqués sur des animaux plus **jeunes**, alors que les tumeurs **extrinsèques** et les **métastases** sont décelées sur des animaux plus **âgés**.

Un test non paramétrique signé des rangs de Wilcoxon indique une différence non significative (p = 0.09) entre les moyennes d'âge au diagnostic IRM des cas de gliome et de méningiomes.

3.1.3.2 Age au décès

34 des animaux de notre étude sont décédés et pour 33, la date de décès est connue. L'âge moyen au décès est de **8,9 ans**, tous types de tumeur confondus, avec comme valeur minimale 333 jours (un gliome chez un chiot Rhodesian Ridgeback) et valeur maximale 5 041 (soient 13,8 ans chez un WHWT présentant un méningiome).

La répartition des cas en fonction de leur cause de décès est illustrée par la figure 55.

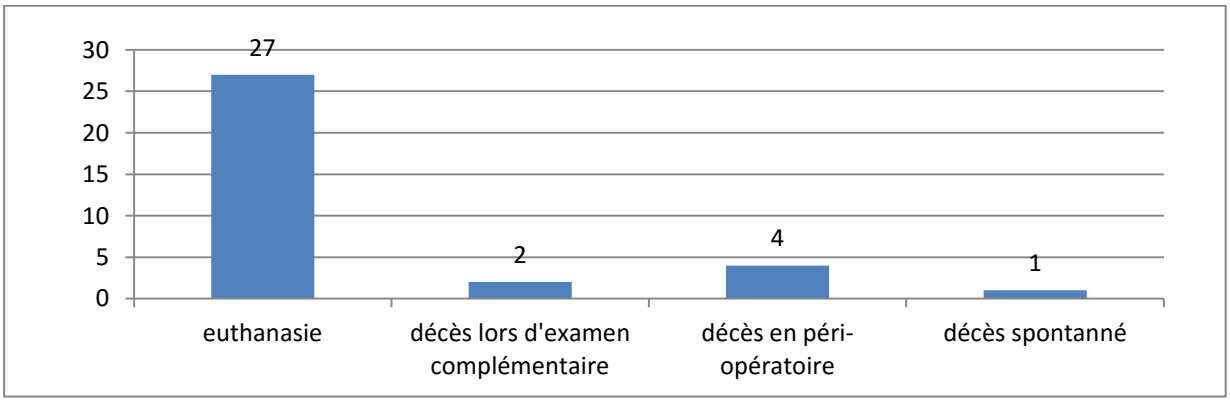

Figure 53 : Causes de décès des 34 chiens dont l'information est disponible.

79,4% (27/34) des causes de mort sont des **euthanasies** réalisées en raison de l'absence de réponse du cancer au traitement instauré ou de son échappement, ou encore le jour du diagnostic face à des thérapies jugées trop coûteuses et/ou un risque chirurgical trop important. 2,9% (1/34) des animaux sont décédés spontanément et 17,6% (6/34) sont morts de

complications chirurgicales ou diagnostiques. Les complications chirurgicales correspondent à des **arrêts cardiorespiratoires en peropératoires** (2/4) ou en **post-opératoires** (2/4). Les accidents diagnostiques correspondent à un arrêt cardiorespiratoire, lors de l'induction pour la réalisation d'une IRM pour le premier (1/2), et à une bronchopneumonie par fausse déglutition, lors du réveil de cette procédure pour le second (1/2).

66,7% (18/27) **des euthanasies** sont réalisées **le jour du diagnostic** sans essai thérapeutique.

3.1.4 Sexe

3.1.4.1 Prédisposition sexuelle

Le sexe est connu pour tous nos cas. Au total nous avons 55 mâles et 42 femelles et notre population de référence contient 17 180 chiens de sexe connu dont 8 686 mâles et 8 494 femelles. Ainsi en comparant ces deux effectifs avec un test du χ^2 d'indépendance, on obtient une différence non significative ($p = 0.4716$). Il ne semble donc **pas exister de prédisposition sexuelle aux tumeurs de l'encéphale**.

En procédant de la même manière pour chaque type tumoral dont les effectifs théoriques sont suffisants (méningiome et gliome), et en utilisant un test exact de Fisher dans les cas contraires, nous obtenons les résultats présentés par le tableau 17.

Tableau 17 : Recherche d'une éventuelle prédisposition sexuelle pour chaque type tumoral.

Type tumoral	Mâles	Femelles	p	Prédisposition sexuelle
Méningiome	15	15	1	aucune
Gliome	13	13	1	aucune
MAH	8	2	0.3498	aucune
TEXT	7	0	0.1923	aucune
Lymphome	4	5	1	aucune
TPC	4	1	1	aucune
Métastase	2	6	0.6084	aucune

Aucune prédisposition sexuelle n'a été mise en évidence au sein des types tumoraux.

3.1.4.2 Influence de la stérilisation sur le développement de gliome et de MAH

Pour ce facteur, nous ne cherchons pas à analyser les mâles et femelles séparément du fait qu'aucune prédisposition sexuelle n'ait été mise en évidence pour ces tumeurs (cf. paragraphe précédent). L'analyse conjointe des cas permet d'augmenter leur nombre par catégorie en plus d'éviter la cumulation de tests qui leur feraient perdre en puissance (tab 18).

Tableau 18 : Répartition des chiens atteints de gliome ou de MAH, et de ceux de la population de référence construite, en fonction de leur statut hormonal.

Type tumoral	Nombre de chiens entiers de la population d'intérêt	Nombre de chiens stérilisés de la population d'intérêt	Nombre de chiens entiers de la population de référence	Nombre de chiens stérilisés de la population de référence
Gliome	23	2	72	28
MAH	9	1	36	4

Pour le **gliome**, un test exact de Fisher de comparaison d'une fréquence observée à une fréquence théorique sur petits effectifs met en évidence une différence très significative ($p = 6{,}31.10^{-6}$) : l**es animaux entiers sont plus à risque de développer des gliomes que les animaux stérilisés.**

Pour le **MAH,** nous ne sommes **pas** arrivés à montrer **d'influence de la stérilisation**.

3.1.5 Race

3.1.5.1 Répartition raciale générale

Les races ont été recensées pour les 103 cas. Nous avons au total **32 races** différentes et des chiens croisés dont les effectifs sont présentés par la figure 56 :

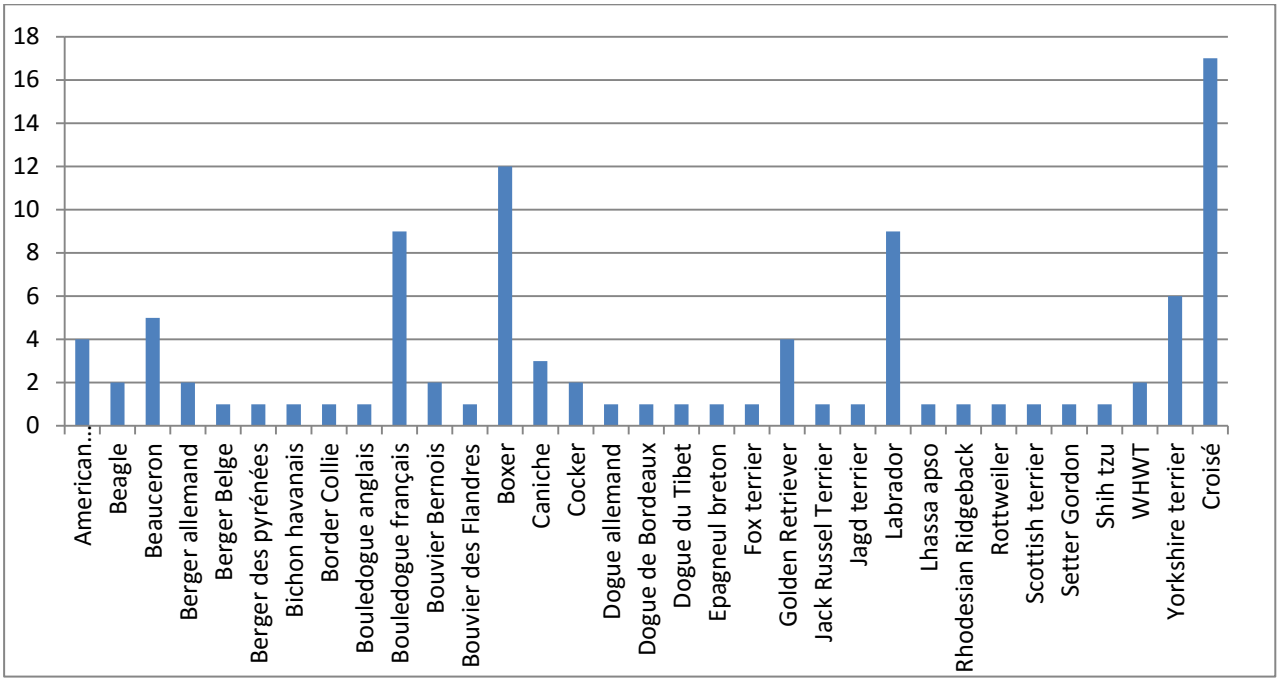

Figure 54 : Distribution des chiens de la population d'intérêt en fonction de leur race.

Les Boxers, Labradors et Bouledogues français semblent surreprésentés dans notre population ; ils représentent 31% (30/97) de notre population d'intérêt à eux seuls. La place occupée par ces races au sein de la population de référence, permet d'objectiver la prédisposition raciale. On y trouve 1 205 labradors, 756 Bouledogues français et 405 Boxers. Un test du χ^2 d'indépendance sur variable qualitative (Pearson's χ^2 test) est réalisé et met en évidence une différence significative ($p = 0.0106$) entre la distribution raciale de notre population d'étude et la population de référence. Les **Bouledogues français**, **Boxers** et **labradors** semblent **prédisposés** aux tumeurs de l'encéphale.

La figure 57 présente la répartition des cas en fonction du type tumoral les concernant et de leur race.

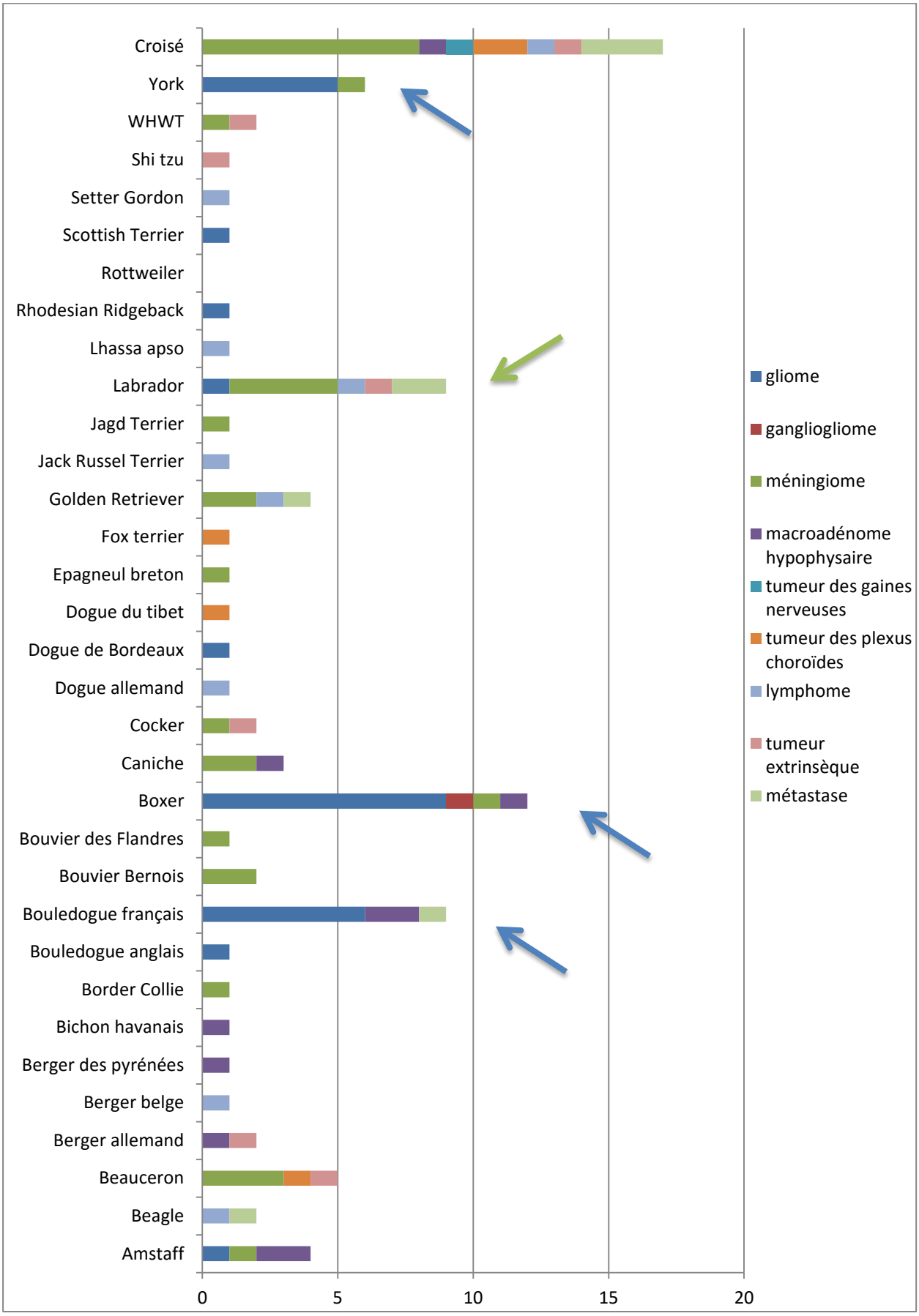

Figure 55 : Répartition des cas en fonction du type tumoral dont ils sont atteints et de leur race.

Les **gliomes** semblent être surreprésentés au sein des **Boxers, Bouledogues français** et **Yorkshire Terriers**, alors que les **méningiomes** semblent prédominants chez les **Labradors**.

3.1.5.2 Type céphalique et gliome

Nous remarquons que **67%** (6/9) des **Bouledogues français** et que **75%** (9/12) des **Boxers** de notre étude, se trouvent dans la catégorie des chiens présentant un **gliome**. Parmi les chiens présentant un gliome, **84,6%** (22/26) des cas sont des **brachycéphales** (figure 58).



Figure 56 : Répartition des cas de gliomes en fonction du type céphalique.

Notre population de référence contient 19,3% (3331/17272) **brachycéphales**. Les brachycéphales sont **très significativement** plus représentés dans notre population de chiens atteints de gliomes que dans la population de référence (Pearson's χ^2 test ; $p = 3{,}025.10^{-16}$).

Le tableau 19 illustre la répartition des cas des populations d'intérêt et de référence en fonction des races (Boxer, Bouleldogue français, Yorkshire terrier qui semblent surreprésentées parmi les cas de gliomes, et autres).

Tableau 19 : Proportion des races Boxer, Bouledogue français et Yorkshire terrier au sein de notre population d'intérêt et de la population de référence.

Races	Prévalence parmi les chiens présentant un gliome	Prévalence au sein de la population de référence
Boxer	**34,6%** (9/26)	**2,3%**
Bouledogue français	**23,1%** (6/26)	**4,4%**
Yorkshire terrier	**19,2%** (5/26)	**5,0%**
Autres	**23,1%** (6/26)	**88,3%**

Un test du χ^2 d'indépendance sur variable qualitative (Pearson's χ^2 test) met en évidence une différence significative ($p = 4{,}884.10^{-5}$) entre la distribution raciale de notre population d'intérêt et la population de référence.

Un test exact de Fisher confirme la **surreprésentation des Boxers** au sein des cas de gliomes ($p = 0{,}011$) mais pas celle des Bouledogues français ($p = 0{,}099$) ni des Yorkshire terriers ($p = 0{,}191$).

3.1.6 Motif de consultation

3.1.6.1 Motifs de consultation général

Nous avons relevé les motifs de consultation les plus fréquents et avons recensé les cas en fonction (fig 59). Un même cas peut être retrouvé dans plusieurs catégories.

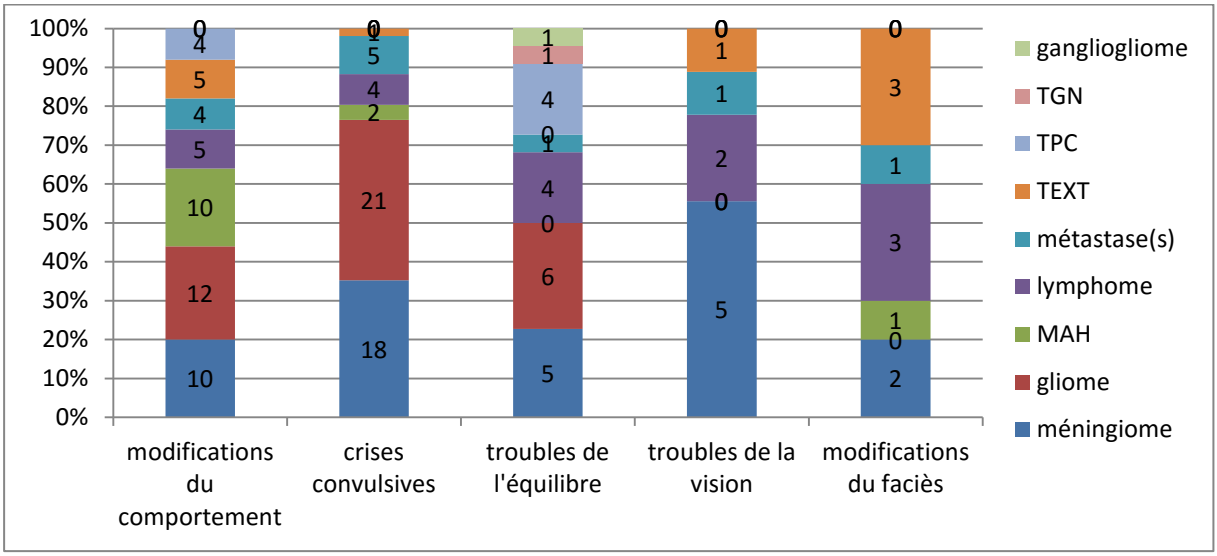

Figure 57 : Répartition des cas en fonction des motifs de consultation.

Les motifs de consultation les plus fréquents sont les **crises convulsives** présentées par **52,6%** (51/97), et les **modifications du comportement** exprimés par **51,5%** (50/97) des chiens. Les **troubles de la vision** figurent parmi **aucun des 10 MAH ni des 26 gliomes**. On étudie ensuite la répartition des motifs de consultation en fonction du type tumoral (fig 60).

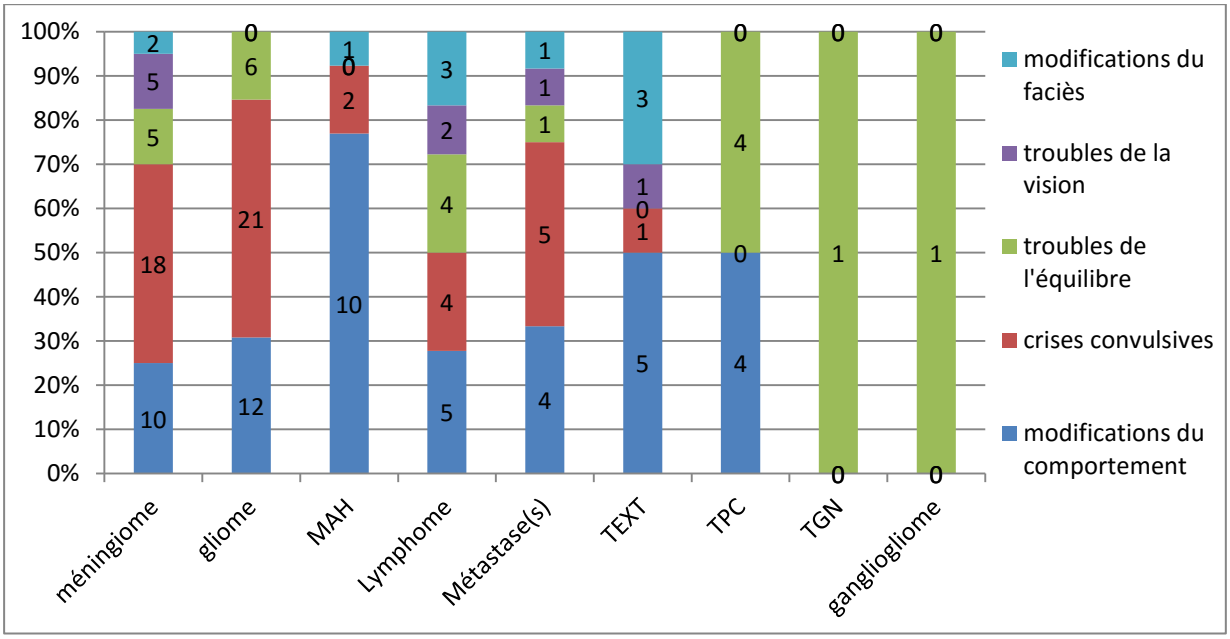

Figure 58 : Répartition des motifs de consultation en fonction des types tumoraux.

80,8% (21/26) des **gliomes** et **60%** (18/30) des **méningiomes** sont présentés, entre autres, pour **crises convulsives**.

100% (10/10) des chiens développant un **MAH** sont présentés, entre autres, pour **modifications du comportement.** Seulement **20%** (2/10) de ces chiens avaient un historique de **PUPD,** et seuls **20%** (2/10) présentaient une **atrophie testiculaire** d'évolution aiguë (cf tableau en annexe).

42,9% (3/7) des chiens développant une **TEXT** sont présentés pour **modifications du faciès.**

Les cas de **lymphome** ont des motifs de consultation variés et **aucune tendance** n'en ressort.

80% (4/5) des chiens ayant développé une **TPC** étaient présentés pour **troubles de l'équilibre et modification du comportement**.

3.1.6.2 Crises convulsives et tumeurs de l'encéphale

3.1.6.2.1 Crise convulsive partielle/généralisée

En ce qui concerne les crises convulsives, 8 épilepsies partielles, 33 crises convulsives généralisées, et 11 de type inconnu, ont été rapportées. De plus, 2 épilepsies partielles s'étant généralisées avec le temps, ont aussi été décrites. Parmi les phénomènes épileptiques, **81,4%** (35/43) sont des crises convulsives généralisées. Les chiens présentant des **tumeurs du SNC** présentent **3,5** (35/10) **fois plus de crises convulsives généralisées que partielles**.

3.1.6.2.2 Crise convulsive et neurolocalisation tumorale

Nous avons cherché à voir s'il existait une relation entre localisation tumorale et présentation de crises convulsives. Dans le tableau 20, un cas peut être représenté doublement s'il concerne à la fois le télencéphale et une autre région encéphalique.

Tableau 20 : Répartition des cas selon la localisation tumorale et la présentation de crises convulsives.

Symptomatologie	Télencéphale atteint	Télencéphale épargné	Total
Présence de crises convulsives	43	7	50
Absence de crises convulsives	17	30	47
Total	60	37	

71,7% (43/60) des tumeurs se développant depuis le **télencéphale** et 18,9% (7/37) des tumeurs épargnant le télencéphale sont à l'origine de **crises convulsives**.
En réalisant un test de χ^2 d'indépendance (Fisher), on montre une différence très significative ($p = 4{,}37.10^{-7}$) : **lorsque le télencéphale est atteint, le risque de développer des crises convulsives est plus grand.**

3.1.7 Durée d'évolution des symptômes avant le diagnostic par IRM

Concernant le délai entre les premiers symptômes et la consultation, les informations avaient été recueillies pour 85 cas représentés dans la figure 61.

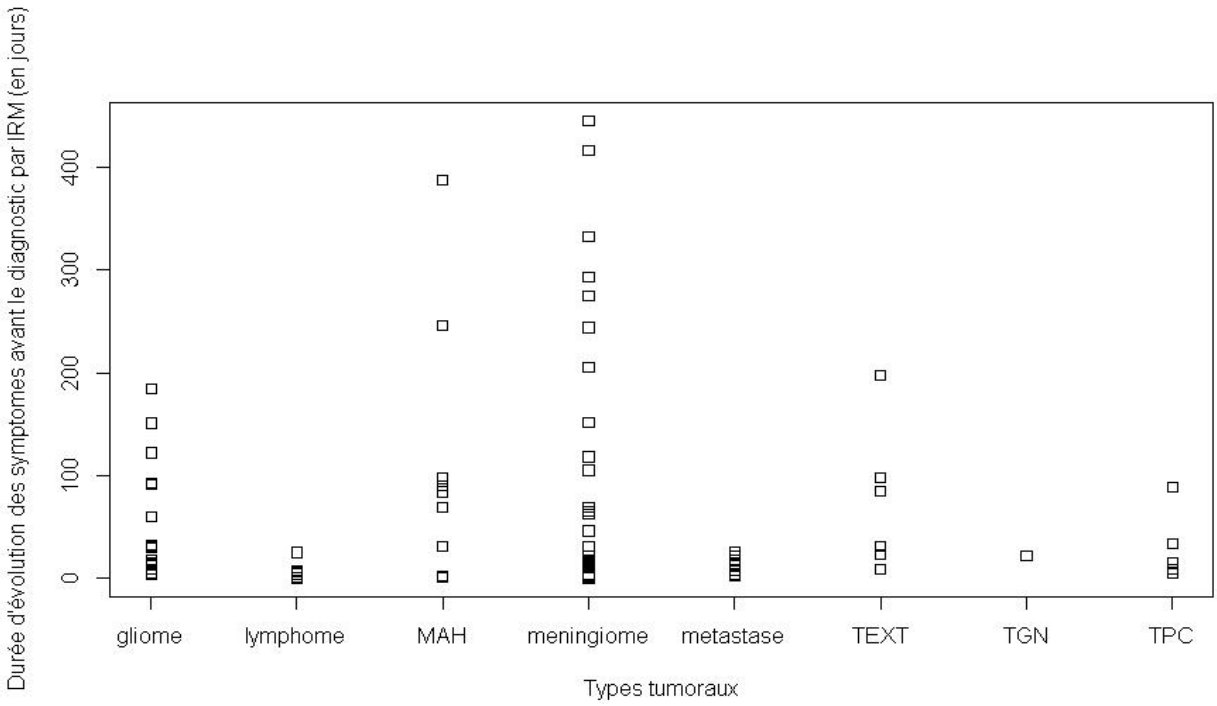

Figure 59 : Durée d'évolution des symptômes avant le diagnostic par IRM (en jours) selon le type tumoral.

Les propriétaires attendent en moyenne, toutes natures tumorales confondues, **69 jours** (soit **un peu plus de 2 mois**) après l'apparition des premiers symptômes, avant de consulter un spécialiste en neurologie. Les délais moyens en fonction du type tumoral sont représentés dans le tableau 21.

Tableau 21 : Délai moyen entre l'apparition des premiers symptômes et le diagnostic par imagerie médicale selon le type tumoral.

Nature tumorale	Nombre de cas	Délai moyen entre l'apparition des premiers symptômes et le diagnostic par imagerie médicale (en jours)
Méningiome	28	108
MAH	8	112
TEXT	6	74
Lymphome	7	6
Métastase	8	14
TGN	1	22
TPC	5	30
Gliome	21	50

Il existe une différence significative entre les durées d'évolution des symptômes avant le diagnostic par IRM selon les types tumoraux (Kruskall Wallis p = 0,0168). Les cas de **méningiomes et MAH** sont emmenés plus **tardivement** et les cas de **lymphomes** consultent **très rapidement** après les premiers signes.

3.2 Résultats IRM

3.2.1 Neurolocalisation tumorale

3.2.1.1 Neurolocalisation tumorale générale

Les tumeurs ont été réparties en fonction des régions du SNC atteintes. Si une tumeur se trouve à l'interface entre 2 zones, elle est illustrée deux fois dans les figures 62 et 63.

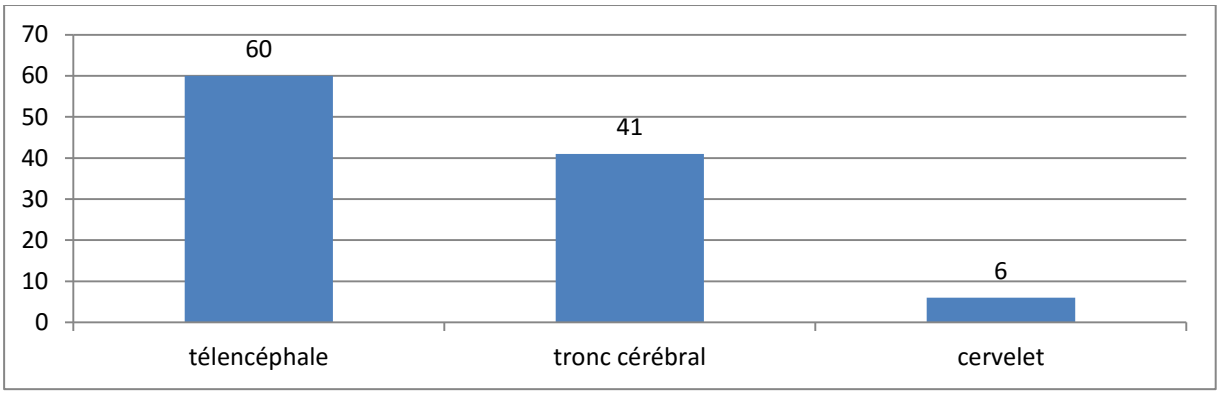

Figure 60 : Répartition des cas en fonction des régions de l'encéphale atteintes.

61,9% (60/97) des tumeurs concernent le **télencéphale**. Le cerveau antérieur semble donc être une localisation préférentielle au développement tumoral.

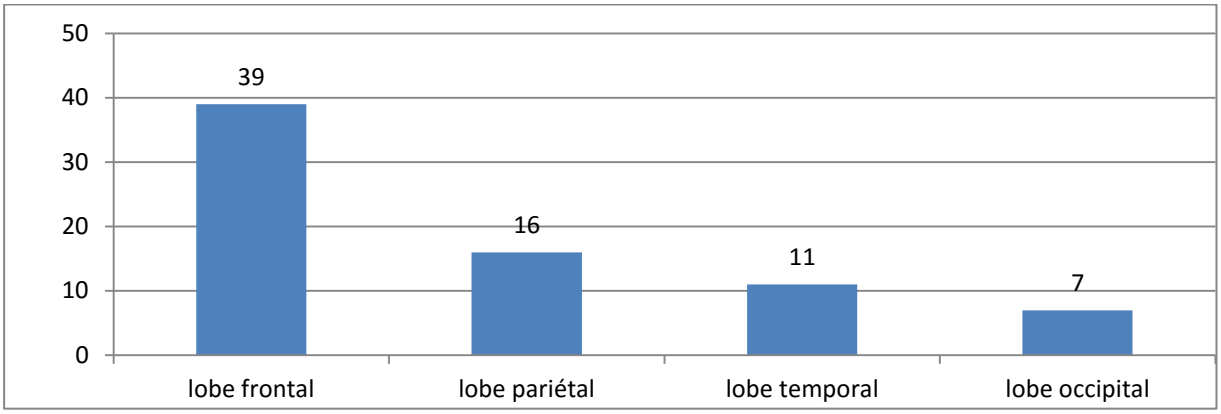

Figure 61 : Régions du SNC concernées par le développement tumoral

65% (39/60) des tumeurs du télencéphale concernent un lobe frontal.

Les tumeurs de l'encéphale se développent préférentiellement au sein du **télencéphale** et plus spécifiquement depuis les **lobes frontaux**.

3.2.1.2 Neurolocalisation tumorale selon les types

Les cas sont répartis en fonction du type tumoral les concernant et de leur neurolocalisation (fig 64).

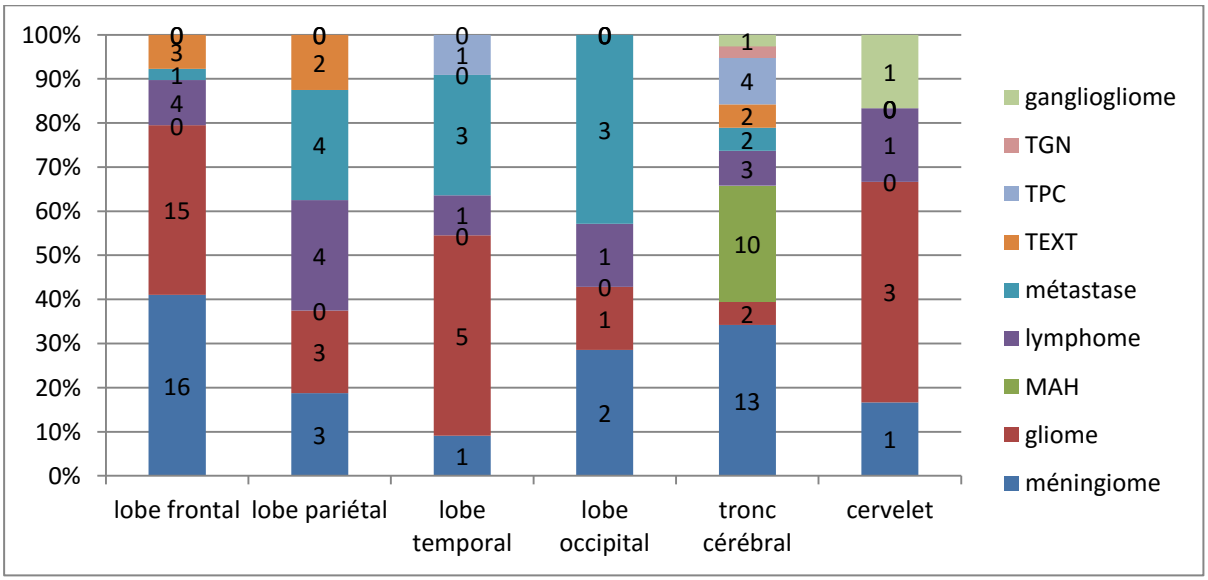

Figure 62 : Régions du SNC concernées par le développement tumoral selon les différents types tumoraux

Les **lobes frontaux** sont particulièrement atteints par les **méningiomes** et les **gliomes** qui constituent respectivement 41,0% (16/39) et 38,5% (15/39) des types tumoraux atteignant cette région. Les **lobes pariétaux** sont surtout atteints lors de **lymphome** et de **métastase** qui constituent respectivement 25% (4/16) et 18,8% (3/16) des types tumoraux atteignant cette région. Les **gliomes** constituent 45,5% (5/11) des tumeurs se développant au sein d'un lobe **temporal**. Les **métastases** constituent 42,9% (3/7) des tumeurs se développant au sein d'un lobe **occipital** et ne sont **pas** retrouvées dans le **cervelet**. Le **tronc cérébral** est atteint par chaque type tumoral présenté dans notre étude. Seuls 3,8% (1/26) des gliomes touchent le tronc cérébral.

Les **gliomes** constituent 50% (3/6) des tumeurs se développant au sein du **cervelet**. Parmi les gliomes atteignant le **tronc cérébral, 80%** (4/5) se trouvent au niveau du diencéphale (thalamus) et 20% (1/5) se trouve dans le **myélencéphale**.

3.2.1.3 Localisation au niveau du système ventriculaire des TPC

Aucune conclusion statistiquement significative ne peut être tirée sur **5 cas**. Les **3ième et 4ième ventricules** sont ici deux fois plus atteints que les ventricules latéraux (fig 65).

Figure 63 : Localisation des 5 cas de TPC au niveau du système ventriculaire

3.2.2 Aspect à l'IRM

Nous étudions les caractéristiques IRM des cas dont le diagnostic de certitude (histologique et/ou cytologique) a été établi.

3.2.2.1 Prise de contraste

La figure 66 illustre la prise de contraste des différents types tumoraux.

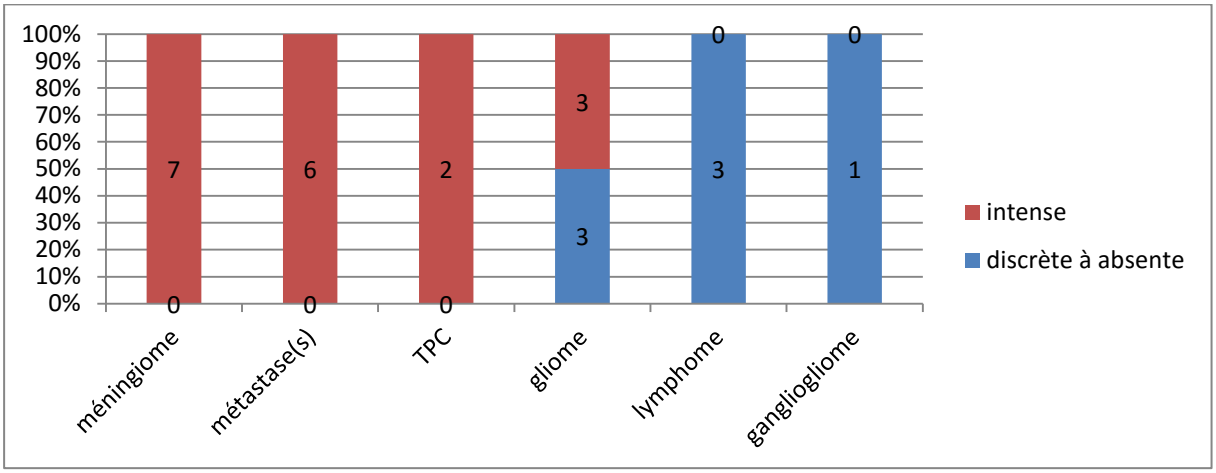

Figure 64 : Intensité de la prise de contraste des tumeurs en fonction de leur type.

La prise de contraste est **intense** avec une délimitation lésionnelle **franche** dans 100% (7/7) des cas de **méningiome**, de **métastase(s)** (6/6) et de **TPC** (2/2) (fig 67).

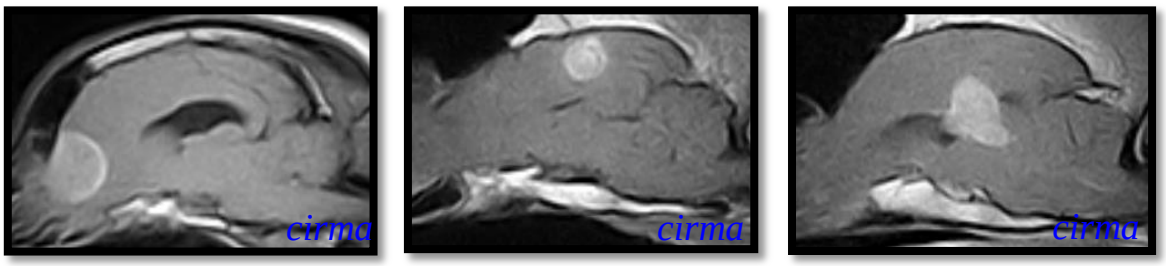

Figure 65 : prise du produit de contraste intense, avec délimitation franche, en séquence T1 et en vue sagittale, d'un méningiome (chien 5), d'une métastase (chien 57) et d'une TPC (chien 70) - CIRMA

100% (3/3) des **lymphomes** prennent le produit de contraste de manière **discrète et avec un contours qui s'atténue** (fig 68).

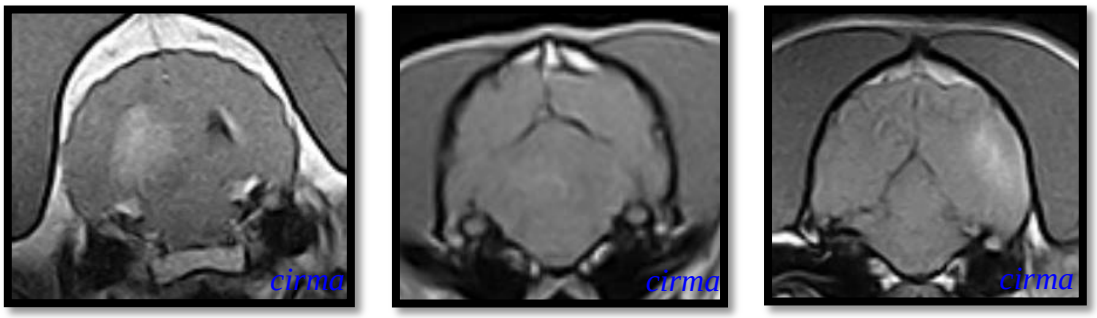

Figure 66 : prise de contraste de manière discrète à contours flous des trois cas de lymphome (chiens 51, 54 et 52) en séquence T1 injectée et en coupe transverse - CIRMA

L'unique cas de **ganglioglioome** ne prend **pas le produit de contraste** (fig 69).

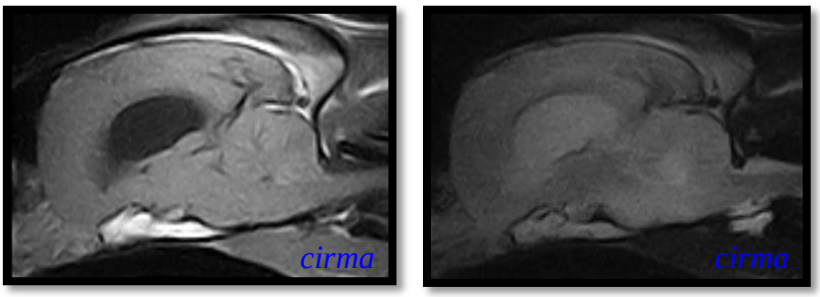

Figure 67 : absence totale de prise de contraste du ganglioglioome (chien 97) en séquence T1 injectée (à gauche) et en séquence T2 (à droite) en coupe sagittale - CIRMA

50% (3/6) des gliomes prennent le produit de contraste de manière **discrète en leur centre** (fig 70) et 50% (3/6) de manière **intense en anneau** (fig 71).

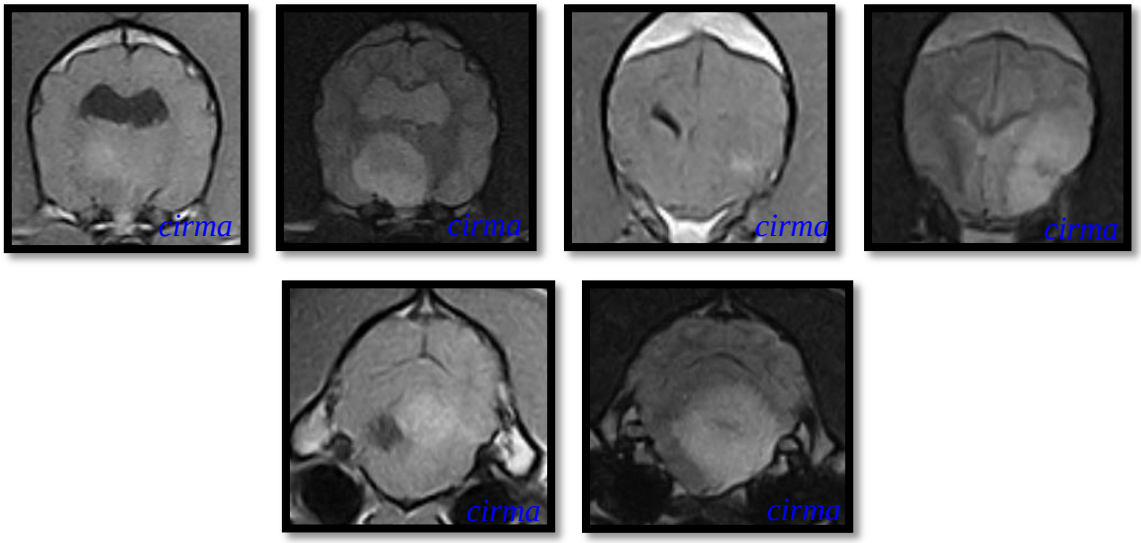

Figure 68 : IRM en T1 injectée et T2 en coupe transverse des trois gliomes prenant le produit de contraste de manière discrète et centrale (haut : à gauche chien 93, à droite chien 84 ; bas : chien 80) - CIRMA

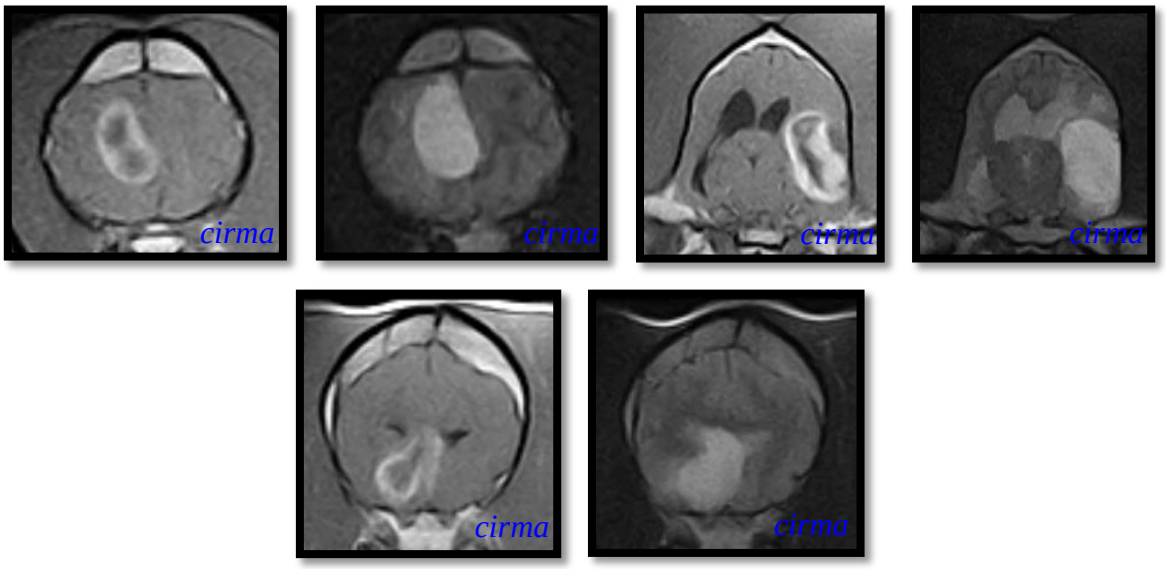

Figure 69 : IRM en T1 injectée et T2 en coupe transverse des trois gliomes prenant le produit de contraste de manière intense et en anneau (haut : à gauche chien 73, à droite : chien 84 ; bas : chien 72) - CIRMA

3.2.2.2 Dural tail sign des méningiomes

85,7% (6/7) des cas de méningiomes avérés présentent un dural tail sign.

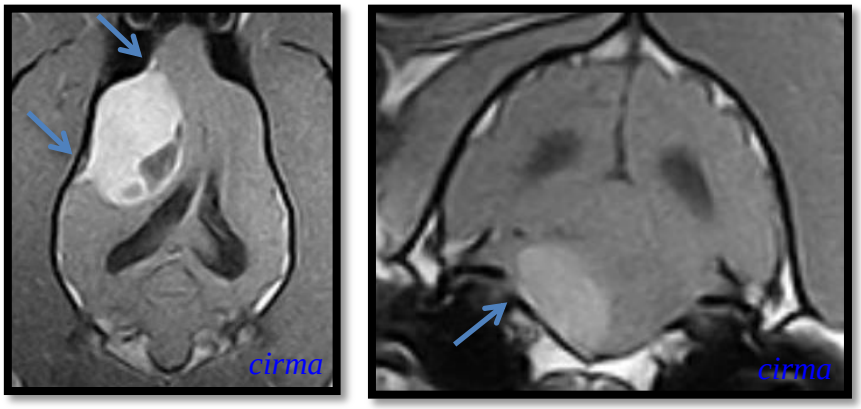

Figure 70 : Méningiome des chiens 25 et 12 à l'IRM en séquence T1 injectée en coupes, respectivement dorsale et transverse, illustrant un dural tail sign.

3.2.2.3 Œdème péritumoral

La figure 73 illustre l'étendue de l'œdème des tumeurs en fonction de leur type histologique.

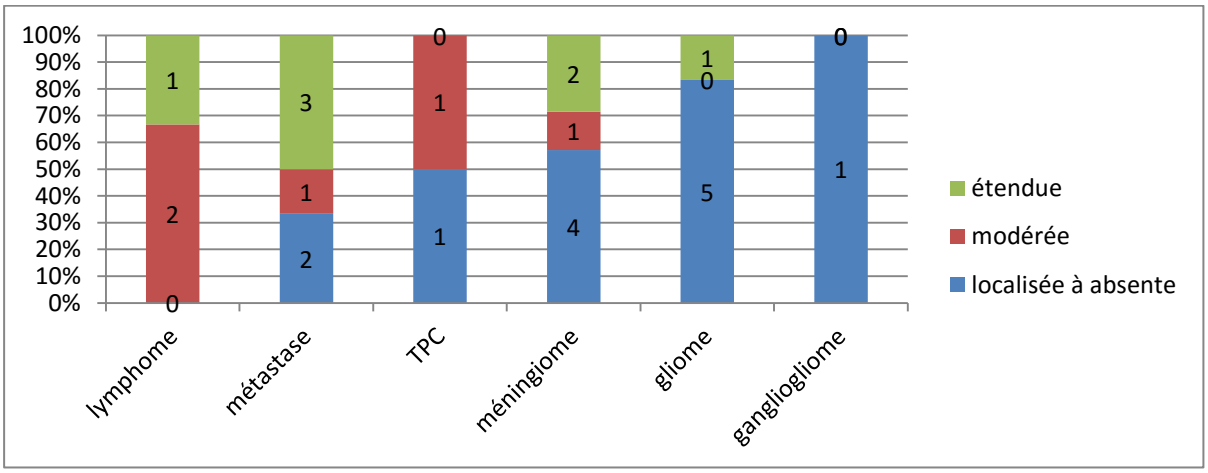

Figure 71 : Etendue de l'œdème péritumoral.

100% (3/3) des **lymphomes**, 66,7% (4/6) des **métastases** et 50% (1/2) des TPC sont associés un **œdème péritumoral modérément à très étendu**.

Le **gangliogliome** n'engendre pas d'œdème et seuls 20% (1/5) des gliomes sont responsables d'un œdème étendu.

Les **méningiomes** peuvent engendrer un œdème d'extension **variable**.

3.3 Résultats histologiques et cytologiques

3.3.1 Nombre de cas et sensibilité du diagnostic par IRM

3.3.1.1 Nombre de cas avec spécimen histologique/cytologique

Nous avons **19 spécimens histologiques,** soient **19,6%** (19/97) de nos cas. Leur répartition est illustrée par le tableau 22 :

Tableau 22 : Représentation des cas possédant un diagnostic histologique en fonction de leur type tumoral.

Méningiome	Gliome	Gangliogliome	MAH	TGN	TPC	Lymphome	Métastase	Tumeurs extrinsèques
7 / 31	**6**/ 26	**1** / 1	0 / 5	0 / 1	**2** / 5	**1** / 9	**2** / 8	0 / 7

A cela, nous pouvons ajouter 6 prélèvements cellulaires autres qu'histologiques cérébraux, nous permettant d'approcher le diagnostic de certitude *ante mortem* de très près. Il s'agit d'un contexte particulier : cancers systémiques, ou du moins multiorganiques (lymphomes et métastase(s)). En effet 3 cytologies de masses pulmonaires ont été réalisées dans le contexte d'une suspicion de métastase(s) cérébrale(s), et de mise en évidence de nodules pulmonaires lors du bilan d'extension. D'autre part, des masses mammaires ont été analysées en histologie, avant que le chien 62 ne développe des symptômes neurologiques, et que le bilan d'extension se positive au niveau thoracique. Enfin, dans les cas de suspicion de lymphome multicentrique avec atteinte encéphalique pour le chien 51, une analyse de LCR associée à de l'hématologie et un myélogramme ont permis de renforcer la suspicion diagnostique, et pour le chien 52 une cytologie et histologie de rate ont permis d'établir le diagnostic de lymphome des zones marginales en transformation. Bien que l'histologie de la masse intracrânienne n'ait été réalisée, nous pouvons ajouter **6 cas supplémentaires de diagnostic très évocateur**. Au final nous avons un total de **25,8%** (25/97) de cas de **certitude ou de quasi-certitude** (tab 23).

Tableau 23 : Répartition des cas de diagnostic de certitude ou de quasi-certitude en fonction de leur type tumoral.

Méningiome	Gliome	Gangliogliome	MAH	TGN	TPC	Lymphome	Métastase	TEXT
7/ 31	**6**/ 26	**1** / 1	0 / 5	0 / 1	**2** / 5	**3** / 9	**6** / 8	0 / 7

3.3.1.2 Sensibilité pour le diagnostic tumoral

21 prélèvements de l'encéphale ont été réalisés : 19 ont mis en évidence une tumeur, 1 cas s'est révélé être un processus vasculaire compatible avec un AVC hémorragique (chien 33), et le dernier ne présentait aucune cellule tumorale au niveau cérébelleux (chien 52). La **spécificité de l'IRM pour le diagnostic de tumeur** de l'encéphale est donc de **90,5%** (19/21). En comptabilisant les 6 cas de quasi-certitude, on obtient **92,6%** (25/27) de spécificité de l'IRM.

3.3.1.3 Sensibilité pour le diagnostic de type tumoral

17/19 des diagnostics de certitude ont été en accord avec l'hypothèse principale émise par IRM ; ce qui nous permet de dire que le **diagnostic par IRM du type tumoral** au sein de

notre étude a une **sensibilité** de **89,5%.** On obtient une sensibilité de **92,0%** (23/25) en comprenant les cas de quasi-certitude.

3.3.2 Nature des tumeurs primitives à l'origine de métastases

Les métastases correspondent à 2 adénocarcinomes et 4 adénocarcinomes (fig 74), donc uniquement **d'origine épithéliale**.

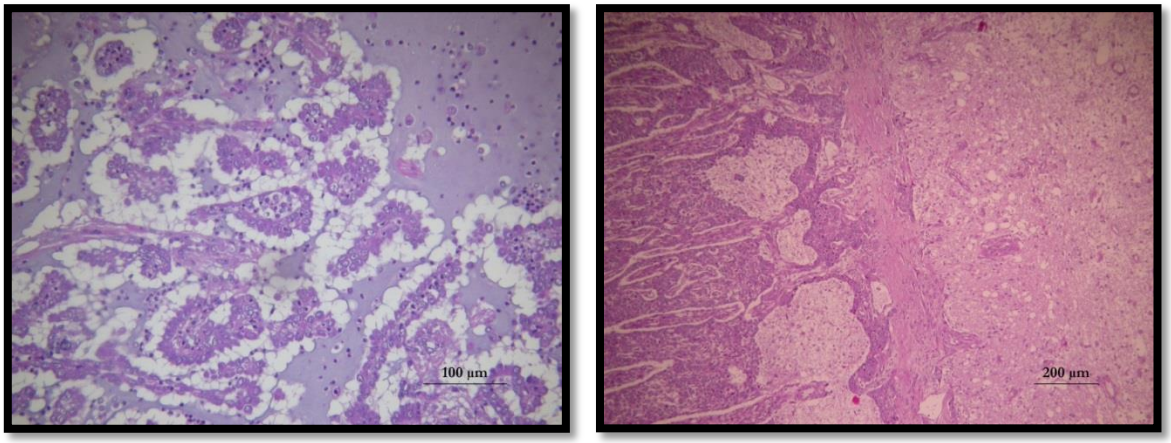

Figure 72 : A gauche : ADK pulmonaire (on note la présence de mucus en grande quantité) du chien 61. A droite : carcinome pulmonaire (on note le tissu tumoral en cordons, typique des tumeurs épithéliales) du chien 60, HE – Laboratoire d'histologie de VetAgro Sup

Parmi nos 4 cas cytologiques et 2 cas histologiques, nous avons pu déterminer le **site** de la **tumeur primitive** dans seulement 2 cas **(33,3%)**. Aucun des deux spécimens histologiques ne nous a permis de définir le tissu d'origine. La cytologie pulmonaire ne nous a pas toujours permis de faire le différentiel entre **carcinome pulmonaire** et **métastase pulmonaire de carcinome**.

3.3.3 Prévalence des types de méningiomes

Voici la répartition des méningiomes, en fonction de leur sous-type, est présentée par la figure 75.

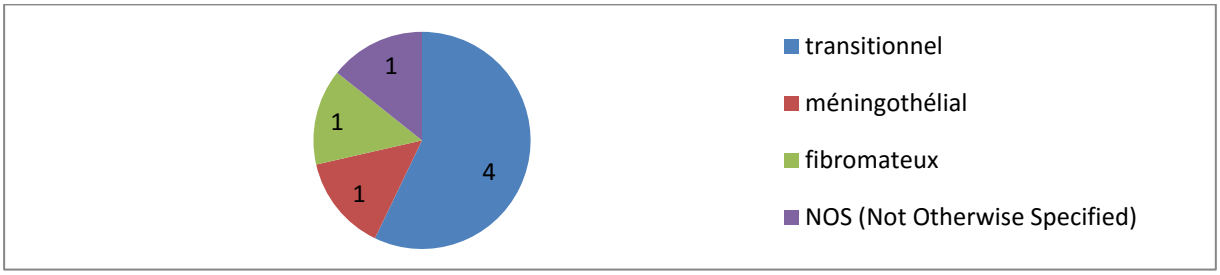

Figure 73 : Représentation des diagnostiques histologiques des cas de méningiome.

Nous présentons donc une **majorité de méningiomes transitionnels** (fig 76). Le nombre de cas est insuffisant pour retrouver cette conclusion statistiquement.

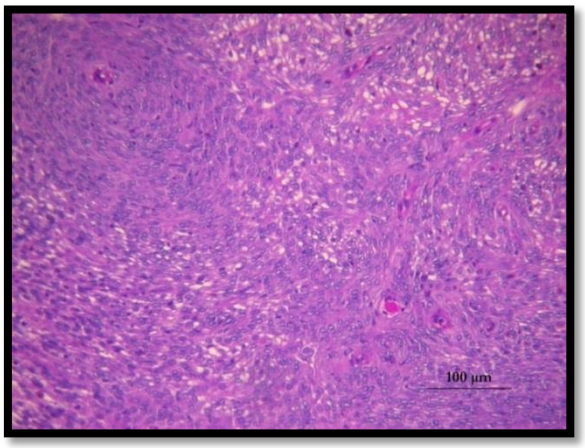

Figure 74 : Méningiome transitionnel du chien 5, HE - Laboratoire d'histologie de VetAgro Sup

3.3.4 Prévalence des types de gliomes

La répartition des gliomes en fonction de leur sous-type est présentée par la figure 77 :

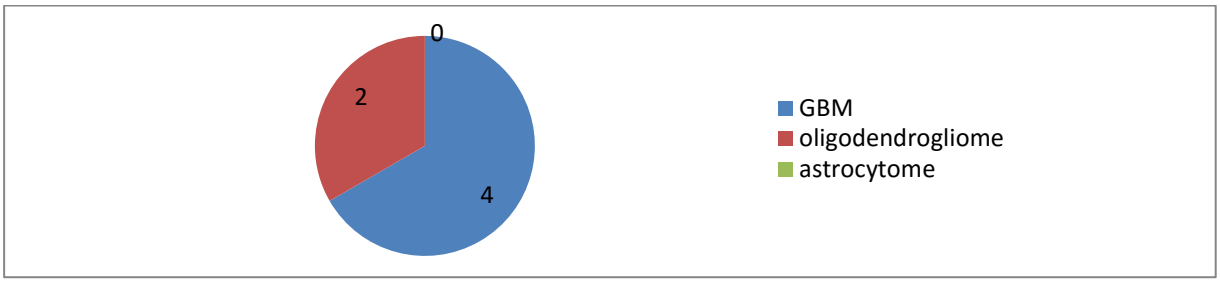

Figure 75 : Représentation des diagnostiques histologiques des cas de gliome.

66,7% (4/6) des cas de gliome sont des **GBM** (fig 78), **33,3%** (2/6) sont des **oligodendrogliomes anaplasiques** et nous n'avons aucun cas d'astrocytome (0/6). Le nombre de cas est insuffisant pour en tirer une conclusion statistique.

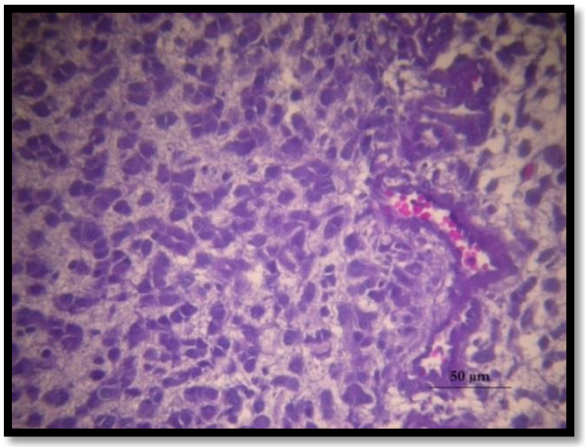

Figure 76 : GBM du chien 72, HE - Laboratoire d'histologie de VetAgro Sup

3.3.5 Analyses de LCR

44,4% (8/18) des LCR réalisés présentent des **anomalies**. Il s'agit d'une **pléiocytose** dans 87,5% (17/18) des cas, qualifiée de **granulomateuse** dans 42,9% (3/7) cas, de **mononucléaire** dans 42,9% (3/7) cas et comportant des **cellules néoplasiques** dans les 14,3% (1/7) cas restants.

Sur les 8 cas de suspicion de lymphome de forte certitude, 6 ponctions de LCR ont été réalisées. Seul un cas (**16,67%**) présente des **cellules tumorales**.

3.4 Résultats thérapeutiques

3.4.1 Motivation thérapeutique chez les propriétaires

97,9% (95/97) des propriétaires ont dû prendre une décision thérapeutique (2/97 sont morts pendant l'induction ou le réveil d'anesthésie pour réalisation d'IRM diagnostique). **81,1%** (77/95) des propriétaires ont choisi d'entreprendre un **essai thérapeutique** (fig 79).

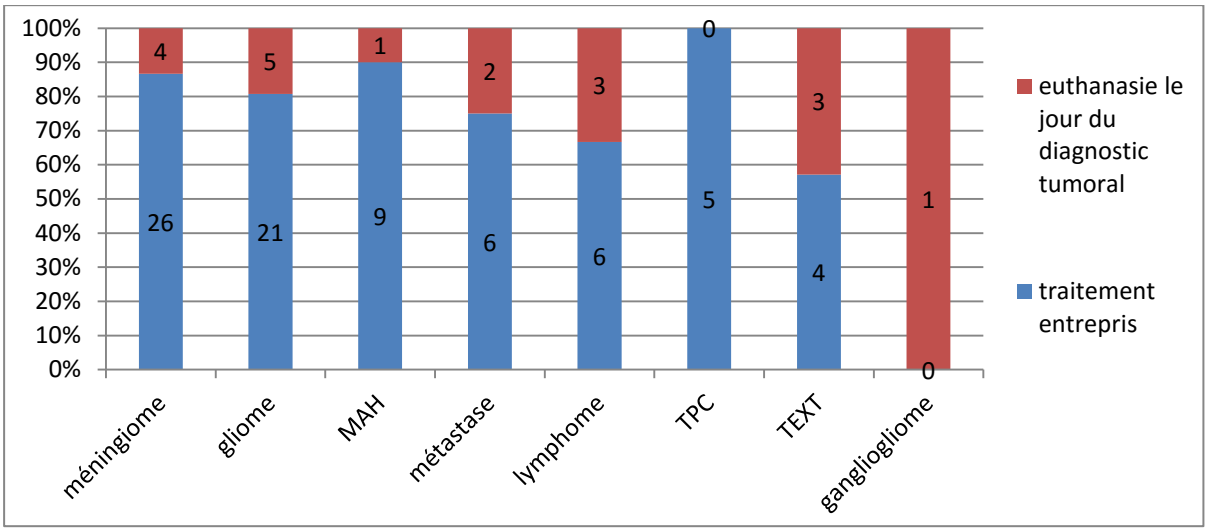

Figure 77 : Répartition des cas en fonction du type tumoral les affectant et de la décision thérapeutique de leurs propriétaires.

100% (5/5) des TPC ont bénéficié d'un traitement. Les propriétaires des cas présentant une **TPC**, un **MAH**, un **gliome**, un **ganglioglioome,** ou un **méningiome** semblent plus enclins à entreprendre un **traitement** le jour du diagnostic. Un test de χ^2 d'indépendance (en excluant les petites catégories : TPC, métastase(s), lymphome, TEXT et ganglioglioome) ne permet pas d'atteindre cette conclusion statistiquement.

3.4.2 Type de traitement selon les types tumoraux

26% (20/77) des propriétaires souhaitant traiter leur animal élisent un **traitement spécifique** dont la répartition en fonction des types tumoraux est illustrée par la figure 80.

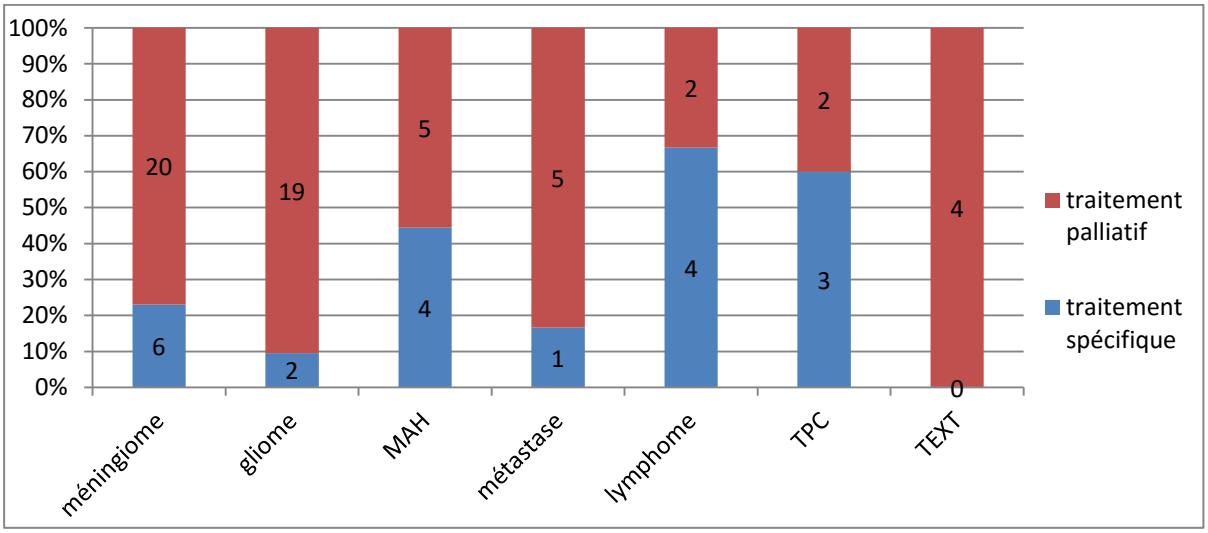

Figure 78 : Types de traitements élus selon les types tumoraux.

Les tumeurs bénéficiant le plus d'un traitement **spécifique** sont les **lymphomes** (**66,7%** (4/6)), les **TPC** (**60%** (3/5) et les **MAH** (**40%** (4/10), alors que les cas de TEXT repartent tous sous traitement palliatif**,** et seuls 9,5% (2/21) des gliomes reçoivent de la radiothérapie.

3.4.3 Evolution des chiens selon le type tumoral et le traitement élu

3.4.3.1 Gliomes

Pour **80,8%** (21/26) des chiens présentant un gliome, un **traitement** a été instauré le jour du diagnostic. Comme l'illustre la figure 81, **7,7%** (2/26) des chiens ont reçu une **radiothérapie** alors que les 73,1% (19/26) restants ont reçu uniquement le traitement palliatif.



Figure 79 : Traitements mis en place pour les cas de gliome

23,1% (6/26) cas sont revenus en **contrôle** (tab 24). Il s'agit des 2 cas ayant reçu une radiothérapie, et de 4 cas ayant été uniquement placés sous traitement palliatif.

Tableau 24 : Type de traitement reçu, évolution et durée de survie des chiens présentant un gliome

Chien n°	Traitement	Evolution clinique	Evolution à l'IRM	Durée de survie (en jours)
71	palliatif	Dégradation	-	> 6
73	palliatif	Amélioration	Stable	234
83	palliatif	Amélioration	Stable	>141
84	palliatif	Amélioration	-	146
78	radiothérapie	NA	Diminution	> 95
88	radiothérapie (2 séances)	Amélioration	Diminution	> 800

80% (4/5) des chiens recevant un traitement ont connu une phase d'amélioration clinique. Seuls les cas ayant reçu une radiothérapie ont présenté une amélioration à l'IRM.

3.4.3.2 Méningiomes

Pour **92,3%** (24/26) des chiens présentant un méningiome, un **traitement** a été instauré le jour du diagnostic (fig 82). **23,1%** (6/26) des propriétaires ont accepté un traitement **spécifique** : **19,2%** (5/26) ont opté pour la **chirurgie**, et **3,8%** (1/26) pour la **radiothérapie.** Les 73,1% (19/26) restants sont repartis avec un traitement palliatif.

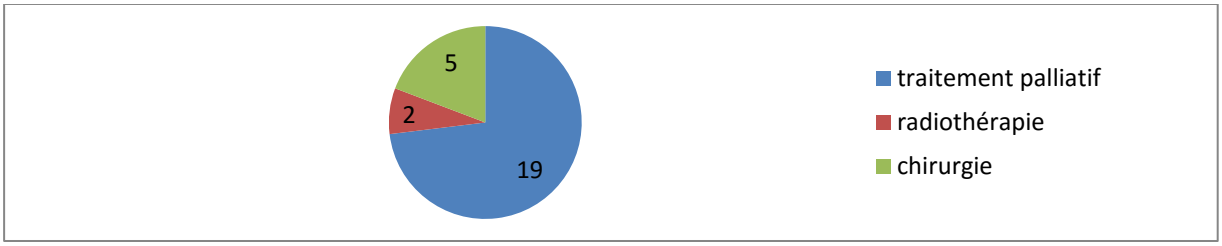

Figure 80 : Plan thérapeutique des chiens présentant un méningiome

26,9% (7/26) des cas sont revenus en contrôle. Leur évolution est rapportée par le tableau 25.

Tableau 25 : Type de traitement reçu, évolution et durée de survie des chiens présentant un méningiome

Chien n°	Traitement	Evolution clinique	Evolution à l'IRM	Durée de survie (en jours)
8	palliatif	**NA**	Aggravation	> 223
21	radiothérapie	Amélioration	Stable	449
22	radiothérapie (2 séances)	Amélioration	Amélioration puis échappement	1407
1	chirurgie	Amélioration	-	>114
4	chirurgie	Amélioration	-	> 72
5	chirurgie	Décès lors de la chirurgie.	-	0
16	chirurgie	Amélioration	-	> 24

83,3% (5/6) des animaux recevant un traitement, même palliatif, ont connu une **amélioration**. Parmi les cas ayant subi un traitement **chirurgical**, un cas **(20%) est décédé** à l'ouverture du crâne suite à une hypotension menant à un arrêt cardio-respiratoire. Les 4 autres (80%) ont été perdus de vue après leur opération. Les deux cas ayant bénéficié d'une **radiothérapie** ont survécu plus d'un an pour l'un, et presque 4 ans pour le second.

3.4.3.3 MAH

Pour **90%** (9/10) des chiens présentant un MAH, un **traitement** a été instauré le jour du diagnostic. **40%** (4/10) des cas ont reçu une **radiothérapie** et 50% (5/10) sont repartis sous traitement palliatif (fig 83).

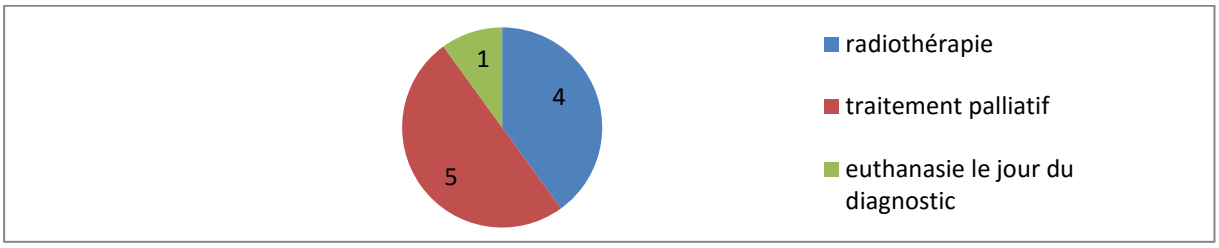

Figure 81 : Plan thérapeutique des chiens présentant un MAH

Sont revenus en **contrôle**, **100%** (4/4) des chiens ayant bénéficié d'une **radiothérapie** (tab 26). Les chiens sous un autre traitement ont été perdus de vue.

75% (3/4) des chiens avaient consulté le service de neurologie en première intention car ils présentaient des **troubles neurologiques** (modification du comportement pour l'un et crises convulsives pour l'autre), et 25% (1/4) en médecine interne, pour polydipsie, dysorexie, apathie et atrophie testiculaire.

Tableau 26 : Evolution des 4 chiens présentant un MAH dont les informations de suivi sont disponibles.

Chien n°	Evolution neurologique	Evolution clinique autre que neurologique	Evolution à l'IRM	Cause de décès	Durée de survie (en jours)
33	Amélioration	Stable	Diminution	Euthanasie suite à AVC	481
38	Amélioration	Stable	Diminution	-	>121
34	Amélioration	Diabète insipide central partiel 1 an plus tard.	Diminution	-	>318
36	(n'était pas présenté pour troubles nerveux)	Hypocorticisme, diabète insipide et hypothyroïdie centraux aggravés.	Diminution	Euthanasie pour dégradation de l'insuffisance hypophysaire	119

100% (2/2) des chiens présentés pour **troubles neurologiques** ont connu une **amélioration** de leurs symptômes. Le cas présenté pour troubles secondaires à une **insuffisance hormonale hypophysaire,** a vu cette **condition s'aggraver**. **50%** (2/4) des chiens ayant subi une radiothérapie ont **développé un diabète insipide central** ; 50% de ces cas (1/2) un an après la radiothérapie, et 50% (1/2) dès le diagnostic IRM. Dans **100%** (4/4) des cas, le **volume** lésionnel a **diminué** suite à la radiothérapie.

3.4.3.4 Lymphomes

Pour **66,7%** (6/9) des chiens présentant un lymphome, un **traitement** a été instauré le jour du diagnostic. 22,2% (2/9) ont reçu un traitement palliatif et **44,4%** (4/9) ont été mis sous **chimiothérapie** comme l'illustre la figure 84.

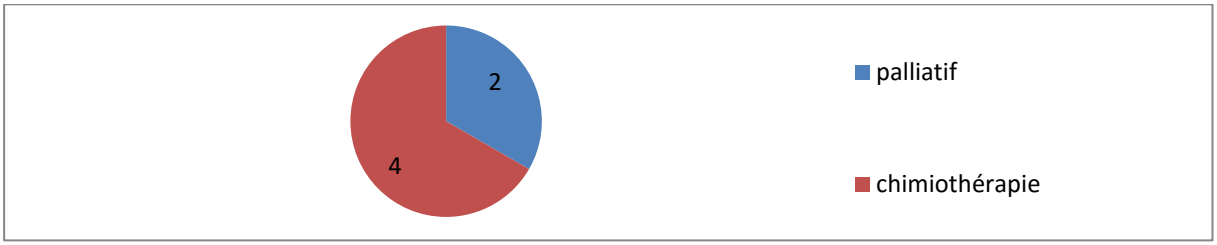

Figure 82 : Plan thérapeutique des chiens présentant un lymphome intracrânien.

75% (3/4) des animaux sous **chimiothérapie** sont revenus en **contrôle** (tab 27). Aucun cas sous traitement palliatif n'est revenu en suivi.

Tableau 27 : Evolution des 3 chiens présentant un lymphome, ayant bénéficié d'une chimiothérapie, et étant revenus en contrôle.

Chien n°	Evolution neurologique	Evolution clinique générale	Evolution à l'IRM	Durée de survie en jours)
55	NA	NA	Disparition	>557
49	NA	NA	Diminution, discrète augmentation à +575j	>575
52	Rémission	Dégradation dans les dernières semaines	Disparition	815
51	Amélioration transitoire	Amélioration transitoire	NA	11

Dans 66,7% (2/3) des cas, il y a disparition complète des lésions observées à l'IRM sous chimiothérapie.

3.4.3.5 Métastases intracrâniennes

Pour **75%** (6/8) des chiens présentant un MAH, un **traitement** a été instauré le jour du diagnostic. 62,5% (5/8) ont reçu un traitement palliatif et **12,5%** (1/8) ont été placés sous chimiothérapie métronomique à la **bélustine** 0.08mg/kg/j (fig 85).

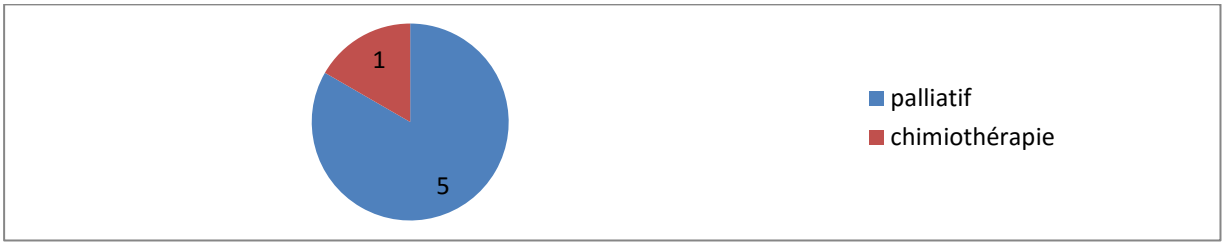

Figure 83 : Plan thérapeutique des chiens présentant une/des métastase(s) intracrânienne(s)

Seuls 3 chiens (**50%**), tous recevant un traitement palliatif, sont revenus en **contrôle**. **Aucun** n'a bénéficié d'une **IRM de contrôle**. Leur évolution est résumée dans le tableau 28.

Tableau 28 : Evolution des 3 chiens ayant bénéficié d'une chimiothérapie dans le cadre de métastases intracrâniennes et étant revenus en contrôle.

Chien n°	Evolution clinique	Evolution à l'IRM	Durée de survie (en jours)
58	Stable	NA	43
63	Stable	NA	4
64	Stable	NA	21

Aucun des 3 cas ne s'est amélioré cliniquement justifiant une **euthanasie**.

3.4.3.6 Tumeurs des plexus choroïdes

100% (10/10) des chiens présentant une TPC, ont reçu un **traitement** le jour du diagnostic : **60%** (3/5), un traitement **chirurgical** (pose de valve de dérivation) en vue d'une radiothérapie, et 40% (2/5) sont repartis avec un traitement palliatif (fig 86).

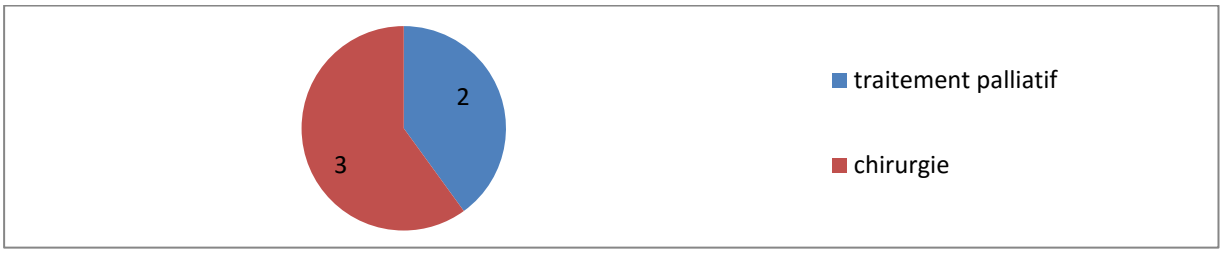

Figure 84 : Plan thérapeutique des chiens présentant une tumeur des plexus choroïdes

Aucun suivi n'a été réalisé sur ces cas. **100%** (3/3) des animaux pour lesquels un traitement **chirurgical** a été élu, sont **décédés en post-opératoire**. Un cas est mort d'un engagement cérébelleux, un deuxième cas est décédé après avoir présenté une HTIC, le dernier a fait un arrêt cardio-respiratoire.

3.4.3.7 Tumeurs extrinsèques

Pour **57,1%** (4/7) des chiens présentant une TEXT, un **traitement palliatif** a été instauré le jour du diagnostic. **Aucun** n'est revenu en **contrôle**.

3.4.3.8 Tumeur des gaines nerveuses

Le chien présentant une TGN est **décédé** lors de **l'anesthésie** pour réaliser une **IRM**.

3.4.3.9 Gangliogliome

Initialement suspecté d'être atteint de gliome ou d'encéphalite, le chien a reçu un traitement à base d'aracytine à 50mg/m2 en sous cutané BID sur 48h tous les mois, et de cyclosporine à 7,5 mg/kg BID. Après un mois de traitement avec persistance et aggravation des symptômes, et une IRM de contrôle montrant l'extension lésionnelle, la suspicion de tumeur gliale est devenue prédominante et une décision d'euthanasie a été prise.

3.4.4 Le traitement anticonvulsivant et contrôle des crises convulsives secondaires à un processus tumoral

L'analyse de l'évolution clinique des 13 chiens initialement présentés pour crises convulsives, est représentée par la figure 87.

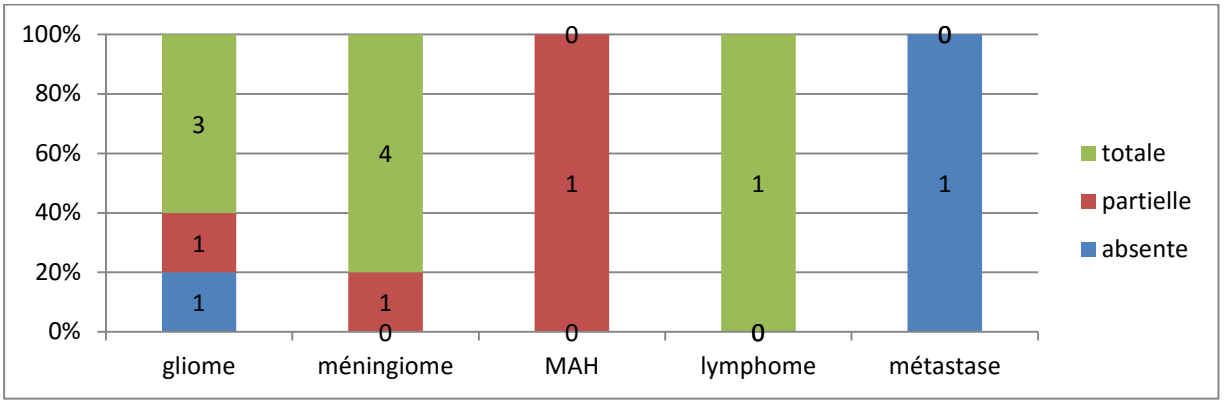

Figure 85 : Réponse thérapeutique des chiens initialement présentés pour crise convulsive en fonction du type tumoral

61,5% (8/13) ont **complètement répondu** au traitement anticonvulsivant, 23,1% (3/13) y ont répondu partiellement et 15,4% (2/13) n'y ont pas du tout répondu.

3.4.5 Le traitement palliatif, une bonne option face à l'euthanasie

Parmi les cas, toutes tumeurs confondues, ayant été placés sous traitement palliatif et étant revenus en suivi en consultation neurologique, (soit un total de 4, tous des gliomes), **75%** (3/4) présentaient une **amélioration clinique** contre 25% (1/4) de dégradation. A **l'IRM, 100%** (4/4) des lésions étaient **stables**.

Les 2 chiens dont la date de mort est connue ont eu une **durée de survie post-diagnostique moyenne de 190 jours.**

4 Discussion

4.1 Aspect épidémio-clinique

4.1.1 Prévalences

4.1.1.1 Prévalence des chiens atteints de tumeurs de l'encéphale au sein de la population canine malade

Nous obtenons une prévalence des tumeurs de l'encéphale du Chien de **0.56%**. A notre connaissance, aucune étude clinique n'a donné de prévalence au sein d'une population de référence constituée des chiens malades. Nous allons donc comparer notre chiffre à d'autres valeurs obtenues dans des circonstances différentes.

Le chiffre qui est le plus fréquemment repris, et qui semble servir de référence, date de 1986 et il s'agit de **0.000145%.** (1) Il a été obtenu en additionnant les cas de tumeurs du système nerveux central (SNC) et périphérique (SNP) **publiés** entre 1968 et 1984, et en les divisant par la population canine à risque durant cette période. Il ne nous semble donc pas surprenant d'obtenir une fréquence nettement supérieure à celle-ci.

Un autre chiffre, plus récemment cité est : **4,5%.** Il a été obtenu par l'équipe de R.B. Song en 2013 suite à une étude rétrospective des résultats **d'autopsie** de l'université de Pennsylvanie, rapportés à la population de chiens de leur clientèle. Le fait d'obtenir un chiffre inférieur à celui-ci est encore une fois cohérent : les tumeurs de notre étude ont une taille considérable au moment du diagnostic et on peut aisément imaginer qu'un animal meurt d'une autre cause, tout en ayant une masse intracrânienne de taille n'entraînant pas encore de dysfonctionnement notable. D'ailleurs, il a été rapporté que seuls 7,1% des chiens présentant une lésion de l'encéphale à l'autopsie, ont un historique de troubles nerveux. (187)

La prévalence que nous avons obtenue semble donc **cohérente** avec les résultats d'autres études et pourrait constituer une **nouvelle prévalence clinique de référence**.

Cependant, elle reste imparfaite dans le sens où tous nos cas n'ont pas été vérifiés à l'**histologie** (seuls 25,8% (25/97)) et qu'à l'IRM les néoplasmes peuvent être confondus avec des processus inflammatoires et/ou vasculaires. D'autre part, ce chiffre s'éloigne de la prévalence réelle par surestimation, car nous rapportons les cas à une clientèle essentiellement constituée de **référés**, mais aussi par sous-estimation, du fait des chiens présentant des troubles neurologiques, dont le diagnostic différentiel émis par le vétérinaire traitant, est à l'origine d'une décision **d'euthanasie sans exploration** plus poussée.

4.1.1.2 Prévalences relatives des tumeurs

4.1.1.2.1 Prédominance des tumeurs primaires de l'encéphale

Alors que la littérature semble indiquer des prévalences comparables entre tumeurs primaires et secondaires (9) (10) (11), nous notons une **prédominance des tumeurs primaires** (70,2%). Or les études comparant ces prévalences sont des études nécropsiques. On peut imaginer que les animaux présentant des métastases intracrâniennes aient été euthanasiés en raison de l'envahissement, et des symptômes engendrés par la tumeur primaire. Ainsi, un animal peut présenter des micrométastases n'étant pas responsables de troubles nerveux notoires, mais visibles à l'autopsie. Inversement, un chien souffrant d'une tumeur primaire intracrânienne, risque fortement d'être euthanasié à terme en raison du développement tumoral et des troubles neurologiques engendrés. Ainsi la différence de nos résultats peut s'expliquer par le **type de recrutement : nécropsique / clinique**.

4.1.1.2.2 Prédominance des méningiomes parmi les tumeurs primaires

Notre étude rejoint celles qui trouvent comme type tumoral majoritaire : le **méningiome** (26,8%). Comme argumenté dans la partie bibliographique, l'IRM présente d'excellentes sensibilité et spécificité pour le diagnostic de méningiome, contrairement au gliome, qui peut être confondu avec d'autres types tumoraux ou processus inflammatoires. Notre étude se basant sur le diagnostic par IRM, les cas présentant des images insuffisamment spécifiques ont été retirés. Certains cas de gliomes ont ainsi probablement été rejetés, et il n'est pas surprenant d'aboutir à une majorité de méningiomes.

4.1.1.3 Présence de métastases pulmonaires lors de métastases intracrâniennes.

85,7% (6/7) des cas présentant des **métastases cérébrales** et pour lesquelles une radiographie du thorax a été réalisée, présentent aussi des **métastases pulmonaires**. Ces 6 cas en question sont des carcinomes/adénocarcinomes. L'étude nécropsique de Snyder et al., (2008), recrutant tous les chiens présentant des tumeurs secondaires dans le cerveau mises en évidence à l'autopsie, révèle que 80% (16/20) des cas de carcinomes métastatiques encéphaliques présentent aussi des tumeurs dans les poumons. Aucune différence significative n'est mise en évidence (test binomial $p = 1$) entre nos prévalences.

Cependant, seuls **28,6%** (2/7) de leurs cas de carcinomes métastatiques présentent des images thoraciques compatibles avec des métastases pulmonaires. Ce chiffre est cette fois-ci significativement inférieur au nôtre ($p = 0,00289$). On peut se demander si les cas de Snyder et al., (2008) recrutés à l'autopsie, présentent un cancer moins avancé que nos cas recrutés cliniquement. Ainsi, bien que les métastases soient présentes dans les poumons, comme l'indique la nécropsie, elles sont de taille insuffisante (<0.5cm) pour être détectées à la radiographie.

Notre conclusion est donc qu'une grande majorité de chiens présentant une tumeur secondaire dans le cerveau, en présente aussi et de manière radiographiquement visible, dans

les poumons. Ainsi, lorsqu'on est confronté à un chien développant des troubles neurologiques alors qu'une tumeur primaire a été auparavant diagnostiquée, la radiographie thoracique pourrait constituer un examen complémentaire permettant de renforcer notre hypothèse diagnostique.

4.1.2 Médiane d'âge

Nous obtenons une **médiane d'âge de 9,3 ans**, compatible avec les données de la littérature, mais contrairement aux travaux de l'équipe de Sturges et al., (2008) nous ne sommes pas parvenus à montrer que les chiens présentant un méningiome sont significativement plus vieux que ceux présentant un gliome.

Nous remarquons que les **métastases** sont diagnostiquées sur des animaux plus **âgés** que ceux des autres types tumoraux, ce qui n'est pas surprenant, puisqu'il s'agit de cancers de stade avancé.

4.1.3 Prédisposition sexuelle

Nous n'avons **pas trouvé de prédisposition sexuelle** vis-à-vis des tumeurs de l'encéphale de manière générale, ni au sein des différents types tumoraux. Pourtant, la littérature vétérinaire parle d'une prédisposition des femelles aux MAH, et d'une prédisposition des mâles aux TPC. Bien que la tendance semble retrouvée dans nos cas de TPC (4 mâles pour 1 femelle), le trop petit nombre d'individus ne nous permet peut-être pas d'objectiver de prédisposition sexuelle.

Vis-à-vis du **gliome**, nous avons exactement le même nombre de femelles que de mâles (13/13) dans notre étude. La prédisposition des hommes à développer des tumeurs gliales n'est donc pas ici transposable au Chien. L'hypothèse actuelle consiste en un effet protecteur des œstrogènes chez les femmes. Il est intéressant de remarquer qu'uniquement 15,4% (2/13) des chiennes de notre étude sont stérilisées. Ainsi cette **différence interspécifique** est bien réelle, et n'est pas une illusion résultant d'une surreprésentation d'individus de sexe féminin à œstrogénie basse.

4.1.4 Influence de la stérilisation

Nous avons mis en évidence une **prédisposition des animaux non stérilisés à développer un gliome**. Ce critère n'ayant jamais été exploré dans la littérature vétérinaire, nous ne pouvons pas comparer nos résultats. Une étude, comportant un plus grand nombre de cas avec une population de référence comparable, permettrait de débattre ou de renforcer notre conclusion. Cependant, comme discuté précédemment, chez **l'Homme**, on suspecte un effet **protecteur des œstrogènes** vis-à-vis du développement de gliomes. Nos résultats, chez le **Chien, divergent** donc par rapport à ce postulat.

Pour le **MAH**, nous ne sommes pas arrivés à montrer une influence de la stérilisation comme décrite dans la littérature. Ceci peut être expliqué aisément par le fait que le lien était décrit uniquement chez les femelles, et que nous avons seulement 2 femelles parmi les 10 cas de notre étude.

4.1.5 Prédisposition raciale

On retrouve une surreprésentation des **Bouledogues français**, des **Boxers** et des **Labradors** au sein de notre population d'intérêt par rapport à la population de référence. Ils sembleraient donc **prédisposés à développer une tumeur de l'encéphale**.

Au sein des **gliomes**, nous observons les mêmes tendances que celles largement décrites dans la littérature, à savoir : une nette prédisposition des **brachycéphales** et au sein de cette catégorie, des **Boxers**. Les Bouledogues français et Yorkshires Terriers paraissaient prédominer au sein de la population d'intérêt mais l'analyse de la population de référence nous permet de nous rendre compte qu'elles y sont aussi surreprésentées. Ces races-là ne sont donc pas prédisposées aux gliomes ; il s'agit simplement de races « à la mode » qui sont très représentées dans la population canine globale.

4.1.6 Motif de consultation

4.1.6.1 Motif de consultation général

Les tumeurs de l'encéphale provoquent à **52,6%** (51/97), des **crises convulsives**. Ce chiffre est tout à fait comparable à celui de la littérature (50%). Cependant, nous notons un taux élevé de réponse thérapeutique au traitement anticonvulsivant : **84,6%** (11/13)). Il paraît donc logique d'imaginer qu'il existe un certain nombre de chiens, qui ayant répondu favorablement au traitement symptomatique mis en place par le vétérinaire généraliste, n'ont pas été référés auprès d'un neurologue. Ainsi, il est fort probable que les tumeurs à l'origine de crises convulsives, soient en réalité plus fréquentes que ce que notre étude, réalisée en centre de référé, laisse paraître.

Nous rajouterons que dans notre étude, les crises convulsives sont **majoritairement généralisées** (81,4%). Cet élément pourrait s'expliquer par leur clinique beaucoup plus spectaculaire que celle de l'épilepsie partielle qui peut facilement passer inaperçue.

4.1.6.2 Crises convulsives et neurolocalisation tumorale

En accord avec ce qui est décrit dans la littérature, on note une nette prédisposition des masses localisées dans le **télencéphale**, à provoquer des crises convulsives.

4.1.6.3 Délai entre premiers symptômes et diagnostic par imagerie médicale

Nous trouvons un délai de **69 jours,** alors qu'une autre étude menée sur 53 chiens provenant d'écoles du Texas, de l'état de Washington et de Georgie (8) obtient un délai de 34 jours. Cette différence entre nos résultats pourrait peut-être s'expliquer géographiquement : les propriétaires anglo-saxons seraient plus réactifs, et les structures possédant des techniques de pointe en imagerie, plus nombreuses, permettant d'avancer dans le diagnostic sans avoir besoin de référer (à l'origine de pertes de temps).

Cependant il s'agit là d'un délai **difficilement évaluable**. Les modifications comportementales sont généralement progressives, et les propriétaires ne connaissent pas toujours la date exacte d'apparition des symptômes. Il y a de plus le risque de surestimation, pour des propriétaires très soucieux qui préfèrent envisager le pire, et de sous-estimation, pour certains propriétaires qui craindraient de se faire juger par le vétérinaire pour une trop longue attente avant de décider de consulter.

Les propriétaires des chiens présentant un MAH ou un méningiome mettent significativement plus de temps que les autres pour consulter. On peut trouver une explication pour les **MAH** en regardant les motifs de consultation. Ils consultent généralement pour **modification du comportement**, polydipsie et dysorexie, soient des symptômes d'installation progressive, non spectaculaires et donc facilement mis, à tort, sur le compte du vieillissement. Cette explication n'est pas applicable aux cas de **méningiomes,** qui consultent en premier lieu pour des crises convulsives. Cependant, comme il s'agit de races touchées par

l'épilepsie génétique (Labrador, Golden Retriever, Caniche, Cocker…), nous pouvons imaginer que ces cas ont été référés plus tardivement.

Ainsi, sur un chien **âgé** présentant des modifications du comportement d'installation progressive ou des crises convulsives, il faudrait penser en premier lieu à une tumeur de l'encéphale.

4.2 Aspect IRM

4.2.1 Neurolocalisation tumorale

4.2.1.1 Neurolocalisation générale

61,9% des tumeurs de notre étude sont issues du télencéphale. Les deux études nécropsique de Snyer et al., (2008) (10) (11) retrouvent aussi une prédominance des chiens dont le télencéphale est atteint avec une prévalence de **52,7%** (105 + 81 /177 + 173). La petite majoration que nous présentons pourrait une fois de plus s'expliquer par la différence du mode de recrutement entre nos études. Comme nous l'avons précédemment décrit, l'effet de masse au niveau du cerveau antérieur est plus à même de provoquer des crises convulsives, symptômes d'appel de l'existence d'une anomalie intracrânienne. Ainsi une meilleure reconnaissance clinique des tumeurs de ces régions pourrait expliquer la légère supériorité de notre prévalence par rapport aux études nécropsiques.

4.2.1.2 Localisation des TPC par rapport au système ventriculaire

Il a été décrit que les **TPC** se développent préférentiellement à partir du **4ième ventricule**. Du fait du faible nombre de cas de nos travaux, nous n'avons pas pu renforcer cette observation.

4.2.1.3 Neurolocalisation des métastases

Aucun des 8 chiens présentant un **carcinome métastatique** de l'encéphale ne présente de lésion visible à l'IRM au niveau du **cervelet**. L'étude nécropsique de Snyder et al., (2008) comporte 15 chiens présentant des carcinomes métastatiques, et 86,7% (13/15) d'entre eux impliquent le cervelet. Nos résultats ne sont donc pas en accord. Il est possible que des micrométastases aient intéressé le cervelet sans qu'elles soient pour autant détectables à l'IRM. D'autre part le nombre de nos cas est peut-être encore insuffisant pour pouvoir en tirer de véritables conclusions.

4.2.2 Prise du produit de contraste

4.2.2.1 La prise de contraste pour les cas de méningiomes, métastases et lymphomes est en accord avec les données de la littérature

Les caractéristiques de la prise de contraste parmi nos cas de **méningiomes** et de **métastases** sont les mêmes que précédemment décrites : la prise de contraste est intense, homogène et permet de bien délimiter la lésion. En ce qui concerne les **lymphomes**, nous avons uniquement des cas dont la prise de contraste est discrète, à contours flous, un des deux profils décrits de la littérature.

4.2.2.2 La prise de contraste des cas de gliome est cohérente avec la littérature hormis pour la corrélation entre intensité et grade histologique

Il est décrit que les **gliomes** prennent presque toujours le produit de contraste mais de manière discrète ou en anneau, et dont l'intensité évolue parallèlement au grade histologique.

Il a aussi été décrit que les formations kystiques sont significativement plus fréquentes dans les cas de gliomes de grade élevé. (90)

50% (3/6) de nos cas prennent le produit de contraste de manière **discrète en leur centre**, et 50% (3/6) de manière **intense en anneau**. Tous nos cas de gliomes kystiques prennent le contraste intensément en anneau. Cependant, nos observations divergent, quant à la corrélation entre intensité de prise du produit de contraste et grade histologique. En effet, la répartition des GBM dans notre étude est homogène entre les profils IRM. De plus, c'est le chien 84 qui témoigne de la prise de contraste la plus intense, et pourtant il souffre d'un oligodendrogliome anaplasique.

Notre étude ne suit donc pas toutes les grandes lignes de la littérature. C'est probablement le faible nombre de cas qui ne nous permet pas de retrouver cette tendance.

4.2.3 Œdème péri-lésionnel

Les **métastases** et les **lymphomes** sont, dans notre étude, les tumeurs à l'origine de la plus grande quantité d'œdème. Ce constat n'est pas surprenant étant donné qu'il s'agit de maladies systémiques, ou du moins multiorganiques. Les cellules tumorales arrivent au niveau cérébral par voie hématogène, en provoquant une **altération** locale de la **barrière hématoencéphalique**. C'est la modification de cette structure qui permet l'installation d'un œdème vasogénique.

De plus, en ce qui concerne les **métastases**, les lésions encéphaliques sont souvent **multifocales**. Ors l'œdème est qualifié d'étendu lorsqu'il s'intéresse à l'ensemble d'un hémisphère cérébral. Il est donc fréquent que les cas de métastases se retrouvent dans cette catégorie, par coalescence de plusieurs zones œdématiées de plusieurs lésions, que face à l'œdème péritumoral d'une tumeur focale.

Pour le **lymphome**, nous avons établi une pseudo-corrélation (car issue de l'analyse de 2 cas) entre l'intensité de l'expression leucémique, et l'extension de l'œdème. En effet le chien 51 présente un œdème très sévère, associé à une leucémie flagrante au frottis sanguin, alors que le chien 52 présente un œdème modéré, avec seulement une cellule atypique observée à l'hématologie. Il aurait donc été intéressant de réaliser un frottis sanguin sur le troisième chien (chien 54) afin de renforcer cette observation.

Les **méningiomes** sont associés à un œdème plus ou moins étendu selon les cas. Pour essayer d'expliquer cette observation, nous avons essayé de corréler l'extension de l'œdème avec la taille tumorale puis sa localisation, sans succès. Il faudrait probablement considérer les deux critères conjointement. De plus, l'œdème est le résultat de **plusieurs phénomènes**, tels qu'un déséquilibre hydrostatique suite à un effet de masse (selon le volume tumoral), une fuite vasogénique par altération de la barrière hématoencéphalique (selon la néovascularisation de la tumeur donc de son type et de son grade) ou encore un ballonnement cellulaire lors de nécrose (dépendant de la rapidité de croissance tumorale et de son grade). Ainsi, la relation entre œdème et tumeur est probablement bien plus complexe qu'une simple corrélation linéaire mono-factorielle.

4.3 Aspects histologique et cytologique

4.3.1 Sensibilité de l'IRM pour le diagnostic étiologique

4.3.1.1 Sensibilité pour le diagnostic de processus tumoral et du type tumoral

Dans notre étude, la **sensibilité** de l'IRM pour le diagnostic **de processus tumoral est de 92,6%** (25/27), et la sensibilité pour le diagnostic de **type tumoral est de 92,0%** (23/25). Ces chiffres sont comparables à ceux de la littérature. (8) (14) (29).

Une des pièces histologiques qui est revenue dépourvue de cellules tumorales correspondait à un **lymphome** multicentrique ayant secondairement impliqué le cerveau. Ce cas a été placé sous chimiothérapie, ce qui lui a valu la disparition totale et sans récidive des troubles neurologiques, et a allongé sa durée de vie de **815** jours. L'analyse histologique a donc été réalisée 815 jours après l'observation des lésions à l'IRM, et on peut supposer que la rétrocession des troubles neurologiques ait témoigné de la très bonne réponse thérapeutique du processus tumoral intracrânien. Ainsi, bien que l'histologie soit revenue en contradiction avec un lymphome intracrânien, l'hypothèse diagnostique reste quant à elle très probable. On pourrait alors considérer que la sensibilité de l'IRM pour le diagnostic de processus tumoral dans notre étude, est en réalité davantage proche de **96,3%** (26/27). Cependant, notre mode de **recrutement** biaise énormément cette analyse, puisque les cas jugés comme de diagnostic trop incertain, étaient évincés de l'étude. Nous ne pouvons donc pas réellement tirer de conclusion sur ce point.

En ce qui concerne le **type tumoral**, les 2 résultats non concordants avec l'analyse histologique avaient un faible degré de certitude diagnostique à l'IRM. Dans un cas il s'agissait d'une des hypothèses diagnostiques principales : une TPC. Dans l'autre, le diagnostic différentiel était large comprenant les processus inflammatoires en plus du gliome. Il s'agissait en réalité d'un gangliogliome, type tumoral encéphalique très rare (seulement une description dans la littérature canine actuelle (74)) et très proche des tumeurs gliales.

Ainsi, lorsque l'hypothèse de **tumeur intracrânienne est forte** à **l'IRM**, il semblerait que cette technique soit en un très bon moyen *ante mortem* de diagnostiquer un **type tumoral.**

4.3.1.2 Influence de la connaissance des commémoratifs et de l'anamnèse

L'équipe de Wolff et al., (2012) décrit une mauvaise **influence de la connaissance des commémoratifs et de l'anamnèse sur la lecture des IRM.** Pourtant, dans notre étude, ces informations auront au contraire été très précieuses, afin de pondérer nos hypothèses diagnostiques en faveur de la véritable étiologie, et notamment en cas de suspicion de lymphome ou de métastase intracrânienne, par la connaissance d'antécédents de tumeur (par exemple pour le chien 61), ou des résultats des examens complémentaires entrepris pour un bilan d'extension. Justement, l'étude en question comporte 121 lésions de l'encéphale mais seulement 1 cas de métastase, et 1 cas de lymphome. On peut donc conclure qu'en cas de suspicion de **lymphome ou de métastase**, on ne peut donc pas se passer **d'examens complémentaires** et de la connaissance complète du **dossier** de l'individu..

4.3.2 Nature des tumeurs primitives à l'origine de métastases

Contrairement à ce qui est admis dans la littérature, nous n'avons aucun cas de métastase d'hémangiosarcome. Sur les 8 métastases cérébrales, 5 ont été diagnostiquées à l'histologie, et sont **de nature épithéliale**. On pourrait se demander si les 3 autres cas, non arrivés au stade histologique, sont des hémangiosarcomes, mais en regardant les résultats des examens complémentaires réalisés, cette hypothèse semble peu probable. Notre **étude**

contient donc réellement une très faible, voire nulle, prévalence de métastases d'hémangiosarcome. L'étude responsable de ce postulat (11) est une étude nécropsique, et en recherchant rétrospectivement dans les dossiers, cette équipe conclut que 32,9% de leurs cas ne présentaient aucun symptôme neurologique. Cette information pourrait expliquer pourquoi si peu de cas de métastase d'hémangiosarcome font partie de notre étude clinique.

Notre étude clinique nous laisse penser que face à un animal présentant des images d'IRM compatibles avec une/des métastase(s) intracrânienne(s), il faut **rechercher en première intention, une tumeur de nature épithéliale.**

4.3.3 Prévalence des types de méningiome

Bien que statistiquement non prouvable du fait du petit nombre de cas, nos chiffres indiquent une majorité de méningiomes du **type transitionnel** (4/7). Selon les études, les sous-types prédominants varient entre transitionnel et méningothélial.

4.3.4 Gliomes, types, grades et gliome du chiot

4.3.4.1 Prévalence des types de gliomes

De la même manière, et pour les mêmes raisons, nous avons une prédominance de **glioblastomes multiformes** (4/6), statistiquement non prouvable.

4.3.4.2 Le cas de gliome chez un chiot de 11 mois

4.3.4.2.1 Intérêt de ce cas dans la perspective de « One Health »

Nous avons trouvé très intéressant que figure parmi nos cas, un chiot Rhodesian Ridgeback de seulement 11 mois. En médecine humaine, il a été décrit que le gliome de l'enfant a une localisation typique au niveau du tronc cérébral. Parmi nos cas de gliomes de haute certitude, il s'agit justement du seul cas localisé dans le **TC.** Il semble **partir de la région du pont à gauche** pour s'étendre généreusement au **reste du TC**.

Chez l'enfant, le gliome du tronc cérébral peut prendre deux formes (194) :

- Une atteinte presque totale du TC du fait de sa croissance rapide, au départ du pont, tumeur généralement de haut grade. Cette entité est appelée DIPG pour **Diffuse Intrinsic Pontine Glioma**. Il s'agit de la forme la plus fréquente.
- Une forme plus focale, de plus petite taille, qui a un comportement bénin (généralement un astrocytome pilocytique).

Notre cas semble correspondre à la première catégorie. A l'IRM, il est discrètement hypointense en T1, hyperintense en T2 et FLAIR, et prend le contraste partiellement avec des limites floues. Ces caractéristiques sont encore en accord avec celles du DIPG. (195)

L'histologie nous informe qu'il s'agit d'un **GBM**, soit un gliome de haut grade.

Tous ces éléments semblent indiquer que nous sommes en présence d'un **sous-type glial** à caractéristiques **épidémiologiques,** à l'**IRM** et **histologiques similaires** à ce qui est décrit chez l'**Homme**. Une fois de plus, le Chien nous confirme qu'il ferait un bon modèle pour le gliome de l'Homme.

4.3.4.2.2 Intérêt de ce cas pour la médecine vétérinaire

En médecine vétérinaire, il existe une unique description : il s'agit d'un oligodendrogliome anaplasique s'étant développé au niveau du TC d'un Golden Retriever de

5 mois. (196) Bien que peu décrit, le gliome du TC du chiot, doit donc figurer parmi les hypothèses diagnostiques, sur un jeune animal présentant des troubles neurologiques.

4.3.5 Analyses de LCR et tumeur

44,4 % (8/18) des LCR analysés étaient **modifiés**. Cette fréquence fluctue d'une étude à l'autre. Etant donné la variabilité de la répartition des types tumoraux au sein des études, l'absence de précision quant à l'origine des LCR analysés, et la prédisposition de certains types tumoraux à exfolier dans le LCR, les chiffres deviennent encore plus difficilement comparables.

Dans notre étude, **16,67%** (1/6) **des cas présentaient des cellules lymphoïdes tumorales dans leur LCR**. Dans la littérature les quelques études menées sur une poignée de cas donnent des résultats très diverses : 0% (148) à 100% (147) de cas de lymphome présentant des cellules tumorales dans le LCR. Aucune conclusion ne peut être tirée à ce stade. Des études plus importantes pourront permettre de nous départager.

Westworth et al., (2008), repris par bon nombre, décrivent les **TPC** comme une des tumeurs les plus à même d'être associées à une protéinorachie élevée, à une pléiocytose ou encore à l'exfoliation de cellules tumorales dans le LCR. Aucun de nos cas de TPC n'a bénéficié d'une ponction de LCR, ce qui ne nous permet pas de retrouver ces éléments.

Lorsqu'une IRM n'est pas financièrement envisageable pour un cas de forte suspicion de **lymphome intracrânien** ou de **TPC**, la **ponction de LCR** et son analyse cytologique peut parfois permettre de confirmer la suspicion diagnostique.

4.4 Aspect thérapeutique

4.4.1 Motivation thérapeutique des propriétaires

Il est intéressant de noter que **81,1%** (77/95) des propriétaires ne choisissent **pas une euthanasie le jour du diagnostic** et que **près de 3 propriétaires sur 10** (**26%** (20/77)) choisissent le **traitement le plus adapté**. La tumeur de meilleur pronostic semble être le méningiome puisque sur **les 9 cas opérables**, **55,6% (5/9) ont été opérés**, soient plus d'un chien sur deux ce qui montre la motivation des propriétaires. Face à ces statistiques, tout vétérinaire généraliste se doit de proposer l'ensemble des démarches diagnostiques et thérapeutiques vis-à-vis d'une suspicion de néoplasme intracrânien. Bien entendu, le chiffre est probablement surestimé car établi sur une population de cas référés ayant, qui plus est, accepté de réaliser une IRM.

La radiothérapie, en plus d'être coûteuse, est peu disponible en France. La chimiothérapie implique des visites fréquentes, avec des contrôles hématologiques réguliers. Un propriétaire est parfois simplement **demandeur** d'un **diagnostic précis** pour comprendre la condition de son animal, sans que le traitement spécifique constitue une option financièrement ou géographiquement réaliste. C'est probablement la raison pour laquelle **20,8%** (5/24) des animaux revenus en **contrôle** recevaient un **traitement palliatif**. Il serait intéressant de comparer ces résultats à un autre type d'affection tumorale au sein de notre institution afin de voir si la même tendance est notée.

Il s'agit d'une pathologie qui se termine dans tous les cas par une euthanasie, ou un décès lors de chirurgie palliative (TPC), ou d'anesthésie pour IRM diagnostique. Les tumeurs de l'encéphale du Chien restent des maladies très graves à **pronostic sombre** à plus ou moins court terme, mais pour lesquels les **propriétaires sont de plus en plus demandeurs d'un diagnostic précis et d'options thérapeutiques afin de prolonger et/ou d'améliorer la**

qualité de la vie de leur animal. Nous avons recensé 97 chiens pour lesquels un diagnostic de tumeur de l'encéphale a été établi par IRM entre le 1ier septembre 2008 et le 1ier septembre 2014 (6 ans), mais entre le 1ier septembre 2014 et le 1ier juin 2015 (9 mois ; soit une période 8 fois plus petite), 20 cas ont été diagnostiqués. Ces chiffres illustrent bien notre propos.

4.4.2 Le traitement palliatif, une bonne option face à l'euthanasie

Finalement, bien que le traitement palliatif n'ait aucune influence sur la lésion en tant que telle (comme l'indique la stabilité des IRM), il permet tout de même une amélioration clinique dans 80% des 5 cas revenus en contrôle. Cette amélioration peut s'expliquer par l'élévation du seuil épileptogène (phénobarbital), mais aussi par une réduction de l'œdème péritumoral (corticoïdes). Pour les 3 cas dont la date de mort est connue, la durée de survie post-diagnostique **moyenne est de 276,3 jours,** ce qui représente une **excellente alternative à une euthanasie réalisée le jour même**. Ainsi, lors de l'établissement d'un diagnostic de tumeur de l'encéphale chez un chien, dont les propriétaires ne souhaitent pas avoir recours à un traitement spécifique, il revient de conseiller le traitement palliatif qui permet d'allonger la durée de vie du patient dans des conditions acceptables.

4.4.3 Traitements par type tumoral

4.4.3.1 Pour les cas de gliome

Seulement 7,7% (2/26) des propriétaires de chiens souffrant d'un gliome, ont opté pour un traitement spécifique. Or le traitement spécifique du gliome consiste aujourd'hui en la radiothérapie, qui est très peu disponible. Ce choix de traitement implique d'emmener son chien en banlieue parisienne (Micenvet) ou lilloise (Oncovet), pour plusieurs séances s'étalant sur 5 semaines. Les frais de transport se rajoutent aux frais des séances de radiothérapie et d'hospitalisation. Parfois, le traitement est à renouveler quelques mois/années plus tard. Pour des raisons financières et de praticité, cette option est rarement favorisée.

Parmi nos cas, un Boxer (chien 88) a présenté une durée de survie de plus de 800 jours (soient plus de 2 ans) à l'aide de deux séries de radiothérapie. Ce protocole a permis d'allonger la durée de survie de ce chien de manière considérable, et il figure parmi les cas de la littérature de **meilleur pronostic thérapeutique**. Il faut tout de même noter qu'il s'agissait d'un chien de 5 ans au jour du diagnostic, et donc **du plus jeune des Boxers** atteints de gliome au sein de notre étude. Il serait intéressant, lors du décès de l'animal de réaliser un examen **histologique afin de confirmer l'étiologie tumorale,** et dans le cas échéant, de diagnostiquer le **grade** tumoral, bien que celui-ci aura eu le temps d'évoluer depuis le début du traitement.

Il est aussi intéressant de noter sur ce cas que **l'échappement tumoral** a eu lieu à 445 jours après la première séance de radiothérapie, mais seulement 276 jours après la seconde, laissant imaginer une perte de contrôle à long terme du développement tumoral malgré des séances répétées de radiothérapie.

4.4.3.2 Pour les cas de méningiome

Lorsqu'un chien est **perdu de vue** après le premier contrôle chirurgical révélant un animal en parfaite santé, il est raisonnable de penser qu'il est entré en rémission. Ainsi, la **chirurgie** a constitué un traitement **curatif pour 80%** (4/5) des chiens. Ce résultat est plutôt positif étant donné qu'en espèce canine seuls 2/3 des méningiomes sont nettement clivés et permettent une résection totale sans récidive (64). La **radiothérapie,** quant à elle, ne prévient

pas des **récidives,** mais fait entrer en **rémission** l'individu pendant une durée conséquente (plus d'un an).

4.4.3.3 Pour les cas de macroadénome hypophysaire

Un cas nous a interpelés ici : il s'agit du chien 38. Les plages de nécroses et d'hémorragies pituitaires visualisées à l'IRM, associées à une symptomatologie très spécifique (abattement, vomissements incoercibles et crises convulsives d'apparition suraiguë), nous permettent de diagnostiquer un cas **d'apoplexie pituitaire**. 6 cas ont été décrits dans la littérature (108) (107) (109) ; l'un est mort pendant le scanner, et les 5 autres ont été euthanasiés du fait d'une détérioration clinique rapide malgré les traitements entrepris. Notre cas a, quant à lui, répondu favorablement au traitement mis en place (perfusion de mannitol à 1g/kg sur 20 minutes, furosémide à 0,7mg/kg en IV), et est encore vivant en septembre 2014, soient 4 mois après l'IRM diagnostique. Tous les cas décrits de la littérature présentaient des signes **d'HTIC** avant leur décès mais aucun n'a reçu de traitement adapté. La perfusion de mannitol associée à un diurétique de l'anse de Henlé (furosémide) ainsi qu'un monitoring de la pression artérielle et du statut neurologique de l'animal, pourraient constituer la clef du succès thérapeutique de l'apoplexie pituitaire du Chien.

4.4.3.4 Pour les cas de lymphome

Il n'est pas étonnant que les cas de lymphome soient ceux qui bénéficient le plus souvent d'un **traitement spécifique,** car il s'agit d'une tumeur **chimiosensible,** et que la chimiothérapie est beaucoup moins impressionnante que la chirurgie du méningiome, et beaucoup plus disponible que la radiothérapie.

4.4.3.5 Pour les cas de TEXT

Aucun des chiens souffrant de TEXT n'a reçu de traitement spécifique. Etant donné que le traitement associé au meilleur pronostic est la **radiothérapie**, que la **récidive** est de règle et que pour que l'animal figure dans notre étude, il est forcément de **stade avancé** (envahissement de la boîte crânienne), il n'est pas surprenant que les propriétaires n'aient pas élu un traitement spécifique.

4.4.3.6 Pour les cas de métastases

Nous nous trouvons ici face aux cas de **moins bonne réponse thérapeutique**. Ceci peut s'interpréter par le fait que l'atteinte intracrânienne soit le reflet d'une maladie systémique à un stade déjà bien **avancé,** et que le seul traitement mis en place soit d'ordre **palliatif,** sur un animal déjà fortement **débilité**.

4.4.3.7 Pour les cas de TPC

Les trois cas traités par **chirurgie** n'ont **pas eu une issue favorable**. Il est décrit dans la littérature que le meilleur facteur pronostic négatif pour la chirurgie est le **grade** tumoral. (6) Parmi ces trois cas, nous avons deux diagnostics histologiques : une tumeur possédant des caractères de malignité, et un adénome/adénocarcinome de malignité non évaluable. Le grade n'explique pas, à lui seul, l'issue fatale de ces chiens. 66,7% (2/3) des cas sont arrivés à l'école vétérinaire au service d'urgence et de soins intensifs avec un tableau **d'HTIC** (apathie, gémissements, poussée au mur, troubles de la vigilance), ce qui a probablement participé à assombrir le pronostic. Dans la littérature, il n'existe que quelques descriptions thérapeutiques pour ce type tumoral, qui sont aussi de pronostic sombre : 8 jours sur 6 animaux recevant un traitement palliatif et 2 suite à une cytoréduction chirurgicale. (40)

Ces observations nous laissent penser que les TPC sont associées à un pronostic sombre, bien qu'on puisse espérer que celui-ci soit meilleur lorsque les démarches thérapeutiques sont entreprises précocément.

4.5 Limites de l'étude

La limite la plus importante de notre étude réside dans le **petit nombre de spécimens histologiques et cytologiques, 25 au total,** permettant d'asseoir le diagnostic de certitude. En effet, les plus grosses études reposent sur 169 (10), 177 (11) et 436 (9) cas. Cette dernière, correspondant à une étude rétrospective reprenant en revue les cas des deux précédentes, et en y ajoutant 91 nouveaux cas rencontrés depuis au sein du même établissement. Il s'agit donc finalement, d'une seule étude comportant 436 cas. Cette différence d'effectif s'explique par le mode de recrutement des chiens. En effet, il est d'ordre **nécropsique**, par inclusion de tous les chiens symptomatiques ou non, pour lesquels un néoplasme encéphalique a été mis en évidence à l'autopsie. Il faudrait donc davantage comparer notre étude, à celles d'autres équipes ayant recruté les chiens **cliniquement**. Les chiffres sont cette fois-ci **comparables** au nôtre : 10 (29), 40 (14), 50 (30) et 53 (8) (21). Comme décrit dans la partie bibliographique, l'IRM reste un très bon outil d'approche diagnostique des tumeurs de l'encéphale. Pour cette raison, nous avons trouvé pertinent d'inclure 72 cas, possédant des images très évocatrices de tumeurs, bien que non confirmées à l'histologie, afin d'approcher de plus près la prévalence locale des tumeurs de l'encéphale canin.

Une seconde limite repose sur le grand **nombre de pertes de vue**. Le recueil des cas a été réalisé dans un centre hospitalier universitaire et la majorité des chiens a donc été référée pour une consultation en neurologie, ou parfois uniquement pour IRM. Dans ce contexte, de précieuses informations sont ainsi perdues, telles que l'anamnèse, les résultats de l'examen neurologique, la mise en place d'un traitement ou non et l'évolution de l'animal. Les propriétaires, et vétérinaires référents, quand reportés dans les dossiers, auraient pu être recontactés afin d'éclaircir ces points, mais devant la chronophagie générale de ce travail, le temps nous a manqué.

Une troisième limite réside dans le **faible nombre de cas traités par type tumoral**, et **l'individualité de chaque traitement,** rendant l'analyse des cas complexe et difficilement interprétable. Enfin, les symptômes présentés, leur degré d'expression et la subjectivité des propriétaires, notamment par rapport au seuil de tolérance avant une décision d'euthanasie, rendent artificielle la comparaison des durées de survie.

La dernière limite importante repose sur le **faible effectif de cas au sein de chaque type tumoral** qui rend les analyses statistiques souvent impossibles, ou de faible puissance.

5 Bilan de l'étude

Entre septembre 2008 et septembre 2014, 97 cas de tumeurs de l'encéphale ont été diagnostiqués à l'IRM parmi les chiens ayant consulté à VetAgro Sup, soit une **prévalence clinique de 0,56%**. Malgré les limites de son obtention, ce chiffre semble cohérent avec les prévalences nécropsiques de la littérature. Contrairement à ce qui a été précédemment décrit, nous observons une nette prédominance des tumeurs **primaires** (91,8%). En accord avec l'ensemble des articles vétérinaires, les **méningiomes** et gliomes se trouvent en tête de liste (respectivement 30,9% et 26,8%), et les patients ont en moyenne **8,8 ans** au diagnostic. Nous avons retrouvé une prédisposition des races **brachycéphales**, et notamment des **Boxers**, à développer un **gliome**. Malgré l'absence de prédisposition sexuelle au sein des types

tumoraux mise en évidence parmi nos cas, nous avons cependant établi une prédisposition des chiens **entiers** à développer un **gliome**, élément encore jamais étudié. Parallèlement à la bibliographie, le **télencéphale** est concerné dans la majorité des cas (61,9%) et plus de la moitié des chiens ont consulté pour **épilepsie** (52,6%) et/ou **changement de comportement** (51,5%). Parmi nos cas de lymphome, 16,7% (1/6) des analyses de **LCR** ont révélé des cellules néoplasiques, et 85,7% (6/7) des cas de métastases encéphaliques ont présenté des **radiographies thoraciques** indiquant la présence de métastases pulmonaires. Ces deux observations montrent l'intérêt de ces examens complémentaires dans ce contexte.

Seuls **18,9%** (18/95) des propriétaires élisent **l'euthanasie** le jour du diagnostic et **26%** (20/77) des restants, choisissent un traitement **spécifique**. Le traitement **palliatif** a permis une amélioration clinique dans 80% des cas (4/5), avec une durée de survie moyenne post-diagnostique, considérable quand ramenée à la longévité du Chien, de **276 jours**. Ce traitement, bien que limité, représente donc tout de même une excellente alternative à l'euthanasie immédiate. C'est chiffres montrent que le diagnostic de tumeur de l'encéphale n'est pas systématiquement synonyme de mort imminente et appuient l'importance du rôle du vétérinaire généraliste vis-à-vis de la communication des options thérapeutiques.

Notre étude a par ailleurs permis de souligner certains cas, peu, voire pas décrits dans la littérature, tels qu'un cas **d'apoplexie pituitaire** secondaire à un MAH traité avec succès, un **gangliogliome** impliquant le thalamus, le TC et le cervelet d'un chien adulte, et un **gliome** du tronc cérébral chez un **chiot**.

Conclusion

La classification histologique des tumeurs de l'encéphale des animaux domestiques de Koestner (1999) bénéficierait grandement d'une mise à jour. Dans la perspective d' « Une Santé » (One Health), de nombreuses publications décrivent des chiens partageant les caractéristiques épidémio-cliniques et histologiques, de types tumoraux décrits chez l'Homme. L'utilisation de la **classification** de **l'OMS** des tumeurs de l'encéphale de l'Homme, révisée en **2007**, semble donc plus adaptée. Il est indispensable de connaître la nature histologique d'un processus néoplasique afin de prédire son comportement biologique et de proposer des options thérapeutiques. Pourtant, le diagnostic de certitude *ante mortem* est rarement obtenu dans ce contexte. Le développement de **l'IRM** a permis de grandes avancées dans ce domaine permettant d'approcher le diagnostic de tumeur et de type tumoral de très près. Les tumeurs de l'encéphale du Chien, pourtant décrites comme de faible **prévalence**, sont de plus en plus diagnostiquées, du fait de l'augmentation de la médicalisation des animaux de compagnie et de la disponibilité de l'IRM. La littérature décrit une prédisposition raciale nette pour certains types tumoraux, avec pour meilleur exemple les races **brachycéphales** et les **gliomes**. Chez l'Homme, les tumeurs gliales restent aujourd'hui de très mauvais pronostic. Dans l'ère de la thérapie génique et de la recherche de gènes marqueurs, le Chien, à génome intra-racial beaucoup plus homogène, semble constituer un **modèle** de recherche pertinent. De plus, du fait qu'il développe des tumeurs spontanément, à caractéristiques épidémio-cliniques et histologiques très comparables à celles de l'Homme, de sa longévité et du milieu de vie partagé, le Chien semble représenter un modèle supérieur à la souris.

Entre septembre 2008 et septembre 2014, 97 cas de tumeurs de l'encéphale ont été diagnostiqués à l'IRM parmi les chiens ayant consulté à VetAgro Sup (17272), soit une **prévalence clinique de 0,56%**. Malgré les limites de son obtention, cette prévalence semble cohérente avec les prévalences nécropsiques de la littérature. Contrairement à ce qui a été précédemment décrit, nous observons une nette prédominance des tumeurs **primaires** (91,8% 89/97). En accord avec l'ensemble des articles vétérinaires, les **méningiomes** et gliomes se trouvent en tête de liste (respectivement 30,9% 30/97 et 26,8%26/97) et les patients ont en moyenne **8,8 ans** au diagnostic (avec une médiane d'âge de 9,3 ans). Nous avons retrouvé une prédisposition des races **brachycéphales**, et notamment des **Boxers**, à développer un **gliome**. Malgré l'absence de prédisposition sexuelle au sein des types tumoraux mise en évidence parmi nos cas, nous avons cependant établi une prédisposition des chiens **entiers** à développer un **gliome**, élément encore jamais étudié, à la connaissance des auteurs. Parallèlement à la bibliographie, le **télencéphale** est concerné dans la majorité de nos cas (61,9% 60/97) et plus de la moitié des chiens ont consulté pour **épilepsie** (52,6% 51/97) et/ou **changement de comportement** (51,5% 50/97).

Parmi nos cas de lymphome, 16,7% (1/6) des analyses de **LCR** ont révélé des cellules néoplasiques, et 85,7% (6/7) des cas de métastases encéphaliques ont présenté des **radiographies thoraciques** indiquant la présence de métastases pulmonaires. Ces deux observations montrent l'intérêt de ces examens complémentaires dans ce contexte.

Seuls **18,9%** (18/95) des propriétaires élisent **l'euthanasie** le jour du diagnostic et **26%** (20/77) des restants, choisissent un traitement **spécifique**. Le traitement **palliatif** a permis une amélioration clinique dans 80% des cas (4/5), avec une durée de survie moyenne

post-diagnostique, considérable quand ramenée à la longévité du Chien, de **276 jours**. Ce traitement, bien que limité, représente donc tout de même une excellente alternative à l'euthanasie immédiate. Ces chiffres montrent que le diagnostic de tumeur de l'encéphale n'est pas systématiquement synonyme de mort imminente et appuient l'importance du rôle du vétérinaire généraliste vis-à-vis de la communication sur les options thérapeutiques.

Par ailleurs, notre étude a permis de souligner certains cas, peu, voire non décrits dans la littérature, tels qu'un cas **d'apoplexie pituitaire** secondaire à un macroadénome hypophysaire traité avec succès, un **gangliogliome** de **taille conséquente** impliquant le thalamus, le tronc cérébral et le cervelet d'un chien **adulte**, et un **gliome du tronc cérébral chez un chiot** comportant les caractéristiques IRM et histologiques du gliome diffus intrinsèque du pont de l'enfant. Du fait des caractéristiques épidémiologiques et à l'IRM communes avec l'Homme, nous illustrons une fois de plus l'intérêt d'une démarche de médecine comparée. La recherche de **gènes marqueurs** au sein de populations plus homogènes que constituent les différentes races canines, et ici du **Boxer**, profiterait donc à la fois au Chien, mais aussi à l'Homme, pour faire évoluer les connaissances de l'oncogenèse **gliale** et ouvrir la voie à de nouvelles thérapies géniques.

Thèse de Melle DULLIN Delphine

Le Professeur responsable
VetAgro Sup campus vétérinaire

Le Directeur général
VetAgro Sup

Le président de la thèse

Vu et permis d'imprimer
Lyon, le 18 SEP. 2015
Le président de l'Université
Professeur F.N GILLY

UNIVERSITE CLAUDE BERNARD LYON I

MINISTERE DE L'ALIMENTATION DE L'AGRICULTURE ET DE LA PECHE
VetAgro Sup
Campus vétérinaire

Bibliographie

1. **Solleveld H.A., Bigner D.D., Averill D.R. et al.** NC : Research Triangle Park, 1986. *Rapport de conférence : Brain Tumors in Man and Animals*. pp. 155-173.

2. **David N., Louis, et al.,** *The 2007 WHO Classification of Tumours of the Central Nervous System.* s.l. : Springler, 2007.

3. **Alecsandru Ioan, Baba and Cornel, Câtoi.** *Comparative Oncology.* Bucharest : The Publishing House of the Romanian Academy, 2007.

4. *Morphology, Immunohistochemistry, and Genetic Alterations in Dog Astrocytomas.* **Stoica, G., et al.,** 2004, Veterinary Pathology Online, pp. 10-19.

5. *Clear Cell Ependymoma in a Dog.* **Traslavina, R.P., et al.,** 2013, Journal of Compared Pathology, pp. 53-56.

6. *Choroid Plexus Tumors in 56 Dogs (1985 –2007).* **Westworth, D.R., et al.,** 2008, Journal of Veterinary Internal Medicine, pp. 1157-1165.

7. *Histological and Immunohistochemical Study of 30 Cases of Canine Meningioma.* **Montoliu, P., et al.,** 2006, Journal of Comparative Pathology, pp. 200-207.

8. *Magnetic Resonance Imaging for the Differentiation of Neoplastic Inflammatory, and Cerebrovascular Brain Disease in Dogs.* **Wolff, C.A., et al.,** 2012, Journal of Veterinary Internal Medicine, pp. 589-597.

9. *Postmortem Evaluation of 435 Cases of Intracranial Neoplasia in Dogs and Relationship of Neoplasm with Breed, Age, and Body Weight.* **Song, R.B., et al.,** 2013, Journal of Veterinary Internal Medecine, pp. 1143-1152.

10. *Canine Intracranial Primary Neoplasia: 173 Cases (1986-2003).* **Snyder, J. M., et al.,** 2006, Journal of Veterinary Internal Medicine, pp. 669-675.

11. *Secondary Intracranial Neoplasia in the Dog : 177 Cases (1986-2003).* **Snyder, J. M., et al.,** 2008, Journal of Veterinary Medicine, pp. 172-177.

12. *Survival time following hospital discharge in dogs with palliatively treated primary brain tumors.* **Rossmeisl Jr John H., Jones Jeryl C., Zimmerman Kurt L. et Robertson John L.** 2013, Journal of the Americain Veterinary Medical Association, pp. 193-198.

13. *Seizures as a Complication of Brain Tumors in Dogs.* **Gavin, Rodney S. Bagley et Patrick R.** 1998, Clinical Techniques in Small Animal Practice, pp. 179-184.

14. *Magnetic resonance imaging findings in 40 dogs with histologically confirmed intracranial tumours.* **Ródenas, Sergio, et al.,** 2009, The Veterinary Journal, pp. 85-91.

15. *Intracranial Neoplasia.* **Kraft, Susan L. and Gavin, Patrick R.** 1999, Clinical Techniques in Small Animal Practice, pp. 112-123.

16. *Astrocytomas in Young Dogs.* **Kube, Stephanie A., Bruyette, David S. and Hanson, Stephen M.** 2003, Journal of the American Animal Hospital Association, pp. 288-293.

17. *MRI Features in a Canine Model of Ischemic Stroke: Correlation between Lesion Volume and Neurobehavioral Status during the Subacute Stage.* **Byeong-Teck, Kang, et al.,** 2009, Comparative Medicine, pp. 459-464.

18. **Canada, Fondation des maladies du coeur et de l'AVC du.** Qu'est-ce qu'un AVC? *Fondation des Maladies du Coeur et de l'AVC.* [site internet] 2012. [consulté le 4 Novembre 2014.] url : http://www.fmcoeur.com/site/c.ntJXJ8MMIqE/b.3562033/k.B98E/Accueil.htm.

19. *Magnetic Resonance Imaging Findings of Presumed Cerebellar Cerebrovascular Accident in Twelve Dogs.* **McConnell, J.F., Garosi, L. and Platt, S.R.** 2005, Veterinary Radiology & Ultrasound, pp. 1-10.

20. *Ischaemic Stroke in Dogs and Humans : A Comparative Review.* **Garosi, L.S. and McConnell, J.F.** 2005, Journal of Small Animal Practice, pp. 521-529.

21. *Evaluation of Standard Magnetic Resonance Characteristics Used to Differentiate Neoplastic, Inflammatory, and Vascular Brain Lesions in Dogs.* **Young, Benjamin D., et al.,** 2014, American College of Veterinary Radiology, pp. 399-407.

22. *Comparative Magnetic Resonance Imaging Findings Between Gliomas and Presumed Cerebrovascular Accidents in Dogs.* **Cervera, V., et al.,** 2011, Veterinary Radiology and Ultrasound, pp. 33-40.

23. *Idiopathic Granulomatous and Necrotising Inflammatory Disorders of the Canine Central Nervous System : A Review and Future Perspectives.* **Talarico, Lauren R. and Schatzberg, Scott J.** 2010, Journal of Small Animal Practice, pp. 138-149.

24. *Necrotizing Meningoencephalitis in Atypical Dog Breeds: A Case Series and Literature Review.* **Cooper, J.J., et al.,** 2014, Journal of Internal Medicine, pp. 198-203.

25. *Bacterial Meningoencephalomyelitis in Dogs: A Retrospective Study of 23 Cases (1990-1999).* **Radaelli, Simona T. and Platt, Simon R.** 2002, Journal of Internal Medicine, pp. 159-163.

26. *The Function, Composition and Analysis of Cerebrospinal Fluid in Companion Animals : Part II - Analysis.* **Di Terlizzi, Roberta and Platt, Simon R.** 2009, The Veterinary Journal, pp. 15-32.

27. *Clinical Findings and Treatment of Non-infectious meningoencephalomyelitis in Dogs : A Systematic Review of 457 Published Cases from 1962 to 2008.* **Granger, Nicolas, Smithe, Pter M. and Jeffery, Nick D.** 2009, The Veterinary Journal, pp. 290-297.

28. *Interobserver Agreement and Diagnostic Accuracy of Brain Magnetic Resonance Imaging in Dogs.* **Leclerc, M.K., et al.,** 2013, Journal of the American Veterinary Medical Association, pp. 1688-1695.

29. *Diagnostic Correlation of CT-MRI and Histopathology in 10 Dogs with Brain Neoplasms.* **Polizopoulou, Z.S., et al.,** 2004, Journal of Veterinary Medicine, pp. 226-231.

30. *Retrospective Review of 50 Canine Intracranial Tumors Evaluated by Magnetic Resonance Imaging.* **Kraft, Susan L., et al.,** 1997, Journal of Veterinary Internal Medicine, pp. 218-225.

31. *Magnetic Resonance Imaging Features of Canine Intracranial Neoplasia.* **Wisner, Erik R., Dickinson, Peter J. and Higgins, Robert J.** 2011, Veterinary Radiology & Ultrasound, pp. 52-61.

32. *Utility of Magnetic Resonance Imaging for Distinguishing Neoplastic from Non-Neoplastic Brain Lesions in Dogs and Cats.* **Cherubini, Guinio Bruto, et al.,** 2005, Veterinary Radiology & Ultrasound, pp. 384-387.

33. *MRI of Brain Disease in Veterinrary Patients Part 2 : Acquired Brain Disorders.* **Silke Hecht, William H. Adams.** 2010, Veterinary Clinics of North Amercia : Small Animal Practice, Volume 40, Issue 1, p. 55.

34. **Moulton, Jack E. and Cordy, Donald R.** *Tumors in Domestic Animals.* Berkeley and Los Angeles : University of California Press, 1978.

35. *Ventricular ependymoma in a German Shepherd Dog.* **Vural, S.A., et al.,** 2005, The Veterinary Journal, pp. 185-187.

36. *Magnetic Resonance Imaging and Histological Classification of Intracranial Meningiomas in 112 Dogs.* **Sturges, B.K., et al.,** 2008, Journal of Veterinary Internal Medicine, pp. 586-595.

37. *Clinical Features of Trigeminal Nerve-Sheath Tumor in 10 Dogs.* **Bagley, Rodney S., et al.,** 1998, Journal of the American Animal Hospital Association, pp. 19-25.

38. *Magnetic resonance imaging of acquired trigeminal nerve disorders in six dogs.* **Schultz, RM, et al.,** 2007, Veterinary Radiology and Ultrasound, pp. 101-104.

39. *Probable Trigeminal Nerve Schwannoma in a Dog.* **Saunders, J.H., et al.,** 1998, Veterinary Radiology and Ultrasound, pp. 539-542.

40. **Dewey, Curtis W.** *A Practical Guide to Canine and Feline Neurology.* Ames : Blackwell Publishing, 2008.

41. *MRI Features of CNS Lymphoma in Dogs and Cats.* **Palus, Viktor, et al.,** 2012, Veterinary Radiology & Ultrasound, pp. 44-49.

42. *Histiocytic Sarcoma with Central Nervous System Involvement in Dogs : 19 Cases (2006-2012).* **Mariani, C.L., et al.,** Journal of Veterinary Internal Medicine, 2015, Vol. 29, pp. 607-61.

43. *Accuracy Testing of a New Stereotactic CT-Guided Brain Biopsy Device in the Dog.* **Moissonnier, P., et al.,** 2000, Research in Veterinary Science, pp. 243-247.

44. *A New Device for Stereotactic CT-Guided Biopsy of the Canine Brain : Design, Construction, and Needle Placement Accuracy.* **Giroux, Alain, et al.,** 2002, Veterinary Radiology & Ultrasound, pp. 229-236.

45. *Primary Canine and Feline Nervous System Tumors : Intraoperative Diagnosis Using the Smear Technique.* **Vernau, K.M., et al.,** 2001, Veterinary Pathology, pp. 47-57.

46. *CT-Guided Brain Biopsy Using a Modified Pelorus Mark III Stereotactic System : Experience with 50 Dogs.* **Koblik, Philip D., et al.,** 1999, Veterinary Radiology & Ultrasound, pp. 434-440.

47. *Evaluation of Rapide Staining Techniques for Cytologic Diagnosis of Intracranial Lesions.* **Long, S.N., et al.,** 2002, American Journal of Veterinary Research, pp. 381-386.

48. *Imprint and Brush Cytology in the Diagnosis of Canine Intranasal Tumours.* **Clercx, C., et al.,** 1996, Journal of Small Animal Practice, pp. 423-427.

49. *Squash–prep cytology in the diagnosis of canine and feline nervous system lesions: a study of 42 cases.* **De Lorenzi, Davide, et al.,** 2006, Veterinary Clinical Pathology, pp. 208-214.

50. *Diagnostic Immunohistochemistry of Canine and Feline Intracalvarial Tumors in the Age of Brain Biopsies.* **Johnson, G.C., Coates, J.R. and Wininger, F.** Veterinary Pathology, 2014, Vol. 51, pp. 146-160.

51. *Immunohistochemical Characterization of Canine Neuroepithelial Tumors.* **Ide, T., et al.,** 2010, Veterinary Pathology, pp. 741-750.

52. **Jones, Thomas Carlyle, Hunt, Ronald Duncan and King, Norval W.** *Veterinrary Pathology - Sixth Edition.* Baltimore : Williams & Wilkins, 1997.

53. *A Histologica and Immunocytochemical Study of Choroid Plexus Tumors of the Dog.* **Ribas, J.L., et al.,** 1989, Veterinary Pathology, pp. 55-64.

54. *Pathological and Immunohistochemical Studies of Choroid Plexus Carcinoma of the Dog.* **Cantile, C., et al.,** 2002, Journal of Compared Pathology, pp. 183-193.

55. *Cerebellar Medulloblastoma with Multiple Differentiation in a Dog.* **Steinberg, E. J and Galbreath, H.** 1998, Veterinary Pathology Online, pp. 543-546.

56. *Immunohistochemical detection of CD34, E-cadherin, claudin-1, glucose transporter 1, laminin, and protein gene product 9.5 in 28 canine and 8 feline meningiomas.* **Ramos-Vara, J. A., et al.,** 2010, Veterinary Pathology , pp. 725-737.

57. *Canine and feline intracranial meningiomas : An Updated Review.* **Motta, Luca, Mandara, Maria Teresa and Skerritt, Geoffrey C.** 2011, The Veterinary Journal, pp. 153-165.

58. *Primary Malignant Histiocytosis of the Brain in a Dog.* **Chandra, A.M.S. and Ginn, P.E.** 1999, Journal of Comparative Pathology, pp. 77-82.

59. *Vascular Endothelial Growth Factor mRNA Expression and Peritumoral Edema in Canine Primary Central Nervous System Tumors.* **Dickinson, P. J., et al.,** 2008, Veterinary Pathology Online, pp. 131-139.

60. *Expression of receptor tyrosine kinases VEGFR-1 (FLT-1), VEGFR-2 (KDR), EGFR-1, PDGFRalpha and c-Met in canine primary brain tumours.* **Dickinson, P. J., et al.,** 2006, Veterinary and Comparative Oncology, pp. 132-140.

61. *Canine Astrocytic Tumors: A Comparative Review.* **Stoica G., Levine J., Wolff J., Murphy K.** 2010, Veterinary Pathology Online, pp. 266-275.

62. *Endostatin and Vascular Endothelial Growth Factor Concentrations in Healthy Dogs, Dogs with Selected Neoplasia, and Dogs with Nonneoplastic Diseases.* **Troy, G.C., et al.,** 2006, Journal of Veterinary Internal Medicine, pp. 144-150.

63. *Expression of vascular endothelial growth factorin tumors and plasma from dogs with primary intracranial neoplasms.* **Jr, John H. Rossmeisl, et al.,** 2007, American Journal of Veterinary Research, pp. 1239-1245.

64. *Traitement non chirurgical des tumeurs cérébrales des carnivores domestiques : intérêt de la radiothérapie et de la chimiothérapie.* **de Fornel-Thibaud, P., et al.,** 2011, Pratique médicale et chirurgicale de l'animal de compagnie, pp. 59-66.

65. *Survival Times for Canine Intranasal Sarcomas Treated with Radiation Therapy : 86 Cases (1996-2011).* **Sones, Evan, et al.,** 2012, Veterinary Radiology & Ultrasound, pp. 194-201.

66. *Faithful Companions : A Proposal for Neurooncology Trials in Pet Dogs.* **Kimmelman, Jonathan and Nalbantoglu, Josephine.** 2007, Cancer Research, pp. 4541-4544.

67. *Vertebrate animal models of glioma : Understanding the mechanisms and developing new therapies.* **Chen, Leon, et al.,** 2013, Biochimica et Biophysica Acta, pp. 158-165.

68 ; 86. *"Putting our heads together": insights into genomic conservation between human and canine intracranial tumors.* **Thomas, Rachael, et al.,** 2009, Journal of Neurooncology, pp. 333-349.

69. *Allogeneic Astrocytoma In Immune Competent Dogs.* **Berens, Michael E., et al.,** 1999, Neoplasia, pp. 107-112.

70. *Anti-tumor immune response correlates with neurological symptoms in a dog with spontaneous astrocytoma treated by gene and vaccine therapy.* **Pluhar, G. Elizabeth, et al.,** 2010, Elsevier.

71. *Microarray Analysis of Diffenrentially Expressed Genes of Primary Tumors in the Canine Central Nervous System* . **Thomson, SA. A. M., et al.,** 2005, Veterinary Pathology, pp. 550-558.

72. *Clinicopathologic Features of Intracranial Central Neurocytomas in 2 Dogs.* **Rossmeisl Jr, J.H., et al.,** 2012, Journal of Veterinary Internal Medicine, pp. 186-191.

73. *Intracranial Gangliocytoma in a Dog.* **Nyska, A., et al.,** 1995, Veterinary Pathology Online, pp. 190-192.

74. *Ganglioglioma in the thalamus of a puppy.* **Uchida, K., et al.,** 2003, Journal of Veterinary Medicine, pp. 113-115.

75. **Rauch, Adekunle M. Adesina et Ronald A.** *Atlas of Pediatric Brain Tumors.* s.l. : Springer Science + Business Media, 2010.

76. *Intracranial Gangliocytoma in a Dog.* **A. Nyska, M. H. Shamir, A. Harmelin, J. Sandbank et T. Waner.** 1995, Veterinary Pathology Online.

77. *Immunohistochemistry and Ultrastructure of Intestinal Ganglioneuroma in a Dog.* **Ribas, J.L., R.P., Kwapien and Pope, E.R.** 1990, Veterinary Pathology Online, p. 27:376.

78. ; 79 **Luijkx, Tim and Gaillard, Frank.** Ganglioglioma. *Radiopaedia.org Member of the UBM Medica network.* [site internet] 2005-2014. [consulté le 5 novembre 2014.] url : http://radiopaedia.org/articles/ganglioglioma.

80. *Intracranial ganglioglioma: Clinicopathological and MRI findings in 16 patients.* **Zhang, D., et al.,** ChongQing : Clinical Radiology, 2008, Vol. 63, pp. 80-91.

81. *Ganglioglioma in Brainstem : Case Report and a Review of Literatures.* **Kim, Sung-Duk, et al.,** Journal of Korean Neurosurgery Society, 2014, Vol. 55, pp. 164-166.

82. *Malignant ganglioglioma: case report and review of literature.* **DeMarchi, Ryan, et al.,** Toronto : Journal of Neuro-oncology, 2011, Vol. 101, pp. 311-318.

83. *Transplacental Production with Ethyinitrosourea of the Nervous System in Sprague-Dawley rats.* **Koestne A, Swenberg JA, Wechsler W.** 1971, Amerciain Journal of Pathology, pp. 37-50.

84. *Glioblastoma Multiforme: Clinical Findings, Magnetic Resonance Imaging, and Pathology in Five Dogs.* **Lipsitz, D., et al.,** 2003, Veterinary Pathology Online, pp. 659-669.

85. **Menei, Philippe.** Actualités dans la neurochirurgie des gliomes. Paris : Journée de Neurologie de Langue Française, 11-14 avril 2007.

86. ; 68 *'Putting our heads together" : insights into genomic conservation between human and canine intracranial tumors.* **Thomas, Rachael, et al.,** 2009, Journal of Neurooncology, pp. 333-349.

87. *Magnetic Resonance Imaging Features of Intracranial Astrocytomas and Oligodendrogliomas in Dogs.* **Young, Benjamin D., et al.,** 2010, Veterinary Radiology and Ultrasound, pp. 132-141.

88. *Primary and Secondary Tumours Occurring Simultaneously in the Brain of a Dog.* **Alves, A., et al.,** 2006, Journal of Smalle Animal Practice, pp. 607-610.

89. **Lorenz, Michael D. and Kornegay, Joe N.** *Handbook of Veterinary Neurology.* s.l. : Saunders, 2004.

90. *Canine intracranial gliomas: Relationship between magnetic resonance imaging criteria and tumor type and grade.* **Bentley, R.T., et al.,** 2013, The Veterinary Journal, pp. 463-471.

91. *Population-based studies on incidence, survival rates, and genetic alterations in astrocytic and oligodendroglial gliomas.* **Ohgaki H, Kleihues P.** 2005, Journal of Neuropathology & Experimental Neurology, pp. 479-489.

92. *Fibrous and protoplasmic astrocytes are biochemically and developmentally distinct.* **Raff, Miller, R.H., et Martin C.** 1984, The Journal of Neuroscience, pp. 585-592.

93. *IDH1 and IDH2 hotspot mutations are not found in canine glioma.* **Reitman, Zachary J., et al.,** 2010, Internal Journal of Cancer, pp. 245-246.

94. *Clinical Signs, Magnetic Resonance Imaging Findings and Survival in Dogs with Intracranial Meningiomas and Glial Cell Tumours.* **A de Stefani, A. Sparkes, L S Garosi, L De Risio, F J Llabres, SR Platt.** Montréal : Journal of Veterinary Internal Medicine, 2009. Research Abstract Program of the 2009 ACVIM Forum & Canadian Veterinary Medical Association Convention. p. 737.

95. *Cachexia Secondary to Intracranial Anaplastic (Malignant) Ependymoma in a Boxer Dog.* **Borrelli, A., et al.,** 2009, Journal of Small Animal Practice , pp. 554-557.

96. **Cauzinille, Laurent.** *Neurologie clinique du chien et du chat.* Editions du Point Vétérinaire, 2009. pp. 211-218.

97. *Diagnosis of Hyperadrenocorticism in Dogs.* **Peterson, Mark E.** 2007, Clinical Techniques in Small Animal Practice, pp. 2-11.

98. *A Comparative Study by Age and Gender of the Pituitary Adenoma and ACTH and a-MSH secretion in dogs with pituitary-dependent hyperadrenocorticism.* **Gallelli, M.F., Cabrera Blatter, M.F. and Castillo, V.** 2010, Research in Veterinary Science , pp. 33-40.

99. *The pathogenesis of pituitary tumors.* **Sylvia L. Asa, Shereen Ezzat.** 2002, Nature Review Cancer 2, pp. 836-849.

100. *Silent Pituitary Corticotroph Carcinoma in a Young Dog.* **Gestier, S., et al.,** 2012, Journal of Comparative Pathology, pp. 327-331.

101. **Björn Meij, George Voorhout, Ad Rijnberk.** *Progress in transsphenoidal hypophysectomy for treatment of pituitary-dependent hyperadrenocorticism in dogs and cats.* Utrecht : Elsevier Science Ireland, 2002.

102. *Histological Classification of Tumors of the Endocrine System of Domestic Animals.* **Kiupel, M.** 2008, Armed Forces Institute of Pathology, pp. 17-25.

103. *Pituitary tumors: surgical and medical management.* **Yeh, Peter J. and Chen, Jefferson W.** 1997, Surgical Oncology, pp. 67-92.

104. *Cours sur l'exploration fonctionnelle des glandes surrénaliennes.* **Buronfosse, T.** Marcy l'étoile, 2012.

105. *Radiation Therapy for Pituitary Tumors in the Dog.* **Mayer, Monique N. and Treuil, Philip L.** 2007, The Canadian Veterinary Journal, pp. 316-318.

106. *Pituitary apoplexy: an update on clinical and imaging features.* **Boellis, Alessandro, Napoli, Alberto and Romano, Andrea, Bozzao, Alessandro.** Rome : Insights Imaging, 2014, Vol. 5, pp. 753-762.

107. *Pituitary Apoplexy-Like Disease in 4 Dogs.* **Bertolini, Giovanna, Rossetti, Enrica and Caldin, Marco.** 2007, Journal of Veterinary Internal Medicine, pp. 1251-1257.

108. *Suspected Pituitary Apoplexy in a German Shorthaired Pointer.* **Long, S. N., et al.,** 2003, Journal of Small Animal Practice, pp. 497-502.

109. *Pituitary apoplexy-like syndrome in a 4-year old Airedale.* **Lam, A.L., et al.,** Australian Veterinary Practitioner, 2011, Vol. 41, pp. 72-75.

110. *Imaging of the pituitary gland in dogs with pituitary-dependent hyperadrenocorticism.* **van der Vlugt-Meijer, Roselinda H., Voorhout, George and Meij, Björn P.** 2002, Molecular and Cellular Endocrinology, pp. 81-87.

111. *Dynamic Computed Tomography of the Pituitary Gland in Dogs with Pituitary-Dependent Hyperadrenocorticism.* **van der Vlugt-Meijer, Roselinda H, et al.,** 2003, Journal of Veterinary Internal Medicine, pp. 773-780.

112. **Gavin, Patrick R. and Bagley, Rodney S.** *Practical Small Animal MRI.* Ames, Iowa USA : Wiley Blackwell, 2009.

113. *Dynamic Magnetic Resonance Imaging of the Normal Canine Pituitary Gland.* **Graham JP, Roberts GD, Newell SM.** Gailesville 2005, Veterinary Radiology and Ultrasounds.

114. **Chanson, Philippe et Petrossians, Patrick.** *Les adénomes hypophysaires non fonctionnels.* Paris : John Libbey Eurotext, 1998.

115. *Functional Classification of Pituitary Adenomas.* **Scanarini, M. and Mingrino, S.** 1980, Acta Neurochirurgica, pp. 195-202.

116. *Conference 4 Case IV.* **Bell, Todd M.** Washington D.C. : Armed Forces Institute of Pathology Department of Veterinary Pathology , 2008-2009. Wednesday Slide Conference. p. 49.

117. *Megavoltage irradiation of pituitary macrotumors in dogs with neurologic signs.* **Théon, A.P. and Feldman, E.C.** 1998, Journal of the Veterinary Medical Association, pp. 225-231.

118. *Effects of radiotherapy on pituitary corticotroph macrotumors in dogs: A retrospective study of 12 cases.* **de Fornel, Pauline, et al.,** 2007, Canine Veterinary Journal, pp. 481-486.

119. *Effect of Trilostane and Mitotane on Aldosterone Secretory Reserve in Dogs with Pituitary-Dependent Hyperadrenocorticism.* **Reid, L.E., et al.,** 2014, Journal of Veterinary Internal Medicine, pp. 443-450.

120. *Magnetic Resonance Imaging Features of Cerebellar Vermis Medulloblastoma in an Adult Canine Patient.* **Patsikas, M., et al.,** 2014, Journal of Biology Regulators and Homeostatic Agents, pp. 341-347.

121. *Immunohistochemical Profiling and Telomerase Activity of a Canine Medulloblastoma.* **Mandrioli, L., et al.,** 2010, Veterinary Pathology Online, pp. 814-816.

122. **Farrow, Charles S.** *Veterinary Diagnostic Imaging The Dog and Cat Volume I.* Saint Louis : Mosby, 2003.

123. *Choroid Plexus Papilloma in a Dog.* **Kurtz, H. J. and Hanlon, Griselda F.** 1971, Veterinary Pathology Online, pp. 91-95.

124. *Choroid Plexus Carcinoma in a Dog.* **Wilson, R.B., Holscher, M.A. and West, W.R.** 1989, Journal of Compared Pathology, pp. 323-326.

125. *Magnetic Resonance Imaging of Acquired Trigeminal Nerve Disorders in Six Dogs.* **Schultz, R.M., et al.,** 2007, Veterinary Radiology & Ultrasound, pp. 101-104.

126. *Intracranial Meningioma: A Comparative Pathologic Study of 28 Dogs.* **Patnaik, A.K., Kay, W.J. and Hurvitz, A.I.** 1986, Veterinary Pathology Online, pp. 369-373.

127. *The Dural Tail Sign in the Diagnosis of Meningiomas.* **Graham, John P., et al.,** 1998, Veterinary Radiology & Ultrasound, pp. 297-302.

128. **Ricard, Pr Damien.** méningiome. *site Web ANOCEF*. [Internet] 30 mai 2014. [Citaté le 1ier juin 2014.] url : http://anocef.org/.

129. *Intracranial Meningioma with Polygonal Granular Cell Appearance in a Chihuahua.* **Takeuchi, Yoshinori, et al.,** 2008, Journal of Veterinary Medical Science, pp. 529-532.

130. *Histologic and Immunohistochemical Studies of Granular Cell Tumors in Seven Dogs, Three Cats, One Horse, and One Bird.* **Patnaik, A. K.** 1993, Veterinary Pathology Online, pp. 176-185.

131. *Ki-67 and Vascular Endothelial Growth Factor Expression in Intracranial Meningiomas in Dogs.* **Matiasek, L.A., et al.,** 2009, Journal of Veterinary Internal Medicine, pp. 146-151.

132. *Vascular endothelial growth factor expression in canine intracranial meningiomas and association with patient survival.* **Platt, SR, et al.,** 2006, Journal of Veterinary Medicine.

133. *Immunohistochemical Identification and Image Analysis Quantification of Oestrogen and Progesterone Receptors in Canine and Feline Meningioma.* **Mandara, M.T., et al.,** 2002, Journal of Comparative Pathology, pp. 214-218.

134. *Matrix Metalloproteinase-2 and Matrix Metalloproteinase-9 Expression in Canine and Feline Meningioma.* **Mandara, M.T., et al.,** 2009, Veterinary Pathology, pp. 836-845.

135. *Intracranial Meningioma with Pulmonary Metastasis in Three Dogs.* **Schulman, F. Y., et al.,** 1992, Veterinary Pathology Online, p. 29:196.

136. *Primary Irradiation of Canine Intracranial Masses.* **Spugnini, Enrico P., et al.,** 2000, Veterinary Radiology and Ultrasound, pp. 377-380.

137. *Oral Hydroxyurea Therapy for Dogs with Suspected Intracranial Meningioma : A Retrospective Cohort Study (2004-2009).* **MA Cautela, CW Dewey, S Cerda-Gonzalez, DJ Fletcher, G Barone.** Montréal : Journal of Veterinary Internal Medicine, 2009. Research Abstract Program of the 2009 ACVIM Forum & Canadian Veterinary Medical Association Convention. p. 737.

138. *Three-dimensional conformal radiation therapy alone or in combination with surgery for treatment of canine intracranial meningiomas.* **Keyerleber, MA, et al.,** 2013, Veterinary and Comparative Oncology.

139. *Imagning Diagnosis - Magnetic Resonance Imaging Features of Metastatic Cerebral Lymphome in a Dog.* **Thomovsky, Stephanie A., et al.,** 2011, Veterinary Radiology & Ultrasound, pp. 192-195.

140. *Central Nervous System Metastasis of a Cutaneous Epitheliotropic Lymphosarcoma in a Dog.* **Czasch, S., Risse, K. and Baumgärtner, W.** 2000, Journal of Comparative Pathology, pp. 59-63.

141. *Optic Chiasm B-cell Lymphoma in a 20-month-old Mastiff Dog.* **Nagel, Christine, Silver, Tawni and Grahn, Bruce.** 2013, Veterinary Ophtalmology, pp. 164-167.

142. *Primary Central Nervous System B-cell Lymphoma in a Young Dog.* **Kim, Na-Hyun, et al.,** 2012, Canadian Veterinary Journal, pp. 559-567.

143. *Primary T-cell Lymphoma of the Central Nervous System in a Dog.* **Long, S.N., Johnston, PE.E. and Anderson, T.J.** 2001, Journal of the American Veterinary Medical Association, pp. 719-722.

144. *Acute Bilateral Trigeminal Neuropathy Associated with Nervous System Lymphosarcoma in a Dog.* **Pfaff, A.M., March, P.A. and Fishman, C.** 2000, Journal of the American Animal Hospital Association, pp. 57-61.

145. *MR Imaging Findings in a Dog with Intravascular Lymphoma in the Brain.* **Kent, Marc and deLahunta, Alexandre, Tidwell, Amy S.** 2001, Veterinary Radiology & Ultrasound, pp. 504-510.

146. *Intravascular Lymhoma Involving the Central and Peripheral Nervous Systems in a Dog.* **Bush, W.W., et al.,** 2003, Journal of the American Animal Hospital Association, pp. 90-96.

147. *Central Nervous System Lymphosarcoma in the Dog.* **Couto, C.G., et al.,** 1984, Journal of the American Veterinary Medical Association, pp. 809-813.

148. *Ataxia Associated with Lymphosarcoma in a Dog.* **Lefbom, B.K. and Parker, G.A.** 1995, Journal of the American Veterinary Medical Association, pp. 922-924.

149. *A Review of Histiocytic Diseases of Dogs and Cats.* **Moore, P.F.** 2014, Veterinary Pathology, pp. 167-184.

150. *Malignant Histiocytosis of the Brain in Three Dogs.* **Thio, T., et al.,** 2006, Journal of Comparative Pathology, pp. 241-244.

151. *Pathological and Immunohistochemical Features of Subdural Histiocytic Sarcomas in 15 Dogs.* **Ide, Tetsuya, et al.,** 2011, Journal of Veterinary Diagnostic Investigation, pp. 127-132.

152. *MR Imaging of Histiocytic Sarcoma of the Canine Brain.* **Tamura, S., et al.,** 2009, Veterinary Radiology & Ultrasound, pp. 178-181.

153. *18F-fluorodeoxyglucose Positron Emission Tomography and Magnetic Resonance Imaging Findings of Primary Intracranial Histiocytic Sarcoma in a Dog.* **Byeong-Teck, Kang, et al.,** 2009, Journal of Veterinary Medical Science, pp. 1397-1401.

154. *Localized and Disseminated Histiocytic Sarcoma of Dendritic Cell Origin in Dogs.* **Affolter, V.K. and Moore, P.F.** 2002, Veterinary Pathology, pp. 74-83.

155. *Primary Intra-axial Leiomyosarcoma with Obstructive Hydrocephalus in a Young Dog.* **Zabka, T.S., Lavely, J.A. and Higgins, R.J.** 2004, Journal of Comparative Pathology, pp. 334-337.

156. *Clinical Signs of Tumors Affecting the Rostral Cerebrum in 43 Dogs.* **Foster, E.S., Carrillo, J.M. and Patnaik, A.K.** 1988, Journal of Veterinary Internal Medicine, pp. 71-74.

157. *Primary Cerebral Hemangiosarcoma in a 6-Week-Old Dog.* **Gabor, L.J. and Vanderstichel, R.V.** 2006, Veterinary Pathology, pp. 782-784.

158. *Primary Chondrosarcoma in the Skull of a Dog.* **Heejaung, Kim, et al.,** 2007, Journal of Veterinary Science, pp. 99-101.

159. *Magnetic Resonance Imaging Assisted with Fine Needle Aspiration Biopsy in the Diagnosis of Fibrosarcomas of the Skull in Dogs.* **Zhalniarovich, Y., et al.,** 2013, Polish Journal of Veterinary Science, pp. 583-586.

160. *Multilobular Tumour of the Caudal Cranium Causing Severe Cerebral and Cerebellar Compression in a Dog.* **Psychas, Vassilios, et al.,** 2009, The Journal of Veterinary Science, pp. 81-83.

161. *Multilobular Osteochondrosarcoma in 39 Dogs : 1979-1993.* **Dernell, W.S., et al.,** 1998, Journal of the American Animal Hospital Association.

162. *Massive midline occipitotemporal resection of the skull for treatment of multilobular osteochondrosarcoma in two dogs.* **Gallegos, J., Schwarz, T. and MacAnulty, J.F.** 2008, Journal of the American Veterinary Medical Association, pp. 752-757.

163. *Use of a Titanium Mesh for Cranioplasty Following Radical Rostrotentorial Craniectomy to Remove an Ossifying Fibroma in a Dog.* **Bordelon, J.T. and Rochat, M.C.** 2007, Journal of the American Veterinary Medical Association.

164. *Cranioplasty After En Bloc Resection of Calvarial Chondroma Rodens in Two Dogs.* **Moissonnier, P., Devauchelle, P. and Delisle, F.** 1997, Journal of Small Animal Practice, pp. 358-363.

165. *Multilobular Osteochondrosarcoma of the Hard Palate in a Dog.* **Banks, T.A. and Straw, R.C.** 2004, Australian Veterinary Journal , pp. 409-412.

166. *Orbital Chondroma Rodens in a Dog.* **Pletcher, J.M., Koch, S.A. and Stedham, M.A.** 1979, Journal of the American Veterinary Medical Association, pp. 187-190.

167. *Use of Samarium Sm 153 Lexidronam for the Treatment of Dogs with Primary Tumors of the Skull : 20 Cases (1986-2006).* **Vancil, J.M., et al.,** 2012, Journal of the American Veterinary Medical Association.

168. *Prognosis of Canine Patients with Nasal Tumors According to Modified Clinical Stages Based on Computed Tomography : A Retrospective Study.* **Kondo, Yumi, et al.,** 2008, The Journal of Veterinary Medical Science, pp. 207-212.

169. *Neoplasms of the Nasal Passages and Paranasal Sinuses in Domesticated Animals as Reported by 13 Veterinary Colleges.* **Madewell, B.R., et al.,** 1976, American Journal of Veterinary Research, pp. 851-856.

170. *Canine Nasal Disease.* **Cohn, Leah A.** 2014, Veterinary Clinics of North America, pp. 75-89.

171. *Neuroendocrine Carcinoma in the Nasal Cavity of Ten Dogs.* **Sako, T., et al.,** 2005, Journal of Comparative Pathology, pp. 155-163.

172. *Radiotherapy of Malignant Nasal Tumors in 67 Dogs.* **Adams, W.M., et al.,** 1987, Journal of the American Veterinary Medical Association, pp. 311-315.

173. *Nasal and Paranasal Adenocarcinomas with Neuroendocrine Differentiation in Dogs.* **Ninomiya, F., et al.,** 2008, Veterinary Pathology, pp. 181-187.

174. *Reirradiation of Recurrent Canine Nasal Tumors.* **Bommarito, David A., et al.,** 2010, Veterinary Radiology & Ultrasound, pp. 207-212.

175. *Reirradiation of Canine Nasal Carcinomas Treated with Coarsely Fractionated Radiation Protocols : 37 Cases.* **Gieger, T., et al.,** 2013, Journal of the American Hospital Association, pp. 318-324.

176. *Survival in Dogs with Nasal Adenocarcinoma : 64 Cases (1981-1995).* **Henry, C.J., et al.,** 1998, Journal of Veterinary Internal Medicine, pp. 436-439.

177. *Outcome of Definitive Fractionated Radiation Followed by Exenteration of the Nasal Cavity in Dogs with Sinonasal Neoplasia : 16 Cases.* **Bowles, K., et al.,** 2014, Veterinary Comparative Oncology.

178. *Prognostic Utility of Apoptosis Index, Ki-67 and Sufvivin Expression in Dogs with Nasal Carcinoma Treated with Orthovoltage Radiation Therapy.* **Fu, D.R., et al.,** 2014, The Journal of Veterinary Medical Science.

179. *Orbital Neurofibrosarcoma in a Dog.* **Andrew, Stacy E.** 1999, Veterinary Ophtalmology, pp. 141-145.

180. *Diagnosis, Treatment and Outcome of Orbital Neoplasia in Dogs : A Retrospective Study of 44 Cases.* **Hendrix, D.V. and Gelatt, K.N.** 2000, Journal of Small Animal Practice, pp. 105-108.

181. *The Pathology of the External Ear Canal in Dogs and Cats.* **van der Gaag, Ingrid.** 1986, The Veterinary Quarterly, pp. 307-317.

182. *Myxosarcoma in the Eye and Brain in a Dog.* **Richter, Marianne, et al.,** 2003, Veterinary Ophtalmology, pp. 183-189.

183. *An Expansile Secondary Hypophyseal Mastocytoma in a Dog.* **Eckersley, G.N., et al.,** 1989, Journal of the South African Veterinary Association, pp. 113-116.

184. *Multiple Metastasis of Thyorid Cancer in the Cranium and Pituitary Gland in Two Dogs.* **Tamura, S., et al.,** 2007, Journal of Small Animal Practice, pp. 237-239.

185. *Inflammatory mammary carcinoma with metastasis to the brain and distant organs in a spayed Shih Tzu Dog.* **Jong-Hyuk, Kim, et al.,** 2011, Journal of Veterinary Diagnostic Investigation, pp. 1079-1082.

186. *A Necropsy Study of Canine Malignant Mammary Neoplasms.* **Fidler, I. J. and Brodey, R.S.** 1967, Journal of the American Veterinary Medical Association, pp. 710-715.

187. *Intracranial Lesions in Dogs with Hemangiosarcoma.* **Waters, D.J., Hayden, D.W. and Walter, P.A.** 1989, Journal of Veterinary Internal Medicine, pp. 222-230.

188. *Pituitary metastasis of pancreatic origin in a dog presenting with acute-onset blindness.* **Gutierrez-Quintana, R., et al.,** 2013, Journal of the American Animal Hospital Association, pp. 403-406.

189. *Metastasis of a Transmissible Venereal Tumor to the Pituitary.* **Spence, J.A., et al.,** 1978, Journal of Small Animal Practice, pp. 175-184.

190. *Simultaneously Occurring Oligodendroglioma and Meningioma in a Dog.* **Stacy, B.A., Stevenson, T. L. and Lipsitz, D., Higgins, R.J.** 2003, Journal of Veterinary Internal Medicine, pp. 357-359.

191. *Central Nervous System and Lung Metastasis of Sebaceous Epithelioma in a Dog.* **Bettini, Giuliano, et al.,** 2009, Journal compilation ESVD and ACVD, pp. 289-294.

192. *Principles of Surgery for Cancer Palliation and Treatment of Metastases.* **Gilson, Stephen D.** 1998, Clinical Techniques in Small Animal Practice, pp. 65-69.

193. *Do Steroid Hormones Play a Role in the Etiology of Glioma?* **Kabat, Geoffrey C., Etgen, Anne M. and Rohan, Thomas E.** New York : Cancer Epidemiology, Biomarker & Prevention, 2010, Vol. 19.

194. **Institute, National Cancer.** Childhood Brain Stem Glioma Treatment (PDQ®) General Information About Childhood Brain Stem Glioma. *National Cancer Institute at the National Institutes of Health.* [site internet] Novembre 14, 2014. [consulté le 24 décembre 2014.] url : http://www.cancer.gov/cancertopics/pdq/treatment/child-brainstem-glioma/Patient/page1.

195. **Neurosurgery, ISPN International Society for Pediatric.** Imaging of Diffuse Intrinsic Pontine Gliomas in Children. *ISPN International Society for Pediatric Neurosurgery.* [site internet] 2012. [consulté le 24 décembre 2014.] url : http://ispn.guide/book/The%20ISPN%20Guide%20to%20Pediatric%20Neurosurgery/Tumors%20of%20the%20Nervous%20System%20In%20Children/Infratentorial%20Tumors%20In%20Children/Brai-10.

196. *Brainstem oligodendroglioma in a puppy.* **Mateo, I., et al.,** 5, s.l. : Journal of the American Animal Hospital Association, 2013, Vol. 49.

197 ; 198. Information about brain tumors. **UCDAVIS Veterinary Medicine**. [ste internet] [consulté le 10 mai 2013.] url : http://www.vetmed.ucdavis.edu/vsr/Neurology/Disorders/Brain%20Tumor%20Info.html.

199. Polypes auriculaires : les Chiens aussi. **Clinique Advetia**, **YR** . [site internet] 22 juillet, 2013. [consulté le 5 octobre, 2013.] url : http://advetia.wordpress.com/2013/07/22/polypes-auriculaires-les-chiens-aussi/.

200. **Peterson, Mark E.** *Clinical Techniques in Small Animal Practice.* New York : Elsevier, 2007.

201. *Current concepts in clinical radiation oncology.* **Belka, Orth, Lauber, Niyazi, Friedl, et al.,** 2013, Springer.

202. *Cranial Nerve Hamartoma in a Dog.* **Saunders, G. K.** 2007, Veterinary Pathology Online.

203. *Hypothalamic Hamartoma in a Dog.* **Cook, R. W.** 1977, Veterinary Pathology Online.

204. *Cerebral Vascular Hamartomas in Five Dogs.* **Winkle, S. H. Smith and T. Van.** 2001, Veterinary Pathology Online.

205. *Immunohistochemical Characterization of Canine Neuroepithelial Tumors.* **T. Ide, K. Uchida, F. Kikuta, K. Suzuki and H. Nakayama.** 2010, Veterinary Pathology Online.

206. *Intracranial meningiomas, the VEGF-A pathway, and peritumoral brain oedema.* **Nassehi, D.** 2013, Danish Medical Journal.

207 ; 208. *Cerebellar Medulloblastoma with Multiple Differentiation in a Dog.* **Steinberg, H. and Galbreath, E.J.** 1998, Veterinary Pathology, pp. 543-546.

209. *Comparison of Fine-Needle Aspirations and Surgical-Tissue Biopsy in the Diagnosis of Canine Brain Tumors.* **Platt, S.R., et al.,** 2002, Veterinary Surgery, pp. 65-69.

210. *Cerebral Gangliogliomas: Preoperative Grading Using FDG-PET and 201Tl-SPECT.* **Kincaid, Patricia K., et al.,** 1998, American Journal of Neuroradiology, pp. 801-806.

Annexe

Annexe 1 : Tableau résumant les caractéristiques épidémio-cliniques des 97 chiens de l'étude rétrospective ainsi que les caractéristiques histologiques et à l'IRM de leur tumeur. // en vert : diagnostic de certitude élevée, en orange : diagnostic de certitude moyenne, F : femelle entière, M : mâle entier, S : stérilisé(e), NA : information non disponible, EP : épilepsie partielle, CCG : crises convulsives généralisées, EP/CCG : phénomène épileptique non spécifiquement décrit, HTIC : hypertension intracrânienne, OU : œil *uterque*, OD : œil *dexter*, OS : œil *sinister*, D : droit(e), G : gauche, PD : postérieur droit, - : non réalisé, RX thx : radiographie thoracique, écho abdo : échographie abdominale, cyto : cytologie, ADK : adénocarcinome, AVCH : AVC hémorragique, EA : extra-axiale, IA : intra-axiale, TC : tronc cérébral

Chien n°	Race	sexe/ statut hormonal	date de naissance	date 1iers sympt	date diagnostic IRM	durée sympt avant IRM	motif de consultation	neurolocalisation suite à l'examen neurologique	LCR	autres examens complémentaires	age IRM (en jours)	Diagnostic à l'IRM	Description IRM	Traitement	Evolution clinique et/ou IRM	Date de décès	Diagnostic histologique
1	Yorkshire terrier	F	22/01/04	18/02/14	21/02/14	**3**	CCG	Atteinte corticale ou diencéphalique	-	scanner avant irm	3683	**méningiome**	Masse EA bien délimitée dans la région fronto-pariétale D au contact des méninges hyperT1 et FLAIR, isoT2, prenant le produit de contraste intense et homogène. Dural tail sign. Œdème périlésionnel modéré. Effet de masse discret. H0,7cm L1,1cm l 1,2cm	chirurgie d'exérèse (11/03/14)	03/07/2014 : aucune anomalie clinique, disparition des CCG	NA	Méningiome transitionnel
2	Golden Retriever	M	25/07/03	01/01/14	02/06/14	**152**	CCG de fréquence croissante depuis 48h	Atteinte multifocale de l'encéphale (cortex et TC ou cervelet)	-	-	3965	**méningiome**	Masse EA bien délimitée issue de la tente du cervelet (lobe occipital et cervelet) à D. IsoT1 hyperT2 et hétérogène en FLAIR. Partie kystique. Prise de contraste intense et homogène. Dural tail sign. Effet de masse sur le 3ième ventricule. H2,7cm L2,7cm l2,4cm. Discret œdème périlésionnel.	euthanasie	-	03/06/14	NA
3	Croisé (épagneul griffon)	M ? (NA)	01/01/01	24/06/13	26/06/13	**2**	Désorientation, troubles de l'équilibre et démarche automatique	Atteinte cortico-thalamique G et atteinte du VII ou TC	-	-	4559	**méningiome**	Masse IA ponto-cérébelleuse G à limites floues isoT1, T2 et FLAIR. Prise de contraste intense et homogène. Œdème périlésionnel discret. H8,4cm L1,3cm et l1,1cm, dural tail sign. // + AVC thalamique G.	-	bronchopenumonie de fausse déglutition lors du réveil d'anesthésie pour l'IRM	26/06/13	NA

4	Labrador	F ? (NA)	19/10/03	01/06/10	21/03/11	**293**	EP puis CCG	Atteinte corticale ou diencéphalique	-	RX thx : RAS	2710	**méningiome**	Masse IA bien délimitée, ovoïde, en surface du lobe pariétal G isoT1, T2 et FLAIR. Œdème périlésionnel très étendu avec effet de masse marqué sur le ventricule G. Prise de contraste intense et homogène. H1,2cm L1,7cm l1,9cm. Dural tail sign.	exérèse chirurgicale	Bonne récupération post-op et évolution par la suite (dernières nouvelles juin 2011)	NA	méningiome méningo-thélial
5	WHWT	M	07/06/00	02/03/14	03/03/14	**1**	Démarche automatique, pousser au mur, CCG	Atteinte corticale focale ou multifocale à D	-	écho abdo : RAS	5017	**méningiome**	Masse IA sphérique bien délimitée dans le lobe frontal G. IsoT1 et hyperT2 et FLAIR. H1,8cm L1,5cm et l1,1cm. Prise de contraste intense et homogène. Dural tail sign. Œdème périlésionnel modéré.	exérèse chirurgicale - hypotension fatale per-opératoire	-	27/03/14	méningiome transitionnel
6	Beaucero n	F S	17/02/07	01/10/13	27/01/14	**118**	Apathie, dysorexie, CCG de plus en plus rapprochées	Atteinte corticale ou diencéphalique	-	-	2536	**méningiome**	Masse IA en nappe à la base du cerveau qui s'étend vers la G, isoT1, T2 et FLAIR. Œdème périlésionnel modéré. Prise de contraste intense et homogène. H1,4cm L2,3cm l2,4cm.	NA	NA	NA	NA
7	Caniche	F	12/06/04	13/08/13	13/09/13	**31**	Amaurose	NA	-	-	3380	**méningiome**	Masse EA dans les lobes frontaux, ventralement, isoT1, discrètement hyperT2 et FLAIR. Prise de contraste intense et homogène. H1,4cm L2,8cm l2,1cm. Œdème périlésionnel étendu et effet de masse visible sur les 2 ventricules.	NA	NA	NA	NA
8	Croisé Labrador Berger	M	16/05/07	08/10/12	29/10/12	**21**	Amaurose	NA	NA	NA	1993	**méningiome**	Masse EA dans les lobes frontaux, ventralement, isoT1, hyperT2 et FLAIR. Prise de contraste intense et homogène. Œdème périlésionnel discret. Pas ou peu d'effet de masse noté.	palliatif	Augmentation de taille nettement visible en épaisseur, la partie kystique s'est élargie. Extension de l'œdème périlésionnel importante. (dernières nouvelles 19/06/2013)	NA	NA

9	Golden Retriever	M S	01/12/99	NE	06/11/12	**NA**	EP/CCG	NA	NA	NA	4724	**méningiome >> carcinomatose méningée**	Masse oblongue EA dans le lobe frontal G, adhérente à la faux du cerveau isoT1, T2 et FLAIR. Prise de contraste intense et homogène. L1cm l0,5cm. Œdème périlésionnel étendu. Effet de masse discret.	NA	NA	NA	NA
10	Bouvier bernois	F	04/07/04	01/05/12	22/11/12	**205**	3-4 CCG	NA	NA	NA	3063	**méningiome**	Masse EA dans lobe pariétal D très bien délimitée. IsoT1, hyperT2 et FLAIR. Prise de contraste intense et homogène. Environ 1,5cm de diamètre. Effet de masse sur le ventricule D. Œdème périlésionnel modéré.	NA	NA	NA	NA
11	Bouvier des Flandres	F	13/09/04	21/01/11	22/09/11	**244**	CCG amaurose	NA	NA	NA	2565	**méningiome**	Masse EA bien délmitée à la base du cerveau en avant de l'hypophyse et latéralisée à D. IsoT1, T2 et hyperFLAIR. Prise de contraste intense et homogène. H1,4cm l2,4cm L3,4cm. Effet de masse marqué. Œdème périlésionnel modéré.	NA	NA	NA	NA
12	Beaucerون croisée	F	22/12/02	12/11/13	20/01/14	**69**	Amyotrophie temporale marquée à D, ulcère OD, insomnies, déambulation, n'aboie plus, anorexie	Atteinte du TC à D (noyaux du V et du VII)	-	-	4047	**méningiome**	Masse EA, ventralement au TC et latéralisée à D, isoT1, T2 et FLAIR avec une prise de contraste intense et homogène. Œdème périlésionnel modéré. H1,5cm L1,7cm l2,3cm. Hydrocéphalie secondaire. Très discret dural tail sign.	euthanasie	-	21/01/14	méningiome NOS
13	Beaucerون	M S	06/03/02	01/03/12	16/04/12	**46**	Troubles de l'équilibre des postérieurs, apathie, moins joueur, altération de la vigilence, dysorexie	Atteinte du TC (diencéphale et caudalement) avec possible latéralisation à G	-	-	3694	**méningiome**	Masse EA ventralement au TC à hauteur du cervelet, discrètement latéralisée à G, à l'origine d'un effet de masse marqué. IsoT1, hyperT2 et FLAIR. Prise de contraste intense et homogène. Dural tail sign ventral. Pas d'œdème. H1,1cm L2,0 l2,0cm.	palliatif	NA	NA	NA

14	Epagneul breton	F ? (NA)	16/03/02	NA	07/11/11	**NA**	NA	NA	NA	NA	3523	**méningiome**	Masse EA au niveau du chiasma optique. IsoT1, T2 et FLAIR avec une prise de contraste intense et homogène. Dural tail sign. Pas d'œdème. H0,4cm, l0,5cm et L0,8cm.	NE	NA	NA	NA
15	Amstaff	FS	11/05/04	20/03/13	05/04/13	**16**	Troubles de l'équilibre en aiguë et démarche automatique	SHTIC avec atteinte corticale diffuse latéralisée à D	-	-	3251	**méningiome**	Masse EA à la base du cerveau s'étendant de la région hypophysaire jusqu'au cervelet (diencéphale + TC) isoT1, hyperT2 et FLAIR. Prise de contraste intense et homogène. Dural tail sign. Pas d'œdème. H2,0cm L3,7cm l2,0cm.	palliatif	NA	NA	NA
16	Croisé griffon	FS	01/04/02	15/12/11	04/03/13	**445**	CCG de plus en plus rapprochées	Atteinte corticale ou diencéphalique	-	-	3990	**méningiome >> gliome**	Masse kystique isoT1, T2 et FLAIR. Prise de contraste intense et homogène. Œdème périlésionnel modéré dans le lobe olfactif D. H2,5cm L1,8cm l1,5cm.	exérèse chirurgicale le 19/03/2013	Disparition des CCG, mais quelques troubles de l'équilibre (dernières nouvelles 28/03/2013)	NA	méningiome transitionnel
17	Border collie	M	06/01/00	15/11/12	03/12/12	**18**	Troubles de l'équilibre, tête penchée à G, désorientation, déambulation, anorexie, vomissement et abattement.	Atteinte de la fosse postérieure (cervelet et TC à D)	-	-	4715	**méningiome**	Masse EA ventro-latéralement à D du pont. Discrètement hyperT1, T2 et FLAIR. Prise du contraste intense et homogène. Dural tail sign. Pas d'œdème. H1,1cm L0,9cm l0,6cm.	palliatif	NA	NA	NA
18	Caniche	M	29/06/01	15/11/12	03/12/12	**18**	EP	Atteinte corticale ou diencéphalique	-	-	4175	**méningiome**	Masse EA à limites nettes dans le lobe temporal D. IsoT1, T2 et FLAIR. Prise de contraste intense et homogène. Œdème périlésionnel étendu et effet de masse sur le ventricule D. Dural tail sign. H1,9cm L2,0cm et l1,4cm.	palliatif	NA	NA	NA
19	Labrador	M	01/12/99	01/11/11	14/02/12	**105**	4 CCG	Atteinte corticale ou diencéphalique	-	écho abdo : RAS	4458	**méningiome**	Masse EA à limites nettes dans le lobe frontal G. IsoT1, T2 et FLAIR. Prise de contraste intense et homogène. Œdème périlésionnel étendu et effet de masse sur le ventricule G. Dural tail	palliatif	NA	NA	NA

													sign. H1,3cm L1,7cm et l1,6cm.				
20	Bouvier bernois	F S	22/03/05	25/01/12	06/02/12	**12**	Troubles de l'équilibre, hémicorps G penché tête penchée à G	Atteinte de la fosse postérieure (cervelet et TC à G)	-	-	2512	**méningiome**	Masse pontocérébelleuse G à limites nettes isoT1 et FLAIR et hyperT2. Prise de contraste intense et homogène. Pas d'effet de masse ni d'œdème. H0,9cm L1,6cm l 1,1cm.	palliatif	NA	NA	NA
21	Boxer	M S	08/06/00	25/05/09	25/05/09	**0**	3 CCG dans la nuit	Atteinte corticale ou diencéphalique	-	-	3273	**méningiome**	Masse EA à limites nettes à la base du cerveau, nettement latéralisée à G. IsoT1, T2 et FLAIR. Prise de contraste intense et homogène. Œdème périlésionnel discret. Effet de masse sur les ventricules. Dural tail sign. H1,1cm L2,0cm et l1,9cm. Evolution du 21-09-2009 : H1,2cm L2,3cm l1,7cm ; Evolution du 22-02-2010 : H1,2cm L2,1cm l1,8cm.	palliatif	Disparition des CCG, port de tête légèrement penché à G. Euthanasie le 17/08/2010 par son vétérinaire traitant (raison inconnue).	17/08/10	NA
22	Chien croisé	F S	30/03/03	15/03/11	16/05/11	**62**	Stéréotypies, apathie puis CCG	Atteinte corticale ou diencéphalique	-	cPL : positif	2969	**méningiome**	Masse polykystique EA à limites nettes ventralement au lobe olfactif D débutant en arrière de l'os ethmoïde, hyperT1 et T2 avec une prise de contraste intense et homogène. Effet de masse marqué. Œdème périlésionnel étendu. Dural tail sign. H1,2cm L2,5cm et l2,1cm. Evolution du 26-09-2011 : H0,5cm L2,0cm l1,2cm Moins d'œdème. Evolution : (12/09/2013) récidive tumorale	2 séances de radiothérapie	07/08/12 : EP quotidiennes 15/10/14 : + troubles de la vigilance 23/03/2015 euthanasie	23/03/15	NA
23	Labrador	F S	01/07/05	30/01/12	22/03/13	**417**	CCG échappant au traitement	Atteinte corticale ou diencéphalique	-	-	2821	**méningiome**	Masse volumineuse EA à limites nettes au niveau des bulbes olfactifs, discrètement latéralisé à G. Discrètement hyperT1, iso T2 avec une prise de contraste intense et homogène. Œdème périlésionnel étendu. Dural tail sign. H3cm L4cm l4,9cm.	palliatif	NA	NA	NA

24	Beauceron	M	01/01/03	28/03/12	01/06/12	**65**	4 CCG	Atteinte corticale ou diencéphalique	RAS	écho abdo : splénomégalie marquée et parenchyme hétérogène diffus contenant un nodule, foie homogènement hypoéchogène. // Cyto de ces organes et du nodule splénique : RAS // RX : RAS les 01/06/12 et 16/10/12.	3439	**méningiome >> métastase**	Nodule d'environ 1cm de diamètre EA dans le lobe occipital D isoT1, T2 et hyperFLAIR. Prise de contraste intense et homogène. Dural tail sign. Œdème périlésionnel modéré.	palliatif	NA	NA	NA
25	Labrador	M	04/09/05	18/04/10	17/03/11	**333**	6 CCG	Atteinte corticale focale D	-	-	2020	**méningiome**	Masse polykystique EA à limites nettes dans lobe frontal D. IsoT1, hyperT2 et FLAIR. Prise de contraste intense et homogène. Peu ou pas d'œdème périlésionnel. Effet de masse marqué. Dural tail sign. H3,1cm L3,1cm et l2,4cm.	exérèse chirurgicale (23/03/2011)	NA	NA	méningiome transitionnel
26	Cocker anglais	M	20/02/05	15/11/10	29/11/10	**14**	Amaurose	Atteinte du NII	RAS	-	2108	**méningiome**	Masse EA à limites nettes dans la région du chiasma optique, s'étendant crânialement au lobe frontal et caudalement au diencéphale. IsoT1, T2 et FLAIR. Prise de contraste intense et homogène. Œdème périlésionnel modéré. Effet de masse sur le ventricule D. Dural tail sign. H0,6cm L2,5cm et l1,1cm.	palliatif	NA	NA	NA
27	croisé	M S	01/01/09	20/05/13	30/05/13	**10**	Déambulation, poussée au mur, malpropreté évoluant vers l'abattement et le décubitus latéral permanent	SHTIC et/ou atteinte corticale diffuse	-	-	1610	**ADK nasal ou méningiome >> lymphome**	Masse EA cavitaire dans les lobes frontaux se latéralisant discrètement à D. IsoT1 et FLAIR, hyperT2. Prise de contraste intense et hétérogène. Effet de masse marqué et peu ou pas d'œdème périlésionnel. H3,2cm l2,0cm L4,2cm. Absence de dural tail sign.	euthanasie	-	30/05/13	méningiome fibromateux
28	BA x Labrador	F S	15/01/01	11/04/10	03/05/10	**22**	3 CCG, apathie, démarche automatique, dysorexie et troubles de l'équilibre	Atteinte corticale ou diencéphalique avec peut-être latéralisation à G	-	-	3395	**méningiome >> lymphome, SH**	Masse EA à contours nets, isoT1 et T2 . Prise de contraste hétérogène et finement granulée. Elle est localisée au niveau du lobe olfactif	palliatif	NA	NA	NA

													G. Œdème périlésionnel étendu. H2,5cm, L1,5cm l3,3cm.				
29	Fox terrier x loulou	M S	01/03/96	25/04/10	10/05/10	**15**	Glossite paralysante	Atteinte du TC caudal (XII essentiellement et IX et X fortement suspectés)	**pléiocytose modérée à dominante mononucléée**	RX thx : RAS	5183	**méningiome / méningiomatose**	Masse EA centrée sur l'angle ponto-cérébelleux G et s'étendant cranialement et caudalement, ventralement au TC, isoT1, T2 et FLAIR avec une prise de contraste intense et homogène. Pas d'œdème ni d'effet de masse noté. Environ l3cm, L1,5cm et H0,3cm.	palliatif	NA	NA	NA
30	Jagd terrier	F S	17/12/99	11/04/09	11/01/10	**275**	Troubles de l'équilibre, apathie, miction en intérieur et EP progressant vers la CCG	Atteinte corticale ou diencéphalique	-	écho abdo : splénomégalie, hypertrophie hépatique modérée. // Cyto hépatique et splénique : RAS. // Myélogramme : RAS	3678	**méningiomatose**	Multiples lésions de la face ventro-latérale D du TC et de la moelle épinière, isoT1 et FLAIR et hyperT2 avec une prise de contraste intense et homogène. Dilatation de tout le système ventriculaire et syringohydromyélie marquée. Pas d'œdème.	palliatif	NA	NA	NA
31	Bichon havannais	M	24/08/03	01/12/09	08/03/10	**97**	Apathie, dysorexie, malpropreté, altération de la vigilance, déambulation, agression par irritation	Atteinte corticale diffuse	-	écho abdo : RAS	2388	**MAH**	Masse sphérique à limites nettes dans le diencéphale. IsoT1, hyperT2 et FLAIR. Prise de contraste discrète et discrètement hétérogène. Œdème périlésionnel discret à absent. H2,1cm L2,0cm et l2,2cm.	euthanasie	-	08/03/10	NA
32	Berger des pyrénées	F	27/01/06	07/12/12	07/03/13	**90**	Dysorexie, malpropreté, altération de la vigilance	Atteinte thalamo-corticale diffuse	-	-	2596	**MAH**	Large masse patatoïde IA à limites nettes qui occupe tout le diencéphale et s'étend vers l'avant et l'arrière. IsoT1, T2 et FLAIR. Discrète et homogène prise de contraste. Œdème périlésionnel discret à absent. Hydrocéphalie. H2,2cm L3,6cm et l1,8cm.	palliatif	NA	NA	NA

33	Croisé Beagle	M	01/01/02	15/06/11	16/02/12	**246**	Apathie, dysorexie, PUPD, déambulation, hypertrophie du testicule G, amaigrissement, et ptose palpébrale et de la babine du côté D	Atteinte corticale et/ou SHTIC	-	écho abdo : nodule hyperéchogène sur le pôle caudal de la glande surrénale G compatible avec un processus néoplasique peu évolutif (malin ou bénin, sécrétant ou non). Foie hyperéchogène de taille normale compatible avec une surcharge lipidique probablement secondaire aux glucocorticoïdes, une surcharge glycogénique ou une infiltration néoplasique diffuse ne pouvant être exclues.	3698	**MAH (puis le 11/06/13 + gliome)**	Masse sphérique IA à limites nettes dans le diencéphale. IsoT1, T2 et FLAIR. Intense et homogène prise de contraste. Peu ou pas d'œdème périlésionnel. Hydrocéphalie. H2,1cm L2,1cm et l1,4cm. Evolution : nette régression de la tumeur mais nouvelle lésion apparue évoquant un gliome (hétérogènement hypo et hyper en T1 et FLAIR, hétérogènement hyper en T2. Prise de contraste hétérogène, effet de masse marqué et œdème étendu H2,4cm L2,1cm l2,1cm)	radiothérapie (20/02/2012 au 16/03/2012)	11/06/2013 : autre masse visualisée à l'IRM et évolution défavorable au cours de l'hospitalisation donc euthanasie	11/06/13	AVCH (deuxième lésion)
34	Boxer	M	12/01/02	25/11/10	17/02/11	**84**	Apathie, dysorexie, dépilation de la queue,vomissements, polydipsie. Prise de poids, baisse de libido, diminution du volume testiculaire	Atteinte corticale et/ou diencéphalique	-	écho abdo : (13/03/11) nodule hyperéchogène entre la glande surrénale G et la veine cave caudale, compatible avec une adénomégalie G, ou moins probablement un nodule surrénalien pédiculé ou un processus tumoral d'une autre origine. (20/03/11) Persistance du nodule échogène.	3323	**MAH**	Masse IA intrasellaire qui émerge au niveau diencéphalique, iso T1 et FLAIR et hyper T2 avec une prise de contraste discrète et homogène. Œdème périlésionnel modéré. Effet de masse marqué. H2,1cm l1,8cm L2,4cm	radiothérapie (février 2012)	12/03/2012 : amélioration clinique, malgré la persistance d'une petite masse à l'IRM. 04/2012 : CCG/EP 15/03/2012 : diabète insipide partiel	NA	NA
35	Caniche	M	19/11/02	20/05/14	22/05/14	**2**	Poussée au mur et démarche automatique	SHTIC	-	RX thx : RAS, cyto thyroïdienne : confirmation d'une tumeur endocrine compatible avec un **adénome thyroïdien** sans pouvoir exclure un adénocarcinome.	4202	**MAH**	Masse IA intrasellaire qui émerge au niveau du diencéphale. Discrètement hyperT1 et T2 et nettement hyper FLAIR . Prise de contrraste discrète et homogène. Œdème périlésionnel modéré. Peu d'effet de masse noté. H1,4cm l1,8cm L1,4cm.	palliatif	nette amélioration clinique (dernières nouvelles le 02/06/2014)	NA	NA

36	Berger allemand	M	01/12/02	19/08/08	27/10/08	**69**	PUPD, dysorexie,amaigrissement, amyotrophie, abattement et incontinence urinaire, baisse de libido et diminution de la taille testiculaire	NA	-	écho abdo : surrénales de forme et d'échogénicité normales 28/10/08	2157	**MAH**	Masse sphérique IA à limites nettes émergeant depuis la fosse pituitaire. IsoT1, T2 et FLAIR. Intense prise de contraste homogène. Œdème périlésionnel modéré et pas d'effet de masse. H1,6cm L1,7cm l1,5cm. Evolution 19-01-2009 : 0,8cm de diamètre.	Radiothérapie puis supplémentation en hormones (glucocorticoïdes 1mg/kg PO + minirin 0,1mg/ml (desmopressine) 1 goutte dans chaque œil BID et Lévothyrox 20µg/kg/j)	19/01/2009 : nette amélioration de l'état général et de la PUPD, IRM de contrôle montre une nette diminution tumorale (7mm). Augmentation de la complémentation en glucocorticoïdes. 23/02/2009 : Persistance de l'effondrement des axes gonadotrope et thyréotrope ainsi qu'un probable hypo-corticisme iatrogène.	NA	NA
37	Bouledogue français	M	21/04/05	11/01/13	11/02/13	**31**	Déambulations, malpropreté urinaire, altération de la vigilance, se cogne	Atteinte diencéphalique avec compression du chiasma optique et SHTIC ou atteinte multifocale (N II et cortex D)	-	-	2853	**MAH**	Masse sphérique IA émergeant de la fosse pituitaire. IsoT1 et hyperT2 et FLAIR. Intense prise de contraste et homogène. Œdème périlésionnel discret à absent. H1,5cm L1,8cm l1,3cm.	palliatif	NA	NA	NA
38	Amstaff	M	08/05/04	01/05/14	02/05/14	**1**	Apathie, troubles de l'équilibre, vomissements incoercibles et CCG	SHTIC	-	écho abdo : discrète hypoécho hépatique (hyp tumorale minoritaire), splénomégalie et hétérogénéité modérée de la rate (hyp tumorale en fait partie), surrénales ss anomalie.	3646	**MAH + apoplexie pituitaire**	Masse sphérique IA émergeant de la fosse pituitaire qui est hétérogènement hyperT1, T2 et FLAIR. Prise de contraste intense et homogène. Peu à pas d'œdème périlésionnel. H1,8cm L1,7cm l1,5cm. Images de nécrose et d'hémorragie hypophysaires.	Radiothérapie (19/05/2014 au 23/06/2014)	juillet : EP => traitement anticonvulsivant septembre : persistence de l'EP mais bon état général et IRM montre une diminution du volume tumoral.	NA	NA

39	Amstaff	F S	20/03/01	NE	20/04/12	**NA**	Apathie, dysorexie, perte de poids, déambulations	NA	NA	NA	4049	**MAH**	Nodule IA bien délimité dans la fosse hypophysaire qui se latéralise discrètement à G, isoT1, T2 et FLAIR. Prise de contraste intense et homogène. Œdème périlésionnel modéré. H1,2cm l1,6cm L1,4cm.	palliatif	NA	NA	NA
40	Bouledogue français	M	02/09/05	01/03/13	24/03/14	**388**	CCG, désorientation, dysorexie évoluant vers l'anorexie, dysphagie buccale, vomissements, hypersomnie	Atteinte corticale ou diencéphalique	-	RX thx : RAS	3125	**MAH**	Masse ovoïde IA émergeant de la fosse pituitaire, isoT1 et FLAIR et hyperT2. Prise de contraste discrète et homogène. Pas d'œdème. Effet de masse discret. H2,2cm l2,1cm L1,7cm	palliatif	NA	NA	NA
41	Labrador x Setter	M	01/02/07	10/03/09	02/04/09	**23**	Apathie, ptyalisme, altération de la vigilance, déambulation, bosse sur la tête qui semble grossir.	Atteinte corticale D	-	-	791	**TEXT (Chondrome de Rodens)**	Masse sphérique EA émergeant depuis l'os pariétal D et s'étendant sous la masse musculaire vers l'extérieur et comprimant le cerveau vers l'intérieur. IsoT1, hypoT2 et FLAIR. Prise de contraste discrètement hétérogène au centre. Œdème périlésionnel étendu et effet de masse marqué. H6,0cm L6,6cm l6,0cm.	euthanasie	-	02/04/09	NA
42	Cocker	M	20/11/98	18/09/10	27/09/10	**9**	Apathie, moins joueur, désorientation, CCG non traitées depuis son jeune âge.	Atteinte du N V et VII G.	-	-	4329	**TEXT (origine indéterminée)**	Masse EA centrée autour de l'os pariétal G, qui s'étend jusqu'à la cavité orale. IsoT1 et hyperT2 et FLAIR. Prise de contraste discrète et hétérogène. Œdème périlésionnel étendu. H4,0cm L6,3cm l3,0cm.	palliatif	NA	NA	NA
43	Labrador	M	17/03/03	08/01/12	08/02/12	**31**	Vomissements, toux, ptyalisme, amyotrophie du muscle temporal et ptose palpébrale à D avec anisocorie	Atteinte du TC à D et des nerfs craniens V, VII et VIII D.	-	-	3250	**TEXT (origine indéterminée)**	Masse EA occupant toute la bulle tympanique D, s'immisçant dans le TC à hauteur du cervelet, et descendant jusqu'à la trachée. IsoT1, T2 et FLAIR. Prise de contraste intense et homogène. Peu ou pas d'œdème périlésionnel. H0,9cm L1,0cm l0,7cm. (partie intracrânienne)	NA	NA	NA	NA

44	Shih tzu	M	01/01/99	15/05/11	28/11/11	**197**	CCG de plus en plus rapprochées, modification du comportement (anxieux, cherche à fuir, aggressivité, vocalise, déambulation)	Atteinte corticale ou diencéphalique	-	-	4714	**TEXT (Tumeur des cavités nasales stade IV)**	Masse EA amorphe dans la cavité nasale G qui effondre la lame criblée et envahit le lobe frontal ainsi que l'orbite G. IsoT1, T2 et FLAIR. Prise de contraste hétérogène. Peu à pas d'œdème. H1,4cm L0,3cm l1,6cm (partie intracrânienne)	palliatif	NA	NA	NA
45	West Highland White Terrier	M	18/02/00	01/07/13	07/10/13	**98**	Aréactivité et malpropreté urinaire puis désorientation, déambulation, amaurose, surdité, rigidité des antérieurs, mictions et défécations incontrôlées, et aboiements	Atteinte corticale diffuse	-	-	4980	**TEXT (Tumeur des cavités nasales stade IV)**	Masse EA amorphe dans la cavité nasale et les sinus D qui s'étend vers la cavité nasale G et qui effondre la lame criblée pour envahir le lobe frontal D. IsoT1, hyperT2 et FLAIR. Prise de contraste intense et homogène. Œdème périlésionnel étendu. H2,0cm L2,0cm l1,2cm (partie intracrânienne)	euthanasie	-	07/10/13	NA
46	Berger allemand	M	14/02/00	14/10/09	07/01/10	**85**	Sifflements nasaux et cornage laryngé, apathie et faiblesse puis altération de la vigilance, déambulations nocturne, se cogne et troubles de l'équilibre	NA	-	-	3615	**TEXT (Tumeur des cavités nasales stade IV avec envahissement du larynx et des sinus)**	Masse kystique EA amorphe dans la cavité nasale G effondrant la lame criblée pour envahir le lobe frontal G. IsoT1, T2 et FLAIR. Prise de contraste intense et homogène. Œdème périlésionnel étendu. Effet de masse marqué. H2,0cm L3,5cm l1,7cm (partie intracrânienne)	euthanasie		07/01/10	NA
47	Beauceron	M	01/01/00	NA	17/02/12	**NA**	Exophtalmie OS	NA	-	-	4430	**TEXT (tumeur rétro-orbitaire)**	Masse ovoïde bien délimitée occupant la fosse orbitaire et ptérygopalatine. Extension rostrale très importante et lyse de l'os frontal et basiphénoide pour envahir la boîte crânienne et venir au contact de l'hypophyse. IsoT1, hétérogène iso à hyperT2. Prise de contraste intense et homogène. Discret œdème. H4,6cm l2,1cm. (mesures globales de la masse).	NA	NA	NA	NA

48	Setter gordon	M	01/01/00	10/12/10	17/12/10	**7**	Troubles de l'équilibre et surdité	NA	RAS	RX thx : RAS // écho abdo : **splénomégalie avec hétérogénéité parenchymateuse et adénomégalie splénique modérée, compatible avec une infiltration tumorale de la rate et une dissémination métastatique lympatique satellite ou moins probablement une splénite avec adénité. Masse splénique hétérogène hypoécho compatible prioritairement avec un processus tumoral ou moins probablement un nodule d'hyperplasie ou de métaplasie.** Hyperéchogénicité hépatique (hypothèse tumorale minoritaire). **Taille des NL jéjunaux et iléo-coliques dans les limites supérieures de la normale compatible avec une adénite ou une infiltration tumorale lymphatique.**	4003	**lymphome >> SH**	Lésion IA ovoïde diffuse située dans le lobe frontal D. IsoT1, hyperT2 et FLAIR prenant discrètement le produit de contraste hétérogène. Pas ou peu d'œdème. Effet de masse sur le ventricule D. H1,7cm L3,0cm l2,2cm.	euthanasie	-	17/12/10	NA
49	Beagle	M	28/10/03	NE	15/03/12	**NA**	Désorientation, 1 EP/CCG	NA	NA	NA	3061	**lymphome >> métastase, SH**	Nodule IA dans le lobe occipital D. IsoT1 et T2 et discrètement hypoFLAIR. Prise de contraste intense et homogène à contours flous. Œdème périlésionnel étendu. Effet de masse. Environ 1,2cm de diamètre.	Chimiothérapie à la lomustine	11/07/2013 : IRM nette diminution lésionnelle => lymphome reste l'hypothèse prioritaire. 11/10/2013 : persistance des lésions avec peut-être une discrète aggravation.	NA	NA

50	Berger Belge Malinois	F S	01/03/04	19/04/12	19/04/12	**0**	5CCG	Atteinte multifocale du cortex et du TC avec le N XII	RAS	PCR maladie de Carré, Toxoplasmose et Néosporose : négative // écho abdo : hétérogénéité fine et diffuse du parenchyme splénique (hypothèse tumorale minoritaire) // Cyto splénique : RAS // RX thx : RAS	2971	**lymphome >> MEG**	3 masses isoT1 et hyperT2 et FLAIR. 2 dans le TC (0,3cm de diamètre pour celle de l'angle pontocérébelleux, H0,4cm L0,8cm pour l'autre), 1 dans le lobe pariétal D (1,2cm de diamètre) et 1 dans le lobe frontal G (0,6cm de diamètre). Les lésions du TC et du lobe frontal sont petites et nodulaires à limites nettes, alors que celle de l'hémisphère G est grande et diffuse. Prise de contraste intense et homogène à limites floues. Œdème périlésionnel modéré. Pas d'effet de masse.	palliatif	NA	NA	NA
51	Dogue allemand	M	06/06/07	09/06/11	09/06/11	**0**	Apathie, aréactivité, ferme beaucoup les yeux, épiphora et ptyalisme, troubles de l'équilibre, vision altérée.	Atteinte corticale	**pléiocytose granulomateuse modérée à sévère**	écho abdo : hépatomégalie modérée et hypoéchogénicité (hypothèse tumorale minoritaire) // RX thx : RAS // frottis sanguin : **hémopathie aigue** compatible avec une leucémie aiguë monoblastique LMA5b ou un lymphome à grandes cellules d'aspect blastique évoquant un phénotype T. // Myélogramme : leucémie **aigüe myéloïde atypique**	1464	**lymphome**	Masse IA dans le lobe pariétal D à limites nettes, isoT1, T2 et FLAIR. Prise de contraste intense et homogène. Œdème périlésionnel étendu. Effet de masse marqué. H1,7cm L2,0cm et l4,8cm.	chimiothérapie à la lomustine	20/06/2011 : après amélioration transitoire, brusque dégradation : vomissements, diarrhée, anémie thrombopénique. LCR, hématologie et myélogramme révèlent l'évolution leucémique du lymphome intracrânien. => euthanasie	20/06/11	NA

52	Setter x border	M	15/06/01	08/02/10	09/02/10	**1**	2 EP/CCG et masse en région mandibulaire D	NA	-	RX thx : opacification broncho-insterstitielle modérée diffuse de l'ensemble du champ pulmonaire compatible avec une broncho pneumopathie chronique, une infiltration lymphomateuse et/ou avec l'âge de l'animal. Echo abdo 11/02/10 splénomégalie et hétérogénéité du parenchme splénique en nid d'abeille comportant de nombreux nodules, hépatogémalie et hyperéchogénécité du parenchyme hépatique, et adénomégalie généralisée associée évoquant un processus néoplasique multicentrique (type lymphome). // Cyto splénique : invasion massive d'un lymphome à grandes cellules probablement transformé à partir d'un lymphome des zones marginales. // Cyto des NL poplité et mandibulaire D : lymphome malin de bas grade des zones marginales, l'invasion du NL mandibulaire D est très discrète. // Frottis sanguin : rares lymphoctyes à grains et une cellule atypique (lymphoïde ou monocytaire). Nombreuses cyto de suivi.	3161	**lymphome**	Masse IA à limites floues située dans le lobe pariétal G. IsoT1, hyperT2 et FLAIR. Prise de contraste discrète et hétérogène. Œdème périlésionnel régional. Effet de masse marqué. H1,6cm L1,8cm et l1,5cm.	chimiothérapie L-COP (février 2010)	18/03/10 : rémission à l'IRM 19/01/11et 10/03/11: IRM RAS Septembre 2011 : premier échappement à la chimiothérapie. => induction avec le même protocole. Décembre 2011 : échappement => doxorubicine. 27/03/12 : échappement => induction lomustine 80mg/m². 10/04/12 : écho abdo montre aggravation lésionnelle => mitoxanthrone. 04/05/12 : absence de réponse thérapeutique => euthanasie.	04/05/12	SNC : sur 10 sections représentatives du SNC, RAS // Rate : lymphome des zones marginales spléniques en voie de transformation en lymphome de haut grade de type immunoblastique

53	Golden Retriever	F	31/01/05	19/09/10	14/10/10	**25**	Chute à D, perte de vision à D, essoufflement, respiration ronflante, port de tête bas	Atteinte du corticale G	RAS	écho abdo : RAS // RX thx : opacification broncho-insterstitielle modérée diffuse (hypothèse tumorale minoritaire)	2082	**lymphome > > sarcome histiocytaire**	Masse IA bien délimitée au niveau du lobe pariétal G, isoT1, T2 et FLAIR. Prise de contraste intense et homogène. Œdème périlésionnel étendu. Effet de masse. H2,3cm L2,6cm et l1,3cm.	palliatif	NA	NA	NA
54	Lhassa apso	FS	01/12/03	31/05/13	06/06/13	**6**	EP, troubles de l'équilibre, apathie puis tremblements et fasciculations musculaires et paralysie	NA	**Cellules néo-plasiques et nom-breuses mitoses => tumeur agressive type lym-phome T atypique ou moins probable ment SH.**	NA	3475	**lymphome**	Lésions multiples (2?) IA dans le cervelet à limites floues. IsoT1, hyperT2 et FLAIR. Discrète prise de contraste homogène. Œdème périlésionnel modéré. Effet de masse. Environ 0,6cm de diamètre.	euthanasie	-	06/06/13	lymphome à grandes cellules de haut grade évoquant un lymphome B diffus à grandes cellules probablemen t de type zone marginale
55	Labrador	F	08/03/05	NA	18/10/10	**NA**	Amyotrophie G, perte de vision OS, tourne sur le cercle à D.	NA	RAS	NA	2050	**lymphome**	2 nodules IA à contours flous isoT1, T2 et FLAIR l'un dans le TC à G (1cm de diamètre) et l'autre dans le lobe frontal D (0,3cm de diamètre). Prise de contraste intense et homogène. Pas d'effet de masse. Œdème périlésionnel modéré.	chimiothéra pie à base de lomustine	29/11/10 : Nette régression lésionnelle à l'IRM 17/05/11 et 27/04/12 : IRM stable	NA	NA
56	Jack Russel Terrier	M	28/02/11	03/10/13	07/10/13	**4**	Troubles de l'équilibre, tête penchée à G, déambulations et hyperthermie	Atteinte TC (diencéphale) +/- cervelet à G, ou multifocal (TC, cervelet et cortex)	**Pléio-cytose granulo-mateuse légère. 2ième LCR le 20/12/13 sans anomalie**	PCR Maladie de Carré, Néosporose, Toxoplasmose : négative	952	**lymphome ou SH ou gliomatose >> MEG**	Lésions multiples dans les hémisphères et le TC (nodule de 0,9cm de diamètre) au niveau du pont, aux contours flous isoT1 et hyperT2 et FLAIR. Prise de contraste intense et homogène à contours flous. Effet de masse discret. Œdème périlésionnel modéré.	chimiothéra pie à base de lomustine	NA	NA	NA

57	Labrador	M ? (NA)	15/10/02	29/10/10	23/11/10	**25**	Troubles locomoteurs sur l'hémicorps D	Atteinte TC à G.	RAS	RX thx : opacification broncho-insterstitielle modérée diffuse de l'ensemble du champ pulmonaire compatible avec une broncho pneumopathie chronique ou une infiltration tumorale. 16/12/10 **présence de 2 masses pulmonaires** (hypothèse tumorale majoritaire). Compression du lobe pulmonaire accessoire. // écho abdo : **masse rénale G compatible prioritairement avec un processus tumoral malin. Adénomégalie rénale G compatible avec un processus tumoral ou une adénite réactionnelle. Adénomégalie D compatible avec une inflammation réactionnelle, une infiltration tumorale ne pouvant être exclue**. // écho des masses thoraciques : processus tumoral primaire ou secondaire, ou moins probablement, processus inflammatoire. // Cyto masse pulmonaire et nodule rénal : **carcinome, origine rénale primitive** (hypothèse majoritaire)	2961	**métastases**	4 nodules IA bien délimités dans le lobe frontal D (1,3cm de diamètre), olfactif G (0,5cm de diamètre) et diencéphale latéralisé à G (0,5cm de diamètre). IsoT1, hyperT2 et FLAIR. Prise de contraste intense et homogène. Œdème périlésionnel modéré. Effet de masse discret.	palliatif	NA	01/12/10	NA
58	Labrador	F	05/08/02	15/12/11	02/01/12	**18**	Déambulation, perte d'apprentissages, poussée au mur, désorientation	Atteinte corticale et/ou SHTIC	-	RX thx : RAS	3437	**métastases**	4 nodules de 0,5 à 1,2cm de diamètre au niveau diencéphalique, isoT1 et hyperT2 et FLAIR. Prise de contraste intense et homogène. Œdème périlésionnel étendu. Discret effet de masse. //	palliatif	14/02/12 : absence d'amélioration clinique => euthanasie	14/02/12	NA

													masse dans le nasopharynx pouvant correspondre à une tumeur amygdalienne				
59	croisée Berger Belge	FS	08/06/00	16/11/11	24/11/11	**8**	3 CCG	Atteinte corticale ou diencéphalique	**Disso-ciation cyto-albumino-génique : origine inflam-matoire, dégéné-rative, compres-sive ou néo-plasique.**	RX thx : masse et nodules pulmonaires évoquant prioritairement un processus tumoral. Masse en regard de la 6ième côte à G compatible avec une tumeur pleurale, pulmonaire ou SC. // écho abdo : nodules spléniques compatibles avec des métastases ou avec des nodules bénins de métaplasie myéloïde. // Cyto masse pulmonaire et rate : confirmation d'un **ADK pulmonaire**. Rate : RAS.	4186	**métastases**	Masse IA bien délimitée dans le lobe pariétal D isoT1, hyperT2 et FLAIR à centre nécrotique/kystique Prise de contraste intense et homogène, œdème périlésionnel régional. H1,6cm L1,5cm l1,3cm. Effet de masse discret.	palliatif	NA	NA	NA
60	Golden Retriever	F	01/01/04	26/11/13	13/12/13	**17**	Plusieurs CCG puis déambulations puis stupeur	Atteinte corticale +/- SHTIC	-	Rx thx : **masse et nodules pulmonaires compatibles avec un processus tumoral métastasé d'origine pulmonaire ou non.** Lésion osseuse lytique en regard du **processus épineux de la 5ième vertèbre thoracique compatible prioritairement avec une métastase tumorale**, ou moins probablement un processus infectieux.	3634	**métastases**	5 nodules IA bien délimités : 1 volumineuse (H1,7cm l1,6cm L3,2cm) touchant les lobes pariétal, temporal et occipital D et 4 plus petites (moins d'1cm de diamètre) dans le lobe pariétal G. Celle de D et la plus grosse de G, sont hypoT1 et hyper T2 et FLAIR avec un centre cavitaire alors que les autres sont isoT1 et T2. Prise de contraste intense et homogène. Œdème périlésionnel modéré. Effet de masse.	euthanasie	-	13/12/13	carcinome métastatique

61	Croisé Berger	FS	01/05/01	05/07/14	07/07/14	**2**	1 CCG (antécédant de carcinome bronchique)	NA	-	Scanner (bilan d'extension suite à la mise en évidence de masse cérébrale) : masse pulmonaire G associée à de très nombreux nodules pulmonaires compatibles avec un processus tumoral pulmonaire primitif fortement métastatique. Lésions spléniques et rénales devant faire craindre une dissémination du processus. Lésion dans le lobe temporal D, associée à un Œdème périlésionnel pouvant suggérer la présence d'une métastase cérébrale.	4815	**métastases**	Masse IA à limites floues dans le cortex pariétal D (H1,7cm l1,4cm L2,0cm) isoT1 et FLAIR et discrètement hyperT2 . Prise de contraste intense et homogène. Centre cavitaire. Œdème périlésionnel discret.	euthanasie	-	09/07/14	ADK pulmonaire
62	Croisé (Labrador Berger Allemand)	F	01/04/00	11/03/13	14/03/13	**3**	2 CCG en 24h (antécédants de tumeurs mammaires)	Atteinte corticale	-	Rx thx : **multiples nodules pulmonaires** compatibles avec un processus néoplasique primitif ou métastatique, dimintion du contraste abdo compatible avec un **épanchement abdominal** ou une péritonite. // écho abdo : hétérogénéité du parenchyme splénique (hypothèse tumorale prioritaire), **nodule mésentérique** hypoécho compatible avec une adénopathie ou une carcinomatose péritonéale, microhépatie compatible avec un processus inflammatoire chronique, nodule (5mm) hypo- à anéchogène en regard du pôle caudal de la surrénale G associé à une augmentation de sa taille (10mm) (hypothèse tumorale minoritaire). Masse	4730	**métastases**	Nodule IA d'1cm de diamètre à limites nettes dans le cortex occipital G, hypoT1 et hyperT2 et FLAIR avec un centre liquidien. Prise de contraste intense et homogène. Œdème périlésionnel discret. Effet de masse marqué.	Chimiothérapie métronomique à base de belustine	NA	NA	NA

										pulmonaire hypoéchogène homogène. // Cyto splénique : RAS // Cyto pulmonaire : nécrose (hypothèse de nécrose maligne prioritaire).							
63	Bouledogue français	M	12/02/01	06/04/12	20/04/12	**14**	7 CCC puis déambulation, indifférence et apathie	Atteinte corticale G	-	RX thx : RAS // écho abdo : nodules hépatiques et spléniques (hypothèse tumorale minoritaire). Discrète prostatomégalie associée à une hétérogénéité modérée du parenchyme prostatique multicavitaire (hypothèse tumorale minoritaire)	4085	**métastases**	Masse IA ovoïde à limites nettes dans le lobe temporal G discrètement hypoT1 et hyperT2 et FLAIR. Prise de contraste intense et homogène. Œdème périlésionnel étendu. Discret effet de masse. H1,2cm l1,7cm L1,3cm.	palliatif	24/04/12 : Absence d'amélioration clinique => euthanasie	24/04/12	NA
64	Beagle	F S	01/01/00	07/04/10	29/04/10	**22**	Apathie, puis dysorexie, puis désorientation, procidence intermittente de la 3ième paupière, et cécité inconstante	Atteinte corticale focale ou multifocale latéralisée à G	-	Rx thx : nodules pulmonaires compatibles avec des métastases et moins probablement un processus tumoral primitif ou des granulomes inflammatoires.// écho abdo : adrénomégalie bilatérale discrète compatible avec un hypercorticisme hypophysaire ou une hyperplasie liée à l'âge. Splénomégalie compatible avec l'utilisation d'agents anesthésiques, l'état physiologique ou moins probablement une infiltration néoplasique ou une congestion veineuse. // Cyto nodule pulmonaire : carcinomes anaplasiques.	3771	**métastases**	Nombreux nodules (au moins 9) bien délimités essentiellement localisés en regard du cortex G (lobes pariétal, occipital et temporal), isoT1, T2 et FLAIR de diamètre entre 0,5 et 1,6cm. Prise de contraste intense et homogène. Œdème périlésionnel étendu. Effet de masse modéré.	palliatif	20/05/10 : Absence d'amélioration clinique => euthanasie	20/05/10	NA

65	Croisé berger	M S	01/01/02	15/12/08	06/01/09	**22**	Troubles de l'équilibre et tétraparésie	Atteinte du TC à G.	**Pléio-cytose à dom-inante mono-nucléée**	RX thx : mégaoesophage et opacification alvéolaire (hypothèse tumorale minoritaire)	2562	**TGN**	Masse ovoïde EA latéralisée à G du TC au niveau métencéphalique isoT1 et hyperT2 et FLAIR (absence d'images injectées car IRM post mortem). Effet de masse très marqué. Œdème périlésionnel discret. H2,3cm l2,0cm L2,0cm.	arrêt cardiorespiratoire lors de l'induction pour son IRM	-	06/01/09	NA
66	Fox terrier	M S	24/12/99	01/09/10	04/10/10	**33**	Troubles locomoteurs	Atteinte TC D.	-	-	3937	**TPC > méningiome**	Masse IA bien délimitée et latéralisée à D, occupant une section du TC depuis le 4ième ventricule jusqu'aux méninges ventrales. IsoT1, hyperT2 et FLAIR. Prise de contraste intense et homogène. Dural tail sign. Œdème périlésionnel modéré. H1,5cm L1,2cm et l1,2cm.	exérèse chirurgicale (03/11/2010) et arrêt cardio-respiratoire post-op lié à un engagement cérébelleux	-	04/11/10	carcinome des plexus choroïdes
67	Dogue du tibet	M	23/01/06	23/02/11	23/05/11	**89**	Apathie, altération de la vigilance, chutes, troubles locomoteurs, déambulation, poussée au mur, SCBH	SHTIC	-	-	1946	**TPC > épendymome**	Masse IA de 1,6cm de diamètre à limites nettes au niveau du 4ième ventricule, hétérogènement hyperT1, T2 et FLAIR qui ne prend pas le produit de contraste. Hydrocéphalie marquée. Œdème modéré.	palliatif	NA	NA	NA
68	Beaucero n	F	17/05/02	13/09/12	28/09/12	**15**	Apathie, malpropreté, parésie du PD puis démarche automatique et ptyalisme	Atteinte corticale diffuse et/ou SHTIC	-	-	3787	**TPC (papillome > carcinome)**	Masse IA dans le plan sagittal au niveau du 3ième ventricule isoT1 et hétérogènement hyperT2 et homogènement hyper en FLAIR . Prise de contraste intense et homogène. Effet de masse marqué. Œdème périlésionnel discret. H1,2cm L2,2cm l1,4cm.	chirurgie de pose de valve ventriculo-péritonéale et arrêt cardiaque en post-opératoire	Post-opératoire : aggravation de l'hypernatrémie, apparition de CCG, CIVD à l'origine d'une pancytopénie et pics de plus en plus intenses d'HTIC puis décès.	01/10/12	NA
69	Croisé Boxer	MS	14/07/02	21/06/14	26/06/14	**5**	Désorientation, poussée au mur, déambulations et pertes d'équilibre	Atteinte corticale et/ou SHTIC	-	-	4365	**TPC (papillome > carcinome)**	Masse IA de 0,6cm de diamètre dans le plan sagittal protrusive dans le 3ième ventricule, isoT1, FLAIR et hyperT2 . Prise de	palliatif	NA	NA	NA

													contraste discrètement hétérogène. Effet de masse marqué. Œdème périlésionnel discret.				
70	Croisé (Labrador Boxer)	M	06/06/03	23/09/10	02/10/10	**9**	Apathie, gémissements, polypnée et douleur difficile à localiser	Atteinte corticale latéralisée à D et/ou HTIC.	-	écho abdo : aspect en **nid d'abeille du parenchyme splénique**, hypoécho du parenchyme hépatique (hypothèse tumorale minoritaire). Hypertrophie bilatérale modérée des surrénales compatible avec une hyperplasie réactionnelle, liée à l'âge ou à un hypercorticisme d'origine hypophysaire.	2675	**TPC**	Masse IA de 1,6cm de diamètre dans le ventricule D, isoT1, T2 et FLAIR . Prise de contraste intense et homogène. Effet de masse marqué. Œdème périlésionnel étendu.	Chirurgie de pose de valve ventriculo-péritonéale (06/10/2010) et arrêt cardiaque peropératoire	-	10/10/10	tumeur des plexus choroïde
71	Yorkshire Terrier	M	02/02/99	16/09/08	03/10/08	**17**	CCG	Atteinte corticale	-	-	3531	**gliome**	Lésion IA relativement bien délimité dans le lobe frontal G et début temporal, hyper T2 et hypo T1 et FLAIR. Prise de contraste discrète en anneau. Effet de masse. Absence d'œdème. H1,6cm L 1,0 cm l 1,6 cm env	palliatif	08/11/08 consultation d'urgence pour CCG et dégradation de l'état général. Rentre chez lui le lendemain suite à une amélioration clinique.	NA	NA
72	Boxer	M	01/01/00	11/11/09	16/11/09	**5**	CCG, modification du comportement	Atteinte corticale et/ou SHTIC	-	-	3607	**gliome**	Lésion IA du lobe frontal D, relativement bien délimitée rostralement moins bien caudalement, hyper T2 et hypo T1 et FLAIR. Prise de contraste intense en anneau. Effet de masse. Œdème périlésionnel discret. H2,9cm L 3,3cm l 1,5cm	euthanasie	-	16/11/09	GBM
73	Scottish Terrier	F	01/10/00	07/09/09	07/12/09	**91**	Apathie puis CCG	Atteinte corticale et/ou SHTIC	RAS	PCR Maladie de Carré, Toxoplasmose et Neosporose : négative.	3354	**gliome**	Masse IA relativement bien délimitée dans le lobe frontal D, hyper T2 et hypo T1 et FLAIR. Prise de contraste intense en anneau. Effet de masse marqué. Œdème périlésionnel discret. H1,8cm L 2,9 cm l 2,7 cm. ///(19/02/10) : images stables	palliatif	19/02/10 : Disparition des CCG et des troubles du comportement, malgré la stabilité lésionnelle à l'IRM 29/07/10 : euthanasie suite à des signes d'HTIC	29/07/10	GBM

74	Yorkshire Terrier	M	31/12/98	31/12/09	14/01/10	**14**	EP de plus en plus rapprochées et déambulations	Atteinte corticale latéralisée à G	-	-	4032	**gliome**	Masse IA thalamo-temporo-frontale G mal délimitée, hypoT1, hyperT2 et iso à hyper FLAIR. Pas de prise de contraste. Œdème périlésionnel modéré. H1,6cm L2cm et l1,7cm.	palliatif	NA	NA	NA
75	Bouledogue Français	FS	04/04/99	14/12/09	15/01/10	**32**	Apathie, hypersomnie, port de tête penchée à D et troubles de l'équilibre	Atteinte TC ou cervelet à D.	-	-	3939	**gliome > encéphalite**	Masse IA dans le lobe cérébelleux G isoT1 et hyperT2 et FLAIR pas de prise de contraste. Pas d'effet de masse. Œdème discret à absent. H1,7cm L1,3cm et l1,3cm.	retour au domicile sans traitement en vue d'une ponction LCR dans la semaine pour écarter hypothèse inflam-matoire mais perte de vue	NA	NA	NA
76	Labrador	M	10/11/00	04/07/10	09/07/10	**5**	CCG et EP	Atteinte corticale G	-	-	3528	**gliome**	Masse IA bien délimitée dans le lobe frontal G, hypoT1, hyperT2 hypo en FLAIR. Prise de contraste intense et hétérogène et par endroit en anneau, oedème périlésionnel étendu. H2cm, L2,7cm l2,3cm	palliatif	NA	NA	NA
77	Boxer	M	28/02/04	12/11/11	25/11/11	**13**	Apathie, troubles de l'équilibre puis décubitus permanent	Atteinte fosse postérieure (cervelet + TC)	-	-	2827	**gliome**	Masse IA médiane centrée en région mésencéphalique mais s'étendant rostralement en région thalamique, mal délimitée, hypo T1 et hyper T2 ne prend pas le produit de contraste. Effet de masse marqué. Peu ou pas d'œdème. H1,5cm L0,7cm l1,7cm	euthanasie	-	25/11/11	NA
78	Bouledogue Français	M	13/01/08	28/10/11	28/11/11	**31**	Apathie, EP/CCG et troubles de l'équilibre	Atteinte corticale focale G	Pléio-cytose mono-nucléaire discrète	-	1415	**gliome**	Masse IA en région frontale G, hypoT1, hyperT2, très nécrotique. Pas de prise de contraste. Œdème périlésionnel étendu. Effet de masse marqué. Pas ou peu d'œdème. H2cm L2,6cm l3cm. EVOLUTION 02/03/12 : masse divisée par 4, diminution de l'intensité en T2, ne prend plus le produit de	radiothérapie	02/03/12 : régression lésionnelle à l'IRM	contrôle à +3 mois bonne réponse à la radio-thérapie. Perte de vue après.	NA

													contraste. Persistance d'une cavité.				
79	Dogue de Bordeaux	M	01/05/07	14/01/11	14/02/11	**31**	Troubles de l'équilibre	Atteinte de la fosse postérieure G (cervelet + TC)	-	-	1385	**gliome ou encéphalite**	Lésion IA isoT1, hyerT2,iso T1, hyper en FLAIR mal délimitée, très diffuse infiltrant TC et cervelet à G, ne prenant pas le contraste. Œdème modéré.	palliatif	NA	perte de vue	NA
80	Rhodesian Ridgeback	F	11/02/10	10/10/10	10/01/11	**92**	Troubles de l'équilibre et épisodes de prurit cervical	Atteinte TC et/ou cervelet	-	-	333	**gliome > épendymome**	Lésion IA relativement bien délimitée, iso à hypoT1, hyperT2, et hétérogène en FLAIR, latéralisée à G, infiltrant le TC et le 4ième ventricule et repoussant le cervelet dorsalement. Prise de contraste discrète et hétérogène plutôt en son centre. Effet de masse marqué. Discret œdème. H3cm, L4cm, l3cm.	euthanasie	-	10/01/11	GBM
81	Boxer	F	01/01/01	NA	14/04/11	**NA**	EP/CCG	NA	-	-	3755	**gliome atypique ou métastases**	Masse IA hypoT1, hyperT2 et hétérogène en FLAIR, en région pariéto-occipitale D bien délimitée. Prise de contraste discrète et hétérogène, en région centrale. Effet de masse modéré. Discret œdème. H1,7cm L1,3cm et l1,5cm.	NA	NA	NA	NA
82	Bouledogue Français	F	09/06/03	28/01/11	28/06/11	**151**	EP complexes durant le sommeil puis, modification du comportement et CCG	Atteinte corticale	-	-	2941	**gliome**	Masse IA dans le lobe frontal G relativement bien délimitée, hyperT2 et hypoT1 et FLAIR. Prise de contraste intense en anneau. Effet de masse marqué. Œdème périlésionnel modéré. H1,8cm sur L 0,8cm l 1,8 cm.	palliatif	NA	NA	NA
83	Yorkshire Terrier	M ? (NA)	12/11/99	14/06/11	14/09/11	**92**	EP/CCG et déambulations nocturne	Atteinte corticale	RAS	-	4324	**gliome**	Masse IA mal délimitée en région fronto-temporale G, hypoT1, hyperT2, ne prenant pas le produit de contraste. Zone nécrotique centrale. Œdème périlésionnel étendu. Effet de masse marqué. H 2cm L1,3cm l 2,4cm. // (02/02/12) : images	palliatif	02/02/12 : Disparition des EP/CCG et déambulations nocturne. Persiste une ataxie modérée des 4 membres. IRM : lésions stables.	NA	NA

													stables.				
84	Boxer	F	08/08/04	13/05/12	13/11/12	**184**	Apathie, aréactivité, hypersomnie et EP/CCG de plus en plus rapprochées	Atteinte corticale ou diencéphalique	-	-	3019	**gliome**	Masse IA dans le lobe temporal G, relativement bien délimitée, hyperT2 et hypoT1 et FLAIR. Prise de contraste intense et hétérogène en anneau et au centre. Effet de masse marqué. Œdème périlésionnel étendu.	palliatif	21/03/13 : EP de fréquence contrôlée, examen neurologique normal. 07/04/09 : euthanasie (raison inconnue)	08/04/13	oligodendrogliome anaplasique
85	Bouledogue Français	M	23/06/05	07/10/12	07/11/12	**31**	EP/CCG	Atteinte corticale ou diencéphalique	-	-	2694	**gliome > AVC**	Masse IA dans le lobe frontal G, accolée à la faux du cerveau, relativement bien délimitée, hyper T2 et hypo T1 et FLAIR, ne prenant pas le produit de contraste. Effet de masse. Œdème périlésionnel discret. H1,6cm L1,1cm l1,6cm	euthanasie	-	07/11/12	oligodendrogliome anaplasique
86	Staffordshire Terrier	M	05/09/04	08/03/12	20/03/12	**12**	CCG	Atteinte corticale ou diencéphalique	-	-	2753	**gliome > AVC**	Masse IA bien délimitée, en région pariétale D, d'1cm de diamètre, hypoT1, hyperT2 et hétérogène en FLAIR, ne prenant pas le produit de contraste. Discret œdème.	palliatif	NA	NA	NA
87	Bouledogue Français	M	11/09/05	07/05/12	10/05/12	**3**	CCG	Atteinte corticale ou diencéphalique	-	-	2433	**gliome**	Masse IA dans le lobe frontal G de 0,9 cm de diamètre, relativement bien délimitée, hyperT2 et hypoT1 et FLAIR. Prise de contraste intense en anneau. Effet de masse. Œdème modéré.	palliatif	NA	NA	NA
88	Boxer	M	16/08/07	16/08/12	01/09/12	**9**	EP	Atteinte corticale ou diencéphalique	-	RX thx : RAS	1836	**gliome**	Masse IA, bien délimitée, dans le lobe frontal D, hypoT1 et FLAIR, hyperT2. Effet de masse. Kyste. Prise de contraste intense en anneau. Œdème modéré. H3,9cm l2,2cm l3,2cm EVOLUTION (27/06/13 +10 mois) : perte de la quasi totalité de l'hyperintensité en T2 mais persistance d'une zone kystique. Espace partiellement comblé par	2 séances de R (03/09/12 au 30/09/12 pour la première et en janvier 2014 pour la seconde)	27/06/13 : Disparition de l'EP. Nette régression lésionnelle à l'IRM. 19/12/13 : Aucune anomalie clinique. IRM : récidive lésionnelle. 20/03/14 : Aucune anomalie	NA	NA

													le parenchyme cérébral et la dilatation du système ventriculaire.		clinique. IRM : régression lésionnelle. 03/11/14 : nouvel échappement à l'IRM et clinique.		
89	Boxer	F S	NA	NA	04/03/13	**NA**	EP/CCG	NA	-	-	NA	**gliome**	Masse IA difficilement délimitable dans le lobe frontal G, isoT1 hyperT2 et FLAIR. Seule une zone ponctiforme prend le produit de contraste discrètement. Effet de masse marqué. Œdème périlésionnel discret. H2,7cm L1,5cm et l4cm	NA	NA	NA	NA
90	Boxer	F	16/06/03	NA	07/03/13	**NA**	EP/CCG	NA	-	-	3552	**gliome**	Masse IA bien délimitée dans les lobes frontal et oflactif G, hypoT1 et FLAIR, hyperT2, ne prenant pas le produit de contraste. Effet de masse. Œdème discret. H2,3cm L2,8cm l1,7cm,	NA	NA	NA	NA
91	Yorkshire Terrier	F	01/09/00	14/02/13	16/03/13	**30**	CCG	Atteinte corticale latéralisée à D	-	-	4579	**gliome**	Masse IA thalamique D, relativement bien délimitée, hyper T2 et hypo T1 et FLAIR. Absence de prise de contraste. Effet de masse. Œdème périlésionnel discret. H1,5cm L1,2cm l1,8cm	palliatif	NA	NA	NA
92	Boxer	F	24/05/09	01/11/13	03/03/14	**122**	Apathie, douleur, amaigrissement, dysorexie, EP, vomissements non productifs et malaises	Atteinte corticale latéralisée à G	-	-	1744	**gliome**	Masse IA dans le lobe frontal D, bien délimitée, hypoT1 et hyperT2. Prise de contraste discrète et hétéorgène (en anneau et grande zone centrale). Effet de masse. Œdème périlésionnel discret. H3,2cm L4,2 l2,4cm.	palliatif	NA	NA	NA
93	Bouledogue anglais	M	01/01/09	09/04/14	24/04/14	**15**	EP, prurit cervical, gémissement, déambulation, secoue la tête et troubles de l'équilibre	Atteinte corticale latéralisée à D	-	-	1939	**gliome**	Masse IA bien délimitée en région thalamique d'environ 2,3cm de diamètre. Hyper T2 et hétérogènement hypoT1 et FLAIR, zone nécrotique centrale. Prise de contraste discrète en son centre. Effet de masse. Pas d'œdème.	euthanasie	-	24/04/10	GBM

94	Bouledogue Français	F	08/01/05	NA	15/05/14	**NA**	3 CCG	NA	-	-	3414	**gliome**	Nodule IA de 2,2cm de diamètre en région temporo-pariétale G. Hyper T2, hypoT1, à centre hypo et périphérie hyper en FLAIR sans prise de produit de contraste. Pas d'effet de masse. Œdème périlésionnel discret.	NA	NA	NA	NA
95	Boxer	F	19/12/10	NA	28/05/14	**NA**	Troubles du comportement et port de tête bas	Atteinte cérébelleuse	Pléio-cytose granulo-mateuse marquée.	écho abdo : RAS // RX thx : diminution du contraste abdominal compatible avec un épanchement, une carcinomatose ou une péritonite.	1256	**gliome ou encéphalite > lymphome**	Masse IA dans le cervelet latéralisée à D, relativement bien délimitée, isoT1 et FLAIR et hétérogènement hyper T2. Prise de contraste homogène et intense. Pas d'effet de masse. Œdème modéré. H 1,7cm L 2,1cm l 2,2 cm,	NA	NA	NA	NA
96	Yorkshire Terrier	F	15/07/02	01/03/12	30/04/12	**60**	EP/CCG	NA	-	-	3577	**gliome**	Lésion IA bien délimitée dans le lobe piriforme D avec une extension caudale au contact du ventricule. HypoT1 et FLAIR et hyperT2 . Prise de contraste discrète en un point. Œdème périlésionnel modéré. H1,6cm l1,4cm L2,2cm.	NA	NA	NA	NA
97	Boxer	F	16/01/11	NA	16/01/14	**NA**	Troubles du comportement	Atteinte de la fosse postérieure (cervelet et TC à G)	RAS	PCR Maladie de Carré, Toxoplasmose et Néosporose : négative	1096	**gliome ou encéphalite > lymphome**	Lésion IA, mal délimitée s'étendant depuis la région thalamique G jusqu'au myélencéphale et remontant au cervelet, isoT1, hétérogènement hyper T2. Absence de prise de contraste. Œdème périlésionnel discret. Effet de masse. H5cm L2.4cm l1.9cm // (15/02/10) : Nette extension lésionnelle	traitement à base d'aracytine	15/02/10 dégradation clinique et extension lésionnelle à l'IRM malgré le traitement mis en place => euthanasie	16/02/14	ganglioglio me

NOM PRENOM : DULLIN Delphine

TITRE : Caractéristiques épidémio-cliniques des tumeurs de l'encéphale du Chien : Etude rétrospective sur 97 cas (2008-2014).

Thèse d'Etat de Doctorat Vétérinaire : Lyon*, le vendredi 25 septembre 2015*

RESUME :

Après un état des lieux des connaissances actuelles sur les caractéristiques épidémio-cliniques, IRM, histologiques et moléculaires des principales tumeurs de l'encéphale du Chien, nous présentons les résultats de notre étude rétrospective réalisée entre septembre 2008 et 2014 à VetAgro Sup.
97 cas de tumeurs de l'encéphale ont été diagnostiqués à l'IRM, soit une prévalence clinique de 0,56% (97/17272). Malgré les limites de son obtention, elle est cohérente avec les chiffres de la littérature. En accord avec l'ensemble des articles vétérinaires, les méningiomes et gliomes se trouvent en tête de liste et les patients ont en moyenne 8,8 ans au diagnostic. Nous avons retrouvé une prédisposition des races brachycéphales, et notamment des Boxers, à développer un gliome. Nous avons par ailleurs établi une prédisposition des chiens entiers à développer un gliome, élément encore jamais étudié. Parallèlement à la bibliographie, le télencéphale est concerné dans la majorité des cas (61,9% 60/97) et plus de la moitié des chiens ont consulté pour épilepsie (52,6% 51/97) et/ou changement de comportement (51,5% 50/97). Par ailleurs, notre étude a permis de souligner certains cas, peu ou non décrits dans la littérature, tels qu'un cas d'apoplexie pituitaire traité avec succès, un ganglioglioome, et un gliome du tronc cérébral chez un chiot comportant les caractéristiques IRM et histologiques du gliome diffus intrinsèque du pont de l'enfant. Du fait des traits partagés avec l'Homme, nous illustrons une fois de plus l'intérêt d'une démarche de médecine comparée. La recherche de gènes marqueurs au sein de populations plus homogènes que constituent les différentes races canines, et ici du Boxer, profiterait donc à la fois au Chien, mais aussi à l'Homme, pour faire évoluer les connaissances de l'oncogenèse gliale et ouvrir la voie à de nouvelles thérapies géniques.

MOTS CLES :

- cancer
- encéphale
- chien
- gliomes
- imagerie par résonnance magnétique

JURY :

Président :	Monsieur le Professeur Emmanuel Jouanneau
1er Assesseur :	Madame le Professeur Catherine Escriou
2ème Assesseur :	Monsieur le Professeur Sara Belluco

DATE DE SOUTENANCE : 25 septembre 2015

ADRESSE DE L'AUTEUR :

664 chemin du Bois
69140 Rillieux-la-Pape