VETAGRO SUP
CAMPUS VETERINAIRE DE LYON

Année 2015 - Thèse n°

VADE-MECUM DES TECHNIQUES DIAGNOSTIQUES DES AFFECTIONS RESPIRATOIRES DU CHEVAL ET CD-ROM INTERACTIF

THESE

Présentée à l'UNIVERSITE CLAUDE-BERNARD - LYON I
(Médecine - Pharmacie)
et soutenue publiquement le 18 décembre 2015
pour obtenir le grade de Docteur Vétérinaire

par

Stéphanie BAZIN
Née le 06 mai 1990
À Neuilly sur Seine

VETAGRO SUP
CAMPUS VETERINAIRE DE LYON

Année 2015 - Thèse n°

VADE-MECUM DES TECHNIQUES DIAGNOSTIQUES DES AFFECTIONS RESPIRATOIRES DU CHEVAL ET CD-ROM INTERACTIF

THESE

Présentée à l'UNIVERSITE CLAUDE-BERNARD - LYON I
(Médecine - Pharmacie)
et soutenue publiquement le 18 décembre 2015
pour obtenir le grade de Docteur Vétérinaire

par

Stéphanie BAZIN
Née le 06 mai 1990
À Neuilly sur Seine

LISTE DES ENSEIGNANTS DU CAMPUS VÉTÉRINAIRE DE LYON

Mise à jour le 09 juin 2015

Civilité	Nom	Prénom	Unités pédagogiques	Grade
M.	ALOGNINOUWA	Théodore	UP Pathologie du bétail	Professeur
M.	ALVES-DE-OLIVEIRA	Laurent	UP Gestion des élevages	Maître de conférences
Mme	ARCANGIOLI	Marie-Anne	UP Pathologie du bétail	Maître de conférences
M.	ARTOIS	Marc	UP Santé Publique et Vétérinaire	Professeur
M.	BARTHELEMY	Anthony	UP Anatomie Chirurgie (ACSAI)	Maître de conférences Contractuel
Mme	BECKER	Claire	UP Pathologie du bétail	Maître de conférences
Mme	BELLUCO	Sara	UP Pathologie morphologique et clinique des animaux de compagnie	Maître de conférences
Mme	BENAMOU-SMITH	Agnès	UP Equine	Maître de conférences
M.	BENOIT	Etienne	UP Biologie fonctionnelle	Professeur
M.	BERNY	Philippe	UP Biologie fonctionnelle	Professeur
Mme	BERTHELET	Marie-Anne	UP Anatomie Chirurgie (ACSAI)	Maître de conférences
Mme	BONNET-GARIN	Jeanne-Marie	UP Biologie fonctionnelle	Professeur
Mme	BOULOCHER	Caroline	UP Anatomie Chirurgie (ACSAI)	Maître de conférences
M.	BOURDOISEAU	Gilles	UP Santé Publique et Vétérinaire	Professeur
M.	BOURGOIN	Gilles	UP Santé Publique et Vétérinaire	Maître de conférences
M.	BRUYERE	Pierre	UP Biotechnologies et pathologie de la reproduction	Maître de conférences
M.	BUFF	Samuel	UP Biotechnologies et pathologie de la reproduction	Maître de conférences
M.	BURONFOSSE	Thierry	UP Biologie fonctionnelle	Professeur
M.	CACHON	Thibaut	UP Anatomie Chirurgie (ACSAI)	Maître de conférences
M.	CADORE	Jean-Luc	UP Pathologie médicale des animaux de compagnie	Professeur
Mme	CALLAIT-CARDINAL	Marie-Pierre	UP Santé Publique et Vétérinaire	Maître de conférences
M.	CAROZZO	Claude	UP Anatomie Chirurgie (ACSAI)	Maître de conférences
M.	CHABANNE	Luc	UP Pathologie médicale des animaux de compagnie	Professeur
Mme	CHALVET-MONFRAY	Karine	UP Biologie fonctionnelle	Professeur
M.	COMMUN	Loic	UP Gestion des élevages	Maître de conférences
Mme	DE BOYER DES ROCHES	Alice	UP Gestion des élevages	Maître de conférences
Mme	DELIGNETTE-MULLER	Marie-Laure	UP Biologie fonctionnelle	Professeur
M.	DEMONT	Pierre	UP Santé Publique et Vétérinaire	Professeur
Mme	DESJARDINS PESSON	Isabelle	UP Equine	Maître de conférences Contractuel
Mme	DJELOUADJI	Zorée	UP Santé Publique et Vétérinaire	Maître de conférences
Mme	ESCRIOU	Catherine	UP Pathologie médicale des animaux de compagnie	Maître de conférences
M.	FAU	Didier	UP Anatomie Chirurgie (ACSAI)	Professeur
Mme	FOURNEL	Corinne	UP Pathologie morphologique et clinique des animaux de compagnie	Professeur
M.	FREYBURGER	Ludovic	UP Santé Publique et Vétérinaire	Maître de conférences
M.	FRIKHA	Mohamed-Ridha	UP Pathologie du bétail	Maître de conférences
Mme	GILOT-FROMONT	Emmanuelle	UP Santé Publique et Vétérinaire	Professeur
M.	GONTHIER	Alain	UP Santé Publique et Vétérinaire	Maître de conférences
Mme	GRAIN	Françoise	UP Gestion des élevages	Professeur
M.	GRANCHER	Denis	UP Gestion des élevages	Maître de conférences
Mme	GREZEL	Delphine	UP Santé Publique et Vétérinaire	Maître de conférences
M.	GUERIN	Pierre	UP Biotechnologies et pathologie de la reproduction	Professeur
Mme	HUGONNARD	Marine	UP Pathologie médicale des animaux de compagnie	Maître de conférences
M.	JUNOT	Stéphane	UP Anatomie Chirurgie (ACSAI)	Maître de conférences
M.	KECK	Gérard	UP Biologie fonctionnelle	Professeur
M.	KODJO	Angeli	UP Santé Publique et Vétérinaire	Professeur
Mme	LAABERKI	Maria-Halima	UP Santé Publique et Vétérinaire	Maître de conférences
M.	LACHERETZ	Antoine	UP Santé Publique et Vétérinaire	Professeur
Mme	LAMBERT	Véronique	UP Gestion des élevages	Maître de conférences
Mme	LATTARD	Virginie	UP Biologie fonctionnelle	Maître de conférences
Mme	LE GRAND	Dominique	UP Pathologie du bétail	Professeur
Mme	LEBLOND	Agnès	UP Santé Publique et Vétérinaire	Professeur
Mme	LEFRANC-POHL	Anne-Cécile	UP Equine	Maître de conférences
M.	LEPAGE	Olivier	UP Equine	Professeur
Mme	LOUZIER	Vanessa	UP Biologie fonctionnelle	Maître de conférences
M.	MARCHAL	Thierry	UP Pathologie morphologique et clinique des animaux de compagnie	Professeur
M.	MOUNIER	Luc	UP Gestion des élevages	Maître de conférences
M.	PEPIN	Michel	UP Santé Publique et Vétérinaire	Professeur
M.	PIN	Didier	UP Pathologie morphologique et clinique des animaux de compagnie	Maître de conférences
Mme	PONCE	Frédérique	UP Pathologie médicale des animaux de compagnie	Maître de conférences
Mme	PORTIER	Karine	UP Anatomie Chirurgie (ACSAI)	Maître de conférences
Mme	POUZOT-NEVORET	Céline	UP Anatomie Chirurgie (ACSAI)	Maître de conférences
Mme	PROUILLAC	Caroline	UP Biologie fonctionnelle	Maître de conférences
Mme	REMY	Denise	UP Anatomie Chirurgie (ACSAI)	Professeur
Mme	RENE MARTELLET	Magalie	UP Santé Publique et Vétérinaire	Maître de conférences stagiaire
M.	ROGER	Thierry	UP Anatomie Chirurgie (ACSAI)	Professeur
M.	SABATIER	Philippe	UP Biologie fonctionnelle	Professeur
M.	SAWAYA	Serge	UP Anatomie Chirurgie (ACSAI)	Maître de conférences
M.	SCHRAMME	Serge	UP Equine	Professeur associé
Mme	SEGARD	Emilie	UP Anatomie Chirurgie (ACSAI)	Maître de conférences Contractuel
Mme	SERGENTET	Delphine	UP Santé Publique et Vétérinaire	Maître de conférences
Mme	SONET	Juliette	UP Anatomie Chirurgie (ACSAI)	Maître de conférences Contractuel
M.	THIEBAULT	Jean-Jacques	UP Biologie fonctionnelle	Maître de conférences
M.	TORTEREAU	Antonin	UP Pathologie morphologique et clinique des animaux de compagnie	Maître de conférences stagiaire
M.	VIGUIER	Eric	UP Anatomie Chirurgie (ACSAI)	Professeur
Mme	VIRIEUX-WATRELOT	Dorothée	UP Pathologie morphologique et clinique des animaux de compagnie	Maître de conférences Contractuel
M.	ZENNER	Lionel	UP Santé Publique et Vétérinaire	Professeur

Remerciements

À Monsieur le Professeur Devouassoux

Professeur à la Faculté de Médecine de Lyon,

Qui nous a fait l'honneur d'accepter la présidence de notre jury de thèse. Pour sa gentillesse et sa disponibilité.

Hommages respectueux.

À Madame le Docteur Agnès Benamou-Smith

Maître de conférences à Vetagro-Sup, Campus Vétérinaire de Lyon,

Qui a bien voulu accepter d'encadrer et de corriger notre travail.

Pour son dynamisme et ses conseils avisés tout au long de la réalisation de ce travail.

Hommages respectueux.

À Monsieur le Professeur Jean-Luc Cadoré

Professeur à Vetagro-Sup, Campus Vétérinaire de Lyon,

Qui nous a fait l'honneur d'accepter de participer à notre jury de thèse.

Pour sa gentillesse, son aide, sa disponibilité et ses conseils précieux tout au long de nos études.

Sincères remerciements.

À mes parents, pour votre amour et votre soutien de tous les jours, pour m'avoir toujours poussé à donner le meilleur de moi-même et pour m'avoir soutenu dans ma voie. Je vous aime très fort !

À Maman, pour être la meilleure des mamans ! Merci pour ton aide et ton soutien dans tous les bons moments comme dans les mauvais, pour ton aide et ta relecture assidue, j'espère que tu auras compris et appris certaines choses quand même !

À Papa, pour ne pas toujours comprendre ce que je fais mais t'y intéresser et m'encourager quand même, et pour m'avoir fait croire pendant presque 20 ans que tu étais allergique à tous les animaux… Et pour tout le reste, tu es le meilleur des Papa !

À mes sœurs, pour tous les bons moments passés ensemble depuis que vous êtes là, merci de me rappeler qui je suis quand je doute, et combien la vie avec vous est plus fun et intéressante !

À Alex, pour être ma coach préférée, merci de me rappeler qu'il y a parfois autre chose que les animaux autour de moi, de m'écouter parler même si la médecine ne te passionne vraiment pas et puis surtout merci de toujours être là et de m'aider à organiser les plus beaux moments de ma vie ☺ Je t'aime très fort sœurette !

À Eugénie, ma petite sœur chérie, je suis tellement heureuse que l'on se soit autant rapprochée en grandissant ! Merci pour ton amour et ton soutien sans faille, toutes ces discussions de médecine, ta générosité et ton envie d'aider les autres. Je suis très très fière de toi et je t'aime très fort !

À mes grands-mères

À Mamilie, pour tous les merveilleux moments passés ensemble depuis toujours. Merci pour ton dynamisme et ta bonne humeur, pour tout ce que tu as fait pour moi et pour nous depuis toujours.

À Bonne-Maman, pour votre gentillesse et votre générosité, merci pour tous les merveilleux moments passés avec vous, vos conseils et votre soutien sans faille.

Au Dr Delphine Lanoue, pour m'avoir fait découvrir le métier de vétérinaire, me pousser à toujours donner le meilleur de moi-même et avoir partagé avec moi ta passion et tes connaissances.

À Clément

TABLE DES MATIÈRES

TABLE DES MATIÈRES **7**
TABLE DES FIGURES **10**
TABLE DES TABLEAUX **12**
TABLE DES ABRÉVIATIONS **13**
GLOSSAIRE **15**
INTRODUCTION **18**
PARTIE I : ANATOMIE ET PHYSIOLOGIE **20**
I. Rappels d'anatomie 20
A. Appareil respiratoire supérieur 20
1. Cavités nasales 20
2. Cavités paranasales (sinus) 26
3. Poches gutturales 27
4. Pharynx 29
5. Larynx 30
B. Appareil respiratoire profond 32
1. Cage thoracique 32
2. Arbre aérifère 33
3. Poumons 35
C. Autour de l'appareil respiratoire 38
1. Plèvre 38
2. Médiastin 38
3. Système vasculaire, nerveux et lymphatique 39
II. Physiologie 41
A. Échanges gazeux 41
1. Ventilation du poumon 41
2. Perfusion 45
3. Diffusion 47
4. Transport sanguin du dioxygène 50
B. Contrôle de la ventilation 51
1. Mécanique respiratoire 51
2. Mécanique ventilatoire 53

C. Immunologie 57
1. Défense innée 57
2. Défense adaptative 59
PARTIE II : TECHNIQUES DIAGNOSTIQUES 61
I. Techniques évaluant l'intégrité tissulaire 62
A. Imagerie 62
1. Radiographie 62
2. Échographie 84
3. Endoscopie des voies respiratoires 90
4. Thoracoscopie 98
5. Imagerie par résonnance magnétique 104
6. Tomodensitométrie 107
B. Prélèvements dans les voies respiratoires supérieures 111
1. Écouvillon naso-pharyngé 112
2. Lavage des cavités nasales 115
3. Lavages des poches gutturales 118
C. Prélèvements dans les voies respiratoires profondes 122
1. Lavage broncho-alvéolaire 122
2. Lavage transtrachéal 130
3. Thoracocentèse 136
4. Biopsies pulmonaires 143
D. Examens sanguins 148
1. Hématologie 148
2. Sérologie 150
3. Détection virale 153
E. Allergologie 156
1. Intradermoréaction (IDR) 157
2. Dosage des Immunoglobulines E sériques 160
II. Techniques évaluant l'intégrité fonctionnelle 163
A. Évaluation de la fonction respiratoire 163
1. Gaz sanguins artériels 163
2. Endoscopie au repos 169
3. Endoscopie à l'effort 179
4. Scintigraphie pulmonaire 187

B. Évaluation de la mécanique ventilatoire 192
1. Les tests de fonction respiratoire : principe général 192
2. Mesure de la pression pleurale 194
3. Pneumotachographie 196
4. Pléthysmographie 197
5. Oscillations forcées 198
6. Expiration forcée 199
CONCLUSION 201
BIBLIOGRAPHIE 203

Remarque : Dans la partie II Techniques diagnostiques, chaque méthode est présentée de manière identique en plusieurs sous parties :

a. Matériel et méthode
b. Avantages
c. Indications
d. Inconvénients
e. Association aux autres techniques diagnostiques
f. Données de référence

TABLE DES FIGURES

Figure 1 : Photographie d'une coupe sagittale des cavités nasales d'un cheval adulte (Unité d'Anatomie Pathologique, VetAgro-Sup Campus Vétérinaire de Lyon) 21

Figure 2 : Photographie des naseaux d'un cheval (Photo Stéphanie Bazin, Vetagro Sup) 22

Figure 3 : Coupe transversale des cavités nasales d'un cheval. D'après [5] 23

Figure 4 : Coupe transversale des cavités nasales d'un cheval adulte (Unité d'Anatomie, VetAgro-Sup Campus Vétérinaire de Lyon) 23

Figure 5 : Photographie d'une coupe sagittale des cavités nasales d'un poulain (Unité d'Anatomie Pathologique, VetAgro-Sup Campus Vétérinaire de Lyon) 24

Figure 6 : Volutes de l'ethmoïde visibles sur une coupe sagittale d'une tête de cheval adulte (Unité d'Anatomie Pathologique, VetAgro-Sup Campus Vétérinaire de Lyon) 25

Figure 7 : Image endoscopique de volutes de l'ethmoïde (Unité de Médecine équine, Pôle équin, VetAgro-Sup, Campus Vétérinaire de Lyon) 25

Figure 8 : Vue de face des sinus du cheval. D'après [6] 26

Figure 9 : Vue de profil des sinus du cheval. D'après [6] 27

Figure 10 : Schéma de la poche gutturale gauche d'un cheval. D'après [31] 28

Figure 11 : Schéma d'une coupe sagittale du pharynx d'un cheval. D'après [5] 30

Figure 12 : Structure du larynx (Unité d'Anatomie, VetAgro-Sup Campus Vétérinaire de Lyon) ... 31

Figure 13 : Schéma de la trachée d'un cheval en vue dorsale (Unité d'Anatomie, VetAgro-Sup Campus Vétérinaire de Lyon) 34

Figure 14 : Schéma de l'organisation de l'arbre bronchique (Unité d'Anatomie, VetAgro-Sup Campus Vétérinaire de Lyon) 35

Figure 15 : Zone d'exploration du poumon (Photo Stéphanie Bazin, Vetagro Sup) 36

Figure 16 : Volumes et capacités pulmonaires. Daprès [17] 42

Figure 17 : Statégie ventilatoire comparée du cheval et de l'homme. D'après [47] 52

Figure 18 : Illustration de la résistance des voies aériennes au passage de l'air (Unité d'Anatomie, VetAgro-Sup Campus Vétérinaire de Lyon) 54

Figure 19 : Schémas de la réalisation d'une radiographie latéro-latérale de la tête d'un cheval [106] 64

Figure 20 : Schéma de la réalisation d'une radiographie dorso-latérale oblique de la tête d'un cheval [106] 65

Figure 21 : Schémas de la réalisation d'une radiographie ventro-latérale oblique de la tête d'un cheval [106] 66

Figure 22 : Schéma du positionnement de la cassette et du centrage du faisceau pour la réalisation d'une radiographie dorso-ventrale de la tête d'un cheval [106] 67

Figure 23 : Schéma du positionnement de la cassette et du centrage du faisceau lumineux pour la réalisation d'une radiographie du pharynx et du larynx [106]..... 69

Figure 24 : Schéma du positionnement de la cassette et du centrage du faisceau lumineux lors de radiographie des poches gutturales d'un cheval adulte [106]..... 69

Figure 25 : Schéma des quatres vues latérales du thorax. D'après [106] 70

Figure 26 : Photographie du placement du générateur et de la cassette par rapport au cheval lors de la réalisation de clichés thoraciques (Photo Stépanie Bazin, Vetagro Sup) 70

Figure 27 : Photographie des marqueurs du positionnement de la cassette de la vue caudo-dorsale (Photo Stéphanie Bazin, Vetagro Sup) 72

Figure 28 : Photographie des marqueurs du positionnement de la cassette de la vue caudo-ventrale (Photo Stéphanie Bazin, Vetagro Sup) 73

Figure 29 : Photographie des marqueurs du positionnement de la cassette de la vue caudo-ventrale (Photo Stéphanie Bazin, Vetagro Sup) 74

Figure 30 : Schéma de la vue endoscopique de l'aspect des parties caudale du nasopharynx et rostrale du larynx chez un cheval sain (A) et lors d'un déplacement du voile du palais (B). D'après [102] 185

Figure 31 : Gradation laryngée pour les chevaux pendant l'exercice. D'après [68]..... 186

Figure 32 : Illustration schématique de l'apparence d'un larynx avec une hémiplégie laryngée gauche au repos (A) et à l'exercice (B). D'après [102] 186

TABLE DES TABLEAUX

TABLEAU 1 : GRADIENT DE PRESSION DU DIOXYGÈNE ET DU DIOXYDE DE CARBONE ENTRE L'ATMOSPHÈRE ET LES ARTÉRIOLES PULMONAIRES. D'APRÈS [48] 48

TABLEAU 2 : ILLUSTRATION DE PLUSIEURS CAS D'INADÉQUATION DE LA VENTILATION ET DE LA PERFUSION CHEZ LE CHEVAL (D'APRÈS [42]) 49

TABLEAU 3 : GRADATION DE L'HYPERPLASIE LYMPHOÏDE PHARYNGÉE [4, 21, 62] 93

TABLEAU 4 : GRADATION DE L'ŒDÈME PHARYNGÉ [4, 62] 93

TABLEAU 5 : GRADATION DE LA QUANTITÉ DE MUCUS DANS LA TRACHÉE [20, 38] 96

TABLEAU 6 : GRADATION DE LA QUANTITÉ DE SANG DANS LA TRACHÉE [20] 97

TABLEAU 7 : SCORE INFLAMMATOIRE DES VOIES AÉRIENNES [20, 38] 97

TABLEAU 8 : ANATOMIE THORACOSCOPIQUE DES PRINCIPALES STRUCTURES DU THORAX DU CHEVAL [58, 59, 91, 93, 98] 103

TABLEAU 9 : COMPOSITION CELLULAIRE D'UN LIQUIDE DE LAVAGE BRONCHO-ALVÉOLAIRE CHEZ UN CHEVAL ADULTE SAIN [69, 73] 129

TABLEAU 10 : COMPOSITION CELLULAIRE D'UN LIQUIDE DE LAVAGE TRANSTRACHÉAL CHEZ UN CHEVAL ADULTE SAIN [69, 72] 135

TABLEAU 11 : GRADATION DE L'HÉMIPLÉGIE LARYNGÉE AU REPOS [20] 177

TABLE DES ABRÉVIATIONS

Les abréviations d'unités de mesure utilisées dans cette thèse suivent les recommandations du Système International d'Unités. D'autre part, les abréviations suivantes ont été utilisées :

A	Surface de diffusion
AaO_2	Différence alvéolo-capillaire en dioxygène
Ac	Anticorps
CE/ CI	Capacité expiratoire / Capacité inspiratoire
CPT	Capacité pulmonaire totale
CRF	Capacité résiduelle fonctionnelle
CO_2	Dioxyde de carbone
CV	Capacité vitale
D	Constante de diffusion propre à chaque gaz
DDVP	Déplacement dorsal du voile du palais
e	Épaisseur de la barrière alvéolo-capillaire
EDTA	Éthylène Diamine Tétra-Acétique, ou acide éthylène diamine tétra-acétique
EHV	Herpès virus équin
EIC	Espace intercostal
ELISA	Enzyme-linked immunosorbent assay *(dosage d'immunoadsorption par enzyme liée)*
FR	Fréquence respiratoire
G	Gauge
GR	Globules rouges
HPIE	Hémorragie pulmonaire induite à l'effort
HS	Hypersensibilité
IDR	Intradermo-réaction
Ig	Immunoglobuline
IRM	Imagerie par Résonnance Magnétique
kV	Kilovolts
L	Longueur
LBA / LTT	Lavage broncho-alvéolaire / Lavage transtrachéal
mAs	Milliampères seconde
MHz	Mégahertz
MICVR	Maladie inflammatoire chronique des voies respiratoires
mm Hg	Millimètres de mercure

MORVR	Maladie obstructive récurrente des voies respiratoires
NL	Nœuds lymphatiques
O_2	Dioxygène
P_A	Pression partielle alvéolaire d'un gaz
P_AO_2	Pression partielle alvéolaire en dioxygène
Pa	Pression partielle artérielle
PaO_2	Pression partielle artérielle en dioxygène
$PaCO_2$	Pression partielle artérielle en dioxyde de carbone
P_{cap}	Pression partielle capillaire d'un gaz
$P_{cap}O_2$	Pression partielle capillaire en dioxygène
$P_{cap}CO_2$	Pression partielle capillaire en dioxyde de carbone
PCO_2	Pression partielle en dioxyde de carbone
PCR	Polymerase Chain Reaction
PNE/PNN	Polynucléaire éosinophile / Polynucléaire neutrophile
P_{pl}	Pression pleurale
ΔP_{pl}	Variation de la pression pleurale
PO_2	Pression partielle en dioxygène
PT	Protéines totales
R	Résistance au flux d'air
r	Rayon
SAA	Serum Amyloid A protein, ou protéine sérique amyloïde A
TG	Triglycérides
V	Vitesse de diffusion
V_A	Ventilation alvéolaire
V_D	Ventilation de l'espace mort
V_E	Ventilation minute
VR	Volume résiduel (également appelé ESPACE MORT)
VRE/ VRI	Volume de réserve expiratoire / Volume de réserve inspiratoire
VRP / VRS	Voies respiratoires profondes / Voies respiratoires superficielles
V_T	Volume courant
V/Q	Rapport ventilation sur perfusion
μ	Propriété physique du gaz inspiré

GLOSSAIRE

Abduction : éloignement des processus corniculés des cartilages aryténoïdes par rapport à la médiane de la *rima glottidis* (glotte).

Adduction : rapprochement des processus corniculés des cartilages aryténoïdes par rapport à la médiane de la *rima glottidis* (glotte).

Asymétrie des cartilages aryténoïdes : différence de position entre les processus corniculés droit et gauche par rapport à la médiane de la *rima glottidis* (glotte).

Asynchronisme des cartilages aryténoïdes : mouvements des processus corniculés n'ayant pas lieu en même temps. Ceci inclut les soubresauts, les vibrations, les mouvements retardés ou biphasiques.

Asynchronisme ventilatoire / ventilation asynchrone : remplissage plus lent de certaines alvéoles lors de l'inspiration dû à la différence de compliance et de résistance des bronchioles terminales les desservant.

Cellulite : inflammation sévère du tissu cellulaire. Elle désigne le plus souvent une atteinte du tissu cutané ou sous-cutané.

Compliance : rapport entre le volume d'un réservoir élastique et la pression du fluide qu'il contient. Ses variations permettent d'apprécier les possibilités de distension et la souplesse de ce réservoir.

Compliance pulmonaire: variation du volume pulmonaire observée pour une variation de pression d'une unité. La compliance pulmonaire renseigne sur la résistance à l'expansion du tissu élastique pulmonaire. Elle est d'autant plus faible que la résistance est grande. Il s'agit donc d'une mesure de l'élasticité du poumon.

Contraste : différence de luminosité entre les parties sombres et les parties claires. Il permet la distinction des entités tissulaires selon leur capacité propre à arrêter les rayons X du faisceau.

Échogénicité : capacité pour chaque tissu ou interface de réfléchir et disperser les ondes ultrasonores et de produire une image sur l'écran.

Espace mort (ou volume résiduel) : partie de l'appareil respiratoire ne participant pas aux échanges gazeux. Il s'agit en général de zones ventilées mais non perfusées et on parle d'espace-mort physiologique. Il peut être divisé en deux sous-unités.

1. **Espace mort anatomique :** il correspond à toutes voies de conduction de l'air dans lesquelles il n'y a aucun échange gazeux, à savoir : naseaux, cavités nasales, pharynx, larynx, trachée, bronches et bronchioles.
2. **Espace mort alvéolaire :** il correspond aux alvéoles peu ou pas ventilées et qui ne participent donc pas aux échanges gazeux.

Exposition : quantité de rayons X atteignant le film radiographique. Elle affecte l'opacité et le contraste d'une image radiographique. Sur un cliché bien exposé, la visualisation des structures anatomiques est optimale. Un cliché surexposé sera trop noir et un cliché sous-exposé sera trop blanc.

Diffusion : mouvement passif de gaz selon un gradient de concentration.

Distorsion : augmentation de la taille de la structure radiographiée par rapport à sa taille réelle d'intensité inégale en différents points de la structure et proportionnellement à la distance le séparant du film.

FR : Fréquence respiratoire : nombre de mouvements respiratoires par minute.

CRF : Capacité résiduelle fonctionnelle : air restant dans les poumons en fin d'expiration.

Hémiplégie laryngée : parésie ou paralysie d'un des cartilages aryténoïdes du larynx, en général due à une dégénérescence du nerf laryngé récurrent.

Hypoxémie : diminution de la quantité d'oxygène contenue dans le sang. Il s'agit donc d'une diminution de la pression partielle en dioxygène.

Hypoxie : diminution de la quantité d'oxygène distribuée aux tissus par le sang, il s'agit donc d'une inadéquation entre les besoins tissulaires en oxygène et les apports. Elle est essentiellement la conséquence de l'hypoxémie.

Magnification : augmentation de la taille de la structure radiographiée par rapport à sa taille réelle proportionnellement à la distance le séparant du film.

Métabolisme basal : métabolisme de repos.

MICVR[1] : maladie inflammatoire chronique des voies respiratoires. Ce syndrome regroupe la MORVR et MIPVR.

MIPVR[1] **:** maladie inflammatoire des petites voies respiratoires, ou IAD (*Inflammatory Airway Disease*, terme utilisé par les anglo-saxons).

MORVR[1] **:** maladie obstructive récurrente des voies respiratoires, anciennement pousse, ou RAO (*Recurrent Airway Disease*, terme utilisé par les anglo-saxons).

Opacité : ou noircissement : caractère opaque du film radiographique soumis aux rayons X, se manifestant par l'aspect plus ou moins sombre de l'image radiographique. Une exposition forte sera à l'origine d'un film très opaque et d'une image très sombre. Une exposition plus faible sera à l'origine d'un film plus transparent et d'une image plus claire.

Perfusion : processus physiologique correspondant à la circulation du sang dans un organisme à travers les différents tissus et organes. Elle permet d'alimenter chaque organe en nutriments et dioxygène nécessaires à son fonctionnement, et d'éliminer les déchets produits par le métabolisme.

Sensibilité : aptitude d'un test à donner un résultat positif chez un animal infecté en détectant une faible quantité d'anticorps ou d'agent pathogène.

Séroconversion : apparition ou disparition d'un anticorps, qui auparavant, était absent ou présent dans le sérum.

---

[1] Les termes MICVR, MIPVR et MORVR utilisés dans cette thèse ont été définis suite au consensus de l'ACVIM de 2006 et sont expliqués et définis dans les articles de D'ABLON, X. (2008) Maladies inflammatoires des voies aériennes : le consensus de l'ACVIM. Pratique Vétérinaire Equine, 40, (157), 41-43. et de RICHARD, E., PITEL,P.-H. (2011) Les liquides respiratoires chez le cheval athlète : évaluation cytologique. Pratique Vétérinaire Equine, 43, (1770), 17-22.

Séronégativité : réaction sérologique négative : signifie que l'anticorps recherché dans le sérum d'un patient est absent ou on détectable.

Séropositivité : réaction sérologique positive : signifie que l'anticorps recherché dans le sérum d'un patient est détecté.

Spécificité : capacité d'un test à donner une réponse négative pour un individu indemne. Plus la spécificité est élevée et plus le nombre de faux-positifs sera faible.

Sonde linéaire : sonde constituée de plusieurs cristaux alignés en rangée linéaire. L'image reconstituée est de forme rectangulaire. Elles permettent d'explorer une grande longueur d'un coup. L'échogénicité de la structure échographiée est fortement influencée par l'orientation des ultrasons.

Sonde sectorielle : sonde constituée de plusieurs cristaux en moins grand nombre et pour lesquels la direction du faisceau ultrasonore varie afin de balayer la zone à explorer.

Ventilation alvéolaire : partie de l'air inspiré qui va dans les alvéoles et participe aux échanges gazeux.

VE : **ventilation minute** : volume total respiré chaque minute.

VT : volume courant/ volume tidal : volume d'air mobilisé au cours d'un cycle respiratoire normal, c'est-à-dire volume d'air inspiré ou expiré au cours d'une respiration normale.

VR : volume résiduel : volume restant dans les poumons à la fin d'une expiration maximale (équivalent à l'ESPACE MORT).

VRE : volume de réserve expiratoire : volume additionnel de gaz rejeté lors d'un mouvement volontaire forcé d'expiration.

INTRODUCTION

Les affections du système respiratoire des chevaux représentent le deuxième motif de consultation derrière les boiteries, quels que soient les chevaux concernés (sport, courses, loisirs) et ce dans le monde entier [23, 64]. Cette grande sensibilité de l'espèce équine peut s'expliquer par des raisons anatomiques (voies respiratoires longues et étroites), des raisons physiologiques (respiration nasale obligatoire entrainant une résistance au passage de l'air importante) et des raisons environnementales (maintien au box, travail de haut niveau, vie en groupe). Ainsi, la moindre obstruction ou atteinte des voies respiratoires peut avoir des conséquences majeures sur la capacité du cheval à maintenir son effort et donc sur ses performances [94].

Le cheval est un athlète extraordinaire dont la vitesse, l'endurance et les capacités sportives liées à chaque discipline se sont développées au fil de son évolution. Pour être performant, le cheval athlète nécessite un fonctionnement optimal de ses systèmes organiques, et notamment du système respiratoire dont la fonction ne s'améliore pas avec l'entrainement. En effet, de nombreuses études ont montré qu'une atteinte de ce système pouvait être un facteur limitant les performances du cheval. Avec le développement de la médecine sportive, les exigences de la clientèle se sont accrues, ce qui nécessite de savoir diagnostiquer rapidement les affections respiratoires comme cause de contre-performance.

Face à une affection respiratoire, le praticien devra distinguer une atteinte des voies respiratoires supérieures d'une atteinte des voies respiratoires profondes, évaluer la nature infectieuse ou non de l'affection, et déterminer s'il y a un impact fonctionnel. Les différentes techniques diagnostiques évaluant l'appareil respiratoire présentées dans cette thèse, en association avec les données de l'examen clinique, doivent lui permettre de répondre à ces trois questions.

En préambule nous souhaitons préciser qu'il existe deux textes : un manuscrit détaillé qui reprend toutes les techniques diagnostiques en détail et un CD-ROM interactif, constituant un outil pratique, qui reprend les informations essentielles du manuscrit sous forme de carnet de clinicien. Le plan du CD-ROM diffère un peu de celui du manuscrit : dans le CD-ROM les rappels essentiels de l'anatomie et de la physiologie du système respiratoire sont rapidement évoqués, puis les techniques diagnostiques sont présentées en trois grandes parties. La première partie correspond aux techniques diagnostiques évaluant l'intégrité tissulaire, et les généralités de chaque technique y sont développées (matériel nécessaire, avantages, inconvénients et association possible aux autres techniques diagnostiques). La deuxième partie présente les techniques diagnostiques évaluant la fonction respiratoire. Enfin la troisième partie correspond à une approche plus pratique des techniques diagnostiques. Ces dernières y sont développées par organe (cavités nasales et ethmoïde, pharynx et larynx, poches gutturales, trachée et grosses bronches, parenchyme pulmonaire), et les spécificités relative à chacun y sont décrites (indications, réalisation pratique, données de référence). Nous souhaitons également préciser que très peu d'illustrations sont présentes dans le manuscrit car elles sont dans le CD-Rom interactif.

L'objectif de ce travail de thèse est tout d'abord pédagogique : il vise à aider le praticien à choisir l'examen complémentaire le plus indiqué lors de l'examen d'un cheval présentant une

affection respiratoire à travers la réalisation du CD-ROM interactif. Nous souhaitons tout de même rappeler que ce travail de thèse étudie les techniques diagnostiques disponibles en médecine respiratoire et leur optimisation. Quelques affections respiratoires sont évoquées dans le texte pour illustrer certains aspects des techniques diagnostiques, et notamment leurs indications, mais cette thèse n'ayant pas pour objet la pathologie respiratoire, très peu d'informations sont données à leur sujet. De même, les traitements existants ne sont pas abordés.

Nous verrons dans un premier temps des rappels de l'anatomie et de la physiologie du système respiratoire, puis les examens complémentaires réalisables pour son évaluation.

PARTIE I : ANATOMIE ET PHYSIOLOGIE

I. Rappels d'anatomie

A. Appareil respiratoire supérieur

Les voies aériennes supérieures conduisent l'air depuis le milieu ambiant jusqu'aux poumons où s'effectuent les échanges gazeux.

1. Cavités nasales

Encastrées dans les os de la face et allongées d'avant en arrière du vestibule nasal à l'os éthmoïde et au pharynx, les cavités nasales correspondent à la partie initiale de l'appareil respiratoire et ont différentes fonctions importantes pour la qualité de l'air [74]-:

- Rôle respiratoire : les cavités nasales permettent une modification qualitative de l'air inspiré, notamment son réchauffement (permis par la vascularisation importante de la muqueuse), son humidification (glandes nasales) et son épuration (cellules ciliées de la muqueuse et cellules à mucus) ;
- Rôle défensif : les cavités nasales constituent la première ligne de défense immunitaire avec le réflexe de l'éternuement et l'épuration de l'air grâce aux cellules ciliées de la muqueuse et aux cellules à mucus qui piègent les grosses particules. Ces fonctions protègent les voies aériennes inférieures de toute agression exogène ;
- Rôle olfactif : les nombreuses terminaisons nerveuses et glandes olfactives de la muqueuse de l'ethmoïde permettent l'olfaction ;
- Rôle phonateur : les cavités nasales, le pharynx et larynx jouent un rôle de caisse de résonnance.

a. Conformation et délimitation

Les cavités nasales sont délimitées par deux parois (latérale et médiale), un plancher, un plafond, et deux extrémités (rostrale et caudale) [7, 74]:

- Extrémité rostrale : le seuil nasal marque la délimitation entre la narine (ouverture externe du vestibule nasal) et la cavité nasale ;
- Extrémité caudale : elle est formée
  - dorsalement par le labyrinthe ethmoïdal et l'os ethmoïdal qui séparent la cavité nasale du crâne ;
  - ventralement par une choane, ou méat naso-pharyngien, qui permet la communication avec le pharynx. Chaque choane est une ouverture

horizontale à l'extrémité caudale du palais dur, séparée l'une de l'autre par l'os vomer (os formant le septum nasal) ;

- Paroi dorsale : les os nasaux et le cartilage latéral dorsal du nez forment une gouttière ;
- Paroi ventrale : le palais osseux marque la séparation avec la bouche et se prolonge avec le palais mou en partie caudale. Le plancher est plus large et moins long que le plafond de la cavité ;
- Parois latérales : les os maxillaires forment les parois latérales et sont ventro-latéralement obliques ce qui donne une cavité plus large au niveau du plancher ;
- Paroi médiale : le septum nasal sépare les cavités nasales en deux. Il présente une partie rostrale cartilagineuse et une partie caudale osseuse. Il est recouvert par un épithélium respiratoire avec de nombreux plexus veineux. À son extrémité caudale, il rejoint l'os ethmoïde qui est la limite antérieure de la boite crânienne.

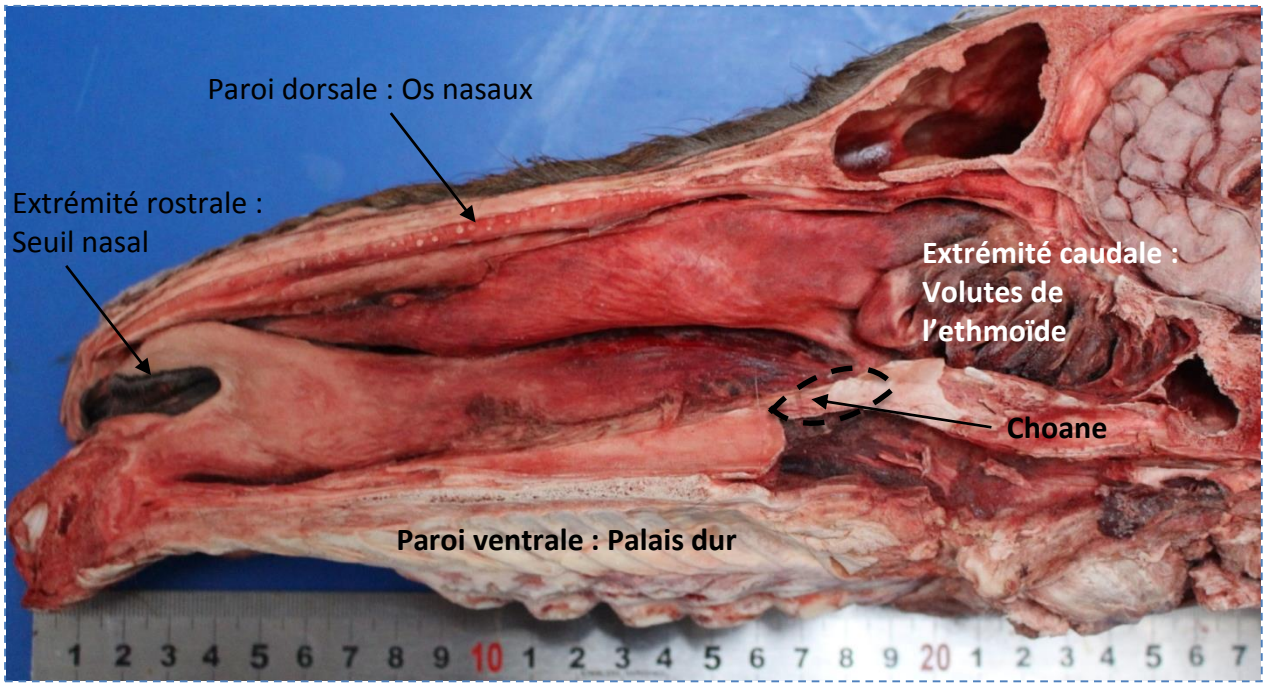

Figure 1 : Photographie d'une coupe sagittale des cavités nasales d'un cheval adulte (Unité d'Anatomie Pathologique, VetAgro-Sup Campus Vétérinaire de Lyon)

b. Naseau et vestibule nasal

Les narines, ou naseaux, sont larges et mobiles chez le cheval. Elles sont maintenues béantes par le cartilage alaire. Chaque naseau a une forme de virgule et est associé à une puissante musculature, dont le muscle dilatateur des narines. Cette musculature est très importante, elle mobilise les cartilages et fait varier la taille des narines au niveau de l'aile latérale du nez ce qui permet des changements de diamètre importants et donc d'augmenter le débit d'air, par exemple pendant l'effort [7].

Le naseau représentant 50% de la résistance au flux d'air et la respiration buccale étant impossible chez le cheval, la dilatation active des narines est fondamentale pour diminuer cette résistance [47].

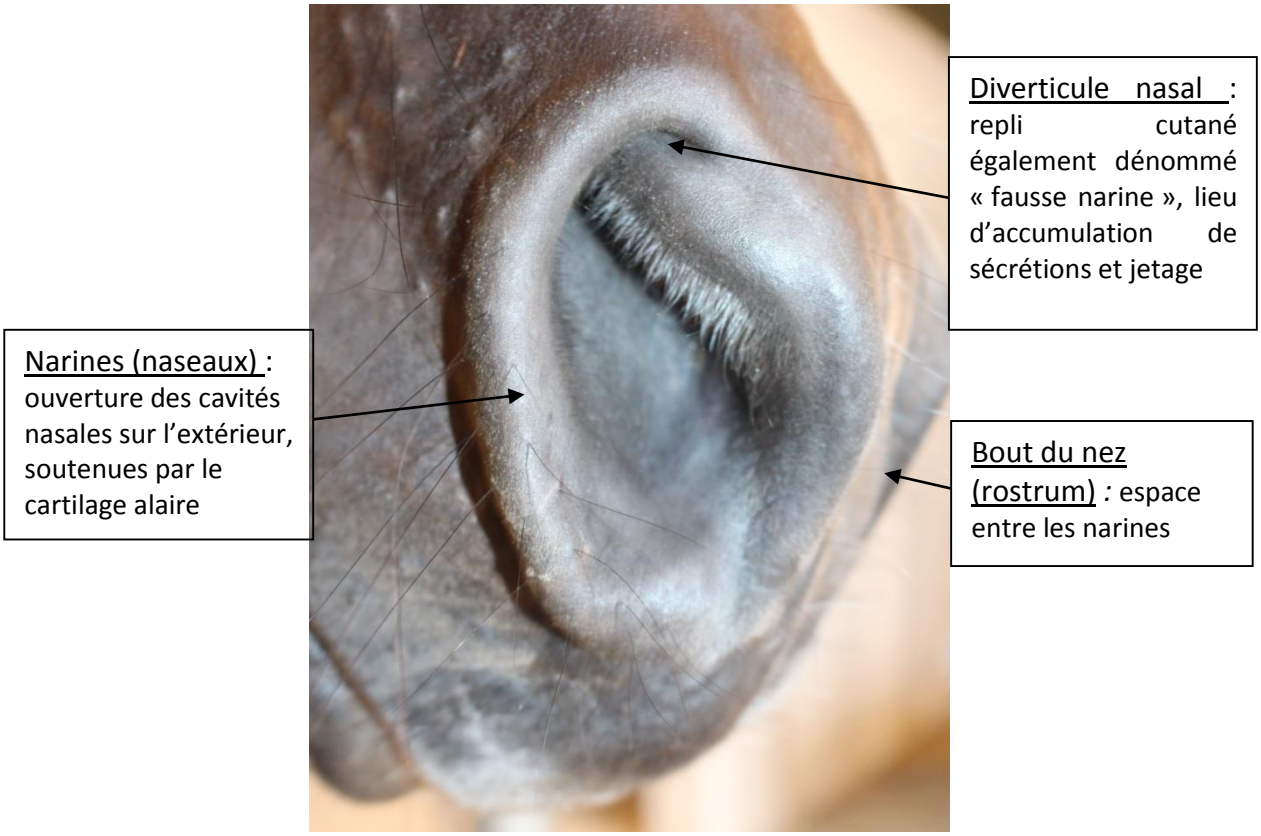

Figure 2 : Photographie des naseaux d'un cheval (Photo Stéphanie Bazin, Vetagro Sup)

Le vestibule nasal fait la jonction entre la peau du bout du nez (épithélium kératinisé) et la muqueuse nasale rosée de l'autre côté du seuil nasal. On peut également y voir l'abouchement de l'ostium naso-lacrymal [7].

c. Cornets nasaux

D'après [5, 7].

Les cornets nasaux sont des lames osseuses très fines qui s'enroulent sur elles-mêmes et qui prennent attache sur la paroi latérale des cavités nasales. La lame basale de chaque cornet peut s'accoler à elle-même et forme des récessus étroits et allongés, largement communicant avec la cavité nasale permettant la circulation de l'air. Cette disposition augmente considérablement la surface de contact air/muqueuse.

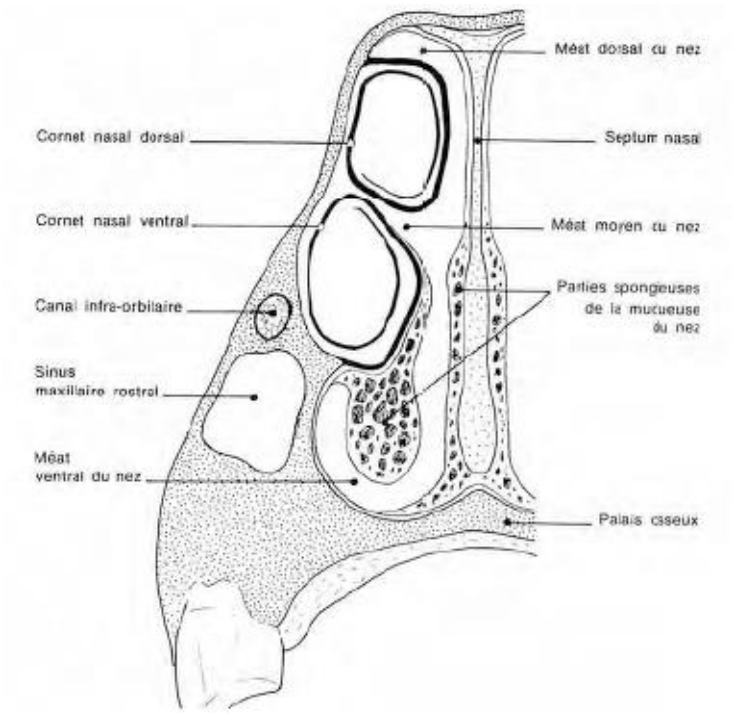

Figure 3 : Coupe transversale des cavités nasales d'un cheval. D'après [5]

Les cornets nasaux sont au nombre de trois chez le cheval : le cornet nasal dorsal, qui forme le sinus conchal dorsal, le cornet nasal ventral, plus volumineux, et le cornet moyen, très peu développé. Les cornets nasaux dorsal et ventral délimitent trois méats : dorsal, moyen et ventral. Le méat nasal ventral est le plus large des trois, sous le cornet ventral, il mène directement au nasopharynx via les choanes. Il s'agit du passage emprunté pour les endoscopies ou sondages, mais aussi du passage préféré de l'air.

Il existe un 4e méat, le méat nasal commun, quasiment virtuel, qui communique avec les trois autres et est adjacent au septum nasal.

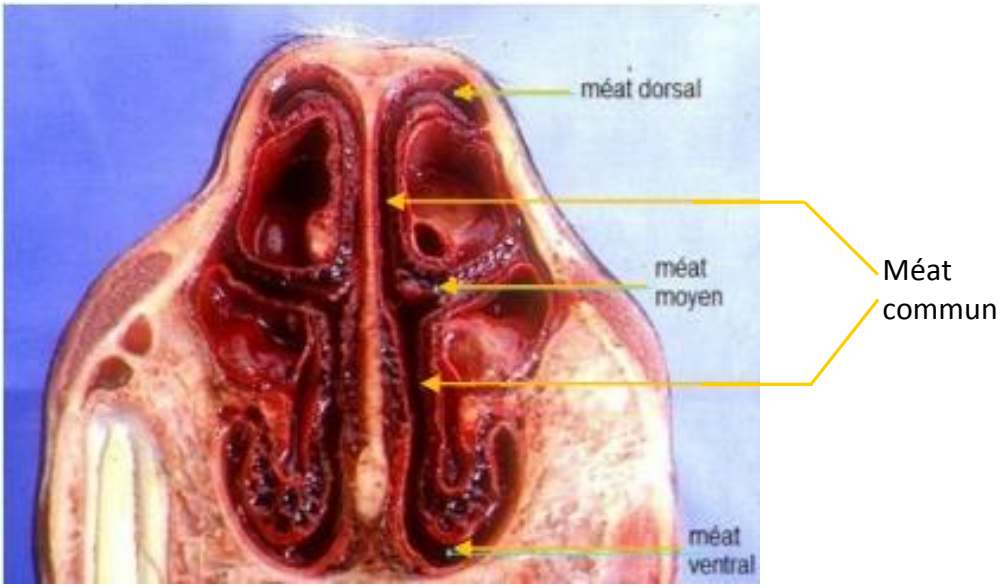

Figure 4 : Coupe transversale des cavités nasales d'un cheval adulte (Unité d'Anatomie, VetAgro-Sup Campus Vétérinaire de Lyon)

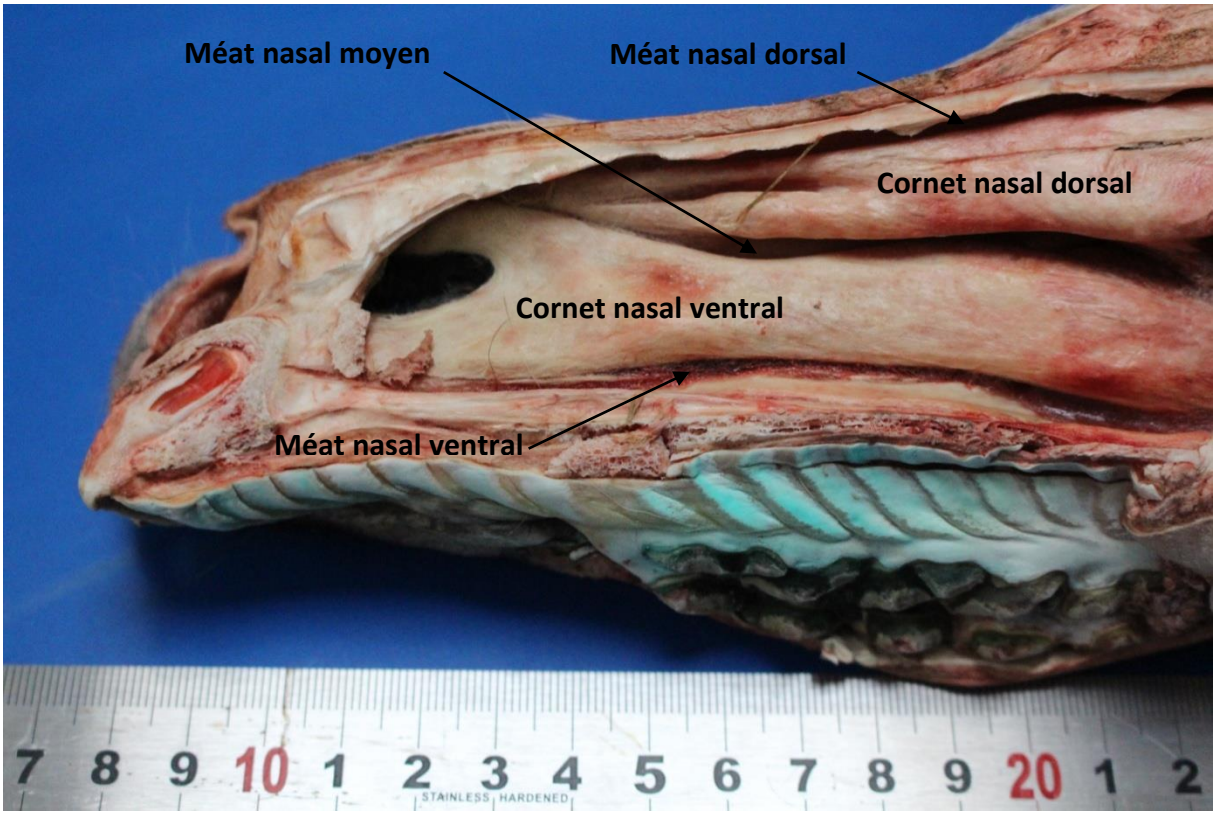

Figure 5 : Photographie d'une coupe sagittale des cavités nasales d'un poulain (Unité d'Anatomie Pathologique, VetAgro-Sup Campus Vétérinaire de Lyon)

Les cornets dorsal et ventral sont recouverts par une muqueuse très vascularisée qui permet d'humidifier et réchauffer l'air inspiré. Le cornet moyen, plus petit et situé en avant des volutes de l'ethmoïde est recouvert par un épithélium olfactif.

d. Ethmoïde

D'après [7].

La région de l'ethmoïde est visible par endoscopie lorsque celui-ci est orienté dorsalement. Il s'agit d'un os impair, de structure complexe, composé de volutes. Ces volutes sont en fait des lames osseuses très minces et fragiles, entourées sur elles-mêmes pour former des cornets et rattachées à l'os ethmoïde par leurs bords latéraux et extrémités caudales. Les espaces étroits entre les différentes volutes correspondent aux méats ethmoïdaux. L'ensemble constitue le labyrinthe ethmoïdal.

Ces volutes sont recouvertes par un épithélium olfactif très vascularisé.

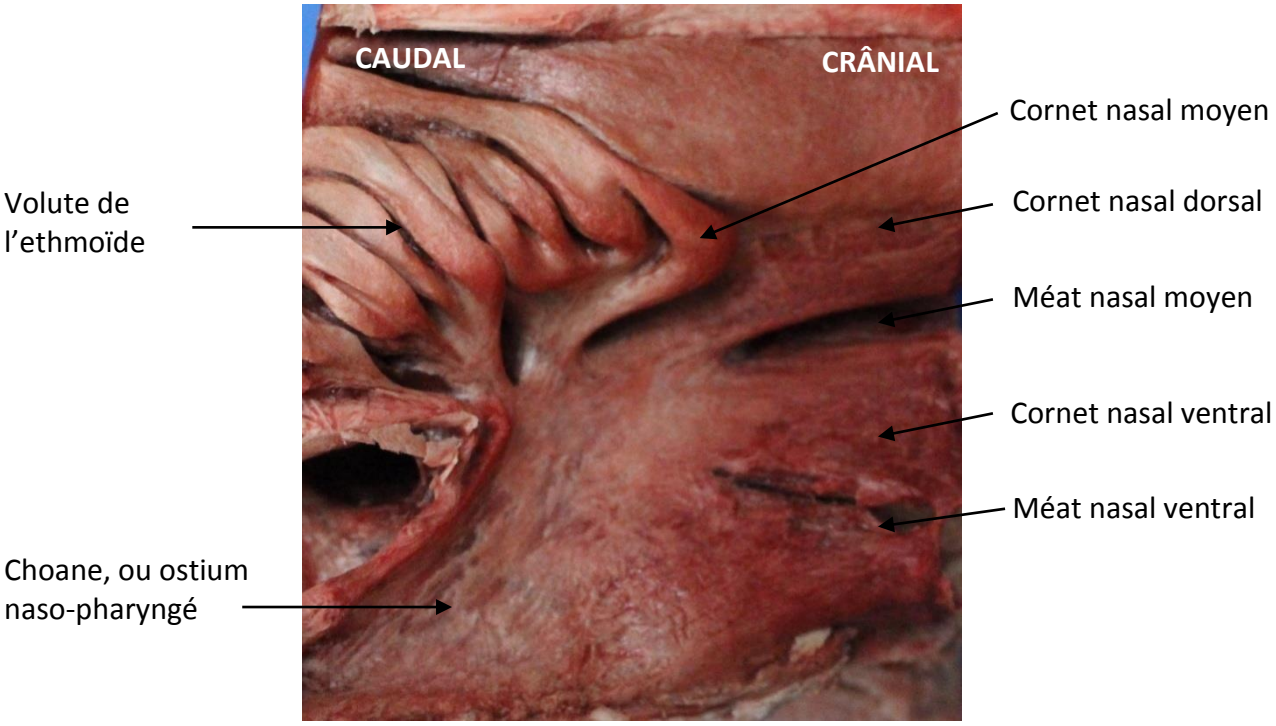

Figure 6 : Volutes de l'ethmoïde visibles sur une coupe sagittale d'une tête de cheval adulte (Unité d'Anatomie Pathologique, VetAgro-Sup Campus Vétérinaire de Lyon)

Figure 7 : Image endoscopique de volutes de l'ethmoïde (Unité de Médecine équine, Pôle équin, VetAgro-Sup, Campus Vétérinaire de Lyon)

2. Cavités paranasales (sinus)

D'après [5, 7].

Les cavités paranasales, ou sinus, sont des cavités anfractueuses creusées dans certains os de la face, remplies d'air, tapissées par une muqueuse respiratoire avec de nombreuses cellules à mucus et glandes. Elles correspondent à des diverticules de la cavité nasale et communiquent avec celle-ci par des orifices qui débouchent au niveau des méats.

Chez le cheval on dénombre cinq sinus paranasaux principaux (qui vont par paires) :

- sinus frontal /conchofrontal ;
- sinus conchal ;
- sinus maxillaire caudal et rostral ;
- sinus ethmoïdal ;
- sinus sphénopalatin.

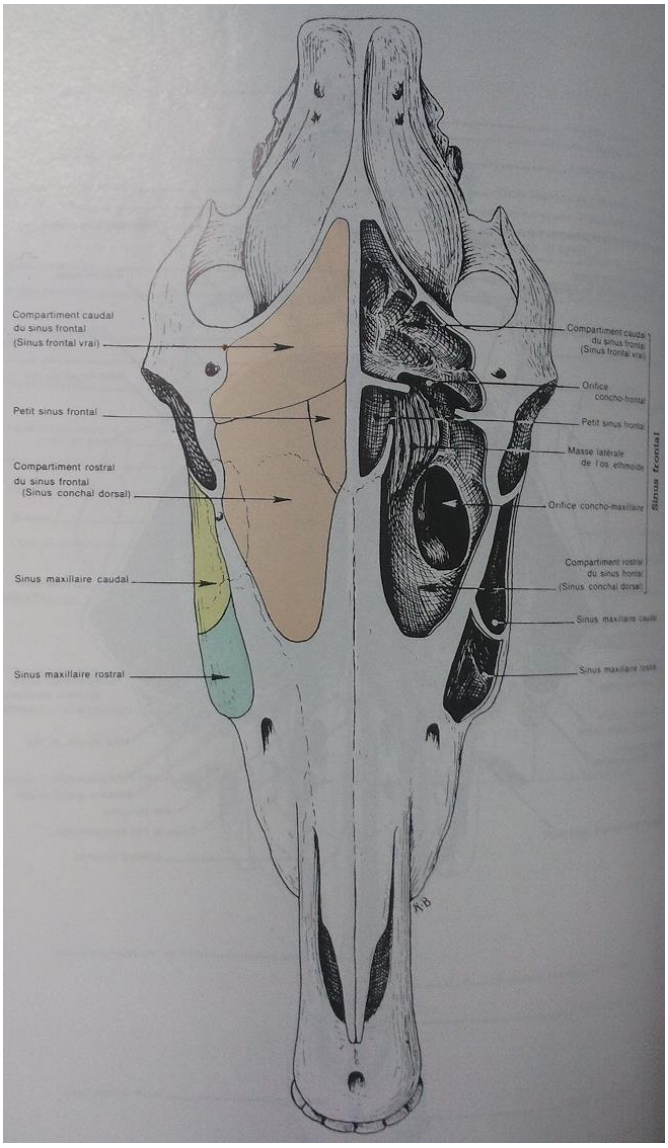

Figure 8 : Vue de face des sinus du cheval. D'après [6]

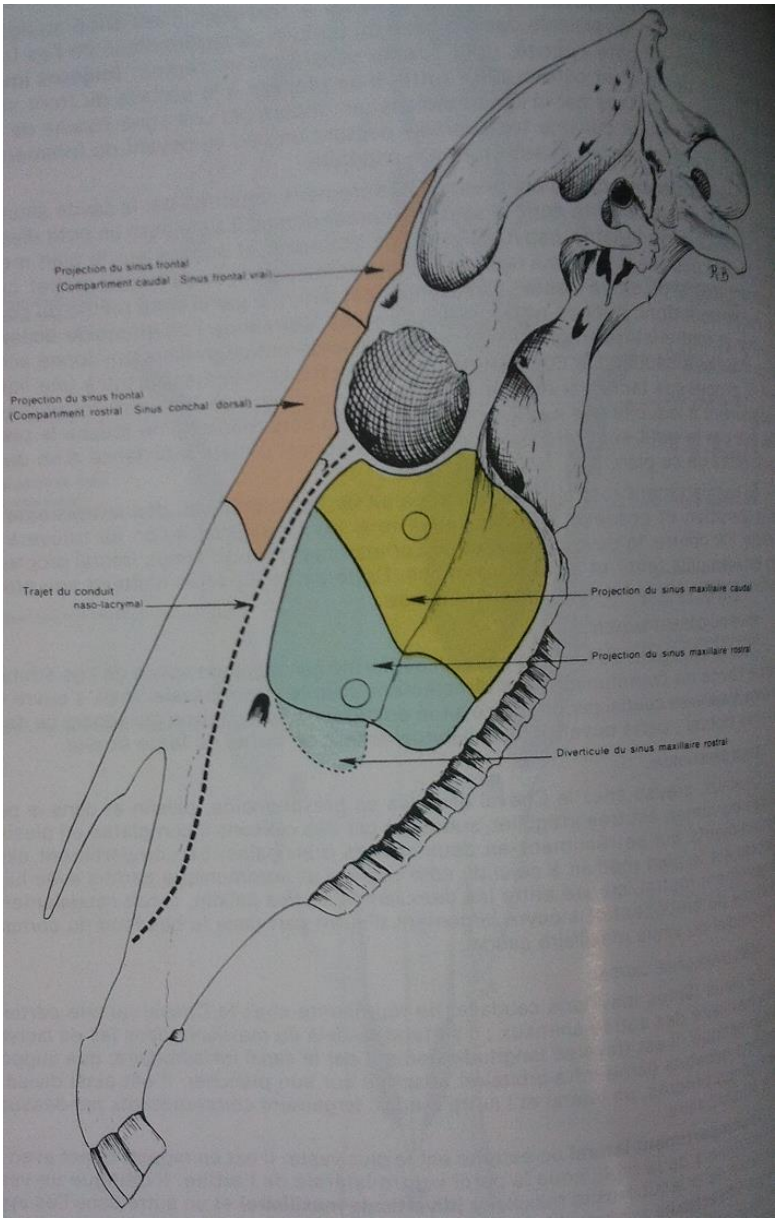

Figure 9 : Vue de profil des sinus du cheval. D'après [6]

3. Poches gutturales

D'après [7, 62].

a. Localisation

Les poches gutturales sont des diverticules caudoventraux des trompes d'Eustache localisés en profondeur dans la région parotidienne, entre la base du crâne dorsalement et le pharynx et l'œsophage ventralement. Chaque poche, d'une capacité de 300 à 500 mL, est divisée en deux compartiments (latéral et médial) par l'os stylohyoïde. Elles ne communiquent pas entre elles mais sont en contact médialement.

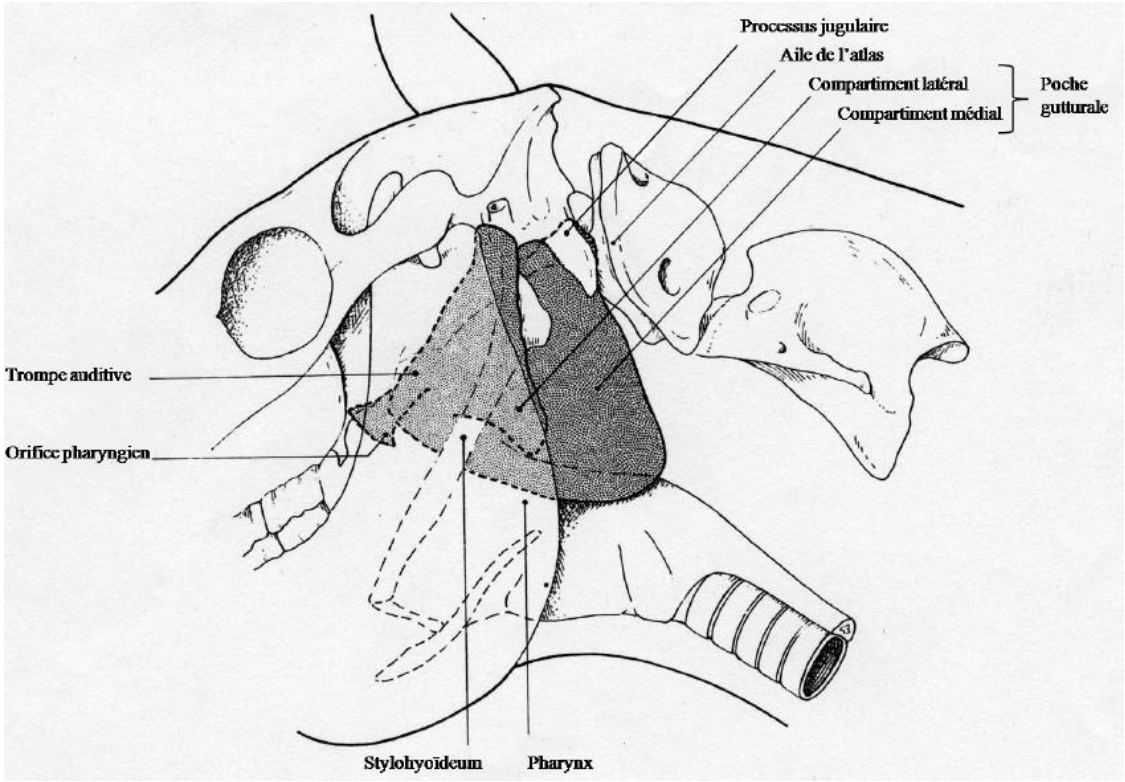

Figure 10 : Schéma de la poche gutturale gauche d'un cheval. D'après [31]

Le drainage des poches gutturales se fait dans le pharynx via une ouverture oblique sur la paroi dorso-latérale du pharynx dénommée ostium. La paroi médiale de cet ostium est fibrocartilagineuse et forme comme un rabat. Cette ouverture est dorsale par rapport à la poche, le drainage est donc peu efficace sauf lorsque la tête est baissée. Par ailleurs, les deux ostiums étant proches l'un de l'autre, et même si l'écoulement d'une poche produit majoritairement un écoulement unilatéral, un écoulement très important d'une poche peut conduire à un écoulement nasal bilatéral.

b. Rapports vasculo-nerveux

Les poches gutturales sont en contact avec la base du crâne, chaque élément entrant ou sortant du crâne via le *foramen lacerum* croise donc la poche. Les parois sont fines et intimement associées avec de nombreuses structures vitales : pharynx, larynx, œsophage, glandes salivaires parotides et mandibulaires, nœuds lymphatiques rétro-pharyngiens, nombreux nerfs et artères.

c. Conséquences anatomiques

Les principaux symptômes liés aux affections des poches gutturales sont liés à la localisation particulière de celles-ci et à leur rapport anatomique avec de nombreux nerfs, artères et veines.

Une distension des poches gutturales va comprimer les organes adjacents, ce qui peut éventuellement être visible par un gonflement de la région parotidienne (surtout lors de

tympanisme des poches gutturales chez le poulain) ou entrainer une obstruction partielle du pharynx et être à l'origine de dyspnée et/ou de dysphagie.

Des lésions des structures passant dans les parois des poches gutturales vont également avoir de nombreuses conséquences : hémorragie (érosion de l'artère carotide interne) ou neuropathies (atteinte et paralysie des nerfs crâniaux VII, IX, X, XI et XII, syndrome de Horner).

4. Pharynx

D'après [7, 74].

Le pharynx est un sac musculo-membraneux définissant un espace connectant les cavités nasales au larynx. Il est attaché aux os palatin, hyoïde et pterygoïde et aux cartilages cricoïdes et thyroïdes par des muscles, ce qui lui donne sa forme plus large et plus profonde en partie rostrale et son orientation ventrocaudale. Il constitue un carrefour entre les voies respiratoires et les voies digestives et peut être divisé en trois parties :

- le nasopharynx, qui correspond à la partie dorsale du pharynx. Il est recouvert d'un épithélium cilié et d'une sous-muqueuse contenant beaucoup de follicules lymphoïdes, surtout autour du repli pharyngé. Il est séparé de l'oropharynx par le palais mou, qui s'étend caudalement depuis le palais dur jusqu'à la base du larynx. La muqueuse de ce dernier est de type respiratoire sur sa partie dorsale (nasopharynx) et buccale sur sa partie ventrale (oropharynx). Différents muscles contrôlent la taille et forme du nasopharynx, notamment ceux qui contrôlent la taille et la position de la langue, de l'appareil hyoïde, du palais mou et les muscles constricteurs du pharynx dorsal. L'innervation de ces différents muscles se fait par la branche pharyngée du nerf vague, la branche mandibulaire du nerf trijumeau et du nerf glossopharyngé ;
- l'oropharynx, qui correspond à la partie ventrale et buccale du pharynx, occupe un espace très réduit en prolongement de la partie caudale de la bouche. Séparé du nasopharynx par le palais mou il est recouvert par un épithélium de type malpighien ;
- le laryngopharynx, situé dorsalement au larynx, et qui se continue par l'œsophage. Il correspond au carrefour des voies respiratoires et digestives. Il est emprunté par les aliments lors de la déglutition et par l'air le reste du temps.

On dénombre sept ouvertures :

- deux choanes, ostiums naso-pharyngés ;
- deux ouvertures pharyngées vers les trompes d'Eustache (poches gutturales). Caudalement à ces deux ouvertures, on observe un cul-de-sac médian, le repli pharyngé ;
- une ouverture dans la cavité buccale (isthmus faucium) ;
- une ouverture laryngée (aditus laryngis) ;
- l'ouverture oesophagienne (aditus esophagi).

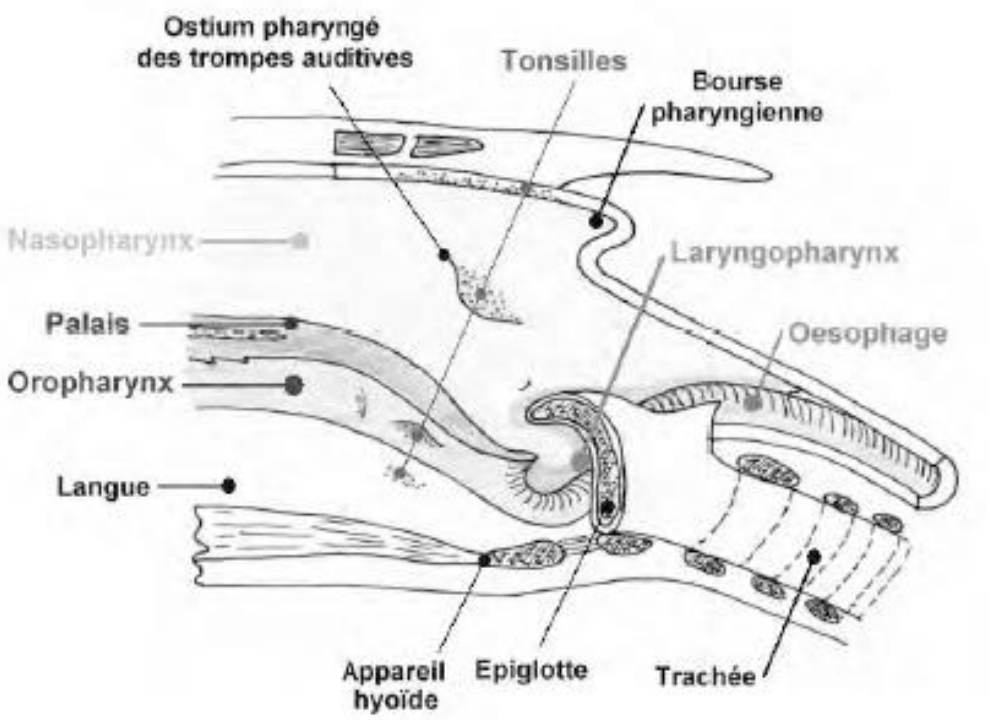

Figure 11 : Schéma d'une coupe sagittale du pharynx d'un cheval. D'après [5]

5. Larynx

D'après [5, 7, 74].

Le larynx correspond à la portion initiale de l'arbre aérifère. C'est une structure tubulaire courte, connectant le pharynx à la trachée, et qui fonctionne comme une valve : il régule le flux d'air dans les voies respiratoires. Les contractions et relâchement des muscles des cordes vocales permettent de faire varier le diamètre de la fente glottique, ce qui permet la régulation et le contrôle de l'air dans les voies aériennes. De plus le larynx protège l'arbre aérifère des corps étrangers et prévient les fausses déglutitions (fermeture épiglottique lors de la déglutition, réflexe de toux). C'est également l'organe majeur de la voix.

Situé dans l'espace intermandibulaire, très peu mobile, le larynx est relié dorsalement au pharynx et à l'œsophage proximal. Le squelette du larynx est formé de cinq cartilages : trois cartilages impairs et médian (d'avant en arrière l'épiglotte, le thyroïde et le cricoïde) et deux cartilages pairs en position dorsale, les aryténoïdes. Ils sont attachés les uns aux autres par des ligaments, reliés par des articulations et mis en mouvements par des muscles extrinsèques (assurant le déplacement du larynx) ou intrinsèques (agissant sur la glotte). L'innervation motrice est assurée par le nerf laryngé récurrent.

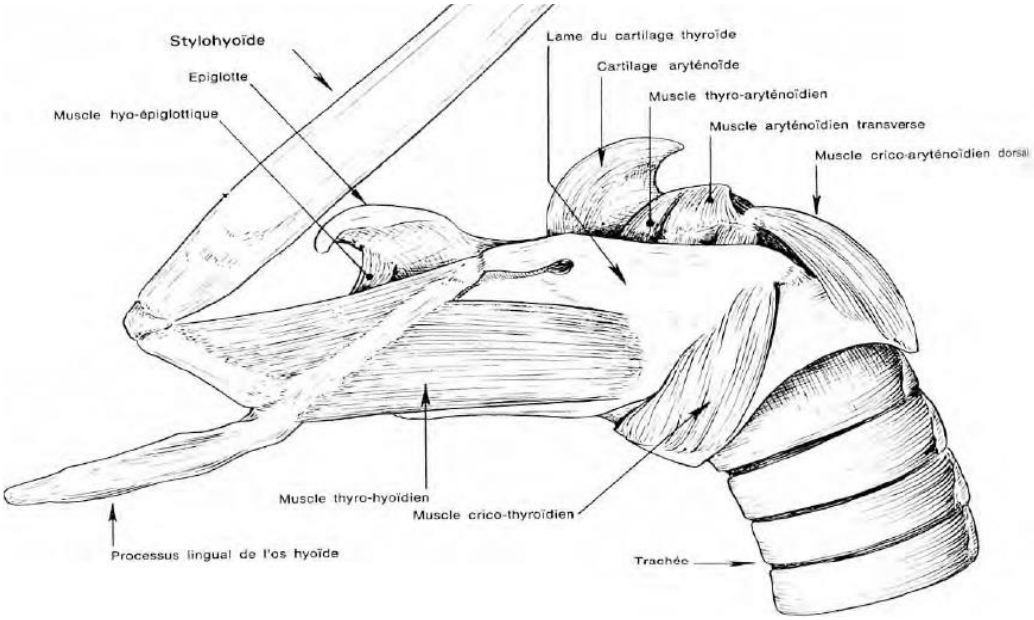

Figure 12 : Structure du larynx (Unité d'Anatomie, VetAgro-Sup Campus Vétérinaire de Lyon)

La glotte correspond à la partie rétrécie du larynx constituée par la saillie des cordes vocales et la base des cartilages aryténoïdes. Elle divise la cavité laryngée en deux parties distinctes : la région supra-glottique et la région infra-glottique.

Les cordes vocales correspondent à des plis muqueux, en arrière des plis vestibulaires avec lesquels ils délimitent le ventricule du larynx, récessus large et profond. Par la tension ou l'écartement des cordes vocales, le larynx contrôle le volume d'air inspiré ou expiré, il agit donc comme une 3e narine mais avec beaucoup plus d'efficacité puisqu'il peut interrompre totalement le passage de l'air. De ce fait sa fonction régulatrice est très importante, ce qui explique qu'une paralysie même unilatérale génère une gêne respiratoire qui augmente rapidement à l'effort.

L'épithélium du larynx, en continuité avec la muqueuse du pharynx et celle de la trachée, est de type respiratoire, avec de nombreux lympho-nodules et glandes.

B. Appareil respiratoire profond

1. Cage thoracique

La cavité thoracique est étroite et longue, beaucoup moins vaste que l'abdomen. Elle contient le cœur, les poumons, la trachée, l'œsophage et d'importants vaisseaux et nerfs.

Sa base est osseuse et constituée des vertèbres thoraciques, des côtes et du sternum. La cavité est ensuite close par les muscles intercostaux et le diaphragme. On dénombre 18 côtes dont les 6 premières sont cachées par la région de l'épaule et du bras [5].

D'après [7].

a. Délimitation crâniale

L'ouverture crâniale de la cage thoracique est étroite et délimitée par :

- Le corps de la première vertèbre thoracique dorsalement ;
- La première paire de côtes latéralement ;
- Le manubrium sternal ventralement.

La trachée et l'œsophage, ainsi que le nerf laryngé récurrent, empruntent la partie dorsale de l'ouverture, ou étage aérifère. La partie ventrale de l'ouverture correspond à l'étage vasculaire, on y observe les coupoles pleurales, l'apex des poumons droit et gauche, la racine de la veine cave crâniale, les artères carotides communes et subclavières, les nerfs phrénique et vague, ainsi que le thymus chez le jeune.

b. Délimitation caudale

La base de la cage thoracique, ou ouverture caudale, est entièrement occupée par le diaphragme qui sépare la cavité thoracique de la cavité abdominale.

Le diaphragme est un muscle large, aplati d'avant en arrière et très oblique en direction ventro-crâniale. Il s'attache par sa partie charnue à la face interne des deux dernières côtes latéralement, au processus xiphoïde ventralement, et par quatre piliers musculaires réunis par un fort tendon s'attachant sur la première vertèbre lombaire dorsalement. Entre les piliers deux orifices (ou hiatus) sont présents et permettent le passage de l'aorte et de l'œsophage. Sa partie centrale est tendineuse, ou aponévrotique, et constitue le centre phrénique au milieu duquel se trouve l'ouverture permettant le passage de la veine cave caudale.

c. Délimitation ventrale

La paroi ventrale de la cage thoracique, ou plancher du thorax, est fortement concave et beaucoup plus étroite en partie crâniale qu'en partie caudale. Elle est constituée par le sternum et le cartilage des côtes sternales, recouverts par le muscle transverse du thorax. C'est également le lieu d'insertion du bord ventral du médiastin et de l'attache du péricarde.

d. Délimitation dorsale

La cage thoracique est délimitée dorsalement par le corps des vertèbres thoraciques et l'extrémité dorsale des côtes, le muscle long du cou (qui recouvre les vertèbres les plus crâniales) et les muscles psoas (qui s'attachent de chaque côté des vertèbres thoraciques caudales). De part et d'autre de cet épais relief, les parties dorsales des côtes et les muscles intercostaux délimitent une large gouttière « costo-vertébrale », dite sillon pulmonaire, qui s'élargit caudalement et dans lequel se loge le bord dorsal épais du poumon.

On retrouve également dans cette gouttière de nombreux vaisseaux et nerfs : l'aorte, la veine azygos, ainsi que les ganglions thoraciques du système sympathique.

e. Délimitations latérales

Les parois latérales sont lisses et concaves, beaucoup plus larges en partie moyenne qu'en parties crâniale et caudale. Elles sont formées par les côtes et les muscles intercostaux, recouverts par un fascia endothoracique et la plèvre costale.

On dénombre 18 paires de côtes chez le cheval : les 8 premières sont articulées avec le sternum au niveau des cartilages sternaux et constituent donc les côtes sternales. Les 10 paires suivantes ne s'attachent pas directement au sternum mais y sont reliées par un tissu élastique : ce sont les côtes asternales ou côtes flottantes.

Les côtes et muscles intercostaux sont recouverts par les muscles du tronc, comme le grand dorsal, le trapèze et le petit dentelé, et par une épaisseur variable de tissu adipeux.

2. Arbre aérifère

D'après [7].

a. Trachée

La trachée fait suite au larynx et s'étend jusqu'au hile pulmonaire où elle se divise en deux bronches principales gauche et droite. Il s'agit d'un tube impair, flexible, de 75-80 cm de long et de 5-6 cm de diamètre, constitué de 50 à 60 anneaux cartilagineux qui maintiennent la structure rigide, béante et inaffaissable. Elle est aplatie dorso-ventralement, sa partie dorsale est plane et constituée par les extrémités des cartilages trachéaux qui se chevauchent, ce qui empêche l'affaissement du conduit.

Les anneaux adjacents sont liés par une membrane fibro-élastique, qui se continue depuis le bord caudal du cartilage cricoïde jusqu'aux bronches, et qui se dédouble à chaque cartilage. Entre les anneaux cartilagineux, elle constitue les ligaments annulaires (qui confèrent à la structure sa flexibilité et son élasticité).

La terminaison de la trachée se fait au niveau de la bifurcation trachéale au niveau du 4e ou 5e espace intercostal (EIC). Cette bifurcation terminale est marquée intérieurement par la saillie d'un éperon vertical et médian qui sépare l'accès aux deux bronches : l'éperon bronchique ou carina.

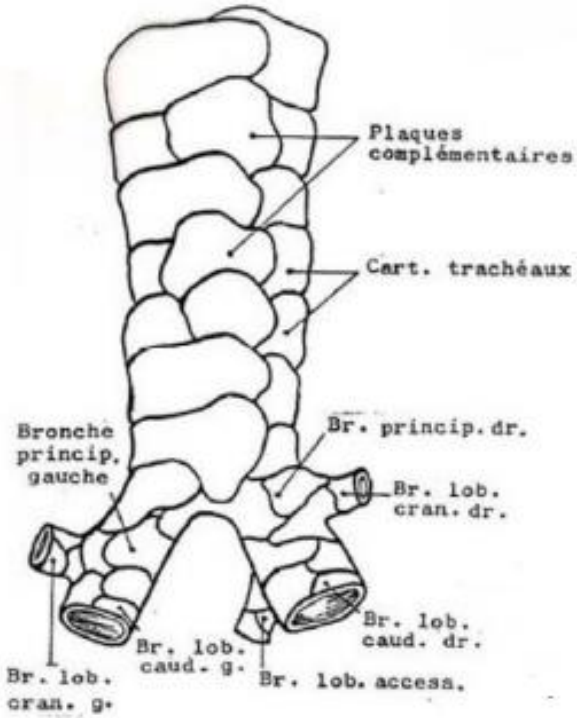

Figure 13 : Schéma de la trachée d'un cheval en vue dorsale (Unité d'Anatomie, VetAgro-Sup Campus Vétérinaire de Lyon)

b. Arbre bronchique

La trachée donne naissance à deux bronches pulmonaires principales, droites et gauches au niveau de la bifurcation bronchique. Celles-ci passent très rapidement dans le hile du poumon, se ramifient et portent le parenchyme pulmonaire. Les ramifications bronchiques, ou arbre bronchique, sont donc à l'origine de l'architecture pulmonaire.

L'arbre bronchique a une répartition presque symétrique entre le poumon droit et le poumon gauche. Les divisions progressives sont codifiées :

- Chaque bronche principale se divise et émet deux bronches lobaires crâniales et caudales qui desservent chacune un lobe pulmonaire (crânial et caudal) ;
- Chaque bronche lobaire émet ensuite quatre bronches segmentaires (une latérale, une médiale, une dorsale, une ventrale) desservant chacune un territoire de ventilation indépendant : les segments broncho-pulmonaires ;
- Les bronches se divisent ensuite de façon dichotomique pour former l'arbre bronchique.

On parle de bronches jusqu'à la 7e division puis de bronchioles, quand celles-ci ne sont plus soutenues par du cartilage. Enfin les divisions ultimes des bronchioles portent les lobules pulmonaires constitués de nombreuses alvéoles, lieu de l'hématose.

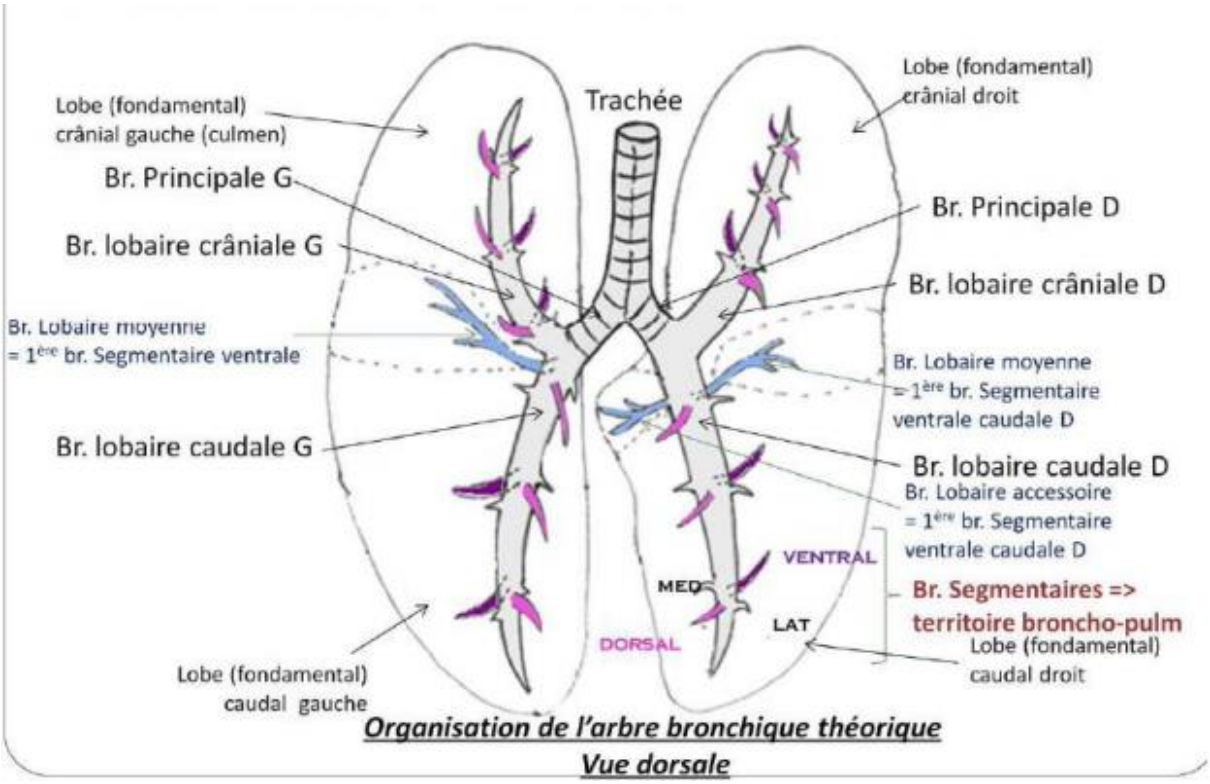

Figure 14 : Schéma de l'organisation de l'arbre bronchique (Unité d'Anatomie, VetAgro-Sup Campus Vétérinaire de Lyon)

3. Poumons

D'après [7].

Les poumons correspondent à l'organe de l'hématose. Chaque poumon est entouré d'une plèvre qui le solidarise à la cavité thoracique et à ses mouvements et qui se moule sur les autres organes de la cavité thoracique. Le renouvellement de l'air n'est rendu possible que par les mouvements alternés d'expansion et de resserrement du thorax, le poumon doit donc être mou et élastique pour pouvoir suivre ces mouvements.

De consistance molle, spongieuse, élastique, les poumons des équidés sont relativement plus lourds que chez les autres espèces (1,5% du PV). Le poumon droit (55%) est plus lourd que le gauche (45%).

a. Localisation

Chaque poumon présente :

- une face costale (latérale) convexe et moulée sur le volet costal ;
- une face médiale verticale, séparée de son opposée par le médiastin. Elle présente une partie dorsale vertébrale et une partie ventrale médiastinale moulée sur les organes médiastinaux, dans laquelle les vaisseaux et grosses bronches pénètrent dans le poumon par son hile. Ventralement au hile, les 2/3 ventraux de la partie médiastinale sont occupés par une large fosse dans laquelle est moulé le cœur, qui

correspond à l'empreinte cardiaque. Dorsalement au hile, on peut voir les empreintes de la trachée, de l'œsophage et de la veine cave crâniale. Dans le poumon droit la partie ventrale de la face médiale appartient au lobe accessoire, isolé du reste du poumon par une profonde scissure qui forme le sillon de la veine cave caudale ;

- un bord dorsal épais, convexe et long dans le sillon pulmonaire (gouttière costo-vertébrale) ;
- un bord ventral tranchant, court et mince. Celui-ci est échancré par l'incisure cardiaque en regard de l'empreinte cardiaque, entre le 3e et le 5e espace intercostal et offre une fenêtre pour l'auscultation cardiaque. L'empreinte et l'incisure cardiaque forment la seule démarcation entre le lobe caudal très volumineux et le lobe crânial, beaucoup plus faible et recourbé ventralement ;
- une base très oblique crânio-ventralement moulée sur le diaphragme ;
- un apex épais, arrondi, ventral à la trachée et crânial à l'incisure cardiaque. Il occupe la coupole pleurale, dôme de la séreuse au niveau de l'entrée de la poitrine ;
- des faces interlobaires, surfaces par lesquelles les lobes adjacents d'un même poumon sont en contact.

b. Anatomie macroscopique

Les poumons des chevaux sont volumineux, massifs, presque symétriques, découpés en lobes, séparés par des scissures et modelés les uns sur les autres par les faces interlobaires. Chaque poumon est constitué d'un lobe crânial et d'un lobe caudal ainsi que d'un lobe accessoire dans le poumon droit. La lobulation de surface est très peu distincte. Cliniquement le poumon n'est explorable qu'à partir de la 6e côte.



Figure 15 : Zone d'exploration du poumon (Photo Stéphanie Bazin, Vetagro Sup)

La bronche principale accompagnée d'un volumineux faisceau vasculo-nerveux pénètre dans le hile et est enveloppée par la plèvre. L'artère pulmonaire est ventrale à la bronche, les veines pulmonaires sont ventrales à l'artère et à la bronche. L'ensemble du poumon est enveloppé sur ses faces dorsale, crâniale et ventrale par la plèvre qui se continue caudalement par le ligament du poumon, méso qui unit la plèvre pulmonaire et la plèvre médiastinale. Celui-ci s'insère sur le lobe caudal du poumon depuis la racine du poumon jusqu'au diaphragme. Chez les chevaux, la moitié crâniale de ce ligament s'épaissit et encadre une zone d'adhérence dans laquelle les deux poumons sont accolés sans revêtement pleural.

c. Parenchyme pulmonaire

Les alvéoles pulmonaires sont les petits sacs du parenchyme pulmonaire dans lesquels a lieu l'hématose. La paroi de ces cavités comporte l'épithélium respiratoire, les septums intra-alvéolaires et le réseau de l'hématose.

L'épithélium respiratoire est extrêmement mince : sa membrane basale se confond avec celle des capillaires de l'hématose pour faciliter au maximum les échanges air/sang. Deux types de cellules sont présents :

- Les alvéocytes ou épithéliocytes respiratoires (cellules alvéolaires de type 1), très larges et très plates, étalées en une monocouche, sont les cellules les plus nombreuses ;
- Les gros alvéolocytes ou gros épithéliocytes (cellules alvéolaires de type 2), sont moins bien étalées, plus épaisses et moins nombreuses. Elles ont pour rôle la sécrétion de surfactant et une activité endocrine, la sécrétion d'hormones et de prohormones ;
- On note également la présence de macrophagocytes alvéolaires à la surface de l'épithélium, qui captent et phagocytent les poussières et autres éléments étrangers parvenus jusqu'aux alvéoles.

Les septums interalvéolaires sont très ténus et servent de support au réseau capillaire et à l'épithélium respiratoire. Le lacis de capillaires est très riche, leurs mailles répondent à plus de la moitié de la surface extérieure des alvéoles. Chaque capillaire est très grêle, de faible calibre laissant juste passer les hématies, en contact avec l'épithélium de deux alvéoles voisins. Toute l'organisation architecturale des alvéoles concourt donc à l'activation des échanges respiratoires.

C. Autour de l'appareil respiratoire

1. Plèvre

D'après [7].

Les plèvres sont les séreuses des poumons. Elles facilitent le glissement des poumons contre les parois thoraciques pendant les mouvements respiratoires. Chaque plèvre, droite ou gauche, présente un feuillet pariétal, un feuillet viscéral et un méso, ou ligament pulmonaire.

Les plèvres viscérales enveloppent l'organe correspondant. Les plèvres pariétales tapissent les parois thoraciques et se subdivisent en trois parties selon la région :

- la plèvre costale qui recouvre la paroi du thorax ;
- la plèvre diaphragmatique qui recouvre le diaphragme ;
- la plèvre médiastinale qui correspond à l'adossement des feuillets pariétaux droits et gauches dans le plan médian et forme le médiastin.

Le feuillet pariétal et le feuillet viscéral de la plèvre délimitent une cavité close : la cavité pleurale. Elle est virtuelle à l'état physiologique et ne renferme que quelques millilitres de sérosité - le liquide pleural - qui permet aux deux feuillets de glisser librement l'un sur l'autre mais empêche leur séparation. Elle devient visible lors d'épanchements pathologiques.

2. Médiastin

D'après [7].

Le médiastin est une cloison à peu près médiane, qui s'étend de l'ouverture crâniale du thorax jusqu'au diaphragme et qui sépare la cavité thoracique en deux parties latérales. Il est revêtu sur chacune de ses faces par la plèvre pariétale et renferme la plupart des organes du thorax.

Le médiastin est modelé sur les organes qu'il contient et séparé en trois parties :

- Le médiastin crânial, en regard des deux premières côtes et des deux premiers espaces intercostaux contient le thymus chez les jeunes et les gros vaisseaux crâniaux ;
- Le médiastin moyen s'étend de la 3e à la 6e côte et occupe les 2/3 ventraux de la cavité thoracique. Il est moulé sur le cœur et les gros vaisseaux à sa base, l'apex du péricarde étant adhérent au sternum ;
- Le médiastin caudal s'étend en arrière du cœur et jusqu'au diaphragme. Il est interrompu en arrière de la racine du poumon par la zone d'adhérence inter pulmonaire. Sa partie dorsale est étirée en pointe entre les piliers du diaphragme et sa partie ventrale est très mince et perforée d'un grand nombre de petits trous, ce qui explique que les épanchements pleuraux et les pleurésies sont presque toujours bilatéraux chez les chevaux adultes.

3. Système vasculaire, nerveux et lymphatique

D'après [7, 22].

Le poumon est l'un des organes les plus richement vascularisés. Les vaisseaux à l'origine de l'hématose sont les plus importants : responsables de la fonction de l'organe, ils appartiennent à la petite circulation (celle provenant du cœur droit) : ce sont les artères et veines pulmonaires. Les vaisseaux « nourriciers », quant à eux, dépendent de la grande circulation (provenant du cœur gauche) et entretiennent de nombreuses anastomoses avec les vaisseaux de l'hématose : ce sont les artères et veines bronchiques.

a. Circulation pulmonaire

Les artères pulmonaires proviennent de la bifurcation terminale du tronc pulmonaire et apportent du sang veineux chassé par le ventricule droit. Elles ont un calibre important et leur paroi est riche en fibres élastiques. Les artères sont toujours au contact de la face ventrale de la bronche, elles se divisent et restent exactement satellites des divisions bronchiques jusqu'au réseau capillaire.

Les veines pulmonaires ramènent à l'atrium gauche le sang hématosé. Elles sont dépourvues de valvules et ont une paroi de plus en plus riche en fibres musculaires en approchant de l'atrium, ce qui leur permet sans doute d'aider la progression sanguine sur le vivant et de fonctionner comme un véritable « pré-atrium ». Les veines, contrairement aux artères, ne sont pas satellites des bronches tout au long de leur parcours. Le réseau de l'hématose est drainé par des veines périlobulaires, satellites ni des artères ni des bronches, qui se trouvent dans les cloisons interlobulaires et s'unissent à celle des lobules voisins. Elles se transforment ensuite en veines intersegmentaires encore relativement indépendantes, puis en veines lobaires axiales et voisines des bronches et des artères. Les veines lobaires convergent ensuite vers le hile du poumon et s'abouchent dans l'atrium gauche.

b. Circulation bronchique

Les artères bronchiques proviennent de l'aorte descendante par l'intermédiaire de l'artère broncho-œsophagienne. Elles se placent à la face dorsale de la bronche principale puis se divisent comme l'arbre bronchique dont elles restent satellite. Les vaisseaux irriguent la paroi des bronches et le conjonctif du poumon et délèguent des rameaux alimentant le réseau pleural. Les divisions péribronchiques terminales forment un réseau capillaire dense autour des bronchioles terminales, s'anastomosent avec les rameaux de l'artère pulmonaire et alimentent directement le réseau de l'hématose.

Les veines bronchiques forment en général deux réseaux : un profond qui draine les parois des bronches, ses veines efférentes (veines broncho-pulmonaires) aboutissant aux grosses veines pulmonaires, et un superficiel qui court sous la plèvre où il est très souvent visible. Ce dernier communique aussi avec le réseau des veines pulmonaires mais est drainé par une ou plusieurs veines pleuro-pulmonaires qui aboutissent à la terminaison de la veine azygos.

c. Circulation lymphatique

Le réseau lymphatique est divisé en un réseau superficiel sous-pleural et un réseau profond, communiquant entre eux et drainé par les nœuds lymphatiques viscéraux du thorax. Le réseau des vaisseaux lymphatiques est d'une extrême richesse.

La circulation lymphatique commence entre les capillaires et le tissu interstitiel. Comme dans chaque organe, on observe une extravasion de fluide et solutés des capillaires dans le tissu interstitiel. L'épithélium alvéolaire est moins perméable que l'endothélium vasculaire, le fluide ne s'accumule donc pas dans les alvéoles sauf lorsque l'épithélium est lésé ou que la quantité de fluide présente dans le tissu interstitiel est très importante. Le fluide circule ensuite depuis le tissu interstitiel vers les tissus périvasculaires et péribronchiques où l'on retrouve les vaisseaux lymphatiques.

Le réseau lymphatique superficiel, sous-pleural provient de la plèvre viscérale et du tissu pulmonaire sous-jacent. Le réseau lymphatique profond forment deux réseaux anastomosés : les uns cheminent dans les cloisons conjonctives et communiquent avec les lymphatiques superficiels, les autres sortent des lobules et des segments en accompagnant les bronches. Tous se regroupent au niveau des bronches lobaires puis principales et quittent le poumon par son hile.

Le drainage lymphatique est assuré par les nœuds lymphatiques pulmonaires, trachéo-bronchiques et médiastinaux.

d. Innervation

Les nerfs proviennent des nerfs vagues et du système sympathique. Les rameaux issus du nerf vague arrivent à la face dorsale de la bronche principale puis la contournent et rejoignent les rameaux issus du sympathique qui cheminent ventralement à la trachée pour former le plexus pulmonaire. Les divisions du plexus accompagnent celles des artères et des bronches.

II. Physiologie

L'appareil respiratoire est le siège de différentes fonctions, dont la plus importante est les échanges gazeux entre le milieu extérieur et l'organisme. Ils correspondent à l'extraction du dioxygène du milieu extérieur et à son transport depuis l'air alvéolaire jusqu'aux cellules effectrices, ainsi qu'au trajet inverse du dioxyde de carbone jusqu'à son rejet dans le milieu extérieur [22, 41, 47].

D'autres fonctions non respiratoires sont également réalisées au niveau de l'appareil respiratoire. Elles ont un rôle au niveau de la qualité de l'air inspiré (réchauffement, humidification, filtration), de la défense de l'organisme contre des agents pathogènes contenus dans l'air (défense contre les antigènes environnementaux, synthèse de substances bioactives…), de la thermorégulation ou de la déglutition et phonation [22].

A. Échanges gazeux

Les échanges de dioxygène et dioxyde de carbone entre le milieu extérieur et l'organisme varient selon le métabolisme et l'activité de l'animal. Le terme échanges gazeux regroupe plusieurs étapes successives qui vont du prélèvement du dioxygène dans l'air inspiré à son utilisation par les cellules effectrices [22, 41] :

- La ventilation pulmonaire permettant l'arrivée de l'air inspiré jusque dans les alvéoles ;
- La diffusion alvéolo-capillaire permettant le passage du gaz de l'air au sang ;
- La perfusion pulmonaire ainsi que l'adéquation de la ventilation et de la perfusion ;
- Le transport sanguin des gaz respiratoires ;
- La diffusion du dioxygène au niveau des tissus.

Dans l'espèce équine, les échanges alvéolo-capillaires sont particulièrement favorisés par la très grande surface alvéolaire totale. En effet chez un cheval adulte elle est comparable à la surface d'une piscine olympique, soit 2 500 m^2 [47].

Lors de problèmes respiratoires, la dépense énergétique liée à la respiration augmente. Il y a donc moins d'énergie pour la croissance ou l'exercice, ce qui entraine une baisse des performances, souvent motif de consultation [41].

1. Ventilation du poumon

La ventilation correspond au volume d'air mobilisé pour renouveler l'air au niveau des alvéoles par unité de temps. La mesure de la ventilation permet donc une quantification des échanges gazeux. La quantité d'air respirée chaque minute, ou ventilation-minute, est exprimée en L /min et calculée par la formule :

$$V_E = V_T \times FR$$

V_E : ventilation-minute (environ 80L/min chez un cheval sain).

V_T : volume tidal, ou volume courant (environ 12mL/kg, soit 5 à 6 L chez un cheval sain). Il représente le volume d'air mobilisé pendant une inspiration (ou une expiration).
FR : fréquence respiratoire, en mouvements/minute (12 à 18 mouvements/minute chez un cheval sain).

On détermine plusieurs volumes pour caractériser la ventilation chez un individu [22, 41, 49, 97] :

- Le volume courant (***V_T***) : volume d'air mobilisé pendant une inspiration (ou une expiration),
- La capacité résiduelle fonctionnelle (**CRF**) : volume d'air restant dans le poumon à la fin d'une expiration normale (espace mort fonctionnel).
- Le volume de réserve inspiratoire (***VRI***) : volume d'air mobilisé par une inspiration forcée faisant suite à une inspiration courante. À partir de ce volume on peut calculer la capacité inspiratoire : $CI = V_T + VRI$
- Le volume de réserve expiratoire (***VRE***) : volume d'air mobilisé par une expiration forcée faisant suite à une expiration courante. À partir de ce volume on peut calculer la capacité expiratoire : $CE = V_T + VRE$
- La capacité vitale (***CV***) : volume d'air maximal mobilisé par une inspiration et une expiration forcées successives. C'est le plus grand volume d'air mobilisable par la ventilation : $CV = V_T + VRE + VRI$
- Le volume résiduel, ou volume mort (***VR***) : ou volume mort tient compte du volume d'air présent dans l'appareil respiratoire après une expiration forcée (espace mort anatomique).

À partir de ces données on calcule la capacité pulmonaire totale (***CPT***) qui indique la contenance de l'appareil respiratoire : $CPT = CV + VR$

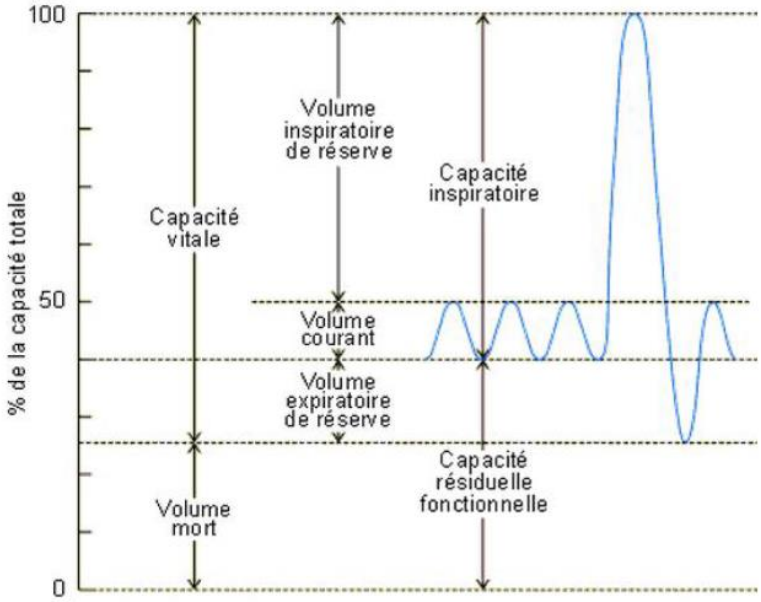

Figure 16 : Volumes et capacités pulmonaires. Daprès [17]

a. Ventilation alvéolaire et de l'espace mort

Lors d'une inspiration, tout l'air n'entre pas en contact avec la surface d'échange du poumon. Une partie entre et sort simplement des voies de conduction, cet air est donc perdu puisqu'il ne participera à aucun échange gazeux [22, 41]. On parle d'espace-mort physiologique, il correspond aux zones ventilées de l'appareil respiratoire mais non perfusées et est divisé en deux entités distinctes [22] :

- L'espace-mort anatomique : il correspond à la fraction de l'air restant dans les voies respiratoires et ne rentrant pas en contact avec les surfaces alvéolo-capillaires. Celui-ci est dû aux naseaux, cavités nasales, pharynx, larynx, trachée et bronches ;
- L'espace-mort alvéolaire : il représente le volume d'air qui ventile des alvéoles peu ou pas perfusées. Les échanges gazeux ne sont donc pas optimaux.

À partir de ces données, on peut recalculer la ventilation minute, qui correspond à la somme de la ventilation alvéolaire $\boldsymbol{V_A}$, qui est essentielle pour les échanges gazeux, et de la ventilation de l'espace mort $\boldsymbol{V_D}$, ventilation gâchée.

$$\boldsymbol{V_T = V_A + V_D}$$

L'espace mort chez le cheval sain représente 50 à 60% du volume courant, c'est-à-dire environ 3,5L. Le volume de l'espace mort est constant chez un individu. Lors de modification du volume courant V_T, la ventilation de l'espace-mort reste identique, et c'est la ventilation alvéolaire qui est plus importante. Ainsi, la ventilation de l'espace-mort diminue par rapport à la ventilation alvéolaire, et les échanges gazeux sont meilleurs [17, 41, 49].

Le ratio du volume d'air ventilant l'espace-mort sur le volume tidal ($\boldsymbol{V_D/V_T}$) représente la fraction de chaque ventilation qui est inutile et ne participe pas aux échanges gazeux. Ce ratio varie selon l'espèce et est relativement élevé chez le cheval : $V_D/V_T \approx$ 50-75% chez le cheval sain, ce qui est deux fois plus que chez l'homme ou le chien [17, 22].

b. Distribution de la ventilation

La distribution de la ventilation n'est pas uniforme dans tout le poumon. En effet, il existe des variations régionales des facteurs physiques influençant la ventilation :

- La pression intrapleurale Ppl de la cage thoracique n'est pas identique partout, le gradient de pression vertical étant dû à la gravité. La pression est plus négative (par rapport à la pression atmosphérique) en partie dorsale qu'en partie ventrale. Ainsi la partie dorsale du poumon est soumise à plus de tension que la partie ventrale et les alvéoles dorsales sont plus distendues à l'état d'équilibre. Les alvéoles distendues sont moins compliantes (c'est-à-dire plus rigides) et donc plus difficiles à remplir d'air. La majorité de l'air d'une inspiration a donc tendance à aller remplir les alvéoles en partie basale du poumon [17, 41] ;
- Il existe des inégalités de résistance et de compliance régionales dans les petites voies de conduction de l'air. L'air inspiré va préférentiellement dans les zones du poumon présentant la résistance la plus basse et dans les alvéoles les plus compliantes. Ainsi les alvéoles moins compliantes au bout d'une bronchiole présentant une résistance élevée (lors de bronchospasme par exemple) se

remplissent moins facilement et moins rapidement que les autres : on parle d'asynchronisme ventilatoire [41, 97] ;

- Chez les chevaux présentant une maladie inflammatoire avec obstruction partielle des voies de conduction, la répartition de la ventilation n'est plus homogène dans le poumon à cause de l'augmentation de la résistance dans certaines bronches partiellement obstruées et spasmées. En effet, les alvéoles au bout de ces bronchioles ont un renouvellement d'air plus faible et désynchronisé par rapport aux autres alvéoles. L'importance de ce phénomène augmente avec la fréquence respiratoire. Certaines alvéoles « inspirent » ainsi l'air vicié d'autres alvéoles en expiration et l'asynchronisme ventilatoire est alors amplifié [2, 97].

Lorsque la fréquence respiratoire est basse, ces différences de distribution de la ventilation n'ont que peu d'effets sur les échanges gazeux. Cependant, lorsque la fréquence respiratoire augmente, notamment lors d'exercice intense, les inégalités de distribution de la ventilation sont plus importantes et peuvent altérer les échanges gazeux ou entrainer des lésions pulmonaires [17, 41].

EN RÉSUMÉ:

Le volume courant, le volume de l'espace mort et le volume alvéolaire sont des paramètres importants qui permettent d'évaluer l'efficacité de la ventilation.

Le volume de l'espace mort est relativement plus élevé chez le cheval sain que chez d'autres espèces. Pour une ventilation minute donnée, plus la ventilation de l'espace-mort physiologique est faible, plus la ventilation alvéolaire est élevée et meilleurs sont les échanges gazeux. Ainsi lors d'affection respiratoire augmentant le volume de l'espace mort, les échanges gazeux sont vite altérés et des conséquences fonctionnelles peuvent exister.

De plus, la distribution de la ventilation n'est pas toujours uniforme dans le poumon très volumineux du cheval, certaines zones étant plus ventilées que d'autres du fait de l'effet d'un gradient vertical influant sur la Ppl. Certaines affections respiratoires peuvent entrainer une augmentation de ces inégalités de distribution et être à l'origine d'une altération des échanges gazeux.

2. Perfusion

a. Rappels anatomiques

La perfusion du système respiratoire profond et notamment du parenchyme pulmonaire se fait par deux systèmes de circulation [22, 41] :

- Une circulation pulmonaire, sortant du ventricule droit et perfusant les alvéoles. Cette circulation a une résistance vasculaire très basse qui est distribuée également entre les vaisseaux pré-capillaires et les vaisseaux post-capillaires, ainsi qu'une pression moyenne beaucoup plus basse et pulsatile que celle de la grande circulation provenant du cœur gauche,
- Une circulation bronchique, prenant origine dans une branche de la circulation systémique et permettant un apport sanguin pour les voies de conduction, les septa interlobaires et la plèvre. Sa résistance vasculaire, 70 fois plus élevée, est due aux vaisseaux pré-capillaires uniquement, et sa pression moyenne (aux alentours des 125mmHg) est continue.

La distribution du flux sanguin dépend de la différence de pression entre les artères pulmonaires et les veines pulmonaires, ainsi que de la résistance vasculaire. On ne parlera ici que de la circulation pulmonaire puisque c'est celle-ci qui participe à la fonction première de l'appareil respiratoire : les échanges gazeux et l'hématose. Cette circulation doit pouvoir s'adapter au débit cardiaque et doit être régulée pour que le sang perfuse préférentiellement les zones les mieux ventilées du poumon. Cette capacité de régulation dépend des muscles lisses de la paroi des artères pulmonaires. En effet, les capillaires pulmonaires ne sont pas tous perfusés chez l'animal au repos, ce qui permet leur recrutement en cas de besoin lorsque le flux sanguin augmente.

b. Distribution de la perfusion

Tout comme la ventilation, la distribution de la perfusion n'est pas homogène dans tout le poumon. Le flux sanguin dans les poumons est vertical, les régions ventrales recevant plus de sang par unité de volume que les régions dorsales. Le poumon peut être divisé en 4 zones selon un gradient dorso-ventral [41] :

- Zone 1 : partie dorsale du poumon. Au repos il n'y a pas de flux sanguin dans cette zone, la pression dans les alvéoles étant supérieure aux pressions sanguines artérielles et veineuses. Les capillaires sont donc fermés. Cette zone peu perfusée ne participe pas aux échanges gazeux et fait partie de l'espace mort alvéolaire. Lors de l'exercice, les vaisseaux irriguant cette zone sont recrutés ce qui permet de diminuer l'espace mort alvéolaire,
- Zone 2 : dans cette zone, la pression artérielle pulmonaire est supérieure à la pression alvéolaire, elle-même supérieure à la pression veineuse. Les capillaires sont donc ouverts sur une partie de leur longueur. Le flux sanguin dans cette zone est donc déterminé par les valeurs des pressions artérielles pulmonaire et alvéolaire,
- Zone 3 : les pressions artérielle et veineuse sont supérieures à la pression alvéolaire, les capillaires sont donc perfusés sur toute leur longueur,

- Zone 4 : dans cette zone, la perfusion pulmonaire diminue de nouveau un peu, les capillaires périphériques étant comprimés par le tissu interstitiel. En effet, il semblerait que la résistance vasculaire augmente vers la périphérie du poumon et que le centre de chaque lobe pulmonaire soit mieux perfusé que sa périphérie.

Ces différences de perfusion entre les zones pulmonaires peuvent être amenées à engendrer des différences d'adéquation importantes entre la perfusion et la ventilation.

c. Hypoxie alvéolaire

Le sang présent dans les capillaires à la sortie d'alvéoles peu ventilées a une pression partielle en dioxygène (P_{O2}) basse, on parle d'hypoxie alvéolaire.

Une hypoxie alvéolaire entraine une vasoconstriction locale des artères pulmonaires. La diminution du flux sanguin aux alvéoles peu ventilées entraine une redistribution vers les régions mieux ventilées pour une amélioration des échanges gazeux.

Ce phénomène est bénéfique lors d'hypoxie alvéolaire localisée, mais devient problématique lorsque celle-ci est généralisée, en cas de maladie pulmonaire par exemple [2, 22].

EN RÉSUMÉ :

La perfusion du système respiratoire est organisée de manière à permettre une hématose sanguine optimale.

La présence de deux systèmes permet au poumon de recevoir un apport sanguin en nutriments et dioxygène pour les cellules des voies de conduction et de réaliser sa fonction première : l'hématose sanguine.

La distribution de la circulation pulmonaire n'est pas homogène dans le poumon, tout comme la distribution de la ventilation, ce qui peut engendrer des problèmes d'adéquation de la ventilation et de la perfusion. Cependant ces deux distributions sont proches, les zones les plus ventilées étant également les mieux perfusées, ce qui permet des échanges gazeux optimaux chez le cheval sain.

Certaines affections peuvent entrainer des modifications de la perfusion à l'origine d'une altération des échanges gazeux et d'une mauvaise oxygénation sanguine.

3. Diffusion

a. Composition gazeuse

La composition gazeuse évolue selon l'étage de l'arbre aérifère dans lequel le gaz se trouve. En effet, le cheval inspire de l'air ambiant ayant une pression partielle en dioxygène théorique de 150 mm Hg.

L'air est ensuite réchauffé et humidifié dans les cavités nasales et les voies respiratoires supérieures, le gaz est donc saturé en vapeur d'eau et la pression partielle en dioxygène P_{O2} diminue. Enfin l'air inspiré se mélange au volume résiduel d'air vicié présent dans l'arbre aérifère. La pression partielle en dioxygène dans les alvéoles est donc inférieure à celle de l'air inspiré [17, 22, 41].

La pression partielle en dioxygène dans les cellules est inférieure à celle des alvéoles : un gradient de pression décroissant depuis l'air jusqu'aux cellules est donc créé, ce qui permet le transport du dioxygène de l'air vers les alvéoles puis jusqu'aux cellules.

Le même phénomène intervient pour le dioxyde de carbone, son gradient de pression partielle étant décroissant depuis les cellules vers les alvéoles puis l'air ambiant, ce qui permet son élimination.

b. Diffusion

La diffusion correspond au mouvement passif de gaz selon un gradient de pression partielle. Chez un cheval sain, les alvéoles sont constamment ventilées par de l'air frais amenant du dioxygène et permettant d'éliminer le dioxyde de carbone, ce qui permet de maintenir les gradients pour chacun de ces gaz et de favoriser les échanges gazeux. Le gradient de pression partielle entre les alvéoles et le sang est maintenu par l'apport de sang vicié, riche en dioxyde de carbone et pauvre en dioxygène [41, 47].

La diffusion des gaz à travers la barrière alvéolo-capillaire est un phénomène passif qui ne nécessite pas d'énergie, qui ne peut pas être régulé et accéléré [22, 41], mais qui peut être altéré par une inflammation ou une altération des tissus pulmonaires (affectant les paramètres e et A de l'équation suivante).

La vitesse de diffusion est déterminée par la loi de Fick :

$$V = \frac{D \times A \times (PA - Pcap)}{e}$$

V : vitesse de diffusion

D : constante de diffusion propre à chaque gaz

A : surface de diffusion

P_A : pression partielle du gaz dans l'alvéole

P_{cap} : pression partielle du gaz dans le capillaire

e : épaisseur de la barrière air/sang

La P_AO_2 au repos est d'environ 100 à 110 mmHg, et la $P_{cap}O_2$ d'environ 40 mmHg, d'où un gradient d'oxygène de 60 mmHg entre l'alvéole et le sang. La diffusion du dioxygène est donc rapide et le temps disponible au repos pour sa diffusion est amplement suffisant [47].

Le gradient de pression de dioxyde de carbone est dix fois moindre : la pression en CO_2 dans le sang est d'environ 46 mmHg et celle dans les alvéoles de 40 mmHg. Cependant le dioxyde de carbone est vingt fois plus soluble, il diffuse donc très bien et à une vitesse similaire à celle du dioxygène [47].

Tableau 1 : Gradient de pression du dioxygène et du dioxyde de carbone entre l'atmosphère et les artérioles pulmonaires. D'après [48]

	Atmosphère	**Alvéoles**	**Artérioles pulmonaires**
Dioxygène	160 mmHg	100 mmHg	40 mmHg
Dioxyde de carbone	0.3 mmHg	40 mmHg	46 mmHg

Lors d'exercice intense, les muscles utilisent beaucoup d'oxygène, la pression partielle en dioxygène du sang veineux arrivant au niveau des alvéoles est donc très basse, et le débit cardiaque augmente, la vitesse du sang dans les capillaires est donc supérieure. Il faut alors transférer plus d'oxygène au sang en moins de temps : l'équilibre de diffusion n'est pas atteint, ce qui entraine une hypoxémie associée à l'effort chez les Pur-Sang en conditions d'effort maximal [22].

Lors de maladie pulmonaire ou d'hémorragie pulmonaire induite à l'effort, le tissu interstitiel est inflammé ou oedématié, ce qui entraine une augmentation de l'épaisseur de la barrière alvéolo-capillaire et une diminution de la surface d'échange (dommages tissulaires et voies aériennes bloquées par du mucus ou du sang). Ainsi, le dioxygène diffuse moins bien.

Une administration thérapeutique de dioxygène permet ainsi d'augmenter la pression alvéolaire en O_2, donc d'améliorer le gradient de pression ce qui entraine une meilleure diffusion [22].

c. Rapport Ventilation/Perfusion

Une efficacité maximale des échanges gazeux nécessite que chaque alvéole reçoive une quantité de sang et une quantité d'air aussi proche que possible. In vivo, la ventilation et la perfusion ne sont pas uniformes. En effet, les espaces-morts (zones bien perfusées mais non ventilées) et les zones de shunt (zones bien ventilées mais mal perfusées) ne participent pas aux échanges gazeux. Ainsi, si une partie du sang artériel ne rentre pas en contact avec des alvéoles correctement ventilées, sa P_aO_2 restera de 40 mmHg, et le sang des veines pulmonaires étant un mélange provenant de chaque capillaire, la P_{O2} finale sera inférieure à 100 mmHg. L'apport d'oxygène aux tissus sera donc moindre [47, 49].

- Pour déterminer l'adéquation des échanges gazeux, on utilise le rapport V/Q. Chez le cheval sain au repos, le ratio est uniforme et est compris en 0,8 et 1,2 ;

- La ventilation est hétérogène dans le poumon, et elle est plus importante en partie ventrale du poumon ;
- Contrairement à la ventilation, la perfusion peut être régulée par l'organisme. Ainsi dans une région mal ventilée, une hypoxie alvéolaire se développe et celle-ci entraine une vasoconstriction locale. Ce mécanisme empêche donc la perfusion inutile, favorise la correspondance ventilation/perfusion à l'échelle locale et favorise l'efficacité des échanges gazeux [17, 22, 41] ;
- Lors de maladie pulmonaire, l'obstruction des voies respiratoires, l'inflammation locale et la fibrose locale du poumon gênent la ventilation des alvéoles. Celles-ci sont donc très bien perfusées mais peu ventilées : le ratio V/Q diminue. Le sang quittant l'alvéole a donc une $P_{cap}O_2$ basse et une $P_{cap}CO_2$ élevée. En cas d'exercice l'inadéquation du ratio augmente encore, la ventilation étant encore plus altérée. Ceci entraine une hypoxémie et une hypercapnie qui peuvent être importantes lorsqu'une grande partie du poumon est atteinte ;
- Dans les zones où les alvéoles sont bien ou très bien ventilées et peu perfusées (lorsque le flux sanguin est ralenti par une hypotension pulmonaire ou une obstruction vasculaire lors d'embolie pulmonaire), le ratio V/Q augmente.

Tableau 2 : Illustration de plusieurs cas d'inadéquation de la ventilation et de la perfusion chez le cheval (d'après [42])

	A	**B**	**C**	**D**	**E**	**F**
		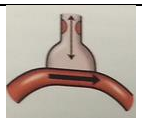		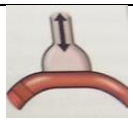		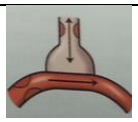
Ventilation	N	↘	0	N	N	↘
Perfusion	N	N	N	0	↘	↘
V/Q	1	↘	0	∞	↗	1
Échanges gazeux	N	↘	0	0	↘	↘
Exemples	Animal sain	Obstruction partielle des voies aériennes	Obstruction totale des voies aériennes	Espace-mort alvéolaire : obstruction vasculaire totale	Dysfonctionnement vasculaire : obstruction vasculaire partielle	Vasoconstriction hypoxique

d. Évaluation des échanges gazeux par mesure de la pression artérielle

La pression artérielle des gaz sanguins est le résultat des échanges gazeux et dépend de :

- la composition de l'air inspiré (anesthésie avec 100% d'O_2 ou oxygénothérapie) ;

- la ventilation alvéolaire (hypoventilation ou hyperventilation) ;
- la diffusion alvéolo-capillaire et l'adéquation de la ventilation et de la perfusion.

Ainsi chez un cheval avec des poumons sains, une administration de dioxygène (O_2) entrainera une augmentation significative de la pression partielle artérielle en dioxygène (PaO_2). Par contre en cas de maladie pulmonaire et de mauvaise adéquation de la ventilation et de la perfusion, l'augmentation de la PaO_2 sera beaucoup plus modeste. La réponse de la PaO_2 à l'administration d'O_2 est donc une bonne façon d'évaluer la sévérité des maladies pulmonaires [16, 22].

4. Transport sanguin du dioxygène

Le dioxygène est présent dans le sang sous deux formes : une forme libre dissoute dans le plasma et une forme liée à l'hémoglobine dans les hématies. Le dioxygène est faiblement soluble, la proportion dissoute dans le plasma est donc faible : elle est d'environ 0,3 mL d'O_2 pour 100 mL de sang pour une PaO_2 = 100 mmHg. Le dioxygène dissous détermine la pression artérielle en O_2, il joue donc un rôle important dans sa diffusion à travers la barrière alvéolo-capillaire et son transport dans le sang [22, 41, 49].

Le dioxygène lié à l'hémoglobine représente la majorité du dioxygène circulant dans le sang, soit environ 98%. Cette forme de transport permet de maintenir le gradient de pression en dioxygène et donc la diffusion alvéolo-capillaire [41].

EN RÉSUMÉ :

La diffusion alvéolo-capillaire est un paramètre très important puisqu'elle conditionne le passage du dioxygène dans le sang. Elle dépend de plusieurs facteurs déterminés par la loi de Fick. Ainsi la surface de diffusion est extrêmement importante chez le cheval, la barrière alvéolo-capillaire est très fine, et les gradients de pression du dioxygène et dioxyde de carbone sont maintenus par la ventilation. Toute affection pulmonaire modifiant l'un de ces paramètres est donc susceptible d'altérer grandement les échanges gazeux.

La ventilation et la perfusion ont une distribution hétérogène dans le poumon et leur adéquation est fondamentale pour l'optimisation des échanges gazeux. Toute affection entrainant une modification de leur distribution et donc de leur adéquation aura donc des répercussions sur l'oxygénation sanguine.

Les affections respiratoires peuvent entrainer :

- une altération de la ventilation par augmentation de l'espace mort,
- une modification de la distribution de la perfusion et/ ou de la ventilation à l'origine d'une mauvaise correspondance de ces deux paramètres,
- une diminution de la diffusion alvéolo-capillaire des gaz respiratoires.

Toutes ces modifications auront une répercussion sur les échanges gazeux et donc sur l'oxygénation sanguine, à l'origine des troubles fonctionnels.

B. Contrôle de la ventilation

1. Mécanique respiratoire

La ventilation est permise grâce à la mobilisation des poumons au sein de la cage thoracique. Les mouvements du poumon sont complètement passifs et sont entrainés par les mouvements de la cage thoracique à laquelle ils sont liés via la plèvre et l'espace pleural. Les forces exercées par les muscles s'opposent à des forces statiques, élastiques et de résistance aux flux présentes dans l'appareil respiratoire. Ainsi les muscles respiratoires travaillent pour gonfler les poumons et surmonter la résistance au passage de l'air.

a. Stratégie respiratoire

La stratégie respiratoire du cheval est un peu différente de celle de l'homme : contrairement à ce dernier chez qui l'inspiration est active et l'expiration passive, chez le cheval l'inspiration et l'expiration sont bi phasiques. En effet, le volume pulmonaire oscille autour de la CRF et l'inspiration et l'expiration ont chacune une phase active et une phase passive. Cette respiration autour de la CRF constitue une réduction du coût énergétique de la respiration, le thorax du cheval étant très rigide et sa mobilisation demandant beaucoup de travail [49, 97].

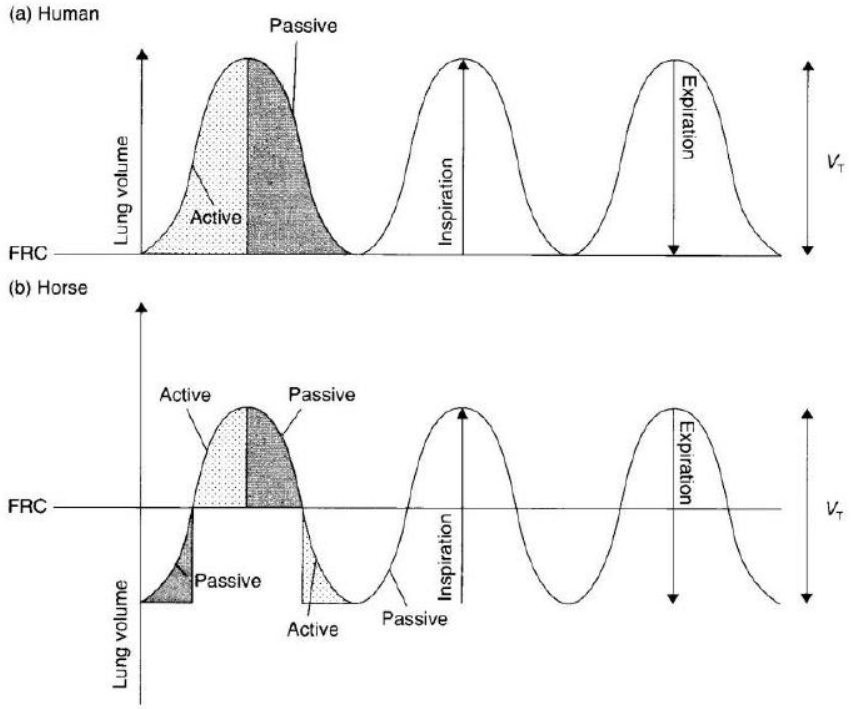

Figure 17 : Statégie ventilatoire comparée du cheval et de l'homme. D'après [47]

b. Inspiration

La première partie de l'inspiration est passive : la relaxation des muscles inspiratoires permet à la cage thoracique de s'épandre et de retrouver sa position d'équilibre. Puis les muscles inspiratoires se contractent et permettent d'augmenter la taille de la cage thoracique [22, 41, 47] :

- Le diaphragme est le premier muscle inspiratoire et réalise 80% de l'effort inspiratoire au repos. Sa contraction le projette vers l'arrière et tire les dernières côtes caudalement ;
- Les muscles intercostaux externes réalisent 20% de l'effort inspiratoire. Leur contraction tire les côtes vers l'avant et l'extérieur ;
- Enfin la contraction des muscles présents entre le sternum et la tête du cheval tire le sternum vers l'avant.

c. Expiration

La relaxation du diaphragme initie le début de l'expiration. La première partie de cette dernière est passive et due à la relaxation musculaire et à l'énergie du poumon et du thorax. L'expiration est ensuite complétée par une contraction des muscles expiratoires, les muscles intercostaux internes, qui ramènent les côtes vers le bas et l'arrière, ce qui augmente le flux d'air expiré. L'énergie accumulée pendant la phase d'expiration active est ensuite restaurée lors de la phase passive de l'inspiration [22, 41, 47].

EN RÉSUMÉ :

La mécanique respiratoire du cheval fait intervenir des mécanismes passifs et actifs à chaque phase du cycle respiratoire, autour de la capacité résiduelle fonctionnelle, compte tenu de la très grande rigidité de son thorax. Cette stratégie permettrait une réduction du coût énergétique de la respiration.

2. Mécanique ventilatoire

Les propriétés élastiques du poumon et de la cage thoracique sont à l'origine de la mécanique ventilatoire. Le système respiratoire peut être considéré comme un système mécanique composé de différents éléments, chacun caractérisés par leur résistance, compliance et inertance. Les forces actives et passives s'exerçant au cours d'un cycle respiratoire créent un gradient de pression entre l'atmosphère et les alvéoles, entrainant le flux d'air.

La mécanique ventilatoire étudie les relations entre les variations de pression produites dans le système respiratoire et les variations de volumes et de débits qui en résultent [97].

a. Résistance

La résistance quantifie la perméabilité des voies aériennes au flux d'air. En effet, il existe au sein des voies aériennes une résistance de friction due au contact entre les molécules d'air et les parois des voies aériennes. Chez l'animal sain au repos, les voies respiratoires supérieures sont à l'origine de 70% de la résistance au flux d'air. Les cavités nasales représentent à elles seules près de 50% de la résistance totale. Hors chez le cheval la respiration est obligatoirement nasale, ce qui nécessite des adaptations physiologiques pour diminuer cette résistance et pouvoir respirer de manière optimale, notamment lors d'un effort [22, 41, 47].

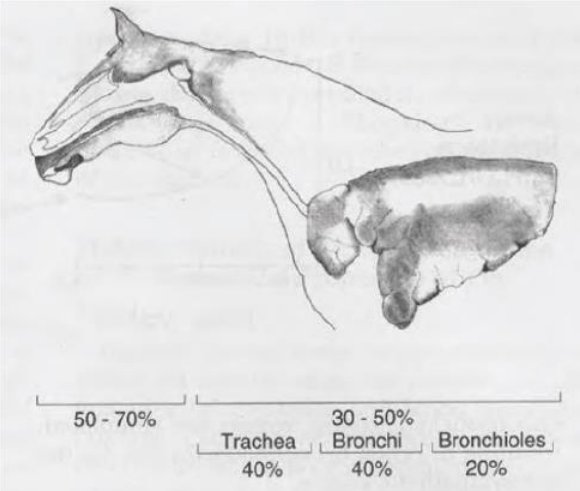

Figure 18 : Illustration de la résistance des voies aériennes au passage de l'air (Unité d'Anatomie, VetAgro-Sup Campus Vétérinaire de Lyon)

La résistance au flux d'air est déterminée par l'équation de Poiseuille lorsque l'écoulement est laminaire :

$$R = \frac{8\mu L}{r^4}$$

R : résistance au flux d'air

μ : propriété physique du gaz inspiré

L : longueur du tube

r : rayon du tube

La plupart du temps ***L*** et ***μ*** sont des constantes, le principal déterminant de la résistance des voies aériennes est leur calibre. Lorsque ce dernier est divisé par deux, la résistance est multipliée par un facteur 16.

Le diamètre des voies aériennes est régulé par des mécanismes physiologiques qui ont pour but de diminuer la résistance pulmonaire totale. Ainsi, la dilatation importante des naseaux, la vasoconstriction de la muqueuse nasale (permet de diminuer l'épaisseur de la muqueuse et donc d'augmenter l'espace pour le passage de l'air), l'abduction du larynx et la bronchodilatation sont des adaptations physiologiques permettant d'augmenter le diamètre des voies respiratoires et donc de diminuer la résistance au flux d'air [47].

Dans le cas contraire, il existe des processus pathologiques augmentant la résistance des voies respiratoires. Le bronchospasme est un trouble inflammatoire rencontré chez les chevaux atteints de maladie obstructive récurrente des voies respiratoires (MORVR). Il apparait au niveau des petites voies respiratoires et la diminution de perméabilité des voies de conduction entraine une dyspnée expiratoire et une hypoventilation alvéolaire, à l'origine de mauvais échanges gazeux (hypoxémie, hypercapnie, inadéquation du ratio V/Q).

b. Compliance

La compliance pulmonaire est la capacité du poumon à changer de volume en réponse à une variation de pression, c'est-à-dire la facilité ou la difficulté à gonfler le poumon. Cette mesure peut être apparentée à la mesure de l'élasticité du poumon. Ces propriétés élastiques sont dues à la nature histologique du parenchyme pulmonaire, composé d'un réseau de fibres aux propriétés élastiques telles que le collagène et l'élastine, et aux forces de tension de surface s'exerçant au niveau des alvéoles et des bronchioles superficielles [22, 97].

Ainsi plus les poumons sont compliants, plus ils sont faciles à gonfler et plus le volume pulmonaire peut augmenter pour n'importe quel changement de pression intrapleurale. La cage thoracique du cheval étant très rigide, le travail élastique nécessaire pour surmonter cette rigidité est plus important que dans les autres espèces. À de faibles volumes, la compliance thoracique est très faible [22, 41].

La compliance du poumon varie selon les conditions [22, 41, 47] :

- Pour de faibles volumes, la compliance est basse, il faut donc beaucoup plus d'énergie pour gonfler une zone collabée que pour continuer à ventiler une région du poumon qui est déjà emplie d'air. Le surfactant évite que les alvéoles ne se collabent complètement, ce qui réduit la tension de surface, diminue la compliance pulmonaire et limite le travail respiratoire nécessaire pour rouvrir la zone ;
- Pour de grands volumes, les fibres d'élastines et de collagène en quantité importante dans le parenchyme atteignent leur longueur maximale et limitent l'extension du parenchyme pulmonaire : la compliance pulmonaire est également basse ;
- De nombreuses affections pulmonaires, comme l'œdème pulmonaire, l'hypertension pulmonaire, la fibrose ou les maladies inflammatoires des voies respiratoires entrainent une rigidité pulmonaire. La compliance est alors basse. Un poumon sain est très élastique, au pic d'inspiration le poumon a tendance à revenir à son volume original. Chez un cheval emphysémateux, il y a une perte d'élasticité à l'origine de la difficulté à expirer : l'expiration n'est plus un phénomène passif au repos et on observe une ligne de pousse caractéristique ;
- La compliance pulmonaire est la plus élevée aux volumes intermédiaires.

c. Plèvre et pression pleurale

Le volume pulmonaire varie en accord avec les mouvements du thorax grâce à l'existence des plèvres. Une fine couche de liquide pleural est présente dans la cavité pleurale entre la plèvre pariétale et la plèvre viscérale. Elle se comporte comme un lubrifiant et assure la cohésion entre la paroi thoracique et les poumons. Ainsi, l'expansion du thorax pendant l'inspiration entraine l'expansion des poumons, et le volume résiduel est déterminé par la compression maximale du thorax [22].

La cage thoracique et les muscles respiratoires agissent comme une pompe, créant des variations de pression au sein de la cavité pleurale et donc au sein du système respiratoire. Au repos, la pression pleurale P_{pl} est négative (comprise entre -0,1 et -0,4 kPa). Le travail réalisé par les muscles respiratoires induit des changements de pression dans l'espace pleural : à l'inspiration, lorsque les muscles intercostaux et le diaphragme se contractent, il se crée une dépression dans l'espace pleural : ceci entraine la dilatation du poumon et un appel d'air de

l'extérieur vers les alvéoles. Lors de l'expiration la pression pleurale P_{pl} ré-augmente et le volume pulmonaire diminue [47, 49].

La pression transpulmonaire correspond à la différence entre la pression pleurale et la pression atmosphérique à l'entrée des voies respiratoires.

EN RÉSUMÉ :

La mécanique ventilatoire dépend principalement des propriétés élastiques du poumon et de la cage thoracique, des phénomènes de tension superficielle et du diamètre de la lumière des voies respiratoires. Dans de nombreuses situations pathologiques ces facteurs peuvent être altérés et entrainer une modification de la mécanique ventilatoire.

Ainsi toute affection entrainant une modification de la résistance des voies aériennes (diminution du diamètre des voies aériennes supérieures ou profondes) ou de l'élasticité pulmonaire aura des répercussions fonctionnelles.

C. Immunologie

Les défenses immunitaires protègent environ les 2 000 m^2 de surface pulmonaire de nombreux agents toxiques, particules et microorganismes inhalés tous les jours. La capacité des aérosols à pénétrer dans le tractus respiratoire dépend de la taille des particules ce qui conditionne leur profondeur de pénétration et la nature des défenses mises en jeu. Il faut donc assurer la protection du tractus respiratoire tout en préservant les propriétés essentielles des interfaces pulmonaires, à savoir la diffusion des gaz respiratoires entre l'air des alvéoles et le sang [22, 32].

Les mécanismes de défense respiratoire sont très efficaces et procurent une protection adéquate à un cheval dans son environnement quotidien. Cependant en cas de stress, d'utilisation intensive de l'animal ou de transport, elles sont facilement dépassées et l'animal peut développer une infection aiguë et sévère comme une pneumonie ou une pleurésie.

1. Défense innée

La défense innée, ou non spécifique, correspond à tous les mécanismes protégeant immédiatement l'appareil respiratoire contre les nombreuses substances inhalées sans mettre en jeu de mécanismes antigéniques. Elle est mise en jeu à chaque intrusion pour protéger les voies respiratoires et est très efficace puisqu'elle stoppe 95% des agressions [22].

a. Clairance muco-ciliaire

La clairance muco-ciliaire permet l'expulsion des particules et le maintien de la stérilité pulmonaire. Les particules déposées dans les voies respiratoires sont emprisonnées dans une couche visqueuse de mucus et remontées le long des voies aériennes jusqu'à leur déglutition au niveau du pharynx. L'appareil muco-ciliaire est composé du mucus piégeant les particules étrangères, des cellules sécrétoires et glandes à mucus le produisant, et des cellules ciliées le remontant le long des voies respiratoires [22, 32].

Le mucus permet d'inhiber et d'éliminer via l'escalator muco-ciliaire les particules inhalées et d'humidifier l'air inspiré. Composé de 95% d'eau et de protéines à haut poids moléculaire, les mucines, il forme deux couches : une couche séreuse qui recouvre les cellules ciliées et une couche plus visqueuse, sorte de gel, recouvrant la couche séreuse. Son adhésivité et sa viscosité déterminent sa clairance, ainsi que l'amplitude des mouvements ciliaires et la fréquence de battements des cils.

Les cellules productrices de mucus, ou cellules caliciformes, synthétisent, stockent et relarguent le mucus et les mucines [32].

Enfin, les cellules ciliées sont responsables du transport du mucus le long des voies aériennes. Les mouvements coordonnés des cils dans la couche séreuse du mucus entrainent la couche viscoélastique et les particules piégées vers le haut de l'appareil respiratoire.

La clairance muco-ciliaire est fortement ralentie lorsque le cheval ne peut pas baisser sa tête pendant de longues périodes. Le nombre de bactéries présentes dans la trachée augmente et peut entrainer une pneumonie. Ce risque est particulièrement important lors de transports sur de longues distances, risque numéro un de développement de pneumonie chez le cheval.

L'observation endoscopique d'accumulation de mucus est un signe non spécifique de maladie respiratoire mais souvent associé aux maladies obstructives. La quantification du mucus par un score endoscopique standardisé est facilement réalisable, répétable et corrélé à la clinique [38]. L'accumulation de mucus est souvent considérée comme ayant un rôle dans l'obstruction des voies respiratoires, mais peut aussi être associé à une colonisation bactérienne. Lors d'infection des voies respiratoires, l'afflux de cellules inflammatoires et le transsudat inflammatoire associé concourent à l'augmentation du volume des sécrétions. Enfin, la clairance muco-ciliaire et l'élimination du mucus peuvent être diminuées lorsque le mucus est trop épais ou lorsque l'appareil muco-ciliaire perd de son efficacité (polluants atmosphériques, grippe équine) [48].

b. Toux

La toux est un mécanisme protecteur permettant d'améliorer la clairance des voies respiratoires. Elle fait partie du mécanisme de clairance muco-ciliaire. Elle est déclenchée par la stimulation de récepteurs sub-épithéliaux et entraine une expulsion violente d'air et des sécrétions présentes dans la trachée intra-thoracique et les grosses bronches. Les récepteurs ne sont pas très sensibles chez le cheval, contrairement à l'homme, la présence de toux signe donc systématiquement une inflammation et une atteinte des voies respiratoires [22, 32 , 48].

La fréquence de la toux augmente avec l'inflammation des voies aériennes : les récepteurs deviennent plus sensibles. La toux est donc un signe clinique auto-aggravant le processus inflammatoire [22].

c. Macrophages alvéolaires

L'appareil muco-ciliaire n'est pas présent dans les alvéoles. Ces dernières nécessitent donc leur propre système de défense contre les éléments étrangers. L'élimination des particules et des micro-organismes se fait par le processus de phagocytose. Les macrophages alvéolaires sont les principales cellules inflammatoires du poumon et constituent la première ligne de défense. Lorsque le nombre de particules inhalées est important, d'autres phagocytes sanguins comme des polynucléaires neutrophiles sont recrutés. La capacité de phagocytose des macrophages pulmonaires est altérée en cas d'hypoxie et inhibée par les glucocorticoïdes (endogènes lors de stress ou exogènes) et lors d'infection virale [48].

Remarque : dans les tissus lymphoïdes, les macrophages sont des cellules présentatrices d'antigènes. Ils jouent donc un rôle important dans la réponse immunitaire du système respiratoire.

d. Initiation de la réponse inflammatoire

L'immunité innée met en jeu des facteurs moléculaires comme des cytokines et chimiokines lors de réponse inflammatoire. Ces molécules sont produites par les macrophages, lymphocytes, cellules épithéliales et cellules endothéliales. Elles permettent de recruter d'autres lymphocytes, attirent les cellules inflammatoires sur le site de la lésion et assurent la communication entre les différentes cellules [22, 32].

2. Défense adaptative

La défense adaptative, ou défense spécifique, est dirigée contre des agents spécifiques, comme des bactéries ou des virus. Elle nécessite plusieurs jours pour être activée et possède une mémoire immune permettant sa réactivation plus rapide ultérieurement en cas de contact avec le même agent pathogène [32, 48].

a. Immunité des muqueuses respiratoires

L'immunité acquise se caractérise par la mise en jeu de mécanismes visant un antigène donné. Elle correspond donc aux anticorps spécifiques et à la réponse lymphocytaire. Les lymphocytes sont rares dans les voies respiratoires et les alvéoles mais sont présents dans la sous-muqueuse.

La muqueuse est une vaste surface d'échanges et d'absorption, c'est donc un tissu particulièrement vulnérable qui nécessite d'être protégé. Sa protection est assurée à la fois par le tissu lymphoïde dispersé dans la sous-muqueuse et associé à la muqueuse. Il permet le maintien d'une surveillance immunitaire sur toutes les muqueuses du corps. Différentes immunoglobulines directement présentes à la surface de la muqueuse jouent également un rôle dans l'immunité mucosale [48].

b. Immunoglobulines

Une immunoglobuline, l'IgA, est produite par le système immunitaire des muqueuses. Cette immunoglobuline présente des adaptations uniques permettant la protection de la muqueuse contre les virus et bactéries en empêchant leur attachement à sa surface. Elle joue notamment un grand rôle dans l'immunité contre plusieurs pathogènes équins, comme l'influenza équin, l'herpès virus équin et la bactérie *Streptococcus equi*.

Produites dans la sous-muqueuse, les IgA sont ensuite transportées à travers l'endothélium et relarguées dans la lumière des voies respiratoires. Elles se dimérisent (association de deux monomères d'IgA) ce qui leur permet de se lier à quatre cibles et donc augmente leur pouvoir d'agglutination [48].

Pour beaucoup d'infections, et notamment infections virales respiratoires, les immunoglobulines A constituent la protection la plus efficace [48].

c. Tissu lymphoïde

La coordination de la réponse immunitaire adaptive muqueuse est organisée par un tissu lymphoïde spécial : le tissu lymphoïde des muqueuses comprenant à la fois des nodules lymphocytaires et des cellules lymphoïdes libres [32, 48].

Organisé en follicules, il contient des lymphocytes B producteurs d'IgA entourés de lymphocytes T, de cellules présentatrices d'antigène et de cellules épithéliales. Des veinules permettent l'arrivée de lymphocytes naïfs dans le follicule, où se fera leur rencontre avec les antigènes via les CPA. Les lymphocytes B spécifiques de l'antigène présenté sont activés et quittent le follicule via les vaisseaux lymphatiques efférents pour se rendre sur les sites effecteurs. Ce processus permet donc une activation des IgA mémoire d'un antigène et leur dissémination au niveau de la muqueuse [48].

Chez le cheval, les follicules lymphoïdes organisés en nodules sont présents uniquement dans l'oropharynx et le nasopharynx : ce sont les tonsilles pharyngiennes.

Cependant des cellules lymphoïdes sont présentes tout le long des voies respiratoires même si on ne retrouve pas partout cette organisation en follicule. Ainsi, des agrégats denses de lymphocytes sont présents dans la sous-muqueuse depuis les cavités nasales jusqu'aux bronches, des lymphocytes sont dispersés dans la muqueuse, intercalés entre les cellules épithéliales et des lymphocytes « libres » peuvent être observés dans le mucus présent dans la lumière des voies respiratoires [48].

PARTIE II : TECHNIQUES DIAGNOSTIQUES

Face à une affection respiratoire, le praticien doit se poser plusieurs questions afin d'établir son diagnostic :

- Est-ce une atteinte primaire des voies respiratoires supérieures ou des voies respiratoires profondes ?
- Est-ce une atteinte infectieuse ou inflammatoire ?
- Y a-t-il une atteinte fonctionnelle ?

Le recueil d'une anamnèse complète et détaillée, ainsi que la réalisation d'un examen clinique rigoureux comprenant systématiquement une auscultation pulmonaire approfondie, une auscultation lors d'un test d'hyperventilation forcée et si besoin une percussion thoracique constituent une étape indispensable, obligatoire et fondamentale pour l'établissement du diagnostic et la réponse à ces trois questions. Il existe une étroite corrélation entre l'appareil respiratoire supérieur et l'appareil respiratoire profond, une atteinte de l'un aura donc une répercussion sur l'autre. Il faudra donc toujours évaluer la totalité de l'arbre respiratoire, voies profondes incluses, avant d'établir un diagnostic définitif.

La plupart des chevaux seront évalués et traités efficacement uniquement en recueillant une anamnèse complète et en réalisant un examen clinique rigoureux. Cependant, dans de nombreux cas le diagnostic peut être plus difficile à établir, et le clinicien doit pouvoir s'aider de techniques diagnostiques efficaces. Il faut alors garder à l'esprit que c'est un bon examen clinique et une bonne anamnèse qui nous orienteront vers les examens complémentaires les plus judicieux permettant l'établissement du diagnostic.

Les affections respiratoires peuvent être la traduction d'une inflammation (toux lors d'une infection virale par exemple), mais également l'expression d'un trouble fonctionnel (trouble ventilatoire obstructif lors de bronchospasme), et très souvent ils signent la coexistence des deux. Dans cette thèse, différentes techniques diagnostiques évaluant l'appareil respiratoire sont présentées. Elles ont été classées selon leur capacité à détecter des atteintes de l'intégrité tissulaire (inflammation) ou de la fonction respiratoire.

L'auscultation pulmonaire, la percussion thoracique et le test d'hyperventilation forcée sont envisagées comme faisant parti de l'examen clinique et ne seront pas développés ici.

I. Techniques évaluant l'intégrité tissulaire

La plupart des affections respiratoires, quelle que soit leur symptomatologie, entrainent une inflammation d'importance variable et une perte de l'intégrité tissulaire du système respiratoire.

Lors de perte de l'intégrité tissulaire, d'une part la conduction de l'air et la réalisation des échanges gazeux n'est plus aussi efficace, et d'autre part des agents pathogènes peuvent envahir le système respiratoire et provoquer une infection aiguë. Par ailleurs, la nature contagieuse de certains agents d'infection respiratoire et les conséquences économiques que peuvent entrainer ces maladies nécessitent un diagnostic précoce pour gérer le foyer infectieux et réduire le risque de contamination des autres chevaux.

De plus, si les lésions de l'appareil respiratoire ne sont pas rapidement diagnostiquées et traitées, elles peuvent rapidement évoluer et entrainer un passage à la chronicité. Or les maladies respiratoires chroniques sont plus difficiles à gérer et à diagnostiquer : il faut donc dans la mesure du possible diagnostiquer les atteintes lésionnelles du système respiratoire rapidement afin d'éviter le développement de séquelles irréversibles ou le passage à la chronicité.

Les techniques diagnostiques développées dans cette partie évaluent l'intégrité tissulaire de l'appareil respiratoire et permettent pour la plupart de préciser l'étiologie de l'affection. Elles ont été classées en grandes catégories : imagerie, prélèvements, examens sanguins et allergologie.

A. Imagerie

1. Radiographie

Un faisceau de rayons X émis par un générateur est dirigé vers la zone anatomique à étudier. Une partie des rayons de ce faisceau est arrêtée par les tissus traversés dans une proportion dépendant de la nature de ces tissus. L'image radiographique est formée par impression des rayons restant sur un film radiographique placé dans une cassette de l'autre côté de la zone anatomique [10, 80, 106]. Une fois cette image révélée :

- les tissus durs de type osseux apparaissent blancs,
- les tissus mous ou liquidiens apparaissent gris,
- les milieux gazeux apparaissent noirs.

La qualité de l'image (exposition, contraste) doit être évaluée avant toute interprétation, afin de pouvoir refaire le cliché avec des constantes différentes si besoin [106].

a. Matériel et méthode

i. Générateurs

Il existe différents types de générateurs. Les générateurs portables peuvent être emmenés sur le terrain et ont des constantes qui permettent de réaliser les radiographies des voies respiratoires supérieures (cavités nasales et sinus, poches gutturales, pharynx et larynx) en médecine ambulatoire. Les générateurs fixes, montés dans une salle dédiée dans les centres de référés, sont nécessaires pour réaliser les radiographies du thorax qui nécessitent une pénétration plus importante [106].

ii. Cassettes

Il existe plusieurs tailles de cassettes commercialisées en médecine vétérinaire. Les cassettes larges (30 x 40 cm) sont recommandées pour réaliser à la fois les radiographies de la tête et celles du thorax [15, 80, 106].

iii. Grilles

Elles permettent de sélectionner le rayonnement primaire par sa direction et d'améliorer le contraste de l'image radiographique en éliminant le rayonnement diffusé. Elles sont composées de lamelles de plomb parallèles au faisceau primaire. Chaque grille est caractérisée par l'épaisseur des lamelles, leur teneur en plomb et le rapport de grille (hauteur des lamelles/intervalle entre 2 lamelles). Leur utilisation nécessite l'augmentation des valeurs d'exposition, elles seront donc à éviter dès que possible et ne seront utilisées que pour les radiographies du thorax. Des grilles à trame fine et de rapport 6 à 8 seront préférentiellement utilisées [106].

iv. Écrans renforçateurs

Ils sont contenus dans les cassettes et entourent le film radiographique. Ils permettent de diminuer la quantité de rayons X utilisée pour obtenir le même noircissement et le temps de pose (diminution du flou cinétique).

Les écrans sont caractérisés selon leur vitesse (pouvoir amplificateur) et leur finesse, deux propriétés qui sont inversement corrélées : lorsque la vitesse de l'écran augmente sa finesse diminue. Le choix d'un couple film-écran devra être fait pour chaque structure à radiographier : on utilisera plutôt les écrans rapides lorsque la structure à radiographier est en mouvement pour diminuer le flou cinétique et les écrans plus fins lorsque la structure est fine et immobile pour améliorer la qualité de l'image. Ainsi les écrans rapides donnent les meilleurs résultats pour les radiographies de tête et du thorax [106].

v. Portes-cassettes

Des portes-cassettes adaptés aux grandes cassettes sont nécessaires et utilisés pour les radiographies du thorax. Plusieurs dispositifs peuvent être utilisés : soit le porte cassette est solidaire du tube radiogène afin que la distance film-cassette soit fixe et précise, soit le porte-cassette est libre et peut être déplacé dans la salle, ce qui est pratique si le cheval bouge mais cela est moins précis [15].

vi. Contention

Pour les radiographies de l'appareil respiratoire supérieur (cavités nasales et paranasales, pharynx, larynx, poches gutturales), il faut sédater le cheval afin de diminuer les mouvements et de lui faire baisser la tête. De plus, il est fortement conseillé d'utiliser des licols en corde ou sans partie métalliques qui se superposent aux régions d'intérêt. Il est recommandé, si possible, de décaler le licol de la zone radiographiée pour qu'il ne crée pas d'artéfacts, ou bien d'utiliser une corde autour du cou [10, 106].

Il est également possible de soutenir le nez du cheval avec un porte tête pour minimiser les mouvements de tête.

Pour les radiographies du thorax, aucune contention particulière n'est nécessaire si le cheval est coopératif. Il doit rester bien droit et immobile entre le générateur et la cassette.

vii. Réalisation pratique

➔ **Radiographies des cavités nasales et des sinus :**

Différentes vues des cavités nasales et paranasales peuvent être réalisées [10, 37, 48, 106]. Pour ces différentes vues, l'utilisation d'une grille n'est pas nécessaire. Il est cependant recommandé d'utiliser des écrans rapides qui produisent la meilleure qualité d'image.

- Vue latéro-médiale [48, 106]

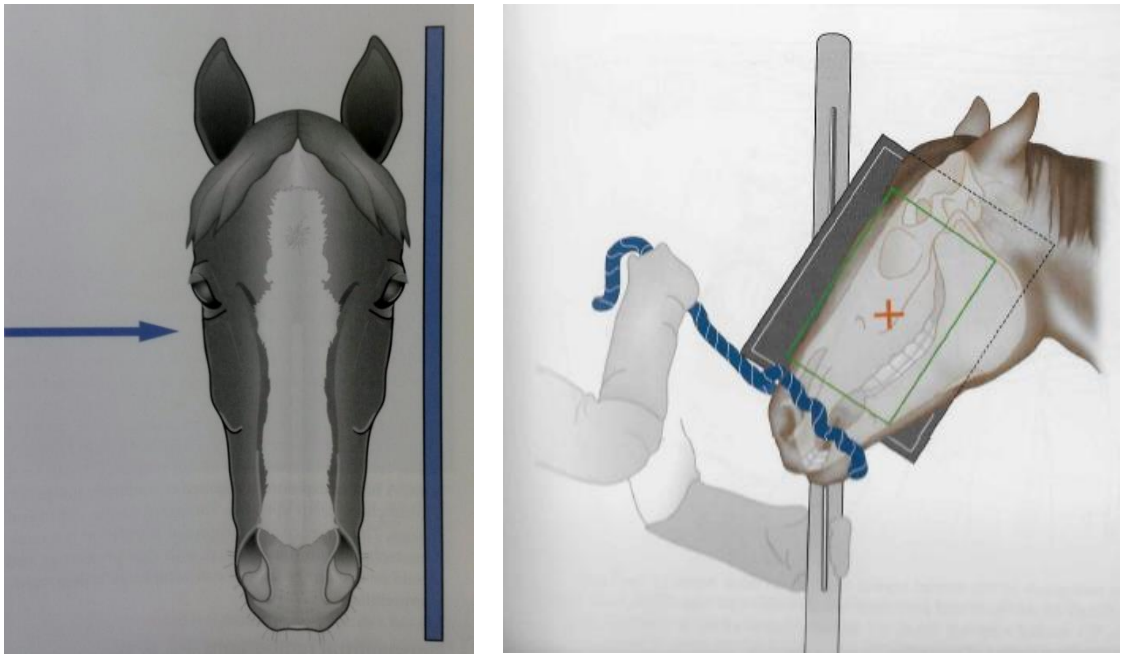

Figure 19 : Schémas de la réalisation d'une radiographie latéro-latérale de la tête d'un cheval [106]

Indications	Inconvénients	Réalisation
Visualisation de lignes de niveau ou d'anormalités dans les sinus (les sinus ne sont pas déformés car il n'y a pas d'obliquité du faisceau).	Superposition des structures droite et gauche, ce qui ne permet pas de localiser le côté (droit ou gauche) des lésions observées. → chaque racine dentaire ne peut pas être évaluée individuellement.	La cassette est placée à la verticale, aussi proche que possible du côté atteint. Le faisceau est horizontal et centré dorsalement à la partie rostrale de la crête sagittale, perpendiculaire à l'axe sagittal de la tête.

- Vue dorso-latérale oblique à 30° [48, 106]

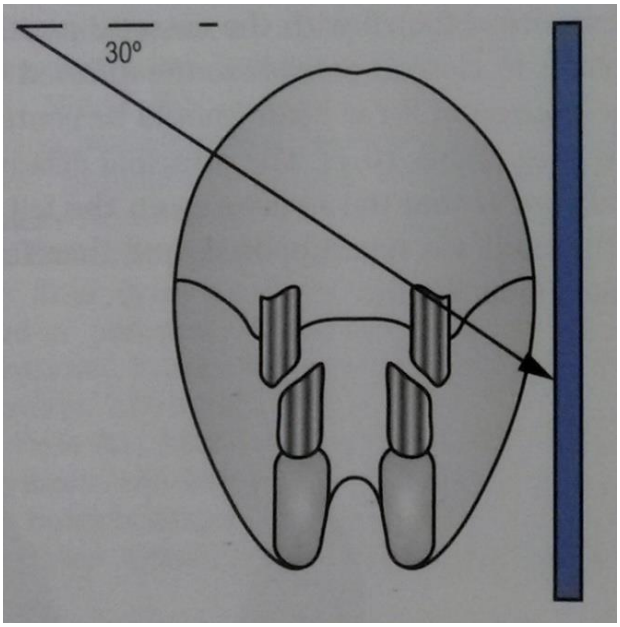

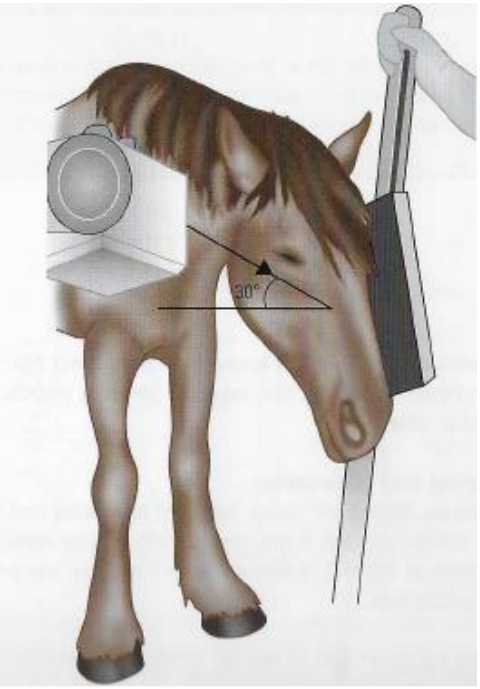

Figure 20 : Schéma de la réalisation d'une radiographie dorso-latérale oblique de la tête d'un cheval [106]

Indications	Inconvénients	Réalisation
Séparation des parties droite et gauche des sinus maxillaire et frontal, et des racines dentaires maxillaires. Cette vue donne la meilleure image des racines dentaires maxillaires qui sont bien dégagées.	Difficultés d'obtention de radiographies obliques de bonne qualité : - Il faut faire attention à ne pas rajouter d'angulation rostrocaudale au faisceau, ce qui rend l'interprétation de la radiographie difficile. - Les lignes de niveau ne sont pas visibles, et sont remplacées par une opacité de type tissu mou. - Il est plus difficile de localiser précisément les lésions à cause de la superposition des sinus maxillaire caudal et concho-frontal.	La cassette est placée à la verticale, aussi proche que possible du côté atteint. Le faisceau est dirigé du haut vers le sol et forme un angle de 30° avec l'horizontal. Il est centré dorsalement à la partie rostrale de la crête sagittale et est perpendiculaire à l'axe sagittal de la tête.

- Vue ventrolatérale oblique à 45° [48, 106]

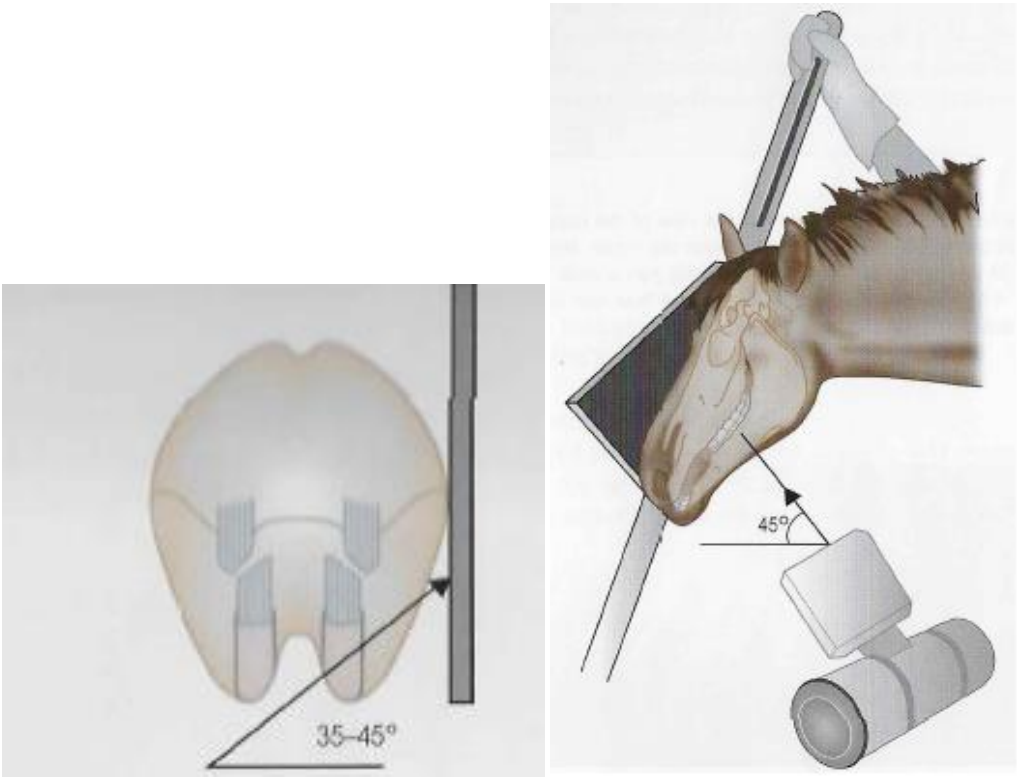

Figure 21 : Schémas de la réalisation d'une radiographie ventro-latérale oblique de la tête d'un cheval [106]

Indications	Inconvénients	Réalisation
Séparation des parties droite et gauche des parties ventrales de la tête : les racines dentaires mandibulaires et les hémi-mandibules droite et gauche sont bien individualisées et dégagées.	Difficultés d'obtention de radiographies obliques de bonne qualité. Il faut faire attention à ne pas rajouter d'angulation rostrocaudale au faisceau, ce qui rend l'interprétation de la radiographie difficile (distorsion des structures).	La cassette est placée à la verticale, aussi proche que possible du côté atteint. Le faisceau est dirigé vers le haut en formant un angle de 35° à 45° avec l'horizontal, et est centré sur la zone d'intérêt.

REMARQUE : IL FAUT AUGMENTER L'EXPOSITION POUR RADIOGRAPHIER SPÉCIFIQUEMENT LES 3 DENTS CAUDALES À CAUSE DU MUSCLE MASSÉTER QUI EST TRÈS ÉPAIS.

- Vue dorso-ventrale [48, 106]

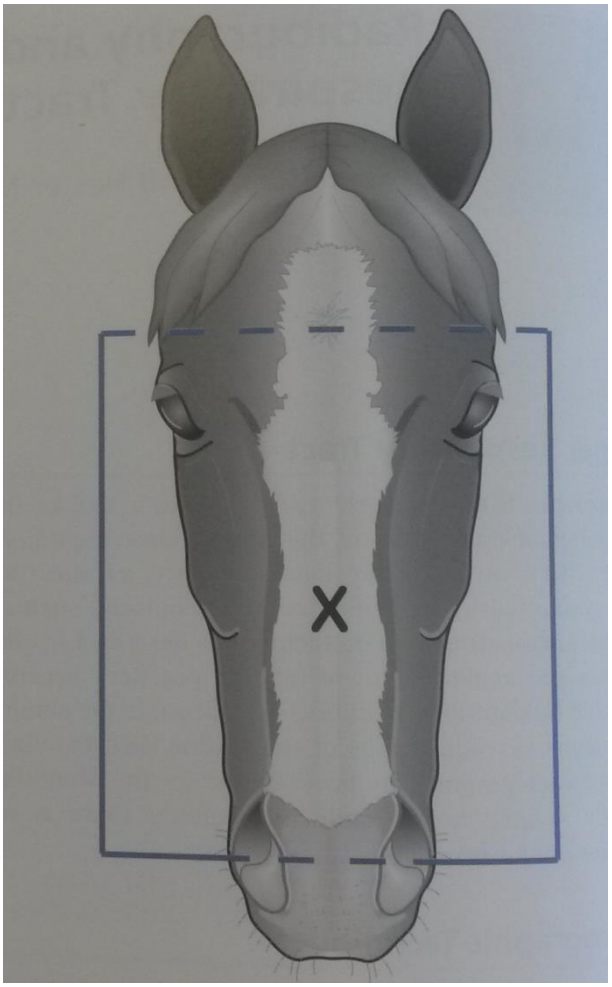

Figure 22 : Schéma du positionnement de la cassette et du centrage du faisceau pour la réalisation d'une radiographie dorso-ventrale de la tête d'un cheval [106]

Indications	Inconvénients	Réalisation
Visualisation du sinus conchal ventral, des cavités nasales et du septum nasal. Cette vue permet de diagnostiquer des fractures maxillaire ou mandibulaire, des fractures dentaires ou un déplacement latéral ou médial de dents, des masses intra-sinusales et d'évaluer des infections des racines dentaires et leur répercussion osseuse.	Positionnement très important car une déviation latérale entrainera une superposition des racines dentaires maxillaires et mandibulaires d'un côté et obscurcira la cavité nasale et le sinus conchal ventral.	La cassette est placée sous les mandibules, parallèle à celles-ci et reculée au maximum, la tête reposant sur la cassette et l'encolure maintenue en extension. Le faisceau est perpendiculaire à la cassette, centré sur la ligne du milieu de la tête et au niveau de l'extrémité rostrale des crêtes faciales.

TRUCS ET ASTUCES

Quelques conseils pour une réalisation optimale des clichés de tête chez le cheval [106]:

- Il faut toujours **faire plusieurs clichés de profil et obliques** pour dégager les différents sinus et déterminer si les lésions sont significatives.
- En cas de suspicion d'affection dentaire il est recommandé de **réaliser des clichés des faces droites et gauches**. Cela permet de comparer les racines dentaires et de déterminer s'il y a une lésion ou si l'apparence radiographique est due à l'âge.
- Il est fortement recommandé **d'utiliser une grande cassette et d'ouvrir le faisceau** pour inclure le sinus maxillaire et les arcades dentaires en entier pour aider à l'identification des structures anatomiques et donc à l'interprétation diagnostique.
- UN **repose-tête** permet au cheval de s'y appuyer et donc limite les mouvements de tête chez un cheval sédaté.
- Si une fistule est présente, **un instrument métallique peut être introduit dans l'orifice** et le long du trajet pour permettre d'identifier précisément la racine dentaire infectée.
- **Un tube à prélèvement rempli d'eau et fixé sur le chanfrein** du cheval est utile pour repérer l'horizontal et identifier les lignes de niveau liquidien en cas de suspicion d'accumulation de liquide (sang, pus…).

➔ **Radiographies du pharynx et du larynx :**

L'utilisation d'une grille n'est pas nécessaire. Il est recommandé d'utiliser des écrans rapides qui produisent la meilleure qualité d'image [10, 106].

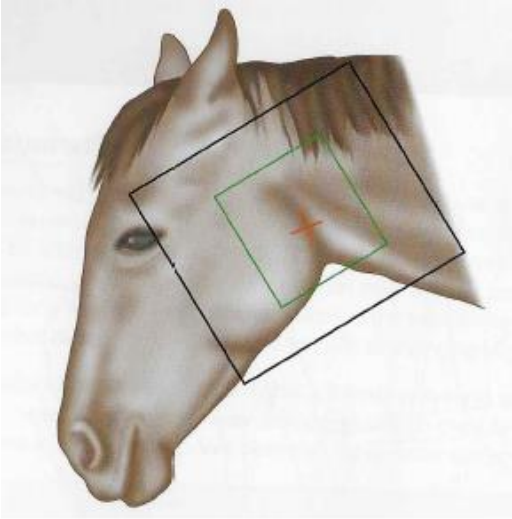

La cassette est positionnée verticalement du côté de la lésion, le plus proche possible de la tête du cheval. La tête est maintenue dans sa position naturelle, ni fléchie, ni étendue, pour éviter des artéfacts dus à la distorsion du pharynx [50, 106].

Le faisceau est horizontal, perpendiculaire au long axe de la tête et centré sur l'angle caudo-ventral de la mandibule [106].

Figure 23 : Schéma du positionnement de la cassette et du centrage du faisceau lumineux pour la réalisation d'une radiographie du pharynx et du larynx [106]

➔ **Radiographies des poches gutturales :**

L'utilisation d'une grille n'est pas nécessaire. Il est recommandé d'utiliser des écrans rapides qui produisent la meilleure qualité d'image [106].

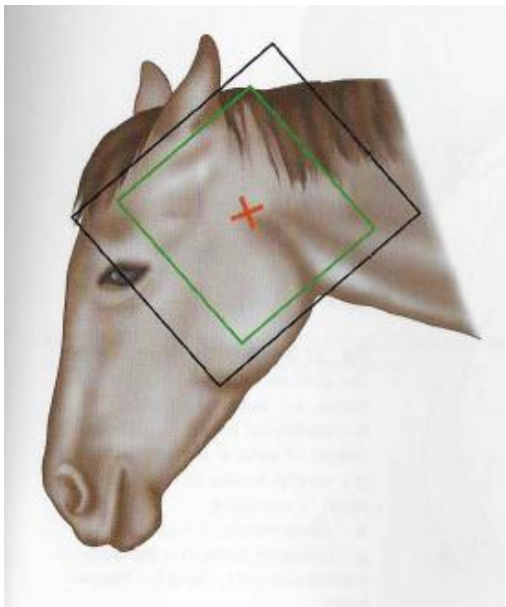

La cassette est positionnée verticalement du côté de la lésion, le plus proche possible de la tête du cheval [106].

Le faisceau est horizontal, perpendiculaire au long axe de la tête et centré sur poches gutturales [106].

La vue latérale est la plus utilisée, mais on peut également réaliser des radiographies obliques pour différencier les structures droite et gauche.

Figure 24 : Schéma du positionnement de la cassette et du centrage du faisceau lumineux lors de radiographie des poches gutturales d'un cheval adulte [106]

➔ **Radiographies du thorax :**

Pour avoir une visualisation complète du thorax d'un cheval adulte, quatre vues sont nécessaires [10, 15, 80, 81, 99, 106]:

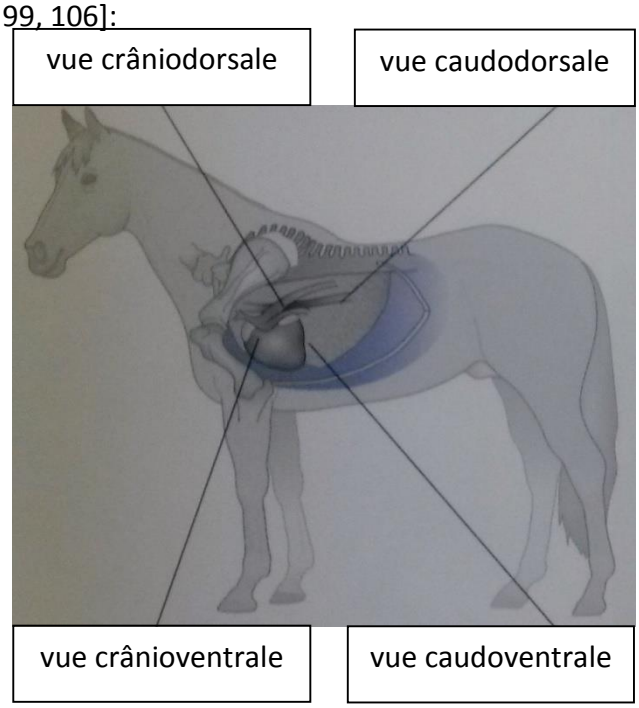

Figure 25 : Schéma des quatres vues latérales du thorax. D'après [106]

D'autres clichés, dorso-ventraux ou obliques, peuvent ensuite être ajoutés en cas de suspicion de masse latérale par exemple, même si la bonne réalisation et l'interprétation de ces clichés sont rendues difficiles par la profondeur des tissus à pénétrer dans ce cas.

Le cheval doit être en position debout, arrêté « au carré », avec les antérieurs légèrement en avant pour diminuer la masse musculaire sur le thorax crânial [10, 48, 106].

Le générateur et la cassette dans son porte-cassette sont disposés parallèlement de part et d'autre du cheval.

Figure 26 : Photographie du placement du générateur et de la cassette par rapport au cheval lors de la réalisation de clichés thoraciques (Photo Stépanie Bazin, Vetagro Sup)

Les clichés doivent être pris en fin d'inspiration. Lors de l'expiration la quantité d'air dans les poumons est moindre, le contraste air/tissu va donc être moins marqué ce qui entraine une opacité de type tissulaire artéfactuelle. Les radios prises en expiration n'ont donc pas de valeur diagnostique [15, 106]. Selon l'inclinaison du diaphragme sur les clichés, il est possible de visualiser à quelle phase de la respiration ont été prises les radiographies.

Des cassettes larges (42x35cm) sont utilisées ainsi qu'un porte-cassette libre pour limiter l'exposition aux rayonnements des personnes. Le temps d'exposition est court pour éviter le flou cinétique, on recommande donc d'utiliser des écrans rapides. L'utilisation d'une grille permet d'augmenter la qualité de l'image, mais nécessite d'augmenter le temps d'exposition (et donc les risques liés au rayonnement et le risque de flou lié au mouvement). La distance foyer-écran est généralement de 1 m [106].

- Vue caudo-dorsale [80, 106]

Indication [10, 106]	Réalisation [106]
Visualisation du parenchyme pulmonaire dorso-caudal, de la partie dorsale du diaphragme, de l'aorte et des vaisseaux pulmonaires périphériques.	Le faisceau lumineux est placé horizontalement, centré environ 20 cm caudalement et 15 cm ventralement à la partie la plus caudale de la scapula. La collimation doit être suffisamment ouverte pour inclure la 14ème côte, tout en restant à l'intérieur des limites de la cassette.

Des repères de la taille de la cassette sont placés sur le cheval et servent ensuite à vérifier le placement des cassettes des autres radios.

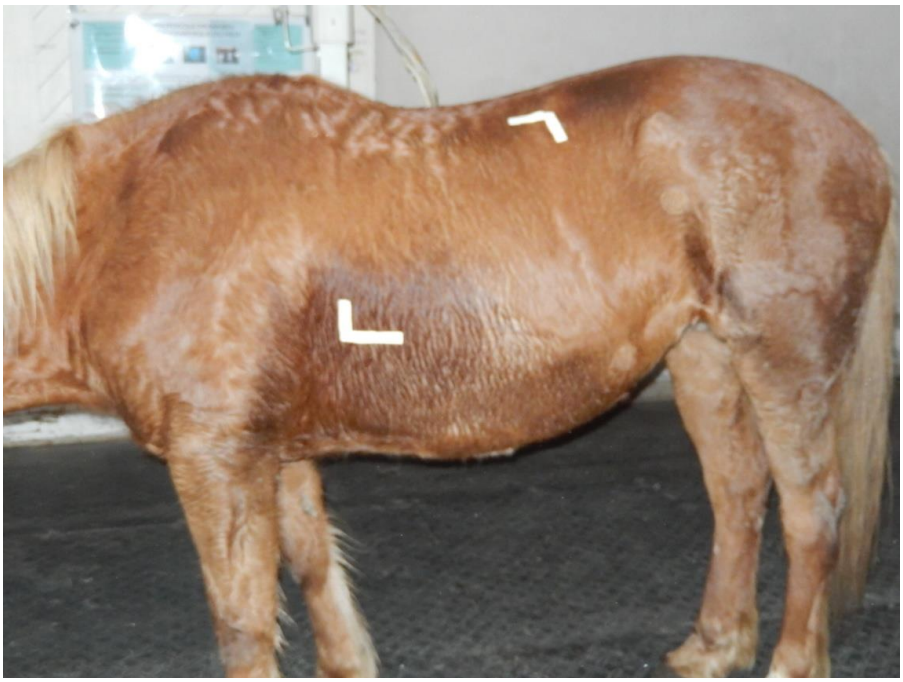

Figure 27 : Photographie des marqueurs du positionnement de la cassette de la vue caudo-dorsale (Photo Stéphanie Bazin, Vetagro Sup)

- Vue caudo-ventrale [80, 106]

Indication [10, 106]	Réalisation [106]
Visualisation de l'extrémité caudale de la silhouette cardiaque, de la partie moyenne du diaphragme, du parenchyme pulmonaire caudo-ventral, de l'émergence des vaisseaux pulmonaires à la base du cœur et de la veine cave caudale.	Le faisceau lumineux est horizontal et centré 20 cm ventralement et 10 cm caudalement au point le plus caudal de la scapula. La collimation doit être la plus large possible, tout en restant dans les marges de la cassette.

Figure 28 : Photographie des marqueurs du positionnement de la cassette de la vue caudo-ventrale (Photo Stéphanie Bazin, Vetagro Sup)

- Vue crânio-dorsale [80, 106]

Indication [10, 106]	Réalisation [106]
Visualisation de la base du cœur, de l'arc aortique, de la trachée et de la bifurcation trachéale.	Le faisceau lumineux est horizontal, centré 10 à 15 cm au point le plus caudal de la scapula. La collimation doit être la plus large possible, tout en restant dans les marges de la cassette.

Figure 29 : Photographie des marqueurs du positionnement de la cassette de la vue caudo-ventrale (Photo Stéphanie Bazin, Vetagro Sup)

- Vue crânio-ventrale [80, 106]

Cette vue est très difficile à obtenir (superposition des muscles de l'épaule) et moins informative que les 3 autres.

Indication [10, 106]	Réalisation [106]
Visualisation de la silhouette cardiaque et de la trachée intra-thoracique crâniale.	Le faisceau lumineux est vertical, centré 15 cm caudalement à l'articulation de l'épaule. Il doit dépasser juste sous la pointe de l'épaule. La collimation doit être la plus large possible, tout en restant dans les marges de la cassette.

b. Avantages

La radiographie est une technique diagnostique facile à mettre en œuvre, rapide et peu coûteuse ce qui rend son utilisation très fréquente [15, 61].

i. Appareil respiratoire supérieur

Les radiographies de tête, centrées sur les cavités nasales, le pharynx, le larynx ou les poches gutturales sont facilement réalisables sur le terrain avec un appareil portable [61, 89].

Les radiographies de la tête sont très intéressantes pour les zones anatomiques non évaluables par endoscopie, c'est-à-dire les sinus et les racines dentaires. Les différents organes d'intérêt sont très facilement identifiables et la densité aérique des cavités nasales et des sinus offre un excellent contraste [61].

Enfin, la radiographie, en complément d'autres techniques diagnostiques associées, aide au choix de la technique chirurgicale à employer dans les affections des voies respiratoires supérieures. En cas de voile du palais long et d'épiglotte volumineuse à l'endoscopie, la radiographie peut permettre de mettre en évidence un kyste sous-épiglottique, ce qui dans ce cas oriente vers une chirurgie de l'épiglotte, ou bien en l'absence de kyste et de baryte visible sous l'épiglotte, une chirurgie du voile du palais est recommandée [61].

ii. Appareil respiratoire profond :

La radiographie du thorax est la seule technique permettant de visualiser le champ pulmonaire en entier. La distribution et le type de lésions observées sur les radiographies permettent de réduire le diagnostic différentiel [10, 15], même si cette technique n'est pas très sensible pour détecter des altérations tissulaires légères.

c. Indications

i. Cavités nasales et sinus

Les radiographies des cavités nasales sont particulièrement indiquées dans les cas de [48, 61, 89, 106]:

- Sinusite primaire ou secondaire (recherche de la cause de la sinusite) ;
- Problèmes dentaires ;
- Kyste sinusal ;
- Fractures maxillaires ;
- Hématome progressif de l'ethmoïde ;
- Processus néoplasique.

Des signes cliniques tels qu'une perte de poids, un gonflement et/ou déformation de la face, un jetage nasal unilatéral, une mauvaise odeur buccale, de la dysphagie, une mauvaise tolérance du mors, un inconfort buccal ou un encensement sont également des indications pour la réalisation de radiographies de cette région [106].

ii. Pharynx et larynx

L'examen du nasopharynx, du larynx et de la trachée est préférentiellement réalisé par endoscopie. Cependant la radiographie de cette région peut être intéressante si l'examen endoscopique n'est pas réalisable ou n'apporte pas de réponse [48, 106]. Il s'agit de la technique de choix pour l'examen des structures osseuses de la tête mais elle apporte également des informations précieuses sur les anomalies des tissus mous.

La radiographie est indiquée en particulier en cas de suspicion de [48, 89, 106] :

- Déplacement dorsal du voile du palais persistant, en pré et post-opératoire ;
- Kystes sous-épiglottiques (souvent non visibles avec un endoscope) ;
- Traumatisme et perforation de la trachée (présence de lignes d'air dans les tissus du cou, emphysème sous cutané) ;
- Collapsus trachéal (il faut prendre la radio pendant inspiration), cette affection étant très rare chez les équidés de taille standard ;
- Masse intra-trachéale ou extra luminale.

iii. Poches gutturales

L'imagerie radiographique de la région des poches gutturales peut être intéressante chez les chevaux présentant des lésions de cette région et pour lesquels l'endoscopie n'est pas réalisable ou n'a pas apporté de réponse. On l'utilise notamment en cas de suspicion de [48, 66]:

- Empyème des poches gutturales : recherche de chondroïdes, d'une ligne de niveau) ;
- Abcédation ou hypertrophie des nœuds lymphatiques rétropharyngés ;
- Épistaxis associé à un traumatisme crânial récent : la radiographie permet de faire la distinction entre une mycose et une rupture des muscles rectus capitus ventralis. Si la poche est remplie de sang et que les structures ne peuvent pas être évaluées avec un endoscope, la radiographie prend tout son intérêt. En cas de traumatisme et rupture musculaire, on peut alors observer de petites avulsions de fragments des os occipital et basisphénoïde ;
- Tympanisme des poches gutturales : on observe alors une structure élargie et qui s'étend plus caudalement que la normale. Cela peut entrainer une compression du nasopharynx, un stridor et une dysphagie ;
- Masses dans les poches gutturales (néoplasie) ;
- Affections du stylohyoïde.

iv. Thorax

Les radiographies thoraciques sont indiquées chez les chevaux présentant des signes d'affection de l'appareil respiratoire profond, comme de la toux, un jetage nasal bilatéral, une tachypnée ou une dyspnée, des bruits anormaux à l'auscultation, une maladie respiratoire chronique, une intolérance à l'exercice…

Les radiographies ne sont cependant pas un test sensible d'altération du parenchyme pulmonaire et ne détectent donc pas bien les affections pulmonaires légères.

Elles sont notamment recommandées en cas de suspicion clinique de [48, 66, 80, 82, 99]:

- Bronchopneumonie ;

- Pneumonie par fausse déglutition ;
- Maladie obstructive des voies respiratoires profondes ;
- Épanchement thoracique ;
- Abcédation du parenchyme pulmonaire ;
- Fracture des côtes ;
- Pneumomédiastin et pneumothorax ;
- Hémorragie Pulmonaire Induite à l'exercice : lésions en partie dorso-caudale du thorax visibles de quelques jours à plusieurs semaines après un épisode.

Elles permettent également de visualiser des consolidations pulmonaires, une fibrose pulmonaire, une pneumonie interstitielle ou des lymphadénopathies.

Elles sont également très utiles dans le suivi de nombreuses affections pulmonaires. Elles permettent de donner un pronostic à court terme, puis de suivre l'évolution lésionnelle parallèlement à la mise en place du traitement et enfin d'évaluer la réponse thérapeutique et la convalescence [28, 48, 80, 82].

d. Limites

Il existe quelques limites à l'utilisation de la radiographie qui dépendent des zones anatomiques à radiographier.

i. Appareil respiratoire supérieur :

La tête est une région difficile à radiographier du fait de sa mobilité et de sa hauteur par rapport au sol.

Les cavités nasales et sinusales sont des régions très complexes, pour lesquelles on observe de nombreuses superpositions ce qui rend l'interprétation délicate. Il existe de nombreuses structures, démarcation entre les sinus, ce qui rend difficile la distinction entre des lignes normales et la mise en évidence d'une ligne de niveau liquidien [37, 61, 89].

De plus, certaines zones ne peuvent pas être détectées radiographiquement, et il faut souvent faire beaucoup de vues (profil, obliques,…) pour pouvoir bien différencier les régions et diagnostiquer des lésions. La capacité diagnostique des radiographies de cette région reste donc limitée [10, 37, 61, 89].

La lecture des radiographies doit également se faire en fonction de l'âge du cheval car il existe une grande variation de la position et de la taille des racines dentaires selon l'âge, ce qui modifie l'étendue des cavités sinusales et donc leur anatomie [61].

La radiographie de la région pharyngée présente quelques limites dues à sa difficulté d'interprétation. En effet, les masses sont toutes de la même densité tissulaire et ne sont donc pas toujours visualisables. Certaines affections, comme la déviation axiale des plis ary-épiglottiques ou le déplacement dorsal du voile du palais (DDVP) qui peut être intermittent, ne sont pas toujours visibles. Le DDVP peut également être physiologique (dû à la déglutition) : s'il est visualisé, sa signification n'est pas claire, mais il faut le considérer comme anormal et à l'origine de dysfonctionnement jusqu'à preuve du contraire. Enfin, la position de la langue pendant la déglutition peut induire une image artéfactuelle d'une masse pharyngée [50].

La radiographie des poches gutturales est une technique peu utilisée même si elle peut apporter des renseignements complémentaires à l'endoscopie des voies respiratoires. En effet, les deux poches sont superposées, elle ne permet donc pas de latéraliser une lésion. De plus, certaines anomalies sont visibles à la radiographie, comme des lignes de niveau, la présence de chondroïdes ou une masse d'opacité tissulaire. Cependant ces caractéristiques ne permettent pas de déterminer l'étiologie de l'affection et donc de décider du traitement à mettre en place. En effet, une ligne de niveau peut être due à une accumulation de pus (empyème par exemple) ou de sang (mycose et saignement de l'artère carotide, ou traumatisme).

ii. Appareil respiratoire profond :

❖ **Difficultés techniques :**

Les radiographies du thorax ne sont pas réalisables sur les chevaux adultes avec un appareil portable en clientèle, qui n'est pas assez puissant pour avoir une intensité (définie en milliampères par seconde : mAs) et une tension (définie en kilovolt : KV) élevées. Elles nécessitent donc de référer le cheval dans une structure spécialisée [80, 106]. Les valeurs d'exposition doivent être élevées pour permettre un temps de pose court (sinon flou cinétique). Le risque d'exposition aux rayons pour le personnel et cheval est donc important, les radiographies du thorax entrainant de nombreux rayonnements diffusés [80].

Enfin, une sous exposition peut créer des opacités pulmonaires artéfactuelles, et une surexposition peut masquer des lésions.

❖ **Difficultés liées au cheval :**

L'âge, la taille, la profondeur du thorax, la phase de la respiration où est pris le cliché influencent l'apparence radiographique du poumon [15, 48, 80, 81].

L'épaisseur du thorax (rayonnement diffusé, distorsion géométrique, perte d'une partie de l'image), l'anatomie thoracique (superposition du membre thoracique, superposition des poumons, superposition des organes abdominaux) et les variations physiologiques (âge et embonpoint) sont les principales contraintes liées au cheval [15, 80].

Certaines zones sont difficiles à explorer (médiastin, partie ventro-crâniale du poumon superposée à la silhouette cardiaque) et de nombreuses structures vasculaires sont superposées, ce qui rend la localisation et l'interprétation des lésions parfois délicate et approximative [37].

❖ **Difficultés liées à l'affection :**

Beaucoup d'affections ont un même schéma lésionnel : même pattern pour toutes les maladies inflammatoires. Il n'est donc pas possible d'obtenir un diagnostic étiologique ou pathogénique à partir des seules radiographies [15, 48, 80, 81].

Il existe une mauvaise corrélation entre les images radiographiques et la sévérité clinique du processus pathologique en cours. En effet, il y a souvent un décalage temporel entre l'état clinique et l'état radiographique (apparition des lésions un peu plus tardive). De plus certains

signes ne sont pas assez spécifiques et n'apportent pas de réponse sur la cause de l'affection suspectée.

Enfin, la radiographie n'apporte pas d'informations fonctionnelles sur l'état physiologique du poumon ou sur l'évolution du processus pathologique [10, 48, 81, 82].

La radiographie n'apporte donc qu'une aide limitée dans le diagnostic des affections respiratoires chroniques et ne permet pas la détection des cas précocement.

Dans tous les cas, l'absence d'anomalies radiographiques ne permet pas d'exclure une atteinte respiratoire profonde, seules les lésions relativement épaisses et sévères sont visibles.

e. Association aux autres techniques diagnostiques

La radiographie est une technique diagnostique très intéressante, facile à réaliser la plupart du temps mais qui présente des limites chez le cheval, notamment en raison de sa taille et de la puissance nécessaire pour réaliser des clichés de bonne qualité. La difficulté de lecture et de l'interprétation des radiographies de la tête nécessite également l'utilisation d'autres techniques pour arriver à un diagnostic. Ainsi cette technique est rarement réalisée seule, elle est souvent associée à d'autres techniques pour réaliser un bilan complet des lésions et des altérations fonctionnelles de l'appareil respiratoire du patient [37, 48].

i. Échographie :

Elle est utilisée en complément de la radiographie de l'appareil respiratoire supérieur ou inférieur. Elle permet d'identifier ou de localiser plus précisément les affections et d'évaluer les structures qui ne peuvent pas l'être avec la radiographie (fracture ou fêlure superficielle des os de la tête, masse sous-cutanée, hypertrophie ganglionnaire, accumulation liquidienne dans les poches gutturales, affections pleurales) [37, 61]. Enfin, l'échographie permet de latéraliser les lésions et de remédier au problème de radioprotection et de manque de disponibilité d'un générateur assez puissant sur le terrain [30]. Elle est souvent considérée comme une solution alternative intéressante lorsque la radiographie n'est pas possible ou bien n'apporte pas de réponse.

ii. Endoscopie des voies respiratoires

L'endoscopie des voies respiratoires permet l'observation de la lumière des voies respiratoires. Ainsi, elle peut apporter des informations complémentaires, d'un point de vue lésionnel et d'un point de vue fonctionnel. Elle permet notamment de visualiser une masse, l'origine d'un jetage, le degré d'inflammation des voies respiratoires, de visualiser du mucus dans la trachée et de réaliser des prélèvements [37, 61].

iii. Sinusoscopie

La sinusoscopie permet également d'évaluer les sinus, leur contenu et intégrité, et peut être utilisée comme geste thérapeutique. Elle complète l'endoscopie et la radiographie notamment lors de suspicion de sinusite ou d'affection des volutes de l'ethmoïde.

iv. Prélèvements dans l'arbre respiratoire

Un lavage broncho-alvéolaire ou un lavage trans-trachéal sont particulièrement indiqués en complément de la radiographie en cas de suspicion de maladie inflammatoire ou d'affection bactérienne des voies aériennes pour déterminer le degré d'inflammation et détecter la présence d'éventuels pathogènes [95]. Des prélèvements des voies respiratoires supérieures peuvent également être effectués, comme un écouvillon naso-pharyngé ou un lavage des cavités nasales en cas d'images anormales laissant suspecter une sinusite bactérienne à la radiographie.

v. IRM ou scanner

La tête du cheval est une région complexe regroupant des tissus de densités différentes. L'imagerie de la tête requiert souvent l'intervention de plusieurs modalités diagnostiques. Ainsi l'imagerie en 3 dimensions devient vite nécessaire pour obtenir un diagnostic lésionnel et une localisation précise. Le scanner a de bien meilleures sensibilité et spécificité pour les affections dentaires et sinusales [46]. On utilisera préférentiellement le scanner en cas de pathologie osseuse et l'IRM en cas d'affection des tissus mous.

vi. Scintigraphie

De manière plus anecdotique, la scintigraphie est complémentaire des radiographies thoraciques car elle apporte des informations fonctionnelles.

f. Images de référence

Différentes parties de l'appareil respiratoire peuvent être radiographiées selon le centrage du faisceau lumineux.

i. Interprétation radiographique

La méthode de lecture des radiographies doit être **systématique** pour diminuer les erreurs de lectures. Il faut toujours regarder les images dans le même sens : la tête ou la partie proximale ou médiale de l'organe sont placées vers la gauche.

Il faut toujours évaluer la qualité technique de l'image [10, 15] :

- Couleur et contraste : il faut regarder l'équilibre entre le noir et le blanc. L'échelle de gris doit être correcte de manière à pouvoir bien individualiser les différentes structures ;
- Moment de la prise du cliché : les radiographies du thorax sont prises en fin d'inspiration ce qui permet d'avoir une expansion maximale des poumons ;
- Positionnement et centrage : ils doivent être correctement déterminés afin qu'aucune structure à la périphérie n'échappe à l'étude.

Pièges à éviter :

Lorsque l'on observe une lésion évidente, il ne faut pas arrêter de chercher quelque chose d'autre qui peut être aussi significatif.

Il faut toujours évaluer toute l'image et ne pas oublier de regarder autour de la zone d'intérêt.

Il faut bien différencier anormalité et artéfact en recherchant l'anomalie sur plusieurs vues en cas de doute.

ii. Les cavités nasales et sinus

Le sinus maxillaire caudal communique avec le sinus conchal dorsal via une large ouverture. Le sinus frontal est une extension dorsale du sinus conchal dorsal et apparait triangulaire sur les radiographies latérales, dorsalement aux volutes de l'ethmoïde et crânialement au crâne [10, 48, 89, 106].

Les cavités nasales droites et gauches sont séparées par un septum qui doit être évalué sur la vue dorsoventrale. On recherche notamment des déviations latérales à cause de lésions occupant l'espace du sinus conchal ventral ou de la cavité nasale [10, 48, 89, 106].

Avant 7 ans, le sinus maxillaire rostral est quasiment entièrement rempli par les couronnes des dents 7 et 8. Puis sa taille augmente progressivement avec l'âge. Les radiographies des sinus sont donc à évaluer différemment selon l'âge du cheval [10].

iii. La région du pharynx et larynx

➔ **Évaluation du larynx :**

Cette radiographie permet d'évaluer le larynx, notamment l'épiglotte identifiable facilement dans cette région, située rostralement à l'angle caudoventral de la mandibule et dorsalement au palais mou. On peut également visualiser les plis ary-épiglottiques, les processus corniculés des aryténoïdes, les ventricules latéraux et le corps du larynx [50]. Il ne faudra pas oublier de bien évaluer les structures osseuses de la région (os basisphénoïde, stylohyal, calcifications dans les cartilages aryténoïdes et l'épiglotte…) ainsi que les rapports topographiques entre les différentes structures [37].

Il est possible de mesurer la longueur de l'épiglotte, celle-ci pouvant être corrélée avec des dysfonctionnements du larynx. Cette mesure, qui doit être de la base à l'apex de 7,5 à 9,5cm [50], semble être plus fiable que les observations endoscopiques. Ainsi, on pourrait conseiller de réaliser une radiographie du larynx avant une intervention chirurgicale chez les chevaux âgés pour anticiper les risques anesthésiques [74].

Les masses sous-épiglottiques, épiglottiques ou para-épiglottiques se traduisent par un déplacement dorsal de l'épiglotte et peuvent être identifiés facilement. Il est cependant impossible de déterminer la nature de la masse (kyste, granulome, abcès ou tumeur) car elles ont toutes la même densité radiographique [50].

➔ **Évaluation du pharynx :**

Le nasopharynx est situé dorsalement et rostralement à l'épiglotte : il est normalement empli d'air et radio transparent. Il est délimité dorsalement par les poches gutturales superposées, facilement identifiables par leur contenu gazeux [37]. Il est difficile de visualiser des lésions radiographiques du pharynx car son image est formée par de nombreuses superpositions. On peut cependant observer une diminution du contenu gazeux, une altération du contour ou de la taille du pharynx ou une modification de position du palais mou [50, 74].

Remarque : en cas de DDVP il faut penser à vérifier l'aspect des poches gutturales car un DDVP peut être secondaire aux infections de celles-ci suite à l'atteinte des nerfs crâniens [50].

➔ **Évaluation de la trachée :**

Les anneaux trachéaux cartilagineux sont visibles ventralement et dorsalement à la colonne d'air (lumière de la trachée). Ceux-ci peuvent être minéralisés avec l'âge [37].

iv. Les poches gutturales

La radiographie des poches gutturales a pour objectif l'exploration des tissus mous, mais il ne faut pas négliger les structures osseuses les entourant et vérifier leur intégrité : os basisphénoïde, stylohyal, os hyoïde, région occipitale, atlas et axis [61].

Les poches gutturales sont de larges structures luminescentes ventralement à la base du crâne et de l'atlas, dorsalement au nasopharynx, caudalement aux branches verticales de la mandibule. Elles sont incomplètement divisées en un compartiment médial et un compartiment latéral par les os stylohyoïdes, qui s'articulent dorsalement avec l'os temporal (articulation temporo-hyoïde) [10].

On évaluera les contours des poches gutturales, l'épaisseur du plancher, leur contenu et leur rapport avec les tissus mous environnants.

Des éléments anormaux peuvent être mis en évidence tels qu'une hypertrophie des nœuds lymphatiques (NL) rétropharyngiens latéraux et médiaux, du liquide dans les poches gutturales, une masse dans les poches gutturales, ou un tympanisme des poches gutturales…

v. Le thorax

La méthode de lecture des radiographies du thorax doit être standardisée [10, 15, 48, 80, 81]:

- Il ne faut pas oublier d'évaluer la périphérie de la radio, notamment les structures osseuses (vertèbres et côtes, entrée du thorax) ;
- On s'attachera ensuite à observer les principaux organes observables sur chaque vue ;

- Enfin on s'intéressera au parenchyme pulmonaire et aux densifications observées concernant le tissu interstitiel, les alvéoles, les bronches et les bronchioles. Remarque : on observe une augmentation de l'opacité pulmonaire avec l'âge qui est due à la fibrose pulmonaire ;
- On vérifiera également l'absence d'un niveau liquidien (signe la présence d'un épanchement pleural) ou d'un pneumothorax.

➔ **Vue caudo-dorsale :**

Une partie de l'aorte est visible juste sous les corps vertébraux des vertèbres thoraciques. À l'expiration, il y a moins d'air dans les poumons donc la partie caudale de l'aorte se confond avec l'opacité tissulaire du parenchyme pulmonaire et n'est plus visible [10, 80].

On observe également sur cette vue les artères et veines pulmonaires qui partent de la base du cœur vers les corps vertébraux.

➔ **Vue caudo-ventrale :**

L'extrémité caudale de la vue est occupée par le diaphragme. Sur le reste de la radiographie on observe le sternum, la partie caudale du cœur, ainsi que la veine cave caudale. Cette dernière est mieux évaluée sur un profil droit (car elle passe sur le côté droit du thorax) [10, 80].

➔ **Vue crânio-dorsale :**

Sur cette vue on observe essentiellement l'arc aortique, seule une petite partie de tissu pulmonaire est visible. On évalue donc les vaisseaux ainsi que la partie terminale de la trachée et la carina située au-dessus de la silhouette cardiaque. On vérifiera que la trachée terminale n'est pas déplacée dorsalement (suite à une lymphadénopathie hilaire ou cardiomégalie (atrium gauche)) [10, 80].

➔ **Vue crânio-ventrale :**

Les poumons sont en général masqués par les avant-bras crânialement et la silhouette cardiaque caudalement. Cette vue est la moins utile des quatre [10, 80]. L'intérêt en est limité à l'observation du médiastin crânial.

2. Échographie

L'échographie est une technique d'imagerie basée sur l'émission d'ondes ultrasonores par une sonde, leur réflexion par les tissus (l'écho) et leur captation par la même sonde. L'image est composée de niveaux de gris variant du noir au blanc: chaque structure possède sa propre faculté à produire un écho, appelée échogénicité. Une structure très échogène apparaît blanche. À l'opposé une structure anéchogène apparaît noire [42].

L'échographie dans le cadre de l'évaluation de l'appareil respiratoire du cheval est presque exclusivement limitée à celle du thorax. En effet d'autres techniques d'imagerie sont utilisées au niveau de la tête, comme les radiographies, l'endoscopie, et, de plus en plus, la tomodensitométrie. Ceci est en grande partie dû au fait que la plupart des structures d'intérêt sont entourées d'os ou remplies d'air, ce qui limite fortement l'utilisation de la technique échographique. Ainsi, seule l'évaluation échographique du larynx présente un intérêt et est décrite pour les voies respiratoires supérieures [12, 42].

a. Matériel et méthode

Différentes sondes sont utilisées pour l'imagerie des voies respiratoires. Celles-ci sont choisies en fonction de la zone à échographier, de sa profondeur et de ses contraintes anatomiques [30, 42].

i. Matériel

L'échographie du larynx se réalise avec une sonde linéaire ou convexe de 8 MHz ou 12 MHz.

Deux types de sonde peuvent être utilisés pour l'évaluation thoracique [30, 100]:

- Sonde linéaire : d'une fréquence de 5 à 10 MHz, elles permettent d'obtenir une image de très bonne résolution et sans distorsion géométrique. Par contre leur profondeur est limitée et elles ne permettent pas d'examiner en totalité les lésions pulmonaires ou les épanchements volumineux. Elles ne doivent pas excéder 2 cm pour rentrer dans l'espace intercostal, et ne permettent pas de réaliser tous les plans de coupe.
- Sonde sectorielle: Fréquence de 2,5 MHz à 5 MHz. Elles offrent un champ d'exploration large à partir d'une surface cutanée étroite, une pénétration assez profonde dans l'organe mais une moins bonne résolution de l'image. Elles sont moins adaptées aux structures les plus superficielles comme la paroi costale.

ii. Contention et préparation du patient

L'examen échographique est très bien toléré et ne nécessite pas de contention particulière.

Il est conseillé de tondre la zone à échographier (mais celle-ci n'est pas toujours nécessaire si le poil est assez court et fin), puis de bien imprégner la peau avec de l'eau tiède. Enfin on appliquera du gel échographique avant et pendant l'examen pour permettre un contact optimal entre la sonde et la peau, sans interférence avec de l'air [30].

iii. Réalisation pratique

➔ **Échographie du larynx :**

Lors d'une échographie du larynx, le cheval est vigile, la tête étendue légèrement vers l'avant. Cinq fenêtres acoustiques sont utilisées [42, 89]:

- Fenêtre rostro-ventrale : la sonde est placée en coupe transverse, entre les branches de la mandibule, rostralement à la base de l'os basihyoïde ;
- Fenêtre médio-ventrale : la sonde est placée en coupe longitudinale, dans le plan médian puis en paramédian, entre l'os basihyoïde et le cartilage thyroïde ;
- Fenêtre caudo-ventrale : la sonde est placée en coupe transversale dans l'espace cricothyroïdien ;
- Fenêtres caudo-latérales droites et gauches: cette vue est la plus difficile à obtenir. Il faut suivre le cartilage crico-thyroïde dorso-latéralement en partant de la fenêtre caudo-ventrale et fléchir légèrement de la tête en direction opposée. La sonde est placée en coupe longitudinale.

➔ **Échographie du thorax :**

L'examen échographique thoracique est réalisé de manière systématique en balayant de haut en bas chaque espace intercostal, entre la 3e et la 17e côte, des deux côtés du thorax. Il faut dépasser le diaphragme pour être sûr que tout l'espace pleural et tout le territoire pulmonaire a bien été visualisé. Chaque espace intercostal doit être examiné pendant au moins un cycle respiratoire [30].

Le faisceau d'ultrasons doit être perpendiculaire à la structure échographiée pour avoir la meilleure qualité d'image. La plus grande partie de l'examen est menée dans un plan transversal dans l'axe intercostal. Des coupes perpendiculaires à cet axe peuvent être réalisées avec les sondes sectorielles sur les zones suspectes [30].

b. Avantages

L'échographie est une technique d'examen très utilisée en médecine vétérinaire car elle est non invasive, indolore, simple, rapide et sensible, et donne un résultat en temps réel. Elle peut être réalisée rapidement sur le terrain, sans besoin de déplacer le cheval. Ainsi l'échographie thoracique a largement remplacé la radiographie qui nécessite de référer le cheval dans un centre spécialisé [30].

Elle permet notamment de détecter [37]:

- Des fractures ou fêlures costales superficielles ;
- Un niveau liquidien (accumulation liquidienne dans les poches gutturales, épanchement pleural) ;
- Une masse sous-cutanée anormale ;
- Une hypertrophie ganglionnaire de l'appareil respiratoire supérieur ;
- Une anomalie de la surface pulmonaire.

Elle offre également la possibilité de comparer les deux hémithorax ou les deux côtés du larynx et de latéraliser une lésion.

De plus cet examen est un guide pour d'autres actes diagnostiques ou thérapeutiques invasifs (paracentèse thoracique, mise en place d'un trocart, biopsie d'une masse), on parle alors *d'écho-guidage*, et peut être répété facilement afin de suivre l'évolution d'une affection ou l'efficacité d'un traitement [11, 42]**.**

Enfin, c'est une bonne méthode d'évaluation et de suivi de la sévérité de la maladie et de la réponse au traitement mis en place [28, 30, 42, 48, 66, 70, 100].

c. Indications

➔ **Échographie du larynx :**

L'échographie du larynx est décrite depuis 2006. Elle permet d'identifier sur cheval vigile les structures extra-luminales et adjacentes au larynx, non visibles lors de l'endoscopie : une partie de l'appareil hyoïde, les muscles intrinsèques et extrinsèques, les cordes vocales et les cartilages laryngés. La comparaison du côté sain et du côté atteint permet de mettre en évidence les lésions et de mesurer les structures [50].

Ainsi elle est principalement indiquée lors de suspicion de [12, 13, 89]:

- Fracture ou fêlure de la partie superficielle des os de la face (difficiles à visualiser radiographiquement) ;
- Chondrite des cartilages aryténoïdes (parfois abcès profonds dans le cartilage invisible à l'endoscopie) ;
- Déplacement dorsal du voile du palais ;
- Neuropathie du nerf laryngé récurrent gauche et hémiplégie laryngée (atrophie musculaire avec augmentation de l'échogénicité, et évaluation du mouvement des cartilages aryténoïdes) ;
- Malformations congénitales (malformation de l'os basihyoïde, défaut de l'arc branchial, pseudo-kystes dans les cartilages du larynx ou de la trachée) ;
- Infection des tissus mous péri-laryngés ou ostéomyélite de l'os basihyoïde.

Elle permet également l'évaluation de gonflements de la tête, notamment des tissus mous : identification d'abcès, d'hématome, kystes dentigères, masses intra-buccales, et des masses avec trajet de fistulisation (présence d'un corps étranger ou d'un séquestre osseux) [12, 42, 89].

➔ **Échographie du thorax :**

L'échographie thoracique a aujourd'hui largement remplacé la radiographie thoracique car elle peut être réalisée rapidement sur le terrain, sans besoin de référer le cheval.

L'échographie est prescrite lors de forte suspicion d'affection de l'appareil respiratoire profond, surtout quand l'auscultation pulmonaire est anormale. Ainsi des symptômes comme

de la toux, un jetage nasal bilatéral, une polypnée, une dyspnée, un syndrome fébrile, ou un historique de traumatisme thoracique sont des indications de cet examen [2, 11, 30, 37, 48].

L'échographie thoracique permet d'évaluer les surfaces pleurales, l'espace pleural et la surface pulmonaire. La plupart des affections pulmonaires vont de pair avec une diminution de la quantité d'air contenue dans le parenchyme pulmonaire, la transmission des ultrasons dans les régions touchées est possible. Par conséquent cet examen donne souvent une information sur la qualité de tissu pulmonaire endommagé à condition que la région concernée soit en contact avec la plèvre viscérale [70, 100].

Ses principales indications sont une suspicion de [28, 30, 66, 70, 100] :

- Épanchement pleural ;
- Pleurésie ou pleuropneumonie ;
- Pneumonie d'aspiration ;
- Bronchopneumonie ;
- Pneumonie interstitielle chronique ;
- Tumeurs pleurales ou médiastinales ;
- Fractures costales ;
- Abcès superficiels ou périphériques.

L'échographie constitue souvent le seul moyen de détecter la présence d'adhérences pleurales, d'un épaississement pleural, d'une nécrose pulmonaire, ou d'une atélectasie. Plus sensible que la radio elle détecte des zones de consolidation pulmonaire (pneumonie) de plus petite taille [30, 66, 70].

d. Limites

Bien qu'il soit de plus en plus employé pour le diagnostic des affections respiratoires, l'examen échographique a aussi des limites qu'il faut garder à l'esprit afin de ne pas sur-diagnostiquer des lésions ou surestimer ses capacités diagnostiques. L'échographie sera donc souvent utilisée en association avec d'autres techniques.

L'examen est « opérateur-dépendant » car la qualité des images dépendent de la position de la sonde et donc des compétences de l'imageur [42, 48]. Elle requiert une bonne connaissance de l'anatomie : une excellente connaissance des fenêtres acoustiques et des images de référence est nécessaire pour interpréter les lésions laryngées [12, 50].

L'échographie est une technique utile dans les affections superficielles de la région de la tête mais est peu informative dès lors que celles-ci envahissent les structures internes. De plus cette technique ne peut s'effectuer que sur le cheval au repos et ne permet pas de poser un diagnostic de certitude sur des pathologies dynamiques rencontrées à l'effort [12, 50].

L'air et l'os (ou le tissu minéral) entrainent une réflexion complète des ondes ultrasonores sans transmission du faisceau aux structures plus profondes. Ainsi on observera une ombre acoustique quand le faisceau les atteindra :

- L'évaluation échographique de l'appareil respiratoire supérieur est donc délicate, les organes d'intérêt étant soit entouré d'os (cavités nasales, sinus, dents, crâne)

soit emplies d'air (poches gutturales), ce qui limite son exploration échographique [12, 37, 42, 89]. Ainsi la tête est une région qui est encore peu échographiée ;

- Le champ d'exploration de l'échographie se limite aux structures non recouvertes par un élément aérique, même de faible épaisseur. En effet, l'air réfléchit les ultrasons et bloque leur transmission aux zones plus profondes qui ne sont donc pas imagées. De plus, les images échographiques ne peuvent être obtenues qu'à travers les espaces intercostaux et une partie du contenu thoracique situé sous les côtes n'est pas visible. Un certain nombre de lésions ne peuvent donc pas être observées [30, 70, 100]:
    - les lésions pulmonaires profondes sans contact avec la plèvre ;
    - les infiltrations bronchiques ou interstitielles sans consolidation parenchymateuse ;
    - les lésions médiastinales centrales ou caudales ;
    - les abcès ou tumeurs pulmonaires sans contact avec la plèvre.

Ainsi, l'absence d'anomalies échographiques chez un cheval présentant des difficultés respiratoires peut faire suspecter une affection interstitielle diffuse ou bronchique, et il est alors nécessaire de réaliser des clichés radiographiques [30].

Remarque : En cas d'abcès pulmonaire visible à l'échographie il ne faut pas le ponctionner pour ne pas risquer de contaminer l'espace pleural [100].

e. Association aux autres techniques diagnostiques

L'échographie apporte de nombreuses informations sur les lésions de l'appareil respiratoire, surtout au niveau du thorax. Cependant elle présente plusieurs inconvénients, liés à l'anatomie du cheval (structures emplies d'air, structures osseuses entourant les zones d'intérêt), elle est donc presque systématiquement associée à d'autres techniques diagnostiques pour réaliser un bilan complet de l'appareil respiratoire du cheval.

i. Radiographie

Des radiographies de la région concernée sont souvent réalisées en association avec l'échographie. En effet, les radiographies permettent de visualiser le champ pulmonaire en profondeur, alors que l'échographie ne donne des indications que sur la surface du parenchyme pulmonaire. L'examen radiographique des voies respiratoires est d'une grande richesse sémiologique et permet, en complément de l'échographie et de l'endoscopie, d'affiner le diagnostic et/ou le pronostic, et de choisir la thérapeutique chirurgicale ou médicale la plus adaptée à chaque affection [61]. L'échographie et la radiographie thoracique sont donc à considérer comme deux techniques diagnostiques complémentaires [70].

ii. Endoscopie

L'endoscopie permet de compléter l'échographie en apportant des informations fonctionnelles et la visualisation directe des structures intra-luminales. L'échographie ne permet pas d'évaluer directement la lumières des voies respiratoires, ainsi l'endoscopie est une technique diagnostique complémentaire permettant la visualisation directe des lésions intra-luminale des voies respiratoires (hyperhémie, œdème, masse, jetage, présence de sang…) [12, 13].

iii. Prélèvements écho-guidés

L'échographie permet de repérer des zones anormales au sein d'un tissu sain ou bien la présence de liquide. Cette technique permet donc de déterminer la localisation d'une zone d'intérêt pour réaliser un prélèvement et de guider le geste (biopsie, ponction de liquide thoracique…). Les prélèvements pourront ensuite servir à des analyses cytologique, microbiologique ou histologique afin de préciser l'étiologie exacte de l'affection. Le contrôle échographique permet de s'assurer que les échantillons prélevés auront une valeur diagnostique intéressante [30, 70].

f. Images de référence

Différentes parties de l'appareil respiratoire peuvent être examinées.

i. Appareil respiratoire superficiel

L'appareil respiratoire supérieur ne se prête pas bien à cette technique car il est entouré de structures osseuses arrêtant le flux d'ultrasons. Ainsi seul le larynx peut être échographié.

L'échographie du larynx permet d'observer des structures non luminales musculaires, osseuses et cartilagineuses : processus lingual et corps du basihyoïde, os thyro-hyoïdes, insertion des muscles thyro-hyoïdiens, muscle crico-aryténoïdien latéral, cartilage thyroïde, cartilage cricoïde, cartilages aryténoïdes, cordes vocales [12, 42, 50, 89].

Certaines structures peuvent être évaluées fonctionnellement, comme les cordes vocales (fenêtre caudoventrale) ou les cartilages aryténoïdes (fenêtre caudolatérale) : une obstruction temporaire des naseaux permet de provoquer une inspiration plus profonde et d'augmenter leur ouverture [12].

Enfin, il est particulièrement important d'évaluer la différence entre le côté sain et le côté atteint et de mesurer les structures. Une étude a ainsi montré qu'il y avait une relation entre un déplacement dorsal du voile du palais à l'effort et une position plus ventrale de l'os basihyoïde au repos. Une simple mesure de la profondeur du processus lingual de l'os basihyoïde permet ainsi de déterminer une prédisposition au déplacement du voile du palais [13].

ii. Appareil respiratoire profond

Le poumon peut également être échographié pour sa partie la plus superficielle, en contact avec les plèvres et la paroi thoracique.

La paroi thoracique est délimitée par les muscles intercostaux en surface et la plèvre pariétale, très mince ligne échogène, juste en dessous. Sous la paroi thoracique, la plèvre viscérale forme une ligne droite hyperéchogène. Sous la plèvre viscérale, le contenu aérique du parenchyme pulmonaire arrête toute pénétration des échos. Le reste de l'image est constitué d'artéfacts de réverbération de l'interface pleurale [30, 42, 70].

Une petite quantité de liquide pleural peut être observée chez le cheval sain dans la partie la plus ventrale et crâniale du thorax. Ce liquide est normal et a pour fonction de lubrifier la

surface pleurale [42]. Le liquide n'est normalement pas visualisable et l'espace pleural est virtuel entre les plèvres pariétales et viscérales.

Des mouvements de glissement dorsoventral du poumon, synchrones à la respiration, sont observables, surtout dans les régions avoisinant le diaphragme. Celui-ci apparait comme une paroi d'échogénicité moyenne interposée entre la ligne pleurale et les viscères abdominaux. Il est épais et musculeux en région ventro-crâniale et beaucoup plus fin et fibreux très peu discernable sous le champ pulmonaire caudo-dorsal. Il est très important de toujours l'identifier car il reflète la paroi thoracique caudale et permet la localisation correcte d'un éventuel épanchement (thoracique ou abdominal) [30, 42, 70].

Artéfacts à connaitre [30, 42]:

- *Réverbérations* : elles sont systématiquement observées en profondeur, au niveau du parenchyme pulmonaire. Ce sont des lignes hyperéchogènes, parallèles et équidistantes qui correspondent à la réverbération des ondes ultrasonores sur un milieu aérique.
- *Images en miroir* : plus rares, elles peuvent être une source de confusion et d'erreurs. Elles sont dûes à une réflexion difractée sur une surface convexe (diaphragme, poumon crânial). Ce reflet ne doit pas être confondu avec une consolidation pulmonaire.
- *Queues de comète* : cet artéfact est le plus souvent dû à une lésion pulmonaire et met en évidence des irrégularités de la surface pulmonaire. Elles sont généralement dûes à une accumulation de sécrétions à la surface des alvéoles pulmonaires ou à une inflammation sèche de la plèvre viscérale.

3. Endoscopie des voies respiratoires

L'endoscopie est un examen permettant de visualiser les organes des voies respiratoires supérieures à l'aide d'un fibroscope. Il s'agit d'une technique très appréciée pour évaluer les voies respiratoires supérieures et les voies respiratoires profondes les plus proximales, à la fois sur le plan lésionnel et inflammatoire mais aussi sur le plan fonctionnel [37].

Cette technique diagnostique est en priorité utilisée pour l'évaluation fonctionnelle des voies respiratoires supérieures. Elle est donc développée de manière complète dans la deuxième partie correspondant aux techniques diagnostiques évaluant les dysfonctionnements de l'appareil respiratoire. Ne seront développées ici que les spécificités de l'endoscopie liées aux atteintes lésionnelles, à savoir les images de référence des atteintes purement lésionnelles des voies respiratoires. Le reste des informations est développé dans le paragraphe II.A.2.

a. Images de référence

En cas de suspicion d'affection des voies respiratoires supérieures, et quelle que soit la suspicion diagnostique suite à l'examen clinique, il est toujours conseillé de réaliser un examen endoscopique complet des voies respiratoires supérieures, c'est-à-dire évaluer le pharynx, le larynx, les 2 poches gutturales, l'ethmoïde et les 2 cavités nasales. En effet plusieurs affections peuvent coexister, et certaines affections peuvent avoir des répercussions fonctionnelles sur d'autres structures adjacentes [20, 37, 61].

Lors d'une endoscopie des voies respiratoires, plusieurs zones sont visualisées :

i. Les cavités nasales et l'ethmoïde

Au cours de l'endoscopie des cavités nasales, on observe les méats ventraux et moyens ainsi que le cornet nasal dorsal. Les sinus maxillaires et frontaux communiquent avec les cavités nasales via l'ostium naso-lacrymal au niveau du méat moyen. Celui-ci n'est pas visible mais on peut observer un éventuel jetage qui en sort [20].

Une partie de l'ethmoïde est visible lors de l'examen endoscopique. On vérifiera l'absence de masse à ce niveau [20]. Lors de sédation, il y a un engorgement des tissus mous ce qui modifie leur couleur, il faudra donc prendre garde à ne pas confondre les volutes de l'ethmoïde avec un polype ou une tumeur.

CHECK-LIST

Signes à rechercher à chaque examen des cavités nasales [61] :

- Signes de rétrécissement du méat nasal ventral ;
  - dû à une distension des cornets nasaux (ventral ou dorsal) ?
  - dû à une masse de tissu mou (couleur → tumeur, kyste, hématome de l'ethmoïde) ?
  - en relation ou non avec l'autre cavité nasale ou les sinus ? Visible dans l'autre cavité nasale et déformation du septum ?
- Signes d'excrétion de mucus, pus, sang par orifice sinusal ;
- Signes d'hématome de l'ethmoïde ;
- Signes d'inflammation, de nécrose, ulcérations ou hémorragies au niveau de la muqueuse nasale.

ii. Le pharynx

L'examen du pharynx et du larynx doit être méthodique et systématique : dans un premier temps on évalue l'anatomie de la région, puis son état inflammatoire et enfin son fonctionnement.

Lors de l'endoscopie du pharynx, on observera la muqueuse pharyngienne, le récessus pharyngien dorsal et les orifices pharyngiens des poches gutturales. La surface du pharynx doit apparaitre rose et lisse couverte d'un mucus pâle [33]. On regardera notamment l'aspect des parois du pharynx pour rechercher un éventuel œdème, ainsi que la taille, l'aspect et la répartition des follicules pour grader une éventuelle hyperplasie lymphoïde pharyngée [4, 33].

CHECK-LIST

Signes à rechercher à chaque examen du pharynx [61] :

- Signes d'hyperplasie lymphoïde laryngée ou de pharyngite ;
- Réflexe de déglutition (mouvements du voile du palais, absence de parésie ou paralysie, mouvements de l'épiglotte et capacité à repasser par-dessus le voile du palais) ;
- Signes de parésie ou paralysie ;
- Ouverture des poches gutturales, signes d'écoulement de pus, de sang ;
- Présence de particules alimentaires dans le pharynx, indicatrice d'anomalie structurelle ou fonctionnelle du laryngopharynx.

❖ **Gradation de l'hyperplasie lymphoïde pharyngée**

La pharyngite chronique ou pharyngite folliculaire est la cause la plus fréquente d'obstruction des voies respiratoires supérieures chez les galopeurs. Le signe principal est une moins bonne tolérance à l'exercice, qui peut être accompagnée par des bruits respiratoires anormaux et de la toux. Elle est fréquemment observée lors d'un examen endoscopique des VRS et peut être gradée pour mesurer sa sévérité. Cependant, la présence d'une hyperplasie lymphoïde pharyngée de grade 3 ou 4 n'est pas une preuve suffisante pour un diagnostic définitif : il faut s'assurer qu'il n'y a pas d'autre affection des voies respiratoires supérieures (VRS) ou voies respiratoires profondes (VRP) concomitante.

Tableau 3 : Gradation de l'hyperplasie lymphoïde pharyngée [4, 21, 62]

Grade	Description
Normal	Pas de follicule.
1	Peu de follicules, petits, blancs et inactifs sur le plafond du pharynx.
2	Follicules blancs inactifs, plus nombreux et plus largement répartis : parois dorsales et latérales du larynx. Présence de quelques follicules un peu plus larges, roses et oedématiés dispersés.
3	Nombreux follicules, plus larges, roses à rouges. Les follicules peuvent également être présents sur le palais mou et dans le diverticule laryngé.
4	Très nombreux follicules larges et oedématiés présents sur tout le pharynx : parois dorsales et latérales, palais mou et éventuellement épiglotte.

❖ Gradation de l'œdème pharyngé

L'évaluation de l'inflammation pharyngée (pharyngite) repose sur les signes classiques d'œdème et de rougeur.

Tableau 4 : Gradation de l'œdème pharyngé [4, 62]

Grade	Description
1	Absence d'œdème lymphoïde visible, d'œdème inflammatoire et d'intolérance ventilatoire à l'effort.
2	Présence d'un œdème lymphoïde, pas d'œdème inflammatoire visible ni d'intolérance ventilatoire à l'effort.
3	Présence d'un œdème lymphoïde, d'un œdème inflammatoire modéré entrainant une baisse des capacités ventilatoires du pharynx et une intolérance ventilatoire à l'effort.
4	Présence d'un œdème lymphoïde, d'un œdème inflammatoire généralisé et diffus affectant nettement les capacités ventilatoires du pharynx et une intolérance ventilatoire sévère à l'effort.

iii. Le larynx

Plusieurs structures du larynx sont accessibles à l'examen endoscopique. La face laryngée de l'épiglotte est normalement visible, ainsi que les cartilages aryténoïdes et leur processus corniculé, les plis ary-épiglottiques et les cordes vocales.

CHECK-LIST

Signes à rechercher à chaque examen du larynx [33, 61] :

- Vérifier l'aspect et la taille de l'épiglotte, rechercher un éventuel kyste sous-épiglotique (regarder sous l'épiglotte lors de la déglutition) ou un accrochement de l'épiglotte par les replis ary-épiglottiques ;
- Observer le palais mou, sa taille et l'absence de DDVP intermittent ;
- Regarder les mouvements des cartilages aryténoïdes lors de la respiration : abduction, adduction, mouvements synchrones ou non, réponse au *slap test* (adduction du cartilage controlatéral) ou à l'obstruction des naseaux (adduction puis abduction du cartilage aryténoïde gauche, tonicité du pharynx si l'obstruction est maintenue) ;
- Ne pas oublier de regarder l'aspect des cordes vocales, des ventricules laryngés et des replis ary-épiglottiques (collapsus).

iv. Les poches gutturales

En cas de suspicion d'affection des voies respiratoires supérieures, et quelle que soit la suspicion diagnostique suite à l'examen clinique, il est toujours conseillé de réaliser un examen endoscopique complet des voies respiratoires supérieures, c'est-à-dire évaluer le pharynx, le larynx, les deux poches gutturales, l'ethmoïde et les deux cavités nasales. En effet plusieurs affections peuvent coexister, et certaines affections peuvent avoir des répercussions fonctionnelles sur d'autres structures adjacentes. De plus certaines affections des poches gutturales peuvent avoir des répercussions structurelles ou fonctionnelles sur d'autres éléments [33].

Lors d'une endoscopie des voies respiratoires supérieures, il faut aller vérifier l'ouverture puis l'intérieur de chaque poche gutturale. Du mucus en petite quantité peut s'observer au niveau des ostiums pharyngiens, surtout après l'exercice. Par contre des écoulements purulents ou sanguinolents sont le signe d'une affection. On observera ensuite la totalité de chaque poche : les parois, le plafond et le plancher de chaque compartiment ainsi que l'intégrité des structures en rapport avec les parois. La muqueuse tapissant l'intérieur des poches gutturales est très fine et permet d'observer de nombreux éléments par transparence [20, 33].

Remarque : la morphologie d'une poche gutturale peut varier de façon très importante d'un individu à l'autre [33].

CHECK-LIST

Signes à rechercher à chaque examen des poches gutturales [20, 61]:

- Hypertrophie des nœuds lymphatiques rétro-pharyngiens sous le plancher de la poche gutturale ;
- Signes d'empyème : présence de pus en quantité variable, éventuels chondroïdes (concrétion de pus observées dans les cas chroniques), abcédations des nœuds lymphatiques rétro-pharyngien ;
- Signes de mycose : lésion marron, jaune, verte, noire ou blanche, présence de tissus nécrotiques, de débris tissulaires, de filaments mycéliens, éventuelle hémorragie par atteinte et érosion des artères carotides. Les lésions peuvent être très focales ou bien disséminées, et se situer de l'ostium au plafond ou au plancher des poches ;
- Signes de tympanisme : affaissement du plafond du pharynx suite à l'accumulation d'air dans une ou les deux poches gutturales ;
- Ne pas oublier de regarder l'aspect des cordes vocales, des ventricules laryngés, des replis ary-épiglottiques et du récessus pharyngien, atteints secondairement.

v. La trachée et le début des voies respiratoires profondes (grosses bronches)

L'endoscopie au repos permet de visualiser la paroi et la lumière de la trachée jusqu'à la carina et les premières bronches. On peut ainsi objectiver une éventuelle inflammation (hyperhémie, œdème), la présence de mucus et sécrétions anormales, d'un corps étranger, d'une rupture trachéale ou d'une masse tumorale. On évalue notamment la présence et quantité de mucus ou de sang [20].

On observe également la carina et si le septum est épaissi. Enfin on observera le calibre de la trachée (sténose trachéale post-traumatique, collapsus expiratoire bronchique lors de trouble ventilatoire obstructif) et la présence d'éventuels éléments parasitaires (*Dictyocaulus arnfieldi*) [11].

En cas de MORVR, on observera une accumulation de mucus dans la trachée, un épaississement de la muqueuse au niveau de la bifurcation trachéo-bronchique et une hyperhémie de la muqueuse bronchique et parfois trachéale [4, 20, 48, 78].

Enfin il existe différentes échelles d'évaluation des voies respiratoires et de la trachée :

- **Évaluation de la présence de mucus dans la trachée**

La présence de mucus est toujours considérée comme anormale sauf s'il s'agit d'une très faible quantité observée dans la partie horizontale intra-thoracique de la trachée [11]. L'accumulation de sécrétions muco-purulentes dans la trachée peut être quantifiée et un score tenant compte de la quantité, localisation, viscosité apparente et couleur du mucus lui est attribuée. Un score endoscopique < 2 est considéré comme normal. Par contre une accumulation de mucus est souvent associée à de la toux, de mauvaises performances, notamment en course, ou diverses maladies inflammatoires des petites voies respiratoires (MORVR…). Cependant l'absence de sécrétions dans la trachée ne permet pas d'exclure une inflammation des voies respiratoires profondes limitant la performance du cheval [20, 32].

Tableau 5 : Gradation de la quantité de mucus dans la trachée [20, 38]

Grade	Description
0	Pas de mucus visible
1	Petites gouttes de mucus
2	Nombreuses gouttes de mucus partiellement confluentes
3	Mucus confluent dans la partie ventrale de la trachée ou nombreuses gouttes présentes sur le pourtour de la trachée
4	Accumulation importante de mucus (filets) dans la partie ventrale de la trachée
5	Quantité de mucus importante en filet ou flaque occupant plus de 25% de la circonférence de la trachée

- **Évaluation de la présence de sang dans la trachée**

La présence de sang après un exercice dans la trachée traduit l'existence d'une hémorragie pulmonaire induite à l'effort (HPIE), et qui survient après un exercice intensif. Elle peut être à l'origine d'une toux et provoquer une inflammation pulmonaire. L'examen endoscopique est réalisé 30 minutes à 2 heures après l'effort. Par contre, l'absence de sang dans la trachée lors de l'examen ne permet pas d'exclure des HPIE.

Tableau 6 : Gradation de la quantité de sang dans la trachée [20]

Grade	Description
0	Pas de sang visible
1	Présence d'une ou de 2 gouttes de sang condensées (moins d'¼ de la longueur de la trachée), étroites (moins de 10% de la surface de la trachée), d'un filet de sang dans la trachée ou visible dans les bronches depuis la carina
2	Long filet de sang (plus de la moitié de la longueur de la trachée) ou plus de 2 courts filets de sang occupant moins d'⅓ de la circonférence de la trachée.
3	Nombreux et distincts filets de sang couvrant plus de 30% de la trachée sans accumulation de sang à l'entrée du thorax.
4	Filets de sang nombreux et coalescents couvrant plus de 90% de la surface de la trachée avec accumulation de sang à l'entrée du thorax.

❖ Score inflammatoire des voies aériennes

Il est possible d'établir un score inflammatoire à l'aide de paramètres cliniques et d'observations endoscopiques. On considère que le cheval présente une inflammation des voies aériennes lorsque le score est supérieur ou égal à 8.

Tableau 7 : Score inflammatoire des voies aériennes [20, 38]

Paramètre	Description	Score
Toux	Absente	0
	Peu fréquente, non inductible par pression trachéale ou endoscopie	1
	Inductible par pression trachéale ou endoscopie	2
	Fréquente et facilement inductible	3
Hyperplasie lymphoïde pharyngienne	Peu, follicules inactifs sur la paroi dorsale du pharynx	1
	Quelques follicules inactifs, peu de follicules oedématiés	2
	Beaucoup de follicules œdématiés sur les parois dorsolatérales du pharynx	3
	Follicules œdématiés coalescents sur le palais mou et l'épiglotte, polypes sur le récessus pharyngien	4
Exsudat nasopharyngé	Aucun	0
	Séromuqueux ou mucoïde	1
	Mucopurulent	2
Exsudat trachéal	Aucun	0
	Muqueux	1
	Mucopurulent	2
	Mucopurulent adhérent	3

4. Thoracoscopie

La thoracoscopie, ou pleuroscopie, correspond à l'exploration visuelle de la cavité thoracique via l'introduction d'un endoscope dans l'espace pleural.

Cette intervention chirurgicale nécessite l'utilisation d'un laparoscope rigide ou d'un endoscope flexible. Elle est relativement peu invasive, bien tolérée par le patient si l'analgésie est bien réalisée, et est associée à une cicatrisation rapide et une douleur postopératoire minimale, ce qui a permis son développement important au cours de la dernière décennie [58].

a. Matériel et méthode

i. Matériel

Un laparoscope rigide ou un endoscope flexible de 10 cm de diamètre sont utilisés pour réaliser une thoracoscopie. Un trocart et/ou une canule sont utilisées pour l'insertion de l'endoscope à travers la paroi thoracique. Enfin un dispositif permettant l'aspiration de l'air insufflé pendant la procédure est absolument indispensable pour éviter de laisser un pneumothorax [8, 58, 93].

ii. Contention

L'examen est réalisé sur cheval debout, dans un travail, sédaté avec une perfusion continue d'α2-agoniste [58].

L'asepsie de la zone est extrêmement importante pour éviter toute surinfection bactérienne de la cavité pleurale et des poumons. Il est conseillé d'administrer une antibioprophylaxie à large spectre, ainsi que de la flunixine méglumine (1,1mg/kg IV BID) en per-opératoire et post-opératoire pendant quelques jours pour diminuer l'inflammation pleurale et limiter les risques d'infection [8, 58].

iii. Réalisation pratique

La réalisation pratique de la thoracoscopie sur cheval debout a été largement décrite dans la littérature [8, 48, 58-60, 91, 93, 98].

L'introduction du laparoscope se fait entre le 8e et le 12e espace intercostal (EIC) au niveau caudodorsal du champ pulmonaire en évitant le bord dorsal des côtes (meilleure évaluation des structures et meilleure tolérance si le passage se fait au 10e ou 12e EIC). La zone est tondue et préparée de manière aseptique.

On réalise une anesthésie locale incluant la plèvre pariétale puis une incision cutanée et une dissection des muscles intercostaux jusque dans la cavité thoracique pour induire un pneumothorax et le collapsus du poumon. Ce dernier offre un large espace pour l'examen de la plèvre.

L'ouverture est agrandie à l'aide d'un trocart ou d'une canule en prenant garde de ne pas léser le poumon. Le laparoscope est ensuite introduit dans la cavité pleurale à la place du trocart et une suture en bourse est placée autour du laparoscope. Il est possible de mettre en

place d'autres trocarts/canules pour introduire d'autres instruments dans la cavité pleurale si besoin.

A la fin de l'examen, le laparoscope est retiré et remplacé par un tube pour aspirer l'air de la cavité pleurale, ce qui permet la ré-expansion pulmonaire. Un système d'aspiration est connecté à la canule et orienté vers la région caudo-dorsale de la cavité thoracique où l'air s'accumule. La suture en bourse est resserrée autour de l'instrument puis complètement refermée. Il est également possible de suturer l'incision puis de réaliser une ponction sur le site aseptique pour aspirer l'air.

TRUCS ET ASTUCES

- **L'exploration complète du thorax** peut être réalisée entièrement **à partir du 12ème ou 13ème EIC**. Une introduction plus crâniale de l'endoscope (8ème EIC) améliore la visualisation de la partie la plus ventrale de l'espace pleural ce qui peut être intéressant lors de la mise en place d'un drain par exemple. Par contre la huitième et la neuvième côte sont plus rigides que les côtes plus caudales ce qui limite les mouvements crâniaux et caudaux de l'endoscope et donc limite la bonne visualisation de tout le thorax [58].
- Le **pneumothorax transitoire** qui est créé lors de cet examen n'entraine **pas de conséquence clinique** car l'autre poumon a une fonction respiratoire toujours optimale et la majorité de l'air est ré-aspirée à la fin de la procédure. Plusieurs études rapportent qu'ils n'a pas été observé de pneumothorax bilatéral, en per-opératoire ou post-opératoire, et que le pneumothorax résiduel est subclinique [59].
- En cas de signes de **détresse respiratoire** (tachypnée, tachycardie, mouvements des naseaux), il faut s'assurer qu'on a pas de pneumothorax de l'autre côté et il est conseillé **d'insuffler de l'oxygène** en per-opératoire à l'aide d'une sonde nasale [93].
- La réalisation de **biopsies des nœuds lymphatiques médiastinaux caudaux** requiert la pénétration de l'hémithorax À PARTIR DU 12ème EIC [93].

b. *Avantages*

La thoracoscopie présente un intérêt diagnostic, thérapeutique et pronostic dans les cas d'affections touchant les organes principaux du thorax. Relativement peu invasive, bien tolérée, elle est maintenant considérée comme un examen facilement réalisable, presque de routine, en cas d'affections thoraciques [58, 60].

La thoracoscopie permet dans de nombreux cas d'établir un diagnostic définitif, à la fois grâce à la visualisation de masses, d'épanchement ou d'autres lésions, mais aussi grâce aux prélèvements de liquide pleural et biopsies de masse, des nœuds lymphatiques ou de régions lésées et représentatives. Ces prélèvements qui sont effectués sous contrôle visuel sont plus sûrs [8, 60].

La thoracoscopie permet la réalisation de gestes thérapeutiques : on peut ainsi drainer un éventuel épanchement pleural, couper des adhérences, placer un drain thoracique dans un abcès ou une effusion pleurale localisée, prélever des échantillons pulmonaires ou de nœud lymphatique… De plus la douleur postopératoire, les soins intensifs et le temps d'hospitalisation et de récupération sont fortement réduits chez les chevaux ayant eu une thoracoscopie par rapport à ceux ayant une thoracotomie [60, 91].

La thoracoscopie permet d'évaluer les lésions intra-thoraciques, l'efficacité d'un lavage ou drainage et la progression et la sévérité d'une affection [8, 91].

c. *Indications*

La thoracoscopie est sera réalisée à la suite d'une échographie et/ou d'un examen radiographique du thorax. Elle est indiquée en cas de suspicion de pleuropneumonie, pleurésie ou de néoplasie de la plèvre pariétale ou viscérale non confirmée par l'examen cytologique du liquide pleural. Elle permet dans ces cas de donner un diagnostic et un pronostic plus précis [91]. Elle peut également être réalisée lors de biopsies de masses thoraciques ou de traumatisme thoracique pour visualiser et retirer un éventuel corps étranger, visualiser une fracture de côtes, déterminer l'étendue des lésions, laver de manière adéquate les zones traumatisées…[58] Il est possible de réitérer cet examen plusieurs fois chez un même animal [93].

La thoracoscopie est aussi indiquée pour [58, 91, 93] :

- Les biopsies pulmonaires afin de contrôler une éventuelle hémorragie et de localiser les zones présentant le plus grand intérêt diagnostique ;
- Les biopsies de nœuds lymphatiques pour les bilans d'extension ;
- Les biopsies de tissu anormal et de masses thoraciques avec contrôle visuel ;
- L'insertion de drains thoraciques dans les abcès ou une effusion pleurale localisée ;
- L'évaluation de l'efficacité d'un drainage ou d'un lavage de l'espace pleural ;
- Le suivi de l'évolution et de la sévérité d'une affection.

Enfin, la thoracoscopie est réalisée la plupart du temps dans des cas chroniques ne répondant pas au traitement antimicrobien. Elle permet alors de réaliser un débridement agressif de tissus nécrotiques, de réséquer des adhérences et de drainer l'espace pleural [58].

d. Limites

Toute la cavité thoracique n'est pas évaluable : la partie médiale des poumons ainsi que toutes les structures thoraciques crâniales et ventrocrâniales (base du cœur, médiastin crânial, gros vaisseaux, péricarde…) ne sont pas visibles [93, 96].

Tout examen thoracoscopique entraine un pneumothorax iatrogène. Ainsi, même si celui-ci est réduit à la fin de l'examen et que les chevaux semblent bien tolérer l'examen consécutif des 2 hémi-thorax, il est généralement conseillé de différer l'examen du côté opposé. La fonction respiratoire doit être surveillée attentivement au cours de la procédure, surtout chez les chevaux avec des altérations de la fonction ventilatoire [58, 91]. Il faut s'organiser pour avoir du matériel d'oxygénothérapie et une pompe à aspiration prêts à fonctionner en cas de besoin.

e. Complications et contre-indications

Chez les chevaux sans infection ou traumatisme thoracique, les risques liés à cette procédure sont limités. Il semble que la complication la plus commune soit un pneumothorax résiduel subclinique. La résolution est spontanée mais elle peut prendre du temps (20% du pneumothorax éliminée en 16 jours). La résolution peut être accélérée par une insufflation intra-nasale ou intra-trachéale de 100% d'O2 [58].

Dans les cas où l'examen n'est pas bien toléré par l'animal qui montre des signes de détresse respiratoire, celui-ci doit être écourté. La détresse respiratoire est atténuée par l'inflation du poumon et la réduction du pneumothorax. De plus, pour limiter cette réaction, le pneumothorax peut être induit très progressivement en ouvrant et bouchant alternativement la canule [59, 60].

Il existe tout de même de rares complications [58, 59, 91, 93]:

- Lacération pulmonaire (attention à l'introduction du trocart) ;
- Lésion de la plèvre viscérale à l'introduction des instruments (entraine un pneumothorax persistant après l'intervention) ;
- Pneumothorax résiduel ;
- Infection et douleur en postopératoire ;
- Hémorragie per ou post-intervention lors de biopsies ou si la vascularisation intercostale est lésée lors de l'examen.

La lésion de la plèvre viscérale est peu fréquente si un pneumothorax iatrogène et un bon collapsus pulmonaire sont réalisés avant l'introduction des instruments. Elle est plus fréquente lors de pleuropneumonie chronique avec présence d'adhésions qui limitent le collapsus pulmonaire. Il est conseillé de réaliser une échographie attentive en préopératoire pour choisir de manière stratégique le site d'introduction des instruments selon la localisation de la fibrine [58].

Il est également important de bien ré-aspirer l'air résiduel à la fin de l'intervention pour limiter la douleur post-opératoire [60].

Enfin il faut veiller à bien placer son trocart en face crâniale de la côte pour limiter le risque de lésion de la vascularisation ou de l'innervation intercostale [58].

f. Association aux autres techniques diagnostiques

Pour bon nombre d'affections thoraciques, les signes cliniques sont relativement semblables (hyperthermie, toux, détresse respiratoire, dyspnée, jetage, …) et le diagnostic n'est pas toujours évident. Il peut donc être nécessaire d'associer plusieurs examens. Ainsi la thoracoscopie est plutôt une technique diagnostique de seconde ligne. Elle est réalisée lorsque les autres techniques n'ont pas donné de résultat, ou alors une réponse thérapeutique incomplète.

i. Thoracocentèse / analyse du liquide pleural

Lorsque qu'une effusion pleurale est présente il est indispensable d'analyser le liquide. En effet la cytologie peut permettre une première orientation diagnostique. La thoracoscopie peut également être une aide visuelle pour la mise en place d'un drain thoracique [58].

ii. Biopsie sous contrôle thoracoscopique

Lors d'affection pulmonaire, médiastinale ou pleurale, des biopsies des lésions observées peuvent être réalisées lors de la procédure [58].

iii. Lavage transtrachéal

Un lavage trans-trachéal peut être conseillé en cas de suspicion d'affection pulmonaire bactérienne pour isoler la bactérie et réaliser un antibiogramme.

iv. Autres techniques d'imagerie

La thoracoscopie est utilisée en complément de l'échographie et de la radiographie pour évaluer le degré de sévérité des lésions et leur extension intra-thoracique.

g. Images de référence

La thoracoscopie permet une exploration visuelle de la cavité pleurale et des organes intra-thoraciques grâce au collapsus ventro-médial du poumon ipsilatéral. Les parties latérales et dorsales de la cavité thoracique sont visualisables, par contre les parties ventrales et crâniales au tronc aortique ne sont pas observables [93, 96].

Le tableau suivant récapitule les différents organes qui sont visualisés lors d'une thoracoscopie et dans quel hémi-thorax on peut les visualiser, ainsi que les organes qui ne sont jamais visibles quel que soit l'abord choisi (8e, 10e ou 12e EIC) [96].

On rappelle que le cheval tolère mieux un abord caudal, au niveau du 12e EIC, ce qui autorise plus de mouvements du fibroscope, notamment une orientation crâniale. Ainsi, on aura une meilleure visualisation des organes les plus crâniaux [58].

Tableau 8 : Anatomie thoracoscopique des principales structures du thorax du cheval [58, 59, 91, 93, 98]

	Structures visualisées		**Structures non visualisées**
	Hémithorax gauche	*Hémithorax droit*	
Éléments pulmonaires	Surfaces latérales et dorsales du lobe pulmonaire caudal. Environ 1/3 de la surface costale de chaque poumon est facilement observable		Parties diaphragmatique et médiastinale du poumon
	Parties musculaires et tendineuses du diaphragme		Lobe pulmonaire accessoire
	Bronche principale gauche		Lobe pulmonaire crânial
	Ligament pulmonaire		
Éléments vasculaires	Aorte		Base du cœur
	Veine cave crâniale		Veine cave caudale
	Artères et veines intercostales dorsales		
		Veine azygos droite	
		Tronc pulmonaire	
Éléments nerveux	Tronc sympathique		Nerf laryngé récurrent gauche
	Tronc vagal dorsal (mieux vu à gauche)		Nerf phrénique
Organes médiastinaux	Œsophage	Trachée	Médiastin crânial
	Nœuds lymphatiques médiastinaux caudaux		
	Nœuds lymphatiques trachéobronchique		

5. Imagerie par résonnance magnétique

L'imagerie par résonnance magnétique repose sur la propriété des atomes d'hydrogène (H) qui se comportent comme des toupies aimantées sous l'effet d'un champ magnétique. L'hydrogène est très présent dans l'organisme (eau et graisse) en quantité et sous des formes différentes selon les tissus, ce qui permet de distinguer chaque tissu avec une très grande résolution.

Le champ magnétique est généré par un aimant qui émet des ondes électromagnétiques sous forme d'impulsions très brèves qui excitent les protons et perturbent l'équilibre du système, c'est le phénomène de résonnance. À la suite de chaque impulsion les protons restituent l'énergie accumulée pendant leur excitation en produisant un signal qui est réceptionné par une antenne située sur la région à étudier. Cette variation du champ magnétique induit la formation d'un courant électrique à l'origine d'une image en nuances de gris, c'est le signal IRM.

a. Matériel et méthode

Trois coupes anatomiques sont utilisées pour l'imagerie de la tête [48, 53]:

- coupe sagittale : centrée sur le plan anatomique médian.
- coupe transverse : la symétrie entre le côté gauche et le côté droit doit être parfaite. Les coupes doivent être positionnées de manière à inclure au moins quelques coupes rostrales et caudales à la région d'intérêt.
- coupe dorsale : l'orientation optimale de ces coupes doit être adaptée séparément pour chaque région à cause de la légère différence d'angulation entre les cavités nasales et la cavité orale, le pharynx ou le larynx.

Les coupes sont positionnées par rapport au palais dur et à la base du crâne. Leur placement est très important et la moindre petite obliquité peut compromettre l'interprétation en créant des artéfacts [53].

b. Avantages

La tête du cheval est une région complexe regroupant des tissus de densités différentes, ce qui rend son évaluation par les techniques d'imagerie conventionnelles difficile. L'imagerie en 3 dimensions, et notamment l'IRM, apporte donc de réels avantages [88, 89].

Le très bon contraste tissulaire de l'IRM apporte des informations détaillées aussi bien des tissus mous que des structures osseuses du crâne et permet de discriminer les différents types de tissus mous. Des structures non visualisables à la radiographie ou à l'échographie peuvent être évaluées à l'IRM [48, 53, 54, 88].

L'IRM, grâce à son excellente sensibilité de contraste, permet la détection de lésions non vues avec d'autres techniques d'imagerie [90].

Des images peuvent être obtenues dans n'importe quel plan de l'espace sans avoir besoin de modifier la position de l'animal (contrairement au scanner) car l'angle d'acquisition est réglable [53, 88].

Ainsi, l'IRM permet en un seul examen de localiser précisément la lésion, d'établir un diagnostic et de proposer une orientation pour le traitement et un pronostic sur la nature des lésions.

c. Indications

L'imagerie en 3 dimensions permet dans de nombreux cas [48, 53, 88, 107] :

- de poser un diagnostic lésionnel ;
- de différencier des liquides de densité protéique différente (différence entre une sinusite secondaire et du liquide contenu dans un kyste par exemple) ;
- de réaliser un bilan d'extension des tumeurs et des nœuds lymphatiques associés ;
- de localiser précisément la lésion (cavités sinusales impliquées par exemple) ;
- de planifier une intervention chirurgicale (voie d'abord et étapes opératoires).

L'IRM est également indiquée en cas de suspicion de [48, 88, 89]:

- malformation laryngée ;
- tumeur du pharynx ;
- sinusite primaire ;
- kyste sinusal ;
- hématome de l'ethmoïde.

d. Limites

Une des limites de l'IRM est la nécessité d'une anesthésie générale de longue durée. Il n'est donc pas possible de réaliser la chirurgie à la suite de l'examen, ce qui augmente le coût global du traitement. De plus il y a encore peu d'appareils adaptés et ceux-ci ne sont pas disponibles en France [53, 88].

L'IRM de la tête chez le cheval présente de nombreuses difficultés techniques : tout l'équipement utilisé (contention, machine d'anesthésie, moniteurs) doit être compatible avec le champ magnétique, le placement de la tête du cheval dans l'aimant peut être difficile en raison de sa taille, et les protocoles standards utilisés en médecine humaine ou chez les carnivores doivent être adaptés à la taille de la tête du cheval pour bien avoir toute la zone d'intérêt sur l'image [48, 53, 88].

L'interprétation des images requiert beaucoup d'expérience, et il est nécessaire de comparer les informations des différentes séquences pour obtenir le diagnostic. L'analyse des images prend du temps et nécessite que la personne soit formée [48, 54, 88].

Dans les cas de sinusites secondaires à des affections dentaires, les images sont à interpréter avec précaution. En effet, l'IRM est très sensible aux phénomènes inflammatoires et il est particulièrement difficile dans ces cas-là de déterminer avec précision la dent affectée. Un manque de précaution peut donc facilement mener à de mauvaises interprétations.

e. Association aux autres techniques diagnostiques

La tête du cheval est une région complexe regroupant des tissus de densités différentes. L'imagerie de la tête requiert souvent l'intervention de plusieurs modalités diagnostiques.

i. Radiographie :

La radiographie reste un élément incontournable dans l'évaluation des lésions de la tête chez le cheval mais peut ne pas être suffisante pour obtenir un diagnostic lésionnel assez précis et un diagnostic de certitude [46, 88, 89].

ii. Échographie :

L'échographie est une technique utile dans les affections superficielles de la région de la tête.

iii. Endoscopie :

L'endoscopie est une technique complémentaire et très utile si on suspecte un problème fonctionnel qui ne pourra pas être détecté à l'IRM [46].

iv. Tomodensitométrie :

Le scanner a une meilleure résolution spatiale et peut également apporter des informations complémentaires, notamment dans les cas de sinusite associée à un problème dentaire [46].

f. Images de référence

L'imagerie par résonnance magnétique peut être appliquée à la tête du cheval. Elle permet ainsi d'examiner plusieurs zones selon les coupes anatomiques choisies. Elle peut être réalisée pour l'imagerie des cavités nasales, du larynx, des poches gutturales et des oreilles [48, 53].

i. Cavités nasales et sinus

Les lésions des sinus sont fréquentes et le contraste des cavités sinusales est excellent, ce qui permet de différencier les affections. On peut ainsi observer des effets de masse provoquant des déformations au niveau de l'ethmoïde, du septum nasal ou des cavités nasales, ou bien des accumulations de liquides et des effusions purulentes [48, 53].

ii. Larynx

Des anomalies du larynx peuvent aussi être détectées, mais il faut rester prudent en interprétant les images car la sonde endo-trachéale peut entrainer une distorsion de celui-ci. De plus, l'IRM n'est pas un examen dynamique et ne permet pas d'apprécier la mobilité et coordination du larynx : c'est un test lésionnel et non fonctionnel [48].

iii. Poches gutturales

Les artères carotides interne et externe, et les nerfs VII, IX, X, XI et XII autour des poches gutturales ne sont pas identifiés individuellement mais les zones ou ces structures sont localisées sont bien identifiées [1, 52]. Ainsi, des signes d'inflammation dans une de ces zones pourront laisser suspecter une atteinte d'une de ces structures. L'IRM des poches gutturales est donc indiquée lors de suspicion d'inflammation nerveuse, en cas de dysphagie par exemple, sans lésion visible aux autres examens, notamment à l'endoscopie.

6. Tomodensitométrie

Le scanner ou tomographie utilise la technologie des rayons X. De multiples tubes radiogènes montés sur des portiques sont en rotation dans une structure torique au centre de laquelle entre le cheval. Des récepteurs également situés dans le tube recueillent ensuite la quantité de rayons X qui a traversé le corps [89].

Le scanner est une technique diagnostique qui a une haute valeur diagnostique et apporte des informations complémentaires aux radiographies [46].

a. Matériel et méthode

i. Contention

Le cheval est sous anesthésie générale, positionné en décubitus dorsal. La position de la tête doit être précise, et celle-ci doit être bien maintenue en place pour éviter les mouvements lors de l'acquisition des images. Il faut faire attention à ne pas mettre la tête en hyperextension excessive pour ne pas entrainer de paralysie laryngée [48].

ii. Coupes

Les images sont obtenues à partir de plusieurs coupes acquises transversalement au grand axe de la tête (perpendiculaire à l'axis et au palais dur). La position précise de la tête dans le plan axial est cruciale pour l'acquisition des images. Des images dans d'autres plans de l'espace peuvent ensuite être reconstituées par l'ordinateur [48].

Une injection de produit de contraste iodé peut être réalisée et est parfois nécessaire pour améliorer le contraste et la qualité des images obtenues. Dans ce cas les tissus perfusés sont mieux visualisés : ils correspondent à des zones hyperdenses. Cette technique est utile pour le clinicien lorsqu'il cherche à différencier une masse kystique remplie de liquide d'un néoplasme qui est vascularisé. Dans ce cas la même séquence est réalisée deux fois, une fois sans produit de contraste et la deuxième après injection intra-veineuse [48].

b. Avantages

Le scanner est une technique d'imagerie en trois dimensions qui permet d'obtenir des images sans superposition. En radiographie, les différentes structures sont ajoutées les unes sur les autres pour donner une image en deux dimensions, alors qu'avec un scanner les images sont en coupe : les organes sont donc individualisés. Le scanner est donc particulièrement intéressant en traumatologie car il élimine les images construites [48, 79, 88, 89].

La résolution spatiale et de contraste du scanner est bien meilleure que celle de la radiographie, en assurant une meilleure visualisation de l'anatomie des cavités nasales. De plus le scanner fournit des images reconstruites de la zone d'intérêt en fusionnant les images du plan de coupe initial, ce qui permet d'examiner la zone selon différents plans de coupe [46, 48, 79].

L'acquisition des images est rapide et la lecture des images d'un scanner est relativement abordable. Elle nécessite de bien connaitre l'anatomie de la zone mais est moins compliquée que la lecture d'images d'IRM [88].

Le scanner permet une évaluation pré-chirurgicale de la taille et localisation des lésions des voies respiratoires supérieures, ce qui permet une planification optimale de la chirurgie notamment pour les cas de masse sinusale, d'affections dentaires et de fistules [46, 52].

c. Indications

Le scanner permet une visualisation des lésions en trois dimensions ce qui permet de localiser exactement la lésion, d'évaluer sa taille et l'infiltration des structures adjacentes et de choisir une voie d'abord pour la chirurgie. La réalisation d'un scanner des cavités nasales et paranasales peut être très intéressante dans de nombreux cas : beaucoup d'affections ont été diagnostiquées grâce au scanner au niveau des arcades dentaires, des sinus paranasaux, ou de l'articulation temporo-mandibulaire [48, 79].

Cet examen permet de [48, 79, 88]:

- localiser des masses au sein de la cavité nasale ou dans les cavités paranasales ;
- décrire l'étendue d'un traumatisme dans les tissus de la tête ;
- déterminer l'étendue et la sévérité d'une affection dentaire ;
- décider d'une approche chirurgicale.

Le scanner est indiqué [46, 48, 52, 79] :

- lors de jetage nasal, gonflement des régions pharyngéale et naso-maxillaire, épiphora, obstruction nasale ;
- lorsque les autres techniques diagnostiques comme l'endoscopie et la radiographie ne permettent pas d'établir un diagnostic définitif ;
- dans le diagnostic des affections dentaires et des sinusites car cette technique d'imagerie est plus efficace que la radiographie ;
- en cas de suspicion de toute autre affection de la tête, telles que fracture, ostéite, hématome progressif de l'ethmoïde, kyste sinusal, néoplasies des cavités nasales ou sinusales, abcès, affection dentaire, otite interne et moyenne ;
- en post-chirurgical après une extraction dentaire pour vérifier que la répulsion a été complète, surtout si la dent extraite était fracturée.

Enfin, le scanner aide à localiser précisément un processus pathologique et à définir son étendue. La reconstruction en trois ou quatre dimensions aide le chirurgien pour choisir son abord, puis pour corriger et reconstruire une fracture avec des fragments déplacés [79].

d. Limites

Une des limites de la tomodensitométrie est la nécessité d'une anesthésie générale. Il faut donc bien évaluer les indications et bénéfices d'un scanner par rapport aux risques engendrés par l'anesthésie générale, qui n'est pas anodine dans l'espèce équine [48, 79, 88].

Cette technique présente de nombreuses difficultés techniques : l'équipement est coûteux, et peu d'appareils et de salles sont adaptés pour les chevaux : tables qui ne supportent pas le poids d'un cheval, nécessité d'un box de couchage [48, 79].

La tomodensitométrie entraine de nombreux rayonnements ionisants. Ceux-ci sont en quantité plus important qu'en radiographie, ce qui nécessite de mettre en place des mesures de radioprotection [48].

L'interprétation des images d'un scanner de la tête requiert une certaine expérience, et il est nécessaire de bien connaître l'anatomie de la région pour analyser correctement les images et établir le diagnostic [48].

Enfin il existe des artéfacts qui rendent l'évaluation des images difficiles. La forme particulière de la tête du cheval peut exacerber ces artéfacts et donc compromettre la qualité de l'image. De plus il existe des pièges diagnostiques liés à la technique : les os pétreux par exemple arrêtent une grande quantité de rayons X ce qui ne permet pas de bien examiner la zone en dessous [48, 79]. Un œdème des turbines nasales est souvent observé chez le cheval sain après une période anesthésique prolongée. Celui-ci est dû à la congestion hypostatique dûe au décubitus dorsal et au fait que la tête est positionnée plus bas que le cœur, il ne doit pas être confondu avec un processus pathologique sous peine de compromettre la qualité diagnostique du scanner. On note alors une structure hyperdense et épaisse qui garde la forme et la symétrie des conches nasal. Cet œdème peut oblitérer une grande partie des méats nasaux et causer une obstruction transitoire des voies respiratoires et un œdème pulmonaire secondaire [79].

Enfin, le scanner ne permet pas de déterminer si une lésion est bénigne ou maligne. Il faut pour cela réaliser une biopsie du tissu anormal pour déterminer le type cellulaire d'une lésion [79].

e. Association aux autres techniques diagnostiques

La tête du cheval est une région complexe regroupant des tissus de densités différentes. L'imagerie de la tête requiert souvent l'intervention de plusieurs modalités diagnostiques. Le scanner est une technique diagnostique de 2e intention, elle peut donc être proposée suite à de nombreuses autres modalités diagnostiques qui n'ont pas donné de résultat satisfaisant.

i. Imagerie conventionnelle : radiographie et échographie

Les autres techniques d'imagerie de la tête sont la plupart du temps utilisées en première intention en cas d'affection des voies respiratoires supérieures. La tomodensitométrie vient ensuite compléter ces premiers examens lorsque la radiographie et l'échographie n'ont pas permis d'obtenir un diagnostic lésionnel assez précis et un diagnostic de certitude. Elles sont notamment indiquées en cas de jetage nasal, épistaxis, dyspnée, halitose et/ou respiration malodorante [46].

ii. Endoscopie

L'endoscopie est une technique complémentaire et très utile si on suspecte un problème fonctionnel qui ne pourra pas être détecté au scanner. Elle peut aussi être utilisée pour l'examen oral des dents pour déterminer si les lésions observées au scanner ont une répercussion clinique [46].

iii. IRM

Le scanner a une meilleure résolution spatiale mais l'IRM a un meilleur contraste tissulaire que le scanner. Ainsi, l'évaluation des tissus mous est plus détaillée, et certaines lésions ne sont détectées qu'avec cette technique d'imagerie [88].

f. Images de référence

La tomodensitométrie a un très bon contraste d'image grâce à la juxtaposition de cavités emplies d'air et des structures osseuses. Elle permet donc une visualisation optimale de tous les os de la tête, des sinus et des voies respiratoires supérieures. Ainsi le scanner permet d'obtenir des images des cavités nasales et sinus paranasaux, des dents et des poches gutturales [48].

i. Cavités nasales et sinus paranasaux

Les différents sinus et leurs communications sont toujours identifiables sur un scanner. Ils sont emplis d'air et entourés des os de la tête, qui ont normalement une apparence homogène et une surface lisse. A la surface des os, on peut observer la fine muqueuse respiratoire qui les recouvre. Elle mesure normalement moins de 5 mm et son épaisseur peut être corrélée avec des signes d'inflammation et le remplissage du sinus par du liquide [48].

ii. Dents

L'émail apparait hyperdense, la dentine et le cément un peu moins dense et la pulpe hypodense. La radiographie reste encore la méthode de référence pour les évaluer mais elle n'est pas toujours fiable surtout si l'affection est périapicale [46, 48].

B. Prélèvements dans les voies respiratoires supérieures

De nombreuses techniques de prélèvements des voies respiratoires réalisables par le vétérinaire sur le terrain ont été décrites dans la littérature. La qualité de ces prélèvements et leur valeur diagnostique repose sur les compétences et l'attention portée au geste du praticien [66].

Le contenu des voies respiratoires supérieures peut être collecté à l'aide d'écouvillons, d'aspirations ou de lavages. Ces prélèvements peuvent être réalisés soit à l'aveugle, soit sous contrôle endoscopique. Ils sont ensuite utilisés pour des analyses cytologiques, mais aussi microbiologiques [66] :

- virologiques : grippe équine (influenza virus), rhinopneumonie (herpèsvirus équin de type 1 et 4), artérite virale équine, rhinovirus équin, adénovirus équin,
- bactériologiques : bactéries pathogènes spécifiques telles que *Streptococcus equi equi* ou *Rhodococcus equi.*

Il faudra toujours garder à l'esprit que les voies respiratoires supérieures sont colonisées par une flore bactérienne non pathogène. Les analyses bactériologiques des prélèvements des VRS ne sont fiables que pour la recherche de certaines bactéries. En effet, les cavités nasales ont une flore commensale riche qui limite fortement l'intérêt de l'analyse bactériologique sur les prélèvements des voies respiratoires supérieures. Ainsi seuls le diagnostic de gourme ou d'infection des poches gutturales avec l'isolement de *Streptococcus equi equi ou Streptococcus equi zooepidemicus* et le diagnostic de rhodococcose chez le poulain (isolement de *Rhodococcus equi* possible bien que ce ne soit pas la méthode de référence) peuvent être établis [48].

Les analyses virologiques sont très fiables si l'animal est en phase d'excrétion (signes cliniques avec jetage séreux et hyperthermie). Différents tests diagnostiques directs permettent de mettre en évidence l'agent pathogène [48, 55, 63, 66]:

- *Isolement viral* : permet la confirmation du diagnostic, la caractérisation du virus, la détermination de son sous-type, de son origine (étude épidémiologique) et l'amélioration des vaccins en fonction des souches circulantes,
- *PCR (Polymerase Chain Reaction)* : permet la détection de l'ARN viral en l'amplifiant pour pouvoir le détecter de manière très précise et précoce. Cette technique est également très spécifique, chaque génome étant différent. Elle est au moins aussi sensible que la culture, a moins de contraintes de transport et de conservation et est efficace même en présence d'une faible charge virale,
- *Tests immuno-chromatiques*: permettent la détection des virus équins à l'aide d'anticorps monoclonaux anti-nucléoprotéine. Ces tests donnent un résultat en 15 à 30 min, ce qui permet de réagir rapidement et de mettre en place des mesures d'isolement. Par contre la sensibilité est mauvaise : ils ne permettent pas toujours de détecter les animaux infectés de manière subclinique ce qui est souvent le cas lorsque l'effectif est correctement vacciné.

1. Écouvillon naso-pharyngé

L'écouvillon naso-pharyngé permet de recueillir les sécrétions et cellules de la cavité nasale et du nasopharynx suite au frottement d'un coton contre la muqueuse. C'est une technique diagnostique facile à mettre en œuvre, peu coûteuse et utilisée en première intention pour des analyses microbiologiques. Ce prélèvement est le *gold standard* pour la recherche et l'isolement viral lors de suspicion d'infection virale [63].

a. Matériel et méthode

i. Matériel

Le prélèvement est réalisé à l'aide d'un écouvillon stérile spécial long et à gros embout, de type écouvillon utérin par exemple. Il est possible d'utiliser des écouvillons protégés afin de prélever les sécrétions pharyngées en limitant la contamination par la flore bactérienne des cavités nasales [23, 43, 77].

ii. Réalisation pratique

Le prélèvement se fait sur cheval debout, sans sédation nécessaire.

- Écouvillon nasal : Introduction d'un écouvillon stérile dans la troisième narine, ou diverticule nasal. Celle-ci correspond au repli de peau visible à l'entrée du naseau, qui forme une petite cavité ne communiquant pas avec le reste des cavités nasales ;
- Écouvillon naso-pharyngé : Introduction d'un écouvillon stérile d'au moins 30 cm dans le méat ventral de la cavité nasale jusqu'au pharynx. Remonter le plus haut possible pour avoir le plus grand contact avec la muqueuse naso-pharyngée. La présence dans le pharynx est objectivée par les mouvements de déglutition du cheval. Le coton est alors poussé hors de sa protection et frotté contre la muqueuse [23, 77].

Le prélèvement se fait en imprimant un mouvement de « vissage » vigoureux contre la muqueuse pour récupérer un maximum de sécrétions et de cellules de l'appareil respiratoire supérieur [48, 71].

iii. Conservation et envoi du prélèvement

Le transport se fait en en milieu humide et sous couvert de froid. Le milieu de culture doit être adapté et le coton immergé dans celui-ci immédiatement après la réalisation du prélèvement [23, 66, 71].

- *Envoi pour culture bactérienne* : milieu de transport pour bactériologie, type Amies-Charbon, et sous couvert de froid ;
- *Envoi pour PCR virologique* : milieu VIROCULT ou milieu de transport pour virologie. Il s'agit souvent d'un écouvillon spécial fourni avec le milieu adapté, mais ce milieu peut aussi être confectionné avec environ 3 mL de sérum physiologique et additionné si possible d'une petite quantité d'antibiotiques (pénicilline 100 UI/mL ou streptomycine 0,1 mg/mL) et d'antifongique.

Le transport rapide et le traitement immédiat du prélèvement par le laboratoire est indispensable pour optimiser les chances d'isoler le virus [63].

b. Avantages

L'écouvillon nasal ou naso-pharyngé est réalisé lors d'affection aiguë pour rechercher le microorganisme en cause. Il est pratiqué dans les premiers jours (phase fébrile) de la maladie [23, 55, 63].

Il est destiné en priorité aux examens virologiques (grippe, rhinopneumonie), mais peut également être utilisé pour les recherches bactériologiques (gourme, porteurs asymptomatiques de *Streptococcus equi equi*, rhodococcose chez le poulain…) [23, 43, 66, 77].

Facile à mettre en œuvre et peu coûteux, c'est donc un geste technique utile à réaliser en première intention [63].

c. Indications

L'écouvillon naso-pharyngé est indiqué [19]:

- chez le cheval adulte ou le poulain en cas d'hyperthermie ou de jetage ;
- lors de suspicion de grippe ou d'affection liée à des herpès virus, rhinovirus ou adénovirus ;
- lors de suspicion de gourme chez les chevaux adultes ou de rhodococcose chez les poulains.

Il est conseillé de prélever également d'autres chevaux présentant les mêmes signes cliniques pour augmenter les chances de détecter les différents virus.

L'écouvillon naso-pharyngé est actuellement la technique de référence permettant de déterminer si un cheval peut être ré-intégré dans l'effectif suite à un épisode de gourme. En effet suite à 3 écouvillons naso-pharyngés pour lesquels la culture et la PCR sont négatives (sensibilité de 85%), le cheval est considéré comme guéri et sans risque de contamination pour ses congénères [56].

d. Limites

Il existe **peu de limites et contre-indications** à la réalisation du geste technique. Les limites seront donc liées au traitement du prélèvement et à son exploitation pour des examens virologiques ou bactériologiques.

i. Virologie

L'écouvillon naso-pharyngé permet de réaliser des PCR pour détecter différents virus responsables d'affections respiratoires, mais leur détection est limitée dans le temps à la phase d'hyperthermie et/ou de jetage séreux. Il doit donc être réalisé très précocement. De plus, les particules virales sont très sensibles au transport : si celui-ci est long et que la température n'est pas bien contrôlée, l'échantillon peut être altéré [55].

ii. Bactériologie

La principale limite de l'écouvillon naso-pharyngé tient au fait que le prélèvement est très fréquemment et facilement contaminé par la flore des cavités nasales. Lors de mise en culture ces germes poussent mieux et inhibent la croissance du microorganisme pathogène. Ainsi, lors de recherche de gourme la détection de *S. equi* subsp *equi* peut être nulle car la présence d'autres streptocoques β-hémolytiques, comme *S. equi* subsp *zooepidemicus,* peut interférer avec sa détection eninhibant sa croissance par leur prolifération [43, 87]. Il est alors prudent de soumettre très rapidement le prélèvement ou de le conserver au frais avant de l'envoyer au laboratoire, et d'utiliser des milieux appropriés aux germes recherchés.

Enfin, la flore des cavités nasales est nombreuse et contamine systématiquement le prélèvement. Ainsi en cas de sinusite, un tel prélèvement ne permet pas de déterminer avec certitude quel est le pathogène en cause, soit parce que la culture est polymicrobienne, soit parce que la bactérie isolée peut être une bactérie commensale.

e. Association aux autres techniques diagnostiques

L'écouvillon naso-pharyngé est un prélèvement réalisé lors des premiers signes d'une affection respiratoire aiguë. Il est ensuite envoyé à un laboratoire pour réaliser des analyses microbiologiques. Il peut également être associé à d'autres techniques diagnostiques.

i. Analyses sanguines

Des analyses sanguines peuvent être réalisées en même temps que l'écouvillonnage afin de réaliser un profil sanguin pour savoir si celui-ci est compatible avec une infection virale, ainsi qu'une sérologie [43, 63, 66, 95].

ii. Lavage transtrachéal

Un lavage transtrachéal (ou LTT) peut également être réalisé si le cheval a de symptômes pouvant laisser suspecter une atteinte des voies respiratoires profondes. De plus lors d'infection virale, il est possible d'isoler le virus sur le liquide de LTT et d'observer des modifications de la morphologie des cellules à la cytologie [66, 95].

iii. Imagerie : radiographie, échographie

Des techniques d'imagerie peuvent être associées au lavage des cavités nasales, notamment en cas de jetage nasal, épistaxis, dyspnée, halitose et/ou respiration malodorante.

iv. Endoscopie

Une endoscopie des voies respiratoires supérieures et notamment des cavités nasales et paranasales peut être associée au prélèvement afin de déterminer l'origine d'un jetage, d'évaluer le degré d'inflammation de la muqueuse (hyperhémie), de rechercher une masse intra-nasale ou au niveau de l'ethmoïde [37]. Un examen endoscopique à l'effort peut être recommandé pour évaluer le fonctionnement du larynx et préciser le diagnostic. Il peut également aider à la mise en place du traitement le plus adapté (choix de la chirurgie) [74].

v. Sinusoscopie

Une exploration chirurgicale ou à l'aide d'un endoscope des cavités sinusales peut être proposé lors de suspicion d'affection sinusale, à la fois pour établir le diagnostic définitif mais aussi en tant que geste thérapeutique (drainage de la cavité sinusale, nettoyage d'une racine dentaire, extraction dentaire…) [37, 48].

f. Données de référence

L'écouvillonnage naso-pharyngé est une méthode de prélèvement des voies respiratoires supérieures utilisée pour réaliser des analyses microbiologiques.

Les prélèvements sont envoyés dans un laboratoire pour analyse et mise en culture. Il est important de bien connaître les différentes techniques de mise en évidence des agents pathogènes proposées par le laboratoire afin de réaliser le prélèvement dans les meilleures conditions par rapport aux caractéristiques de la technique ensuite employée.

2. Lavage des cavités nasales

Le lavage des cavités nasales permet de recueillir les sécrétions et cellules de la cavité nasale. Il permet d'échantillonner les cavités nasales sur une grande surface, est facile à mettre en œuvre, peu coûteux et permet de réaliser des analyses microbiologiques et cytologiques.

a. Matériel et méthode

On utilise un tube caoutchouc de 5 à 6 mm de diamètre, troué sur les côtés à son extrémité distale.

i. Réalisation pratique

Le lavage des cavités nasales est très facile à réaliser [45, 48, 83, 87]:

- Entrer le tube en caoutchouc dans le méat ventral de la cavité nasale sur 10 à 15 cm environ, jusqu'au canthus médial de l'œil ;
- Instiller 50 à 60 mL de solution saline stérile tiède ;
- Collecter stérilement le liquide qui ressort de la cavité nasale ;
- Laisser décanter puis centrifuger et mettre en culture le culot.

ii. Envoi et conservation du prélèvement

Le transport se fait en milieu humide et sous couvert de froid. Le transport rapide et le traitement immédiat du prélèvement par le laboratoire est indispensable pour optimiser les chances d'isoler un agent pathogène [48].

Les échantillons sont répartis dans différents tubes selon les analyses demandées :

- Tube EDTA pour analyse cytologique ;
- Tube sec pour analyses virologiques ou bactériologiques ;
- Milieu de transport spécial pour certaines bactéries.

b. Avantages

Comme l'écouvillon naso-pharyngé, le lavage des cavités nasales est réalisé lors d'affection de l'appareil respiratoire supérieur pour rechercher l'agent pathogène causal. Il est souvent plus efficace que les écouvillons pour détecter la présence de micro-organismes car le site de prélèvement est plus large [83, 87].

Le lavage des cavités nasales est un geste technique facilement réalisable, nécessitant peu de matériel, peu coûteux et très bien toléré par les chevaux, sans effets adverses mis en évidence [48].

c. Indications

Il est réalisé en cas de jetage nasal unilatéral (qui indique plutôt une affection des voies respiratoires supérieures) ou bilatéral, surtout si celui-ci est purulent. Il doit dans ce cas être envoyé pour examen bactériologique du liquide récolté [48, 74]. Il peut également servir pour des analyses virologiques, mais dans ce cas le prélèvement doit être fait très rapidement, dans les 48 premières heures de la maladie, lorsque le cheval est fiévreux et présente un jetage nasal séreux [63].

Il est indiqué [39, 40, 66]:

- chez le cheval adulte ou le poulain en cas de jetage unilatéral (qui indique plutôt une affection des voies respiratoires supérieures) ou bilatéral, surtout si celui-ci est purulent ;
- lors de suspicion de grippe ou d'affection liée à des herpès virus, rhinovirus ou adénovirus ;
- lors de suspicion de gourme chez les chevaux adultes.

d. Limites

Il existe peu de limites et contre-indications à la réalisation du geste technique. Les limites seront donc liées au traitement du prélèvement et à son exploitation pour des examens virologiques ou bactériologiques.

i. Virologie

La détection virale est dépendante du moment où le prélèvement est réalisé et des conditions de transport qui doit être rapide. Le prélèvement doit être fait très rapidement, dans les 48h de début de la maladie, lorsque le cheval est fiévreux et présente un jetage nasal séreux [48, 55, 63].

ii. Bactériologie

La bactériologie des échantillons des cavités nasales et naso-pharyngiennes est peu demandée à cause de la flore bactérienne résidente, sauf pour l'isolement de certains pathogènes spécifiques (*Streptococcus equi equi*). Cependant, il faut se rappeler que la culture bactérienne peut être nulle pendant la période d'incubation et les phases précoces de la maladie [56].

e. Association aux autres techniques diagnostiques

Le liquide récolté est envoyé pour analyses cytologique, virologique et culture bactérienne et/ou fongique. Cependant le praticien peut être amené à réaliser d'autres examens en attendant les résultats ou pour compléter sa démarche diagnostique.

i. Imagerie : radiographie, échographie

Des techniques d'imagerie peuvent être associées au lavage des cavités nasales, notamment en cas de jetage nasal, épistaxis, dyspnée, halitose et/ou respiration malodorante. La radiographie permet notamment de définir l'étendue d'une lésion avant le prélèvement.

ii. Prélèvement sanguin

En cas de suspicion d'affection virale, des analyses sanguines peuvent être réalisées. On pourra alors réaliser une recherche du virus dans le sang, une sérologie et une analyse hématologique. Celle-ci permet de mettre en évidence des signes d'inflammation systémique et donc de déterminer si la présence du microorganisme est significative [56, 66, 77, 87].

iii. Endoscopie

Une endoscopie des voies respiratoires supérieures et notamment des cavités nasales et paranasales peut être associée au prélèvement afin de déterminer l'origine d'un jetage nasal, d'évaluer le degré d'inflammation de la muqueuse nasale (hyperhémie…), de rechercher une masse… enfin l'endoscopie permet de visualiser les cavités nasales avant de réaliser le prélèvement, ou de guider ce dernier en cas de masse et de réalisation d'une biopsie.

iv. Lavage transtrachéal

Un lavage trans-trachéal peut être réalisé si le cheval présente des symptômes évoquant une atteinte des voies respiratoires profondes. Il est possible d'isoler le virus en cause dans le liquide et d'observer des modifications de la morphologie des cellules à l'examen cytologique [66].

f. Données de référence

Les prélèvements sont envoyés dans un laboratoire pour analyses cytologiques et microbiologiques. Il est donc important de bien connaître les différentes techniques de mise en évidence des agents pathogènes proposées par le laboratoire afin de réaliser le prélèvement dans les meilleures conditions par rapport aux caractéristiques de la technique ensuite employée. Il faut également bien suivre les recommandations d'envoi et de conservation des prélèvements afin que ceux-ci puissent être correctement analysés ensuite et que les résultats soient fiables.

La muqueuse des voies respiratoires supérieures contient de nombreux composants du système immunitaire. La cytologie d'un lavage des cavités nasales montre que la population cellulaire dominante correspond aux cellules épithéliales (80%). On retrouve ensuite des cellules squameuses (15%), et des cellules du système immunitaire : macrophages (2.5%), lymphocytes (1.5%) et neutrophiles (1%) [45].

3. Lavages des poches gutturales

Le lavage des poches gutturales correspond à l'instillation et à la récupération d'un liquide dans ces cavités pour réaliser des recherches microbiologiques, en particulier lors de cas de gourme. En effet les poches gutturales sont souvent le seul site de détection de *Streptococcus equi* subsp. *equi* chez les porteurs sains et cet examen est donc le seul moyen de les mettre en évidence [66].

a. Matériel et méthode

Le lavage des poches gutturales peut être réalisé par cathétérisation aveugle ou guidé par endoscopie, ce qui permet la visualisation de la poche et de son entrée. Nous ne développerons ici que la technique endoscopique qui présente plusieurs avantages par rapport à la cathétérisation à l'aveugle [48].

Remarque : il est également possible de réaliser un écouvillonnage des poches gutturales plutôt qu'un lavage de celles-ci. On utilise dans ce cas un écouvillon stérile protégé type écouvillon utérin ou un cathéter via le tunnel à biopsie de l'endoscope. Il est fortement conseillé de réaliser ce prélèvement sous contrôle endoscopique [48, 66].

i. Matériel

On utilise un endoscope de 11 mm de diamètre, identique à celui utilisé pour la réalisation d'une endoscopie des voies respiratoires, et un cathéter stérile passant par le canal de l'endoscope. Il faut ensuite prévoir des seringues de 20 mL remplies de solution saline stérile et des seringues sèches stériles pour aspirer le prélèvement.

ii. Réalisation pratique

Le lavage des poches gutturales est une technique relativement simple à réaliser [48, 101] :

- L'endoscope est introduit dans la poche gutturale, comme décrit dans le paragraphe sur l'endoscopie iiiII.A.2.a ;
- Un cathéter en polyéthylène stérile est inséré dans la poche via le canal à biopsie de l'endoscope ;
- Lorsque de l'exsudat est directement présent sur le plancher de la poche celui-ci est aspiré directement ;
- Lors d'absence de liquide déjà présent, on introduit 20 à 30 mL de solution saline stérile que l'on réaspire ensuite ;
- En cas de concrétions de pus (chondroïdes), il peut être intéressant d'en prendre un échantillon pour les analyser, soit en les retirant si ceux-ci sont petits, ou bien en réalisant une biopsie s'ils sont trop gros. Ils peuvent aussi être humidifiés dans une solution saline pour les liquéfier puis être aspirés.

iii. Envoi et conservation du prélèvement

Les échantillons sont répartis dans des tubes secs et envoyés pour analyses microbiologiques. Le transport se fait sous couvert de froid. Le transport rapide et le traitement immédiat du prélèvement par le laboratoire est indispensable pour optimiser la préservation du prélèvement et la culture d'une éventuelle bactérie [48, 101].

b. Avantages

Le prélèvement des poches gutturales, comme les autres prélèvements de l'appareil respiratoire supérieur, est utilisé pour des analyses cytologiques et microbiologiques (fongiques ou bactériologiques). Les techniques de culture de microorganismes et/ou moléculaire (PCR) sont utilisées pour mettre en évidence les agents pathogènes.

Le prélèvement sous contrôle endoscopique possède de nombreux avantages sur le prélèvement à l'aveugle. L'endoscopie permet de visualiser l'intérieur de la poche gutturale, d'éventuels signes d'inflammation (hyperhémie, matériel mucopurulent, plaques mycosiques…) et d'être sûr que le prélèvement a été réalisé correctement [56].

c. Indications

Le prélèvement des poches gutturales, comme les autres prélèvements de l'appareil respiratoire supérieur, est utilisé pour des analyse cytologique, microbiologique (fongique ou bactériologique). Les techniques de culture de micro-organismes et/ou moléculaire (PCR) sont utilisées pour mettre en évidence les agents pathogènes [62].

La gourme, et notamment la détection des porteurs asymptomatiques de *Streptococcus equi equi*, sont la principale indication pour la réalisation d'un lavage des poches gutturales. Pour qu'un cheval porteur ou malade soit déclaré sain et pouvant sortir d'isolement, il faut qu'il y ait une absence d'évidence de signes cliniques et d'inflammation à l'endoscopie des poches gutturales et que la culture ou la PCR soient négative sur trois lavages successifs [43, 48, 56, 87, 101].

L'écouvillonnage ou le lavage de la poche gutturale réalisé sous contrôle endoscopique est une méthode plus sensible pour identifier les porteurs chroniques de *S. equi* subsp. *equi* que l'écouvillonnage naso-pharyngé. En effet chez les porteurs asymptomatiques, la culture sur écouvillons naso-pharyngés peut être négative pendant 2 à 3 mois suite à l'infection alors que la culture sur le lavage des poches gutturales est positive : cette technique diagnostique a donc une bien meilleure sensibilité [56].

d. Limites

Ce prélèvement nécessite du matériel (endoscope) et les infrastructures adaptées, ainsi que la sédation du cheval. Il est donc plus coûteux et contraignant à réaliser que l'écouvillonnage naso-pharyngé, mais l'environnement bactérien saprophyte doit être moins contaminé, donc les résultats sont plus significatifs.

La PCR sur le liquide de lavage des poches gutturales permet de mettre en évidence l'ADN du micro-organisme recherché, que celui-ci soit vivant ou mort. Il y a donc des risques de faux positifs. Pour confirmer le statut de porteur d'un animal, il faut donc que la PCR positive soit associée à une culture positive [56, 87, 101].

e. Complications et contre-indications

Contrairement aux autres prélèvements de l'appareil respiratoire supérieur il existe des contre-indications au prélèvement des poches gutturales. En cas de suspicion de mycose, la biopsie des lésions est risquée à cause du risque important d'hémorragie. Il faut bien garder en tête l'anatomie des poches gutturales, les structures importantes et leurs associations anatomiques, en particulier avec les vaisseaux majeurs de la tête et les nerfs crâniens [62].

f. Association aux autres techniques diagnostiques

Le liquide récolté est envoyé pour culture bactérienne et/ou fongique. Cependant le praticien peut être amené à réaliser d'autres examens en attendant les résultats ou pour compléter sa démarche diagnostique.

i. Endoscopie

L'endoscopie permet de visualiser directement l'intérieur de la poche gutturale et les lésions présentes. Elle est quasiment systématiquement associée au prélèvement [56, 87].

ii. Radiographie et échographie

Des techniques d'imagerie de la région pharyngée et des nœuds lymphatiques mandibulaires peuvent être associées au lavage des poches gutturales, notamment en cas d'épistaxis, dyspnée, halitose et/ou respiration malodorante.

iii. Analyses sanguines

Des analyses sanguines peuvent être également réalisées : une numération-formule sanguine ainsi qu'un dosage du fibrinogène plasmatique sont souvent utiles pour déterminer

le profil inflammatoire du cheval et si l'infection est plutôt virale, bactérienne, aiguë ou chronique. Des analyses sérologiques peuvent également être utiles pour le diagnostic de gourme, à la fois pour déterminer si l'infection est récente à l'aide d'une cinétique d'anticorps, mais aussi pour évaluer le risque de complications (purpura hémorragique) et décider s'il faut vacciner ou non un cheval lors d'épidémie [87].

g. Données de référence

Le liquide de lavage des poches gutturales est utilisé pour réaliser des analyses microbiologiques par différentes méthodes : par culture bactériologique ou par PCR. Il est important de bien connaître les différentes techniques de mise en évidence des agents pathogènes proposées par le laboratoire afin de réaliser le prélèvement dans les meilleures conditions par rapport aux caractéristiques de la technique ensuite employée. Il faut également bien suivre les recommandations d'envoi et de conservation des prélèvements afin que ceux-ci puissent être correctement analysés ensuite et que les résultats soient fiables.

Il est recommandé, dans la mesure du possible, de toujours envoyer ses prélèvements au même laboratoire. Ainsi, les résultats seront plus facilement comparables entre eux et le praticien pourra estimer ses propres valeurs de référence sur les chevaux de sa clientèle.

- *Culture bactérienne* : permet d'identifier le germe vivant en cause. Une première orientation est obtenue en 24 à 48h et le diagnostic est définitif après 2 à 3 jours. Dans le cas des abcès des nœuds lymphatiques et des empyèmes des poches gutturales, celles-ci peuvent être rapidement colonisées par d'autres bactéries qui masquent ou gênent ensuite le développement de *S.equi equi* donnant un résultat faussement négatif,
- *Polymérase Chain Réaction PCR* : cette technique permet de détecter une molécule d'ADN cible dans un échantillon par la production de millions de copies. Ainsi un seul organisme est mis en évidence parmi des millions d'autres. Cette technique a l'avantage de cibler les molécules d'ADN d'un micro-organisme suspect et recherché, que ce dernier soit vivant ou mort. La PCR permet l'obtention d'un résultat rapide en 4 à 6 heures et est plus sensible que la culture bactérienne. Par contre cette technique ne permet pas de différencier les bactéries vivantes des bactéries mortes [56, 87].

Les 2 techniques ayant leurs avantages et leurs défauts, l'utilisation conjointe de la bactériologie et de la PCR reste le protocole le plus fiable.

C. Prélèvements dans les voies respiratoires profondes

Les prélèvements des voies respiratoires profondes permettent la réalisation d'analyses à la fois cytologique et microbiologiques. Contrairement aux prélèvements des VRS qui sont plus particulièrement utilisés pour les analyses microbiologiques, l'analyse cytologique des prélèvements des VRP est indispensable pour l'interprétation des résultats microbiologiques.

Les prélèvements des voies respiratoires profondes permettent donc de caractériser un état inflammatoire de l'appareil respiratoire et de déterminer l'étiologie précise de l'affection en cause.

1. Lavage broncho-alvéolaire

Le lavage broncho-alvéolaire (LBA) permet de prélever des cellules du territoire alvéolaire et bronchique à la faveur d'un lavage avec un soluté stérile pour réaliser une analyse cytologique (comptage et morphologie cellulaire). Cet examen n'implique qu'une petite partie du poumon à la fois et est plus particulièrement utilisé pour les affections diffuses [2, 37].

a. Matériel et méthode

i. Matériel

Lors de la réalisation d'un lavage broncho-alvéolaire, il est fortement conseillé de préparer à l'avance tout le matériel dont le praticien aura besoin. L'ensemble du matériel nécessaire est décrit ci-dessous [2, 14, 24].

- Un tube nasobronchique flexible équipée d'un ballonnet gonflable (technique à l'aveugle) ou un endoscope de 2,2 m à 3 m est utilisé. Plus la sonde ou l'endoscope est long et fin, plus le territoire irrigué est circonscrit et plus le rendement cellulaire sera bon pour une même quantité de liquide physiologique utilisé [11] ;

- Une ou deux seringues de 50 mL contenant une solution de lidocaïne diluée à 0,4% dans du NaCl 0,9% sont préparées à l'avance, ainsi que cinq à huit seringues de 60 mL remplies de NaCl 0,9% stérile et préchauffées à 37°C (en tout 300 à 500 mL seront instillés) ;

- Des tubes EDTA et des tubes secs sont nécessaires pour l'envoi du prélèvement.

ii. Contention

Un aide, autre que celui qui tient le cheval, est nécessaire pour la réalisation technique du LBA. L'examen est réalisé dans un box ou une barre, une personne à la tête maintenant le chanfrein et aidant à l'introduction de l'endoscope. La contention est réalisée avec un tord-nez et le cheval est tranquillisé pour limiter ses mouvements, souvent à l'aide d'un α2agoniste, et éventuellement d'un morphinique (butorphanol) en cas de toux et bronchospasme sévère [2, 14, 24, 37, 48].

iii. Réalisation pratique

Le lavage broncho-alvéolaire est réalisé en plusieurs étapes décrites ci-après [2, 14, 24, 48] :

- Le LBA peut être fait à l'aveugle ou sous contrôle endoscopique, la technique est la même dans les deux cas. L'endoscope ou le tube est passé par le méat ventral des cavités nasales jusque dans le naso-pharynx et la trachée ;
- Un agent anesthésique (40 à 60mL) peut être instillé pendant l'avancée de l'endoscope ou du tube dans la trachée pour limiter le réflexe de toux ;
- L'extrémité du canal opérateur est placé le plus loin possible dans l'arbre bronchique, jusqu'à ce que l'avancée soit impossible (butée sur une bronche de diamètre inférieur au diamètre de l'endoscope). En cas de LBA à l'aveugle, le tube se dirige le plus souvent vers la zone caudo-dorsale droite. Gonfler le ballonnet ;
- On instille 300 à 500 mL de liquide de sérum physiologique tiède stérile puis on le ré aspire avec une aspiration douce et continue à l'aide de seringues de 60mL ;

  ATTENTION il ne faut pas mettre trop de pression pour ré-aspirer pour ne pas entrainer un collapsus des voies respiratoires avec traumatisme de l'épithélium, et léser les cellules et rendre l'interprétation de la cytologie difficile.
- Il est tout à fait normal de ne ré aspirer que 40 à 60% du volume introduit. En cas d'obstruction des voies respiratoires (œdème et bronchospasme), la quantité de fluide récupérée est encore plus faible. Les premiers 20mL récupérés sont jetés et le reste du prélèvement est envoyé pour l'analyse ;
- Il est conseillé de garder le cheval au repos pendant environ 48 heures suite au prélèvement.

iv. Qualité du prélèvement

À la fin de la procédure il faut s'assurer que de la mousse blanche apparait à la surface du liquide. Celle-ci correspond à la présence du surfactant (produit par les cellules de Clara présentes dans les alvéoles) qui indique que les alvéoles ont bien été échantillonnées et donc que le prélèvement est de qualité [2, 14].

Avant l'envoi du prélèvement et l'interprétation des résultats de cytologie, il faut évaluer l'aspect macroscopique du liquide obtenu, à savoir le volume récupéré (normalement au moins 50% du volume injecté), sa couleur et transparence, la présence de surfactant, la présence de floculats de mucus, la présence d'éléments parasitaires ou de sang [14, 48, 69].

v. Conditions de conservation et d'envoi du prélèvement

Une fois récupérés, les échantillons doivent être traités rapidement (dans les 8h à température ambiante, dans les 24h à +4°C) pour optimiser la qualité de l'interprétation cytologique et limiter la croissance bactérienne. Une partie des échantillons est transvasée dans un tube sec ou EDTA (améliore la conservation) pour l'analyse cytologique, et le reste est

gardé dans un contenant stérile (tube sec par exemple ou dans un milieu spécial) [24, 34, 48, 66].

Le prélèvement peut également être centrifugé à faible vitesse pendant 10 minutes. Le surnageant est éliminé, le culot remis en suspension puis étalé sur lame et séché à l'air par le praticien avant son envoi. Cette méthode améliore la conservation du prélèvement et limite la surcroissance bactérienne. Elle est à réaliser si le délai d'expédition est de plus de 24h car le frottis doit être réalisé le plus rapidement possible après le prélèvement pour limiter la détérioration de la morphologie cellulaire et limiter la croissance bactérienne [14, 26, 95].

TRUCS ET ASTUCES

Un échantillon prélevé après un exercice modéré de 30-60 min apporte une meilleure valeur diagnostique qu'un échantillon prélevé sur un animal au repos. En effet cet échantillon contient plus de sécrétions, représente mieux les différentes régions du poumon et est plus à même de révéler une maladie des voies respiratoires [34].

POUR FACILITER LE PASSAGE DE L'ENDOSCOPE DANS LA TRACHÉE [14] :

- Mettre la tête du cheval en extension ;
- Limiter la stimulation du pharynx pour éviter le réflexe de déglutition.

POUR S'ASSURER QUE LE TUBE EST BIEN PASSÉ DANS LA TRACHÉE [14] :

- Peu ou pas de résistance au passage de l'air ;
- Flux d'air décelable par la lumière du tube et aspiration d'air possible ;
- Toux déclenchée par l'avancement du tube ;
- Tube invisible et impalpable dans l'œsophage ;
- Absence d'efforts de déglutition.

POUR LIMITER LE RÉFLEXE DE TOUX [14] :

- Utiliser de la solution NaCl préchauffée ;
- Inclure du butorphanol dans la sédation ;
- Administrer de la lidocaïne en avançant le tube.

b. *Avantages*

Le lavage broncho-alvéolaire est la méthode de choix pour récupérer les sécrétions recouvrant les voies respiratoires profondes périphériques. Il faut cependant garder à l'esprit que le liquide prélevé est spécifique d'une région lavée lors du prélèvement. Il sera donc utilisé pour le diagnostic de processus chroniques et/ou diffus, surtout si le prélèvement est réalisé à l'aveugle [48].

Le LBA peut facilement être contaminé par les bactéries des voies respiratoires supérieures. Il est donc indiqué en priorité pour les analyses cytologiques des affections inflammatoires non septiques [66].

Lors de suspicion d'affection pulmonaire localisée, on peut essayer de réaliser un lavage d'une zone spécifique à l'aide d'un contrôle endoscopique [14, 37].

Le lavage broncho-alvéolaire donne de nombreuses informations sur la nature du processus pathologique (origine inflammatoire, infectieuse, allergique). Il s'agit de la méthode diagnostique de choix recommandée en cas de suspicion de maladie inflammatoire des voies aériennes ou d'hémorragie pulmonaire induite à l'effort [14, 23, 24, 48, 95].

c. *Indications*

Le lavage broncho-alvéolaire est simple à effectuer et riche en informations potentielle. Il est indiqué dans les cas de [11, 18, 20, 23, 37] :

- Toux ;
- Jetage nasal ;
- Intolérance à l'effort et/ou mauvaise performance ;
- Épistaxis post-effort ;
- Dyspnée ;
- Fièvre d'origine indéterminée ;
- Mucus ou sang présent dans la trachée.

L'analyse des prélèvements respiratoires permet de diagnostiquer une affection subclinique sans signes d'inflammation visibles à l'endoscopie, d'identifier le type et la sévérité de l'inflammation dans les voies respiratoires distales ou l'ancienneté des saignements, d'établir un pronostic et de choisir un traitement adapté. [14, 19, 73].

Le lavage broncho-alvéolaire est indiqué en première intention pour le diagnostic et la gradation de la sévérité des maladies respiratoires non infectieuses, c'est-à-dire pour le diagnostic des HPIE et des maladies inflammatoires chroniques des voies respiratoires (MICVR), ainsi que le suivi de leur traitement. Il peut être réalisé au repos en cas de suspicion de maladie inflammatoire ou de saignement pulmonaire ou après l'effort lors de suspicion de HPIE, de MICVR ou pour un contrôle de l'inflammation des voies respiratoires après un traitement. Les conditions de vie du cheval doivent être connues (influence du confinement du cheval, du transport…) pour pouvoir interpréter correctement les résultats de l'analyse du prélèvement [14, 23, 48, 69].

Lors de suspicion d'affection pulmonaire localisée, on peut essayer de réaliser un lavage d'une zone spécifique à l'aide d'un contrôle endoscopique. Un lavage broncho-alvéolaire orienté vers une région particulière du poumon peut être indiqué dans 3 cas [14, 24]:

- L'auscultation pulmonaire a révélé des bruits respiratoires anormaux plus marqués d'un côté d'un thorax que de l'autre ;
- L'examen endoscopique a mis en évidence des sécrétions provenant préférentiellement d'un poumon ;
- Une affection qui touche préférentiellement une certaine région pulmonaire est suspectée (HPIE dorso-caudale, ou pneumonie par aspiration rétro-cardiaque par exemple).

Les méthodes de virologie sont en développement sur les LBA, notamment pour l'identification des herpès virus équins (EHV) par PCR [19, 34, 72].

d. Limites

La principale limite du LBA à l'aveugle est liée au fait qu'il est impossible de connaitre le territoire prélevé. L'atteinte ne sera détectable et les résultats ne seront significatifs que si l'atteinte pulmonaire est diffuse [23, 48, 66]. Les résultats de la cytologie peuvent varier significativement d'un lobe pulmonaire à l'autre même en cas d'affection diffuse. Ceci ne modifie pas le diagnostic mais influence la sévérité de l'affection et donc le pronostic donné au client. Il est donc conseillé d'effectuer des prélèvements dans différents sites pour une évaluation fiable et complète du processus pathologique [23].

De plus il peut y avoir une modification du nombre de cellules et de bactéries dans le prélèvement lorsque le cheval n'a pas pu bouger la tête pendant un temps prolongé (au moins 6h), par exemple suite à un transport ou au maintien de la tête levée qui a fait s'accumuler beaucoup de mucus dans l'arbre respiratoire profond. Dans ce cas il y a une forte augmentation du nombre de bactéries qui doit être prise en compte dans l'interprétation des analyses de ces chevaux. Cette accumulation est ensuite normalement éliminée en environ 12h par la clairance muco-ciliaire [48].

e. Complications et contre-indications

Il existe quelques contre-indications à la réalisation de cet examen : détresse respiratoire marquée, cyanose, hypovolémie, troubles du rythme cardiaque significatifs [14, 48].

Il existe de rares complications lors de la réalisation du lavage broncho-alvéolaire, celles-ci sont en général minimes. Une toux paroxystique et difficilement répressible peut se produire chez les chevaux hyper réactifs et/ ou souffrant de MORVR. Il faut donc prévenir le propriétaire avant le début de l'examen [23, 32].

Enfin, il existe quelques difficultés techniques, qui sont à garder à l'esprit afin de savoir y remédier et interpréter correctement les résultats [23]:

- Le ballonnet peut être insuffisamment gonflé, ce qui entraine un reflux du liquide de lavage et une mauvaise récupération du fluide ;
- La sonde peut être mal maintenue au naseau, surtout chez un cheval qui tousse ou secoue la tête, ce qui entraine une mauvaise étanchéité au niveau distal et donc une mauvaise ou absence de récupération du fluide ;
- Le ballonnet peut se rupturer ;
- La sonde peut se recourber et le lavage est alors rétrograde.

Remarque : le lavage broncho-alvéolaire n'est pas un prélèvement fiable permettant de réaliser des analyses microbiologiques car il est presque impossible de le réaliser sans contamination naso-pharyngée [23, 24, 48].

f. Association aux autres techniques diagnostiques

Le lavage broncho-alvéolaire permet de prélever le contenu d'une partie des voies respiratoires distales afin de réaliser des analyses cytologique et éventuellement bactériologique sur le liquide. Il est ensuite souvent associé à d'autres techniques diagnostiques pour évaluer de manière plus complète l'appareil respiratoire profond.

i. Radiographies du thorax

L'analyse cytologique du LBA est presque toujours interprétée en association avec des radiographies pulmonaires, surtout en cas de suspicion de MORVR [48].

ii. Lavage trans-trachéal

En cas d'absence de suspicion diagnostique et de mauvaise performance ou de toux à l'effort, il peut être recommandé d'associer un LBA et un LTT. En effet, la cytologie d'une des deux techniques n'est pas représentative de la cytologie de l'autre et ils apportent des informations complémentaires. De plus l'inflammation des voies respiratoires peut être localisée à une région et l'association des deux techniques donne de meilleures chances de détecter une inflammation. En cas de réalisation de LBA et LTT en même temps, il faut commencer par le LTT car le LBA peut être à l'origine d'une contamination de la trachée distale par la flore naso-pharygée [14, 23, 24, 48].

iii. Endoscopie des voies respiratoires profondes

L'endoscopie peut également être associée au lavage broncho-alvéolaire, soit simultanément dans le cadre d'un prélèvement sous contrôle visuel, soit à un autre moment. Elle permet notamment d'estimer la quantité de mucus observé dans la trachée et de la comparer à la quantité de mucus récupérée lors du prélèvement.

iv. Analyses sanguines

Une numération-formule sanguine devrait systématiquement être réalisée à l'occasion d'un lavage broncho-alvéolaire afin de pouvoir comparer les résultats cytologiques de la formule blanche [11].

g. Données de référence

Le lavage broncho-alvéolaire permet de recueillir les cellules alvéolaires qui sont le reflet exact des évènements cellulaires d'un secteur pulmonaire bien circonscrit. Plusieurs paramètres permettent l'évaluation cytologique du liquide de lavage broncho-alvéolaire, notamment son apparence macroscopique, le comptage et la composition cellulaire, et la morphologie cellulaire [69].

À partir de toutes ces données, le praticien peut évaluer le degré d'inflammation des voies aériennes, suspecter une étiologie et proposer un traitement adapté.

i. Apparence macroscopique

L'apparence macroscopique du liquide récolté est importante et permet de juger de la qualité du prélèvement, mais aussi de donner une première orientation diagnostique. On peut ainsi déterminer grossièrement la quantité de mucus, sang ou pus présent dans le prélèvement [14, 48, 69].

Liquide normal : incolore ou clair à légèrement trouble.

Anomalies :

- Teinte rosée à rougeâtre lors de saignement récent, teinte marron lors de saignement plus ancien (hémosidérrine) ;
- Liquide trouble et blanchâtre à jaunâtre en cas d'inflammation ;
- Présence de floculats due à une accumulation de mucus et de débris cellulaires, indicateurs d'inflammation respiratoire ;
- Teinte lie de vin, boueuse lors d'ischémie, nécrose ou néoplasie pulmonaire.

Si le prélèvement est clair, il faudra le centrifuger pour réaliser le frottis et l'analyser correctement à cause de la faible cellularité.

ii. Comptage cellulaire

Le comptage cellulaire n'est qu'une estimation du nombre réel de cellules dans les voies respiratoires car il dépend en grande partie de la quantité de NaCl instillée puis récupérée. Il est donc peu intéressant pour l'évaluation du liquide. En général le comptage cellulaire est inférieur à 1000 cellules/mL chez le cheval sain [69].

Ainsi l'évaluation du liquide de lavage broncho-alvéolaire est basée sur la proportion relative des différentes populations cellulaires.

iii. Composition cellulaire

Tableau 9 : Composition cellulaire d'un liquide de lavage broncho-alvéolaire chez un cheval adulte sain [69, 73]

Cellules	Proportion
Macrophages	60 à 80%
Lymphocytes	20 à 35%
Neutrophiles	<5%
Mastocytes	<2%
Éosinophiles	<0.1%

Les macrophages et lymphocytes sont les deux populations cellulaires dominantes.

Lors de phases cliniques de MICVR, on note une augmentation significative du nombre de neutrophiles, mastocytes et éosinophiles. Leur valeur retourne à la normale en phase de rémission [69, 73].

Une neutrophilie du liquide (PNN>10%) associée à des signes cliniques de pousse constitue un diagnostic de certitude de MORVR (du moment qu'on a exclu un processus infectieux).

Remarque : les neutrophiles sont en quantité plus importante lorsque le prélèvement est réalisé après l'effort. L'intensité de l'exercice doit être prise en compte lors de l'analyse des résultats du lavage broncho-alvéolaire. En effet le pourcentage de neutrophiles est deux fois plus important dans le liquide d'un LBA effectué après l'exercice que dans celui d'un LBA effectué avant [21, 73].

iv. Morphologie cellulaire

L'analyse morphologique du liquide apporte des informations complémentaires au comptage cellulaire [69] :

- Lors d'épisodes d'HPIE chez les chevaux de course, on peut observer des érythrophages, témoins de saignements récents, ou biens des hémosidérrophages, témoins de saignements plus anciens. La présence d'hématie ne permet pas de conclure car elle peut être dûe à un traumatisme des voies respiratoires lors de la procédure ;
- Une accumulation de mucus, des amas de cellules épithéliales hyperplasiques, une augmentation du nombre de cellules caliciformes ou la présence de spirales de Curschmann (mucus densifié modelé sur les bronchioles, signe d'une obstruction chronique) sont des anomalies souvent observées dans les cas sévères de MORVR ;
- La présence de cellules épithéliales squameuses, kératinisées ou de matériel alimentaire est un signe de contamination des voies respiratoires lors du passage des voies respiratoires antérieures ou d'une pneumonie par fausse déglutition.

2. Lavage transtrachéal

Le lavage transtrachéal (LTT) permet de prélever les sécrétions accumulées dans le territoire trachéal, qui reflètent une situation locale. Ce prélèvement ne doit donc pas être considéré comme représentatif de l'ensemble de l'appareil respiratoire profond. Il permet de déterminer le type et la sévérité de l'inflammation et est le prélèvement de choix pour réaliser une analyse microbiologique [11, 77].

Le lavage transtrachéal peut être réalisé par voie endoscopique ou transtrachéal, la décision étant dépendante de l'habitude du praticien. On ne parlera ici que de la technique transtrachéale [14].

a. Matériel et méthode

i. Contention

L'examen est réalisé dans un box ou une barre. La contention est réalisée avec un tord-nez et une sédation est généralement nécessaire. Cependant cette dernière doit être légère afin que l'encolure reste en position assez haute [14, 23].

La tête est maintenue en position haute (passage de la longe en hauteur pour maintenir la tête en hauteur) afin de garder l'encolure droite et dégagée.

ii. Réalisation pratique

L'aspiration transtrachéale est réalisée en plusieurs étapes décrites ci-après [14, 23, 48, 66, 77] :

- Il faut préparer une zone 6*6cm au tiers moyen de l'encolure de **manière aseptique** ;
- On injecte 1mL d'anesthésique local en sous cutané ;
- Le praticien palpe et stabilise la trachée à l'aide d'une main ;
- L'incision de la peau et du tissu sous cutané se fait entre 2 anneaux trachéaux ;
- Un trocart et sa canule sont introduits entre 2 anneaux trachéaux, perpendiculairement à la trachée jusque dans la lumière trachéale ;
- Le trocart est retiré en laissant la canule en place puis un cathéter rigide est inséré à travers cette dernière en l'orientant vers le bas ;
- Enfin, 20 à 30 mL de solution saline isotonique stérile sont instillées et ré aspirées rapidement. Chez le cheval adulte il est possible de flusher et réaspirer trois ou quatre fois pour obtenir un échantillon suffisant (1 à 2 mL sont généralement suffisant) ;
- Après l'obtention du prélèvement le cathéter puis la canule sont retirés afin de limiter la contamination du tissu péri trachéal ;
- L'incision peut être refermée à l'aide d'un point de suture ou laissée cicatriser par seconde intention.

TRUCS ET ASTUCES

Il est possible de **reculer doucement le cathéter en aspirant doucement, ou d'abaisser la tête du cheval** pour faciliter le mouvement d'eau et la réaspiration [14].

Un échantillon prélevé après un exercice modéré de 30-60min apporte une meilleure valeur diagnostique qu'un échantillon prélevé sur animal au repos. Il stimule naturellement la remontée des sécrétions bronchiques profondes le long des voies respiratoires vers le carrefour bronchique et la trachée par l'escalateur muco-ciliaire. Ainsi le prélèvement contient plus de sécrétions, représente mieux les régions intermédiaires à profondes du poumon, et est plus à même de révéler une maladie des voies respiratoires. Il est conseillé de le réaliser dans les 15 à 30 minutes post-effort. [34, 48]

La stérilité du prélèvement et la réalisation parfaitement aseptique de celui-ci sont extrêmement importantes pour pouvoir demander une analyse microbiologique.

iii. Qualité du prélèvement

Avant l'envoi du prélèvement et l'interprétation des résultats de cytologie il faut évaluer l'aspect macroscopique du liquide obtenu. Les sécrétions trachéales peuvent être muqueuses, muco-purulentes ou purulentes. Un bon prélèvement est généralement trouble avec présence de floculats de mucus et de débris [66].

iv. Conditions de conservation et d'envoi du prélèvement

Une fois récupérés, les échantillons doivent être traités rapidement (dans les 8 h à température ambiante, dans les 24 h à +4°C) pour optimiser la qualité de l'interprétation cytologique. Les échantillons sont répartis dans différents tubes pour les analyses [14, 48, 72] :

- Tube EDTA pour analyse cytologique ;
- Tube sec pour analyse bactériologique ou virologique ;
- Milieu de transport spécial pour certaines bactéries (notamment pour les bactéries anaérobies). Il est possible d'utiliser un écouvillon que l'on trempe dans le liquide récolté et qui est ensuite placé dans un milieu anaérobie et maintenu à température ambiante. Il ne faut pas réfrigérer lorsque l'on suspecte une infection anaérobie.

Les bactéries anaérobies ne survivent pas et l'échantillon doit être traité très rapidement en cas de suspicion de leur présence [48].

Le prélèvement peut être étalé sur lame après une simple sédimentation par le praticien avant son envoi. Souvent la centrifugation n'est pas nécessaire car le prélèvement est plus riche en sécrétions et cellules qu'un liquide de LBA. Cette méthode diminue la surcroissance bactérienne et optimise la qualité de l'interprétation cytologique [14].

La stérilité du prélèvement et la réalisation parfaitement aseptique de celui-ci sont extrêmement importantes pour pouvoir demander une analyse microbiologique.

b. Avantages

Le lavage trans-trachéal constitue la méthode de choix pour prélever les sécrétions des voies respiratoires profondes proximales : trachée, grosses bronches, ainsi que les sécrétions des bronches proximales qui sont remontées par l'escalateur muco-ciliaire [14, 48, 77].

Cette technique est économique et facile à réaliser en clientèle [14].

Les échantillons récoltés lors d'un lavage trans-trachéal peuvent être soumis à des analyses cytologiques ainsi qu'à la mise en évidence d'agents pathogènes (bactéries, mycoplasmes, éléments fongique, virus). La méthode présentée évite le passage par les cavités nasales et le pharynx, est parfaitement aseptique et garantit des prélèvements de qualité qui peuvent donc être envoyés pour une analyse microbiologique [2, 11, 23, 48, 95].

c. Indications

Le lavage trans-trachéal est la méthode diagnostique recommandée lors d'affection aiguë, de nature infectieuse, diffuse ou focale chez tous les chevaux y compris les jeunes [23].

Le lavage transtrachéal est simple à effectuer et riche en informations potentielles : l'ensemble des examens microbiologiques peuvent être demandés sur ce prélèvement (virologie, parasitologie, bactériologie, mycologie) [19, 23, 48, 72, 77].

Il est particulièrement indiqué en cas de [19, 23]:

- Pneumonies, broncho-pneumonies ou pleuropneumonies d'origine infectieuse ;
- Fièvre d'origine indéterminée ;
- Affections plutôt aigues et de nature infectieuse, d'origine diffuse ou focale ;
- Chez tous types de chevaux, y compris les jeunes (rhodococcose du poulain).

Le lavage transtrachéal est indiqué pour la recherche des maladies infectieuses des voies respiratoires profondes, et notamment les infections dues aux herpès virus ou au virus de la grippe. Des particules virales grippales peuvent être observées jusque 21 jours post-infection dans un LTT. Il peut donc être intéressant de réaliser ce prélèvement notamment si un écouvillonnage naso-pharyngé n'a pu être effectué précocement [19, 77, 95].

Des signes cliniques tels que de la toux, une mauvaise performance, la présence de muco pus dans la trachée, une épistaxis post-exercice, une dyspnée, ou une fièvre d'origine indéterminée sont des indications pour la réalisation du prélèvement [11, 23, 48, 72].

d. Limites

Le lavage trans-trachéal est un procédé invasif, qui nécessite une sédation (ce qui implique un temps d'attente pour la compétition) et un temps de préparation relativement important [2, 14].

Il s'agit le plus souvent d'une procédure réalisée à l'aveugle, aucune indication sur l'intérieure de la trachée n'est donc obtenue (hyperhémie, inflammation, quantité de mucus…). De plus si le matériel est muco-purulent et relativement épais celui-ci peut boucher le cathéter. Enfin il arrive que le cathéter se coupe lors de son retrait et qu'il reste un bout de celui-ci dans la trachée. Dans ce cas il est en général expectoré dans l'heure qui suit [2, 11, 14, 23, 48].

Lors de lavage trans-trachéal réalisé avec un endoscope il peut y avoir des contaminations, même si celui-ci est protégé. C'est notamment le cas si le cheval tousse beaucoup lors de l'introduction de l'endoscope dans la trachée [2, 11, 14, 23, 48].

Il peut y avoir une **modification du nombre de cellules et de bactéries dans le prélèvement lorsque le cheval n'a pas pu bouger la tête pendant un temps prolongé** (au moins 6h), par exemple suite à un transport, ou au maintien tête levée, ou après un effort. Dans ce cas, il y a une forte augmentation du nombre de cellules et de bactéries qui doit être prise en compte dans l'interprétation des analyses de ces chevaux. Cette accumulation est ensuite éliminée en environ 12h par la clairance muco-ciliaire [14, 23].

e. Complications et contre-indications

Il existe des complications lors de la réalisation du lavage transtrachéal, celles-ci sont en général peu fréquentes. Elles sont à garder à l'esprit afin de pouvoir réagir et de prévenir le client avant de faire le prélèvement [14, 23, 73] :

- L'aspiration peut être rétrograde si le cathéter est mal positionné ou si le cheval a une quinte de toux ce qui recourbe le cathéter. Dans ce cas, il peut y avoir une contamination du prélèvement par des éléments pharyngés ou l'aspiration est infructueuse. Il faudra alors prévoir de réitérer le prélèvement ;
- Les cartilages de la trachée peuvent être abimés lors de l'incision et de la pénétration du trocart dans la trachée. Il est important de bien palper la trachée et de repérer les anneaux trachéaux afin que l'insertion du trocart soit bien réalisée entre deux anneaux sans les léser ;
- Un léger emphysème sous cutané peut être observé suite au prélèvement au niveau de l'incision. Celui-ci est sans conséquences et se résout tout seul ;
- Une cellulite localisée ou un abcès au site de ponction peuvent également être observé. Ils sont dûs à la contamination du tissu sous-cutané lors du retrait du cathéter lorsque le prélèvement est contaminé ;
- La sonde du cathéter peut être sectionnée dans la trachée par le biseau du mandrin. Elle est généralement expectorée rapidement (dns l'heure suivante) ;

- Un pneumomédiastin ou un pneumothorax sont très rarement observés suite à la réalisation d'un lavage transtrachéal.

Enfin, il faut garder à l'esprit que les comptages cellulaires sont le reflet d'une situation locale et ne doivent pas être considérés comme représentatifs de l'ensemble de l'arbre aérifère. La pertinence du seul examen cytologique sur ce prélèvement est donc à débattre [37, 73].

f. Association aux autres techniques diagnostiques

Le lavage transtrachéal est une technique diagnostique utilisée pour l'évaluation des voies respiratoires profondes. Elle donne donc des indications sur l'état d'inflammation des voies aériennes et leur possible contamination par des agents microbiologiques. Cependant il peut être utile de l'associer à d'autres méthodes diagnostiques pour réaliser un bilan plus complet de l'atteinte des voies respiratoires profondes, notamment pour visualiser l'étendue des lésions et leur sévérité.

i. Radiographies du thorax

Il est souvent conseillé d'associer l'analyse cytologique et bactériologique du LTT à des radiographies pulmonaires, qui permettent d'avoir une vision globale de la cavité thoracique. Elles sont notamment indiquées en cas de suspicion de MORVR ou en cas de pneumonie bactérienne pour avoir une idée de l'étendue des lésions [48].

ii. Lavage broncho-alvéolaire

En cas d'absence de suspicion diagnostique et de mauvaise performance ou de toux à l'effort, il peut être recommandé d'associer un LBA et un LTT. En effet, la cytologie d'une des deux techniques n'est pas représentative de la cytologie de l'autre (techniques non interchangeables) et ils apportent des informations complémentaires. De plus l'inflammation des voies respiratoires peut être localisée à une région et l'association des deux techniques donne de meilleures chances de détecter une inflammation [14, 23, 24, 48].

g. Données de référence

Le lavage trans-trachéal apporte des informations sur les phénomènes inflammatoires de la sphère trachéo-bronchique.

Cette technique est la plus stérile, donc la plus adaptée pour la récolte d'un échantillon respiratoire à soumettre à une culture bactériologique. L'analyse bactériologique et/ou virologique de l'échantillon doit s'accompagner d'une analyse cytologique du liquide pour une interprétation optimale des résultats. En effet des bactéries peuvent être retrouvées dans le liquide de LTT chez des chevaux sains, l'analyse cytologique permet donc de confirmer ou d'infirmer l'implication de ces agents dans l'affection respiratoire suspectée [72, 73, 95].

Comme pour l'analyse du liquide de lavage broncho-alvéolaire, différents critères sont utilisés pour l'évaluation cytologique et microbiologique de l'échantillon récolté.

i. Comptage cellulaire

La détermination du nombre de cellules nucléées dans le liquide de lavage transtrachéal n'est qu'une estimation du nombre réel de cellules dans les sécrétions respiratoires. En effet celles-ci sont diluées dans le liquide physiologique utilisé et la dilution dépend de la quantité de NaCl instillée puis aspirée. Le comptage cellulaire est donc peu intéressant pour l'évaluation de ce prélèvement [69].

ii. Composition cellulaire

Il n'existe aucun consensus à l'heure actuelle sur les valeurs de référence concernant la population cellulaire normalement retrouvée dans le liquide de lavage transtrachéal [69].

Le comptage différentiel doit être réalisé uniquement sur les leucocytes [73].

Le tableau ci-dessous présente des valeurs approximatives de la composition du liquide de lavage transtrachéal, sans que celles-ci soient encore désignées comme valeurs de référence. Elles sont données à titre d'indication :

Tableau 10 : Composition cellulaire d'un liquide de lavage transtrachéal chez un cheval adulte sain [69, 72]

Cellules	Proportion
Macrophages	**30 à 90%**
Lymphocytes	**30 à 60%**
Neutrophiles	**0 à 20%**
Mastocytes	**<10%**
Éosinophiles	**<2%**
Cellules épithéliales	**1 à 5%**

iii. Morphologie cellulaire

L'analyse morphologique du liquide apporte des informations complémentaires au comptage cellulaire :

- L'observation d'anomalies morphologiques des cellules épithéliales (dégénérescence, cellules en amas) dans le liquide trachéal ou le liquide broncho-alvéolaire est un critère cytologique en faveur d'une infection virale en cours. L'augmentation de la proportion de ces cellules associée à une inflammation neutrophilique et éventuellement une augmentation des lymphocytes signe un passage viral [69, 73] ;
- L'observation de bactéries intra-cytoplasmiques, de neutrophiles dégénérés et de la croissance d'une colonie bactérienne sont des signes en faveur d'une infection bactérienne des voies respiratoires profondes [69, 77] ;
- Une inflammation neutrophilique sans dégénérescence des cellules épithéliales ou en l'absence de bactéries est en faveur d'une maladie inflammatoire des voies respiratoires [77] ;
- La présence d'éosinophiles indique généralement une infestation parasitaire des poumons, surtout chez les jeunes [77] ;

- L'observation de cellules malphingiennes pharyngées et de germes de plusieurs types est caractéristique d'une contamination du prélèvement par les voies respiratoires supérieures [73].

iv. Analyses microbiologiques

Bactériologie : L'interprétation bactériologique d'un liquide de lavage transtrachéal requiert de la prudence. Quel que soit le mode de prélèvement utilisé, l'isolement de bactéries dans le liquide trachéal peut représenter une infection, une colonisation transitoire des voies respiratoires ou une contamination de l'échantillon [19, 72].

Virologie : Il faut également rester vigilant lors de l'interprétation d'un résultat de PCR. En effet celui-ci révèle seulement la présence de matériel génétique, mais ne donne aucune information sur l'activité du virus qui peut être actif, lysé ou bien latent (cas de certains herpès virus retrouvés à l'état latent dans les lymphocytes et le BALT). Ceci renforce le caractère indispensable d'une analyse cytologique en parallèle pour affiner le diagnostic. Il faut particulièrement se concentrer sur les cellules épithéliales qui sont la première cible des virus en réplication et rechercher des anomalies morphologiques comme une ciliocytophtorie [19, 72].

3. Thoracocentèse

La thoracocentèse est une technique utilisée pour évaluer le liquide accumulé dans l'espace pleural. Elle est en général réalisée suite à la détection d'anomalies à l'auscultation et à la percussion thoracique, qui sont confirmées par l'échographie thoracique. C'est une technique qui se réalise rapidement et facilement, nécessitant un équipement minimal, et présentant peu de complications [23, 48].

a. Matériel et méthode

i. Matériel

Le matériel utilisé pour une thoracocentèse est préparé de manière stérile. Il faut un cathéter ou une aiguille de 14G (cathéter Teflon), d'une longueur correspondant au moins à l'épaisseur de la paroi thoracique (3 à 6 cm), une seringue de 10 à 15 mL de lidocaïne 2% , un prolongateur de tubulure, un robinet 3 voies et une seringue sèche de 20 mL pour aspirer le prélèvement et limiter la pénétration d'air dans le thorax [48, 66].

ii. Contention

La thoracocentèse peut être effectuée sur cheval debout, avec ou sans sédation et/ou tord-nez selon le caractère de l'animal [48].

iii. Choix du site de prélèvement

Un contrôle échographique du site de prélèvement est fortement conseillé. Sinon, l'incision se fait au 1/3 inférieur du thorax, dans le 6ème ou 7ème EIC à droite ou le 7ème, 8ème ou 9ème EIC à gauche [8, 11, 23, 37, 48, 66].

Les repères horizontaux sont : 10 cm au-dessus de la pointe de l'olécrâne, ou 1 à 2 cm au-dessus de la veine thoracique latérale, ou 3 à 4 cm au-dessus de la jonction costo-chondrale [23].

ATTENTION : Il faut éviter la région du cœur, c'est-à-dire être assez caudal tout en ayant accès aux parties les plus crânio-ventrales du thorax [8].

iv. Réalisation pratique

La thoracocentèse est une technique diagnostique facile à réaliser en quelques étapes [8, 23, 48, 66] :

- Une zone de 4x4cm est préparée chirurgicalement ;
- Une anesthésie locale (10 à 15mL de lidocaïne), incluant le tissu sous-cutané, les muscles intercostaux et la plèvre pariétale est réalisée ;
- Une incision cutanée à l'aide d'une lame est réalisée puis un trocart ou cathéter est introduit juste devant le bord crânial de la côte pour réduire le risque de lacérations du faisceau vasculo-nerveux qui passe à l'arrière de la côte. Le cathéter est poussé à travers les tissus mous jusqu'à la cavité pleurale ;
- L'entrée dans la cavité pleurale fait un « pop » caractéristique. Le mandrin est retiré et la canule est gardée fermée pour ne pas introduire d'air dans la cavité pleurale!
- Brancher la seringue vide et aspirer doucement. Le liquide doit s'écouler librement. Si ce n'est pas le cas, il faut réorienter légèrement le cathéter pour que son extrémité soit dans le liquide et qu'il puisse être recueilli. On peut également instiller un peu de solution saline stérile tiède puis aspirer ;

  ATTENTION : Il ne faut pas faire de multiples ponctions dans la plèvre pariétale car le risque de fuite du liquide vers les muscles et le tissu sous cutané augmente.
- Lors de suspicion de néoplasie pleurale et sans liquide récupéré à la thoracocentèse, la cavité pleurale peut être lavée avec plusieurs centaines de millilitres d'une solution saline stérile tiède. Le fluide aspiré est ensuite envoyé pour analyse.

TRUCS ET ASTUCES

Le **médiastin est fénestré** chez le cheval donc le **prélèvement effectué d'un côté peut être révélateur des deux côtés de la cavité thoracique**. Cependant, en cas de suspicion de pathologie pleurale, il faut prélever dans les deux hémi-thorax car les fenestrations peuvent être obstruées par de la fibrine et les deux hémi-thorax peuvent être affectés différemment [66].

v. Conditions de conservation et d'envoi du prélèvement

Une fois récupérés, les échantillons doivent être traités rapidement (dans les 8h à température ambiante, dans les 24h à +4°C) pour optimiser la qualité de l'interprétation cytologique, surtout lors de suspicion de l'implication de bactéries anaérobies car celles-ci ont un temps de survie très court [66, 72].

Les échantillons sont répartis dans différents tubes pour les analyses :

- Tube EDTA pour analyse cytologique ;
- Tube sec pour analyse bactériologique ou virologique ;
- Milieu de transport spécial pour certaines bactéries (bactéries anaérobies strictes). Il est possible d'utiliser un écouvillon que l'on trempe dans le liquide récolté et qui est ensuite placé dans un milieu anaérobie et maintenu à température ambiante. Il ne faut pas réfrigérer lorsque l'on suspecte une infection anaérobie.

Le prélèvement peut être étalé sur lame après une simple sédimentation par le praticien avant son envoi. Cette méthode diminue la surcroissance bactérienne et optimise la qualité de l'interprétation cytologique [48].

b. Avantages

La thoracocentèse est facile à mettre en œuvre et peut être réalisée sur cheval debout, sur le terrain. Elle nécessite peu de matériel, est peu coûteuse et les complications sont rares. Elle est donc souvent effectuée lors de suspicion d'atteinte pleurale et d'effusion pleurale [11, 48, 66].

Ce geste permet de prélever du liquide pleural pour différentes analyses (microbiologiques, cytologique). Ces analyses sont utiles pour établir un diagnostic, évaluer le pronostic et mettre en place un traitement adapté [66].

c. *Indications*

Le liquide présent dans l'espace pleural est le seul liquide respiratoire endogène. La grande majorité des épanchements pleuraux chez le cheval sont dus à une pleurésie secondaire (conséquence d'une pneumonie, d'abcès pulmonaires ou d'une néoplasie). Leur prélèvement permet de réaliser des examens microbiologiques, et notamment la recherche de bactéries anaérobies [8, 72].

Les effusions pleurales peuvent également être secondaires à des processus tumoraux, notamment en cas de mésothéliome, de lymphosarcome ou de métastases de carcinomes gastriques à cellules squameuses. Les cas de chylothorax sont rares [28].

La thoracocentèse est indiquée en cas de suspicion de [8]:

- Pneumonie ou pleuropneumonie avec épanchement pleural ;
- Néoplasie pleurale primaire ou secondaire ;
- Présence de liquide d'épanchement à l'échographie ;
- Abcès pulmonaire ;
- Granulome pulmonaire ;
- Maladie obstructive récurrente des voies respiratoires ;
- Anémie infectieuse équine ;
- Mycose systémique ;
- Pénétration traumatique dans le thorax.

En effet, toutes ces affections entrainant un liquide pleural anormal [8, 48, 66].

d. *Limites*

Les limites de la thoracocentèse sont peu nombreuses : il existe peu de contre-indications et la plupart des contre-indications décrites sont rares.

La principale limite est due à la difficulté de réaliser un diagnostic de néoplasie : les cellules néoplasiques peuvent ne pas être présentes dans le liquide récupéré, ou être en nombre très faible, ce qui rend le diagnostic cytologique extrêmement difficile [8].

e. *Complications et contre-indications*

La thoracocentèse n'est pas un geste technique anodin, il existe des complications qui peuvent être conséquentes. Un mauvais geste technique peut entrainer [8, 48, 66] :

- Un pneumothorax ;
- Une cellulite autour du site de thoracocentèse si le liquide est septique ;
- Une lacération des poumons ;

- Une lacération de l'artère ou de la veine intercostale et un hémothorax ;
- Un collapsus pulmonaire en cas de drainage trop rapide d'une importante quantité de liquide ;
- Des dysrythmies cardiaques qui peuvent être fatales en cas de contact avec le cœur ;
- Une ponction d'organe (cœur, foie, intestin).

Le pneumothorax est la complication la plus fréquente. Il est généralement modéré et entraine rarement des signes cliniques. La petite quantité d'air présente dans le thorax est rapidement résorbée. Il faut, pour l'éviter, veiller à ne pas laisser entrer d'air dans le thorax en bouchant l'extrémité du cathéter dès que le liquide cesse de s'écouler [23, 48, 66].

La « cellulite » (inflammation des tissus sous-cutanés) localisée est également une complication de la thoracocentèse lorsque le liquide est septique. Elle est généralement sans conséquence et répond bien à un traitement symptomatique [8].

Il faudra surtout faire attention au complexe vasculo-nerveux présent en partie caudale des côtes et à ne pas le léser lors de l'introduction du cathéter [23, 66].

Les autres complications existent mais elles sont moins fréquentes [8, 48, 66].

Il faut donc bien prévenir les propriétaires des complications et se mettre dans de bonnes conditions pour limiter au maximum les risques liés à la mauvaise réalisation du geste technique.

f. Association aux autres techniques diagnostiques

La thoracocentèse est un geste technique qui est rarement réalisé seul. Il fait en général suite à une démarche diagnostique bien engagée et est une aide à la détermination du diagnostic étiologique. Elle est donc presque toujours associée à d'autres techniques diagnostiques.

i. Échographie

L'échographie thoracique est souvent réalisée avant la thoracocentèse pour confirmer la présence d'un épanchement pleural et déterminer le site de ponction. De plus, si l'effusion est localisée et qu'aucun fluide n'est récolté lors d'une thoracocentèse à l'aveugle, le guidage par échographie peut alors grandement faciliter le prélèvement. Enfin l'échographie permet d'éviter le cœur et l'espace péricardique [8, 23, 48, 66].

ii. Thoracoscopie et biopsie

Il peut être difficile de confirmer un diagnostic de néoplasie thoracique uniquement sur la base de l'examen cytologique du liquide pleural, de l'échographie ou de la radiographie thoracique. Une thoracoscopie éventuellement associée à des biopsies peut alors être préconisée. La thoracoscopie permet de réaliser la biopsie en toute sécurité pour les organes thoraciques, et de visualiser l'étendue de l'affection [58].

g. Données de référence

Le liquide pleural est le seul liquide endogène de l'appareil respiratoire qui peut être récupéré lors d'affection respiratoire. Tous les autres liquides analysés sont issus de lavage et sont donc des dilutions des cellules et des microorganismes présents dans les voies de conduction de l'air [8].

Le liquide pleural récolté par thoracocentèse est donc utilisé pour des analyses cytologiques, permettant de déterminer la nature de l'épanchement (transsudat, exsudat…), ou de mettre en évidence un processus inflammatoire, septique ou néoplasique. Des analyses microbiologiques peuvent également être demandées en cas de suspicion de pleurésie ou pleuropneumonie pour déterminer l'agent pathogène en cause et mettre en place le traitement le plus adapté. Chez un cheval sain, il est possible de récolter 2 à 8 mL de fluide par thoracocentèse. En cas de suspicion d'affection respiratoire, 2 mL peuvent suffire pour réaliser les analyses cytologiques [8]. Plusieurs paramètres permettent l'évaluation du liquide de thoracocentèse. Il faut penser à doser les protéines totales pour que l'évaluation du prélèvement soit complète [66].

Remarque : en cas de thoracocentèse bilatérale, chaque échantillon doit être analysé et mis en culture [8, 66].

i. Apparence macroscopique

L'apparence macroscopique du liquide récolté est importante et permet de juger de la qualité du prélèvement, mais aussi de donner une première orientation diagnostique [8, 48, 66].

Liquide pleural normal : sans odeur, jaune pâle et transparent. Possibilité de teinte légèrement rosée s'il y a eu une contamination sanguine au moment de la ponction. Dans un liquide pleural normal la quantité de fibrinogène est négligeable, il n'y a donc pas de coagulation.

Liquide pleural anormal :

- Turbidité augmentée lors d'exsudation de plasma et cellules inflammatoires dans l'espace pleural (processus inflammatoire) ;
- Effusion hémorragique ou séro-hémorragique lors de traumatisme ou de néoplasie (possible érosion de vaisseaux) ;
- Liquide turbide blanc ou rose clair, opalescent : chylothorax. Ne s'éclaircit pas avec la centrifugation mais avec l'ajout d'éther ;
- Liquide turbide, jaune à beige, parfois teinté de sang, avec caillots de fibrine lors d'affection septique ;
- Odeur putride lors d'infection par des bactéries anaérobies (néoplasie, nécrose du parenchyme pulmonaire, pleuropneumonie avec anaérobiose…). L'absence d'odeur n'élimine pas leur présence!
- Coagulation à l'air libre lors d'exsudation de protéines (liquide inflammatoire) ou de sang.

ii. Analyse cytologique

Le liquide pleural normal est un transsudat simple. L'analyse de routine du liquide pleural comprend [8, 48, 66] :

- La numération cellulaire <10,000/µL ;
- La numération des cellules blanches et des érythrocytes ;
- La réalisation d'un frottis ;
- Le dosage des Protéines Totales (PT) <25g/L.

Au frottis, on observera une majorité de polynucléaires neutrophiles (PNN) non dégénérés, puis des macrophages et des lymphocytes. En cas de liquide inflammatoire, le taux de PNN augmente.

CONSEIL : SI LE LIQUIDE EST PEU CELLULAIRE, LE CENTRIFUGER AVANT DE RÉALISER LE FROTTIS.

REMARQUE : PLUS LE LIQUIDE RÉCUPÉRÉ EST EN PARTIE VENTRALE ET PLUS IL EST RICHE EN CELLULES, EN SÉDIMENTS ET EN FIBRINE [8].

D'autres dosages sur le liquide pleural peuvent également être réalisés, notamment pour différencier un liquide septique d'un liquide non septique. On peut alors doser le glucose, les lactates et le pH [8, 48, 66].

Chez un cheval sain, les concentrations du glucose et des lactates sont identiques dans le sang et dans le liquide pleural. Lors de glycolyse anaérobie réalisée par des bactéries ou par des cellules métaboliquement actives (leucocytes ou cellules néoplasiques), la concentration en glucose et le pH diminuent, et les lactates augmentent [48] :

- Glucose < 0.4g/L
- Lactates > Lactates sanguins
- pH < 7

} forte suspicion de processus septique

PAR CONTRE SI LE GLUCOSE EST SUPÉRIEUR À 0.6G/L ON PEUT À PRIORI EXCLURE UN PROCESSUS SEPTIQUE.

Enfin, en cas de suspicion de chylothorax il faut doser le cholestérol et les triglycérides et les comparer aux valeurs sanguines [48] :

- TG > TG sanguins et Cholestérol < Cholestérol sanguin
  → effusion chyleuse
- TG < TG sanguins et Cholestérol > Cholestérol sanguin
  → effusion pseudo-chyleuse

iii. Analyses microbiologiques

Le liquide de thoracocentèse récolté de manière aseptique peut être envoyé pour analyses bactériologiques. Différentes bactéries sont classiquement isolées dans un liquide pleural septique [66] :

- Bactéries aérobies : *Streptococcus spp β, Pasteurella spp, E. coli, Enterobacter spp*
- Bactéries anaérobies : *Bacteroides spp, Clostridium spp*

Si la cellularité augmente et que les neutrophiles observés sont majoritairement dégénérés, il faut suspecter une affection septique et rechercher un agent étiologique. Des cultures aérobies ET anaérobies du prélèvement sont alors fortement recommandées [66].

4. Biopsies pulmonaires

Les biopsies pulmonaires et pleurales sont indiquées pour réaliser un examen histopathologique d'une masse ou d'une lésion. Elles sont parfois nécessaires pour le diagnostic et le pronostic de certaines affections pulmonaires diffuses lorsque l'étiologie et le diagnostic définitif n'ont pas pu être déterminés par les autres techniques diagnostiques moins invasives.

Plusieurs techniques ont été décrites dans la littérature, par abord transcutané, par voie endoscopique trans-bronchique et plus récemment sous guidage thoracoscopique. Nous ne développerons ici que les biopsies percutanées et les biopsies sous guidage thoracoscopique, la méthode trans-bronchqiue n'ayant fait l'objet que de peu de publications.

a. Matériel et méthode

i. Matériel

On utilisera une aiguille à biopsie de 14 G et 15 cm et un pot contenant du formol pour la conservation et l'envoi du prélèvement. Un laparoscope rigide de 10 cm de diamètre peut être nécessaire selon la technique choisie [8, 48].

ii. Contention

Les biopsies pulmonaires et pleurales peuvent être réalisées sur cheval debout, sédaté et dans un travail [8].

iii. Choix du site de prélèvement

Le prélèvement se fait dans le 7e ou 8e EIC, au-dessus d'une ligne horizontale passant à travers l'articulation huméro-radiale, ou 10 cm au-dessus de la ligne horizontale passant par la ligne du coude. En cas de maladie pulmonaire diffuse, il est possible de réaliser des biopsies plus caudalement (10-13 EIC) pour éviter la ponction accidentelle des gros vaisseaux pulmonaires [8, 23].

Une évaluation échographique peut être recommandée pour choisir un site lésionnel précis et repérer le cœur et diaphragme qui ne doivent pas être touchés [65].

Il est conseillé de prélever plusieurs échantillons, ceux-ci étant de petite taille, et de les prélever en différents sites pour augmenter les chances d'avoir un prélèvement intéressant [8].

iv. Réalisation pratique : biopsies percutanées

La technique de réalisation des biopsies percutanées sans contrôle visuel thoracoscopique a été décrite dans plusieurs articles [8, 23, 65] :

- Le site de ponction est tondu et préparé de manière aseptique ;
- Une anesthésie locale (10 à 15mL de lidocaïne), incluant le tissu sous-cutané, les muscles intercostaux et la plèvre pariétale est réalisée ;
- Une incision cutanée un peu décalée du point d'entrée dans la cavité pleurale est effectuée. En décalant légèrement l'incision cutanée du site d'entrée de la pince à biopsie dans le thorax, on limite le risque de pneumothorax post-opératoire ;
- L'aiguille à biopsie est introduite à travers les tissus mous juste devant le bord crânial de la côte pour réduire le risque de lacérations du faisceau vasculo-nerveux qui passe à l'arrière de la côte. Elle est ensuite poussée jusqu'à la cavité pleurale ;
- Enfin, le praticien enfonce l'aiguille à biopsie dans le parenchyme pulmonaire, enclenche la gâchette puis retire l'aiguille avec le morceau de tissu prélevé ;
- Le morceau prélevé est déposé dans un pot contenant du formol ;
- L'incision cutanée est suturée ;
- Il faut ensuite surveiller le cheval de façon rapprochée pendant les heures suivantes pour vérifier l'absence d'épistaxis ou de modifications de la courbe respiratoire. Du repos pendant 2 à 3 jours est préconisé.

v. Réalisation pratique : biopsies sous contrôle thoracoscopique

La réalisation des biopsies sous contrôle visuel thoracoscopique a été décrite plus récemment depuis le développement important de la thoracoscopie [44, 48, 58].

- Le site de ponction est tondu et préparé de manière aseptique ;
- Une anesthésie locale (10 à 15mL de lidocaïne), incluant le tissu sous-cutané, les muscles intercostaux et la plèvre pariétale est réalisée ;
- Une incision cutanée un peu décalée du point d'entrée dans la cavité pleurale est effectuée. En décalant légèrement l'incision cutanée du site d'entrée de la pince à biopsie dans le thorax on limite le risque de pneumothorax post-opératoire ;
- Réaliser une anesthésie locale (10 à 15mL de lidocaïne), incluant le tissu sous-cutané, les muscles intercostaux et la plèvre pariétale ;
- Une dissection mousse des tissus sous-cutanés et des plans musculaires est réalisée jusqu'à la cavité pleurale, puis un trocart et/ou une canule est inséré pour permettre la mise en place du laparoscope ;
- Un 2e trocart pour les instruments est ajouté 1 à 2 EIC en avant et 10 cm ventralement par rapport à l'endoscope ;

- La zone de poumon à prélever est attrapée avec les instruments puis retirée. L'extrémité libre est suturée et on évalue l'hémostase ;
- Le tissu prélevé est souvent de la partie dorso-caudale du lobe caudal, mais le site peut également être choisi en fonction des lésions grâce à la visualisation permise par l'endoscope ;
- A la fin de la procédure, les instruments et le laparoscope sont retirés et l'air est aspiré de la cavité pleurale pour éliminer le pneumothorax ;
- L'incision cutanée est suturée ;
- Il faut ensuite surveiller le cheval de façon rapprochée pendant les heures suivantes pour vérifier l'absence d'épistaxis ou de modifications de la courbe respiratoire. Du repos pendant 2 à 3 jours est préconisé.

b. Avantages

Les biopsies pleurales et pulmonaires sont surtout indiquées chez les patients présentant une maladie pulmonaire diffuse d'étiologie inconnue suite à d'autres méthodes diagnostiques moins invasives. C'est donc un examen complémentaire de deuxième ligne [65, 66].

❖ **Biopsies percutanées**

Les biopsies percutanées représentent la méthode standard de biopsies chez les chevaux, étant raisonnablement sûre, facilement réalisable et surtout peu couteuse [65].

❖ **Biopsies sous thoracoscopie**

La résection d'un morceau pulmonaire sous contrôle thoracoscopique est sûre et bien tolérée. Elle présente l'avantage majeur de pouvoir prévenir la plupart des complications liées au geste en permettant au chirurgien de visualiser ce qu'il fait. De plus le morceau pulmonaire prélevé est de plus grande taille, ce qui offre la possibilité d'avoir du tissu sain et du tissu lésé sur un même prélèvement [44, 58].

c. Indications

Les biopsies pleurales et pulmonaires sont surtout indiquées chez des patients présentant une maladie pulmonaire diffuse d'étiologie inconnue suite à d'autres méthodes diagnostiques moins invasives. C'est donc un examen complémentaire de 2e ligne [65, 66].

Les biopsies pulmonaires percutanées sont surtout indiquées lors de pattern miliaire objectivé à la radio et d'origine inconnue, de suspicion de granulome, de néoplasme, ou de masses focales d'origine indéterminée.

Leurs indications les plus communes sont une suspicion de [8, 23, 48, 65, 76]:

- Maladie inflammatoire ou infiltrative d'origine inconnue ;
- Néoplasie ;
- Maladie interstitielle.

Elles ont été utilisées avec succès chez les chevaux atteints par des maladies pulmonaires diffuses comme une pneumonie fongique ou une pneumonie granulomateuse, qui sont des maladies pulmonaires diffuses peu courantes [65].

d. Limites

Il existe de nombreuses complications possibles lors de biopsies pulmonaires, et celles-ci doivent être envisagées par le praticien avant de réaliser le prélèvement afin de limiter leur survenue et de pouvoir réagir en conséquence.

La **limite principale** des biopsies percutanées est liée à **la petite taille de l'échantillon qui ne permet pas toujours d'établir le diagnostic**. En effet, la probabilité d'obtenir un diagnostic est généralement faible sauf si l'affection est diffuse. Ainsi, pour que les biopsies percutanées aient une bonne valeur diagnostique, l'affection doit toucher toutes les zones du poumon. Dans le cas contraire, la zone à prélever doit être préalablement identifiée par radiographie, échographie ou thoracoscopie [8, 48].

e. Complications et contre-indications

Il existe différentes complications qui peuvent se produire lors de la procédure. Elles sont observées dans 9% des cas [8, 23, 44, 65, 66, 76] :

- Épistaxis ;
- Hémorragie pulmonaire ;
- Tachypnée et détresse respiratoire ;
- Pneumothorax ;
- Hémothorax ;
- Collapsus et mort.

Le risque de pneumothorax est limité lors de biopsie percutanées car les voies respiratoires en périphérie des poumons sont de très petite taille (bronchioles). Il est tout de même toujours conseillé de bien suturer l'extrémité [8, 58].

Les risques de lacération de gros vaisseaux sont élevés, sauf si la biopsie est très superficielle.

Les biopsies ne sont donc pas recommandées chez des chevaux présentant une tachypnée sévère, une détresse respiratoire, une toux incontrôlable ou des problèmes de coagulation [23, 65].

Les biopsies ne doivent pas être réalisées chez les chevaux avec des abcès pulmonaires, une pneumonie bactérienne ou une pleuropneumonie à cause du risque de dissémination du processus infectieux à d'autres parties du poumon [76].

f. Association aux autres techniques diagnostiques

Les biopsies pulmonaires percutanées ne sont jamais réalisées en première intention. C'est toujours un examen de deuxième ou troisième ligne, réalisé lorsque le diagnostic étiologique n'a pas pu être établi avec les autres méthodes diagnostiques. Les autres techniques diagnostiques décrites dans cette partie (imagerie, autres prélèvements, analyses sanguines…) seront donc précédemment réalisées selon les signes cliniques et leurs indications.

i. Échographie

L'échographie permet de visualiser des consolidations dans le parenchyme pulmonaire superficiel, de mesurer la profondeur du tissu pulmonaire atteint et de guider la pince à biopsie afin de prélever une zone lésée. Elle est presque toujours réalisée avant la biopsie [8, 23, 65, 66].

ii. Thoracoscopie

La thoracoscopie permet une visualisation directe des lésions et donc le prélèvement précis des zones anormales ou des masses, mais aussi de déterminer le nombre de prélèvements à effectuer selon le nombre de lésions d'aspect différent [44, 48, 58].

g. Données de référence

Les biopsies pleurales et/ou pulmonaires sont réalisées lors d'affections chronique pour lesquelles les autres méthodes diagnostiques n'ont souvent pas apporté de réponse. Elles sont donc envoyé pour analyse histologique des masses, et éventuellement analyses complémentaires de microbiologie [8, 23, 44, 48, 58, 65, 66].

D. Examens sanguins

1. Hématologie

Une analyse hématologique de routine devrait toujours être réalisée chez les chevaux présentant des signes cliniques respiratoires pour distinguer un processus infectieux d'un processus non infectieux. Celle-ci inclue une numération formule sanguin et le dosage du fibrinogène. D'autres marqueurs biochimiques (des protéines marqueurs de l'inflammation aiguë comme les protéines sériques amyloïde A SAA, les protéines totales, le rapport albumine/globulines, la bilirubine…) peuvent également être dosés pour déterminer la durée, la sévérité du processus en cours et affiner le pronostic [55].

a. Matériel et méthode

i. Matériel

On utilisera classiquement un tube de prélèvement sous vide de type Vacutainer et une aiguille adaptée pour réaliser le prélèvement sanguin. Les tubes de prélèvement sont choisis en fonction des analyses souhaitées. Ainsi on utilisera un tube EDTA pour l'analyse hématologique et un tube hépariné pour la biochimie.

ii. Réalisation du prélèvement

- *Quand prélever* : dès que possible dès le début des signes cliniques et jusqu'au maximum 6 jours après le début des signes. Un prélèvement réalisé dans les 24 premières heures (lors de la phase fébrile) est idéal car la réponse leucocytaire est transitoire. Un échantillonnage fréquent peut être nécessaire pour détecter toutes les modifications [55, 63, 66].
- *Quels chevaux prélever* : lors de suspicion d'affection virale, les chevaux avec les signes les plus aigus et sévères auront les analyses les plus modifiées. Ces chevaux seront typiquement de chevaux jeunes et mal vaccinés, mais chaque cheval suspecté d'être infecté sub-cliniquement (comme les chevaux introduits dans un groupe précédemment non affecté) doit également être prélevé. Un diagnostic positif sur un cheval est une preuve suffisante de début d'épidémie et donc de mise en place d'une stratégie de prévention contre une épidémie [55, 63].

b. Avantages

Une analyse hématologique de routine permet une orientation du diagnostic et fournit des indicateurs non spécifiques mais fiables permettant de suspecter une inflammation ou une infection. Elle aide le clinicien à confirmer une hypothèse diagnostique et à estimer la sévérité de l'affection [95].

La numération des cellules sanguines et le dosage du fibrinogène plasmatique sont des indicateurs utiles pour aider au diagnostic des infections. Lors d'épisode de gourme ils aident à différencier les porteurs sains de *Streptococcus equi equi*, les chevaux atteints et les chevaux atteints d'une infection virale aiguë.

Enfin le comptage des leucocytes associé au taux de fibrinogène est un indicateur et justifie la réalisation d'examens complémentaires lorsque les leucocytes sont supérieurs à 14 000/µL et/ou que le fibrinogène est supérieur à 6 g/L [40].

c. Limites

Il existe des variations de la numération et de la morphologie des leucocytes. Celles-ci sont dues à des facteurs physiologiques (âge, race, variations journalières, exercice, stress) et pathologiques [66].

Le moment de prélèvement par rapport au début des signes cliniques est très important car les paramètres sanguins évoluent beaucoup et rapidement pendant les premiers jours de l'affection. Ainsi même à quelques jours d'intervalle les résultats peuvent être différents et mal orienter le clinicien [63, 66].

d. Association aux autres techniques diagnostiques

Les analyses hématologiques et biochimiques de routine permettent une première orientation diagnostique et sont souvent associées à d'autres examens pour déterminer la cause de l'affection.

i. Autres analyses sanguines

D'autres analyses comme une analyse sérologique, une PCR ou un isolement viral sur sang total peuvent être réalisées pour déterminer l'agent pathogène causal [8, 39, 40, 55, 63].

ii. Prélèvements dans l'arbre respiratoire

Différents prélèvements (lavage des cavités nasales, écouvillons naso-pharyngés, LTT, LBA…) peuvent être réalisés selon la suspicion diagnostique. Ils sont recommandés pour déterminer l'agent pathogène en cause lors de maladie respiratoire infectieuse [55, 77, 87]. L'analyse de la numération-formule sanguine devrait être systématique lorsqu'un lavage broncho-alvéolaire est réalisé afin de pouvoir comparer les résultats cytologiques à la formule blanche [11].

iii. Radiographie et échographie thoracique

Les techniques d'imagerie de l'appareil respiratoire profond sont réalisées lors de suspicion de maladie infectieuse pulmonaire (pneumonie, pleuropneumonie, abcès pulmonaire, rhodococcose chez les poulains…) [40, 48].

e. Données de référence

L'analyse sanguine de routine inclue une numération-formule sanguine et le dosage du fibrinogène plasmatique. D'autres marqueurs de l'inflammation peuvent également être dosés pour affiner l'orientation diagnostique, la durée, la sévérité et le pronostic de l'affection en cours [48, 95].

Les analyses de laboratoire doivent être standardisées pour pouvoir interpréter de manière fiable les résultats. Ainsi il faudra toujours avoir recours au même laboratoire, ou bien travailler avec ses propres analyseurs et se faire sa banque de données sur les chevaux de sa clientèle, mais cela demande beaucoup de temps [66].

2. Sérologie

L'analyse sérologique est une méthode diagnostique permettant la détection des anticorps spécifiques d'un microorganisme donné présents dans le sang. Cette technique permet de confirmer que le cheval a été en contact avec un agent infectieux et est surtout utilisée lors d'infection virale des voies respiratoires. Elle est par contre peu indiquée pour les affections bactériennes [48].

a. Matériel et méthode

i. Matériel

On utilisera classiquement un tube de prélèvement sous vide de type Vacutainer et une aiguille adaptée pour réaliser le prélèvement sanguin. Les tubes de prélèvement sont choisis en fonction des analyses souhaitées. Ainsi on utilisera des tubes secs pour la sérologie.

ii. Réalisation du prélèvement

Pour que la technique ait une valeur diagnostique, il faut réaliser une cinétique des anticorps afin de détecter soit une séroconversion, soit une augmentation significative du taux d'anticorps [66, 95].

Deux prises de sang sont réalisées avec 2 à 4 semaines d'écart :

- La première lors de la phase aiguë de l'infection (début des signes cliniques le plus tôt possible) ;
- La deuxième au moins 10 jours après et jusque 4 semaines plus tard, lors de la phase de convalescence.

Le sérum peut être conservé pendant 8 jours à +4°C. Si la conservation doit être plus longue, il faut le séparer du caillot puis le congeler [48].

b. Avantages

Les tests sérologiques permettent de détecter des anticorps spécifiques d'un virus respiratoires ou d'un autre agent pathogène dans le sang d'un individu, et donc de confirmer un contact avec l'agent infectieux. La cinétique des anticorps permet quant à elle de confirmer une infection par le virus [48, 55, 66].

La sérologie est une technique simple et qui permet de rechercher plusieurs agents infectieux à la fois. Son coût est modéré, elle est donc facilement proposée chez les chevaux suspects d'atteinte virale [63, 66].

La sérologie peut également être utilisée pour le diagnostic des infections bactériennes (comme *Streptococcus equi*), surtout si l'on ne peut pas réaliser le prélèvement adéquat pour faire une PCR. La méthode ELISA est utilisée pour détecter les protéines SeM de *Streptococcus equi equi*, le taux de cette protéine étant particulièrement élevée chez les chevaux présentant un purpura hémorragique [105].

Enfin, la mesure du taux d'anticorps est utile pour le diagnostic d'une infection récente et active, des complications ou pour le besoin d'une vaccination *booster*. Elle permet également de détecter les porteurs sains et de distinguer les animaux vaccinés, exposés et malades. L'immuno-diagnostic aide donc à la gestion des maladies inflammatoires [83, 87].

c. Limites

Il existe des limites qui sont liées aux caractéristiques du test [63] :

- Faux positifs : dus à des réactions croisées ou à une interférence avec les anticorps maternels ou vaccinaux ;
- Faux négatifs : investigation trop précoce.

Ainsi il est très important de bien recueillir l'anamnèse de l'animal, et notamment l'historique de vaccination, son âge et la durée et l'évolution des signes cliniques pour éviter les faux positifs et faux négatifs.

La recherche du virus est primordiale afin de poursuivre ou non les mesures contraignantes et urgentes à mettre en place pour éviter toute dissémination du virus, mais le délai de cinétique des anticorps nécessaire pour confirmer que le virus est bien actif est long. La sérologie n'est donc pas la technique à privilégier chez un cheval présentant des signes cliniques évocateurs de maladie virale, les autres techniques de détection sont alors plus indiquées [39, 48, 63].

Enfin la sérologie et l'hématologie peuvent ne pas présenter d'anomalie chez les chevaux atteints de pneumonie parasitaire [9].

d. Association aux autres techniques diagnostiques

La sérologie permet de déterminer l'agent pathogène en cause, mais le délai minimum de 10 jours nécessaire pour réaliser la cinétique entraine souvent l'utilisation d'autres techniques diagnostiques pour confirmer la présence de l'agent pathogène et évaluer la sévérité de l'affection.

i. Autres analyses sanguines

D'autres analyses comme une analyse hématologique, une PCR ou un isolement viral sur sang total peuvent être réalisées pour déterminer quel est l'agent pathogène causal [39, 40, 55, 66].

ii. Prélèvements dans l'arbre respiratoire

Différents prélèvements (lavage des cavités nasales, écouvillons naso-pharyngés, LTT, LBA…) peuvent être réalisés selon la suspicion diagnostique. Ils sont recommandés pour déterminer l'agent pathogène en cause lors de maladie respiratoire infectieuse [55, 87].

iii. Radiographie et échographie thoracique

Les techniques d'imagerie de l'appareil respiratoire profond sont réalisées lors de suspicion de maladie infectieuse pulmonaire (pneumonie, pleuropneumonie, abcès pulmonaire, rhodococcose chez les poulains…) [40, 48].

e. Données de référence

Lors d'infection respiratoire, la cinétique d'anticorps permet de détecter une séroconversion (avec passage de la séronégativité à la séroposivité) ou une augmentation significative du taux d'anticorps [63, 66, 95].

Différentes techniques, quantitatives ou semi-quantitatives, permettant de détecter les anticorps existent : détection par des marqueurs (ELISA, immunofluorescence), détection des effets biologiques (fixation du complément, neutralisation virale), altérations des propriétés physiques (agglutination, précipitation). Les résultats de ces tests dépendent de la quantité d'anticorps dans le sang et de l'affinité de l'anticorps pour l'antigène [63, 66].

- *Tests quantitatifs* : séroneutralisation, immunofluorescence indirecte, fixation du complément ;
- *Tests semi-quantitatifs* : la quantité d'anticorps n'est pas mesurée directement mais évaluée par dilutions successives de l'échantillon. À chaque dilution la présence des anticorps est mise en évidence par un test. S'ils sont détectés une nouvelle dilution est réalisée jusqu'à ce qu'on ne puisse plus détecter les complexes antigènes/anticorps. Le titre exprimé est la dernière dilution dans laquelle les anticorps ont été détectés. Plus il est grand et plus la quantité d'anticorps présente dans le sérum est importante.

De nombreux tests sérologiques ont été développés pour les virus respiratoires (herpès virus équins 1, 2 et 4, influenza équin, rhinovirus équin A et B, virus de l'artérite virale équine, adénovirus). La spécificité, la disponibilité et l'interprétation des résultats varient selon les laboratoires et la technique utilisée. Il faudra donc dans la mesure du possible toujours avoir recours au même laboratoire pour interpréter de manière fiable les résultats.

En règle générale, une augmentation du titre de quatre fois ou plus entre des sérums lors de la phase aiguë et de la phase de convalescence est considérée comme significative. Ce résultat peut alors être utilisé pour confirmer rétrospectivement qu'il y a eu une infection virale avec exposition récente [63, 66, 95]. **Attention** dans le cas contraire, une absence d'augmentation des titres n'élimine pas une infection virale car les titres augmentent rapidement pendant l'infection et peuvent déjà être élevés au moment du début des signes cliniques [63].

Même si la sérologie n'apporte pas tout de suite un intérêt dans la gestion du cas, elle peut apporter des informations importantes sur l'étiologie de l'affection surtout si l'isolement viral

a été négatif. Elle permet de détecter et suivre les infections virales et de mettre en place et d'adapter les programmes de vaccination [63].

Enfin, les maladies infectieuses chroniques peuvent être diagnostiquées grâce à une analyse sérologique, soit par la présence des anticorps, soit sur le titre en anticorps. Cependant l'interprétation doit être prudente et il faut considérer plusieurs facteurs [66] :

1) un résultat positif signifie exposition et pas forcément infection active ;
2) un test négatif n'élimine pas la maladie, notamment pour l'herpès virus 4 chez les jeunes après une première exposition ;
3) l'âge du cheval est à prendre en compte à cause de l'interférence avec les anticorps maternels qui empêchent une réponse immune adéquate chez les *foals* ;
4) la sensibilité (probabilité que le test donne un résultat positif lorsque le cheval est malade) et la spécificité (probabilité que le test donne un résultat négatif lorsque le cheval est sain) du test doivent être connues.

3. Détection virale

Il est possible de rechercher et de détecter par des méthodes de biologie moléculaire ou par des cultures certains virus respiratoires directement dans le sang. Ainsi la détection virale sur le sang permet de mettre en évidence un agent pathogène suspecté et donc de déterminer l'étiologie précise d'une affection.

a. Matériel et méthode

i. Matériel

On utilisera classiquement un tube de prélèvement sous vide de type Vacutainer et une aiguille adaptée pour réaliser le prélèvement sanguin. Les tubes de prélèvement sont choisis en fonction des analyses souhaitées. Ainsi on utilisera des tubes EDTA pour une recherche PCR et des tubes héparinés ou citratés pour un isolement viral.

ii. Réalisation du prélèvement

Il est possible de détecter directement certains virus dans le sang, comme l'EHV. Il faut alors prélever au moins 20 mL de sang sur tube citraté ou hépariné, et le transporter sous couvert de froid, mais non congelé, le plus rapidement possible. Ce prélèvement est à faire 4 à 10 jours après le début des signes respiratoires [39].

- *Quand prélever* : Il est conseillé de réaliser le prélèvement 4 à 10 jours après le début des signes respiratoires pour un meilleur succès ;
- *Quels chevaux prélever* : lors de suspicion d'infection par un herpès virus, il faut prélever les chevaux présentant des signes cliniques pour augmenter le taux de succès lors de l'isolement viral sur sang total. Il peut également être conseillé de prélever et rechercher le virus sur chaque cheval suspecté d'être infecté sub-cliniquement.

b. *Avantages*

Les techniques de diagnostic moléculaire sont devenues très utilisées pour les diagnostics des maladies infectieuses, surtout pour les agents pathogènes difficiles ou lents à cultiver. Pour être réalisées, ces méthodes doivent être sûres, sensibles, reproductibles et d'un coût raisonnable [48, 63].

Le principal avantage de la détection virale sur sang total réside dans la rapidité de l'analyse de l'échantillon, ce qui permet d'obtenir un diagnostic rapide et fiable d'une maladie virale ou bactérienne contagieuse. Cette rapidité d'obtention du diagnostic est essentielle à la gestion du cas et à la prévention de l'épidémie [48, 63].

c. *Limites*

La principale limite de la détection virale sur sang total est liée au fait que celle-ci est peu sensible. En effet la virémie est souvent faible et de courte durée ce qui rend la détection du virus difficile. Il faut donc réaliser le prélèvement lors de la phase de virémie pour obtenir un résultat positif. De plus, cette phase peut être inexistante ou extrêmement courte selon le virus en cause. Tous les virus respiratoires ne sont donc pas détectables dans le sang [63].

Lors de recherche virale par méthode PCR il faut faire très attention à ne pas contaminer le prélèvement à cause de la très grande sensibilité de la méthode et de la possibilité de faux positifs [66].

d. *Association aux autres techniques diagnostiques*

La détection virale sur sang total de permet de mettre en évidence rapidement le virus respiratoire en cause. Cependant sa faible sensibilité nécessite de l'associer à d'autres techniques pour établir le diagnostic.

i. Autres analyses sanguines

D'autres analyses comme une analyse hématologique ou une cinétique des anticorps peuvent être réalisées en parallèle. La sérologie permettra de déterminer l'agent pathogène au bout de 15 jours dans le cas où celui-ci n'est pas détecté à l'isolement viral [39, 40, 55, 66].

ii. Prélèvements dans l'arbre respiratoire

Différents prélèvements (lavage des cavités nasales, écouvillons naso-pharyngés, LTT, LBA…) peuvent être réalisés selon la suspicion diagnostique. Ils sont recommandés pour déterminer l'agent pathogène en cause lors de maladie respiratoire infectieuse [55, 87].

iii. Radiographie et échographie thoracique

Les techniques d'imagerie de l'appareil respiratoire profond sont réalisées lors de suspicion de maladie infectieuse pulmonaire (pneumonie, pleuropneumonie, abcès pulmonaire, rhodococcose chez les poulains…) [40, 48].

e. Données de référence

Un agent pathogène ou ses antigènes, son ARN ou son ADN peuvent être détectables dans les sécrétions nasales ou dans le sang total. Différentes techniques (culture, PCR) sont utilisées pour mettre en évidence leur présence et donc une infection [39, 48, 63, 66].

- *Polymerase Chain Reaction* : La PCR est la méthode la plus utilisée pour le diagnostic. Cette procédure exploite le mécanisme de réplication naturel de l'ADN et de l'ARN pour produire des millions de copies par amplification d'une séquence désirée d'un agent spécifique et la rendre ainsi détectable. Cette technique est également très spécifique, chaque génome étant différent. Elle est au moins aussi sensible que la culture, a moins de contraintes de transport et de conservation et est efficace même en présence d'une faible charge virale. La PCR en temps réel permet de détecter et de quantifier la quantité de l'ADN ou de l'ARN recherché dans l'échantillon. Elle permet donc de différencier un état viral actif ou latent (notamment pour les herpès virus 1 et 4). La PCR peut être utilisée pour rechercher les influenza virus (grippe équine), les herpès virus équins et certaines bactéries (*Streptococcus equi equi* et *Rhodococcus equi*) ;
- *Isolement viral* : il permet la confirmation du diagnostic, la caractérisation du virus, la détermination de son sous-type, de son origine (étude épidémiologique) et l'amélioration des vaccins en fonction des souches circulantes.

E. Allergologie

L'obstruction récurrente des voies respiratoires est une affection est très répandue dans l'hémisphère nord où les chevaux sont en majorité gardés à l'intérieur sur une litière de paille et nourris avec du foin. Celle-ci entraîne une toux chronique, des bruits respiratoires augmentés, une dyspnée expiratoire et est une cause majeure d'intolérance à l'effort [32].

Les mécanismes immunologiques précis sont encore mal connus, mais des hypothèses d'une réaction d'hypersensibilité à la poussière de foin et de paille ont été suggérées. L'emploi des tests d'allergie dans le diagnostic de l'obstruction récurrente des voies respiratoires est indiqué chez les chevaux présentant des signes cliniques afin de confirmer une suspicion diagnostique [67, 85].

Certaines moisissures présentent dans le foin et la paille semblent impliquées dans l'étiologie de la maladie et induisent des réactions d'hypersensibilité immédiate (trente minutes à une heure, type I), retardé (quatre à six heures, type III) ou tardif (vingt-quatre à quarante-huit heures, type IV) [51, 84, 85].

- Hypersensibilité de type I : l'anticorps IgE joue un rôle important dans l'induction de cette réaction. L'IgE spécifique d'un certain allergène se fixe à la surface des mastocytes ou des cellules basophiles. Lorsque l'allergène qui a induit la sensibilisation réapparait dans le sang, il entre en contact avec les IgE spécifiques fixées sur les mastocytes. La formation du complexe antigène/anticorps provoque alors la dégranulation des mastocytes et la libération de médiateurs inflammatoires ;
- Hypersensibilité de type III : Anticorps IgG et IgM. Des complexes immuns se déposent dans les tissus, ce qui active le complément et attire des polynucléaires sur les lieux, causant des dommages au tissu ;
- Hypersensibilité de type IV : Lymphocytes T. Des lymphocytes T sont sensibilisés à un antigène suite d'un premier contact. Lors d'un contact ultérieur avec ce même antigène les lymphocytes libèrent des cytokines qui attirent et activent des phagocytes mononucléés.

Les nombreuses limites des tests allergologiques, et notamment le manque de standardisation des réactifs et des allergènes testés, rendent ces techniques diagnostiques peu utiles dans le cas de la maladie obstructive chronique des voies respiratoires profondes. Les allergènes en cause ne sont pas tous connus, et donc pas toujours testés, que ce soit par une méthode de dosage des IgE ou par intra-dermoréaction. Ces deux méthodes sont tout de même développées ici. En effet, elles peuvent être utilisées pour confirmer l'hypothèse allergique lorsque tous les autres éléments du diagnostic différentiel ont été éliminés et pour déterminer l'agent causal. Elles sont à utiliser uniquement dans ce but et à interpréter avec précaution.

1. Intradermoréaction (IDR)

Les tests intradermiques sont réalisés depuis de nombreuses années pour l'établissement du diagnostic étiologique de certaines affections pulmonaires allergiques, de type maladie obstructive des voies respiratoires profondes, ainsi que pour les affections allergiques. Ils consistent en une injection d'un allergène spécifique qui cause la dégranulation des mastocytes présents dans le derme et le relargage d'histamine chez les individus sensibilisés. La réponse inflammatoire cutanée est mesurée suite à l'injection [2, 67, 104, 108].

a. Matériel et méthode

i. Matériel

Plusieurs allergènes peuvent être testés dans le cadre des affections respiratoires allergiques, notamment des acariens (*Dermatophagoides pteronyssinus* et *farinae*), des moisissures (*Aspergillus, Penicillium*…), des pollens, des allergènes de foin sain ou des aliments du commerce. [67]

Il faut sélectionner avec soin les préparations contenant les allergènes tests : ceux-ci doivent être de bonne qualité et les concentrations doivent être standardisées. Le choix de la concentration de l'extrait est primordial car si celle-ci est au-dessus de la valeur dite seuil, l'effet irritant de la concentration peut provoquer une réaction chez les chevaux sains. De même si la concentration est trop faible aucun cheval, même allergique, ne réagira. Ainsi le choix de la préparation et sa concentration conditionne la valeur diagnostique du test [67].

ii. Contention et préparation du cheval

Aucune contention particulière n'est nécessaire, le cheval n'est généralement pas sédaté. Attention l'animal ne doit avoir subi aucun traitement susceptible d'influencer le résultat du test. Les éventuelles thérapies en cours sont arrêtées, au moins deux semaines avant le test pour les anti-histaminiques et quatre semaines avant pour les corticoïdes [67].

iii. Réalisation de l'intradermo-réaction

Il faut sélectionner une zone d'environ 20 cm de large, à plat (sur le plat de l'encolure ou l'épaule), avec une peau exempte de toute lésion primaire ou secondaire. La zone sélectionnée est alors tondue et des zones de 2 à 3 cm sont délimitées. Celles-ci doivent être aussi nombreuses que le nombre d'allergènes à tester. Aucune désinfection particulière n'est nécessaire [67, 85].

L'injection de 0,05 mL de chaque allergène se fait dans le derme au centre de chaque zone. Suite à l'injection une petite papule doit être palpable [8, 67].

Remarque : il faut penser à bien noter l'ordre d'injection des antigènes testés pour savoir lequel a réagi [8].

Un contrôle positif avec une solution d'histamine (diluée au 1/10000) et un contrôle négatif avec du NaCl (diluant des autres solutions) sont également injectés par voie intradermique [67, 85].

L'interprétation des résultats doit se faire dans la mesure du possible 30 min, 1 heure, 4 heures, 24 heures et 48 heures après l'injection. Les sites sont évalués par mesure des diamètres transversal et longitudinal, et par évaluation subjective de leur épaisseur. Ils sont ensuite comparés aux contrôles positif et négatif [67, 85].

L'échelle de lecture comprend 4 grades. Le praticien évalue la déformation palpable et l'érythème visible au niveau des points d'injection [67]:

- 0 : pas de déformation palpable ou équivalente à celle de l'injection ;
- + : réaction légèrement supérieure à celle de l'injection ;
- ++ : réaction comprise entre celle de l'injection et celle obtenue pour le contrôle positif ;
- +++ : réaction aussi importante que celle à l'histamine.

b. Avantages

Les tests intradermiques, si leur lecture est fait jusqu'à 48 heures permettent d'identifier des réactions allergiques immédiates, retardées et tardives. L'intradermo-réaction est souvent préférée aux dosages sérologiques parce qu'elle met en évidence les immunoglobulines E (IgE) fixées dans les tissus et mobilise toute la cascade inflammatoire [67]. De plus, les études sur l'implication des IgE dans la réponse allergique chez les chevaux atteints de maladie obstructive chronique des petites voies respiratoires donnent des résultats controversés, ce qui suggère que cette affection a une composante inflammatoire impliquant plutôt des mécanismes d'hypersensibilité retardée. Ainsi, l'intradermo-réaction serait le test capable de mettre en évidence une réponse allergique [108].

L'intradermo-réaction est utilisée comme modalité diagnostique pour essayer de déterminer l'antigène en cause dans la maladie obstructive chronique des voies respiratoires profondes. Ceci permet une fois l'antigène identifié de mettre le patient sous immunothérapie ou de mettre en place des mesures hygiéniques pour éviter tout contact avec l'antigène causal afin d'améliorer les signes cliniques [11, 32, 67].

c. Limites

Bien que l'intradermo-réaction soit toujours considérée comme le *gold standard* des méthodes diagnostiques en allergologie, cette méthode a de nombreuses limites et ses résultats sont controversés ce qui en fait une technique diagnostique peu utilisée pour le diagnostic de MORVR [2, 84, 104, 108].

Dans la plupart des études, les chevaux testés, malades et sains réagissent positivement sur un grand nombre d'allergènes. Il n'existe pas de différence significative entre le groupe malade et le groupe sain par rapport au nombre, à la fréquence et à l'importance des réactions. Il est donc difficile de conclure [84, 85].

De plus, la répétabilité du test n'est pas excellente. En effet, les méthodes de réalisation de l'IDR et les préparations d'allergènes sont peu standardisées, elles varient donc d'un laboratoire à un autre. L'interprétation de la réponse est subjective et dépend de l'opérateur.

Tous ces paramètres entrainent un manque de répétabilité du test, qu'il faut utiliser avec prudence, pour de l'aide au diagnostic et non du dépistage [67, 84, 85].

Enfin, il existe de nombreux risques de faux positifs, notamment si l'allergène est en concentration trop élevée (au-dessus de la valeur seuil) ou lorsque certains réactifs utilisés dans la préparation sont irritants (attention histamine dans beaucoup de préparations). Il y aura dans ce cas une irritation non spécifique des tissus qui peut être interprétée comme une réaction positive [67].

d. Association aux autres techniques diagnostiques

L'intradermo-réaction est une technique diagnostique souvent utilisée à la fin de la démarche diagnostique, une fois que toutes les autres hypothèses ont été éliminées, afin de déterminer l'allergène causant l'allergie. Elle est donc associée à de nombreuses autres techniques puisque c'est un examen de dernière ligne dans l'exploration d'une maladie respiratoire.

i. Radiographies du thorax

Les radiographies pulmonaires sont souvent indiquées lors de suspicion d'affection respiratoire allergique afin d'éliminer les autres causes possibles et d'avoir un aperçu des modifications du parenchyme pulmonaire et de leur étendue.

ii. Lavage broncho-alvéolaire et/ou trans-trachéal

Un LBA ou un LTT sont particulièrement indiqués en complément de la radiographie en cas de suspicion de maladie inflammatoire allergique pour établir le diagnostic et éliminer les autres causes du diagnostic différentiel. Ils permettent de déterminer le degré d'inflammation des voies respiratoires et de détecter la présence d'éventuels agents pathogènes en cas d'affection bactérienne.

iii. Dosage des Immunoglobulines E sériques

L'intradermo-réaction peut également être associée à un dosage des IgE pour confirmer ou infirmer l'implication d'un allergène précis.

e. Données de référence

Chez les chevaux atteints d'affection respiratoire allergique (maladie obstructive chronique des voies respiratoires profondes), on observe peu de réactions immédiates, la plupart des réactions positives le sont après 4 heures et jusqu'à 24 heures post-injection. L'étude de Wong (2005) précise que la différence significative de réaction entre les chevaux sains et les chevaux allergiques n'est visible qu'à 24 heures post-injection. L'observation de la réaction cutanée le lendemain de l'injection est donc primordiale pour le diagnostic [67, 108].

Cependant, les études publiées restent assez controversées par rapport aux résultats de l'intradermo-réaction dans le cadre des maladies respiratoires, et très souvent peu de différences apparaissent entre les animaux atteints et les animaux sains. La valeur diagnostique pour la maladie obstructive chronique des voies respiratoires profondes reste limitée [67, 84, 108].

2. Dosage des Immunoglobulines E sériques

Certains anticorps, comme les IgE et certains sous-types d'IgG, et certaines cellules du système immunitaire, comme les mastocytes, jouent un rôle important dans l'induction d'une réaction d'hypersensibilité de type I. Il existe plusieurs hypothèses selon lesquelles l'hypersensibilité de type I jouerait un rôle dans l'inflammation des voies aériennes chez les chevaux atteint de maladie inflammatoire obstructive [51, 67, 85, 108]. Aujourd'hui plusieurs techniques sont disponibles pour détecter les IgE sériques ou la sensibilisation des mastocytes par les IgE.

a. Matériel et méthode

On utilisera classiquement un tube de prélèvement sous vide de type Vacutainer et une aiguille adaptée pour réaliser le prélèvement sanguin. Le prélèvement sera récolté sur tube sec.

b. Avantages

La facilité de réalisation de ce test qui nécessite de réaliser une prise de sang à envoyer au laboratoire sans condition particulière et son coût faible rendent cette méthode diagnostique intéressante.

Le dosage des IgE permet de mettre en évidence leur présence dans le sang du cheval. Il n'est pas influencé par un éventuel traitement aux anti-histaminiques ou corticoïdes [67].

Le dosage des IgE est utilisé comme modalité diagnostique pour déterminer l'antigène en cause dans la maladie obstructive chronique des voies respiratoires profondes. Il s'agit d'une alternative à l'intradermo-réaction. Les cellules sanguines sont incubées avec différents allergènes, et les médiateurs relâchés par les mastocytes liés aux IgE spécifiques de cet antigène sont détectés. Ceci permet une fois l'antigène identifié de mettre le patient sous immunothérapie ou de mettre en place des mesures hygiéniques pour éviter tout contact avec l'antigène causal afin d'améliorer les signes cliniques [104].

c. Limites

Les tests allergiques se sont beaucoup développés dans les dernières années, notamment les tests concernant le dosage et la détection des IgE. La mesure des IgE spécifiques d'un antigène est une idée intéressante en théorie, mais qui présente de nombreuses limites et est donc peu utilisée.

Les tests allergiques se basant sur la détection d'IgE spécifiques ne permettent de démontrer que la présence de réactions de type I, or celle-ci semble peu impliquée dans la pathophysiologie de la maladie obstructive chronique des voies respiratoires profondes. L'hypothèse d'une implication des IgE dans la pathogenèse des maladies respiratoires allergiques est largement controversée. En effet, diverses études ont montré que les IgE sont détectables chez tous les chevaux mais sans différence significative entre le groupe de chevaux sains et le groupe de chevaux atteints de maladie obstructive chronique [92, 104]. Il semblerait donc que les réactions d'hypersensibilité médiées par les IgE sont impliquées seulement dans certains cas ou à certains stades de la maladie. Le dosage des IgE ne serait donc pas un test diagnostic pertinent lors de suspicion de MORVR [67, 84, 92].

Les résultats de dosages des IgE sérique comparés aux résultats de tests intra-dermiques montrent une faible sensibilité et une faible spécificité. Il a été montré que des chevaux atteints de MORVR présentaient des IgG et IgE spécifique de la moisissure *A. fumigatus* dans le liquide de lavage broncho-alvéolaire, mais que leur titre d'IgE et IgG sériques ne différait pas de celui de chevaux sains [32, 85].

De plus, les IgE dosées sont celles qui ne sont pas fixées à des cellules, elles sont présentes en très faible concentration dans le sérum du cheval et ont une demi-vie très courte, il est donc pratiquement impossible de les purifier et de les isoler sans contamination avec des anticorps IgG. Ceux-ci sont en concentration beaucoup plus importante dans le sérum, et prennent donc la place des IgE lors du test de détection, ce qui rend le dosage délicat [67, 104].

Chez le cheval, la quantité d'IgE présente chez un individu varie selon son environnement et son statut parasitaire, le dosage global des IgE n'apporte donc que peu d'informations dans le diagnostic des maladies allergiques. Il faudrait donc ne mesurer que les IgE spécifiques de certains allergènes [67].

Enfin, de nombreux réactifs n'ont pas une spécificité prouvée et l'antisérum spécifique d'un antigène donné est très difficile à produire : il existe donc des réactions croisées avec d'autres protéines entrainant de nombreux faux positifs. Ce manque de standardisation remet en question la valeur de ces tests. Les tests sérologiques sont donc peu utilisés et peu recommandés [104].

d. Association aux autres techniques diagnostiques

Le dosage des IgE sériques est associé à de nombreuses autres techniques puisque c'est un examen de dernière ligne dans l'exploration d'une maladie respiratoire.

i. Radiographies du thorax

Les radiographies pulmonaires sont souvent indiquées lors de suspicion d'affection respiratoire allergique afin d'éliminer les autres causes possibles et d'avoir un aperçu des modifications du parenchyme pulmonaire et de leur étendue.

ii. Lavage broncho-alvéolaire et/ou trans-trachéal

Un LBA ou un LTT sont particulièrement indiqués en complément de la radiographie en cas de suspicion de maladie inflammatoire allergique pour établir le diagnostic et éliminer les autres causes du diagnostic différentiel. Ils permettent de déterminer le degré d'inflammation des voies respiratoires et détecter la présence d'éventuels pathogènes en cas d'affection bactérienne.

iii. Intradermo-réaction

Le dosage des IgE peut également être associé à une intradermo-réaction pour confirmer ou infirmer l'implication d'un allergène précis.

e. Données de référence

Les laboratoires proposent une large gamme de dosages, allant d'un criblage large avec plusieurs classes d'antigènes, aux tests plus particuliers pour les allergènes plus saisonniers ou les aliments [67].

Il existe plusieurs techniques permettant de déterminer la quantité d'IgE solubles : avec des anticorps monoclonaux spécifiques des IgE équins, des réactifs polyclonaux anti-IgE ou encore des anticorps spécifiques du récepteur des IgE. L'évaluation semi-quantitative du taux d'IgE est, la plupart du temps, réalisée par des méthodes ELISA [67, 104].

Les analyses de laboratoire doivent être standardisées pour pouvoir interpréter de manière fiable les résultats. Ainsi il faudra toujours avoir recours au même laboratoire, et le choisir en fonction de ses méthodes ainsi que de la qualité de ses préparations de réactifs afin que les tests soient standardisés et répétables d'un cheval à l'autre.

II. Techniques évaluant l'intégrité fonctionnelle

La principale fonction du système respiratoire est de générer une ventilation suffisante pour maintenir les valeurs des gaz sanguins dans les limites physiologiques. La fonction pulmonaire est donc évaluée par la mesure des facteurs de la ventilation et des échanges gazeux.

De nombreuses affections respiratoires entrainent des dysfonctionnements respiratoires, à l'origine de la symptomatologie. Les examens complémentaires évaluant la fonction respiratoire et la mécanique ventilatoire permettent d'évaluer l'efficacité des échanges gazeux, de détecter les anomalies fonctionnelles et de déterminer l'origine du dysfonctionnement.

Les techniques évaluant l'intégrité fonctionnelle mettent en évidence les conséquences physiopathologiques de l'affection. Elles permettent donc d'évaluer le pronostic et de réaliser un meilleur suivi thérapeutique.

A. Évaluation de la fonction respiratoire

Les affections respiratoires sont des causes importantes de diminution des performances et d'intolérance à l'exercice chez les chevaux athlètes, principalement à cause des modifications des échanges gazeux. Les tests fonctionnels dont disposent les praticiens vétérinaires permettent de quantifier précisément ces anomalies respiratoires et leur répercussion sur la fonction respiratoire.

1. Gaz sanguins artériels

La fonction première du système respiratoire est d'assurer l'oxygénation du sang ainsi que sa décarboxylation. L'analyse des gaz sanguins artériels donne une information sur la qualité des échanges gazeux et sur la capacité du système sanguin à oxygéner et extraire le CO_2 du sang artériel [75].

a. Matériel et méthode

i. Matériel

Le prélèvement est réalisé à l'aide de seringues de 2,5 ou 5 mL, et à l'aide d'une aiguille fine pour éviter la formation d'un hématome. Il est déconseillé de réaliser le prélèvement à l'aide d'un tube de prélèvement sous vide de type Vacutainer®, qui peut entrainer des erreurs de mesure de la pression artérielle en dioxygène (PaO_2) et de la pression partielle en dioxyde de carbone ($PaCO_2$) [16].

Les seringues sont préalablement héparinées [2] : de l'héparine est aspirée d'un flacon stérile puis y est réinjectée de manière à ce qu'elle ne soit plus visible dans la seringue et qu'elle emplisse seulement les espaces morts. En effet, l'héparine en excès diluerait le sang et induirait des modifications de la PaO_2 et $PaCO_2$ [17].

ii. Contention

La prise de sang se réalise au repos. La contention du cheval est réduite au maximum car toute excitation ou tout stress entraine une modification de la ventilation (hyperventilation) et donc les valeurs des gaz sanguins [2].

La sédation, et surtout l'utilisation des α2-agonistes, n'est pas recommandée car elle induit une hypoventilation ayant des répercussions importantes sur les valeurs des gaz sanguins (hypoxémie et hypercapnie) [17].

iii. Réalisation pratique

La prise de sang artérielle peut se faire au niveau de plusieurs sites de prélèvement chez le cheval adulte debout : artère carotide, artère faciale transverse (site de pose du cathéter artériel lors de prélèvements à l'effort), artère auriculaire, artère métatarsienne dorsale... La région est tondue et désinfectée à l'alcool [17, 48].

Dans l'artère carotide commune, le prélèvement se fait dans le tiers inférieur ou moyen de la gouttière jugulaire, de préférence à droite pour ne pas léser l'œsophage qui se place à gauche de la trachée dans cette portion de l'encolure [75]. L'aiguille est maintenue horizontalement, avec une inclinaison de 45° par rapport au plan sagittal. Il est parfois nécessaire de repositionner l'aiguille plusieurs fois avant de trouver et de ponctionner l'artère, cependant les dommages aux structures adjacentes (nerf laryngé récurrent) sont rares [17]. L'artère faciale transverse court à la surface du muscle masséter, ventralement à l'arc zygomatique et est parallèle à l'axe de l'ouverture palpébrale. Elle est facilement palpable et ponctionnable. Cependant la veine faciale transverse est parallèle à l'artère et peut être ponctionnée à la place de cette dernière, il faut donc toujours s'assurer que le sang prélevé est bien du sang artériel [48].

Une fois l'aiguille dans l'artère, le sang en sort sous pression et souvent de manière pulsatile. Cette pression et sa couleur très rouge permettent de s'assurer que le prélèvement est bien réalisé dans l'artère et non dans la veine. Le prélèvement est réalisé sur plusieurs cycles respiratoires si possible car les valeurs de la pression partielle artérielle en dioxygène varient avec la respiration [48, 75].

Les bulles d'air éventuellement contenues dans le tube suite au prélèvement sont immédiatement chassées et la seringue bouchée pour ne pas modifier les valeurs des gaz artériels. Le prélèvement doit être réalisé en anaérobiose stricte pour éviter les échanges avec l'air ambiant [75].

Après le retrait de l'aiguille, une compression de quelques minutes est nécessaire pour éviter la formation d'un hématome. Il faut ensuite s'assurer de l'absence de saignement lorsque l'on relâche la compression [17].

Si le prélèvement n'est pas analysé immédiatement, il doit être réalisé préférentiellement dans une aiguille en verre et placé sur de la glace pilée. Les prélèvements dans les seringues en plastiques doivent être gardés à température ambiante et analysés dans un délai de 10 à 15 minutes. [17] Dans tous les cas, le temps d'attente avant l'analyse ne doit pas dépasser une heure [2, 3, 29, 75].

b. *Avantages*

L'analyse des pressions partielles en O_2 et en CO_2 dans le sang artériel permet une appréciation globale de la fonction pulmonaire et de la qualité des échanges gazeux [2]. C'est un indicateur fiable d'un dysfonctionnement pulmonaire et un bon paramètre de suivi d'un traitement [75].

La technique de prélèvement est simple sur le plan technique et le matériel est peu coûteux. Des analyseurs portables ont récemment été développés et peuvent être utilisés par les praticiens sur le terrain. Ainsi les analyses des gaz sanguins peuvent être réalisées rapidement et correspondent au seul test fonctionnel réalisable par les praticiens en dehors des structures spécialisées [75].

Enfin, lors de la prise en charge du cheval malade, le praticien a besoin de connaitre l'étendue et la sévérité du processus en cours. Les gaz sanguins artériels permettent de donner rapidement une appréciation globale et fiable de la fonction pulmonaire [75]. Leur analyse permet donc de faciliter le diagnostic, le suivi et la gestion du cheval atteint d'affection pulmonaire [48].

c. *Inconvénients*

L'analyse des gaz sanguins artériels présente cependant quelques limites qu'il est important de rappeler.

L'analyse des gaz sanguins artériels au repos n'est pas assez sensible pour détecter des stades précoces de maladie ou des troubles sub-cliniques [2]. En effet, de nombreuses affections sub-cliniques ne s'accompagnent pas de modifications des gaz artériels au repos. La marge des valeurs usuelles est assez large, la pression partielle en dioxygène chez un cheval sain au repos étant comprise entre 85 et 100 mmHg, et la pression partielle en dioxyde de carbone étant comprise entre 40 et 46 mmHg. L'absence de modification des valeurs des pressions partielles en dioxygène et en dioxyde de carbone ne signifie donc pas toujours une absence de troubles fonctionnels [75].

De plus, il est nécessaire de respecter certains impératifs techniques pour pouvoir interpréter correctement les résultats obtenus. Il faut notamment toujours effectuer une correction des valeurs par rapport à la température rectale du patient et interpréter les résultats par rapport à une température de référence de 37°C, notamment lors d'hyperthermie post-effort ou de fièvre [75]. Il est donc indispensable d'introduire dans l'appareil une correction de la température. Le non-respect de cette règle entraine systématiquement une sous-estimation des pressions partielles en dioxygène et dioxyde de carbone [3].

Bien qu'il existe maintenant des analyseurs portables accessibles aux vétérinaires sur le terrain, les modalités de prélèvement, de conservation et de mesure réservent ces analyses aux structures spécialisées et/ ou aux vétérinaires expérimentés [2].

Seule une image globale de la fonction est ainsi obtenue. Il n'est pas possible de localiser de manière précise le trouble ni d'en définir sa nature (déséquilibre ventilation/perfusion, shunts, troubles de la diffusion, hypoventilation) ou son étiologie par la seule analyse des gaz

sanguins artériels [75]. Les modifications des gaz sanguins reflètent souvent plusieurs des troubles fonctionnels cités ci-dessus.

Enfin, dans le cadre de l'examen du cheval contre-performant ou intolérant à l'effort mais sans affection au repos, les résultats sont souvent décevants car les gaz sanguins artériels sont peu ou non modifiés au repos. Seuls les chevaux atteints d'obstruction récurrente des voies aériennes et atteints de bronchospasme peuvent présenter de petites modifications des valeurs des gaz sanguins. Les inflammations des petites voies aériennes (IAD), les hémorragies pulmonaires induites à l'effort, les infections bactériennes secondaires ainsi que les troubles cliniques ou subcliniques des voies hautes n'induisent pas de trouble des échanges gazeux détectables au repos [3].

d. Association aux autres techniques diagnostiques

L'analyse des gaz sanguins permet de mettre en évidence des dysfonctionnements pulmonaires mais sans en définir la nature exacte ni localiser de manière précise le trouble. Il peut donc être nécessaire d'associer cette méthode d'investigation fonctionnelle à d'autres techniques afin d'obtenir un diagnostic précis.

i. Autres tests de fonction respiratoire

Les autres tests de la fonction respiratoire peuvent être associés à l'analyse des gaz sanguins afin de mesurer les paramètres de la mécanique ventilatoire, à savoir les débits et volumes produits lors de la respiration. Ces tests permettent de détecter des anomalies de la fonction respiratoire et de caractériser la répercussion fonctionnelle de ces anomalies.

ii. Radiographie et/ ou échographie thoracique

Les analyses des gaz sanguins permettent de mettre en évidence des anomalies de la fonction respiratoire, mais sans localiser les lésions qui en sont à l'origine. Les techniques d'imagerie du thorax permettent de compléter l'évaluation fonctionnelle de l'appareil respiratoire profond par son évaluation lésionnelle.

iii. Tests à l'effort

Les signes cliniques des chevaux contre-performants ou intolérants à l'effort sont souvent peu spécifiques, sub-cliniques ou n'apparaissent qu'à l'effort. Le diagnostic clinique au repos peut donc être un véritable challenge pour le praticien. Ainsi les techniques diagnostiques réalisables lors de l'effort comme l'endoscopie (embarquée ou sur tapis roulant), l'analyse des gaz sanguins pendant l'exercice ou les prélèvements respiratoires comme le lavage broncho-alvéolaire après exercice sont des tests diagnostiques très intéressants à associer dans le cas du cheval contre-performant [27].

e. Données de référence

Les gaz sanguins artériels sont couramment utilisés pour juger de l'efficacité des échanges gazeux du poumon. Ils apportent des informations sur la ventilation alvéolaire, l'oxygénation sanguine et le statut acido-basique.

Un cheval sain au repos présente une pression artérielle en dioxygène (PaO_2) supérieure à 84 mmHg (comprise entre 85 et 100 mmHg) et une pression partielle en dioxyde de carbone inférieure à 46 mmHg (comprise entre 40 et 46 mmHg). Lorsque la PaO_2 est inférieure à 80 mmHg, on parle d'hypoxémie. Lorsque la $PaCO_2$ est supérieur à 47 mmHg, on parle d'hypercapnie [2].

La pression partielle en dioxyde de carbone est le meilleur indicateur de l'efficacité de la ventilation. En effet, le dioxyde de carbone est très facilement diffusible et l'équilibre entre les pressions alvéolaires et sanguines est atteint à la sortie de la zone d'échanges. Le dioxygène est vingt fois moins diffusible, l'équilibre est donc plus long à atteindre et il existe presque toujours une petite différence entre les pressions alvéolaire et capillaire en dioxygène, nommée différence alvéolo-capillaire et notée AaO_2 [3]. Chez les chevaux sains au repos la AaO_2 est inférieure à 10mmHg. Le calcul de ce paramètre se fait à partir de la pression artérielle en dioxygène PaO_2 mesurée et de la pression alvéolaire PAO_2 idéale calculée par l'équation des gaz parfaits. Le calcul de la AaO_2 permet d'identifier les mécanismes responsables d'hypoxémie et donc d'adapter le protocole thérapeutique [17]. Les pressions partielles en dioxygène, dioxyde de carbone et la différence alvéolo-capillaire en dioxygène sont donc mesurée pour déterminer le fonctionnement respiratoire.

i. Modifications de la $PaCO_2$

La pression partielle en dioxyde de carbone du sang artériel ($PaCO_2$) est le meilleur indicateur de l'efficacité de la ventilation. En effet le CO_2 diffuse très facilement au niveau de la barrière alvéolo-capillaire et est le déterminant de la mécanique respiratoire. Ainsi, une hypercapnie a pour conséquence physiologique une élévation de la ventilation minute, ce qui permet sa résolution [48].

Une hypoventilation alvéolaire entraine une hypercapnie et une hypoxémie. Celle-ci peut être due à une sédation profonde, une anesthésie, des troubles neurologiques sévères, une faiblesse des muscles respiratoires, des douleurs ou lésions thoraciques ou des troubles pulmonaires graves [16].

À l'inverse, une hyperventilation (récupération après un exercice, excitation, troubles respiratoires chroniques) entraine une hypocapnie [16].

Ainsi, quand une hypercapnie est observée, le plus souvent tardivement lors d'affection pulmonaire, elle indique des troubles respiratoires graves (début d'insuffisance respiratoire) [48].

ii. Modification de la PaO_2

L'interprétation de la pression partielle en dioxygène se fait toujours en fonction de la valeur de la $PaCO_2$ [48] :

- Lorsque la PaO_2 est diminuée de manière équivalente à l'augmentation de la $PaCO_2$, l'hypoxémie est due à l'hypoventilation alvéolaire : aucune autre investigation n'est nécessaire [75] ;
- Une hypoxémie avec normocapnie (ou une hypoxémie relativement plus importante que l'hypercapnie) sera plutôt due à une inadéquation de la ventilation

et de la perfusion, à des problèmes de diffusion, de réduction du volume pulmonaire ou de shunt [48].

La plupart des problèmes pulmonaires entraine une hypoxémie (PaO_2 < 85mmHg). Les modifications de la $PaCO_2$ traduisent en général des troubles respiratoires graves. Il existe cinq causes d'hypoxémie [3, 16, 75]:

- Une hypoventilation alvéolaire. L'hypoxémie est alors toujours accompagnée d'hypercapnie. Par contre la différence alvéolo-capillaire $AadO_2$ reste dans les limites physiologiques ;
- Des déséquilibres de la ventilation et de la perfusion (cause la plus courante d'hypoxémie dans les maladies obstructives et restrictives). Cette inadéquation peut être du soit à des désordres ventilatoires, soit à des atteintes circulatoires. Dans ce cas l'hypoxémie et l'hypercapnie sont plus ou moins prononcées selon le degré d'inadéquation. La différence alvéolo-capillaire $DAaO_2$ est très souvent élevée dans le cas d'inadéquations importantes du ratio ventilation/perfusion ;
- Une diffusion insuffisante (épaississement de la barrière alvéolo-capillaire par fibrose pulmonaire interstitielle ou par l'inflammation, ou raccourcissement du temps d'échange gazeux lors de l'exercice). On observe alors une hypoxémie avec normocapnie et un élargissement de la différence alvéolo-capillaire en oxygène ;
- Des shunts, le sang atteignant les zones artérielles sans être passé par les zones ventilées du poumon (consolidation pulmonaire, atélectasie, fistules artério-veineuses). Le sang veineux pauvre en O_2 et riche en CO_2 se mélange au sang artériel et on note une diminution globale de la PaO_2 ;
- Une réduction normale de la PO_2 inspirée en haute altitude.

Le diagnostic différentiel d'une hypoxie peut se faire par l'observation des modifications des gaz sanguins artériels en réponse à l'administration de 100% d'O_2. En effet, la réponse sera maximale (bonne amélioration de l'hypoxémie) en cas d'hypoventilation, d'inadéquation de la ventilation et de la perfusion ou d'une altération de la diffusion, mais elle sera marginale en cas de shunt (dans ce cas la différence alvéolo-capillaire AaO_2 augmente progressivement mais la PaO_2 augmente très peu en comparaison) [16, 17].

Enfin des facteurs non respiratoires peuvent influencer les résultats. Une hyperventilation passagère liée au stress, à la douleur ou à la chaleur entraine une hyperoxie transitoire avec une pression partielle en dioxygène supérieure à 100mmHg et une hypocapnie avec une pression partielle en dioxyde de carbone inférieure à 40mmHg chez l'animal sain. Chez l'animal malade cette hyperventilation rétablit les valeurs usuelles sans entrainer d'hyperoxie et d'hypocapnie [75].

iii. Analyse des gaz sanguins à l'effort

L'analyse des gaz sanguins à l'exercice est utilisée pour évaluer les échanges gazeux et déterminer si les affections respiratoires sont associées à des altérations de ces échanges gazeux. Ainsi les causes de mauvaise performance chez le cheval athlète comme les obstructions des voies respiratoires hautes, les inflammations des petites voies respiratoires ou les hémorragies pulmonaires induites à l'effort peuvent être à l'origine de mauvais échanges gazeux [27].

Chez le cheval sportif, et notamment le cheval de course, contrairement à d'autres espèces comme l'homme ou le chien, il existe une hypoxémie et une hypercapnie apparaissant lors d'effort même d'intensité modérée. La sévérité de cette hypoxémie et hypercapnie varient selon l'état d'entrainement de l'animal : l'entrainement augmente le débit cardiaque et le prélèvement en dioxygène par les cellules musculaires, il aggrave donc l'hypoxémie durant un effort intense [3]. Le degré de l'hypoxémie et de l'hypercapnie augmentent également avec l'intensité et la durée de l'exercice, elles sont donc toujours à évaluer par rapport au protocole d'étude réalisé et aux anomalies trouvées à l'aide d'autres méthodes diagnostiques [27]. Il a été montré lors d'un exercice standardisé que les chevaux contre-performant présentent une hypoxémie plus importante que les chevaux du groupe témoin. Les deux groupes étant au même niveau d'entrainement au moment de l'étude, l'hypoxémie plus marquée semble être la conséquence d'un défaut d'adéquation de la ventilation et de la perfusion. Ainsi, l'analyse de gaz sanguins à l'effort permet de suspecter une anomalie des VRS ou des VRP entrainant une limitation des échanges gazeux [21].

2. Endoscopie au repos

L'endoscopie est un examen permettant de visualiser les organes des voies respiratoires supérieures à l'aide d'un fibroscope. Il s'agit d'une technique très appréciée pour évaluer les voies respiratoires supérieures et les voies respiratoires profondes les plus proximales, à la fois sur le plan fonctionnel mais aussi sur le plan lésionnel et inflammatoire [37].

a. Matériel et méthode

i. Matériel

Il existe différents types d'endoscopes, ou de fibro-endoscopes souples utilisables. La longueur idéale est 1m40 pour pouvoir aller jusqu'à la carina ou 2 à 3 mètres pour réaliser une bronchographie, et de diamètre assez faible (11mm) pour pouvoir rentrer dans les poches gutturales [20].

Ils sont munis d'un canal opérateur permettant l'introduction d'instruments et reliés à une source de lumière et à un système d'irrigation et d'aspiration ce qui permet de garder un objectif propre. Les images observées sont directes, c'est-à-dire que ce qui est observé à droite de l'écran se passe à gauche chez le cheval [50].

ii. Contention

L'examen est réalisé sur cheval debout dans un box ou une barre. Une personne à la tête maintient le chanfrein et aide à l'introduction de l'endoscope. Il faut garder à l'esprit que cet examen peut être dangereux si le cheval panique et bondit en avant. Le mode de contention sera donc adapté à chaque animal et, si elle est nécessaire, la contention est réalisée avec un tord-nez qui sera ensuite retiré pour bien évaluer le fonctionnement du pharynx et du larynx (relaxation du larynx) [33, 37].

La contention au cours de l'examen doit ensuite être minimale pour pouvoir bien évaluer le pharynx et le larynx. Dans la mesure du possible, il faut éviter de tranquilliser le cheval pour évaluer la déglutition, le fonctionnement du larynx et du pharynx au repos (parésie, paralysie). La tranquillisation interfère avec l'évaluation fonctionnelle des structures : elle peut provoquer un déplacement dorsal du voile du palais, modifier la mobilisation des cartilages aryténoïdes lors du *slap test*, améliorer leur synchronicité, ou diminuer leur amplitude de mouvements (fausse hémiparésie). Il faut donc éviter de tranquilliser le cheval en première intention [33, 37].

On peut éventuellement appliquer un peu de gel anesthésique sur la sonde et à l'entrée du naseau avant l'introduction de l'endoscope [36].

iii. Réalisation pratique

L'introduction de l'endoscope nécessite au moins un aide qui stabilise la tête du cheval en posant sa main sur le chanfrein et éventuellement un deuxième qui insère l'endoscope. L'opérateur quant à lui manipule la poignée de commande. Un tord-nez est mis en place en veillant à bien dégager le naseau dans lequel on introduit l'endoscope pour que celui-ci ne l'obstrue pas involontairement ce qui est une cause fréquente de réaction de l'animal [33, 36].

L'inspection doit être méthodique et systématique : il faut avancer jusqu'au pharynx, évaluer anatomiquement et fonctionnellement le pharynx, le larynx, les poches gutturales, la trachée puis les volutes ethmoïdaux, les cornets nasaux et les cavités nasales lors du retrait de l'endoscope.

- L'endoscope est introduit dans la narine puis dans le méat ventral, parallèlement à l'axe de la cavité nasale. Il faut passer rapidement les 10 premiers centimètres qui sont les plus sensibles. La progression doit ensuite toujours être facile [33] ;
- L'endoscope est ensuite introduit jusqu'au pharynx en veillant à ne pas heurter l'ethmoïde. On visualise alors le pharynx, le larynx et l'entrée des poches gutturales ;
- Pour entrer dans une poche gutturale, il est plus facile de passer l'endoscope par la narine ipsilatérale. Le passage se fait grâce à la pince à biopsie qui est avancée parallèlement à la paroi du nasopharynx et introduite dans le tiers dorsal de la fente. Elle sert ensuite de guide à l'endoscope qui subit une rotation de 180° et est glissé à travers l'ouverture ;
- L'endoscope est introduit dans la trachée. Si le cheval tousse, il faut arrêter d'avancer et instiller un peu de lidocaïne pour limiter le réflexe. Celui-ci est en général plus important au début de la trachée puis au niveau de la carina ;
- Enfin on évaluera les volutes de l'ethmoïde et les cavités nasales en ressortant. L'endoscope sera donc retiré tout doucement pour pouvoir bien observer ces structures.

Attention : L'examen n'est complet que si l'on passe dans les 2 narines!

b. *Avantages*

Un examen endoscopique est indispensable pour évaluer les voies respiratoires supérieures et est considéré comme un examen de routine dans l'évaluation des problèmes pulmonaires chez le cheval. Il permet de mettre en évidence des altérations lésionnelles et fonctionnelles des voies respiratoires supérieures et profondes [4, 32, 37].

Cette technique diagnostique est indispensable pour l'évaluation fonctionnelle des voies respiratoires supérieures. Il s'agit d'une procédure simple, non invasive et qui peut facilement être réalisée sur le terrain [37].

Enfin, l'endoscopie au repos permet une évaluation de la dynamique laryngée et pharyngée en utilisant différentes manœuvres. Ainsi cette technique peut permettre de différencier les anomalies fonctionnelles des voies respiratoires supérieures qui font partie des limites de la normale et celles nécessitant un diagnostic plus poussé et la mise en place d'un traitement [102].

Enfin, l'endoscopie est souvent conseillée pour le suivi d'une chirurgie des voies respiratoires supérieures [20].

c. *Indications*

L'endoscopie est le premier examen complémentaire à réaliser lors de l'évaluation des voies respiratoires supérieures, les résultats devant toujours être interprétés en fonction de l'anamnèse et de l'examen clinique [33]. Elle permet la visualisation de l'intérieur des voies respiratoires supérieures : méats ventraux des cavités nasales, pharynx, ouverture du larynx, poches gutturales, trachée et carina [37].

L'endoscopie au repos est un examen fondamental et indispensable dans l'évaluation des affections des voies respiratoires. Elle est indiquée en cas de [20, 33, 62, 66]:

- Jetage nasal uni ou bilatéral ;
- Épistaxis ;
- Gonflement ou douleur au niveau de la région parotidienne ;
- Signes nerveux tels qu'une dysphagie, paralysie faciale, syndrome de Claude-Bernard Horner, signes vestibulaires ;
- Otite moyenne ou interne ;
- Suspicion d'arthropathie de l'articulation temporo-hyoïdienne ;
- Bruit respiratoire à l'exercice ;
- Toux (aiguë, chronique ou persistante) ;
- Hémoptysie ;
- Suspicion de corps étranger dans les voies respiratoires profondes ;
- Essoufflement et/ou dyspnée ;
- Intolérance à l'exercice et/ ou contre-performance.

i. Cavités nasales

Les affections des cavités nasales sont importantes à considérer chez le cheval car ces voies constituent le seul passage normal de l'air respiratoire. Une obstruction statique ou dynamique entraine une résistance importante au passage de l'air et peut être à l'origine d'intolérance à l'effort ou de bruit respiratoire [33].

L'endoscopie des cavités nasales permet de détecter de nombreuses anomalies : hématome de l'ethmoïde, néoplasie, corps étranger, mycose, rhinite, traumatismes… Elle est indiquée lors de signes cliniques tels qu'un bruit respiratoire anormal, une modification (absence, réduction ou asymétrie) des colonnes d'air sortant des nasaux et/ou du jetage nasal de nature varié [33].

ii. Poches gutturales

L'examen endoscopique des poches gutturales permet souvent d'arriver à un diagnostic et de réaliser des prélèvements pour cytologie, bactériologie, mycologie. Il est ainsi possible de détecter une mycose, un empyème, des kystes, des néoformations tumorales, une ostéite de l'os stylohyoïde [62, 66]…

L'endoscopie permet de réaliser des prélèvements, des lavages et flushs (en cas d'empyème des poches gutturales par exemple) et de mettre en place un traitement et de réaliser des instillations d'antifongiques ou d'antibactériens dans les poches gutturales [48, 66]**.** Lors de cas suspects de gourme, elle facilite la collection d'échantillons dans les poches gutturales pour le diagnostic étiologique définitif et la détermination de la fin d'une infection [56, 101].

iii. Trachée et bronches principales

L'endoscopie des voies respiratoires profondes permet la visualisation de l'inflammation, de sécrétions (mucus, pus, sang). On peut réaliser un score de sécrétions trachéales allant de 1 à 5. Il s'agit d'une estimation subjective de la quantité et qualité des sécrétions et qui tient compte de la quantité de mucus, de sa viscosité, de sa couleur et de sa localisation [18, 20, 38].

Enfin, une endoscopie est souvent réalisée conjointement à un lavage trachéo-bronchique ou une aspiration transtrachéale pour avoir un contrôle visuel du prélèvement [23, 24].

d. Limites

L'endoscopie est une technique diagnostique beaucoup utilisée dans le diagnostic des affections respiratoires du cheval. Cependant il existe quelques limites qui doivent être soulignées et gardées en tête afin de faire le bon choix de la technique utilisée dans la démarche diagnostique.

L'endoscopie permet uniquement la visualisation des structures intraluminales (cavités nasales, pharynx, larynx et poches gutturales) et ne permet pas de diagnostiquer les lésions extra-luminales [33]. Beaucoup de structures ne sont pas accessibles et visibles lors de l'examen endoscopique, et notamment les volutes latérales de l'ethmoïde, l'ostium naso-maxillaire qui permet le drainage des sinus maxillaires dans le méat moyen, et le méat dorsal

plus petit et plus sensible que les autres [33]. De plus, il peut parfois être difficile de mettre en évidence des anomalies lorsque les déviations ou gonflements sont légers [33].

Il faut toujours rester prudent dans l'interprétation des couleurs et contours des structures anatomiques. En effet ces variables peuvent varier selon la subjectivité des opérateurs, mais aussi d'un examen à l'autre. Ainsi il peut être nécessaire de répéter l'examen en cas de doute [37].

Remarque : Lors de la réalisation d'une endoscopie sur un cheval présentant une affection respiratoire contagieuse, le praticien doit être conscient des risques de contamination de l'instrument et bien le nettoyer et désinfecter après usage, en utilisant par exemple du glutaraldehyde [4, 33].

Enfin, l'endoscopie au repos est une technique diagnostique intéressante mais qui présente de nombreuses limites pour l'évaluation fonctionnelle des voies respiratoires.

- L'endoscopie au repos des voies respiratoires permet de mettre en évidence certaines affections mais ne permet pas de déterminer ce qui se passe à l'exercice. Ainsi un examen endoscopique normal au repos n'exclut pas un dysfonctionnement à l'exercice. Il peut exister des dysfonctionnements additionnels à l'exercice et non détectés au repos. En effet, quelques affections des voies respiratoires supérieures ne sont observables qu'à l'exercice, comme le déplacement dorsal du voile du palais (ou DDVP), l'accrochement ary-épiglottique intermittent, ou la rétroflexion de l'épiglotte. L'absence d'obstruction des voies respiratoires au repos n'exclut donc pas un dysfonctionnement à l'exercice [20, 66, 102];

- Dans le cas contraire, l'endoscopie ne permet pas de déterminer si une anomalie observée au repos est à l'origine d'un handicap sur le plan fonctionnel et quelle sont les conséquences cliniques d'une lésion observée au repos. Elle ne permet pas non plus l'appréciation de la modification dynamique des voies respiratoires pendant l'exercice, les changements de pression altérant la géométrie des voies respiratoires. Un dysfonctionnement du système respiratoire n'est donc pas indicatif de ce qui se passe à l'exercice : il n'y aura pas forcément d'obstruction des voies aériennes cliniquement significative à l'exercice. Une étude a ainsi montré que 80% des chevaux avec un DDVP sur le tapis roulant ne présentaient aucune anomalie lors de l'endoscopie au repos [86]. Dans de nombreux cas il peut donc être nécessaire de réaliser plusieurs examens endoscopiques, avant, pendant et après l'effort [20, 66, 102];

- Le praticien ne doit pas se limiter au seul examen endoscopique statique pour le pharynx et le larynx. Il est également très important d'évaluer leur fonctionnement, en particulier durant une hyperventilation ou un effort. L'endoscopie juste après un exercice ou associée à la réalisation de tests fonctionnels (occlusion nasale, déglutition au repos) peut donner des indications au praticien sur la possibilité d'affection apparaissant à l'exercice, mais sans réplication exacte de ce qui se passe à l'effort. Les manipulations réalisées lors de l'examen peuvent mettre en évidence des anomalies fonctionnelles mais elles ne

reproduisent pas exactement la dynamique associée à l'effort. Les résultats de ces manipulations doivent donc être interprétés avec précaution. Ainsi, l'endoscopie au repos oriente le praticien vers un autre examen complémentaire, l'endoscopie à l'effort, mais ne permet pas un diagnostic définitif dans des cas où l'insuffisance n'est pas sévère [35] ;

Ainsi, l'endoscopie au repos est insuffisante pour établir un diagnostic exact et fiable de sub-obstruction des voies respiratoires et l'examen à l'effort est nécessaire pour visualiser les obstructions mécaniques [21].

e. Complications et contre-indications

Il existe un risque de saignement lors de traumatisme du méat moyen ou de la grande volute de l'ethmoïde. Cette complication est sans gravité pour l'animal mais nécessite de retirer l'endoscope et de différer l'examen. Ce risque doit toujours être signalé au propriétaire avant de commencer l'examen [33, 36, 62].

Lors de suspicion de mycose des poches gutturales, l'endoscopie est plus risquée: d'une part le stress peut induire une augmentation de pression artérielle entrainant une hémorragie fatale, d'autre part l'introduction de l'endoscope peut faire bouger un caillot récent et donc relancer les saignements [33, 62].

Le passage de l'endoscope dans la trachée peut également entrainer une toux incoercible chez les chevaux atteints de MORVR en phase clinique, ce qui peut nécessiter l'arrêt de l'examen [23].

f. Association aux autres techniques diagnostiques

L'endoscopie des voies respiratoires est une technique diagnostique qui s'est beaucoup développé et qui est de plus en plus utilisée par les praticiens sur le terrain ou en centre de référés. Elle permet d'obtenir beaucoup d'informations sur les voies respiratoires du cheval, à la fois d'un point de vue fonctionnel mais aussi d'un point de vue lésionnel. Elle peut être associée à d'autres techniques diagnostiques complémentaires, afin de préciser l'étiologie, l'étendue et la sévérité de l'affection.

i. Endoscopie à l'effort

Il existe divers moyen d'évaluation de la fonction laryngée au repos. Cependant l'endoscopie au repos ne permet pas toujours de conclure à un dysfonctionnement ou peut être seulement suggestif d'une anomalie. Ainsi, un défaut d'observation d'une adduction et abduction complètes et synchrones des deux cartilages aryténoïdes au repos, une modification du tonus et du port du voile du palais ou une inflammation sévère des poches gutturales en regard des nerfs doivent orienter vers un examen endoscopique à l'effort [102]. De plus, un examen endoscopique normal au repos ne permet d'écarter un trouble fonctionnel à l'exercice, l'endoscopie à l'effort peut donc permettre de préciser me diagnostic et aider à la mise en place du traitement le plus adapté (choix de la chirurgie par exemple) [35, 48, 102].

ii. Tests de fonction respiratoire

L'endoscopie des voies respiratoires est un outil très utile mais qui reste subjectif, il peut donc être intéressant de l'associer à une évaluation quantitative des flux d'air et des pressions. Ainsi les tests de fonction respiratoire associés à l'endoscopie permettraient d'avoir une évaluation plus globale du fonctionnement des voies respiratoires [33].

iii. Bilan sanguin

Un bilan hémato-biochimique peut être conseillé pour rechercher des signes d'inflammation et/ou d'infection associé aux lésions visibles, notamment en cas de suspicion d'affection bactérienne ou virale.

iv. Prélèvements

L'examen endoscopique permet de réaliser des prélèvements en cas de sécrétions anormales ou d'accumulation de mucus. On pourra ainsi réaliser des écouvillons de cellules, des lavages des poches gutturales ou des lavages broncho-alvéolaires pour examen cytologiques, des biopsies pour examen histologique et des aspirations de mucus ou de fluide (cavités nasales, poches gutturales, voies respiratoires profondes) en vue d'examens cytologiques, bactériologiques ou parasitaires [20, 33]. Ils permettront de caractériser une inflammation ou une infection.

v. Radiographie

Lors d'images endoscopiques anormales des voies respiratoires supérieures ou de la trachée et des bronches principales, il peut être intéressant de réaliser des radiographies du thorax et/ou de la tête. Elles apportent souvent des informations complémentaires sur les structures non visibles directement avec l'endoscope, sur les os de la tête et les tissus mous constituant les voies respiratoires supérieurs non visibles à l'endoscopie supérieures [37]. Lors d'images endoscopiques anormales (inflammation importante de la trachée, présence de sécrétions anormales, de pus, de sang, de mucus en quantité augmentée…) et de suspicion de maladie obstructive des voies respiratoires profondes, de maladie inflammatoire des voies respiratoires profondes, de HPIE ou de pneumonie bactérienne, les radiographies du thorax apportent des informations complémentaires [11, 48, 66, 82].

vi. Échographie

L'échographie du larynx est complémentaire de l'endoscopie et permet l'évaluation des structures extraluminales et adjacentes aux structures cavitaires. Elle permet notamment l'évaluation en profondeur des organes [12].

g. Données de référence

Il ne sera développé dans cette partie que les particularités fonctionnelles de l'appareil respiratoire visualisable à l'endoscopie. Les particularités anatomiques et lésionnelles des différentes parties de l'appareil respiratoire sont décrites dans la partie I.A.3

i. Examen anatomique au repos

En cas de suspicion d'affection des voies respiratoires supérieures, et quelle que soit la suspicion diagnostique suite à l'examen clinique, il est toujours conseillé de réaliser un examen endoscopique **complet** des voies respiratoires supérieures, c'est-à-dire évaluer le pharynx, le larynx, les deux poches gutturales, l'ethmoïde et les deux cavités nasales. En effet plusieurs affections peuvent coexister, et certaines affections peuvent avoir des répercussions fonctionnelles sur d'autres structures adjacentes [20, 37, 61].

L'examen au repos permet dans un premier d'observer les structures anatomiques et leur fonctionnement au repos [20, 37] :

- Pharynx: évaluation de sa taille, vérification de l'absence de collapsus, de parésie ou paralysie ;
- Palais mou : évaluation de son déplacement lors de toux, ou de la déglutition ;
- Larynx : visualisation des cartilages aryténoïdes, des cordes vocales, des ventricules laryngés, des replis ary-épiglottiques et de la *rima glottidis* (ouverture du larynx dans la trachée), et évaluation de son fonctionnement au repos.

  Plusieurs structures du larynx sont accessibles à l'examen endoscopique. La face laryngée de l'épiglotte est normalement visible, ainsi que les cartilages aryténoïdes et leur processus corniculé, les plis ary-épiglottiques et les cordes vocales.

  Lors d'endoscopie au repos, un certain nombre d'anomalies peuvent être identifiées, qu'elles soient lésionnelles ou fonctionnelles. Cependant toute anomalie fonctionnelle observée n'a pas forcément de répercussion clinique. À l'inverse, si aucune anomalie n'est observée au repos, on ne peut pas exclure un dysfonctionnement à l'exercice. On pensera à bien évaluer le fonctionnement des cartilages aryténoïdes, notamment du cartilage gauche, la prévalence d'une hémiplégie laryngée étant élevée chez les équidés [20].

  L'observation du larynx est basée sur le fait que c'est un organe symétrique : le clinicien doit donc être attentif au placement de l'endoscope pour évaluer correctement les mouvements du larynx. Ainsi lorsque la sonde est introduite par le naseau droit, le cartilage aryténoïde droit parait en abduction moins marquée que le gauche [33].

Tableau 11 : Gradation de l'hémiplégie laryngée au repos [20]

Grade	Description
I	**Les mouvements des 2 cartilages aryténoïdes sont synchrones et symétriques avec une abduction complète pendant l'inspiration, ou après une occlusion nasale ou une déglutition et qui peut être maintenue.**
II.	**Les mouvements des cartilages aryténoïdes sont asynchrones et/ou le larynx est asymétrique. Une abduction complète peut être atteinte et maintenue.**
II.1	Asynchronisme transitoire, mouvements décalés ou palpitation du cartilage aryténoïde.
II.2	Mobilité réduite du cartilage concerné et des cordes vocales. Après une déglutition, ou une occlusion nasale, l'abduction complète peut être obtenue et maintenue.
III	**Les mouvements des cartilages aryténoïdes sont asynchrones et/ou le larynx est asymétrique. Une abduction complète ne peut pas être atteinte et maintenue après une déglutition ou une occlusion nasale.**
III.1	Asymétrie du larynx du à une mobilité réduite du cartilage concerné et des cordes vocales. Après une déglutition, ou une occlusion nasale, l'abduction complète symétrique peut être obtenue mais non maintenue.
III.2	Déficit d'abduction évident et asymétrie de l'aryténoïde. L'abduction totale n'est jamais atteinte.
III.3	Déficit d'abduction marqué mais non totale et asymétrie avec de petits mouvements de l'aryténoïde. L'abduction totale n'est jamais atteinte.
IV	**Immobilité totale du cartilage aryténoïde et des cordes vocales.**

Toute asymétrie des structures ou étroitesse anormale des voies respiratoires supérieures devrait être considérée comme une cause d'obstruction et orienter vers une technique d'endoscopie à l'effort [102]. Une paralysie de grade 4/4 peut expliquer une intolérance à l'effort mais pour les grades en dessous il faut réaliser une endoscopie à l'effort pour confirmer que la parésie est la cause de l'insuffisance à l'effort.

- Poches gutturales : évaluation de leur état d'inflammation et de l'intégrité des parois. Il est important d'évaluer l'intérieur et les parois des poches gutturales qui sont en relation avec de nombreux nerfs contrôlant la fonction musculaire du nasopharynx. Ainsi une inflammation, un œdème de la paroi des poches gutturales ou une lymphadénite rétropharyngée sont couramment associés à un déplacement dorsal du voile du palais par lésion de la branche pharyngée du nerf X (contrôlant la partie caudale du palais mou) [102].

Enfin, il ne faut pas oublier de bien inspecter les cavités nasales qui peuvent être le siège d'une obstruction, soit suite à une maladie sinusale primaire soit suite à une déviation du septum ce qui modifie l'architecture normale des cavités nasales [50].

ii. Manipulations fonctionnelles

Le praticien ne doit pas se limiter au seul examen endoscopique statique pour le pharynx et le larynx. Il est également très important d'évaluer leur fonctionnement. En effet des anomalies observées au repos n'ont pas forcément de conséquence clinique et inversement un examen normal au repos n'exclut pas la présence de dysfonctionnements à l'exercice [33].

Dans un deuxième temps des manipulations susceptibles de stimuler les fonctions régionales sont réalisées pour mettre en évidence des anomalies fonctionnelles :

- Stimulation de la muqueuse : l'endoscope est amené au contact de la muqueuse pharyngienne pour évaluer une éventuelle parésie ou paralysie du pharynx lorsqu'aucune réaction du pharynx n'est visualisée.
    - La stimulation de la muqueuse laryngienne doit déclencher un réflexe de déglutition et/ou un réflexe de toux qui peut aussi être observé lorsque l'on passe l'endoscope dans la trachée. Le passage de l'endoscope dans la partie proximale de la trachée permet également de vérifier qu'il n'y a aucun matériel alimentaire dans la trachée et donc une intégrité fonctionnelle du pharynx [33] ;
    - L'irritation de la muqueuse pharyngienne peut également provoquer un déplacement du voile du palais au-dessus de l'épiglotte. Cependant chez le cheval sain le voile du palais revient à une position normale après une déglutition. Si le cheval est incapable de replacer son voile du palais ou si un déplacement suivi par sa remise en place est observé plusieurs fois pendant l'examen au repos, un déplacement dorsal à l'exercice peut être suspecté et doit être confirmé par une endoscopie à l'effort [50]. Il faut rester réservé sur l'interprétation d'un DDVP lors de tranquillisation.

- Test d'occlusion nasale : réalisé pendant 60 secondes ou plus selon la tolérance de l'animal, ce test induit des mouvements réflexes des cartilages aryténoïdes incluant une adduction complète puis une abduction presque maximale. Il s'agit de la technique la plus simple et la plus efficace pour stimuler la fonction des cartilages aryténoïdes. L'occlusion doit être maintenue assez longtemps (le temps d'obtenir deux à trois à inspirations profondes) afin de mimer des conditions d'effort en augmentant la fréquence et l'amplitude de la respiration et d'observer une abduction maximale des cartilages aryténoïdes. Attention, ce test est à réaliser avec précautions car certains chevaux s'affolent et réagissent très violemment [33, 102].
    - Il faut être très attentif aux mouvements des aryténoïdes, du palais mou, à l'aspect du pharynx et des plis ary-épiglottiques pendant et après l'occlusion afin de détecter une éventuelle anomalie qui peut apparaitre sur seulement un cycle respiratoire ;
    - L'occlusion nasale permet de tester l'adduction puis l'abduction des cartilages aryténoïdes et leur capacité à la maintenir, ainsi que la tonicité du pharynx au niveau du plancher, du plafond et des replis ary-épiglottiques, et la facilité de déplacement dorsal du voile du palais [33].

- Réflexe de déglutition : ce test, très simple à mettre en œuvre, peut être répété plusieurs fois sans problème. Différentes manœuvres permettent d'induire facilement la déglutition : instillation d'eau, stimulation tactile de la partie dorsale du laryngopharynx, introduction de l'endoscope dans la trachée, ou faire mâcher le cheval [33].
    - Physiologiquement chaque déglutition est suivie d'une profonde inspiration ce qui permet d'évaluer les mouvements des cartilages aryténoïdes qui doivent être en abduction quasi maximale de degré similaire à celle observée lors d'un exercice intense [57]. Le réflexe de déglutition peut permettre de détecter une anomalie d'abduction d'un cartilage aryténoïde [102] ;
    - Il est important de bien observer la position et le fonctionnement du palais mou, la capacité de l'épiglotte à repasser par-dessus le voile du palais et à s'y maintenir. Des difficultés à replacer le palais dans sa position physiologique après la déglutition peuvent être le signe de diverses anomalies : collapsus pharyngé, kyste sous épiglottique… [33] Ces mouvements sont difficilement interprétables lors de tranquilisation.

- *Slap test* : ce test permet d'évaluer le réflexe laryngé d'adduction. Il consiste en une claque sur la partie ventrocaudale du garrot qui induit une adduction brutale du cartilage aryténoïde du côté opposé sur un patient avec réflexe spinal intact. Une mauvaise réponse peut permettre de détecter une fonction laryngée anormale. Cependant l'interprétation est délicate car il existe de nombreux faux positifs [102].

3. Endoscopie à l'effort

a. Matériel et méthode

i. Matériel :

L'examen est réalisé avec un endoscope avec tête auto-éclairante, alimenté par une batterie, et canal opérateur permettant le nettoyage de la lentille. Un émetteur enregistreur sous forme de boitier est fixé au processeur source batterie et placé dans un sac à dos ou sur le sulky, ce qui permet une télétransmission qui rend possible la visualisation de l'examen par le manipulateur [50].

L'enregistrement de la séquence est essentiel. En effet les mouvements du nasopharynx et larynx sont très rapide et sont donc mieux évalués lors de la visualisation au ralenti après l'examen.

ii. Contention :

L'examen est pratiqué sur un cheval n'ayant reçu aucune sédation afin de permettre une bonne évaluation fonctionnelle. La contention est réalisée avec un tord-nez, pour la mise en place de l'endoscope, qui sera ensuite retiré.

L'examen peut ensuite se faire sur tapis roulant ou sur la piste si un endoscope embarqué est utilisé. Sur tapis roulant, l'examen nécessite 3 personnes en plus du manipulateur de l'endoscope : une personne pour régler le tapis, une pour stabiliser la tête du cheval et une sur le côté du cheval, l'encourageant à avancer et s'assurant qu'il va à la même vitesse que le tapis [48].

iii. Réalisation pratique :

L'introduction de l'endoscope nécessite au moins l'aide d'une personne qui stabilise la tête du cheval en posant sa main sur le chanfrein et éventuellement d'une deuxième qui insère l'endoscope. L'opérateur quant à lui manipule la poignée de commande. Un tord-nez est mis en place en veillant à bien dégager le naseau dans lequel on introduit l'endoscope pour que celui-ci ne l'obstrue pas involontairement ce qui est une cause fréquente de réaction de l'animal [33, 36].

- L'endoscope est introduit dans la narine puis dans le méat ventral, parallèlement à l'axe de la cavité nasale. Il faut passer rapidement les 10 premiers centimètres qui sont les plus sensibles. La progression doit ensuite toujours être facile [33] ;
- L'endoscope est ensuite introduit jusqu'au pharynx en veillant à ne pas heurter l'ethmoïde. On visualise alors le pharynx, le larynx et l'entrée des poches gutturales ;
- L'endoscope est ensuite placé juste en avant de l'épiglotte afin de visualiser celle-ci en entier et de pouvoir observer les mouvements des cartilages aryténoïdes au cours de l'exercice.

La qualité de l'image vidéo et de l'examen dépend de la mise en place de l'endoscope. Une fois l'extrémité distale de l'endoscope bien située, l'endoscope est accroché sur un licol de fixation à l'aide de clips [50].

Il existe différents protocoles d'effort proposés pour l'examen sur tapis roulant. La plupart des protocoles sont donnés en fonction de la fréquence cardiaque, une fréquence cardiaque d'environ 220 battements par minute assurant que le cheval est quasiment à son maximum et donc que les anomalies fonctionnelles vont être visibles [48].

b. Avantages

Certaines anomalies n'apparaissent qu'à l'effort intense, ce qui en fait un véritable challenge diagnostique. L'endoscopie à l'effort a l'énorme avantage de permettre l'observation en continu des phénomènes dynamiques se produisant au cours de l'effort [35]. Son développement, d'abord sur tapis roulant puis à l'aide d'endoscopes embarqués, a permis d'améliorer nos capacités d'évaluation des modifications physiologiques ou pathologiques affectant les voies respiratoires supérieures lors de l'effort [33].

Cet examen est très bien toléré en général par l'animal, l'endoscope embarqué ne semblant pas déranger le cheval pendant l'exercice [35]. L'endoscope embarqué permet d'intégrer le cavalier et la position de travail imposée au cheval de selle. En particulier, le placement de la tête avec le chanfrein à la verticale (c'est-à-dire lors de la flexion de la tête et de l'encolure) entraine une altération de la ventilation et une augmentation de la résistance à l'écoulement de l'air [35].

Contrairement à l'examen endoscopique au repos, l'endoscopie embarquée permet d'évaluer les voies respiratoires supérieures à l'effort en conditions réelles. Il s'agit donc du *gold standard* pour identifier les causes d'obstruction dynamique des voies respiratoires superficielles lors de l'exercice. Il permet notamment de diagnostiquer un DDVP intermittent, un collapsus des cartilages aryténoïdes, un collapsus des cordes vocales, une déviation axiale des plis ary-épiglottiques ou une instabilité du palais [33, 35].

- Chez les chevaux atteints d'hémiplégie laryngée la pression négative lors de l'inspiration est considérablement augmentée à l'effort, ce qui aggrave les conséquences fonctionnelles d'une obstruction qui est seulement suspectée au repos. L'endoscopie à l'effort permet de décider d'un traitement approprié pour les grades intermédiaires (II2 à III3) [33] ;
- La signification d'un DDVP au repos reste controversée selon sa durée et la rapidité avec laquelle les structures se remettent en place après une déglutition. L'endoscopie à l'effort permet donc de confirmer sa présence et son effet à l'effort.

c. Indications

L'identification de la cause précise d'une obstruction dynamique respiratoire à l'exercice est permise par l'examen endoscopique à l'effort. L'endoscopie à l'effort est donc indiquée lors de :

- Suspicion d'un dysfonctionnement de l'appareil respiratoire supérieur lorsque l'examen au repos ne permet pas d'établir un diagnostic définitif. Cette technique permet ainsi une interprétation clinique des observations faites au repos et d'évaluer leurs répercussions sur la performance du cheval [35, 102] ;
- Dysfonctionnement laryngé détecté au repos ou d'une non-observation d'une abduction complète et synchrone des deux aryténoïdes pendant la déglutition ou l'occlusion nasale [102] ;
- Déplacement facile du palais mou pendant l'examen au repos ou lorsque la taille ou l'intégrité de l'épiglotte paraissent anormales [102] ;
- Historique de bruit à l'effort. Les chevaux présentés en consultation pour cause de bruit à l'effort sont souvent atteints d'obstruction des voies respiratoires supérieures à l'effort [25]. Cependant il existe également des obstructions des voies respiratoires supérieures chez des chevaux sans historique de bruit respiratoire et présenté pour contre-performance. La réalisation d'une endoscopie à l'effort est donc également indiquée chez les chevaux en présence ou en absence de bruit respiratoire [27] ;

- Chirurgie des voies respiratoires supérieures. Il n'existe pas de relation entre l'apparence post-opératoire immédiate et le succès de la chirurgie sur la fonction respiratoire à haute vitesse. L'utilisation de l'endoscopie à l'effort pré et post-traitement permet d'évaluer l'efficacité de tout traitement médical ou chirurgical, notamment lorsque le cheval continue de faire du bruit à l'effort après une chirurgie ou reste contre-performant. On peut alors conclure sur le succès de la chirurgie ou si une autre anomalie obstrue les voies respiratoires et est responsable des signes cliniques [48, 102].

d. Inconvénients

Malgré les nombreux avantages de l'endoscopie à l'effort, il existe des inconvénients liés à la technique.

En effet, l'endoscopie à l'effort sur tapis roulant nécessite un matériel coûteux, du personnel qualifié et habitué et ne se fait que dans certains centres de référence [48]. Il faut donc déplacer le cheval dans une structure spécialisée, qui peut parfois être très éloignée. De plus certains chevaux sont réticents à monter sur le tapis roulant, rendant l'examen plus long et fastidieux [35].

L'endoscopie embarquée réalisée sur la piste a elle aussi des inconvénients : cet examen étant réalisé principalement sur des chevaux de course, trotteurs ou galopeurs, il n'y a pas de liaison directe entre le praticien et les chevaux. Le matériel doit donc être parfaitement en place et fixé avant de commencer l'examen et le travail sur la piste. Chez les chevaux de selle par contre il est possible de communiquer plus facilement avec le cavalier pour lui demander de modifier l'exercice et le type de travail [50]. Lors du travail, si l'endoscope se déplace, son repositionnement nécessite un arrêt de l'exercice. Le matériel doit donc être parfaitement fixé pour ne pas bouger. Il faut également prendre en compte la longueur et les mouvements de l'encolure car la partie externe de l'endoscope est parfois courte par rapport à l'encolure des grands chevaux. Enfin, l'appareil a une autonomie de 1heure, ce qui permet de réaliser au plus trois examens à la suite [35].

La mise en place de l'endoscope puis l'examen doivent se faire sur cheval debout non sédaté ce qui est parfois compliqué à mettre en œuvre selon le caractère du cheval. En effet, la tranquillisation rend l'examen dynamique difficilement interprétable car elle est susceptible d'entrainer une mauvaise abduction des cartilages aryténoïdes mais aussi de modifier la dynamique du voile du palais et le tonus du pharynx [35].

Enfin, lors de l'examen sur tapis roulant certaines anomalies peuvent partiellement être induites par le stress et être de ce fait surévaluées. Le tapis roulant est peu représentatif du travail des chevaux de selle : il n'y a pas la même fermeture de l'angle céphalo-cervical, et le poids du cavalier, l'effet des enrênements et du cavalier ne sont pas reproduits. Ce travail sur tapis roulant ne reproduit pas tout à fait l'effort d'un galopeur non plus : il n'y a pas autant de fatigue que sur une vraie course, avec le poids du jockey, l'excitation ou le stress de la course [35].

e. Association aux autres techniques diagnostiques

Les causes d'altération des performances chez le cheval athlète sont nombreuses : les affections respiratoires comme les obstructions dynamiques des voies respiratoires supérieures, les affections des voies profondes ou une combinaison des deux sont courantes et contribuent grandement à une altération des échanges gazeux [27]. Il est donc recommandé d'associer l'endoscopie à d'autres méthodes diagnostiques pour déterminer exactement tous les phénomènes en cause et leur répercussion fonctionnelle pour une évaluation complète du système respiratoire.

i. Lavage broncho-alvéolaire

Les maladies inflammatoires des petites voies respiratoires peuvent être associées à des obstructions dynamiques des voies respiratoires supérieures. Il ne faut pas négliger l'incidence des affections des voies respiratoires profondes (MICVR ou HPIE) chez les chevaux présentant une anomalie évidente des VRP. Il est donc fortement conseillé d'associer l'endoscopie à l'effort à une analyse du liquide de lavage broncho-alvéolaire [21].

ii. Analyse des gaz sanguins artériels

Les chevaux présentant des obstructions sévères des voies respiratoires supérieures ont souvent une altération des échanges gazeux et notamment une hypoxémie à l'effort plus marquée que les chevaux sains. Ainsi une analyse des gaz sanguins au repos et pendant l'exercice est recommandée afin de déterminer les répercussions fonctionnelles des anomalies observées à l'endoscopie [27].

iii. Tests de fonction respiratoire

L'endoscopie des voies respiratoires est un outil très utile mais qui reste subjectif, il peut donc être intéressant de l'associer à une évaluation quantitative des flux d'air et des pressions. Les mesures de pression dans la pharynx et la trachée pendant l'effort peuvent éventuellement permettre de déterminer la présence d'une obstruction [50]. Ainsi les tests de fonction respiratoire associés à l'endoscopie permettraient d'avoir une évaluation plus globale du fonctionnement des voies respiratoires [33].

f. Données de référence

L'endoscopie à l'effort permet d'établir un diagnostic et de déterminer les anomalies fonctionnelles se produisant lors de l'effort. L'endoscopie du larynx lors d'effort permet de juger de [33, 50] :

- La capacité des cartilages aryténoïdes à maintenir l'abduction avec l'effort et le temps ;
- La capacité du plafond du pharynx, du voile du palais, des replis ary-épiglottiques à se maintenir en tension avec l'effort et avec le temps ;
- La capacité de l'épiglotte à se maintenir au-dessus du voile du palais et à se replacer après la déglutition ;
- L'incidence des variations de la position de la tête et de l'encolure sur le pharynx et le larynx [35, 61].

Souvent les anomalies respiratoires à l'effort ne se manifestent que de façon transitoire et rapide. Il est donc très intéressant de pouvoir réexaminer les images vidéo au ralenti après l'examen [50].

Selon les praticiens, les cliniques et les chevaux concernés, cet examen peut se faire soit sur tapis roulant soit sur piste à l'aide d'un endoscope embarqué. Dans la plupart des cas, les examens à l'effort avec l'endoscope embarqué ou sur tapis roulant permettent d'établir un diagnostic et un pronostic identiques. Les informations sont cependant plus complètes avec l'endoscope embarqué chez le cheval de selle. Cela est sans doute lié à l'influence de la monte et de la mise sur la main sur la conformation dynamique des régions pharyngées et laryngées. Le rassembler par exemple peut induire un rétrécissement ventro-dorsal du nasopharynx et le développement d'obstructions partielles telles que l'instabilité palatine [35].

i. Apparence endoscopique normale à l'effort

Le plafond du nasopharynx est déplacé ventralement à la fin de l'inspiration. Cependant il ne doit pas obstruer plus d'un tiers de la *rima glottidis* sous peine d'être une cause d'obstruction dynamique [48].

Pendant l'exercice, les cartilages aryténoïdes doivent atteindre et maintenir un degré d'abduction maximal et aucun mouvement des aryténoïdes ne devrait être observé jusqu'à ce que la ventilation revienne à la normale, mis à part lors des déglutitions [48].

Le cheval peut déglutir plusieurs fois pendant l'effort. On observe alors une adduction complète et transitoire des cartilages aryténoïdes suivie de leur retour rapide à la position d'abduction complète. Lors de la déglutition les muscles circulaires du pharynx se contractent, on observe alors une constriction transitoire du pharynx, différenciable d'un collapsus par le moment d'apparition et la durée de la constriction pendant la déglutition. Des déglutitions répétées même sans anomalies associées peuvent indiquer une irritation de la zone [48].

ii. Obstructions dynamiques des voies respiratoires supérieures

Il existe différentes affections du larynx pouvant entrainer une obstruction des voies respiratoires hautes à l'effort. Les principales affections rencontrées sont le déplacement dorsal du voile du palais, l'hémiplégie laryngée, la déviation axiale des plis ary-épiglottique intermittent et le collapsus naso-pharyngé [25, 48].

Le déplacement dorsal du voile du palais (DDVP) est la cause la plus diagnostiquée d'obstruction dynamique des VRS lors d'endoscopie à l'effort du cheval contre-performant. Cette affection ne peut pas toujours être diagnostiquée par l'endoscopie au repos : un certain nombre de chevaux déplaçant leur voile du palais lors du test d'occlusion nasale au repos n'ont pas de DDVP à l'exercice, et au contraire certains chevaux présentant un DDVP à l'effort n'ont pas montré de signes de DDVP lors du test d'occlusion nasale au repos. Une fois déplacé dorsalement à l'épiglotte, le palais mou obstrue la *rima glottidis* (glotte) et les chevaux affectés sont souvent incapables de galoper à des vitesses élevées. De nombreuses affections (kyste sous épiglottique, anomalies congénitales et iatrogènes du palais mou, kystes palatins,…) peuvent prédisposer au DDVP. Il faut donc bien évaluer toute la zone avant de décider du traitement à proposer.

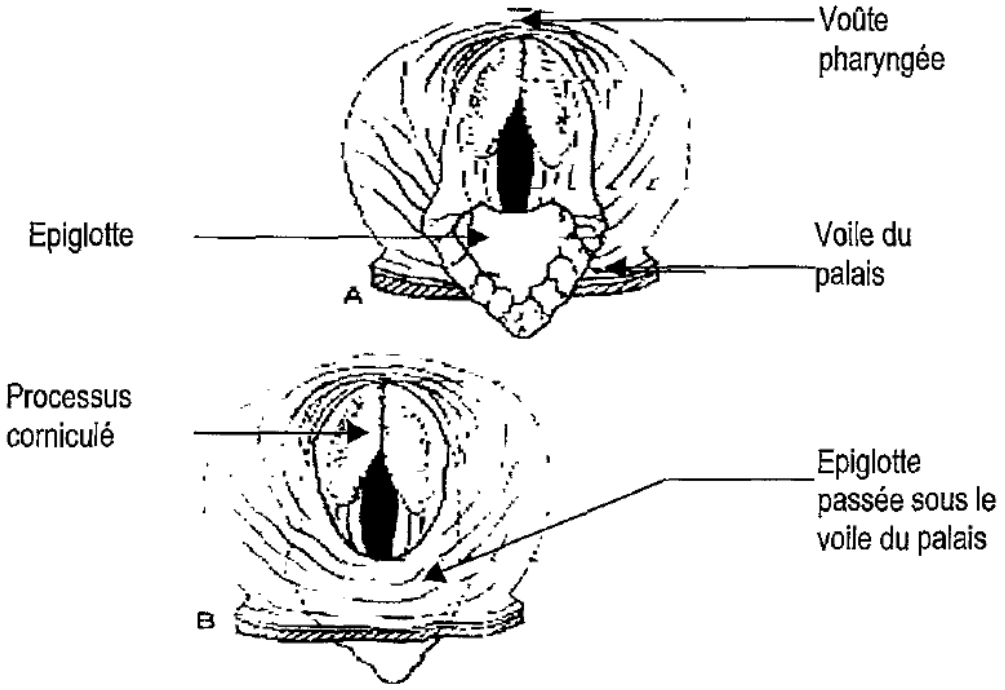

Figure 30 : Schéma de la vue endoscopique de l'aspect des parties caudale du nasopharynx et rostrale du larynx chez un cheval sain (A) et lors d'un déplacement du voile du palais (B). D'après [102]

L'hémiplégie laryngée récurrente gauche est la deuxième cause d'obstruction dynamique. La gradation de cette affection diffère à l'exercice de celle au repos, il existe 3 grades (d'après [68, 102]) :

- A : abduction totale des aryténoïdes pendant l'effort ;
- B : abduction partielle de l'aryténoïde atteint, entre l'abduction totale et la position au repos ;
- C : abduction moins importante qu'en position de repos avec collapsus dans la partie controlatérale de la *rima glottidis* pendant l'inspiration.

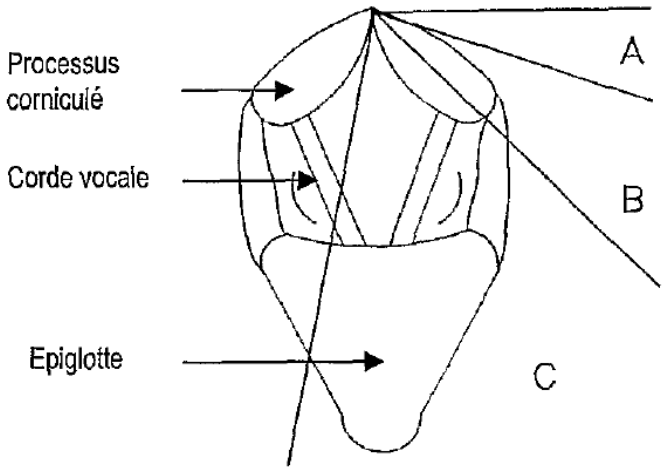

Figure 31 : Gradation laryngée pour les chevaux pendant l'exercice. D'après [68]

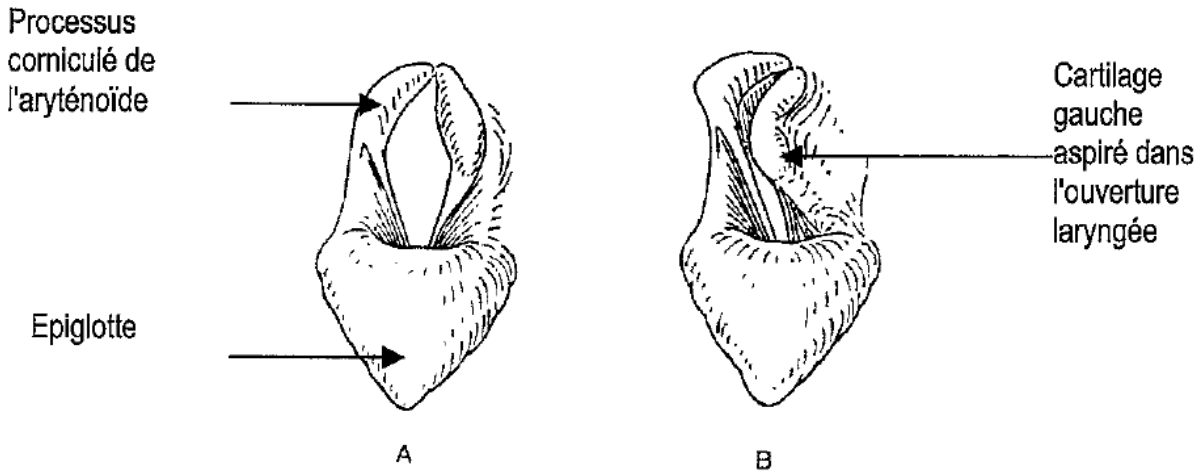

Figure 32 : Illustration schématique de l'apparence d'un larynx avec une hémiplégie laryngée gauche au repos (A) et à l'exercice (B). D'après [102]

La déviation axiale des plis ary-épiglottique est dûe aux différentiels de pression se produisant lors de la respiration. Pendant l'inspiration la pression subatmosphérique dans les voies respiratoires est plus importante dorsalement aux plis ary-épiglottiques que ventralement. Le différentiel de pression aspire les plis ary-épiglottiques ventralement vers l'épiglotte. Pendant l'expiration les membranes déviées s'emplissent d'air, prennent une forme en ballon vers l'ouverture du larynx et obstruent le flux d'air. Cette anomalie est souvent associée à un DDVP.

Enfin, la dernière anomalie fréquemment observée lors d'un examen endoscopique à l'effort est le collapsus naso-pharyngé. Les deux tiers caudaux du nasopharynx manquent de support rigide et dépendent donc de la fonction musculaire pour résister au collapsus pendant l'inspiration. Le collapsus nasopharyngé peut être latéral, circonférenciel ou dorsoventral. Il est considéré comme anormal si le plafond obstrue plus d'un tiers de la *rima glottidis*. Enfin, il peut apparaître avec la flexion de la tête et du cou, et certains chevaux peuvent ne pas présenter d'anomalie lorsque la tête et le cou sont étendus.

4. Scintigraphie pulmonaire

La scintigraphie est un examen consistant en l'administration intra-veineuse d'une substance radioactive liée à une molécule biologique se fixant sur un tissu cible et dont les émissions sont enregistrées par une gamma-caméra.

D'après [103].

a. Matériel et méthode

i. Matériel

Différents radio-isotopes peuvent être utilisés pour la scintigraphie pulmonaire. Leur choix dépend de leur demi-vie, facilité d'administration, disponibilité et des mesures de sécurité à prendre pour leur manipulation.

Il existe ainsi des gaz radioactifs qui sont inhalés par le cheval, comme le krypton (Kr) ou d'autres aérosols radioactifs. Le ^{81m}Kr est un gaz noble radioactif, avec une demi-vie très courte (13 secondes). Il permet de visualiser la ventilation sur une échelle de temps en secondes et donc de visualiser le flux d'air alors que les autres gaz utilisés ne permettent d'obtenir que des images statiques des poumons. De plus, grâce à sa demi-vie très courte, il n'y a pas besoin d'équipement spécifique pour recueillir l'air expiré. Il est par contre très difficile de s'en procurer.

Un autre isotope radioactif, le Technetium-99m (Tc), est la molécule la plus couramment utilisée pour la scintigraphie équine. Le ^{99m}Tc peut être lié à différentes molécules porteuses selon le tissu à examiner et permet ainsi d'étudier la ventilation, la clairance alvéolaire ou la perfusion pulmonaire. Ce composé a une demi-vie de 6 heures, il nécessite donc une hospitalisation du cheval pendant 48h et un dispositif d'élimination des déchets radioactifs.

ii. Contention

Une forte sédation est souvent nécessaire pour pouvoir positionner la gamme caméra proche de l'animal et pour limiter les mouvements de ce dernier lors de l'acquisition des images. Des bouchons d'oreille ainsi que des œillères peuvent également être utilisés pour limiter les mouvements de l'animal lors des déplacements de la gamma-caméra entre l'acquisition des images [48, 103].

iii. Réalisation pratique

Le cheval porte un masque facial qui est connecté à un générateur produisant en continu soit un gaz radioactif comme le krypton, soit des aérosols radioactifs contenus dans de l'air ou de l'oxygène (en général il s'agit du technétium couplé à une molécule de transport). Le débit de l'air est défini selon la concentration en radio-isotope du gaz respiré et la dose nécessaire de chaque composé [48, 103].

Les composés radioactifs sous forme de particules mises en suspension dans l'air sont inhalés par le cheval pendant plusieurs minutes, le temps de délivrer la dose complète. Ils sont administrés au cheval via un système clos et l'air expiré est collecté à travers un filtre afin d'éliminer les particules radioactives et de ne pas contaminer l'atmosphère [48, 103].

Les images obtenues en utilisant du ^{81m}Kr doivent être obtenues pendant l'administration du gaz à cause de sa courte demi-vie. Cette courte demi-vie permet de reconduire régulièrement les études sans risque de surdosage de radioactivité et de visualiser les modifications de ventilation suite à l'administration de bronchodilatateurs par exemple. Par contre, lors de l'utilisation d'aérosols radioactifs, les images doivent être faites après l'administration du composé radioactif [48, 103].

Pour les études de la perfusion pulmonaire, un cathéter est placé à la veine jugulaire permettant l'administration du technétium couplé à des microsphères ou à de l'albumine. Le produit doit être homogénéisé de manière douce avant l'administration et il ne faut pas retirer de sang dans la seringue pour éviter la formation de caillots. L'administration se fait lentement sur plusieurs respirations. Cette procédure est sûre chez le cheval et aucun effet secondaire n'a été décrit [48, 103].

Des images latérales sont obtenues en positionnant le cheval de manière à ce que son thorax soit au contact de la gamma-caméra. Deux images doivent être acquises, une crâniale et une caudale afin de visualiser tout le champ pulmonaire. Des marqueurs radioactifs de référence sont fixés sur la paroi thoracique de manière standardisée, ce qui permet à l'ordinateur de compiler les deux vues pour ne recréer qu'une seule image latérale de chaque poumon. 30 à 60 minutes sont en général nécessaires pour acquérir toutes les images du poumon [48, 103].

b. Avantages

La scintigraphie pulmonaire est une technique d'investigation complémentaire permettant d'étudier la fonction des différentes régions pulmonaires, afin de déterminer la ventilation et la perfusion régionale, de calculer les ratios ventilation sur perfusion et de mesurer la clairance alvéolaire. Elle permet donc d'obtenir une image fonctionnelle du poumon [2, 48, 103].

Plus sensible que d'autres techniques d'imagerie, la scintigraphie permet de visualiser la ventilation et la perfusion alvéolaire et de localiser les atteintes lésionnelles qui sont non visibles lors de l'examen radiographique. En effet, les images obtenues lors de l'utilisation des aérosols radioactifs sont très sensibles aux restrictions de ventilation et aux modifications du flux d'air. Cette technique présente donc une bonne sensibilité pour détecter les cas de MORVR, même en phase de rémission clinique : ces chevaux présentent une distribution inégale de la ventilation alvéolaire ce qui est visible par une répartition hétérogène du technétium.

c. Indications

Il existe plusieurs indications potentielles de la scintigraphie pulmonaire dans l'étude et le diagnostic des affections pulmonaires du cheval [48, 103]:

- Évaluation de la ventilation et de la perfusion régionale et de leur relation ;
- Mesure de la clairance alvéolaire par mesure de la décroissance de la radioactivité dans les alvéoles. Cette mesure est un indice de l'inflammation alvéolaire ;

- Détermination de la clairance muco-ciliaire par le dépôt d'une substance radio-active dans la trachée et l'étude de la vitesse à laquelle le *spot* remonte les voies aériennes ;
- Détection et quantification des sites de saignement ;
- Étude de la répartition des aérosols dans le poumon ;
- Visualisation des sites d'inflammation et d'infection pulmonaire.

Ainsi, la scintigraphie pulmonaire permet de quantifier les dysfonctionnements suite à une affection pulmonaire, déterminer l'étendue d'une lésion et sa sévérité, détecter les cas subcliniques de MORVR, déterminer la sévérité et la zone pulmonaire lésée lors d'HPIE, détecter des sites d'inflammation ou d'infection occulte, suivre et évaluer l'évolution de l'affection et la réponse du cheval au traitement mis en place…

d. Inconvénients

La scintigraphie est une technique diagnostique évaluant la fonction pulmonaire. Ces techniques d'évaluation fonctionnelles sont peu nombreuses et peu utilisées sur le terrain car elles ont de nombreuses limites, et notamment le besoin d'un matériel assez spécifique. La scintigraphie pulmonaire bien qu'ayant de nombreux avantages présente plusieurs inconvénients qui limitent son utilisation dans le diagnostic des affections respiratoires.

Une des limites de la scintigraphie inclue le coût de la gamma-caméra et de toutes les autorisations et mesures à mettre en œuvre autour. En effet, cette technique utilise la radioactivité et nécessite par conséquent des autorisations pour sa mise en œuvre, et le stockage et l'élimination des déchets radioactifs. Il est nécessaire de disposer d'installations et d'écuries adaptées, en accord avec la législation de la radioprotection, et de mettre en œuvre des mesures strictes à respecter pour limiter les risques d'exposition du personnel. En effet dans la plupart des centres, les chevaux sont considérés comme radioactifs pendant un certain temps selon le radio-isotope utilisé et sont isolés suite à l'injection jusqu'à ce que les risques liés à leur radioactivité soient considérés comme nuls [48, 103].

De plus, il existe également des limites liées à la technique et aux molécules utilisées.

Lors de l'évaluation de la ventilation pulmonaire, l'acquisition des images scintigraphiques et leur interprétation repose sur le postulat que le dépôt des petites particules inhalées suit la distribution de l'air dans les poumons et que les régions du poumon sans particule radioactive déposée sont non ventilées. Cependant certains paramètres comme une fréquence respiratoire élevée ou une obstruction des voies respiratoires réduit la pénétration des aérosols dans les voies respiratoires périphériques et favorise leur dépôt dans les voies de conduction centrales. Ainsi le schéma de répartition observé n'est pas toujours en adéquation avec la distribution de la ventilation pulmonaire [48, 103].

Enfin, une certaine expertise technique pour la lecture des images scintigraphiques est nécessaire. C'est surtout le cas lorsque la ventilation et la perfusion sont toutes les deux étudiées lors d'un même examen avec du technétium. Les images ne peuvent pas être acquises en même temps mais doivent l'être successivement. Cependant la radioactivité résiduelle de la première partie de l'examen peut contaminer la deuxième, il faut donc

administrer plus de produit lors de la deuxième partie. Dans ce cas il faut réaliser l'étude de la ventilation avec l'inhalation des aérosols en premier puis l'injection intraveineuse d'une plus forte dose de produit pour étudier la perfusion [48, 103].

e. Association aux autres techniques diagnostiques

Cette technique diagnostique est unique parmi les techniques d'imagerie car elle reflète les processus physiologiques plutôt que les anomalies structurelles visualisées par la radiographie, l'échographie, la tomodensitométrie ou l'imagerie par résonnance magnétique [48, 103].

i. Imagerie

La scintigraphie est couramment associée aux autres techniques d'imagerie permettant de visualiser les lésions du parenchyme pulmonaire.

ii. Prélèvements dans l'arbre respiratoire

Des prélèvements dans l'arbre respiratoire, tels qu'un LBA ou un LTT, peuvent également être réalisés conjointement à la scintigraphie. En effet, ils permettent d'évaluer l'atteinte lésionnelle des voies respiratoires profondes en déterminant leur degré d'inflammation.

f. Données de référence

Les images scintigraphiques sont obtenues en couleur, les variations de couleur étant liées à la concentration relative en radio-isotope dans chaque zone pulmonaire. Ainsi les images révèlent de manière très explicite les dysfonctionnements pulmonaires, c'est-à-dire les inadéquations de la ventilation et de la perfusion, ou un dépôt anormal lors de l'étude de la répartition des aérosols [48, 103].

i. Ventilation

Chez les chevaux sains, la ventilation est distribuée inégalement dans le parenchyme pulmonaire de manière physiologique, les zones les plus ventrales du poumon étant les mieux ventilées (voir paragraphe II.A.1.b). Cette distribution inégale de la ventilation est visible sur les images scintigraphiques du thorax de chevaux sains. Des modifications fonctionnelles de la ventilation régionale peuvent exister et être dues à une obstruction des voies respiratoires causée par un bronchospasme, un excès de mucus dans les voies de conduction, ou un épaississement de la paroi par l'œdème et l'inflammation. Ces anomalies entrainent alors le dépôt des aérosols radioactifs dans les voies larges et limitent leur dépôt dans les bronchioles terminales et alvéoles. Ainsi, les images de ventilation sont considérées comme anormales lorsque la distribution de la ventilation est hétérogène par rapport à la distribution physiologique, le degré d'irrégularité de la distribution étant proportionnel à la sévérité du dysfonctionnement [48, 103].

ii. Perfusion

La scintigraphie comme méthode évaluant la perfusion pulmonaire a surtout été utilisée à des fins de recherche chez les chevaux, pour évaluer les altérations de la perfusion induites par l'exercice ou l'anesthésie. Cependant lors d'affection respiratoire, une étude combinée de la ventilation et de la perfusion peut être réalisée.

Les particules de technétium couplées à leur molécule de transport ont un diamètre supérieur à celui de la lumière des capillaires pulmonaires. Elle embolisent donc de manière transitoire les capillaires et artérioles pulmonaires selon la distribution du flux sanguin. Ainsi l'image acquise représente la distribution du flux sanguin pulmonaire au moment où les particules sont piégées [48, 103].

iii. Ratio ventilation/perfusion

Chez les chevaux sains, la distribution de la ventilation et de la perfusion sont très similaires. Lorsqu'une affection pulmonaire affecte l'une ou l'autre des fonctions une comparaison visuelle directe des images de la ventilation et de la perfusion peut être difficile. Il est alors conseillé de réaliser une comparaison des images par l'ordinateur qui calcule et crée des images avec le ratio ventilation/perfusion. Ces images permettent une visualisation directe des inadéquations de la ventilation et de la perfusion. Ces inadéquations de distribution sont la cause la plus courante de mauvais échanges gazeux. La scintigraphie souligne les inadéquations au sein du poumon atteint et permet de suivre l'évolution d'une affection et sa réponse au traitement [48, 103].

iv. Applications pour la recherche

La clairance muco-ciliaire peut être évaluée par la méthode scintigraphique. L'évaluation de cette dernière présente de nombreuses indications : elle permet notamment de visualiser des modifications de la clairance induites par des désordres respiratoires, et d'évaluer l'effet de molécules comme des mucolytiques, expectorants ou mucokinétiques sur la clairance muco-ciliaire. Des images séquentielles de la trachée sont utilisées pour suivre le transport du matériel radioactif préalablement déposé dans la trachée via un endoscope ou un cathéter intra-trachéal. Cette examen n'est pas utilisée en routine car de nombreux facteurs l'affectent et il y a de nombreuses variations individuelles [48, 103].

L'étude de la répartition des aérosols dans le poumon permet l'évaluation des systèmes d'aérosols et de leur dépôt dans les poumons ainsi que la détermination des dosages nécessaires pour les médicaments administrés par inhalation. Ces mesures ne sont donc pas utilisées sur le terrain par les cliniciens mais surtout dans les études de recherche lors du développement de médicaments.

B. Évaluation de la mécanique ventilatoire

Les tests de mécanique ventilatoire permettent de mesurer la perméabilité (résistance) et l'élasticité (compliance) des voies respiratoires. Ceux utilisés en routine en médicine humaine ne trouvent pas d'application en médicine vétérinaire. En effet, ils requièrent la coopération et la participation du patient (il leur est demandé de faire une inspiration maximale et une expiration maximale) ce qui n'est pas possible chez les animaux. Les tests réalisables en médecine vétérinaire se pratiquent donc toujours en respiration spontanée.

Les tests de fonction respiratoire sont utilisés pour déterminer le volume d'air mobilisé, les efforts réalisés pour ventiler le poumon ainsi que ses propriétés mécaniques, les échanges gazeux et la distribution de la ventilation et de la perfusion au sein du poumon. Ils reposent sur la mesure simultanée des variations de pression pleurale, des débits aériens et de volume courant.

À ce jour, les tests de fonction respiratoire utilisables dans la pratique courante sont réduits. Ces techniques sont encore utilisées uniquement en recherche ou dans quelques centres de référence. En effet, de nombreuses limites minimisent leur utilisation dans l'espèce équine : elles nécessitent notamment beaucoup de matériel très cher à développer pour l'adapter à l'anatomie du cheval. Elles sont donc présentées pour les faire connaitre, les travaux de recherche continuant afin de mettre au jour des techniques validées, simples, non invasives, peu contraignantes pour le cheval et abordables financièrement pour le propriétaire [75].

1. Les tests de fonction respiratoire : principe général

L'évaluation de la dynamique pulmonaire est basée sur la mesure de la pression pleurale, du volume courant et du débit d'air lors des phases du cycle respiratoire.

Trois techniques sont utilisées en clinique pour quantifier le comportement mécanique du système respiratoire pendant une respiration spontanée : la mesure des pressions œsophagiennes (proportionnelles aux pressions pleurales), la pléthysmographie et la technique des oscillations forcées. Ces tests peuvent être réalisés au repos, lors d'une hyperventilation (à l'effort ou lors d'une hyperventilation induite par la lobéline[2]) ou lors d'une bronchoprovocation (inhalation d'une substance allergisante), ou suite à l'administration, d'un bronchodilatateur [16, 17].

L'évaluation de la mécanique pulmonaire peut être complétée par le test dit de l'expiration forcée, effectué sur cheval sédaté. Contrairement aux trois autres techniques citées ci-dessus, la méthode de l'expiration forcée entraine une manœuvre respiratoire [16].

a. Avantages

Chez le cheval, les tests de fonction respiratoires fournissent une qualification et une quantification du degré d'altération de la fonction respiratoire sur le plan ventilatoire et permettent donc une estimation objective de la sévérité de la maladie. Ils s'avèrent

[2] Le chlorydrate de lobéline est une molécule stimulant les mouvements respiratoires. Elle peut être utilisée par voie intraveineuse à la dose de 0,3 mg/kg et permet d'évaluer les mouvements des cartilages aryténoïdes et la tonicité du voile du palais, du plafond du pharynx et la bonne tenue de l'épiglotte lors d'hyperventilation.

particulièrement intéressant dans la détection de troubles respiratoires sub-cliniques ou si les moyens utilisés précédemment sont insuffisamment sensibles [16, 97].

Les trois premiers tests développés dans le paragraphe précédent sont relativement peu invasifs et peuvent être réalisés sur cheval debout et non sédaté. Ils quantifient la fonction mécanique de l'ensemble des voies respiratoires, y compris les voies respiratoires supérieures. De plus, ils peuvent être réalisés au repos, lors d'un exercice ou d'hyperventilation induite par la lobéline ou d'inhalation d'une substance allergisante. Les tests de fonction respiratoire sont de plus en plus accessibles et fournissent des données utiles pour confirmer un diagnostic différentiel de trouble respiratoire chronique ou investiguer les causes d'intolérance à l'effort chez les chevaux de sport [16].

b. Indications

Les tests de fonction pulmonaire sont indiqués chez le cheval asthmatique et chez le cheval contre-performant pour évaluer le pronostic de l'affection diagnostiquée puis l'efficacité du traitement mis en place. Ils permettent de quantifier la réponse fonctionnelle de leur système respiratoire et donc d'évaluer de manière objective la méthode thérapeutique utilisée [97].

c. Limites

Les tests de fonction respiratoire sont encore peu utilisés et présentent de nombreuses limites qui rendent leur réalisation difficile dans l'espèce équine. La taille de l'animal, et notamment la longueur de ses VRS, sa nature (facilement sujet au stress ou à l'énervement), et son incapacité à réaliser des manœuvres respiratoires volontaires sont des contraintes limitant la mise en place de ces tests de fonction respiratoire chez le cheval.

Les voies respiratoires supérieures très longues, les débits respiratoires et les variations de pression étant beaucoup plus grand que chez l'homme, les appareils de mesure doivent être adaptés, les appareils de mesure existant en humaine ne pouvant pas être utilisés pour le cheval. Le matériel utilisé ne doit pas augmenter la résistance au flux d'air ni augmenter de manière significative l'espace mort et est très coûteux à développer. Il est donc rarement accessible aux vétérinaires praticiens. De ce fait l'utilisation des tests de fonction respiratoire est encore réservé aux centres spécialisés ou aux équipes de recherche [16, 97].

La position de la tête, le type d'équipement utilisé pour les mesures, la durée des mesures, l'excitation et l'énervement du cheval peuvent grandement modifier les mesures réalisées. La position de la tête est une variable importante dans la mesure de la résistance pulmonaire totale : une flexion du cou marquée augmente fortement la résistance des voies respiratoires et fausse donc le test [48]. Ainsi il faut réussir à maintenir l'animal dans une position correcte, sans flexion excessive de la tête et avec un niveau de stress minimal. La sédation permettrait d'avoir une respiration plus régulière, faciliterait le placement du matériel, permettrait de réduire la réaction et le stress du cheval et de maintenir la tête dans une position standardisée. Cependant l'utilisation des substances sédatives est à proscrire car elles modifient la mécanique ventilatoire car elles augmentent la résistance des voies aériennes supérieures par congestion des muqueuses et relaxation des muscles dilatateurs [48].

Enfin, en cas d'atteintes subcliniques des voies respiratoires inférieures, les tests de fonction respiratoire sont peu sensibles. En effet, le poumon du cheval a une importante

réserve fonctionnelle, les tests de fonction respiratoire réalisés au repos peuvent donc ne montrer que peu d'anormalité même si le cheval a une affection respiratoire diffuse [48].

d. Association aux autres techniques diagnostiques

A ce stade les tests de fonction respiratoire présentent encore beaucoup de contraintes et sont peu utilisées chez le cheval. La connaissance de l'existence de ces tests, de leurs indications et de leurs limites est indispensable pour que le clinicien puisse choisir de quel test va être le plus indiqué lors de l'évaluation d'un cheval présentant une affection respiratoire ayant des répercussions fonctionnelles.

Pour l'instant, le praticien dispose de techniques d'imagerie, de prélèvements et d'examens du système respiratoire fiables et abordables techniquement et financièrement. Ce sont donc ces techniques qui sont à proposer sur le terrain, les examens fonctionnels étant réduits à l'analyse des gaz sanguins, et dans certains centres à la scintigraphie pulmonaire et au test de mécanique ventilatoire [75].

2. Mesure de la pression pleurale

a. Matériel et méthode

La pression pleurale diminue lors de l'inspiration et augmente lors de l'expiration. Ainsi les variations physiologiques de pression pleurale ΔP_{pl} sont liées au débit de l'air parcourant les voies respiratoires. Les mesures de ΔP_{pl} peuvent être réalisées à l'aide d'un cathéter introduit dans l'espace pleural ou de façon moins invasive par l'intermédiaire d'une sonde à ballonnet introduite par voie nasale jusqu'à la partie thoracique de l'œsophage [97].

➔ **Cathétérisation trans pleurale :**

Un cathéter relié à un transducteur de pression est introduit dans la cavité pleurale au niveau du 10ème EIC, 20 cm au-dessus de la ligne horizontale passant par la pointe de l'épaule. Cependant cette méthode présente de nombreux inconvénients : la technique est invasive, nécessite une préparation chirurgicale du site, ce qui allonge le temps de réalisation des mesures. De plus, en cas de mauvaise étanchéité au niveau du site de ponction les résultats peuvent être faussés. Enfin, le maintien de l'aiguille dans la cavité pleurale est difficile à assurer, et la répétabilité des mesures est mauvaise [97].

Pour toutes ces raisons, cette technique est peu utilisée et a été remplacée par l'utilisation d'une sonde œsophagienne à ballonnet pour réaliser les mesures de pression intra-pleurale.

➔ **Sonde à ballonnet œsophagienne :**

Les sondes avec un ballonnet œsophagien permettent la mesure indirecte des variations de pression totale du système respiratoire. En effet, les parois thoraciques étant peu

compliantes, les variations de pression au niveau de l'œsophage sont comparables aux variations de pression dans l'espace pleural [97].

Une sonde semi-flexible de faible diamètre et avec un ballonnet à son extrémité distale est introduite par voie nasale jusque dans l'œsophage thoracique moyen. Son extrémité distale est placée en regard du 11ème EIC : la longueur de sonde à introduire est repérée à l'extérieur et marquée sur la sonde. La sonde doit être de faible diamètre pour minimiser l'interférence au passage de l'air dans les cavités nasales et ne pas trop augmenter la résistance au passage de l'air, et assez rigide pour qu'il n'y ait pas de modification de son diamètre lors de la respiration ou de la déglutition [16, 17]. L'extrémité distale de la sonde est munie d'un ballonnet gonflé avec un minimum d'air afin que sa compliance soit maximale. L'extrémité proximale de la sonde est reliée à un transducteur de pression [97].

Cette technique est beaucoup moins invasive que le cathétérisme intra-pleural et présente l'avantage de permettre l'investigation pulmonaire au repos et lors d'un exercice.

b. Indications

Cette méthode est la méthode de référence, utilisée dans la plupart des protocoles expérimentaux visant à étudier l'effet de la maladie ainsi que des traitements. Tous les autres tests de fonction pulmonaire ont été testés comparativement à cette méthode [75].

La différence de pression ΔP_{pl} permet de diagnostiquer des maladies **obstructives** mais seulement à des stades modérés à avancés. Son intérêt réside donc surtout dans un suivi quantitatif thérapeutique des chevaux [97].

c. Limites

Cette méthode est peu sensible, elle permet de détecter les dysfonctionnements mécaniques lorsque les signes cliniques sont déjà apparents. En effet, la résistance pulmonaire totale est due en majorité aux voies respiratoires supérieures. Elle est donc peu sensible à l'obstruction du flux aérien dans les petites voies respiratoires inférieures. Ainsi chez les chevaux atteints de MORVR, la résistance mesurée sera anormale uniquement lorsque le degré d'obstruction est élevé et que les signes cliniques de la maladie sont déjà présents [16].

d. Données de référence

Les chevaux tendent à maintenir leur volume courant au repos même lorsqu'ils sont atteints d'une maladie respiratoire sévère. Cependant ceci nécessite un effort musculaire plus important qui est reflété par la magnitude de la variation de la pression pleurale au cours du cycle respiratoire.

La mesure des variations de pression pleurale au cours d'un cycle respiratoire est très facile à réaliser. Au repos, la pression intrapleurale P_{pl} varie entre -0,3 et -0,5 kPa [41]. Couplée à la mesure du débit d'air par un pneumotachographe, elle permet de calculer la compliance

dynamique et la résistance de l'ensemble des voies aériennes, qui est un indicateur du degré d'obstruction des voies aériennes [48]. Chez le cheval adulte sain au repos, la compliance dynamique des poumons C_{dyn} varie entre -0,1 et 0,2 L/kPa [41, 47].

- De façon générale toute maladie diminuant l'élasticité pulmonaire (maladie restrictive) ou augmentant la résistance à l'écoulement (maladie obstructive) va induire une augmentation des variations de pression pleurale ;
- Une augmentation de la résistance des voies aériennes est significative d'une obstruction qui peut être due au rétrécissement soit des voies respiratoires supérieures soit des voies respiratoires inférieures. Une flexion de l'encolure par exemple peut entrainer un rétrécissement des voies aériennes supérieures. Une obstruction des voies aériennes profondes peut être causée par un bronchospasme, une accumulation de mucus, ou par l'épaississement des parois des voies de conduction lors d'inflammation chronique entrainant le remodelage des parois ;
- La compliance dynamique diminue si les poumons deviennent plus rigides, résultat d'une fibrose pulmonaire ou d'un œdème. Elle diminue également lors d'obstruction diffuse des voies de conduction chez les chevaux atteints de MORVR.

Une augmentation de ΔPpl n'est pas spécifique d'un type d'affection : la pression pleurale peut augmenter en cas de rigidité des poumons, obstruction des voies respiratoires ou si le volume courant et le débit d'air augmentent. Cependant lorsque le diagnostic est établi les changements de ΔPpl peuvent être utilisés pour évaluer la progression de la maladie ou la réponse à un traitement [48].

3. Pneumotachographie

Les mesures de pression pleurale doivent obligatoirement être complétées par la mesure des débits et des volumes ventilatoires pour permettre une évaluation complète de la mécanique respiratoire.

La mesure de la ventilation est fondée sur le principe qu'une ventilation adéquate maintient une pression partielle en dioxyde de carbone dans ses valeurs usuelles. Le pneumotachographe quantifie les débits, le volume courant (V_T) et la capacité résiduelle fonctionnelle (CRF). La mesure des débits ventilatoires s'effectue directement à la sortie des naseaux à l'aide d'un masque rigide placé de manière étanche sur le chanfrein du cheval auquel est relié le pneumotachographe. Le masque doit être parfaitement adapté à la morphologie du cheval, représenter un espace mort minimal, ne pas augmenter la résistance à l'écoulement de l'air et ne pas comprimer les voies respiratoires pour ne pas perturber la respiration [97]. En effet, la résistance du pneumotachographe doit être minime comparée à la résistance pulmonaire totale afin de ne pas fausser les mesures [16, 17].

4. Pléthysmographie

a. Matériel et méthode

La pléthysmographie permet de mesurer les variations de volume du système respiratoire. Les variations de volume thoracique et de débit d'air aux naseaux lors de la respiration au repos sont mesurées par un pneumotachographe, connecté à un masque facial, et par des récepteurs placés sur le thorax du cheval. Lors des différentes phases de la respiration, les récepteurs reçoivent des signaux de différente amplitude (expansion de la cage thoracique lors de l'inspiration et diminution lors de l'expiration pour les récepteurs placés sur le thorax, flux d'air positif lors de l'expiration et négatif lors de l'inspiration au niveau du pneumotachographe) : lorsque la résistance au débit d'air augmente, la différence entre les signaux augmente [16, 97].

Deux techniques existent, la pléthysmographie à impédance et la pléthysmographie à inductance, mais seule la deuxième a été développée chez le cheval. La pléthysmographie à inductance mesure les déplacements de la cage thoracique grâce à des bandes élastiques situées autour du thorax et de l'abdomen de l'animal. Le signal de chaque ceinture est proportionnel au changement de volume dans chaque compartiment [16]. Le signal généré par les bandes élastiques est couplé à un pneumotachographe qui fournit les informations sur les volumes et débits respiratoires, le synchronisme des mouvements respiratoires et abdominaux, et les changements de volume pulmonaire [75].

Lorsque la résistance au débit d'air augmente, la différence entre les signaux mesurés par les sangles élastiques et le pneumotachographe augmente. En effet, la compression des gaz thoraciques est alors plus importante et la mécanique respiratoire du cheval demande plus de travail.

b. Indications

La pléthysmographie est la seule technique pouvant être réalisée sur le terrain. Cette méthode est non invasive, facilement reproductible et bien corrélée aux autres tests standards de mécanique pulmonaire [16, 17].

Elle est souvent utilisée pour quantifier les dysfonctionnements respiratoires des chevaux atteints de MOCVR [75].

c. Limites

Cette méthode présente les mêmes inconvénients que ceux cités précédemment. De plus il est difficile de différencier l'effet d'une hyperpnée de celui d'une obstruction des voies respiratoires [16]. L'interprétation des données est complexe et nécessite une personne qualifiée, cette technique est donc réservée aux unités de recherche.

d. Données de référence

Le synchronisme entre les débits obtenus par le pneumotachographe et la pléthysmographie est évalué pour déterminer les dysfonctionnements respiratoires. Lors d'une obstruction aérienne, la compression des gaz dans les voies respiratoires peut résulter en un asynchronisme entre les contractions thoracique et abdominales [16]. Plus les signaux

sont asynchrones, et plus la compression de l'air à l'expiration est grande. L'air a donc plus de mal à entrer et à sortir des voies respiratoires. La pléthysmographie permet donc d'évaluer la perméabilité des voies aériennes.

5. Oscillations forcées

a. Matériel et méthode

Comme tous les tests de fonction pulmonaire explorant la mécanique respiratoire, les techniques utilisant les oscillations forcées reposent sur la variation des mesures de pression, de volume et de débit au sein du système respiratoire. Cette technique permet de calculer la résistance, la compliance et l'inertance thoraco-pulmonaire.

Un générateur extérieur connecté à un masque facial produit un signal sous forme de pression ou de débit oscillatoire qui est appliqué au système respiratoire. Une oscillation de pression à une fréquence plus élevée que la respiration est imposée au système respiratoire, ce qui génère des flux d'air et des débits dans le système respiratoire. Ces variations de débit de l'air, mesuré au niveau du masque, et des pressions pleurales, sont superposées aux variations mécaniques de la respiration spontanée au repos. La relation entre les variations de pression et les variations de débit permet de mesurer l'impédance du système respiratoire. L'impédance est en fait un indice représentant l'opposition du système respiratoire au changement imposé par le signal oscillatoire [97]. Ainsi la résistance du système respiratoire peut être calculée.

Les oscillations peuvent être produites à une fréquence unique (oscillométrie monofréquentielle) ou contenir des ondes de plusieurs fréquences (oscillométrie multifréquentielle). Les fréquences générées sont en général supérieures à la fréquence respiratoire au repos pour éviter toute interférence avec les signaux ventilatoires produits de manière intrinsèque par l'animal [97].

b. Indications

La méthode des oscillations forcées est suffisamment sensible pour détecter une obstruction sub-clinique des voies respiratoires [16]. Cette méthode est très attractive car rapide, non invasive et semble plus sensible aux modifications de la fonction pulmonaire que les mesures de ΔPpl, compliance et résistance [48]. De plus, le système oscillométrique ne nécessite aucune coopération active du patient ni aucune manœuvre respiratoire imposée, ce qui explique son intérêt chez les animaux.

Les valeurs de référence peuvent être enregistrées pour chaque animal, la méthode des oscillations forcées permet donc un suivi de l'évolution de l'animal dans sa maladie et son traitement, les premières valeurs servant de base pour une comparaison ultérieure [75].

Enfin, les mesures effectuées prennent en compte l'ensemble du système respiratoire, c'est-à-dire les voies respiratoires inférieures, supérieures et les parois thoraciques alors que les autres techniques se limitent aux mesures des pressions trans-pulmonaires [97]. Elles permettent également de déterminer plus précisément la localisation des troubles, au niveau des voies hautes ou basses [75].

c. Limites

Tout comme les autres tests de fonction respiratoire, le matériel est coûteux et la technique est limitée aux centres de référés et aux équipes de recherche [75].

d. Données de référence

La réponse à la stimulation mécanique envoyée par le générateur est mesurée et analysée par l'appareil. Il est alors possible de déterminer le degré de perméabilité (résistance) et d'élasticité (compliance) des voies aériennes à différents niveaux (VRS ou VRP).

Les oscillations forcées donnent des informations quantitatives et qualitatives sur les dysfonctionnements du système respiratoire [75] :

- Les maladies obstructives et restrictives peuvent être différenciées. Ainsi, on observe une augmentation de la résistance et une diminution de la compliance pour les maladies obstructives ;
- Le trouble fonctionnel peut être localisable aux voies respiratoires hautes ou basses grâce à cet équipement.

6. Expiration forcée

a. Matériel et méthode

L'effort expiratoire maximal, ou expiration forcée, représente un cas particulier de l'évaluation de la mécanique pulmonaire puisque cette méthode entraine une manœuvre respiratoire. Très utilisé chez l'homme, ce test fournit une indication précoce des troubles pulmonaires. Il est basé sur la mise en place d'une inspiration maximale du patient jusqu'à la capacité pulmonaire totale puis une expiration immédiate aussi forte et complète que possible jusqu'au volume résiduel entrainant l'expiration de la capacité vitale forcée.

Une méthode peu invasive a été développée chez le cheval debout et sédaté. Les voies respiratoires sont connectées à un réservoir sous vide par l'intermédiaire d'une sonde naso-trachéale. Dans un premier temps, le cheval est ventilé mécaniquement, et les poumons sont progressivement insufflés jusqu'à la capacité pulmonaire totale. À ce moment les voies

respiratoires sont connectées au réservoir. L'expiration forcée produite est alors utilisée pour générer une courbe débit-volume à partir de laquelle est calculée la capacité vitale, le volume de réserve expiratoire et la capacité expiratoire [48].

b. Indications

La méthode de l'expiration forcée permet de détecter une obstruction au flux d'air avec une plus grande sensibilité par rapport à la respiration au repos. En effet, de faibles obstructions des voies respiratoires profondes chez les chevaux atteints de formes modérées de MORVR ou de MIVRP (sans signes cliniques) peuvent être mises en évidence, alors qu'elles ne seront pas détectées avec les autres tests de fonction pulmonaire. Cette méthode est donc particulièrement indiquée pour le diagnostic précoce des troubles pulmonaires [16, 48].

De plus l'expiration forcée permet une détermination précise et spécifique du degré d'obstruction des voies respiratoires profondes, sans influence des voies respiratoires supérieures. Une obstruction résiduelle des voies aériennes peut même être détectée chez des chevaux en rémission clinique depuis des mois alors que les autres méthodes indiquent des valeurs normales pour mécanique pulmonaire [16].

c. Limites

Cette technique est plus invasive que les autres tests de fonction respiratoire et nécessite une certaine habitude technique, ainsi que la tranquillisation de l'animal. Elle n'est donc pas considérée comme un test diagnostic de routine, et est disponible uniquement dans un centre de référence ou des unités de recherche [16].

d. Données de référence

Différents paramètres peuvent être évalués par cette méthode : le débit expiratoire forcé, le volume expiratoire forcé et la capacité vitale.

La fin de la courbe de l'expiration est altérée uniquement par les modifications de diamètre des voies aériennes. Elle permet donc de différencier les chevaux sains des chevaux souffrant d'obstruction des voies respiratoires [75].

CONCLUSION

Au travers de cette thèse, nous avons pu explorer toutes les techniques diagnostiques en médecine respiratoire qui sont à ce jour à la disposition du praticien. L'utilisation de ces tests est en constante augmentation et développement en médecine vétérinaire, notamment pour les examens complémentaires utilisables sur le terrain. Cela contribue à considérablement améliorer notre compréhension des maladies respiratoires équines depuis les 25 dernières années.

Pour chaque examen pratiqué, le praticien doit garder à l'esprit ses indications, limites et contre-indications, ainsi que la fiabilité de leurs résultats, de façon à bien discriminer les techniques diagnostiques et à choisir celles les plus adaptées pour l'évaluation du système respiratoire d'un cheval malade.

Enfin, il nous semble important de bien souligner la nécessité de déterminer quels tests vont être les plus efficaces pour arriver à un diagnostic et à une prise en charge adaptée en cas de problème respiratoire. La réalisation du CD-ROM nous a toujours guidé au cours de cette thèse pour clarifier et synthétiser les connaissances du praticien.

Le CD-ROM interactif rédigé dans le cadre de cette thèse s'ajoute au texte manuscrit théorique et a pour objectif de constituer un carnet de clinicien, facile d'accès et apportant les informations essentielles sur chaque technique. Notre motivation première est d'aider les praticiens et les étudiants dans le choix de leurs examens complémentaires de manière ludique et interactive.

Thèse de Mme Stéphanie BAZIN

Le Professeur responsable
VetAgro Sup campus vétérinaire

Dr. Agnès Benamou-Smith

Le Directeur général
de VetAgro Sup

Par Délégation
Dr. L. FREYBURGER
Directeur de l'Enseignement
et de la Vie Etudiante
VetAgro Sup Campus Vétérinaire

Le Président de la thèse

Professeur Gilles DEVOUASSOUX
Service Pneumologie - Batiment I
Hôpital de la Croix Rousse
103 Grande Rue de la Croix Rousse
69317 LYON CEDEX 4
Tél. 04 26 73 29 47 - Fax 04 72 07 24 13
gilles.devouassoux@chu-lyon.fr

Vu et permis d'imprimer

Lyon, le 24 NOV. 2015
Le Président de l'Université,
Professeur F.N. GILLY

UNIVERSITÉ CLAUDE BERNARD LYON I

BIBLIOGRAPHIE

1. ALSAFY, M.A., EL-KAMMAR, M.H., EL-GENDY, S.A.A. (2008) Topographical Anatomy, Computed Tomography, and Surgical Approach of the Guttural Pouches of the Donkey. Journal of Equine Veterinary Science, 28, (4), 215-222.

2. ART, T., AMORY, H., DUVIVIER, H.-D. *et al.* (1998) Diagnostic des troubles fonctionnels et inflammatoires chroniques des petites voies aériennes. Pratique Vétérinaire Equine, 30, (117), 19-28.

3. ART, T., VAN ERCK, E. (2009) L'analyse des gaz sanguins artériels dans l'examen du cheval contre-performant. Pratique Vétérinaire Equine, 41, (162), 57-64.

4. BARAKZAI, S. (2007) Handbook of Equine Respiratory Endoscopy. - éd. n° 1. Saunders Elsevier, Edinburgh,- 135 p.

5. BARONE, R. (1997) Anatomie Comparée des Mammifères Domestiques - Tome 3 : Spanchnologie I. Appareil digestif, appareil respiratoire. - éd. n° 3. Vigot, Paris,- 853 p.

6. BARONE, R. (1999) Anatomie Comparée des Mammifères Domestiques - Tome Premier : Ostéologie. . - éd. n° 5. Vigot Frères, Paris,- 761 p.

7. BARONE, R., TAGAND, R. (1955) Anatomie des équidés domestiques - Tome 2 : Splanchnologie et angéiologie - Fascicule II : Appareil respiratoire. - éd. n° 1. p.

8. BEECH, J. (1991) Equine Respiratory Disorders. - éd. n° 1. Lea & Febiger, 458 p.

9. BOYLE, A.G., HOUSTON, R. (2006) Parasitic Pneumonitis and Treatment in Horses. Clinical Technique in Equine Practice, 5, (3), 225-232.

10. BUTLER, J.A., COLLES, C.M., DYSON, S.J. *et al.* (2008) Clinical Radiology of the Horse. - éd. n° 2. Wiley-Blackwell, Oxford,- 748 p.

11. CADORÉ, J.-L. (1997). Examens complémentaires en pathologie trachéo-bronchique et pulmonaire chez le cheval. Présenté à Journées Nationales des GTV. Vichy, 203-205

12. CHALMERS, H.J., CHEETAM, J., YEAGER, A.E. *et al.* (2006) Ultrasonography of the Equine Larynx. Veterinary Radiology and Ultrasound, 47, (5), 476-481.

13. CHALMERS, H.J., YEAGER, A.E., DUCHARME, N. (2009) Ultrasonographic assessment of laryngohyoid position as a predictor of dorsal displacement of the soft palate in horses. Veterinary Radiology and Ultrasound, 50, (1), 91-96.

14. CHRISTMANN, U., RICHARD, E. (2011) Les liquides respiratoires chez le cheval athlète : prélèvement, conservation et acheminement. Pratique Vétérinaire Equine, 43, (169), 15-20.

15. CIRIER, P. (2002) La radiographie pulmonaire chez le cheval : technique, intérêts et limites. Pratique Vétérinaire Equine, 34, (134), 25-33.

16. COUETIL, L. (2011) Les tests de fonction respiratoire chez le cheval. Pratique Vétérinaire Equine, 43, (169), 7-14.

17. COUETIL, L., HAWKINS, J. (2013) Respiratory Diseases of the Horse : A problem-appoach to diagnosis and management. - éd. n° 1. Manson Publishing, London,- 256 p.

18. COURROUCÉ-MALBLANC, A. (2004) L'endoscopie dans le cadre de l'examen d'un cheval tousseur. Pratique Vétérinaire Equine, 36, (Numéro Spécial), 51-56.

19. COURROUCÉ-MALBLANC, A. (2010) Les analyses de liquides respiratoires du cheval sont utiles, malgré leurs limites. La semaine vétérinaire, (1408), 48-51.

20. COURROUCÉ-MALBLANC, A., DENIAU, V. (2010) L'endoscopie au repos dans le diagnostic des affections respiratoires. Pratique Vétérinaire Equine, 42, (166), 13-21.

21. COURROUCÉ-MALBLANC, A., FORTIER, G., PRONOST, S. *et al.* (2008) Paramètres physiologiques et évaluation des voies respiratoires supérieures et profondes chez des chevaux trotteurs soumis à un exercice standardisé sur tapis roulant. Bulletin de l'Académie Vétérinaire de France, 161, (4), 351-358.

22. CUNNINGHAM, J.G., KLEIN, B.G. (2007) Veterinary Physiology. - éd. n° 4. Saunders Elsevier, 700 p.

23. D'ABLON, X. (2004) Prélèvements de l'appareil respiratoire lors de toux : choix des techniques. Pratique Vétérinaire Equine, 36, (Numéro Spécial), 21-30.

24. D'ABLON, X. (2004) Réalisation d'un lavage broncho-alvéolaire chez le cheval. Pratique Vétérinaire Equine, 36, (Numéro Spécial), 41-43.

25. D'ABLON, X. (2007) Une obstruction respiratoire complexe mérite l'endoscopie. La semaine vétérinaire, (1257), 40.

26. D'ABLON, X. (2008) La cytologie des liquides de lavage respiratoire en pratique. Pratique Vétérinaire Equine, 40, (157), 37-38.

27. DAVIDSON, E.J., HARRIS, M., MARTIN, B.B. *et al.* (2011) Exercising Blood Gas Analysis, Dynamic Upper Respiratory Tract Obstruction, and Postexercising Bronchoalveolar Lavage Cytology - A Comparative Study in Poor Performing Horses. Journal of Equine Veterinary Science, 31, 475-480.

28. DAVIS, E., RUSH, B. (2013) Diagnostic challenges : Equine thoracic neoplasia. Equine Veterinary Education, 25, (2), 96-107.

29. DEANE, J.C., DAGLEISH, M.P., BENAMOU, A.E. *et al.* (2004) Effects of syringe material and temperature and duration of storage on the stability of equine arterial blood gas variables. Veterinary Anaesthesia and Analgesia, 31, (4), 250-257.

30. DENIAU, V. (2008) Utilisation de l'échographie thoracique dans l'examen respiratoire du cheval. Pratique Vétérinaire Equine, 40, (157), 29-36.

31. DENOIX, J.M. (1982) Réflexion anatomique sur les diverses techniques de paracentèse de la poche gutturale. Les Entretiens de Bourgelat, Tome II, 347-366.

32. DENYS, M. (2011). Physiopathologie de l'obstruction récurrente des voies respiratoires chez le cheval : Etude bibliographique et actualités. Thèse de Doctorat Vétérinaire. Université Paul-Sabatier, Toulouse, 129 p.

33. DUPUIS, M.-C. (2006). Module d'enseignement interactif sur la réalisation de l'examen endoscopique des voies respiratoires supérieures du cheval. Thèse de Doctorat Vétérinaire. Université Claude-Bernard, Lyon, 107 p.

34. FORTIER, G., HARY, C., MAILLARD, K. *et al.* (2004) Liquides respiratoires : apport du laboratoire. Pratique Vétérinaire Equine, 36, (Numéro Spécial), 31-40.

35. FRIPPIAT, T., ART, T. (2010) Comparaison de l'endoscopie d'effort sur le terrain et sur tapis roulant chez le cheval de selle. Pratique Vétérinaire Equine, 42, (166), 23-29.

36. GAILLARD-LAVIROTTE, C., CADORÉ, J. (2004) Examen endoscopique des voies respiratoires supérieures chez le cheval. Le Nouveau Praticien Vétérinaire Equine, 1, 33-34.

37. GAILLARD, C., LE NINIVIN, A., MARTINOT, S. *et al.* (1998) Sémiologie de l'appareil respiratoire chez le cheval : 2- les examens complémentaires. Pratique Vétérinaire Equine, 30, (118), 35-42.

38. GERBER, V., STRAUB, R., MARTI, E. *et al.* (2004) Endoscopic scoring of mucus quantity and quality : observer and horse variance and relationship to inflammation, mucus vicoelasticity and volume. Equine Veterinary Journal, 36, 567-582.

39. HARLESS, W., PUSTERLA, N. (2006) Equine Herpesvirus 1 and 4 Respiratory Disease in the Horse. Clinical Technique in Equine Practice, 5, (3), 197-202.

40. HEIDMANN, P., MADIGAN, J.E., WATSON, J.L. (2006) *Rhodococcus equi* Pneumonia : Clinical Findings, Diagnosis, Treatment and Prevention. Clinical Technique in Equine Practice, 5, (3), 203-210.

41. HODGSON, D.R., MCKEEVER, K.H., MCGOWAN, C.M. (2014) The athletic horse. - éd. n° 2. Saunders Elsevier, 397 p.

42. KIDD, J., LU, K., FRAZER, M. (2014) Atlas of Equine Ultrasonography. - éd. n° 1. John Wiley & Sons, Oxford,- 508 p.

43. LINDAHL, S., BAVERUD, V., EGENVALL, A. *et al.* (2013) Comparison of sampling sites and laboratory diagnostics tests for S.equi subsp. equi in horses from confirmed strangles outbreaks. Journal of Veterinary Internal Medicine, 27, (3), 542-547.

44. LUGO, J., STICK, J.A., PERONI, J. *et al.* (2002) Safety and efficacy of a technique for thoracoscopically guided pulmonary wedge resection in horses. American Veterinary Journal of Veterinary Research, 63, (9), 1232-1240.

45. MAIR, T.S., STOKES, C.R.B., F. J. (1987) Cellular content of secretions obtained by lavage from different levels of the equine respiratory tract. Equine Veterinary Education, 19, (5), 458-462.

46. MANSO-DIAZ, G., GARCIA-LOPEZ, J.M., MARANDA, L. *et al.* (2015) The role of head computed tomography in equine practice. Equine Veterinary Education, 27, (3), 136-145.

47. MARLIN, D., NANKERVIS, K. (2002) Equine exercise physiology. - éd. n° 1. Blackwell Publishing, Oxford,- 296 p.

48. MCGORUM, B.C., M., D.P., E., R.N. *et al.* (2007) Equine Respiratory Medicine and Surgery. - éd. n° 1. Saunders Elsevier, 705 p.

49. MENARD, C. (2014). Etude bibliographique comparée de la physiologie du coureur de fond et du cheval d'endurance : système cardiorespiratoire. Thèse de Doctorat Vétérinaire. Université Claude-Bernard, Lyon, 184 p.

50. MICHEL, A. (2011). Mise en place, utilisation et intérêts en pratique itinérate d'un endoscope embarqué (dynamic respiratory scope optomed) chez le cheval. Thèse de Doctorat Vétérinaire. Faculté de Médecine, Créteil, 78 p.

51. MORAN, G., FOLCH, H., HENRIQUEZ, C. *et al.* (2012) Reaginic antibodies from horses with Recurrent Airway Obstruction produce mast cell stimulation. Veterinary Research Communications, 36, 251-258.

52. MORROW, K.L., PARK, R.D., SPURGEON, T.L. *et al.* (2000) Computed Tomographic Imaging of the Equine Head. Veterinary Radiology and Ultrasound, 41, (6), 491-497.

53. MURRAY, R. (2011) Equine MRI. - éd. n° 1. Blackwell Publishing, Oxford,- 592 p.

54. MURRAY, R., DYSON, S.J. (2007) Image Interpretation and Artifacts. Clinical Technique in Equine Practice, 6, (1), 16-25.

55. MYERS, C., WILSON, D.W. (2006) Equine Influenza virus. Clinical Technique in Equine Practice, 5, (3), 187-196.

56. NEWTON, J.R., VERHEYEN, K., TALBOT, N.C. *et al.* (2000) Control of Strangles Outbreaks by Isolation of Guttural Pouche Carriers Using PCR and Culture of *Streptococcus equi*. Equine Veterinary Journal, 32, (6), 515-526.

57. PARENTE, E., MARTIN, B. (1995). Correlation between standing endoscopic examinations and those made during high-speed exercise in horses: 150 cases. Présenté à Annual Convention of the AAEP. Lexington, December 3-6, 1995,

58. PERONI, J. Equine Thoracoscopy. In : Advances in Equine Laparoscopy. Ragle, C.A. (eds). Oxford : John Wiley & Sons, 2012 - p. 229-239.

59. PERONI, J.F., HORNER, N.T., ROBINSON, N. *et al.* (2001) Equine thoracoscopy : normal anatomy and surgical technique. Equine Veterinary Journal, 33, (3), 231-237.

60. PERONI, J.F., ROBINSON, N., STICK, J.A. *et al.* (2000) Pleuropulmonary and cardiovascular conseqeunces of thoracoscopy performed in healthy standing horses. Equine Veterinary Journal, 32, (4), 280-286.

61. PERRIN, R. (1997). Les voies respiratoires supérieures du cheval. Sémiologie, examens complémentaires, traitements. Présenté à Journées Nationales des GTV. Vichy, 179-191

62. PIAT, P. (2008). Proposition d'une méthode standardisée de reconnaissance des éléments anatomiques visibles lors de l'examen endoscopique des poches gutturales chez le cheval. Implications dans la prise en charge de leurs affections. Thèse de Doctorat Vétérinaire. Université Claude-Bernard, Lyon, 136 p.

63. PRONOST, S., LEGRAND, L. (2013) Maladies respiratoires virales équine majeures. La Dépêche Technique, (132), 25-30.

64. PUSTERLA, N. (2006) Introduction. Clinical Technique in Equine Practice, 5, (3), 173.

65. PUSTERLA, N., WATSON, J.L., MADIGAN, J.E. *et al.* (2007) Technique and diagnostic value of percutaneous lung biopsy in 66 horses with diffuse pulmonary diseases using an automated biopsy device. Equine Veterinary Education, 19, (3), 157-161.

66. PUSTERLA, N., WATSON, J.L., WILSON, W.D. (2006) Diagnostic Approach to Infectious Respiratory Disorders. Clinical Technique in Equine Practice, 5, (3), 174-186.

67. RAGOUILLIAUX, D. (2011). Méthodes de diagnostic des états d'hypersensibilité chez le cheval. Thèse de Doctorat Vétérinaire. Faculté de Médecine, Nantes, 127 p.

68. RAKESTRAW, P., HACKETT, R., DUCHARME, N. *et al.* (1991) Arytenoid cartilage movement in resting and exercising horses. Veterinary Surgery, 20, (2), 122-127.

69. RANNOU, B., BÉDARD, C. (2009) La cytologie comme outil diagnostique en médecine équine. Pratique Vétérinaire Equine, 41, (163), 59-66.

70. REEF, V., WHITTIER, M., GRISWOLD ALLAM, L. (2004) Thoracic Ultrasonography. Clinical Technique in Equine Practice, 3, 284-293.

71. RÉSEAU D'EPIDÉMIO-SURVEILLANCE EN PATHOLOGIE EQUINE. Protocole de Déclaration : Syndrome Respiratoire Aigu (en ligne). Fiche Pratique. 2013. Dans : Base Documentaire du site du RESPE. Disponible sur http://www.respe.net/system/files/20120530_P_ProtocoleSRA.pdf. [Consulté le 22 mars 2015]

72. RICHARD, E., MAILLARD, K. (2011) Les liquides respiratoires chez le cheval athlète : évaluation microbiologique. Pratique Vétérinaire Equine, 43, (170), 25-29.

73. RICHARD, E., PITEL, P.-H. (2011) Les liquides respiratoires chez le cheval athlète : évaluation cytologique. Pratique Vétérinaire Equine, 43, (170), 17-22.

74. RUSH, B., MAIR, T. (2004) Equine Respiratory Disease. - éd. n° 1. Balckwell Publishing, Oxford,- 322 p.

75. SALINAS, E., VAN ERCK, E., LEKEUX, P. *et al.* (2006) Evaluation des troubles fonctionnels du système respiratoire du cheval. Pratique Vétérinaire Equine, 38, (150), 29-39.

76. SAVAGE, C.J., TRAUB-DARGATZ, J.L., MUMFORD, E.L. (1998) Survey of the Large Animal Diplomates of the American College of Veterinary Internal Medicine Regarding Percutaneous Lung Biopsy in the Horse. Journal of Veterinary Internal Medicine, 12, 456-464.

77. SELLON, D. (2001). Investigating Outbreaks of Respiratory Disease in Older Foals. Présenté à Annual Convention of the AAEP. San Diego, November 25-28, 2011, 447-455

78. SLOVIS, N.M. (2004) Atlas of Equine Endoscopy. - éd. n° 1. Mosby, Saint Louis,- 254 p.

79. SOLANA, M., BRAWER, R.S. (2004) CT of the Equine Head : Technical Considerations, Anatomical Guide, and Selected Diseases. Clinical Technique in Equine Practice, 3, 374-388.

80. SPINDLER, N. (2006). Images radiographiques de l'appareil respiratoire profond des équidés adultes sains et pathologiques. Thèse de Doctorat Vétérinaire. Faculté de Médecine, Nantes, 53 p.

81. SPINDLER, N., COURROUCÉ-MALBLANC, A. (2008) Radiographie de l'appareil respiratoire profond des équidés adultes : bonnes pratiques. Pratique Vétérinaire Equine, 40, (157), 7-16.

82. SPINDLER, N., COURROUCÉ-MALBLANC, A. (2008) Sémiologie radiographique de l'appareil respiratoire profond des équidés adultes. Pratique Vétérinaire Equine, 40, (157), 17-27.

83. SWEENEY, C.R., TIMONEY, J.F., NEWTON, J.R. *et al.* (2005). Review of Streptococcus equi Infections in Horses : Guidelines for Treatment, Control and Prevention of Strangles. Présenté à Annual Convention of the AAEP. Seattle, December 3-7, 2005,

84. TAHON, L., BASELGIA, S., GERBER, V. *et al.* (2009) *In vitro* allergy tests compared to intradermal testing in horses with recurrent airway obstruction. Veterinary Immunology and Immunopathology, (127), 85-93.

85. TAHON, L., BASELGIA, S., MARTI, E. (2004) Tests sanguins et allergologie lors d'obstruction récurrente des voies respiratoires. Pratique Vétérinaire Equine, 36, (Numéro Spécial), 69-77.

86. TAN, R.H., DOWLING, B.A., DART, A.J. (2005) High-speed treadmill videoendoscopic examination of the upper respiratory tract in the horse: the results of 291 clinical cases. The Veterinary Journal, 170, (2), 243-248.

87. TAYLOR, S.D., WILSON, D.W. (2006) *Streptococcus equi* subsp *equi* (Strangles) Infection. Clinical Technique in Equine Practice, 5, (3), 211-217.

88. TESSIER, C. (2013). IRM/Scanner de la tête du cheval : Indications et apports diagnostiques. Présenté à Journées de l'AVEF. Deauville, 11-13 Décembre 2013, 115-117

89. TESSIER, C., TAHIER, C., GEISSBÜHLER, U. (2010) Imagerie dans l'exploration des voies respiratoires supérieures. Pratique Vétérinaire Equine, 42, (166), 31-36.

90. TUCKER, R.L., SAMPSON, S.N. (2007) Magnetic Resonance Imaging Protocols for the Horse. Clinical Technique in Equine Practice, 6, (1), 2-15.

91. VACHON, A.M., FISCHER, T.A. (1998) Thoracoscopy in the horse : diagnostic and therapeutic indications in 28 cases. Equine Veterinary Journal, 30, (6), 467-457.

92. VAN DER HAEGEN, A., KÜNZLE, F., GERBER, V. *et al.* (2005) Mast cells and IgE-bearing cells in lungs of RAO-affected horses. Veterinary Immunolgy and Immunopathology, (108), 325-334.

93. VAN ERCK-WESTERGREN, E. (2004) L'examen thoracoscopique chez le cheval. Pratique Vétérinaire Equine, 36, (Numéro Spécial), 63-67.

94. VAN ERCK-WESTERGREN, E. (2010) Imagerie et chirurgie des voies respiratoires - éditorial. Pratique Vétérinaire Equine, 42, (166), 1.

95. VAN ERCK-WESTERGREN, E. (2010) Le syndrome respiratoire aigu d'origine infectieuse chez le cheval adulte. Bulletin des GTV, Hors-Série 2010, 95-103.

96. VAN ERCK-WESTERGREN, E., MARTINOT, S., DESMAIZIÈRES, L.-M. *et al.* (2001) Anatomie thoracoscopique normale chez le cheval debout. Pratique Vétérinaire Equine, 33, (130), 19-25.

97. VAN ERCK, E. (1997). Mesure des paramètres de mécanique ventilatoire chez le cheval par une méthode non invasive. Thèse de Doctorat Vétérinaire. Faculté de Médecine, Créteil, 108 p.

98. VAN ERCK, E., MARTINOT, S., DESMAIZIÈRES, L.-M. *et al.* (2001) Anatomie thoracoscopique normale chez le cheval debout. Pratique Vétérinaire Equine, 33, (130), 87-93.

99. VENNER, M., DEEGEN, E. (2004) La radiographie thoracique chez le cheval. Pratique Vétérinaire Equine, 36, (Numéro Spécial), 45-50.

100. VENNER, M., STADLER, P. (2004) L'échographie thoracique non cardiaque chez le cheval. Pratique Vétérinaire Equine, 36, (Numéro Spécial), 57-61.

101. VERHEYEN, K., NEWTON, J.R., TALBOT, N.C. *et al.* (2000) Elimination of guttural pouch infection and inflammation in asymptomatic carriers of *Streptococcus equi*. Equine Veterinary Journal, 32, (6), 527-532.

102. VIGNES, C. (2004). Dysfonctionnement laryngé du cheval en exercice. Actualités et perspectives. Thèse de Doctorat Vétérinaire. Université Claude-Bernard, Lyon, 124 p.

103. VOTION, D., LEKEUX, P. (1999) Scintigraphy of the Equine Lung. Equine Veterinary Education, 11, (6), 300-309.

104. WAGNER, B. (2009) IgE in horses : Occurrence in health and disease. Veterinary Immunolgy and Immunopathology, (132), 21-30.

105. WALLER, A.S., JOLLEY, K.A. (2007) Getting a grip on strangles : Recent progress towards improved diagnostics and vaccines. The Veterinary Journal, 173, 492-501.

106. WEAVER, M., BARAKZAI, S. (2010) Handbook of equine radiography. - éd. n° 1. Saunders Elsevier, 183 p.

107. WERPY, N. (2004) Magnetic Resonnance Imaging for Diagnosis of Soft Tissue and Osseous Injuries in the Horse. Clinical Technique in Equine Practice, 5, (3), 389-398.

108. WONG, D.M. (2003). The Intradermal Skin Test in the Horse : Value as a Diagnostic Modality in Equine Medicine. Masters of Science in Veterinary Medical Science. Faculty of the Virginia Polytechnic Institute and State University, Blacksburg, 113 p.

BAZIN Stéphanie

Vade-mecum des techniques diagnostiques des affections respiratoires du cheval et CD-ROM interactif

Thèse d'État de Doctorat Vétérinaire : Lyon, 18 décembre 2015

RÉSUMÉ :

Le cheval est un athlète qui nécessite un système respiratoire au fonctionnement optimal pour être performant. Les affections du système respiratoire des chevaux représentent le deuxième motif de consultation derrière les boiteries, quels que soient les chevaux concernés et ce dans le monde entier. Il est donc nécessaire de savoir diagnostiquer rapidement les affections respiratoires en cas de contre-performance.

Cette thèse présente de façon détaillée les différentes techniques diagnostiques disponibles en médecine respiratoire. Lorsqu'elles sont bien choisies et utilisées à bon escient par le praticien, elles permettent, en association avec les données de l'examen clinique, de distinguer les atteintes des voies respiratoires supérieures et des voies respiratoires profondes, d'évaluer la nature infectieuse ou non de l'affection et de déterminer son impact fonctionnel. Les techniques diagnostiques sont donc exposées de manière à ce que le praticien puisse choisir dans chaque cas la méthode la plus efficace pour arriver à un diagnostic et à une prise en charge adaptée.

Le manuscrit détaillé de cette thèse est associé à un support informatique sous forme de CD-ROM, constituant un outil pratique et reprenant les informations essentielles du manuscrit sous forme de carnet de clinicien.

MOTS CLÉS :

- Cheval
- Appareil respiratoire
- Techniques
- Diagnostic

JURY :

Président :	Monsieur le Professeur Gilles Devouassoux
1er Assesseur :	Madame le Docteur Agnès Benamou-Smith
2ème Assesseur :	Monsieur le Professeur Jean-Luc Cadoré

DATE DE SOUTENANCE : 18 décembre 2015

ADRESSE DE L'AUTEUR :

16, rue Victor Noir,
92200 Neuilly sur Seine