VETAGRO SUP
CAMPUS VETERINAIRE DE LYON

Année 2016 - Thèse n°

FOLLICULITE MURALE LYMPHOCYTAIRE, INFILTRANTE ET D'INTERFACE, ET LUPUS ÉRYTHÉMATEUX CUTANÉ CHRONIQUE CHEZ LE CHAT : ÉTUDE DES CAS OBSERVÉS À VETAGRO SUP DE 2005 À 2016

THÈSE

Présentée à l'UNIVERSITE CLAUDE-BERNARD - LYON I
(Médecine - Pharmacie)
et soutenue publiquement le 16 décembre 2016
pour obtenir le grade de Docteur Vétérinaire

par

FAU Anne-Cécile
Née le 12 août 1991
à *Le Chesnay*

VETAGRO SUP
CAMPUS VETERINAIRE DE LYON

Année 2016 - Thèse n°

FOLLICULITE MURALE LYMPHOCYTAIRE, INFILTRANTE ET D'INTERFACE, ET LUPUS ÉRYTHÉMATEUX CUTANÉ CHRONIQUE CHEZ LE CHAT : ÉTUDE DES CAS OBSERVÉS À VETAGRO SUP DE 2005 À 2016

THÈSE

Présentée à l'UNIVERSITE CLAUDE-BERNARD - LYON I
(Médecine - Pharmacie)
et soutenue publiquement le 16 décembre 2016
pour obtenir le grade de Docteur Vétérinaire

par

FAU Anne-Cécile
Née le 12 août 1991
à *Le Chesnay*

LISTE DES ENSEIGNANTS DU CAMPUS VÉTÉRINAIRE DE LYON

Mise à jour le 09 juin 2015

Civilité	Nom	Prénom	Unités pédagogiques	Grade
M.	ALOGNINOUWA	Théodore	UP Pathologie du bétail	Professeur
M.	ALVES-DE-OLIVEIRA	Laurent	UP Gestion des élevages	Maître de conférences
Mme	ARCANGIOLI	Marie-Anne	UP Pathologie du bétail	Maître de conférences
M.	ARTOIS	Marc	UP Santé Publique et Vétérinaire	Professeur
M.	BARTHELEMY	Anthony	UP Anatomie Chirurgie (ACSAI)	Maître de conférences Contractuel
Mme	BECKER	Claire	UP Pathologie du bétail	Maître de conférences
Mme	BELLUCO	Sara	UP Pathologie morphologique et clinique des animaux de compagnie	Maître de conférences
Mme	BENAMOU-SMITH	Agnès	UP Equine	Maître de conférences
M.	BENOIT	Etienne	UP Biologie fonctionnelle	Professeur
M.	BERNY	Philippe	UP Biologie fonctionnelle	Professeur
Mme	BERTHELET	Marie-Anne	UP Anatomie Chirurgie (ACSAI)	Maître de conférences
Mme	BONNET-GARIN	Jeanne-Marie	UP Biologie fonctionnelle	Professeur
Mme	BOULOCHER	Caroline	UP Anatomie Chirurgie (ACSAI)	Maître de conférences
M.	BOURDOISEAU	Gilles	UP Santé Publique et Vétérinaire	Professeur
M.	BOURGOIN	Gilles	UP Santé Publique et Vétérinaire	Maître de conférences
M.	BRUYERE	Pierre	UP Biotechnologies et pathologie de la reproduction	Maître de conférences
M.	BUFF	Samuel	UP Biotechnologies et pathologie de la reproduction	Maître de conférences
M.	BURONFOSSE	Thierry	UP Biologie fonctionnelle	Professeur
M.	CACHON	Thibaut	UP Anatomie Chirurgie (ACSAI)	Maître de conférences
M.	CADORE	Jean-Luc	UP Pathologie médicale des animaux de compagnie	Professeur
Mme	CALLAIT-CARDINAL	Marie-Pierre	UP Santé Publique et Vétérinaire	Maître de conférences
M.	CAROZZO	Claude	UP Anatomie Chirurgie (ACSAI)	Maître de conférences
M.	CHABANNE	Luc	UP Pathologie médicale des animaux de compagnie	Professeur
Mme	CHALVET-MONFRAY	Karine	UP Biologie fonctionnelle	Professeur
M.	COMMUN	Loic	UP Gestion des élevages	Maître de conférences
Mme	DE BOYER DES ROCHES	Alice	UP Gestion des élevages	Maître de conférences
Mme	DELIGNETTE-MULLER	Marie-Laure	UP Biologie fonctionnelle	Professeur
M.	DEMONT	Pierre	UP Santé Publique et Vétérinaire	Professeur
Mme	DESJARDINS PESSON	Isabelle	UP Equine	Maître de conférences Contractuel
Mme	DJELOUADJI	Zorée	UP Santé Publique et Vétérinaire	Maître de conférences
Mme	ESCRIOU	Catherine	UP Pathologie médicale des animaux de compagnie	Maître de conférences
M.	FAU	Didier	UP Anatomie Chirurgie (ACSAI)	Professeur
Mme	FOURNEL	Corinne	UP Pathologie morphologique et clinique des animaux de compagnie	Professeur
M.	FREYBURGER	Ludovic	UP Santé Publique et Vétérinaire	Maître de conférences
M.	FRIKHA	Mohamed-Ridha	UP Pathologie du bétail	Maître de conférences
Mme	GILOT-FROMONT	Emmanuelle	UP Santé Publique et Vétérinaire	Professeur
M.	GONTHIER	Alain	UP Santé Publique et Vétérinaire	Maître de conférences
Mme	GRAIN	Françoise	UP Gestion des élevages	Professeur
M.	GRANCHER	Denis	UP Gestion des élevages	Maître de conférences
Mme	GREZEL	Delphine	UP Santé Publique et Vétérinaire	Maître de conférences
M.	GUERIN	Pierre	UP Biotechnologies et pathologie de la reproduction	Professeur
Mme	HUGONNARD	Marine	UP Pathologie médicale des animaux de compagnie	Maître de conférences
M.	JUNOT	Stéphane	UP Anatomie Chirurgie (ACSAI)	Maître de conférences
M.	KECK	Gérard	UP Biologie fonctionnelle	Professeur
M.	KODJO	Angeli	UP Santé Publique et Vétérinaire	Professeur
Mme	LAABERKI	Maria-Halima	UP Santé Publique et Vétérinaire	Maître de conférences
M.	LACHERETZ	Antoine	UP Santé Publique et Vétérinaire	Professeur
Mme	LAMBERT	Véronique	UP Gestion des élevages	Maître de conférences
Mme	LATTARD	Virginie	UP Biologie fonctionnelle	Maître de conférences
Mme	LE GRAND	Dominique	UP Pathologie du bétail	Professeur
Mme	LEBLOND	Agnès	UP Santé Publique et Vétérinaire	Professeur
Mme	LEFRANC-POHL	Anne-Cécile	UP Equine	Maître de conférences
M.	LEPAGE	Olivier	UP Equine	Professeur
Mme	LOUZIER	Vanessa	UP Biologie fonctionnelle	Maître de conférences
M.	MARCHAL	Thierry	UP Pathologie morphologique et clinique des animaux de compagnie	Professeur
M.	MOUNIER	Luc	UP Gestion des élevages	Maître de conférences
M.	PEPIN	Michel	UP Santé Publique et Vétérinaire	Professeur
M.	PIN	Didier	UP Pathologie morphologique et clinique des animaux de compagnie	Maître de conférences
Mme	PONCE	Frédérique	UP Pathologie médicale des animaux de compagnie	Maître de conférences
Mme	PORTIER	Karine	UP Anatomie Chirurgie (ACSAI)	Maître de conférences
Mme	POUZOT-NEVORET	Céline	UP Anatomie Chirurgie (ACSAI)	Maître de conférences
Mme	PROUILLAC	Caroline	UP Biologie fonctionnelle	Maître de conférences
Mme	REMY	Denise	UP Anatomie Chirurgie (ACSAI)	Professeur
Mme	RENE MARTELLET	Magalie	UP Santé Publique et Vétérinaire	Maître de conférences stagiaire
M.	ROGER	Thierry	UP Anatomie Chirurgie (ACSAI)	Professeur
M.	SABATIER	Philippe	UP Biologie fonctionnelle	Professeur
M.	SAWAYA	Serge	UP Anatomie Chirurgie (ACSAI)	Maître de conférences
M.	SCHRAMME	Serge	UP Equine	Professeur associé
Mme	SEGARD	Emilie	UP Anatomie Chirurgie (ACSAI)	Maître de conférences Contractuel
Mme	SERGENTET	Delphine	UP Santé Publique et Vétérinaire	Maître de conférences
Mme	SONET	Juliette	UP Anatomie Chirurgie (ACSAI)	Maître de conférences Contractuel
M.	THIEBAULT	Jean-Jacques	UP Biologie fonctionnelle	Maître de conférences
M.	TORTEREAU	Antonin	UP Pathologie morphologique et clinique des animaux de compagnie	Maître de conférences stagiaire
M.	VIGUIER	Eric	UP Anatomie Chirurgie (ACSAI)	Professeur
Mme	VIRIEUX-WATRELOT	Dorothée	UP Pathologie morphologique et clinique des animaux de compagnie	Maître de conférences Contractuel
M.	ZENNER	Lionel	UP Santé Publique et Vétérinaire	Professeur

Remerciements

A Monsieur le Professeur Jean-François NICOLAS,
De la faculté de médecine de Lyon,
Pour m'avoir fait l'honneur d'accepter la présidence de cette thèse,
Hommages respectueux.

A Monsieur le Professeur Didier PIN,
De VetAgro Sup, campus vétérinaire de Lyon,
Pour m'avoir transmis votre passion pour la dermatologie dès mes débuts à l'Ecole Vétérinaire,
Pour m'avoir proposé ce sujet de thèse passionnant,
Merci pour votre patience, votre gentillesse et votre disponibilité tout au long de ce travail.

A Monsieur le Professeur Thierry MARCHAL,
De VetAgro Sup, campus vétérinaire de Lyon,
Pour avoir accepté de faire partie du jury de cette thèse,
Sincères remerciements.

Remerciements

A mon père,
Tu as su me transmettre ton goût pour les sciences et pour le travail bien fait,
Si j'en suis là aujourd'hui, je sais que c'est en grande partie grâce à toi.
Ta bienveillance, ton calme et ton intelligence m'ont toujours guidée vers le droit chemin,
Merci pour ton soutien sans faille, sans lequel rien n'aurait été possible.

A ma mère,
Ton amour inconditionnel et ta bonne humeur ne cessent de me faire aller de l'avant,
Tu as toujours été d'un grand réconfort, même dans les moments les plus difficiles.
Merci d'avoir toujours été là pour moi et d'être aussi compréhensive,
J'espère un jour être une aussi bonne mère que tu l'es, pour Édouard et moi.

A mon frère,
Merci d'avoir joué à fond ton rôle de grand frère protecteur,
Tous ces moments passés à jouer ou à discuter ensemble ont marqué notre enfance et forgé nos caractères, ils sont si précieux, je ne les oublierai jamais.
Merci de continuer à être là aujourd'hui, nos retrouvailles me font toujours chaud au cœur.

A Thomas,
Vivre à tes côtés est un vrai bonheur et une source de sérénité,
Merci pour tout ce que tu m'apportes au quotidien depuis maintenant 5 ans.
Avec toi l'avenir m'apparaît limpide et radieux,
Tu ne cesses de m'émerveiller et de me faire rire chaque jour, je t'aime infiniment.

Table des matières

Table des annexes 11
Table de figures 13
Table des tableaux 15
Liste des abréviations 17
Introduction 19

A. Étude bibliographique 21

A.I. Histologie de la peau 21
A.I.1. L'épiderme 21
A.I.1.a. Les différentes cellules de l'épiderme 22
A.I.1.b. Les quatre couches de l'épiderme 23
A.I.2. Le follicule pileux 25
A.I.2.a. Organisation tridimensionnelle du follicule pileux 25
A.I.2.b. Les trois parties du follicule pileux 27
A.I.3. La jonction dermo-épidermique 28
A.I.4. Le derme 28

A.II. Étude histopathologique de la folliculite murale chez le chat, comparaison avec les folliculites murales décrites chez l'Homme 31
A.II.1. Sémiologie microscopique cutanée 31
A.II.1.a. L'analyse lésionnelle 31
A.II.1.a.i. Les lésions épidermiques 31
A.II.1.a.ii. Les lésions des follicules pileux 34
A.II.1.a.iii. Les lésions des glandes sébacées 35
A.II.1.a.iv. Les lésions dermiques 35
A.II.1.b. Le morphotype histologique 36
A.II.1.b.i. Les dermatites périvasculaires 38
A.II.1.b.ii. Les dermatites nodulaires ou diffuses 38
A.II.1.b.iii. Les vascularites 38
A.II.1.b.iv. Les dermatites d'interface 38
A.II.1.b.v. Les dermatites vésiculo-pustuleuses ou bulleuses 39
A.II.1.b.vi. Les folliculites 39
A.II.1.b.vii. Les panniculites 46
A.II.1.b.viii. Les dermatoses alopéciantes atrophiantes 46
A.II.2. Etude histopathologique de la folliculite murale lymphocytaire du chat 47
A.II.2.a. Atteinte du follicule pileux 47
A.II.2.b. Atteinte de l'épiderme 49
A.II.2.c. Atteinte du derme 50
A.II.3. Étude histopathologique des folliculites murales lymphocytaires décrites chez l'Homme 51
A.II.3.a. Classification des alopécies chez l'Homme : 51
A.II.3.b. Aspect histopathologique des alopécies cicatricielles associées à un infiltrat inflammatoire lymphocytaire 52

A.III. Corrélation anatomo-clinique 59
A.III.1. Expression clinique de la folliculite murale lymphocytaire, infiltrante ou d'interface, lorsqu'aucune cause n'a pu être identifiée 59
A.III.2. Dermatite exfoliative associée à un thymome 60

A.III.3. Folliculite murale lymphocytaire d'interface et lupus érythémateux cutané chronique 62
A.III.4. Folliculite murale lymphocytaire et atteinte des glandes sébacées 64
A.III.5. Folliculite murale lymphocytaire et allergie alimentaire 66

B. Étude rétrospective de 10 cas de folliculite murale chez le chat, présentés à VetAgro Sup de 2005 à 2016 71

B.I. Description des cas cliniques 71
B.I.1. Cas n°1 71
B.I.2. Cas n°2 75
B.I.3. Cas n°3 78
B.I.4. Cas n°4 81
B.I.5. Cas n°5 83
B.I.6. Cas n°6 87
B.I.7. Cas n°7 89
B.I.8. Cas n°8 91
B.I.9. Cas n°9 93
B.I.10. Cas n°10 95

B.II. Discussion sur les 10 cas cliniques 99
B.II.1. Commémoratifs 99
B.II.2. Lésions macroscopiques et microscopiques 99
B.II.3. Traitement et évolution 101

Conclusion 103
Bibliographie 105
Annexes 109

Table des annexes

Annexe 1 : Précisions et exemples concernant les différents morphotypes décrits en histopathologie cutané ……. 109

Annexe 2 : Les deux types de dermatite d'interface décrits en médecine humaine : type vacuolaire et type lichénoïde …… 112

Table des figures

Figure 1 : Aspect histologique de la peau du chat (coloration Hémalun-Eosine) 21

Figure 2 : Aspect histologique de l'épiderme chez le chat (coloration Hémalun-Eosine) 23

Figure 3 : Le renouvellement de l'épiderme 24

Figure 4 : Coupe oblique d'un follicule pileux de chat en phase anagène 26

Figure 5 : Follicule pileux de chat en phase télogène (coloration Hémalun-Eosine)..... 28

Figure 6 : Représentation schématique de la localisation de l'infiltrat inflammatoire dans les principaux morphotypes histologiques cutanés..... 37

Figure 7 : Représentation schématique de la localisation de l'infiltrat inflammatoire dans le follicule pileux selon le type de folliculite 40

Figure 8 : Gaine épithéliale externe et infiltrat lymphocytaire lors d'une folliculite murale infiltrante (A) ou d'interface (B) (en portion isthmique ou infundibulaire)..... 43

Figure 9 : Folliculite murale lymphocytaire d'interface chez un chat atteint de lupus érythémateux cutané chronique (coloration Hémalun-Eosine) 47

Figure 10 : Mucine folliculaire, apparaissant bleu pâle (coloration bleu Alcian, pH=2,5, barre=30µm)..... 49

Figure 11 : Lésions épidermiques et dermiques chez un chat présentant une folliculite murale lymphocytaire d'interface : hyperkératose orthokératosique, dermatite d'interface et infiltrat inflammatoire dermique (coloration Hémalun-Eosine) 50

Figure 12 : Section verticale de la paroi folliculaire dans un cas de lupus érythémateux cutané chronique - région infundibulaire inférieure (Hémalun-Eosine, x400)..... 53

Figure 13: Mucinose folliculaire et lac de mucine - Coloration Hémalun-Eosine, x200..... 55

Figure 14 : Alopécie, épaississement de la peau et yeux en fente chez un chat présentant une folliculite murale lymphocytaire associée à une mucinose folliculaire 60

Figure 15 : Squames larges et adhérentes (dermatite exfoliative)..... 60

Figure 16 : Dermatite exfoliative associée à un thymome chez un chat – larges squames adhérentes et croûtes sur la tête 61

Figure 17 : Dermatite exfoliative associée à un thymome chez un chat, lésions en région cervicale ventrale (34) 61

Figure 18 : Lésions cutanées d'un chat atteint de lupus érythémateux cutané chronique 63

Figure 19 : Dermatite exfoliative chez un chat atteint de lupus érythémateux cutané..... 63

Figure 20 (a, b) : Adénite sébacée chez un chat - aspects clinique (a) et histopathologique (b) 65

Figure 21 : Evolution des lésions cutanées a : A l'admission, b : Après 1 mois de régime d'éviction, c : Après 4 mois de régime d'éviction et 1,5 mois de corticothérapie 67

Figure 22 (a, b, c) : Cas n° 1 - Lésions cutanées lors de la 1ère consultation 72

Figure 23 : Cas n° 1 - Évolution de la fréquence d'administration de la ciclosporine au cours du temps 73

Figure 24 : Cas n° 1 - Traitement des complications infectieuses (bactéries et Malassezia, observées à la cytologie de surface) au cours du temps 73
Figure 25 (a, b) : Cas n° 1 - Evolution des lésions 74
Figure 26 (a, b, c) : Cas n° 2 - Lésions cutanées lors de la 1ère consultation 75
Figure 27 : Cas n°2 - Examen microscopique d'une biopsie cutanée d'un coussinet central .. 76
Figure 28 (a, b) : Cas n° 3 - Lésions des coussinets lors de la 1ère consultation 78
Figure 29 : Cas n°3 - Squames en région dorso-lombaire 79
Figure 30 : Cas n° 4 - Lésions des coussinets lors de la 1ère consultation (a) et après 3 semaines de traitement (b) 82
Figure 31 : Cas n°4 – Examen histopathologique d'une biopsie cutanée - Dermatite d'interface (discrète sur cette photo) et folliculite murale d'interface (flèche bleue) 82
Figure 32 (a, b, c) : Cas n° 5 - Lésions cutanées lors de la 1ère consultation 84
Figure 33 : Cas n°5 – Examen histopathologique d'une biopsie cutanée - Dermatite d'interface 84
Figure 34 (a, b) : Cas n°5 – Examen histopathologique d'une biopsie cutanée - Folliculite murale d'interface : exocytose de lymphocytes (flèche jaune), images de dégénérescence hydropique de kératinocytes (flèche verte) 85
Figure 35 : Cas n° 6 - Lésions cutanées lors de la 1ère consultation 87
Figure 36 (a, b, c) : Cas n° 7 - Lésions cutanées lors de la 1ère consultation 90
Figure 37 (a, b, c, d) : Cas n° 8 - Lésions cutanées lors de la 1ère consultation 91
Figure 38 (a, b, c) : Cas n° 9 - Lésions cutanées lors de la 1ère consultation 94
Figure 39 (a, b, c) : Cas n° 10 - Lésions cutanées lors de la 1ère consultation 95
Figure 40 : Cas n°10 - Vue générale après 6 semaines de traitement 97
Figure 41 : Dermatite d'interface de type vacuolaire (Hémalun-Eosine, x400) 113
Figure 42 : Dermatite d'interface de type lichénoïde (Hémalun-Eosine, x100) 113

Table des tableaux

Tableau I : Prévalence de la folliculite murale infiltrante lymphocytaire chez 354 chats atteints de dermatoses inflammatoires diverses et 33 chats avec une peau normale 45

Tableau II : Classification des alopécies cicatricielles chez l'Homme d'après la NAHRS..... 52

Tableau III : Localisation de l'infiltrat inflammatoire lymphocytaire dans les alopécies cicatricielles chez l'Homme..... 56

Tableau IV : Etude de l'âge, du sexe et de la race des 10 cas cliniques 99

Tableau V : Symptômes cliniques observés lors de la première consultation, pour les 10 cas cliniques..... 100

Tableau VI : Lésions histopathologiques lors des premières biopsies, pour les 10 cas cliniques 101

Tableau VII : Traitement et évolution des 10 cas cliniques 102

Liste des abréviations

BARF : Bones And Raw Food

C3 : protéine 3 du système du complément

DAPP : dermatite par allergie aux piqûres de puces

Ex : exemple

FeLV : *Feline Leucose Virus*

FIV : *Feline Immunodeficiency Virus*

FMLI : folliculite murale lymphocytaire infiltrante

Ig : Immunoglobuline

LECC : Lupus érythémateux cutané chronique

NAHRS : *North American Hair Research Society*

PAS : Acide périodique de Schiff

WHO-EORTC : *World Health Organization - European Organization for Research and Treatment of Cancer*

Introduction

Le chat est l'animal domestique le plus représenté en France (plus de 12 millions de chats, pour 7 millions de chiens). Les propriétaires de chats portent un intérêt croissant pour la santé de leur animal et sont prêts à aller plus loin dans l'investigation d'une maladie. La médecine vétérinaire s'est donc adaptée au fil du temps aux attentes des propriétaires, en proposant plus d'examens complémentaires et en essayant toujours d'aboutir à un diagnostic, afin de mettre en place le traitement le plus adapté.

La dermatologie est une discipline qui connaît de nombreuses avancées depuis une vingtaine d'années en médecine vétérinaire. Une meilleure compréhension de la symptomatologie cutanée, ainsi qu'un recours facilité aux examens complémentaires, permettent aux vétérinaires d'établir un diagnostic avec plus de certitude et de précision. Parmi les examens complémentaires à disposition du vétérinaire, la biopsie cutanée est d'un grand recours pour le diagnostic de certaines dermatoses. L'examen histopathologique de biopsies cutanées nécessite une description rigoureuse des lésions affectant l'épiderme, les annexes épidermiques et le derme.

Une image d'histopathologie cutanée pouvant être observée est la folliculite murale lymphocytaire, infiltrante ou d'interface. Il n'est pas toujours évident d'associer une image histopathologique à une dermatose. Aussi, il a été défini chez le chat la « Folliculite murale féline », qui représente un groupe d'affections cutanées ayant en commun une même image histopathologique (1) : une folliculite murale lymphocytaire, infiltrante ou d'interface. La « folliculite murale féline » s'accompagne de lésions cutanées particulières, que nous détaillerons. Plusieurs auteurs ont tenté d'associer cette image histopathologique avec une ou plusieurs dermatoses, par exemple avec le lupus érythémateux cutané chronique, la dermatite exfoliative associée à un thymome, l'allergie alimentaire, etc. mais il persiste une certaine confusion autour des causes responsables.

Cette thèse vise à définir la folliculite murale lymphocytaire, infiltrante et d'interface, en la replaçant dans son contexte histopathologique, et à comprendre à quelles dermatoses elle peut être associée, en s'aidant d'une comparaison avec la médecine humaine.

Dans la partie bibliographique (partie A), nous rappellerons tout d'abord les bases de l'histologie cutanée, puis nous aborderons l'histopathologie de la folliculite murale lymphocytaire, infiltrante et d'interface, chez le chat et chez l'Homme, enfin nous établirons une corrélation anatomo-clinique, c'est-à-dire une description des symptômes cutanés associés à cette image histopathologique et si possible un diagnostic de l'affection causale. Dans la partie expérimentale (partie B), nous décrirons dix cas de folliculite murale lymphocytaire, infiltrante ou d'interface, présentés à l'Ecole Vétérinaire de Lyon (VetAgro Sup, campus vétérinaire) entre 2005 et 2016.

A. Étude bibliographique

A.I. Histologie de la peau

La peau est l'organe le plus volumineux de l'organisme chez les mammifères. La peau et le pelage ont de nombreuses fonctions : barrière contre le milieu extérieur, rôle immunitaire, rôle sensitif, thermorégulation, homéostasie biochimique, interactions sociales, etc. Chez le chat, elle a une épaisseur moyenne de 0,4 à 2 mm, elle est plus fine que celle du chien. Elle est composée de trois couches distinctes (*fig 1*) : l'épiderme, le derme et l'hypoderme (de la plus superficielle à la plus profonde). L'épiderme et le derme sont séparés par la jonction dermo-épidermique. (2)

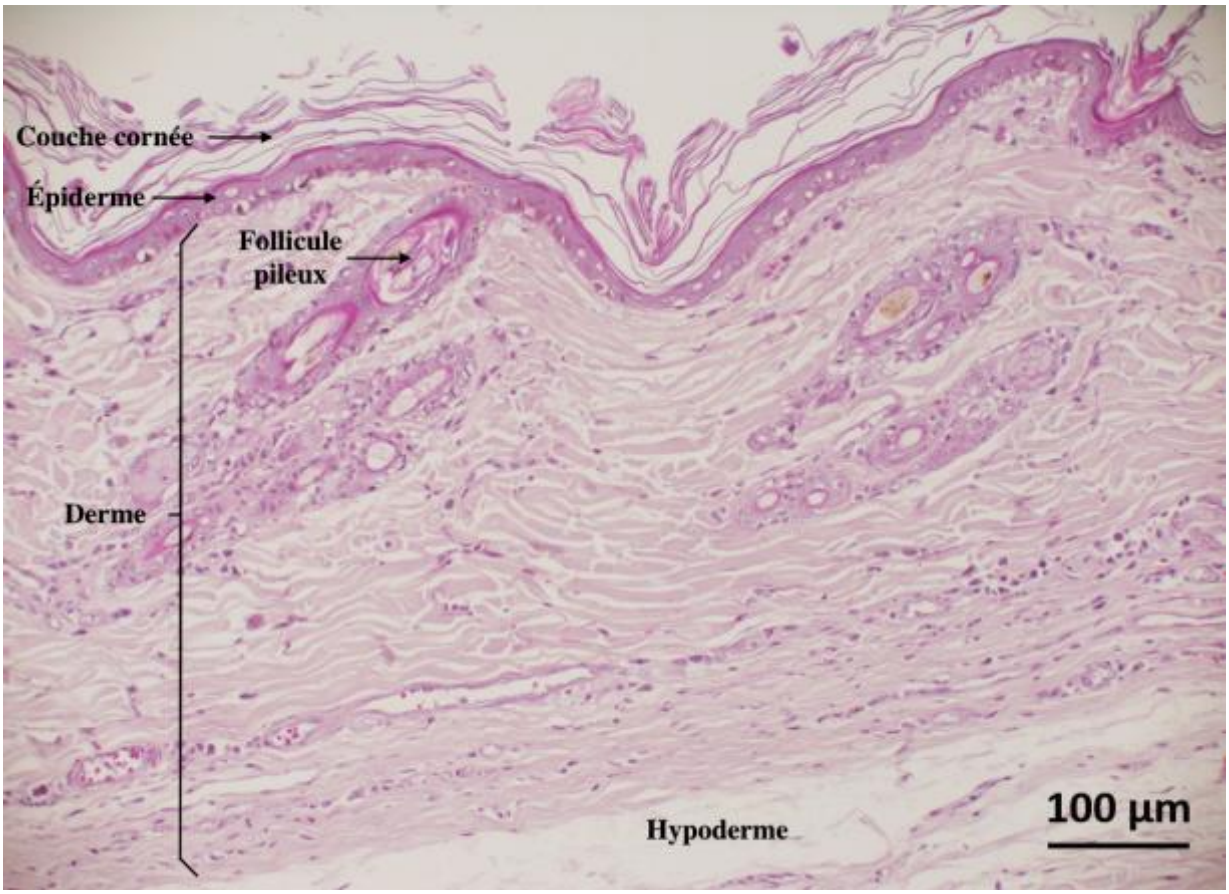

Figure 1 : Aspect histologique de la peau du chat (coloration Hémalun-Eosine)
Source : service de dermatologie de VetAgro Sup

A.I.1. L'épiderme

(2,3)

L'épiderme est un épithélium malpighien kératinisé. Chez le chat, il a une épaisseur de 25 µm et comporte trois à cinq couches cellulaires (en excluant la couche cornée). La couche cornée est épaisse de 3 à 20 µm dans les zones velues et atteint 15 à 35 µm au niveau des coussinets et de la truffe. L'épiderme ne contient aucun vaisseau sanguin, sa nutrition est assurée par diffusion depuis la circulation sanguine dermique.

A.I.1.a. Les différentes cellules de l'épiderme

L'épiderme est constitué de plusieurs types de cellules : les kératinocytes, constituant la majorité des cellules épidermiques (85-90%), les cellules de Langerhans (3-8%), les mélanocytes (2-5%) et les cellules de Merkel (3-5%). Il contient, aussi, de nombreux lymphocytes T mémoire.

- Les kératinocytes :

Les kératinocytes n'ont pas la même morphologie selon la couche de l'épiderme à laquelle ils appartiennent : ils progressent de la couche basale, où ils sont petits et cubiques, jusqu'à la couche cornée, où ce sont des cornéocytes, c'est-à-dire de grandes cellules polyédriques aplaties et anucléées. Les cornéocytes sont ensuite éliminés par desquamation. Ce processus de différenciation et de maturation s'appelle la kératinisation (ou cornéification).

- Les mélanocytes :

Les mélanocytes sont situés dans la couche basale de l'épiderme ou dans la matrice des follicules pileux. Ce sont des cellules dendritiques qui synthétisent les pigments mélaniques au sein des mélanosomes. En microscopie optique sans coloration spécifique, les mélanocytes apparaissent comme des cellules claires. Chez les chats noirs ou gris, ils sont reconnaissables à leurs granules noirs intra-cytoplasmiques. Les mélanocytes sont en contact avec les kératinocytes via leurs dendrites (jusqu'à 25 kératinocytes par mélanocyte dans l'épiderme) auxquels ils transfèrent leurs granules pigmentaires.

- Les cellules de Langerhans :

Les cellules de Langerhans sont des cellules présentatrices d'antigènes qui phagocytent les antigènes à la surface cutanée, puis migrent dans le ganglion lymphatique afférent où elles présentent l'antigène apprêté aux lymphocytes T. Ainsi, une réaction immunitaire spécifique peut se mettre en place. La couche qui contient le plus de cellules de Langerhans est la couche épineuse. Chez le chat, les cellules de Langerhans sont plus nombreuses dans l'épiderme des pavillons auriculaires et du dos, et moins nombreuses dans l'épiderme de l'abdomen.

- Les cellules de Merkel :

Ce sont des cellules mécano-réceptrices situées dans la couche basale de l'épiderme, sur lesquelles se terminent de nombreuses fibres nerveuses.

A.I.1.b. Les quatre couches de l'épiderme

Les quatre couches composant l'épiderme sont, de la plus profonde à la plus superficielle : la couche basale (*stratum corneum*), la couche épineuse (*stratum spinosum*), la couche granuleuse (*stratum granulosum*) et la couche cornée (*stratum corneum*). L'épiderme étant très fin dans la peau saine du chat, ses quatre couches ne sont pas toujours bien visibles à l'examen histologique (*fig 2*).

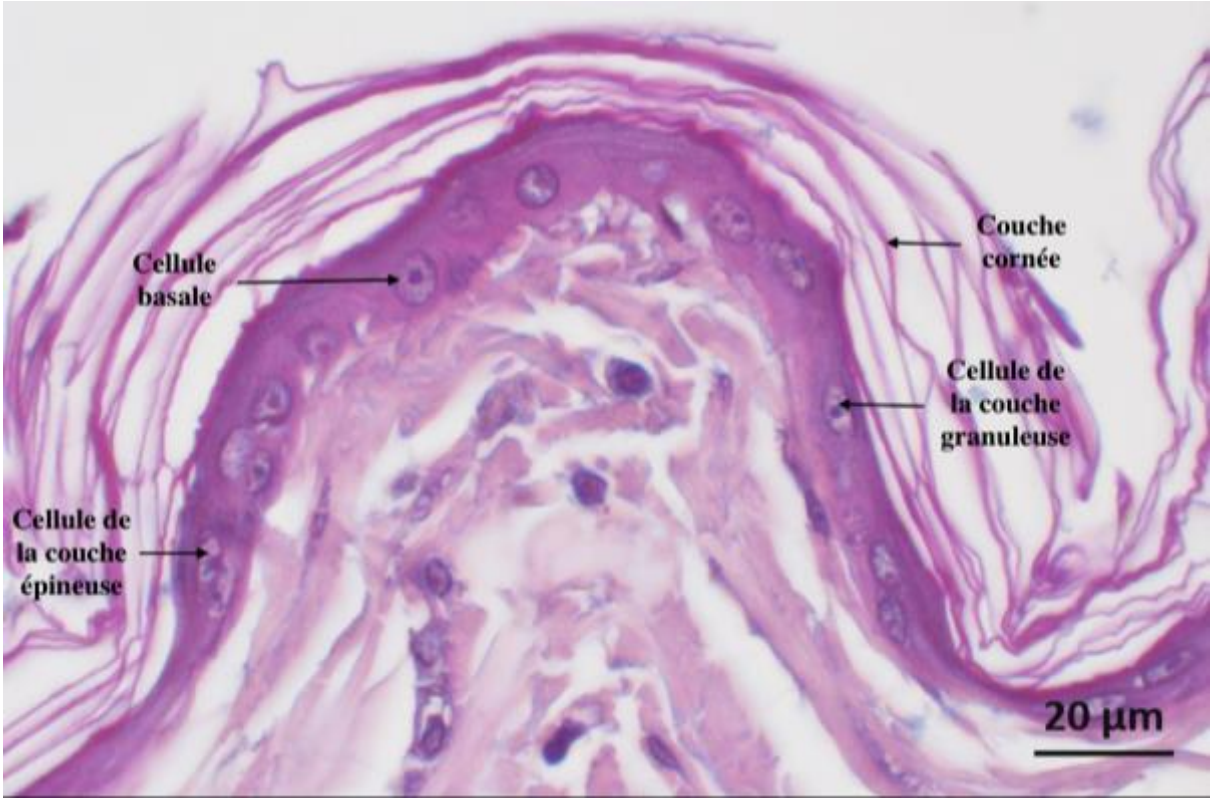

Figure 2 : Aspect histologique de l'épiderme chez le chat (coloration Hémalun-Eosine)
Source : service de dermatologie de VetAgro Sup

- La couche basale :

C'est la couche la plus profonde, elle repose sur la jonction dermo-épidermique. Elle est formée d'une seule couche bien individualisée de kératinocytes. Les kératinocytes basaux sont les seuls à pouvoir se multiplier et donnent naissance aux autres kératinocytes du massif épidermique.

Chaque cellule souche se divise, par mitose, en une cellule fille qui reste sur place et une cellule fille qui se dirige vers la surface de l'épiderme et se différencie pendant son trajet. La cellule fille qui reste dans la couche basale devient à son tour la cellule souche pour la prochaine mitose. A chaque mitose dans la couche basale, une cellule est expulsée en surface, comme le montre la figure 3. Il y a une perte permanente de kératinocytes, par desquamation, qui permet à l'épiderme de conserver une épaisseur constante. L'épiderme est ainsi totalement renouvelé tous les 21 à 28 jours, ce qui procure à la peau son fort pouvoir cicatrisant. Si la couche basale

est endommagée, par exemple suite à un traumatisme ou à une dermatose, l'épiderme n'est alors plus capable de se renouveler, ce qui donne naissance à des ulcères ou à des érosions.

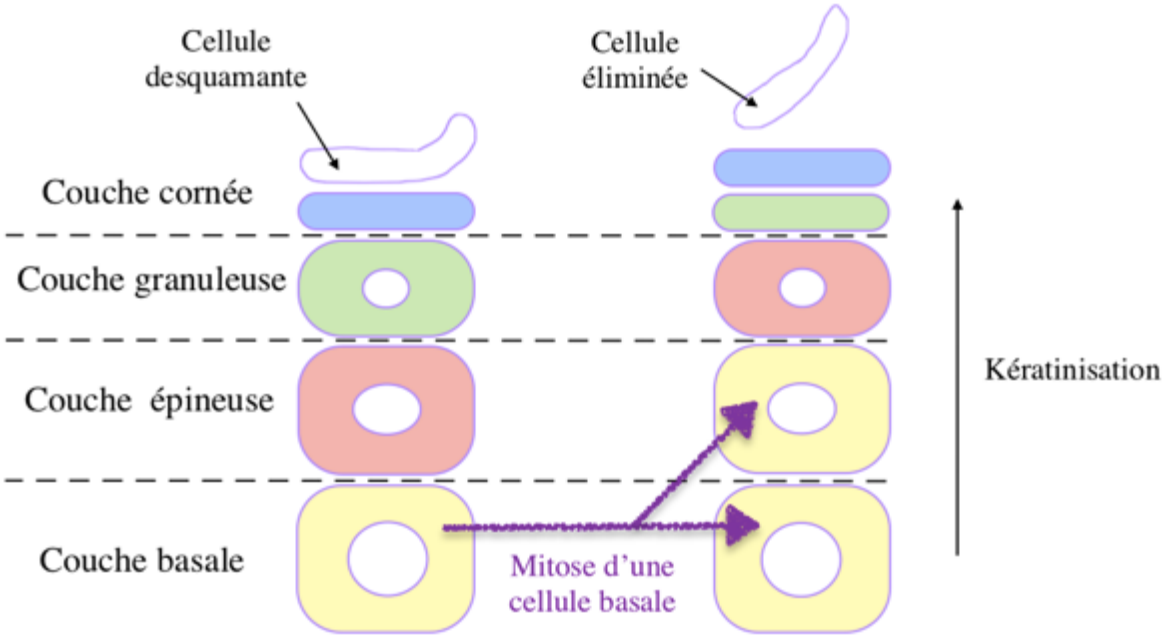

Figure 3 : Le renouvellement de l'épiderme (réalisation personnelle)

- <u>La couche épineuse :</u>

La couche épineuse est également appelée « corps muqueux de Malpighi », elle est organisée en 1 à 4 couches cellulaires, formant ainsi la couche la plus épaisse de l'épiderme. Elle doit son nom aux « ponts épineux » visibles en microscopie entre les kératinocytes. Ces « ponts épineux » sont en fait des desmosomes, permettant une adhésion entre les kératinocytes ; ils deviennent visibles car la technique de fixation entraine une rétraction des cellules. Les kératinocytes de cette couche sont également appelés acanthocytes. Ils synthétisent de la kératine et s'élargissent progressivement, pour acquérir une forme losangique.

- <u>La couche granuleuse :</u>

La couche granuleuse est composée de 1 à 4 couches cellulaires. Elle doit son nom aux grains de kératohyaline présents dans le cytoplasme de ses cellules. Les kératinocytes y sont très aplatis, leurs noyaux se rétractent progressivement. Ils produisent de la kératine en grande quantité.

- <u>La couche cornée :</u>

La couche cornée est la couche la plus superficielle de l'épiderme, elle est en contact direct avec le milieu extérieur. Elle est complètement kératinisée et en constante desquamation. Elle est composée de cornéocytes, qui sont des kératinocytes morts, emplis de kératine et de

filaggrine. La couche cornée constitue une paroi dure et résistante, véritable barrière contre les agressions du milieu extérieur.

A.I.2. Le follicule pileux

(2–4)

Le follicule pileux est constitué de la tige pilaire (le poil à proprement parlé) et de la paroi folliculaire, qui synthétise et assure le support du poil. On divise habituellement le follicule pileux en trois zones, de la plus superficielle à la plus profonde, l'infundibulum, l'isthme et le bulbe.

Chez le chat adulte, chaque follicule possède un bulbe et un isthme qui lui sont propres, mais plusieurs follicules partagent le même infundibulum (follicules pileux composés). Dix à vingt poils sont présents par infundibulum. La densité du pelage est de 250 poils/cm^2. Le follicule pileux contient généralement un poil primaire principal (40-80 µm de diamètre), jusqu'à cinq poils primaires latéraux (25-40 µm de diamètre) et jusqu'à vingt poils secondaires (10-20 µm de diamètre).

Le poil évolue au cours du temps, selon un cycle pilaire, qui est contrôlé par des facteurs internes et externes. Dans le cycle pilaire, la phase anagène correspond à la croissance du poil, la phase catagène est une phase intermédiaire et la phase télogène est une période de repos du poil.

A.I.2.a. Organisation tridimensionnelle du follicule pileux

Le follicule pileux est composé de la tige pilaire et de la paroi folliculaire. La paroi folliculaire comprend, de l'intérieur vers l'extérieur : la gaine épithéliale externe (doublée temporairement, sur sa face interne, par une gaine épithéliale interne), la membrane basale et la gaine conjonctive folliculaire.

- La tige pilaire :

Elle est constituée d'une colonne de cellules cornéifiées, très adhérentes et stratifiées, divisées entre une cuticule (à l'extérieur), un cortex et une médulla (à l'intérieur).

La cuticule comprend une seule couche de cellules épithéliales cuboïdales qui se différencient en cornéocytes anucléés, adhérents et aplatis. Ces cornéocytes recouvrent et protègent le poil comme des tuiles sur un toit, dirigées vers l'isthme. Les cellules de la cuticule ont une direction opposée à celles de la gaine épithéliale interne, et sont donc imbriquées, ce qui assure un support au poil pendant sa phase de croissance dans les parties profondes du follicule pileux.

Le cortex est constitué de cellules cornéifiées allongées, disposées parallèlement à l'axe du poil. Les poils secondaires ont un cortex relativement plus épais que les poils primaires.

La médulla est la partie interne du poil, produite par la matrice pilaire, elle contient en général de l'air, des vacuoles de glycogène ou des pigments. Les cellules médullaires du chat sont plus aplaties que celles du chien et sont disposées perpendiculairement à l'axe du poil. Les poils primaires ont une médulla plus large que les poils secondaires.

- La gaine épithéliale interne :

La gaine épithéliale interne entoure et supporte la tige pilaire, depuis la matrice où elle est produite, jusqu'à l'isthme où elle est détruite. Elle est faite de 3 couches, qui sont, de la plus interne à la plus externe : la cuticule interne (une seule couche cellulaire), la couche intermédiaire de Huxley (deux à trois couches cellulaires) et la couche externe de Henlé (une seule couche cellulaire, en contact avec la gaine épithéliale externe).

- La gaine épithéliale externe :

La gaine épithéliale externe est une invagination de l'épiderme dans le derme. Dans l'infundibulum, sa structure est identique à celle de l'épiderme. Au fur et à mesure que l'on s'éloigne de la surface cutanée, son épaisseur diminue. En région sous-isthmique, la gaine épithéliale externe est réduite à une seule assise cellulaire. La couche la plus externe de la gaine épithéliale externe correspond à la couche basale de l'épiderme. Il sera important de repérer cette couche dans l'étude histopathologique des folliculites murales du chat, car c'est la seule couche infiltrée de lymphocytes lors de folliculite murale lymphocytaire d'interface (cf. *II.1.2.f. Les folliculites*).

La figure 4 montre l'aspect histologique des gaines épithéliales externe et interne et de la tige pilaire en microscopie optique.

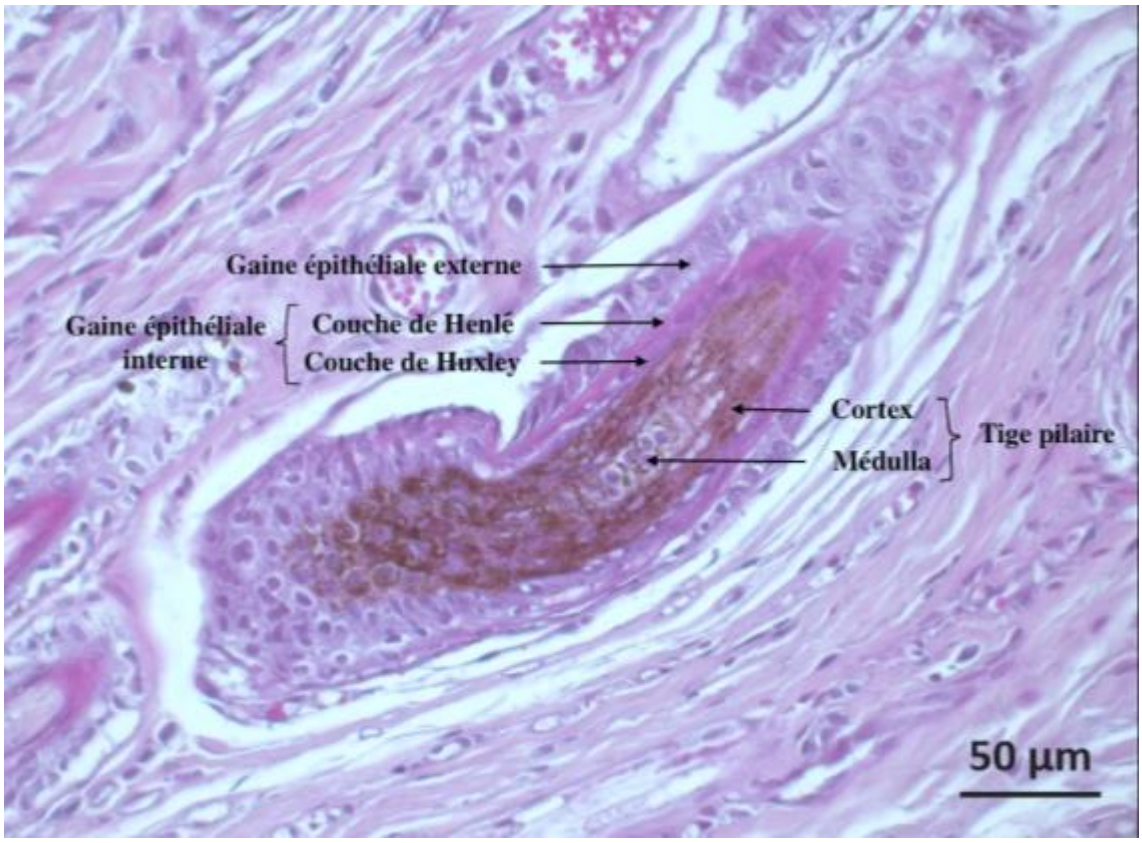

Figure 4 : Coupe oblique d'un follicule pileux de chat en phase anagène
Source : service de dermatologie de VetAgro Sup

- La membrane basale et la gaine conjonctive folliculaire :

La membrane basale des follicules pileux est analogue et en continuité avec la membrane basale sur laquelle repose l'épiderme, appelée la jonction dermo-épidermique.

La gaine conjonctive folliculaire entoure la membrane basale. Elle est constituée de trousseaux denses de fibres de collagène, de très nombreux fibroblastes, organisés de façon concentrique, de capillaires et de terminaisons nerveuses.

A.I.2.b. Les trois parties du follicule pileux

Le follicule pileux anagène est divisé en trois parties, différentes structurellement et fonctionnellement : l'infundibulum, l'isthme et le bulbe pileux (*fig 5*).

- L'infundibulum :

La partie la plus superficielle est l'infundibulum, qui s'étend de l'ostium folliculaire à l'abouchement du canal de la glande sébacée. Il tire son nom de la forme en entonnoir que lui donne l'ostium folliculaire. Il est limité par la gaine épithéliale externe, qui est en continuité avec l'épiderme et qui est identique, structurellement et fonctionnellement, à l'épiderme.

- L'isthme :

L'isthme folliculaire est le court segment intermédiaire qui s'étend de l'abouchement du canal de la glande sébacée à l'attachement du muscle érecteur du poil. Les kératinocytes de la gaine épithéliale externe sont plus petits et plus clairs. Ils ne synthétisent pas de grains de kératohyaline. La kératinisation, donnant une kératine compacte, amorphe et pâle, est appelée kératinisation trichilemmale. L'isthme serait le siège du *« bulge »*, en anglais, qui est la niche des cellules souches du follicule pileux.

L'abouchement du canal de la glande sébacée définit la limite entre l'isthme et l'infundibulum. La glande sébacée produit du sébum, c'est une glande holocrine. Le sébum est évacué, via le canal excréteur, dans la lumière folliculaire, puis il rejoint la surface cutanée, où il forme, avec la sueur, le film hydrolipidique de surface, protégeant l'épiderme.

Les canaux des glandes sudoripares apocrines s'abouchent également à l'isthme. Ces glandes produisent une sueur particulière, épaisse et protéique, qui fait partie du film hydrolipidique de surface.

- Le bulbe pileux :

La partie la plus profonde du poil est le bulbe pileux, qui s'étend de l'attachement du muscle érecteur du poil à la papille dermique. Les gaines épithéliales, externe et interne, sont présentes pendant la phase anagène dans le bulbe pileux. Les cellules de la gaine épithéliale externe apparaissent pâles, après coloration, à cause du glycogène présent en grande quantité dans le cytoplasme, et sont empilées sur une seule couche, transversalement à l'axe du follicule pileux.

A la base du bulbe pileux, se situent la matrice bulbaire et la papille dermique. La matrice bulbaire contient de petites cellules épithéliales qui se divisent activement, pour donner

naissance à la tige pilaire et à la gaine épithéliale interne. La papille dermique est riche en vaisseaux et en nerfs, elle nourrit la matrice bulbaire.

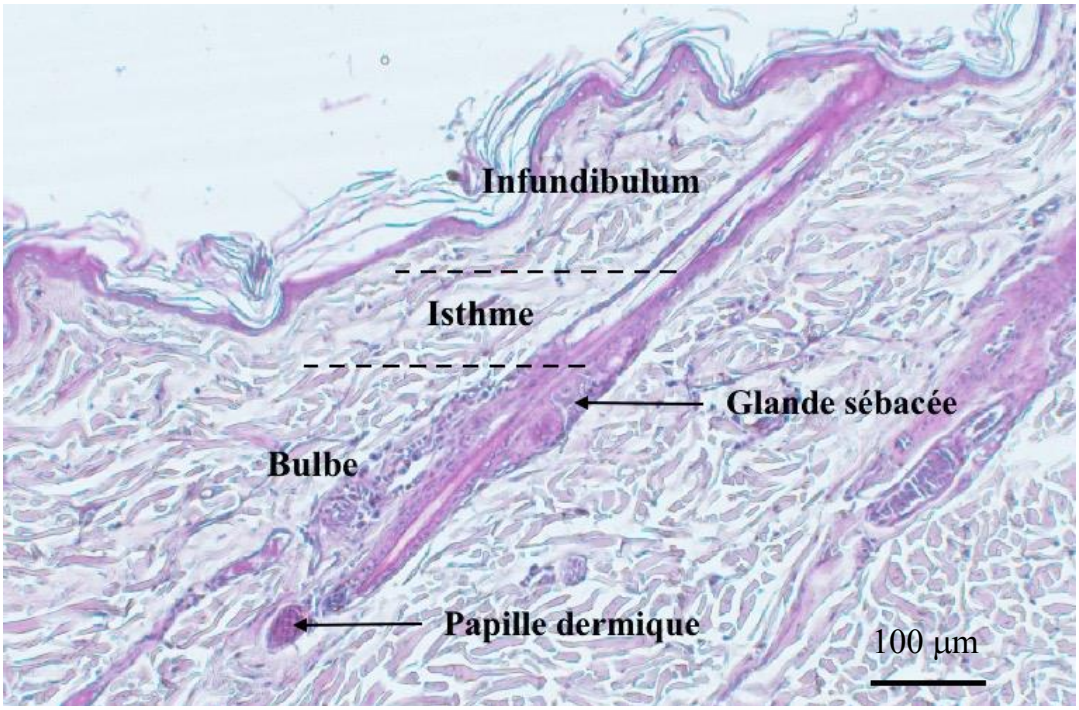

Figure 5 : Follicule pileux de chat en phase télogène (coloration Hémalun-Eosine)
Source : service de dermatologie de VetAgro Sup

A.I.3. La jonction dermo-épidermique

(2)

Les kératinocytes de la couche basale reposent sur une membrane basale séparant l'épiderme du derme, appelée jonction dermo-épidermique. Ils sont ancrés à celle-ci par des hémidesmosomes et d'autres molécules d'adhésion. La membrane basale sert de support mécanique à l'épiderme et régule les transferts métaboliques entre le derme et l'épiderme. Son épaisseur est de 40 nm environ. Elle peut être visualisée en microscopie optique grâce à certaines colorations spéciales comme la réaction au PAS (acide périodique, réactif de Schiff). Les études ultrastructurales permettent de distinguer trois zones : la *lamina lucida*, en contact avec les cellules de la couche basale, la *lamina densa* (ou lame basale proprement dite) et la *sub-lamina densa* qui permet l'adhésion au collagène dermique.

A.I.4. Le derme

(2,5)

Il est constitué d'une trame fibrillaire baignant dans une substance fondamentale. Il contient également des cellules, des vaisseaux sanguins et lymphatiques et des nerfs.

- Les fibres :

Les fibres retrouvées dans le derme sont principalement des fibres de collagène (90%), des fibres élastiques (4%) et des fibres de réticuline. Les fibres de collagène sont produites par les fibroblastes et sont très résistante à la traction. Les fibres élastiques forment un réseau dans le derme sous les follicules pilo-sébacés ; à l'inverse des fibres de collagène, elles ont un grand pouvoir élastique.

- Les cellules :

Les fibroblastes sont les cellules assurant la synthèse des constituants du derme, et notamment celle du collagène et de la substance fondamentale. Ils jouent un rôle important pendant l'inflammation et la cicatrisation.

Les mastocytes sont très nombreux dans la peau du chat. Ils sont situés principalement en zone périvasculaire.

Les histiocytes correspondent à deux types de cellules présentes dans l'épiderme : celles qui exercent la fonction de phagocytose sont les « macrophages », celles qui sont présentatrices d'antigène sont les « cellules dendritiques ».

Les cellules circulantes sont des cellules impliquées dans l'inflammation et qui ne font que transiter dans le derme, parmi elles on retrouve des lymphocytes (B et T), des plasmocytes, des polynucléaires éosinophiles, des polynucléaires neutrophiles et des monocytes.

- La matrice extracellulaire :

Elle est constituée de protéoglycanes, de glycoprotéines et d'une grande quantité d'eau. Elle apparaît sous la forme d'un gel amorphe produit par les fibroblastes. Elle a un rôle important de barrière entre l'épiderme et l'hypoderme pour les micro-organismes et les molécules de grande taille.

- Les vaisseaux sanguins et lymphatiques et les fibres nerveuses :

Les vaisseaux sanguins sont organisés en trois plexi. Le plus superficiel est le plexus sous-épidermique, il apporte les nutriments à l'épiderme et à l'infundibulum des follicules pileux. Le plexus moyen est situé au niveau des glandes sébacées, il assure les apports sanguins aux glandes, aux muscles et à l'isthme folliculaire. Le plexus profond, sous les follicules pileux, irrigue les papilles dermiques, les glandes apocrines et les deux autres plexi. Suite à une agression cutanée, les cellules inflammatoires, en provenance de ces vaisseaux sanguins, passent dans le derme par diapédèse, se trouvant dans un premier temps groupées autour des vaisseaux. Puis les cellules inflammatoires migrent, depuis les plexi vasculaires du derme jusqu'au lieu de l'agression (épiderme, follicules pileux, glandes sébacées, etc.)

Les vaisseaux lymphatiques naissent dans le derme superficiel et suivent le même trajet que les vaisseaux sanguins. Ils permettent le drainage des liquides cutanés et le maintien de l'homéostasie.

Les fibres nerveuses suivent les capillaires sanguins et sont, donc, également organisées en trois plexi. Des terminaisons nerveuses libres atteignent l'épiderme. Des terminaisons encapsulées forment des structures plus complexes comme les corpuscules de Vater-Pacini.

Sous le derme, se trouve l'hypoderme. C'est un tissu conjonctif riche en adipocytes, qui assure diverses fonctions comme le stockage de lipides et de substances liposolubles, l'isolation thermique et la protection contre les traumatismes.

A.II. Étude histopathologique de la folliculite murale chez le chat, comparaison avec les folliculites murales décrites chez l'Homme

La folliculite murale est définie par une image microscopique : c'est donc une lésion histopathologique et non pas une entité clinique. (6) Connaître la sémiologie microscopique de la peau est indispensable pour comprendre les lésions histopathologiques caractérisant la folliculite murale féline. En effet, le vocabulaire employé par les auteurs pour la description des lésions microscopiques est très spécifique. C'est pourquoi nous étudierons dans un premier temps la sémiologie microscopique de la peau en général.

A.II.1. Sémiologie microscopique cutanée

Une lésion microscopique est une modification morphologique visible en microscopie optique, la lésion élémentaire étant la plus petite anomalie qu'il soit possible d'isoler en comparant le tissu lésé au tissu normal. L'analyse des lames de biopsie cutanée doit être faite de façon méthodique. D'abord, le pathologiste fait l'inventaire détaillé des lésions élémentaires en procédant par ordre (par exemple : épiderme, annexes épidermiques, derme, pannicule), c'est l'analyse lésionnelle (partie II.1.1). Dans un second temps, il doit s'efforcer de synthétiser son observation en trouvant le morphotype lésionnel (partie II.1.2) correspondant. (5) Le morphotype lésionnel, appelé « *pattern* », a été défini initialement par Ackerman (7). Le groupement des lésions microscopiques permet de réaliser un diagnostic morphologique, d'orienter vers un type de maladie ou même de formuler un diagnostic précis. La fiabilité de la démarche du pathologiste est étroitement conditionnée par la qualité et la représentativité des biopsies. (8)

Nous détaillons, dans cette partie, les lésions microscopiques et les morphotypes lésionnels les plus courants en histopathologie cutanée, en insistant sur la folliculite murale lymphocytaire.

A.II.1.a. L'analyse lésionnelle

(8), (5)

A.II.1.a.i. Les lésions épidermiques

- Hyperkératose orthokératosique :

C'est l'augmentation d'épaisseur de la couche cornée, dans laquelle les cornéocytes sont matures, dépourvus de noyaux. Elle peut être aérée (« *basket-weave* » en anglais), lamellaire ou compacte. Elle se traduit macroscopiquement par des squames.

- Hyperkératose parakératosique :

C'est l'augmentation d'épaisseur de la couche cornée dans laquelle les cornéocytes gardent une trace de leur noyau. Cette lésion traduit un trouble de maturation des cornéocytes dû à une

cornéogénèse accélérée ; elle est révélatrice d'une réponse rapide à une agression. Elle peut être diffuse ou focale, et peut s'étendre horizontalement et/ou verticalement. Elle se traduit macroscopiquement par des squames.

- Acanthose, hyperplasie épidermique, crêtes épithéliales :

L'acanthose est l'augmentation d'épaisseur de l'épiderme par augmentation du nombre des strates de kératinocytes (hyperplasie) dans la couche épineuse, ou, plus rarement, par augmentation de la taille des kératinocytes (hypertrophie). Elle peut être focale (segmentaire) ou diffuse. Il en existe différents types : régulière, irrégulière (forme la plus courante chez le chien et le chat), psoriasiforme, pseudo-épithéliomateuse (mimant une néoplasie) ou papillomateuse (avec des projections digitées de l'épiderme à la surface du tégument).

Elle peut se traduire par la formation de crêtes épithéliales, qui sont des bourgeonnements digités au sein du derme, partant de la couche basale. On les observe en cas d'acanthose irrégulière et d'acanthose psoriasiforme. Ces crêtes sont normalement absentes dans la peau velue, mais physiologiques dans la peau glabre de la truffe, des coussinets ou celle, peu velue, du scrotum chez les carnivores domestiques. Elles peuvent parfois montrer une perte de polarité des cellules basales (par exemple dans le lupus cutané). Dans l'hyperplasie (ou acanthose) psoriasiforme, les crêtes épithéliales sont épaisses, toutes de même longueur et épaisseur, avec des extrémités arrondies et fusionnées et des bases affinées.

Macroscopiquement, l'acanthose est retrouvée lors d'alopécie inflammatoire ou de lichénification, en particulier lors de dermatose chronique.

- Spongiose :

La spongiose est un œdème intercellulaire de l'épiderme. Elle se caractérise, au microscope, par l'élargissement des espaces entre les kératinocytes. Dans la spongiose, les desmosomes ne sont pas rompus, les kératinocytes sont donc encore attachés les uns aux autres (contrairement à l'acantholyse). L'accentuation du phénomène peut aboutir à la rupture des desmosomes et à la « vésiculation spongiotique », c'est-à-dire la formation de vésicules au sein de l'épiderme (par exemple dans la dermatite de contact). Le liquide d'œdème provient du plasma, libéré dans le derme au cours de la phase exsudative vasculaire de l'inflammation, qui diffuse au sein de l'épiderme (cette diffusion s'appelle l'exosérose). Les lésions de spongiose sont couramment associées à l'exocytose de cellules inflammatoires. On parle de spongiose mucineuse lorsque le liquide intercellulaire apparaît bleuté, parce que riche en mucopolysaccharides.

- Exocytose de cellules inflammatoires :

C'est la migration de cellules inflammatoires depuis le derme jusqu'à l'épiderme et ses annexes. Très banale, elle s'observe dans tout contexte inflammatoire et est couramment associée à la spongiose. Elle peut être le fait de polynucléaires éosinophiles (exocytose éosinophilique, ex : ectoparasitisme), de polynucléaires neutrophiles (exocytose neutrophilique, ex : infection bactérienne), de lymphocytes (exocytose lymphocytaire, ex : folliculite murale lymphocytaire, lupus cutané) et rarement de mastocytes (ex : dermatites allergiques chez le chat).

- Apoptose de kératinocytes et corps apoptotiques :

L'apoptose est la mort cellulaire individuelle programmée, par un procédé consommant de

l'énergie (contrairement à la nécrose, qui ne dépend pas de l'énergie, mais est due à des dommages cellulaires irréversibles). Elle est physiologique, mais devient pathologique lorsque le phénomène concerne un grand nombre de cellules. Lors du processus de mort apoptotique, le kératinocyte se rétracte, son cytoplasme devient ovoïde et acidophile, il s'entoure d'un halo clair, contenant un noyau pycnotique avec condensation de la chromatine, la fragmentation de la cellule intervient ensuite et produit des corps apoptotiques, contenant du matériel nucléaire, cytosolique et membranaire. Les corps de Civatte sont des corps apoptotiques observés au sein de la couche basale de l'épiderme, associés le plus souvent au lichen plan (chez l'Homme) et parfois associés aux lésions lupiques. Les corps colloïdes sont des fragments de corps apoptotiques passés dans le derme. Les corps apoptotiques sont, parfois, entourés d'un ou de plusieurs lymphocytes T, en couronne, donnant une image de satellitose (par exemple en cas de toxidermie).

- Œdème intracellulaire :

C'est un phénomène de vacuolisation intra-cytoplasmique, observé lors de dégénérescence hydropique des kératinocytes basaux et dans la dégénérescente ballonisante. Avant la formation des vacuoles, le cytoplasme se charge d'eau, responsable de la pâleur de la cellule.

- Dégénérescence hydropique et altération vacuolaire :

La dégénérescence hydropique est un œdème intracellulaire affectant les cellules basales de l'épiderme. On la rencontre dans les dermatites d'interface (ex : lupus érythémateux cutané). Elle s'accompagne, souvent, d'une altération vacuolaire de la membrane basale, caractérisée par de multiples petites vacuoles de part et d'autre ou le long de la membrane basale. La dégénérescence hydropique des cellules basales peut aboutir à un clivage dermo-épidermique, c'est-à-dire une séparation de l'épiderme et du derme, avec visualisation, entre les deux, d'un petit espace clair linéaire. La dégénérescence hydropique entraine une libération de pigments mélaniques, dans le derme superficiel, qui sont phagocytés par les macrophages (mélanophagie) : c'est l'incontinence pigmentaire.

- Dégénérescence ballonisante :

Il s'agit d'un œdème intracellulaire des couches épineuse et granuleuse de l'épiderme. Elle s'observe dans les dermatites virales (ex : infection par un herpèsvirus) ou carentielles.

- Dégénérescence réticulaire :

C'est un œdème cellulaire sévère des kératinocytes, dans lequel les vacuoles occupent tout le cytoplasme et ne laissent subsister que les cloisons cytoplasmiques, d'où l'aspect de réseau. Il en résulte des vésicules.

- Acantholyse :

L'acantholyse est une perte de cohésion entre les kératinocytes, par rupture de leurs attaches desmosomiales, ces derniers devenant des cellules acantholytiques, kératinocytes à cytoplasme arrondi et acidophile, contenant un noyau viable, libres à l'intérieur de vésicules ou de pustules. L'acantholyse primaire est celle rencontrée dans les pemphigus et est due à une attaque auto-

immune des desmosomes. L'acantholyse est secondaire lorsqu'elle est la conséquence de dommages cellulaires importants.

- Epaississement de la membrane basale :

Il s'objective grâce à la réaction au PAS (Periodic Acid Schiff). Il peut être focal, linéaire, homogène ou plissé (ex : dermatite d'interface).

- Érosion et ulcération :

L'érosion est une perte de substance ponctuelle de l'épiderme sans atteinte du derme. L'ulcération est une perte de substance ponctuelle de l'épiderme, qui atteint le derme.

- Perte de polarité des cellules basales :

Elle est observée au niveau des crêtes épithéliales : les kératinocytes normalement cubiques et disposés palissadiquement et perpendiculairement à la membrane basale et au grand axe des crêtes, perdent leur polarité, leur cytoplasme s'allonge et s'aplatit, leur grand axe devenant parallèle au grand axe des crêtes épithéliales (*squamatization* en anglais). Une perte de polarité des cellules basales est par exemple observée dans le lupus érythémateux cutané chronique ou discoïde.

- Epithéliotropisme :

C'est la migration, sans spongiose, au sein de l'épiderme ou des gaines folliculaires ou des parois des annexes glandulaires, de cellules tumorales. Le terme est communément utilisé pour les lymphocytes tumoraux atypiques dans les lymphomes cutanés T. L'épithéliotropisme lymphocytaire se traduit par l'accumulation de lymphocytes T dans les deux tiers profonds de l'épiderme.

A.II.1.a.ii. Les lésions des follicules pileux

La gaine épithéliale externe étant en continuité avec l'épiderme, elle présente, dans sa portion infundibulaire, la même variété de lésions élémentaires que l'épiderme. Par exemple, une hyperplasie, une atrophie, une hyperkératose orthokératosique (appelée kératose folliculaire) ou parakératosique (ex : dermatose améliorée par l'administration de zinc). La kératose folliculaire peut mener à la formation de comédons folliculaires ou de manchons kératosiques. Les lésions élémentaires propres au follicule pileux sont peu nombreuses, et dans de nombreuses affections cutanées, c'est surtout l'analyse des morphotypes lésionnels (nature et localisation de l'infiltrat dans le follicule pileux) qui donne de précieux renseignements pour le diagnostic (cf. *II.1.2.f*)

- Comédon :

Il correspond à la dilatation subkystique à kystique du follicule avec avulsion des tiges pilaires par aggravation d'une kératose folliculaire. On retrouve par exemple cette lésion dans les endocrinopathies (syndrome de Cushing, alopécie X, hypothyroïdie), dans la démodécie ou

dans l'acné féline.

- Manchon folliculaire ou pilaire:

Ce terme est plutôt clinique mais peut aussi être utilisé en histologie. Il se caractérise par des lamelles de kératine orthokératosique (dans le cadre d'une hyperkératose folliculaire orthokératosique) engainant les tiges pilaires en portion infundibulaire. La kératine est entraînée vers l'extérieur par les tiges pilaires lors de la pousse (ex : adénite sébacée, folliculite murale lymphocytaire).

- Follicules pileux en flammes :

Ce sont des follicules pileux en phase télogène dont la kératinisation trichilemnale, excessive, occupe le sac folliculaire dépourvu de poil et a un aspect évoquant des flammes (ex : alopécie X).

- Dysplasie pilaire et dysplasie folliculaire :

La dysplasie pilaire est une anomalie de la croissance pilaire, et la dysplasie folliculaire décrit une anomalie de la croissance et du développement du follicule pileux.

- Alopécie mucineuse :

Les cellules de la gaine épithéliale externe du follicule pileux sont dissociées par une substance bleutée, donnant à la gaine un aspect vacuolisé. Cette substance accompagne une exocytose pariétale de lymphocytes voire de polynucléaires éosinophiles.

- Télogénisation, catagénisation :

Ces termes sont utilisés lorsque l'on visualise une majorité de follicules pileux en phase télogène ou catagène du cycle folliculaire (ex : endocrinopathies).

A.II.1.a.iii. Les lésions des glandes sébacées

Le canal sébacé peut présenter, comme l'épiderme, une atrophie, une hyperplasie, une hyperkératose et alors être obstrué de bouchons kératosiques. Il peut être dilaté, ectasié. Il peut être hyperpigmenté, de même que le blastème des lobules sébacés. Les lobules eux-mêmes peuvent être atrophiés ou hyperplasiques. L'inflammation de ces glandes est appelée adénite sébacée (ex : adénite sébacée granulomateuse idiopathique).

A.II.1.a.iv. Les lésions dermiques

- Infiltration cellulaire du derme :

Le derme peut être infiltré de nombreuses cellules, on dit alors que sa cellularité est augmentée (c'est le « *busy dermis* » des Anglo-Saxons). Les cellules de l'infiltrat viennent du

sang par diapédèse au niveau des capillaires sanguins. L'infiltrat inflammatoire est dit « polymorphe » lorsqu'il contient plusieurs types cellulaires différents ou « mixte » s'il contient des cellules plurinucléées (polynucléaires neutrophiles ou éosinophiles) et mononucléées (macrophages, lymphocytes, plasmocytes, mastocytes). *A contrario*, il sera monomorphe s'il contient un seul type cellulaire. Un regroupement de macrophages s'appelle un granulome.

- Lésions des fibres :

Les fibres peuvent être le siège de lésions : elles peuvent être atrophiées ou hypertrophiées, fragmentées, désorganisées. Les fibres de collagène peuvent être plus nombreuses, accompagnées de fibroblastes, c'est la fibrose. Si, en outre, elles sont épaisses et hyalinisées, c'est la sclérose. Les fibres d'élastine ne deviennent visibles que lorsqu'elles sont lésées ; elles apparaissent bleutées lors d'élastose.

- Incontinence pigmentaire :

C'est la libération de pigments mélaniques par des kératinocytes, dans le derme superficiel ou périannexiel. Ces pigments sont ensuite phagocytés par des macrophages (mélanophagie), donc l'incontinence pigmentaire se traduit histologiquement par la présence de mélanophages dans le derme sous-épidermique ou périannexiel. C'est une conséquence non spécifique de la dégénérescence hydropique (ex : lupus cutané).

- Lésions des vaisseaux :

Les vaisseaux peuvent être congestionnés, dilatés, ectasiés (dilatation permanente). On peut observer une leucostase dans la lumière des vaisseaux (présence de nombreux leucocytes), une extravasation de globules rouges (fuite d'érythrocytes conduisant à la formation de plages hémorragiques), une diapédèse d'autres cellules inflammatoires. Les parois des vaisseaux peuvent être infiltrées de cellules inflammatoires (vascularite). Les parois des vaisseaux peuvent être hyperplasiques, hyalinisées ou épaissies (par exemple dans les dermatites péri-vasculaires).

A.II.1.b. Le morphotype histologique

Le morphotype histologique est déterminé en faisant la synthèse de l'ensemble des lésions élémentaires observées : c'est l'histopathologie topographique. Il est alors judicieux de prendre du recul en examinant la lame au faible grossissement pour avoir une vue d'ensemble. Les bases de l'histopathologie topographique ont été définies, chez l'Homme, par Ackerman (7). Les travaux d'Ackerman sont aussi utilisés en médecine vétérinaire, car les *« patterns »* lésionnels observés sont similaires. Ceux-ci sont au nombre de huit : les dermatites périvasculaires, les dermatites nodulaires ou diffuses, les vascularites, les dermatites d'interface, les dermatites vésiculo-pustuleuses, les folliculites, les panniculites, et les dermatoses alopéciantes atrophiantes.

La figure 6 a été réalisée afin de représenter les principaux types de morphotypes histologiques en fonction de la localisation de l'infiltrat inflammatoire. Les folliculites ne sont pas représentées sur ce schéma car elles feront l'objet d'un autre schéma plus détaillé. Les

dermatoses alopéciantes atrophiantes ne sont pas non plus sur ce schéma car il n'y a pas d'inflammation dans ce morphotype (c'est une dermatose, et non une dermatite).

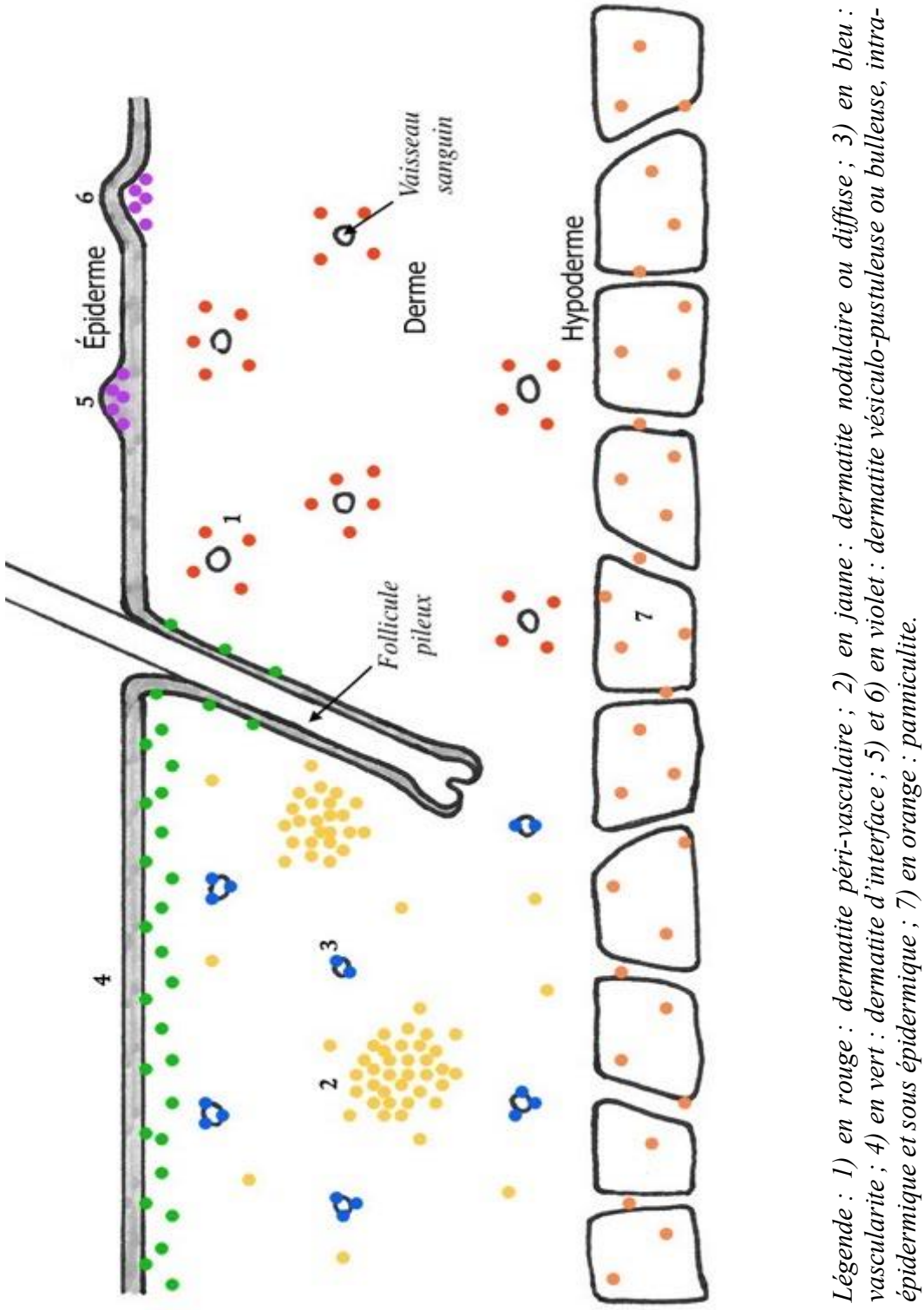

Figure 6 : Représentation schématique de la localisation de l'infiltrat inflammatoire dans les principaux morphotypes histologiques cutanés (réalisation personnelle)

Les dermatites périvasculaires, les dermatites nodulaires ou diffuses, les vascularites, les dermatites vésiculo-pustuleuses ou bulleuses, les panniculites et les dermatoses alopéciantes atrophiantes ne font pas, à proprement parlé, partie du sujet de la thèse ; elles seront détaillées en annexe (*annexe 1*).

A.II.1.b.i. Les dermatites périvasculaires

C'est le morphotype histologique le plus fréquent, il a donc une faible valeur d'orientation diagnostique. Il correspond à la peau réactionnelle *(« dermatitis reaction »)*. Suite à une agression, des cellules inflammatoires, en provenance des vaisseaux sanguins, passent dans le derme par diapédèse, se trouvant dans un premier temps groupées autour des vaisseaux. (5,8)

A.II.1.b.ii. Les dermatites nodulaires ou diffuses

Les dermatites nodulaires ou diffuses se définissent par l'accumulation de cellules inflammatoires dans le derme, de manière focale ou multifocale (dermatites nodulaires) ou diffuse (dermatites diffuses). On regroupe ces deux entités dans le même morphotype car la dermatite diffuse correspond en réalité à une convergence de nodules. (5)

A.II.1.b.iii. Les vascularites

Une vascularite est une inflammation spécifique de la paroi des vaisseaux sanguins. Il faut bien distinguer ce morphotype d'une simple dermatite périvasculaire, dans laquelle les cellules inflammatoires sont localisées autour des vaisseaux sanguins (car elles en proviennent), mais ne pénètrent pas la paroi des vaisseaux sanguins eux-mêmes. (5)

A.II.1.b.iv. Les dermatites d'interface

Ces dermatites se caractérisent par une atteinte de la couche basale de l'épiderme et de la jonction dermo-épidermique, interface entre l'épiderme et le derme (d'où le nom de dermatite d'interface). On différencie les dermatites d'interface pauvres en cellules (paucicellulaires) et celles riches en cellules, selon que l'infiltrat d'interface est ou non prononcé. (5) Les lésions élémentaires observées sont :

- Une dégénérescence hydropique des kératinocytes de la couche basale de l'épiderme, avec des corps apoptotiques, témoignant d'une apoptose de kératinocytes. L'incontinence pigmentaire est une conséquence non spécifique de ces altérations basales. Un épaississement de la membrane basale et une perte de polarité des cellules basales peuvent également être observés.
- Un infiltrat inflammatoire mononucléé de part et d'autre de la jonction dermo-épidermique. Lors de dermatite lichenoïde, l'infiltrat est dense et étendu en bande sous-épidermique, il masque la jonction dermo-épidermique.

(9)

Bien que ce morphotype permette une orientation diagnostique dans certaines circonstances, il peut correspondre à de nombreuses affections cutanées et nécessite une

interprétation prudente. Il est courant de retrouver ce morphotype au niveau des jonctions cutanéo-muqueuses et de la truffe, ce qui diminue, dans ces localisations, sa valeur diagnostique. (8) Une dermatite d'interface paucicellulaire est rencontrée en cas de dermatomyosite, de dermatopathie ischémique (dont vaccinale), d'alopécie post-injection, etc. La dermatite d'interface riche en cellules est, très souvent, une infiltration lymphocytaire, rarement histiocytaire ; citons par exemple le lupus érythémateux cutané, la dermatite lupique associée à un lupus érythémateux systémique, la dermatite exfoliative paranéoplasique du chat, les toxidermies, le pemphigus érythémateux et la dermatose lichénoïde idiopathique.

Les mêmes lésions peuvent être présentes au niveau du follicule pileux, cela s'appelle une folliculite murale d'interface. Cette dernière peut être isolée ou associée à une dermatite d'interface.

Il faut faire attention à ne pas confondre les dermatites d'interface avec les fausses dermatites lichénoïdes, dans lesquelles l'infiltrat inflammatoire est étendu en bande sous-épidermique, mais sans atteinte de la couche basale de l'épiderme et de la jonction dermo-épidermique. On retrouve ces fausses dermatites lichenoïdes en cas de pyodermite des jonctions cutanéo-muqueuses, de dermatophytoses ou de lymphomes cutanés épithéliotropes au stade érythémateux. (5)

A.II.1.b.v. Les dermatites vésiculo-pustuleuses ou bulleuses

Dans ce morphotype, des vésicules, bulles ou pustules sont présentes dans l'épiderme ou sous l'épiderme. Il faut faire attention à ne pas confondre une vésicule sous-épidermique avec une fente sous-épidermique artéfactuelle. (5)

A.II.1.b.vi. Les folliculites

La folliculite est définie par l'inflammation du follicule pileux. Il existe plusieurs classifications des folliculites ; celle qui est utilisée par le pathologiste consiste à définir, en terme de micro-anatomie folliculaire, la localisation spécifique de l'infiltrat inflammatoire dans le follicule pileux. Il sera notamment important de préciser s'il y a invasion de la lumière du follicule par les cellules inflammatoires et si l'inflammation se situe au-dessus ou en-dessous du niveau de l'isthme folliculaire. Cette classification présente plusieurs avantages. D'une part, on peut en déduire la pathogénie et ainsi orienter le diagnostic, par exemple, une folliculite d'interface est souvent d'origine immunologique, alors qu'une inflammation de la lumière folliculaire est plutôt due à des agents infectieux ou parasitaires. D'autre part, cette classification permet de prédire l'évolution du follicule lui-même : par exemple, une attaque du bulbe empêche le développement du poil, alors qu'une inflammation de l'isthme détruit souvent la glande sébacée. Les différents types de folliculites sont la folliculite luminale, la folliculite murale, la bulbite et la périfolliculite. (4)

La figure 7 a été réalisée afin de représenter la localisation de l'infiltrat inflammatoire dans ces différents types.

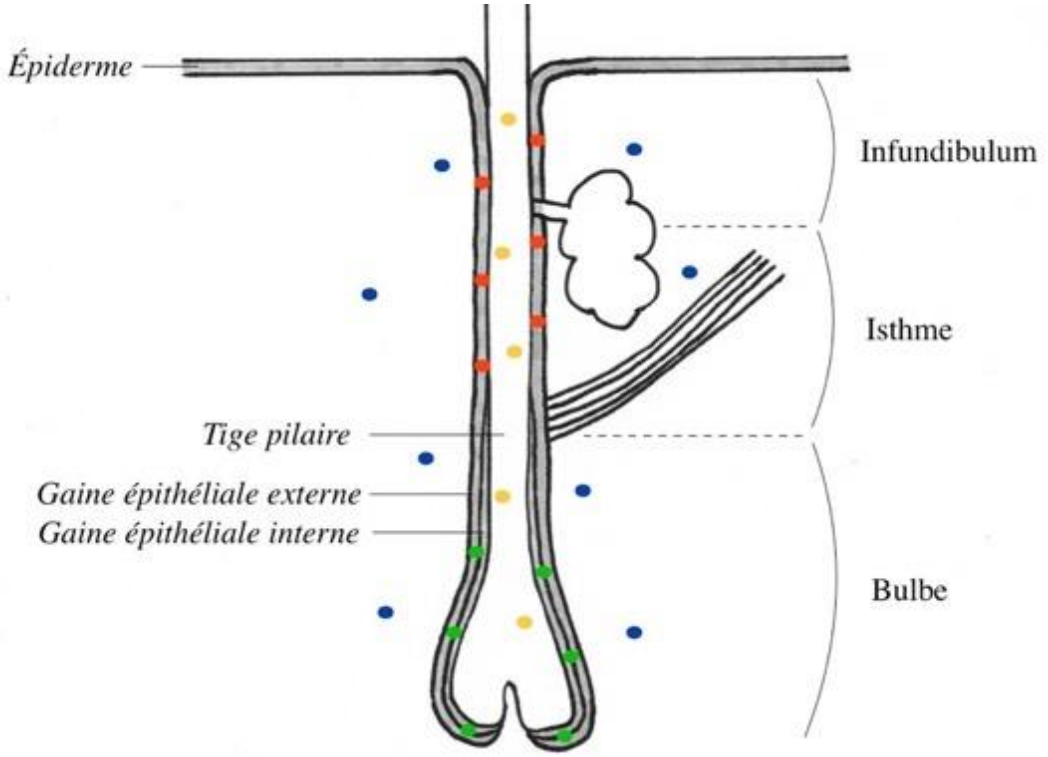

Figure 7 : Représentation schématique de la localisation de l'infiltrat inflammatoire dans le follicule pileux selon le type de folliculite

En bleu : périfolliculite, en rouge : folliculite murale, en vert : bulbite, en jaune : folliculite luminale (réalisation personnelle)

- La périfolliculite :

L'infiltrat se localise autour du follicule, sans implication du follicule lui-même. La périfolliculite correspond, en fait, à une inflammation périvasculaire ou à l'extension d'une inflammation périvasculaire autour du follicule pileux. C'est une lésion très commune car la plupart des inflammations du follicule pileux, sinon toutes, sont dans un premier temps périvasculaires, donc sont d'abord des périfolliculites. (4)

- Bulbite :

L'infiltrat pénètre le bulbe pileux. L'infiltrat inflammatoire est principalement lymphocytaire, il peut remonter légèrement sur l'isthme folliculaire, mais reste essentiellement localisé au bulbe pileux. La maladie type associée à cette lésion microscopique, en médecine vétérinaire (chat, chien, cheval), comme en médecine humaine (10) , est l'alopecia areata. (4)

- Folliculite luminale :

Elle se définit par l'accumulation de cellules inflammatoires dans la lumière du follicule pileux. Bien qu'avant d'arriver dans la lumière du follicule, les cellules inflammatoires

traversent la paroi folliculaire, la distinction entre folliculite murale et folliculite luminale est en général aisée (4). Une folliculite luminale est donc caractérisée, au début, par une inflammation du follicule pileux avec une simple implication de la lumière folliculaire, puis par une inflammation essentiellement limitée à la lumière folliculaire.

Elle est très souvent causée par des bactéries, des champignons ou des parasites et caractérisée par un infiltrat suppuré, comme lors de folliculite bactérienne (à *Staphylococcus pseudintermedius* le plus souvent), ou plus rarement un infiltrat éosinophilique. (5)

Evolution : La folliculite luminale peut être superficielle ou profonde. Lorsqu'elle est superficielle, elle peut évoluer en « folliculite superficielle perforante », c'est-à-dire qu'il y a perforation et rupture de l'infundibulum. Lorsqu'elle atteint les structures plus profondes du follicule, elle peut évoluer en furonculose, dans laquelle le follicule entier est détruit. (4) Les furonculoses, dominées par la présence de polynucléaires neutrophiles, sont, par exemple, dues à un kérion, une démodécie, un granulome de léchage ou une furonculose interdigitée ; celles dominées par la présence de polynucléaires éosinophiles peuvent être la conséquence d'une pododermatite à helminthes, d'une furonculose éosinophilique ou d'une hypersensibilité aux piqûres de moustiques chez le chat. (5)

- <u>Folliculite murale ou pariétale :</u>

Il s'agit d'une inflammation du mur folliculaire (ou paroi folliculaire), sans implication de la lumière folliculaire. Dans la plupart des cas, l'inflammation concerne la gaine épithéliale externe, généralement de sa portion isthmique, parfois associée à celle de sa portion infundibulaire. Bien souvent, ces lésions du follicule pileux coexistent avec des lésions de l'épiderme et du derme. On peut diviser les folliculites murales en quatre groupes : la folliculite murale d'interface, la folliculite murale infiltrante, la folliculite murale pustuleuse et la folliculite murale nécrotique. Cependant, il est important de noter que ces groupes ne sont pas exclusifs. Par exemple, la folliculite murale infiltrante et la folliculite murale d'interface sont deux entités très proches, et il y a autant d'images histopathologiques caractéristiques d'une des deux entités, que d'images intermédiaires entre les deux. Le classement d'une image histopathologique dans l'une ou l'autre des catégories dépend, à la fois, du pathologiste qui examine les lames, de la qualité des biopsies réalisées et de l'intensité des lésions du follicule pileux. (4)

  - Folliculite murale d'interface :

Une folliculite murale d'interface est, souvent, associée à une dermatite d'interface épidermique. Des lésions similaires à celles de l'épiderme affectent la paroi du follicule pileux. Les lésions observées sont :

- Une infiltration inflammatoire, correspondant à une destruction à médiation immune, de la couche cellulaire la plus externe de la gaine épithéliale externe (couche que l'on peut appeler couche « basale » du follicule car elle est en continuité avec la couche basale de l'épiderme). L'infiltration cellulaire peut rendre difficilement visualisable la jonction entre l'épithélium folliculaire et le derme environnant.
- Une dégénérescence hydropique des kératinocytes de la couche basale du follicule, avec des corps apoptotiques, témoignant d'une apoptose de kératinocytes. L'incontinence pigmentaire est une conséquence non spécifique de ces altérations basales. Un épaississement de la membrane basale et une perte de polarité des cellules basales peuvent également être observés.

Il existe des causes infectieuses et non infectieuses. Les causes infectieuses sont la démodécie, les teignes *(Microsporum canis, Microsporum gypseum, Trichophyton mentagrophytes)*. Les causes non infectieuses les plus fréquentes sont le lupus érythémateux, les dermatopathies ischémiques et certaines toxidermies. Comme pour la dermatite d'interface, les lésions peuvent être paucicellulaires (exemple : dermatopathie ischémique) ou riches en cellules (exemple : lupus érythémateux discoïde).

Dans le lupus érythémateux, la folliculite d'interface coexiste avec une dermatite d'interface de l'épiderme. L'inflammation est généralement lymphocytaire et histiocytaire. (4)

D'autres auteurs différencient la folliculite d'interface de la folliculite murale, en définissant, d'une part, la folliculite d'interface comme une inflammation cantonnée à la jonction entre le derme périfolliculaire et la gaine épithéliale externe, et, d'autre part, la folliculite murale comme une inflammation des gaines folliculaires. (5) Mais, plus précisément, la folliculite d'interface atteint la couche basale de la gaine épithéliale externe, couche qui appartient à la paroi folliculaire ou mur folliculaire. Donc on peut raisonnablement considérer la folliculite d'interface comme une folliculite murale.

- Folliculite murale infiltrante :

Elle est caractérisée par une infiltration de cellules inflammatoires dans la gaine épithéliale externe, surtout au niveau de l'isthme, parfois étendue à l'infundibulum. Les cellules inflammatoires sont, principalement, des lymphocytes, rarement des histiocytes. Cela peut aboutir, dans les cas graves, à la dégénérescence du follicule pileux, fréquemment accompagnée d'une atrophie de la glande sébacée associée. L'atrophie folliculaire qui en découle peut s'expliquer par la destruction des cellules germinatives de l'isthme présentes dans le « *bulge* ». Des cellules géantes plurinucléées sont, parfois, associées aux lymphocytes au sein de la gaine épithéliale externe.

La folliculite murale infiltrante se différencie de la folliculite murale d'interface sur deux points essentiels : 1) il n'y a pas d'apoptose de kératinocytes, 2) il n'y a pas de dégénérescence vacuolaire. On peut considérer que la folliculite murale infiltrante correspond à une attaque immunitaire des cellules de la gaine épithéliale externe, au même titre que la folliculite murale d'interface correspond à une attaque immunitaire des cellules « basales » de la gaine épithéliale externe du follicule. Mais, comme nous l'avons précisé précédemment, ces deux types se recoupent, et il n'est pas toujours possible de classer une image histopathologique dans l'un ou l'autre de ces types. (4)

Les figures 8 A et B schématisent les localisations de l'infiltrat inflammatoire dans la folliculite murale d'interface et dans la folliculite murale infiltrante.

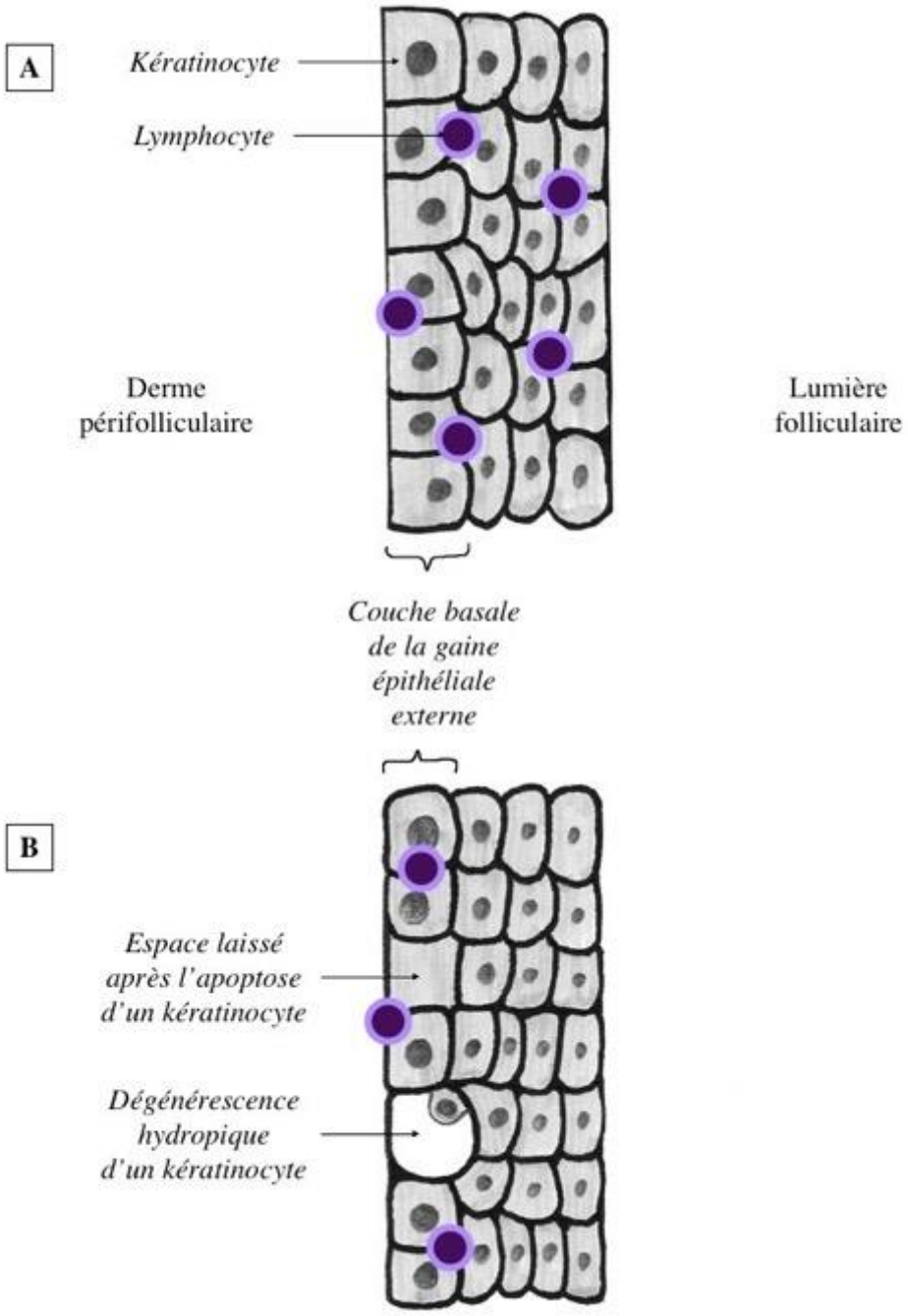

Figure 8 : Gaine épithéliale externe et infiltrat lymphocytaire lors d'une folliculite murale infiltrante (A) ou d'interface (B) (en portion isthmique ou infundibulaire) (réalisation personnelle)

Plusieurs affections peuvent être responsables de folliculite murale infiltrante, par exemple le lymphome T cutané épithéliotrope félin (mycosis fongoïde) ou les atteintes des glandes sébacées (adénite sébacée, anomalie de différenciation des glandes sébacées (11)).

Une étude de 2010 (12) réalisée sur 354 chats atteints de dermatoses inflammatoires diverses, essayait de déterminer, à l'aide de biopsies cutanées, la prévalence des folliculites murales infiltrantes lymphocytaires (FMLI ou ILMF pour *Infiltrative lymphocytic mural folliculitis*) dans les dermatoses inflammatoires envisagées. Des biopsies cutanées de chats ne présentant pas d'affection cutanée macroscopiquement visible servaient de contrôle. Les critères histopathologiques de diagnostic d'une FMLI étaient les suivants : présence de lymphocytes dans la paroi folliculaire en l'absence d'autres cellules inflammatoires, absence de cellules inflammatoires dans la lumière du follicule et présence d'autres signes d'inflammation accompagnant les lymphocytes : œdème intercellulaire de la paroi folliculaire, œdème intracellulaire des kératinocytes folliculaires, inflammation périfolliculaire. Le nombre de lymphocytes n'est pas quantifié, ni le nombre de follicules atteints par coupe.

Les résultats obtenus sont les suivants : une FMLI était présente dans 33, soit 70%, des 47 dermatoses évaluées. Par exemple, certains chats présentant une dermatite par allergie aux piqûres de puces, une plaque éosinophilique, une pyodermite ou une démodécie, présentent une FMLI (*tab 1*). Les chats présentant des dermatoses allergiques en présentent beaucoup plus que ceux qui ont une dermatose non-allergique, respectivement 67% et 33% des chats. Aucun des chats à la peau saine n'a montré de lésions de FMLI. Les auteurs précisent néanmoins que, souvent, la réaction histopathologique observée est mineure (peu de lymphocytes observés dans le mur folliculaire) ou focale (uniquement sur un ou deux follicules pileux de la section observée), par exemple en périphérie d'un nodule de granulome éosinophilique.

Bien que la folliculite murale infiltrante lymphocytaire soit classiquement rapportée dans l'adénite sébacée ou le mycosis fongoïde, par exemple, cet article montre que l'on peut retrouver ce morphotype dans de nombreuses autres dermatoses du chat de façon inconstante et non spécifique, avec une infiltration souvent peu intense, mineure ou focale.

Le tableau 1 montre que dans 50% des cas de lupus systémique à expression cutanée, une FMLI était présente, or le lupus présente habituellement un morphotype lésionnel de dermatite et de folliculite d'interface. Cela confirme le fait que la folliculite murale d'interface et la folliculite murale infiltrante sont deux entités proches et non exclusives l'une de l'autre.

Un récent article de 2015 (13), décrivant également des cas de folliculites murales, commente cette étude : étant donné que les données cliniques ne sont pas fournies et que la folliculite murale observée est principalement restreinte à l'infundibulum, on peut se demander si une légère exocytose de lymphocytes impliquant seulement l'infundibulum peut être décrit comme une folliculite murale. Il s'agit, en effet, probablement d'une exocytose non spécifique de lymphocytes, sans signification particulière.

Tableau I : Prévalence de la folliculite murale infiltrante lymphocytaire chez 354 chats atteints de dermatoses inflammatoires diverses et 33 chats avec une peau normale
d'après Rosenberg et al. (12)

Table 2. Prevalence of ILMF in 354 cats with inflammatory dermatoses and 33 cats with normal skin.

Dermatosis	Number of cases	% with ILMF
Allergic dermatoses ($n = 172$)		
Allergic dermatitis*	83	66
Atopic dermatitis	11	36
Atopic dermatitis and flea allergy	2	100
Contact allergy	1	100
Eosinophilic granuloma*	3	100
Eosinophilic plaque*	24	79
Eosinophilic plaque†	3	33
Flea allergy	19	42
Food allergy	13	85
Indolent ulcer†	11	100
Mosquito allergy	2	50
Non-allergic dermatoses ($n = 182$)		
Abscess	1	0
Adverse cutaneous drug reaction	3	33
Alternaria species dermatitis	1	0
Bacterial cellulitis	6	33
Bacterial folliculitis and furunculosis	23	22
Bacterial pyogranuloma	2	0
Cheyletiellosis	1	0
Cryptococcosis	2	50
Demodicosis	4	100
Dermatophytosis	8	25
Eosinophilic granuloma‡	18	17
Eosinophilic plaque‡	5	0
Erythema multiforme	5	40
Eumycotic mycetoma	1	0
FeLV dermatitis	2	0
Feline herpesvirus dermatitis	3	33
Hypereosinophilic syndrome	1	0
Indolent ulcer‡	8	0
Indolent ulcer with linear fibrosis	2	0
Lichenoid dermatitis	2	0
Pemphigus erythematosus	3	0
Pemphigus foliaceus	15	53
Pemphigus vulgaris	3	67
Phaeohyphomycosis	1	100
Primary seborrhea	2	0
Pseudopelade	2	100
Sebaceous adenitis	2	100
Solar dermatitis	10	10
Sterile panniculitis	16	38
Sterile pyogranuloma	6	33
Systemic lupus erythematosus	12	50
Thymoma-associated exfoliative dermatitis	5	80
Toxic epidermal necrolysis	2	100
Trombiculosis	1	0
Urticaria pigmentosa	2	50
Xanthoma	2	50
Normal skin	33	0

*These cats had atopic dermatitis, food allergy, or both of these (seasonally or non-seasonally recurrent lesions). Allergy testing was not performed.
†These cats had concurrent atopic dermatitis and flea allergy.
‡These cats had idiopathic lesions that were treated and never recurred (follow-up 2 to 6 years).

- Folliculite murale pustuleuse :

La folliculite murale pustuleuse se caractérise par de discrètes pustules au sein de la gaine épithéliale externe, en portion isthmique ou infundibulaire. Elle est souvent associée à des pustules épidermiques sous-cornéennes. Elle est observée lors de pemphigus foliacé ou de pemphigus érythémateux, mais reste, néanmoins, relativement rare. (4) Un cas de folliculite murale pyogranulomateuse (polynucléaires neutrophiles et macrophages infiltrant la paroi folliculaire), suite à un traitement au méthimazole, a été décrit (14).

- Folliculite murale nécrotique (éosinophilique) :

Elle affecte la gaine épithéliale externe, au niveau et en-dessous de l'isthme. La nécrose folliculaire est due à la dégranulation des polynucléaires éosinophiles en position d'exocytose, qui libère des enzymes causant des dommages cellulaires. Par exemple, on peut citer la furonculose éosinophilique du chien et l'hypersensibilité du chat aux piqûres de moustiques. (4)

A.II.1.b.vii. Les panniculites

Une panniculite est une inflammation du tissu adipeux sous-cutané. En théorie, elle peut être lobulaire (touchant électivement les lobules adipeux) ou septale (touchant électivement les septa inter-lobulaires), mais la plupart des panniculites, chez les animaux domestiques, sont les mixtes et qualifiées de diffuses. (5)

A.II.1.b.viii. Les dermatoses alopéciantes atrophiantes

Ce morphotype est caractérisé par l'association inconstante d'une atrophie de l'épiderme, d'une atrophie des follicules pileux et d'une atrophie des glandes sébacées, avec, parfois, une hyperkératose orthokératosique et une kératose folliculaire, l'ensemble sans infiltrat inflammatoire. La traduction macroscopique est une alopécie sans inflammation de la peau. (5)

A.II.2. Etude histopathologique de la folliculite murale lymphocytaire du chat

La folliculite murale lymphocytaire s'accompagne de nombreuses lésions épidermiques, dermiques et annexielles, que nous détaillons dans cette partie. Les biopsies réalisées dans les articles étudiant l'histopathologie de la folliculite murale du chat sont réalisées à l'aide de trépans de 4 à 6 mm de diamètre. Puis elles sont plongées dans du formol tamponné, où elles baignent jusqu'à l'arrivée au laboratoire d'analyse. Elles sont ensuite intégrées dans un bloc de paraffine, pour être recoupées en section de 4 à 6 µm d'épaisseur. La coloration hémalun-éosine est classiquement utilisée (ou acide périodique de Schiff).

A.II.2.a. Atteinte du follicule pileux

La lésion caractéristique de la folliculite murale du chat est l'exocytose de lymphocytes dans la gaine épithéliale externe du follicule pileux, au niveau de l'isthme ou de l'infundibulum (15) (*fig 9*).

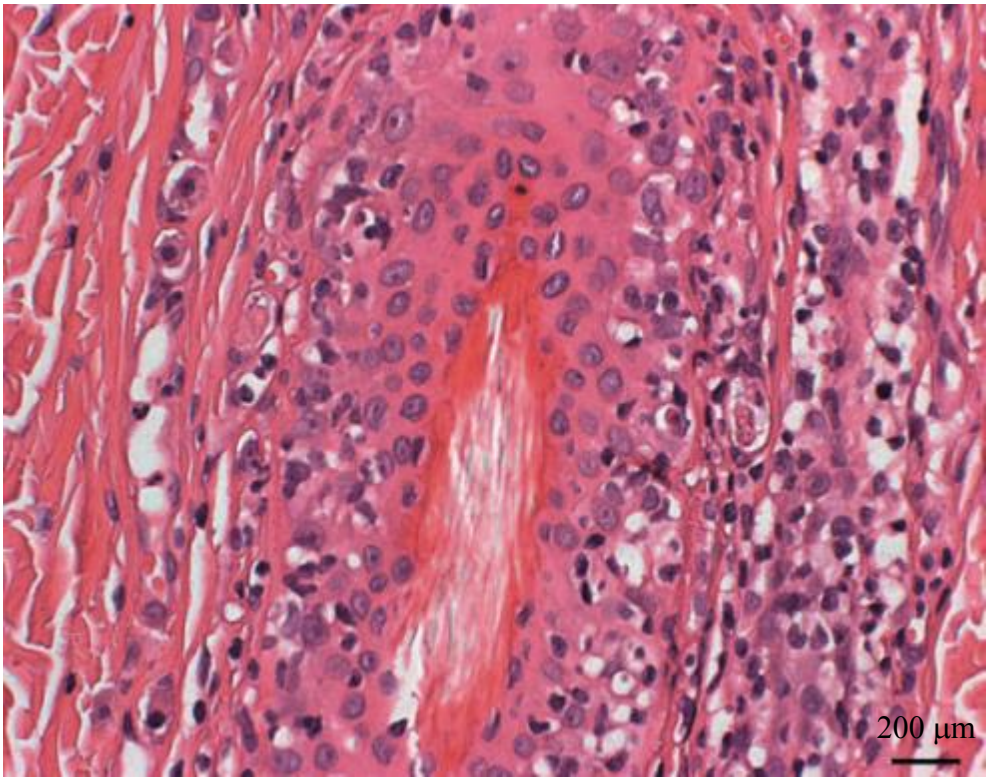

Figure 9 : Folliculite murale lymphocytaire d'interface chez un chat atteint de lupus érythémateux cutané chronique (coloration Hémalun-Eosine)
D'après (16)

L'infiltrat inflammatoire, composé principalement de lymphocytes, compte rarement des histiocytes. Dans certains cas, il peut y avoir, en plus faible quantité, des macrophages, des polynucléaires neutrophiles ou des polynucléaires éosinophiles (4). Si l'infiltrat inflammatoire

est présent dans toute l'épaisseur de la gaine épithéliale externe, il s'agit d'une folliculite murale lymphocytaire infiltrante ; s'il est limité à la couche la plus externe de la gaine épithéliale externe et s'accompagne d'une apoptose et d'une dégénérescence hydropique des kératinocytes de cette couche, il s'agit d'une folliculite murale lymphocytaire d'interface (13,17).

Une hyperkératose infundibulaire est fréquente : on observe alors des lamelles de kératine orthokératosique dans les follicules pileux, formant des bouchons cornés ou manchons folliculaires. (15,18)

Une atteinte des glandes sébacées peut être associée : on observe très souvent une atrophie ou une dégénérescence des glandes sébacées (13,15). Dans ce cas, la glande sébacée a le même aspect microscopique que dans l'adénite sébacée granulomateuse (4), à la différence que l'atteinte des glandes sébacées n'est pas isolée, mais est associée à des lésions folliculaires. On constate parfois simplement une raréfaction ou une absence de glandes sébacées sur certaines coupes de biopsie (17–20).

Dans les formes graves (dont certaines ont été observées chez des chats infectés par le FIV), l'inflammation sévère du mur folliculaire est responsable d'une dégénérescence ou d'une atrophie du follicule. (4) Dans les follicules dégénérés, on observe un pyogranulome centré sur l'isthme folliculaire et des cellules géantes multinucléées. (19)

Une étude (19) a montré l'existence d'un dépôt de mucine dans la gaine épithéliale externe des follicules pileux chez 7 chats atteints de folliculite murale féline. On parle alors de mucinose folliculaire, ou d'alopécie mucineuse (en référence à l'alopécie observée cliniquement, qui accompagne ce dépôt de mucine). Elle est caractérisée par un dépôt qui élargit l'espace entre les kératinocytes folliculaires. Ce dépôt apparait blanc à la coloration Hémalun-Eosine et bleu pâle à la coloration au bleu alcian, pH 2,5. La coloration au bleu alcian est nécessaire pour voir la mucine dans les follicules faiblement atteints (*fig 10*). Les auteurs précisent qu'aucune cause n'a pu être déterminée et que la mucinose folliculaire pourrait simplement être une observation non spécifique, liée à l'environnement lymphocytaire folliculaire.

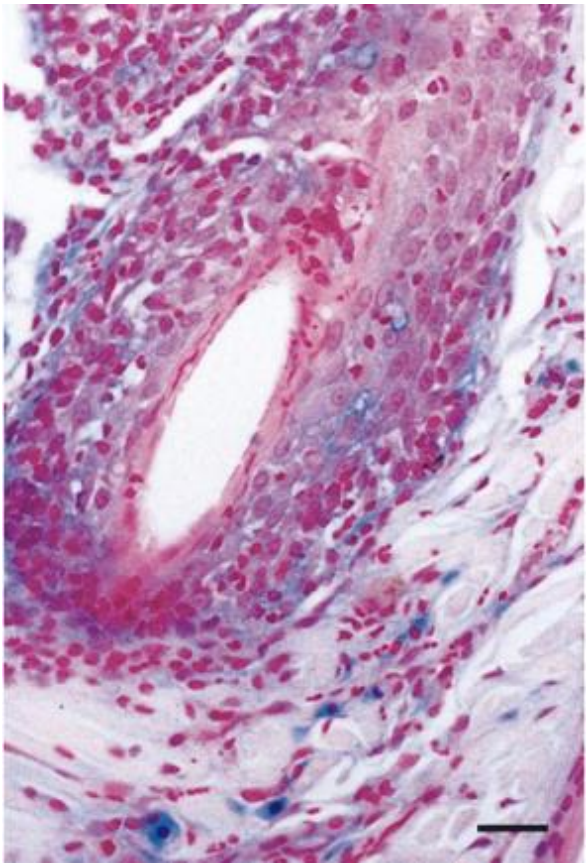

Figure 10 : Mucine folliculaire, apparaissant bleu pâle (coloration bleu Alcian, pH=2,5, barre=30µm)
d'après (19)

A.II.2.b. Atteinte de l'épiderme

L'épiderme est hyperkératosique. Selon les articles, l'hyperkératose observée est à la fois orthokératosique et parakératosique (15,17) ou uniquement orthokératosique (13,19) (*fig 11*), avec une orthokératose pouvant être compacte (19), lamellaire ou aérée (*basket-weave*) (13). Les squames peuvent être visibles à l'histologie, sous la forme de larges lamelles de kératine se détachant de la couche cornée. (13,17) L'orthokératose, lamellaire ou aérée, semble être liée cliniquement à un squamosis important : comme le montre une étude récente réalisée sur 18 chats présentant, histologiquement, une folliculite murale et, cliniquement, une dermatite exfoliative, chez 16 chats, l'orthokératose est lamellaire, et chez 2 chats, elle est aérée (13).

Une acanthose, légère à modérée, est présente (17–19,21), rendant l'épiderme plus épais. Une spongiose peut également être observée (15). Une exocytose modérée de lymphocytes dans l'épiderme est souvent observée, (15,19) et peut devenir plus importante dans les formes sévères.

La folliculite murale lymphocytaire d'interface est très souvent associée à une dermatite d'interface, se caractérisant par une dégénérescence hydropique des kératinocytes de la couche basale (par vacuolisation) et par une apoptose de kératinocytes épithéliaux (*fig 11*). Cette dernière est, le plus souvent, présente sur toute la hauteur de l'épiderme, parfois restreinte à sa

couche basale. Elle peut se traduire uniquement par la présence éparse de quelques kératinocytes apoptotiques. (13,15,17)

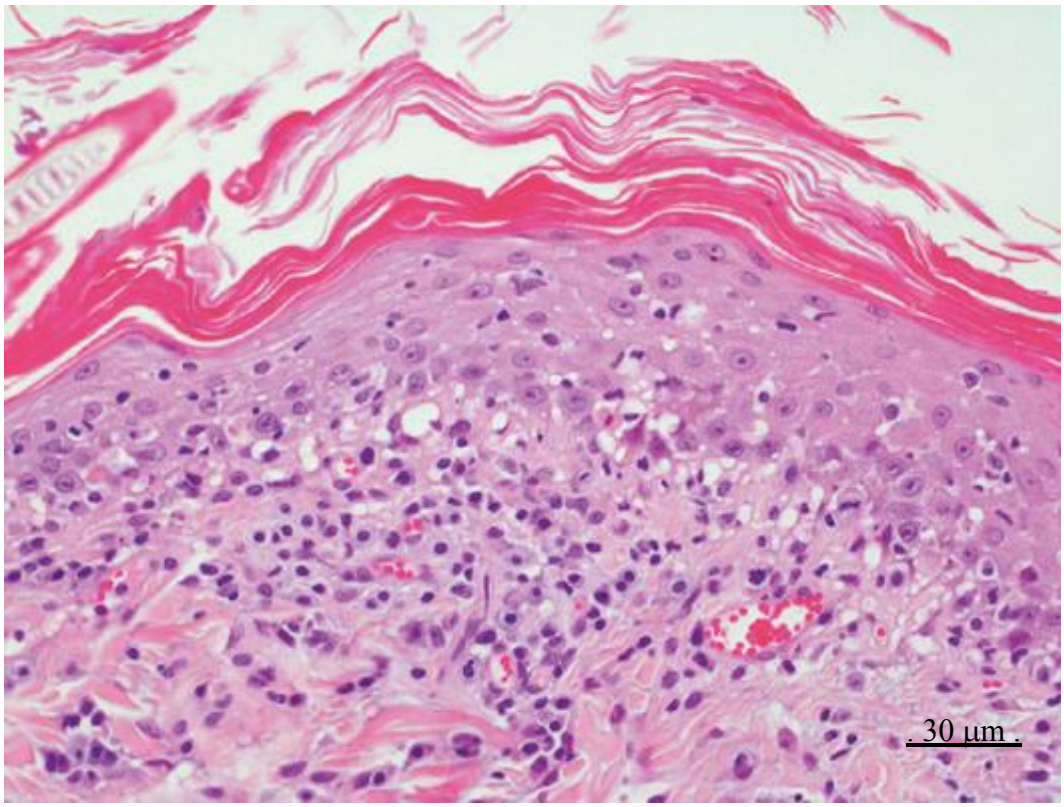

Figure 11 : Lésions épidermiques et dermiques chez un chat présentant une folliculite murale lymphocytaire d'interface : hyperkératose orthokératosique, dermatite d'interface et infiltrat inflammatoire dermique (coloration Hémalun-Eosine)
d'après (13)

A.II.2.c. Atteinte du derme

On observe un infiltrat inflammatoire périfolliculaire modéré à marqué, s'étendant du derme périisthmique au derme péri-infundibulaire. Il est composé, essentiellement, de lymphocytes mais aussi d'histiocytes, de quelques mastocytes, plasmocytes, polynucléaires neutrophiles ou polynucléaires éosinophiles. (13,15,18–20)
Ces cellules inflammatoires peuvent aussi être observées autour des vaisseaux, causant une dermatite périvasculaire, classiquement superficielle et périannexielle (18), mais pouvant aussi s'étendre jusqu'au derme profond dans les cas les plus sévères (13). L'infiltrat peut également être observé en bande sous-épidermique (13,17). L'intensité des lésions épidermiques n'est pas toujours proportionnelle à l'intensité de l'infiltration dermique. (*fig 11*)

Le derme est, souvent, œdémateux (21) et le siège d'une incontinence pigmentaire, conséquence de la dégénérescence hydropique des kératinocytes (17).

A.II.3. Étude histopathologique des folliculites murales lymphocytaires décrites chez l'Homme

Cette sous-partie vise à étudier les folliculites murales lymphocytaires, d'interface ou infiltrante, décrites en médecine humaine. En effet, il semble qu'il y ait une certaine confusion autour de la folliculite murale lymphocytaire chez le chat : pour certains auteurs, elle est une dermatose à part entière, dont la cause n'est pas encore élucidée, pour d'autres, il s'agit simplement d'une image histopathologique rencontrée dans certaines dermatoses (lupus érythémateux cutané chronique, dermatite exfoliative associée à un thymome, etc.) Une comparaison avec la médecine humaine est intéressante afin de mieux comprendre à quelles entités pathologiques peut correspondre une folliculite murale lymphocytaire. En effet, l'histopathologie cutanée est étudiée depuis bien plus longtemps chez l'Homme et, même s'il subsiste certaines notions encore incomprises, la connaissance des dermatoses et de leur traduction histopathologique est mieux établie.

A.II.3.a. Classification des alopécies chez l'Homme :

En médecine humaine, les affections du follicule pileux se traduisant par une alopécie sont classées en deux grands groupes : les alopécies cicatricielles et les alopécies non cicatricielles. Les alopécies non cicatricielles sont des alopécies réversibles, les follicules pileux ne sont pas détruits et la repousse des poils est possible lorsque le processus inflammatoire est éteint. Cliniquement, l'ostium folliculaire est parfois encore visible. (10) Dans les alopécies cicatricielles, les follicules pileux sont détruits et sont remplacés par un tissu fibreux cicatriciel ; l'ostium folliculaire apparaît alors oblitéré. (22)

Les alopécies non cicatricielles impliquent, le plus souvent, la phase anagène du cycle folliculaire. Quand un follicule pileux en phase anagène subit une agression réversible, la phase de croissance est raccourcie ou stoppée, les phases catagène et télogène arrivant précocement. Le passage d'une phase métaboliquement très active à une phase quasiment inerte aide à prévenir les dommages irréversibles du follicule pileux, en permettant la croissance de nouvelles tiges pilaires une fois que l'agression cesse. Les alopécies non cicatricielles regroupent : l'alopécie androgénétique, l'effluvium télogène, la pelade (*alopecia areata*), l'alopécie syphilitique, l'alopécie de traction et la trichotillomanie. Histopathologiquement, la seule de ces entités à présenter un infiltrat folliculaire lymphocytaire est la pelade. Chez l'Homme comme chez le chat, cet infiltrat est péribulbaire et intra-bulbaire (bulbite) (10). Donc, il n'y a pas de folliculite murale lymphocytaire, infiltrante ou d'interface, associée aux alopécies non cicatricielles chez l'Homme.

Les alopécies cicatricielles sont classées en fonction de la nature de l'infiltrat inflammatoire (lymphocytaire, neutrophilique ou mixte) dans les follicules pileux (*tab II*). Cette classification a été établie, en 2001, par la NAHRS (North American Hair Research Society) (23). Toute classification des alopécies cicatricielles est controversée car l'étiologie est mal connue, et les caractéristiques clinico-pathologiques se chevauchent et sont variables en fonction de facteurs génétiques et ethniques.

Tableau II : Classification des alopécies cicatricielles chez l'Homme d'après la NAHRS

Composition principale de l'infiltrat inflammatoire	Dermatose
Lymphocytes	Lupus érythémateux cutané chronique
	Lichen plan pilaire
	Pseudopelade de Brocq
	Alopécie cicatricielle centrale centrifuge
	Mucinose folliculaire
	Kératose spinulosique folliculaire décalvante
Neutrophiles	Folliculite décalvante
	Cellulite disséquante
Mixte	Acné chéloïdienne de la nuque
	Acné nécrotique varioliforme
	Dermatose pustuleuse érosive

A.II.3.b. Aspect histopathologique des alopécies cicatricielles associées à un infiltrat inflammatoire lymphocytaire

Détaillons à présent l'aspect histopathologique de chacune des alopécies cicatricielles associées à un infiltrat inflammatoire lymphocytaire, afin de comprendre quelles dermatoses sont associées à une folliculite murale lymphocytaire, d'interface ou infiltrante, chez l'Homme.

- Lupus érythémateux cutané chronique (ou lupus érythémateux discoïde) : (22,24–27)

Le lupus érythémateux cutané chronique est une maladie auto-immune qui se caractérise cliniquement par des plaques érythémato-squameuses avec, le plus souvent, une atrophie centrale. Histopathologiquement, il se caractérise, principalement, par une dermatite d'interface de type vacuolaire et par une folliculite murale lymphocytaire, en continuité avec la dermatite d'interface :

- Atteinte épidermique :

La dermatite d'interface est, en général, de type vacuolaire (cf annexe xxx). Comme dans le lichen plan pilaire, on observe des corps de Civatte et une hyperkératose. Une coloration au PAS montre que la membrane basale est épaissie.

- Atteinte folliculaire :

Les mêmes lésions que celles observées dans l'épiderme sont présentes dans la gaine épithéliale externe du follicule pileux, en région infundibulaire et isthmique : corps de Civatte, hyperkératose, infiltrat lymphocytaire dans la couche la plus externe (couche basale). Il y a donc une folliculite murale lymphocytaire d'interface (*fig 12*). Ces lésions peuvent être panfolliculaires (9). Certains follicules pileux présentent un infundibulum dilaté par de la kératine lamellaire. Dans les lésions les plus avancées, une fibrose lamellaire se développe autour des follicules pileux. Progressivement, les follicules pileux sont entièrement détruits. Les glandes sébacées sont souvent atrophiées ou détruites.

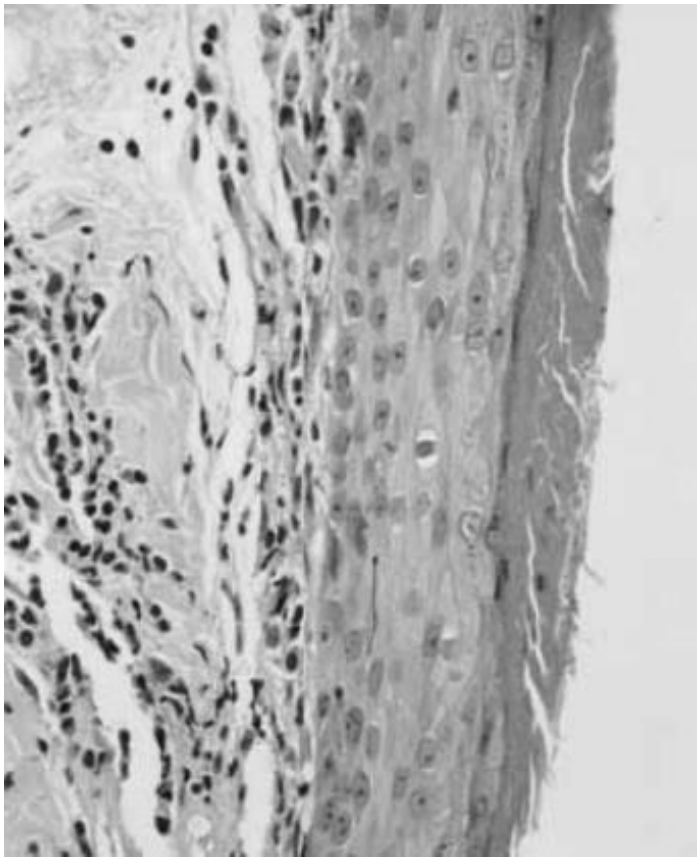

Figure 12 : Section verticale de la paroi folliculaire dans un cas de lupus érythémateux cutané chronique - région infundibulaire inférieure (Hémalun-Eosine, x400)

Noter l'infiltrat lymphocytaire périfolliculaire, l'exocytose de lymphocytes et la vacuolisation des kératinocytes basaux, qui désorganisent la couche basale de la gaine épithéliale externe. D'après (24)

- Atteinte dermique :

Un infiltrat inflammatoire, périvasculaire et périannexiel, est présent dans le derme superficiel et profond. Il est composé de lymphocytes et de plasmocytes. On observe un œdème du derme et des télangiectasies. Des dépôts de mucine s'insèrent entre les fibres de collagène du derme. Il faut toujours penser au lupus érythémateux lorsque l'on observe des dépôts de mucine sur une lame de biopsie cutanée (25), mais il faut garder en mémoire que des dépôts modérés de mucine peuvent être présents dans d'autres dermatoses (28).

L'immunohistochimie montre que l'infiltrat lymphocytaire est constitué principalement de cellules T, avec quelques cellules B et plasmocytes.

- <u>Lichen plan pilaire :</u>

Le lichen plan pilaire est un type de lichen plan impliquant les follicules pileux. Le lichen plan tient son nom de sa présentation clinique apparentée à l'aspect d'un lichen. La cause n'est pas entièrement connue, ce serait une maladie auto-immune, due à une attaque des lymphocytes T sur les kératinocytes exprimant certains antigènes cibles. Il n'est pas toujours aisé de différencier cliniquement le lichen plan du lupus érythémateux cutané chronique, c'est

pourquoi la réalisation de biopsies cutanées est indispensable pour le diagnostic différentiel.

A l'examen histologique, on observe principalement une dermatite d'interface lymphocytaire de type lichénoïde (*cf annexe xxx*) et une folliculite murale lymphocytaire, en continuité avec la dermatite d'interface. Comme pour le lupus cutané, certains follicules pileux présentent un infundibulum dilaté par de la kératine lamellaire et, dans les lésions plus avancées, une fibrose périfolliculaire lamellaire concentrique se développe et les follicules pileux sont détruits. Les glandes sébacées sont, pour la plupart, atrophiées ou détruites. Une hyperkératose orthokératosique est présente dans l'épiderme et l'épithélium des follicules pileux, donnant à la peau un aspect évoquant celui du lichen.

L'observation des biopsies à la coloration hémalun-eosine ne suffit pas toujours à différencier le lupus érythémateux chronique du lichen plan pilaire. On utilise alors la coloration des fibres élastiques et l'immunofluorescence directe. La coloration des fibres élastiques montre qu'elles sont détruites en région périfolliculaire dans le lupus érythémateux cutané chronique alors qu'elles sont détruites principalement dans le derme superficiel dans le lichen plan pilaire. L'immunofluorescence directe montre, dans le lupus cutané, un dépôt d'IgG et de C3 ou d'IgM (moins fréquemment d'IgM ou d'IgA) au niveau de la lame basale épidermique et folliculaire. Dans le lichen plan pilaire, l'immunofluorescence directe montre des IgM (moins fréquemment des IgA, IgG, C3) dans la lame basale folliculaire, au niveau de l'infundibulum et de l'isthme. (22)

- <u>Pseudopelade de Brocq :</u>

La pseudopelade de Brocq peut être considérée comme une entité nosologique à part entière (23) ou, simplement, comme l'étape finale, non inflammatoire, des autres alopécies cicatricielles (29). Il n'y a pas, réellement, d'image histopathologique propre à la pseudopelade de Brocq, celle-ci se définit surtout par l'absence de dermatite d'interface (contrairement au lupus érythémateux cutané chronique et au lichen plan pilaire). Les lésions précoces montrent une périfolliculite lymphocytaire légère à modérée, principalement autour de l'infundibulum. Les glandes sébacées sont rapidement détruites, puis, une fibrose lamellaire se met en place autour de l'infundibulum, engendrant la destruction du follicule pileux. La coloration des fibres élastiques montre que celles-ci sont épaissies. (22)

En conclusion, l'infiltrat lymphocytaire présent dans la pseudopelade de Brocq ne forme pas une folliculite murale lymphocytaire, mais une périfolliculite lymphocytaire (dans les lésions précoces).

- <u>Alopécie cicatricielle centrale centrifuge :</u>

Le nom de cette dermatose fait référence à son aspect clinique : l'alopécie débute au niveau du vertex (le sommet du crâne) et s'étend de manière centrifuge. A l'histologie, on observe une périfolliculite lymphocytaire autour de l'infundibulum, parfois un infiltrat lymphocytaire périvasculaire. Progressivement, une fibrose lamellaire se met en place, aboutissant à la destruction de l'unité pilo-sébacée. Les fibres élastiques du derme sont épaissies (visualisées après coloration). Ses aspects histopathologiques ressemblent beaucoup à ceux de la pseudopelade de Brocq, mais la présentation clinique est différente, d'où l'importance de la corrélation clinico-pathologique pour différencier ces deux entités. (22,24) Là-encore, il n'y a pas de folliculite murale, mais une périfolliculite lymphocytaire, voire une dermatite périvasculaire.

- Mucinose folliculaire :

La mucinose folliculaire doit son nom à sa principale caractéristique histopathologique : la présence de mucine dans la paroi folliculaire. Elle a, d'abord, été appelée alopécie mucineuse, mais cette expression est moins adaptée car il a été montré que l'alopécie n'est pas systématiquement présente. (30) La mucinose folliculaire est considérée comme une réaction histopathologique non spécifique. Elle peut correspondre soit à une forme primaire, soit à une forme secondaire à un lymphome cutané. La forme primaire peut être une forme idiopathique ou une forme pré-lymphomateuse. Les lymphomes associés à une mucinose folliculaire sont, classiquement, des lymphomes cutanés à lymphocytes T (mycosis fongoïde folliculaire, le plus souvent), parfois des lymphomes cutanés à cellules B. Comparé au mycosis fongoïde classique, le mycosis fongoïde folliculaire affecte plus particulièrement les follicules pileux et peu l'épiderme interfolliculaire ; ce sont deux entités différentes d'après la classification de WHO-EORTC (31).

A l'histologie, on observe un dépôt de mucine (apparaissant bleu pâle à la coloration Hémalun-Eosine) entre les kératinocytes de la gaine épithéliale externe, allant parfois jusqu'à former des lacs de mucine, intéressant le follicule pileux tout entier (*fig 13*). De plus, une folliculite murale et une périfolliculite lymphocytaires sont présentes. L'infiltrat du derme par les lymphocytes peut être périvasculaire ou diffus. Au stade terminal, les follicules pileux et les glandes sébacées sont détruits et il persiste un dépôt résiduel de mucine et des cellules inflammatoires. Contrairement aux autres alopécies cicatricielles, on n'observe pas de fibrose lamellaire après la destruction du follicule pileux. (22)

Il est important de distinguer la présence de mucine dans le derme (évocatrice de lupus érythémateux) de la mucinose folliculaire, dans laquelle la mucine dermique a migré dans la paroi folliculaire.

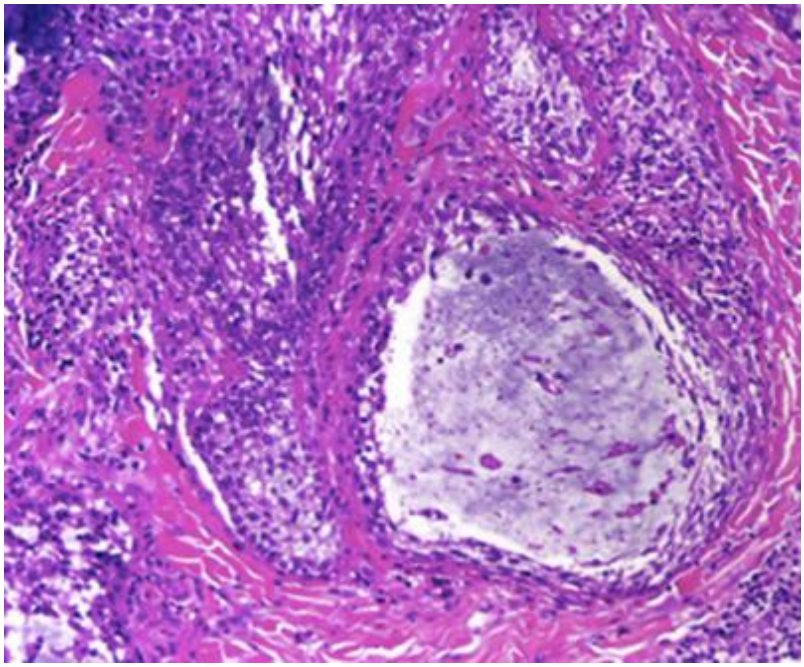

Figure 13: Mucinose folliculaire et lac de mucine - Coloration Hémalun-Eosine, x200
d'après (22)

- Kératose spinulosique folliculaire décalvante :

La kératose spinulosique folliculaire décalvante est considérée comme une génodermatose liée au chromosome X. Elle est classée par la NAHRS dans les alopécies lymphocytaires, car l'infiltrat inflammatoire est principalement lymphocytaire dans les stades avancés de la maladie. Mais les lésions initiales sont caractérisées par un infiltrat inflammatoire, essentiellement composé de neutrophiles, au niveau de l'infundibulum et de l'épiderme adjacent. Une hyperkératose compacte et une spongiose sont présentes dans l'infundibulum folliculaire. Progressivement, les follicules pileux sont détruits et de la fibrose s'installe. (22)

Le tableau III résume la localisation de l'infiltrat inflammatoire lymphocytaire dans les alopécies cicatricielles chez l'Homme. Il permet de voir que les dermatoses associées à une folliculite murale lymphocytaire sont le lupus érythémateux cutané chronique, le lichen plan pilaire et la mucinose folliculaire.

Tableau III : Localisation de l'infiltrat inflammatoire lymphocytaire dans les alopécies cicatricielles chez l'Homme
Réalisation personnelle

Dermatose	**Caractéristiques histopathologiques**
Lupus érythémateux cutané chronique	Dermatite d'interface de type vacuolaire Dermatite périvasculaire et périannexielle ***Folliculite murale lymphocytaire***
Lichen plan pilaire	Dermatite d'interface de type lichenoïde ***Folliculite murale lymphocytaire***
Pseudopelade de Brocq	Périfolliculite lymphocytaire dans les lésions précoces (Absence de dermatite d'interface)
Alopécie cicatricielle centrale centrifuge	Périfolliculite lymphocytaire Parfois infiltrat lymphocytaire périvasculaire (Absence de dermatite d'interface)
Mucinose folliculaire	***Folliculite murale lymphocytaire*** et périfolliculite Dermatite périvasculaire ou diffuse
Kératose spinulosique folliculaire décalvante	Folliculite murale d'abord neutrophilique, puis lymphocytaire dans les stades avancés

Essayons, à présent, de faire le parallèle entre la folliculite murale lymphocytaire décrite chez l'Homme et chez le chat. Si on suppose que l'on retrouve les mêmes entités pathologiques chez l'Homme et chez le chat, la folliculite murale lymphocytaire du chat pourrait être associée à une dermatose auto-immune, comme le lupus érythémateux cutané chronique ou le lichen plan pilaire chez l'Homme. Chez le chat, le lichen plan pilaire n'est pas décrit, mais le lupus érythémateux cutané chronique est décrit dans plusieurs publications.

Quant aux cas de folliculite murale lymphocytaire associée à une mucinose folliculaire chez le chat, on pourrait également leur attribuer les causes décrites chez l'Homme (mucinose folliculaire primaire idiopathique ou pré-lymphomateuse ou secondaire à un lymphome cutané).

Par ailleurs, il est intéressant de noter que les auteurs n'utilisent pas les termes de

« folliculite murale lymphocytaire d'interface » ou « infiltrante », mais parlent simplement d' « infiltrat folliculaire lymphocytaire ». Donc la distinction entre les deux formes de folliculite murale lymphocytaire ne semble pas primordiale en médecine humaine.

Cette deuxième partie (A.II) aura permis de comprendre ce qu'est la folliculite murale lymphocytaire, d'interface ou infiltrante, et à quelle lésion épidermique, dermique et folliculaire elle est fréquemment associée chez le chat. L'étude de la folliculite murale lymphocytaire chez l'Homme nous indique que c'est une image histopathologique classiquement associée à une dermatose auto-immune (lupus érythémateux cutané chronique ou lichen plan pilaire), lorsqu'il n'y a pas de mucinose folliculaire associée.

A.III. Corrélation anatomo-clinique

Les images histopathologiques de folliculite murale lymphocytaire, infiltrante ou d'interface, sont corrélées à des signes cliniques chez le chat. Cette partie vise à décrire les signes cliniques présents, lors de folliculite murale lymphocytaire chez le chat, et à les associer avec une maladie, lorsque cela est possible.

Comme nous l'avons vu dans la partie sur les folliculites (*cf. A.II.1.b.vi*), certains auteurs (12) associent la folliculite murale lympocytaire infiltrante à de nombreuses dermatoses chez le chat, si on considère qu'une légère infiltration lymphocytaire de la paroi folliculaire correspond à une FMLI. Dans cette partie, nous ne prendrons en compte que les cas où l'infiltrat lymphocytaire de la paroi folliculaire est particulièrement importante, afin de pouvoir isoler les dermatoses corrélées à cette image histopathologique.

A.III.1. Expression clinique de la folliculite murale lymphocytaire, infiltrante ou d'interface, lorsqu'aucune cause n'a pu être identifiée

Dans la littérature, les cas de folliculite murale lymphocytaire, infiltrante ou d'interface, ne sont pas toujours associés à une maladie causale, soit parce que les investigations n'ont pas été poussées suffisamment loin, soit parce que la cause demeure inconnue malgré les examens complémentaires réalisés (13,19,20). Même lorsqu'aucune maladie causale n'a pu être identifiée, on remarque que la folliculite murale lymphocytaire est associée à une expression clinique particulière. Les symptômes observés sont :

- Lésions cutanées : alopécie généralisée, épaississement de la peau, squames, croûtes, hyperpigmentation (associée au prurit). Le prurit est variable. Les lésions débutent sur la face et le cou, puis se généralisent.
- Symptômes généraux : léthargie, amaigrissement

Lorsqu'à l'histopathologie, une folliculite murale lymphocytaire est associée à une mucinose folliculaire, on observe cliniquement un gonflement de la peau et des yeux en fente (*fig 14*) (similaire au gonflement physiologique de la peau chez les Shar-Peï, lié à la présence de mucine dermique). Lorsque les squames sont larges, adhérentes et présentes sur tout le corps, on parle de dermatite exfoliative (*fig 15*).

Un cas folliculite murale lymphocytaire saisonnière avec résolution spontanée a été décrit chez un chat (20).

Figure 14 : Alopécie, épaississement de la peau et yeux en fente chez un chat présentant une folliculite murale lymphocytaire associée à une mucinose folliculaire
d'après (19)

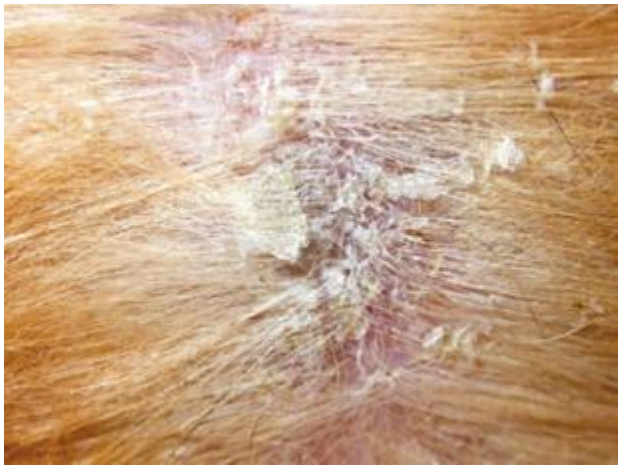

Figure 15 : Squames larges et adhérentes (dermatite exfoliative)
d'après (13)

A.III.2. Dermatite exfoliative associée à un thymome

Des cas de folliculite murale lymphocytaire, d'interface ou infiltrante, associée à un thymome, ont été décrits chez le chat. Il s'agit d'un syndrome paranéoplasique cutané, c'est-à-dire que les symptômes cutanés sont associés à la tumeur, mais qu'ils ne sont pas directement dus à son extension à la peau. À l'examen clinique, on observe un squamosis sévère généralisé, appelé « dermatite exfoliative », des zones alopéciques réparties sur tout le corps, des croûtes, surtout sur la tête et le cou (*fig 16*), parfois un érythème axillaire ou ventral ; le prurit est variable. Une léthargie, une anorexie et un amaigrissement sont souvent associés. À l'histopathologie cutanée, une folliculite murale lymphocytaire d'interface est présente au niveau de l'infundibulum, plus rarement une folliculite murale lymphocytaire infiltrante. On

observe également une dermatite d'interface et une raréfaction voire une absence de glandes sébacées, une hyperkératose orthokératosique et parakératosique et une desquamation importante. La présence d'un thymome est suspectée grâce à l'imagerie (le scanner est l'examen le plus sensible). Le diagnostic de thymome est établi par examen cytologique (suite à une ponction échoguidée) ou histologique (suite à une exérèse chirurgicale du thymome ou à une autopsie).

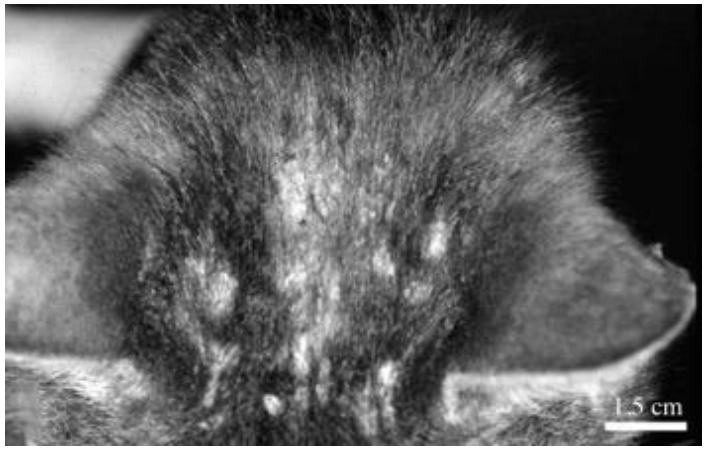

Figure 16 : Dermatite exfoliative associée à un thymome chez un chat – larges squames adhérentes et croûtes sur la tête
d'après (17)

Plusieurs publications rapportent une guérison en quelques mois après la chirurgie de thymectomie (17,32–34), notamment une disparition de la dermatose exfoliative et une repousse des poils sur les zones qui étaient alopéciques (*fig 17*). Il est alors très probable que la dermatose observée et le thymome soient liés. La dermatose exfoliative correspondrait donc, pour ces chats, à un syndrome paranéoplasique associé au thymome.

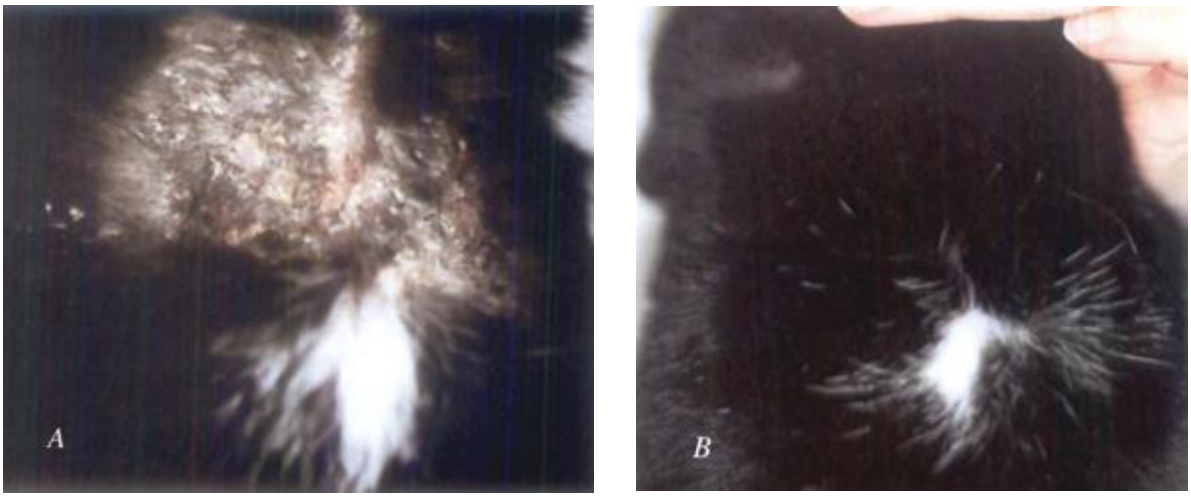

Figure 17 : Dermatite exfoliative associée à un thymome chez un chat, lésions en région cervicale ventrale (34)
A : A l'admission - croûtes, squames et alopécie ; B : Six mois après l'exérèse chirurgicale du thymome – résolution complète des lésions cutanées

Il existe d'autres syndromes paranéoplasiques cutanés associés à des tumeurs internes chez le chat. L'un des plus connus est l'alopécie paranéoplasique féline associée à un carcinome pancréatique ou à un carcinome des voies biliaires. L'alopécie paranéoplasique féline se caractérise cliniquement par une alopécie alésionnelle symétrique, progressive, non prurigineuse, qui débute au ventre et à la face médiale des membres, avec une peau fine et brillante. L'examen histopathologique montre, le plus souvent, une atrophie folliculaire et une télogénisation marquée. (35) Mais, il a été décrit, chez un chat, une folliculite murale lymphocytaire lors d'alopécie paranéoplasique féline associée à un carcinome pancréatique (21). L'article décrit un infiltrat périfolliculaire multifocal de lymphocytes et d'histiocytes, envahissant la gaine épithéliale externe des follicules pileux. Toutefois, ce cas semble anecdotique, car le morphotype le plus rencontré dans cette affection est une dermatose alopéciante atrophiante et non une folliculite.

Le mécanisme expliquant la coexistence d'une tumeur interne et de lésions cutanées n'est pas connu, même si beaucoup de mécanismes ont été proposés (36). Dans un article (17), l'immunofluorescence est utilisée sur des biopsies cutanées de 5 chats présentant une dermatite exfoliative associée à un thymome (anticorps anti-IgG félins) et se révèle négative. Ces résultats contredisent la théorie de production anarchique par le thymome d'auto-anticorps dirigés contre des antigènes de la peau. En revanche, la présence, objectivée par immunohistochimie, de lymphocytes CD3 dans la peau, laisse penser que la présentation antigénique des cellules épithéliales thymiques néoplasiques est anormale.

A.III.3. Folliculite murale lymphocytaire d'interface et lupus érythémateux cutané chronique

On observe chez le chat, comme chez l'Homme, une folliculite murale lymphocytaire d'interface lors de lupus érythémateux cutané chronique (LECC).

Le lupus érythémateux est une maladie auto-immune, qui peut se présenter sous la forme cutanée (lupus érythémateux discoïde) ou sous la forme systémique. Dans la forme systémique, l'affection est due à un dépôt de complexes immuns (réactions de type III) au sein de la peau et d'autres organes. Dans la forme cutanée, on observe une attaque lymphocytaire des kératinocytes basaux et généralement une absence d'anticorps antinucléaires. Les deux formes sont rares chez le chat (37). L'étiologie et la pathogénie sont complexes et mal comprises. Les rayons ultra-violets auraient une influence dans le développement de la maladie. Un article (38) montre que, sur 4 chats présentant un LECC, 3 ont présenté les premiers symptômes au printemps ou en été, ce qui suggère une influence de l'exposition au soleil. Les vaccins « vivants » ou des facteurs génétiques pourraient également être en cause. Les rayons ultra-violets provoqueraient des lésions cellulaires à l'origine d'une expression augmentée d'ICAM-1 (Inter-Cellular Adhesion Molecule 1) et d'auto-antigènes par les kératinocytes. Cela entrainerait la formation d'auto-anticorps, le dépôt de complexes immuns et une cytotoxicité dépendante des anticorps pour les kératinocytes. Ces complexes immuns seraient également responsables des lésions de vascularite observées au sein des différents organes (reins, etc.) (39). Aucune prédisposition d'âge, de sexe ou de race n'a été rapportée. (40,41)

Lors de lupus érythémateux cutané chronique chez le chat, les lésions cutanées sont un érythème, un squamosis, une alopécie, des croûtes et des érosions voire des ulcères (*fig 18 et 19*). Les lésions sont, principalement, localisées à la face, aux pavillons auriculaires et aux coussinets, souvent également à la face interne des membres. Le prurit est variable. L'atteinte nasale, avec érosions et dépigmentation, est peu fréquente. Les lésions primaires sont vésicobulleuses, mais sont rarement observées car elles évoluent rapidement, en raison de leur fragilité. Un abattement, une dysorexie et un amaigrissement peuvent être associés. (37–40,42)

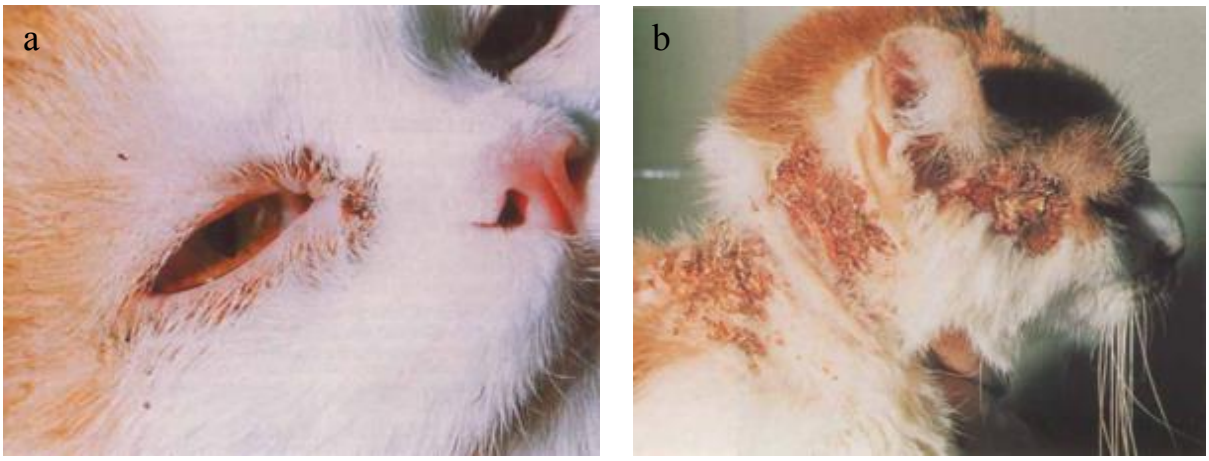

Figure 18 : Lésions cutanées d'un chat atteint de lupus érythémateux cutané chronique a : érythème, croûtes et alopécie des paupières ; b : alopécie, croûtes et excoriations de la face et du cou. D'après (38)

Figure 19 : Dermatite exfoliative chez un chat atteint de lupus érythémateux cutané
D'après (16)

Le diagnostic de lupus érythémateux cutané chronique est basé sur la corrélation entre les signes cliniques et l'examen histopathologique de biopsies cutanées. Le diagnostic différentiel est à faire avec les dermatoses squameuses, érosives, ulcératives et croûteuses : pyodermite nasale, démodécie, dermatophytose, pemphigus érythémateux ou foliacé, dermatite exfoliative liée à un thymome, hypersensibilités à manifestations cutanées, prolifération de *Malassezia* et ectoparasitoses. (37,39)

Le LECC se traduit histopathologiquement par une dermatite d'interface, souvent en continuité avec une folliculite murale lymphocytaire d'interface. Comme des kératinocytes composent l'épiderme et la gaine épithéliale externe des follicules pileux, et comme le LECC correspond à une attaque auto-immune des kératinocytes, il est logique d'observer ces deux lésions. La dermatite d'interface, comme nous l'avons vu dans la partie A.II.1, se caractérise par une dégénérescence hydropique et une apoptose des kératinocytes de la couche basale de l'épiderme, une exocytose de lymphocytes, un épaississement de la membrane basale, une perte de polarité des cellules basales, une incontinence pigmentaire et un infiltrat inflammatoire mononucléé, principalement lymphocytaire, dermique (37–39). La folliculite murale lymphocytaire d'interface est l'extension des lésions épidermiques à la gaine épithéliale externe des follicules pileux, en portion isthmique et infundibulaire : dégénérescence hydropique, apoptose de kératinocytes, exocytose de lymphocytes et infiltrat inflammatoire composé de lymphocytes et de quelques plasmocytes. Le derme est le siège d'un infiltrat inflammatoire, principalement lymphocytaire, périvasculaire et périannexiel (16,37,39).

L'immunofluorescence directe permet d'observer des dépôts d'immunoglobulines ou de complément, en plages, dans la membrane basale. Cet examen n'est pas diagnostique à lui-seul car les faux positifs sont possibles et les faux négatifs sont courants (37,38).

Le pronostic est bon mais un traitement au long cours est nécessaire. Le traitement consiste en l'administration d'un immunomodulateur et la gestion des complications infectieuses (qui sont très fréquentes). L'immunomodulateur peut être un corticoïde (prednisone, méthylprednisolone, dexamethasone), la ciclosporine, le chlorambucil, etc. Il peut être administré par voie locale ou générale, en fonction de l'étendue des lésions. Le traitement des complications infectieuses est plus efficace lorsqu'il associe un traitement par voie générale (antibiothérapie lors de syndrome de prolifération bactérienne de surface) et un traitement local (shampoing). Il est également conseillé d'appliquer de la crème solaire sur les lésions de la face ou d'éviter l'exposition au soleil (cette dernière mesure est très difficile à réaliser chez le chat) (37,39)

A.III.4. Folliculite murale lymphocytaire et atteinte des glandes sébacées

Les affections des glandes sébacées sont très peu nombreuses chez le chat. Elles s'accompagnent souvent d'une affection du follicule pileux. Lors de l'examen histopathologique, il faut déterminer si l'affection est centrée sur les glandes sébacées ou sur les follicules pileux au sens strict. Nous développerons le cas de l'adénite sébacée et de la dysplasie des glandes sébacées chez le chat.

L'adénite sébacée est une réaction inflammatoire de la glande sébacée. L'étiologie est inconnue. On suppose qu'il existe des prédispositions génétiques, mais le mode de transmission n'est pas élucidé. (43) Cliniquement, le chat présente de larges squames adhérentes et des zones alopéciques, d'abord sur la tête et le cou puis sur tout le corps ; les squames prennent une coloration très foncée (brun-noir) sur les paupières. A l'examen histopathologique, on observe un infiltrat lymphocytaire, modéré à sévère, des glandes sébacées. Les glandes sébacées sont progressivement détruites. L'épiderme présente une hyperkératose orthokératosique, modérée à sévère, accompagnée ou non d'hyperkératose folliculaire. Une légère exocytose de

lymphocytes dans l'épiderme peut entraîner la dégénérescence hydropique de kératinocytes. (44) Une dermatite périvasculaire superficielle lymphocytaire peut être présente. L'infiltrat inflammatoire s'étend à la paroi folliculaire, en étant souvent restreint à la zone d'abouchement du canal sébacé. Dans certains cas, une folliculite murale lymphocytaire, concernant le follicule pileux en entier est observée. (43) Par exemple, un article publié en 2016 (18) décrit le cas d'un chat Norvégien, mâle castré, de 5 ans présentant, cliniquement, une dermatite séborrhéique progressive (*fig 20 a*) et, histopathologiquement, une infiltration inflammatoire lymphocytaire des glandes sébacées et de la paroi folliculaire de l'isthme et de l'infundibulum (*fig 20 b*). Le diagnostic d'adénite sébacée a été proposé car l'infiltrat inflammatoire est centré sur les glandes sébacées et la folliculite murale lymphocytaire est plus intense au niveau de l'abouchement du canal sébacé.

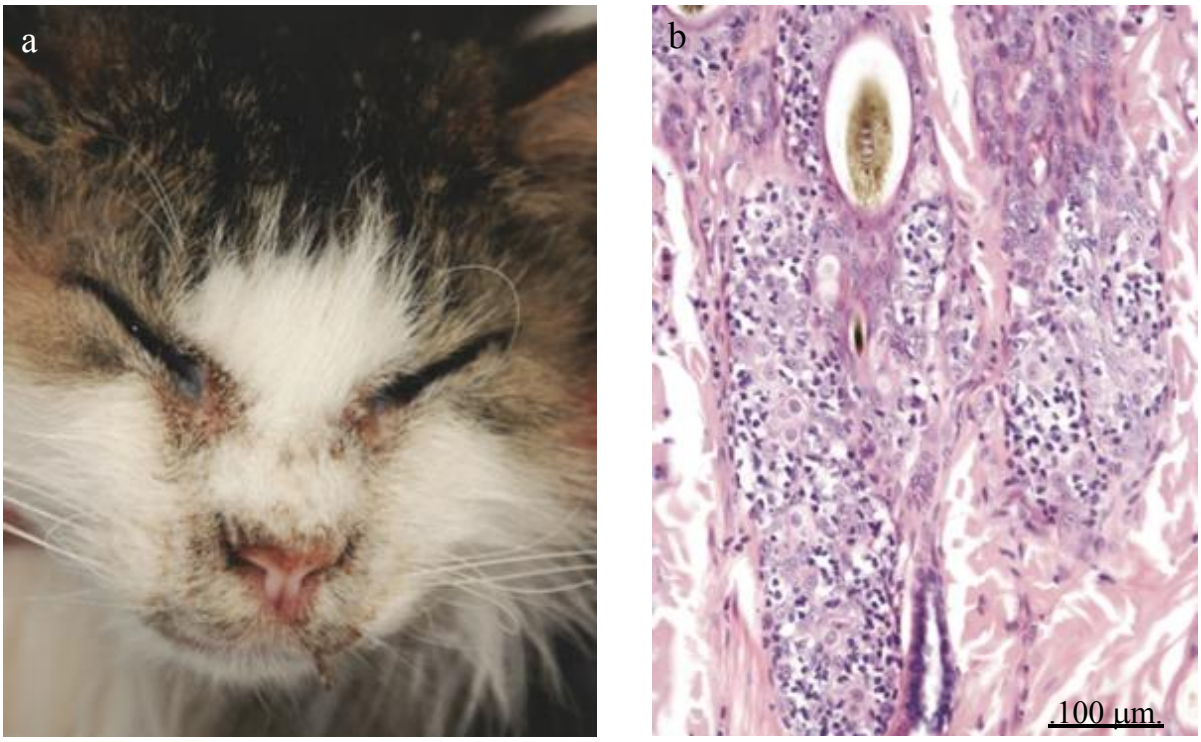

Figure 20 (a, b) : Adénite sébacée chez un chat - aspects clinique (a) et histopathologique (b)
a : croûtes et alopécie, périoculaires et nasales ; b : Infiltration lymphocytaire sévère des glandes sébacées et de la paroi folliculaire (coloration hémalun-éosine)
d'après (18)

Une autre affection des glandes sébacées est la dysplasie des glandes sébacées. Un article (11), publié en 2012, décrit cette affection chez 10 chatons, en Amérique du Nord et en Europe. Cliniquement, les chatons présentent, depuis l'âge de 4 à 12 semaines, une hypotrichose progressive, squameuse et croûteuse, apparaissant à la tête puis se généralisant. L'examen histopathologique de biopsies cutanées montre une morphologie anormale des glandes sébacées : au lieu d'une différenciation régulière des cellules basales en sébocytes matures, les glandes sont composées d'une collection désordonnée de cellules basaloïdes indifférenciées. Une folliculite murale lymphocytaire infiltrante et une adénite sébacée, modérées, accompagnent parfois cette lésion. La folliculite murale lymphocytaire infiltrante est sévère chez un seul des 10 chatons. Des manchons pilaires et une hyperkératose orthokératosique de l'épiderme et de l'épithélium folliculaire sont également présents. L'âge

précoce d'apparition suggère une cause génétique du développement sébacé, voire du développement folliculaire.

La folliculite murale lymphocytaire, lorsqu'elle est secondaire à une atteinte des glandes sébacées chez le chat, est donc inconstante et souvent localisée à la zone d'abouchement du canal sébacé. La difficulté pour le pathologiste est de déterminer si la réaction inflammatoire est dirigée prioritairement contre les glandes sébacées ou contre les follicules pileux, afin d'établir un diagnostic.

A.III.5. Folliculite murale lymphocytaire et allergie alimentaire

En 2000, un cas de folliculite murale lymphocytaire infiltrante a été associé à une allergie alimentaire chez un chat (15). Cet exemple mérite d'être détaillé car il a été repris dans plusieurs ouvrages, de référence, de dermatologie (1).

Il s'agit du cas d'une chatte européenne, stérilisée, de 5 ans, présentant des lésions non prurigineuses, évoluant depuis 2 mois. Les lésions sont apparues un mois après le passage à une alimentation pauvre en calorie. Une corticothérapie (1mg/kg/jour), de 10 jours, n'a pas permis d'amélioration. Les lésions étaient des croûtes, des érosions, une alopécie, des squames et un épaississement de la peau, principalement localisés à la tête et au cou, en particulier les lèvres et les paupières. Les coussinets étaient secs et squameux. Une séborrhée généralisée est observée (*fig 21 a*). Les raclages cutanés et la culture fongique ne montrent pas d'anomalie. Un calque d'impression, sous-crustacé, montre une inflammation lymphocytaire. Les radiographies du thorax ne montrent pas d'anomalie. L'examen histopathologique de biopsies cutanées montre une folliculite murale lymphocytaire infiltrante marquée et les lésions classiquement associées à la FMLI (*cf A.II.2*) : un excès de kératine dans les follicules pileux, une atrophie des glandes sébacées ; au niveau épidermique, une hyperkératose, une acanthose, une spongiose, une exocytose de lymphocytes modérée et quelques kératinocytes apoptotiques ; au niveau dermique, un infiltrat inflammatoire (principalement lymphocytaire) superficiel et périfolliculaire.

Etant donné que les lésions sont apparues 1 mois après un changement alimentaire, un régime d'éviction alimentaire est entrepris. Le chat est nourri, strictement, avec de la viande de cheval crue et du cabillaud. Après 1 mois de régime d'éviction, les lésions cutanées se sont aggravées (*fig 21 b*) et une dysorexie et un amaigrissement sont apparus. Après 2,5 mois de régime d'éviction, une légère amélioration des lésions cutanées est observée, mais la dysorexie et l'amaigrissement sont toujours présents et des vomissements sont apparus. Aucun diagnostic n'est établi à ce stade et une corticothérapie est initiée (prednisolone 0,5 mg/kg un jour sur 2). Après 4 mois de régime d'éviction et 1,5 mois de corticothérapie, une nette amélioration des lésions cutanées est observée, la peau est quasiment saine et le poil repousse (*fig 21 c*), mais le chat est devenu gravement cachectique (1,8 kg, contre 6,3 kg avant le régime d'éviction) et les anses intestinales sont épaissies à la palpation abdominale, révélant une affection intestinale concomitante. De nouvelles biopsies cutanées montrent une amélioration des lésions histopathologiques (exocytose lymphocytaire, épidermique et folliculaire, diminuée, absence d'apoptose de kératinocytes). Le chat meurt 3 semaines plus tard. L'autopsie montre un ulcère gastrique perforant et une inflammation modérée des intestins. Une biopsie de la muqueuse intestinale révèle une infiltration lymphocytaire et plasmocytaire de celle-ci.

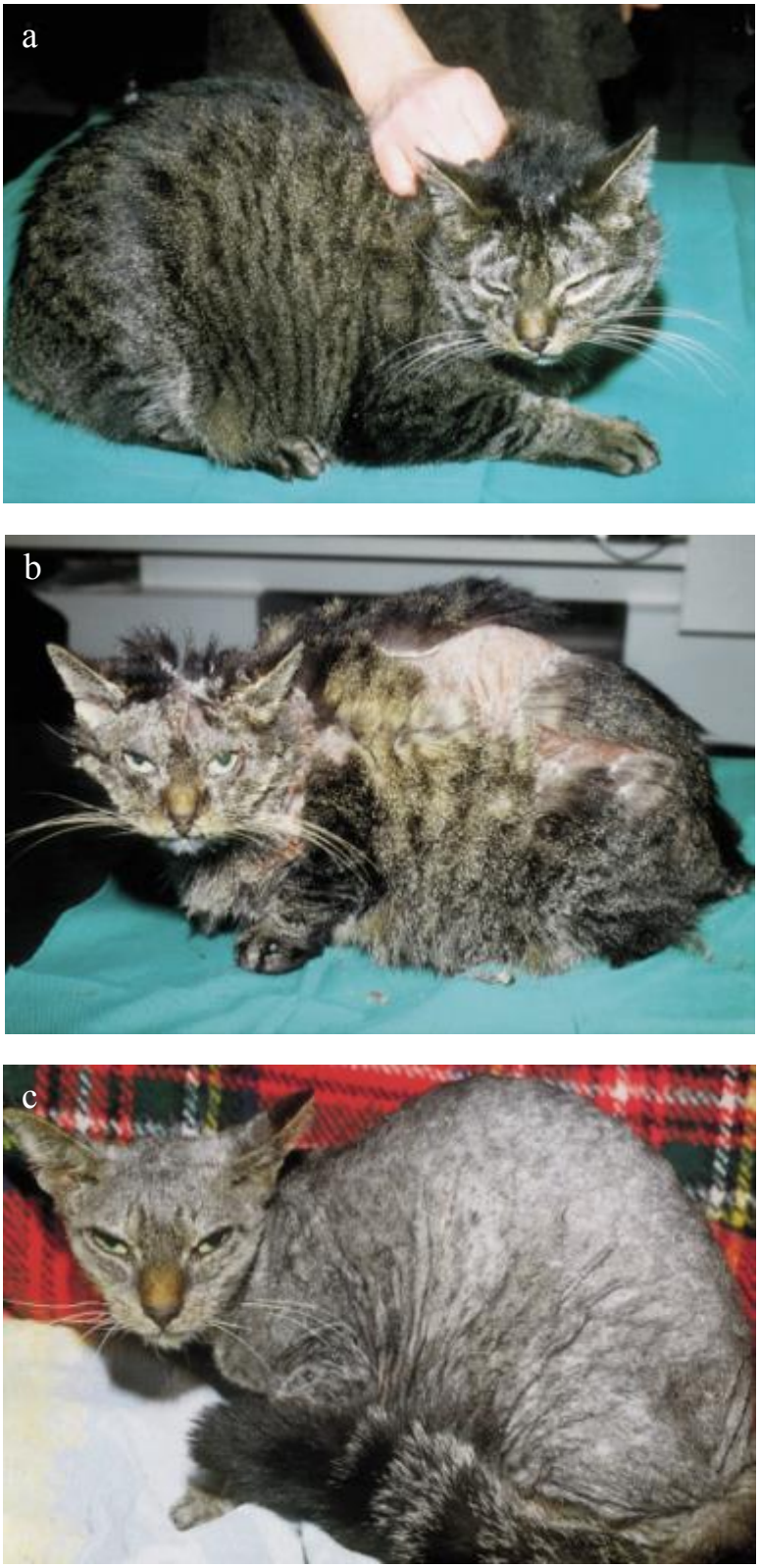

Figure 21 : Evolution des lésions cutanées
a : A l'admission, b : Après 1 mois de régime d'éviction, c : Après 4 mois de régime d'éviction et 1,5 mois de corticothérapie
d'après (15)

L'auteur conclut alors à une folliculite murale lymphocytaire infiltrante associée à une allergie alimentaire. Les connaissances actuelles en médecine vétérinaire permettent de discuter cette conclusion. Premièrement, la durée du régime d'éviction permettant une amélioration des lésions cutanées en cas d'allergie alimentaire est reconnue comme variant de 1 à 8 semaines (45–47). La durée recommandée est donc de 8 semaines de régime d'éviction, car au-delà de cette durée, trop de facteurs entrent en jeu dans l'évolution de la dermatose et, si les lésions cutanées s'améliorent, il est difficile de savoir si cela est dû à l'alimentation ou à un autre facteur. Or, dans l'article, les lésions cutanées ne s'améliorent légèrement qu'au bout de 2,5 mois. De plus, une réintroduction de l'ancienne alimentation pendant 10-14 jours doit succéder au régime d'éviction pour confirmer l'allergie alimentaire (45). Deuxièmement, une corticothérapie a été initiée après 2,5 mois de régime d'éviction, ce qui rend ce dernier ininterprétable, la guérison des lésions cutanées à 4 mois étant, probablement, secondaire à la corticothérapie. Troisièmement, il est aujourd'hui recommandé d'associer un féculent et des légumes à la viande utilisée dans le régime d'éviction (45). N'utiliser que de la viande de cheval et du cabillaud correspond à faire subir au chat le régime BARF (Bones And Raw Food), qui est, le plus souvent, néfaste pour la santé des carnivores (48). Cela peut expliquer, en partie, les signes cliniques digestifs observés. Quatrièmement, il n'y a pas d'argument solide qui permet d'expliquer le lien entre l'affection digestive et la dermatose ; le changement alimentaire qui a eu lieu 1 mois avant l'apparition de la dermatose n'est pas forcément en cause. Enfin, l'étude portant sur un seul cas, les résultats ne sont, bien sûr, pas significatifs.
Un cas similaire a été décrit par le même auteur en 1995 (49).

Pour pouvoir conclure que certains cas de folliculite murale lymphocytaire infiltrante sont liés à une allergie alimentaire chez le chat, il faudrait donc réaliser une étude sur un plus grand nombre de cas, en respectant scrupuleusement le régime d'éviction et en évitant tout autre thérapeutique. A l'heure actuelle, on peut donc dire qu'aucun lien n'a été établi entre la FMLI et l'allergie alimentaire.

Conclusion de la partie *A.III. Corrélation anatomo-clinique* :

Nous avons vu que la folliculite murale lymphocytaire, d'interface ou infiltrante, quelle que soit l'affection causale, est souvent associée aux mêmes symptômes cliniques : un squamosis, un érythème, une alopécie, des croûtes, des érosions et ulcères, affectant, particulièrement, la tête, le cou, les pavillons auriculaires, les coussinets voire les membres, ou la totalité du tégument. Les répercussions systémiques sont fréquentes (abattement, amaigrissement).

Parmi les affections causales citées dans les articles qui étudient la FMLI, on retrouve, principalement, la dermatite exfoliative associée à un thymome, le lupus érythémateux cutané chronique, les affections des glandes sébacées et l'allergie alimentaire. Comme nous venons de l'étudier, l'infiltrat inflammatoire ne cible pas la paroi folliculaire en cas d'une affection des glandes sébacées, et la FMLI, lorsqu'elle est présente, n'est que secondaire à l'atteinte des glandes sébacées. Quant à l'allergie alimentaire, il n'est pas prouvé qu'elle soit reliée à la FMLI. On peut donc conclure qu'une image de folliculite murale lymphocytaire, infiltrante ou d'interface, lorsqu'elle n'apparaît pas secondaire à une affection des glandes sébacées, doit faire penser en premier lieu à un lupus érythémateux cutané chronique et à une dermatite exfoliative associée à un thymome. Le contexte clinique et l'anamnèse orientera vers l'une ou l'autre des hypothèses. Si on souhaite écarter, de manière certaine, l'hypothèse d'un thymome, un scanner thoracique doit être réalisé.

B. Étude rétrospective de 10 cas de folliculite murale chez le chat, présentés à VetAgro Sup de 2005 à 2016

Chez le chat, les cas de folliculite murale lymphocytaire, d'interface ou infiltrante, sont relativement rares. Le service de dermatologie de VetAgro Sup en a recensé une dizaine au cours des dix dernières années, soit environ un cas par an. C'est peu, mais cela représente plus que ce qu'un vétérinaire non spécialiste pourrait diagnostiquer dans sa clientèle. En effet, le service de dermatologie de VetAgro Sup draine un nombre de cas important, que ce soit des cas de première intention ou des cas référés.

Dix cas vont être présentés. Les sept premiers cas sont des chats vus en consultation de dermatologie à VetAgro Sup. Les trois autres sont des chats ayant été vus en consultation par leur vétérinaire traitant et pour lesquels des biopsies cutanées ont été examinées par le service de dermatopathologie de VetAgro Sup. Les cas sont présentés comme suit :

- Commémoratifs concernant l'animal (sexe, statut de stérilisation, race, âge, mode de vie) et anamnèse (histoire de la maladie)
- Examen clinique (description des lésions cutanées et de leur distribution)
- Examens complémentaires et diagnostic
- Traitement et évolution de la dermatose

B.I. Description des cas cliniques

B.I.1. Cas n°1

- Commémoratifs et anamnèse :

Bibou est une chatte européenne stérilisée, âgée d'un an et demi lors de la première consultation (janvier 2013), vivant à l'intérieur, sans accès à l'extérieur. Des croûtes et une alopécie, prurigineuses, étaient apparues en décembre 2012. L'atteinte a touché d'abord le cou et la base des oreilles, puis s'est rapidement étendue au reste du corps.

- Examen clinique : (janvier 2013)

Les lésions cutanées sont un érythème, une dépigmentation, un squamosis à squames psoriasiformes, emprisonnant les poils (*fig 22 c*), des érosions et des croûtes, associées à une alopécie et à une séborrhée généralisée (*fig 22 a et b*). Les lésions sont prurigineuses. La dermatose n'a pas de répercussion systémique.

Figure 22 (a, b, c) : Cas n° 1 - Lésions cutanées lors de la 1ère consultation

Le diagnostic différentiel inclut les dermatoses exfoliatives, croûteuses, prurigineuses, généralisées du chat : ectoparasitoses (cheyletiellose, dermatite à Otodectes, démodécie), pyodermite (folliculite, syndrome de prolifération bactérienne de surface), dermatoses fongiques (dermatophytose, dermatite à *Malassezia*), toxidermie, dermatite exfoliative liée à un thymome et lupus érythémateux cutané chronique.

- Examens complémentaires et diagnostic :

Les raclages cutanés ne montrent pas d'éléments figurés. Les calques cutanés montrent des *cocci* en quantité très importante. Plusieurs recoupes de 4 biopsies cutanées sont examinées : l'épiderme présente une hyperkératose parakératosique, une acanthose, une spongiose et une dermatite d'interface (exocytose de lymphocytes par foyers, quelques images de dégénérescence hydropique et d'apoptose de kératinocytes isolés, au sein des couches basale et suprabasales). Le derme est œdémateux et congestif et contient un infiltrat inflammatoire dense, périvasculaire à diffus, composé essentiellement de lymphocytes. Une folliculite murale lymphocytaire d'interface est présente et de nombreux follicules pileux sont atrophiques. Les

glandes sébacées et les glandes sudoripares ont un aspect normal. Aucun parasite n'est observé. Aucun élément fongique n'est visualisé après réaction au PAS. L'examen histopathologique est évocateur d'un lupus érythémateux cutané chronique (ou d'une dermatite exfoliative liée à un thymome).

Le diagnostic est un lupus érythémateux cutané chronique (ou une dermatite exfoliative liée à un thymome), compliqué d'un syndrome de prolifération bactérienne de surface.

- Traitement et évolution :

Le traitement consiste en l'administration d'un immunomodulateur et d'un antibiotique :

- Ciclosporine (*Atopica* ®) à la dose de 7,5 mg/kg *per os*, une fois par jour, pendant 7 semaines
- Céfalexine (*Therios* ®) à la dose de 15 mg/kg *per os*, matin et soir pendant 5 semaines et shampoings antiseptiques à base de chlorhexidine (*Douxo Pyo shampoing* ® ou *Douxo Pyo mousse* ®) suivis de l'application d'un réhydratant cutané (*Ermidra* ®), un jour sur 2, pendant 2 semaines, puis un jour par semaine

Une nette amélioration est observée après 5 semaines de traitement. La fréquence d'administration de la ciclosporine est, alors, progressivement et lentement diminuée jusqu'à trouver la dose minimale efficace (*fig 23*).

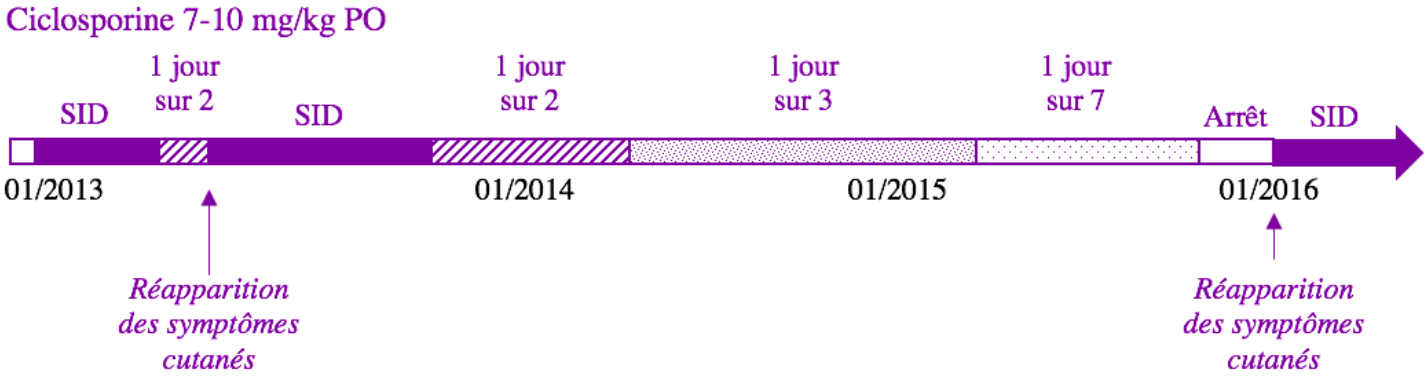

Figure 23 : Cas n° 1 - Évolution de la fréquence d'administration de la ciclosporine au cours du temps

Plusieurs rechutes se sont produites suite à l'arrêt, intempestif ou programmé, de l'administration de la ciclosporine. Chaque fois, la reprise d'une administration quotidienne a permis la rémission, la diminution progressive étant reprise après quelques mois.

Les complications infectieuses sont recherchées à chaque contrôle. Le traitement est adapté en fonction des micro-organismes observés à la cytologie de surface (*fig 24*).

Figure 24 : Cas n° 1 - Traitement des complications infectieuses (bactéries et Malassezia, observées à la cytologie de surface) au cours du temps

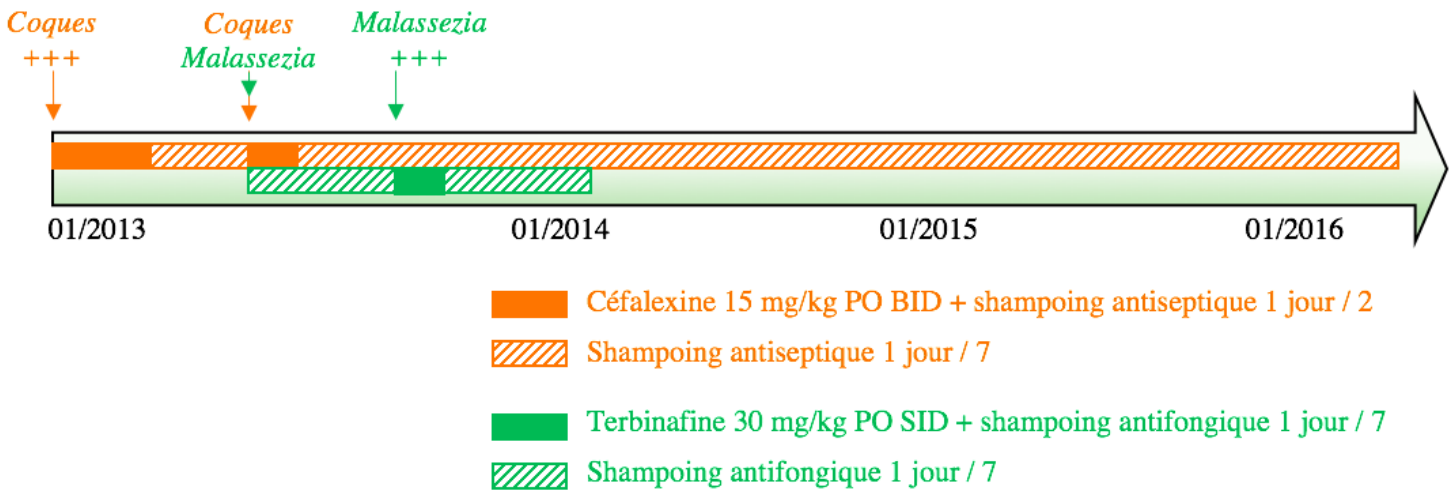

L'évolution des lésions cutanées peut être appréciée sur les photos de la figure 25.



Figure 25 (a, b) : Cas n° 1 - Evolution des lésions 4 mois (a) et 10 mois (b) après le début du traitement

NB : Les poils blanchissent car les mélanocytes des matrices des follicules pileux ont été détruits lors de l'attaque cytotoxique des kératinocytes folliculaires par les lymphocytes T.

B.I.2. Cas n°2

- Commémoratifs et anamnèse :

Chipie est une chatte européenne stérilisée, âgée de 8 ans lors de la première consultation (avril 2016). Elle vit en maison avec accès à l'extérieur. Deux mois avant la consultation (février 2016), les propriétaires constatent une alopécie diffuse du corps et un érythème des paupières et des pavillons auriculaires suivis, 3 semaines plus tard, de l'apparition de squames et de prurit puis, progressivement, d'un abattement et d'un amaigrissement.

- Examen clinique : (avril 2016)

On observe une alopécie diffuse de la face, des pavillons auriculaires et du cou (*fig 26 a*), des croûtes multiples sur le crâne et les pavillons auriculaires, une lichénification des pavillons auriculaires (*fig 26 b*), une sécheresse et une fissuration des coussinets (*fig 26 c*) et un érythème généralisé, intense, associé à un squamosis très important. Les lésions sont prurigineuses.

Figure 26 (a, b, c) : Cas n° 2 - Lésions cutanées lors de la 1ère consultation

La présentation clinique étant relativement similaire, mis à part le retentissement général, le diagnostic différentiel est le même que pour le cas précédent.

- Examens complémentaires et diagnostic :

Les raclages cutanés ne montrent pas d'éléments figurés. Des calques cutanés montrent des coques en quantité modérée. Le test à la lampe de Wood est négatif. Un scanner du thorax ne met pas en évidence de thymome et ne montre aucune anomalie. Plusieurs recoupes de biopsies cutanées sont examinées (*fig 27*). Une hyperkératose orthokératosique, épidermique et folliculaire, est présente. L'épiderme est acanthosique et le siège d'une exocytose de lymphocytes (*fig 27, flèche jaune*), dans les couches basale et suprabasales, avec quelques images d'apoptose ou de dégénérescence hydropique de kératinocytes de la couche basale (*fig 27, flèche verte*). Les follicules pileux présentent une folliculite murale d'interface, lymphocytaire (*fig 27, flèche bleue : lymphocyte*), infundibulaire et isthmique, et certains sont atrophiques. Le derme superficiel est congestif et œdémateux et contient un infiltrat inflammatoire, dense, périvasculaire et périannexiel, composé de mastocytes, de lymphocytes et de quelques histiocytes. Une incontinence pigmentaire et des mélanophages sont présents. L'examen histopathologique est diagnostique d'un lupus érythémateux cutané chronique, épidermique et folliculaire.

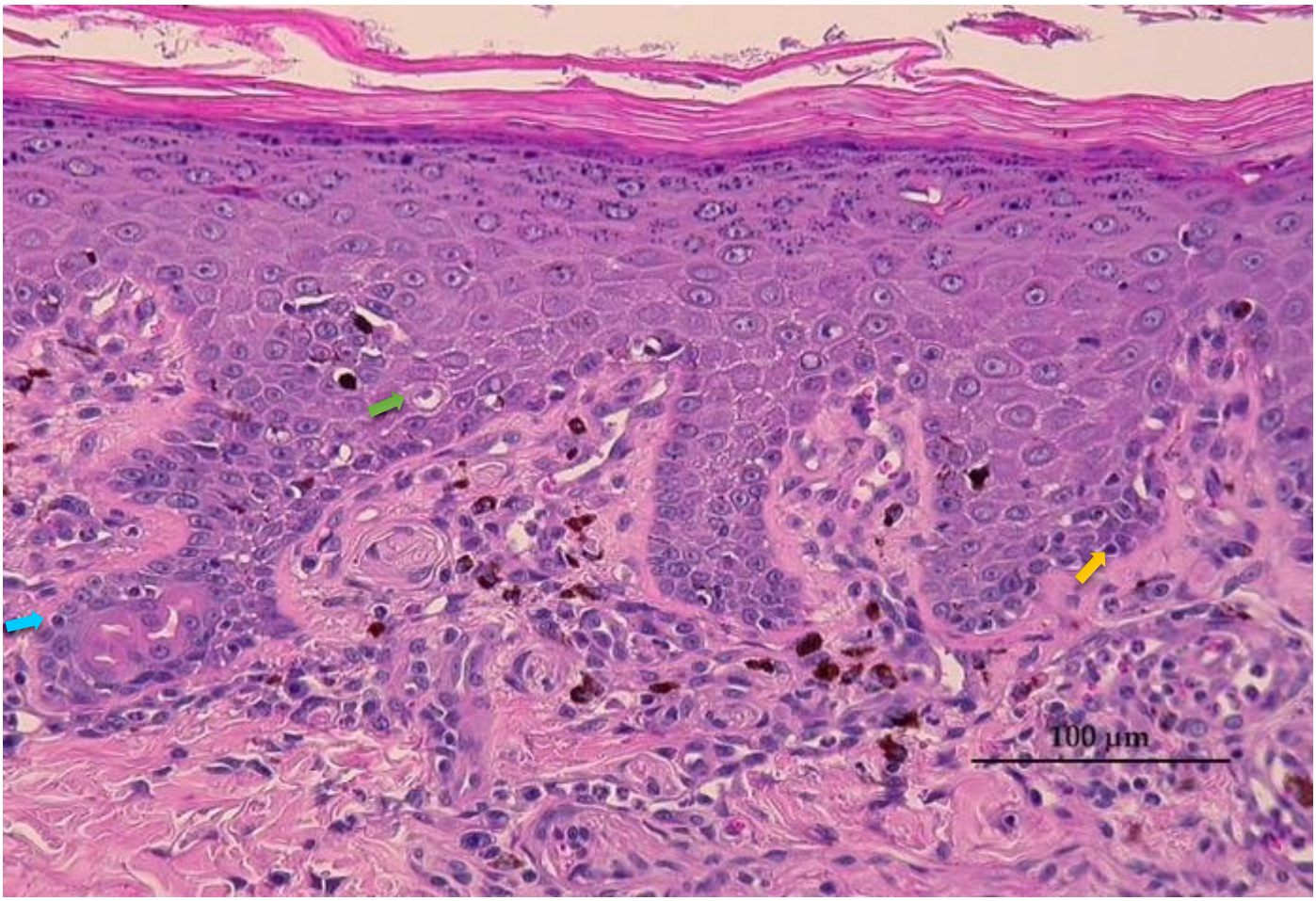

Figure 27 : Cas n°2 - Examen microscopique d'une biopsie cutanée d'un coussinet central

Le diagnostic est un lupus érythémateux cutané chronique compliqué d'un syndrome de prolifération bactérienne de surface.

- Traitement et évolution :

Le traitement consiste en une thérapie immunomodulatrice et en une antibiothérapie :

- Ciclosporine (*Atopica* ®) à la dose de 7,5 mg/kg *per os*, une fois par jour, pendant 3 mois
- Céfalexine (*Therios* ®) à la dose de 15 mg/kg *per os*, matin et soir, pendant 1 mois et shampoings antiseptiques à base de chlorhexidine (*Douxo Pyo shampoing* ®) suivis de l'application d'un réhydratant cutané (*Ermidra* ®), tous les jours, pendant 2 semaines, puis 2 à 3 fois par semaine

Le cas a été perdu de vue par la suite.

B.I.3. Cas n°3

- Commémoratifs et anamnèse :

Manon est une chatte Persan, stérilisée, âgée de 9 ans lors de la première consultation (février 2006). Elle vit à l'intérieur, sans accès à l'extérieur. Ses propriétaires ont remarqué des croûtes sanguinolentes et une peau épaissie sur tous les coussinets principaux ; ils rapportent également la présence de squames dans le pelage depuis plusieurs années.

- Examen clinique : (février 2016)

Un épaississement de la peau, des érosions et des croûtes sont présents sur les coussinets principaux des quatre membres (*fig 28 a*) et des excroissances de consistance ferme sur les coussinets accessoires, évoquant de la corne (*fig 28 b*). Les lésions ne sont ni douloureuses, ni prurigineuses. Elles sont plus marquées aux membres thoraciques. Un squamosis généralisé est noté.

Les principales hypothèses diagnostiques sont la pododermatite lympho-plasmocytaire ou la dermatite de contact par irritation (par un produit caustique ou irritant).

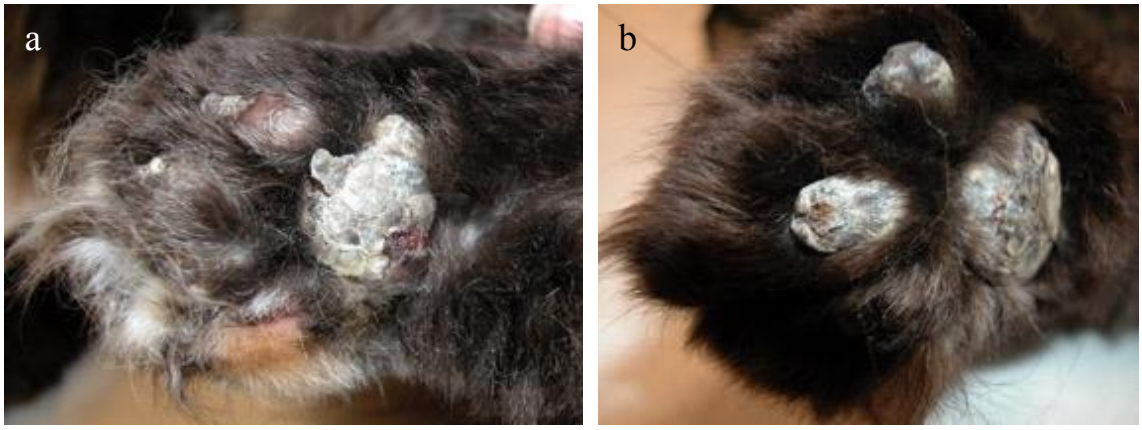

Figure 28 (a, b) : Cas n° 3 - Lésions des coussinets lors de la 1ère consultation

- Examens complémentaires et diagnostic :

Quatre biopsies cutanées, des coussinets principaux et accessoires, sont réalisées. Leur examen histopathologique montre une réaction de cytotoxicité lymphocytaire dirigée contre l'épiderme. D'autres biopsies cutanées seront réalisées par la suite et permettront d'établir le diagnostic de lupus érythémateux cutané chronique (*cf. paragraphe « Traitement et évolution »*).

- Traitement et évolution :

Dans un premier temps, un traitement topique sur les coussinets est mis en place :

- Butyrate d'hydrocortisone (*Locoïd 0,1% crème* ®) matin et soir pendant une semaine puis une fois par jour pendant 3 semaines, puis une fois tous les 2 jours
- Shampoing antiseptique à base de chlorhexidine (*Pyoderm* ®) 2 fois par semaine

- Limage des excroissances sur les coussinets accessoires

Le traitement permet une nette amélioration des lésions des coussinets en quelques semaines.

Deux mois plus tard (avril 2006), une zone alopécique, croûteuse, non prurigineuse, est observée autour de l'œil droit et de l'érythème et des croûtes sont observées sur le bord libre des deux pavillons auriculaires.

Encore deux mois plus tard (juin 2006), le chat présente un squamosis et une alopécie généralisés (dermatite exfoliative), ainsi que des croûtes en zone dorso-lombaire (*fig 29*). L'examen à la lampe de Wood, l'examen direct des squames, le trichogramme, la radiographie du thorax, l'échographie abdominale et le bilan sanguin (biochimie et numération formule sanguine) ne montrent pas d'anomalie. La cytologie de surface sur calque cutané montre une grande quantité de bactéries.

Figure 29 : Cas n°3 - Squames en région dorso-lombaire

De nouvelles biopsies cutanées sont réalisées (sites des biopsies : cou, région lombaire, sternum et abdomen), dont l'examen montre, en surface, une hyperkératose orthokératosique, voire parakératosique. Dans l'épiderme, on observe, par foyers, une acanthose, une spongiose et une dermatite d'interface (exocytose marquée de lymphocytes, quelques images de satellitose et d'apoptose de kératinocytes isolés au sein de la couche basale). Le derme superficiel, congestif et œdémateux, est le siège d'un infiltrat inflammatoire dense, périvasculaire à diffus, composé de nombreux lymphocytes, de mastocytes et d'histiocytes. De nombreux follicules pileux sont atrophiques et une folliculite murale lymphocytaire infiltrante est présente (exocytose lymphocytaire dans l'épithélium folliculaire). Les glandes sébacées ont un aspect normal. Les glandes sudoripares sont altérées : l'épithélium sécrétant est décollé de la lame basale par un œdème riche en mucine. Aucun parasite n'est observé. Aucun élément fongique n'est visualisé après réaction au P.A.S. L'examen histopathologique est diagnostique d'un lupus érythémateux cutané chronique (ou d'une dermatite exfoliative liée à un thymome).

Le diagnostic est un lupus érythémateux cutané chronique (ou une dermatite exfoliative liée à un thymome), compliqué d'un syndrome de prolifération bactérienne de surface. Seule une antibiothérapie est mise en place : Céfalexine (*Therios* ®) à la dose de 15mg/kg, *per os*, matin et soir, pendant 3 semaines. Elle permet une nette régression des lésions.

Neuf mois après la première consultation (novembre 2006), des symptômes généraux apparaissent : forte hyperthermie (40,5°C), abattement, anorexie, polyadénomégalie. De plus, de l'érythème, des croûtes recouvrant des ulcères, plus ou moins purulents, sont présent sur la face, les pavillons auriculaires, la ligne du dos et les coussinets ; les lésions sont prurigineuses. Un périonyxis est présent sur un doigt du membre thoracique droit, duquel s'écoule un pus verdâtre. La biochimie sanguine, l'électrocardiogramme et l'analyse d'urine ne montrent pas d'anomalie. La numération formule sanguine montre une leucocytose neutrophilique (22,3M/mm3). L'examen histopathologique de nouvelles biopsies cutanées montre une réaction de cytotoxicité envers l'épiderme et les infundibulums folliculaires, identique à celle observée lors de l'examen des précédentes biopsies, associée, maintenant, à une dermatite neutrophilique pustuleuse et une vasculite leucocytoclasique. Les calques cutanés ne montrent

pas de bactérie. Un traitement immunomodulateur est instauré : prednisone (*Cortancyl* ®) à la dose de 0,5 mg/kg, *per os*, une fois par jour, pendant 1 semaine, puis 2 fois par jour, pendant 1 semaine.

Après 2 semaines de traitement, les lésions sont encore plus étendues et l'hyperthermie est persistante (40°C). Les calques cutanés montrent des *cocci* en grande quantité. Le traitement comprend cette fois une antibiothérapie (Céfalexine à la dose de 15 mg/kg, *per os*, matin et soir) complétée par des shampooings antiseptiques, 2 fois par semaine, pendant 3 semaines) et une double thérapie immunomodulatrice (prednisone 0,5 mg/kg, *per os*, deux fois par jour et chlorambucil (*Chloraminophène* ®) 0,2 mg/kg/jour). Les propriétaires décident d'arrêter le traitement au chlorambucil après une semaine de traitement.

Après 3 mois et demi de corticothérapie (février 2007), les lésions cutanées ont guéri et l'examen clinique général ne montre plus aucune anomalie. La corticothérapie est diminuée à la dose de 0,25 mg/kg, *per os*, matin et soir.

Après 6 mois de corticothérapie (mai 2007), la chatte est en très bon état général et les lésions cutanées ont disparu. Seul un durillon corné persiste sur un doigt ainsi qu'une sécheresse des coussinets et une alopécie de la face postérieure des cuisses.

Entre 2007 et 2011, un très bon contrôle de la dermatose est effectué grâce à la corticothérapie. La dose de prednisone a pu être réduite à 0,25 mg/kg, *per os*, 1 fois tous les 3 jours en 2011. Fin 2011, la chatte décède d'une néphropathie chronique.

B.I.4. Cas n°4

- Commémoratifs et anamnèse :

Cléa est une chatte européenne non stérilisée, âgée de 6 ans lors de la première consultation (avril 2007). Elle vit en appartement sans accès à l'extérieur.

Trois ans avant la consultation (en 2004), une alopécie de la face caudale des jarrets apparaît. Cette alopécie n'évolue pas par la suite. Cinq mois avant la consultation (décembre 2006), les coussinets des membres thoraciques deviennent squameux et érythémateux, engendrant une boiterie. Les mois suivants, Cléa présente plusieurs otites et maigrit progressivement.

- Examen clinique : (avril 2007)

On observe un squamosis et un érythème généralisés, une dépilation de la face caudale des jarrets et un léger prurit. Les coussinets sont érythémateux, d'aspect craquelé et présentent des squames psoriasiformes (*fig 30 a*). Des manchons pilaires sont présents à la base des pavillons auriculaires et sur les doigts. De plus, la palpation abdominale semble douloureuse.

- Examens complémentaires et diagnostic :

Des calques cutanés montrent des bactéries en quantité modérée. L'examen à la lampe de Wood est négatif. Le bilan biochimique sanguin et les radiographies thoraciques ne montrent aucune anomalie. L'échographie abdominale montre un épaississement diffus de la sous-muqueuse gastrique. Des biopsies cutanées sont réalisées. Leur examen histopathologique montre les mêmes lésions que celles des cas précédents : dermatite d'interface et folliculite murale infiltrante lymphocytaire (*fig 31*). L'examen histopathologique est évocateur d'un lupus érythémateux cutané chronique (ou d'une dermatite exfoliative liée à un thymome).

Le diagnostic est un lupus érythémateux cutané chronique (ou une dermatite exfoliative liée à un thymome), compliqué d'un syndrome de prolifération bactérienne de surface.

- Traitement et évolution :

Le traitement consiste en une corticothérapie et en une antibiothérapie :

- Prednisolone (*Dermipred* ®) à la dose de 0,5 mg/kg, *per os*, matin et soir, pendant 2 mois, puis à des doses dégressives.
- Céfalexine (*Therios* ®) à la dose de 15 mg/kg, *per os*, matin et soir pendant 1 mois et shampoings antiseptiques à base de chlorhexidine (*Pyo*derm ®) suivis de l'application d'un réhydratant cutané (*Humiderm* ®), 1 à 2 fois par semaine.

Une nette amélioration des lésions cutanées est observée après 3 semaines de traitement : on note une disparition des squames sur les coussinets et une repousse des poils (*fig 30 b*).

L'animal est perdu de vue.

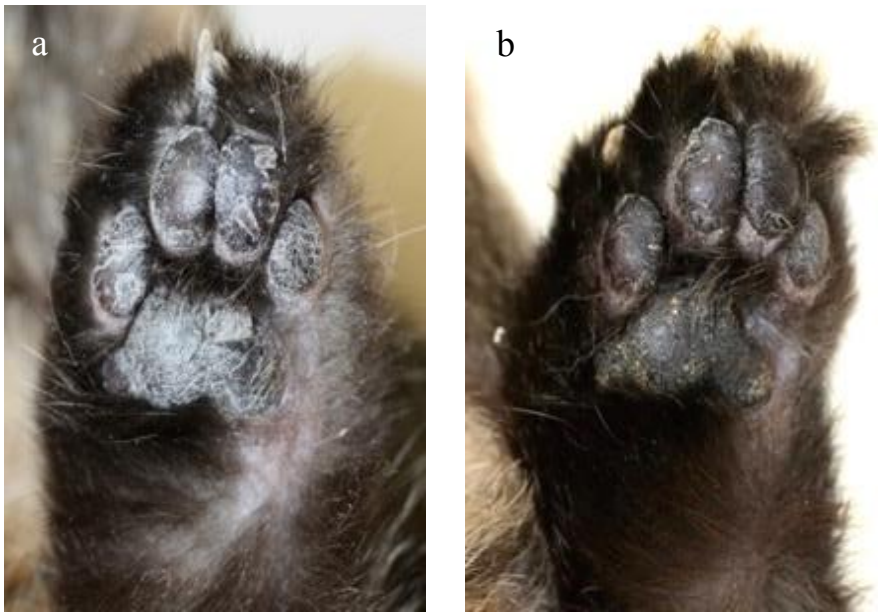

Figure 30 : Cas n° 4 - Lésions des coussinets lors de la 1ère consultation (a) et après 3 semaines de traitement (b)

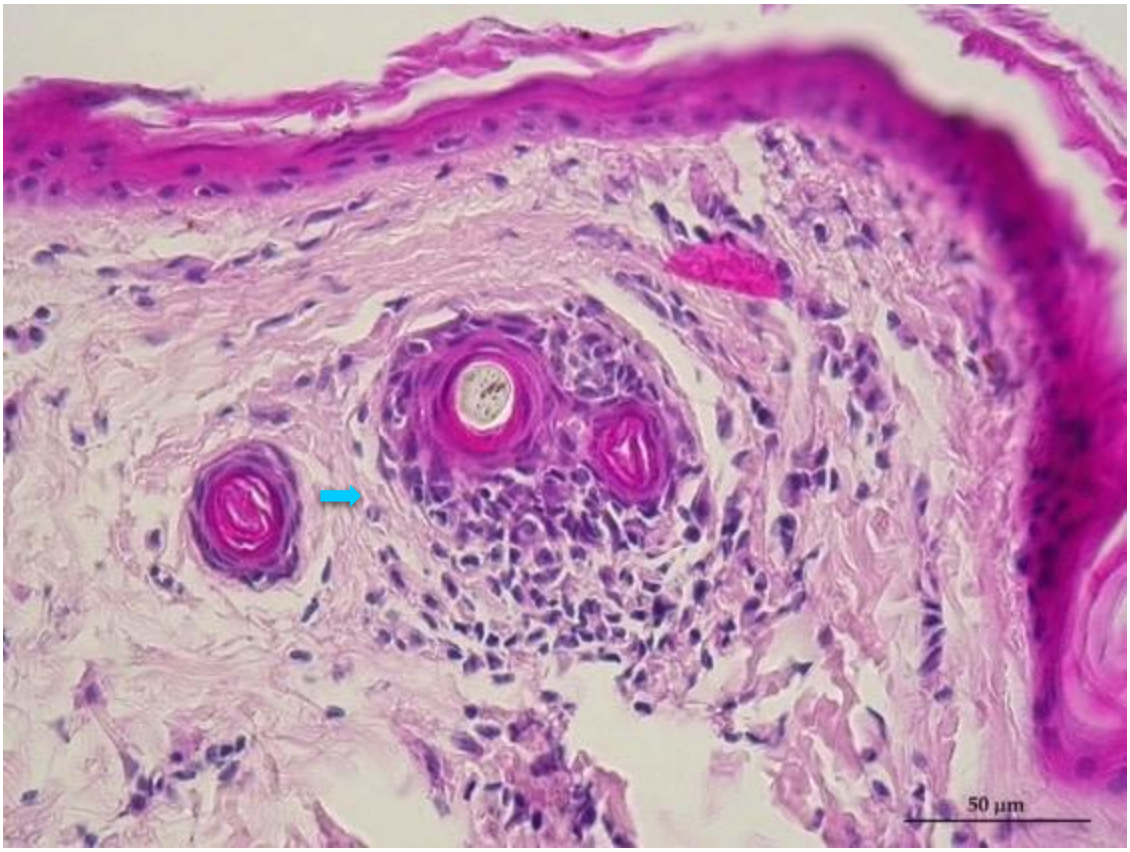

Figure 31 : Cas n°4 – Examen histopathologique d'une biopsie cutanée - Dermatite d'interface (discrète sur cette photo) et folliculite murale d'interface (flèche bleue)

B.I.5. Cas n°5

- Commémoratifs et anamnèse :

Zip est un chat européen mâle non castré, âgé de 4 mois lors de la première consultation (septembre 2011). Il vit à l'intérieur sans accès à l'extérieur.

Depuis son acquisition 2 mois auparavant, Zip présente une zone alopécique sur la face dorsale de l'antérieur gauche, non prurigineuse, qui n'a pas rétrocédé à un traitement local à base d'enilconazole (*Imaveral* ®). Puis, un squamosis, associé à un prurit important, apparaît, d'abord sur la tête et les coussinets, puis sur le dos.

- Examen clinique : (septembre 2011)

On observe un érythème, une alopécie, des ulcères, des croûtes et des excoriations de la face, des pavillons auriculaires (*fig 32 a*) et des membres antérieurs (*fig 32 b, c*). Un squamosis généralisé est présent, particulièrement important sur la ligne du dos, les pavillons auriculaires et les coussinets (*fig 32 c*). Des croûtes périmamelonnaires sont également observées. Un abattement et une dysorexie sont rapportés par les propriétaires.

Etant donné l'âge du chat et le caractère généralisé de la dermatose, les hypothèses diagnostiques sont une ectoparasitose (cheyletiellose, dermatite à otodectes, démodécie), une pyodermite (syndrome de prolifération bactérienne de surface), une dermatose fongique (dermatophytose, dermatite à *Malassezia*), mais aussi le pemphigus foliacé, le lupus érythémateux cutané chronique et une atteinte cutanée secondaire à une infection par le virus de la leucose féline (FeLV) ou par le virus de l'immunodéficience féline (FIV).

- Examens complémentaires et diagnostic :

Les raclages cutanés ne montrent pas d'anomalie. Les calques cutanés montrent de nombreuses bactéries. Les sérologies FeLV et FIV sont négatives. Plusieurs biopsies cutanées sont réalisées. Leur examen histopathologique montre une hyperkératose orthokératosique ou parakératosique, une spongiose et une dermatite d'interface (*fig 33*) : exocytose de lymphocytes (*fig 33, flèche jaune*), quelques images de nécrose ou d'apoptose de kératinocytes (*fig 33, flèche verte*). Le derme est œdémateux et congestif et le siège d'un infiltrat inflammatoire dense, périvasculaire à diffus, essentiellement composé de lymphocytes. Dans certaines zones, un infiltrat lichénoïde lymphocytaire est présent. Certains follicules pileux présentent une folliculite murale d'interface lymphocytaire (*fig 34 a, b*). Les glandes sébacées et les glandes sudoripares ont un aspect normal. Aucun parasite n'est observé. Aucun élément fongique n'est visualisé après réaction au PAS. L'examen histopathologique montre donc une réaction de cytotoxicité sévère, dirigée contre l'épiderme et l'épithélium des follicules pileux et évoque un lupus érythémateux cutané chronique (ou une dermatite exfoliative liée à un thymome). La recherche d'un thymome n'est pas indiquée dans un premier temps en raison de l'âge de l'animal.

Le diagnostic est un lupus érythémateux cutané chronique compliqué d'un syndrome de prolifération bactérienne de surface.

Figure 32 (a, b, c) : Cas n° 5 - Lésions cutanées lors de la 1ère consultation

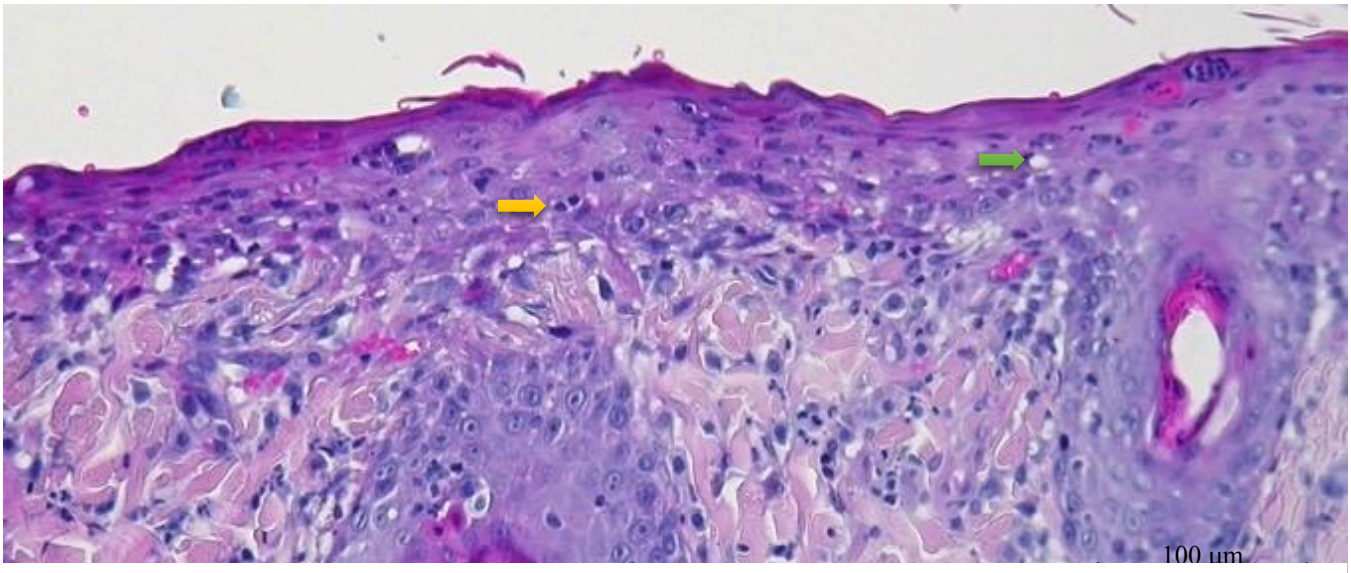

Figure 33 : Cas n°5 – Examen histopathologique d'une biopsie cutanée - Dermatite d'interface

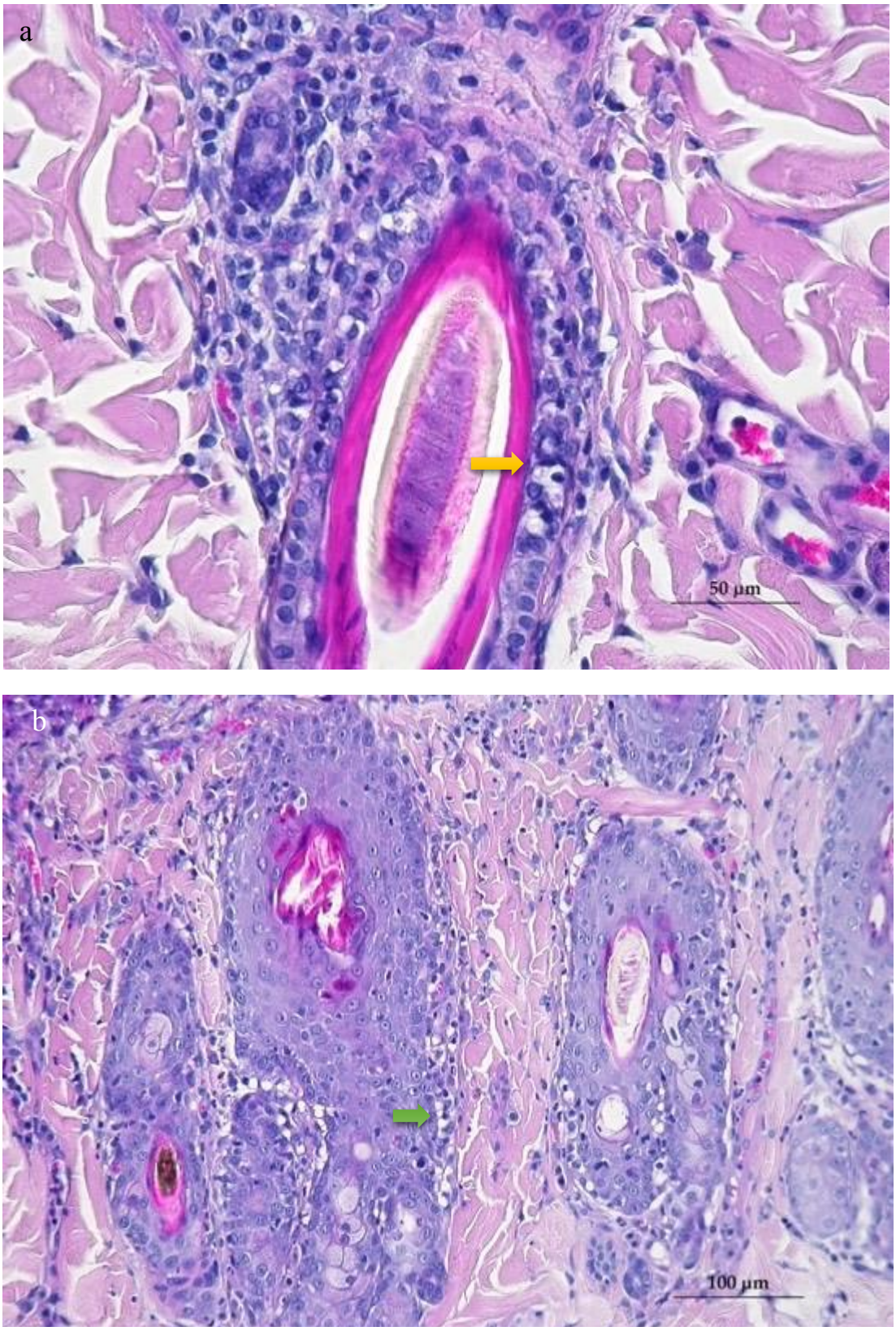

Figure 34 (a, b) : Cas n°5 – Examen histopathologique d'une biopsie cutanée - Folliculite murale d'interface : exocytose de lymphocytes (flèche jaune), images de dégénérescence hydropique de kératinocytes (flèche verte)

- Traitement et évolution :

Le traitement initial consiste en une corticothérapie et en une antibiothérapie :

- Prednisolone (*Microsolone* ®) à la dose de 0,5 mg/kg, *per os*, matin et soir
- Céfalexine (*Therios* ®) à la dose de 15 mg/kg, *per os*, matin et soir, et micro-émulsion antiseptique à base de chlorhexidine (*Douxo Pyo micro-émulsion* ®) deux fois par semaine, pendant 3 semaines.

Après 2 semaines de traitement, une amélioration de l'état général est constatée, ainsi qu'une diminution de l'intensité des lésions cutanées et du prurit. Après 1 mois de traitement, les lésions cutanées ont quasiment disparu et une repousse des poils est en cours. Quelques *cocci* étant encore présents à la cytologie de surface, l'application locale de la micro-émulsion antiseptique est poursuivie. Deux semaines plus tard, une reprise modérée du prurit est constatée par les propriétaires, la cytologie de surface montre la présence de *Malassezia*. Un traitement local à base d'enilconazole (*Imaveral* ® tous les 3 jours pendant 15 jours) est alors entrepris. De plus, une herpesvirose est diagnostiquée en janvier 2012, lors d'une consultation d'ophtalmologie (des ulcères cornéens et une kératite bilatérale sévère sont mis en évidence).

L'animal est perdu de vue.

B.I.6. Cas n°6

- Commémoratifs et anamnèse :

Rose est une chatte européenne stérilisée, âgée de 5 ans lors de la première consultation (octobre 2005). Elle vit en maison avec accès à l'extérieur.

Deux mois avant la consultation (août 2005), un érythème, des papules et une alopécie, localisés au dos, apparaissent. Les lésions se généralisent rapidement en même temps qu'apparaissent un prurit intense et un amaigrissement.

- Examen clinique : (octobre 2005)

On observe, sur tout le corps, des papules, des plaques, des excoriations, des croûtes, un érythème et une alopécie (*fig 35*). Le prurit est intense. Une puce est retrouvée dans le pelage. Une otite érythémato-cérumineuse est présente à gauche et une otite purulente à droite. Ces lésions cutanées s'accompagnent de symptômes généraux : maigreur, hypertrophie des nœuds lymphatiques inguinaux et déshydratation à 5%.

Le diagnostic différentiel inclut les dermatoses papuleuses, croûteuses, prurigineuses, généralisées du chat : ectoparasitose (cheyletiellose, dermatite à Otodectes, démodécie, dermatite par allergie aux piqûres de puces), pyodermite (folliculite, syndrome de prolifération bactérienne de surface), dermatose fongique (dermatophytose, dermatite à *Malassezia*), toxidermie, dermatite exfoliative liée à un thymome, lymphome cutané et lupus érythémateux cutané chronique.

Figure 35 : Cas n° 6 - Lésions cutanées lors de la 1ère consultation

- Examens complémentaires et diagnostic :

Les raclages cutanés ne montrent pas d'anomalie. Les calques cutanés montrent de nombreux coques. L'examen direct du cérumen montre de nombreux *Otodectes* et l'examen cytologique du cérumen montre de nombreuses levures du genre *Malassezia*. La cytoponction du nœud lymphatique inguinal montre une réaction immune non spécifique.

Des biopsies cutanées sont réalisées et leur examen histopathologique montre une dermatite d'interface (exocytose dans l'épiderme de lymphocytes par foyers, dégénérescence hydropique de kératinocytes basaux), infiltrat lymphocytaire dans le derme et folliculite murale lymphocytaire infiltrante. Les follicules pileux sont détruits par l'infiltrat inflammatoire, en particulier les parties isthmiques et profondes, et sont, parfois, remplacés par des pyogranulomes. Un dépôt de mucine est observé dans la paroi folliculaire (dépôt apparaissant bleu pâle à la coloration Hémalun-Eosine), élargissant l'espace entre les kératinocytes folliculaires. De plus, la paroi de nombreux vaisseaux est épaissie, d'aspect homogène, hyalin, et infiltrée par des lymphocytes, des macrophages et des polynucléaires neutrophiles. En conclusion, l'examen histopathologique montre des lésions caractéristiques d'un lupus érythémateux cutané chronique (ou d'une dermatite exfoliative liée à un thymome), accompagnées d'une folliculite murale dégénérative mucineuse et de lésions de vasculite.

Le diagnostic est un lupus érythémateux cutané chronique (ou une dermatite exfoliative liée à un thymome), compliqué d'un syndrome de prolifération bactérienne de surface et associé à une otacariose bilatérale et à une pulicose.

- Traitement et évolution :

L'otacariose et la pulicose sont traitées avec du fipronil (*Frontline* ®, 1 goutte dans chaque oreille, le reste de la pipette entre les omoplates, 1 fois par mois pendant 3 mois). Un traitement insecticide de l'environnement, à base de perméthrine, de pipéronyl et de pyriproxyfène, est également prescrit (*Parastop* ®). Une corticothérapie et une antibiothérapie sont mises en place :

- Prednisolone (*Megasolone* ®) à la dose de 1,5 mg/kg, *per os*, matin et soir
- Céfalexine (*Therios* ®) à la dose de 15mg/kg, *per os*, matin et soir, pendant 4 semaines

Après 2 semaines de traitement, on observe une diminution du prurit et de la séborrhée et une repousse du poil par endroits, mais les plaques, les papules et l'érythème sont toujours présents.

L'animal est perdu de vue

B.I.7. Cas n°7

- Commémoratifs et anamnèse :

Misty est une chatte européenne stérilisée, âgée de 11 ans lors de la première consultation (mars 2016). Elle vit en appartement sans accès à l'extérieur. Elle est suivie depuis 4 mois (novembre 2015) pour une rhinite neutrophilique bactérienne, réfractaire aux traitements antibiotiques mis en place et ayant entrainé une dysorexie et un amaigrissement progressif.

Les lésions cutanées sont apparues 3 mois avant la première consultation (décembre 2015), sous forme de croûtes et de squames, associées à une alopécie de l'abdomen. Une corticothérapie (prednisolone 0,25 mg/kg/jour pendant 1 mois) a permis une régression partielle des lésions.

- Examen clinique : (mars 2016)

On observe des croûtes et un squamosis majeur de l'abdomen (*fig 36 a*), un squamosis modéré du reste du corps, y compris des coussinets, qui prennent un aspect craquelé (*fig 36 c*). Des zones alopéciques sont disséminées sur l'ensemble du corps (*fig 36 b*). L'animal est très maigre (score corporel de 2/9).

Le diagnostic différentiel inclut la dermatite exfoliative liée à un thymome, le lupus érythémateux cutané, un syndrome de prolifération bactérienne de surface, une dermatite à *Malassezia* et un lymphome cutané.

- Examens complémentaires et diagnostic :

Les raclages cutanés ne montrent pas d'anomalie. Les calques cutanés montrent des coques en petite quantité. Plusieurs biopsies cutanées sont réalisées et leur examen histopathologique montre une hyperkératose orthokératosique marquée, une acanthose modérée et une dermatite d'interface (exocytose de lymphocytes et de quelques mastocytes, images de dégénérescence hydropique de kératinocytes basaux). Quelques corps de Civatte sont trouvés en position immédiatement sous-épidermique. Le derme est œdémateux et congestif et contient un infiltrat inflammatoire dense, périvasculaire à diffus, composé de lymphocytes, de mastocytes et de quelques histiocytes. Une incontinence pigmentaire et des mélanophages sont présents. Les follicules pileux sont très atrophiques et sont le siège d'une exocytose de lymphocytes associée à une dégénérescence hydropique des kératinocytes et à une hyperkératose orthokératosique. Aucun parasite n'est observé. Aucun élément fongique n'est visualisé après réaction au PAS. L'examen histopathologique évoque une dermatite exfoliative liée à un thymome ou un lupus érythémateux cutané chronique. Le scanner thoracique ne met pas en évidence de thymome.

Le diagnostic est un lupus érythémateux cutané chronique compliqué d'un syndrome de prolifération bactérienne de surface modéré.

Figure 36 (a, b, c) : Cas n° 7 - Lésions cutanées lors de la 1ère consultation

- <u>Traitement et évolution :</u>

Une antibiothérapie, mise en place pour la rhinite neutrophilique bactérienne (amoxicilline et acide clavulanique : 20 mg/kg, *per os*, matin et soir, pendant 5 semaines), permet également de traiter le syndrome de prolifération bactérienne de surface. Un traitement immunosuppresseur sera mis en place après guérison de la rhinite. Après 5 semaines de traitement antibiotique, une légère amélioration des troubles dermatologiques est constatée.

L'animal est perdu de vue.

B.I.8. Cas n°8

- Commémoratifs et anamnèse :

Minou est un chat Oriental mâle non castré, âgée de 4 ans lors de la première consultation (octobre 2013). Le mode de vie n'est pas connu.

- Examen clinique : (octobre 2013)

On observe un érythème, des croûtes, une alopécie et un squamosis, généralisées, particulièrement importants aux paupières, au chanfrein (*fig 37 a*), aux pavillons auriculaires, en face interne des cuisses (*fig 37 c*) et à l'extrémité des membres thoraciques et pelviens (*fig 37 b, d*). Les coussinets sont secs et squameux (*fig 37 d*).

Figure 37 (a, b, c, d) : Cas n° 8 - Lésions cutanées lors de la 1ère consultation

- Examens complémentaires et diagnostic :

Les calques cutanés montrent des bactéries en grande quantité. L'examen histopathologique de biopsies cutanées montre une réaction de cytotoxicité lymphocytaire envers l'épiderme et les follicules pileux, évoquant un lupus érythémateux cutané chronique (ou une dermatite exfoliative liée à un thymome).

- Traitement et évolution :

Le traitement est la ciclosporine (Atopica ®, dose inconnue) et une antibiothérapie (molécule et dose inconnues). Le traitement est arrêté par la propriétaire au bout de 3 semaines car une diarrhée et une malpropreté urinaire sont apparues et parce que le traitement est jugé contraignant et onéreux. Les lésions cutanées s'étaient légèrement améliorées au cours des 3 semaines de traitement. Quelques semaines plus tard, suite à une aggravation des lésions cutanées, un calque cutané montre de nombreuses levures du genre *Malassezia*, des shampoings antifongiques (shampoing *Malaseb* ®) permettent une légère amélioration des lésions cutanées. De l'acupuncture, de la microkinésithérapie, de la phytothérapie et du magnétisme sont essayés, sans succès. Deux ans après l'apparition des lésions, Minou présente un abattement, une cachexie, une diarrhée et une malpropreté urinaire ; l'euthanasie est décidée.

B.I.9. Cas n°9

- Commémoratifs et anamnèse :

Mouki est un chat Siamois mâle castré, âgé de 7 ans lors de la première consultation (juillet 2013). Le mode de vie n'est pas connu.

Il présente depuis 1 mois un squamosis, un érythème et une alopécie, associés à un prurit, sur la face et les pavillons auriculaires.

- Examen clinique : (juillet 2013)

Les lésions cutanées sont un squamosis, un érythème, des excoriations, des érosions, des croûtes et une alopécie, principalement localisées à la face, au cou (*fig 38 a*), aux pavillons auriculaires (*fig 38 c*) et aux membres thoraciques (*fig 38 b*). Un important prurit est associé. Des déjections de puces sont retrouvées dans le pelage.

- Examens complémentaires et diagnostic :

Les raclages cutanés ne montrent pas d'anomalie. Les calques cutanés montrent des coques en petite quantité. L'examen à la lampe de Wood est négatif. L'examen histopathologique des biopsies cutanées montre une dermatite d'interface (exocytose dans l'épiderme de lymphocytes par foyers, dégénérescence hydropique de kératinocytes basaux), un infiltrat inflammatoire dermique et une folliculite murale lymphocytaire d'interface. Des images de furonculose sont également observées au sein du derme superficiel et moyen. Cet examen montre une réaction de cytotoxicité lymphocytaire envers l'épiderme et les follicules pileux, évoquant un lupus érythémateux cutané chronique (ou une dermatite exfoliative liée à un thymome).

Le diagnostic est un lupus érythémateux cutané chronique (ou une dermatite exfoliative liée à un thymome), compliqué d'un syndrome de prolifération bactérienne de surface modéré.

- Traitement et évolution :

Le traitement consiste en une antibiothérapie (marbofloxacine), une corticothérapie (prednisolone) et un traitement contre les puces (fipronil). Les doses utilisées ainsi que les durées de traitement sont inconnues. Après 1 mois de traitement, une légère amélioration des lésions cutanées est observée. Un abattement et un amaigrissement importants apparaissent par la suite et Mouki est euthanasié cinq mois après la première consultation.

Figure 38 (a, b, c) : Cas n° 9 - Lésions cutanées lors de la 1ère consultation

B.I.10. Cas n°10

- Commémoratifs et anamnèse :

Balthazar est un chat européen mâle castré, âgée de 8 ans lors de la première consultation (mars 2014). Il vit en appartement avec accès à l'extérieur.

- Examen clinique : (mars 2014)

Les lésions cutanées sont un squamosis, un érythème, des croûtes, des érosions et une alopécie, principalement localisés aux pavillons auriculaires, au cou (*fig 39 a*), à la face interne des membres thoraciques et pelviens et au ventre (*fig 39 b*). Un prurit est associé. Le squamosis est généralisé et sévère, les squames psoriasiformes emprisonnant les poils et les faisant tomber par touffes (*fig 39 c*).

Figure 39 (a, b, c) : Cas n° 10 - Lésions cutanées lors de la 1ère consultation

Le diagnostic différentiel inclut une ectoparasitose (cheyletiellose, dermatite à Otodectes, démodécie), une pyodermite (syndrome de prolifération bactérienne de surface), une dermatose fongique (dermatophytose, dermatite à *Malassezia*), une toxidermie, une dermatite exfoliative liée à un thymome, une alopécie paranéoplasique, un lupus érythémateux cutané chronique.

- Examens complémentaires et diagnostic :

Les raclages cutanés sont négatifs. Les calques cutanés montrent quelques *cocci*. Plusieurs biopsies cutanées sont réalisées et leur examen histopathologique montre une hyperkératose parakératosique et des croûtes sérocellulaires, un épiderme acanthosique, nettement spongiotique et une dermatite d'interface (exocytose de lymphocytes par foyers, images de dégénérescence hydropique et d'apoptose de kératinocytes isolés, au sein des couches basale et épineuse). Le derme est œdémateux et congestif et contient un infiltrat inflammatoire dense, périvasculaire à diffus, composé de lymphocytes, de mastocytes, de polynucléaires éosinophiles et de quelques histiocytes. L'infiltrat inflammatoire se charge en polynucléaires neutrophiles dans les zones ulcérées. Une folliculite murale lymphocytaire d'interface est présente et la plupart des follicules pileux sont atrophiques. Les glandes sébacées et les glandes sudoripares ont un aspect normal. Aucun parasite n'est observé. Aucun élément fongique n'est présent après réaction au PAS. L'examen histopathologique montre une réaction de cytotoxicité lymphocytaire envers l'épiderme et les parois des follicules pileux et fait évoquer un lupus érythémateux cutané chronique (ou une dermatite exfoliative liée à un thymome).

Le diagnostic est un lupus érythémateux cutané chronique (ou une dermatite exfoliative liée à un thymome), compliqué d'un syndrome de prolifération bactérienne de surface.

- Traitement et évolution :

Le traitement consiste en une corticothérapie et en une antibiothérapie :

- Prednisolone (*Dermipred* ®) à la dose de 1 mg/kg, *per os*, matin et soir, jusqu'à nette amélioration des lésions, puis à des doses très lentement dégressives.
- Céfalexine (*Therios* ®) à la dose de 15 mg/kg, *per os*, matin et soir pendant 1 mois et application d'un réhydratant cutané (*Ermidra mousse* ®), tous les jours pendant 2 semaines.

Une amélioration est observée après deux semaines de traitement. L'amélioration se confirme après 6 semaines de traitement avec disparition de l'érythème, diminution du squamosis et repousse du poil (*fig 40*). Ne persistent qu'un squamosis et une alopécie modérés en zone dorso-lombaire. La dose de prednisolone est réduite, progressivement, à 0,5 mg/kg, *per* os, matin et soir. De nouvelles biopsies sont réalisées dont l'examen histopathologique montre la persistance de la dermatite d'interface épidermique et de la folliculite murale d'interface, nette en zone dorso-lombaire, plus discrète en zone saine.

Après 9 semaines de traitement, le pelage a repris un aspect normal. La dose de prednisolone est progressivement diminuée. Après 18 mois de traitement, l'état est très satisfaisant, le pelage est normal, la corticothérapie est très bien supportée. La dose est de 0,5 mg/kg, un jour sur deux.

Figure 40 : Cas n°10 - Vue générale après 6 semaines de traitement

B.II. Discussion sur les 10 cas cliniques

Nous présentons une synthèse des données des 10 cas cliniques et nous les confrontons aux données de la littérature. Le petit nombre de cas ne permet pas d'en faire une réelle étude statistique, mais permet de mettre en avant certains éléments redondants entre les cas.

B.II.1. Commémoratifs

Tableau IV : Etude de l'âge, du sexe et de la race des 10 cas cliniques

	Âge	Sexe	Race
Cas n°1	1,5 an	Femelle (stérilisée)	Européen
Cas n°2	8 ans	Femelle (stérilisée)	Européen
Cas n°3	9 ans	Femelle (stérilisée)	Persan
Cas n°4	6 ans	Femelle (entière)	Européen
Cas n°5	4 mois	Mâle (entier)	Européen
Cas n°6	5 ans	Femelle (stérilisée)	Européen
Cas n°7	11 ans	Femelle (stérilisée)	Européen
Cas n°8	4 ans	Mâle (entier)	Oriental
Cas n°9	7 ans	Mâle (castré)	Siamois
Cas n°10	8 ans	Mâle (castré)	Européen

Le tableau IV montre que, parmi les 10 chats, il ne semble pas y avoir de prédisposition de sexe ni de race à développer un lupus érythémateux cutané chronique. Dans la littérature, aucune prédisposition de sexe ni de race n'est rapportée (13,40). L'âge d'apparition des lésions est compris entre 4 mois et 11 ans, ce qui suggère que la maladie est déclarée le plus souvent chez des chats jeunes ou d'âge moyen (ce qui est souvent le cas lors de maladie auto-immune).

B.II.2. Lésions macroscopiques et microscopiques

Le tableau V montre que les lésions cutanées et leurs localisations sont relativement similaires pour l'ensemble des cas, à quelques différences près. Les lésions cutanées sont : un érythème (8 cas /10), des excoriations, érosions ou ulcères (7 /10), des croûtes (9 /10), un squamosis (9 /10) et une alopécie (9 /10). Le prurit est d'intensité variable mais souvent présent (7 /10). Les symptômes cutanés moins fréquemment observés sont une séborrhée (2 /10), des papules et des plaques (1 /10). Concernant la répartition des lésions, on remarque que l'atteinte cutanée est généralisée pour les 10 cas (au moins avec un squamosis généralisé). Les zones les plus fortement atteintes sont la face (6 cas /10), les pavillons auriculaires (6 /10), le cou (4 /10), les coussinets (5 /10) et les membres thoraciques ou pelviens (4 /10). L'atteinte de l'état général est fréquente (7 cas /9) et se manifeste par un abattement, une dysorexie, un amaigrissement voire une déshydratation. Ces données sont en accord avec celles déjà présentes dans la littérature (38,41).

Tableau V : Symptômes cliniques observés lors de la première consultation, pour les 10 cas cliniques

	Lésions cutanées	Localisation	Répercussions systémiques
Cas n°1	Erythème, érosions, croûtes, alopécie, squamosis, séborrhée. Prurit	Généralisé, touchant particulièrement la face, les pavillons auriculaires et le cou	Non
Cas n°2	Erythème, érosions, croûtes, alopécie, squamosis, lichénification. Prurit	Généralisé, touchant particulièrement la face, les pavillons auriculaires, le cou et les coussinets	Abattement, amaigrissement
Cas n°3	Erosions, croûtes, épaississement de la peau, squamosis	Coussinets (squamosis généralisé)	Non
Cas n°4	Erythème, squamosis, alopécie. Prurit	Généralisé, touchant particulièrement les coussinets	Amaigrissement
Cas n°5	Erythème, ulcères, croûtes, alopécie, squamosis. Prurit	Généralisé, touchant particulièrement la face, les pavillons auriculaires et les membres thoraciques	Abattement, dysorexie
Cas n°6	Erythème, alopécie, papules, plaques, excoriations, croûtes, séborrhée. Prurit	Généralisé	Amaigrissement, déshydratation
Cas n°7	Croûtes, squamosis, alopécie	Généralisé, touchant particulièrement l'abdomen et les coussinets	Amaigrissement
Cas n°8	Erythème, croûtes, alopécie, squamosis.	Généralisé, touchant particulièrement la face, les pavillons auriculaires, la face interne des cuisses et les coussinets	Abattement, amaigrissement
Cas n°9	Erythème, érosions, croûtes, alopécie, squamosis. Prurit	Généralisé, touchant particulièrement la face, les pavillons auriculaires, le cou et la face interne des membres thoraciques	Abattement, amaigrissement
Cas n°10	Erythème, érosions, croûtes, alopécie, squamosis. Prurit	Généralisé, touchant particulièrement les pavillons auriculaires, le cou, la face interne des membres, le ventre	*(Non précisé)*

Le tableau VI montre que les lésions et les morphotypes histopathologiques sont toujours globalement les mêmes : une atteinte épidermique (hyperkératose orthokératosique ou parakératosique, dermatite d'interface lymphocytaire), une atteinte dermique (infiltrat inflammatoire lymphocytaire, congestion, œdème) et une folliculite murale lymphocytaire infiltrante (5 cas /10) ou d'interface (5 /10). Ces données sont en accord avec celles déjà présentes dans la littérature (37,39). Une mucinose folliculaire et une vascularite étaient

également présentes dans 1 cas (n°6) et une furonculose était présente dans 1 cas également (n°9).

Tableau VI : Lésions histopathologiques lors des premières biopsies, pour les 10 cas cliniques

	Atteinte de l'épiderme (hyperkératose, dermatite d'interface, etc.)	Folliculite murale lymphocytaire infiltrante ou d'interface	Atteinte du derme (infiltrat inflammatoire, congestion, œdème, etc.)	Autres observations
Cas n°1	Oui	D'interface	Oui	/
Cas n°2	Oui	D'interface	Oui	/
Cas n°3	Oui	Infiltrante	Oui	/
Cas n°4	Oui	Infiltrante	Oui	/
Cas n°5	Oui	D'interface	Oui	/
Cas n°6	Oui	Infiltrante	Oui	Mucinose folliculaire, vascularite
Cas n°7	Oui	Infiltrante	Oui	/
Cas n°8	Oui	Infiltrante	Oui	/
Cas n°9	Oui	D'interface	Oui	Furonculose
Cas n°10	Oui	D'interface	Oui	/

Le dosage des anticorps antinucléaires n'a pas été réalisé pour ces 10 cas, car le résultat est généralement négatif lors de lupus érythémateux cutané chronique chez le chat (c'est également vrai chez l'Homme). L'immunofluorescence directe n'a pas non plus été utilisée, car cet examen n'est pas diagnostique à lui-seul, les faux positifs sont possibles et les faux négatifs sont courants (37).

La corrélation entre les signes cliniques et les lésions histopathologiques est évocatrice, en priorité, d'un lupus érythémateux cutané chronique pour les 10 cas cliniques. L'hypothèse de dermatite exfoliative liée à un thymome a été écartée pour les 2 chats qui ont subi un scanner thoracique ; elle reste néanmoins envisageable pour les 8 autres cas, mais n'est pas l'hypothèse prioritaire étant donné le contexte clinique.

B.II.3. Traitement et évolution

Le traitement du lupus érythémateux cutané chronique se compose d'un traitement immunomodulateur (ciclosporine ou corticoïde) et d'un traitement des complications infectieuses (antibiotiques, antifongiques, shampoings antiseptiques, hydratant cutané) (37,39). Comme nous le voyons avec ces 10 cas cliniques, les complications infectieuses sont extrêmement fréquentes : un syndrome de prolifération bactérienne de surface est présent pour les 10 cas et une dermatite à *Malassezia* est présente à un moment donné de la maladie pour 3 des cas (cas n°1, 5 et 8). Il est très important de diagnostiquer (à l'aide d'un calque cutané réalisé à chaque contrôle) et de traiter ces complications, pour lutter activement contre la dermatose.

Les traitements immunomodulateurs sont la ciclosporine ou les corticoïdes (tableau VII). On peut remarquer que la ciclosporine n'est utilisée, pour ces cas, que depuis 2013, car elle n'était auparavant pas disponible sous une forme utilisable chez le chat. Elle est de plus en plus administrée aujourd'hui, car elle présente une bonne action immunosuppressive, avec beaucoup moins d'effets secondaires que les corticoïdes.

La réponse au traitement initial est favorable pour les 9 cas dont le suivi a été effectué. L'évolution du cas dépend ensuite de l'observance du traitement, de la gravité de la dermatose auto-immune et de l'apparition de complications infectieuses.

Tableau VII : Traitement et évolution des 10 cas cliniques

	Année	Traitement immunomodulateur	Evolution
Cas n°1	2013	Ciclosporine 7,5mg/kg PO SID	Guérison complète des lésions
Cas n°2	2016	Ciclosporine 7,5mg/kg PO SID	Non connu
Cas n°3	2006	Butyrate d'hydrocortisone sur les coussinets, BID	Bonne amélioration des lésions, rechute 2 mois plus tard
Cas n°4	2007	Prednisolone 0,5mg/kg PO BID	Bonne amélioration des lésions
Cas n°5	2011	Prednisolone 0,5mg/kg PO BID	Bonne amélioration des lésions
Cas n°6	2005	Prednisolone 1,5mg/kg PO BID	Légère amélioration des lésions
Cas n°7	2016	Non réalisé car rhinite bactérienne concomitante	Lésions légèrement améliorée par l'antibiothérapie
Cas n°8	2013	Ciclosporine (dose inconnue), arrêt intempestif du traitement au bout de 3 semaines	Légère amélioration des lésions puis dégradation de l'état général (euthanasie décidée)
Cas n°9	2013	Prednisolone (dose inconnue)	Légère amélioration des lésions puis dégradation de l'état général (euthanasie décidée)
Cas n°10	2014	Prednisolone 1mg/kg PO BID	Bonne amélioration des lésions

Conclusion de la partie B :

Cette partie a permis l'étude de 10 cas de lupus érythémateux cutané chronique chez le chat, comprenant les commémoratifs, l'anamnèse, les lésions microscopiques et macroscopiques, le diagnostic, le traitement et l'évolution. Or les articles publiés sur ce sujet décrivent entre 1 et 4 cas (16,38,41). Cette étude est donc d'une grande utilité, pour la communauté scientifique, dans la connaissance du lupus érythémateux cutané chronique chez le chat.

CONCLUSION

La compréhension de la folliculite murale lymphocytaire, infiltrante et d'interface, nécessite, tout d'abord, une bonne connaissance de l'histologie de la peau, des lésions microscopiques cutanées et de leur terminologie ainsi que de la méthode de l'examen histopathologique. Ce travail a permis de décrire les symptômes cutanés (voire le retentissement sur l'état général), associés à cette entité, et d'identifier les causes les plus probables de folliculite murale lymphocytaire, infiltrante et d'interface, chez le chat, à savoir le lupus érythémateux cutané chronique et la dermatite exfoliative associée à un thymome. La comparaison avec la médecine humaine s'est révélée une aide précieuse dans cette démarche.

La partie expérimentale de cette thèse est une mise en pratique des connaissances bibliographiques abordées. Elle contient la description et l'analyse de dix cas de folliculite murale lymphocytaire, infiltrante et d'interface, chez le chat, présentés au service de dermatologie de L'Ecole Vétérinaire de Lyon (VetAgro Sup) entre 2005 et 2016. La description de ces cas se veut la plus exhaustive possible et comprend les commémoratifs, l'anamnèse, les lésions macroscopiques et les lésions microscopiques, le diagnostic, le traitement et l'évolution. Le petit nombre de cas ne permet pas de faire une étude statistique, mais permet de mettre en avant certains éléments redondants entre les cas.

Pour conclure, rappelons que le diagnostic histopathologique est relativement récent en dermatologie vétérinaire et est parfois délicat, ce qui explique qu'il subsiste une certaine confusion autour de l'étiologie de la folliculite murale lymphocytaire chez le chat. A l'image de ce qui est fait en dermatopathologie humaine, l'examen histopathologique des biopsies cutanées pourrait être complété par l'utilisation de l'immunofluorescence directe et par la coloration des fibres élastiques afin d'établir, par exemple, le diagnostic le lupus érythémateux cutané chronique, avec plus de certitude.

Thèse de Mme Anne-Cécile Fau

Le Professeur responsable : Didier PIN
VetAgro Sup campus vétérinaire

D. Pin.

La Directrice générale
de VetAgro Sup

Par Délégation
Dr. L. FREYBURGER
Directeur de l'Enseignement
et de la Vie Etudiante
VetAgro Sup Campus Vétérinaire

Le Président de la thèse : Jean-François NICOLAS

Vu et permis d'imprimer

Lyon, le 30 NOV. 2016

UNIVERSITÉ CLAUDE BERNARD LYON I

Pour Le Président de l'Université,
Le Président du Comité de Coordination des Etudes Médicales
Professeur Pierre COCHAT

Bibliographie

1. Bensignor E, Germain P-A, Gardini F. Principales maladies et lésions. In: Guide pratique de dermatologie du chien et du chat. Paris : Éd Med'Com; 2014. p. 127.

2. Noli C. Structure et fonctions de la peau et du pelage. In: Guide pratique de dermatologie féline. Mérial; 2000. p. I.1-I.10.

3. Lloyd D, Patel A. Structure and function of the skin. In: BSAVA Manual of Small Animal Dermatology Second Edition. Edited by Aiden Foster and Carol Foil. 2003.

4. Gross TL, Stannard AA, Yager JA. An anatomical classification of folliculitis. Vet Dermatol. 1997;8(3):147‑56.

5. Degorce-Rubiales F. Sémiologie microscopique. In: L'indispensable de dermatologie canine et féline. Paris: Éd. Med'com; 2009. p. 37‑50.

6. Bensignor E, Germain P-A, Gardini F. Dermatologie du chien et du chat. 2ème édition. Paris: Éd. Med'com; 2014.

7. Ackerman AB. Histologic diagnosis of inflammatory skin diseases: a method by pattern analysis. Philadelphia: Lea & Febiger; 1978. 863 p.

8. Shearer D. Dermatopathology. In: BSAVA manual of canine and feline dermatology. 3. ed. British Small Animal Veterinary Association; 2012. p. 31‑6.

9. Kossard S. Lymphocytic mediated alopecia: histological classification by pattern analysis. Clin Dermatol. 2001;19(2):201‑10.

10. Bernárdez C, Molina-Ruiz AM, Requena L. Histologic Features of Alopecias–Part I: Nonscarring Alopecias. Actas Dermo-Sifiliográficas Engl Ed. 2015;106(3):158‑67.

11. Yager JA, Gross TL, Shearer D, Rothstein E, Power H, Sinke JD, et al. Abnormal sebaceous gland differentiation in 10 kittens ('sebaceous gland dysplasia') associated with generalized hypotrichosis and scaling. Vet Dermatol. 2012;23(2):136-e30.

12. Rosenberg AS, Scott DW, Erb HN, McDonough SP. Infiltrative lymphocytic mural folliculitis: A histopathological reaction pattern in skin-biopsy specimens from cats with allergic skin disease. J Feline Med Surg. 2010;12(2):80‑5.

13. Linek M, Rüfenacht S, Brachelente C, von Tscharner C, Favrot C, Wilhelm S, et al. Nonthymoma-associated exfoliative dermatitis in 18 cats. Vet Dermatol. 2015;26(1):40-e13.

14. López JC, Lloret A, Ravera I, Nadal A, Ferrer L, Bardagí M. Pyogranulomatous mural folliculitis in a cat treated with methimazole. J Feline Med Surg. 2014;16(6):527‑31.

15. Declercq J. A case of diet-related lymphocytic mural folliculitis in a cat. Vet Dermatol. 2000;11(1):75‑80.

16. Wilhelm S, Grest P, Favrot C. Two cases of feline exfoliative dermatitis and folliculitis with histological features of cutaneous lupus erythematosus. ResearchGate. 2005;33(5):364‑9.

17. Rottenberg S, Tscharner C von, Roosje PJ. Thymoma-associated Exfoliative Dermatitis in Cats. Vet Pathol Online. 2004;41(4):429‑33.

18. Glos K, von Bomhard W, Bettenay S, Mueller RS. Sebaceous adenitis and mural folliculitis in a cat responsive to topical fatty acid supplementation. Vet Dermatol. 2016 ; 27(1):57-e18.

19. Gross TL, Olivry T, Vitale CB, Power HT. Degenerative mucinotic mural folliculitis in cats. Vet Dermatol. 2001;12(5):279‑83.

20. Marignac G, Barlerin L, Guillot J. A case of seasonal lymphocytic mural folliculitis with spontaneous resolution in a cat. Vet Dermatol. 2003;14:247.

21. Lobetti R. Lymphocytic mural folliculitis and pancreatic carcinoma in a cat. J Feline Med Surg. 2015;17(6):548‑50.

22. Bernárdez C, Molina-Ruiz AM, Requena L. Histologic Features of Alopecias: Part II: Scarring Alopecias. Actas Dermo-Sifiliográficas Engl Ed. 2015;106(4):260‑70.

23. Olsen EA, Bergfeld WF, Cotsarelis G, Price VH, Shapiro J, Sinclair R, et al. Summary of North American Hair Research Society (NAHRS)-sponsored Workshop on Cicatricial Alopecia, Duke University Medical Center, February 10 and 11, 2001. J Am Acad Dermatol. 2003 ; 48(1):103‑10.

24. Sperling LC. Scarring alopecia and the dermatopathologist. J Cutan Pathol. 2001; 28(7):333‑42.

25. Kempf W. Dermatoses inflammatoires et infectieuses. In: Dermatopathologie. Paris: Springer-Verlag; 2010. p. 66‑7.

26. Wechsler J, Cribier B, Courville P. Pathologie des muqueuses. In: Pathologie cutanée non tumorale. Paris: Elsevier; 2005.

27. Crowson AN, Magro C. The cutaneous pathology of lupus erythematosus: a review. J Cutan Pathol. 2001;28(1):1‑23.

28. Vincent JG, Chan MP. Specificity of dermal mucin in the diagnosis of lupus erythematosus: comparison with other dermatitides and normal skin. J Cutan Pathol. 2015; 42(10):722‑9.

29. Amato L, Mei S, Massi D, Gallerani I, Fabbri P. Cicatricial alopecia : A dermatopathologic and immunopahologic study of 33 patients (pseudopelade of Brocq is not a specific clinico-pathologic entity). Int J Dermatol. 2002;41:8‑15.

30. Yaman B, Turk BG, Ozturk G, Ertam I, Kandiloglu G, Akalin T. Follicular mucinosis and follicular mycosis fungoides: clinicopathological evaluation of seven cases. Turk J Pathol. 2013;29(2):108.

31. Willemze R, Jaffe ES, Burg G, Cerroni L, Berti E, Swerdlow SH, et al. WHO-EORTC classification for cutaneous lymphomas. Blood. 2005;105(10):3768‑85.

32. Cavalcanti JVJ, Moura MP, Monteiro FO. Thymoma associated with exfoliative dermatitis in a cat. J Feline Med Surg. 2014;16(12):1020‑3.

33. Singh A, Boston SE, Poma R. Thymoma-associated exfoliative dermatitis with post-thymectomy myasthenia gravis in a cat. Can Vet J. 2010;51(7):757‑60.

34. Forster-Van Hijfte MA, Curtis CF, White RN. Resolution of exfoliative dermatitis and Malassezia pachydermatis overgrowth in a cat after surgical thymoma resection. J Small Anim Pract. 1997;38(10):451‑4.

35. Turek MM. Cutaneous paraneoplastic syndromes in dogs and cats: a review of the literature. Vet Dermatol. 2003;14(6):279‑96.

36. Hall T. Paraneoplastic syndromes : mechanisms. Semin Oncol. 1997;24:269‑76.

37. Hnilica KA. Dermatoses auto-immunes et à médiation immune. In: Atlas de dermatologie chien, chat et NAC : symptômes, diagnostics, thérapeutique. Elsevier Masson; 2013. p. 263‑5.

38. Willemse T, Koeman JP. Discoid Lupus Erythematosus in Cats. Vet Dermatol. 1990;1(1):19‑24.

39. Willemse T. Dermatoses auto-immunes. In: Guide pratique de dermatologie féline. Merial; 1999.

40. Friberg C. Feline Facial Dermatoses. Vet Clin North Am Small Anim Pract. 2006; 36(1):115‑40.

41. Kalaher S. Discoid lupus erythematosus in a cat. Feline Pr. 1991;19:7.

42. Bensignor E, Germain P-A, Gardini F. Principales maladies et lésions. In: Guide pratique de dermatologie du chien et du chat. Med'Com; 2014. p. 157‑8.

43. Sousa CA. Sebaceous Adenitis. Vet Clin North Am Small Anim Pract. 2006;36(1):243‑9.

44. Baer K, Shoulberg N, Helton K. Sebaceous adenitis-like disease in two cats. Vet Pathol. 1993;30:437.

45. Bryan J, Frank LA. Food allergy in the cat : A diagnosis by elimination. J Feline Med Surg. 2010;12(11):861‑6.

46. Olivry T, Mueller RS, Prélaud P. Critically appraised topic on adverse food reactions of companion animals (1): duration of elimination diets. BMC Vet Res. 2015; 11(1).

47. Guaguère E. Food intolerance in cats with cutaneous manifestations: a review of 17 cases. Vet Allergy Clin Immunol. 1996;(4):90‑8.

48. Dillitzer N, Becker N, Kienzle E. Intake of minerals, trace elements and vitamins in bone and raw food rations in adult dogs. Br J Nutr. 2011;106(S1):S53‑6.

49. Declercq J. Lymphocytic mural folliculitis in two cats. Vlaams Diergeneeskd Tijdschzift. 1995;64:177‑80.

50. Joshi R. Interface dermatitis. Indian J Dermatol Venereol Leprol. 2013;79(3):349.

51. Okiyama N, Fujimoto M. Clinical perspectives and murine models of lichenoid tissue reaction/interface dermatitis. J Dermatol Sci. 2015;78(3):167‑72.

52. Sontheimer RD. Lichenoid Tissue Reaction/Interface Dermatitis: Clinical and Histological Perspectives. J Invest Dermatol. 2009;129(5):1088‑99.

Annexes

Annexe 1 : Précisions et exemples concernant les différents morphotypes décrits en histopathologie cutané

(La dermatite d'interface et les folliculites sont déjà présentées en détail dans le texte principal)

(5,8)

1) Les dermatites périvasculaires :

Les lésions élémentaires correspondant à la dermatite périvasculaire sont principalement dermiques : épaississement de la paroi des vaisseaux sanguins, œdème du derme, infiltrat situé dans le derme autour des vaisseaux sanguins. En plus de ces lésions dermiques, des lésions épidermiques sont associées, dont la nature varie en fonction de la cause et de la durée d'évolution de la dermatite. On peut observer, par exemple, une hyperkératose orthokératosique ou parakératosique, une acanthose, une spongiose ou un œdème intracellulaire.

En fonction de la distribution de l'infiltrat inflammatoire, on différencie les dermatites périvasculaires superficielles (autour du plexus vasculaire du derme superficiel, sous l'épiderme), périannexielles (autour du plexus vasculaire du derme moyen et des annexes cutanées) et profondes (autour du plexus vasculaire du derme profond). Le morphotype de dermatite périvasculaire superficielle correspond à la plupart des « atteintes externes » infectieuses ou allergiques ; celui de dermatite périvasculaire périannexielle est plutôt considéré comme une intensification du premier ; celui de dermatite périvasculaire profonde correspondrait plus à des « atteintes systémiques » (accidents cutanés médicamenteux par exemple).

Comme la valeur diagnostique d'une dermatite périvasculaire est faible, il est encore plus important que pour les autres morphotypes lésionnels, de bien caractériser la nature de l'infiltrat inflammatoire :
- Éosinophilique (ex : ectoparasitose, hypersensibilité)
- Neutrophilique (ex : pyodermites et autres dermatites infectieuses)
- Lymphocytaire (ex : dermatose auto-immune, allergies, dermatite à *Malassezia*)
- Histiocytaire (ex : leishmaniose)
- Mastocytaire (ex : hypersensibilité)
- Plasmocytaire (ex : filariose, lorsque l'infiltrat est profond)

Il faut, également, chercher des micro-organismes (fongiques, bactériens ou parasitaires) dans la couche cornée ou au sein des ostia folliculaires.

2) Les dermatites nodulaires ou diffuses :

Comme pour la dermatite périvasculaire, il faut chercher des micro-organismes et identifier le ou les types cellulaires :
- Éosinophilique (ex : ectoparasitose, granulome éosinophilique félin)
- Neutrophilique (ex : abcès, septicémie)

- Lymphocytaire et histiocytaire (ex : réaction vaccinale, leishmaniose)
- Granulomateux ou pyogranulomateux (ex : toxoplasmose, mycobactériose, corps étranger, histoplasmose)
- Plasmocytaire (ex : pododermatite plasmocytaire féline, leishmaniose)

3) Les vascularites :

Les lésions élémentaires observées sont : une infiltration inflammatoire de la paroi des vaisseaux sanguins très localisée, une dégénérescence de la paroi de ces vaisseaux et parfois des microhémorragies signant une érythrodiapédèse (c'est-à-dire une fuite d'érythrocytes depuis le territoire vasculaire). On peut, également, observer une « poussière de neutrophiles » entourant les vaisseaux, qui révèle une nécrose de cellules inflammatoires, on parle alors de vascularite leucocytoclasique.

Leur classification est plus rudimentaire en médecine vétérinaire qu'en médecine humaine. On peut les classer selon la nature et l'intensité de l'infiltrat inflammatoire en vascularite :

- Neutrophilique (leucocytoclasique ou non) : lupus érythémateux disséminé
- Lymphocytaire ou lymphocytaire et histiocytaire : dermatite médicamenteuse, granulomatose lymphomatoïde, dermatopathie ischémique vaccinale
- Éosinophilique : nécrose nodulaire axillaire chez le cheval
- Granulomateux : dermatite médicamenteuse
- Paucicellulaire ou vasculopathie (vacuolisation de l'endothélium vasculaire) : dermatomyosite familiale, dermatopathie ischémique.

4) Les dermatites vésiculo-pustuleuses ou bulleuses :

On classe les dermatites vésiculo-pustuleuses en fonction de :

- Leur mécanisme de formation : spongiose, acantholyse, œdème intracellulaire (par dégénérescence hydropique ou réticulaire des kératinocytes), œdème sévère du derme ou encore forces mécaniques (friction).
- Leur localisation : sous-cornéenne (ex : pemphigus foliacé), intra-granuleuses, panépidermiques, supra-basales ou sous-épidermiques (ex : épidermolyse bulleuse, lupus cutané (lors de sévère dermatite d'interface))
- Leur contenu : sérum, fibrine, hématies, cellules épithéliales acantholysées, polynucléaires neutrophiles (ex : pemphigus foliacé, pyodermite), polynucléaires éosinophiles (ex : ectoparasitoses pemphigoïdes), cellules de Langerhans, lymphocytes
- L'intensité et la nature de l'infiltration inflammatoire dermique associée

5) Les panniculites :

L'atteinte inflammatoire du pannicule est, souvent, une extension d'une dermatite périvasculaire profonde, d'une dermatite nodulaire à diffuse ou d'une atteinte folliculaire, plus rarement une atteinte élective du pannicule.

Les causes, nombreuses, peuvent être classées en fonction de la nature de l'infiltrat

inflammatoire :

- Neutrophilique : panniculite iatrogène (post-injection), panniculite nodulaire stérile, panstéatite (associé à une atteinte inflammatoire ou tumorale du pancréas), mycobactériose, lèpre féline, toutes les causes infectieuses de dermatite nodulaire ou diffuse, traumatisme, abcès, corps étranger
- Lymphocytaire : panniculite iatrogène (postinjection vaccinale), lupus, vascularite
- Fibrosante : panniculite septale, morphée

6) Les dermatoses alopéciantes atrophiantes :

Parmi les dermatoses alopéciantes atrophiantes, il y a les dystrophies folliculaires, les atrophies folliculaires (ex : endocrinopathie) et les dysplasies pilaires liées à un trouble de la répartition du pigment mélanique (ex : alopécie des robes diluées).

Annexe 2 : Les deux types de dermatite d'interface décrits en médecine humaine : type vacuolaire et type lichénoïde

(50–52)

Une dermatite d'interface est une atteinte de la jonction dermo-épidermique, qui se caractérise par la vacuolisation des kératinocytes basaux (dégénérescence hydropique), par l'apoptose de kératinocytes, par l'exocytose de lymphocytes dans la couche basale ou les couches profondes de l'épiderme et par un infiltrat inflammatoire, plus ou moins dense, pouvant aller jusqu'à masquer la jonction dermo-épidermique. Selon la nature, la distribution et la densité de ces cellules inflammatoires, on définit deux types de dermatite d'interface :

1) Le type vacuolaire :

L'exemple-type est le lupus érythémateux cutané chronique. On observe une importante vacuolisation des cellules de la couche basale de l'épiderme (*fig 41, flèche bleue*), une exocytose de lymphocytes dans la couche basale et une infiltration lymphocytaire périvasculaire et interstitielle (*fig 41, flèche jaune*).

2) Le type lichénoïde :

L'exemple-type est le lichen plan. On observe dans le derme superficiel un infiltrat inflammatoire en bande sous-épidermique, masquant la jonction dermo-épidermique (*fig 42, flèche verte*). Cet infiltrat est plus prononcé au niveau de la papille dermique. Les papilles dermiques correspondent à des protubérances du derme qui alternent avec les crêtes épidermiques. La vacuolisation est légère à modérée ou masquée par l'infiltrat.

Ces deux types histologiques se chevauchent et il n'est pas toujours possible de classer une image de dermatite d'interface dans un des deux types.

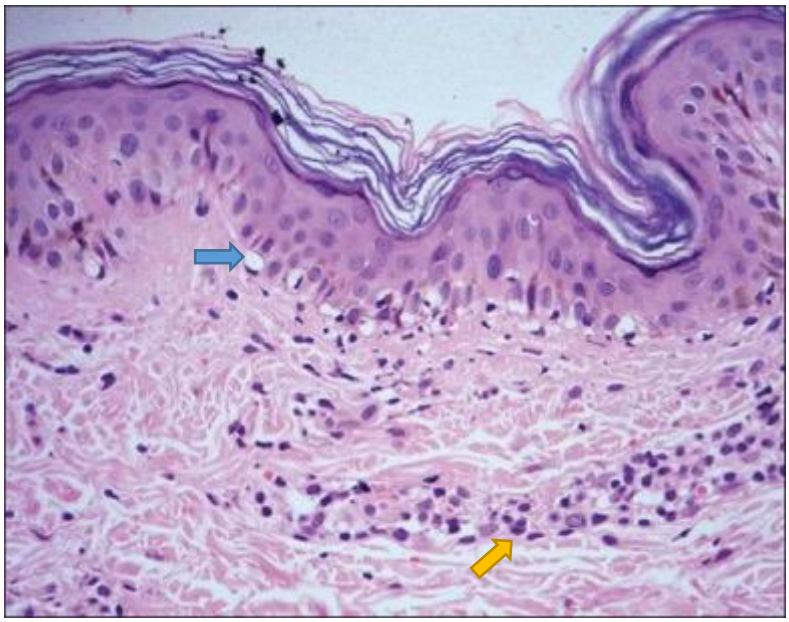

Figure 41 : Dermatite d'interface de type vacuolaire (Hémalun-Eosine, x400)
d'après (50)

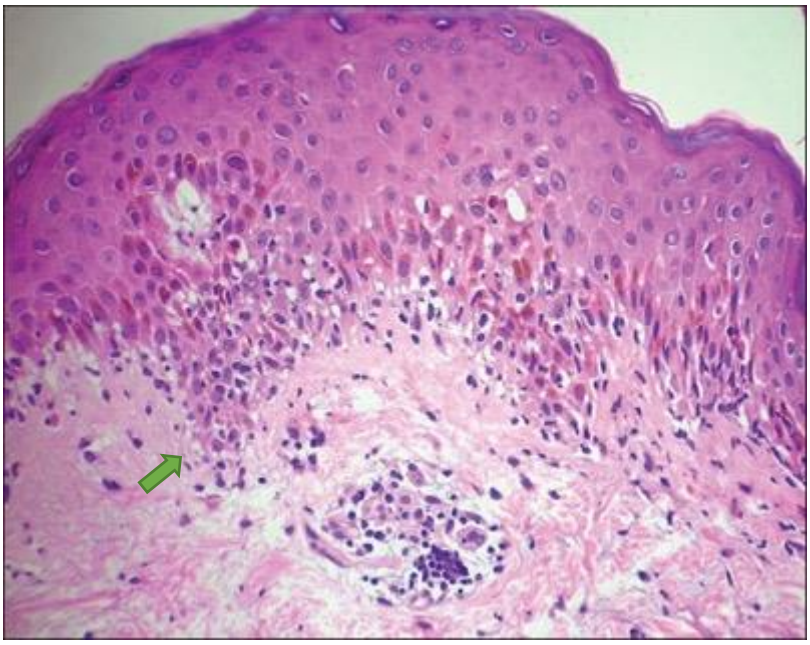

Figure 42 : Dermatite d'interface de type lichénoïde (Hémalun-Eosine, x100)
d'après (50)

FAU Anne-Cécile

Folliculite murale lymphocytaire, infiltrante et d'interface, et lupus érythémateux cutané chronique chez le chat : étude des cas observés à VetAgro Sup de 2005 à 2016

Thèse d'Etat de Doctorat Vétérinaire : Lyon*, le 16 décembre 2016*

RESUME : Cette thèse vise à décrire la folliculite murale lymphocytaire, infiltrante et d'interface, chez le chat, communément appelée « folliculite murale féline », et à déterminer dans quel cas elle est associée au lupus érythémateux cutané chronique chez le chat. La partie bibliographique de ce travail se compose de l'étude histopathologique et de la corrélation anatomo-clinique de cette entité. Le but est d'identifier les dermatoses pouvant être à l'origine de cette image histopathologique chez le chat, à savoir, principalement, le lupus érythémateux cutané chronique et la dermatite exfoliative associée à un thymome. La comparaison avec la médecine humaine s'est révélée être une aide précieuse dans cette démarche. La partie expérimentale se compose de l'étude de 10 cas cliniques de lupus érythémateux cutanés chroniques, présentés au service de dermatologie de L'Ecole Vétérinaire de Lyon (VetAgro Sup) entre 2005 et 2016. La description de ces cas comprend les commémoratifs concernant l'animal, l'anamnèse, les lésions microscopiques et macroscopiques observées, le diagnostic, le traitement et l'évolution.

MOTS CLES :

- Chat domestique
- Lupus érythémateux cutané
- Peau -- Histopathologie

JURY :

Président : Monsieur le Professeur Jean-François NICOLAS

1er Assesseur : Monsieur le Professeur Didier PIN
2ème Assesseur : Monsieur le Professeur Thierry MARCHAL

DATE DE SOUTENANCE : vendredi 16 décembre 2016

ADRESSE DE L'AUTEUR : 1 rue du moulin
25480 Pirey