VETAGRO SUP
CAMPUS VETERINAIRE DE LYON

Année 2017 - Thèse n°081

ETUDE EPIEMIOLOGIQUE DE LA DYSPLASIE RETINIENNE CHEZ LE SPRINGER SPANIEL ANGLAIS

THESE

Présentée à l'UNIVERSITE CLAUDE-BERNARD - LYON I
(Médecine - Pharmacie)
et soutenue publiquement le 22 Novembre 2017
pour obtenir le grade de Docteur Vétérinaire

par

LOTITO Perrette
Née le 24 Janvier 1990
A Echirolles (38)

VETAGRO SUP
CAMPUS VETERINAIRE DE LYON

Année 2017 - Thèse n°

ETUDE EPIEMIOLOGIQUE DE LA DYSPLASIE RETINIENNE CHEZ LE SPRINGER SPANIEL ANGLAIS

THESE

Présentée à l'UNIVERSITE CLAUDE-BERNARD - LYON I
(Médecine - Pharmacie)
et soutenue publiquement le 22 Novembre 2017
pour obtenir le grade de Docteur Vétérinaire

par

LOTITO Perrette
Née le 24 Janvier 1990
A Echirolles (38)

Liste des Enseignants du Campus Vétérinaire de Lyon MAJ: 13/04/2017

Civilité	Nom	Prénom	Département	Grade
Mme	ABITBOL	Marie	DEPT-BASIC-SCIENCES	Maître de conférences
M.	ALVES-DE-OLIVEIRA	Laurent	DEPT-BASIC-SCIENCES	Maître de conférences
Mme	ARCANGIOLI	Marie-Anne	DEPT-ELEVAGE-SPV	Maître de conférences
M.	ARTOIS	Marc	DEPT-ELEVAGE-SPV	Professeur
Mme	AYRAL	Florence	DEPT-ELEVAGE-SPV	Maître de conférences Stagiaire
Mme	BECKER	Claire	DEPT-ELEVAGE-SPV	Maître de conférences
Mme	BELLUCO	Sara	DEPT-AC-LOISIR-SPORT	Maître de conférences
Mme	BENAMOU-SMITH	Agnès	DEPT-AC-LOISIR-SPORT	Maître de conférences
M.	BENOIT	Etienne	DEPT-BASIC-SCIENCES	Professeur
M.	BERNY	Philippe	DEPT-BASIC-SCIENCES	Professeur
Mme	BONNET-GARIN	Jeanne-Marie	DEPT-BASIC-SCIENCES	Professeur
Mme	BOULOCHER	Caroline	DEPT-BASIC-SCIENCES	Maître de conférences
M.	BOURDOISEAU	Gilles	DEPT-ELEVAGE-SPV	Professeur
M.	BOURGOIN	Gilles	DEPT-ELEVAGE-SPV	Maître de conférences
M.	BRUYERE	Pierre	DEPT-BASIC-SCIENCES	Maître de conférences
M.	BUFF	Samuel	DEPT-BASIC-SCIENCES	Maître de conférences
M.	BURONFOSSE	Thierry	DEPT-BASIC-SCIENCES	Professeur
M.	CACHON	Thibaut	DEPT-AC-LOISIR-SPORT	Maître de conférences
M.	CADORÉ	Jean-Luc	DEPT-AC-LOISIR-SPORT	Professeur
Mme	CALLAIT-CARDINAL	Marie-Pierre	DEPT-ELEVAGE-SPV	Maître de conférences
M.	CAROZZO	Claude	DEPT-AC-LOISIR-SPORT	Maître de conférences
M.	CHABANNE	Luc	DEPT-AC-LOISIR-SPORT	Professeur
Mme	CHALVET-MONFRAY	Karine	DEPT-BASIC-SCIENCES	Professeur
Mme	DE BOYER DES ROCHES	Alice	DEPT-ELEVAGE-SPV	Maître de conférences
Mme	DELIGNETTE-MULLER	Marie-Laure	DEPT-BASIC-SCIENCES	Professeur
M.	DEMONT	Pierre	DEPT-ELEVAGE-SPV	Professeur
Mme	DJELOUADJI	Zorée	DEPT-ELEVAGE-SPV	Maître de conférences
Mme	ESCRIOU	Catherine	DEPT-AC-LOISIR-SPORT	Maître de conférences
M.	FAU	Didier	DEPT-AC-LOISIR-SPORT	Professeur
Mme	FOURNEL	Corinne	DEPT-AC-LOISIR-SPORT	Professeur
M.	FREYBURGER	Ludovic	DEPT-BASIC-SCIENCES	Maître de conférences
M.	FRIKHA	Mohamed-Ridha	DEPT-ELEVAGE-SPV	Maître de conférences
Mme	GILOT-FROMONT	Emmanuelle	DEPT-ELEVAGE-SPV	Professeur
M.	GONTHIER	Alain	DEPT-ELEVAGE-SPV	Maître de conférences
M.	GRANCHER	Denis	DEPT-BASIC-SCIENCES	Maître de conférences
Mme	GREZEL	Delphine	DEPT-BASIC-SCIENCES	Maître de conférences
M.	GUERIN	Pierre	DEPT-BASIC-SCIENCES	Professeur
Mme	HUGONNARD	Marine	DEPT-AC-LOISIR-SPORT	Maître de conférences
M.	JANKOWIAK	Bernard	DEPT-ELEVAGE-SPV	Maître de conférences Contractuel
M.	JAUSSAUD	Philippe	DEPT-BASIC-SCIENCES	Professeur
Mme	JOSSON-SCHRAMME	Anne	DEPT-BASIC-SCIENCES	Maître de conférences Contractuel
M.	JUNOT	Stéphane	DEPT-AC-LOISIR-SPORT	Maître de conférences
M.	KODJO	Angeli	DEPT-ELEVAGE-SPV	Professeur
Mme	KRAFFT	Emilie	DEPT-AC-LOISIR-SPORT	Maître de conférences
Mme	LAABERKI	Maria-Halima	DEPT-ELEVAGE-SPV	Maître de conférences
Mme	LAMBERT	Véronique	DEPT-BASIC-SCIENCES	Maître de conférences
Mme	LATTARD	Virginie	DEPT-BASIC-SCIENCES	Maître de conférences
Mme	LE GRAND	Dominique	DEPT-ELEVAGE-SPV	Professeur
Mme	LEBLOND	Agnès	DEPT-AC-LOISIR-SPORT	Professeur
Mme	LEDOUX	Dorothée	DEPT-ELEVAGE-SPV	Maître de conférences Contractuel
M.	LEFEBVRE	Sébastien	DEPT-BASIC-SCIENCES	Maître de conférences Stagiaire
Mme	LEFRANC-POHL	Anne-Cécile	DEPT-BASIC-SCIENCES	Maître de conférences
M.	LEPAGE	Olivier	DEPT-AC-LOISIR-SPORT	Professeur

Mme	LOUZIER	Vanessa	DEPT-BASIC-SCIENCES	Maître de conférences
M.	MARCHAL	Thierry	DEPT-AC-LOISIR-SPORT	Professeur
M.	MOUNIER	Luc	DEPT-ELEVAGE-SPV	Professeur
M.	PEPIN	Michel	DEPT-BASIC-SCIENCES	Professeur
M.	PIN	Didier	DEPT-AC-LOISIR-SPORT	Professeur
Mme	PONCE	Frédérique	DEPT-AC-LOISIR-SPORT	Professeur
Mme	PORTIER	Karine	DEPT-AC-LOISIR-SPORT	Professeur
Mme	POUZOT-NEVORET	Céline	DEPT-AC-LOISIR-SPORT	Maître de conférences
Mme	PROUILLAC	Caroline	DEPT-ELEVAGE-SPV	Maître de conférences
Mme	REMY	Denise	DEPT-AC-LOISIR-SPORT	Professeur
Mme	RENE MARTELLET	Magalie	DEPT-ELEVAGE-SPV	Maître de conférences
M.	ROGER	Thierry	DEPT-BASIC-SCIENCES	Professeur
M.	SABATIER	Philippe	DEPT-ELEVAGE-SPV	Professeur
M.	SAWAYA	Serge	DEPT-BASIC-SCIENCES	Maître de conférences
M.	SCHRAMME	Michael	DEPT-AC-LOISIR-SPORT	Professeur
Mme	SERGENTET	Delphine	DEPT-ELEVAGE-SPV	Maître de conférences
M.	THIEBAULT	Jean-Jacques	DEPT-BASIC-SCIENCES	Maître de conférences
M.	TORTEREAU	Antonin	DEPT-AC-LOISIR-SPORT	Maître de conférences
M.	VIGUIER	Eric	DEPT-AC-LOISIR-SPORT	Professeur
Mme	VIRIEUX-WATRELOT	Dorothée	DEPT-AC-LOISIR-SPORT	Maître de conférences Contractuel
M.	ZENNER	Lionel	DEPT-ELEVAGE-SPV	Professeur

REMERCIEMENTS AUX MEMBRES DU JURY

A Monsieur le Professeur Olivier CLARIS,
De la Faculté de Médecine Claude BERNARD de LYON,
Qui nous a fait l'honneur de présider notre jury de thèse. Respectueux hommages.

A Monsieur le Professeur Jean Luc CADORE,
De VetAgro Sup Campus vétérinaire de LYON,
Pour nous avoir fait l'honneur d'encadrer ce travail.
Pour sa gentillesse constante, sa disponibilité, ses précieux conseils et sa pédagogie.
Merci pour sa dévotion envers notre profession et sa présence auprès des étudiants.
Qu'il trouve ici l'expression de ma plus sincère gratitude.

A Madame, le Professeur Caroline BOUCLOCHER,
De VetAgro Sup Campus vétérinaire de LYON,
Pour nous avoir fait l'honneur de prendre part à notre jury de thèse.
Sincères remerciements.

REMERCIEMENTS

Au Docteur Gilles CHAUDIEU
Pour nous avoir faire l'honneur de nous proposer ce travail et pour m'avoir aidée à le réaliser.
Merci pour sa disponibilité, sa confiance et ses explications. Pour sa gentillesse.
Toute notre gratitude et remerciements respectueux.

Au Docteur Jean-Baptiste BARBRY
Titulaire du CES d'ophtalmologie
Pour ses explications en ophtalmologie et son aide dans la rédaction bibliographique.
Sincères remerciements.

Au Docteur Pierre MAISONNEUVES
Pour m'avoir apporté les données nécessaires à la réalisation de ce projet.
Remerciements respectueux

Au Docteur Adrien LOTITO
Titulaire d'un master d'épidémiologie
Assistant hospitalier en pharmacologie à l'Hôpital d'Annecy
Pour avoir accepté de nous aider à l'étude statistique.
Toute notre gratitude et sincères remerciements

Au Docteur Charlotte Warrembourg
Titulaire d'un master d'épidémiologie,
Docteur en médecine vétérinaire
Pour son aide à l'étude statistique et sa patience.
Toute notre gratitude, remerciements et sincère amitié

A toute l'équipe de l'association AFEP/MHOC
Sans qui ce travail n'aurait pas pu être réalisé.
Profonds respects et sincères remerciements.

A mes parents, mon frère et ma sœur
Pour avoir été d'un soutien sans faille et m'avoir accompagnée depuis ma naissance jusqu'à aujourd'hui. Pour m'avoir encouragée.
On ne pourrait rêver mieux que vous. Merci pour tout.

A mon grand-père, Jean Pierre
Pour être toujours présent et fier de moi depuis que je suis petite.
Merci d'être là aujourd'hui.
A mes grands-parents, Lucien, Marie, Jeanine
Qui m'ont toujours soutenue et qui me manquent, particulièrement aujourd'hui

A Emilie, David et Mélodie, … parce que je vous aime tout simplement

TABLES DES MATIERES

TABLES DES ANNEXES **11**

TABLES DES FIGURES **13**

TABLES DES TABLEAUX **17**

LISTE DES ABREVIATIONS **19**

INTRODUCTION **21**

PARTIE I : ETUDE BIBLIOGRAPHIQUE **23**

I- RAPPELS D'EMBRYOLOGIE ET D'ANATOMIE OCULAIRES 23

A. Développement embryonnaire de l'œil *23*

1. Embryogénèse et organogénèse 23

i. Embryogénèse 23

ii. Organogénèse 24

2. Différenciation 26

i. La rétine 26

a) Période gestationnelle 26

b) Période post-natale 28

ii. Nerf optique 29

iii. Vitré 29

iv. Corps ciliaires et iris 29

v. Anomalie congénitale 30

B. Anatomie et fonction de la rétine *30*

1. Anatomie de la rétine 30

i. Anatomie cellulaire 30

ii. Vascularisation 36

iii. Anatomie appliquée : le fond d'œil 37

2. Physiologie rétinienne 37

i. Cônes et bâtonnets 37

ii. Physiologie des cônes et des bâtonnets 38

3. Photochimie rétinienne 40

i. Pigments visuels photosensibles 40

ii. Photochimie 41
4. Fonction rétinienne 42
i. Luminance 42
ii. Mouvement 43
iii. Acuité visuelle (Texture) 43
iv. Visions en couleur 44
C. Conclusion 45
II- LA DYSPLASIE RETINIENNE 46
A. Définition 46
B. Etiologie 46
C. Pathogénie 48
D. Aspect lésionnel de la dysplasie rétinienne 49
E. Déterminisme génétique 53
F. Méthodes diagnostiques 55
1. Le fond d'œil 55
i. Définition 55
ii. La papille optique 56
iii. Le tapis 57
iv. La zone sans tapis 58
v. La vascularisation du fond d'œil 59
a) Les veinules 60
b) Les artérioles 61
vi. Le fond d'œil pathologique de la dysplasie rétinienne 61
2. L'ophtalmoscopie 62
3. L'échographie 63
4. Histologie 64
5. L'Angiographie fluorescénéique 66
6. L'électrorétinographie 67
7. La tomographie par cohérence optique ou OCT 68
G. Lésions associées 70
H. Conséquences et traitements 72
I. Conséquences en élevage canin 72
J. Conclusion 73
PARTIE II : ETUDE EPIDEMIOLOGIQUE 75
A. Recueil des cas 76

B. Gestion des données *76*
C. Outils *77*
D. Plan d'analyses statistiques *77*
IV- RESULTATS 78
A. Echantillon *78*
B. Etude descriptive de la dysplasie rétinienne *78*
1. Etude par race 78
2. Etude par tranche d'âge 81
i. Toutes races confondues 81
ii. Chez le Springer Anglais 81
3. Répartition en fonction de la gravité des lésions 82
i. Toutes races confondues 82
ii. Chez le Springer Anglais 84
4. Répartition en fonction du sexe 85
i. Toutes races confondues 85
ii. Chez le Springer Anglais 86
C. Etude statistique comparative de la dysplasie rétinienne chez le Springer Anglais . *87*
1. Questions d'études 87
2. Etablissement d'un lien entre la race et la dysplasie rétinienne 87
i. Springer Anglais / Toutes races confondues 88
ii. Springer Anglais/ Berger Australien 88
iii. Springer Anglais / Caniches 88
iv. Springer Anglais / Cavalier King Charles 88
v. Springer Anglais / Cockers américains 89
vi. Springer Anglais / Cockers Spaniel 89
vii. Springer Anglais / Colley à poils longs 89
viii. Springer Anglais / Labradors 89
ix. Springer Anglais / Mastiff 89
3. Etablissement d'un lien entre le sexe et la dysplasie rétinienne 89
i. Toutes races confondues 89
ii. Chez le Springer Anglais 89
V- DISCUSSION ET CONCLUSION 90
A. Biais de l'étude *90*
B. Etudes des résultats *90*
C. Limites de l'étude *92*

CONCLUSION **95**

BIBLIOGRAPHIE **97**

ANNEXES **101**

TABLES DES ANNEXES

Annexe 1 : Protocole d'électrorétinogramme ……...……p.101

Annexe 2 : Résultats d'électrorétinogramme en fonction d'atteintes oculaires ……..…..p.102

Annexe 3 : Techniques ophtalmoscopiques …….p.103

TABLES DES FIGURES

Figure 1 : Formation de la vésicule optique 25
Figure 2 : microphotographie optique de la couche postérieure d'un œil 28
Figure 3: Coupes transversales passant par le pédoncule optique. 29
Figure 4 : A, Plan des couches de la rétine. 31
Figure 5 : Fonctions du tapis. 32
Figure 6 : Photorécepteurs. 34
Figure 7 : Structure des cellules de Müller. 35
Figure 8 : vascularisation holangiotique chez un labrador mâle 36
Figure 9 : Principe de la sommation rétinienne. 39
Figure 10: Différence de composition de la rétine centrale et périphérique. 40
Figure 11 : Réaction en chaine permettant la génèse d'un signal nerveux NAD 41
Figure 12 : spectre éléctromagnétique et lumière visible 43
Figure 13 : différence entre la vision trichomatique et dichromatique 45
Figure 14 : A gauche : œil droit d'un chiot de 7 mois. Ici, la dysplasie rétinienne multifocale se manifeste sous la forme de plusieurs lésions circulaires. A droite : chiot de 4 mois présentant de multiples plis rétiniens en région tapéale et non tapéale 50
Figure 15: Œil gauche d'un chiot de 3 mois. Nombreuses lésions géographiques avec des régions hyper-réfléchissantes et des zones hyporéflective (têtes de flèches blanches)..... 51
Figure 16: Dysplasie rétinienne géographie chez une chienne Berger Allemand [Source : Geographical rétinal dysplasia in the dog, American College of Veterinary Ophtalmologists, 1999.]..... 51
Figure 17 : A gauche, fond d'œil de dysplasie rétinienne avec décollement rétinien chez un chiot Schnauzer miniature aveugle de 5 semaines. A droite, dysplasie rétinienne chez un Springer Anglais avec décollement rétinien péripapillaire et lésions hyperréfléchissantes au niveau du tapis. [Source : Grahn, B. H., Storey, E. S., & McMillan, C. (2004)] [Chaudieu, G., & Molon-Noblot, S. (2004)] 52
Figure 18: Figure 19 : Pedigree de la colonie établie à partir du chien 1,3 indiqué par une pointe de flèche. 54
Figure 19: Arbre généalogique chez un Springer Anglais étudiant deux lésions rétiniennes.. 55
Figure 20: Aspect général d'un fond d'œil 56
Figure 21 : Tête du nerf optique 57
Figure 22 : Zone tapéale normale 58
Figure 23 : Exemple de différentes couleurs de tapis chez le chien 59

Figure 24 : Chez ce chien albinos, les vaisseaux choroïdiens sont visibles. 60
Figure 25 : Vascularisation rétinienne de type holangiotique. A-Chien B-Chat 60
Figure 26: Fond d'oeil d'une forme grave de dysplasie rétinienne chez un Springer Anglais . 61
Figure 27: principe de l'ophtalmoscopie indirecte 62
Figure 28 : ophtalmoscope binoculaire indirect 63
Figure 29: Echographie oculaire d'un chio coton tuléare 63
Figure 30: Comparaison de diagnostic histologique et échographique 64
Figure 31 : Pli rétinien 65
Figure 32: Différence entre l'utilisation de deux produits de contraste en angiographie de la rétine. 66
Figure 33: ERG d'un oeil sain (tracé supérieur) et d'un oeil atteint de dégénérescence rétinienne (tracé inférieur), chez un chien 68
Figure 34: comparaison d'une image obtenue par OCT (A) de la rétine d'un porc avec une image d'histologie (B). Notez la corrélation entre les différentes couches 69
Figure 35 : comparaison d'une image d'OCT (image supérieur) à une image histologie d'un décollement rétinien chez un porc 69
Figure 36: Hémorragie sous rétinienne : issue des vaisseaux choroïdiens, le sang se déverse dans l'espace sous rétinien et provoque un décollement de la rétine [Source : Maggs David J., Miller Paul E., Ofri Ron (2015)]. 71
Figure 37: Hémorragie intra-rétinienne, pétéchies localisées rétine [Source : Maggs David J., Miller Paul E., Ofri Ron (2015)] 71
Figure 38: Hémorragie pré-rétinienne, sang provenant des vaisseaux de la rétine interne. Le sang se situe entre le vitré et la rétine. [Source : Maggs David J., Miller Paul E., Ofri Ron (2015)]. 72
Figure 39 : Forme grave de dysplasie rétinienne chez un Springer Anglais, avec décollement rétinien 73
Figure 40: Races représentées dans l'étude, en pourcentage 79
Figure 41: Répartition en pourcentage de la dysplasie rétinienne en fonction de la race atteinte 80
Figure 42 : diagramme circulaire présentant la prévalence de la dysplasie rétinienne chez le Springer Anglais 81
Figure 43: répartition, en pourcentage, en fonction de l'âge, des individus présentant des lésions de dysplasie rétinienne, toutes races confondues et chez le Springer Anglais 82
Figure 44 : répartition en fonction de la gravité des lésions, toutes races confondues 83

Figure 45: Proportion d'animaux atteints de dysplasie rétinienne, sortant avec une classification « indemne » 83
Figure 46 : répartition en fonction de la gravité des lésions chez le Springer Anglais 84
Figure 47 : Proportion de Springer Anglais atteints de dysplasie rétinienne, sortant avec une classification « indemne » 85
Figure 48: Répartition des individus atteints de dysplasie rétinienne en fonction du sexe, toutes races confondues 86
Figure 49: Répartition, en pourcentage, des Springer Anglais présentant des lésions de dysplasie rétinienne, en fonction du sexe 87
Figure 50 : Vue du fond d'œil par ophtalmoscopie directe (A), ophtalmoscopie directe monoculaire (Panoptic) (B) et lentille indirecte de 20 D (C). Notez que, à mesure que le grossissement augmente, le champ de vision diminue. Notez également l'image inversée produit 104

TABLES DES TABLEAUX

Tableau I : Origine des structures oculaires [Source : Van Crichten S, and al (2017) 24
Tableau II: Résumé des caractéristiques des cônes et des bâtonnets 37
Tableau III: Prédisposition raciale à la dysplasie rétinienne..... 47

LISTE DES ABREVIATIONS

CGR : Cellule ganglionnaire rétinienne

EPR : Epithélium rétinien pigmentaire

Afep : Association french Eye Panelists

MHOC : Maladies Héréditaires Oculaires des Carnivores

SCC : Société Centrale Canine

OCT : Tomographie par cohérence optique

INTRODUCTION

La dysplasie de la rétine est un défaut de développement de la rétine nerveuse, responsable d'une désorganisation plus ou moins marquée de sa structure.

Chez le chien, cette maladie peut être acquise (carencielle, infectieuse, médicamenteuse, toxique…) ou le plus souvent héréditaire. Les lésions sont visualisables à l'examen du fond d'œil dès le deuxième mois. En effet, le lésions sont installées à l'issue de la phase de développement de la rétine, dont le terme est atteint entre la cinquième et la septième semaine d'âge. Selon leur aspect, elles sont classées en fonction de leur gravité. Celle-ci peut aller de la forme bénigne, qui n'engendrera aucune répercussion sur la fonction visuelle, au décollement de la rétine, forme la plus grave.

Il est décrit dans la littérature que la dysplasie est héréditaire dans un certain nombre de races. Cependant, le rapport entre les trois formes, au plan génétique, n'est actuellement pas élucidé dans toutes les races.

Chez le Springer anglais, la dysplasie rétinienne a été décrite depuis longtemps comme autosomique récessive.

En mai 2013, le club canin des Springer Anglais, a constaté qu'une portée entière était atteinte de dysplasie rétinienne.

L'objectif de cette thèse est de fournir un support au club canin, aux éleveurs et aux propriétaires de Springer Anglais, afin qu'ils puissent établir des recommandations d'élevages qu'ils jugeront appropriés.

Notre étude rappellera dans une première partie le développement embryonnaire de la rétine, ses propriétés biochimiques et sa fonction. Puis nous définirons la dysplasie rétinienne, son étiologie et sa génétique ainsi que le caractère histologique des lésions et le moyen de la diagnostiquer. Dans un second temps, une étude statistique, à partir de la base de données de l'association French Eye Panelists/Maladies héréditaires oculaires des carnivores (Afep/MHOC), initialement descriptive, permettra d'établir les caractéristiques de la maladie chez le Springer Anglais, puis de comparer les données issues de la littérature et d'approfondir les connaissances déjà acquises.

PARTIE I : ETUDE BIBLIOGRAPHIQUE

I- RAPPELS D'EMBRYOLOGIE ET D'ANATOMIE OCULAIRES

A. Développement embryonnaire de l'œil

Le développement embryonnaire et fœtal de l'œil suit la même séquence chez tous les mammifères.

La durée de gestation et l'âge où se produisent la mise en place des structures oculaires déterminent les différences inter-espèces.

On peut résumer le développement embryonnaire en trois étapes :

- L'embryogénèse - ségrégation des premières couches embryonnaires en développement - qui commence au moment de la fécondation et se termine lors de la différenciation des premiers feuillets embryonnaires,
- L'organogénèse – formation des caractères généraux des différents organes,
- La différenciation ou développement structural spécifique à chaque organe.

1.Embryogénèse et organogénèse

i. Embryogénèse

La vésicule optique, aussi appelée « œil rudimentaire », se développe à partir de la région embryonnaire qui constituera, ultérieurement, la partie antérieure du système nerveux central.

L'invagination de l'ectoderme le long de l'axe postéro-antérieur au stade de la plaque neurale constitue la première étape de l'embryogénèse. Elle permet la formation de la gouttière neurale. La fusion des bords de cette gouttière permettra la formation du tube neural.

Dans la zone de fusion, entre ectoderme et neuro-épithélium, la prolifération des cellules épithéliales formera la crête neurale avant que celles-ci ne migrent de part et d'autre dans le mésoderme para-axial et latéral.

Les cellules de la crête neurale vont se mélanger avec les cellules mésodermiques et donner le mésenchyme secondaire.

Les structures oculaires se développeront en majorité à partir de l'ectoderme neural, de la crête neurale, du mésenchyme secondaire et de l'ectoderme superficiel. Seules les

paupières, les muscles extra-oculaires et l'endothélium vasculaire font exceptions et se développent à partir du mésoderme (tab. 1) [Van Cruchten, S., Vrolyk, V and all. (2017)]

Tableau I : Origine des structures oculaires [Source : Van Crichten S, and al (2017)

Ectoderme			Mésoderme
Surface de l'ectoderme	**Neurectoderme**		
	Tube neural	**Crête neurale**	
Lens	Rétine	Choroïde	Muscles extra oculaires
Epithélium de la cornée	Sphincter de la pupille et muscle dilatateur	Sclère	Endothélium vasculaire
Epithélium conjonctival	Epithélium irien	Muscles ciliaires	Sang
Glandes lacrymales	Epithélium ciliaire	Corps vitreux	
Epiderme de la paupière et cils	Nerf optique		

Les prémices du système nerveux central apparaissent après que l'extrémité antérieure du tube neural se soit renflée puis infléchie vers le bas.

Au 13e jour de gestation chez le chien, de part et d'autre de la surface externe du SNC primitivement formé, deux sillons optiques commencent à apparaitre : c'est la première ébauche oculaire.

Au 15e jour de gestation chez le chien, l'extrémité antérieure du tube neural se ferme.

L'accumulation de liquide intra-tubulaire qui suit entraine une hausse de pression et l'évagination des sillons optiques qui deviennent alors deux vésicules optiques. C'est le début de l'organogénèse. [David J.Maggs, Paul E.Miller, Ron Ofri (2015)]. Chez l'humain, celle-ci commence au jour 17 de la gestation [Van Cruchten, S., Vrolyk, V and all. (2017)].

ii. Organogénèse

Deux pédoncules optiques relient la lumière du tube neural aux cavités de la vésicule optique.

La pression intra-tubulaire élevée permet l'agrandissement et l'épaississement des vésicules optiques qui finissent par entrer en contact avec l'ectoderme superficiel au 17e jour de la gestation [Van Cruchten, S., Vrolyk, V and all. (2017)].

Au niveau de la zone de contact, l'épiderme s'épaissit et forme ainsi la placode cristallinienne.

Il se produit, en parallèle, au 19e jour gestationnel [Van Cruchten, S., Vrolyk, V and all. (2017)], l'invagination de la vésicule optique en une cupule optique dotée de deux feuillets épithéliaux (fig. 1) qui forment les deux couches épithéliales de la rétine et de l'uvée antérieure. Le bord antérieur de la cupule optique forme l'uvée antérieure (corps ciliaire et iris) tandis que son bord postérieur forme la rétine.

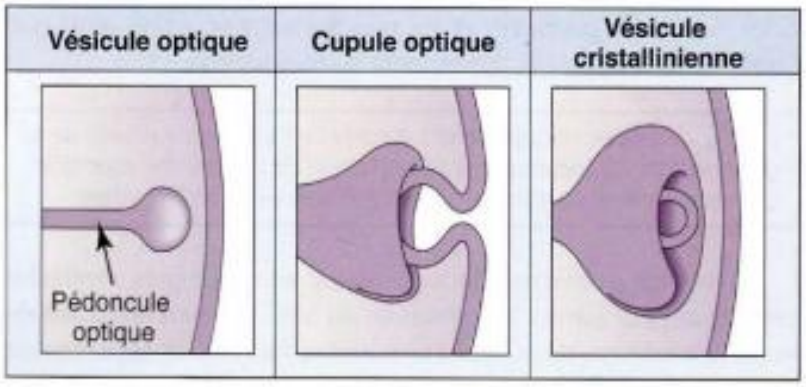

Figure 1 : Formation de la vésicule optique, de la cupule optique et de la vésicule cristallinienne. (D'après Yanoff M. Duker J : Ophthalmologv)

L'invagination de la vésicule se poursuit du bas vers le haut : elle est incomplète ventralement à la cupule optique, laissant apparaitre une fissure : la fissure optique.

La fissure s'étend sous le pédoncule et les deux feuillets de la cupule optique sont alignés de part et d'autre de celle-ci. Elle permet l'entrée du mésenchyme secondaire dans la cavité de la cupule optique.

Au 25e jour de gestation [David J.Maggs, Paul E.Miller, Ron Ofri (2015)], le mésenchyme secondaire forme le système vasculaire hyaloïde. La fissure se ferme progressivement en laissant une ouverture aux niveaux antérieur et postérieur du pédoncule optique pour le passage de l'artère hyaloïde, qui assure l'irrigation de la cupule optique et de la vésicule cristallinienne.

La fermeture devient finalement complète, ce qui se matérialise par l'apparition de la pression intraoculaire.

La vésicule cristallinienne est formée par l'épaississement de la placode cristallinienne. Elle s'encastre dans la cavité de la cupule optique après l'invagination de la vésicule optique.

En avant, on observe une ramification de l'artère hyaloïde qui forme une tunique vasculaire permettant l'apport de nutriments métaboliques nécessaire au développement du cristallin. Ce système peut persister jusque quatre mois [David J.Maggs, Paul E.Miller, Ron Ofri (2015)] mais en pratique, dans la plupart des races canines, cela ne dépasse pas les douze semaines après la naissance. En principe, il a très largement disparu au stade terminal de gestation et sa résorption est complète en période post-natale.

Chez l'homme, notons que les portions caudales de l'artère et de la veine hyaloïde se transforment en artère et veine centrale de la rétine. Ce n'est pas observé chez le chien et les animaux domestiques en règle générale.

L'organogénèse est terminée. Les structures générales sont déterminées et les structures oculaires prennent forment : c'est la différenciation. [David J.Maggs, Paul E.Miller, Ron Ofri (2015)].

2.Différenciation

i. La rétine

a) Période gestationnelle

Comme dit précédemment, la rétine est constituée de deux feuillets épithéliaux (lame externe épithéliale et lame interne nerveuse) d'origine neuro-ectodermique et dérive de la partie postérieure de la cupule optique.

Ces deux feuillets se différencient au 25e jours de gestation [Van Cruchten, S., Vrolyk, V and all. (2017)].

Les vestiges de la cavité de la vésicule optique ménagent un espace entre ces deux feuillets : l'accumulation d'un liquide dans cet espace crée le décollement de la neuro-rétine et de l'épithélium pigmentaire rétinien.

Les décollements de la neuro-rétine correspondent à une perte de l'intégrité anatomique rétinienne par séparation entre la neurorétine et l'épithélium pigmentaire, dont la contigüité est fonctionnellement indispensable par le rôle métabolique de ce dernier : interface avec la choriocapillaire, phagocytose des disques distaux renouvelés des articles externes.

Cette contiguïté est rendue structurellement fragile par l'origine embryologique différente des deux feuillets : les neuf couches de la neurorétine résultent de la différenciation de la lame interne de la cupule optique, l'épithélium pigmentaire de celle de la lame externe.

L'espace entre les deux, devenu virtuel lorsque le développement rétinien est terminé, est appelé espace intra-rétinien. L'épithélium pigmentaire, par un système de pompes

cellulaires actives en continu, évite toute accumulation de liquide dans cet espace intra-rétinien, garantissant l'adhérence de la neurorétine à son assise épithéliale

La lame externe, faisant face à la future sclère, se différencie au 25e jour de gestation. Sous l'induction de la couche chorio-capillaire primitive, la lame externe se pigmente et forme l'épithélium pigmentaire rétinien.

La lame interne, non pigmentée, fait face au vitré. Elle se différencie en rétine sensorielle, ou neuro-rétine, constituée de neuf couches histologiquement et fonctionnellement distinctes au terme de son développement. Au 30e jour de gestation, elle est uniquement formée d'une couche nucléaire externe appelée membrane neuroblastique et d'une couche acellulaire interne.

Au 32e jour, la rétine postérieure est constituée de 6 couches [Van Cruchten, S., Vrolyk, V and all. (2017) ; Aguirre et al., 1972 ; Cook, 1995)] :

- Couche de fibres nerveuses,
- Couche neuroblastique interne,
- Couche transitoire de fibre de Chievitz,
- Zone proliférative,
- Couche neuroblastique externe,
- Membrane limitante externe.

Â partir du 33ème jour de gestation, la membrane neuroblastique commune se divise en membrane neuroblastique externe et membrane neuroblastique interne. La différenciation se poursuit et les cellules externes de la membrane neuroblastique externe se transforment en photorécepteurs : cellules en cône (ou cônes) et cellules en bâtonnet (ou bâtonnets).

Dans le même temps, ces cellules internes migrent vers l'intérieur et se différencient en neurones bipolaires (cellules bipolaires) et en cellules horizontales d'association.

Simultanément, au niveau de la membrane neuroblastique interne, les cellules internes se différencient en cellules ganglionnaires pendant que les cellules externes deviennent les cellules amacrines et les cellules de Müller.

La structure histologique définitive de la rétine devient apparente à partir du 45e jour de gestation :

- La **rétine interne**, contiguë au vitré caractérisée par la couche des cellules ganglionnaires et de leurs fibres nerveuses. (fig. 2)
- La **rétine externe,** formée par les cônes et les bâtonnets, au contact de la choroïde. Les articles externes de ces cellules forment la *couche de photorécepteurs* tandis que leurs noyaux forment la *couche granuleuse externe ou couche des grains externes*. Les cellules horizontales, bipolaires de Müller et amacrines citées précédemment, constituent la *couche granuleuse interne ou couche des grains internes*. Les connexions synaptiques entre les couches granuleuses internes et externes se réalisent au niveau de la *couche plexiforme externe*, tandis qu'au niveau de la *couche plexiforme interne* se réalisent les connexions synaptiques de la couche granuleuse interne avec les cellules ganglionnaires.

Les limites de la neurorétine ou rétine sensorielle sont réalisées par les membranes limitantes externe et interne.

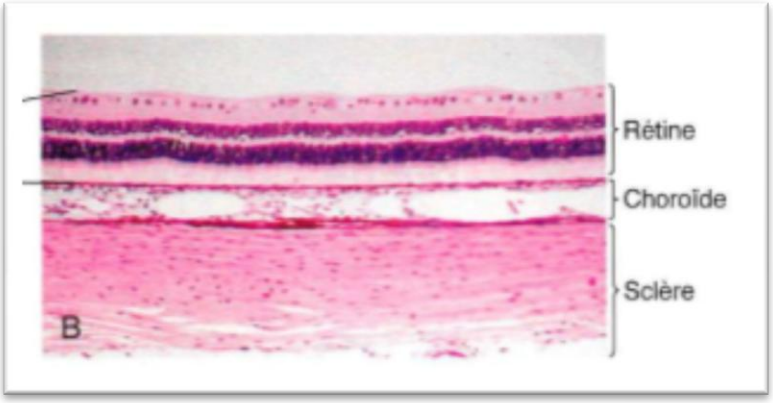

Figure 2 : microphotographie optique de la couche postérieure d'un œil
La sclère est la couche la plus externe alors que la rétine fait face au vitré
[Source : Ophtalmologie Vétérinaire Slatter - 5th Edition]

Le système ainsi mis en place est appelé rétine inversée : les articles externes des photorécepteurs, dont les disques régulièrement empilés contiennent les pigments photosensibles, tournent le dos à la lumière mais assurent ainsi leurs besoins métaboliques. La lumière doit traverser successivement la rétine interne et la couche granulaire interne avant d'atteindre les photorécepteurs.

b) Période post-natale

Avant la naissance, les différentes structures sont prédéfinies mais le développement rétinien et la différenciation ne sont pas terminés. La rétine est dite immature.

A la naissance, un chiot présente une rétine aussi développée qu'un fœtus à 3 mois de gestation en espèce humaine [Shively JN, Epling GP, Jensen R. 1971].

Les chiots nouveaux nés présentent une couche granuleuse externe épaisse et une couche plexiforme mince. La couche des photorécepteurs n'est pas encore développée.

La couche plexiforme externe s'élargit au 7ème jour après la naissance alors que les articles internes et externes ne sont visibles qu'après 21 jours.

Enfin, la différenciation des cônes, des bâtonnets et des autres couches se poursuit, selon les auteurs, dans les 2 semaines [Erlich RB, Werneck CC, and all 2003] à 8 semaines [David J.Maggs, Paul E.Miller, Ron Ofri (2015)] qui suivent la naissance et au terme desquelles leur activité peut être mise en évidence par enregistrement électrophysiologique. [David J.Maggs, Paul E.Miller, Ron Ofri (2015)]

ii. Nerf optique

On observe une convergence des axones des cellules ganglionnaires (fig.3) précédemment cités au niveau de la papille optique où ils se disposent en faisceaux. L'ensemble des faisceaux formés définira le nerf optique.

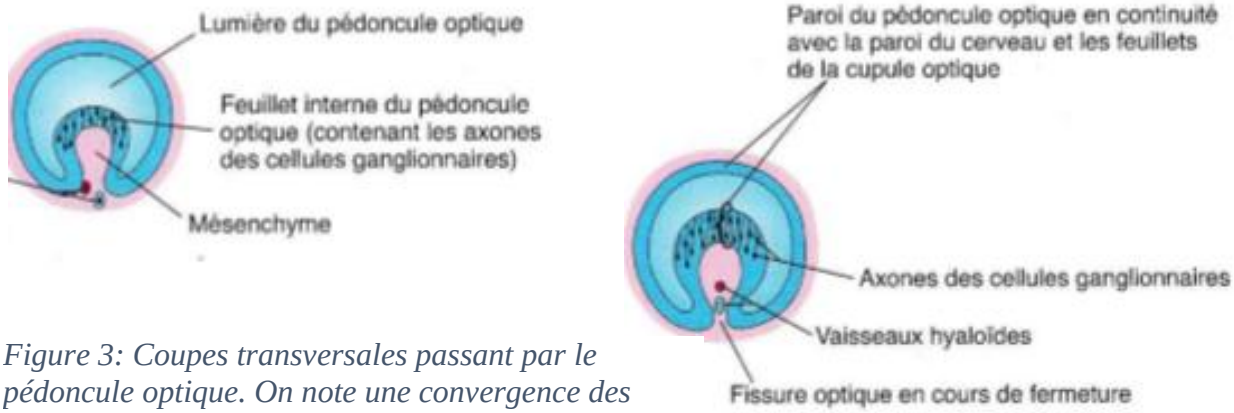

Figure 3: Coupes transversales passant par le pédoncule optique. On note une convergence des axones des cellules ganglionnaires [Source : Ophtalmologie Vétérinaire Slatter – 5th Edition]

iii. Vitré

La membrane limitante interne de la rétine sécrète des fibrilles, nécessaires au développement du vitré primaire, qui se résorbera, puis du secondaire qui persiste à l'âge adulte.

iv. Corps ciliaires et iris

L'épithélium ciliaire est composé de deux feuillets. Le feuillet interne, non pigmenté, correspond à une extension antérieure de la neuro-rétine, tandis que le feuillet externe, pigmenté, est une continuité antérieure de l'épithélium rétinien pigmentaire.

v. Anomalie congénitale

Lorsque l'on note une anomalie congénitale, il convient de se poser la question du stade auquel est survenue l'anomalie de développement. Une anomalie congénitale n'est pas nécessairement héréditaire et inversement.

Une grande partie du développement et de la différenciation des structures oculaires à lieu dans les quinze premiers jours de la gestation chez le chien, ce qui implique que tout évènement imprévu survenant durant cette période peut entrainer des anomalies structurales de l'œil. Si cet évènement intervient lorsque les structures sont individualisées, l'anomalie se cantonnera à une partie spécifique de l'œil.

Des études menées sur l'exposition à des agents tératogènes ont permis d'établir des périodes critiques. Une exposition durant la formation de la couche germinative mésodermique entrainera un ensemble de malformations parmi lesquelles la dysplasie rétinienne. [David J.Maggs, Paul E.Miller, Ron Ofri (2015)]

B. Anatomie et fonction de la rétine

1. Anatomie de la rétine

i. Anatomie cellulaire

On considère que la rétine est une unité sensorielle composée de trois neurones : les photorécepteurs qui relaient le signal visuel via les cellules bipolaires et les cellules ganglionnaires rétiniennes (CGR). Cependant, ce point de vue est extrêmement simpliste et en vérité, la rétine est composée de 10 couches (fig 4) :

1- l'épithélium pigmentaire rétinien ou EPR,
2- la couche de photorécepteurs,
3- la membrane limitante externe,
4- la couche granuleuse externe,
5- la couche plexiforme externe,
6- la couche granuleuse interne,
7- la couche plexiforme interne,
8- la couche des cellules ganglionnaires rétiniennes,
9- la couche des fibres nerveuses,
10- la membrane limitante interne.

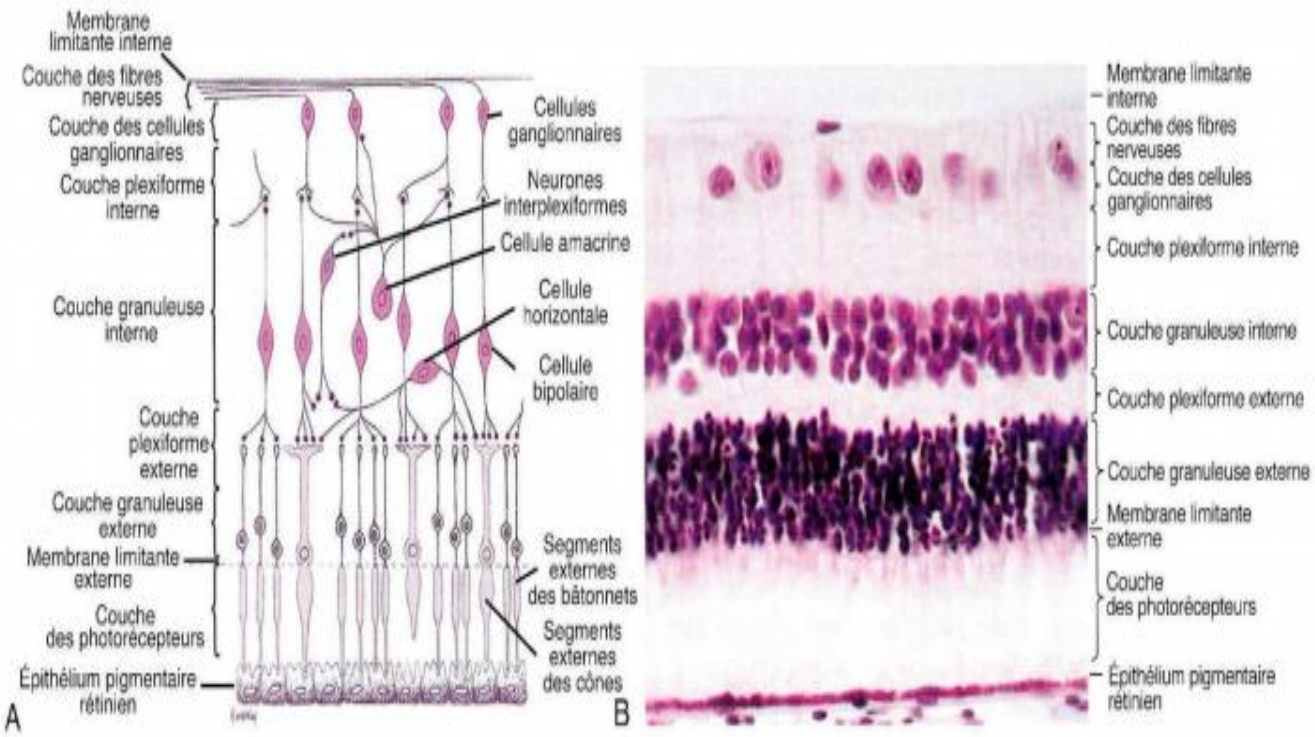

Figure 4 : A, Plan des couches de la rétine. Les 10 couches de cellules ou de synapses sont indiquées. B, Photographie en microscopie optique montrant toute l'épaisseur de la rétine avec l'architecture correspondant aux couches Indiquées en A. (D'après Remirigton LA : ClinicaI analomy of the Visual system, ed 2, St Louis, 2005, Butterworth-Heinemann

L'EPR, couche la plus externe, fait face à la choroïde.

En région non tapéale du fundus des chiens et plus généralement des animaux domestiques, il est pigmenté et donne une couleur homogène brun-noire.

En région du tapis, il n'est pas pigmenté et ne peut être visible cliniquement : cette absence de pigment permet à la lumière traversant l'œil, d'atteindre le tapis qui agit comme un miroir et la renvoie vers les photorécepteurs.

Cette fonction augmente la probabilité de la lumière d'être absorbée par les photorécepteurs et participe notamment à la vision crépusculaire (fig. 5).

La fonction principale de l'EPR est le recyclage des pigments visuels photosensibles utilisés par les photorécepteurs : ce rôle est essentiel à la réponse sensorielle de la rétine à la lumière. De plus, l'EPR stocke la vitamine A - composant essentiel des pigments visuels -, il régule également le passage des métabolites issus des photorécepteurs ou se dirigeant vers eux. Il a un rôle important dans la phagocytose lors d'inflammation rétinienne.

Enfin, dans la partie non tapéale, l'EPR possède des pigments de mélanine qui absorbent la lumière parasite et détruit les radicaux libres [David J.Maggs, Paul E.Miller, Ron Ofri (2015)]

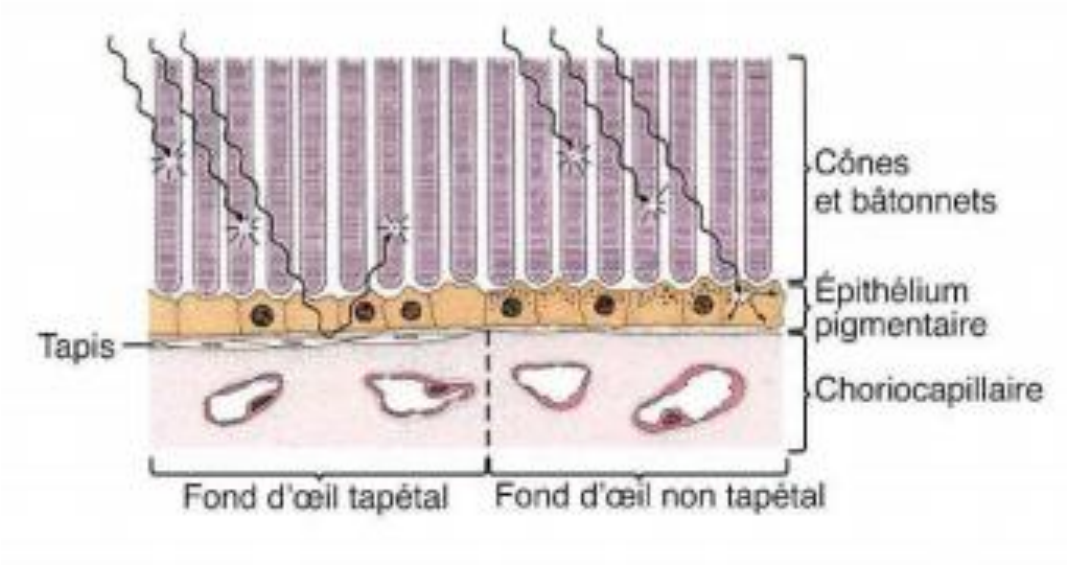

Figure 5 : Fonctions du tapis. Trois photons entrant dans l'œil sont montrés. Deux sont absorbés par les photorécepteurs et contribuent à la sensation visuelle et le troisième traverse la rétine sans être absorbé. ***Dans le fundus non tapétal (à droite)****, l'énergie du photon se dissipe dans l'épithélium pigmentaire ; elle est donc gaspillée car elle ne contribue pas à la sensation visuelle.* ***Dans le tapis (à gauche)****, le photon est réfléchi et renvoyé sur les photorécepteurs. Dans ce cas, il est absorbé et contribue à la vision. La contribution de ce photon supplémentaire à la vision est négligeable à la lumière du jour lorsqu'il y a assez de photons entrant dans l'œil, mais elle est critique la nuit lorsque très peu de photons sont disponibles. Cela explique que le tapis augmente la sensibilité lorsqu'il y a peu de lumière. Comme le photon finit par être absorbé par un photorécepteur qui ne se trouve pas dans sa trajectoire initiale, l'Image qui en résulte est floue. Ce flou affecte l'acuité de la vision le jour mais il a moins d'effet la nuit lorsque les cônes ne sont pas actifs.*

Les couches 2 à 10 constituent ce qu'on appelle la neuro-rétine ou rétine sensorielle : elles traitent les signaux neuronaux ou les sensations visuelles.

Les photorécepteurs, couche 2, se composent des segments externes des cônes et des bâtonnets qui contiennent les pigments visuels photosensibles à l'intérieur de disques empilés. C'est dans la couche de photorécepteurs que la vision prend vie : c'est ce qu'on appelle le processus de photo-transduction, traduction du stimulus visuel en un signal nerveux initial. Il faut donc que la lumière soit focalisée avec précision au niveau de la couche 2 de la rétine pour que la fonction visuelle prenne forme. La couche 2 contient également le segment interne des photorécepteurs c'est-à-dire des mitochondries et d'autres organites essentiels.

La membrane limitante externe se définie par la prolongation des segments terminaux des photorécepteurs et de jonctions étanches qui réalisent la liaison entre les membranes cellulaires des bâtonnets, des cônes et des cellules de Müller. Ces dernières se dispersent dans toute la rétine, allant de la membrane limitante externe à la membrane limitante interne (fig 7). Elles constituent ainsi le squelette de la rétine.

La membrane limitante externe est constituée de prolongements appelés « digitations » des cellules de Müller. Ces dernières, en participant à la régulation ionique, ont un rôle de stockage énergétique important [David J.Maggs, Paul E.Miller, Ron Ofri (2015)].

Les noyaux des cônes et bâtonnets forment la couche 4. Les synapses forment quant à elles la couche 5 ou plexiforme externe. Dans cette zone, les prolongements des axones des photorécepteurs se dilatent pour former des synapses verticales avec les cellules bipolaires et horizontales et des synapses latérales avec les photorécepteurs adjacents. C'est le site où le signal visuel est traité initialement (fig. 6).

Les noyaux des cellules bipolaires, de Müller, des cellules horizontales, des cellules amacrines et de la couche plexiforme interne forment la couche 6.

L'activité neuronale et le signal visuel sont modulés par les cellules amacrines et horizontales ainsi que l'activité des neurones de la couche 7.

Cette dernière forme la deuxième couche synaptique après la plexiforme externe. Ce sont les axones des cellules bipolaires, horizontales et amacrines associés aux dendrites des CGR qui constituent cette couche.

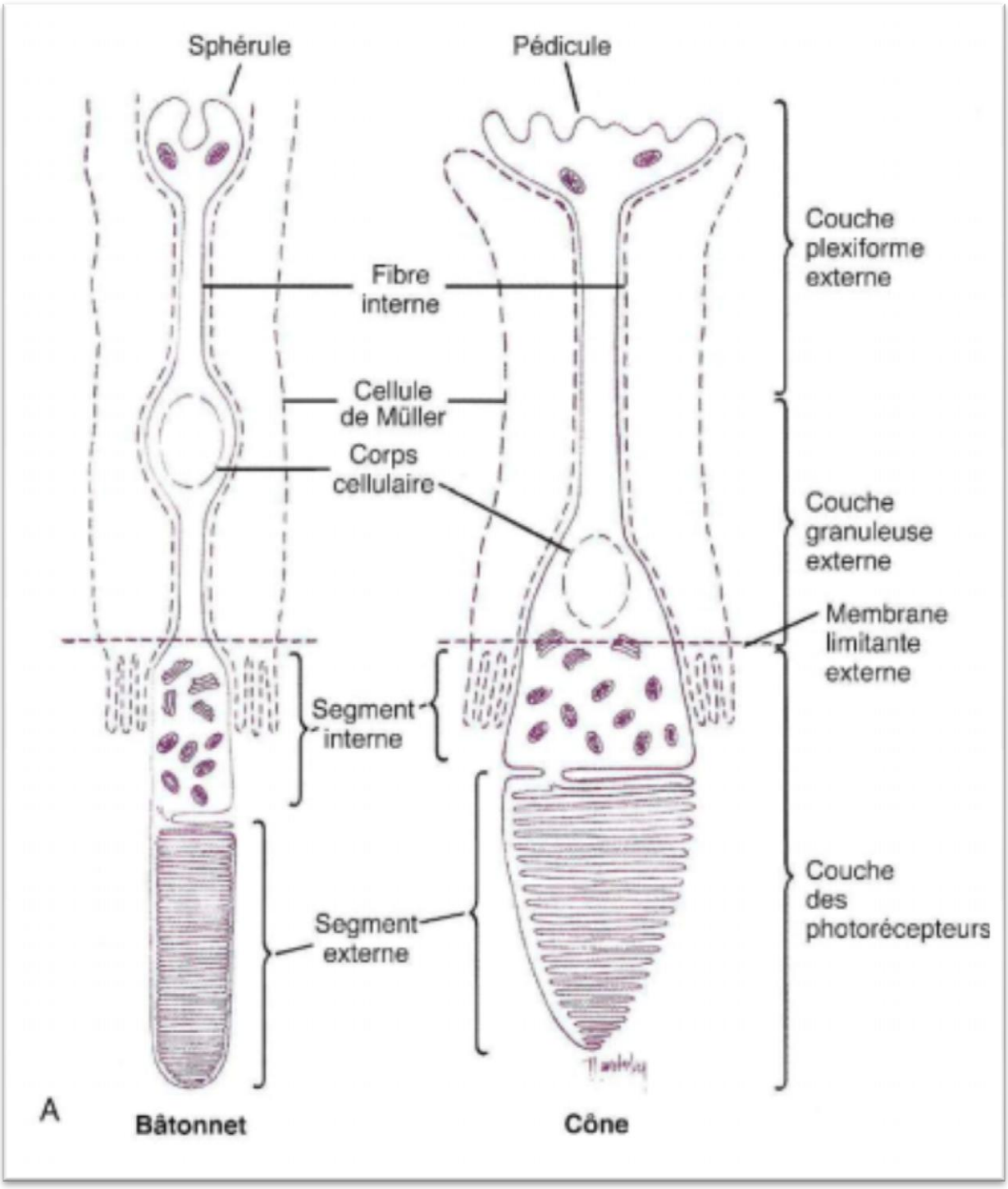

Figure 6 : Photorécepteurs.
La couche des photorécepteurs est i interne et externe des cônes et des bâtonnets. Les disques situés dans les segments externes (faisant face à l'épithélium pigmentaire de la rétine ou EPR) contiennent les pigments visuels photosensibles nécessaires à la vision (en bas). Les segments internes des cellules contiennent les mitochondries. La couche granuleuse externe contient les noyaux des cônes et des bâtonnets. Les sphérules des bâtonnets et les pédicules des cônes sont les expansions synaptiques de ces photorécepteurs et se trouvent dans la couche plexiforme externe qui est la région où les axones forment des synapses avec les dendrites des cellules bipolaires et amacrines et avec les axones des photorécepteurs voisins. Les éléments des Müller (lignes pointillées) sont représentés. Ils relient et cônes et les bâtonnets.
[Source : Ophtalmologie Vétérinaire Slatter - 5th Edition]

Des synapses verticales qui connectent cellules bipolaires et CGR sont présentes de même que des synapses latérales entre les cellules amacrines, bipolaires et CGR (fig. 7).

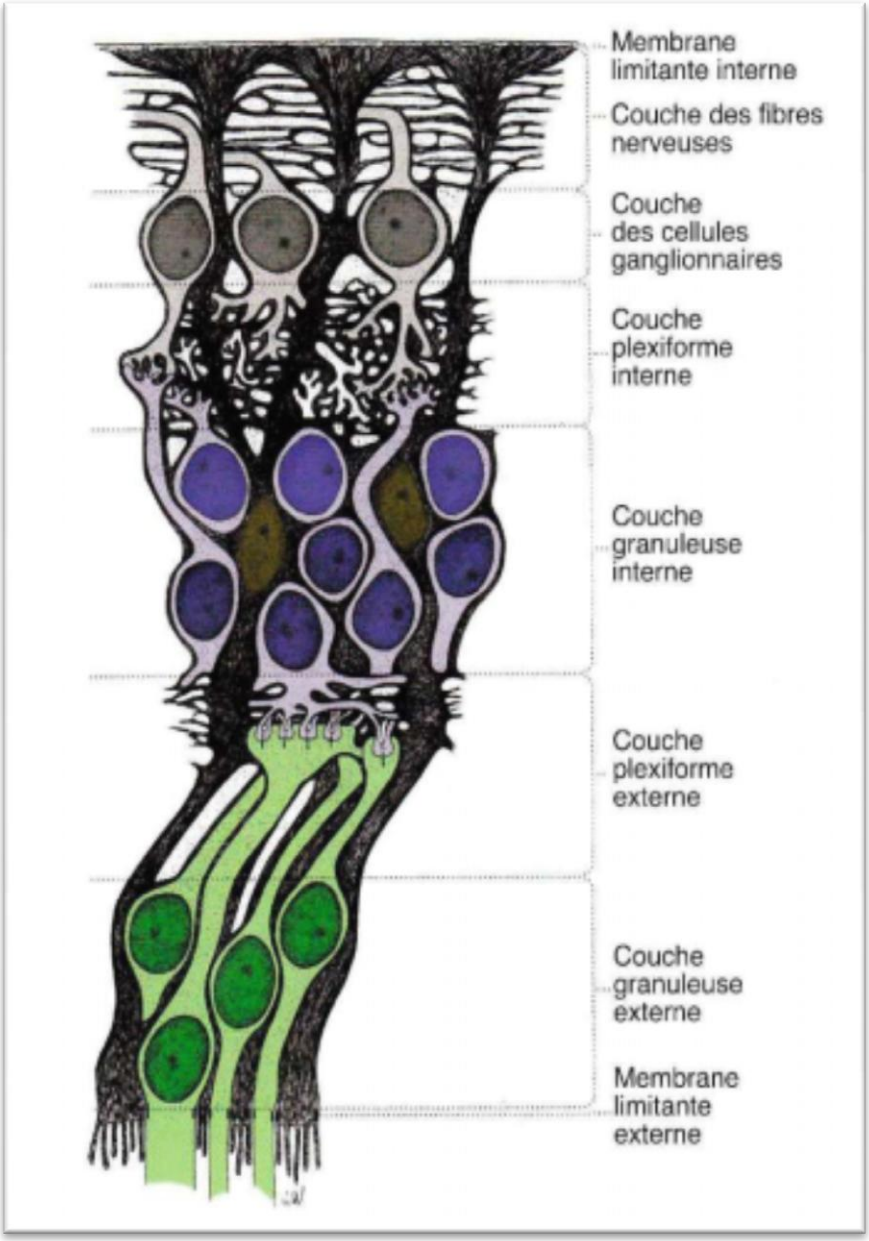

Figure 7 : Structure des cellules de Müller.

Ces cellules (noyau marron et prolongements noirs) traversent 9 couches rétiniennes sur les 10, fournissant ainsi un support structurel à la totalité de la rétine et formant les membranes limitantes interne et externe. Les noyaux des cônes et des bâtonnets (vert foncé) peuplent la couche granuleuse externe, et les noyaux des cellules bipolaires, horizontales et amacrines (bleus) peuplent la couche granuleuse interne (avec les noyaux des cellules de Müller). Les synapses entre les neurones de la couche granuleuse interne et les photorécepteurs d'une part ou les cellules ganglionnaires (noyaux gris) d'autre part sont situées dans les couches plexiformes externes et Internes, respectivement (Source : Ophtalmologie vétérinaire Slatter – 5th Edition))

Toutes ces connexions ainsi formées permettent une coordination et une intégration des fonctions rétiniennes et le traitement complexe du signal visuel peut avoir lieu.

La couche 8 des CGR est formée par le corps de ces dernières et n'est formée que d'une seule couche sauf dans la partie centrale de la rétine.

La couche 9 est formée des axones des CGR qui font leur trajet parallèlement à la surface de la rétine puis plongent vers la papille où ils vont former des faisceaux de fibres nerveuses : C'est le nerf optique.

Enfin, la couche 10, la plus interne, fait face au vitré. Les extrémités internes des cellules de Müller viennent s'y fixer.

ii. Vascularisation

On notera simplement qu'il existe plusieurs types de vascularisation selon les espèces (voir annexes).

Chez les animaux domestiques et notamment chez le chien, la vascularisation est dite holangiotique (fig. 8) : l'ensemble de la rétine interne est irrigué via des artères cilio-rétiniennes sortant au niveau de la papille optique ou de sa périphérie.

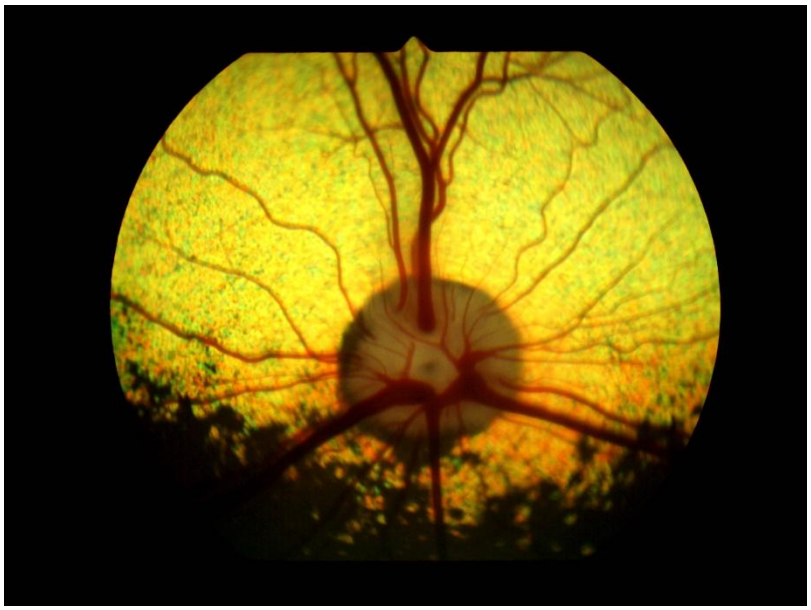

Figure 8 : vascularisation holangiotique chez un labrador mâle
(Avec l'aimable autorisation du Docteur Gilles Chaudieu)

iii. Anatomie appliquée : le fond d'œil

Les structures anatomiques de l'œil permettent de définir ce qu'on appelle le fond d'œil, dont l'examen permet d'apprécier les fonctions rétiniennes. Cela nécessite néanmoins une bonne connaissance des différentes zones du fond d'œil.

La zone dorsale du fond d'œil correspond au tapis : c'est la transparence de la neuro-rétine (couche 2 à 10) et l'absence de pigmentation de l'EPR dans cette région qui permet sa visualisation. Le tapis est une structure choroïdienne colorée située entre la chorio-capillaire choroïdienne superficielle et la couche des gros vaisseaux choroïdiens profonds.

La zone ventrale du fond d'œil dite sans tapis, correspond à l'épithélium pigmentaire rétinien, crânial par rapport à la chorio-capillaire. Il a la propriété d'être pigmenté ce qui implique qu'aucune structure choroïdienne ne peut être visible. [G.Chaudieu & Molon Noblot (2004) ; David J.Maggs, Paul E.Miller, Ron Ofri (2015)]

Il est important de garder en mémoire qu'un fond d'œil est très variable d'une espèce à une autre mais également entre individu d'une même espèce. Il dépend en effet de la longueur et de la couleur du poil, de la race, etc. Ce qui rend l'interprétation des zones avec et sans tapis variable.

2.Physiologie rétinienne

i. Cônes et bâtonnets

Les mammifères, comme cités précédemment, possèdent deux types de photorécepteurs que l'on peut séparer en deux catégories. Les cônes, qui permettent la vision des couleurs, et les bâtonnets qui permettent de visualiser une image nette [Van Cruchten, S., Vrolyk, V and all. (2017)].

Les cônes et les bâtonnets ont la particularité de posséder des pigments visuels photosensibles. Ceux-ci ont comme fonctionnalité, d'absorber l'énergie des photons. Les pigments contenus par les cônes et les bâtonnets diffèrent de par leurs fonctions (Fig 9).

Tableau II: Résumé des caractéristiques des cônes et des bâtonnets

Bâtonnets	Cônes
Vision nocturne Faible intensité lumineuse Sensible aux discrètes modifications de l'intensité lumineuse. Pas de différenciation de couleur. Faible acuité Sensibles aux mouvements Périphérie de la rétine Lumière bleue	Forte intensité lumineuse Insensible aux modifications d'intensité lumineuse. Forte acuité Sensibles au contraste Au niveau central de la rétine Lumière rouge

A la différence des cônes, les bâtonnets sont faits pour fonctionner à faible intensité lumineuse (Fig 9). Leur sensibilité en milieu sombre est meilleure. Ainsi, ils sont responsables de la vision scotopique. Ils sont aussi le site privilégié de la détection des mouvements, même si, dans une moindre mesure, les cônes y participent également.

Les cônes, eux, sont moins sensibles aux petites variations lumineuses. Ainsi, ils fonctionnent principalement à lumière élevée et participent à l'acuité visuelle. Les cônes se concentrent au niveau central de la rétine permettant une haute résolution visuelle. [David J.Maggs, Paul E.Miller, Ron Ofri (2015)]. Cette zone est appelée fovea chez l'homme. Elle constitue une zone centrale en dépression au niveau de la macula qui correspond au centre de la rétine dans l'espèce humaine [Van Cruchten, S., Vrolyk, V and all. (2017)].

ii. Physiologie des cônes et des bâtonnets

Il existe un phénomène appelé « sommation rétinienne » (fig. 10, à gauche), responsable de la différence de sensibilité des cônes et des bâtonnets. Le nombre d'axones issus de cellules ganglionnaires n'étant pas égal au nombre de photorécepteurs, les axones reçoivent les informations issues de plusieurs photorécepteurs.

Il existe donc une convergence du signal qui permet d'amplifier la réponse liée à de faibles niveaux d'intensité lumineuse : un photon seul peut activer une cellule ganglionnaire regroupant plusieurs photorécepteurs. [David J.Maggs, Paul E.Miller, Ron Ofri (2015)].

Mais si la sommation rétinienne permet la vision nocturne, elle se fait au dépend de l'acuité visuelle car si plusieurs bâtonnets peuvent activer une même cellule ganglionnaire, lorsque cette dernière est activée, il est impossible de conclure à un photorécepteur en particulier.

A l'inverse, la voie des synapses des cônes (fig. 10, à droite) associe un photorécepteur à une seule cellule bipolaire et à une unique cellule ganglionnaire. Celle-ci ne peut donc être activée que par l'hyperpolarisation d'un unique photorécepteur mais nécessite plusieurs photons et donc une plus grande intensité lumineuse.

Chez le chien, l'absence de fovea (zone rétinienne spécifique très concentrée en cônes) ne permet pas une aussi bonne résolution et une vision en couleur que chez les oiseaux et les primates. [David J.Maggs, Paul E.Miller, Ron Ofri (2015)].

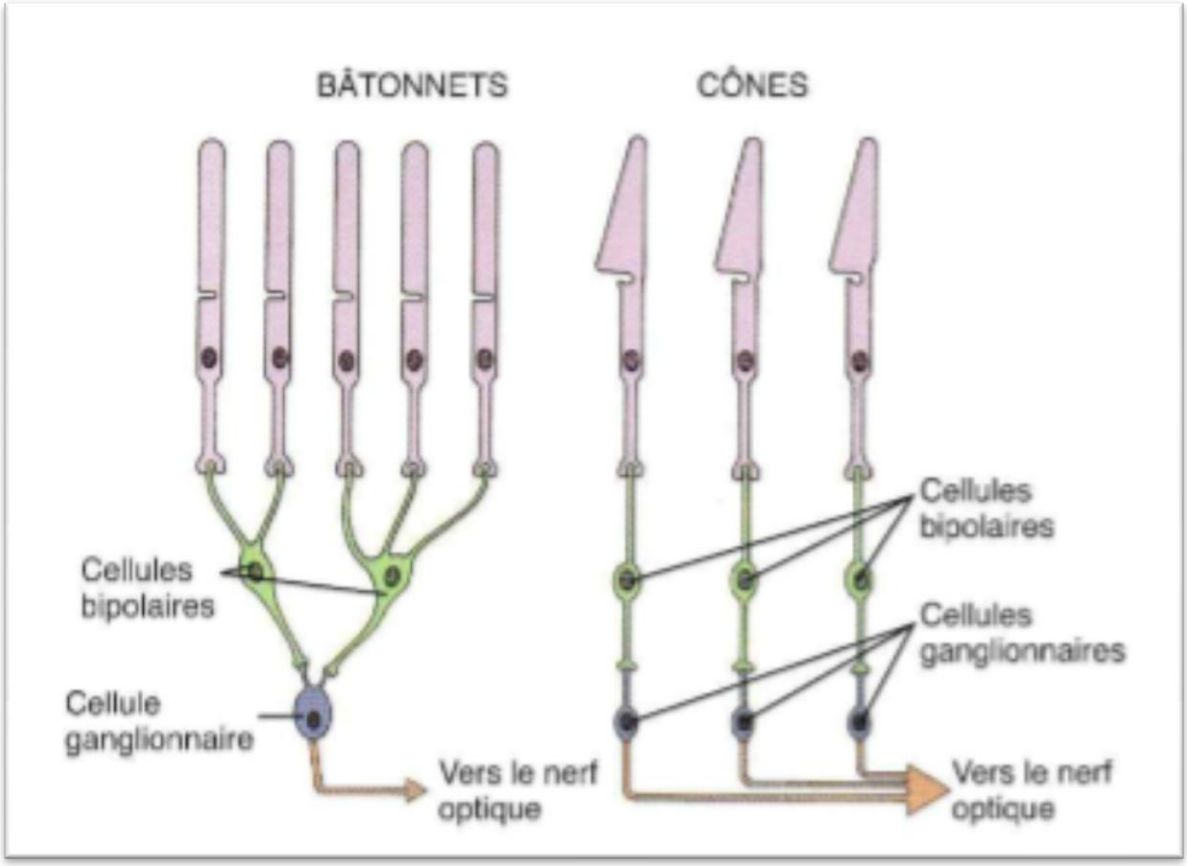

Figure 9 : Principe de la sommation rétinienne.
La voie des bâtonnets est convergente car de nombreux bâtonnets sont reliés à une seule cellule bipolaire (seuls deux ou trois bâtonnets convergents sont montrés ici, mais en réalité ils peuvent être des dizaines de milliers) et plusieurs cellules bipolaires sont reliées à une seule cellule ganglionnaire. Au niveau de la voie des cônes, il existe très peu, voire pas de sommation, parce qu'un cône fait une synapse avec une cellule bipolaire qui fait une synapse avec une cellule ganglionnaire. Cette disposition permet aux cônes une conduction plus rapide et une haute résolution visuelle au prix d'une faible sensibilité aux lumières de faible intensité. (Source : Ophtalmology Veterinaire Slatter -5th Edition)

Cette zone, chez nos carnivores domestiques, est remplacée par une région appelée area centralis, située au centre de la rétine, présentant également une densité en cônes plus importante mais toutefois moindre que chez les primates et les oiseaux (fig 11).

Les carnivores domestiques, à l’inverse des hommes, possèdent donc une meilleure sensibilité à la lumière, au détriment de la résolution.

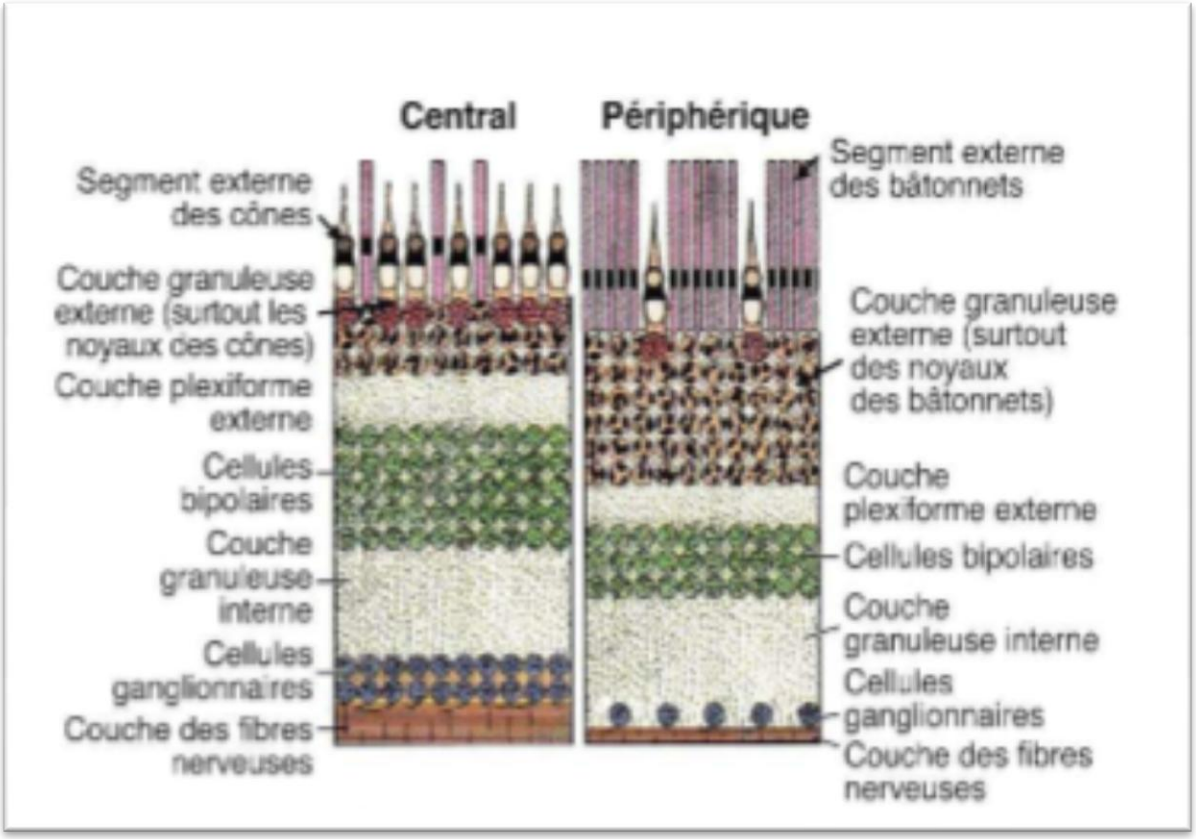

Figure 10: Différence de composition de la rétine centrale et périphérique.
Source : Ophtalmologie Vétérinaire Slatter -5th Edition

3.Photochimie rétinienne

i. Pigments visuels photosensibles

Les pigments visuels photosensibles constituant les cônes et les bâtonnets sont des molécules ayant la capacité d'absorber la lumière. A chaque type de pigment visuel correspond un pic d'absorption pour une longueur d'onde donnée. Un pigment visuel a donc une longueur d'onde préférentielle même s'il est capable d'absorber à d'autres longueurs d'ondes. [David J.Maggs, Paul E.Miller, Ron Ofri (2015)].

Un pigment visuel se décompose en deux parties :

- Un chromophore (dérivé de la vitamine A) : responsable de la conversion de l'énergie contenue par un photon en une réaction chimique. Il permet de générer un signal neuronal à partir d'un photon.
- Une protéine (opsine) : elle caractérise le pigment, c'est-à-dire qu'elle définit la longueur d'onde préférentielle pour laquelle le pigment visuel absorbera le mieux.

Chez le chien, on note la présence de deux populations de cônes (donc de deux types d'opsine), leur permettant d'avoir une vision dite « dichromatique » et de voir deux couleurs primaires et leurs nuances [David J.Maggs, Paul E.Miller, Ron Ofri (2015)].

ii. Photochimie

La rhodopsine est le pigment contenu dans les bâtonnets. Lorsque la rhodopsine absorbe un photon, une réaction chimique a lieu et un signal neuronal est généré à partir de l'énergie contenue par le photon, par une réaction en chaine (fig. 10) impliquant de nombreuses enzymes.

La dernière étape de cette transduction réside dans l'hydrolyse de la guanosine monophosphate (GMPc) en GMP par la phosphodiestérase. On observe une baisse de la concentration en GMPc ce qui entraine une fermeture des canaux sodium du segment externe et une hyperpolarisation du photorécepteur.

Il est important de noter ici que les photorécepteurs ont donc des caractéristiques spécifiques : ils sont constamment dépolarisés au repos et hyperpolarisés après leur excitation par un photon. De même, une mutation d'un gène codant pour une enzyme de cette cascade engendrera des dégénérescences rétiniennes héréditaires. [David J.Maggs, Paul E.Miller, Ron Ofri (2015)]

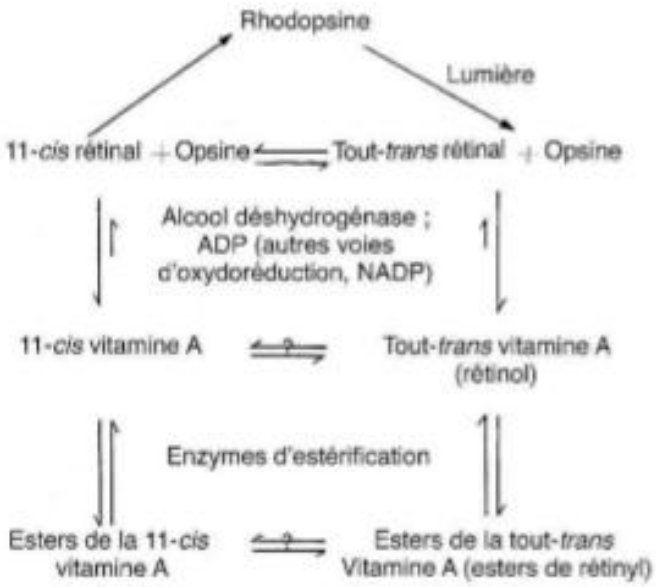

Figure 11 : Réaction en chaine permettant la génèse d'un signal nerveux
NAD : Nicotinamide adénine dlnuciéotide ; NADP : Nicotinamide adénine dinucléotide phosphate. (Source : Ophtalmologie Vétérinaire Slatter – 5th Edition)

4.Fonction rétinienne

La rétine est une composante essentielle de l'œil pour permettre l'acte complexe de « voir ». Elle permet la détection de la lumière, qu'elle convertit en signal nerveux, après l'avoir sous-traité en diverses catégories. La différenciation entre les différents objets qui nous entourent est essentielle à la survie et nos carnivores domestiques sont capables de voir un objet, s'il se différencie suffisamment de son environnement.

Les différents objets qui nous entourent ont des caractéristiques propres qui nous permettent de les différencier, à savoir leur luminosité, leur mouvement, leur texture et leur profondeur. Enfin ils sont différenciables également par leurs couleurs. La rétine joue un rôle dans la perception de la luminance, du mouvement, de la texture et des couleurs.

i. Luminance

Ce qu'on appelle luminance correspond à la perception de l'intensité lumineuse. Elle dépend du nombre de photons frappant la rétine mais également de la sensibilité des photorécepteurs rétiniens à la longueur d'onde correspondant. Cette sensibilité est définie par le nombre de cônes et de bâtonnets présents dans la rétine et a été décrite précédemment (voir paragraphe xii).

La localisation dorsale du tapis (le fond d'œil sera revu ultérieurement), permet de mieux voir le sol, plus sombre. A l'inverse, la région non tapéale, très pigmentée, permettra d'atténuer la dispersion lumineuse d'un environnement plus brillant.

Enfin, les pigments présents dans la rétine de nos animaux de compagnies et ceux présents dans l'espèce humaine diffèrent vis-à-vis de leurs sensibilités maximales pour les longueurs d'onde (fig 13). Cela suggère une vision différente du monde entre les hommes et nos carnivores domestiques.

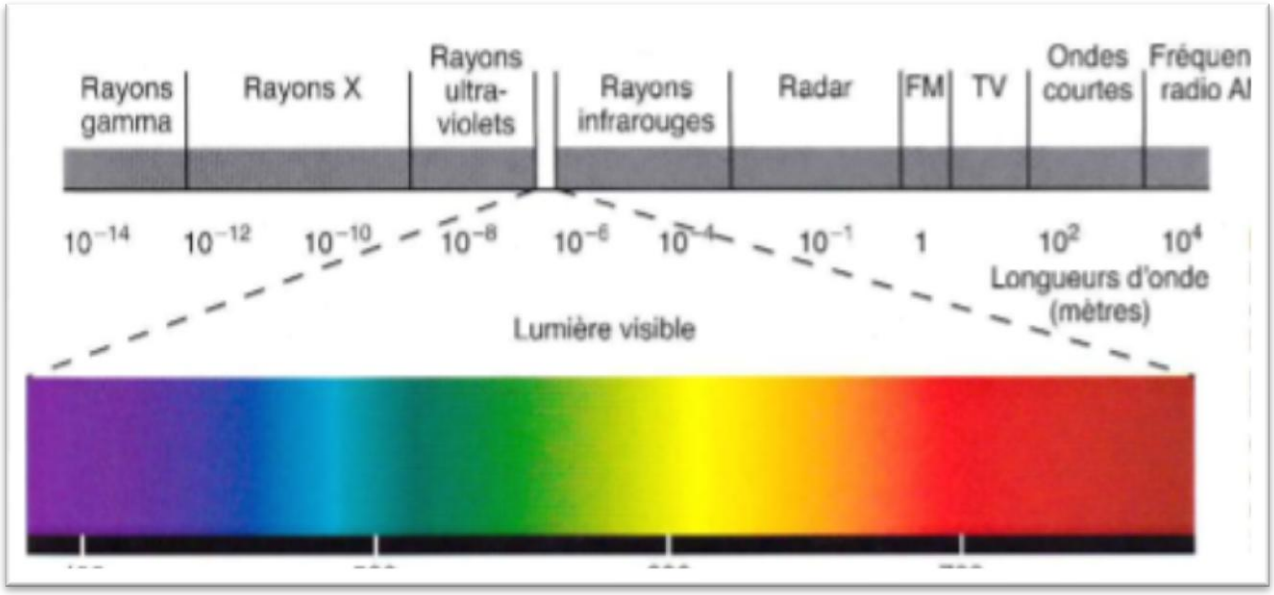

Figure 12 : spectre éléctromagnétique et lumière visible

ii. Mouvement

Dans l'acte de « voir », le mouvement est un aspect essentiel. Les mammifères, en règle générale, sont bien plus sensibles à un objet en mouvement qu'à un objet statique. En effet, pour une même distance, un chien ne percevra pas un objet statique, alors que si celui est en mouvement, il le reconnaitra. Cette fonction est assurée par les bâtonnets. Or, ceux-ci sont présents en quantité importante dans la rétine de nos mammifères domestiques. Cela suggère que leurs yeux sont parfaitement adaptés à la détection des mouvements. Cette capacité est cependant moins importante en lumière vive qu'en lumière tamisée [David J.Maggs, Paul E.Miller, Ron Ofri (2015)].

La fréquence critique de fusion visuelle correspond au point où une lumière intermittente est perçue comme une lumière continue. Chez le chien elle se situe au-delà de 80 Hz. Ainsi, lorsque l'homme perçoit une lumière continue, le chien lui, peut la percevoir comme une succession de clignotements [David J.Maggs, Paul E.Miller, Ron Ofri (2015)].

iii. Acuité visuelle (Texture)

La texture visuelle n'est autre que le ressenti visuel analysé par le cortex de la surface de l'objet regardé. Le terme d'acuité visuelle décrit la capacité de la rétine à différencier les détails et à faire la mise au point dessus. Cette dernière est déterminée par la capacité de l'appareil oculaire à créer une image focalisée sur la rétine, des capacités d'analyses et de traitements de celle-ci par la rétine et de l'analyse réalisée par le cortex cérébral.

Chez nos animaux domestiques, ces limites sont liées aux composants rétiniens [David J.Maggs, Paul E.Miller, Ron Ofri (2015)].

Comme décrit précedement, la rétine de nos mammifères de compagnie est composée de telle sorte que la vision en lumière tamisée est meilleure par rapport à celle des hommes. En contre partie, l'acuité visuelle est moins importante chez eux. Cela est lié au fait que la rétine est composé de plus de bâtonnets que la rétine humaine et du phénomène de convergence des photorécepteurs sur les cellules ganglionnaires. Il est également décrit, toutes espèces confondues, que la vision périphérique possède une acuité visuelle moindre : les cellules ganglionnaires sont plus concentrées au centre de la rétine qu'en sa périphérie. [David J.Maggs, Paul E.Miller, Ron Ofri (2015)]

L'area centralis, déjà décrite précedement, est une zone ovale et centrale à la rétine, où se concentre les cellules ganglionnaires (leur densité atteint 6400 à 14 400/mm2) [David J.Maggs, Paul E.Miller, Ron Ofri (2015)]. Cela implique une meilleure acuité à ce niveau.

L'acuité visuelle peut être mesurée, à l'aide de l'échelle de Snellen qui est en unité de pieds. Cette échelle mesure la capacité de la région ayant la meilleure acuité visuelle, soit l'area centralis chez nos animaux, à distinguer des objets. Chez le chien doté de la meilleure acuité visuelle, on a des résultats d'une moyenne de 20/75, ce qui se traduit par une acuité visuelle maximale moyenne mesurée à 6 mètres de l'objet regardé, sur une distance testée à 22,5 mètres. [David J.Maggs, Paul E.Miller, Ron Ofri (2015)].

iv. Visions en couleur

Cette fonctionnalité de la rétine diffère chez les espèces par la différence de sensibilité des pigments contenus dans les cônes, vis-à-vis d'une longueur d'onde.

Pendant l'évolution, cinq photorécepteurs (un bâtonnet et quatre cônes) différents se sont différenciés et ont co-évolué chez les êtres vivants. Ce sont ceux contenus dans les cônes qui sont responsables de la vision en couleur. Un unique pigment connu est sensible aux UV mais ne se retrouve chez aucun mammifère. De plus, chez la plupart des mammifères, et notamment nos carnivores domestiques, on décrit une vision dichromatique, c'est-à-dire basée sur deux types de cônes.

A l'inverse de l'espèce humaine dont la fovea atteint une concentration de 100% de cônes, la partie centrale de la rétine dans l'espèce canine n'en comporte que 10%. Comme dit précédemment, leur perception des couleurs ne se base que sur deux types de cônes dont les longueurs d'ondes sont pour le premier, comprises entre 429 et 435 nm (couleur bleue) et 555nm pour le second (couleur jaune-vert) avec une extension vers le rouge. Ainsi l'espèce canine ne semble pas percevoir le spectre de la lumière verte. [David J.Maggs, Paul E.Miller, Ron Ofri (2015)] et leur vision en couleur est supposée limitée au jaune et au bleu (fig 14). Enfin la littérature décrit un spectre compris entre 475 et 485nm qui apparait non coloré en espèce canine et qui serait perçu blanc-gris [David J.Maggs, Paul E.Miller, Ron Ofri (2015)].

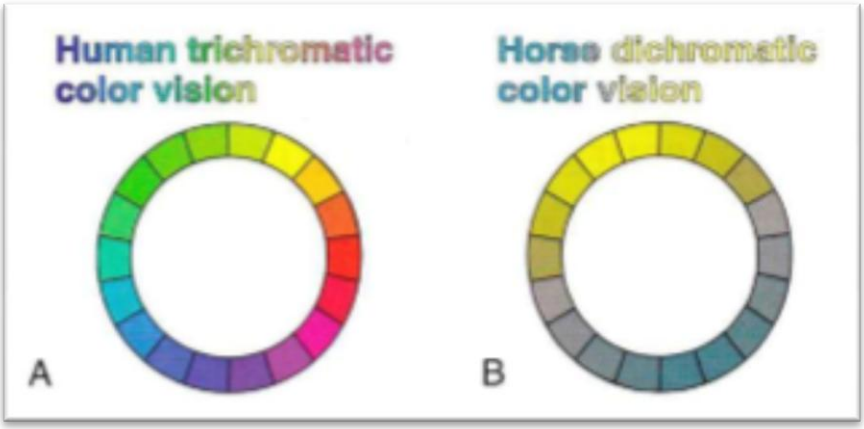

Figure 13 : différence entre la vision trichomatique de l'homme et celle dichromatique de nos mammifères domestiques [Source : Ophtalmologie Vétérinaire Slatter - 5th Edition]

Cependant, malgré leur incapacité à voir le rouge et le vert, nos mammifères domestiques semblent avoir une capacité augmentée pour différencier des teintes très proches de gris. Ceci étant bien plus utile en lumière tamisée.

C. Conclusion

La rétine est une structure complexe et son intégrité est nécessaire au bon fonctionnement oculaire. Son développement s'initie au 13e jour de gestation dans l'espèce canine [David J.Maggs, Paul E .Miller, Ron Ofri (2015)] et se poursuit en période post-natale, ce qui a pour conséquence une fragilité prolongée.

Les mécanismes complexes de phototransduction nécessitent l'intégrité de la structure rétinienne. Ceci a pour conséquence que tout évènement altérant le développement de la rétine, engendre une altération de la fonction visuelle.

David J. Maggs and all écrivent que c'est lors de la différenciation rétinienne que se situent les instants clés du développement de lésions de dysplasie rétinienne : au 25e jour de

gestation, un espace se ménage entre le feuillet qui deviendra la neuro-rétine et celui qui deviendra l'épithélium pigmentaire rétinien. C'est au sein de cette espace que vont se prendre part les événements qui engendreront des décollements rétiniens, lésions graves de dysplasie rétinienne [Chaudieu G & Molon-Noblot S. (2004)].

II- LA DYSPLASIE RETINIENNE

A. Définition

La dysplasie rétinienne primaire est un trouble de la différenciation des couches de la rétine [Toole, D. O., Young, S., and all. (1983)]. Elle existe et peut se produire chez toutes les espèces mais sa répercussion clinique est différente chez le chien par son degré d'importance plus élevée.

Elle est caractérisée histologiquement par la formation de plis et/ou de rosettes dans ses formes mineures [Elder, S. D. (1964)] par des décollements de rétine dans ses formes graves. La dysplasie rétinienne peut survenir seule ou associée à d'autres défauts de structures oculaires [Toole, D. O., Young, S., and all (1983)] ou d'autres organes, être héréditaire ou acquise.

Une étude réalisée, mêlant humains et chiens a montré une incidence de 2,1 % [Lahad, M., Albert, D. M., & Wyand, S. (1973].

Les principaux motifs de consultation sont la cécité et les hémorragies intra-oculaires chez le chiot. Néanmoins, ces lésions sont rencontrées dans les cas les plus graves et sont relativement rares chez le chiot. Les formes les plus légères de dysplasie rétinienne sont rencontrées lors de programme de dépistage chez des races sujettes au problème [David J.Maggs, Paul E.Miller, Ron Ofri (2015)].

B. Etiologie

Il existe différentes formes de dysplasie rétinienne. Les plus significatives proviennent d'une anomalie génétique et sont héréditaires et seront celles traitées ici. Néanmoins, les dysplasies rétiniennes peuvent se rencontrer lors d'infections virales maternelles (herpès canin, panleucopénie féline, parvovirose, adénovirose [Chaudieu, G., & Molon-Noblot, S. (2004)]), d'irradiation et de toxicité in utéro (l'actinomycine D, le méthylméthoxyméthanol, le chlorambucil [Chaudieu, G., & Molon-Noblot, S. (2004)]), souvent accompagnées d'anomalies neurologiques (hypolasie cérébelleuse) ou encore lors d'anomalies oculaires multiples. [David J.Maggs, Paul E.Miller, Ron Ofri (2015)]. Enfin, les traumatismes et l'hypoxie fœtale sont d'autres causes évoquées dans la littérature [Chaudieu, G., & Molon-Noblot, S. (2004)].

Bien que la dysplasie rétinienne puisse toucher toutes les races, certaines sont prédisposées et doivent faire l'objet de dépistage plus systématique, comme le cocker américain, le Springer Spaniel Anglais, le Beagle, le Labrador retriever, le Schnauzer miniature, le Berger australien, le Rottweiler et les terriers (Bedlington, Sealyham et Yorkshire) (tab. 3). [David J.Maggs, Paul E.Miller, Ron Ofri (2015)]

Tableau III: Prédisposition raciale à la dysplasie rétinienne

Tableau 1 Dysplasies de la rétine chez le chien.

Races	Lésions rétiniennes		Anomalies associées		Déterminisme héréditaire
	Littérature	*Observations personnelles*	*Littérature*	*Observations personnelles*	
Akita Inu	focales	focales	microphtalmie	microphtalmie	autosomique récessif (?)
Barzoï	focales	focales		microphtalmie	?
Beagle	focales	focales	néant	néant	?
Bedlington terrier et Sealyham terrier	généralisées	généralisées	dysplasie rétinovitréenne	microphtalmie	autosomique récessif
Berger australien	généralisées	focales	microphtalmie, anomalies oculaires multiples		autosomique récessif à pénétrance incomplète
Berger allemand	focales généralisées	focales généralisées		microphtalmie, anomalies oculaires multiples	?
Bobtail	focales	focales	microphtalmie, anomalies oculaires multiples	microphtalmie, anomalies oculaires multiples	?
Caniche nain		focales		microphtalmie,	?
Cavalier King Charles	focales	focales	persistance du vitré primitif	persistance du vitré primitif	?
Cocker américain	focales	focales			autosomique récessif
Cocker spaniel	focales	focales	cataracte, décollement de rétine dystrophie cornéenne		autosomique récessif
Colley	focales	focales		microphtalmie, anomalies des couches d'association	?
English springer	focales zones hyperréflé-chissantes	focales zones hyperréflé-chissantes	décollement rétinien anomalies oculaires multiples	décollement rétinien, anomalies oculaires multiples	autosomique récessif
Golden retriever	focales	focales			autosomique récessif
Retriever du Labrador	généralisées	focales	décollement rétinien		autosomique récessif
Rottweiller	focales	multifocales		cataracte	?
Welsh springer	focales	multifocales			autosomique récessif
Welsh terrier		zones hyper-réfléchissantes		Cataracte, dystrophie cornéenne	?

)

C. Pathogénie

Les nouveaux nés, chez nos carnivores domestiques, possède une rétine immature qui continue de se développer. Les mécanismes physiopathologiques sont divers [Silverstein, A. M., Osburn, B. I., & Prendergast, R. A. (1971)] : des causes postnatales peuvent être responsables de dysplasie rétinienne comme citées précédemment [Chaudieu, G., & Molon-Noblot, S. (2004)]. Chez le Springer Anglais, la lésion de dysplasie rétinienne est déjà présente chez le nouveau-né [Toole, D. O., Young, S., and al. (1983)]. Elle est constituée de rosettes et de plis rétiniens. [Whiteley, H. E. (1991)]

Lors de la dysplasie rétinienne héréditaire, que l'on retrouve chez le Springer Anglais, c'est entre le 45e et le 50e jour de gestation que se produisent les troubles du développement de la rétine engendrant la dysplasie rétinienne [Whiteley, H. E. (1991)]. Ces défauts de développement sont plus importants dans la région dorsale péri-papillaire [Whiteley, H. E. (1991) ; Toole, D. O., Young, S., and al. (1983)]. Les lésions semblent évoluer très peu et ne s'étendent pas en périphérie de la rétine après le 1er jour de vie. Certains scientifiques semblent même avoir observé, que dans les cas les plus bénins, les plis régressent et deviennent moins importants avec l'âge [Toole, D. O., Young, S., and al. (1983)].

Whiteley décrit que le processus, chez le Springer Anglais, débute entre le 45e et le 50e jour de gestation et se caractérise par une perte focale des jonctions cellulaires formant la membrane limitante externe associée à une organisation anarchique des couches neuroblastiques de la rétine sensorielle. Un plissement de la couche neuroblastique et de la membrane limitante externe peut également être observée à ce stade. L'épithélium rétinien pigmentaire (EPR) présente une hypertrophie et se retrouve directement en arrière des plissements. Dans une étude antérieure, il décrit une diminution de la taille et du nombre de composants de la jonction GAP de la membrane limitante externe [Whiteley, H. E., & Young, S. (1986)].

Entre le 50e jour de gestation et jusqu'à 7 jours post naissance, des structures surélevées sont facilement observables et forment des plis distincts. Les neuroblastes ont une organisation anarchique et des rosettes sont fréquemment présentes. Les vaisseaux rétiniens quant à eux, à ce stade, possèdent une position ectopique. En effet, ils se prolongent dans ces structures dysplasiques et sont parfois observés dans la lumière des rosettes [Whiteley, H. E. (1991)]. Cela peut être une conséquence du changement prolifératif de la rétine.

Associés à ces lésions, on pourra constater un défaut d'oblitération de la vésicule optique, avec une croissance disharmonieuse de la sphère, de la choroïde et des couches rétiniennes.

La localisation des régions dysplasiques vis-à-vis de l'épithélium pigmentaire rétinien, peut suggérer un rôle métabolique ou fonctionnel de ce dernier dans le processus lésionnel [Whiteley, H. E. (1991)]. Une autre étude, réalisée sur 26 Springer Anglais, suggère que la dysplasie rétinienne est également liée à une anomalie de développement des cellules de Muller et des capillaires rétiniens [Toole, D. O., Young, S., and all (1983)]. En effet, les cellules de Müller auraient un rôle important dans la migration des neuroblastes.

Enfin, les molécules de surface d'adhésion cellulaire ou les glycoconjugués seraient des médiateurs cellulaires indispensables lors de l'organogénèse et une altération de ces facteurs pourraient contribuer au développement d'une dysplasie rétinienne [Whiteley, H. E. (1991)]. Dans les années 80, des études réalisées in vitro, ont montré que la molécule d'adhésion des cellules neuronales, N-CAM, pourraient avoir un rôle dans les modifications précédemment citées, induisant une dysplasie rétinienne [Rutishauser, U., Watanabe, M., and all (1985)]. En effet, la molécule N-CAM joue un rôle dans la formation des canaux des jonctions GAP du neuroépithélium [Keane, R. W., Mehta, P. and all (1988)]. D'autres molécules sont également décrites comme ayant un rôle dans la perte des jonctions de la membrane limitante externe, comme la N-cadhérin [Volk, T., & Geiger, B. (1986)].

D. Aspect lésionnel de la dysplasie rétinienne

L'atteinte oculaire est uni ou bilatérale. Elle peut également se présenter sous forme de lésion focale ou de lésions multifocales. Parfois une atteinte complète de la rétine est observée avec un décollement rétinien.

Dans la zone du tapis, les lésions sont souvent hyper réfléchissantes. Leurs formes varient et peuvent être en Y, en V, linéaires ou encore circulaires. En périphérie elles sont souvent ovales ou circulaires avec un centre pigmenté ou non. Chez le Springer Spaniel, cela peut ressembler à des lésions de choriorétinite active. Dans la région non tapéale, on observe généralement des stries grisâtres, proche de la vascularisation.

La dysplasie rétinienne se rencontre principalement sous quatre formes différentes, présentant des degrés de gravité et d'importance cliniques différents.

- ✓ **Une dysplasie rétinienne focale/multifocale : Les plis rétiniens et les rosettes**.

Dans la région du tapis, principalement au niveau du fundus, ces lésions sont visualisables par une baisse de la réflectivité. Elles peuvent également former des stries de couleur grisâtre.) [Chaudieu, G., & Molon-Noblot, S. (2004)]. Leurs formes varient du Y au V. Elles peuvent également être linéaires (fig. 15).

Chez les différents chiens examinés et présentant ces lésions, ces lésions semblent bénignes et n'avoir aucune répercussion sur la fonction visuelle.

Les épagneuls, les beagles, les rottweilers et les labradors retrievers sont prédisposés. [Chaudieu, G., & Molon-Noblot, S. (2004)]

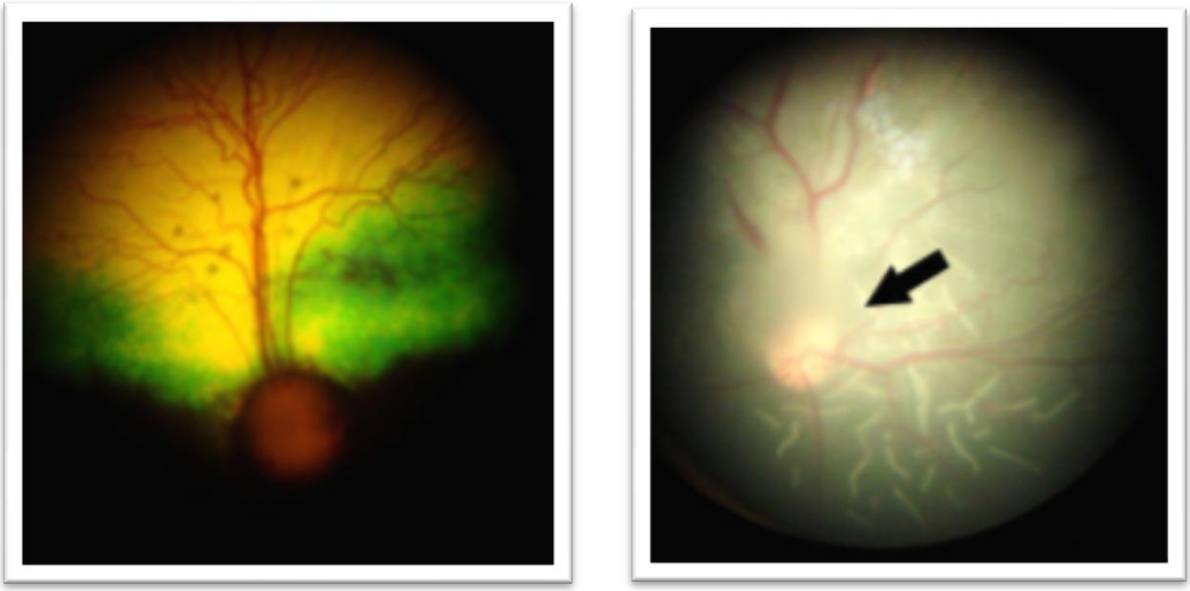

Figure 14 : A gauche : œil droit d'un chiot de 7 mois. Ici, la dysplasie rétinienne multifocale se manifeste sous la forme de plusieurs lésions circulaires. A droite : chiot de 4 mois présentant de multiples plis rétiniens en région tapéale et non tapéale

[Source: Rodarte-Almeida, A. C. V., Petersen-Jones, S., and all. (2016)]

- ✓ **Une dysplasie rétinienne dite « géographique » :**

Ces lésions se retrouvent également principalement au niveau du fundus dans la région tapéale. On observe des reliefs et des zones amincies. Des zones grises/noires bordent les zones atteintes et les délimitent (fig. 16). L'hyper réflectivité décrite pour les lésions focales et multifocales peut être présente mais n'est pas systématiquement observée (fig. 16).

L'EPR peut présenter une hypertrophie, visualisable par des plages d'hyperpigmentation.

Ces lésions sont plus graves que les précédentes et si leur extension est importante, cela peut altérer de façon très importante la fonction visuelle.

Ce type de dysplasie est principalement décrite chez les épagneuls et les labradors retrievers. [Chaudieu, G., & Molon-Noblot, S. (2004)]

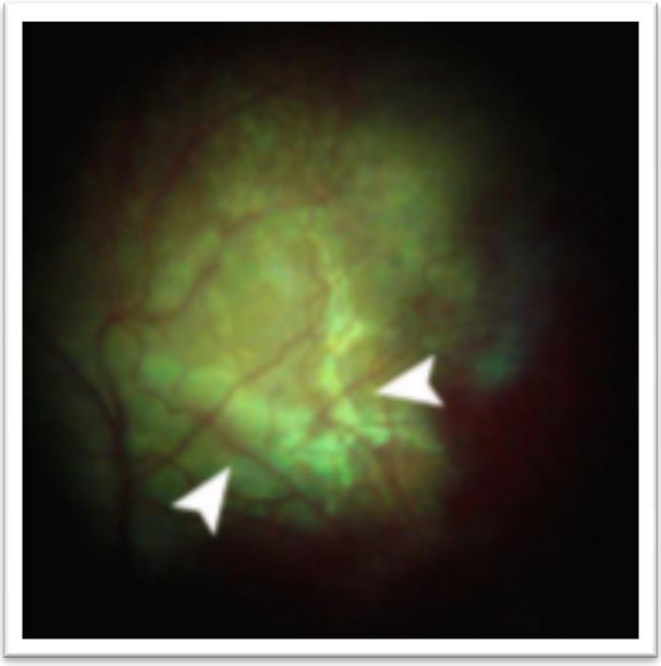

Figure 15: Œil gauche d'un chiot de 3 mois.
Nombreuses lésions géographiques avec des régions hyper-réfléchissantes et des zones hyporéflective (têtes de flèches blanches).

[Source: Rodarte-Almeida, A. C. V., Petersen-Jones, S., and all. (2016)]

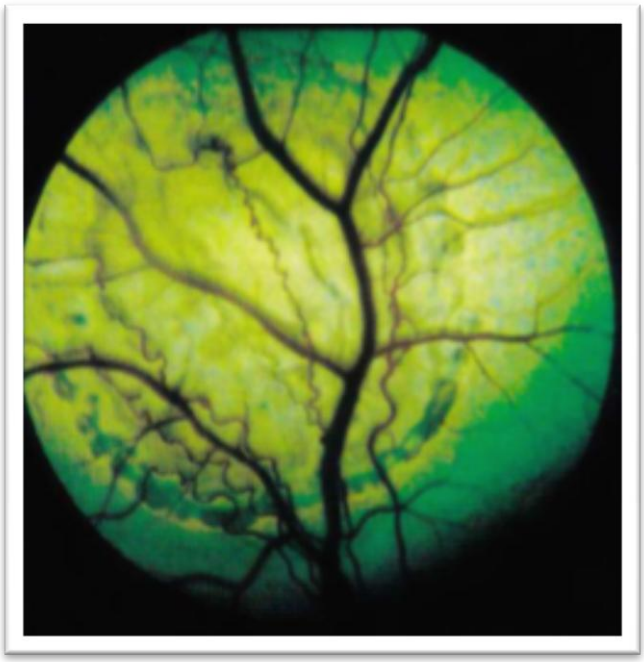

Figure 16: Dysplasie rétinienne géographie chez une chienne Berger Allemand
[Source : Geographical rétinal dysplasia in the dog, American College of Veterinary Ophtalmologists, 1999.]

- ✓ **Une dysplasie rétinienne avec décollement de la rétine :**

La rétine neurosensorielle est complètement décollée et ne reste fixée qu'au niveau de la papille optique. Elle est souvent associée à d'autres lésions. Les principales lésions décrites sont une dysplasie vitréenne, un nystagmus rotatoire et des hémorragies. Lors des formes les plus sévères, on peut observer une déchirure rétinienne engendrant une cécité. [Chaudieu, G., & Molon-Noblot, S. (2004)]

Des décollements partiels sont également décrits. Ils sont alors bulleux, périvasculaires, péri-papillaire et non évolutifs (fig. 18, à droite) [Chaudieu, G., & Molon-Noblot, S. (2004)]

Ce type de lésion entraine une cécité. Dans les cas les moins graves on peut constater une baisse sévère de la fonction visuelle.

Ce type de dysplasie rétinienne a été décrit chez le Bedlington et le Sealyham terriers, de même que chez le Springer anglais.

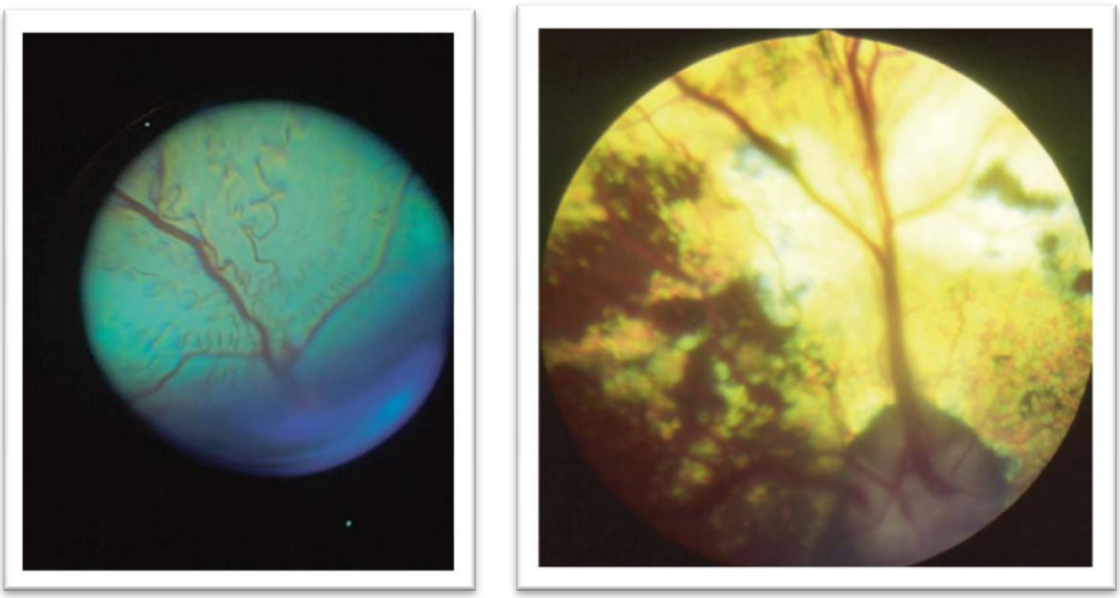

Figure 17 : A gauche, fond d'œil de dysplasie rétinienne avec décollement rétinien chez un chiot Schnauzer miniature aveugle de 5 semaines. A droite, dysplasie rétinienne chez un Springer Anglais avec décollement rétinien péripapillaire et lésions hyperréfléchissantes au niveau du tapis. [Source : Grahn, B. H., Storey, E. S., & McMillan, C. (2004)] [Chaudieu, G., & Molon-Noblot, S. (2004)]

- ✓ **Une dysplasie rétinienne associée à une chondrodysplasie :**

Retrouvée principalement chez le labrador retriever et le samoyède [Chaudieu, G., & Molon-Noblot, S. (2004) ; Carrig, C. B., Sponenberg, D. P. and all. (1988).], ce type de dysplasie rétinienne est associée à des troubles ostéo-articulaires sévères : des membres thoraciques

courts sont décrits avec des anomalies de développement du radius et de l'ulna. Les membres pelviens sont également atteints. Le gène responsable de ce type de dysplasie semble être autosomique dominant pour les lésions oculaires et récessif pour les lésions squelettiques.

De plus, ce type de dysplasie rétinienne engendre des lésions oculaires secondaires incluant cataracte, brides vitréennes, plis rétiniens, hyper réflectivité péripapillaire, décollements rétiniens, …

Conclusion : La dysplasie rétinienne se rencontre sous trois formes principales, allant de lésions sans répercussion sur la fonction rétinienne (plis rétiniens, rosettes) à des affections graves avec décollement de la rétine partielle ou totale, engendrant une cécité. Chaudieu G & Molon-Noblot S. (2004) associent le Springer Anglais à la forme la plus grave de dysplasie rétinienne, impliquant un décollement de la rétine.

E. Déterminisme génétique

La corrélation entre les lésions atteignant les parents et celles de leurs descendants n'a jamais été véritablement élucidée. Il a été constaté que des accouplements de parents n'ayant présenté que des lésions bénignes peuvent engendrer des formes sévères de dysplasie rétinienne. [David J.Maggs, Paul E.Miller, Ron Ofri (2015); Carrig, C. B., Sponenberg, D. P. and all. (1988).]

Il est admis pour la plupart des races concernées par la dysplasie rétinienne héréditaire, comme c'est le cas pour le Springer Spaniel Anglais, que les anomalies génétiques se situent sur les chromosomes non sexuels et que l'anomalie doit être présente sur les deux chromosomes qui forment la paire. On parle d'un caractère autosomique récessif (Fig 19) [Whiteley, H. E. (1991) ; Ashton, N., Barnett, K. C., & Sachs, D. D. (1968) ; Aguirre GD, Rubin LF, Bistner SI. 1972].

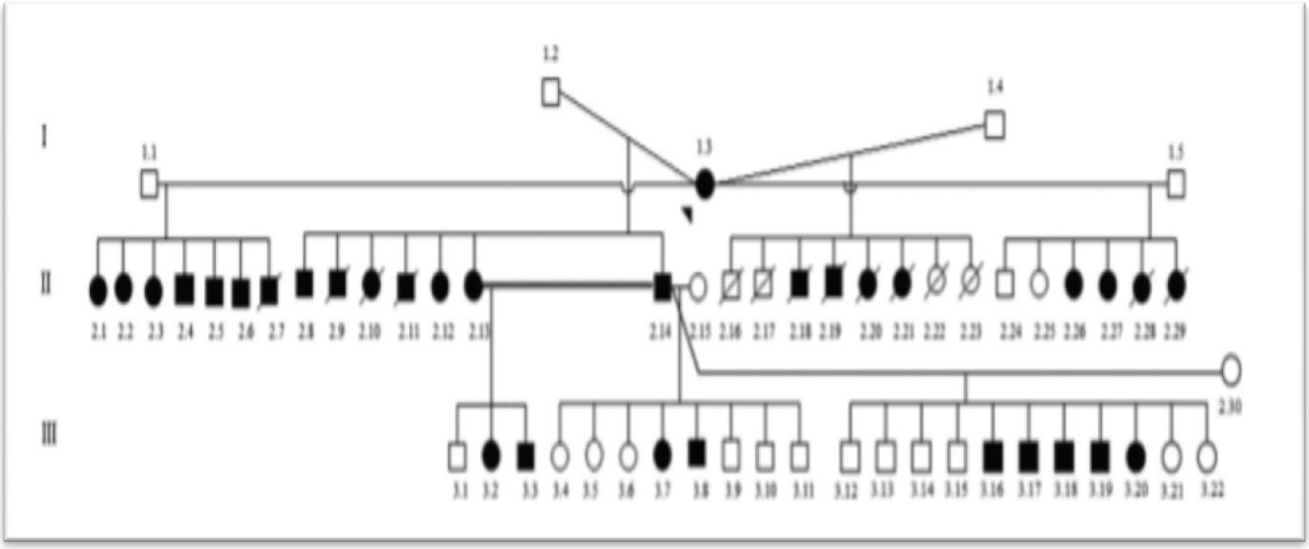

Figure 18: Figure 19 : Pedigree de la colonie établie à partir du chien 1,3 indiqué par une pointe de flèche. Sa progéniture présente des chiens affectés ou non. La porté F2 issue de 1,1 et 1,3 et celle issus de 2,13 et 2,14 suggère un mode de transmission autosomique dominant. Les carrés représentent les chiens mâles, les ronds les chiennes. Le remplissage noir indique des chiens atteints de dysplasie rétinienne Le remplissage blanc indique des chiens sains. Enfin, les chiens morts pendant l'étude ont été rayé par un trait.
[Source : Rodarte- Almeida, A. C. V., Petersen- Jones, S., Langohr, I. M., Occelli and al.(2016)]

Cependant, une forme semblant présenter une hérédité autosomique dominante incomplète a été décrite chez le Labrador Retriever, le dogue Allemand, le Berger Allemand et le Samoyède. Dans ce cas particulier, d'autres anomalies sont associées, notamment des affections ostéo-articulaires possédant une hérédité autosomique récessive. [David J.Maggs, Paul E.Miller, Ron Ofri (2015) ; Carrig, C. B., Sponenberg, D. P. and all. (1988) ; Chaudieu, G., & Molon-Noblot, S. (2004)].

Une étude sur des American pitt bull terrier suggérerait également la présence d'une hérédité autosomique dominante à pénétrance incomplète chez cette race (fig. 18) [Rodarte-Almeida, A. C. V., Petersen- Jones, S., Langohr, I. M., Occelli and al. (2016)].

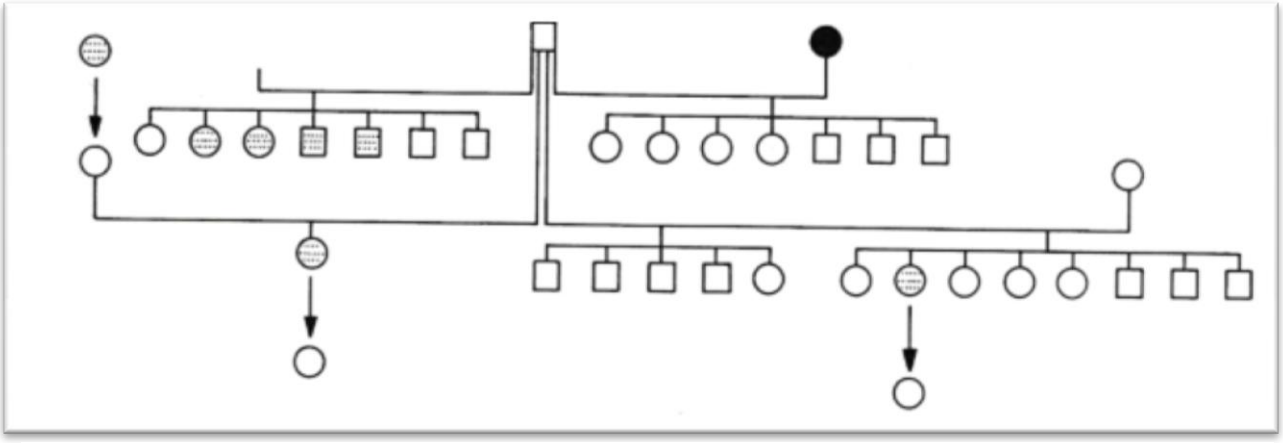

Figure 19: Arbre généalogique chez un Springer Anglais étudiant deux lésions rétiniennes. Le remplissage noir montre des chiens atteints de dysplasie rétinienne avec des anomalies vitréennes. Le remplissage en pointillé montre des chiens avec atteinte multifocales de plis rétiniens. Les flèches noires indiquent une rémission spontanée à la maturité de l'animal. Cet arbre généalogique suggère une hérédité autosomale récessive. [Source : Aguirre GD, Rubin LF, Bistner SI. 1972]

F. Méthodes diagnostiques

1.Le fond d'œil

i. Définition

Chez le chien, et les animaux domestiques en règle générale, un fond d'œil « classique » est composé de la rétine, de la papille optique, de la choroïde et du tapis. Il est spécifique de chaque espèce mais il est important de souligner les variations individuelles au sein d'une même espèce.

Le fond d'œil peut se décomposer en quatre grandes parties : la papille, la zone sans tapis, la zone du tapis et les vaisseaux (fig. 20).

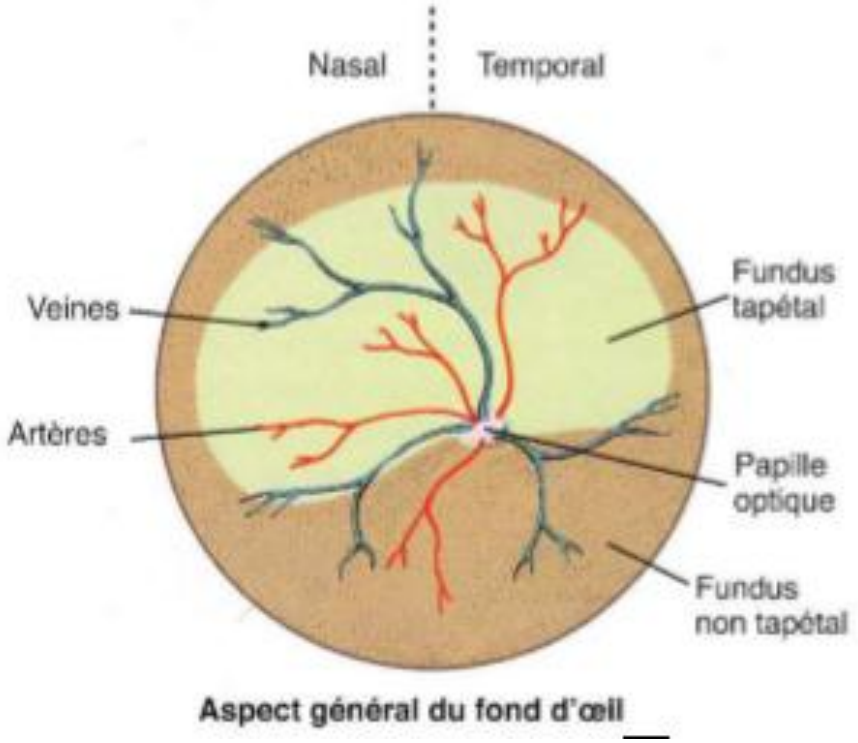

Figure 20: Aspect général d'un fond d'œil

ii. La papille optique

Elle constitue la tête du nerf optique, c'est-à-dire la région où les axones des cellules ganglionnaires réalisent une rotation de 90° pour sortir de l'œil en formant le nerf optique. Elle se situe ventro-latéralement et on note une variation de sa forme et de son degré de myélinisation inter-espèce mais également intra-espèce : la papille du chien (1-2mm) est plus grande que celle du chat (1mm) et de configuration plus variable que celle du chat qui est toujours bien ronde en raison de son absence de myélinisation. En effet, chez le chat, on note une absence de myélinisation des axones avant le passage de la lame criblée : la myéline peut induire des irrégularités de la bordure et donc de forme, observables principalement chez le chien. Sa couleur dépend également de la myélinisation : blanc rosé chez le chien, plus grise chez le chat (fig. 21).

Une excavation physiologique est représentée par une petite dépression grise de taille variable au milieu de la papille optique : la papille de Bergmeister, vestiges des vaisseaux hyaloïdiens. [David J.Maggs, Paul E.Miller, Ron Ofri (2015)]

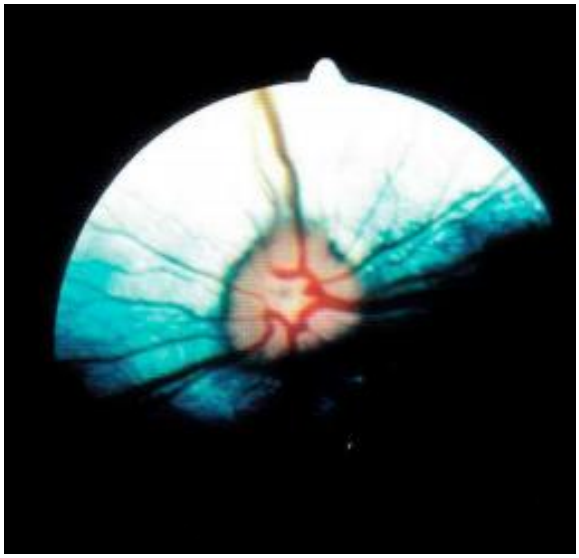

Figure 21 : Tête du nerf optique (papille optique) d'un chien. En son centre une excavation physiologique peut être observée (D'après Ophtalmologie Vétérinaire Slatter -5th Edition)

iii. Le tapis

Le tapis est une structure cellulaire choroïdienne située entre la choriocapillaire et la couche des gros vaisseaux. Elle réfléchit fortement la lumière grâce à ses cellules qui contiennent différents pigments. Chez les animaux, elle permet l'adaptation à la vie crépusculaire au détriment de l'acuité. Sa composition précise varie selon les espèces. A ce niveau, il est important de noter que l'épithélium pigmentaire de la rétine n'est pas pigmenté à la différence de la choroïde.

A l'ouverture des yeux à 7-10 jours, le fond d'œil apparait gris puis devient progressivement lilas puis bleu clair avec une absence de différenciation de la zone du tapis et de la zone sans tapis. A quatre mois, sa couleur de réflectivité est définitive et son extension maximale [David J.Maggs, Paul E.Miller, Ron Ofri (2015)].

Macroscopiquement, le tapis se situe au niveau de la moitié dorsale du fond d'œil et forme un triangle dont la base est ventrale (fig. 22). [Yamaue, Y., Hosaka, Y. Z., & Uehara, M. (2014) ; Janssens, G. H. R. R. (2011) ;Granar, M. I., Nilsson, B. R., & Hamberg-Nyström, H. L. (2011) ; Wyman, M. and Donovan, E. F. 1965].



Figure 22 : la zone tapéale normale est souvent triangulaire avec des bords arrondis. La base du triangle vient s'accoler contre le nerf optique [Source :Yamaue Y.,Hosaka Y.Z, & Uehara M. (2014)]

Une grande variation de la couleur du tapis (fig. 23) et de son étendue est rapportée dans la littérature. On note un tapis de taille réduite chez les robes merles et les races « toy » avec un tapis limité au quadrant dorso-latéral [Yamaue, Y., Hosaka, Y. Z., & Uehara, M. (2014)], Cependant, la couleur de la robe, corrélée à la race ne semble pas montrer une influence significative sur la couleur définitive du tapis. [Granar, M. I., Nilsson, B. R., & Hamberg-Nyström, H. L. (2011)]. Chez les espèces albinos, le tapis est absent et permet de visualiser les vaisseaux choroïdiens (fig. 24).

iv. La zone sans tapis

A ce niveau, l'EPR est pigmenté, de même que la choroïde. Une couleur brune uniforme est alors observée. Cette coloration tient au fait que le pigment mélanique absorbe la lumière qui ne peut diffuser et l'intensité dépend de la charge en mélanine. Cependant, une étude a démontré que cette intensité serait due à la couche choroïdienne et que l'EPR n'y aurait qu'un rôle très modéré [Shibuya, K., Hirai, T., Nunoya, T., & Sugimoto, K. (2003)].

Elle est observable en périphérie de la région tapéale, en région ventrale du fond d'œil, et en constitue la majeure partie. La délimitation entre la zone avec et sans tapis est parfois irrégulière avec un aspect « déchiqueté » qui semble plus souvent rencontré chez les races à poils longs [Barnett, K. C. (1994).]

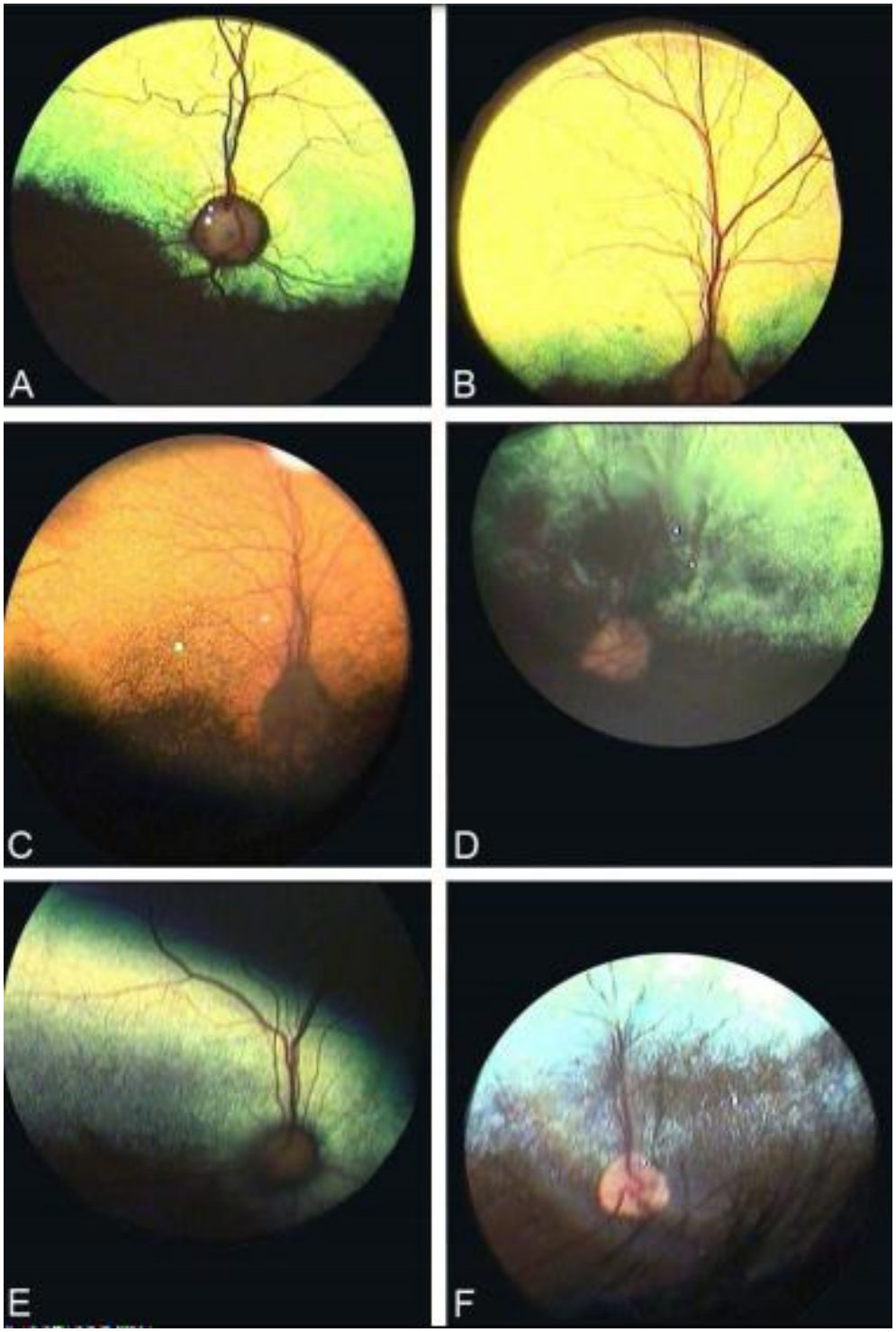

Figure 23 : Exemple de différentes couleurs de tapis chez le chien
[Source : Granar, M. I., Nilsson, B. R., & Hamberg-Nyström, H. L. (2011)]

v. La vascularisation du fond d'œil

De par la pigmentation de la choroïde, les vaisseaux choroïdiens sont habituellement non visibles. Ils sont différenciables des vaisseaux rétiniens par leur couleur rouge brique, leur disposition parallèle entre eux et leurs faibles ramifications.

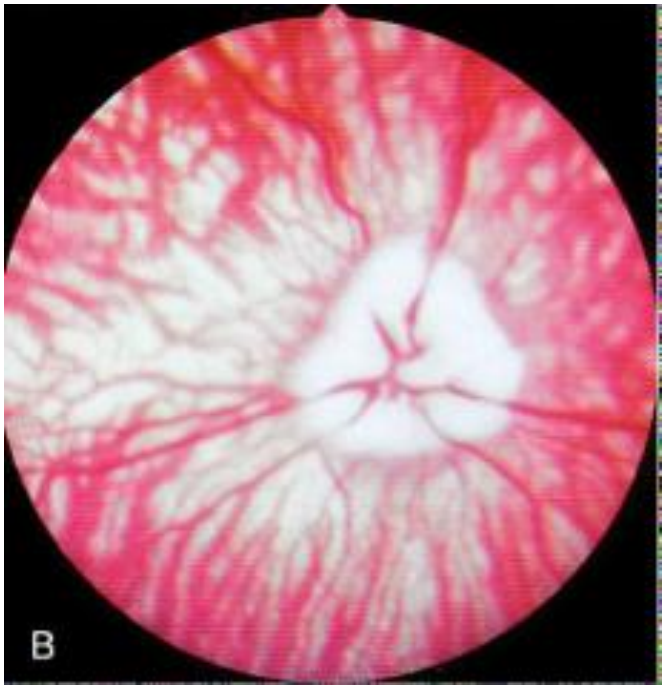

Figure 24 : Chez ce chien albinos, les vaisseaux choroïdiens sont visibles.
(Source : Ophtalmologie Vétérinaire Slatter - 5th Edition)

Les vaisseaux rétiniens, eux, peuvent être observés à l'examen du fond d'œil. Chez le chien, et chez nos carnivores en règle générale, la vascularisation de la rétine est de type holangiotique (fig. 25).

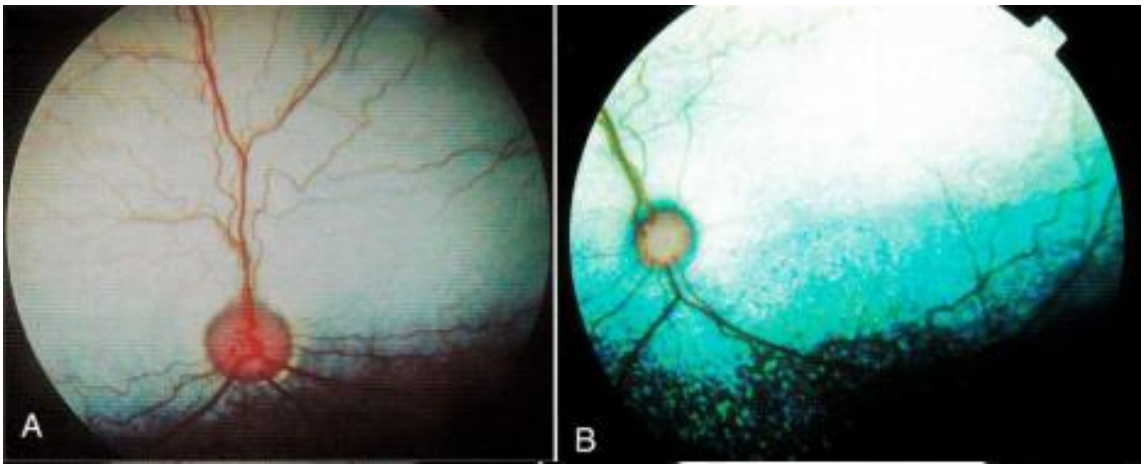

Figure 25 : Vascularisation rétinienne de type holangiotique. A-Chien B-Chat
(Source : Ophtalmologie Vétérinaire Slatter - 5th Edition)

a) Les veinules

Leur couleur est rouge sombre et leur calibre plus important. Leur nombre varie selon les espèces (3 à 5 chez le chien, 3 chez le chat).

Chez le chien, l'anastomose peut se faire en regard d'un arc veineux intra-papillaire. En revanche, chez le chat, les vaisseaux proviennent tous de la périphérie papillaire.

b) Les artérioles

Plus petite, et d'un rouge plus intense, elles suivent un trajet voisin des veinules avec néanmoins un trajet plus tortueux. Elles sont plus nombreuses chez le chien que chez le chat (une vingtaine chez le chien, de 4 à 6 chez le chat).

vi. Le fond d'œil pathologique de la dysplasie rétinienne

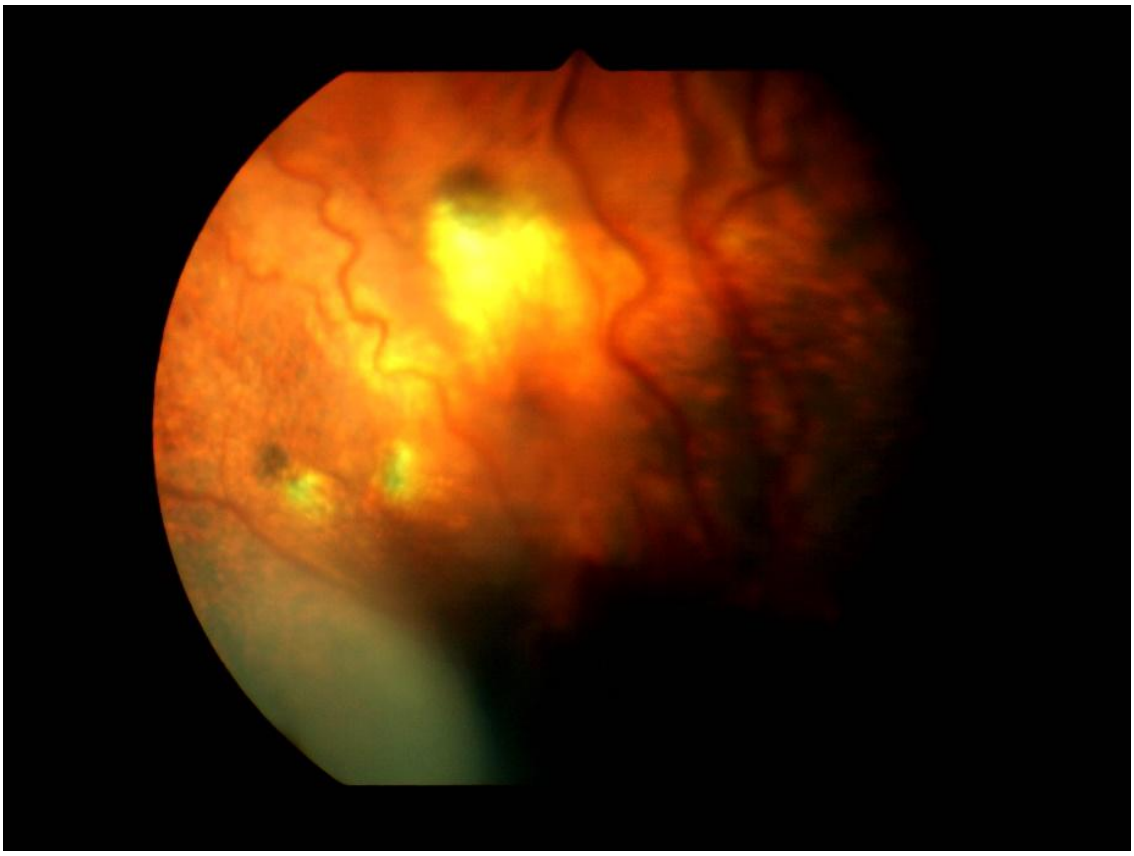

Figure 26: Fond d'oeil d'une forme grave de dysplasie rétinienne chez un Springer Anglais avec décollement rétinien et lésions géographiques. Avec l'aimable autorisation du Docteur Gilles Chaudieu

A l'examen du fond d'œil d'une dysplasie rétinienne, il est possible de voir des plages hyper réfléchissantes avec des plages hypo réfléchissantes (fig.26). Dans les formes les plus graves, qui touchent les Springer Anglais, un décollement rétinien peut être observé (fig. 26). Dans les formes les plus bénignes, des plissements de la rétine sont observées.

2.L'ophtalmoscopie

En théorie, l'examen précis du fond d'œil nécessite l'utilisation d'une des trois méthodes d'ophtalmoscopie détaillées en annexe. En pratique, l'examen du fond d'œil commence par la visualisation de l'ensemble du fond d'œil par ophtalmoscopie indirecte avec une lentille 30 δ initialement puis 20 δ, puis lorsque l'anomalie a été repérée, la région d'intérêt est observée par ophtalmoscopie binoculaire pour une vision stéréoscopique. L'ophtalmologie monoculaire est très peu utilisée et l'ophtalmologie directe en soit est purement théorique.

Après utilisation d'un mydriatique (tropicamide collyre à 0,5% (Mydriaticum®)) 2 ou 3 fois à 5min d'intervalle, 15 à 20 min avant l'examen, dans un environnement suffisamment sombre, l'observateur doit se munir d'une lentille convergente de 20 à 30D qu'il place entre son œil et celui de l'animal. L'image ainsi formée est inversée entre la lentille et l'observateur (fig. 28).

Les lentilles précédemment citées, sont celles utilisées classiquement en médecine vétérinaire. Elles ne permettent pas un grossissement important du fond d'œil et la précision est moindre, mais ainsi, le champ de vision est plus grand. Elle présente donc l'avantage de pouvoir visualiser les différentes régions du fond d'œil en parallèle. C'est donc un premier examen de choix afin de balayer le fond d'œil avant de se consacrer à une étude plus rapprochée des zones lésées.

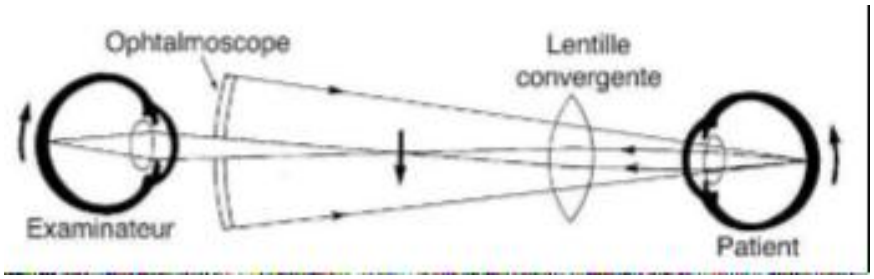

Figure 27: principe de l'ophtalmoscopie indirecte

Il existe un ophtalmoscope indirect binoculaire où l'observateur porte un casque frontal d'où provient une source lumineuse. Ce matériel possède l'avantage de laisser les mains libres à l'observateur et de lui donner une certaine perception de la profondeur (les dépressions ou les lésions saillantes sont alors plus aisées à objectiver).

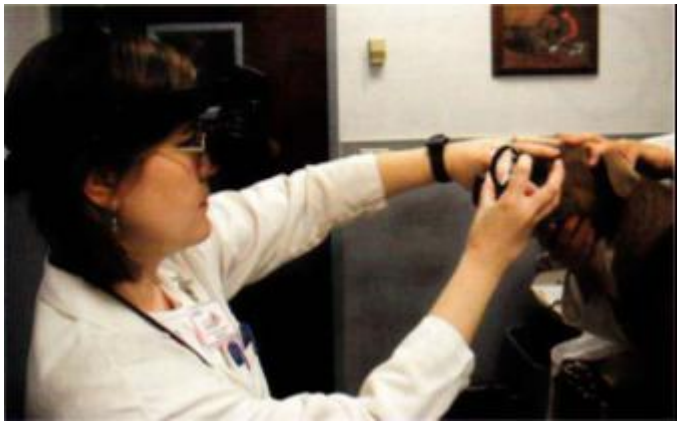

Figure 28 : ophtalmoscope binoculaire indirect

Le principal inconvénient de cette technique repose sur l'image inversée qu'elle produit. La pratique régulière permet de pallier à la gêne occasionnée.

3.L'échographie

La principale indication de l'échographie reste la présence de lésions secondaires empêchant un bon examen de la rétine (cataracte). Dans ce cas-là, l'échographie permettra de visualiser un décollement rétinien (fig. 29).

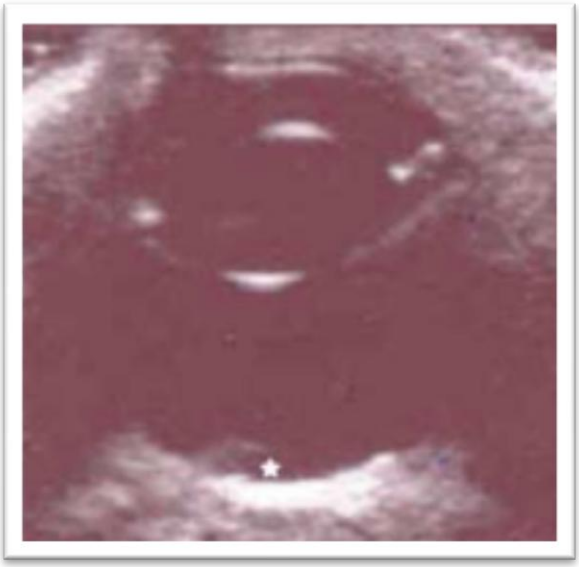

Figure 29: Echographie oculaire d'un chio coton tuléare présentant un décollement rétinien [Source : Grahn, B. H., Sandmeyer, L. L., & Breaux, C. (2008)]

Cependant, une étude réalisée à Zurich et à l'université du Wisconsin, a montré que l'examen échographique n'était pas fiable à 100%. En effet, cette étude compare le diagnostic échographique au diagnostic histologique et les résultats montraient 37% de faux négatifs et 7% de faux positifs pour l'échographie (fig. 30). Cela s'explique par le fait que d'autres lésions peuvent coexister et ainsi diminuer le contraste nécessaire à une bonne visualisation

des structures oculaires à l'échographie ou au contraire créer des artefacts [Gallhoefer, N. S., Bentley, E., Ruetten, and all (2013)].

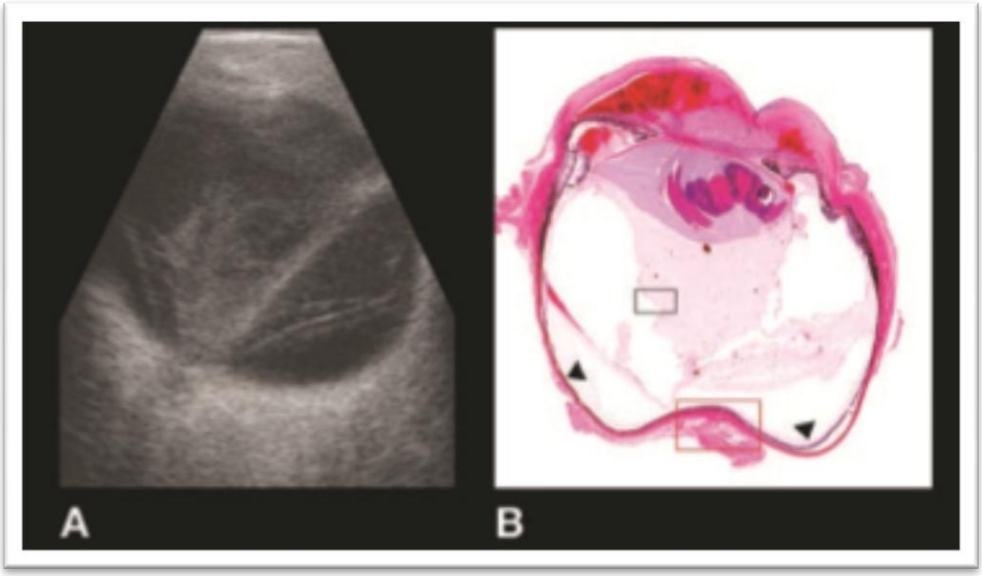

Figure 30: comparaison de diagnostic histologique et échographique pour un décollement rétinien. A, les lignes hyperéchogènes en forme de V ont été diagnostiquées par échographie comme étant un détachement de rétine. Le diagnostic histologique (B) a identifié ces lignes hyperéchogènes comme des structures membranaires correspondant histologiquement à de l'humeur vitreuse condensée. L'histologie a permis de conclure que la rétine était bien attachée (fléches noires) [Source : Gallhoefer, N. S., Bentley, E., Ruetten, and all (2013)]

L'échographie n'est donc pas un examen complémentaire de choix pour évaluer l'intégrité de la rétine.

4.Histologie

Histologiquement elle se traduit classiquement par un plissement de la rétine sensorielle et la formation de rosettes contenant un nombre plus ou moins important de cellules nerveuses rétiniennes entourant une lumière centrale (fig. 31). La plupart du temps, la couche neuroblastique externe ne présente pas de troubles de différenciation. La membrane limite externe quant à elle, est absente avec de nombreux vaisseaux sous-rétiniens présents. [Toole, D. O., Young, S., and all (1983)].

Toole, D. O., Young, S., and all (1983) décrivent dans leur étude une rétine dysplasique chez les chiots nouveaux nés possédant des caractéristiques complexes et encombrées. Une perte focale de la membrane limitante externe associée à une nécrose des neuroblastes et une croissance ectopique des vaisseaux rétiniens sont décrites. Chez les chiens adultes, avec une rétine ayant terminé son développement, les rosettes et les plis sont uniformes, dépourvues de structures capillaires.

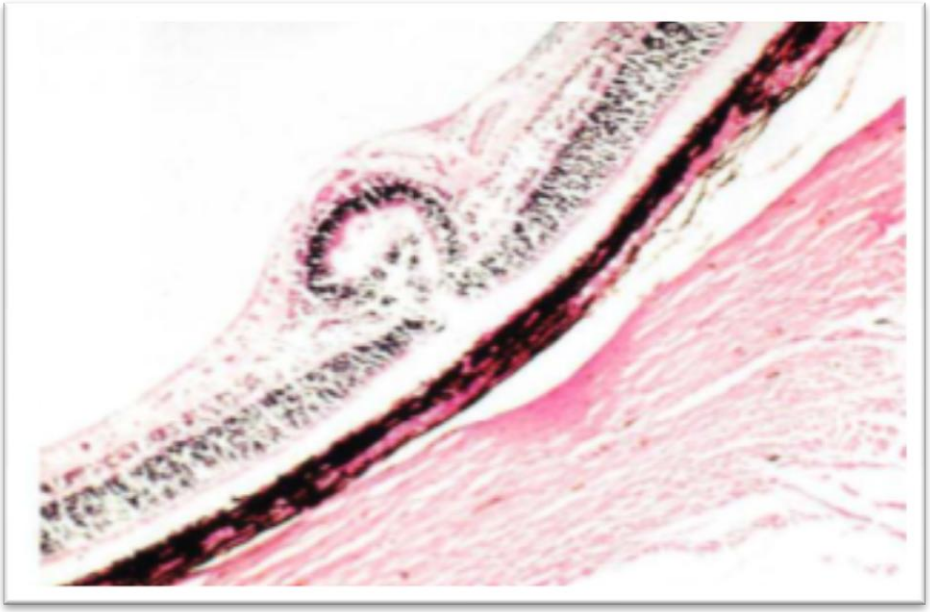

Figure 31 : pli rétinien impliquant les couches des photorécepteurs et les couches nucléaires externe (Source : Ophtalmologie Vétérinaire Slatter- 5th Edition)

Quatre types de rosettes ont pu être identifiés d'un point de vue histologie [Lahav, M., Albert, D. M., & Wyand, S. (1973)] :

- ✓ Rosettes avec présence de trois couches (type 1). L'apparence générale était celle d'une rétine mature,
- ✓ Des rosettes avec uniquement deux couches (type 2). La couche la plus interne semblait provenir des photorécepteurs. La couche la plus externe pouvait être assimilée à des cellules bipolaires mal différenciées,
- ✓ Des rosettes avec une seule couche cellulaire (type3) dont les cellules étaient peu, voire non différenciées, ressemblant à une membrane limitante entourant une lumière,
- ✓ Des rosettes dans lesquelles une seule couche rétinienne était différenciée (type 4), entourant une lumière avec à l'intérieur de celle-ci un enchevêtrement de fibrilles.

Toole, D. O., Young, S., and all (1983) constatent également que chez les chiens âgés, les rosettes de type 2 sont plus souvent observées. Les vaisseaux ectopiques sont décrits comme une complication inhabituelle mais possible de la dysplasie rétinienne.

Le type de rosette observée à l'histologie n'est pas corrélé à la gravité de la dysplasie rétinienne et aux symptômes se manifestant [Lahav, M., Albert, D. M., & Wyand, S. (1973)].

5.L'Angiographie fluorescénéique

Chez nos animaux domestiques, la vascularisation de la rétine est de type holangiotique. Son apport nutritif est assuré par les vaisseaux choroïdiens, invisibles au fond d'œil.

L'angiographie, c'est-à-dire l'imagerie des vaisseaux, est une méthode invasive permettant une meilleure visualisation des vaisseaux. Elle nécessite l'utilisation d'un produit de contraste, injecté dans la veine céphalique. Deux produits de contraste sont principalement utilisés, la fluoresceine et l'indocyanine green (ICG). Classiquement, la fluorescéine est la plus utilisée que ce soit en ophtalmologie humaine ou en ophtalmologie vétérinaire pour la visualisation des vaisseaux de la rétine. Cependant, il est à noter que son utilisation a ses limites. La fluorescéine ne permet pas de voir les vaisseaux choroïdiens en raison de sa mauvaise diffusion. L'ICG est une bonne alternative pour la visualisation des vaisseaux choroïdiens et une visualisation des vaisseaux rétiniens, cependant cette dernière est moins précise qu'avec l'angiographie à la fluoresceine (fig. 32) [Wakaiki, S., Maehara, S., Abe, R., and all (2007)].

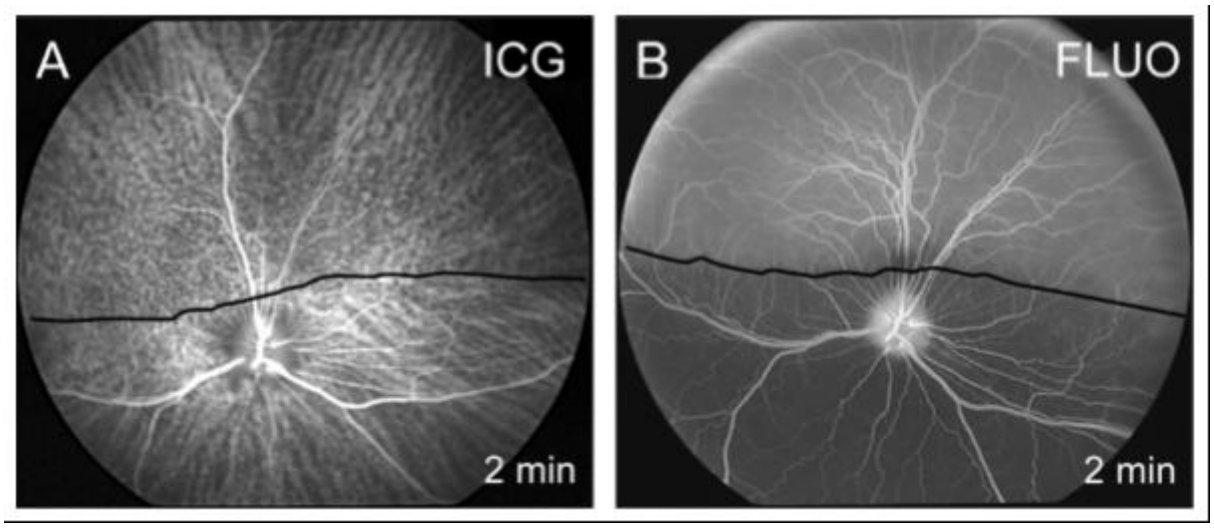

Figure 32: Différence entre l'utilisation de deux produits de contraste en angiographie de la rétine. A. Utilisation de l'indocyanine B. Utilisation de la fluoroscéine. La ligne noire est une délimitation entre la zone tapéale et la zone non tapeale. [source : [Wakaiki, S., Maehara, S., Abe, R., and all (2007)]]

Ainsi, l'angiographie fluorescineique reste la méthode de choix pour l'examen de la rétine. Une injection de 10mg/kg [Schaepdrijver, L. D., Simoens, P., & Lauwers, H. (1996)] à 20mg/kg [Alario, A. F., & Pirie, C. G. (2015)] de fluorescéine en intra-veineux est suffisante pour voir toutes les phases angiographiques. La phase artérielle rétinienne est visualisable par

une hyperfluorescence des artérioles (en bordure du disque optique). La phase artérielle-veineuse est caractérisée par un remplissage complet des artérioles ainsi que des veinules et des capillaires. C'est durant cette phase que le schéma de la vascularisation rétinienne peut être le plus aisément observé. Enfin, la phase veineuse se distingue par un remplissage complet des veinules de plus gros diamètres [Schaepdrijver, L. D., Simoens, P., & Lauwers, H. (1996)].

Il est également constaté que chez le chien, la présence d'un tapis engendre une réflectivité lumineuse trop importante, diminuant le contraste entre les vaisseaux rétiniens et le fond d'œil [Schaepdrijver, L. D., Simoens, P., & Lauwers, H. (1996)].

6.L'électrorétinographie

L'électrorétinographie (ERG) correspond, en pratique, à une électrostimulation de la rétine avec un enregistrement de la réponse globale, même si l'onde a) semble correspondre à l'activité des cônes et des bâtonnets et l'onde b) à celle des cellules bipolaires et de Müller (fig. 33). [David J.Maggs, Paul E.Miller, Ron Ofri (2015)].

Deux protocoles co-existent (Voir annexe 1). L'un permettant une évaluation simple et rapide de la fonction rétinienne, à savoir l'acte de « voir ». La seconde, moins accessible aux praticiens généralistes, nécessite une plus grande connaissance des pathologies liées à une race en particulier, plus de réglages nécessaires et une connaissance précise de la physiologie et de l'anatomie rétinienne [Narfstrom, K. (2002)].

Elle est utilisée principalement pour évaluer la fonction rétinienne, avant une chirurgie de cataracte, du diagnostic d'affections rétiniennes quand l'examen ophtalmologique ne permet pas de les détecter, différencier les causes rétiniennes de celles post rétiniennes et enfin, dans le cas qui nous intéresse, d'établir précocement le diagnostic d'affections héréditaire de la rétine (Voir annexe 2)[Parry, H. B., Tansley, K., & Thomson, L. C. (1953)].

Cependant, comme dit précédemment, l'ERG représente la réponse globale de la rétine et ne permet pas de détecter une lésion focalisée n'engendrant pas de troubles fonctionnels. Ainsi, si la lésion est focale, l'ERG ne présentera pas de modification majeure et son intérêt diagnostic est donc limité en pratique. Cependant, et à la demande du propriétaire, il permet d'évaluer la fonction visuelle du chien et donc d'évaluer la conséquence des lésions présentes au niveau de la rétine et des structures oculaires. Cela représente également un intérêt en élevage canin où il sera possible dans certains cas de détecter précocement les lésions et ainsi d'exclure les animaux atteints de la reproduction.

En pratique, elle est très peu utilisée dans le cadre de la dysplasie rétinienne, sauf à la demande du propriétaire et dans l'unique but d'évaluer la fonction visuelle.

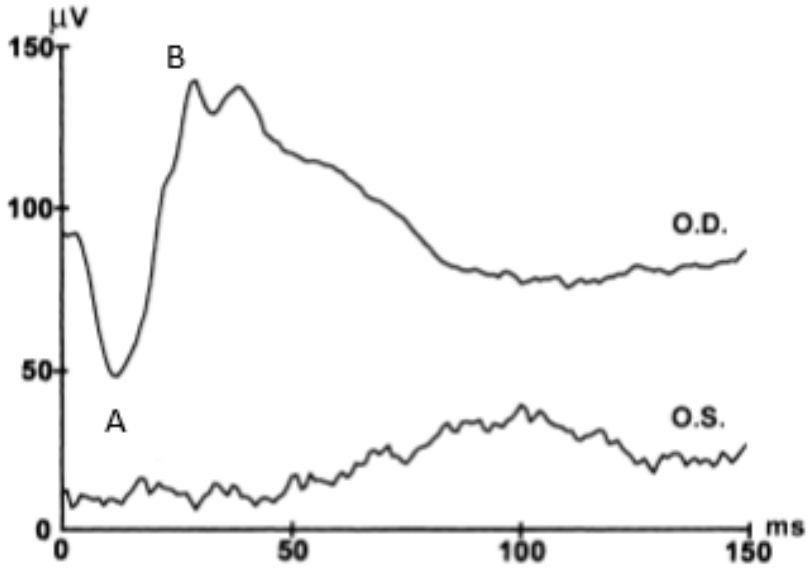

Figure 33: ERG d'un oeil sain (tracé supérieur) et d'un oeil atteint de dégénérescence rétinienne (tracé inférieur), chez un chien

7. La tomographie par cohérence optique ou OCT

L'OCT correspond à de l'imagerie par impulsion par ultrasons. C'est une technique non invasive qui a pour intérêt d'être réalisée in vivo, de faire des coupes transversales à haute résolution, des praticables sur des tissus transparents ou non.

L'OCT a été développé primairement en ophtalmologie car l'œil fournissait un excellent modèle par sa transparence et sa capacité à transmettre la lumière avec une atténuation et une dispersion de celle-ci minime. Ainsi, son application clinique la plus développée est le diagnostic ophtalmologique au niveau du segment antérieur et de la rétine.

Lors du développement de cette technique d'imagerie, des études ont été réalisées en parallèle sur des animaux et des humains (post-mortem) afin d'établir une corrélation entre l'histologie et l'OCT et de gagner en précision et en compréhension. Cependant à cette époque la technologie utilisée pour les images d'OCT ne permettait pas une bonne visualisation de la morphologie rétinienne et donc une bonne interprétation [Huang, D., Swanson, and all (1991)].

Actuellement, l'OCT utilise une technologie laser à large bande passante qui a été élaborée en 2004 [Podoleanu, A. G., Dobre, G. M., and all (2004) ; Costa, R. A., Skaf, M., and all (2006)]. La haute résolution acquise par cette nouvelle technologie a un ordre de grandeur bien supérieur à celle obtenue en échographie classique descendant parfois en dessous du micromètre [Wojtkowski, M., Srinivasan, V. J and all (2004)] et approchant celle de l'histologie [Boppart, S. A. (2003)].

Une étude récente, réalisée sur l'espèce porcine a permis d'établir qu'il y a une très bonne corrélation entre l'histologie et les images d'OCT. L'OCT permet de visualiser avec précision au moins huit couches spécifiques de la rétine (fig 34, 35) [Gloesmann, M., Hermann, B., and all. (2003)].

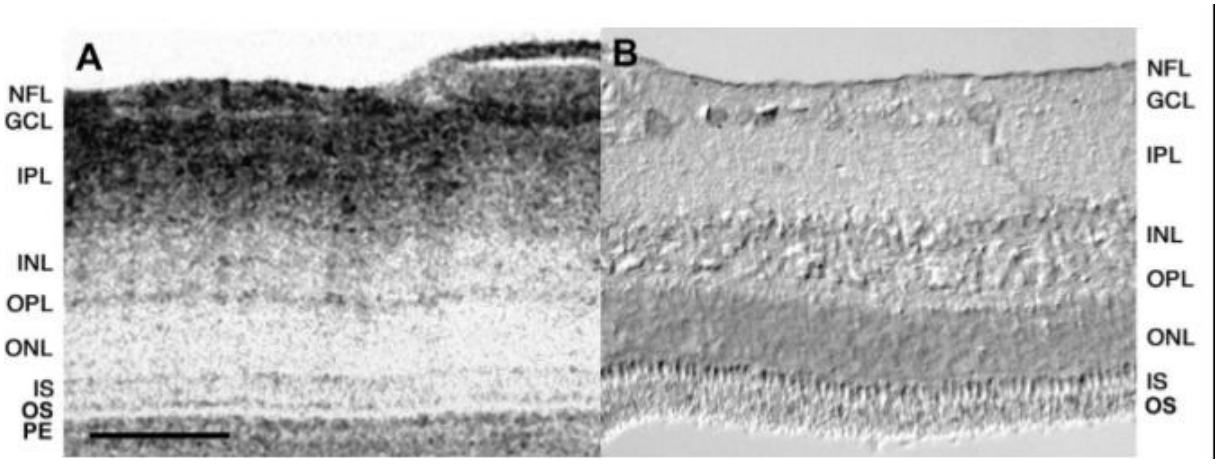

Figure 34: comparaison d'une image obtenue par OCT (A) de la rétine d'un porc avec une image d'histologie (B). Notez la corrélation entre les différentes couches

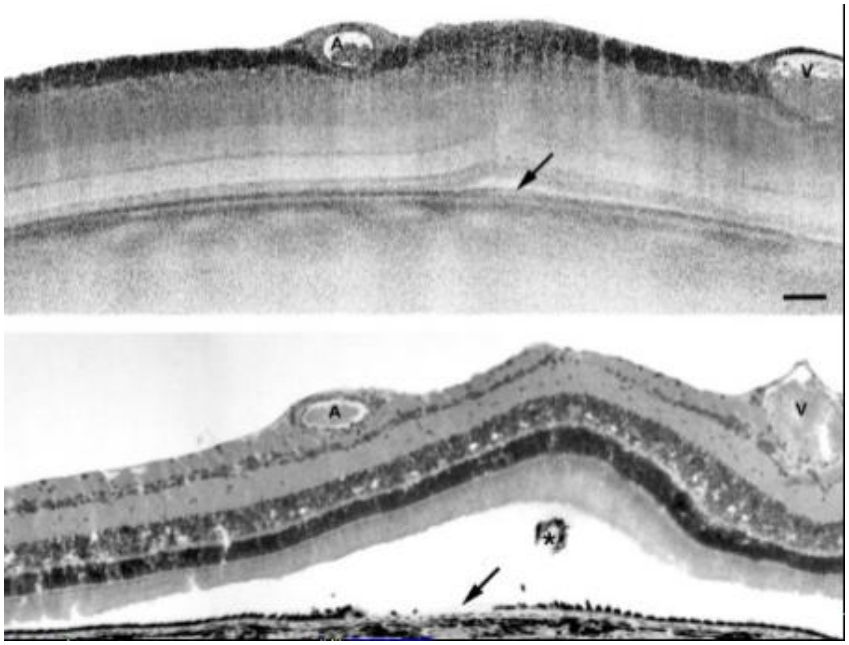

Figure 35 : comparaison d'une image d'OCT (image supérieur) à une image histologie d'un décollement rétinien chez un porc

Enfin, l'OCT actuelle permet également la biopsie optique de la rétine donc la visualisation de la microarchitecture rétinienne ce qui avant le développement de cette technologie, n'était réalisable que pas histopathologie [Gloesmann, M., Hermann, B., and all. (2003) ; Costa, R. A., Skaf, M., and all (2006)] [Boppart, S. A. (2003)].

G. Lésions associées

Chez les chiens atteints de dysplasie rétinienne, la littérature recense des lésions associées, c'est-à-dire, souvent constatées en même temps que le diagnostic de la maladie.

Ces lésions sont les suivantes : cataracte congénitale, décollement rétinien, micro-ophtalmie, persistance du vitré primitif, hémorragies rétiniennes (fig 36, 37 et 38) et nystagmus [Barnett, K. C., Bjorck, G. R., & Kock, E. (1969) ; Chaudieu, G., & Molon-Noblot, S. (2004)].

Les décollements rétiniens semblent fréquemment rencontrés, bien qu'aucune statistique ne soit disponible.

Lorsqu'ils surviennent, ils apparaissent alors dans les six premiers mois de vie du chiot [Toole, D. O., Young, S., and al. (1983)]. Une étude décrit également des détachements bulleux et focaux de la rétine [Lavach, J. D., Murphy, J. M., & Severin, G. A. (1978)].

Le décollement total ou partiel de la rétine ferait suite à des vaisseaux en position ectopique, en région dysplasique. Cette anomalie engendre des fuites de ces vaisseaux. Les caractéristiques de ces fuites définissent le détachement total, ou partiel de la rétine [Cunha-Vaz, J. G., Shakib, M., & Ashton, N. (1966) ; Shakib, M., & Cunha-Vaz, J. G. (1966)].

Les cas particuliers du Golden Retrierver et de l'American Pitbull Terrier montrent des anomalies ostéo-articulaires associées [David J.Maggs, Paul E.Miller, Ron Ofri (2015) ; Carrig, C. B., Sponenberg, D. P. and all. (1988) ; Chaudieu, G., & Molon-Noblot, S. (2004) ; Rodarte-Almeida, A. C. V., Petersen-Jones, S., and all. (2016)].

Bien que couramment décrites, aucune étude statistique n'a été réalisée, montrant une quelconque corrélation entre ces lésions et la dysplasie rétinienne. La fréquence d'apparition de ces différentes lésions reste également inconnue.

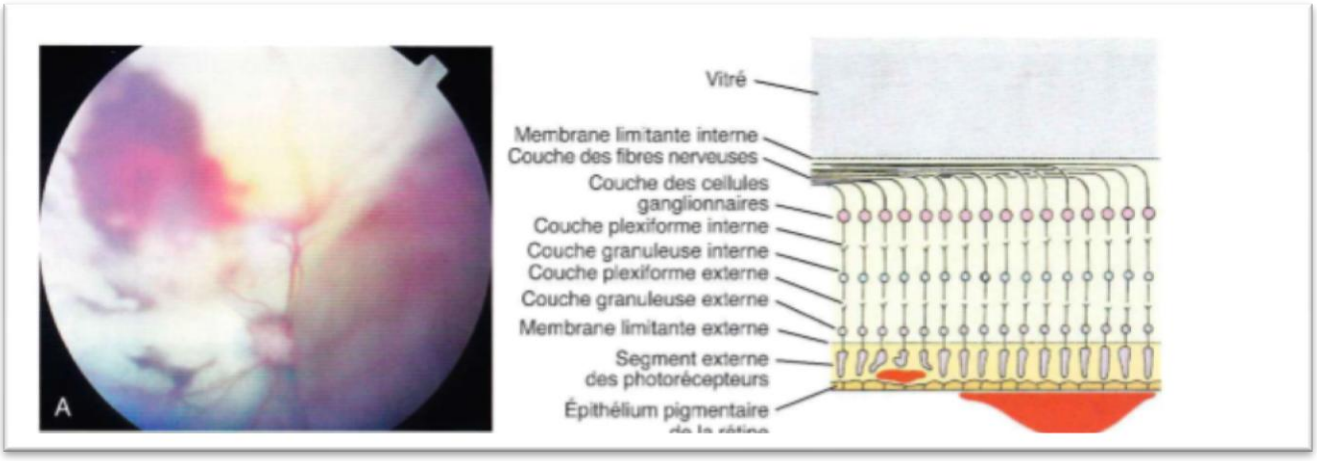

Figure 36: Hémorragie sous rétinienne : issue des vaisseaux choroïdiens, le sang se déverse dans l'espace sous rétinien et provoque un décollement de la rétine
[Source : Maggs David J., Miller Paul E., Ofri Ron (2015)].

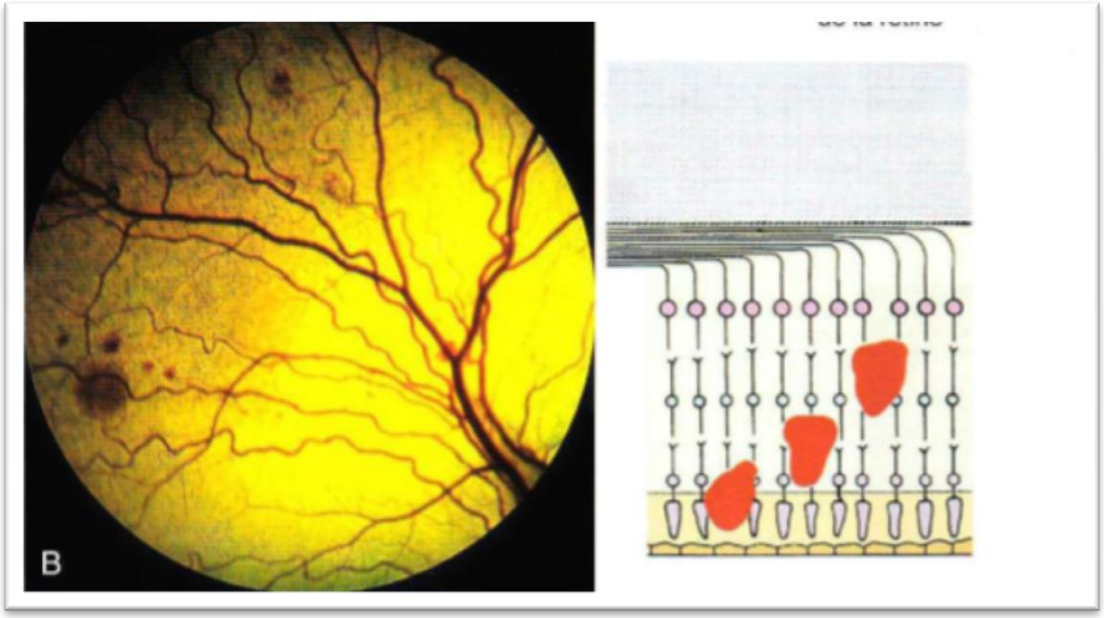

Figure 37: Hémorragie intra-rétinienne, pétéchies localisées rétine
[Source : Maggs David J., Miller Paul E., Ofri Ron (2015)]

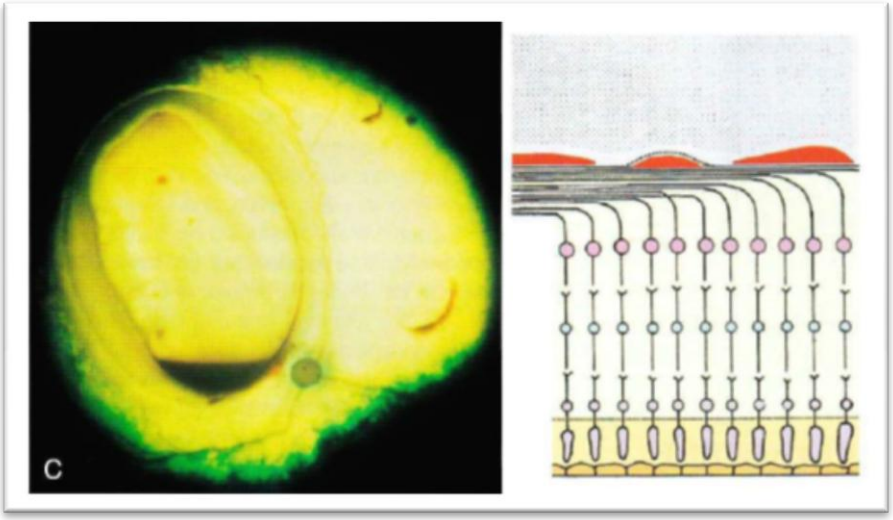

Figure 38: Hémorragie pré-rétinienne, sang provenant des vaisseaux de la rétine interne. Le sang se situe entre le vitré et la rétine.
[Source : Maggs David J., Miller Paul E., Ofri Ron (2015)].

H. Conséquences et traitements

Les lésions de dysplasie rétinienne peuvent conduire à un phénomène appelé atrophie progressive de la rétine, terme qui regroupe plusieurs pathologies héréditaires oculaires. Progressivement, l'animal perd la vision nocturne puis crépusculaire puis diurne, et une cécité s'installe.

Il n'existe à l'heure actuelle aucun traitement.

I. Conséquences en élevage canin

La dysplasie rétinienne est donc une maladie héréditaire, dont l'atteinte histologique n'est pas corrélée à la sévérité des symptômes déclarés par l'individu. De même, le mécanisme d'action et l'hérédité n'est pas encore tout à fait élucidé, et il a été constaté que les individus issus de parents ayant des lésions dites « bénignes » de type « rosettes et plis », peuvent développer des lésions plus grave type « dysplasie géographique ».

L'absence de connaissance précise sur le mode de transmission, impose en élevage canin, au principe de précaution : le retrait de la reproduction des animaux atteints devrait être systématique et ce, quelque soit la lésion, ainsi que les parents et la descendance. En effet, une étude réalisée en Suisse sur l'influence de la sélection lors de la reproduction, montre qu'en permettant aux éleveurs d'utiliser des reproducteurs atteints de formes bénignes, cela ne permet en aucun cas de réduire la prévalence de la maladie [Wallin- Håkanson, B., Wallin- Hakanson, N., & Hedhammar, Å. (2000)].

Quelle que soit la race, les recommandations qui sont l'objet d'un consensus international sont de ne pas utiliser les chiens atteints de dysplasie géographique pour la reproduction, et de n'utiliser ni les chiens atteints de forme complète, ni leurs parents, ni leurs descendants dans un programme d'élevage.

Pour ce qui est du Springer Anglais, étant sujet à une forme grave de dysplasie rétinienne avec décollement rétinien (fig. 39) et pour les raisons de liens génétiques présumés entre les différentes formes, il devrait être recommandé par le club de race de ne pas mettre à la reproduction tout individu atteint et ce quelle que soit la gravité de la dysplasie rétinienne et cela passe obligatoirement par le dépistage du plus grand nombre possible de sujets, donc par l'examen oculaire systématique que l'on peut proposer dès l'âge de dix semaines.

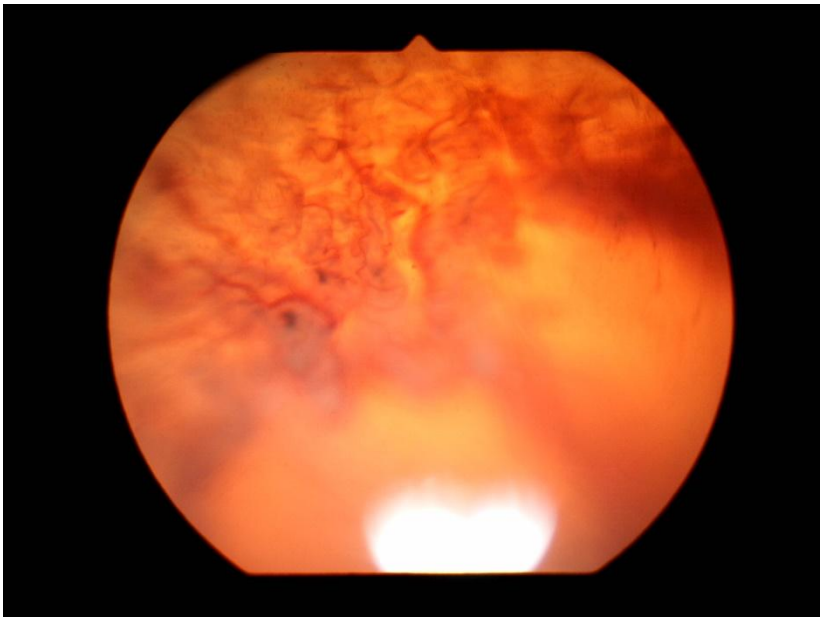

Figure 39 : Forme grave de dysplasie rétinienne chez un Springer Anglais, avec décollement rétinien

J. Conclusion

Nous avons pu voir que la vision est un mécanisme complexe, impliquant la rétine, dont les différents éléments qui la compose, ont une organisation très précise. Son intégrité est nécessaire dans l'acte visuel et toutes anomalies de développement peut engendrer des troubles irréversibles sur la fonction visuelle. Ces anomalies surviennent majoritairement lors de la gestation, au moment de la différenciation. Cependant, Erlich RB, Werneck CC, and all décrivent une rétine immature jusqu'à 2 semaines après la naissance et parfois jusqu'à 8 semaines selon d'autres auteurs, et cela implique que des événements post-natals peuvent engendrer des anomalies.

Dans le cas de la dysplasie rétinienne héréditaire, Toole, D.O, Young,S, and all écrivent que les lésions sont en place à la naissance. Elles prennent place lors de la différenciation de la rétine, selon Whiteley, entre le 45e jour et le 50e jour de gestation, impliquant une perte focale des jonctions cellulaires de la membrane limitante externe avec une organisation anarchique des couches neuroblastiques de la rétine sensorielle. Tool and all, 1983, proposent également un mécanisme faisant intervenir des anomalies de développements des cellules de Müller et des capillaires rétiniens.

La dysplasie rétinienne héréditaire est une pathologie rare avec une incidence à de 2,1% espèces humaines et canines confondues (Lahad M., Albert, D.M, & Wyand, S. (1973)]. Elles se rencontrent sous trois formes principales, allant de lésions bénignes, sans répercussion sur la fonction rétinienne (plis rétiniens, rosettes) à des affections graves avec décollement de la rétine partielle ou totale, engendrant une cécité. Chaudieu G & Molon-Noblot S. (2004) associent le Springer Anglais à la forme la plus grave de dysplasie rétinienne, impliquant un décollement de la rétine.

Whiteley (1991) et Ashton (1968) décrivent une héritabilité autosomique récessive au sein de 20 races différentes décrites en II.E, sauf dans les cas du Golden Retriver, du dogue Allemand, du Berger Allemand, du Samoyède et de l'American Pitt Bull Terrier, où une hérédité autosomique pénétrance incomplète a été démontrée dans différentes études [Chaudieu, G and all 2004] [Rodarte-Almeidia and all 2016]. L'héritabilité des différentes formes et leurs liens ne sont pas encore élucidés et les animaux présentant des lésions mineures peuvent avoir une descendance qui présentera une forme de dysplasie rétinienne grave.

Les méthodes diagnostiques sont peu nombreuses. Un examen oculaire complet avec visualisation du fond d'œil par ophtalmologie indirecte binoculaire est une étape indispensable et doit être entrepris le plus tôt possible chez les races dont l'héritabilité est connue. L'angiographie fluorescénéique, l'histologie et l'OCT sont les méthodes diagnostiques les plus fiables, l'OCT restant la méthode de choix [Gloesmann, M., Hermann, B., and all (2003)].

Aucun traitement n'est actuellement connu et le seul moyen de prévenir cette maladie est la pratique du principe de précaution impliquant l'exclusion de tout animal présentant des lésions, mineures ou graves.

PARTIE II : ETUDE EPIDEMIOLOGIQUE

I- Objectif de l'étude

L'objectif de cette étude est de déterminer les caractéristiques de la dysplasie rétinienne chez les Springer Anglais, parmi les chiens recensés au club de race, dépistés pour les maladies héréditaires oculaires canines et recensés par l'association Afep/MHOC et qui constitueront notre échantillon.

Cette étude a été réalisée à la demande de la directrice du club canin des Springer Anglais afin de définir une ligne directive quant à la gestion des animaux reproducteurs et de fournir les informations nécessaires aux éleveurs et aux propriétaires.

Dans un premier temps, une analyse statistique descriptive de la dysplasie rétinienne sera réalisée sur l'ensemble des animaux de l'échantillon d'étude puis sur les individus de race Springer Anglais en particulier.

Dans un second temps, nous allons réaliser une analyse statistique comparative, qui nous permettra d'évaluer si le Springer Anglais présente une probabilité accrue de présenter une dysplasie rétinienne par rapport aux races représentées dans notre étude.

Aucune étude n'a été réalisée précédemment. Cela rend le travail original mais implique donc que nous ne pourrons pas le comparer avec d'autres études.

II- Zone et questions d'études

Les données sont recueillies à partir de chiens de races dont l'héritabilité de la dysplasie rétinienne a été plusieurs fois décrite dans la littérature et est aujourd'hui un fait avéré, recensé à la Société Centrale Canine et dépisté pour les maladies héréditaires oculaires des carnivores. Tous les individus proviennent de France métropolitaine. Ces animaux ont été répertoriés par l'association Afep/MHOC.

Les questions auxquelles nous avons tenté de répondre sont les suivantes :

- Etablissement d'un lien entre la race et la dysplasie rétinienne,
- Etablissement d'un lien entre le sexe et l'apparition de lésions de dysplasie rétinienne chez le Springer Anglais.

III- Sujet, matériel et méthode

A. Recueil des cas

L'étude a été réalisée à partir de la base de données de l'association AFEP/MHOC avec l'aimable autorisation du docteur Pierre Maisonneuve.

Les données ont été collectées entre 2006 et 2017.

Nous avons choisi de réaliser notre étude sur des races dont le caractère héréditaire de la dysplasie rétinienne est reconnu dans la littérature.

Au total, 20 races ont été inclues dans les données originales, 11 ont été exclues car trop peu représentées et ne répondant pas aux critères des tests statistiques (les Akita Inu, les American Stafford Terrier, les Beagles, les Bergers Allemands, les Bobtails, les Bull Mastiff, les Rottweilers, les Stafford Bull Terrier, les Welsh Terrier et Springer, les Sealyham).

Les chiens de l'étude proviennent tous de France métropolitaine et ont été examinés par des vétérinaires ophtalmologues spécialistes ou généralistes.

Les examens ont été réalisés par ophtalmoscopie. Parfois des examens complémentaires tels qu'un électrorétinogramme, de l'angiographie fluorescinéique ou des échographies oculaires ont pu être réalisés.

Les examens oculaires ont tous été réalisés avec une molécule mydriatique administrée localement, en amont de l'examen ophtalmologique.

B. Gestion des données

L'ensemble des données fournies a été traité et pré-analysé sur un tableur Excel.

Pour des raisons d'homogénéité, nous avons réparti les animaux par tranche d'âge comme suit :

- Entre 2 mois et un an : animal immature
- Entre 1 et deux ans : jeune adulte
- Supérieur à deux ans : animal adulte

Les individus ont également été répartis en fonction de la gravité de leur lésion, selon la classification qui suit :

- ✓ **Plis rétiniens, rosettes, lésions focales ou multifocales** : lésions dites « bénignes » sans répercussion sur la fonction visuelle. Au dépistage officiel, les individus de cette catégorie sont classés « indemnes » et peuvent se reproduire
- ✓ **Lésions sévères** : en carte de géographie
- ✓ **Lésions graves** : décollement rétinien

Une étude statistique descriptive a été réalisée afin de pouvoir faire une étude comparative.

C. Outils

Les données ont été exploitées sur le logiciel R.

D. Plan d'analyses statistiques

Pour l'analyse descriptive, nous avons calculé différents pourcentages et avons réalisé des histogrammes et des diagrammes circulaires.

Au cours de l'analyse descriptive, nous avons parfois utilisé un test du χ^2 ou exact de Fisher à un taux d'erreur α=5%, afin de comparer les valeurs retrouvées chez le Springer Anglais et celles calculées dans notre population globale.

Pour répondre à la question « Les Springer Anglais sont-ils plus à même de développer une dysplasie rétinienne que les autres races », nous avons réalisé des tests du χ^2 à un taux d'erreur α=5% et quand les données ne remplissaient pas les critères d'application du test, un test exact de Fisher a été réalisé à un taux d'erreur de 5%. Dans un premier temps nous avons comparé toutes les races de l'étude au Springer Anglais, puis le Springer Anglais avec chacune des races de l'étude.

Pour répondre à la question « existe-t-il une prévalence différente de la dysplasie rétinienne en fonction du sexe », nous avons réalisé un test du χ^2 à un taux d'erreur de 5%.

IV- Résultats

A. Echantillon

L'étude porte sur la période entre 2006 et 2017.

17 144 chiens de races prédisposées à la dysplasie rétinienne ont été examinés pour évaluer les lésions de dysplasie rétinienne dans les 20 races citées précédemment.

Ils ont été recensés dans la base de données de l'association Afep/MHOC

16 819 ont été retenus pour notre étude épidémiologique dont 293 Springer Anglais.

B. Etude descriptive de la dysplasie rétinienne

1. Etude par race

Sur les 16 819 chiens retenus parmi les 9 races restantes, la répartition est la suivante (fig 39) :

- **Springer Anglais (1,7%)**
- Les Bergers Australiens (38,33%),
- Les caniches (1,30%),
- Les Cavaliers King Charles (22,72%),
- Les Cockers américains (1,78%),
- Les Cockers Spaniel (2,46%),
- Les Colley (7,27%),
- Les Labradors (22,06%),
- Les Mastiff (2,34%),

Dans cette étude le nombre de Springer Anglais examinés est de 293 individus dont 8 présentant des lésions de dysplasie rétinienne.

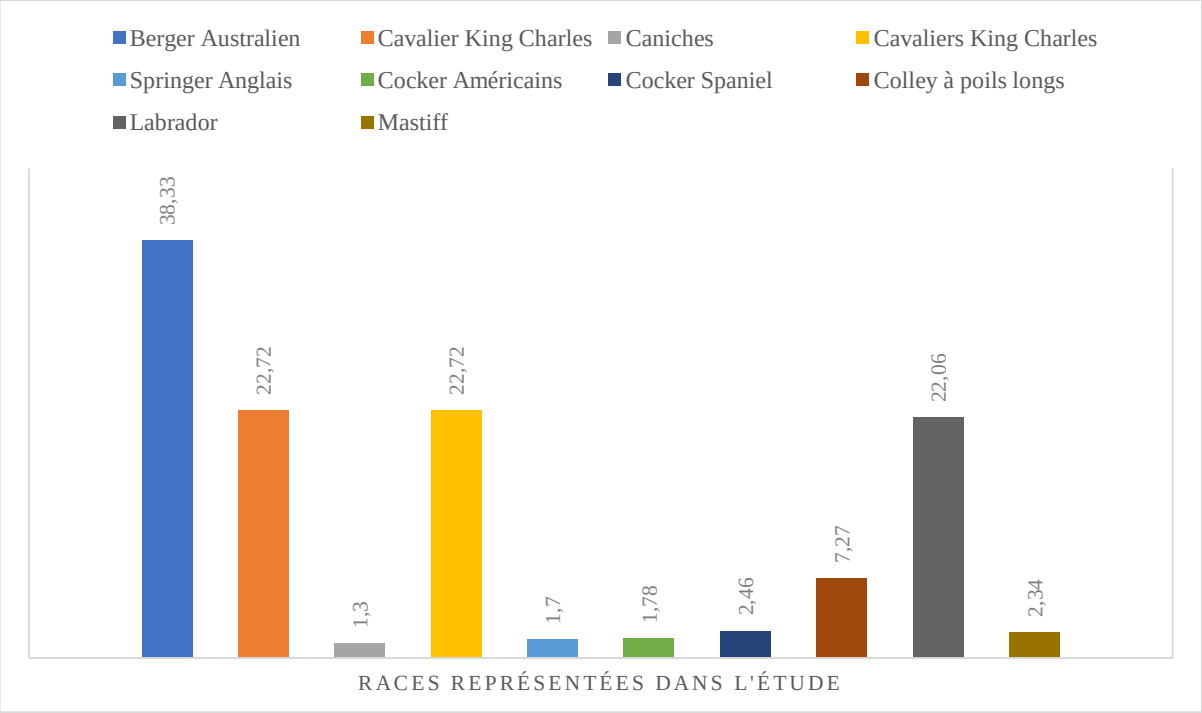

Figure 40: Races représentées dans l'étude, en pourcentage

Les Springer Anglais sont faiblement représentés. Nous avons donc réalisé un test statistique afin de voir si cela correspond à l'effectif attendu par la Société Centrale Canine par rapport à leur rapport de l'année 2016 et il n'existait pas de différence significative (p-value > 0,05%).

A l'examen oculaire, sur la totalité des individus examinés, 622 individus présentaient des lésions de dysplasie rétinienne répartis dans les différentes races comme décrit ci-après, dans la figure 40.

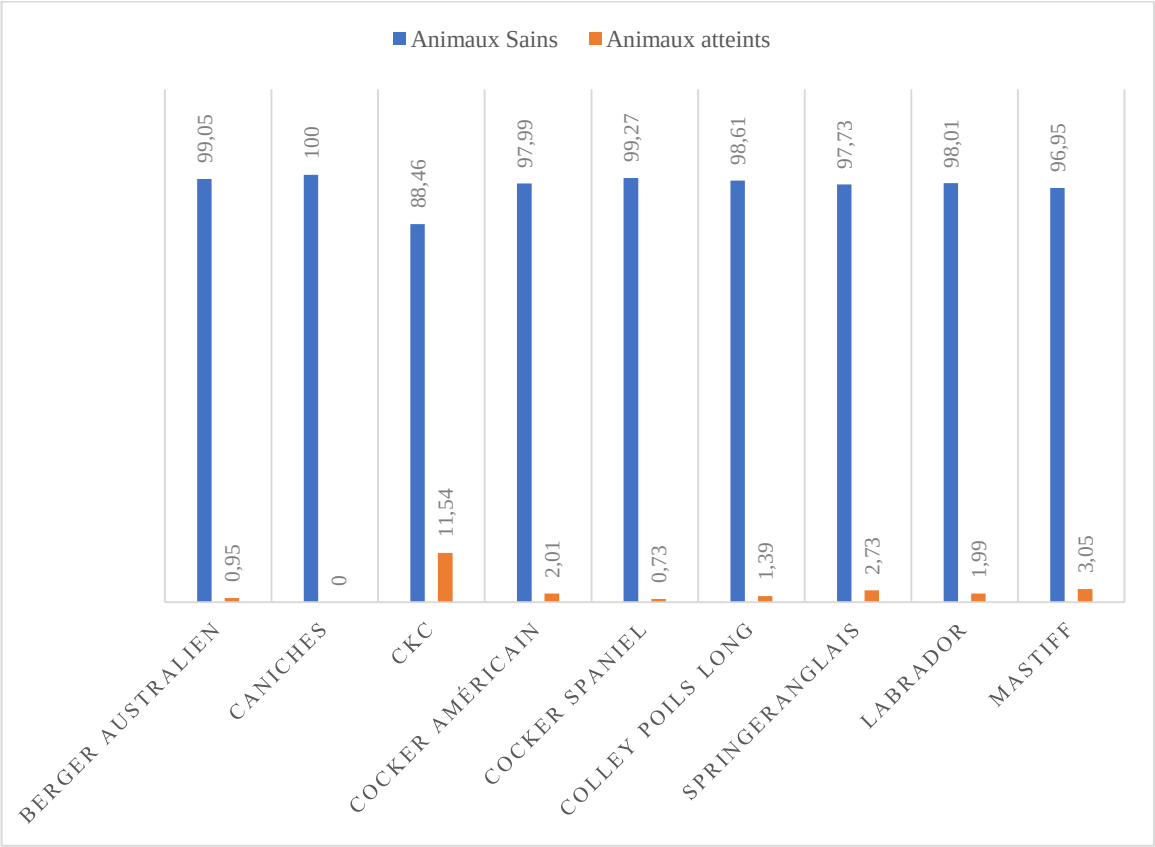

Figure 41: Répartition en pourcentage de la dysplasie rétinienne en fonction de la race atteinte

La prévalence de la dysplasie rétinienne au sein de l'échantillon de l'étude est de 3,70% toutes races confondues et de 2,73% chez le Springer Anglais (fig 41), ce qui est plus élevé que celle rapportée dans la littérature (2,1%) [Voir IIA].

Nous avons donc réalisé un test exact de Fisher pour comparer la prévalence chez le Springer Anglais à celle de la littérature, et un test du χ^2 à un taux d'erreur de 5% pour comparer la prévalence chez le Springer Anglais à celle calculée au sein des autres races. Les p-value sont supérieures à 0,05 dans les deux cas : la prévalence chez le Springer Anglais ne présente pas de différence significative avec celle de la littérature et celle calculée pour toutes les races de notre échantillon d'étude.

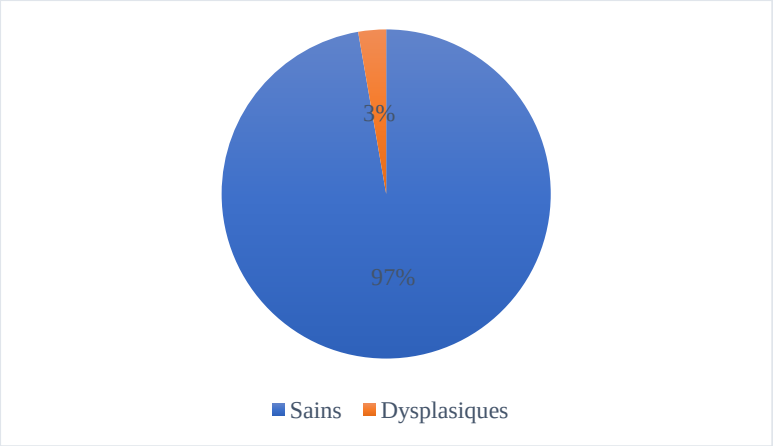

Figure 42 : diagramme circulaire présentant la prévalence de la dysplasie rétinienne chez le Springer Anglais

2. Etude par tranche d'âge

i. Toutes races confondues

Sur la population présentant des lésions de dysplasie rétinienne (622 individus), 101 individus étaient d'un âge inférieur à un an soit 16,24%.

La population « jeune adulte » est la plus représentée avec 323 individus soit 51,93%.

Les « animaux adultes » étaient au nombre de 198 individus soit 31,83%.

ii. Chez le Springer Anglais

Chez le Springer Anglais, sur un total de 8 animaux présentant des lésions de dysplasie rétinienne, 0/8 (0%) ont un âge inférieur à un an. 3/8 (37,5%) sont dans une tranche d'âge d'un à deux ans.

Dans la catégorie des animaux adultes, on trouve une proportion à 5/8 (62,5%)

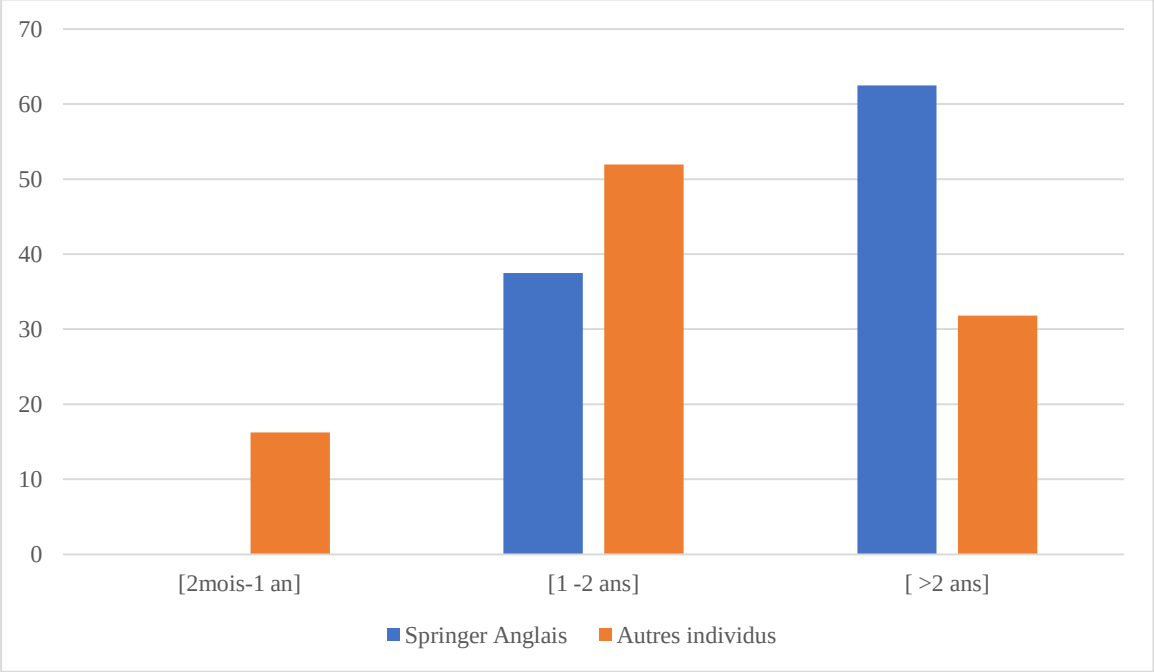

Figure 43: répartition, en pourcentage, en fonction de l'âge, des individus présentant des lésions de dysplasie rétinienne, toutes races confondues et chez le Springer Anglais

On constate que la répartition en fonction de l'âge, des individus atteints, sur l'effectif global de l'étude diffère de celle observée dans la population des Springer Anglais. Nous avons réalisé un test exact de Fisher à un taux d'erreur de 5%. La p-value est de 0,22. Il n'existe pas de différence significative entre la répartition des individus au sein des différentes classes d'âges entre la population totale de notre échantillon et notre échantillon de Springer Anglais.

Il aurait été intéressant de comparer la répartition de la gravité des lésions en fonction de l'âge. Cependant, la faible proportion d'individus atteints au sein de la population des Springer Anglais, ne permet pas la réalisation des tests statistiques.

3. Répartition en fonction de la gravité des lésions

i. Toutes races confondues

Sur les 622 chiens présentant des lésions de dysplasie rétinienne, 346 soit 55,63% présentaient des lésions de types bénignes et reçoivent un certificat « indemne » pour la reproduction.

Le reste de la population se répartie comme suit : 203 animaux soit 32,63% présentaient des lésions dites sévères, de types multifocaux, 73 animaux soit 11,74% présentaient des lésions graves types « dysplasie rétinienne en carte de géographie » (fig 42).

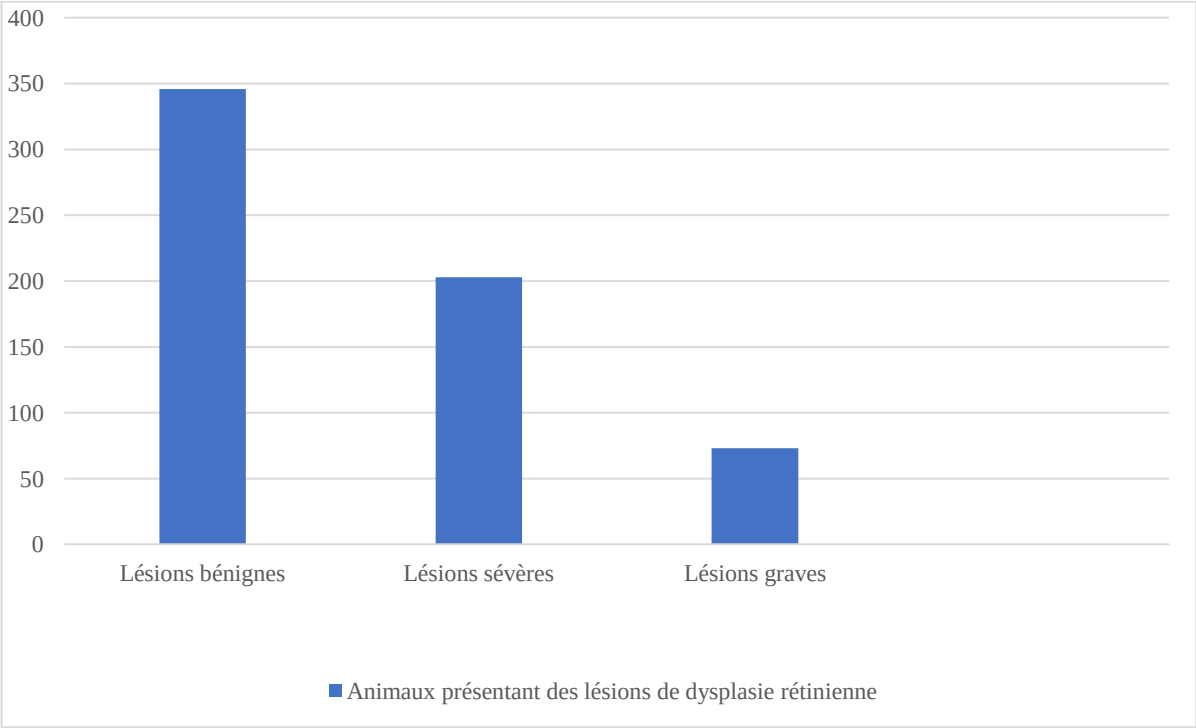

Figure 44 : répartition en fonction de la gravité des lésions, toutes races confondues

Il est important de noter que 276 animaux sont donc classés officiellement comme porteurs de maladie héréditaire oculaire canine et exclus de la reproduction. Soit 44,37% (fig 43).

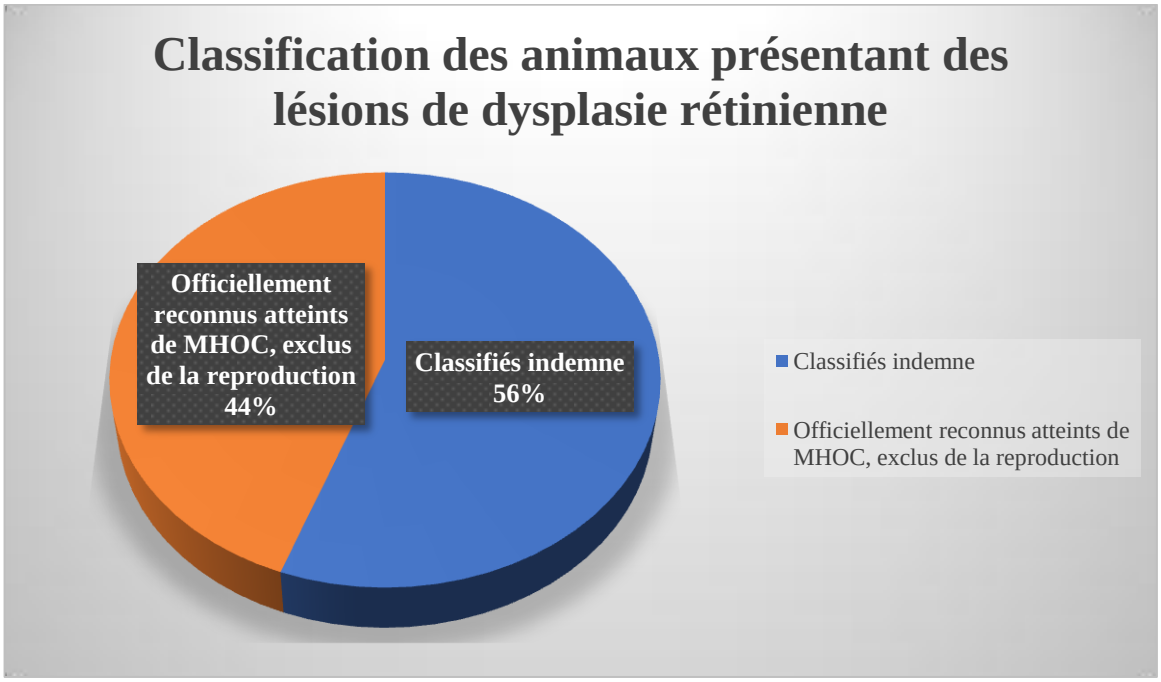

Figure 45: Proportion d'animaux atteints de dysplasie rétinienne, sortant avec une classification « indemne »

ii. Chez le Springer Anglais

Sur les 8 cas de lésions de dysplasie rétinienne, 6 présentaient des lésions bénignes et ont été classifiés indemnes pour la reproduction.

Un seul individu présentait des lésions multifocales de dysplasie rétinienne et un seul présentait des lésions graves type « dysplasie rétinienne en carte de géographie ».

Seuls les deux derniers cas sont classés officiellement comme présentant une maladie héréditaire oculaire canine (MHOC).

On trouve donc une proportion de 6/8 (75%) au sein des Springer Anglais présentant des lésions de dysplasie rétinienne, d'individus qui présentaient des lésions classifiées de « bénignes » et qui ont été classifiés « indemnes ».

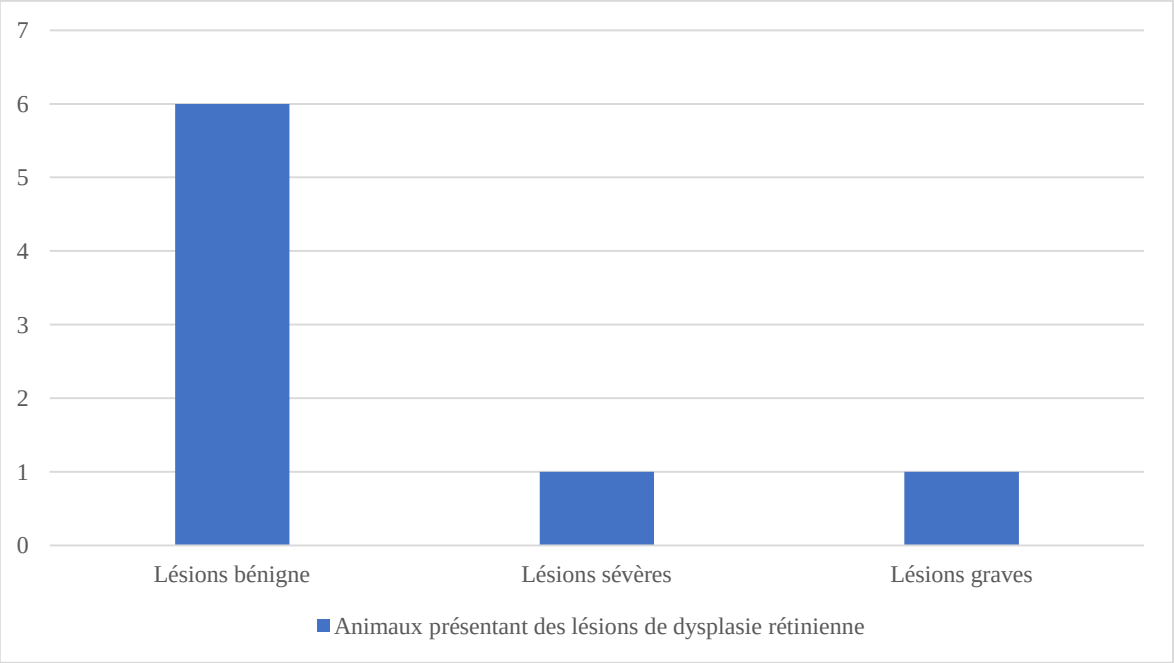

Figure 46 : répartition en fonction de la gravité des lésions chez le Springer Anglais

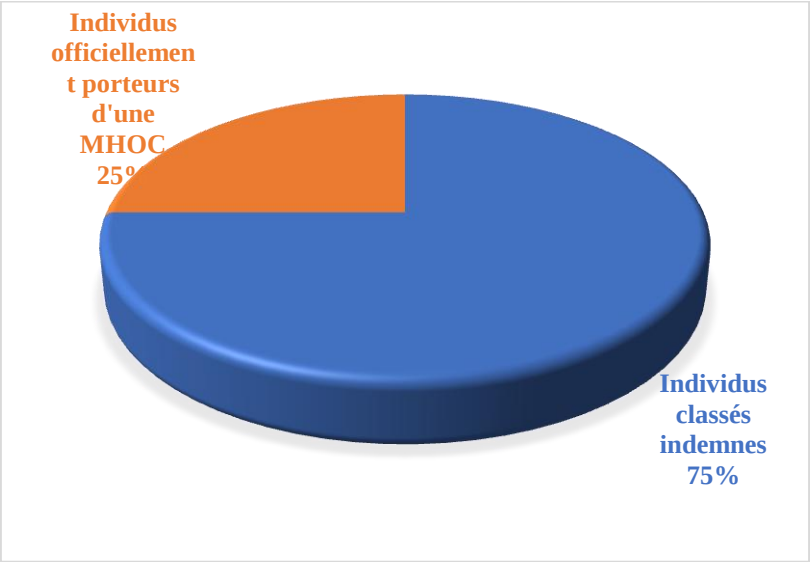

Figure 47 : Proportion de Springer Anglais atteints de dysplasie rétinienne, sortant avec une classification « indemne »

Nous avons comparé la proportion d'individus reconnus officiellement porteurs d'une MHOC et exclus de la reproduction entre les individus totaux de l'étude et ceux des Springer Anglais en réalisant un test exact de Fisher à un taux d'erreur de 5%. La p-value est supérieure à 0,05%. La différence n'est pas significative.

4. Répartition en fonction du sexe

i. Toutes races confondues

Sur les 10 868 femelles de l'étude, 418 présentaient des lésions de dysplasie rétinienne soit 3,85%.

Parmi les 5951 mâles de l'étude, 204 présentaient des lésions de dysplasie rétinienne soit 3,43%.

Sur les 622 animaux présentant des lésions de dysplasie rétinienne, 67,20% étaient des femelles, 32,8% sont des mâles (fig 48).

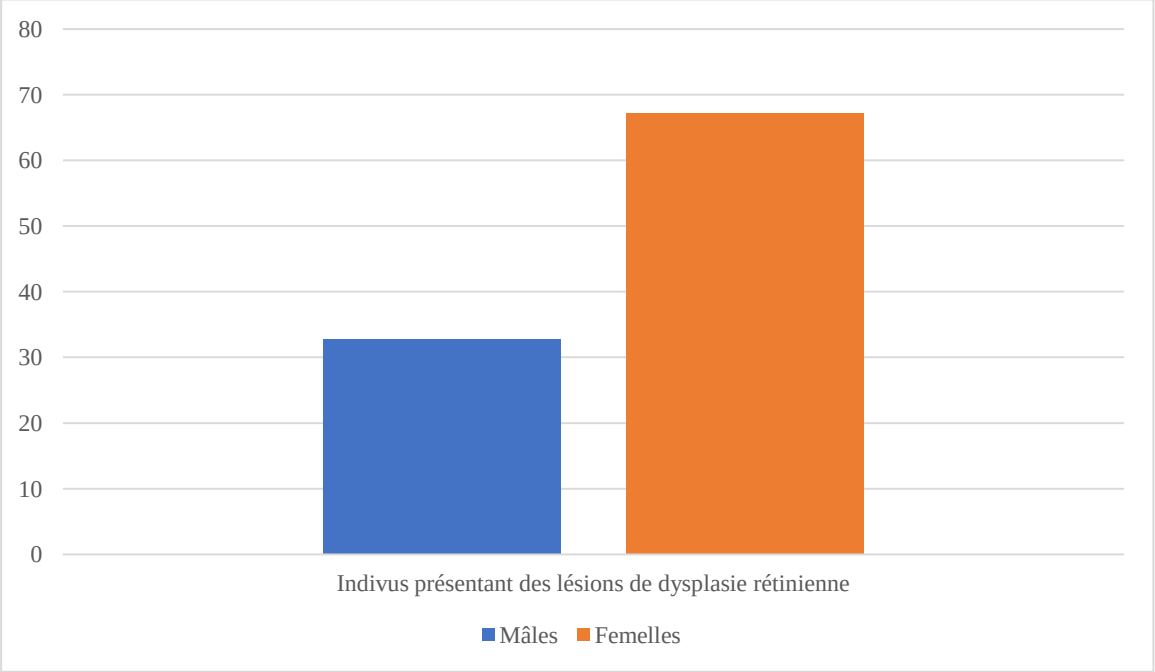

Figure 48: Répartition des individus atteints de dysplasie rétinienne en fonction du sexe, toutes races confondues

ii. Chez le Springer Anglais

Sur les 293 Springer Anglais examinés, 124 étaient des mâles soit 42,3%. 169 étaient des femelles soit 57,7%.

Parmi les femelles présentant des lésions de dysplasie rétinienne, 0,96% étaient des Springer Anglais. Chez les mâles, les Springer Anglais représentaient 1,96%.

Sur les 8 Springer Anglais présentant une dysplasie rétinienne, 4/8 (50%) étaient des mâles et 4/8 (50%) étaient des femelles (fig 49).

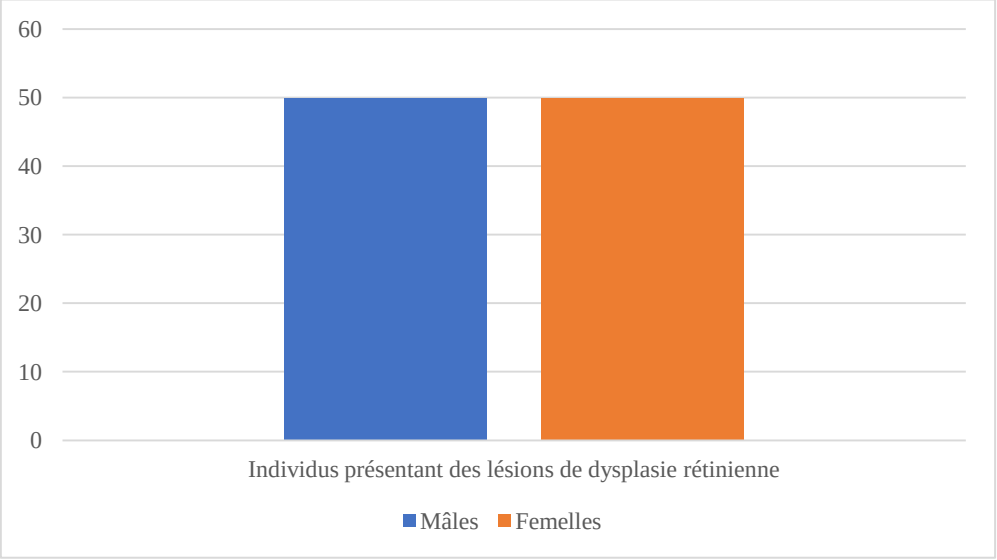

Figure 49: Répartition, en pourcentage, des Springer Anglais présentant des lésions de dysplasie rétinienne, en fonction du sexe

C. Etude statistique comparative de la dysplasie rétinienne chez le Springer Anglais

1. Questions d'études

Dans cette partie, nous allons reprendre les questions d'étude précédemment posées et voir s'il y a une indépendance ou non des différents caractères. Rappelons tout d'abord nos différents problèmes d'études :

- Etablissement d'un lien entre la race et la dysplasie rétinienne
- Etablissement d'un lien entre le sexe et la dysplasie rétinienne
-

2. Etablissement d'un lien entre la race et la dysplasie rétinienne

Les races choisies pour cette étude présentent toute une héritabilité de la dysplasie rétinienne reconnue dans la littérature et sont donc plus à même de développer une dysplasie rétinienne. Ainsi, nous avons voulu savoir, au sein de cette population, si une race semblait plus atteinte qu'une autre. Dans un premier temps nous avons comparé le Springer Anglais à toutes les races, puis nous avons comparé le Springer Anglais avec chacune des races décrites.

i. Springer Anglais / Toutes races confondues

Rappelons que nous comparons 9 races de chiens, prédisposées à contracter une dysplasie rétinienne :

- Les Bergers Australiens (38,33%),
- Les caniches (1,30%),
- Les Cavaliers King Charles (22,72%),
- Les Cockers américains (1,78%),
- Les Cockers Spaniel (2,46%),
- Les Colley (7,27%),
- Les Labradors (22,06%),
- Les Mastiff (2,34%),
- Les Springer Anglais (1,7%)

Nous avons réalisé un test du X^2 d'indépendance à un taux d'erreur de 5%, avec un degré de liberté de 1. La p-value est de 0,38. La prévalence de la dysplasie rétinienne chez le Springer Anglais n'est pas significativement différente de celle de l'échantillon d'étude.

ii. Springer Anglais/ Berger Australien

Nous avons réalisé un test de Fisher à un taux d'erreur de 5%, avec un degré de liberté de 1. La p-value est de 0,0097. La différence est significative. Au sein de la population des Bergers Australiens la prévalence de la dysplasie rétinienne est plus importante qu'au sein de la population de Springer Anglais.

iii. Springer Anglais / Caniches

Nous avons réalisé un test de Fisher à un taux d'erreur de 5%, avec un degré de liberté de 1. La p-value est de 0,012. La différence est significative. Au sein de la population des Springer Anglais la prévalence de la dysplasie rétinienne est plus importante qu'au sein de la population de Caniches.

iv. Springer Anglais / Cavalier King Charles

Nous avons réalisé un test du X^2 d'indépendance à un taux d'erreur de 5%, avec un degré de liberté de 1. La p-value est de 3,139. La prévalence de la dysplasie rétinienne chez le Springer Anglais n'est pas significativement différente de celle des Cavalier King Charles.

v. Springer Anglais / Cockers américains

Nous avons réalisé un test du X^2 d'indépendance à un taux d'erreur de 5%, avec un degré de liberté de 1. La p-value est de 0,562. La prévalence de la dysplasie rétinienne chez le Springer Anglais n'est pas significativement différente de celle des Cocker américains.

vi. Springer Anglais / Cockers Spaniel

Nous avons réalisé un test de Fisher à un taux d'erreur de 5%, avec un degré de liberté de 1. La p-value est de 0,06. La prévalence de la dysplasie rétinienne chez le Springer Anglais n'est pas significativement différente de celle des Cocker Spaniel.

vii. Springer Anglais / Colley à poils longs

Nous avons réalisé un test de Fisher à un taux d'erreur de 5%, avec un degré de liberté de 1. La p-value est de 0,123 La prévalence de la dysplasie rétinienne chez le Springer Anglais n'est pas significativement différente de celle des Colley à poils longs.

viii. Springer Anglais / Labradors

Nous avons réalisé un test du X^2 d'indépendance à un taux d'erreur de 5%, avec un degré de liberté de 1. La p-value est de 0,392. La prévalence de la dysplasie rétinienne chez le Springer Anglais n'est pas significativement différente de celle des Labradors.

ix. Springer Anglais / Mastiff

Nous avons réalisé un test du X^2 d'indépendance à un taux d'erreur de 5%, avec un degré de liberté de 1. La p-value est de 0,808. La prévalence de la dysplasie rétinienne chez le Springer Anglais n'est pas significativement différente de celle des Mastiff.

3. Etablissement d'un lien entre le sexe et la dysplasie rétinienne

i. Toutes races confondues

Nous avons réalisé un test du X^2 d'indépendance à un taux d'erreur de 5%, avec un degré de liberté de 1. La p-value est de 0,170. La différence n'est pas significative. Il n'y a pas de relation mise en évidence entre le sexe de l'individu et le fait de développer une dysplasie rétinienne.

ii. Chez le Springer Anglais

Nous avons réalisé un test de Fisher à un taux d'erreur de 5%, avec un degré de liberté de 1. La p-value est de 0,726 La différence n'est pas significative. La différence n'est pas significative. Aucune prédisposition du sexe n'est mise en évidence quant au risque de développer une dysplasie rétinienne.

V- Discussion et conclusion

A. Biais de l'étude

Il existe, au sein de notre étude, des biais à prendre en compte pour nos calculs. Tout d'abord, la population choisie (données de l'association AFEP/MHOC) et le fait que les informations fournies ne sont pas toutes complètes (âge, gravité des lésions) avec impossibilité de compléter ces données. Lorsque la gravité des lésions n'était pas indiquée, celle-ci était automatiquement rangée dans la catégorie « lésions bénignes ». Néanmoins, le nombre d'animaux présentant des informations incomplètes était faible (9 sur 622, soit 1,45%) par rapport au nombre total de l'étude.

Un autre élément à prendre en compte est le biais d'observation. En effet, dans cette étude, nous classons la population totale puis des Springer Anglais dans des critères de gravité à partir de lésions évaluées par un examinateur. Tous les animaux n'étant pas examinés par la même personne, il existe un biais d'observation.

Un biais de méthode est également présent : si l'examen oculaire de base est identique pour tous les individus, tous n'ont pas reçu les mêmes examens complémentaires.

Certaines races étaient plus représentées que d'autres au sein de notre population : les Cavaliers King Charles, les Berger Australien et les Labradors. Ces données sont en accord avec la répartition de la population française canine selon les données de 2016 de la Société Centrale Canine (Statistiques de 2016, disponible sur le site de la SCC).

Enfin, il est important de souligner que sur un total de 16 819 individus, seulement 293 individus sont des Springer Anglais ce qui constitue une limite à l'étude, bien que le nombre d'individus soit conséquent. Afin de diminuer ce biais, nous avions réalisé un test statistique permettant de montrer qu'il n'existe pas de différence significative entre la population recensée par la SCC et celle de notre étude. Notre échantillon d'étude peut donc être considéré comme représentatif de notre population de Springer Anglais.

B. Etudes des résultats

Notre étude montre une prévalence de la dysplasie rétinienne du le Springer Anglais (2,73) supérieure à celle décrite dans la littérature par Lahad and all. (1973) : 2,1% avec une différence non significative. Nous nous attendions à un résultat plus significatif, le Springer Anglais étant décrit, dans la littérature, comme prédisposé à la dysplasie rétinienne. Cependant l'étude de Lahad and all. a été réalisée à la fois sur l'espèce humaine et sur l'espèce canine ce qui peut conduire à un résultat faussé.

Cette prévalence est inférieure à celle de la population totale de notre étude (3,76%), avec une différence non significative. Le nombre de Springer Anglais de notre échantillon étant bien inférieur au nombre total d'individu de notre échantillon et cela peut influencer le résultat.

Nous avons également pu démontrer dans notre étude qu'au sein de la population des Springer Anglais la prévalence de la dysplasie rétinienne n'est pas significativement différente des neuf races représentées dans cette étude. Ce résultat est conforme à notre attente puisque nous avons consciemment choisi d'impliquer dans notre étude épidémiologique des animaux prédisposés à cette maladie [Chaudieu, G., & Molon-Noblot, S. (2004)].

Cependant nous avons réalisé par la suite une étude comparative du Springer Anglais avec chacune des neuf autres races, ce qui nous a permis de démontrer que la prévalence de la dysplasie rétinienne chez les Springer Anglais est moins élevée qu'au sein de la population des Bergers Australiens mais plus importante que chez les Caniches. La différence de prévalence entre les Springer Anglais et les Cocker Spaniel est difficilement interprétable car la p-value est très proche de 0,05 (0,06). Il est donc difficile de conclure et une analyse sur des effectifs plus grands serait nécessaire afin de confirmer ou d'infirmer ces résultats.

Les individus présentant des lésions de dysplasie rétinienne au sein de la population totale de notre échantillon, sont majoritairement dans la catégorie « jeune adulte », situés entre un et deux ans. Il aurait été intéressants de voir si cette répartition d'âge correspondait aux différents pourcentages retrouvés dans la population canine française ou si ces individus sont plus représentés car plus atteints. Néanmoins, nous n'avions pas accès aux données nécessaires pour évaluer cette information. Chez les Springer Anglais, les individus atteints de dysplasie rétinienne sont majoritairement représentés par la catégorie adulte (individus d'un âge supérieur à deux ans). Ces constatations ne sont pas significativement différentes. Encore une fois, il serait intéressant de refaire ces tests sur une plus grande population d'individus atteints.

Il est de plus établi que les lésions de dysplasie rétinienne sont déjà installées à la naissance de l'animal. Il n'y a donc pas de prédisposition à développer une dysplasie rétinienne en fonction de l'âge. Cette information n'a pas pu être confirmée par notre étude par manque de données sur l'âge des animaux sains. L'évolution des lésions n'a pas pu être évaluée par manque de données. Toole, D.O, and all écrit que les lésions les plus bénignes peuvent régresser avec l'âge et il serait intéressant de poursuivre cette étude en évaluant l'évolution des lésions, donc en réalisant un suivi précis des individus atteints.

En accord avec la littérature [Chaudieu, G., & Molon-Noblot, S. (2004) ; Carrig, C. B., and all (1988)], notre étude démontre qu'il n'existe pas de différences significatives de prévalence de la dysplasie rétinienne en fonction du sexe. En effet, au sein de toutes les races comprises dans l'étude, la dysplasie rétinienne a été décrite dans la littérature comme héréditaire sur un modèle autosomique récessif sans prédisposition de sexe.

Chez le Springer Anglais, 6/8 (75%) des animaux présentaient des lésions bénignes et étaient classés indemnes de maladies héréditaires oculaires canines. Sur la population totale de l'étude, on a établi un taux de 44,37% de chiens reformés pour la reproduction car officiellement porteurs d'une maladie héréditaire oculaire canine. Ces deux valeurs n'étaient pas significativement différentes. Cependant, le faible nombre d'individus présentant des lésions au sein de la population des Springer Anglais constitue un biais malgré le nombre important d'individus total de cette race (293). Il est également important de note que cela représente quasiment un animal sur deux atteints de dysplasie rétinienne qui sort de la reproduction pour lésions graves.

Il serait intéressant de poursuivre ce travail sur un plus grand nombre de Springer Anglais, mais cela nécessite une implication de la part des propriétaires, du club canin et des éleveurs pour identifier, recenser et réaliser un dépistage systématique de leurs animaux.

C. Limites de l'étude

Lorsque nous avons décidé de réaliser ce travail, le but était de réaliser une étude épidémiologique exhaustive de la dysplasie rétinienne chez le Springer Anglais.

Cependant, comme démontré ci-dessus, la dysplasie rétinienne reste une pathologie rare même au sein des races dont le caractère héréditaire de la maladie est connu. De plus, la race des Springer Anglais reste une race peu répandue en France (en 2016, 1721 recensés à la SCC, sur 22 7993 chiens au total soit 0,75%) et tous les individus ne sont pas dépistés. L'association de ces trois éléments fait que peu d'individus étaient disponibles pour notre étude (8 Springer Anglais présentaient des lésions).

Cela implique nécessairement que lorsqu'on a classé nos animaux dans des catégories comme l'âge ou la gravité des lésions, toutes les catégories n'étaient pas remplies et certains tests statistiques non réalisables.

De plus, nous n'avions pas prévu de ne pas pouvoir réaliser un suivi des animaux vis-à-vis de leur ascendance ou de leur descendance et de ne pas connaître l'évolution des lésions. La recherche de ces éléments nécessitait de retrouver des individus provenant d'autres pays et impliquait donc un délai supplémentaire non disponible.

Il serait intéressant de poursuivre cette étude avec des données supplémentaires afin de répondre aux questions non élucidées, à savoir, l'héritabilité d'un point de vu lésionnel (gravité), la relation entre l'âge et la gravité des lésions et l'évolution des lésions dans le temps.

CONCLUSION

Le travail présenté est une étude bibliographique et épidémiologique non exhaustive de la dysplasie rétinienne chez le Springer Anglais dans le but d'apporter des informations aux éleveurs, aux propriétaires et au club canin afin qu'ils puissent établir des directives de reproduction.

La dysplasie rétinienne se caractérise par trois formes, allant de lésions bénignes sans répercussion sur la fonction visuelle à des lésions graves avec des décollements rétiniens. Nous avons pu montrer que c'est une maladie rare chez le Springer Anglais, avec une prévalence estimée à 2,71%. Au sein de cette population de chiens, elle est reconnue depuis longtemps comme étant héréditaire sur un modèle autosomique récessif. Cependant les gènes mis en cause, la relation génétique entre les trois formes de dysplasie rétinienne, et le mode de transmission de ces trois formes n'ont pas été encore élucidés et le développement des lésions ne semble pas suivre une ligne définie.

Le Springer Anglais fait partie des races dont l'héritabilité de la dysplasie rétinienne est connue. Chaudieu, G et Molon-Noblot, S. (2004) en répertorient vingt. Neuf ont été étudiées ici. Néanmoins, il présente une prévalence moins importante que le Berger Australien mais supérieur à celle du Caniche. Aucune conclusion n'a pu être apportée pour les autres races de notre échantillon d'étude mais cela suggère que le mode de transmission génétique diffère selon les races.

Il n'existe, chez le Springer Anglais, aucune prédisposition de sexe ni d'âge de la dysplasie rétinienne, les lésions étant déjà installées à la naissance. Le mode d'évolution des lésions est très peu décrit mais il semblerait que les lésions puissent régresser avec le temps ou au contraire évoluer vers des formes plus graves. C'est pourquoi, lors de dépistage, il serait nécessaire d'exclure de la reproduction tout individu présentant des lésions et ce, quelque soit la gravité de la lésion. En toute logique, les parents et sa descendance devraient également être exclus de la reproduction, puisqu'un individu peut être porteur asymptomatique (transmission récessive).

Les Springer Anglais sont une race peu représentée en France et le faible effectif engendre inévitablement un faible nombre d'individus présentant des lésions de dysplasie rétinienne disponibles pour l'étude. Ainsi des questions restent non résolues et nécessiteraient une étude plus poussée qui impliquerait un dépistage systématique des Springer Anglais et une implication importante de la part du club de race, des propriétaires et des éleveurs, associée à une construction précise d'arbres généalogiques et un suivi systématique des lésions et de leur évolution.

Thèse de M/Mme LOTITO

Le Professeur responsable
VetAgro Sup campus vétérinaire
Professeur Jean-Luc Cadoré
Département des Animaux de Compagnie
Médecine Interne
Dipl. E.C.V.I.M. (C.A.)

Le Président de la thèse
Olivier Casals

Le Directeur général
VetAgro Sup
MINISTERE EN CHARGE DE L'AGRICULTURE
VetAgro Sup
Direction générale

Vu et permis d'imprimer

Lyon, le 09 NOV. 2017

Pour Le Président de l'Université,
Le Président du Comité de Coordination des Etudes Médicales
Professeur Pierre COCHAT

UNIVERSITE CLAUDE BERNARD LYON I

BIBLIOGRAPHIE

(1) Aguirre GD, Rubin LF, Bistner SI. 1972. Development of the canine eye. Am J Vet Res 33:2399–2414.

(2) Aguirre, G. D. (1999). The geographic form of retinal dysplasia in dogs is not always a congenital abnormality. *Veterinary ophthalmology*, *2*, 61-66.

(3) Alario, A. F., & Pirie, C. G. (2015). Fluorescein gonioangiography of the normal canine eye using a dSLR camera adaptor. *Research in veterinary science*, *100*, 277-282.

(4) Ashton, N., Barnett, K. C., & Sachs, D. D. (1968). Retinal dysplasia in the Sealyham terrier. *The Journal of Pathology*, *96*(2), 269-272.

(5) Barnett, K. C., Bjorck, G. R., & Kock, E. (1969). Hereditary retinal dysplasia in the Labrador retriever in England and Sweden. *Journal of Small Animal Practice*, *10*(12), 755-759.

(6) Barnett, K. C. (1994). The canine ocular fundus: normal variations. *The Compendium on continuing education for the practicing veterinarian*.

(7) Boppart, S. A. (2003). Optical coherence tomography: technology and applications for neuroimaging. *Psychophysiology*, *40*(4), 529-541.

(8) Carrig, C. B., MacMillan, A., Brundage, S., Pool, R. R., & Morgan, J. P. (1977). Retinal dysplasia associated with skeletal abnormalities in Labrador Retrievers. *Journal of the American Veterinary Medical Association*, *170*(1), 49-57.

(9) Carrig, C. B., Sponenberg, D. P., Schmidt, G. M., & Tvedten, H. W. (1988). Inheritance of associated ocular and skeletal dysplasia in Labrador retrievers. *Journal of the American Veterinary Medical Association*, *193*(10), 1269-1272.

(10) Chaudieu, G., & Molon-Noblot, S. (2004). Affections de la rétine. *EMC-Vétérinaire*, *1*(2), 47-73.

(11) Cook CS. 1995. Embryogenesis of congenital eye malformations. Vet Comp Morphol 5:109–123.

(12) Costa, R. A., Skaf, M., Melo, L. A., Calucci, D., Cardillo, J. A., Castro, J. C., & Wojtkowski, M. (2006). Retinal assessment using optical coherence tomography. *Progress in retinal and eye research*, *25*(3), 325-353.

(13) Cunha-Vaz, J. G., Shakib, M., & Ashton, N. (1966). Studies on the permeability of the blood-retinal barrier. I. On the existence, development, and site of a blood-retinal barrier. *The British journal of ophthalmology*, *50*(8), 441.

(14) Elder, S. D. (1964). Normal and Abnormal Development; Congenital Deformities. *System of Ophthalmology*, *3*, 900-905.

(15) Erlich RB, Werneck CC, Mourao PA, Linden R. 2003. Major glycosaminoglycan species in the developing retina: synthesis, tissue distribution and effects upon cell death. Exp Eye Res 77: 157–165.

(16) Gallhoefer, N. S., Bentley, E., Ruetten, M., Grest, P., Haessig, M., Kircher, P. R., ... & Pot, S. A. (2013). Comparison of ultrasonography and histologic examination for identification of ocular diseases of animals: 113 cases (2000–2010). *Journal of the American Veterinary Medical Association*, *243*(3), 376-388.

(17) Gloesmann, M., Hermann, B., Schubert, C., Sattmann, H., Ahnelt, P. K., & Drexler, W. (2003). Histologic correlation of pig retina radial stratification with ultrahigh-resolution optical coherence tomography. *Investigative ophthalmology & visual science*, *44*(4), 1696-1703.

(18) Grahn, B. H., Storey, E. S., & McMillan, C. (2004). Inherited retinal dysplasia and persistent hyperplastic primary vitreous in Miniature Schnauzer dogs. *Veterinary ophthalmology*, *7*(3), 151-158.

(19) Grahn, B. H., Sandmeyer, L. L., & Breaux, C. (2008). Retinopathy of Coton de Tulear dogs: clinical manifestations, electroretinographic, ultrasonographic, fluorescein and indocyanine green angiographic, and optical coherence tomographic findings. *Veterinary ophthalmology*, *11*(4), 242-249.

(20) Granar, M. I., Nilsson, B. R., & Hamberg-Nyström, H. L. (2011). Normal color variations of the canine ocular fundus, a retrospective study in Swedish dogs. *Acta Veterinaria Scandinavica*, *53*(1), 13.

(21) Huang, D., Swanson, E. A., Lin, C. P., Schuman, J. S., Stinson, W. G., Chang, W., ... & Fujimoto, J. G. (1991). Optical coherence tomography. *Science (New York, NY)*, *254*(5035), 1178.

(22) Janssens, G. H. R. R. 2011. Normal variation of the ocular fundus in dogs. Acta Vet. Scand. 53: 193–198.

(23) Keane, R. W., Mehta, P. P., Rose, B., Honig, L. S., Loewenstein, W. R., & Rutishauser, U. (1988). Neural differentiation, NCAM-mediated adhesion, and gap junctional communication in neuroectoderm. A study in vitro. *The Journal of cell biology*, *106*(4), 1307-1319.

(24) Lahav, M., Albert, D. M., & Wyand, S. (1973). Clinical and histopathologic classification of retinal dysplasia. *American journal of ophthalmology*, *75*(4), 648-667.

(25) Lavach, J. D., Murphy, J. M., & Severin, G. A. (1978). RETINAL DYSPLASIA IN ENGLISH SPRINGER SPANIEL. *Journal of the American Animal Hospital Association*, *14*(2), 192-199.

(26) Maggs David J., Miller Paul E., Ofri Ron (2015). Ophtalmologie Vétérinaire – Slatter 5th Edition.

(27) Narfstrom, K. (2002). Electroretinography in veterinary medicine–easy or accurate?. *Veterinary ophthalmology*, *5*(4), 249-251.

(28) Parry, H. B., Tansley, K., & Thomson, L. C. (1953). The electroretinogram of the dog. *The Journal of physiology*, *120*(1-2), 28-40.

(29) Podoleanu, A. G., Dobre, G. M., Cucu, R. G., Rosen, R., Garcia, P., Nieto, J., ... & Yannuzzi, L. A. (2004). Combined multiplanar optical coherence tomography and confocal scanning ophthalmoscopy. *Journal of biomedical optics*, *9*(1), 86-93.

(30) Rodarte- Almeida, A. C. V., Petersen-Jones, S., Langohr, I. M., Occelli, L., Dornbusch, P. T., Shiokawa, N., & Montiani-Ferreira, F. (2016). Retinal dysplasia in American pit bull terriers–phenotypic characterization and breeding study. *Veterinary ophthalmology*, *19*(1), 11-21.

(31) Rutishauser, U., Watanabe, M., Silver, J., Troy, F. A., & Vimr, E. R. (1985). Specific alteration of NCAM-mediated cell adhesion by an endoneuraminidase. *The Journal of cell biology*, *101*(5), 1842-1849

(32) Schaepdrijver, L. D., Simoens, P., & Lauwers, H. (1996). Fluorescein angiography of the canine retina. *Veterinary and comparative ophthalmology*, *6*(2), 111-119.

(33) Shakib, M., & Cunha-Vaz, J. G. (1966). Studies on the permeability of the blood-retinal barrier: IV. Junctional complexes of the retinal vessels and their role in the permeability of the blood-retinal barrier. *Experimental eye research*, *5*(3), 229-IN16.

(34) Shibuya, K., Hirai, T., Nunoya, T., & Sugimoto, K. (2003). Unilateral ocular subalbinism in a laboratory Beagle dog. *Veterinary ophthalmology*, *6*(2), 169-172.

(35) Shively JN, Epling GP, Jensen R. 1971. Fine structure of the postnatal development of the canine retina. Am J Vet Res 32:383–392.

(36) Silverstein, A. M., Osburn, B. I., & Prendergast, R. A. (1971). The pathogenesis of retinal dysplasia. *American journal of ophthalmology*, *72*(1), 13-21.

(37) Toole, D. O., Young, S., Severin, G. A., & Neumann, S. (1983). Retinal dysplasia of English springer spaniel dogs: light microscopy of the postnatal lesions. *Veterinary pathology*, *20*(3), 298-311.

(38) Van Cruchten, S., Vrolyk, V., Perron Lepage, M. F., Baudon, M., Voute, H., Schoofs, S., ... & Allegaert, K. (2017). Pre- and Postnatal Development of the Eye: A Species Comparison. *Birth defects research*.

(39) Volk, T., & Geiger, B. (1986). A-CAM : a 135-kD receptor of intercellular adherens junctions. I. Immunoelectron microscopic localization and biochemical studies. *The Journal of Cell Biology*, *103*(4), 1441-1450.

(40) Wakaiki, S., Maehara, S., Abe, R., Tsuzuki, K., Igarashi, O., Saito, A., ... & Izumisawa, Y. (2007). Indocyanine green angiography for examining the normal ocular fundus in dogs. *Journal of veterinary medical science*, *69*(5), 465-470.

(41) Wallin- Håkanson, B., Wallin- Hakanson, N., & Hedhammar, Å. (2000). Influence of selective breeding on the prevalence of chorioretinal dysplasia and coloboma in the rough collie in Sweden. *Journal of small animal practice*, *41*(2), 56-59.

(42) Whiteley, H. E., & Young, S. (1986). The external limiting membrane in developing normal and dysplastic canine retina. *Tissue and Cell*, *18*(2), 231-239.

(43) Whiteley, H. E. (1991). Dysplastic canine retinal morphogenesis. *Investigative ophthalmology & visual science*, *32*(5), 1492-1498.

(44) Wojtkowski, M., Srinivasan, V. J., Ko, T. H., Fujimoto, J. G., Kowalczyk, A., & Duker, J. S. (2004). Ultrahigh-resolution, high-speed, Fourier domain optical coherence tomography and methods for dispersion compensation. *Optics express*, *12*(11), 2404-2422.

(45) Wyman, M. and Donovan, E. F. 1965. The ocular fundus of the normal dog. J. Am. Vet. Med. Assoc. 147: 17–26.

(46) Yamaue, Y., Hosaka, Y. Z., & Uehara, M. (2014). Macroscopic and histological variations in the cellular tapetum in dogs. *Journal of Veterinary Medical Science*, *76*(8), 1099-1103..

ANNEXES

ANNEXES 1 : PROTOCOLE D'ELECTRORETINOGRAMME

Type I: protocole ERG court

Le chien est préparé en lumière ambiante.

1. Testez la fonction rétinienne dans la lumière ambiante à l'aide d'un flasque standard blanc (SF = -3 cd · s · m - 2).
2. Éteignez la lumière et testez la fonction rétinienne dans la première minute de l'adaptation sombre à l'aide de SF blanc.
3. Testez la fonction rétinienne à nouveau après 5 minutes d'adaptation sombre en utilisant SF blanc.

Type II: protocole ERG «Diagnostique»

Le chien est préparé en lumière ambiante, après quoi la lumière est éteinte.

1. Le chien s'adapte pendant 20 min tout en évaluant la fonction de la tige et le processus dynamique de l'adaptation sombre, toutes les 4 min en utilisant deux unités de log sous SF à l'aide de la lumière blanche.
2. Testez la réponse mixte de la tige et du cône en utilisant SF blanc.

La lumière s'adapte pendant 10 min à l'aide d'une lumière de fond blanc, d'une intensité de 30 à 40 cd · m - 2 , puis testez la fonction cône.

3. Effectuez le test de faisceau de cône à l'aide de 30 Hz de lumière blanche flottante

ANNEXE 2 : RESULTATS D'ERG SELON LA MALADIE RENCONTREE

MALADIE	RÉSULTATS DE L'ERG	COMMENTAIRES
Cataracte	L'ERG indique une rétine fonctionnelle ou l'absence de fonctionnement	Comme la cataracte empêche l'examen ophtalmoscopique approfondi de la rétine de l'animal, l'ERG préopératoire de la fonction rétinienne est essentiel pour éliminer une dégénérescence rétinienne et déterminer le pronostic de la vision postopératoire.
Dysplasie héréditaire des photorécepteurs[a]	Diminution de la fonction des bâtonnets et/ou des cônes selon le type de maladie	Chez certaines races (comme le schnauzer miniature), l'ERG peut permettre le diagnostic avant l'âge de 2 mois et bien longtemps avant l'apparition des signes comportementaux et ophtalmoscopiques.
Dégénérescence héréditaire des cônes et des bâtonnets[b]	Diminution de la fonction des bâtonnets évoluant vers une atténuation de l'ensemble des réponses de l'ERG	L'ERG peut être diagnostique des mois à des années avant l'apparition des signes comportementaux et ophtalmoscopiques.
Dégénérescence rétinienne acquise soudaine (syndrome de la rétine silencieuse, SARD)	Extinction de la réponse de l'ERG	L'ERG est essentiel pour le diagnostic car le fond d'œil a un aspect normal.
Névrite optique et atrophie optique	Réponse normale de l'ERG	L'ERG est très intéressant dans les cas de cécité provoquée par une névrite optique rétrobulbaire au cours de laquelle aucune lésion ne peut être observée à l'ophtalmoscopie ; un ERG normal indique que la lésion est post-rétinienne.
Héméralopie (cécité diurne, achromatopsie)	La réponse des bâtonnets à l'ERG est normale ; la réponse des cônes à l'ERG est absente	L'ERG est essentiel pour le diagnostic de certitude de l'héméralopie car le fond d'œil a un aspect normal.
Cécité nocturne congénitale stationnaire	Diminution de l'amplitude de l'onde b et augmentation de l'amplitude de l'onde a	L'ERG est essentiel pour établir le diagnostic de certitude de la cécité nocturne congénitale stationnaire car le fond d'œil semble normal.
Cécité corticale	La réponse à l'ERG est normale	L'ERG est très utile pour différencier la cécité rétinienne de la cécité corticale. Un ERG normal indique que la lésion est post-rétinienne.
Dystrophie rétinienne du Briard[f]	L'ERG indique des anomalies congénitales dans la fonction des bâtonnets	Différencier cette maladie de la dystrophie de l'épithélium pigmentaire de la rétine, bien que les deux soient provoquées par une anomalie de l'EPR.
Décollement rétinien	La réponse de l'ERG peut être présente ou absente selon la durée du décollement, l'ERG ne peut être utilisé pour déterminer le pronostic de la chirurgie de rétinopexie	L'échographie a plus d'intérêt diagnostique.
Glaucome	L'électrorétinogramme en champ total (ERG flash) donne une réponse normale dans les cas précoces si la pression n'est pas fortement élevée ; il n'y a pas de réponse dans les stades avancés de la maladie ou lors de pics aigus d'élévation de la PIO	Dans les premiers stades du glaucome, il se produit une perte des cellules ganglionnaires rétiniennes sans changement de l'électrorétinogramme. Dans les stades avancés, les dommages s'étendent jusqu'à la rétine externe, affectant la réponse de l'ERG.
Dystrophie de l'épithélium pigmentaire de la rétine	La réponse de l'ERG peut être normale jusqu'aux stades avancés	L'ophtalmoscopie est suffisante pour le diagnostic ; l'ERG n'a pas d'intérêt.
Dégénérescence rétinienne centrale féline (carence en taurine)	Les changements initiaux dans la fonction des cônes sont visibles 10 semaines après une privation en taurine et 10 semaines avant l'apparition des signes ophtalmoscopiques	L'atténuation des réponses des cônes et des bâtonnets est directement corrélée à la baisse des niveaux de taurine. Les réponses des bâtonnets peuvent reprendre après une supplémentation en taurine.

Annexe 3 : Techniques ophtalmoscopiques

- **Ophtalmoscopie directe**

Cette technique permet de visualiser directement et dans le bon sens le fond d'œil à un grossissement de 15 à 17 fois : le champ visuel est donc très réduit. On comprend alors que sur animal vigil, l'examen minutieux de la totalité du fond d'œil est impossible. Cette technique est donc utilisée pour examiner les détails d'une lésion au préalable déjà repérée. Par ailleurs, lors de cet examen, la papille optique sert de point de repère et délimite des quadrants.

Muni d'un ophtalmoscope direct (cf annexe), l'observateur peut contrôler l'intensité lumineuse, les filtres colorés et, à l'aide d'une série de lentilles montées sur un disque, la profondeur de la focale à l'intérieur de l'œil -elles peuvent également être utilisées pour mesurer la hauteur ou la profondeur des lésions-. Enfin, l'élévation ou les dépressions sont visualisées à l'aide d'une fente. Une étoile de fixation avec coordonnées polaires peut être projetée sur le fond d'œil pour réaliser des mesures lésionnelles.

Lors de l'examen, l'observateur doit observer l'œil droit de l'animal avec son propre œil droit et inversement pour l'œil gauche. L'autre œil doit idéalement être maintenu ouvert et l'examen se dérouler dans une pièce sombre.

Dans un premier temps, les réglages sont sur 0D, le diaphragme ouvert horizontalement et le faisceau lumineux de diamètre maximal. Il appose ensuite l'ophtalmoscope contre son sourcil et regarde l'œil de l'animal à une distance de 25 cm. Quand la réflectivité tapéale est localisée, il peut se rapprocher jusqu'à ce que l'image lui apparaisse nette.

- **Ophtalmoscopie indirecte**

L'observateur doit se munir d'une lentille convergente (20 à 30D pour le chien) qu'il place entre son œil et celui de l'animal. L'image ainsi formée est inversée entre la lentille et l'observateur.

Les lentilles précédemment citées, sont celles utilisées classiquement en médecine vétérinaire. Elle ne permette pas un grossissement important du fond d'œil et la précision est moindre, mais ainsi, le champ de vision est plus grand. Elle présente donc l'avantage de pouvoir visualiser les différentes régions du fond d'œil en parallèle. C'est donc un premier examen de choix afin de balayer le fond d'œil avant de se consacrer à une étude plus rapprochée des zones lésées.

Il existe un ophtalmoscope indirect binoculaire où l'observateur porte un casque frontal d'où provient une source lumineuse. Ce matériel possède l'avantage de laisser les mains libres à l'observateur et de lui donner une certaine perception de la profondeur (les dépressions ou les lésions saillantes sont alors plus aisées à objectiver).

- **Ophtalmoscopie directe monoculaire**

A mi-chemin entre les deux ophtalmoscopes décrits ci-dessus, il permet la visualisation d'une image droite avec un champs de vision moyen et un grossissement modéré. Cependant, il ne permet pas une perception de la profondeur et n'est donc pas utilisé dans notre cas.

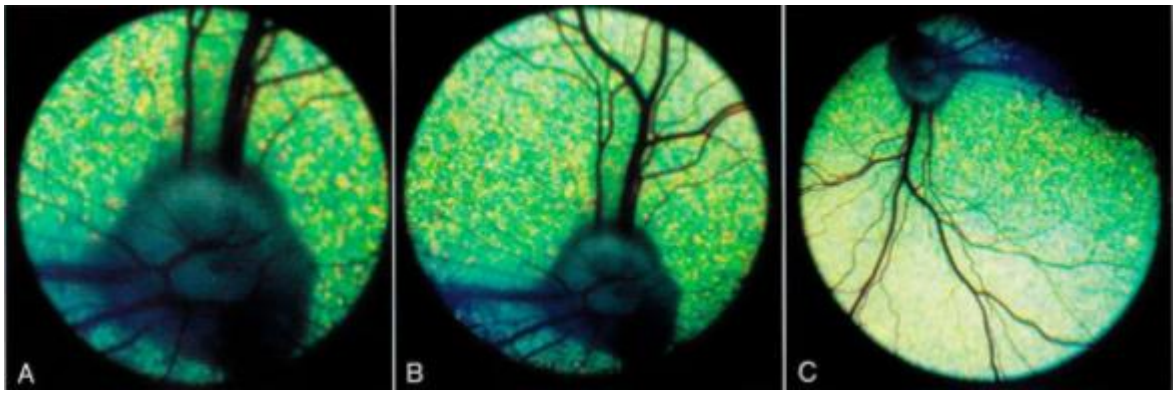

Figure 50 : Vue du fond d'œil par ophtalmoscopie directe (A), ophtalmoscopie directe monoculaire (Panoptic) (B) et lentille indirecte de 20 D (C). Notez que, à mesure que le grossissement augmente, le champ de vision diminue. Notez également l'image inversée produit

LOTITO Perrette

ETUDE EPIDEMIOLOGIQUE DE LA DYSPLASIE RETINIENNE CHEZ LE SPRINGER SPANIEL ANGLAIS

Thèse d'Etat de Doctorat Vétérinaire : Lyon, *22 novembre 2017*

RESUME :

Le travail présenté est une étude bibliographique et épidémiologique de la dysplasie rétinienne chez le Springer Anglais dans le but d'apporter des informations aux éleveurs, aux propriétaires et au club canin afin qu'ils puissent établir des directives de reproduction.

La première partie de cette étude porte sur le développement embryologique de la rétine dans l'espèce canine, complétée par les mécanismes biochimiques qui conduisent à la fonction rétinienne et à la vision. Après avoir défini la dysplasie rétinienne, son étiologie et son mode de transmission seront précisés ainsi que l'histologie des lésions rencontrées. L'ensemble des moyens diagnostiques sera détaillé.

Dans une seconde partie, une étude statistique descriptive a été réalisée, en collaboration avec l'association Afep/MHOC qui recense les chiens de races dépistés pour les maladies héréditaires oculaires, afin d'établir certaines caractéristiques de la maladie. Cette étude a été complétée par une étude statistique comparative qui a permis de confirmer que les Springer Anglais ne semblent pas plus prédisposés que les autres races de l'étude, à la dysplasie rétinienne et que la prédisposition de sexe n'existe pas.

Cependant, les Springer Anglais sont une race peu représentée en France et le faible effectif engendre inévitablement un faible nombre d'individus présentant des lésions de dysplasie rétinienne disponibles pour l'étude. Ainsi des questions restent non résolues et nécessiteraient une étude plus poussée qui impliquerait un dépistage systématique des Springer Anglais et une implication importante de la part du club de race, des propriétaires et des éleveurs, associée à une construction précise d'arbres généalogiques.

MOTS CLES :

- Examen du fond d'œil
- Œil-Maladies
- Springer Anglais (race canine)
- Rétine
- Conseils génétiques

JURY :

Président :	Monsieur le Professeur Claris Olivier
1er Assesseur :	Monsieur le Professeur Cadore Jean-Luc
2ème Assesseur :	Monsieur le Professeur Boulocher Caroline

DATE DE SOUTENANCE : 22 novembre 2017

ADRESSE DE L'AUTEUR :

1012 Route de corps

38410 Saint Martin d'Uriage, France