VETAGRO SUP
CAMPUS VETERINAIRE DE LYON

Année 2019 - Thèse n°040

INTÉRÊT DE L'IMAGERIE MÉDICALE DANS LE DIAGNOSTIC DU SYNDROME VESTIBULAIRE CHEZ LE LAPIN DE COMPAGNIE

THESE

Présentée à l'UNIVERSITE CLAUDE-BERNARD - LYON I
(Médecine - Pharmacie)
et soutenue publiquement le 4 octobre 2019
pour obtenir le grade de Docteur Vétérinaire

par

WILL Cédric, Francis

VetAgro Sup

UNIVERSITÉ DE LYON

VETAGRO SUP
CAMPUS VETERINAIRE DE LYON

Année 2019 - Thèse n°040

INTÉRÊT DE L'IMAGERIE MÉDICALE DANS LE DIAGNOSTIC DU SYNDROME VESTIBULAIRE CHEZ LE LAPIN DE COMPAGNIE

THESE

Présentée à l'UNIVERSITE CLAUDE-BERNARD - LYON I
(Médecine - Pharmacie)
et soutenue publiquement le 4 octobre 2019
pour obtenir le grade de Docteur Vétérinaire

par

WILL Cédric, Francis

VetAgro Sup

UNIVERSITÉ DE LYON

Attribution - Pas d'Utilisation Commerciale - CC BY-NC

Liste des Enseignants du Campus Vétérinaire de Lyon *(01-09-2019)*

ABITBOL	Marie	DEPT-BASIC-SCIENCES	Professeur
ALVES-DE-OLIVEIRA	Laurent	DEPT-BASIC-SCIENCES	Maître de conférences
ARCANGIOLI	Marie-Anne	DEPT-ELEVAGE-SPV	Professeur
AYRAL	Florence	DEPT-ELEVAGE-SPV	Maître de conférences
BECKER	Claire	DEPT-ELEVAGE-SPV	Maître de conférences
BELLUCO	Sara	DEPT-AC-LOISIR-SPORT	Maître de conférences
BENAMOU-SMITH	Agnès	DEPT-AC-LOISIR-SPORT	Maître de conférences
BENOIT	Etienne	DEPT-BASIC-SCIENCES	Professeur
BERNY	Philippe	DEPT-BASIC-SCIENCES	Professeur
BONNET-GARIN	Jeanne-Marie	DEPT-BASIC-SCIENCES	Professeur
BOULOCHER	Caroline	DEPT-BASIC-SCIENCES	Maître de conférences
BOURDOISEAU	Gilles	DEPT-ELEVAGE-SPV	Professeur
BOURGOIN	Gilles	DEPT-ELEVAGE-SPV	Maître de conférences
BRUYERE	Pierre	DEPT-BASIC-SCIENCES	Maître de conférences
BUFF	Samuel	DEPT-BASIC-SCIENCES	Maître de conférences
BURONFOSSE	Thierry	DEPT-BASIC-SCIENCES	Professeur
CACHON	Thibaut	DEPT-AC-LOISIR-SPORT	Maître de conférences
CADORÉ	Jean-Luc	DEPT-AC-LOISIR-SPORT	Professeur
CALLAIT-CARDINAL	Marie-Pierre	DEPT-ELEVAGE-SPV	Maître de conférences
CAROZZO	Claude	DEPT-AC-LOISIR-SPORT	Maître de conférences
CHABANNE	Luc	DEPT-AC-LOISIR-SPORT	Professeur
CHALVET-MONFRAY	Karine	DEPT-BASIC-SCIENCES	Professeur
DE BOYER DES ROCHES	Alice	DEPT-ELEVAGE-SPV	Maître de conférences
DELIGNETTE-MULLER	Marie-Laure	DEPT-BASIC-SCIENCES	Professeur
DJELOUADJI	Zorée	DEPT-ELEVAGE-SPV	Maître de conférences
ESCRIOU	Catherine	DEPT-AC-LOISIR-SPORT	Maître de conférences
FRIKHA	Mohamed-Ridha	DEPT-ELEVAGE-SPV	Maître de conférences
GALIA	Wessam	DEPT-ELEVAGE-SPV	Maître de conférences
GILOT-FROMONT	Emmanuelle	DEPT-ELEVAGE-SPV	Professeur
GONTHIER	Alain	DEPT-ELEVAGE-SPV	Maître de conférences
GRANCHER	Denis	DEPT-BASIC-SCIENCES	Maître de conférences
GREZEL	Delphine	DEPT-BASIC-SCIENCES	Maître de conférences
HUGONNARD	Marine	DEPT-AC-LOISIR-SPORT	Maître de conférences
JANKOWIAK	Bernard	DEPT-ELEVAGE-SPV	Maître de conférences
JOSSON-SCHRAMME	Anne	DEPT-BASIC-SCIENCES	Maître de conférences
JUNOT	Stéphane	DEPT-AC-LOISIR-SPORT	Maître de conférences
KODJO	Angeli	DEPT-ELEVAGE-SPV	Professeur
KRAFFT	Emilie	DEPT-AC-LOISIR-SPORT	Maître de conférences
LAABERKI	Maria-Halima	DEPT-ELEVAGE-SPV	Maître de conférences
LAMBERT	Véronique	DEPT-BASIC-SCIENCES	Maître de conférences
LE GRAND	Dominique	DEPT-ELEVAGE-SPV	Professeur
LEBLOND	Agnès	DEPT-AC-LOISIR-SPORT	Professeur
LEDOUX	Dorothée	DEPT-ELEVAGE-SPV	Maître de conférences
LEFEBVRE	Sébastien	DEPT-BASIC-SCIENCES	Maître de conférences
LEFRANC-POHL	Anne-Cécile	DEPT-BASIC-SCIENCES	Maître de conférences
LEGROS	Vincent	DEPT-ELEVAGE-SPV	Maître de conférences
LEPAGE	Olivier	DEPT-AC-LOISIR-SPORT	Professeur
LOUZIER	Vanessa	DEPT-BASIC-SCIENCES	Professeur
MARCHAL	Thierry	DEPT-AC-LOISIR-SPORT	Professeur
MOISSONNIER	Pierre	DEPT-AC-LOISIR-SPORT	Professeur
MOUNIER	Luc	DEPT-ELEVAGE-SPV	Professeur
PEPIN	Michel	DEPT-BASIC-SCIENCES	Professeur
PIN	Didier	DEPT-AC-LOISIR-SPORT	Professeur
PONCE	Frédérique	DEPT-AC-LOISIR-SPORT	Professeur
PORTIER	Karine	DEPT-AC-LOISIR-SPORT	Professeur
POUZOT-NEVORET	Céline	DEPT-AC-LOISIR-SPORT	Maître de conférences
PROUILLAC	Caroline	DEPT-BASIC-SCIENCES	Maître de conférences
REMY	Denise	DEPT-AC-LOISIR-SPORT	Professeur
RENE MARTELLET	Magalie	DEPT-ELEVAGE-SPV	Maître de conférences
ROGER	Thierry	DEPT-BASIC-SCIENCES	Professeur
SABATIER	Philippe	DEPT-ELEVAGE-SPV	Professeur
SAWAYA	Serge	DEPT-BASIC-SCIENCES	Maître de conférences
SCHRAMME	Michael	DEPT-AC-LOISIR-SPORT	Professeur
SERGENTET	Delphine	DEPT-ELEVAGE-SPV	Professeur
THIEBAULT	Jean-Jacques	DEPT-BASIC-SCIENCES	Maître de conférences
THOMAS-CANCIAN	Aurélie	DEPT-AC-LOISIR-SPORT	Maître de conférences
TORTEREAU	Antonin	DEPT-AC-LOISIR-SPORT	Maître de conférences
VIGUIER	Eric	DEPT-AC-LOISIR-SPORT	Professeur
VIRIEUX-WATRELOT	Dorothée	DEPT-AC-LOISIR-SPORT	Maître de conférences
ZENNER	Lionel	DEPT-ELEVAGE-SPV	Professeur

Remerciements

À Monsieur le Professeur Marc JANIER

De l'Université Claude Bernard Lyon 1, Faculté de médecine Lyon Est,

Pour m'avoir fait l'honneur d'accepter la présidence de mon jury de thèse,
Pour votre disponibilité et l'intérêt porté à mon travail,
Mes hommages les plus respectueux.

À Madame le Docteur Magalie RENE-MARTELLET

De VetAgro Sup campus vétérinaire de Lyon,

Pour m'avoir fait l'honneur d'encadrer et de prendre part à ce travail,
Pour votre aide précieuse et votre bienveillance tout au long de ces années,
Mes plus sincères remerciements.

À Madame le Docteur Caroline BOULOCHER

De VetAgro Sup campus vétérinaire de Lyon,

Pour avoir accepté de relire ce travail,
Pour vos recommandations et votre disponibilité,
Mes sincères remerciements.

Table des matières

Table des annexes 11
Table des figures 13
Table des tableaux 17
Liste des abréviations 19
Introduction 21
Partie I : Le syndrome vestibulaire chez le lapin de compagnie 23
1. Anatomie et physiologie de l'équilibration 23
2. Épidémiologie 26
3. Clinique 26
4. Étiologie 29
a. Origine inflammatoire 30
i. Les otites 30
ii. Les méningo-encéphalites 31
b. Origine métabolique / toxique / nutritionnelle 33
c. Origine traumatique / iatrogène 34
d. Origine néoplasique 34
e. Origine idiopathique 34
f. Origine vasculaire / dégénérative 35
5. Diagnostic 35
a. Anamnèse et commémoratifs 35
b. Examen clinique et neurologique 36
c. Examens complémentaires disponibles 37
d. Diagnostic de certitude 40
6. Prophylaxie, traitements et pronostic 40
Partie II : Les outils d'imagerie disponibles pour le diagnostic du syndrome vestibulaire chez le lapin de compagnie 43
1. Principes physiques des outils d'imagerie 43
a. Radiographie 43
b. Tomodensitométrie (scanner) 44
c. Imagerie par Résonance Magnétique (IRM) 46
d. Échographie 48
2. Protocoles d'acquisition d'images 49
a. Anesthésie / sédation 49
b. Examen radiographique 50
c. Examen tomodensitométrique 53
d. Examen d'IRM 56
e. Examen échographique 59

Partie III : Les avancées dans le diagnostic du syndrome vestibulaire permises par la réalisation d'examens d'imagerie 63
1. Principales lésions détectables par l'imagerie médicale dans le cadre du diagnostic du syndrome vestibulaire chez le lapin 63
a. Détection de fluide dans une bulle tympanique 63
b. Exploration d'autres signes d'otite moyenne-interne 69
c. Visualisation de lésions du système nerveux central 70
d. Autres lésions mises en évidence à l'imagerie lors d'un syndrome vestibulaire 72
2. Choix de l'examen d'imagerie en pratique : synthèse des données bibliographiques 73
a. Intérêt des différentes techniques pour le diagnostic du syndrome vestibulaire 74
b. Risques et contraintes associés à leur mise en œuvre 76
Partie IV : Étude rétrospective : Description des lésions et intérêt de l'imagerie médicale avancée pour l'exploration du syndrome vestibulaire chez le lapin de compagnie (77 cas) 79
1. Contexte et objectif 79
2. Matériels et méthodes 79
3. Résultats 81
a. Population 81
b. Lésions observées lors de signes vestibulaires chez le lapin 83
i. Description des images anormales 83
ii. Prévalence des lésions observées 87
c. Le diagnostic des signes vestibulaires est-il posé à la suite de l'examen d'imagerie médicale avancée ? 89
i. L'examen d'imagerie a permis d'identifier l'origine des signes vestibulaires 90
ii. Les conclusions d'imagerie sont douteuses ou ne permettent pas d'expliquer le syndrome vestibulaire 91
4. Discussion 93
a. Caractéristiques anamnestiques et cliniques prédisposant l'établissement du diagnostic à l'examen d'imagerie avancée 93
b. Limites 94
c. Données actualisées sur l'interprétation de la sérologie *E. cuniculi* 95
d. Interprétations combinées de l'examen d'imagerie avancée et du statut sérologique *E. cuniculi* 96
Conclusion 99
Bibliographie 101
Annexes 107

Table des annexes

Annexe 1 : Évaluation des nerfs crâniens chez le lapin. 107

Annexe 2 : Formules de calcul pour la précision, la sensibilité, la spécificité, les valeurs prédictives positive et négative pour une technique d'imagerie donnée 108

Annexe 3 : Tableau des associations des signes vestibulaires observés à l'examen clinique. Étude rétrospective 109

Annexe 4 : Tableau des symptômes à l'examen clinique suivant les CHV et les deux catégories. Étude rétrospective 110

Annexe 5 : Résultats anamnestiques suivant les deux catégories. Étude rétrospective 111

Table des figures

Figure 1 : Représentation schématique de l'oreille et du système vestibulaire (en bleu) 24

Figure 2 : Représentations schématiques des trois parties anatomiques de l'oreille du lapin : externe (a), moyenne (b) et interne (c)..... 25

Figure 3 : Schéma anatomique du système vestibulaire 26

Figure 4 : Lapin de compagnie présentant un SV avec un port de tête penché à gauche..... 27

Figure 5 : Synthèse des lésions, signes neurologiques et autres signes cliniques associés respectivement à un syndrome vestibulaire et à un latérocolis..... 28

Figure 6 : Uvéite phacoclastique chez un lapin présentant une infection oculaire à *E. cuniculi* 32

Figure 7 : Images vidéo-otoscopiques du CAE et du tympan chez le lapin..... 38

Figure 8 : Coupe histologique de cerveaux de lapins présentant une méningo-encéphalite granulomateuse parasitaire 40

Figure 9 : Représentation schématique de la formation d'une image à partir d'un appareil de radiographie 44

Figure 10 : Représentation schématique de la formation d'une image à partir d'un scanner à rayons X..... 44

Figure 11 : Illustration des « fenêtres scanner » sur l'échelle de Hounsfield 46

Figure 12 : Représentation schématique de la formation d'une image à partir d'un appareil d'IRM .. 47

Figure 13 : Représentation schématique de la formation d'une image à partir d'un échographe 48

Figure 14 : Schéma des angles d'incidences radiographiques des vues standardisées de la tête du lapin..... 51

Figure 15 : Radiographies d'un crâne de lapin. Incidences latérale (A), dorso-ventrale (B) et obliques (C et D)..... 52

Figure 16 : Reconstitutions latérale (α) et dorso-ventrale (β) d'images TDM d'un crâne de lapin sain indiquant les marqueurs des coupes présentées dans l'étude..... 53

Figure 17 : Coupes anatomiques (gauche) et images TDM en fenêtre osseuse correspondante (droite) d'un crâne de lapin adulte sain, marqueurs D,G,H,I et M définis fig. 15 55

Figure 18 : Comparaison d'une coupe transversale TDM d'un crâne de lapin sain en fenêtre osseuse (gauche) et tissus mous (droite), marqueur H défini fig. 15 55

Figure 19 : Radiographies latérale et dorso-ventrale d'un crâne de lapin sain indiquant les marqueurs des coupes présentées dans l'étude..... 57

Figure 20 : Coupes anatomiques (gauche) et coupes d'IRM en séquence T1 correspondantes (droite) d'un crâne de lapin adulte sain, marqueurs I,K et L définis fig. 18 58

Figure 21 : Coupes transversales d'IRM en séquences T2 (gauche), T1 (milieu) et T1 post-contraste (droite) passant par les bulles tympaniques d'un crâne de lapin adulte sain..... 58

Figure 22 : Légendes des structures observées par examen échographique dans l'étude 59

Figure 23 : Images échographiques (gauche) et schémas (droite) de la région de l'oreille moyenne d'un lapin sain par abord latéral. Grand axe (A) et petit axe (B), légendes fig. 21 60

Figure 24 : Images échographiques (gauche) et schémas (droite) de la région de l'oreille moyenne d'un lapin sain par abord ventral. Grand axe (A), oblique (B) et petit axe (C), légendes fig. 21... 61

Figure 25 : Radiographies d'un crâne de lapin après injection de fluide dans la BT droite (*). Incidences dorso-ventrale (A), rostro 40° ventral-caudodorsale (B), latéro 40°(droite) ventral-latérodorsale gauche (C), latéro 40°(gauche) ventral-latérodorsale droite (D) 64

Figure 26 : Radiographie dorso-ventrale d'un crâne de lapin après injection de fluide dans la BT gauche (flèche noire) 65

Figure 27 : Coupe TDM d'un crâne de lapin après injection de fluide dans la BT gauche (flèche noire) 65

Figure 28 : Coupe TDM d'un crâne de lapin souffrant d'un SV et présentant une otite moyenne gauche (flèche noire) 65

Figure 29 : Coupe d'IRM en séquence T1* transversale (gauche) et coronale (droite) d'un crâne de lapin souffrant d'un SV et présentant une otite moyenne gauche (flèche blanche) 66

Figure 30 : Coupes d'IRM en séquence T1 coronales (A et A' post-contraste) et sagittales (B et B' post-contraste) d'un crâne de lapin présentant un SV et une inflammation de la muqueuse de la BT (flèche blanche) 66

Figure 31 : Images échographiques (haut) et schémas (bas) de la région de l'oreille moyenne d'un lapin par abord ventral selon le grand axe après injection de fluide (a,b). Aspect normal (BT remplie d'air) pour comparaison (c,d) 67

Figure 32 : Image échographique (gauche) et schéma (droite) de la région de l'oreille moyenne d'un lapin par abord ventral selon le grand axe après injection de fluide, légendes fig. 21 67

Figure 33 : Coupe TDM d'un crâne de lapin souffrant d'un SV et présentant une otite moyenne bilatérale avec lyse de la BT droite et abcès para-auriculaire (flèche blanche) 69

Figure 34 : Coupe TDM d'un crâne de lapin souffrant d'un SV et présentant une otite moyenne bilatérale avec lyse et prolifération de la BT droite (flèche blanche) 69

Figure 35 : Coupe transversale d'IRM en séquence T1w post-contraste d'un crâne de chien présentant une otite interne et moyenne gauche ainsi qu'un abcès intracrânien adjacent 70

Figure 36 : Coupes transversales d'IRM en séquence T1w (A) et T1w post-contraste (B) d'un crâne de chat souffrant d'un SV chronique et présentant une otite moyenne bilatérale avec un abcès intracrânien communiquant avec la BT gauche 71

Figure 37 : Coupe TDM d'un crâne de lapin souffrant d'un SV et présentant une otite moyenne et externe gauche. 72

Figure 38 : Coupe TDM d'un crâne de lapin présentant un SV, des lésions dentaires majeures (flèches orange) et une rhinite à droite (flèche bleue) 73

Figure 39 : Histogramme de la répartition des sexes des lapins présentant des signes vestibulaires. Étude rétrospective 81

Figure 40 : Histogramme des motifs de consultation des lapins présentant des signes vestibulaires. Étude rétrospective 82

Figure 41 : Représentation schématique des associations des signes vestibulaires observés 82

Figure 42 : Coupes TDM de crânes de lapins présentant des signes vestibulaires. A = otite moyenne gauche (flèche orange). B = otite moyenne bilatérale. C = otite moyenne bilatérale et otite externe droite (flèche orange) 84

Figure 43 : Coupes TDM successives d'un crâne de lapin présentant des signes vestibulaires et une otite externe-moyenne bilatérale associée à une otite interne gauche avec lyse de la BT gauche et de l'oreille interne gauche (flèche blanche) 84

Figure 44 : Coupes TDM de crânes de lapins présentant des signes vestibulaires et des lésions dentaires majeures (flèches blanches). A = PM2 Mandibulaire gauche (coupes transversale et coronale A'). B = PM3 Mandibulaire droite (coupes transversale et sagittale B') 85

Figure 45 : Coupe TDM d'un crâne de lapin présentant des signes vestibulaires et un abcès rétrobulbaire 86

Figure 46 : Coupe TDM d'un crâne de lapin présentant des signes vestibulaires et une rhinite bilatérale..... 86

Figure 47 : Coupes transversales d'IRM en séquence T1 post-contraste (gauche) et T2 (droite) d'un crâne de lapin présentant des signes vestibulaires et une inflammation de la trompe d'Eustache droite 87

Figure 48 : Coupes TDM de crânes de lapins présentant des signes vestibulaires et des lésions de l'encéphale. A = Minéralisation. B = Plage hypodense 87

Figure 49 : Coupes TDM de crânes de lapins (passant par les BT) présentant des signes vestibulaires sans lésion visible à l'examen d'imagerie..... 89

Figure 50 : Histogramme de la répartition des sexes des lapins présentant des signes vestibulaires dans les deux catégories. Étude rétrospective..... 90

Table des tableaux

Tableau I : Signes cliniques d'une atteinte vestibulaire centrale ou périphérique chez le lapin..... 29

Tableau II : Catégories étiologiques des signes vestibulaires chez le lapin 30

Tableau III : Exemples de molécules utilisables pour l'induction, la sédation et le maintien d'une anesthésie chez le lapin de compagnie 50

Tableau IV : Précision, sensibilité, spécificité, VPP et VPN des différentes techniques d'imagerie pour l'identification de fluide dans une BT d'un cadavre de chien ou de lapin 68

Tableau V : Précision, sensibilité, spécificité, VPP et VPN des différentes techniques d'imagerie pour l'identification d'otite moyenne chez le chien présentant des signes cliniques d'otites. 75

Tableau VI : Tableau comparatif des diagnostics accessibles à l'examen d'imagerie suivant la technique et la région anatomique observée 76

Tableau VII : Lésions visibles à l'imagerie avancée (scanner ou IRM) chez des lapins présentant des signes vestibulaires. Étude rétrospective 88

Tableau VIII : Synthèse des lésions visibles chez les lapins présentant des signes vestibulaires dans la catégorie 1. Étude rétrospective 91

Tableau IX : Synthèse des lésions visibles chez les lapins présentant des signes vestibulaires dans la catégorie 2. Étude rétrospective 92

Tableau X : Interprétation des résultats sérologiques des anticorps contre *E. cuniculi* 96

Tableau XI : Répartition des résultats sérologiques *E. cuniculi* dans les deux catégories. 97

Liste des abréviations

AMM : Autorisation de Mise sur le Marché
ASA : American Society of Anesthesiologists
BT : Bulle(s) Tympanique(s)
cf. : *confer*
CHV : Centre Hospitalier Vétérinaire
CRP : Protéine C Réactive
EC (ou *E. cuniculi*) : *Encephalitozoon cuniculi*
Écho. : Échographie
ELISA : Enzyme-Linked ImmunoSorbent Assay
et al. : *et autres*
ex. : exemple
fig. : figure
Ig(G ou M) : Immunoglobuline (type G ou M)
IM : Intra-Musculaire (injection)
IRM : Imagerie par Résonance Magnétique
IV : Intra-Veineux (injection)
L : Gauche *(Left)*
LCS : Liquide CérébroSpinal
NAC : Nouveaux Animaux de Compagnie
Nb : Nombre
O_2 : Dioxygène (gaz)
PCR : Polymerase Chain Reaction
PO : *per os* (voie orale)
R : Droite *(Right)*
Radio. : Radiographie
SC : Sous-Cutané (injection)
Scann. : Scanner
SV : Syndrome Vestibulaire
TE : Temps d'Écho (IRM)
TR : Temps de Répétition (IRM)
TDM : Examen TomodensitoMétrique
UH : Unité Hounsfield
2D : Deux Dimensions
3D : Trois Dimensions

Unités du système international

cm : centimètre
kg : kilogramme
kV : kiloVolt
L : Litre
mA : milliAmpère
mAs : milliAmpère-seconde
mg : milligramme
MHz : Méga Hertz
min : minute
mL : milliLitre
mm : millimètre
mmol : millimole
ms : milliseconde
T : Tesla

Introduction

Le syndrome vestibulaire (SV) est une atteinte courante chez le lapin de compagnie. En effet, d'après l'étude de Gruber *et al.* près de 50% des lapins présentant des signes neurologiques ont des troubles vestibulaires [1]. Ce syndrome est défini comme un ensemble de signes cliniques dont une inclinaison de la tête, une ataxie asymétrique, des déplacements en cercle ou un nystagmus pathologique [2]. Tous ces signes ne sont pas toujours présents simultanément et leur intensité est variable [3]. Certaines présentations sont très inquiétantes pour les propriétaires et nécessitent une prise en charge d'urgence par le vétérinaire. Mais les causes de ce syndrome sont multiples et touchent une ou plusieurs parties de l'appareil vestibulaire. La démarche diagnostique est complexe. Elle passe par un examen clinique et neurologique ainsi que des examens complémentaires comme les examens d'imagerie médicale. La radiographie, l'examen tomodensitométrique (scanner), l'Imagerie par Résonnance Magnétique (IRM) et l'échographie sont décrits dans l'exploration du syndrome vestibulaire chez le lapin. Le choix de l'examen d'imagerie doit répondre à la demande des propriétaires d'un animal malade [4]. Il doit tenir compte de l'intérêt de chacune des méthodes pour le diagnostic et la prise en charge de la maladie. Dans ce contexte, une étude rétrospective a été réalisée au sein des services des Nouveaux Animaux de Compagnie (NAC) de deux Centres Hospitaliers Vétérinaires entre 2012 et 2019. Cette étude a été effectuée dans le but de mieux comprendre l'intérêt des techniques d'imagerie médicale avancées pour l'exploration en clinique des signes vestibulaires chez le lapin de compagnie.

Dans une première partie, une description de l'appareil vestibulaire du lapin permet d'appréhender les structures impliquées dans l'équilibration et leur fonctionnement. Les principales causes du syndrome vestibulaire chez le lapin y sont détaillées ainsi que leur diagnostic et leur traitement. La deuxième partie propose un état des lieux des différentes techniques d'imagerie et de leurs spécificités en soulignant l'apport possible par chacune d'entre elles. L'obtention des images en pratique et leur interprétation sont développées. La troisième partie présente les images lésionnelles en fonction des techniques et discute de leur intérêt respectif dans le cadre du diagnostic du syndrome vestibulaire chez le lapin. Enfin, dans une quatrième partie, les résultats d'une étude rétrospective chez le lapin, de cas présentant des signes vestibulaires explorés à l'aide d'examens d'imagerie avancée sont présentés. Les lésions observées, leurs fréquences ainsi que les conclusions permises par ces examens et leurs limites sont précisées en clinique des Nouveaux Animaux de Compagnie.

Partie I : Le syndrome vestibulaire chez le lapin de compagnie

Le syndrome vestibulaire (SV) correspond à **un ensemble de signes cliniques d'origine neurologique** et résultant d'une atteinte du système vestibulaire. Chez les mammifères, le système vestibulaire est responsable du maintien de l'équilibre et de la position normale de la tête et des yeux. Il comprend une partie de l'oreille interne et l'ensemble des voies du système nerveux central et périphérique impliquées dans l'équilibration [5]. L'atteinte du système vestibulaire est caractérisée par une ataxie vestibulaire, composée de signes cliniques tels que ceux décrits par Künzel *et al.* chez le lapin : un port de tête penché, des pertes d'équilibre, une ataxie asymétrique, un tournis, des chutes, des déplacements sur un cercle et un nystagmus pathologique [2] *(cf. Partie I.3.).*

L'anatomie et la physiologie de l'équilibration chez un animal sont détaillées dans une première partie. Puis, les différentes causes de syndrome vestibulaire chez le lapin ainsi que les grands principes du diagnostic et du traitement de cette affection seront développés.

1. Anatomie et physiologie de l'équilibration

Le système vestibulaire est composé de deux parties *(Figure 1)* [5, 6] :

- **L'appareil vestibulaire central** impliquant : le noyau vestibulaire de la *medulla oblongata* et le lobe flocculo-nodulaire du cervelet.
- **L'appareil vestibulaire périphérique** composé du nerf crânien VIII (vestibulo-cochléaire) et du labyrinthe de l'oreille interne.

Ces organes sont impliqués directement dans la perception de l'équilibre. Leurs connexions avec les nerfs moteurs des muscles posturaux et oculaires permettent la coordination des mouvements de la tête, des yeux et du corps. Ils sont étroitement liés au cortex cérébral et sont impliqués dans les sensations de vertiges, nausées et vomissements décrites chez l'Homme [7].

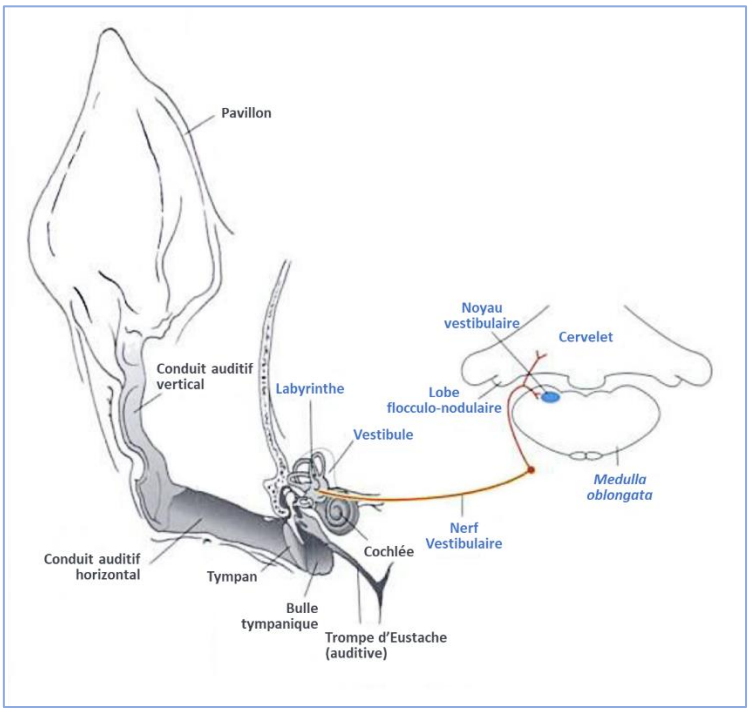

Figure 1 : Représentation schématique de l'oreille et du système vestibulaire (en bleu) [5]

L'oreille est donc au centre du phénomène sensoriel de l'équilibration. Elle est organisée en 3 parties : l'oreille externe, l'oreille moyenne et l'oreille interne.

L'oreille externe est composée du pavillon auriculaire, du conduit auditif vertical et du conduit auditif horizontal. L'ensemble est étroit, coudé et en impasse. Chez le lapin la base du cartilage auriculaire formant le méat acoustique externe est ossifiée et de longueur plus importante que chez le chien et le chat [4] *(Figure 2a)*. Le t**ympan** définit la limite entre l'oreille externe et l'oreille moyenne.

L'oreille moyenne correspond à une cavité de l'os temporal du crâne. La bulle tympanique remplie d'air joue le rôle de « caisse de résonnance » et le récessus épitympanique contient les osselets. Le marteau *(malleus)*, l'enclume *(incus)* et l'étrier *(stapes)* assurent la liaison entre le tympan et la fenêtre vestibulaire ce qui permet la transmission des ondes sonores. L'oreille moyenne est en communication avec le nasopharynx via l'ostium de la trompe auditive *(Figure 2b)*. **La trompe auditive** (ou trompe d'Eustache) rend possible le passage de l'air assurant l'équilibre des pressions de part et d'autre du tympan. Enfin, la **fenêtre vestibulaire et la fenêtre cochléaire** définissent l'interface entre l'oreille moyenne et l'oreille interne.

L'oreille interne est constituée des labyrinthes membraneux et osseux. Ils sont composés de 3 parties : la cochlée, les canaux semi-circulaires et le vestibule. L'audition est assurée par l'organe de Corti situé dans la cochlée. Les canaux semi-circulaires et le vestibule sont les parties sensorielles de l'appareil vestibulaire et assurent l'équilibration *(Figure 2c)*. Les influx électriques sont transmis au système nerveux central par les axones du **nerf vestibulaire** (nerf crânien VIII) [8].

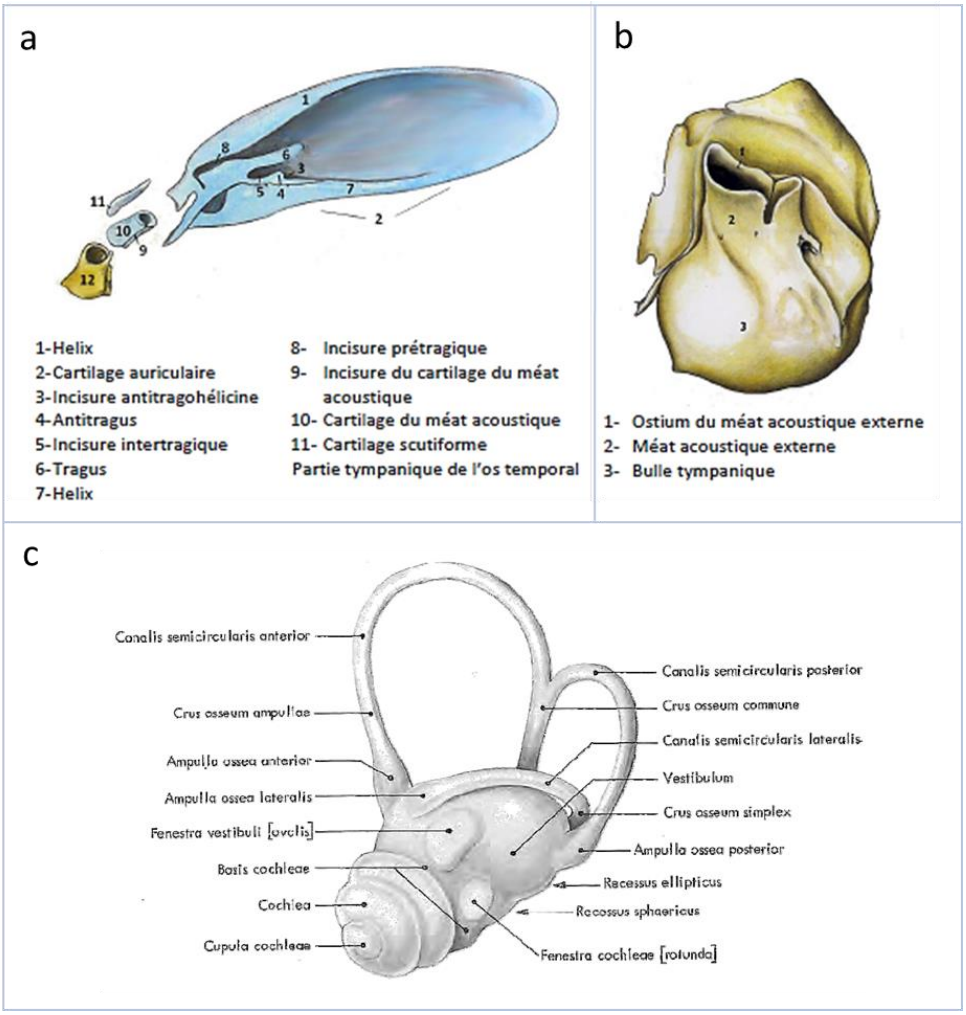

Figure 2 : Représentations schématiques des trois parties anatomiques de l'oreille du lapin : externe (a), moyenne (b) et interne (c) [9, 10]

Au niveau de l'oreille interne, il y existe deux types de récepteurs vestibulaires.

Les macules sont sensibles à la position statique et aux accélérations linéaires. Au nombre de deux, les macules utriculaire et sacculaire sont situées respectivement dans un plan vertical et un plan horizontal.

Les récepteurs ampullaires sont sensibles aux accélérations angulaires. Ils sont situés dans les trois crêtes angulaires, aux extrémités des canaux semi-circulaires. Ils permettent la captation des mouvements rotatoires de la tête.

Les cellules épithéliales ciliées réceptrices baignent dans l'endolymphe. Les mouvements des cils, à l'intérieur du labyrinthe membraneux, entraînent des modifications de polarisation des cellules ciliées. L'influx nerveux est transmis par la branche vestibulaire du nerf vestibulo-cochléaire (nerf crânien VIII). Après intégration par les noyaux vestibulaires situés dans le tronc cérébral, le message est transféré à la moelle épinière, au cerveau et au cervelet. C'est principalement la voie vestibulo-spinale qui permet le maintien de la posture via la stimulation des motoneurones. Les connexions centrales établissent des liaisons nerveuses avec les muscles oculomoteurs, la formation réticulaire, le noyau thalamique et le cervelet [11] *(Figure 3)*.

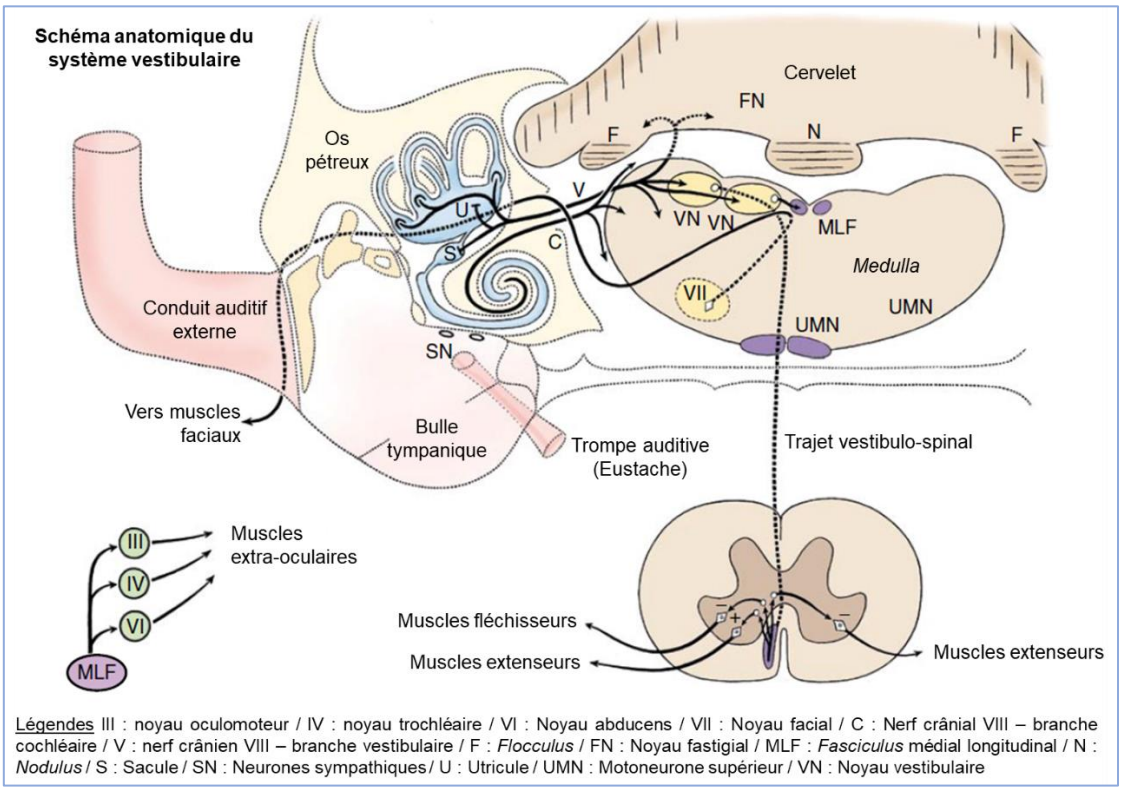

Figure 3 : Schéma anatomique du système vestibulaire [11]

La branche vestibulaire du nerf vestibulo-cochléaire rejoint la branche cochléaire avant de passer au niveau du méat acoustique interne. Le ganglion vestibulaire est situé dans la partie pétreuse de l'os temporal. L'entrée dans le myélencéphale se réalise dorsalement au nerf trijumeau (nerf crânien V) [8,11]. On notera la proximité des trajets nerveux avec les structures de l'oreille expliquant certains symptômes du syndrome vestibulaire.

2. Épidémiologie

Le syndrome vestibulaire est une manifestation clinique courante chez le lapin. Gruber *et al.* rapportent qu'**il touche près de 50% des lapins atteints de signes neurologiques** *(57/118)* [1].

Certaines races semblent prédisposées aux affections auriculaires pouvant entraîner un syndrome vestibulaire. C'est le cas des races « béliers » chez qui les oreilles tombantes favorisent l'accumulation de cérumen dans le conduit auditif externe et donc le développement d'otites externes [12, 13]. Tous les lapins présentant des anomalies de conformation de l'oreille seront prédisposés aux otites.

3. Clinique

L'atteinte du système vestibulaire est caractérisée par **une ataxie vestibulaire**. L'ataxie correspond à un défaut de coordination de la tête et/ou des membres, elle est dite « vestibulaire » par opposition aux ataxies proprioceptives et cérébelleuses [11]. Selon Künzel *et al.* les symptômes liés aux

pertes d'équilibre peuvent êtres discrets chez le lapin et **l'inclinaison de la tête** n'est pas toujours présente [3]. Mais lorsqu'elle est présente, le côté de l'inclinaison indique généralement le côté de la lésion [14] *(Figure 4)*. Un strabisme ou un nystagmus pathologique sont parfois décrits**. Le nystagmus** correspond à des mouvements involontaires des yeux caractérisés par une phase lente dans un sens (habituellement du côté de la lésion) et une phase rapide dans le sens opposé [5]. Les autres signes d'ataxie vestibulaire sont : **l'ataxie asymétrique des membres, des chutes, des déplacements en cercle**, pouvant aller jusqu'au tournis. **Le tournis** ou « rotation en tonneau » correspond à des déplacements en rotation le long de l'axe longitudinal de l'animal. Ces signes ne sont pas toujours présents simultanément, peuvent être d'intensité variable et **parfois se limitent à une simple inclinaison de la tête** [15]. Ils sont parfois accompagnés de signes locaux généraux comme de l'abattement, une déshydratation, une asymétrie des masses musculaires, des ulcères cornéens [2]…

Figure 4 : Lapin de compagnie présentant un SV avec un port de tête penché à gauche. *(Photographie personnelle)*

Si le seul signe neurologique vestibulaire est un port de tête penché, il faut inclure dans le diagnostic différentiel, un processus douloureux sans atteinte du système vestibulaire [7]. En effet **une inclinaison de la tête peut être induite uniquement par une douleur intense.** On parle généralement de latérocolis sans atteinte vestibulaire, pouvant par exemple être causée par une otite externe ou un abcès dentaire provoquant une douleur faciale [7]. Ces lapins ne sont donc pas atteints de syndrome vestibulaire au sens strict. Dans ce travail, les animaux présentant des « signes vestibulaires » regroupent ceux atteints de latérocolis, c'est-à-dire un port de tête penché sans atteinte vestibulaire, et ceux atteints d'un syndrome vestibulaire au sens strict *(Figure 5)*.

Le système vestibulaire est composé d'une partie périphérique et d'une partie centrale. **L'atteinte de l'une ou l'autre (ou des deux parties) peut entraîner un syndrome vestibulaire.** Ce dernier est souvent latéralisé du côté de la lésion, c'est-à-dire qu'un syndrome vestibulaire droit (inclinaison de la tête et pertes d'équilibre vers la droite) est alors le signe d'une lésion de l'appareil vestibulaire droit. Toutefois **des syndromes vestibulaires centraux dit paradoxaux** sont décrits chez le chien. Ils correspondent à une lésion controlatérale à l'inclinaison de la tête et des pertes d'équilibre. Dans ce cas, il est supposé qu'une hyperactivité du système vestibulaire atteint au niveau du pédoncule dorsal, entraîne une inclinaison du côté opposé à la lésion [11]. Bien que plus rares, il existe **des syndromes vestibulaires dits « bilatéraux »** ou « non latéralisés ». Dans certains cas, lors de lésions

bilatérales du système vestibulaire périphérique, aucune asymétrie posturale n'est remarquable. Chez le chien, les symptômes décrits lors de dysfonctionnement des deux labyrinthes vestibulaires sont : des mouvements lents et amples, des déplacements près du sol et des mouvements de la tête plus accentués. Généralement, aucun nystagmus physiologique ou pathologique n'est observable [5, 11].

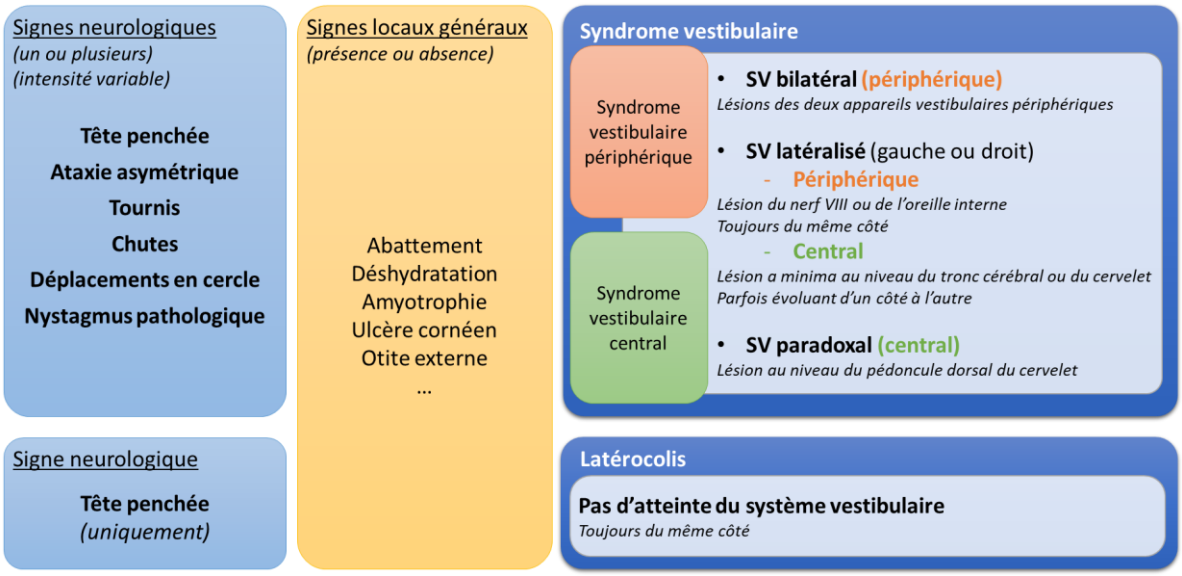

Figure 5 : Synthèse des lésions, signes neurologiques et autres signes cliniques associés respectivement à un syndrome vestibulaire et à un latérocolis. *(Production personnelle)*[11, 14]

Lors d'un syndrome vestibulaire dit périphérique les symptômes observés sont le reflet d'une atteinte de l'oreille interne ou du nerf vestibulo-cochléaire (nerf crânien VIII). Alors qu'un syndrome vestibulaire central est la visualisation clinique du dysfonctionnement d'au moins une partie du système vestibulaire central (*medulla oblongata* ou cervelet). Les signes cliniques pouvant permettre une orientation entre les deux types sont rapportés dans le *tableau I*.

Tableau I : Signes cliniques d'une atteinte vestibulaire centrale ou périphérique chez le lapin [6, 16, 17]

Signes cliniques	Atteinte vestibulaire centrale	Atteinte vestibulaire périphérique
	Lésion *a minima* au niveau du tronc cérébral ou du cervelet	Lésion du nerf VIII ou de l'oreille interne
Examen à distance		
État de conscience	Parfois diminué	Normalement non modifié
Tête penchée	Souvent	Souvent. Si oui, toujours du même côté
Pertes d'équilibre	Souvent	Si oui, toujours du même côté
Chutes	Possibles	Si oui, toujours du même côté
Déplacements sur le cercle	Rares	Si oui, toujours du même côté
Tremblements intentionnels	Possibles	Non
Dysmétrie	Possible	Non
Examen rapproché		
Palpation	Fonte musculaire latéralisée possible	Déformation (abcès, tumeur…) à la base de l'oreille parfois observée
Hémiparésie et/ou déficit postural	Possible	Non
Examen des nerfs crâniens		
Nystagmus	Horizontal, rotatoire, vertical ou positionnel possibles	Horizontal ou rotatoire possibles
Atteinte du nerf facial	Rare	Possible
Syndrome de Claude Bernard-Horner	Rare	Possible

Bien que l'interprétation des tests neurologiques soit difficile chez le lapin, un examen neurologique assidu permet souvent d'orienter le diagnostic différentiel vers une atteinte vestibulaire périphérique ou centrale. En effet, un état de conscience diminuée, la présence de tremblements intentionnels ou d'un nystagmus vertical sont en faveur d'une atteinte vestibulaire centrale. Une atteinte du nerf crânien VIII (vestibulo-cochléaire) ou de l'oreille interne est plus probable si l'on observe une paralysie du nerf facial ou un syndrome de Claude Bernard-Horner [13] *(Tableau I)*.

L'absence de clignement à la menace n'est pas interprétable chez le lapin et l'évaluation de l'audition, donc de la branche cochléaire du nerf crânien VIII (vestibulo-cochléaire) est difficile [17] *(cf. Annexe 1).*

4. Étiologie

Une des classifications étiologiques possible consiste à séparer les causes des syndromes vestibulaires centraux et périphériques. Toutefois chez le lapin, l'examen neurologique délicat rend parfois difficile la neuro-localisation précise des lésions.

La classification présentée ci-après se base sur les catégories étiologiques (regroupées classiquement sous l'acronyme « VITAMIND ») et l'étude de Gruber *et al.* (2009). Cette étude rétrospective réalisée en Autriche entre 1994 et 2007 s'appuie sur le diagnostic histologique des lésions présentes à l'autopsie chez des lapins atteints de symptômes nerveux. **Les différentes catégories étiologiques sont classées par ordre de fréquence** observée dans leur étude sur 57 lapins présentant un syndrome vestibulaire [1] *(Tableau II)*. Ces catégories seront choisies afin de développer les causes de syndrome vestibulaire chez le lapin dans la suite du paragraphe.

Tableau II : Catégories étiologiques des signes vestibulaires chez le lapin [1]

Catégories	Nombre de lapins	%
Inflammatoire	48	80%
Métabolique-Toxique	4	7%
Traumatique	2	3%
Néoplasique	2	3%
Idiopathique	2	3%
Vasculaire	1	2%
Dégénérative	1	2%
Total	**60**	**100%**
Patients	57 *	-

* Certains lapins sont classés dans deux catégories simultanément

a. Origine inflammatoire

Les causes inflammatoires sont de loin les causes majoritaires. Elles sont responsables de 80% des cas de syndromes vestibulaires (centraux ou périphériques) chez le lapin [1]. Les deux causes principales sont les otites bactériennes et les encéphalites parasitaires à *Encephalitozoon cuniculi*.

i. Les otites

Les otites moyennes ou internes sont classiquement responsables de syndromes vestibulaires. L'atteinte inflammatoire entraîne des lésions du système vestibulaire périphérique. Dans certains cas, l'infection progresse vers le système nerveux central, impliquant des signes vestibulaires centraux [7, 13]. Les otites externes sont rarement à elles seules responsables d'un syndrome vestibulaire, mais elles peuvent induire un port de tête penché par la douleur [7]. Elles sont aussi un facteur favorisant les otites moyennes et internes.

- **Les otites bactériennes**

Des otites moyennes bactériennes sont identifiées à l'examen nécropsique chez 7% *(4/57)*[1] à 9% *(1/11)*[18] des lapins de compagnie présentant un syndrome vestibulaire. Dans l'étude de Gruber *et al.*, elles représentent 8% *(4/48)*[1] des lésions inflammatoires responsables de syndrome vestibulaire.

Les bactéries principalement isolées lors d'otite chez le lapin sont des Pasteurelles [6, 19, 20]. *Pasteurella multocida* est isolée dans 98% [21] des otites de jeunes lapins découvertes fortuitement et dans 95% [18] des otites associées à un syndrome vestibulaire chez des lapins d'élevage. Les autres agents bactériens principalement impliqués dans les otites moyennes sont *Bordetella bronchiseptica, Staphylococcus aureus, Streptococcus spp., Pseudomonas aeruginosa, Escherichia coli, Proteus mirabilis* [7, 22].

Les otites moyennes sont couramment secondaires à des otites externes associées à une rupture du tympan. Chez le chien, elles apparaissent dans 50% des cas d'otite externe chronique [23].

On notera que la visualisation de l'intégrité du tympan n'exclut pas la possibilité du passage d'une otite externe à moyenne avec cicatrisation secondaire du tympan [13].

D'autres causes primaires de l'infection de l'oreille moyenne telles que les atteintes de la cavité nasale, auxquelles les lapins sont très sensibles, sont décrites. M. Kpodékon montre en 1983 que chez le lapin, l'infection rétrograde de l'oreille moyenne via la trompe d'Eustache s'effectue en quelques jours. L'inoculation de *Pasteuralla multocida* réalisée par nébulisation chez 4 lapins entraîne une otite moyenne secondaire chez 2 lapins sur les 3 présentant une rhinite [24]. D'autre part, la bactérie *Pasteurella multocida* est isolée simultanément dans les cavités nasales et dans l'oreille moyenne de 18/19 lapins d'élevage présentant un syndrome vestibulaire [18].

Des otites moyennes primaires par simple obstruction de la trompe d'Eustache sont décrites chez le chien [25]. Enfin, une infection primaire par voie hématogène est théoriquement possible mais non rapportée chez le lapin.

Les signes cliniques observés sont plutôt ceux d'un syndrome vestibulaire périphérique [6]. Dans certains cas, l'otite moyenne bactérienne se complique par passage bactérien le long du nerf vestibulo-cochléaire via le méat acoustique interne [13]. L'oreille interne et/ou le système nerveux central sont alors atteints.

- **Les otites parasitaires ou fongiques**

Les parasites sont principalement impliqués dans les otites externes chez les animaux domestiques. Ces dernières sont fréquentes chez le lapin et favorisent la production de cérumen, le développement bactérien et l'inflammation locale. Les otites externes sont prurigineuses et sont des facteurs prédisposant à l'inoculation de germes et aux lésions traumatiques auto-induites. Elles sont donc responsables de certaines otites moyennes secondaires [1, 6, 18].

Le parasite le plus commun responsable des parasitoses auriculaires chez le lapin de compagnie est *Psoroptes cuniculi*. Les affections fongiques *(ex. Malassezia spp.)* sont plus rares [7].

ii. Les méningo-encéphalites

Par définition les syndromes vestibulaires associés aux méningo-encéphalites sont d'origine centrale.

- **Les méningo-encéphalites parasitaires**
  - Granulomateuses
    - Encéphalitozoonose – *Encephalitozoon cuniculi*

L'encéphalitozoonose est une cause très fréquente de syndrome vestibulaire chez le lapin. Dans l'étude de Gruber *et al.*, le diagnostic *post-mortem* d'encéphalitozoonose est posé chez près de 60% *(69/118)* des lapins présentant des signes neurologiques (histologie et coloration Ziehl-Neelsen et/ou Acid-fast trichome) [1].

Encephalitozoon cuniculi est une microsporidie parasite intracellulaire stricte. Il a été récemment classé dans le règne des *Fungi* (« champignons ») mais l'appellation parasitaire est communément conservée. Sa transmission est verticale et horizontale (via l'urine principalement). *E. cuniculi* entraîne une réaction inflammatoire granulomateuse et une lyse des cellules à l'origine des signes cliniques observés [1, 6].

Il existe différentes formes d'encéphalitozoonose parfois concomitantes.

- **Forme nerveuse** : La plupart des lapins présentent uniquement un syndrome vestibulaire (d'origine centrale). Des tremblements, parésies ou paralysies des membres ainsi que des signes non spécifiques liés à une maladie chronique (amaigrissement, abattement…) sont parfois décrits.
- **Forme rénale** : Les signes observés sont ceux d'une néphrite interstitielle chronique : polydipsie, polyurie, perte de poids, abattement, déshydratation…
- **Forme oculaire** : La visualisation d'une masse blanchâtre dans la chambre antérieure de l'œil associée à une uvéite phacoclastique et sans symptômes généraux est couramment rapportée [3] *(Figure 6)*.

Figure 6 : Uvéite phacoclastique chez un lapin présentant une infection oculaire à *E. cuniculi* [3]

Le diagnostic *in vivo* de la forme nerveuse responsable d'un syndrome vestibulaire est difficile. Il existe plusieurs techniques de détection du parasite chez le lapin mais aucune ne permet d'établir avec certitude le lien avec la forme nerveuse de la maladie. Les dernières études montrent une séroprévalence élevée même chez des lapins sains. Le portage asymptomatique est ainsi fréquent. Les chiffres de séroprévalence varient globalement entre 20% et 80% dans les différentes populations de lapins [18, 26]. Il est évident que la séroprévalence est significativement plus importante dans les populations de lapins présentant des signes nerveux mais les tests sérologiques ne permettent pas un diagnostic de certitude.

- Toxoplasmose – *Toxoplasma gondii*

La toxoplasmose est une affection très rarement décrite chez le lapin mais peut-être sous diagnostiquée. Le lapin est (comme l'Homme) un hôte intermédiaire de *Toxoplasma gondii* et sa contamination est secondaire à l'ingestion d'ookystes excrétés par le chat. **L'infection est souvent asymptomatique** avec une séroprévalence relativement élevée entre 11 et 27% [27]. L'apparition des signes cliniques fait le plus souvent suite à une baisse de l'immunité. Les signes observés dépendent de la localisation des parasites dans les tissus (foie, rate, système nerveux central…). Les kystes parasitaires provoquent des réactions immunitaires sous la forme de granulomes inflammatoires. Ces lésions, lorsqu'elles se localisent dans le système nerveux, peuvent être à l'origine de signes neurologiques variés comme un syndrome vestibulaire ou ne se traduire par aucun signe clinique [1]. En effet, dans l'étude de De Lima *et al.,* les infiltrations inflammatoires visualisées dans le cerveau de lapins positifs par PCR à *T. gondii* n'étaient pas associées à des signes cliniques [28].

- *Larva migrans – Baylisascaris*

Des migrations cérébrales de larves de *Baylisascaris (procynotis, columnaris)* sont rapportées en Amérique du Nord dans de rares cas chez le lapin. La transmission se fait par ingestion d'œufs excrétés dans les fèces de ratons laveurs ou de moufettes. La destruction du système nerveux central par les trajets larvaires peut entraîner un syndrome vestibulaire ou d'autres signes neurologiques [22].

- **Les méningo-encéphalites bactériennes**

Les méningo-encéphalites bactériennes correspondent à 6% des cas *(7/118)* de lapins présentant des signes neurologiques dans l'étude de Gruber *et al.* **Elles sont majoritairement secondaires à des otites moyennes** [1]. L'infection se propage par proximité anatomique ou via le nerf vestibulo-cochléaire. Expérimentalement la propagation bactérienne est possible de façon rétrograde ou antérograde via le nerf trijumeau (nerf crânien V), impliquant des lésions locales d'encéphalite [24].

Les bactéries isolées sont sensiblement identiques à celles retrouvées dans les bulles tympaniques. Dans l'étude de Kunstyr *et al.*, *Pasteurella multocida* est isolée dans le cerveau de 8/18 lapins présentant une otite moyenne à *P. multocida* [18]. La seule identification bactériologique sur une méningo-encéphalite réalisée dans l'étude de Gruber *et al.* met en évidence *Staphylococcus spp* [1].

- **Les méningo-encéphalites virales**

Les méningo-encéphalites virales semblent rares chez le lapin. Dans l'étude de Gruber *et al.*, l'identification de lésions inflammatoires virales n'est observée que sur 2/118 lapins. Dans les 2 cas, l'Herpes Virus Simplex humain est identifié par immunohistochimie ou par analyse PCR [1]. Les cas décrits dans la littérature suggèrent une contamination par l'Homme atteint d'un herpès labial. Les lésions encéphaliques classiquement observées sont non suppurées, multifocales, nécrosantes et localisées préférentiellement dans la substance grise du cerveau ou le cervelet [22]. Un cas décrit présente un syndrome vestibulaire avec des déplacements en cercle [29], mais la plupart du temps les signes neurologiques ne sont pas latéralisés (tremblements, incoordination, opisthotonos) [30].

Les affections par les *Borna Virus* ou par le virus rabique sont très rarement décrites. Des signes d'atteinte vestibulaire sont théoriquement possibles [22].

b. Origine métabolique / toxique / nutritionnelle

Chez 7% *(4/57)* des lapins dans l'étude de Gruber *et al.*, une origine toxique ou métabolique au syndrome vestibulaire est suspectée [1]. Chez le lapin la toxicité locale ou systémique des aminosides (ex. gentamicine) peut entraîner des syndromes vestibulaires [7] *(cf. Partie I.4.c.).* Des signes nerveux de type syndrome vestibulaire central ou des tremblements sont rapportés en cas d'hypovitaminose A [31], d'intoxication au plomb ou au métronidazole [5, 7, 32]. Chez le chien, il est décrit que l'hypothyroïdisme peut entraîner des signes nerveux et un syndrome vestibulaire périphérique [32]. Mais aucune étude ne permet de confirmer l'existence d'un syndrome similaire chez le lapin.

c. Origine traumatique / iatrogène

- **Traumatique**

Les traumatismes font partie des causes pouvant entraîner des signes neurologiques comme un syndrome vestibulaire chez le lapin. Dans l'étude de Gruber *et al.*, un lapin présente un syndrome vestibulaire (avec un port de tête penché et un nystagmus pathologique) associé à une hémorragie du parenchyme cérébral secondaire à un traumatisme [1]. Les autres types de lésions traumatiques décrites pouvant induire un syndrome vestibulaire sont les fractures de l'os temporal et les lésions associées à un corps étranger dans la région auriculaire [7].

Remarque : Les corps étrangers intra-auriculaires (comme les épillets retrouvés chez les carnivores domestiques par exemple) sont très rarement rapportés chez le lapin.

- **Iatrogène**

Les lésions iatrogènes induisant un syndrome vestibulaire bien que rares sont possibles. Un nettoyage trop agressif de l'oreille peut provoquer un syndrome vestibulaire (généralement transitoire) chez le lapin [7]. Kim *et al.* ont montré en 2013 que l'injection de gentamicine dans la bulle tympanique provoque chez le lapin un syndrome vestibulaire périphérique ipsilatéral [33]. De plus, l'application topique de gentamicine ou de tobramycine a des effets ototoxiques si le tympan est perforé [34].

Des précautions sont donc à prendre chez le lapin lors de la prescription de traitements locaux à base d'aminosides (ex. gentamicine, tobramycine) dans les oreilles.

d. Origine néoplasique

Dans l'étude de Gruber *et al.*, 3% *(2/57)* des lapins présentent un syndrome vestibulaire et une tumeur du système nerveux central [1]. Les tumeurs nerveuses semblent rares chez le lapin. La plupart des tumeurs décrites sont des lymphomes généralement multicentriques. Des ostéosarcomes et des métastases d'hémangiosarcomes ou de mélanomes sont également décrits [7]. Suivant la localisation de la lésion les symptômes peuvent être ceux d'un syndrome vestibulaire central ou périphérique ou d'autres signes neurologiques.

Les tumeurs de l'oreille (externe, moyenne ou interne) ne sont pas décrites chez le lapin.

e. Origine idiopathique

Comme chez le chien et le chat, certains syndromes vestibulaires chez le lapin restent inexpliqués et sont donc qualifiés d' « idiopathiques ». C'est le cas pour 3% *(2/57)* des lapins de l'étude de Gruber *et al.* : aucune étiologie n'est remarquée après l'examen post-mortem et l'analyse histologique du cerveau et des principaux organes [1]. Ces lapins sont très affaiblis, cachectiques et/ou présentent une coccidiose intestinale concomitante. Les signes neurologiques pourraient donc être secondaires à un état clinique avancé ou une autre affection.

En clinique, les syndromes vestibulaires idiopathiques peuvent évoluer favorablement en quelques jours après la mise en place de soins de support mais aucune prédisposition épidémiologique n'est encore identifiée chez le lapin [7].

f. Origine vasculaire / dégénérative

Des affections vasculaires à l'origine d'un syndrome vestibulaire sont décrites chez un seul lapin dans l'étude de Gruber *et al.*. Des lésions d'hypoxie cérébrale seraient secondaires à des anomalies des vaisseaux ou du cœur (ex. fibrose du myocarde) [1]. Des atteintes dégénératives nerveuses (ex. lyse cellulaire, démyélinisation) ou de la cochlée sont possibles [7, 32].

Dans leur étude, Gruber *et al.* ont assigné certains lapins dans plusieurs catégories car plusieurs origines compatibles avec le syndrome vestibulaire observé sont identifiées. Parmi les lapins présentant des signes neurologiques, **11/118 souffrent d'une infection concomitante à *E. cuniculi*** (diagnostic histologique) [1].

5. Diagnostic

Le diagnostic étiologique *in vivo* d'un syndrome vestibulaire n'est pas facile en clinique vétérinaire. Il nécessite **la mise en place d'examens complémentaires adéquats**, parfois non disponibles au chevet du malade dans les cliniques vétérinaires (nécessité de référer dans des structures équipées). On détaillera dans ce paragraphe les principales étapes du diagnostic d'un syndrome vestibulaire chez le lapin de compagnie.

Nous garderons à l'esprit que l'examen neurologique du lapin est à interpréter avec précaution car les réponses aux stimuli sont souvent masquées (« *freezing* ») chez cette espèce [35]. Il reste cependant une étape essentielle de l'examen clinique permettant d'orienter le diagnostic vers un syndrome vestibulaire d'origine centrale ou périphérique. Des arbres décisionnels ont été proposés pour l'orientation diagnostique du syndrome vestibulaire du lapin à partir de l'examen neurologique [16]. De plus, de nombreuses études évoquent lors de l'analyse *post-mortem*, l'existence de plusieurs causes concomitantes pouvant être responsables des signes cliniques observés chez l'animal.

a. Anamnèse et commémoratifs

Avant la consultation, la prise de rendez-vous permet d'évaluer le type de présentation (aiguë ou chronique), le caractère d'urgence et de conseiller une cage de transport adaptée.

La consultation débutera toujours par l'identification de l'animal (race, âge, sexe…) et un temps de recueil des commémoratifs. Les informations suivantes sont à obtenir : milieu de vie,

température/humidité, présence de courants d'air, alimentation, prise de boisson, substrat, litière, soins apportés, congénères, densité de population, maladies connues des parents ou de la fratrie…

Les facteurs prédisposants à certaines maladies responsables d'un syndrome vestibulaire seront repérés *(cf. Partie I.4.).* De plus, tout évènement inhabituel ou changement du milieu de vie est important à relever. En effet, l'influence du stress sur l'immunité et dans le déclenchement de maladies à portage asymptomatique est importante chez le lapin. Enfin, les informations à propos de la prophylaxie des maladies contagieuses sont récoltées [7].

L'anamnèse et les **antécédents médicaux de l'animal permettent eux aussi d'orienter la démarche diagnostique**. L'historique des maladies auriculaires, respiratoires, dentaires, oculaires, rénales (…) sont à prendre en considération dans un contexte de syndrome vestibulaire. Les facteurs favorisant certaines affections ou pouvant être à l'origine de complications sont identifiés. Par exemple, une otite externe chronique ou une rhinite chronique sont des causes primaires identifiables pouvant engendrer une otite moyenne [13].

b. Examen clinique et neurologique

L'examen clinique se réalise dans de bonnes conditions pour un lapin. Le matériel (balance, stéthoscope, otoscope, thermomètre…) doit être préparé à l'avance pour limiter au maximum le temps d'examen et le stress de l'animal. La contention peut être facilitée par l'utilisation d'une serviette. L'examen clinique doit être complet avec une bonne connaissance des paramètres anatomiques et physiologiques du lapin. **Une attention particulière est portée sur l'observation des signes locaux généraux fréquemment associés à une affection neurologique vestibulaire** [2] : affaiblissement, déshydratation, amyotrophie, ulcère cornéen, otite externe, uvéite, hémiparésie faciale, jetage… Chez le chien, il est décrit qu'une douleur à l'ouverture de la gueule peut suggérer l'existence d'une otite [36]. L'observation otoscopique des conduits auditifs externes fait partie de l'examen clinique du lapin. Cette partie sera détaillée et illustrée par des images de vidéo-otoscopie dans le paragraphe suivant.

L'examen neurologique est réalisé en fin d'examen ou peut être différé suivant le caractère et l'état de stress du lapin. Il a pour but de détecter une anomalie neurologique et d'en déterminer sa localisation. **L'examen neurologique chez le lapin peut se décomposer en plusieurs étapes :** [17, 35]

- L'observation à distance. Elle permet l'évaluation du statut mental, de la position de la tête, du corps et des membres, de la symétrie faciale, des déplacements, de la réponse aux stimuli de l'environnement…
- L'examen rapproché comprenant :
    - La palpation de l'appareil locomoteur. Elle permet l'examen des os, des masses musculaires et des articulations,
    - L'identification des réactions posturales et des réflexes spinaux. Elle permet l'évaluation de la motricité, des placers proprioceptifs et des réflexes ostéo-tendineux,
    - L'appréciation de la sensibilité de la face et des membres,
    - L'évaluation des nerfs crâniens. Elle est permise par l'appréciation de la réponse à la menace, des réflexes photomoteurs et palpébraux, du nystagmus, de l'audition, de l'inclinaison de la tête, des masses musculaires faciales, de la sensibilité de la face, des mouvements de la langue, de la déglutition… *(cf. Annexe 1)*

Les manifestations cliniques d'un syndrome vestibulaire chez le lapin sont : **un port de tête penché**, **des déplacements sur un cercle**, **une ataxie asymétrique, des roulades ou tournis, des chutes et/ou un nystagmus pathologique** [1, 2, 3]. D'autre signes neurologiques y sont parfois associés comme des tremblements de la tête ou des membres, des déficits proprioceptifs, un strabisme, ou une hémiparésie de la face par exemple [11] *(cf. Partie I.3.).*

L'examen neurologique doit théoriquement permettre de réaliser la dichotomie entre un syndrome vestibulaire d'origine centrale ou d'origine périphérique. Mais **la localisation de la lésion bien qu'essentielle est souvent difficile à réaliser chez le lapin** [6]. En effet, le lapin est une proie et le stress engendré par la consultation entraîne la dissimulation de nombreux signes cliniques [16].

c. Examens complémentaires disponibles

À la suite de l'examen clinique et neurologique, il est nécessaire de proposer aux propriétaires les examens complémentaires adaptés afin d'orienter le diagnostic étiologique du syndrome vestibulaire [8]. **Ces examens devront être choisis de manière raisonnée en prenant en compte l'état de santé de l'animal et après avoir obtenu le consentement éclairé du propriétaire.** Ils ne permettront pas forcément d'obtenir un diagnostic précis mais permettront de conforter ou non une suspicion diagnostique pour un animal donné.

- **Vidéo-otoscopie - Otoscopie**

L'examen vidéo-otoscopique **permet une bonne visualisation du conduit auditif externe et du tympan.** La vidéo-otoscopie (ou l'examen otoscopique classique) permet de réaliser aisément le diagnostic d'une otite externe, de vérifier l'intégrité du tympan et peut informer dans certains cas sur l'état de l'oreille moyenne *(D - Figure 7)*. Un des avantages de cet examen à visualisation directe est que son interprétation n'est pas ou peu dépendante de l'opérateur. De plus, l'examen vidéo-assisté permet la capture d'images numériques facilitant le suivi.

Il est conseillé de réaliser cet examen sous sédation ou sous anesthésie chez le lapin et de nettoyer l'instrument entre chaque oreille. Les signes d'otite externe (inflammation, tuméfaction, rougeur, débris purulents), la présence de cérumen et l'intégrité du tympan sont à observer [37] *(Figure 7)*.

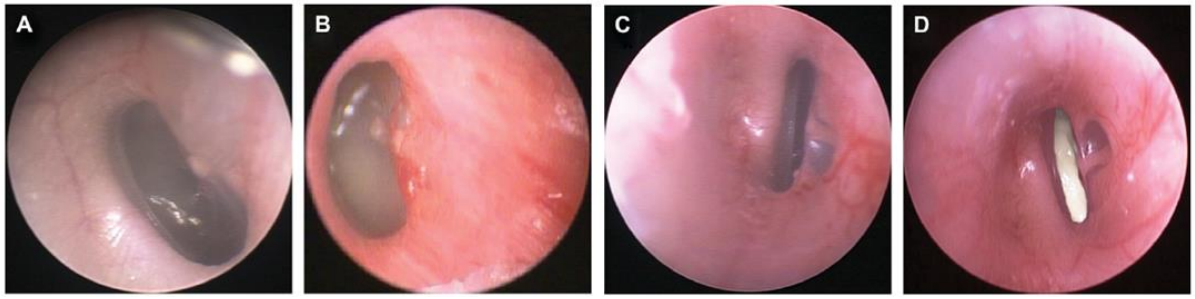

A : CAE horizontal et tympan normaux. B : CAE inflammatoire et débris caséeux visibles en arrière du tympan intact. C : Tympan perforé. D : Tympan perforé avec débris purulents, otite moyenne.

Figure 7 : Images vidéo-otoscopiques du CAE et du tympan chez le lapin [38]

De plus, cet examen permet le retrait de corps étrangers, le nettoyage des conduits auditifs, la réalisation de biopsies ou d'une myringotomie [38]. Dans la plupart des cas chez le chien, la vidéo-otoscopie permet également le diagnostic d'otite moyenne. Dans l'étude de Classen *et al.* en 2016 sur 64 oreilles de chiens examinées, 1 seule otite moyenne n'est pas visualisée à la vidéo-otoscopie (Gold-standard : scanner). Dans cette étude, la sensibilité de l'examen vidéo-otoscopique dans la détection d'otite moyenne est supérieure à 90% et la spécificité est d'environ 98% [39] *(cf. Tableau V, p. 75)*. Aucune étude similaire n'a malheureusement été réalisée chez le lapin.

- **Imagerie**

Les examens d'imagerie médicale permettent la visualisation de différentes structures anatomiques de manière non invasive. La radiographie, l'examen tomodensitométrique (scanner), l'Imagerie par Résonance Magnétique (IRM) et l'échographie ont tous des applications dans l'exploration du syndrome vestibulaire [40].

L'exploration des oreilles et de la boîte crânienne par l'imagerie sera développée par la suite. L'imagerie est **aussi utile dans l'exploration structurelle d'autres organes parfois atteints de manière concomitante**. Il sera intéressant par exemple d'explorer les reins en cas de suspicion d'encéphalitozoonose. Les sinus, l'œil, les dents, le cœur, le foie, les nœuds lymphatiques, sont autant d'organes pouvant présenter des modifications structurelles en cas d'affection responsable d'un syndrome vestibulaire.

- **Biochimie / Hématologie**

Les paramètres biochimiques des grandes fonctions organiques sont particulièrement intéressants dans un contexte de prise en charge d'urgence d'un animal potentiellement anorexique ou déshydraté. De plus, une insuffisance rénale chronique dans un contexte de syndrome vestibulaire est en faveur d'une infection à *E. cuniculi*.

La numération formule sanguine permettra essentiellement d'obtenir des informations sur le statut du système immunitaire et la présence d'une potentielle infection [15].

- **Sérologie**

La recherche d'anticorps devrait en théorie permettre l'identification de l'agent pathogène avant l'établissement des lésions dans les organes [6]. **Mais cette recherche est incertaine car de nombreux lapins sont porteurs asymptomatiques** de *E. cuniculi*, *Toxoplasma gondii* ou encore de *Pasteurella spp.* Une étiologie infectieuse courante du syndrome vestibulaire chez le lapin est l'encéphalitozoonose nerveuse induite par *E. cuniculi,* mais la **séroprévalence (IgG) de ce parasite dans des populations a priori saines est évaluée entre 20 et 80%** [18, 26]. C'est pourquoi la recherche à la fois des IgG et des IgM est conseillée. Il existe des tests ELISA (Enzyme-Linked ImmunoSorbent Assay), IFAT (Indirect Fluorescence Antibody Test) et CIA (Caron ImmunoAssay) [3]. Un nouveau test Western Blot semble plus sensible et plus spécifique que le test ELISA couramment utilisé [41].

Un résultat positif du titre d'IgM serait le signe d'une affection active et une augmentation des IgG le signe d'une affection ancienne ou chronique. Pour autant les dernières études montrent la présence d'IgM détectables dans le sang dans les formes chroniques de la maladie [27]. Une telle séroprévalence dans la population limite l'interprétation d'un résultat positif. En effet, bien qu'elle permette la confirmation d'une infection actuelle ou passée par *E. cuniculi*, rien n'indique avec certitude l'implication du parasite dans les signes cliniques observés [42] *(cf. Partie IV.4.c.)*.

- **Bactériologie**

L'analyse bactériologique d'écouvillons de l'oreille externe ou de la muqueuse nasale peut être réalisée. L'analyse bactériologique positive en cas de perforation du tympan apporte un diagnostic de certitude d'otite moyenne bactérienne. **Le prélèvement idéal pour le diagnostic *in vivo* sera réalisé au cours d'une myringotomie** [37]. Les analyses seront intéressantes dans le choix de l'antibiotique et sont obligatoires pour la prescription d'un antibiotique critique [43, 44].

- **Cytologie du liquide cérébrospinal (LCS)**

La recherche d'anticorps dans le liquide cérébrospinal n'est pas considérée aujourd'hui comme fiable et donc ne semble pas être utile dans le diagnostic du syndrome vestibulaire mais l'analyse cytologique reste intéressante [45]. **Un profil inflammatoire suggère une cause infectieuse touchant le système nerveux central**. De plus, Jass *et al.* indiquent qu'une pléiocytose (= leucocytose dans le LCS) lympho-monocytaire serait évocatrice d'une infection nerveuse par *E. cuniculi* [45].

- **Recherche par PCR**

La recherche de l'ADN d'*E. cuniculi* par **PCR sur sang, LCS, urines ou fèces est décrite comme peu sensible** [2]. En clinique *in vivo* seule l'analyse PCR sur un prélèvement de la chambre antérieure de l'œil (humeur aqueuse) en cas d'uvéite phacoclastique obtient une sensibilité de détection du parasite de 100% *(n=10)* [46].

d. Diagnostic de certitude

La plupart des examens complémentaires *in vivo* ne permettent qu'une orientation diagnostique. En effet, le diagnostic étiologique est établi principalement lors du traitement ou de l'autopsie.

Une analyse bactériologique lors de myringotomie ou lors du traitement chirurgical permet d'identifier le ou les germe(s) responsable(s) d'une otite moyenne.

L'histologie reste l'examen de référence permettant d'établir le diagnostic étiologique. Dans le contexte de syndrome vestibulaire la plupart des prélèvements sont réalisés à l'autopsie car les biopsies du système vestibulaire ne sont pas envisageables.

Lors de l'examen nécropsique certaines lésions macroscopiques comme une otite moyenne-interne purulente, des lésions de méningo-encéphalite purulente ou de cérébromalacie permettent d'établir un diagnostic [8]. Les méthodes histologiques sont décrites comme les plus sensibles pour identifier les différentes causes détaillées précédemment *(Figure 8)*. La plupart du temps des confirmations immuno-histologiques ou moléculaires sont nécessaires afin d'identifier avec précision les agents infectieux responsables des symptômes et des lésions. Coskai *et al.* ont montré que l'analyse par PCR nichée (nested PCR) sur des prélèvements de cerveau permet l'identification de *E. cuniculi* dans 92% des cas chez les animaux atteints d'un syndrome vestibulaire de manière chronique [46].

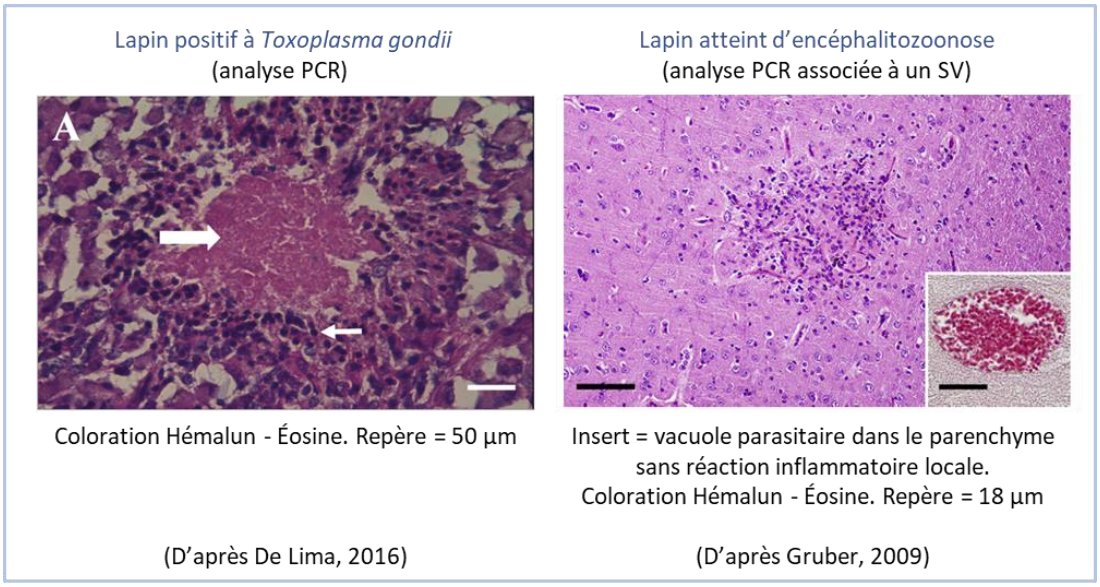

Figure 8 : Coupe histologique de cerveaux de lapins présentant une méningo-encéphalite granulomateuse parasitaire [1, 28]

6. Prophylaxie, traitements et pronostic

Dans ce paragraphe les grandes lignes directrices sont présentées pour la prise en charge médicale d'un lapin présentant un syndrome vestibulaire. Les principaux traitements étiologiques des otites bactériennes et de l'encéphalitozoonose sont renseignés.

Pour les **otites moyennes-internes le traitement médical seul semble illusoire chez le lapin**. L'antibiothérapie sera choisie en fonction des résultats de l'antibiogramme et sera d'une durée relativement longue (4 à 6 semaines minimum). Les molécules le plus souvent recommandées chez le lapin sont les trimétroprimes-sulfamides, l'azithromycine seul ou en association avec du métronidazole, la pénicilline G ou les quinolones [7]. Le choix de l'antibiotique devra prendre en compte l'efficacité de la molécule sur le germe détecté, la facilité et la sécurité d'utilisation chez le lapin sur le long terme et le respect de la législation en vigueur (« principe de la cascade » et restriction des antibiotiques « critiques »). **Le traitement de choix sera chirurgical** avec une Ablation Partielle ou Totale du Conduit Auditif externe (PECA / TECA) associée ou non à une ostéotomie de la bulle tympanique [47]. Cette ostéotomie permettant un nettoyage et un curetage de la bulle tympanique est décrite par abord Ventral ou Latéral (VBO / LBO) [12, 48].

Le **traitement étiologique de l'encéphalitozoonose passe par l'administration d'antiparasitaires de la famille des benzimidazoles** comme le fenbendazole ou l'albendazole pendant 4 semaines [49, 50, 51]. Ces antiparasitaires permettent de réduire la charge infectieuse et les signes cliniques mais pas d'aboutir à une stérilisation complète de l'animal et les rechutes même sans nouvelle contamination sont possibles. L'albendazole serait plus efficace contre les microsporidies chez l'Homme [26, 50]. Des Mitogen-Activated Protein Kinase (MAPK) ont montré leur action sur l'inhibition de la réplication de *Toxoplasma gondii* et *Encephalitozoon cuniculi* chez des souris. Ces enzymes sont donc une perspective d'avenir pour le traitement des méningo-encéphalites parasitaires chez le lapin [52]. L'utilisation de corticostéroïdes dans cette affection est controversée mais semble aujourd'hui déconseillée [6]. En effet, Sieg *et al.* ont réalisé une étude randomisée sur 95 lapins présentant un syndrome vestibulaire. L'évaluation du taux de survie et de l'évolution d'un score neurologique après 10 jours de traitement multimodal n'a pas montré de différence significative avec ou sans corticoïdes (dexaméthasone à 0,2 mg/kg SC) [51].

Le pronostic doit dans tous les cas être réservé et s'assombrit avec l'intensité des signes cliniques et la non réponse au traitement initial. La reprise de l'alimentation spontanée est un facteur pronostic favorisant [6, 53]. Dans l'étude de Künzer *et al.*, plus de la moitié *(54%)* des lapins suspects d'encéphalitozoonose (sérologie positive, IgG > 1:40) et présentant des signes neurologiques ont récupéré un mode de vie normal, en quelques jours [2].

Les traitements de soutien sont à mettre en place dès que possible et dans tous les cas. La facilité d'accès à l'eau et à la nourriture sera adaptée aux symptômes neurologiques du lapin. La cage sera modifiée pour limiter le stress et prévenir les traumatismes. Une sédation sera parfois à envisager pour limiter le stress [6]. En cas d'un port de tête très incliné, l'application régulière d'un gel de couverture ophtalmique pourra limiter l'apparition d'ulcères cornéens. Bien que physiologiquement les lapins ne puissent pas vomir, certains auteurs évoquent l'utilisation d'antiémétiques, comme le métoclopramide par exemple pour prévenir un état nauséeux secondaire à l'atteinte vestibulaire [31].

La prévention des otites passe par un nettoyage régulier des conduits auditifs externes, surtout dans les races de type bélier.

Pour *E. cuniculi*, la prophylaxie inclut des mesures d'hygiène et de diminution du stress, ainsi qu'un dépistage au sein de l'élevage et une séparation des individus en fonction de leur statut sérologique [8]. Enfin, bien que des risques d'hypoplasie médullaire soient rapportés dans d'autres espèces [54], le traitement préventif avec du fenbendazole (10 mg/kg deux fois par jour PO) en cure de 7 jours a montré expérimentalement sa capacité à empêcher la contamination de lapins sains par des spores de *E. cuniculi* [49].

Vis-à-vis de l'Homme, la prophylaxie pour les maladies zoonotiques comme l'encéphalitozoonose et la toxoplasmose est à considérer surtout pour les personnes immunodéprimées. La contamination humaine par *Encephalitozoon cuniculi* se produit par ingestion accidentelle de spores excrétées dans les urines d'un lapin infecté. Les signes cliniques de l'encéphalitozoonose chez l'Homme sont : une kérato-conjonctivite sèche, une sinusite, une bronchite, une néphrite, une hépatite, une infection intestinale ou une encéphalite [1]. Pour la toxoplasmose le lapin présente un risque pour l'Homme au même titre que le mouton [55]. Les lapins étant « hôtes intermédiaires » de *Toxoplasma gondii*, il n'y a donc pas d'excrétion fécale des oocystes mais un risque de contamination uniquement en cas de consommation de l'animal.

Partie II : Les outils d'imagerie disponibles pour le diagnostic du syndrome vestibulaire chez le lapin de compagnie

Les outils d'imagerie médicale sont de plus en plus présents dans les structures vétérinaires. Leur accès d'un point de vue géographique et financier s'améliore [56]. Le nombre d'ouvrages et de formations permettant aux vétérinaires de réaliser et d'interpréter ces examens augmente lui aussi. Cette thèse et en particulier les parties suivantes sont rédigées en ce sens : apporter une aide au diagnostic du syndrome vestibulaire du lapin de compagnie lors de la réalisation des examens d'imagerie médicale.

1. Principes physiques des outils d'imagerie

L'imagerie médicale regroupe plusieurs techniques qui utilisent **des phénomènes physiques non invasifs** afin de visualiser les structures internes d'un corps (humain ou animal). L'imagerie médicale comprend au sens strict la radiographie, le scanner, l'imagerie par résonance magnétique et l'échographie. Certains y associent l'endoscopie (définition au sens large). L'endoscopie et donc son application vidéo-otoscopique, ne seront pas détaillées ici (sens strict de la définition).

Depuis les années 1970-1980 l'imagerie médicale est devenue numérique. Cette évolution offre plus de facilité dans l'acquisition et la lecture des images, et ainsi plus de fiabilité dans l'interprétation de celles-ci.

a. Radiographie

L'image radiographique est produite par **un différentiel d'atténuation de rayons X**. La radiographie a été la première technique d'imagerie découverte et développée depuis la fin du XIXème siècle. Les rayons X ont été découverts par W. Roentgen en 1895 et des applications à des fins d'imagerie médicale sont décrites dès l'année suivante (angiographie) [57].

Les rayons X sont produits par l'interaction d'électrons sur l'anode dans le tube de l'appareil de radiographie. Ils sont ensuite canalisés et orientés afin de traverser le corps composé de différents types de tissus. Les effets *photo-électrique* et *Compton* sont à l'origine des phénomènes d'atténuation et de diffraction des rayons X produisant l'image de rayonnement. Cette image est captée sur un récepteur et transformée en image numérique dans des nuances de gris *(Figure 9)*. Un gain de signal est permis par l'utilisation d'un amplificateur de brillance. Les tissus denses comme les os apparaissent « blancs » (= radio-opaques) et les milieux plus aériens apparaissent « noirs » (= radio-transparents) [58].

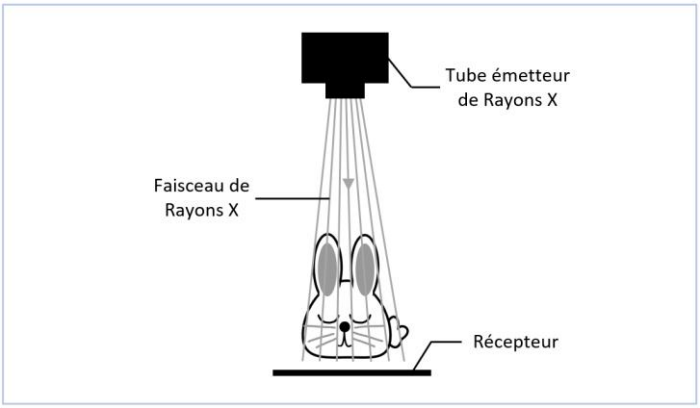

Figure 9 : Représentation schématique de la formation d'une image à partir d'un appareil de radiographie. *(Production personnelle)*[57]

Les paramètres réglables de l'appareil sont :

- Les kiloVolts (kV) : **la tension** du faisceau varie entre 25 et 140 kV. Plus la tension est élevée moins le contraste entre deux structures de densité proche sera visible.
- Les milliAmpères-seconde (mAs) : **le nombre de rayons X** défini par l'intensité du courant *(en milliAmpères)* et le temps d'exposition *(en secondes)*. Plus le nombre de rayons X augmente plus l'exposition augmente, plus l'image sera sombre [58].

L'ouverture du diaphragme (ou collimation), l'angle d'incidence, les mouvements du corps, la distance entre le corps et le récepteur, l'utilisation d'une grille anti-diffusante et les paramètres de post-traitement numérique sont autant de variables influençant la qualité de l'image finale et sont donc à prendre en compte dans la réalisation des clichés [57].

C'est une technique irradiante, présentant donc un risque pour le patient exposé et pour les personnes situées à proximité. Les règles de radioprotection sont à respecter dans chaque situation.

b. Tomodensitométrie (scanner)

Le scanner à rayon X ou tomodensitométrie (TDM) utilise les mêmes phénomènes physiques que la radiographie mais la rotation hélicoïdale du couple « source de rayon X – récepteur » autour du patient permet d'obtenir des images en 3 dimensions (3D) *(Figure 10)*.

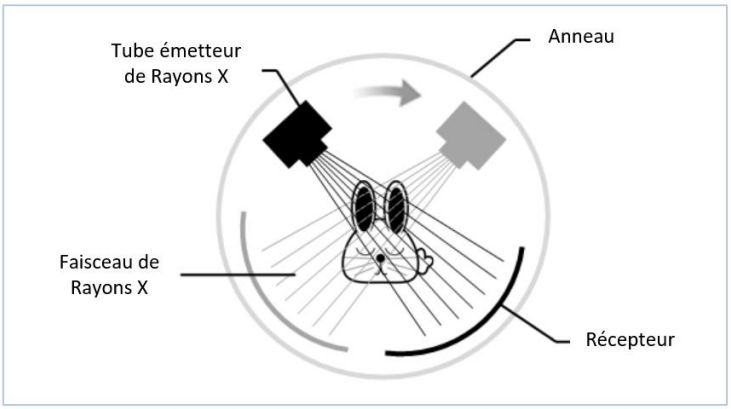

Figure 10 : Représentation schématique de la formation d'une image à partir d'un scanner à rayons X [56]

Le scanner a été inventé par G.N Hounsfield et A.M. Cormack vers le milieu des années 1970 suite au développement du monde numérique [56]. Cette technique permet d'obtenir des coupes transversales du patient. L'atténuation du faisceau de rayons X est mesurée pour chaque unité de volume élémentaire du patient. Ces unités élémentaires sont appelées voxels et la valeur d'absorption linéaire mesurée pour chacun d'entre eux est appelée µ. Ce coefficient µ est converti en Unité Hounsfield (UH) variant de -1000 à +3000.

Chaque voxel (associé à un coefficient µ) sera représenté par une nuance de gris sur l'écran de l'ordinateur. La visualisation simultanée d'un spectre de 4000 unités n'étant pas possible sur un écran proposant seulement 256 nuances de gris (perte d'informations), la représentation numérique est réalisée dans une « fenêtre scanner ». Le but est de regrouper un ensemble de densités autour d'une densité moyenne d'intérêt et de décliner les nuances de gris sur cette plage [56] *(Figure 11)*.

Les paramètres réglables de l'appareil sont : [57]

- La collimation primaire : **l'épaisseur de coupe** varie de 1 à 10 millimètres. Elle est définie par la largeur du faisceau de rayons X à la sortie du tube. Plus elle est faible, plus la précision sera bonne.
- Les « kV et mAs » : **la tension** et **le nombre de rayons X** par unité d'acquisition *(cf. Partie II.1.a.).*
- **Le temps de rotation** : la durée pour une rotation de 360° du tube émetteur. Plus elle est faible, plus la résolution temporelle sera bonne.
- **Le pitch** (pour les acquisitions multi-coupes) : le taux de recouvrement défini comme le rapport entre le pas de l'hélice (distance parcourue par la table pendant une rotation de 360° du tube) et la collimation. Plus il est élevé, moins il y a de superpositions de données pour reconstruire l'image et plus le rapport signal/bruit sera faible.
- **L'axe des coupes** : l'angle d'incidence des différents rayons.
- **Le champ** : le diamètre d'acquisition.

L'acquisition des images se fait aujourd'hui en mode hélicoïdal continu, cela permet de limiter les artefacts liés à la respiration et gagner en temps d'acquisition.

Les paramètres réglables de la fenêtre scanner sont : [56]

- **Le niveau de la fenêtre**, ajusté à la valeur moyenne de la densité de la structure étudiée. Plus il est élevé, plus il permettra l'étude des tissus de haute densité comme les os.
- **La taille ou largeur de la fenêtre**, représentée par toute la gamme de gris. Plus elle est étroite, plus la distinction entre les structures de densités voisines sera facile *(Figure 11)*.

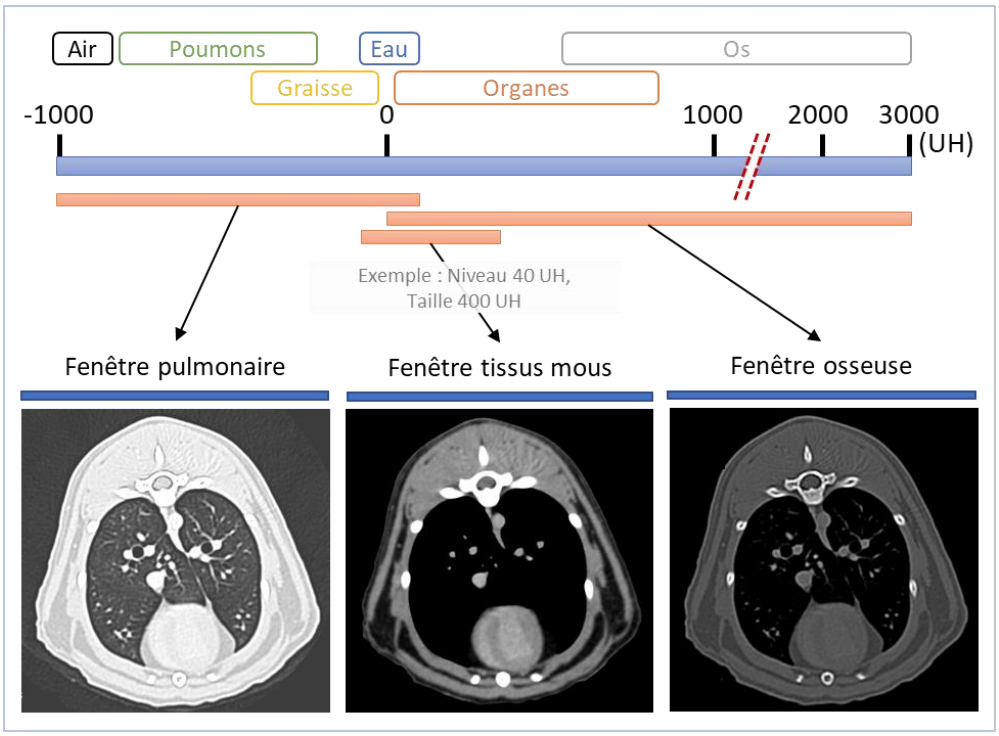

Figure 11 : Illustration des « fenêtres scanner » sur l'échelle de Hounsfield.
(Coupes transversales d'un thorax de chien, CHV Atlantia)

Comme le montre la *figure 11*, la fenêtre osseuse permet une bonne visualisation des os et des organes. Les fenêtres « tissus mous » et « pulmonaire » permettent l'évaluation de ces structures. La lecture des images peut se faire en 2D « classique » ou en mode de visualisation MPR (MultiPlanar Reconstruction) avec défilement des coupes successives ou bien en reconstitution en 3D. De plus, le traitement numérique des données permet de nombreux réglages (contraste, luminosité, netteté, applications de filtres…) qui facilitent l'interprétation.

C'est une technique irradiante, présentant donc un risque pour le patient exposé et pour les personnes situées à proximité. Les règles de radioprotection sont à respecter dans chaque situation.

c. Imagerie par Résonance Magnétique (IRM)

L'imagerie par résonance magnétique utilise la capacité des atomes à produire un champ électromagnétique lors de leur retour à un état de stabilité après une phase d'excitation.

L'IRM est très développée en médecine humaine et de plus en plus dans les structures vétérinaires. Elle permet d'obtenir une bonne définition de l'image dans les tissus mous. C'est aussi un examen d'acquisition d'images en coupe mais les phénomènes physiques utilisés pour la formation de ces images sont très différents du scanner. **Le signal provient du noyau de chaque atome d'Hydrogène** présent dans les tissus. Chaque atome d'un corps est animé d'un mouvement continu et la composition du noyau d'Hydrogène provoque un déséquilibre dans sa rotation sur lui-même appelé spin [8, 57].

Ce déséquilibre est premièrement orienté par un champ magnétique dont l'intensité est définie en Teslas (T). L'impulsion d'une onde Radio Fréquence (RF) émise perpendiculairement au champ magnétique va modifier la répartition globale des spins. Ces derniers vont revenir à leur état initial durant la phase de relaxation et émettre dans le même temps un signal électromagnétique capté par

l'appareil *(Figure 12)*. Comme le signal provient des noyaux des atomes d'Hydrogène, c'est la différence de densité de ces noyaux en fonction des tissus qui sera visualisée en nuances de gris à l'écran. Les atomes d'Hydrogène sont majoritaires dans l'eau donc très présents dans les tissus mous (qui apparaissent « blanc » = signal hyper-intense), et sont en faible proportion dans l'air ou les os (qui apparaissent « noirs » = signal hypo-intense).

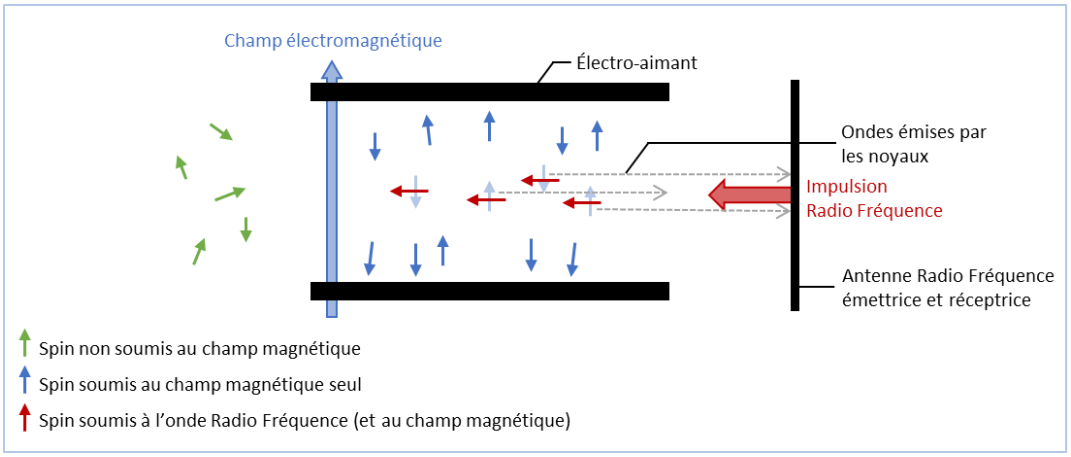

Figure 12 : Représentation schématique de la formation d'une image à partir d'un appareil d'IRM. *(Production personnelle)*[57]

La séquence d'IRM telle que nous la connaissons aujourd'hui a été décrite en 1976 par P. Mansfield et P. Lauterdbur. Elle correspond à deux impulsions Radio Fréquence successives puis au recueil de l'onde émise par les noyaux appelée l'écho de spin **au temps d'écho (TE)**. Puis l'opération est répétée, **le temps de répétition (TR)** est défini. Il existe plusieurs types de séquences. Les deux principales sont :

- **La séquence pondérée T1** avec un TR court et un TE court. La relaxation (longitudinale) T1 correspond au retour au niveau d'énergie de base des spins excités. L'image obtenue avec une séquence pondérée T1 présente une meilleure définition anatomique.
- **La séquence pondérée T2** avec un TR long et un TE long. La relaxation (transverse) T2 correspond aux interactions entre spins voisins. L'image d'une séquence pondérée T2 permet de distinguer les liquides (où les molécules sont éloignées) des solides (où les spins des molécules proches interagissent rapidement).

Le signal de résonance magnétique des noyaux est enregistré puis traité de façon numérique pour former une image en nuance de gris.

La qualité des images obtenues est directement liée à la **puissance du champ magnétique de l'appareil** (en Teslas). Les paramètres réglables de l'appareil sont : [59, 60]

- **Les paramètres TE et TR** de la séquence et le **schéma de la séquence**. Il en existe beaucoup ; des séquences avec écho de gradient nommées T2w ou T2* seront présentées ensuite. Elles permettent une meilleure visualisation des collections liquidiennes.
- **L'épaisseur de coupe** définie par la largeur de l'onde Radio Fréquence. Plus elle est faible, plus la résolution diminue (signal plus faible) mais plus la précision augmente.
- **Le champ de vision** (Field Of View ou FOV). Plus il augmente, plus la résolution diminue.
- **L'axe de coupe** par orientation de l'animal dans l'antenne Radio Fréquence. L'acquisition peut être réalisée sur un seul axe et reconstituée numériquement sur les autres axes ; ou bien réalisée sur les trois axes (transversal, sagittal et coronal) par repositionnements successifs. Le

principal avantage des acquisitions successives est une meilleure définition des images, l'inconvénient majeur est un temps d'examen plus long.

C'est une technique ne présentant pas de risque d'irradiation. En revanche son coût est plus élevé que le scanner.

d. Échographie

L'image échographique est créée à partir de la réflexion d'ondes ultrasonores sur les tissus. L'onde ultrasonore émise par le transducteur est une onde mécanique qui nécessite un milieu matériel pour se propager. À l'interface entre deux tissus (d'impédances acoustiques différentes) : **une partie de l'onde est réfléchie** et retourne vers le récepteur et **une partie est transmise**. L'onde mécanique reçue est transformée en un signal numérique affiché à l'écran *(Figure 13)*. Les interfaces ou les milieux hétérogènes apparaissent « plus blancs » (= hyper-échogènes) que les milieux liquidiens « noirs » (= hypo-échogènes) [57].

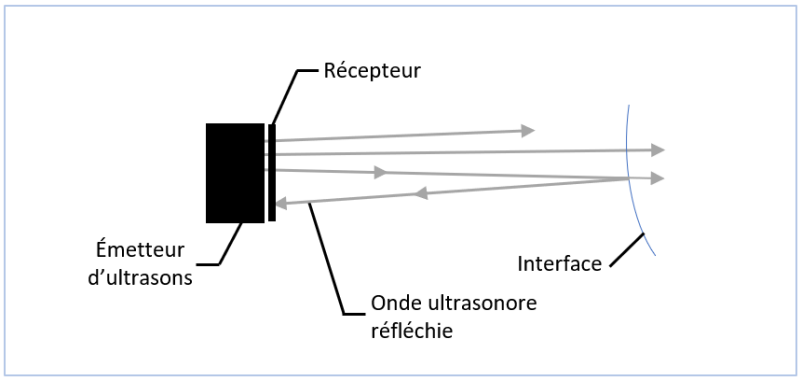

Figure 13 : Représentation schématique de la formation d'une image à partir d'un échographe. *(Production personnelle)*[57]

L'onde est définie par sa fréquence. Au travers des tissus, l'intensité de l'onde mécanique diminue : c'est le **phénomène d'atténuation**. Pour une onde donnée, le coefficient d'atténuation dans les tissus mous est proche de la fréquence de l'onde. Plus la fréquence augmente, plus le phénomène d'atténuation est important, plus la profondeur d'exploration est faible [57].

Les paramètres réglables de l'appareil sont : [57, 61]

- **La fréquence** variant classiquement entre 5 et 20 MHz. Plus la fréquence est élevée plus la résolution sera bonne mais plus la profondeur d'exploration sera faible. La profondeur évolue entre 3 et 15 cm.
- **Le type de sonde** : linéaire, convexe, sectorielle adaptée à l'examen.

C'est une technique très accessible en clinique vétérinaire et ne présentant pas de risque d'irradiation.

Les outils d'imagerie médicale permettent l'acquisition d'images de très bonne qualité ayant chacune leurs spécificités et donc leurs indications. Mais les observations et les interprétations sont basées sur des vues standardisées. Les protocoles d'acquisition d'images (positionnement de l'animal, nombre d'images, réglages de l'appareil…) sont présentés dans le paragraphe suivant et illustrés à partir d'exemples légendés d'images non pathologiques.

2. Protocoles d'acquisition d'images

Dans cette partie, seule l'imagerie de la tête du lapin de compagnie est développée du fait de son indication majeure dans l'exploration du syndrome vestibulaire du lapin. Dans l'exploration ou le suivi de cette affection, il peut être intéressant de réaliser également des examens d'imagerie d'autres organes *(cf. Partie I.)*.

La plupart de ces examens devront être réalisés sous anesthésie générale ou sédation car les lapins sont très sensibles au stress et supportent mal la contention physique [62]. C'est pourquoi, quelques protocoles seront détaillés à titre d'exemples dans le paragraphe suivant.

a. Anesthésie / sédation

Dans le cadre de l'exploration du syndrome vestibulaire un examen clinique aura déjà été réalisé, mais l'examen d'imagerie n'est pas toujours possible immédiatement. Avant l'anesthésie (ou la sédation) d'un patient il convient de **réaliser un examen dit « pré-anesthésique »**. Il permet entre autres, d'établir le score ASA de l'animal (ou score de statut physique proposé par l'American Society of Anesthesiologists). L'étude prospective de Brodbelt *et al.* réalisée entre 2002 et 2004 au Royaume-Uni a chiffré le risque de mortalité dans les 48 heures post-procédure autour de 0,7% chez les lapins sains (ASA I et II) et autour de 7,4% chez les lapins avec un score ASA supérieur à III. De plus, le risque de mortalité chez le lapin est deux fois plus élevé (environ 1,5%) lors d'une anesthésie que lors d'une sédation [63].

Les « bonnes pratiques » associées à l'anesthésie sont à prendre en compte spécifiquement dans notre contexte : anticipation et préparation, bilan sanguin, stabilisation pré-anesthésique, réduction du stress, pré-oxygénation, monitoring, mise en place d'une voie veineuse, intubation endotrachéale ou masque laryngé, suivi du réveil, nursing...[62] Il n'est pas nécessaire de placer le lapin à jeun avant une anesthésie, cependant certains auteurs préconisent de retirer la nourriture une à deux heures avant la procédure afin de limiter la présence de matériel alimentaire dans la cavité buccale [38].

Les examens d'imagerie sont le plus souvent non douloureux, les protocoles anesthésiques développés ici sont donc peu analgésiques. Il convient toutefois de gérer la douleur et l'inconfort de l'animal dans le plan thérapeutique de la maladie.

L'acépromazine, les benzodiazépines (midazolam, diazépam) et les alpha-2 agonistes (dex-médétomidine) sont couramment utilisés dans les protocoles de sédation des lapins [62] *(Tableau III)*. Les anesthésies au gaz (plus sécuritaires et confortables)[22] sont souvent recommandées pour ces procédures. Elles permettent une anesthésie de courte durée et un réveil rapide. Mais **l'induction à l'isoflurane seul entraîne rapidement des apnées** et du stress chez les lapins, donc l'hypoxie et une

bradycardie pouvant entraîner la mort [62]. Il est conseillé de réaliser une prémédication (et une induction) avant de maintenir le niveau d'anesthésie grâce à un agent volatil. De plus chez le lapin l'intubation endotrachéale est conseillée et dans ce cas l'utilisation d'un circuit dit « ouvert » [62].

Tableau III : Exemples de molécules utilisables pour l'induction, la sédation et le maintien d'une anesthésie chez le lapin de compagnie [22, 62, 64]

	Dose (mg/kg)	Voie	Commentaires
Prémédication ou sédation			
Acépromazine	0,25-1,0	IM, SC, IV	Vasodilatation périphérique
Diazépam **Midazolam**	1-2 0,5-2	IM, SC, IV	Sédation forte (± 1h) Myorelaxation
Médétomidine	0,1-0,25	SC, IM	Vasoconstriction périphérique Dépression cardio-respiratoire Bonne relaxation laryngée
Anesthésie (induction et maintenance, sans prémédication)			
Kétamine / Diazépam	10-20 / 1-5 *10 / 0,5*	IV	Très faible analgésie *(De Matos, 2015)*[13]
Kétamine / Médétomidine	15-25 / 0,25-0,5 *10 / 0,1*	IM	- *Induction puis maintenance au gaz (Boussarie, 2014)*[65]
Propofol	3-6	IV	À effet
Isoflurane	3-5 % 1,5-3%	Inhalation dans 100% O_2	Induction Maintenance

Bien que certains examens complémentaires nécessitent une anesthésie générale et que la plupart des vues de références soient réalisées dans ces conditions, il faut garder à l'esprit que l'anesthésie présente toujours un risque pour le patient et pourrait avoir une influence sur les images obtenues.

Les radiographies de la tête et l'examen scanner se réalisent sous sédation profonde ou anesthésie générale [66]. L'examen d'IRM nécessite une anesthésie générale d'environ 40 minutes [40]. L'examen échographique des bulles tympaniques est envisageable vigile chez des patients très coopératifs, mais il est souvent pratiqué sous sédation [67].

b. Examen radiographique

Dans la démarche diagnostique du syndrome vestibulaire, l'examen d'imagerie sera le plus souvent proposé pour confirmer la présence ou l'absence d'otite moyenne. Un des objectifs de l'examen radiographique sera donc de **visualiser les bulles tympaniques**.

L'examen radiographique de la tête du lapin permet d'évaluer les bulles tympaniques, les structures dentaires, les sinus, les cavités orbitaires, et plus généralement l'ensemble des structures osseuses du crâne [68]. Toutefois la création d'une image projetée en 2D entraîne beaucoup de superpositions.

L'interprétation est délicate, elle nécessite une bonne qualité d'image et le positionnement de l'animal doit être très précis pour réaliser les différentes vues.

King *et al.* ont publié en 2010 deux études comparant de très nombreux angles d'incidences afin de visualiser au mieux les bulles tympaniques du crâne d'un lapin [69, 70]. Ils ont conclu que les projections limitant au maximum les superpositions et facilitant l'interprétation sont les vues :

- Droite et gauche, latéroventral-latérodorsale avec un angle sur l'axe longitudinal compris entre 30 et 60° *(Figure 14 D - Figure 14 C et D)*.
- Rostroventral-caudodorsale avec un angle sur l'axe transversal compris entre 40 et 90°. L'angle de 90° correspond à la vue ventro-dorsale.

Les radiographies « bouche ouverte », décrites chez le chien sont inutiles pour la visualisation des bulles tympaniques du lapin [69, 70].

Après cette étude, Hammond *et al.*[71] ont étudié 3 projections : Latéro 40° ventral-latérodorsale droite et gauche, Rostro 40° ventral-caudodorsale, et dorso-ventrale, pour permettre la détection de fluide dans la bulle tympanique. **La vue dorso-ventrale est la vue ayant obtenue les meilleurs résultats** comparatifs inter-opérateurs *(Figure 14 B - Figure 15 B)*. C'est celle qui est préférée par les radiologues et qui offre un meilleur taux de confiance dans le diagnostic d'une atteinte des bulles tympaniques chez le lapin *(cf. Partie III.1.a.).* De plus, la réalisation de cette vue est plus simple et plus rapide que les vues obliques. Cela permettrait de limiter la durée et la profondeur de la sédation ou de l'anesthésie [67]. Cette vue est donc à privilégier dans l'examen des bulles tympaniques [66].

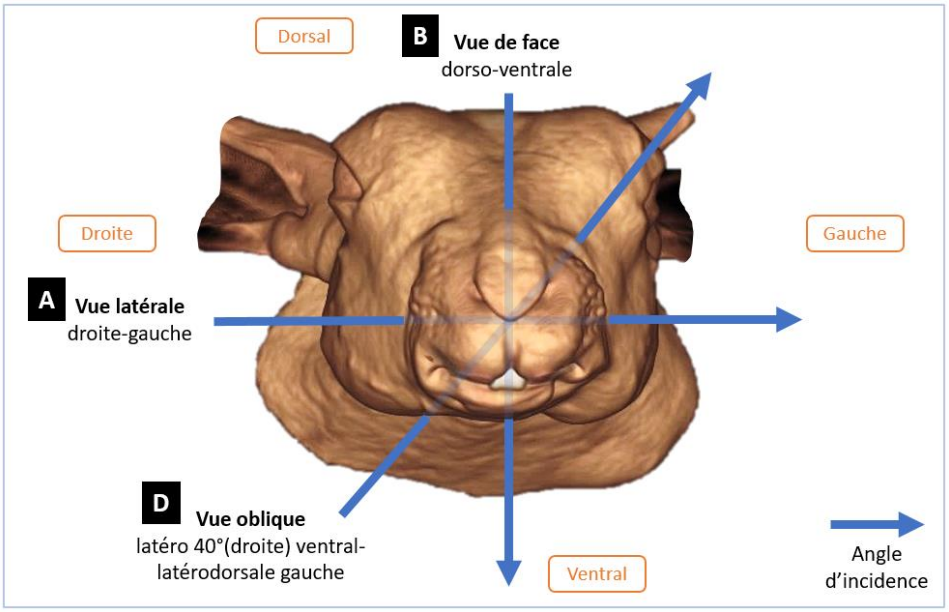

Figure 14 : Schéma des angles d'incidences radiographiques des vues standardisées de la tête du lapin. *(Production personnelle, reconstitution 3D CHV Frégis)*

Les vues latérales (droite ou gauche) ne permettent qu'une interprétation limitée car les deux bulles tympaniques sont superposées [67] *(Figure 14 A - Figure 15 A)*. Ces vues classiques sont très utiles pour l'évaluation des sinus ou l'interprétation objective de la longueur des racines dentaires par exemple [72].

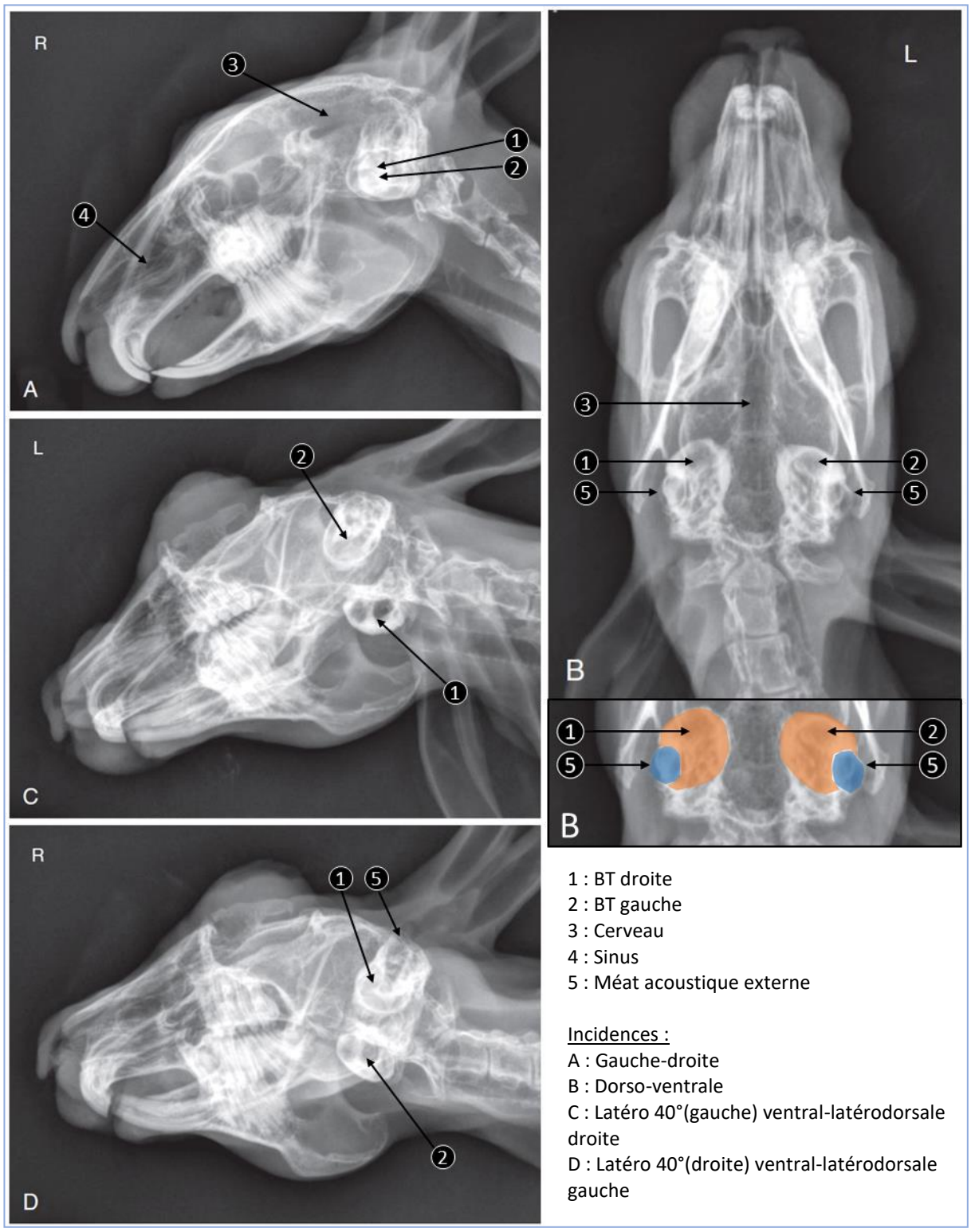

Figure 15 : Radiographies d'un crâne de lapin. Incidences latérale (A), dorso-ventrale (B) et obliques (C et D) [22]

Les paramètres d'acquisition dépendent du couple émetteur-récepteur de chaque appareil et de la taille de l'animal. Pour des lapins de compagnie d'environ 1 kg, une tension d'environ 50 kV et une intensité d'environ 3,5 mAs semblent appropriées. Les os du lapin apparaissent physiologiquement moins radio-opaques que ceux des carnivores domestiques car leur squelette est moins dense [66]. Le **positionnement de l'animal nécessite une sédation ou une anesthésie générale** [66], sa durée dépendra du nombre de vues réalisées et de l'habitude de l'opérateur [67]. Son coût est

variable, il est aussi dépendant du nombre de vues réalisées mais atteint rapidement plusieurs dizaines d'euros. Chez le chien, R. Doust recommande le retrait de la sonde endotrachéale afin de prévenir sa superposition avec les bulles tympaniques pour les vues rostro-caudales et dorso-ventrales [73].

c. Examen tomodensitométrique

Le scanner permet de s'affranchir des superpositions observées à la radiographie. En effet la visualisation des images en coupes et/ou en 3D **permet l'individualisation des structures internes**. L'examen tomodensitométrique est considéré comme le gold-standard dans beaucoup d'études, comme par exemple celle sur la détection de fluide dans les bulles tympaniques chez des lapins de King *et al*.[67] L'examen nécessite une anesthésie générale d'environ 20 minutes et son coût avoisine les 200-300 euros [65]. L'animal est positionné en décubitus ventral mais la **position imparfaite peut être corrigée numériquement** par la reconstruction des différentes coupes, afin de se rapprocher des vues standardisées des atlas de référence. Dans le but de limiter les mouvements respiratoires et le flou cinétique qui en résulte, l'animal (intubé) peut être retenu théoriquement en phase inspiratoire.

Des paramètres d'acquisition standards en médecine vétérinaire ne sont pas rapportés. Ceux utilisés par les services d'imagerie des CHV Frégis et Atlantia pour le crâne d'un lapin de compagnie sont les suivants : épaisseur de coupe 0,625 mm, tension 120 kV et intensité 125-180 mAs. Le produit de contraste iodé (ex. Telbrix 35®, Iobitriol 350®, Visipaque 320®) est employé à la dose de 700 mg/kg d'iode par voie intra-veineuse [65].

Les indications d'un scanner sont nombreuses. Il peut être réalisé simplement au niveau de la tête ou pour un corps entier. Dans le cadre de l'exploration à l'imagerie médicale avancée du syndrome vestibulaire les structures de la tête à observer avec attention sont en particulier : les bulles tympaniques, la région de l'oreille interne, l'encéphale et le trajet des nerfs vestibulaire et facial *(cf. Partie I.).*

Van Caelenberg *et al.* publient en 2010 un atlas tomodensitométrique légendé avec les coupes anatomiques correspondantes [74] *(Figure 16 et 17)*. On remarquera la bonne visualisation des bulles tympaniques, des conduits auditifs externes, des hémisphères cérébraux et du cervelet. Un exemple d'image en fenêtre « osseuse » et « tissus mous » est présenté à la *figure 18* [74]. Un atlas numérique réalisé par A. Huber est disponible en ligne *(http://www.anatimagerie-envt.fr)* [56].

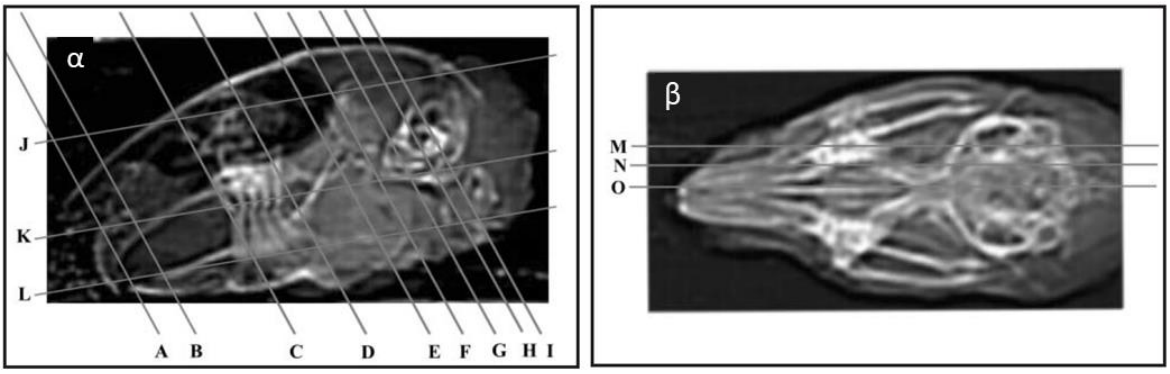

Figure 16 : Reconstitutions latérale (α) et dorso-ventrale (β) d'images TDM d'un crâne de lapin sain indiquant les marqueurs des coupes présentées dans l'étude. (D'après, Van Caelenberg, 2010)[74]

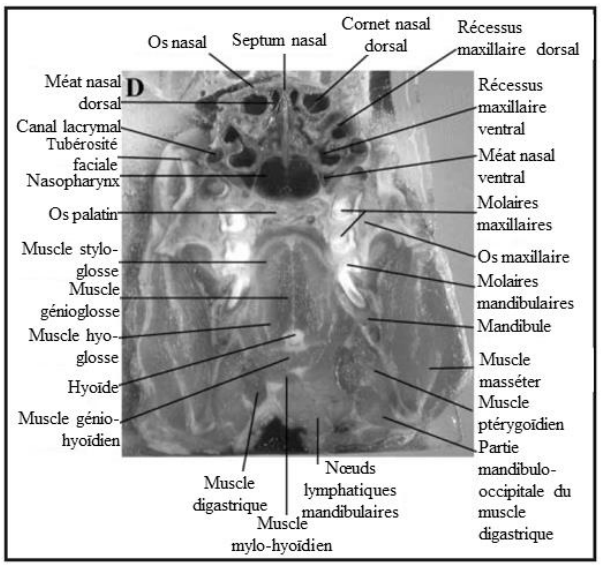
D
Os nasal
Septum nasal
Cornet nasal dorsal
Récessus maxillaire dorsal
Méat nasal dorsal
Canal lacrymal
Tubérosité faciale
Nasopharynx
Os palatin
Muscle stylo-glosse
Muscle génioglosse
Muscle hyo-glosse
Hyoïde
Muscle génio-hyoïdien
Récessus maxillaire ventral
Méat nasal ventral
Molaires maxillaires
Os maxillaire
Molaires mandibulaires
Mandibule
Muscle masséter
Muscle ptérygoïdien
Partie mandibulo-occipitale du muscle digastrique
Nœuds lymphatiques mandibulaires
Muscle digastrique
Muscle mylo-hyoïdien

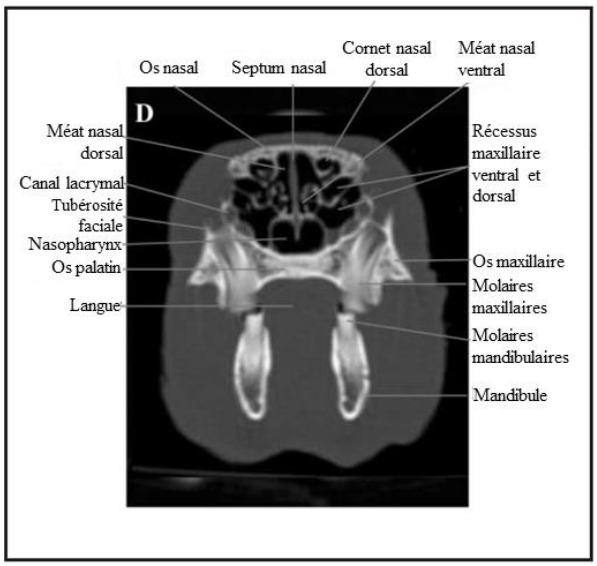
D
Os nasal
Septum nasal
Cornet nasal dorsal
Méat nasal ventral
Méat nasal dorsal
Canal lacrymal
Tubérosité faciale
Nasopharynx
Os palatin
Langue
Récessus maxillaire ventral et dorsal
Os maxillaire
Molaires maxillaires
Molaires mandibulaires
Mandibule

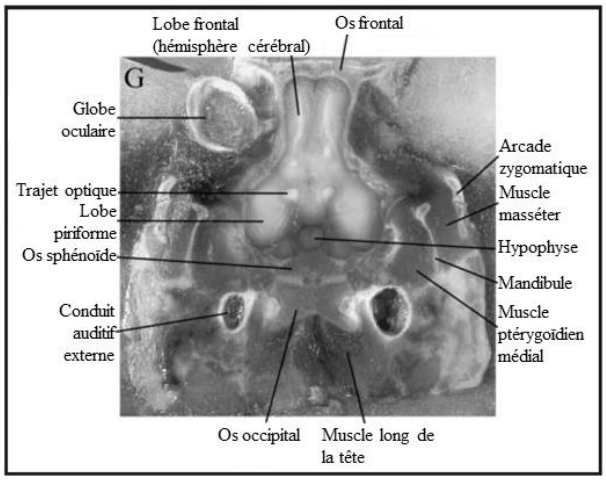
G
Lobe frontal (hémisphère cérébral)
Os frontal
Globe oculaire
Trajet optique
Lobe piriforme
Os sphénoïde
Conduit auditif externe
Arcade zygomatique
Muscle masséter
Hypophyse
Mandibule
Muscle ptérygoïdien médial
Os occipital
Muscle long de la tête

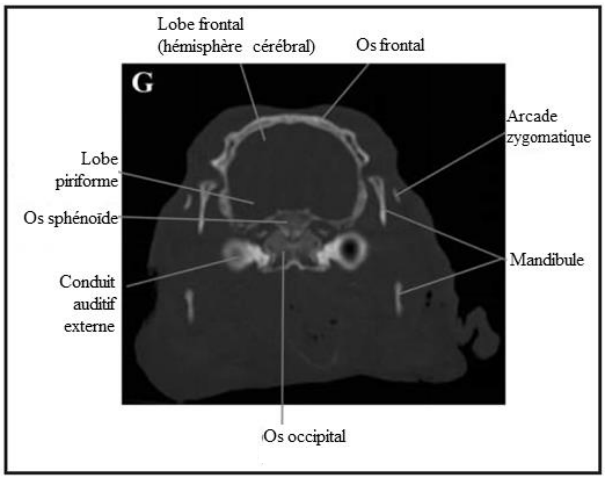
G
Lobe frontal (hémisphère cérébral)
Os frontal
Lobe piriforme
Os sphénoïde
Conduit auditif externe
Arcade zygomatique
Mandibule
Os occipital

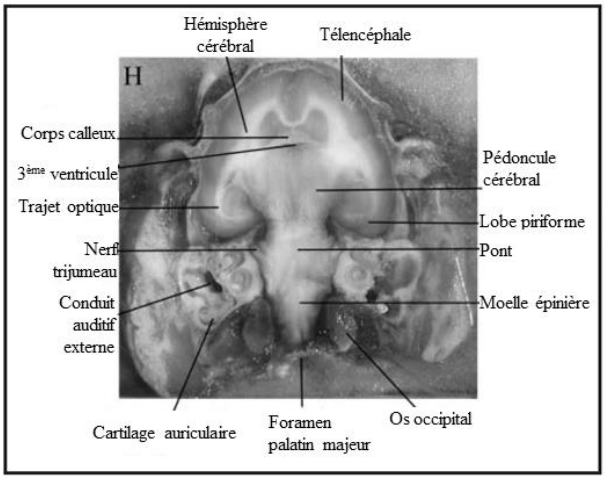
H
Hémisphère cérébral
Télencéphale
Corps calleux
3ème ventricule
Trajet optique
Nerf trijumeau
Conduit auditif externe
Pédoncule cérébral
Lobe piriforme
Pont
Moelle épinière
Cartilage auriculaire
Foramen palatin majeur
Os occipital

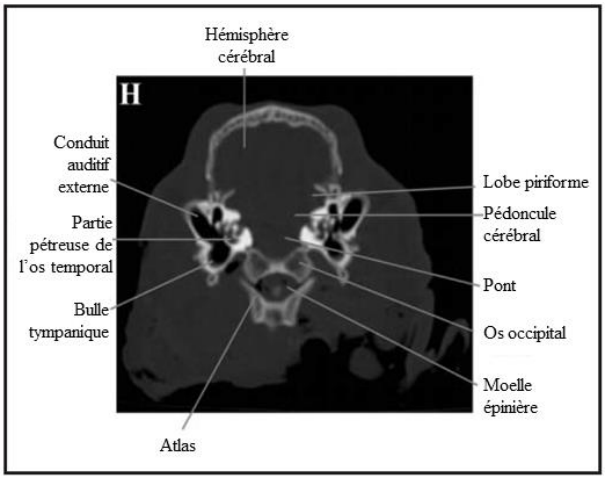
H
Hémisphère cérébral
Conduit auditif externe
Partie pétreuse de l'os temporal
Bulle tympanique
Lobe piriforme
Pédoncule cérébral
Pont
Os occipital
Moelle épinière
Atlas

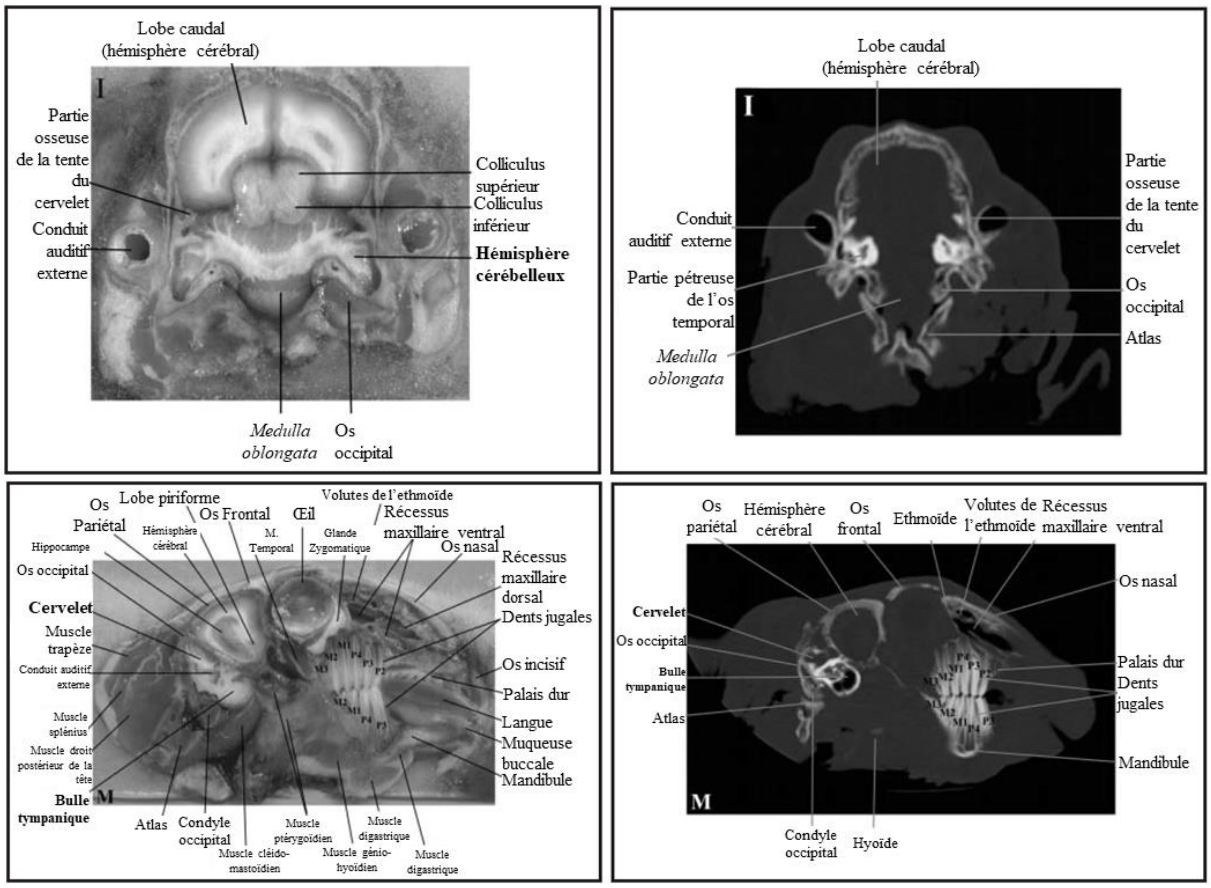

Figure 17 : Coupes anatomiques (gauche) et images TDM [a] en fenêtre osseuse correspondante (droite) d'un crâne de lapin adulte sain, marqueurs D,G,H,I et M définis fig. 15 [74]

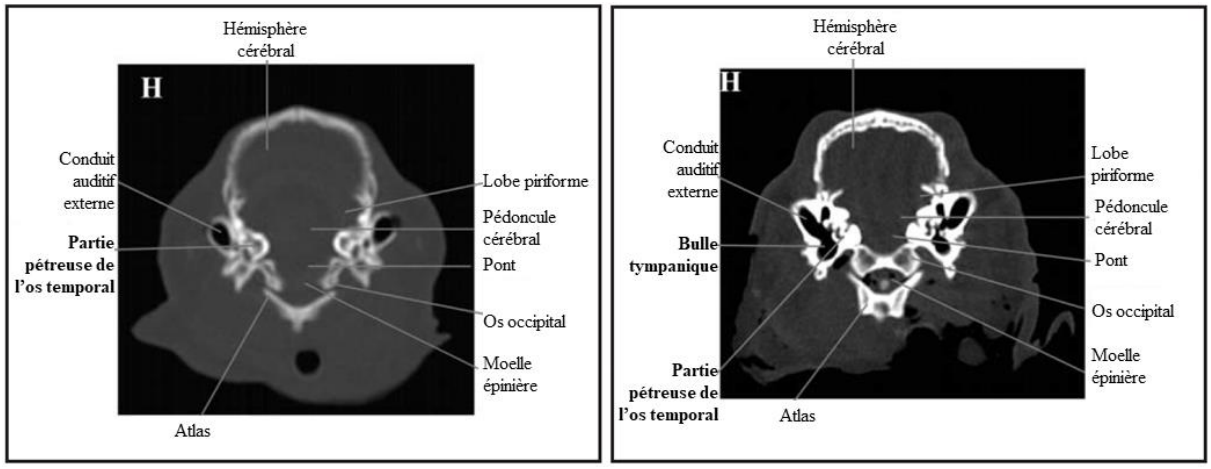

Figure 18 : Comparaison d'une coupe transversale TDM d'un crâne de lapin sain en fenêtre osseuse (gauche)[a] et tissus mous (droite)[b], marqueur H défini fig. 15 [74]

La tomodensitométrie à faisceau conique est utilisée depuis le début des années 2000 pour l'examen des dents et des sinus chez l'Homme. L'intérêt de son utilisation pour l'imagerie de l'os temporal et de l'oreille interne n'est pas prouvé [75] mais reste une perspective d'avenir. Cette technique a l'avantage d'être moins irradiante que le scanner hélicoïdal classique [76, 77].

[a] GE Medical Systems, single-slice. 140 kV - 160 mAs - Fenêtre osseuse (niveau 1400 UH, taille 3700 UH).
[b] GE Medical Systems, single-slice. 140 kV - 160 mAs - Fenêtre tissus mous (niveau 100 UH, taille 270 UH).

d. Examen d'IRM

De la même manière que le scanner, l'examen d'IRM permet de s'affranchir des superpositions. Son utilisation permet de visualiser les bulles tympaniques chez le lapin [59] et l'examen d'IRM est considéré comme le gold-standard chez l'Homme et l'animal pour **l'exploration du système nerveux central** [78]. L'intérêt de l'IRM dans le diagnostic du syndrome vestibulaire apparait alors comme évident. Cependant l'examen nécessite une **anesthésie générale plus longue que le scanner** (de l'ordre de 40 min minimum [40]). De plus, le monitoring est limité car la technique ne permet pas l'introduction de pièce métallique dans la salle d'IRM. Une intubation endotrachéale ou la mise en place d'un masque laryngé semblent donc nécessaire. À titre d'exemple, dans leur étude Müllhault *et al.* réalisent après une sédation, l'induction des 5 lapins au gaz anesthésique. La perméabilité des voies aériennes est assurée et le niveau anesthésique est maintenu (0,5% d'isoflurane dans 100% de O_2, 500 mL/kg/min) durant toute la durée de l'examen [78].

D'autre part, **l'accessibilité de l'IRM est aussi plus faible que celle du scanner** pour plusieurs raisons. On compte seulement 13 appareils d'IRM disponibles en clinique des animaux de compagnie en France à ce jour [c]. L'intensité du champ magnétique varie entre 0,25 (bas champ) et 1,5 Teslas (haut champ) pour les plus récents. Le coût d'un examen d'IRM de la tête d'un lapin (avec anesthésie et interprétation) avoisine les 400 euros. En médecine humaine, l'exploration de l'oreille moyenne et interne en cas de suspicion d'atteinte vestibulaire passe toujours par un examen d'IRM. Les séquences T1w, T2w et T1 avec produit de contraste (gadolinium, 0,1 à 0,2 mmol/kg) sont classiquement utilisées [79]. Aucun protocole standardisé n'est défini en médecine vétérinaire.

Van Caelenberg *et al.* publient en 2010 le même type d'atlas avec des images d'IRM chez le lapin *(Figure 19 et 20)*. On remarque la très bonne visualisation des différentes structures internes des hémisphères cérébraux. Les bulles tympaniques et des conduits auditifs externes sont aussi identifiables.

[c] Advetia (Velizy) - CIRMA (Marcy l'étoile) - Grand Saule (Sens) - DFCVet (Rennes) - Frégis (Arcueil) - IO vet (Lille) - Languedocia (Montpellier) - Lorrainevet (Ludres) - Massilia (Marseille) - Micen vet (Créteil) - Nordvet (Lille) - Oniris (Nantes) - Vet Lameilhé (Castres). Mai 2019.

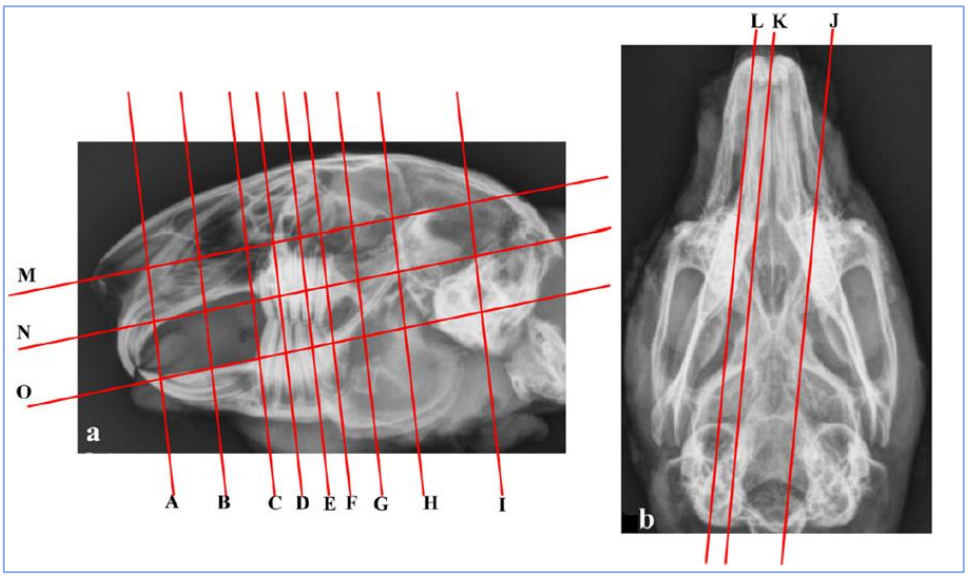

Figure 19 : Radiographies latérale et dorso-ventrale d'un crâne de lapin sain indiquant les marqueurs des coupes présentées dans l'étude. (D'après Van Caelenberg, 2010)[59]

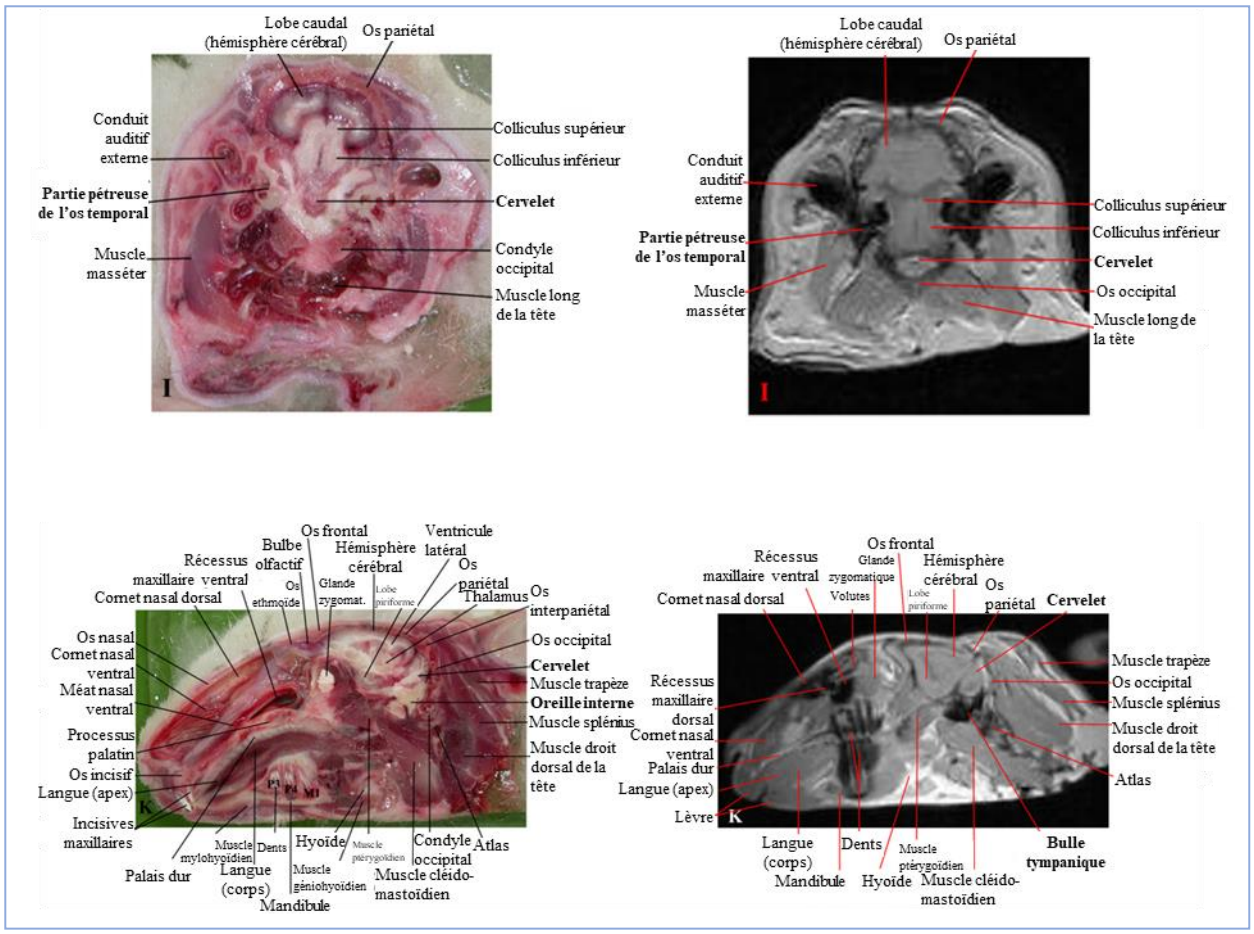

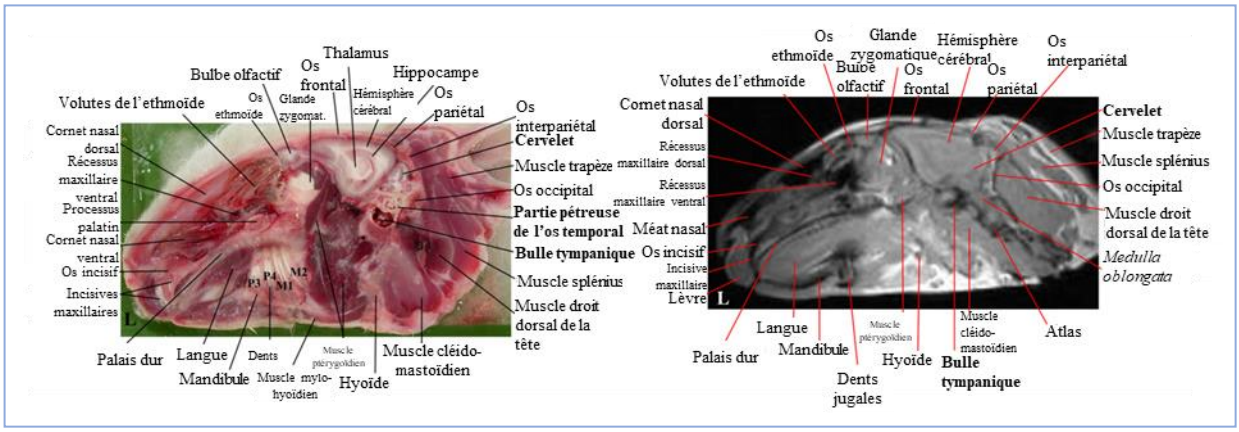

Figure 20 : Coupes anatomiques (gauche) et coupes d'IRM[d] en séquence T1 correspondantes (droite) d'un crâne de lapin adulte sain, marqueurs I,K et L définis fig. 18 [59]

Les images présentées ci-dessus sont réalisées avec un appareil d'IRM de bas champ de 0,2 Teslas. Cela implique une basse résolution donc des images de qualité moyenne et celle-ci est encore diminuée par la petite taille d'une tête de lapin. Des atlas d'images normales du cerveau d'un lapin réalisées avec des appareils d'IRM de haut champ (3 et 7 Teslas) ont aussi été publiés [78, 80] *(Figure 21)*.

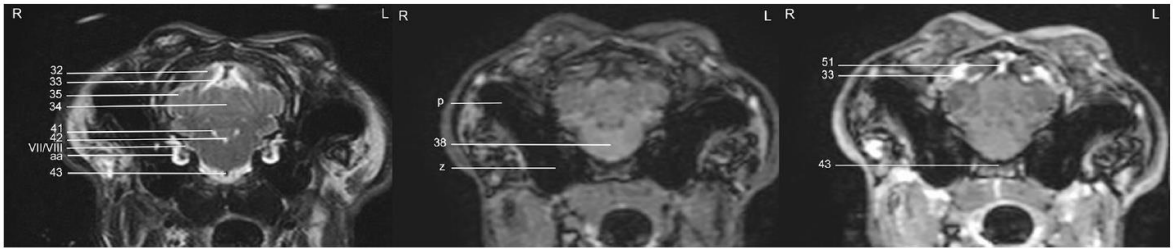

Légendes : 32. Pôle caudal / 33. Sinus transverse / 34. Lobe cérébelleux rostral / 35. Lobule ansiforme / 38. *Medulla oblongata* / 41. Récessus latéral du quatrième ventricule / 42. Quatrième ventricule / 43. Artère basilaire / 51. Veine cérébelleuse interne / VII/VIII. Nerfs facial et vestibulocochléaire / **p. Méat acoustique externe** / **z. Bulle tympanique** / aa. Péri et endolymphe

Figure 21 : Coupes transversales d'IRM[e] en séquences T2 (gauche), T1 (milieu) et T1 post-contraste (droite) passant par les bulles tympaniques d'un crâne de lapin adulte sain [78]

La position du lapin dans l'appareil d'IRM dépend du plan de coupe souhaité lors de l'acquisition. Le principe de l'examen implique une acquisition dans un seul plan. L'obtention des images dans les autres plans est effectuée en modifiant la position de la tête du lapin. Il existe des systèmes numériques pouvant reconstituer virtuellement les autres plans à partir d'une seule acquisition, cela permet un gain de temps mais limite la qualité de l'image.

[d] IRM 0,2 Teslas : Open MR system, Hitachi Medical Corporation, 2010. Séquence T1 : TR = 500-700 ms, TE = 17 ms, épaisseur = 2,5 mm, champ de vision 130° pour les coupes transversales, et 160° pour les coupes sagittales. Cadavres décapités en « décubitus ventral ».

[e] IRM 3 Teslas : Ingenia, Philips Medical System 57. Séquence T1w : TR =13,3 ms, TE = 6,3 ms, épaisseur = 0,6 mm, distance entre deux coupes 0 mm. Pré- et post- contraste. Séquence T2w : TR = 5500 ms, TE = 100 ms, épaisseur = 2,2 mm, distance entre deux coupes 2,4 mm. Produit de contraste : Gadodiamide 0,15 mmol/kg. Lapins anesthésiés, acquisitions réalisées dans les trois plans.

e. Examen échographique

De récentes études ont montré que l'exploration de l'oreille moyenne du chat, du chien et du lapin est possible par échographie [4]. De la même manière que précédemment, seules les techniques de visualisation de cet organe sont détaillées chez le lapin.

Les sondes étant aujourd'hui de relativement faible taille, l'animal est placé en position physiologique. **Une simple contention physique ou une sédation légère peuvent suffire** à réaliser l'examen dans des conditions suffisantes. King *et al.* ont décrit deux abords (latéral et ventral) de la bulle tympanique et différentes fenêtres de visualisation sur des cadavres de lapins. Ils ont, de plus, comparé deux types d'échographes, quatre types de sondes (linéaires et curvilignes) et différentes fréquences de 8 à 22 MHz. Il en ressort qu'un **examen avec une sonde linéaire à 12 MHz semble le plus approprié**. Après une tonte locale, l'ajout d'alcool médical et de gel échographique, les images visualisées sont présentées ci-après [4] *(Figures 22 à 24)*.

1 - Peau et tissu sous-cutané	14 à 20 - Artefacts d'ombre acoustique et de réverbération :
2 - Glande salivaire parotidienne et tissu adipeux	Du conduit auditif externe rempli d'air (14)
3 - Paroi latérale du conduit auditif externe	Du méat acoustique externe (15)
4 - Muscle parotido-auriculaire	De la bulle tympanique remplie d'air (16)
5 - Muscle stylo-auriculaire	Du processus mastoïdien de l'os temporal (17)
6 - Muscle stylo-hyoïdien	De la partie squameuse de l'os temporal (18)
7 - Muscle stylo-glosse	De l'os occipital (19)
8 - Muscle sterno-mastoïdien	De la 1ère vertèbre cervicale (20)
9 - Muscle long de la tête	
10 - Muscle longissimus	
11 - Muscle digastrique	
	R = Rostral
12 - Fluide dans le CAE	M = Médial
13 - Fluide dans la BT	D = Dorsal

Figure 22 : Légendes des structures observées par examen échographique dans l'étude. (D'après King, 2007)[4]

Par abord latéral : la sonde est positionnée sur le côté de la tête. Les structures facilement visibles sont : le conduit auditif externe (3) et le muscle parotido-auriculaire (4) juste sous la peau (1) *(Figure 23)*.

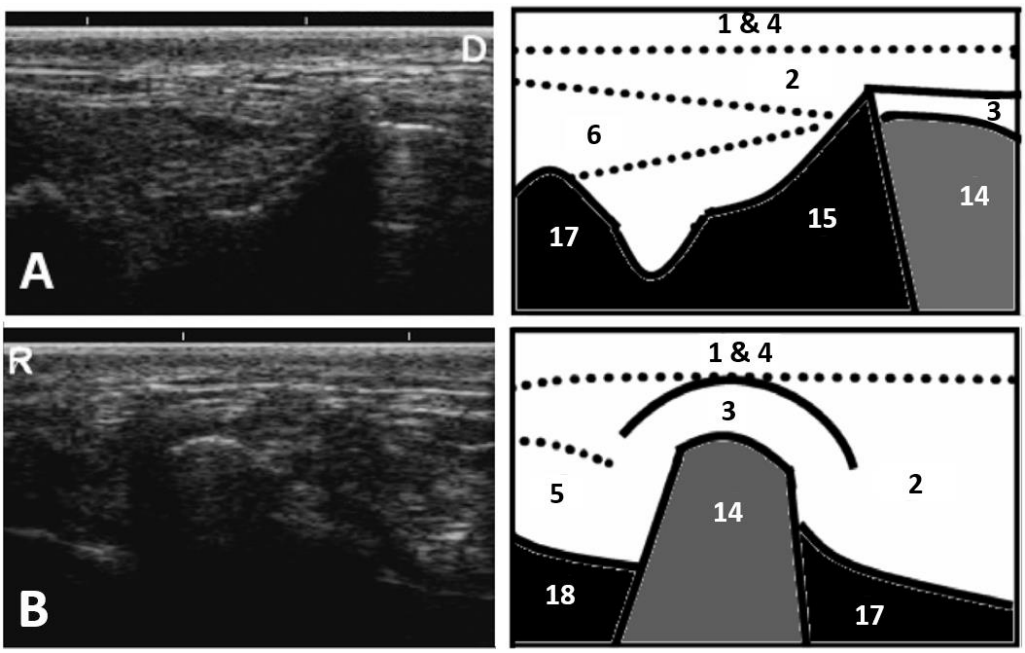

Figure 23 : Images échographiques[f] (gauche) et schémas (droite) de la région de l'oreille moyenne d'un lapin sain par abord latéral. Grand axe (A) et petit axe (B), légendes fig. 21 [4]

Par abord ventral : la sonde est positionnée juste caudalement à l'angle du processus de la mandibule. Les différentes vues décrites ci-après permettent de visualiser la bulle tympanique :

- La vue en coupe sur le grand axe : le faisceau de la sonde est orienté en direction caudo-dorsale sur l'axe longitudinal de l'animal.
- La vue oblique : le faisceau de la sonde est orienté un peu plus latéralement et caudalement (coupe rostromédiale - caudolatérale traversant la bulle tympanique).
- La vue en coupe sur le petit axe : le faisceau de la sonde est orienté en direction caudo-dorsale sur l'axe transversal de l'animal *(Figure 24)*.

[f] Toshiba Powervision. 12 MHz, sonde linéaire.

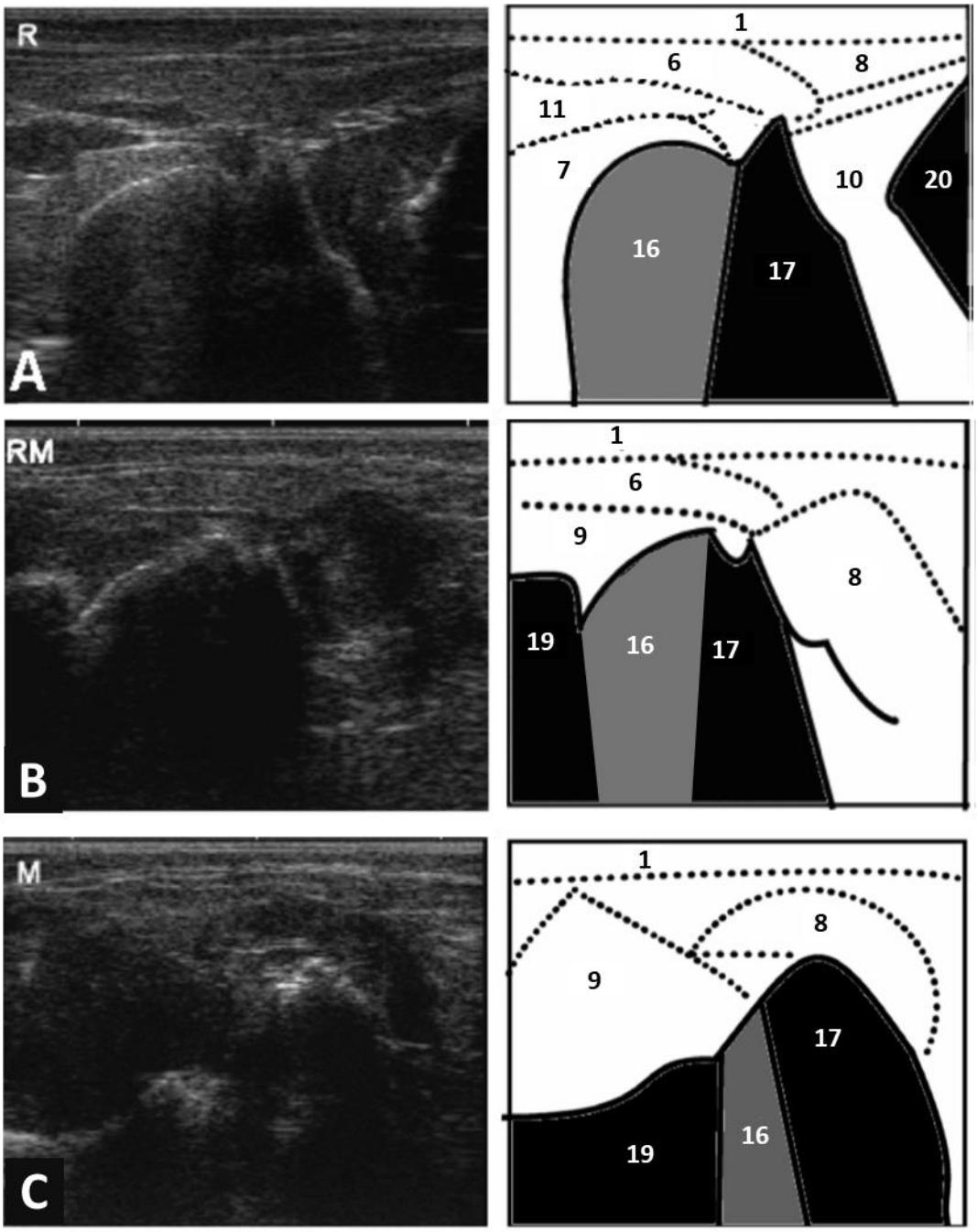

Figure 24 : Images échographiques[g] (gauche) et schémas (droite) de la région de l'oreille moyenne d'un lapin sain par abord ventral. Grand axe (A), oblique (B) et petit axe (C), légendes fig. 21 [4]

L'abord latéral permet une bonne visualisation du conduit auditif externe, **seul l'abord ventral permet de visualiser la bulle tympanique chez le lapin**. L'échographie **ne permet pas de visualiser les parois dorsales et médiales des bulles tympaniques**. Le gaz présent chez les lapins sains entraîne un artefact acoustique empêchant toute visualisation postérieure à la cavité. Il est intéressant de noter que le processus mastoïdien de l'os temporal est reconnaissable sur toutes les vues (17). De même que chez le chien ou le chat, la paroi latérale de la bulle tympanique est plus épaisse que la paroi ventrale chez le lapin. En revanche les processus mastoïdien et jugulaire sont beaucoup plus proéminents [4].

[g] Toshiba Powervision. 12 MHz, sonde linéaire.

La réalisation et l'interprétation de l'examen nécessite peu d'apprentissage. Aucune différence statistique n'est rapportée entre un opérateur novice et un opérateur expérimenté [67]. Dans leur étude réalisée sur des lapins Néo-zélandais, King *et al.*[4] soulignent que la taille de la sonde peut être une limite à l'exploration de la région chez les lapins nains.

Les différentes techniques d'imagerie permettent d'évaluer l'oreille moyenne et certaines parties du crâne d'un lapin. Quel diagnostic est alors permis par chacun de ces examens d'imagerie chez un lapin présentant un syndrome vestibulaire ? Dans quelle(s) situation(s) l'une ou l'autre des techniques est-elle plus indiquée ? Quel est donc le meilleur examen à proposer au propriétaire d'un lapin vestibulaire ?

Partie III : Les avancées dans le diagnostic du syndrome vestibulaire permises par la réalisation d'examens d'imagerie

Cette partie a pour objectif d'identifier les avancées dans la démarche diagnostique du syndrome vestibulaire du lapin, possibles grâce à la réalisation d'examens d'imagerie. Dans un premier temps, les interprétations courantes de ces examens d'imagerie dans l'exploration du syndrome vestibulaire chez le lapin de compagnie seront détaillées. Cela comprend l'identification des lésions visualisables et le lien possible avec une étiologie précise. Puis les avantages et inconvénients de l'utilisation des différentes méthodes d'imagerie médicale pour le diagnostic de cette affection à partir des données bibliographiques seront comparés.

1. Principales lésions détectables par l'imagerie médicale dans le cadre du diagnostic du syndrome vestibulaire chez le lapin

Des études avec un grand nombre de chiens ou de chats présentant des signes neurologiques sont réalisées en clinique et permettent de lister les lésions visibles chez ces derniers [81]. Les études similaires effectuées chez des lapins sont très peu nombreuses. L'intérêt de faire la distinction avec les carnivores domestiques porte sur le fait que les causes de syndrome vestibulaire sont en partie différentes chez le lapin *(cf. Partie I.4.)*.

Dans l'exploration du syndrome vestibulaire, il est donc intéressant de visualiser par une technique non invasive qu'est l'imagerie médicale les os du crâne, l'oreille (externe, moyenne et interne), l'encéphale, le cervelet, le système nerveux central plus largement, les nerfs crâniens (nerfs VII et VIII en particulier) et les vaisseaux *(cf. Tableau VI, p. 76)*. Dans le cadre de la démarche diagnostique, on cherchera également à visualiser les reins, l'œil, l'appareil respiratoire haut et les autres organes qui pourraient appuyer une suspicion diagnostique.

Dans ce travail, le choix a été fait de **regrouper les interprétations par type de lésion** afin de mieux comprendre les conclusions et les avancées permises par chaque technique d'imagerie dans la démarche diagnostique en clinique.

a. Détection de fluide dans une bulle tympanique

Les bulles tympaniques sont remplies de gaz chez les animaux sains. La visualisation d'une bulle tympanique « pleine » indique donc la présence de fluide (matériel purulent, inflammatoire ou cérumineux) ou de tissus dans cette cavité. Chez le chat et le chien sont décrits des comblements de la bulle tympanique d'origine tumorale. Ces néoplasies ne sont pas rapportées chez le lapin [81]. L'accumulation de **fluide dans la bulle tympanique des lapins est le plus souvent secondaire à une otite infectieuse moyenne** ou, plus rarement, à une inflammation non infectieuse de la cavité tympanique [67].

Des études ont cherché à reproduire artificiellement l'aspect d'une otite moyenne par injection de fluide (Gel Lubrifiant KY, Johnson & Johnson) dans la bulle tympanique de lapins morts. Bien que dépourvu de tout processus inflammatoire ce comblement artificiel de la bulle tympanique

semble reproduire correctement l'otite moyenne d'un lapin pour sa visualisation par les examens d'imagerie [67]. Les valeurs de précision, sensibilité, spécificité, valeurs prédictives positive et négative pour chaque étude chez le lapin et le chien sont rapportées dans le *tableau IV (p.68)*.

La visualisation d'une bulle tympanique pleine, fortement évocatrice **d'une otite moyenne chez le lapin, est possible avec toutes les techniques d'imagerie** décrites précédemment.

À l'examen radiographique une **radio-opacité augmentée diffuse** de la bulle tympanique sur l'un des trois types de vues est le signe d'un comblement de celle-ci *(* - Figure 25)*. Hammond *et al.* décrivent des résultats comparables en termes de précision, sensibilité et spécificité dans la détection de fluide sur les différentes vues réalisées dans le cadre de cette étude mais sont plus confiants dans l'interprétation de la vue dorso-ventrale *(Flèche noire - Figure 26)*. En effet cette vue permet de comparer les deux bulles tympaniques sur le même cliché. Elle est plus facile d'interprétation et elle est décrite comme plus fiable car les résultats comparatifs inter-opérateurs sont meilleurs [71]. On notera cependant qu'en plus de la difficulté de lecture, de nombreuses otites moyennes chez le lapin sont bilatérales et donc que la simple comparaison des deux cavités tympaniques ne suffit pas et peut aboutir à la conclusion de faux négatifs. Plusieurs études sur des cadavres décrivent chez le chien entre 25 et 30% de faux négatifs au diagnostic radiographique d'otite moyenne [82].

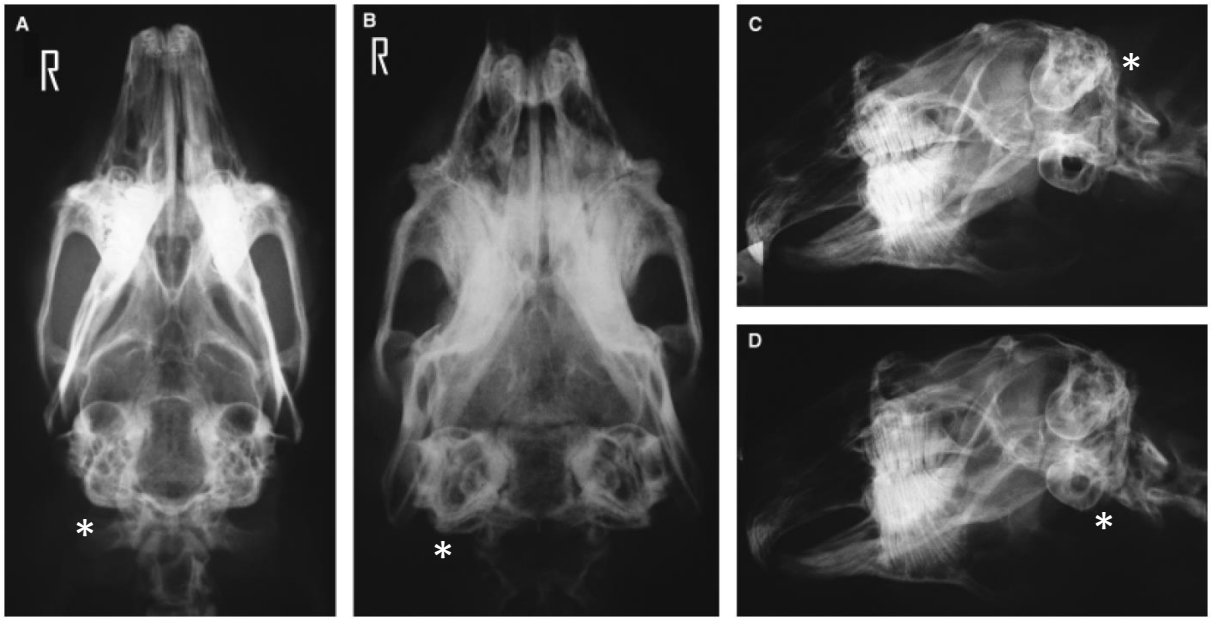

Figure 25 : Radiographies[h] d'un crâne de lapin après injection de fluide dans la BT droite (*). Incidences dorso-ventrale (A), rostro 40° ventral-caudodorsale (B), latéro 40°(droite) ventral-latérodorsale gauche (C), latéro 40°(gauche) ventral-latérodorsale droite (D) [71]

[h] Villa Systemi Medicali Genius HF, Curix Ortho Fine film screen HT1.000G Plus. 54 kV - 4 mAs.

Figure 26 : Radiographie[i] dorso-ventrale d'un crâne de lapin après injection de fluide dans la BT gauche (flèche noire) [67]

À l'examen tomodensitométrique la présence d'un **signal hyperdense** (plus clair) **dans la cavité tympanique est facilement interprétable** *(Flèches noires - Figures 27 et 28)*. L'examen en coupe et la large gamme de nuance de gris facilitent la visualisation et permettent une grande précision de diagnostic.

Figure 27 : Coupe TDM[j] d'un crâne de lapin après injection de fluide dans la BT gauche (flèche noire) [67]

Figure 28 : Coupe TDM[k] d'un crâne de lapin souffrant d'un SV et présentant une otite moyenne gauche (flèche noire). (CHV Frégis)

À l'examen d'IRM le fluide dans la bulle tympanique apparait généralement iso-intense par rapport à la substance grise du cortex cérébral en séquence T1 et **hyper-intense (plus clair) en séquence T2** *(Flèche blanche - Figure 29)*. Une étude chez le chien rapporte que dans 20% des cas le signal est aussi hyper-intense en séquence T1. Un signal renforcé de la muqueuse de la bulle tympanique atteinte est parfois visualisable après injection de produit de contraste (ex. gadolinium)

[i] AGFA Curex Ortho Fine film screen. 54 kV - 4 mAs.
[j] Elscint Twin Flash. 120 kV - 150 mAs - Fenêtre osseuse (niveau = 500 UH, taille = 2000 UH), filtre osseux.
[k] GE Brivo CT 385. 120 kV - 180 mAs - Fenêtre osseuse (niveau = 500 UH, taille = 2500 UH), filtre osseux.

chez le lapin [8] *(Flèche blanche - Figure 30 A' et B')*. Ce renforcement confirme l'inflammation de la muqueuse et permet le diagnostic d'otite moyenne avec certitude. Il est présent chez 67% des chiens atteints d'otite moyenne [83].

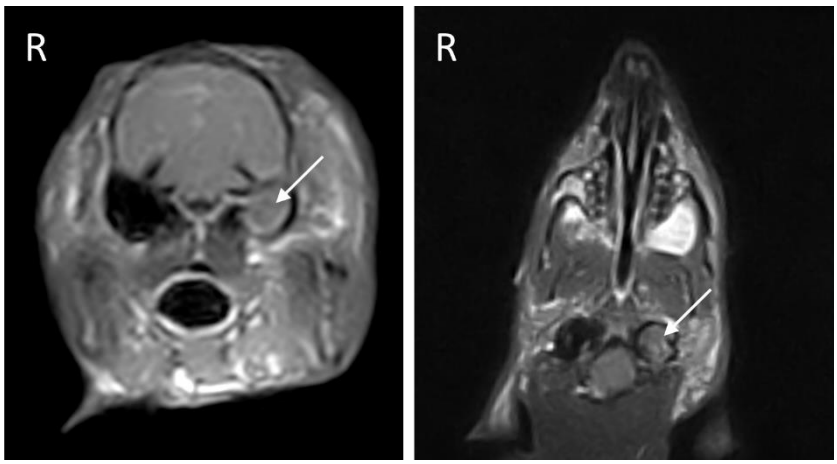

Figure 29 : Coupe d'IRM[l] en séquence T1* transversale (gauche) et coronale (droite) d'un crâne de lapin souffrant d'un SV et présentant une otite moyenne gauche (flèche blanche). (CHV Frégis)

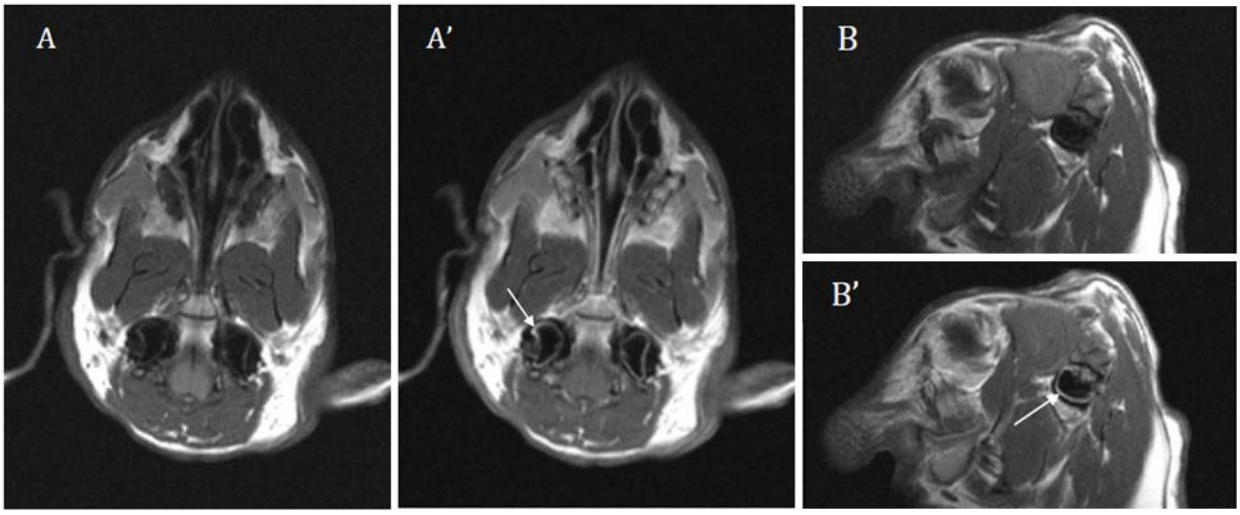

Figure 30 : Coupes d'IRM[m] en séquence T1 coronales (A et A' post-contraste) et sagittales (B et B' post-contraste) d'un crâne de lapin présentant un SV et une inflammation de la muqueuse de la BT (flèche blanche) [8]

À l'examen échographique la présence de fluide dans les bulles tympaniques est aussi visualisable. Lorsque la bulle tympanique est pleine, les ondes acoustiques sont conduites et se réfléchissent sur la région dorsale de celle-ci *(Flèche blanche - Figure 31 a)*. Alors que chez les animaux sains, la présence d'air dans la bulle tympanique empêche sa visualisation complète**, la visualisation de la partie dorsale ou médiale de la bulle tympanique est le signe d'une otite moyenne chez le lapin** *(Figures 31 et 32)*. Les images échographiques semblent être plus faciles à interpréter que les images

[l] IRM 0,25 Tesla : Easote Vet Mr Grande, Fregis, 2013. Séquence T1* : TR = 520 ms, TE = 18 ms, épaisseur de coupe = 2 mm.
[m] IRM 1 Tesla : Magnetom Harmony, Siemens, CHUV Oniris, 2014. Séquence T1 : TR = 386-434 ms, TE = 12 ms, épaisseur de coupe = 3 mm.

radiographiques. Le coefficient de corrélation entre opérateurs est meilleur, κ = 0,89 (> 0,82) dans l'étude de King *et al.*[67]

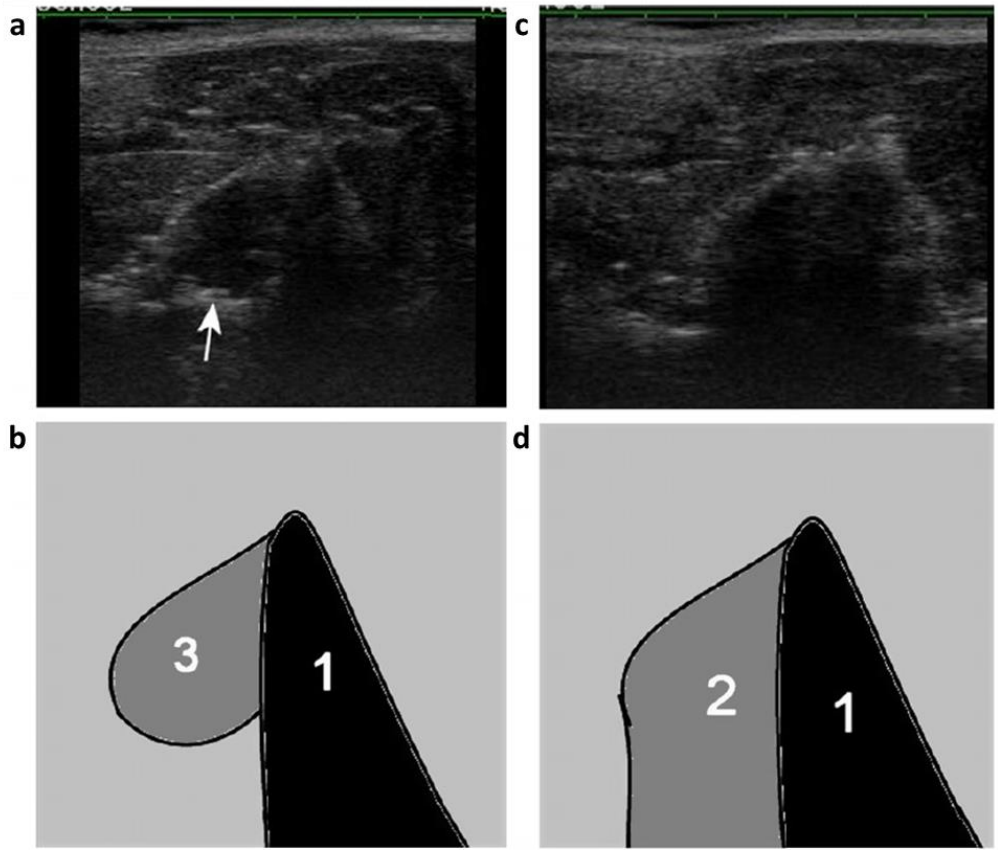

Légendes : (1) Artefact d'ombre acoustique du processus mastoïdien de l'os temporal, (2) Artefact d'ombre acoustique de la BT remplie d'air, (3) Région anéchogène correspondant au fluide dans la BT.

Figure 31 : Images échographiques[n] (haut) et schémas (bas) de la région de l'oreille moyenne d'un lapin par abord ventral selon le grand axe après injection de fluide (a,b). Aspect normal (BT remplie d'air) pour comparaison (c,d) [67]

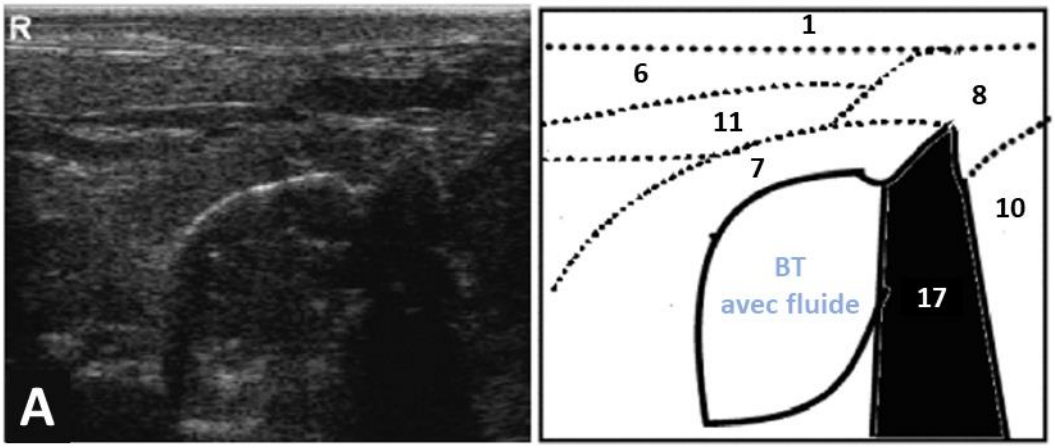

Figure 32 : Image échographique[o] (gauche) et schéma (droite) de la région de l'oreille moyenne d'un lapin par abord ventral selon le grand axe après injection de fluide, légendes fig. 21 [4]

[n] Toshiba Powervision. 12 MHz, sonde linéaire.
[o] Dynamic Imaging Diasus. 12 MHz, sonde linéaire.

La détection de la présence de fluide dans la cavité tympanique avant même les remaniements osseux liés à l'otite chronique présente un intérêt considérable [67]. Ces remaniements évoqués dans la partie suivante facilitent le diagnostic mais péjorent le pronostic. Dans certains cas la découverte est fortuite (non associée à des signes cliniques tels que le syndrome vestibulaire). De Matos *et al.* décrivent que 19% *(26/134)* des lapins présentent des lésions des bulles tympaniques compatibles avec des otites moyennes lors d'un examen tomodensitométrique alors qu'ils ne présentent pas de signes cliniques d'otite [13].

Les examens en coupe (scanner, IRM et échographie) **sont plus faciles à interpréter** pour la détection d'otite moyenne chez le lapin car ils s'affranchissent de la superposition des tissus et des os dans cette région du crâne. Ils sont ceux qui présentent les meilleures valeurs de sensibilité et spécificité pour l'identification de fluide dans une bulle tympanique de chien et de lapin *(Tableau IV)*. Les études présentées dans ce tableau ont été réalisées sur des cadavres chez lesquels certaines bulles tympaniques ont été remplies de gel lubrifiant afin de reproduire expérimentalement une otite moyenne. Les formules de calcul de précision, sensibilité, spécificité, VPP (Valeur Prédictive Positive) et VPN (Valeur Prédictive Négative) sont rappelées en *annexe 2*.

Tableau IV : Précision, sensibilité, spécificité, VPP et VPN des différentes techniques d'imagerie pour l'identification de fluide dans une BT d'un cadavre de chien ou de lapin.

Identification de fluide dans BT	**Précision (%)**	**Sensibilité (%)**	**Spécificité (%)**	**VPP (%)**	**VPN (%)**	**Étude**
Radiographie Lapin	**79,4**	**78,4**	**82,5**	**86,7**	**72,9**	Hammond, 2010 & King, 2012 *(80 BT, une vue DV)* [67, 71]
Radiographie Chien	56-72,5	58,5-80	53-65	55-70	57-76	Dickie, 2003 - Griffiths, 2003 *(61 BT - 40 BT) une vue RC* [82, 84]
Scanner Lapin	**100**	**100**	**100**	**100**	**100**	King, 2012 *(80 BT)* [67]
Scanner Chien	83	67	100	100	74	Dickie, 2003 *(47 BT)* [84]
IRM	-	-	-	-	-	
Échographie Lapin	**97,5**	**97,5**	**97,5**	**97,5**	**97,5**	King, 2012 *(80 BT) abords L&V* [67]
Échographie Chien	78,8-100	85-100	74-100	76-100	84-100	Dickie, 2003 - Griffiths, 2003 *(61 BT - 40 BT) abords L&V* [82, 84]

BT = bulle tympanique. DV = dorso-ventrale. RC = rostro-caudale bouche ouverte. L&V = latéral et ventral.
VPP = valeur prédictive positive. VPN = valeur prédictive négative.

Ce tableau permet la comparaison objective, sur des modèles expérimentaux des différents examens d'imagerie pour la détection de fluide dans la bulle tympanique. Les études réalisées chez le chien (2003) montrent une sensibilité et une spécificité plus faible de la radiographie par rapport à l'échographie et au scanner. Bien que très spécifique l'examen tomodensitométrique semble moins sensible que l'échographie pour la détection de fluide dans la bulle tympanique chez le chien. Chez le lapin (études de 2010 et 2012) la sensibilité et la spécificité du scanner sont évalués à 100%, supérieures à toutes les autres techniques.

Chez le lapin, **l'examen radiographique semble donc moins précis que l'échographie qui semble moins précise que le scanner pour la détection de fluide dans les BT**.

Le comblement d'une bulle tympanique n'est pas la seule lésion visualisable à l'examen d'imagerie pouvant être responsable d'un syndrome vestibulaire chez le lapin de compagnie. Les autres lésions visibles à l'examen d'imagerie sont développées ci-après.

b. Exploration d'autres signes d'otite moyenne-interne

L'examen d'imagerie permet de visualiser d'autres lésions susceptibles d'être impliquées dans un syndrome vestibulaire notamment une **atteinte osseuse de l'oreille moyenne**. Cette modification du contour de la bulle tympanique est corrélée à la sévérité de l'otite identifiée histologiquement (chez le chien) [85]. Elle se présente généralement comme une prolifération osseuse irrégulière du côté rostral et latéral de la cavité. À la radiographie, en vue dorso-ventrale, le bord latéral de la bulle tympanique ne se superpose pas avec l'angle de la mandibule chez un lapin sain *(cf. Figure 15.B, p. 52)*. En cas de remaniement, l'os temporal apparaît de taille augmentée avec des signes d'ostéolyse et/ou d'ostéoprolifération [66]. Chez le chien, le contour de la bulle tympanique est significativement plus large d'environ 1,3 mm chez les animaux atteints d'otite moyenne [39]. Ces modifications seront bien visualisables à l'examen tomodensitométrique *(Figures 33 et 34)* ou à l'IRM et faciliteront l'interprétation de l'examen radiographique. Chez le chien, Doust *et al.* rapportent que l'échographie permet de visualiser des changements marqués de la paroi de la bulle tympanique : perte de contour lisse et pénétration du faisceau altéré. Dans leur étude, l'échographie permet de mieux visualiser ces modifications osseuses que la radiographie (Gold-standard utilisé : scanner) [73].

Figure 33 : Coupe TDM[p] d'un crâne de lapin souffrant d'un SV et présentant une otite moyenne bilatérale avec lyse de la BT droite et abcès para-auriculaire (flèche blanche). (CHV Frégis)

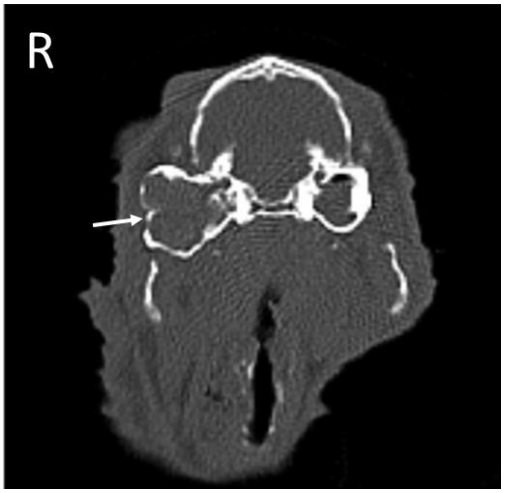

Figure 34 : Coupe TDM d'un crâne de lapin souffrant d'un SV et présentant une otite moyenne bilatérale avec lyse et prolifération de la BT droite (flèche blanche) [12]

Les **otites internes** peuvent être responsables de syndromes vestibulaires. Elles ne peuvent pas être diagnostiquées à l'échographie [4] et sont rarement vues à la radiographie ou au scanner chez nos animaux domestiques sauf en cas de sévère destruction [66, 81] *(cf. Figure 43, p. 84)*. L'oreille interne est visualisable à l'examen d'IRM *(Figure 35)*. Les séquence T2w sont utilisées chez le chien pour

[p] GE Brivo CT 385. 120 kV - 180 mAs - Fenêtre osseuse (niveau = 500 UH, taille = 2500 UH), filtre osseux.

visualiser la cochlée et le labyrinthe membraneux [60], mais les osselets et la membrane tympanique ne sont pas visualisables avec un IRM bas champ [86].

De manière générale, le scanner permet une meilleure visualisation des structures osseuses de l'oreille alors que l'IRM permet de mieux discerner les tissus mous dont le fluide intra-labyrinthique [87].

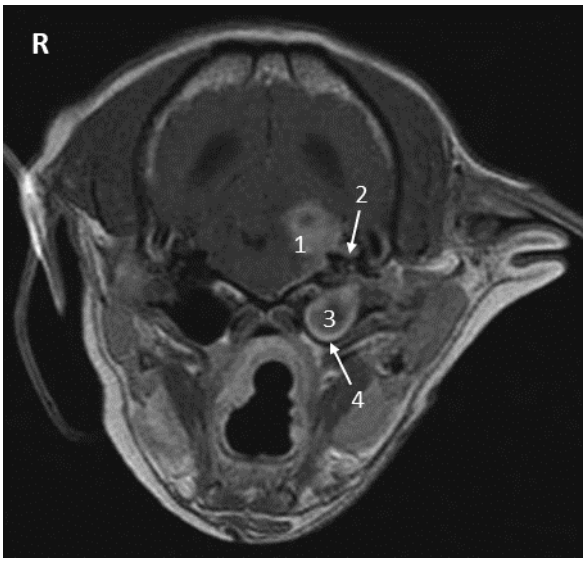

1 : Masse intracrânienne type abcès (contour rehaussé et centre hypo-intense)

2 : Oreille interne gauche avec signal rehaussé par le produit de contraste

3 : BT gauche remplie d'un matériel iso-intense

4 : Muqueuse de la BT gauche rehaussée par le produit de contraste

Figure 35 : Coupe transversale d'IRM[q] en séquence T1w post-contraste d'un crâne de chien présentant une otite interne et moyenne gauche ainsi qu'un abcès intracrânien adjacent [81]

Les otites moyenne-internes peuvent être la cause d'un syndrome vestibulaire chez le lapin. Mais ces lésions sont toujours à mettre en relation avec les signes cliniques. En effet, le diagnostic clinique d'un lapin souffrant d'un syndrome vestibulaire droit et présentant aux examens d'imagerie une otite moyenne gauche par exemple est délicat.

c. Visualisation de lésions du système nerveux central

De nombreuses lésions du système nerveux central peuvent être responsables d'un syndrome vestibulaire. Les techniques d'imagerie médicale avancées (scanner ou IRM) permettent une évaluation plus ou moins précise de l'encéphale, du cervelet et des nerfs. Même en se limitant à un examen de la tête, de nombreuses lésions sont visibles et décrites chez l'animal. Ces lésions peuvent être des **complications d'otites** internes ou moyennes, des **complications d'autres affections** (abcès envahissant, métastase…) ou des **lésions primaires**.

Le scanner et l'IRM permettent la visualisation de certaines complications intracrâniennes inflammatoires d'otites chez l'animal [88]. L'IRM est cependant plus précis dans la différentiation entre les structures de densité tissulaire ou liquidienne et donc pour l'exploration des lésions du système nerveux central [89]. Beverly *et al.* ont décrit des lésions intracrâniennes secondaires à des otites observées à l'IRM chez des carnivores domestiques. Ils ont classé les lésions visibles en fonction de la durée d'évolution des signes cliniques (syndrome vestibulaire).

[q] IRM 1 Tesla : Magnetom Harmony, Siemens, CHUV Oniris, 2014. Séquence T1w post-contraste (Gadolinium) : TR = 600 ms, TE = 15 ms, épaisseur de coupe = 2 mm.

Dans la plupart des cas d'apparition aiguë (moins de 3 jours), les lésions intracrâniennes observées sont des atteintes méningées inflammatoires sévères ou des abcès. Les animaux souffrant de signes cliniques depuis 3 à 7 jours (subaiguë) présentent des masses mal délimitées provoquant une compression du tronc cérébral. Les lésions secondaires à des otites moyennes ou internes, visualisées chez les animaux atteints d'une maladie nerveuse chronique, sont dans 7 cas sur 8 des masses bien délimitées et 4 d'entre elles sont identifiées à l'examen d'IRM comme des abcès *(Flèches bleues - Figure 37)*. Ces lésions souvent unilatérales permettent aussi d'expliquer la latéralisation du syndrome vestibulaire dans la plupart des cas. De plus, il n'y a pas toujours de rupture du tympan ou de signe externe visible avant l'apparition de complications intracrâniennes secondaires à une otite moyenne [89].

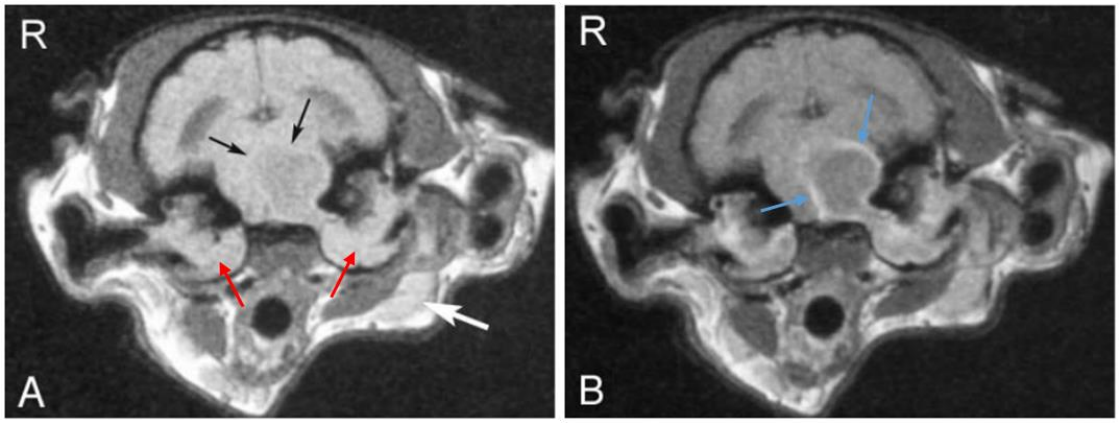

Flèches noires : Limite de la masse intracrânienne. **Flèches bleues :** signal renforcé (post-contraste) caractéristique d'un abcès mature communiquant avec la BT gauche. **Flèches rouges :** Matériel iso-intense dans les deux BT. **Flèche blanche :** Nœud lymphatique submandibulaire gauche de taille augmentée.

Figure 36 : Coupes transversales d'IRM[r] en séquence T1w (A) et T1w post-contraste (B) d'un crâne de chat souffrant d'un SV chronique et présentant une otite moyenne bilatérale avec un abcès intracrânien communiquant avec la BT gauche [89]

D'autres lésions touchant le système nerveux central sont observables chez les animaux de compagnie à l'examen d'IRM comme des néoplasies, des œdèmes, de l'inflammation, des lésions congénitales ou dégénératives [60, 83, 89].

Bagley *et al.* décrivent la visualisation de lésions intracrâniennes chez un chien atteint de méningo-encéphalites granulomateuses focales. Ces lésions sont souvent iso ou hypo-intenses en séquences T1 pré-contraste mais ne sont jamais pathognomoniques même chez des espèces sensibles à une méningo-encéphalite inflammatoire spécifique comme le lapin [60]. Par conséquent, chez les lapins séropositifs à *E. cuniculi* ou *T. gondii* avec des lésions focales ou multifocales dans l'encéphale **aucun lien ne peut être fait ni avec la présence de parasite** dans le système nerveux central, ni avec l'expression d'un syndrome vestibulaire.

Dans notre contexte, chez un lapin présentant un syndrome vestibulaire latéralisé, les lésions intracrâniennes (même latéralisées) sont à interpréter avec précaution. En effet, elles ne sont pas toujours associables à la clinique de l'animal de façon certaine.

[r] IRM 0,3 Tesla : Resonex 5000, Resonex Inc, Sunnyvale, California. Séquence T1w : TR = 600 ms, TE = 15 ms, épaisseur de coupe = 3 mm.

d. Autres lésions mises en évidence à l'imagerie lors d'un syndrome vestibulaire

Dans un contexte clinique, la réalisation d'un examen complémentaire s'effectue dans le but de valider ou d'infirmer des hypothèses diagnostiques. Un des avantages de l'imagerie médicale est la possibilité d'évaluer les structures environnantes à la zone observée. Il est alors courant de découvrir des lésions pouvant ou non avoir un lien avec le syndrome vestibulaire.

- **Lésions pouvant avoir un lien avec un syndrome vestibulaire chez le lapin**

De manière générale les **lésions pouvant être liées de manière indirecte au syndrome vestibulaire** et auxquelles il faudra prêter d'autant plus attention peuvent être de deux types : **des lésions prédisposantes ou des lésions secondaires à la cause du syndrome vestibulaire**. Ces découvertes vont permettre d'affiner le diagnostic, le pronostic et le traitement pour l'animal.

Au niveau du crâne, les **otites externes** sont parfois primaires ou secondaires à des otites moyennes. Elles sont facilement visualisables par (vidéo-)otoscopie *(cf. Partie I.5.c.).* La détection de fluide dans le conduit auditif externe est aussi réalisable à l'examen échographique [84]. L'exploration du conduit auditif externe est possible avec l'examen tomodensitométrique ou l'IRM et permet la visualisation de lésions telles que la minéralisation, le comblement, la sténose du canal ou encore la présence de masse [81] *(Figure 36)*.

Figure 37 : Coupe TDM[s] d'un crâne de lapin souffrant d'un SV et présentant une otite moyenne et externe gauche. (CHV Frégis)

Les **maladies du haut appareil respiratoire** (ex. rhinite) sont parfois liées avec une otite moyenne [66]. En effet, la trompe auditive ou trompe d'Eustache est une communication directe entre l'oreille moyenne et la cavité nasale et les affections ascendantes sont possibles et fréquentes [6, 24]. Tojo *et al.* ont même démontré en 1985 qu'une simple obstruction de ce canal engendre une otite moyenne en moins de 3 jours chez le chien [25].

[s] GE Brivo CT 385. 120 kV - 180 mAs - Fenêtre osseuse (niveau = 500 UH, taille = 2500 UH), filtre osseux.

De même, l'objectivation d'une adénomégalie péri-auriculaire par exemple sera probablement à relier avec une infection de l'oreille. La mise en évidence d'une atteinte des nerfs crâniens (essentiellement VII et VIII) peut être associée aux signes cliniques chez un animal présentant un syndrome vestibulaire.

De manière plus générale, la présence de minéralisation rénale, de malformation congénitale, de phénomène tumoral, d'adénomégalie (…), sont autant de lésions visualisables par l'imagerie médicale et pouvant orienter la démarche diagnostique dans le cadre de l'exploration du syndrome vestibulaire.

- **Lésions sans lien apparent avec un syndrome vestibulaire chez le lapin**

Parmi les lésions **sans lien apparent avec un syndrome vestibulaire**, les **malocclusions et abcès dentaires** sont très couramment décrits chez le lapin [22] *(Flèches oranges - Figure 38)*. Des signes d'otite externe ou de rhinite *(Flèche bleue - Figure 38)* sans otite moyenne associée sont observables à l'examen d'imagerie médicale sans expliquer l'ataxie vestibulaire présente lors de syndrome vestibulaire.

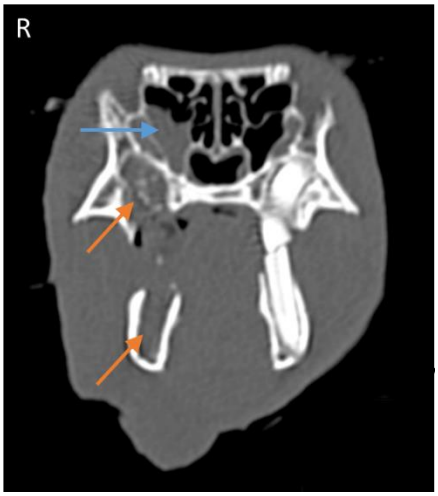

Figure 38 : Coupe TDM[t] d'un crâne de lapin présentant un SV, des lésions dentaires majeures (flèches orange) et une rhinite à droite (flèche bleue). (CHV Frégis)

En conclusion, les différents types de lésions visualisables à l'examen d'imagerie, permettent de poser un diagnostic ou simplement d'en donner une orientation en infirmant ou validant certaines hypothèses. Parfois, aucune lésion n'est visible à un examen d'imagerie donné. Quel autre examen d'imagerie faut-il réaliser ensuite ? Existe-t-il des données permettant de comparer les techniques d'imagerie entre elles dans un contexte clinique ?

2. Choix de l'examen d'imagerie en pratique : synthèse des données bibliographiques

[t] GE Brivo CT 385. 120 kV - 180 mAs - Fenêtre osseuse (niveau = 500 UH, taille = 2500 UH), filtre osseux.

a. Intérêt des différentes techniques pour le diagnostic du syndrome vestibulaire

Chez le lapin on dispose seulement d'études comparatives sur la détection de fluide dans la bulle tympanique sur des cadavres. Les résultats présentés dans le *tableau IV* *(cf. Partie III.1.a., p. 68)* montrent que **le scanner est le plus sensible et le plus spécifique** car 100% des diagnostics à l'examen d'imagerie sont confirmés dans cette étude [67]. **L'échographie semble aussi un très bon outil diagnostic pour l'otite moyenne, meilleur que la radiographie**. On note tout de même que la spécificité de la radiographie dépasse les 80% [67] et dans la thèse vétérinaire de E. Manceau, les 4 otites moyennes diagnostiquées à la radiographie chez le lapin sont confirmées à l'IRM [8]. **La radiographie reste un examen d'imagerie utile** pour le vétérinaire en clinique permettant de diagnostiquer rapidement les cas avancés et la plupart des comblements de la bulle tympanique.

Chez le chien l'examen d'IRM permet de détecter des lésions intracrâniennes non visualisables par d'autres techniques. Dvir *et al.* considèrent que l'examen d'IRM est à privilégier si le syndrome vestibulaire est d'origine central ou si la dichotomie à l'examen neurologique entre central ou périphérique n'est pas évidente [90].

Des indices de **comparaison des différentes techniques d'imagerie dans la détection d'otite moyenne chez le chien** sont présentés dans le tableau suivant. Les examens d'imagerie ont été réalisés en clinique sur des chiens présentant des signes d'otite (des signes neurologiques de type syndrome vestibulaire ou des signes d'otite externe chronique). Pour chaque étude les valeurs de précision, sensibilité, spécificité, VPP et VPN sont rapportées *(Tableau V)*. Ces valeurs sont issues de données cliniques, elles permettent la comparaison des techniques d'imagerie sur le plan diagnostic *in vivo* et pas seulement sur l'identification de fluide dans les bulles tympaniques *(cf. Partie III.1.a)*. Le gold-standard est la technique de comparaison donnée comme diagnostic de certitude.

Tableau V : Précision, sensibilité, spécificité, VPP et VPN des différentes techniques d'imagerie pour l'identification d'otite moyenne chez le chien présentant des signes cliniques d'otites

Détection d'otite moyenne (chien)	**Précision (%)**	**Se (%)**	**Sp (%)**	**VPP (%)**	**VPN (%)**	**Étude**	**Gold-standard**
Radiographie	78	**67**	**100**	100	60	Love, 1995 *(27 BT)*[91]	Chirurgie
	-	**54**	**100**	100	24	Rohleder, 2006 *(50 BT)*[85]	Histologie
	-	**55**	**83**	84	54	Rohleder, 2006 *(47 BT)*[85]	Chirurgie
	-	**85**	**68**	-	-	Doust, 2007 *(58 BT)*[73]	Scanner
Scanner	85	**83**	**89**	94	73	Love, 1995 *(27 BT)*[91]	Chirurgie
	-	**64**	**100**	100	29	Rohleder, 2006 *(50 BT)*[85]	Histologie
	-	**86**	**89**	93	80	Rohleder, 2006 *(47 BT)*[85]	Chirurgie
IRM	-	**-**	**-**	-	-	-	-
Échographie	81	**21**	**98**	75	81	Classen, 2016 *(64 BT)*[39]	Scanner ou IRM
	-	**37-74**	**55**	-	-	Doust, 2007 *(58 BT)*[73]	Scanner
Vidéo-otoscopie	*97*	***91***	***98***	*91*	*98*	*Classen, 2016 (64 BT)*[39]	*Scanner ou IRM*

Se = sensibilité. Sp = spécificité. VPP = valeur prédictive positive. VPN = valeur prédictive négative.

Ces études sont réalisées en clinique, on note qu'aucune n'a pu se baser sur des résultats d'autopsie pour définir le diagnostic de référence (gold-standard). On remarque grâce aux études de N. Love et J. Rohleder que **le scanner n'est pas sensible à 100%** (ni spécifique à 100%) dans la détection d'otite moyenne. Les conclusions des études utilisant cette technique comme gold-standard sont donc à nuancer. Le diagnostic chirurgical correspond à la visualisation de signes d'otite moyenne au moment d'une chirurgie de curetage de la bulle tympanique. Le diagnostic histologique est basé sur l'analyse d'un prélèvement de tissus de la bulle tympanique réalisé lors de la chirurgie.

On note que les valeurs de sensibilité et de spécificité diffèrent parfois beaucoup en fonction des études et des techniques désignées comme référence (gold-standard). Globalement **la radiographie est un examen très spécifique** (≈ 95% [u]) **mais peu sensible** (≈ 60% [u]) pour la détection d'otite moyenne chez le chien. De même pour l'examen échographique : la spécificité (≈ 76% [u]) est correcte et la sensibilité est faible. **Le scanner est quant à lui très spécifique** (≈ 93% [u]) **et plus sensible** (≈ 78% [u]) que la radiographie ou l'échographie. Il n'y a pas de données comparatives avec l'examen d'IRM mais la plupart des auteurs s'accordent à dire que la précision de la détection d'otite moyenne est similaire avec le scanner [39]. Son intérêt réside dans le fait que certaines lésions intracrâniennes ou de l'oreille interne sont visibles à l'IRM mais pas au scanner [89].

La vidéo-otoscopie semble être un examen complémentaire ayant de bonnes valeurs de sensibilité et spécificité dans la détection d'otite moyenne chez le chien [39].

L'absence de donnée sur les autres causes de syndrome vestibulaire que l'otite moyenne limite les comparaisons objectives entre les techniques d'imagerie. De plus, ces études sont réalisées chez les carnivores domestiques qui présentent un diagnostic différentiel distinct de celui des lapins. Dans

[u] Moyenne arithmétique non pondérée. Dont sont exclues les études ayant pour gold-standard le scanner ou l'IRM (sauf pour l'examen échographique).

l'exploration du syndrome vestibulaire ***chez le lapin***, les causes recherchées et les lésions visibles dans les différentes régions anatomiques sont rapportées dans le *tableau VI* *(cf. Partie I.4.).* D'après les études relatées ci-dessus et les ouvrages de références [6, 66, 22] un indicateur est fixé pour chaque cas. Il dépend de la possibilité et de la facilité à établir un diagnostic en fonction de la technique d'imagerie employée *(Tableau VI)*.

Tableau VI : Tableau comparatif des diagnostics accessibles à l'examen d'imagerie suivant la technique et la région anatomique observée. *(Production personnelle)*

Région anatomique à observer		**Lésion ou étiologie associée**	**Diagnostic possible à l'examen d'imagerie**			
			Radio.	Scann.	IRM	Écho.
Oreille	**Externe**	Otite externe	(-)	+	+	+
	Moyenne	**Otite moyenne *** **- avec lyse osseuse**	(+/-) (+)	+ +	+ +	+ (-)
	Interne	**Otite interne ***	-	(+)	(+)	-
Encéphale		**Hématome (trauma) *** **Abcès *** **Néoplasie *** **Encéphalite *** **Méningite granulomateuse ***	- - - - -	(+) (+) (+) - -	+ + + (+) -	- - - - -
Crâne		Fracture (trauma) **Lésion de l'os temporal ***	(+) (-)	+ +	(+) (+)	- -
Trompe d'Eustache		Obstruction, inflammation	-	(-)	(+)	-
Nerfs VII / VIII		**Névrite ***	-	(-)	(+)	-
Région orbitaire		Abcès rétro-orbitaire	-	+	+	-
Cavités nasales		Rhinite	(-)	+	(+)	-
Dents		Malocclusion Élongation des racines Abcès dentaire	(-) (+) (+)	(+) + +	(+) (+) +	- - (-)

- Diagnostic classiquement impossible à l'examen d'imagerie. (-) Diagnostic possible dans des cas sévères.
(+) Diagnostic possible. + Examen idéal pour poser ce diagnostic.
***** Étiologie pouvant expliquer un SV

D'un point de vue diagnostique l'utilisation d'un examen d'imagerie médicale avancée (scanner ou IRM) semble très intéressante et à privilégier. Mais quelques points de réflexion sur le contexte de ces examens complémentaires sont détaillés dans le paragraphe suivant.

b. Risques et contraintes associés à leur mise en œuvre

Tout d'abord, les différents examens d'imagerie ne nécessitent pas le même **niveau de sédation ou d'anesthésie** *(cf. Partie II.2.).* Cela est à prendre en compte particulièrement chez les lapins et d'autant plus lors d'une atteinte neurologique. La durée de l'anesthésie, la pose de cathéter intraveineux (et ses risques) et les phénomènes irradiants de certains examens sont à considérer d'un

point de vue éthique pour l'animal. À cela il est commun de rajouter une ***estimation des coûts*** pour le propriétaire.

De plus, l'objectif de l'examen complémentaire d'imagerie peut être différent suivant les cas : obtenir un diagnostic précis, exclure une hypothèse (otite moyenne par exemple), établir un pronostic, évaluer les possibilités de traitement chirurgical… Le point de vue diagnostique ne doit donc pas être le seul exposé au propriétaire. Le « consentement éclairé » du propriétaire est recueilli en accord avec le *Code de déontologie vétérinaire (article R.242-48)* [92].

L'ensemble des publications permet de mieux comprendre le contexte du syndrome vestibulaire chez le lapin. Cela permet de proposer les meilleures démarches diagnostiques au propriétaire, passant ou non par des examens d'imagerie. Très peu de données sont présentées dans un contexte clinique, et aucune étude rétrospective en imagerie n'est publiée sur les lapins présentant des signes vestibulaires. C'est pourquoi la suite de ce travail présente les résultats d'une étude rétrospective de 77 cas issus de deux Centres Hospitaliers Vétérinaires visant à évaluer l'intérêt de l'imagerie médicale avancée dans la démarche diagnostique du syndrome vestibulaire chez le lapin de compagnie.

Partie IV : Étude rétrospective : Description des lésions et intérêt de l'imagerie médicale avancée pour l'exploration du syndrome vestibulaire chez le lapin de compagnie (77 cas)

1. Contexte et objectif

La médicalisation des Nouveaux Animaux Compagnie et en particulier des lapins, s'accentue ces dernières années. Les vétérinaires sont de plus en plus confrontés à des lapins présentant des symptômes évoquant un syndrome vestibulaire. Le diagnostic différentiel est différent de celui des carnivores domestiques. Il implique la réalisation d'examens complémentaires parfois coûteux et incluant généralement l'imagerie médicale. Dans ce contexte, l'analyse rétrospective de 77 cas de lapins de compagnie présentant des signes vestibulaires a été réalisée. L'objectif de cette étude est, d'une part, **de décrire les lésions observées à l'examen tomodensitométrique ou d'IRM chez des lapins de compagnie présentant des signes neurologiques compatibles avec un syndrome vestibulaire**. D'autre part, il est **de discuter de l'intérêt de cet examen d'imagerie pour le diagnostic étiologique des signes vestibulaires**, grâce à la mise en relation des conclusions de l'examen d'imagerie avec les données anamnestiques et cliniques de l'animal.

L'ensemble des résultats chiffrés est rapporté dans les tableaux des *annexes 3 à 5*.

2. Matériels et méthodes

- **Recrutement des cas**

L'étude rétrospective a été menée dans les services NAC des CHV Frégis[v] et Atlantia[w] sur des cas reçus entre janvier 2012 et janvier 2019. Elle porte sur l'ensemble des **lapins présentant un ou des signes vestibulaires à l'examen clinique** (incluant les signes suivants : port de tête penché, ataxie, tournis, chutes, déplacements en cercle, ou nystagmus pathologique) **et ayant reçu un examen d'imagerie médicale avancée** (scanner ou IRM) pour investiguer ces signes cliniques. L'examen clinique seul ne permettant pas de faire la différence entre une atteinte du système vestibulaire (syndrome vestibulaire au sens strict) ou un latérocolis sans atteinte vestibulaire [15] *(cf. Partie I.3.)*, l'ensemble des lapins ayant reçu un examen d'imagerie médicale avancée dans ce contexte (exploration de signes vestibulaires) a été inclus. Les cas ont été recensés numériquement via le moteur de recherche du dossier d'archive propre au service NAC du CHV Frégis (Gmail®) et au logiciel MyCanine® pour le CHV Atlantia. Les cas incomplets ont été écartés de l'analyse.

---

[v] Nacologie. Centre Hospitalier Vétérinaire Frégis - 43, avenue Aristide Briand 94110 Arcueil (France)
Scanner : GE Brivo CT 385® 16 barrettes. Logiciel Osirix®.
IRM : Easote Vet Mr Grande® 0,25 Tesla. Logiciel Osirix®.
[w] FauneVET. Centre Hospitalier Vétérinaire Atlantia - 22, rue René Viviani 44200 Nantes (France)
Scanner : GE Hispeed® 1 barrette / GE Brivo CT 385® 16 barrettes (après le 1/12/13). Console Advantage Windows®.

- **Matériel d'imagerie**

L'ensemble des examens d'imagerie médicale a été réalisé par les services d'imagerie respectifs des CHV. L'animal a été anesthésié au masque par un gaz volatil (isoflurane ou sévoflurane), placé en décubitus ventral les pattes tendues et a bénéficié d'une oxygénation adaptée. Une sédation profonde a parfois été réalisée pour les animaux à risque anesthésique plus élevé.

Les scanners utilisés sont tous deux des scanners hélicoïdaux 16 barrettes à partir du 1er décembre 2013. Pour chaque examen les acquisitions en **fenêtres tissus mous** (niveau 40 UH, taille 100-150 UH) **et osseuses** (niveau 500-600 UH, taille 2500-3600 UH) ont été réalisées. La plupart du temps une **injection intraveineuse de produit de contraste** et une acquisition en fenêtre tissus mous post-injection ont été effectuées. Deux lapins sur 71 n'ont pas reçu d'injection de produit de contraste suite à des difficultés de pose de cathéter intraveineux. Le produit de contraste iodé (Visipaque 320® ou Telebrix 35®) a été employé à la dose de 700 mg/kg d'iode par voie intraveineuse. La séquence d'acquisition a été effectuée sur toute la région du crâne au minimum. L'épaisseur de coupe était de 0,625 mm, la tension de 120 kV, l'intensité variait entre 125 et 180 mAs et le pitch (ou taux de recouvrement) était de 0,5.

L'IRM utilisé au CHV Frégis est un IRM bas champ (Easote Vet Mr Grande® 0,25 Tesla). Pour chaque examen les **séquences pondérées en T1, T2** et **FLAIR** (= Fluid Attenuated Inversion Recovery) ont été réalisées avant injection de produit de contraste. Une séquence T1-post contraste a été réalisée chez 4/6 animaux pour les mêmes raisons que celles évoquées ci-dessus. L'acquisition a été effectuée sur toute la région du crâne au minimum, dans un ou deux plans et l'épaisseur de coupe était de 2,2 mm.

- **Méthode d'analyse des résultats**

Les consultations ont été réalisées respectivement par **le Service NAC du CHV Frégis**, dirigé par le Docteur Vétérinaire Minh HUYNH [x] et par le **Service NAC du CHV Atlantia**, dirigé par le Docteur Vétérinaire Emmanuel RISI [y] sur l'ensemble de la période. Les interprétations des examens d'imagerie ont été effectuées par le Docteur Vétérinaire Minh HUYNH [x] d'une part et **le Service d'imagerie du CHV Atlantia** [z] d'autre part. Pour chaque cas, les données ont été extraites à partir des comptes rendus détaillés et expertisés de chaque consultation. Les dates de naissance, de consultation et d'imagerie, ainsi que le statut physiologique, les commémoratifs, les signes cliniques, les résultats des examens complémentaires et le diagnostic ou la suspicion diagnostique ont été rapportés dans un tableur (Excel®, Suite Microsoft Office). Les illustrations graphiques ont été effectuées par ce même logiciel.

Dans le cadre de la démarche diagnostique, une recherche d'anticorps anti-*E. cuniculi* a été effectuée pour certains cas. Afin d'ouvrir les perspectives de cette étude rétrospective, l'interprétation comparative des résultats sérologiques est présentée dans la discussion de l'étude à la lumière des conclusions des examens d'imagerie. La majorité des analyses a été effectuée au laboratoire Vebio (Arcueil, 94) et comprennent les valeurs titrées des IgG et IgM sanguines.

[x] DVM, ACZM *Exotic pets Diplomate*, ECZM *Avian Diplomate*, DE *Pathologie aviaire*
[y] DVM, DU *Microchirugie*
[z] Maïa VANEL, DVM, ECVDI *Diplomate* - Hélène KOLB, DVM - Sophie SEGOND, DVM

3. Résultats

a. Population

Entre janvier 2012 et janvier 2019, **77 cas ont été retenus** parmi les lapins présentant un ou des signes vestibulaires et ayant reçu un examen d'imagerie avancée (scanner ou IRM) pour l'exploration de ces symptômes au CHV Frégis *(34 cas)* ou Atlantia *(43 cas)*. Ils comprennent donc des lapins atteints de syndrome vestibulaire au sens strict et des lapins présentant uniquement un port de tête penché sans atteinte de l'appareil vestibulaire (latérocolis). Quelques cas non suffisamment documentés et trois cas présentant des signes vestibulaires secondaires à une chirurgie de la région auriculaire ont été exclus de l'étude.

La répartition des sexes est présentée dans le graphique suivant. Le sexe ratio de la population est de 1,26 *(Figure 39)*.

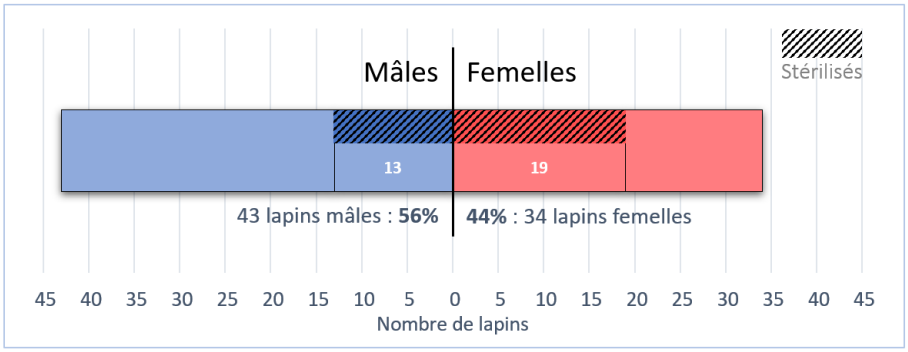

Figure 39 : Histogramme de la répartition des sexes des lapins présentant des signes vestibulaires. Étude rétrospective. (77 cas, CHV Frégis et Atlantia)

L'âge d'apparition moyen des **premiers signes cliniques observés** par les propriétaires est de 1372 jours soit environ 3,8 ans (± 2,3 ans ; entre 0,3 et 10,2 ans). La durée médiane **d'évolution avant l'examen d'imagerie** est de 4 jours (moyenne = 25 jours ; entre 1 et 240 jours). L'âge moyen au **moment de l'examen d'imagerie** est de 1391 jours soit environ 3,8 ans (± 2,2 ans ; entre 0,3 et 10,2 ans).

Dans la population de l'étude les motifs de consultation sont multiples : majoritairement la visualisation du **port de tête penché** par les propriétaires *(49% des cas)* et des **pertes d'équilibre** *(29%)* *(Figure 40)*.

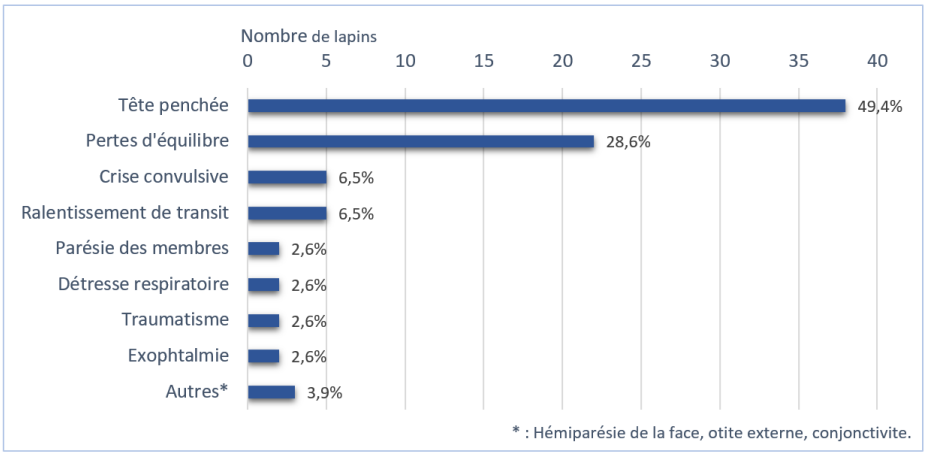

Figure 40 : Histogramme des motifs de consultation des lapins présentant des signes vestibulaires. Étude rétrospective. (77 cas, CHV Frégis et Atlantia)

À l'examen clinique et neurologique de nombreux symptômes sont observés dans cette population.

Les lapins de cette étude présentent des signes **vestibulaires latéralisés à droite pour 47%** *(36/77)* et **gauche pour 53%** *(41/77)* d'entre eux. Chaque lapin de cette étude présente à l'examen clinique un ou des signes compatibles avec un syndrome vestibulaire latéralisé, c'est-à-dire une atteinte unilatérale du système vestibulaire. En effet, une inclinaison de la tête peut être le seul signe d'un syndrome vestibulaire chez le lapin [15]. Ils présentent **un port de tête penché dans 90% des cas** *(69/77).* Le port de tête est dévié vers la droite pour 46% des lapins *(32/69)* et vers la gauche pour 54% *(37/69)* d'entre eux. En accord avec la définition de Künzel *et al.* [3] (*cf. Partie I.3.*), 8 lapins ne présentant pas d'inclinaison de la tête ont été inclus dans l'étude. Ces 8 lapins présentent une ataxie vestibulaire avec une ataxie asymétrique des membres (8) et des déplacements en cercle *(4)* ou des chutes unilatérales *(3)* ou un nystagmus pathologique *(1)*.

De **l'ataxie** est constatée chez plus de 63% des lapins *(49/77)*. Un **nystagmus pathologique** est noté dans 35% des cas *(27/77)*. Des signes de **tournis** *(17)* et des **chutes** *(6)* sont décrits soit respectivement 22% et 8% de la population de l'étude. Des **déplacements en cercle** sont objectivés chez 9% des lapins *(7/77)*. Les cas inclus présentaient tous un ou plusieurs de ces signes caractérisant l'ataxie vestibulaire. Les associations de ces signes neurologiques vestibulaires sont présentées pour chaque cas de cette étude dans la *figure 41*.

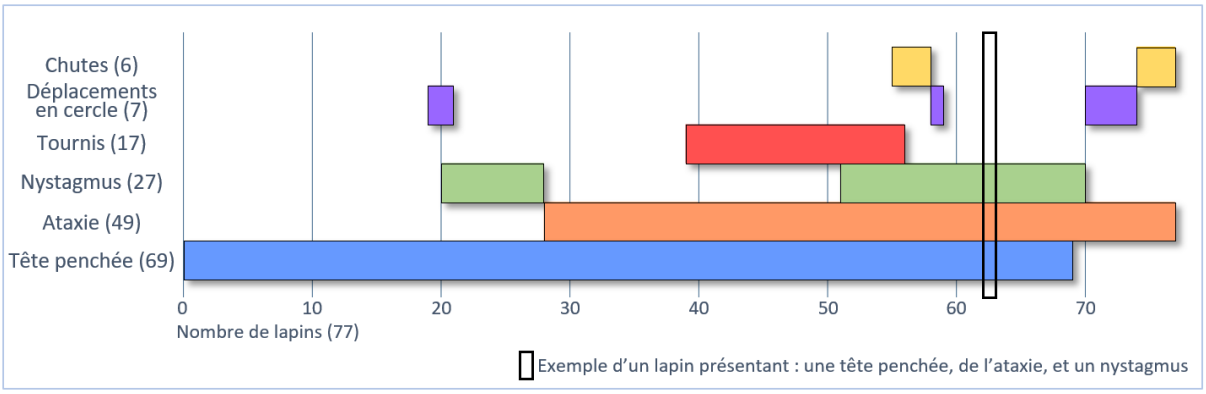

Figure 41 : Représentation schématique des associations des signes vestibulaires observés. Étude rétrospective. (77 cas, CHV Frégis et Atlantia)

On remarque que 25% des lapins de l'étude (*19/77)* présentaient uniquement un port de tête penché sans autre signe vestibulaire. Près de la moitié des lapins *(41/77 soit 53%)* présentaient un port de tête penché et des signes d'ataxie. Ces deux signes vestibulaires sont associés à un nystagmus pathologique chez 23% des lapins *(18/77)* *(Exemple pour un cas : cadre noir - Figure 41)*. Une association de 5 signes vestibulaires sur les 6 étudiés est décrite chez un seul lapin. Les chutes ou le tournis ne sont rapportés que chez des lapins présentant des signes d'ataxie *(cf. Annexe 3)*.

D'autres signes neurologiques sont rapportés chez des lapins comme des signes de **parésie ou de paralysie** d'une partie de la face pour 10% des lapins *(8/77)* et des membres pour 5% des cas *(4/77)*. Un **retard de la proprioception** des membres est noté pour 12% des lapins *(9/77).* Des **tremblements** de la tête et/ou des membres sont observés chez 8% des lapins *(6/77)*.

Des **signes d'otite externe** ont été observés à l'examen otoscopique des conduits auditifs chez 26% des lapins *(20/77)*. Ils présentaient des otites externes droites *(2)* ou gauches *(7)* ou bilatérales *(11)*. Des **lésions oculaires** au sens large sont visibles chez plus de 30% des lapins *(25/77 soit 32%)*. Parmi elles on note : 8 ulcères, 10 épiphoras, 4 opacifications des structures antérieures de l'œil, 3 exophtalmies.
L'ensemble des résultats est rapporté dans un tableau en annexe 4.

Les deux groupes définis par les deux CHV sont comparés : 43 lapins vus au CHV Atlantia et 34 lapins vus au CHV Frégis sont inclus dans cette étude. L'âge moyen de l'examen d'imagerie est respectivement de 4,1 et 3,4 ans et le sexe ratio est de 1,39 dans la population du CHV Atlantia et 1,13 dans celle du CHV Frégis. Les populations semblent globalement homogènes sur la répartition des sexes, l'âge d'apparition des symptômes et l'âge de l'examen d'imagerie. Il en est de même pour les signes cliniques observés. La prévalence des lésions oculaires et des tremblements dans la population de l'étude était globalement plus élevée chez les animaux recrutés au CHV Frégis *(respectivement 47 versus 21% et 15 versus 2%)* et celle du jetage était plus élevée au CHV Atlantia *(16 versus 6%, cf. Annexe 4).*

La technique d'imagerie elle-même définit deux groupes : les lapins ayant été soumis à un scanner *(71/77 soit 92%)* et ceux ayant été soumis à un examen d'IRM *(6/77 soit 8%)*. Le choix de l'une ou l'autre de technique n'est pas aléatoire mais est réalisé en fonction de la disponibilité des outils dans les CHV. L'ensemble des examens d'IRM a été réalisé au CHV Frégis avant 2015 et l'ensemble des scanners (au CHV Frégis) après janvier 2015.

b. Lésions observées lors de signes vestibulaires chez le lapin

i. Description des images anormales

Dans cette étude chaque lapin a reçu un seul examen d'imagerie avancée : un **examen tomodensitométrique pour 92%** *(71/77)* et un **examen d'IRM pour 8%** d'entre eux *(6/77).* Dans cette partie les exemples les plus fréquents et les plus évocateurs des lésions visibles en clinique chez le lapin ont été détaillés. L'ensemble des prévalences est présenté dans la partie suivante *(cf. Tableau VII, p. 88)*.

- **Comblement des bulles tympaniques et otites**

Comme remarqué dans la partie précédente, la visualisation d'un **comblement d'une bulle tympanique** et l'interprétation de ces images est relativement aisée à l'examen tomodensitométrique ou d'IRM. C'est le signe d'une otite moyenne, la plupart du temps bactérienne, associé ou non à une lyse de la paroi de la bulle tympanique [67]. La *figure 42* présente trois coupes tomodensitométriques de crâne de lapin présentant des signes vestibulaires et une otite moyenne. Sur la *figure 42 A*, un matériel de densité plus élevé *(Flèche orange)* que l'air habituellement présent *(*)* dans la bulle tympanique est observé. Une coupe d'IRM d'un lapin de cette étude souffrant d'une otite moyenne gauche est présentée à la *figure 29 p. 66*.

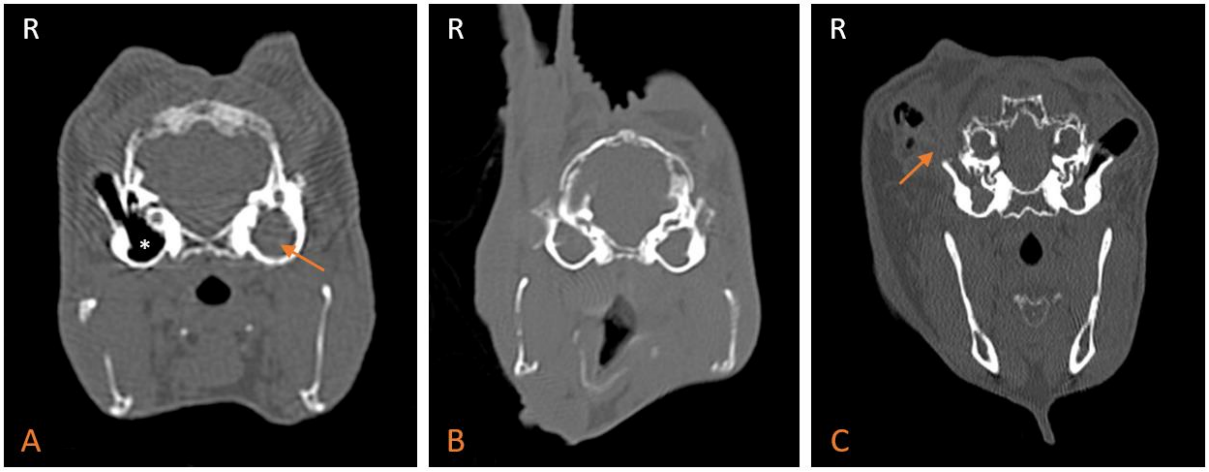

Figure 42 : Coupes TDM de crânes de lapins présentant des signes vestibulaires. A = otite moyenne gauche (flèche orange). B = otite moyenne bilatérale. C = otite moyenne bilatérale et otite externe droite (flèche orange). (CHV Frégis, fenêtre osseuse)

Des otites externes sont visualisées conjointement à une otite moyenne chez 18 lapins ou sans otite moyenne associée chez 4 lapins. Un comblement du conduit et une inflammation des tissus sont observables *(Flèche orange - Figure 42 C)*. Trois lapins présentent des lésions **d'otite interne** bien identifiables (destruction de la cochlée et/ou du labyrinthe) *(Flèche blanche - Figure 43)*.

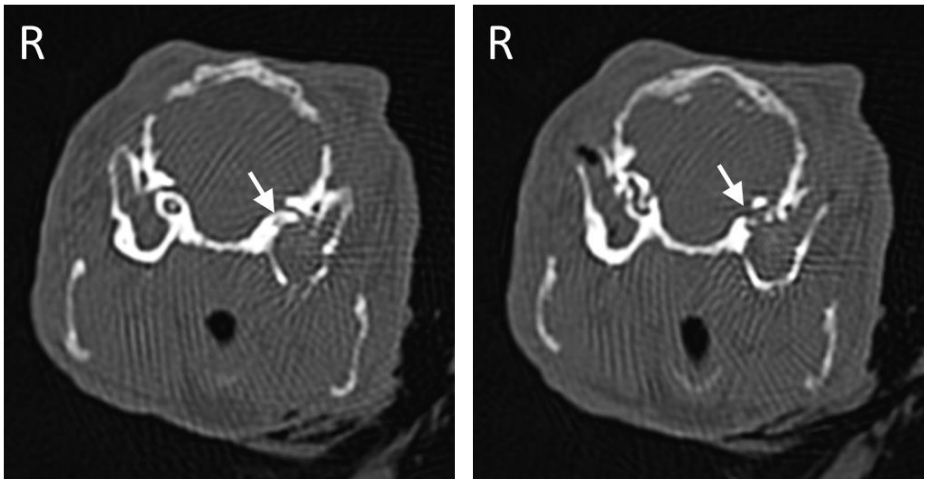

Figure 43 : Coupes TDM successives d'un crâne de lapin présentant des signes vestibulaires et une otite externe-moyenne bilatérale associée à une otite interne gauche avec lyse de la BT gauche et de l'oreille interne gauche (flèche blanche). (CHV Atlantia, fenêtre osseuse)

- **Malocclusions dentaires**

Les malocclusions dentaires sont des lésions visibles à l'examen d'imagerie avancée et sont très représentées chez les lapins de cette étude. Elles vont des anomalies de la table d'occlusion dentaire à des anomalies de l'apex des dents associées parfois à des abcès dentaires importants. Les examens d'imagerie avancée permettent d'objectiver des anomalies de position des dents, des phénomènes de lyse des dents ou de l'os alvéolaire qui les entoure *(Figure 44)*. Des abcès sont identifiables lorsqu'une masse de densité tissulaire délimitée par une coque hyperdense est observée. Ce type de lésions est généralement une découverte fortuite non liée au syndrome vestibulaire.

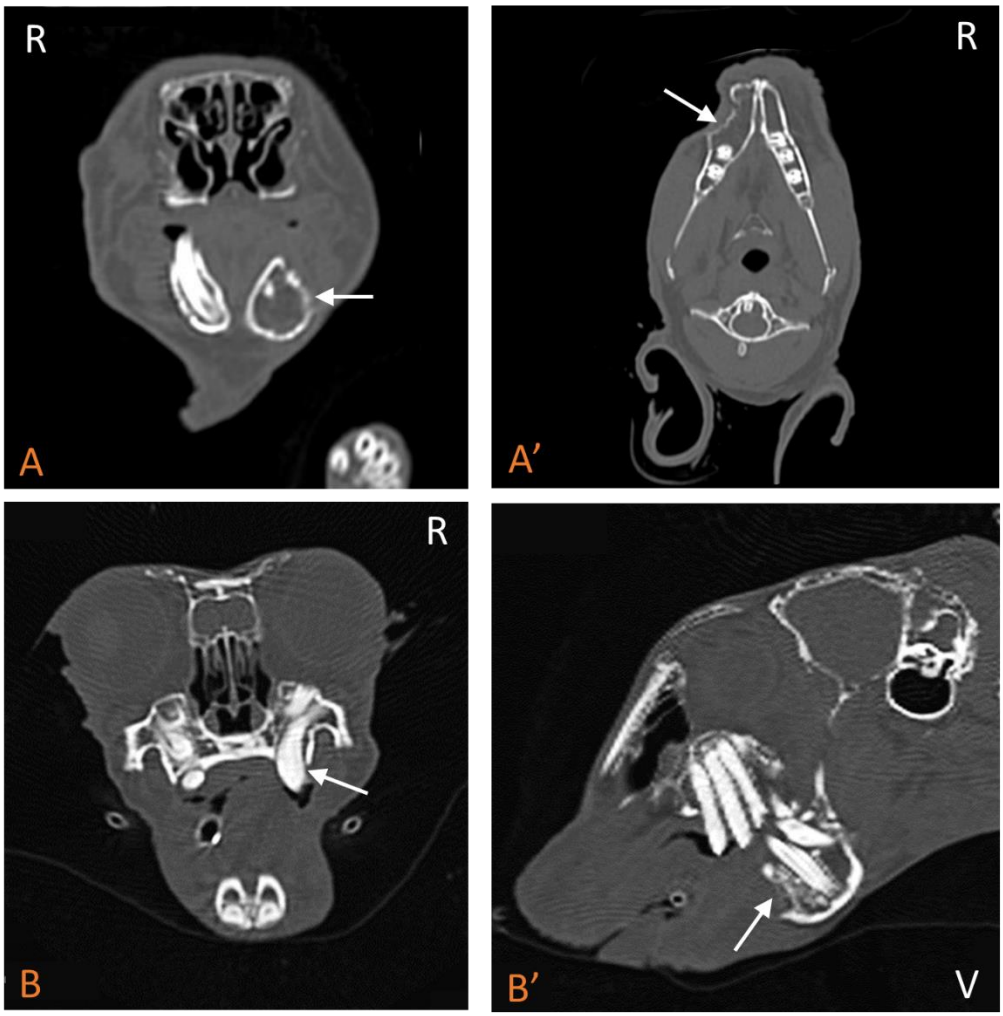

Figure 44 : Coupes TDM de crânes de lapins présentant des signes vestibulaires et des lésions dentaires majeures (flèches blanches). A = PM2 Mandibulaire gauche (coupes transversale et coronale A'). B = PM3 Mandibulaire droite (coupes transversale et sagittale B'). (CHV Frégis et Atlantia, fenêtre osseuse)

Toutefois, dans cette étude, deux abcès d'origine dentaire sont reliés au latérocolis sans autres signes vestibulaires (port de tête penché uniquement) de deux lapins *(cf. Tableau VIII, p. 91)*. Un abcès dentaire mandibulaire important a été identifié comme la cause du latérocolis d'un lapin. Et un cas de malocclusion dentaire maxillaire avancée ayant entraîné un abcès rétrobulbaire et une exophtalmie a été relié au port de tête penché d'un autre animal *(Flèche orange - Figure 45)*.

Figure 45 : Coupe TDM d'un crâne de lapin présentant des signes vestibulaires et un abcès rétrobulbaire. (CHV Frégis, fenêtre tissus mous)

- **Rhinites**

Des signes de rhinites sont visualisés à l'examen d'imagerie avancée dans notre étude. On observe un comblement des cavités nasales et une inflammation des tissus environnants *(Flèche orange - Figure 46)*. Une atrophie des cornets nasaux est parfois associée.

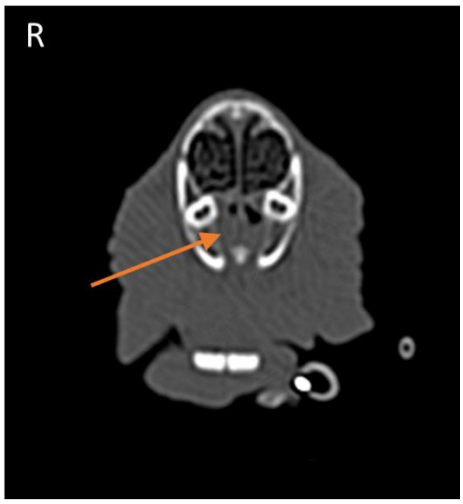

Figure 46 : Coupe TDM d'un crâne de lapin présentant des signes vestibulaires et une rhinite bilatérale. (CHV Atlantia, fenêtre osseuse)

Les rhinites diagnostiquées à l'examen d'imagerie peuvent être cliniques ou subcliniques, associées ou non à une otite moyenne. La liaison entre l'oreille moyenne et le nasopharynx par le conduit auditif (= trompe d'Eustache) favorise les infections concomitantes des cavités nasales et de l'oreille moyenne. Chez un lapin présentant un syndrome vestibulaire, une inflammation de la trompe d'Eustache droite est visualisée à l'examen d'IRM après injection de produit de contraste *(Flèche orange - Figure 47)*.

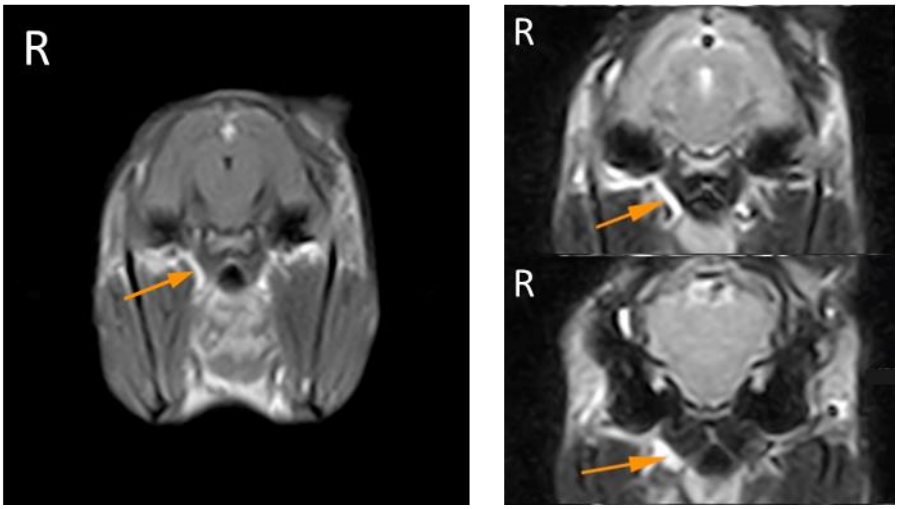

Figure 47 : Coupes transversales d'IRM en séquence T1 post-contraste (gauche) et T2 (droite) d'un crâne de lapin présentant des signes vestibulaires et une inflammation de la trompe d'Eustache droite. (CHV Frégis)

- **Lésions de l'encéphale**

Des lésions au niveau de l'encéphale sont observées chez les lapins présentant des signes vestibulaires. Quatre d'entre elles sont de densité minérale (hyperdense), sphéroïdes de quelques millimètres de diamètre. Deux sont des plages focales hypodenses par rapport au reste du cortex cérébral, visibles avec et sans produit de contraste *(Flèches oranges - Figure 48)*.

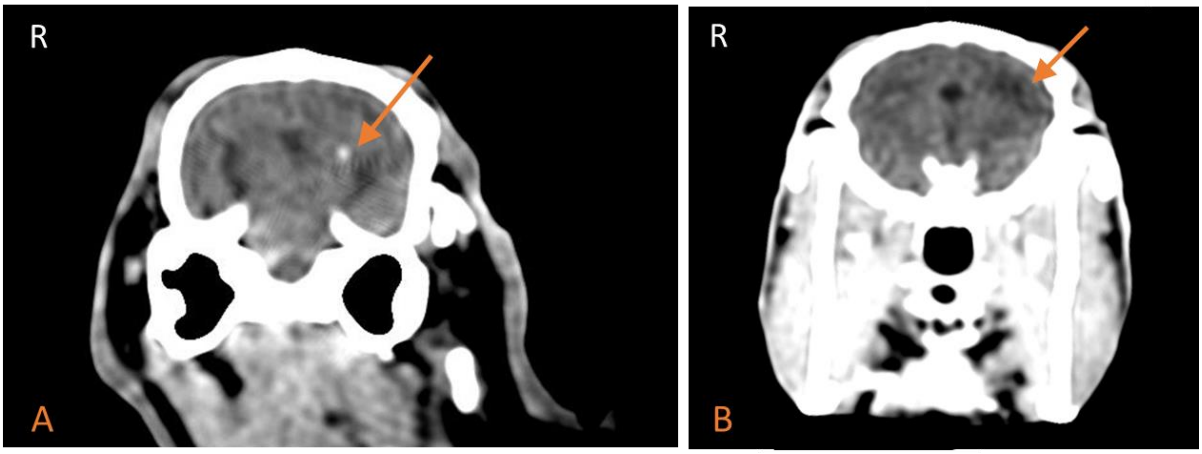

Figure 48 : Coupes TDM de crânes de lapins présentant des signes vestibulaires et des lésions de l'encéphale. A = Minéralisation. B = Plage hypodense. (CHV Frégis et Atlantia)

ii. Prévalence des lésions observées

L'ensemble des lésions visibles rapportées dans les comptes rendus est classé en différents sous-groupes : la **présence de matériel dans les bulles tympaniques** (BT), le **remodelage osseux des bulles tympaniques**, la **visualisation d'otite externe** (inflammation, sténose ou comblement du conduit auditif externe), la **présence de malocclusion dentaire**, la **présence de lésion dans l'encéphale** et les **signes de rhinite**. Les résultats synthétiques sont présentés dans le *tableau VII*.

Comme décrit dans le paragraphe précédent, d'autres types de lésions sont visualisés à l'examen d'imagerie au niveau du crâne des lapins : une destruction importante de l'oreille interne *(3)*, l'inflammation d'une trompe d'Eustache *(1)*, un abcès jugal *(1)*, un abcès para-auriculaire *(1)* et un abcès rétro-orbitaire *(1)*.

Tableau VII : Lésions visibles à l'imagerie avancée (scanner ou IRM) chez des lapins présentant des signes vestibulaires. Étude rétrospective. (77 cas, CHV Frégis et Atlantia)

Lésions visibles à l'examen d'imagerie	Total		CHV Atlantia	CHV Frégis	Scanner	IRM
	/77 lapins	%	/43 lapins	/34 lapins	/71 scann.	/6 IRM
BT gauche pleine	**7**	9,1	6	1	6	1
BT droite pleine	**6**	7,8	5	1	6	0
Deux BT pleines	**16**	20,8	9	7	15	1
Total (/Nb de lapins)	*29/77*	*37,7*	*20/43*	*9/34*	*27/71*	*2/6*
Total (/Nb de BT)	*45/154*	*29,2*	*29/86*	*16/68*	*42/142*	*3/12*
Remodelage osseux BT gauche	**3**	3,9	1	2	2	1
Remodelage osseux BT droite	**4**	5,2	2	2	4	0
Remodelage osseux des 2 BT	**2**	2,6	2	0	2	0
Total (/Nb de lapins)	*9/77*	*11,7*	*5/43*	*4/34*	*8/71*	*1/12*
Total (/Nb de BT)	*11/154*	*7,1*	*7/86*	*4/68*	*10/142*	*1/12*
Otite externe gauche	**0**	0,0	0	0	0	0
Otite externe droite	**2**	2,6	2	0	2	0
Otites externes bilatérales	**11**	14,3	6	5	11	0
Total (/Nb de lapins)	*13/77*	*16,9*	*8/43*	*5/34*	*13/71*	*0/12*
Total (/Nb d'oreilles)	*24/154*	*15,6*	*14/86*	*10/68*	*24/142*	*0/12*
Malocclusion dentaire	**14**	18,2	7	7	14	0
Rhinite	**8**	10,4	5	3	8	0
Lésion de l'encéphale	**6**	7,8	2	4	6	0
Autres lésions	**7**	9,1	2	5	5	2
Absence totale de lésion	**26**	33,8	14	12	23	3

BT = bulle tympanique. Nb = nombre

Chez certains lapins plusieurs lésions concomitantes sont visibles. Des lésions d'otite moyenne sont visualisées chez 38% des lapins *(29/77)*. La **plupart de ces lapins présentent des otites moyennes bilatérales** *(16/29 soit 55% des lapins ayant au moins une bulle tympanique pleine)*. Les 11 bulles tympaniques avec des modifications osseuses sont visualisées sur 9 lapins différents. Des otites externes sont observées chez 17% des lapins *(13/77)* et des lésions de malocclusion dentaire dans 18% des cas *(14/77)*.

En tout, **115 lésions visibles à l'examen d'imagerie avancée sont rapportées** dans cette étude. L'examen tomodensitométrique ou d'IRM de la région de la tête permet donc d'identifier de nombreuses lésions chez les lapins présentant des signes vestibulaires.

Par ailleurs, **33,8% des animaux** *(26/77)* **ne présentent pas de lésion visible** à l'examen d'imagerie avancée *(Figure 49)*.

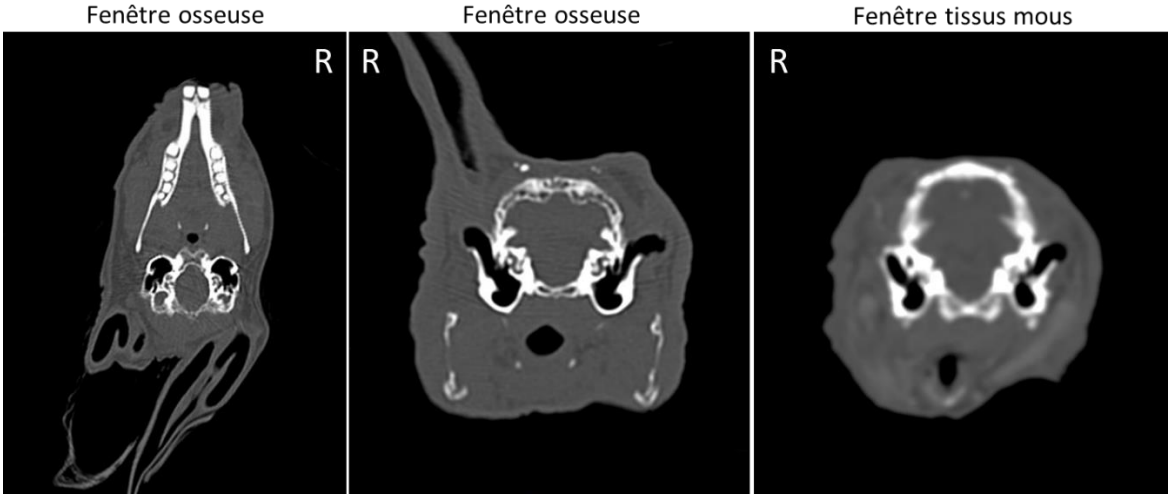

Figure 49 : Coupes TDM de crânes de lapins (passant par les BT) présentant des signes vestibulaires sans lésion visible à l'examen d'imagerie. (CHV Frégis)

Afin de discuter de l'intérêt du scanner ou de l'IRM dans l'avancée du diagnostic étiologique lors de signes vestibulaires chez le lapin dans cette étude, nous allons séparer la population en deux catégories en fonction des conclusions de l'examen d'imagerie.

c. Le diagnostic des signes vestibulaires est-il posé à la suite de l'examen d'imagerie médicale avancée ?

L'examen d'imagerie avancée permet l'obtention de beaucoup d'informations, mais dans un contexte clinique elles ne peuvent pas se suffire à elles-mêmes et doivent être mises en relation avec l'animal malade. En effet, le diagnostic n'est pas toujours posé à la suite de cet examen complémentaire car certaines lésions ne sont pas responsables des signes vestibulaires observés. Par exemple, le diagnostic d'otite moyenne droite à l'imagerie chez un lapin présentant des signes vestibulaires latéralisés à gauche ne permet pas d'expliquer l'origine des symptômes et donc d'établir un plan de traitement. C'est pourquoi nous avons décidé de définir deux catégories.

- La première pour les lapins de cette étude où **l'examen d'imagerie a permis d'identifier l'origine des signes vestibulaires, le diagnostic est posé** (**Catégorie 1**).
- La seconde pour les lapins de cette étude où **les conclusions d'imagerie avancée sont douteuses ou ne permettent pas d'expliquer les signes vestibulaires** (**Catégorie 2**).

Pour cela, la mise en relation pour chaque lapin de l'anamnèse, des commémoratifs, de l'examen clinique et de l'examen d'imagerie est réalisée à l'aide d'un tableur (Excel®).

L'ensemble des données chiffrées suivant les catégories est rapporté dans un tableau en annexe 4.

La **catégorie 1** comprend 24 lapins soit 31% de l'effectif total (77 cas) et la **catégorie 2**, 53 lapins soit 69% de la population de l'étude. Le graphique de la répartition des sexes des lapins dans les deux catégories est présenté ci-dessous *(Figure 50)*. La répartition des motifs de consultation et l'étude anamnestique par catégorie sont rapportés en *annexe 5*.

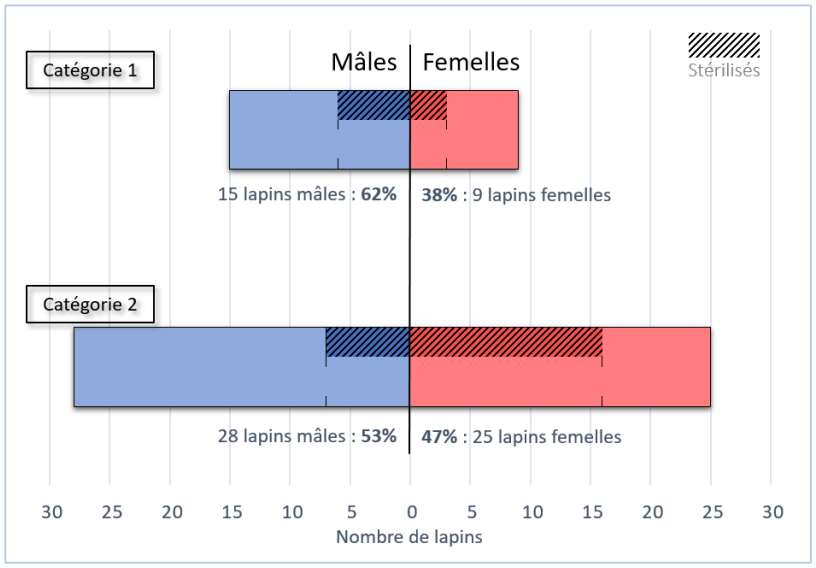

Figure 50 : Histogramme de la répartition des sexes des lapins présentant des signes vestibulaires dans les deux catégories. Étude rétrospective. (77 cas, CHV Frégis et Atlantia)

i. L'examen d'imagerie a permis d'identifier l'origine des signes vestibulaires

Cette première catégorie est définie par l'ensemble des lapins chez lesquels l'examen d'imagerie avancée (scanner ou IRM indifféremment) a permis d'identifier l'origine des signes vestibulaires : le diagnostic clinique est posé. Le critère d'inclusion pour cette catégorie est que **la conclusion de l'examen d'imagerie médicale avancée permette d'expliquer les signes vestibulaires latéralisés** (sans ambiguïté).

Dans cette catégorie 24 lapins sont représentés, cela correspond à **31,2% de l'effectif total** *(24/77)*.

Parmi eux, **21 lapins présentent une otite moyenne** expliquant les signes vestibulaires latéralisés observés. **Trois lapins présentent une otite interne** unilatérale associée à une otite moyenne, **7 une otite moyenne unilatérale**, et **11 une otite moyenne bilatérale « avec gradation »**. La « gradation » d'une otite moyenne bilatérale est permise par la visualisation d'un remodelage osseux et/ou d'une otite externe surajoutée à l'otite moyenne. Ces lapins sont atteints d'un syndrome vestibulaire. Le diagnostic étiologique (otite moyenne) du syndrome vestibulaire est donc permis par l'examen d'imagerie médicale avancée pour 21 lapins de cette étude.

Les 3 autres lapins présentent uniquement un port de tête penché. Les signes vestibulaires (port de tête penché uniquement) sont expliqués par des lésions ipsilatérales évocatrices d'une douleur intense. Ils souffrent **d'un abcès rétro-orbitaire, d'un abcès facial important unilatéral ou d'un abcès dentaire mandibulaire** diagnostiqué à l'examen d'imagerie.

Cette catégorie regroupe donc les lapins présentant des lésions expliquant l'origine d'un syndrome vestibulaire au sens strict *(*)* et les lapins présentant des lésions expliquant un latérocolis sans atteinte vestibulaire *(** - Tableau VIII)*.

Tableau VIII : Synthèse des lésions visibles chez les lapins présentant des signes vestibulaires dans la catégorie 1. Étude rétrospective. (77 cas, CHV Frégis et Atlantia)

Lésion visible à l'examen d'imagerie avancée expliquant les signes vestibulaires latéralisés	**Catégorie 1**	
	/24 lapins	%
Otite moyenne *	**21**	87,5
Otite interne unilatérale et moyenne	3/21	14,3
Otite moyenne unilatérale	7/21	33,3
Otite moyenne bilatérale « avec gradation »	11/21	52,4
Autre ** Abcès mandibulaire, jugal, rétro-orbitaire	**3**	12,5

* Lésions expliquant un syndrome vestibulaire
** Lésions expliquant un latérocolis (pas d'atteinte vestibulaire)

Seules les lésions d'otites moyenne (à minima) permettent d'expliquer avec certitude un syndrome vestibulaire ipsilatéral à la lésion. Certains lapins présentent d'autres lésions concomitantes visibles. Neuf lapins de cette catégorie présentent au moins une otite externe visualisée à l'examen d'imagerie avancée. Chez 2 lapins de cette catégorie on observe en plus une rhinite et chez 4 autres une malocclusion dentaire importante. Des signes de rhinite et de malocclusion dentaire sont observés ensembles chez un septième individu.

L'examen d'imagerie médicale avancée permet donc d'établir un diagnostic (permettant d'expliquer les signes vestibulaires) **dans 31,2% des cas.**

ii. Les conclusions d'imagerie sont douteuses ou ne permettent pas d'expliquer le syndrome vestibulaire

Cette seconde catégorie est donc définie par les autres lapins. Ceux parmi lesquels **les résultats de l'examen d'imagerie avancée n'ont pas permis de conclure** avec certitude sur la cause des signes vestibulaires.

Dans cette catégorie 53 lapins sont représentés, cela correspond à **68,8% de l'effectif total** *(53/77)*. **Deux sous catégories ont été définies** selon que les lésions visualisées à l'examen d'imagerie médicale avancée puissent expliquer les signes vestibulaires sans en avoir la preuve (**Catégorie 2a**) ou ne semble pas avoir de lien avec les signes neurologiques observés (**Catégorie 2b**).

Dans la catégorie 2a, **11 lapins sont regroupés car certaines lésions pourraient expliquer les signes observés.** Mais la mise en relation des données cliniques avec l'ensemble des lésions visualisées à l'examen d'imagerie, ne permet pas d'affirmer avec certitude l'existence d'un lien entre les lésions observées et les signes vestibulaires. Quatre d'entre eux présentent une otite moyenne bilatérale, 6

des lésions au niveau de l'encéphale et 1 une inflammation d'une trompe d'eustache associée à un syndrome vestibulaire au sens strict (tête penchée, ataxie, nystagmus horizontal, déplacements en cercle, déficits proprioceptifs). Bien que ces lésions puissent avoir un lien avec une atteinte du système vestibulaire, le diagnostic n'est pas posé après l'examen d'imagerie médicale avancée. D'autres lésions sans lien avec les signes vestibulaires observés sont visualisés chez ces lapins : 3 malocclusions dentaires, 2 otites externes et 2 rhinites.

Dans la catégorie 2b, **42 lapins** correspondant à 55% de la population de l'étude sont regroupés. **Les lésions rapportées à l'examen d'imagerie ne permettent pas de faire le lien avec les signes vestibulaires observés**. Chez 26 lapins aucune lésion n'est visible à l'examen d'imagerie avancée. Les 16 autres lapins présentent des lésions telles que des otites moyennes controlatérales aux signes vestibulaires, des otites externes, des malocclusions dentaires, ou encore des rhinites *(Tableau IX)*. Deux lapins présentent une rhinite associée à une malocclusion dentaire pour l'un et une otite moyenne pour l'autre *(* - Tableau IX)*.

Tableau IX : Synthèse des lésions visibles chez les lapins présentant des signes vestibulaires dans la catégorie 2. Étude rétrospective. (77 cas, CHV Frégis et Atlantia)

Lésions visibles à l'examen d'imagerie avancée ne permettant pas le diagnostic étiologique des signes vestibulaires	**Catégorie 2**	
	/53 lapins	%
a - Conclusions d'imagerie douteuses Lésions pouvant expliquer les signes vestibulaires	**11**	20,8
Otite moyenne bilatérale	4/11	36,4
Lésion de l'encéphale	6/11	54,5
Autre (inflammation d'une trompe d'eustache)	1/11	9,1
b - Conclusions d'imagerie ne permettant pas de faire le lien avec les signes neurologiques	**42**	79,2
Otite moyenne controlatérale *	4/42	9,5
Otite externe bilatérale	4/42	9,5
Malocclusion dentaire *	7/42	23,8
Rhinite	3/42	11,9
Aucune lésion	26/42	61,9

* Deux lapins présentent ces lésions associées à des lésions de rhinite

L'examen d'imagerie avancée **ne permet donc pas de poser un diagnostic étiologique dans 69% des cas** *(53/77)*. Dans cette catégorie, **21% des cas** *(11/53)* **sont difficiles à interpréter** car ils correspondent à des conclusions n'expliquant pas totalement les signes vestibulaires latéralisés (catégorie 2a). La catégorie 2b correspond aux lapins chez lesquels les conclusions d'imagerie médicale avancée ne permettent pas de faire le lien avec les symptômes neurologiques. Mais même dans ce cas, les informations apportées sont importantes pour l'avancée dans le diagnostic étiologique des signes vestibulaires. Dans **62% des cas de la catégorie 2b** *(26/42)*, **l'examen d'imagerie médicale avancée ne montre aucune lésion**. Enfin, les lésions observées **chez les 16 autres lapins de cette sous-catégorie ne permettent pas de faire de lien avec les signes cliniques neurologiques observés** *(16/42 soit 38%)*.

4. Discussion

Les résultats déjà obtenus permettent de justifier l'apport de l'examen d'imagerie (scanner ou IRM) dans le diagnostic du syndrome vestibulaire et de manière plus large de l'ensemble des signes vestibulaires chez le lapin. En effet, certaines lésions visibles ont permis l'avancée dans le diagnostic et il est possible de présenter au propriétaire des **données chiffrées sur les conclusions permises par un examen d'imagerie médicale avancée** :

- **Dans un tiers des cas environ** *(31,2%)*, l'examen a permis l'identification d'une lésion expliquant les signes vestibulaires et donc d'établir un diagnostic. De façon raisonnable, les conclusions d'otite moyenne sont assurées et permettent le diagnostic étiologique du syndrome vestibulaire chez le lapin, à l'examen d'imagerie avancée.
- **Dans 14% des cas** *(14,2%),* l'examen d'imagerie avancée a révélé une ou des lésion(s) douteuses ne permettant pas d'expliquer avec certitude les signes vestibulaires observés. En effet, il n'y a pas de preuves de l'implication des lésions de l'encéphale ou des otites moyennes bilatérales dans les signes vestibulaires latéralisés mais le doute existe.
- **Dans 20% des cas** *(20,8 %),* d'autres lésions ont été visualisées à l'examen d'imagerie avancée, sans lien apparent avec les signes vestibulaires. Le scanner et l'IRM permettent la découverte fortuite ou l'évaluation de lésions concomitantes. Pour ces lapins, les conclusions de l'examen d'imagerie ont permis de préciser le pronostic, de découvrir des atteintes subcliniques ou encore d'établir un plan thérapeutique lors de signes vestibulaires.
- **Dans un tiers des cas** *(33,8 %),* aucune lésion n'était visible chez les lapins présentant des signes vestibulaires. Pour ces animaux, les conclusions de l'examen d'imagerie ont permis d'exclure certaines hypothèses diagnostiques comme les otites moyennes, la majorité des fractures, les abcès envahissants…

a. Caractéristiques anamnestiques et cliniques prédisposant l'établissement du diagnostic à l'examen d'imagerie avancée

Tout d'abord, cette étude permet l'identification de lésions visibles à l'examen tomodensitométrique ou d'IRM chez le lapin quels que soient sa taille, son sexe ou sa race.

Les lésions observées ne semblent pas être corrélées à un statut particulier de l'animal (au sexe ou à l'âge), ni conditionnées par la durée d'évolution des signes cliniques avant la réalisation de l'examen d'imagerie. En effet dans notre étude, des lésions d'otites moyennes expliquant ou non un syndrome vestibulaire sont visualisées dès les premiers jours d'apparition des symptômes chez certains lapins. De même, des lésions de minéralisation de l'encéphale par exemple sont visibles dès 2 jours et après plus de 200 jours d'évolution des signes neurologiques.

L'ensemble des symptômes et en particulier des signes vestibulaires (port de tête penché, ataxie, tournis, nystagmus, chutes, déplacements en cercle) sont rapportés à l'examen clinique des lapins dans les deux catégories. On note tout de même que :

- **Dans la catégorie 1, un lapin sur deux (50%) présente au moins une otite externe** *(12/24)* alors que seulement 15,1% *(8/53)* des lapins de la catégorie 2 présentent ce symptôme.
- **Dans la catégorie 1**, **33% des lapins souffrent d'une atteinte de la face** *(8/24)* alors que seulement 4% *(2/53)* des lapins de la catégorie 2 présentent une atteinte de la face *(cf. Annexe 4).*

La différence de répartition de ces deux signes cliniques est en accord avec la définition des deux catégories. En effet, il y a un nombre plus important de lapins souffrant d'une otite moyenne dans la catégorie 1. Les otites externes et la parésie faciale sont des symptômes liés à la présence d'otite moyenne, et ils sont donc logiquement plus représentés dans la catégorie 1 que dans la catégorie 2.

Des lapins présentant uniquement un port de tête penché comme signe vestibulaire sont présents dans les deux catégories. Trois lapins de la **catégorie 1** sont considérés comme souffrant d'un latérocolis car une cause du port de tête penché sans atteinte vestibulaire est identifiée. Pour 7 autres lapins de cette catégorie, atteints d'otite moyenne, la tête penchée est le signe d'un syndrome vestibulaire. Dans la **catégorie 2**, 9 lapins présentent uniquement une inclinaison de la tête *(2 dans la sous-catégorie 2a et 7 dans la sous-catégorie 2b)*. Ces lapins n'ont pas été considérés comme atteints d'un latérocolis car aucune douleur manifeste unilatérale n'a été mise en évidence à l'examen clinique et d'imagerie. L'examen d'imagerie avancée a permis d'établir un diagnostic étiologique pour 52% *(10/19)* des cas présentant uniquement un port de tête penché. L'identification d'un port de tête penché chez le lapin même sans autres signes vestibulaires, doit donc être considéré comme une indication pour la réalisation d'examens complémentaires tels que l'imagerie avancée afin d'en préciser l'origine.

De même, l'absence de port de tête penché est décrit chez des lapins de la **catégorie 1** et de la **catégorie 2** (respectivement 2 et 6 cas). Dans ce cas, l'imagerie avancée a permis d'établir un diagnostic étiologique pour 25% *(2/8)* des lapins.

b. Limites

Dans cette étude rétrospective sur une population restreinte de lapins de compagnie présentant des signes vestibulaires à l'examen clinique, réalisée dans deux CHV les limites d'extrapolation sont multiples. Tout d'abord, les critères d'inclusions des lapins dans notre étude écartent toute forme de syndrome vestibulaire bilatéral. L'établissement des deux catégories permet de rendre compte simplement de l'intérêt de l'examen d'imagerie avancée. Mais, nous ne pouvons pas conclure sur la visualisation d'otites moyennes bilatérales (ou sur certaines lésions de l'encéphale) ; bien qu'elles puissent avoir un lien avec le syndrome vestibulaire de l'animal une infection concomitante n'est pas à exclure (catégorie 2a).

De plus, la lecture et l'interprétation des images ont été réalisées par le service NAC du CHV Frégis et différents vétérinaires du service d'imagerie du CHV Atlantia. La récupération des données est effectuée sur des comptes rendus de façon rétrospective et non sur une grille d'évaluation complétée lors de l'interprétation. Cela limite l'obtention de conclusions précises et homogènes (gradation, localisation, mesures…). Bien que le choix de la technique d'imagerie est lié à l'accessibilité de la machine et non à un choix du vétérinaire, l'utilisation des deux types d'examen d'imagerie avancée n'est pas aléatoire. Seulement 6 examens d'IRM sont inclus dans l'étude contre 71 scanners. La précision (finesse de coupe, définition des images…) des scanners et de l'IRM (ici 0,25 Tesla) conditionne aussi les interprétations. Le matériel employé ainsi que l'obtention des interprétations sont de manière évidente des facteurs limitant de notre étude.

Enfin, **nous nous sommes arrêtés au diagnostic d'imagerie dans un contexte clinique**. Tout comme l'étude descriptive de Matos *et al.,* il n'y a pas eu de confirmation des lésions visualisées à l'examen d'imagerie dans les cas d'otites cliniques et subcliniques [13]. Pourtant, Rohleder *et al.* ont montré que des diagnostics faux positifs et faux négatifs d'otite moyenne sont possible même à l'imagerie avancée (examen tomodensitométrique chez le chien) [85]. En clinique la confirmation diagnostique du syndrome vestibulaire avec certitude est permise par les prélèvements bactériologiques ou histologiques en chirurgie ou lors de l'examen nécropsique. De même, la

confirmation d'un latérocolis sans atteinte vestibulaire n'est permise qu'après un redressement de la tête à la suite d'une épreuve thérapeutique pour soulager la douleur de l'animal.

Enfin, les conclusions de l'imagerie médicale ont été confrontées aux résultats de la recherche sérologique d'*E. cuniculi* lorsqu'ils étaient disponibles pour les lapins de cette étude. Bien que le diagnostic des lapins de la catégorie 1 semble être confirmé par l'observation d'images très évocatrices à l'imagerie, certains d'entre eux présentaient un titre d'anticorps anti-*E. cuniculi* très élevé. Quelle est donc la cause des signes vestibulaires observés ? Les résultats sérologiques remettent-ils en question le diagnostic posé à l'imagerie ?

c. Données actualisées sur l'interprétation de la sérologie *E. cuniculi*

Les études historiques sur l'immunité liée à l'infection par *E. cuniculi* ont permis de bien connaitre la réponse humorale chez le lapin. Bien que la réponse cellulaire soit majoritaire lors de l'infection, **les profils de réponse humorale ont été établis précisément expérimentalement**. La limite principale est que la plupart de ces études ne s'intéressent qu'à une primo-infection et nous savons aujourd'hui que de nombreux lapins sont porteurs asymptomatiques de ce parasite. Les données expérimentales ont montré que le pic de concentration plasmatique des IgM survient rapidement autour de la 5ème semaine post-infection et environ une semaine avant celui des IgG (pic entre la 6ème et la 8ème semaine). Les IgM sont détectables au moins 18 semaines après l'infection et probablement pendant plusieurs mois ou années. Les IgG sont détectables tant que l'infection est présente (plusieurs années) [3, 26]. Les tests sérologiques semi-quantitatifs disponibles en Europe sont des tests ELISA ou d'immunofluorescence [27].

Mais **la détection d'Anticorps anti-*E. cuniculi* ne permet pas le diagnostic d'encéphalitozoonose**. En effet, les études cliniques, dont une thèse vétérinaire réalisée en région parisienne [93], ont montré un **très faible lien entre un statut sérologique positif et la présence de signes cliniques** [94]. L'ensemble des auteurs s'accorde toutefois sur le fait que la séroprévalence est plus élevée dans les populations suspectes d'encéphalitozoonose, et plus particulièrement dans sa forme nerveuse, que dans une population à priori saine [2, 22, 95]. Il y a donc de très nombreux porteurs chroniques asymptomatiques parmi les lapins de compagnie élevant la séroprévalence (IgG) du parasite jusqu'à parfois plus de 80% dans des populations ne présentant pas de signes cliniques [4, 26, 50]. Les spores se transmettent par contact direct et indirect et la contamination des lapereaux dans les premiers jours de vie ou dans les animaleries joue un rôle important dans la transmission du parasite. **La maladie se déclenche lors d'un déficit immunitaire** et provoque la plupart du temps des signes nerveux. Cela se produit chez un **animal naïf immunitairement incompétent** (jeune) ou chez un **animal déjà infecté avec une diminution de l'immunité** (stress, âge, maladie concomitante…). Une étude avance que 60% des lapins ayant un syndrome vestibulaire imputable à une infection antérieure par *E. cuniculi* ont vécu un évènement stressant dans les 3 jours précédents l'apparition des signes cliniques [3]. Certains auteurs pensent que la forme nerveuse de la maladie est sur-diagnostiquée. En effet, la séroprévalence importante dans la population et les recherches de la présence du parasite lors de signes neurologiques (par méthode sérologique ou PCR) entraînent un taux de « diagnostic d'encéphalitozoonose » élevé. Mais les examens complémentaires sérologique et moléculaires ne permettent pas un diagnostic de certitude et ***in vivo* l'encéphalitozoonose nerveuse reste pour beaucoup d'auteurs un diagnostic d'exclusion** [2]. Seule la recherche PCR sur l'humeur aqueuse donne

une sensibilité de 100% et permet un diagnostic de certitude de la forme oculaire d'encéphalitozoonose [3].

Le diagnostic en clinique d'encéphalitozoonose chez un lapin est donc un véritable enjeu. Bien que certains auteurs proclament l'inutilité des test sérologiques [94], ils peuvent nous donner à eux seuls quelques informations. Deux résultats négatifs (IgG et IgM) à 4 semaines d'intervalle permettent d'exclure l'hypothèse d'infection par *E. cuniculi* [27] *(Tableau X)*. De plus, il semblerait que la spécificité diagnostique augmente en associant la sérologie avec d'autres tests moins spécifiques comme le dosage de la CRP (Protéine C-Réactive) par exemple. D'après l'étude de Cray *et al.* en 2015, un titre d'IgM supérieur à 1:64 ou un titre d'IgG supérieur à 1:512 associé à un dosage de CRP supérieur à 38 mg/L permet d'obtenir une spécificité de 100% dans une population suspecte d'infection par *E. cuniculi (n=94)* [96].

Tableau X : Interprétation des résultats sérologiques des anticorps contre *E. cuniculi* [27]

	IgG -	IgG +
IgM -	Animal non infecté Infection très récente (moins de 2 semaines)	Infection datant au moins de 4 à 6 semaines
Ig M+	Infection datant de 2 à 4 semaines	

Des résultats positifs sont dans les premières semaines de vie possibles par transfert d'immunité passive.

Enfin, même dans un contexte de syndrome vestibulaire les résultats de la sérologie *E. cuniculi* sont à interpréter avec précaution. En effet, même en cas d'encéphalitozoonose nerveuse diagnostiquée histologiquement certains lapins présentent une maladie neurologique concomitante pouvant tout autant expliquer un syndrome vestibulaire. Dans l'étude de Gruber *et al.*, 15% *(10/69) d*es lapins atteints d'encéphalitozoonose (lésions histologiques compatibles et identification des spores) sont atteints d'une maladie du système nerveux intercurrente (lymphome du système nerveux central, maladie métabolique, malacie, nécrose focale non compatible avec *E. cuniculi*, otites moyennes-internes…). L'encéphalitozoonose pourrait donc être une découverte fortuite, un facteur favorisant ou aggravant le déclenchement des signes d'une autre cause [1].

d. Interprétations combinées de l'examen d'imagerie avancée et du statut sérologique *E. cuniculi*

Dans le but de garder un esprit critique sur l'interprétation des examens complémentaires et d'élargir la discussion sur la difficulté du diagnostic différentiel des signes vestibulaires ou du syndrome vestibulaire, cette dernière partie est développée. Une interprétation conjointe des conclusions de l'imagerie et des résultats de la sérologie *E. cuniculi* a été effectuée. Dans l'étude rétrospective réalisée aux CHV Frégis et Atlantia, une recherche d'anticorps anti-*E. cuniculi* avait été effectuée pour 68% des lapins *(52/77)*. Ces tests ont été réalisés lors de l'exploration du syndrome vestibulaire et associés à un examen d'imagerie médicale avancée. L'interprétation des résultats est réalisée à la lumière des conclusions des examens d'imagerie. On conservera donc la séparation de la population suivant les deux catégories définies précédemment *(cf. Partie IV.3.c.).* De plus, certaines études comme celle de Cray *et al.*, laissent suggérer qu'un facteur quantitatif serait à prendre en compte pour l'interprétation

des résultats sérologiques [41, 96]. Nous avons donc défini pour l'immunoglobuline G, un titre d'anticorps élevé (> 1:512) et un titre d'anticorps faible (1:80 ≤ IgG ≤ 1:512). Les résultats étant considérés comme négatifs pour des titres d'anticorps strictement inférieurs à 1:80 pour les immunoglobulines G et M *(Tableau XI)*.

Tableau XI : Répartition des résultats sérologiques *E. cuniculi* dans les deux catégories. Étude rétrospective. (77 cas, CHV Frégis et Atlantia)

	Catégorie 1 (24 lapins)	**Catégorie 2a** (11 lapins)	**Catégorie 2b** (42 lapins)
IgG ou IgM inconnu	16	3	7
IgG - *(< 1:80)* **et IgM -** *(< 1:80)*	**5/9** (56%)	**1/8** (12%)	**6/35** (17%)
IgG - *(< 1:80)* **et IgM +** *(≥ 1:80)*	**0** (0%)	**0** (0%)	**0** (0%)
IgG + *(≥ 1:80)* **et IgM -** *(< 1:80)*	**0** (0%)	**2/8** (25%)	**13/35** (37%)
IgG faible (≤ 1:512) et IgM - IgG élevé (> 1:512) et IgM -	- -	1/2 1/2	2/13 11/13
IgG + *(≥ 1:80)* **et IgM +** *(≥ 1:80)*	**4/9** (44%)	**5/8** (63%)	**16/35** (46%)
IgG faible (≤ 1:512) et IgM + IgG élevé (> 1:512) et IgM +	1/4 3/4	0/5 5/5	1/16 15/16

Parmi les lapins chez lesquels le diagnostic est posé à l'imagerie (**catégorie 1**), seulement 9 d'entre eux ont eu une sérologie. L'examen d'imagerie ayant permis un diagnostic pour le syndrome vestibulaire, **la recherche d'anticorps anti-*E. cuniculi* est rarement réalisée**. Pour 5 d'entre eux, les résultats négatifs de la sérologie IgG et IgM appuient le diagnostic d'otite moyenne en excluant l'encéphalitozoonose *(Cadre vert discontinu - Tableau XI)*. Pourtant, 4 autres lapins de cette catégorie présentent un titre d'IgM élevé associé à un titre d'IgG faible (1:80) pour l'un d'entre eux et élevé (1:640 à 1:1280) pour les trois autres *(Cadre rouge - Tableau XI)*. Ces résultats sont en faveur d'une infection par *E. cuniculi* et les titres sérologiques parfois très élevés laissent suggérer une infection active. Toutefois, l'examen d'imagerie médicale avancée a permis le diagnostic d'otite moyenne expliquant les symptômes. La baisse d'immunité liée à un processus infectieux en cours pourrait expliquer la réactivation d'*E. cuniculi* dans un certain nombre de cas. Il est toutefois difficile voire impossible de déterminer lequel des 2 processus pathologiques est responsable des signes cliniques observés.

Dans la **catégorie 2**, 7 lapins présentent un taux d'IgM et d'IgG négatifs. Cela exclut raisonnablement l'atteinte par *E. cuniculi* et donc l'encéphalitozoonose chez ces lapins chez lesquels des signes cliniques d'atteinte vestibulaire sont présents (un second test à 4 semaines d'intervalle serait idéalement nécessaire). Les otites moyennes responsables des signes vestibulaires sont raisonnablement exclues à l'examen d'imagerie avancée (catégorie 2). **Il est donc nécessaire de rechercher une autre étiologie aux signes vestibulaires**. *(Cadre noir - Tableau XI)*

Dans la catégorie 2a, les sérologies réalisées sur 5 lapins révèlent un titre d'IgM positif et un titre d'IgG élevé. Parmi ces cas, 4/5 présentent des lésions de minéralisation de l'encéphale à l'examen d'imagerie avancée. Dans la catégorie 2b, chez lesquels aucune lésion compatible avec une atteinte du système

vestibulaire n'a été détectée, 16 lapins présentent un titre IgG et d'IgM positifs *(Cadre bleu discontinu - Tableau XI)*, dont 15 avec un titre d'IgG élevé (> 1 :512). Ces résultats confirment la présence du parasite chez ces individus mais, bien qu'ils soient évocateurs d'une encéphalitozoonose nerveuse clinique, ils ne permettent pas d'assurer avec certitude ce diagnostic.

Il est donc nécessaire de rester critique quant aux résultats des examens complémentaires (d'imagerie ou sérologiques) obtenus. Du fait de l'absence de diagnostic de certitude pour l'encéphalitozoonose certains auteurs considèrent son diagnostic *in vivo* comme un diagnostic d'exclusion. Ils préconisent donc de rechercher les autres causes de syndrome vestibulaire chez le lapin (métabolique, toxique…) bien qu'elles soient beaucoup moins représentées statistiquement, avant de conclure à l'encéphalitozoonose en cas de sérologie positive. En effet, une part importante de la population de lapins présente des taux d'IgM et IgG plus ou moins élevés sans conséquence clinique. Dans un contexte de syndrome vestibulaire chez le lapin, la conclusion d'encéphalitozoonose sur le simple statut sérologique est une erreur et implique un « sur-diagnostic » de la forme nerveuse d'encéphalitozoonose.

Conclusion

Le diagnostic du syndrome vestibulaire chez le lapin est un enjeu important en médecine vétérinaire pour différentes raisons. Tout d'abord, les causes possibles sont multiples et la neuro-localisation à l'examen clinique chez le lapin est difficile. De plus, les nombreux examens complémentaires disponibles en clinique vétérinaire pour l'exploration de ce syndrome ne permettent pas toujours un diagnostic de certitude. Les deux causes principales du syndrome vestibulaire chez le lapin sont l'encéphalitozoonose dans sa forme nerveuse et l'otite moyenne-interne. Le choix du (ou des) examen(s) complémentaire(s) le(s) plus pertinent(s) dépendra de la suspicion clinique et du contexte anamnestique. Ce travail confirme la nécessité de la mise en œuvre d'examens d'imagerie pour l'exploration du syndrome vestibulaire et en particulier pour les affections de l'oreille moyenne-interne chez le lapin de compagnie. Il montre l'intérêt diagnostic supérieur des examens en trois dimensions (scanner ou IRM) par rapport à la radiographie ou l'échographie. L'échographie permet uniquement une exploration de la bulle tympanique, mais elle est plus sensible et plus spécifique que l'examen radiographique pour la détection d'otite moyenne. Enfin, ce travail s'est également intéressé aux aspects éthiques et financiers afin de répondre au mieux aux attentes des propriétaires.

L'étude rétrospective réalisée au sein de deux Centres Hospitaliers Vétérinaires a permis de décrire les lésions visualisées à l'examen d'imagerie avancée (scanner ou IRM) et de discuter de l'intérêt de ces examens dans l'exploration de ce syndrome chez 77 lapins présentant des signes cliniques compatibles avec un syndrome vestibulaire. L'analyse rétrospective montre que le diagnostic étiologique est posé dans 31% des cas grâce à l'examen d'imagerie avancée. Il est douteux ou n'est pas confirmé dans 69% des cas. L'étiologie des signes vestibulaires lorsqu'elle est confirmée comprend des otites moyennes et des abcès de la face dans 87,5 et 12,5% des cas respectivement. Dans les autres cas, l'exclusion de certaines hypothèses permet la précision du diagnostic différentiel et l'orientation des examens complémentaires.

Les résultats de l'imagerie doivent être confrontés aux résultats des recherches des autres causes de syndrome vestibulaire chez le lapin et en particulier les recherches sérologiques ou moléculaires d'*Encephalitozoon cuniculi*. Toutefois la forte prévalence sérologique et le manque de sensibilité des méthodes moléculaires ne permettent pas de bénéficier actuellement de tests de diagnostic fiables pour la détection de cet agent. Le développement de nouveaux tests ou d'une combinaison d'examens complémentaires afin de diagnostiquer l'encéphalitozoonose en clinique chez le lapin est essentiel. Cette possibilité diagnostique associée aux techniques d'imagerie médicale avancées permettrait une exploration plus complète du syndrome vestibulaire dans cette espèce.

Bibliographie

1. Gruber, A., Pakozdy, A., Weissenböck, H., Csokai, J. & Künzel, F. A retrospective study of neurological disease in 118 rabbits. *J. Comp. Pathol.* **140**, 31–37 (2009).
2. Künzel, F. *et al.* Clinical symptoms and diagnosis of encephalitozoonosis in pet rabbits. *Vet. Parasitol.* **151**, 115–124 (2008).
3. Künzel, F. & Fisher, P. G. Clinical signs, diagnosis, and treatment of Encephalitozoon cuniculi infection in rabbits. *Veterinary Clin. North Am. Exot. Anim. Pract.* **21**, 69–82 (2018).
4. King, A. M., Hall, J., Cranfield, F. & Sullivan, M. Anatomy and ultrasonographic appearance of the tympanic bulla and associated structures in the rabbit. *Vet. J.* **173**, 512–521 (2007).
5. Chrisman, C. *Neurology for the Small Animal Practitioner*. (Teton NewMedia, 2003).
6. Harcourt-Brown, F. *Textbook of rabbit medicine*. (Butterworth-Heinemann, 2008).
7. Oglesbee, B. L. *Blackwell's five-minute veterinary consult : small mammal*. (Wiley-Blackwell, 2011).
8. Manceau, E. Le syndrome vestibulaire chez le lapin : synthèse bibliographique et revue de cas cliniques. (Faculté de Médecine, Nantes, 2014).
9. Popesko, P., Rajtova, V. & Horak, J. *A colour atlas of anatomy of small laboratory animals : rabbit, guinea pig*. (1990).
10. Coquelle, M. La chirurgie du conduit auditif chez le lapin : étude rétrospective sur neuf cas. (Faculté de Médecine, Créteil, 2013).
11. DeLahunta, A. & Glass, E. *Veterinary neuroanatomy and clinical neurology*. (Saunders Elsevier, 2009).
12. Csomos, R., Bosscher, G., Mans, C. & Hardie, R. Surgical management of ear diseases in rabbits. *Veterinary Clin. North Am. Exot. Anim. Pract.* **19**, 189–204 (2016).
13. De Matos, R., Ruby, J., Van Hatten, R. A. & Thompson, M. Computed tomographic features of clinical and subclinical middle ear disease in domestic rabbits (Oryctolagus cuniculus): 88 cases (2007–2014). *J. Am. Vet. Med. Assoc.* **246**, 336–343 (2015).
14. *Textbook of veterinary internal medicine: diseases of the dog and the cat*. (Elsevier Saunders, 2010).
15. Rosenthal, K. L. Présentation. Torticollis in rabbits. (2005).
16. Linsart, A. Conduite à tenir devant un syndrome vestibulaire chez le lapin. *PratiqueVet* (2012).
17. Vernau, K. M., Osofsky, A. & LeCouteur, R. A. The neurological examination and lesion localization in the companion rabbit (Oryctolagus cuniculus). *Veterinary Clin. North Am. Exot. Anim. Pract.* **10**, 731–758 (2007).
18. Kunstýr, I. & Naumann, S. Head tilt in rabbits caused by pasteurellosis and encephalitozoonosis. *Lab. Anim.* **19**, 208–213 (1985).
19. Fox, R. R., Norberg, R. F. & Myers, D. D. The relationship of Pasteurella multocida to otitis media in the domestic rabbit (Oryctolagus cuniculus). *Lab. Anim. Sci.* **21**, 45–48 (1971).
20. Snyder, S. B., Fox, J. G. & Soave, O. A. Subclinical otitis media associated with Pasteurella multocida infections in New Zealand white rabbits (Oryctolagus cuniculus). *Lab. Anim. Sci.* **23**, 270–272 (1973).
21. Flatt, R. E., Deyoung, D. W. & Hogle, R. M. Suppurative otitis media in the rabbit: prevalence, pathology, and microbiology. *Lab. Anim. Sci.* **27**, 343–347 (1977).

22. Quesenberry, K. E. & Carpenter, J. W. *Ferrets, rabbits, and rodents: clinical medicine and surgery*. (Elsevier/Saunders, 2012).
23. Shell, L. G. Otitis media and otitis interna. Etiology, diagnosis, and medical management. *Vet. Clin. North Am. Small Anim. Pract.* **18**, 885–899 (1988).
24. Kpodékon, M. Étude expérimentale de la pathogénie des méningites et encéphalites lors de la pasteurellose du lapin. *Ann. Rech. Vét.* **14**, 217–224 (1983).
25. Tojo, M., Matsuda, H., Fukui, K., Sasai, H. & Baba, E. Experimental induction of secretory and purulent otitis media by the surgical obstruction of the eustachian tube in dogs. *J. Small Anim. Pract.* **26**, 81–89 (1985).
26. Künzel, F. & Joachim, A. Encephalitozoonosis in rabbits. *Parasitol. Res.* **106**, 299–309 (2010).
27. Le Loc'h, G. Présentation. Actualités sur la toxoplasmose et l'infection à E. cuniculi chez le lapin. (2018).
28. de Lima, D. C. V. *et al.* Occurrence of Toxoplasma gondii in domestic rabbits of Northeastern Brazil. *Acta Parasitol.* **61**, (2016).
29. Weissenböck, H. Naturally occurring Herpes simplex encephalitis in a domestic rabbit (Oryctologus cuniculuc). *Vet. Pathol.* (1997).
30. Müller, K. *et al.* Encephalitis in a rabbit caused by human herpesvirus-1. *J. Am. Vet. Med. Assoc.* **235**, 66–69 (2009).
31. Meredith, A. L. & Richardson, J. Neurological diseases of rabbits and rodents. *J. Exot. Pet Med.* **24**, 21–33 (2015).
32. Gough, A. *Differential diagnosis in Small Animal Medicine*. (Blackwell, 2007).
33. Kim, H. J., Lee, J. O., Koo, J. W., Kim, J.-S. & Ban, J. Gentamicin-induced bilateral vestibulopathy in rabbits: vestibular dysfunction and histopathology. *The Laryngoscope* **123**, E51-58 (2013).
34. Oghan, F., Apuhan, T. & Yılmaz, F. Ototoxicity caused by topical administration of gentamicin versus tobramycin in rabbits. *Int. J. Pediatr. Otorhinolaryngol.* **75**, 915–918 (2011).
35. Mancinelli, E. Approaches to neurological examination in rabbits. *Vet Times* 15 (2014).
36. Linek, M. Otitis externa und media bei Hund und Katze. *Tierärztl. Prax. Ausg. K Kleintiere Heimtiere* **39**, 451–463 (2011).
37. Cole, L. K. Otoscopic evaluation of the ear canal. *Vet. Clin. North Am. Small Anim. Pract.* **34**, 397–410 (2004).
38. Divers, S. J. Exotic mammal diagnostic endoscopy and endosurgery. in *Small Mammal Endoscopy* (Elsevier, 2011).
39. Classen, J., Bruehschwein, A., Meyer-Lindenberg, A. & Mueller, R. S. Comparison of ultrasound imaging and video otoscopy with cross-sectional imaging for the diagnosis of canine otitis media. *Vet. J.* **217**, 68–71 (2016).
40. Knipe, M. F. Principles of neurological imaging of exotic animal species. *Veterinary Clin. North Am. Exot. Anim. Pract.* **10**, 893–907 (2007).
41. Desoubeaux, G., Pantin, A., Peschke, R., Joachim, A. & Cray, C. Application of Western blot analysis for the diagnosis of Encephalitozoon cuniculi infection in rabbits: example of a quantitative approach. *Parasitol. Res.* **116**, 743–750 (2017).
42. Cray, C., Arcia, G., Schneider, R., Kelleher, S. A. & Arheart, K. L. Evaluation of the usefulness of an ELISA and protein electrophoresis in the diagnosis of Encephalitozoon cuniculi infection in rabbits. *Am. J. Vet. Res.* **70**, 478–482 (2009).

43. *Décret n° 2016-317 du 16 mars 2016 relatif à la prescription et à la délivrance des médicaments utilisés en médecine vétérinaire contenant une ou plusieurs substances antibiotiques d'importance critique*.
44. *Arrêté du 18 mars 2016 fixant la liste des substances antibiotiques d'importance critique prévue à l'article L. 5144-1-1 du code de la santé publique et fixant la liste des méthodes de réalisation du test de détermination de la sensibilité des souches bactériennes prévue à l'article R. 5141-117-2*.
45. Jass, A. *et al.* Analysis of cerebrospinal fluid in healthy rabbits and rabbits with clinically suspected encephalitozoonosis. *Vet. Rec.* **162**, 618–622 (2008).
46. Csokai, J. *et al.* Diagnostic markers for Encephalitozoonosis in pet rabbits. *Vet. Parasitol.* **163**, 18–26 (2009).
47. Eatwell, K. *et al.* Partial ear canal ablation and lateral bulla osteotomy in rabbits. *J. Small Anim. Pract.* **54**, 325–330 (2013).
48. Chow, E. P., Bennett, R. A. & Whittington, J. K. Total ear canal ablation and lateral bulla osteotomy for treatment of otitis externa and media in a rabbit. *J. Am. Vet. Med. Assoc.* **239**, 228–232 (2011).
49. Suter, C., Muler-Doblies, U. U., Deplazes, P. & Hatt, J.-M. Prevention and treatment of Encephalitozoon cuniculi infection in rabbits with fenbendazole. *Vet. Rec.* **148**, 478–480 (2001).
50. Chassang, L. Encephalitozoon cuniculi in rabbits. (2017).
51. Sieg, J. *et al.* Clinical evaluation of therapeutic success in rabbits with suspected encephalitozoonosis. *Vet. Parasitol.* **187**, 328–332 (2012).
52. Wei, S. *et al.* Drugs designed to inhibit Human p38 Mitogen-Activated Protein Kinase Activation treat Toxoplasma gondii and Encephalitozoon cuniculi infection. *Antimicrob. Agents Chemother.* **51**, 4324–4328 (2007).
53. Ronot, P. Le syndrome vestibulaire en questions. *Marguerite & Cie* (2014).
54. Gary, A. T., Kerl, M. E., Wiedmeyer, C. E., Turnquist, S. E. & Cohn, L. A. Bone marrow hypoplasia associated with Fenbendazole administration in a dog. *J. Am. Anim. Hosp. Assoc.* **40**, 224–229 (2004).
55. Sroka, J., Zwolinski, J., Dutkiewicz, J., Tós-Luty, S. & Latuszyńska, J. Toxoplasmosis in rabbits confirmed by strain isolation: a potential risk of infection among agricultural workers. *Ann. Agric. Environ. Med. AAEM* **10**, 125–128 (2003).
56. Huber, A. Mise au point d'un atlas en ligne d'images tomodensitométriques normales du lapin. (Université Paul Sabatier, Toulouse, 2016).
57. Thrall, D. E. *Textbook of veterinary diagnostic radiology*. (W.B. Saunders, 2002).
58. Ozennz, F. L'imagerie dans le bilan d'extension des principales tumeurs du chien et du chat. (Faculté de Médecine, Nantes, 2011).
59. Van Caelenberg, A. I. *et al.* Low-field magnetic resonance imaging and cross-sectional anatomy of the rabbit head. *Vet. J.* **188**, 83–91 (2011).
60. Gavin, P. R. & Bagley, R. S. *Practical small animal MRI*. (Wiley-Blackwell, 2009).
61. Mannion, P. *Diagnostic ultrasound in small animal practice*. (Ames, Iowa : Blackwell Science, 2006).
62. Longley, L. *Anesthesia of exotics pets*. (Saunders).
63. Brodbelt, D. C. *et al.* The risk of death: the confidential enquiry into perioperative small animal fatalities. *Vet. Anaesth. Analg.* **35**, 365–373 (2008).
64. Carpenter, J. W. & Marion, C. J. *Exotic animal formulary*. (Elsevier, 2013).

65. Boussarie, D. La tomodensitométrie chez le lapin de compagnie : réalisation pratique et indications. *Bull. Académie Vét. Fr.* 11 (2014).

66. Raftery, A. *BSAVA Manual of Rabbit Surgery, dentistery and imaging. Chapter 4.* (Harcourt Brown, 2013).

67. King, A. M., Posthumus, J., Hammond, G. & Sullivan, M. Comparison of ultrasonography, radiography and a single computed tomography slice for the identification of fluid within the tympanic bulla of rabbit cadavers. *Vet. J.* **193**, 493–497 (2012).

68. Winn, F. Atlas radiographique du lapin de compagnie. (Université Paul Sabatier, Toulouse, 2006).

69. King, A. M., Cranfield, F., Hall, J., Hammond, G. & Sullivan, M. Radiographic anatomy of the rabbit skull with particular reference to the tympanic bulla and temporomandibular joint: Part 1: Lateral and long axis rotational angles. *Vet. J.* **186**, 232–243 (2010).

70. King, A. M., Cranfield, F., Hall, J., Hammond, G. & Sullivan, M. Radiographic anatomy of the rabbit skull, with particular reference to the tympanic bulla and temporomandibular joint. Part 2: Ventral and dorsal rotational angles. *Vet. J. Lond. Engl. 1997* **186**, 244–251 (2010).

71. Hammond, G., Sullivan, M., Posthumus, J. & King, A. Assessment of three radiographic projections for detection of fluid in the rabbit tympanic bulla. *Vet. Radiol. Ultrasound* **51**, 48–51 (2010).

72. Boehmer, E. & Crossley, D. Objective interpretation of dental disease in rabbits, guinea pigs and chinchillas: Use of anatomical reference lines. *Tierärztl. Prax. Ausg. K Kleintiere Heimtiere* **37**, 250–260 (2009).

73. Doust, R. *et al.* Assessment of middle ear disease in the dog: a comparison of diagnostic imaging modalities. *J. Small Anim. Pract.* **48**, 188–192 (2007).

74. Van Caelenberg, A. I. *et al.* Computed tomography and cross-sectional anatomy of the head in healthy rabbits. *Am. J. Vet. Res.* **71**, 293–303 (2010).

75. Peltonen, L. I. *et al.* Limited cone-beam computed tomography imaging of the middle ear: a comparison with multislice helical computed tomography. *Acta Radiol. Stockh. Swed. 1987* **48**, 207–212 (2007).

76. Peltonen, L. I. *et al.* Cone-beam computed tomography: a new method for imaging of the temporal bone. *Acta Radiol. Stockh. Swed. 1987* **50**, 543–548 (2009).

77. Güldner, C. *et al.* Visualization of anatomy in normal and pathologic middle ears by cone beam CT. *Eur. Arch. Oto-Rhino-Laryngol. Off. J. Eur. Fed. Oto-Rhino-Laryngol. Soc. EUFOS Affil. Ger. Soc. Oto-Rhino-Laryngol. - Head Neck Surg.* **274**, 737–742 (2017).

78. Müllhaupt, D. *et al.* Magnetic resonance imaging anatomy of the rabbit brain at 3 T. *Acta Vet. Scand.* **57**, (2015).

79. Brochart, C. *et al.* Imagerie de l'oreille et du rocher pour les manipulateurs en radiologie.

80. Muñoz-Moreno, E. *et al.* A magnetic resonance image based atlas of the rabbit brain for automatic parcellation. *PloS One* **8**, (2013).

81. Bischoff, M. G. & Kneller, S. K. Diagnostic imaging of the canine and feline ear. *Vet. Clin. North Am. Small Anim. Pract.* **34**, 437–458 (2004).

82. Griffiths, L. G., Sullivan, M., O'Neill, T. & Reid, S. W. J. Ultrasonography versus radiography for detection of fluid in the canine tympanic bulla. *Vet. Radiol. Ultrasound* **44**, 210–213 (2003).

83. Owen, M. C., Lamb, C. R., Lu, D. & Targett, M. P. Material in the middle ear of dogs having magnetic resonance imaging for investigation of neurologic signs. *Vet. Radiol. Ultrasound* **45**, 149–155 (2004).

84. Dickie, A. M. *et al.* Comparison of ultrasonography, radiography and a single computed tomography slice for the identification of fluid within the canine tympanic bulla. *Res. Vet. Sci.* **75**, 209–216 (2003).

85. Rohleder, J. J. *et al.* Comparative performance of radiography and computed tomography in the diagnosis of middle ear disease in 31 dogs. *Vet. Radiol. Ultrasound* **47**, 45–52 (2006).

86. Kneissl, S., Probst, A. & Konar, M. Low-field magnetic resonance imaging of the canine middle and inner ear. *Vet. Radiol. Ultrasound Off. J. Am. Coll. Vet. Radiol. Int. Vet. Radiol. Assoc.* **45**, 520–522 (2004).

87. Garosi, L. S., Dennis, R. & Schwarz, T. Review of diagnostic imaging of ear diseases in the dog and cat. *Vet. Radiol. Ultrasound* **44**, 137–146 (2003).

88. Dobben, G. D., Raofi, B., Mafee, M. F., Kamel, A. & Mercurio, S. Otogenic intracranial inflammations: role of magnetic resonance imaging. *Top. Magn. Reson. Imaging TMRI* **11**, 76–86 (2000).

89. Sturges, B. K. *et al.* Clinical signs, magnetic resonance imaging features, and outcome after surgical and medical treatment of otogenic intracranial infection in 11 cats and 4 dogs. *J. Vet. Intern. Med.* **20**, 648–656 (2006).

90. Dvir, E., Kirberger, R. M. & Terblanche, A. G. Magnetic resonance imaging of otitis media in a dog. *Vet. Radiol. Ultrasoun* **41**, 46–49 (2000).

91. Love, N. E., Kramer, R. W., Spodnick, G. J. & Thrall, D. E. Radiographic and Computed Tomographic evaluation of otitis media in the dog. *Vet. Radiol. Ultrasound* **36**, 375–379 (1995).

92. *Code de déontologie vétérinaire*. (2015).

93. Beaurin, D. Séroprévalence d'Encephalitozoon cuniculi chez le lapin de compagnie en Région Parisienne. (Faculté de Médecine, Créteil, 2006).

94. Jeklova, E. *et al.* Usefulness of detection of specific IgM and IgG antibodies for diagnosis of clinical encephalitozoonosis in pet rabbits. *Vet. Parasitol.* **170**, 143–148 (2010).

95. Hein, J., Flock, U., Sauter-Louis, C. & Hartmann, K. Encephalitozoon cuniculi in rabbits in Germany: prevalence and sensitivity of antibody testing. *Vet. Rec.* **174**, 350–350 (2014).

96. Cray, C., McKenny, S., Perritt, E. & Arheart, K. L. Utility of IgM titers with IgG and C-Reactive Protein quantitation in the diagnosis of suspected Encephalitozoon cuniculi infection in rabbits. *J. Exot. Pet Med.* **24**, 356–360 (2015).

97. Altman, D. G. Practical statistics for medical research. 396–449 (1997).

Annexes

Annexe 1 : Évaluation des nerfs crâniens chez le lapin [17, 35]

Nerfs crâniens	Test d'évaluation	Remarques chez le lapin
I (Olfactif)	Mauvaise odeur	Difficile à évaluer
II (Optique)	Placers visuels Réponse à la menace Réflexes photomoteurs	Réponse négative à la menace non interprétable
III (Oculomoteur)	Taille des pupilles Réflexes photomoteurs Strabisme, Nystagmus	
IV (Trochléaire)	Strabisme, Nystagmus des deux yeux	Nystagmus physiologique avec les mouvements de la tête
V (Trijumeau, sensitif)	Réflexe cornéen Réflexe palpébral Sécrétions lacrymales	
V (Trijumeau, moteur)	Muscles masticateurs	
VI (Abducens)	Réflexe cornéen Strabisme, Nystagmus	
VII (Facial, intermédiaire)	Symétrie faciale Réflexe palpébral Mouvements des oreilles et vibrisses	
VIII (Vestibulo-cochléaire)	Inclinaison de la tête Nystagmus, Strabisme Réponse à un bruit fort Ataxie	Réponse au bruit difficile à évaluer
IX (Glossopharyngien)	Déglutition Mobilité laryngée, cornage	Difficile à évaluer
X (Vague)	Réflexe de déglutition Mobilité laryngée, cornage Réflexe occulo-cardiaque	Difficile à évaluer
XI (Accessoire)	Muscles du cou Réflexe occulo-céphalogyre	Difficile à évaluer
XII (Hypoglosse)	Mouvements de la langue	

Annexe 2 : Formules de calcul pour la précision, la sensibilité, la spécificité, les valeurs prédictives positive et négative pour une technique d'imagerie donnée [97]

$$Précision\ (\%) = \frac{\text{Nombre de diagnostics corrects}}{\text{Nombre total de diagnostics}} \times 100 = \frac{\text{VP} + \text{VN}}{\text{Nombre total}} \times 100$$

$$Sensibilité\ (\%) = \frac{\text{Nombre de vrais positifs}}{\text{Nombre total de positifs}} \times 100 = \frac{\text{VP}}{\text{VP} + \text{FN}} \times 100$$

$$Spécificité\ (\%) = \frac{\text{Nombre de vrais négatifs}}{\text{Nombre total de négatifs}} \times 100 = \frac{\text{VN}}{\text{VN} + \text{FP}} \times 100$$

$$Valeur\ prédictive\ positive\ (\%) \approx \frac{\text{Nombre de vrais positifs}}{\text{Nombre de diagnostics positifs}} \times 100 = \frac{\text{VP}}{\text{VP} + \text{FP}} \times 100$$

$$Valeur\ prédictive\ négative\ (\%) \approx \frac{\text{Nombre de vrais négatifs}}{\text{Nombre de diagnostics négatifs}} \times 100 = \frac{\text{VN}}{\text{VN} + \text{FN}} \times 100$$

VP = Vrai positif. FP = Faux positif. VN = Vrai négatif. FN = Faux négatif.

Une sensibilité de 100% signe l'absence de diagnostic faux négatif pour une technique donnée.
Une spécificité de 100% signe l'absence de diagnostic faux positif pour une technique donnée.

Annexe 3 : Tableau des associations des signes vestibulaires observés à l'examen clinique. Étude rétrospective (77 cas, CHV Frégis et Atlantia)

Signes neurologiques vestibulaires	/ 77 lapins	%
Tête penchée (TP)	(19) 69	89,6
Ataxie (A)	(3) 49	63,6
Nystagmus pathologique (N)	(0) 27	35,1
Tournis (T)	(0) 17	22,1
Déplacements sur un cercle (D)	(0) 7	9,1
Chutes (C)	(0) 6	7,8
TP + A	(11) 41	53,2
TP + N	(7) 26	33,8
TP + T	(0) 17	22,1
TP + D	(1) 3	3,9
TP + C	(0) 3	3,9
A + N	(1) 19	24,7
A + T	(0) 17	22,1
A + C	(3) 6	7,8
A + D	(4) 5	6,5
N + T	(0) 5	6,5
N + C	(0) 3	3,9
N + D	(0) 2	2,6
T + D	(0) 0	0,0
T + C	(0) 1	1,3
C + D	(0) 0	0,0
TP + A + N	(10) 18	23,4
TP + A + T	(12) 17	22,1
TP + A + D	(0) 1	1,3
TP + A + C	(0) 3	3,9
TP + N + T	(0) 5	6,5
TP + N + D	(1) 1	1,3
TP + N + C	(0) 3	3,9
TP + T + C	(0) 1	1,3
A + N + T	(0) 5	6,5
A + N + C	(0) 3	3,9
A + T + C	(0) 1	1,3
N + T + C	(0) 1	1,3
TP + T + D / TP + D + C / A + N + D / A + T + D / A + D + C / N + T + D / N + D + C / T + D + C	0	0,0
TP + A + N + T	(4) 5	6,5
TP + A + N + D	(1) 1	1,3
TP + A + N + C	(2) 3	3,9
TP + A + T + C	(0) 1	1,3
TP + N + T + C	(0) 1	1,3
TP + A + T + D / TP + A + D + C / TP + N + T + D / TP + N + D + C / TP + T + D + C / A + N + T + D / A + N + T + C / A + N + D + C / A + T + D + C / N + T + D + C	0	0,0
TP + A + N + T + C	(1) 1	1,3
TP + A + N + T + D / TP + A + N + D + C / TP + A + T + D + C / TP + N + T + D + C / A + N + T + D + C	0	0,0
TP + A + N + T + D + C	0	0,0

(x) : nombre de lapins présentant uniquement ces signes vestibulaires (association stricte)

Annexe 4 : Tableau des symptômes observés à l'examen clinique suivant les CHV et les deux catégories.
Étude rétrospective (77 cas, CHV Frégis et Atlantia)

Symptômes à l'examen clinique		Population		CHV Atlantia		CHV Frégis		Catégorie 1*		Catégorie 2**	
		/77 lapins	%	/43 lapins	%	/34 lapins	%	/24 lapins	%	/53 lapins	%
Signes vestibulaires latéralisés	Droite	**36**	46,8	15	44,1	21	48,8	11	45,8	25	47,2
	Gauche	**41**	53,2	19	55,9	22	51,2	13	54,2	28	52,8
Tête penchée		**69**	89,6	**38**	88,4	**31**	91,2	**22**	92,0	**47**	88,7
	Droite	32/69	46,4	19/38	50,0	13/31	41,9	9/22	40,9	23/47	48,9
	Gauche	37/69	53,6	19/38	50,0	18/31	58,1	13/22	59,1	24/47	51,1
Ataxie		**49**	63,6	**25**	58,1	**24**	70,6	**11**	45,8	**38**	71,7
Nystagmus pathologique		**27**	35,1	**14**	32,6	**13**	38,2	**8**	33,3	**19**	35,8
Tournis		**17**	22,1	**10**	23,3	**7**	20,6	**6**	25,0	**11**	20,8
Déplacements en cercle		**7**	9,1	**4**	9,3	**3**	8,8	**1**	4,2	**6**	11,3
Chutes		**6**	7,8	**4**	9,3	**2**	5,9	**1**	4,2	**5**	9,4
Tremblements		**6**	7,8	1	2,3	5	14,7	1	4,2	5	9,4
	Tête	6/6	100,0	1/1	100,0	5/5	100,0	1/1	100,0	5/5	100,0
	Membres	4/6	66,7	1/1	100,0	3/5	60,0	0/1	0,0	4/5	80,0
Parésie des membres pelviens		**4**	5,2	3	7,0	1	2,9	2	8,3	2	3,8
Placers proprioceptifs retardés		**9**	11,7	2	4,7	7	20,6	2	8,3	7	13,2
Otite externe (Nb d'animaux)		**20**	26,0	10	23,3	10	29,4	12	50,0	8	15,1
	Droite uniquement	2/20	10,0	0/10	0,0	2/10	20,0	2/12	16,7	0/8	0,0
	Gauche uniquement	7/20	35,0	4/10	40,0	3/10	30,0	4/12	33,3	3/8	37,5
	Bilatérale	11/20	55,0	6/10	60,0	5/10	50,0	6/12	50,0	5/8	62,5
	Total (/Nb d'oreilles)	30/154	19,5	16/86	18,6	15/68	22,1	18/48	37,5	13/106	12,3
Lésion œil (1)		**25**	32,5	9	20,9	16	47,1	9	37,5	16	30,2
Atteinte de la face (2)		**10**	13,0	6	14,0	4	11,8	8	33,3	2	3,8
Jetage		**9**	11,7	7	16,3	2	5,9	6	25,0	3	5,7

(1) : : Ulcère (8), épiphora (10), opacification (4), exophtalmie (3)

(2) : Parésie unilatérale (6), paralysie unilatérale (2), déformation unilatérale (2)

* Catégorie 1 : « Diagnostic posé à l'imagerie »

** Catégorie 2 : « Pas d'explication des signes vestibulaires avec certitude »

Annexe 5 : Résultats anamnestiques suivant les deux catégories.
Étude rétrospective. (77 cas, CHV Frégis et Atlantia)

Annexe 5.1 : Motifs de consultation suivant les deux catégories.

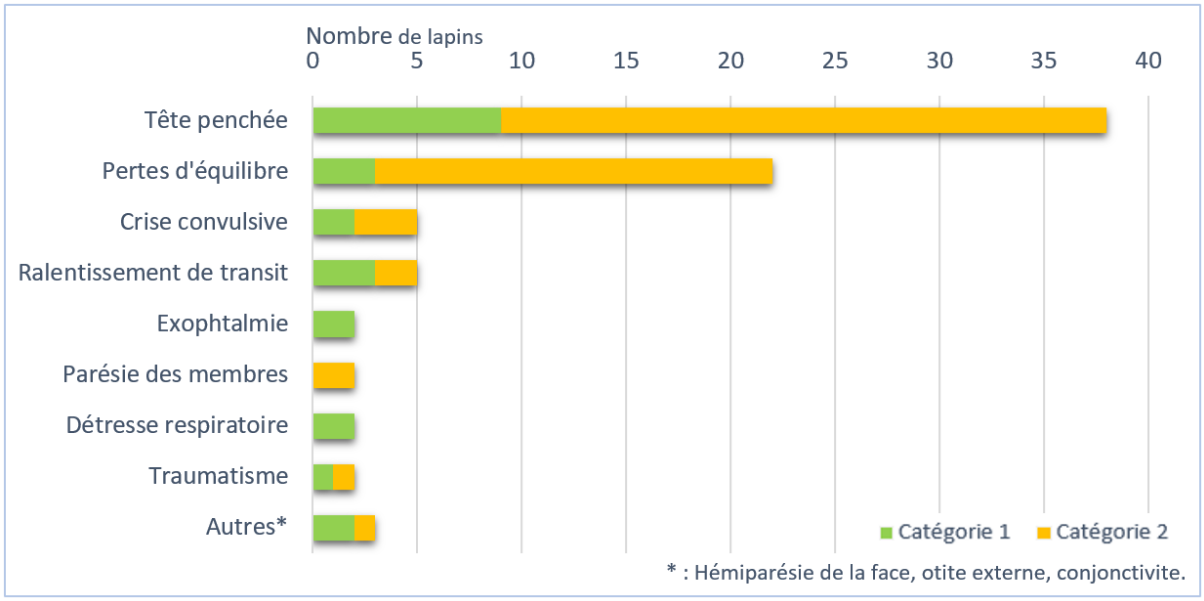

Annexe 5.2 : Répartition des sexes suivant les deux catégories.

	Catégorie 1		Catégorie 2	
	/24 lapins	%	**/53 lapins**	%
Mâles	**15**	62,5	**28**	52,8
Femelles	**9**	37,5	**25**	47,2
Sexe Ratio	*1,67*	-	*1,12*	-

Annexe 5.3 : Données d'anamnèse suivant les deux catégories.

	Catégorie 1		Catégorie 2	
(en jours)	**Moyenne**	Médiane	**Moyenne**	Médiane
Age d'apparition des symptômes	**1032**	719	**1519**	1476
Durée d'évolution avant l'imagerie	**39**	10	**19**	4
Age de l'examen d'imagerie	**1064**	977	**1538**	1478

Remarque : Catégorie 1 : « Diagnostic posé à l'imagerie »
Catégorie 2 : « Pas d'explication des signes vestibulaires avec certitude »

WILL Cédric, Francis

INTÉRÊT DE L'IMAGERIE MÉDICALE DANS LE DIAGNOSTIC DU SYNDROME VESTIBULAIRE CHEZ LE LAPIN DE COMPAGNIE

Thèse d'État de Doctorat Vétérinaire : Lyon, le 4 octobre 2019

RÉSUMÉ :

La localisation à l'examen neurologique d'une atteinte vestibulaire (périphérique ou centrale) est difficile chez le lapin de compagnie. Des examens complémentaires sont donc nécessaires. L'accessibilité des examens d'imagerie médicale de plus en plus performants oblige le vétérinaire à se questionner sur leur intérêt pour chaque situation.

Les examens d'imagerie ont tous un intérêt dans l'identification de certaines causes de syndrome vestibulaire. Les examens en coupes (scanner, IRM, échographie) sont plus sensibles et plus spécifiques pour la détection d'otite moyenne chez le lapin que la radiographie. L'étude rétrospective (77 cas, CHV Frégis et Atlantia) réalisée chez des lapins de compagnie, montre que pour 31% des lapins présentant des signes vestibulaires, le diagnostic étiologique est posé à l'examen d'imagerie avancée (scanner ou IRM). Il est douteux ou n'est pas confirmé dans 69% des cas. L'étiologie des signes vestibulaires lorsqu'elle est confirmée comprend des otites moyennes et des abcès de la face dans 87,5 et 12,5% des cas respectivement. Dans les autres cas, l'exclusion de certaines hypothèses permet la précision du diagnostic différentiel et l'orientation des examens complémentaires. L'ensemble des lésions visualisées au niveau du crâne, présentant ou non un lien direct avec les signes vestibulaires est décrit dans cette étude.

MOTS CLÉS :

- Neurologie
- Radiographie
- Scannographie
- Lapin
- Échographie
- Imagerie par résonnance magnétique

JURY :

Président : Monsieur le Professeur Marc JANIER

1er Assesseur : Madame le Docteur Magalie RENE-MARTELLET
2ème Assesseur : Madame le Docteur Caroline BOULOCHER

DATE DE SOUTENANCE : 4 octobre 2019