VETAGRO SUP
CAMPUS VETERINAIRE DE LYON

Année 2019 - Thèse n° 063

SUIVI LONGITUDINAL DU SYNDROME D'ANOMALIES CONGENITALES OCULAIRES MULTIPLES CHEZ DES CHEVAUX COMTOIS

THESE

Présentée à l'UNIVERSITE CLAUDE-BERNARD - LYON I
(Médecine - Pharmacie)
et soutenue publiquement le 24 Octobre 2019
pour obtenir le grade de Docteur Vétérinaire

par

MEVELEC Amélie

VETAGRO SUP
CAMPUS VETERINAIRE DE LYON

Année 2019 - Thèse n° 063

SUIVI LONGITUDINAL DU SYNDROME D'ANOMALIES CONGENITALES OCULAIRES MULTIPLES CHEZ DES CHEVAUX COMTOIS

THESE

Présentée à l'UNIVERSITE CLAUDE-BERNARD - LYON I
(Médecine - Pharmacie)
et soutenue publiquement le 24 Octobre 2019
pour obtenir le grade de Docteur Vétérinaire

par

MEVELEC Amélie

Liste des Enseignants du Campus Vétérinaire de Lyon *(01-09-2019)*

ABITBOL	Marie	DEPT-BASIC-SCIENCES	Professeur
ALVES-DE-OLIVEIRA	Laurent	DEPT-BASIC-SCIENCES	Maître de conférences
ARCANGIOLI	Marie-Anne	DEPT-ELEVAGE-SPV	Professeur
AYRAL	Florence	DEPT-ELEVAGE-SPV	Maître de conférences
BECKER	Claire	DEPT-ELEVAGE-SPV	Maître de conférences
BELLUCO	Sara	DEPT-AC-LOISIR-SPORT	Maître de conférences
BENAMOU-SMITH	Agnès	DEPT-AC-LOISIR-SPORT	Maître de conférences
BENOIT	Etienne	DEPT-BASIC-SCIENCES	Professeur
BERNY	Philippe	DEPT-BASIC-SCIENCES	Professeur
BONNET-GARIN	Jeanne-Marie	DEPT-BASIC-SCIENCES	Professeur
BOULOCHER	Caroline	DEPT-BASIC-SCIENCES	Maître de conférences
BOURDOISEAU	Gilles	DEPT-ELEVAGE-SPV	Professeur
BOURGOIN	Gilles	DEPT-ELEVAGE-SPV	Maître de conférences
BRUYERE	Pierre	DEPT-BASIC-SCIENCES	Maître de conférences
BUFF	Samuel	DEPT-BASIC-SCIENCES	Maître de conférences
BURONFOSSE	Thierry	DEPT-BASIC-SCIENCES	Professeur
CACHON	Thibaut	DEPT-AC-LOISIR-SPORT	Maître de conférences
CADORÉ	Jean-Luc	DEPT-AC-LOISIR-SPORT	Professeur
CALLAIT-CARDINAL	Marie-Pierre	DEPT-ELEVAGE-SPV	Maître de conférences
CAROZZO	Claude	DEPT-AC-LOISIR-SPORT	Maître de conférences
CHABANNE	Luc	DEPT-AC-LOISIR-SPORT	Professeur
CHALVET-MONFRAY	Karine	DEPT-BASIC-SCIENCES	Professeur
DE BOYER DES ROCHES	Alice	DEPT-ELEVAGE-SPV	Maître de conférences
DELIGNETTE-MULLER	Marie-Laure	DEPT-BASIC-SCIENCES	Professeur
DJELOUADJI	Zorée	DEPT-ELEVAGE-SPV	Maître de conférences
ESCRIOU	Catherine	DEPT-AC-LOISIR-SPORT	Maître de conférences
FRIKHA	Mohamed-Ridha	DEPT-ELEVAGE-SPV	Maître de conférences
GALIA	Wessam	DEPT-ELEVAGE-SPV	Maître de conférences
GILOT-FROMONT	Emmanuelle	DEPT-ELEVAGE-SPV	Professeur
GONTHIER	Alain	DEPT-ELEVAGE-SPV	Maître de conférences
GRANCHER	Denis	DEPT-BASIC-SCIENCES	Maître de conférences
GREZEL	Delphine	DEPT-BASIC-SCIENCES	Maître de conférences
HUGONNARD	Marine	DEPT-AC-LOISIR-SPORT	Maître de conférences
JANKOWIAK	Bernard	DEPT-ELEVAGE-SPV	Maître de conférences
JOSSON-SCHRAMME	Anne	DEPT-BASIC-SCIENCES	Maître de conférences
JUNOT	Stéphane	DEPT-AC-LOISIR-SPORT	Maître de conférences
KODJO	Angeli	DEPT-ELEVAGE-SPV	Professeur
KRAFFT	Emilie	DEPT-AC-LOISIR-SPORT	Maître de conférences
LAABERKI	Maria-Halima	DEPT-ELEVAGE-SPV	Maître de conférences
LAMBERT	Véronique	DEPT-BASIC-SCIENCES	Maître de conférences
LE GRAND	Dominique	DEPT-ELEVAGE-SPV	Professeur
LEBLOND	Agnès	DEPT-AC-LOISIR-SPORT	Professeur
LEDOUX	Dorothée	DEPT-ELEVAGE-SPV	Maître de conférences
LEFEBVRE	Sébastien	DEPT-BASIC-SCIENCES	Maître de conférences
LEFRANC-POHL	Anne-Cécile	DEPT-BASIC-SCIENCES	Maître de conférences
LEGROS	Vincent	DEPT-ELEVAGE-SPV	Maître de conférences
LEPAGE	Olivier	DEPT-AC-LOISIR-SPORT	Professeur
LOUZIER	Vanessa	DEPT-BASIC-SCIENCES	Professeur
MARCHAL	Thierry	DEPT-AC-LOISIR-SPORT	Professeur
MOISSONNIER	Pierre	DEPT-AC-LOISIR-SPORT	Professeur
MOUNIER	Luc	DEPT-ELEVAGE-SPV	Professeur
PEPIN	Michel	DEPT-BASIC-SCIENCES	Professeur
PIN	Didier	DEPT-AC-LOISIR-SPORT	Professeur
PONCE	Frédérique	DEPT-AC-LOISIR-SPORT	Professeur
PORTIER	Karine	DEPT-AC-LOISIR-SPORT	Professeur
POUZOT-NEVORET	Céline	DEPT-AC-LOISIR-SPORT	Maître de conférences
PROUILLAC	Caroline	DEPT-BASIC-SCIENCES	Maître de conférences
REMY	Denise	DEPT-AC-LOISIR-SPORT	Professeur
RENE MARTELLET	Magalie	DEPT-ELEVAGE-SPV	Maître de conférences
ROGER	Thierry	DEPT-BASIC-SCIENCES	Professeur
SABATIER	Philippe	DEPT-ELEVAGE-SPV	Professeur
SAWAYA	Serge	DEPT-BASIC-SCIENCES	Maître de conférences
SCHRAMME	Michael	DEPT-AC-LOISIR-SPORT	Professeur
SERGENTET	Delphine	DEPT-ELEVAGE-SPV	Professeur
THIEBAULT	Jean-Jacques	DEPT-BASIC-SCIENCES	Maître de conférences
THOMAS-CANCIAN	Aurélie	DEPT-AC-LOISIR-SPORT	Maître de conférences
TORTEREAU	Antonin	DEPT-AC-LOISIR-SPORT	Maître de conférences
VIGUIER	Eric	DEPT-AC-LOISIR-SPORT	Professeur
VIRIEUX-WATRELOT	Dorothée	DEPT-AC-LOISIR-SPORT	Maître de conférences
ZENNER	Lionel	DEPT-ELEVAGE-SPV	Professeur

REMERCIEMENTS AU JURY

A Madame BURILLON, Présidente du Jury de thèse
Professeur de l'Université Claude Bernard Lyon 1, Faculté de médecine de Lyon et Chef du Service d'Ophtalmologie à l'Université de Lyon Sud

Qui me fait l'honneur de présider ce jury de thèse,
Hommages respectueux et sincères remerciements.

A Monsieur Jean-Luc CADORE, 1er assesseur
Professeur de VetAgroSup, Campus vétérinaire de Lyon

Pour m'avoir proposé ce sujet de thèse, encadrée et guidée dans sa réalisation,
Pour votre pédagogie, votre science vétérinaire et votre intérêt pour l'ophtalmologie,
Profonde gratitude.

A Madame Marie ABITBOL, 2nd assesseur
Professeur de VetAgroSup, Campus vétérinaire de Lyon

Pour avoir accepté de participer au jury de cette thèse,
Votre réactivité et vos corrections,
Sincères remerciements.

TABLE DES MATIERES

TABLE DES ANNEXES 12
TABLE DES FIGURES 13
TABLE DES TABLEAUX 16
LISTE DES ABREVIATIONS 17
LEXIQUE 17
INTRODUCTION 21
PREMIERE PARTIE : ANATOMIE ET ASPECT ECHOGRAPHIQUE DE L'ŒIL .. 23
1) LES ANNEXES : STRUCTURES PROTECTRICES DE L'ŒIL 23
a) L'orbite 23
b) Le fascia orbital 24
c) Les muscles extraoculaires 24
d) Les paupières 25
e) Les conjonctives 26
f) La 3ème paupière ou membrane nictitante 26
g) Les systèmes lacrymal et nasolacrymal 27
2) LE GLOBE OCULAIRE 28
a) Les tuniques fibreuses : cornée et sclère 29
b) La tunique vasculaire ou uvée : choroïde, corps ciliaires et iris 30
c) Le cristallin 32
d) Les humeurs de l'œil : humeur aqueuse et humeur vitrée 33
e) La tunique nerveuse : la rétine 33
3) PRINCIPES D'ECHOGRAPHIE DE L'OEIL 35
a) Fonctionnement de l'échographe et formation de l'image échographique 35
i) Principes de propagation des ondes ultrasonores 35
ii) Artéfacts 36
b) Matériel à utiliser 37
c) Techniques d'échographie de l'œil 38
i) Voies d'abord 38
ii) Anesthésies 39
iii) Incidences 40
iv) Risques 41
j) Aspect échographique normal de l'œil et mesures 41
i) Examen échographique du segment antérieur de l'œil 41

ii) Examen échographique du segment postérieur de l'œil 43
iii) Espace rétrobulbaire et glandes annexes 43

DEUXIEME PARTIE : ETUDE BIBLIOGRAPHIQUE DES ANOMALIES CONGENITALES OCULAIRES MULTIPLES 45

1) UN LIEN AVEC LE CARACTERE « ROBE DILUEE » 45

a) Robe diluée et mutation du gène PMEL (protéine pré-mélanosomale) 45
b) Description et rôle de *PMEL* 46
c) Mutation responsable du phénotype « silver » 48
d) Mutation PMEL et anomalies congénitales oculaires multiples (ACOM) 50
e) Mutations de PMEL dans d'autres espèces 50
i) Chez le poisson zèbre 51
ii) Chez le chien 51
iii) Chez la souris 52
iv) Chez la poule 53
v) Chez les bovins 54

2) LES LESIONS DU SYNDROME ACOM 55

a) Deux phénotypes d'ACOM selon le génotype 56
b) Description macroscopique et histologique des lésions 56
i) Cornea globosa 56
ii) Kystes iridociliaires 57
iii) Hypoplasie de l'iris 58
iv) Atteintes du cristallin : cataractes 60
v) Dysplasie et dégénérescence rétinienne 61
c) Impact sur la fonction visuelle et implication dans les pratiques d'élevage 62

3) EVOLUTION DES LESIONS DU SYNDROME ACOM 63

4) TRAITEMENTS 63

TROISIEME PARTIE : ETUDE EXPERIMENTALE 65

1) MATERIELS ET METHODES 65

a) Sujets 65
b) Examen oculaire 66
c) Analyses statistiques 67

2) RESULTATS 68

a) Comparaison descriptive 68
b) Comparaison biométrique 70

3) DISCUSSION 75

a) Résultats biométriques 75

b) Evolution longitudinale des mesures biométriques..... 78

c) Evolution longitudinale des lésions du syndrome ACOM 80

CONCLUSION 82

BIBLIOGRAPHIE……...……85

ANNEXES……..93

TABLE DES ANNEXES

Annexe 1 : Les deux principaux gènes de pigmentation chez le cheval et les gènes de dilution de la couleur des crins……..93

Annexe 2 : Fiche d'évaluation sur le terrain lors de l'examen oculaire……....94

Annexe 3 : Fiche d'examen échographique……..96

TABLE DES FIGURES

Figure 1 : Photographie de l'orbite d'un cheval (Gelatt *et al.* 2014). 23
Figure 2 : Les fascia orbitaires (Gelatt *et al.* 2014)..... 24
Figure 3 : Muscles oculaires (Chatelain, 1997)...... 25
Figure 4 : les conjonctives de l'œil (Gellat *et al*. 2014). 26
Figure 5 : Appareil lacrymal du cheval (Chatelain, 1997). 27
Figure 6 : Coupe antéro-postérieure du bulbe de l'œil du cheval (Chatelain, 1997). 28
Figure 7 : Coupe longitudinale du bulbe de l'œil du cheval (Chatelain, 1997)...... 29
Figure 8 : Anatomie de la pupille et de l'iris du cheval (Gilger *et al*. 2010)..... 31
Figure 9 : Fond de l'œil du Cheval (Gilger *et al*. 2010)...... 32
Figure 10 : Structure du cristallin (Chatelain, 1997)...... 33
Figure 11 : Trajet des ultrasons à l'arrivée sur une interface (source : personnelle)...... 36
Figure 12 : Artéfact de réverbération (multiples lignes échogènes parallèles) lié à la présence d'air entre la sonde et l'œil (Gilger *et al*. 2016) 37
Figure 13 : Représentation de l'œil lors d'une échographie en mode A, incidence sagittale (Poincelot, 2005). 38
Figure 14 : Sites des anesthésies locorégionales (source : personnelle),..... 40
Figure 15 : Sonde échographique sur un œil en incidence sagittale (source : personnelle) 41
Figure 16 : Sonde échographique sur un œil en incidence trans-sclérale (source : personnelle)...... 41
Figure 17 : Image échographique en incidence sagittale d'un globe oculaire par abord transpalpébral (sonde linéaire 5-13MHz), image d'E.Segard. 42
Figure 18 : Photo d'un cheval bai silver à gauche, photo d'un cheval noir silver à droite, d'après E.Segard. 46
Figure 19 : Mélanosomes observés en microscopie électronique (Delovoye *et al*. 2011).. 47
Figure 20 : Diagramme schématique de la protéine PMEL (Watt *et al*. 2011)..... 47
Figure 21 : La voie d'endocytose et la biogenèse des mélanosomes (Delovoye *et al*. 2011). 48
Figure 22 : Pigmentation des mélanosomes exprimant PMEL mutée (Watt *et al*, 2011).49
Figure 23 : Poisson zèbre sauvage et mutant PMEL (Schonthaler *et al*, 2005)...... 51

Figure 24 : Chien bleu merle et blanc marqué de fauve à gauche (photo de Laurine Hibon), chien rouge merle et blanc marqué de fauve à droite (photo de Morgane Martel). 52
Figure 25 : Dilution mineure du pelage des souris inactivées pour le gène PMEL (-/-) par rapport aux souris non inactivées (+/+) (Hellström *et al.*, 2011). 52
Figure 26 : Différents phénotypes de plummages chez la poule (Kerje *et al.* 2004). 54
Figure 27 : Mutations du gène SILVER/PMEL17 bovin, spécifiques des races Simmental, Blonde d'Aquitaine et Charolaise (Seybou, 2013). 54
Figure 28 : Schéma de la protéine PMEL et localisation des différentes mutations connues d'après Watt *et al,* 2011 55
Figure 29 : Photos d'après E.Segard©, a. Aspect macroscopique d'une cornea globosa chez un cheval Comtois. b1 et b2 Images échographiques de globes oculaires de chevaux Comtois par abord transpalpébral (sonde linéaire 5-13MHz). b1 cornea globosa, la profondeur de la chambre antérieure est significativement augmentée en comparaison avec un œil normal (b2). 57
Figure 30 : Photos d'après E.Segard©, a. Aspect macroscopique de kystes iridociliaires chez un cheval Comtois. b1 et b2 Images échographiques de globes oculaires de chevaux Comtois par abord transpalpébral (sonde linéaire 5-13MHz). b1 agglutination de plusieurs petits kystes, b2 un grand kyste à paroi fine. 58
Figure 31 : Aspect histologique d'un kyste (Ramsey et al. 1999). 58
Figure 32 : a. Photographie de l'œil d'un Comtois présentant une dysplasie irienne (dyscorie et présence de stries radiaires) d'après E. Segard©. b1 et b2 Images échographiques de globes oculaires de chevaux Comtois par abord transpalpébral (sonde linéaire 5-13MHz). b1 dysplasie irienne marquée avec amincissement prononcé de l'uvée antérieure en comparaison avec un œil normal (b2). 59
Figure 33 : 1. Coupe histologique d'un iris normal (Crispin, 2000) (a) grains iriens (b) surface antérieure de l'iris (c) stroma irien (d) sphincter du muscle pupillaire (e) muscle dilatateur de la pupille (f) épithélium pigmenté postérieur. 2. Coupe histologique de l'iris d'un cheval atteint d'ACOM, on note l'hypoplasie des grains iriens (a) du muscle dilatateur de la pupille (e) et du stroma irien (c). Le corps ciliaire est recouvert de rétine primitive (flèches). 60
Figure 34 : a. Photographie de l'œil d'un poulain présentant une cataracte. b. Photographie d'une luxation antérieure du cristallin (Gilger *et al.* 2017). 61

Figure 35 : Photo du fond de l'œil de chevaux atteints d'ACOM (Ramsey *et al.* 1999). a. présence de stries curvilignes. b. dysplasie rétinienne. 61
Figure 36 : Photos d'après E.Segard. a : Comtois n°2, robe noire à crins lavés. b : Comtois n°1, robe alezane à crins lavés..... 66
Figure 37 : Examen échographique de l'œil d'un poulain par abord transpalpébral, photo d'après E.Segard...... 67
Figure 38 : Comparaison des résultats de l'observation ophtalmologique directe entre 2010 et 2017...... 68
Figure 39 : Evolution du nombre de kystes par œil entre 2010 et 2017. 69
Figure 40 : Résultats statistiques de l'évolution du nombre de kystes par œil entre 2010 et 2017, par test de Wilcoxon...... 69
Figure 41 : Analyse statistique de l'évolution du nombre de kystes par œil par test de permutation avec le logiciel StatXact 11.1. 70
Figure 42 : Analyse statistique de l'évolution du diamètre antéro-postérieur, test de Wilcoxon, logiciel GraphPadPrism 8. 70
Figure 43 : Analyse statistique de l'évolution de la profondeur du corps vitré, test de Wilcoxon, logiciel GraphPadPrism 8. 71
Figure 44 : Analyse statistique de l'évolution de l'épaisseur et de la largeur du cristallin, test de Wilcoxon, logiciel GraphPadPrism 8. 71
Figure 45 : Analyse statistique de l'évolution de la profondeur de la chambre antérieure de l'œil, test de Wilcoxon, logiciel GraphPadPrism 8. 72
Figure 46 : Analyse statistique de l'évolution de l'épaisseur de l'ensemble des corps ciliaires et de l'iris, test de Wilcoxon, logiciel GraphPadPrism 8. 73
Figure 47 : Analyse statistique de l'évolution de l'épaisseur de la cornée, test de Wilcoxon, logiciel GraphPadPrism 8. 73
Figure 48 : Analyse statistique de l'évolution de la taille des kystes avec un test de Wilcoxon, logiciel GraphPadPrism 8. 74
Figure 49 : Analyse statistique d l'évolution de la taille des kystes avec un test de permutation, logiciel StatXact 11.1...... 74

TABLE DES TABLEAUX

Tableau I : Descriptif des chevaux inclus dans l'étude. 66
Tableau II : Tableau récapitulatif des résultats obtenus dans notre étude. 75
Tableau III : Données de la littérature sur les mesures biométriques de l'œil du cheval. Valeurs obtenues par examen échographique. Moyennes ± ET (mm) 74
Tableau IV : Mesures biométriques de l'œil chez différentes races de chevaux âgés de 2 à 25 ans (8.28 ± 5.36). Valeurs obtenues par examen échographique. Moyennes ± ET (mm). Tableau extrait de Meister *et al.* 2018. 78
Tableau V : Evolution des mesures biométriques de l'œil du cheval en fonction de l'âge. Valeurs obtenues par examen échographique. Moyennes ± ET (mm) 79

LISTE DES ABREVIATIONS

ACOM : anomalies congénitales oculaires multiples
CTF : *C terminal fragment,* ou fragment C terminal
ET : écart-type
IM : voie intramusculaire (injection)
IV : voie intra-veineuse (injection)
PMEL : *premelanosomal protein,* ou protéine pré-mélanosomale
SINE : *short interspersed nuclear element* ou petit élément nucléaire intercalé
SNP : *single nucleotid polymorphism,* ou polymorphisme d'un nucléotide

LEXIQUE

Blépharospasme : contraction des muscles orbiculaire, entrainant une fermeture de la paupière (ils sont souvent liés à une douleur oculaire).
Collerette irienne : limite entre la partie pupillaire de l'iris et sa partie ciliaire. Il s'agit d'une ligne irrégulière et saillante, qui correspond aux vestiges de la résorption de la membrane pupillaire.
Cornea globosa : augmentation anormale du rayon de courbure de la cornée, conférant à l'œil un aspect proéminent.
Corpora nigra : granulations iriennes, masses noire et rondes à la partie dorsale et occasionnellement ventrale de l'iris, spécifiques du cheval.
Dyscorie : anomalie de forme de la pupille.
Epiphora : accumulation le long des marges de la paupières et écoulement de larmes dues soit à une surproduction de larmes ou à un mauvais drainage.
Lamina fusca : couche de tissu cellulaire très lâche séparant la choroïde et la sclère et contenant les nerfs et les artères ciliaires.
Myosis : diminution du diamètre pupillaire par contraction du muscle sphincter de la pupille.
Périoste : membrane conjonctive et fibreuse qui constitue l'enveloppe des os
Vibrisses : long prolongement kératiné (poil) constituant un organe sensoriel
Uvéite : inflammation de la tunique vasculaire de l'œil (la choroïde, l'iris et le corps ciliaire).

INTRODUCTION

L'ophtalmologie est un domaine particulier de la médecine vétérinaire. Elle revêt son importance car elle permet l'évaluation d'un des cinq sens permettant à l'animal d'appréhender son environnement. Elle est toute particulière chez le cheval, qui est à la fois une proie dont la fuite est le moyen de défense principal, et un animal utilisé par l'homme dans de nombreuses disciplines très exigeantes. Ainsi la vue apparait comme essentielle au cheval à la fois dans son mode de vie naturel et pour l'accomplissement de son rôle en tant que cheval de sport, travail ou loisir.

Les chevaux comtois sont la race de chevaux de trait la plus représentée en France. La popularité et la sélection de la robe « crins lavés » au sein de cette race n'ont fait que s'accroître depuis la Seconde Guerre Mondiale. Cette robe est liée à la présence de l'allèle mutant du locus « *Silver* » (gène *PMEL17* ou *PMEL : Premelanosome Protein),* qui induit une dilution de l'eumélanine. Ainsi la prévalence de cet allèle est exceptionnellement élevée au sein des chevaux Comtois contrairement à la plupart des autres races. Il a été démontré que cet allèle est en lien avec un syndrome d'Anomalies Congénitales Oculaires Multiples (ACOM). Ce syndrome consiste en différentes lésions identifiées principalement dans le segment antérieur, mais également dans le segment postérieur du globe oculaire. L'échographie, récemment utilisée pour caractériser ces anomalies, apparait comme un moyen de détection précis des lésions. Plusieurs études ont été effectuées au sein de différentes races de chevaux présentant la mutation *silver*, cependant aucune ne s'est précisément attachée à déterminer si le syndrome ACOM avait un caractère évolutif dans le temps. Ainsi l'étude expérimentale menée pour cette thèse a pour objectif d'apprécier l'évolution des lésions observées.

Dans une première partie seront tout d'abord rappelés d'une part les bases d'anatomie du globe oculaire, puis d'autre part les principes de l'échographie et l'aspect échographique de l'œil normal.

La deuxième partie s'attachera à détailler les informations bibliographiques disponibles sur le syndrome ACOM.

Enfin, dans la dernière partie sera présentée l'étude expérimentale, menée sur des chevaux comtois, visant à comparer deux examens oculaires (direct et échographique) et les mesures obtenues à sept ans d'intervalle.

PREMIERE PARTIE : ANATOMIE ET ASPECT ECHOGRAPHIQUE DE L'ŒIL

1) LES ANNEXES : STRUCTURES PROTECTRICES DE L'ŒIL

a) L'orbite

L'orbite est une cavité osseuse séparant l'œil de la cavité crâniale, l'entourant et le protégeant. Des foramens laissent passer les vaisseaux sanguins et nerfs lui étant destinés. Son anatomie (position, taille et forme) est en lien avec le temps d'activité visuelle et le comportement alimentaire.

L'orbite est positionnée latéralement chez le cheval ce qui lui confère une vision monoculaire avec un champ panoramique large adapté à son statut naturel de proie.

Elle est volumineuse chez le cheval : ses dimensions moyennes sont de 6,2 cm de large pour 5,9 cm de haut et 9,8 cm de profondeur. Les deux orbites sont distantes de 17,3 cm en moyenne. L'orbite est composée de six os (figure1) : l'os frontal et l'os lacrymal dorsalement, l'os zygomatique ventralement, l'os temporal latéralement, l'os sphénoïde ainsi que palatin, lacrymal, et frontal forment la cloison médiale (Gelatt *et al*. 2014).

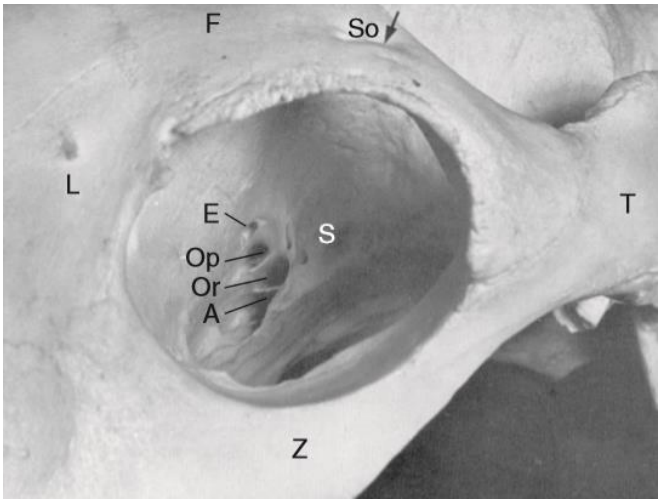

Figure 1 : Photographie de l'orbite d'un cheval (Gelatt et al. 2014).
Orbite du cheval, Os F, frontal ; L, lacrymal ; S, sphénoÏde ; T, temporal ; Z, zygmatic / Foramens A, allaire rostral ; E, ethmoïdal ; Op, optique ; Or, fissure orbitaire ; So, supraorbitaire

Le cheval présente la particularité, par rapport aux carnivores, d'avoir une orbite complètement fermée par des éléments osseux. Cette caractéristique limite les abords chirurgicaux ainsi que l'abord trans-temporal lors de l'échographie.

b) Le fascia orbital

Il s'agit du tissu conjonctif enveloppant les structures présentes dans l'orbite et les liant à l'orbite osseuse. Il peut être subdivisé en trois régions anatomiques : le fascia périorbitaire, la gaine du bulbe ou capsule de Tenon, et le fascia des muscles extra-oculaires (figure 2).

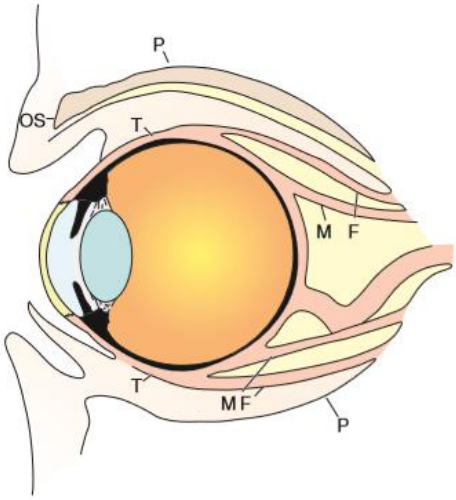

Figure 2 : Les fascia orbitaires (Gelatt et al. 2014).
MF, fascia des muscles extra-oculaires ; Os, septum orbital, P, fascia périorbitaire ; T, capsule de Tenon.

Le fascia périorbitaire ferme l'arrière de l'orbite, véritable gaine fibreuse s'étendant jusqu'au canal optique où il se fixe, formant ainsi un cône. Il s'attache également médialement et dorsalement au périoste, et délègue une lame fibreuse jusque dans les paupières : le septum orbitaire. La capsule de Tenon recouvre la sclère, dont elle est séparée par un étroit espace rempli de tissu conjonctif lâche, l'espace de Tenon. Elle s'attache à la sclère au niveau de la jonction cornéo-sclérale.

Les trois couches de fascia sont séparées par des condensations de tissus adipeux remplissant les espaces morts et jouant un rôle protecteur (Gelatt *et al*. 2014).

c) Les muscles extraoculaires

On en compte sept, ils suspendent le globe et permettent sa motilité (Chatelain, 1997).

Les muscles, droit dorsal (rotation du globe vers le haut), ventral (rotation vers le bas), médial (rotation médiale) ainsi que le muscle oblique ventral (rotation médiale et dorsale de la partie ventrale du globe) sont innervés par le nerf oculomoteur III.

On trouve également le muscle rétracteur de l'œil, s'insérant au niveau de l'apex de l'œil et se prolongeant en un cône entourant le nerf optique et le muscle droit latéral (rotation latérale) tous deux innervés par le nerf abducens VI.

Enfin, le muscle oblique dorsal combinant une rotation médiale et ventrale de la partie dorsale du globe, est innervé par le nerf trochléaire VI (figure 3).

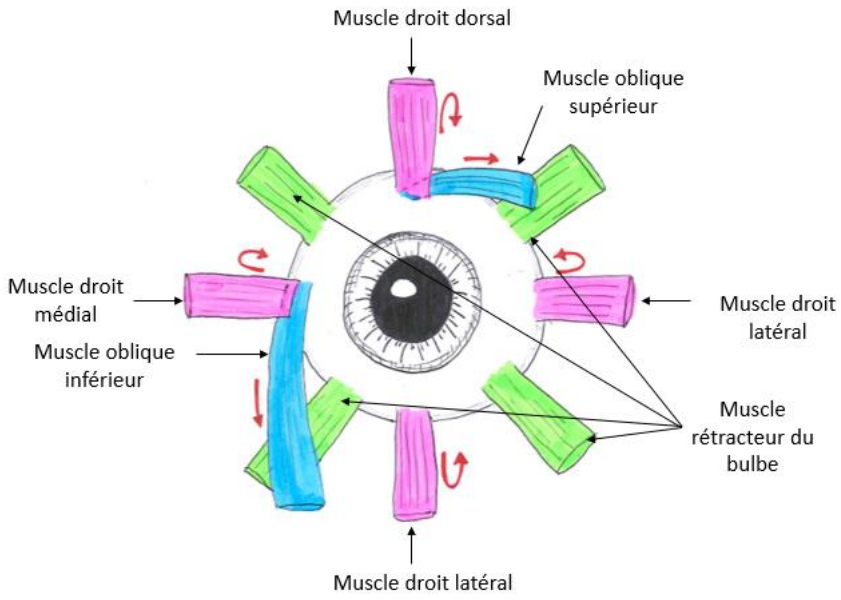

Figure 3 : Muscles oculaires (Chatelain, 1997).

d) Les paupières

L'ouverture délimitée par les paupières supérieure et inférieure est appelée fente palpébrale. Les ligaments palpébraux, médial et latéral, attachent respectivement chaque canthus au bord orbitaire (au niveau du périoste de l'os nasal pour le médial et du fascia temporal pour le latéral).

La fermeture des paupières est permise par le muscle orbiculaire localisé en profondeur dans les paupières avec une disposition circulaire autour de la fente palpébrale. Il est innervé par le nerf auriculo-palpébral. L'ouverture de la fente palpébrale est quant à elle principalement permise par sa relaxation et par la contraction du muscle releveur des paupières, innervé par le nerf oculomoteur (III).

La paupière supérieure présente deux à quatre rangées de cils, la paupière inférieure n'a pas de cils et présente une région sans poils de quelques millimètres à sa marge. Des vibrisses sont présentes sur la paupière inférieure ainsi qu'à la base médiale de la paupière supérieure.

Les paupières sont histologiquement formées de quatre couches : la couche superficielle en continuité avec la peau, couverte par les poils et contenant des glandes sébacées (glandes de Zeis) et des glandes sudoripares modifiées (glandes de Moll) qui leurs sont associées, puis une couche musculaire, une couche tarsale et stromale, et enfin la conjonctive palpébrale. La partie distale du tissu tarsal (tissu conjonctif dense) contient des glandes sébacées dont les canaux s'ouvrent à la marge des paupières et contribuent à la partie lipidique du film préoculaire, ce sont les glandes de Meibomius.

D'autres glandes sont souvent associées, les glandes lacrymales accessoires.

Les paupières assurent différentes fonctions : protection physique et contre la lumière, extériorisation des corps étrangers, production d'une partie des larmes et étalement du film lacrymal. Elles participent aussi mécaniquement, lors de leur fermeture, à l'évacuation des larmes au niveau des canaux naso-lacrymaux ; leur bord lubrifié prévient le débordement des larmes et facilite leur évacuation au niveau de ces canaux (Gelatt *et al*. 2014).

e) Les conjonctives

La conjonctive palpébrale forme après le cul de sac conjonctival la conjonctive bulbaire, elle-même en continuité avec les épithéliums limbique et cornéen, la jonction entre les deux s'appelant le fornix (figure 4).

Ces conjonctives sont formées de deux couches : une couche superficielle contenant des glandes (cellules mucipares sécrétant un film mucinique incorporé au film lacrymal) et des tissus lymphoïdes (deux plexus, un superficiel et un profond, avec un drainage aux commissures vers les nœuds lymphatiques parotidiens pour la commissure latérale et les nœuds lymphatiques submaxillaires pour la partie médiale) et une couche profonde fibreuse, contenant les nerfs et les vaisseaux.

La conjonctive est la structure la plus exposée de l'œil, elle prévient de la dessication, augmente la mobilité des paupières et du globe, et elle constitue une barrière physique et physiologique contre les corps étrangers et les microorganismes. Sa pigmentation est très variable d'une race à l'autre (Gelatt *et al*. 2014).

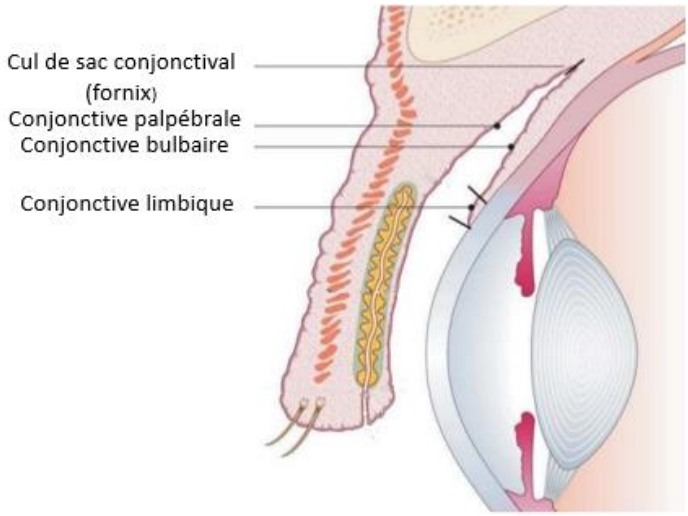

Figure 4 : les conjonctives de l'œil (Gellat et al. 2014).

f) La 3ème paupière ou membrane nictitante

Il s'agit d'un feuillet conjonctival contenant un cartilage en forme de « T », faisant protrusion à partir du canthus médial vers la surface antérieure du globe. Elle est composée de tissu conjonctif élastique dense, supportant des tissus lymphoïdes et glandulaire et présente une glande accessoire séreuse proéminente appelée glande nictitante.

Les mouvements de la membrane nictitante sont indirects, la membrane nictitante recouvre la cornée de façon passive lors du recul du globe oculaire par contraction du muscle rétracteur de l'œil (Gelatt *et al.* 2014).

g) Les systèmes lacrymal et nasolacrymal

La présence d'un film préoculaire est essentielle, elle permet de maintenir une surface cornéenne uniforme, d'éliminer les corps étrangers, et de subvenir aux besoins nutritionnels de la cornée. Elle revêt également une fonction antimicrobienne (présence de lactoférrine, immunoglobulines et lysozyme). Le film préoculaire est constitué de trois couches ; la plus externe, lipidique, est formée par les glandes de Zeis et de Meibomius. Elle prévient l'évaporation de la couche aqueuse sous-jacente et l'écoulement des larmes. Cette deuxième couche est quant à elle majoritairement produite par la glande lacrymale (située en région dorso-latérale de l'orbite, volumineuse chez le cheval -5 à 6 cm de long pour 2 à 3,5 cm de large) et les glandes de la troisième paupière. La glande lacrymale est innervée par le nerf ophtalmique, irriguée par l'artère lacrymale issue de l'artère ophtalmique externe et drainée par la veine lacrymale rejoignant les veines ophtalmiques (figure 5).

La dernière couche du film préoculaire, la plus interne, est une couche mucinique essentiellement produite par les cellules muqueuses de la conjonctive, surtout concentrées au niveau du cul de sac conjonctival.

L'excès de film est collecté par gravité dans les culs de sacs déclives et « pompé » mécaniquement, à travers les points lacrymaux supérieur et inférieurs situés à proximité du canthus interne, puis les canalicules passant à travers l'orbite et se rejoignant au niveau du sac lacrymal. Le sac lacrymal se poursuit par le canal nasolacrymal qui traverse l'os lacrymal et l'os maxillaire puis serpente le long de la muqueuse nasale et enfin aboutit sur le plancher du vestibule nasal à hauteur de l'ostium nasolacrymal (Gelatt *et al.* 2014).

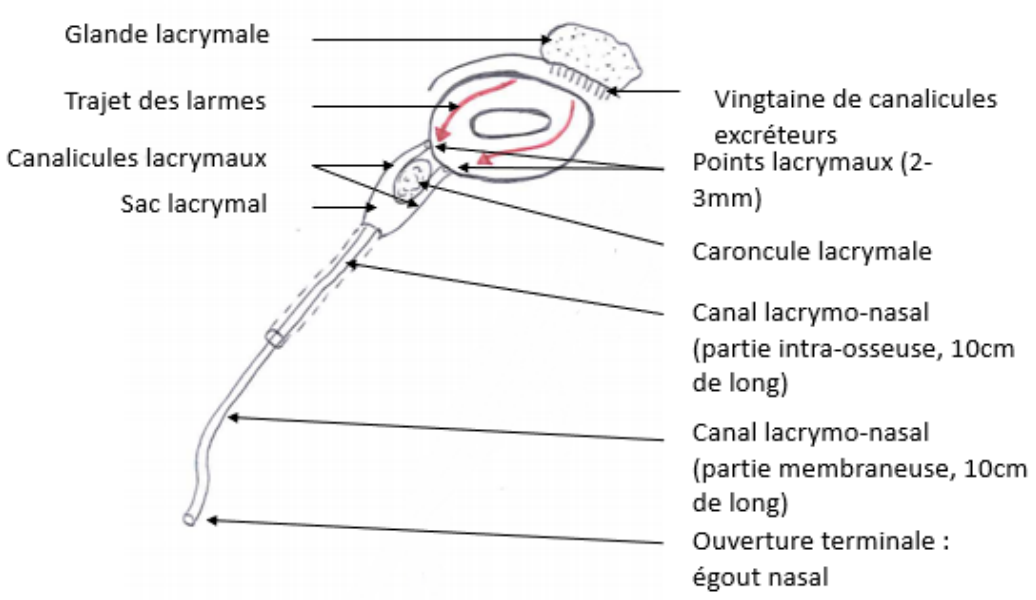

Figure 5 : Appareil lacrymal du cheval (Chatelain, 1997).

Les annexes de l'œil sont des structures à rôle protecteur indispensables à son bon fonctionnement. L'orbite, cavité osseuse qui maintien le globe oculaire en place, les fascias et les tissus adipeux, ainsi que les paupières constituent une protection mécanique du globe. Les conjonctives et la troisième paupière contribuent à sa défense biologique, et avec les systèmes lacrymaux, à prévenir de sa dessication. Par ailleurs, sa mobilisation dans l'espace est permise par sept muscles extra-oculaires.

2) LE GLOBE OCULAIRE

La coupe antéro-postérieure du bulbe de l'œil de cheval ainsi que la coupe longitudinale du bulbe de l'œil d'un cheval (d'après Chatelain, 1997) sont présentées dans les figues 6 et 7 respectivement.

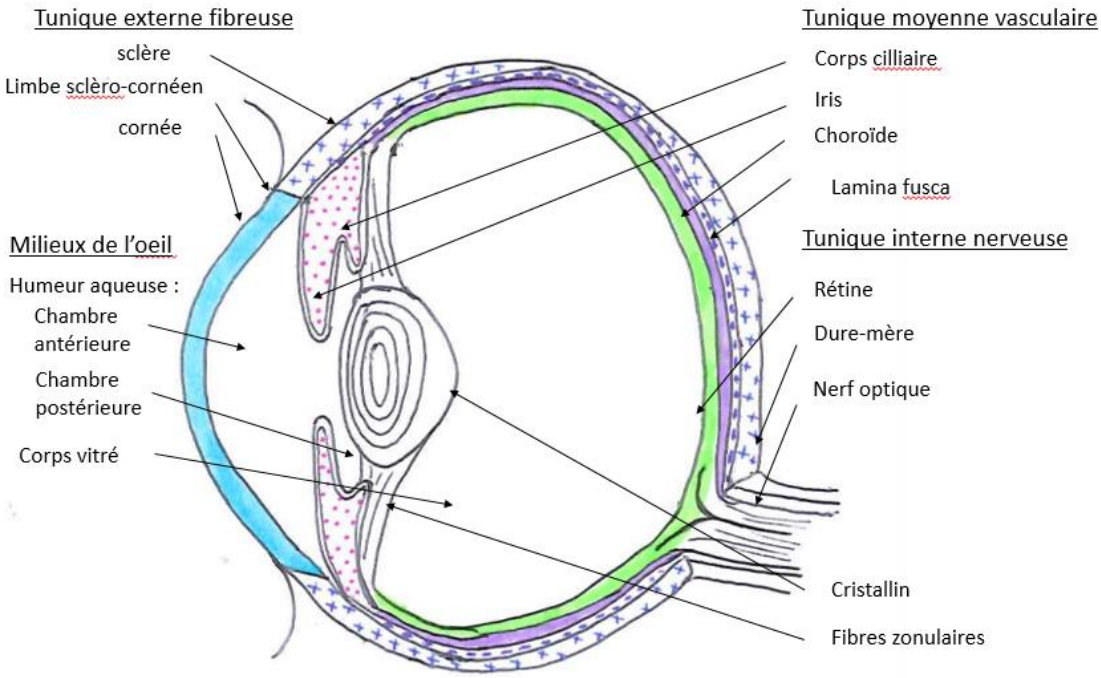

Figure 6 : Coupe antéro-postérieure du bulbe de l'œil du cheval (Chatelain, 1997).

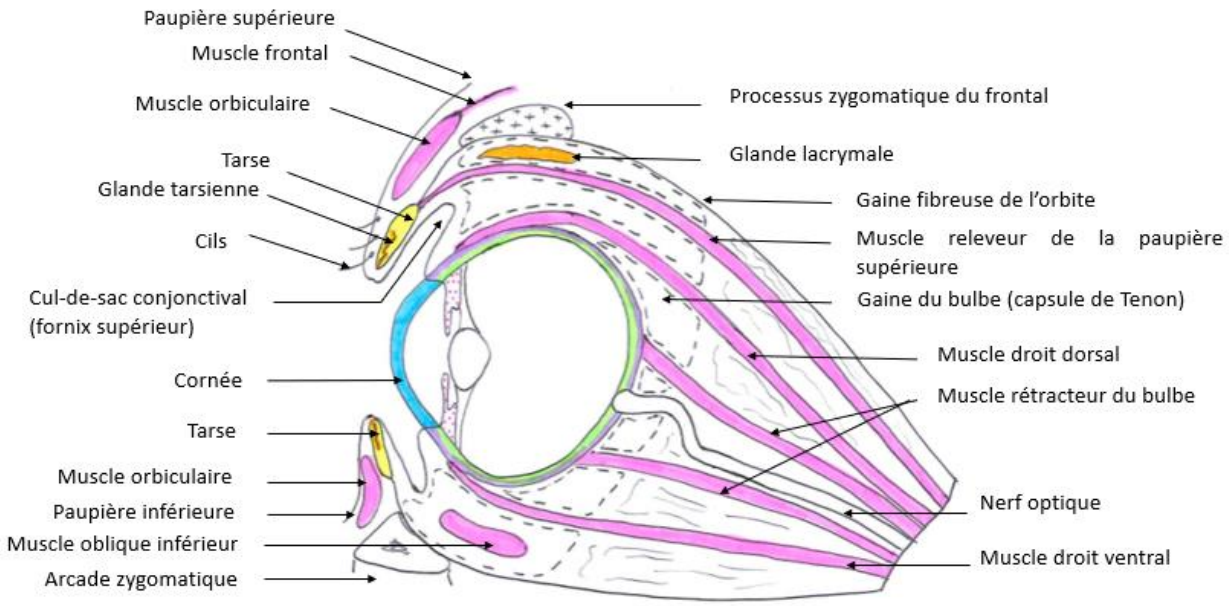

Figure 7 : Coupe longitudinale du bulbe de l'œil du cheval (Chatelain, 1997).

a) Les tuniques fibreuses : cornée et sclère

La sclère est une tunique blanche opaque et nacrée, solide, formant les 4/5èmes postérieurs du bulbe de l'œil. Antérieurement, à sa jonction avec la cornée, elle forme une zone de transition appelée limbe, au niveau de laquelle l'épithélium est plus épais et pigmenté. Le limbe scléro-cornéen comprend en profondeur un réseau anastomotique, le sinus scléral, une des voies de drainage de l'humeur aqueuse chez le cheval.

La sclère est plus épaisse vers l'avant et vers son pôle postérieur (2 mm) et plus mince à l'équateur (0.5 mm). Elle contient des vaisseaux, et son caractère fibreux et inextensible lui confère une résistance à la pression intraoculaire.

Sa face externe est en rapport avec les muscles oculomoteurs et est entourée par la capsule de Tenon ; sa face interne, quant à elle, est fortement adhérente à la choroïde.

La cornée est la tunique fibreuse externe du 1/5ème antérieur restant, à l'interface avec le milieu extérieur. Elle est transparente, ovalaire (diamètre horizontal 29,7 à 34 mm, diamètre vertical 23 à 26,5 mm chez le cheval adulte, 0.8 à 1 mm d'épaisseur du centre vers la périphérie (Ramsey *et al*., 1999), avec des surfaces bombées lisses et brillantes. Elle n'est pas vascularisée mais comporte de nombreux nerfs sensitifs et récepteurs nerveux.

Elle est composée, chez le cheval, de quatre couches différentes :

- un épithélium pavimenteux pluristratifié non kératinisé en continuité à la périphérie avec l'épithélium de la conjonctive ;
- le stroma cornéen (ou substance propre) constitué de lames superposées de tissu fibreux transparent (fibres de collagène) pouvant glisser les unes contre les autres, maintenues par des kératinocytes et noyées dans une substance chondroïde fondamentale ayant le même indice de réfraction qu'elles ;

- une lame limitante postérieure acellulaire appelée membrane de Descemet, correspondant à la membrane basale de l'endothélium postérieur. Produite par l'endothélium cornéen toute la vie du cheval, elle s'épaissit avec l'âge et est composée de collagène de type IV dans une matrice de glycoprotéines ;
- l'endothélium cornéen, formé d'une seule couche cellulaire.

Le cheval a la particularité de posséder une ligne de Schwalbe apparaissant comme une fine ligne grise dans l'angle iridocornéen et correspondant à l'insertion du ligament pectiné sur la membrane de Descemet. Elle n'est visible que dans les régions nasale et temporale de la cornée, la sclère limitant la visibilité dans les parties inférieure et supérieure, sauf chez le poulain où elle peut être visible dans sa totalité (Gelatt *et al.* 2014).

b) La tunique vasculaire ou uvée : choroïde, corps ciliaires et iris

La choroïde et les corps ciliaires sont tous deux attachés à la face interne de la sclère. L'iris prend origine au niveau antérieur des corps ciliaires et s'étend centralement pour former un diaphragme face au cristallin, délimitant une ouverture centrale : la pupille, de forme ovale selon le plan horizontal. Le long des marges de la pupille, on peut trouver des masses noires rondes, appelées granula iridica ou corpora nigra, plus larges le long de la marge supérieure qu'inférieure. Elles correspondent à des anses vasculaires recouvertes par de l'épithélium pigmentaire postérieur de l'iris. Leur présence est physiologique chez le cheval, mais elles peuvent affecter la vision s'ils sont de trop grande taille.

L'iris, de couleur variable selon les individus (dépendant du type de pigmentation et du degré de vascularisation) divise la cavité oculaire en deux chambres, antérieure et postérieure (figure 8).

Sa partie antérieure est constituée centralement par la pupille et en périphérie par une zone ciliaire, la zone de démarcation est appelée collerette. Histologiquement elle est composée de fibroblastes et de mélanocytes, avec des espaces intercellulaires permettant de modifier la taille de la pupille. La seconde couche histologique de l'iris est le stroma, tissu lâche composé de fines fibres de collagène, de cellules chromatophores et de fibroblastes. Dans le stroma, près de la pupille se trouve le muscle sphincter de la pupille, fine couche de fibres musculaires lisses, dont la contraction entraine une diminution du diamètre pupillaire, on parle de myosis. Au niveau postérieur du stroma se trouve également le muscle dilatateur de la pupille, couche unique de fibres lisses contenant des pigments autour de leurs nuclei, allant du sphincter à la périphérie de l'iris. Son action élargit la pupille, on parle alors de mydriase.

La fonction de l'iris est de contrôler la quantité de lumière entrant dans le segment postérieur de l'œil par la pupille. Son ouverture s'adapte également selon la distance de l'objet fixé.

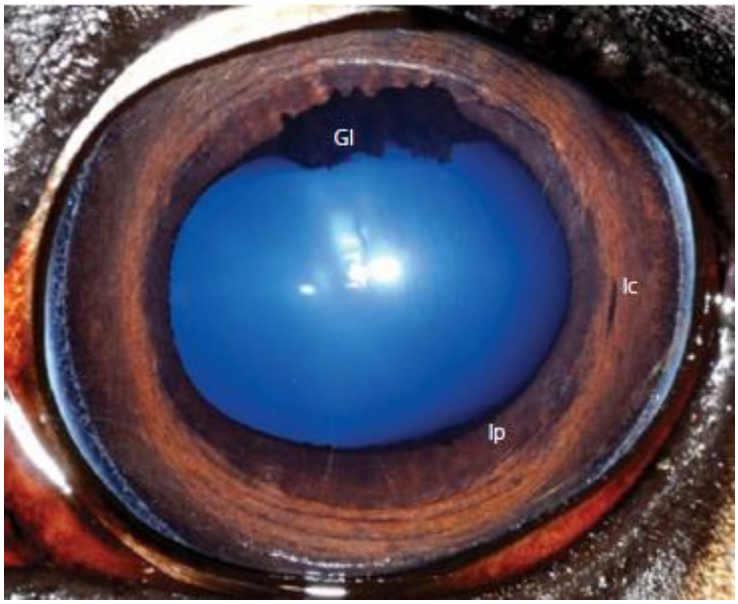

Figure 8 : Anatomie de la pupille et de l'iris du cheval (Gilger et al. 2010).
GI : granuas iridica, Ip : partie pupillaire de l'iris, Ic : partie ciliaire de l'iris.

Le corps ciliaire est la continuation antérieure de la choroïde, il est composé de deux éléments :

- le muscle ciliaire en forme d'anneau, fixé sur le pourtour du cristallin par l'intermédiaire des zonules de Zinn, il assure l'accommodation en adaptant la courbure du cristallin ;
- les procès ciliaires formés de plis rayonnants constituant une collerette très noire, résultant de la présence de plexus veineux autour de quelques artères. Ils forment le plexus choroïde à l'origine de la sécrétion de l'humeur aqueuse par filtration du sang.

La choroïde recouvre la sclère à laquelle elle est reliée par la lamina fusca et sa face interne est en rapport avec la rétine sans pour autant y adhérer. Elle comprend deux couches différentes : une couche vasculaire et une couche pigmentaire. Lors de l'examen du fond de l'œil à l'ophtalmoscope on distingue deux zones pigmentaires : la zone non tapétale sombre, en position ventrale et périphérique ; et un tapis clair dorsal, irisé, réfléchissant la lumière et dont la couleur varie selon les individus (souvent jaune-vert). Ce dernier tapis correspond à une adaptation à la vie nocturne, il reflète la lumière passée à travers la rétine et permet de restimuler les photorécepteurs (Figure 9).

La choroïde est aussi appelée uvée antérieure, l'iris et le corps ciliaire uvée postérieure (Gelatt *et al.* 2014).

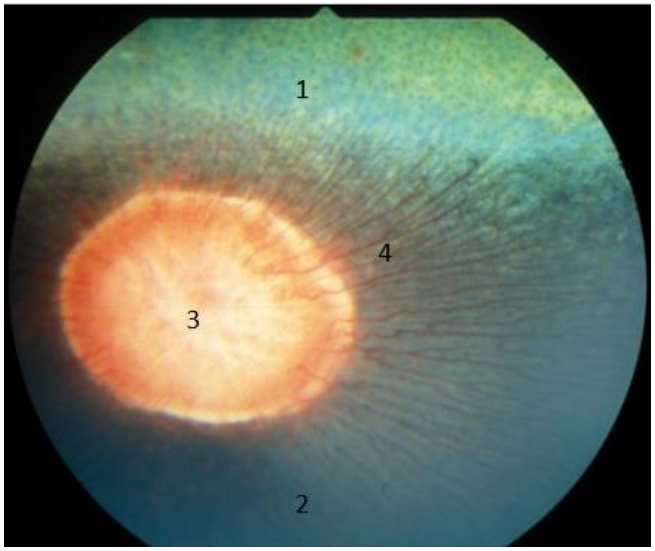

Figure 9 : Fond de l'œil du Cheval (Gilger et al. 2010).
1 : zone du tapis, 2 : zone sans tapis, 3 : disque optique, 4 : vaisseaux rétiniens radiaires.

c) Le cristallin

Le cristallin est une lentille biconvexe transparente et élastique, permettant de concentrer les rayons lumineux sur les photorécepteurs de la rétine (figure 10). Il est suspendu au centre du globe par des fibres zonulaires provenant de l'épithélium du corps ciliaire et son degré de convexité varie avec la contraction des muscles du corps ciliaire lors de l'accommodation. Chez les jeunes individus le cristallin est souple avec un petit noyau central, avec l'âge ce noyau se développe et devient plus dense avec la compaction des fibres cristalliniennes, ce qui réduit les capacités d'accommodation. Le cristallin est de nature complètement épithéliale avec une capsule élastique correspondant à une large membrane basale. Les cellules épithéliales sont cuboïdes centralement, puis prismatiques près de l'équateur, elles perdent leur noyau au cours de leur maturation et s'allongent en de minces fibres hexagonales. L'absence de vascularisation, et d'éléments nerveux ainsi que la présence de protéines solubles particulières – les cristallines- confèrent au cristallin sa transparence (Gelatt *et al.* 2014).

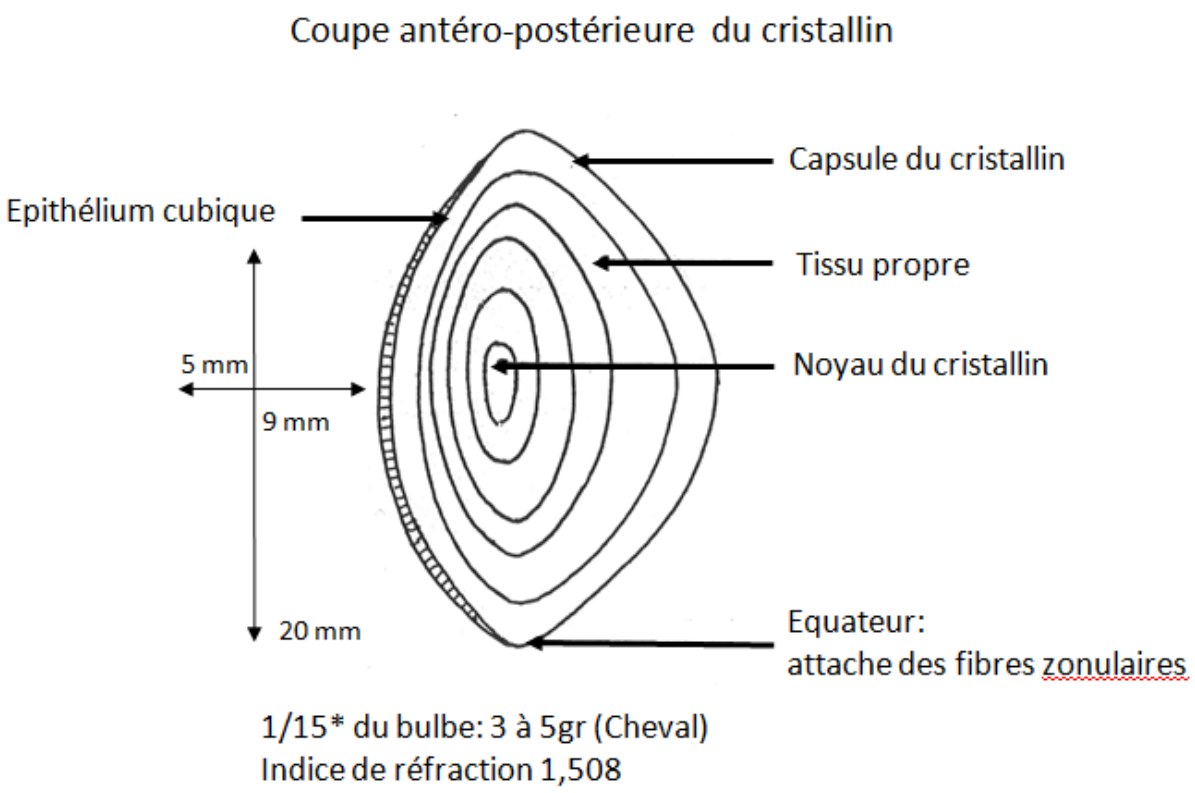

Figure 10 : Structure du cristallin (Chatelain, 1997).

d) Les humeurs de l'œil : humeur aqueuse et humeur vitrée

L'humeur aqueuse est un liquide incolore et limpide qui occupe la chambre antérieure (6-7mm de profondeur) et la chambre postérieure de l'œil (très petite).

L'humeur vitrée ou corps vitré occupe la chambre vitrée du bulbe et constitue les 2/3 du volume du globe. Il s'agit d'un liquide gélatineux transparent (99% d'eau, 1% de collagène et acide hyaluronique), son rôle est de transmettre la lumière, maintenir la forme de l'œil et d'aider au maintien de la position normale de la rétine. Elle joue également un rôle dans l'absorption d'une grande partie des rayonnements ultraviolets et protège ainsi la rétine. Elle présente un canal hyaloïde, vestige de l'artère hyaloïde régressant physiologiquement avant la naissance (Gelatt *et al.* 2014).

e) La tunique nerveuse : la rétine

La rétine est divisée en deux parties par l'ora serrata. D'une part la rétine aveugle, pigmentée, située du côté du bord pupillaire. Elle recouvre la face postérieure de l'iris et du corps ciliaire et est indissociable de la tunique vasculaire. D'autre part la rétine optique, constituée de deux couches.

La rétine neurosensorielle est composée de deux types de photorécepteurs, les cônes et les batônnets, contenant des photopigments produisant une énergie chimique lors de leur exposition à la lumière, convertie en énergie électrique transmise via le nerf optique jusqu'au cortex visuel du cerveau. Elle est dense au niveau du disque optique (environ 0.22 mm chez le cheval) et s'amincit en périphérie (0.11 mm). Les batônnets fonctionnent en lumière faible et permettent à la fois la détection des formes et des mouvements (vision nocturne, faible acuité visuelle). Les cônes fonctionnent en lumière vive et permettent une acuité visuelle fine et de discerner les couleurs, ils se concentrent au niveau de la rétine centrale. Les axones se rejoignent au niveau de la papille optique, excavation ovalaire de 3-4 mm dans le tapis clair présentant des vaisseaux à sa périphérie. Elle forme le point de départ du nerf optique.
La proportion de batônnets chez le cheval est plus importante, ils distinguent ainsi mal les couleurs.

L'épithélium rétinien pigmentaire constitue la couche la plus externe de la rétine et supporte la rétine sensorielle, il fournit les métabolites aux photorécepteurs et permet leur renouvellement. Il est riche en pigments, sauf au niveau de la zone du tapis clair (choroïde dorsale), permettant à la lumière de passer jusqu'au tapis et d'être reflétée (Gelatt *et al* 2014).

<u>Eléments anatomiques et physiologiques à retenir :</u>
Le globe oculaire est formé de trois tuniques.
La tunique fibreuse est composée de :

- la cornée, transparente, qui laisse passer les rayons lumineux ;
- la sclère, en rapport avec les muscles oculomoteurs.

La tunique vasculaire comprend :

- l'iris, diaphragme contrôlant la lumière entrant dans la chambre postérieure de l'œil ;
- les corps ciliaires, assurant la production de l'humeur aqueuse et l'accommodation par adaptation de la courbure du cristallin, lentille biconvexe qu'ils suspendent dans l'œil et qui permet de concentrer les rayons lumineux sur la rétine ;
- la choroïde, dont le tapis clair reflète la lumière et permet une adaptation à la vie nocturne.

La tunique nerveuse, constituée par la rétine, contient les photo-récepteurs et permet la transformation des informations visuelles en message nerveux.

3) PRINCIPES D'ECHOGRAPHIE DE L'OEIL

L'échographie est une méthode d'examen oculaire rapide, facile et non invasive essentielle pour un examen complet. Elle permet l'évaluation des structures postérieures de l'œil lorsqu'elle n'est pas possible par examen direct, en cas d'opacification du segment antérieur (cataracte, œdème cornéen, dépôt inflammatoire ou hématique dans la chambre antérieure de l'œil…). Elle constitue un outil diagnostique, pronostique et parfois thérapeutique (ponction, injection).

a) Fonctionnement de l'échographe et formation de l'image échographique

Les ultrasons sont des ondes acoustiques excédant les fréquences audibles par l'homme (supérieures à 20000Hz). Elles sont produites au niveau de la sonde ou transducteur par l'entrée en vibration de cristaux piézoélectriques sous l'influence de courants électriques, ce phénomène s'appelle la transduction. Le faisceau d'ultrasons formé va traverser les différents tissus qui vont être à l'origine d'une réponse acoustique, retraduite en courant électrique par les cristaux (Gilger, 2016).

i) Principes de propagation des ondes ultrasonores

Les échos renvoyés se forment à l'interface entre deux milieux ayant des impédances acoustiques différentes (déterminées par la vitesse de propagation du son et la densité du milieu). Ils sont d'autant plus importants que la différence d'impédance entre les deux milieux est grande, et varient selon l'angle d'incidence, la taille, forme et surface de l'interface, ainsi que les phénomènes d'absorption, dispersion et réfraction.

Le faisceau incident subit une réflexion (retour d'une partie du faisceau dans le sens opposé selon un angle égal à l'angle d'incidence, elle est maximale quand le faisceau incident est perpendiculaire à l'interface) et une réfraction (propagation d'une autre partie du faisceau dans le milieu) (figure 11).

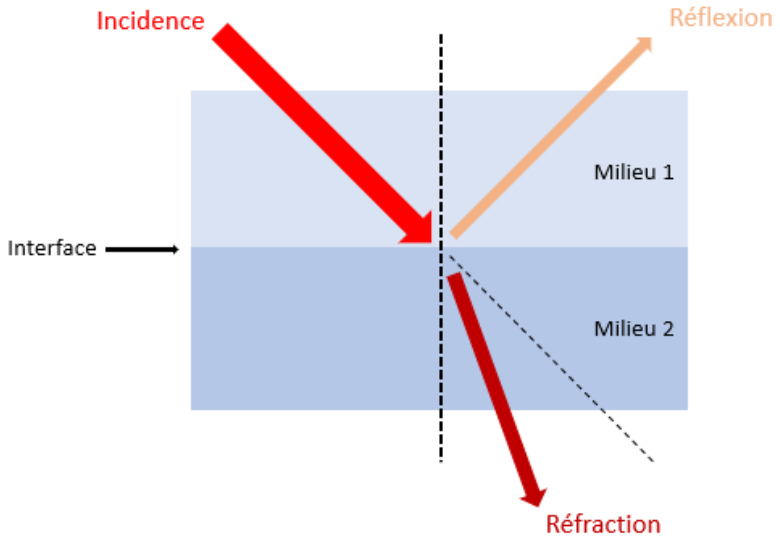

Figure 11 : Trajet des ultrasons à l'arrivée sur une interface (source : personnelle).

La réflexion peut être diffuse et à l'origine d'écho de dispersion (dans toutes les directions) si les surfaces sont irrégulières.

Les faisceaux ultrasonores se propagent et subissent une perte d'énergie, c'est l'atténuation. Elle augmente avec la fréquence d'émission, la distance parcourue et le nombre de milieux traversés (Gilger, 2016).

ii) Artéfacts

Les artéfacts sont des images artificielles liées aux caractéristiques de propagation des ultrasons dans un milieu, mais ne correspondant à aucune anomalie. Il en existe plusieurs types.

La réverbération correspond à des réflexions multiples des ultrasons entre deux surfaces très échogènes, et se traduit par l'apparition de courbes hyperéchogènes parallèles et équidistantes sur l'image (figure 12). Ce type d'image peut apparaitre lors de la présence d'une bulle d'air (défaut d'application du gel de contact au niveau des poils par exemple), on parle alors de « queue de comète » car les lignes sont très rapprochées. La traversée du cristallin peut également créer une image de réverbération dans le vitré.

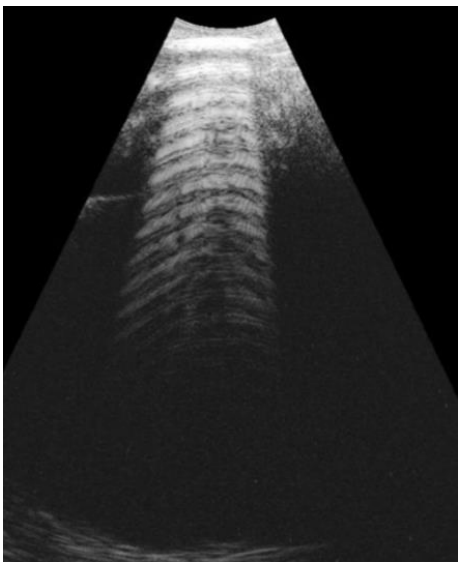

Figure 12 : Artéfact de réverbération (multiples lignes échogènes parallèles) lié à la présence d'air entre la sonde et l'œil (Gilger et al. 2016)

Les artéfacts d'absorption, tel que les cônes d'ombre, se présentent comme une zone anéchogène en arrière d'une zone très échogène. En effet la structure échogène réfléchit totalement le son et aucune onde ne se propage au-delà. C'est le cas lors de la présence d'un corps étranger ou de cataracte.

De même lorsque les ultrasons arrivent sur la paroi d'une structure arrondie, des zones noires peuvent apparaitre de part et d'autre car le faisceau subit une déviation et aucun écho n'est détecté.

A l'inverse, quand les ultrasons traversent une structure anéchogène, la structure sous-jacente apparait plus échogène car les rayons ont subi une plus faible atténuation, on parle de renforcement postérieur.

L'incidence du faisceau ultrasonore influence l'échogénicité des structures, ainsi comme nous l'avons vu précédemment, l'écho est maximum quand les ultrasons arrivent perpendiculairement. Plus l'angle est oblique par rapport à la surface, plus l'écho diminue. Ce phénomène s'appelle l'anisotropie. Il est particulièrement important au niveau de l'œil où les structures sont courbes (Gilger, 2016).

b) Matériel à utiliser

Des sondes de différentes fréquences peuvent être utilisées. Plus la fréquence est élevée, plus la résolution de l'image sera bonne et moins la pénétration tissulaire sera importante. L'œil du cheval étant une structure superficielle, excédant rarement 5 cm et constituée d'éléments fins, une fréquence de 10 MHz est idéale pour évaluer l'ensemble du globe oculaire (une sonde de 7.5 MHz peut être employée pour les structures postérieures, une de 20 MHz pour les structures antérieures de l'œil). Un coussinet peut être utilisé si la structure à observer est trop superficielle. Le principe est d'éloigner la sonde pour placer la

structure dans la zone focale en interposant un composant liquidien (coussinet commercial, gant rempli d'eau ou de gel acoustique…).

Différents modes peuvent être utilisés :

- le mode A (amplitude) donne une représentation uni-dimensionnelle avec la traduction du signal en pics dont l'amplitude est proportionnelle à l'intensité de l'écho et la distance proportionnelle à la profondeur de l'interface (figure 13). Il est utilisé en biométrie pour évaluer l'épaisseur des différents milieux constituant l'œil (épaisseur du cristallin, profondeur de la chambre antérieure…) ;
- le mode B (brillance) donne une image bidimensionnelle (2D), il est le plus utilisé. Plus l'écho est intense (structure échogène) plus le point est brillant (blanc). Les espaces anéchogènes comme les liquides apparaissent noirs ;
- le mode TM (Temps/mouvement) permet la visualisation des mouvements des structures traversées par le faisceau en fonction du temps (Gilger, 2016).

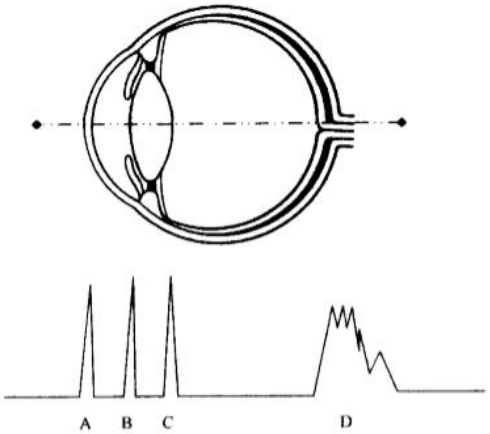

Figure 13 : Représentation de l'œil lors d'une échographie en mode A, incidence sagittale (Poincelot, 2005).
Légende : A : cornée, B : capsule antérieure du cristallin, C : capsule postérieure du cristallin, D : paroi postérieure et espace rétrobulbaire.

c) Techniques d'échographie de l'œil

Lors d'un examen ophtalmologique, les deux yeux doivent être examinés, si l'atteinte est unilatérale l'œil sain sert de référence. L'échographie ne doit pas être réalisée lors de traumatisme oculaire ou si la cornée est trop endommagée (ulcère sévère) car la pression de la sonde entraine un risque de perforation cornéenne.

i) Voies d'abord

Deux voies d'abord sont à distinguer :

- la voie transpalpébrale, qui consiste à poser la sonde sur la paupière du cheval, ne nécessite à priori pas de tranquillisation du cheval, diminue les risques d'endommagement de l'œil par la présence protectrice de la paupière et a l'avantage d'être moins effrayante pour

le cheval. Elle est la seule réalisable lors d'atteinte de la cornée. Cependant la paupière est à l'origine d'artéfacts, l'image est ainsi de moins bonne qualité ;

- la voie transcornéenne, pour laquelle la sonde est directement posée sur la cornée, permet une image plus fine mais est moins bien tolérée par les chevaux. Une sédation ainsi qu'une anesthésie locale de la cornée (proparacaine 0.5%) sont requises. Un bloc régional est également souvent utilisé, notamment au niveau du nerf auriculo-moteur pour éviter le clignement des paupières. Un gel spécial et aseptique sera employé pour ne pas abimer la cornée (Gilger, 2016, chp2).

ii) Anesthésies

L'examen échographique doit se passer dans les meilleures conditions de calme, tranquillité et de confort, à la fois pour le cheval et le manipulateur. En plus des techniques habituelles de contention (travail, pli de peau, tord nez), une contention chimique peut être réalisée.

Si le cheval est trop douloureux, stressé ou imprévisible, une tranquillisation peut être indiquée. Elle peut s'effectuer par injection intraveineuse d'acépromazine (0,02 à 0,04 mg/kg en IV ou IM), romifidine (0,03 à 0,08 mg/kg IV), détomidine (4 à 8 µg/kg en IV), ou xylazine (0,3 à 0,4 mg/kg en IV jusqu'à 1,1mg/kg en cas de tests invasifs). Cependant elle peut être responsable d'un relâchement des muscles extra-oculaires et entrainer une procidence de la troisième paupière, une rotation du globe et une enophtalmie gênantes pour l'examen (Barnett, 2004).

Différentes anesthésies loco-régionales peuvent être pratiquées :

- anesthésie auriculopalpébrale : permet la paralysie du muscle orbiculaire innervé par le nerf auriculo-palpébral et ainsi l'akinésie palpébrale et la disparition du réflexe de clignement des paupières. Elle s'effectue par injection de lidocaïne (5 mL avec une aiguille orange 25G) au niveau de la branche montante de la mandibule entre le canthus latéral de l'œil et la base de l'oreille, ou bien au niveau du sommet de l'arcade zygomatique. Cette anesthésie est très utile si on veut utiliser un abord transcornéen pour l'échographie, ou pour le reste de l'examen oculaire car le muscle orbiculaire est très puissant chez le cheval et rend difficile l'ouverture des paupières. Elle permet de lever le blépharospasme qui accompagne généralement une douleur ;

- anesthésie supra-orbitaire : permet la disparition de la sensibilité de la paupière supérieure innervée par le nerf supra-orbitaire. Elle s'effectue par injection de lidocaïne (5 mL avec une aiguille orange 25G) dans le trou supra-orbitaire (figure 14).



Figure 14 : Sites des anesthésies locorégionales (source : personnelle)*,*
SO : supra-orbitaire ; AP : auriculopalpébrale caudale (APC), intermédiaire (API) et antérieure (APA).

Une anesthésie locale par instillation de collyres anesthétiques (oxybuprocaïne ou tétracaïne) permet une perte de sensibilité de la cornée et de la conjonctive (Gilger, 2016).

iii) Incidences

Il faut balayer l'œil avec la sonde afin d'en obtenir une image tridimensionnelle. L'incidence sagittale est réalisée en plaçant la sonde au niveau de l'axe optique, perpendiculairement à la cornée (figure 15). On obtient une coupe sagittale horizontale lorsque la marque située sur la sonde est en regard du canthus latéral de l'œil, il s'agit d'une coupe axiale temporo-nasale. Si la marque est dirigée vers le haut, il s'agit d'une coupe sagittale verticale ou coupe axiale dorso-ventrale.

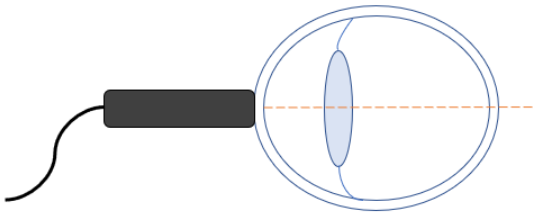

Figure 15 : Sonde échographique sur un œil en incidence sagittale (source : personnelle)

L'incidence trans-sclérale consiste à poser la sonde au niveau du limbe, en regard de la sclère (figure 16). Cette coupe permet d'éviter le cristallin et des artéfacts qu'il provoque, et donc d'avoir une meilleure image du vitré et du fond de l'œil.

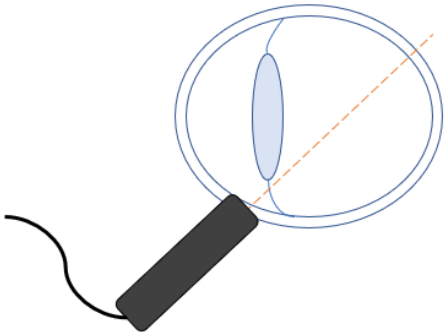

Figure 16 : Sonde échographique sur un œil en incidence trans-sclérale (source : personnelle).

iv) Risques

Les effets biologiques des ultrasons pour la durée d'un examen oculaire sont négligeables. Les risques sont minimes, le principal étant le développement d'un ulcère cornéen par perte de substance cornéenne (souvent légère). Les yeux du cheval doivent donc être surveillés pendant les deux jours suivant l'examen afin d'installer rapidement un traitement approprié en cas de lésion.

j) Aspect échographique normal de l'œil et mesures

i) Examen échographique du segment antérieur de l'œil

Lors d'un abord transpalpébral, la cornée apparait comme une bande hypoéchogène convexe délimitée antérieurement par la paupière et postérieurement par une ligne hyperéchogène correspondant à l'endothélium cornéen. C'est une structure fine qui, lorsque l'on utilise une sonde de plus haute fréquence (20 MHz) se révèle être formée de deux lignes échogènes séparées par un espace anéchogène étroit, car l'épithélium et l'endothélium sont tous deux plus échogènes que le stroma. Son épaisseur est en moyenne de 0,7 à 0,8 mm

(Hallowell & Bowen, 2007 ; Ramsey *et al*., 1999). La partie centrale de l'endothélium peut apparaitre légèrement irrégulière, en pointillés, sans que cela ne constitue une anomalie.

Le cristallin est complétement anéchogène à l'exception de la partie centrale de ses capsules antérieures et postérieures. La capsule antérieure apparait comme une ligne hyperéchogène convexe, parallèle à l'épithélium cornéen, la postérieure comme une ligne concave. Entre ces deux structures, l'épaisseur du cristallin a été évaluée à 11.93±1.1 mm (Ségard, 2016). Le diamètre du cristallin -entre l'angle nasal et temporal- mesure environ 20 mm (Townsend *et al*., 2013). Le cristallin n'est pas visible lors d'un abord transcléral, qui permet d'éviter l'atténuation des ondes liées au passage du cristallin.

L'espace uniformément anéchogène entre la cornée et le cristallin est la chambre antérieure de l'œil. Sa profondeur a été estimée à 6 mm (Grinninger *et al*., 2010a).

En périphérie du cristallin on trouve l'iris et les corps ciliaires, difficiles à distinguer l'un de l'autre. L'iris est une bande lisse et légèrement plus échogène que les corps ciliaires. Il fait approximativement 2 à 3 mm d'épaisseur (Rogers *et al*., 1986). Le long de son bord dorsal, de petites masses hyperéchogènes font protrusion dans la chambre antérieure, il s'agit des grains iriens. Le corps ciliaire forme une masse hyperéchogène homogène postérieure à l'iris, de forme irrégulière et en étroit contact avec les pôles du cristallin. Il mesure dans son ensemble 3 à 5 mm (Rogers *et al.*, 1986) (figure 17).

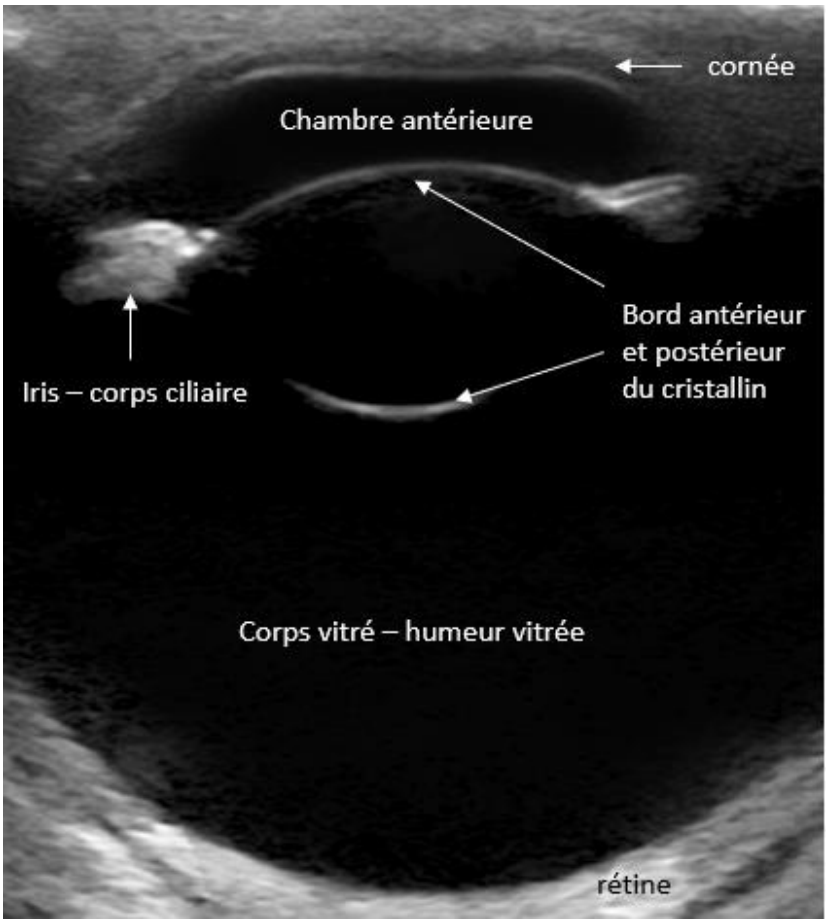

Figure 17 : Image échographique en incidence sagittale d'un globe oculaire par abord transpalpébral *(sonde linéaire 5-13MHz), image d'E.Segard.*

ii) Examen échographique du segment postérieur de l'œil

En arrière du cristallin s'étend la chambre vitrée, cavité la plus volumineuse de l'œil. Elle ne possède aucune propriété acoustique et apparait complètement anéchogène à l'image échographique en l'absence d'anomalies. Sa profondeur est estimée aux alentours de 17 ± 1.98 mm (Hallowell and Bowen, 2007).

La paroi postérieure du globe forme une ligne courbe échogène assez épaisse. Son épaisseur est de 2.2 ± 0.48 mm ex vivo (Hallowell and Bowen, 2007). Les trois couches la constituant sont difficilement distinguables à l'échographie (la rétine et la choroïde peuvent former une ligne légèrement moins échogène que celle formée par la sclère).

La papille optique forme une zone plus échogène dans la paroi postérieure, suivie de l'image du nerf optique, relativement hypoéchogène à l'exception de sa tête qui est hyperéchogène.

iii) Espace rétrobulbaire et glandes annexes

L'espace rétrobulbaire est globalement échogène. Son aspect est hétérogène car il contient une grande quantité de tissu adipeux au sein duquel les muscles extraoculaires forment des bandes hypoéchogènes. La glande lacrymale, en position dorsale, n'est normalement pas visible en absence d'anomalie.

Lors de l'échographie oculaire, deux voies d'abord, transcornéenne et transpalpébrale peuvent être utilisées. Une tranquillisation, des anesthésies loco-régionales (auriculo-palpébrale et supra-orbitaire) ou encore une anesthésie locale par instillation d'un collyre peuvent être réalisés pour faciliter l'examen. Le mode B, souvent utilisé, permet l'obtention d'une image du globe en deux dimensions.

DEUXIEME PARTIE : ETUDE BIBLIOGRAPHIQUE DES ANOMALIES CONGENITALES OCULAIRES MULTIPLES

Les Anomalies Congénitales Oculaires Multiples (ACOM) regroupent différentes lésions ou malformations héréditaires de l'œil. Grace à de nombreuses études ainsi que des méthodes d'examen oculaire plus performantes telles que l'échographie, la présence de ces anomalies a été mise en évidence chez différentes races de chevaux depuis une vingtaine d'années. Dans cette partie nous aborderons d'abord le déterminisme génétique des ACOMs puis décrirons en détail les différentes anomalies caractéristiques regroupées sous cette dénomination.

1) UN LIEN AVEC LE CARACTERE « ROBE DILUEE »

La grande variété de robes retrouvée dans les différentes races d'équidés de nos jours est le résultat de la domestication et de l'élevage sélectif (Ludwig *et al.*, 2009). Elle est le plus souvent liée à des mutations affectant la biologie des mélanocytes matures et parfois associée à des effets délétères sur d'autres systèmes. En effet, les mélanocytes dérivent des cellules embryonnaires de la crête neurale, et sont retrouvés au niveau de la peau, des poils, de l'uvée, de l'oreille interne et des méninges. Les cellules souches de la crête neurale sont également à l'origine de l'os, du cartilage, des adipocytes, les cellules endocrines et plusieurs types de cellules neurales (Le Douarin & Kalcheim, 1999). Il n'est donc pas surprenant que des mutations des gènes participant au fonctionnement des mélanocytes puissent avoir un effet sur la vue, l'ouïe ou le fonctionnement neural. Les anomalies congénitales oculaires multiples sont liées au caractère phénotypique « robe diluée », comme nous allons le détailler ici.

a) Robe diluée et mutation du gène PMEL (protéine pré-mélanosomale)

Le caractère « robe diluée » ou « silver » (Z) chez le cheval se transmet selon un mode autosomique dominant et se caractérise par une dilution de l'eumélanine, plus visible au niveau de la crinière et de la queue que sur le reste du corps. Il n'y a pas ou peu d'effet sur la phéomélanine. Au locus *Silver*, deux allèles ont été décrits : Z, dominant, gouvernant la dilution et *z+*, récessif, sauvage. Chez un cheval alezan, dont la pigmentation repose sur la phéomélanine, la mutation « silver » n'a pas d'effet phénotypique visible sur la robe. Chez les chevaux présentant de l'eumélanine, les individus homozygotes mutés (*Z/Z*) présentent habituellement une robe plus diluée comparés aux hétérozygotes (*Z/z+*) (Brunberg *et al.*, 2006) (figure 18).

Il a été montré que le phénotype « silver » était présent depuis 800 a.v JC *(Ludwig et*

al., 2009) et il a été identifié chez plusieurs races de chevaux : l'Islandais (Andersson *et al.*, 2011), l'Américain miniature, le Morgan, les chevaux des Montagnes Rocheuses *(Ramsey et al*., 1999) et des Montagnes du Kentucky (Grahn *et al*., 2008), l'American Paint, le Quarter horse, l'Ardenne, le cheval de selle Américain, le Comtois (Ségard *et al*., 2013a) le Norvégien, le Shetland (Komáromy *et al.*, 2011) les poney Welsh et Exmoor (Andersson *et al.*, 2013).

Le phénotype « silver » est associé à une mutation du gène *SILVER/PMEL17*, localisée sur le chromosome 6 équin (Brunberg *et al.*, 2006; Reissmann *et al*., 2007).

Figure 18 : Photo d'un cheval bai silver à gauche, photo d'un cheval noir silver à droite, d'après E.Segard.

b) Description et rôle de *PMEL*

Il a été montré que le gène *PMEL* était bien conservé parmi les vertébrés et devait jouer un rôle physiologique important (Hellström *et al*., 2011). Il code pour une glycoprotéine transmembranaire appelée protéine pré-mélanosomale, présente dans le mélanosome, organite spécifique des ménalocytes et impliquée dans la production d'eumélanine. Dans le mélanosome de stade I (figure 17), la protéine PMEL a été localisée au niveau des membranes du mélanosome. Elle est clivée par une proprotéine convertase de la famille des furines en deux fragments : Mα (domaine luminal) et Mβ (domaines transmembranaire et cytoplasmique) qui restent liés par un pont disulfure. Les fragments Mα polymérisent pour former des fibres qui s'organisent en feuillets amyloïdes (mélanosomes de stade II et III, figure 19) sur lesquels se synthétise et se dépose l'eumélanine (mélanosome mature, stade IV, figure 19) (Bissig *et al*., 2016; Delevoye *et al.*, 2011). Les feuillets de PMEL semblent avoir un rôle dans la transformation des intermédiaires de la mélanine, facilitant leur polymérisation, le transfert intra ou extra cellulaire et/ou la détoxification (figure 20).

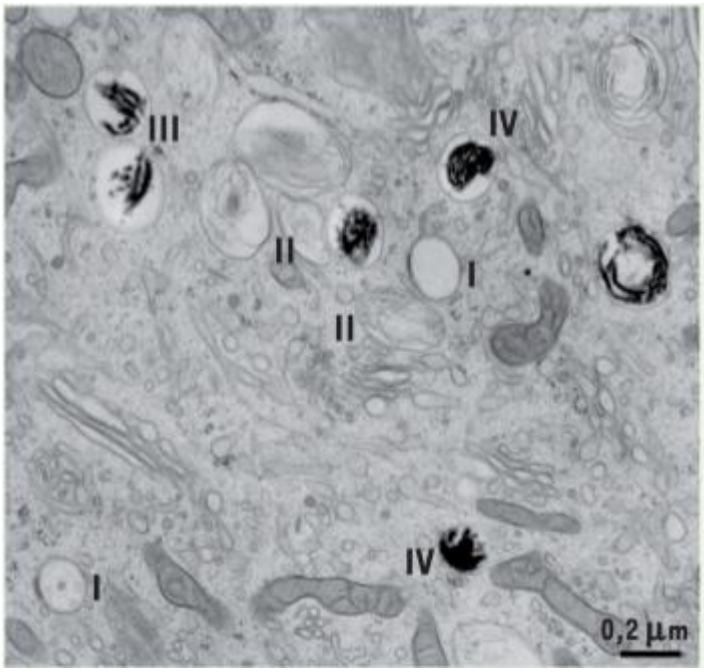

Figure 19 : Mélanosomes observés en microscopie électronique (Delovoye et al. 2011).
Les prémélanosomes (stades I et II) sont des organites non pigmentés. Des dépôts de mélanine sont présents dans les prémélanosomes de stade III et les mélanosomes matures (IV) apparaissent densément noirs.

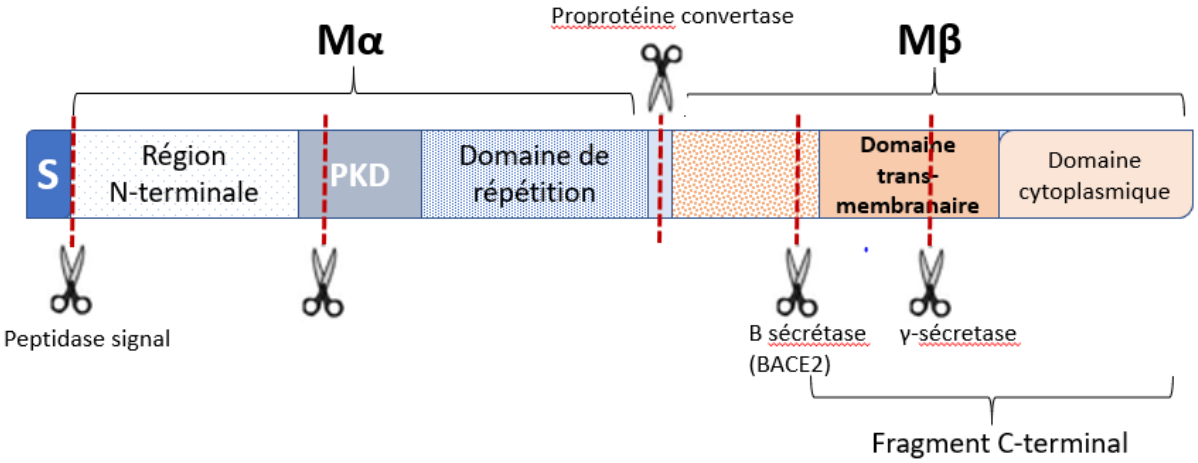

Figure 20 : Diagramme schématique de la protéine PMEL (Watt et al. 2011).
Différents fragments sont représentés, PKD signifie « polycystic kidney disease domain ». Les sites de clivages sont indiqués par des pointillés rouges et une paire de ciseaux. Le peptide signal (S) est clivé par une peptidase. Les fragments Mα et Mβ sont créés par clivage par une proprotéine convertase et restent reliés par un pont disulfure. Mβ est à son tour clivée par une beta sécrétase (BACE2) libérant ainsi un fragment C-terminal. Ce dernier peut ensuite être clivé en deux fragments par une γ-sécrétase.

La synthèse des mélanosomes s'effectue par la voie d'endocytose, la protéine PMEL est présente dès les premiers stades des mélanosomes (figure 21).

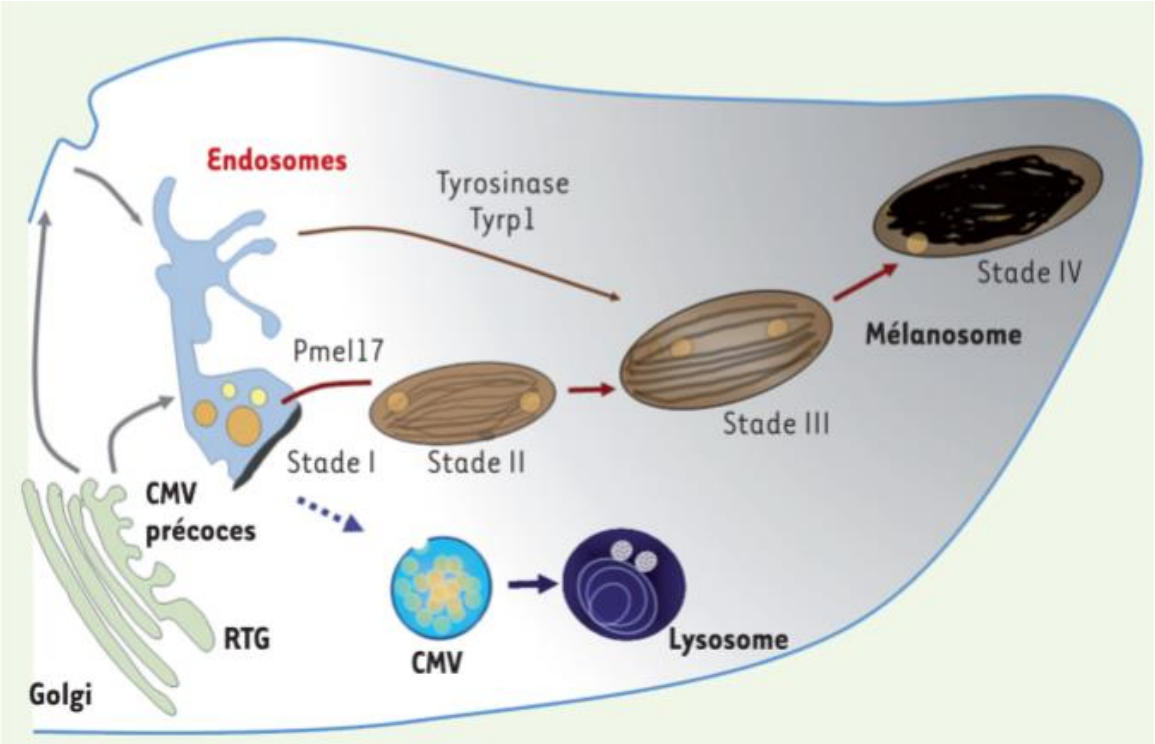

Figure 21 : La voie d'endocytose et la biogenèse des mélanosomes (Delovoye et al. 2011).
Les mélanosomes proviennent de la voie d'endocytose et restent distincts des lysosomes. La protéine prémélanosomale Pmel ou Pmel17 transite par les endosomes précoces afin de générer les fibres intraluminales caractéristiques des prémélanosomes de stade II. Les enzymes de la mélanogenèse, tyrosinase (Tyr) et tyrosinase related protein 1 (Tyrp 1), sont adressées depuis des intermédiaires endosomiaux aux mélanosomes en cours de maturation (stades II et III). Les mélanosomes matures, contenant la mélanine (stade IV), sont transportés grâce au réseau de microtubules vers la périphérie de la cellule.CMV : corps multivesiculaires, RTG : réseau trans-golgien.

c) Mutation responsable du phénotype « silver »

Brunberg *et al*. (2006), ont identifié une mutation faux-sens dans l'exon 11 du gène *PMEL* chez différentes races de chevaux, associée au phénotype « silver ». Cette mutation de type SNP (*single nucleotide polymorphism*) consiste au remplacement d'une cytosine (C), dans la séquence codant la protéine sauvage (*wild type*) par une thymine (T) dans la séquence codant la protéine mutée (phénotype *silver*) au niveau de la cinquième base de l'exon 11. Cette mutation ponctuelle a pour conséquence de changer le deuxième acide aminé du domaine cytoplasmique Mβ de PMEL et correspond à la substitution d'une arginine par une cystéine en position 618 (Arg618Cys). La mutation se situe dans une région conservée de PMEL, les régions conservées correspondant généralement à des domaines fonctionnels importants.

Une deuxième mutation a également été identifiée dans l'intron 9 (région non conservée), à une distance de 759 paires de bases de la mutation faux-sens, cependant seule la mutation faux-sens semblait être la cause du phénotype *silver* (Brunberg *et al*., 2006).

Il a été montré que lors de son premier clivage, la protéine PMEL était divisée en deux fragments, Mα et Mβ. La mutation ne modifiait pas le trafic de la protéine, ni sa capacité à être transformée en fragments Mα amyloïdogéniques. Paradoxalement, la mutation faux-sens a été identifiée dans le fragment Mβ alors que ce sont les fibrilles formées par les fragments Mα qui jouent un rôle important dans le dépôt de la mélanine. Il a été mis en évidence que la mutation était très proche du domaine transmembranaire et, alors que le type sauvage du domaine transmembranaire ne pouvait pas s'oligomériser, la forme mutante gagnait cette fonction et pouvait facilement s'auto-oligomériser (cette faculté peut être le résultat de la diminution des répulsions électrostatiques entre les motifs arginine adjacents RRR sauvage par retrait d'une charge positive -RCR mutée (Watt *et al*., 2011)). Une maturation différente entre les fragments Mβ sauvage et muté a également été observée. En effet, à la fin du processus de clivage, quand une protéase clive Mβ, le domaine Mβ de PMEL sauvage est digéré en deux fragments C-terminaux (CTF) différents alors que Mβ de PMEL mutée est principalement digéré en une seule forme, qui semble être plus stable. Les conséquences de cette dernière modification sont à évaluer mais celles de l'oligomérisation du fragment Mβ muté semblent être les plus importantes. En effet, cette oligomérisation conduit à des feuilles fibrillaires anormalement denses, et probablement à cause de cet arrangement, les mélanosomes paraissent manquer de pigmentation (figure 22). L'analyse au microscope électronique a révélé que les cellules exprimant la protéine PMEL mutée étaient hypopigmentées. Elles présentaient un nombre moins important de mélanosomes pigmentés et étaient en revanche enrichies en mélanosomes de stade précoce (Watt *et al*., 2011). Cette conclusion suggérait que, soit les fibrilles ne sont plus capables de se lier à la mélanine, soit bien la production de mélanine est en quelque sorte inhibée et les fibrilles anormales altèrent l'intégrité mélanosomale.

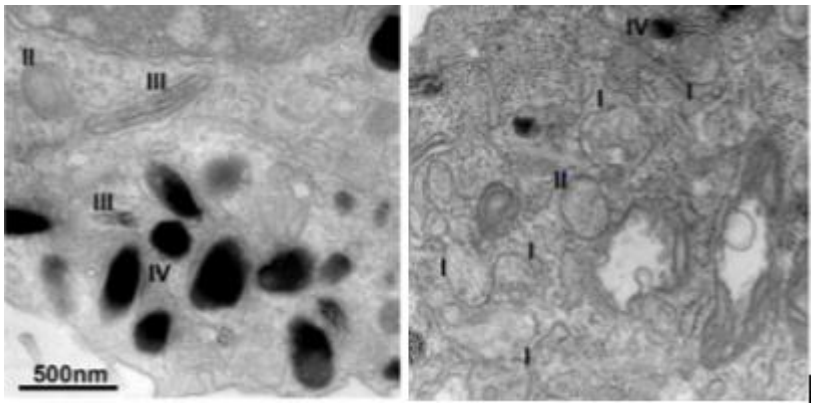

Figure 22 : Pigmentation des mélanosomes exprimant PMEL mutée (Watt et al, 2011).
Observation au microscope électronique : les cellules exprimant l'allèle normal de PMEL (image de gauche) montrent essentiellement des mélanosomes pigmentés de stade III et IV et peu de mélanosomes non pigmentés de stade I et II. A droite les cellules exprimant l'allèle muté de PMEL présentent significativement moins de stade IV et de nombreux mélanosomes non-pigmentés.

d) Mutation PMEL et anomalies congénitales oculaires multiples (ACOM)

Les anomalies oculaires sont en général assez rares chez les chevaux (moins de 5% des anomalies congénitales). Le lien entre la couleur de la robe et le développement oculaire n'est pas nouveau et plusieurs autres mutations connues ou suggérées pour la couleur de la robe ont des effets pléiotropes, comme l'a montré Bellone (Bellone, 2010). Chez les chevaux, il s'agit d'anomalies de la vision (cécité nocturne congénitale chez les chevaux tachetés léopards (Sandmeyer *et al*., 2007)), de surdité (chez les chevaux overo et parfois les chevaux tachés de blanc (Magdesian *et al*., 2009)), de troubles du système nerveux (syndrome létal des poulains blancs et des poulains lavande, ou mélanomes chez les chevaux gris (Reissmann & Ludwig, 2013)).

Plusieurs études ont mis en évidence un fort pourcentage d'anomalies oculaires chez les chevaux aux « robes diluées ». Ainsi, en 1999 Ramsey et collaborateurs (Ramsey *et al.*, 1999b) ont montré dans une étude prospective réalisée sur 514 chevaux des Montagnes Rocheuses que 45 % des 77 chevaux dits 'chocolats aux crins lavés' présentaient des signes d'ACOM. La prévalence des ACOM chez les chevaux des Montagnes Rocheuses et du Kentucky était particulièrement élevée, autour de 50% au Canada et aux USA due à un effet fondateur. La robe *silver* était également plus fréquente dans ces races que dans les autres races, autour de 55% (Ramsey *et al*., 1999b). Ainsi en 2008, Grahn et collaborateurs *(*Grahn *et al.*, 2008) ont confirmé chez ces races la forte corrélation entre le syndrome ACOM et les couleurs de robe -*'silver black'* (noir *silver)*- et -*'silver bay'* (bai *silver*)-. De ce fait, il semblerait que le(s) gène(s) responsable(s) des ACOMs et le gène de dilution soient proches sur le même chromosome (liaison génétique).

Il n'était toujours pas déterminé, avant 2013, si les locus *Silver* et *ACOM* étaient deux locus séparés mais liés génétiquement ou si une seule mutation était responsable des deux phénotypes, la mutation étant pléïotrope. Anderson et collaborateurs, en 2013 *(*Andersson *et al*., 2013) ont établi que la mutation au niveau de l'exon 11 du gène *PMEL* influençait à la fois la dilution de la couleur de la robe et le développement oculaire.

e) Mutations de PMEL dans d'autres espèces

Il a été montré que des mutations dans la protéine PMEL étaient impliquées dans le déterminisme de phénotypes hypopigmentés chez la souris, la poule, le poisson zèbre, le chien et les bovins. Il a également été montré que PMEL était impliquée dans le développement/fonctionnement oculaire, cependant des anomalies oculaires en lien avec une mutation de PMEL n'ont été rapportées que chez le poisson zèbre et le chien. De plus la présentation clinique de ces anomalies, dans ces espèces, est différente de celle observée chez le cheval.

i) Chez le poisson zèbre

Il a été montré que l'atténuation de la vision chez le poisson zèbre mutant était liée à une hypopigmentation de l'épithélium rétinien et s'accompagnait également d'une hypopigmentation des mélanocytes (figure 23). Les conséquences de ce défaut de pigmentation au niveau de l'épithélium rétinien étaient que les segments externes des photorécepteurs étaient soit fortement réduits en longueur soit complétement absents. La rétine des adultes montrait une récupération partielle vers une morphologie normale. La mutation a été localisée dans l'exon 8 du gène *PMEL*, au niveau du domaine répété du fragment Mα et induisait un codon stop prématuré à l'origine d'une protéine raccourcie (perte du domaine transmembranaire et de deux motifs essentiels à sa fonction). Les mélanosomes étaient de forme anormale et leur contenu en mélanine était réparti de façon anarchique (Schonthaler *et al*., 2005).

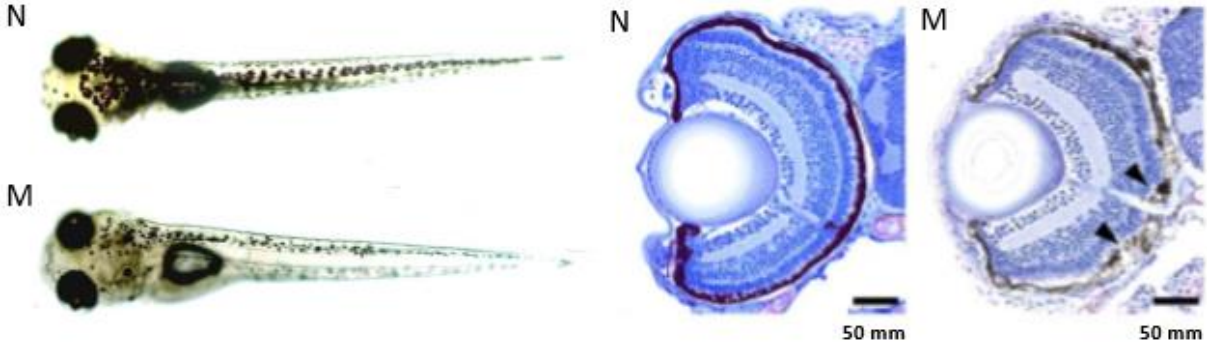

Figure 23 : Poisson zèbre sauvage et mutant PMEL (Schonthaler et al, 2005).
À gauche larves de cinq jours de poisson zèbre, le poisson zèbre mutant (M en bas) est significativement moins pigmenté. Sa rétine présente un défaut de pigmentation (flèches sur la figure M à droite) par rapport au poisson zèbre non muté (N) sur les coupes histologiques.

ii) Chez le chien

Les chiens présentant une mutation de PMEL ont un phénotype de pelage appelé merle ou bigarré (figure 24). Leur pelage est composé d'un fond de robe de couleur diluée sur lequel persistent des taches aux contours irréguliers et de couleur non diluée. Ce phénotype de pelage peut s'accompagner de la présence d'un ou deux yeux bleus. Il a été montré que la mutation canine consistait en l'insertion d'un rétrotransposon (*short interspersed nuclear element* ou SINE, petit élément nucléaire intercalé) au niveau de la jonction entre l'intron 10 et l'exon 11 du gène *PMEL*. La mutation a été décrite comme semi-dominante. Les chiens hétérozygotes présentent une robe merle. Les chiens homozygotes mutés présentent une robe à blanc prédominant ou très pâle, et il a été mis en évidence que plus de 50% d'entre eux présentaient une surdité sévère. Chez ces chiens, des anomalies oculaires telles que la microphtalmie, la microcorie, le colobome ou l'élévation de la pression intraoculaire ont été fréquemment observées. Ces troubles se traduisaient par un défaut de la réfraction de l'œil caractérisé par une mauvaise mise au point des images rétiniennes venant d'objets situés à l'infini ou par un effort de mise au point. Il a également été suspecté que l'homozygotie

pouvait être sublétale à cause d'effets pléiotropes négatifs sur le squelette les appareils cardiovasculaires et reproductifs (Clark *et al*., 2005; Dausch *et al*., 1978).

Figure 24 : Chien bleu merle et blanc marqué de fauve à gauche (photo de Laurine Hibon), chien rouge merle et blanc marqué de fauve à droite (photo de Morgane Martel).

iii) Chez la souris

Il a été mis en évidence que les souris expérimentalement inactivées pour le gène *PMEL* présentaient une dilution de la couleur du pelage mineure. Leurs mélanosomes étaient sphériques au lieu de la forme en bâtonnet présente chez les souris de type sauvage. Aucune anomalie oculaire n'a été détectée chez les souris mutées expérimentalement (figure 25) (Hellström *et al.*, 2011).

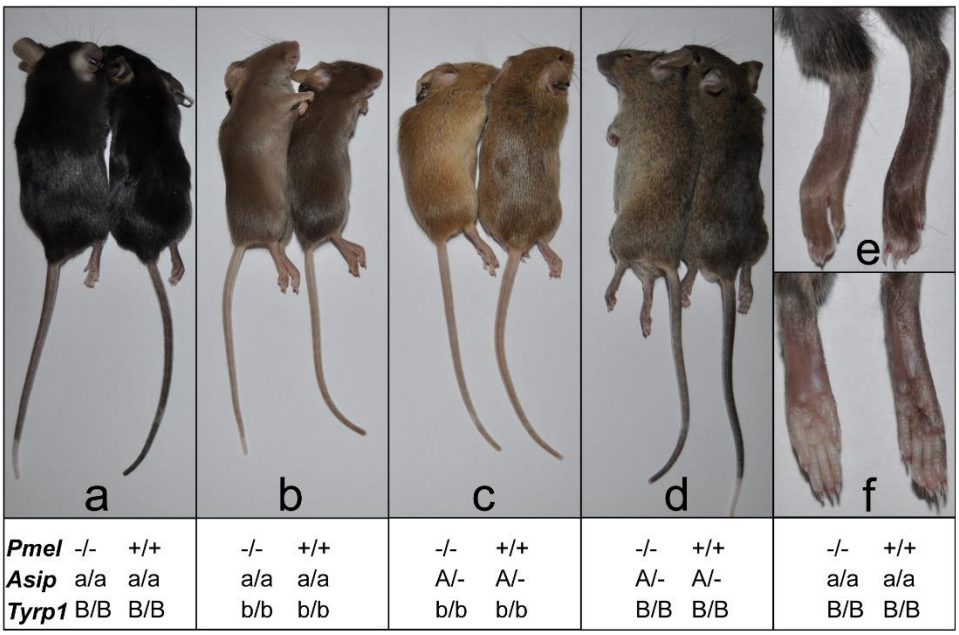

Figure 25 : Dilution mineure du pelage des souris inactivées pour le gène PMEL (-/-) par rapport aux souris non inactivées (+/+) (Hellström et al, 2011).
Asip : agouti signaling protein, Tyrp : tyrosinase related protein.

Une mutation spontanée de *PMEL* a été mise en évidence chez la souris ; Elle consistait en l'insertion d'un nucléotide qui menait à un codon stop prématuré et à une

protéine tronquée (les 25 derniers acides aminés étaient manquants). Cette mutation affectait le domaine cytoplasmique : l'export du réticulum endoplasmique et les signaux endocytiques de PMEL étaient perdus. Ce défaut partiel d'adressage se traduisait d'une part, par un changement de morphologie des mélanosomes qui étaient ronds et de très grande taille, et d'autre part, par une diminution de l'évolution de la biogenèse du mélanosome vers les stades matures, résultant en une dilution de l'eumélanine et un grisonnement prématuré des poils (Solano *et al*., 2000).

iv) Chez la poule

Des insertion et délétions « in frame », c'est-à-dire sans changer le cadre de lecture, au niveau du gène *PMEL,* ont été mises en évidence chez la poule. Elles étaient associées à la couleur blanc dominant, *dun* (dilution brun-gris ou beige) et gris fumé. Les poules blanc dominant sont complétement blanches (couleur caractéristique de la race de poulet White Leghorn) et ont une insertion de neuf paires de bases dans l'exon 10 de *PMEL* conduisant à l'addition de trois acides aminés dans la région transmembranaire de la protéine. Cette mutation engendrait, comme chez le cheval, la capacité d'auto-association du domaine transmembranaire. Les poules mutantes ne présentaient pas d'anomalies oculaires mais les homozygotes mutés présentaient une couche externe de la choroïde moins pigmentées alors que les pigments de l'épithélium rétinien ne semblaient pas être altérés (Karlsson *et al*., 2009).

La mutation *Dun* a été identifiée chez un coq de combat et correspondait à une délétion de cinq acides aminés dans le domaine transmembranaire de PMEL. Il a été démontré que l'allèle muté était semi-dominant, les poules hétérozygotes sont de phénotype « Dun » et ayant un plumage de coloration brun tandis que les poules homozygotes avaient un plumage de couleur blanchâtre. Cette mutation affectait le même domaine que la mutation blanc dominant et empêchait très probablement l'ancrage de PMEL à la membrane du mélanosome, altérant ainsi, la biogenèse de ce dernier (Kerje *et al*, 2004).

La mutation *Smoky* (*S*) a étét mise en évidence chez des poules de race Longhorn, connues pour être homozygotes pour la mutation blanc dominant. L'allèle *S* combinait ainsi l'insertion des neuf paires de bases dans l'exon 10 avec une délétion de 12 paires de bases dans l'exon 6, éliminant ainsi quatre acides aminés de la protéine mature. Cet allèle était semi-dominant sur l'allèle sauvage, et récessif par rapport au blanc dominant. Le phénotype *smoky* était caractérisé par une coloration grisâtre du plumage (Kerje *et al*, 2004) (figure 26).

Figure 26 : Différents phénotypes de plummages chez la poule (Kerje et al. 2004).
Phénotype d'un coq au pelage sauvage à gauche, poule smoky au milieu et poule blanc dominant à droite.

v) Chez les bovins

Chez les bovins, il a été mis en évidence que la dilution des pigments du pelage était associée, soit à une mutation faux sens (allèle *Si* présent uniquement chez la race Charolaise), soit à une délétion de trois nucléotides (en phase dans le cadre de lecture, allèle *Sil* chez la Simmental et la Blonde d'Aquitaine), chacune résidant dans le peptide signal de PMEL (figure 27). Ces altérations laissaient supposer une inhibition du clivage du peptide signal qui conduisait au blocage de la protéine dans le réticulum endoplasmique (Kuehn and Weikard, 2007).

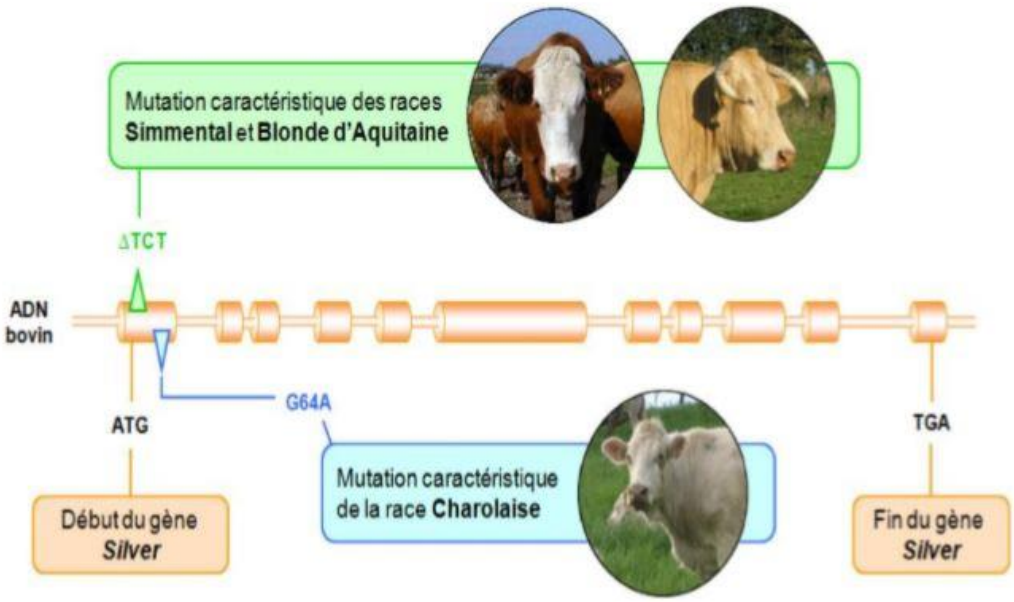

Figure 27 : Mutations du gène SILVER/PMEL17 bovin, spécifiques des races Simmental, Blonde d'Aquitaine et Charolaise (Seybou, 2013).

Chez l'homme, jusqu'à présent, aucune mutation dans *PMEL* n'a été décrite.
La figure 28 résume les positions des différentes mutations de PMEL identifiées chez les animaux.

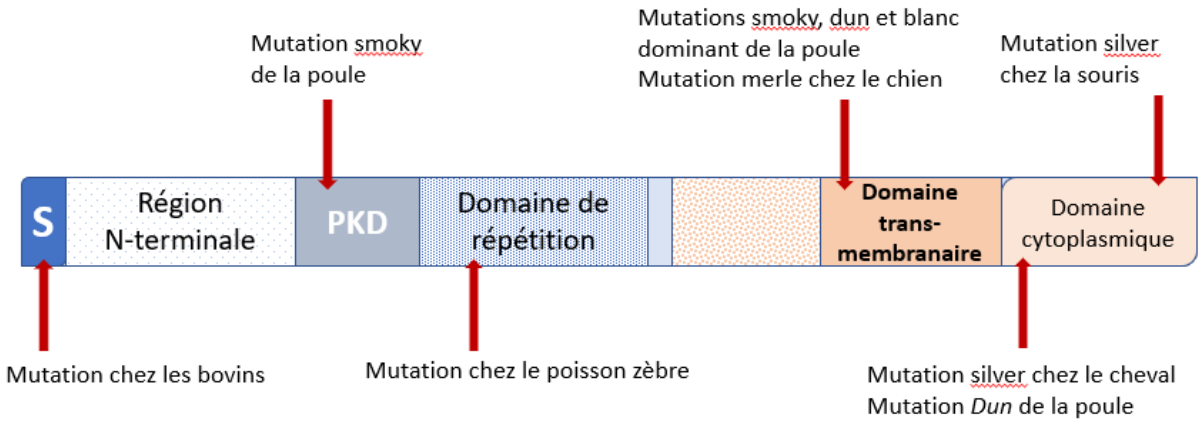

Figure 28 : Schéma de la protéine PMEL et localisation des différentes mutations connues d'après Watt et al, 2011.
(Brunberg et al, 2006, Shontaler et al, 2003, Clark, 2005, Solano et al, 2000, Kerge, 2004, Kuehn et al, 2007).

A retenir :

Le caractère robe à crins lavés chez le cheval peut être déterminé par une mutation du gène *SILVER/PMEL*. Il s'agit d'une mutation faux-sens de type SNP située dans l'exon 11, affectant les propriétés du fragment Mβ de la protéine PMEL et engendrant une hypopigmentation par diminution du nombre de mélanosomes matures. Il a été démontré que cette mutation était également responsable des ACOMs.
Des mutations spontanées de *PMEL* ont été retrouvées chez plusieurs espèces telles que le poisson zèbre, le chien, la souris, la poule et les bovins, et sont responsables d'hypopigmentations. Cependant ces mutations n'ont pas d'effet sur le globe oculaire sauf chez le chien (surdité et anomalies oculaires liées à la robe merle) et le poisson zèbre (hypopigmentation de l'épithélium rétinien).

2) LES LESIONS DU SYNDROME ACOM

Les ACOM sont catégorisés comme des dysgénésies du segment antérieur de l'œil, en effet elles concernent majoritairement les structures le composant, bien qu'elles puissent également toucher la rétine. Le terme « dysgénésie » fait référence au développement anormal d'un tissu ; dans la majorité des cas, elle se produit in utero.

a) Deux phénotypes d'ACOM selon le génotype

La mutation s'hérite selon un mode semi-dominant et présente un effet dose (dominance incomplète). Les chevaux hétérozygotes pour la mutation *Silver* ont des symptômes oculaires moins sévères que les chevaux homozygotes mutés. Ils ont le phénotype appelé « kystes » : présence de kystes principalement irido-ciliaires, généralement dans le quadrant temporal de l'œil.

Les chevaux homozygotes pour la mutation *Silver* ont le phénotype appelé « ACOM » : ils présentent des signes cliniques plus sévères que les hétérozygotes, incluant des cornea globosa, des hypoplasies de l'iris et un myosis, des dysplasies ou dégénérescences rétiniennes, des cataractes, et des kystes iridociliaires s'étendant parfois sous la rétine. Ainsi, le phénotype ACOM est particulièrement à risque d'avoir une vision altérée et des difficultés à s'adapter à des conditions de lumière changeantes (Andersson *et al.*, 2008) ;

Nous allons détailler ces lésions dans la partie suivante.

b) Description macroscopique et histologique des lésions

i) Cornea globosa

La cornea globosa est l'anomalie la plus facilement visible à l'œil nu. Elle est bilatérale, symétrique et d'intensité variable chez les chevaux atteints d'ACOM. Le globe oculaire prend un aspect anormalement proéminent dû à l'augmentation anormale du rayon de courbure de la cornée qui garde un diamètre normal (figure 29). Elle est à différencier de la mégalocornée, pour laquelle le diamètre de la cornée est augmenté avec un rayon de courbure court.

La physiopathologie de cette anomalie n'est encore pas vraiment élucidée, elle pourrait être liée aux mécanismes de formation du cristallin pendant le développement embryologique du segment antérieur de l'œil.

La cornée reste claire, avec une topographie centrale normale. Cette anomalie est congénitale et non progressive. Il n'existe pas de traitement, le risque de kératopathie d'exposition et d'ulcères est augmenté ce qui peut nécessiter l'administration d'un lubrifiant topique (Gilger, 2016).

La cornea globosa entraine une profondeur excessive de la chambre antérieure de l'œil (ce qui pourrait entrainer des erreurs de réfraction et de l'astigmatisme), mais pas de variation significative de pression intraoculaire, de taille de la cornée ou de composition histologique. Son épaisseur est cependant augmentée au niveau des parties centrales et temporales (densification des cellules endothéliales). Elle s'accompagne souvent d'une fissure macropalpébrale (Ramsey *et al.*, 1999b). 50% à 60% des chevaux atteints d'ACOM présentent cette anomalie (Ramsey *et al.*, 1999; Ramsey *et al.*, 1999b; Ségard *et al.*, 2013).

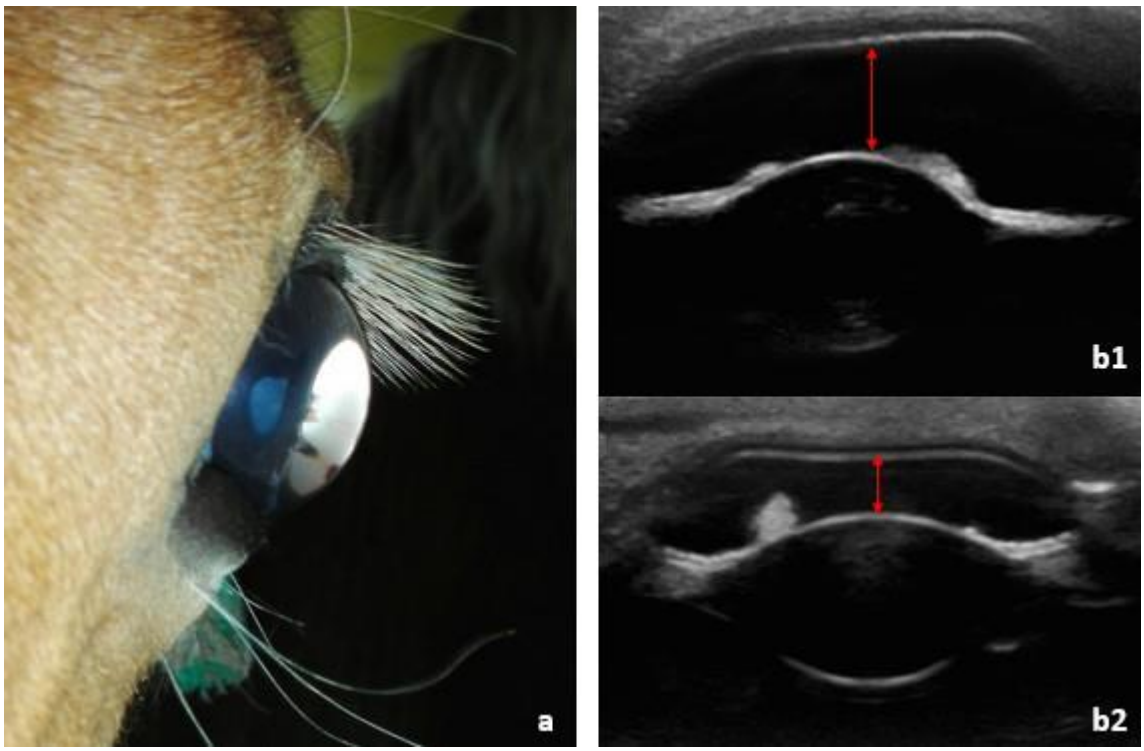

Figure 29 : Photos d'après E.Segard©, a. Aspect macroscopique d'une cornea globosa chez un cheval Comtois. b1 et b2 Images échographiques de globes oculaires de chevaux Comtois par abord transpalpébral (sonde linéaire 5-13MHz). b1 cornea globosa, la profondeur de la chambre antérieure est significativement augmentée en comparaison avec un œil normal (b2).

ii) Kystes iridociliaires

La présence de kystes au niveau des corps ciliaires est un élément courant et pathognomonique du syndrome ACOM. Ils sont souvent multiples, bilatéraux et leur localisation préférentielle est la face postérieure des corps ciliaires, dans la partie temporale du globe oculaire. Ils peuvent néanmoins s'étendre parfois sur la rétine périphérique, rarement dans l'angle nasal et sur la rétine. Ils apparaissent comme des éléments bulleux translucides.
Ils ne sont pas toujours visibles à l'examen ophtalmique direct, ainsi la méthode de référence pour les diagnostiquer est l'échographie. Ils apparaissent alors comme de petites grappes de lésions circulaires anéchogènes à paroi fine ou épaisse, enchâssés partiellement dans la face postérieure des corps ciliaires (figure 30). Leur taille varie de 1 mm à 2 cm (Ramsey *et al*., 1999b; Ségard *et al*., 2013).

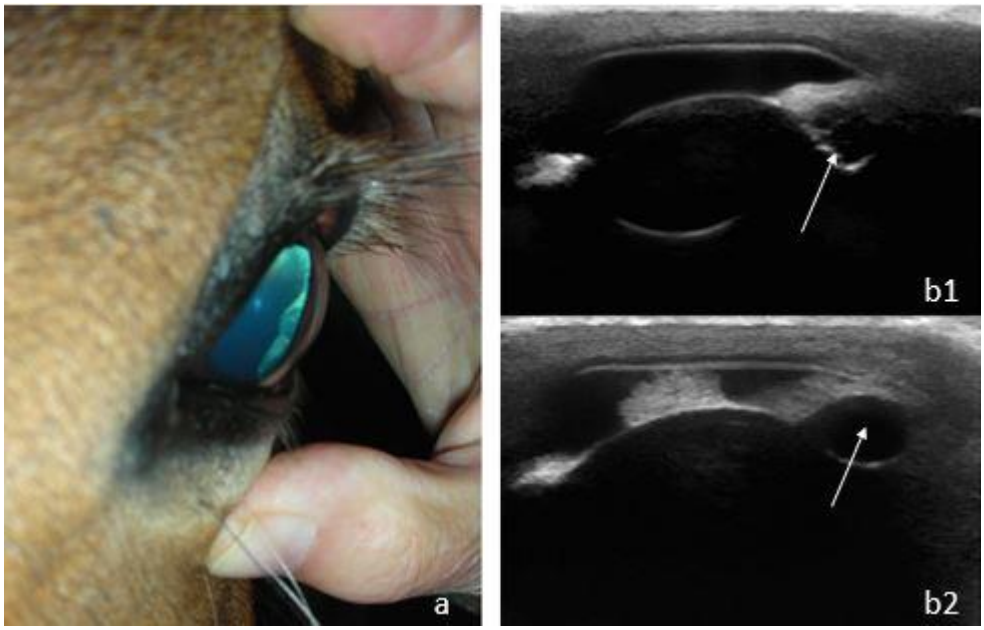

Figure 30 : Photos d'après E.Segard©, a. Aspect macroscopique de kystes iridociliaires chez un cheval Comtois. b1 et b2 Images échographiques de globes oculaires de chevaux Comtois par abord transpalpébral (sonde linéaire 5-13MHz). b1 agglutination de plusieurs petits kystes, b2 un grand kyste à paroi fine.

A l'examen histologique, la paroi interne des kystes est un tissu glial ressemblant à de la rétine visuelle primaire (figure 31).

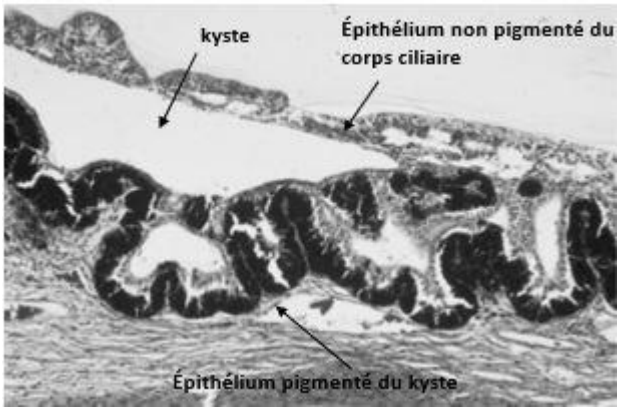

Figure 31 : Aspect histologique d'un kyste (Ramsey et al. 1999).

iii) Hypoplasie de l'iris

Il s'agit d'un sous-développement ou développement incomplet de l'iris, se caractérisant par des zones sombres en relief de taille variable au sein de la surface antérieure de l'iris, qui peuvent parfois déformer la pupille et être transilluminées. La partie dorsale de l'iris est la plus fréquemment affectée. Ces zones sont plus visibles à la lumière vive, lorsque l'œil est en myosis, par observation de la rétroillumination de la réflexion du fundus à travers la lésion. A leur niveau, le stroma iridien est plus fin, ce qui avec la pression de l'humeur aqueuse entraine une protrusion.

Le mécanisme de ce défaut de développement embryonnaire n'est pas bien élucidé mais pourrait être lié à un défaut de migration de la cupule optique après formation de la

vésicule du cristallin, ou un développement anormal du tissu mésodermique qui entraverait l'extension ectodermale pendant la formation de l'iris. Une autre hypothèse serait un mauvais développement des capillaires empêchant la bonne formation du tissu iridien (Gilger, 2016).

Les manifestations cliniques d'une hypoplasie de l'iris sont variables. Cette dernière peut s'accompagner d'un myosis, d'une dyscorie, d'une absence ou une atténuation de la collerette irienne. Les muscles du sphincter de la pupille peuvent être visibles et le tissu iridien peut présenter des bandes en relief organisées de façon radiaire au lieu de son aspect normalement lisse (figure 32).

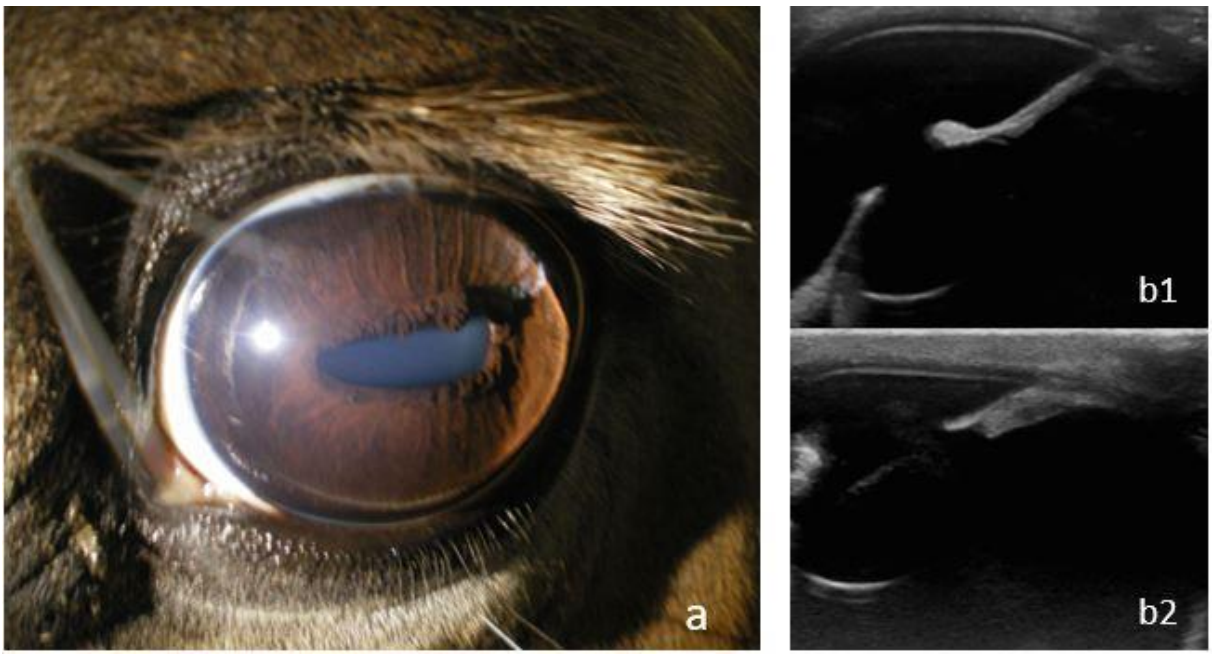

Figure 32 : a. Photographie de l'œil d'un Comtois présentant une dysplasie irienne (dyscorie et présence de stries radiaires) d'après E. Segard©. b1 et b2 Images échographiques de globes oculaires de chevaux Comtois par abord transpalpébral (sonde linéaire 5-13MHz). b1 dysplasie irienne marquée avec amincissement prononcé de l'uvée antérieure en comparaison avec un œil normal (b2).

De plus, les granulations iriennes, petites structures marron particulières aux chevaux, peuvent être aplaties et de taille diminuée.

Au niveau histologique on retrouve une hypoplasie du stroma, de l'épithélium de la face postérieure de l'iris, des muscles dilatateurs de l'iris et des granulations iriennes (figure 33).

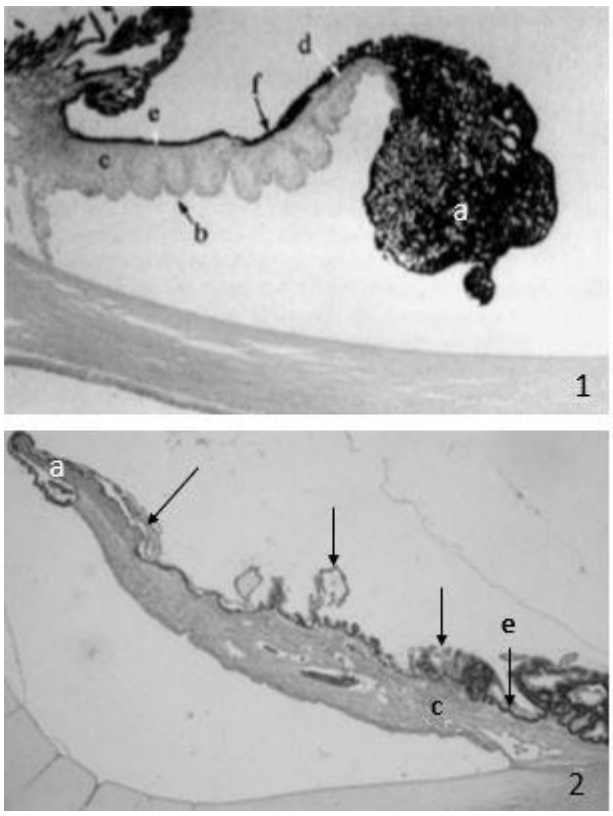

Figure 33 : 1. Coupe histologique d'un iris normal (Crispin, 2000) (a) grains iriens (b) surface antérieure de l'iris (c) stroma irien (d) sphincter du muscle pupillaire (e) muscle dilatateur de la pupille (f) épithélium pigmenté postérieur. 2. Coupe histologique de l'iris d'un cheval atteint d'ACOM, on note l'hypoplasie des grains iriens (a) du muscle dilatateur de la pupille (e) et du stroma irien (c). Le corps ciliaire est recouvert de rétine primitive (flèches).

L'hypoplasie de l'iris est non progressive, non douloureuse et sans impact sur la vision. Cependant, puisque la fonction de l'iris -responsable de l'accommodation – est perturbée, les réflexes photomoteurs disparaissent et la mydriase reste incomplète ou absente à la suite de l'instillation de mydriatiques.

Des anomalies anatomiques du drainage iriocornéen peuvent également être observées, avec un excès de tissu mésenchymateux le plus souvent, ainsi qu'un ligament pectiné peu ou pas développé parfois, ou encore des adhésions (goniosynéchies) entre l'iris et la cornée périphérique (Ramsey *et a*l., 1999b).

iv) Atteintes du cristallin : cataractes

Les cataractes, souvent de sévérité modérée, sont fréquentes chez les chevaux atteints d'ACOM (une étude les a identifiés chez 40% de la population de chevaux Comtois, et chez 85% des comtois atteints d'ACOM (Ségard, 2016)). Il s'agit de cataractes débutantes ou immatures, avec une opacification diffuse généralement corticale et antérieure du cristallin. Elles sont dues à la vacuolisation des cellules épithéliales et des fibres cristalliniennes.

Cependant, on peut également trouver une forme sévère de cataracte hypermature chez les poulains, parfois également associée à une luxation ou subluxation du cristallin (figure 34).

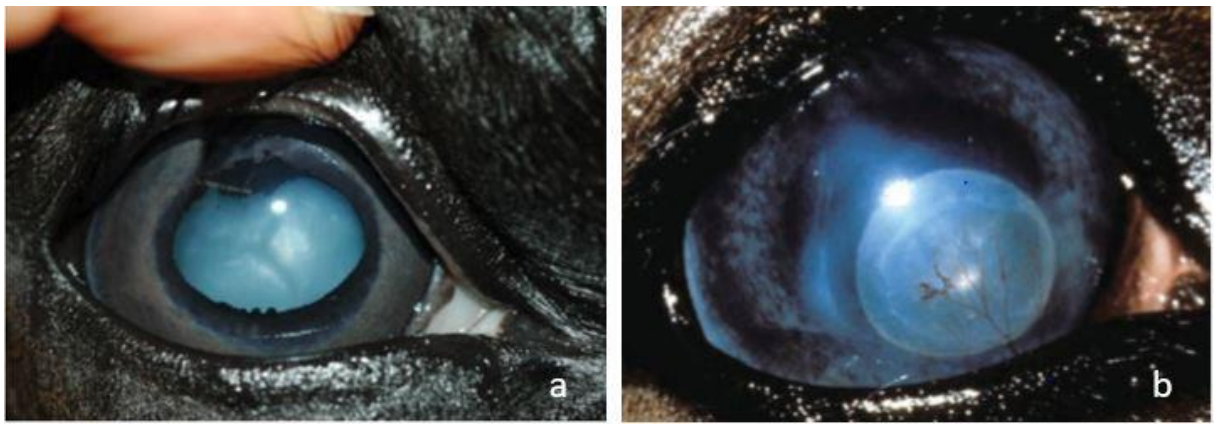

Figure 34 : a. Photographie de l'œil d'un poulain présentant une cataracte. b. Photographie d'une luxation antérieure du cristallin (Gilger et al. 2017).

v) Dysplasie et dégénérescence rétinienne

Les lésions rétiniennes sont plus rarement rencontrées. Il s'agit de décollements partiels ou complets de la rétine, retrouvés chez 24% des chevaux Rocky Moutain et 12% des chevaux Comtois (Ramsey *et al*., 1999; Ségard *et al*., 2013) ou de dysplasies rétiniennes (observées chez les chevaux Rocky Mountain mais pas les Comtois).

Lors de l'observation du fond de l'œil, des stries curvilignes hyperpigmentées prenant origine et se terminant au niveau de la rétine périphérique temporale avec une extension vers la papille optique peuvent être visualisées. Elles marquent la limite d'un détachement rétinien antérieur, et sont liées à la cicatrisation du tissu rétinien. Ces détachements semblent dus à l'extension de kystes ciliaires.

La dysplasie rétinienne se caractérise par des plis ou des stries hyperpygmentées linéaires à la périphérie supérieure de la papille optique (dégénérescence focale de la partie temporale). Elle est due à une prolifération des neuroblastes dans les couches ectodermiques (figure 35).

Figure 35 : Photo du fond de l'œil de chevaux atteints d'ACOM (Ramsey et al. 1999). a. présence de stries curvilignes. b. dysplasie rétinienne.

Des kystes au sein de la rétine périphérique, similaires dans leur forme à ceux du corps ciliaire, peuvent également être retrouvés au niveau de la rétine périphérique temporale.

c) Impact sur la fonction visuelle et implication dans les pratiques d'élevage

Les conséquences des anomalies précédemment évoquées sur la fonction visuelle ont été peu étudiées. Or la popularité des chevaux Comtois est croissante. Il s'agit de la race de chevaux de trait la plus représentée en France et ces animaux ne sont pas seulement utilisés en filière bouchère mais de plus en plus en équitation de loisir, pour l'attelage, le débardage ou le spectacle. Ainsi, il a paru important de déterminer l'impact clinique de ces lésions visuelles fréquemment retrouvées dans la race.

La localisation et le caractère translucide des kystes irido-ciliaires laissent penser qu'ils ont peu ou pas d'impact sur la vision. Ainsi la fonction visuelle ne semble pas altérée chez les chevaux hétérozygotes pour l'allèle *Silver*.

Lors de cornea globosa, la modification du rayon de courbure de la cornée peut potentiellement être à l'origine d'astigmatisme et l'augmentation de profondeur de la chambre antérieure, accroissant la distance entre les surfaces réfractives pourrait être également à l'origine d'erreur de réfraction. Cependant des études ont montré l'absence d'astigmatisme chez les chevaux atteints, pouvant s'expliquer par les modifications adaptatives associées d'épaisseur du cristallin et de profondeur du corps vitré qui normaliseraient la vision. La seule différence observée était une incidence de la myopie augmentée chez les chevaux homozygotes mutés et chez les hétérozygotes, par rapport aux chevaux non porteurs de l'allèle *Silver* dans la population âgée de plus de 16 ans (Johansson *et al.,* 2017 ; Ramsey *et al.*, 1999).

L'hypoplasie des grains iriens réduit leur effet protecteur contre la lumière vive, de même, la dysplasie irienne a probablement un impact sur les adaptations nécessaires de l'œil à la luminosité (déformation de l'iris, myosis permanent).

Les cataractes et les décollements rétiniens ont des conséquences plus ou moins importantes sur la vision selon l'importance des lésions.

Une seule étude, chez des chevaux Islandais, a précisément porté sur l'évaluation indirecte de l'impact des lésions d'ACOM sur la fonction visuelle. Il s'agissait d'une étude menée par Brunberg *et al*., en 2013, dans laquelle le comportement des chevaux « silver » était étudié en situation de stress standardisé. Aucune différence n'a été mise en évidence en présence d'un stimulus rapide (apparition d'un sac en plastique). En revanche, il semblait que les chevaux présentaient une démarche plus hésitante et aient plus de difficultés à appréhender et tolérer un environnement nouveau que les chevaux non Silver (Brunberg *et al*., 2013).

Alors que la plupart des chevaux Comtois présentaient une robe aux crins foncés (noire ou baie) avant la seconde Guerre Mondiale, une sélection intensive des chevaux aux crins lavés a ensuite été effectuée et constitue dorénavant le standard de la race. Cette sélection a entrainé la sélection concomitante d'un syndrome congénital d'anomalies oculaires lié à l'allèle mutant dominant du locus *Silver*. La prévalence de la mutation *Silver* est donc exceptionnellement élevée chez les chevaux Comtois. En France, le dialogue et la

sensibilisation des éleveurs de Comtois sont engagés. Le maintien d'un pool d'individus non porteurs de l'allèle *Silver* et la naissance d'individus hétérozygotes doivent être favorisés.

3) EVOLUTION DES LESIONS DU SYNDROME ACOM

Les différentes études effectuées dans plusieurs races de chevaux atteints d'ACOM n'ont pas révélé de différence d'atteinte oculaire selon l'âge des chevaux (Plummer and Ramsey, 2011; Ramsey *et al*., 1999).

L'expression phénotypique semble identique chez les poulains et les adultes, avec les mêmes lésions retrouvées. Cependant, les formes les plus sévères du syndrome d'ACOM n'ont été retrouvées que chez les poulains, car ces derniers, souvent aveugles, ne sont alors pas gardés par les éleveurs.

Les kystes iridociliaires, lésion la plus répandue, semblent moins nombreux par individu chez les juvéniles, mais aucune différence concernant la taille des kystes n'a été mise en évidence par rapport à la population adulte. Ainsi une augmentation possible du nombre de lésions kystiques avec l'âge peut être suggérée.

4) TRAITEMENTS

Selon leur localisation, les kystes peuvent parfois réduire le champ visuel du cheval, en particulier en lumière vive lorsque la pupille est myotique. Les kystes peuvent alors être ponctionnés ou aspirés au laser, sous sédation et avec un bloc nerveux auriculo-palpébral. Cette méthode est efficace et non invasive, elle peut être effectuée avec un laser transcornéen ou par photocoagulation à l'« endolaser », ce qui va permettre d'éviter toute hémorragie intraoculaire en coagulant les vaisseaux présents dans le kyste. Cette technique a permis à huit chevaux affectés par des kystes de retrouver une vision parfaite dans une étude effectuée par Gilger *et al*. en 1997 (Gilger *et al*., 1997). Une autre alternative, invasive, est la ponction des kystes avec une aiguille de 27 à 30G montée sur une seringue à tuberculine. Un traitement post-opératoire avec des anti-inflammatoires et des mydriatiques est nécessaire pour traiter l'uvéite induite.

Aucun traitement n'existe pour les cornea globosa ; i celles-ci entrainent des kératopathies d'exposition et un risque d'ulcères, une thérapie locale avec un lubrifiant topique peut être requise.

Les cataractes peuvent s'opérer avec succès, en absence d'uvéite.

Les subluxations du cristallin ne nécessitent pas d'opération tant que l'œil reste confortable (absence de blapharospasme, épiphora, œdème cornéen…) et que l'inflammation peut être contrôlée avec des anti-inflammatoires locaux et systémiques. Une opération chirurgicale pour retirer le cristallin est possible, mais de pronostique incertain en ce qui concerne la récupération de la vision.

La dysplasie rétinienne est non progressive, il n'y a pas de traitement requis.

Les chevaux porteurs de la mutation *Silver* peuvent présenter différents types d'anomalies oculaires :

- des kystes translucides, multiples et bilatéraux, localisés à la face postérieure des corps ciliaires (essentielles lésions retrouvées chez les hétérozygotes) ;
- une cornea globosa bilatérale : le globe oculaire est proéminent et la profondeur de la chambre antérieure de l'œil est augmentée ;
- une hypoplasie de l'iris (le stroma irien, plus fin, peut présenter des bandes radiaires en relief) qui peut s'accompagner d'une dyscorie ou d'un myosis ;
- des cataractes débutantes (opacification diffuse) ou hypermatures chez le poulain (avec parfois une luxation du cristallin) ;
- une dysplasie et une dégénérescence rétinienne.

L'effet des kystes sur la vision est minime, mais les cataractes et les décollements rétiniens altèrent la vision proportionnellement à leur importance. Il a également été montré que les chevaux porteurs étaient plus myopes et présentaient plus de difficultés d'adaptation à un environnement nouveau, que les chevaux non porteurs de la mutation.

TROISIEME PARTIE : ETUDE EXPERIMENTALE

L'objectif de cette étude était d'étudier l'évolution des lésions oculaires chez des chevaux Comtois atteints d'ACOM. Ainsi, cette étude longitudinale était fondée sur une première étude effectuée entre 2009 et 2010 par E. Segard, JL. Cadoré et M. Depecker (Ségard *et al*., 2013) dans laquelle la présence du syndrome ACOM chez les chevaux Comtois avait été démontrée.

1) MATERIELS ET METHODES

a) Sujets

Les chevaux Comtois qui ont été choisis étaient des chevaux ayant participé, sept ans auparavant, à la première étude et chez lesquels des lésions d'ACOM avaient été mises en évidence. L'étude initiale publiée en 2013 portait sur 58 chevaux adultes et 17 poulains provenant de 12 élevages différents. Le critère d'inclusion était l'appartenance certifiée à la race Comtoise. Les chevaux avaient été, pour certains génotypés pour le *Silver* et des locus de coloration, leur phénotype de robe avait été caractérisé et leurs yeux photographiés.

Selon leur génotype pour l'allèle Silver, les chevaux avaient été classés en trois groupes : non porteurs, hétérozygotes ou homozygotes pour le *Silver*.

Les différents phénotypes de robe étaient des robes alezane, noire et baie, pouvant être diluées ou nonainsi que du blanc chez les poulains. Les individus alezan crins lavés ou bai crins lavés avaient une robe de base baie (noire et agouti : génotype *E/E* ou *E/e*, *A/A* ou *A/a*, voir annexe 1 pour le détail des allèles de pigmentation chez le cheval) ou noire (*E/E* ou *E/e*, *a/a*) et étaient porteurs d'au moins un allèle dominant *Silver*. La robe était plus claire chez les homozygotes Silver (*Z/Z*) que chez les hétérozygotes (*Z/z+*). Ainsi tous les Comtois à crins lavés étaient porteurs d'au moins un allèle muté Z du locus *Silver* et leur génotype avait pu être déterminé par simple observation visuelle (exemples figure 36). En revanche le génotypage est essentiel pour les individus alezans (génotype *e/e*). Sur les sept chevaux qui ont été réexaminés, tous présentaient une robe à crins lavés et étaient donc porteur d'au moins une copie de *Silver*.

Le phénotype et le génotype (lorsqu'il était connu) des chevaux qui ont été utilisés dans cette étude sont détaillés dans le tableau 1.

Tableau I : Descriptif des chevaux inclus dans l'étude.

CHEVAL	ROBE	GENOTYPE	AGE		SEXE
			1er examen	2ème examen	
1	Alezan crins lavés	*Z/Z, E/E, A/A*	3 ans	10 ans	F
2	Noir pommelé crins lavés	*Z/z+, E/e, a/a*	3 ans	10 ans	M
3	Bai crins lavés	*Z/-*	3 ans	10 ans	F
4	Noir crins lavés	*Z/z+, E/e, a/a*	8 ans	15 ans	étalon
5	Bai crins lavés	*Z/z+*	4 ans	11 ans	F
6	Alezan crins lavés	*Z/-*	1 mois	6 ans	F
7	Alezan crins lavés	*Z/-*	inconnu	6 ans	F

Légende : F : femelle, M : mâle castré. Le tiret désigne *Z* ou *z+*.

Figure 36 : Photos d'après E.Segard. a : Comtois n°2, robe noire à crins lavés. b : Comtois n°1, robe alezane à crins lavés.

Ces sept chevaux, âgés de 7 à 14 ans, provenaient de cinq élevages situés en région Rhône-Alpes et Franche Comté. Les commémoratifs et l'anamnèse de chaque cheval avaient été recueillis afin de prendre en compte l'existence d'affections ou de symptômes oculaires antécédents.

b) Examen oculaire

Une évaluation de la fonction visuelle a d'abord été effectuée avec un test de clignement à la menace, puis une appréciation des réflexes photomoteurs direct et indirect a été exécutée en environnement sombre à l'aide d'un transilluminateur.

Une sédation a ensuite éventuellement été réalisée (sédivet®, romifidine 10%, 0,4 mL /100 kg IV) si l'attitude du cheval la rendait nécessaire. La cornée et les annexes de l'œil ont été observées au transilluminateur, le segment antérieur de l'œil et le cristallin ont été examinés en ophtalmoscopie directe. Toute anomalie macroscopique telle qu'une cataracte, une uvéite,

une luxation du cristallin ou la présence de kystes dans la chambre antérieure a été notée (fiche d'examen oculaire en annexe 1).

Afin d'examiner le segment postérieur de l'œil, une dilatation de la pupille a été induite par instillation d'un collyre de tropicamide (mydriaticum®). Si cette dernière n'était pas obtenue, alors un collyre de néosynéphrine a été déposé. Lorsqu'un myosis congénital était présent, l'examen du fond de l'œil était impossible. Sinon, l'aspect de la rétine a été évalué (dysplasie, présence de lignes pigmentées).

L'examen ophtalmique s'était terminé par un examen échographique de l'œil, à l'aide d'un échographe « GE LOGIQ e » et une sonde linéaire 5-13MHz (figure 37). Le mode B a été utilisé. Différentes mesures ont été rapportées (diamètre antéropostérieur de l'œil, profondeur de la chambre antérieure, épaisseur de l'iris et des corps ciliaires, largeur et épaisseur du cristallin, profondeur du corps vitré). Une attention particulière a été accordée à l'évaluation de la surface des corps ciliaires et de l'iris ; la localisation, le nombre et la taille des lésions kystique ont été notés. Toute autre lésion présente a également été rapportée (fiche d'examen échographique en annexe 3).

L'ensemble de ces examens ont été réalisés par les mêmes opérateurs que ceux de la première étude publiée en 2013 (données de 2010).

Figure 37 : Examen échographique de l'œil d'un poulain par abord transpalpébral, photo d'après E.Segard.

c) Analyses statistiques

Etant donné le faible nombre de chevaux inclus dans l'étude, sept chevaux soit 14 yeux, des tests statistiques non paramétriques pour données appariées ont été employés (tests de Wilcoxon, test de permutations). Les logiciels GraphPadPrism 8 et StatXact 11.1 ont été utilisés pour les mettre en œuvre.

Les analyses n'ont pas pris en compte la différence entre œil droit ou œil gauche, car il a été montré que les mesures biométriques ne sont pas affectées par ce paramètre (Johansson *et al*., 2017; Ségard *et al*., 2013b) et l'atteinte oculaire dans le syndrome ACOM est réputée bilatérale (Johansson *et al*., 2017; Ramsey *et al*., 1999).

2) RESULTATS

a) Comparaison descriptive

A l'observation ophtalmique directe, aucun changement n'a été constaté entre les examens réalisés en 2010 et ceux réalisés pour notre étude en 2017. Le Comtois n°1, homozygote *Z /Z*, présentait toujours une mégalocornée et une cataracte sévère bilatérales accompagnées d'un myosis. Le cheval n°4 montrait également ces anomalies sur un œil (œil droit). L'individu n°3 présentait une petite ouverture pupillaire aussi bien lors de l'observation en 2010 qu'en 2017. A l'examen échographique, cinq yeux présentaient un ensemble iridocilliaire fin (les yeux des chevaux 1,3 et l'œil droit du cheval 4). Neuf yeux étaient normaux, comme en 2010 (figure 38).

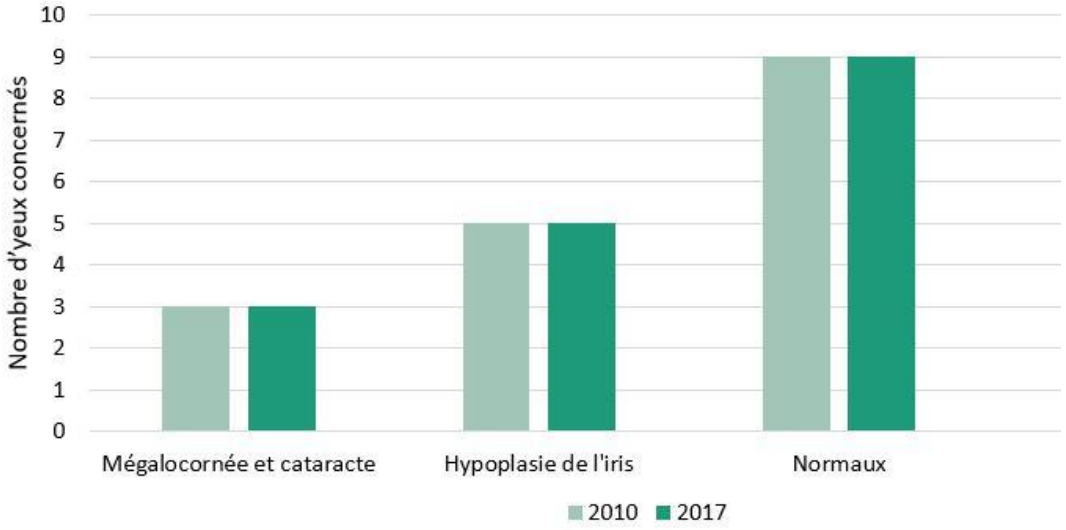

Figure 38 : Comparaison des résultats de l'observation ophtalmologique directe entre 2010 et 2017.

Une augmentation du nombre de kystes entre 2010 et 2017 a été constatée chez 8/14 yeux (soit dans 57% des cas). La moitié (4/8) a concerné des yeux de chevaux ayant moins d'un an lors de la première étude. Une augmentation du nombre de lésions kystiques a été observée sur chaque œil chez les deux chevaux passés de poulain à l'âge adulte entre les deux études (figure 39).

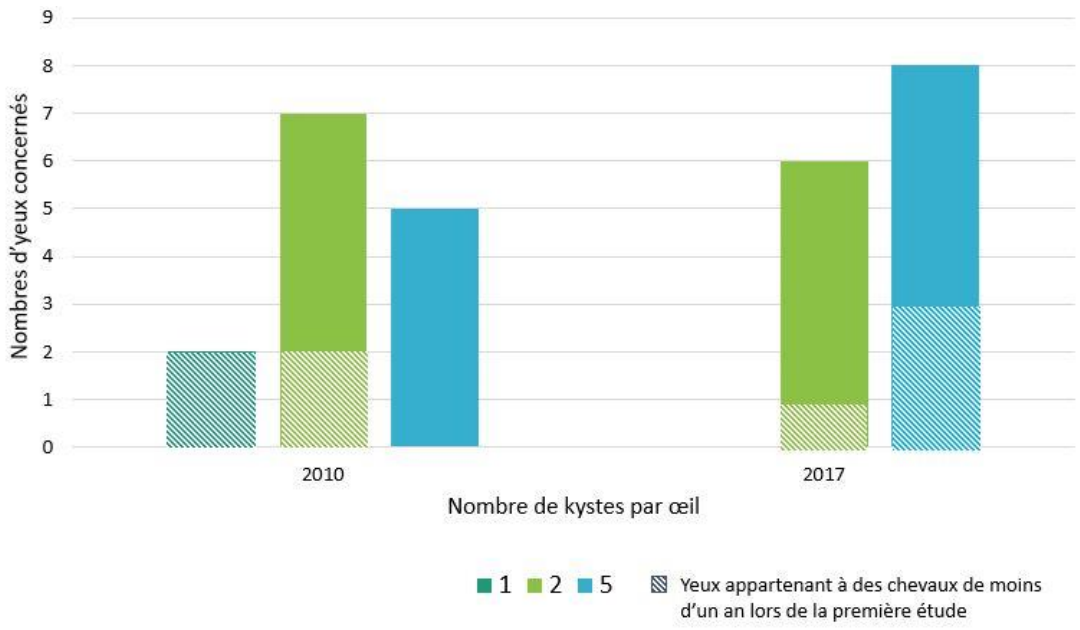

Figure 39 : Evolution du nombre de kystes par œil entre 2010 et 2017.

Cependant après une analyse statistique des données avec un test de Wilcoxon à l'aide du logiciel GraphPadPrism 8, l'augmentation du nombre de kystes avec l'âge apparait non significative (p = 0.1826), comme le rapporte la figure suivante (figure 40).

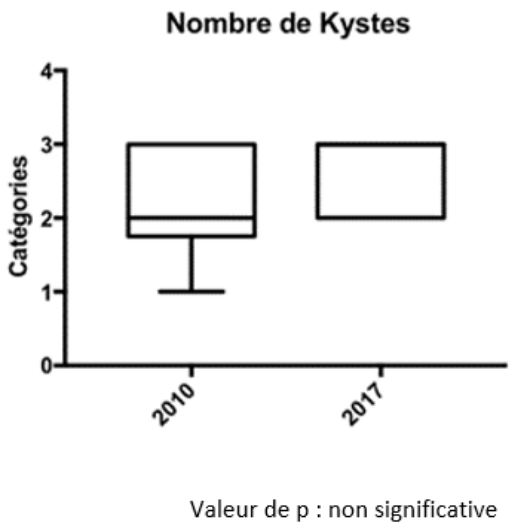

	Catégorie pour le nombre de Kystes	
	2010	2017
Comtois n°1 G	3	3
Comtois n°1 D	3	2
Comtois n°2 G	3	2
Comtois n°2 D	1	2
Comtois n°3 G	2	3
Comtois n°3 D	2	3
Comtois n°4 G	2	2
Comtois n°4 D	3	2
Comtois n°5 G	2	3
Comtois n°5 D	3	3
Comtois n°6 G	1	2
Comtois n°6 D	2	3
Comtois n°7 G	2	3
Comtois n°7 D	1	3
Moyenne ± ET	2,857 ± 1,703	3,714 ± 1,541
Médiane	2	5

Figure 40 : Résultats statistiques de l'évolution du nombre de kystes par œil entre 2010 et 2017, par test de Wilcoxon.
G : œil gauche, D : œil droit. ET : écart type. Catégories : 0 =0 kystes, 1 = 1 kyste, 2 = entre 2 et 5 kystes, 3 = plus de 5 kystes.

L'analyse avec un test de permutation pour mesures appariées, plus sensible, n'a pas non plus mis en évidence de significativité (logiciel StatXact 11.1, figure 41).

Permutation Test For Two Related Samples

permutation (test_type = paired, population1 = var1, population2 = var2, method = exact, time_limit = none);

Data File: CaseData
Population 1: Var1
Population 2: Var2

Summary of the Test Statistic:

Minimum	Maximum	Mean	Std. Dev	Observed	Standardized
0	12	6	1.871	3	-1.604

Inference:

		P-Value					
Type	Statistic	Tail	1-Sided	2*1-Sided	Tail	2-Sided	Point Prob.
Asymptotic	-1.604	.LE.	0.0544	0.1088	.GE.	0.1088	
Exact	-1.604	.LE.	0.09131	0.1826	.GE.	0.1826	0.06348

Elapsed time: 0:0:0.02

Figure 41 : Analyse statistique de l'évolution du nombre de kystes par œil par test de permutation avec le logiciel StatXact 11.1.

b) Comparaison biométrique

Les animaux ayant moins d'un an lors de la première étude (soit deux poulains : n°6 et n°7) ont été exclus de la comparaison biométrique.

Les mesures du diamètre antéro-postérieur des globes étaient restées comparables entre 2010 et 2017, soit 3,94 ± 0,14 cm et 3,90 ± 0,21 cm respectivement, p = 0,2266 (pas de différence significative, p>0,05) (figure 42). C'était aussi le cas pour les mesures de la profondeur du corps vitré (2,18 ± 0,19 cm en 2010 et 2,15 ± 0,23 en 2017, p = 0,6641, figure 43) De même, l'épaisseur du cristallin était restée constante à 1,11 ± 0,07 cm en moyenne sur les deux années confondues. C'est la largeur du cristallin qui est apparue significativement augmentée (1,71 ± 0,16 cm en 2010 et 1,88 ± 0,22 cm en 2017, p = 0.0039 figure 44).

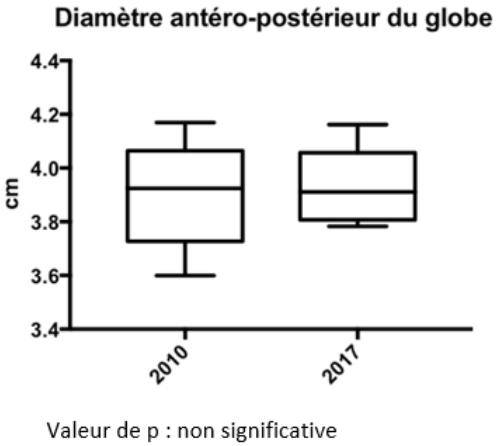

	Diamètre antéro-postérieur du globe (cm)	
	2010	2017
Comtois n°1 G	4,05	4,033
Comtois n°1 D	4,05	4,053
Comtois n°2 G	4,17	4,162
Comtois n°2 D	4,03	3,97
Comtois n°3 G	3,82	3,81
Comtois n°3 D	3,63	4,07
Comtois n°4 G	3,76	3,853
Comtois n°4 D	3,6	3,783
Comtois n°5 G	4,11	3,8
Comtois n°5 D	3,76	3,84
Moyenne ± ET	3,898 ± 0,2075	3,937 ± 0,1363
Médiane	3,925	3,912

Figure 42 : Analyse statistique de l'évolution du diamètre antéro-postérieur, test de Wilcoxon, logiciel GraphPadPrism 8.
G : œil gauche, D : œil droit. ET : écart type.

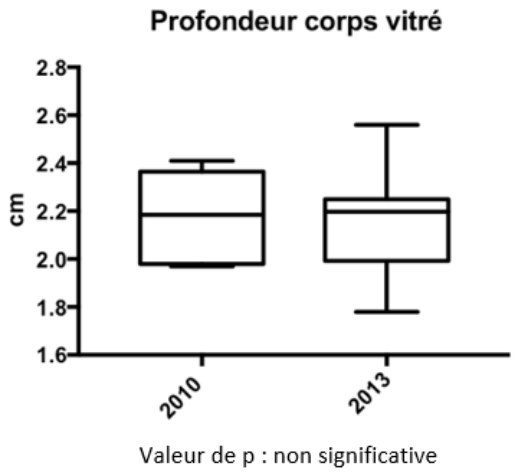

	Profondeur corps vitré (cm)	
	2010	2013
Comtois n°1 D	2,32	2,256
Comtois n°2 D	2,41	2,56
Comtois n°2 G	2,38	2,23
Comtois n°3 D	2,11	1,78
Comtois n°3 G	1,97	2,2
Comtois n°4 D	2,01	1,99
Comtois n°4 G	1,97	2
Comtois n°5 D	2,26	2,195
Moyenne ± ET	2,179 ± 0,1855	2,151 ± 0,2315
Médiane	2,185	2,198

Figure 43 : Analyse statistique de l'évolution de la profondeur du corps vitré, test de Wilcoxon, logiciel GraphPadPrism 8.
G : œil gauche, D : œil droit. ET : écart type.

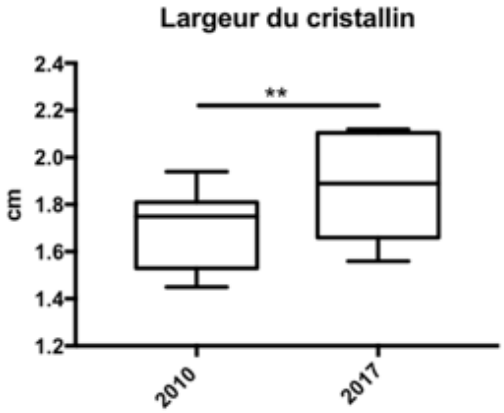

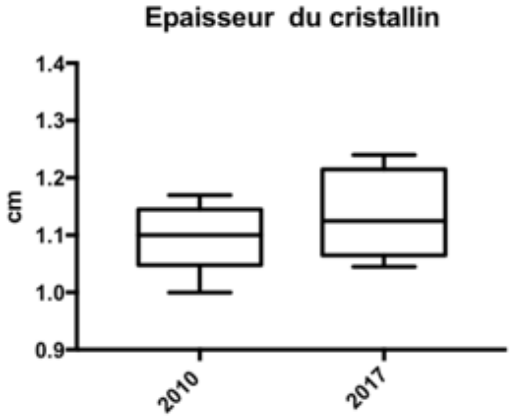

	Largeur du cristallin (cm)		Epaisseur du cristallin (cm)	
	2010	2017	2010	2017
Comtois n°1 G	1,55	1,64	1,04	1,05
Comtois n°1 D	1,45	1,56	1	1,045
Comtois n°2 G	1,77	1,89	1,07	1,14
Comtois n°2 D	1,76	2,12	1,05	1,15
Comtois n°3 G	1,75	1,76	1,14	1,11
Comtois n°3 D	1,51	1,68	1,1	1,21
Comtois n°4 G	1,72	2,1	1,17	1,24
Comtois n°4 D			1,16	1,23
Comtois n°5 G	1,94	2,06	1,13	1,08
Comtois n°5 D	1,85	2,11	1,1	1,07
Moyenne ± ET	1,7 ± 0,163	1,88 ± 0,2252	1,096 ± 0,0556	1,133 ± 0,0738
Médiane	1,75	1,89	1,1	1,125

Figure 44 : Analyse statistique de l'évolution de l'épaisseur et de la largeur du cristallin, test de Wilcoxon, logiciel GraphPadPrism 8.
G : œil gauche, D : œil droit. ET : écart type, ** : $p<0,01$.

D'autre part les profondeurs de la chambre antérieure mesurées au niveau nasal et temporal étaient restées approximativement égales lors des deux études (passage

respectivement de 0,645 ± 0,055 cm à 0,647 ± 0,053 cm p= 0,999 et de 0,682 ± 0,063 cm à 0,684 ± 0,107 cm p= ,976) alors que la profondeur centrale est apparue significativement augmentée (passage de 0,47 ± 0,6 cm en 2010 à 0,54 ± 0,05 cm en 2017, p = 0,0195, figure 45).

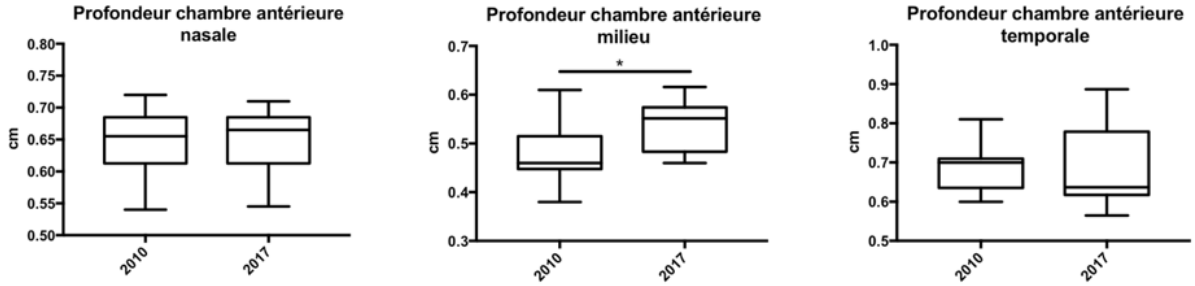

Profondeur (cm)	Chambre Antérieure nasale		Chambre Antérieure temporale		Chambre Antérieure milieu	
	2010	2017	2010	2017	2010	2017
Comtois n°1 G	0,67	0,71	0,63	0,807	0,51	0,616
Comtois n°1 D	0,72	0,67	0,81	0,887	0,61	0,587
Comtois n°2 G	0,65	0,545	0,7	0,565	0,53	0,49
Comtois n°2 D	0,54	0,67	0,72	0,605	0,46	0,565
Comtois n°3 G	0,69	0,69	0,64	0,63	0,46	0,46
Comtois n°3 D	0,62	0,62	0,7	0,75	0,46	0,57
Comtois n°4 G			0,6	0,643	0,46	0,53
Comtois n°4 D					0,38	0,463
Comtois n°5 G	0,61	0,61	0,64	0,63	0,46	0,56
Comtois n°5 D	0,66	0,66	0,7	0,637	0,41	0,543
Moyenne ± ET	0,645 ± 0,0553	0,6469 ± 0,0528	0,6822 ± 0,063	0,6838 ± 0,1065	0,474 ± 0,0640	0,5384 ± 0,0525
Médiane	0,655	0,665	0,7	0,637	0,46	0,5515

Figure 45 : Analyse statistique de l'évolution de la profondeur de la chambre antérieure de l'œil, test de Wilcoxon, logiciel GraphPadPrism 8.
G : œil gauche, D : œil droit. ET : écart type, * : p<0,05.

Les épaisseurs de l'ensemble des corps ciliaires et de l'iris au niveau temporal et nasal (figure 46) avaient significativement augmenté entre 2010 et 2017 (passage de 0,21 ± 0,05 cm à 0,24 ± 0,06 cm, p = 0,0078 et de 0,22 ± 0,06 cm à 0,26 ± 0,06 cm, p= 0,0352 respectivement).

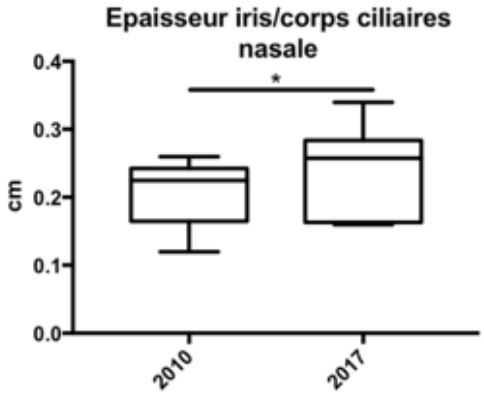

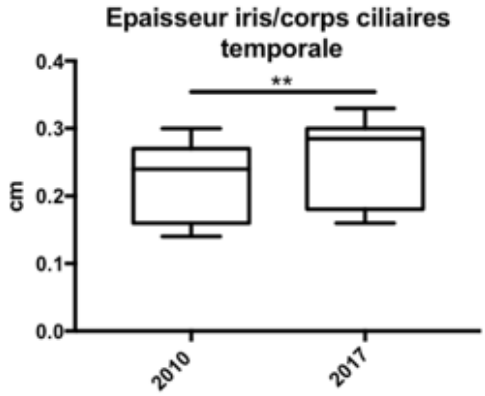

Epaisseur (cm)	Iris/corps ciliaires nasale		Iris/corps ciliaires temporale	
	2010	2017	2010	2017
Comtois n°1 G	0,19	0,1633	0,16	0,1675
Comtois n°1 D	0,18	0,163	0,16	0,16
Comtois n°2 G	0,25	0,27	0,27	0,285
Comtois n°2 D	0,23	0,295	0,25	0,33
Comtois n°3 G	0,12	0,245	0,16	0,275
Comtois n°3 D	0,12	0,16	0,14	0,185
Comtois n°4 G	0,24	0,34	0,23	0,315
Comtois n°4 D	0,24	0,255	0,27	0,285
Comtois n°5 G	0,26	0,28	0,27	0,295
Comtois n°5 D	0,22	0,26	0,3	0,295
Moyenne ± ET	0,205 ± 0,0513	0,2431 ± 0,0617	0,221 ± 0,0597	0,2593 ± 0,0633
Médiane	0,225	0,2575	0,24	0,285

Figure 46 : Analyse statistique de l'évolution de l'épaisseur de l'ensemble des corps ciliaires et de l'iris, test de Wilcoxon, logiciel GraphPadPrism 8.
G : œil gauche, D : œil droit. ET : écart type, * : p<0,05, ** : p<0,01.

L'épaisseur de la cornée a été quant à elle significativement diminuée entre 2010 et 2017 (0,11 ± 0,01 cm et 0,09 ± 0,01 cm en moyenne, p = 0,0273 figure 47).

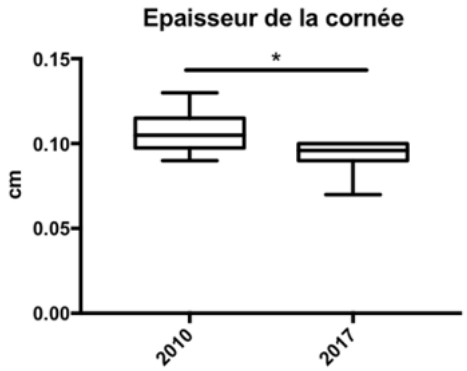

	Epaisseur de la cornée (cm)	
	2010	2017
Comtois n°1 G	0,11	0,07
Comtois n°1 D	0,13	0,097
Comtois n°2 G	0,1	0,095
Comtois n°2 D	0,1	0,097
Comtois n°3 G	0,11	0,1
Comtois n°3 D	0,1	0,09
Comtois n°4 G	0,09	0,1
Comtois n°4 D	0,09	0,09
Comtois n°5 G	0,13	0,1
Comtois n°5 D	0,11	0,095
Moyenne ± ET	0,107 ± 0,0142	0,0934 ± 0,00902
Médiane	0,105	0,096

Figure 47 : Analyse statistique de l'évolution de l'épaisseur de la cornée, test de Wilcoxon, logiciel GraphPadPrism 8.
G : œil gauche, D : œil droit. ET : écart type, * : p<0,05.

Une augmentation de la taille du plus gros kyste (autour de 30%) a été observée pour quatre yeux (soit 19% des cas), dont ¾ (75%) appartenaient à des poulains. Cependant cette différence n'est pas apparue significative lors de l'analyse statistique avec un test de Wilcoxon ou un test de permutation pour mesures appariées (p = 0,4590 et p = 0,2713 respectivement, figures 48 et 49).

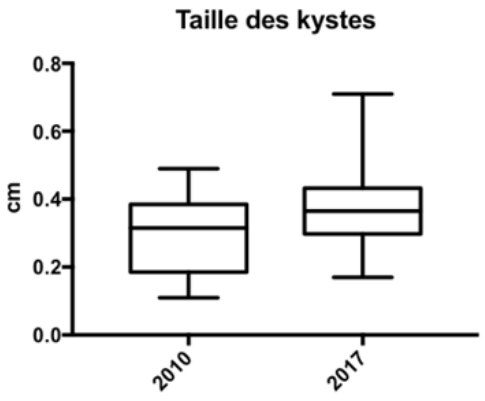

Valeur de p : non significative

	Taille des Kystes (cm)	
	2010	2017
Comtois n°1 G	0,37	0,38
Comtois n°1 D	0,39	0,35
Comtois n°2 G	0,49	0,32
Comtois n°2 D	0,24	0,17
Comtois n°3 G	0,35	0,33
Comtois n°3 D	0,3	0,71
Comtois n°5 G	0,33	0,22
Comtois n°5 D	0,48	0,41
Comtois n°6 G	0,11	0,41
Comtois n°6 D	0,2	0,29
Comtois n°7 G	0,18	0,6
Comtois n°7 D	0.15	0.44
Moyenne ± ET	0,2992 ± 0,1249	0,3858 ± 0,1499
Médiane	0,315	0,365

Figure 48 : Analyse statistique de l'évolution de la taille des kystes avec un test de Wilcoxon, logiciel GraphPadPrism 8.
G : œil gauche, D : œil droit. ET : écart type.

Permutation Test For Two Related Samples

permutation (test_type = paired, population1 = var1, population2 = var2, method = exact, time_limit = none);

Data File:	CaseData
Population 1:	Var1
Population 2:	Var2

Summary of the Test Statistic:

Minimum	Maximum	Mean	Std. Dev	Observed	Standardized
0	7.4	3.7	2.927	0.48	-1.1

Inference:

		P-Value					
Type	Statistic	Tail	1-Sided	2*1-Sided	Tail	2-Sided	Point Prob.
Asymptotic	-1.1	.LE.	0.1357	0.2713	.GE.	0.2713	
Exact	-1.1	.LE.	0.0896	0.1792	.GE.	0.1792	0.004639

Elapsed time: 0:0:0.03

Figure 49 : Analyse statistique d l'évolution de la taille des kystes avec un test de permutation, logiciel StatXact 11.1.

Un résumé de ces résultats est présenté dans le tableau 2.

Tableau II : Tableau récapitulatif des résultats obtenus dans notre étude.

	Valeur de p (test de Wilcoxon)	Evolution en sept ans (2010 à 2017)
Diamètre antéro-postérieur du globe	Non significatif	
Epaisseur de la cornée	*	Diminution
Profondeur de la chambre antérieure : mesure médiane	*	Augmentation
Profondeur de la chambre antérieure : mesure nasale	Non significatif	
Profondeur de la chambre antérieure : mesure temporale	Non significatif	
Epaisseur iris/corps ciliaires nasale	*	Augmentation
Epaisseur iris/corps ciliaires temporale	**	Augmentation
Largeur du cristallin	**	Augmentation
Epaisseur du cristallin	Non significatif	
Profondeur corps vitré	Non significatif	
Nombre de Kystes	Non significatif	
Taille des Kystes	Non significatif	

Légende : * : $p<0,05$, ** : $p<0,01$

3) DISCUSSION

Il a été montré que les chevaux Comtois porteurs de la mutation *Silver*, présentaient des anomalies oculaires héréditaires (ACOM). Chez les hétérozygotes, elles se caractérisent par la présence de kystes irido-ciliaires. Chez les homozygotes les atteintes sont variables et plus sévères (cornea globosa, dysplasie ciliaire, cataracte et décollements de la rétine). En 2010, Ségard et collaborateurs avaient observé une augmentation de la profondeur de la chambre antérieure et une diminution de l'épaisseur de l'uvée antérieure chez les chevaux « silver » par rapport aux chevaux non porteurs de l'allèle *Silver* et une potentielle augmentation du nombre de kystes et de leur taille avec l'âge avait été suggérée (Ségard *et al*., 2013b).

Notre étude avait pour but d'établir un suivi longitudinal des lésions, en ré-examinant les chevaux ayant participé à l'étude de 2010. La difficulté a été de retrouver les chevaux examinés sept plus tard. Certains ont changé de propriétaires, d'autres sont partis pour la consommation. Ainsi, la principale limite de cette étude fut la taille trop faible de l'échantillon, qui fut ainsi peu représentatif et a limité la pertinence des analyses statistiques.

a) Résultats biométriques

Pour garantir la répétabilité et la reproductibilité des mesures effectuées, les mêmes manipulateurs (deux manipulateurs différents mais constants pour éviter les biais de motivation) et le même matériel ont été utilisés au cours des deux études. Ces éléments ont permis une comparaison fiable des données obtenues en 2010 et 2017. Toutefois, le délai

important entre les deux études (sept ans) a peut-être pu entrainer de légères différences dans l'appréciation et la méthodologie des prises des mesures.

Les résultats de biométrie obtenus dans notre étude correspondent dans l'ensemble à ceux retrouvés dans la littérature (tableau 3). Les résultats biométriques rapportés lors de ces études présentaient cependant une grande variabilité et une corrélation positive des mesures avec la taille et le poids des chevaux avait été mise en évidence. L'âge des chevaux et leur race influençait également les résultats (tableau 4). En revanche le genre n'a pas été rapporté comme un facteur influençant les mesures. Notre étude, portant seulement sur sept chevaux de la même race, n'a pas permis d'analyser ces paramètres.

Nos mesures ont probablement été moins précises que celles rapportées dans des études pour lesquelles les chevaux étaient sous anesthésie profonde, avec une échographie par abord trans-cornéen et adaptation des vitesses d'ultrasons pour chaque segment de l'œil étudié, comme c'était le cas pour la publication de Grinninger *et al* (2010). Nous avons utilisé l'échographie en mode B, et il apparait que les différences de mesures avec le mode A, supposé être plus précis, ont été mises en évidence comme minimes (Grinninger *et al*., 2010).

Tableau III : Données de la littérature sur les mesures biométriques de l'œil du cheval. Valeurs obtenues par examen échographique. Moyennes ± ET (mm)
*(Badial et al., 2015; Grinninger et al., 2010; Herbig and Eule, 2015; McMullen and Gilger, 2006; Mouney et al., 2012; Plummer et al., 2003; Townsend et al., 2013; Valentini et al., 2014)***.**

Etude & technique	Chevaux	Age	Profondeur de la chambre antérieure	Longueur axiale du globe	Epaisseur du cristallin	Profondeur du corps vitré	Epaisseur de la cornée
Grinninger *et al* 2010 Mode A/B transcornéen	156 races variées	0 à 30 ans (majorité entre 2,5 et 15 ans)	6,35 ± 0,59	40,52 ± 2,67	12,30 ± 0,83	21,87 ± 1,85	
Plummer *et* al 2003 Mode A transcornéen (10 MHz)	20 chevaux miniatures	1,24 à 164 mois	5,6 ± 0,03	33,7 ± 0,07	10,3 ± 0,01	17,8 ± 0,18	
McMullen & Gilger 2006 Mode A/B transcornéeen (12.5 MHz)	14 races variées	adultes	5,63 ± 0,86	39,23 ±1,26	11,75 ± 0,8		
Mouney *et al* 2012 Mode B transcornéen (12 MHz)	28 races variées	adultes (14,9 ± 6,2 ans)	6,8 ± 0,5	40,4 ± 1,8	11,7 ± 0,6	21,8 ± 1,3	
Badial *et al* 2015 Mode B transpalpébral (12MHz)	5 Quarter	6 à 16 ans	6,2 ± 0,1	37,9 ± 1,4	11,9 ± 0,6	20,5 ± 2,0	0,819 ± 45,9
Herbig and Eule 2015 Mode A/B transcornéen	50 chevaux de sport Warmblood	jeunes chevaux 23 ± 21,12 mois (0 à 78 mois)	3,4 ± 0,7	34,7 ± 2,7	10 ± 0,9	20,4 ± 1,5	0,82 ± 0,04
Townsend *et al* 2012 Mode A/B transcornéeen (12.5 MHz	10 Standardbred	poulains 67,4 ± 27,2 jours	4,94 ± 0,49	33,32 ± 32	9,38 ± 0,59	18,96 ±0,86	
Valentini *et al* 2014 Mode B transcornéen (10MHz)	22 races variées	poulains 1 à 7 jours	2,2 ± 0,5	27,6 ± 1,6	9,9 ± 0,8	15,5 ± 1,1	
Notre étude Mode B transpalpébral (12.5Mhz)	5 Comtois Mutation *Silver*	3 à 15 ans	5,06 ± 0,7	39,17 ± 1,7	11,14 ± 0,67	21,79 ± 1,98	1,00 ± 0,01

Tableau IV : Mesures biométriques de l'œil chez différentes races de chevaux âgés de 2 à 25 ans (8.28 ± 5.36). Valeurs obtenues par examen échographique. Moyennes ± ET (mm). Tableau extrait de Meister et al. 2018.

Chevaux	Profondeur de la chambre antérieure	Longueur axiale du globe	Epaisseur du cristallin	Profondeur du corps vitré
Haflinger (n=10)	6,79 ± 0,39	39,43 ± 1,26	10,91 ± 0,27	21,82 ± 0,94
Frison (n=8)	7,39 ± 0,24	42,23 ± 1,00	11,70 ± 0,30	23,23 ± 0,97
Poney (n=11)	6,34 ± 0 ,58	38,85 ± 3,13	11,43 ± 0,82	21,18 ± 2,07
Shetland (n=7)	6,36 ± 0,58	37,21 ± 1,50	11,50 ± 0,50	19,45 ± 1,22
Pur sang (n=13)	6,85 ± 0,37	40,65 ± 1,30	11,79 ± 0,50	22,10 ± 0,92

Les deux poulains utilisés dans notre étude ont été exclus de l'évaluation biométrique, puisque les données de la littérature ont montré que les dimensions de l'œil du poulain augmentent lorsque celui-ci grandit (Townsend *et al*., 2013; Valentini *et al*., 2014).

b) Evolution longitudinale des mesures biométriques

En ce qui concerne l'évolution des mesures biométriques au cours du temps (tableau 2), nos résultats n'étaient pas tous en accord avec les publications antérieures. En effet, les publications tendent à admettre une augmentation de la longueur axiale du globe, la profondeur de la chambre antérieure, la profondeur du cristallin, les épaisseurs de la cornée et du cristallin avec l'âge. Un résumé de trois études est présenté dans le tableau 5. Cependant, ces études n'étaient pas des études longitudinales et une grande variabilité biométrique a été observée. De plus, ces études ont porté sur des animaux en bonne santé, sans troubles oculaires, or par rapport à des chevaux non porteurs de la mutation *Silver*, l'étude de Ségard *et al*., (2013) avait mis en évidence des différences dans les mesures de la profondeur de la chambre antérieure et de l'épaisseur de l'uvée antérieure chez les chevaux porteurs de la mutation *Silver*. Dans notre étude nous n'avons pas de témoins non porteurs de la mutation pour faire une analyse longitudinale sur l'évolution biométrique en fonction de l'âge chez les chevaux Comtois.

Tableau V : Evolution des mesures biométriques de l'œil du cheval en fonction de l'âge. Valeurs obtenues par examen échographique. Moyennes ± ET (mm) *(Grinninger et al., 2010b; Herbig and Eule, 2015; Plummer et al., 2003)*

	Plummer *et al* 2003	Grinninger *et al* 2010	Herbig and Eule 2015	Notre étude
Age	1,24 à 164 mois	0 à 30 ans	23 ± 21,12 mois (0 à 78 mois)	6 à 15 ans
Nombre	20 Chevaux miniatures	156 Races variées	50 Warmblood	5 Comtois Mutation *Silver*
Diamètre antéro-postérieur du globe	Augmentation jusqu'à 2 ans d'âge	Augmentation	Augmentation	Pas d'évolution
Epaisseur de la cornée	Pas d'évolution		Augmentation	Diminution
Profondeur de la chambre antérieure		Augmentation	Augmentation	Augmentation
Profondeur iris/corps ciliaires				Augmentation
Largeur du cristallin				Augmentation
Epaisseur du cristallin		Augmentation	Augmentation	Pas d'évolution
Profondeur corps vitré		Augmentation		Pas d'évolution
Pression intraoculaire	Pas d'évolution			
Diamètre vertical de la cornée	Augmentation jusqu'à 5 ans			
Diamètre horizontal de la cornée	Augmentation jusqu'à 7 ans			

Une augmentation significative de **l'épaisseur de l'uvée** antérieure a été observée dans notre étude chez les chevaux porteurs de la mutation *Silver* par rapport aux résultats de 2010. Or en 2010, Segard *et al*., (2013) avaient observé pour les chevaux homozygotes Z/Z, une diminution significative de l'épaisseur de l'uvée antérieure, par rapport aux chevaux non porteur de la mutation *Silver*. Une diminution avait également été observée pour les chevaux hétérozygotes (Z/z+), néanmoins cette diminution n'était pas significative. Ce résultat, non attendu, pouvait potentiellement être lié à une évaluation subjective des images (en effet, l'opérateur pouvait noter la présence d'anomalies caractéristiques des chevaux porteurs de la mutation au moment de la mesure). Ces résultats doivent donc être pris en compte avec précaution.

Il est à noter cependant, que parmi les chevaux de notre étude, seul un individu (le n°1), âgé de 10 ans a été génotypé homozygote pour l'allèle *Silver* et il a été le seul à avoir des mesures inférieures pour les deux yeux, par rapport aux deux chevaux génotypés hétérozygotes et aux deux chevaux de phénotype « silver » et non génotypés (à l'exception cependant de l'œil droit de l'individu n°3 qui a eu des mesures similaires à celle du n°1). Sur un seul cheval, il n'est pas possible de conclure quant à l'effet réel de la mutation *Silver* sur ce paramètre, d'autant plus que nous n'avons pas en parallèle, de mesures sur des chevaux non porteurs de la mutation *Silver*.

En ce qui concernait la **profondeur de la chambre antérieure** (mesures nasale, temporale et centrale), seule la mesure centrale a augmenté significativement entre 2010 et

2017. Elle a pu être corrélée à une évolution normale de l'œil avec l'âge (Grinninger *et al*., 2010b; Herbig and Eule, 2015; Townsend *et al.*, 2013).
Le fait que la mutation *Silver* ait pour conséquence une augmentation de la profondeur de la chambre antérieure (Ségard *et al*., 2013), a amené Johansson *et al*. (2017) à examiner une incidence possible sur les capacités visuelles des chevaux (erreurs de réfraction). De leur étude, il est ressorti que les chevaux âgés de plus de 16 ans et porteurs de la mutation *Silver* (homozygotes et hétérozygotes) étaient plus myopes, suggérant une évolution progressive lente des qualités optiques de l'œil, liée à la mutation.

L'évolution de **l'épaisseur de la cornée** qui s'est manifestée, dans notre étude, par une diminution significative par rapport à l'étude de 2010, était en contradiction avec les observations rapportées dans la littérature sur des chevaux « sains ». Une corrélation positive a été observée par Herbig and Eule (2015) chez les jeunes chevaux (50 chevaux Pur-sang de 0 à 78 mois) et par Ramsey *et al*. (1999) chez des chevaux Rocky Mountain jusqu'à l'âge de 6 mois. Plummer *et al*. (2003) chez les chevaux miniatures, Andrew *et al*. (2001) et Pirie et al. (2014) chez des chevaux de races et âges variées, n'ont pas observé d'évolution (Andrew *et al*., 2001; Pirie *et al*., 2014).

De ces études, nous avons pu conclure que l'épaisseur de la cornée n'évoluait que chez le jeune poulain. La diminution de l'épaisseur de la cornée observée dans notre étude pourrait être en lien avec la mutation *Silver*. Le nombre de chevaux analysé et l'absence de mesures sur des chevaux non porteurs de l'allèle muté, dans les mêmes conditions et avec les mêmes opérateurs ne nous ont cependant pas permis pas de conclure.

Le cristallin a évolué dans sa largeur mais pas dans son épaisseur. Or, on aurait pu s'attendre à un épaississement avec l'âge. Cette observation peut s'expliquer par le fait que le cheval le plus âgé de notre étude avait seulement 15 ans.

c) Evolution longitudinale des lésions du syndrome ACOM

Une augmentation du nombre de kystes a été observée chez les deux poulains de l'étude. Or en 2010, Ségard *et al*., (2013) avaient observé que les poulains présentaient significativement moins de kystes que les adultes. Les résultats de ces deux études vont dans le même sens. L'augmentation du nombre et de la taille de kystes irido-cilliaires ne concernait qu'un cheval de plus d'un an au moment de la première étude, il ne peut donc pas être exclu que la lésion ait été manquée lors du premier examen. Pour certifier d'un changement entre le poulain et le cheval adulte, une étude incluant plus d'individus devra être menée.

Par ailleurs, les génotypes de trois chevaux seulement ont été déterminés, or le caractère homozygote ou hétérozygote pourrait avoir son importance dans le schéma d'évolution des anomalies.

Cette étude permet cependant de confirmer que les lésions caractérisant le Syndrome d'Anomalie Congénitales Oculaires multiples semblent peu évolutives avec le temps, à l'exception d'une probable augmentation du nombre et de la taille des kystes iridocilliaires lors du passage à l'âge adulte.

CONCLUSION

Le syndrome d'anomalies congénitales oculaires multiples (ACOM) est lié à une mutation du locus *Silver* qui code le caractère « robe aux crins lavés ». Il regroupe un ensemble d'anomalies oculaires telles que la présence de kystes iridociliaires chez les chevaux hétérozygotes pour la mutation, ou des anomalies plus sévères (cornea globosa, myosis, hypoplasie de l'iris, cataracte hypermature, détachements rétiniens...) chez les homozygotes mutés.

Cette thèse fait suite au travail d'E.Segard et collaborateurs, ayant mené à une publication intitulée « Ultrasonographic features of PMEL 17 (silver) mutant gene-associated multiple congenital ocular anomalies (MCOA) in Comtois and Rocky Mountain horses » publiée en 2013 dans Veterinary Ophtalmology. Cette étude avait permis d'établir la présence du syndrome ACOM chez les chevaux Comtois, en utilisant la technique d'échographie transpalpébrale, plus efficace pour détecter les kystes que l'observation directe. Une augmentation de la profondeur de la chambre antérieure et une diminution de l'épaisseur de l'uvée antérieure avaient été observées chez les chevaux porteurs de la mutation par rapport aux chevaux non porteurs de l'allèle gène *Silver* et une potentielle augmentation du nombre de kystes et de leur taille avec l'âge avait été suggérée.

Notre étude avait pour but d'établir un suivi longitudinal des lésions, en ré-examinant les chevaux ayant participé à l'étude initiale. Conformément aux observations rapportées dans d'autres publications, le syndrome ACOM semble peu évolutif, cependant une étude portant sur une population juvénile plus importante serait nécessaire afin de déterminer si le nombre et la taille des kystes irido-ciliaires augmente avec le passage à l'âge adulte, ainsi que le suggèrent nos résultats.

BIBLIOGRAPHIE

ANDERSSON L.S, AXELSSON J, DUBIELZIG R.R, *et al*. (2011)
Multiple congenital ocular anomalies in Icelandic horses.
BMC Veterinary Research 7, 21.

ANDERSSON L.S, JURAS R., RAMSEY D.T, *et al.* (2008)
Equine Multiple Congenital Ocular Anomalies maps to a 4.9 megabase interval on horse chromosome 6.
BMC Genetics 9, 88-98.

ANDERSSON L.S, WILBE M, VILUMA A, *et al.* (2013)
Equine Multiple Congenital Ocular Anomalies and Silver Coat Colour Result from the Pleiotropic Effects of Mutant PMEL.
PLoS ONE 8, e75639.

ANDREW S.E, RAMSEY D.T, HAUPTMAN J.G, *et al.* (2001)
Density of corneal endothelial cells and corneal thickness in eyes of euthanatized horses,
American Journal of Veterinary Research 62, 479-482.

BADIAL P.R, CISNEROS-ÀLVAREZ L.E, BRANDÃO C.V.S, *et al.* (2015)
Ocular dimensions, corneal thickness, and corneal curvature in quarter horses with hereditary equine regional dermal asthenia.
Veterinary Ophthalmology 18, 385-392.

BELLONE R.R, (2010)
Pleiotropic effects of pigmentation genes in horses: Effects of equine pigmentation genes.
Animal Genetics 41, 100-110.

BISSIG C, ROCHIN L, VAN NIEL G, (2016)
PMEL Amyloid Fibril Formation: The Bright Steps of Pigmentation.
International Journal of Molecular Sciences 17, 1438.

BRUNBERG E, ANDERSSON L, COTHRAN G, *et al*. (2006)
A missense mutation in PMEL17 is associated with the Silver coat color in the horse.
BMC Genetics 10.

BRUNBERG E, GILLE S, MIKKO S, *et al*. (2013)
Icelandic horses with the Silver coat colour show altered behaviour in a fear reaction test.
Applied Animal Behaviour Science 146, 72–78.

CLARK L.A, WAHL J.M, REES C.A, *et al*. (2006)
Retrotransposon insertion in SILV is responsible for merle patterning of the domestic dog.
Proceedings of the National Academy of Sciences U S A 103(5),1376-1381

CRISPIN, S.M. (2000)
Developmental anomalies and abnormalities of the equine iris.
Veterinary Ophthalmology 3, 93-98.

DAUSCH D, WEGNER W, MICHAELIS W, *et al*. (1978)
Eye changes in the merle syndrome in the dog (author's translation).
Albrecht Von Graefes Archiv Fur Klinische Und Experimentelle Ophthalmologie 206, 135-150.

DELEVOYE C, GIORDANO F, VAN NIEL G, *et al*. (2011)
La biogenèse des mélanosomes : L'échiquier de la pigmentation.
Médecine Sciences 27, 153–162.

GILGER B.C, DAVIDSON M.G, NADELSTEIN B, *et al.* (1997)
Neodymium:yttrium-aluminum-garnet laser treatment of cystic granula iridica in horses: eight cases (1988-1996).
Journal of the American Veterinary Medical Association 211, 341-343.

GRAHN B.H, PINARD C, ARCHER S, *et al*. (2008)
Congenital ocular anomalies in purebred and crossbred Rocky and Kentucky Mountain horses in Canada.
Canadian Veterinary Journal 49, 7.

GRINNINGER P, SKALICKY M, NELL B, (2010)
Evaluation of healthy equine eyes by use of retinoscopy, keratometry, and ultrasonographic biometry.
American Journal of Veterinary Research 71, 677-681.

HALLOWELL G.D, BOWEN I.M, (2007)
Practical ultrasonography of the equine eye.
Equine Veterinary Education 19, 600-605.

HELLSTRÖM A.R, WATT B, FARD S.S, *et al*. (2011)
Inactivation of Pmel Alters Melanosome Shape But Has Only a Subtle Effect on Visible Pigmentation.
PLoS Genetics 7, e1002285.

HERBIG L.E, EULE J.C, (2015)
Central corneal thickness measurements and ultrasonographic study of the growing equine eye.
Veterinary Ophthalmology 18, 462-471.

JOHANSSON M.K, JÄDERKVIST FEGRAEUS K, LINDGREN G, *et al*. (2017)
The refractive state of the eye in Icelandic horses with the Silver mutation.
BMC Veterinary Research 13.

KARLSSON A.C, KERJE S, HALLBÖÖK F, *et al*. (2009)
The Dominant white mutation in the PMEL17 gene does not cause visual impairment in chickens.
Veterinary Ophthalmology 12, 292-298.

KERJE S, (2004)
The Dominant white, Dun and Smoky Color Variants in Chicken Are Associated With Insertion/Deletion Polymorphisms in the PMEL17 Gene.
Genetics 168, 1507-1518.

KOMAROMY A.M, ROWLAN J.S, LA CROIX N.C, *et al*. (2011)
Equine Multiple Congenital Ocular Anomalies (MCOA) syndrome in PMEL17 (Silver) mutant ponies: five cases: Multiple Congenital Ocular Anomalies in ponies.
Veterinary Ophthalmology 14, 313-320.

KUEHN C, WEIKARD R. (2007)
Multiple splice variants within the bovine silver homologue (SILV) gene affecting coat color in cattle indicate a function additional to fibril formation in melanophores.
BMC Genomics 8, 335.

LUDWIG A, PRUVOST M, REISSMANN M, *et al*. (2009)
Coat Color Variation at the Beginning of Horse Domestication.
Science 324, 485-485.

MAGDESIAN K.G, WILLIAMS D.C, ALEMAN M, *et al.* (2009)
Evaluation of deafness in American Paint Horses by phenotype, brainstem auditory-evoked responses, and endothelin receptor B genotype.
Journal of American Veterinary Medecine Assoc. 235, 1204-1211.

MCMULLEN R.J, GILGER B.C, (2006)
Keratometry, biometry and prediction of intraocular lens power in the equine eye.
Veterinary Ophthalmology 9, 357-360.

MOUNEY M.C, TOWNSEND W.M, MOORE G.E, (2012)
Association of height, body weight, age, and corneal diameter with calculated intraocular lens strength of adult horses.
American Journal of Veterinary Research 73, 1977-1982.

PIRIE, C.G, ALARIO A.F, BARYSAUSKAS C.M, *et al.* (2014)
Manual corneal thickness measurements of healthy equine eyes using a portable spectral-domain optical coherence tomography device : Optical coherence tomography of the equine cornea.
Equine Veterinary Journal 46, 631-634.

PLUMMER C.E, RAMSEY D.T, (2011)
A Survey of ocular abnormalities in Miniature Horses : Ocular Abnormalities In Miniature Horses.
Veterinary Ophthalmology 14, 239-243.

PLUMMER C.E, RAMSEY D.T, HAUPTMAN J.G, (2003)
Assessment of corneal thickness, intraocular pressure, optical corneal diameter, and axial globe dimensions in Miniature Horses.
American Journal of Veterinary Research 64, 661-665.

RAMSEY D.T, HAUPTMAN J.G, PETERSEN-JONES S.M, (1999)
Corneal thickness, intraocular pressure, and optical corneal diameter in Rocky Mountain Horses with cornea globosa or clinically normal corneas.
American Journal of Veterinary Research 60, 1317-1321.

RAMSEY D.T, EWART S.L, RENDER J.A, *et al.* (1999)
Congenital ocular abnormalities of Rocky Mountain Horses.
Veterinary Ophthalmology 2, 47-59.

REISSMANN M, BIERWOLF J, BROCKMANN G.A, (2007)
Two SNPs in the SILV gene are associated with silver coat colour in ponies.
Animal Genetics 38, 1-6.

REISSMANN M, LUDWIG A, (2013)
Pleiotropic effects of coat colour-associated mutations in humans, mice and other mammals.
Seminars in Cell & Developmental Biology 24, 576-586.

ROGERS M, CARTEE R.E, MILLER W, *et al.* (1986)
Evaluation of the extirpated equine eye using B-mode ultrasonography.
Veterinary Radiology 27, 24-29.

SANDMEYER L.S, BREAUX C.B, ARCHER S, *et al*. (2007)
Clinical and electroretinographic characteristics of congenital stationary night blindness in the Appaloosa and the association with the leopard complex.
Veterinary Ophthalmology 10, 368-375.

SCHONTHALER H.B, LAMPERT J.M, VON LINTIG J, *et al*. (2005)
A mutation in the silver gene leads to defects in melanosome biogenesis and alterations in the visual system in the zebrafish mutant fading vision.
Developmental Biology 284, 421-436.

SEGARD E., THOMAS A., CADORE J-L, (2016)
L'échographie de la région oculaire.
Pratique Vétérinaire Équine, Numéro spécial ophtalmologie du cheval, 26-32.

SEGARD E.M, DEPECKER M.C, LANG J, *et al.* (2013)
Ultrasonographic features of PMEL17 (Silver) mutant gene-associated multiple congenital ocular anomalies (MCOA) in Comtois and Rocky Mountain horses.
Veterinary Ophthalmology 16, 429-435.

SOLANO F, MARTINEZ-ESPARZA M, NEZ-CERVANTES C.J, *et al.* (2000)
New Insights on the Structure of the Mouse Sil7er Locus and on the Function of the Sil7er Protein.
Pigment Cell Research 13, supplement 8, 118-124.

TOWNSEND W.M, WASSERMAN N, JACOBI S, (2013)
A pilot study on the corneal curvatures and ocular dimensions of horses less than one year of age: Ocular dimensions of horses less than one year of age.
Equine Veterinary Journal 45, 256-258.

VALENTINI S, CASTAGNETTI C, MUSELLA V, *et al.* (2014)
Assessment of Intraocular Measurements in Neonatal Foals and Association with Gender, Laterality, and Body Weight : A Clinical Study.
PLoS ONE 9, e109491.

WATT B, TENZA D, LEMMON M.A, *et al.* (2011)
Mutations in or near the Transmembrane Domain Alter PMEL Amyloid Formation from Functional to Pathogenic.
PLoS Genetics 7, e1002286.

Ouvrages

BARNETT K.C, CRISPIN S.M, LAVACH D.J, MATTHEWS A.G (2004)
Equine ophthalmology
Atlas and text, 2nd edition, Saunders, Edinburgh, 274p

CHATELAIN E, (1997)
Anatomie de l'œil et des annexes.
In : CLERC B. (éditeur). *Ophtalmologie vétérinaire*, Paris, Edition du point vétérinaire 14-35.

GELATT K.N, (2014)
Essentials of veterinary ophthalmology,
Third edition. ed. John Wiley & Sons, Inc, Ames, Iowa.

GILGER B.C, (2016)
Equine Ophthalmology.
John Wiley & Sons, Inc., Hoboken, NJ, USA.

LE DOUARIN N, KALCHEIM C, (1999)
The Neural Crest.
Cambridge University Press, Cambridge.

POINCELOT L, (2005)
L'échographie de l'œil chez le cheval.
Thèse, Université Claude-Bernard, 140p.

SEYBOU A.A, (2013)
Coloration de la robe chez le bovin : Etude fonctionnelle de l'allèle (si) du gène SILVER/PMEL17 chez la race Charolaise.
Thèse, Université de Limoge, 200p.

ANNEXES

Annexe 1 : Les deux principaux locus de pigmentation chez le cheval et les locus de dilution de la couleur des crins.

Les trois principales robes (noir, bai et alezan) chez le cheval sont déterminées par :

- le locus *Extension* : l'allèle *E* dominant permet la production d'eumélanine (pigment foncé), l'allèle *e* récessif empêche la production d'eumélanine, la robe est pigmentée par la phéomélanine (pigment clair, rouge) et le cheval est alezan ;

- le locus *Agouti* : il contrôle la répartition des pigments foncé et clair, l'allèle *A* dominant gouverne la couleur de robe « bai », avec un corps pigmenté par la phéomélanine et des extrêmités et crins pigmentés par l'eumélanine. Lorsque l'allèle *a* récessif est présent en deux copies, il n'y a pas de répartition préférentielle de l'eumélanine et le cheval est uniformément noir.

	Robe noire	Robe baie	Robe alezane
Locus *Extension*	*E/-*	*E/-*	*e/e*
Locus *Agouti*	*a/a*	*A/-*	*-/-*

La dilution de la couleur de la robe et des crins peut être dues à plusieurs locus :

- le locus *Silver* : l'allèle muté *Z* dominant entraine une dilution de l'eumélanine plus visible sur les crins que sur le reste du pelage, les homozygotes *Z/Z* présentent une dilution plus marquée que les hétérozygotes *Z /z+* ;

- le locus *Flaxen* : l'allèle *f* récessif dilue la phéomélanine des crins. Sa présence n'est visible sur le phénotype que chez les individus alezans homozygotes *f/f* (il est notamment présent chez le Haflinger).

	Présence de l'allèle muté *Z* Génotype *Z/-*	Présence de deux allèles *f* Génotype *f/f*
Robe noire ou baie *(E/-)*	crins lavés	crins noirs
Robe alezane *(e/e)*	crins alezans	crins lavés

Annexe 2 : Fiche d'évaluation utilisée sur le terrain lors de l'examen oculaire

Mère : Robe :

PS : Une robe de type alezan, avec des poils plus sombres sur les carpes et les jarrets sera considérée comme bai

EXAMEN GENERAL DES YEUX		**Œil gauche**	**Œil droit**
I- Evaluation de la fonction visuelle (nerfs II et III)	Clignement à la menace	Oui / Non	Oui / Non
	Réflexe photomoteur direct	Oui / Non	Oui / Non
	Réflexe photomoteur indirect	Oui / Non	Oui / Non
II- Tranquillisation (facultative) : molécule utilisée, dose:			
III- Anomalies observées de l'œil et de ses annexes	1. mégalocornée 2. cataracte 3. uvéite 4. fente macropalpébrale 5. luxation du cristallin 6. microphtalmie		
Anomalies de l'iris	1. myosis 2. kyste(s) irien(s) 3. grains iriens circonférentiels 4. dyscorie 5. hypoplasie stromale 6. absence de collerette 7. colobome 8. stries radiales 9. sphincter pupillaire visible 10. angle irido-cornéen anormal		
Schéma	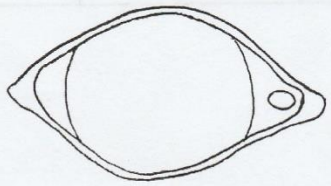 Œil droit	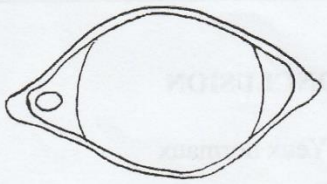 Œil gauche	
IV- Mesure de la pression intra-oculaire	Anesthésique local utilisé		
	PIO (Tonopen®) en mm Hg		

EXAMEN DU FOND D'OEIL		Œil gauche	Œil droit
I- Dilatation pupillaire obtenue	Après tropicamide	Oui / Non	Oui / Non
	Après néosynephrine (si tropicamide négatif)	Oui / Non	Oui / Non
II- Anomalies observées	1. myosis congénital rendant l'examen du fond d'œil impossible 2. lignes pigmentées sur l'épithélium rétinien 3. dysplasie rétinienne (lignes pigmentées sur la zone sensorielle) 4. kyste(s) irien(s) visible uniquement après dilatation		
EXAMEN ECHOGRAPHIQUE OCULAIRE		**Œil gauche**	**Œil droit**
I- Anomalies observées	Kyste(s) irien(s)		
	Kyste(s) des corps ciliaires		
	Kyste(s) rétinien(s)		
	Cataracte		
	Uvéite antérieure/postérieure		
	Luxation cristallin		
	Décollement rétine		
	Autre(s) anomalie(s)		
II- Constantes mesurées (facultatif)	Epaisseur de cornée		
	Profondeur de la chambre antérieure		
	Dimensions du cristallin		
	Corps vitré		
	Rétine		

CONCLUSION

1- Yeux normaux

2- Yeux présentant des kystes (iris, corps ciliaires, rétine)

3- Yeux avec anomalies multiples (cataracte, mégalocornée…)

Annexe 3 : Fiche d'examen échographique

NOM du cheval :

Age :
Sexe :
Propriétaire :

PROTOCOLE D'EXAMEN ECHOGRAPHIQ

DE L'ŒIL ..... IR

- **Diamètre antéropostérieur du globe oculaire :**
- **Epaisseur de la cornée :**

✧ CHAMBRE ANTERIEURE :

- **Profondeur de la chambre antérieure :**
- **Epaisseur iris/corps ciliaires : angle nasal** **angle temporal**

  ↳ Homogène / hétérogène

- **Surface antérieure de l'iris :**

  ↳ Lisse / irrégulière

- **Surface corps ciliaires :**

  ↳ Lisse / irrégulière présence très petites lésions kystiques <2mm / lésions kystiques

- **Localisation lésions kystiques :** angle temporal /angle nasal dorsal / ventral
- **Taille de la plus grande lésion kystique**
- **Nombre :** 1 seule lésion / 2 à 5 / plus de 5

✧ CRISTALLIN :

- **Largeur du cristallin :**
- **Epaisseur du cristallin**
- **Transparence :**
- **Forme de l'opacification :**

✧ CORPS VITRE :

- **Profondeur du corps vitré :**
- **Présence d'éléments ponctiformes en suspension :** oui / non

  ↳ **En quantité** : faible / importante / très importante

- **Présence de formations linéaires :** oui / non

  ↳ **Libres :** oui / non

  ↳ **Partiellement adhérentes :** oui / non

  ↳ aux corps ciliaires / à la rétine

- **Décollement de la rétine :** oui / non / suspectée

MEVELEC Amélie

SUIVI LONGITUDINAL DU SYNDROME D'ANOMALIES CONGENITALES OCULAIRES MULTIPLES CHEZ DES CHEVAUX COMTOIS.

Thèse d'Etat de Doctorat Vétérinaire : Lyon, *le 24 octobre 2019*

RESUME :

Le Syndrome d'Anomalies Congénitales Oculaires Multiples (ACOM) chez le cheval est associé à une mutation du gène *SILVER/PMEL17* également responsable de la dilution du pigment noir (eumélanine). Cette dilution, plus visible sur les crins, est plus importante si le cheval est homozygote pour l'allèle muté. De même, la sévérité l'atteinte oculaire varie, les hétérozygotes présentent une forme mineure de l'affection caractérisée par des kystes irido-ciliaires ayant probablement peu d'impact sur la vision ; tandis que les homozygotes mutés peuvent présenter des lésions plus sévères telles qu'une cornea globosa, une cataracte, une hypoplasie de l'iris ou des décollements de rétine.

La mutation *Silver* n'est pas présente chez toutes les races de chevaux, mais a été retrouvée chez les chevaux Comtois, race de chevaux de traits prédominante en France. La robe aux crins lavés a été largement favorisée depuis la seconde Guerre Mondiale et la présence d'ACOM chez ces chevaux a été confirmée par diagnostique direct et échographique grâce à une étude menée en 2010 par E.Segard *et al.* (2013). Aucune étude n'a précédemment été effectuée pour savoir si ce syndrome est évolutif, aussi le but de cette thèse était de réaliser le premier suivi longitudinal, en utilisant des chevaux ayant participés à l'étude de Segard *et al.* (2013) et en comparant les données obtenues sept ans plus tard.

Cette étude a permis de confirmer que les lésions du syndrome ACOM sont peu évolutives, à l'exception des kystes irido-ciliaires dont le nombre et la taille semblent augmenter avec le passage à l'âge adulte. Une étude ciblée sur l'évolution des lésions chez une population juvénile plus importante serait nécessaire pour pouvoir confirmer statistiquement ces résultats.

MOTS CLES : - ophtalmologie - cheval - échographie - génétique

JURY :

Président :	Madame le Professeur Carole BURILLON
1er Assesseur :	Monsieur le Professeur Jean-Luc CADORE
2ème Assesseur :	Madame le Professeur Marie ABITBOL

DATE DE SOUTENANCE : 24 octobre 2019