VETAGRO SUP
CAMPUS VETERINAIRE DE LYON

Année 2019 - Thèse n° 066

COMPARAISON DU T-FAST (THORACIC FOCUSED ASSESSMENT WITH SONOGRAPHY FOR TRAUMA) ET DE LA RADIOGRAPHIE THORACIQUE POUR LE DIAGNOSTIC DES LESIONS THORACIQUES CHEZ LE CHIEN ET LE CHAT POLYTRAUMATISES. ETUDE RETROSPECTIVE AU SIAMU.

THESE

Présentée à l'UNIVERSITE CLAUDE-BERNARD - LYON I
(Médecine - Pharmacie)
et soutenue publiquement le 25 octobre 2019
pour obtenir le grade de Docteur Vétérinaire

par

FORDELLONE Julie

VETAGRO SUP
CAMPUS VETERINAIRE DE LYON

Année 2019 - Thèse n° 066

COMPARAISON DU T-FAST (THORACIC FOCUSED ASSESSMENT WITH SONOGRAPHY FOR TRAUMA) ET DE LA RADIOGRAPHIE THORACIQUE POUR LE DIAGNOSTIC DES LESIONS THORACIQUES CHEZ LE CHIEN ET LE CHAT POLYTRAUMATISES. ETUDE RETROSPECTIVE AU SIAMU.

THESE

Présentée à l'UNIVERSITE CLAUDE-BERNARD - LYON I
(Médecine - Pharmacie)
et soutenue publiquement le 25 octobre 2019
pour obtenir le grade de Docteur Vétérinaire

par

FORDELLONE Julie

Liste des Enseignants du Campus Vétérinaire de Lyon *(01-06-2019)*

ABITBOL	Marie	DEPT-BASIC-SCIENCES	Professeur
ALVES-DE-OLIVEIRA	Laurent	DEPT-BASIC-SCIENCES	Maître de conférences
ARCANGIOLI	Marie-Anne	DEPT-ELEVAGE-SPV	Professeur
AYRAL	Florence	DEPT-ELEVAGE-SPV	Maître de conférences
BECKER	Claire	DEPT-ELEVAGE-SPV	Maître de conférences
BELLUCO	Sara	DEPT-AC-LOISIR-SPORT	Maître de conférences
BENAMOU-SMITH	Agnès	DEPT-AC-LOISIR-SPORT	Maître de conférences
BENOIT	Etienne	DEPT-BASIC-SCIENCES	Professeur
BERNY	Philippe	DEPT-BASIC-SCIENCES	Professeur
BONNET-GARIN	Jeanne-Marie	DEPT-BASIC-SCIENCES	Professeur
BOULOCHER	Caroline	DEPT-BASIC-SCIENCES	Maître de conférences
BOURDOISEAU	Gilles	DEPT-ELEVAGE-SPV	Professeur
BOURGOIN	Gilles	DEPT-ELEVAGE-SPV	Maître de conférences
BRUYERE	Pierre	DEPT-BASIC-SCIENCES	Maître de conférences
BUFF	Samuel	DEPT-BASIC-SCIENCES	Maître de conférences
BURONFOSSE	Thierry	DEPT-BASIC-SCIENCES	Professeur
CACHON	Thibaut	DEPT-AC-LOISIR-SPORT	Maître de conférences
CADORÉ	Jean-Luc	DEPT-AC-LOISIR-SPORT	Professeur
CALLAIT-CARDINAL	Marie-Pierre	DEPT-ELEVAGE-SPV	Maître de conférences
CAROZZO	Claude	DEPT-AC-LOISIR-SPORT	Maître de conférences
CHABANNE	Luc	DEPT-AC-LOISIR-SPORT	Professeur
CHALVET-MONFRAY	Karine	DEPT-BASIC-SCIENCES	Professeur
DE BOYER DES ROCHES	Alice	DEPT-ELEVAGE-SPV	Maître de conférences
DELIGNETTE-MULLER	Marie-Laure	DEPT-BASIC-SCIENCES	Professeur
DEMONT	Pierre	DEPT-ELEVAGE-SPV	Professeur
DJELOUADJI	Zorée	DEPT-ELEVAGE-SPV	Maître de conférences
ESCRIOU	Catherine	DEPT-AC-LOISIR-SPORT	Maître de conférences
FRIKHA	Mohamed-Ridha	DEPT-ELEVAGE-SPV	Maître de conférences
GALIA	Wessam	DEPT-ELEVAGE-SPV	Maître de conférences
GILOT-FROMONT	Emmanuelle	DEPT-ELEVAGE-SPV	Professeur
GONTHIER	Alain	DEPT-ELEVAGE-SPV	Maître de conférences
GRANCHER	Denis	DEPT-BASIC-SCIENCES	Maître de conférences
GREZEL	Delphine	DEPT-BASIC-SCIENCES	Maître de conférences
HUGONNARD	Marine	DEPT-AC-LOISIR-SPORT	Maître de conférences
JANKOWIAK	Bernard	DEPT-ELEVAGE-SPV	Maître de conférences
JOSSON-SCHRAMME	Anne	DEPT-BASIC-SCIENCES	Maître de conférences
JUNOT	Stéphane	DEPT-AC-LOISIR-SPORT	Maître de conférences
KODJO	Angeli	DEPT-ELEVAGE-SPV	Professeur
KRAFFT	Emilie	DEPT-AC-LOISIR-SPORT	Maître de conférences
LAABERKI	Maria-Halima	DEPT-ELEVAGE-SPV	Maître de conférences
LAMBERT	Véronique	DEPT-BASIC-SCIENCES	Maître de conférences
LE GRAND	Dominique	DEPT-ELEVAGE-SPV	Professeur
LEBLOND	Agnès	DEPT-AC-LOISIR-SPORT	Professeur
LEDOUX	Dorothée	DEPT-ELEVAGE-SPV	Maître de conférences
LEFEBVRE	Sébastien	DEPT-BASIC-SCIENCES	Maître de conférences
LEFRANC-POHL	Anne-Cécile	DEPT-BASIC-SCIENCES	Maître de conférences
LEGROS	Vincent	DEPT-ELEVAGE-SPV	Maître de conférences
LEPAGE	Olivier	DEPT-AC-LOISIR-SPORT	Professeur
LOUZIER	Vanessa	DEPT-BASIC-SCIENCES	Professeur
MARCHAL	Thierry	DEPT-AC-LOISIR-SPORT	Professeur
MOISSONNIER	Pierre	DEPT-AC-LOISIR-SPORT	Professeur
MOUNIER	Luc	DEPT-ELEVAGE-SPV	Professeur
PEPIN	Michel	DEPT-BASIC-SCIENCES	Professeur
PIN	Didier	DEPT-AC-LOISIR-SPORT	Professeur
PONCE	Frédérique	DEPT-AC-LOISIR-SPORT	Professeur
PORTIER	Karine	DEPT-AC-LOISIR-SPORT	Professeur
POUZOT-NEVORET	Céline	DEPT-AC-LOISIR-SPORT	Maître de conférences
PROUILLAC	Caroline	DEPT-BASIC-SCIENCES	Maître de conférences
REMY	Denise	DEPT-AC-LOISIR-SPORT	Professeur
RENE MARTELLET	Magalie	DEPT-ELEVAGE-SPV	Maître de conférences
ROGER	Thierry	DEPT-BASIC-SCIENCES	Professeur
SABATIER	Philippe	DEPT-ELEVAGE-SPV	Professeur
SAWAYA	Serge	DEPT-BASIC-SCIENCES	Maître de conférences
SCHRAMME	Michael	DEPT-AC-LOISIR-SPORT	Professeur
SERGENTET	Delphine	DEPT-ELEVAGE-SPV	Professeur
THIEBAULT	Jean-Jacques	DEPT-BASIC-SCIENCES	Maître de conférences
THOMAS-CANCIAN	Aurélie	DEPT-AC-LOISIR-SPORT	Maître de conférences
TORTEREAU	Antonin	DEPT-AC-LOISIR-SPORT	Maître de conférences
VIGUIER	Eric	DEPT-AC-LOISIR-SPORT	Professeur
VIRIEUX-WATRELOT	Dorothée	DEPT-AC-LOISIR-SPORT	Maître de conférences
ZENNER	Lionel	DEPT-ELEVAGE-SPV	Professeur

Remerciements au jury

A Monsieur le Professeur Bernard ALLAOUCHICHE,

De l'Université Claude Bernard Lyon 1, Faculté de médecine de Lyon,

Pour m'avoir fait l'honneur d'accepter la présidence du jury.

Hommages respectueux.

A Madame le Docteur Céline POUZOT-NEVORET,

De Vetagro-Sup, Campus vétérinaire de Lyon,

Pour m'avoir fait l'honneur d'encadrer ce travail,

Pour votre disponibilité et votre bienveillance tout au long de ces deux années,

Mes sincères remerciements.

A Madame le Docteur Emilie KRAFFT,

De Vetagro-Sup, Campus vétérinaire de Lyon,

Pour avoir accepté de prendre part au jury de cette thèse,

Mes sincères remerciements.

TABLE DES MATIERES

TABLE DES ANNEXES **9**

TABLE DES FIGURES **11**

TABLE DES TABLEAUX **13**

LISTE DES ABREVIATIONS **15**

INTRODUCTION **17**

PARTIE 1 : DONNEES BIBLIOGRAPHIQUES **19**

I. GENERALITES SUR LE TRAUMATISME CHEZ LES CARNIVORES DOMESTIQUES **19**

1) DEFINITIONS 19
2) EPIDEMIOLOGIE 19

II. LE DIAGNOSTIC DES LESIONS THORACIQUES D'ORIGINE TRAUMATIQUE **23**

1) LES TECHNIQUES D'IMAGERIE : POINTS FORTS ET LIMITES 23
2) DEVELOPPEMENT DE L'ECHOGRAPHIE TFAST 25
3) ETAT DES LIEUX DES ETUDES SUR LE TFAST 27

III. REALISATION DE L'ECHOGRAPHIE TFAST **31**

1) LE PROTOCOLE DU TFAST 31
2) LES FENETRES PULMONAIRES 32
3) LES FENETRES PERICARDIQUES 33
4) LA FENETRE HEPATO-DIAPHRAGMATIQUE 34

IV. LE DIAGNOSTIC DES LESIONS THORACIQUES AU TFAST **35**

1) PRE-REQUIS 35
2) LE SIGNE DU GLISSEMENT ET LE DIAGNOSTIC D'UN PNEUMOTHORAX 36
3) LE SIGNE DU POUMON HUMIDE ET LE DIAGNOSTIC DES CONTUSIONS ET HEMORRAGIES PULMONAIRES 38
4) LE « LUNG POINT » : EVALUATION DE LA SEVERITE D'UN PNEUMOTHORAX 41
5) LE « STEP SIGN » ET LE DIAGNOSTIC D'AUTRES LESIONS TRAUMATIQUES 43
6) LE DIAGNOSTIC DE L'EPANCHEMENT PERICARDIQUE 44
7) LE DIAGNOSTIC DE L'EPANCHEMENT PLEURAL 45
8) LE DIAGNOSTIC D'UNE RUPTURE DU DIAPHRAGME 46

V. OBJECTIFS DE L'ETUDE **48**

PARTIE 2 : MATERIEL ET METHODE **49**

I. RECUEIL DES DONNEES **49**

1) CRITERES D'INCLUSION 49
2) CRITERES D'EXCLUSION 50
3) RELEVE DES DONNEES 50

II. DESCRIPTION DES LESIONS THORACIQUES AU TFAST ET A LA RADIOGRAPHIE **51**

1) TFAST 51
2) RADIOGRAPHIE THORACIQUE 53

III. ANALYSE STATISTIQUE **55**

PARTIE 3 : RESULTATS **57**

I. DESCRIPTION DE LA POPULATION **57**

1) POPULATION DE CHIENS 57
2) POPULATION DE CHATS 58

II. RESULTATS D'IMAGERIE THORACIQUE **59**

1) TFAST 59
2) RADIOGRAPHIE THORACIQUE 60
3) CONCORDANCE ENTRE LE TFAST ET LA RADIOGRAPHIE THORACIQUE 61

PARTIE 4 : DISCUSSION **67**

1) POPULATION D'ETUDE 67
2) LES HERNIES DIAPHRAGMATIQUES 68
3) LE PNEUMOTHORAX 69
4) LES CONTUSIONS ET HEMORRAGIES PULMONAIRES 71
5) L'EPANCHEMENT PLEURAL 72
6) L'EPANCHEMENT PERICARDIQUE 73
7) LES FRACTURES DE COTE 74
8) RESULTATS DES THORACOCENTESES 74
9) COMPARAISON DES RESULTATS ENTRE LES CHIENS ET LES CHATS 75
10) LIMITES DE L'ETUDE 76

CONCLUSION **79**

BIBLIOGRAPHIE **81**

ANNEXES **89**

TABLE DES ANNEXES

Annexe 1 : Tableau descriptif de la population de chiens inclus dans l'étude 89
Annexe 2 : Tableau descriptif de la population de chats inclus dans l'étude 91

TABLE DES FIGURES

Figure 1 : Epidémiologie du traumatisme chez le chien (FORDELLONE, Julie)..... 20
Figure 2 : Localisation des principales lésions et répartition des lésions thoraciques chez des chiens ayant subi un traumatisme fermé sévère (FORDELLONE, Julie)..... 22
Figure 3 : Localisation des différentes fenêtres de l'échographie TFAST à gauche sur un chien (FORDELLONE, Julie)..... 32
Figure 4 : Photographie d'un chien pendant la réalisation d'un TFAST au niveau de la fenêtre pulmonaire gauche (source : SIAMU, Vetagro-Sup)..... 32
Figure 5 : Photographie d'un chien pendant la réalisation d'un TFAST au niveau de la fenêtre péricardique gauche (source : SIAMU, Vetagro-Sup)..... 33
Figure 6 : Photographie d'un chien pendant la réalisation d'un TFAST au niveau de la fenêtre hépato-diaphragmatique (source : SIAMU, Vetagro-Sup)..... 34
Figure 7 : Image échographique normale au TFAST au niveau d'une fenêtre pulmonaire chez un chat ne présentant pas de lésions thoraciques ; C.O. : cône d'ombre (source : SIAMU, Vetagro-Sup)..... 36
Figure 8 : Image échographique du signe du glissement en mode B et en mode temps-mouvement (67)..... 37
Figure 9 : Image échographique d'un pneumothorax visualisé en mode B et en mode temps-mouvement (67)..... 38
Figure 10 : Image échographique de lignes B visibles au niveau de la fenêtre pulmonaire du TFAST chez un chat ; 5 lignes B sont visualisées (source : SIAMU, Vetagro-Sup)..... 39
Figure 11 : Images échographiques de lignes B en quantité variable chez des chiens (75).... 40
Figure 12 : Visualisation échographique du « lung point » chez un patient présentant un pneumothorax partiel (67)..... 41
Figure 13 : Schéma illustrant l'explication théorique du « lung point », ici chez un homme en décubitus dorsal (67)..... 42
Figure 14 : Schémas représentant la recherche du "lung point" chez un chien en décubitus sternal, en l'absence de pneumothorax (a), en cas de pneumothorax partiel (b), et en cas de pneumothorax sévère (c) (6)..... 43
Figure 15 : Schéma et image échographique du "Signe de l'escalier" ou "Step sign" (RS : « rib shadow » : cône d'ombre) (6)..... 44

Figure 16 : Image échographique d'un épanchement péricardique (E.P.) au niveau de la fenêtre péricardique du TFAST chez un chien (source : SIAMU, Vetagro-Sup). 45
Figure 17 : Image échographique d'un épanchement pleural (EPCHT) visualisé entre le cœur et le foie au niveau de la fenêtre hépato-diaphragmatique du TFAST chez un chien (source : SIAMU, Vetagro-Sup). 45
Figure 18 : Image échographique normale de la fenêtre hépato-diaphragmatique du TFAST chez un chien (89). 46
Figure 19 : Image échographique caractéristique d'une rupture du diaphragme au niveau de la fenêtre hépato-diaphragmatique en coupe transversale (73). 47

TABLE DES TABLEAUX

Tableau I : Degré de corrélation Kappa, sensibilité, spécificité, prévalence et valeurs prédictives positive et négative du TFAST par rapport à la radiographie thoracique chez les chiens et chats polytraumatisés de l'étude. 61

Tableau II : Degré de corrélation Kappa, sensibilité, spécificité, prévalence et valeurs prédictives positive et négative du TFAST par rapport à la radiographie thoracique chez les chiens polytraumatisés de l'étude. 63

Tableau III : Degré de corrélation Kappa, sensibilité, spécificité, prévalence et valeurs prédictives positive et négative du TFAST par rapport à la radiographie thoracique chez les chats polytraumatisés de l'étude. 64

LISTE DES ABREVIATIONS

AFAST : Abdominal Focused Assessment with Sonography for Trauma

AFAST^3 : Abdominal Focused Assessment with Sonography for Trauma, Triage, and Tracking

AVP : Accident de la Voie Publique

CHUV : Centre Hospitalier Universitaire Vétérinaire

CO : Cône d'Ombre

CTS : Chest Tube Site

DH : Diaphragmatico-Hepatic site

EP : Epanchement Péricardique

EPCHT : Epanchement

PCS : Pericardial Site

PTX : Pneumothorax

RS : Rib Shadow

SIAMU : service de Soins Intensifs, Anesthésiologie et Médecine d'Urgence de VetAgro Sup

TFAST : Thoracic Focused Assessment with Sonography for Trauma

TFAST^3 : Thoracic Focused Assessment with Sonography for Trauma, Triage, and Tracking

VetFast-ABCDE : VetFast Airway, Breathing, Circulation, Disability and Exposure

Vet BLUE : Veterinary Bedside Lung Ultrasound Examination

Introduction

Les polytraumatismes sont une cause fréquente de consultation d'urgence en médecine vétérinaire et sont souvent associés à des lésions thoraciques potentiellement graves : il s'agit principalement de contusions et hémorragies pulmonaires, de pneumothorax, d'épanchements pleuraux, de hernies diaphragmatiques et d'épanchements péricardiques. Du fait du coût et des nombreuses contraintes liées au scanner, la radiographie thoracique demeure la technique de référence en médecine vétérinaire pour le diagnostic précoce de ces lésions en urgentologie. Néanmoins, la réalisation d'un examen radiographique implique de devoir déplacer l'animal polytraumatisé en radiologie, de le contraindre afin de pouvoir obtenir des clichés interprétables, et parfois de le sédater, ce qui comporte d'importants risques dans un contexte de polytraumatisme et n'est pas envisageable avant d'avoir d'abord stabilisé l'animal.

Le TFAST, Thoracic Focused Assessment with Sonography for Trauma, est une technique d'imagerie récente qui a d'abord été développée avec succès chez l'Homme, puis chez le chat et le chien polytraumatisés à partir des années 2000. Il s'agit d'une échographie thoracique rapide et standardisée, basée sur la visualisation de 5 points précis du thorax, permettant le diagnostic des principales lésions thoraciques d'origine traumatique chez l'animal à son admission au service d'urgence. Cette technique prometteuse présente comme avantages par rapport à la radiographie d'être réalisable au chevet de l'animal, d'être plus rapide, peu onéreuse, et non-invasive car elle ne nécessite pas de contention particulière ni de sédation de l'animal, et enfin elle n'implique pas d'exposition aux radiations pour l'animal ni pour l'opérateur.

Cet outil diagnostique semble donc plus sûr que la radiographie thoracique pour l'animal polytraumatisé, mais est-il aussi fiable ? Dans cette étude, nous avons décidé d'évaluer la sensibilité et la spécificité du TFAST par rapport à la radiographie thoracique. Nous avons pour cela comparé rétrospectivement les résultats de ces deux examens chez les chiens et chats polytraumatisés admis au SIAMU (service de Soins Intensifs, Anesthésiologie et Médecine d'Urgence de VetAgro Sup, Campus Vétérinaire de Lyon) entre 2013 et 2017, pour les principales lésions thoraciques rencontrées en traumatologie : les contusions et hémorragies pulmonaires, le pneumothorax, l'épanchement pleural, la hernie diaphragmatique et l'épanchement péricardique.

Dans un premier temps, nous avons réalisé une revue bibliographique des études déjà disponibles sur le TFAST en médecine humaine et vétérinaire et nous avons rappelé les principes de cette technique, puis nous avons présenté la méthode et la population de notre étude, avant d'exposer les résultats de l'analyse statistique. Enfin, dans un dernier temps nous avons interprété les résultats obtenus et nous les avons comparés à la littérature.

Partie 1 : Données bibliographiques

I. Généralités sur le traumatisme chez les carnivores domestiques

1) Définitions

Les traumatismes sont un motif fréquent de consultation d'urgence en médecine vétérinaire chez le chien et le chat : une étude a montré qu'il pouvait s'agir de 13% des cas présentés dans un centre hospitalier vétérinaire urbain dont 35% présentant des lésions sévères mettant en jeu le pronostic vital de l'animal (1). Les traumatismes font partie des principales causes de mortalité chez le jeune chien, et chez le chat ils représentent 12,2% des causes de mortalité et jusqu'à 47,3% de la mortalité chez les individus de moins de 5 ans (2,3).

Le traumatisme peut être défini comme l'apparition immédiate ou différée de lésions tissulaires suite à un accident ou à une violence physique, qui entraîne l'activation de l'axe hypothalamo-hypophyso-surrénalien et des réactions immunologiques et métaboliques afin de restaurer l'homéostasie. Dans les cas les plus sévères, il peut engendrer des modifications physiologiques, immunologiques et métaboliques exacerbées qui résultent en une inflammation systémique, une hypothermie, des modifications cardio-respiratoires et des coagulopathies. Un traumatisme est généralement associé à un stress et à un état algique importants qui vont entraîner un comportement de protection destiné à limiter le traumatisme subi et à en prévenir de nouveaux (4).

2) Epidémiologie

Les traumatismes peuvent être séparés en traumatismes fermés et traumatismes pénétrants. Les traumatismes fermés chez les carnivores domestiques résultent en majorité de chutes et surtout d'accidents de la voie publique (AVP, environ 65% des traumatismes chez le chien, 26% chez le chat, et 91% des traumatismes fermés chez le chien (5–7)), avec un taux de mortalité variant autour de 10% chez le chat et le chien (5,8,9) (Figure 1). Une étude menée en Angleterre a identifié l'AVP comme étant la quatrième cause de mortalité la plus fréquente

chez les chiens âgés de moins de 3 ans (3). D'après une étude de 2018, les individus les plus à risque sont les chiens mâles (1,4 fois plus à risque que les femelles) et les jeunes (de 1,8 à 2,9 fois plus à risque que les chiens de plus de 14 ans, avec une moyenne d'âge de 2,5 ans chez les chiens victimes d'AVP) (10). Des études portant sur des chats et des chiens ayant chuté depuis une fenêtre ou un balcon montrent également une prédisposition des jeunes (59,6% des chats ayant moins d'un an, et la moyenne d'âge étant de 1,8 ans chez les chats et 3,2 ans chez les chiens), avec un taux de mortalité relativement faible (3,5%) (8,11).

Les traumatismes pénétrants représentent quant à eux 29% des cas de traumatisme chez le chien et peuvent être dus : à des morsures principalement (de 69 à 92% des cas de traumatismes pénétrants chez le chien avec une prédisposition des races de petite taille, et 35% chez les chats) (6,7,12), à des accidents de chasse, et à des blessures par balle ou par des objets contondants (plus fréquents chez le chien que chez le chat (12,13)) (Figure 1). Ils ont un taux de mortalité plus élevé que les traumatismes fermés, autour de 13% (14,15).

La figure 1 ci-dessous synthétise la répartition des types de traumatisme chez le chien à partir des données précédemment citées (5,6,12).

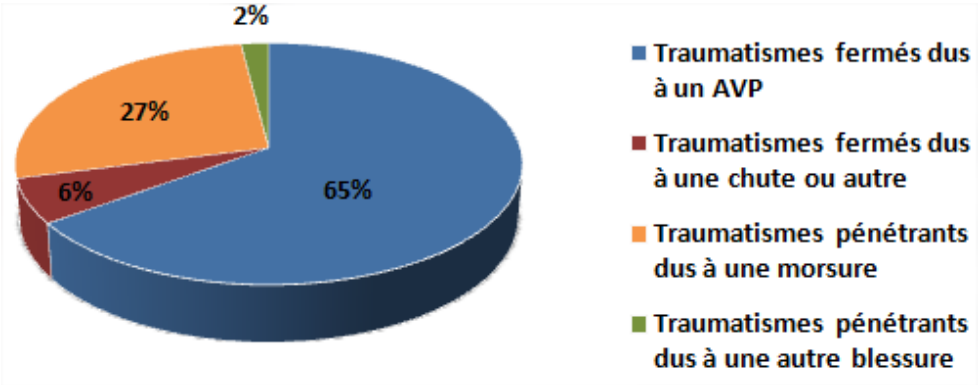

Figure 1 : Epidémiologie du traumatisme chez le chien (FORDELLONE, Julie).

Des études ont montré que parmi les chiens présentés en consultation pour un traumatisme, la prévalence des polytraumatismes variait de 36% (pour ceux victimes d'un AVP) à 72% (pour ceux présentant un traumatisme jugé sévère) (1,5).

Chez les chiens et les chats présentés pour un traumatisme pénétrant, plusieurs études s'accordent à dire que le thorax est la première zone affectée (12,16).

Lors de traumatisme fermé en revanche, le squelette est la première zone affectée quelque soit la sévérité du traumatisme (chez les chiens victimes d'AVP et chats ayant chuté

d'un balcon ou d'une fenêtre, dits « parachutistes »), avec seulement un tiers des chats présentant des lésions thoraciques (1,5,6,10). Néanmoins, si l'on considère les polytraumatismes fermés la région anatomique la plus fréquemment atteinte est le thorax - avant l'abdomen, les membres et la tête - avec jusqu'à 72% des patients présentant des lésions thoraciques dans les cas les plus sévères (1,5,6,15) (Figure 2).

Les lésions thoraciques qui peuvent être observées sont des contusions et hémorragies pulmonaires (de 38 à 68% des cas de lésions thoraciques chez le chien traumatisé, et de 37 à 50% chez le chat), un pneumothorax (de 17,5 à 47%, et de 37 à 67% respectivement), un épanchement pleural principalement représenté par un hémothorax (18 à 21%, et de 10 à 33% respectivement), des fractures de côtes (14% chez le chien), un pneumomédiastin (8%), une hernie diaphragmatique (6%), un volet costal (2%), un emphysème pulmonaire (2%), et plus rarement un épanchement péricardique (5–7,11,16–20) (Figure 2). Les animaux polytraumatisés peuvent présenter plusieurs lésions thoraciques concommitantes. La variabilité de la prévalence de certaines lésions s'explique par la différence dans les échantillons considérés : par exemple pour le pneumothorax chez le chien la prévalence peut aller de 17,5 à 21% parmi les chiens victimes de traumatisme en général (6,18), et approche les 50% si l'on ne considère que les chiens ayant subi un traumatisme sévère (5). En outre, les chats et les chiens sont généralement considérés séparément bien que selon une étude de 2015 portant sur des chats et des chiens victimes de morsure, il n'y aurait pas de différence significative entre ces deux espèces dans la fréquence des différentes lésions thoraciques (16).

La figure 2 ci-après synthétise la localisation des principales lésions et la répartition des lésions thoraciques chez des chiens ayant subi un traumatisme fermé sévère, à partir des données précédemment citées (1,5,6,15,17-19). La somme des résultats dépasse les 100% du fait de l'existence de polytraumatisme.

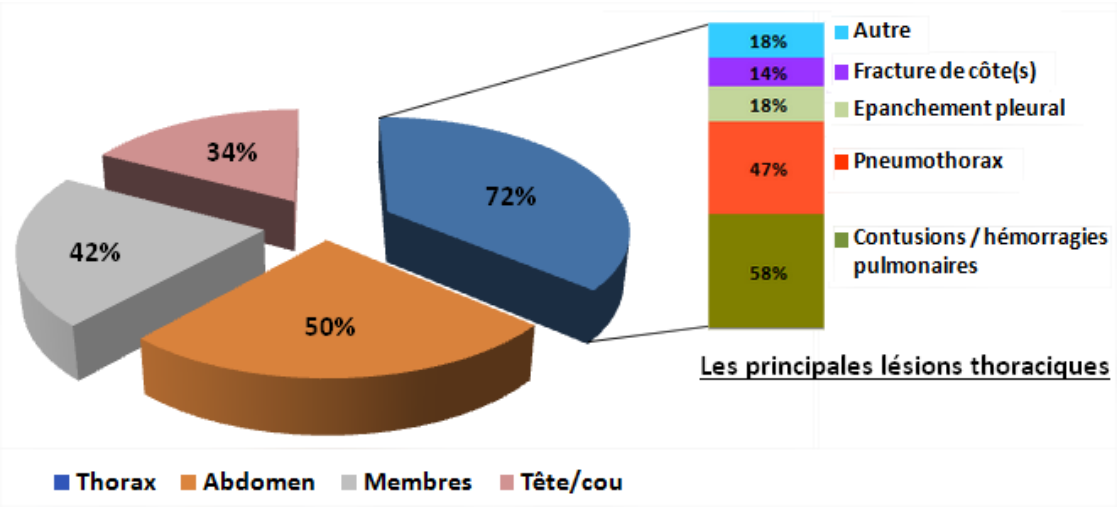

<u>Figure 2 :</u> Localisation des principales lésions et répartition des lésions thoraciques chez des chiens ayant subi un traumatisme fermé sévère (FORDELLONE, Julie).

Par ailleurs, selon une étude rétrospective réalisée en 2009 sur 235 chiens présentés pour un traumatisme fermé, l'hémoabdomen était la lésion abdominale la plus fréquente chez le chien (23%), suivie par les hernies abdominales (5%) et la rupture des voies urinaires (3%). Les lésions des tissus mous consistent en des abrasions superficielles, des lacérations, de l'emphysème sous-cutané, et d'autres lésions moins fréquentes (5).

Ainsi, les lésions thoraciques prédominent chez les carnivores domestiques polytraumatisés ; la présence de lésions telles que les contusions/hémorragies pulmonaires et le pneumothorax est très fréquente chez ces patients et est associée à un taux de mortalité plus élevé (de 11 à 18% contre 11% sur tous les traumatismes confondus (21–23)). Leur détection précoce avec un outil diagnostique fiable est donc cruciale pour l'évaluation du pronostic et une prise en charge éclairée du patient polytraumatisé.

II. Le diagnostic des lésions thoraciques d'origine traumatique

1) Les techniques d'imagerie : points forts et limites

L'examen clinique et l'auscultation pulmonaire sont reconnus peu fiables en médecine vétérinaire pour le diagnostic du pneumothorax et des autres lésions thoraciques, avec une faible sensibilité et une faible spécificité (6,17,24–26), d'où l'importance de l'imagerie qui s'est rapidement développée.

La radiographie thoracique a longtemps été le gold-standard en médecine humaine et vétérinaire pour la détection des lésions thoraciques post-traumatiques. Elle est encore considérée aujourd'hui comme l'examen complémentaire de choix chez les animaux traumatisés (6,17), mais sa sensibilité et sa spécificité sont controversées.

Depuis les années 2000, de nombreuses études en médecine humaine s'intéressent à l'intérêt du scanner par rapport à la radiographie thoracique. Elles ont mis en évidence le fait que le scanner présente une sensibilité supérieure et permette le diagnostic de lésions thoraciques qui sont non-visibles à la radiographie, telles qu'un pneumothorax ou un hémothorax légers, si bien que le terme de « lésions occultes » à la radiographie a été adopté (27–34). Selon diverses études menées chez des patients ayant subi un traumatisme fermé, jusqu'à 64% des cas de pneumothorax ne seraient pas diagnostiqués à la radiographie (25,35–38). Dans une étude réalisée en 2013 sur 200 patients victimes de traumatisme fermé, 5% des cas d'hémothorax et près de la moitié des cas de fracture de côte diagnostiqués au scanner n'étaient pas détectés à la radiographie thoracique (39). De plus, il est impossible d'observer des contusions pulmonaires à la radiographie moins de 6 heures après le traumatisme, et même passé ce délai un grand nombre de faux négatifs persiste (27).

La radiographie thoracique serait donc significativement moins fiable que le scanner, avec une sensibilité autour de 65% pour les lésions de la paroi thoracique, de 50% pour les lésions de l'espace pleural (pneumothorax et hémothorax) et de 52,9% pour les lésions du parenchyme pulmonaire, contre une sensibilité globale de 100% pour le scanner (40). Sa spécificité est en revanche satisfaisante, allant de 90 à 100% (25,41,42).

Le scanner est donc de plus en plus préféré à la radiographie en médecine humaine comme examen de choix chez les patients souffrant de traumatisme thoracique. En médecine vétérinaire, il est encore peu utilisé pour des raisons pratiques et financières ; les cliniques

équipées d'un scanner restent minoritaires et le prix est encore un frein dans la prise en charge. La radiographie thoracique demeure donc la technique de référence chez les carnivores domestiques, mais à l'image de la médecine humaine de plus en plus d'études commencent à s'intéresser à l'apport du scanner dans le diagnostic des lésions post-traumatiques. Néanmoins, l'utilité clinique de la détection de lésions occultes grâce au scanner est controversée, notamment son application sur le traitement et la prise en charge du patient, car les lésions mises en évidence sont généralement minimes.

Par ailleurs, un certain nombre de précautions sont à prendre en compte face à un animal polytraumatisé. Le traumatisme engendre des degrés variables de lésions tissulaires, douleur, hémorragie, stress, hypovolémie et hypothermie mettant potentiellement en jeu la vie de l'animal (4,43,44). La stabilisation du patient lorsqu'elle est nécessaire est prioritaire à toute manipulation, et retarde donc la réalisation d'examens complémentaires comme la radiographie thoracique. Le transport jusqu'à la salle de radiologie et la contention nécessaire à la bonne réalisation de cet examen tendent à augmenter le stress et la douleur de l'animal, ainsi que ses besoins en oxygène, aggravant potentiellement son état et le pronostic (6,17). A ce sujet, des études réalisées chez l'homme suggèrent qu'une augmentation de la douleur aurait des répercutions sur le taux de mortalité lors de choc secondaire à un traumatisme (4,44–46), et les complications lors du déplacement de patients pour un examen d'imagerie ne sont pas rares (47).

La stabilisation rapide du patient et la gestion de la douleur et du stress, en limitant au maximum les manipulations, apparaissent donc comme des enjeux essentiels de la prise en charge d'un animal polytraumatisé.

Le TFAST (Thoracic Focused Assessment with Sonography for Trauma) présente des intérêts majeurs par rapport à la radiographie thoracique. Il s'agit en effet d'un outil diagnostique extrêmement rapide (réalisable en moyenne en 3 minutes (6)), non-invasif, peu onéreux, exempt de radiations, réalisable au chevet du patient et peu contraignant car aucune contention n'est nécessaire. La réalisation de TFAST à l'admission puis pour suivre l'évolution du patient est donc facile à mettre en place. Le TFAST évite également le problème de la sédation ou anesthésie d'un animal instable, qui se pose pour la radiographie, et permet la réalisation d'un diagnostic d'imagerie de façon concommitante aux mesures de stabilisation de l'animal polytraumatisé.

2) Développement de l'échographie TFAST

Depuis les années 1990, le AFAST (Abdominal Focused Assessment with Sonography for Trauma), échographie abdominale réalisée en 4 points précis de l'abdomen, a été largement utilisé comme un outil rapide, non-invasif, peu contraignant et fiable pour le diagnostic des épanchements abdominaux d'origine traumatique chez l'Homme (6,25,48–53) et plus récemment chez le chien (6,18). De plus, à la différence de la radiographie et du scanner, le AFAST s'est avéré facilement réalisable par des médecins et vétérinaires non-imageurs (6,18,54–56). Cette technique est ainsi rapidement devenue un test diagnostic de choix chez l'homme dans les centres de traumatologie d'Europe et d'Amérique du Nord, puis dans le milieu vétérinaire (57). Son utilisation s'est ensuite généralisée à la détection des épanchements abdominaux d'origine non-traumatique (57).

C'est la découverte forfuite de lésions thoraciques lors de la réalisation de AFAST (par la fenêtre hépato-diaphragmatique commune aux deux protocoles) chez des hommes et animaux traumatisés qui a permis le développement du TFAST (6,18,26,49,51,53,58–61). En effet, des études menées chez l'homme ont montré que la fenêtre hépato-diaphragmatique du AFAST avait une excellente sensibilité et spécificité pour la détection des épanchements péricardiques et pleuraux, avec des valeurs même supérieures à celles de la radiographie thoracique (25,26,48–50,52,53,59–65). Cela a ensuite été réalisé chez le chien. C'est ainsi que la mise en place d'un protocole similaire au niveau du thorax a été envisagée.

Le TFAST a donc été développé au départ comme un outil diagnostique dans la recherche d'épanchements pleuraux et péricardiques chez les patients polytraumatisés. A partir des années 2000, une extension du protocole a été proposée en médecine humaine puis en médecine vétérinaire pour la recherche de pneumothorax, qui est la première cause de mortalité chez les patients ayant subi un traumatisme (48–50,62). Le diagnostic proposé suivait alors la loi du « tout ou rien » c'est-à-dire que seule la présence d'un pneumothorax et non son étendue était établie, limitant donc son utilité en clinique par rapport à la radiographie thoracique (26,57,66–68). Une étude publiée en 2000 sur 299 patients en soins intensifs a décrit une nouvelle méthode d'interprétation des images du TFAST - appelée le « lung point » - qui permet d'estimer qualitativement la sévérité d'un pneumothorax, avec une assez bonne corrélation avec la radiographie (67). Cette technique a par la suite été décrite chez le chien

(6,57). En parallèle, le diagnostic échographique des contusions pulmonaires et des hernies diaphragmatiques d'origine traumatique a été développé.

La technique du TFAST prévoyait au départ 4 fenêtres à échographier : une fenêtre bilatérale dite pulmonaire, au niveau caudo-dorsal du champ pulmonaire, pour la recherche de pneumothorax et de contusions et hémorragies pulmonaires ; et une fenêtre bilatérale dite péricardique, au niveau du choc précordial, pour la recherche d'épanchement péricardique ou pleural et de hernies diaphragmatiques. Certains auteurs ont même décrit une utilisation de cette dernière fenêtre échographique pour évaluer la volémie du patient (6,69–71). Le protocole a part la suite été enrichi d'une 5ème fenêtre à échographier : la fenêtre hépato-diaphragmatique située en arrière du sternum, qui faisait déjà partie du protocole AFAST et dont des études ont montré l'efficacité pour la détection de lésions thoraciques (72,73).

A partir de là, de nouvelles techniques échographiques s'inspirant du TFAST en 5 points ont rapidement vu le jour : un nouveau protocole d'échographie thoracique a été inventé récemment chez le chien, le « Vet Blue Lung Scan » dit « Vet Blue » (« Blue » se référant au sigle « Bedside Lung Ultrasound Examination » et à la cyanose lors de détresse respiratoire) (74,75). Il est l'équivalent d'une technique en médecine humaine (76). Le Vet Blue correspond simplement à une extension de la fenêtre pulmonaire bilatérale du TFAST : la méthode est la même mais 3 fenêtres bilatérales sont ajoutées, elles se situent de chaque côté de l'animal au niveau de la zone périhilaire, du lobe pulmonaire moyen et du lobe pulmonaire crânial (75). On observe donc 4 points distincts du champ pulmonaire par hémithorax, en une durée moyenne de moins de 90 secondes (74). Cette extension du TFAST est encore peu utilisée. Dans le cas des animaux polytraumatisés, elle permettrait une meilleure détection des contusions pulmonaires ainsi qu'une estimation semi-quantitative de leur sévérité, mais elle a également de nombreuses applications en dehors de la traumatologie (74,75).

Une autre technique a été décrite encore plus récemment : le VetFast-ABCDE (VetFast Airway, Breathing, Circulation, Disability and Exposure). Ce protocole regroupe le AFAST, le TFAST et le Vet Blue, ainsi qu'une évaluation des voies aériennes supérieures (larynx, trachée), une évaluation de la volémie (à travers le diamètre de la veine cave caudale), une évaluation plus complète de la fonction cardiaque, et une mesure du diamètre de la gaine du nerf optique pour la recherche d'une éventuelle hypertension intra-crânienne d'origine traumatique (75,77). Cette technique récente, réalisable en moyenne en moins de 10

minutes (75,77), est beaucoup plus complète que les précédentes. Le VetFast-ABCDE est encore peu répandu aujourd'hui mais selon une étude réalisée en 2018 (77) il présente une sensibilité et une spécificité équivalentes voire supérieures à celles de la radiographie thoracique.

Ainsi, les techniques d'imagerie pour la recherche de lésions d'origine traumatique évoluent très rapidement, et des variantes du TFAST ont déjà été décrites en médecine humaine et vétérinaire. Pour cette étude, nous avons suivi le protocole du TFAST en 5 points décrit précédemment.

3) Etat des lieux des études sur le TFAST

De nombreuses recherches ont été menées en médecine humaine puis en médecine vétérinaire afin d'évaluer la sensibilité et la spécificité du TFAST et son éventuelle capacité à détecter des lésions non-observables à la radiographie (24,26,36,78,79).

Les études réalisées chez l'Homme ont donné des résultats encourageants. Elles ont permis de mettre en évidence une sensibilité du TFAST nettement supérieure à celle de l'auscultation pulmonaire et de la radiographie thoracique (de 88 à 100% contre 36 à 75%) et équivalente à celle du scanner, avec une spécificité comparable (94% contre 100%) (6,24,25,48,52,78–83). Il a également été démontré que l'ajout des examens FAST à l'examen clinique d'admission influençait positivement la prise en charge et l'évolution clinique du patient (47,56,57,84,85), et permettait de réduire le nombre de radiographies thoraciques et scanners réalisés chez les patients instables (26,47–50,62,66,76,86).

De plus, selon des études plus récentes, la réalisation régulière de FAST de contrôle au cours de l'hospitalisation en améliorerait la sensibilité et permettrait de diminuer le taux de mortalité chez les patients victimes de traumatisme (84,87,88). En effet la mise en œuvre de TFAST à répétition chez les patients les plus instables permet de suivre l'évolution des lésions, par exemple pour vérifier la résolution/récidive d'un épanchement pleural ou d'un pneumothorax. Il est ainsi possible d'évaluer l'efficacité thérapeutique et d'adapter le traitement en conséquence. Le TFAST s'avère donc être un examen complémentaire utile en traumatologie non seulement à l'admission du patient mais aussi tout au long de son hospitalisation.

Peu d'études comparant le TFAST à la radiographie ou à la tomodensitométrie ont été réalisées chez le chien, deux seulement à ce jour chez le chat, et les résultats obtenus sont assez contradictoires.

En 2003, une étude menée sur 21 chats et 6 chiens avec ou sans antécédent connu de traumatisme a permis de démontrer l'efficacité de l'échographie thoracique pour le diagnostic des ruptures diaphragmatiques, permettant un diagnostic correct dans 93% des cas (73). Alors que la présence d'un épanchement pleural peut gêner la visualisation du diaphragme à la radiographie, le diaphragme reste clairement identifiable au niveau de la fenêtre hépato-diaphragmatique du TFAST même en présence d'un épanchement pleural, péritonéal, ou de lésions hépatiques (73). En effet, un épanchement pleural au TFAST joue le rôle de fenêtre acoustique et permet une meilleure visualisation des structures profondes du thorax, qui ne sont normalement pas accessibles aux ultrasons du fait de leur réverbération sur l'air (89). Cette étude suggère donc que l'échographie thoracique devrait être utilisée en première intention chez les animaux avec une suspicion de rupture du diaphragme, et la radiographie thoracique en seconde intention en cas de résultat négatif ou douteux (73).

En 2008, une comparaison entre TFAST et radiographie thoracique chez 145 chiens présentés pour traumatisme récent est arrivée à la conclusion que le TFAST était un examen précis et rapide pour diagnostiquer le pneumothorax, les fractures de côtes, la hernie diaphragmatique, l'hémothorax, l'hémopéricarde et des associations de ces lésions chez les chiens polytraumatisés (6). Les résultats montraient une sensibilité de 78,1% et une spécificité de 93,4% du TFAST par rapport à la radiographie (6). Il est également apparu que celles-ci étaient plus élevées chez les chiens souffrant de traumatisme pénétrant (93,3% et 96% respectivement) car ils présentaient en général une respiration plus lente et profonde (6,74). Il semblerait donc que l'obtention d'une image correcte pour un diagnostic fiable soit plus complexe chez les patient très anxieux et douloureux, qui ont une respiration plutôt superficielle et rapide. De plus, dans cette étude clinique la sensibilité et la spécificité étaient meilleures lorsque le TFAST était fait par le clinicien ayant le plus d'expérience (95,2% et 96% respectivement (6)) avec des résultats comparables à ceux obtenus en médecine humaine (25,76,81,83,86). Cela suggère que le TFAST est un acte relativement technique qui nécessite un apprentissage important et de l'expérience (6), contrairement à ce qui avait été rapporté pour le AFAST (18).

Une étude similaire réalisée dix ans plus tard, en 2018, a comparé les résultats de la technique VetFast-ABCDE, de la radiographie thoracique et de la thoracocentèse chez 64 chiens polytraumatisés (77). L'analyse a donné des résultats satisfaisants. Tout d'abord, elle suggère que l'échographie présenterait une sensibilité supérieure à la radiographie thoracique pour la recherche de contusions pulmonaires et de hernie diaphragmatique d'origine traumatique (77). De plus, en se basant sur les résultats de la thoracocentèse, la sensibilité de l'échographie thoracique est supérieure à celle de la radiographie pour la détection du pneumothorax et de l'épanchement pleural, lorsque l'échographie est faite par un clinicien expérimenté (77). Ces conclusions concordent donc avec celles de l'étude précédente. En revanche, il a également été mis en évidence une corrélation modérée entre l'échographie et la radiographie thoracique pour le diagnostic du pneumothorax (89% de corrélation positive et 76% de corrélation négative (77)), et une corrélation légère à modérée pour le diagnostic de l'épanchement pleural (83% de corrélation positive et 83% de corrélation négative (77)).

Ces derniers résultats rejoignent ceux d'une étude de Walters et al de 2018 qui a évalué le degré de corrélation entre le TFAST et le scanner sur une population de chiens et de chats ayant subi un traumatisme récent (15). Elle montre une corrélation faible entre le TFAST et le scanner pour le diagnostic du pneumothorax et une corrélation modérée pour le diagnostic de l'épanchement thoracique (15). Le scanner étant la nouvelle technique de référence en médecine humaine, cette étude très récente suggère que le TFAST ne serait pas un outil diagnostique fiable pour la mise en évidence d'un pneumothorax, contrairement à ce qui avait été démontré précédemment (6).

Plusieurs explications ont été proposées. Tout d'abord, la taille de la population étudiée par Walters et al est limitée (13 chiens et 2 chats), contre 145 chiens dans l'article de Lisciandro et al (6,15), une étude sur un plus large échantillon serait donc intéressante.

De plus, le fait que la fenêtre hépato-diaphragmatique du TFAST n'ait pas été prise en compte dans l'étude de Walters et al, alors qu'il s'agirait selon la bibliographie d'un point clé pour le diagnostic de l'épanchement pleural, peut avoir diminué la sensibilité du TFAST (72). Plusieurs articles suggèrent que pour pouvoir établir un diagnostic d'épanchement pleural ou péricardique il faille confronter les images d'au moins deux fenêtres différentes de l'échographie TFAST, dans ce cas la fenêtre péricardique et la fenêtre hépato-diaphragmatique, sans quoi le risque d'erreur serait trop important (72,74).

Par ailleurs, concernant le pneumothorax, l'étude de Walters et al fait une comparaison entre le TFAST et la tomodensitométrie tandis que l'étude de 2008 confrontait le TFAST à la radiographie thoracique encore considérée comme le gold-standard en traumatologie

vétérinaire. Or, comme mentionné précédemment, il a été démontré en médecine humaine que jusqu'à 64% des cas de pneumothorax d'origine traumatique pouvaient ne pas être diagnostiqués à la radiographie thoracique (25,36–38). Cela remet en cause le choix de la radiographie comme référence pour l'évaluation de la sensibilité et de la spécificité du TFAST, mais davantage d'études seraient nécessaires pour répondre à cette question. De plus, il faut rappeler que le scanner est encore peu disponible en clinique vétérinaire, faisant par défaut de la radiographie l'examen de référence. Pour finir, la pertinence clinique de la mise en évidence uniquement au scanner d'un pneumothorax ou d'un épanchement pleural minimes reste à démontrer.

Enfin, le champ de l'utilisation clinique du TFAST a été récemment étendu au diagnostic des lésions thoraciques d'origine non-traumatique, comme cela avait été le cas avec le AFAST (74). Le TFAST est aujourd'hui considéré comme un examen d'imagerie fiable pour identifier la présence des épanchements pleuraux et péricardiques d'origine non-traumatique chez les chiens et les chats présents en soins intensifs, particulièrement chez ceux qui sont instables (87). Concernant l'épanchement péricardique, le TFAST semble permettre de diagnostiquer de nombreux cas chez le chien qui n'étaient pas détectés à la radiographie ou à l'examen clinique : cela se voit sur la prévalence de cet épanchement qui est significativement plus élevée depuis la mise en place du TFAST à l'admission des patients (57). Enfin, la fenêtre pulmonaire permet d'appréhender des pathologies pulmonaires non-traumatiques telles qu'un œdème pulmonaire ou une pneumonie.

L'utilité clinique du TFAST va donc bien au-delà de la gestion de l'animal polytraumatisé sur laquelle nous nous concentrerons ici. Une nouvelle nomenclature a par ailleurs été proposée, suivant laquelle le TFAST noté TFAST^3 signifie « Thoracic Focused Assessment with Sonography for Trauma, Triage, and Tracking » à l'image du AFAST^3 décrit antérieurement. Les termes de "Triage" et "Tracking" font référence aux applications du TFAST en dehors de la traumatologie et pour le suivi des patients en hospitalisation (57).

III. Réalisation de l'échographie TFAST

1) Le protocole du TFAST

L'échographie TFAST chez l'animal polytraumatisé peut se faire dès l'admission, en salle de consultation ou salle de soins intensifs (selon l'organisation de la clinique considérée), suite à un premier examen clinique et parallèlement à la mise en œuvre des mesures de stabilisation de l'animal si celles-ci sont nécessaires. Les échographies FAST sont souvent réalisées en même temps que l'animal se voit supplémenté en oxygène, qu'un cathéter intra-veineux est mis en place ou qu'il reçoit un traitement (6,54,57).

Aucune contention particulière n'est requise, l'échographie peut se faire dans la position dans laquelle l'animal est confortable : en décubitus latéral idéalement, sauf chez les animaux fortement dyspnéiques, avec un passage en décubitus sternal pour visualiser la fenêtre pulmonaire controlatérale. Chez les animaux fortement dyspnéiques, le décubitus sternal est préféré car moins contraignant et plus sûr. De plus, la position sternale est utilisée pour rechercher le « lung point » évoqué précédemment qui permet d'estimer la sévérité d'un pneumothorax (57). Cette méthode sera détaillée ultérieurement. Le décubitus dorsal ne doit jamais être utilisé pour diverses raisons, notamment le risque important qu'il présente chez les patients en détresse respiratoire.

Contrairement à ce qui se fait pour une échographie classique, il n'y a pas besoin de tondre l'animal, mais simplement d'écarter les poils au moment d'apposer la sonde. L'application d'alcool sur les zones du corps de l'animal à échographier suffit à l'obtention d'une image de qualité satisfaisante pour diagnostiquer les lésions thoraciques recherchées au TFAST.

L'échographie TFAST suit un protocole précis et répétable. Elle se fait systématiquement en 5 points distincts du thorax appelés « fenêtres » : les fenêtres pulmonaires droite et gauche (ou CTS : « Chest Tube Site » en anglais), les fenêtres péricardiques droite et gauche (ou PCS : « PeriCardial Site » en anglais) et la fenêtre hépato-diaphragmatique (ou DH : « Diaphragmatico-Hepatic site » en anglais) (Figure 3).

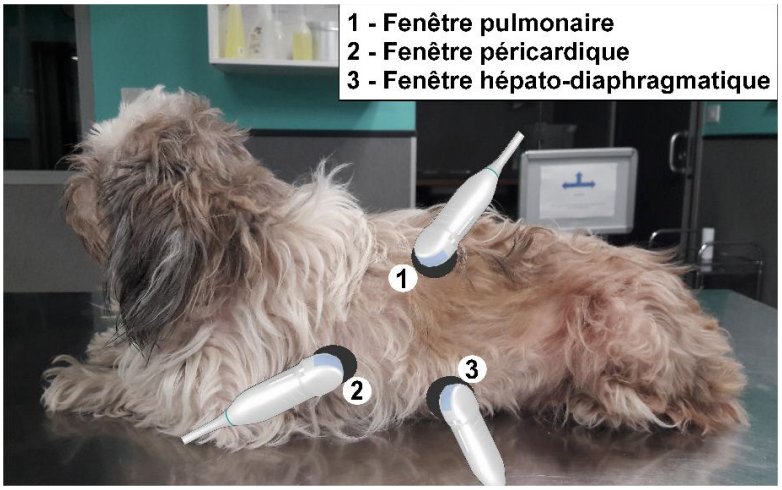

Figure 3 : Localisation des différentes fenêtres de l'échographie TFAST à gauche sur un chien (FORDELLONE, Julie).

2) Les fenêtres pulmonaires

Les fenêtres pulmonaires droite et gauche se situent de chaque côté de l'animal en région dorso-latérale du thorax (Figure 3). Elles vont du septième au neuvième espace intercostal, au niveau du tiers dorsal de la paroi thoracique de chaque côté du thorax (6,90). Elles correspondent à la zone de référence pour la thoracocentèse ou l'insertion du drain thoracique, d'où leur nom en anglais. La sonde échographique doit être placée perpendiculairement à la paroi thoracique de l'animal pour visualiser au maximum l'interface entre les deux plèvres, et doit être maintenue immobile (Figure 4) : ce sont les mouvements respiratoires de l'animal qui permettront l'obtention d'une image dynamique (57).

Figure 4 : Photographie d'un chien pendant la réalisation d'un TFAST au niveau de la fenêtre pulmonaire gauche (source : SIAMU, Vetagro-Sup).

C’est la zone de choix pour évaluer le parenchyme pulmonaire et la présence éventuelle d’un pneumothorax. Lors d’épanchement pleural sévère, il peut être également visualisé dans cette fenêtre.

3) Les fenêtres péricardiques

Les fenêtres péricardiques droite et gauche se situent de part et d’autre du thorax en regard du choc précordial, c’est-à-dire au niveau du 5ème et 6ème espace intercostal (Figure 3, Figure 5). Elles sont semblables aux fenêtres parasternales utilisées pour l’échocardiographie. On peut ici imprégner des mouvements à la sonde échographique afin d’obtenir une meilleure image.

Cette fenêtre permet de rechercher la présence de hernie diaphragmatique, d’épanchement péricardique ou d’épanchement pleural. Pour évaluer la présence d’un épanchement péricardique le cœur doit être apprécié dans sa globalité, en coupe longitudinale, avec les quatre compartiments cardiaques clairement identifiés (72). En coupe transversale un épanchement péricardique ne peut être diagnostiqué qu’en visualisant l’apex du cœur, car autrement au niveau des ventricules ou de la base du cœur il devient très facile de confondre un compartiment cardiaque avec un épanchement péricardique en coupe transversale (75).

Figure 5 : Photographie d'un chien pendant la réalisation d'un TFAST au niveau de la fenêtre péricardique gauche (source : SIAMU, Vetagro-Sup).

4) La fenêtre hépato-diaphragmatique

La fenêtre hépato-diaphragmatique est l'unique point qui est commun au TFAST et au AFAST, mais les lésions recherchées sont différentes. On obtient l'image en plaçant la sonde échographique longitudinalement (dirigée vers la tête de l'animal) juste en arrière du processus xiphoïde du sternum, de façon à avoir une fenêtre sur le diaphragme (Figure 3, Figure 6). La profondeur doit être ajustée de façon à ce que le tiers distal du champ échographique se situe dans le thorax (57,72,74,75). On peut ici aussi imprégner des mouvements à la sonde.

La fenêtre hépato-diaphragmatique a d'abord été utilisée pour le AFAST, mais des études ont démontré qu'elle permettait également de diagnostiquer les épanchements pleuraux et péricardiques chez les chiens polytraumatisés, et les ruptures diaphragmatiques chez les chats et les chiens, d'où son utilisation dans le TFAST (18,72,73). Elle présente même des avantages pour la recherche de ces lésions par rapport aux fenêtres péricardiques. En effet, le foie et la vésicule biliaire jouent le rôle de fenêtre acoustique dans le thorax, empêchant ainsi l'interférence avec l'air des poumons qui peut poser problème à la fenêtre péricardique (57,72,74,75).

L'utilisation de cette fenêtre pour l'identification du pneumothorax n'a pas été étudiée mais pourrait être intéressante. En effet le « signe du glissement », qui permet d'exclure un pneumothorax à la fenêtre pulmonaire, est également présent entre les poumons et la surface pleurale au niveau du diaphragme (57).

Figure 6 : Photographie d'un chien pendant la réalisation d'un TFAST au niveau de la fenêtre hépato-diaphragmatique (source : SIAMU, Vetagro-Sup).

IV. Le diagnostic des lésions thoraciques au TFAST

1) Pré-requis

Historiquement, la réticence commune à utiliser l'échographie comme technique d'imagerie pour l'évaluation du thorax était liée à l'idée que l'air est un obstacle insurmontable pour l'obtention d'une image échographique (26,66,91–93). En effet, l'air contenu dans un poumon normal représente de 80 à 85% de son volume total et constitue un obstacle acoustique indéniable à la visualisation des structures anatomiques situées au-delà (94). Environ 85% des ultrasons se reflètent sur la surface pleurale sans la traverser, ils ne se propagent pas dans le poumon mais sont renvoyés à la sonde échographique, produisant ainsi des artéfacts de réverbération horizontaux (94). Les modifications pulmonaires et les épanchements pleuraux doivent se retrouver dans les premiers millimètres sous les plèvres afin d'être accessibles aux ultrasons et pouvoir être visualisés au TFAST, tandis que les lésions localisées en profondeur ne sont pas accessibles (74).

La particularité de l'identification du pneumothorax et des contusions et hémorragies pulmonaires par le TFAST est qu'elle repose sur l'interprétation d'artéfacts et non sur la visualisation de vraies structures anatomiques, contrairement à l'échographie classique (57,94). Ces artéfacts correspondent à une interprétation de signaux par l'échographe non corrélée à une entité morphologique réelle (94). Ils sont dus à des interférences entre les ultrasons, l'air et/ou du liquide. On obtient une image qui s'étend virtuellement en deçà de la ligne pleurale sur tout le champ échographique alors qu'elle ne représente en réalité que les quelques millimètres les plus superficiels des poumons. Les phénomènes biophysiques à l'origine de la formation de ces artéfacts sont mal connus, mais leur corrélation à des lésions thoraciques a été largement étudiée.

Lors d'une échographie TFAST normale sur un animal ne présentant pas de lésion thoracique, en se plaçant au niveau de la fenêtre pulmonaire (gauche ou droite) on obtient une image caractéristique : deux grands cônes d'ombre de part et d'autre du champ échographique, correspondant aux côtes, entre lesquelles on observe dans l'espace intercostal proximal une ligne très hyperéchogène : la ligne pleurale, qui correspond à l'interface entre les ultrasons et l'air contenu dans les poumons (Figure 7).

Distalement à la ligne pleurale, des lignes hyperéchogènes parallèles à celle-ci et équidistantes sont visualisées : ce sont des artéfacts de réverbération de la ligne pleurale, appelées « lignes A » (Figure 7). Leur présence est physiologique mais ne permet pas d'exclure d'éventuelles lésions thoraciques.

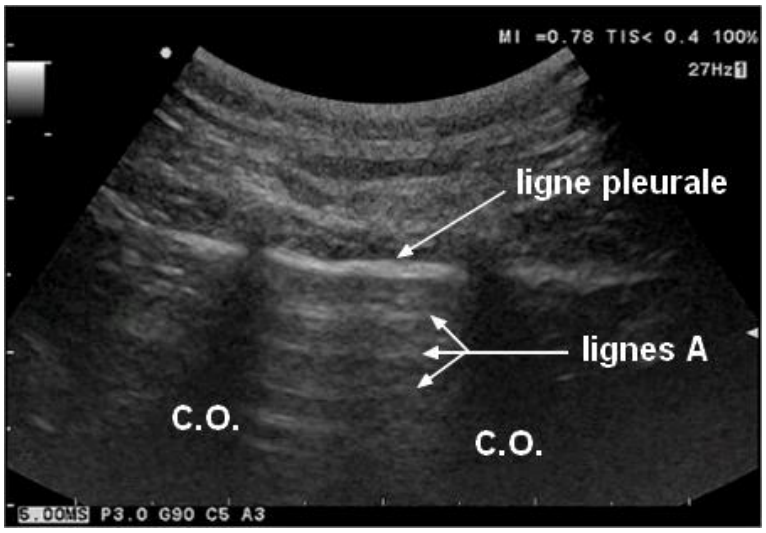

Figure 7 : Image échographique normale au TFAST au niveau d'une fenêtre pulmonaire chez un chat ne présentant pas de lésions thoraciques ; C.O. : cône d'ombre (source : SIAMU, Vetagro-Sup).

2) Le signe du glissement et le diagnostic d'un pneumothorax

En l'absence d'atteinte pulmonaire ou de l'espace pleural, il est possible d'observer le « signe du glissement » (« glide sign » en anglais) en tout point de la ligne pleurale hyperéchogène : il s'agit du mouvement physiologique d'avant en arrière et en temps réel des plèvres pariétales et viscérales glissant l'une sur l'autre au cours de l'inspiration et de l'expiration (6,95). Avec l'échographe en mode B, cela apparaît à l'image comme des points hyperéchogènes progressant le long de la ligne pleurale au cours de la respiration, alors que la sonde échographique est maintenue immobile. La présence du signe du glissement indique une apposition normale du poumon contre la paroi thoracique ; tandis que son absence sur une partie de la ligne pleurale permet de diagnostiquer un pneumothorax à ce point précis du thorax.

Il est important de préciser que sur un arrêt sur image en mode B, on n'observe aucune différence entre un cas de pneumothorax et un cas normal, car le signe du glissement est un mouvement dynamique et doit s'observer en temps réel (6,26,48,62,66) (Figure 8, Figure 9).

En revanche, le mode temps-mouvement de l'échographe permet de matérialiser le signe du glissement et donc de vérifier la présence d'un pneumothorax même sur un arrêt sur image.

Si le signe du glissement est présent on obtient une image caractéristique dite « image de la plage » : on observe des lignes horizontales dans le tiers supérieur de l'image, et un motif granuleux dans les deux tiers inférieurs (semblable à du sable) qui est dû au mouvement de glissement de la ligne pleurale au moment de la capture de l'image (67) (Figure 8). Face à cette image on peut donc exclure la présence d'un pneumothorax.

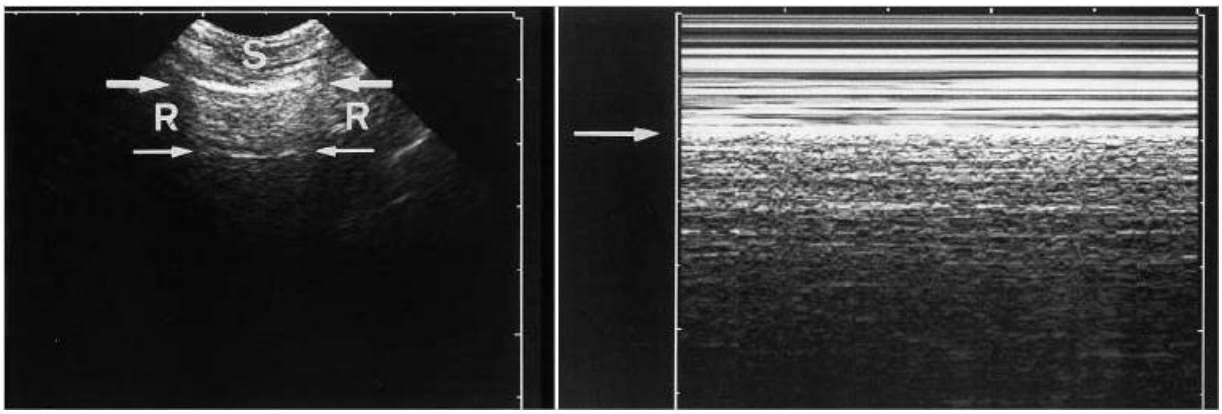

Figure 8 : Image échographique du signe du glissement en mode B et en mode temps-mouvement (67)**.**

A gauche : Signe du glissement visualisé en mode B, le signe du glissement ne se voit pas car il s'agit d'un arrêt sur image. A droite : signe du glissement visualisé en mode temps-mouvement, « image de la plage » caractéristique permettant d'exclure le pneumothorax.

En cas de pneumothorax, le signe du glissement est absent. Les plèvres ne glissent pas l'une sur l'autre au niveau de la ligne pleurale et on observera donc sur l'échographe une succession de lignes parfaitement horizontales, sans motif granuleux, semblable à un code barre (67) (Figure 9). Cette image dite « image en code barre » est caractéristique du pneumothorax.

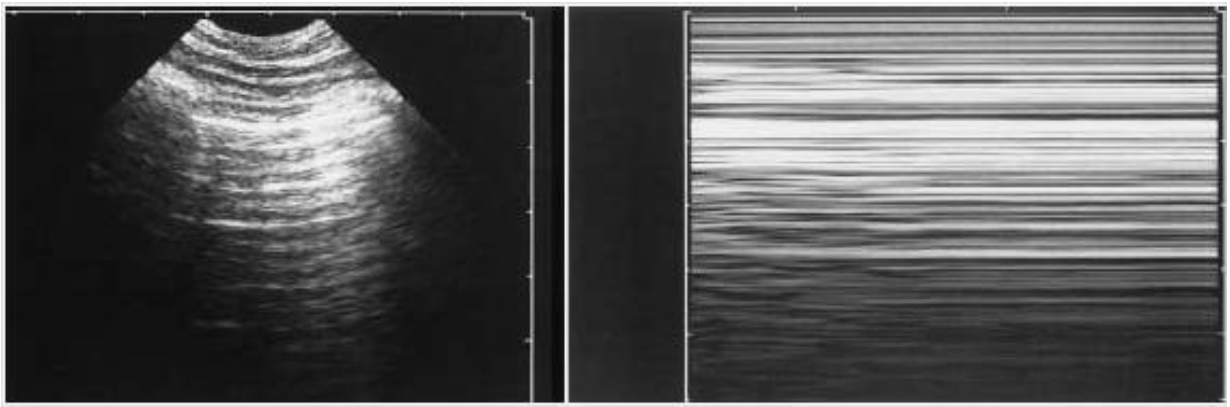

Figure 9 : Image échographique d'un pneumothorax visualisé en mode B et en mode temps-mouvement (67)**.**
A gauche : l'absence de signe du glissement ne se voit pas en mode B car il s'agit d'un arrêt sur image. A droite : « image en code barre » visualisée en mode temps-mouvement, caractéristique du pneumothorax.

Une image normale au niveau de la fenêtre pulmonaire du TFAST correspond donc en mode B à la visualisation de la ligne pleurale entre deux cônes d'ombre, avec présence du signe du glissement tout au long de cette ligne, et de lignes A distalement. En mode temps-mouvement, il s'agit de l'image « de la plage » qui représente le signe du glissement des plèvres.

3) Le signe du poumon humide et le diagnostic des contusions et hémorragies pulmonaires

Le « signe du poumon humide » correspond à la présence de « lignes B » au niveau d'une fenêtre pulmonaire : ce sont des faisceaux hyperéchogènes perpendiculaires à la ligne pleurale qui partent de celle-ci, s'étendent indéfiniment dans le champ échographique profond et oscillent de façon synchrone à l'inspiration et l'expiration, recouvrant au passage les lignes A (57,74,76,90,96,97) (Figure 10). Les lignes B sont facilement identifiables. Leur quantité par champ échographique est variable, pouvant aller jusqu'à former des lignes B coalescentes lorsqu'elles sont nombreuses (Figure 11).

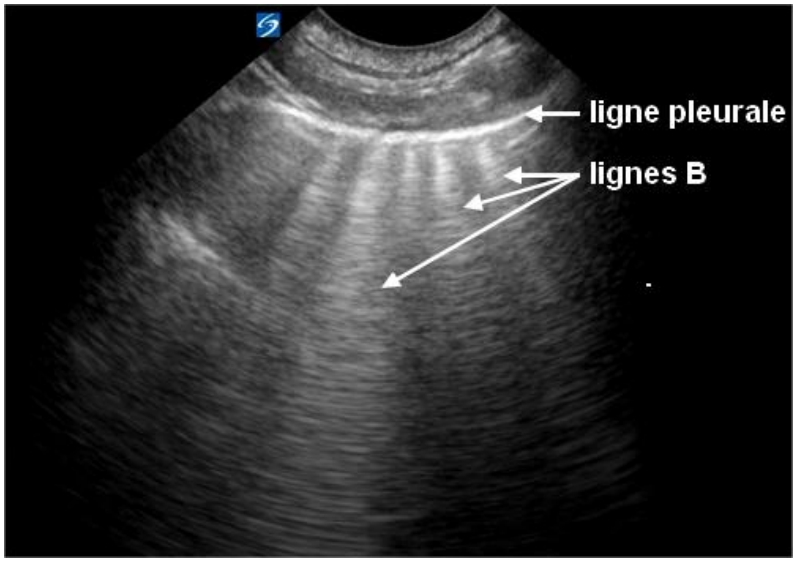

<u>Figure 10 :</u> Image échographique de lignes B visibles au niveau de la fenêtre pulmonaire du TFAST chez un chat ; 5 lignes B sont visualisées (source : SIAMU, Vetagro-Sup).

Les lignes B sont des artéfacts dus à la présence d'une petite quantité de liquide interstitiel directement adjacent à l'air dans les 3 millimètres les plus externes des poumons (90,94), d'où le nom de « signe du poumon humide ». Leur observation au niveau de la fenêtre pulmonaire du TFAST peut donc traduire la présence d'un œdème pulmonaire (cardiogénique ou non cardiogénique), des hémorragies pulmonaires (traumatiques ou liées à une coagulopathie), ou une pneumonie. Les applications cliniques des lignes B ne se limitent donc pas à la traumatologie, elles permettent notamment de suivre l'évolution de pathologies cardiaques et pulmonaires. L'utilisation de ce signe pour le diagnostic de l'asthme félin et de la thrombo-embolie pulmonaire a même été décrite avec le nouveau protocole Vet Blue que nous avons évoqué précédemment, qui est une extension du TFAST (75).

Dans le cas des animaux polytraumatisés étant donné le contexte épidémiologique on considèrera que la présence de lignes B correspond à des hémorragies/contusions pulmonaires d'origine traumatique, sauf preuve du contraire. Par ailleurs, selon plusieurs auteurs, un « signe du poumon humide » au niveau de la fenêtre pulmonaire exclurait systématiquement la présence d'un pneumothorax, car les lignes B ne se forment qu'en l'absence d'air dans l'espace pleural (6,26,57,76,86).

Attention, la présence de lignes B en faible quantité à la fenêtre pulmonaire du TFAST peut être physiologique. Des études récentes sur le protocole Vet Blue ont montré que chez les chiens et les chats ne présentant pas de pathologie respiratoire, la prévalence des lignes B

était faible (présence de lignes B chez 11% des chiens sains et 12% des chats sains), tandis qu'un signe de poumon humide était systémiquement présent chez ceux ayant une pathologie respiratoire (100% des chiens et des chats ayant un œdème pulmonaire) (90,98). De plus, chez les quelques chiens et chats sains présentant des lignes B, une unique ligne B était observée dans la plupart des cas, contre trois à plus de trois lignes B chez les animaux souffrant d'œdème pulmonaire (90,98).

Ce résultat sur l'œdème pulmonaire peut être généralisé à l'ensemble du diagnostic différentiel du signe du poumon humide. On peut considérer aujourd'hui qu'au niveau de la fenêtre pulmonaire c'est la présence de plus de deux lignes B qui est pathologique et correspond à un « poumon humide », c'est-à-dire plus probablement à des hémorragies et contusions pulmonaires chez l'animal polytraumatisé. Au-delà de 2, le nombre de lignes B est corrélé à la sévérité des contusions/hémorragies pulmonaires. Dans les cas les plus sévères elles sont coalescentes et donnent l'image caractéristique du « poumon blanc » qui a été décrite chez l'homme et le chien : le poumon apparaît uniformément hyperéchogène et les lignes A ne sont plus visibles (90,99) (Figure 11).

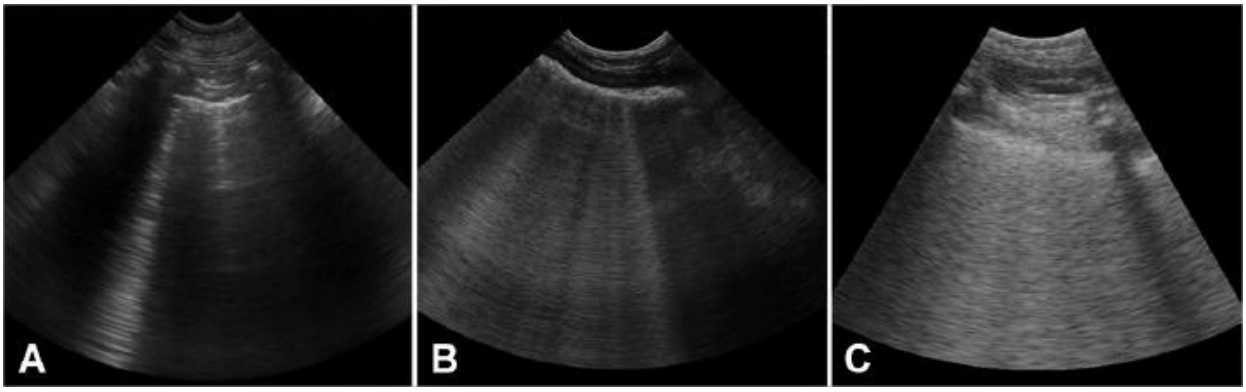

Figure 11 : Images échographiques de lignes B en quantité variable chez des chiens (75)**.**
A : une ligne B est visible sur le champ échographique. B : de nombreuses lignes B sont visibles mais elles sont encore individualisables. C : image caractéristique du « poumon blanc » due à de nombreuses lignes B coalescentes.

4) Le « lung point » : évaluation de la sévérité d'un pneumothorax

Une extension du TFAST permettant d'évaluer la sévérité d'un pneumothorax a été proposée dans les années 2000 en médecine humaine (67). Il s'agit du « lung point » qui permet d'en faire une estimation qualitative : on fait la distinction entre pneumothorax partiel et sévère.

Cela consiste, une fois le pneumothorax identifié, à rechercher le point du thorax où l'on passe brutalement d'une image échographique de pneumothorax (absence de signe du glissement ou image en code barre) en expiration, à une image de parenchyme pulmonaire (signe du glissement présent/lignes B ou image de la plage) lors de l'inspiration (67) (Figure 12). Sur ce point précis du thorax dit « lung point », à chaque nouvelle expiration l'image de pneumothorax revient, puis à chaque inspiration apparaît une image excluant un pneumothorax.

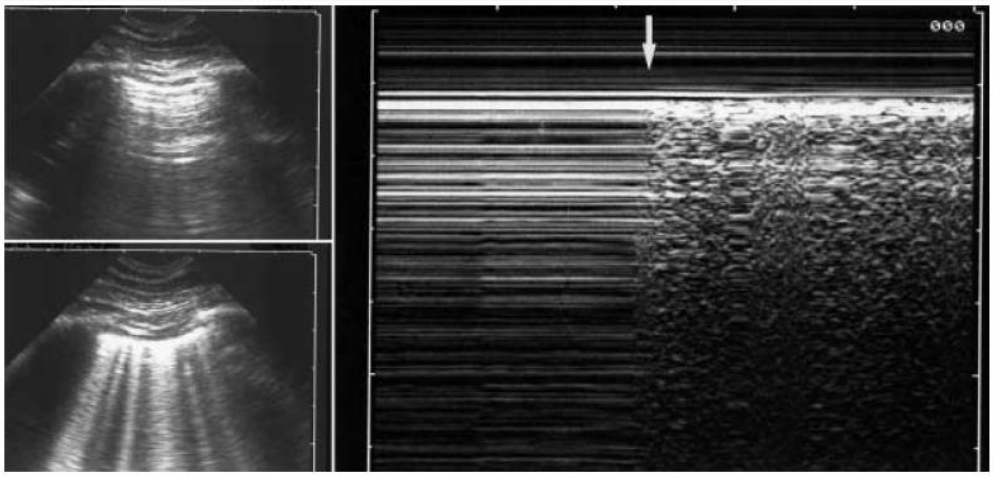

Figure 12 : Visualisation échographique du « lung point » chez un patient présentant un pneumothorax partiel (67)**.**
En haut à gauche : image en mode B à l'expiration, lignes A et absence de signe du glissement ce qui traduit un pneumothorax. En bas à gauche : image obtenue au même point à l'inspiration, apparition d'un signe du glissement et de lignes B incompatibles avec un pneumothorax. A droite : arrêt sur image en mode temps-mouvement, on voit le passage soudain d'une image « en code barre » (pneumothorax) pendant l'expiration à une image normale « de la plage » (pas de pneumothorax) pendant l'inspiration.

La méthode du « lung point » repose sur la théorie suivante. A l'expiration, le pneumothorax a un volume défini ; il est situé surtout dans la partie dorsale de l'espace pleural s'il est partiel, et plus il est étendu plus il limite la surface de contact entre le poumon et la paroi thoracique (67). Une sonde échographique placée légèrement dorsalement à la limite entre l'air libre et le poumon insufflé montrera une image de pneumothorax (absence de signe du glissement) (67). A l'inspiration, le volume pulmonaire augmente légèrement, augmentant ainsi la surface de contact entre le poumon et la paroi thoracique (67). La limite entre le pneumothorax et le poumon est donc déplacée dorsalement. La sonde échographique qui n'a pas bougé montrera alors le poumon (signe du glissement et/ou lignes B) et non plus le pneumothorax (67) (Figure 13).

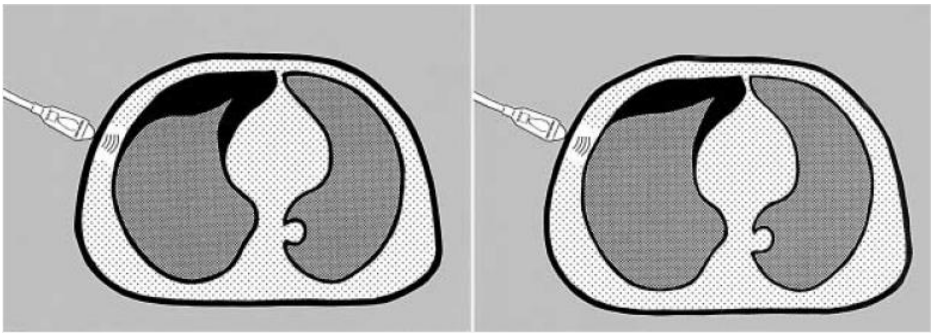

Figure 13 : Schéma illustrant l'explication théorique du « lung point », ici chez un homme en décubitus dorsal (67)**.**
Le pneumothorax est représenté en noir, et les poumons en gris. A gauche : à l'expiration, la sonde est située en regard du pneumothorax. A droite : à l'inspiration, la sonde est en regard du parenchyme pulmonaire.

Le « lung point » correspond donc à la zone où le poumon est de nouveau en contact avec la paroi thoracique lors de l'inspiration. Il s'agit de la zone de transition entre poumon insufflé et poumon atélectasié par la présence d'air dans l'espace pleural.

Cette méthode a d'abord été utilisée chez l'homme, avec le patient couché sur le dos. Elle a ensuite été reprise chez le chien mais pour des raisons de sécurité et de confort l'animal est placé en décubitus sternal (6,57). On place la sonde échographique au niveau de la fenêtre pulmonaire du TFAST. En cas d'image compatible avec un pneumothorax, on déplace la sonde ventralement en plusieurs points afin de rechercher le « lung point », en veillant à observer un cycle respiratoire complet à chaque point (67). Cette technique permet d'estimer grossièrement l'étendue d'un pneumothorax. La présence d'un « lung point » est corrélée à un

pneumothorax partiel, avec une grande surface de contact entre le poumon et la paroi thoracique (67) (Figure 14). Un pneumothorax sévère se traduit au contraire par un « lung point » très ventral voire absent, car le poumon a alors une surface de contact avec la paroi thoracique très limitée même pendant l'inspiration (67) (Figure 14).

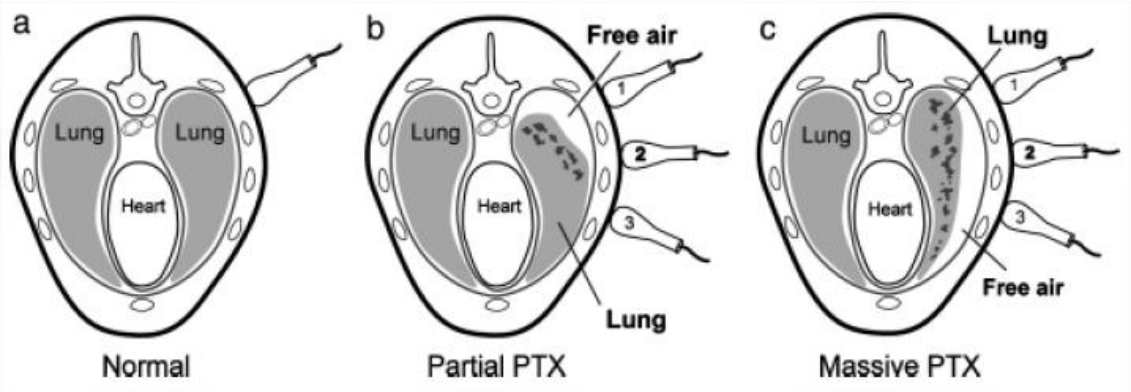

Figure 14 : Schémas représentant la recherche du "lung point" chez un chien en décubitus sternal, en l'absence de pneumothorax (a), en cas de pneumothorax partiel (b), et en cas de pneumothorax sévère (c) (6).

(a) Pas de pneumothorax. (b) Présence d'un pneumothorax et le « lung point » est observé avec la sonde en position 2, ce qui traduit un pneumothorax partiel. (c) Le « lung point » n'est observé dans aucune des 3 positions de la sonde, on a toujours une image de pneumothorax, ce qui traduit un pneumothorax sévère.

5) Le « step sign » et le diagnostic d'autres lésions traumatiques

Une autre image potentiellement observable au niveau de la fenêtre pulmonaire du TFAST est le « signe de l'escalier » ou « step sign » en anglais. On parle de signe de l'escalier lorsque l'on observe une perte de la continuité de la ligne pleurale hyperéchogène qui est déviée et n'apparait plus linéaire, donnant un aspect en marches d'escalier (6) (Figure 15). Ce signe traduit une lésion traumatique qui peut être un hémothorax, une fracture de côte, un volet costal, des contusions des muscles intercostaux, des contusions pulmonaires ou encore une hernie diaphragmatique (6). Attention, ce signe n'est pas significatif et on peut avoir des faux-positifs si la sonde échographique est placée trop caudalement sur le thorax, au niveau où le poumon, le diaphragme et la paroi thoracique se confondent (6,57,74). Nous manquons encore d'études sur l'interprétation de cette image de la fenêtre pulmonaire du TFAST.

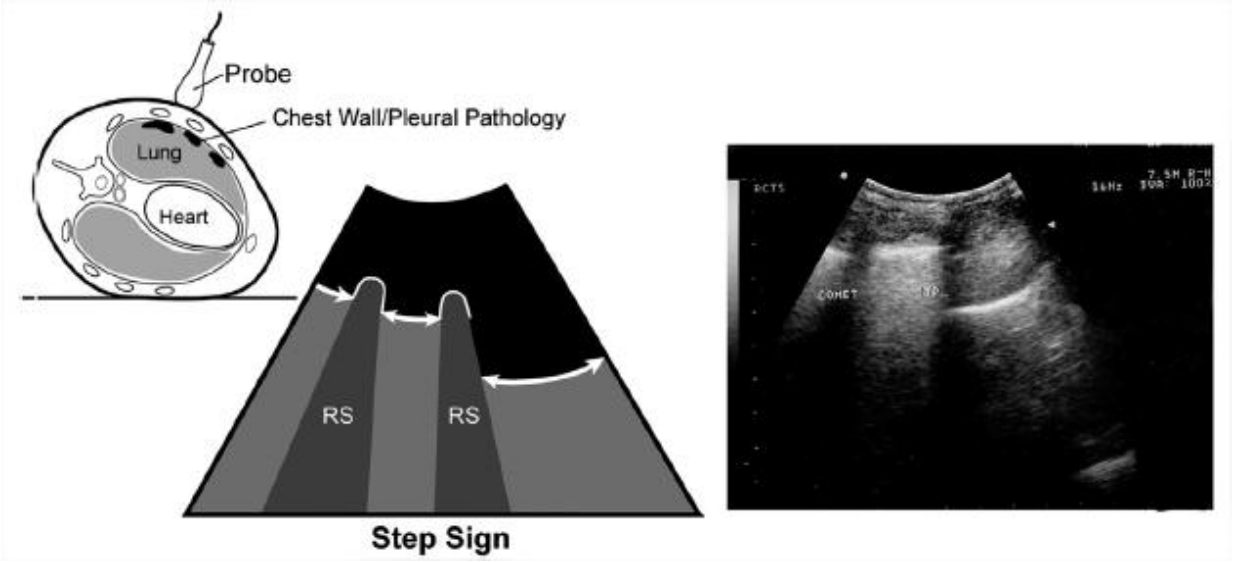

<u>Figure 15 :</u> Schéma et image échographique du "Signe de l'escalier" ou "Step sign" (RS : « rib shadow » : cône d'ombre) (6)**.**

6) Le diagnostic de l'épanchement péricardique

L'épanchement péricardique quant à lui est identifiable au niveau des fenêtres péricardique et hépato-diaphragmatique du TFAST. Le péricarde correspond à la ligne hyperéchogène située à la périphérie du cœur. Au niveau de la fenêtre péricardique bilatérale, on reconnaît un épanchement péricardique à la présence de liquide dans le sac péricardique en coupe longitudinale, c'est-à-dire lorsque l'on observe une zone hypo- à anéchogène entre le péricarde hyperéchogène et l'épicarde (72) (<u>Figure 16</u>). Au niveau de la fenêtre hépato-diaphragmatique du TFAST, on le diagnostique lorsque l'on observe une zone hypo- à anéchogène entourant le cœur (72,74,75).

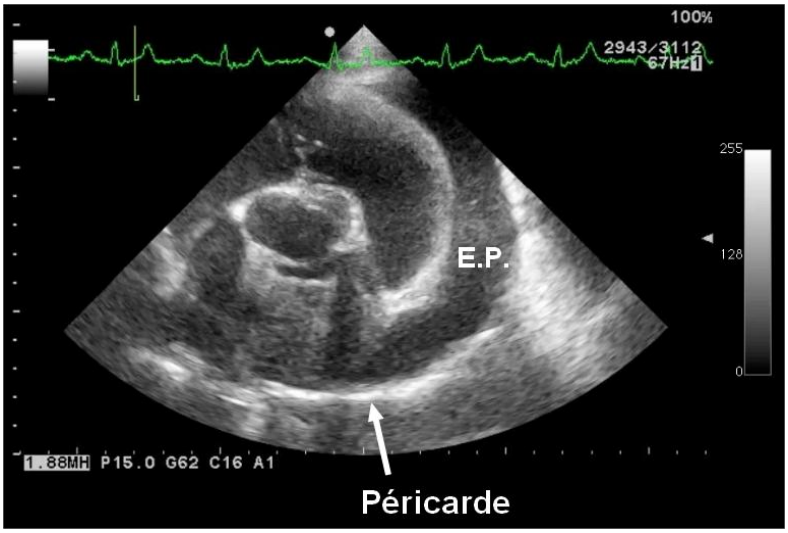

<u>Figure 16 :</u> Image échographique d'un épanchement péricardique (E.P.) au niveau de la fenêtre péricardique du TFAST chez un chien (source : SIAMU, Vetagro-Sup).
L'épanchement péricardique est identifié par la présence d'un liquide anéchogène autour du cœur, et limité par le péricarde.

7) Le diagnostic de l'épanchement pleural

L'épanchement pleural est diagnostiqué par l'observation d'une zone hypo- à anéchogène anguleuse, diffuse, aux contours irréguliers (72,74,75) (<u>Figure 17</u>). Dans le cas d'un animal polytraumatisé, étant donné le contexte épidémiologique on peut considérer que l'épanchement pleural est un hémothorax (6).

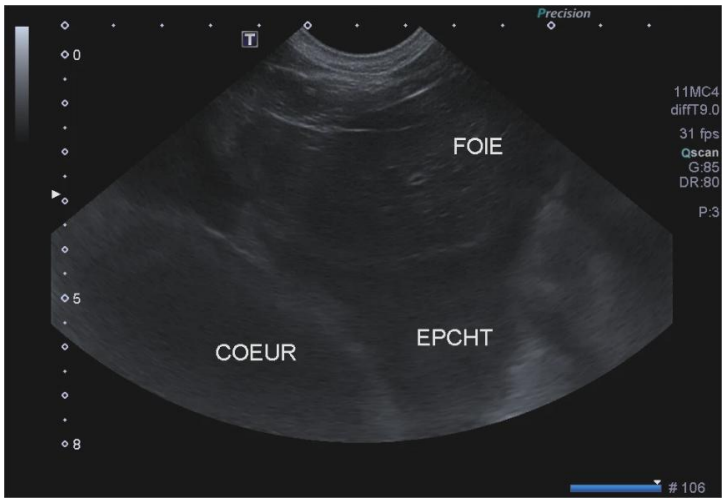

<u>Figure 17 :</u> Image échographique d'un épanchement pleural (EPCHT) visualisé entre le cœur et le foie au niveau de la fenêtre hépato-diaphragmatique du TFAST chez un chien (source : SIAMU, Vetagro-Sup).

8) Le diagnostic d'une rupture du diaphragme

La hernie diaphragmatique d'origine traumatique se recherche sur toutes les fenêtres échographiques du TFAST de part et d'autre de l'animal. Au niveau de la fenêtre hépato-diaphragmatique, en l'absence de rupture du diaphragme on peut observer une courbe hyperéchogène continue qui suit le bord crânial du foie ; elle correspond à position du diaphragme (73) (Figure 18).

Figure 18 : Image échographique normale de la fenêtre hépato-diaphragmatique du TFAST chez un chien (89)**.**
La position du diaphragme est indiquée par les flèches.

Lors de rupture du diaphragme il est rare de pouvoir observer à l'échographie la zone de déchirure (73). Deux signes sont évocateurs de hernie diaphragmatique au TFAST. Le premier est lorsque le bord crânial du foie apparaît très irrégulier au niveau de la fenêtre hépato-diaphragmatique du TFAST (73) (Figure 19). Le second signe est la visualisation d'organes abdominaux au niveau intrathoracique, notamment latéralement au cœur, à la fenêtre hépato-diaphragmatique, péricardique ou pulmonaire plus rarement (73). Les organes impliqués sont parfois difficiles à identifier. Il peut s'agir du foie, de l'intestin grêle, de l'estomac, de la rate ou de l'utérus gravide dans les cas de déchirure d'une partie ventrale du diaphragme, qui sont les plus fréquents (73). On peut observer beaucoup plus rarement le déplacement d'un rein dans les cas rares de déchirures dorsales du diaphragme. Un déplacement de l'estomac peut être difficile à identifier à l'échographie car lorsqu'il est rempli d'air l'estomac se confond avec le poumon (73).

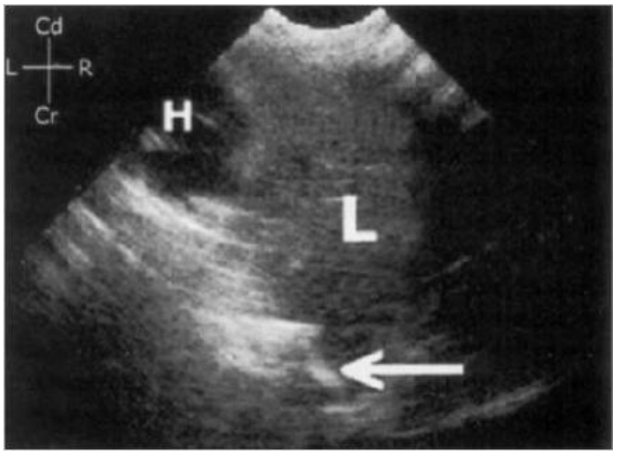

<u>Figure 19 :</u> Image échographique caractéristique d'une rupture du diaphragme au niveau de la fenêtre hépato-diaphragmatique en coupe transversale (73)**.**
Le foie (L) s'étend jusqu'au cœur (H) et son bord crânial apparaît très irrégulier (73)**.**

Par ailleurs, un déplacement du cœur vers la droite peut parfois être observé à la fenêtre hépato-diaphragmatique chez les animaux polytraumatisés sans être forcément associé à une rupture du diaphragme. Selon l'étude publiée en 2003 sur la rupture diaphragmatique chez le chat et le chien (73), ce déplacement pourrait s'expliquer par une atelectasie du poumon adjacent ou par un relâchement des ligaments secondaire au traumatisme.

V. Objectifs de l'étude

L'objectif de cette étude rétrospective est de faire une analyse de la sensibilité et de la spécificité de l'échographie TFAST chez les chiens et chats polytraumatisés que nous avons reçus dans notre centre de soins intensifs, et de les comparer à la littérature. Nous avons choisi la radiographie thoracique comme outil diagnostique de référence tout en connaissant ses limites, qui ont été soulignées dans plusieurs publications en médecine humaine (25,35–39), car elle reste le gold-standard en médecine vétérinaire du fait de la faible disponibilité et du coût du scanner. De plus, on dispose encore aujourd'hui de peu de publications confrontant la radiographie thoracique au scanner chez les carnivores domestiques.

Le protocole que nous avons choisi évalue la sensibilité et la spécificité du TFAST en 5 fenêtres échographiques pour le diagnostic des principales lésions thoraciques rencontrées en traumatologie : le pneumothorax, les contusions et hémorragies pulmonaires, les épanchements pleuraux et péricardiques, et la hernie diaphragmatique. A notre connaissance, il n'existe encore aucune étude comparant le TFAST dans son ensemble à la radiographie thoracique chez les chats polytraumatisés, la seule étude disponible suit un protocole différent du TFAST et s'intéresse uniquement à la rupture diaphragmatique (73). De plus, les études déjà menées chez le chien portent sur des techniques différentes de celle utilisée ici : soit le VetFast-ABCDE (77), soit un TFAST en 4 points avec une évaluation de la sensibilité et de la spécificité pour le pneumothorax en particulier et pour l'ensemble des autres lésions thoraciques sans distinction, et sans inclure les épanchements péricardiques et pleuraux dans l'analyse (6).

L'intérêt de notre étude est donc d'étendre l'analyse aux chats polytraumatisés et d'évaluer la fiabilité du nouveau protocole du TFAST en 5 points pour le diagnostic de chacune des principales lésions thoraciques d'origine traumatique.

Partie 2 : Matériel et méthode

I. Recueil des données

Ce travail est une étude rétrospective sur les chats et les chiens présentés au SIAMU (service de Soins Intensifs, Anesthésiologie et Médecine d'Urgence de VetAgro Sup, Campus Vétérinaire de Lyon) pour polytraumatisme entre le 01/01/2013 et le 31/12/2017.

Les cas ont été récoltés par ordinateur à partir du logiciel clinique du Centre Hospitalier Universitaire Vétérinaire (CHUV) de Lyon, « CLOVIS », où chaque consultation fait l'objet d'un compte-rendu numérique détaillé. La recherche a été faite à partir des mots clés suivants : « polytraumatisme », « polytraumatisé », « AVP », « accident voie publique », « chute », « défenestration », « parachutiste », « parachute », « parachutisme », « morsure » et « polytraumatique ».

1) Critères d'inclusion

Parmi les chats et chiens présentés au SIAMU entre le 01/01/2013 et le 31/12/2017 apparaissant à la recherche sur CLOVIS, nous avons considéré ceux qui ont eu un TFAST et une radiographie thoracique dans les 24 heures suivant leur admission. Le type de traumatisme et le délai entre celui-ci et la présentation de l'animal au SIAMU n'ont pas été pris en compte comme critères de sélection. Aucune sélection sur la race, l'âge ou le sexe n'a été réalisée.

2) Critères d'exclusion

Nous avons dans un premier temps éliminé les redondances puis recherché la mention d'un TFAST et d'une radiographie thoracique à l'admission dans le compte-rendu de chacun des animaux. Les critères d'exclusion étaient les suivants :

- absence de résultat de TFAST noté dans le compte-rendu,
- absence de résultat de radiographie thoracique,
- mention d'un « FAST » positif ou négatif sans précision sur la localisation thoracique ou abdominale de l'examen,
- réalisation d'une thoracocentèse entre le TFAST et la radiographie thoracique,
- délai trop important entre le TFAST et la radiographie (supérieur à 24 heures).

Nous avons ainsi été contraints de réduire le champ de recherche aux animaux polytraumatisés présentés à partir de février 2014, car avant cette date il n'y avait pas encore de systématisation du TFAST et la distinction AFAST/TFAST dans les compte-rendus était ambigue.

3) Relevé des données

Un ensemble de paramètres a été relevé pour chaque animal : date de la consultation au SIAMU, numéro de dossier CLOVIS, nom de l'animal, race, sexe, animal stérilisé ou non, âge de l'animal en années, poids de l'animal, circonstances du traumatisme (AVP/chute/morsure/inconnues), délai approximatif entre le traumatisme et l'admission au SIAMU, réalisation d'une thoracocentèse ou non (si oui, volume prélevé), et le devenir de l'animal au cours de l'hospitalisation : survie/euthanasie/mort pendant l'hospitalisation. Les données ont été regroupées dans un tableur excel avec une feuille de calcul pour l'ensemble des chiens et une autre pour l'ensemble des chats.

Les résultats du TFAST et de la radiographie thoracique ont été consignés dans le tableur tels qu'indiqués dans les comptes-rendus CLOVIS, comme « positif » ou « négatif ». En cas de résultat positif, 5 lésions thoraciques différentes ont été considérées : des contusions/hémorragies pulmonaires (elles ont été regroupées car il n'est pas possible de les distinguer au TFAST), un pneumothorax, un épanchement pleural, un épanchement péricardique, et une hernie diaphragmatique d'origine traumatique. Le diagnostic de plusieurs lésions concommitantes était possible que ce soit au TFAST ou à la radiographie thoracique.

II. Description des lésions thoraciques au TFAST et à la radiographie

A partir de 2014, AFAST, TFAST et radiographie thoracique ont été réalisés de façon systématique à l'admission des animaux polytraumatisés au SIAMU. Les échographies FAST ont été faites et interprétées au sein du SIAMU par l'équipe du SIAMU, tandis que la radiographie thoracique était faite et lue par le service d'imagerie de l'école vétérinaire de Lyon. Les deux services (SIAMU et imagerie) sont indépendants et les imageurs n'avaient jamais connaissance des résultats du TFAST lors de l'interprétation des clichés radiographiques et vice-versa.

L'ordre chronologique entre ces examens et l'heure à laquelle ils ont été faits n'étaient pas renseignés dans les comptes-rendus de consultation du SIAMU sur CLOVIS, mais la date était précisée. Nous avons ainsi pu exclure les cas où le TFAST et/ou la radiographie thoracique étaient réalisés plus de 24 heures après l'admission de l'animal. Nous savons que le TFAST avait toujours lieu avant la radiographie thoracique car celle-ci nécessite que l'animal soit stable pour pouvoir l'emmener en radiologie et l'immobiliser le temps de l'examen. Le TFAST était généralement réalisé dans l'heure suivant la présentation de l'animal au SIAMU, sauf si des mesures de réanimation retardaient la démarche diagnostique. La radiographie thoracique quant à elle était généralement réalisée dans les 24 heures suivant l'admission.

1) TFAST

Le TFAST était réalisé dans la salle de soins intensifs par un étudiant de l'école vétérinaire en rotation au SIAMU sous la supervision d'un interne, ou par l'interne lui-même. Il n'y avait pas toujours un enseignant présent lors des examens FAST. L'échographe utilisé était un appareil sonosite x-porte. La sonde échographique utilisée était une sonde micro-convexe avec une fréquence de 8 à 5 MHz.

Le TFAST était réalisé selon la méthode décrite précédemment (en 5 points) avec l'animal dans sa position la plus confortable, en décubitus latéral ou sternal généralement, voire même en position debout.

Les fenêtres pulmonaires étaient généralement évaluées en premier.

Un pneumothorax était diagnostiqué par l'absence (même partielle) du signe du glissement des plèvres à l'image échographique en mode B d'un côté ou de l'autre de

l'animal, sans estimation de l'étendue du pneumothorax. Le « lung point » décrit précédemment n'était pas recherché. La mention « pneumothorax » était alors notée dans le résultat du TFAST sur le compte-rendu de consultation sur CLOVIS.

Des contusions ou hémorragies pulmonaires étaient diagnostiquées par la présence de plusieurs lignes B sur un même champ échographique d'un côté ou de l'autre de l'animal. Etant donné le contexte de polytraumatisme, le reste du diagnostic différentiel des lignes B était exclu d'emblée, sauf si des éléments de l'anamnèse ou de l'historique de l'animal étaient en faveur d'un œdème pulmonaire ou d'une pneumonie. La mention « contusions/hémorragies pulmonaires » ou « signe du poumon humide » était alors notée sur le compte-rendu de consultation sur CLOVIS. La distinction n'était pas faite entre les contusions et les hémorragies pulmonaires.

Les fenêtres péricardiques étaient évaluées dans un second temps, au niveau du choc précordial de chaque côté de l'animal. La fenêtre hépato-diaphragmatique était évaluée généralement en dernier.

Un épanchement pleural était diagnostiqué par la présence d'une zone hypo- à anéchogène diffuse, aux contours irréguliers, au niveau d'une ou plusieurs des fenêtres échographiques. La mention « épanchement pleural » était alors notée dans le résultat du TFAST sur le compte-rendu de consultation sur CLOVIS. La nature de l'épanchement n'était pas établie avant analyse du liquide d'épanchement prélevé par thoracocentèse, bien que dans ce contexte on puisse fortement suspecter un hémothorax.

Un épanchement péricardique était diagnostiqué par la présence d'une zone hypo- à anéchogène entre le péricarde hyperéchogène et l'épicarde au niveau des fenêtres péricardiques. Au niveau de la fenêtre hépato-diaphragmatique, il était diagnostiqué lorsque l'on observait une zone hypo- à anéchogène entourant le cœur. De même que pour l'épanchement pleural, un hémo-péricarde était alors fortement suspecté. La mention « épanchement péricardique » était alors notée dans le résultat du TFAST sur le compte-rendu CLOVIS.

Une hernie diaphragmatique était diagnostiquée lorsque le bord crânial du foie apparaissait très irrégulier à la fenêtre hépato-diaphragmatique et/ou lorsque l'on observait des organes abdominaux dans la cavité thoracique au niveau de l'une des fenêtres du TFAST. La mention « hernie diaphragmatique » ou « rupture du diaphragme » était alors notée sur le compte-rendu de consultation sur CLOVIS.

2) Radiographie thoracique

Les radiographies thoraciques étaient réalisées dans le service de radiologie du Centre Hospitalier Universitaire Vétérinaire et interprêtées par des imageurs diplômés n'ayant pas connaissance des résultats du TFAST. Trois incidences étaient systématiquement réalisées : une vue latérale droite, une vue latérale gauche, et une vue ventro-dorsale - ou dorso-ventrale pour les animaux dyspnéiques. Les animaux étaient sédatés au besoin, au cas par cas, en cas de dyspnée trop importante ou d'agitation empêchant l'obtention d'un cliché radiographique d'une qualité suffisante.

Un pneumothorax était diagnostiqué à la radiographie par la présence d'une plage d'opacité aérique entre des lobes pulmonaires rétractés et la paroi thoracique ou le diaphragme sur l'une des vues, et/ou une plage d'opacité aérique entre la silhouette cardiaque et le sternum sur une vue de profil - entraînant un soulèvement de la silhouette cardiaque et de la trachée. Les plages d'opacité aérique devaient être radiotransparentes sans le moindre marqueur pulmonaire vasculaire visible. Une augmentation de l'opacité des lobes pulmonaires était également considérée évocatrice d'un pneumothorax.

Des contusions ou hémorragies pulmonaires étaient diagnostiquées par la présence d'une opacification de type interstitielle ou mixte (intersitielle avec des plages alvéolaires), plus ou moins diffuse et avec une distribution asymétrique, en s'appuyant sur le contexte de traumatisme.

Un épanchement pleural était diagnostiqué par l'observation de scissures interlobaires et/ou par la présence d'une plage d'opacité liquidienne entre le bord des poumons et la paroi thoracique, ou dorsalement au sternum sur les vues de profil, avec une rétraction des lobes pulmonaires, associées ou non à un effacement des contours des structures d'opacité liquidienne (cœur, diaphragme). Sur les vues de profil, la présence d'une telle plage entre les lobes pulmonaires caudo-dorsaux et la colonne thoracique (images en « feuilles de sauge ») n'était considérée significative chez le chat que si elle était supérieure à 2,5 espaces intercostaux. En deçà de 2,5 espaces intercostaux, elle était attribuée au décollement physiologique des lobes pulmonaires dû à l'insertion des muscles psoas à ce niveau chez le chat. Une augmentation diffuse de l'opacité thoracique et un déplacement dorsal de la trachée étaient considérés comme des signes évocateurs mais non spécifiques d'un épanchement pleural.

Un épanchement péricardique était suspecté, étant donné le contexte de traumatisme, lorsque le cœur présentait un aspect globuleux avec un élargissement et un arrondissement de la silhouette cardiaque, et/ou lorsque les contours de la silhouette cardiaque apparaissaient particulièrement nets et entraient en contact avec la paroi thoracique.

Une hernie diaphragmatique était diagnostiquée par l'observation d'une déformation ou d'un effacement des contours du diaphragme associés à un déplacement dorsal des lobes pulmonaires, à une diminution de l'image pulmonaire et à une altération de la visualisation de la silhouette cardiaque. Ces signes étaient parfois associés à des images aériques dans la cavité thoracique, traduisant la présence d'anses intestinales.

Les conclusions des radiographies thoraciques étaient ensuite consignées par les imageurs dans un compte-rendu d'imagerie sur CLOVIS, dans le dossier de l'animal correspondant.

III. Analyse statistique

Les statistiques descriptives et analytiques ont été réalisées grâce à un logiciel : le *JMP Statistical Discovery Software*. La distribution de la population des chiens et celle de la population des chats de l'étude ont été étudiées séparément. Les variables prises en compte étaient le sexe, le statut stérilisé/entier, la race, l'âge, le poids, la cause du polytraumatisme, la réalisation d'une thoracocentèse ou non, et le taux de survie en fin d'hospitalisation. Les variables de catégorie ont été rapportées en dénombrement et en pourcentage, tandis que pour les variables continues ont été calculés la moyenne, le minimum, le maximum, et l'intervalle de confiance de la moyenne à 95%.

Pour le TFAST et pour la radiographie thoracique séparément, la prévalence de chacune des lésions thoraciques inclues dans l'étude (contusions ou hémorragies pulmonaires/pneumothorax/épanchement pleural/hernie diaphragmatique/ épanchement péricardique) a été calculée et retranscrite en pourcentage, pour les chiens de l'étude, pour les chats, et pour l'ensemble des animaux de l'étude.

Aucun épanchement péricardique n'ayant été diagnostiqué au TFAST ni à la radiographie thoracique, aucune analyse statistique comparative n'a pu être effectuée sur ce paramètre. Pour les cinq autres lésions thoraciques étudiées, le degré de corrélation entre le TFAST et la radiographie thoracique a été calculé avec le coefficient Kappa pour 3 populations différentes : les chiens ; les chats ; et l'ensemble des chiens et des chats. La corrélation entre le diagnostic au TFAST et à la radiographie était jugée très satisfaisante pour un coefficient Kappa allant de 0,8 à 1, satisfaisante pour un coefficient Kappa compris entre 0,6 et 0,8, modérée entre 0,4 et 0,6, faible entre 0,2 et 0,4, et médiocre pour un coefficient Kappa inférieur à 0,2. L'erreur standard du Kappa a été calculée par le logiciel et l'intervalle de confiance du Kappa a été évalué pour 90% de confiance.

Enfin, la prévalence, la sensibilité, la spécificité, la valeur prédictive positive et la valeur prédictive négative du TFAST par rapport à la radiographie (utilisée comme référence) ont été calculées par un test de Bowker pour chacune des lésions thoraciques prises séparément, et pour les trois populations différentes : l'ensemble des chiens et des chats, puis les chiens, puis les chats. Pour chaque paramètre, une estimation a été calculée par le logiciel, suivie de l'intervalle de confiance à 95%.

Partie 3 : Résultats

I. Description de la population

1) Population de chiens

62 chiens présentés en consultation au SIAMU entre le 01/01/2013 et le 31/12/2017 pour polytraumatisme ont été inclus dans cette étude. 20 chiens présentés avant le 01/02/2014 ont été exclus du fait de la non-systématisation de l'examen TFAST avant cette date. Après le 01/02/2014, 4 chiens ont été exclus de l'étude car la nature abdominale ou thoracique de l'examen FAST n'était pas précisée dans le compte-rendu.

La population des chiens inclus dans l'étude est composée de 45 mâles (41 mâles entiers et 4 stérilisés) et 17 femelles (11 femelles entières et 6 stérilisées). 10 chiens sont de races croisées ou indéfinies. Parmi les autres, 27 races différentes sont représentées, les plus importantes en prévalence étant le labrador, le border collie et le teckel (Annexe 1). L'âge des chiens inclus dans l'étude va de 2,5 mois à 15 ans, avec une moyenne de 4,9 ans [3,8 – 6,0 ans]. Le poids des chiens inclus va de 750 g à 45,4 kg, avec une moyenne de 18,6 kg [15,6 – 21,7 kg]. Parmi les causes de polytraumatisme décrites, 80% sont des AVP (50 chiens sur 62), 10% sont des chutes (6 chiens/ 62) et 10% des morsures (6 chiens/62). Des thoracocentèses ont été réalisées sur 8 des chiens de l'étude suite aux examens d'imagerie : 6 thoracocentèses ont permi de prélever de l'air, une thoracocentèse a permi de prélever de l'air associé à un épanchement hémorragique, et une thoracocentèse est revenue négative. Le taux de survie en fin d'hospitalisation chez les chiens est de 87,1% (54 chiens/62), 5 chiens ayant été euthanasiés pour des raisons médicales ou financières, et 3 chiens étant morts au cours de l'hospitalisation.

2) Population de chats

74 chats présentés au SIAMU entre le 01/01/2013 et le 31/12/2017 pour polytraumatisme ont été inclus dans l'étude. 12 chats présentés avant le 01/02/2014 ont été exclus du fait de la non-systématisation de l'examen TFAST avant cette date. Après le 01/02/2014, 2 chats ont été exclus de l'étude car la nature abdominale ou thoracique de l'examen FAST n'était pas précisée, 1 chat a été exclu car la radiographie thoracique avait été faite 48 heures après le TFAST, et 1 autre chat a été exclu car une thoracocentèse avait été réalisée entre le TFAST et la radiographie.

La population des chats inclus dans l'étude est composée de 47 mâles (16 mâles entiers et 31 stérilisés) et 27 femelles (13 femelles entières et 14 stérilisées). 66 chats sur 74 - soit 89% des chats - sont de type européen. Les chats de race sont 4 chats Siamois, 2 Maine Coon, 1 Chartreux et 1 Norvégien (Annexe 2). L'âge des chats inclus dans l'étude va de 2,5 mois à 16 ans, avec une moyenne de 2,8 ans [2,0 – 3,6 ans]. Le poids des chats inclus va de 1,5 à 7,2 kg, avec une moyenne de 3,9 kg [3,7 – 4,2 kg]. Parmi les causes de polytraumatisme décrites, les chutes représentent 53% des cas (39 chats sur 74), les AVP 40% (30 chats/74), 4% sont des polytraumatismes de cause inconnue (3 chats/74) et 3% sont des morsures (2 chats/74). Des thoracocentèses ont été réalisées sur 9 des chats de l'étude à la suite des examens d'imagerie : 7 thoracocentèses ont permi de prélever de l'air, et 2 thoracocentèses sont revenues négatives. Le taux de survie en fin d'hospitalisation chez les chats est de 87,8% (65 chats/74). 8 chats ont été euthanasiés pour des raisons médicales ou financières et 1 seul chat est mort au cours de l'hospitalisation.

II. Résultats d'imagerie thoracique

1) TFAST

56% des animaux inclus dans l'étude (76/136), chats et chiens confondus, présentent des lésions thoraciques au TFAST. 37% des animaux (50/136) présentent des contusions/hémorragies pulmonaires au TFAST. 22% (30/136) présentent un pneumothorax, 7% (10/136) présentent un épanchement pleural, et 1% des animaux (2/136) présente une hernie diaphragmatique au TFAST. Aucun épanchement péricardique n'a été diagnostiqué au TFAST que ce soit chez les chiens ou les chats.

Parmi les chiens de l'étude, 52% (32 chiens/62) ont un TFAST positif. 29% des chiens (18 chiens/62) présentent des contusions/hémorragies pulmonaires au TFAST. 21% (13 chiens/62) présentent un pneumothorax et 11% (7 chiens/62) présentent un épanchement pleural au TFAST. Un seul chien avait une hernie diaphragmatique visible au TFAST. Sur les 8 thoracocentèses réalisées chez les chiens, 6 ont confirmé le résultat du TFAST : 5 pneumothorax et un cas de pneumothorax associé à un épanchement pleural. Une thoracocentèse a permis de confirmer un pneumothorax qui avait été détecté à la radiographie et non au TFAST, et une thoracocentèse est revenue négative alors que les deux examens d'imagerie étaient revenus en faveur d'un épanchement pleural.

Concernant les chats inclus dans l'étude, 59% (44 chats/74) ont un TFAST positif. 43% des chats (32 chats/74) présentent des contusions/hémorragies pulmonaires au TFAST. 23% (17 chats/74) présentent un pneumothorax et 4% (3 chats/74) présentent un épanchement pleural au TFAST. Un seul chat avait une hernie diaphragmatique visible au TFAST. Sur les 9 thoracocentèses réalisées chez les chats, 8 ont confirmé le résultat du TFAST : 7 pneumothorax et un cas où le TFAST et la thoracocentèse sont revenus négatifs, alors qu'à la radiographie un pneumothorax avait été identifié. Une thoracocentèse est revenue négative comme la radiographie, tandis qu'au TFAST un pneumothorax avait été diagnostiqué.

2) Radiographie thoracique

57% des animaux inclus dans l'étude (78/136), chats et chiens confondus, présentent des lésions thoraciques visibles à la radiographie. 45% des animaux (61/136) présentent des contusions/hémorragies pulmonaires à la radiographie thoracique. 24% (32/136) présentent un pneumothorax, 14% (19/136) présentent un épanchement pleural, et 3% des animaux (4/136) présentent une hernie diaphragmatique à la radiographie thoracique. De même que pour le TFAST, aucun épanchement péricardique n'a été diagnostiqué ni chez les chiens ni chez les chats.

Parmi les chiens de l'étude, 53% (33 chiens/62) présentent des lésions thoraciques à la radiographie. 39% des chiens (24 chiens/62) présentent des contusions/hémorragies pulmonaires à la radiographie thoracique. 21% (13 chiens/62) présentent un pneumothorax, 15% (9 chiens/62) présentent un épanchement pleural et 3% (2 chiens/62) présentent une hernie diaphragmatique à la radiographie.

Concernant les chats inclus dans l'étude, 61% (45 chats/74) présentent des lésions thoraciques à la radiographie. 50% des chats (37 chats/74) présentent des contusions/hémorragies pulmonaires à la radiographie. 26% (19 chats/74) présentent un pneumothorax, 14% (10 chats/74) présentent un épanchement pleural et 3% (2 chats/74) présentent une hernie diaphragmatique à la radiographie.

3) Concordance entre le TFAST et la radiographie thoracique

a. Sur la population globale

Les valeurs de corrélation (kappa), sensibilité, spécificité, prévalence, valeur prédictive positive et valeur prédictive négative sont présentées dans les tableaux ci-dessous.

<u>Tableau I :</u> Degré de corrélation Kappa, sensibilité, spécificité, prévalence et valeurs prédictives positive et négative du TFAST par rapport à la radiographie thoracique sur l'ensemble de la population de l'étude.

	Kappa	Erreur standard	Kappa intervalle de confiance à 90%		Sensibilité		Spécificité	
			Valeur inf	Valeur sup	Estimation	Intervalle de confiance à 95%	Estimation	Intervalle de confiance à 95%
Contusions/hém. pulmonaires	0,470876	0,075639	0,34646	0,595292	0,623	[0,497 ; 0,734]	0,84	[0,741 ; 0,906]
Pneumothorax	0,58231	0,083557	0,444871	0,719748	0,656	[0,483 ; 0,796]	0,913	[0,844 ; 0,954]
Epanchement pleural	0,656566	0,103897	0,485671	0,827461	0,526	[0,317 ; 0,727]	1	[0,968 ; 1]
Hernie diaphragmatique	0,66	0,224425	0,290854	1	0,5	[0,15 ; 0,85]	1	[0,972 ; 1]

	Prévalence		Valeur Prédictive Positive		Valeur Prédictive Négative	
	Estimation	Intervalle de confiance à 95%	Estimation	Intervalle de confiance à 95%	Estimation	Intervalle de confiance à 95%
Contusions/hémorragies pulmonaires	0,449	[0,368 ; 0,532]	0,76	[0,626 ; 0,857]	0,733	[0,631 ; 0,815]
Pneumothorax	0,235	[0,172 ; 0,313]	0,7	[0,521 ; 0,833]	0,896	[0,824 ; 0,941]
Epanchement pleural	0,14	[0,091 ; 0,208]	1	[0,722 ; 1]	0,929	[0,87 ; 0,962]
Hernie diaphragmatique	0,029	[0,011 ; 0,073]	1	[0,342 ; 1]	0,985	[0,947 ; 0,996]

En regroupant les chiens et les chats de cette étude, il apparaît que les lésions thoraciques pour lesquelles le **degré de corrélation** entre le TFAST et la radiographie thoracique est **le meilleur** sont **l'épanchement pleural et la hernie diaphragmatique**. En effet, le coefficient de corrélation pour l'épanchement pleural et la hernie diaphragmatique est respectivement de 0,66 [0,49-0,83] et de 0,66 [0,29-1], ce qui est satisfaisant.

En revanche, la détection des contusions/hémorragies pulmonaires et du pneumothorax au TFAST présente un degré de corrélation modéré avec la radiographie thoracique.

Pour les 4 lésions thoraciques considérées ici, la spécificité du TFAST par rapport à la radiographie est très satisfaisante : elle est supérieure à 80% pour chacune des lésions, et elle est de 100% pour l'épanchement pleural et la hernie diaphragmatique. Néanmoins, pour ces deux dernières lésions la sensibilité du TFAST est modérée, tandis qu'elle est satisfaisante pour le pneumothorax et les contusions et hémorragies pulmonaires (respectivement 66% [48-80] et 62% [50-73]). C'est donc pour le pneumothorax que le TFAST est le plus sensible si l'on considère les chiens et les chats de l'étude. Sa sensibilité pour la détection de la hernie diaphragmatique est en revanche seulement de 50% [15-85], ce qui signifie que seul un cas de hernie sur deux est détecté par cette méthode : il s'agit de la lésion pour laquelle le TFAST est le moins sensible. Néanmoins, la prévalence de la hernie diaphragmatique étant très faible dans notre échantillon et la spécificité étant de 100%, les valeurs prédictives positive et négative du TFAST pour cette lésion sont tout de même très satisfaisantes.

b. Chez les chiens polytraumatisés

Les valeurs de corrélation (kappa), sensibilité, spécificité, prévalence, valeur prédictive positive et valeur prédictive négative sont présentées dans les tableaux ci-dessous.

<u>Tableau II :</u> Degré de corrélation Kappa, sensibilité, spécificité, prévalence et valeurs prédictives positive et négative du TFAST par rapport à la radiographie thoracique chez les chiens polytraumatisés de l'étude.

	Kappa	Erreur standard	Kappa intervalle de confiance à 90%		Sensibilité		Spécificité	
			Valeur inf	Valeur sup	Estimation	Intervalle de confiance à 95%	Estimation	Intervalle de confiance à 95%
Contusions/hém. pulmonaires	0,501149	0,113095	0,315125	0,687174	0,583	[0,388 ; 0,755]	0,895	[0,759 ; 0,958]
Pneumothorax	0,610675	0,124635	0,405669	0,815681	0,692	[0,424 ; 0,873]	0,918	[0,808 ; 0,968]
Epanchement pleural	0,856813	0,098576	0,69467	1	0,778	[0,453 ; 0,937]	1	[0,932 ; 1]
Hernie diaphragmatique	0,659341	0,31769	0,136787	1	0,5	[0,095 ; 0,905]	1	[0,940 ; 1]

	Prévalence		Valeur Prédictive Positive		Valeur Prédictive Négative	
	Estimation	Intervalle de confiance à 95%	Estimation	Intervalle de confiance à 95%	Estimation	Intervalle de confiance à 95%
Contusions/hémorragies pulmonaires	0,387	[0,276 ; 0,512]	0,778	[0,548 ; 0,91]	0,773	[0,63 ; 0,872]
Pneumothorax	0,21	[0,127 ; 0,326]	0,692	[0,424 ; 0,873]	0,918	[0,808 ; 0,968]
Epanchement pleural	0,145	[0,078 ; 0,253]	1	[0,646 ; 1]	0,964	[0,877 ; 0,99]
Hernie diaphragmatique	0,032	[0,009 ; 0,11]	1	[0,207 ; 1]	0,984	[0,913 ; 0,997]

En considérant la population des chiens polytraumatisés de l'étude, la lésion thoracique qui présente **le meilleur degré de corrélation entre TFAST et radiographie thoracique** est **l'épanchement pleural**, avec un coefficient de corrélation très satisfaisant de 0,86 [0,69-1]. Le degré de corrélation le moins bon est celui des contusions et hémorragies pulmonaires, à 0,50 [0,32-0,69]. Pour les autres lésions, la corrélation entre TFAST et radiographie est satisfaisante.

Ici encore, la spécificité du TFAST par rapport à la radiographie thoracique est très bonne, avec des valeurs allant de 89% à 100% pour toutes les lésions considérées. En revanche, la sensibilité du TFAST pour la détection des lésions thoraciques n'est pas très

satisfaisante, notamment pour la hernie diaphragmatique et les contusions pulmonaires avec une sensibilité respectivement de 50% [9,5-90,5] et de 58% [38,8-75,5].

c. Chez les chats polytraumatisés

Les valeurs de corrélation (kappa), sensibilité, spécificité, prévalence, valeur prédictive positive et valeur prédictive négative sont présentées dans les tableaux ci-dessous.

Tableau III : Degré de corrélation Kappa, sensibilité, spécificité, prévalence et valeurs prédictives positive et négative du TFAST par rapport à la radiographie thoracique chez les chats polytraumatisés de l'étude.

	Kappa	Erreur standard	Kappa intervalle de confiance à 90%		Sensibilité		Spécificité	
			Valeur inf	Valeur sup	Estimation	Intervalle de confiance à 95%	Estimation	Intervalle de confiance à 95%
Contusions/hém. pulmonaires	0,432432	0,103855	0,261606	0,603259	0,649	[0,488 ; 0,782]	0,784	[0,628 ; 0,886]
Pneumothorax	0,55996	0,112463	0,374975	0,744946	0,632	[0,41 ; 0,809]	0,909	[0,804 ; 0,961]
Epanchement pleural	0,425721	0,169083	0,147604	0,703837	0,3	[0,108 ; 0,603]	1	[0,943 ; 1]
Hernie diaphragmatique	0,66055	0,31713	0,138918	1	0,5	[0,095 ; 0,905]	1	[0,949 ; 1]

	Prévalence		Valeur Prédictive Positive		Valeur Prédictive Négative	
	Estimation	Intervalle de confiance à 95%	Estimation	Intervalle de confiance à 95%	Estimation	Intervalle de confiance à 95%
Contusions/hémorragies pulmonaires	0,5	[0,389 ; 0,611]	0,75	[0,579 ; 0,867]	0,69	[0,54 ; 0,809]
Pneumothorax	0,257	[0,171 ; 0,367]	0,706	[0,469 ; 0,867]	0,877	[0,768 ; 0,939]
Epanchement pleural	0,135	[0,075 ; 0,231]	1	[0,439 ; 1]	0,901	[0,81 ; 0,951]
Hernie diaphragmatique	0,027	[0,007 ; 0,093]	1	[0,207 ; 1]	0,986	[0,926 ; 0,998]

La hernie diaphragmatique est la seule lésion qui présente une corrélation satisfaisante chez les chats, avec une valeur de 0,66 [0,14-1] ; de plus les valeurs de sensibilité et spécificité pour cette lésion sont identiques à celles obtenues chez le chien (respectivement 50% et 100%). Pour toutes les autres lésions, la corrélation entre le TFAST et la radiographie est modérée chez le chat.

Le TFAST présente chez les chats une spécificité très satisfaisante supérieure à 90%, sauf pour les contusions pulmonaires pour lesquelles elle est satisfaisante, à 78% [63-89].

Le TFAST apparaît ici nettement moins sensible chez le chat pour la détection du pneumothorax et de l'épanchement pleural. Il présente pour l'épanchement pleural une sensibilité passable de 30% [11-60], ce qui signifie que seuls 3 cas d'épanchement sur 10 ont été détectés au TFAST. Pour la détection du pneumothorax, la sensibilité du TFAST chez le chat est de 63,2% [41-80,9].

Partie 4 : Discussion

Notre travail permet une nouvelle fois de montrer l'intérêt du TFAST dans la détection de lésions thoraciques induites par un traumatisme chez le chien et le chat, mais aussi ses limites.

1) Population d'étude

Dans notre étude, 57% des animaux inclus, chats et chiens confondus, présentent des lésions thoraciques visibles à la radiographie, ce qui rejoint les données déjà disponibles dans la littérature (5,6,15,20). La prévalence de lésions telles que les contusions et hémorragies pulmonaires ou le pneumothorax est élevée chez les patients polytraumatisés, et il a été démontré qu'elles sont associées à une augmentation du taux de mortalité : il varie alors de 11 à 18%, contre 11% sur tous les traumatismes confondus (21–23). Ces données soulignent l'importance de disposer de techniques fiables pour le diagnostic précoce des lésions thoraciques en urgentologie, afin d'adapter au mieux la prise en charge du patient.

Concernant les contusions et hémorragies pulmonaires, nous avons obtenu une prévalence supérieure aux chiffres rapportés dans la plupart des études précédentes : 45% des animaux (61/136) présentent des contusions/hémorragies pulmonaires à la radiographie, contre 19% des cas visualisés au scanner dans l'article de Walters et al, 20% des cas à la radiographie dans celui d'Armenise et al, et 13,4% des cas dans une étude de 2004 sur des chats « parachutistes » (11,15,77). Cette prévalence plus importante dans notre étude peut s'expliquer par des différences d'interprétation radiographique entre les imageurs. Une opacification interstitielle à alvéolaire dans un contexte de traumatisme est souvent indiquée en faveur de contusions pulmonaires. D'autres hypothèses telles que l'âge de l'animal ou un décubitus latéral prolongé pouvaient parfois expliquer les résultats des clichés radiographiques observés, mais dans le contexte de polytraumatisme les hémorragies et contusions pulmonaires étaient généralement considérées l'hypothèse la plus probable. De plus, le taux de mortalité dans notre étude étant similaire à celui de la littérature (5,8,9,14,15), il ne semble pas que nous ayons eu des cas significativement plus sévères. Il est donc possible que les contusions et hémorragies pulmonaires aient été surestimées dans notre étude.

Pour le pneumothorax, l'épanchement pleural et la hernie diaphragmatique, compte tenu de la grande variabilité des données disponibles dans la littérature, nos valeurs de prévalence semblent cohérentes, de même que pour l'épanchement péricardique pour lequel aucun cas n'a été diagnostiqué ni à la radiographie ni au TFAST dans notre travail (5–7,11,15,16,20,77).

Enfin, nous avons également analysé les taux de mortalité des animaux en fin d'hospitalisation, ce qui comprenait les décès par mort naturelle au cours de l'hospitalisation mais aussi les animaux euthanasiés. Le taux de mortalité est de 12,9% chez les chiens polytraumatisés et de 12,2% chez les chats. Ces valeurs rejoignent celles de la littérature, où l'on trouve un taux de mortalité variant autour de 13% en cas de traumatisme pénétrant chez le chat et le chien (14,15) et un taux de mortalité moindre, autour de 10%, en cas de traumatisme fermé (5,8,9).

2) Les hernies diaphragmatiques

Concernant les hernies diaphragmatiques, nous avons obtenu une spécificité de 100%, soit très satisfaisante, quelle que soit la population considérée. Nos résultats rejoignent ceux d'une étude parue en 2003 sur des chats et chiens présentés pour une suspicion de hernie diaphragmatique d'origine traumatique, où le diagnostic de cette lésion au TFAST était correct dans 93% des cas (73).

En revanche, nous avons obtenu une sensibilité de seulement 50% pour cette lésion. Ce résultat est à nuancer au vu du nombre de cas de hernies diaphragmatiques qui était extrêmement faible dans l'échantillon considéré (2 cas chez les chiens et 2 cas chez les chats), ce qui semble à l'évidence insuffisant pour une analyse statistique significative. Il conviendrait donc de refaire une analyse similaire pour la hernie diaphragmatique sur un plus grand échantillon, avec une prévalence plus élevée.

3) Le pneumothorax

Les valeurs de spécificité obtenues (91,3% sur la population globale) sont très satisfaisantes et concordent avec celles de l'article de 2008 sur le diagnostic du pneumothorax au TFAST, qui montrait une spécificité de 93,4% par rapport à la radiographie thoracique chez les chiens polytraumatisés (6). Dans notre étude, la spécificité du TFAST chez le chien est comparable, autour de 91,8%.

En revanche, la sensibilité pour le pneumothorax chez le chien est ici de 69,2%, contre 78,1% dans l'étude de Lisciandro et al (6). De plus, d'après nos résultats la sensibilité est même moindre chez le chat, avec 63,2%, ce qui donne une sensibilité globale de 65,6% pour les deux espèces confondues. Les valeurs de corrélation entre le TFAST et la radiographie pour le pneumothorax sont également peu satisfaisantes dans notre étude (de 0,56 à 0,61), faisant a priori du TFAST un mauvais outil diagnostique pour la détection du pneumothorax chez le chien et le chat. Cela va à l'encontre des conclusions de Lisciandro et al (6), bien que nous ayons utilisé la même technique de référence qu'est la radiographie thoracique.

Comment expliquer alors ces disparités ? Plusieurs facteurs peuvent gêner la bonne visualisation de la ligne pleurale et du signe du glissement au TFAST, affectant ainsi sa sensibilité et sa spécificité par rapport à la radiographie thoracique. Une tachypnée notamment peut rendre difficile l'observation du signe du glissement à cause de la diminution de l'amplitude des mouvements et de la rapidité des cycles respiratoires. De même, des plaies thoraciques ou un emphysème sous-cutané important d'origine traumatique, lésion que nous n'avons pas étudiée ici, peuvent également limiter le passage des ultrasons et induire en erreur l'opérateur, comme cela avait été suggéré dans l'étude de 2008 de Lisciandro et al (6).

Dans notre cas, la principale limite tient à la diversité des personnes ayant interprété les TFAST : étudiants, internes, résidents et enseignants. La personne en charge pouvait être un étudiant en rotation clinique au SIAMU, parfois peu expérimenté dans la réalisation et l'interprétation de cet examen. Or le TFAST est reconnu comme plus technique et nécessitant d'avantage d'expérience que le AFAST (6). Dans l'étude de Lisciandro et al notamment, la sensibilité était nettement supérieure lorsque le TFAST était fait par le clinicien ayant le plus d'expérience (95,2% contre 78,1% pour la sensibilité ; et 96% contre 93,4% pour la spécificité) (6). Dans notre cas, les personnes effectuant le TFAST pouvaient avoir des niveaux d'expérience extrêmement variables. Cela a pu constituer un biais en diminuant artéfactuellement la sensibilité du TFAST par rapport à la radiographie, d'autant que les radiographies thoraciques étaient elles au contraire toujours interprétées par des imageurs

diplômés expérimentés. Cependant, en comparaison à la sensibilité lors de TFAST réalisé par le clinicien le moins expérimenté dans l'étude de Lisciandro et al (6), la sensibilité dans notre étude reste encore inférieure, ce qui montre les difficultés et la technicité du diagnostic des pneumothorax au TFAST.

A notre connaissance, une seule étude à ce jour a évalué le degré de corrélation entre TFAST et scanner chez des chiens et chats polytraumatisés (15). Parue en 2018, cette étude a démontré une faible corrélation entre le TFAST et le scanner pour le diagnostic du pneumothorax, et une corrélation modérée pour le diagnostic de l'épanchement pleural (15). Les auteurs proscrivent alors le TFAST pour la recherche d'un pneumothorax d'origine traumatique chez le chien et le chat. Si l'on considère le scanner comme l'examen d'imagerie de référence, cela remet complètement en question les conclusions de l'article de Lisciandro et al qui affirmaient que le TFAST serait un bon examen pour le diagnostic du pneumothorax (6), ainsi que nos résultats chez le chien et chez chiens et chats confondus (corrélation modérée à satisfaisante pour le pneumothorax, satisfaisante à très satisfaisante pour l'épanchement pleural).

Néanmoins, si l'on considère nos résultats globaux et ceux chez le chien, bien que nos valeurs de corrélation entre TFAST et radiographie soient supérieures à celles de cette étude sur le scanner (15), on remarque une même tendance : il semble que le TFAST soit plus fiable pour le diagnostic d'un épanchement pleural (corrélation satisfaisante à très satisfaisante dans notre étude, et modérée dans celle de Walters et al), que pour celui d'un pneumothorax (corrélation respectivement modérée à satisfaisante, et faible dans l'étude de Walters et al) (15). Cela soutient donc l'utilisation du TFAST pour le diagnostic des épanchements pleuraux d'origine traumatique, contrairement au pneumothorax. Les différences de degré de corrélation observées entre les deux études peuvent s'expliquer par le fait que nous ayons comparé le TFAST à la radiographie thoracique, tandis que Walters et al l'ont comparé au scanner, plus sensible et spécifique que la précédente (15). De plus, dans leur protocole ne figurait pas la fenêtre hépato-diaphragmatique du TFAST (15) qui est reconnue pour être un point clé dans la détection des épanchements pleuraux, avec des valeurs de sensibilité et spécificité même supérieures à celles de la radiographie chez l'Homme (25,26,48–50,52,53,59–65). Le fait que nous ayons ajouté ce cadran au protocole peut également jouer un rôle dans nos valeurs de corrélation chez le chien, supérieures à celles de Walters et al (15).

L'idéal pour confronter toutes ces données serait de mener une étude chez le chien et le chat qui compare les résultats du TFAST et de la radiographie thoracique entre eux, puis de l'un et de l'autre par rapport au scanner pris comme technique de référence, avec des populations d'étude de plus grande taille.

Par ailleurs, dans notre analyse statistique nous n'avons pas tenu compte de la nature du traumatisme. Or, l'étude de 2008 de Lisciandro et al sur le pneumothorax suggérait que la sensibilité et la spécificité du TFAST seraient meilleures chez les chiens victimes de traumatisme pénétrant par rapport à ceux ayant subi un traumatisme fermé, avec des sensibilités significativement différentes : respectivement de 93.3% et 64.7% (6). Il serait donc intéressant de tenir compte de ce paramètre dans une analyse ultérieure.

Enfin, la radiographie garde comme avantage sur l'échographie thoracique la possibilité de quantifier assez précisément un pneumothorax. Nous avons décrit précédemment la technique du 'Lung point' qui permet d'évaluer semi-quantitativement l'étendue d'un pneumothorax au TFAST (67), mais cette technique n'a pas été utilisée dans notre protocole. Il serait intéressant d'approfondir la recherche en incluant ce paramètre dans une étude ultérieure, et de le comparer à une quantification du pneumothorax à la radiographie. Néanmoins, cette méthode présente comme inconvénient d'être assez technique, nettement plus qu'une quantification visuelle du pneumothorax à la radiographie. Elle nécessiterait encore une étape et du temps supplémentaires dans l'apprentissage du TFAST aux opérateurs, qui est déjà une des limites de notre protocole.

4) Les contusions et hémorragies pulmonaires

Concernant les contusions et hémorragies pulmonaires, il s'agirait selon nos résultats de la lésion thoracique pour laquelle le TFAST est le moins fiable. Nous avons obtenu un degré de corrélation modéré de 0,47 (0,50 chez le chien, 0,43 chez le chat), avec une sensibilité de 62,3%, ce qui semble peu satisfaisant. En revanche, la spécificité ici encore est très satisfaisante (84%).

Peu d'études se sont intéressées à la détection de ces lésions au TFAST chez les chiens et les chats, et dans un article de 2018 sur 64 chiens polytraumatisés, Armenise et al ont obtenu une corrélation de 0,75 entre le VetFast-ABCDE et la radiographie thoracique (77), soit une corrélation supérieure à celle calculée ici. Ils suggèrent que le défaut de corrélation entre les deux méthodes tiendrait à des erreurs à la radiographie, et que le VetFast-ABCDE

serait plus sensible que la radiographie pour la détection des contusions pulmonaires chez le chien, comme cela a été démontré chez l'Homme (41,42,77).

Deux limites apparaissent dans notre cas : le VetFast-ABCDE est une extension du TFAST bien plus exhaustive que ce dernier, avec notamment 3 cadrans pulmonaires supplémentaires. Cela facilite à l'évidence la visualisation des lignes B et donc la détection d'éventuelles contusions ou hémorragies pulmonaires, améliorant la sensibilité de cet examen par rapport au TFAST que nous avons utilisé ici.

De plus, comme évoqué précédemment, nous sommes conscients qu'une surinterprétation des opacifications intersitio-alvéolaires à la radiographie a pu identifier en contusions pulmonaires des cas qui n'en étaient pas dans notre étude, ce qui a pu diminuer artéfactuellement la sensibilité du TFAST pour cette lésion.

5) L'épanchement pleural

La lésion thoracique pour laquelle nous avons la meilleure corrélation entre le TFAST et la radiographie chez le chien est de loin l'épanchement pleural : le coefficient Kappa est de 0,86 avec une spécificité de 100% et une sensibilité de 77,8%, nettement supérieurs au reste des résultats. Etrangement, chez le chat il s'agit de la lésion pour laquelle les résultats sont les moins bons : malgré une spécificité de 100%, la corrélation est faible (Kappa=0,43) et la sensibilité n'est que de 30% par rapport à la radiographie thoracique.

Ces résultats doivent être confrontés à d'avantage de données. Dans l'étude de 2018 évoquée précédemment, Armenise et al ont comparé les résultats du VetFast-ABCDE à la radiographie thoracique, mais en prenant une troisième technique comme référence : la thoracocentèse (77). Il en est ressorti que la corrélation entre VetFast-ABCDE et radiographie thoracique était modérée pour le pneumothorax (Kappa=0,56) et faible pour l'épanchement pleural (Kappa=0,39) (77). Cela incite à remettre en question la précision de l'échographie et de la radiographie pour le diagnostic de l'épanchement pleural. Néanmoins en comparant tour à tour les résultats de la radiographie et du VetFast-ABCDE à ceux de la thoracocentèse, les valeurs prédictives positive et négative par rapport à la thoracocentèse étaient nettement meilleures pour le VetFast-ABCDE que pour la radiographie thoracique (93% et 94% contre 55% et 91% pour le pneumothorax ; 94% et 100% contre 31% et 96% pour l'épanchement pleural) (77). Ainsi, la sensibilité du Vetfast-ABCDE pratiqué par un clinicien expérimenté serait nettement meilleure que celle de la radiographie (77), et la disparité entre les résultats

de ces deux examens tiendrait principalement à des erreurs diagnostiques à la radiographie thoracique, non à l'échographie.

Les limites de la radiographie pour le diagnostic des lésions thoraciques ont déjà été mises en évidence chez l'Homme : il a été démontré que jusqu'à 64% des cas de pneumothorax détectés au scanner ne seraient pas diagnostiqués à la radiographie (25,35–38), et dans une étude réalisée en 2013, 5% des cas d'hémothorax n'étaient pas détectés à la radiographie thoracique (39). Si de tels cas sont correctement diagnostiqués au TFAST et que la radiographie est choisie comme référence, ils sont alors classés à tort en « faux positifs », ce qui diminue le degré de corrélation entre les deux examens et artéfactuellement la spécificité du TFAST par rapport à la radiographie. Cependant, le prix, le transport et l'anesthésie nécessaires lors de la réalisation d'un scanner dans notre structure ne nous permettent pas d'utiliser cet examen complémentaire chez tous les animaux polytraumatisés.

De plus, il convient de noter que le protocole que nous avons utilisé ici est celui du TFAST en 5 fenêtres échographiques, et non le VetFAST-ABCDE sur lequel porte l'analyse de Armenise et al (77). Or ce dernier est plus complet que le TFAST et donc certainement plus sensible. Cependant, le temps nécessaire à sa réalisation et le processus d'apprentissage étant plus longs que pour le TFAST, seul le TFAST est utilisé dans notre structure.

6) L'épanchement péricardique

Concernant l'épanchement péricardique, notre protocole incluait l'étude de cette lésion mais aucun cas n'a été diagnostiqué que ce soit au TFAST ou à la radiographie thoracique. De même que pour la hernie diaphragmatique pour laquelle nous avons obtenu une prévalence insuffisante pour que l'analyse soit significative, on peut se poser la question de la taille de l'échantillon considéré. Dans l'étude de Lisciandro et al de 2008, sur 138 chiens polytraumatisés seul 1 cas d'épanchement péricardique avait été diagnostiqué au TFAST, et 2 cas de hernie diaphragmatique à la radiographie (6), tandis que dans une étude rétrospective menée entre 1997 et 2003 sur 235 chiens victimes de traumatisme fermé, aucun cas d'épanchement péricardique n'avait été rapporté et la prévalence de la rupture du diaphragme était de 6% (5). De même, sur 119 cas de chats « parachutistes » analysés entre 1998 et 2001 par Vnuk et al, aucun cas d'épanchement péricardique et seuls 2 cas de hernie diaphragmatique avaient été relevés (11). La prévalence de ces deux lésions chez les chiens et les chats polytraumatisés serait donc faible, d'où la nécessité de choisir une population

d'étude de plus grande taille de façon à avoir suffisamment de cas pour une analyse statistique significative.

7) Les fractures de côte

Un cas de fracture de côte a été diagnostiqué de façon fortuite au TFAST chez un chien polytraumatisé de notre étude, et confirmé à la radiographie thoracique par la suite. Il a été choisi de ne pas inclure la détection des fractures de côtes d'origine traumatique dans notre protocole, bien que leur diagnostic au TFAST soit rapporté et ait été confronté à la radiographie thoracique dans l'article de Lisciandro et al de 2008, car leur diagnostic (par le « step sign » évoqué précédemment) n'est pas spécifique et peut tout aussi bien traduire des contusions pulmonaires, une hernie diaphragmatique, un pneumothorax partiel ou des contusions des muscles intercostaux (6). Le « step sign » serait évocateur d'une des lésions précédemment citées, mais nous disposons encore aujourd'hui de peu de données sur son interprétation (6).

8) Résultats des thoracocentèses

Dans notre étude ont également été effectuées des thoracocentèses : 8 ont été faites chez les chiens et 9 chez les chats.

Sur les 17 thoracocentèses réalisées, seules 3 d'entres elles ont infirmé le résultat du TFAST, ce qui représente moins de 18% des cas. Un chien a présenté un TFAST négatif tandis qu'à la radiographie thoracique un pneumothorax a été identifié, et à la thoracocentèse 1500 millilitres d'air ont été prélevés ; on peut donc le considérer comme un faux négatif au TFAST, dû à une erreur d'interprétation. Un chat de l'étude a eu un pneumothorax diagnostiqué au TFAST tandis que la radiographie est revenue négative, ce qu'a confirmé la thoracocentèse, il s'agit donc à l'évidence d'un faux positif au TFAST. En revanche, le dernier cas concerne un chien pour lequel a été diagnostiqué un épanchement pleural à la fois au TFAST et à la radiographie thoracique, mais pour qui la thoracocentèse est tout de même revenue négative. Dans ce dernier cas il parait plus probable qu'il s'agisse d'une difficulté à prélever l'épanchement pleural lors de la thoracocentèse, mais que celui-ci était bien présent, comme l'indiquent les deux examens d'imagerie. Ainsi, si l'on exclut ce dernier cas la thoracocentèse aurait confirmé le résultat du TFAST dans 14 cas sur 16, soit 87,5%, ce qui est très satisfaisant. Bien que ces éléments n'aient pas été pris en compte dans l'analyse

statistique et que la thoracocentèse n'ait pas été faite de façon systématique, ces considérations nuancent nos résultats de corrélation entre TFAST et radiographie et vont dans le sens de l'étude de Armenise et al (77).

9) Comparaison des résultats entre les chiens et les chats

Selon nos résultats, la corrélation entre le TFAST et la radiographie thoracique est moins bonne chez les chats polytraumatisés par rapport aux chiens.

La hernie diaphragmatique est la seule lésion qui présente une corrélation satisfaisante chez les chats, avec une valeur de 0,66 [0,14-1], équivalente à celle observée chez le chien. Pour les autres lésions, la corrélation entre TFAST et radiographie reste modérée chez le chat, même pour l'épanchement pleural qui présente une corrélation excellente chez le chien. Le TFAST apparaît nettement moins sensible chez le chat pour la détection du pneumothorax et de l'épanchement pleural que chez le chien. Il présente pour l'épanchement pleural une sensibilité de seulement 30%, alors qu'il s'agissait de la lésion la mieux détectée chez les chiens. Or les deux populations d'étude avaient des tailles comparables (62 chiens contre 74 chats) et le protocole était le même entre les deux espèces.

Comment donc expliquer ces disparités ? Il n'existe pas à notre connaissance d'étude comparant la sensibilité et la spécificité du TFAST entre les chiens et les chats polytraumatisés pour la détection des lésions thoraciques. Selon nos résultats, le TFAST serait donc plus fiable chez le chien que chez le chat polytraumatisé pour la détection de l'épanchement pleural et du pneumothorax d'origine traumatique. Cela peut tenir à des différences morpho-anatomiques, à une manipulation plus difficile du chat polytraumatisé par rapport au chien, ou à d'autres facteurs qu'il conviendrait d'analyser dans une étude ultérieure. Par ailleurs, la majorité des épanchements pleuraux observés à la radiographie chez les chats dans notre étude étaient discrets, la quantité d'épanchement étant limitée cela peut expliquer qu'ils n'aient pas toujours été détectés au TFAST, et nous pouvons supposer qu'ils avaient une faible répercussion clinique.

10) Limites de l'étude

Le caractère rétrospectif de notre étude est l'une de ses principales limites. Les uniques informations auxquelles nous avions accès étaient celles des comptes-rendus des cas sur le logiciel des cliniques du CHUV, qui étaient parfois incomplets ou ambigus, conduisant à l'exclusion de nombreux cas. Il n'y a pas eu de seconde interprétation des images échographiques et radiographiques à l'occasion de cette étude, mais simplement un recueil des résultats des TFAST et des radiographies tels qu'annotés dans les comptes-rendus.

De ce fait, et sachant que les cas récoltés s'étalaient sur une période de 5 ans, avec différents cliniciens et imageurs en charge des examens, il n'y a pas eu de standardisation du protocole ni de la transcription des résultats. Les personnes réalisant les TFAST et les radiographies étaient diverses, et différents facteurs ont pu varier tels que le positionnement de l'animal pour le TFAST, le nombre d'hémithorax observé, ou le temps dédié à l'examen. Ces paramètres n'étaient pas indiqués dans les comptes-rendus, tout comme le délai exact entre le traumatisme et l'admission, entre l'admission et la réalisation du TFAST, ou entre le TFAST et les radiographies thoraciques. Ont été exclus de l'étude uniquement les cas où plus de 24 heures s'étaient écoulées entre le TFAST et les radiographies thoraciques, autrement nous n'avions pas accès au délai exact entre les deux examens. Il faut considérer que certains faux-négatifs au TFAST ont pu être dus à l'apparition progressive de lésions – telles qu'un pneumothorax ou un hémothorax - après la réalisation du TFAST et avant les radiographies.

Comme évoqué précédemment, les personnes interprétant les TFAST pouvaient avoir des niveaux de qualification et d'expérience très variables, ce qui constitue une limite majeure de notre étude. Nous n'avons pas pu analyser l'impact de ce biais sur les résultats car l'identité de la personne en charge du TFAST ne figurait pas dans les comptes-rendus. Il conviendrait dans une prochaine étude que différentes personnes interprêtent les TFAST sur un même animal, de façon à analyser la reproductibilité inter-opérateur de notre protocole.

Par ailleurs, pour des raisons pratiques et financières, aucun scanner n'a été réalisé dans le cadre de notre étude. Les résultats de la radiographie thoracique ont donc été pris comme référence, sans une tierce technique pour en évaluer la part d'erreur, bien qu'il ait déjà été démontré chez l'Homme que certains pneumothorax et épanchements pleuraux peuvent ne pas être visibles à la radiographie (27–34).

Enfin, le nombre de cas que nous avons récolté reste limité. La population finale d'étude ne nous permet notamment pas de réaliser une analyse statistique significative pour les hernies diaphragmatiques d'origine traumatique, car seuls 4 cas de hernie ont été diagnostiqués sur l'ensemble de la population. Cela tient notamment au nombre important d'animaux que nous avons dû exclure de la population, pour les raisons précédemment citées.

CONCLUSION

Dans cette étude rétrospective nous avons comparé la sensibilité et la spécificité du TFAST en 5 fenêtres échographiques à la radiographie thoracique chez des chats et chiens polytraumatisés.

D'après notre analyse statistique, le TFAST est un examen d'imagerie très spécifique pour le diagnostic des contusions et hémorragies pulmonaires (spécificité de 84%), du pneumothorax (91,3%), des épanchements pleuraux (100%) et de la hernie diaphragmatique d'origine traumatique (100%) chez le chien et le chat. Concernant l'épanchement péricardique, aucun cas n'ayant été diagnostiqué, sa détection au TFAST n'a pas pu être analysée.

Le TFAST s'avère néanmoins être un examen moins sensible que la radiographie thoracique. Chose qui n'avait pas été étudiée auparavant, le TFAST apparaît ici considérablement moins sensible chez le chat (sensibilité de 30%) que chez le chien (77,8%) pour le diagnostic de l'épanchement pleural, bien que les tailles des populations soient comparables. Les spécificités sont en revanche similaires entre les deux espèces pour toutes les lésions étudiées.

Enfin, les degrés de corrélation obtenus entre TFAST et radiographie thoracique sont modérés pour les contusions pulmonaires et le pneumothorax, et satisfaisants pour la hernie diaphragmatique et l'épanchement pleural.

Cette étude permet de montrer les intérêts et les limites du TFAST. Malgré une sensibilité et une spécificité variables, le TFAST doit continuer à être utilisé comme outil diagnostique pour la détection des lésions thoraciques induites par un traumatisme, à l'admission et sur un animal instable. Il permet de diagnostiquer de manière rapide et non-invasive des lésions thoraciques sévères et donc celles ayant le plus de répercussions cliniques. Cependant, cet examen n'exclut pas la réalisation des radiographies thoraciques dans le bilan lésionnel des animaux polytraumatisés après la réanimation initiale.

Davantage d'études sont nécessaires pour investiguer la fiabilité du TFAST pour la détection d'autres lésions thoraciques comme les épanchements péricardiques ou les fractures de côtes. Il serait également intéressant de réaliser une étude prospective, avec une population d'étude de plus grande taille, où les personnes en charge des TFAST aient un même niveau d'expérience et en utilisant une troisième technique diagnostique comme référence, telle que le scanner et la thoracocentèse.

BIBLIOGRAPHIE

1. Kolata RJ, Johnston DE. Motor vehicle accidents in urban dogs: a study of 600 cases. J Am Vet Med Assoc. 1975;167(10):938-41.
2. O'Neill DG, Church DB, McGreevy PD, Thomson PC, Brodbelt DC. Longevity and mortality of cats attending primary care veterinary practices in England. J Feline Med Surg. 2014;17(2):125-33.
3. O'Neill DG, Church DB, McGreevy PD, Thomson PC, Brodbelt DC. Longevity and mortality of owned dogs in England. Vet J. 2013;198(3):638-43.
4. Muir W. Trauma: Physiology, pathophysiology, and clinical implications. J Vet Emerg Crit Care. 2006;16(4):253-63.
5. Simpson SA, Syring R, Otto CM. Severe blunt trauma in dogs: 235 cases (1997-2003): Retrospective study. J Vet Emerg Crit Care. 2009;19(6):588-602.
6. Lisciandro GR, Lagutchik MS, Mann KA, Voges AK, Fosgate GT, Tiller EG, et al. Evaluation of a thoracic focused assessment with sonography for trauma (TFAST) protocol to detect pneumothorax and concurrent thoracic injury in 145 traumatized dogs. J Vet Emerg Crit Care. 2008;18(3):258-69.
7. Culp WTN, Schmiedt CW. Factors associated with survival to hospital discharge for cats treated surgically for thoracic trauma. J Am Vet Med Assoc. 2018;253(5):598-605.
8. Gordon LE, Thacher C, Kapatkin A. High-rise syndrome in dogs: 81 cases (1985-1991). J Am Vet Med Assoc. 1993;202(1):118-22.
9. Whitney WO, Mehlhaff CJ. High-rise syndrome in cats. J Am Vet Med Assoc. 1987;191(11):1399-403.
10. Harris GL, Brodbelt D, Church D, Humm K, Mcgreevy PD, Thomson PC, et al. Epidemiology , clinical management , and outcomes of dogs involved in road traffic accidents in the United Kingdom (2009 – 2014). 2018;28(2):140-8.
11. Vnuk D, Pirkić B, Matičić D, Radišić B, Stejskal M, Babić T, et al. Feline high-rise syndrome: 119 cases (1998-2001). J Feline Med Surg. 2004;6(5):305-12.
12. Risselada M, de Rooster H, Taeymans O, van Bree H. Penetrating injuries in dogs and cats. Vet Comp Orthop Traumatol. 2008;21(05):434-9.
13. Vnuk D, Capak H, Gusak V, Maticic D, Popovic M, Brkljaca Bottegaro N. Metal projectile injuries in cats: review of 65 cases (2012–2014). J Feline Med Surg. 2016;18(8):626-31.
14. Ateca LB, Drobatz KJ, King LG. Organ dysfunction and mortality risk factors in severe canine bite wound trauma. J Vet Emerg Crit Care. 2014;24(6):705-14.

15. Walters AM, O'Brien MA, Selmic LE, Hartman S, McMichael M, O'Brien RT. Evaluation of the agreement between focused assessment with sonography for trauma (AFAST/TFAST) and computed tomography in dogs and cats with recent trauma. J Vet Emerg Crit Care. 2018;28(5):429-35.
16. Cabon Q, Carozzo C, Deroy C, Goy-Thollot I, Cachon T, Pillard P, et al. Thoracic bite trauma in dogs and cats: a retrospective study of 65 cases. Vet Comp Orthop Traumatol. 2015;28(06):448-54.
17. Sigrist NE, Doherr MG, Spreng DE. Clinical findings and diagnostic value of post-traumatic thoracic radiographs in dogs and cats with blunt trauma. J Vet Emerg Crit Care. 2004;14(4):259-68.
18. Boysen SR, Rozanski EA, Tidwell AS, Holm JL, Shaw SP, Rush JE. Evaluation of a focused assessment with sonography for trauma protocol to detect free abdominal fluid in dogs involved in motor vehicle accidents. J Am Vet Med Assoc. 2004;225(8):1198-204.
19. Spackman CJ, Caywood DD, Feeney DA, Johnston GR. Thoracic wall and pulmonary trauma in dogs sustaining fractures as a result of motor vehicle accidents. J Am Vet Med Assoc. 1984;185(9):975-977.
20. Frykfors von Hekkel AK, Halfacree ZJ. Thoracic dog bite wounds in cats: a retrospective study of 22 cases (2005–2015). J Feline Med Surg. 2019;1-7.
21. Jackson C, Drobatz KJ. Pulmonary contusion. In: Textbook of Respiratory Disease in Dogs and Cats. Elsevier. 2004. p. 478.
22. Powell LL, Rozanski EA, Tidwell AS, Rush JE. A Retrospective Analysis of Pulmonary Contusion Secondary to Motor Vehicular Accidents in 143 Dogs: 1994 - 1997. J Vet Emerg Crit Care. 1999;9(3):127-36.
23. Krahwinkel D, Rohrbach B, Hollis B. Factors associated with survival in dogs and cats with pneumothorax. J Vet Emerg Crit Care. 1999;9:7-12.
24. Ball CG, Kirkpatrick AW, Fox DL, Laupland KB, Louis LJ, Andrews GD, et al. Are Occult Pneumothoraces Truly Occult or Simply Missed? J Trauma Acute Care Surg. 2006;60(2):294-9.
25. Rowan KR, Kirkpatrick AW, Liu D, Forkheim KE, Mayo JR, Nicolaou S. Traumatic Pneumothorax Detection with Thoracic US: Correlation with Chest Radiography and CT—Initial Experience. Radiology. 2002;225(1):210-4.
26. Lichtenstein DA, Mezière G, Lascols N, Biderman P, Courret J-P, Gepner A, et al. Ultrasound diagnosis of occult pneumothorax. Crit Care Med. 2005;33(6):1231-8.
27. Scaglione M, Pinto A, Pedrosa I, Sparano A, Romano L. Multi-detector row computed tomography and blunt chest trauma. Eur J Radiol. 2008;65(3):377-88.
28. Kaewlai R, Avery LL, Asrani A V, Novelline RA. Multidetector CT of Blunt Thoracic Trauma. RadioGraphics. 2008;28(6):1555-70.

29. Plurad D, Green D, Demetriades D, Rhee P. The Increasing Use of Chest Computed Tomography for Trauma: Is it Being Overutilized? J Trauma Acute Care Surg. 2007;62(3):631-5.
30. Mayberry JC. Imaging in Thoracic Trauma: The Trauma Surgeon's Perspective. J Thorac Imaging. 2000;15(2):76-86.
31. Gavelli G, Canini R, Bertaccini P, Battista G, Bnà C, Fattori R. Traumatic injuries: imaging of thoracic injuries. Eur Radiol. 2002;12(6):1273-94.
32. Marts B, Durham R, Shapiro M, Mazuski JE, Zuckerman D, Sundaram M, et al. Computed tomography in the diagnosis of blunt thoracic injury. Am J Surg. 1994;168(6):688-92.
33. Wilson D, Voystock JF, Sariego J, Kerstein MD. Role of computed tomography scan in evaluating the widened mediastinum. Am Surg. 1994;60(6):421-3.
34. Shanmuganathan K, Mirvis SE. Imaging diagnosis of nonaortic thoracic injury. Radiol Clin North Am. 1999;37(3):533-51.
35. Lomoschitz FM, Eisenhuber E, Linnau KF, Peloschek P, Schoder M, Bankier AA. Imaging of chest trauma: radiological patterns of injury and diagnostic algorithms. Eur J Radiol. 2003;48(1):61-70.
36. Soldati G, Testa A, Sher S, Pignataro G, La Sala M, Silveri NG. Occult Traumatic Pneumothorax: Diagnostic Accuracy of Lung Ultrasonography in the Emergency Department. Chest. 2008;133(1):204-11.
37. Ball CG, Kirkpatrick AW, Laupland KB, Fox DI, Nicolaou S, Anderson IB, et al. Incidence, Risk Factors, and Outcomes for Occult Pneumothoraces in Victims of Major Trauma. J Trauma Acute Care Surg. 2005;59(4):917-25.
38. Barrios C, Pham J, Malinoski D, Dolich M, Lekawa M, Cinat M. Ability of a chest X-ray and an abdominal computed tomography scan to identify traumatic thoracic injury. Am J Surg. 2010;200(6):741-5.
39. Chardoli M, Hasan-Ghaliaee T, Akbari H, Rahimi-Movaghar V. Accuracy of chest radiography versus chest computed tomography in hemodynamically stable patients with blunt chest trauma. Chinese J Traumatol. 2013;16(6):351-4.
40. Dabees NL, Salama AA, Sabry MM. Multi-detector computed tomography imaging of blunt chest trauma. Egypt J Radiol Nucl Med. 2014;45(4):1105-13.
41. Rocco M, Carbone I, Morelli A, Bertoletti L, Rossi S, Vitale M, et al. Diagnostic accuracy of bedside ultrasonography in the ICU: feasibility of detecting pulmonary effusion and lung contusion in patients on respiratory support after severe blunt thoracic trauma. Acta Anaesthesiol Scand. 2008;52(6):776-84.
42. Soldati G, Testa A, Silva FR, Carbone L, Portale G, Silveri NG. Chest Ultrasonography in Lung Contusion. Chest. 2006;130(2):533-8.
43. Foëx BA. Systemic responses to trauma. Br Med Bull. 1999;55(4):726-43.

44. Foëx BA, Kirkman E, Little RA. Injury (nociceptive afferent nerve stimulation) modifies the hemodynamic and metabolic responses to hemorrhage in immature swine. Crit Care Med. 2004;32(3):740-6.
45. Rady MY. Possible Mechanisms for the Interaction of Peripheral Somatic Nerve Stimulation, Tissue Injury, and Hemorrhage in the Pathophysiology of Traumatic Shock. Anesth Analg. 1994;78(4):761-5.
46. Akca O, Melischek M, Scheck T, Hellwagner K, Arkiliç CF, Kurz A, et al. Postoperative pain and subcutaneous oxygen tension. Lancet. 1999;354(9172):41-2.
47. Peris A, Tutino L, Zagli G, Batacchi S, Cianchi G, Spina R, et al. The Use of Point-of-Care Bedside Lung Ultrasound Significantly Reduces the Number of Radiographs and Computed Tomography Scans in Critically Ill Patients. Anesth Analg. 2010;111(3):687-92.
48. Kirkpatrick AW, Sirois M, Laupland KB, Liu D, Rowan K, Ball CG, et al. Hand-Held Thoracic Sonography for Detecting Post-Traumatic Pneumothoraces: The Extended Focused Assessment With Sonography For Trauma (EFAST). J Trauma Acute Care Surg. 2004;57(2):288-95.
49. Hamilton D, Kirkpatrick AW, Nicolaou S et al. Sonographic detection of pneumothorax and hemothorax in microgravity. Aviat Sp Env Med. 2004;75(3):272-7.
50. Kirkpatrick AW, Nicolaou S, Rowan K, Liu D, Cunningham J, Sargsyan AE, et al. Thoracic sonography for pneumothorax: The clinical evaluation of an operational space medicine spin-off. Acta Astronaut. 2005;56(9):831-8.
51. Rozycki GS, Ballard RB, Feliciano D, Schmidt JA, Pennington SD. Surgeon-performed ultrasound for the assessment of truncal injuries: lessons learned from 1540 patients. Ann Surg. 1998;228(4):557-67.
52. Knudtson JL, Dort JM, Helmer SD, Smith RS. Surgeon-Performed Ultrasound for Pneumothorax in the Trauma Suite. J Trauma Acute Care Surg. 2004;56(3):527-30.
53. Tayal VS, Beatty MA, Marx JA, Tomaszewski CA, Thomason MH. FAST (Focused Assessment With Sonography in Trauma) Accurate for Cardiac and Intraperitoneal Injury in Penetrating Anterior Chest Trauma. J Ultrasound Med. 2004;23(4):467-72.
54. Lisciandro GR, Lagutchik MS, Mann KA, Fosgate GT, Tiller EG, Cabano NR, et al. Evaluation of an abdominal fluid scoring system determined using abdominal focused assessment with sonography for trauma in 101 dogs with motor vehicle trauma. J Vet Emerg Crit Care. 2009;19(5):426-37.
55. Kirkpatrick AW. Clinician-performed focused sonography for the resuscitation of trauma. Crit Care Med. 2007;35(5):162-72.
56. Rozycki GS, Root HD. The Diagnosis of Intraabdominal Visceral Injury. J Trauma Acute Care Surg. 2010;68(5):1019-23.
57. Lisciandro GR. Abdominal and thoracic focused assessment with sonography for trauma, triage, and monitoring in small animals. J Vet Emerg Crit Care. 2011;21(2):104-22.

58. Röthlin MA, Näf R, Amgwerd M, Candinas D, Frick T, Trentz O. Ultrasound in blunt abdominal and thoracic trauma. J Trauma. 1993;34(4):488-95.
59. Boulanger BR, Kearney PA, Tsuei B, Ochoa JB. The Routine Use of Sonography in Penetrating Torso Injury Is Beneficial. J Trauma Acute Care Surg. 2001;51(2):320-5.
60. Chelly MR, Margulies DR, Mandavia D, Torbati SS, Mandavia S, Wilson MT. The Evolving Role of FAST Scan for the Diagnosis of Pericardial Fluid. J Trauma Acute Care Surg. 2004;56(4):915-7.
61. Brooks A, Davies B, Smethhurst M, Connolly J. Emergency ultrasound in the acute assessment of haemothorax. Emerg Med J. 2004;21(1):44-6.
62. Cunningham J, Kirkpatrick AW, Nicolaou S, Liu D, Hamilton DR, Lawless B, et al. Enhanced Recognition of "Lung Sliding" with Power Color Doppler Imaging in the Diagnosis of Pneumothorax. J Trauma Acute Care Surg. 2002;52(4):769-71.
63. Soldati G, Iacconi P. To the Editor. J Trauma Acute Care Surg. 2001;51(2):423.
64. Kirkpatrick AW, Ng AKT, Dulchavsky SA, Lyburn I, Harris A, Torregianni W, et al. Sonographic Diagnosis of a Pneumothorax Inapparent on Plain Radiography: Confirmation by Computed Tomography. J Trauma Acute Care Surg. 2001;50(4):750-2.
65. Testerman GM. Surgeon-performed ultrasound in the diagnosis and management of pericardial tamponade in a 20-month-old blunt injured toddler. Tenn Med. 2006;99(6):37-8.
66. Lichtenstein DA. Ultrasound in the management of thoracic disease. Crit Care Med. 2007;35(5):250-61.
67. Lichtenstein D, Mezière G, Biderman P, Gepner A. The « lung point »: an ultrasound sign specific to pneumothorax. Intensive Care Med. 2000;26(10):1434-40.
68. Sargsyan AE, Hamilton DR, Nicolaou S, Kirkpatrick AW, Campbell MR, Billica RD, et al. Ultrasound Evaluation of the Magnitude of Pneumothorax : A New Concept. In: 43rd Annual Meeting, Midwest Surgical Association, Mackinac lsland, Michigan. 2000. p. 236.
69. Carr BG, Dean AJ, Everett WW, Ku BS, Mark DG, Okusanya O, et al. Intensivist Bedside Ultrasound (INBU) for Volume Assessment in the Intensive Care Unit: A Pilot Study. J Trauma Acute Care Surg. 2007;63(3):495-502.
70. Gunst M, Ghaemmaghami V, Sperry J, Robinson M, O'Keeffe T, Friese R, et al. Accuracy of Cardiac Function and Volume Status Estimates Using the Bedside Echocardiographic Assessment in Trauma/Critical Care. J Trauma Acute Care Surg. 2008;65(3):509-16.
71. Yanagawa Y, Nishi K, Sakamoto T, Okada Y. Early Diagnosis of Hypovolemic Shock by Sonographic Measurement of Inferior Vena Cava in Trauma Patients. J Trauma Acute Care Surg. 2005;58(4):825-9.

72. Lisciandro GR. The use of the diaphragmatico-hepatic (DH) views of the abdominal and thoracic focused assessment with sonography for triage (AFAST/TFAST) examinations for the detection of pericardial effusion in 24 dogs (2011-2012). J Vet Emerg Crit Care. 2016;26(1):125-31.
73. Spattini G, Rossi F, Vignoli M, Lamb CR. Use of ultrasound to diagnose diaphragmatic rupture in dogs and cats. Vet Radiol Ultrasound. 2003;44(2):226-30.
74. Boysen SR, Lisciandro GR. The use of ultrasound for dogs and cats in the emergency room AFAST and TFAST. Vet Clin North Am - Small Anim Pract. 2013;43(4):773-97.
75. Lisciandro GR. Focused Ultrasound Techniques for the Small Animal Practitioner. John Wiley. 2014. 343 p.
76. Lichtenstein DA, Mezière GA. Relevance of Lung Ultrasound in the Diagnosis of Acute Respiratory Failure: The BLUE Protocol. Chest. 2008;134(1):117-25.
77. Armenise A, Boysen RS, Rudloff E, Neri L, Spattini G, Storti E. Veterinary-focused assessment with sonography for trauma-airway, breathing, circulation, disability and exposure: a prospective observational study in 64 canine trauma patients. J Small Anim Pract. 2019;60(3):173-82.
78. Ball CG, Kirkpatrick AW, Laupland KB, Fox DL, Litvinchuk S, Dyer DMM, et al. Factors related to the failure of radiographic recognition of occult posttraumatic pneumothoraces. Am J Surg. 2005;189(5):541-6.
79. Soldati G, Bergamini C. Ultrasonographic screening in the emergency room for occult traumatic pneumothorax. Acad Emerg Med. 2006;353-534.
80. Bouzat P, Ferretti G, Hyacinthe A, Broux C, Francony G, Genty C, et al. Diagnostic Accuracy of Ultrasonography in the Acute Assessment of Common Thoracic Lesions After Trauma. Chest. 2012;141(5):1177-83.
81. Dulchavsky SA, Schwarz KL, Kirkpatrick AW, Billica RD, Williams DR, Diebel LN, et al. Prospective Evaluation of Thoracic Ultrasound in the Detection of Pneumothorax. J Trauma Acute Care Surg. 2001;50(2):201-5.
82. Garofalo G, Busso M, Perotto F, De Pascale A, Fava C. Ultrasound diagnosis of pneumothorax. Radiol Med. 2006;111(4):516-25.
83. Blaivas M, Lyon M, Duggal S. A Prospective Comparison of Supine Chest Radiography and Bedside Ultrasound for the Diagnosis of Traumatic Pneumothorax. Acad Emerg Med. 2005;12(9):844-9.
84. Ollerton JE, Sugrue M, Balogh Z, D'Amours SK, Giles A, Wyllie P. Prospective Study to Evaluate the Influence of FAST on Trauma Patient Management. J Trauma Acute Care Surg. 2006;60(4):785-91.

85. Rozycki GS, Pennington SD, Feliciano D V. Surgeon-Performed Ultrasound in the Critical Care Setting: Its Use as an Extension of the Physical Examination to Detect Pleural Effusion. J Trauma Acute Care Surg. 2001;50(4):636-42.
86. Lichtenstein DA. Ultrasound examination of the lungs in the intensive care unit. Pediatr Crit Care Med. 2009;10(6):693-8.
87. Mcmurray J, Boysen S, Chalhoub S. Focused assessment with sonography in nontraumatized dogs and cats in the emergency and critical care setting. J Vet Emerg Crit Care. 2016;26(1):64-73.
88. Arienti V, Camaggi V. Clinical applications of bedside ultrasonography in internal and emergency medicine. Intern Emerg Med. 2011;6(3):195-201.
89. Larson MM. Ultrasound of the Thorax (Noncardiac). Vet Clin NA Small Anim Pract. 2009;39(4):733-45.
90. Lisciandro GR, Fosgate GT, Fulton RM. Frequency and number of ultrasound lung rockets (B-lines) using a regionally based lung ultrasound examination named Vet BLUE (veterinary bedside lung ultrasound exam) in dogs with radiographically normal lung findings. Vet Radiol Ultrasound. 2014;55(3):315-22.
91. Stowater JL LC. Ultrasonography of noncardiac thoracic diseases in small animals. J Am Vet Med Assoc. 1989;514-20.
92. Kealy J, McAllister H, Graham J. Diagnostic Radiology and Ultrasonography of the Dog and Cat. Elsevier. 2010. 232 p.
93. Tidwell AS. Ultrasonography of the Thorax (Excluding the Heart). Vet Clin Small Anim Pract. 1998;28(4):993-1015.
94. Soldati G, Sher S, Testa A. Lung and ultrasound: Time to « reflect ». Eur Rev Med Pharmacol Sci. 2011;15(2):223-7.
95. Rantanen NW. Diseases of the Thorax. Vet Clin North Am Equine Pract. 1986;2(1):49-66.
96. Volpicelli G, Elbarbary M, Blaivas M, Lichtenstein DA, Mathis G, Kirkpatrick AW, et al. International evidence-based recommendations for point-of-care lung ultrasound. Intensive Care Med. 2012;38(4):577-91.
97. Lichtenstein DA. Should lung ultrasonography be more widely used in the assessment of acute respiratory disease? Expert Rev Respir Med. 2010;4(5):533-8.
98. Lisciandro GR, Fulton RM, Fosgate GT, Mann KA. Frequency and number of B-lines using a regionally based lung ultrasound examination in cats with radiographically normal lungs compared to cats with left-sided congestive heart failure. J Vet Emerg Crit Care. 2017;27(5):499-505.
99. Gardelli G, Feletti F, Nanni A, Mughetti M, Piraccini A, Zompatori M. Chest Ultrasonography in the ICU. Respir Care. 2012;57(5):773-81.

ANNEXES

Annexe 1 : **Tableau descriptif de la population de chiens inclus dans l'étude**

Race	Sexe	Stérilisé oui/non	Age (années)	Poids (kg)	Motif : AVP	Motif : chute	Motif : morsure
Labrador	mâle	non	9	24	oui	non	non
Husky	mâle	non	0,25	10,2	oui	non	non
Labrador	mâle	non	7	28,7	oui	non	non
Cavalier King Charles	mâle	oui	4,5	10	oui	non	non
Jack Russell terrier	femelle	non	14	7,1	oui	non	non
Husky	mâle	non	2	23,3	oui	non	non
Coton de Tuléar	femelle	oui	14	4,6	oui	non	non
Golden retriever	mâle	non	7	40	oui	non	non
Labrador	mâle	non	1,5	35	oui	non	non
croisé	femelle	non	3	3,7	oui	non	non
Spitz nain	mâle	non	0,5	4	oui	non	non
Cocker anglais	mâle	non	0,75	15,6	oui	non	non
Teckel	mâle	non	12	12	oui	non	non
Yorkshire terrier	mâle	non	5	3,8	non	non	oui
Dobermann	mâle	non	1	38,5	oui	non	non
Berger australien	mâle	oui	3	27	oui	non	non
Labrador	mâle	non	1	33	oui	non	non
croisé	femelle	non	0,75	2,8	oui	non	non
Caniche royal	mâle	non	1,4	22,5	non	non	oui
Labrador	femelle	oui	10	28	oui	non	non
croisé	mâle	non	2	7,1	oui	non	non
croisé	mâle	oui	5	31,5	oui	non	non
Teckel	Mâle	non	4	10,8	oui	non	non
croisé	femelle	non	2	8,9	oui	non	non
Whipet	mâle	non	8,5	13	non	non	oui
Border collie	mâle	non	9	23,1	oui	non	non
Cavalier King Charles	mâle	non	0,42	3,6	oui	non	non
Beagle	mâle	non	2	21,3	oui	non	non
Griffon vendéen	mâle	non	7	23,6	oui	non	non
Berger belge tervueren	femelle	oui	9	31,2	oui	non	non

Chien chinois à crête	femelle	non	5	2,8	non	non	oui
Jack russell terrier	mâle	non	3	9,4	non	non	oui
Golden retriever	Femelle	non	0,6	29,7	non	oui	non
Springer spaniel	femelle	non	7	25	oui	non	non
Yorkshire terrier	mâle	non	15	6,7	non	non	oui
Border collie	mâle	non	2	15,6	oui	non	non
croisé	mâle	non	3	6,5	oui	non	non
Labrador	mâle	non	12	33,3	oui	non	non
croisé	mâle	non	7	29,1	non	oui	non
Jack Russell terrier	mâle	non	0,58	4,6	oui	non	non
Berger australien	mâle	non	0,75	23,5	oui	non	non
Teckel	mâle	non	15	7	oui	non	non
chihuahua	mâle	non	0,2	0,75	non	oui	non
croisé	mâle	non	4,5	17	oui	non	non
croisé	femelle	oui	1,5	10	oui	non	non
Teckel	mâle	non	4,5	8	oui	non	non
Rottweiler	femelle	non	0,67	31,2	oui	non	non
Spitz nain	mâle	non	3	4	oui	non	non
Border collie	mâle	non	12	28	oui	non	non
Labrador	Femelle	oui	7	25,2	oui	non	non
Cane corso	Femelle	non	2	35,5	non	oui	non
Border collie	mâle	non	1	19	non	oui	non
Cane corso	Mâle	non	0,25	13,8	oui	non	non
croisé	Mâle	non	2,5	20	oui	non	non
Bichon maltais	Femelle	non	4	4,5	oui	non	non
Spitz japonais	mâle	non	10	16,5	oui	non	non
Berger allemand	mâle	non	2	32	oui	non	non
Golden retriever	mâle	oui	13	30	oui	non	non
Colley	mâle	non	5	27,9	oui	non	non
Rottweiler	Femelle	non	0,2	4	non	oui	non
Cane corso	mâle	non	2	45,4	oui	non	non
Labrador	femelle	oui	9	41	oui	non	non

<u>Annexe 2 :</u> Tableau descriptif de la population de chats inclus dans l'étude

Race	Sexe	Stérilisé oui/non	Age (années)	Poids (kg)	Motif : AVP	Motif : chute	Motif : morsure
européen	femelle	non	0,33	1,9	oui	non	non
européen	femelle	non	1,5	3,62	oui	non	non
européen	mâle	oui	1	3,5	oui	non	non
européen	mâle	oui	1,5	3,5	oui	non	non
européen	mâle	oui	2	5,2	oui	non	non
européen	mâle	oui	16	4,2	oui	non	non
européen	femelle	oui	0,83	3	oui	non	non
européen	mâle	oui	8	5,7	oui	non	non
européen	femelle	oui	8	3,5	oui	non	non
européen	femelle	oui	6	3,2	non	oui	non
européen	mâle	oui	1	4,3	non	oui	non
européen	mâle	oui	0,3	2,01	non	oui	non
européen	mâle	oui	6	6,1	oui	non	non
européen	femelle	non	0,25	1,5	non	non	oui
européen	femelle	oui	8	3,3	oui	non	non
siamois	mâle	oui	13	4,7	non	oui	non
européen	mâle	oui	3	7	non	oui	non
européen	mâle	oui	8	4,5	oui	non	non
européen	mâle	non	2	4,4	oui	non	non
européen	mâle	non	0,58	3,9	oui	non	non
européen	femelle	non	0,6	3	non	oui	non
européen	mâle	non	1	4,4	oui	non	non
européen	mâle	oui	1,5	5	inconnu	inconnu	inconnu
européen	mâle	oui	0,7	4,8	non	oui	non
européen	mâle	oui	8	4	non	oui	non
européen	mâle	non	2	4,8	oui	non	non
européen	mâle	non	1	4	oui	non	non
européen	mâle	oui	1	6,8	non	oui	non
européen	femelle	non	2	2,7	non	oui	non
européen	mâle	oui	1	4	non	oui	non
européen	femelle	oui	0,8	3,2	non	oui	non
siamois	femelle	non	0,75	3,4	oui	non	non
européen	mâle	non	0,4	1,8	non	oui	non
main Coon	femelle	non	0,75	4,4	non	oui	non
européen	mâle	non	0,67	2,24	oui	non	non
européen	femelle	non	2	3,32	inconnu	inconnu	inconnu

européen	mâle	oui	1	5	non	oui	non
norvégien	femelle	oui	1	5	non	oui	non
européen	mâle	non	5	4,2	non	oui	non
européen	mâle	oui	1	3,7	non	oui	non
européen	femelle	oui	1	4,2	non	oui	non
européen	mâle	oui	6	4,2	oui	non	non
européen	mâle	non	0,2	1,6	non	oui	non
siamois	mâle	oui	1,3	3,65	oui	non	non
européen	femelle	non	0,5	2,5	non	oui	non
européen	mâle	oui	2	5,1	oui	non	non
européen	femelle	oui	1	3,2	non	oui	non
européen	femelle	oui	3	4,2	non	oui	non
européen	femelle	non	0,42	2,8	oui	non	non
chartreux	mâle	non	0,5	2,4	non	oui	non
européen	femelle	oui	1	3,4	non	oui	non
européen	mâle	non	0,5	3,5	oui	non	non
européen	mâle	non	1	4	oui	non	non
européen	mâle	non	1	4,9	non	oui	non
européen	femelle	non	0,67	3,3	inconnu	inconnu	inconnu
européen	femelle	oui	2	6,5	oui	non	non
européen	femelle	non	14	3,57	non	non	oui
européen	mâle	oui	3	3,4	oui	non	non
européen	femelle	oui	1	3,2	oui	non	non
européen	mâle	oui	9	5	oui	non	non
européen	mâle	oui	3	5	non	oui	non
européen	femelle	oui	3	4,9	non	oui	non
européen	mâle	oui	8	4	non	oui	non
européen	mâle	oui	2	4,4	non	oui	non
européen	mâle	oui	0,83	4,2	oui	non	non
main Coon	mâle	oui	0,5	3,2	non	oui	non
européen	mâle	non	0,3	2,45	non	oui	non
européen	mâle	oui	4	3,6	non	oui	non
européen	mâle	oui	4	4	non	oui	non
européen	femelle	non	0,5	3,1	non	oui	non
siamois	femelle	oui	0,5	2,8	non	oui	non
européen	mâle	non	3	7,2	non	oui	non
européen	mâle	non	0,5	4,3	non	oui	non
européen	mâle	oui	7	4,16	non	oui	non

FORDELLONE Julie

COMPARAISON DU T-FAST (THORACIC FOCUSED ASSESSMENT WITH SONOGRAPHY FOR TRAUMA) ET DE LA RADIOGRAPHIE THORACIQUE POUR LE DIAGNOSTIC DES LESIONS THORACIQUES CHEZ LE CHIEN ET LE CHAT POLYTRAUMATISES. ETUDE RETROSPECTIVE AU SIAMU.

Thèse d'Etat de Doctorat Vétérinaire : Lyon, *le 25 octobre 2019*

RESUME :

Dans cette étude rétrospective nous avons évalué la sensibilité et la spécificité du TFAST (Thoracic Focused Assessment with Sonography for Trauma) par rapport à la radiographie thoracique pour le diagnostic des principales lésions thoraciques rencontrées chez les chiens et les chats polytraumatisés : les contusions et hémorragies pulmonaires, le pneumothorax, l'épanchement pleural, la hernie diaphragmatique et l'épanchement péricardique. Après une synthèse bibliographique des études déjà disponibles sur le TFAST en médecine humaine et vétérinaire et un rappel du protocole du TFAST, nous avons récolté les cas de chiens et chats admis au SIAMU pour polytraumatisme entre 2013 et 2017. Nous avons ensuite analysé les données grâce à un logiciel statistique.

Notre analyse permet de montrer les intérêts et les limites du TFAST. D'après nos résultats, le TFAST est un examen très spécifique pour le diagnostic du pneumothorax, des contusions et hémorragies pulmonaires, des épanchements pleuraux et de la hernie diaphragmatique d'origine traumatique chez le chien et le chat. Aucun cas d'épanchement péricardique n'a été diagnostiqué dans la population d'étude. Le TFAST s'avère moins sensible que la radiographie thoracique, et la corrélation entre les deux examens est modérée à satisfaisante pour les quatre lésions étudiées.

MOTS CLES :

- T-FAST
- radiographie
- thoracique
- polytraumatisé
- échographie

JURY :

Président :	Monsieur le Professeur Bernard ALLAOUCHICHE
1er Assesseur :	Madame le Docteur Céline POUZOT-NEVORET
2ème Assesseur :	Madame le Docteur Emilie KRAFFT

DATE DE SOUTENANCE : 25 octobre 2019