# VETAGRO SUP
## CAMPUS VETERINAIRE DE LYON

Année 2019 - Thèse n°076

***IMPLEMENTATION D'UN SITE WEB D'AIDE A LA PRISE EN CHARGE DE L'ANIMAL ATTEINT DE CANCER POUR LE VETERINAIRE PRATICIEN : ETUDE BIBLIOGRAPHIQUE ET REALISATION DE MONOGRAPHIES DES PRINCIPAUX CANCERS DU CHIEN***

# THESE

Présentée à l'UNIVERSITE CLAUDE-BERNARD - LYON I
(Médecine - Pharmacie)
et soutenue publiquement le 7 novembre 2019
pour obtenir le grade de Docteur Vétérinaire

par

*CARLIER Julie*

# VETAGRO SUP
## CAMPUS VETERINAIRE DE LYON

Année 2019 - Thèse n°076

***IMPLEMENTATION D'UN SITE WEB D'AIDE A LA PRISE EN CHARGE DE L'ANIMAL ATTEINT DE CANCER POUR LE VETERINAIRE PRATICIEN : ETUDE BIBLIOGRAPHIQUE ET REALISATION DE MONOGRAPHIES DES PRINCIPAUX CANCERS DU CHIEN***

# THESE

Présentée à l'UNIVERSITE CLAUDE-BERNARD - LYON I
(Médecine - Pharmacie)
et soutenue publiquement le 7 novembre 2019
pour obtenir le grade de Docteur Vétérinaire

par

*CARLIER Julie*

# LISTE DU CORPS ENSEIGNANT

## Liste des Enseignants du Campus Vétérinaire de Lyon *(01-09-2019)*

| | | | |
|---|---|---|---|
| ABITBOL | Marie | DEPT-BASIC-SCIENCES | Professeur |
| ALVES-DE-OLIVEIRA | Laurent | DEPT-BASIC-SCIENCES | Maître de conférences |
| ARCANGIOLI | Marie-Anne | DEPT-ELEVAGE-SPV | Professeur |
| AYRAL | Florence | DEPT-ELEVAGE-SPV | Maître de conférences |
| BECKER | Claire | DEPT-ELEVAGE-SPV | Maître de conférences |
| BELLUCO | Sara | DEPT-AC-LOISIR-SPORT | Maître de conférences |
| BENAMOU-SMITH | Agnès | DEPT-AC-LOISIR-SPORT | Maître de conférences |
| BENOIT | Etienne | DEPT-BASIC-SCIENCES | Professeur |
| BERNY | Philippe | DEPT-BASIC-SCIENCES | Professeur |
| BONNET-GARIN | Jeanne-Marie | DEPT-BASIC-SCIENCES | Professeur |
| BOULOCHER | Caroline | DEPT-BASIC-SCIENCES | Maître de conférences |
| BOURDOISEAU | Gilles | DEPT-ELEVAGE-SPV | Professeur |
| BOURGOIN | Gilles | DEPT-ELEVAGE-SPV | Maître de conférences |
| BRUYERE | Pierre | DEPT-BASIC-SCIENCES | Maître de conférences |
| BUFF | Samuel | DEPT-BASIC-SCIENCES | Maître de conférences |
| BURONFOSSE | Thierry | DEPT-BASIC-SCIENCES | Professeur |
| CACHON | Thibaut | DEPT-AC-LOISIR-SPORT | Maître de conférences |
| CADORÉ | Jean-Luc | DEPT-AC-LOISIR-SPORT | Professeur |
| CALLAIT-CARDINAL | Marie-Pierre | DEPT-ELEVAGE-SPV | Maître de conférences |
| CAROZZO | Claude | DEPT-AC-LOISIR-SPORT | Maître de conférences |
| CHABANNE | Luc | DEPT-AC-LOISIR-SPORT | Professeur |
| CHALVET-MONFRAY | Karine | DEPT-BASIC-SCIENCES | Professeur |
| DE BOYER DES ROCHES | Alice | DEPT-ELEVAGE-SPV | Maître de conférences |
| DELIGNETTE-MULLER | Marie-Laure | DEPT-BASIC-SCIENCES | Professeur |
| DJELOUADJI | Zorée | DEPT-ELEVAGE-SPV | Maître de conférences |
| ESCRIOU | Catherine | DEPT-AC-LOISIR-SPORT | Maître de conférences |
| FRIKHA | Mohamed-Ridha | DEPT-ELEVAGE-SPV | Maître de conférences |
| GALIA | Wessam | DEPT-ELEVAGE-SPV | Maître de conférences |
| GILOT-FROMONT | Emmanuelle | DEPT-ELEVAGE-SPV | Professeur |
| GONTHIER | Alain | DEPT-ELEVAGE-SPV | Maître de conférences |
| GRANCHER | Denis | DEPT-BASIC-SCIENCES | Maître de conférences |
| GREZEL | Delphine | DEPT-BASIC-SCIENCES | Maître de conférences |
| HUGONNARD | Marine | DEPT-AC-LOISIR-SPORT | Maître de conférences |
| JANKOWIAK | Bernard | DEPT-ELEVAGE-SPV | Maître de conférences |
| JOSSON-SCHRAMME | Anne | DEPT-BASIC-SCIENCES | Maître de conférences |
| JUNOT | Stéphane | DEPT-AC-LOISIR-SPORT | Maître de conférences |
| KODJO | Angeli | DEPT-ELEVAGE-SPV | Professeur |
| KRAFFT | Emilie | DEPT-AC-LOISIR-SPORT | Maître de conférences |
| LAABERKI | Maria-Halima | DEPT-ELEVAGE-SPV | Maître de conférences |
| LAMBERT | Véronique | DEPT-BASIC-SCIENCES | Maître de conférences |
| LE GRAND | Dominique | DEPT-ELEVAGE-SPV | Professeur |
| LEBLOND | Agnès | DEPT-AC-LOISIR-SPORT | Professeur |
| LEDOUX | Dorothée | DEPT-ELEVAGE-SPV | Maître de conférences |
| LEFEBVRE | Sébastien | DEPT-BASIC-SCIENCES | Maître de conférences |
| LEFRANC-POHL | Anne-Cécile | DEPT-BASIC-SCIENCES | Maître de conférences |
| LEGROS | Vincent | DEPT-ELEVAGE-SPV | Maître de conférences |
| LEPAGE | Olivier | DEPT-AC-LOISIR-SPORT | Professeur |
| LOUZIER | Vanessa | DEPT-BASIC-SCIENCES | Professeur |
| MARCHAL | Thierry | DEPT-AC-LOISIR-SPORT | Professeur |
| MOISSONNIER | Pierre | DEPT-AC-LOISIR-SPORT | Professeur |
| MOUNIER | Luc | DEPT-ELEVAGE-SPV | Professeur |
| PEPIN | Michel | DEPT-BASIC-SCIENCES | Professeur |
| PIN | Didier | DEPT-AC-LOISIR-SPORT | Professeur |
| PONCE | Frédérique | DEPT-AC-LOISIR-SPORT | Professeur |
| PORTIER | Karine | DEPT-AC-LOISIR-SPORT | Professeur |
| POUZOT-NEVORET | Céline | DEPT-AC-LOISIR-SPORT | Maître de conférences |
| PROUILLAC | Caroline | DEPT-BASIC-SCIENCES | Maître de conférences |
| REMY | Denise | DEPT-AC-LOISIR-SPORT | Professeur |
| RENE MARTELLET | Magalie | DEPT-ELEVAGE-SPV | Maître de conférences |
| ROGER | Thierry | DEPT-BASIC-SCIENCES | Professeur |
| SABATIER | Philippe | DEPT-ELEVAGE-SPV | Professeur |
| SAWAYA | Serge | DEPT-BASIC-SCIENCES | Maître de conférences |
| SCHRAMME | Michael | DEPT-AC-LOISIR-SPORT | Professeur |
| SERGENTET | Delphine | DEPT-ELEVAGE-SPV | Professeur |
| THIEBAULT | Jean-Jacques | DEPT-BASIC-SCIENCES | Maître de conférences |
| THOMAS-CANCIAN | Aurélie | DEPT-AC-LOISIR-SPORT | Maître de conférences |
| TORTEREAU | Antonin | DEPT-AC-LOISIR-SPORT | Maître de conférences |
| VIGUIER | Eric | DEPT-AC-LOISIR-SPORT | Professeur |
| VIRIEUX-WATRELOT | Dorothée | DEPT-AC-LOISIR-SPORT | Maître de conférences |
| ZENNER | Lionel | DEPT-ELEVAGE-SPV | Professeur |

# REMERCIEMENTS JURY

## A Monsieur le Professeur Jean-Yves BLAY

*De l'Université Claude Bernard Lyon 1, Faculté de Médecine de Lyon,*
Qui nous a fait l'honneur d'accepter la présidence de notre jury de thèse.
Hommages respectueux

## A Madame le Professeur Frédérique PONCE

*De VetAgro Sup, Campus vétérinaire de Lyon,*
Qui nous a fait l'honneur d'occuper la place de premier assesseur de ce jury.
Pour votre encadrement, votre disponibilité, votre gentillesse et vos conseils avisés,
Sincères remerciements et profonde admiration.

## A Monsieur le Docteur Antonin TORTEREAU

*De VetAgro Sup, Campus vétérinaire de Lyon,*
Qui nous a fait l'honneur d'accepter le rôle de deuxième assesseur de ce jury.
Remerciements chaleureux

## A Monsieur le Docteur Gabriel CHAMEL

*De VetAgro Sup, Campus vétérinaire de Lyon,*
Qui a accepté de participer à notre jury de thèse.
Pour votre aide lors de la rédaction et pour vos corrections.
Sincères remerciements et profond respect.

# TABLE DES MATIERES

TABLE DES ANNEXES ..... 11
TABLE DES FIGURES ..... 13
INTRODUCTION ..... 15
I. OBJECTIFS DU SITE ..... 17
A. Création d'un outil pour les vétérinaires et les étudiants ..... 17
B. Choix d'un site internet ..... 17
C. Réalisation d'un travail évolutif ..... 17
II. CONCEPTION ET CONTENU DU SITE ..... 18
A. Outils utilisés ..... 18
B. Naviguer sur le site ..... 18
C. Les fiches de cancérologie de Audrey Brunet ..... 22
D. Choix de l'organisation de la bibliographie ..... 26
III. LES MONOGRAPHIES DES PRINCIPALES TUMEURS DU CHIEN ..... 27
A. Présentation et objectifs ..... 27
B. Plan et contenu des monographies ..... 27
1. QUELQUES GENERALITES ET EPIDEMIOLOGIE ..... 27
a) Généralités ..... 27
b) Vers quel âge se développe cette tumeur ? ..... 28
c) Existe-t-il des prédispositions sexuelles ? ..... 28
d) Quelles sont les races prédisposées ? ..... 28
e) Autres ..... 28
2. QUAND SUSPECTER CE CANCER ? ..... 28
a) Présentation clinique ..... 28
b) Syndromes paranéoplasiques ..... 28
3. COMMENT ETABLIR LE DIAGNOSTIC ? ..... 28
4. COMMENT FAIRE LE BILAN D'EXTENSION ? ..... 29
5. EVALUER LA PRESENCE DE COMORBIDITES CHEZ L'ANIMAL ..... 29
6. QUEL TRAITEMENT METTRE EN PLACE ? ..... 29
7. PROPOSER UN PRONOSTIC AUX PROPRIETAIRES ..... 29
8. SCHEMA BILAN ..... 30
IV. PERSPECTIVES : QUESTIONNAIRE DE SATISFACTION ..... 30
CONCLUSION ..... 31
BIBLIOGRAPHIE ..... 33
ANNEXES ..... 51

# TABLE DES ANNEXES

Annexe 1 : Impressions écran de la page : Le mastocytome cutané canin ..... 51
Annexe 2 : Impressions écran de la page : Le lymphome cutané canin..... 61
Annexe 3 : Impressions écran de la page : Le lymphome multicentrique canin..... 69
Annexe 4 : Impressions écran de la page : L'ostéosarcome appendiculaire..... 83
Annexe 5 : Impressions écran de la page : L'hémangiosarcome splénique..... 93
Annexe 6 : Impressions écran de la page : Les sarcomes des tissus mous ..... 101
Annexe 7 : Impressions écran de la page : Les tumeurs buccales..... 111
Annexe 8 : Impressions écran de la page : Les tumeurs périanales ..... 127
Annexe 9 : Impressions écran de la page : Les tumeurs intestinales ..... 139
Annexe 10 : Impressions écran de la page : Les tumeurs mammaires de la chienne..... 149

# TABLE DES FIGURES

Figure 1 : SAS d'authentification de l'ordre des vétérinaires ..... 18
Figure 2 : Page d'accueil du site internet ..... 19
Figure 3 : Navigation au sein de l'onglet « Etablir un diagnostic » ..... 20
Figure 4 : Navigation au sein de l'onglet « Mettre en place un traitement » ..... 20
Figure 5 : Naviguer au sein de l'onglet « Tumeurs du chien » ..... 21
Figure 6 : Les onglets « Mettre en place un traitement » et « Les thérapies ciblées » sont ouverts, il suffit de choisir par exemple l'immunothérapie ..... 21
Figure 7 : Navigation au sein de l'onglet « Tumeurs du chien » ..... 22
Figure 8 : Extrait d'une des fiches synthétisant les principales prédispositions raciales et les tumeurs associées (Brunet Audrey) ..... 23
Figure 9 : Plans complémentaires au sein des pages de l'onglet « ETABLIR UN DIAGNOSTIC » ..... 24
Figure 10: Plans complémentaires au sein des pages de l'onglet « METTRE EN PLACE UN TRAITEMENT » ..... 25

# INTRODUCTION

Le cancer est la première cause de mortalité chez les chiens (Bonnett et al., 2005). Les animaux étant mieux médicalisés, ils vivent plus âgés (la durée moyenne de vie d'un chien a augmenté de 20% en 10 ans) mais meurent donc plus souvent d'affections tumorales. D'autre part, la prise en charge des animaux cancéreux se démocratise. Ainsi tout vétérinaire se retrouve un jour face à un chien atteint de cancer.
Force est de constater que les propriétaires deviennent de plus en plus exigeants. De plus, leur vision du cancer est très dépendante de leur vécu familial. C'est pourquoi le vétérinaire doit être capable d'établir le diagnostic dans la limite de ses compétences et du matériel à sa disposition, et le cas échéant référer à un centre équipé si telle est la volonté du propriétaire.

Cependant quel que soit l'équipement du vétérinaire, il se doit de se tenir informé des avancées médicales pour lui permettre de fournir des informations les plus précises possibles aux propriétaires, pour qu'ils fassent un choix dans le cadre du consentement éclairé. Il lui est nécessaire d'informer les propriétaires des possibilités de prise en charge thérapeutique existantes, même si le nombre de centres de soins spécialisés est limité par leur nombre et leur distance. Il est à noter que de plus en plus de structures vétérinaires s'équipent dans le but de répondre à la demande des propriétaires.

Ce rapport manuscrit est présenté en complément du site internet intitulé : « PRISE EN CHARGE DE L'ANIMAL ATTEINT DE CANCER POUR LE VETERINAIRE PRATICIEN ». Il est possible d'y accéder en saisissant l'adresse suivante dans la barre de navigateur : http://animal-cancero-veterinaire.vetagro-sup.fr/

Cet outil fut créé par Audrey Brunet en 2017 dans le cadre de sa thèse d'exercice vétérinaire. Elle a effectué un premier travail de création de fiches d'aide à la prise en charge d'un animal cancéreux en conservant un point de vue global. Il m'est apparu qu'un tel outil se devait d'être actualisé et complété régulièrement. C'est pourquoi je me charge de le compléter en constituant les monographies des principaux cancers du chien. Celles-ci ont pour objectif, dans un premier temps, d'aider le vétérinaire dans l'établissement du diagnostic pour les cancers les plus fréquents. Ensuite, elles ont pour but de le guider dans la prise en charge en lui apportant les connaissances minimales concernant les thérapeutiques possibles ainsi que des données pronostiques associées pour faciliter son dialogue avec le propriétaire.

Ce manuscrit rappellera les objectifs du site internet lors de sa création par Audrey Brunet et permettra d'élargir aux buts de la réalisation des monographies des principaux cancers du chien et à leur contenu.

# I. OBJECTIFS DU SITE

## A. Création d'un outil pour les vétérinaires et les étudiants

Ce site internet a été créé pour les vétérinaires en exercice afin de leur offrir une source d'informations pratiques sur la démarche clinique en cancérologie, leur permettant d'actualiser leurs connaissances, mais aussi à destination des étudiants dans l'approfondissement de leur apprentissage en cancérologie vétérinaire.

Il est préférable de posséder quelques connaissances dans ce domaine afin d'optimiser l'utilisation du site.
Compte tenu du public ciblé et pour éviter toute utilisation inadéquate de cet outil, il est sécurisé. L'ordre national des vétérinaires a mis à notre disposition un « SAS d'authentification » pour que les vétérinaires, exclusivement, aient accès au site grâce à leur numéro d'ordre et leur mot de passe ordinal. De plus, le lien est accessible par l'intermédiaire de la plateforme éducative de VetAgro Sup pour en faciliter l'accès et encourager les étudiants à le consulter.

Il s'agit d'une aide et non d'une substitution au recueil de l'anamnèse, des commémoratifs et à la réalisation d'un examen clinique complet ainsi que des examens complémentaires. Cette aide a pour objectifs de rappeler au vétérinaire des points clés et de l'éclairer sur des notions nouvelles. Toutefois il ne doit pas encourager le vétérinaire à repousser ses capacités. Il faut en l'occurrence ne pas hésiter à référer face à un cas complexe et qui relève de la prise en charge spécialisée.

## B. Choix d'un site internet

Internet est accessible universellement, contrairement à un support papier. La majorité des cliniques vétérinaires sont équipées d'une connexion internet, ce qui permet un accès rapide et facilité au site. Celui-ci étant plutôt intuitif, l'utilisateur devrait trouver rapidement l'information recherchée. Il est cependant nécessaire d'avoir exploré le site avant pour se familiariser avec ce dernier. Enfin, il a l'avantage de pouvoir être consulté par plusieurs personnes en même temps (Brunet, 2017).

## C. Réalisation d'un travail évolutif

L'avantage du site internet est qu'il peut être complété régulièrement par les administrateurs y ayant accès, le Dr Audrey Brunet, la créatrice du site, les membres du service de cancérologie de VetAgro Sup, ou encore par de futurs thésards. Je complète, en l'occurrence, l'outil en y incorporant les monographies des principales tumeurs affectant le chien. Cette liste a été choisie en songeant aux tumeurs qu'un vétérinaire praticien non spécialiste est susceptible de rencontrer

tous les jours. C'est pourquoi cette sélection n'est pas exhaustive et pourra être complétée plus tard en fonction de l'évolution de la cancérologie vétérinaire.

# II. CONCEPTION ET CONTENU DU SITE

## A. Outils utilisés

Le site internet a été créé grâce au logiciel WordPress. Sous licence GPLv2+, WordPress est un outil (plus exactement une plateforme de publication web) gratuit qui permet la création de sites internet en utilisant un langage visuel ou Html (Brunet, 2017).

## B. Naviguer sur le site

Vous accéder au site en entrant l'URL dans votre barre de recherche ou par l'intermédiaire du site de VetAgro Sup. Vous accédez au SAS d'authentification de l'ordre (*Fig 1*). Après vous être identifié avec votre numéro d'ordre et votre mot de passe ordinal, vous obtiendrez cette page d'accueil (*Fig 2*).

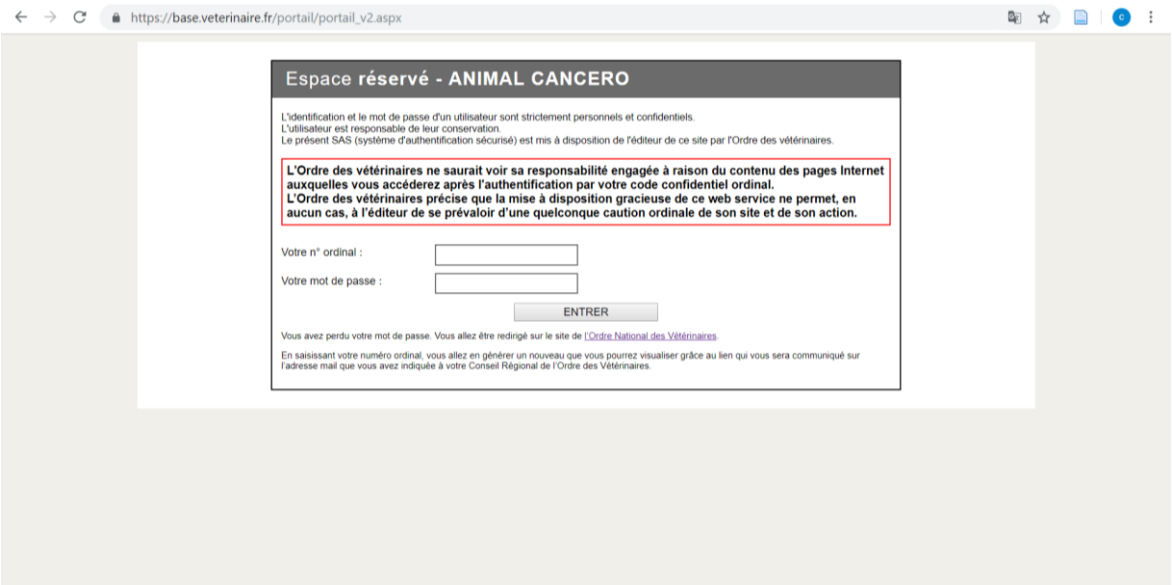


*Figure 1 : SAS d'authentification de l'ordre des vétérinaires*

*Figure 2 : Page d'accueil du site internet*

Il suffit de placer le curseur de la souris sur « ÉTABLIR UN DIAGNOSTIC » pour avoir accès aux différentes fiches explicatives de la démarche diagnostique. Placer le curseur de la souris sur « METTRE EN PLACE UN TRAITEMENT » donne accès aux informations sur les prises en charge thérapeutiques réalisables en cancérologie. L'onglet « QUAND RÉFÉRER ET À QUI ? » renseigne les principaux centres de référence en cancérologie (liste non exhaustive). Et enfin « BIBLIOGRAPHIE » permet d'accéder à la bibliographie (Brunet, 2017).

Les monographies des principaux cancers du chien sont accessibles à partir de l'onglet « LES TUMEURS DU CHIEN ».
A partir des fiches, vous avez accès à des liens qui renvoient aux autres pages du site internet. En effet, pour ne pas alourdir les fiches, les notions générales déjà détaillées dans les autres onglets ne sont pas décrites en détail dans les monographies des tumeurs du chien. Si le lecteur ressent le besoin d'aller approfondir un sujet, il lui suffit de cliquer sur le lien renvoyant à la page concernée. Par exemple, si l'aspiration à l'aiguille fine est un examen complémentaire recommandé, il sera évoqué pour la tumeur concernée avec un renvoi à la fiche explicative de cet examen.

Le menu est présent sur toutes les pages du site, ce qui permet une navigation facile de fiche en fiche, sans avoir à retourner à la page d'accueil. Pour retourner à la page d'accueil, il suffit de cliquer sur « Accueil ».

En tête des monographies vous trouverez le plan de la fiche permettant un accès rapide au paragraphe recherché en cliquant sur le titre du paragraphe.

L'utilisation de ce site est donc très intuitive. Les fiches sont classées dans le menu déroulant selon la chronologie faisant actuellement consensus en cancérologie.
L'ensemble des arborescences permettant la navigation générale dans le site est présentée par les figures suivantes. (*Fig 3-4-5*)

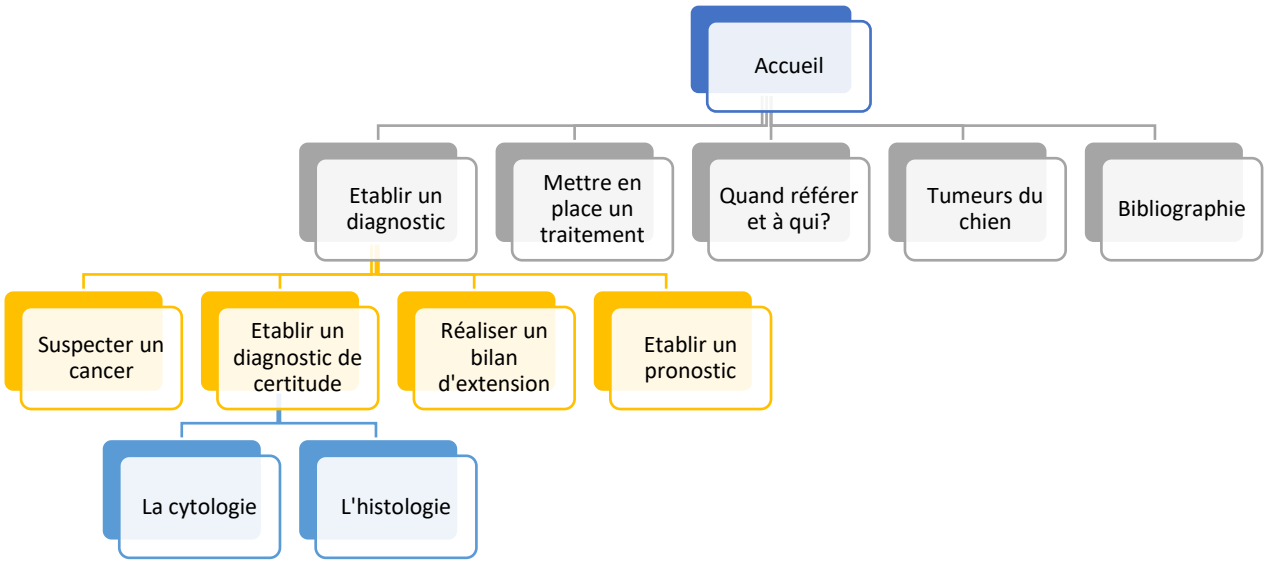


*Figure 3 : Navigation au sein de l'onglet « Etablir un diagnostic »*

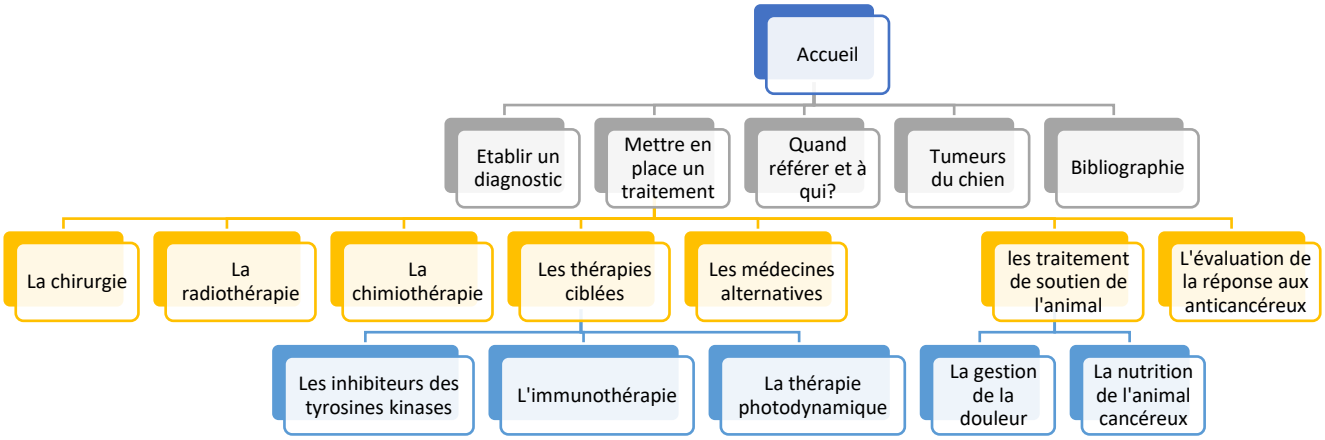


*Figure 4 : Navigation au sein de l'onglet « Mettre en place un traitement »*

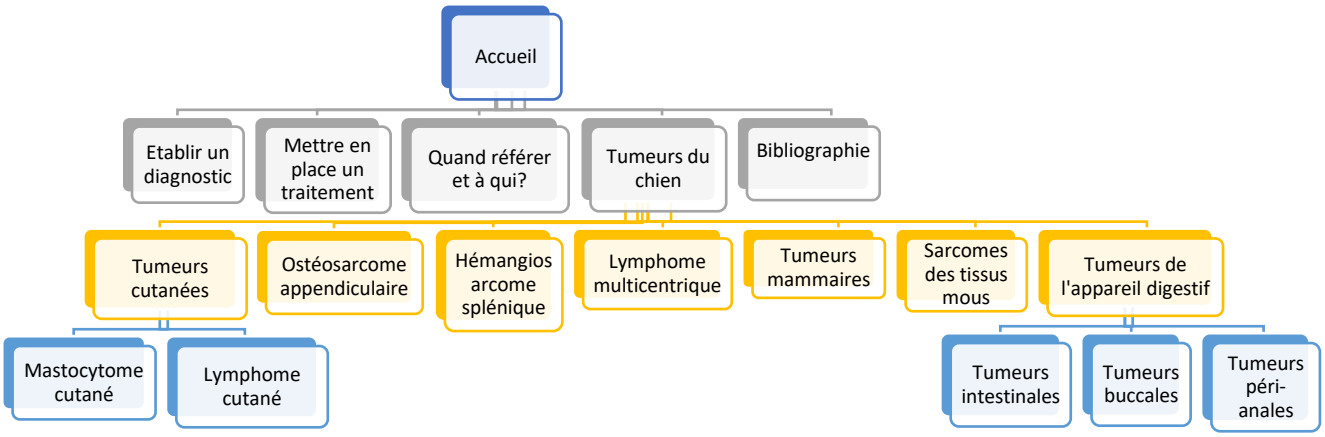


*Figure 5 : Naviguer au sein de l'onglet « Tumeurs du chien »*

Si vous souhaitez savoir quels traitements sont disponibles vous pouvez glisser votre curseur sur « METTRE EN PLACE UN TRAITEMENT » et sélectionner une page pour y accéder directement. (*Fig 6*)

*Figure 6 : Les onglets « Mettre en place un traitement » et « Les thérapies ciblées » sont ouverts, il suffit de choisir par exemple l'immunothérapie*

En cas de suspicion d'une tumeur particulière chez un chien et s'il vous manque des informations la concernant, vous pouvez glisser votre souris sur l'onglet « LES TUMEURS DU CHIEN » et sélectionner la tumeur correspondante si celle-ci est comprise dans la liste. (*Fig 7*)

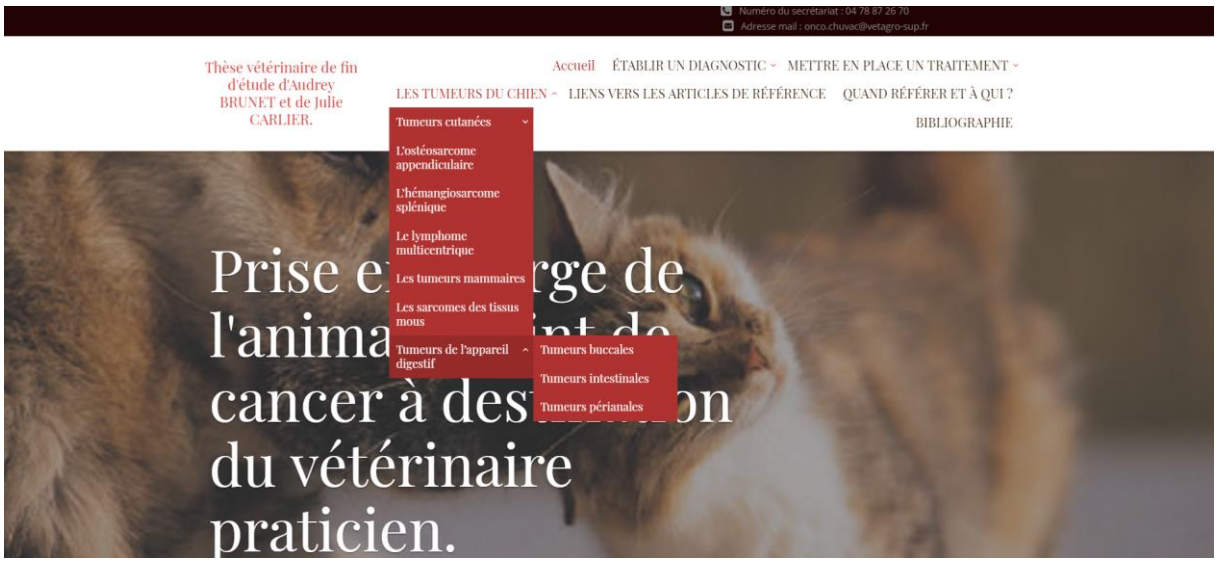

*Figure 7 : Navigation au sein de l'onglet « Tumeurs du chien »*

## C. Les fiches de cancérologie de Audrey Brunet

Les pages écrites par Audrey Brunet se veulent synthétiques et regroupent les points importants concernant la démarche diagnostique et thérapeutique en cancérologie vétérinaire (*Fig 8*).
Dans ce manuscrit, nous ne reprendrons pas toutes les fiches créées par Audrey Brunet mais uniquement celles qui complètent le site sur les principales tumeurs du chien. Vous pouvez avoir accès à son travail sur le site internet ou à partir des annexes de sa thèse.

Thèse vétérinaire de fin d'étude d'Audrey BRUNET et de Julie CARLIER.

Accueil ÉTABLIR UN DIAGNOSTIC METTRE EN PLACE UN TRAITEMENT
LES TUMEURS DU CHIEN LIENS VERS LES ARTICLES DE RÉFÉRENCE QUAND RÉFÉRER ET À QUI ?
BIBLIOGRAPHIE

Déconnexion
Flux RSS des articles
RSS des commentaires
Site de WordPress-FR

# Principales prédispositions raciales

Les critères épidémiologiques, et notamment la connaissance des races à risque de développer un cancer, permettent également de conforter la suspicion clinique d'un cancer.

| Races | Tumeurs les plus représentées dans la race |
|---|---|
| Beauceron | *Carcinome épidermoïde du doigt, fibrosarcome, lymphome* |
| Berger Allemand | *Dermatofibrose nodulaire cutanée/rénale, hémangiosarcome, mésothéliome, adénocarcinome des glandes apocrines des sac annaux, tumeurs colorectales, tumeurs nasales, lymphome, méningiome, carcinome épidermoïde buccal, ostéosarcome* |
| Berger Australien | *Lymphome, hémangiosarcome, ostéosarcome* |
| Berger Belge | *Tumeurs des cavités nasales, carcinome gastrique, lymphome, hémangiosarcome* |
| Bouledogue Français | *Gliome, lymphome, mastocytome, mélanome* |
| Bouvier Bernois | *Histiocytose maligne* |
| Boxer | *Mastocytome, mélanome, hémangiosarcome, carcinome épidermoïde cutané, tumeur de la thyroïde, tumeur cérébrale, insulinome, ostéosarcome, lymphome* |
| Caniche | *Mélanome, carcinome épidermoïde du doigt, lymphome, tumeur de l'hypophyse, carcinome épidermoïde buccal* |
| Cavalier King Charles | *Adénocarcinome des glandes apocrines des sac annaux, carcinome épidermoïde, lymphome B diffus à grandes cellules* |
| Cocker Anglais | *Fibrosarcome, adénocarcinome des glandes apocrines des sac annaux, mélanome, lymphome* |
| Epagneul Breton | *Liposarcome, mélanome cutané, fibrosarcome* |
| Golden Retriever | *Hémangiosarcome, mastocytome, lymphome, mélanome, mésothéliome, thymome, fibrosarcome, ostéosarcome* |
| Retriever du Labrador | *Mastocytome, carcinoma épidermoïde digité, mélanome, insulinome, lymphoma, hémangiosarcome, thymome, mésothéliome, ostéosarcome, fibrosarcome* |
| Rottweiler | *Sarcome histiocytaire, firbosarcome, lymphoma, mélanome, mastocytome, ostéosarcome* |
| Setter Anglais | *Fibrosarcome, hémangiosarcome, mastocytome, tumeur cérébrale* |
| Staffodshire Bull Terrier | *Masticytome, épithélioma basocellulaire, hémangiosarcome* |
| Yorkshire Terrier | *Tumeur testiculaire, tumeur de l'hypophyse* |

Figure 1 : Principales prédispositions raciales et tumeurs associées.

*Figure 8 : Extrait d'une des fiches synthétisant les principales prédispositions raciales et les tumeurs associées (Brunet Audrey)*

Lors de l'élaboration de ma thèse j'ai navigué sur le site de Audrey et il m'est apparu qu'il n'était pas toujours évident de retrouver certaines informations très intéressantes car il n'y avait pas d'indications orientant vers quelle page consulter. J'ai donc voulu compléter ses fiches en incorporant un plan au début de chaque page permettant d'accéder rapidement au paragraphe d'intérêt en cliquant sur le titre. Ce qui est écrit en noir a été rajouté au début des pages concernées (*Fig 9-10).*

- Suspecter un cancer
  - Principales prédispositions raciales
  - Tumeurs visibles et palpables versus tumeurs non décelables
  - Les syndromes paranéoplasiques
- Etablir un diagnostic de certitude
  - La cytologie
    - Indications
    - Avantages et inconvénients
    - Techniques de prélèvement
      - Cytoponctions à l'aiguille fine
      - Ponction de liquides biologiques
      - Ponction de moelle osseuse
      - Empreinte
    - Envoi des prélèvements
  - L'histologie
    - Indications
    - Avantages et inconvénients
    - Techniques de prélèvement
      - Biopsie à l'aiguille
      - Biopsie punch
      - Biopsie incisionnelle
      - Biopsie excisionnelle
    - Envoi des prélèvements
    - Interprétation du rapport histologique
- Réaliser un bilan d'extension
  - Le bilan d'extension
  - Système TNM et stade clinique
  - Méthodes d'imagerie médicale disponibles
    - La radiographie
    - Le scanner
    - L'échographie
    - L'IRM
    - La scintigraphie
- Etablir un pronostic
  - Critères pronostiques
  - Nature histologique de la tumeur
  - Comportement biologique ou grade histologique
  - Bilan d'extension de la tumeur
  - Etat général de l'animal
  - Choix de la stratégie thérapeutique

*Figure 9 : Plans complémentaires au sein des pages de l'onglet « ETABLIR UN DIAGNOSTIC »*

- La chirurgie
  - Application de la chirurgie en oncologie
    - La chirurgie préventive
    - La chirurgie à but diagnostique
    - La chirurgie curative
    - La chirurgie adjuvante
    - La chirurgie palliative
    - La chirurgie d'exposition
    - La chirurgie lors du traitement des métastases
  - Principes chirurgicaux en oncologie
- La radiothérapie
  - Principes
  - Equipements
  - Indications
  - Effets secondaires aigus et retardés
  - Centres de radiothérapie en France
- La chimiothérapie
  - Législation encadrant l'utilisation de médicaments cytotoxiques
  - Molécules anticancéreuses utilisées en chimiothérapie
  - Place de la chimiothérapie cytotoxique dans la stratégie thérapeutique
  - La chimiothérapie métronomique
  - Toxicité et effets secondaires
- Les thérapies ciblées
  - Les inhibiteurs des tyrosine-kinases
  - L'immunothérapie
    - Les vaccins contre le cancer
    - Cellules T-régulatrices
  - La thérapie photodynamique
- Les médecines alternatives
- La gestion de la douleur
  - Origine de la douleur cancéreuse
  - Evaluation de la douleur
  - Traitement de la douleur
- Nutrition de l'animal cancéreux
  - Calculs des besoins énergétiques
  - Une alimentation adaptée à l'animal cancéreux
  - Le soutien nutritionnel de l'animal cancéreux
- L'évaluation de la réponse aux traitements anticancéreux
  - Mesures initiales de la tumeur
  - Suivi de la réponse aux traitements anti-cancéreux
    - Caractérisation de la réponse
      - Réponse complète
      - Réponse partielle
      - Maladie en progression
      - Maladie stable
      - Fréquence de l'évaluation de la réponse aux traitements
      - Autres critères de suivi
      - Cas particuliers des lymphomes

*Figure 10: Plans complémentaires au sein des pages de l'onglet « METTRE EN PLACE UN TRAITEMENT »*

## D. Choix de l'organisation de la bibliographie

La bibliographie est rapportée dans l'onglet « Bibliographie ». Il s'agit d'un choix pour ne pas surcharger l'utilisateur et permettre une lecture fluide des fiches (*Fig 11*).

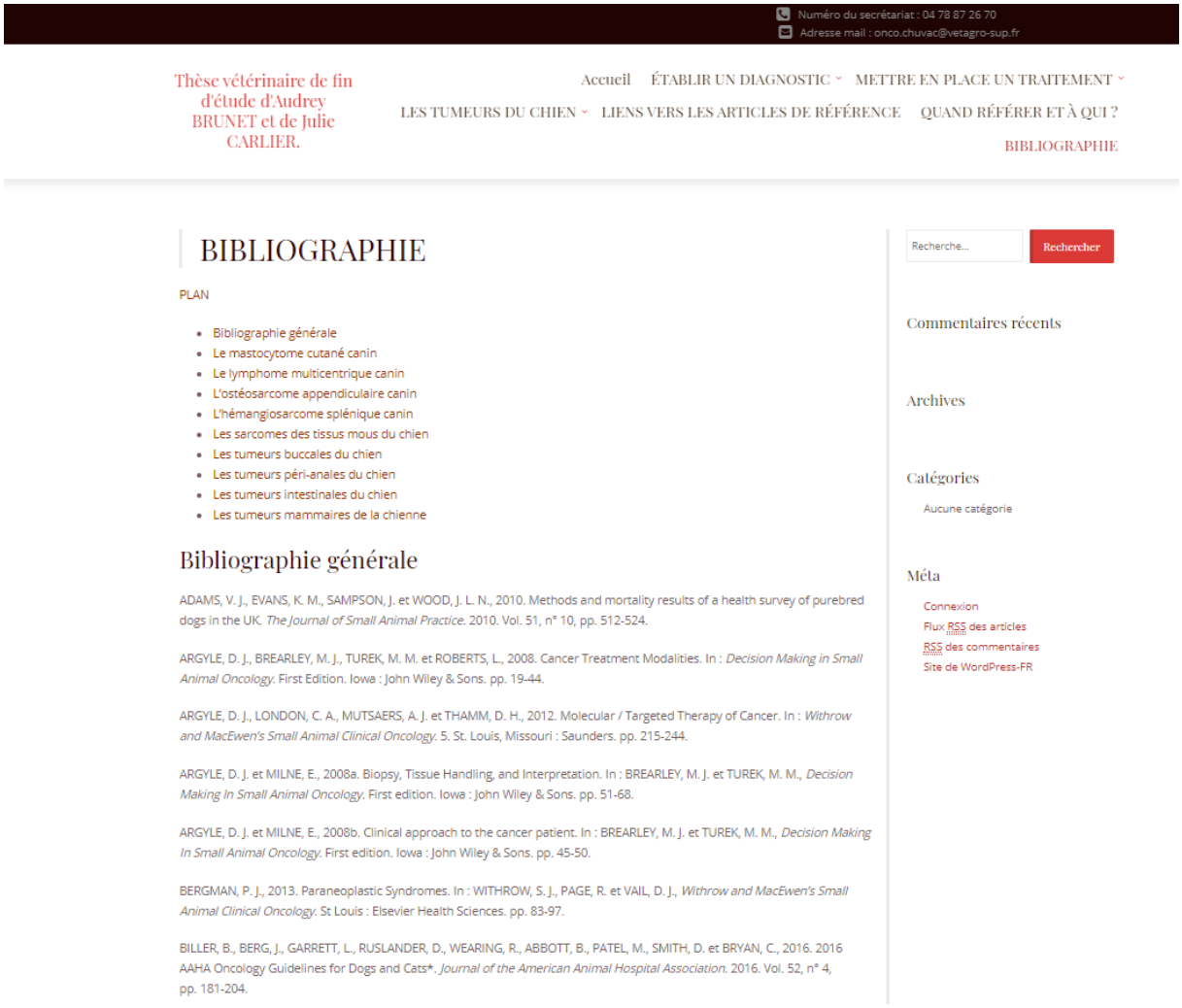


*Figure 11 Bibliographie accessible dans l'onglet « Bibliographie »*

Une première liste de références bibliographiques correspond à la bibliographie du travail réalisé par Audrey Brunet. La bibliographie relative à mes fiches sur les monographies des tumeurs du chien est organisée dans le même onglet mais en sous-parties relatives à chaque tumeur traitée. Cette structure va permettre à l'utilisateur de cibler les références en fonction du sujet qu'il souhaite approfondir.

# III. LES MONOGRAPHIES DES PRINCIPALES TUMEURS DU CHIEN

## A. Présentation et objectifs

Dans un premier temps, nous avons dressé le cadre de ce travail. Nous avons donc d'abord décidé de traiter les principaux cancers du chien uniquement. La liste des tumeurs qui sont étudiées fût dressée de manière non exhaustive, mais cible les tumeurs du chien auxquelles un vétérinaire non spécialiste peut être confronté dans sa pratique de tous les jours. Notre choix s'est donc porté sur les monographies suivantes :

- Le Mastocytome cutané (Annexe 1)
- Le Lymphome cutané (Annexe 2)
- Le Lymphome multicentrique (Annexe 3)
- L'Ostéosarcome appendiculaire (Annexe 4)
- L'Hémangiosarcome splénique (Annexe 5)
- Les Sarcomes des tissus mous (Annexe 6)
- Les Tumeurs buccales (Annexe 7)
- Les Tumeurs périanales (Annexe 8)
- Les Tumeurs intestinales (Annexe 9)
- Les Tumeurs mammaires (Annexe 10)

Le contenu des fiches a pour objectif de présenter de manière pratique et succincte les principales données épidémiologiques, cliniques, diagnostiques, thérapeutiques et pronostiques pour chaque tumeur. Cela permettra au vétérinaire de trouver les informations rapidement lorsqu'il recherchera des données précises et actualisées pour compléter sa démarche diagnostique ou encore son discours auprès du propriétaire.

## B. Plan et contenu des monographies

Les fiches ont été créées en tant qu'aide au vétérinaire praticien mais elles ne constituent pas des cours théoriques sur chaque tumeur. Elles se présentent en plusieurs parties selon un plan harmonisé. Il y a quelques variantes dans les sous-parties en fonction de la nécessité de développer un point en particulier dans le cas d'une des tumeurs.
Le plan de base est le suivant :

### 1. QUELQUES GENERALITES ET EPIDEMIOLOGIE

#### a) Généralités

Cette partie définit l'origine cellulaire de la tumeur, son comportement biologique ainsi que quelques chiffres sur la prévalence et la fréquence de ce type de cancer.

### b) Vers quel âge se développe cette tumeur ?

Les médianes d'âge ou des moyennes sont données ici. Il ne s'agit bien sûr pas de restreindre le diagnostic de ces tumeurs aux animaux dans ces tranches d'âge mais cela permet d'orienter le diagnostic en fonction des commémoratifs de l'animal.

### c) Existe-t-il des prédispositions sexuelles ?

En fonction des tumeurs et des études, il existe parfois des prédispositions sexuelles qui sont aussi à prendre avec du recul.

### d) Quelles sont les races prédisposées ?

Audrey Brunet a rapporté les races et leurs prédispositions tumorales associées. Ici nous prenons le sujet d'un autre point de vue où sont listées les races soit prédisposées à ce type de tumeurs, soit qui sont surreprésentées sans forcément présenter une composante génétique démontrée.

### e) Autres

Dans certaines monographies une partie est ajoutée. Par exemple, lorsque des facteurs de risque génétiques ou environnementaux sont à développer.

## 2. QUAND SUSPECTER CE CANCER ?

### a) Présentation clinique

Les principaux aspects cliniques permettant d'aboutir à la suspicion sont détaillés, des photos permettent d'illustrer les lésions typiques observables. Les photographies ont été prélevées dans la banque de photographies du service de cancérologie ou de dermatologie de VetAgro Sup ou ont été prises par mes soins.

### b) Syndromes paranéoplasiques

Les syndromes paranéoplasiques associés à la tumeur sont détaillés dans cette partie lorsqu'ils existent.

## 3. COMMENT ETABLIR LE DIAGNOSTIC ?

Cette partie traite des examens complémentaires les plus appropriés à réaliser pour aboutir à un diagnostic de certitude. En fonction des résultats obtenus, lorsqu'un système de grading existe celui-ci est précisé.

## 4. COMMENT FAIRE LE BILAN D'EXTENSION ?

Les examens d'imagerie médicale adéquats à réaliser dans le cadre du cancer abordé sont exposés ainsi que les données qu'ils apportent pour le bilan d'extension locale, régionale et à distance. Les différents stades cliniques sont précisés lorsque cela est décrit et standardisé. Les images radiographiques, échographiques et de scanner ont été extraites de la banque de données du service d'imagerie de VetAgro Sup.

## 5. EVALUER LA PRESENCE DE COMORBIDITES CHEZ L'ANIMAL

Cette partie a pour but de rappeler les examens de routine à réaliser (numération formule, analyse de biochimie sanguine) qui permettent de détecter des maladies sous-jacentes ainsi que d'évaluer les fonctions des organes émonctoires (reins, foie).

## 6. QUEL TRAITEMENT METTRE EN PLACE ?

Chaque animal doit être géré au cas par cas et le traitement doit être adapté au type de tumeur, à l'animal et aux souhaits et contraintes du propriétaires. Les traitements recommandés sont développés (la chirurgie, la chimiothérapie et la radiothérapie), d'autres traitements alternatifs, souvent avec des niveaux de preuve plus faibles sont parfois exposés brièvement et pourront évoluer en fonction des découvertes et des avancées de la médecine vétérinaire.

## 7. PROPOSER UN PRONOSTIC AUX PROPRIETAIRES

Cette partie traitant du pronostic est très intéressante pour le vétérinaire praticien. En effet, si celui-ci établit un diagnostic de cancer, la première question que le propriétaire se pose concerne la durée de survie. Ces informations lui permettront donc d'avoir un discours structuré, appuyé par des données statistiques associées aux différents traitements à disposition.

Il est cependant important de rappeler que les données statistiques sont des valeurs médianes. Il ne faut donc pas condamner un animal si ces valeurs sont mauvaises car, par définition, la moitié des animaux étudiés vivent plus longtemps que cette valeur médiane. De plus la majorité des études de cancérologie reposent sur des études rétrospectives basées sur des protocoles thérapeutiques rarement standardisés.

Par conséquent, que signifie avoir une médiane de survie de 8 mois ? La majorité des propriétaires vont penser que leur animal sera probablement mort dans 8 mois, il s'agit d'une conclusion à éviter absolument ! La médiane n'est qu'un « point milieu » de la série statistique, les durées de survie évoluent en fonction des recherches, des traitements administrés et aussi et surtout de la variabilité individuelle de chaque animal.

Enfin, il faut garder à l'esprit qu'une médiane de survie de 1 an peut vouloir dire que la moitié des animaux sont morts avant 1 an mais cela ne veut pas dire que tous les autres meurent après 1 an.

### 8. SCHEMA BILAN

A la fin de la plupart des fiches, un schéma bilan est présenté. Celui-ci n'est pas une « recette » à suivre et est à adapter au cas par cas et aux équipements à disposition du vétérinaire. Ces schémas ont pour vocation de synthétiser les informations développées précédemment et permettent au vétérinaire praticien d'avoir une vision d'ensemble et rapide de la démarche diagnostique et thérapeutique.

L'encadré « Quand référer » permet de rappeler au vétérinaire praticien qu'il existe des spécialistes en oncologie vétérinaire et en chirurgie qui peuvent l'aider dans la prise en charge d'un cas et prendre en charge des cas référés lorsque le vétérinaire généraliste atteint les limites de ses compétences. Il est toutefois toujours recommandé de référer l'animal en consultation spécialisée pour mettre en place le traitement le plus adapté lorsque c'est possible

Les fiches sont présentées en annexes. (ANNEXES 1 à 10)

## IV. PERSPECTIVES : QUESTIONNAIRE DE SATISFACTION

Il est possible d'envisager d'autres travaux de thèse réalisant les monographies des principales tumeurs du chat, du cheval ou encore des nouveaux animaux de compagnies qui sont des espèces de plus en plus fréquemment rencontrées en consultation. Cet outil pourra donc toujours être complété et perfectionné.

Un questionnaire de satisfaction sur le contenu du site pourrait être soumis aux utilisateurs pour étudier leurs attentes et leurs remarques.

# CONCLUSION

Ce travail est un complément d'un outil déjà préexistant créé par Audrey Brunet en 2017 dans le cadre de sa thèse d'exercice vétérinaire. Il s'agit d'un site internet d'aide à la prise en charge de l'animal cancéreux pour les vétérinaires praticiens généralistes mais aussi pour faciliter le discours auprès du propriétaire. Cet outil pourra, de plus, être utilisé par les étudiants pour approfondir et travailler en cancérologie d'une manière différente, complémentaire de l'enseignement dispensé dans les Ecoles Nationales Vétérinaires.

Nous avons, dans un premier temps sécurisé le site internet par le biais d'un SAS mis à disposition par l'ordre des vétérinaires pour permettre l'accès restreint aux vétérinaires praticiens.

Nous avons réalisé des monographies sur les principales tumeurs du chien, le choix s'est porté sur le chien car il s'agit de l'espèce la plus souvent prise en charge en cancérologie, mais les autres espèces pourront être présentées par la suite et viendront en complément.
L'architecture des fiches sur chaque tumeur est en accord avec la démarche diagnostique en cancérologie, elle-même détaillée dans la partie « Cancérologie générale » du site internet.

Il faut garder à l'esprit, lors de la visite de ce site, qu'il a été conçu afin que le vétérinaire traitant puisse informer correctement le propriétaire de l'animal malade et puisse initier la démarche clinique selon les standards recommandés.

Pour une prise en charge optimale, il existe des spécialistes en cancérologie, diplômés du collège européen de médecine interne en cancérologie et le vétérinaire traitant ne doit pas hésiter à référer des cas, lorsque cela est possible, que ce soit pour le diagnostic et/ou la prise en charge thérapeutique, afin que l'animal bénéficie d'un avis spécialisé.

Une évolution du site est possible : en effet, une partie sur les principales tumeurs du chat, du cheval ou des NAC pourrait être ajoutée ainsi qu'un questionnaire de satisfaction soumis aux visiteurs du site pour proposer des améliorations. La principale difficulté sera de l'actualiser régulièrement et de le faire « vivre » sans personnel dédié à cette tache chronophage.

# BIBLIOGRAPHIE


AHRHART, Nicole. « Soft-Tissue Sarcomas in Dogs: A Review ». *Journal of the American Animal Hospital Association* 41, nº 4 (2005): 241-46. https://doi.org/10.5326/0410241.

ALENZA, Dolores Pérez, Gerard R. Rutteman, Laura Peña, Anton C. Beynen, et Pedro Cuesta. « Relation between Habitual Diet and Canine Mammary Tumors in a Case-Control Study ». *Journal of Veterinary Internal Medicine* 12, n° 3 (1998): 132 39. https://doi.org/10.1111/j.1939-1676.1998.tb02108.x

BABA, Alecsandru Ioan, et Cornel CÂTOI. *Mammary Glands Tumors*. The Publishing House of the Romanian Academy, (2007). https://www.ncbi.nlm.nih.gov/books/NBK9542/.

BAILEY, Dennis, Hollis Erb, Laurel Williams, David Ruslander, et Marlene Hauck. « Carboplatin and Doxorubicin Combination Chemotherapy for the Treatment of Appendicular Osteosarcoma in the Dog ». *Journal of Veterinary Internal Medicine* 17, nº 2 (2003): 199-205. https://doi.org/10.1111/j.1939-1676.2003.tb02434.x.

BARNES, D. C., et J. L. DEMETRIOU. « Surgical Management of Primary, Metastatic and Recurrent Anal Sac Adenocarcinoma in the Dog: 52 Cases ». *Journal of Small Animal Practice* 58, nº 5 (2017): 263-68. https://doi.org/10.1111/jsap.12633.

BARTHEZ, P. *Technique en radiologie des petits animaux*. Paris : PMCAC, (1997).

BASKIN, C. R., C. G. Couto, et T. E. Wittum. « Factors Influencing First Remission and Survival in 145 Dogs with Lymphoma: A Retrospective Study ». *Journal of the American Animal Hospital Association* 36, nº 5 (2000): 404-9. https://doi.org/10.5326/15473317-36-5-404.

BAUDUIN Anaïs. « Le mastocytome cutané du chien : Comparaison du grading de patnaik associé à l'index KI67 avec le grading de kiupel - retrospective de 30 cas », Thèse de doctorat vétérinaire. Lyon : Université Claude Bernard, (2015).

BEAUVAIS, W., J. M. Cardwell, et D. C. Brodbelt. « The Effect of Neutering on the Risk of Mammary Tumours in Dogs – a Systematic Review ». *Journal of Small Animal Practice* 53, nº 6 (2012): 314-22. https://doi.org/10.1111/j.1748-5827.2011.01220.x.

BENNET, Peter F., Denis B. DeNicola, Patty Bonney, Nita W. Glickman, et Deborah W. Knapp. « Canine Anal Sac Adenocarcinomas: Clinical Presentation and Response to Therapy ». *Journal of Veterinary Internal Medicine* 16, nº 1 (2002) : 100-104.

BERG, John. « Canine Osteosarcoma: Amputation and Chemotherapy ». *Veterinary Clinics of North America: Small Animal Practice* 26, nº 1 (1996): 111-21. https://doi.org/10.1016/S0195-5616(96)50010-0.

BERGMAN, P. J., E. G. MacEwen, I. D. Kurzman, C. J. Henry, A. S. Hammer, D. W. Knapp, A. Hale, et al. « Amputation and Carboplatin for Treatment of Dogs with Osteosarcoma: 48 Cases (1991 to 1993) ». *Journal of Veterinary Internal Medicine* 10, nº 2 (1996): 76-81

BERLATO, D., S. Murphy, S. Laberke, et R. Rasotto. « Comparison of Minichromosome Maintenance Protein 7, Ki67 and Mitotic Index in the Prognosis of Intermediate Patnaik Grade Cutaneous Mast Cell Tumours in Dogs ». *Veterinary and Comparative Oncology* 16, nº 4 (2018): 535-43. https://doi.org/10.1111/vco.12412.

BERLATO, D., D. Schrempp, N. Van Den Steen, et S. Murphy. « Radiotherapy in the Management of Localized Mucocutaneous Oral Lymphoma in Dogs: 14 Cases ». *Veterinary and Comparative Oncology* 10, nº 1 (2012): 16-23. https://doi.org/10.1111/j.1476-5829.2011.00270.x.

BLACKWOOD, L., S. Murphy, P. Buracco, J. P. De Vos, P. De Fornel-Thibaud, J. Hirschberger, M. Kessler, et al. « European Consensus Document on Mast Cell Tumours in Dogs and Cats ». *Veterinary and Comparative Oncology* 10, nº 3 (2012): e1-29. https://doi.org/10.1111/j.1476-5829.2012.00341.x.

BOERMAN, Ilse, Gayathri T. Selvarajah, Mirjam Nielen, et Jolle Kirpensteijn. « Prognostic factors in canine appendicular osteosarcoma – a meta-analysis ». *BMC Veterinary Research* 8 (2012): 56. https://doi.org/10.1186/1746-6148-8-56.

BONNETT, BN, A Egenvall, Å Hedhammar, et P Olson. « Mortality in over 350,000 Insured Swedish dogs from 1995–2000: I. Breed-, Gender-, Age- and Cause-specific Rates ». *Acta Veterinaria Scandinavica* 46, nº 3 (2005): 105-20. https://doi.org/10.1186/1751-0147-46-105

BOSTOCK, D. E., et M. T. DYE. « Prognosis after Surgical Excision of Canine Fibrous Connective Tissue Sarcomas ». *Veterinary Pathology* 17, nº 5 (1980): 581-88. https://doi.org/10.1177/030098588001700507.

BOSTON, Sarah E., Geraldine Higginson, et Gabrielle Monteith. « Concurrent Splenic and Right Atrial Mass at Presentation in Dogs with HSA: A Retrospective Study ». *Journal of the American Animal Hospital Association* 47, nº 5 (2011): 336-41. https://doi.org/10.5326/JAAHA-MS-5603.

BRASSART Gaëlle. « Les tumeurs mammaires chez la chienne : données bibliographiques récentes concernant l'approche diagnostique et la proposition d'un pronostic fiable » Thèse de doctorat vétérinaire. Lyon : Université Claude Bernard (2008).

BRAY, J. P., G. Orbell, N. Cave, et J. S. Munday. « Does Thalidomide Prolong Survival in Dogs with Splenic Haemangiosarcoma? » *Journal of Small Animal Practice* 59, nº 2 (2018): 85-91. https://doi.org/10.1111/jsap.12796.

BROWN, N. O., A. K. Patnaik, et E. G. MacEwen. « Canine Hemangiosarcoma: Retrospective Analysis of 104 Cases ». *Journal of the American Veterinary Medical Association* 186, nº 1 (1985): 56-58.

BRUNET, Audrey. « Réalisation d'un outil web d'aide à la prise en charge de l'animal atteint de cancer pour le vétérinaire praticien : étude bibliographique et mise en œuvre de l'outil » Thèse de doctorat vétérinaire. Lyon : Université Claude Bernard, (2017), 108 p.

CALMON, Jean Pierre. « Lymphome cutanéo-muqueux épithéliotrope », *Le point vétérinaire*, 34, nº 239 (2003).

CAMPS-PALAU, M. A., N. F. Leibman, R. Elmslie, S. E. Lana, S. Plaza, J. A. McKnight, R. Risbon, et P. J. Bergman. « Treatment of Canine Mast Cell Tumours with Vinblastine, Cyclophosphamide and Prednisone: 35 Cases (1997-2004) ». *Veterinary and Comparative Oncology* 5, nº 3 (2007): 156-67. https://doi.org/10.1111/j.1476-5829.2006.00125.x.

CHAFFIN, Kelly, et Donald E. Thrall. « Results of Radiation Therapy in 19 Dogs with Cutaneous Mast Cell Tumor and Regional Lymph Node Metastasis ». *Veterinary Radiology & Ultrasound: The Official Journal of the American College of Veterinary Radiology and the International Veterinary Radiology Association* 43, nº 4 (2002): 392-95.

CHAN, Catherine M., Angela E. Frimberger, et Antony S. Moore. « Clinical Outcome and Prognosis of Dogs with Histopathological Features Consistent with Epitheliotropic Lymphoma: A Retrospective Study of 148 Cases (2003-2015) ». *Veterinary Dermatology* 29, nº 2 (2018): 154-e59. https://doi.org/10.1111/vde.12504.

CHIJIWA, K., K. Uchida, et S. Tateyama. « Immunohistochemical Evaluation of Canine Peripheral Nerve Sheath Tumors and Other Soft Tissue Sarcomas ». *Veterinary Pathology* 41, nº 4 (2004): 307-18. https://doi.org/10.1354/vp.41-4-307.

CHUN, Ruthanne. « Lymphoma: Which Chemotherapy Protocol and Why? » *Topics in Companion Animal Medicine* 24, nº 3 (2009): 157-62. https://doi.org/10.1053/j.tcam.2009.03.003.

CHUN, R., L. D. Garrett, et D. M. Vail. « Evaluation of a High-Dose Chemotherapy Protocol with No Maintenance Therapy for Dogs with Lymphoma ». *Journal of Veterinary Internal Medicine* 14, nº 2 (avril 2000): 120-24.

CHUN, Ruthanne, et Louis-Philippe de LORIMIER. « Update on the biology and management of canine osteosarcoma ». *Veterinary Clinics of North America: Small Animal Practice* 33, nº 3 (2003): 491-516. https://doi.org/10.1016/S0195-5616(03)00021-4.

CLEMENTE, M., P. J. De Andrés, L. Peña, et M. D. Pérez-Alenza. « Survival Time of Dogs with Inflammatory Mammary Cancer Treated with Palliative Therapy Alone or Palliative Therapy plus Chemotherapy ». *Veterinary Record* 165, nº 3 (2009): 78-81. https://doi.org/10.1136/vetrec.165.3.78.

CLIFFORD CRAIG, Mackin Andrew J., et Henry Carolyn J. « Treatment of Canine Hemangiosarcoma: 2000 and Beyond ». *Journal of Veterinary Internal Medicine* 14, nº 5 (2008): 479-85. https://doi.org/10.1111/j.1939-1676.2000.tb02262.x.

COHEN, D., R. S. Brodey, et S. M. Chen. « Epidemiologic Aspects of Oral and Pharyngeal Neoplasms of the Dogs. » *American Journal of Veterinary Research* 25 (1964): 1776-79.

COHEN, Michele, Gerald S. Post, et James C. Wright. « Gastrointestinal Leiomyosarcoma in 14 Dogs ». *Journal of Veterinary Internal Medicine* 17, nº 1 (2003): 107-10.

COLLARD, Fabien, Marie-Eve Nadeau, et Eric-Norman Carmel. « Laparoscopic Splenectomy for Treatment of Splenic Hemangiosarcoma in a Dog ». *Veterinary Surgery: VS* 39, nº 7 (2010): 870-72. https://doi.org/10.1111/j.1532-950X.2010.00721.x.

COMAZZI, Stefano, Franco Guscetti, et Laura Marconato. « First Meeting of the European Canine Lymphoma Group. Workshop: State of the Art and Comparative Aspects in Canine Lymphoma. CH-Lugano, 22 June 2013 ». *Hematological Oncology* 32, nº 2 (2014): 68-71. https://doi.org/10.1002/hon.2115.

COOMER, A., J. Farese, R. Milner, J. Liptak, N. Bacon, et D. Lurie. « Radiation Therapy for Canine Appendicular Osteosarcoma ». *Veterinary and Comparative Oncology* 7, nº 1 (2009): 15-27. https://doi.org/10.1111/j.1476-5829.2008.00177.x.

COUTO, C. G., H. C. Rutgers, R. G. Sherding, et J. Rojko. « Gastrointestinal Lymphoma in 20 Dogs. A Retrospective Study ». *Journal of Veterinary Internal Medicine* 3, nº 2 (1989): 73-78.

COUTO, K. M., P. F. Moore, A. L. Zwingenberger, J. L. Willcox, et K. A. Skorupski. « Clinical Characteristics and Outcome in Dogs with Small Cell T-Cell Intestinal Lymphoma ». *Veterinary and Comparative Oncology* 16, nº 3 (2018): 337-43. https://doi.org/10.1111/vco.12384.

COYLE, K. A., et H. STEINBERG. « Characterization of Lymphocytes in Canine Gastrointestinal Lymphoma ». *Veterinary Pathology* 41, nº 2 (2004): 141-46. https://doi.org/10.1354/vp.41-2-141.

COYLE, V. J., K. M. Rassnick, L. B. Borst, C. O. Rodriguez, N. C. Northrup, T. M. Fan, et L. D. Garrett. « Biological Behaviour of Canine Mandibular Osteosarcoma. A Retrospective Study of 50 Cases (1999–2007) ». *Veterinary and Comparative Oncology* 13, nº 2 (2015): 89-97. https://doi.org/10.1111/vco.12020.

CRAIG, L. E., M. E. Julian, et J. D. Ferracone. « The Diagnosis and Prognosis of Synovial Tumors in Dogs: 35 Cases ». *Veterinary Pathology* 39, nº 1 (2002): 66-73. https://doi.org/10.1354/vp.39-1-66.

CRAWSHAW, J., J. Berg, J. C. Sardinas, S. J. Engler, W. M. Rand, G. K. Ogilvie, G. J. Spodnick, D. A. O'Keefe, D. M. Vail, et R. A. Henderson. « Prognosis for Dogs with Nonlymphomatous, Small Intestinal Tumors Treated by Surgical Excision ». *Journal of the American Animal Hospital Association* 34, nº 6 (1998): 451-56. https://doi.org/10.5326/15473317-34-6-451.

CULP, William T.N. « Anal Sac Disease ». In *Small Animal Soft Tissue Surgery*, édité par Eric Monnet, 399-405. Chichester, UK: John Wiley & Sons, Ltd, 2014. https://doi.org/10.1002/9781118997505.ch42.

DAVIES, O., B. Szladovits, G. Polton, O. A. Garden, C. Leo, et A. Lara-Garcia. « Prognostic Significance of Clinical Presentation, Induction and Rescue Treatment in 42 Cases of Canine Centroblastic Diffuse Large B-Cell Multicentric Lymphoma in the United Kingdom ». *Veterinary and Comparative Oncology*, n/a-n/a. Consulté le 19 janvier 2018. https://doi.org/10.1111/vco.12378.

DENNIS, M. M., K. D. McSporran, N. J. Bacon, F. Y. Schulman, R. A. Foster, et B. E. Powers. « Prognostic Factors for Cutaneous and Subcutaneous Soft Tissue Sarcomas in Dogs ». *Veterinary Pathology* 48, nº 1 (2011): 73-84. https://doi.org/10.1177/0300985810388820.

DESMAS, I., J. H. Burton, G. Post, O. Kristal, M. Gauthier, J. F. Borrego, A. Di Bella, et A. Lara-Garcia. « Clinical Presentation, Treatment and Outcome in 31 Dogs with Presumed Primary Colorectal Lymphoma (2001-2013) ». *Veterinary and Comparative Oncology* 15, nº 2 (2017): 504-17. https://doi.org/10.1111/vco.12194.

DHALIWAL, Ravinder S. « Mitotic Index as a Prognostic Marker for Canine Cutaneous Mast Cell Tumors ». *Advances in Small Animal Medicine and Surgery* 22, nº 3 (2009): 1-2. https://doi.org/10.1016/j.asams.2009.02.001.

DONALD E. THRALL. *Textbook of veterinary diagnostic radiology*. 7e éd. ELSEVIER, 2018.

DORE, M., I. Lanthier, et J. Sirois. « Cyclooxygenase-2 Expression in Canine Mammary Tumors ». *Veterinary Pathology* 40, nº 2 (2003): 207-12. https://doi.org/10.1354/vp.40-2-207.

DORN, C. R., et W. A. Priester. « Epidemiologic Analysis of Oral and Pharyngeal Cancer in Dogs, Cats, Horses, and Cattle ». *Journal of the American Veterinary Medical Association* 169, nº 11 (1976): 1202-6.

ELLIOTT, James W. « Response and Outcome Following Toceranib Phosphate Treatment for Stage Four Anal Sac Apocrine Gland Adenocarcinoma in Dogs: 15 Cases (2013-2017) ». *Journal of the American Veterinary Medical Association* 254, nº 8 (2019): 960-66. https://doi.org/10.2460/javma.254.8.960.

ELMSLIE, R. E., P. Glawe, et S. W. Dow. « Metronomic Therapy with Cyclophosphamide and Piroxicam Effectively Delays Tumor Recurrence in Dogs with Incompletely Resected Soft Tissue Sarcomas ». *Journal of Veterinary Internal Medicine* 22, nº 6 (2008): 1373-79. https://doi.org/10.1111/j.1939-1676.2008.0179.x.

EMMS, S. G. « Anal Sac Tumours of the Dog and Their Response to Cytoreductive Surgery and Chemotherapy ». *Australian Veterinary Journal* 83, nº 6 (2005): 340-43.

ETTINGER, Stephen, et Edward C. FELDMAN. *Textbook of Veterinary Internal Medicine Expert Consult - 7th Edition*. 7e éd. https://www.elsevier.com/books/textbook-of-veterinary-internal-medicine-expert-consult/ettinger/978-1-4557-3633-1.

ETTINGER, Stephen J., et Edward C. FELDMAN, éd. *Textbook of Veterinary Internal Medicine: Diseases of the Dog and Cat*. 5 edition. W B Saunders Co, 2000.

ETTINGER, STEPHEN J, EDWARD C FELDMAN, et ETIENNE COTE. *Textbook of veterinary internal medicine*. 8ème édition. Vol. 2. ELSEVIER, s. d.

ETTINGER, Susan N. « Principles of Treatment for Canine Lymphoma ». *Clinical Techniques in Small Animal Practice* 18, nº 2 (2003): 92-97. https://doi.org/10.1053/svms.2003.36622.

ETTINGER, Susan N. « Principles of treatment for soft-tissue sarcomas in the dog ». Clinical Techniques in Small Animal Practice, Medical Oncology, 18, nº 2 (2003): 118-22. https://doi.org/10.1053/svms.2003.36628.

FAN, Timothy M. « Lymphoma Updates ». *The Veterinary Clinics of North America. Small Animal Practice* 33, nº 3 (2003): 455-71.

FERREIRA, E., A. C. Bertagnolli, M. F. Cavalcanti, F. C. Schmitt, et G. D. Cassali. « The Relationship between Tumour Size and Expression of Prognostic Markers in Benign and Malignant Canine Mammary Tumours ». *Veterinary and Comparative Oncology* 7, nº 4 (2009): 230-35. https://doi.org/10.1111/j.1476-5829.2009.00193.x.

FINOTELLO, R., J. Henriques, S. Sabattini, D. Stefanello, R. Felisberto, S. Pizzoni, R. Ferrari, et L. Marconato. « A Retrospective Analysis of Chemotherapy Switch Suggests Improved Outcome in Surgically Removed, Biologically Aggressive Canine Haemangiosarcoma ».

*Veterinary and Comparative Oncology* 15, nº 2 (2017): 493-503. https://doi.org/10.1111/vco.12193.

FLOOD-KNAPIK, K. E., A. C. Durham, T. P. Gregor, M. D. Sánchez, M. E. Durney, et K. U. Sorenmo. « Clinical, Histopathological and Immunohistochemical Characterization of Canine Indolent Lymphoma ». *Veterinary and Comparative Oncology* 11, nº 4 (2013): 272-86. https://doi.org/10.1111/j.1476-5829.2011.00317.x.

FONTAINE, J., C. Bovens, S. Bettenay, et R. S. Mueller. « Canine Cutaneous Epitheliotropic T-Cell Lymphoma: A Review ». *Veterinary and Comparative Oncology* 7, nº 1 (2009): 1-14. https://doi.org/10.1111/j.1476-5829.2008.00176.x.

FONTAINE, Jacques, Marianne Heimann, et Michael J. Day. « Canine Cutaneous Epitheliotropic T-Cell Lymphoma: A Review of 30 Cases ». *Veterinary Dermatology* 21, nº 3 (2010): 267-75. https://doi.org/10.1111/j.1365-3164.2009.00793.x.

FORREST, Lisa J., Ruthanne Chun, Wm Adams, A. James Cooley, et David M. Vail. « Postoperative Radiotherapy for Canine Soft Tissue Sarcoma ». *Journal of Veterinary Internal Medicine* 14, nº 6 (2000): 578-82. https://doi.org/10.1111/j.1939-1676.2000.tb02279.x.

FOSSUM. « Surgery of the perineum, rectum and anus ». In *Small animal surgery*, 3e éd. Elsevier, 2007.

FOURNEL-FLEURY, C., F. Ponce, P. Felman, A. Blavier, C. Bonnefont, L. Chabanne, T. Marchal, et al. « Canine T-Cell Lymphomas: A Morphological, Immunological, and Clinical Study of 46 New Cases ». *Veterinary Pathology* 39, nº 1 (2002): 92-109. https://doi.org/10.1354/vp.39-1-92.

FRANK, Joseph David, S. Brent Reimer, Philip H. Kass, et Matti Kiupel. « Clinical Outcomes of 30 Cases (1997–2004) of Canine Gastrointestinal Lymphoma ». *Journal of the American Animal Hospital Association* 43, nº 6 (2007): 313-21. https://doi.org/10.5326/0430313.

FROST, D., J. Lasota, et M. Miettinen. « Gastrointestinal Stromal Tumors and Leiomyomas in the Dog: A Histopathologic, Immunohistochemical, and Molecular Genetic Study of 50 Cases ». *Veterinary Pathology* 40, nº 1 (2003): 42-54. https://doi.org/10.1354/vp.40-1-42.

GARDNER, Heather L., Cheryl A. London, Roberta A. Portela, Sandra Nguyen, Mona P. Rosenberg, Mary K. Klein, Craig Clifford, et al. « Maintenance Therapy with Toceranib Following Doxorubicin-Based Chemotherapy for Canine Splenic Hemangiosarcoma ». *BMC Veterinary Research* 11 (2015): 131. https://doi.org/10.1186/s12917-015-0446-1.

GARDNER, H., J. Fidel, G. Haldorson, W. Dernell, et B. Wheeler. « Canine Oral Fibrosarcomas: A Retrospective Analysis of 65 Cases (1998-2010) ». *Veterinary and Comparative Oncology* 13, nº 1 (2015): 40-47. https://doi.org/10.1111/vco.12017.

GIEGER, Tracy. « Alimentary Lymphoma in Cats and Dogs ». *Veterinary Clinics of North America: Small Animal Practice*, Chronic Intestinal Diseases of Dogs and Cats, 41, nº 2 (2011): 419-32. https://doi.org/10.1016/j.cvsm.2011.02.001.

GOBLIRSCH, M., W. Mathews, C. Lynch, P. Alaei, B. J. Gerbi, P. W. Mantyh, et D. R. Clohisy. « Radiation Treatment Decreases Bone Cancer Pain, Osteolysis and Tumor Size ». *Radiation Research* 161, nº 2 (2004): 228-34.

GOLDSCHMIDT, M., L. Peña, R. Rasotto, et V. Zappulli. « Classification and Grading of Canine Mammary Tumors ». *Veterinary Pathology* 48, nº 1 (2011): 117-31. https://doi.org/10.1177/0300985810393258.

GOLDSCHMIDT, Michael H., et Carol ZOLTOWSKI. « Anal sac gland adenocarcinoma in the dog: 14 cases ». *Journal of Small Animal Practice* 22, nº 3 (1981): 119-28. https://doi.org/10.1111/j.1748-5827.1981.tb00591.x.

GROSENBAUGH, Deborah A., A. Timothy Leard, Philip J. Bergman, Mary K. Klein, Karri Meleo, Steven Susaneck, Paul R. Hess, et al. « Safety and efficacy of a xenogeneic DNA vaccine encoding for human tyrosinase as adjunctive treatment for oral malignant melanoma in dogs following surgical excision of the primary tumor ». *American Journal of Veterinary Research* 72, nº 12 (2011): 1631-38. https://doi.org/10.2460/ajvr.72.12.1631.

GROSS, Thelma Lee, Peter J. Ihrke, Emily J. Walder, et Verena K. Affolter, éd. « Sebaceous Tumors ». In *Skin Diseases of the Dog and Cat*, 641-64. Oxford, UK: Blackwell Science Ltd, 2005. https://doi.org/10.1002/9780470752487.ch24.

HAHN, K.a., G. Oglivie, T. Rusk, P. Devauchelle, A. Leblanc, A. Legendre, B. Powers, et al. « Masitinib Is Safe and Effective for the Treatment of Canine Mast Cell Tumors ». *Journal of Veterinary Internal Medicine* 22, nº 6 (2008): 1301-9. https://doi.org/10.1111/j.1939-1676.2008.0190.x.

HAHN, Kevin A., Glen K. King, et Janet K. Carreras. « Efficacy of radiation therapy for incompletely resected grade-III mast cell tumors in dogs: 31 cases (1987–1998) ». *Journal of the American Veterinary Medical Association* 224, nº 1 (2004): 79-82. https://doi.org/10.2460/javma.2004.224.79.

HAMMER, A. S., C. G. Couto, C. Swardson, et D. Getzy. « Hemostatic Abnormalities in Dogs with Hemangiosarcoma ». *Journal of Veterinary Internal Medicine* 5, nº 1 (1991): 11-14.

HAYES, A., V. Adams, K. Smith, G. Maglennon, et S. Murphy. « Vinblastine and Prednisolone Chemotherapy for Surgically Excised Grade III Canine Cutaneous Mast Cell Tumours ». *Veterinary and Comparative Oncology* 5, nº 3 (2007): 168-76. https://doi.org/10.1111/j.1476-5829.2007.00135.x.

HEAD, K. W. « Tumours of the Lower Alimentary Tract ». *Bulletin of the World Health Organization* 53, nº 2-3 (1976): 167-86.

HERMO, Guillermo A., Perla Torres, Giselle V. Ripoll, Alejandra M. Scursoni, Daniel E. Gomez, Daniel F. Alonso, et Cristina Gobello. « Perioperative Desmopressin Prolongs Survival in Surgically Treated Bitches with Mammary Gland Tumours: A Pilot Study ». *Veterinary Journal* (London, England: 1997) 178, nº 1 (2008): 103-8. https://doi.org/10.1016/j.tvjl.2007.06.015.

HERRING, Erin S., Mark M. Smith, et John L. Robertson. « Lymph Node Staging of Oral and Maxillofacial Neoplasms in 31 Dogs and Cats ». *Journal of Veterinary Dentistry* 19, nº 3 (2002): 122-26. https://doi.org/10.1177/089875640201900301.

HILLERS, Kim R., William S. Dernell, Mary H. Lafferty, Stephen J. Withrow, et Susan E. Lana. « Incidence and Prognostic Importance of Lymph Node Metastases in Dogs with Appendicular

Osteosarcoma: 228 Cases (1986-2003) ». *Journal of the American Veterinary Medical Association* 226, nº 8 (2005): 1364-67.

HOHENHAUS, Ann E., Jennifer L. Kelsey, Jamie Haddad, Lisa Barber, Matthew Palmisano, John Farrelly, et Anita Soucy. « Canine Cutaneous and Subcutaneous Soft Tissue Sarcoma: An Evidence-Based Review of Case Management ». *Journal of the American Animal Hospital Association* 52, nº 2 (2016): 77-89. https://doi.org/10.5326/JAAHA-MS-6305.

HOLTERMANN, N., M. Kiupel, M. Kessler, E. Teske, D. Betz, et J. Hirschberger. « Masitinib Monotherapy in Canine Epitheliotropic Lymphoma ». *Veterinary and Comparative Oncology* 14 Suppl 1 (2016): 127-35. https://doi.org/10.1111/vco.12157.

HOYT RF, Withrow SJ. "Oral malignancy in the dog". *J Am Anim Hosp Assoc*. (1984), Vol. 20, 83. », s. d.

KIM, Jong-Hyuk, Ashley J. Graef, Erin B. Dickerson, et Jaime F. Modiano. « Pathobiology of Hemangiosarcoma in Dogs: Research Advances and Future Perspectives ». *Veterinary Sciences* 2, nº 4 (2015): 388-405. https://doi.org/10.3390/vetsci2040388.

KIM, Stanley E., Julius M. Liptak, Trent T. Gall, Gabrielle J. Monteith, et J. Paul Woods. « Epirubicin in the Adjuvant Treatment of Splenic Hemangiosarcoma in Dogs: 59 Cases (1997-2004) ». *Journal of the American Veterinary Medical Association* 231, nº 10 (2007): 1550-57. https://doi.org/10.2460/javma.231.10.1550.

KIRPENSTEIJN, J., M. Kik, G. R. Rutteman, et E. Teske. « Prognostic Significance of a New Histologic Grading System for Canine Osteosarcoma ». *Veterinary Pathology* 39, nº 2 (2002): 240-46. https://doi.org/10.1354/vp.39-2-240.

KIUPEL, M., J. D. Webster, K. L. Bailey, S. Best, J. DeLay, C. J. Detrisac, S. D. Fitzgerald, et al. « Proposal of a 2-Tier Histologic Grading System for Canine Cutaneous Mast Cell Tumors to More Accurately Predict Biological Behavior ». *Veterinary Pathology* 48, nº 1 (2011): 147-55. https://doi.org/10.1177/0300985810386469.

KUNTZ, C. A., W. S. Dernell, B. E. Powers, C. Devitt, R. C. Straw, et S. J. Withrow. « Prognostic Factors for Surgical Treatment of Soft-Tissue Sarcomas in Dogs: 75 Cases (1986-1996) ». *Journal of the American Veterinary Medical Association* 211, nº 9 (1997): 1147-51.

LADUE, Tracy, G. Sylvester Price, Richard Dodge, Rodney L. Page, et Donald E. Thrall. « Radiation Therapy for Incomple[TEL]y Resected Canine Mast Cell Tumors ». *Veterinary Radiology & Ultrasound* 39, nº 1 (1 janvier 1998): 57-62. https://doi.org/10.1111/j.1740-8261.1998.tb00326.x.

LANA, Susan, Lance U'ren, Susan Plaza, Robyn Elmslie, Daniel Gustafson, Paul Morley, et Steven Dow. « Continuous Low-Dose Oral Chemotherapy for Adjuvant Therapy of Splenic Hemangiosarcoma in Dogs ». *Journal of Veterinary Internal Medicine* 21, nº 4 (2007): 764-69.

LANE, J., J. Price, A. Moore, J. R. S. Dandrieux, C. Clifford, K. Curran, K. Choy, et C. Cannon. « Low-Grade Gastrointestinal Lymphoma in Dogs: 20 Cases (2010 to 2016) ». *Journal of Small Animal Practice* 59, nº 3 (2018): 147-53. https://doi.org/10.1111/jsap.12769.

LASCELLES, B. Duncan X., William S. Dernell, Maria T. Correa, Mary Lafferty, Chad M. Devitt, Charles A. Kuntz, Rodney C. Straw, et Stephen J. Withrow. « Improved Survival Associated with Postoperative Wound Infection in Dogs Treated with Limb-Salvage Surgery for Osteosarcoma ». *Annals of Surgical Oncology* 12, nº 12 (2005): 1073-83. https://doi.org/10.1245/ASO.2005.01.011.

LELYVELD, S. van, J. Warland, R. Miller, H. Maw, R. Foale, M. Goodfellow, et J. Dobson. « Comparison between Ki-67 Index and Mitotic Index for Predicting Outcome in Canine Mast Cell Tumours ». *Journal of Small Animal Practice* 56, nº 5 (2015): 312-19. https://doi.org/10.1111/jsap.12320.

LOMBARDI, Florio, Pagnini, Crispino, et Avallone. « Ovarian Function Suppression with a GnRH Analogue: D-Ser(But[t])[6]-Arzgly[10]-LHRH (Goserelin) in Hormone Dependent Canine Mammary Cancer ». *Journal of Veterinary Pharmacology and Therapeutics* 22, nº 1 (1999): 56-61. https://doi.org/10.1046/j.1365-2885.1999.00184.x

LONDON, Cheryl A., Heather L. Gardner, Tamra Mathie, Nicole Stingle, Roberta Portela, Michael L. Pennell, Craig A. Clifford, et al. « Impact of Toceranib/Piroxicam/Cyclophosphamide Maintenance Therapy on Outcome of Dogs with Appendicular Osteosarcoma Following Amputation and Carboplatin Chemotherapy: A Multi-Institutional Study ». *PloS One* 10, nº 4 (2015): e0124889. https://doi.org/10.1371/journal.pone.0124889.

LONDON, Cheryl A., Phyllis B. Malpas, Stacey L. Wood-Follis, Joseph F. Boucher, Anthony W. Rusk, Mona P. Rosenberg, Carolyn J. Henry, et al. « Multi-Center, Placebo-Controlled, Double-Blind, Randomized Study of Oral Toceranib Phosphate (SU11654), a Receptor Tyrosine Kinase Inhibitor, for the Treatment of Dogs with Recurrent (Either Local or Distant) Mast Cell Tumor Following Surgical Excision ». *Clinical Cancer Research* 15, nº 11 (2009): 3856-65. https://doi.org/10.1158/1078-0432.CCR-08-1860.

LONDON, C. A. & Thamm, D. H. Chapter 20: Mast cell tumors. In: Withrow and MacEwen's Small Animal Clinical Oncology. 5th edn. Eds S. J. Withrow, D. M. Vail and R. Page. Saunders, Philadelphia, PA, USA. pp 335–355, (2013)

LORIMIER, Louis-Philippe de. « Updates on the Management of Canine Epitheliotropic Cutaneous T-Cell Lymphoma ». *The Veterinary Clinics of North America. Small Animal Practice* 36, nº 1 (2006): 213-28, viii-ix. https://doi.org/10.1016/j.cvsm.2005.09.013.

LOUKOPOULOS, P., et W. F. ROBINSON. « Clinicopathological Relevance of Tumour Grading in Canine Osteosarcoma ». *Journal of Comparative Pathology* 136, nº 1 (2007): 65-73. https://doi.org/10.1016/j.jcpa.2006.11.005.

LOUKOPOULOS, P., J. R. Thornton, et W. F. Robinson. « Clinical and Pathologic Relevance of P53 Index in Canine Osseous Tumors ». *Veterinary Pathology* 40, nº 3 (2003): 237-48. https://doi.org/10.1354/vp.40-3-237.

MAGNOL J, P al. Cancérologie clinique du chien. (2001). pp. 133-149., s. d.

MANISCALCO, Lorella. « Canine osteosarcoma: Understanding its variability to improve treatment ». *The Veterinary Journal* 203, nº 2 (2015): 135-36. https://doi.org/10.1016/j.tvjl.2014.12.014.

MARCONATO, Laura. « The staging and treatment of multicentric high-grade lymphoma in dogs: A review of recent developments and future prospects ». *The Veterinary Journal* 188, nº 1 (2011): 34-38. https://doi.org/10.1016/j.tvjl.2010.04.027.

MARCONATO, Laura, Giorgio Romanelli, Damiano Stefanello, Claudio Giacoboni, Ugo Bonfanti, Giuliano Bettini, Riccardo Finotello, et al. « Prognostic Factors for Dogs with Mammary Inflammatory Carcinoma: 43 Cases (2003-2008) ». *Journal of the American Veterinary Medical Association* 235, nº 8 (2009): 967-72. https://doi.org/10.2460/javma.235.8.967.

MARCONATO, Laura, Damiano Stefanello, Paola Valenti, Ugo Bonfanti, Stefano Comazzi, Paola Roccabianca, Mario Caniatti, Giorgio Romanelli, Federico Massari, et Eric Zini. « Predictors of Long-Term Survival in Dogs with High-Grade Multicentric Lymphoma ». *Journal of the American Veterinary Medical Association* 238, nº 4 (2011): 480-85. https://doi.org/10.2460/javma.238.4.480.

MARTANO, M., S. Iussich, E. Morello, et P. Buracco. « Canine Oral Fibrosarcoma: Changes in Prognosis over the Last 30 Years? » *Veterinary Journal (London, England: 1997)* 241 (2018): 1-7. https://doi.org/10.1016/j.tvjl.2018.09.005.

MARTIN, Edouard. « Fréquence relative des tumeurs buccales chez le chien. Etude rétrospective de 62 cas. », Thèse de doctorat vétérinaire. Lyon : Université Claude Bernard (2013).

MATOS, A. J. F., C. Lopes, J. Carvalheira, M. Santos, G. R. Rutteman, et F. Gärtner. « E-Cadherin Expression in Canine Malignant Mammary Tumours: Relationship to Other Clinico-Pathological Variables ». *Journal of Comparative Pathology* 134, nº 2-3 (2006): 182-89. https://doi.org/10.1016/j.jcpa.2005.10.004.

MATSUYAMA, Arata, Courtney R. Schott, Geoffrey A. Wood, Danielle Richardson, J. Paul Woods, et Anthony J. Mutsaers. « Evaluation of Metronomic Cyclophosphamide Chemotherapy as Maintenance Treatment for Dogs with Appendicular Osteosarcoma Following Limb Amputation and Carboplatin Chemotherapy ». *Journal of the American Veterinary Medical Association* 252, nº 11 (2018): 1377-83. https://doi.org/10.2460/javma.252.11.1377.

MCENTEE, M. F., J. M. Cates, et N. Neilsen. « Cyclooxygenase-2 Expression in Spontaneous Intestinal Neoplasia of Domestic Dogs ». *Veterinary Pathology* 39, nº 4 (2002): 428-36. https://doi.org/10.1354/vp.39-4-428.

MCKNIGHT, J. A., G. N. Mauldin, M. C. McEntee, K. A. Meleo, et A. K. Patnaik. « Radiation Treatment for Incompletely Resected Soft-Tissue Sarcomas in Dogs ». *Journal of the American Veterinary Medical Association* 217, nº 2 (2000): 205-10.

McQUOWN, B., M. A. Keyerleber, K. Rosen, M. C. McEntee, et K. E. Burgess. « Treatment of Advanced Canine Anal Sac Adenocarcinoma with Hypofractionated Radiation Therapy: 77 Cases (1999-2013) ». *Veterinary and Comparative Oncology* 15, nº 3 (2017): 840-51. https://doi.org/10.1111/vco.12226.

MENARD, Kim, Brian K. Flesner, Anastasia Glahn, Bonnie Boudreaux, et Jeffrey N. Bryan. « Concurrent 5-Fluorouracil and Carboplatin for the Treatment of Canine Carcinomas ». *Veterinary and Comparative Oncology* 16, nº 4 (2018): 590-95. https://doi.org/10.1111/vco.12426.

MIALOT M., M. Lagadic. 1990. Epidémiologie descriptive des tumeurs du chien et du chat. Rec Med Vet. 1990, Vol. 166, 11, pp. 937-947., s. d.

MILLER, A. G., P. S. Morley, S. Rao, A. C. Avery, S. E. Lana, et C. S. Olver. « Anemia Is Associated with Decreased Survival Time in Dogs with Lymphoma ». *Journal of Veterinary Internal Medicine* 23, nº 1 (2009): 116-22. https://doi.org/10.1111/j.1939-1676.2008.00210.x.

MOORE, Peter F., et Thierry Olivry. « Cutaneous lymphomas in companion animals ». *Clinics in Dermatology* 12, nº 4 (1994): 499-505. https://doi.org/10.1016/0738-081X(94)90216-X.

MOORE, Peter F., Verena K. Affolter, et Stefan M. Keller. « Canine Inflamed Nonepitheliotropic Cutaneous T-Cell Lymphoma: A Diagnostic Conundrum ». *Veterinary Dermatology* 24, nº 1 (2013): 204-e45. https://doi.org/10.1111/j.1365-3164.2012.01106.x.

MORELLO, Emanuela, Marina Martano, et Paolo Buracco. « Biology, diagnosis and treatment of canine appendicular osteosarcoma: Similarities and differences with human osteosarcoma ». *The Veterinary Journal* 189, nº 3 (2011): 268-77. https://doi.org/10.1016/j.tvjl.2010.08.014.

MUKARATIRWA, S. « Prognostic and Predictive Markers in Canine Tumours: Rationale and Relevance. A Review ». *The Veterinary Quarterly* 27, nº 2 (2005): 52-64. https://doi.org/10.1080/01652176.2005.9695186.

MULLINS, Marie N., William S. Dernell, Stephen J. Withrow, Eugene J. Ehrhart, Douglas H. Thamm, et Susan E. Lana. « Evaluation of Prognostic Factors Associated with Outcome in Dogs with Multiple Cutaneous Mast Cell Tumors Treated with Surgery with and without Adjuvant Treatment: 54 Cases (1998-2004) ». *Journal of the American Veterinary Medical Association* 228, nº 1 (2006): 91-95. https://doi.org/10.2460/javma.228.1.91.

MYERS, Nathaniel C., et Dominique G. Penninck. « Ultrasonographic Diagnosis of Gastrointestinal Smooth Muscle Tumors in the Dog ». *Veterinary Radiology & Ultrasound* 35, nº 5 (1994): 391-97. https://doi.org/10.1111/j.1740-8261.1994.tb02059.x.

NELSON, Richard, et C. Guillermo COUTO. *Small Animal Internal Medicine*. 5e éd. Elsevier, s. d.

NIEMIEC, Brook A. « Oral Pathology ». *Topics in Companion Animal Medicine*, Veterinary Dentistry, 23, nº 2 (2008): 59-71. https://doi.org/10.1053/j.tcam.2008.02.002.

NISHIYA, Adriana Tomoko, Cristina Oliveira Massoco, Claudia Ronca Felizzola, Eduardo Perlmann, Karen Batschinski, Marcello Vannucci Tedardi, Jéssica Soares Garcia, Priscila Pedra Mendonça, Tarso Felipe Teixeira, et Maria Lucia Zaidan Dagli. « Comparative Aspects of Canine Melanoma ». *Veterinary Sciences* 3, nº 1 (2016). https://doi.org/10.3390/vetsci3010007

O'BRIEN, M. G., R. C. Straw, S. J. Withrow, B. E. Powers, V. J. Jameson, M. Lafferty, G. K. Ogilvie, et S. M. LaRue. « Resection of Pulmonary Metastases in Canine Osteosarcoma: 36 Cases (1983-1992) ». *Veterinary Surgery: VS* 22, nº 2 (1993): 105-9.

OGILVIE, G. K., B. E. Powers, C. H. Mallinckrodt, et S. J. Withrow. « Surgery and Doxorubicin in Dogs with Hemangiosarcoma ». *Journal of Veterinary Internal Medicine* 10, nº 6 (1996): 379-84.

OTTNOD, J. M., R. C. Smedley, R. Walshaw, J. G. Hauptman, M. Kiupel, et J. E. Obradovich. « A Retrospective Analysis of the Efficacy of Oncept Vaccine for the Adjunct Treatment of Canine

Oral Malignant Melanoma ». *Veterinary and Comparative Oncology* 11, nº 3 (2013): 219-29. https://doi.org/10.1111/vco.12057.

PAOLONI, Melissa C., Dominique G. Penninck, et Antony S. Moore. « Ultrasonographic and Clinicopathologic Findings in 21 Dogs with Intestinal Adenocarcinoma ». *Veterinary Radiology & Ultrasound: The Official Journal of the American College of Veterinary Radiology and the International Veterinary Radiology Association* 43, nº 6 (2002): 562-67.

PATNAIK, A. K., A. I. Hurvitz, et G. F. Johnson. « Canine Intestinal Adenocarcinoma and Carcinoid ». *Veterinary Pathology* 17, nº 2 (1980): 149-63. https://doi.org/10.1177/030098588001700204.

PENA, L., P. J. De Andrés, M. Clemente, P. Cuesta, et M. D. Pérez-Alenza. « Prognostic Value of Histological Grading in Noninflammatory Canine Mammary Carcinomas in a Prospective Study With Two-Year Follow-Up: Relationship With Clinical and Histological Characteristics ». *Veterinary Pathology* 50, nº 1 (2013): 94-105. https://doi.org/10.1177/0300985812447830.

PEREIRA, C. T., S. C. Rahal, J. C. de Carvalho Balieiro, et A. a. C. M. Ribeiro. « Lymphatic Drainage on Healthy and Neoplasic Mammary Glands in Female Dogs: Can It Really Be Altered? » *Anatomia, Histologia, Embryologia* 32, nº 5 (2003): 282-90.

POLTON, G. A., V. Mowat, H. C. Lee, K. A. Mckee, et T. J. Scase. « Breed, Gender and Neutering Status of British Dogs with Anal Sac Gland Carcinoma ». *Veterinary and Comparative Oncology* 4, nº 3 (2006): 125-31. https://doi.org/10.1111/j.1476-5829.2006.00100.x.

POLTON, Gerry A., et Malcolm J. BREARLY. « Clinical Stage, Therapy, and Prognosis in Canine Anal Sac Gland Carcinoma ». *Journal of Veterinary Internal Medicine* 21, nº 2 (2007): 274-80.

PONCE, F., T. Marchal, J. P. Magnol, V. Turinelli, D. Ledieu, C. Bonnefont, M. Pastor, M. L. Delignette, et C. Fournel-Fleury. « A Morphological Study of 608 Cases of Canine Malignant Lymphoma in France With a Focus on Comparative Similarities Between Canine and Human Lymphoma Morphology »: *Veterinary Pathology*, 14 mai 2010. https://doi.org/10.1177/0300985810363902.

PONCE, Frédérique. « Classification, pronostic et traitement des lymphomes multicentriques canins » *Le point vétérinaire* (2017) (s. d.).

PONCE, Frédérique, Jean-Pierre Magnol, David Ledieu, Thierry Marchal, Vanessa Turinelli, Karine Chalvet-Monfray, et Corinne Fournel-Fleury. « Prognostic Significance of Morphological Subtypes in Canine Malignant Lymphomas during Chemotherapy ». *Veterinary Journal (London, England: 1997)* 167, nº 2 (2004): 158-66. https://doi.org/10.1016/j.tvjl.2003.10.009.

POTANAS, Christopher P., Sheldon Padgett, et Rance M. Gamblin. « Surgical excision of anal sac apocrine gland adenocarcinomas with and without adjunctive chemotherapy in dogs: 42 cases (2005–2011) ». *Journal of the American Veterinary Medical Association* 246, nº 8 (2015): 877-84. https://doi.org/10.2460/javma.246.8.877.

POUJOL, Laure. « Les lymphomes malins canins : infiltration médullaire et pronostic : étude bibliographique et étude rétrospective menée sur 47 cas », Thèse de doctorat vétérinaire. Toulouse : Université Paul Sabatier, (2006).

POWERS, B. E., LaRue, S. M., Withrow, S. J., Straw, R. C. & Richter, S. L. "Jamshidi needle biopsy for diagnosis of bone lesions in small animals". *J. Am. Vet. Med. Assoc*. 193, 205–210 (1988)

PRYMAK, C., L. J. McKee, M. H. Goldschmidt, et L. T. Glickman. « Epidemiologic, Clinical, Pathologic, and Prognostic Characteristics of Splenic Hemangiosarcoma and Splenic Hematoma in Dogs: 217 Cases (1985) ». *Journal of the American Veterinary Medical Association* 193, nº 6 (1988): 706-12.

QUEIROGA, F. L., M. D. Pérez-Alenza, G. Silvan, L. Peña, C. Lopes, et J. C. Illera. « Role of Steroid Hormones and Prolactin in Canine Mammary Cancer ». *The Journal of Steroid Biochemistry and Molecular Biology* 94, nº 1-3 (2005): 181-87. https://doi.org/10.1016/j.jsbmb.2004.12.014 .

RAMIREZ, Oscar, Richard K. Dodge, Rodney L. Page, G. Sylvester Price, Marlene L. Hauck, Tracy A. Ladue, Felicia Nutter, et Donald E. Thrall. « Palliative Radiotherapy of Appendicular Osteosarcoma in 95 Dogs ». *Veterinary Radiology & Ultrasound* 40, nº 5 (1999): 517-22. https://doi.org/10.1111/j.1740-8261.1999.tb00385.x.

RASOTTO, Davide Berlato, Michael H. Goldschmidt, et Valentina Zappulli. « Prognostic Significance of Canine Mammary Tumor Histologic Subtypes: An Observational Cohort Study of 229 Cases ». *Veterinary Pathology* 54, nº 4 (2017): 571-78. https://doi.org/10.1177/0300985817698208.

RASSNICK, K. M., D. B. Bailey, D. S. Russell, A. B. Flory, M. A. Kiselow, J. L. Intile, E. K. Malone, C. E. Balkman, et S. M. Barnard. « A Phase II Study to Evaluate the Toxicity and Efficacy of Alternating CCNU and High-Dose Vinblastine and Prednisone (CVP) for Treatment of Dogs with High-Grade, Metastatic or Nonresectable Mast Cell Tumours ». *Veterinary and Comparative Oncology* 8, nº 2 (2010): 138-52. https://doi.org/10.1111/j.1476-5829.2010.00217.x.

RASSNICK, K. M., A. S. Moore, K. E. Collister, N. C. Northrup, O. Kristal, J. D. Chretin, et D. B. Bailey. « Efficacy of Combination Chemotherapy for Treatment of Gastrointestinal Lymphoma in Dogs ». *Journal of Veterinary Internal Medicine* 23, nº 2 (2009): 317-22. https://doi.org/10.1111/j.1939-1676.2008.0270.x.

RASSNICK, Kenneth M. « Medical management of soft tissue sarcomas ». *Veterinary Clinics of North America: Small Animal Practice* 33, nº 3 (2003): 517-31. https://doi.org/10.1016/S0195-5616(03)00019-6.

RISBON, R. E., L. P. de Lorimier, K. Skorupski, K. E. Burgess, Pj Bergman, J. Carreras, K. Hahn, et al. « Response of Canine Cutaneous Epitheliotropic Lymphoma to Lomustine (CCNU): A Retrospective Study of 46 Cases (1999–2004) ». *Journal of Veterinary Internal Medicine* 20, nº 6 (2006): 1389-97. https://doi.org/10.1111/j.1939-1676.2006.tb00756.x.

ROBAT, C., C. London, L. Bunting, L. McCartan, N. Stingle, K. Selting, I. Kurzman, et D. M. Vail. « Safety Evaluation of Combination Vinblastine and Toceranib Phosphate (Palladia®) in Dogs: A Phase I Dose-Finding Study ». *Veterinary and Comparative Oncology* 10, nº 3 (2012): 174-83. https://doi.org/10.1111/j.1476-5829.2011.00261.x.

ROOK, Kathryn A. « Canine and Feline Cutaneous Epitheliotropic Lymphoma and Cutaneous Lymphocytosis ». *Veterinary Clinics of North America: Small Animal Practice*, (2018). https://doi.org/10.1016/j.cvsm.2018.08.007.

ROSS, J. T. (Colonial Veterinary Hospital, T. D. Scavelli, D. T. Matthiesen, et A. K. Patnaik. « Adenocarcinoma of the Apocrine Glands of the Anal Sac in Dogs: A Review of 32 Cases ». *The Journal of the American Animal Hospital Association (USA)*, (1991). http://agris.fao.org/agris-search/search.do?recordID=US9162702.

RUSSEL, Kelli N., Stephen J. Mehler, Katherine A. Skorupski, Jennifer L. Baez, Frances S. Shofer, et Michael H. Goldschmidt. « Clinical and Immunohistochemical Differentiation of Gastrointestinal Stromal Tumors from Leiomyosarcomas in Dogs: 42 Cases (1990-2003) ». *Journal of the American Veterinary Medical Association* 230, nº 9 (2007): 1329-33. https://doi.org/10.2460/javma.230.9.1329.

SABATTINI, S., A. Renzi, P. Buracco, S. Defourny, M. Garnier-Moiroux, O. Capitani, et G. Bettini. « Comparative Assessment of the Accuracy of Cytological and Histologic Biopsies in the Diagnosis of Canine Bone Lesions ». *Journal of Veterinary Internal Medicine* 31, nº 3 (2017): 864-71. https://doi.org/10.1111/jvim.14696.

SCHNEIDER, Robert, C. Richard Dorn, et D. O. N. Taylor. « Factors Influencing Canine Mammary Cancer Development and Postsurgical Survival ». *JNCI: Journal of the National Cancer Institute* 43, nº 6 (1969): 1249-61. https://doi.org/10.1093/jnci/43.6.1249.

SCHWARZ et al. “Partial Maxillary Resection as a Treatment for Oral Cancer in 61 Dogs”. *Journal of the American Animal Hospital Association*. (1991), Vol. 27, 6, pp. 617 - 624., s. d.

SIMON, Daniela, Sol Naranjo Moreno, Johannes Hirschberger, Andreas Moritz, Barbara Kohn, Stephan Neumann, Konrad Jurina, et al. « Efficacy of a continuous, multiagent chemotherapeutic protocol versus a short-term single-agent protocol in dogs with lymphoma ». *Journal of the American Veterinary Medical Association* 232, nº 6 (2008): 879-85. https://doi.org/10.2460/javma.232.6.879.

SIMPSON, Siobhan, Mark David Dunning, Simone de Brot, Llorenç Grau-Roma, Nigel Patrick Mongan, et Catrin Sian Rutland. « Comparative review of human and canine osteosarcoma: morphology, epidemiology, prognosis, treatment and genetics ». *Acta Veterinaria Scandinavica* 59 (2017). https://doi.org/10.1186/s13028-017-0341-9.

SKORUPSKI, K. A., J. M. Uhl, A. Szivek, S. D. Allstadt Frazier, R. B. Rebhun, et C. O. Rodriguez. « Carboplatin versus Alternating Carboplatin and Doxorubicin for the Adjuvant Treatment of Canine Appendicular Osteosarcoma: A Randomized, Phase III Trial ». *Veterinary and Comparative Oncology* 14, nº 1 (2016): 81-87. https://doi.org/10.1111/vco.12069.

SKORUPSKI, Katherine A., Christina N. Alarcón, Louis-Philippe de Lorimier, Elise E. B. LaDouceur, Carlos O. Rodriguez, et Robert B. Rebhun. « Outcome and clinical, pathological, and immunohistochemical factors associated with prognosis for dogs with early-stage anal sac adenocarcinoma treated with surgery alone: 34 cases (2002–2013) ». *Journal of the American Veterinary Medical Association* 253, nº 1 (2018): 84-91. https://doi.org/10.2460/javma.253.1.84.

SLEDGE, Dodd G., Joshua Webster, et Matti Kiupel. « Canine Cutaneous Mast Cell Tumors: A Combined Clinical and Pathologic Approach to Diagnosis, Prognosis, and Treatment Selection ». *Veterinary Journal (London, England: 1997)* 215 (2016): 43-54. https://doi.org/10.1016/j.tvjl.2016.06.003.

SLEECKX, N, H de Rooster, Ejb Veldhuis Kroeze, C Van Ginneken, et L Van Brantegem. « Canine Mammary Tumours, an Overview ». *Reproduction in Domestic Animals* 46, nº 6 (2011): 1112-31. https://doi.org/10.1111/j.1439-0531.2011.01816.x.

SMITH, Annette N. « Hemangiosarcoma in dogs and cats ». *Veterinary Clinics of North America: Small Animal Practice* 33, nº 3 (2003): 533-52. https://doi.org/10.1016/S0195-5616(03)00002-0.

SMITH, Ashley A., Angela E. Frimberger, et Antony S. Moore. « Retrospective study of survival time and prognostic factors for dogs with small intestinal adenocarcinoma treated by tumor excision with or without adjuvant chemotherapy ». *Journal of the American Veterinary Medical Association* 254, nº 2 (2019): 243-50. https://doi.org/10.2460/javma.254.2.243

SOGAME, Naoko, Rebecca Risbon, et Kristine E. Burgess. « Intestinal Lymphoma in Dogs: 84 Cases (1997-2012) ». *Journal of the American Veterinary Medical Association* 252, nº 4 (2018): 440-47. https://doi.org/10.2460/javma.252.4.440.

SONNENSCHEIN, EG, LT GLICKMAN, MH GOLDSCHMIDT, et L. J. MCKEE. « Body conformation, diet, and risk of breast cancer in pet dogs: a case-control study", *Am J Epidemiol*, (1991). https://www.ncbi.nlm.nih.gov/pubmed/2018024.

SORENMO, K. U., R. Rasotto, V. Zappulli, et M. H. Goldschmidt. « Development, Anatomy, Histology, Lymphatic Drainage, Clinical Features, and Cell Differentiation Markers of Canine Mammary Gland Neoplasms ». *Veterinary Pathology* 48, nº 1 (2011): 85-97. https://doi.org/10.1177/0300985810389480.

SORENMO, Karin. « Canine mammary gland tumors ». *Veterinary Clinics of North America: Small Animal Practice* 33, nº 3 (2003): 573-96. https://doi.org/10.1016/S0195-5616(03)00020-2.

SORENMO, Karin U., K. Ann Jeglum, et Stuart C. Helfand. « Chemotherapy of Canine Hemangiosarcoma With Doxorubicin and Cyclophosphamide ». *Journal of Veterinary Internal Medicine* 7, nº 6 (1993): 370-76. https://doi.org/10.1111/j.1939-1676.1993.tb01033.x.

SOUZA, Carlos H. de, Evandro Toledo-Piza, Renee Amorin, Andrigo Barboza, et Karen M. Tobias. « Inflammatory mammary carcinoma in 12 dogs: Clinical features, cyclooxygenase-2 expression, and response to piroxicam treatment ». *The Canadian Veterinary Journal* 50, nº 5 (2009): 506-10. https://www.ncbi.nlm.nih.gov/pmc/articles/PMC2671873/ .

SPANGLER, W. L., et M. R. CULBERTSON. « Prevalence, Type, and Importance of Splenic Diseases in Dogs: 1,480 Cases (1985-1989) ». *Journal of the American Veterinary Medical Association* 200, nº 6 (1992): 829-34.

SPANGLER, W. L., et P. H. KASS. « Pathologic Factors Affecting Postsplenectomy Survival in Dogs ». *Journal of Veterinary Internal Medicine* 11, nº 3 (1997): 166-71.

STONE, MS, MA Goldstein, et SM Cotter. « Comparison of two protocols for induction of remission in dogs with lymphoma », *J Am Anim Hosp Assoc* 27:315–321. nº 27 (1991).

STROOVRING, Merete, Lars Moe, et Eystein Glattre. « A Population-Based Case-Control Study of Canine Mammary Tumours and Clinical Use of Medroxyprogesterone Acetate ». *APMIS* 105, nº 7-12 (1997): 590-96. https://doi.org/10.1111/j.1699-0463.1997.tb05057.x.

STRATMANN, Nina, Klaus Failing, Andreas Richter, et Axel Wehrend. « Mammary Tumor Recurrence in Bitches After Regional Mastectomy ». *Veterinary Surgery* 37, nº 1 (2008): 82-86. https://doi.org/10.1111/j.1532-950X.2007.00351.x.

STRAW, R. C., et S. J. WITHROW. « Limb-Sparing Surgery versus Amputation for Dogs with Bone Tumors ». *The Veterinary Clinics of North America. Small Animal Practice* 26, nº 1 (1996): 135-43.

SZEWCZYK, M., R. Lechowski, et K. Zabielska. « What do we know about canine osteosarcoma treatment? – review ». *Veterinary Research Communications* 39, nº 1 (2015): 61-67. https://doi.org/10.1007/s11259-014-9623-0.

TALBOTT, Jessica L., Sarah E. Boston, Rowan J. Milner, Amandine Lejeune, Carlos H. de M. Souza, Kelvin Kow, Nicholas J. Bacon, et Jorge A. Hernandez. « Retrospective Evaluation of Whole Body Computed Tomography for Tumor Staging in Dogs with Primary Appendicular Osteosarcoma ». *Veterinary Surgery* 46, nº 1 (2017): 75-80. https://doi.org/10.1111/vsu.12579.

TAKANOSU, M., S. Amano, et Y. Kagawa. « Analysis of c-KIT exon 11 mutations in canine gastrointestinal stromal tumours ». *The Veterinary Journal* 207 (2016): 118-23. https://doi.org/10.1016/j.tvjl.2015.10.051.

THAMM, D. H., E. A. Mauldin, et D. M. Vail. « Prednisone and Vinblastine Chemotherapy for Canine Mast Cell Tumor--41 Cases (1992-1997) ». *Journal of Veterinary Internal Medicine* 13, nº 5 (1999): 491-97.

THRALL. *Textbook of Veterinary Diagnostic Radiology*. 7e éd., 2018.

TODOROFF, R. J., et R. S. BRODEY. « Oral and Pharyngeal Neoplasia in the Dog: A Retrospective Survey of 361 Cases ». *Journal of the American Veterinary Medical Association* 175, nº 6 (1979): 567-71.

TUREK, M. M., L. J. Forrest, W. M. Adams, S. C. Helfand, et D. M. Vail. « Postoperative Radiotherapy and Mitoxantrone for Anal Sac Adenocarcinoma in the Dog: 15 Cases (1991-2001) ». *Veterinary and Comparative Oncology* 1, nº 2 (2003): 94-104. https://doi.org/10.1046/j.1476-5829.2003.00013.x.

TURNER, Hailey, Bernard Séguin, Deanna R. Worley, Nicole P. Ehrhart, Mary H. Lafferty, Stephen J. Withrow, et Laura E. Selmic. « Prognosis for Dogs with Stage III Osteosarcoma Following Treatment with Amputation and Chemotherapy with and without Metastasectomy ». *Journal of the American Veterinary Medical Association* 251, nº 11 (2017): 1293-1305. https://doi.org/10.2460/javma.251.11.1293.

U'REN, Lance W., Barbara J. Biller, Robyn E. Elmslie, Douglas H. Thamm, et Steven W. Dow. « Evaluation of a Novel Tumor Vaccine in Dogs with Hemangiosarcoma ». *Journal of Veterinary Internal Medicine* 21, nº 1 (2007): 113-20.

VAIL, D. M., E. G. MacEwen, I. D. Kurzman, R. R. Dubielzig, S. C. Helfand, W. C. Kisseberth, C. A. London, J. E. Obradovich, B. R. Madewell, et C. O. Rodriguez. « Liposome-Encapsulated Muramyl Tripeptide Phosphatidylethanolamine Adjuvant Immunotherapy for Splenic Hemangiosarcoma in the Dog: A Randomized Multi-Institutional Clinical Trial. » *Clinical Cancer Research* 1, nº 10 (1995): 1165-70. http://clincancerres.aacrjournals.org/content/1/10/1165.

VALLI, V. E., P. H. Kass, M. San Myint, et F. Scott. « Canine Lymphomas: Association of Classification Type, Disease Stage, Tumor Subtype, Mitotic Rate, and Treatment with Survival ». *Veterinary Pathology* 50, nº 5 (2013): 738-48. https://doi.org/10.1177/0300985813478210.

VALLI, V. E., M. San Myint, A. Barthel, D. Bienzle, J. Caswell, F. Colbatzky, A. Durham, et al. « Classification of Canine Malignant Lymphomas According to the World Health Organization Criteria ». *Veterinary Pathology* 48, nº 1 (2011) : 198-211. https://doi.org/10.1177/0300985810379428.

WASHABAU, Robert j., et Michael Day. *Canine and feline gastroenterology*. Elsevier, (2013).

WELLE, Monika M., Carla Rohrer Bley, Judith Howard, et Silvia Rüfenacht. « Canine Mast Cell Tumours: A Review of the Pathogenesis, Clinical Features, Pathology and Treatment ». *Veterinary Dermatology* 19, nº 6 (2008): 321-39. https://doi.org/10.1111/j.1365-3164.2008.00694.x.

WENDELBURG, Kristin M., Lori Lyn Price, Kristine E. Burgess, Jeremiah A. Lyons, Felicia H. Lew, et John Berg. « Survival Time of Dogs with Splenic Hemangiosarcoma Treated by Splenectomy with or without Adjuvant Chemotherapy: 208 Cases (2001-2012) ». *Journal of the American Veterinary Medical Association* 247, nº 4 (2015): 393-403. https://doi.org/10.2460/javma.247.4.393.

WILLIAMS, Laurel E., John M. Gliatto, Richard K. Dodge, Jeffrey L. Johnson, Rance M. Gamblin, Douglas H. Thamm, Susan E. Lana, Mary Szymkowski, et Antony S. Moore. « Carcinoma of the apocrine glands of the anal sac in dogs: 113 cases (1985–1995) ». *Journal of the American Veterinary Medical Association* 223, nº 6 (2003): 825-31. https://doi.org/10.2460/javma.2003.223.825.

WILLIAMS, Laurel E., Kenneth M. Rassnick, Helen T. Power, Susan E. Lana, Kirsten E. Morrison-Collister, K. Hansen, et Jeffrey L. Johnson. « CCNU in the Treatment of Canine Epitheliotropic Lymphoma ». *Journal of Veterinary Internal Medicine* 20, nº 1 (2006): 136-43. https://doi.org/10.1111/j.1939-1676.2006.tb02833.x.

WITHROW, et MAC EWEN'S. *Small animal clinical oncology*. 5e éd. Elsevier, 2013.

WITHROW, STEPHEN, et David VAIL. *Small Animal Clinical Oncology - 5th Edition*. 5e éd., 2012. https://www.elsevier.com/books/withrow-and-ma%C2%ACcewens-small-animal-clinical-oncology/withrow/978-1-4377-2362-5.

WOLFESBERGER, Birgitt, Ingrid Walter, Claudia Hoelzl, Johann G. Thalhammer, et Monika Egerbacher. « Antineoplastic Effect of the Cyclooxygenase Inhibitor Meloxicam on Canine Osteosarcoma Cells ». *Research in Veterinary Science* 80, nº 3 (2006): 308-16. https://doi.org/10.1016/j.rvsc.2005.07.013.

WOODS, J. P., K. A. Mathews, et A. G. Binnington. « Thalidomide for the Treatment of Hemangiosarcoma in Dogs ». *Veterinary and Comparative Oncology* 2, nº 2 (2004): 108-9. https://doi.org/10.1111/j.1476-5810.2004.0045p.x.

WRIGHT, Zachary M., Kenita S. Rogers, et Joanne Mansell. « Survival Data for Canine Oral Extramedullary Plasmacytomas: A Retrospective Analysis (1996-2006) ». *Journal of the*

*American Animal Hospital Association* 44, nº 2 (2008): 75-81. https://doi.org/10.5326/0440075.

YAMAMOTO. « Clinicopathological features of primary leiomyosarcoma of the gastrointestinal tract following recognition of gastrointestinal stromal tumours » *Histopathology*, 2013. https://doi/10.1111/his.12159.

YAMAMOTO, Shinya, Katsuichiro Hoshi, Atsushi Hirakawa, Syuuichi Chimura, Masayuki Kobayashi, et Noboru Machida. « Epidemiological, Clinical and Pathological Features of Primary Cardiac Hemangiosarcoma in Dogs: A Review of 51 Cases ». *The Journal of Veterinary Medical Science* 75, nº 11 (2013): 1433-41.

# ANNEXES

**Annexe 1** ***: Impressions écran de la page : Le mastocytome cutané canin***

# Le mastocytome cutané

PLAN INTERACTIF :

1. QUELQUES GENERALITES ET EPIDEMIOLOGIE
Généralités
Vers quel âge se développe-t-il ?
Existe-t-il des prédispositions sexuelles ?
Quelles sont les races prédisposées ?
2. QUAND SUSPECTER UN MASTOCYTOME CUTANE ?
Présentation clinique
Syndromes paranéoplasiques associés
3. COMMENT ETABLIR LE DIAGNOSTIC ?
Réalisation de cytoponctions à l'aiguille fine et cytologie
La biopsie et l'analyse histologique
4. COMMENT FAIRE LE BILAN D'EXTENSION D'UN MASTOCYTOME ?
Quel est le potentiel métastatique du mastocytome cutané
Comment réaliser le bilan d'extension régionale ?
Comment réaliser le bilan d'extension à distance ?
Déterminer le stade clinique
5. EVALUER LA PRESENCE DE COMORBIDITES CHEZ L'ANIMAL
6. QUEL TRAITEMENT METTRE EN PLACE ? /L'exérèse chirurgicale et les situations nécessitant la mise en place d'un traitement adjuvant post-opératoire / Les informations de l'analyse histologique / Déterminer le grade histologique du mastocytome / Analyse des marqueurs de prolifération cellulaire / Explorer le gène c-kit / Quel protocole de chimiothérapie mettre en place ? /
Quand recommander la radiothérapie ? / Quand avoir recours aux inhibiteurs de tyrosine kinase ? /
Traitements complémentaires
7. PROPOSER UN PRONOSTIC AUX PROPRIETAIRES
8. Schéma bilan

## 1. QUELQUES GENERALITES ET EPIDEMIOLOGIE

### Généralités

Le mastocytome cutané est une tumeur issue de la prolifération néoplasique de mastocytes dermiques et/ou sous-cutanés. L'étiologie est inconnue mais l'origine est probablement multifactorielle.

Les mastocytomes concernent :

- 0.27% de la population canine
- 7 à 21% des tumeurs cutanées du chien (tumeur cutanée la plus fréquente)

### Vers quel âge se développe-t-il ?

La médiane d'âge d'apparition du mastocytome cutané est de **8-9ans**. Le risque de développement augmente avec l'âge.

### Existe-t-il une prédisposition sexuelle ?

Aucune prédisposition sexuelle n'a été démontrée à ce jour.

## Quelles sont les races prédisposées ?

Il existe probablement une composante génétique car certaines races sont fortement représentées :

- Parmi les races de type bouledogue nous pouvons citer le **Boxer,** le Boston terrier, le Bouledogue Français,
- Certaines races de type retriever : Golden retriever, Labrador,
- Rottweiler, Staffordshire Bull terrier, Setter anglais…

Ce sont des races à risque décrites le plus fréquemment mais il en existe d'autres.

# 2. QUAND SUSPECTER UN MASTOCYTOME ?

**Les mastocytomes cutanés étant des tumeurs polymorphes il est indispensable de l'inclure dans le diagnostic différentiel de nombreuses lésions cutanées.**

## Présentation clinique

L'expression clinique du mastocytome cutané est **polymorphe**. Il se présente le plus souvent sous la forme d'un **nodule dermique** unique *(Figure 1)*, non pigmenté de taille variable, localisé préférentiellement sur le tronc (50-60%) (*Figure 2*), les extrémités (25-40%), la tête et le cou (10%). Il peut s'agir aussi de plaques érythémateuses et oedémateuses associées à une extension rapide. Enfin, une forme présentant de **multiples nodules** (*Figure 3)* peut être observée dans 10 à 21% des cas.

Des **lésions maculaires** peuvent se développer, le mastocytome peut aussi avoir la forme d'une **tumeur sous-cutanée infiltrante** mal délimitée. On peut également retrouver des mastocytomes localisés au niveau de la truffe et des lèvres ( mastocytomes cutanéo-muqueux).

Figure 1 : Nodule dermique unique (Service de cancérologie – VetAgro Sup)

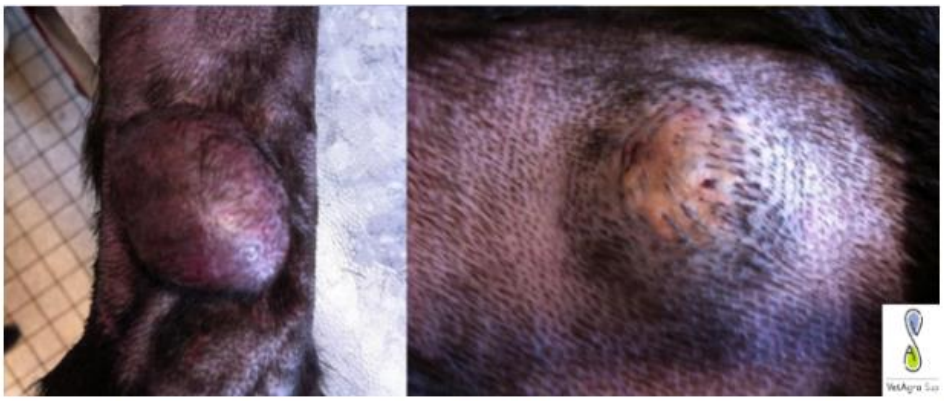

Figure 2 : Mastocytome cutané sur un membre antérieur (photo de gauche) et un thorax (photo de droite) d'une même chienne. (Service de cancérologie – VetAgro Sup)

Figure 3 : Mastocytome cutané multiple (Service de cancérologie – VetAgro Sup)

Face à une masse cutanée, il est impératif de s'interroger sur le caractère bénin ou malin de celle-ci. Un examen morphologique (cytologique et/ou histologique) est toujours nécessaire pour les distinguer mais certains critères cliniques permettent de s'orienter *(Tableau 1)*.

| Eléments en faveur d'une atteinte maligne | Eléments en faveur d'une atteinte bénigne |
|---|---|
| Croissance rapide<br>Inflammation locale<br>Grande taille<br>Infiltration dans les tissus adjacents<br>Ulcérations | Lésion localisée<br>Non envahissante<br>Souvent non-inflammatoire<br>Souvent de petite taille<br>Croissance lente |

Tableau 1 : Comparaison des facteurs macroscopiques en faveur d'une affection bénigne ou maligne

## Syndromes paranéoplasiques associés

Plusieurs syndromes paranéoplasiques sont observables dans le cadre d'un mastocytome cutané. Ceux-ci sont liés à la libération du contenu des granulations présentes dans le cytoplasme des mastocytes (histamine, héparine). Les signes pouvant être observés sont donc :

- Des troubles digestifs de type **vomissement**, **hématémèse, anorexie**. Ils sont déclenchés par la présence d'une hyperacidité gastrique voire d'ulcères gastro-duodénaux. En effet, les mastocytes peuvent sécréter de l'histamine qui va stimuler la libération d'acide gastrique par l'intermédiaire des récepteurs de type H2. L'histamine plasmatique est élevée dans 70% des cas mais uniquement 30 % présentent des signes cliniques.
- **Le Signe de Darier** *(Figure 4)* **:** Il s'agit d'un **érythème important**, la manipulation de la masse peut entrainer la dégranulation des mastocytes et par conséquent la libération d'amines vaso-actives (histamine et héparine).
- **Un statut hypocoagulable** par libération d'héparine
- Un potentiel choc anaphylactique en cas de libération massive d'histamine.
- Une éosinophilie

Suspecter un cancer – Les syndromes paranéoplasiques

Figure 4 : Mastocytome cutané sur un coude avec œdème et érythème dans les régions adjacentes (Service de cancérologie – VetAgro Sup)

# 3. COMMENT ETABLIR LE DIAGNOSTIC ?

## Réalisation de cytoponctions à l'aiguille fine et cytologie

La cytoponction de la masse est un examen facile à réaliser qui permet **le diagnostic de 92 à 95% des mastocytomes**. Les mastocytes sont des cellules présentant de nombreux granules violacés cytoplasmiques (*Figure 5*). Certains critères de malignité sont remarquables à la cytologie (anisocytose, anisocaryose), l'examen cytologique permet ainsi de planifier une exérèse large. Mais cet examen ne permet pas de donner le grade tel qu'il est défini en histologie. Le « grading » repose uniquement sur des critères histologiques.

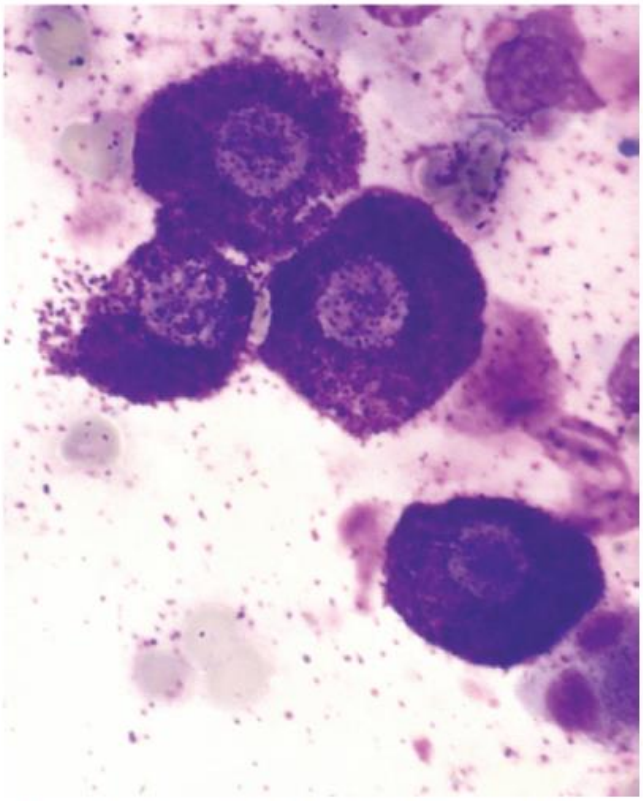

Figure 5 : Mastocytes observés au microscope après une aspiration à l'aiguille fine (Withrow 2013)

La cytologie

## Biopsie pour analyse histologique

L'examen histologique sera réalisé après l'exérèse chirurgicale à partir du prélèvement complet de la masse, marges bien identifiées par le chirurgien avant envoi au laboratoire. Il permet de **déterminer le grade** du mastocytome.

La coloration au **bleu de toluidine ou de Wright Giemsa** permet de colorer les granulations azurophiles métachromatiques intracytoplasmiques, donc elle peut mettre en évidence la présence de mastocytes peu différenciés qui n'auraient pas été détectés à la cytologie. (*Figure 6*).

L'immunohistochimie permet le diagnostic de certitude face à des mastocytes pauvres en granulations.

Les biopsies incisionnelles pré-chirurgicales ne sont pas recommandées en raison du risque de dégranulation notamment. Lorsque l'exérèse est possible, on se contentera donc du diagnostic cytologique de mastocytome et on obtiendra le grade et les caractéristiques tumorales grâce à l'examen histologique post chirurgical.

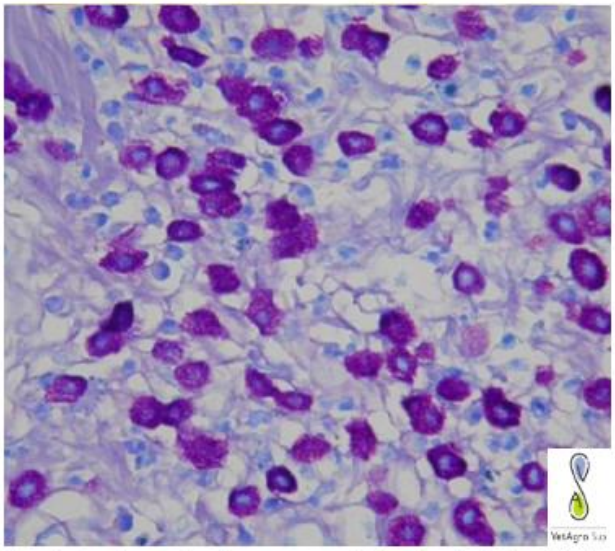


Figure 6 : Vue microscopique de mastocytes colorés au bleu de toluidine – (Service de cancérologie – VetAgro Sup)

L'histologie

# 4. COMMENT FAIRE LE BILAN D'EXTENSION D'UN MASTOCYTOME ?

## Quel est le potentiel métastatique du mastocytome cutané ?

Les mastocytomes métastasent quel que soit leur grade histologique.

Le potentiel métastatique :

- Des mastocytomes de bas grade est de 5 à 15%
- Des mastocytomes de haut grade varie de 55 à 96%

Ils métastasent par voie lymphatique au niveau des **nœuds lymphatiques loco-régionaux** ou par voie sanguine au niveau du **foie,** de la **rate** et plus rarement de la moelle osseuse. Les métastases au niveau des poumons sont très rares mais ne doivent pas être négligées selon la localisation de la masse primaire.

## Comment réaliser le bilan d'extension régionale ?

Le bilan d'extension régionale est permis par l'évaluation des nœuds lymphatiques régionaux et lorsqu'ils sont accessibles un examen cytologique est recommandé. L'interprétation est parfois délicate car les mastocytes non tumoraux peuvent être présents de manière physiologique dans les nœuds lymphatiques.

## Comment réaliser le bilan d'extension à distance ?

Le bilan à distance par **l'échographie abdominale** explore la présence de métastases au niveau du foie ou de la rate. Des **cytoponctions** de la rate et du foie doivent être systématiquement réalisées car leur aspect à l'imagerie n'est pas spécifique.

**Des radiographies thoraciques** sont recommandées même si les métastases pulmonaires sont peu fréquentes. Les radiographies peuvent également mettre en évidence une hypertrophie des nœuds lymphatiques trachéo-bronchiques et sus-sternaux et permettent par exemple d'évaluer la taille du cœur (une maladie cardiaque étant à prendre en compte pour l'anesthésie).

Réaliser un bilan d'extension

## Déterminer le stade clinique

Le bilan d'extension nous permet de déterminer le stade clinique grâce à la classification WHO. (*Tableau 2)*

| STADE CLINIQUE | CARACTERISTIQUES |
|---|---|
| 0 | Tumeur du derme excisée de manière incomplète<br>Absence de métastases aux nœuds lymphatiques régionaux ou à distance |
| I | Tumeur unique confinée au derme<br>Absence de métastases aux nœuds lymphatiques régionaux ou à distance |
| II | Tumeur unique confinée au derme<br>Présence de métastases aux nœuds lymphatiques régionaux mais pas à distance |
| III | Multiples tumeurs dermiques, de grande taille, tumeurs infiltrantes<br>Présence ou absence de métastases aux nœuds lymphatiques régionaux |
| IV | Présence de métastases à distance |

Tableau 2 : Système de classification des stades cliniques des mastocytomes selon WHO

# 5. EVALUER LA PRESENCE DE COMORBIDITES CHEZ L'ANIMAL

Il est important de procéder à des examens complémentaires (numération formule sanguine, bilan biochimique) pour évaluer l'état général de l'animal et déterminer s'il existe des contre-indications à certains types de traitements ou à l'anesthésie.

# 6. QUEL TRAITEMENT METTRE EN PLACE ?

## L'exérèse chirurgicale et les situations nécessitant la mise en place d'un traitement adjuvant post-opératoire

**L'exérèse chirurgicale est le traitement de choix du mastocytome localisé**.

Plusieurs situations se présentent :

- Lorsque la localisation le permet **la chirurgie doit systématiquement être large** (marges de 2-3 cm et un plan sous-jacent). La masse doit toujours être analysée histologiquement après exérèse. L'examen histopathologique permet de :

1. Déterminer le **grade histologique** du mastocytome (cf plus bas). S'il s'agit d'un mastocytome de haut grade, une chimiothérapie adjuvante est mise en place.
2. **D'évaluer les marges d'exérèse**. Si les marges sont infiltrées une chirurgie additionnelle est recommandée lorsqu'elle est possible sinon des séances de radiothérapie sont à envisager.

- Lorsque la localisation ne permet pas de chirurgie large (extrémités), une **biopsie pré-chirurgicale** doit être réalisée pour déterminer le grade histologique du mastocytome et prévoir le plan thérapeutique.

1. Le **mastocytome est de bas grade ou intermédiaire de stade clinique 0 ou 1**. L'option recommandée et à privilégier est une chirurgie suivie d'une radiothérapie post-opératoire. L'amputation est aussi une solution permettant d'obtenir des marges saines.
2. **Le mastocytome est de haut grade et/ou de stade II, III ou IV**. Le traitement recommandé est une chirurgie associée à une radiothérapie post-opératoire et une chimiothérapie adjuvante.

Il est recommandé de débuter un traitement **antihistaminiques** anti-H1 (Diphenhydramine : 1-2 mg/kg PO BID) et d'anti-H2 (Famotidine : 0.5-1 mg/kg PO BID, cimétidine 5 mg/kg PO TID) en pré-opératoire pour limiter les effets de la dégranulation des mastocytes et de le continuer quelques jours ensuite.

Il faut respecter les règles de chirurgie oncologique : Mettre en place un traitement – La chirurgie

# Les informations de l'analyse histologique

## Déterminer le grade histologique du mastocytome

Grâce à l'étude histologique de la masse après biopsie ou exérèse complète, il nous est possible de grader le mastocytome.

L'objectif du grading d'un mastocytome est de pouvoir établir le pronostic (risque de récidive locale, risque de dissémination métastatique) et déterminer la prise en charge thérapeutique. Il existe deux « grading » différents, celui de **Patnaik** *(Tableau 3)* et celui de **Kiupel**.

| GRADE | CARACTERISTIQUES | SURVIE A 4 ANS |
|---|---|---|
| I | 30-55% des mastocytomes<br>Tumeurs bien différenciées<br>Mastocytes confinés au derme, peu de réaction du stroma et peu de nécrose<br>Tumeur en général bénignes<br>Lésions solitaires et dépilées | 93% |
| II | 25-45% des mastocytomes<br>Tumeurs différenciées de façon intermédiaire, modérément pléomorphiques<br>Mastocytes atteignant le derme inférieur et les tissus sous-cutanés, oedème et nécrose associés | 47% |
| III | 20-40% des mastocytomes<br>Mastocytes très pléomorphiques, cellularité importante<br>Hémorragies, oedème nécrose<br>Tumeurs malignes agressives<br>Lésions ulcératives et prurigineuses<br>Métastases fréquentes et précoces | 6% |

Tableau 3 : Le Grading de Patnaik (survie après exérèse chirurgicale uniquement)

Historiquement, le **grading de Patnaik** est le plus fréquemment utilisé. Il classe les mastocytomes en 3 grades.

Il repose sur différents critères histologiques :

- La cellularité
- La morphologie cellulaire (forme et taille du noyau, le pléomorphisme cellulaire)
- L'étendue de l'infiltration cellulaire
- L'index mitotique
- La qualité de la stroma réaction

Depuis longtemps ce « grading » de Patnaik a été la base de l'élaboration du pronostic face à un mastocytome. Les grades I sont associés à un très bon pronostic à long terme tandis que les grades III ont un pronostic sombre. En ce qui concerne les mastocytomes classés en grade II, environ 15% ont un comportement agressif, la valeur pronostique de ce grade II est donc difficile à évaluer. De plus, une étude s'est intéressée à la répétabilité du classement des mastocytomes en fonction des pathologistes, on ne retrouve le même grade que dans 60% des cas, il y a donc une variabilité inter-observateurs. C'est pourquoi un « grading » plus récent a été mis en place.

Il s'agit du **grading de Kiupel** qui sépare les mastocytomes en deux grades (bas grade et haut grade).

Les mastocytomes sont de haut grade lorsqu'ils présentent l'un des critères suivants :

- Un index mitotique > 7
- >3 cellules plurinucléées par 10 hpf (high power field)
- > 3 caryomégalies ou anormalités nucléaires par 10 hpf

Les autres ne présentant pas ces caractéristiques sont de bas grade.

Après exérèse chirurgicale uniquement, un mastocytome de bas grade est associé à des médianes de survie supérieures à 2 ans alors qu'un mastocytome de haut grade présente des médianes de survie inférieures à 4 mois. (Kiupel et al. 2011)

En revanche, selon le « grading » de Kiupel il existe encore des mastocytomes de bas grade qui se comportent de façon agressive et inversement, des mastocytomes de haut grade qui ont un comportement bénin. Le grade histologique est donc un critère majeur dans l'évaluation du pronostic mais il reste imparfait et doit être interprété à la lumière des données cliniques.

## Analyse des marqueurs de prolifération cellulaire

Il existe des indicateurs de prolifération cellulaire qui complètent ces systèmes de « grading ». Ils peuvent nous aider à déterminer si un mastocytome de grade II aura un comportement plutôt bénin ou malin et donc si un traitement adjuvant à la chirurgie est indiqué.

Nous pouvons citer **l'index mitotique (MI)** qui correspond au nombre de mitoses par 10 champs au grossissement x400 : lorsqu'il est supérieur à 5 ou 7 selon les études, il est associé à un pronostic plus sombre.

**Le Ki67** est une protéine nucléaire exprimée pendant la division cellulaire. Il s'agit d'un facteur pronostique indépendant du grade, lorsque le Ki67 augmente cela implique une mortalité, un risque de récidive et un potentiel métastatique augmentés (Berlato et al 2018). Pour compléter le « grading » de Patnaik, l'étude Abadie et al détermine un seuil de 10% : les grades II sont reclassés en grade I si Ki 67<10% et en grade III si >10%.

Il existe d'autres indicateurs tels que l'**AgNOR** (Argyrophilic nucleolar organizer regions), le **PCNA** (proliferating cell nuclear antigen) ou la **MCM7** (minichromosome maintenance protein 7).

## Exploration du gène c-kit

**Le gène c-kit** code pour le récepteur tyrosine kinase KIT, ce récepteur fixe un facteur de croissance et active des voies de signalisation intracellulaire en phosphorylant des résidus tyrosine sur des protéines intracellulaires, ce qui active la prolifération et la survie des mastocytes.

**Lorsque le gène c-kit est muté**, cela implique une prolifération incontrôlée des mastocytes. **20 à 30% des mastocytomes présentent une mutation de ce gène et sont donc plus agressifs**. Les mastocytomes de haut grade ou de grade intermédiaire sont le plus souvent concernés.

Cette mutation est associée à un mauvais pronostic, une récidive locale augmentée et un risque de développement de métastases plus important.

Une PCR est réalisée sur la masse primaire du mastocytome ou sur les ponctions des nœuds lymphatiques atteints pour détecter les mutations du gène c-kit (l'exon 11 est le plus souvent affecté). Cela permettra par la suite d'évaluer l'intérêt d'un traitement à base d'inhibiteurs de tyrosine kinases. Cette thérapie ciblée est plus efficace lorsque la mutation est présente.

Thérapies ciblées – Inhibiteurs des tyrosines kinases

# Quel protocole de chimiothérapie mettre en place ?

La chimiothérapie est utilisée pour traiter les **tumeurs inopérables**, les mastocytomes métastatiques ou pour **limiter le risque de développement de métastases à distance pour les mastocytomes de haut risque**.

La chimiothérapie

Les protocoles les plus utilisés sont :

- Vinblastine, Prednisolone (*Tableau 4*)
- Lomustine, Prednisolone (*Tableau 5*)

| SEMAINE | VINBLASTINE (2 mg/m2 IV) | PREDNISOLONE | TAUX DE REPONSE |
|---|---|---|---|
| 1 | X | 2 mg/kg PO SID | 47% |
| 2 | X | 1 mg/kg PO SID | |
| 3 | X | | |
| 4 | X | 1 mg/kg PO un jour sur deux | |
| 6 | X | | |
| 8 | X | | |
| 10 | X | | |
| 12 | X | | |

Tableau 4 : Protocole de chimiothérapie à base de Vinblastine et Prednisolone dans le cadre du traitement du mastocytome de grade III selon Patnaik, après exérèse chirurgicale (Thamm, 1999)

| SEMAINE | LOMUSTINE (60-70 mg/m2 PO) | PREDNISOLONE | TAUX DE REPONSE |
|---|---|---|---|
| 1 | X | 2 mg/kg/j PO SID | 42% |
| 1+3n | X<br>Entre 6 et 8 séances de Lomustine | 1 mg/kg PO SID pendant 2 semaines puis un jour sur deux | |

Tableau 5 : Protocole de chimiothérapie à base de Lomustine et Prednisolone dans le cadre du traitement du mastocytome (taux de réponse tous grades confondus selon Patnaik) (Rassnick et al. 1999)

## Quand recommander la radiothérapie ?

La radiothérapie est indiquée en cas de :

- **Résection chirurgicale incomplète**
- Traitement adjuvant d'une chirurgie ou chimiothérapie d'un mastocytome de haut grade
- Traitement local d'un mastocytome non résécable chirurgicalement

Il s'agit d'un traitement ayant de **très bons résultats** sur les mastocytomes.

La radiothérapie

## Quand avoir recours aux Inhibiteurs des tyrosines kinases ?

L'administration de ces médicaments se fait par voie orale, les molécules à disposition sont le **Toceranib** phosphate (PALLADIA) et le **Masitinib** (MASIVET) (*Figure 7, Tableau 6)*. Ils sont indiqués dans le cadre de mastocytomes non opérables, récurrents ou métastatiques de grade II ou III et présentant une mutation du gène c-kit.

Les taux de réponse sont plus importants lorsque la mutation du gène c-kit est présente, en effet pour le Toceranib, le taux de réponse avec mutation du gène est de 69% contre 37,2% sans la mutation.

Les effets indésirables les plus souvent observés sont des signes gastro-intestinaux en général peu intenses, répondant à des traitements symptomatiques courants. De multiples effets secondaires peuvent être observés (néphropathies, hépatopathies, cytopénies périphériques...) liés à la répartition physiologique des récepteurs tyrosine kinases cibles. Ils sont pour la plupart d'installation progressive et insidieuse. Une surveillance régulière et biologique est donc primordiale à la réussite du traitement.

| | POSOLOGIE |
|---|---|
| **MASIVET®** | 12.5mg/kg/j SID |
| **PALLADIA®** | 2,75 mg/kg trois fois par semaine |

Tableau 6 : Utilisation du MASIVET® et du PALLADIA® dans le traitement du mastocytome

Figure 7 : Inhibiteurs des tyrosines kinases en médecine vétérinaire (Le Toceranib et le Mastinib)

## Traitement complémentaire

En cas de suspicion **d'ulcères gastriques paranéoplasiques** il est recommandé d'utiliser un inhibiteur de la pompe à protons : **oméprazole** 0.5-1 mg/kg PO SID, de sucralfate 0,5-1 g PO TID, d'antihistaminiques anti-H1 (diphenhydramine : 1-2 mg/kg PO BID) et anti-H2 (ranitidine 2mg/kg BID ou cimétédine 4-5 mg/kg PO TID).

# 7. PROPOSER UN PRONOSTIC AUX PROPRIETAIRES

Etablir un pronostic

Il existe des facteurs pronostiques négatifs assombrissant le devenir de l'animal

- **La localisation de la tumeur** : Les mastocytomes affectant la cavité buccale, le prépuce, les plis inguinaux, les jonctions cutanéo-muqueuses sont associés à un pronostic plus sombre que les mastocytomes sous-cutanés.
- **Les index de proliférations élevés (Index mitotique, AGNOR, Ki67).**
- **L'apparence clinique** (ulcérations, érythème, prurit)
- **Une grande taille et une vitesse de croissance rapide**
- **La mutation du gène c-kit**
- La présence de signes systémiques (vomissements, méléna)
- **La race** (Shar pei et labrador développent souvent des tumeurs agressives)
- **Le stade clinique** (les stades cliniques 1 et 0 ont un meilleur pronostic que les stades plus élevés associés à des métastases régionales et/ou à distance)
- **Le grade histologique**.

L'exérèse chirurgicale d'un **mastocytome de bas grade** est curative dans la majorité des cas.

En ce qui concerne les **mastocytomes de haut grade**, le pronostic dépend du stade clinique et des traitements mis en œuvre. Il peut être rapidement sombre (médiane de survie <4 mois en l'absence de traitement adjuvant pour les tumeurs les plus agressives) mais il peut être bon sur le long terme (médiane de survie > 5 ans avec un stade faible et un traitement adjuvant approprié).

**QUAND REFERER ?**

Une consultation avec un vétérinaire oncologue est toujours recommandée afin d'organiser une prise en charge globale de l'animal et établir un plan thérapeutique approprié au mastocytome et adapté à l'animal qui en est atteint.

Les références bibliographiques sont regroupées par tumeur dans l'onglet Bibliographie pour ne pas alourdir les fiches.

HAUT DE PAGE

*Annexe 2 : Impressions écran de la page : Le lymphome cutané canin*

# Le lymphome cutané

PLAN INTERACTIF

1. QUELQUES GENERALITES ET EPIDEMIOLOGIE
Généralités
Vers quel âge se développe-t-il ?
Quelles sont les races prédisposées ?
Classification
2. QUAND SUSPECTER UN LYMPHOME EPITHELIOTROPE ?
3. COMMENT ETABLIR LE DIAGNOSTIC
L'analyse cytologique
La biopsie cutanée : diagnostic de référence du lymphome cutané
4. COMMENT FAIRE LE BILAN D'EXTENSION D'UN LYMPHOME CUTANE ?
Comment réaliser le bilan d'extension régionale : Aspiration à l'aiguille fine des nœuds lymphatiques périphériques
Comment réaliser le bilan d'extension à distance ?
5. EVALUER LA PRESENCE DE COMORBIDITES CHEZ L'ANIMAL
Bilan biochimique et numération formule
6. QUEL TRAITEMENT METTRE EN PLACE ?
Quand recommander la radiothérapie ?
La chimiothérapie topique est déconseillée
Quel protocole de chimiothérapie systémique mettre en place ?
Analogues de la vitamine A
Autres traitements
Quand avoir recours à la chirurgie ?
7. PROPOSER UN PRONOSTIC AUX PROPRIETAIRES

## 1. QUELQUES GENERALITES ET EPIDEMIOLOGIE

### Généralités

Le lymphome cutané est une prolifération tumorale rare d'origine lymphoïde impliquant **l'épiderme, le derme les jonctions cutanéo-muqueuses et/ou la muqueuse de la cavité orale**. Il peut être primaire ou secondaire à d'autres formes de lymphome. Son étiologie est pour le moment inconnue. Il s'agit d'une affection relativement **grave**.

Les lymphomes cutanés épithéliotropes représentent :

- **<1% des tumeurs cutanées**
- **3 à 8% des lymphomes canins**.

### Vers quel âge se développe-t-il ?

Il affecte plutôt les vieux chiens. La médiane d'âge est autour de **10-12 ans.**

### Existe-t-il une prédisposition sexuelle ?

L'étude de Chan et al, 2018 a mis en évidence une légère sur-représentation des femelles.

### Quelles sont les races prédisposées ?

Les races prédisposées sont le Boxer, le Cocker Spaniel, le Golden Retriever, le Coton de Tuléar, le Berger des Pyrénées, le Bichon frisé et l'Airedale Terrier.

## Classification

**D'un point de vue histologique** nous pouvons distinguer deux types de lymphomes cutanés :

- **Le lymphome cutané épithéliotrope**
- **Le lymphome cutané non épithéliotrope**

Ces forment se distinguent l'une de l'autre par la localisation de l'infiltration des cellules tumorales, visibles lors de l'examen histopathologique.

En ce qui concerne le **lymphome cutané épithéliotrope,** il s'agit de la forme la plus fréquente. Il est le résultat de la multiplication de **lymphocytes T** CD3+ et CD4-/CD8+ dans la très grande majorité des cas. L'infiltration cellulaire a lieu dans **l'épiderme et le derme superficiel.** Il peut aussi présenter des formes orales, l'épithélium et le chorion superficiel sont alors infiltrés par les lymphocytes tumoraux.

Plusieurs sous-types cliniques se distinguent au sein des lymphomes cutanés épithéliotropes selon un parallèle réalisé avec le lymphome cutané chez l'homme. Toutefois, le mycosis fongoïdes, tel que défini chez l'homme, à savoir un lymphome cutané épithéliotrope T CD3+ et CD4+, d'évolution indolente, est extrêmement rare chez le chien, chez qui le lymphome épidermotrope le plus fréquent est à lymphocytes CD8+, d'évolution courte et de comportement agressif, et correspond à la forme agressive à lymphocytes T CD8+ décrite chez l'homme.

- **Lymphome cutané T épidermotrope** : Il se développe vers 9-12 ans. Les cellules infiltrent le derme et l'épiderme. Le phénotype T CD8+ est prédominant. Il peut présenter :
    - **Une forme généralisée** : elle se caractérise par un prurit important, une alopécie chronique, un squamosis, un érythème évoluant vers une plaque ou une masse tumorale voire une erythrodermie exfoliative (érythème sur plus de 90% du corps). Les localisations sont variables *(Figure 1).*
    - **Une forme muco-cutanée** : Cette forme se caractérise par une infiltration et une dépigmentation de la truffe, des érosions, des ulcères ainsi que des nodules multiples.
    - **Une forme muqueuse**

- **Le Lymphome pagétoïde** : Il est considéré comme un désordre lymphoprolifératif bénin localisé. L'infiltration par les lymphocytes T est **strictement cantonnée à l'épiderme**. Les lésions sont érythémateuses érodées ou ulcérées au niveau des jonctions cutanéo-muqueuses, de la cavité orale, des coussinets et de l'abdomen.

- **Syndrome de Sezary** : Il s'agit d'une forme d'emblée leucémique de lymphome très agressive qui se développe à partir de lymphocytes T circulants. Elle se caractérise par une lymphadénopathie et des lymphocytes T tumoraux circulants. Cette forme est rarissime chez le chien. Le diagnostic différentiel avec le lymphome pagétoide se fait uniquement histologiquement.

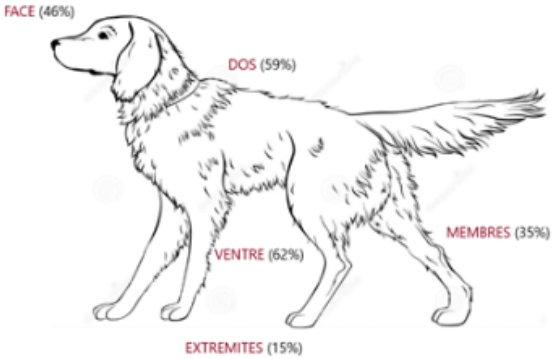


Figure 1 : Topographie lésionnelle lors de lymphome cutané T épithéliotrope

**Le lymphome cutané non-épithéliotrope** se développe à partir de **lymphocytes B ou T**. Il s'agit d'une forme rare. Ce lymphome touche principalement le **derme**. Il peut être soit primaire soit secondaire à la dissémination d'un lymphome multicentrique. L'évolution est rapide avec une dissémination métastatique aux nœuds lymphatiques et aux poumons, son comportement mime souvent un lymphome multicentrique de haut grade.

Les lésions se caractérisent par des nodules fermes dermiques ou sous-cutanés, des plaques, des masses non prurigineuses et alopéciques. L'ulcération des lésions et l'évolution en croutes est fréquente.La distribution des lésions est vaste (face, coussinets, espaces interdigités, tronc...) (*Figure 2)*. La médiane de survie de cette affection est de 9 mois.

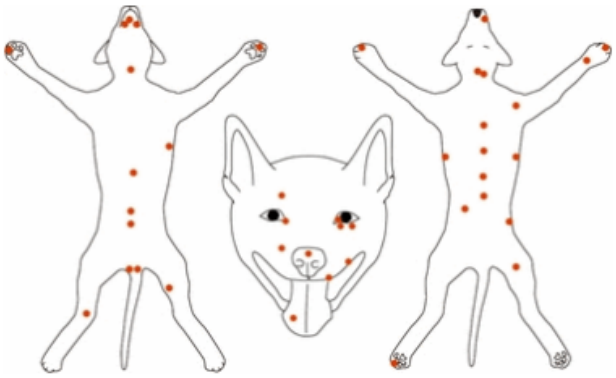

Figure 2 : Topographie lésionnelle du lymphome cutané non épithéliotrope
(Moore, Affolter, et Keller 2013)

## 2. QUAND SUSPECTER UN LYMPHOME EPITHELIOTROPE ?

Nous allons détailler principalement les signes cliniques du **lymphome cutané T épithéliotope** celui-ci étant le plus fréquemment rencontré.

On distingue deux principales **formes cliniques** :

- **La forme cutanée**
- **La forme cutanéo-muqueuse ou muqueuse**

Les signes cliniques principaux du lymphome cutané T épithéliotrope sont :

- **Du prurit parfois intense**
- De l'**érythème**,
- Une érythrodermie exfoliative généralisée (*Figure 5)* avec polyadénomégalie
- Des nodules (*Figure 6*) ou plaques érythémato-squameuses
- Une dermatite érosive et ulcérée des jonctions cutanéo-muqueuses ou des muqueuses *(Figure 7)*
- Des tuméfactions, des lésions en relief des jonctions cutanéo-muqueuses ou des muqueuses *(Figure 7)*
- Des dépigmentations, une infiltration de la truffe (*Figure 3)*

L'aspect clinique est donc très **polymorphe**. Il s'agit souvent d'une **dermatite croûteuse, progressive, chronique**. Chronologiquement le chien présente dans un premier temps des **alopécies et du prurit** puis une érythrodermie associée à une **exfoliation** marquée, puis des papules, nodules et des plaques plus ou moins ulcérées. Une **hypopigmentation** peut aussi être présente. Les complications infectieuses sont fréquentes

Le lymphome peut se généraliser et atteindre les nœuds lymphatiques ainsi que d'autres organes internes...

Souvent plusieurs formes cliniques coexistent ou se succèdent dans le temps

Les chiens atteints peuvent être considérés comme des chiens atopiques car les signes cliniques de ces deux maladies, bien que sans relation, sont très proches.

Figure 3 : Dépigmentation de la truffe lors de lymphome T cutané épithéliotrope agressif (Service de Dermatologie – VetAgro Sup)

Une lésion évocatrice de ce type de lymphome est une masse en relief circulaire, érythémateuse en forme de donut contenant de la peau saine au milieu. (*Figure 4)*

Figure 4 : Chien atteint d'un lymphome épithéliotrope ( Service de cancérologie – VetAgro Sup)

Figure 5 : Erythrodermie exfoliative (Service de Dermatologie – VetAgro Sup)

Figure 6a : Nodules cutanés et plaques chez deux chiens atteints de lymphome cutané épithéliotrope (Service de Dermatologie – VetAgro Sup)

Figure 6b : Nodules cutanés et plaques chez deux chiens atteints de lymphome cutané épithéliotrope (Service de Dermatologie – VetAgro Sup)

Figure 7: Lésions infiltrantes des lèvres, avec dépigmentation et érosions, chez un chien atteint d'un lymphome cutané épithéliotrope

Compte tenu de son polymorphisme important le diagnostic différentiel du lymphome cutané T épithéliotrope regroupe :

- Dermatoses squameuses : leishmaniose, cheylétiellose, Dermatite atopique
- Dermatoses auto-immunes : pemphigus vulgaire, Lupus érythémateux systémique, pemphigoide
- Dermatoses nodulaires : mastocytome multicentrique
- Accidents médicamenteux

Il s'agit d'un **challenge diagnostique** car le prurit et l'érythème étant les deux symptômes principaux en phase débutante, une dermatite atopique est souvent suspectée en premier lieu. Cependant les animaux atteints sont souvent des vieux chiens pour lesquels une déclaration de dermatite atopique aussi tardive est rare, il ne faut donc pas hésiter à réaliser des biopsies cutanées.

# 3. COMMENT ETABLIR LE DIAGNOSTIC ?

## L'examen cytologique

Il est possible de réaliser une cytoponction à l'aiguille fine d'un nodule ou d'une plaque, un calque par apposition sur un ulcère. Ceci peut révéler une population de lymphocytes atypiques après coloration.

## La biopsie cutanée – Diagnostic de référence du lymphome cutané

L'analyse histopathologique est indispensable. Il faut multiplier **les biopsies cutanées** en se focalisant sur des lésions récentes pour être le plus représentatif possible.

Les images histologiques se caractérisent par un épithéliotropisme de l'infiltrat lymphoide pour l'épiderme, les follicules pileux, les glandes sébacées et sudoripares. Les lymphocytes présentent fréquemment des anomalies cellulaires (anisocytose, anisocaryose), la présence de **micro abcès de Pautrier** (amas intra-épidermiques de lymphocytes atypiques) est très caractéristique d'un lymphome cutané.

La réalisation d'immunomarquages permet l'identification du type de lymphocytes (T ou B, CD4+ ou CD8+).

Etablir un diagnostic de certitude – L'histologie

# 4. COMMENT FAIRE LE BILAN D'EXTENSION D'UN LYMPHOME CUTANE ?

## Comment réaliser le bilan d'extension régionale : Aspiration à l'aiguille fine des nœuds lymphatiques périphériques

Dans le cadre du bilan d'extension régionale, il est important de réaliser des cytoponctions des nœuds lymphatiques drainant la lésion. Cet examen cytologique permet de mettre en évidence une éventuelle infiltration néoplasique des nœuds lymphatiques ou une réaction inflammatoire consécutive à cette dermatose sévère.

Réaliser un bilan d'extension

## Comment réaliser le bilan d'extension à distance ?

L'imagerie médicale est utile pour rechercher des métastases à distance.

- **Radiographies thoraciques** : Elles permettent de mettre en évidence la présence d'un épanchement pleural, d'une infiltration pulmonaire, de nodules pulmonaires ou d'une hypertrophie des nœuds lymphatiques thoraciques.
- **Echographie abdominale** : Elle permet d'évaluer le foie, la rate et les noeuds lymphatiques abdominaux principalement.

Une ponction de moelle osseuse peut être réalisée, même si l'infiltration de la moelle osseuse reste rare (quelques cas décrits).

Aucune classification en stades cliniques n'a été créée pour le lymphome cutané du chien, cependant si on se réfère aux stades cliniques du lymphome, il s'agit d'une forme extra-nodale donc d'un **stade V**. Les sous-types a et b y sont associés en fonction de la présence ou non de signes cliniques.

## 5. EVALUER LA PRESENCE DE COMORBIDITES CHEZ LE PATIENT

### Bilan biochimique et numération formule

La numération formule permet de mettre en évidence la présence éventuelle de **blastes lymphoïdes circulants ou de cytopénies. L'analyse biochimique** permet d'orienter vers une potentielle invasion d'un organe interne (foie, rate) et d'évaluer la fonction des organes émonctoires en vue de la mise en place d'une chimiothérapie.

## 6. QUEL TRAITEMENT METTRE EN PLACE ?

### Quand recommander la radiothérapie ?

La radiothérapie est intéressante pour les **lésions localisées** ou en association avec les autres types de traitement. Dans une étude portant sur 14 chiens atteints de lymphome buccal, elle a permis d'obtenir une médiane de survie de 770 jours pour des animaux ne présentant pas d'envahissement des nœuds lymphatiques régionaux au moment du diagnostic.

La radiothérapie

### La chimiothérapie topique est déconseillée

Celle-ci est peu utilisée par crainte d'exposition des propriétaires.

### Quel protocole de chimiothérapie systémique mettre en place ?

**Aucun protocole standard n'est recommandé jusqu'à présent.**

La Lomustine plus ou moins associée à de la Prednisolone est le plus souvent utilisée, cependant les taux de réponse complète sont faibles (*Tableau 1*).

| MOLECULE | POSOLOGIE | RESULTATS |
|---|---|---|
| Lomustine ou CCNU | 50-70 mg/m2 PO à intervalles de 3-4 semaines | Taux de réponse de 78%<br>15-30% de rémission complète<br>50-60% de rémission partielle<br>Médiane de rémission : 3-4 mois |
| Prednisolone | 20-40 mg/m2 PO tous les 1 à 2 jours 0,5-2 mg/kg SID | 25-35% de taux de rémission |

Tableau 1 : Protocole de chimiothérapie à base de lomustine et prednisolone en monochimiothérapie et résultats associés dans le traitement du lymphome cutané T épithéliotrope (Williams et al. 2006)

En cas de réponse partielle il est recommandé de changer de protocole.

**Une polychimiothérapie L-COP ou L-CHOP** peut être initiée. Cependant les études se contredisent concernant son bénéfice exact sur la médiane de survie des animaux traités.

La L-asparaginase seule entraine une réduction de l'érythème et des squames dans 50% des cas.

La chimiothérapie

### Analogues de la vitamine A

L'utilisation de composants de synthèse analogues de la vitamine A est rapportée. Ils sont associés à une chimiothérapie le plus souvent. Ces agents ont une activité sur la prolifération, la différenciation cellulaire et l'apoptose. Les molécules utilisées sont : **Isotretinoine 1-3 mg/kg PO SID** ou l'Acitrétine à 1-2 mg/kg PO SID.

Ce traitement présente des taux de réussite relativement faibles malgré son coût important. Il existe une toxicité à prendre en compte : kérato-conjonctivite sèche, troubles digestifs et hépatotoxicité. Un test de Shirmer ainsi qu'un bilan biochimique sont donc à réaliser régulièrement.

### Autres traitements

L'utilisation du Mastinib, d'acide linoléique, de doxorubicine seule sont aussi rapportés.

## Quand avoir recours à la chirurgie?

La chirurgie peut être indiquée dans des cas particuliers de lésions localisées. En présence de nodule isolé, une exérèse large peut permettre une longue période de rémission et parfois une guérison. Cependant il est difficile d'obtenir des marges saines compte tenu de l'infiltration cellulaire du derme et de l'épiderme.

# 7. PROPOSER UN PRONOSTIC AUX PROPRIETAIRES

Le pronostic dans le cas du lymphome T cutané épithéliotrope est **sombre**. La durée de survie après le diagnostic est très variable et varie de quelques mois à 2 ans. L'étude de Chan et al (2017) a montré une médiane de survie de 264 jours. (130 jours pour les formes cutanées et 491 jours pour les formes cutanéo-muqueuses, ou muqueuses).

### Etablir un pronostic

Les facteurs pronostiques négatifs sont les suivants :

- La présence de lésions multiples
- La forme cutanée

L'ensemble des données pronostiques est résumé dans le tableau 2.

| | FORME CUTANEE | FORME CUTANEO-MUQUEUSE |
|---|---|---|
| Médiane de survie globale | 130 jours | 491 jours |
| Traitement avec chimiothérapie | 207 jours | |
| Traitement sans chimiothérapie | 64 jours | |
| Chimiothérapie (lomustine+/- prednisolone | 130 jours | |
| Chimiothérapie L-CHOP | 204 jours | 281 jours |
| Prednisolone seule | 58,5 jours | 309 jours |
| Chimiothérapie avec rétinoides | 251 jours | |
| Traitement sans rétinoides | 98 jours | |
| Lésions multiples | 104 jours | 241 jours |
| Lésions uniques | 231 jours | 849 jours |

*Tableau 2 : Données pronostiques du lymphome cutané T épithéliotrope* (Chan, Frimberger, et Moore 2018)

### QUAND REFERER ?

Il s'agit d'une pathologie associée à un pronostic sombre et nécessitant la réalisation de biopsies. De plus les protocoles thérapeutiques ne sont pas standardisés il est donc recommandé de référer le cas à un spécialiste en oncologie.

Les références bibliographiques sont regroupées par tumeur dans l'onglet Bibliographie pour ne pas alourdir les fiches.

HAUT DE PAGE

*Annexe 3 : Impressions écran de la page : Le lymphome multicentrique canin*

# Le lymphome multicentrique

PLAN INTERACTIF

1. QUELQUES GENERALITES ET EPIDEMIOLOGIE
Généralités
Vers quel âge se développe-t-il ?
Existe-t-il des prédispositions sexuelles ?
Quelles sont les races prédisposées ?
Quels sont les facteurs de risque environnementaux ?
2. QUAND SUSPECTER UN LYMPHOME MULTICENTRIQUE ?
Présentation clinique
Syndromes paranéoplasiques associés
3. COMMENT ETABLIR LE DIAGNOSTIC ?
Réaliser une aspiration à l'aiguille fine des nœuds lymphatiques hypertrophiés
La biopsie de nœuds lymphatique permet l'analyse histologique
L'immunophénotypage
Déterminer le sous-type histologique du lymphome
Les lymphomes indolents
4. COMMENT FAIRE LE BILAN D'EXTENSION D'UN LYMPHOME MULTICENTRIQUE ?
Pourquoi faire le bilan d'extension d'un lymphome multicentrique ?
Déterminer le stade clinique du lymphome
La numération formule sanguine
Réaliser des radiographies thoraciques
Réaliser une échographie abdominale
Evaluer l'infiltration de la moelle osseuse : le myélogramme
Le scanner
5. EVALUER LA PRESENCE DE COMORBIDITES CHEZ L'ANIMAL La numération formule sanguine
L'analyse de biochimie sanguine
Analyse urinaire et ECBU
L'échocardiographie
6. QUEL TRAITEMENT METTRE EN PLACE ?
Terminologie de la chimiothérapie anticancéreuse
La chimiothérapie est le traitement de choix
Le protocole L-COP est utilisé en première intention
Premier échappement du lymphome
Deuxième échappement du lymphome
La monochimiothérapie à choisir en fonction des contraintes du propriétaire
Dans quel cas a-t-on recours à la chirurgie ?
Quand recommander la radiothérapie ?
7. PROPOSER UN PRONOSTIC AUX PROPRIETAIRES
8. Schéma bilan

## 1. QUELQUES GENERALITES ET EPIDEMIOLOGIE

### Généralités

Il s'agit de la **3ème tumeur la plus fréquente chez le chien** après les tumeurs mammaires et les tumeurs cutanées.

Le lymphome multicentrique est la tumeur hématopoïétique la plus fréquente chez le chien. Il représente :

- 5 à 24 % des tumeurs du chien, les chiffres sont très variables en fonction des études.
- 85% des tumeurs hématopoïétiques.
- 80% des lymphomes. C'est le lymphome le plus fréquent.

### Vers quel âge se développe-t-il ?

Les chiens d'âge moyen à avancé de 6 à 12 ans sont les plus touchés mais le lymphome peut survenir à tout âge. La médiane d'âge est de **7 ans**.

### Existe-t-il des prédispositions sexuelles ?

Il existerait un risque diminué de développer un lymphome chez les femelles entières.

## Quelles sont les races prédisposées ?

Il existe une composante génétique, en effet certaines races présentent un risque accru de développer un lymphome : Golden retriever, Boxer, Rottweiler, Scottish terrier, Cocker Spaniels, Basset Hound, Berger Allemand, Bouledogue... Tandis que d'autres présentent un risque réduit : Teckels et Spitzs nains.

## Quels sont les facteurs de risque environnementaux ?

L'implication d'aucun facteur de risque n'a été démontrée avec certitude, en effet ils sont seulement suspectés compte tenu du nombre d'études trop faible traitant de ce sujet. On peut citer :

- L'exposition aux radiations électromagnétiques
- Résider dans une zone industrielle
- L'utilisation de peintures et solvants
- L'exposition aux fumées de tabac
- L'exposition à des produits chimiques (acide dichlorophenoxyacetique)
- L'exposition aux pesticides

# 2. QUAND SUSPECTER UN LYMPHOME MULTICENTRIQUE?

## Présentation clinique

Le lymphome multicentrique du chien se caractérise par **l'atteinte isolée ou généralisée des nœuds lymphatiques** *(Figure 1)*, **du foie, de la rate et/ou de la moelle osseuse.**

Les signes d'appel sont :

- Une **polyadénomégalie généralisée** des nœuds lymphatiques superficiels (80% des cas)
- L'hypertrophie d'un ou plusieurs nœuds lymphatiques profonds
- L'hypertrophie d'un ou plusieurs organes internes (**hépatomégalie, splénomégalie**).

Figure 1 : Gauche : Hypertrophie du nœud lymphatique préscapulaire. Droite : Hypertrophie du nœud lymphatique mandibulaire. (Service de cancérologie – VetAgro-Sup)

Des signes généraux non spécifiques peuvent être notés tels qu'une anorexie, une diarrhée, des vomissements, un amaigrissement, de l'hyperthermie, de l'œdème (si obstruction du drainage lymphatique par un nœud lymphatique hypertrophié) ou de la toux (si compression des voies respiratoires par un nœud lymphatique).

## Syndromes paranéoplasiques associés

Les syndromes paranéoplasiques sont parfois présents avant l'émergence clinique du lymphome et permettent ainsi un dépistage précoce de la maladie. Ce sont les suivants :

- Anorexie
- **Cachexie**
- Hyperthermie
- **Hypercalcémie maligne**. Il s'agit d'une hypercalcémie le plus souvent causée par la sécrétion d'un peptide similaire à la parathormone (PTH-rp) par les cellules cancéreuses. Les signes cliniques évoquant une hypercalcémie sont une polyuro-polydipsie, une faiblesse et de la constipation.
- Des **cytopénies** à médiation immune, la thrombopénie en particulier
- Plus rarement, une hypoglycémie et des polyneuropathies peuvent être observées.

# 3. COMMENT ETABLIR LE DIAGNOSTIC?

## Réaliser une aspiration à l'aiguille fine des nœuds lymphatiques hypertrophiés

**La cytologie est l'examen de choix en première intention** car elle **permet de diagnostiquer la majorité des lymphomes de haut grade**. Il s'agit d'une méthode simple, rapide, peu invasive et à faible coût. Une analyse histologique demeure indispensable dans le cas des lymphomes de bas grade.

Couplée à un immunophénotypage par cytométrie en flux cette technique est très performante pour identifier et classer la majorité des lymphomes de haut grade rencontrés chez le chien même si l'histologie avec marquage immunohistochimique reste le gold standard permettant de classer les lymphomes selon la classification WHO/OMS actuelle.

Etablir un diagnostic de certitude – La cytologie

## La biopsie de nœud lymphatique permet l'analyse histologique

L'histologie associée à l'immunohistochimie permet de définir le sous-type précis de lymphome selon la classification WHO ainsi que son grade. *(Tableau 1)*

| | BAS GRADE | HAUT GRADE |
|---|---|---|
| **Caractéristiques** | Cellules de petite taille<br>Index mitotique bas ou moyen | Cellules de moyenne ou grande taille<br>Index mitotique élevé |
| **Fréquence** | 24,5% | 75,5% |

Tableau 1 : Détermination du grade (Ponce et al. 2010)

Etablir un diagnostic de certitude – L'histologie

## L'immunophénotypage

Il permet de déterminer s'il s'agit d'un **lymphome à cellules B ou cellules T.**

L'immunophénotypage est réalisé par cytométrie en flux ou par PCR pour les réarrangements des récepteurs à antigènes (PARR). Il est essentiel pour classer le lymphome selon la classification WHO. . **La majorité des lymphomes canins multicentriques sont de type B** (65%), **les sous-types les plus fréquemment rencontrés étant les lymphomes de haut grade B diffus à grandes cellules variant centroblastique ou immunoblastique**, contre 35% pour les lymphomes à cellules T.

## Déterminer le sous-type du lymphome

La classification actualisée de Kiel pour classer les lymphomes canins est basée sur la morphologie cellulaire et l'immunophénotypage. La classification de l'OMS des lymphomes chez l'homme regroupe de plus des critères cliniques et génétiques. L'étude de PONCE et al de 2010 a élaboré une corrélation entre ces deux classifications et permet d'utiliser les termes couramment utilisés en médecine humaine pour qualifier les lymphomes canins. L'étude de Valli et al. de 2011 a consolidé cette classification WHO chez le chien (*Tableau 2*).

| *LYMPHOME A CELLULES B* |
| --- |
| **Lymphome de la zone marginale de la rate** |
| Lymphome de la zone marginale des nœuds lymphatiques |
| Lymphome B diffus à grandes cellules |
| – Variant centroblastique |
| – Variant immunoblastique |
| Lymphome de Burkitt |
| *LYMPHOME A CELLULES T* |
| Lymphome/leucémie lymphoblastique |
| Lymphome T périphérique |
| – Pléomorphe (mixte, à petites cellules, à grandes cellules) |
| – Plasmocytoïde |
| **– Zone T (T à petites cellules claires)** |
| Lymphome hépatosplénique |
| Lymphome T agressif à cellules à grains |
| Lymphome à grandes cellules anaplasiques |

Tableau 2 : Classification de l'OMS simplifiée des sous-types de lymphome les plus fréquents (d'après Valli et al, 2011)

## Les lymphomes indolents

Les lymphomes indolents représentent 29% des lymphomes. Ce sont des **lymphomes de bas grade** impliquant des cellules en phase quiescente de leur cycle cellulaire. Ces cellules sont donc peu sensibles à la chimiothérapie mais ces lymphomes ont une **évolution moins agressive** et sont associés à des **durées de survie plus longues**. Les lymphocytes peuvent faire l'objet, au cours du temps, de modifications morphologiques (augmentation de la taille des cellules, des anomales cytonucléaires et de l'index mitotique) et engendrer des modifications cliniques qui attestent de la transformation en lymphome de haut grade.

La mesure du Ki67 permet d'évaluer la capacité de prolifération des lymphocytes.

Le diagnostic d'un lymphome indolent nécessite une caractérisation morphologique précise et la confirmation par des critères histologiques majeurs tels que le type d'infiltration associé à un immunophénotypage.

Les deux sous-types morphologiques les plus fréquents appartenant au groupe des lymphomes indolents sont :

- **Le lymphome T à petites cellules claires** (61,7% des cas, associé à des médianes de survie de 33,5 mois)
- **Le lymphome B des zones marginales** (25% des cas, associé à des médianes de survie de 21,2 mois). Il peut concerner les nœuds lymphatiques mais aussi la rate. (Flood-Knapik et al. 2013)

Les lymphomes indolents sont pris en charge par chimiothérapie dès leur transformation en lymphome de haut grade. Une surveillance clinique et cytologique régulière (mensuelle à trimestrielle) est effectuée pour déterminer précocement le moment de cette transformation et initier rapidement le protocole de chimiothérapie.

Une splénectomie peut faire partie de la prise en charge thérapeutique lors de lymphome des cellules marginales de la rate.

# 4. COMMENT FAIRE LE BILAN D'EXTENSION D'UN LYMPHOME MULTICENTRIQUE ?

## Pourquoi faire le bilan d'extension d'un lymphome multicentrique ?

Il est important de réaliser le bilan d'extension d'un lymphome multicentrique pour pouvoir déterminer son **stade clinique**. En fonction de celui-ci, le **traitement mis en place sera adapté et le pronostic associé peut être variable**. En effet pour un lymphome de stade I ou II, on peut utiliser des traitements loco-régionaux (chirurgie ou radiothérapie) alors que dans le cas d'un stade III ou supérieur à III cette prise en charge est inadaptée.

Le bilan d'extension permet de **suivre l'évolution du lymphome et évaluer l'efficacité du traitement mis en place.**

Réaliser un bilan d'extension

## Déterminer le stade clinique du cancer (*Tableau 3*)

| STADE CLINIQUE | CARACTERISTIQUES |
|---|---|
| I | Atteinte d'un nœud lymphatique isolé ou d'un tissu lymphoïde dans un organe isolé ( excepté la moelle osseuse) |
| II | Atteinte de plusieurs nœuds lymphatiques régionaux |
| III | Polyadénomégalie |
| IV | Atteinte du foie et/ou de la rate |
| V | Atteinte de la moelle osseuse, du sang et/ou tout autre organe (intestins, poumons, présence d'un épanchement néoplasique) |
| **Sous-stade**<br>a<br>b | <br>Absence de signes cliniques<br>Présence de signes cliniques |

Tableau 3 : Stade cliniques du lymphome du chien selon l'OMS

## La Numération Formule Sanguine

Elle permet de mettre en évidence une éventuelle **anémie non régénérative**, une **thrombopénie**, une **leucocytose neutrophilique**, des **blastes lymphoïdes circulants**. Cette exploration permet de suspecter un envahissement de la moelle osseuse.

La **thrombopénie** est présente dans 30 à 50% des cas et peut être causée par une infiltration lymphomateuse de la moelle osseuse entrainant une diminution de la production des plaquettes, une destruction à médiation immune ou une séquestration splénique. Cliniquement on peut observer des **pétéchies ou des ecchymoses**, cependant ces manifestations cliniques sont très rares malgré la fréquence importante de ces thrombopénies.

La **neutrophilie** modérée (25 à 40%) est un des syndromes paranéoplasiques, le plus souvent d'origine immunitaire.

## Réaliser des radiographies thoraciques

La réalisation de **radiographies thoraciques** permet de visualiser chez un chien atteint d'un lymphome multicentrique :

- Une lymphadénomégalie sternale et/ou trachéobronchique (*Figure 2*)
- La présence d'une masse médiastinale
- Une atteinte pulmonaire avec une infiltration interstitielle, broncho-alvéolaire ou mixte
- Un épanchement pleural

Des anomalies sont observées dans 60 à 75 % des cas au moment du diagnostic. L'infiltration pulmonaire diffuse est visible radiographiquement dans 27 à 34% des cas de lymphomes multicentriques.

Figure 2 : Radiographie thoracique d'un chien atteint de lymphome multicentrique. Les nœuds lymphatiques sternal et trachéo-bronchique sont hypertrophiés (Service d'imagerie – VetAgro Sup)

## Evaluer l'infiltration du foie et de la rate : L'échographie abdominale

**L'échographie abdominale** permet d'explorer l'état du foie et de la rate ainsi que des nœuds lymphatiques abdominaux. Elle permet la réalisation des cytoponctions hépatiques et spléniques qui doivent être systématiques. (*Figures 3-4*)

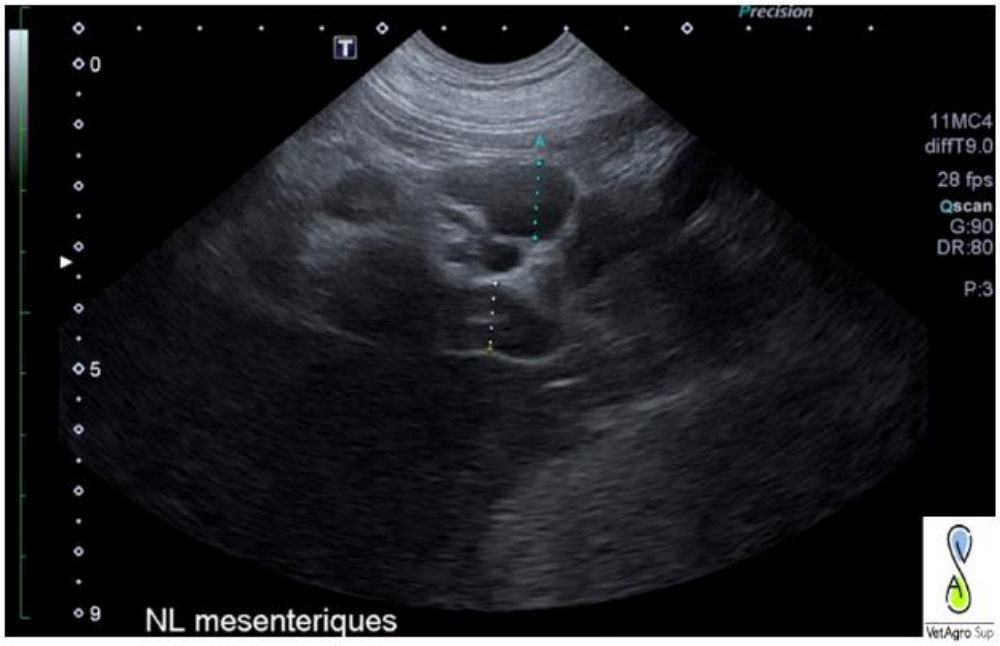


Figure 3 : Image échographique d'hypertrophie des nœuds lymphatiques mésentériques hypertrophiés chez un chien atteint de lymphome (Service d'imagerie – VetAgro Sup)

Figure 4 : Image échographique d'une rate en « nid d'abeille » chez un chien atteint de lymphome (Service d'imagerie – VetAgro Sup)

## Evaluer l'infiltration de la moelle osseuse : Le Myélogramme

Cet examen doit être inclus systématiquement dans la démarche diagnostique même en l'absence d'anémie, neutropénie ou thrombopénie car une numération formule sanguine normale n'exclut pas l'implication de la moelle osseuse. Le myélogramme permet de déterminer le **stade précis du lymphome**

## Le scanner

Le scanner permet d'évaluer l'ensemble de l'animal (thorax et abdomen) en un examen et permet une appréciation plus fine du parenchyme pulmonaire. Cependant il n'est actuellement pas l'examen complémentaire de choix pour le bilan d'extension des lymphomes multicentriques compte tenu de l'anesthésie générale obligatoire ainsi que de la nécessité d'utiliser tout de même un guidage échographique pour la réalisation des cytoponctions de la rate et du foie.

# 5. EVALUER LA PRESENCE DE COMORBIDITES CHEZ L'ANIMAL

## L'analyse de biochimie sanguine

Les principaux objectifs de l'analyse biochimique sont :

- **D'évaluer la fonction des organes émonctoires** (foie, reins) qui sont impliqués dans la métabolisation des agents de chimiothérapie. Le cas échéant il est possible d'adapter le protocole en fonction des toxicités et de la métabolisation des agents de chimiothérapie. (Pour plus de détails sur les propriétés des molécules de chimiothérapie à disposition se référer à : La chimiothérapie)
- **De rechercher d'éventuelles comorbidités** qui peuvent remettre en cause la mise en place d'un traitement et assombrir le pronostic.

En ce qui concerne l'exploration de la fonction rénale, une élévation des paramètres peut être corrélée à une hypercalcémie maligne présente dans 20 à 40% des cas de lymphomes multicentrique.

D'autre part, pour les paramètres hépatiques, les lactates déshydrogénases (LDH) et la sérum thymidine kinase sont des marqueurs de rechute. De plus, lors d'hyperprotéinémie, l'électrophorèse des protéines sériques révèle une gammopathie monoclonales dans 6% des cas de lymphomes canins. Les conséquences cliniques sont des troubles de l'hémostase et des signes d'hyperviscosité sanguine.

## Analyse urinaire et ECBU

Elle contribue à l'exploration de la fonction rénale qui peut être altérée par l'**hypercalcémie** et met en évidence les **infections urinaires** qu'il faut traiter avant de mettre en place la chimiothérapie.

### L'Echocardiographie

Celle-ci est indiquée en cas d'utilisation de doxorubicine compte tenu de sa cardiotoxicité chez le chien.

## 6. QUEL TRAITEMENT METTRE EN PLACE ?

Un chien ne guérit que très rarement d'un lymphome mais une rémission complète dans de bonnes conditions peut être obtenue dans 85 à 95% des cas.

**Sans traitement,** la majorité des chiens atteints de lymphomes de haut grade **décèdent en 4 à 6 semaines**.

### Terminologie de la chimiothérapie anticancéreuse

**Induction** de la chimiothérapie : protocole d'initiation qui a pour objectif d'induire une rémission et qui par conséquent implique une fréquence d'administration importante (En général, les séances sont hebdomadaires).

**Maintenance** : protocole destiné à maintenir la rémission, les séances ont souvent lieu à 2-3 semaines d'intervalle l'une de l'autre.

**Rémission** : résolution des signes cliniques associés au lymphome (normalisation de la taille des nœuds lymphatiques), et lymphome indétectable aux examens morphologiques (les cytoponctions de contrôle des nœuds lymphatiques ne révèlent pas de cellules lymphomateuses).

- Rémission complète : 100% de réduction.
- Rémission partielle : 30-100% de réduction des lésions tumorales
- Maladie stable : <30% de réduction, <20% d'augmentation, pas de nouvelles lésions tumorales.
- Progression de la maladie : >20% d'augmentation ou de nouvelles lésions tumorales.

**Rechute / Echappement / Récidive** : réapparition de signes cliniques associés au lymphome (polyadénomégalie, hypercalcémie, splénomégalie). La récidive doit toujours être confirmée par un examen morphologique.

**Protocole d'échappement** : utilisation d'un nouveau protocole de chimiothérapie pour induire une seconde rémission en cas de rechute.

### La chimiothérapie est le traitement de choix

Le lymphome étant une maladie systémique il est recommandé de le traiter à l'aide d'une **chimiothérapie systémique**. L'objectif de la chimiothérapie est **d'induire une rémission**, c'est-à-dire que le chien ne présente plus de signes cliniques ou paracliniques associés au lymphome. Pour un chien en rémission, il est impossible de savoir qu'il souffre d'un cancer sans avoir connaissance de son dossier médical.

Il faut que le vétérinaire et le propriétaire soient conscients que le traitement n'est pas curatif pour la grande majorité des chiens concernés, c'est-à-dire qu'à l'arrêt du traitement, la majorité des chiens présente une rechute après une période plus ou moins longue.

Il est hautement recommandé de consulter un vétérinaire spécialiste en cancérologie avant d'initier une chimiothérapie. En effet, même si des protocoles de chimiothérapie standardisés sont publiés, ceux-ci sont à adapter au cas par cas en fonction de la spécificité du lymphome et de l'animal.

Actuellement les protocoles recommandés en première ligne sont à base de : **Doxorubicine, L-asparaginase, Vincristine, Cyclophosphamide, Prednisolone.**

Les **principes de la chimiothérapie** sont :

- Evaluer l'efficacité dès l'induction
- Anticiper et surveiller un éventuel syndrome de lyse tumorale aigue à l'induction
- Reconnaitre et limiter les effets toxiques
- Reconnaitre l'échappement

Mettre en place un traitement – La chimiothérapie

Les lymphomes de haut grade sont très chimiosensibles car le pourcentage de cellules en cycle est important contrairement aux lymphomes indolents (ex : lymphome des zones T) pour lesquels la majorité de la population tumorale est en phase quiescente du cycle cellulaire.

**La mesure des nœuds lymphatiques superficiels** doit être réalisée avant le début du traitement et cette taille doit être surveillée par le vétérinaire à chaque visite pour évaluer le façon rigoureuse la réponse au traitement.

Evaluer l'efficacité du traitement

Une **numération formule** est réalisée avant chaque séance, la chimiothérapie est reportée si les neutrophiles sont inférieurs à 2500/µL. Une antibiothérapie est à prescrire si la numération neutrophilique est inférieure à 1000/µL.

Les **effets secondaires** les plus fréquents de la chimiothérapie sont des troubles digestifs (toxicité gastrointestinale) et hématologiques (toxicité médullaire). Une hospitalisation est nécessaire en cas de dégradation importante de l'état général de l'animal (troubles digestifs sévères avec anorexie et impossibilité de traitement par voie orale) ou de neutropénie fébrile.

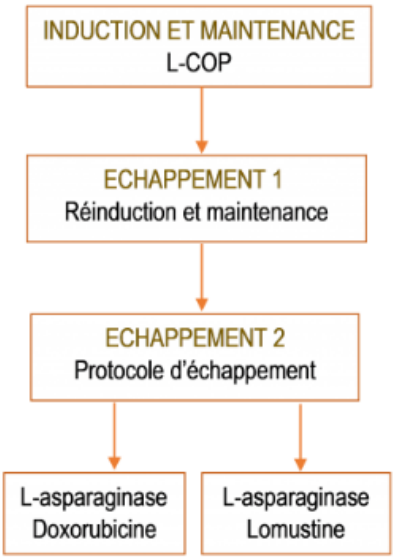


Figure 5 : Schéma de la démarche thérapeutique par chimiothérapie face à un lymphome multicentrique à Vetagro Sup

## Le protocole L-COP est utilisé en première intention (Figure 5)

Le protocole L-COP est composé des molécules suivantes :

- **L-asparaginase**
- **Cyclophosphamide**
- **Vincristine**
- **Prednisolone**

**L'Induction** est réalisée sur une durée de **5 semaines environ**. Elle est accompagnée d'un **examen clinique réalisé avant chaque séance de chimiothérapie** par un vétérinaire. Une numération formule sanguine permet de surveiller la toxicité hématologique du protocole et la faisabilité de la séance. (*Tableau 4)*

On obtient une rémission de plus de 85% des chiens dans les 14 premiers jours de traitement.

| SEMAINE | 1 | 2 | 3 | 4 | 5 |
|---|---|---|---|---|---|
| **L-asparaginase (400UI/kg IM)** | X | | | | |
| **Cyclophosphamide (250 mg/m2 PO)** | | X | | | X |
| **Vincristine (0,75 mg/m2 IV)** | | X | X | X | X |
| **Prednisolone (1 mg/kg PO SID)** | X | X | X | X | X |

Tableau 4 : Déroulement et posologies du protocole d'induction L-COP

L'administration de L -asparaginase en induction permet d'obtenir une réponse rapide avec peu d'effets indésirables. Cette molécule est peu myélotoxique et son utilisation est donc particulièrement adaptée lors d'infiltration massive de la moëlle osseuse par le lymphome.

**Un bilan d'extension est fortement recommandé à la fin de la phase d'induction pour juger de l'efficacité du protocole.** L'objectif étant d'obtenir une rémission complète.

**La maintenance du protocole L-COP** consiste en l'administration toutes les 3 semaines de Vincristine IV et de cyclophosphamide PO, ainsi qu'un traitement à base de prednisolone 1 mg/kg per os un jour sur deux. L'administration de furosémide en même temps que le cyclophosphamide permet de réduire le risque de cystites hémorragiques secondaire à l'administration de ce médicament.

Le pourcentage de rémission complète est de 80-90%. La médiane de survie est évaluée à 13 mois en considérant tous les sous-types de lymphome ensembles.

**Le protocole L-CHOP** est une variante du protocole L-COP. La doxorubicine est ajoutée en alternance avec la vincristine et le cyclophosphamide. La plupart des protocoles CHOP comportent des phases d'induction plus longues (jusqu'à 25 semaines) mais pas de phase de maintenance.

Il n'y a actuellement pas de preuve que l'un des protocoles (L-COP ou L-CHOP) soit supérieur à l'autre. A VetAgro Sup, le protocole L-COP est préféré pour garder la doxorubicine en réserve en cas d'échappement et limiter ainsi les résistances induites *(Figure 5)*

## Premier échappement du lymphome

Lors d'un premier échappement du lymphome au traitement, il est possible de réinitier le traitement ayant permis la première rémission si l'échappement est observé après plusieurs séances de maintenance ou plus de 2 mois après la fin d'un protocole CHOP sans phase de maintenance. L'augmentation de la fréquence d'administration lors de la phase d'induction constitue une intensification du protocole qui permet une seconde rémission.

## Deuxième échappement du lymphome

En cas de second échappement, d'autres molécules sont à notre disposition *(Figure 5)*. Une réinduction est initiée par l'injection de L-asparaginase (cette molécule est rarement efficace au-delà de 3 administrations), puis un relai est pris avec de la lomustine ou avec de la doxorubicine. (*Tableau 5)*. La **prednisolone** est associée à la molécule mise en place.

| MOLECULE | PROTOCOLE |
|---|---|
| **Lomustine (CCNU)** | 70 mg/m2 PO tous les 3 semaines |
| **Doxorubicine** | 30 mg/m2 IV toutes les 3 semaines (6 administrations maximum) |

Tableau 5 : Molécules utilisées en cas de second échappement du lymphome

## La monochimiothérapie à choisir en fonction des contraintes du propriétaire

La monochimiothérapie est associée à de **moins bons résultats que la polychimiothérapie**. Elle permet des taux de réponse de 20 à 80 % ainsi que des médianes de rémission de 1 à 6 mois en fonction des molécules utilisées. Les molécules utilisables sont la prednisolone, la doxorubicine, la mitoxantrone... (*Tableau 6*).

Il faut noter que **la prednisolone administrée en première intention induit une résistance à la polychimiothérapie**, il ne faut donc pas initier un traitement à base de prednisolone si une prise en charge par polychimiothérapie est envisagée. *(Tableau 7)*.

| MOLECULE | PROTOCOLE | TAUX DE REMISSION |
|---|---|---|
| **Prednisolone** | 30-40 mg/m2 PO q24h pendant 2 semaines puis 20-40 mg/m2 PO q24-48 h jusqu'à visualisation d'une amélioration clinique | Rémission de 50% |
| **Doxorubicine** | 30 mg/m2 IV q21j (total de 6 séances) | Rémission complète : 75-85% en général<br>5 à 6 séances à intervalles de 3 semaines |

Tableau 6 : Protocoles de chimiothérapie à agent unique les plus fréquemment utilisés

| | AVANTAGES | INCONVENIENTS |
|---|---|---|
| **Prednisolone** | Coût faible<br>Logistique<br>Pas de toxicité médullaire | Période de contrôle du lymphome : 1 à 2 mois<br>Effets secondaires de PUPD et polyphagie, amyotrophie<br>Augmente le risque de résistance à la chimiothérapie si utilisée avant l'induction |
| **Doxorubicine** | Médiane de contrôle du lymphome : 5 mois<br>Médiane de survie : 9 mois<br>Coût faible | Toxicité médullaire<br>Toxicité gastrointestinale<br>Cardiotoxicité |

Tableau 7 : Avantages et inconvénients des protocoles de chimiothérapie à agent unique (CHUN 2009)

## Dans quel cas a-t-on recours à la chirurgie ?

Le lymphome étant une maladie systémique, la chirurgie n'est pas le traitement le plus approprié mais elle peut être utilisée dans certains cas particuliers. En effet en cas de lymphome de stade 1, le nœud lymphatique impliqué peut être excisé. La splénectomie peut être proposée en cas de lymphome indolent des zones marginales de la rate de stade I.

## Quand recommander la radiothérapie ?

L'utilisation de radiothérapie est utile en cas de lymphome de stade I ou II car les cellules lymphoïdes sont très radiosensibles. Une irradiation hémicorporelle peut également être proposée et inclue dans le protocole de chimiothérapie.

Le spécialiste déterminera les doses à administrer en fonction de l'animal et du lymphome.

# 7. PROPOSER UN PRONOSTIC AUX PROPRIETAIRES

Etablir un pronostic

**En l'absence de traitement**, le lymphome est généralement fatal en **4 à 8 semaines**.

La majorité des chiens traités par chimiothérapie ont une **espérance de survie de 12 à 16 mois**, 20 à 30% des chiens sont vivants 2 ans après le diagnostic.

Le pronostic dépend de différents facteurs : (ETTINGER 2003)

- Du sous-type du lymphome
- De la réponse à la chimiothérapie (rémission totale ou non)
- De la présence d'une hypercalcémie maligne
- Du grade histologique
- Du stade clinique du lymphome
- De la présence de comorbidités sévères concomitantes
- De l'initiation d'un traitement à base de prednisolone avant mise en place d'une chimiothérapie (résistances à la polychimiothérapie)

Il existe des **différences pronostiques significatives entre les différents sous-types**, suggérant un comportement biologique particulier à chacun d'eux. Par exemple les lymphomes T à petites cellules claires ont un bon pronostic et sont associés aux médianes de survie les plus longues, en comparaison, le lymphome de Burkitt est associé à un pronostic sombre et des médianes de survie très courtes.

L'étude de PONCE et al de 2004 apporte des valeurs pronostiques pour les sous-types les plus fréquents. Les chiens ont bénéficié d'un protocole de chimiothérapie standardisé : L-COP en première intention, le même protocole au premier échappement puis L-asparaginase et doxorubicine lors du second échappement (*Tableau 8*)

| SOUS-TYPE MORPHOLOGIQUE | SURVIE GLOBALE MEDIANE SOUS CHIMIOTHERAPIE |
|---|---|
| **Lymphome diffus à cellules B variant centroblastique** | 17 mois |
| **Lymphome B de type Burkitt** | 15 jours |
| **Lymphome T à petites cellules claires** | 21 mois |
| **Lymphome à cellules T pléomorphe mixte** | 14 mois |
| **Lymphome T plasmacytoide** | 3 mois |
| **Lymphome à cellules T lymphoblastique** | 9 mois |

Tableau 8 : Principales entités morphologiques du lymphome du chien et médianes de survie associées (PONCE et al. 2004)

D'autres données pronostiques sont disponibles à partir de l'étude de Valli et al de 2013 sur la classification des sous-types du lymphome selon l'OMS. Cependant aucun protocole de chimiothérapie n'est standardisé dans cette étude donc les comparaisons sont difficiles (*Tableau* 9). D'après la même étude le stade clinique semble pronostique mais les protocoles de traitement sont extrêmement diversifiés (*Tableau 1*0).

| SOUS-TYPE MORPHOLOGIQUE | SURVIE GLOBALE MEDIANE |
|---|---|
| **Lymphome de bas grade à cellules T** | 412 |
| **Lymphome diffus à grandes cellules B variant centroblastique** | 213 |
| **Lymphome diffus à grandes cellules B variant immunoblastique** | 308 |
| **Lymphome T de haut grade des cellules périphériques** | 162 |

Tableau 9 : Pronostic en fonction du sous-type morphologique (VALLI et al. 2013)

| Stade | Médiane de survie |
|---|---|
| I | 324 jours |
| II | 218 jours |
| III | 199 jours |

Tableau 10 : Pronostic en fonction du stade clinique (VALLI et al. 2013)

QUAND REFERER A UN SPECIALISTE ?

- Lors du diagnostic de lymphome pour réaliser la chimiothérapie
- En cas d'échappement au premier protocole de chimiothérapie
- À tout moment de la démarche diagnostique

Le schéma bilan ci-dessous figure 6 est un résumé des informations ci-dessus permettant de clarifier la démarche diagnostique et thérapeutique face à un lymphome multicentrique.

## 8. Schéma bilan

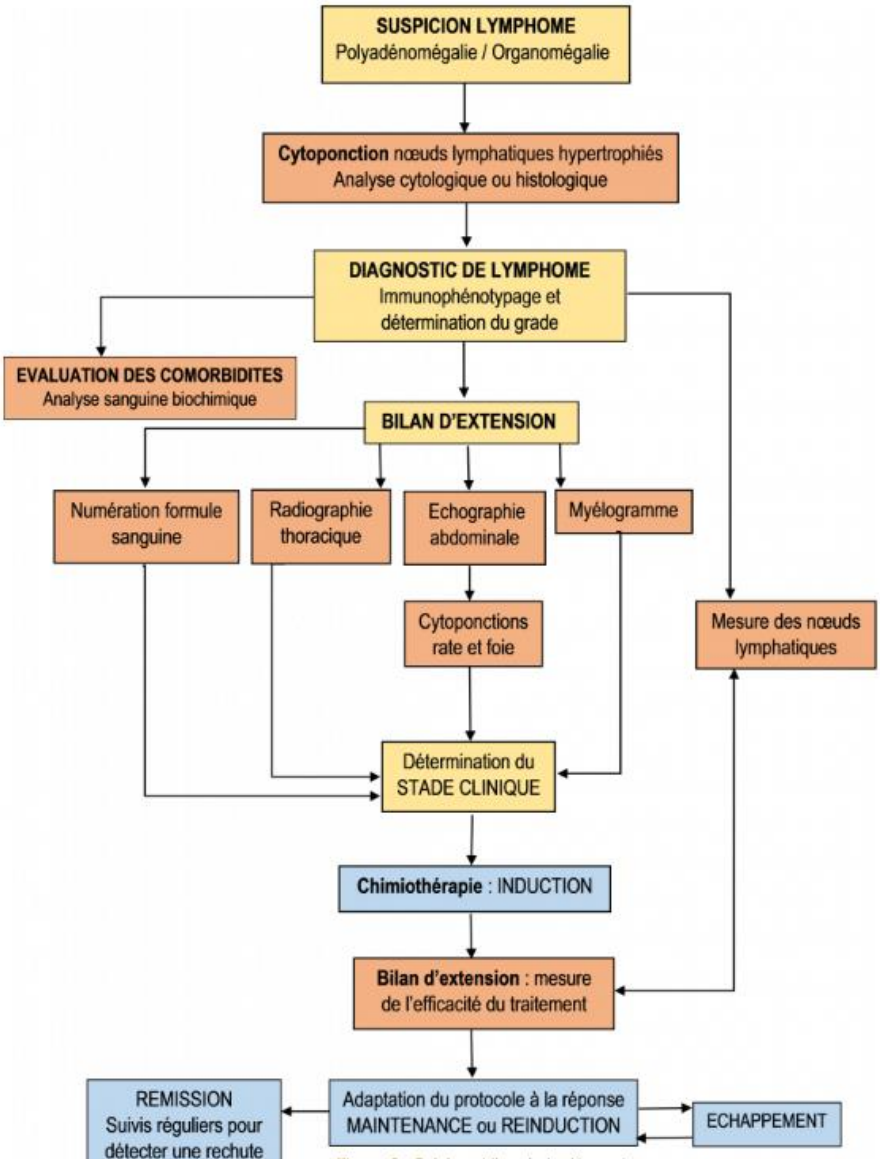


Figure 6 : Schéma bilan de la démarche diagnostique et thérapeutique face à un lymphome multicentrique

Les références bibliographiques sont regroupées par tumeur dans l'onglet Bibliographie pour ne pas alourdir les fiches.

HAUT DE PAGE

*Annexe 4 : Impressions écran de la page : L'ostéosarcome appendiculaire*

# L'ostéosarcome appendiculaire

PLAN INTERACTIF

1. QUELQUES GENERALITES ET EPIDEMIOLOGIE
Généralités
Vers quel âge se développe-t-il ?
Existe-t-il une prédominance sexuelle ?
Quelles sont les races prédisposées ?
Quels sont les facteurs de risque ? Les altérations génétiques de la tumeur
2. QUAND SUSPECTER UN OSTEOSARCOME APPENDICULAIRE ?
3. COMMENT ETABLIR LE DIAGNOSTIC ?
Réaliser des radiographies de la zone
Réaliser une aspiration à l'aiguille fine et une analyse cytologique
Réaliser une biopsie osseuse et une analyse histologique pour le diagnostic de certitude
Déterminer le grade histologique de l'ostéosarcome
4. COMMENT FAIRE LE BILAN D'EXTENSION DE L'OSTEOSARCOME ?
Quel est le pouvoir métastatique de l'ostéosarcome ?
Quels examens réaliser pour faire mon bilan d'extension à distance ?
Déterminer le stade clinique
5. EVALUER LA PRESENCE DE COMORBIDITES CHEZ L'ANIMAL ?
Réaliser une analyse biochimique et une numération formule
Evaluer le statut neurologique et locomoteur de l'animal
6. QUEL TRAITEMENT METTRE EN PLACE ?
Chirurgie d'Amputation du membre atteint
Chirurgie de Conservation du membre atteint
Mettre en place une chimiothérapie adjuvante
L'immunothérapie dans le traitement de l'ostéosarcome
La métastasectomie
Mettre en place un traitement palliatif pour limiter la douleur
7. PROPOSER UN PRONOSTIC AUX PROPRIETAIRES
8. Schéma bilan

## 1. QUELQUES GENERALITES ET EPIDEMIOLOGIE

### Généralités

L'ostéosarcome est **une tumeur maligne d'origine mésenchymateuse** qui produit une matrice extracellulaire ostéoïde.

L'ostéosarcome est la tumeur primaire osseuse la plus fréquente chez les chiens. Il représente **85 à 98% de ces tumeurs**. Dans 75% des cas il se localise au niveau appendiculaire.

### Vers quel âge se développe-t-il ?

Il existe deux pics d'incidence, le plus important autour de **7 ans**, le second **pic autour de 2 ans.**

### Existe-t-il une prédominance sexuelle ?

Historiquement, les **mâles** semblaient être plus souvent atteints que les femelles mais les données sont contradictoires selon les études, il semble y avoir une variation en fonction des races.

### Quelles sont les races prédisposées ?

Les **chiens de grande taille** sont le plus fréquemment touchés. Les races présentant un risque important de développer ce type de tumeur sont : le Greyhound, le Rottweiler, l'Irish WolfWound, le Saint Bernard, le Doberman, le Golden Retriever, le Berger Allemand ou encore le Setter Irlandais.

### Quels sont les facteurs de risque ?

L'étiologie de l'ostéosarcome demeure inconnue mais il existe des facteurs qui ont été identifiés comme favorisant son développement.

- **L'Irradiation** est un facteur étiologique bien documenté susceptible d'induire un ostéosarcome chez le chien comme chez l'homme.

- Les traumatismes ostéoarticulaires (fractures notamment) et la pose de matériel orthopédique (plaque, vis), peuvent parfois engendrer une transformation maligne (1 cas sur 10000).

## Les altérations génétiques de la tumeur

Les altérations génétiques les mieux explorées sont celles qui concernent le gène suppresseur de tumeur **p53** et les altérations du gène **RB1**. La surexpression de la protéine p53, par immunohistochimie, a été constatée dans 67% des cas d'ostéosarcome canin.

En cas de mutation du **gène p53** le temps de survie est diminué, la tumeur a tendance à être plus agressive et de grade plus élevé. Il existe une corrélation entre le degré d'expression de la protéine p53 et le site tumoral, le grade histologique, l'index mitotique, le degré de nécrose et de polymorphisme.

Il y a une perte d'expression de la protéine RB1 dans 62% des cas d'ostéosarcome, comme chez l'homme.

Des mutations du **gène PTEN** suppresseur tumoral peuvent aussi être observées dans 60% des lignées cellulaires et 30 à 40% des pièces anatomiques.

Une prédisposition raciale est de plus en plus suspectée notamment dans certaines races comme le Rottweiller.

## 2. QUAND SUSPECTER UN OSTEOSARCOME APPENDICULAIRE ?

Le signe d'appel est une **boiterie,** parfois accompagnée d'une tuméfaction locale du membre (notamment en cas d'atteinte d'un membre distal). La boiterie est souvent intermittente et faible au début, mais progresse pour devenir persistante et sévère. Une **masse ferme, parfois œdématiée, plus ou moins douloureuse est souvent palpable** (*Figure 1*).

**Les métaphyses des os longs sont les plus touchés**, et plus particulièrement :

- Le **radius distal**
- **L'humérus proximal**
- Le fémur distal
- Le tibia distal et proximal.

Les membres antérieurs sont 2 fois plus atteints que les membres postérieurs.

En cas de boiterie avec suppression d'appui, il faut se méfier de la présence d'une **fracture pathologique,** même si elle est rare, fort heureusement.

Figure 1 : Ostéosarcome appendiculaire chez un Barzoï (Service de cancérologie – VetAgro Sup)

# 3. COMMENT ETABLIR LE DIAGNOSTIC ?

## Réaliser des radiographies de la zone

Les radiographies cranio-caudale, latéro-médiale de la lésion sont recommandées ainsi que des clichés des articulations de part et d'autre de l'os atteint.

L'aspect radiographique de l'ostéosarcome appendiculaire est illustré *Figures 2 et 3*. Il est caractérisé par :

- Une lyse osseuse de la corticale
- Une prolifération osseuse (réactionnelle et/ou tumorale) en « feu de brousse »
- Une réaction périostée (surélévation du périoste par la prolifération du tissu tumoral en triangle « de Codman ».
- Un œdème des tissus mous environnants
- Une calcification des tissus mous
- Une zone de transition irrégulière entre le tissu sain et la lésion
- Absence de franchissement de l'interligne articulaire (lésion « monostotique »)

Face à des radiographies présentant ces caractéristiques, l'ostéosarcome doit venir en tête du diagnostic différentiel. Viennent ensuite l'ostéomyélite et d'autres tumeurs osseuses (chondrosarcome, fibrosarcome, hémangiosarcome). Il est à noter que la présentation de l'ostéosarcome en imagerie médicale est variable : certains ostéosarcomes sont quasiment exclusivement ostéolytiques tandis que d'autres sont quasiment exclusivement ostéoprolifératifs. Les radiographies ne permettent pas le diagnostic du type de tumeur, mais en général 80% des cas présentant l'ensemble de ces signes témoignant d'un processus agressif sont des ostéosarcomes.

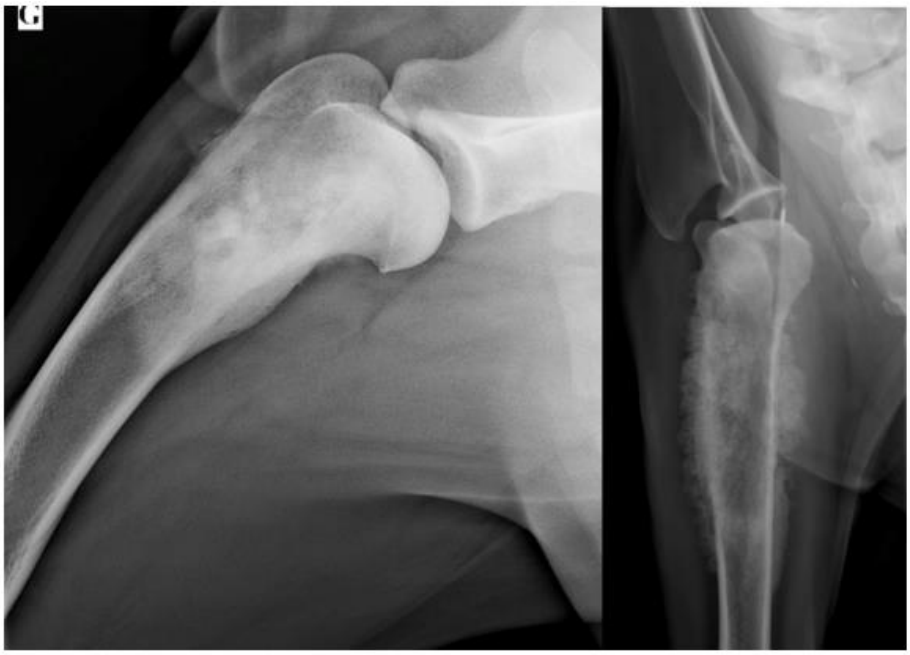

Figure 2 : Images radiographiques d'ostéosarcomes de l'humérus proximal (Service d'imagerie – VetAgro Sup)

Figure 3 : Images radiographiques d'un ostéosarcome sur la métaphyse proximale d'un tibia droit (à gauche) et sur le fémur distal (à droite) (Service d'imagerie – VetAgro Sup)

Parfois la suspicion diagnostique est suffisamment forte pour amputer le membre directement et permettre l'analyse histologique de la pièce d'exérèse.

## Réaliser une aspiration à l'aiguille fine et une analyse cytologique

Etablir un diagnostic de certitude – La cytologie

En première intention, vous pouvez réaliser une aspiration à l'aiguille fine pour essayer de rechercher des cellules tumorales.

Même si l'analyse histologique sur pièce d'exérèse demeure le gold standard du diagnostic d'ostéosarcome, l'aspiration à l'aiguille fine permet d'établir le diagnostic de tumeur osseuse dans plus de 80% des cas et de pouvoir alors discuter de la prise en charge thérapeutique globale (notamment l'amputation) avec le propriétaire.

Le matériel rose dans le cytoplasme des cellules néoplasiques (*Figure 4*) correspond à de la substance ostéoïde.

La cytologie permet de discriminer une lésion osseuse maligne d'une lésion bénigne dans 83% des cas, cette précision est équivalente à celle obtenue par biopsie et histologie (Sabattini et al, 2017).

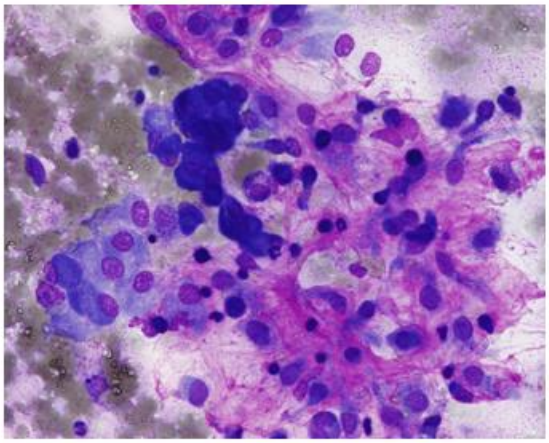

Figure 4 : Aspect cytologique d'une cytoponction d'ostéosarcome (Crédit : laboratoire central de l'ENVT)

## Réaliser une biopsie osseuse et une analyse histologique pour le diagnostic de certitude

L'utilisation d'un trépan à biopsie permet un diagnostic dans 93,8% des cas mais présente un risque plus important de provoquer des fractures pathologiques contrairement à l'utilisation d'aiguilles de plus petits calibres. Par ailleurs un abord chirurgical est nécessaire pour obtenir ces prélèvements. L'utilisation d'une aiguille à biopsie de Jamshidi permet d'obtenir des prélèvements de qualité et ce, de manière peu invasive. Le type tumoral est identifié de manière exacte jusque dans 82,3% des cas.

### Etablir un diagnostic de certitude – L'histologie

L'analyse histologique nous permet de déterminer la nature de la tumeur osseuse puis le sous-type de l'ostéosarcome.

La classification en sous-types histologiques est basée sur les paramètres suivants :

- La quantité et le type de matrice extracellulaire produite par les cellules tumorales
- Le degré de différenciation
- La présence de cellules géantes
- La présence de lésions de télangiectasie

Les sous-types de l'ostéosarcome sont les suivants :

- Peu différencié
- Ostéoblastique
- Fibroblastique
- Chondroblastique
- Riche en cellules géantes
- Télangiectasique

Le sous-type morphologique ne semble pas influencer le comportement clinique mais peu d'études de large ampleur ont été réalisées sur ce sujet.

## Déterminer le grade histologique de l'ostéosarcome

Lors de l'analyse histologique, en plus d'établir le diagnostic d'ostéosarcome, le grade est aussi évalué. L'histologiste évalue l'index mitotique, le degré de pléomorphisme nucléaire et le degré de nécrose. La majorité des ostéosarcomes est fortement pléomorphe.

Les jeunes chiens sont atteint par des ostéosarcomes de plus haut grade que les chiens plus âgés

Contrairement au sous-type, **le grade de l'ostéosarcome est un facteur pronostique**. Ainsi les ostéosarcomes de grade III sont associés à des temps de survie diminués et au développement plus rapide de métastases.

# 4. COMMENT FAIRE LE BILAN D'EXTENSION DE L'OSTEOSARCOME ?

## Quel est le potentiel métastatique de l'ostéosarcome ?

Il s'agit d'une tumeur fortement invasive et **agressive localement** qui présente également un **fort potentiel métastatique** : 90% des chiens traités par amputation décèdent ultérieurement suite au développement de métastases à distance.Les sites métastatiques les plus fréquents sont les poumons et les os, mais la dissémination peut aussi avoir lieu dans les organes viscéraux, le cerveau, le tissu sous-cutané. Plus rarement il peut y avoir infiltration des nœuds lymphatique régionaux dans 5 à 9% des cas.

## Quels examens réaliser pour faire le bilan d'extension à distance ?

Les sites métastatiques les plus fréquents étant les poumons et les os, le bilan d'extension passe par la réalisation d'un **scanner corps entier** ou, à défaut par des **radiographies thoraciques et des os longs**. Au moment du diagnostic, seulement **5 à 10%** des cas ont déjà des **métastases pulmonaires visibles**. Cependant l'ostéosarcome reste une tumeur à fort potentiel métastatique, la majorité des chiens a des micrométastases pulmonaires au moment du diagnostic. Il a été établi que 90% des chiens développeront dans l'année des métastases pulmonaires s'ils sont traités uniquement par amputation.

Réaliser un bilan d'extension à distance

## Déterminer le stade clinique

Le bilan d'extension nous permet de déterminer le stade clinique de l'ostéosarcome. En prenant compte de la méthode de classification TNM on peut classer les ostéosarcomes en plusieurs stades cliniques (*Tableau 1)*. La majorité des chiens sont atteints d'ostéosarcome de stade II.

| STADE | CARACTERISTIQUES |
|---|---|
| I | Ostéosarcome de bas grade sans mise en évidence de métastases |
| II | Ostéosarcome de haut grade sans mise en évidence de métastases |
| III | Mise en évidence de métastases |

Tableau 1 : Stades cliniques de l'ostéosarcome appendiculaire canin

# 5. EVALUER LA PRESENCE DE COMORBIDITES CHEZ L'ANIMAL

## Réaliser une analyse biochimique et une numération formule

Ces analyses sont importantes pour évaluer la présence de **maladies intercurrentes sous-jacentes**. En effet un dysfonctionnement de la **fonction rénale** doit être mis en évidence avant l'utilisation d'une chimiothérapie à base de dérivés platinés souvent néphrotoxiques ou excrétés par les reins.

D'autre part, l'augmentation des **phosphatases alcalines** (PAL) sanguines est un facteur pronostic négatif.

## Evaluer le statut neurologique et locomoteur du patient

Cette étape permet d'orienter de traitement en fonction des déficits de l'animal. Un examen neurologique complet doit être réalisé ainsi qu'un examen orthopédique.

# 6. QUEL TRAITEMENT METTRE EN PLACE ?

Le **gold standard** du traitement de l'ostéosarcome consiste en une résection de la tumeur primaire par **amputation** suivie de 3 à 6 cycles de **chimiothérapie** à base de dérivés du platine ou de doxorubicine.

## Chirurgie d'Amputation du membre atteint

Il s'agit du traitement le plus souvent employé. L'amputation permet de **réduire le risque de fractures pathologiques et diminue la douleur.**

Après cette opération, le chien retrouve une **excellente qualité de vie** malgré le membre amputé (Vidéo 1). Cependant l'amputation ne prévient pas l'apparition de métastases. Il faut accompagner cette chirurgie d'une chimiothérapie.

Vidéo 1 : Bonne adaptation d'un chien amputé du postérieur droit

Certains propriétaires sont réfractaires à l'amputation du membre probablement par anthropomorphisme mais il faut expliquer qu'il s'agit de la méthode la plus simple et la plus efficace pour soulager rapidement et avec le moindre risque de complications la douleur de leur chien. De plus des études ont montré que la majorité des propriétaires sont finalement satisfaits de l'amputation et ne regrettent pas leur choix.

Une maladie orthopédique sévère ou une maladie neurologique sont des contre-indications à l'amputation.

## Chirurgie de conservation du membre atteint

Ce traitement présente des résultats en termes de survie similaires à l'amputation. La technique s'applique surtout pour les ostéosarcomes du radius et dans une moindre mesure, de l'ulna, du tibia et de la fibula. Cette technique consiste en la résection d'une partie de l'os atteint par l'ostéosarcome, associé ou non à une reconstruction par endoprothèse, allogreffe, autogreffe après stérilisation (en fonction de la localisation).

Les animaux candidats pour cette procédure doivent remplir certains critères :

- La tumeur doit impliquer moins de 50% de la longueur de l'os
- Elle ne doit pas impliquer l'articulation
- Il ne doit pas y avoir de fracture pathologique
- Le patient ne doit pas présenter de métastases ou de maladie sous-jacente sévère
- Les tissus mous ne doivent pas être infiltrés sur la totalité de la circonférence du membre

Le *Tableau* 2 récapitule les avantages et inconvénients principaux des deux prises en charges chirurgicales décrites ci-dessus.

| | AMPUTATION | CHIRURGIE CONSERVATRICE |
|---|---|---|
| **AVANTAGES** | – Technique chirurgicale simple<br>– Peu de complications post-opératoires (hémorragies, infections)<br>– Récidives locales <1%<br>– Bien toléré par les chiens<br>– Anesthésie courte | – La fonction du membre est conservée dans 80% des cas<br>– Adapté pour les chiens présentant des problèmes neurologiques ou orthopédiques sévères<br>– Résultats similaires à l'amputation en termes de survie |
| **INCONVENIENTS** | Contre-indications : Maladie orthopédique sévère (arthrose sévère)<br>Maladie neurologique<br>Procédure pouvant être traumatisante pour certains propriétaires | Coût important<br>Nécessite un spécialiste en chirurgie<br>Complications fréquentes 55% des cas : Récidive tumorale (14-25%)<br>Infection (30-50%)<br>Rupture de l'implant (20-40%)<br>Post-opératoire contraignant<br>Mauvais résultats pour les membres postérieurs |

Tableau 2 : Comparaison des méthodes chirurgicales de traitement de l'ostéosarcome : l'amputation et le « limb sparing »

## Mettre en place une chimiothérapie adjuvante

La chimiothérapie en tant que traitement adjuvant à la chirurgie permet d'augmenter le temps de survie. **Elle permet de réduire le développement des micrométastases pulmonaires**.

La chimiothérapie est initiée après la chirurgie dès la cicatrisation de la plaie.

Les protocoles avec agent unique disponibles les plus utilisés sont détaillés ci-dessous (*Tableau 3)*.

| MOLECULE | POSOLOGIE |
|---|---|
| **Doxorubicine** | 30 mg/m2 IV à intervalles de 2 semaines (4 à 6 séances) |
| **Cisplatine** | 60 mg/m2 IV à intervalles de 3 semaines (4 à 6 séances) |
| **Carboplatine** | 300 mg/m2 IV à intervalles de 3 semaines (4 à 6 séances) |

Tableau 3 : Posologies des protocoles de chimiothérapie à agent unique disponibles dans le cadre du traitement d'un ostéosarcome

Les molécules utilisées en monochimiothérapie sont associées à des médianes de survie équivalentes. (300-350 jours)

D'autre part l'essai clinique de phase 3 mené par Skorupski et al a montré que, après amputation, le carboplatine seul (6 séances) est associé à une meilleure survie que l'association de carboplatine et doxorubicine (3 séances pour chaque agent, administré en alternance).

De même l'association de cisplatine et doxorubicine n'a pas montré de médiane de survie plus élevée que les molécules utilisées séparément.

La chimiothérapie

## L'immunothérapie dans le traitement de l'ostéosarcome

L'immunothérapie sur ce type de tumeur fortement immunogène est une voie d'avenir et d'espoir.

L'immunothérapie qui a été testée contre l'ostéosarcome chez le chien et qui est passée aujourd'hui en essai clinique chez l'homme, reposait sur l'utilisation de **L-MTP-E** : (L-muramyl tripeptide-phosphatidyléthanolamine). Cette molécule augmente les propriétés tumoricides des macrophages du microenvironnement tumoral in vitro.

Dans une étude, associée à la chimiothérapie avec du cisplatine, elle augmentait la survie des animaux traités. Par ailleurs, la L-MTP-E associée à la doxorubicine stimule l'activation des monocytes et des macrophages pulmonaires.

Cette molécule n'est cependant pas accessible aux vétérinaires en France.

## La métastasectomie

Ce traitement consiste en une chirurgie de résection des métastases pulmonaires. Il s'agit d'une chirurgie difficile nécessitant l'expertise d'un **spécialiste en chirurgie**.

Les animaux candidats à cette chirurgie doivent remplir certains critères :

- La tumeur primaire doit être en rémission complète et prolongée (> 300 jours)
- Il doit y avoir moins de 3 nodules pulmonaires détectables radiographiquement
- Il doivent être indemne de maladie intercurrente

## Mettre en place un traitement palliatif pour limiter la douleur

La radiothérapie palliative est utilisée lors de contre-indication à l'amputation ou de refus de la part des propriétaires. Celle-ci est considérée comme une méthode très efficace pour réduire la douleur liée à un ostéosarcome. Dans 74% des cas, l'irradiation est suivie d'une amélioration de la boiterie pendant une médiane de 73 à 130 jours.

Il faut référer à un centre spécialisé équipé pour réaliser de la radiothérapie. Le spécialiste en radiothérapie adaptera la dose et les modalités d'administration des fractions en fonction de la tumeur et de l'animal.

Quand référer et à qui? La radiothérapie

La douleur osseuse étant multifactorielle, sa prise en charge doit être multimodale : des biphosphonates pour l'ostéolyse, des anti-inflammatoires (COX2 spécifique si possible) et des antalgiques (tramadol, gabapentine).

L'utilisation de **biphosphonates** est un composant primordial de la prise en charge palliative des animaux ne pouvant pas bénéficier de radiothérapie. Ces molécules permettent l'apoptose des ostéoclastes au niveau des sites de remodelage osseux : Le plus utilisé est le **Pamidronate** (1 mg/kg IV en CRI dans 0,9% de NaCl sur 1 à 2 h toutes les 2-4 semaines). Il faut contrôler la calcémie avant le traitement car il peut provoquer des hypocalcémies.

Les traitements de soutien – La gestion de la douleur

# 7. PROPOSER UN PRONOSTIC AUX PROPRIETAIRES

Etablir un pronostic

La chirurgie est considérée comme palliative. Il est important d'associer la chimiothérapie à la chirurgie même en l'absence de métastases macroscopiques au diagnostic. (*Tableau 4)*

| | **Après chirurgie uniquement** | **Après chirurgie et chimiothérapie (toutes molécules confondues)** |
|---|---|---|
| **Médiane de survie** | 103-175 jours (<5 mois) | 262-460 jours |
| **Taux de survie à 1 an** | 11-20% | 31-48% |
| **Taux de survie à 2 ans** | 2-4% | 10-26% |

Tableau 4 : Pronostics comparés entre la chirurgie seule ou associée à une chimiothérapie (Morello, Martano, et Buracco 2011)

Lorsque des métastases pulmonaires sont visibles à la radiographie, l'administration d'une chimiothérapie n'a plus d'effet bénéfique prouvé. La métastasectomie permet d'augmenter la durée de survie considérablement lorsqu'elle peut être effectuée. En effet, les animaux remplissant les critères précédemment évoqués, ayant subi une amputation et au moins une séance de chimiothérapie ont une médiane de survie (après la découverte des métastases) de 232 jours avec une métastasectomie contre 49 jours sans (Turner et al. 2017)

Il existe des facteurs pronostiques pouvant influer sur la médiane de survie :

- **L'âge :** Les jeunes chiens sont touchés par une maladie plus agressive et ont des temps de survie plus faibles que les animaux âgés.
- **Le poids :** Le pronostic est défavorable si l'état d'embonpoint est important compte tenu de la prise en charge chirurgicale par amputation.
- **La localisation de la tumeur :** Une tumeur primaire localisée au niveau de l'humérus proximal est associée à un temps de survie diminué par rapport aux autres localisations sur le squelette appendiculaire. La localisation associée au meilleur pronostic est le radius.
- **PAL sériques :** L'augmentation de l'activité PAL sérique au diagnostic ainsi que la persistance de l'augmentation après amputation est un pronostic négatif.
- **La taille de la tumeur** (pourcentage de longueur d'os atteinte)
- **Le grade histologique :** Le pronostic est défavorable en cas de grade III.
- **Le sous-type histologique de la tumeur**
- **La dissémination régionale aux nœuds lymphatiques et/ou à distance.**
- **L'excision incomplète de la tumeur**
- **Une Infection post-opératoire** après pose d'allogreffe est corrélée à un temps de survie plus long qu'en l'absence d'infection

**QUAND REFERER ?**

- Pour la prise en charge chirurgicale de limb sparing et de métastasectomie
- Pour la mise en place de la chimiothérapie
- Pour la réalisation de radiothérapie palliative
- À tout moment de la démarche diagnostique

Il est également possible lorsque le propriétaire ne souhaite pas les traitements recommandés, de réaliser une prise en charge palliative de qualité, afin d'apporter un bon confort de vie à l'animal. N'hésitez pas à demander conseil aux spécialistes en cancérologie médicale.

La *Figure* 5 ci-dessous vous propose un schéma bilan synthétique de la démarche diagnostique et thérapeutique face à une suspicion d'ostéosarcome appendiculaire chez un chien. Il s'agit d'une aide pour la structuration des idées et pour la prise en charge mais ne constitue pas en une recette à suivre au mot. Il est important de s'adapter à l'animal et aux décisions de ses propriétaires.

## 8. Schéma bilan

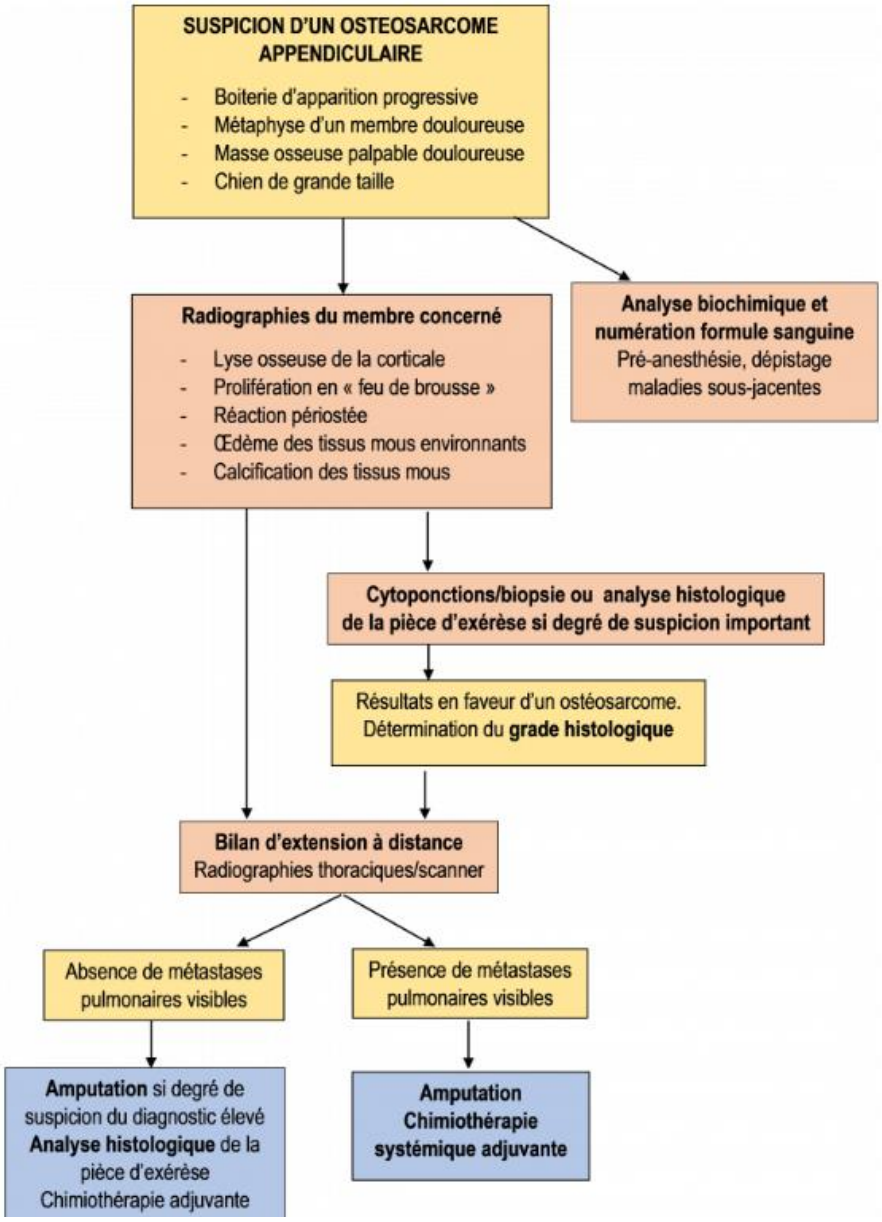


Figure 5 : Démarche diagnostique et thérapeutique face à un ostéosarcome appendiculaire

Les références bibliographiques sont regroupées par tumeur dans l'onglet Bibliographie pour ne pas alourdir les fiches.

HAUT DE PAGE

***Annexe 5 : Impressions écran de la page : L'hémangiosarcome splénique***

# L'hémangiosarcome splénique

PLAN INTERACTIF

1. QUELQUES GENERALITES ET EPIDEMIOLOGIE
Généralités
Vers quel âge se développe-t-il ?
Existe-t-il une prédisposition sexuelle ?
Quelles sont les races prédisposées ?
2. QUAND SUSPECTER UN HEMANGIOSARCOME SPLENIQUE ?
3. COMMENT ETABLIR LE DIAGNOSTIC ?
Réaliser une numération formule sanguine
Faire des tests de coagulation
L'échographie abdominale est l'examen de choix pour le diagnostic des masses spléniques
Cytologie des épanchements
Réalisation d'une aspiration à l'aiguille fine et analyse cytologique
Analyse histopathologique de la masse splénique après exérèse
4. COMMENT FAIRE LE BILAN D'EXTENSION D'UN HEMANGIOSARCOME SPLENIQUE ?
Quel est le potentiel métastatique d'un hémangiosarcome splénique ?
L'échographie abdominale
Les radiographies thoraciques
L'échocardiographie
Le scanner
Déterminer le stade clinique du cancer
5. EVALUER LA PRESENCE DE COMORBIDITES CHEZ L'ANIMAL
Analyse des paramètres biochimiques
Analyse urinaire
6. QUEL TRAITEMENT METTRE EN PLACE ?
La chirurgie est le traitement de première intention
Quel protocole de chimiothérapie mettre en place ?
La chimiothérapie métronomique
L'utilisation d'immunomodulateurs
Gestions des coagulopathies et désordres hématologiques
Autres traitements
7. PROPOSER UN PRONOSTIC AUX PROPRIETAIRES
8. Schéma bilan

## I. QUELQUES GENERALITES ET EPIDEMIOLOGIE

### Généralités

L'hémangiosarcome est une **tumeur maligne,** pour laquelle les données les plus récentes indiquent un développement à partir de cellules progénitrices de la moelle osseuse hématopoïétique suivi d'une migration secondaire dans les sites vasculaires périphériques. L'origine longtemps décrite d'une prolifération de l'endothélium vasculaire est donc remise en question. Les localisations les plus fréquentes sont la **rate** (28-50%), **l'atrium cardiaque droit** (3-50%), le foie et le tissu cutané ou sous-cutané (13%). Nous traiterons principalement de l'hémangiosarcome splénique.

Les hémangiosarcomes représentent environ **2%** des tumeurs du chien et 45 à 51% des tumeurs spléniques.

Environ un quart des masses spléniques sont des hémangiosarcomes chez le chien. Il faut établir le diagnostic différentiel qui comprend les autres tumeurs (autres sarcomes), l'hyperplasie nodulaire et les hématomes, avant d'émettre un pronostic sombre.

### Vers quel âge se développe-t-il ?

Il touche principalement les chiens âgés entre **8 et 13 ans**.

### Existe-t-il une prédisposition sexuelle ?

Les études se contredisant, il n'existe pas de prédisposition sexuelle démontrée.

## Quelles sont les races prédisposées ?

Les races prédisposées sont : Berger allemand, Golden retriever, Labrador Retriever, Schnauzers, Boxers, Basset Hound, St Bernard. Il s'agit particulièrement de **chiens de grande taille**. Certaines races semblent quant à elles plutôt épargnées. C'est le cas des races croisées, Chihuahuas, Boston terrier, Cocker Anglais. Cependant cette tumeur peut affecter toutes les races.

# 2. QUAND SUSPECTER UN HEMANGIOSARCOME SPLENIQUE ?

Les animaux sont le plus souvent présentés après rupture splénique.

Les signes d'appel sont alors :

- Un **abattement aigu**
- Une distension abdominale causée par une organomégalie ou **un hémoabdomen**.
- Les signes **d'une anémie** (muqueuses pâles, temps de recoloration capillaire augmenté, tachycardie) consécutive à des saignements intra-cavitaires, pouvant être aggravée par une CIVD, une hémolyse intravasculaire ou une thrombopénie.

En fonction de la quantité de sang perdue, le chien peut aussi avoir présenté des symptômes généraux tels que de la léthargie et une faiblesse répétée suivie d'une période d'amélioration clinique en lien avec la réabsorption du sang par le péritoine (autotransfusion).

En cas de localisation cardiaque, des arythmies cardiaques peuvent être notées ainsi qu'une cardiopathie congestive droite ou une **tamponnade**. Il faut donc être attentif à la présence d'un pouls jugulaire rétrograde, d'un souffle cardiaque ou de dyspnée.

Dans d'autres cas, les symptômes peuvent être frustes (fatigue, anorexie, perte de poids). Il peut également s'agir d'une découverte fortuite.

# 3. COMMENT ETABLIR LE DIAGNOSTIC ?

## Réaliser une numération formule sanguine

Elle permet d'explorer les **anomalies hématologiques** accompagnant l'hémangiosarcome splénique. On pourra trouver :

- Une **anémie** régénérative ou non, en fonction de la durée d'évolution des saignements qui la provoquent, et de la présence d'une microangiopathie notamment.
- Au frottis sanguin, la présence de globules rouges nucléés, de **schizocytes caractéristiques, d'acanthocytes.**
- Une éventuelle leucocytose neutrophilique secondaire à un syndrome paranéoplasique ou à la nécrose tumorale.
- Une monocytose.
- Une **thrombopénie** souvent sévère observée dans 75 à 97% des cas, secondaire à une hémorragie importante ou une CIVD.

## Faire des tests de coagulation

Ils doivent être réalisés en cas d'anémie et/ou de thrombopénie. 50% des cas d'hémangiosarcome présentent des anomalies de la coagulation.

Une CIVD est associée à une thrombopénie, une augmentation du temps de prothrombine, une diminution de la concentration en fibrinogène et de l'antithrombine III ainsi qu'une élévation des produits de dégradation de la fibrine.

## L'échographie abdominale est l'examen de choix pour le diagnostic des masses spléniques

L'échographie est une modalité d'imagerie sensible pour le diagnostic des masses spléniques *(Figure 1)* et hépatiques.

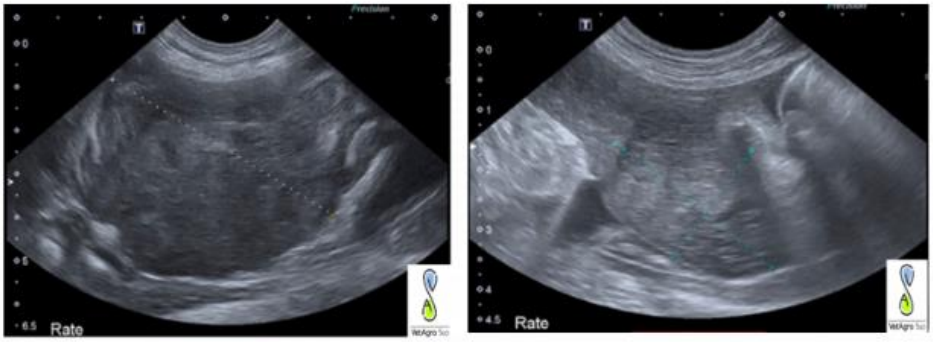


Figure 1 : Images échographiques d'une masse splénique – Service d'imagerie VetAgro Sup. Masse d'aspect hétérogène avec présence de cavités effaçant l'architecture normale du parenchyme splénique (Service d'imagerie – VetAgro Sup)

Elle permet de **visualiser les épanchements abdominaux** et de les **ponctionner**. Elle permet aussi de réaliser le **bilan d'extension abdominale** (métastases hépatiques, péritonéales) et pour les opérateurs les plus spécialisés de visualiser des métastases sur le péritoine.

Il est important de retenir que l'association de la présence d'une masse splénique cavitaire avec celle d'un hémoabdomen suggère fortement un hémangiosarcome (60 à 70% des cas) **MAIS** aucun animal ne devrait être euthanasié sur la base de lésions échographiques compatibles avec un hémangiosarcome parce que de nombreuses lésions non tumorales (hématomes, hémangiomes, notamment) ont une apparence similaire et ont un pronostic très favorable après splénectomie seule.

Seul l'examen histologique permet d'obtenir le diagnostic de certitude.

## Cytologie des épanchements

Il est difficile de mettre en évidence des cellules tumorales compte tenu de la forte hémodilution de ce type d'épanchement.

## Réalisation d'une aspiration à l'aiguille fine et analyse cytologique

Les cytoponctions pratiquées sous contrôle échographique, sont rarement réalisées en pratique. En effet, il existe un risque de provoquer des hémorragies lors de la ponction de la rate. De plus le diagnostic différentiel avec un hématome est difficile. Il est préférable de réaliser une splénectomie et de demander l'analyse histologique de la masse.

## Analyse histopathologique de la masse splénique après exérèse

Le diagnostic de certitude – L'histologie

L'immunohistochimie peut être réalisée en complément. Un marquage positif au facteur VIII (Von Willebrand) et au CD31 confirme le diagnostic d'hémangiosarcome.

# 4. COMMENT FAIRE LE BILAN D'EXTENSION D'UN HEMANGIOSARCOME SPLENIQUE ?

## Quel est le potentiel métastatique d'un hémangiosarcome splénique ?

Il s'agit d'une tumeur **très agressive** et à pouvoir **métastatique précoce**. Elle peut se disséminer au sein de l'abdomen avec des **métastases en semailles**. Les métastases à distance sont le plus souvent à destination du **foie et des poumons** se disséminant par voie hématogène mais peuvent aussi atteindre le cerveau.

Depuis très longtemps, 25% des hémangiosarcomes de la rate étaient associés à un hémangiosarcome de l'atrium droit. Ce pourcentage tombe à 7,8% dans une étude plus récente.

## L'échographie abdominale

Comme nous l'avons précisé précédemment l'échographie abdominale permet de réaliser le bilan d'extension abdominale, de mettre en évidence la présence de métastases au niveau du foie, ainsi que des métastases en semailles au niveau du péritoine.

## Les radiographies thoraciques

La réalisation de 3 vues radiographiques permet de mettre en évidence des métastases pulmonaires de taille supérieure à 5mm. Cet examen peut aussi nous orienter sur la présence d'une masse atriale.

## L'échocardiographie

Il s'agit de l'examen de choix pour mettre en évidence la présence de masses atriales concomitantes à la présence d'un hémangiosarcome splénique. En effet, 8 à 25% des hémangiosarcomes spléniques sont associés à un hémangiosarcome atrial.

Cependant l'échocardiographie ne permet pas de faire la différence entre un hémangiosarcome ou un autre type histologique de masse atriale, 50% de ces masses sont des hémangiosarcomes.

Cet examen permet aussi de vérifier la fonction cardiaque en prévision de la mise en place d'une chimiothérapie à base de doxorubicine, cette molécule étant cardiotoxique.

## Le scanner

Le scanner permet d'évaluer précisément les tumeurs de la rate, du foie, du cœur... Il constitue un examen plus sensible que les radiographies des poumons pour mettre en évidence la présence de métastases pulmonaires de taille inférieure à 5 mm. Il est plus sensible que l'échographie pour explorer la présence de métastases hépatiques. Il est également plus spécifique et plus sensible pour discriminer les tumeurs bénignes des tumeurs malignes de la rate et du foie.

Cet examen permet de réaliser un bilan d'extension complet car il permet d'examiner l'ensemble du corps (cavité abdominale et thoracique) et de visualiser les métastases osseuses et celles du système nerveux central.

Réaliser un bilan d'extension

## Déterminer le stade clinique du cancer

Le bilan d'extension permet de déterminer le stade clinique défini suivant le système TNM (*Tableau 1*). Le stade clinique est un facteur pronostique important qui détermine la prise en charge thérapeutique post-chirurgicale.

| STADE CLINIQUE | CARACTERISTIQUES |
|---|---|
| I | Tumeur confinée à la rate |
| II | Tumeur confinée au site primaire ou rompue<br>Avec ou sans métastases aux noeuds lymphatiques régionaux<br>Sans métastases à distance |
| III | Tumeur confinée à la rate et/ou rompue<br>Infiltration possible des noeuds lymphatiques régionaux et/ou à distance<br>Présence de métastases à distance |

Tableau 1 : Stades cliniques de l'hémangiosarcome splénique chez le chien

# 5. EVALUER LA PRESENCE DE COMORBIDITES CHEZ L'ANIMAL

## Analyse des paramètres biochimiques

Cet examen vient en complément de la numération formule sanguine.

Les anomalies biochimiques observées ne sont pas spécifiques. On peut observer une hypoalbuminémie, une hypoglobulinémie et une élévation modérée des paramètres hépatiques (PAL, ALAT).

## Analyse urinaire

Il est important de réaliser une analyse urinaire, même si elle n'est pas spécifique. En effet, une hématurie peut être détectée ou tout autre anomalie pouvant moduler la prise en charge thérapeutique (anesthésie, chimiothérapie adjuvante).

# 6. QUEL TRAITEMENT METTRE EN PLACE ?

Aujourd'hui les recommandations pour la prise en charge thérapeutique d'un hémangiosarcome splénique sont :

- **La réalisation d'une splénectomie**
- **Une chimiothérapie conventionnelle à dose maximale tolérée à base de doxorubicine**
- **Puis une chimiothérapie métronomique peut être proposée en complément**

## La chirurgie est le traitement de première intention

La chirurgie consiste en une **splénectomie.** (*Figure 2*) En cas de présence de métastases au bilan d'extension, la chirurgie est uniquement palliative et le pronostic est sombre.

En amont de la réalisation de la chirurgie il est important de stabiliser l'animal présentant un choc hypovolémique avec une fluidothérapie adaptée. Une transfusion peut aussi être envisagée selon l'état clinique de l'animal ainsi que de ses données hématologiques.

Si aucune rupture n'est observée au moment du diagnostic il est important de réaliser le bilan d'extension avant la splénectomie. Cependant, dans la majorité des situations, face à un hémoabdomen la splénectomie constitue la prise en charge d'urgence et le bilan d'extension est alors réalisé secondairement.

Il est recommandé de suivre l'animal avec des électrocardiogrammes réguliers compte tenu du risque accru d'arythmies ventriculaires (tachycardies ventriculaires et extrasystoles ventriculaires) pendant l'intervention chirurgicale et après pendant encore 48h.

Le pronostic post-opératoire dépend de la localisation de la tumeur, du stade clinique, de la qualité de l'exérèse en marges saines et de l'utilisation d'une chimiothérapie adjuvante.

Figure 2 : Technique chirurgicale de la splénectomie, ligature des vaisseaux irrigant la rate (FOSSUM , 2013)

## Quel protocole de chimiothérapie mettre en place ?

Compte tenu du pouvoir métastatique important de cette tumeur, une chimiothérapie adjuvante doit être mise en place à tout stade de la maladie. La chimiothérapie s'avère plus efficace sur les stades cliniques précoces.

**Le protocole actuellement recommandé est une monothérapie à base de Doxorubicine (30 mg/m2 à intervalles de 3 semaines, 6 séances).**

Les études évaluant l'efficacité de protocoles de polychimiothérapie à base de doxorubicine, cyclophosphamide et/ou vincristine n'ont pas montré de réelle différence concernant les médianes de survie. Celles-ci varient autour de 5 à 7 mois.

Une numération formule sanguine doit être réalisée avant toute administration de doxorubicine. De plus une échocardiographie doit à nouveau être réalisée à mi-parcours du protocole de chimiothérapie.

Il est rapporté dans la littérature qu'en cas de maladie cardiaque une autre molécule de chimiothérapie peut être utilisée à la place de la doxorubicine compte tenu de sa cardiotoxicoté. Cette molécule est l'Epirubicine, un stéréoisomère dépourvu de toxicité cardiaque et semblant présenter une efficacité similaire (étude sur 18 chiens). Cependant elle présente une toxicité digestive plus importante que la doxorubicine et n'est pas encore accessible pour les vétérinaires en France.

La chimiothérapie

## La chimiothérapie métronomique

Ce traitement consiste en **l'administration quotidienne d'un agent cytotoxique à faible dose**. Elle ne cible plus les cellules tumorales mais le microenvironnement tumoral. Elle permet notamment de limiter la néoangiogénèse tumorale (action cytotoxique directe sur les cellules endothéliales), de diminuer la tolérance immunitaire et elle contrôlerait la diffusion métastatique.

Une administration métronomique à faible dose de **cyclophosphamide** a montré des effets anti-angiogéniques que la molécule ne présentait pas aux concentrations à dose maximale tolérée des protocoles de chimiothérapie conventionnelle.

Les **inhibiteurs de la cyclo-oxygénase 2** semblent également impliqués dans l'angiogenèse et utilisés en association avec l'agent cytotoxique.

L'utilisation de la chimiothérapie métronomique en relai de la chimiothérapie systémique à dose maximale tolérée a permis d'augmenter les médianes de survie des animaux traités et de prolonger la durée de vie sans métastases. Cependant cette étude de Finotello et al en 2017, associe le thalidomide dans le protocole de chimiothérapie métronomique à base de cyclophosphamide et piroxicam. Or une étude Bray et al montre que le thalidomide donné après splénectomie à des chiens atteints par un hémangiosarcome splénique améliore leur survie, il est donc judicieux de s'interroger sur le rôle du thalidomide sur ces résultats par rapport à l'association chimiothérapie à dose maximale tolérée et chimiothérapie métronomique.

## L'immunothérapie

Le temps de survie est amélioré lorsque l'on combine la doxorubicine à l'utilisation d'un immuno-modulateur (L-MTP-PE : liposome encapsulated muramyl tripeptide phosphatidylethanolamine) La médiane de survie est de 277 jours contre 143 jours avec la chimiothérapie seule.

Ce traitement n'est plus commercialisé mais démontre l'intérêt de ce type d'approche.

Un vaccin complexe liposome ADN a été testé en combinaison d'une chimiothérapie à base de doxorubicine pour des chiens atteints par un hémangiosarcome. Il semble que cette association est bien tolérée chez le chien mais que la survie n'est pas supérieure comparée à l'utilisation de la doxorubicine seule.

L'immunothérapie

## Gestion des coagulopathies et désordres hématologiques

Il est important de traiter les coagulopathies lorsqu'elles sont présentes. La transfusion est parfois nécessaire.

## Autres traitements

Les traitements suivants ont été étudiés mais ne sont pas utilisés couramment ou nécessitent de plus amples explorations.

La chimiothérapie intra-abdominale

Dans le cadre du traitement des métastases abdominales, une approche consiste en l'administration de cisplatine intra-cavitaire.

Les inhibiteurs des tyrosines kinases

Aucune étude ne montre leur valeur ajoutée dans le traitement de l'hémangiosarcome splénique. Une étude a évalué les médianes de survie associées à l'utilisation du toceranib suite à une chimiothérapie à base de doxorubicine. Celle-ci a montré qu'il n'y avait pas de différence avec ceux traités uniquement avec de la chimiothérapie.

Il n'y a, à ce jour, aucune donnée clinique montrant un bénéfice à l'utilisation de tyrosine kinase ou des anti-COX2.

Les inhibiteurs des tyrosines kinases

# 7. PROPOSER UN PRONOSTIC AUX PROPRIETAIRES

Etablir un pronostic

Le pronostic est sombre compte tenu du pouvoir métastatique précoce de l'hémangiosarcome. La médiane de survie d'un chien atteint d'hémangiosarcome est de 2 à 3 mois, cette durée peut être doublée lors de chimiothérapie adjuvante. (Tableau 2). Quel que soit le traitement le taux de survie à 1 an est inférieur à 10%.

Le stade clinique au moment diagnostic est un facteur pronostique significatif, en effet les chiens en stade 1 ont une médiane de survie de 5,5 mois contre 0,9 mois pour les stades 3.

| | **Médiane de survie** |
|---|---|
| **Absence de traitement** | 20-60 jours |
| **Splénectomie seule** | 19-86 jours |
| **Splénectomie + doxorubicine** | 172 jours |
| **Splénectomie + Chimiothérapie (vincristine, doxorubicine, cyclophosphamide)** | 145 jours |
| **Splénectomie + chimiothérapie (doxorubicine, cyclophosphamide)** | 141-179 jours |
| **Splénectomie + doxorubicine + Vaccin** | 182 jours |
| **Chimiothérapie métronomique** | 178 jours |

Tableau 2 : Pronostic de survie en fonction du traitement d'un hémangiosarcome splénique

Le schéma ci-dessous est un bilan de la prise en charge d'un hémangiosarcome splénique. Il permet de résumer les informations exposées précédemment. Il ne s'agit donc pas d'une « recette » à suivre mais d'un outil d'aide à la démarche. (*Figure 3)*

**QUAND REFERER?**

- Pour la réalisation du bilan d'extension en l'absence de matériel disponible (échographe, radiographie ou scanner)
- Pour l'initiation d'un protocole de chimiothérapie dans le cas d'une clinique non habilitée

## 8. Schéma bilan

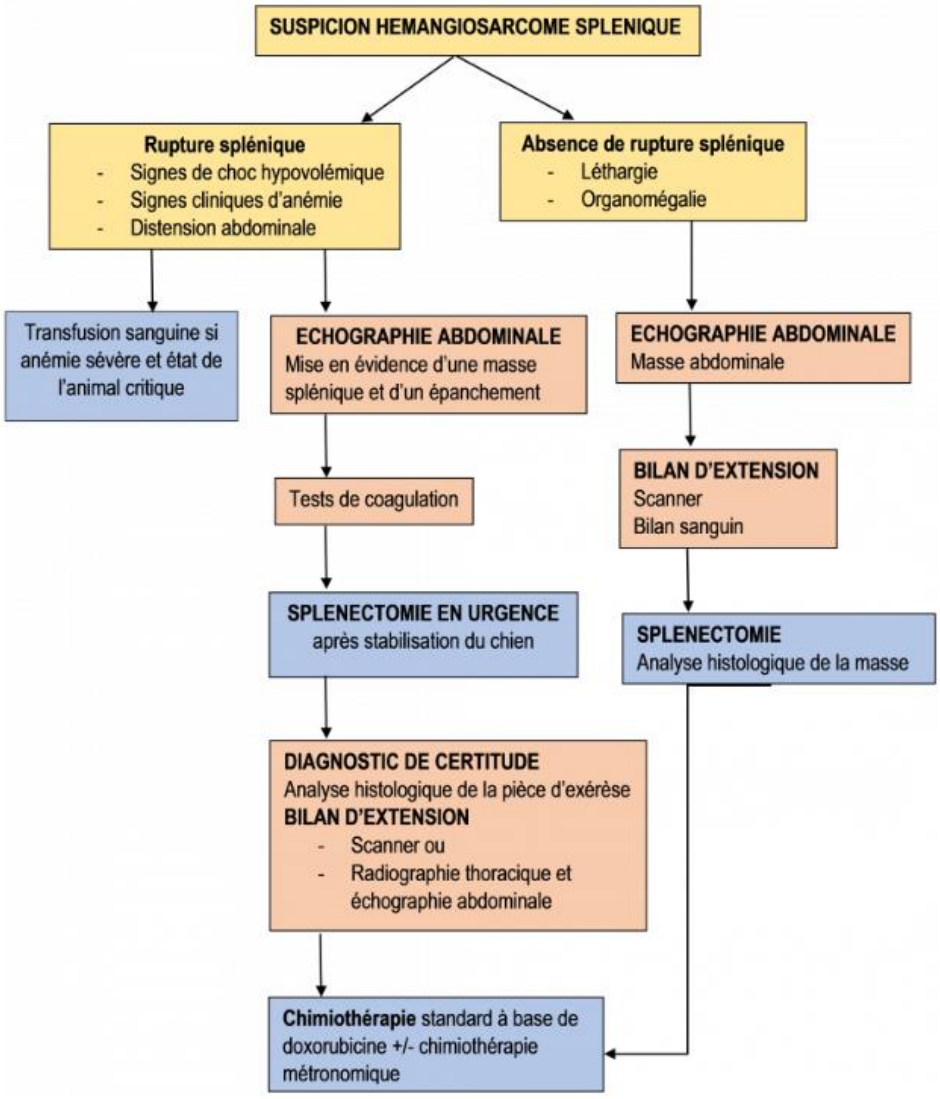


Figure 3 : Schéma bilan de la prise en charge diagnostique et thérapeutique d'un hémangiosarcome splénique

*Annexe 6 : Impressions écran de la page : Les sarcomes des tissus mous*

# Les sarcomes des tissus mous

Le plan de cette fiche traitant des sarcomes des tissus mous vous est détaillé ci-dessous pour faciliter un accès rapide aux informations. La fiche traite de la prise en charge diagnostique et thérapeutique des sarcomes des tissus mous en général et ne détaille que très brièvement chaque sous-type tumoral.

PLAN INTERACTIF

1. QUELQUES GENERALITES ET EPIDEMIOLOGIE
Généralités sur les sarcomes des tissus mous
Vers quel âge se développent-ils ?
Quelles sont les races prédisposées ?
2. QUAND SUSPECTER UN SARCOME DES TISSUS MOUS ?
3. COMMENT ETABLIR LE DIAGNOSTIC ?
Réaliser des cytoponctions de la masse et une analyse cytologique
Réaliser des biopsies de la masse pour une analyse histopathologique
Déterminer le grade histologique de la tumeur
4. COMMENT FAIRE LE BILAN D'EXTENSION D'UN SARCOME DES TISSUS MOUS ?
Comment réaliser le bilan d'extension locale ?
Comment réaliser le bilan d'extension régionale ?
Comment réaliser le bilan d'extension à distance ?
Déterminer le stade clinique
5. EVALUER LA PRESENCE DE COMORBIDITES CHEZ L'ANIMAL
6. QUEL TRAITEMENT METTRE EN PLACE ?
La chirurgie agressive est le traitement de choix
Quand recommander la radiothérapie ?
Quand mettre en place un protocole de chimiothérapie ?
7. PROPOSER UN PRONOSTIC AUX PROPRIETAIRES

## 1. QUELQUES GENERALITES ET EPIDEMIOLOGIE

### Généralités sur les sarcomes des tissus mous

Les sarcomes des tissus mous appartiennent à un groupe hétérogène de tumeurs issues du tissu mésenchymateux, regroupant plusieurs types morphologiques mais partageant un comportement biologique similaire. Les différents types de sarcomes des tissus mous sont présentés synthétiquement en *Figures 1 et 2.*

Les sarcomes des tissus mous partagent plusieurs caractéristiques communes :

- Ils ont la capacité de se développer sur n'importe quel site anatomique, bien qu'ils soient plus fréquemment en position cutanée et sous-cutanée,
- Ils sont **pseudo-encapsulés** avec des marges histologiques peu définies,
- Ils ont une tendance à **l'infiltration** des différents plans tissulaires et sont localement invasifs,
- Ils **récidivent fréquemment** après exérèse chirurgicale,
- Ils **métastasent** par voie hématogène dans 20% des cas, principalement au foie et aux poumons, les métastases ganglionnaires sont exceptionnelles,
- Les tumeurs de grande taille (>5cm) développent une réponse faible à la chimiothérapie et à la radiothérapie,
- En général ces tumeurs ont un **potentiel métastatique faible à modéré** (8-20% selon les auteurs, avec un délai d'apparition des métastases de 365 jours) mais sont **très agressives localement.**

Ils représentent environ **15% des tumeurs cutanées et 7% des tumeurs sous-cutanées du chien**. Ils représentent **20,3% des tumeurs cutanées malignes**, selon une étude danoise.

### Vers quel âge se développent-ils ?

Les sarcomes des tissus mous touchent principalement les chiens **d'âge moyen à âgé.**

### Quelles sont les races prédisposées ?

Les chiens de **race moyenne à grande** sont le plus souvent concernés par ce type de tumeurs.

Aucune prédisposition raciale particulière ou sexuelle n'a été démontrée

**FIBROSARCOME**

Prévalence : **2-7%** des tumeurs cutanées du chien
Age : animaux âgés
Localisation : extrémités, tronc, tissu cutané, tissu sous-cutané ou cavité orale
Aucune prédisposition raciale ou sexuelle
Potentiel métastatique : **20%** des cas aux poumons
**Agressivité locale importante**
**Récidives locales fréquentes**

**LIPOSARCOME**

Prévalence : rare, <0,5% des tumeurs cutanées
Age : vieux chiens
Localisation : extrémités, cavité abdominale ou cavité thoracique
Aspect clinique : masse ferme, mal circonscrite, **localement invasive**
Potentiel métastatique : faible aux poumons, foie, rate, os
Ne semble pas se développer à partir d'un lipome
Pronostic :

| Chirurgie | Médiane de survie |
|---|---|
| **Large** | 1188 jours |
| **Incomplète** | 649 jours |
| **Biopsie** | 183 jours |

**TUMEURS DES GAINES DES NERFS PERIPHERIQUES**

Localisation : partout, extrémités
Croissance lente
Métastases rares aux poumons
Signes cliniques : possibles par compression nerveuse : boiterie unilatérale, atrophie musculaire, douleur, paralysie
**Envahissement local important**, nerf périphérique, racine des nerfs, plexus nerveux

**MYXOSARCOME**

Prévalence :<1% des tumeurs cutanées
Localisation : Extrémités et articulations
**Très infiltrant localement**

Figure 1 : Présentation synthétique des sarcomes agressifs localement à faible potentiel métastatique

**LEIOMYOSARCOME**

Age : vieux chiens
Localisation : appareil digestif (jéjunum, caecum), rate, foie, paroi des vaisseaux, vagin, vulve, tissu sous-cutané
Potentiel métastatique : dépend de la localisation de la tumeur primaire, 100% en localisation digestive, environ 50% en intra-abdominale, faible en cutané et sous-cutané
Traitement : **Chirurgie large**
Pronostic : dépend de la précocité de la prise en charge et de la qualité de l'exérèse

**SYNOVIOSARCOME**

Localisation : **articulations**
Race : **grands chiens**, Golden retriever
Age : moyen
Pas de prédispositions sexuelles
Signes cliniques : boiterie, douleur, paralysie
**Agressivité locale**
Potentiel métastatique : **important,** il dépend du grade histologique I, II ou III, nœuds lymphatiques et poumons
Radiographie : tuméfaction des tissus mous, invasion osseuse
Traitement : **amputation haute et chimiothérapie**
Pronostic :

| Métastases au diagnostic | Médiane de survie |
|---|---|
| Oui | 6 mois |
| Non | 36 mois |

**RHABDOMYOSARCOME**

Prévalence : rare
Race : Saint Bernard et races géantes pour la vessie
Localisation : muscles striés, cœur, langue, vessie, extrémités
Potentiel métastatique variable, poumons, nœuds lymphatiques, moelle osseuse
**Agressivité surtout locale**

**LYMPHANGIOSARCOME**

Prévalence : rare
Age : jeunes chiens
Aspect clinique : œdème extensif sous cutané, masse kystique, mal délimitée
Localisation : extrémités
Potentiel métastatique : **très important aux nœuds lymphatiques**
Traitement : **chirurgie et chimiothérapie** (doxorubicine)

**HEMANGIOSARCOME** (cutané et sous-cutané)

Prévalence : 1% des tumeurs cutanées
Localisations : peau dépigmentée, abdomen ventral, prépuce, peau glabre.

| Stade | Caractéristiques de l'envahissement | Médiane de survie (après chirurgie) | Taux de métastases |
|---|---|---|---|
| I | Derme | 780 jours | 30% |
| II | Tissus sous-cutané | 307 jours | 60% |
| III | Muscle sous-jacent | 172 jours | 60% |

Traitement : **chirurgie large** associée à une **chimiothérapie** (doxorubicine)

Figure 2 : Présentation synthétique des sarcomes atypiques à haut potentiel métastatique

## 2. QUAND SUSPECTER UN SARCOME DES TISSUS MOUS ?

Il s'agit communément d'une **masse sous-cutanée, hétérogène, plutôt ferme et souvent adhérente au plan sous-jacent** *(Figure 3-4)*. Il est important de bien palper la masse afin d'en délimiter les contours ainsi que les nœuds lymphatiques régionaux.

Les symptômes associés au développement de cette tumeur dépendent de sa localisation et du caractère plus ou moins invasif : les sarcomes des tissus mous d'origine viscérale peuvent engendrer des signes liés au dysfonctionnement de l'organe touché et des structures environnantes.

- Vomissements, diarrhée, amaigrissement en localisation digestive
- Halithose, dysphagie ou anorexie pour la cavité orale
- Douleur, boiteries pour les tumeurs des gaines des nerfs périphériques

Figure 3 : Sarcome des tissus mous au niveau du bassin chez un Irish Wolfhound (Service de cancérologie – VetAgro Sup)

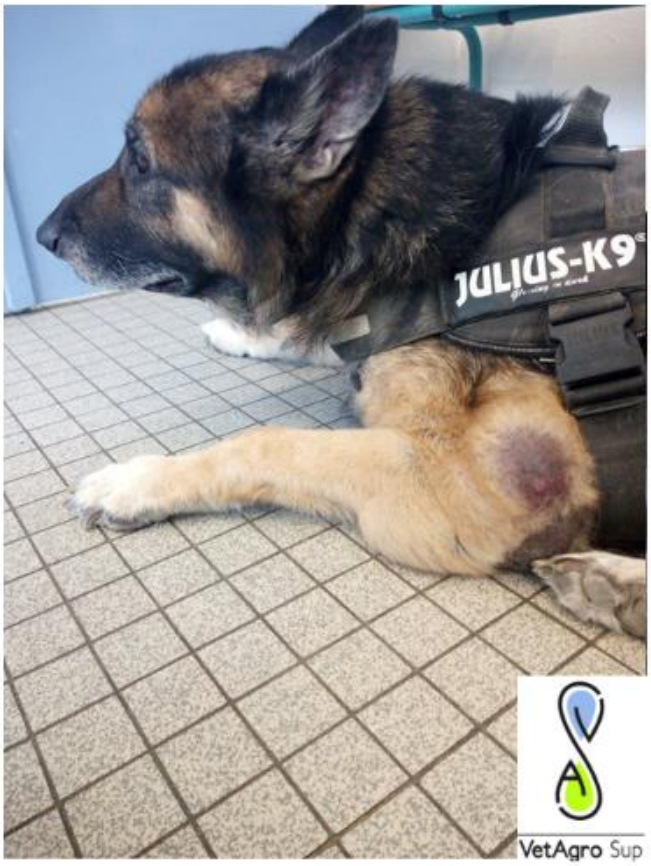


Figure 4 : Sarcome des tissus mous au niveau du coude (Service de cancérologie – VetAgro Sup)

# 3. COMMENT ETABLIR LE DIAGNOSTIC ?

## Réaliser des cytoponctions de la masse et une analyse cytologique

Cet examen permet de faire la différence avec d'autres types de tumeurs sous-cutanées tel que le mastocytome par exemple. Les sarcomes des tissus mous présentent souvent des **zones de nécrose** et d'inflammation et exfolient peu, contrairement aux tumeurs épithéliales ou à cellules rondes. Il est donc important de réaliser plusieurs prélèvements selon différents angles d'incidence pour être le plus représentatif possible et aspirer des cellules tumorales qui permettront un diagnostic. Cet examen permet de distinguer les tumeurs bénignes des tumeurs malignes dans 80 à 95% des cas.

Si l'analyse cytologique n'est pas diagnostique, il faut envisager la réalisation de biopsies incisionnelles.

Etablir un diagnostic de certitude – La cytologie

## Réaliser des biopsies de la masse pour une analyse histopathologique

Il est recommandé de faire une analyse histologique avant l'excision pour prévoir les marges chirurgicales suffisantes compte tenu du caractère infiltrant de ce type de tumeurs.

La réalisation de biopsies et l'analyse histologique permettent le **diagnostic de certitude**. Les méthodes pouvant être utilisées sont la biopsie au punch, la biopsie incisionnelle et la biopsie à l'aiguille type Tru-cut. De plus, le trajet de la biopsie doit être déterminé au préalable afin d'éviter de contaminer des tissus sains et pour permettre son retrait lors de l'exérèse complète de la masse.

**La biopsie excisionnelle** (exérèse marginale de la masse) pour analyse histologique **n'est absolument pas recommandée** car il a été démontré que les multiples tentatives d'exérèses, incluant les biopsies excisionnelles, ont un impact négatif sur la survie.

L'histologie et les techniques de biopsie

## Déterminer le grade histologique de la tumeur

Le grade sera déterminé de manière précise lors de l'analyse histologique après résection complète de la masse. Il est, en effet, souvent difficile de le déterminer avec exactitude lors des biopsies pré-chirurgicales. Il dépend de la cellularité, du degré de différentiation cellulaire, de l'importance de l'invasion tissulaire, de la présence d'hémorragies ou de nécrose ainsi que de l'index mitotique. (*Tableau 1*)

| GRADE | CARACTERISTIQUES | MEDIANE DE SURVIE |
|---|---|---|
| **I ou** bas grade ***(figure 5A)*** | Sarcome bien différencié<br>Absence de nécrose<br>Figures de mitose : 0 à 9 par hpf | 1444 jours |
| **II ou** grade intermédiaire ***(figure 5B)*** | <50% de nécrose<br>Figures de mitose 10 à 19 par hpf | 532 jours |
| **III ou** haut grade ***(figure 5C)*** | Sarcome peu différencié<br>>50% de nécrose<br>Figures de mitose >20 par hpf | 236 jours |

Tableau 1 : Grades histologiques des sarcomes des tissus mous chez le chien et médianes de survie associées. (hpf : High Power Field) (HOHENHAUS et al. 2016)

Les chiens atteints de sarcomes des tissus mous de haut grade sont associés à un risque plus important de développer des métastases. Ces derniers sont des bons candidats à la mise en place d'une chimiothérapie post-chirurgicale pour prévenir et retarder la dissémination métastatique dans l'optique de prolonger la durée de survie.

Après l'exérèse d'un sarcome de bas grade ou grade intermédiaire il est recommandé de réaliser des contrôles par imagerie médicale tous les 3 mois la première année puis tous les 6 mois.

**Le grade est considéré comme un facteur pronostique fiable**. Il est directement lié à la récidive tumorale et au risque de développer des métastases.

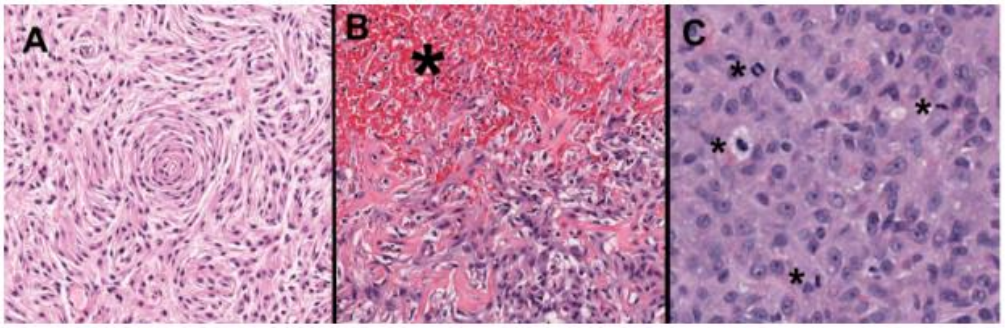


Figure 5 : Aspect histologique des différents grades de sarcome des tissus mous : A : bas grade, B : grade intermédiaire, C : haut grade (HOHENHAUS et al. 2016)

# 4. COMMENT FAIRE LE BILAN D'EXTENSION D'UN SARCOME DES TISSUS MOUS ?

Les différentes techniques évoquées ci-après sont détaillées dans la page : Réaliser un bilan d'extension

## Comment réaliser le bilan d'extension locale ?

Il est réalisé grâce à un **scanner** de la zone pour déterminer précisément l'invasion locale des tissus et anticiper la prise en charge chirurgicale. *(Figure 6)*

Figure 6 : Scanner du sarcome des tissus mous au niveau du bassin de l'IrishWolfhound présenté en Figure 3 (Voxcan)

Lorsque celui-ci ne peut pas être mis en œuvre d'emblée, **des radiographies de la zone peuvent être réalisées** (*Figure 7*) pour déterminer l'entendue le l'infiltration et l'atteinte éventuelle de l'os mais cela ne permettra pas de planifier l'exérèse chirurgicale pour laquelle le scanner sera de toute façon indispensable.

Figure 7 : Radiographie du bassin de l'IrishWolfhound en figure 3 (Service d'imagerie – VetAgro Sup)

## Comment réaliser le bilan d'extension régionale ?

En cas d'hypertrophie d'un nœud lymphatique régional, une cytoponction à l'aiguille fine doit être réalisée dans le cadre du bilan d'extension régionale. Il est tout de même recommandé de la réaliser si le nœud lymphatique est de taille normale. En effet l'infiltration métastatique peut être observée dans un nœud lymphatique non-hypertrophié.

## Comment réaliser le bilan d'extension à distance ?

Si le **scanner** est accessible, il faut profiter d'une seule anesthésie pour évaluer parallèlement l'infiltration métastatique pulmonaire et des organes abdominaux (nœuds lymphatiques, foie, rate) en cas de localisation au train postérieur (bassin, membres) avec un scanner « corps entier ».

Sinon, trois vues **radiographiques** permettent, à minima de détecter une infiltration métastatique pulmonaire avec un seuil de sensibilité inférieur au scanner.

## Déterminer le stade clinique

Le bilan d'extension précédemment détaillé nous permet de déterminer le stade clinique. Il est le reflet du degré d'extension de la tumeur. Il dépend de la taille de la masse, du site anatomique impliqué, de l'infiltration des tissus environnants, de sa dissémination métastatique aux nœuds lymphatiques régionaux et de la présence de métastases à distance.

Après détermination du stade clinique (*Figure 8*), si l'exérèse large est possible elle peut donc être planifiée et réalisée dans les meilleures conditions possibles. La nature précise du sous-type et le grade sont évalués après exérèse de la masse complète.

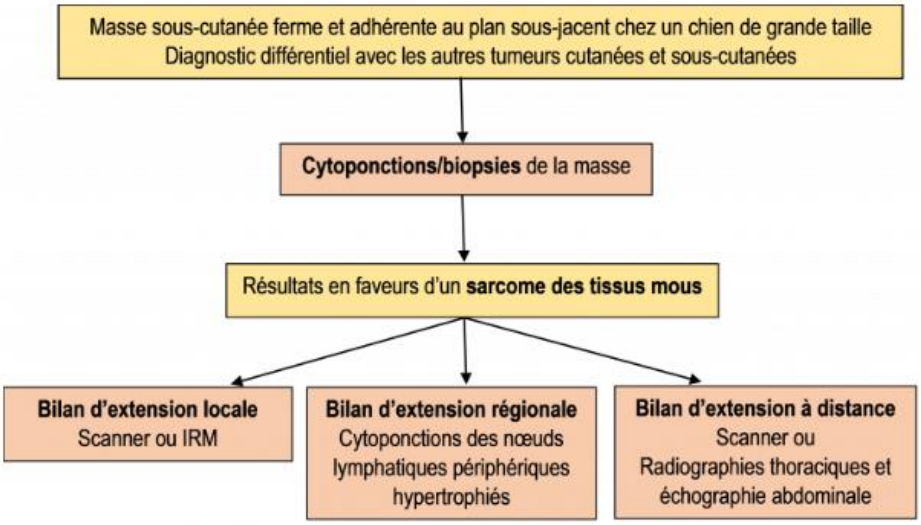


Figure 8 : Schéma synthétisant la réalisation du bilan d'extension face à un sarcome des tissus mous

## 5. EVALUER LA PRESENCE DE COMORBIDITES CHEZ L'ANIMAL

Il est important de réaliser les examens hématologiques et biochimiques habituels (numération formule, analyse biochimique) pour déterminer s'il y a une maladie sous-jacente pouvant assombrir le pronostic ou compliquer l'anesthésie.

## 6. QUEL TRAITEMENT METTRE EN PLACE ?

### La chirurgie agressive est le traitement de choix

Les sarcomes des tissus mous étant tous localement agressifs, le traitement recommandé consiste en une **résection agressive de la masse** avec des **marges de plus de 3 cm dans toutes les directions,** prévenant la persistance de cellules tumorales aux marges. Il est impératif de retirer le fascia sous-jacent jusqu'à atteindre un plan tissulaire non infiltré. Dans le cas de **tumeurs localisées aux extrémités, l'amputation est recommandée.**

La résection doit absolument être très agressive et il faut éviter toute chirurgie conservatrice qui mènerait à une récidive locale inévitable.

Il est par ailleurs nécessaire que le chirurgien ait une grande expérience, il est donc **recommandé qu'un spécialiste et un habitué de la chirurgie oncologique réalise cette résection**. La qualité de l'exérèse semble être un facteur pronostique important.

Il est important de respecter les principes de la chirurgie oncologique : Mettre en place un traitement – La chirurgie

L'analyse histologique post-chirurgicale permet de déterminer le grade histologique, si les marges sont saines, donc si l'exérèse semble complète et si un traitement adjuvant est nécessaire.

### Quand recommander la radiothérapie ?

L'utilisation de la **radiothérapie adjuvante post-chirurgicale** permet d'éliminer ou de prévenir la multiplication des cellules néoplasiques laissées sur le site chirurgical.

Elle est recommandée lorsque la **résection est incomplète** histologiquement (marges infiltrées) ou lorsque les marges sont étroites et qu'une reprise chirurgicale ne peut être envisagée. Il faut attendre la cicatrisation pour l'initier, en général 7 à 12 jours après l'exérèse.

La radiothérapie adjuvante après une résection chirurgicale incomplète permet un contrôle local d'environ 80-95% à 1 an, 70-90% à 2 ans et une survie globale d'environ 70% à 3 ans.

La radiothérapie

La **radiothérapie pré-chirurgicale** (*Tableau 2*) n'est utilisée que pour des tumeurs impossibles à réséquer complètement et pour éviter, par exemple, une amputation.

| Avantages | Inconvénients |
|---|---|
| Champ de radiation plus étroit, réduisant la toxicité locale<br>Inactivation des cellules périphériques aux marges (évite la contamination des tissus sains lors de la chirurgie)<br>Exérèse avec des marges larges plus facile | Mauvaise cicatrisation ou cicatrisation retardée |

Tableau 3 : Avantages et inconvénients d'une radiothérapie pré-chirurgicale sur un sarcome des tissus mous

**La radiothérapie palliative** est quant à elle utilisée face à un processus tumoral trop évolué avec un envahissement trop important. Elle permet alors de soulager la douleur de l'animal et de stabiliser transitoirement l'évolution du processus néoplasique.

## Quand mettre en place un protocole de chimiothérapie ?

L'efficacité de la chimiothérapie en termes de survie et de contrôle de la récidive reste controversée par manque d'études avec un haut niveau de preuves.

Les sarcomes des tissus mous, en place, sont, en général, peu chimiosensibles.

La chimiothérapie sera donc plutôt utilisée **après la chirurgie** pour contrôler une maladie microscopique. Elle doit permettre de **limiter le développement métastatique** après résection d'un sarcome des tissus mous de **haut grade** histologique, caractérisé par un potentiel métastatique plus important.

Les indications de la chimiothérapie à considérer peuvent être les suivantes :

- Présence de métastases à distance
- Sarcome de grade III après chirurgie
- Sarcomes viscéraux (léiomyosarcome, sarcome splénique)
- Synoviosarcome, rhabdomyosarcome, lymphangiosarcoma, hémangiosarcome, stade II ou III à fort potentiel métastatique.

Les protocoles sont basés sur la Doxorubicine seule (30 mg/m2 IV toutes les 3 semaines) ou en association avec le Cyclophosphamide.

Une étude utilisant la **chimiothérapie métronomique** (Cyclophosphamide 10-15 mg/m2 PO SID, Piroxicam 0,3 mg/kg SID) a montré des médianes de survies doublées. De plus, son utilisation lors d'exérèse incomplète a montré une augmentation de la durée de vie sans récidive.

La chimiothérapie

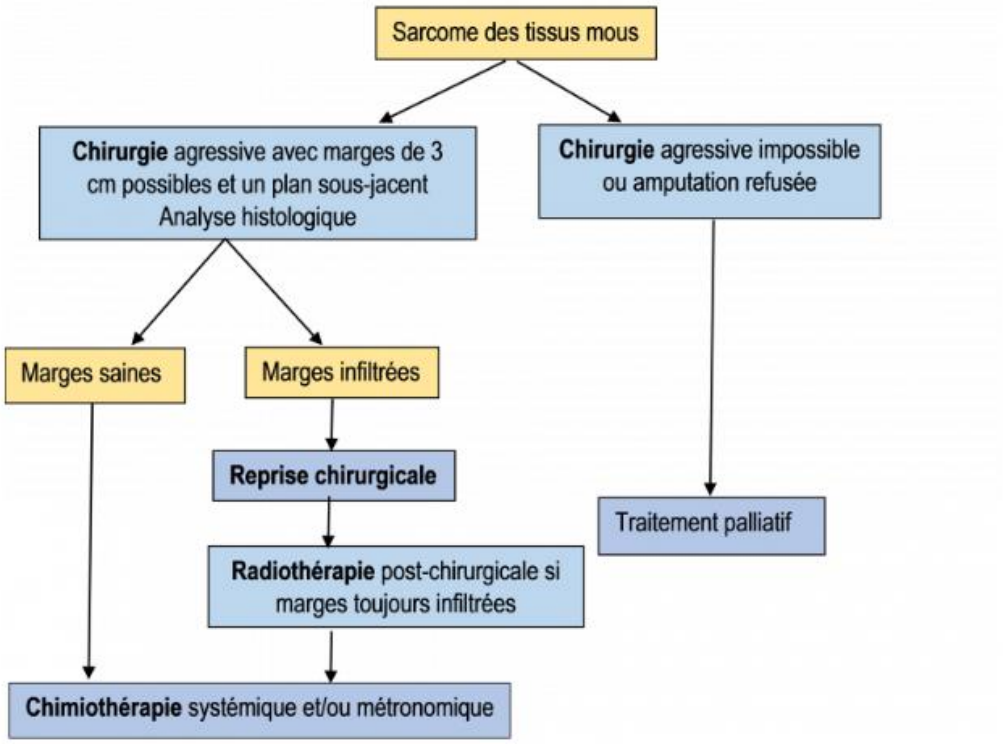


Figure 9 : Schéma bilan de la démarche thérapeutique face à un sarcome des tissus mous

# 7. PROPOSER UN PRONOSTIC AUX PROPRIETAIRES

Etablir un pronostic

Les facteurs pronostiques favorables sont les suivants :

- **La taille <5 cm** de diamètre et la **localisation** de la masse
- Le **grade** histologique faible (I ou II)
- **L'absence de fixation** aux tissus sous-jacents
- **L'absence de métastases visibles** au moment du diagnostic
- **Des marges chirurgicales histologiquement saines**. Une chirurgie complète diminue le risque de récidive locale par 10.

Le potentiel métastatique global des sarcomes des tissus mous est inférieur à 20%, cependant ceux de grade III ont quant à eux un risque de métastaser évalué à 50%.

La réalisation d'une chirurgie très large et agressive permet de réduire le taux de récidive et permet d'augmenter la durée de vie significativement. *(Tableau 3)*. Il est important que les propriétaires surveillent l'évolution et l'apparition de nouvelles masses cutanées sur la cicatrice notamment pour repérer les récidives le plus précocement possible *(Tableau 4)*.

| Traitement | Médiane de survie |
|---|---|
| **Chirurgie seule** | 1416 jours |
| **Chirurgie et radiothérapie** | 1851- 2270 jours |

Tableau 3 : Pronostic en fonction du traitement

| Grade | Taux de récidive locale dans les 2 ans post-chirurgie | Risque métastatique |
|---|---|---|
| I | 7% | 7-13% |
| II | 34% | 7-33% |
| III | 75% | 22-44% |

Tableau 4 : Lien pronostique entre le grade tumoral et le taux de récidive locale ainsi que le risque métastatique

Quand référer ?

- En l'absence d'un scanner accessible
- Lorsque la chirurgie est trop complexe et requiert les compétences d'un spécialiste
- Pour la prise en charge thérapeutique globale : indication de la radiothérapie, indication de la chimiothérapie standard et/ou métronomique
- Pour l'évaluation du pronostic

Les références bibliographiques sont regroupées par tumeur dans l'onglet Bibliographie pour ne pas alourdir les fiches.

HAUT DE PAGE

*Annexe 7 : Impressions écran de la page : Les tumeurs buccales*

# Tumeurs de la cavité buccale

Le plan de cette fiche sur les tumeurs de la cavité buccale chez le chien est détaillé ci-dessous. Il permet un accès rapide aux informations. Il est développé dans cette partie, la démarche diagnostique et thérapeutique face à une tumeur buccale en général. Les informations particulières à chaque type de tumeur sont détaillées dans les encadrés tout au long de la page.

PLAN INTERACTIF

1. QUELQUES GENERALITES ET EPIDEMIOLOGIE
Généralités
Vers quel âge se développent-elles ?
Existe-t-il des prédispositions sexuelles ?
Quelles sont les races prédisposées ?
Quelles sont les localisations préférentielles ?
2. QUAND SUSPECTER UNE TUMEUR DE LA CAVITE BUCCALE ?
3. COMMENT ETABLIR LE DIAGNOSTIC ?
Réaliser une analyse cytologique et/ou histologique
4. COMMENT FAIRE LE BILAN D'EXTENSION D'UNE TUMEUR BUCCALE
Le scanner est à recommander en première intention Réaliser des radiographies de la zone pour évaluer l'invasion locale
Comment réaliser le bilan d'extension régionale ?
Comment réaliser le bilan d'extension à distance ?
Déterminer le stade clinique
5. QUEL TRAITEMENT METTRE EN PLACE ?
La chirurgie est le traitement de choix
Quand recommander la radiothérapie ?
Quand mettre en place un protocole de chimiothérapie ? Autres traitements : ONCEPT® canine melanoma vaccine
6. PROPOSER UN PRONOSTIC AUX PROPRIETAIRES

## 1. QUELQUES GENERALITES ET DONNEES EPIDEMIOLOGIQUES

### Généralités

Les tumeurs buccales représentent **6-7%** des cancers du chien. La majorité est représentée par des **tumeurs malignes** (mélanome, carcinome épidermoïde, fibrosarcome).

### Vers quel âge se développent-t-elles ?

L'âge moyen d'apparition de ces tumeurs est de **9 ans**, de plus, le risque de développer ces néoplasies augmente avec l'âge du chien.

### Existe-t-il des prédispositions sexuelles ?

Les **mâles** semble plus souvent touchés que les femelles.

### Quelles sont les races prédisposées ?

Il existe des prédispositions raciales, les races concernées sont le **Cocker Anglais** en première position puis le Berger Allemand, le Golden Retriever, le Braque de Weimar...

### Quelles sont les localisations préférentielles ?

L'ensemble de la cavité buccale peut être atteinte par ces tumeurs cependant certaines régions présentent plus de risques d'être touchées selon le type de tumeur.

De même, toutes les structures de la cavité orale peuvent être atteintes mais les **gencives** sont le site préférentiel de développement de ces tumeurs.

## 2. QUAND SUSPECTER UNE TUMEUR DE LA CAVITE BUCCALE ?

Les tumeurs buccales se manifestent sous la forme d'une **masse** dans la cavité buccale pouvant être localisée au niveau du palais, de la langue, des lèvres, des gencives ...

La détection de cette masse peut être tardive, notamment lorsqu'elle est située à l'intérieur de la cavité orale et dans sa partie la plus caudale.

Les signes cliniques les plus fréquemment à l'origine de la consultation sont une **halitose, une dysphagie**, des saignements, une **déformation** de la gueule ou une **asymétrie** de la face (*Figure 4*)

Par ailleurs, les tumeurs buccales peuvent être asymptomatiques, notamment en début d'évolution et sont alors **découvertes de manière fortuite** lors d'un examen clinique avant une vaccination ou encore au cours d'un détartrage. Il est donc important de bien explorer la cavité buccale et toutes les structures associées lors de tout examen clinique.

Il est important de retenir que **l'aspect macroscopique d'une tumeur buccale ne permet pas de déterminer le type histologique de la tumeur** (*Figures 1-2-3*). Ces tumeurs sont fréquemment soumises à des surinfections et à l'abrasion par les dents et la langue, elles peuvent donc saigner et être ulcérées sans systématiquement être malignes.

Il faut bien palper les nœuds lymphatiques mandibulaires qui drainent la zone et dont une hypertrophie pourrait alerter le clinicien quant à une éventuelle dissémination métastatique.

Figure 1 : Carcinome épidermoide non amygdalien au niveau de la mandibule rostrale chez un setter anglais (Service de cancérologie – VetAgro Sup)

Figure 2 : Lésions exophytique de 15 cm de diamètre au niveau de la mâchoire inférieure lors d'améloblastome acanthomateux (Service de cancérologie – VetAgro Sup)

Figure 3 : Améloblastome acanthomateux au niveau de la mâchoire inférieure d'un Golden Retriever (Service de cancérologie – VetAgro Sup)

Figure 4 : Déformation de la face en regard de la carnassière supérieure gauche chez un Labrador mâle avec un mélanome achromique (Service de cancérologie – VetAgro Sup)

D'autre part des signes cliniques généraux peuvent être observés tel qu'un **amaigrissement, de l'anorexie** qui sont les conséquences de **la douleur, de la chute et du déchaussement des dents ou d'une dissémination métastatique**. Des **signes respiratoires** peuvent aussi être présents lorsque la cavité nasale est impliquée, soit par effet masse à partir de la cavité buccale, soit par surinfection d'une racine dentaire pouvant émettre une fistule dans les sinus. Une **hyperthermie** peut être objectivée lors de surinfection.

## 3. COMMENT ETABLIR LE DIAGNOSTIC ?

Compte-tenu de la grande diversité tissulaire constituant la cavité buccale, il est évident qu'un grand nombre de tumeurs différentes peuvent s'y développer. (*Figure* 5)

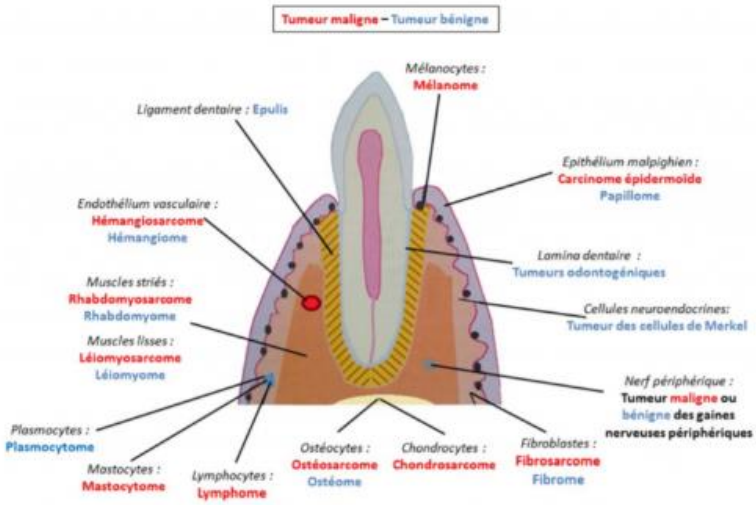


Figure 5 : Origine et diversité des tumeurs buccales canines D'après (J.-P. Magnol, 2001).

### Réaliser une analyse cytologique à partir de cytoponctions

Pour établir le diagnostic et déterminer le type tumoral, des **cytoponctions** de la masse peuvent être réalisées ou encore **des biopsies incisionnelles,** qui permettront quant à elles une analyse histologique et un **diagnostic de certitude**. Il est déconseillé d'utiliser un bistouri électrique pour réaliser des biopsies, les tissus ainsi brûlés ne seront plus analysables. Il est important d'éviter les zones nécrotiques et lors de tumeurs de taille conséquente de réaliser plusieurs biopsies.

La cytologie

Les principales tumeurs buccales malignes :

## MELANOME (Nishiya et al. 2016)

Généralités : Le mélanome est une tumeur maligne se développant à partir de mélanocytes.
Il représente 14,4-45,5% des tumeurs buccales.
Age : Il affecte les chiens plutôt âgés entre **10,5-12 ans.**
Races prédisposées : Le scottish terrier, le labrador, Le Cocker, le Chow Chow... les races à muqueuse buccale pigmentée semblent prédisposées.
Présentation clinique : Il se caractérise par une masse de couleur variable (gris, noir, rose), présentant une **agressivité locale importante**. L'os est envahi dans 57% des cas.
Localisations préférentielles : dans l'ordre décroissant : gencive, lèvres, langue et palais mou
Potentiel métastatique **important et précoce** aux nœuds lymphatiques et aux poumons. Dans le cadre du bilan d'extension régional il faut ponctionner systématiquement les nœuds lymphatiques car 40% de ces derniers sont infiltrés par des cellules tumorales même en l'absence d'hypertrophie

## CARCINOME EPIDERMOIDE (WITHROW et MAC EWEN'S 2013)

Tissu d'origine : Epithélium malpighien
Prévalence : 18-25% des tumeurs buccales
Age : **8-10 ans**
Races : Carcinome épidermoide non amygdalien : **grandes races**
Carcinome amygdalien : **petits chiens**
Facteurs favorisants : pollution
Signes cliniques particuliers :

- Non amygdalien : lésions exophytiques fermes ulcérées ou térébrantes. Métastases dans 20% des cas.
- Amygdaliens : en général une seule est atteinte.

Très agressif localement. **Invasion osseuse** fréquente.
Les carcinomes épidermoïdes **amygdaliens métastasent** au niveau des nœuds lymphatiques plus souvent que les non amygdaliens. De même pour les métastases pulmonaires.
Localisation préférentielle : **amygdales (50%), gencives, surtout au niveau de la mandibule rostrale**

## FIBROSARCOME (Martano et al. 2018)

Tissu d'origine : Tissu mésenchymateux
Prévalence : 8 à 25%, 3 ème tumeur buccale la plus fréquente
Age médian au diagnostic : 8 ans
Races prédisposées : chiens de race moyenne à grande. Labrador et goldens retrievers.
Sexe : pas de prédisposition sexuelle mais surreprésentation des mâles dans les études
Signes cliniques : Masse ferme rose à rougeâtre oedématiée impliquant fréquemment la gencive maxillaire, le palais dur et le palais mou. Le diagnostic est souvent tardif compte tenu de la localisation caudale de la tumeur. Cette masse peut s'ulcérer ou provoquer par la suite une déformation faciale. D'autres signes peuvent être observés tels que du ptyalisme, une halitose et une difficulté à la préhension des aliments.
**Agressivité locale importante**, **envahissement osseux** dans 72% des cas.
Histologie : Certains fibrosarcomes peuvent être bénin à l'histologie mais agressif cliniquement (syndrome « bas grade histologique, haut grade biologique). De plus l'analyse histopathologique ne permet pas toujours de différencier un fibrosarcome peu différencié d'une autre tumeur mésenchymateuse orale peu différenciée. L'immunohistochimie est alors nécessaire pour établir le diagnostic.
Potentiel métastatique **: Métastases tardives** aux nœuds lymphatiques (19-22%) et aux poumons (27%)

## OSTEOSARCOME MANDIBULAIRE (Coyle, 2015)

L'ostéosarcome mandibulaire se développe à partir des ostéocytes.
Age : Il affecte les chiens d'âge moyen à avancé (médiane 8,8 ans)
Races : Les chiens de grandes races sont particulièrement touchés
Il présente un potentiel métastatique autour de 28-35% dans des études plus anciennes et de 58% dans une étude datant de 2015. Les organes cibles sont les poumons, les nœuds lymphatiques, les vertèbres et les os longs principalement.

Les principales tumeurs buccales bénignes

### FIBROME ODONTOGENIQUE PERIPHERIQUE

Prévalence : 24,8% des tumeurs buccales
Age moyen : 8-9 ans (2-18 ans)
Sexe : mâles prédisposés
Races prédisposées : brachycéphales
Signes cliniques : masse rose, charnue, ferme unique ou multiples. Croissance lente
Localisation préférentielle : **Face labiale des gencives en regard des prémolaires, mâchoire supérieure**
Facteurs favorisants : tartre

### AMELOBLASTOME ACANTHOMATEUX (WITHROW et MAC EWEN'S 2013)

Prévalence : 1,7 %
Age moyen : 7-10 ans
Race prédisposée : shetland
Signes cliniques : masse rose, charnue, ulcérations possibles, plus grande taille que les autres épulis, dents se déchaussent en regard de la lésion. **Agressivité locale importante.**
**Pas de métastases**
Localisation préférentielle : **Face labiale des gencives en regard de canines et incisives, mâchoire inférieure**

### PLASMOCYTOME (Wright, Rogers, et Mansell 2008)

Tissu d'origine : Plasmocytes
Prévalence : 5,2%
Age moyen : 8 ans (1,5-17 ans)
Races prédisposées : Golden Retriever, Yorkshire
Facteur favorisant : Maladie parodontale (stimulation antigénique)
Signes cliniques : masse charnue et ulcérée. **Agressivité locale importante**
Localisation préférentielle : **Genvive, langue, mandibule rostrale puis maxillaire, palais dur et lèvres**

### PAPILLOMES

Tissu d'origine : Epithélium malphigien
Prévalence : 3,4%
Age : jeunes infectés par un papillomavirus ou âgés et immunodéprimés
Signes cliniques : lésions rose lisse ou en chou-fleur. Souvent multiples
Localisation préférentielle : **Muqueuse buccale, lèvres, langue**

## 4. COMMENT FAIRE LE BILAN D'EXTENSION D'UNE TUMEUR BUCCALE ?

### Le scanner est à recommander en première intention

Le scanner permet d'évaluer les poumons, l'invasion locale et les nœuds lymphatiques non palpables (parotidiens, rétro-pharyngiens). Il est beaucoup plus précis que les radiographies. Il faut toujours le proposer aux propriétaires car **il permet le bilan d'extension locale, régionale et à distance**. Le scanner permet de planifier la chirurgie en connaissant parfaitement d'extension de la tumeur, condition indispensable à la réalisation d'une exérèse carcinologique. *(Figure 6)*

En cas de refus des propriétaires, des radiographies associées à une échographie abdominale peuvent être effectuées pour réaliser le bilan d'extension. Cependant, elles ne permettront pas de planifier de façon optimale l'exérèse de la tumeur, ses limites étant mal définies par cette technique d'imagerie compte tenu de la superposition de nombreux éléments anatomiques.

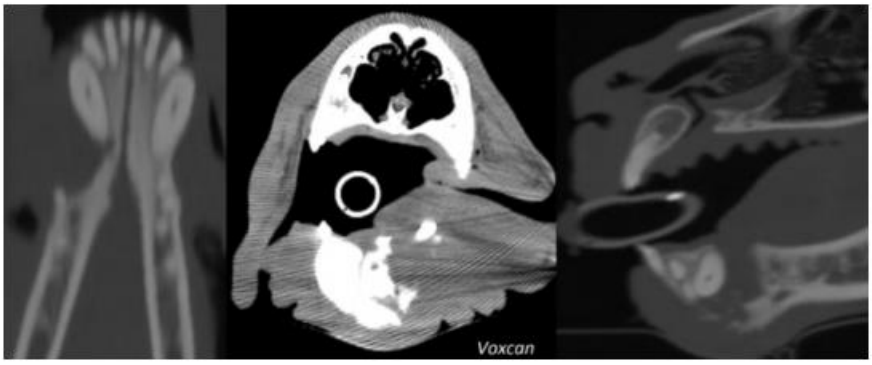


Figure 6 : Envahissement de la mandibule par un carcinome épidermoïde chez un chien (Voxcan – VetAgro Sup)

La suite de la description du bilan d'extension concerne les animaux n'ayant pas pu bénéficier d'un examen tomodensitométrique.

## Réaliser des radiographies de la zone pour déterminer l'invasion locale

Les **radiographies** de la mâchoire doivent être réalisées dans le cadre **du bilan d'extension local**. Celui-ci permet de juger de l'envahissement des tissus environnants par la tumeur. Il est important de prendre en compte un éventuel envahissement des structures osseuses. **L'infiltration osseuse** par la tumeur **représente 50 à 80%** des tumeurs de la cavité buccale.

Il est nécessaire de réaliser plusieurs incidences radiographiques sous anesthésie générale dans le but de visualiser un maximum de structures en évitant les superpositions.

- **Incidences obliques latérales droite et gauche**

Elles permettent de visualiser chaque **hémimandibule** et chaque **maxillaire**. (*Figure 7*)

Figure 7: Images radiographies (Service d'imagerie – VetAgro Sup) Gauche: incidence oblique latérale droite de la mandibule
Droite : Incidence oblique latérale droite du maxillaire

- **Incidence ventro-dorsale intra-orale**

Elle permet une bonne visualisation de la **mandibule rostrale**. (Figure 8)

Figure 8 : Incidence ventro-dorsale intra-orale et positionnement

- **Incidence dorso-ventrale intra-orale**

Elle permet d'observer plus précisément les **maxillaires.** (*Figure 9)*

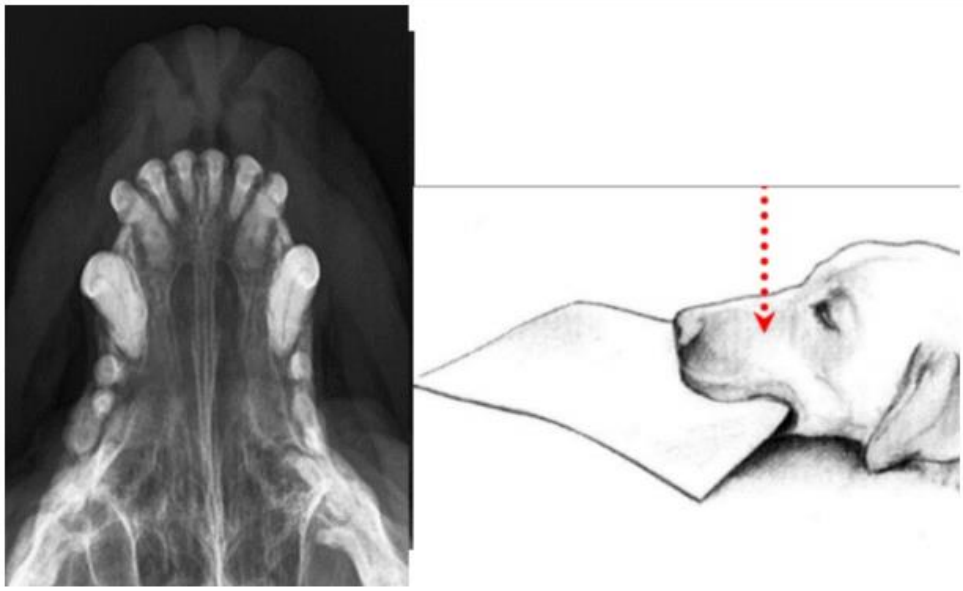

Figure 9 : Incidence dorso-ventrale intra-orale et positionnement (BARTHEZ P.)

Les lésions radiographiques observées peuvent être des lésions **d'ostéolyse, d'ostéoprolifération** ou une association des deux. Par ailleurs, les lésions observées ne sont pas spécifiques d'un type tumoral. (*Figure 10)*

Il est de plus important de noter que les lésions d'ostéolyse sont radiographiquement visibles à partir d'une **destruction d'au moins 40% du cortex**. L'absence de lésions à la radiographie ne permet donc pas d'exclure une atteinte osseuse par la tumeur.

Figure 10 : Vue radiographique dorso-ventrale intra-orale du maxillaire d'un chien atteint d'une masse gingivale maxillaire (Flèches noires : Minéralisation, flèches blanches : ostéolyse) (DONALD E. THRALL)

## Comment réaliser le bilan d'extension régionale ?

Des **métastases** au niveau des **nœuds lymphatiques** sont observées dans **35,5%** des cas de tumeurs buccales canines.

La palpation et la réalisation de cytoponctions des **nœuds lymphatiques accessibles cliniquement** (nœuds lymphatiques mandibulaires) est indispensable, car en fonction du type tumoral, on peut retrouver des métastases jusque dans 30% des nœuds lymphatiques qui ont un aspect normal.

Les nœuds lymphatiques mandibulaires sont les plus facilement palpables, mais près de 45% des tumeurs de la cavité buccale métastasent au niveau des autres nœuds lymphatiques du crâne (parotidiens, buccaux et rétro-pharyngiens latéraux et médiaux) visualisés uniquement lors d'une imagerie 3D.

La palpation des **nœuds lymphatiques périphériques** est indispensable et le cas échéant des cytoponctions et une analyse cytologique doivent être réalisées.

## Comment réaliser le bilan d'extension à distance ?

Les tumeurs buccales malignes métastasent principalement au niveau des **poumons**. Au moment du diagnostic, **13,6% des chiens présentent des métastases pulmonaires**.

L'exploration se fait par radiographies pulmonaires, il est recommandé de réaliser 3 incidences (2 latérales et une de face) ou un scanner, bien plus sensible.

La fréquence de la présence de métastases varie en fonction du type tumoral.

Réaliser un bilan d'extension

## Déterminer le stade clinique

Le bilan d'extension nous permet de déterminer le stade clinique de la tumeur buccale *(Tableau 1)*

| Stade clinique | Caractéristiques |
|---|---|
| I | T : Diamètre tumeur **<2cm**<br>N : Absence de métastase lymphatique détectée<br>M : **Absence de métastases** à distance |
| II | T : Diamètre **entre 2 et 4 cm**<br>N : Absence de métastase lymphatique détectée<br>M : **Absence de métastases** à distance |
| III | T : diamètre **> 4 cm** avec ou sans métastase lymphatique détectée<br>N : Présence de métastases lymphatiques (quel que soit la taille de la tumeur primitive)<br>M : **Absence de métastases** à distance |
| IV | T : **Tumeur de toute taille**<br>N : Nœuds lymphatiques métastatiques et non mobilisables<br>M : **Présence de métastases** à distance |

Tableau 2 : Stades cliniques des tumeurs buccales du chien (Owen, 1980)

# 5. QUEL TRAITEMENT METTRE EN PLACE ?

## La chirurgie est le traitement de choix

Le traitement chirurgical est le plus efficace et le plus rapide à mettre en place dans le cas des tumeurs buccales et principalement pour celles situées dans la cavité buccale rostrale. Il s'agit d'une **chirurgie large et agressive** de la masse, ainsi que des tissus environnants (dont l'os souvent) pour les tumeurs malignes. Pour les tumeurs bénignes, une chirurgie marginale peut suffire (*Figure 11*).

Figure 11 : Faciès d'un chien ayant subi une hémimandibulectomie complète droite suite à un mélanome (Service de cancérologie – VetAgro-Sup)

Lors de **tumeur maligne**, des **marges de 2 à 3 cm** sont nécessaires pour limiter le risque de récidive locale.

Les sections des os mandibulaires ou maxillaires sont réalisées entre deux racines dentaires à au moins 2 cm des marges de la tumeur si celle-ci est bien délimitée.

Dans le cas contraire, il est préférable de pratiquer une exérèse osseuse plus large de type mandibulectomie ou maxillectomie (*Figure 12-13*). Une glossectomie est le traitement de référence en cas de tumeurs linguales.

Les principales complications postopératoires possibles sont des déhiscences de plaie, de l'épistaxis, du ptyalisme, des malocclusions dentaires et des difficultés de préhension des aliments. Dans la majorité des cas, les complications sont temporaires et **la qualité de vie du chien est excellente après la chirurgie.**

| Intervention chirurgicale | Indications |
|---|---|
| Mandibulectomie unilatérale rostrale 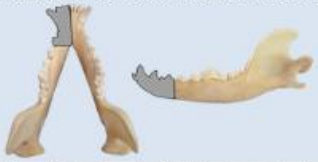 | Lésions limitées à une hémimandibule rostrale, ne dépassant pas la ligne médiale |
| Mandibulectomie bilatérale rostrale | Lésions mandibulaires rostrales (jusqu'à PM4) dépassant la ligne médiale |
| Hémimandibulectomie complète unilatérale | Tumeur de haut grade avec envahissement important de la branche mandibulaire horizontale ou du canal médullaire |
| Mandibulectomie segmentaire | Tumeur de bas-grade du centre de la branche mandibulaire horizontale |
| Résection de la branche mandibulaire verticale | Lésions de bas grade limitées à la branche mandibulaire verticale |

Figure 12 : Différentes techniques de mandibulectomie. (Thèse MARTIN E. 2013)

| Intervention chirurgicale | Indications |
|---|---|
| Hémimaxillectomie rostrale 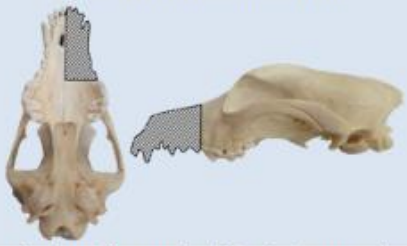 | Lésions limitées à un seul côté du palais mou |
| Hémimaxillectomie bilatérale rostrale 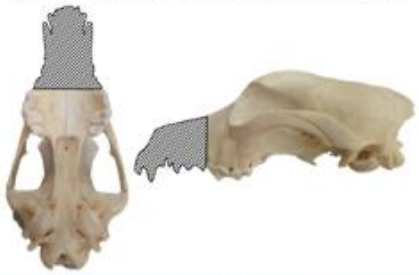 | Lésions bilatérales du palais mou rostral (jusqu'à PM3) |
| Hémimaxillectomie centrale | Lésions unilatérales situées au milieu du maxillaire |
| Maxillectomie caudale | Lésions palatines caudales |

Figure 13 : Différentes techniques de maxillectomie. (Thèse MARTIN E. 2013)

Mettre en place un traitement – La chirurgie

## Quand recommander la radiothérapie ?

La cavité buccale présentant une anatomie complexe, la chirurgie agressive est parfois difficile et peut aboutir à des anomalies fonctionnelles et cosmétiques. La combinaison de la radiothérapie et de la chirurgie a montré de bons résultats concernant le contrôle local des tumeurs de la cavité buccale. Il faut commencer l'irradiation le plus rapidement possible après la chirurgie tant que la ligne de suture ne présente pas de tensions et est correctement vascularisée. La radiothérapie a aussi pour avantage de pouvoir inclure les nœuds lymphatiques infiltrés dans le champ d'irradiation.

Elle peut être considérée comme le traitement à utiliser en première intention face à des cas de mélanomes, carcinomes épidermoïdes et améloblastomes acanthomateux. La radiothérapie post-chirurgie, quant à elle, peut s'appliquer au carcinome épidermoïde, au fibrosarcome et au mélanome.

**La radiothérapie est indiquée** dans les situations suivantes :

- Lorsque la chirurgie est impossible en raison de la localisation ou de l'étendue de la lésion
- En complément de la chirurgie lorsque les marges chirurgicales ne sont pas saines ou lorsqu'une dissémination par voie lymphatique a été mise en évidence
- Lors de refus de la chirurgie par les propriétaires

Par ailleurs, il faut savoir que la radiothérapie peut être associée à des effets secondaires. On peut observer secondairement une radiodermite généralement suivie d'une alopécie, une mucosite et des modifications oculaires telles qu'une conjonctivite, une kératite ou uvéite lorsque l'œil est situé dans le champ d'irradiation.

Mettre en place un traitement – La radiothérapie

## Quand mettre en place un protocole de chimiothérapie ?

Le problème principal des tumeurs de la cavité orale est l'envahissement local. La chimiothérapie intervient donc pour les tumeurs à fort potentiel métastatique en particulier le **mélanome, l'ostéosarcome...**

Mettre en place un traitement – La chimiothérapie

## Autres traitements : ONCEPT® canine melanoma vaccine

Chaque dose de vaccin contient un ADN plasmidique exprimant le gène codant pour la tyrosinase humaine. La tyrosinase est surexprimée par les cellules des mélanomes. La tyrosinase humaine est assez différente de la tyrosinase du chien pour stimuler une réaction immunitaire et assez proche de la tyrosinase exprimée par les cellules cancéreuses pour développer une réponse immunitaire efficace contre les mélanocytes exprimant la tyrosinase.

Ce traitement est indiqué chez les chiens atteints d'un **mélanome buccal de stade II ou III pour lesquels un contrôle local de la tumeur a été conduit par chirurgie ou radiothérapie.**

**MELANOME** (Nishiya et al. 2016)

- **La Chirurgie** large avec des marges larges, le retrait des nœud lymphatiques périphériques est recommandée. La récidive locale varie de 3,2 à 10%. La médiane de survie associée est de 11,8 - 34 mois
- **La radiothérapie.** Cette tumeur est très radiosensible. Les médianes de survie associées varient de 5,3 à 11,9 mois.
- **La chimiothérapie adjuvante à la chirurgie ou à la radiothérapie** est recommandée compte tenu du potentiel métastatique important. Celle-ci se base sur l'utilisation de cisplatine, carboplatine ou melphalan. Les études ne montrent pas d'amélioration significative de la durée de survie.
- **L'immunothérapie.** Le vaccin ONCEPT Mérial composé de tyrosine humaine permet de ralentir la dissémination métastatique.

**OSTEOSARCOME MANDIBULAIRE**

- Mandibulectomie
- Chimiothérapie (carboplatine et ou doxorubicine)
- (Radiothérapie)

**FIBROSARCOME**

Chirurgie d'exérèse en bloc associée ou non à la radiothérapie

### CARCINOME EPIDERMOIDE

Bonne réponse aux radiations mais le contrôle de la tumeur dépend de la localisation. Les tumeurs rostrales sont associées à un meilleur contrôle.

- Carcinomes épidermoides non amygdaliens
  - Chirurgie (mandibulectomie ou maxillectomie)
  - Radiothérapie en pré ou post-chirurgical
  - Chimiothérapie (piroxicam + cisplatine)

- Carcinomes épidermoides amygdaliens
  - Amygdalectomie bilatérale
  - Radiothérapie
  - Chimiothérapie (peu sensibles)

### AMELOBLASTOME ACANTHOMATEUX

**Chirurgie large** : Hémimandibulectomie ou maxillectomie
Radiothérapie si marges non saines
Très bonne réponse aux radiations, le contôle local de la tumeur peut atteindre 90 % uniquement par radiothérapie

### PLASMOCYTOME

**Chirurgie large** : mandibulectomie et maxillectomie partielle
Chimiothérapie (melphalan et prednisolone) ou radiothérapie si les marges ne sont pas saines

### PAPILLOMES

**Régression spontanée en 4 à 8 semaines**
Chirurgie possible si présence d'une gêne par la taille ou la localisation des tumeurs

### FIBROME ODONTOGENIQUE PERIPHERIQUE

**Chirurgie** : exérèse de la masse, des dents et de l'os alvéolaire associé
Radiothérapie possible

## 6. PROPOSER UN PRONOSTIC AUX PROPRIETAIRES

Etablir un pronostic

Les facteurs pronostiques défavorables sont les suivants :

- **Les tumeurs malignes**. Le mélanome est associé à un pronostic très sombre en raison de son potentiel métastatique.
- La localisation de la tumeur. Certaines structures de la cavité buccales sont sujettes au développement de tumeurs malignes, c'est le cas des gencives, des amygdales principalement, du palais et de la langue.
- Les tumeurs **situées caudalement ont un pronostic plus sombre** que celles localisées rostralement compte tenu de la difficulté de diagnostic et de traitement.
- **Des marges d'exérèses non saines**
- **La taille de la tumeur.**

## MELANOME

| Traitement | Médiane de survie (jours) | Taux de survie à 1 an |
|---|---|---|
| **Aucun** | 65 | |
| **Chirurgie (C)** | 150-318 | 35% |
| **Radiothérapie (R)** | 211-365 | 36-71% |
| **C + R** | 12,1 mois | |

Sans aucun traitement la médiane de survie d'un chien atteint de mélanome buccal est de 65 jours. Concernant le pronostic associé à l'utilisation du vaccin ONCEPT Melanoma, certaines études se contredisent. L'étude de Grosenbaugh et al en 2011 suppose une augmentation du temps de survie pour les chiens vaccinés par rapport à un groupe contrôle antérieur. La médiane de survie du premier quartile des chiens n'ayant pas reçu de vaccin est de 156 jours contre 464 jours pour le groupe ayant reçu le vaccin. Alors que l'étude plus récente de Ottnod et al en 2013 ne montre pas de différence significative concernant la médiane de survie entre les individus des groupes vaccinés et non vaccinés.

Les facteurs pronostiques négatifs sont :

- La taille de la tumeur
- La faible pigmentation
- La nécrose ou l'ulcération
- La présence de lyse osseuse
- Le stade clinique
- Le Ki67

## OSTEOSARCOME MANDIBULAIRE

Médiane de survie **après chirurgie** : 525 jours (Coyle, 2015) 4-18 mois (Withrow et Mac'ewen, 2012)
Facteurs pronostiques :

- Grade histologique
- Chimiothérapie (médiane de survie : 1023 jours avec la chimiothérapie)

## FIBROSARCOME (Martano, 2018)

- **Récidive locale** très importante (57%)
- Taux de survie à 1 an tous traitements confondus : 29,4 à 87% (études publiées après 2000)
- Survies globales avec une chirurgie seule ou une radiothérapie seule sont équivalentes : 10-12 mois
- **Survie globale suite à un traitement associant une chirurgie d'exérèse en bloc et une radiothérapie** peut atteindre 540-743 jours

## CARCINOME EPIDERMOIDE (Withrow et Mc'Ewens)

Médiane de survie après chirurgie : 9-26 mois
Médiane de survie après radiothérapie : 16-36 mois

Facteurs pronostics négatifs :

- Localisation au niveau des amygdales : le taux de métastases ganglionnaires et à distance est plus important pour les carcinomes épidermoides amygdaliens.

## FIBROME ODONTOGENIQUE PERIPHERIQUE

Bon pronostic après exérèse complète : médianes de survie de 28,5 à 47 mois
Taux de récidive locale <5%

## PLASMOCYTOME

Médianes de survie de 474 jours avec la mise en place d'un traitement et 90 jours sans traitement.

## AMELOBLASTOME ACANTHOMATEUX

Très **bon pronostic** : Survie globale après irradiation : 1441 jours
Survie après chirurgie : >28-64 mois

QUAND REFERER ?

- À tout moment de la démarche diagnostique
- Pour réaliser le bilan d'extension et évaluer le pronostic.
- Lors de chirurgie très invasive, il est recommandé de contacter un chirurgien spécialiste et ayant l'habitude de ce type d'opération.
- Pour la radiothérapie ou la chimiothérapie.

Les références bibliographiques sont regroupées par tumeur dans l'onglet Bibliographie pour ne pas alourdir les fiches.

HAUT DE PAGE

*Annexe 8 : Impressions écran de la page : Les tumeurs périanales*

# Tumeurs périanales

Cette fiche traite des principales tumeurs péri-anales. L'adénocarcinome des glandes apocrines des sacs anaux ainsi que les tumeurs des glandes péri-anales sont détaillés selon le plan suivant.

PLAN INTERACTIF


A. ADENOCARCINOME DES GLANDES APOCRINES DES SACS ANAUX

1. QUELQUES GENERALITES ET EPIDEMIOLOGIE
Généralités
Vers quel âge se développent-ils ?
Existe-t-il des prédispositions sexuelles ?
Quelles sont les races prédisposées ?
2. QUAND SUSPECTER UN ADENOCARCINOME DES GLANDES APOCRINES DES SACS ANAUX ?
Présentation clinique
Syndrome paranéoplasique
3. COMMENT ETABLIR LE DIAGNOSTIC ?
Obtenir un diagnostic de certitude
4. COMMENT FAIRE LE BILAN D'EXTENSION D'UN ADENOCARCINOME DES GLANDES APOCRINES DES SACS ANAUX ?
Quel est son potentiel métastatique ?
Réaliser une échographie abdominale Réaliser des radiographies du thorax
Réaliser un scanner Déterminer le stade clinique
5. EVALUER LA PRESENCE DE COMORBIDITES CHEZ L'ANIMAL
6. QUEL TRAITEMENT METTRE EN PLACE ?
La chirurgie est le traitement de choix
Quand mettre en place un protocole de chimiothérapie ? Quand recommander la radiothérapie ?
Le traitement palliatif
Le toceranibe phosphate
7. PROPOSER UN PRONOSTIC AUX PROPRIETAIRES
8. Schéma bilan

B. TUMEURS DES GLANDES PERI-ANALES

1.QUELQUES GENERALITES ET EPIDEMIOLOGIE
Généralités
Vers quel âge se développent-ils ?
Existe-t-il des prédispositions sexuelles ?
Quelles sont les races prédisposées ?
2. QUAND SUSPECTER UNE TUMEUR DES GLANDES PERI-ANALES
Présentation clinique
3. COMMENT ETABLIR LE DIAGNOSTIC ?
Réaliser des cytoponctions pour analyse cytologique
4. COMMENT FAIRE LE BILAN D'EXTENSION D'UNE TUMEUR DES GLANDES PERI ANALES
Réaliser une échographie abdominale
Réaliser des radiographies du thorax
5. QUEL TRAITEMENT METTRE EN PLACE ?
La chirurgie est le traitement de choix
Quand recommander la radiothérapie ?
Quel protocole de chimiothérapie mettre en place ?
La cryothérapie et le laser CO2
Quand utiliser un traitement médical ?
6. PROPOSER UN PRONOSTIC AUX PROPRIETAIRES

Tableau bilan

# A. Adénocarcinome des glandes apocrines des sacs anaux

## 1. QUELQUES GENERALITES ET EPIDEMIOLOGIE

### Généralités

Ce sont des tumeurs des **glandes apocrines** situées dans les sacs anaux autour de l'anus. Il existe également des tumeurs des glandes sébacées (adénomes et adénocarcinomes).

Les adénocarcinomes des glandes apocrines des sacs anaux représentent :

- **2%** des tumeurs cutanées du chien.
- **17% des tumeurs périanales**.

### Vers quel âge se développent-ils ?

La médiane d'âge est de **10-11 ans** mais des cas concernant des chiens plus jeunes (5 ans) ont été rapportés.

### Existe-t-il des prédispositions sexuelles ?

L'adénocarcinome des sacs anaux apparait plus fréquemment chez les **femelles âgées**. Cependant des études plus récentes ont montré un taux équivalent de femelles et de mâles atteints.

La stérilisation des mâles semble augmenter le risque de développement de ces tumeurs.

### Quelles sont les races prédisposées ?

Les races à risque sont le Berger Allemand, Cocker Anglais et Golden Retriever.

## 2. QUAND SUSPECTER UN ADENOCARCINOME DES SACS ANAUX ?

### Présentation clinique

On peut observer une **masse anale ou périanale**. Cependant celle-ci n'est pas toujours visible ni palpable. Cette tumeur présente plutôt un caractère occulte et est la plupart du temps une **découverte fortuite** lors de l'examen clinique sans être le motif de consultation.

Il s'agit d'une masse ferme et fixe sous-cutanée localisée à 4 et 8h autour de l'anus (*Figure 1*). En général un seul sac anal est concerné même si des atteintes bilatérales existent.

Une **tuméfaction péri-anale et du ténesme** sont les signes les plus fréquents. Une **constipation** peut être occasionnellement observée.

La réalisation **d'un toucher rectal est indispensable**. Il permet d'évaluer la taille et la forme de la tumeur et des nœuds lymphatiques sacraux.

Figure 1 : Tumeur des sacs anaux (Service de chirurgie – VetAgro-Sup)

### Syndrome paranéoplasique

Les adénocarcinomes des sacs anaux sont associés dans 25% des cas à une **hypercalcémie paranéoplasique**. Cette dernière provoque fréquemment une polyuro-polydipsie mais également une anorexie, un amaigrissement et des vomissements. En effet, les cellules tumorales sécrètent une hormone PTH-like responsable de ce syndrome. Cette hypercalcémie se résout spontanément après retrait complet de toutes les cellules tumorales.

Suspecter un cancer – Les syndromes paranéoplasiques

## 3. COMMENT ETABLIR LE DIAGNOSTIC ?

### Obtenir un diagnostic de certitude

Comme toujours l'histologie de la masse permet d'établir le **diagnostic de certitude**. En revanche, l'examen cytologique permet également la plupart du temps, le diagnostic de ce type de tumeur et à minima d'exclure les autres causes inflammatoires et/ou infectieuses de masses périanales. En effet, l'adénocarcinome des glandes apocrines des sacs anaux présente des critères cytologiques caractéristiques dans la majorité des cas. L'examen histologique reste cependant indispensable si l'examen cytologique n'est pas conclusif.

Etablir un diagnostic de certitude

## 4. COMMENT FAIRE LE BILAN D'EXTENSION D'UN ADENOCARCINOME DES GLANDES APOCRINES DES SACS ANAUX ?

### Quel est le potentiel métastatique ?

Au moment du diagnostic, 46 à 96% des chiens présentent des métastases. Les adénocarcinomes des sacs anaux métastasent dans au moins 50% des cas au niveau des **nœuds lymphatiques sous lombaires (iliaques médiaux, hypogastriques, sacraux)**. Les métastases aux autres organes internes sont rarement observées et tardives. Elles concernent principalement le foie, la rate, les poumons et l'os.

### Réaliser une échographie abdominale

Une **échographie abdominale** permet de mettre en évidence une éventuelle adénomégalie iliaque, la présence de métastases au niveau du foie ou de la rate. Elle est associée à des cytoponctions des lésions mises en évidence.

Réaliser un bilan d'extension – L'échographie

### Réaliser des radiographies du thorax

Des **radiographies du thorax sont** réalisées pour rechercher des métastases pulmonaires même si les métastases à ce niveau sont plus rares (8-22%).

### Réaliser un scanner

Le scanner (corps entier), plus sensible pour la détection des métastases permet, de plus, une évaluation des structures osseuses, une visualisation correcte des nœuds lymphatiques sacrés (peu visibles à l'échographie) et surtout de planifier l'exérèse chirurgicale dans une région difficile.

### Déterminer le stade clinique

Le bilan d'extension nous permet d'établir le stade clinique du cancer (Tableau 1).

| STADE CLINIQUE | CARACTERISTIQUES |
|---|---|
| I | **Taille < 2,5 cm** de diamètre<br>Absence de métastases aux nœuds lymphatiques et à distance |
| II | **Taille > 2,5 cm** de diamètre<br>Absence de métastases aux nœuds lymphatiques et à distance |
| IIIa | Tumeurs de toutes tailles<br>**Infiltration des nœuds lymphatiques, taille < 4,5 cm** de diamètre<br>Absence de métastases à distance |
| IIIb | Tumeurs de toutes tailles<br>**Infiltration des nœuds lymphatiques, taille >4,5 cm** de diamètre<br>Absence de métastases à distance |
| IV | Tumeurs de toutes tailles<br>Infiltration des nœuds lymphatiques<br>**Présence de métastases à distance** |

Tableau 1 : Classification des stades cliniques pour les carcinomes des sacs anaux d'après Polton & Brearley, 2007.

## 5. EVALUER LA PRESENCE DE COMORBIDITES CHEZ L'ANIMAL

**Une analyse biochimique** peut révéler **une hypercalcémie**

A l'inverse lorsque l'on observe une hypercalcémie chez une chienne âgée il est intéressant d'examiner attentivement les sacs anaux et les structures para-rectales entre autres. L'hypercalcémie diagnostiquée n'est pas toujours associée à des signes cliniques au moment du diagnostic. Une analyse d'urine doit être systématiquement réalisée.

Une hypophosphatémie est mise en évidence dans 71% des cas de carcinome des sacs anaux.

## 6. QUEL TRAITEMENT METTRE EN PLACE ?

### La chirurgie est le traitement de choix

Le traitement de choix des adénocarcinomes des glandes apocrines des sacs anaux consiste en une **chirurgie de sacculectomie** (*Figure 2 et 3*) seule ou associée à d'autres traitements. Il s'agit d'une exérèse large avec des **marges d'au moins 3 cm** associée à l'exérèse des nœuds lymphatiques sous-lombaires particulièrement si ceux-ci sont responsables d'une obstruction ou qu'il existe une hypercalcémie. Il demeure cependant difficile de réaliser une chirurgie agressive car il existe un risque important de provoquer une **incontinence fécale** qu'il faut expliquer au propriétaire.

Une étude a montré l'intérêt de réaliser l'exérèse des nœuds lymphatiques infiltrés par des métastases.

Les taux de récidive après chirurgie sont de 42-45% d'où la nécessité de pratiquer une exérèse très large.

Mettre en place un traitement – la chirurgie

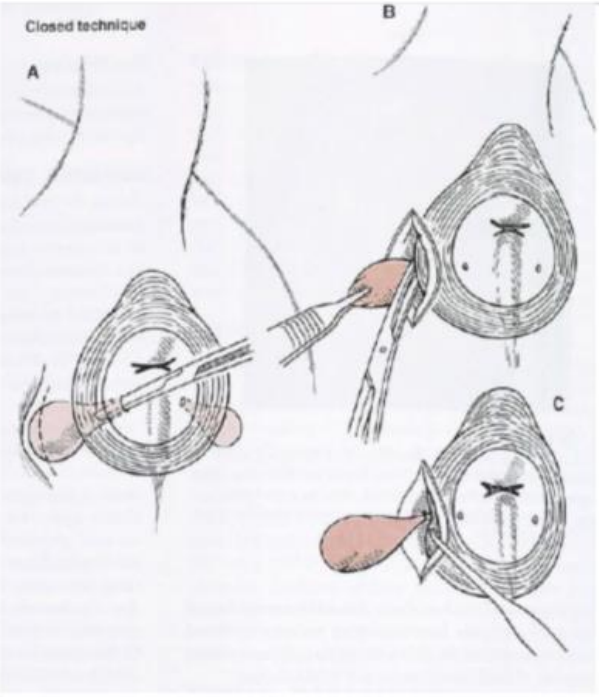


Légende :

A : Repérer la localisation des sacs anaux et y insérer un clamp ou une pince qui permet d'orienter l'ouverture cutanée

B : Inciser la peau et disséquer le sac anal avec précaution

C : Ligaturer le sac et le réséquer

Figure 2 : Sacculectomie : Technique sac anal fermé (FOSSUM, 2007)

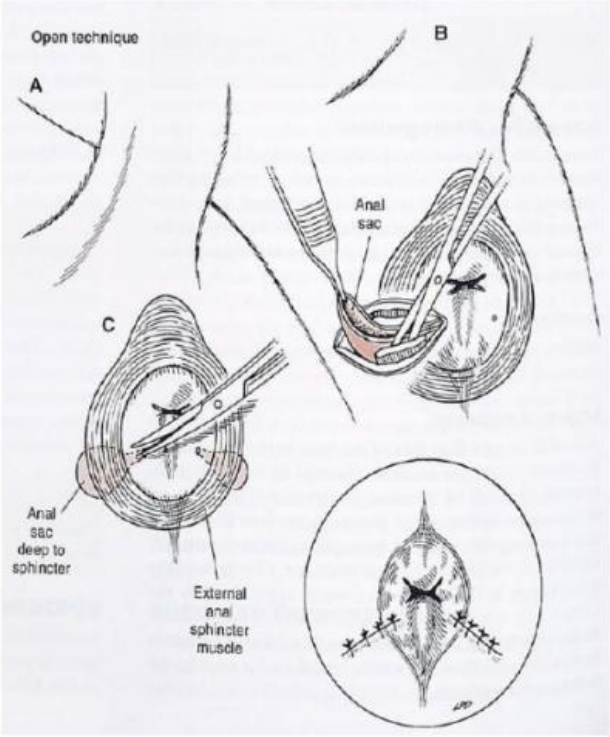


Légende :

A : Insérer les ciseaux dans le sac et inciser la peau et le sac

B : Disséquer le sac

C : Suturer

Figure 3 : Sacculectomie : Technique sac anal ouvert (FOSSUM, 2007)

## Quand mettre en place un protocole de chimiothérapie ?

Une **chimiothérapie** adjuvante est recommandée en raison du fort potentiel métastatique.

Les molécules utilisées sont :

- Le **carboplatine**
- Le **cisplatine**
- La mitoxantrone

Mettre en place un traitement – la chimiothérapie

### Quand recommander la radiothérapie ?

La mise en place d'une radiothérapie est possible, après l'exérèse chirurgicale, dès cicatrisation (7-10 jours après chirurgie). Elle est recommandée si les marges sont infiltrées et lorsque l'exérèse chirurgicale a été difficile. La radiothérapie a démontré une efficacité dans les quelques études à notre disposition.

La radiothérapie est envisagée en tenant compte des effets secondaires immédiats et à long terme liés à la localisation en région périanale et pelvienne. Des protocoles spécifiques sont adaptés par les radiothérapeutes afin de les limiter.

Il est recommandé de contacter un centre de radiothérapie ou un centre de spécialistes en cancérologie pour vous aider à prendre une décision adaptée.

Mettre en place un traitement – La radiothérapie

### Le traitement palliatif

L'étude de Bennett, 2002, rapporte l'utilisation de piroxicam comme traitement palliatif en cas d'échec des autres traitements (chimiothérapie et/ou chirurgie). Son rôle n'a pas été démontré concernant ce type de tumeur mais cette molécule est connue pour avoir un rôle antitumoral et antiangiogénique sur d'autres types de tumeurs.

### Le toceranibe phosphate

L'utilisation de toceranibe phosphate a été étudiée dans des cas d'adénocarcinomes des glandes apocrines des sacs anaux de **stade 4** (Elliott, 2019). En effet pour des chiens présentant des métastases, les propriétaires peuvent être réticents à la mise en place d'un traitement invasif local (chirurgie ou radiothérapie) compte tenu de sa dissémination à distance. L'administration par voie orale 3 fois par semaines de toceranibe phosphate (à une dose inférieure à celles recommandées dans le rcp : en moyenne 2,4 mg/kg) comme seul traitement, est associé à des médianes de survie de 356 jours pour des stades 4 alors que les autres études rapportent des médianes de survie de 71 à 82 jours pour des chiens en stade 4 pris en charge par d'autres traitements.

En conclusion, la prise en charge thérapeutique fait appel à une combinaison de traitements, associant l'exérèse chirurgicale, la radiothérapie, la chimiothérapie associée ou non au toceranibe.

## 7. PROPOSER D'UN PRONOSTIC AUX PROPRIETAIRES

Etablir un pronostic

Le pronostic est **réservé**. Il va dépendre de la précocité du diagnostic, du stade clinique et du type de prise en charge.

L'exérèse des nœuds lymphatiques infiltrés par des métastases lors de la chirurgie d'exérèse de la tumeur primaire est bénéfique, la médiane de survie est de 713 jours (BARNES et DEMETRIOU, 2017).

Les facteurs pronostiques positifs sont :

- **L'inclusion de la chirurgie** dans la prise en charge thérapeutique. *(Tableau 2)*

| Traitement mis en place | Médiane de survie |
|---|---|
| **Traitement sans chirurgie** | 402 jours |
| **Traitement avec chirurgie** | 548 jours |
| **Traitement palliatif** | 2-9 mois |

Tableau 2 : Pronostic associé aux adénocarcinomes des sacs anaux en fonction de la prise en charge réalisée

- Une tumeur de **petite taille** (<10 cm2) qui va conditionner l'exérèse chirurgicale. *(Tableau 3)*

| Taille de la tumeur | Médiane de survie |
|---|---|
| **>10 cm2** | 292 jours |
| **<10 cm2** | 584 jours |

Tableau 3 : Pronostic en fonction de la taille de la tumeur

- L'absence de métastases pulmonaires *(Tableau 4)* et de métastases aux nœuds lymphatiques

| Métastases pulmonaires | Médiane de survie |
|---|---|
| Présence | 219 jours |
| Absence | 548 jours |

Tableau 4 : Pronostic en fonction de la présence de métastases pulmonaires ou non

- L'absence **d'hypercalcémie paranéoplasique** (*Tableau 5).* Ce critère est plutôt controversé, des études plus récentes remettent en question le lien pronostique de l'hypercalcémie paranéoplasique.

| Hypercalcémie paranéoplasique | Médiane de survie |
|---|---|
| Présence | 6 mois |
| Absence | 11,5 mois |

Tableau 5 : Pronostic en fonction de la présence d'une hypercalcémie paranéoplasique ou non

- **Un stade clinique précoce au moment de la chirurgie** : La médiane de survie des chiens atteints d'adénocarcinome des glandes apocrines des sacs anaux de stade clinique précoce sans métastases pris en charge par chirurgie uniquement est de 1237 jours d'après Skorupski et al, 2018.

## 8. Schéma bilan

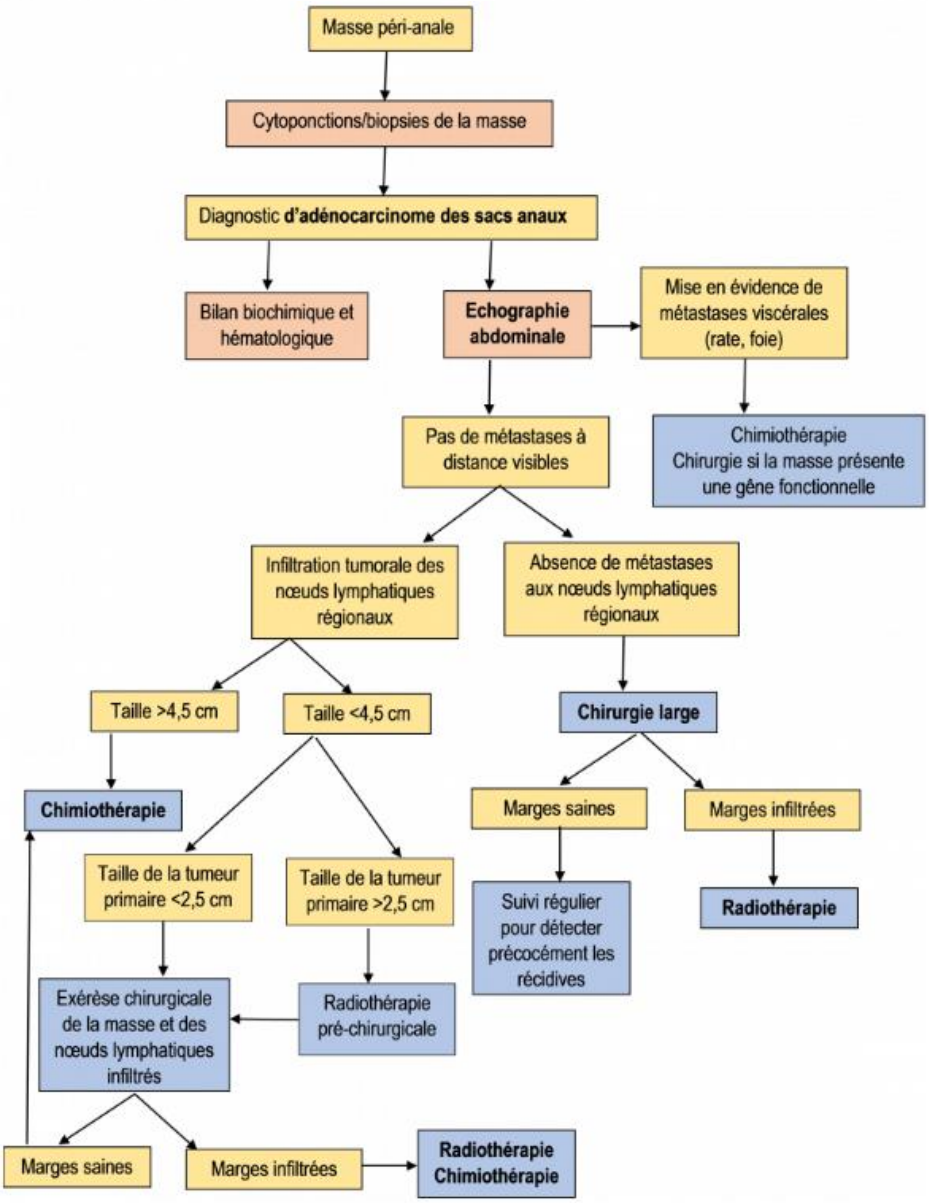

# B. Tumeurs des glandes périanales

## 1. QUELQUES GENERALITES ET EPIDEMIOLOGIE

### Généralités

Ces tumeurs affectent les **glandes sébacées périanales**, non sécrétoires. Elles sont localisées de façon circulaire autour de l'anus, jusqu'à 2 cm de l'orifice anal. Elles peuvent aussi être situées sur le prépuce, la queue, les extrémités postérieures et le tronc.

Les glandes sébacées périanales ont des récepteurs à testostérone et sont donc sous **dépendance hormonale**. Leur croissance est **stimulée par les hormones androgènes et inhibée par les œstrogènes.**

Les **adénomes** des glandes périanales aussi appelés les **circumanalomes** sont **très fréquents**. Ils représentent la majorité **(58 à 96%),** des tumeurs périanales canines.

Les circumanalomes sont parfois associés à des tumeurs testiculaires comme le leydigome. (*Figure 5*)

Figure 5 : Image échographique d'une tumeur testiculaire chez un samoyède atteint de circumanalomes (Service d'imagerie – VetAgro Sup)

Les **adénocarcinomes** des glandes périanales sont **moins fréquents**. Ils représentent **3 à 21%** des tumeurs de cette région.

Contrairement aux adénomes, les adénocarcinomes ne sont **pas sous dépendance hormonale**

### Vers quel âge se développent-ils ?

L'âge moyen d'apparition est de **10-11 ans.**

### Existe-t-il une prédisposition sexuelle ?

Les adénomes affectent majoritairement des **mâles entiers âgés.** Les adénocarcinomes touchent à la fois les femelles et les mâles ainsi que les animaux entiers et stérilisés.

### Quelles sont les prédispositions raciales ?

Pour l'adénome, les races les plus rencontrées sont le Bouledogue anglais, Samoyède, Beagle pour les mâles entiers, tandis que les deux sexes sont concernés chez le Cocker anglais. D'autre part les mâles de **grandes races** semblent particulièrement affectés par les adénocarcinomes.

## 2. QUAND SUSPECTER UNE TUMEUR DES GLANDES PERIANALES ?

### Présentation clinique

Les **circumanalomes** (*Figure 6*) ont une vitesse de **croissance lente et non douloureuse**, ils peuvent être uniques, multiples ou diffus. L'ulcération est possible : en effet du prurit peut être présent et mener à des ulcérations par léchage. Les adénomes des glandes périanales sont le plus souvent **bien délimitées** de 0,5 à 3 cm, en relief, rouge. Ils sont rarement adhérents au plan sous-jacent et **ne métastasent pas**.

Figure 6 : Adénome périanal chez un cocker (Clinique vétérinaire de Magny cours, J. CARLIER)

Les **adénocarcinomes** (*Figure 7*) des glandes périanales sont souvent de **grande taille**, **infiltrants**, ulcératifs avec un **potentiel métastatique modéré** (15% des cas présentent des métastases au moment du diagnostic). Les sites principaux des métastases sont les **nœuds lymphatiques iliaques, hypogastriques** et **sacraux**, plus rarement, elles peuvent atteindre le foie, les poumons, les reins et l'os. Ils présentent une **croissance beaucoup plus rapide** que les adénomes et sont souvent adhérents aux plans sous-jacents et plus indurés.

Figure 7 : Carcinome périanal (Service de cancérologie – VetAgro Sup)

## 3. COMMENT ETABLIR LE DIAGNOSTIC ?

### Réaliser des cytoponctions pour une analyse cytologique

Des ponctions à l'aiguille fine suivies d'analyses cytologiques sont nécessaires au diagnostic de tumeur périanale et permettent de faire la différence avec un autre type tumoral. Cependant, l'analyse cytologique ne permet pas toujours de faire la différence entre un adénome (bénin) et un adénocarcinome (malin). L'examen histopathologique permet quant à lui de faire cette distinction.

Cependant, compte tenu de la localisation, les biopsies incisionnelles sont rarement réalisées, **l'analyse est effectuée après exérèse totale**.

Etablir un diagnostic de certitude – La cytologie

## 4. COMMENT FAIRE LE BILAN D'EXTENSION D'UNE TUMEUR DES GLANDES PERI-ANALES

Réaliser un bilan d'extension

### Réaliser une échographie abdominale

Sous contrôle échographique, des cytoponctions des nœuds lymphatiques pelviens et sous-lombaire permettent la réalisation d'un **bilan d'extension** dans un contexte d'adénocarcinome.

Lors de suspicion de circumanalome chez un chien castré ou une femelle, il est important de réaliser une échographie abdominale à la recherche d'un **testicule ectopique** pour les mâles ou une maladie des surrénales dans les deux sexes.

### Réaliser des radiographies du thorax

Des radiographies pulmonaires sont recommandées même si les métastases pulmonaires associées à ce type de tumeurs sont plus rares.

## 5. QUEL TRAITEMENT METTRE EN PLACE ?

### La chirurgie est le traitement de choix

La **castration** et **l'exérèse chirurgicale** sont des traitements de choix des adénomes périanaux hormono-dépendants. En effet, celles-ci permettent de guérir environ **90%** des mâles atteints de ces tumeurs. La plupart des adénomes **régressent spontanément après la castration**. L'exérèse chirurgicale est envisagée chez les mâles lorsque la tumeur est ulcérée ou récidivante, et chez les chiennes lorsque les masses sont petites et bien circonscrites.

Dans le cadre d'**adénocarcinome** des glandes périanales, une **chirurgie agressive** de la masse avec des marges larges doit être réalisée, associée au retrait des nœuds lymphatiques métastatiques.

La castration ne présente aucun effet sur les adénocarcinomes.

Mettre en place un traitement – La chirurgie

### Quand recommander la radiothérapie ?

Elle est recommandée en cas de tumeurs multiples ou en traitement adjuvant à la chirurgie en cas d'adénocarcinome après analyse des marges de résection.

Mettre en place un traitement – La radiothérapie

### Quand mettre en place un protocole de chimiothérapie ?

Les molécules utilisées en cas d'adénocarcinome sont la Vincristine, la Doxorubicine et le Cyclophosphamide.

Mettre en place un traitement – La chimiothérapie

### La cryochirurgie ou laser $CO_2$

Ces techniques peuvent être utilisées an cas de **masses focales de moins de 1-2 cm** de diamètre. Cependant ces techniques ne permettent pas l'analyse des marges ce qui représente un inconvénient dans le cadre de tumeurs malignes.

### Quand utiliser un traitement médical ?

Un traitement médical peut être nécessaire si la taille de la masse empêche l'exérèse chirurgicale complète sans risque de séquelles telles que l'incontinence fécale ou de sténose anale. Ce traitement est aussi intéressant pour les animaux sujets à des affections concomitantes qui rendraient l'anesthésie trop risquée.

- **Les anti-androgènes :** ces molécules permettent d'inhiber ou de modifier les effets des hormones androgènes, en l'occurrence la testostérone.
- **Les progestagènes :** ces molécules ont un effet similaire à la progestérone. Elles permettent la réduction de production de testostérone par feedback négatif sur l'hypophyse et l'hypothalamus.
  – L'acétate de delmadinone (Tardak®)
  – L'acétate d'osatérone (Ypozane®)

## 6. PROPOSER UN PRONOSTIC AUX PROPRIETAIRES

Etablir un pronostic

Le pronostic est généralement **bon dans le cas d'adénome** des glandes périanales.

Un adénocarcinome périanal avec un diamètre <5cm et en l'absence de métastases au moment du diagnostic est associé à 60% de survie à plus de 2 ans après exérèse chirurgicale complète.

En présence de métastases au moment du diagnostic et sans réaliser de chirurgie agressive, le temps moyen de survie de l'animal est de 7 mois.

## Tableau bilan

| | Adénome des glandes périanales | Adénocarcinome des glandes périanales | Adénocarcinome des sacs anaux |
|---|---|---|---|
| **Type cellulaire** | Glandes sébacées | Glandes sébacées | Glandes apocrines |
| **Fréquence** | Fréquent chez les mâles entiers<br>Rare chez femelles | Rare | Rare |
| **Facteurs hormonaux** | Male entier : testostérone dépendant<br>Femelle stérilisée : manque d'oestrogènes | Aucun | Aucun |
| **Localisation, forme clinique** | Unique, multiple ou diffuse, partie supérieure du périnée, bout de la queue ou prépuce | Unique, invasif, ulcéré | Sous-cutané à 4 et 8h, ferme et fixe |
| **Syndrome paranéoplasique** | Aucun | Hypercalcémie rare | 25-50% hypercalcémie |
| **Métastases** | Aucune | Nœuds lymphatiques puis à distance.<br>50% de métastases | Nœuds lymphatiques puis à distance |
| **Traitement** | Castration<br>Exérèse | Exérèse large de la tumeur primaire et des nœuds lymphatiques impliqués<br>Radiothérapie post-opératoire<br>Radiothérapie ou chimiothérapie si inopérable | Exérèse de la tumeur primaire et des nœuds lymphatiques<br>Radiothérapie et chimiothérapie |
| **Pronostic** | Excellent<br>moins de 10% de récidive locale après castration | Récidives fréquentes | Bon |

Tableau 7 : Tableau bilan sur les tumeurs périanales (Withrow and Mac'Ewen, 2013)

Les références bibliographiques sont regroupées par tumeur dans l'onglet Bibliographie pour ne pas alourdir les fiches.

HAUT DE PAGE

***Annexe 9 : Impressions écran de la page : Les tumeurs intestinales***

# Tumeurs intestinales

Cette fiche traite des principales tumeurs intestinales du chien. Dans un premier temps la démarche diagnostique globale face à une tumeur intestinale sera exposée pour ensuite détailler les particularités des tumeurs les plus fréquentes : Lymphome intestinal, Adénocarcinome intestinal et Léiomyosarcome intestinal.

PLAN INTERACTIF

1. QUELQUES GENERALITES ET EPIDEMIOLOGIE
Généralités
Vers quel âge se développent-elles ?
Existe-t-il des prédispositions sexuelles ?
Quelles sont les races prédisposées ?
2. QUAND SUSPECTER UNE TUMEUR INTESTINALE ?
Présentation clinique
La palpation abdominale
Le toucher rectal
Les syndromes paranéoplasiques
3. COMMENT ETABLIR LE DIAGNOSTIC ?
Réaliser une numération formule sanguine
Réaliser une analyse de biochimie sanguine
L'échographie est l'examen de choix pour le diagnostic des tumeurs intestinales
Quand utiliser l'endoscopie ?
La laparotomie exploratrice en dernier recours
L'examen cytologique L'examen histologique
4. COMMENT FAIRE LE BILAN D'EXTENSION D'UNE TUMEUR INTESTINALE ?
Quel est leur potentiel métastatique ?
Réaliser des radiographies thoraciques
Réaliser le bilan d'extension lors de l'échographie abdominale
Le scanner reste l'examen le plus précis Cytoponctions des noeuds lymphatiques hypertrophiés
5. QUEL TRAITEMENT METTRE EN PLACE ?
Quand a-t-on recours à la chirurgie ?
Quand a-t-on recours à la chimiothérapie ?
6. PROPOSER UN PRONOSTIC AUX PROPRIETAIRES
Le lymphome intestinal
L'adénocarcinome intestinal
Le Léiomyosarcome / Léiomyome intestinal
Schéma bilan

## 1. QUELQUES GENERALITES ET EPIDEMIOLOGIE

### Généralités

Les tumeurs intestinales représentent environ **10%** de toutes les tumeurs du chien, elles constituent une grande diversité (Adénocarcinome, Léiomyosarcome, Léiomyome, Lymphome, Mastocytome, Plasmacytome...) (*Figure 1*).

Nous détaillerons les plus fréquentes :

- L'adénocarcinome intestinal
- Le léiomyosarcome intestinal
- Le lymphome intestinal

### Vers quel âge se développent-elles ?

L'âge moyen des animaux développant une tumeur intestinale est de **6-9 ans.** Ces tumeurs concernent plutôt les animaux âgés.

### Existe-t-il des prédispositions sexuelles ?

Les **mâles** semblent être prédisposés aux léiomyomes.

## Quelles sont les races prédisposées ?

Les chiens de **grande taille** sont fortement représentés dans le cas des tumeurs des muscles lisses. Les Bergers allemands et les Colleys sont surreprésentés dans certaines études sur les tumeurs intestinales, et semblent développer préférentiellement des tumeurs colorectales (polypes, carcinomes/adénocarcinomes colorectaux).

# 2. QUAND SUSPECTER UNE TUMEUR INTESTINALE ?

## Présentation clinique

Les signes cliniques évoluent la plupart du temps depuis plusieurs semaines au moment du diagnostic, mais peuvent avoir un caractère beaucoup plus aigu ou plus chronique.

Les signes cliniques non spécifiques que l'on observe fréquemment sont :

- **Perte de poids**
- **Diarrhée**
- **Vomissements**
- **Anorexie**
- **Amaigrissement**
- **Léthargie**

Moins fréquemment on peut observer :

- **Du méléna,**
- Des muqueuses pâles, une tachypnée, une tachycardie, une intolérance à l'effort qui sont secondaires à l'**anémie,**
- Une faiblesse, des tremblements, des crises convulsives causés par l'**hypoglycémie** (tumeur des muscles lisses).
- De l'**hémochésie** et du **ténesme** sont des signes fréquents lors de tumeurs colorectales.
- Une **déshydratation**, de la **douleur** et de la fièvre peuvent parfois être notées à l'examen clinique.

La présence d'une masse intestinale est à envisager quel que soit le contexte. Une occlusion intestinale ou une **perforation** suivie d'une péritonite septique peuvent être des complications graves de ces tumeurs.

## La palpation abdominale

Une **masse abdominale** est palpable dans 20 à 40% des cas de lymphome et dans 20 à 50% des tumeurs intestinales non lymphomateuses.

La palpation abdominale permet parfois de révéler un épaississement localisé de la paroi de l'intestin particulièrement lors d'adénocarcinome intestinal.

## Le toucher rectal

Le toucher rectal permet de mettre en évidence 63% des masses ou des sténoses annulaires au niveau du rectum chez des chiens atteints de tumeurs rectales.

## Les syndromes paranéoplasiques

Les syndromes paranéoplasiques auxquels nous pouvons être confrontés dans le cadre de tumeurs intestinales sont :

- Une **hyperéosinophilie** observée dans le cas de lymphomes de type T ou de mastocytome.
- Une **hypoglycémie** observée lors de tumeur des muscles lisses.
- Un diabète insipide néphrogénique lors de tumeur des muscles lisses.
- Une **leucocytose neutrophilique** rapportée dans le cas des tumeurs rectales.
- Une **hypercalcémie** en cas de lymphome.
- Syndrome d'hyperviscosité sanguine associé à un plasmocytome digestif.

Suspecter un cancer – Les syndromes paranéoplasiques

## 3. COMMENT ETABLIR LE DIAGNOSTIC ?

Compte tenu des signes cliniques non spécifiques présents lors de tumeurs intestinales, la réalisation d'analyses sanguines permet d'orienter le diagnostic.

### Réaliser une numération formule sanguine

On recherche une **anémie généralement régénérative,** mais elle peut devenir hypochrome et microcytaire suite à une carence en fer(secondaire à l'inflammation du tube digestif et/ou aux pertes sanguines chroniques) observée dans 40% des cas ou une **leucocytose** présente dans 20 à 70% des cas.

### Réaliser une analyse de biochimie sanguine

Une **hypoprotéinémie** est souvent observée, celle-ci est liée à une malabsorption intestinale ou à une fuite de protéines dans ce compartiment. Une hypoalbuminémie est liée à des pertes protéiques intestinales.

**Une élévation** des paramètres du foie en particulier les **phosphatases alcalines** est observée dans 15% à 30% des cas.

L'élévation de l'urémie associée à des pertes sanguines intestinales digérées est observée dans 13% des cas d'adénocarcinomes intestinaux.

Une **hypercalcémie** est possible en cas de lymphome.

Il est possible d'observer par ailleurs une augmentation de l'amylase et la présence de désordres électrolytiques qui sont la conséquence des pertes hydroélectrolytiques secondaires à des vomissement et/ou à de la diarrhée.

### L'échographie abdominale est l'examen de choix pour le diagnostic des tumeurs intestinales

L'échographie permet de **localiser la tumeur**, de rechercher les **métastases** ou l'infiltration d'autres organes. Il s'agit d'un examen très sensible. Elle permet par ailleurs la réalisation de **cytoponctions à l'aiguille fine et de biopsies**.

Cet examen complémentaire permet d'orienter vers une maladie tumorale lorsque l'on observe une **perte importante de la structure en couche localisée.**

En effet, 99% des chiens ayant une tumeur intestinale présentent une perte de la structure en couches. A l'inverse 88% des chiens présentant une maladie intestinale non néoplasique ne présentent pas cette perte d'échostructure de la paroi intestinale. (*Tableau 1*)

| | **Risque qu'il s'agisse d'une tumeur** |
|---|---|
| **Perte de structure de la paroi intestinale** | 50 fois plus |
| **Epaisseur de la paroi> 1 cm** | 4 fois plus |
| **Lésions focales** | 20 fois plus |

Tableau 1 : Corrélation des images échographique avec le caractère néoplasique de la lésion observée

### Quand utiliser l'endoscopie ?

L'examen endoscopique est intéressant car il permet une visualisation directe de la muqueuse intestinale et la réalisation de biopsies étagées.

Il faut garder à l'esprit que la muqueuse peut présenter un aspect endoscopique normal malgré la présence d'une tumeur

Mais il présente des **limites** en fonction du site anatomique de la tumeur et de la capacité de l'endoscope à atteindre cette zone. De plus, les biopsies intestinales réalisées sous endoscopie restent trop superficielles, les lésions tumorales concernent bien souvent les couches profondes de la paroi intestinale. Cela engendre une perte d'information pour le diagnostic histologique.

### La laparotomie exploratrice en dernier recours

Cet examen intervient lorsque toutes les méthodes diagnostiques non invasives n'ont pas pu aboutir à un diagnostic, chez un animal présentant des signes chroniques de maladie intestinale. L'avantage de cette méthode est la visualisation globale des lésions et la possibilité de réaliser des **biopsies** transpariétales de tous les segments anormaux ou une exérèse chirurgicale de la lésion lors de la visualisation d'une masse intestinale ou de signe d'occlusion (geste à la fois diagnostic et thérapeutique).

## L'examen cytologique

Des cytoponctions des masses ou des nœuds lymphatiques hypertrophiés peuvent être réalisées sous contrôle échographique et ainsi obtenir un diagnostic de certitude avant d'envisager un traitement spécifique.

## L'examen histologique

Le **diagnostic de certitude** est histologique. La classification des tumeurs intestinales élaborée par La World Health Organisation en 1976 est présentée en *figure 1*.

Etablir un diagnostic de certitude – L'histologie

Figure 1 : Classification des tumeurs intestinales (WHO 1976)

# 4. COMMENT FAIRE LE BILAN D'EXTENSION D'UNE TUMEUR INTESTINALE ?

## Quel est leur potentiel métastatique ?

Les différents potentiels métastatiques de chaque tumeur sont détaillés dans les encadrés ci-dessous. De manière caricaturale, la majorité des tumeurs de l'intestin grêle chez le chien sont des **tumeurs malignes.** A l'inverse, les tumeurs du colon et du rectum sont plus souvent bénignes.

Les sites de métastases sont **les nœuds lymphatiques mésentériques, le foie**, le mésentère, l'omentum, la rate, l'os, le péritoine, les poumons.

## Réaliser des radiographies thoraciques

**Les radiographies thoraciques** (3 clichés) sont à réaliser dans le cadre du **bilan d'extension** d'une masse intestinale.

## Réaliser le bilan d'extension lors de l'échographie abdominale

Elle permet d'explorer tous les organes abdominaux et principalement le foie et les nœuds lymphatiques drainant le système digestif. (*Figure 2)*

Figure 2 : Image échographique d'une hypertrophie des nœuds lymphatiques mésentériques associée à un lymphome intestinal (Service

## Le scanner reste l'examen le plus précis

Il permet de mettre en évidence les métastases pulmonaires de taille inférieure à 5 mm non visibles radiographiquement, de plus certaines localisations sont difficilement accessibles à l'échographie (par exemple le bassin). Cet examen permet d'explorer l'ensemble du corps au cours d'une seule anesthésie courte mais il ne permettra pas la réalisation de prélèvements.

## Cytoponctions des noeuds lymphatiques hypertrophiés

Il est important de faire des cytoponctions des nœuds lymphatiques régionaux en particulier lorsqu'ils sont hypertrophiés.

# 5. QUEL TRAITEMENT METTRE EN PLACE ?

## Quand a-t-on recours à la Chirurgie ?

A l'exception du lymphome intestinal, la chirurgie est, en général, le **traitement de choix des tumeurs intestinales**. L'exérèse complète est possible en l'absence d'invasion des séreuses et en l'absence d'adhérences (*Figure 3*)

Les marges nécessaires de part et d'autre de la masse sont de 5 cm, une large résection du mésentère doit être associée ainsi qu'une biopsie des nœuds lymphatiques drainant la région.

Si la masse est localisée au niveau du duodénum il est primordial de faire attention aux abouchements des canaux biliaires et pancréatiques et d'adapter la chirurgie.

Figure 3 : Photographie d'une masse intestinale après exérèse chirurgicale correspondant histologiquement à un léiomyosarcome (Clinique vétérinaire de la Condamine – J. CARLIER)

Mettre en place un traitement – La chirurgie

## Quand a-t-on recours à la chimiothérapie ?

Elle est considérée comme **le traitement de choix du lymphome intestinal.** Lorsque ce lymphome est agressif, de haut grade, un protocole multi-agent basé sur le CHOP est recommandé. Lorsque le lymphome est indolent, de bas grade, un protocole associant le chlorambucil à la prednisolone est utilisé.

Il n'y a pas d'étude significative démontrant l'efficacité ou la non efficacité de la chimiothérapie adjuvante sur les adénocarcinomes mais certaines données préliminaires semblent montrer l'intérêt d'une chimiothérapie associant le carboplatine et le 5-Fluorouracil, les 2 molécules agissant alors en synergie (Menard et al. 2018).

Mettre en place un traitement – La chimiothérapie

## Les anti-COX-2

Les COX-2 sont exprimés par une grande partie des cellules tumorales épithéliales intestinales, l'utilisation de piroxicam pourrait donc être bénéfique mais cela n'a jamais été démontré formellement.

# 6. PROPOSER UN PRONOSTIC AUX PROPRIETAIRES

Etablir un pronostic

Il n'y a pas de différence significative de survie entre les chiens atteints d'adénocarcinome ou de léiomyosarcome. (Tableau 2)

| | |
|---|---|
| **Médiane de survie** | 10 mois |
| **Taux de survie à 1 an** | 40,5 % |
| **Taux de survie à 2 ans** | 33,1% |

Tableau 2 : Valeurs pronostiques concernant les tumeurs intestinales non lymphomateuses traitées par chirurgie (Crawshaw et al. 1998)

Ces données pronostiques (*Tableau 2*) sont assombries en présence de métastases avant la chirurgie (*Tableau 3*) :

| Métastases au moment de la chirurgie | Médiane de survie | Taux de survie à 1 an |
|---|---|---|
| **Présence** | 3 mois | 20% |
| **Absence** | 15 mois | 67% |

Tableau 3 : Pronostic de survie des tumeurs non lymphomateuses en fonction de l'infiltration métastatique des nœuds lymphatiques au moment de la chirurgie (Crawshaw et al. 1998)

Les particularités des tumeurs intestinales les plus fréquentes chez le chien sont réunies brièvement dans les encadrés suivants pour :

- Le lymphome intestinal
- L'adénocarcinome intestinal
- Le léiomyosarcome intestinal

Les signes cliniques détaillés dans chaque encadré sont les signes particuliers de ces tumeurs. S'ajoutent à cette liste les signes non spécifiques communs à toutes les infiltrations digestives (vomissement, diarrhée, anorexie, amaigrissement, perte de poids...)

# Le lymphome intestinal

## LE LYMPHOME INTESTINAL

Généralités : Localisation extra-nodulaire du lymphome la plus fréquente.
Epidémiologie :
- **6% des tumeurs intestinales**
- 6-7% des lymphomes

Age : **9 ans**
Races prédisposées : Sharpeis, Boxers
Signes cliniques particuliers :
- Absence d'adénomégalie périphérique contrairement au lymphome multicentrique.
- Douleur et fièvre (20%), masse palpable (20-40%).

Numération formule : leucocytose neutrophilique, anémie
Biochimie : Hypoalbuminémie (50-60%), hypocobalaminémie par défaut d'absorption de vitamine B12 et hypocalcémie secondaire.
Radiographie abdominale : diagnostic difficile car lésions diffuses, épanchement et implication d'autres organes.
Radiographies thoraciques : Adénomégalies sternale, péri-hilaire.
Echographie abdominale :
- **Epaississement de la paroi de l'intestin, désorganisation de la structure en couches**

Ces images peuvent être associées à des masses multiples de moins de 1 cm ainsi qu'à des ulcérations.
- Adénomégalie mésentérique au bilan d'extension

Histologie : Infiltration diffuse ou localisée. La majorité des lymphomes intestinaux sont des lymphomes de phénotype T (CD3+) de haut grade et de sous stade clinique b.
Les lymphomes colorectaux sont, quant à eux, plutôt de phénotype B.

Traitement de choix : **Chimiothérapie L-CHOP** recommandée pour les lymphomes de haut grade même si la réponse est rarement satisfaisante (56%). La lomustine pourrait être tentée en cas d'absence de réponse mais il n'y a pas d'étude significative.
La chirurgie peut être intéressante dans un contexte d'obstruction digestive pour soulager l'animal mais elle ne constitue pas en un traitement du lymphome intestinal en lui-même compte tenu de l'infiltration cellulaire diffuse.

Pronostic : la médiane de survie est de **62 jours** publiée dans une étude de 2018 (Sogame, 2018). Les facteurs pronostiques négatifs semblent être les suivants :
- **L'anorexie et l'amaigrissement**.
- Une **anémie**, une **péritonite septique,** la présence de **diarrhée**
- **La localisation** de la tumeur : meilleur pronostic pour les lymphomes rectaux. Médiane de survie de 1697 jours après chirurgie et chimiothérapie
- **L'extension** du lymphome (*Tableau 4)*
- Le **grade** *(Tableau 5)* La chimiosensibilité est plus faible pour les lymphomes intestinaux de haut grade.

L'exérèse chirurgicale ne semble pas améliorer la survie mais doit être décidée au cas par cas.

| | Médiane de survie |
|---|---|
| **Absence de métastases** | 121 jours |
| **Métastases régionales aux NL** | 57 jours |
| **Métastases à distance** | 35 jours |

Tableau 4 : Pronostic du lymphome en fonction de l'extension de la tumeur (Sogame, 2018)

| | Chimiothérapie | Pas de chimiothérapie |
|---|---|---|
| **Bas grade** | 424 jours | 92 jours |
| **Haut grade** | 13-73 jours | |

Tableau 5 : Pronostic en fonction du grade et de l'utilisation de la chimiothérapie

# L'adénocarcinome intestinal

## L'ADENOCARCINOME INTESTINAL

Généralités : L'adénocarcinome touche à la fois l'intestin grêle (surtout le duodénum) et le gros intestin mais plus fréquemment ce dernier. En ce qui concerne les adénocarcinomes colorectaux ils touchent plus souvent le rectum que le colon.
Epidémiologie : **0,3% des néoplasies du chien** et **1% des tumeurs primaires de l'intestin grêle.**
Age : Médiane de 9-10 ans
Sexe : mâles > femelles
Races prédisposées : Collies, Bergers allemands

Signes cliniques particuliers :

- **Infiltration diffuse** ou focale formant une masse
- **Aspect en plaques ou annulaire** provoquant des **lésions sténosantes.**
- **Aspect pédiculé dans le rectum distal, en masse ou annulaire dans le rectum moyen**
- Les adénocarcinomes sont invasifs localement et peuvent s'étendre à la séreuse et au mésentère.
- Signes liés à une **obstruction** (perte de poids, anorexie, vomissements) **ou péritonite** en cas de perforation intestinale.
- **Méléna** fréquent (ulcères)

Potentiel métastatique : Important pour les adénocarcinomes de l'intestin grêle : 43,5% des chiens présentent des métastases au moment du diagnostic. Cette tumeur métastase principalement au niveau des **nœuds lymphatiques mésentériques (40-50%), du foie (30-40%) de l'omentum et du mésentère** et environ 10 à 20% de métastases à distance sur d'autres sites anatomiques. Les métastases au niveau des poumons, de la rate, des reins sont beaucoup plus rares.

Traitement de choix : **Chirurgie.** Ces tumeurs expriment les COX 2 donc l'utilisation de **piroxicam** est recommandée en cas de tumeur non opérable. Le rôle de la chimiothérapie adjuvante reste à préciser.

Pronostic :
Sombre pour les adénocarcinomes de l'intestin grêle, car la majorité a déjà métastasé au moment de la chirurgie.

- Moyenne de survie sans traitement : 12 jours,
- Moyenne de survie avec chirurgie : 233-544 jours selon les études (Smith, 2019) (Crawshaw, 1998)

Bon pour les adénocarcinomes colo-rectaux qui présentent un meilleur pronostic : médiane de survie de 2 à 4 ans après la chirurgie.
Facteurs pronostiques négatifs :

- L'âge (Smith, 2019)
- La présence de métastases aux nœuds lymphatiques (Crawshaw, 1998)
- La localisation (intestin grêle, colon ou rectum)

# Le leiomyosarcome intestinal

## LE LEIOMYOSARCOME INTESTINAL

Généralités : tumeur des muscles lisses qui se développe lentement. Il apparait souvent sous la forme de **tumeur nodulaire,** de masses circonscrites.
Les localisations préférentielles chez le chien sont le **jéjunum** et le **caecum** mais peut concerner tous les étages du tractus digestif.
Epidémiologie : **20-30% des tumeurs intestinales.** Sarcome le plus fréquent de l'intestin
Age : **10 ans**

Signes cliniques particuliers :
Les signes cliniques primaires sont souvent du méléna, une anémie, une anorexie, une diarrhée, des vomissements, une perte de poids, de la constipation.
Une **polyuro-polydipsie** est parfois associée.
Syndrome paranéoplasique :

- Une **hypoglycémie,** par synthèse d'un facteur insuline-like
- Erythrocytose
- Diabète insipide néphrogénique

Potentiel métastatique
Les léiomyosarcomes métastasent principalement au niveau du **foie, des nœuds lymphatiques et du péritoine**, cependant les métastases sont très **rares** et tardives. Le pourcentage de métastases au moment du diagnostic varie entre **16 et 37,5%.**

Histologie : Diagnostic parfois difficile entre une tumeur maligne et une tumeur bénigne

Traitement de choix : **chirurgie**
Une chimiothérapie adjuvante (doxorubicine, carboplatine notamment) peut être réalisée mais la preuve de son bénéfice n'a pas été faite.

Pronostic :
Sombre en cas de léiomyosarcome accompagné de métastases
Médiane de survie après chirurgie : 12-21 mois

Remarque sur les léiomyomes : Tumeur bénigne des muscles lisses, affectant le plus souvent les chiens mâles. Le site de prédilection du léiomyome est l'estomac et plus rarement le colon. Il présente un bon pronostic après chirurgie.

Remarque sur les GISTs (Gastrointestinal Stromal Tumors) : Tumeurs mésenchymateuses ayant pour localisation de prédilection le caecum et le colon. Elles ont longtemps été confondues avec les léiomyosarcomes et les léiomyomes de par leur aspect similaire à la cytologie. On les différencie par la présence fréquente de la mutation du gène c-kit codant pour le récepteur aux tyrosine-kinases (73,9% par RT-PCR). Elles ont un comportement plus indolent que les léiomyosarcomes, la médiane de survie après chirurgie est de 38 mois. Il est intéressant de rechercher la mutation du gène c-kit pour mettre en place des traitements appropriés : l'imatinib mesylate présente de bonnes réponses pour les GISTs métastasés ou non résécables présentant la mutation du gène c-kit.

Le schéma ci-dessous (*Figure 4*) est une synthèse de la démarche diagnostique et thérapeutique dans la prise en charge d'une tumeur intestinale.

## Schéma bilan

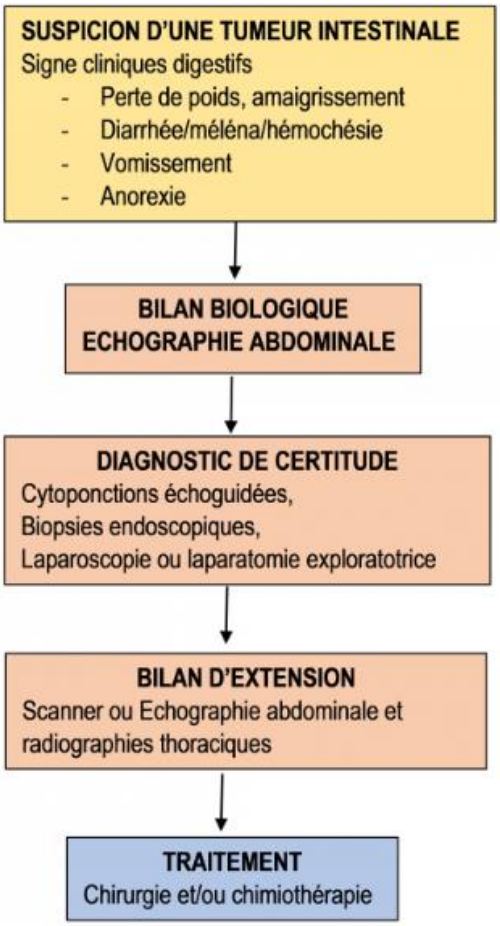


Figure 4 : Schéma bilan de la prise en charge d'une tumeur intestinale

Les références bibliographiques sont regroupées par tumeur dans l'onglet Bibliographie pour ne pas alourdir les fiches.

HAUT DE PAGE

*Annexe 10 : Impressions écran de la page : Les tumeurs mammaires de la chienne*

# Les tumeurs mammaires

PLAN INTERACTIF

1.QUELQUES GENERALITES, RAPPELS ET EPIDEMIOLOGIE
Rappels d'anatomie
Généralités
Vers quel âge peuvent-elles se développer?
Existe-t-il des races prédisposées?
Quels sont les facteurs de risque?
2. COMMENT PREVENIR LEUR APPARITION ?
3. QUAND SUSPECTER UNE TUMEUR MAMMAIRE ?
4. COMMENT ETABLIR LE DIAGNOSTIC ?
Réalisation d'une aspiration à l'aiguille fine des masses
Analyse histologique de la masse après exérèse
Classification histologique des tumeurs mammaires
Déterminer le grade histologique de la tumeur mammaire
5. COMMENT FAIRE LE BILAN D'EXTENSION D'UNE TUMEUR MAMMAIRE ?
Quel est le potentiel métastatique des tumeurs mammaires ?
Comment réaliser le bilan d'extension régionale ?
Comment réaliser le bilan d'extension à distance ?
Déterminer le stade clinique à partir du bilan d'extension
6. EVALUER LA PRESENCE DE COMORBIDITES CHEZ L'ANIMAL
Réalisation d'analyses biochimiques et hématologiques
7. QUEL TRAITEMENT METTRE EN PLACE ?
La chirurgie est le traitement de choix
Mettre en place un traitement contre la douleur post-chirurgicale
Quand recommander la radiothérapie ?
Quand mettre en place un protocole de chimiothérapie ? Autres traitements
8. PROPOSER UN PRONOSTIC AUX PROPRIETAIRES
9. CAS PARTICULIER : LE CARCINOME MAMMAIRE INFLAMMATOIRE
10. Schéma bilan

## 1. QUELQUES GENERALITES, RAPPELS ET EPIDEMIOLOGIE

### Rappels d'anatomie

Une chienne possède 5 paires de mamelles : *(Figure 1)*

- 2 paires de mamelles thoraciques, une crâniale et une caudale (M1 et M2)
- 2 paires de mamelles abdominales, une crâniale et une caudale (M3 et M4)
- 1 paire de mamelles inguinales (M5)

La glande mammaire est une **glande sudoripare** modifiée. Il s'agit d'une glande tubulo-alvéolaire divisée en lobules par un tissu connectif interlobulaire. La glande mammaire est composée d'un parenchyme (alvéoles), d'un stroma (tissu connectif), de canaux, vaisseaux sanguins et lymphatiques et nerfs.

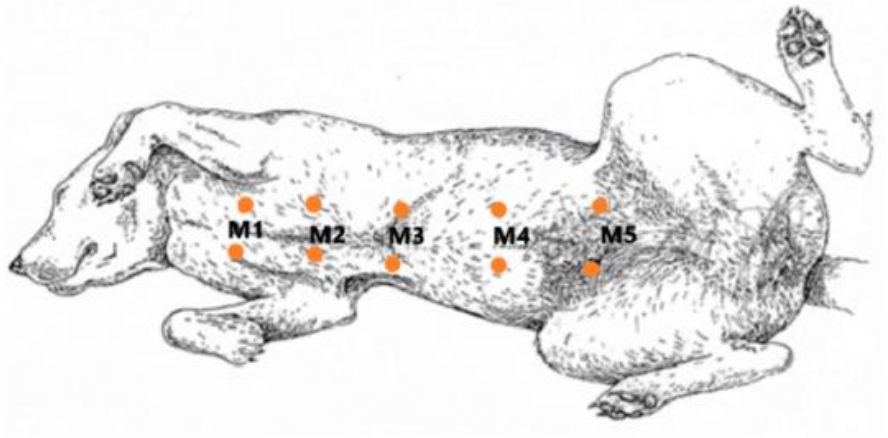


Figure 1 : Anatomie topographique des mamelles chez la chienne (E. CHATELAIN, 1999)

Physiologiquement, en l'absence de cancer, les glandes mammaires M1 et M2 sont principalement drainées par les **nœud lymphatique axillaire et axillaire accessoire** ipsilatéraux. La glande mammaire M3 est drainée par le nœud lymphatique axillaire ipsilatéral mais aussi par le nœud lymphatique inguinal superficiel. Les mamelles M4 et M5 sont quant à elles drainées principalement par le nœud lymphatique inguinal superficiel mais peuvent aussi l'être par le nœud lymphatique poplité ipsilatéral. *(Figure 2)*

Cette distribution du drainage lymphatique est remise en question en présence de tumeur mammaire. En effet d'autres nœuds lymphatiques peuvent être impliqués (nœuds lymphatiques pré scapulaires, sternal...) et des communications lymphatiques supplémentaires entre les mamelles se développent. Les glandes mammaires atteintes par la tumeur présentent 50% de communications controlatérales contre 33% pour les glandes mammaires saines. (*Figure 3*)

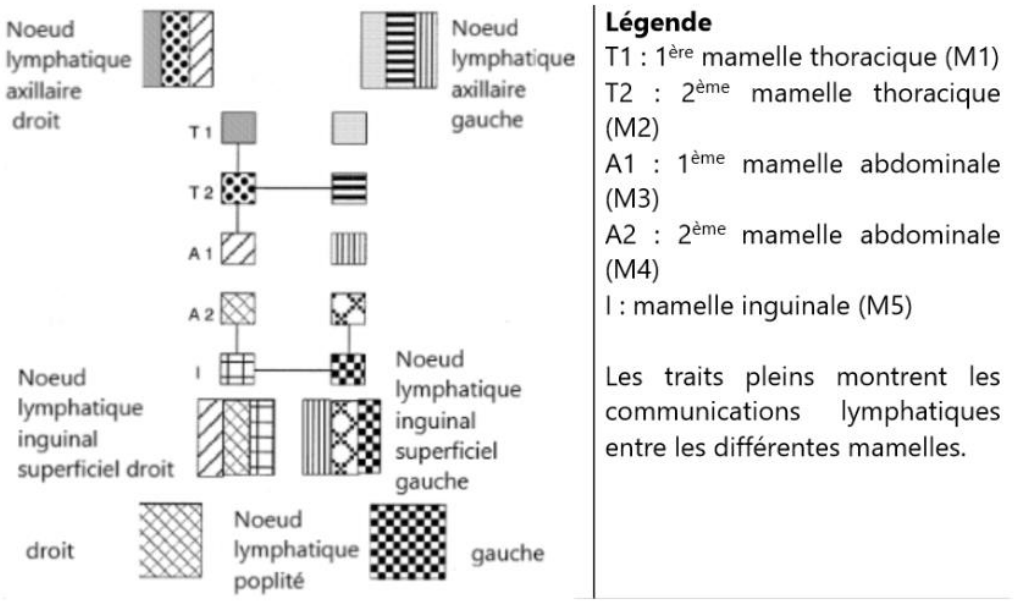


Figure 2 : Schéma montrant le drainage lymphatique des mamelles chez une chienne saine (Pereira et al. 2003)

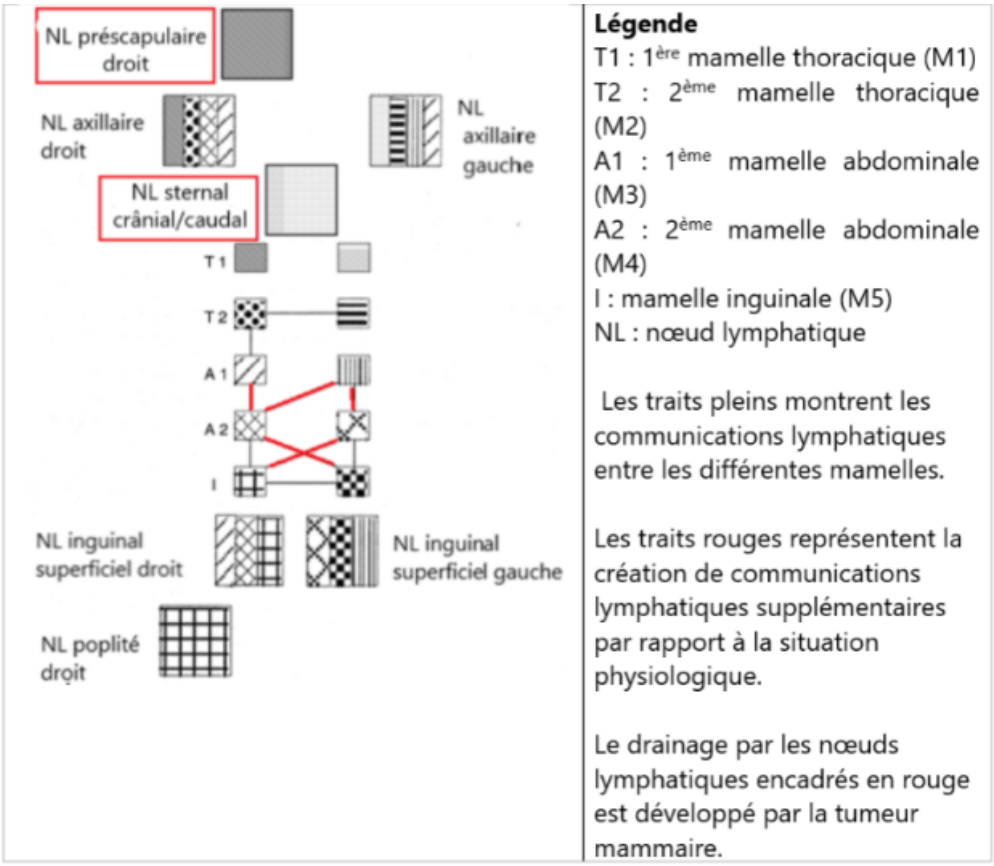


Figure 3: Schéma montrant le drainage lymphatique des mamelles chez une chienne présentant des tumeurs mammaires (Pereira et al. 2003)

La chirurgie était autrefois réalisée en fonction du drainage lymphatique physiologique des mamelles. Cependant, compte tenu du drainage lymphatique erratique lors de tumeur, il n'est pas recommandé de retirer des portions de chaine mammaire selon le drainage lymphatique physiologique. Il faut toujours préconiser l'exérèse totale de la chaine mammaire comme gold standard du traitement. L'exérèse de la seconde chaine devra être envisagée par la suite compte tenu des communications lymphatiques entre celles-ci. En pratique, cette seconde chirurgie n'est réalisée qu'après la découverte d'une masse mammaire sur la chaine controlatérale.

## Généralités

- Les tumeurs mammaires sont les tumeurs les **plus fréquentes chez les femelles entières.**
- Elles représentent **40% des tumeurs** chez les chiennes.
- Les glandes mammaires inguinale (M5) et abdominale caudale (M4) sont les plus souvent touchées.
- **Les tumeurs malignes représentent 50%** des tumeurs mammaires. Parmi ces tumeurs **la majorité sont des carcinomes** et moins de 5% sont des sarcomes.

La prévalence des tumeurs mammaires diminue grâce à la réalisation d'une **ovari(ohystér)ectomie précoce (de 8 semaines à 7-12 mois).**

Parmi les chiennes présentant des tumeurs mammaires, **50 à 70% ont des tumeurs multiples**. De plus **plusieurs types tumoraux** peuvent être présents chez **le même animal** ou au sein **d'une même masse.**

Il faut noter que des tumeurs malignes peuvent se développer à partir de tumeurs bénignes.

## Vers quel âge peuvent-elles se développer ?

- Médiane d'âge de **8 à 10 ans**
- Moyenne d'âge pour les tumeurs bénignes : 8.5 ans
- Moyenne d'âge pour les tumeurs malignes : 9.5 ans

La présence de tumeurs malignes avant l'âge de 5 ans est très rare.

## Existe-t-il des races prédisposées ?

Les chiens de race sont plus sujets au développement de tumeurs mammaires. Les petites races sont fréquemment touchées (caniches, Yorkshire terrier) mais pas uniquement (Berger allemand, boxer).

## Quels sont les facteurs de risque ?

### L'âge de la chienne

Le risque de développer des tumeurs mammaires augmente significativement avec l'âge à partir de 8 ans. De plus, plus l'âge augmente, plus le risque que la tumeur soit maligne augmente.

### Les hormones stéroïdiennes

**Les hormones stéroïdiennes ovariennes stimulent la croissance physiologique du tissu mammaire**. La prolifération de l'épithélium a lieu au cours de chaque œstrus et rend l'épithélium plus susceptible de déclencher un processus de carcinogenèse. Les œstrogènes stimulent la croissance des canaux et les progestagènes induisent le développement lobulo-alvéolaire.

La **diminution de l'expression des récepteurs à la progestérone et aux œstrogènes semble être associée à un mauvais pronostic**. Il existe de plus une corrélation inverse entre l'expression du récepteur à la progestérone et la taille de la tumeur mammaire.

Les stéroïdes sexuels sont donc impliqués dans l'initiation du processus tumoral mais ne sont pas impliqués dans la progression tumorale des tumeurs les plus agressives, du moins pas via leur récepteur

La concentration sérique en hormones stéroïdiennes est un marqueur d'agressivité de la tumeur, elle est significativement plus importante chez les chiennes présentant des tumeurs malignes que chez les chiennes saines ou avec une tumeur bénigne.

**L'administration exogène de progestagènes** (acétate de médroxyprogestérone) **augmente le risque d'apparition de tumeurs mammaires.**

### L'état d'embonpoint

L'obésité serait un facteur de risque dans le développement des néoplasies et dysplasies mammaires en particulier lorsque l'animal est obèse à 1 an d'âge.

### Antécédents pathologiques de la chienne

Il est intéressant de questionner le propriétaire sur l'historique de la chienne. En effet, si celle-ci a déjà présenté des tumeurs mammaires malignes elle a un risque important d'en développer à nouveau. Il en est de même pour les lésions d'hyperplasie atypique ou les carcinomes in situ.

## 2. COMMENT PREVENIR LEUR APPARITION?

**L'ovari(ohystér)ectomie précoce** est une bonne méthode préventive pour réduire le développement des tumeurs mammaires *(Tableau 1)*. Celle-ci doit être réalisée de préférence **avant les premières chaleurs et à partir de 3 mois d'âge** pour limiter l'apparition de problèmes d'incontinence urinaire.

| AGE DE STERILISATION | RISQUE DE DEVELOPPEMENT DE TUMEURS MAMMAIRES |
|---|---|
| **Avant les premières chaleurs** | 0.5% |
| **Avant les deuxièmes chaleurs** | 8% |
| **Après les deuxièmes chaleurs et avant 2 ans et demi** | 26% |

Tableau 1 : Intérêt de la stérilisation précoce sur la prévention du développement des tumeurs mammaires chez la chienne (Schneider, 1969)

L'étude de Schneider est critiquable et présente divers biais, cependant ses résultats sont en accord avec d'autres études plus récentes qui montrent que la stérilisation avant 2,5 ans réduit le risque de développer des tumeurs mammaires. La stérilisation après 2,5 ans n'a pas montré d'effet bénéfique dans la prévention des tumeurs mammaires par rapport aux femelles entières. (Beauvais et al, 2012)

Afin de limiter le risque de tumeur mammaire, il est recommandé de stériliser les chiennes non destinées à la reproduction de manière précoce, avant les premières chaleurs afin de limiter toute exposition des glandes mammaires aux stéroïdes sexuels.

## 3. QUAND SUSPECTER UNE TUMEUR MAMMAIRE ?

Ce recueil des commémoratifs est primordial. Il est important de recueillir un certain nombre d'informations tel que l'âge de la chienne, **l'âge au moment de l'éventuelle stérilisation.**

Il faut interroger le propriétaire sur la date d'apparition des signes, des **dernières chaleurs**, la régularité des cycles, les éventuelles lactations ou l'utilisation d'une **thérapie contraceptive** à base de progestérone.

**La palpation des mamelles** doit être réalisée sur un chien en **décubitus dorsal**. Chaque mamelle est examinée individuellement. Une tumeur mammaire est généralement un **nodule de consistance ferme**, bien délimité, d'une taille variant de quelques millimètres à 10-20 centimètres. *(Figure 4)* Elles peuvent être **multiples**. Une **ulcération** de la peau en surface est parfois notée. La majorité des chiens sont en bonne santé apparente au moment du diagnostic.

Il est indispensable de réaliser **la palpation des nœuds lymphatiques régionaux** dans la cadre du **bilan d'extension régional** (physiologiquement, les nœuds lymphatiques axillaires et inguinaux ne sont pas palpables).

Figure 4 : Aspect macroscopique d'une tumeur mammaire chez une chienne. (Service de cancérologie -VetAgro Sup – Thèse de BRASSART G. 2008)

**En cas de métastases**, la chienne peut présenter des **symptômes non spécifiques** tels que de la fatigue, de la léthargie, un amaigrissement, de la toux, une dyspnée ou encore des boiteries. La localisation des métastases détermine la présence de signes cliniques et leur sévérité.

# 4. COMMENT ETABLIR LE DIAGNOSTIC ?

## Réalisation d'une aspiration à l'aiguille fine des masses

La cytologie permet de différencier une tumeur mammaire d'un autre type tumoral (comme par exemple un mastocytome) ou non-tumoral. Cependant **il ne permet pas de conclure sur le sous-type de tumeur mammaire ou encore sur la malignité** de la masse. En effet, au sein d'une même masse il peut y avoir la présence de **différents types cellulaires**, ainsi les résultats sont facilement faussés. De plus la tumeur déclenche une réaction inflammatoire qui peut alors interférer avec les résultats cytologiques.

**L'objectif de l'examen cytologique est donc d'exclure un autre type tumoral dont la prise en charge serait différente, mais pas de conclure de façon ferme et définitive à la présence d'une tumeur mammaire.**

## Analyse histologique de la masse après exérèse

En pratique des biopsies ne sont pas réalisées avant l'exérèse. Le plus souvent le **diagnostic de certitude** est établi après exérèse chirurgicale et analyse histologique de la masse.

Il n'est pas toujours possible de faire la différence entre un tissu malin et un tissu bénin, on estime à 10% les mauvais diagnostics de tumeurs malignes. *(Tableau 2)*

| TUMEURS BENIGNES | TUMEURS MALIGNES |
|---|---|
| Peu destructive<br>Croissance peu invasive<br>Encapsulé le plus souvent | Nécrose<br>Manque de différenciation cellulaire<br>Polymorphisme nucléaire<br>Index mitotique important<br>Densité de la microvascularisation importante |

Tableau 2 : Critères en faveur d'une affection bénigne ou maligne

## Classification histologique des tumeurs mammaires

La majorité des tumeurs mammaires sont **d'origine épithéliale** (adénome ou carcinome simple), d'autres sont d'origine à la fois épithéliale et myoépithéliale (adénome ou carcinome complexe). Quelques tumeurs proviennent d'un tissu mésenchymateux (fibroadénome, fibrosarcome, ostéosarcome, autres sarcomes). Souvent nous avons une combinaison de tissu mésenchymateux et épithélial (tumeurs bénignes mixtes, carcinosarcome).

**La majorité des tumeurs mammaires sont des carcinomes.**

Classification histologique des tumeurs mammaires de Goldschmidt et al 2010

## Déterminer le grade histologique de la tumeur mammaire

Le grade se base sur les critères suivants :

- La formation tubulaire
- Le polymorphisme nucléaire
- L'index mitotique

Chaque critère se voit attribué d'un score allant de 1 à 3, la somme de chaque score permet de convertir en grade de malignité. *(Tableau 3)*

| Score | Grade | Survie supérieure à 28 mois | Taux de récidive locale et/ou de métastases à distance |
|---|---|---|---|
| **De 3 à 5** | I : carcinome bien différencié | 100% | 7,1% |
| **De 6 à 7** | II : carcinome modérément différencié | 84,2% | 21,4% |
| **De 8 à 9** | III : carcinome peu différencié | 41,2% | 71,1% |

Tableau 3 : Grade tumoral des tumeurs mammaires associé à des données pronostiques. (Peña et al. 2013)

# 5. COMMENT FAIRE LE BILAN D'EXTENSION DE TUMEURS MAMMAIRES ?

## Quel est le potentiel métastatique des tumeurs mammaires ?

Les carcinomes métastasent principalement par voie lymphatique à destination des **nœuds lymphatiques régionaux** puis dans les organes à distance, **principalement les poumons**. La dissémination par voie strictement hématogène est plus rare. De manière plus anecdotique on peut retrouver la présence de métastases au niveau du foie, des os, du cerveau, des reins, de la peau, des yeux, des glandes surrénales, de l'utérus, du cœur, des muscles ou du pancréas.

Le pourcentage de risque de développer des métastases est détaillé dans le *tableau 3* ci-dessus.

## Comment réaliser le bilan d'extension régionale?

Il faut faire des cytoponctions des nœuds lymphatiques régionaux même si ceux-ci ne sont pas hypertrophiés à la palpation et analyser par cytologie. Il faut avoir en tête que les tumeurs mammaires sont capables de modifier le drainage lymphatique. Les nœuds lymphatiques sternaux et poplités doivent aussi être surveillés dans le cadre du bilan d'extension régionale.

Une lymphographie peut permettre de repérer les nœuds lymphatiques sentinelles non palpables en injectant un produit de contraste en sous cutané au niveau de la région sous-aréolaire de la glande mammaire impliqué par la tumeur et celle controlatérale.

## Comment réaliser le bilan d'extension à distance ?

La réalisation de **radiographies thoraciques** sous 3 incidences permet de mettre en évidence des **métastases pulmonaires** à partir de 5-7 millimètres. Les lésions métastatiques thoraciques sont souvent circulaires, bien délimitées mais il peut exister des nodules peu échogènes ou un épanchement pleural sans lésions visibles au niveau du parenchyme pulmonaire.

**Une échographie abdominale** doit aussi être réalisée.

Le **scanner est l'examen à proposer en première intention**, il est plus précis que la radiographie et permet de détecter des nodules pulmonaires dès 1 millimètre. Cet examen a l'avantage de pouvoir évaluer à la fois la cavité abdominale et la cavité thoracique. Le scanner permet également de rechercher des lésions dans des sites métastatiques plus rares (os, cerveau...). Cependant il s'agit d'un examen pouvant être jugé coûteux et qui nécessite une anesthésie générale.

Réaliser un bilan d'extension

## Déterminer le stade clinique à partir du bilan d'extension

La définition du stade clinique permet d'adapter le traitement ainsi que d'affiner le pronostic *(Tableau 4)*. **En l'absence de métastases le pronostic est très variable en fonction du grade et du type histologique de la tumeur mammaire**.

| STADE | DESCRIPTION |
|---|---|
| I | Tumeur de petite taille <3 cm sans métastases à distance ni régionales |
| II | Tumeur de taille moyenne 3-5 cm sans métastases à distance ni régionales |
| III | Tumeur de grande taille >5 cm sans métastases à distance ni régionales |
| IV | Métastases régionales au niveau des nœuds lymphatiques périphériques |
| V | Métastases à distance |

Tableau 4 : Classification clinique des tumeurs mammaires par MacEwen and Withrow (1996)

# 6. EVALUER LA PRESENCE DE COMORBIDITES CHEZ L'ANIMAL

## Réalisation d'analyses biochimiques et hématologiques

Le bilan de l'état général est à adapter à chaque animal mais comprend à minima d'un hémogramme et d'un bilan biochimique afin de mettre en évidence des comorbidités. Ces résultats seront informatifs en vue de la chirurgie et de l'anesthésie. Ils peuvent ainsi mettre en évidence des **problèmes gériatriques** sous-jacents ou des **syndromes paranéoplasiques** (peu fréquents toutefois dans le cas des tumeurs mammaires).

Des cas d'anomalies de la coagulation sont reportés en cas de métastases à distance, nécrose tumorale étendue, des carcinomes inflammatoires...

# 7. QUEL TRAITEMENT METTRE EN PLACE ?

## La chirurgie est le traitement de choix

La chirurgie est le **traitement de CHOIX** en première intention car elle a **un rôle à la fois curatif** si les marges sont saines et **diagnostique** grâce à l'analyse histologique de la masse. Il faut opérer avec des marges de 2 cm et retirer le plan sous-jacent. Il faut **retirer la totalité de la chaine mammaire si cela est techniquement possible sans sacrifier les contraintes vis-à-vis des marges**. En effet une étude a montré que 58% des chiennes ayant subi une exérèse partielle de la chaine mammaire ont développé à nouveau des nodules sur la chaine ipsilatérale.

Cependant, s'agissant d'une chirurgie plus longue et plus douloureuse il est parfois envisageable de la réduire (*Tableau 5*) mais le traitement sera de moins bonne qualité.

**Il faut donc dans la mesure du possible toujours retirer la chaine mammaire entièrement avec 2 cm de marges latérales et un plan sous-jacent.**

Les chiennes atteintes de tumeurs bénignes et 50% des chiennes présentant une tumeur maligne seront guéries uniquement à l'aide d'une chirurgie. La chirurgie est le plus souvent curative pour les tumeurs mammaires de stade I et/ou de grade I.

Les **nœuds lymphatiques régionaux** doivent être retirés lors de la chirurgie dans la mesure du possible. **Le retrait du nœud lymphatique inguinal** est indiqué en cas d'atteinte des mamelles **M3, M4 et M5**, celui-ci est aisément enlevé avec le reste du tissu mammaire compte tenu de sa situation anatomique proche de la mamelle inguinale.

Par ailleurs le **nœud lymphatique axillaire** est situé plus profondément dans le tissu et proche du plexus brachial. Sa résection est donc, bien que recommandée dans le cas d'atteinte des mamelles **M1, M2, M3**, rarement réalisée.

Une **gonadectomie** peut éventuellement être réalisée lors de la chirurgie mais celle-ci **doit précéder la mastectomie** pour éviter la dissémination de cellules tumorales dans l'abdomen. Son utilité concernant le contrôle de la maladie est controversée.

Il existe cependant des **exceptions** pour lesquelles la chirurgie est déconseillée :

- **Présence de métastases à distance (stade clinique V).** Dans ce cas la chirurgie peut être réalisée dans un but palliatif si la taille de la tumeur est trop importante.
- **Carcinome mammaire inflammatoire**. (Voir plus loin)

Mettre en place un traitement – La chirurgie

| CHIRURGIE | INDICATION ET DESCRIPTION |
|---|---|
| **Exérèse du nodule** | Cas d'une masse unique de moins de 5 mm non invasive et non adhérente sans signes de malignité<br>Marges de 2 cm et un plan profond |
| **Exérèse d'une demie chaîne mammaire** | Cas de tumeurs sur M1 ou M2 : excision de M1, M2, M3 (*Figure 5)*<br>Cas de tumeurs sur M4 ou M5 : excision de M3, M4, M5<br>Cas de tumeurs entre M1 et M2 ou M4 et M5<br>Excision de la glande mammaire, des vaisseaux et du drainage lymphatique.<br>**Marges de 2 cm et un plan profond autour de la tumeur.**<br>Comme énoncé précédemment l'exérèse d'une demi-chaine mammaire n'est pas scientifiquement pertinente. |
| **Exérèse d'une chaîne mammaire** | **CHIRURGIE TOUJOURS A PRIVILEGIER** *(Figure 6)*<br>**Marges de 2 cm et un plan profond autour de la tumeur** |
| **Exérèse des deux chaînes mammaires** | Cas de tumeurs sur les deux chaînes mammaires<br>Il est recommandé de réaliser 2 chirurgies de mastectomie unilatérale à quelques semaines d'intervalle afin de limiter les tensions sur la cicatrice.<br>Marges de 2 cm et un plan profond autour des tumeurs |

Tableau 5 : Techniques chirurgicales dans le cadre du traitement des tumeurs mammaires chez la chienne

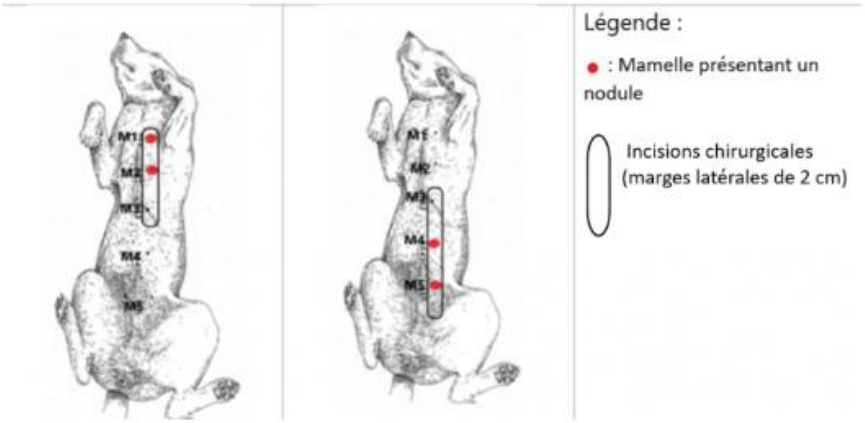


Figure 5 : Indications pour le retrait d'une demi-chaine mammaire

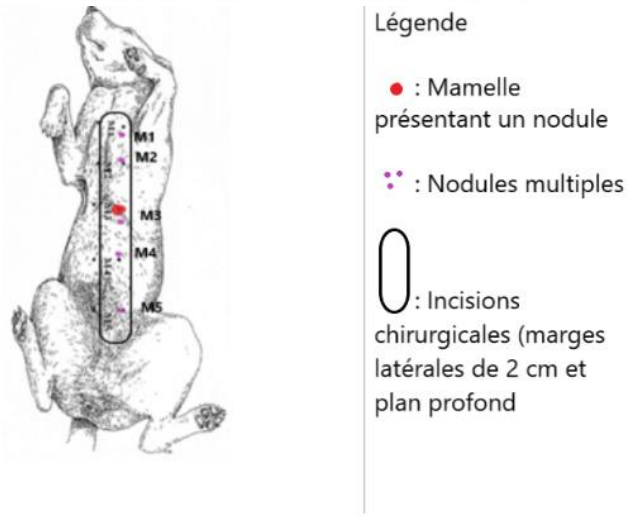


Figure 6 : Indications pour une exérèse de chaine mammaire complète

## Mettre en place un traitement contre la douleur post-chirurgicale

La chirurgie d'exérèse d'une chaine mammaire est reconnue douloureuse il est donc important de réaliser une bonne **analgésie multimodale** à base d'opioïdes, kétamine ou encore d'anti-inflammatoires non stéroïdiens. Il est aussi nécessaire lors d'un processus tumoral, de gérer la douleur chronique engendrée par cette maladie.

Traitement de soutien – Gestion de la douleur

## Quand recommander la radiothérapie ?

La radiothérapie est indiquée en cas :

- De chirurgie associée à des marges non saines
- De métastases
- De carcinome mammaire inflammatoire

Compte tenu du faible nombre de publications concernant ce traitement, de plus amples recherches sont nécessaires pour prouver son efficacité sur les tumeurs mammaires de la chienne.

Mettre en place un traitement – La radiothérapie

## Quand mettre en place un protocole de chimiothérapie ?

La chimiothérapie est indiquée en cas de :

- Carcinome mammaire inflammatoire
- Présence de métastases et/ou d'emboles
- Tumeur mammaire de grade III voire de grade II

Les molécules couramment utilisées sont la doxorubicine et le carboplatine.

Mettre en place un traitement – La chimiothérapie

## Autres traitements

Inhibiteurs des COX-2

L'étude de Doré, Lanthier, et Sirois, 2003 a montré que les tumeurs mammaires et particulièrement les tumeurs malignes expriment des COX-2, il serait donc potentiellement intéressant d'utiliser des inhibiteurs des récepteurs des COX-2 en association avec la chimiothérapie ou en traitement palliatif bien qu'aucune étude clinique n'ait validé l'efficacité de ce type de traitement. Le piroxicam peut être administré à 0,3mg/kg PO SID.

Mettre en place un traitement – Les AINS COX-sélectifs

Les thérapies adjuvantes présentées par la suite sont encore pour certaines au stade d'expérimentation.

Desmopressine (1-deamino-8-D-arginine vasopressine)

Le mécanisme anti-tumoral de cette molécule n'est pas encore entièrement connu. Son administration intra-veineuse induit un relargage rapide de facteurs de Von Willebrand dans la circulation. Celui-ci aurait un rôle de prévention dans la dissémination des cellules tumorales libérées lors de la chirurgie et un rôle inhibiteur sur le développement des métastases au niveau des nœuds lymphatiques et des poumons.

Des études ont montré que la durée de survie est augmentée pour les chiennes ayant reçu une injection de desmopressine à 1µg/kg IV 30 minutes avant la chirurgie et 24 heures après celle-ci. (Hermo et al. 2008)

Thérapies hormonales

La gosereline est un agoniste de l'hormone permettant la libération d'une hormone lutéinisante (LHRH).

Cette hormone est intéressante dans le cadre de tumeurs mammaires hormono-dépendantes. Une dose de 60 µg/kg administrée tous les 21 jours pendant 12 mois a permis de faire diminuer les taux hormonaux d'œstradiol et progestérone à des valeurs d'anœstrus, et de réduire la taille de la tumeur. (Lombardi et al. 1999)

# 8. PROPOSER UN PRONOSTIC AUX PROPRIETAIRES

Etablir un pronostic

Il existe des facteurs pronostiques négatifs qui assombrissent l'avenir de l'animal.

- **L'âge**

- **La taille de la tumeur.** Il existe une corrélation entre la taille de la tumeur et la médiane de survie. Il y a un lien important à retenir entre la taille de la tumeur et le caractère malin de celle-ci. Les tumeurs mammaires malignes ont un Ki67 (coefficient de prolifération) plus élevé que les tumeurs bénignes or l'étude de E. Ferreira et al montre que les tumeurs de grande taille présentent un Ki67 plus élevé que les tumeurs de petite taille donc il y a une **corrélation entre la taille de la tumeur et le caractère malin** de celle-ci.

- **Le stade clinique de la tumeur**. Un stade clinique V est associé à une médiane de survie de 6 mois.

- **Le type histopathologique de la tumeur**. Les sous-types histologiques n'ont pas tous la même agressivité. (RASOTTO et al. 2017)

En effet parmi ceux les plus agressifs, nous pouvons citer :

- Les carcinomes solides avec une médiane de survie de 8 mois
- Les comédocarcinomes avec une médiane de survie de 14 mois
- Les carcinomes anaplasiques avec une médiane de survie de 3 mois.

  Ces sous-types présentent de plus des taux de métastases élevés entre 65% et 88%.

- **Le grade**. Un grade III est associé à une médiane de survie de 6 mois. (RASOTTO et al. 2017)

- **Le comportement clinique de la tumeur**
  - L'invasion locale et la fixation au plan sous-jacent sont associées à un mauvais pronostic.
  - L'ulcération locale est elle aussi compatible avec un processus malin.

- **Invasion métastatique des nœuds lymphatiques** au moment de la chirurgie
- **Métastases à distance** au moment de la chirurgie (*Tableau 6*)

| Métastases à distance | Médiane de survie |
|---|---|
| **Présence** | 5 mois |
| **Absence** | 28 mois |

Tableau 6 : Médiane de survie en fonction du bilan d'extension à distance (Philibert et al. 2003)

- **L'expression des récepteurs aux hormones** (progestérone et œstrogènes). La diminution de l'expression de ces récepteurs est corrélé avec un processus malin et donc un pronostic de survie plus sombre.

- **Une expression des Cox-2 importante** est associée à un temps de survie diminué. Les COX 1 et COX 2 sont exprimées par les tumeurs mammaires. Les COX 1 sont le plus souvent présents au sein des tissus sains et ont un rôle de régulation des fonctions physiologiques. Les COX 2 quant à eux sont le plus souvent absents des cellules normales et peuvent être induits par des facteurs de croissance, des réponses inflammatoires, des oncogènes... **L'expression des COX 2 est plus fréquente et plus importante dans le cas de tumeur maligne et est associée à un plus faible pronostic**.

- Si la **densité de la microcirculation** est importante, le risque de récidive locale augmente.

- L'expression du gène p53 et cerB2 est elle aussi corrélée à un processus malin associé à un pronostic de survie sombre.

# 9. CAS PARTICULIER : LE CARCINOME MAMMAIRE INFLAMMATOIRE

## Généralités

Il s'agit d'une tumeur rare, localement **très agressive** et présentant un **potentiel de prolifération et métastatique très important.** Il est caractérisé d'un point de vue histologique par l'infiltration massive des vaisseaux lymphatiques du derme.

Les carcinomes mammaires inflammatoires représentent 7,6% des tumeurs mammaires chez la chienne.

Il existe 2 formes cliniques :

- Carcinome mammaire inflammatoire primaire : aucun antécédent de nodule mammaire
- Carcinome mammaire inflammatoire secondaire
  Post-chirurgical
  Non post-chirurgical

## Présentation clinique

Les signes d'appel sont de **l'œdème, érythème, ulcération, douleur, chaleur** des mamelles.

Un œdème des membres peut être secondaire à une extension tumorale lymphatique engendrant une infiltration et occlusion lymphatique (*Figure 7*)

Il est important de faire le diagnostic différentiel avec un mastocytome ou une dermatite compte tenu du caractère très inflammatoire de la zone atteinte.

Figure 7 : Aspect macroscopique d'un carcinome mammaire inflammatoire
(Clemente, Pérez-Alenza, et Peña 2010)

Cette forme de carcinome apparaît le plus souvent pendant la phase lutéale lors de laquelle la concentration en progestérone est maximale. De plus les concentrations tissulaires en hormones stéroïdiennes sont plus élevées lors de carcinome inflammatoire que lors de tumeurs mammaires non inflammatoires.(Peña et al. 2003)

Il ne s'agit pas d'un sous-type histologique, beaucoup de sous-types histologiques de carcinomes de haut grade peuvent évoluer vers ce phénotype inflammatoire.

Les carcinomes mammaires inflammatoires présentent un pattern métastatique différent des autres tumeurs mammaires. Des métastases sont fréquemment présentes au moment du diagnostic, localisées au niveau des nœuds lymphatiques et des poumons mais aussi au niveau de la **vessie et du tractus reproducteur**. Les métastases du foie, des reins et des os sont plus rares. (Clemente, Pérez-Alenza, et Peña 2010).

## Examens complémentaires

Il est indiqué d'évaluer les facteurs de coagulation car les carcinomes mammaires inflammatoires sont souvent associés à des CIVD.

## Traitement

Compte tenu du caractère très invasif de ce type de tumeur, la chirurgie n'est pas recommandée. Un traitement à base d'anti-COX-2 (piroxicam 0,3 mg/kg SID) associé à de la chimiothérapie peut être initié. (Clemente et al. 2009)

## Pronostic

Le pronostic est très sombre. La médiane de survie après le diagnostic avec la mise en place d'une chimiothérapie est d'environ **60 jours contre 35 jours** avec uniquement un traitement palliatif (piroxicam ou prednisolone et antibiotiques). (Clemente et al. 2009)

Cependant l'étude de de M. Souza et al. 2009, rapporte des médianes de survie plus importantes (185 jours) avec un traitement uniquement à base de piroxicam qu'avec de la chimiothérapie. L'étude portant sur un petit nombre d'individus est à relativiser mais il est certain que le piroxicam apporte un effet bénéfique sur les durées de survie associé ou non à une chimiothérapie.

La radiothérapie et les inhibiteurs des tyrosines kinases peuvent aussi être intéressantes.

La démarche de prise en charge diagnostique et thérapeutique est résumée dans le schéma bilan ci-dessous. Il ne s'agit pas d'une « recette » à suivre mais d'un outil sur lequel s'appuyer qui illustre les informations énoncées ci-dessus. (*Figure 8*)

# 10. Schéma bilan

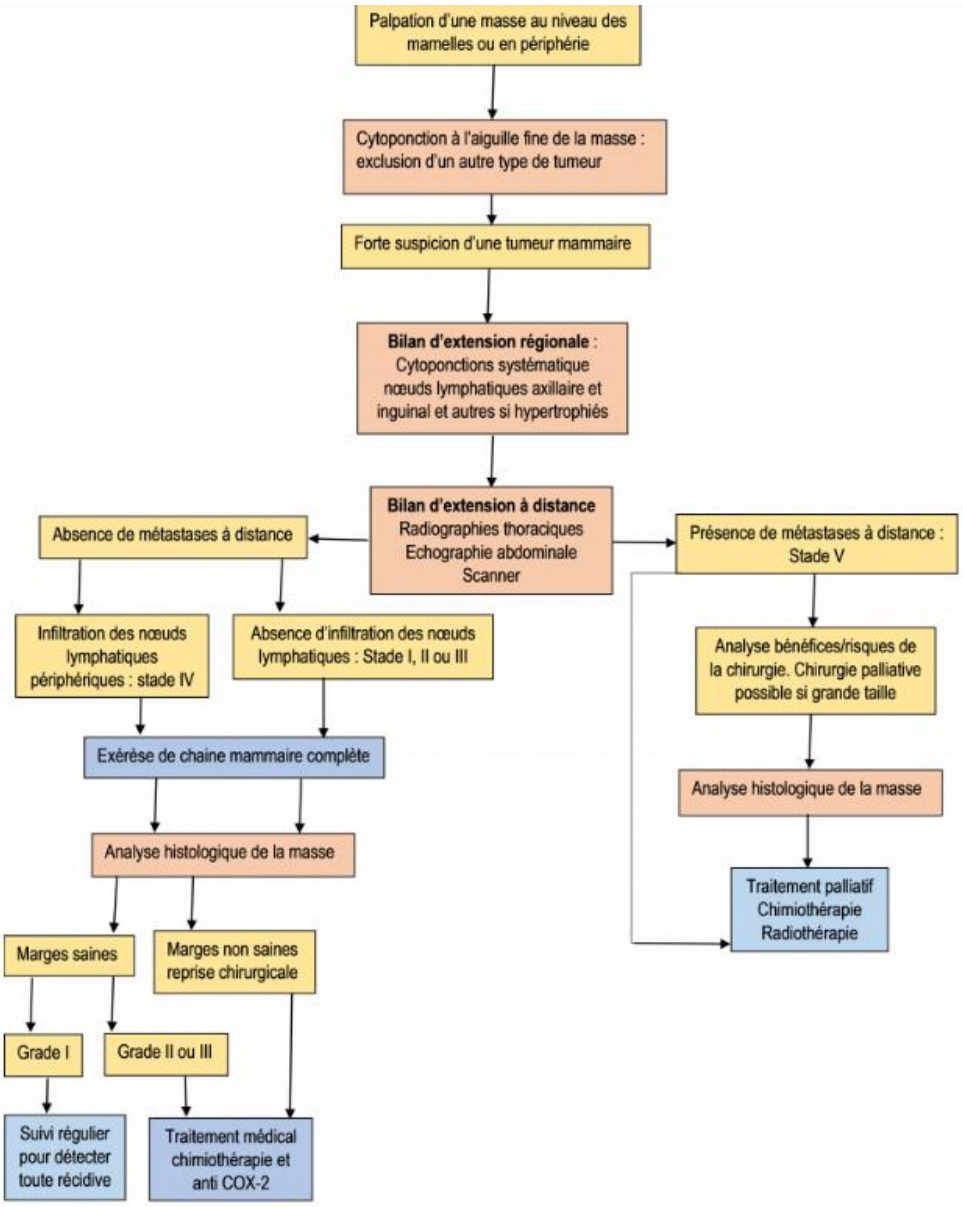


Figure 8 : Schéma d'aide à la prise en charge d'une tumeur mammaire chez la chienne (hors carcinome mammaire inflammatoire)

**CARLIER Julie**

# TITRE : IMPLEMENTATION D'UN SITE WEB D'AIDE A LA PRISE EN CHARGE DE L'ANIMAL ATTEINT DE CANCER POUR LE VETERINAIRE PRATICIEN : ETUDE BIBLIOGRAPHIQUE ET REALISATION DE MONOGRAPHIES DES PRINCIPAUX CANCERS DU CHIEN

**Thèse d'Etat de Doctorat Vétérinaire :** Lyon, *soutenance le 7 novembre 2019*

## RESUME :

Ce travail a permis de réaliser les monographies des principaux cancers du chien disponibles sur un site internet de cancérologie, créé en 2017 par Audrey BRUNET, à destination des vétérinaires praticiens. Le site internet est sécurisé par le numéro et le mot de passe ordinal du vétérinaire souhaitant le consulter.

Les tumeurs du chien traitées sont : le lymphome multicentrique, le mastocytome cutané, le lymphome cutané, les tumeurs de la cavité buccale, les tumeurs intestinales, les tumeurs périanales, l'ostéosarcome appendiculaire, les sarcomes des tissus mous, l'hémangiosarcome splénique et les tumeurs mammaires.

Chaque page traite de la démarche diagnostique et thérapeutique et apporte des éléments pronostiques pour aider le vétérinaire généraliste dans son discours auprès du propriétaire.

Le site est disponible via le lien suivant : http://animal-cancero-veterinaire.vetagro-sup.fr/

## MOTS CLES :

- Cancer
- Chien
- Diagnostic
- Site internet
- Pronostic

## JURY :

| | |
|---|---|
| Président : | Monsieur le Professeur Jean-Yves BLAY |
| 1er Assesseur : | Madame le Professeur Frédérique PONCE |
| 2ème Assesseur : | Monsieur le Docteur Antonin TORTEREAU |
| Membre invité : | Monsieur le Docteur Gabriel CHAMEL |

## DATE DE SOUTENANCE : 7 novembre 2019