VETAGRO SUP
CAMPUS VETERINAIRE DE LYON

Année 2020 - Thèse n°116

ETUDE D'UNE RETINOPATHIE DANS UN GROUPE DE FENNECS (VULPES ZERDA) ELEVES EN CAPTIVITE

THESE

Présentée à l'UNIVERSITE CLAUDE-BERNARD - LYON I
(Médecine - Pharmacie)
et soutenue publiquement le 16 Décembre 2020
pour obtenir le grade de Docteur Vétérinaire

par

FERHADIAN Marion

VETAGRO SUP
CAMPUS VETERINAIRE DE LYON

Année 2020 - Thèse n°116

ETUDE D'UNE RETINOPATHIE DANS UN GROUPE DE FENNECS (VULPES ZERDA) ELEVES EN CAPTIVITE

THESE

Présentée à l'UNIVERSITE CLAUDE-BERNARD - LYON I
(Médecine - Pharmacie)
et soutenue publiquement le 16 Décembre 2020
pour obtenir le grade de Docteur Vétérinaire

par

FERHADIAN Marion

Liste des Enseignants du Campus Vétérinaire de Lyon *(01-09-2019)*

ABITBOL	Marie	DEPT-BASIC-SCIENCES	Professeur
ALVES-DE-OLIVEIRA	Laurent	DEPT-BASIC-SCIENCES	Maître de conférences
ARCANGIOLI	Marie-Anne	DEPT-ELEVAGE-SPV	Professeur
AYRAL	Florence	DEPT-ELEVAGE-SPV	Maître de conférences
BECKER	Claire	DEPT-ELEVAGE-SPV	Maître de conférences
BELLUCO	Sara	DEPT-AC-LOISIR-SPORT	Maître de conférences
BENAMOU-SMITH	Agnès	DEPT-AC-LOISIR-SPORT	Maître de conférences
BENOIT	Etienne	DEPT-BASIC-SCIENCES	Professeur
BERNY	Philippe	DEPT-BASIC-SCIENCES	Professeur
BONNET-GARIN	Jeanne-Marie	DEPT-BASIC-SCIENCES	Professeur
BOULOCHER	Caroline	DEPT-BASIC-SCIENCES	Maître de conférences
BOURDOISEAU	Gilles	DEPT-ELEVAGE-SPV	Professeur
BOURGOIN	Gilles	DEPT-ELEVAGE-SPV	Maître de conférences
BRUYERE	Pierre	DEPT-BASIC-SCIENCES	Maître de conférences
BUFF	Samuel	DEPT-BASIC-SCIENCES	Maître de conférences
BURONFOSSE	Thierry	DEPT-BASIC-SCIENCES	Professeur
CACHON	Thibaut	DEPT-AC-LOISIR-SPORT	Maître de conférences
CADORÉ	Jean-Luc	DEPT-AC-LOISIR-SPORT	Professeur
CALLAIT-CARDINAL	Marie-Pierre	DEPT-ELEVAGE-SPV	Maître de conférences
CAROZZO	Claude	DEPT-AC-LOISIR-SPORT	Maître de conférences
CHABANNE	Luc	DEPT-AC-LOISIR-SPORT	Professeur
CHALVET-MONFRAY	Karine	DEPT-BASIC-SCIENCES	Professeur
DE BOYER DES ROCHES	Alice	DEPT-ELEVAGE-SPV	Maître de conférences
DELIGNETTE-MULLER	Marie-Laure	DEPT-BASIC-SCIENCES	Professeur
DJELOUADJI	Zorée	DEPT-ELEVAGE-SPV	Maître de conférences
ESCRIOU	Catherine	DEPT-AC-LOISIR-SPORT	Maître de conférences
FRIKHA	Mohamed-Ridha	DEPT-ELEVAGE-SPV	Maître de conférences
GALIA	Wessam	DEPT-ELEVAGE-SPV	Maître de conférences
GILOT-FROMONT	Emmanuelle	DEPT-ELEVAGE-SPV	Professeur
GONTHIER	Alain	DEPT-ELEVAGE-SPV	Maître de conférences
GRANCHER	Denis	DEPT-BASIC-SCIENCES	Maître de conférences
GREZEL	Delphine	DEPT-BASIC-SCIENCES	Maître de conférences
HUGONNARD	Marine	DEPT-AC-LOISIR-SPORT	Maître de conférences
JANKOWIAK	Bernard	DEPT-ELEVAGE-SPV	Maître de conférences
JOSSON-SCHRAMME	Anne	DEPT-BASIC-SCIENCES	Maître de conférences
JUNOT	Stéphane	DEPT-AC-LOISIR-SPORT	Maître de conférences
KODJO	Angeli	DEPT-ELEVAGE-SPV	Professeur
KRAFFT	Emilie	DEPT-AC-LOISIR-SPORT	Maître de conférences
LAABERKI	Maria-Halima	DEPT-ELEVAGE-SPV	Maître de conférences
LAMBERT	Véronique	DEPT-BASIC-SCIENCES	Maître de conférences
LE GRAND	Dominique	DEPT-ELEVAGE-SPV	Professeur
LEBLOND	Agnès	DEPT-AC-LOISIR-SPORT	Professeur
LEDOUX	Dorothée	DEPT-ELEVAGE-SPV	Maître de conférences
LEFEBVRE	Sébastien	DEPT-BASIC-SCIENCES	Maître de conférences
LEFRANC-POHL	Anne-Cécile	DEPT-BASIC-SCIENCES	Maître de conférences
LEGROS	Vincent	DEPT-ELEVAGE-SPV	Maître de conférences
LEPAGE	Olivier	DEPT-AC-LOISIR-SPORT	Professeur
LOUZIER	Vanessa	DEPT-BASIC-SCIENCES	Professeur
MARCHAL	Thierry	DEPT-AC-LOISIR-SPORT	Professeur
MOISSONNIER	Pierre	DEPT-AC-LOISIR-SPORT	Professeur
MOUNIER	Luc	DEPT-ELEVAGE-SPV	Professeur
PEPIN	Michel	DEPT-BASIC-SCIENCES	Professeur
PIN	Didier	DEPT-AC-LOISIR-SPORT	Professeur
PONCE	Frédérique	DEPT-AC-LOISIR-SPORT	Professeur
PORTIER	Karine	DEPT-AC-LOISIR-SPORT	Professeur
POUZOT-NEVORET	Céline	DEPT-AC-LOISIR-SPORT	Maître de conférences
PROUILLAC	Caroline	DEPT-BASIC-SCIENCES	Maître de conférences
REMY	Denise	DEPT-AC-LOISIR-SPORT	Professeur
RENE MARTELLET	Magalie	DEPT-ELEVAGE-SPV	Maître de conférences
ROGER	Thierry	DEPT-BASIC-SCIENCES	Professeur
SABATIER	Philippe	DEPT-ELEVAGE-SPV	Professeur
SAWAYA	Serge	DEPT-BASIC-SCIENCES	Maître de conférences
SCHRAMME	Michael	DEPT-AC-LOISIR-SPORT	Professeur
SERGENTET	Delphine	DEPT-ELEVAGE-SPV	Professeur
THIEBAULT	Jean-Jacques	DEPT-BASIC-SCIENCES	Maître de conférences
THOMAS-CANCIAN	Aurélie	DEPT-AC-LOISIR-SPORT	Maître de conférences
TORTEREAU	Antonin	DEPT-AC-LOISIR-SPORT	Maître de conférences
VIGUIER	Eric	DEPT-AC-LOISIR-SPORT	Professeur
VIRIEUX-WATRELOT	Dorothée	DEPT-AC-LOISIR-SPORT	Maître de conférences
ZENNER	Lionel	DEPT-ELEVAGE-SPV	Professeur

REMERCIEMENTS AU JURY

A Monsieur le Professeur Alain CALENDER
De l'université Claude BERNARD Lyon 1, Faculté de médecine de Lyon
Qui nous a fait l'honneur de présider notre jury de thèse.
Respectueux hommages.

A Madame la Professeure Marie ABITBOL
De Vetagro Sup, campus vétérinaire de Lyon
Pour nous avoir fait l'honneur d'encadrer ce travail.
Pour sa disponibilité, sa gentillesse, sa patience et ses précieux conseils.
Sincères remerciements.

A Monsieur le Professeur Philippe BERNY
De Vetagro Sup, campus vétérinaire de Lyon
Pour nous avoir fait l'honneur de prendre part à notre jury de thèse.
Pour sa présence en toutes circonstances et son soutien inconditionnel.
Un immense merci.
.

Au Docteur Thierry PETIT
Vétérinaire au zoo de la Palmyre
Pour m'avoir proposé ce sujet de thèse et accompagné avec patience et bienveillance tout au long de ce travail

TABLE DES MATIERES

TABLE DES ANNEXES 11
TABLE DES FIGURES 13
TABLE DES TABLEAUX 17
LISTE DES ABREVIATIONS 19
INTRODUCTION 21
PREMIERE PARTIE : ETUDES BIBLIOGRAPHIQUES 23
I) LES AFFECTIONS RETINIENNES CHEZ LES CARNIVORES DOMESTIQUES 23
A. Description des atteintes rétiniennes 23
1) Rappels anatomiques de la rétine 23
2) Les atteintes rétiniennes 28
B. Affections héréditaires 33
1) L'anomalie de l'œil du colley 33
2) Les dysplasies rétiniennes d'origines héréditaires 34
3) L'atrophie rétinienne progressive généralisée du chien 36
4) La dystrophie de l'épithélium pigmenté rétinien 39
5) La rétinopathie multifocale canine 40
6) L'atrophie rétinienne progressive chez le chat 42
C. Rétinopathies acquises 44
1) Origine infectieuse et parasitaire 44
2) Le syndrome de dégénérescence rétinienne soudaine (SARD) 47
3) Origine immunitaire 48
4) Hypertension artérielle 49
5) Rétinopathie diabétique 50
6) Rétinopathies toxiques 50
7) Les rétinopathies carentielles 53
8) Les rétinopathies d'origine néoplasique 55
II) ETUDE BIBLIOGRAPHIQUE DE *VULPES ZERDA* 58
A. Mode de vie et adaptation à la captivité 58
B. La nutrition 60
C. La reproduction 61
D. Les affections recensées chez les fennecs 61
1) Maladies parasitaires et infectieuses 62
2) Maladies non infectieuses 63
3) Affections oculaires 64

DEUXIEME PARTIE : ETUDE EXPERIMENTALE 65
I) BUT DE L'ETUDE 65
II) MATERIEL ET METHODES 65
A. Animaux et parcs 65
B. Recueil des informations et prélèvements 66
C. Arbres généalogiques 66
D. Examens de caractérisation de l'affection oculaire 67
1) Examen ophtalmologique 67
2) Examens complémentaires 68
E. Analyses sanguines 69
F. Anatomopathologie et histologie 69
E. Questionnaire 70
1) Identité du parc et nombre de fennecs présents 70
2) Description des enclos et de l'environnement de vie 70
3) Informations sur le régime alimentaire 70
4) Informations sur le suivi vétérinaire 70
III) RESULTATS 70
A. Etude de la rétinopathie des fennecs du zoo de la Palmyre 70
1) Animaux 70
2) Etude ophtalmologique 71
3) Examens complémentaires 76
4) Arbre généalogique 80
B. Etude par questionnaire des fennecs en captivité 83
1) Description de l'environnement 83
2) Alimentation 85
3) Maladies et traitements fréquents 88
DISCUSSION 91
I) BIAIS ET MANQUES 91
A. Taille et représentativité de l'échantillon 91
B. Analyse généalogique 91
C. Suivi ophtalmologique 92
D. Dosages sanguins 93
II) RESULTATS OBTENUS 94
A. Une rétinopathie acquise d'origine environnementale ? 94
1) Une origine alimentaire ? 94
2) Une mise en cause de l'éclairage ? 95

B. Une rétinopathie d'origine héréditaire ? 95
III) PERSPECTIVES 96
CONCLUSION 99
BIBLIOGRAPHIE 101
ANNEXES 105

TABLE DES ANNEXES

Annexe 1 Questionnaire sur la gestion des fennecs en captivité dans les institutions zoologiques françaises 105

Annexe 2 Résumé des examens ophtalmologiques réalisés sur les fennecs du zoo de la Palmyre entre 2011 et 2018..... 108

Annexe 3 Examens électrorétinographiques des fennecs 5279 et 5251..... 109

TABLE DES FIGURES

Figure 1 Les différentes couches de la rétine 24

Figure 2 Schéma du fond d'œil d'un chien 26

Figure 3 Aspect normal d'un fond d'œil d'un chien adulte avec un iris brun clair 27

Figure 4 Aspect normal de la papille d'un chien adulte 27

Figure 5 Aspect normal du fond d'œil d'un Golden retriever 27

Figure 6 Aspect normal du fond d'œil d'un chat européen adulte 28

Figure 7 Plis et rosettes en région du tapis chez un cocker américain souffrant de dysplasie rétinienne multifocale 29

Figure 8 Dysplasie rétinienne géographique chez un chiot 29

Figure 9 Dysplasie rétinienne totale avec décollement rétinien congénital chez un chiot Labrador 30

Figure 10 Atrophie rétinienne progressive chez un Colley 31

Figure 11 Dégénérescence rétinienne à un stade modérément avancé dans un cas d'atrophie rétinienne progressive chez un Teckel de 4 ans 31

Figure 12 Aspect caractéristique des hémorragies de la rétine selon leur localisation 32

Figure 13 Hémorragie pré rétinienne 32

Figure 14 Hémorragie intra rétinienne 33

Figure 15 Hypoplasie choroïdienne chez un Colley à poils longs 34

Figure 16 Dysplasie multifocale chez un springer Galois 35

Figure 17 Zone non tapétal du fond d'œil chez un chien atteint d'une GPRA à un stade avancé 37

Figure 18 Fond d'œil d'un Cocker anglais de cinq ans souffrant d'une dystrophie de l'EPR à un stade avancé 40

Figure 19 Rétinopathie multifocale caractéristique d'un Coton de Tuléar 41

Figure 20 Fond d'œil d'un chat Abyssin de six ans homozygote muté pour la dégénérescence cône/bâtonnet d'origine héréditaire 43

Figure 21 Cicatrices de choriorétinite avec décoloration de la papille secondaires à la maladie de Carré 44

Figure 22 Choriorétinite cicatricielle (inactive) d'origine inconnue 45

Figure 23 Choriorétinite secondaire à une péritonite infectieuse féline chez un chat. 45

Figure 24 Lésions de décollement rétinien partiel secondaire à une cryptococcose chez un chat 47

Figure 25 SARD chez un épagneul Breton âgé de sept ans 48

Figure 26 Fond d'œil d'un chat présentant de l'hypertension systémique..... 49

Figure 27 Fond d'œil d'un chat avant et après sept jours de traitement à la fluoroquinolone 51

Figure 28 Dégénérescence rétinienne au stade terminal chez un chat persan traité à l'enrofloxacine per os sur une longue période à la dose de 10 mg/kg/jour 51

Figure 29 Fond d'œil de deux chiens suspectés d'intoxication à l'ivermectine..... 52

Figure 30 Fond d'œil d'un cocker spaniel avec un niveau de vitamine E circulant très faible, présentant un déficit visuel..... 54

Figure 31 Fond d'œil au stade 2 d'un chat qui présente une carence en taurine 55

Figure 32 Mélanome choroïdien chez un chien adulte..... 56

Figure 33 Infarcis secondaires à des métastases d'un carcinome pulmonaire chez un chat de 13 ans 57

Figure 34 Multiples hémorragies rétiniennes chez un chien de 10 ans atteint d'un lymphome à cellules B..... 57

Figure 35 Photo d'un Fennec (Vulpes zerda) 58

Figure 36 Photo de l'enclos extérieur des fennecs au zoo d'Heidelberg en Allemagne 59

Figure 37 Photo d'un examen ophtalmologique par biomicroscopie..... 67

Figure 38 Photo d'un examen ophtalmologique par ophtalmoscopie indirecte 68

Figure 40 Photographie de fond d'œil du fennec 7405 73

Figure 39 Photographie de fond d'œil du fennec 4404 73

Figure 41 Photographie de fond d'œil du fennec 7702 73

Figure 42 Photographie de d'œil du fennec 5783 73

Figure 43 Photographie de fond d'œil du fennec 8170 73

Figure 44 Photographie de fond d'œil du fennec 7405 73

Figure 45 Photographie d'un œil du fennec 7701 74

Figure 46 Photographie du fennec 5279..... 75

Figure 47 Evolution du fond d'œil gauche du fennec 7115 75

Figure 48 Evolution du fond d'œil gauche du fennec 7521 76

Figure 49 Image échographique de l'œil droit du fennec 5251 77

Figure 50 Arbre généalogique des fennecs du Zoo de la Palmyre de 2010 à 2018 82

Figure 52 Photo de l'enclos extérieur du zoo du bassin d'Arcachon 84

Figure 51 Photo de l'enclos extérieur du zoo de la Barben 84

Figure 53 Aménagement de l'enclos intérieur du zoo de la Flèche 85

Figure 54 Aménagement de l'enclos intérieur du zoo de bassin d'Arcachon 85

Figure 55 Répartition des affections recensées 88

Figure 56 Photo du fond d'œil droit d'un fennec du zoo de la Flèche 90

TABLE DES TABLEAUX

Tableau I Gènes et mutations identifiées impliqués dans les dysplasies rétiniennes canines 35

Tableau II Gènes et mutations identifiées impliqués dans les différentes formes d'atrophie rétinienne progressive canine.....37

Tableau III Gènes et mutations identifiées impliqués dans les rétinopathies multifocales.....41

Tableau IV Gènes et mutations identifiées impliqués dans les atrophies rétiniennes félines 43

Tableau V Mesure des pressions intraoculaires des fennecs examinés en 2016.....78

Tableau VI Dosage sanguin de taurine de fennecs examinés en 2014.....79

Tableau VII Dosage sanguin de vitamine E de fennecs examinés en 2016.....80

Tableau VIII Glycémie de fennecs examinés en 2016 80

Tableau IX Ration d'un fennec au zoo d'Amnéville 86

Tableau X Ration d'un fennec au zoo du bassin d'Arcachon 86

Tableau XI Ration d'un fennec au zoo de la Barben.....87

Tableau XII Ration d'un fennec au zoo de la Palmyre 87

Tableau XIII Composition des rations de différents zoos 88

Tableau XIV Composition des rations de différents zoos et comparaison avec la littérature.94

LISTE DES ABREVIATIONS

ACTH *Adreno corticotropic hormone*

CAdV *Canine adenovirus*

CD *Cone dysplasia*

CDV *Canine distemper virus*

CMR *Canine multifocal retinopathy*

CPRA *Central progressive retinal atrophy*

CSNB *Congenital stationary night blindness*

DHPP Dermatite par hypersensibilité aux piqures de puces

EPR épithélium pigmentaire rétinien

ERD *Early retinal degeneration*

ERG Electrorétinogramme

FIV *Feline immunodefiscience virus*

GPRA *Generalized progressive retinal atrophy*

mmHg millimètres de mercure

OD Œil droit

OG Œil gauche

PD *Photoreceptor dysplasia*

PIF Péritonite infectieuse féline

PIO Pression intra oculaire

PR Photorécepteur

PRA *Progressive retinal atrophy*

PRCD *Progressive rod-cone degeneration*

PUPD polyurie polydypsie

RCD *Rod-cone dysplasia*

RPED *Retinal pigment epithelium dystrophia*

SARD *Sudden acquired retinal degeneration*

UICN Union internationale pour la conservation de la nature

INTRODUCTION

L'œil est un organe sensoriel constitué de tissus extrêmement spécialisés et fragiles. Le globe oculaire est formé de trois tuniques. La tunique externe est une structure fibreuse qui comporte la sclère et la cornée, jouant le rôle de squelette de l'œil. L'iris, les corps ciliaires et la choroïde constituent la tunique vasculaire. L'ultime tunique du globe est une tunique nerveuse : la rétine. Chez toutes les espèces animales, ces structures peuvent être touchées de manière indépendante ou concomitante par des affections acquises ou héréditaires.

Les consultations ophtalmologiques occupent une place importante dans le quotidien des vétérinaires cliniciens, car les atteintes oculaires ou une baisse de l'acuité visuelle sont souvent remarquées par les propriétaires d'animaux domestiques, en particulier les propriétaires de chiens, de chats ou d'équidés. En revanche, les troubles de la vision peuvent avoir des signes plus frustres chez des animaux sauvages captifs. Ce fut le cas au sein du zoo de la Palmyre, où a été mise en évidence une affection rétinienne chez plusieurs fennecs élevés au sein du parc. Après l'observation de quelques animaux semblant présenter un déficit visuel marqué, des examens ont été conduits sur une petite cohorte d'animaux. C'est cette cohorte d'une vingtaine de fennecs que nous avons étudié au cours de cette thèse.

Notre travail a porté sur la rétinopathie des fennecs du zoo de la Palmyre ainsi que sur l'étude des conditions d'hébergement et d'élevage des fennecs dans différents parcs français. Dans une première partie, bibliographique, après une description des rétinopathies canines et félines, leur expression clinique et leur étiologie, nous avons présenté l'espèce *Vulpes zerda* (le fennec) sur laquelle a porté notre étude.
Dans une seconde partie, expérimentale, nous avons présenté notre travail de recherche qui a porté sur la caractérisation clinique, ophtalmologique et génétique de l'atteinte oculaire rencontrée chez les fennecs élevés au sein du zoo de la Palmyre, ainsi que sur les conditions actuelles d'élevage de cette espèce, dans les parcs zoologiques français.

.

PREMIERE PARTIE : ETUDES BIBLIOGRAPHIQUES

De manière à faciliter la lecture de la partie bibliographique de ce manuscrit, nous l'avons volontairement rédigé en grande partie au présent, bien que l'usage veuille qu'elle soit habituellement rédigée au passé. Nous nous sommes cependant conformés à l'usage pour la partie expérimentale de ce manuscrit.

I) LES AFFECTIONS RETINIENNES CHEZ LES CARNIVORES DOMESTIQUES

A. Description des atteintes rétiniennes

1) Rappels anatomiques de la rétine

La rétine constitue la tunique nerveuse de l'œil. Elle est la tunique la plus interne, et a un rôle de transduction de la lumière en signal nerveux. En simplifiant, on peut décrire la rétine comme étant constituée de trois types de neurones : des photorécepteurs relaient le signal visuel par le biais des cellules bipolaires et des cellules ganglionnaires rétiniennes (G Chaudieu, Molon-Noblot 2004 ; Lotito 2017). En réalité, on distingue 10 couches, de l'extérieur vers l'intérieur (Figure 1) :

1- l'épithélium pigmentaire rétinien (EPR) ;

2- la couche de photorécepteurs (PR) ;

3- la membrane limitante externe ;

4- la couche granuleuse externe ;

5- la couche plexiforme externe ;

6- la couche granuleuse interne ;

7- la couche plexiforme interne ;

8- la couche des cellules ganglionnaires rétiniennes ;

9- la couche des fibres nerveuses ;

10- la membrane limitante interne ;

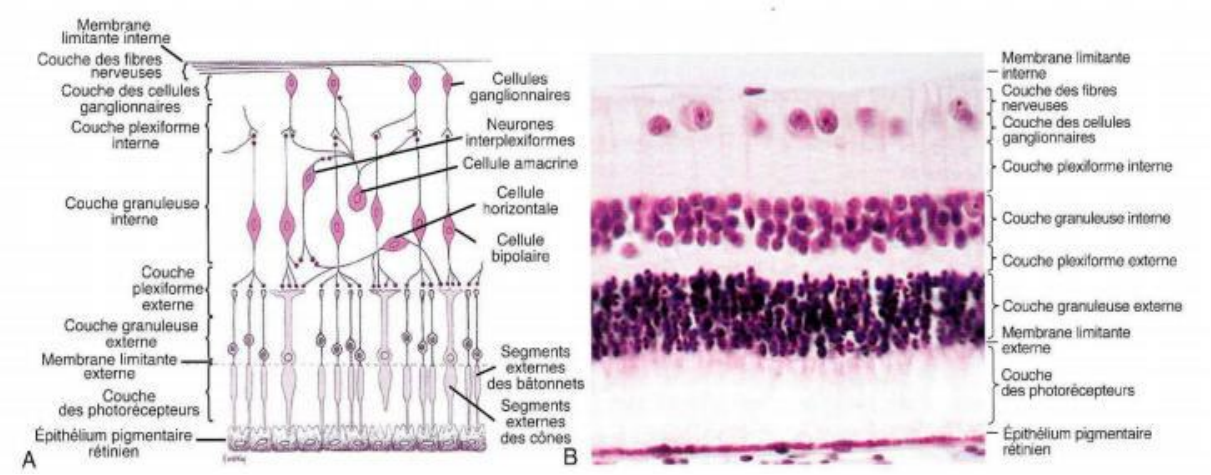

Figure 1 Les différentes couches de la rétine

A, Plan des couches de la rétine. Les 10 couches de cellules ou de synapses sont indiquées. B, Photographie en microscopie optique montrant toute l'épaisseur de la rétine avec l'architecture correspondant aux couches indiquées en A.

Source: Lotito 2017

a. L'épithélium pigmentaire rétinien

Il s'agit de la couche la plus externe de la rétine, faisant face à la choroïde. Sa fonction principale réside dans le recyclage des pigments photosensibles des photorécepteurs. Il permet également le stockage de la vitamine A, qui est un composant essentiel des pigments visuels.

Chez les carnivores domestiques, on distingue une partie pigmentée, dans la zone non tapétale du fond d'œil et une partie non pigmentée au niveau du tapis.

Les pigments de mélanine de l'EPR pigmenté absorbent la lumière parasite et éliminent les radicaux libres. En revanche, l'absence de pigment au niveau de la zone tapétale permet à la lumière non absorbée par les photorécepteurs d'y être réfléchie et renvoyée vers ces mêmes photorécepteurs. Ce phénomène permet aux pigments visuels d'avoir une plus grande quantité de lumière captée et joue un rôle dans la vision crépusculaire (Lotito 2017 ; Ibanez 2016).

b. La rétine sensorielle

Les couches deux à dix constituent la rétine sensorielle, et permettent le traitement des signaux neuronaux, en transformant l'énergie lumineuse en énergie électrique, puis chimique, pour être transmise au cortex cérébral.

La **couche de photorécepteurs** contient les cellules visuelles principales de l'œil. Les cônes en sont une catégorie : ils fonctionnent en plein jour, lorsque la luminosité est importante, et permettent une bonne acuité visuelle ainsi que la perception des couleurs. Le deuxième type cellulaire, les bâtonnets, ont un rôle important lors de faible luminosité et permettent la détection des formes et des

mouvements (Gelatt 2014 ; Grahn et al. 2018 ; Lotito 2017). Les noyaux des photorécepteurs, rangés en 16 à 18 couches chez le chien, forment la **couche granuleuse externe**.

La **couche plexiforme externe** est constituée des axones des cônes et des bâtonnets, qui forment des synapses avec les processus dendritiques des cellules horizontales et bipolaires de la **couche granuleuse interne**. Cette dernière contient les corps cellulaires des cellules bipolaires, de Muller, amacrines et horizontales. L'ensemble de ces cellules jouent un rôle dans la modulation et l'intégration du signal (Gelatt 2014 ; Grahn et al. 2018).

Les cellules bipolaires sont les plus nombreuses et permettent la connexion entre les photorécepteurs et les cellules ganglionnaires.

Les cellules horizontales forment des synapses avec les photorécepteurs permettant d'intégrer les signaux et d'augmenter la sensibilité des contrastes et des couleurs.

La plupart des cellules amacrines ne possèdent pas d'axones, mais celles qui en ont forment des synapses avec les cônes et les bâtonnets et participent au mouvement, à la direction et à la sensibilité des contrastes.

Les cellules de Muller ont un rôle structurel important, mais ont également une fonction métabolique, de transport, dans la transduction du signal, mais aussi en tant que macrophages facultatifs, ou fibroblastes, capables d'inactiver des produits neurotoxiques (glutamate) et de synthétiser des cytokines. À la suite d'une lésion de la rétine, ces cellules ont également la possibilité de se dédifférencier en cellules souches qui pourront donner différents types de cellules rétiniennes (Grahn et al. 2018).

La couche plexiforme interne se compose des synapses des cellules bipolaires et cellules amacrines avec les cellules ganglionnaires internes (Gelatt 2014).

La **couche des cellules ganglionnaires** associe trois types de cellules ganglionnaires aux fonctions différentes et dont les axones se rejoignent pour former la couche de fibres nerveuses, ainsi que des cellules neurogliales et vaisseaux sanguins.

La **couche de fibres nerveuses** est d'épaisseur très variable et devient plus fine autour du disque optique. (Gelatt 2014)

c. La vascularisation de la rétine

La vascularisation de la rétine prend pour origine l'artère carotide externe chez les mammifères hors primates. Elle est très variable selon les espèces. Chez le chien, et le chat, celle-ci est dite holangiotique, c'est-à-dire que des artérioles et des capillaires issus du système artériel ciliaire présents à la surface de la rétine permettent un apport sanguin direct pour l'ensemble de ses structures internes (G Chaudieu, Molon-Noblot 2004 ; Rosolen 2013 ; Gould, McLellan 2014). Les vaisseaux choroïdiens eux, permettent l'approvisionnement des couches les plus externes, soit

à partir de la couche plexiforme externe. Le nombre de vaisseaux principaux varie en général entre trois et cinq pour les veines et entre 10 et 20 artérioles chez le chien (Gould, McLellan 2014).

d. Le fond d'œil

On peut apprécier la fonction rétinienne grâce à un examen ophtalmologique permettant la visualisation du fond d'œil. Celui-ci est défini par la superposition de plusieurs couches constituant le globe oculaire : la rétine, la choroïde et la sclère. L'examen du fond d'œil se fait par l'observation de quatre grands éléments : la tête du nerf optique, le tapis, la zone sans tapis et les vaisseaux rétiniens et choroïdiens lorsqu'ils sont visibles (Figure 2). Malgré une composition et un aspect macroscopique similaires chez les individus d'une même espèce, le fond d'œil présente des variations individuelles dépendant de la race, de la couleur et la longueur du poil, en particulier chez les chiens.

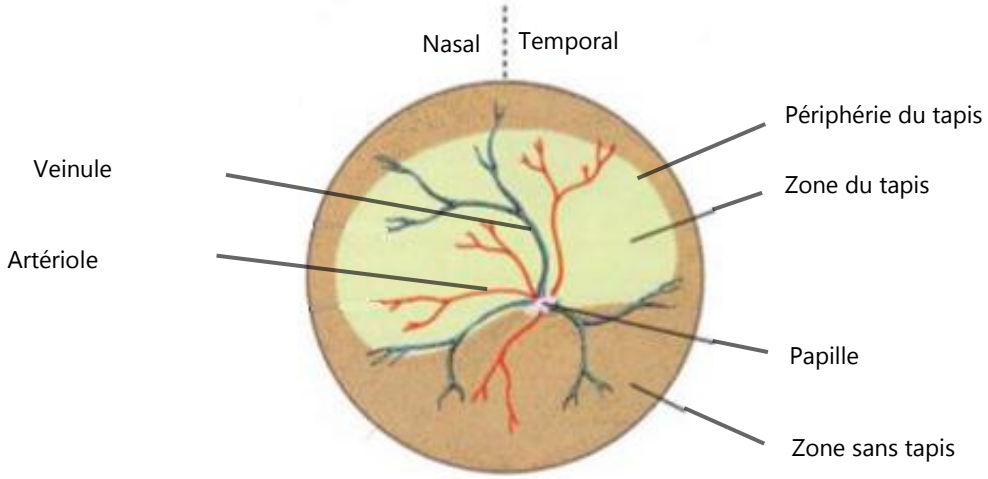

Figure 2 Schéma du fond d'œil d'un chien

D'après Ibanez 2016 ; Gould, McLellan 2014

Le tapis occupe la moitié la plus dorsale du fond d'œil, et apparaît coloré, avec des variations selon la robe de l'animal. En revanche, la corrélation entre la couleur du tapis et celle des poils est discutée par certaines études. Cette couleur et son intensité peut également varier selon l'épaisseur du tapis : lorsqu'il est aminci, il apparaît hyper réflectif.

La zone sans tapis occupe la moitié ventrale du fond d'œil et entoure le tapis dans la moitié dorsale. Ici, la corrélation ente la couleur de robe de l'individu et celle du fond d'œil semble plus établie. Par exemple, un chien couleur chocolat avec un iris jaune clair présente une zone sans tapis aux tons rouges (Figure 3) (Gould, McLellan 2014)

Figure 3 Aspect normal d'un fond d'œil d'un chien adulte avec un iris brun clair

La région sans tapis présente une coloration rougeâtre, en lien avec la couleur de l'iris

Source : Gould, McLellan 2014

La tête du nerf optique, ou papille, correspond à l'émergence du nerf otique depuis le pôle caudal de l'œil. Elle peut se situer en zone tapétale, non tapétale ou à la limite entre les deux. Elle peut être de forme , de couleur ou de taille variable selon l'espèce, la race ou même l'individu. Chez le chien, la papille apparait en général de couleur très pâle, de forme assez irrégulière, ovale ou triangulaire (Figure 4). On peut retrouver chez certains un anneau hyperréflectif autour, appelé « le cône » (Figure 5). Chez le chat en revanche, la tête du nerf optique est petite, plutôt ronde et de couleur foncée, entre le rose et le gris (Figure 6) (Ibanez 2016 ; Gould, McLellan 2014).

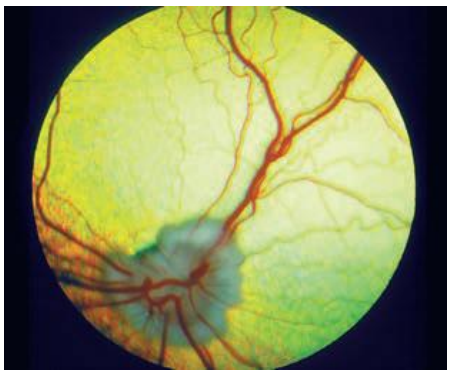

Figure 5 Aspect normal du fond d'œil d'un Golden retriever

On peut noter l'aspect irrégulier de la papille dû à la myélinisation du nerf optique, ainsi que l'anastomose des veines sur la papille.

Source : Gould, McLellan 2014

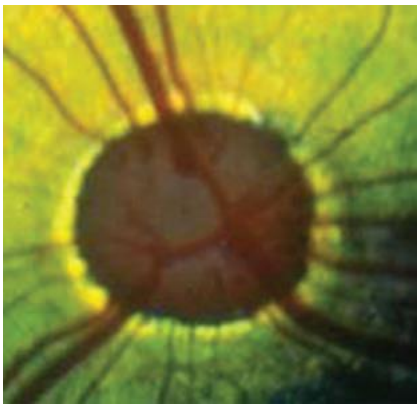

Figure 4 Aspect normal de la papille d'un chien adulte

L'anneau d'hyperréflectivité autour est appelé « cône ». C'est le seul cas d'hyperréflectivité physiologique.

Source : Gould, McLellan 2014

Figure 6 Aspect normal du fond d'œil d'un chat européen adulte

La tête du nerf optique apparaît ronde et bien nette, et il n'y a pas d'anastomose des veines à sa surface

Source : Gould, McLellan 2014

Les vaisseaux rétiniens sont les seuls composants visibles de la rétine. De multiples artérioles partent de la périphérie de la papille pour rayonner de façon centrifuge, et présentent un trajet plus tortueux et une couleur rouge plus claire que les veinules, et les artérioles majeures suivent le trajet des veines. Les veines principales, plus sombres et de diamètre plus important, convergent vers la papille. Elles sont rejointes par de plus petites veinules. Chez le chien, on peut observer une anastomose des veines rétiniennes au niveau de leur superposition avec la papille (Figure 4) que l'on n'a pas chez le chat (Figure 6) (Gelatt 2014 ; Gould, McLellan 2014).

2) Les atteintes rétiniennes

a. Définitions selon l'atteinte des structures

Les atteintes de la rétine sont diverses et peuvent affecter l'ensemble de ses couches à différents stades de développement.

- La **dysplasie rétinienne** est une anomalie de la différenciation des couches de la rétine. Elle se manifeste histologiquement par la formation de plis ou de rosettes, une dégénérescence de la neurorétine ou un décollement rétinien congénital. On distingue trois formes de dysplasie, selon la forme et l'évolution des lésions (G Chaudieu, Molon-Noblot 2004 ; Martinez 2004 ; Gould, McLellan 2014 ; Lotito 2017).
    - La dysplasie rétinienne focale ou multifocale : elle se manifeste par une ou plusieurs lésions linéaires, grisâtres, moins réflectives que le reste du tapis : les plis ou rosettes, secondaires à une hyperplasie focale de la couche granuleuse externe. Celles-ci sont généralement non évolutives au cours de la vie de l'animal, ou peuvent se démarquer davantage lorsque les plages de dysplasie deviennent hyperréflectives ou hyperpigmentées à la suite de leur dégénérescence (Figure 7).

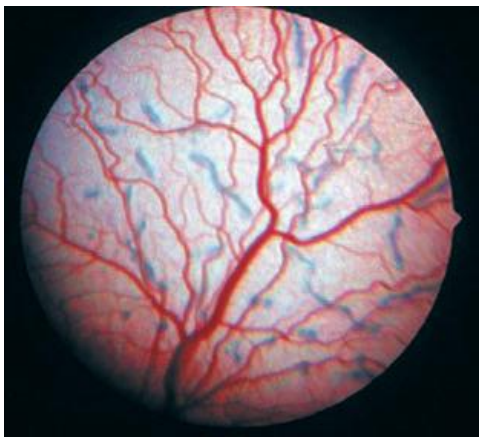

Figure 7 Plis et rosettes en région du tapis chez un cocker américain souffrant de dysplasie rétinienne multifocale

Lésions linéaires hyporéflectives au sein du tapis

Source : Gould, McLellan 2014

- La dysplasie rétinienne « géographique » : on observe des plages dysplasiques hyperréflectives et hyperpigmentées au niveau du tapis, souvent à proximité des vaisseaux rétiniens en région dorsale. Au fil des années, la distinction entre les zones saines et les zones atteintes devient plus nette des suites de l'évolution de la dégénérescence des photorécepteurs (Figure 8).

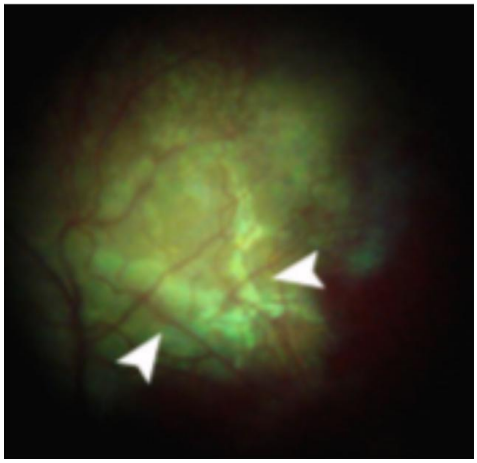

Figure 8 Dysplasie rétinienne géographique chez un chiot

On note des régions hyperréflectives sur un fond hypo réflectif

Source : Lotito 2017

- La dysplasie rétinienne totale : c'est la forme la plus grave, dans laquelle on peut avoir un décollement total de la rétine, où la neurorétine n'est fixée à l'EPR qu'au niveau de la papille optique. Selon l'intensité de l'affection, l'animal souffre d'une diminution importante de la vision, jusqu'à la cécité totale (Figure 9).

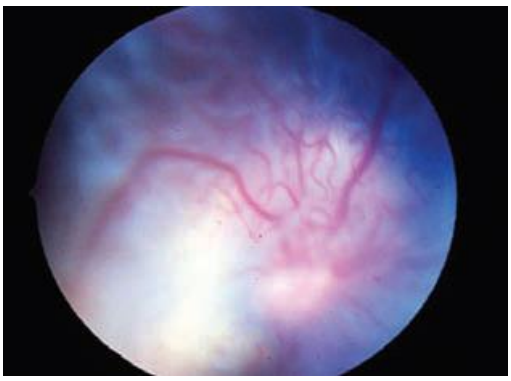

Figure 9 Dysplasie rétinienne totale avec décollement rétinien congénital chez un chiot Labrador

On note des plis grisâtres peu nets qui semblent « flotter »

Source : Gould, McLellan 2014

- La **dysplasie des photorécepteurs :** elle correspond à un défaut de développement des photorécepteurs, donc à une affection morphologique et physiologique entrainant des signes cliniques avant la fin de leur maturation (G Chaudieu, Molon-Noblot 2004 ; Martinez 2004 ; Grahn et al. 2018).
- La **dystrophie de l'épithélium pigmentaire** (RPED) ou atrophie rétinienne progressive centrale (CPRA) est une anomalie du métabolisme de l'EPR entrainant une dégénérescence de la rétine, débutant dans la région du tapis (G Chaudieu, Molon-Noblot 2004 ; Olivier 2013).
- La **dystrophie des photorécepteurs** : elle correspond à un défaut de métabolisme des PR ou de l'EPR, entrainant des signes cliniques tard dans la vie de l'animal, lorsque leur maturation est complète (G Chaudieu, Molon-Noblot 2004).

b. Les anomalies du fond d'œil

Lors d'un examen ophtalmologique, les variations individuelles sont importantes. Il est donc important de connaitre l'apparence des anomalies du fond d'œil répertoriées dans la littérature, et de les comparer aux lésions caractérisées lors de l'examen. Plusieurs aspects du fond d'œil peuvent être modifiés et être plus ou moins caractéristiques d'une affection.

Une altération de la réflectivité du tapis est possible et témoigne alors d'une variation de l'épaisseur de la neurorétine. Une hyperréflectivité peut correspondre à son amincissement, secondaire à un phénomène d'atrophie ou de dégénérescence, à un décollement ou à un œdème au sein de la rétine (Figures 10 et 11). A l'inverse, la réflectivité du tapis est diminuée lors d'une infiltration de la choroïde ou de dépôts dans les cellules de l'EPR (Gould, McLellan 2014).

Figure 10 Dégénérescence rétinienne à un stade modérément avancé dans un cas d'atrophie rétinienne progressive chez un Teckel de 4 ans

On note des zones d'hyperréflectivité tapétale ainsi qu'une atténuation de la vascularisation

Source : Gelatt 2014

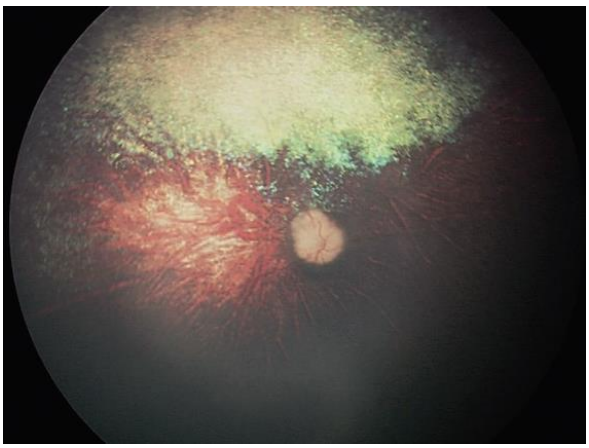

Figure 11 Atrophie rétinienne progressive chez un Colley

On note une hyperréflectivité généralisée du tapis ainsi qu'une atténuation très marquée de la vascularisation

Source : Gelatt 2014

La pigmentation tapétale peut également présenter des modifications. Lors d'un amincissement de la neurorétine, d'un œdème ou de la présence d'un exsudat au sein de la rétine, la coloration du tapis apparaît plus pâle que la normale (Gould, McLellan 2014).

Dans le cas de la dégénérescence rétinienne, on observe une atténuation de la vascularisation qui est plus ou moins marquée selon le stade de l'affection. L'atteinte peut ne concerner que les petites artérioles qui entourent la papille optique ou affecter les plus grosses veines. Dans les stades précoces, le calibre des vaisseaux diminue (Figure 10), jusqu'à entrainer une disparition complète de la vascularisation à l'examen du fond d'œil (Figure 11). Dans certains cas de choriorétinites, des manchons vasculaires sont observés, avec une infiltration de cellules inflammatoires (Gould, McLellan 2014).

La vascularisation importante mais fragile du segment postérieur de l'œil a pour conséquence des risques hémorragiques importants. On localise les saignements au sein de la rétine par observation du fond d'œil, selon l'aspect des anomalies observées (Figure 12) (Gould, McLellan 2014 ; G Chaudieu, Molon-Noblot 2004).

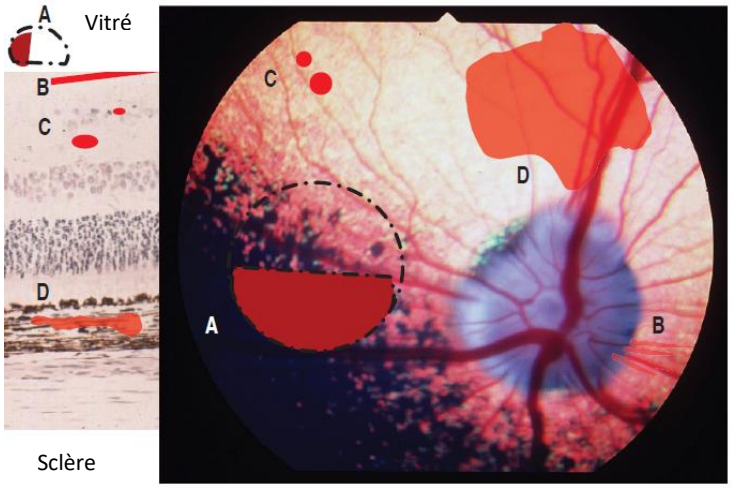

Figure 12 Aspect caractéristique des hémorragies de la rétine selon leur localisation
A : pré rétinienne ; B : dans la couche des fibres nerveuses ; C : intra rétinienne ; D : sub rétinienne

Source : Gould, McLellan 2014

- Les hémorragies pré rétiniennes se situent entre la membrane limitante interne de la rétine et la face postérieure du vitré. Elles se présentent comme un saignement en forme de « quille de navire» (Figure 13).

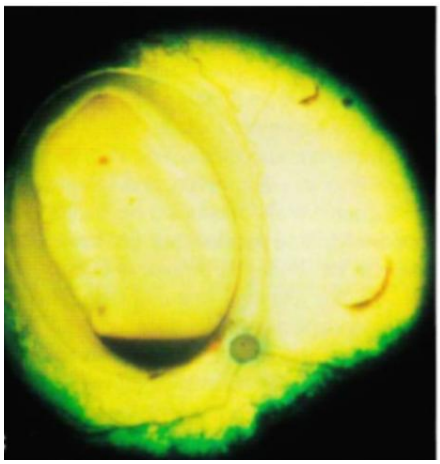

Figure 13 Hémorragie pré rétinienne

Le sang s'accumule entre la rétine et le vitré et forme un saignement en forme de quille de bateau

Source : Chaudieu, Molon-Noblot 2004

- Les saignements à la superficie de la rétine sont visibles sous la forme de « flammes », disposées de façon radiale, suivant le trajet des fibres nerveuses.
- Une hémorragie intra rétinienne apparait sous forme de petites taches rouge sombre de forme ronde à la surface du tapis (Figure 14).
- Des plages rouges très foncées, diffuses, mal définies et de tailles assez variables sont le témoin d'une hémorragie sub rétinienne.

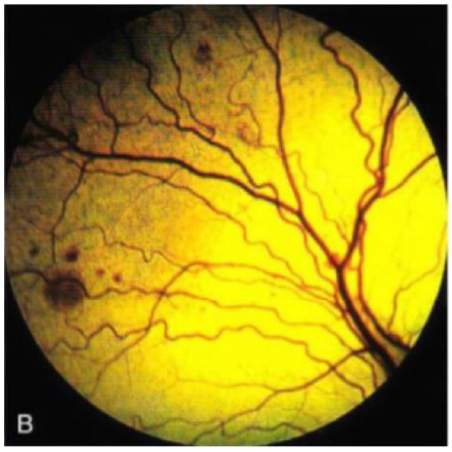

Figure 14 Hémorragie intra rétinienne

On note les multiples pétéchies visibles en périphérie du tapis

Source : Chaudieu, Molon-Noblot 2004

A l'examen ophtalmoscopique classique, les saignements du segment postérieur de l'œil apparaissent de couleur très sombre et peuvent parfois être confondus avec de la pigmentation due à la mélanine. La source de lumière verte de l'ophtalmoscope permet de différencier les hémorragies de la mélanine, car les vaisseaux sanguins et les saignements apparaissent noirs tandis que les pigments de mélanine sont plutôt brun foncé (Gould, McLellan 2014 ; G Chaudieu, Molon-Noblot 2004).

B. Affections héréditaires

Les anomalies de développement ou les dégénérescences de la rétine peuvent parfois être d'origine héréditaire. Celles-ci sont beaucoup plus fréquentes chez le chien que chez le chat, et de plus en plus de tests génétiques sont développés dans le but de dépister les reproducteurs et ajuster les accouplements afin d'éviter la naissance d'animaux prédisposés (Gould, McLellan 2014).

1) L'anomalie de l'œil du colley

Cette anomalie génétique a une très grande prévalence chez les colleys mais peut être observée chez une dizaine de races canines telles que le berger Australien, le Border collie, le whippet, le berger des Shetland, …. La mutation impliquée dans cette affection est une délétion de 7800 bases dans l'intron 4 du gène *NHEJ1(Non-Homologous End Joining Factor 1)*. Celle-ci est transmise selon un mode autosomique récessif (Gelatt 2014 ; Gould, McLellan 2014 ; Parker et al. 2007).

Les lésions observées témoignent d'une hypoplasie choroïdienne (Figure 15) en région temporale à la papille, et d'un défaut de vascularisation. Ce sont des zones pâles au sein du tapis, associées à une diminution du calibre ainsi qu'un trajet irrégulier de certains vaisseaux. L'hypoplasie est bilatérale mais d'une intensité qui peut être

variable entre les deux yeux. Elle est souvent diagnostiquée chez les chiots lorsqu'ils sont âgés de six ou sept semaines, mais n'a en général que peu d'impact sur leur vision (Gould, McLellan 2014).

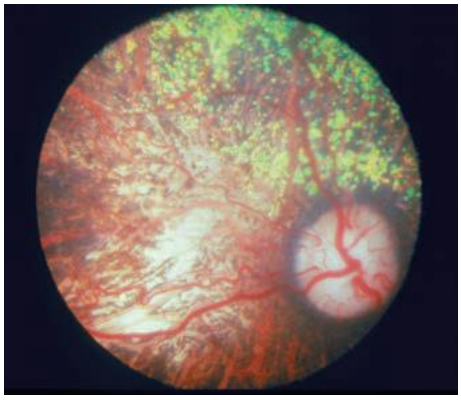

Figure 15 Hypoplasie choroïdienne chez un Colley à poils longs

On note une zone pâle latéralement à la tête du nerf optique

Source : David Gould, Gillian McLellan 2014

En dehors des lésions dues aux problèmes de développement des différentes couches de la rétine, d'autres anomalies oculaires peuvent apparaître. Parmi elles, les plus fréquentes sont des colobomes (anomalie de développement de certains tissus oculaires) du nerf optique, des hémorragies intra oculaires et des décollements rétiniens, apparaissant dans les premières années de vie de l'animal. Ce type d'atteinte de l'œil entraine en revanche des effets bien plus importants sur la vision que les lésions primaires (Gelatt 2014 ; Gould, McLellan 2014).

2) Les dysplasies rétiniennes d'origines héréditaires

Une dysplasie de la rétine peut avoir des causes variables, héréditaire, infectieuses ou environnementales. Contrairement à celles des chiens, la dysplasie rétinienne féline est rarement héréditaire et souvent acquise (infection par la leucose ou le typhus). Les lésions induites, décrites dans un paragraphe précédent, ne permettent pas de distinguer les différentes étiologies, et ne sont visibles qu'à partir de six à 18 mois. En général, on suspecte une origine génétique si la race du chien est connue pour ce type de trouble héréditaire, si l'affection est bilatérale et si la vascularisation est atteinte (Gould, McLellan 2014 ; Gelatt 2014).

L'anomalie présente un mode de transmission différent selon la race atteinte, mais celui-ci n'a pas été déterminé pour toutes les affections (Tableau I). Dans certains cas, les anomalies de la rétine sont associées à d'autres troubles oculaires non spécifiques à une race, tels qu'une microphtalmie, une hyperplasie du vitré, une cataracte ou des hémorragies intraoculaires, ou à des signes systémiques, ne concernant que certains chiens. Par exemple, la dysplasie oculo-squelettique, entrainant une croissance retardée des os et des dysplasies osseuses, touche les

Labrador retrievers. Dans ce cas, les troubles squelettiques sont transmis de façon autosomique récessive tandis que les troubles oculaires le sont selon un mode autosomique dominant, à pénétrance incomplète. De plus, une association entre ce type de trouble oculaire et d'autres anomalies ostéo squelettiques est reconnue chez les chiens Samoyède, les bergers Allemand et dogues Allemand (Gould, McLellan 2014 ; Gelatt 2014).

Chez les chats, la dysplasie entraine des lésions uniquement au niveau du tapis, et garde le nerf optique intact. La plupart du temps, la vision est conservée et peu affectée. Au contraire, chez les chiens, la vision est impactée de façon importante dans le cas de la dysplasie multifocale (Figure 16) ou géographique étendue, et peut aller jusqu'à une cécité complète, associée à un nystagmus si l'affection est très étendue (G Chaudieu, Molon-Noblot 2004 ; Gould, McLellan 2014).

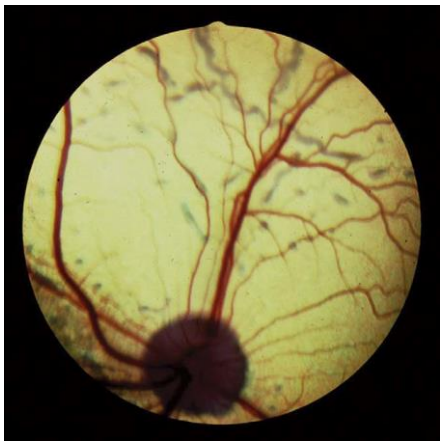

Figure 16 Dysplasie multifocale chez un springer Galois

On note de multiples plis rétiniens dans la zone du tapis, proche des trajets vasculaires

Source : Chaudieu, Molon-Noblot 2004

Tableau I Gènes et mutations identifiées impliqués dans les dysplasies rétiniennes canines

Sources : Pilorge 2016 ; Antagene 2012

Gène	Nom complet du gène	Affection	Races atteintes	Mutation
COL9A3	*Collagen Type IX Alpha 3 Chain*	Dysplasie oculo-squelettique	Labrador, cavalier king Charles	Insertion une base exon 1
COL9A2	*Collagen Type IX Alpha 2 Chain*	Dysplasie oculo-squelettique	Samoyède	Délétion 1267 bases
?	*?*	Dysplasie rétinienne avec persistance du vitré primaire hyperplasique	Schnauzer nain	?
?	*?*	Rétinopathie focale du Barzoï	Barzoï	?

3) L’atrophie rétinienne progressive généralisée du chien

L’atrophie progressive généralisée de la rétine (GPRA : *generalized progressive retinal atrophy*) est un terme regroupant la dysplasie des photorécepteurs (RCD : *rod-cone dysplasia*) et la dystrophie ou dégénérescence des photorécepteurs (PRCD : *progressive rod-cone degeneration*). En général, malgré quelques différences, ces affections présentent un tableau clinique similaire : le premier symptôme est une perte de la vision nocturne, avec une évolution progressive en cécité complète, parfois associée à une photophobie. L’examen ophtalmologique révèle une diminution des réflexes photomoteurs, ainsi qu’une mydriase bilatérale. Une cataracte secondaire est également assez fréquente. La perte de vision uniquement diurne, associée à une dégénérescence seule des cônes est très rare (Gould, McLellan 2014).

Pour la RCD, la maturation de la rétine n’est pas terminée lors du début de la dégénérescence des photorécepteurs (PR). L’altération de la vision a donc lieu tôt dans la vie de l’animal et évolue rapidement en cécité totale. Au contraire, la dystrophie des PR n’entraine pas de lésions de la rétine avant la fin de son développement. L’évolution est identique à la dysplasie mais est beaucoup plus lente, jusqu’à plusieurs années avant d’observer une perte de vision importante (Grahn et al. 2018).

Ces affections sont dues à diverses mutations, dont certaines ont été identifiées, et concernent une grande variété de races canines : la RCD affecte principalement les colleys et les schnauzers nains, et la PRCD affecte environ une trentaine de races, telles que les cockers Anglais et Américain, le caniche nain, le bouvier Australien, le Labrador retriever. Pour la majorité des affections, le déterminisme génétique est autosomique récessif, à l’exception de l’affection touchant les races husky de Sibérie et Samoyède, qui présentent un mode de transmission lié à l’X, et de celle des mastiffs et bullmastiffs qui a un mode de transmission autosomique dominant. Chez le braque Allemand et le malamute d’Alaska est reconnue une dysplasie plus sélective des cônes, notée CD (*cone dysplasia*) (G Chaudieu, Molon-Noblot 2004 ; Grahn et al. 2018).

A l’examen du fond d’œil, on observe au départ de l’hyperréflectivité tapétale de façon locale, qui se généralise par la suite, ainsi qu’une atténuation de la vascularisation rétinienne. Les artérioles présentent un calibre et un nombre diminués dans les stades les plus précoces, puis une atteinte des veinules est visible dans les stades avancés. De façon plus tardive, le nerf optique peut s’atrophier (Grahn et al. 2018 ; Gould, McLellan 2014).

Malgré la grande diversité des gènes et des mutations impliqués (Tableau II), l’histologie révèle des lésions similaires chez les animaux souffrant de GPRA. L’atteinte est bilatérale et quasi symétrique. Elle part de la périphérie inférieure de la papille optique, avec une dégénérescence complète des PR, un amincissement des couches granuleuses et plexiformes externes. Dans les cas les plus chroniques, la couche nucléaire interne peut être touchée, mais les couches les plus internes

demeurent intactes. Malgré le fait que les PR soient les premières structures atteintes, l'avancée de l'affection peut concerner également l'EPR avec des zones d'atrophies et des zones d'hypertrophie donnant un aspect marbré du fond d'œil, hors zone du tapis (Figure 17) (Grahn et al. 2018 ; Gould, McLellan 2014).

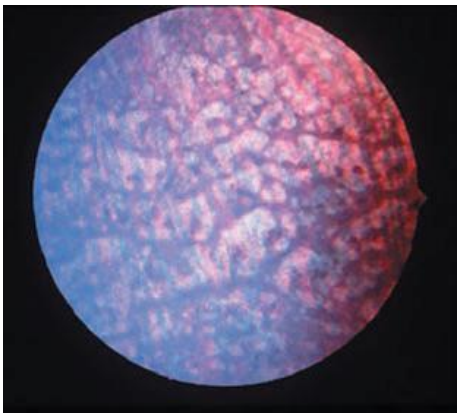

Figure 17 Zone non tapétale du fond d'œil chez un chien atteint d'une GPRA à un stade avancé

On note une pigmentation marbrée de la zone sans tapis du fond d'œil

Source : Gould, McLellan 2014

Tableau II Gènes et mutations identifiées impliqués dans les différentes formes d'atrophie rétinienne progressive canine
RCD : Rod cone dysplasia ; PRA : progressive retinal atrophy ; PD : photoreceptor dysplasia ; CD : cone dysplasia ; PRCD : progressive rod cone degeneration ; ERD : early retinal degeneration ; CSNB : cécité stationnaire de nuit congénitale

Sources : Olivier 2013 ; Miyadera 2014 ; Pilorge 2016 ; Antagene, 2012

Gène	Nom complet du gène	Affection	Races atteintes	Mutation
PDE6B	*Phosphodiesterase 6B*	RCD Type 1	Setter Irlandais (rcd 1)	Mutation non-sens
			Sloughi (rcd 1a)	Insertion huit bases exon 21
PDE6A	*Phosphodiesterase 6A*	RCD Type 3	Cardigan Welsh corgi	Délétion une base
			Chien Chinois à crête	
RPGRIP1	*Retinis Pigmentosa GTPase Regulator-Interacting Protein 1*	RCD 4 Cord 1 PRA	Teckel nain, English springer spaniel, bouledogue Français, beagle	Insertion 44 bases
NPHP4	*Nephrocystin 4*	RCD	Teckel à poils durs	Délétion 180 bases
ADAM 9	*A Disintegrin And Metalloproteinase Domain 9*	RCD 3	Terrier Irlandais Glen of Imaal	Délétion exon 15 et 16
RD 3	*Retinal Degeneration 3, GUCY2D Regulator*	RCD 2	Colley à poils longs ou courts	Insertion 22 bases

PDE6B	*Phosphodiesterase 6B*	RCD1	American staffordshire terrier	Délétion 3 bases exon 21
IQCB1	*IQ Motif Containing B1*	RCD2	American pitbull terrier	Insertion une base exon 10
PCARE (C2orf71)	*Photoreceptor Cilium Actin Regulator*	Late onset PRA RCD4	Terrier Tibétain, setters, nizinny, caniche	Insertion une base exon 1
			Bouvier Australien, berger Polonais de plaine, caniche	?
PCD	*Phosducine*	PD Type A-PRA	Schnauzer miniature	Mutation faux-sens
?	*?*	CD : Achromatopsie ACHM 1	Labrador	?
CNGA3	*Cyclic Nucleotide Gated Channel Subunit Alpha 3*	CD : Achromatopsie ACHM 2	Berger Allemand	Mutation faux-sens exon 7
			Labrador	Délétion 3 bases exon 7
CNGB3	*Cyclic Nucleotide Gated Channel Subunit Beta 3*	CD : Achromatopsie CD2-GSPT	Braque Allemand, Alaskan sled dog	Mutation faux-sens exon 6
		CD : Achromatopsie CD2-AMAL	Malamute d'Alaska, Alaskan sled dog, berger Australien, husky Sibérien, Samoyède	Délétion de tous les exons
PRCD	*Photoreceptor Disc Component*	PRCD - PRA	30 races	Mutation ponctuelle
RPGR	*Retinitis Pigmentosa GTPase Regulator*	PRCD PRA liée à l'X	Samoyède, husky Sibérien	Multiples micro délétions
?	*?*	PRCD PRA 3 liée à l'X	Border collie	?
RPGR	*Retinitis Pigmentosa GTPase Regulator*	PRA liée à l'X	Braque de Weimar	Délétion des 4 premiers exons
RHO	*Rhodopsine*	PRA Dominante	Mastiff Anglais	Mutation ponctuelle
			Bullmastiff	Mutation faux-sens
CCDC 66	*Coiled-Coli Domain Containing 66*	gPRA	Schapendoes	Insertion une base exon 6
SLC 4A3	*Solute Carrier Family 4 Member 3*	Gr-PRA1	Golden retriever	Insertion une base
CNGB1	*Cyclic Nucleotide Gated Channel Subunit Beta 1*	Pap-PRA1	Papillon, phallène	Délétion une base
FAM161A	*FAM161 centrosomal Protein A*	PRA3	Spaniel Tibétain, terrier Tibétain	Insertion un SINE

SAG	*S-Antigen Visual Arrestin*	Bas-PRA1	Basenji	Suppression du codon stop
TTC8	*Tetratricopeptide Repeat Domain 8*	GR-PRA2	Golden retriever	Délétion une base exon 8
CNGA1	*Cyclic Nucleotide Gated Channel Subunit Alpha 1*	PRA	Berger des Shetland	Délétion 4 bases exon 9
?	*?*	IG – PRA 1	Petit lévrier Italien	?
STK38L	*Serine/Threonine Kinase 38 Like*	ERD PRA	Chien d'élan norvégien	Insertion d'un SINE
MERTK	*MER Proto-Oncogene, Tyrosine Kinase*	PRA	Spitz des Wisigoth	?
RPE65	*Retinoid Isomerohydrolase RPE65*	Dystrophie rétinienne CSNB	Briard, beagle	Délétion 4 bases

4) La dystrophie de l'épithélium pigmenté rétinien

La dystrophie de l'EPR (RPED) est un groupe d'affections autrefois connu sous le nom de CPRA. Celles-ci se manifestent par des modifications du fond d'œil mais la présentation clinique reste frustre dans un premier temps. Les animaux atteints présentent des troubles de la vision peu marqués à partir de deux à six ans, qui évoluent en général assez lentement. La variation individuelle est importante en ce qui concerne la vitesse d'évolution et l'atteinte terminale de la vision, qui peut être modérée ou aboutir à une cécité complète. On peut suivre l'évolution par un examen d'électrorétinographie (ERG), puisque bien qu'il ne soit pas diagnostique, on note une diminution de l'amplitude des ondes dès que les premières lésions sont visibles et qui s'accentue lors de l'avancée de l'affection. (Grahn et al. 2018 ; Gould, McLellan 2014).

De nombreuses races sont concernées telles que le Labrador retriever, le cocker spaniel, le Border collie et le colley. Les gènes impliqués et le mode de transmission de l'anomalie n'ont pas été formellement établis pour l'ensemble des races (Gould, McLellan 2014 ; Gelatt 2014 ; Olivier 2013).

La RPED se manifeste par de multiples mouchetures brunes visibles sur le tapis, localisés principalement dans les premiers stades en région centrale de la rétine. Avec l'avancée de l'affection, les lésions augmentent en nombre et en taille et atteignent la zone non tapétale et la périphérie du fond d'œil. On note également une hyperréflectivité du tapis sur le pourtour des taches hyperpigmentées, témoignant d'une atrophie de la neurorétine, ainsi qu'une atténuation de la vascularisation (Figure 18) (Grahn et al. 2018 ; Gould, McLellan 2014 ; Gelatt 2014).

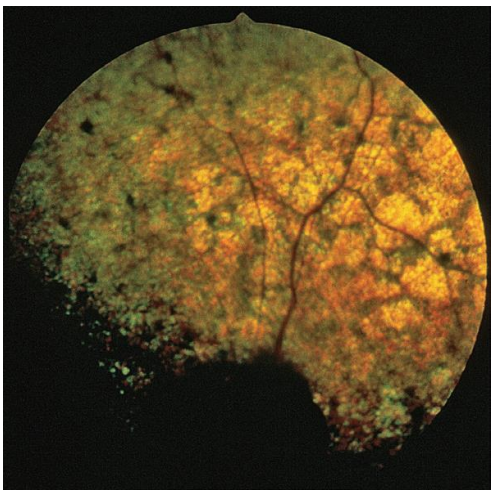

Figure 18 Fond d'œil d'un Cocker anglais de cinq ans souffrant d'une dystrophie de l'EPR à un stade avancé

On note de multiples tâches hyperpigmentées entourées de zones hyperréflectives, ainsi qu'une atténuation vasculaire sévère

Source : Gelatt 2014

L'étude histologique révèle en général une accumulation de lipofuscine dans les cellules de l'EPR, ainsi qu'une dégénérescence des PR, principalement au niveau du contact avec l'EPR, hypertrophié par l'accumulation de ces pigments. La présentation clinique ainsi que cet aspect lésionnel rappellent la rétinopathie secondaire à une carence en vitamine E, qui est un antioxydant limitant l'accumulation de lipofuscine intracellulaire. Il est par ailleurs assez fréquent d'avoir une hypovitaminose E chez des chiens souffrant d'une RPED (Grahn et al. 2018 ; Gould, McLellan 2014 ; Gelatt 2014).

5) La rétinopathie multifocale canine

Cette rétinopathie est assez rare et concerne principalement les chiots ou jeunes chiens, de races telles que les mastiffs, les bergers des Pyrénées et les cotons de Tuléar (Tableau III). Chez ces races-là, le mode de transmission de l'anomalie serait autosomique récessif (Gould, McLellan 2014 ; Grahn et al. 2018).

Les lésions observées sont bilatérales et sont localisées dans la rétine périphérique ou autour du nerf optique, sous les veines majeures situées dans cette zone. Ce sont de multiples lésions grises, bien délimitées et de taille variable, témoignant d'un décollement rétinien séreux ou bulleux (Figure 19). Si elle est péripapillaire, l'affection se développe avant la première année du chien et n'évolue pas pendant plusieurs années avant de devenir assez sévère, avec atteinte de la vision. Si elle est périphérique, les lésions se développent en taille et en nombre jusqu'à environ 20 semaines d'âge (Gelatt 2014 ; Gould, McLellan 2014).

Figure 19 Rétinopathie multifocale caractéristique d'un Coton de Tuléar

On note des lésions grisâtres bien délimitées caractéristiques d'un décollement rétinien multifocal

Source : Grahn, Peiffer, Wilcock 2018

L'observation des coupes histologiques révèle alors une accumulation de lipofuscine dans les cellules de l'EPR entrainant l'hypertrophie multifocale de l'EPR et un décollement rétinien multifocal. Ce phénomène est lui-même responsable d'une dégénérescence focale de la neurorétine, avec une perte des PR et de la couche granuleuse externe ainsi qu'un amincissement des couches rétiniennes les plus internes (Gould, McLellan 2014 ; Grahn et al. 2018).

Tableau III Gènes et mutations identifiées impliqués dans les rétinopathies multifocales
CMR : canine multifocal retinopathy

Sources : Pilorge 2016 ; Antagene, 2012

Gène	Chromosome	Affection	Races atteintes	Mutation
VMD2 / BEST1	*Bestrophin 1*	CMR 1	Bulldog Américain, berger Australien, boerboel, cane corso, montagne des Pyrénées, mastiffs, bullmastiffs	Substitution d'une base
		CMR 1	Boerboel	Mutation non-sens
		CMR 2	Coton de Tuléar	Mutation non-sens
		CMR 3	Berger Finnois de Laponie	Deux mutations supposées (délétion et substitution)
TPP1	*Tripeptidyl Peptidase 1*	CMR	Teckel	Délétion une base exon 4

6) L’atrophie rétinienne progressive chez le chat

Les rétinopathies d’origine génétique sont beaucoup plus rares chez le chat que chez le chien. Quelques anomalies rétiniennes héréditaires ont malgré tout été identifiées chez certaines races (Tableau IV).

Les chats Abyssin et Somali sont connus pour présenter deux affections rétiniennes spécifiques. La première est la dysplasie des cônes et des bâtonnets (Rdy pour Rod-cone dysplasia), transmise selon un mode autosomique dominant. Celle-ci se traduit par un développement anormal et retardé des photorécepteurs dès 14 jours. A partir de quatre semaines, les chatons présentent une mydriase bilatérale ainsi qu’un nystagmus intermittent. L’examen ophtalmologique révèle les premières lésions vers huit à 12 semaines, avec une décoloration du tapis central. Des coupes histologiques dévoilent une dégénérescence précoce des PR, avec une densité des couches externes qui diminue, suivi par les couches internes lors de l’avancée de l’affection (G Chaudieu, Molon-Noblot 2004). La périphérie est rapidement atteinte également, et s’ensuivent une hyperréflectivité généralisée, une dépigmentation de la zone sans tapis ainsi qu’une atténuation de la vascularisation rétinienne. L’évolution est assez rapide, et un chat atteint présente en général un stade avancé de l’affection dès ses un an (Gould, McLellan 2014 ; Gelatt 2014).

La dégénérescence des cônes et des bâtonnets (rdAc pour Retinal degeneration in the Abyssian cat) est une autre maladie affectant les Abyssin et les Somali, transmise selon un mode autosomique récessif. Les chats atteints ne présentent aucune anomalie clinique avant un an et demi ou deux ans, mais si on réalise un suivi ERG au cours de leur croissance, on note une diminution de l’amplitude des ondes dès huit à douze semaines d’âge, témoignant d’une fonction rétinienne réduite avec une désorganisation des PR. La première lésion du fond d’œil observable est généralement une hyperréflectivité marquée du tapis périphérique, qui se généralise en deux à quatre ans. S’ensuit également une atténuation de la vascularisation dans les stades les plus avancés (Figure 20). Cette présentation clinique, ainsi que des examens histologiques, témoignent d’une atrophie généralisée de la rétine et s’accompagnent d’une cécité souvent complète (Gould, McLellan 2014 ; Gelatt 2014).

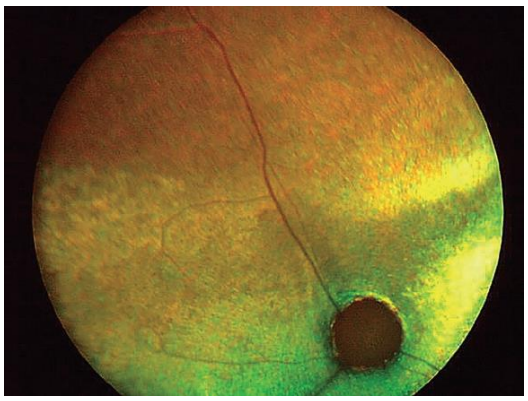

Figure 20 Fond d'œil d'un chat Abyssin de six ans homozygote muté pour la dégénérescence cône/bâtonnet d'origine héréditaire

On note une hyperréflectivité marquée et une décoloration grisâtre du tapis ainsi qu'une atténuation importante de la vascularisation

Source : Gelatt 2014

Chez les Persan est reconnue une dysplasie des cônes et bâtonnets transmise de façon autosomique récessive. Les premiers signes apparaissent à deux ou trois semaines, avec des PR qui n'atteignent pas leur maturité et qui présentent une dégénérescence précoce. Cliniquement, les chatons présentent une hyperréflectivité tapétale ainsi qu'une vascularisation rétinienne de plus en plus faible. La cécité complète peut être atteinte dès 16 semaines d'âge (Gould, McLellan 2014 ; Gelatt 2014 ; Hasan Alhaddad et al. 2014).

Tableau IV Gènes et mutations identifiées impliqués dans les atrophies rétiniennes félines
PRA : progressive retinal atrophy ; Rdy : Rod-cone dysplasia ; rdAc : Retinal degeneration in the Abyssian cat ; CoRD : Cone-Rod Dystrophies

Sources : Alhaddad et al. 2014, OMIA, 1995

Gène	Chromosome	Affection	Races atteintes	Mutation
CEP290	Centrosomal Protein 290	PRA rdAc	Abyssin, Somali	Insertion 4 pb intron 50
CRX	Cone-Rod Homebox	PRA Rdy : CoRD	Abyssin, Somali	Délétion une pb exon 4
KIF3B	Kinesin Family Member 3B	PRA - b	Bengal	Mutation faux sens
AIPL1	Aryl Hydrocarbon Receptor Interacting Protein Like 1	PRA - pd	Persan	?

C. Rétinopathies acquises

1) Origine infectieuse et parasitaire

Certains agents infectieux ou parasitaires peuvent être responsables d'atteintes de la rétine. Le plus souvent, les lésions observées ne sont pas primaires, mais secondaires à un processus inflammatoire externe à la rétine, parfois au niveau de la choroïde. On utilise pour ces atteintes le terme de choriorétinites, car à cause de leur étroite relation morphologique, une affection de la choroïde a des répercussions rétiniennes, sans pouvoir localiser précisément l'atteinte tissulaire (Malbec ép. Maillochaud 2002).

Les virus impliqués chez les chiens sont principalement le virus de la Maladie de Carré, le parvovirus et les herpès virus canin. Chez le chat ont été décrits le syndrome d'immunodéficience, la leucose, la péritonite infectieuse ainsi que le typhus (G Chaudieu, Molon-Noblot 2004). Même lorsque la maladie est décrite, les lésions rétiniennes sont souvent peu fréquentes et peu spécifiques (Grahn et al. 2018).

A l'examen ophtalmologique, on peut distinguer différentes anomalies selon la phase de l'inflammation, qui peuvent être uni ou bilatérales. Lors de la phase active, on note principalement un œdème rétinien, avec une opacité en région tapétale principalement ou une décoloration en région non tapétale, et une perte de netteté des parois vasculaires. Cette accumulation de fluides inflammatoires peut par la suite provoquer un décollement de la rétine. Chez le chien, une opacification vitréenne d'intensité variable peut également s'associer aux lésions de choriorétinite décrites ici.

En cas de choriorétinite inactive, on peut observer des cicatrices, ayant un aspect différent selon leur localisation : dans la zone du tapis, on observe des lésions hyperréflectives à bord nets, avec une possible pigmentation. Si elles se situent dans la zone sans tapis, les cicatrices apparaissent décolorées avec un bord hyperpigmenté, et les vaisseaux apparents sont grêles et pâles (Figure 21) (Malbec ép. Maillochaud 2002 ; G Chaudieu, Molon-Noblot 2004).

Figure 21 Cicatrices de choriorétinite avec décoloration de la papille secondaires à la maladie de Carré

Source : Grahn, Peiffer, Wilcock 2018

Un chien atteint de la maladie de Carré présente ce type de lésion, de façon bilatérale. On peut également noter après une période d'hyperémie du fond d'œil un aspect décoloré de la papille, témoignant d'une atteinte du nerf optique (Figure 22).

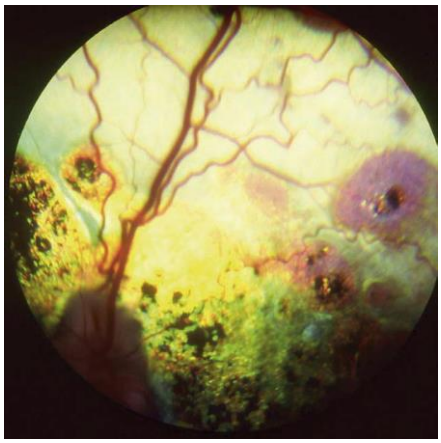

Figure 22 Choriorétinite cicatricielle (inactive) d'origine inconnue

On note une pigmentation différente ainsi qu'un aspect hyperréfléchissant des lésions cicatricielles par rapport au reste du tapis

Source : Chaudieu, Molon-Noblot 2004

L'herpèsvirus et l'adénovirus canin atteignent principalement les jeunes chiens et provoquent une dysplasie rétinienne ; les lésions peuvent se compliquer en une nécrose rétinienne avec dégénérescence de la rétine et du nerf optique, associées à une cataracte et à une kératite sévères (Gelatt 2014 ; Gould, McLellan 2014).

Pour le virus de la péritonite infectieuse féline (PIF), les symptômes oculaires sont plus fréquents dans sa forme sèche que dans sa forme humide et se présentent de façon bilatérale : on observe généralement une choriorétinite granulomateuse avec une vascularite rétinienne (Figure 23) (Malbec ép. Maillochaud 2002 ; Gould, McLellan 2014).

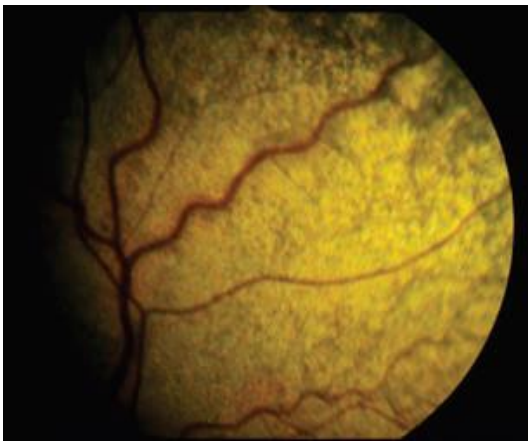

Figure 23 Choriorétinite secondaire à une péritonite infectieuse féline chez un chat.

Les veinules rétiniennes sont plus fines et tortueuses que la normale et on observe de multiples régions hyporéflectives au sein du tapis.

Source : Gould, McLellan 2014

Le virus leucémogène félin (FeLV) a des répercussions oculaires à deux niveaux, de façon directe et indirecte : des chatons infectés *in utero* ou au cours des premiers jours de leur vie peuvent présenter une désorganisation voire une nécrose de la rétine secondaire à une dysplasie rétinienne. Les chats infectés à l'âge adulte ne présentent en revanche que des anomalies de dilatation de la pupille, secondaires à une atteinte des nerfs ciliaires courts. De plus, le FeLV peut induire différentes affections, telles qu'un lymphome, une anémie ou une thrombocytopénie, ayant elles-mêmes des répercussions oculaires qui leurs sont propres (Gould, McLellan 2014).

Les rétinopathies induites par le virus du syndrome d'immunodéficience féline (FIV) se caractérisent par des zones de dégénérescence de la rétine, ou par des lésions vasculaires, telles que des hémorragies ou des vascularites, et s'associent à d'autres signes oculaires ou nerveux tels que de l'anisocorie ou un nystagmus (Gould, McLellan 2014).

Le parvovirus félin, lors d'infection *in utero* ou au cours de la mise bas, engendre une dysplasie, voire une nécrose rétinienne ainsi qu'une hypoplasie du nerf optique (Gould, McLellan 2014).

Certains agents parasitaires, bactériens et fongiques sont également décrits parmi les agents étiologiques de chorioretinites, de façon plus rare et ne semblent pas provoquer de lésions spécifiques. Ont été retrouvés à l'examen ophtalmologique des signes de décollements rétiniens secondaires à une accumulation de fluides inflammatoires et des hémorragies rétiniennes. Pour ces différentes infections, le diagnostic est basé sur des symptômes et des examens complémentaires non ophtalmologiques, plus spécifiques de l'étiologie.

- Les parasites évoqués sont principalement les toxoplasmes, *Neospora caninum,* les migrations de *larva migrans* de Toxocara chez le chien et de diptères chez le chien et le chat, ainsi que les babésies chez le chien. Des cas de leishmaniose ont également été décrits chez le chien, avec 25% d'animaux infectés présentant des symptômes oculaires : en plus des processus inflammatoires et hémorragiques évoquées précédemment, ont été retrouvés des lésions inflammatoires granulomateuses affectant une majorité des structures du globe (G Chaudieu, Molon-Noblot 2004 ; Malbec ép. Maillochaud 2002 ; Gould, McLellan 2014).

- Les bactéries mises en cause étaient les agents de la borréliose de Lyme, de la brucellose, des leptospiroses, de l'ehrlichiose, et de la tuberculose chez le chien, et de la tuberculose chez le chat.

- Les mycoses concernées seraient la blastomycose ; la coccidioïdomycose plus fréquentes chez le chien que chez le chat ; la candidose et la cryptococcose (Figure 24), plus fréquente chez le chat chez le chien (G Chaudieu, Molon-Noblot 2004 ; Malbec ép. Maillochaud 2002 ; Gould, McLellan 2014).

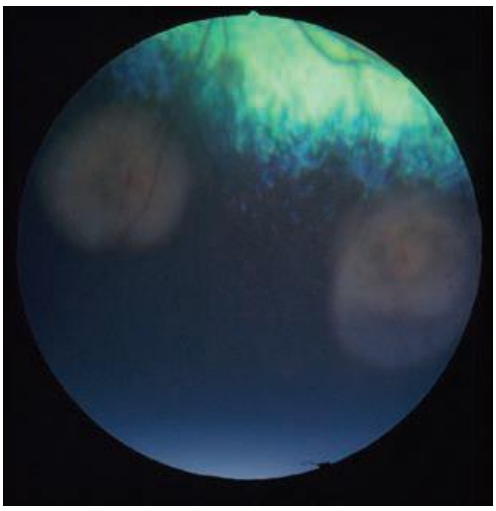

Figure 24 Lésions de décollement rétinien partiel secondaire à une cryptococcose chez un chat

Source : Gould, McLellan 2014

2) Le syndrome de dégénérescence rétinienne soudaine (SARD)

Le SARD est un syndrome qui se caractérise par une perte brutale de la vision apparaissant sur une période de quelques jours à quelques semaines, chez des chiens d'âge moyen. Cette affection semble toucher toute race de chien. Les animaux atteints peuvent présenter en parallèle des troubles généraux tels que de la polyurie polydipsie (PUPD), de la léthargie ou une prise de poids significative. L'étiologie du SARD reste encore à ce jour inconnu. Aucun traitement ne s'est révélé efficace et la perte de la vue est définitive. Certaines études semblent suggérer un lien entre le SARD et l'hypercorticisme, entre autres à cause de réponses anormales aux tests de stimulation à l'ACTH (*Adreno CorticoTropic Hormone*) ou de taux élevés de cortisol chez un grand nombre de chiens atteints de ce syndrome (Komáromy et al. 2016 ; Gould, McLellan 2014 ; G Chaudieu, Molon-Noblot 2004).

Lors des premiers examens ophtalmologiques, l'animal présente un myosis bilatéral plus ou moins marqué avec des réflexes photomoteurs normaux à diminués. Le fond d'œil apparait normal ou peut présenter des anomalies mineures au niveau de la vascularisation. Des lésions plus significatives apparaissent en quelques semaines : on peut avoir des plages hyperréflectives de façon uni ou bilatérale visibles dans la région du tapis ou une atténuation de la vascularisation rétinienne ou de la papille (Figure 25).

Figure 25 SARD chez un épagneul Breton âgé de sept ans

Le chien a présenté une cécité subite trois semaines auparavant; le calibre des artères est diminué et certaines zones du tapis sont hyperréflechissantes

Source : Chaudieu, Molon-Noblot 2004

Histologiquement sont observés dans les premières semaines une perte des segments externes des photorécepteurs, rapidement suivie d'un raccourcissement des segments internes, et d'une apoptose des cônes et des bâtonnets, d'où un amincissement de la couche granuleuse externe. Dans les mois à années suivantes s'ensuit une dégénérescence des couches les plus internes également, sur l'ensemble de la rétine (Komáromy et al. 2016 ; Gould, McLellan 2014 ; G Chaudieu, Molon-Noblot 2004).

Contrairement aux rétinopathies héréditaires, dans lesquelles les dégénérescences et dysplasies de photorécepteurs débutent plutôt en zone périphérique de la rétine, dans le cas du SARD, l'atrophie est rapidement généralisée. De plus, dans les stades précoces de la maladie, on peut distinguer le SARD d'autres affections cliniquement similaires grâce à un électrorétinogramme, qui témoigne de l'inactivité des photorécepteurs (Komáromy et al. 2016 ; Gould, McLellan 2014 ; G Chaudieu, Molon-Noblot 2004).

3) Origine immunitaire

Certaines choriorétinites sont, depuis peu de temps, suspectées d'avoir une origine immunitaire, liées ou non à des maladies auto-immunes. Une grande majorité sont non spécifiques et présentent des lésions multifocales de choriorétinite, voire des décollements complets de la rétine. D'autres, plus rares, sont associées à une maladie auto-immune (G Chaudieu, Molon-Noblot 2004 ; Malbec ép. Maillochaud 2002).

- Les thrombocytopénies auto-immunes, les syndromes d'hyperviscosité sanguine ou le lupus érythémateux disséminé entrainent parfois des décollements voire des hémorragies rétiniennes.
- L'anémie hémolytique peut se traduire par une vascularisation rétinienne moins nette, avec des vaisseaux de calibre diminué et de couleur plus claire.

- Le syndrome uvéodermatologique ou pseudo-syndrome de Vogt-Koyanagi-Harada affecte la mélanine chez les chiens Akita Inu, les races nordiques et primitives. Les symptômes oculaires les plus fréquents sont une uvéite granulomateuse et une dépigmentation du fond d'œil, qui peuvent s'associer à un décollement et des hémorragies rétiniennes, si la choroïde est affectée.
- Les rétinopathies associées à un processus tumoral sont liées à une réaction croisée entre les anticorps produits par un animal atteint et les antigènes rétiniens. Il semble que les mélanomes sont les tumeurs les plus concernées par ce phénomène (Gelatt 2014).

4) Hypertension artérielle

On parle d'hypertension artérielle lorsque plusieurs mesures de pression chez un animal au repos se révèlent au-dessus de la normale. Chez le chat et le chien, les limites hautes sont respectivement de 100 mmHg et 86 mmHg pour la pression diastolique, et de 160 mmHg et 148 mmHg pour la pression systolique. L'hypertension peut être primaire, d'étiologie inconnue, ou secondaire à une autre affection telle que le stade terminal d'une maladie rénale, l'hyperadénocorticisme, les phéochromocytomes chez le chien ou une maladie rénale avancée, ou de l'hyperthyroïdisme chez le chat (G Chaudieu, Molon-Noblot 2004 ; Grahn et al. 2018 ; Jongh 2006).

Les symptômes oculaires de l'hypertension artérielle sont très fréquents, et varient en intensité et en gravité selon la durée de l'hypertension. On observe une vasoconstriction des vaisseaux rétiniens en réponse à l'augmentation de la pression sanguine qui entraine sur la durée des lésions d'ischémie et de nécrose endothéliale des capillaires voire des vaisseaux de plus gros calibres. A l'examen du fond d'œil, les vaisseaux apparaissent amincis et ont un aspect hyalinisé typique de cette affection. Chez le chat, d'autres anomalies peuvent se développer telles que des œdèmes, des décollements voire des atrophies ou des dégénérescences rétiniennes sévères (Figure 26) (G Chaudieu, Molon-Noblot 2004 ; Grahn et al. 2018 ; Gelatt 2014).

Figure 26 Fond d'œil d'un chat présentant de l'hypertension systémique.

On note des hémorragies intra et subrétiniennes multifocales ainsi qu'un décollement rétinien tapétal péri papillaire et dorsal.

Source : Gelatt 2014

5) Rétinopathie diabétique

La principale manifestation oculaire du diabète, chez le chien, est la cataracte : celle-ci étant d'apparition assez rapide et empêchant la visualisation du fond d'œil, les lésions rétiniennes n'ont été observées que sur des animaux opérés de leur cataracte. Les lésions oculaires secondaires au diabète sont surtout visibles chez le chien, mais restent observables chez le chat. Pour les chiens, elles sont aggravées secondairement à une augmentation de la pression artérielle (Jongh 2006 ; Grahn et al. 2018 ; Gould, McLellan 2014).

Les symptômes les plus fréquents sont une choriorétinite multifocale périvasculaire, avec des hémorragies rétiniennes multifocales, des décollements rétiniens et, à un stade avancé de la rétinopathie, des plages de dégénérescence avec une hyperréflectivité tapétale. Histologiquement, les lésions décrites de façon récurrente sont un épaississement de la membrane basale et des shunts des capillaires, des micro anévrismes ou des variations du calibre des vaisseaux. Cela entraine par conséquent un défaut de perfusion suivi soit de lésions ischémiques, soit d'une néovascularisation péri rétinienne et papillaire générée par l'hypoxie (Jongh 2006 ; Grahn et al. 2018 ; Gould, McLellan 2014).

6) Rétinopathies toxiques

a. Les fluoroquinolones

Historiquement, il a été remarqué que les chats traités avec des fluoroquinolones présentaient régulièrement des troubles oculaires, tels qu'une cécité, partielle ou totale, une mydriase ou une perte des réflexes pupillaires de façon aiguë. Les symptômes pouvaient apparaître avec une prise unique à la dose classique de 5 mg/kg/jour. La molécule qui apparaît être la plus toxique serait l'enrofloxacine, mais l'ensemble des fluoroquinolones doit être considérée comme présentant un risque de toxicité rétinienne chez les chats (Gelatt 2014 ; Gould, McLellan 2014 ; G Chaudieu, Molon-Noblot 2004).

Les variations du fond d'œil apparaissent en quelques jours et consistent en une atténuation de la vascularisation et l'apparition de plages hyperréflectives du tapis (Figures 27 et 28). Avant que les lésions ne soient visibles à l'observation du fond d'œil, un ERG peut révéler une diminution d'amplitude des ondes b. Histologiquement, la dégénérescence concerne en premier lieu les bâtonnets, puis les cônes, avant d'atteindre plus tardivement les couches plexiformes et granuleuses (Gelatt 2014 ; Gould, McLellan 2014 ; G Chaudieu, Molon-Noblot 2004).

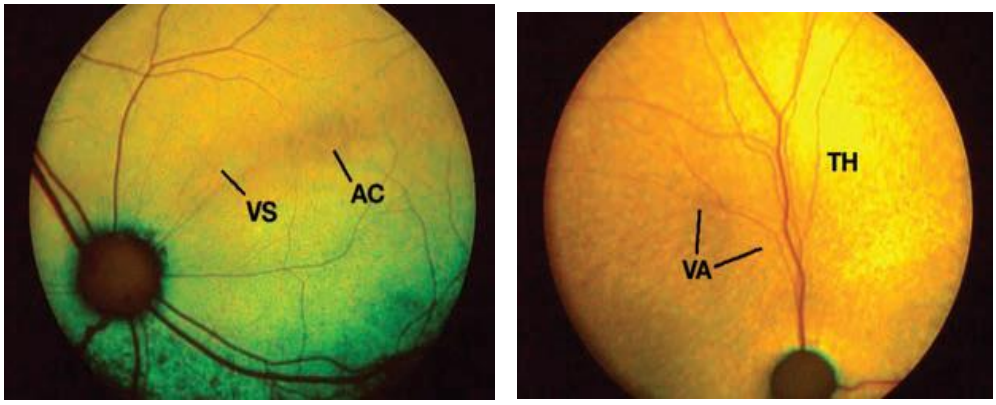

Figure 28 Fond d'œil d'un chat avant et après sept jours de traitement à la fluoroquinolone

On note une atténuation de la vascularisation (VA) et une hyperréflectivité tapétale marquée (TH)

Source : Gould, McLellan 2014

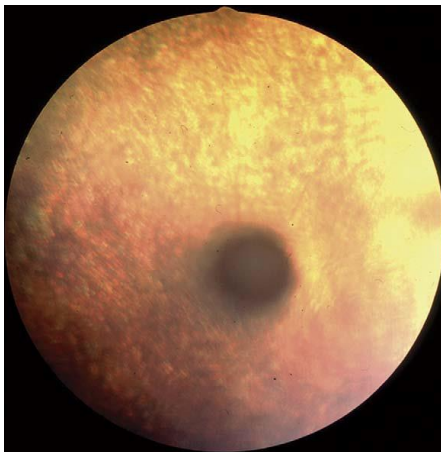

Figure 27 Dégénérescence rétinienne au stade terminal chez un chat persan traité à l'enrofloxacine per os sur une longue période à la dose de 10 mg/kg/jour

Source : Chaudieu, Molon-Noblot 2004

b. L'ivermectine

Certains ouvrages évoquent cet antihelminthique comme responsable de troubles oculaires chez les carnivores domestiques tels que de la cécité ou des animaux en mydriase et présentant des réflexes photomoteurs diminués. Chez de tels animaux, l'examen du fond d'œil se révèle en général sans anomalie notable. En revanche, une étude de 2008 a révélé une rétinopathie chez deux chiens exposés à l'ivermectine : en plus des symptômes plus communs, les deux chiens présentaient des lésions multifocales vermiformes grisâtres et des zones d'opacité du tapis, cohérentes avec un œdème et un décollement de la rétine, principalement à proximité des veinules de plus gros calibre. Contrairement aux rétinopathies acquises vues précédemment, les lésions observées ici se sont résolues en quelques jours sans traitement, et un suivi régulier n'a permis de révéler que quelques cicatrices au niveau de la choriorétine (Figure 29) (G Chaudieu, Molon-Noblot 2004 ; Kenny et al. 2008 ; Meekins et al. 2015).

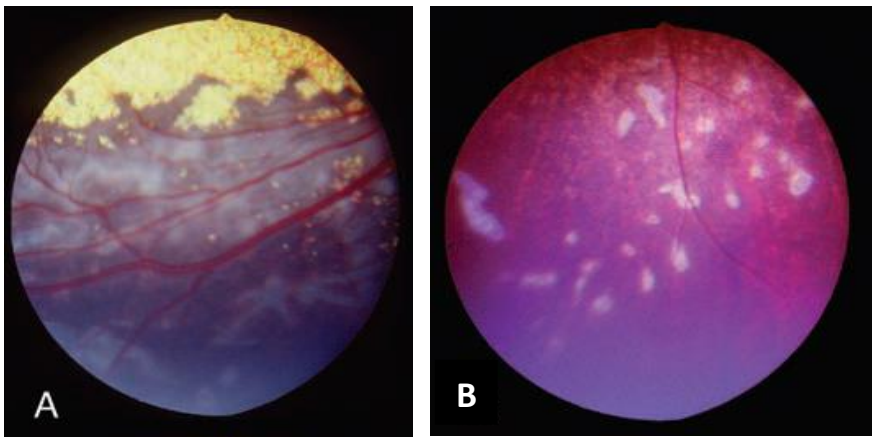

Figure 29 Fond d'œil de deux chiens suspectés d'intoxication à l'ivermectine.

Examens initiaux des deux chiens (A et B) révélant des lésions multifocales vermiformes, grisâtres.

Source : Kenny et al. 2008

c. Les rétinopathies photo-induites

Les dommages rétiniens secondaires à l'exposition à la lumière sont connus chez l'Homme depuis longtemps, principalement depuis l'apparition de problèmes à la suite de l'observation prolongée d'éclipses de soleil à l'œil nu. Plusieurs études réalisées sur des rats, des lapins ou des primates non humains ont révélé des lésions similaires après une exposition, même courte, à la lumière visible, à l'aide d'un ophtalmoscope indirect ou d'une lumière d'ambiance (Grahn et al. 2018).

Cette affection est peu décrite chez les carnivores domestiques, mais est très fréquente chez les volailles, secondairement à une exposition à une lumière ambiante prolongée ou trop intense, avec l'apparition de glaucomes, de cataractes et de rétinopathies.

Chez le chien, dans certains cas, il apparaît que des chiens ont présenté une pigmentation puis une hyperréflectivité du tapis, témoignant d'une dégénérescence de la rétine en région tapétale à la suite d'un examen à l'ophtalmoscope indirect (Grahn et al. 2018 ; Gould, McLellan 2014 ; Gelatt 2014).

Les lésions qui apparaissent peuvent être secondaires à l'augmentation de la température au sein de la rétine, entrainant l'éclatement des mélanocytes de l'EPR, ou une lyse des membranes lipidiques due à une augmentation des radicaux libres, principalement au niveau de l'EPR et des segments externes des bâtonnets (Grahn et al. 2018).

En général, les premières anomalies notées sont un œdème rétinien péripapillaire, une lyse de l'EPR et des segments externes des photorécepteurs, ainsi qu'une accumulation de phagocytes dans l'espace sub-rétinien. L'évolution de l'affection dépend des lésions primaires et de la durée et de l'intensité de l'exposition.

Elle peut être très localisée ou généralisée, avec une atrophie complète des structures externes de la rétine (Grahn et al. 2018 ; Noell, Albrecht 1971).

7) Les rétinopathies carentielles

En médecine vétérinaire tout comme en médecine humaine, certaines maladies nutritionnelles présentent des répercussions oculaires. Chez les carnivores domestiques, certaines rétinopathies sont secondaires à des carences généralement dues à une alimentation non adaptée.

a. Les carences en vitamine A

La vitamine A a un rôle primordial dans la production et le fonctionnement des photorécepteurs. Le premier signe de cette carence est une perte de la vision nocturne, notée chez les carnivores domestiques, les bovins et les porcins. Le fonctionnement des bâtonnets est en effet le premier à être affecté. Si la carence persiste, les cônes sont également touchés et une dégénérescence du nerf optique est aussi possible. Chez les jeunes animaux, la cécité nocturne évolue parfois en une cécité complète, qui est irréversible (Grahn et al. 2018 ; G Chaudieu, Molon-Noblot 2004).

Les lésions visibles à l'examen du fond d'œil lors des stades précoces sont un œdème papillaire, des foyers de dégénérescence et dans certains cas, des hémorragies pré rétiniennes. Cette hypovitaminose A peut également avoir des conséquences sur le système lacrymal, la cornée ou la conjonctive (Grahn et al. 2018 ; G Chaudieu, Molon-Noblot 2004 ; Gelatt 2014).

A l'examen l'histologique, les modifications ne sont pas spécifiques de l'affection, et correspondent à une dégénérescence des photorécepteurs, affectant en premier les bâtonnets. Il s'ensuit également une perte progressive des couches les plus externes de la rétine, les couches granuleuses et plexiformes externes.

b. Les carences en vitamine E

La vitamine E est un antioxydant majeur et permet la stabilisation des membranes cellulaires. Les symptômes d'une hypovitaminose E peuvent être des modifications musculaires, des troubles neurologiques tels qu'une ataxie, une perte de proprioception, ou une atteinte rétinienne, se manifestant par une légère déficience visuelle (Grahn et al. 2018 ; Gelatt 2014).

Les examens ophtalmologique et histologique sont assez caractéristiques mais similaires à l'atrophie progressive rétinienne centrale d'origine génétique vue précédemment. Dans un premier temps, le fond d'œil présente un aspect marbré, avec de multiples lésions brunâtres. Par la suite, on retrouve une hyperréflectivité généralisée du tapis, ainsi qu'une atténuation des vaisseaux rétiniens (Figure 30) (Grahn et al. 2018 ; Gelatt 2014).

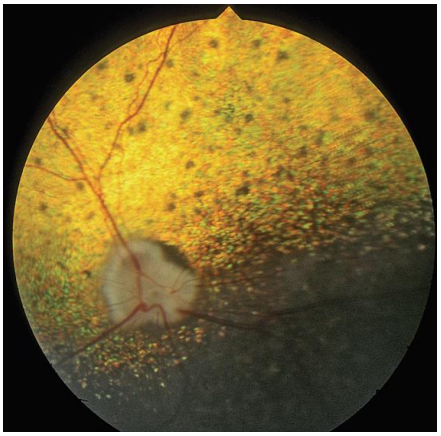

Figure 30 Fond d'œil d'un cocker spaniel avec un niveau de vitamine E circulant très faible, présentant un déficit visuel.

On note de multiples lésions pigmentées typiques d'une hypovitaminose E et une hyperréflectivité du tapis témoignant d'une atrophie rétinienne progressive centrale.

Source : Gelatt 2014

En dehors de la dégénérescence des photorécepteurs responsable de l'hyperréflectivité tapétale, l'histologie révèle une accumulation de pigment de lipofuscine au sein des cellules de l'EPR, dans l'*area centralis*. Dans les cas d'hypovitaminose chronique, les pigments peuvent également migrer dans les couches de la rétine sensorielle. Ces lésions se manifestent également par un ERG modifié très tôt, qui devient plat après quatre mois d'alimentation carencée. Une supplémentation peut stopper l'évolution des lésions si l'affection n'est pas trop étendue mais ne permet pas une amélioration des anomalies déjà installées (Gelatt 2014 ; G Chaudieu, Molon-Noblot 2004).

c. Les carences en taurine

Cette affection concerne principalement les chats, à cause de l'absence d'une enzyme synthétisant la taurine à partir d'autres acides aminés chez cette espèce. Avec l'évolution des recettes des aliments pour chat, cette carence est devenue bien moins fréquente qu'auparavant. (Grahn et al. 2018).

La taurine présente une concentration importante dans le muscle cardiaque et dans les cellules photoréceptrices de la rétine. Bien que ce ne soit pas très bien défini, elle aurait un rôle de neurotransmetteur et dans la protection des membranes cellulaires. Une carence entraine en premier lieu une dégénérescence des cônes, puis des bâtonnets, qui évolue sans supplémentation en atrophie de la couche des photorécepteurs et de la couche granuleuse externe. Parallèlement, l'EPR s'hypertrophie, à cause d'une phagocytose excessive liée à la lyse de la neurorétine (Grahn et al. 2018 ; Hayes 1982 ; Gelatt 2014 ; G Chaudieu, Molon-Noblot 2004).

Les anomalies détectables à l'examen du fond d'œil sont spécifiques de cette carence, et ont été classées en cinq stades (Gelatt 2014) :

1) aspect granuleux de l'*area centralis ;*
2) lésion ovale, hyperréflective, en position temporale par rapport à la papille (Figure 31) ;
3) apparition d'une seconde lésion identique en dessous de la papille ;
4) large bande hyperréflective dorsalement à la papille optique ;
5) dégénérescence rétinienne généralisée avec atténuation voire disparition des vaisseaux rétiniens.

Figure 31 Fond d'œil au stade 2 d'un chat qui présente une carence en taurine .

On note une lésion ovale hyperréflective en position temporale à la papille optique.

Source : Gelatt 2014

Les stades primaires sont les seuls à être pathognomoniques de la carence en taurine ; les autres lésions ne permettent pas de la différencier des autres dégénérescences ou dysplasies rétiniennes.

8) Les rétinopathies d'origine néoplasique

Le segment postérieur du globe oculaire des carnivores domestiques est très rarement atteint par des tumeurs primaires. En revanche, c'est une région très vascularisée, propice au développement de tumeurs métastatiques. Le calibre des vaisseaux étant limité, la turbulence circulatoire au sein des capillaires entraine la destruction mécanique de la majorité des cellules métastatiques. Celles qui résistent s'accumulent et peuvent entrainer l'obstruction des vaisseaux rétiniens (Grahn et al. 2018 ; Malbec ép. Maillochaud 2002 ; G Chaudieu, Molon-Noblot 2004).

La seule néoplasie primaire de la rétine décrite en médecine canine est le rétinoblastome, mais c'est une affection qui reste rare et qui atteint plus fréquemment le nerf optique que la rétine. C'est une tumeur très bien décrite en médecine humaine, et qui atteint souvent les enfants. La faible documentation chez les chiens incite les

vétérinaires à s'appuyer sur la description des lésions chez l'Homme : l'aspect clinique caractéristique est une tumeur nodulaire grisâtre qui apparaît en relief sur la rétine et qui peut également s'engager dans le vitré (Grahn et al. 2018).

Les autres tumeurs primaires des structures de l'œil affectent rarement le segment postérieur du globe. Le mélanome choroïdien est le plus décrit et est généralement bénin (Figure 32). Il se développe le plus fréquemment au niveau de l'uvée antérieure et peut infiltrer le segment postérieur par la suite. A l'examen du fond d'œil, des masses sombres sont visibles au sein de la choroïde sous-jacente au tapis, et se situent autour du nerf optique (Gelatt 2014).

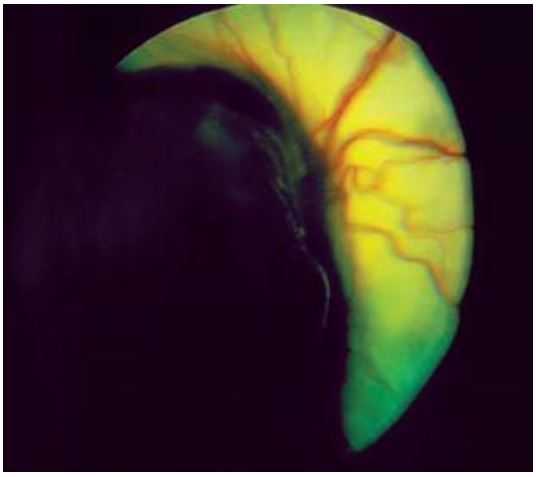

Figure 32 Mélanome choroïdien chez un chien adulte.

Source : David Gould, Gillian McLellan 2014

La choriorétine est un site où l'on peut retrouver des métastases de différentes affections néoplasiques ou bien l'extension d'une tumeur affectant en premier lieu le segment antérieur. Les plus fréquemment décrites sont les adénocarcinomes mammaires, les mélanomes, les lymphomes et les hémangiosarcomes. Les symptômes qui en découlent sont assez similaires, tels que des hémorragies intraoculaires, des uvéites, des glaucomes, une cécité, voire des signes systémiques selon la tumeur primaire. Les lésions de la choriorétine sont souvent non observables car elles sont masquées par les modifications du segment antérieur ou peuvent ne pas être remarquées à cause de symptômes systémiques plus préoccupants (Gelatt 2014 ; Gould, McLellan 2014).

Certaines rétinopathies secondaires à des néoplasies peuvent présenter un aspect plus caractéristique que d'autres. Chez le chat, les métastases de carcinomes sont assez remarquables et sont associées à des lésions de décoloration du fond d'œil secondaires à des infarcis de la choroïde (Figure 33).

Figure 33 Infarcis secondaires à des métastases d'un carcinome pulmonaire chez un chat de 13 ans . Les plages de décoloration en forme de cône dans le tapis résultent de ces infarcti

Source : Gould, McLellan 2014

Les lymphomes, qui sont les tumeurs intraoculaires secondaires les plus fréquentes, entrainent des lésions caractéristiques, principalement dans les stades les plus précoces de la rétinopathie. A l'examen du fond d'œil sont visibles des plages hémorragiques « en forme de flamme » au sein de la rétine (Figure 34). Dans les stades plus avancés, les lésions peuvent évoluer en une altération de la coloration du tapis, un œdème de la papille, ou un décollement de la rétine. En dehors des signes oculaires, le lymphome intravasculaire disséminé peut également entrainer des symptômes neurologiques secondaires à l'obstruction de vaisseaux cérébraux à cause de la prolifération de lymphocytes dans la lumière des vaisseaux (Gould, McLellan 2014 ; Gelatt 2014 ; Malbec ép. Maillochaud 2002).

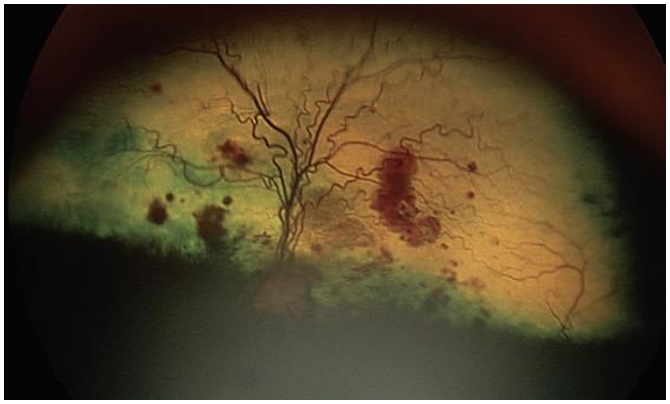

Figure 34 Multiples hémorragies rétiniennes chez un chien de 10 ans atteint d'un lymphome à cellules B

Source: Gelatt 2014

II) ETUDE BIBLIOGRAPHIQUE DE *VULPES ZERDA*

Les fennecs (*Vulpes zerda*) sont les plus petits membres de la famille des *Canidæ* (Figure 35). Ils appartiennent à un grand groupe rassemblant de multiples espèces très diversifiées, tant par leur habitat, leur mode de vie ou leur morphologie. Cette espèce est présente à l'état sauvage dans les régions désertiques d'Afrique du nord et dans la péninsule du Sinaï. Malgré le fait que la population sauvage soit difficilement évaluable, les fennecs ont un statut UICN (Union internationale pour la conservation de la nature) de type *préoccupation mineure.* Ce sont également des animaux élevés en captivité dans des parcs zoologiques à travers le monde pour la conservation et dans des programmes éducatifs, et qui sont aussi très prisés par les particuliers, à cause de leur petite taille et de leur caractère très sociable envers l'Homme (Fowler et al. 2014 ; Dempsey et al. 2009).

Figure 35 Photo d'un Fennec (Vulpes zerda)

Source: zoo-palmyre.fr

A. Mode de vie et adaptation à la captivité

Les fennecs sont qualifiés la plupart du temps d'animaux nocturnes, mais certains ouvrages évoquent le terme « crépusculaires ». Ils sont considérés comme des animaux assez peu sociables entre eux, mais les seules observations comportementales ont été réalisées sur des individus captifs. Un groupe est en général constitué d'un couple reproducteur avec les jeunes de l'année, au sein duquel les jeunes de l'année précédente peuvent rester intégrés, malgré l'arrivée d'une nouvelle portée. Au sein d'un groupe établi, si les conditions de captivité sont suffisantes, les comportements de jeu sont fréquents (Fowler et al. 2014 ; Dempsey et al. 2009).

Les enclos des parcs zoologiques accueillant des fennecs sont aménagés pour correspondre au maximum à leur environnement et à leur mode de vie. Ils doivent tout d'abord s'adapter à la taille du groupe pour permettre à la fois l'utilisation de tout l'espace mais également de respecter des distances individuelles suffisantes.

Concernant les petits canidés, la taille minimale des enclos est précisée dans certains ouvrages mais dépend du nombre d'individus. Il est en général indiqué d'utiliser malgré tout des dimensions supérieures aux dimensions minimales conseillées lorsque cela est possible. L'aménagement est également supposé reproduire la complexité de leur environnement naturel, pour permettre l'expression de comportements naturels de fouissage, de sauts et également de fuite lors de tensions au sein du groupe. Dans leur milieu, les fennecs vivent dans des terriers qui peuvent être de grande superficie, en labyrinthe avec plusieurs accès extérieurs, ou dans des terriers de plus petite taille avec un accès unique, dans lesquels ils se protègent de la prédation et élèvent leur progéniture. Les clôtures doivent donc être adaptées et être suffisamment hautes et profondes pour éviter toute fuite ou blessure, et les agrès et zones de fouissage être construits au centre de l'enclos (Figure 36) (Fowler et al. 2014 ; Kingdon et al. 2013).

Figure 36 Photo de l'enclos extérieur des fennecs au zoo d'Heidelberg en Allemagne

On observe que les parois extérieures de l'enclos sont suffisamment hautes et les agrès situés à distance des clôtures

Source: leszoosdanslemonde.com

Les fennecs sont de petits animaux habitués à un climat aride. Ils sont beaucoup moins tolérants aux grandes variations de températures et de climat que d'autres canidés peuvent l'être. On doit donc toujours s'assurer qu'ils aient accès à une protection contre les intempéries, ainsi qu'à un enclos intérieur sec avec une température qui puisse être contrôlée. L'idéal est également qu'ils aient accès à une zone avec une luminosité moindre pour être visibles en plein jour sans être dérangés par une lumière non adaptée à leur mode de vie (Fowler et al. 2014 ; Dempsey et al. 2009).

B. La nutrition

Les fennecs sont considérés comme des carnivores facultatifs, comme le chien et possèdent donc un système digestif similaire. Ce sont des chasseurs solitaires et semblent avoir un comportement de chasse différent des autres espèces qui lui sont apparentées. Les proies obtenues sont en général enterrées dans le sable. Ils se nourrissent de proies telles que des rongeurs, des oiseaux, des petits reptiles et des insectes, ainsi que de fruits, de racines et d'autres végétaux qu'ils trouvent dans leur habitat. Une étude de *Brahmi et al.* a étudié l'alimentation de groupes de fennecs du Sahara algérien entre 2007 et 2008. L'étude des selles a révélé que les éléments principaux constituant leur diète étaient les insectes, avec une majorité de coléoptères, les petits mammifères ainsi que les végétaux, tels que des racines, des petits tubercules ou des fruits. Malgré le fait que les catégories d'aliments retrouvés aient été toujours les mêmes, leurs proportions étaient variables selon la localisation des selles prélevées. Ce sont des animaux qui sont capables d'une flexibilité alimentaire sur une certaine période dans le but d'avoir un apport énergétique le plus important possible. D'après la composition de la diète, les auteurs ont qualifié les fennecs d'omnivores opportunistes. Le caractère opportuniste de cette espèce a également été confirmé par la présence ponctuelle de plastique, de souris et de plantes cultivées dans les selles des individus suivis (Dempsey et al. 2009 ; Brahmi et al. 2012 ; Kingdon et al. 2013).

Il a de plus été remarqué qu'à l'état sauvage, il peut arriver à un individu de ne pas boire sur une longue période : les fennecs ont la capacité d'utiliser l'humidité de leur nourriture ainsi que leur eau métabolique pour survivre dans un milieu aride (Dempsey et al. 2009).

La littérature évoquant les besoins nutritionnels et les rations des fennecs est très rare : on utilise la plupart du temps les données issues des études réalisées chez le chien. A partir de cela, on utilise la diète d'un canidé avec de 20 à 28% de protéines, de cinq à 18% de lipides et de deux à quatre pourcent de fibres brutes, à adapter selon l'espèce, le statut physiologique et l'activité (Fowler et al. 2014).

D'autres ouvrages américains, souvent utilisés par les particuliers propriétaires de fennecs, établissent des compositions de rations avec une base d'aliments industriels pour animaux de compagnie. Une diète constituée de 30 à 50% de *petfood* (croquettes industrielles) associée à des produits frais apporte les éléments essentiels. Il est conseillé de ne donner des proies qu'en enrichissement et que quelques jours dans la semaine, pour ne constituer que cinq à 15 % du poids de la ration totale. Les insectes, pauvres en calcium, ne doivent pas avoir une place trop importante dans l'alimentation, et rester à un maximum de 10 % du poids de la ration totale. Les produits frais tel que les fruits, racines ou autres végétaux sont inclus à une proportion de 10 à 20%. En moyenne, il est considéré qu'une ration pour un fennec d'environ un kilogrammes varie autour de cinq ou 10 % du poids de l'individu (Dempsey et al. 2009).

C. La reproduction

Les fennecs ont un fonctionnement reproducteur qui peut différer selon qu'ils sont à l'état sauvage ou élevés en captivité. Le suivi est beaucoup plus fréquent chez les animaux captifs qu'en milieu naturel, mais des informations ont été recueillies dans les deux cas.

Les mâles comme les femelles arrivent à maturité sexuelle entre neuf mois et un an. Les femelles ont un cycle reproducteur saisonnier lorsqu'elles sont à l'état sauvage. Les chaleurs ont lieu en général entre janvier et février, avec un prœstrus d'environ six jours, et un œstrus d'un à deux jours. Au cours du prœstrus, la vulve présente un œdème, mais à la différence d'autres canidés, aucune perte sanguine n'est notée pendant cette période. S'il n'y a pas d'accouplement, la phase de diœstrus dure 50 jours. Chez les animaux en captivité, la reproduction peut avoir lieu tout au long de l'année. Malgré cela, les données récoltées montrent que la majorité des naissances a lieu entre les mois de mars et juillet (Dempsey et al. 2009).

Au cours de la période de reproduction, des comportements sexuels se mettent en place chez les femelles comme chez les mâles. Ces derniers se montrent très agressifs envers les autres individus de leur espèce ainsi qu'envers les autres animaux et réalisent un marquage urinaire de leur territoire. Les mâles et les femelles sont en général moins distants qu'à leur habitude et se reniflent régulièrement. Lorsque les femelles sont en phase d'acceptation, elles présentent un port de queue horizontal. Lorsqu'il a lieu, l'accouplement est en général long et peut durer jusqu'à plus de deux heures. On n'observe souvent qu'un unique accouplement par cycle (Dempsey et al. 2009 ; Kingdon et al. 2013).

La période de gestation des fennecs dure de 50 à 52 jours. Une des rares exceptions décrite dans la littérature est une gestation de 63 jours chez deux femelles du zoo de Strasbourg. La taille des portées chez cette espèce varie entre un et cinq petits. Ces derniers font à la naissance entre 20 et 40 grammes. Après la mise bas et au cours de la lactation, le mâle est agressif et protecteur envers la mère et la progéniture. Cette dernière est élevée dans un terrier d'où les petits ne commencent à sortir qu'à partir de leur quatrième semaine d'âge. Le sevrage a lieu vers 61 à 70 jours et les petits quittent définitivement le terrier à trois mois d'âge (Dempsey et al. 2009 ; Padilla, Hilton 2015).

D. Les affections recensées chez les fennecs

Les fennecs sont considérés comme des animaux vulnérables à cause de leur petite taille, de la prédation des jeunes et des conditions environnementales peu hospitalières. On estime que comme tous les canidés, cette espèce est sensible aux mêmes parasites et agents pathogènes que le chien domestique. Certains ouvrages et des études de cas ont décrit des affections et agents pathogènes rencontrées chez

des fennecs captifs, ou plus rarement à l'état sauvage, mais les maladies du fennec ont en général été peu étudiées (Kingdon et al. 2013).

1) Maladies parasitaires et infectieuses

Les canidés étant sensibles à de nombreux agents pathogènes, on suppose que les fennecs peuvent également être infectés par une grande diversité d'agents infectieux.

A l'état sauvage, certains parasites ont été mis en évidence chez cette espèce. On a retrouvé certains trématodes, comme *Alaria alata,* des cestodes tels que *Joyeuxiella echinorhyncoides* et *Taenia crassiceps* et des nématodes, tels que *Ancylostoma caninum, A. duodenale, Toxascaris, Toxocara masculior* (Kingdon et al. 2013). Chez les canidés non domestiques à l'état captif, les parasites les plus fréquents sont en général *Giardia spp, Ascaris spp, Cryptosporidium spp, Eimeria spp et Isospora spp* (Fowler et al. 2014). Des cas de leishmaniose viscérale, de néosporose et de myocardiopathie secondaire à une myocardite causée par *Toxoplasma gondi* ont également été décrits chez des fennecs de parc zoologiques (Conroy et al. 1970 ; Sedlák, Bártová 2006 ; Kottwitz et al. 2004).

Concernant les maladies virales, il est difficile de connaitre réellement le statut infectieux des fennecs à l'état sauvage. On considère que pour ce qui est de la rage, qui est endémique en Afrique, les canidés sauvages, tout comme les canidés domestiques, sont des espèces réservoirs. Il est connu que le fennec est sensible au virus de la rage, depuis qu'un fennec mordeur a été testé positif en Tunisie. (Incorvaia 2004 ; Fowler et al. 2014).

La maladie de Carré est une autre des maladies virales présentant des risques importants pour les canidés sauvages. Deux épidémies ont été recensées en parc zoologique avant la mise en place régulière, mais non systématique, d'une campagne de vaccination. L'une au Soudan, où un groupe de jeunes fennecs importés est décédé en quarantaine dans le parc, à la suite de symptômes neurologiques et digestifs. Les tests effectués post-mortem ont mis en évidence le virus de la maladie de Carré (CDV = *Canine distemper virus*). La deuxième a décimé la collection de fennecs du parc zoologique de Vincennes, après l'introduction d'un nouveau fennec dans le groupe. Dans les deux cas, les symptômes décrits ont été relativement similaires à ceux décrits chez le chien (Woo et al. 2010 ; Incorvaia 2004). La vaccination contre la maladie de Carré avec un vaccin atténué est aujourd'hui controversée chez le fennec, car elle est suspectée de déclencher la maladie. En effet, une étude récente a été réalisée sur un fennec de 61 jours mort à la suite de convulsions et d'hémoptysie, apparus peu de temps après l'injection d'un vaccin vivant atténué contenant le CDV, l'adénovirus canin (CAdV-2), le virus parainfluenza, le parvovirus, ainsi que le coronavirus canin. Suite à des analyses immuno-histochimiques, le CDV a été retrouvé dans le tissu cérébral, et le CAdV-2 dans d'autres tissus (Tamukai et al. 2020).

L'adénovirus de type 1, responsable de l'hépatite de Rubarth chez le chien, a également été retrouvé chez un fennec mort brutalement après un épisode soudain d'hypersalivation. Dans ce cas, l'autopsie a révélé une atteinte principalement hépatique, comme c'est généralement le cas chez les canidés infectés. L'expression clinique de ce virus peut être similaire à celle de la maladie de Carré chez certaines espèces. A ce moment-là, les symptômes sont principalement neurologiques, ce qui vaut à cette infection le nom d' « encéphalite du renard » (Choi et al. 2014 ; Fowler et al. 2014).

Des cas de tuberculose ont été décrits chez des fennecs de plusieurs parcs zoologiques. Les lésions découvertes lors de l'autopsie de ces animaux laissaient suspecter la tuberculose canine à cause de leur aspect typique au niveau du foie et de la rate. Par la suite, l'analyse de ces lésions a confirmé le diagnostic suite à l'observation de bacilles acido-alcoolo-résistants (Himes et al. 1980).

.

2) Maladies non infectieuses

Les affections qui semblent les plus récurrentes chez les canidés sauvages sont des atteintes dermatologiques des extrémités des membres. En particulier, ces espèces et principalement les jeunes individus sont sensibles à la pododermatite. Les fennecs en particulier présentent également des dermatites interdigitées, dont l'étiologie n'a jamais été déterminée avec certitude. En revanche, des biopsies réalisées dans certains des cas qui ont été pris en charge ont laissé supposer une origine auto-immune. Alors que la majorité des animaux souffrant de ces affections ont été traités avec des désinfections locales et un traitement antibiotique systémique, ceux dont la suspicion d'affection auto-immune a été établie ont répondu à un traitement immunosuppresseur en plus des antibiotiques (Fowler et al. 2014).

Les autres affections que l'on peut rencontrer chez les fennecs et les autres canidés sauvages sont non spécifiques et observées assez fréquemment chez le chien domestique, telles que des affections urogénitales. Des cystites, la précipitation de calculs devenant parfois obstructifs, et des pyomètres ont déjà été diagnostiqués chez certains loups en captivité.

La plupart des affections recensées sont des découvertes d'autopsie, en particulier les néoplasies. Elles sont similaires chez l'ensemble des canidés, mais ne restent peu fréquentes. Des cas de carcinome hépatocellulaire ont été décrits *post mortem* dans un groupe de fennecs captifs. De la même façon, un cas de porencéphalie sans signe clinique, dont la cause reste indéterminée, a été décrit chez un fennec de neuf ans lors de son autopsie (Monahan et al. 2018 ; Fowler et al. 2014 ; Yamazaki et al. 2016).

Un cas isolé de maladie de Lafora a également été diagnostiquée chez un fennec captif de six ans, qui présentait une épilepsie ne répondant pas aux traitements anti épileptiques entrepris. C'est une maladie héréditaire fatale chez l'Homme, et

reconnue mais rare chez le chien, responsable d'épilepsie myoclonique progressive (Honnold et al. 2010 ; Webb et al. 2009)comme

3) Affections oculaires

Les affections oculaires ne semblent pas prédominantes chez les canidés non domestiques à l'état captif, ou peuvent être difficiles à diagnostiquer. Le manque de diagnostic peut s'expliquer par l'habituation des animaux à leur environnement, qui est limité et présente peu de variation lorsqu'ils sont en parc zoologique. Dans ce cas, une atteinte de la vision peut ne s'exprimer que par une modification infime de leur comportement et ainsi ne pas être remarquée.

Une étude a regroupé les résultats des autopsies de 72 loups rouges élevés et décédés en captivité. Dans ce lot, seul un individu présentait des lésions oculaires, non décrites dans l'article, qui ont été suspectées secondaires à une atrophie rétinienne progressive (APR) héréditaire (Acton et al. 2000).

Chez les fennecs, deux cas ont été publiés. Le premier est un mâle diabétique de 15 ans qui présentait une cécité et une mydriase permanente. Les examens *post mortem* à la suite de son euthanasie ont montré des hémorragies de la rétine et un décollement rétinien. L'étude histologique du globe a révélé une accumulation de sang et de fibrine entre l'EPR et la neurorétine responsable du décollement, ainsi qu'une dégénérescence rétinienne diffuse, avec un amincissement des couches les plus internes de la neurorétine et une diminution globale du calibre des vaisseaux rétiniens. Ici, les lésions oculaires observées ont été associées à une maladie vasculaire sévère secondaire au diabète sucré ainsi qu'à l'hypertension supposée, liée au diabète (Whiteley et al. 1985).

Le second cas a été observé dans les années 2000 chez un fennec de deux ans et demi appartenant à un particulier aux Etats Unis. La progression des premiers signes de déficit visuel observés par le propriétaire à l'âge d'environ deux ans a été assez rapide. L'aspect du fond d'œil, présentant une hyperréflectivité du tapis, une perte de la vascularisation ainsi qu'une atrophie du nerf optique, a orienté le diagnostic sur une APR ou une carence en taurine. L'étiologie de cette rétinopathie n'a pas été élucidée, mais la recherche de la mutation PRCD de PRCD-PRA a montré que le fennec en question était homozygote sauvage. Par ailleurs, une carence en taurine étant connue pour causer une myocardiopathie dilatée chez le renard, une échocardiographie a été réalisée mais n'a rien mis en évidence, rendant l'hypothèse de la carence moins probable, sans l'exclure entièrement (McCleery 2010).

DEUXIEME PARTIE : ETUDE EXPERIMENTALE

I) BUT DE L'ETUDE

Notre travail s'est en grande partie concentrée sur le zoo de la Palmyre, où un problème oculaire avait été noté au sein du groupe de fennecs depuis plusieurs années. Les premiers examens réalisés en 2011 avaient montré des anomalies au niveau du fond d'œil chez des individus qui semblaient présenter une perte de vision. Au fur et à mesure des années , de plus en plus d'animaux ont été atteints, avec une présentation clinique similaire mais une vitesse d'évolution différente.

Le premier but de cette étude était d'établir une caractérisation précise de cette affection oculaire touchant les fennecs du zoo de la Palmyre. Pour cela, nous nous sommes intéressés aux différentes origines des affections rétiniennes recensées chez les carnivores domestiques (voir partie bibliographique) et à leur aspect clinique. A partir de là, nous avons établi une liste d'examens qu'il était important de réaliser pour tester les différentes hypothèses. Le travail que nous avons réalisé s'est déroulé en plusieurs étapes.

- La caractérisation de l'affection à l'aide d'examens cliniques et ophtalmologiques, d'imagerie de l'œil, d'ERG (électrorétinogrammes) et d'anatomopathologie.
- Le dosage de certains paramètres sanguins potentiellement significatifs d'une affection entrainant une rétinopathie : vitamine E, taurine, glucose.
- L'étude de l'éventuelle origine héréditaire avec la réalisation d'un arbre généalogique.

Dans un second temps, nous avons souhaité obtenir un état des lieux de la gestion des fennecs (*Vulpes zerda*) élevés en captivité dans les différents zoos de France. Sachant que l'affection rétinienne étudiée n'avait été observée qu'au sein du zoo de la Palmyre, nous souhaitions étudier les différences de conditions environnementales dans lesquelles ces animaux sont élevés afin d'éclairer certaines hypothèses.

II) MATERIEL ET METHODES

A. Animaux et parcs

Au total sur l'ensemble des observations et examens réalisés depuis 2011, ce sont 20 fennecs hébergés au zoo de la Palmyre qui ont été inclus dans notre étude. Entre 2011 et 2014, sept individus ont été examinés, soit à distance, soit de façon rapprochée, avec la réalisation d'examens complémentaires, suite à une suspicion d'atteinte oculaire. Au cours de l'année 2016, chacun des 16 individus détenus dans le parc à ce moment-là a été testé. Enfin, trois fennecs ont été examinés au cours de

l'année 2018. Pour l'ensemble de ces sessions d'examen, certains individus ont été vus plusieurs fois. Un de ces 20 animaux inclus, suspecté de troubles de la vision, est décédé avant le début des investigations par des examens ophtalmologiques. Il a donc subi une autopsie ainsi que des analyses histologiques, dont les résultats ont été inclus à l'étude.

Parmi les 20 fennecs de l'étude, 17 étaient nés au zoo de la Palmyre. Deux autres individus étaient également nés en captivité, un dans un zoo en Allemagne et un au zoo de Kessingland en Angleterre. Le dernier individu n'était pas né en parc mais à l'état sauvage au Maghreb et a été transféré à la Palmyre à la suite de sa saisie.

En ce qui concerne le questionnaire, l'ensemble des parcs élevant des fennecs a été contacté, soit dix en tout. Dans cette étude, nous avons recueilli les réponses de quatre institutions en plus de celle du zoo de la Palmyre, qui étaient le zoo du Bassin d'Arcachon, le zoo d'Amnéville, le zoo de la Flèche ainsi que le zoo de la Barben. Au moment de répondre au questionnaire, ces quatre parcs hébergeaient 12 animaux au total.

B. Recueil des informations et prélèvements

L'ensemble des examens a été réalisé en présence du vétérinaire du zoo de la Palmyre et de son interne. Les examens ophtalmologiques avec les photographies de fond d'œil, la tonométrie, les examens échographiques des yeux ainsi que les ERG ont été effectués par des vétérinaires spécialistes en ophtalmologie exerçant à la clinique vétérinaire AniCura Saint Roch, les Dr Julien Charron et Guillaume-Pierre Mias.

Les examens histologiques du globe oculaire d'un fennec du zoo ainsi que de multiples autres organes ont été réalisés par le laboratoire d'anatomie pathologique vétérinaire *Vet Diagnostics* à la suite d'une autopsie et des prélèvements effectués par les vétérinaires de la Palmyre.

Le sang pour les dosages de vitamine E et taurine a été prélevé par les vétérinaires du zoo de la Palmyre puis envoyé et traité par des laboratoires extérieurs.

C. Arbres généalogiques

Les liens familiaux des fennecs présents à la Palmyre entre 2010 et 2018 ont été extraites du logiciel Zims (Species 360 2010) et sa fonction *Taxon report.* Lorsque les données informatiques sont à jour, cette base de données permet d'obtenir toutes les informations sur la naissance, les mouvements au sein des différents zoos, et le décès d'un individu ayant vécu au parc sur la période demandée.

Remarque : lors de la découverte des portées dans les enclos, il arrive que les parents ne puissent pas être identifiés avec certitude, par exemple si l'accouplement ou la

gestation n'ont pas été remarqués, et si la mère ne s'occupe pas de sa progéniture. S'il y a un doute, les parents sont notés comme « inconnus » sur le site. Dans ce cas, les parents non identifiés sont notés F (femelle) et M (mâle) inconnu(e).

D. Examens de caractérisation de l'affection oculaire

1) Examen ophtalmologique

Les examens ophtalmologiques réalisés sur les fennecs se sont déroulés en plusieurs étapes. En plus de l'aspect extérieur de l'œil et de ses annexes, nous avons effectué un examen complet de l'œil. A l'exception des individus sur lesquels ont été réalisés les ERG et échographies oculaires qui ont été anesthésiés par nécessité, l'ensemble des étapes décrites dans cette partie se sont déroulées sur des animaux vigiles.

La première étape a été d'évaluer la qualité de la vision de l'individu. Tout d'abord par observation de son comportement dans son environnement, en particulier lors de changements au sein de l'enclos. Après cet examen à distance, certains tests réalisables sur un animal sauvage ont été mis en œuvre. Le test du clignement à la menace a été réalisé sur chaque individu. S'il n'y avait pas d'atteinte des voies et des centres de la vision, le fait d'approcher la main de son œil devait déclencher un clignement de la paupière. Par la suite, nous avons testé les réflexes photomoteurs à l'aide d'une source lumineuse focalisée, censée provoquer la rétractation de la pupille. Cette manipulation testait à la fois la fonction visuelle, mais aussi le réflexe photomoteur (Olivier 2013).

Par la suite, un examen détaillé du segment antérieur de l'œil par biomicroscopie a été effectué (Figure 37). A l'aide d'une lampe à fente, les différents tissus transparents tels que la cornée, le cristallin et l'humeur aqueuse de l'œil ont pu être visualisés.

Figure 37 Photo d'un examen ophtalmologique par biomicroscopie

Source : photographies du zoo de la Palmyre

L'examen du segment postérieur de l'œil (observation du fond d'œil), s'est déroulé 15 à 20 minutes après dilatation de la pupille par un collyre tropicamide (Mydriaticum ®). Cette étude s'est faite par ophtalmoscopie indirecte, à l'aide d'un casque binoculaire et d'une lentille plan-convexe située entre l'œil du fennec et celui de l'examinateur (Figure 38). Des photographies de fond d'œil ont été systématiquement prises pour chaque individu lorsque ce dernier était visualisable.

Figure 38 Photo d'un examen ophtalmologique par ophtalmoscopie indirecte

Source : photographies du zoo de la Palmyre

2) Examens complémentaires

- Tonométrie

La pression oculaire de plusieurs fennecs a été mesurée par tonométrie à rebond, à l'aide d'un appareil qui rebondit à plusieurs reprises sur la cornée. En fonction de la décélération de la tige qui est au contact de l'œil, l'appareil mesure la pression intraoculaire (PIO).

Ces tests ont été effectuées lors de la session d'examens de 2016, comportant 16 fennecs.

- Echographie oculaire

Une échographie trans-cornéenne des globes oculaires de deux fennecs a été réalisée sous anesthésie générale associant la kétamine et la médétomidine, afin d'explorer les différentes structures constituant l'œil. Cet examen d'imagerie a concerné les deux individus présentés en 2014 aux vétérinaires spécialistes, qui souffraient d'une opacification sévère du cristallin, empêchant toute observation directe des structures de l'œil.

- Electrorétinographie

Cette technique a été utilisée dans la continuité de l'échographie sur les deux mêmes individus anesthésiés. Elle permet d'apprécier le fonctionnement de la rétine,

qui est un tissu électrique. Après dilatation pupillaire, la rétine a été stimulée par des flashs lumineux émis par l'électrorétinographe. Trois types de sollicitations ont été faites pour étudier la fonction des photorécepteurs.

La vision nocturne, donc la fonction des bâtonnets, a tout d'abord été testée dans une ambiance scotopique, soit sous une très faible luminosité ou une obscurité quasi-totale. Une première phase de « stimulation flash » achromatique a été réalisée avec une première stimulation de niveau lumineux scotopique directement après la mise à l'obscurité de l'animal, puis une seconde une fois la rétine habituée à l'ambiance obscure, soit une trentaine de minutes plus tard. Par la suite, une adapto-rétinographie a été réalisée, où cette fois des ERG flash ont été enregistrés à intervalles réguliers au cours de l'adaptation de la rétine à l'obscurité.

Toujours en ambiance scotopique, le système mixte cônes-bâtonnets a été testé avec une stimulation photopique.

Enfin, c'est le fonctionnement des cônes qui a été étudié en ambiance photopique avec une stimulation photopique (Olivier 2013 ; Rosolen 2013).

E. Analyses sanguines

Tous les prélèvements sanguins ont été effectués sur des animaux non anesthésiés, au niveau d'une veine jugulaire et récoltés dans des tubes héparinés.

Les analyses biochimiques réalisées au cours de cette étude ont été des dosages de taurine chez sept individus en 2014 et de vitamine E chez six individus en 2016. Ces paramètres ont été dosés sur le plasma récupéré à la suite de la centrifugation du sang prélevé sur tubes héparinés.

La glycémie a été mesurée avec un glucomètre chez 10 des 16 fennecs examinés en 2016.

F. Anatomopathologie et histologie

Entre les premières observations d'atteinte oculaire et les premiers examens ophtalmologiques réalisés par les spécialistes, un fennec épileptique qui n'avait jamais présenté d'affection ophtalmologique confirmée est décédé au zoo de la Palmyre. Des prélèvements d'encéphale, de tissus cardiaque, hépatique, rénal, pancréatique, pulmonaire, vésical, splénique ainsi que les globes oculaires ont été conservés dans un fixateur à base de formol avant d'être envoyés au laboratoire pour une analyse histologique.

Concernant les globes oculaires, l'anatomopathologiste a découpé, coloré et examiné deux sections sagittales comportant l'ensemble des structures oculaires, de la cornée au nerf optique, puis les mêmes manipulations ont été faites pour l'ensemble des organes prélevés. Pour leur observation, une inclusion en paraffine des tissus, puis leur coloration avec de *l'Hémalun Eosine* a été réalisée.

E. Questionnaire

Un questionnaire a été élaboré par le Dr Petit, vétérinaire du zoo de la Palmyre et moi-même. Il a été envoyé aux zoos hébergeant des fennecs, par le biais d'un email adressé aux vétérinaires ou responsables animaliers de chaque institution. L'Annexe 1 présente le questionnaire, dont les sujets qui y sont abordés sont décrits ci-dessous.

1) Identité du parc et nombre de fennecs présents

Les cinq premières questions portaient sur l'identité du parc et de la personne qui a répondu au questionnaire, le nombre de fennecs détenus par le zoo au cours des 20 dernières années, ainsi que leur sexe et leur répartition au sein du parc.

2) Description des enclos et de l'environnement de vie

Les questions suivantes portaient sur les enclos intérieur et/ou extérieur dans lesquels les fennecs étaient élevés : dimensions, substrats utilisés au sol, aménagements dans chaque enclos.

Nous avons également recueilli des informations sur les conditions dans lesquelles les fennecs évoluaient, telles que l'accès à l'extérieur, le chauffage de l'enclos ainsi que la gestion de la lumière.

3) Informations sur le régime alimentaire

Nous avons ensuite recueilli des informations sur la composition des rations journalières des fennecs.

Les données ont été analysées à l'aide du logiciel *Vetnutri* (Vetbrain 2019).

4) Informations sur le suivi vétérinaire

Nous avons questionné les parcs sur les affections des fennecs qu'ils hébergeaient, qu'elles soient ophtalmologiques ou autres.

Enfin, nous avons recueilli des informations sur le suivi de la reproduction et de l'élevage des jeunes au sein des parcs développant un programme de reproduction.

III) RESULTATS

A. Etude de la rétinopathie des fennecs du zoo de la Palmyre

1) Animaux

Entre 2011 et 2018, 17 fennecs ont subi des examens ophtalmologiques ou des examens complémentaires pour caractériser ou suivre leur statut ophtalmologique. L'un d'entre eux a été vu à trois reprises, six ont été suivis sur deux sessions et les dix autres n'ont subi ces examens qu'une seule fois. Deux autres animaux ont eu un

prélèvement sanguin afin de doser la vitamine E, tout comme les individus examinés en 2014, mais sans subir d'examen ophtalmologique. Le 20ème fennec a été inclus dans l'étude *post mortem* car sa rétinopathie a été confirmée lors de son autopsie. Plusieurs générations de fennecs ont été examinés sur une même session. L'âge des individus lors d'un l'examen ophtalmologique a varié entre dix mois et neuf ans.

Le groupe de fennecs inclus dans cette étude comportait huit mâles et douze femelles.

Parmi les 17 fennecs ayant eu un examen ophtalmologique, deux ne présentaient aucune anomalie de la rétine au moment de l'examen (individus numéros 4403 et 7892, système de numérotation interne du zoo de la Palmyre). Au final, 16 animaux parmi les 20 de l'étude souffraient d'une rétinopathie confirmée : sept mâles et neuf femelles. Le détail des résultats des examens est présenté ci-dessous

2) Etude ophtalmologique

a. Observation des premiers cas

Les premiers signes témoignant d'une atteinte oculaire chez des fennecs du zoo de la Palmyre ont été l'observation à distance de comportements inhabituels ainsi que l'aspect anormal des yeux de certains individus. En 2011, les soigneurs ont tout d'abord remarqué que quelques individus, dont un en particulier, semblaient présenter des problèmes pour progresser normalement dans l'enclos et butaient dans des obstacles, surtout lorsque de nouveaux aménagements étaient installés dans l'enclos. Le même fennec qui présentait régulièrement ce comportement a été vu en mydriase bilatérale en plein jour. Il s'agissait du premier individu qui avait subi un examen ophtalmologique ayant établi un diagnostic d'affection de la rétine (individu n°5279).

Par la suite, entre 2011 et 2014, d'autres fennecs ont été vu en mydriase et avec des difficultés à passer des obstacles sous n'importe quelle condition de luminosité. Certains individus qui avaient été manipulés pour des motifs divers présentaient également des anomalies oculaires lors de l'examen complet, avec des réflexes photomoteurs diminués voire absent, ou des mydriases elles aussi aréactives. C'est à partir de ces observations que le vétérinaire du zoo a fait appel à des spécialistes en ophtalmologie pour caractériser au mieux l'affection oculaire qui semblait toucher plusieurs individus.

Nous avons considéré l'âge du premier examen où une atteinte rétinienne a été formellement établie, pour classer les individus de l'étude. Ainsi nous avions observé :

- deux fennecs atteints avant l'âge d'un an ;
- sept fennecs atteints entre un et deux ans d'âge ;
- deux fennecs atteints à trois ans d'âge ;
- trois fennecs atteints entre cinq et neuf ans d'âge ;

Ainsi, à l'issue de leur premier examen ophtalmologique, 14 individus présentaient une rétinopathie avérée. Pour deux individus, la rétine ne présentait pas d'anomalie lors de l'examen du fond d'œil. Pour un fennec, les fonds d'œil des deux yeux n'ont pas pu être observés à cause d'une cataracte bilatérale sévère.

b. Description ophtalmologique

Les résultats des examens ophtalmologiques des fennecs du zoo de la Palmyre réalisés entre 2011 et 2018 sont résumés en Annexe 2.

Nous avons constaté que les lésions de la rétine, observées chez les 14 individus concernés, présentaient des similitudes (Figures 39 à 44).

L'un des critères récurrents était l'atteinte de la vascularisation, qui pouvait être uni ou bilatérale et d'intensité variable. Parmi les 14 fennecs atteints de rétinopathie, deux présentaient un fond d'œil sans altération des vaisseaux rétiniens (individus n°4404 et 5783, Figure 39). Pour ceux dont l'atteinte vasculaire était symétrique, trois avaient une vascularisation rétinienne atténuée ou grêle (n°7521, 7404 et 7115), et cinq individus présentaient une absence totale de vaisseaux visibles (n° 5279, 7524, 7701, 7702 et 8170, Figure 41). Une asymétrie a été remarquée chez deux autres fennecs, avec une vascularisation absente d'un côté et grêle de l'autre (n° 7405 et 7523, Figure 40). Une cataracte unilatérale affectait deux individus (n° 7114 et 7520, Figure 42), dont l'un présentait une rétinopathie avec une vascularisation absente pour l'un (n°7520) et grêle pour l'autre (n°7114).

La rétinopathie était également caractérisée par la modification de l'aspect du tapis chez la plupart des fennecs. Parmi les 14 individus atteints avec un fond d'œil visualisable, un seul ne présentait aucune modification du tapis sur son seul œil ayant pu être examiné (n°7114). Un autre individu n'avait comme anomalie au niveau de la zone tapétale qu'une bande de pigmentation péripapillaire (n°4404, Figure 39). Pour les 12 autres, le tapis avait un aspect hyperréflectif plus ou moins marqué, par plages (Figure 41) ou de façon diffuse (Figure 43). De la même façon que pour l'atteinte vasculaire, l'intensité de l'hyperréflectivité variait d'un individu à l'autre, avec un aspect marqué (Figure 43) ou moins marqué (Figure 44).

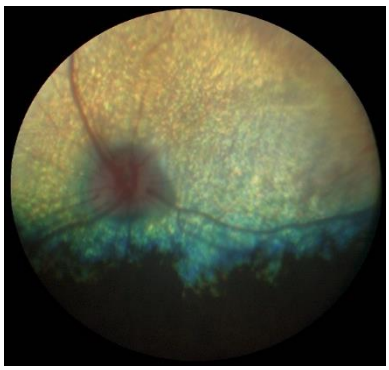

Figure 40 Photographie de fond d'œil du fennec 4404

La vascularisation est normale et on note uniquement une bande de coloration tapétale autour de la papille

Source : photographies du zoo de la Palmyre

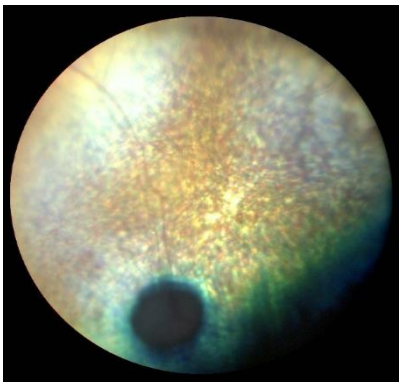

Figure 39 Photographie de fond d'œil du fennec 7405

La vascularisation est grêle et le tapis présente des plages d'hyperréflectivité

Source : photographies du zoo de la Palmyre

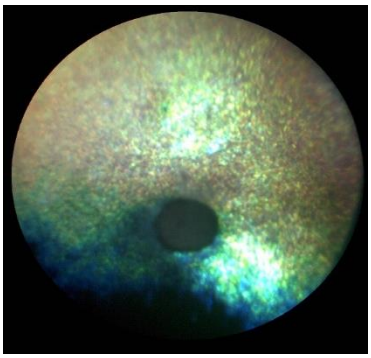

Figure 41 Photographie de fond d'œil du fennec 7702

On note une absence totale de vaisseaux rétiniens ainsi que des plages d'hyperréflectivité tapétale marquée

Source : photographies du zoo de la Palmyre

Figure 42 Photographie de d'œil du fennec 5783

On note une cataracte nucléo corticale complète rendant le fond d'œil non visualisable

Source : photographies du zoo de la Palmyre

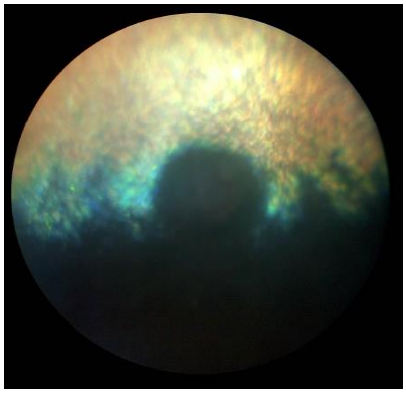

Figure 43 Photographie de fond d'œil du fennec 8170

On note une absence quasi totale de vaisseaux rétiniens et une hyperréflectivité tapétale diffuse marquée

Source : photographies du zoo de la Palmyre

Figure 44 Photographie de fond d'œil du fennec 7405

On note une vascularisation rétinienne atténuée et une hyperréflectivité tapétale diffuse

Source : photographies du zoo de la Palmyre

Outre les lésions observées au niveau de la rétine, les examens ophtalmologiques ont également révélé chez plusieurs animaux une atteinte du cristallin. Parmi les 17 animaux examinés, neuf présentaient une modification de cette structure, allant de la sclérose à son opacification complète (individus n° 4403, 4404, 5279, 5251, 5783, 7114, 7404, 7520 et 7701). Parmi ces neuf fennecs, l'un n'avait pas d'atteinte rétinienne mais uniquement une sclérose bilatérale ainsi qu'une cataracte unilatérale peu sévère (n°4403). Comme indiqué précédemment, un fennec souffrait d'une cataracte bilatérale complète empêchant, à terme, la visualisation du fond d'œil (n°5251), mais chez deux autres individus, seul le cristallin d'un de leurs yeux était trop opaque pour observer le fond d'œil (n°7114 et 5783). Les quatre individus restant présentaient des cataractes nucléo corticales uni ou bilatérales, plus ou moins marquées mais ne limitant pas l'observation du segment postérieur de l'œil (n° 7701, 4404, 7404 et 7520, Figure 45).

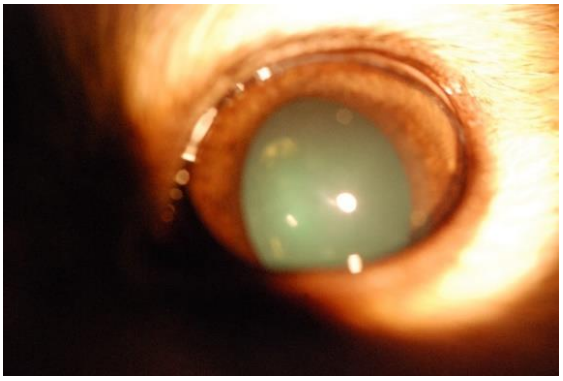

Figure 45 Photographie d'un œil du fennec 7701

On note un début de cataracte capsulaire postérieure

Source : photographies du zoo de la Palmyre

c. Evolution de la rétinopathie

Parmi les sept individus ayant été suivis sur plusieurs sessions d'examens, l'un souffrait dès le départ d'une cataracte complète qui est restée stable (n°5251), et l'évolution clinique d'un autre fennec n'a pas permis de caractériser sa rétinopathie au cours du temps (n°5279). Le cristallin de ce dernier, examiné en 2011, qui présentait déjà une opacification bilatérale débutante à l'époque, était atteint de telle sorte que le fond d'œil n'était plus du tout visualisable dès 2014 (Figure 46). Par ailleurs, trois fennecs examinés en 2014 et 2016 n'ont pas suivi les mêmes examens sur les deux sessions (n°5783, 4404 et 4403). L'aspect du fond d'œil n'a donc pas pu être suivi pour ces individus dans le temps.

Figure 46 Photographie du fennec 5279

On note une cataracte nucléo corticale bilatérale hypermature empêchant l'observation du segment postérieur de l'œil

Source : photographies du zoo de la Palmyre

L'aspect de la rétine de deux animaux a pu être suivi sur les sessions d'examen de 2016 et 2018 (individus n°7115 et 7521). La présentation clinique de leur rétinopathie était assez semblable lors du premier examen, avec une hyperréflectivité tapétale en plages géographiques ainsi qu'une vascularisation grêle. Concernant le fennec numéro 7115, nous avons observé un fond d'œil d'aspect globalement similaire deux ans plus tard. Seule la vascularisation présentait une discrète modification, avec un nombre de vaisseaux qui semblait un peu plus faible (Figure 47).

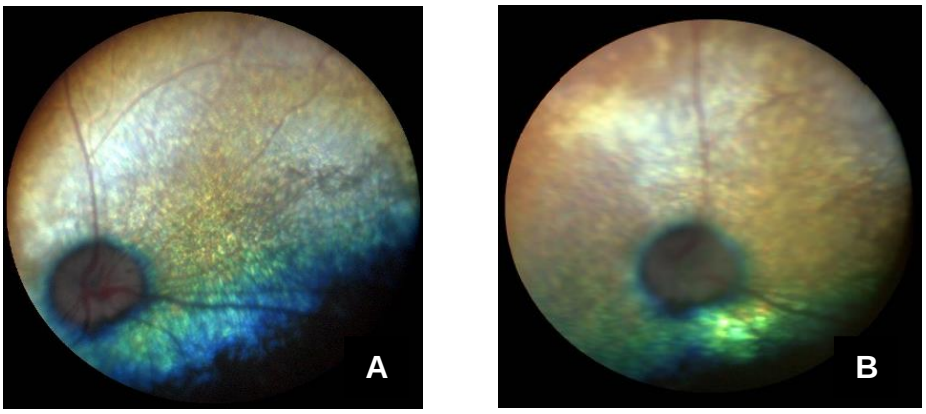

Figure 47 Evolution du fond d'œil gauche du fennec 7115
A : photographie de 2016 ; B : photographie de 2018

On note un aspect similaire du tapis et une atténuation discrète de la vascularisation en deux ans

Source : photographies du zoo de la Palmyre

Pour le fennec numéro 7521, une différence plus significative entre les fonds d'œil a été observée. Le tapis avait un aspect similaire, mais nous avons noté une nette atténuation de la vascularisation, avec une diminution à la fois du nombre et du calibre des vaisseaux rétiniens (Figure 48). L'évolution a été beaucoup plus rapide chez cet individu que chez le fennec numéro 7115 sur la même période.

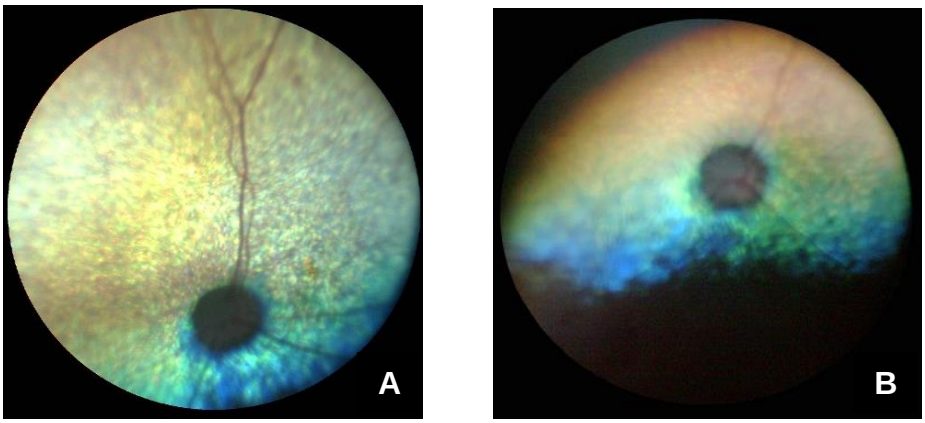

Figure 48 Evolution du fond d'œil gauche du fennec 7521
A : photographie de 2016 ; B : photographie de 2018

On note un aspect similaire du tapis et une atténuation importante de la vascularisation en deux ans

Source : photographies du zoo de la Palmyre

Nous avons également voulu suivre dans le temps le fennec numéro 4403 qui était le seul individu apparenté aux autres fennecs du zoo de la Palmyre ne présentant qu'une atteinte du cristallin et non de la rétine lors des examens de 2016. De la même façon que pour le fennec numéro 5279, l'évolution rapide de sa cataracte a rendu le suivi de l'aspect de son fond d'œil impossible. Nous n'avons donc pas pu établir son statut pour la rétinopathie.

3) Examens complémentaires

a. Echographie

Les échographies oculaires des deux fennecs souffrant de cataracte complète (individus n°5251 et 5279) n'ont révélé aucune anomalie du globe oculaire à l'exception de la cataracte totale avancée déjà visible auparavant. Les images ont en effet montré une augmentation de la longueur de l'axe antéropostérieur du cristallin ainsi qu'une hyperéchogénicité du cristallin (Figure 49). Par ailleurs, l'ensemble des structures annexes observées ne présentaient pas d'anomalie de taille ou d'échogénicité, et aucune lésion n'a été mise en évidence.

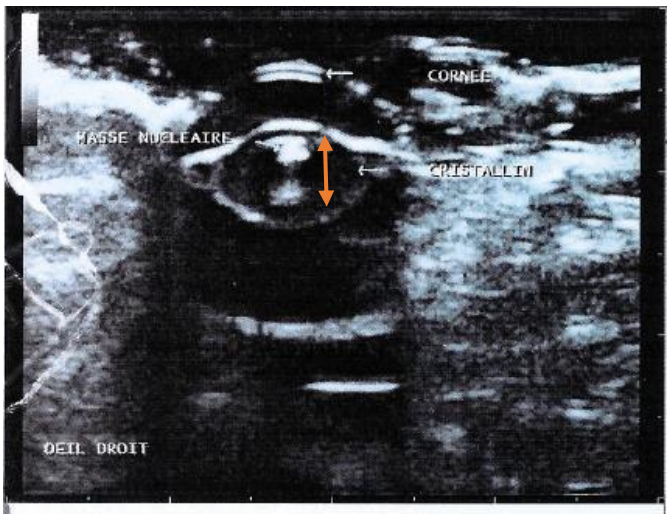

Figure 49 Image échographique de l'œil droit du fennec 5251

On note un allongement de l'axe antéro postérieur (flèche orange) et une hyperéchogénicité du cristallin

b. Electrorétinogrammes

Les électrorétinogrammes enregistrés sur les deux mêmes fennecs qui avaient été examinés en échographie sont présentés en Annexe 3. Les résultats furent les mêmes pour ces deux ERG car ils ont présenté un aspect, et des conclusions similaires.

✓ <u>En ambiance scotopique et stimulation scotopique</u>

La réponse obtenue était une courbe dont les ondes a et b n'étaient pas identifiables sur les deux yeux. L'électrogénèse des bâtonnets était donc absente. L'adapto-électrorétinographie était également absente. L'adaptation des bâtonnets à l'obscurité était nulle. **La fonction des bâtonnets était altérée voire nulle**.

✓ <u>En ambiance scotopique et stimulation mésopique</u>

La réponse obtenue était une courbe où les ondes a et b étaient non identifiables. **La fonction des cônes et des bâtonnets dans cette ambiance était fortement altérée voire nulle.**

✓ <u>En ambiance photopique et stimulation photopique haute fréquence :</u>

La réponse obtenue était une courbe plate. **La fonction des cônes était fortement altérée voire nulle.**

Ces ERG nous ont donc révélé que la fonction rétinienne était très altérée avec une absence de réponse des bâtonnets et des cônes. Pour un individu comme le fennec numéro 5251 dont le statut était inconnu à cause d'un fond d'œil non visualisable, cet examen nous a permis d'affirmer la présence d'une atteinte rétinienne

sévère. Pour le fennec numéro 5279, la dégénérescence rétinienne débutante observée en 2011 a donc été confirmée par cet examen ERG, qui a également révélé une évolution de cette affection depuis sa découverte en une atrophie importante de la rétine.

c. Tonométrie

Parmi les 16 individus de cette étude dont les valeurs de pression intraoculaire ont été enregistrées, trois avaient des pressions inhabituelles (valeurs usuelles [10-27] mmHg chez le chat et [15-25] mmHg chez le chien). Les résultats de l'examen tonométrique sont recensés dans le Tableau V.

La pression intra-oculaire (PIO) de deux yeux de fennecs (n°5783 œil droit et n°7114 œil droit) était plus faible que la normale, avec des pressions de 8 et 6 millimètres de mercure (mmHg) respectivement. Lors de l'examen ophtalmologique, une uvéite subclinique a été remarquée chez ces deux animaux. Enfin, seul un fennec avait un œil avec une PIO plus élevée que la normale à 34 mmHg (œil gauche du fennec n°5279), alors que l'autre œil présentait une pression dans les valeurs usuelles hautes, soit 22 mmHg. L'animal concerné souffrait de plus d'une cataracte sévère depuis plusieurs années.

Tableau V Mesure des pressions intraoculaires des fennecs examinés en 2016
PIO : Pression intra oculaire ; OG/D : œil gauche/droit ; mmHg : millimètres de mercure

Fennec	4403		4404		5251		5279		5783		7114	
Œil	OG	OD	OG	OD	OG	OD	OG	OD	OG	OD	OG	OD
PIO (mmHg)	16	18	16	14	18	20	34	22	11	8	15	6
Fennec	7115		7405		7520		7521		7523		7524	
Œil	OG	OD	OG	OD	OG	OD	OG	OD	OG	OD	OG	OD
PIO (mmHg)	14	16	16	14	10	11	15	18	12	14	12	13
Fennec	7701		7702		7892		7404					
Œil	OG	OD	OG	OD	OG	OD	OG	OD				
PIO (mmHg)	16	20	15	13	14	16	12	10				

d. Analyse histologique

Les sections de l'œil examinées en laboratoire (individu n°6066) ont dévoilé des lésions de la rétine ainsi que du cristallin, mais les autres structures, telles que la cornée, l'iris, la choroïde la sclère et le nerf optique ne présentaient aucune anomalie notable.

Le rapport fourni par le laboratoire témoignait d'une modification importante de la neurorétine, avec une perte de toutes les couches à l'exception de la couche granuleuse externe, qui présentait un aspect irrégulier et désorganisé. Malgré la disparition de la couche des cellules nerveuses, il apparaissait que quelques neurones subsistaient en région péripapillaire. L'EPR était modifié, avec une hypertrophie multifocale. L'individu analysé souffrait donc d'une atrophie rétinienne très sévère. Au vu de l'avancée des lésions, l'origine de cette atrophie n'a pas pu être précisée

En dehors des globes oculaires, c'est l'ensemble des organes internes qui ont été prélevés et analysés au sein du même laboratoire. L'étude de la rate et de la vessie n'a révélé aucune lésion histologique significative. Le foie, les reins, le pancréas et les poumons ne présentaient qu'une congestion aiguë marquée. Par ailleurs, l'histologie a mis en évidence une entérite éosinophilique probablement secondaire à la présence d'ascaris dans la lumière intestinale ainsi qu'une myocardite éosinophilique focale sur larve de nématode, probablement consécutive à une migration erratique de larve d'ascaris. L'étude de l'encéphale a révélé une méningite lymphocytaire minime ainsi qu'une nécrose neuronale aiguë. Il a été suspecté mais non confirmé que ces lésions étaient la conséquence des crises d'épilepsie que présentait ce fennec ou, de façon moins probable, la cause.

e. Dosages sanguins

- La concentration en taurine plasmatique dosée chez les fennecs était supérieure au seuil de carence plasmatique des chiens et des chats pour tous les individus analysés (Tableau VI). Cinq individus testés ici avaient une rétinopathie confirmée, et deux, les numéro 5273 et 6057 n'ont pas été examinés.

Remarque : on considère qu'un carnivore domestique est carencé en taurine si la teneur plasmatique est inférieure à 20-30 µmol /L, et l'intervalle de référence est de 45-100 µmol/L (Sagols 2007).

Tableau VI Dosage sanguin de taurine de fennecs examinés en 2014

Fennec	5273	4404	5251	6060	5279	6057	7114
Taurine (µmol/L)	183,77	151,81	455,43	223,72	231,71	183,77	183,77

- Les concentrations plasmatiques en vitamine E référencées chez les mammifères domestiques diffèrent selon les auteurs. Si l'on considère l'ordre de grandeur donné par la plupart des références, les valeurs de vitamine E plasmatique de tous les fennecs qui ont été prélevés étaient inférieures à la normale (Tableau VII). Parmi eux, cinq individus étaient atteints d'une rétinopathie de façon certaine tandis que le fennec numéro

7892 ne présentait aucun signe d'atteinte rétinienne lors de son examen, qui était presque concomitant au prélèvement sanguin.

Remarque : sur des races variées de carnivores domestiques, la concentration plasmatique ou sérique en vitamine E d'un animal sain serait aux alentours de 20,15 ± 7,1 mg/L (Cuvelier et al. 2003).

Tableau VII Dosage sanguin de vitamine E de fennecs examinés en 2016

Fennec	7892	7520	5251	7701	7702	7114
Vitamine E (mg/L)	4,36	1,26	8,28	1,6	4,61	7,43

- L'ensemble des fennecs prélevés présentaient une glycémie comprise dans l'intervalle des valeurs usuelles (Tableau VIII). Tous les individus testés souffraient d'une rétinopathie confirmée.

Remarque : ces valeurs sont comprises entre 0,7 et 1,6 g/L chez le chien et entre 0,5 et 1,6 g/L chez le chat. L'intervalle indiqué sur la base de données Zims pour l'espèce *Vulpes zerda* était de 0,18-1,99 g/L.

Tableau VIII Glycémie de fennecs examinés en 2016

Fennec	4404	5251	5279	5783	7114	7115	7520	7523	7701	7702
Glycémie (g/L)	0,6	0,79	0,95	0,64	0,47	0,63	0,95	0,8	1,38	0,8

4) Arbre généalogique

Les liens de parenté entre les fennecs du zoo de la Palmyre présents entre 2010 et 2018 sont modélisés dans l'arbre généalogique de la figure 50. Les identifiants annotés sur cet arbre sont propres au zoo en lui-même.

L'étude de cet arbre généalogique a montré qu'un grand nombre de fennecs avait une parenté qui était partiellement ou pas du tout définie. A l'exception de trois individus, l'ensemble du groupe était né au zoo de la Palmyre. Ces trois individus avaient des origines diverses assurant un patrimoine génétique éloigné du stock de femelles déjà présentes au sein du parc. Pour certaines portées, les accouplements avaient lieu avec l'un des fennecs provenant de l'extérieur, alors que pour d'autres portées, nous avons observé des accouplements consanguins (entre individus apparentés).

Parmi les 47 individus représentés sur l'arbre généalogique (Figure 50), 16 fennecs avaient un statut connu en ce qui concerne la rétinopathie, soit environ 36% des individus. Les autres individus n'avaient jamais été examinés, ou leur statut était incertain. Parmi les animaux atteints, la proportion de mâles et de femelles était similaire, puisque nous avions sept mâles pour neuf femelles.

Pour les différents accouplements effectués, nous n'avons jamais pu obtenir l'ensemble des données phénotypiques (statut pour la rétinopathie) pour les deux parents et tous les petits de la portée.

Nous avons cependant observé que les individus atteints étaient nés d'au moins un parent atteint, parfois deux.

Deux individus de la cohorte étaient atteints sans être lié génétiquement à la majorité des fennecs nés au sein du zoo. Par ailleurs, le seul animal qui ne présentait aucune atteinte rétinienne avec certitude n'était lui non plus pas issu de la même famille que le groupe originaire de la Palmyre.

L'étude de cet arbre nous a révélé un manque important de données phénotypiques. Trop peu d'individus présentaient un statut clinique. Avec ces informations, il n'a pas été possible de déterminer si la rétinopathie des fennecs du zoo de la Palmyre était d'origine héréditaire ou non, ni son mode de transmission si c'était le cas.

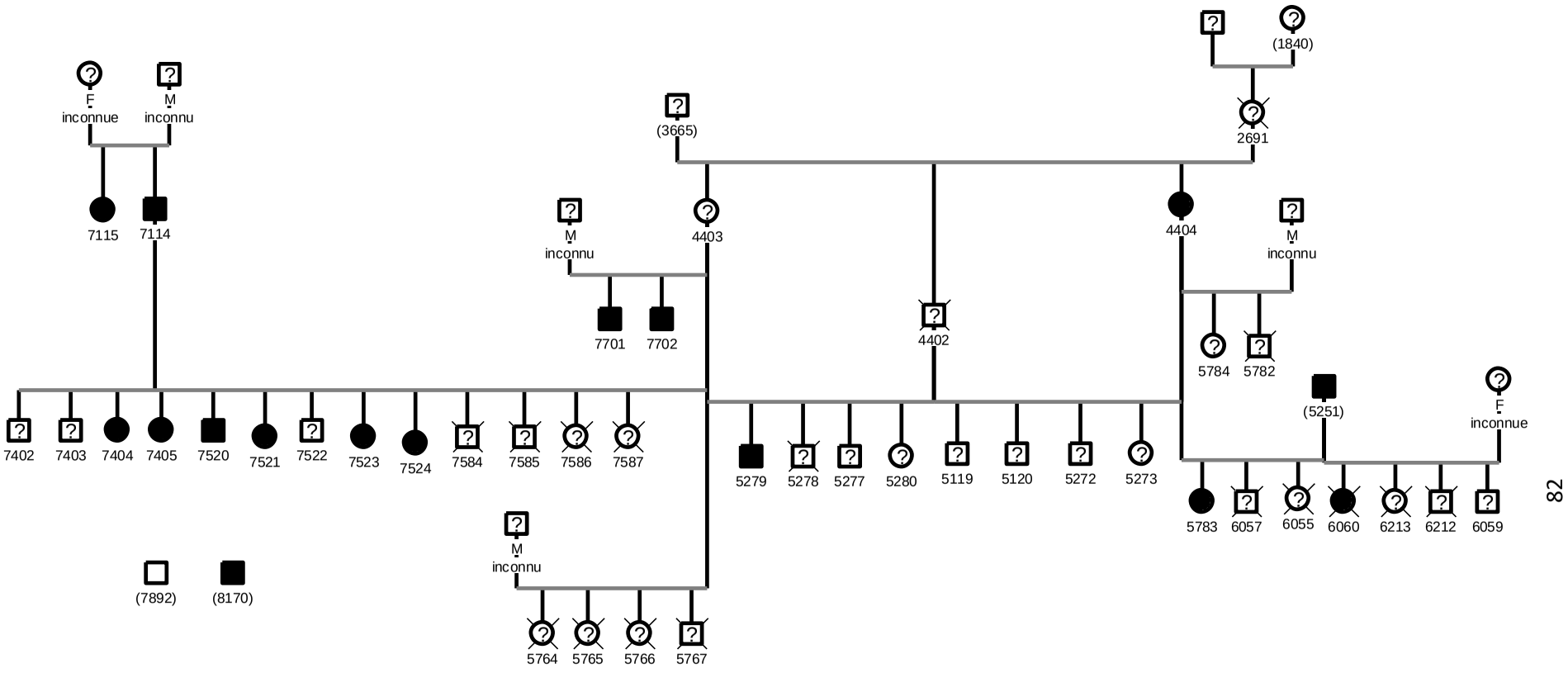

Figure 50 Arbre généalogique des fennecs du Zoo de la Palmyre de 2010 à 2018

Légende : Femelle — Non atteint* — Statut inconnu

Mâle — Atteint* — Décédé

**Un animal est atteint s'il souffre de rétinopathie*

0000 identifiant d'un fennec né à la Palmyre

(0000) identifiant d'un fennec né à l'extérieur de la Palmyre

B. Etude par questionnaire des fennecs en captivité

1) Description de l'environnement

En dehors du zoo de la Palmyre, les fennecs de chaque parc constituaient un seul et unique groupe. L'un d'eux a été mis en place de telle sorte que la reproduction soit possible, tandis que les autres comportaient des individus de même sexe, ou mixtes tout en évitant les accouplements. Au zoo de la Palmyre, les fennecs ont été séparés en trois groupes, un constitué de femelles, un de mâles et un groupe reproducteur. Les individus pouvaient être déplacés d'un enclos à un autre selon les couples désirés pour la reproduction.

a. Enclos extérieur

Un seul des cinq zoos ne présentait pas d'enclos extérieur. Pour les autres, cet espace extérieur était relié au bâtiment intérieur et restait en libre accès pour le groupe de jour comme de nuit. Les enclos extérieurs étaient exposés au Sud. La dimension de ces espaces variait entre 20,8 m² pour un maximum de quatre fennecs sur une même période et 120 m² pour 26 individus (sur trois enclos différents). Aucun des zoos interrogés ne mélangeaient les fennecs avec d'autres espèces.

Les différents espaces comprenaient entre une et quatre niches, cachettes naturelles ou aménagées de façon artificielle. Une activité de fouissage a été observée à l'extérieur dans une majorité des groupes étudiés. Les différents agrès et décors permettant l'expression des comportements naturels ont été placés au centre des enclos, ce qui limitait le risque de dégradation des barrières et de fuite (Figure 51). Les fennecs ont toujours présenté de la curiosité et une adaptation rapide à chaque modification de leur environnement, à l'exception de ceux de la Palmyre. Depuis 2011, les soigneurs et vétérinaires ont observé chez certains de ces individus des difficultés à appréhender les nouveaux obstacles ainsi qu'un temps d'adaptation plus important qu'auparavant. Cette anomalie a été objectivée chez de plus en plus d'animaux au fil des années, jusqu'à en concerner la quasi-totalité.

Les substrats qui ont été utilisés au sol dans ces enclos diffèrent d'un parc zoologique à l'autre. Il s'agissait soit de sable (Figure 51), soit de terre et d'herbe (Figure 52), voire parfois un mélange des deux.

Figure 52 Photo de l'enclos extérieur du zoo de la Barben

Source : photographies du zoo de la Barben

Figure 51 Photo de l'enclos extérieur du zoo du bassin d'Arcachon

Source : photographies du zoo du bassin d'Arcachon

b. Enclos intérieur

Contrairement à l'enclos extérieur, tous les parcs zoologiques possédaient un enclos intérieur. Leurs dimensions variaient de 5 m² pour sept fennecs, à 30 m² pour cinq individus. L'espace le plus important était aménagé pour le groupe n'ayant pas d'accès à l'extérieur.

L'aménagement de ces enclos était basé sur un environnement global assez similaire pour les fennecs des différentes institutions concernées. Les substrats utilisés au sol, eux, étaient divers : deux zoos utilisaient des écorces, un de la sciure de bois, un du sable et un autre de la litière de lin. En plus de cela, tous les parcs utilisaient certains éléments pour agrémenter l'espace et complexifier l'environnement, tels que des branches ou des rondins, des rochers et de la végétation (Figure 53 et 54). Chaque enclos présentait également un ou plusieurs moyens de chauffage. Un chauffage global permettait de conserver une température correcte pour les fennecs au sein du bâtiment, et au minimum une lampe chauffante, rouge (Figure 53) ou céramique, avait été installée pour proposer aux animaux une zone de température plus importante que le reste de l'espace qu'ils occupent. Un des zoos a également mis en place une soufflerie, toujours dans un but de confort thermique des animaux au sein de l'enclos.

Les conditions de luminosité et d'éclairage différaient entre les différents zoos. Seul un des enclos intérieurs présentait uniquement un éclairage artificiel, avec des LED (diodes électroluminescentes) et des lampes UV (ultra-violets). Les autres avaient des vitres qui laissaient passer la lumière naturelle. Deux des parcs complémentaient en continu cette lumière extérieure avec des LED ou des ampoules à lumière blanche. Pour le zoo de la Palmyre, un éclairage artificiel constitué de néons ou d'ampoules à lumière blanche selon le bâtiment était ajouté à l'éclairage naturel en hiver, au cours des nettoyages, soit sur une courte période dans la matinée.

Figure 53 Aménagement de l'enclos intérieur du zoo de la Flèche

Source : photographies du zoo de la Flèche

Figure 54 Aménagement de l'enclos intérieur du zoo de bassin d'Arcachon

Source : photographies du zoo du bassin d'Arcachon

2) Alimentation

Les rations des fennecs étaient différentes pour chaque zoo, mais leur composition globale était similaire (Tableaux IX à XII). L'apport protéique pouvait être variable d'un jour sur l'autre, avec des petites proies telles que des souris ou des poussins, de la viande de poulet ou de bœuf, des œufs durs ou encore des insectes (criquets, grillons, vers de farine). Les fibres constituaient également une part importante de l'alimentation, avec une grande diversité de fruits et de légumes crus, en limitant les aliments trop riches en sucres et amidon comme les bananes. En complément, la moitié des zoos interrogés utilisaient des aliments industriels secs (croquettes ou granulés), et un zoo utilisait un complément alimentaire à base de vitamines et d'acides aminés quelques jours par mois.

Tableau IX Ration d'un fennec au zoo d'Amnéville

	Lundi	Mardi	Mercredi	Jeudi	Vendredi	Samedi	Dimanche
Souris	3		1			3	1
Poussins			1				1
Filets de poulet		50gr					
Bœuf				50gr			
Œufs	1			1		1	
Fruits	50gr	50gr	50gr	50gr		50gr	50gr
Légumes	25gr	25gr	25gr	25gr		25gr	25gr
Insectes	3 criquets	1/2 boite de grillons	25gr de vers de farine	1/2 boite de grillons	3 criquets	25gr de vers de farine	1/2 boite de grillons
Petphos canin senior (complément minéral et vitaminé)	¼ de comprimé par jour du 1 au 10 de chaque mois						

Tableau X Ration d'un fennec au zoo du bassin d'Arcachon

	Lundi	Mardi	Mercredi	Jeudi	Vendredi	Samedi	Dimanche
Poussins	1		1				
Filets de poulet				150gr			150gr
Bœuf					100gr		
Œufs durs		1				1	
Pommes	50gr	50gr	50gr	50gr	50gr	50gr	50gr
Carottes	50gr	50gr	50gr	50gr	50gr	50gr	50gr
Croquettes Mazuri zoo diet A	50gr	50gr	50gr	50gr	50gr	50gr	50gr

Tableau XI Ration d'un fennec au zoo de la Barben

	Ration été	**Ration hiver**
Matin	30 gr de croquettes chien + 1 grosse poignée de vers de farine ou morios *	40 gr de croquettes chien + 1 grosse poignée de vers de farine ou morios
Après midi	40 gr de légumes ** + 1 souris (2 x/semaine) OU 1 poussin (2 x/semaine) OU 1 œuf dur (1 x/semaine) OU 1 grosse poignée de vers de farine/morios (1 x /semaine) OU 15 gr de steak haché (1x/ semaine max)	40 gr de légumes ** + 1 souris (2 x/semaine) OU 1 poussin (2 x/semaine) OU 1 œuf dur (1 x/semaine) OU 1 à 2 poignées de vers de farine/morios (1 x /semaine) OU 15 gr de steak haché (1x/ semaine max)

*Quand protéine du jour = ver de farine ou morios. Sinon uniquement les croquettes le matin.
**Légumes crus : carotte ou betterave ou navet ou endive ou concombre ou un mélange de deux ou trois de ces légumes.

Tableau XII Ration d'un fennec au zoo de la Palmyre

	Lundi	Mardi	Mercredi	Jeudi	Vendredi	Samedi	Dimanche
Poussins					120gr		
Bœuf	80gr	80gr	80gr	80gr		80gr	80gr
Poire	10gr	10gr	10gr	10gr	10gr	10gr	10gr
Pommes	18gr	18gr	18gr	18gr	18gr	18gr	18gr
Concombres	12gr	12gr	12gr	12gr	12gr	12gr	12gr
Carottes	12gr	12gr	12gr	12gr	12gr	12gr	12gr
Granulé Mazuri zoo diet A	50gr	50gr	50gr	50gr	50gr	50gr	50gr

Avec l'aide du logiciel *Vetnutri*, nous avons pu calculer la quantité de protéines et de lipides dans chaque ration que les zoos avaient détaillées (Tableau XIII). Si l'on considère les taux protéiques et lipidiques, le zoo de la Palmyre et celui du bassin d'Arcachon proposaient des rations avec des valeurs similaires. Pour les deux autres parcs qui avaient détaillé la diète des fennecs, les valeurs étaient environ deux fois plus importantes que chez les autres parcs pour les protéines, et deux à trois fois plus importantes pour les lipides.

Tableau XIII Composition des rations de différents zoos

Source : Dempsey et al. 2009 ; Elevageslisard 2009

	Protéines pour 100g de MS de la ration	Lipides pour 100g de MS de la ration
Zoo d'Amnéville	63,02 gr	27,74 gr
Zoo du bassin d'Arcachon	35,97 gr	10,46 gr
Zoo de la Barben (ration été)	67,23 gr	31,58 gr
Zoo de la Palmyre	34,34 gr	18,11 gr

3) Maladies et traitements fréquents

Les informations sur le suivi vétérinaire ont été recueillies dans les cinq parcs ayant répondu et nous les avons regroupées selon le type d'organe ou de fonction concernés (Figure 55). Cela concernait un nombre total d'affections de 37, en comptabilisant les fennecs de l'étude.

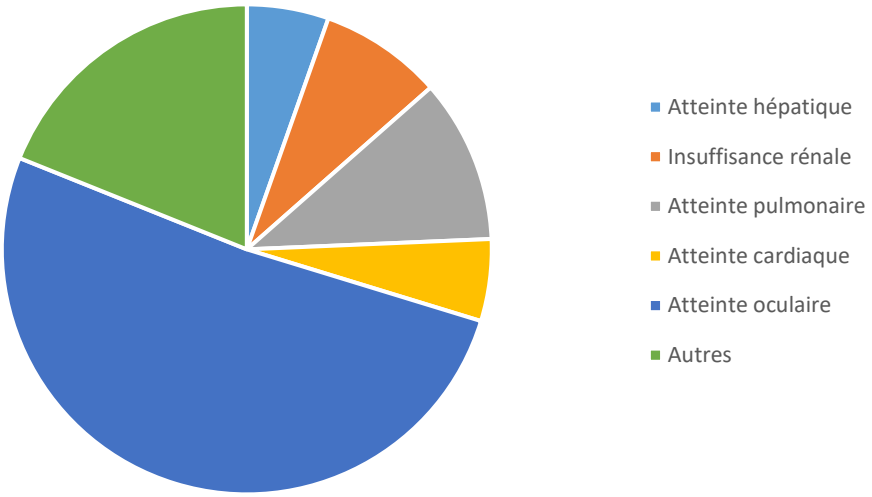

Figure 55 Répartition des affections recensées

En dehors des atteintes oculaires, les affections les plus fréquentes étaient des atteintes rénales et pulmonaires. Trois zoos sur cinq ont détecté des insuffisances rénales chez leurs fennecs, dont une insuffisance aigüe avec une origine indéterminée et une découverte d'autopsie. Dans un zoo, de multiples lésions rénales telles qu'une fibrose, une polykystose ou une glomérulonéphrite ont été mises en évidence.

Quatre zoos ont également noté des problèmes pulmonaires. Pour deux d'entre eux, il s'agissait d'une pneumonie d'origine parasitaire et pour les deux autres zoos, il s'agissait d'atteintes pulmonaires découvertes *post mortem* et pas toujours investiguées.

Les affections hépatiques et cardiaques étaient les secondes affections les plus fréquentes. Deux fennecs dans deux zoos différents présentaient des insuffisances cardiaques, dont un avec une dégénérescence et une nécrose minéralisante des parois artérielles et des valvules cardiaques.

Deux atteintes hépatiques ont été recensées avec dans un cas une suspicion clinique de cirrhose biliaire mais dont l'autopsie ne fut pas concluante, et dans l'autre une cholangiohépatite chronique.

D'autres atteintes non récurrentes ont été diagnostiquées dans les différents parcs, telles qu'une cystite, des adénocarcinomes mammaires, un lymphome multicentrique, une DHPP (dermatite par hypersensibilité aux piqures de puces) ou encore une amyloïdose systémique.

La fonction visuelle n'avait en général pas été suivie de façon régulière dans les institutions interrogées, en particulier s'il n'y avait pas de suspicion d'atteinte ophtalmologique. Seul un autre zoo que celui de la Palmyre avait recensé un problème oculaire chez un de leurs fennecs. L'animal concerné avait été examiné lors d'une consultation spécialisée avec examen ophtalmologique et la réalisation d'un fond d'œil, à la suite d'une suspicion de glaucome à l'œil gauche. L'évaluation de la fonction visuelle a révélé un test de clignement à la menace absent sur l'œil suspecté mais présent à droite, ainsi que des réflexes photomoteurs directs ou indirects absents. Par ailleurs, la PIO avait été mesurée à 24 mmHg à droite et 69 mmHg à gauche. A l'examen du segment antérieur, les vétérinaires avaient noté une sclérose du cristallin à droite ainsi qu'une cataracte mature au niveau de l'œil gauche. Malgré celle-ci, le fond d'œil était visualisable et montrait un tapis d'aspect hyperréfléchissant de façon bilatérale. De plus, la vascularisation rétinienne était fortement atténuée à gauche, et quelques hémorragies rétiniennes était visibles au sein du tapis (Figure 56).

Chez cet animal, les vétérinaires ophtalmologues ont diagnostiqué un glaucome secondaire à l'évolution d'une cataracte à gauche, des hémorragies rétiniennes multifocales à droite, ainsi qu'une dégénérescence rétinienne multifocale bilatérale. Ces lésions oculaires avaient été mises en relation avec la mise en évidence concomitante d'une hypertension artérielle systémique. Une énucléation de l'œil gauche avait été réalisée.

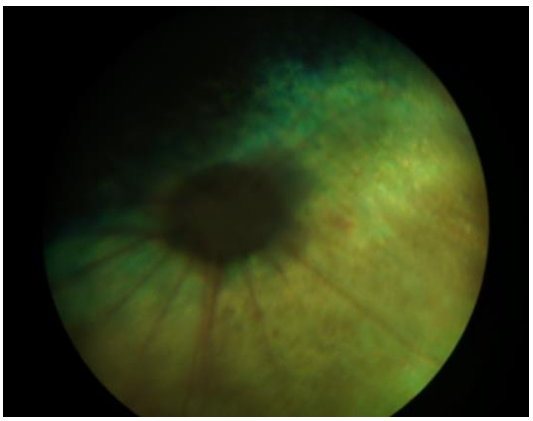

Figure 56 Photo du fond d'œil droit d'un fennec du zoo de la Flèche

On observe de rares hémorragies rétiniennes (zone péripapillaire) et des régions hyperréflectives du tapis

Source : photographies du zoo de la Flèche

En dehors du zoo de la Palmyre, seul un zoo sur les quatre qui ont répondu présentait un programme de reproduction de ses fennecs depuis peu. La gestion des portées se faisait uniquement par les parents, qui étaient les seuls individus présents dans l'enclos. Contrairement à cette institution, le zoo de la Palmyre possédait un groupe reproducteur depuis de nombreuses années. En général, les petits étaient élevés dans l'enclos, mais certaines portées avaient été élevées à la main en dehors de l'enclos, tout d'abord à cause d'antécédents de cannibalisme par la mère ou les autres individus du groupe sur des portées précédentes, mais également pour modifier les conditions environnementales des nouveaux individus dans le cas où elles seraient responsables de la rétinopathie observée dans l'ensemble du groupe.

Nous nous sommes également intéressés au plan de vermifugation que les vétérinaires des parcs avaient mis en place. Sur l'ensemble des institutions interrogées, toutes réalisaient des coproscopies sur l'ensemble des espèces de façon régulière et adaptaient le vermifuge (molécule/s) et sa fréquence d'administration aux résultats de l'examen des selles. Par ailleurs, trois des cinq groupes étudiés étaient traités de façon régulière, à des fréquences variables selon le zoo. Un zoo vermifugeait ses fennecs une fois par an, en variant de molécule chaque année, un autre traitait deux fois par an, en automne et au printemps, en alternant entre deux traitements différents, et depuis un cas d'angiostrongylose sévère, le vétérinaire du dernier parc avait instauré une vermifugation mensuelle à la milbemycine oxyme. En ce qui concerne les molécules utilisées, la milbemycine oxyme, le praziquantel et le fenbendazole étaient les plus fréquemment rencontrées. Le pyrantel et la sélamectine étaient également utilisés chez certains animaux.

DISCUSSION

I) BIAIS ET MANQUES

A. Taille et représentativité de l'échantillon

Dans notre échantillon, le nombre d'individu était assez faible, puisqu'il comptait 20 animaux. Cependant, il s'agissait, à notre connaissance, de la première étude portant sur une affection oculaire menée dans un groupe aussi important de fennecs. La littérature scientifique n'a rapporté, à ce jour, que deux cas isolés d'affection oculaire chez des fennecs (Whiteley et al. 1985 ; McCleery 2010).

Notons en particulier que pour ce qui concerne les dosages sanguins, il aurait été pertinent de collecter les données d'un plus grand nombre d'individus, indemnes et atteints, pour pouvoir les comparer de manière objective.

En outre, l'étude de la rétinopathie ne s'est focalisée que sur les individus du zoo de la Palmyre. D'après les réponses au questionnaire, les examens ophtalmologiques ne faisaient en effet pas partie des examens de routine pratiqués en parcs zoologiques, d'où le fait que les anomalies rétiniennes chez les fennecs n'étaient que rarement recensées. Il serait donc judicieux de réaliser ce type d'examens sur des fennecs provenant d'autres parcs, afin d'obtenir un maximum de données, et d'observer si l'affection rétinienne observée au zoo de la Palmyre existe ailleurs et si c'est la cas, si les individus atteints présentent un lien de parenté avec les fennecs de la Palmyre.

En ce qui concerne le questionnaire, la population ciblée aurait idéalement dû être l'ensemble des zoos mondiaux élevant des fennecs en captivité, pour pouvoir faire un état des lieux global de la gestion de ces animaux en parcs zoologiques. Compte tenu du temps qui m'était imparti, le Dr Petit et moi-même nous sommes concentrés sur la population captive française. Théoriquement, cela représente neuf institutions zoologiques françaises sans compter le zoo de la Palmyre, mais seules quatre ont répondu à temps.

B. Analyse généalogique

L'arbre généalogique que nous avons pu construire n'a pas pu nous apporter d'informations sur la potentielle transmission héréditaire de la rétinopathie, à cause d'un grand nombre de données manquantes. Tout d'abord, les liens de parenté n'étaient pas connus pour tous les individus. En effet lors de la découverte des portées, il arrivait que l'accouplement n'ai pas été remarqué en amont et ainsi que le père ne soit pas connu avec certitude, car le groupe reproducteur comportait plusieurs mâles et femelles. De la même façon, certains petits pouvaient être délaissés voire attaqués par la mère. Ainsi la filiation de ceux-ci était parfois difficile à établir.

Compte tenu du nombre d'informations manquantes, le suivi de la reproduction présentait à l'époque de multiples lacunes qu'il était intéressant d'améliorer. Soit par une meilleure observation du groupe reproducteur, avec une vidéosurveillance par exemple, soit par une modification des pratiques. Le fait que plusieurs femelles et mâles reproducteurs aient été en contact au sein du même enclos a compliqué l'identification des parents. De plus, nous avions noté plusieurs portées issues d'accouplements consanguins. Une adaptation des pratiques et du suivi de la reproduction pouvait permettre de limiter la consanguinité au sein du groupe, dont on sait qu'elle peut être un facteur aggravant si la rétinopathie observée chez les fennecs du zoo de la Palmyre s'avérait être d'origine héréditaire, tout ou en partie. Certaines modifications ont été mises en œuvre depuis plusieurs années.

1- Tout d'abord par la modification du groupe reproducteur, en mettant en contact un unique mâle avec les femelles ;
2- ensuite en n'introduisant en tant que mâle reproducteur que des individus importés d'autres parcs zoologiques ou issus de saisies, donc avec un patrimoine génétique éloigné du stock de femelles du zoo de la Palmyre ;
3- et enfin, lors de la découverte de portées dont la gestation n'avait pas été remarquée, en vérifiant chaque femelle en contact avec le mâle pour constater le gonflement des mamelles.

Par ailleurs, nous avions également un manque important de données phénotypiques, puisque parmi les fennecs vivant au zoo de la Palmyre sur la période étudiée, beaucoup ont été transférés ou sont décédés avant d'avoir eu un examen ophtalmologique, et avaient donc un statut inconnu concernant la rétinopathie. Notons cependant que concernant les animaux nés à la Palmyre et dont les parents étaient atteints, les parcs qui les ont accueillis ne se sont jamais manifesté auprès de l'équipe de la Palmyre, ou lorsqu'ils ont été contactés, n'ont jamais rapporté le développement d'une quelconque anomalie ou affection.

C. Suivi ophtalmologique

En ce qui concerne la caractérisation de l'affection rétinienne, de nombreuses informations concernant l'âge d'apparition des premiers symptômes, ainsi que l'évolution de la rétinopathie nous manquaient. En effet, tous les individus diagnostiqués atteints souffraient d'une dégénérescence de la rétine dès leur premier examen sans que nous ayons ainsi pu savoir quand celle-ci avait débuté. L'atteinte des différentes structures rétiniennes n'a également pas pu être précisée, car les examens complémentaires adaptés, comme les analyses histologiques et les ERG, ont été effectués sur un petit nombre d'animaux, dont la dégénérescence était de plus déjà généralisée. La progression de l'atteinte aurait pu également être visualisée dans le temps par un suivi régulier de l'aspect du fond d'œil, qui n'a pas été réalisé assez fréquemment et sur un nombre suffisant de fennecs. Seuls deux individus ont pu être

examinés avec succès à deux reprises, tandis que les autres ne pouvaient plus être auscultés ou n'ont pas eu d'autre consultation ophtalmologique.

Il serait donc pertinent de réaliser une étude similaire, avec un suivi ophtalmologique, sur des animaux très jeunes et de façon très régulière, pour réellement caractériser l'évolution de la rétinopathie dans le temps. Cela permettrait d'établir précisément la fourchette d'âge d'apparition des premiers signes, ainsi que la durée d'évolution des symptômes. De plus, il serait également judicieux de pouvoir déterminer l'ordre d'atteinte successive des différentes structures de la rétine. Pour investiguer ce dernier point, l'idéal serait de réaliser des analyses histologiques sur des globes oculaires de fennecs atteints à des stades différents. Cette analyse nécessitant l'euthanasie des animaux, nous nous heurtons ici à des contraintes éthiques évidentes.

D. Dosages sanguins

Pour cette étude, nous avons dosé certains paramètres sanguins pour lesquels nous n'avions pas les valeurs de référence spécifiques de l'espèce concernée. L'intervalle de la glycémie des fennecs a été extrait de la base de données des parcs zoologiques, *Zims*. Ce portail regroupe les valeurs de multiples paramètres biochimiques ou de numération de la formule sanguine chez de nombreuses espèces animales rencontrées dans les zoos européens. Malgré le fait que ces informations soient utiles car recensées sur de plus en plus d'animaux dont les références ne sont pas toujours documentées, elles étaient en général moins précises que les intervalles référencés dans des ouvrages ou publications scientifiques. En effet, les conditions de prélèvement et d'analyse varient pour chaque utilisateur, ce qui génère de nombreux biais. De plus, ces données sont rentrées par les vétérinaires pour des animaux qui ne sont pas reconnus comme étant sains, ce qui peut encore une fois fausser les intervalles. Les valeurs des autres paramètres ont été comparées avec les données existantes chez les carnivores domestiques, bien que l'on n'ait pas connu la pertinence de cette comparaison avec les fennecs. Il a donc été compliqué d'interpréter les résultats des analyses sanguines réalisées et de conclure sur une réelle implication d'une carence ou d'une autre maladie métabolique sur la rétinopathie observée. De plus, les valeurs obtenues chez les rares individus dont la rétinopathie était incertaine ou absente au moment de l'examen étaient semblables à celles des animaux atteints. Ainsi, vu le faible nombre d'individus sains faisant parti de l'étude, une quelconque comparaison avec des animaux contrôles indemnes a été impossible.

Il serait donc judicieux, pour les futures analyses de ce type, de récolter des données chez un nombre suffisant d'individus contrôles, indemnes de rétinopathie, avec un suivi ophtalmologique fréquent, pour s'assurer qu'ils soient effectivement indemnes de rétinopathie, et élevés dans des conditions de captivité similaires, afin d'obtenir des valeurs de référence pour le Fennec.

II) RESULTATS OBTENUS

L'ensemble des examens réalisés et des données collectées au cours de cette étude ne nous a fourni aucune certitude sur l'étiologie de la rétinopathie observée chez les fennecs du zoo de la Palmyre. En revanche, les résultats obtenus nous ont permis de préciser certaines pistes, en éliminant certaines hypothèses.

En premier lieu, l'aspect des fonds d'œil, l'absence de symptômes généraux associés ainsi que les dosages sanguins nous ont permis d'éliminer la plupart des causes de rétinopathies acquises. Il restait ainsi deux causes possibles de rétinopathie acquise à évaluer ainsi que l'origine héréditaire.

A. Une rétinopathie acquise d'origine environnementale ?

Pour les rétinopathies acquises, compte tenu de l'aspect des fonds d'œil, nous avons retenu deux causes environnementales possibles : une/des carences ou une toxicité lumineuse.

1) Une origine alimentaire ?

Concernant les causes carentielles, la composition de la diète donnée au zoo de la Palmyre différait peu de celle d'un autre parc, comme le confirmait les valeurs des taux protéiques et lipidiques que l'on a pu calculer (Tableau XIV). De plus, chaque diète présentait des quantités de protéines et de lipides suffisantes si on considère les recommandation (Dempsey et al., 2009).

Tableau XIV Composition des rations de différents zoos et comparaison avec la littérature
MS : matière sèche ; g : grammes

Source pour les insectes :Elevageslisard, 2009

	Protéines pour 100g de MS de la ration	Lipides pour 100g de MS de la ration
Zoo d'Amnéville	63,02 gr	27,74 gr
Zoo du bassin d'Arcachon	35,97 gr	10,46 gr
Zoo de la Barben (ration été)	67,23 gr	31,58 gr
Zoo de la Palmyre	34,34 gr	18,11 gr
Apport minimum recommandé (Dempsey et al. 2009)	22,0 -33,0 gr	5,0 – 9,0 gr

Malgré le peu de données numériques sur les différents apports nutritionnels que nous avons pu obtenir sur les rations des fennecs chez les différents zoos français, nous pouvons supposer que les rations étant similaires d'un parc à un autre, et qu'aucune anomalie oculaire n'ayant été notée dans un autre zoo, un problème d'alimentation, donc de carence semblait à exclure. Une analyse détaillée des rations,

en particulier en ce qui concerne les apports en minéraux, oligo-éléments et vitamines nous semble cependant nécessaire avant de conclure de manière définitive sur ce point.

2) Une mise en cause de l'éclairage ?

L'autre rétinopathie acquise que l'on pouvait suspecter compte tenu de l'aspect des fonds d'œil et des connaissances disponibles sur le mode de vie des fennecs à l'état sauvage était la formation de lésions secondaires à une toxicité lumineuse.

De la même façon que pour l'alimentation, les conditions d'élevage et d'éclairage au sein des différents zoos étaient très similaires. En effet, que ce soit la vie diurne inhérente à la captivité ou la présence d'éclairages artificiels de type LED au sein des bâtiments, les fennecs du zoo de la Palmyre ne semblaient pas exposés à la lumière de façon plus importante que les animaux des autres zoos. Une toxicité lumineuse nous a donc semblée peu probable.

En revanche, des études récentes ont mis en évidence une toxicité des lumières LED chez des souris, dépendant du temps d'exposition ainsi que du spectre de couleur de l'ampoule utilisée. Une étude a en effet montré une dégénérescence d'intensité variable, de la couche nucléaire externe de la rétine, chez de jeunes souris exposées à un éclairage par LED (André et al. 2020). Une étude approfondie chez les fennecs, de ce type d'éclairage, serait nécessaire, ces animaux étant de plus crépusculaires.

B. Une rétinopathie d'origine héréditaire ?

Alors que de nombreuses causes de rétinopathie acquise ont été écartées, celle de la rétinopathie héréditaire restait à évaluer. En effet, la présentation clinique se rapprochait de celle d'une atrophie progressive généralisée de la rétine, affection identifiée et bien décrite dans de nombreuses races canines. L'hypothèse de la transmission d'une mutation au sein de la colonie de fennecs du zoo de la Palmyre a été l'une des premières envisagées compte tenu de l'apparentement des différents individus atteints identifiés dans la colonie (Figure 50). Cependant, plusieurs éléments n'étaient pas en faveur de l'hypothèse d'une origine héréditaire pour la rétinopathie :

1 - l'apparition de lésions similaires de rétinopathie, chez un fennec issu d'une capture en milieu naturel (individu n°8170, Figure 50, Annexe 2) et chez un fennec né en captivité à l'étranger, donc non liés génétiquement aux autres individus (individu n°5251, Figure 50, Annexe 2);

2 - la très forte proportion d'individus atteints au sein du groupe de la Palmyre ;

3 - l'absence d'individus atteints dans les autres zoos, alors que les échanges entre zoos sont fréquents.

D'autre part, durant notre étude, la rétinopathie n'a pas été la seule affection oculaire à être observée dans la colonie des fennecs du zoo de la Palmyre. En effet, nous avons observé des atteintes du cristallin, de type sclérose, cataracte et subluxation (Annexe 2). Une étude approfondie du lien qui pourrait exister entre l'atteinte de la rétine et l'atteinte du cristallin semble indispensable. Pour ce faire, des examens ophtalmologiques précoces (dès le jeune âge) et réguliers de tous les individus du zoo sont nécessaires. Comme indiqué précédemment, ces examens permettraient de détecter les premiers signes d'atteinte de la rétine et du cristallin et de préciser l'évolution des lésions, afin de déterminer la chronologie des atteintes. Cette étude permettrait ainsi de déterminer si les fennecs du zoo de la Palmyre présentent deux affections oculaires distinctes ou une seule et même affection caractérisée par des stades évolutifs différents. En effet, nous avons observé la concomitance des deux atteintes, mais nous n'avons pas pu mettre en évidence le lien de causalité qui pourrait les unir, or chez le chien, il a été mis en évidence que les cataractes secondaires aux atrophies de la rétine héréditaires étaient fréquentes (G Chaudieu, Molon-Noblot 2004).

Ainsi, à ce stade de l'étude, l'origine héréditaire ou acquise (environnementale) de la rétinopathie des fennecs du zoo de la Palmyre reste toujours à déterminer.

III) PERSPECTIVES

Au cours de notre étude, nous avions espéré pouvoir initier la recherche des éventuels gènes et mutations impliqués dans la rétinopathie des fennecs, sous l'hypothèse d'une affection héréditaire. Ce projet n'a pas pu être mis en place, faute de financement, mais compte tenu des résultats de notre étude généalogique et de l'implication possible de facteurs environnementaux dans la rétinopathie, il nous semble désormais prématuré. Il nous semble indispensable, avant toute étude de génétique moléculaire :

- d'éliminer toute cause environnementale (alimentation et éclairage, ou autre cause non identifiée dans notre étude) à la rétinopathie ;

- de confirmer l'origine héréditaire de l'affection, à l'aide de données phénotypiques et généalogiques solides issues des portées "naturelles" de fennecs hébergé dans différents zoos ou de la mise en place d'une colonie "expérimentale" permettant de réaliser des accouplements "à façon" entre individus aux statut cliniques différents, afin de tester des hypothèses de modes de transmission ;

- de préciser le mode de transmission de la rétinopathie.

L'étude de génétique moléculaire pourrait alors consister à :

1 - dresser une liste de gènes candidats pour la rétinopathie du fennec, à l'aide des connaissances acquises sur les rétinopathies des carnivores domestiques et d'autres espèces modèles (homme, rongeurs) ;

2 - collecter des informations phénotypiques (statut clinique précis) et généalogiques pour un grand nombre d'individus ;

3 - collecter l'ADN de ces individus ;

4 - rechercher le/les gène/s et la/les mutation/s en cause à l'aide d'une approche qui pourrait être de type "gène candidat" (séquençage des différents gènes candidats retenus à la première étape) ou de type "pangénomique", par séquençage de génomes entiers (au minimum le génome d'un fennec atteint et le génome d'un fennec contrôle indemne).

CONCLUSION

Les atteintes oculaires, et plus spécifiquement rétiniennes sont reconnues et bien étudiées chez les espèces domestiques canines et félines et ce depuis longtemps, qu'elles soient acquises ou d'origine héréditaire. En revanche, à notre connaissance, les canidés sauvages y semblent moins sensibles ou ont été moins bien étudiés. Suite à la découverte d'une rétinopathie affectant des fennecs captifs au sein d'un parc zoologique français, nous avons cherché à caractériser cette affection, ainsi qu'à déterminer son étiologie, notamment en nous appuyant sur les connaissances acquises chez les carnivores domestiques ou des espèces modèle.

Ce sont au total 20 fennecs qui nous ont permis de recueillir des données permettant de caractériser la rétinopathie. Nous avons ainsi pu comparer les photos de fond d'œil que nous avons obtenues, avec les images recensées dans la littérature scientifique et vétérinaire, afin d'éliminer les hypothèses les moins probables. Nous avons également pris en compte les examens sanguins, anatomopathologiques, histologiques et les examens ophtalmologiques complémentaires réalisés sur les animaux. Enfin, nous avons cherché à caractériser les liens de parenté entre les différents individus atteints.

Nous avons ainsi mis en évidence que l'affection qui affectait les fennecs du zoo de la Palmyre était une atrophie de la rétine généralisée et évolutive qui conduisait à une cécité totale des animaux atteints. Nous avons également mis en évidence des liens de parentés entre la plupart des différents individus atteints, sans que nous ayons pu mieux caractériser génétiquement cette rétinopathie.

Concernant les conditions de captivité, les cinq parcs qui ont répondu semblaient avoir des pratiques d'élevage assez similaires ainsi que des affections peu fréquentes et concordantes avec ce qui est connu chez les autres canidés. Dans tous les cas, aucun aspect de l'environnement du zoo de la Palmyre ne se distinguait de celui d'un des autres zoos, et n'a donc pu être considéré comme impliqué dans le développement de la rétinopathie, qui n'a été observée qu'au sein de cette institution.

A.C.
Vu.

Ainsi, l'ensemble des examens effectués n'a pas permis de préciser l'origine de la rétinopathie avec certitude. Cependant, nous avons pu éliminer la plupart des hypothèses de rétinopathies acquises. Seules les causes carentielles ou d'une toxicité lumineuse ont été retenues pour les causes environnementales. Enfin, le peu de données généalogiques et phénotypiques disponibles ne nous a pas permis de confirmer ou d'écarter une origine héréditaire. Notre étude, bien que limitée, a cependant permis de décrire au niveaux clinique et ophtalmologique l'affection oculaire touchant les fennecs du zoo de la Palmyre et d'initier la recherche de son étiologie.

BIBLIOGRAPHIE

ACTON, A. E., MUNSON, L. et WADDELL, W. T., 2000. Survey of necropsy results in captive red wolves (Canis rufus), 1992-1996. In : *Journal of Zoo and Wildlife Medicine: Official Publication of the American Association of Zoo Veterinarians*. mars 2000. Vol. 31, n° 1, pp. 2-8. DOI 10.1638/1042-7260(2000)031[0002:SONRIC]2.0.CO;2.

ALHADDAD, H., GANDOLFI, B., GRAHN, R. A., RAH, H-C., PETERSON, C. B., MAGGS, D. J., GOOD, K. L., PEDERSEN, N. C. et LYONS, L. A., 2014. Genome-wide association and linkage analyses localize a progressive retinal atrophy locus in Persian cats. In : *Mammalian Genome*. avril 2014. Vol. 25, n° 7-8, pp. 354-362. DOI 10.1007/s00335-014-9517-z.

ANDRÉ, C., ZHU, H., CHEN, S., WEN, Y., JIN, Le, ZHANG, L., TONG, J. et SHEN, Y., 2020. Chronic retinal injury induced by white LED light with different correlated color temperatures as determined by microarray analyses of genome-wide expression patterns in mice. In : *Journal of Photochemistry and Photobiology. B, Biology*. septembre 2020. Vol. 210, pp. 111977. DOI 10.1016/j.jphotobiol.2020.111977.

ANTAGENE, 2012. Antagene - Tests ADN chien et chat. In : *Antagène, le réflexe génétique* [en ligne]. 2012. [Consulté le 15 octobre 2020]. Disponible à l'adresse : https://www.antagene.com/fr.

BRAHMI, K., KHECHEKHOUCHE, E. A., MOSTEFAOUI, O., DOUMANDJI, S., BAZIZ, B. et AULAGNIER, S., 2012. First quantitative data on the diet of the fennec fox, Vulpes zerda (Canidae, Carnivora), in Algeria. In : *Journal of Vertebrate Biology*. avril 2012. Vol. 61, n° 1, pp. 61-70. DOI 10.25225/fozo.v61.i1.a10.2012.

CHAUDIEU, G. et MOLON-NOBLOT, S., 2004. Affections de la rétine. In : *EMC - Vétérinaire*. avril 2004. Vol. 1, n° 2, pp. 47-73. DOI 10.1016/j.emcvet.2003.12.002.

CHOI, J-W., LEE, H-K., KIM, S-H., KIM, Y-H., LEE, K-K., LEE, M-H. et OEM, J-K, 2014. Canine adenovirus type 1 in a fennec fox (Vulpes zerda). In : *Journal of Zoo and Wildlife Medicine: Official Publication of the American Association of Zoo Veterinarians*. décembre 2014. Vol. 45, n° 4, pp. 947-950. DOI 10.1638/2013-0286.1.

CONROY, J. D., LEVINE, N. D. et SMALL, E., 1970. Visceral leishmaniosis in a fennec fox (Fennecus zerda). In : *Pathologia Veterinaria*. 1970. Vol. 7, n° 2, pp. 163-170. DOI 10.1177/030098587000700210.

CUVELIER, C., DOTREPPE, O., DIEZ, M. et ISTASSE, L., 2003. Vitamine E: état des connaissances chez les carnivores domestiques. II Métabolisme, besoins et apports. In : *Annales de Médecine Vétérinaire* [en ligne]. octobre 2003. Vol. 147, n° 6. [Consulté le 10 novembre 2020]. Disponible à l'adresse : https://orbi.uliege.be/handle/2268/7946.

DEMPSEY, J. L., HANNA, S. J., ASA, C. S. et BAUMAN, K. L., 2009. Nutrition and Behavior of Fennec Foxes (Vulpes zerda). In : *Veterinary Clinics of North America: Exotic Animal Practice*. mai 2009. Vol. 12, n° 2, pp. 299-312. DOI 10.1016/j.cvex.2009.01.004.

ELEVAGESLISARD, 2009. *Tableau comparatif d'analyses nutritionnelles des insectes nourriciers* [en ligne]. 2009. [Consulté le 20 octobre 2020]. Disponible à l'adresse : https://elevageslisard.com/insectes-nourriciers.php.

FOWLER, M. E., MILLER, R. E, PADILLA, L. R. et HILTON, C. D., 2014. Canidae. In : *Fowler's Zoo and Wild Animal Medecine* [en ligne]. St. Louis, Missouri, USA : Elsevier Health Sciences. [Consulté le 11 août 2020]. ISBN 978-1-4557-7397-8. Disponible à l'adresse : https://www.ncbi.nlm.nih.gov/pmc/articles/PMC7151911/.

GELATT, K. N., 2014. *Essentials of Veterinary Ophtalmology*. 3. Ames, Iowa, USA : Wiley Blackwell. ISBN 978-1-118-77192-1.

GOULD, D. et MCLELLAN, G., 2014. *BSAVA Manual of canine and feline ophtalmology*. 3. UK : BSAVA.

GRAHN, B., PEIFFER, R. et WILCOCK, B., 2018. Histologic manifestations of retinal disease. In : *Histologic Basis of Ocular Disease in Animals* [en ligne]. Hoboken, NJ, USA : John Wiley & Sons, Inc. pp. 325-365. [Consulté le 19 juin 2019]. ISBN 978-1-119-10860-3. Disponible à l'adresse : http://doi.wiley.com/10.1002/9781119108603.ch12.

HAYES, K. C., 1982. Nutritional Problems in Cats: Taurine Deficiency and Vitamin A Excess. In : *The Canadian Veterinary Journal*. janvier 1982. Vol. 23, n° 1, pp. 2-5.

HIMES, E. M., LUCHSINGER, D. W., JARNAGIN, J. L., THOEN, C. O., HOOD, H. B. et FERRIN, D. A., 1980. Tuberculosis in fennec foxes. In : *Journal of the American Veterinary Medical Association*. novembre 1980. Vol. 177, n° 9, pp. 825-826.

HONNOLD, S. P., SCHULMAN, F. Y., BAUMAN, K. et NELSON, K., 2010. Lafora's-like disease in a fennec fox (Vulpes zerda). In : *Journal of Zoo and Wildlife Medicine: Official Publication of the American Association of Zoo Veterinarians*. septembre 2010. Vol. 41, n° 3, pp. 530-534. DOI 10.1638/2009-0090.1.

IBANEZ, C., 2016. *Variations physiologiques du fond d'oeil chez le chien*. Thèse d'exercice vétérinaire. Lyon : Université Claude Bernard.

INCORVAIA, G., 2004. *Etude des facteurs potentiellement limitant de la répartition des fennecs, Fennecus zerda, dans le sud Tunisien*. Thèse d'exercice vétérinaire. Lyon : Université Claude Bernard.

JONGH, O., 2006. Œil et affections endocriniennes chez nos carnivores domestiques. In : *Bulletin de l'Académie vétérinaire de France*. février 2006. n° 1, pp. 141. DOI 10.4267/2042/47825.

KENNY, P. J., VERNAU, K. M., DVM, B. P. et MAGGS, D. J., 2008. Retinopathy associated with ivermectin toxicosis in two dogs. In : *Journal of the American Veterinary Medical Association*. juillet 2008. Vol. 233, n° 2, pp. 279-284. DOI 10.2460/javma.233.2.279.

KINGDON, J., HAPPOLD, D., BUTYNSKI, T., HOFFMANN, M., HAPPOLD, M. et KALINA, J., 2013. *Mammals of Africa*. London, UK : Bloomsbury. ISBN 978-1-4081-8996-2.

KOMÁROMY, A. M., ABRAMS, K. L., HECKENLIVELY, J. R., LUNDY, S. K., MAGGS, David J., LEETH, C. M., MOHANKUMAR, P. S., PETERSEN-JONES, S. M., SERREZE, D. V. et VAN DER WOERDT, A., 2016. Sudden acquired retinal degeneration syndrome (SARDS) – a review and proposed strategies toward a better understanding of pathogenesis, early diagnosis, and therapy. In : *Veterinary Ophthalmology*. juillet 2016. Vol. 19, n° 4, pp. 319-331. DOI 10.1111/vop.12291.

KOTTWITZ, J. J., PREZIOSI, D. E., MILLER, M. A., RAMOS-VARA, J. A., MAGGS, D. J. et BONAGURA, J. D., 2004. Heart failure caused by toxoplasmosis in a fennec fox (Fennecus zerda). In : *Journal of the American Animal Hospital Association*. décembre 2004. Vol. 40, n° 6, pp. 501-507. DOI 10.5326/0400501.

LOTITO, P., 2017. *Etude épidémiologique de la dysplasie rétinienne chez le springer spaniel anglais*. Thèse d'exercice vétérinaire. Lyon : Université Claude Bernard.

MALBEC ÉP. MAILLOCHAUD, C., 2002. *Le décollement de rétine chez les carnivores - Etude étiopathogénique, aspects diagnostiques et perspectives thérapeutiques*. Thèse d'exercice vétérinaire. Toulouse : Université Paul-Sabatier.

MARTINEZ, N., 2004. *Actualisation des données bibliographiques concernant les affections oculaires héréditaires du chien (janvier 1995 - janvier 2004)*. Thèse d'exercice vétérinaire. Créteil : Faculté de médecine de Créteil.

MCCLEERY, B., 2010. Retinal degeneration in a 2.5 year old fennec fox. In : [en ligne]. septembre 2010. [Consulté le 19 septembre 2020]. Disponible à l'adresse : https://ecommons.cornell.edu/handle/1813/22023.

MEEKINS, J. M., GUESS, S. C. et RANKIN, A. J., 2015. Retinopathy associated with ivermectin toxicosis in five cats. In : *Journal of the American Veterinary Medical Association*. mai 2015. Vol. 246, n° 11, pp. 1238-1241. DOI 10.2460/javma.246.11.1238.

MIYADERA, Keiko, 2014. Inherited retinal diseases in dogs: advances in gene/mutation discovery. In : *Dobutsu iden ikushu kenkyu = Journal of animal genetics*. 2014. Vol. 42, n° 2, pp. 79-89. DOI 10.5924/abgri.42.79.

MONAHAN, C. F., GARNER, M. M. et KIUPEL, M., 2018. HEPATOCELLULAR NEOPLASMS IN CAPTIVE FENNEC FOXES (VULPES ZERDA). In : *Journal of Zoo and Wildlife Medicine: Official Publication of the American Association of Zoo Veterinarians*. décembre 2018. Vol. 49, n° 4, pp. 996-1001. DOI 10.1638/2018-0034.1.

NOELL, W. K. et ALBRECHT, R., 1971. Irreversible Effects of Visible Light on the Retina: Role of Vitamin A. In : *Science*. avril 1971. Vol. 172, n° 3978, pp. 76-80. DOI 10.1126/science.172.3978.76.

OLIVIER, Amandine, 2013. *L'atrophie progressive de la rétine chez le chien : contribution à l'étude génétique chez le Border collie*. Thèse d'exercice vétérinaire. Lyon : Université Claude Bernard.

OMIA, 1995. OMIA - Online Mendelian Inheritance in Animals. In : *The university of Sydney* [en ligne]. 1995. [Consulté le 15 octobre 2020]. Disponible à l'adresse : https://www.omia.org/home/.

PARKER, H. G., KUKEKOVA, A. V., AKEY, D. T., GOLDSTEIN, Orly, KIRKNESS, E. F., BAYSAC, K. C., MOSHER, D. S., AGUIRRE, G. D., ACLAND, G. M. et OSTRANDER, E. A., 2007. Breed relationships facilitate fine-mapping studies: A 7.8-kb deletion cosegregates with Collie eye anomaly across multiple dog breeds. In : *Genome Research*. 11 janvier 2007. Vol. 17, n° 11, pp. 1562-1571. DOI 10.1101/gr.6772807.

PILORGE, Philippe, 2016. *Recueil d'actualités sur les tests ADN en ophtalmologie vétérinaire* [en ligne]. 2016. [Consulté le 10 octobre 2020]. Disponible à l'adresse : https://sferov.org/genetique/.

ROSOLEN, S. G., 2013. VIII-1 : ELECTROPHYSIOLOGIE VETERINAIRE. In : [en ligne]. juin 2013. [Consulté le 12 avril 2020]. DOI 10.4267/oeiletphysiologiedelavision.213. Disponible à l'adresse : http://lodel.irevues.inist.fr/oeiletphysiologiedelavision/index.php?id=213.

SAGOLS, E., 2007. *Alimentation du chien et du chat insuffisant cardiaque*. Thèse d'exercice vétérinaire. Toulouse : Université Paul-Sabatier.

SEDLÁK, K. et BÁRTOVÁ, E., 2006. Seroprevalences of antibodies to Neospora caninum and Toxoplasma gondii in zoo animals. In : *Veterinary Parasitology*. mars 2006. Vol. 136, n° 3-4, pp. 223-231. DOI 10.1016/j.vetpar.2005.11.021.

SPECIES 360, 2010. ZIMS species 360. In : *ZIMS species 360* [en ligne]. 2010. [Consulté le 20 octobre 2020]. Disponible à l'adresse : https://zims.species360.org.

TAMUKAI, K., MINAMI, S., KURIHARA, R., SHIMODA, H., MITSUI, I., MAEDA, K. et UNE, Y., 2020. Molecular evidence for vaccine-induced canine distemper virus and canine adenovirus 2 coinfection in a fennec fox. In : *Journal of Veterinary Diagnostic Investigation: Official Publication of the American Association of Veterinary Laboratory Diagnosticians, Inc*. juillet 2020. Vol. 32, n° 4, pp. 598-603. DOI 10.1177/1040638720934809.

VETBRAIN, 2019. Des outils au service du vétérinaire. In : *Vetbrain : des outils au service du vétérinaire* [en ligne]. 2019. [Consulté le 7 novembre 2020]. Disponible à l'adresse : http://vetbrain.fr/.

WEBB, A. A., MCMILLAN, C., CULLEN, C. L. et BOSTON, S. E., 2009. Lafora disease as a cause of visually exacerbated myoclonic attacks in a dog. In : *The Canadian Veterinary Journal*. septembre 2009. Vol. 50, n° 9, pp. 963-967.

WHITELEY, H. E., SHIMA, A. L. et SUNDBERG, J. P., 1985. Angiopathic retinal degeneration in a fennec fox. In : *Journal of the American Veterinary Medical Association*. 1 décembre 1985. Vol. 187, n° 11, pp. 1266-1267.

WOO, G-H., JHO, Y-S. et BAK, E-J., 2010. Canine distemper virus infection in fennec fox (Vulpes zerda). In : *The Journal of Veterinary Medical Science*. août 2010. Vol. 72, n° 8, pp. 1075-1079. DOI 10.1292/jvms.09-0510.

YAMAZAKI, M., YOSHIMOTO, S., ISHIKAWA, T. et UNE, Y., 2016. Porencephaly in a fennec fox (Vulpes zerda). In : *The Journal of Veterinary Medical Science*. décembre 2016. Vol. 78, n° 11, pp. 1749-1751. DOI 10.1292/jvms.16-0121.

ANNEXES

Annexe 1 Questionnaire sur la gestion des fennecs en captivité dans les institutions zoologiques françaises

Bonjour,

Je réalise dans le cadre de ma thèse une étude sur les Fennecs (*Vulpes zerda*). J'étudie plus précisément une rétinopathie présente dans le groupe du zoo de la Palmyre. Dans le but d'étudier les différents facteurs potentiellement responsables de ce problème, je me permets de vous adresser ce questionnaire me permettant également de faire le point sur la gestion de l'espèce en captivité en France. Vos réponses m'aideront grandement à compléter mon étude.

- **Identité du parc et nombre de fennecs présents :**

1. Nom du parc zoologique_____

2. Poste de la personne : ☐vétérinaire ☐soigneur ☐ responsable animalier

☐ autre _____

3. Nombre total de fennecs au cours des dernières années

	2020	2019	2018	2017	2016	2015	2014	2013	2012	2011	2010
Mâles											
Femelles											
Total											
	2009	2008	2007	2006	2005	2004	2003	2002	2001	2000	
Mâles											
Femelles											
Total											

4. En combien de groupes sont répartis les fennecs ? _____

5. Le groupage est-t-il lié à leur reproduction ? _____

- **Informations sur l'enclos extérieur (si plusieurs enclos, répondre pour chaque enclos) :**

1. Dimensions approximatives de l'enclos extérieur : _____ ou _____m²

2. Les fennecs sont-ils en accès libre la journée ? oui ☐ non ☐ la nuit ? oui ☐ non ☐

3. Quelle est l'exposition de l'enclos extérieur

4. Combien de niches ou de cachettes sont présentes ? 1☐ 2☐ 3☐ 4☐ 5+☐

5. ces aménagements sont : naturels ☐ artificiels ☐ ou un mixte des 2 ☐

6. L'enclos présente-t-il un mélange d'espèces ? non ☐ oui ☐

si oui quelles sont les espèces présentes ? _____

7. Quel est le principal substrat présent dans l'enclos ? _____

8. Les individus ont-ils une activité de fouissage au sein de l'enclos ? _____
_____

9. Comment réagissent les individus aux changements dans leur environnement ?

(modification de l'aménagement, nouvel agrès, …) _____

_____

Merci de joindre des photos ou un schéma de l'enclos, en précisant l'orientation nord/sud

- **Informations sur l'enclos intérieur (si plusieurs enclos, répondre pour chaque enclos) :**

1. Dimensions approximatives de l'enclos intérieur : _____ ou _____m²
2. Quel est le principal substrat présent dans l'enclos ? _____
3. Quelle lumière est utilisée dans l'enclos ? _____
4. L'enclos intérieur est-il protégé de la lumière extérieure ? oui ☐ non ☐

Si oui, par quel moyen ? _____

5. L'enclos intérieur est-il chauffé ? oui ☐ non ☐

Si oui, par quel moyen ? _____

Merci de joindre des photos ou un schéma de l'enclos, en précisant l'orientation nord/sud

○ **Informations sur le régime alimentaire :**

1. Quel est le régime alimentaire ? (avec si possible la quantité en gramme pour 1 individu). Merci de tout lister même ce qui n'est pas quotidien.

_____ _____ _____

_____ _____ _____

2. Combien de fois sont-ils nourris par jour et à quels moments de la journée? _____

_____

○ **Informations sur le suivi vétérinaire :**

1. Quelles sont les pathologies répertoriées chez cette espèce au sein de votre parc ? _____

   _____

   _____

2. A quelle fréquence et avec quelle molécule sont-ils vermifugés ? _____

   _____

3. Avez-vous de la reproduction au sein de votre population de Fennecs ? non ☐ oui ☐

si oui comment les petits sont-ils élevés? _____

_____

4. Avez-vous déjà réalisé un suivi ophtalmologique chez vos fennecs ? Si oui, merci de fournir tout compte rendu détaillé ou image de fond d'œil obtenue lors de ces examens

---

Dans ce contexte, nous aimerions réaliser certains tests sanguins dans un panel d'individus non atteints de la rétinopathie étudiée, pour avoir un intervalle de référence. Si nous avons suffisamment de prélèvements, nous centraliserons les tests dans un laboratoire qui vous sera précisé le moment venu. Merci de préciser s'il est possible de prélever certains individus de votre groupe, et combien.

Enfin, suite à la manipulation des individus pour les prélèvements, merci de nous fournir tout examen ophtalmologique ou image de fond d'œil que vous aurez la possibilité de réaliser.

Annexe 2 Résumé des examens ophtalmologiques réalisés sur les fennecs du zoo de la Palmyre entre 2011 et 2018

	Examens de 2011 à 2013	Examens de 2014	Examens de 2016		Examens de 2018	
Fennec N°			Aspect du cristallin	Aspect du fond d'œil	Examen ophtalmologique	Aspect du fond d'œil
4403		Mydriase complète aréactive	Sclérose nucléaire bilatérale Cataracte capsulaire postérieure gauche	Normal		
4404		Absence de RPM Mydriase aréactive	Sclérose bilatérale	Vascularisation normale Bande de pigmentation discrète péripapillaire		
5279	Absence de reflexe à la menace, mydriase aréactive disparaissant sous isoflurane (RPM positifs) Cataracte bilatérale Absence de vascularisation rétinienne et hyperréflecitivité du tapis	Cataracte nucléo corticale bilatérale sévère	Cataracte nucléo corticale hypermature bilatérale Subluxation ventrale du cristallin	Non visualisable		
5251	Mydriase complète aréactive	Cataracte nucléo corticale bilatérale sévère	Cataracte nucléo corticale bilatérale sévère	Non visualisable		

5783	RPM diminués	RPM diminués à absents	Cataracte nucléo corticale complète droite Normal à gauche	Non visualisable à droite Plages d'hyperréflectivité à gauche		
7114			Cataracte nucléo corticale complète droite Plage de cataracte capsulaire à gauche	Non visualisable à droite Vascularisation très grêle à gauche		
7115			Normal	Vascularisation grêle et plages d'hyperréflectivité bilatéralement	Vision semble conservée	Vascularisation grêle et hyperréflectivité en plages géographiques
7404			Cataracte polaire postérieure à gauche	Vascularisation grêle et plages d'hyperréflectivité bilatéralement		
7405			Normal	Absence totale de vascularisation et hyperréflectivité tapétale marqué à droite Vascularisation grêle et hyperréflectivité à gauche		
7520			Cataracte nucléo corticale mature à droite et polaire postérieure à gauche	Non visualisable à droite Absence totale de vascularisation et hyperréflectivité tapétale marqué à gauche		

7521			Normal	Vascularisation grêle et plages d'hyperréflectivité bilatéralement	Vision semble conservée	Vascularisation très grêle et hyperréflectivité en plages géographiques
7523			Normal	Vascularisation grêle et hyperréflectivité à droite Absence de vascularisation et hyperréflectivité marquée à gauche		
7524			Normal	Absence totale de vascularisation et hyperréflectivité tapétale marqué par plages bilatéralement		
7701			Début de cataracte capsulaire postérieure bilatérale	Absence de vascularisation et hyperréflectivité marquée bilatéralement Plages de cicatrices de choriorétinite à gauche		
7702			Normal	Absence de vascularisation et hyperréflectivité marquée bilatéralement		
7892			Normal	Normal		
8170					Signes de perte de vision RPM ralentis et incomplets	Perte quasi-totale de la vascularisation et hyperréflectivité diffuse marquée bilatéralement

Annexe 3 Examens électrorétinographiques des fennecs 5279 et 5251

Clinique Saint Roch
ELECTROPHYSIOLOGIE
18, rue de Dompierre
17000 - LA ROCHELLE
Tél. : 05 46 27 16 02 Fax : 05 46 27 29 92

ELECTROPHYSIOLOGIE VISUELLE

Nom :LA PALMYRE FENNEC 5279
Race :FENNEC
Né(e) le :15/06/2011 (3ans)
Suivi depuis le :27/06/2014

Stim. ODOG ERG Flash "Bleu" (1Hz) N.=10 du :27/06/14 — Stim. ODOG

OD Cur.	mS	µV
a	5	-1
b	17	3
b/a	3	

OG Cur.	mS	µV
a	18	-2
b	44	2
b/a	1	

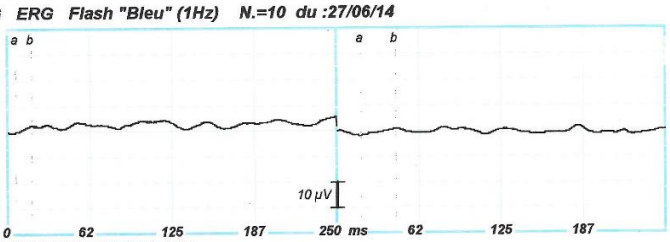

Ambiance scotopique adaptation scotopique

Stim. ODOG ERG Flash "Bleu" (1Hz) N.=10 du :27/06/14 — Stim. ODOG

OD Cur.	mS	µV
a	15	-3
b	49	3
b/a	1	

OG Cur.	mS	µV
a	5	-2
b	40	2
b/a	1	

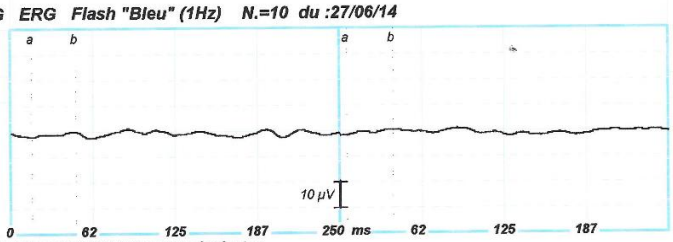

Ambiance scotopique adaptation scotopique 8 minutes

Stim. ODOG ERG Flash "Blanc" (1Hz) N.=10 du :27/06/14 — Stim. ODOG

OD Cur.	mS	µV
a	9	1
b	40	-1
b/a	1	

OG Cur.	mS	µV
a	5	-1
b	15	1
b/a	1	

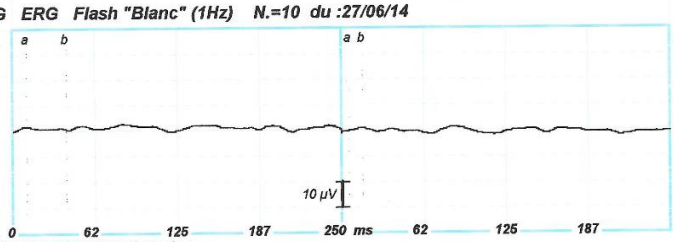

Ambiance scotopique adaptation photopique

Stim. ODOG ERG Flash "Blanc" (1Hz) N.=10 du :27/06/14 — Stim. ODOG

OD Cur.	mS	µV

OG Cur.	mS	µV

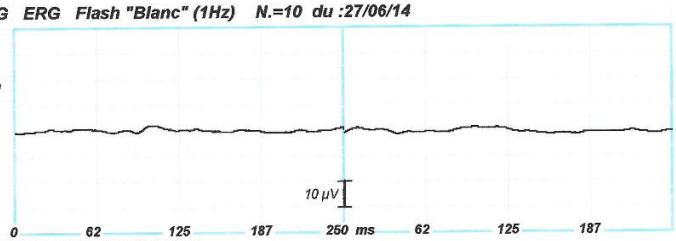

Ambiance scotopique adaptation photopique

VisioSystem # 1 / 1

ERG Flash (10Hz) " Blanc "

OD Cur.	mS	µV

OG Cur.	mS	µV

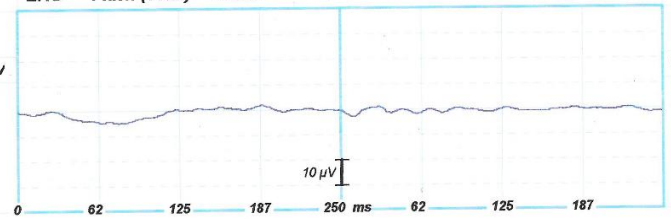

Courbes	Examen	(Stimulateur...)	Oeil	Gain	Filtre	On Set	Date	N.D.	R.D.	N.G.	R.G.
	ERG	Flash (10Hz) " Blanc "	OD & OG	30	30	0	27/06/14	25	0	25	0

Clinique Saint Roch
ELECTROPHYSIOLOGIE
18, rue de Dompierre
17000 - LA ROCHELLE
Tél. : 05 46 27 16 02 Fax : 05 46 27 29 92

ELECTROPHYSIOLOGIE VISUELLE

Nom :LA PALMYRE FENNEC 5251
Race :Fennec
Né(e) le :15/06/2008 (6ans)
Suivi depuis le :27/06/2014

Stim. ODOG ERG Flash "Bleu" (1Hz) N.=20 du :27/06/14

OD Cur.	mS	µV
a	29	-3
b	46	3
b/a	1	

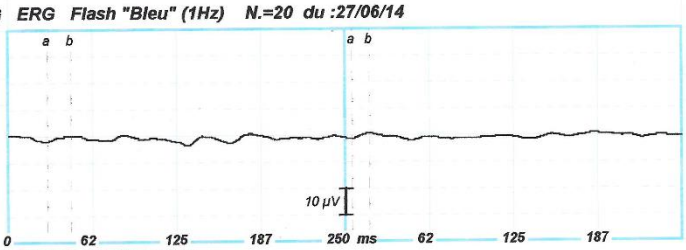

OG Cur.	mS	µV
a	5	-2
b	18	2
b/a	1	

Ambiance scotopique adaptation scotopique

Stim. ODOG ERG Flash "Bleu" (1Hz) N.=10 du :27/06/14

OD Cur.	mS	µV
a	5	0
b	16	1
b/a	b/a= err?	

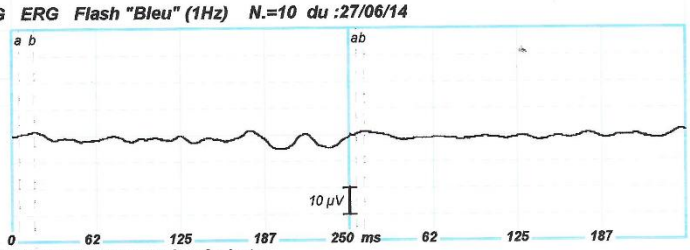

OG Cur.	mS	µV
a	5	0
b	11	1
b/a	b/a= err?	

Ambiance scotopique adaptation scotopique 8 minutes

Stim. ODOG ERG Flash "Blanc" (1Hz) N.=10 du :27/06/14

OD Cur.	mS	µV
a	5	-3
b	31	4
b/a	1,3	

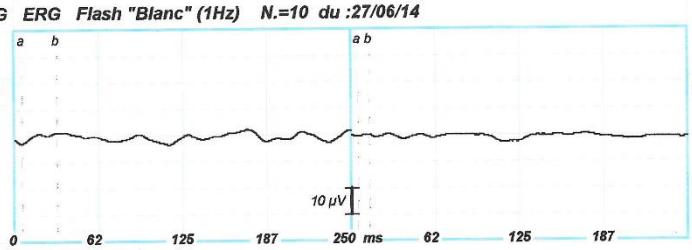

OG Cur.	mS	µV
a	4	-1
b	13	1
b/a	1	

Ambiance scotopique adaptation photopique

Stim. ODOG ERG Flash "Blanc" (1Hz) N.=10 du :27/06/14

OD Cur.	mS	µV
a	17	-3
b	33	2
b/a	0,6	

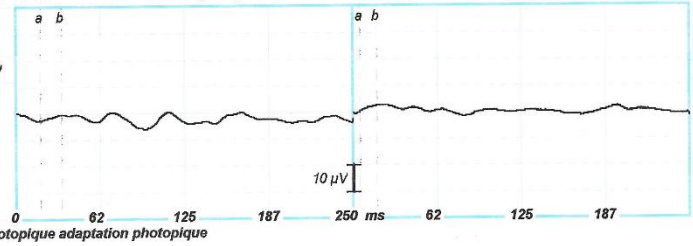

OG Cur.	mS	µV
a	5	0
b	17	2
b/a	b/a= err?	

Ambiance photopique adaptation photopique

VisioSystem # 1 / 1

ERG Flash (10Hz) " Blanc "

OD Cur.	mS	µV

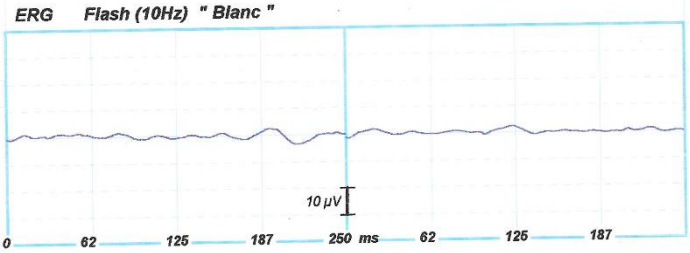

OG Cur.	mS	µV

Courbes	Examen	(Stimulateur...)	Oeil	Gain	Filtre	On Set	Date	N.D.	R.D.	N.G.	R.G.
	ERG	Flash (10Hz) " Blanc "	OD & OG	30	30	0	27/06/14	25	0	25	0

FERHADIAN Marion

ETUDE D'UNE RETINOPATHIE DANS UN GROUPE DE FENNECS (*VULPES ZERDA)* ELEVE EN CAPTIVITE

Thèse d'Etat de Doctorat Vétérinaire : Lyon*, le 16 Décembre 2020*

RESUME :

L'ophtalmologie vétérinaire est une spécialisation où les connaissances évoluent chaque année chez de multiples espèces domestiques. A l'heure actuelle, les données spécifiques d'espèces issues de la faune sauvage sont cependant rares, ce qui suppose d'utiliser les connaissances et ressources disponibles pour les espèces domestiques proches. Chez le fennec (*Vulpes zerda)* par exemple, peu de données sont disponibles dans la littérature scientifique.

Récemment, une affection oculaire a été observée, dans cette espèce, chez des individus hébergés au zoo de la Palmyre, en France. Un ensemble d'examens ophtalmologiques ainsi que d'analyses histologiques nous ont permis de déceler une dégénérescence de la rétine, à différents stades, avec un aspect commun chez tous les individus, laissant présager une origine commune. L'ensemble des examens et dosages sanguins que nous avons réalisé nous a permis de conserver les seules hypothèses d'une rétinopathie carentielle, d'une rétinopathie secondaire à une toxicité lumineuse et d'une affection d'origine héréditaire. L'aspect du fond d'œil de la majorité des individus atteints présentait de nombreuses similitudes avec celui de chiens souffrant d'atrophie progressive rétinienne généralisée héréditaire, ayant pour origine chez le chien diverses mutations de différents gènes. Du fait d'un manque d'informations, nous n'avons pas pu établir un arbre généalogique suffisamment complet permettant d'affirmer ou non l'hypothèse héréditaire. L'utilisation d'un questionnaire diffusé aux parcs zoologiques français détenteurs de fennecs nous a de plus permis de faire un état des lieux des conditions de captivité de cette espèce chez les cinq institutions pour lesquelles nous avons obtenu une réponse. Les informations que nous avons récoltées ont montré des conditions d'élevage semblables, ne permettant pas de déterminer l'éventuelle étiologie environnementale de la dégénérescence rétinienne affectant les fennecs du zoo de la Palmyre.

Notre étude est, à notre connaissance, la première à avoir analysé un nombre conséquent (n = 20) de fennecs atteints de rétinopathie. Malgré ses carences, elle a posé des bases pour la réalisation d'une étude à plus large échelle, qui permettra peut-être d'aboutir à la découverte de l'étiologie de la rétinopathie des fennecs du zoo de la Palmyre.

MOTS CLES :

- Fennec
- Rétine
- Rétine -- Dégénérescence
- Ophtalmologie
- Génétique
- Cataracte

JURY :

Président : Monsieur le Professeur Alain CALENDER

1er Assesseur : Madame la Professeure Marie ABITBOL
2ème Assesseur : Monsieur le Professeur Philippe BERNY
Membre invité : Monsieur le Docteur Thierry PETIT

DATE DE SOUTENANCE : le 16 Décembre 2020