RÉPUBLIQUE FRANÇAISE
Liberté
Égalité
Fraternité

VetAgro Sup

CAMPUS VETERINAIRE DE LYON

Année 2021 - Thèse n° 024

L'ECHOGRAPHIE DE LA JUMENT DURANT LA GESTATION

THESE

Présentée à l'Université Claude Bernard Lyon 1
(Médecine – Pharmacie)

Et soutenue publiquement le 6 juillet 2021
Pour obtenir le grade de Docteur Vétérinaire

Par

PEYTOUREAU Adèle

UNIVERSITÉ DE LYON

RÉPUBLIQUE FRANÇAISE
Liberté
Égalité
Fraternité

VetAgro Sup

CAMPUS VETERINAIRE DE LYON

Année 2021 - Thèse n° 024

L'ECHOGRAPHIE DE LA JUMENT DURANT LA GESTATION

THESE

Présentée à l'Université Claude Bernard Lyon 1
(Médecine – Pharmacie)

Et soutenue publiquement le 6 juillet 2021
Pour obtenir le grade de Docteur Vétérinaire

Par

PEYTOUREAU Adèle

UNIVERSITÉ DE LYON

Liste des enseignants du Campus Vétérinaire de Lyon

ABITBOL	Marie	DEPT-BASIC-SCIENCES	Professeur
ALVES-DE-OLIVEIRA	Laurent	DEPT-BASIC-SCIENCES	Maître de conférences
ARCANGIOLI	Marie-Anne	DEPT-ELEVAGE-SPV	Professeur
AYRAL	Florence	DEPT-ELEVAGE-SPV	Maître de conférences
BECKER	Claire	DEPT-ELEVAGE-SPV	Maître de conférences
BELLUCO	Sara	DEPT-AC-LOISIR-SPORT	Maître de conférences
BENAMOU-SMITH	Agnès	DEPT-AC-LOISIR-SPORT	Maître de conférences
BENOIT	Etienne	DEPT-BASIC-SCIENCES	Professeur
BERNY	Philippe	DEPT-BASIC-SCIENCES	Professeur
BONNET-GARIN	Jeanne-Marie	DEPT-BASIC-SCIENCES	Professeur
BOULOCHER	Caroline	DEPT-BASIC-SCIENCES	Maître de conférences
BOURDOISEAU	Gilles	DEPT-ELEVAGE-SPV	Professeur émérite
BOURGOIN	Gilles	DEPT-ELEVAGE-SPV	Maître de conférences
BRUYERE	Pierre	DEPT-BASIC-SCIENCES	Maître de conférences
BUFF	Samuel	DEPT-BASIC-SCIENCES	Professeur
BURONFOSSE	Thierry	DEPT-BASIC-SCIENCES	Professeur
CACHON	Thibaut	DEPT-AC-LOISIR-SPORT	Maître de conférences
CADORÉ	Jean-Luc	DEPT-AC-LOISIR-SPORT	Professeur
CALLAIT-CARDINAL	Marie-Pierre	DEPT-ELEVAGE-SPV	Maître de conférences
CAROZZO	Claude	DEPT-AC-LOISIR-SPORT	Maître de conférences
CHABANNE	Luc	DEPT-AC-LOISIR-SPORT	Professeur
CHALVET-MONFRAY	Karine	DEPT-BASIC-SCIENCES	Professeur
DE BOYER DES ROCHES	Alice	DEPT-ELEVAGE-SPV	Maître de conférences
DELIGNETTE-MULLER	Marie-Laure	DEPT-BASIC-SCIENCES	Professeur
DJELOUADJI	Zorée	DEPT-ELEVAGE-SPV	Maître de conférences
ESCRIOU	Catherine	DEPT-AC-LOISIR-SPORT	Maître de conférences
FRIKHA	Mohamed-Ridha	DEPT-ELEVAGE-SPV	Maître de conférences
GALIA	Wessam	DEPT-ELEVAGE-SPV	Maître de conférences
GILOT-FROMONT	Emmanuelle	DEPT-ELEVAGE-SPV	Professeur
GONTHIER	Alain	DEPT-ELEVAGE-SPV	Maître de conférences
GRANCHER	Denis	DEPT-BASIC-SCIENCES	Maître de conférences
GREZEL	Delphine	DEPT-BASIC-SCIENCES	Maître de conférences
HUGONNARD	Marine	DEPT-AC-LOISIR-SPORT	Maître de conférences
JUNOT	Stéphane	DEPT-AC-LOISIR-SPORT	Professeur
KODJO	Angeli	DEPT-ELEVAGE-SPV	Professeur
KRAFFT	Emilie	DEPT-AC-LOISIR-SPORT	Maître de conférences
LAABERKI	Maria-Halima	DEPT-ELEVAGE-SPV	Maître de conférences
LAMBERT	Véronique	DEPT-BASIC-SCIENCES	Maître de conférences
LE GRAND	Dominique	DEPT-ELEVAGE-SPV	Professeur
LEBLOND	Agnès	DEPT-AC-LOISIR-SPORT	Professeur
LEDOUX	Dorothée	DEPT-ELEVAGE-SPV	Maître de conférences
LEFEBVRE	Sébastien	DEPT-BASIC-SCIENCES	Maître de conférences
LEFRANC-POHL	Anne-Cécile	DEPT-BASIC-SCIENCES	Maître de conférences
LEGROS	Vincent	DEPT-ELEVAGE-SPV	Maître de conférences
LEPAGE	Olivier	DEPT-AC-LOISIR-SPORT	Professeur
LOUZIER	Vanessa	DEPT-BASIC-SCIENCES	Professeur
MARCHAL	Thierry	DEPT-AC-LOISIR-SPORT	Professeur
MOISSONNIER	Pierre	DEPT-AC-LOISIR-SPORT	Professeur
MOSCA	Marion	DEPT-AC-LOISIR-SPORT	Maître de conférences
MOUNIER	Luc	DEPT-ELEVAGE-SPV	Professeur
PEPIN	Michel	DEPT-BASIC-SCIENCES	Professeur
PIN	Didier	DEPT-AC-LOISIR-SPORT	Professeur
PONCE	Frédérique	DEPT-AC-LOISIR-SPORT	Professeur
PORTIER	Karine	DEPT-AC-LOISIR-SPORT	Professeur
POUZOT-NEVORET	Céline	DEPT-AC-LOISIR-SPORT	Maître de conférences
PROUILLAC	Caroline	DEPT-BASIC-SCIENCES	Professeur
REMY	Denise	DEPT-AC-LOISIR-SPORT	Professeur
RENE MARTELLET	Magalie	DEPT-ELEVAGE-SPV	Maître de conférences
ROGER	Thierry	DEPT-BASIC-SCIENCES	Professeur
SAWAYA	Serge	DEPT-BASIC-SCIENCES	Maître de conférences
SCHRAMME	Michael	DEPT-AC-LOISIR-SPORT	Professeur
SERGENTET	Delphine	DEPT-ELEVAGE-SPV	Professeur
THIEBAULT	Jean-Jacques	DEPT-BASIC-SCIENCES	Maître de conférences
TORTEREAU	Antonin	DEPT-AC-LOISIR-SPORT	Maître de conférences
VIGUIER	Eric	DEPT-AC-LOISIR-SPORT	Professeur
ZENNER	Lionel	DEPT-ELEVAGE-SPV	Professeur

Remerciements adressés au jury

A Monsieur le Professeur Pierre COCHAT,
Professeur de l'Université Claude Bernard de Lyon,
Pour nous avoir fait l'honneur de participer à la présidence de ce jury de thèse,
Qu'il trouve ici l'expression de mes hommages respectueux.

A Madame le Docteur Anne-Cécile LEFRANC-POHL,
Maître de Conférences de VetAgro Sup, Campus Vétérinaire de Lyon
Pour sa bienveillance, son enthousiasme et son aide plus que précieuse.

A Monsieur le Professeur Jean-Luc CADORÉ
Professeur de VetAgro Sup, Campus Vétérinaire de Lyon
Pour sa gentillesse, toutes ses anecdotes passionnantes et pour avoir accepté de faire partie de ce jury.

Table des matières

Table des annexes 13
Table des figures 15
Table des tableaux 17
Liste des abréviations 19
Introduction 21

I. REALISATION DE l'EXAMEN ECHOGRAPHIQUE 23
A. Déroulement de la gestation 23
1. Durée de gestation 23
2. La période embryonnaire 24
3. La période fœtale 26
B. Réalisation de l'examen échographique 33
1. Préparation de la jument 33
a. Préparation pour un examen échographique transrectal 33
b. Préparation pour un examen échographique par voie transabdominale 34
2. Contention et sécurité 35
a. Dans une clinique équipée 35
b. Sur le terrain 36
c. Sédation de la jument gestante 36
3. Choix des sondes et utilisation 38
a. Examen échographique transrectal 38
b. Examen échographique transabdominal 39

II. IMAGES ECHOGAPHIQUES AU COURS DE LA GESTATION PHYSIOLOGIQUE CHEZ LA JUMENT 41
A. Début de gestation : de 0 à 60 jours 41
1. De J0 à J16 de gestation 41
2. De J16 à J30 de gestation 42
3. De J30 à J40 de gestation 45
4. De J40 à J60 de gestation 47
5. De J60 à J70 de gestation 49
a. Réalisation du sexage 49
b. Intérêt et sensibilité du sexage précoce 51

B. Milieu de gestation (de J70 à J200 de gestation) 52
1. De J70 à J90 de gestation 52
2. De J90 à J150 de gestation 52
a. Echographie des organes génitaux externes du fœtus 53
b. Echographie Doppler des gonades fœtales 54
c. Qualité du sexage 55
3. De J150 à J200 de gestation 56
C. Fin de gestation : de J200 de gestation à la parturition 57
D. Les ovaires au cours de la gestation 59
1. Jusqu'à J40 de gestation 59
2. De J40 à J180 de gestation 59
3. Dès J180 de gestation 59
E. Recommandations de suivi de gestation 59
1. Documentation accessible aux naisseurs 59
2. Jument en bonne santé 60

III. DATATION DE LA GESTATION ET EVALUATION DU BIEN-ETRE FŒTAL 61
A. Datation de la gestation ou estimation de la date de parturition 61
1. Vésicule embryonnaire 61
2. Mesures au niveau de l'œil du fœtus 62
3. Autres mesures 66
a. Les reins 66
b. La longueur du fœtus 66
c. La longueur du femur 67
d. Les intestins 67
e. La taille du crâne 69
f. Conclusion sur les différents paramètres 70
B. Différents profils de bien-être fœtal étudiés 70
1. Les anciens profils de bien-être fœtal 70
2. Le profil de bien-être fœtal de Vincze (2019) 72
3. Détail des paramètres rencontrés 73
a. Fréquence Cardiaque 73
b. Mouvements respiratoires 75
c. Activité et tonus fœtal 76
d. Liquides fœtaux 76
e. Diamètre de l'aorte 77
f. Epaisseur utéroplacentaire et contact placentaire 78

IV. IMAGES ECHOGRAPHIQUES ANORMALES RENCONTREES LORS DE LA GESTATION CHEZ LA JUMENT 83

A. Anomalies de l'utérus 83

1. Les kystes utérins 83
2. Gestation gémellaire 85

a. Généralités 85
b. Réduction manuelle d'une des vésicules embryonnaires gémellaires 87

3. Implantation erratique 89
4. Œdème de l'endomètre 90
5. Anomalies de fluides : quantité et aspect 90

B. Anomalies placentaires 91

1. Placentite 91

a. Epidémiologie 91
b. Les marqueurs 92
c. Valeurs références 92
d. Particularités selon le type de placentite 94
e. Fiabilité du diagnostic 94

2. Décollement placentaire 95
3. Anomalies morphologiques de cordon 95
4. Autres causes d'insuffisance placentaire et détection des anomalies vasculaires 96

C. Anomalies de l'embryon et du fœtus 97

1. Mortalité embryonnaire 97
2. Valeurs hors normes, profils bien être 98

a. Fréquence cardiaque anormale 98
b. Diamètre aortique anormal 99
c. Activité fœtale anormale 99

3. Mal positionnement/présentation 99
4. Malformation 100

D. Recommandation de suivi pour la jument à risque 100

1. Comment définir une jument à risque ? 100
2. Plan de suivi recommandé 101

Conclusion 103

Bibliographie 105

Annexe 113

Table des annexes

Annexe : Plan de suivi de gestation idéal pour une jument seine 113

Table des figures

Figure 1 : Figure 1 : Schéma anatomique de l'utérus de jument (Imprimeur de la Reine pour l'Ontario, © 2010) 24

Figure 2 : Schéma de la vésicule embryonnaire dans l'utérus à J10, 16 et 25 de gestation 25

Figure 3 : Schéma des blastocystes à J9 et J11 de gestation (Inspiré de Ginther 1998) 26

Figure 4 : Vésicule embryonnaire à J12 de gestation (Inspiré de Ginther 1998) 26

Figure 5 : Schéma de la vésicule embryonnaire à différents stades de gestation (D'après Ginther 1998) 28

Figure 6 : Schéma de la position de l'utérus à J80 de gestation 30

Figure 7 : Schéma de l'utérus dans la jument gestante de 90jours 31

Figure 8 : Schéma simplifié de la position du fœtus à 6, 8, 10 mois de gestation et juste avant la parturition 32

Figure 9 : Schéma de la zone de tonte pour une échographie abdominale en fin de gestation 34

Figure 10 : Examen échographique de jument dans un travail 35

Figure 11 : Jument prête à être échographiée dans une barre chez son propriétaire 36

Figure 12 : Sonde échographique linéaire transrectale 38

Figure 13 : **:** Schéma de l'échographie du corps utérin en coupe longitudinale et de la corne utérine en coupe transversale 39

Figure 14 : Sonde convexe utilisée pour l'examen échographique transabdominal 40

Figure 15 : Images échographiques de vésicules embryonnaires 42

Figure 16 : Schéma simplifié de la vésicule embryonnaire observée à l'échographie à J20 de gestation 43

Figure 17 : Schéma simplifié de la vésicule embryonnaire observée à l'échographie à J25 de gestation 44

Figure 18 : Image échographique d'une vésicule embryonaire normale à J25 de gestation 44

Figure 19 : Schéma simplifié de l'image échographique de l'embryon à J30 de gestation 45

Figure 20 : Images échographiques de deux fœtus à J28 de gestation 46

Figure 21 : Schéma simplifié de l'image échographique de l'embryon à J40 de gestation 47

Figure 22 : Images échographiques de deux fœtus différents à J45 de gestation 48

Figure 23 : Schéma simplifié de l'image échographique du fœtus à J55 de gestation 49

Figure 24 : Principe du sexage précoce 50

Figure 25 : Image échographique d'un fœtus mâle de 60 jours environ 51

Figure 26 : Schéma de l'aspect échographique des gonades observées en Doppler 54

Figure 27 : Image échographique de gonades d'un fœtus mâle à J140 de gestation environ 55

Figure 28 : Image caractéristique de la cage thoracique et de la colonne vertébrale d'un fœtus de 200 jours à l'échographie 56

Figure 29 : Images échographiques de l'œil de deux fœtus de 11 mois 58

Figure 30 : Evolution de la taille de la vésicule embryonnaire au cours des 40 premiers jours de gestation (Modifié de Ginther 1998) 62

Figure 31 : Schéma de la mesure de la largeur de l'œil (Inspiré de Turner et al., 2006) 63

Figure 32 : Estimation du nombre de jours avant la naissance grâce à la largeur de l'œil du fœtus chez les poneys (D'après Turner et al. 2006) 64

Figure 33 : Diamètre moyen de l'œil sur des juments de selle hollandaises au cours de la gestation (D'après Hendriks et al., 2009) 65

Figure 34 : Image échographique de la mesure du diamètre bipariétal d'un fœtus de 6 mois 68

Figure 35 : Processus qui mène à trouver l'organe ciblé, ici le cœur 73

Figure 36 : Image échographique de la cage thoracique d'un fœtus chez une jument à terme 74

Figure 37 : Image échographique de l'aorte dans le cœur du fœtus 77

Figure 38 : Images échographiques de mesures d'ECUP 79

Figure 39 : Image échographique du fœtus poussant contre le pôle cervical 79

Figure 40 : Kyste endométrial chez une jument de 14 ans 83

Figure 41 : Image échographique d'une vésicule embryonnaire de 16 jours contre un kyste utérin 84

Figure 42 : Captures d'écrans de vidéos d'échographie de vésicules embryonnaires gémellaires à 14 jours de gestation 85

Figure 43 : Différents types d'apposition des vésicules embryonnaires gémellaires de même taille 86

Figure 44 : Image échographique de vésicules embryonnaires gémellaires de tailles différentes 86

Figure 45 : Schéma simplifié de la technique d'aspiration transvaginale en vue transversale et en vue de dessus 88

Figure 46 : Image échographique d'un cordon ombilical en coupe transverse chez un fœtus de 140 jours 96

Figure 47 : Ecoulement vulvaire purulent chez une ponette de 21 ans présumée gestante de 9 mois 101

Table des tableaux

Tableau I : Correspondance entre les unités de temps au cours de la gestation de la jument 23

Tableau II : Molécules fréquemment utilisées pour la sédation des chevaux et leurs effets 37

Tableau III : Estimation du jour de la naissance à l'aide de l'analyse échographique des intestins (D'après Agnew et al. 2019) 68

Tableau IV : Evolution des profils de bien être fœtal de 1987 à 1997 71

Tableau V : Comparaison des valeurs statistiques du profil de Reef 96 et de sa version simplifiée par Vincze 2019 (D'après Vincze 2019) 72

Tableau VI : Différentes valeurs références de la fréquence cardiaque du fœtus au cours de la gestation dans la littérature 75

Tableau VII : Valeurs limites des épaisseurs de liquides fœtaux dès J298 de gestation (D'après Reef et al., 1996) 77

Tableau VIII : Diamètre de l'aorte fœtale lors de 150 gestations de trotteuses (D'après Bucca et al. 2005) 78

Tableau IX : Mesures d'ECUP lors de gestations sans problèmes 80

Tableau X : Mesures d'ECUP sur des juments gestantes de races différentes 81

Tableau XI : Valeurs statisques autour de l'ECUP mesuré par voie transrectale de juments Pur-sangs avec une placentite (Adapté de Colon, 2008) 93

Tableau XII : Indices Doppler au cours de la gestation non compliquée (D'après Bucca et al, 2020) 97

Liste des abréviations

---

bpm : Battements par minutes

CJ : Corps jaune

cm : Centimètre

CRL : Crown rump lenght

DG : Diagnostic de gestation

eCG : Gonadotrophine chorionique équine

IFCE : Institut français du cheval et de l'équitation

J25 : 25ème jour post ovulation

Mhz : Méga Hertz

mm : Millimètre

PI : Indice de pulsatilité

RCP : Résumé des caractéristiques de produit

RI : Indice de résistance

Introduction

Grâce à l'amélioration des techniques de suivi de chaleur ces dernières années, le taux de conception par cycle a considérablement augmenté chez la jument. Cependant, le pourcentage de poulains vivants issus de ces conceptions n'a pas augmenté autant. En effet, la gestation de la jument est particulièrement à risque : les études montrent qu'entre 10 et 25 % des juments constatées gestantes au premier diagnostic (soit environ au 14ème jour après l'ovulation) n'auront pas de progéniture (Troedsson 2007; Morris, Allen 2002; Hemberg, Lundeheim, Einarsson 2004) contre 6.9 % chez les vaches laitières (Lee, Kim 2007) et 15 % en humaine (Ford, Schust 2009).

Pour l'éleveur, cet aspect fait de la gestation de la jument un vrai challenge économique. Si la perte est diagnostiquée assez tôt dans la saison et que la jument est apte à être de nouveau saillie ou inséminée, la saison n'est peut-être pas perdue. Mais il peut arriver que l'éleveur perde une année, et ce parfois sur plusieurs juments, d'où un gros manque à gagner. La collaboration entre l'éleveur et le vétérinaire est donc primordiale pour assurer le meilleur suivi de reproduction possible, limiter les risques et mettre toutes les chances du bon côté.

Le travail de suivi de la jument gestante par le vétérinaire passe par l'examen clinique, la palpation transrectale mais aussi, et surtout, par l'échographie. En humaine, les techniques échographiques de suivi de grossesse sont bien développées et ont servi de base de réflexion pour la médecine vétérinaire équine.

Depuis quelques temps déjà, l'examen échographique est une technique couramment utilisée par les vétérinaires équins, particulièrement en orthopédie ou en médecine digestive par exemple. Ainsi, les cliniques ou même les vétérinaires sur le terrain, sont maintenant bien équipés avec du matériel de qualité et sont plus à même de réaliser ce suivi échographique de la jument gestante qu'ils ne l'étaient par le passé.

Ainsi, ce travail se veut servir de guide et de recueil des techniques développées ces dernières années dans le cadre du suivi échographique de la jument gestante. Les images présentées ici sont issues de différents échographes, de qualité variable donc, illustrant l'importance de la qualité de l'appareil dans un examen échographique.

Dans un premier temps, la réalisation de l'examen échographique est abordée, en précisant le matériel utilisé mais aussi l'importance de la sécurité de chaque protagoniste lors de l'examen, quel que soit l'abord utilisé. Puis, une présentation détaillée, période par période, de l'évolution des images échographiques chez une jument à gestation physiologique est réalisée. Ensuite, une troisième partie est consacrée à l'étude des biomesures échographiques du fœtus et de son environnement dans l'objectif de dater la gestation et d'attester le bien-être du fœtus. Enfin, un énoncé descriptif de situations pathologiques qui peuvent être détectées par cette technique lors de la gestation est développé.

I. REALISATION DE l'EXAMEN ECHOGRAPHIQUE

A) Déroulement de la gestation

1. Durée de gestation

La durée de gestation chez la jument varie de 335 à 342 jours en moyenne. Cependant des poulains viables et matures peuvent parfois naître dès 305 jours et jusqu'à 360 jours de gestation (Brinsko, Blanchard, Varner, Schumacher, et al. 2011a). Les durées de gestation seront évoquées dans cette thèse en nombre de jours ou de mois. Un tableau de correspondance est présenté ci-dessous (tab I). J0 correspond au jour de l'ovulation.

Tableau I : Correspondance entre les unités de temps au cours de la gestation de la jument (Source personnelle).

Mois	**1**	**2**	**3**	**4**	**5**	**6**
Jours	0 à 30	31 à 60	61 à 90	91 à 120	121 à 150	151 à 180
Mois	**7**	**8**	**9**	**10**	**11**	**12**
Jours	181 à 210	211 à 240	241 à 270	271 à 300	301 à 330	>330

La gestation commence par la période embryonnaire, qui se déroule de J0 à J40 de gestation environ puis, c'est la période fœtale (McKinnon, Squires, Vaala 2010, chap. 271).

Ainsi, le terme de « mort embryonnaire » décrit une fin de gestation qui se produit pendant la période de J0 à J40 de gestation. Alors qu'un « avortement » désigne un fœtus mort ou non viable perdu par la jument entre J40 et J300 de gestation (Brinsko, Blanchard, Varner, Schumacher 2011; Laugier 2015).

Un poulain viable né entre J300 et J320 de gestation sera qualifié de prématuré (Laugier 2015). En revanche, un poulain né à terme qui n'est pas mature sera qualifié de dysmature (Brinsko, Blanchard, Varner, Schumacher, et al. 2011a).

2. La période embryonnaire

Position de la vésicule embryonnaire

La fécondation se déroule au niveau de l'oviducte et la vésicule embryonnaire atteint la corne utérine vers le 6ème jour environ (fig 1) (Ginther 1998). Dès ce moment, la vésicule embryonnaire protégée de sa capsule glycoprotéique continue de grandir et fait des mouvements de va-et-vient en continu dans la totalité de l'utérus jusqu'au 16ème jour suivant l'ovulation. Cette période de mobilité est primordiale : elle permet à la vésicule embryonnaire de donner un « **signal de reconnaissance maternelle** », et donc de signifier sa présence à la jument, afin d'éviter la lyse du corps jaune nécessaire au maintien de la gestation (Ginther 1998). Ce processus semble particulièrement important entre J12 et J14 de gestation (Schnobrich, Canisso 2018).

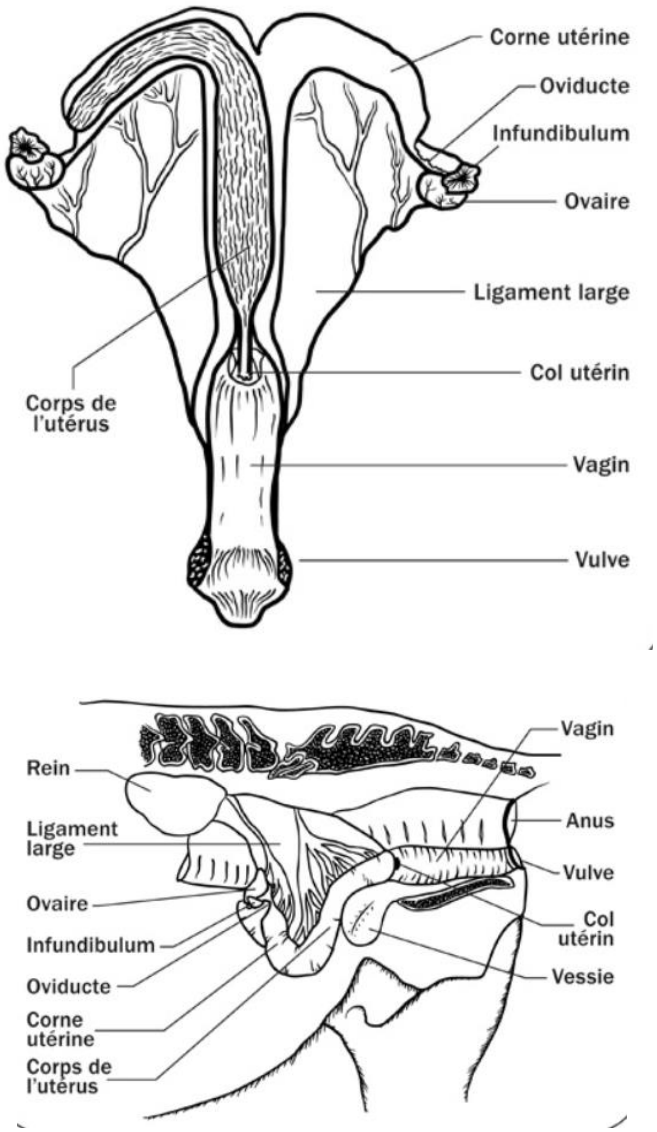

Figure 1 : Schéma anatomique de l'utérus de jument (Imprimeur de la Reine pour l'Ontario, © 2010).

A J9 et J10 de gestation, la vésicule embryonnaire se trouve le plus souvent dans le corps utérin (60 % des gestations, fig 2) mais entre J11 et J15 de gestation, quand elle est à son niveau maximum de mobilité, elle est le plus souvent trouvée dans les cornes utérines (Ginther 1992; 1985). Ceci n'exclut cependant pas le fait qu'elle puisse se trouver dans le corps utérin ou encore dans l'extrémité crâniale d'une corne (Allen, Goddar 1984).

Apposition de la vésicule embryonnaire

Au 16ème jour de gestation environ, quand la vésicule mesure à peine plus de 20 mm, elle s'**appose** à la base d'une des cornes utérines dans la grande majorité des cas. Il n'y a pas de relation apparente entre le côté où la vésicule se fixe et l'ovaire où l'ovulation a eu lieu (fig 2). Par ailleurs, il a été montré que pour les poneys l'apposition se fait en moyenne un jour plus tôt que chez les chevaux soit à J15 de gestation en moyenne (Ginther 1992; 1998). L'apposition est à différentier de l'implantation qui n'a lieu qu'une quarantaine de jours après l'ovulation.

Palpation de l'utérus

Le début de la gestation chez la jument est caractérisé par une augmentation du tonus de l'utérus et de sa turgescence, dès le 12ème jour de gestation et ce jusqu'à J25-30 de gestation. L'utérus est donc tonique, tubulaire et le col est allongé et bien fermé (Ginther 1992). A partir de J25 de gestation, la vésicule peut être sentie au niveau de la bifurcation des cornes (fig 2). Par la suite elle fait de plus en plus protrusion et sera de plus en plus facile à palper (Brinsko, Blanchard, Varner, Schumacher, et al. 2011b; Ginther 1992).

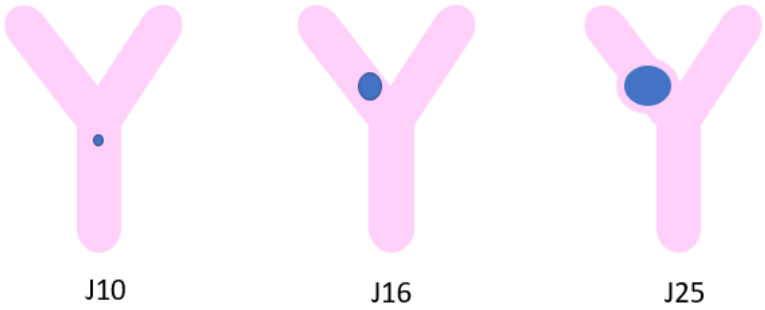

Figure 2 : Schéma de la vésicule embryonnaire dans l'utérus à J10, 16 et 25 de gestation (Source personnelle).

Morphologie de la vésicule embryonnaire

En ce qui concerne sa **morphologie**, la vésicule embryonnaire subit des modifications importantes en début de gestation.
Initialement, il s'agit en réalité d'un blastocyste. Il est composé d'une capsule glycoprotéique (apparue peu après l'entrée dans l'utérus) qui entoure une couche de trophoblastes (ectoderme) délimitant la cavité du blastocyste. Une petite masse cellulaire localisée contre le bord constitue le futur embryon. Ensuite, l'endoderme vient tapisser l'intérieur de l'ectoderme (fig 3).
A ce moment la structure mesure moins de 5 mm de diamètre.

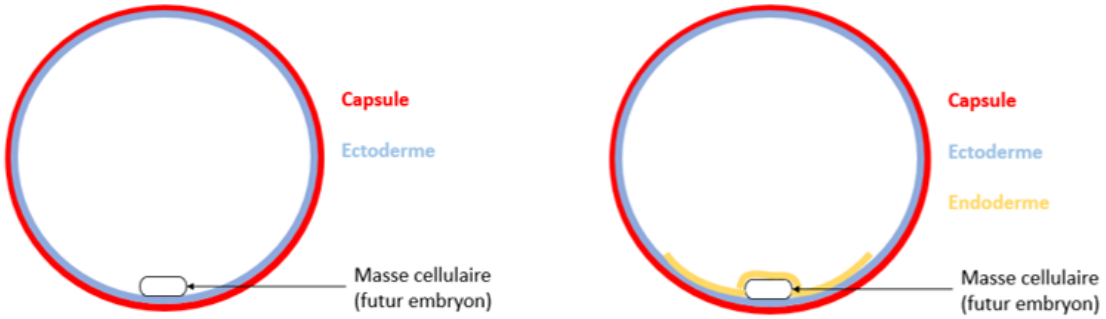

Figure 3 : Schéma des blastocystes à J9 et J11 de gestation (Inspiré de Ginther 1998).

A J12 de gestation, la cavité du blastocyste est remplacée par le sac vitellin et une couche d'endoderme se développe contre la masse cellulaire puis sur toute la surface interne de la couche trophoblastique. A partir de ce moment la vésicule embryonnaire à proprement parler est formée (fig 4). La vésicule mesure alors environ 6 mm.

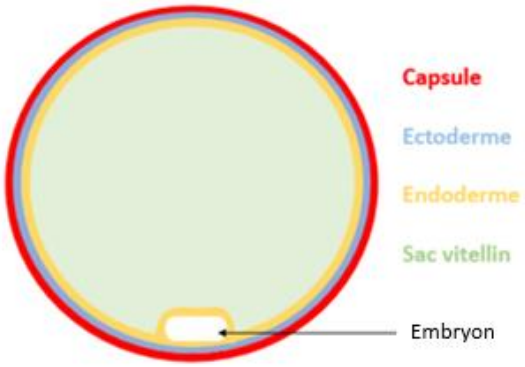

Figure 4 : Vésicule embryonnaire à J12 de gestation (Inspiré de Ginther 1998).

Progressivement, à partir de J16 de gestation, quand la vésicule mesure environ 24 mm, le mésoderme vient se développer entre la couche ectodermique et la couche endodermique au départ de l'embryon (fig 5a). Le mésoderme sera en partie vasculaire et en partie avasculaire.

La superposition du mésoderme avasculaire et de l'ectoderme constitue le chorion.

Le développement relatif de ces différentes couches amène à la création de deux récessus se rejoignant sous l'embryon pour créer la cavité amniotique.
La poche de l'allantoïde commence alors à se développer depuis l'embryon (fig 5b). Elle s'étend de plus en plus se logeant sous ce dernier. Ainsi l'embryon remonte au sein de la vésicule : à 25 jours de gestation, l'allantoïde représente 25 % de la vésicule, alors qu'il le remplit à 50 % à J30 de gestation (fig 5c), 75 % à J35 et il est omniprésent à J40 environ (Ginther 1992; Brinsko, Blanchard, Varner, Schumacher, et al. 2011c).
Entre temps, la vésicule perd sa capsule à J21 de gestation environ quand elle mesure 25 mm, ce qui permet une meilleure adhésion à l'endomètre.

A J30 de gestation la vésicule mesure environ 32 mm, l'embryon lui mesure moins de 2 cm.

A J40 de gestation le cordon commence à se former car il résulte de la fusion des différentes couches d'endoderme et mésoderme (fig 5d).

L'allantochorion est la structure formée par l'endoderme, le mésoderme vasculaire et l'ectoderme c'est-à-dire toutes les couches entre l'allantoïde et l'endomètre.

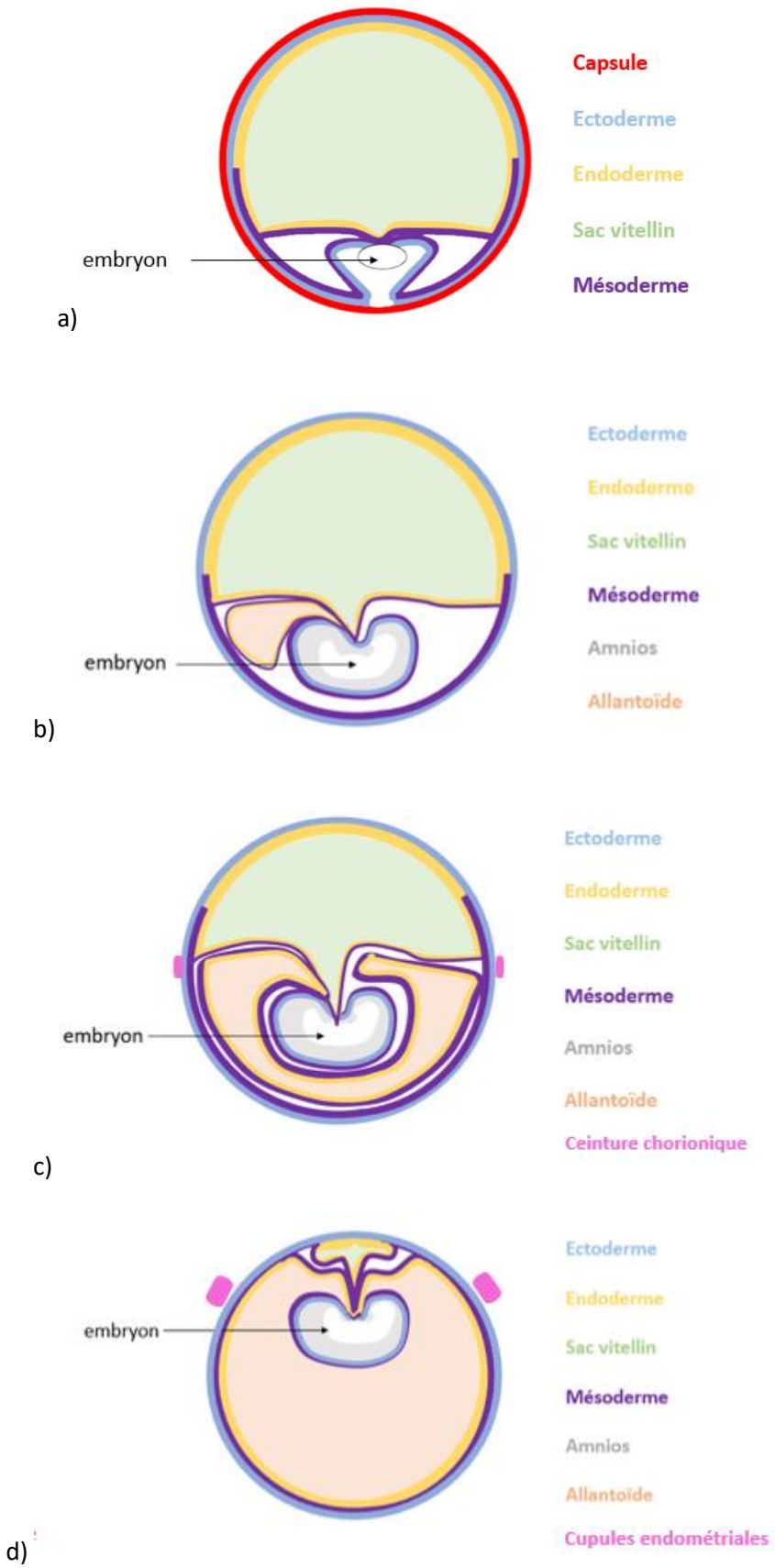

Figure 5 : Schéma de la vésicule embryonnaire à différents stades de gestation.
a) J16, b) J21, c)J30, d) J40 de gestation (D'après Ginther 1998).

Mise en place des cupules endométriales

Dès J25 de gestation, une structure particulière appelée ceinture chorionique se forme autour du tiers supérieur de la vésicule (fig 5c). A partir de J35 de gestation, des cellules de l'ectoderme (trophoblastes) de la ceinture chorionique envahissent l'endomètre et se regroupent pour former les cupules endométriales. Ces structures sont visibles dès J38 de gestation environ, disposées en cercle autour de l'embryon comme des petites coupes plus pâles que les tissus environnants. Ces cupules sécrètent l'hormone gonadotrophine chorionique équine (eCG) et ont un rôle primordial dans le maintien de la gestation. En effet, l'eCG, entraine l'ovulation des follicules de l'ovaire et la création des corps jaunes accessoires. Grâce à ces derniers le taux de progestérone circulant de la jument reste suffisant pour maintenir la gestation. Ce phénomène permet de faire le lien entre le corps jaune primaire (issu de l'ovulation fécondante) et le relais placentaire qui prend toute son efficacité vers J100 de gestation (Schnobrich, Canisso 2018).

Les cupules endométriales sont ensuite désintégrées vers J120 de gestation par une réaction immunitaire impliquant les antigènes fœtaux. Le tissu nécrotique en résultant est parfois encore visible sur le placenta après la mise bas de la jument (Schnobrich, Canisso 2018).

Si la gestation est perdue, la jument ne peut pas revenir en chaleur avant la disparition de ces cupules. Il s'agit donc là d'une étape très importante dans la gestion des cycles de reproduction de la jument (Schweizer 2014; McKinnon, Squires, Vaala 2010).

Durant ce temps, les enveloppes fœtales continuent à envahir l'utérus atteignant à J40 de gestation la moitié de la corne gravide (Ginther 1992).

3. La période fœtale

Le placenta

A partir de J45 de gestation la placentation se met en place : l'allantochorion est couvert de microvillosités grâce auxquelles il va s'imbriquer dans l'endomètre sur toute la surface de contact entre le placenta et l'endomètre. Puis vers J100 de gestation, des microcotylédons se mettent en place et assurent le lien entre le placenta et l'endomètre (Samuel, Allen, Steven 1976). La placentation de la jument est dite épithéliochoriale diffuse. Le placenta ne sera capable d'assurer la production de progestérone nécessaire qu'à partir de J150 de gestation environ.

L'allantochorion se développe petit à petit dans l'utérus, atteignant le col à J50 de gestation. A J60 de gestation, le sac allantoïdien s'étend de la base de la corne non gravide à l'extrémité crâniale de l'autre corne en passant par la bifurcation (Ginther 1998; Schweizer 2014).

Développement du fœtus

Jusqu'à J50 de gestation, le cordon grandit et repousse le fœtus dans l'allantoïde (Ginther 1998). Le fœtus mesure alors environ 5cm de la tête à la croupe (Bergin 1968).

Dès J65 de gestation, le sac allantoïdien envahit la totalité de l'utérus. En comparaison, le volume occupé par le fœtus et l'amnios est faible à cette période ce qui entraine une phase de mobilité maximale. Ainsi le fœtus bouge selon tous les axes et cela jusqu'à plusieurs fois par heure, son seul ancrage étant le cordon ombilical. Il n'a donc pas encore de présentation préférentielle à cette période de la gestation. Le fœtus en lui-même présente des mouvements plus complexes et coordonnés (Ginther 1998).

Après J70 de gestation, l'utérus plonge dans l'abdomen, emmené par le poids des liquides fœtaux en particulier de l'allantoïde (fig 6) (Holder 2014a; Brinsko, Blanchard, Varner, Schumacher, et al. 2011c; McKinnon, Squires, Vaala 2010, chap. 4). Le fœtus mesure alors environ 10 cm (Bergin 1968).

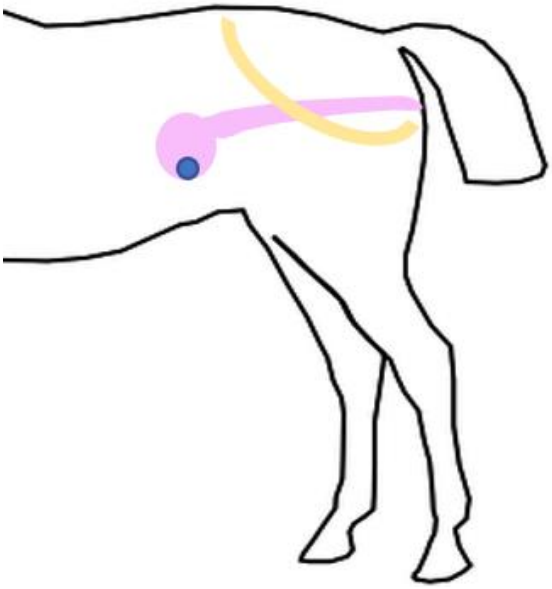

Figure 6 : Schéma de la position de l'utérus à J80 de gestation (Source personnelle).
En rose l'utérus, en bleu le fœtus et en jaune le bassin.
Le fœtus mesure environ 13cm.

Puis, l'utérus grossit (accroissement du volume de l'allantoïde et de la taille du fœtus) mais il ne plonge pas beaucoup plus profondément à ce stade, ce qui donne l'impression qu'il remonte au sein de l'abdomen (fig 7) (Holder 2014a).

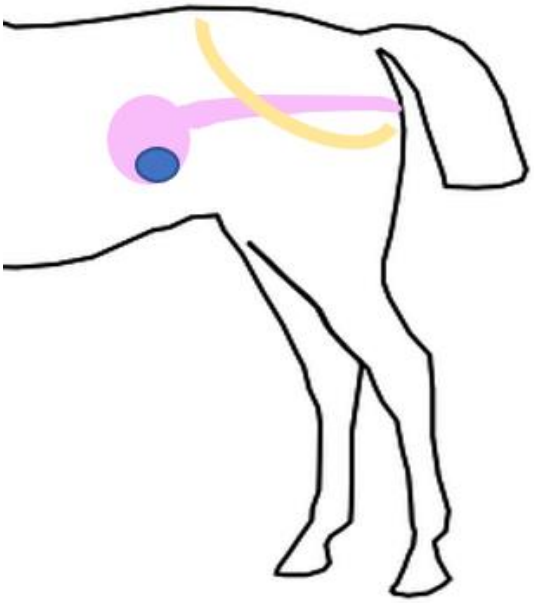

Figure 7 : Schéma de l'utérus dans la jument gestante de 90 jours (Source personnelle).
En rose l'utérus, en bleu le fœtus et en jaune le bassin.
Le fœtus mesure 15cm environ.

A partir d'environ 120 jours de gestation, l'unité fœtus-amnios commence à être moins mobile au sein de l'allantoïde du fait du rapport de volume entre l'amnios et l'allantoïde qui évolue, mais le fœtus est toujours bien actif (Ginther 1998). Le fœtus mesure désormais environ 25 cm.

Dès le 5ème mois de gestation, le fœtus, qui ne subit plus de changement radical dans sa morphologie, va principalement grandir. A 150 jours de gestation, le fœtus mesure environ 40 cm, puis 70 cm à J210 de gestation pour des fœtus Pur-sangs (Platt 1978).

L'utérus est sujet à quelques modifications concernant sa disposition. Les cornes qui étaient initialement pointées vers l'avant vont au cours des 6ème et 7ème mois de gestation prendre une position plus perpendiculaire par rapport au corps de l'utérus (Ginther 1998).

Les changements de présentation sont de moins en moins fréquents jusqu'au 9ème mois de gestation environ (soit J270). À ce moment-là, les rotations du poulain deviennent quasiment impossibles. En effet, le fœtus est devenu si grand qu'il n'a plus l'espace pour ce genre de mouvements et, depuis le 7 ou 8ème mois de gestation, ses membres postérieurs sont piégés dans la corne gravide. Les possibilités de changement de présentation sont très réduites (fig 8) (Bucca 2014; Ginther 1998). Le fœtus est ainsi en présentation crâniale dans plus de 99 % des cas à partir du 9ème mois de gestation (Ginther 1998).

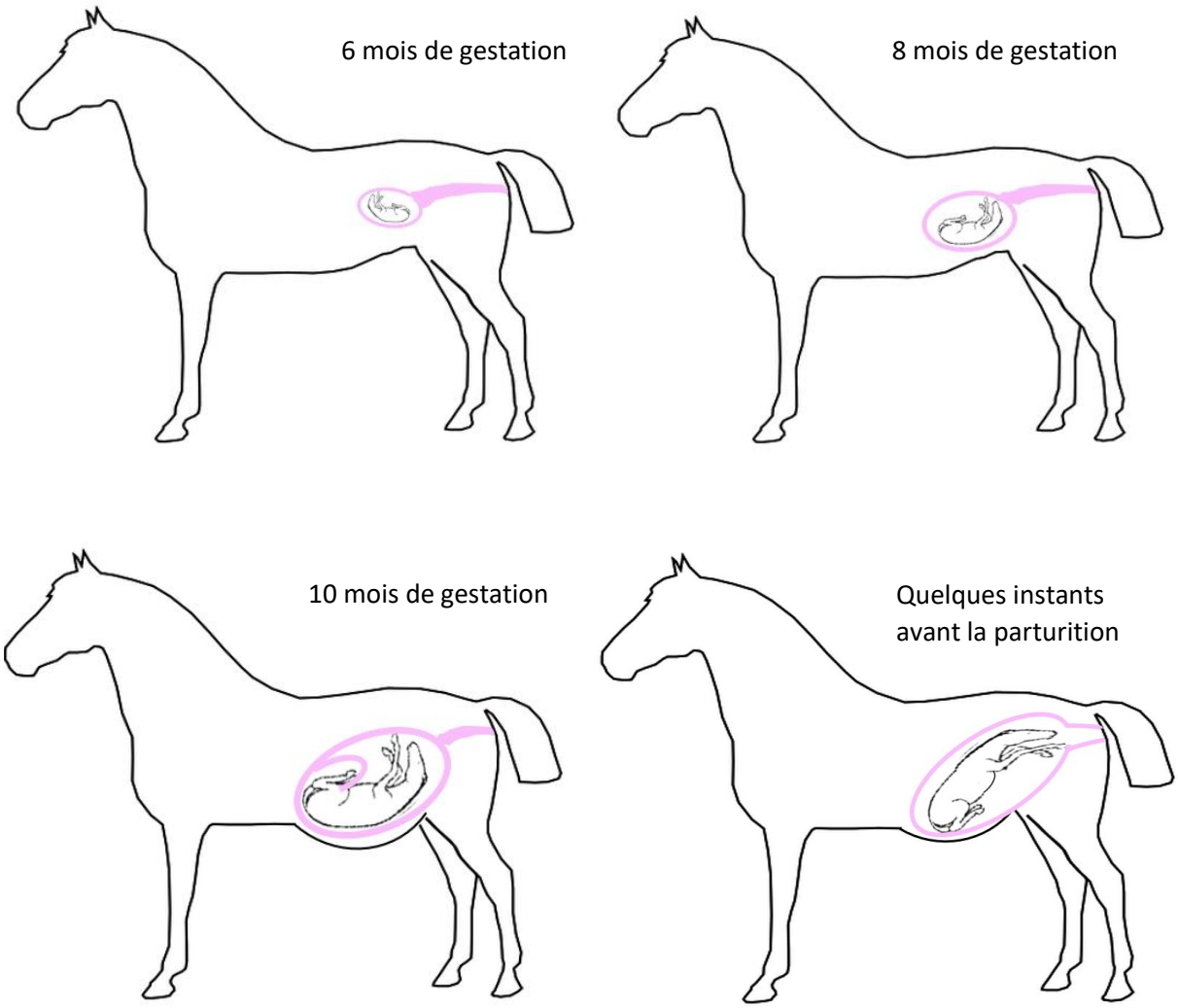

Figure 8 : Schéma simplifié de la position du fœtus à 6, 8, 10 mois de gestation et juste avant la parturition (Source personnelle).

Le phénomène durant lequel les postérieurs viennent s'enfermer dans la corne du cordon est progressif et ne peut avoir lieu que si le fœtus est en décubitus dorsal, en présentation crâniale. Cela commence environ au 7ème mois de gestation et au fur et à mesure que le fœtus grandit, les membres s'étendent dans la corne utérine, atteignant alors le haut de celle-ci au 10ème mois de gestation environ. (Ginther 1998).

En fin de gestation, la variabilité de taille d'un fœtus à l'autre selon la race est très importante (Hendriks et al. 2009). Chez des juments Pur-sangs, à 9 mois de gestation le fœtus mesure 98 cm, 105 cm à 10 mois et environ 120 cm au moment de la parturition (Platt 1978).

Le col utérin, qui était resté bien ferme et tonique jusqu'au 9ème mois de gestation, commence progressivement à se relâcher jusqu'au jour de la parturition.

Juste avant la mise bas, le poulain se retourne et ses membres antérieurs s'engagent dans la filière pelvienne. Il adopte alors une position dorso-sacrée, en présentation crâniale : il s'agit de la position idéale pour un part eutocique (fig 8) (Ginther 1998).

A la naissance le poulain pèse environ 10 % du poids de la mère (Platt 1978).

B) Réalisation de l'examen échographique

1. Préparation de la jument

a. Préparation pour un examen échographique transrectal

Lors de l'examen transrectal, il est très important que la jument bouge le moins possible. Le vétérinaire doit travailler avec douceur de façon à éviter les complications telles que la lacération rectale ou bien la mise en péril de la gestation par dommage involontaire causé à la vésicule embryonnaire. Cela peut notamment arriver lors de réduction manuelle de jumeaux comme il sera décrit dans la partie III A-b : une jument qui se défend représente un risque pour le maintien de la gestation de l'embryon non réduit si les deux vésicules sont proches (Holder 2014b).

Pour éviter toute complication, l'opérateur doit suivre plusieurs règles de bon sens. L'utilisation d'une quantité suffisante de gel lubrifiant sur le gant du bras qui palpe est indispensable. Le geste doit être délicat sans jamais forcer contre les mouvements rectaux de la jument. Lorsque la jument n'est pas très calme, le vétérinaire pourra éventuellement administrer un spasmolytique, comme l'ESTOCELAN® (selon un rapport bénéfice/risque réfléchi car l'innocuité du produit chez les juments gestantes n'est pas étudiée bien qu'il soit couramment utilisé dans ce contexte) (Brinsko, Blanchard, Varner, Schumacher, et al. 2011d; Holder 2014a).

Avant d'introduire la sonde échographique, l'opérateur procède à une palpation transrectale de l'appareil génital interne. Il commence par évacuer les fèces, puis il réalise la palpation minutieuse de l'utérus et des ovaires. En plus d'habituer la jument à l'examen cela permet de bien se repérer, de prendre conscience de la tonicité de l'utérus et de détecter d'éventuelles anomalies. Ensuite, l'examen échographique peut commencer (Brinsko, Blanchard, Varner, Schumacher, et al. 2011d; Holder 2014a).

b. Préparation pour un examen échographique par voie transabdominale

Pour la réalisation d'un examen échographique transabdominal de qualité, il faut avoir une pénétration suffisante des ondes à travers l'abdomen du cheval. Pour cela, l'abdomen de la jument sera tondu ventralement et en inguinal. On pourra alors appliquer de l'eau chaude puis du gel échographique en quantité sur toute la zone et ainsi obtenir un contact optimal. Une autre alternative est de mettre de l'alcool sur la surface tondue (ou à poil ras) et appliquer le gel sur la sonde directement. Dans tous les cas il est important de bien retirer la terre ou autre salissure qui pourrait se trouver sur la peau (Reef et al. 1996; Baska-Vincze, Szenci, Baska 2014; Bucca et al. 2005).

Pour un examen réalisé entre 100 et 150 jours de gestation environ, le fœtus ne dépassera a priori pas le nombril de la mère, nécessitant donc une préparation moins longue qu'en fin de gestation où l'abdomen de la jument devra être préparé jusqu'au sternum (fig 9) (McKinnon, Squires, Vaala 2010).

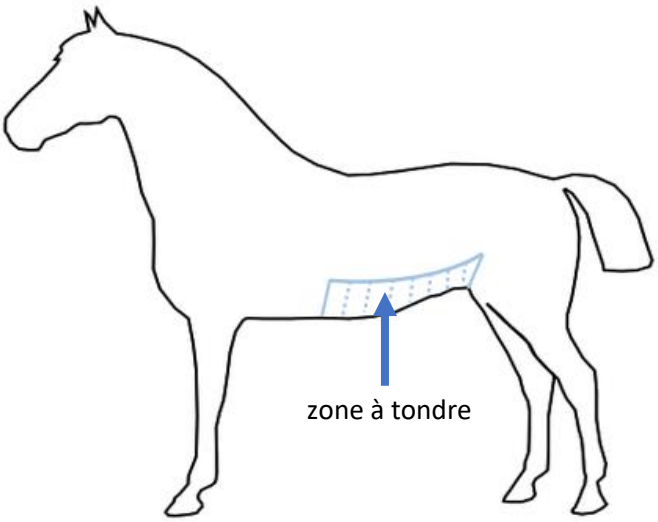

Figure 9 : Schéma de la zone de tonte pour une échographie abdominale en fin de gestation (Source personnelle).

2. Contention et sécurité.

a. Dans une clinique équipée

L'examen échographique d'une jument gestante est un exercice qui peut exposer l'opérateur au danger car il est placé derrière la jument, pour l'échographie transrectale, ou bien juste à portée des postérieurs, lors de l'échographie transabdominale (surtout en région inguinale). Il est donc indispensable de se placer bien en sécurité pour réaliser un examen de qualité dans les meilleures conditions, sans causer de dommage à la jument ou au vétérinaire.

Dans une clinique équipée, l'opérateur dispose d'un travail aussi appelé « barre de gynécologie ». Dans ce système de contention, la palpation transrectale, et donc l'échographie transrectale, qui nécessite de se placer derrière la jument est réalisable en sécurité. Si un accès à l'abdomen est possible, l'échographie transabdominale peut aussi y être réalisée (fig 10) (Bucca et al. 2005), mais ce n'est pas forcément nécessaire avec une jument qui se laisse bien manipuler.

Si la jument est réticente le vétérinaire peut avoir recours à une diversion avec un seau de grain par exemple ou doit ajouter d'autres moyens de contention tels que le tord-nez ou la sédation (R Turner et al. 2006; McKinnon, Squires, Vaala 2010).

Chaque jument a des réactions différentes et certaines ne supportent pas l'un ou l'autre des moyens de contention. Il s'agit donc d'être toujours vigilant et d'adapter la technique à chaque jument (Brinsko, Blanchard, Varner, Schumacher, et al. 2011d).

Figure 10 : Examen échographique de jument dans un travail. A gauche, examen échographique par voie transabdominale. A droite, jument préparée pour l'examen échographique par voie transrectale (Source personnelle).

b. Sur le terrain

Certaines écuries, comme les écuries d'élevage par exemple, disposent d'une barre dans laquelle il est judicieux de réaliser l'examen transrectal des juments (fig 11). Cependant, cette situation de confort n'est pas toujours disponible sur le terrain. Il existe alors différents moyens qui permettent au vétérinaire de se mettre en sécurité pour réaliser un travail de qualité en diminuant le danger.



Figure 11 : Jument prête à être échographiée dans une barre chez son propriétaire, en Normandie (Source personnelle).

Certains vétérinaires utilisent le pare-botte du manège, des ballots de copeaux/pailles plus sécuritaires, ou même la porte du box, qu'ils intercalent entre eux et la jument de manière à prévenir les coups. Se mettre de côté dans l'encadrement d'une porte peut également constituer un moyen de protection. Tous ces procédés ne permettent pas une protection optimale de l'opérateur. Ce dernier peut également avoir recours à l'utilisation du tord-nez et/ou d'une sédation.

c. Sédation de la jument gestante.

Les molécules utilisées pour la sédation des équidés, comme les alpha-2-agonistes, les dérivés d'opioïdes et les phénothiazines, sont connues pour avoir des effets dépresseurs cardio-respiratoires et hypotenseurs.

Le pouvoir de chaque famille de molécules couramment utilisées, ainsi que leurs effets secondaires non désirés sont résumés dans le tableau II.

Tableau II : Molécules fréquemment utilisées pour la sédation des chevaux et leurs effets (Source personnelle).

Famille	Phénothiazines	Alpha-2 agonistes	Opioïdes
Molécules les plus utilisées	Acépromazine	Détomidine, Xylazine, Romifidine	Butorphanol
Effet recherché	Sédation	Sédation, myorelaxant, analgésie	Analgésie
Effet secondaires néfastes	Hypotension	Dépresseur respiratoire Hypotension (après hypertension)	Ataxie

A la lecture des caractéristiques de produits (RCP) des différentes spécialités utilisées, très peu d'informations sont disponibles quant aux effets potentiellement délétères lors d'une gestation. Pour certains produits comme le TORBUGESIC®, spécialité contenant du butorphanol, il est même indiqué que les études n'ont pas été menées et donc, que dans un souci de précaution il n'est pas recommandé d'utiliser le produit en cas de gestation (ANSES 2017). En ce qui concerne la détomidine et la romifidine, les RCP des spécialités SEDOMIDINE® et SEDIVET® recommandent de ne pas utiliser les produits dans le dernier tiers de la gestation. Cependant, pour la SEDOMIDINE®, une autre ligne de la RCP indique que le produit est utilisable durant toute la gestation (Med'Vet 2017; 2020a). La RCP du ROMPUN® (xylazine) indique que la spécialité ne devrait pas être utilisée lors du dernier mois de gestation car elle peut provoquer des contractions qui, à leur tour, pourraient entrainer une mise bas prématurée (Med'Vet 2020b).

Bien qu'il soit conseillé d'éviter le recours aux sédations autant que possible (Bucca et al. 2005), leur utilisation est bien décrite dans la littérature et peut s'avérer nécessaire pour la sécurité de tous dans certains cas. Les molécules disponibles seront alors utilisées en synergie, ce qui permet de diminuer les doses de chaque produit et donc leurs effets néfastes : par exemple, l'acépromazine ou le butorphanol sont souvent associés à des alpha-2-agonistes (McKinnon, Squires, Vaala 2010, chap. 5).

Le vétérinaire doit garder à l'esprit qu'en cas d'administration de sédatifs à la jument, l'activité fœtale ainsi que la réponse du cœur aux mouvements du fœtus sont dégradés (Bucca et al. 2005).

3. Choix des sondes et utilisation

a. Examen échographique transrectal

Lors de l'examen échographique transrectal, le choix se porte sur une sonde linéaire 5-10 MHz, avec angles arrondis pour être le moins traumatique possible (fig 12). La sonde est tenue dans la main de façon à ce qu'aucune partie contondante ne soit en contact avec la muqueuse rectale au risque de perforer cette dernière (Schweizer 2014; Bucca 2014).

Figure 12 : Sonde échographique linéaire transrectale (Source personnelle).
Le tube hépariné sert d'échelle.

Lors de l'examen échographique de l'utérus, la sonde doit être maintenue en position crânio-caudale. L'examen commence par une visualisation du corps utérin en coupe longitudinale. La sonde est ensuite déplacée sur l'une des cornes utérines jusqu'à son apex. L'examen échographique de l'ovaire a ensuite lieu avec la possibilité de modifier la direction et l'inclinaison de la sonde pour balayer l'intégralité de l'ovaire (fig 13). Ensuite, la sonde est redéplacée sur la corne utérine, puis sur la bifurcation utérine et enfin déplacée sur la seconde corne utérine, avant de balayer le second ovaire.

Les cornes utérines sont scannées en coupe transversale tandis que le corps utérin est parcouru en coupe longitudinale (fig 13) (Brinsko, Blanchard, Varner, Schumacher, et al. 2011c).

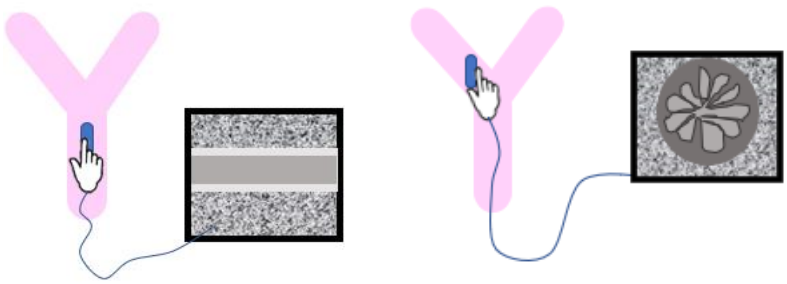

Figure 13 : Schéma de l'échographie du corps utérin en coupe longitudinale (à gauche) et de la corne utérine en coupe transversale (à droite) (Source personnelle).

Il est important que la technique soit systématisée de manière à assurer une meilleure efficacité, à ne rien manquer et à détecter plus facilement une image anormale (Schweizer 2014).

Murase a étudié l'utilisation d'une sonde convexe lors d'examen transrectal : elle permet d'avoir un meilleur champ d'observation qu'avec une sonde linéaire, qui ne peut être déplacée comme souhaité. Cela permet par exemple de mesurer la taille du fœtus jusqu'à 13 semaines contre 6semaines avec la sonde linéaire (Murase et al. 2014).

Le contrôle échographique transrectal de la jument gestante peut avoir lieu durant toute la gestation (Bucca 2014). C'est d'ailleurs le seul accès disponible durant les premiers mois. Cela implique que pour des juments sur lesquelles une palpation transrectale est impossible le vétérinaire devra se contenter d'un abord transabdominal (Renaudin 2000). Dans ce cas, un diagnostic de gestation ne sera pas permis aussi précocement qu'en temps normal.

b. <u>Examen échographique transabdominal</u>

Le fœtus n'est visualisé par voie transabdominale qu'à partir de la fin du premier tiers de gestation environ. Pour cela, l'opérateur prend soin d'utiliser une sonde convexe de basse fréquence, 2-8 Mhz (fig 14), pour atteindre une profondeur satisfaisante (jusqu'à 30 cm) (Renaudin et al. 1997; Bucca 2014).

Figure 14 : Sonde convexe utilisée pour l'examen échographique transabdominal (Source personnelle).
Le tube hépariné sert d'échelle.

Si l'objectif est de mesurer l'unité utéroplacentaire, qui sera détaillée plus tard, l'utilisateur peut utiliser une sonde de fréquence plus élevée (6-10 Mhz) mais ce n'est pas indispensable (Baska-Vincze, Szenci, Baska 2014).

La technique à adopter pour échographier le fœtus par abord transabdominal consiste à scanner méthodiquement l'abdomen de la jument. L'examinateur se place du côté qu'il souhaite échographier, place la sonde sur la ligne médiane de l'abdomen juste en avant de la mamelle et la déplace crânialement le long de cette ligne. Jusqu'au 5ème mois de gestation environ, il peut s'arrêter au nombril de la jument mais plus la gestation avance, plus il faut étendre le champ jusqu'au sternum. Lorsque ce premier trajet est complété, il suffit de répéter la manouvre en s'écartant un peu plus de la ligne médiane à chaque aller-retour tout en restant parallèle à cette dernière, la jument est donc scannée dans des plans para sagittaux. L'examinateur peut ensuite réaliser la même opération de l'autre côté de la jument pour la deuxième moitié de l'abdomen (McKinnon, Squires, Vaala 2010; Renaudin 2000). Le vétérinaire doit placer la sonde en région inguinale pour des fœtus qui ne sont pas encore assez descendus dans l'abdomen, c'est-à-dire autour du 4ème mois de gestation environ (Renaudin 2000).

II. IMAGES ECHOGAPHIQUES AU COURS DE LA GESTATION PHYSIOLOGIQUE CHEZ LA JUMENT

Dans cette partie, les images échographiques pendant la gestation « physiologique », à savoir sans complication particulière, seront détaillées de façon chronologique.

A) Début de gestation : de 0 à 60 jours

1. De J0 à J16 de gestation

Points clés de J0 à J16 de gestation

- la vésicule embryonnaire passe de l'oviducte à l'utérus vers J6 de gestation
- elle grandit tout en se déplaçant de manière continue dans l'ensemble de l'utérus (signal de reconnaissance maternelle de la gestation)
- l'apposition a lieu après J16 de gestation

La vésicule embryonnaire apparait comme une structure ronde anéchogène avec deux petites lignes caractéristiques, hyperéchogènes, tangentes à ses pôles ventral et dorsal (fig 15) (Allen, Goddar 1984; Ginther 1998). Le liquide anéchogène observé correspond au sac vitellin qui remplit la vésicule. (Ginther 1998). Cependant, avant le 9ème jour de gestation, où elle atteint une taille de 3-4 mm, la vésicule embryonnaire n'est pas détectable à l'échographie car elle est bien trop petite (Brinsko, Blanchard, Varner, Schumacher, et al. 2011c; Ginther 1992). Elle devient ensuite de plus en plus facile à observer car elle grandit avec une fenêtre optimale de première détection à l'échographie entre J12 et J16 de gestation environ (Allen, Goddar 1984). Les taux de détection sont alors très satisfaisants avec 98 % à J11 et 99 % à J15 de gestation (Brinsko, Blanchard, Varner, Schumacher, et al. 2011b; Ginther 1998).

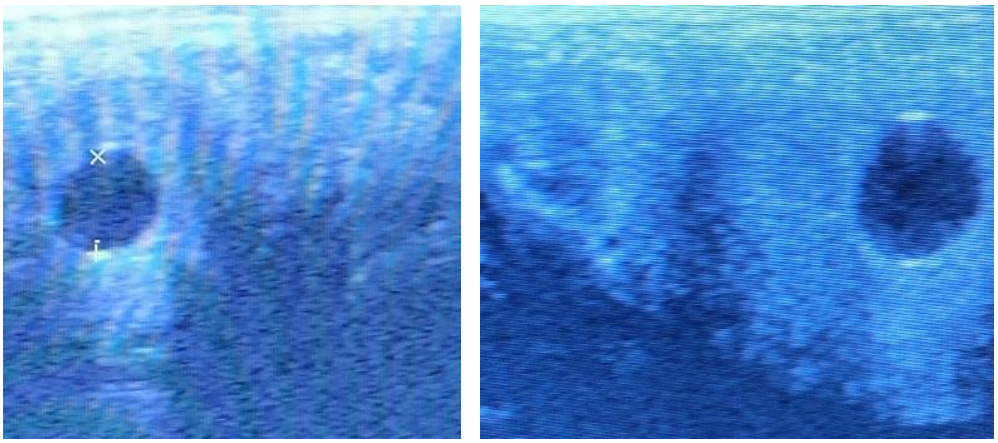

Figure 15 : Images échographiques de vésicules embryonnaires. A gauche : vésicule embryonnaire à J14 (15mm) , à droite : vésicule embryonnaire à J15 (21 mm) sur une jument différente (Source personnelle).

Le diagnostic de gestation repose sur l'indentification de cette vésicule à l'aide d'un examen échographique transrectal. La vésicule étant mobile dans l'utérus à cette période de la gestation, Il sera important de réaliser un examen échographique intégral de l'utérus pour ne pas rater la visualisation de la vésicule embryonnaire lors du diagnostic de gestation.

La mesure de cette vésicule peut permettre de savoir si le développement embryonnaire se déroule normalement. Pour ce faire, la sonde est placée au-dessus de la vésicule embryonnaire, l'image est figée à son diamètre maximal et les diamètres horizontal et vertical sont pris. La taille de la vésicule est la moyenne de ces mesures (Schweizer 2014).
Les valeurs de références sont décrites dans la partie II A.

2. De J16 à J30 de gestation

Points clés de J16 à J30 de gestation

- développement de l'embryon dans la vésicule embryonnaire
- développement de l'allantoïde au dépend du sac vitellin
- la vésicule mesure 24 mm à J16 et 32 mm à J30 de gestation environ

L'endomètre présente des bords irréguliers et épaissis à partir de J16 de gestation et jusqu'à un peu plus de J20 de gestation, associés à un amincissement de la paroi ventrale qui épouse la forme arrondie de la vésicule (Ginther 1992; Brinsko, Blanchard, Varner, Schumacher, et al. 2011c).

La vésicule perd peu à peu sa forme ronde dès J18 de gestation du fait des contractions utérines et, dans une moindre mesure, des pressions extérieures exercées par les autres organes abdominaux (Schweizer 2014; Ginther 1992).

A partir de J20 de gestation, l'embryon devient visible au sein de la vésicule à l'échographie : il s'agit alors d'une structure hyperéchogène d'environ 5 mm en face ventrale, reposant sur la paroi de l'utérus (fig 16) (Brinsko, Blanchard, Varner, Schumacher, et al. 2011c; Ginther 1992).

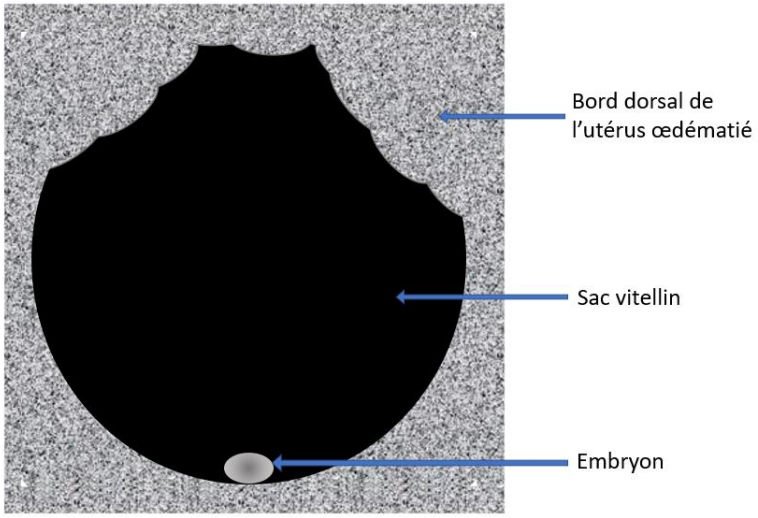

Figure 16 : Schéma simplifié de la vésicule embryonnaire observée à l'échographie à J20 de gestation (Source personnelle).

Durant cette période, si la vésicule embryonnaire est encore parfaitement ronde et que l'utérus n'est pas tonique, le pronostic vital de celle-ci devient mauvais (Silva et al. 2015).

Le développement de l'allantoïde dans la vésicule embryonnaire décrit plus haut est observable à l'échographie : dès le 23ème jour de gestation, l'embryon, qui continue de grandir, se décolle ventralement poussé vers le pôle dorsal par la cavité allantoidienne qui grossit sous lui. Dans ce même temps le sac vitellin, séparé de la cavité allantoïdienne par une ligne échogène, régresse. Ainsi l'embryon commence sa migration au sein de la vésicule (Ginther 1992; Schweizer 2014; Brinsko, Blanchard, Varner, Schumacher, et al. 2011c).

Les battements du cœur sont visibles aux alentours de J25 de gestation (de J22 à 30 de gestation selon les études) (fig 17 et 18) (Allen, Goddar 1984; Schweizer 2014). La vésicule mesure alors environ 25mm.

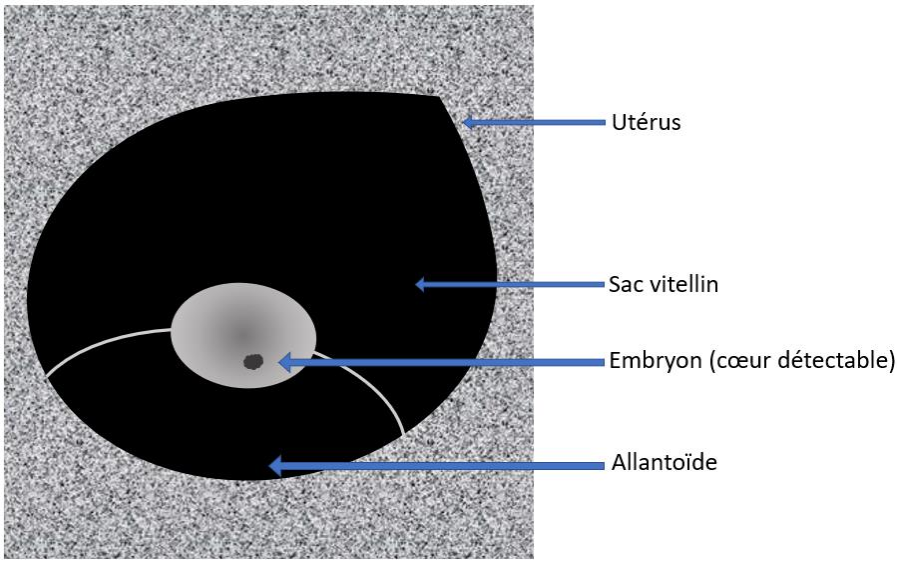

Figure 17 : Schéma simplifié de la vésicule embryonnaire observée à l'échographie à J25 de gestation (Source personnelle).

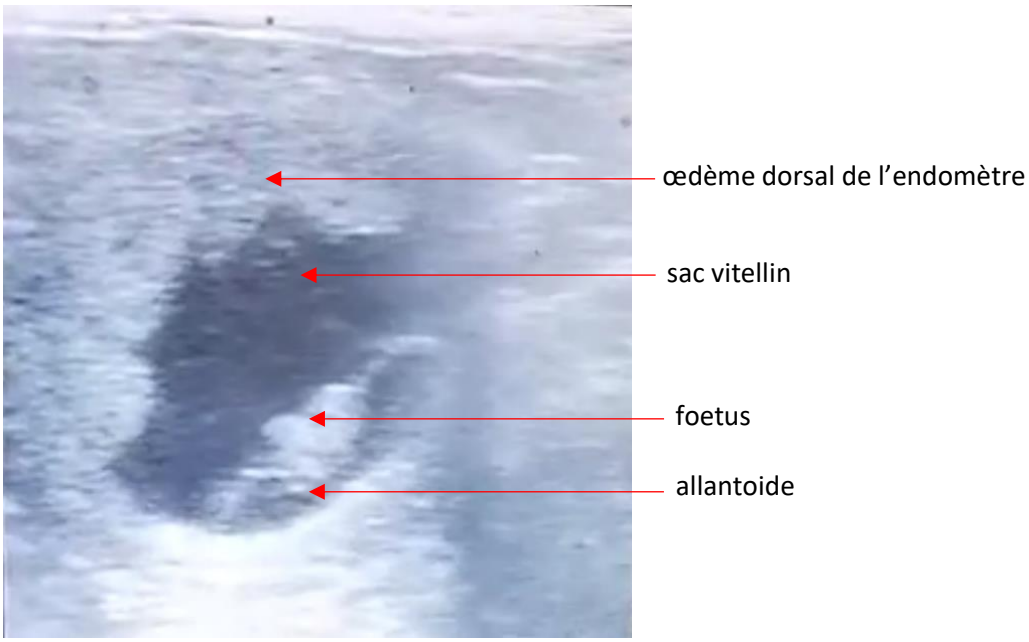

Figure 18 : Image échographique d'une vésicule embryonaire normale à J25 de gestation (25 mm) (Source : Fanny Herbet).

L'amnios, qui constitue la poche dans laquelle baigne directement le fœtus, elle-même contenue dans l'allantoïde, devient visible à partir J30 de gestation (Abad, Rigaud 2019).

L'utilisation du mode Doppler permet de détecter certains éléments plus précocement. Par exemple, l'embryon est visible deux jours plutôt en Doppler qu'en B-mode, ou encore les battements du cœur sont détectables dès J22 contre J25 de gestation en moyenne (Brinsko, Blanchard, Varner, Schumacher, et al. 2011c).

3. De J30 à J40 de gestation

Points clés de J30 à J40 de gestation

- développement de l'allantoïde au dépend du sac vitellin
- le cordon ombilical se forme vers J40
- mise en place des cupules endométriales
- J30 de gestation : vésicule de 32 mm et embryon de moins de 2 cm
- J40 de gestation : embryon de 4 cm environ

Au 30ème jour de gestation, l'embryon se situe approximativement au milieu de la vésicule, puis il continue à bouger dorsalement jusqu'à atteindre la paroi dorsale de la vésicule au 40ème jour de gestation environ (fig 19 et 20).

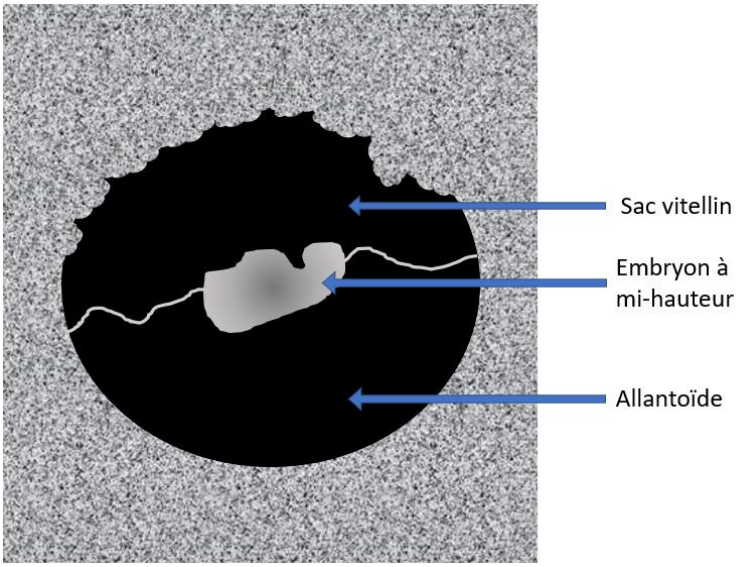

Figure 19 : Schéma simplifié de l'image échographique de l'embryon à J30 de gestation (Source personnelle).

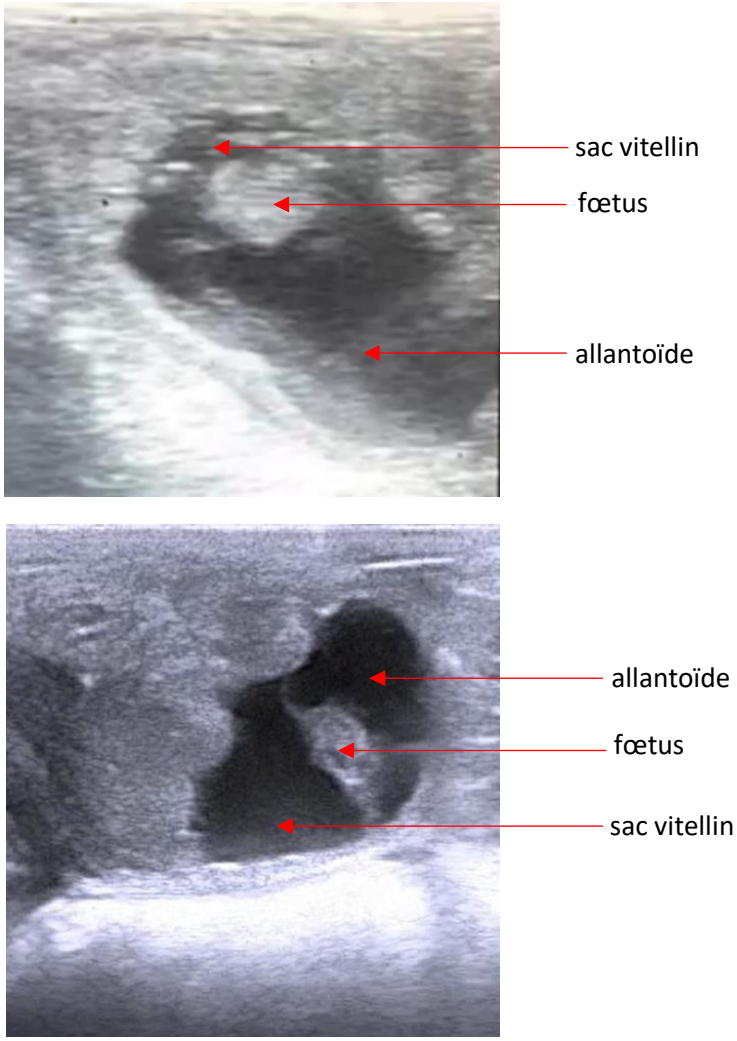

Figure 20 : Images échographiques de deux fœtus à J28 de gestation
(Source : Fanny Herbet (haut), Dr Josson Schramme(bas)).

Les cupules endométriales, qui se forment à cette période de la gestation, ne sont visibles avec l'échographie que si elles se minéralisent, ce qui est très rare et n'arrive que chez les juments non gravides qui auraient présenté une rétention anormale des cupules.

A J40 de gestation, le cordon est formé mais il n'est pas nécessairement bien visible s'il est caché par l'embryon (fig 21) (Schweizer 2014; Brinsko, Blanchard, Varner, Schumacher, et al. 2011c).

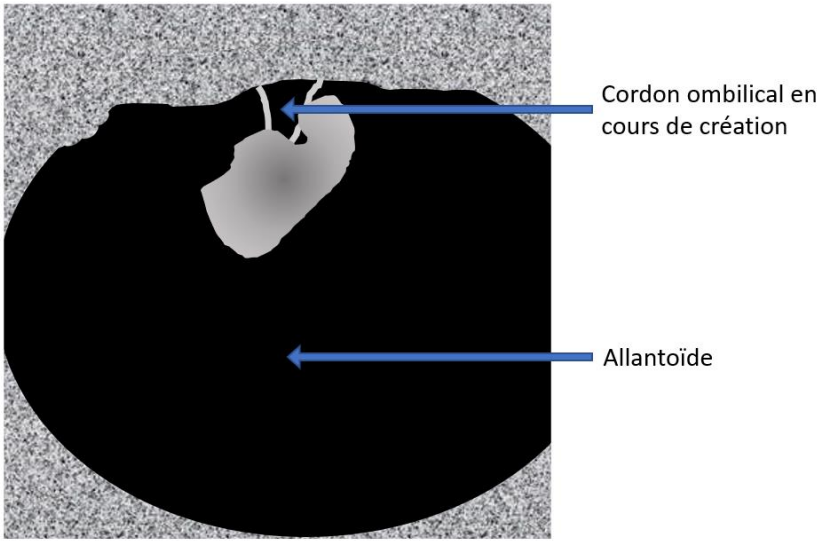

Figure 21 : Schéma simplifié de l'image échographique de l'embryon à J40 de gestation (Source personnelle).

4. De J40 à J60 de gestation

Points clés de J40 à J60 de gestation

- cupules endométriales mises en place
- début de la période fœtale
- élongation du cordon ombilical
- taille du fœtus : 4 cm à J40, 5 cm à J50 et 8 cm à J60 de gestation

Les premiers mouvements identifiables du fœtus sont détectés selon le schéma chronologique suivant :

- les premiers mouvements de tête apparaissent à J40 de gestation (visibles avec un plan longitudinal du fœtus),
- les premiers mouvements du corps entier apparaissent avant J45 de gestation,
- le début des mouvements spécifiques des membres apparaissent à 45 jours de gestation (Schweizer 2014; Ginther 1998).

De J45 à J50 de gestation, la mise en place et l'allongement progressif du cordon ombilical sont visibles à l'échographie. Il apparait comme une corde lâche hyperéchogène, allant du pôle dorsal de la vésicule vers la face ventrale de l'abdomen du fœtus (Schweizer 2014; Allen, Goddar 1984; Brinsko, Blanchard, Varner, Schumacher, et al. 2011c). Grâce à cette élongation du cordon, le fœtus redescend ventralement dans le sac allantoïdien (fig 22).

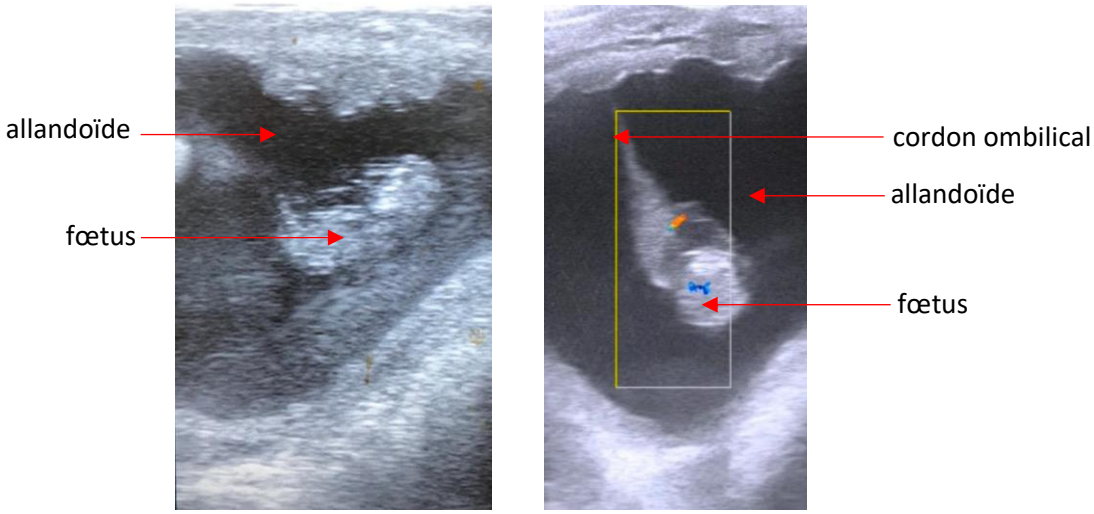

Figure 22 : Images échographiques de deux fœtus différents à J45 de gestation.
A gauche : Fœtus en coupe longitudinale (Source : Fanny Herbet).
A droite : Fœtus en coupe transversale avec Doppler (Source : Dr Josson Schramme).

A J50 de gestation, le fœtus a atteint le plancher alors qu'il a désormais une morphologie d'équidé distinguable (Schweizer 2014; Ginther 1998). Le fœtus reste dans cette région jusque J60 de gestation environ (fig 23). Durant ces quelques jours, le fœtus, qui bouge un peu, est capable de se décoller légèrement du plancher puis il acquiert une véritable mobilité dès J55 de gestation et ses mouvements spontanés sont de plus en plus fréquents (Schweizer 2014).

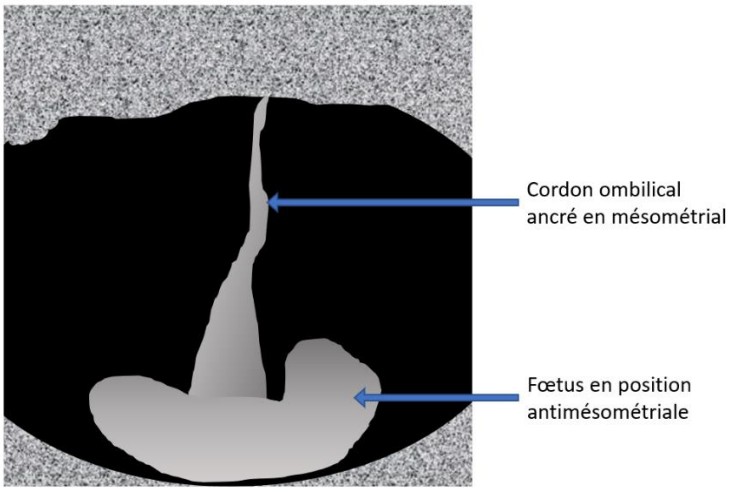

Figure 23 : Schéma simplifié de l'image échographique du fœtus à J55 de gestation (Source personnelle).

A J55 de gestation, le tubercule génital, qui devient visible à l'échographie, commence à migrer mais il est encore trop tôt pour déterminer aisément le sexe du fœtus (Holder 2014a; Crișan et al. 2016).

5. De J60 à J70 de gestation

a. Réalisation du sexage

Le tubercule génital non différencié commence sa migration dès le 55ème jour de gestation. Si le fœtus est une femelle, la migration se fera caudalement, jusqu'à la base de la queue avant l'anus. S'il s'agit d'un mâle, la migration sera crâniale et le tubercule se logera juste caudalement à l'attache du cordon ombilical (Resende et al. 2014). A partir de J60 de gestation, quand la migration est terminée le sexage est réalisable de manière idéale, mais parfois encore possible sur certaines juments jusque J80 de gestation (Holder 2014a; Resende et al. 2014; Renaudin 2000).

Le futur pénis ou clitoris apparait à l'échographie comme une structure bilobée de 2 à 3 mm, hyperéchogène souvent désignée comme « un signe égal ». Elle sera identifiée au grès d'une coupe transversale du fœtus. Pour cela, l'opérateur commence par se repérer, c'est-à-dire par identifier la position et la présentation du fœtus, en trouvant le cœur du fœtus dans le thorax et d'autres marqueurs tels que la queue, les vertèbres et le crâne. Il déplace la sonde pour aller caudalement sur le fœtus jusqu'à rencontrer la structure, soit juste derrière le cordon pour un mâle soit plus loin, à la base de la queue pour une femelle (Renaudin 2000; Holder 2014a).

Pour une femelle le vétérinaire peut également chercher à obtenir une coupe caractéristique en région caudale du fœtus, où la queue et les deux tibias en coupe forment les trois pointes d'un triangle. Si le fœtus est bien une femelle, le tubercule se trouve dans ce triangle, si c'est un mâle, il est à l'extérieur du triangle voire n'est pas identifiable sur la coupe (fig 24 et 25) (Holder 2014a).

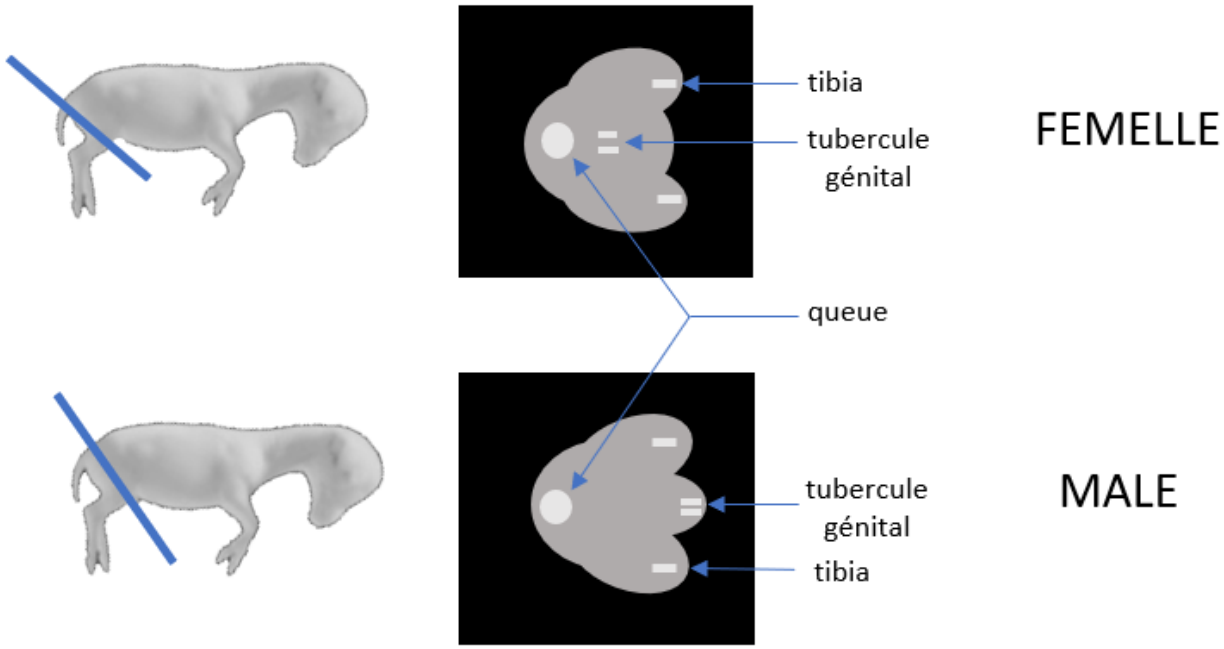

Figure 24 : Principe du sexage précoce (Source personnelle).
A gauche, le plan de coupe échographique par rapport au fœtus, à droite l'image à l'écran

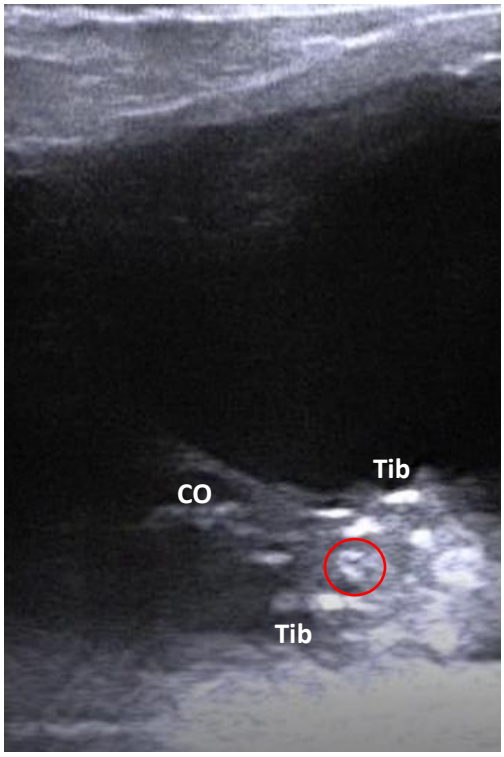

Figure 25 : Image échographique d'un fœtus mâle de 60 jours environ
(Source : Dr Josson Schramme).
Le tubercule génital est encerclé en rouge. CO : cordon ombilical Tib : Tibia

Il peut arriver que, pendant l'identification de la position du fœtus, le tubercule apparaisse évident, ce qui simplifie la recherche. Il faut alors comprendre où il se situe par rapport aux structures environnantes (Holder 2014a).

b. Intérêt et sensibilité du sexage précoce.

Cette pratique de sexage de plus en plus réalisée, car de plus en plus demandée (McKinnon, Squires, Vaala 2010, chap. 218), présente un intérêt pour l'éleveur et pour le vétérinaire. En effet, pour l'éleveur connaitre le sexe du fœtus permet de mieux valoriser une jument car les ventes sont impactées par le sexe du poulain (Livini 2010; Renaudin 2000). Pour le vétérinaire, c'est un acte qui peut se vendre sans investissement supplémentaire. Il nécessite un temps de formation mais, une fois la technique maitrisée, le résultat est très fiable. De plus, le sexage à J60 de gestation environ permet un contrôle supplémentaire du bon déroulement de la gestation (Renaudin 2000).

D'après Holder, l'examen ne prend que quelques minutes (10sec à 3min) pour un opérateur expérimenté et permet un sexage exact à plus de 99 %, sachant qu'il est possible dans 98 % des cas (Holder 2014a).

B) Milieu de gestation (de J70 à J200 de gestation)

1. De J70 à J90 de gestation

Points clés de J70 à J90 de gestation

- utérus plongé dans l'abdomen
- fœtus petit par rapport au volume d'allantoïde
- taille du fœtus : environ 10 cm à J70, 13 cm à J80 et 15 cm à J90 de gestation.

A cet âge, le fœtus n'est plus, ou du moins très difficilement, accessible à l'échographie. La quantité importante de liquide allantoidien fait, en effet, plonger l'utérus et le petit fœtus juste derrière le pelvis, hors de portée de la sonde placée en transrectal et par abord transabdominal. Toute évaluation satisfaisante du fœtus, et donc par extension son sexage, est compromis durant cette période (Holder 2014a; Brinsko, Blanchard, Varner, Schumacher, et al. 2011c; McKinnon, Squires, Vaala 2010, chap. 4).

2. De J90 à J150 de gestation

Points clés de J90 à J150 de gestation

- le volume des liquides fœtaux augmente
- impression d'utérus qui remonte au sein de l'abdomen
- taille du fœtus : environ 15 cm à 3 mois, 25 cm à 4 mois, 40 cm à 5 mois de gestation

L'utérus, qui était devenu trop plongeant pour être accessible lors de l'examen transrectal, a grossi sans replonger ce qui permet au fœtus de devenir à nouveau observable à l'échographie transrectale dès J90/J95 de gestation environ (Holder 2014a).

De plus, le fœtus commence à être observable lors de l'échographie transabdominale à partir de J100 de gestation. Les examens suivants pourront, et même devront, être réalisés par les deux abords pour permettre une observation complète du fœtus et de ses annexes (Bucca 2014).

La position du fœtus est encore assez aisée à déterminer à cette période de la gestation. Pour cela, l'examinateur procèdera comme précédemment décrit en utilisant des marqueurs comme, par exemple, le crâne et la queue pour l'axe cranio-caudal, la colonne vertébrale et l'attache du cordon pour l'axe ventro-dorsal (Holder 2014a).

a. Echographie des organes génitaux externes du fœtus

A ce moment-là, les organes génitaux commencent à se développer offrant une fenêtre de sexage idéale de J110 à J150 de gestation quand ils ont atteint une taille permettant de bien les identifier. Pour le mâle les organes recherchés sont le pénis et le prépuce, et, pour les femelles, les glandes mammaires, avec les tétines et le clitoris (Holder 2000). Ces organes ne seront plus soumis à une grande modification jusqu'au terme de la gestation (McKinnon, Squires, Vaala 2010, chap. 219).

Les mamelles sont l'élément le plus simple à identifier chez une femelle. Elles apparaissent comme deux triangles plus hyperéchogènes que les tissus environnants, séparés par un raphé hypoéchogène, chacun orné d'un point blanc correspondant aux tétines (Holder 2000; Crișan et al. 2016; Resende et al. 2014; Renaudin 2000).

Pour le mâle, il est souvent difficile de différencier le pénis du prépuce excepté lors d'une érection où le pénis sera bien identifiable. En coupe transversale, le prépuce apparait un peu comme un cône contre la paroi abdominale situé entre les postérieurs, derrière le nombril. Il est presque aussi hyperéchogène que la glande mammaire d'une femelle, ce qui peut rendre la distinction quelque peu difficile, mais le prépuce ne possède pas les deux tétons hyperéchogènes, ni le raphé intermédiaire qui sépare les triangles des glandes mammaires (Renaudin 2000; Holder 2014a). Parfois, il sera possible d'identifier le scrotum (deux structures hypoéchogènes en ellipse, caudales à la base du pénis) et même l'urètre avec une vue transverse plus ou moins oblique de la partie caudale du fœtus (McKinnon, Squires, Vaala 2010, chap. 219).

Pour observer ces structures, la technique reste la même que pour un sexage précoce et ce quel que soit la technique échographique utilisée (transrectale ou transabdominale) : le vétérinaire commence par repérer le fœtus et sa position, puis avance caudalement en gardant une coupe transversale jusqu'à rencontrer une des structures recherchées (Holder 2014a; Renaudin 2000).

En 2012, une étude s'est intéressée à l'utilisation de l'image 3D pour visualiser le fœtus entre J35 et J180 de gestation lors d'échographie transrectale. Ce travail a permis de montrer que ces images (que l'examinateur peut faire bouger à son aise afin d'observer la zone ciblée du fœtus sous tous les angles) est une aide confortable pour le sexage à partir des organes sexuels externes, en particulier lorsque le fœtus est en présentation postérieure. Cependant, l'obtention de ces images nécessite une sonde spéciale (une sonde ASU-1010 est utilisée dans l'étude), un examen sans mouvement (ni du fœtus, ni de la mère) pour éviter les artéfacts et une acquisition d'images qui peut s'avérer un peu longue (Kotoyori et al. 2012).

b. Echographie Doppler des gonades fœtales

Les gonades fœtales sont particulièrement grandes : elles peuvent mesurer de 2 à 7 cm selon l'âge du fœtus, ce qui les rend relativement faciles à trouver au sein de l'abdomen caudal. Elles peuvent être utilisées pour le processus de sexage jusqu'à J220 de gestation pour les mâles et J227 pour les femelles (Renaudin 2000).

Les gonades d'un fœtus femelle sont denses avec un contour hypoéchogène faisant apparaitre l'ovaire comme une structure en deux couches, mais cette distinction s'estompe en fin de gestation. (Holder 2014a; McKinnon, Squires, Vaala 2010, chap. 219). Avec le Doppler, toute la périphérie de l'ovaire renvoie un signal, comme en anneau, et rien ne provient du centre (fig 26) (Resende et al. 2014; Pricking et al. 2019).

Les gonades du fœtus mâle sont ovales et homogènes et se situent au même endroit que les gonades femelles (fig 17). Parfois il est possible d'observer la veine testiculaire centrale. C'est d'ailleurs cette veine qui permettra d'identifier un mâle en Doppler : elle renvoie un gros signal au centre de la gonade, celui-ci étant parfois associé à un autre signal à la surface de la gonade (fig 27) (Holder 2014a; McKinnon, Squires, Vaala 2010, chap. 219; Resende et al. 2014; Pricking et al. 2019; Renaudin 2000).

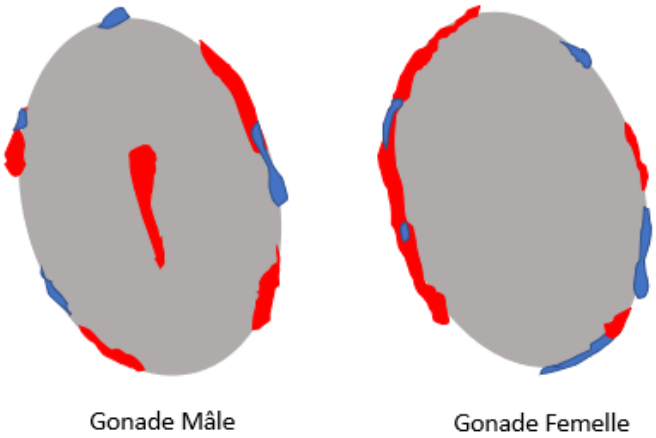

Figure 26 : Schéma de l'aspect échographique des gonades observées en Doppler (Source personnelle).

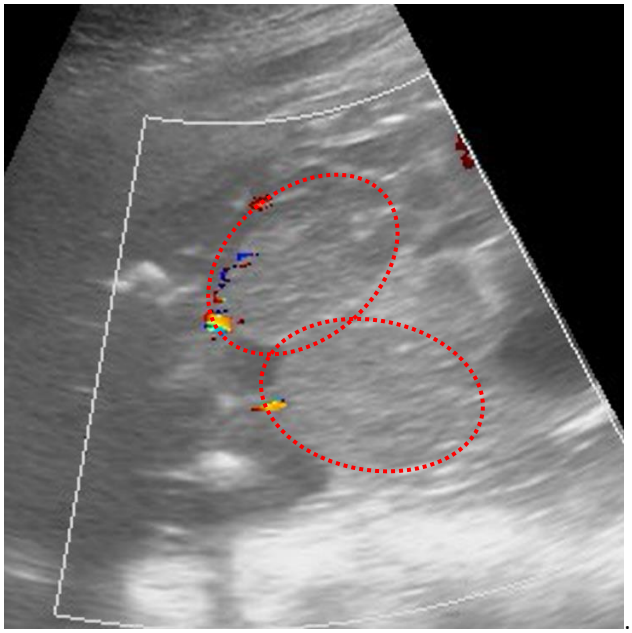

Figure 27 : Image échographique de gonades d'un fœtus mâle à J140 de gestation environ (Source : Dr Josson Schramme).
Les gonades sont encerclées en rouge. L'axe ne permet pas de mettre en évidence la veine centrale.

Le Doppler étant une réelle aide au diagnostic, une étude a cherché à savoir si la tomographie à partir d'image 3D pouvait être un outil supplémentaire. Cela fonctionne et même parfois dans certains cas où il est impossible de diagnostiquer le sexe en doppler et/ou en 2D classique mais il faut du matériel spécifique alors que les techniques actuelles montrent déjà de très bon résultats comme décrit dans la partie qui suit (Pricking et al. 2019).

c. Qualité du sexage.

Le sexage par observation des organes génitaux externes est plus difficile que le sexage précoce du fait des échogénicités moins tranchées des structures. En transrectal, Holder décrit tout de même un diagnostic exact dans 98 % des cas (sachant qu'un diagnostic est posé pour 90 % des fœtus). L'examen réalisé par un vétérinaire habitué de ces pratiques prend entre 30 secondes et 5 minutes (Holder 2014a).

Resende a montré que l'ajout du Doppler à l'examen transrectal, appliqué sur les gonades, permet d'améliorer le diagnostic, allant jusque 100 % pour les mâles et 98 % pour les femelles (Resende et al. 2014).

Lorsque les deux abords échographiques sont utilisés (transrectal et transabdominal) et que toutes les structures sont recherchées (organes externes et gonades), même sans Doppler, le diagnostic effectué par un habitué a montré 100 % d'efficacité dans un travail de Renaudin (Renaudin 2000).

Il faut donc retenir qu'en multipliant les critères (McKinnon, Squires, Vaala 2010, chap. 219) et les techniques (Renaudin 2000), le vétérinaire s'assure d'une plus grande fiabilité de diagnostic.

3. De J150 à 200 de gestation

Points clés de J150 à J200 de gestation

- le fœtus grandit sans modification de morphologie
- taille du fœtus : environ 40 cm à J150, 47 cm à J170, 65 cm à J200 de gestation

Durant cette période, les examens échographiques sont réalisés par les deux abords : transrectal et transabdominal, permettant des apports d'informations complémentaires et donc une compréhension globale de la gestation au moment de l'examen (Bucca 2014).

Les techniques permettant de comprendre la position du fœtus restent toujours les mêmes : il faut utiliser les marqueurs facilement identifiables pour définir chaque axe (fig 28) (Bucca et al. 2005).

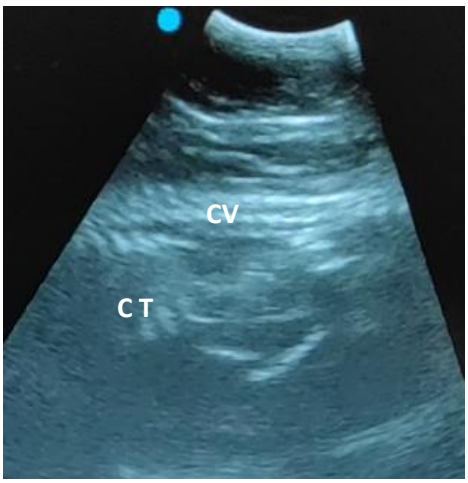

Figure 28 : Image caractéristique de la cage thoracique (CT) et de la colonne vertébrale (CV) d'un fœtus de 200 jours à l'échographie (Source personnelle).

Les seules modifications observables à partir de ce stade de la gestation sont dues à la croissance du fœtus car, comme expliqué précédemment, le fœtus ne subit dès lors plus de réel changement dans sa morphologie. Cela impliquera entre autre une meilleure définition de ses différents organes à l'écran.

Cependant plus le fœtus grandit, moins il apparait à l'écran. Il devient alors plus difficile de comprendre son orientation dans l'utérus. Pourtant cette étape reste essentielle pour une bonne lecture de l'échographie. Les marqueurs précédemment cités auront le même aspect mais auront grandi à l'image du fœtus. L'estomac (poche anéchogène dans l'abdomen) permet en plus d'identifier le côté gauche (McKinnon, Squires, Vaala 2010).

À partir de ce stade de la gestation, le fœtus développe des gestes fins en plus des mouvements qu'il a déjà acquis plus tôt : il est possible de le voir bouger les oreilles ou les naseaux et de cligner des yeux (McKinnon, Squires, Vaala 2010).

Le sexage est toujours réalisable à ce stade de la gestation, mais il est moins fiable du fait de la taille des structures qui peuvent gêner la lecture. Il nécessite d'adapter l'abord à la présentation et la position du fœtus. Si l'abord pour le sexage est transabdominal, il se fait plutôt par l'observation des gonades, plus facilement accessibles, que par celle des organes génitaux externes (Pricking et al. 2019). Mais le vétérinaire prendra soin de tout de même chercher à observer un maximum de structures afin d'augmenter la fiabilité du diagnostic.

C) Fin de gestation : de J200 de gestation à la parturition

Points clés à partir de J200 de gestation

- fœtus de plus en plus en présentation crâniale
- postérieurs piégés dans la corne gravide dès le 7ème mois
- changements de présentation impossible après piégeage des postérieurs
- variabilité de taille selon la race
- taille du fœtus (Pur-sang) : environ 70 cm à 9 mois, 105 cm à 10 mois, 120 cm à la naissance

Du fait de la présentation crâniale du fœtus, lors d'un examen échographique transrectal, la tête est facilement accessible. C'est à cette occasion que les mesures d'œil peuvent être réalisées (fig 29) (McKinnon, Squires, Vaala 2010).

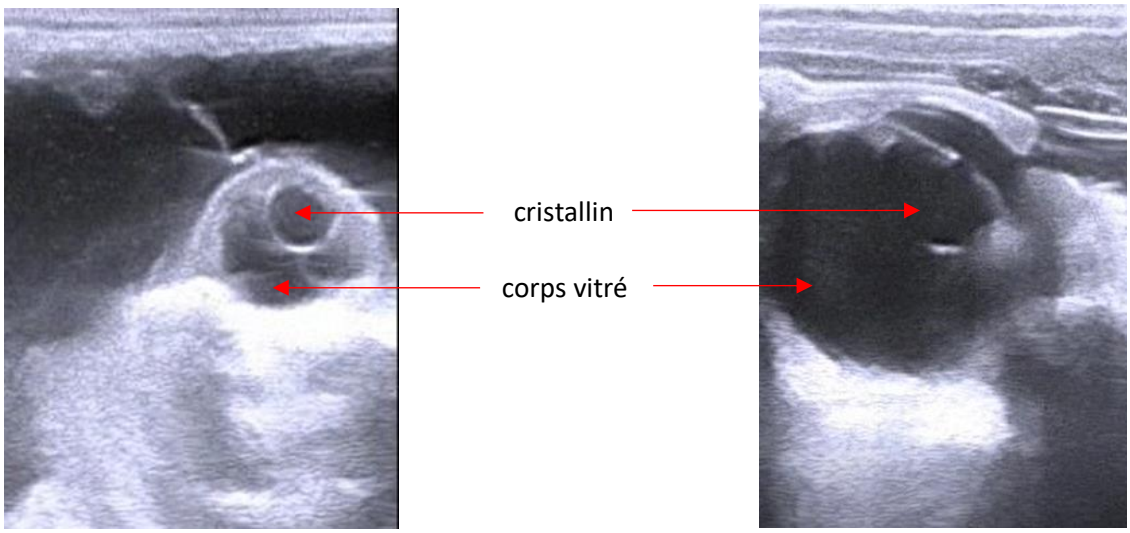

Figure 29 : Images échographiques de l'œil de deux fœtus de 11 mois
(Source : Dr Josson Schramme).

Cet abord permet également une image de qualité pour l'évaluation de l'échogénicité des liquides fœtaux et pour apprécier l'épaisseur utéroplacentaire en région cervicale (Renaudin et al. 1997).

A l'échographie transabdominale, les différents organes du fœtus sont observables bien que ce ne soit pas toujours aisé de les identifier en raison des échogénicités parfois très semblables (McKinnon, Squires, Vaala 2010, chap. 4). Dans les dernières semaines de la gestation, le tractus digestif se définit de plus en plus à l'échographie, ce qui permet de visualiser le péristaltisme (Agnew et al. 2019).

Comme dit précédemment, les postérieurs se trouvent piégés dans la corne utérine gravide à partir du 7ème mois de gestation. Il n'y a alors pas de liquide visible entre les membres et la paroi de la corne mais à partir du 9ème mois de gestation. La paroi s'amincit ce qui entraine parfois l'observation de petites poches de liquide placentaire. Il sera parfois possible de voir la superposition de la corne gravide chevauchant en partie la corne utérine vide et reposant sur la face dorsale du corps de l'utérus (Ginther 1998).

Le changement d'état du col de l'utérus (plus relâché) peut être observé à l'échographie transrectale avec un col apparaissant plus large (Bucca 2014).

D) Les ovaires au cours de la gestation

1. Jusqu'à J40 de gestation

Jusqu'à J40 de gestation, le ou les corps jaune(s) formé(s) après l'ovulation persistent au niveau des ovaires : ce sont les corps jaunes primaires.

2. De J40 à J180 de gestation

Les cupules endométriales se mettent en place vers le 40ème jour de gestation. Elles sécrètent alors l'equine Chorionic Gonadotropin (eCG). Cette hormone est responsable de la mise en place des corps jaunes supplémentaires qui maintiennent la gestation grâce à leur production de progestérone. Ainsi, dès J40 de gestation, les ovaires présentent de nombreux corps jaunes (Brinsko, Blanchard, Varner, Schumacher, et al. 2011b; Bohlen, Turner 2017).

3. Dès J180 de gestation

Dès J150 de gestation, le placenta prend progressivement le relais et dès 180 jours de gestation, il est suffisamment efficace pour permettre la dégénérescence des corps jaunes sur les ovaires qui est alors observable (Ginther 1992; Bohlen, Turner 2017).

E) Recommandations pour le suivi de gestation

1. Documentation accessible aux naisseurs

Les différentes sources d'informations concernant la santé de la jument pour les naisseurs sont :

- le vétérinaire
- la documentation fournie par l'IFCE
- les fiches d'information destinées au public créées par les réseaux de cliniques
- les sites internet des cliniques vétérinaires où de nombreux conseils sont mis à disposition.

Toutes ces sources proposent approximativement le même schéma de suivi échographique de la jument : un diagnostic de gestation à 14 jours de gestation, un contrôle à J30 de gestation environ et un dernier à J45 de gestation. Ainsi dans le cas où la jument ne présente aucun signe extérieur, la fin de gestation est souvent laissée de côté d'un point de vue de l'échographie (McKinnon, Squires, Vaala 2010, chap. 4; Murase et al. 2014).

Même une gestation qui se déroule de manière physiologique peut être suivie de manière plus rapprochée. En effet, dans les cas de placentite ou de mauvaise présentation, la jument ne manifeste pas toujours de signes cliniques alors que ces affections peuvent avoir des conséquences dramatiques.

2. Jument en bonne santé.

Grâce à l'avancée technologique, de plus en plus de vétérinaires sont équipés d'échographes de bonne qualité, au sein de la clinique ou portatifs, qu'ils emmènent aisément sur le terrain, ce qui rend le suivi des juments accessible (Hendriks et al. 2009).

Le protocole de suivi de gestation se base sur les moments clés de la gestation et s'intéresse surtout aux périodes à risque maximal pour l'embryon ou le fœtus. Ainsi, au vue de la fréquence importante de pertes embryonnaires, il est essentiel de suivre la gestation de façon rapprochée durant les deux premiers mois de gestation. Ce suivi doit surtout être réalisé avant la formation des cupules endométriales. En effet, celles-ci sécrètent l'hormone eCG de 40 à 120 jours de gestation, et ce quel que soit le devenir de la gestation. Ainsi, si ce stade est dépassé, les cycles de la jument seront bloqués durant toute cette période, même si un avortement a eu lieu. Lors de ces contrôles, le vétérinaire doit vérifier qu'il n'y a pas de gestation gémellaire (et réduire manuellement l'une des vésicules gémellaires si c'est le cas) et qu'il n'y a pas de mort embryonnaire imminente ou avérée. A J60 de gestation, le sexage du fœtus peut être réalisé (McKinnon, Squires, Vaala 2010, chap. 221; 2010, chap. 4).

Plus tard, à moins que la jument ne présente des signes cliniques anormaux, elle sera suivie bien moins fréquemment. Parfois, les contrats de saillies impliquent un paiement lorsque la jument est constatée pleine au 1er octobre, par exemple, ce qui impliquera la réalisation d'une échographie de contrôle. Sinon, il est judicieux de réaliser un contrôle à 5 mois de gestation et après 9 mois de gestation, si possible, pour s'assurer qu'il n'y ait pas de placentite sans signe clinique et que le poulain est dans la bonne présentation et qu'il ne présente pas de malformation (Bucca 2006, p. 20; McKinnon, Squires, Vaala 2010, chap. 231; 2010, chap. 221).

Lors d'un premier diagnostic de gestation à J14 de gestation, il est tout à fait possible de passer à côté d'une gestation gémellaire. En effet, si une ovulation asynchrone espacée de 2-3 jours a eu lieu, par exemple, alors la deuxième vésicule est seulement âgée de 11-13 jours et à cet âge les vésicules sont si petites qu'elles sont souvent non identifiables (Holder 2014b). Un deuxième examen échographique un peu plus tardif permet de s'assurer de l'absence d'une seconde vésicule embryonnaire.

Un résumé du suivi échographique de la jument gestante sans complication est proposé en annexe.

Si la jument présente le moindre signe clinique tel qu'un écoulement vulvaire quel qu'en soit la nature, un développement prématuré des mamelles, une production lactée en avance, un abdomen trop gros pour la date de gestation ou des signes de coliques, il faut nécessairement réaliser un contrôle échographique du poulain. La jument sera à partir de ce moment considérée comme à risque et son protocole de suivi de gestation sera renforcé.

III. DATATION DE LA GESTATION ET EVALUATION DU BIEN-ETRE FŒTAL

A l'image de la médecine humaine, de nombreuses mesures peuvent être réalisées à l'échographie au cours de la gestation de la jument. Ces mesures ont fait l'objet de nombreuses études dans le but de servir plusieurs objectifs : dater la gestation, prédire la date du part et attester de la croissance normale du poulain et plus généralement de son bien-être.

A) Datation de la gestation ou estimation de la date de parturition

1. Vésicule embryonnaire

La vésicule embryonnaire grandit chaque jour un peu plus, excepté entre J16 et J28 de gestation.

Le suivi de la taille de cette vésicule au cours du temps a été bien documenté pour les juments et pour les ponettes par Ginther et Allen, respectivement. Il est ainsi très intéressant de voir que les deux catégories différentes en taille (juments et ponettes) présentent des vésicules de même taille pour un âge donné (Ginther 1992; Allen, Goddar 1984). Grace à ces données, il est possible de dater la vésicule embryonnaire avec un certain degré de certitude : une datation avec un degré de 95% de confiance à 1.5 jours près pour des vésicules de taille entre 6 à 23 mm et à 4 jours près pour une taille de 27 à 56 mm est possible (fig 30) (Ginther 1992).
Au-delà de 50 jours de gestation, il n'y a plus de valeurs de référence car la vésicule ne rentre plus entièrement sur l'écran de l'échographe.

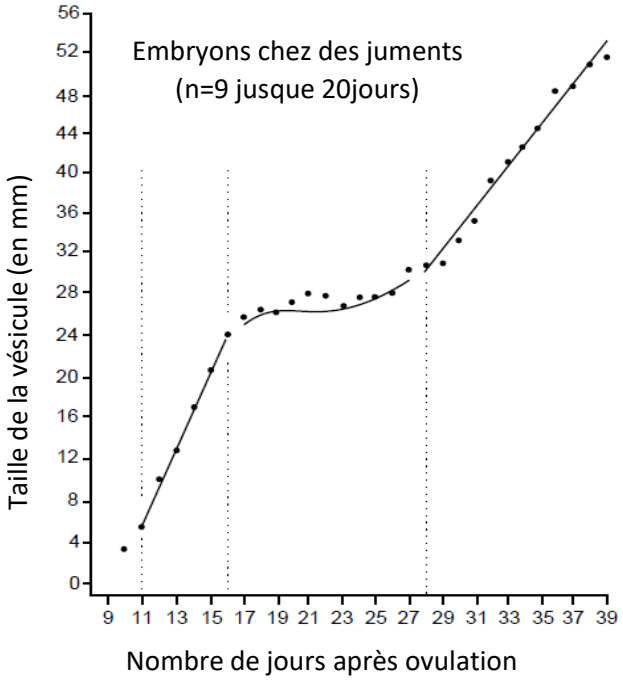

Figure 30 : Evolution de la taille de la vésicule embryonnaire au cours des 40 premiers jours de gestation (Modifié d'après Ginther 1998).

Entre J16 et J28 de gestation, la courbe ne permet pas de dater la gestation car la taille de la vésicule embryonnaire ne change pas. Cependant, durant cette période, la morphologie de la vésicule évolue. Le vétérinaire peut ainsi se baser sur la forme de la vésicule, l'apparition et l'emplacement de l'embryon dans la vésicule ou sur la proportion de sac vitellin par rapport à l'allantoïde (Brinsko, Blanchard, Varner, Schumacher, et al. 2011c).

2. Mesures au niveau de l'œil du fœtus

Les mesures au niveau de l'œil du fœtus au cours de la gestation sont utilisées pour évaluer la croissance du fœtus, pour estimer la date de la gestation ou encore pour estimer le nombre de jours restants avant la parturition. Cela s'explique par le fait que c'est l'un des rares éléments encore mesurables en fin de gestation, car même à terme, l'œil entre toujours entièrement sur l'image de l'échographe (fig 31) (Lanci et al. 2019; R. M. Turner et al. 2006).

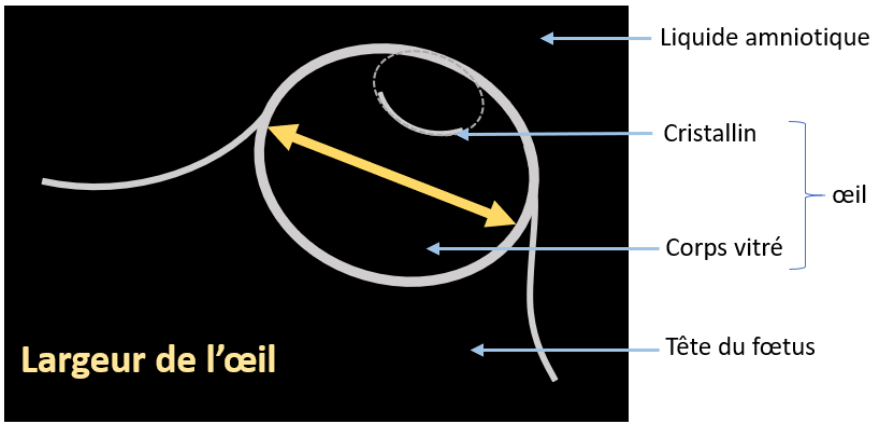

Figure 31 : Schéma de la mesure de la largeur de l'œil (Inspiré de Turner et al., 2006).

De multiples paramètres de l'œil ont été étudiés : la profondeur, la largeur, la somme de ces deux grandeurs, le volume estimé, la surface en coupe, …

D'après Renaudin, il semble que la grandeur la plus linéaire au cours du temps soit le volume estimé de l'œil, qui serait donc un bon indicateur de croissance fœtale. Cependant, il ne semble pas corrélé au poids du fœtus à la naissance. Il est à noter qu'en fin de gestation , une grande variabilité de la mesure a été rapportée sur cette étude réalisée avec des juments Quarter Horse et Pur-Sang (Renaudin et al. 2000).

Une autre étude, mesurant la somme de la profondeur et de la largeur de l'œil sur des trotteuses, a également montré une tendance à la croissance au cours de la gestation avec un ralentissement sur les 3 derniers mois. Cependant, la précision avec laquelle le praticien peut estimer la date de gestation grâce à ces mesures est assez faible (Bucca et al. 2005).

Plus tard, un groupe a travaillé sur la croissance de l'œil de fœtus sur des ponettes. Différentes combinaisons de la largeur et de la profondeur ont été testées, mais c'est la largeur de l'œil qui a été retenue, résultant d'un compromis entre la facilité de mesure et la qualité de prédiction du nombre de jours restant avant la parturition. Cette étude a apporté beaucoup d'informations car, à partir du 100ème jour de gestation environ, la taille des yeux d'un fœtus poney est réellement plus petite que chez un fœtus cheval (R Turner et al. 2006). Il a été montré que la courbe qui représente la largeur de l'œil au cours de la gestation n'est linéaire que jusqu'à 210 jours de gestation environ, puis elle atteint un plateau. L'équation qui lie alors la largeur de l'œil au nombre de jours estimés avant la parturition est la suivante (fig 32) (R Turner et al. 2006) :

$$\text{Jours avant parturition} = 265.16 - 0.21(\text{largeur de l'œil en mm})^2$$

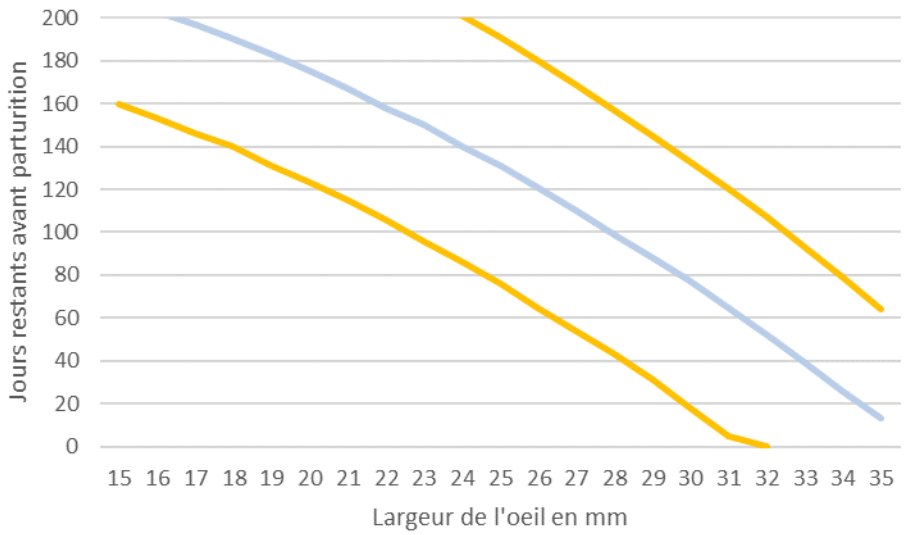

Figure 32 : Estimation du nombre de jours avant la naissance grâce à la largeur de l'œil du fœtus chez les poneys (D'après Turner et al. 2006).
En bleu la moyenne, en jaune intervalle à 95 %

Lors de la mesure, le vétérinaire prendra soin de bien faire une moyenne de plusieurs largeurs car il a été montré qu'entre deux mesures la différence peut varier jusqu'à 8 mm (R. M. Turner et al. 2006).

L'erreur moyenne de prédiction avec ce modèle est de 25.97 jours. Mais l'intervalle de prédiction pour une mesure est très grand : par exemple, pour un fœtus avec un œil mesuré à 35 mm la prédiction pour la naissance varie de 0 à 64 jours (R. M. Turner et al. 2006). En résumé, cette mesure peut servir de guide mais elle doit être affinée par d'autres marqueurs physiologiques (McKinnon, Squires, Vaala 2010, chap. 217).
Contrairement à Kahn and Leidl qui n'avaient pas beaucoup de données dans leur étude en 1987, Turner a montré que chez les juments, la croissance suit le même type de courbe que pour les ponettes (R Turner et al. 2006).
Une étude sur les juments de selle hollandaises a montré des résultats similaires avec une croissance de l'œil ralentie dès 240 jours de gestation, qui atteint ensuite un plateau à J300 de gestation (fig 33) (Hendriks et al. 2009).

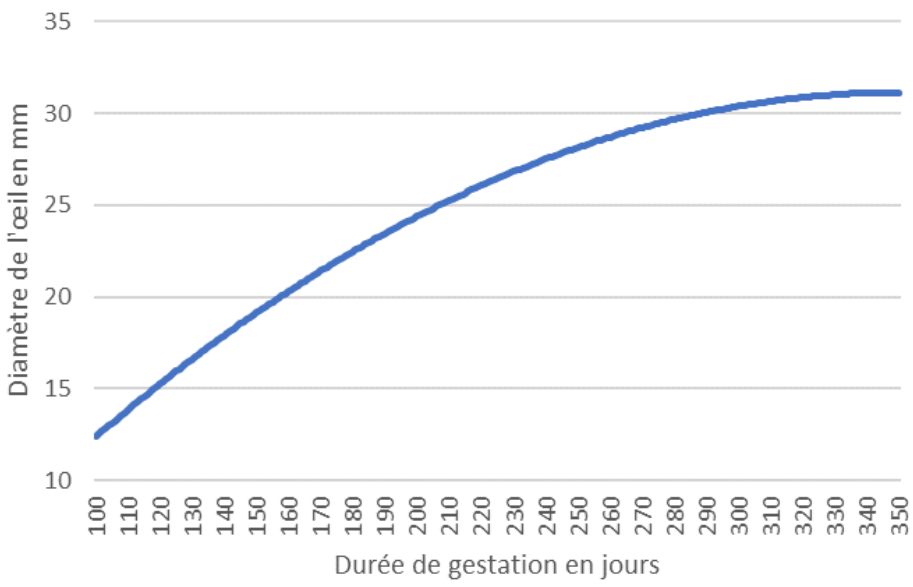

Figure 33 : Diamètre moyen de l'oeil (= moyenne entre la largeur et la profondeur) sur des juments de selle hollandaises au cours de la gestation (D'après Hendriks et al., 2009).

Lanci a considéré une autre approche en se basant sur la largeur et la profondeur de l'œil, mais aussi la parité et l'âge de la mère, pour créer un arbre décisionnel, qui donne à la fin un intervalle de jours durant lequel la parturition aura probablement lieu (Lanci et al. 2019).

Quel que soit le modèle, il est nécessaire d'établir des références pour chaque race car la variabilité en fin de gestation entre juments et ponettes, mais également au sein d'un groupe de juments de races différentes, est très importante (Renaudin et al. 2000; Lanci et al. 2019; R. M. Turner et al. 2006).

L'effet de différents facteurs pouvant interférer avec la croissance de l'œil du fœtus a également été étudié. Cependant, les auteurs ne semblent pas s'accorder sur le sujet : certains montrent que les juments primipares produisent des poulains avec des yeux plus grands que les multipares et que l'âge de la mère influence également cette taille (Hendriks et al. 2009; Lanci et al. 2019), alors que d'autres montrent qu'il n'y a pas d'influence de la parité des ponettes, ni d'ailleurs du sexe du fœtus ou de la note d'état corporel de la mère (R. M. Turner et al. 2006). Il n'y a pourtant a priori pas d'explication pour que de telles différences existent entre les chevaux et les poneys.

Enfin, la question de l'impact d'une gestation à risque, en particulier les placentites, peut également se poser. En effet, le risque réside dans l'insuffisance placentaire qui est reconnue pour allonger le temps de gestation et ralentir la croissance du poulain (Lanci et al. 2019).

3. Autres mesures

a. Les reins

Le rein est accessible dès le deuxième trimestre et jusqu'à la fin de la gestation, ce qui en fait un outil intéressant. En revanche, il peut être parfois difficilement observable selon la position du fœtus (60 à 90 % de détection d'après Murase, 2014). L'aspect échographique du rein de fœtus est semblable à celui d'un adulte mais en plus petit.

Renaudin a montré que la surface de coupe du rein est linéaire au cours de la gestation, ce qui n'est pas le cas pour la longueur ou la largeur prises séparément. Les mesures de la longueur et de la largeur sont faites sur la coupe transversale d'aire maximale, puis elles sont multipliées pour donner la surface désirée (Renaudin et al. 2000).

Bien que la surface soit linéaire au cours de la gestation, le coefficient de corrélation ($r^2 = 0.81$) est assez faible, ce qui n'en fait pas un bon indicateur de la date de gestation, bien que ce soit un outil utile pour attester de la croissance du fœtus (Renaudin et al. 2000). De plus, Murase, dans son étude, trouve des résultats différents et montre une relation linéaire entre la longueur, mais aussi la largeur, avec la durée de gestation : la surface suit plutôt une croissance exponentielle au cours de l'avancement de la gestation. En revanche, il ne fournit pas de valeurs de r^2 (Murase et al. 2014).

b. La longueur du fœtus

La mesure de la tête à la croupe (CRL dans la littérature anglaise) a été étudiée et faisait même partie du premier profil de bien être fœtal équin de Adams Brendemuehl and Pipers (se référer à la partie correspondante pour l'explication sur les profils). Mais ce paramètre présente un inconvénient majeur : le fœtus grandit vite et beaucoup, puis finit par courber le dos, ce qui ne permet plus de mesurer cette grandeur à l'échographie (Murase et al. 2014).
Avec l'utilisation d'une sonde convexe par voie transrectale, il est possible de faire cette mesure de manière plus avancée dans la gestation qu'avec une sonde linéaire, mais cela ne reste réalisable que jusqu'à 13 semaines de gestation maximum. Sur cette période, le fœtus présente une croissance linéaire allant de 18.0 ± 3.5 mm à 5 semaines de gestation (soit J35 de gestation environ) à 157.4 ± 13.0 mm à 13 semaines de gestation (soit J90 de gestation environ). Les valeurs de r et p ne sont pas communiquées (Murase et al. 2014).

c. La longueur du fémur.

La longueur du fémur est une grandeur utilisée en humaine. De ce fait, une adaptation de ce type de mesure a été réalisée au niveau de l'espèce équine (Renaudin et al. 2000; Hendriks et al. 2009).
Le problème demeure identique : lorsque le fœtus atteint une taille conséquente, il n'est pas possible d'avoir l'image du fémur en entier sur l'écran de l'échographe. En revanche, jusqu'au 220ème jour de gestation (date limite pour les mesures), sa croissance est linéaire au cours de la gestation et la régression présente un bon coefficient de corrélation : $r^2 = 0.93$; $P < 0.001$ (Renaudin et al. 2000).

Longueur du fémur = 0.58 x durée de gestation - 43.43

d. Les intestins.

L'utilisation de l'échographie du tube digestif, en association avec d'autres paramètres, est bien décrite en médecine humaine et en canine pour attester de la maturité des fœtus. En effet, dans ces espèces, les fœtus développent progressivement un péristaltisme intestinal quelques semaines avant la naissance.

Une seule étude a été menée sur l'espèce équine et semble très prometteuse. L'analyse échographique du tube digestif passe par les critères suivants :

- présence de replis de l'estomac
- définition échographique de l'intestin (échogénicité homogène, segments en partie définis, complètement définis)
- dilatation intestinale (présente ou non)
- contenu intestinal (de absent à échogénicité hétérogène)
- péristaltisme (absent, peu fréquent, toutes les 3 secondes, continu).

Ensembles, ces critères permettent de définir différentes phases. Plus la gestation avance, plus on s'approche de la phase 5 et plus les segments intestinaux sont définis, le contenu apparait et le péristaltisme est visible (tab III) (Agnew et al. 2019).

Tableau III : Estimation du jour de la parturition à l'aide de l'analyse échographique des intestins (D'après Agnew et al. 2019).

	Nombre moyen de jours avant le part	Ecart type
Phase		
Phase 1	Non observée dans l'étude	
Phase 2	22	+/-2.1
Phase 3	16.5	+/-2.0
Phase 4	11.8	+/-2.3
Phase 5	4.8	+/-1.7
Péristaltisme		
Absence	22	+/-2.1
Peu fréquent	17.8	+/-2.0
Toutes les 3secondes	11.1	+/-2.2
Continu	5.2	+/-1.6
Replis muqueux de l'estomac		
Absent	21	+/-4
Présent	12	+/-1.5
Contenu intestinal		
Pas de contenu visible	29	Trop peu d'échantillons
Hypoéchogène	18.2	+/-4.6
Echogénicité hétérogène	15.9	+/-1.5
Entre hétérogène et hyperéchogène	7.7	+/-2.5
Hyperéchogène	5	+/-3
Définition de l'image des segments intestinaux		
Faible	22	+/-2.4
Bonne	13.3	+/-1.4

Ces phases associées au relâchement de la queue de la mère et au jour de gestation permettent d'arriver à une prédiction du jour de la parturition de ± 4 jours avec 95 % de confiance (Agnew et al. 2019).

De plus amples études seraient nécessaires pour valider les résultats obtenus ici. De même, des études sur des juments dont la gestation est à risque doivent être menées pour évaluer l'impact des affections diverses sur le développement intestinal du fœtus.

e. La taille du crâne

Les mesures du crâne sont très utilisées en médecine humaine pour vérifier la croissance du fœtus. Elles ont alors été étudiées par des vétérinaires afin de déterminer si cette technique était transposable à l'espèce équine (fig 34).

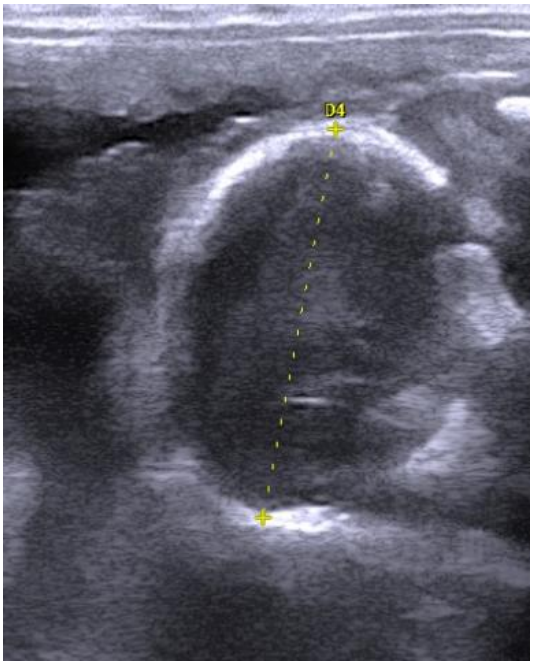

Figure 34 : Image échographique de la mesure du diamètre bipariétal d'un fœtus de 6 mois (Source : Dr Josson Schramme).

Initialement décrit comme une grandeur proportionnelle à la durée de gestation (Renaudin et al. 2000), de plus récentes études réalisées avec un nombre plus important de juments semblent montrer que le diamètre bipariétal du fœtus équin n'est pas linéaire tout au long de la gestation. En effet, c'est le cas jusqu'au 8ème mois de gestation environ, mais ensuite le diamètre ne change plus jusqu'au terme (Hendriks et al. 2009). Ayant travaillé sur différentes mesures du crâne, cette dernière étude a montré que la surface du crâne en coupe est, elle, bien proportionnelle à l'âge du fœtus (Hendriks et al. 2009).

Les mesures de surface sont réalisées à l'aide de logiciels intégrés aux échographes : l'opérateur fige l'image au moment où le crâne, en coupe transversale, est le plus grand. L'outil de mesure en ellipse est ensuite superposé au bord du crâne le plus proche de la sonde qui apparait comme une courbe hyperéchogène. Le logiciel peut alors calculer l'aire de l'ellipse (Hendriks et al. 2009).
Dans cette même étude, la surface en coupe du crâne semblait influencée par la parité de la jument : les poulains des primipares avaient une tête plus grosse que les multipares à partir de J200 de gestation. Cependant, chaque groupe étant composé de trop peu de juments, cette différence n'est peut-être pas réelle (Hendriks et al. 2009). De plus, ce résultat parait étonnant du fait que la parité n'influence pas le poids du fœtus à la naissance (Allen et al. 2002).

f. Conclusion sur les différents paramètres

D'après les conclusions tirées de tous ces paramètres, le vétérinaire peut déterminer de façon un peu plus précise la croissance normale du fœtus plutôt que de prédire précisément le jour du part ou la date de gestation (qui sont deux grandeurs bien distinctes du fait de la durée de gestation variable) (Bucca 2014).

C'est à l'aide de la combinaison de tous ces éléments que le bon développement du fœtus est vérifié (Murase et al. 2014).

De plus, dans les deux derniers mois de gestation, la variabilité individuelle de taille est énorme, ce qui rend compliqué les comparaisons d'un fœtus à l'autre, d'autant plus s'ils ne sont pas de la même race. Enfin, il semble que les paramètres étudiés ici dépendent de facteurs supplémentaires : l'âge de la mère influence, par exemple, le diamètre de l'aorte, et la parité influe sur la taille de l'œil et la taille du crâne (Hendriks et al. 2009).

B) Différents profils de bien-être fœtal étudiés

1. Les anciens profils de bien-être fœtal

En médecine humaine, le bien-être fœtal a été bien étudié et un ensemble de paramètres obtenus au cours de l'examen échographique a été sélectionné pour créer un profil de bien-être fœtal. Celui-ci a pour but d'identifier les gestations potentiellement compromises en étudiant le fœtus, son environnement et le placenta (Manning, Platt, Sipos 1980).

S'inspirant de ce travail, Adams Brendemuehl and Pipers développent en 1987 le premier profil pour chevaux. Il est basé sur la taille du fœtus, sa fréquence cardiaque, les mouvements qu'il exécute, l'épaisseur du placenta, l'aspect des liquides fœtaux et le volume estimé de l'allantoïde. Si un seul des paramètres du fœtus étudié n'est pas compris dans les valeurs des juments de contrôle, la gestation est considérée comme compromise (tab IV) (Vincze et al. 2019; Reef et al. 1996).
Cependant, il s'est avéré que le groupe contrôle n'était pas comparable à celui des juments testées de par leur âge de gestation. En effet, Reef a montré qu'il n'y avait pas de corrélation entre le score donné par ce profil et le devenir des gestations étudiées. Le profil a donc été modifié, amenant au modèle de Reef en 1996. Le score attribué avec ce profil est la somme de chaque critère noté de 0 (le mieux) à 2 (le moins bon). Un score élevé traduit une gestation compromise. En revanche, un score bas n'est absolument pas une garantie d'une issue favorable puisqu'un accident peut toujours avoir lieu entre temps (tab IV) (Reef et al. 1996).
Plus tard, au cours de ces travaux, Renaudin montre que l'abord transrectal est un outil particulièrement intéressant et même plus fin que l'abord transabdominal dans l'évaluation de l'échogénicité des liquides fœtaux et de l'épaisseur utéroplacentaire. Ainsi l'ajout de cette technique au profil de Reef est recommandé (tab IV) (Renaudin et al. 1997).

Tableaux IV : Evolution des profils de bien être fœtal de 1987 à 1997 (Source personnelle).

1987 **Adams Brendemuehl and Pipers**	**1996** **Reef**	**1997** **Renaudin**
Taille fœtus Fréquence cardiaque Activité fœtale Epaisseur placentaire Aspect fluides fœtaux Volume allantoïde	Fréquence cardiaque Activité fœtale ECUP abdominal Epaisseur maximale fluides fœtaux Diamètre aorte Contact placentaire	Reef 96 + ECUP et aspect liquides fœtaux en **transrectal**
1 critère hors normes = gestation compromise	Chaque critère noté sur 2 Score haut = compromis Score bas = aucune garantie	Pas de changement par rapport à Reef
Mauvais groupe contrôle Pas de corrélation avec le pronostic	Pas d'observation de la zone cervicale, normes que pour la fin de gestation	Satisfaisant, encore utilisé aujourd'hui

2. Le profil de bien-être fœtal de Vincze (2019)

Le dernier profil de bien être fœtal à avoir vu le jour est celui de Vincze établi en 2019. Il a cherché à simplifier celui de Reef qui reste le plus utilisé à ce jour tout en gardant une aussi bonne qualité de prédiction du pronostic (Vincze et al. 2019). Pour ce faire, il a utilisé :

- la fréquence cardiaque : paramètre traduisant une hypoxie aigue,
- le diamètre de l'aorte : paramètre traduisant une hypoxie chronique,
- l'ECUP : paramètre de la qualité placentaire.

Ce protocole d'examen est plus rapide (5 à 15 minutes contre 20 à 45 minutes pour le protocole de Reef 96) puisqu'il contient moins de paramètres à mesurer, mais il permet d'obtenir une aussi bonne détection des gestations compromises (Vincze et al. 2019).

Tableau V : Comparaison des valeurs statistiques du profil de Reef 96 et de sa version simplifiée par Vincze 2019 (D'après Vincze 2019).

	PROFIL DE REEF	**PROTOCOL DE VINCZE**
SENSIBILITE	81.48	85.19
SPECIFICITE	83.33	87.25
VALEUR PREDICTIVE POSITIVE	56.41	63.89
VALEUR PREDICTIVE NEGATIVE	94.44	95.70
PRECISION	82.95	86.82

Dans tous les cas, les profils développés en équine n'atteignent pas d'aussi bons résultats que les profils en humaine : ils nécessiteraient entre autre des tests à plus grande échelle, avec toutes les races incluses, pour avoir assez de données de référence (Vincze et al. 2019).

3. Détail des paramètres rencontrés

a. Fréquence Cardiaque

La fréquence cardiaque est le paramètre le plus sensible concernant la viabilité du fœtus (Bucca 2006).

L'idéal dans un premier temps est de réaliser la mesure sur un fœtus au repos. Dans un second temps, il est intéressant d'observer la réponse du cœur aux mouvements du fœtus. Pour trouver le cœur, le vétérinaire procède toujours de la même manière : après avoir trouvé le fœtus, il se sert des marqueurs d'orientation simples à identifier (comme la cage thoracique par exemple, avec son aspect caractéristique) et trouve le cœur grâce aux clignotements que produisent les battements de ce dernier (fig 35 et 36).

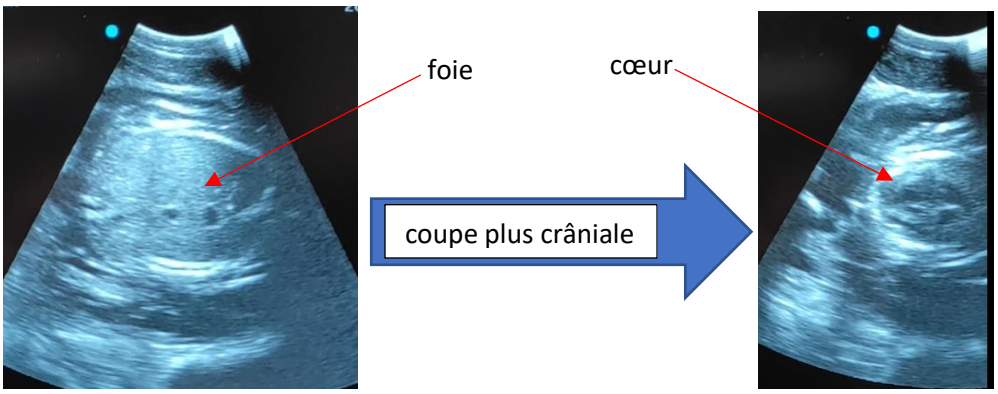

Figure 35 : Processus qui mène à trouver l'organe ciblé, ici le cœur (Source personnelle).
Après avoir trouvé le foie en premier lieu (image de gauche), en avançant crânialement par rapport au foetus, le cœur apparait (image de droite).

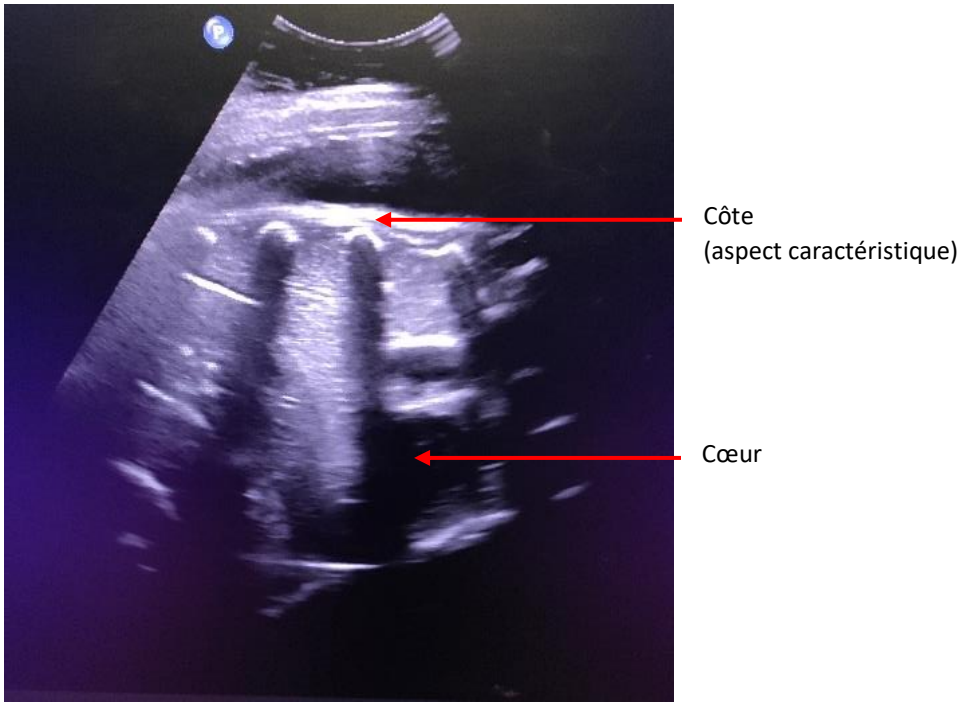

Figure 36 : Image échographique de la cage thoracique d'un fœtus chez une jument à terme (Source personnelle).

Il existe deux techniques pour obtenir une fréquence cardiaque : celle en B-mode et celle en M-mode.

Avec la technique en B-mode, il faut réussir à obtenir l'image du cœur à peu près stable de manière à pouvoir compter le nombre de battements, qui se manifestent par des « clignotements ». La moyenne sur quelques mesures permet d'obtenir une fréquence cardiaque réaliste (Troedsson 2007).

En M-mode, l'opérateur commence par trouver le cœur, place le curseur de son échographe au centre du cœur, puis active le M-mode selon la procédure de son appareil. A partir de la mesure entre deux battements de cœur, réalisée par l'opérateur sur l'image en M-mode, la fréquence cardiaque peut être calculée par le logiciel de l'échographe. De même, plusieurs mesures limitent les erreurs (Reef et al. 1995; Hendriks et al. 2009; Vincze et al. 2019).

Dans tous les cas, il faut faire attention à ne pas manquer une anomalie de rythme (Bucca 2014).

Les différentes études menées sur le bien-être fœtal s'accordent sur des valeurs similaires de fréquences cardiaques au cours de la gestation, même pour des races différentes. Ces résultats sont retranscrits dans le tableau VI.

Tableau VI : Différentes valeurs références de la fréquence cardiaque (FC) du fœtus au cours de la gestation dans la littérature.

<table>
<tr><th rowspan="2">Mois de gestation</th><th>FC au repos</th><th>FC en activité</th><th rowspan="2">FC (Brinsko et al. 2011a)</th><th rowspan="2">FC (Hendriks et al. 2009)</th></tr>
<tr><th colspan="2">Bucca (McKinnon, Squires, Vaala 2010, chap. 4)</th></tr>
<tr><td>3</td><td></td><td>176.71 ± 18.33</td><td rowspan="7"></td><td></td></tr>
<tr><td>4</td><td>135.1 ± 6.35</td><td>155.22 ± 11.18</td><td>144.6 ± 3.7</td></tr>
<tr><td>5</td><td>124.53 ± 7.24</td><td>142.72 ± 8.52</td><td rowspan="6">Diminution linéaire avec le temps</td></tr>
<tr><td>6</td><td>117.47 ± 5.62</td><td>139.79 ± 11.72</td></tr>
<tr><td>7</td><td>109.8 ± 5.58</td><td>129.68 ± 7.08</td></tr>
<tr><td>8</td><td>104.11 ± 6.14</td><td>125.15 ± 11.54</td></tr>
<tr><td>9</td><td>99.65 ± 6.82</td><td>130.29 ± 13.66</td></tr>
<tr><td>10</td><td>88.18 ± 11.42</td><td>111.86 ± 13.53</td><td rowspan="3">60-92 repos +25 à 40 post activité</td></tr>
<tr><td>11</td><td>75.9 ± 7.44</td><td>97.35 ± 13.62</td></tr>
<tr><td>>330 jours de gestation</td><td>67.25 ± 11.66</td><td>87.8 ± 13.31</td><td>77.1 ± 3.8</td></tr>
</table>

b. <u>Mouvements respiratoires</u>

Les mouvements respiratoires du fœtus sont observés lorsque la largeur de son thorax change, c'est-à-dire lorsqu'il y a un mouvement des côtes et du diaphragme (Reef et al. 1996).

Cependant, ce paramètre n'a pas été intégré aux profils de bien-être. Il est compliqué à mesurer car il faut s'affranchir des mouvements de la mère, avoir une image stable et fiable et réussir à compter les mouvements thoraciques et diaphragmatiques du fœtus (Vincze et al. 2019). De ce fait, certains auteurs s'accordent également sur le fait que ce paramètre n'est pas très fiable (Bucca 2014; McKinnon, Squires, Vaala 2010).

c. Activité et tonus fœtal

L'activité et le tonus fœtal ont toujours été pris en compte dans l'évaluation du fœtus en fin de gestation puisque cela faisait déjà partie du premier profil de Adams Brendemuehl and Pipers. En effet, un fœtus qui ne bouge pas assez est associé à un mauvais pronostic. En revanche, il est normal que le fœtus présente des périodes de sommeil : la différence repose sur le fait que la phase de sommeil finit toujours par se terminer et donc se poursuit par une reprise de l'activité (Reef et al. 1996). En fin de gestation, ces phases de repos sont assez fréquentes et peuvent durer jusqu'à une heure (Bucca 2014).

La quantification de l'activité est assez subjective. Pour pallier ce défaut, Reef a mis en place une sorte d'échelle : la quantité de mouvement est graduée de 0 à 3. Le niveau 0 correspond à une absence totale de mouvements et le niveau 3 est attribué quand le fœtus bouge presque tout au long de l'examen échographique, c'est-à-dire 30 minutes minimum. Les grades 2 et 3 sont considérés comme normaux en fin de gestation (Reef et al. 1995). Il est également possible de compter le nombre de fois où le poulain bouge durant l'examen (Bucca et al. 2005).

Le vétérinaire peut considérer que le fœtus présente un tonus satisfaisant quand celui-ci est capable de gestes tels que l'extension et la flexion du cou et des membres. A l'inverse, si le fœtus n'est pas tonique, il aura l'air d'être mou et se laissera aller en partie déclive de l'utérus de la jument. Un manque de tonus est associé à une mort avérée ou imminente (Crabtree 2012; Reef et al. 1996).

d. Liquides fœtaux

L'amnios et l'allantoïde doivent être évalués aussi bien au niveau de leur épaisseur maximale mais aussi de leur aspect échographique (Baska-Vincze, Szenci, Baska 2014).
Les liquides fœtaux sont noirs en début de gestation, puis apparaissent légèrement plus hyperéchogènes avec des particules en suspension en fin de gestation. L'amnios est souvent un peu plus gris que l'allantoïde (Crabtree 2012; Reef et al. 1995).

Il peut arriver qu'une image en forme d'oignon soit obtenue au sein de l'allantoïde. Cette image est tout à fait normale : il s'agit de l'hippomane, une concrétion qui résulte des déchets produits par le fœtus (Bucca 2014; Reef et al. 1995).

Pour mesurer la profondeur maximale, l'ensemble de l'abdomen de la jument doit être scanné car il n'y a pas de zone d'accumulation préférentielle de ce fluide : cela dépend, en effet, de la position du fœtus (Bucca et al. 2005). L'amnios est assez fréquemment accumulé dans la zone cranio-ventrale du fœtus (Crabtree 2012). Les valeurs minimales et maximales de références pour les profondeurs de liquides fœtaux établies par Reef sont montrées dans le tableau VII.

Tableau VII : Valeurs limites des épaisseurs de liquides fœtaux dès J298 de gestation (D'après Reef et al., 1996).

EPAISSEUR	ALLANTOIDE	AMNIOS
LIMITE BASSE	47 mm	8 mm
LIMITE HAUTE	221 mm	149 mm

e. Diamètre de l'aorte

Au même titre que la mesure de l'œil, le diamètre de l'aorte du fœtus est un des seuls paramètres accessibles aussi longtemps au cours de la gestation (Lanci et al. 2019).

La mesure du diamètre de l'aorte est un très bon indicateur du poids du poulain à la naissance dans les gestations sans problème, mais elle est aussi un bon marqueur d'hypoxie chronique (Reef et al. 1996; Vincze et al. 2019).

Pour obtenir une mesure du diamètre aortique, il faut repérer au plus près du cœur un cercle échogène (aorte en coupe transverse, fig 37) ou bien deux lignes parallèles au centre du cœur (coupe longitudinale) de l'aorte, geler l'image en fin de systole et mesurer le diamètre de l'aorte avec les fonctionnalités de l'échographe (Madigan, Whitcomb 2016).

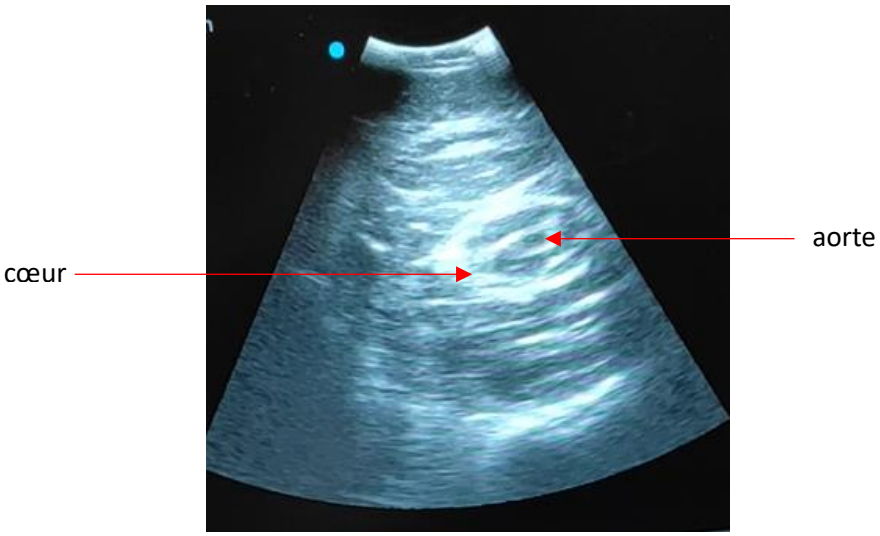

Figure 37 : Image échographique de l'aorte dans le cœur du fœtus (Source personnelle).

Reef a décrit les premières données : une moyenne de 2.28 ± 0.22 cm a été obtenue sur des juments pur-sangs en fin de gestation (Reef et al. 1995). Ces données ont été complétées plus tard avec des juments trotteuses (tab VIII) (Bucca et al. 2005).

Tableau VIII : Diamètre de l'aorte fœtale lors de 150 gestations de trotteuses (D'après Bucca et al. 2005). *Moyenne ± écart type.*

MOIS DE GESTATION	DIAMETRE DE L'AORTE FŒTALE EN MM
MOIS 6	10.28 ± 1.7
MOIS 7	14.10 ± 1.6
MOIS 8	14.78 ± 1.5
MOIS 9	18.19 ± 1.6
MOIS 10	22.25 ± 1.5
MOIS 11	24.8 ± 1.4
>330 JOURS DE GESTATION	25.7 ± 1.05

f. Epaisseur utéroplacentaire et contact placentaire

Deux paramètres sont utilisés à l'échographie pour vérifier le bon fonctionnement du placenta : le contact et l'épaisseur utéroplacentaire (Reef et al. 1996).

Le contact placentaire est inspecté lors d'un examen le plus complet possible de l'utérus mais il est tout à fait possible d'en manquer quelques plages compte tenu du fait que certaines portions ne sont pas visualisées à l'échographie. Quand le contact est perdu entre l'endomètre et l'allantochorion, il y a un décollement placentaire. Celui-ci se manifeste par une poche plus ou moins étendue de liquide collecté entre l'utérus et le placenta, ordinairement indissociable. Le praticien prendra soin de bien vérifier cette anomalie par abord transrectal et transabdominal. Le contact doit être total, ou au maximum avec quelques zones peu étendues du décollement (Reef et al. 1996; Renaudin et al. 1997; Bucca et al. 2005).

L'épaisseur combinée de l'utérus et du placenta (ECUP, ou CTUP en anglais) est une mesure standardisée qu'il est important de prendre par voies transrectale et transabdominale. La mesure comprend l'épaisseur de l'utérus et celle du placenta, car, comme dit précédemment, les deux ne sont pas discernables (Renaudin et al. 1997).

En abord transrectal, le vétérinaire se munit d'une sonde linéaire. La sonde doit être positionnée juste crânialement au col utérin, en ventral, et déplacée latéralement jusqu'à rencontrer un vaisseau utérin majeur (la branche moyenne de l'artère utérine). L'espace entre le vaisseau et l'allantoïde correspond à l'ECUP (fig 38) (Crabtree 2012; Renaudin et al. 1997; Murase et al. 2014; Troedsson 2001). La mesure ne se fait pas en dorsal car de l'œdème peut être présent, ce qui rend impossible le fait d'établir des valeurs références sur cette zone (Renaudin et al. 1997).

Lors de la mesure, il ne faut pas que le fœtus écrase les tissus qui font l'objet de la mesure. Aussi, il faut veiller à ne pas comptabiliser la membrane amniotique. De plus, l'interprétation de l'ECUP doit être prise avec précaution, car le fœtus et le poids des liquides peuvent modifier l'épaisseur de l'unité utéroplacentaire selon la tension qu'ils exercent sur le pôle cervical (fig 39) (Bucca et al. 2005).

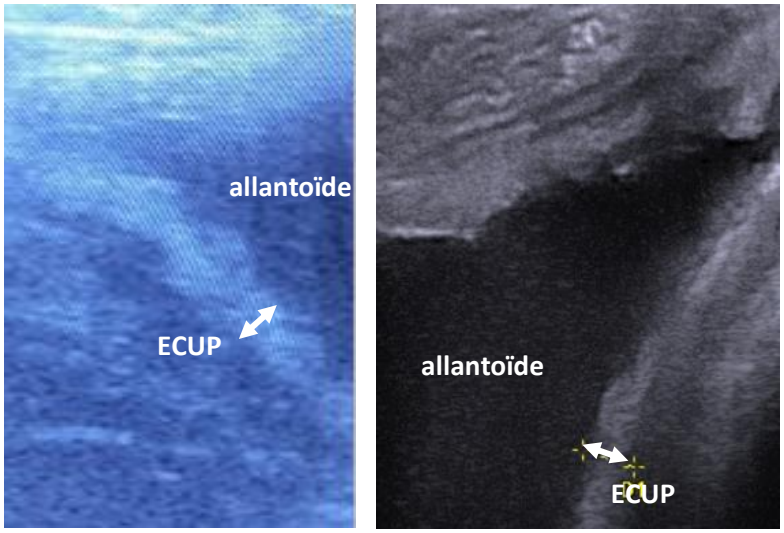

Figure 38 : Images échographiques de mesures d'ECUP.
A gauche : Mesure d'ECUP à 8 mois de gestation (Source personnelle).
A droite : Mesure d'ECUP à 6 mois de gestation (Source : Dr Josson Schramme).

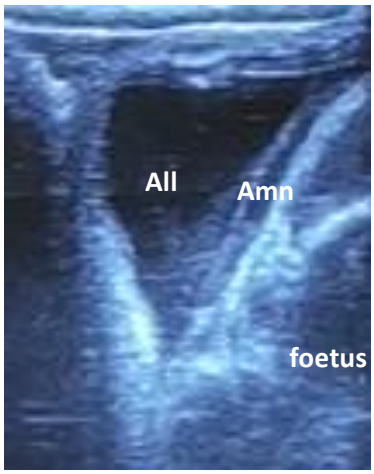

Figure 39 : Image échographique du fœtus poussant contre le pôle cervical (Source personnelle).
Situation non idéale pour mesurer l'ECUP.

Les études s'accordent toutes sur un point : l'ECUP reste stable jusqu'à 9 mois de gestation avant d'entamer une augmentation continue jusqu'au terme. Ensuite, les auteurs trouvent des valeurs parfois très différentes (tab IX) (Renaudin et al. 1997; Bucca et al. 2005). Cette différence est peut-être expliquée par des échantillons de juments différents en nombre et en race et/ou par l'évolution de la qualité des échographes (McKinnon, Squires, Vaala 2010).

Tableau IX : Mesures d'ECUP lors de gestations sans problèmes. *Moyenne ± écart type*.

ETUDE	RENAUDIN 97	BUCCA 2005	HENDRICKS 2009	MURASE 2014	COLON 2008
ECUP (MM) MOIS 7 DE GESTATION	3.91	5.0 ± 0.5			
MOIS 8	4.33	5.2 ± 0.8			
MOIS 9	4.38	7.7			
MOIS 10	5.84	8.3 ± 2.59			5,5 ± 0,9
MOIS 11	7.35	9.56 ± 2.42			7,1 ± 1,3
ECUP (MM) AU DELA DE 330 JOURS DE GESTATION	9.52	15.7 ± 5.6	8.31 ± 2.3 multipares 8.03 ± 1.28 primipares	8.59 ± 1.29	8.5 ± 1.7
RACE DES JUMENTS	Quarter Horse	Trotteuse	Selle Hollandais	Pur-sang	Pur-sang
NOMBRE DE JUMENTS	9	150	32	11	Entre 52 et 80

Beaucoup de vétérinaires retiennent l'évolution décrite par Renaudin : 4 mm jusqu'à 9 mois de gestation, puis augmentation de 1,5 à 2 mm par mois, ce qui fait qu'au terme une jument peut présenter un ECUP de 12 mm (Renaudin et al. 1997). Mais comme montré dans le tableau, Bucca trouve des valeurs plus élevées chez des juments elles aussi saines (Bucca et al. 2005). En revanche, les autres auteurs semblent trouver des valeurs similaires à celles de Renaudin (Hendriks et al. 2009; Murase et al. 2014; Colon 2008; Troedsson et al. 1997).

Une étude a montré que les multipares ont une épaisseur utéroplacentaire plus importante que celle des primipares. Mais l'échantillon de test n'étant pas très fourni, il faudrait approfondir les recherches avant d'affirmer une différence réelle (Hendriks et al. 2009).

Par voie transabdominale, comme il n'y a pas de vaisseau qui serve de repère, la mesure de l'ECUP se fait à l'aide, d'un côté de la démarcation entre le liquide allantoïque et l'allantochorion, et, de l'autre côté, de l'utérus et du plan musculaire sous-jacent (ou les intestins d'échogénicité légèrement différente). Il se mesure dans les différents cadrans de l'abdomen de la jument. La valeur de référence la plus utilisée est celle de Adams Brendemuehl et Pipers : 1.26 ± 0.33 cm en fin de gestation (Reef et al. 1995). Cependant, il semble que les valeurs de références de l'ECUP par voie transabdominale soient très difficiles à établir car très variables (Hendriks et al. 2009; Bucca et al. 2005), d'autant plus qu'il n'y a pas de relation entre l'ECUP par voie transrectale et par voie transabdominale (Renaudin et al. 1997). Il est également important de noter qu'il existe une différence d'ECUP parfois marquée entre la corne gravide et la non gravide, et ce de manière physiologique. Si la corne non gravide est plus épaisse et plus ondulée que la corne gravide, il ne faut pas surinterpréter cette mesure (McKinnon, Squires, Vaala 2010; Bucca et al. 2005).

Des études ont été menées sur des juments très différentes : des ponettes et des juments de trait afin de déterminer si la race influençait l'ECUP. Les résultats sont présentés dans le tableau X.

Tableau X : Mesures ECUP sur des juments gestantes de races différentes.
Moyenne ± écart-type (Bailey et al. 2012, Morris et al. 2007) et médiane (Kimura et al. 2018).

	BAILEY 2012	**MORRIS 2007**	**KIMURA 2018**
ECUP EN MM MOIS 7 DE GESTATION	Non étudié	Non étudié	7.08 [5.68-11.27]
MOIS 8			8.35 [3.67-10.69]
MOIS 9	4.7 ± 1.1		9.54 [7.00-18.69]
MOIS 10	5.6 ± 1.3	6.8 ± 0.1	12.34 [9.61-20.11]
MOIS 11	6.3 ± 1.4		13.19 [8.34-19.81]
>330 JOURS DE GESTATION	5.7 ± 0.8	11.0 ± 1.6	13.31 [7.44-16.31]
TYPE DE JUMENTS	Ponettes	Ponettes	Trait
NOMBRE DE JUMENTS	Entre 19 et 74	5	Entre 5 et 21

Bailey trouve des valeurs d'ECUP sur des ponettes similaires à celle des juments de Renaudin. En revanche, ces valeurs sont assez éloignées des travaux menés par Bucca et al. (2005) (Bailey et al. 2012). Morris et al. (2007) semble avoir des valeurs pour les ponettes plus éloignées de celles de Bailey et al. (2012). Cela pourrait être dû à l'échantillon très petit de juments utilisées dans cette expérience.

En ce qui concerne les juments de trait, les mesures des ECUP sont plus élevées physiologiquement que celles des juments de plus petite taille (Kimura et al. 2018).

Par ailleurs, certains auteurs ont rapporté qu'une différenciation des couches (endomètre et placenta) peut être parfois observé sans conséquence dans le dernier mois de gestation (Bucca et al. 2005).

IV. IMAGES ECHOGRAPHIQUES ANORMALES RENCONTREES LORS DE LA GESTATION CHEZ LA JUMENT

Après avoir développé les images échographiques d'une gestation physiologique, le détail des images anormales qui peuvent être rencontrées lors d'un examen échographique chez une jument gestante sont maintenant abordées.

A) Anomalies de l'utérus

1. Les kystes utérins

Il existe différents types de kystes utérins : les kystes d'origine lymphatique, souvent placés sur l'endomètre, et ceux d'origine endométriale. Les kystes lymphatiques, qui peuvent mesurer de quelques millimètres à plusieurs centimètres de diamètre, sont en général plus grands que les endométriaux qui mesurent souvent moins de 10mm (McKinnon, Squires, Vaala 2010, chap. 223; Brinsko, Blanchard, Varner, Schumacher, et al. 2011c).

Il s'agit d'une anomalie assez répandue car entre 10 et 27 % des juments en présentent, sachant qu'ils sont plus communs chez les individus de plus de 10 ans. Certains peuvent être très semblables à une vésicule embryonnaire (fig 40). C'est donc un piège à éviter lors d'un diagnostic de gestation. Pour les distinguer, il est à noter que certains kystes lymphatiques présentent des travées hyperéchogènes lorsqu'ils sont multicavitaires ou que d'autres ne sont pas parfaitement ronds et centrés dans la lumière de l'utérus en coupe (fig 41) (Brinsko, Blanchard, Varner, Schumacher, et al. 2011c; Schweizer 2014).

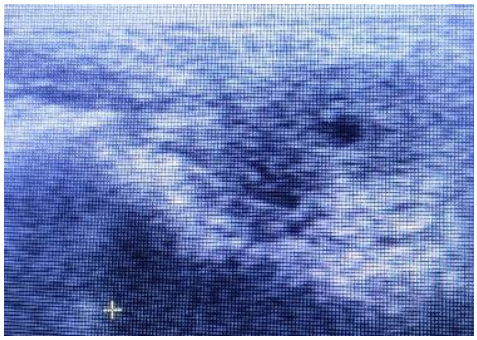

Figure 40 : Kyste endométrial chez une jument de 14 ans (Source personnelle).

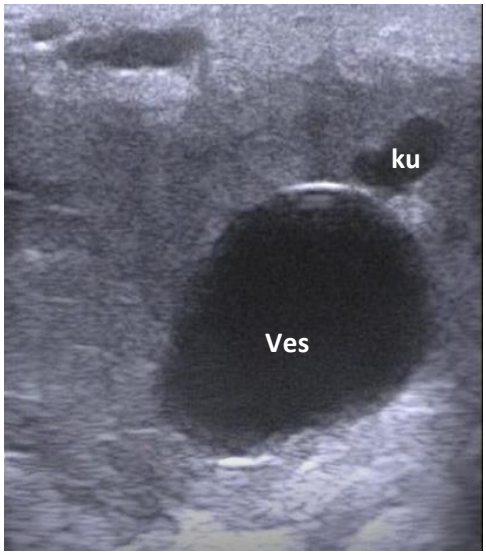

Figure 41 : Image échographique d'une vésicule embryonnaire de 16 jours contre un kyste utérin (Source : Dr Josson Schramme).
ku : kyste Ves : vésicule embryonnaire.

En cas de doute, pour différencier les deux structures, le vétérinaire se base d'une part sur la taille de la structure, qu'il met en parallèle avec le jour de l'ovulation connu, et, d'autre part, sur la mobilité de la petite sphère anéchogène. Lors du diagnostic de gestation précoce (avant 16 jours de gestation), si la taille de la structure noire est compatible avec une vésicule à la date de l'examen, l'échographie pourra être répétée une vingtaine de minutes plus tard pour voir si la structure s'est déplacée. Si c'est le cas, alors c'est une vésicule embryonnaire qui a été détectée, sinon c'est certainement un kyste (Schweizer 2014; Ginther 1998).

Lorsque la date de l'ovulation est inconnue, il faudra faire deux examens à quelques jours d'intervalle pour vérifier si la structure:

- grossit (sauf entre J16 et J28 de gestation)
- perd sa forme arrondie (à partir de J16 de gestation)
- laisse apparaitre un embryon (à partir de J25 de gestation)

(Brinsko, Blanchard, Varner, Schumacher, et al. 2011c; Ginther 1998; Schweizer 2014).

Afin de ne pas perdre de temps et d'éviter de réaliser des examens échographiques supplémentaires visant à différencier un kyste d'une vésicule embryonnaire, il est judicieux d'avoir cartographié les kystes lors du suivi de chaleur.

Concernant l'impact de ces kystes utérins sur la gestation, il est montré que plus ils sont nombreux et gros, plus ils risquent d'être dommageables pour le processus de reconnaissance maternelle de la gestation, pour les échanges nutritionnels durant la longue phase libre de l'embryon et pour le développement placentaire ensuite (Brinsko, Blanchard, Varner, Schumacher, et al. 2011c).

2. Gestation gémellaire

a. Généralités

Les gestations gémellaires sont un problème important dans l'espèce équine car elles sont une cause majeure d'avortement non infectieux chez les juments (Brinsko, Blanchard, Varner, Schumacher 2011). Elles sont très majoritairement la conséquence d'une ovulation multiple, c'est-à-dire que plusieurs follicules ovulent lors d'un même cycle, situation assez fréquente dans l'espèce équine. Ainsi, les jumeaux sont très rarement monozygotes. Les juments Pur-sangs sont prédisposées aux gestations gémellaires car elles ont un taux d'ovulations multiples élevé (15 à 25 % des ovulations) et que celui-ci est directement relié aux gestations multiples. En revanche, chez les Quarter Horse, cette affection est moins fréquente, avec un taux d'ovulations multiples de 8 à 10 % (Stout 2009; McKinnon, Squires, Vaala 2010, chap. 241).

Lors du diagnostic de gestation à 14 jours post-ovulation, les vésicules sont libres dans la lumière utérine et peuvent se trouver n'importe où dans l'utérus (fig 42).

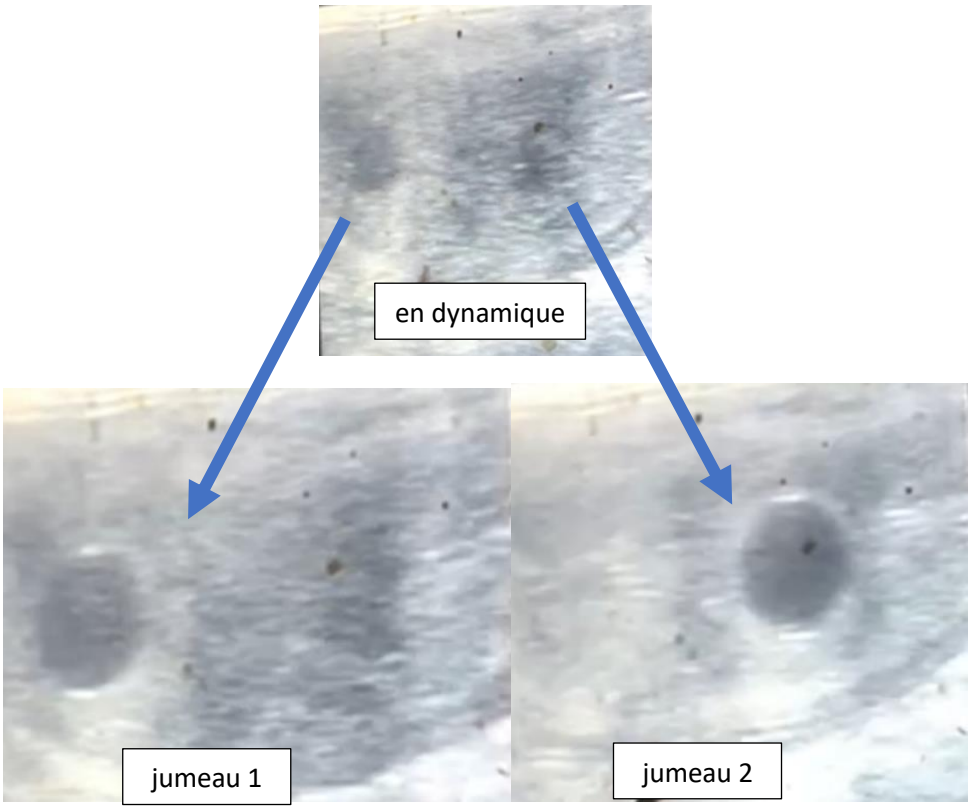

Figure 42 : Captures d'écrans de vidéos d'échographie de vésicules embryonnaires gémellaires à 14 jours de gestation (Source : Fanny Herbet).
Les deux vésicules sont de même taille.

L'apposition des vésicules embryonnaires peut se faire selon différentes configurations : dans 70 % des cas, l'apposition des vésicules embryonnaires gémellaires est unilatérale, c'est-à-dire à la base de la même corne utérine. Elles sont alors souvent collées l'une à l'autre. Dans 30 % des cas, l'apposition est bilatérale, c'est-à-dire à la base des deux cornes utérines (fig 43) (Holder 2014b; Ginther 1992).

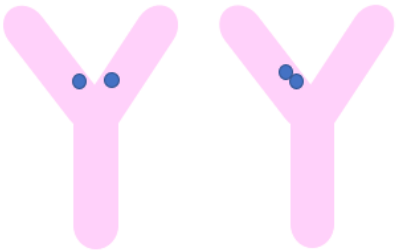

Figure 43 : Différents types d'apposition des vésicules embryonnaires gémellaires de même taille (Source personnelle).
A gauche : apposition bilatérale (30% des cas), à droite : apposition unilatérale (70%).

Les vésicules n'ont pas forcément le même âge, et donc pas la même taille, car elles peuvent être le résultat d'ovulations asynchrones espacées de quelques jours (fig 44) (McKinnon, Squires, Vaala 2010, chap. 220).

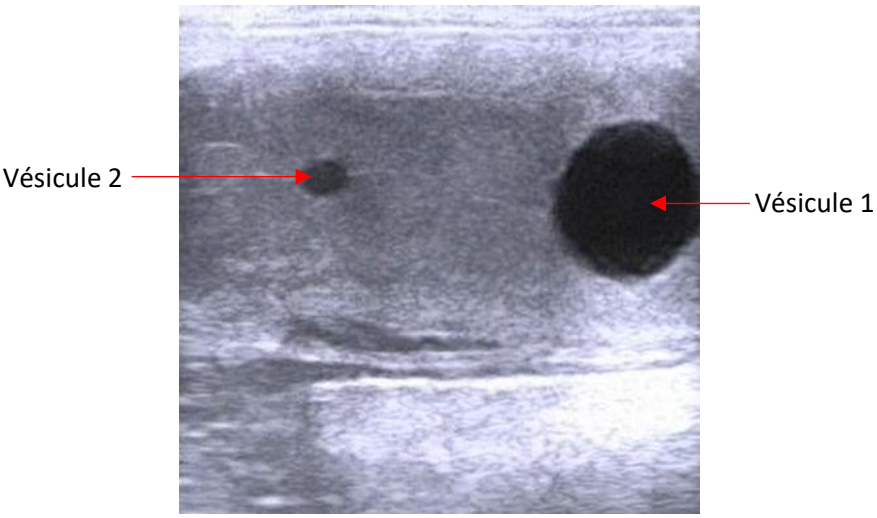

Figure 44 : Image échographique de vésicules embryonnaires gémellaires de tailles différentes (Source : Dr Josson Schramme).

Dans la plupart des appositions unilatérales (75 à 85 %), l'une des vésicules embryonnaires se résorbe spontanément avant 40 jours de gestation. Ceci est principalement observé lorsque les vésicules sont de tailles différentes. Par contre, dans le cas d'apposition bilatérale, ou d'apposition unilatérale au-delà de 40 jours de gestation, il n'y a plus de réduction spontanée d'une des deux vésicules. Cela conduit très souvent à un avortement plus tardif des deux fœtus compte tenu des surfaces d'échanges insuffisantes entre l'utérus et le placenta de chaque fœtus (Brinsko, Blanchard, Varner, Schumacher 2011; Stout 2009).

Contrairement à un embryon seul, chez qui la membrane entre l'allantoïde et le sac vitellin est horizontale, dans le cas de jumeaux accolés, il y a un défaut d'orientation de l'embryon et cette membrane est verticale (Ginther 1998). Cette anomalie avec l'embryon, qui ne repose pas sur le pôle ventral de la vésicule, et le cordon, qui n'est pas attaché en position mésométriale, pourrait expliquer le fort taux de réduction spontanée (Ginther 1992).

b. Réduction manuelle d'une des vésicules embryonnaires gémellaires

Selon le moment de la détection, le praticien peut intervenir de différentes manières. Dans tous les cas, l'intervention se fait sur la vésicule embryonnaire qui semble la moins viable à l'échographie ou au doppler (McKinnon, Squires, Vaala 2010; Stout 2009).

L'idéal est d'intervenir le plus tôt possible, c'est-à-dire vers 14-15 jours de gestation, avant l'apposition et quand les vésicules sont de taille suffisante pour être identifiées et écrasées entre les doigts de l'opérateur (Holder 2014b).
Pour que la réduction soit une réussite (et donc que le deuxième embryon survive), il faut s'assurer que les deux vésicules sont bien séparées. Si ce n'est pas le cas, deux options s'offrent au praticien : attendre et revenir 1 heure plus tard, ou bien manipuler avec précaution une des vésicules par voie transrectale pour la déplacer.
Une fois les vésicules embryonnaires bien séparées, la réduction de la plus petite vésicule est réalisée en appliquant une pression progressive dessus, soit en la bloquant entre le pouce et l'index, soit entre la sonde et le plancher du pelvis. Le vétérinaire sent la vésicule rompre sous ses doigts, mais il est important de vérifier la réussite du processus à l'échographie.
Le taux de réussite est d'au moins 90 % entre J14 et J16 de gestation. Si la jument est tendue ou que l'utérus est trop tonique, il est recommandé d'administrer de l'acépromazine ou de la scopolamine + métamizole (Ginther 1998; Stout 2009; Holder 2014b).

Si la gestation gémellaire n'est détectée que plus tard, à savoir entre 20 et 35 jours après l'ovulation, la prise en charge dépendra de l'endroit de l'apposition des vésicules :

- Lorsque les deux vésicules embryonnaires sont dans des cornes différentes, une réduction de la vésicule jugée la moins viable à la main est nécessaire si c'est encore possible ou par aspiration du liquide allantoïde par une sonde à ovum pick-up introduite par voie vaginale. Il s'agit d'une sonde micro-convexe équipée d'un embout duquel une aiguille (avec une extrémité spéciale bien visible à l'échographie) peut sortir. Le vétérinaire amène, à l'aide de sa main dans le rectum, la vésicule embryonnaire contre la sonde qu'il tient avec son autre main, placée dans le vagin (fig 45). L'aspiration est échoguidée (Brinsko, Blanchard, Varner, Schumacher, et al. 2011c).
- Si les deux vésicules embryonnaires sont de même taille et dans la même corne utérine, la gestation peut être suivie de façon rapprochée jusqu'à J35 de gestation pour voir si la réduction spontanée d'une des vésicules a lieu, comme c'est le cas dans 73% des cas (Ginther 1992). A ce moment-là, si la réduction spontanée n'a pas eu lieu, le vétérinaire peut réaliser une aspiration transvaginale.
- Si les vésicules embryonnaires sont de tailles différentes et situées dans la même corne utérine, la réduction spontanée est quasi certaine (100 % des 22 juments de l'étude de Ginther (1992)) (Stout 2009; Holder 2014b).

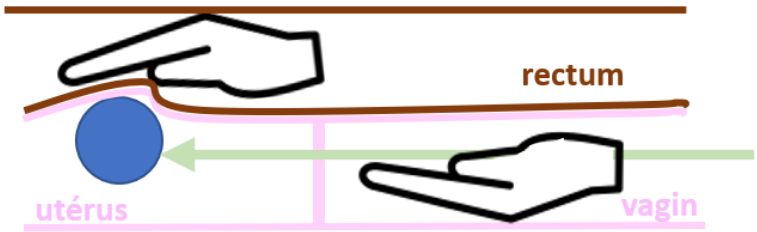

a)

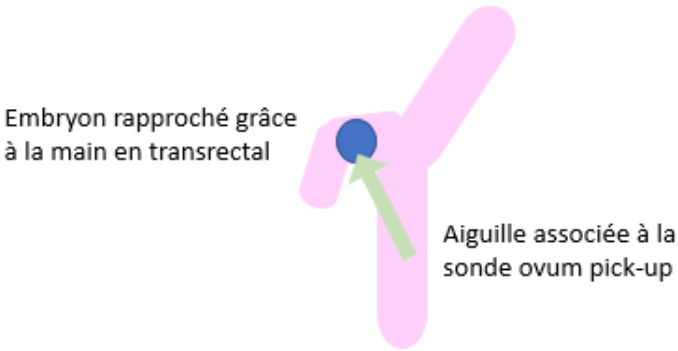

b)

Figure 45 : Schéma simplifié de la technique d'aspiration transvaginale en vue transversale (a) et en vue de dessus (b) (Source personnelle).

En bleu l'embryon, en vert la sonde à ovum pick-up.

La technique d'aspiration est tout de même assez controversée (McKinnon, Squires, Vaala 2010, chap. 220; Brinsko, Blanchard, Varner, Schumacher 2011). McKinnon décrit plutôt une technique appliquée de J30 à J60 de gestation et qui consiste à presser la vésicule sans la rompre complètement, mais cela doit être réalisé 5 à 6 fois par jour et il faut veiller à toujours comprimer le même fœtus d'une fois à l'autre.

Après la mise en place des cupules endométriales, c'est la technique de la dislocation qui est décrite mais elle n'est réalisable qu'à partir de J60 et jusqu'à J110 de gestation. Elle consiste à disloquer la tête du reste du corps en prenant le fœtus à une main par voie transrectale. Après cette procédure le cœur peut encore battre plusieurs jours voire plusieurs semaines, cependant l'échographie permet de voir la tête bien dissociée du corps. C'est un acte qui reste risqué : 50 à 60 % des fœtus restants naissent normaux alors que 40 à 50 % des juments avortent des deux fœtus. Concernant le choix du fœtus à réduire, il faut considérer tout d'abord la viabilité, mais si les deux fœtus sont identiques de ce point de vue, il est possible de les sexer et de permettre au propriétaire de choisir le fœtus qui sera détruit. Cette technique est également décrite en accès par le flanc (Holder 2014b; Brinsko, Blanchard, Varner, Schumacher 2011).

Après 100 jours de gestation, la seule technique réalisable est l'injection intracardiaque par abord transabdominal de pénicilline procaïne. Le deuxième fœtus reste vivant dans 56 % des cas. Le produit peut également être injecté dans les poumons ou l'abdomen du fœtus, mais la mort sera seulement plus longue à arriver. L'injection se fait par échoguidage transabdominal, et comme pour la technique précédente, le sexe des fœtus peut être connu. Après la procédure, le fœtus injecté se momifie (McKinnon, Squires, Vaala 2010, chap. 220).

3. Implantation erratique

La vésicule embryonnaire s'appose la plupart du temps à la base d'une des deux cornes. Cependant, il arrive qu'elle s'implante ailleurs et dans ce cas la gestation est compromise.

Lorsque la vésicule s'appose puis s'implante dans le corps utérin, la gestation se poursuit dans un premier temps mais elle finit souvent par un avortement. Le placenta ne s'étendant pas correctement dans les deux cornes utérines, il en résulte une insuffisance placentaire qui provoque l'avortement (Brinsko, Blanchard, Varner, Schumacher 2011).
Une étude sur 30 gestations dont l'implantation s'est faite dans le corps de l'utérus a été menée et a permis de montrer que si cette implantation se fait en région crâniale, les chances de survie sont bonnes (7 poulains vivants sur 9 implantations crâniales). Si l'implantation se fait plus proche du col utérin, les chances s'amoindrissent considérablement (18 avortements pour 21 implantations) (Jobert, LeBlanc, Pierce 2005).

Il arrive aussi parfois que la vésicule vienne s'implanter contre un kyste endométrial : l'orientation de l'embryon est alors modifiée et ce dernier ne sera pas en position anti-mésométriale. De plus, le contact entre les surfaces d'échanges fœto-maternels est réduit car une partie plus ou moins importante de la vésicule (dépendant de la taille du kyste) n'est plus en contact avec l'utérus mais avec le kyste(Brinsko, Blanchard, Varner, Schumacher, et al. 2011c). A l'image de deux vésicules gémellaires qui s'implantent côte à côte, la théorie de la privation de Ginther est également applicable dans le cas d'une implantation d'une vésicule embryonnaire sur un kyste endométrial(Ginther 1992).

4. Œdème de l'endomètre

Il est possible que l'endomètre, même au cours d'une gestation, apparaisse un peu œdématié c'est-à-dire avec un aspect en « tranche d'orange ».
En tout début de gestation, vers J14 à J17, la présence d'œdème serait due à un taux de progestérone trop bas et peut être associé à un comportement d'œstrus. Le vétérinaire peut y remédier en prescrivant un dérivé de la progestérone par voie orale jusqu'au relais placentaire, il se peut cependant que le conceptus soit anormal et donc que le devenir de la gestation soit compromis (Brinsko, Blanchard, Varner, Schumacher, et al. 2011c).
Entre J17 et J30 de gestation, l'observation d'œdème en position dorsale par rapport à la vésicule embryonnaire est tout à fait normale s'il est bien associé à un tonus marqué de l'utérus et que la vésicule est bien fixée (McKinnon, Squires, Vaala 2010, chap. 223).
En revanche, l'œdème peut également être signe d'une inflammation de l'endomètre, d'autant plus s'il est associé à la présence de liquide libre dans la lumière utérine. Le vétérinaire devra alors prendre en charge l'endométrite car cette affection est une cause de perte embryonnaire (Brinsko, Blanchard, Varner, Schumacher, et al. 2011c; Brinsko, Blanchard, Varner, Schumacher 2011; McKinnon, Squires, Vaala 2010, chap. 223).

5. Anomalies de fluides : quantité et aspect

Les anomalies de liquides placentaires sont variables et peuvent correspondre à des anomalies de quantité ou bien de qualité. Pour les identifier, une échographie de l'ensemble de l'abdomen de la jument est préconisée, accompagnée d'une échographie transrectale (Renaudin 2000; Bucca 2014).

La quantité se vérifie par une mesure de la profondeur maximale de chaque liquide.
Lorsque la quantité d'allantoïde est en excès l'anomalie est qualifiée d'hydropisie. C'est une affection assez rare qui apparait durant le dernier tiers de gestation de façon aigüe. La jument présente alors un abdomen bien trop développé pour le stade de la gestation. La surcharge liquidienne qui presse contre le thorax et l'abdomen peut également entraîner une détresse respiratoire ou des coliques chez la jument. A l'échographie, le fœtus est de taille inférieure à ce qu'il devrait être. Les chances de survie du poulain sont très faibles. L'objectif du traitement est donc de sauver la jument en réduisant la pression, tout en veillant à ne pas engendrer un choc hypovolémique lors de vidange trop rapide de l'utérus. Dans les cas moins sévères, il peut être possible de sauver le poulain et la jument : cela nécessite une surveillance accrue et des soins intensifs.
Lorsque la quantité d'amnios est en excès, l'anomalie est qualifiée d'hydramnios. L'hydramnios est une affection particulièrement rare (McKinnon, Squires, Vaala 2010, p. 223; 2010, chap. 243).

A l'inverse, les liquides placentaires peuvent être en quantité très insuffisante. Une quantité insuffisante d'allantoïde pourrait être due à une sous production d'urine par le fœtus, elle-même causée par une hypoxie chronique (par impact sur le rein) ce qui est associé à un mauvais pronostic (McKinnon, Squires, Vaala 2010, chap. 4). Le déficit d'amnios semble plutôt survenir en cas de maladie systémique sévère de la jument (Reimer 1997). Une rupture des membranes placentaires peut également conduire à un déficit majeur de liquide (Reef et al. 1996).

La qualité des liquides est appréciée par leur aspect échographique. Des liquides trop hyperéchogènes sont associés à un mauvais pronostic (Baska-Vincze, Szenci, Baska 2014; Reef et al. 1996). En effet, cela traduit une cellularité augmentée qui peut être due à une inflammation voire à une infection. Les membranes fœtales pourront être également épaissies dans ce cas (Crabtree 2012).

B) Anomalies placentaires.

1. Placentite.

a. Épidémiologie.

La placentite est reconnue comme étant la cause infectieuse la plus fréquente d'avortement chez la jument (Brinsko, Blanchard, Varner, Schumacher 2011). Elle peut survenir à tout moment à partir du milieu de gestation.

La jument atteinte de placentite peut développer des signes cliniques mais ce n'est pas toujours le cas. Quand ils sont présents, ils sont assez tardifs dans l'évolution de la maladie. Ainsi la jument peut présenter un développement précoce des mamelles, un écoulement vulvaire ou une lactation prématurée (Murase et al. 2015; Troedsson 2001; Colon 2008).

La forme la plus courante est la placentite ascendante, mais il existe aussi une forme hématogène (Colon 2008).

Les placentites ascendantes sont le résultat d'une infection du placenta par des agents pathogènes bactériens ou fongiques arrivés par le tractus génital caudal, qui sont passés ensuite par le col de l'utérus. Elles sont opposées aux placentites hématogènes, qui elles résultent de l'arrivée des agents pathogènes par la circulation sanguine.

Les principaux agents infectieux sont *Streptococcus zooepidemicus, E. coli, Pseudomonas aeruginos* et un peu plus rarement : *Klebsiella pneumoniae var genitalium, Staphylococcus aureus, Streptococcus equisimilis, Leptospira spp., S. abortus equi,* et les nocardioformes (Daniel Givens, Marley 2008).

b. Les marqueurs

La principale modification qu'une placentite entraine à l'échographie est l'épaississement de l'allantochorion détectable par la mesure de l'ECUP, comme décrit plus haut (Renaudin et al. 1997). Lors de cette affection, il peut également y avoir une augmentation de la cellularité du liquide allantoïde, qui apparait alors plus échogène qu'il ne devrait l'être (Crabtree 2012), mais aussi un décollement placentaire (Brinsko, Blanchard, Varner, Schumacher 2011) ou encore une démarcation entre l'allantochorion et l'endomètre dû à l'œdème causé par l'inflammation sur le placenta (Colon 2008).

L'examinateur réalise les mesures par voie transrectale car c'est là que les signes d'une placentite ascendante sont visibles en premier, mais également par voie transabdominale, lieu de détection d'une placentite hématogène (Renaudin et al. 1997).

c. Valeurs références

La mesure est réalisée comme précédemment décrit.

Des valeurs de référence pour des ECUP normaux ont été recueillies par Colon et sont cohérentes avec celles établies par Renaudin. Des mesures d'ECUP anormaux ont aussi été faites chez des juments Pur-sangs (tab XI) (Colon 2008).

Tableau XI : Valeurs statisques autour de l'ECUP mesuré par voie transrectale (en cm) de juments Pur-sangs avec une placentite (Adapté de Colon, 2008).

	MOIS 10 DE GESTATION	MOIS 11 DE GESTATION	>330 JOURS DE GESTATION
NOMBRE DE JUMENTS	5	14	14
ECUP (MOYENNE) EN CM	0.95	1.20	1.16
ECUP (MEDIANE) EN CM	0.93	1.17	1.10
ECART TYPE	0.14	0.14	0.36
INTERVALLE DE CONFIANCE A 95%	0.12	0.07	0.19

Ces valeurs sont un peu plus hautes que celles rapportées dans une autre étude réalisée par Troedsson (1997). Cette dernière estimait qu'une mesure de l'ECUP est considérée comme anormale si elle dépasse 8 mm à 9 mois de gestation, 10 mm à 10 mois de gestation et 12 mm à 11 mois de gestation (Troedsson et al. 1997).

Elles sont également plus hautes que la limite que Renaudin estimait normale (la valeur haute de son intervalle de confiance à 95 % établie sur des juments saines) (Renaudin et al. 1997).

Pour les juments de trait, 100 % des cas de placentites étaient au-delà du 75e percentile d'ECUP des juments du groupe témoin. Cependant, par définition, 25 % des juments avec un ECUP normal étaient dans ces valeurs ce qui ne permet pas d'en faire une limite diagnostic. Ainsi, des études complémentaires sont nécessaires sur des juments lourdes à placentite pour éclaircir cette limite (Kimura et al. 2018).

Des valeurs limites fiables étant difficiles à établir (beaucoup de juments avec un ECUP élevé n'ont pas d'anomalie placentaire à la naissance), il faut interpréter les chiffres avec les données cliniques : si un ECUP élevé est associé à un autre signe clinique ou échographique en faveur d'une placentite, alors la suspicion est réellement fondée et un traitement peut être mis en place (Hendriks et al. 2009; Canisso 2015).

Pour ce qui est des valeurs mesurées par voie transabdominale, elles sont encore moins fiables que celles prises par voie transrectale. Dans son profil, Reef a choisi 20 mm comme la valeur limite à partir de laquelle un ECUP par voie transabdominale est anormalement augmenté (Reef et al. 1996; Renaudin et al. 1997; Vincze et al. 2019).

d. Particularités selon le type de placentite

Les **placentites ascendantes** sont la forme la plus courante des placentites. Comme leur nom l'indique, les premières lésions sont détectables au niveau de la zone cervicale, d'où l'importance de l'abord transrectal dans la recherche d'un ECUP augmenté. Elles sont principalement bactériennes et peuvent également avoir une origine fongique. La différence ne se fera pas à l'échographie, mais seulement après un prélèvement donc après la délivrance (Renaudin et al. 1997; Murase et al. 2015). Les placentites ascendantes sont fréquemment accompagnées d'un décollement placentaire toujours en région cervicale et il y a très souvent une endométrite associée (McKinnon, Squires, Vaala 2010, chap. 9).

Dans les **placentites hématogènes**, deux types sont rencontrés : les placentites diffuses et les placentites multifocales. Celles-ci se détectent lors d'un examen échographique par voie transabdominale. Selon l'étendue des lésions, il est cependant possible de passer à côté.

Les **placentites diffuses** sont dues à des maladies infectieuses telles que la Leptospirose par exemple mais elles peuvent aussi être causées par d'autres bactéries ou par des champignons (Troedsson 2001).
Les **placentites multifocales** sont typiquement dues à des bactéries nocardioformes : ce sont des placentites suppuratives chroniques dont les lésions sont principalement rencontrées à la base des cornes utérines et en partie crâniale du corps utérin. Il est donc possible de manquer le diagnostic à l'échographie (McKinnon, Squires, Vaala 2010, chap. 9). Dans la placentite aux nocardioformes, une poche de liquide hyperéchogène s'accumule au niveau de la partie la plus déclive du fœtus. Cette forme implique uniquement l'allantochorion et non pas l'endomètre (Canisso 2015).
Lors d'infections fongiques, le placenta apparait œdématié, c'est-à-dire plus épais et plus hétérogène (Brinsko, Blanchard, Varner, Schumacher 2011).

e. Fiabilité du diagnostic

Le diagnostic de placentite est parfois compliqué à poser car les études ne sont pas toujours cohérentes entre elles, qu'il peut reposer sur différentes combinaisons d'indicateurs et que l'accès au placenta dans son intégrité est restreint à l'échographie.

De plus, des cas de placentites découvertes à la naissance, ou même lors d'avortements, qui n'avaient pas montré de signes échographiques sont décrits. Et inversement, des cas avec des ECUP élevés sans placentite sont rapportés (Hendriks et al. 2009; Renaudin et al. 1997; Bucca et al. 2005).

Reimer rapporte dans le cadre de son étude que 16 % des juments dont les examens échographiques étaient normaux ont avorté ou donné naissance à des poulains morts. A l'inverse, dans 19 % des cas où les images échographiques orientaient vers une gestation compromise, les poulains sont nés viables (Reimer 1997).

La placentite est un véritable enjeu pour l'éleveur et le vétérinaire : son diagnostic est essentiel car plus le traitement des placentites est commencé tardivement, moins il est efficace (Troedsson 2001; Colon 2008).

2. Décollement placentaire

Le décollement placentaire se manifeste à l'échographie par du liquide (aux échogénicités différentes) intercalé entre l'endomètre et l'allantochorion. Si ce décollement ne se fait que sur une petite surface, cela peut être compatible avec la survie du fœtus car cela ne le prive pas d'une trop grande surface d'échange avec la mère. En revanche, si le décollement est visible sur une étendue trop importante, il met la gestation en péril (Vincze et al. 2019; Bucca 2014).

Il s'agit d'une anomalie multifactorielle dont le vétérinaire ne connaitra que rarement l'origine (Foote, Ricketts, Whitwell 2012).

Classiquement, cette séparation prématurée du placenta est rencontrée au moment du part et il s'agit d'une urgence vitale pour le poulain, communément appelée « Red Bag ». La jument présente dans ce cas comme un sac rouge d'une vingtaine de centimètres qui fait protrusion hors de la vulve. C'est le placenta qui ne s'est pas rompu comme il devrait car il était déjà détaché, ne permettant pas au poulain de le percer avec ses antérieurs. Le contact avec l'endomètre étant rompu, le poulain ne reçoit plus d'oxygène, d'où l'urgence vitale (Bucca 2014).

Elle est également rencontrée lors de placentite, d'avortement imminent ou encore lors d'intoxication au fétuque (Brinsko, Blanchard, Varner, Schumacher 2011; Troedsson 2001). Il semblerait que le stress soit également une cause de séparation placentaire prématurée (Bohlen, Turner 2017).

3. Anomalies morphologiques de cordon

Le cordon ombilical est le seul élément qui relie le fœtus au placenta. Il est composé de deux artères et d'une veine ombilicale, ainsi que du canal de l'ouraque (fig 46). Il a ainsi un rôle majeur dans les échanges fœto-maternels. De ce fait, les anomalies du cordon ombilical peuvent avoir de dramatiques conséquences. La torsion du cordon ombilical, dont une longueur excessive est un facteur prédisposant, est d'ailleurs la première cause d'avortement non infectieux chez la jument en France (Foote, Ricketts, Whitwell 2012; Taprest 2009).

Figure 46 : Image échographique d'un cordon ombilical en coupe transverse chez un fœtus de 140 jours (Source : Dr Josson Schramme).

Par ailleurs, il arrive qu'un vestige du sac vitellin se minéralise et reste alors détectable à l'échographie jusqu'au terme. C'est une structure ronde dans le cordon dont la paroi est hyperéchogène, de 5 à 10 cm de diamètre. La plupart du temps elle n'a aucune conséquence sur la gestation mais dans de rares cas elle peut empêcher les échanges sanguins (McKinnon, Squires, Vaala 2010, chap. 4).

Quand l'ouraque est obstrué par une anomalie de cordon, la vessie du fœtus finit par se distendre car l'évacuation des fluides ne se fait plus normalement dans l'allantoïde. Ainsi, en cas de suspicion d'obstruction du cordon en partie amniotique, la mesure de la vessie peut apporter des informations supplémentaires au vétérinaire (McKinnon, Squires, Vaala 2010, chap. 4; Bucca 2006).

4. Autres causes d'insuffisance placentaire et détection des anomalies vasculaires

Toute anomalie placentaire entraine une perturbation des échanges fœto-maternels qui peut avoir de graves conséquences sur la croissance du fœtus, voire même mettre la gestation en péril (Bucca et al. 2020; Baschat, Hecher 2004). Un exemple assez parlant de ce genre de phénomène est l'hypoplasie des villosités. C'est une séquelle fréquente d'endométrite chronique, par fibrose des tissus, dont le manque de structures glandulaires (en nombre ou en taille) de l'endomètre empêche le développement normal du placenta. Il en résulte une modification du flux sanguin observé entre le fœtus et la mère par rapport à une gestation normale (Laugier 2015).

En théorie. le meilleur moyen d'attester des bons échanges vasculaires est une analyse en mode Doppler du cordon ombilical, mais cela s'avère assez compliqué. Le cordon n'est, en effet, pas constamment accessible (jusqu'à 250 jours de gestation) or c'est dans le dernier trimestre que le plus de maladies peuvent compromettre la gestation (Bucca et al. 2020; McKinnon, Squires, Vaala 2010, chap. 4).

Grâce à l'échographie en mode Doppler, les indices de résistance (RI) et de pulsatilité (PI) de l'artère ombilicale peuvent être calculés. Ces indices sont déterminés à partir du tracé de la vitesse du flux sanguin en fonction du temps. Ils sont corrélés négativement à la durée de gestation et permettent de faire un état des lieux de la qualité des échanges entre le fœtus et la mère (tab XII). En effet, il est rapporté que l'indice de résistance de l'artère ombilicale diminue lorsque 30 % du réseau vasculaire est compromis. Il est même nul quand 60 à 70 % du réseau est atteint. De telles atteintes induisant un mauvais pronostic pour le fœtus, ce paramètre est donc un bon indicateur de pronostic. L'inconvénient reste cependant l'accessibilité du cordon en fin de gestation. Dans cet esprit, des mesures de la carotide ont été étudiées et cette technique semble prometteuse (car toujours accessible par voie transrectale dès 4 mois de gestation). Mais il faudrait plus de données pour établir un pronostic plus précis (Bucca et al. 2020).

Tableau XII : Indices Doppler au cours de la gestation non compliquée (D'après Bucca et al, 2020).
Moyennes ± écart-types.
avec RI = (S-D)/S, avec S = vitesse maximale systolique, D = vitesse maximale télé-diastolique.
et PI = P/M, avec P = amplitude de vitesse du sommet du pic systolique, au nadir de la phase éventuelle d'inversion circulatoire en début de diastole ou de la vitesse télé-diastolique, et M = vitesse circulatoire moyenne, la moyenne étant calculée sur la totalité du cycle cardiaque.

MOIS DE GESTATION	MOIS 5	MOIS 6	MOIS 7	MOIS 8	MOIS 9	MOIS 10	MOIS 11
PI	3.8 ± 1.6	3.6 ± 1	3.0 ± 0.8	2.9 ± 1.2	2.8 ± 0.8	2.4 ± 0.8	2.9 ± 1.1
RI	1 ± 0.1	1 ± 0.1	0.9 ± 0.1	0.9 ± 0.1	0.9 ± 0.1	0.8 ± 0.1	0.9 ± 0.1

C) Anomalies de l'embryon et du fœtus

1. Mortalité embryonnaire

La période embryonnaire est particulièrement à risque chez la jument : le taux de perte embryonnaire est estimé à 5-15 % des gestations et s'élève jusqu'à 30 % chez les juments âgées de plus de 18 ans (McKinnon, Squires, Vaala 2010, chap. 221).

La mortalité embryonnaire se manifeste pour des raisons variées, pas toujours connues, et peut être détectée lors de l'examen échographique par voie transrectale. La mort embryonnaire est en effet suspectée lorsque les battements du cœur ne sont pas ou plus perçus, que la vésicule se rétracte ou ne grandit pas assez, que l'échogénicité n'est pas normale dans la vésicule ou encore que les enveloppes fœtales se séparent de l'endomètre (Brinsko, Blanchard, Varner, Schumacher 2011; McKinnon, Squires, Vaala 2010, chap. 221). De même si la vésicule présente un retard de développement, c'est-à-dire qu'elle n'est pas apposée à J20 de gestation ou qu'aucun embryon n'apparait aux alentours de J25 de gestation, alors une mort embryonnaire est fort probable (McKinnon, Squires, Vaala 2010, chap. 221).

2. Valeurs hors normes du profil de bien-être

a. Fréquence cardiaque anormale

Un fœtus qui présente une fréquence cardiaque éloignée des valeurs de références (cf partie correspondante plus haut) ou une arythmie est associé à un mauvais pronostic de poursuite de la gestation (Reef et al. 1996; McKinnon, Squires, Vaala 2010, chap. 242).

Une fréquence cardiaque augmentée signe un stress fœtal. Cela peut être dû à des douleurs de la mère ou être propre au fœtus en réponse à une détresse métabolique (Reef et al. 1996; Bucca et al. 2005).

Une bradycardie et/ou une non réponse au mouvement traduit une hypoxie donc une atteinte du système nerveux central (Bucca et al. 2005; Reef et al. 1996).

Une importance primordiale est donnée à la capacité du cœur à réagir au mouvement. Si la fréquence cardiaque n'est pas adaptée aux mouvements (c'est-à-dire si elle n'augmente pas lors des phases d'activités), la viabilité fœtale est probablement compromise (Reef et al. 1996; 1995; Bucca, Carli, Fogarty 2007).

b. Diamètre aortique anormal

Les valeurs de référence du diamètre de l'aorte sont données plus haut.
Il est décrit que des valeurs anomales du diamètre aortique sont associées à un mauvais pronostic pour la gestation. Dans le cas d'une mesure trop petite, le fœtus est en situation d'hypoxie chronique, autrement dit les échanges avec la mère ne se font pas de manière optimale et cela compromet le bon déroulement de la gestation (Vincze et al. 2019; Reef et al. 1996). Ainsi, une aorte plus petite que la normale laisse présager (dans le cas où la jument n'avorte pas) un poulain qui sera de petite taille et probablement dysmature (Reef et al. 1996).

c. Activité fœtale anormale

Un fœtus en bonne santé doit bouger au moins un tiers du temps de l'examen échographique (Reef et al. 1996). Ces mouvements, qui peuvent aller du simple hochement de tête à un changement de position, sont essentiels pour le développement du squelette et des muscles (Bucca et al. 2005).
Un manque d'activité est causé par une dépression du système nerveux central et cela est associé à un pronostic très sombre (Reef et al. 1996; Reimer 1997; Bucca 2014).

En revanche, des périodes soudaines de grande activité, suivi par un arrêt brutal des mouvements, signe également un problème, voire une mort imminente (Reimer 1997).

3. Mal positionnement/présentation

Les anomalies de position et/ou de présentation ne pourront être objectivées que tard au cours de la gestation car le fœtus n'est en présentation crâniale qu'à partir du 9ème mois de gestation. Par contre, à partir de ce moment, si la présentation n'est pas correcte, compte tenu de la taille du fœtus par rapport à l'utérus, il est très peu probable qu'il se remette dans le sens adapté (Bucca 2014).

De par sa taille et sa présentation le fœtus doit avoir la tête dans la filière pelvienne au moment du terme. S'il est toujours en position abdominale, le fœtus nécessitera une surveillance accrue pour détecter une potentielle dystocie (Baska-Vincze, Szenci, Baska 2014).

La détection d'un défaut ne permettra aucunement de traiter le problème mais cela permet de se préparer à une dystocie. La jument sera surveillée de façon plus rapprochée et la présence d'un vétérinaire est souhaitée lors du poulinage. En effet, une césarienne pourra être envisagée dans certains cas (Bucca 2014).

4. Malformation

Certaines malformations congénitales peuvent être majeures et mettre en péril la gestation, provoquer des dystocies ou encore donner des poulains non viables à la naissance. Grâce à l'examen échographique réalisé en fin de gestation, certaines de ces anomalies peuvent être identifiées. Les microphtalmies, les hydrocéphales, les atrésies intestinales ou encore les défauts de reins sont parmi les malformations les plus souvent détectées bien qu'elles restent rares. Selon l'organe concerné, l'observation n'est pas toujours possible jusqu'à la fin de la gestation (Bucca 2014). Il est également possible d'identifier des omphalocèles ou des fœtus présentant de l'ascite mais cela est encore plus rare (1 cas de chaque sur 122 gestations compliquées) (Reimer 1997).

Une microphtalmie est particulièrement bien détectable par échographie transrectale si le fœtus est dans une présentation crâniale. Elle se manifeste par un œil dont l'organisation n'est pas normale et qui n'a pas la taille appropriée pour son âge (Bucca 2014).

Les défauts de reins identifiés à l'échographie sont plutôt morphologiques et peuvent être associés à une vessie distendue selon l'affection qui le touche (Denys et al. 2020).

Une atrésie intestinale apparait à l'échographie sous forme d'anses distendues, à savoir plusieurs structures rondes (aux parois hyperéchogènes et au contenu souvent noir) collées les unes aux autres dans l'abdomen du fœtus (McKinnon, Squires, Vaala 2010).

D) Recommandation de suivi pour la jument à risque

1. Comment définir une jument à risque ?

Une gestation à risque est rencontrée :

- soit dans le cas d'une jument qui a un historique d'avortement, dystocie, red bag ou de placentite, d'où l'importance de l'anamnèse,
- soit quand une jument présente des signes cliniques inquiétants comme des pertes vulvaires (fig 47), un développement mammaire, une lactation prématurée ou une distension abdominale démesurée pour la date de gestation,
- ou encore quand une jument pleine déclare une maladie systémique sévère, une colique (torsion utérine, origine digestive, …) ou subit une chirurgie.

(Bucca et al. 2005; McKinnon, Squires, Vaala 2010; Brinsko, Blanchard, Varner, Schumacher, et al. 2011c; Reimer 1997).



Figure 47 : Ecoulement vulvaire purulent chez une ponette de 21 ans présumée gestante de 9 mois (Source personnelle).

2. Plan de suivi recommandé.

Une jument dont un avortement est particulièrement à craindre doit être suivie régulièrement. Durant la période embryonnaire, les contrôles échographiques ont lieu à la même fréquence que pour une jument classique. La suite de la prise en charge dépend des circonstances.
Soit la jument est à risque à cause de son historique, auquel cas elle est suivie de manière rapprochée dès le début de la gestation, soit la gestation devient à risque suite à un événement déclencheur (écoulement vulvaire, colique …) et dans ce cas, la surveillance accrue, en plus des contrôles classiques. commence dès l'identification de l'évènement.

Chez une jument avec un historique de placentite, la surveillance commence dès le 4ème ou 5ème mois de gestation et est reconduit tous les mois, ou mieux toutes les 2 semaines (McKinnon, Squires, Vaala 2010). La clé de la guérison pour cette affection est la mise en place d'un traitement le plus précocement possible (Colon 2008).
Dans le cas d'une placentite qui ne répond pas au traitement, ou tout simplement découverte trop tardivement, les examens échographiques doivent être encore plus rapprochés afin de décider de l'avenir du fœtus. Il faut alors évaluer s'il est préférable de déclencher le part (voir l'avortement selon le stade de gestation) ou si le fœtus est encore suffisamment en bonne santé pour attendre (Brinsko, Blanchard, Varner, Schumacher, et al. 2011a).

Les examens échographiques peuvent être menés jusqu'à plusieurs fois par jour dans les cas les plus graves et en fin de gestation. C'est le cas pour les affections comme un décollement prématuré important du placenta, une rupture de l'artère utérine, une torsion utérine ou une rupture du tendon prépubien (McKinnon, Squires, Vaala 2010, chap. 4). Ces deux dernières maladies ne sont d'ailleurs pas diagnostiquées par échographie mais, respectivement, grâce à une palpation transrectale et à la clinique pathognomonique.

Malheureusement, bien que la médecine vétérinaire ait fait de grandes avancées, les options de traitement d'une gestation à risque chez la jument restent très restreintes. Ainsi, le seul choix qui s'impose le plus souvent est le suivant : faut-il déclencher la parturition pour délivrer des soins intensifs au poulain et essayer de le sauver ou le risque est-il trop grand (auquel cas il faut continuer à contrôler et à réévaluer aussi souvent que nécessaire) (Brinsko, Blanchard, Varner, Schumacher, et al. 2011a; McKinnon, Squires, Vaala 2010, chap. 221).

CONCLUSION

L'évolution des technologies et des techniques en reproduction équine permet à l'heure actuelle un suivi échographique de la gestation de qualité chez la jument. La détection d'anomalies qui pourraient compromettre la viabilité du fœtus (qu'elles soient d'origine maternelle, placentaire ou fœtale) est ainsi possible. Même si une affection n'est pas détectée lors de l'examen échographique, la viabilité du fœtus est toujours possible à objectiver grâce aux paramètres qui composent le profil de bien-être fœtal.

La fréquence des contrôles échographiques est dictée par les risques propres à la gestation dans l'espèce équine, mais aussi par l'historique de chaque jument. Le protocole de suivi est donc adapté à chaque situation et doit être révisé en cas d'apparition de nouveaux éléments.

Dans certains cas, un traitement peut être mis en place de manière précoce grâce au suivi adéquat de la gestation comme dans le cas d'une placentite, par exemple, ce qui assure de meilleures chances pour une issue favorable au poulain. Cependant, dans la plupart des cas, les options thérapeutiques sont très limitées, voire absentes. L'échographie est alors l'outil qui permet de surveiller la santé du fœtus et de décider si les chances pour le poulain et la mère sont meilleures avec un déclanchement de parturition (voire d'avortement selon le stade de gestation) ou s'il est préférable que la gestation se poursuive, au moins jusqu'au prochain contrôle. De plus, même si aucun traitement n'est envisageable tant que le poulain n'est pas né, l'examen échographique permet de se préparer à la parturition, plus particulièrement dans les cas où une mise bas dystocique est envisagée (présentation postérieure, malformation fœtale …), ou lorsque des soins intensifs devront être délivrés au poulain (septicémie du poulain suite à une placentite non traitée, par exemple).

L'utilisation de l'échographie peut également permettre d'avoir une approximation de la date de gestation ou de la date du part, quand le propriétaire n'a aucune information disponible . En revanche, étant donnée la variabilité de taille des poulains à l'approche du terme, les estimations peuvent s'avérer très peu précises à ce moment de la gestation. Pour utiliser l'échographie à ces fins, il faudrait davantage d'études avec des panels plus fournis et pour chaque type de race.

Le suivi échographique est ainsi primordial dans le suivi d'une jument durant la gestation. De plus amples études permettraient de mieux comprendre les variabilités qui existent entre races et permettraient ainsi de créer des valeurs de références plus fiables pour chaque type de race, améliorant le seuil de détection d'une détresse fœtale ou d'un simple retard de croissance. S'en suivrait alors un meilleur départ dans la vie et probablement de meilleures capacités sportives à terme pour le poulain issu d'une gestation compliquée.

Bibliographie

ABAD A et RIGAUD E (2019). *Atlas d'échographie de l'appareil génital de la jument réalisée par voie transrectale.* Thèse d'exercice vétérinaire. Toulouse : Université Toulouse III Paul Sabatier, 128p.

AGNEW M, SLACK J, STEFANOVSKI D, LINTON J et SERTICH P (2019). Sonographic appearance of the late gestation equine fetal intestine. *Theriogenology.* 138, pp. 121-126.

ALLEN W (1984). Serial investigations of early pregnancy in pony mares using real time ultrasound scanning. *Equine Veterinary Journal*. 16(6), pp. 509-514.

ALLEN W, WILSHER S, STEWART F, OUSEY J et FOWDEN A (2002). The influence of maternal size on placental, fetal and postnatal growth in the horse. II. Endocrinology of pregnancy. *Journal of Endocrinology*. 172(2), pp. 237-246.

ANSES. Résumé des caractéristiques du produit Torbugesic [en ligne]. Disponible sur : http://www.ircp.anmv.anses.fr/rcp.aspx?NomMedicament=TORBUGESIC+VET+10+MG%2FML+SOLUTION+INJECTABLE+POUR+CHEVAUX+CHIENS+ET+CHATS [consulté le 6 janvier 2021].

BAILEY C, HEITZMAN J, BUCHANAN C, BARE C, SPER R, BORST L, MACPHERSON M, ARCHIBALD K et WHITACRE M (2012). B-mode and Doppler ultrasonography in pony mares with experimentally induced ascending placentitis. *Equine Veterinary Journal. 44*(43), pp. 88-94.

BASCHAT A et HECHER K (2004). Fetal growth restriction due to placental disease. *Seminars in Perinatology*. 28(1), pp. 67-80.

BASKA-VINCZE B, SZENCI O et BASKA F (2014). Transabdominal ultrasonographic evaluation of fetal well-being in the late-term mare and cow. *Acta Veterinaria Hungarica*. 62(4), pp. 439-451.

BERGIN W (1968). *Developmental horizons and measurements useful for age determination of equine embryos and fetuses*. Master's thesis. Manhattan, Kansas : Kansas State University, 40p.

BOHLEN J et TURNER K (2017). Understanding gestation in the mare and the potential for problems [en ligne]. *UGA Extension*. Bulletin 1461. Disponible sur : https://extension.uga.edu/publications/detail.html?number=B1461&title=Understanding%20Gestation%20in%20the%20Mare%20and%20the%20Potential%20for%20Problems [consulté le 06/10/2020]

BRINSKO S, BLANCHARD T, VARNER D, SCHUMACHER J, LOVE C, HINRICHS K et HARTMAN D. Pregnancy loss. In : (2011) *Manual of Equine Reproduction.* Maryland Heights : Mosby Elsevier, pp. 94-113.

BRINSKO S, BLANCHARD T, VARNER D, SCHUMACHER J, LOVE C, HINRICHS K et HARTMAN D. Management of the Pregnant Mare. In : (2011) *Manual of Equine Reproduction*. Maryland Heights : Mosby Elsevier, pp. 114-130.

BRINSKO S, BLANCHARD T, VARNER D, SCHUMACHER J, LOVE C, HINRICHS K et HARTMAN D. Pregnancy: Physiology and Diagnosis. In : (2011) *Manual of Equine Reproduction*. Maryland Heights : Mosby Elsevier, pp. 85-93.

BRINSKO S, BLANCHARD T, VARNER D, SCHUMACHER J, LOVE C, HINRICHS K et HARTMAN D. Transrectal Ultrasonography in Broodmare Practice. In : (2011) *Manual of Equine Reproduction*. Maryland Heights : Mosby Elsevier, pp. 54-72.

BRINSKO S, BLANCHARD T, VARNER D, SCHUMACHER J, LOVE C, HINRICHS K et HARTMAN D. Reproductive Anatomy of the Mare. In : (2011) *Manual of Equine Reproduction*. Maryland Heights : Mosby Elsevier, pp. 1-9.

BUCCA S (2006). Diagnosis of the compromised equine pregnancy. *Veterinary Clinics of North America: Equine Practice*. 22,(3), pp. 749-761.

BUCCA S, CARLI A et FOGARTY U (2007). How to assess equine fetal viability by transrectal ultrasound evaluation of fetal peripheral pulses. In : Proceedings of the 53rd AAEP Annual Convention. Orlando, 2007, American Association of Equine Practionners, pp. 335-338.

BUCCA S, FOGARTY U, COLLINS A et SMALL V (2005). Assessment of feto-placental well-being in the mare from mid-gestation to term: Transrectal and transabdominal ultrasonographic features. *Theriogenology*. 64(3), pp. 542-557.

BUCCA S (2014). Use of ultrasonography in fetal development and monitoring. In : KIDD J, LU K, FRAZER M (éd.), (2014) *Atlas of Equine Ultrasonography*. Chischester :Wiley Blackwell, pp. 341-350.

BUCCA S, DE OLIVEIRA I, CUNANAN J, VINARDELL T et TROEDSSON M (2020). Doppler indices of the equine fetal carotid artery throughout gestation. *Theriogenology*. 156, pp. 196-204.

CANISSO I (2015). *Update on placentitis in mares: diagnosis and treatment* [en ligne]. Disponible sur : https://vetmed.illinois.edu/wp-content/uploads/2015/08/13.-Update-on-Equine-Placentitis-in-Mares.pdf [consulté le 07/01/2021]

COLON J (2008). Trans-rectal ultrasonographic appearance of abnormal combined utero-placental thickness in late-term gestation and its incidence during routine survey in a

population of thoroughbred mares (2005–2008). In : Proceedings of the 54th AAEP Annual Convention. San Diego, 2008, American Association of Equine Practionners, pp. 279-285.

CRABTREE J (2012). *Uses of late-term placental and fetal ultrasound in mares* [en ligne]. Disponible sur : https://www.vettimes.co.uk/article/uses-of-late-term-placental-and-fetal-ultrasound-in-mares/ [consulté le 06/01/2020]

CRIȘAN M, DAMIAN A, MORAR I, PESTEA C, PALI E et GROZA I (2016). Equine embryo sexing and ultrasonographic foetal sexing – Interests and applicability. *Anatomia Histologia Embryologia*. 45(5), pp. 329-337.

DANIEL GIVENS M et MARLEY M (2008). Infectious causes of embryonic and fetal mortality. *Theriogenology*. 70(3), pp. 270-285.

DENYS M, THOMAS-CANCIAN A, TORTEREAU A, JOSSON-SCHRAMME A et BUFF S (2020). Prenatal diagnosis of megacystitis and hydronephrosis in an equine fetus: How transabdominal ultrasonography can help to diagnose fetal abnormalities. *Journal of Equine Veterinary Science*. 85, pp. 1-7.

FOOTE A, RICKETTS S et WHITWELL K (2012). A racing start in life ? The hurdles of equine feto-placental pathology. *Equine Veterinary Journal*. 2012. 44 (41), pp. 120-129.

FORD H et SCHUST D (2009). Recurrent pregnancy loss: etiology, diagnosis, and therapy. *Reviews in Obstetrics and Gynecology*. 2(2), pp. 76-83.

GINTHER O (1985). Dynamic physical interactions between the equine embryo and uterus. *Equine Veterinary Journal.* 17(3), pp. 41-47.

GINTHER O (1992). *Reproductive biology of the mare : basic and applied aspects*. Cross Plains, Wisconsin, : Equiservices, 642p.

GINTHER O. Equine pregnancy : physical interactions between the uterus and conceptus. In : Proceedings of the 44th AAEP Annual Convention. Baltimore, 1998, American Association of Equine Practionners, pp. 73-104._

HEMBERG E, LUNDEHEIM N et EINARSSON S (2004). Reproductive performance of thoroughbred mares in sweden. *Reproduction in Domestic Animals*. 39(2), pp. 81-85.

HENDRIKS W, COLENBRANDER B, VAN DER WEIJDEN G et STOUT T (2009). Maternal age and parity influence ultrasonographic measurements of fetal growth in Dutch Warmblood mares. *Animal Reproduction Science*. 115(1), pp. 110-123.

HOLDER R. Fetal sex determination in the mare between 55 and 150 days gestation. In : Proceedings of the 46th AAEP Annual Convention. San Antonio, 2000, American Association of Equine Practionners, pp. 321-324.

HOLDER R. Use of ultrasonography in equine fetal sex determination between 55 and 200 days of gestation. In : KIDD J, LU K et FRAZER M, (2014b) *Atlas of Equine Ultrasonography*. Oxford: John Wiley & Sons, Ltd. pp. 329-340.

HOLDER R. Use of ultrasonography in twin management. In : KIDD J, LU K et FRAZER M (éd.), (2014a) *Atlas of Equine Ultrasonography*. Oxford : John Wiley & Sons, Ltd. pp. 323-328.

JOBERT M, LEBLANC M et PIERCE S (2005). Pregnancy loss rate in equine uterine body pregnancies. *Equine Veterinary Education*. 17(3), pp. 163-165.

KIMURA Y, HANEDA S, AOKI T, FURUOKA H, MIKI W, FUKUMOTO N, MATSUI M et NAMBO Y (2018). Combined thickness of the uterus and placenta and ultrasonographic examinations of uteroplacental tissues in normal pregnancy, placentitis, and abnormal parturitions in heavy draft horses. *Journal of Equine Science*. 29(1), pp. 1-8.

KOTOYORI Y, YOKOO N, ITO K, MURASE H, SATO F, KOROSUE K et NAMBO Y (2012). Three-dimensional ultrasound imaging of the equine fetus. *Theriogenology*. 77(7), pp. 1480-1486.

LANCI A, CASTAGNETTI C, RANCIATI S, SERGIO C et MARIELLA J (2019). A regression model including fetal orbit measurements to predict parturition in Standardbred mares with normal pregnancy. *Theriogenology*. 126, pp. 153-158.

LAUGIER C (2015). Principales causes d'avortement chez la jument – mesures de gestion et de prévention [en ligne]. Disponible sur : https://mediatheque.ifce.fr/doc_num.php?explnum_id=19947 [consulté le 08/06/2020]

LEE J et KIM I (2007). Pregnancy loss in dairy cows: the contributing factors, the effects on reproductive performance and the economic impact. *Journal of Veterinary Science*. 8(3), pp. 283-288.

LIVINI M. Determination of fetal gender by transrectal ultrasound examination: field's experience. In : Proceedings of the 56th AAEP Annual Convention. Baltimore, 2010, American Association of Equine Practionners, pp. 323-327.

MADIGAN J et WHITCOMB M. Ultrasonography of the fetus and the neonate [en ligne]. In : (2016) *Manual of equine neonatal medecine*. Live oak Publishing. Disponible sur : https://www.ivis.org/library/manual-of-equine-neonatal-medicine/ultrasonography-of-fetus-and-neonate [consulté le 16/11/2020]

MANNING F, PLATT L et SIPOS L (1980). Antepartum fetal evaluation: Development of a fetal biophysical profile. *American Journal of Obstetrics and Gynecology*. 136(6), pp. 787-795.

MCKINNON A, SQUIRES E et VAALA W (éd.), (2010). *Equine Reproduction*. Oxford :Wiley Blackwell, 3288p.

MED'VET. SEDOMIDINE®. Disponible sur : http://www.med-vet.fr/medicament-sedomidine-p2413#onglet_mise_en_garde [consulté le 06/01/2021]

MED'VET. SEDIVET®. Disponible sur : http://www.med-vet.fr/medicament-sedivet-p567#onglet_mise_en_garde [consulté le 06/01/2021]

MED'VET. ROMPUN® 2 %. Disponible sur : http://www.med-vet.fr/medicament-rompun-2-p1145#onglet_mise_en_garde [consulté le 8 janvier 2021]

MORRIS L et ALLEN W (2002). Reproductive efficiency of intensively managed Thoroughbred mares in Newmarket. *Equine Veterinary Journal*. 34(1), pp. 51-60.

MURASE H, NIWA H, KATAYAMA Y, SATO F, HADA T et NAMBO Y (2015). A clinical case of equine fungal placentitis with reference to hormone profiles and ultrasonography. *Journal of Equine Science.* 26(4), pp. 129-133.

MURASE H, ENDO Y, TSUCHIYA T, KOTOYORI Y, SHIKICHI M, ITO K, SATO F, et NAMBO Y (2014). Ultrasonographic evaluation of equine fetal growth throughout gestation in normal mares using a convex transducer. *Journal of Veterinary Medical Science*. 76(7), pp. 947-953.

PLATT H (1978). Growth and maturity in the equine fetus. *Journal of the Royal Society of Medicine.* 71(9), pp. 658-661.

PRICKING S, SPILKER K, MARTINSSON G, RAU J, TOENISSEN A, BOILWEIN H et SIEME H (2019). Equine fetal gender determination in mid- and advanced-gestation by transabdominal approach - comparative study using 2D B-Wode ultrasound, Doppler sonography, 3D B-Mode and following tomographic ultrasound imaging. *Pferdeheilkunde*. 35(1), pp. 11-18.

REEF V, VAALA W, WORTH L, SERTICH P et SPENCER P (1996). Ultrasonographic assessment of fetal well-being during late gestation: development of an equine biophysical profile. *Equine Veterinary Journal*. 28(3), pp. 200-208.

REEF V, VAALA W, WORTH L, SPENCER P, et HAMMETT B (1995). Ultrasonographic evaluation of the fetus and intrauterine environment in healthy mares during late gestation. *Veterinary Radiology & Ultrasound*. 36(6), pp. 533-541.

REIMER J. Use of Transcutaneous ultrasonography in complicated latter-middle to late gestation pregnancies in the mare: 122 cases. In : Proceedings of the AAEP Annual Convention. Phoenix, 1997, American Association of Equine Practionners, pp. 259-261.

RENAUDIN C, GILLIS C, TARANTAL A et COLEMAN D (2000). Evaluation of equine fetal growth from day 100 of gestation to parturition by ultrasonography. *Journal of Reproduction and Fertility.* (56), pp. 651-660.

RENAUDIN C, TROEDSSON M, GILLIS C, KING V et BODENA A (1997). Ultrasonographic evaluation of the equine placenta by transrectal and transabdominal approach in the normal pregnant mare. *Theriogenology*. 47(2), pp. 559-573.

RENAUDIN C. Ultrasonographic determination of equine fetal gender [en ligne]. In : BALL B (éd.), (2000) *Recent Advances in Equine Theriogenology*. IVIS. Disponible sur : https://www.ivis.org/library/recent-advances-equine-reproduction/ultrasonographic-determination-of-equine-fetal-gender [consulté le 08/07/2020]

RESENDE H, CARMO M, RAMIRES NETO C et ALVARENGA M (2014). Determination of equine fetal sex by Doppler ultrasonography of the gonads. *Equine Veterinary Journal*. 46(6), pp. 756-758.

SAMUEL C, ALLEN W et STEVEN D (1976). Studies on the equine placenta II - Ultrastructure of the placental barrier. *Reproduction.* 48(2), pp. 257-264.

SCHNOBRICH M et CANISSO I. Disorders of the reproductive tract, The pregnant mare. In : REED S, BAYLY W et SELLON D (éd.), (2018) *Equine internal medecine 4th Edition*. St Louis : Elsevier, pp. 1269-1310.

SCHWEIZER C. Transrectal ultrasonography of early equine gestation - the first 60 days. In : KIDD J, LU K et FRAZER M (éd.), (2014) *Atlas of Equine Ultrasonography*. Oxford : John Wiley & Sons, Ltd. pp. 309-322.

SILVA E, PANTOJA J, PUOLI J et MEIRA C (2015). Ultrasonography of the conceptus development from days 15 to 60 of pregnancy in non-cyclic recipient mares. *Ciência Rural*. 45(3), pp. 512-518.

STOUT T. The Early Pregnancy. In : SAMPER J (éd.), (2009) *Equine Breeding Management and Artificial Insemination*. Saint Louis : Saunders Elsevier. pp. 223-239.

TAPREST J (2009). Bilan des causes d'avortement chez la jument à partir d'une population de foetus autopsiés au LERPE [en ligne]. Disponible sur : https://respe.net/bilan-des-causes-davortement-chez-la-jument-a-partir-dune-population-de-foetus-autopsies-au-lerpe-bulletin-n25/ [consulté le 13/04/2021]

TROEDSSON M (2001). Ultrasonographic evaluation of the equine placenta. *Pferdeheilkunde*. 17(6), pp. 583-588.

TROEDSSON M, RENAUDIN C, ZENT W et STEINER J. Transrectal ultrasonography of the placenta in normal mares and mares with pending abortion : a field study. In : Proceedings of the 43rd AAEP Annual Convention. Phoenix, 1997, American Association of Equine Reproduction, pp. 256-258.

TROEDSSON M (2007). High risk pregnant mare. *Acta Veterinaria Scandinavica*. 49(1), pp.1-8.

TURNER R, MCDONNELL S, FEIT E, GROGAN E et FOGLIA R (2006). Real-time ultrasound measure of the fetal eye (vitreous body) for prediction of parturition date in small ponies. *Theriogenology*. 66(2), pp. 331-337.

TURNER R, MCDONNELL S, FEIT E, GROGAN E, FOGLIA R et ROSS S. How to determine gestational age of an equine pregnancy in the field using transrectal ultrasonographic measurement of the fetal eye. In : Proceedings of the 52nd AAEP Annual Convention. San Antonio, 2006, pp. 250-255.

VINCZE B, BASKA F, PAPP M et SZENCI O (2019). Introduction of a new fetal examination protocol for on-field and clinical equine practice. *Theriogenology*. 125, pp. 210-215.

ANNEXE : Plan de suivi de gestation idéal pour une jument saine.

TR : Transrectal, TA : transabdominal, DG : diagnostic de gestation

STADE DE GESTATION	ABORD	CONTROLE EFFECTUE	REMARQUES
J14-15	TR	DG Œdème endomètre Ovaires (corps jaunes) Détection de vésicules gémellaires	Si négatif, revoir la jument 48 heures après
J20	TR	Taille vésicule Apposition Vérification de la réduction de la vésicule gémellaire éventuelle	Deuxième vérification de l'absence de vésicules gémellaires
J28	TR	Embryon visible Battements cardiaques Taille vésicule Absence de jumeaux	Certains vétérinaires rassemblent les examens à J20 et J28 de gestation en un examen unique à J25 de gestation
J35	TR	Embryon + cœur Aspect Allantoïde	Dernier contrôle avant les cupules endométriales
J60	TR	Viabilité fœtus	Sexage possible
J150	TR+TA	Viabilité fœtus Sexage possible	A l'occasion du rappel vaccin EHV1,4 Certaines saillies payables si jument pleine au 01/10
>J270	TR+TA	Présentation fœtale Viabilité fœtale Malformations fœtales Environnement favorable	Examen réalisé dans l'environnement de la jument pour éviter un déplacement

PEYTOUREAU Adèle

L'ECHOGRAPHIE DE LA JUMENT DURANT LA GESTATION

Thèse d'Etat de Doctorat Vétérinaire : Lyon, *2021*

RESUME :

La gestation de la jument est un processus long et difficile dont l'issue n'est pas toujours favorable. Ainsi, il convient de réaliser un bon suivi de la jument grâce en particulier à l'examen échographique à la fois transrectal et transabdominal, seul outil qui permet un accès au fœtus tout au long de la gestation. La compréhension de l'état de santé du fœtus et la détection d'anomalies compromettant la gestation sont ainsi permises, ce qui est primordial pour mettre en place des solutions.

Dans une première partie, la réalisation de l'examen est abordée. Le choix du matériel et la sécurité du vétérinaire ainsi que de la jument y sont développés. Ensuite, l'évolution échographique tout au long de la gestation est expliqué et illustré. Puis, les techniques de datation de gestation et de suivi du bien-être fœtal sont abordées. Enfin, un catalogue de situations anormales détectées à l'échographie est détaillé.

MOTS CLES :

- reproduction
- cheval
- gestation
- juments
- échographie

JURY :

Président :	Monsieur le Professeur Pierre Cochat
1er Assesseur :	Madame le Docteur Anne Cécile Lefranc-Pohl
2ème Assesseur :	Monsieur le Professeur Jean-Luc Cadoré

DATE DE SOUTENANCE : 6 juillet 2021