RÉPUBLIQUE FRANÇAISE
Liberté
Égalité
Fraternité

VetAgro Sup

CAMPUS VETERINAIRE DE LYON

Année 2021 - Thèse n° 079

CREATION D'UN SITE INTERNET D'AIDE A LA DEMARCHE DIAGNOSTIQUE EN DERMATOLOGIE CANINE

THESE

Présentée à l'Université Claude Bernard Lyon 1
(Médecine – Pharmacie)

Et soutenue publiquement le 22 octobre 2021
Pour obtenir le grade de Docteur Vétérinaire

Par

NICODEME Elodie

RÉPUBLIQUE FRANÇAISE
Liberté
Égalité
Fraternité

VetAgro Sup

CAMPUS VETERINAIRE DE LYON

Année 2021 - Thèse n° 079

CREATION D'UN SITE INTERNET D'AIDE A LA DEMARCHE DIAGNOSTIQUE EN DERMATOLOGIE CANINE

THESE

Présentée à l'Université Claude Bernard Lyon 1
(Médecine – Pharmacie)

Et soutenue publiquement le 22 septembre 2021
Pour obtenir le grade de Docteur Vétérinaire

Par

NICODEME Elodie

UNIVERSITÉ DE LYON

Liste des Enseignants du Campus Vétérinaire de Lyon (01-04-2021)

ABITBOL Marie	DEPT-BASIC-SCIENCES	Professeur
ALVES-DE-OLIVEIRA Laurent	DEPT-BASIC-SCIENCES	Maître de conférences
ARCANGIOLI Marie-Anne	DEPT-ELEVAGE-SPV	Professeur
AYRAL Florence	DEPT-ELEVAGE-SPV	Maître de conférences
BECKER Claire	DEPT-ELEVAGE-SPV	Maître de conférences
BELLUCO Sara	DEPT-AC-LOISIR-SPORT	Maître de conférences
BENAMOU-SMITH Agnès	DEPT-AC-LOISIR-SPORT	Maître de conférences
BENOIT Etienne	DEPT-BASIC-SCIENCES	Professeur
BERNY Philippe	DEPT-BASIC-SCIENCES	Professeur
BONNET-GARIN Jeanne-Marie	DEPT-BASIC-SCIENCES	Professeur
BOULOCHER Caroline	DEPT-BASIC-SCIENCES	Maître de conférences
BOURDOISEAU Gilles	DEPT-ELEVAGE-SPV	Professeur émérite
BOURGOIN Gilles	DEPT-ELEVAGE-SPV	Maître de conférences
BRUYERE Pierre	DEPT-BASIC-SCIENCES	Maître de conférences
BUFF Samuel	DEPT-BASIC-SCIENCES	Professeur
BURONFOSSE Thierry	DEPT-BASIC-SCIENCES	Professeur
CACHON Thibaut	DEPT-AC-LOISIR-SPORT	Maître de conférences
CADORÉ Jean-Luc	DEPT-AC-LOISIR-SPORT	Professeur
CALLAIT-CARDINAL Marie-Pierre	DEPT-ELEVAGE-SPV	Maître de conférences
CHABANNE Luc	DEPT-AC-LOISIR-SPORT	Professeur
CHALVET-MONFRAY Karine	DEPT-BASIC-SCIENCES	Professeur
DE BOYER DES ROCHES Alice	DEPT-ELEVAGE-SPV	Maître de conférences
DELIGNETTE-MULLER Marie-Laure	DEPT-BASIC-SCIENCES	Professeur
DJELOUADJI Zorée	DEPT-ELEVAGE-SPV	Maître de conférences
ESCRIOU Catherine	DEPT-AC-LOISIR-SPORT	Maître de conférences
FRIKHA Mohamed-Ridha	DEPT-ELEVAGE-SPV	Maître de conférences
GALIA Wessam	DEPT-ELEVAGE-SPV	Maître de conférences
GILOT-FROMONT Emmanuelle	DEPT-ELEVAGE-SPV	Professeur
GONTHIER Alain	DEPT-ELEVAGE-SPV	Maître de conférences
GRANCHER Denis	DEPT-BASIC-SCIENCES	Maître de conférences
GREZEL Delphine	DEPT-BASIC-SCIENCES	Maître de conférences
HUGONNARD Marine	DEPT-AC-LOISIR-SPORT	Maître de conférences
JUNOT Stéphane	DEPT-AC-LOISIR-SPORT	Professeur
KODJO Angeli	DEPT-ELEVAGE-SPV	Professeur
KRAFFT Emilie	DEPT-AC-LOISIR-SPORT	Maître de conférences
LAABERKI Maria-Halima	DEPT-ELEVAGE-SPV	Maître de conférences
LAMBERT Véronique	DEPT-BASIC-SCIENCES	Maître de conférences
LE GRAND Dominique	DEPT-ELEVAGE-SPV	Professeur
LEBLOND Agnès	DEPT-AC-LOISIR-SPORT	Professeur
LEDOUX Dorothée	DEPT-ELEVAGE-SPV	Maître de conférences
LEFEBVRE Sébastien	DEPT-BASIC-SCIENCES	Maître de conférences
LEFRANC-POHL Anne-Cécile	DEPT-BASIC-SCIENCES	Maître de conférences
LEGROS Vincent	DEPT-ELEVAGE-SPV	Maître de conférences
LEPAGE Olivier	DEPT-AC-LOISIR-SPORT	Professeur
LOUZIER Vanessa	DEPT-BASIC-SCIENCES	Professeur
MARCHAL Thierry	DEPT-AC-LOISIR-SPORT	Professeur
MOISSONNIER Pierre	DEPT-AC-LOISIR-SPORT	Professeur
MOSCA Marion	DEPT-AC-LOISIR-SPORT	Maître de conférences
MOUNIER Luc	DEPT-ELEVAGE-SPV	Professeur
PEPIN Michel	DEPT-BASIC-SCIENCES	Professeur
PIN Didier	DEPT-AC-LOISIR-SPORT	Professeur
PONCE Frédérique	DEPT-AC-LOISIR-SPORT	Professeur
PORTIER Karine	DEPT-AC-LOISIR-SPORT	Professeur
POUZOT-NEVORET Céline	DEPT-AC-LOISIR-SPORT	Maître de conférences
PROUILLAC Caroline	DEPT-BASIC-SCIENCES	Maître de conférences
REMY Denise	DEPT-AC-LOISIR-SPORT	Professeur
RENE MARTELLET Magalie	DEPT-ELEVAGE-SPV	Maître de conférences
ROGER Thierry	DEPT-BASIC-SCIENCES	Professeur
SAWAYA Serge	DEPT-BASIC-SCIENCES	Maître de conférences
SCHRAMME Michael	DEPT-AC-LOISIR-SPORT	Professeur
SERGENTET Delphine	DEPT-ELEVAGE-SPV	Professeur
THIEBAULT Jean-Jacques	DEPT-BASIC-SCIENCES	Maître de conférences
TORTEREAU Antonin	DEPT-AC-LOISIR-SPORT	Maître de conférences
VIGUIER Eric	DEPT-AC-LOISIR-SPORT	Professeur
ZENNER Lionel	DEPT-ELEVAGE-SPV	Professeur

Remerciements aux membres du jury

A Monsieur le Professeur Jean-François NICOLAS,
De l'Université Claude Bernard Lyon 1, Faculté de médecine de Lyon,
Qui me fait l'honneur d'accepter la présidence du jury,
Hommages respectueux.

A Monsieur le Professeur Didier PIN,
De VetAgro Sup, Campus vétérinaire de Lyon,
Pour m'avoir fait l'honneur d'encadrer ce travail, pour votre disponibilité, votre bienveillance et votre aide durant la réalisation de ce travail,
Sincères remerciements.

A Madame le Docteur Marion MOSCA,
De VetAgro Sup, Campus vétérinaire de Lyon,
Pour avoir accepté de prendre part à mon jury de thèse et pour rendre la dermatologie passionnante,
Sincères remerciements.

Table des matières

INTRODUCTION **17**

I CREATION DU SITE **19**

1) DEFINITION DU PROJET 19
2) MATERIEL UTILISE 19
   a. *WordPress* *19*
   b. *Canva* *19*
   c. *H5P* *20*
   d. *Coggle* *20*
3) CONCEPTION ET REALISATION 20

II RAPPEL SUR LA SEMIOLOGIE DERMATOLOGIQUE **31**

1) LA DEMARCHE DIAGNOSTIQUE 31
   a. *Commémoratifs* *31*
   b. *Anamnèse* *32*
   c. *Examen clinique* *32*
   d. *Examen clinique dermatologique* *32*
   e. *Les hypothèses* *33*
   f. *Examens complémentaires* *33*
2) LES LESIONS 33
   a. *Primaires* *33*
   b. *Secondaires* *35*
   c. *Mixtes* *36*

III ETUDE BIBLIOGRAPHIQUE DES DERMATOSES LES PLUS FREQUENTES **37**

1) LES DERMATOSES PARASITAIRES 37
   a. *Pulicose* *37*
   b. *Gale sarcoptique* *40*
   c. *Gale otodectique* *43*
   d. *Thrombiculose* *45*
   e. *Les parasitoses moins fréquentes* *47*
2) LES PYODERMITES 50
   a. *Pyodermite de surface* *50*
      i. Syndrome de prolifération bactérienne 50
   b. *Pyodermite superficielle* *53*
      i. Définition 53
      ii. Folliculite secondaire 53
      iii. Folliculite juvénile 55
      iv. Folliculite du chien à poils courts 57
   c. *Pyodermite profonde* *59*
      i. Définition 59
      ii. Furonculose du menton 59
      iii. Furonculose des points de pression 61
      iv. Furonculose inter-digitée 63
3) LES DERMATOSES ALLERGIQUES 65
   a. *La dermatite par allergie aux piqûres de puces* *65*
   b. *La dermatite atopique* *67*

4) LES DERMATOSES FONGIQUES 69
a. Prolifération de Malassezia *69*
b. Dermatophytose *71*
5) LES ALOPECIES 75
a. Rappel du diagnostic différentiel lors d'alopécie *75*
b. Les alopécies congénitales *76*
c. Les alopécies acquises généralisées *76*
i. Alopécie X 76
ii. Hypercorticisme 79
iii. Hypothyroïdie 81
iv. Dysendocrinies liées aux hormones sexuelles 83
v. Trouble de la répartition mélanique 85
d. Les alopécies acquises localisées *87*
i. Alopécie cyclique des flancs 87
6) LES OTITES 89
a. Les différents facteurs *89*
b. Classification des otites *90*
c. Démarche diagnostique lors de suspicion d'otite *91*

IV FICHES TECHNIQUES DES EXAMENS COMPLEMENTAIRES 93

1) IMPORTANCE DE LA REALISATION D'EXAMENS COMPLEMENTAIRES 93
2) LES EXAMENS DIRECTS 93
a. Observation du pelage *93*
b. Préparation des prélèvements pour examen direct au microscope *94*
c. Brossage du pelage *95*
d. Test au papier humidifié *96*
e. Examen des conduits auditifs externes *97*
f. Examen direct du cérumen *98*
g. Raclages cutanés *99*
h. Trichogramme *100*
i. Lampe de Wood *101*
3) LES EXAMENS CYTOLOGIQUES 102
a. Préparation des prélèvements pour examen cytologique au microscope *102*
b. Calque par étalement ou impression *103*
c. Calque par apposition ou raclage *104*
d. Calque par écouvillonnage *105*
e. Cytoponction à l'aiguille fine *106*
f. Calque cutané sur scotch *107*

Table des annexes

Annexe 1 – Arbre décisionnel réalisé sur Coggle
Annexe 2 – Feuille de consultation de dermatologie de VetAgro-Sup

Table des figures

Figure 1 - Page d'accueil du site internet 20
Figure 2 – Illustration des menus déroulants 21
Figure 3 - Exemple de page sur une dermatose 22
Figure 4 - Exemple de fiche récapitulative de dermatose 23
Figure 5 - Page concernant les examens complémentaires 24
Figure 6 - Arbre décisionnel de l'outil diagnostic 25
Figure 7 - Utilisation de l'outil diagnostic 25
Figure 8 - Création des images finales de l'outil diagnostic 26
Figure 9 - Aspect de la page d'accueil de l'outil diagnostic 27
Figure 10 - Première diapositive de l'outil diagnostic 28
Figure 11 - Illustration des questions posées dans l'outil diagnostic 28
Figure 12 - Aspect d'une diapositive finale 29
Figure 13 - Diapositive d'arrêt de l'outil diagnostic 29
Figure 14 - Fiche récapitulative sur la pulicose 39
Figure 15 - Fiche récapitulative sur la gale sarcoptique 42
Figure 16 - Fiche récapitulative sur la gale otodectique 44
Figure 17 - Fiche récapitulative sur la thrombiculose 46
Figure 18 - Fiche récapitulative sur la cheyletiellose 47
Figure 19 - Fiche récapitulative sur la phtiriose 48
Figure 20 - Fiche récapitulative sur la démodécie 49
Figure 21 - Fiche récapitulative sur la prolifération bactérienne de surface 52
Figure 22 - Fiche récapitulative sur la folliculite secondaire 54
Figure 23 - Fiche récapitulative sur la folliculite juvénile 56
Figure 24 - Fiche récapitulative sur la folliculite du chien à poils courts 58
Figure 25 - Fiche récapitulative sur la furonculose du menton 60
Figure 26 - Fiche récapitulative sur la furonculose des points de pression 62
Figure 27 - Fiche récapitulative sur la furonculose interdigitée 64
Figure 28 - Fiche récapitulative sur la dermatite par allergie aux piqûres de puces 66
Figure 29 - Fiche récapitulative sur la dermatite atopique 68
Figure 30 - Fiche récapitulative sur la dermatite à Malassezia 70
Figure 31 - Fiche récapitulative sur le kérion 72
Figure 32 - Fiche récapitulative sur la teigne sèche 74
Figure 33 - Diagnostic différentiel de l'alopécie 75
Figure 34 - Fiche récapitulative sur l'alopécie X 77
Figure 35 - Fiche récapitulative sur l'hypercorticisme 80
Figure 36 - Fiche récapitulative sur l'hypothyroïdie 82
Figure 37 - Fiche récapitulative sur l'hyperœstrogénisme 84
Figure 38 - Fiche récapitulative sur l'alopécie des robes diluées 86
Figure 39 - Fiche récapitulative de l'alopécie cyclique des flancs 88
Figure 40 - Fiche technique de préparation du matériel pour observation direct au microscope 94

Figure 41 - Fiche technique du brossage du pelage 95
Figure 42 - Fiche technique du test au papier humidifié 96
Figure 43 - Fiche technique de l'examen direct du CAE 97
Figure 44 - Fiche technique de l'examen direct du cérumen 98
Figure 45 - Fiche technique des raclages cutanés 99
Figure 46 - Fiche technique du trichogramme 100
Figure 47 - Fiche technique d'utilisation de la lampe de Wood 101
Figure 48 - Fiche technique de la préparation du matériel pour observation cytologique 102
Figure 49 - Fiche technique du calque par étalement 103
Figure 50 - Fiche technique du calque par impression 103
Figure 51 - Fiche technique du calque apposition 104
Figure 52 - Fiche technique du calque par raclage 104
Figure 53 - Fiche technique du calque par écouvillonnage 105
Figure 54 - Fiche technique de la cytoponction à l'aiguille fine 106
Figure 55 - Fiche technique du calque sur scotch ou scotch-test 107

Table des tableaux

Tableau 1 - Les lésions primaires, définition et orientation diagnostic---------- 34
Tableau 2 - Les lésions secondaires, définition et orientation diagnostic ---------- 35
Tableau 3 - Les lésions mixtes, définition et orientation diagnostic ---------- 36
Tableau 4 - Classification des pyodermites superficielles---------- 53
Tableau 5 - Examens complémentaires lors de suspicion d'hypercorticisme---------- 79
Tableau 6 - Examens complémentaires lors de suspicion d'hypothyroïdie---------- 81
Tableau 7 - Signes cliniques et sanguins retrouvés lors d'hyperœstrogénisme ---------- 83
Tableau 8 - Comparaison de l'OEC et de l'OS ---------- 91
Tableau 9 - Localisation et profondeur du raclage selon le parasite recherhé ---------- 99
Tableau 10 - Examens cytologiques selon le type de lésions ---------- 102

Liste des abréviations

ACTH : adrenocorticotropic hormone

CAE : conduit auditif externe

DAPP : Dermatite Allergique par Piqûre de Puces

MOG : Malassezia OverGrowth – Prolifération de Malassezia

TT4 : thyroxine totale

TSH : thyroid stimulating hormone

INTRODUCTION

La dermatologie est une discipline majeure de la médecine vétérinaire, l'atteinte cutanée constituant un des motifs les plus fréquents de consultation. Les affections cutanées ont des causes et des aspects nombreux et variés, nécessitant une rigueur particulière tout au long de la démarche diagnostique.

L'objectif de cette thèse est double. Il s'agit de guider les vétérinaires pendant leurs consultations de dermatologie, d'abord, en créant un dispositif de rappel concernant le diagnostic des dermatoses les plus fréquentes, puis en orientant l'utilisateur vers les examens complémentaires et leur technique de réalisation, à travers un outil interactif d'aide au diagnostic.

Le support de ce guide se voulant interactif, le site internet était le meilleur moyen d'atteindre le but fixé d'une démarche diagnostique interactive.

La première partie développe la création du support, le site internet : « Dermatodiagno », la deuxième partie rappelle les bases de la séméiologie dermatologique, les troisième et quatrième parties exposent, successivement, le travail bibliographique permettant d'établir le fond de cet outil : les connaissances sur les dermatoses les plus fréquentes du chien et les examens complémentaires, à réalisation immédiate, ainsi que leur technique de réalisation.

I CREATION DU SITE

1) Définition du projet

La dermatologie apparait souvent comme un domaine compliqué, où il est facile de se perdre, où les maladies et les lésions se ressemblent et où de très nombreux examens complémentaires existent. Les jeunes vétérinaires semblent parfois ne pas savoir comment obtenir le bon diagnostic et appliquent un traitement trop probabiliste. La dermatologie est un domaine où la méthodologie est primordiale.

Cette thèse a plusieurs buts : elle peut guider les vétérinaires sortant d'école dans leurs premières consultations de dermatologie, servir d'outil de révision sur les dermatoses les plus fréquentes et sur les examens complémentaires et leur technique de réalisation.

La première difficulté de cette thèse était de trouver un équilibre sur le contenu : couvrir les dermatoses les plus fréquentes de façon assez précise et complète sans tomber dans le piège de réaliser un atlas incomplet, tout en gardant l'objectif d'aide au diagnostic, de guide interactif et immersif dans une consultation. La deuxième était la réalisation de l'outil diagnostic en lui-même, c'est-à-dire la réalisation d'un arbre décisionnel fonctionnel permettant de couvrir l'ensemble des dermatoses les plus fréquentes. Il existe déjà des arbres décisionnels dans certains livres sur la dermatologie (BENSIGNOR E. 2014 ; HNILICA K. 2013 ; PIN, D. 2007 ; SCOTT D. 2000) mais qui ne s'intéressent qu'à une branche précise : l'alopécie, quelle démarche suivre face à un prurit, … C'était donc un travail de synthèse que de trier, regrouper, fusionner, adapter, recouper tous les arbres décisionnels existants ainsi qu'un travail de création de certaines branches manquantes. L'arbre décisionnel est à retrouver en annexe 1.

2) Matériel utilisé

a. WordPress

Pour la réalisation d'un site internet, la plate-forme WordPress est le standard de Vetagro-Sup. Wordpress est un système de gestion de contenu, c'est-à-dire un outil qui facilite la gestion d'aspects importants du site Web. Cet outil permet la création simple d'un site, sans avoir de connaissance particulière de programmation. Le service information de Vetagro-Sup s'occupe « d'ouvrir » le site, ou plutôt « sous site » puisque celui-ci est hébergé sur le site de niveau supérieur contenant toutes les thèses qui ont pour support un site internet.

b. Canva

Canva est un site Internet qui permet de créer et de personnaliser les designs pour tout type de projet, de façon simple et intuitive. C'est l'outil utilisé dans cette thèse pour créer toutes les fiches récapitulatives sur les dermatoses.

c. H5P

Ce logiciel est le cœur du module permettant la création de l'outil diagnostic. « H5P » est l'abréviation de « HTML5 Package », il permet la création de contenu interactif, basé sur HTML5 et JavaScript.

H5P comporte un éditeur en anglais de contenu intuitif qui permet de générer aisément des contenus interactifs. Les contenus créés peuvent être utilisés en ligne directement sur le site.

d. Coggle

Coggle est un outil en ligne gratuit, ludique et collaboratif qui permet de créer des cartes mentales rapidement. C'est l'outil utilisé pour la création de l'arbre décisionnel complet.

3) Conception et réalisation

La première étape a consisté à définir les limites de la thèse : le site internet associé à un outil interactif d'aide au diagnostic, des fiches récapitulatives sur les dermatoses et des fiches techniques sur la réalisation des examens complémentaires dermatologiques.

Une fois les limites définies, le travail bibliographique sur les dermatoses et les examens complémentaires était l'étape suivante. Les parties III et IV, sont le résultat de ce travail et les fiches récapitulatives et techniques ont ensuite été créées sur Canva.

La troisième étape a été la création du « squelette » du site internet ainsi que sa personnalisation. Les différentes pages ont donc été créée dans le but d'une bonne lisibilité et d'une facilité d'accès. Sur la capture d'écran ci-dessous (Figure 1), on peut voir la page d'accueil. Elle pose le cadre de création du site : une thèse vétérinaire sur la démarche diagnostique en dermatologie canine. Un simple texte est présent et rappelle l'organisation du site.

Figure 1 - Page d'accueil du site internet

Sur la figure 1, on voit également le menu fixe permettant d'accéder à l'outil diagnostic, aux fiches sur les dermatoses, aux fiches techniques des examens complémentaires et aux pages de remerciements et de bibliographie.

Pour plus de facilité de navigation, un menu déroulant est associé à la page « les dermatoses » dans ce menu fixe, comme illustré dans l'image ci-dessous (Figure 2). Il permet d'accéder directement aux fiches récapitulatives sans passer par l'outil. Cette organisation permet une double utilisation du site : l'outil interactif ou l'obtention directe d'informations sur une dermatose en particulier.

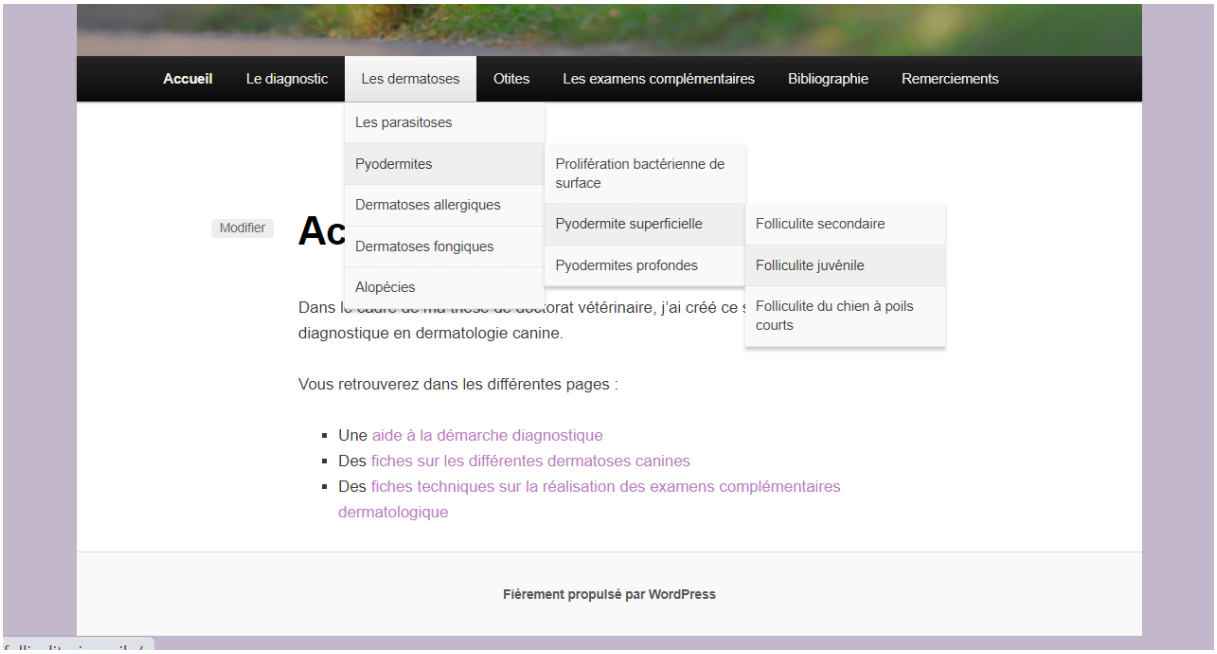

Figure 2 – Illustration des menus déroulants

Chaque page doit avoir du contenu, l'utilisateur ne doit pas cliquer sur un lien qui ne mène à rien. Ainsi, chaque page, même si elle ne sert qu'à rediriger l'utilisateur, possède au moins une phrase explicative.

Les pages contenant les fiches récapitulatives sont toutes organisées de la même manière : un court texte explicatif suivi par la fiche, comme illustré dans les figures 3 et 4, ci-dessous.

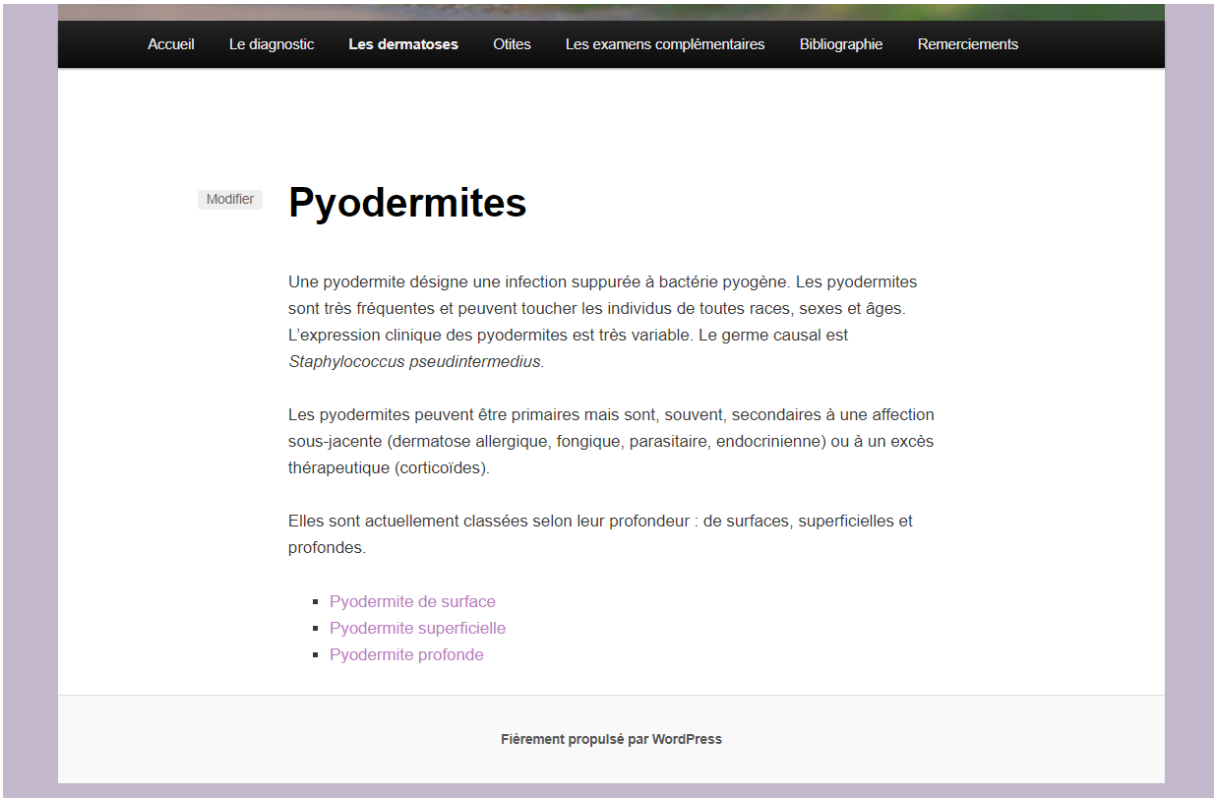

Figure 3 - Exemple de page sur une dermatose

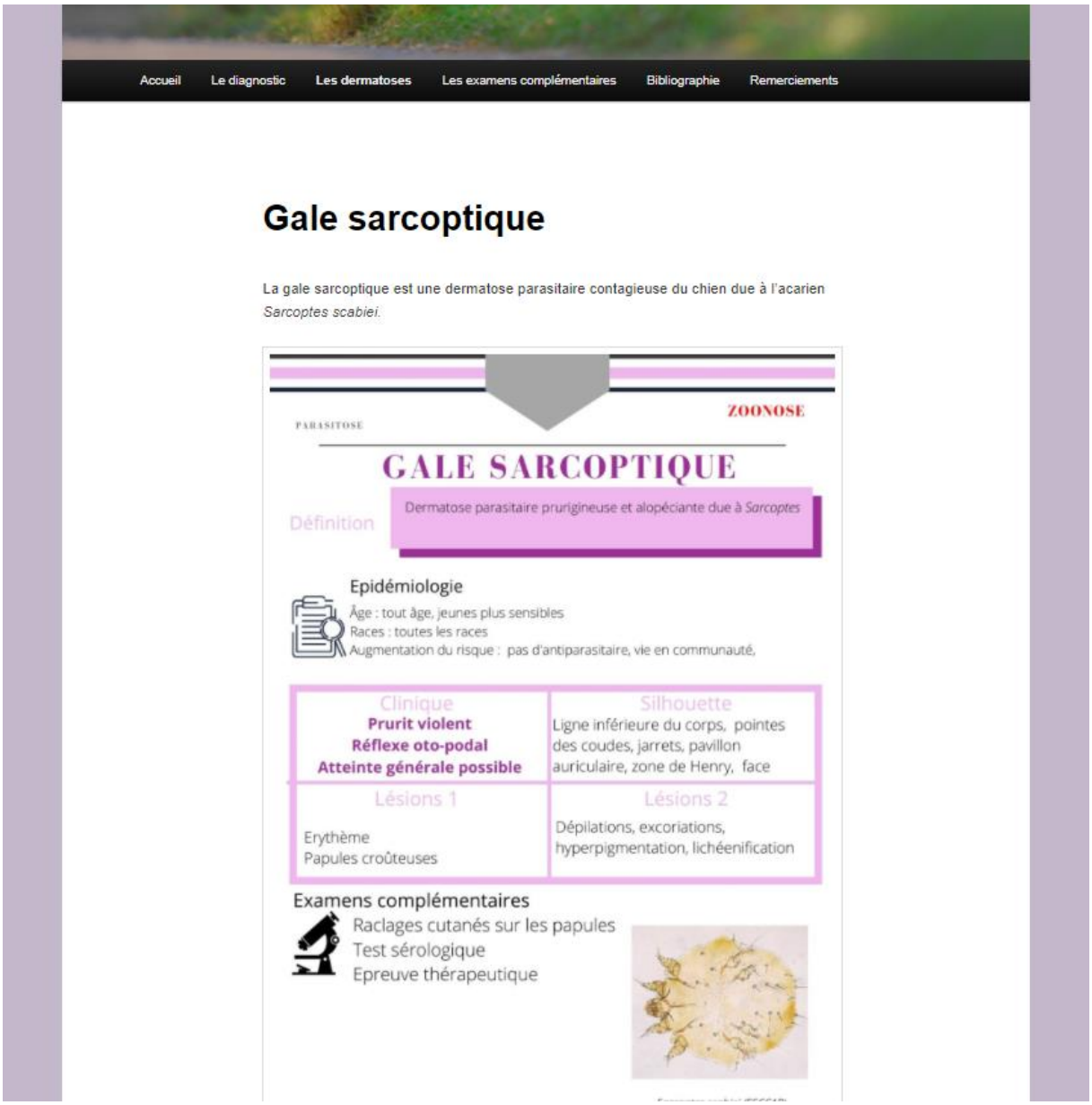

Figure 4 - Exemple de fiche récapitulative de dermatose

La page contenant les fiches techniques consiste en une galerie d'images de ces fiches. Le mode galerie ne permettant pas une visualisation optimale des fiches, une phrase rappelant qu'il est possible de cliquer sur les images pour les afficher en grand est inscrite en haut de la page, comme illustré sur la Figure 5.

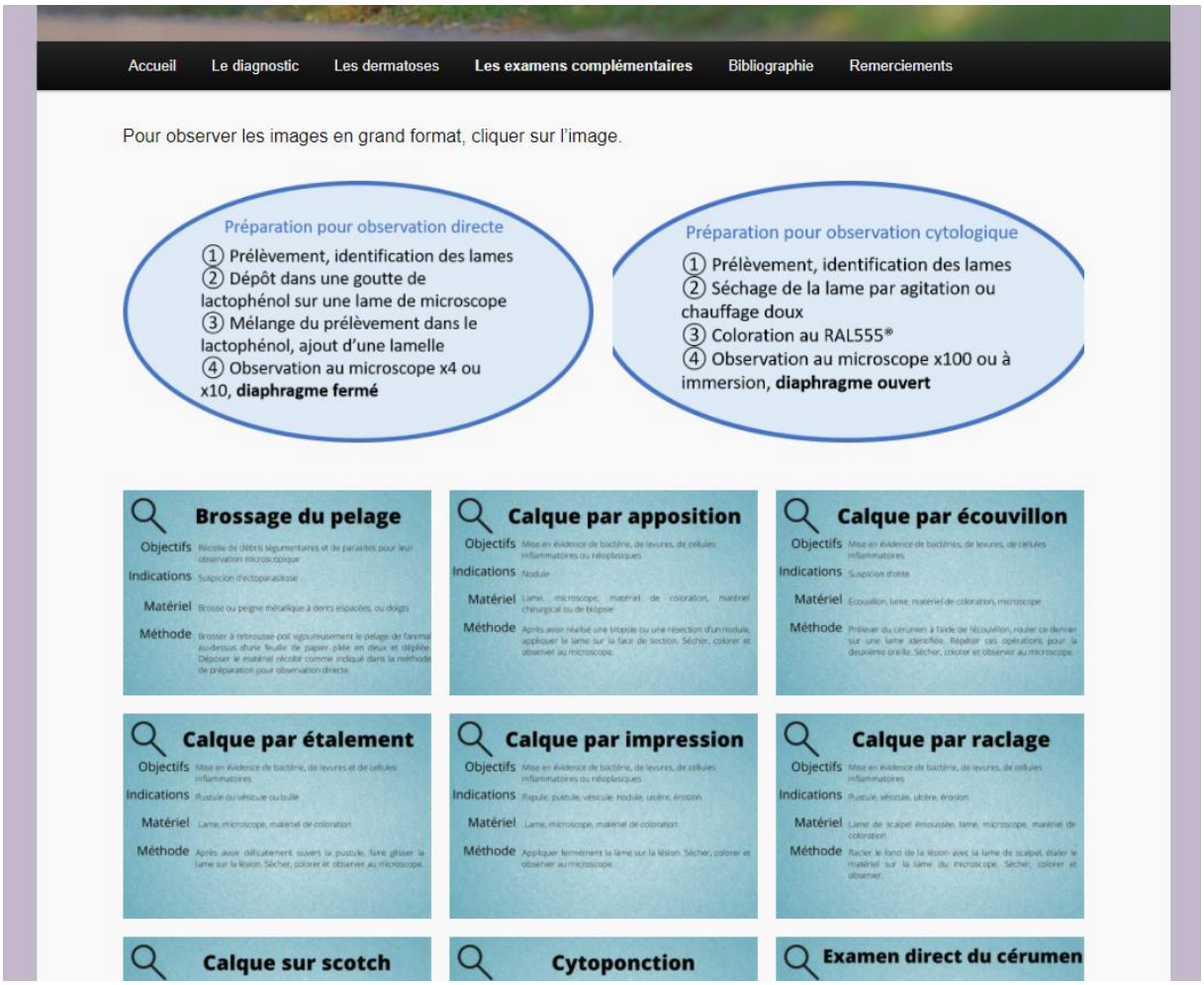

Figure 5 - Page concernant les examens complémentaires

Le « cœur » du site est l'outil diagnostic. Cet outil est un module rajouté au site, qui permet la réalisation d'un scénario interactif. Il se construit comme un grand arbre décisionnel.

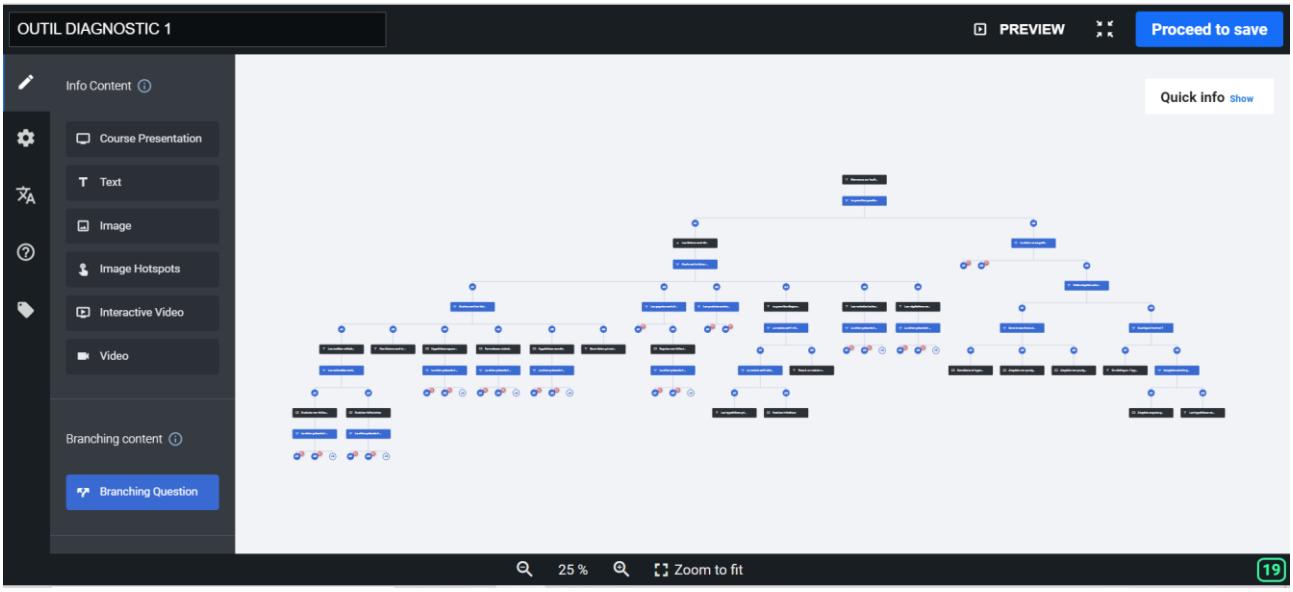

Figure 6 - Arbre décisionnel de l'outil diagnostic

Toutes les branches du scénario ont été créées grâce à l'outil de création ci-dessous (Figure 7).

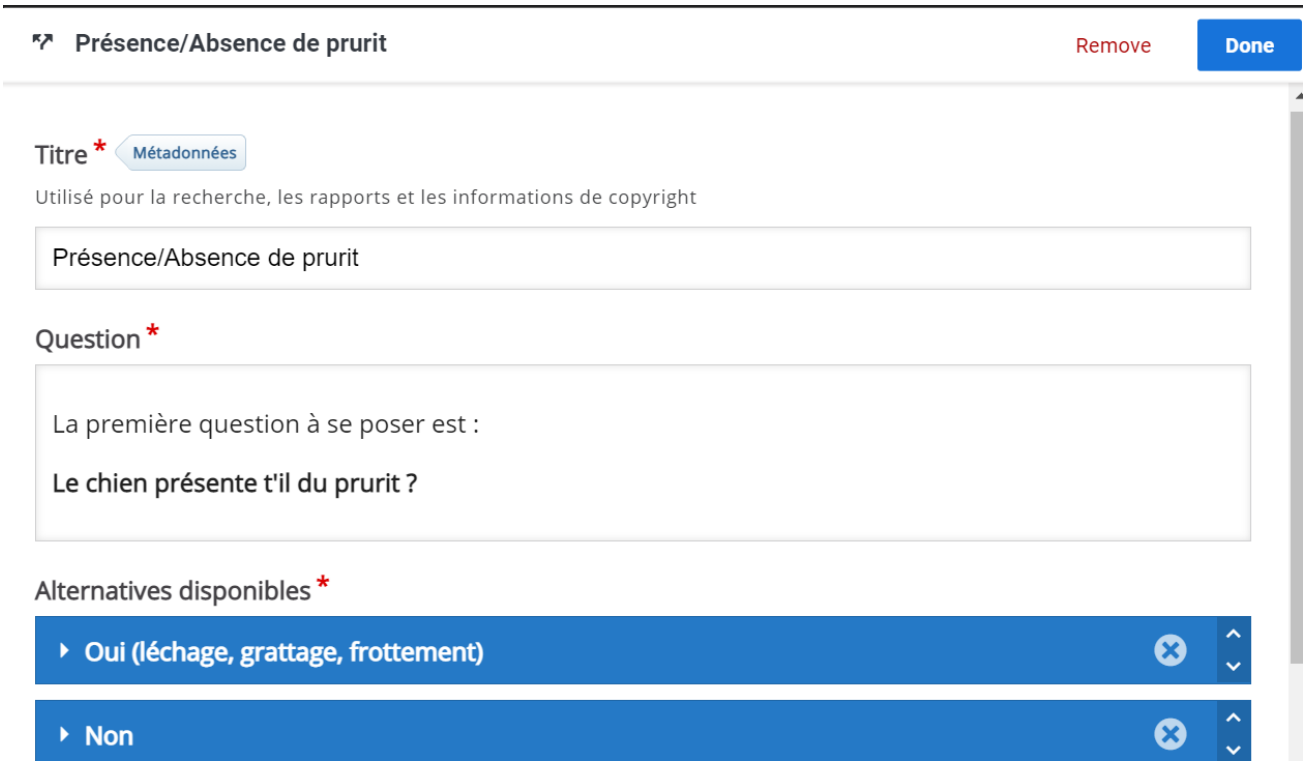

Figure 7 - Utilisation de l'outil diagnostic

Les alternatives sont ainsi créées. La difficulté est alors d'anticiper tous les scénarios pour que chaque alternative puisse aboutir à une diapositive de fin. Toutes les diapositives finales sont faites sous le même schéma : la liste des hypothèses diagnostiques associées au lien qui emmène vers leur fiche récapitulative et les images des fiches techniques des examens complémentaires à réaliser.

La figure ci-dessous (Figure 8), illustre l'une des diapositives finales exposant les informations nécessaires à la poursuite de la consultation par le praticien.

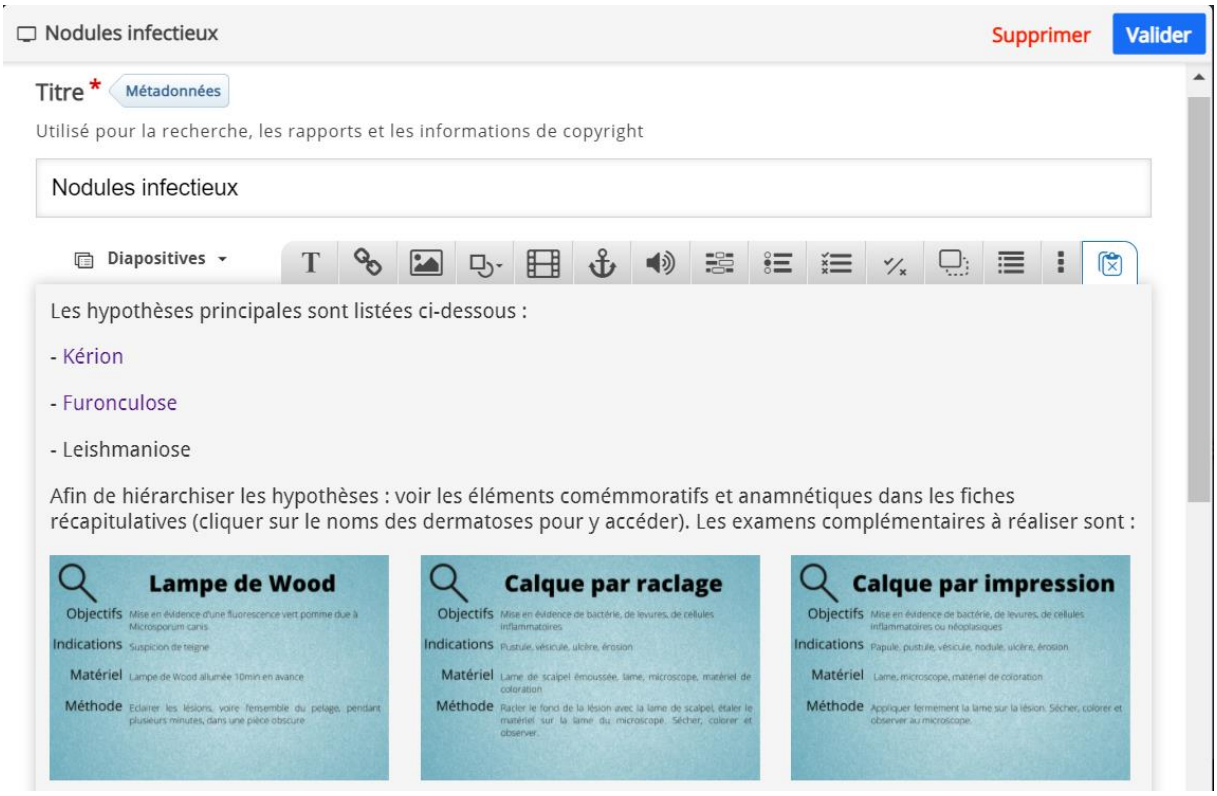

Figure 8 - Création des images finales de l'outil diagnostic

Pour l'utilisateur, le rendu est illustré par les images suivantes (Figure 8 à 13).

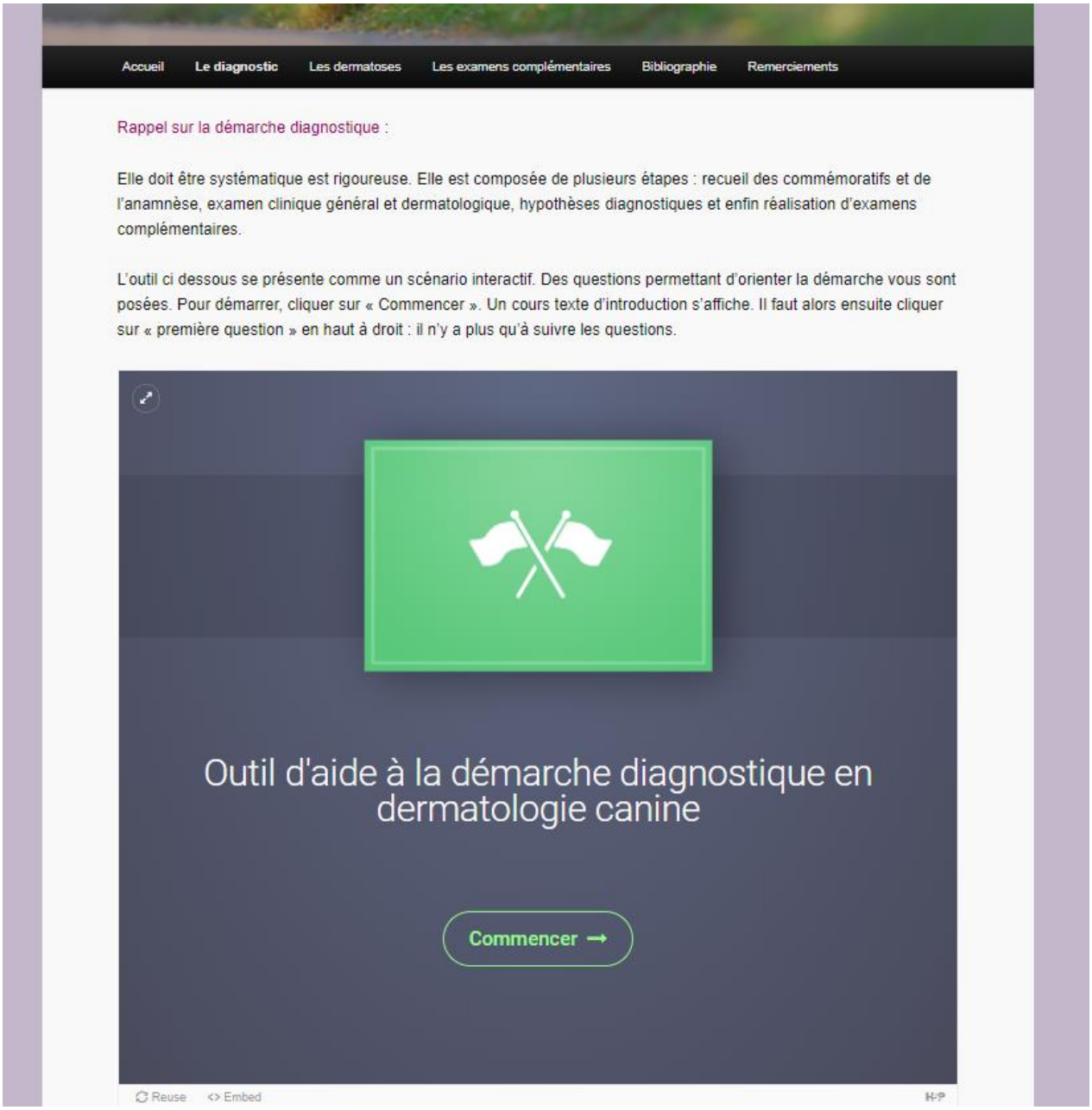

Figure 9 - Aspect de la page d'accueil de l'outil diagnostic

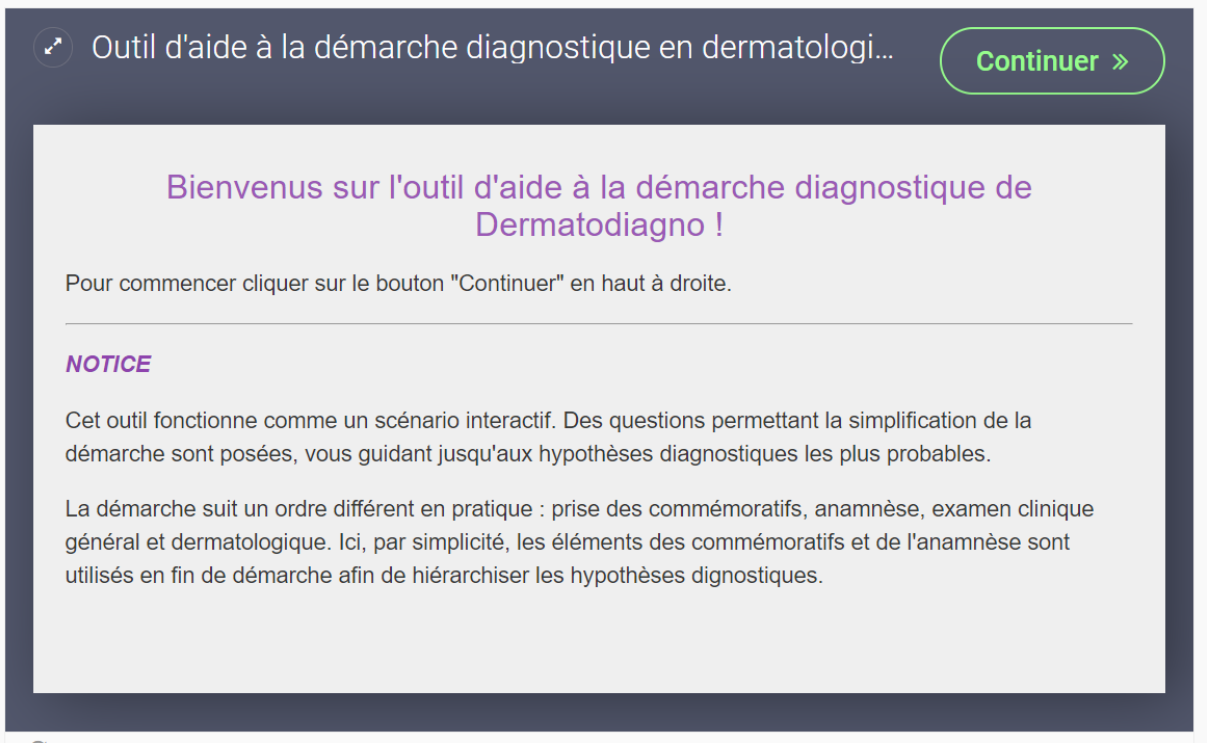

Figure 10 - Première diapositive de l'outil diagnostic

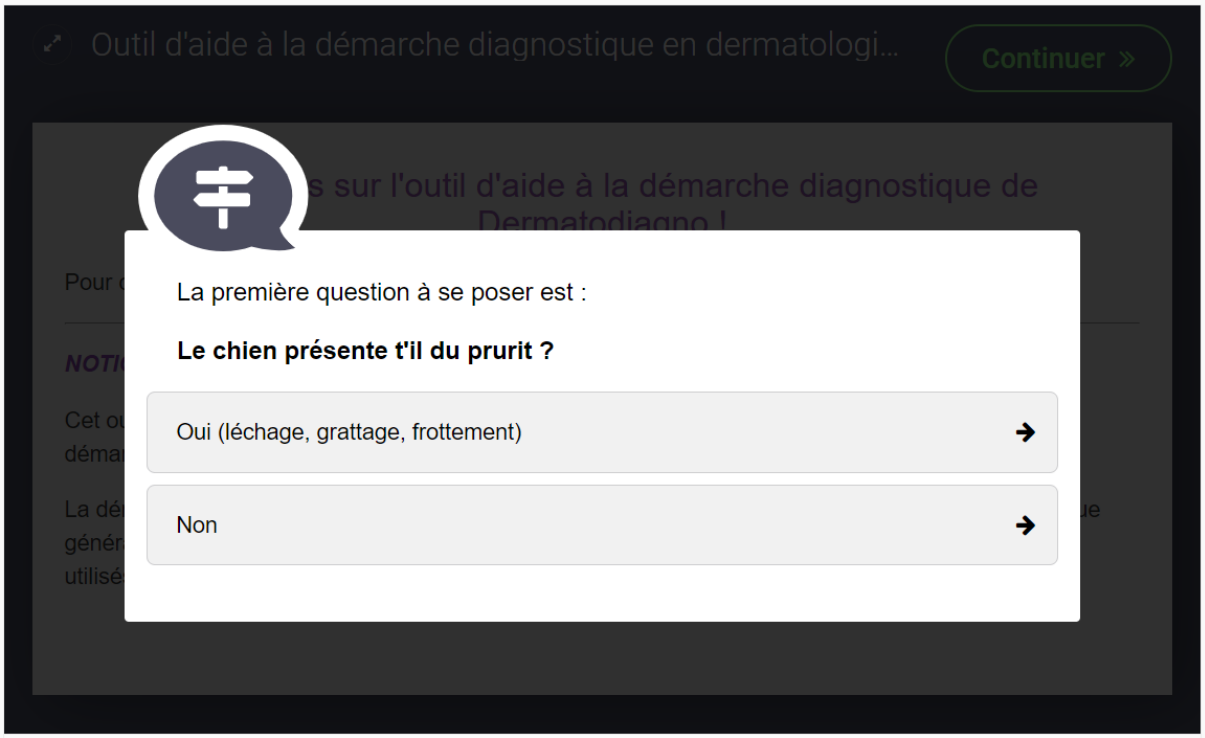

Figure 11 - Illustration des questions posées dans l'outil diagnostic

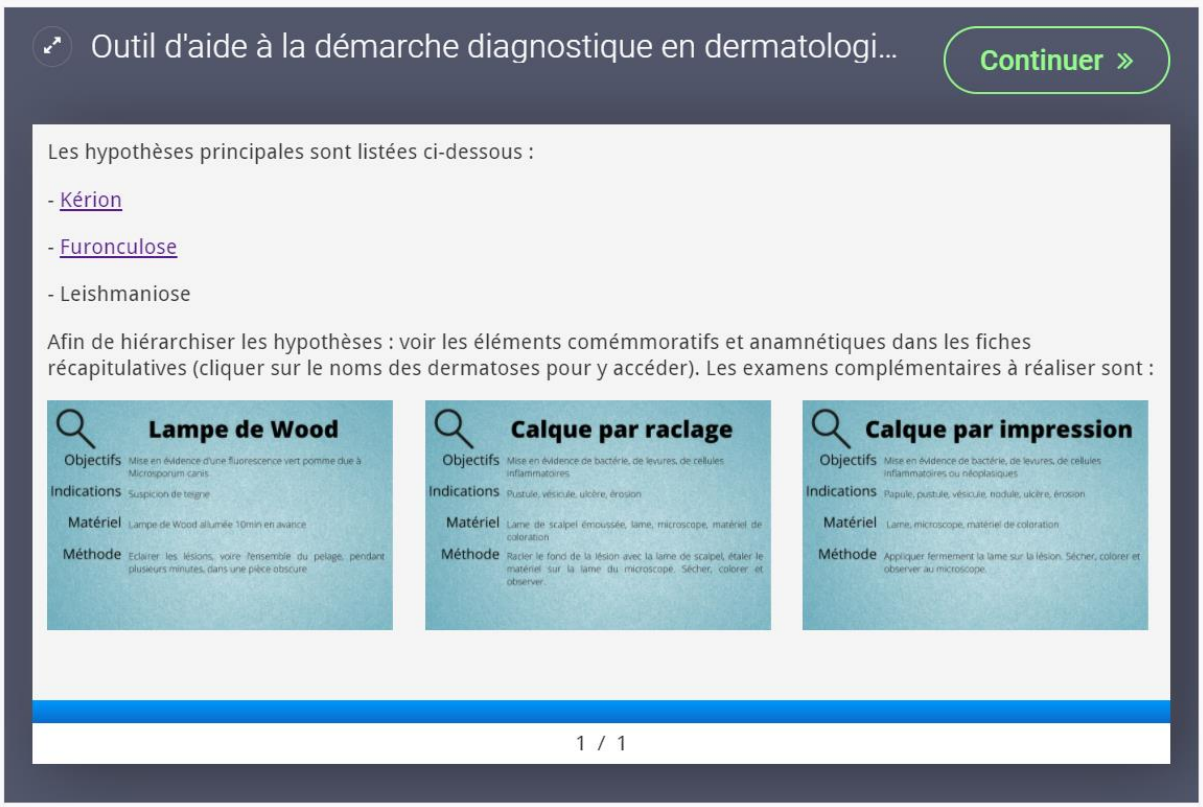

Figure 12 - Aspect d'une diapositive finale

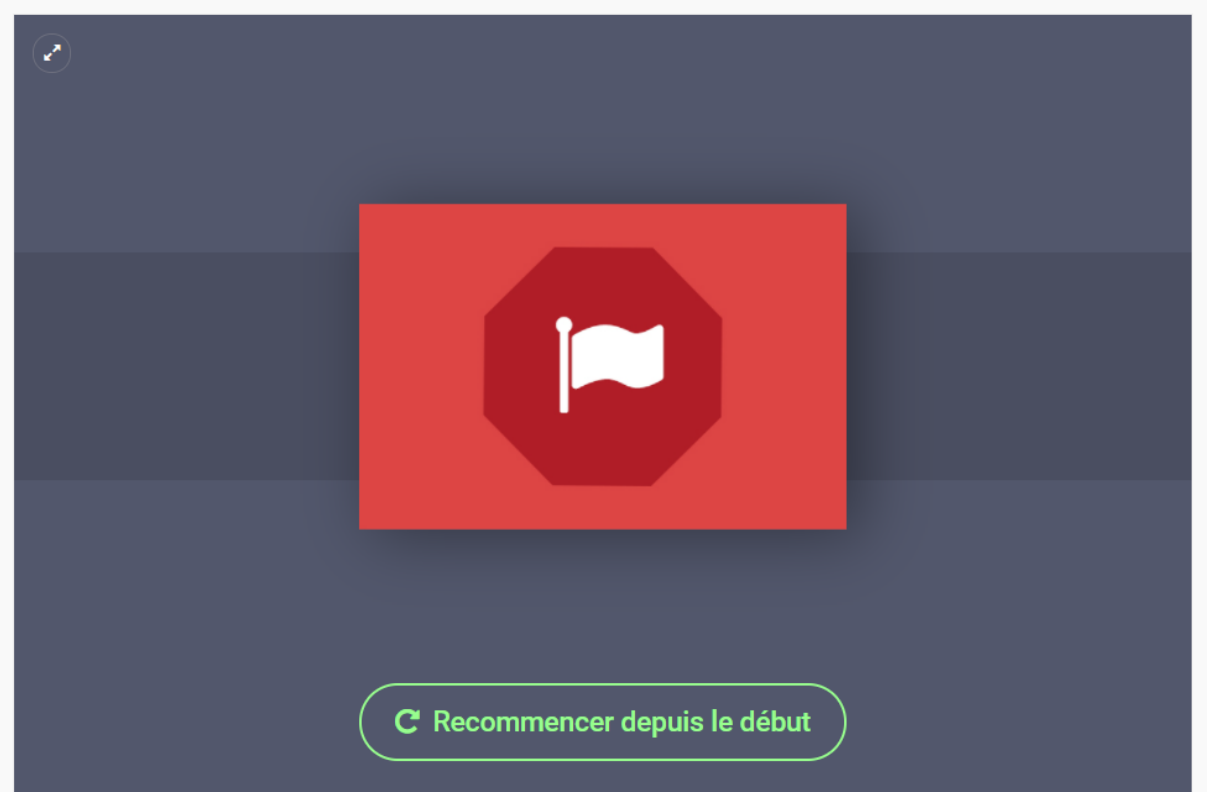

Figure 13 - Diapositive d'arrêt de l'outil diagnostic

II RAPPEL SUR LA SEMIOLOGIE DERMATOLOGIQUE

1) La démarche diagnostique

[(Bensignor, 2014), (Scott et al., 2000), (Lecourt, A. 2005), (Pin, D., Carlotti, D-N., 2007)]

« La maladie de l'animal est comme un mystère à résoudre, le client est le témoin et le vétérinaire le détective. » (Scott et al., 2000)

Des affections bactériennes, virales, ou parasitaires, aux maladies auto-immunes en passant par les dysendocrinies, il existe un très grand nombre de dermatoses chez le chien. Afin d'aboutir à un diagnostic, la démarche doit être méthodique. Cette dernière a été décrite à de nombreuses reprises et les textes s'accordent pour dire qu'elle doit être une approche systématique, par étapes, destinée à établir une liste d'hypothèses hiérarchisées.

Ces différentes étapes sont détaillées dans chacune des sous-parties suivantes.

a. Commémoratifs

C'est le recueil complet de toutes les informations concernant l'animal. C'est la première étape à réaliser, elle permet d'orienter rapidement le diagnostic et d'appuyer certaines suspicions cliniques à la fin de la démarche.

La liste des informations à prendre en compte étant longue, il ne faut pas hésiter à utiliser des documents standardisés. Les feuilles de consultation utilisées à VetAgro-Sup servant d'exemple sont retrouvées en annexe 2.

Les premières sont l'âge, le sexe et la race du chien. Il existe certaines prédispositions raciales nettes, qui ne doivent cependant pas être déterminantes pour le diagnostic mais seulement l'orienter.

Le sexe, généralement peu discriminant, n'influe que pour certaines dysendocrinies et néoplasies. L'anatomie propre à chaque sexe explique la distribution de certaines dermatoses comme les néoplasies testiculaires ou une dermatite des plis de la vulve.

L'âge de l'animal qui doit être pris en compte est celui qu'il avait à l'apparition des symptômes. Les jeunes chiens sont plus sujets aux dermatoses parasitaires et infectieuses. Les dermatoses allergiques apparaissent plus fréquemment chez les jeunes adultes. Les chiens adultes sont prédisposés aux dysendocrinies ou aux dermatoses auto-immunes. Les chiens âgés présentent un risque accru de néoplasies.

L'étude de l'environnement de l'animal oriente également le diagnostic. Les points suivants doivent être pris en compte :

- Origine de l'animal (élevage, animalerie, particulier)
- Mode de vie (compagnie, baignade, chasse, élevage)
- Lieu de résidence et de voyage (sud de la France, lieu de promenade, surface de couchage)
- Présence d'autres animaux
- Alimentation et prise de boisson (polydipsie, dysorexie)
- Traitements antiparasitaires
- Contagiosité (propriétaire, congénères)

b. Anamnèse

C'est l'histoire de l'affection. Les motifs de consultation les plus fréquents en dermatologie sont le prurit et l'alopécie ou la modification du pelage.

L'anamnèse doit permettre de se faire une idée précise de la dermatose, des conditions de son installation et de son évolution. Il faut définir les caractéristiques initiales de la dermatose et notamment la présence ou l'absence de prurit. Dans le cas d'une affection prurigineuse, le mode d'apparition, la chronologie et l'intensité du prurit doivent être précisés : il peut être occasionnel à permanent, fort ou faible, antérieur ou postérieur aux lésions, d'installation soudaine ou progressive. D'autres éléments essentiels sont à déterminer : la localisation des lésions, le mode d'installation (brutale ou lent), la durée et le mode d'évolution (aigu ou chronique). Il est également important de savoir si des examens complémentaires et/ou des traitements ont déjà été faits.

c. Examen clinique

Il est incontournable et doit être complet, il permet de mettre en évidence des maladies systémiques à expression cutanée telle qu'une dysendocrinie ou d'évaluer le retentissement général d'une dermatose, lors de pyodermite profonde par exemple. Le poids de l'animal permet, en plus de calculer les doses de médicaments, de suspecter lors d'une anomalie de celui-ci, une dysendocrinie.

d. Examen clinique dermatologique

Cette étape nécessite un bon éclairage et une bonne contention de l'animal et parfois une sédation. Le chien est d'abord observé à distance pour une vision globale des lésions et de leur distribution.

Certaines dermatoses ont une distribution globale particulière. Par exemple, les lésions localisées orientent le diagnostic vers une affection infectieuse, parasitaire ou néoplasique alors que des lésions généralisées orientent vers une affection allergique, une dysendocrinie ou une maladie auto-immune. Des lésions symétriques orientent vers une dysendocrinie, une dermatose allergique ou une dermatose infectieuse.

Puis une observation rapprochée est réalisée. L'ensemble de la surface cutanée doit être parcourue quel que soit le motif de consultation. Afin de n'oublier aucune zone, l'observation rapprochée doit être systématisée : de la tête vers la queue, la face dorsale puis ventrale, la peau puis les muqueuses.

Cette étape permet de caractériser les lésions ainsi que leur mode de groupement. Celles-ci sont détaillées dans la partie suivante. Des documents types existent, répertoriant toutes les lésions et contenant des silhouettes d'animaux où la localisation des lésions peut être représentée. A nouveau, les documents utilisés à VetAgro-Sup sont présentés en annexe 2.

e. Les hypothèses

Les commémoratifs, l'anamnèse, l'examen clinique général et dermatologique sont parfois les seules informations disponibles pour établir un diagnostic si les propriétaires ne souhaitent pas réaliser d'examen complémentaire. L'ensemble des informations recueillies est utilisé pour établir une liste d'hypothèses diagnostiques qui seront infirmées ou confirmées à l'aide examens cliniques.

f. Examens complémentaires

Les différents examens cliniques, leurs objectifs et leur méthode de réalisation sont répertoriées dans la partie IV « Réalisation des fiches techniques des examens complémentaires ». Ils permettent dans une grande majorité des cas d'arriver à un diagnostic étiologique.

2) Les lésions

[(Lecourt, A. 2005), (Pin, D., Carlotti, D-N., 2007)]

Associées aux commémoratifs, à l'anamnèse et à l'examen clinique général, les lésions sont déterminantes pour l'émission des hypothèses diagnostiques. Cependant, elles manquent de spécificité, deux dermatoses pouvant avoir la même expression clinique et une dermatose pouvant avoir différentes lésions. Elles sont réparties en trois groupes : les lésions primaires, secondaires et mixtes.

a. Primaires

Elles sont induites par la maladie et traduisent le processus lésionnel. Elles sont parfois difficiles à observer à cause de leur fragilité.

Les lésions primaires sont les modifications de la couleur de la peau (1), les lésions solides (2) et les lésions remplies de liquide (3). Sont répertoriées dans le tableau suivant (tableau 1), les lésions primaires, leur définition et les dermatoses vers lesquelles elles orientent le diagnostic.

Tableau 1 - Les lésions primaires, définition et orientation diagnostique

Lésions		Définition	Diagnostic
1	Macule / Tache < 1cm / > 1cm	Zone de changement de couleur sans relief ni infiltration	Hyper-pigmentées : lentigines, post-inflammatoire, sertolinome Hypo-pigmentées : vitiligo, albinisme, cicatrice, pemphigus foliacé
	Erythème	Rougeur congestive de la peau qui s'efface à la vitropression, traduisant une vasodilatation des vaisseaux du derme.	Toute dermatose inflammatoire
	Purpura	Ensemble de macules rouge sombre ne s'effaçant pas à la vitropression, traduisant une extravasation d'hématies.	Vascularite, hypercorticisme, traumatisme, trouble de l'hémostase
2	Papule / Plaque 1-3mm / > 3mm	Petite lésion pleine et surélevée. Une plaque est une coalescence de papules. Elles peuvent être épidermiques ou dermiques, folliculaires ou non, ou dysmétaboliques	Plaque ortiée : urticaire Folliculaire : folliculite, démodécie, teigne Non folliculaire : gale sarcoptique, dermatite atopique, DAPP Dysmétabolique : calcinose, amyloïdose, mucinose, xanthomatose
	Nodule > 1 cm	Masse ferme, enchâssée dans la peau, bien individualisée composée d'un infiltrat de cellules inflammatoires ou néoplasiques du derme ou de l'hypoderme	Néoplasie, inflammation de nature infectieuse ou stérile
	Tumeur	Plus grande qu'un nodule, concernant n'importe quelle origine cutanée	
	Kyste	Structure épithéliale dilatée car remplie de liquide ou de matériel solide	
	Végétations et verrucosités	Lésions proliferatives en relief correspondant à une poussée hypertrophique de l'épiderme	
3	Vésicule / Bulle < 1cm / > 1cm	Lésion en dôme (<1cm sinon on parle de bulle) remplie d'un liquide clair, très fragile	Dermatoses génétiques, dermatoses auto-immunes, brûlures,
	Pustule	Collection liquidienne purulente, en relief (<1cm). Elles peuvent être folliculaires (centrée sur un poil) ou non. L'aggravation d'une pustule folliculaire aboutit à un furoncle	Folliculaire : Folliculite bactérienne, démodécie, teigne Non folliculaire : Impétigo, pemphigus superficiel

b. Secondaires

Elles correspondent à l'évolution spontanée des lésions primaires ou à leur transformation par l'action du grattage. Elles sont moins caractéristiques que les lésions primaires mais sont souvent les seules observées. Les lésions secondaires sont caractérisées par une production anormale (1), par une perte de substance (2) ou la modification de la surface cutanée (3). Elles sont répertoriées dans le tableau suivant (tableau 2).

Tableau 2 - Les lésions secondaires, définition et orientation diagnostique

Lésions		Définitions	Diagnostic
1	Collerettes épidermiques	Liseré plus ou moins circulaire, formé par une partie ou la totalité de l'épiderme, persistant après la rupture d'une pustule, d'une vésicule ou d'une bulle	Dermatose pustuleuse, vésiculeuse, bulleuse
	Croûtes	Assèchement de sang, sérum, exsudat ou pus suite à la rupture d'une pustule, vésicule ou bulle	
2	Erosion	Perte de substance superficielle	Intertrigo, impétigo, lupus érythémateux, pemphigus
	Excoriation	Erosion causée par un traumatisme ou lors de prurit	Toute dermatose prurigineuse
3	Sclérose	Aspect brillant, tendu et induré de la peau dû à la condensation de certains éléments du derme.	Dermatose chronique
	Atrophie	Aspect ridée, sec voire transparent de la peau dû à la raréfaction des éléments constitutifs du derme	Hypercorticisme, corticothérapie
	Lichénification	Epaississement de la peau avec accentuation des sillons cutanés. Souvent accompagnée d'hyperpigmentation	Inflammation chronique (dermatite atopique)
	Hyperpigmentation diffuse	Pigmentation mal délimitée souvent post-inflammatoire	Dermatite atopique, dysendocrinie, pyodermite

c. Mixtes

Ces lésions sont considérées comme primaires ou secondaires, selon la dermatose en cause. Elles sont répertoriées dans le tableau, page suivante (tableau 3).

Tableau 3 - Les lésions mixtes, définition et orientation diagnostique

Lésions	Définition	Nature	Diagnostic
Squame	Fragment blanchâtre de la couche cornée. Différentes formes existent.	Primaire	Génodermatose, dysplasie pilaire, adénite sébacée granulomateuse
		Secondaire	Dermatose chronique, leishmaniose
Comédons	Follicule pileux dilaté par du sébum et de la kératine	Primaire	Cushing, dysendocrinie sexuelle
		Secondaire	Démodécie, dermatophytoses et autres atteintes folliculaires
Manchons pilaires	Sébum et kératine engainant le poil et entraîné avec lui durant sa croissance	Primaire	Adénite sébacée granulomateuse
		Secondaire	Démodécie, dermatophytoses
Alopécie	Diminution de la densité voir absence du pelage par réduction du nombre, de l'épaisseur ou de la longueur des poils	Primaire	Dysplasie pilaires, alopécie héréditaire ou congénitale, Dysendocrinie
		Secondaire	Inflammation, infection, prurit
Ulcère	Perte de substance de l'épiderme atteignant le derme	Primaire	Leishmaniose, néoplasie
		Secondaire	Pyodermite profonde, néoplasie

III ETUDE BIBLIOGRAPHIQUE DES DERMATOSES LES PLUS FREQUENTES

1) Les dermatoses parasitaires

(Scott et al., 2000)

Les chiens peuvent être infestés par une multitude de parasites qui ont des conséquences différentes sur la peau allant d'une affection modérée dans le cas d'une piqûre de moustique à des atteintes sévères dans le cas d'une gale sarcoptique. Les parasites sont la première cause de prurit et sont d'autant plus importants qu'ils peuvent être vecteurs d'autres maladies.

Les parasites diffèrent par leur localisation chez l'hôte, certains vivent sur la peau et se nourrissent de débris tégumentaires ou piquent pour se nourrir de sang, d'autres vivent dans la peau de façon plus ou moins permanente. Toutes les parasitoses sont dues à l'action pathogène et à la multiplication du parasite, et toutes sauf la thrombiculose sont des dermatoses infectieuses.

Les parasites, les plus fréquents, sont les puces, le sarcopte de la gale sarcoptique, les otodectes de l'otacariose et les thrombiculidés ou aoûtats. D'autres parasites sont beaucoup moins fréquents comme les cheyletielles, les poux ou les demodex.

Les jeunes animaux, vivant en communauté ou incorrectement traités contre les parasites, sont plus sujets à développer une parasitose.

a. Pulicose

(Scott et al., 2000)

i. Définition

La pulicose est une infestation par les puces. C'est une entomose très fréquente dont la symptomatologie est proportionnelle à l'importance de l'infestation. Elle est à différencier de la dermatite par allergie aux piqûres de puces.

Il existe plus de 2000 espèces de puces et la plus importante en médecine vétérinaire est *Ctenocephalides felis.* Ce sont de petits insectes vivant à la surface de la peau. Les puces sont aplaties latéro-latéralement, de couleur brune, mesurent 2 à 4 millimètres de longueur, n'ont pas d'aile et disposent de trois paires de pattes.

ii. Manifestations cliniques

Les signes cliniques sont dus à l'action traumatisante de la piqûre des puces lorsqu'elles se nourrissent ; ils dépendent du nombre de puces ainsi que de la tolérance de l'hôte. La pulicose se traduit par des papules peu prurigineuses et de l'érythème.
Des infestations importantes, chez les individus de petite taille, peuvent entraîner une anémie.

iii. Diagnostic

Le diagnostic repose sur la mise en évidence du parasite ou de ses déjections. Les examens complémentaires sont l'observation attentive de l'intégralité du pelage, l'observation directe au microscope des débris tégumentaires récoltés par un brossage vigoureux ainsi que le test au papier humidifié. L'absence d'insecte ne doit pas aboutir à l'exclusion de l'hypothèse parasitaire.

iv. Fiche récapitulative

PARASITOSE

ZOONOSE

PUCES

Définition

Dermatose parasitaire papuleuse et prurigineuse due à l'infestation de puces *Ctenocephalides felis*

Epidémiologie

Âge : tout âge, jeunes plus sensibles
Races : toutes les races
Augmentation du risque : chats dans le foyer, pas d'antiparasitaire, vie en communauté, possible saisonnalité

Clinique	Silhouette
Prurit	Abdomen Tout le corps peut être atteint
Lésions 1	**Lésions 2**
Erythème Papules	Croûtes, dépilations

Examens complémentaires

Observation du pelage
Brossage
Test au papier humidifié
Observation microscopique produit de brossage

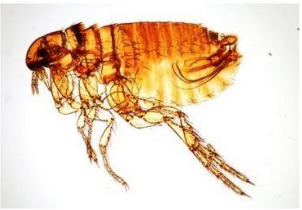

Ctenocephalides felis (ESCCAP)

Déjections de puces au microscope

Test papier absorbant positif

Figure 14 - Fiche récapitulative sur la pulicose

b. Gale sarcoptique

[(Bensignor, 2014), (Curtis, 2014), (Hnilica, 2013), (Scott et al., 2000), (Mueller et al., 2001)]

i. Définition

La gale sarcoptique est une dermatose parasitaire contagieuse du chien due à l'acarien *Sarcoptes scabiei.* Elle est fréquente et touche les animaux de tous âges et de toutes races, sans prédisposition de sexe. La contagion se fait essentiellement par contact avec un animal infesté. C'est une zoonose fréquente car les propriétaires sont infestés dans 10 à 30% des cas.

Sarcoptes scabiei est un agent de gale profonde. Les adultes font entre 250 et 400µm et ont un corps globuleux, avec des pattes courtes. Les femelles ovigères créent les lésions lorsqu'elles creusent des tunnels intradermiques pour pondre leurs œufs.

ii. Manifestations cliniques

La gale sarcoptique provoque un prurit intense, non saisonnier. C'est le premier signe d'appel. Les lésions primaires sont de l'érythème et des papules, surmontées d'une croûte, appelées « bouton de gale ». On observe également une alopécie et des excoriations, secondaires au grattage. Les lésions sont initialement situées dans des zones à faible densité de poils : ligne inférieure du corps, pointes des coudes, pavillons auriculaires (zone de Henry), face, jarrets.

En cas d'atteinte chronique, les lésions témoignant de la chronicité apparaissent (lichénification, hyperpigmentation) et peuvent s'étendre à tout le corps. La ligne du dos n'est cependant qu'exceptionnellement atteinte. Une atteinte de l'état général est possible : abattement, poly-adénomégalie, perte de poids, due à l'épuisement causé par le prurit.

iii. Diagnostic

Les commémoratifs, notamment l'origine de l'animal, l'état des autres animaux du foyer ou la présence de papules et d'un prurit chez le propriétaire, ainsi que la clinique, orientent le diagnostic. Des éléments non spécifiques appuient la suspicion d'une gale : la présence d'un réflexe oto-podal (mouvement spasmodique de grattage exercé par le membre postérieur du côté correspondant à l'oreille sollicitée au niveau de la zone de Henry) et la présence de « sable conchinien » (ligne de petites croûtes d'aspect sableux au toucher).

Le diagnostic différentiel de la gale sarcoptique inclut la dermatite atopique, les pyodermites de surface ou superficielles, la prolifération de *Malassezia.*

Le diagnostic de certitude repose sur la visualisation du parasite dans sa forme mature, immature ou encore d'œufs. Il est parfois difficile à observer, plusieurs raclages profonds, jusqu'à la rosée sanguine,

dans différentes zones lésionnelles, en particulier des papules, doivent être effectués. Il est préférable de ne pas racler des zones d'excoriations. La sensibilité du raclage est très faible, entre 20% et 25% selon les auteurs. Si le parasite n'a pas été observé mais que la suspicion de gale sarcoptique est forte, il existe des tests sérologiques (sensibilité de 83% et spécificité de 92%). En cas de doute persistant, une épreuve thérapeutique peut être mise en place.

iv. Fiche récapitulative

PARASITOSE

ZOONOSE

GALE SARCOPTIQUE

Définition

Dermatose parasitaire prurigineuse et alopéciante due à *Sarcoptes*

Epidémiologie

Âge : tout âge, jeunes plus sensibles
Races : toutes les races
Augmentation du risque : pas d'antiparasitaire, vie en communauté,

Clinique	Silhouette
Prurit violent **Réflexe oto-podal** **Atteinte générale possible**	Ligne inférieure du corps, pointes des coudes, jarrets, pavillon auriculaire, zone de Henry, face
Lésions 1	**Lésions 2**
Erythème Papules croûteuses	Dépilations, excoriations, hyperpigmentation, lichéenification

Examens complémentaires

Raclages cutanés sur les papules
Test sérologique
Epreuve thérapeutique

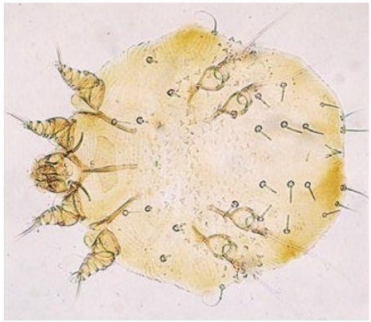

Sarcoptes scabiei (ESCCAP)

Figure 15 - Fiche récapitulative sur la gale sarcoptique

c. Gale otodectique

[(Bensignor, 2014), (Curtis, 2014), (Hnilica, 2013), (Scott et al., 2000)]

i. Définition

La gale otodectique, ou gale des oreilles, est une dermatose très fréquente, due à *Otodectes cynotis.* Ce parasite vit à la surface de l'épiderme du conduit auditif. Les chiens infestés présentent, généralement, une otite externe caractérisée par un érythème et un cérumen plus abondant, brunâtre. Le parasite peut s'étendre aux pavillons auriculaires voir à la tête.

Il mesure en 450 et 500µm, possède des pattes longues, dépassant du rostre.

ii. Manifestations cliniques

Le premier signe est le prurit, souvent bilatéral. Le réflexe audito-podal (mouvement de pédalage après le massage de la base de l'oreille atteinte ou de l'introduction d'un écouvillon) est présent dans une majorité des cas. Les parasites se nourrissent de débris tégumentaires et de fluide à la surface de la peau, les parois du conduit auditif sont alors enflammées ce qui a pour conséquence l'augmentation de la production de cérumen. Une douleur auriculaire peut être observée, voire, dans certains cas chroniques, un port de tête penché.

iii. Diagnostic

Les otodectes sont la première cause d'otite chez le chien. Les autres facteurs primaires, fréquents, sont les corps étrangers et les allergies, et en constituent les principaux diagnostics différentiels. Les facteurs secondaires, les complications bactériennes ou fongiques, sont toujours à rechercher lors d'otite.
Les examens complémentaires sont l'examen des conduits auditifs externes à l'aide d'un otoscope, l'examen direct du cérumen par écouvillonnage et l'examen cytologique des conduits auditifs externes. La démarche diagnostique dans le cas d'otite est détaillée dans la partie consacrée aux otites.

iv. Fiche récapitulative

PARASITOSE

ZOONOSE

GALE OTODECTIQUE

Définition

Dermatose parasitaire prurigineuse de l'oreille dû à Otodectes cynotis. C'est un facteur primaire d'otite .

Epidémiologie

Âge : tout âge, jeunes plus sensibles
Races : toutes les races
Augmentation du risque : pas d'antiparasitaire, vie en communauté,

Clinique	Silhouette
Prurit auriculaire **Réflexe audito-podal** **Otite**	Conduit auditif externe
Lésions 1	**Lésions 2**
Erythème	Dépilations, excoriations

Examens complémentaires

Examen direct du conduit auditif avec un otoscope
Observation directe du cérumen au microscope par écouvillonnage

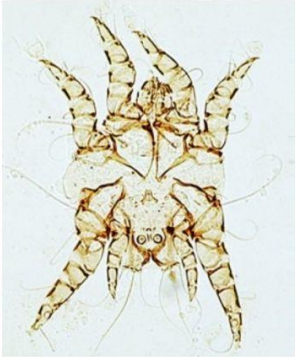

Otodectes cynotis (ESCCAP)

Figure 16 - Fiche récapitulative sur la gale otodectique

d. Thrombiculose

[(Bensignor, 2014), (Curtis, 2014), (Hnilica, 2013), (Scott et al., 2000)]

i. Définition

Dermatite prurigineuse fréquente, la thrombiculose est due aux larves de *Thrombicula autumnalis,* espèce la plus fréquente en Europe. Seules les larves sont parasites. C'est une parasitose à caractère saisonnier, avec un pic d'infestation en fin d'été mais qui varie beaucoup avec les conditions climatiques. Elle est non contagieuse et non spécifique. Elle peut toucher l'homme.

La larve de *Thrombicula autumnalis* mesure de 250µm à 1 mm quand elle est gorgée de sang. Elles sont visibles à l'œil nu lorsqu'elles sont rassemblées, en amas rouge-orangés, dans les plis.

Les infestations de l'homme se caractérisent par des papules et du prurit localisés à la limite supérieure des chaussettes et à la ceinture.

ii. Manifestations cliniques

Certains chiens sont asymptomatiques mais la plupart développe un prurit très violent lors de thrombiculose. Le prurit est d'apparition brutale, souvent localisé aux extrémités des membres, à la face, aux pavillons auriculaires et, moins souvent, à l'abdomen. Il persiste après la disparition du parasite.
Les lésions sont de l'érythème, des papules croûteuses ou non, des excoriations et des dépilations.

iii. Diagnostic

L'examen à la loupe de « points oranges » dans les zones lésionnelles permet l'observation du parasite. Si aucune larve n'est observable, un raclage superficiel des zones lésionnelles est à réaliser.

iv. Fiche récapitulative

PARASITOSE

ZOONOSE

THROMBICULOSE

Définition

Dermatose parasitaire prurigineuse due à la larve de *Thrombicula autumnalis.*

Epidémiologie

Âge : tout âge, jeune plus sensibles
Races : toutes les races
Augmentation du risque : pas d'antiparasitaire, vie en communauté
Saisonnalité marquée : juin-octobre,

Clinique	Silhouette
Prurit violent **Points orangées**	Face, zone interdigitées, extrémités des membres, pavillon auriculaire, abdomen
Lésions 1	**Lésions 2**
Erythème Papules	Dépilations, excoriations, croûtes

Examens complémentaires

Observation du pelage à l'œil nu ou avec une loupe
Examen direct du produit de raclage superficiel



*Thrombicula autumnalis (*Laboratoire de parasitologie de VetAgro-Sup*)*

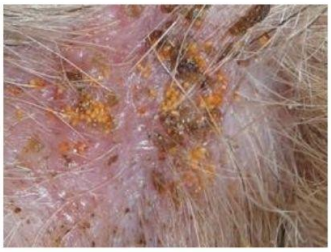

Gouttelettes orangées lors de thrombiculose (Monvet.eu)

Figure 17 - Fiche récapitulative sur la thrombiculose

e. Les parasitoses moins fréquentes

i. Cheyletiellose

[(Curtis, 2014), (Hnilica, 2013)]

C'est une dermatose prurigineuse, due à un acarien vivant à la surface de la peau, *Cheyletiella yasguri*. C'est une zoonose qui peut provoquer une dermatose prurigineuse chez le propriétaire.

Cheyletiella yasguri mesure 500µm de long, est de couleur blanche, possède un corps divisé par un sillon transversal. Ce parasite est caractérisé, notamment, par les crochets qu'il possède à l'extrémité des pédipalpes.

Cliniquement, c'est une dermatose à distribution, initialement dorsale, caractérisée par de l'érythème et du prurit, modéré à important. Des lésions secondaires au prurit, telles que des squames, en grand nombre, sur le dos de l'animal, une alopécie et des croûtes, sont observées.

L'observation des parasites est possible à l'œil nu ou à la loupe. Après avoir brossé le dos du chien au-dessus d'une surface sombre à noire, les squames récoltées peuvent sembler mobiles, ceci est dû à l'activité des parasites. Une des traductions anglaise de la cheyletiellose est « Walking dandruffs » à cause de la mobilité des cheyletielles. Cet examen complémentaire peut être complété par une observation au microscope du produit de brossage, de raclage ou après récolte à l'aide d'un morceau de scotch.
Ci-dessous, la fiche récapitulative de la cheyletiellose (Figure 18).

CHEYLETIELLOSE

ZOONOSE

Définition — Dermatose prurigineuse, due à *Cheyletiella yasguri*

Jeunes, absence de traitement parasitaire

Cheyletiella yasguri (500µm) - ENVA

Lésions — Erythème, squames, dépilations, croûtes

Topographie — Dorsale

Diagnostic — Observation à l'œil nu ou à la loupe
Observation de squames mobiles "Walking dandruffs" après brossage de l'animal au dessus d'une surface sombre.
Observation au microscope du produit de brossage, de raclage ou après récolte à l'aide d'un morceau de scotch.

Figure 18 - Fiche récapitulative sur la cheyletiellose

ii. Phtiriose

[(Scott et al., 2020), (Hnilica, 2013)]

La phtiriose est une dermatose prurigineuse due à l'infestation par des insectes phtiraptères, les poux. Ceux-ci possèdent 3 paires de pattes, mesurent quelques millimètres de long et sont aplatis dorso-ventralement. Deux types de poux existent, les broyeurs, qui se nourrissent de débris tégumentaires, et les piqueurs, qui sont hématophages. Ce sont des parasites permanents très spécifiques.

L'infestation par des poux peut être très irritante et déclencher un prurit intense chez l'animal. Pour les poux piqueurs, l'infestation importante d'un jeune chien peut causer une anémie. Les lésions primaires, peu nombreuses et fugaces, sont, principalement, des papules érythémateuses. On retrouve, plus volontiers, des lésions secondaires au prurit, telles que des excoriations.

Les examens complémentaires sont l'observation du pelage, le brossage ou la récolte à l'aide d'un morceau de scotch afin de récolter des débris qui peuvent contenir des lentes ou des poux adultes.

Ci-dessous, la fiche récapitulative de la phtiriose (Figure 19).

PHTIRIOSE

Définition Dermatose prurigineuse, due à différents types de poux (broyeur, piqueur)

Jeunes, absence de traitement parasitaire

Lésions Papules érythémateuses, excoriations

Topographie Tout le corps

Diagnostic Observation de lente ou de poux adultes dans le pelage, le produit de brossage ou la récolte à l'aide d'un morceau de scotch

Trichodectes canis - ENVA

Figure 19 - Fiche récapitulative sur la phtiriose

iii. Démodécie

[(Mueller et al., 2020), (Bensignor et al. 2014)]

La démodécie est une dermatose infectieuse et spécifique due à *Demodex canis* qui vit dans les follicules pileux et les glandes sébacées. Si certains chiens sont porteurs, seuls quelques-uns exprimeront une démodécie clinique. Les jeunes chiens, de moins de 2 ans, et les chiens âgés ou immunodéprimés ou atteints d'une maladie intercurrente sont prédisposés.

Demodex canis est un parasite de forme allongée, mesurant entre 150 et 250 µm de long. Il possède 4 paires de pattes atrophiées. Les œufs ont une forme de citron. La démodécie n'est pas contagieuse, le parasite se transmet uniquement de la mère au chiot, pendant les premiers jours de vie.

Certaines races semblent prédisposées : Bouledogue, WHWT, Braque, Boxer, terriers, Beagle, Bobtail, Cane corso, Carlin, CKC, Chihuahua, Dalmatien, Doberman, les Dogues (allemand, argentin, de bordeaux), Pointer et Shar Peï.

On distingue plusieurs formes cliniques de démodécie selon la localisation des lésions, la présence ou l'absence de complication bactérienne. De manière générale, la démodécie est caractérisée par des zones, bien délimitées, alopéciques, érythémateuses et finement squameuses, comportant de nombreux comédons, et par une absence de prurit dans les formes sans complication.

L'examen complémentaire est un raclage cutané, jusqu'à la rosée sanguine, des zones alopéciques. Les raclages doivent être nombreux et la pression appliquée sur la peau est un point clé. Elle permet de déloger plus facilement le parasite. L'observation de celui-ci établit le diagnostic.

Ci-dessous, la fiche récapitulative de la démodécie (Figure 20).

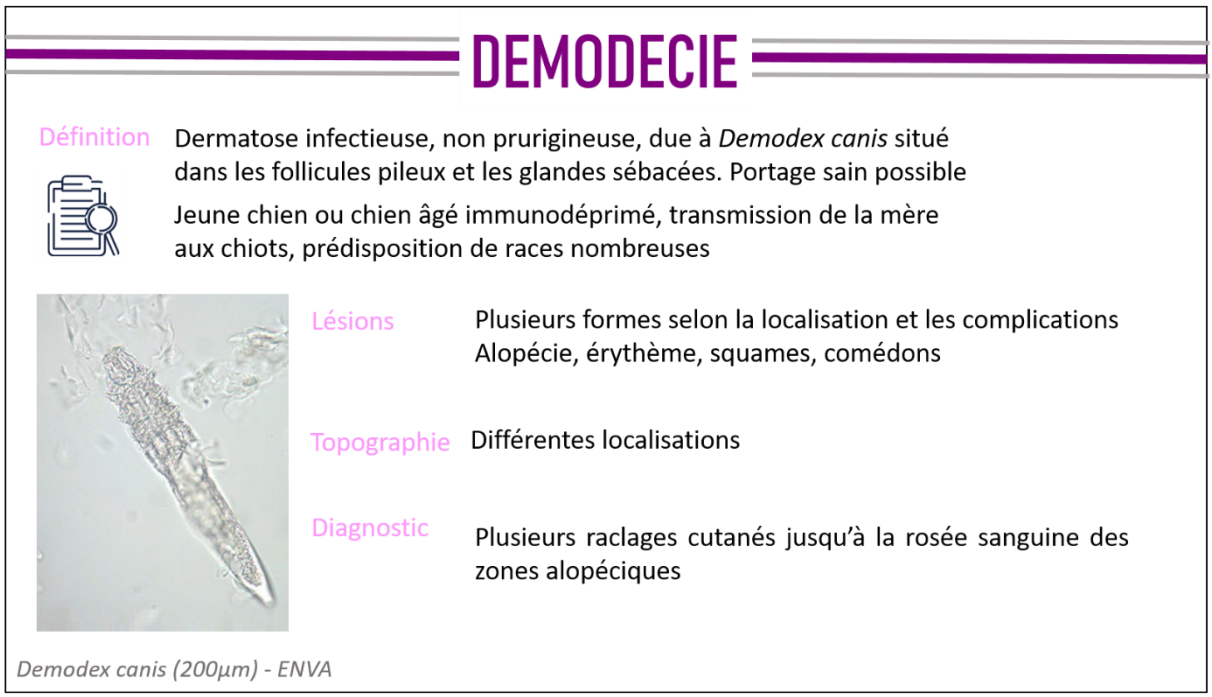

Figure 20 - Fiche récapitulative sur la démodécie

2) Les pyodermites

[(Bensignor et al., 2014), (Sere dit Sempe , M., 2012)]

Etymologiquement, une pyodermite désigne une affection cutanée caractérisée par la formation de pus. Cependant, toutes les dermatoses purulentes ne sont pas bactériennes et toutes les dermatoses bactériennes ne sont pas purulentes. En pratique, le terme pyodermite est utilisé pour désigner une infection suppurée à bactérie pyogène. Les pyodermites sont très fréquentes et peuvent toucher les individus de toutes races, sexes et âges.

Malgré une cause commune, l'expression clinique des pyodermites est très variable. Le germe causal est, dans 98% des cas, *Staphylococcus pseudintermedius* qui est, également, une bactérie de la flore commensale. En temps normal, il existe un équilibre, délicat, entre la flore bactérienne et la peau du chien hôte. Une rupture de cet équilibre peut déclencher une pyodermite.

Les pyodermites peuvent être primaires mais sont, souvent, secondaires à une affection sous-jacente (dermatose allergique, fongique, parasitaire, endocrinienne) ou à un excès thérapeutique (corticoïdes).

Elles sont actuellement classées, selon leur profondeur, en trois types : de surfaces, superficielles et profondes.

a. Pyodermite de surface

[(Pin et al., 2006), (SERE DIT SEMPE, M., 2012)]

Lors de pyodermite de surface, les bactéries restent à la surface de la peau et se développent au sein de la couche cornée. Elles sont caractérisées par une absence de pus et les lésions associées ne sont pas celles classiquement retrouvées dans les autres types de pyodermites. Deux entités existent : le syndrome de prolifération bactérienne et la pyodermite cutanéo-muqueuse, beaucoup plus rare.

i. Syndrome de prolifération bactérienne

C'est une dermatose récemment reconnue. Il existe peu de données épidémiologiques, mais des études récentes apportent quelques informations notamment sur la représentation plus importante de certaines races : WHWT, Berger allemand, Labrador, Caniche, Briard, Bouledogue et Cocker.

Cliniquement, le syndrome de prolifération bactérienne de surface (« BOG », en anglais, pour Bacterial OverGrowth), se traduit par une seule lésion primaire : l'érythème. Les lésions secondaires sont dues au grattage (lichénification, excoriations, croûtes, dépilations), à l'inflammation (séborrhée, squames) ou témoigne de la chronicité (hyperpigmentation). Les lésions sont localisées ventralement, dans les zones de plis (axillaires, inguinaux et périnéaux), dans les espaces inter-digités, à la face ventrale du cou ou sous la queue.

Ce syndrome cause un prurit d'intensité variable qui peut s'accompagner d'une odeur désagréable. Dans le cas d'atteinte chronique, une atteinte de l'état général peut être observée.

Les signes cliniques étant peu spécifiques, le diagnostic différentiel est large et correspond à celui des dermatoses prurigineuses. Les principales causes de prurit sont :

- Parasitaire : gale sarcoptique en priorité, démodécie et thrombiculose
- Fongique : dermatite à *Malassezia*
- Allergique : DAPP et dermatite atopique

Les examens complémentaires à réaliser sont en conséquence ceux permettant d'exclure ces hypothèses : l'observation du pelage, brossage et observation microscopique directe des débris tégumentaires, test au papier absorbant, raclage cutané et cytologie de surface (impression ou scotch-test).

ii. Fiche récapitulative

PYODERMITE

BOG

Définition

Syndrome de prolifération bactérienne de surface, dû à un déséquilibre de la flore bactérienne
Staphyloccocus pseudinermedius est majoritairement en cause.

Epidémiologie

Âge : tout âge
Races : toutes les races, WHWT et Berger allemand très représentés
Augmentation du risque : affection sous-jacente, corticothérapie

Clinique	Silhouette
Prurit **Odeur**	Face ventrale de l'abdomen et du cou, plis axillaires et inguinaux, queue
Lésions 1	**Lésions 2**
Erythème	Hyperpigmentation, dépilations, lichéenification, croûtes, squames, excoriations

Examens complémentaires

Ceux nécessaires au diagnostic différentiel : gale sarcoptique, démodécie, thrombiculose, prolifération de *Malassezia*

Figure 21 - Fiche récapitulative sur la prolifération bactérienne de surface

b. Pyodermite superficielle

i. Définition

[(Sere dit Sempe, M., 2012), (Hnilica, K., 2013), (Bensignor et al., 2014)]

Les pyodermites superficielles affectent l'épiderme et les follicules pileux sans franchir le derme. Elles sont de loin les pyodermites les plus fréquentes. Il est exceptionnel qu'elles entraînent des symptômes généraux.

On distingue deux groupes de pyodermites superficielles qui comprennent elles-mêmes différentes entités répertoriées dans le tableau suivant (tableau 4) : les pyodermites superficielles folliculaires et celles non folliculaires.

Tableau 4 - Classification des pyodermites superficielles

Pyodermite folliculaire	Pyodermite non folliculaire
Folliculite juvénile	Impétigo juvénile
Folliculite du chien à poils courts	Impétigo de l'adulte
Folliculite secondaire	Pyodermite superficielle extensive

Les folliculites sont les plus fréquentes. Elles correspondent à une inflammation de l'appareil pilo-sébacée. Cette inflammation est due, le plus souvent, à *Staphylococcus pseudintermedius*, moins souvent à *Demodex* ou à un dermatophyte.

Pour les trois folliculites décrites dans ce manuscrit, les lésions primaires macroscopiques sont de l'érythème et des papules ou des pustules folliculaires, de petite taille, centrées sur un ou plusieurs poils, contenant du pus jaune. Ces dernières sont fragiles, se rompent facilement et sont donc rapidement remplacées par des lésions secondaires de type croûtes et petites collerettes épidermiques, dépilations, hyperpigmentation.

Lors de l'examen cytologique du pus, on peut observer des polynucléaires neutrophiles ou des polynucléaires éosinophiliques, des bactéries ainsi que des images de phagocytose.

Les folliculites sont, souvent, secondaires mais peuvent être primaires comme dans le cas de la folliculite juvénile et celle du chien à poils courts.

ii. Folliculite secondaire

C'est la forme la plus fréquente. Elle est, comme son nom l'indique, secondaire à une autre affection qu'elle complique. Les affections pouvant être compliquées d'une folliculite secondaire sont nombreuses. Toutes les dermatoses prurigineuses (ectoparasitoses, dermatose allergique) ou non (alopécie des robes diluées, dysendocrinie) peuvent favoriser la pénétration de bactéries. Une immunodépression, iatrogène (corticothérapie) ou due à une maladie, empêche l'organisme de lutter efficacement contre les bactéries et favorise alors leur développement.

La manifestation clinique d'une folliculite secondaire répond à la définition d'une pyodermite superficielle folliculaire : pustules et papules folliculaires, croûtes, collerettes épidermiques, dépilations et hyperpigmentation. Les lésions sont situées n'importe où sur le corps, souvent en grand nombre. La fiche récapitulative est présentée dans la figure ci-dessous (Figure 22).

PYODERMITE

FOLLICULITE BACTERIENNE

Définition

Inflammation de l'appareil pilo-sébacée secondaire à une affection sous-jacente (dermatose prurigineuse, dysendocrinie, dermatose allergique, corticothérapie, alopécie des robes diluées)

Epidémiologie

Âge : tout âge

Races : toutes races

Clinique	Silhouette
Prurit	Ensemble du corps
Lésions 1	**Lésions 2**
Erythème Pustules et papules folliculaires	Hyperpigmentation, dépilations, croûtes, collerettes épidermiques

Examens complémentaires

Cytologie des pustules par calque par étalement

Raclages cutanés

Recherche de la cause primaire

Figure 22 - Fiche récapitulative sur la folliculite secondaire

iii. Folliculite juvénile

Elle est due à une immaturité du système immunitaire, elle est très fréquente chez les jeunes chiens avant la puberté. Il n'existe pas de prédisposition de race, ni de sexe.

C'est une dermatose prurigineuse, pustuleuse et papuleuse. Les lésions se répartissent, essentiellement, sur la face ventrale du corps.

L'examen cytologique du contenu des pustules, par calque d'étalement, permet l'observation de pus, d'un infiltrat de polynucléaires, neutrophiles ou éosinophiles, et de bactéries. Le diagnostic différentiel comprend la démodécie juvénile ainsi que la teigne. Un raclage cutané doit être effectué afin d'écarter ces hypothèses.

La fiche récapitulative est présentée dans la figure page suivante (Figure 23).

PYODERMITE

FOLLICULITE JUVÉNILE

Définition

Inflammation de l'appareil pilo-sébacée
Staphyloccocus pseudinermedius est majoritairement en cause.

Epidémiologie

Âge : tout âge
Races : toutes les races, WHWT et Berger allemand très représentés
Augmentation du risque : affection sous-jacente, corticothérapie

Clinique	Silhouette
Prurit	Face ventrale du corps
Lésions 1	**Lésions 2**
Erythème Pustules et papules folliculaires	Hyperpigmentation, dépilations, croûtes, collerettes épidermiques

Examens complémentaires

Cytologie des pustules par calque par étalement
Raclages cutanés

Figure 23 - Fiche récapitulative sur la folliculite juvénile

iv. Folliculite du chien à poils courts

C'est une affection rencontrée dans les races à poils courts comme le Pointer, le Braque de Weimar, le Shar Peï, le Bull terrier, le Boxer, le Doberman, le Bulldog, le Dogue argentin ou le Dalmatien. La cause est inconnue.

Les lésions sont nombreuses, localisées, principalement, au tronc et à la face dorsale du corps. Le poil a un aspect mité. On observe des macules érythémateuses, des papules et des pustules folliculaires. Cette affection n'est pas, ou peu, prurigineuse mais peut évoluer vers une furonculose.

L'examen microscopique cytologique du pus révèle de nombreuses bactéries, le plus souvent phagocytées par des polynucléaires dégénérés.

La fiche récapitulative est présentée dans la figure page suivante (Figure 24).

PYODERMITE

FOLLICULITE DES CHIENS A POILS COURTS

Définition

Inflammation de l'appareil pilo-sébacée chez les chiens à poils courts
Staphyloccocus pseudinermedius est majoritairement en cause.

Epidémiologie

Âge : tout âge
Races : Boxer, Doberman, Pointer, Braque de Weimar et allemand, Dogue argentins, Shar peï, Dalmatien

Clinique	Silhouette
Absence de prurit **Poils mités**	Tronc et face dorsal du corps
Lésions 1	**Lésions 2**
Erythème Pustules et papules folliculaires	Hyperpigmentation, dépilations, croûtes, collerettes épidermiques

Examens complémentaires

Cytologie des pustules par calque par étalement
Raclages cutanés

Figure 24 - Fiche récapitulative sur la folliculite du chien à poils courts

c. Pyodermite profonde

[(Sere dit Sempe, M., 2012), (Hnilica, K., 2013), (Bensignor et al., 2014), (Scott et al., 2000)]

i. Définition

Les pyodermites profondes concernent les tissus cutanés situés sous la jonction dermo-épidermique. Elles sont caractérisées par une atteinte du derme, voire de l'hypoderme. Lorsqu'elles touchent uniquement le pannicule adipeux, on parle de panniculite. Elles sont plus rares mais beaucoup plus graves que les pyodermites superficielles dont elles sont souvent la complication.

Elles sont douloureuses et fréquemment accompagnées de signes généraux comme de l'hyperthermie, de l'anorexie, de l'abattement ou une poly-adénomégalie marquée.

On distingue deux entités, la furonculose et la cellulite. La première correspond à l'apparition de furoncles, elle est due à la rupture et la nécrose des sacs folliculaires, distendus par le pus. Après la lyse du follicule pileux, l'infection se répand, par coalescence des furoncles, dans les couches inférieures de la peau. Cliniquement, les furoncles sont des nodules puis des pustules ou des bulles hémorragiques. La cellulite est une coalescence de furoncles, formant des nappes de pus dans le derme. Ces deux entités sont parfois la conséquence de micro-traumatismes profonds mais sont, plus généralement, l'aggravation d'une folliculite.

Les lésions primaires sont toujours de l'érythème, des nodules mous, des bulles hémorragiques et les furoncles, les lésions secondaires sont des ulcères isolés ou groupés et ponctiformes, des croûtes , des dépilations ainsi qu'une sclérose. Il existe différentes furonculoses/cellulites selon leur localisation et leur aspect clinique. La furonculose généralisée s'oppose aux furonculoses localisées qui seront développées dans ce manuscrit : furonculose du menton, interdigitée et la furonculose des points de pression.

ii. Furonculose du menton

La furonculose du menton est retrouvée sous différentes appellations dans la littérature : acné canine, furonculose du museau, folliculite du menton, pyodermite du menton. Il s'agit bien d'une furonculose, les lésions se situant en profondeur. C'est un trouble cutané chronique du menton et des lèvres du chien.

Les jeunes adultes de races molossoïdes sont les plus touchés. Ainsi les races Boxer, Bouledogue, Mastiff, Rottweiler et d'autres races à poils courts, comme le Doberman, le Dogue allemand et le Braque de Weimar semblent prédisposées.

Les lésions sont situées sur le menton : papules ou pustules folliculaires, furoncles, comédons, ulcères, croûtes et dépilations. Les furoncles peuvent devenir coalescents aboutissant à une cellulite. Le pus est hémorragique et, lors d'atteinte chronique, les lésions associées (hyperpigmentation, lichénification) sont observées.

Le prurit est intense à absent, tant la douleur peut être forte.

Le diagnostic différentiel comprend la teigne et la démodécie. Ainsi, un examen direct et cytologique de raclage cutané ainsi qu'un test à la lampe de Wood et un trichogramme, voire un prélèvement pour culture fongique, sont à effectuer.

PYODERMITE

FURONCULOSE DU MENTON

Définition

Infection des tissus sous la jonction épidermo-dermique sur le menton.

Epidémiologie

Âge : jeunes plus touchés
Races : molossoïdes et races à poils courts plus touchées

Clinique	Silhouette
Prurit intense à absent **Douleur**	Menton et lèvre
Lésions 1	**Lésions 2**
Erythème Pustules et papules folliculaires Furoncles	Ulcères, croûtes, dépilations, Hyperpigmentation, lichenification

Examens complémentaires

Cytologie des furoncles par calque par étalement
Examen direct et cytologique de raclages cutanés
Lampe de Wood, trichogramme

Figure 25 - Fiche récapitulative sur la furonculose du menton

iii. Furonculose des points de pression

Elle est généralement chronique, douloureuse et concerne les races de grande taille qui ont tendance à se laisser tomber pour se coucher. Les traumatismes à répétition sur les saillies osseuses créent les lésions. Les zones les plus affectées sont les coudes, les jarrets, les pointes des hanches ou des épaules ainsi que la carène sternale. L'âge du chien, l'obésité, le type de sol et la sédentarité sont également des facteurs prédisposant.

Les lésions sont de l'érythème, des nodules ou des bulles hémorragiques, les furoncles, des ulcères, associées à une tuméfaction cutanée et, parfois, de la nécrose.

Le diagnostic différentiel contient la gale sarcoptique, la démodécie et la teigne. Les examens à réaliser sont ceux permettant d'exclure ces hypothèses : examen direct et cytologique de raclage cutané, lampe de Wood et trichogramme.

La fiche récapitulative est présentée dans la figure page suivante (Figure 26).

PYODERMITE

FURONCULOSE DES POINTS DE PRESSION

Définition

Infection des tissus sous la jonction épidermo-dermique au niveau des saillies osseuses due aux micro traumatismes répétés.

Epidémiologie

Âge : chien d'âge moyen à avancé plus touchés
Races : grandes races
Facteurs de prédisposition : obésité, sédentarité et lieu de couchage dur

Clinique	Silhouette
Prurit intense à absent **Douleur**	Coude, jarret, pointe des hanches, des épaules, carène sternale
Lésions 1	**Lésions 2**
Furoncles, fistules Œdème, nécrose	Ulcères, croûtes, dépilations, Hyperpigmentation, lichenification

Examens complémentaires

Cytologie des furoncles par calque par étalement
Examen direct et cytologique de raclages cutanés
Lampe de Wood, trichogramme

Figure 26 - Fiche récapitulative sur la furonculose des points de pression

iv. Furonculose interdigitée

Les autres termes utilisés pour désigner la furonculose interdigitée sont folliculites et furonculoses podales. La phase de folliculite précédant la furonculose est transitoire, la paroi du follicule pileux se rompt rapidement, la kératine libérée joue le rôle de corps étranger et renforce la réaction inflammatoire.

Elle est, le plus souvent, primaire, surtout chez les animaux lourds, avec un défaut d'appui ou de conformation du pied et chez les chiens de travail. Certaines races sont très représentées : Bouledogue, American Staffordshire Terrier, Dogue Allemand, Basset Hound, Mastiff, Bull terrier, Boxer, Teckel, Dalmatien, Pointer Allemand à poil ras, Shar Peï, Braque de Weimar, Berger Allemand, Labrador Retriever, Setter Irlandais et Pékinois. Cependant, la furonculose interdigitée touche les chiens de tout âge, sexe ou race.
Elle peut être secondaire à une utilisation de corticoïdes, une démodécie, une parasitose (thrombiculose), une dysendocrinie ou une dermatite atopique.

L'aspect clinique classique est celui de nodules, mous, érythémateux et alopéciques, souvent douloureux. Ces lésions s'ulcèrent rapidement et libèrent un pus hémorragique. L'atteinte peut être unique ou multifocale, les membres antérieurs étant plus touchés que les postérieurs.
La douleur est particulièrement importante avant l'ouverture des furoncles ou lorsque la face palmaire est atteinte. Elle se manifeste par un léchage ou une boiterie qui peut être le motif de consultation.

Le nombre de membres touchés permet d'orienter le diagnostic. Lors d'atteinte unique, le diagnostic différentiel se fait, en priorité, avec un corps étranger, un kérion ou une atteinte néoplasique. Lorsque plusieurs membres sont touchés, les affections suivantes doivent être recherchées : dermatophytoses, dermatite de léchage, démodécie.
Les prélèvements sont difficiles d'accès, il faudrait réaliser un raclage cutané, une cytologique de calque par étalement.

La fiche récapitulative est présentée dans la figure page suivante (Figure 27).

PYODERMITE

FURONCULOSE INTERDIGITÉE

Définition

Infection des tissus sous la jonction épidermo-dermique dans les zones interdigitées. Primaire ou secondaire à une corticothérapie, une démodécie, une parasitose, une dysendocrinie ou une dermatite atopique

Epidémiologie

Âge : tout âge
Races : Bouledogue, American Staffordshire Terrier, Dogue Allemand, Basset Hound, Mastiff, Bull terrier, Boxer, Teckel, Dalmatien, Pointer, Shar-Peï, Braque de Weimar, Berger Allemand, Labrador, Setter et Pékinois
Facteurs de prédisposition : surpoids, défaut d'aplomb, chien de travail

Clinique	Silhouette
Prurit **Douleur, boiterie**	Zones interdigitées* Antérieurs > postérieurs
Lésions 1	**Lésions 2**
Erythème, nodules alopéciques Pustules folliculaires Furoncles, fistules	Ulcères, croûtes, dépilations

Examens complémentaires

Cytologie des furoncles par calque par étalement
Examen direct et cytologique de raclages cutanés
Lampe de Wood, trichogramme

Figure 27 - Fiche récapitulative sur la furonculose interdigitée

3) Les dermatoses allergiques

a. La dermatite par allergie aux piqûres de puces

i. Définition

La dermatite par allergie aux piqûres de puces est une des dermatoses prurigineuses les plus fréquentes dans les zones où les puces sont endémiques. Elle est due à une exposition répétée à des allergènes contenus dans la salive des puces le plus souvent du genre *Ctenocephalides felis* (Laffort-Dassot et al., 2004).

La DAPP est le plus fréquemment observée chez les jeunes adultes. N'importe quel individu, de n'importe quelle race peut développer une DAPP.
La présence d'un chat dans le foyer doit renforcer la suspicion de DAPP lors de la prise des commémoratifs, tout comme l'absence d'un traitement antiparasitaire externe.

ii. Manifestations cliniques

C'est une affection initialement prurigineuse. Les lésions primaires sont de l'érythème et des papules. Les lésions secondaires sont celles présentes lors de toute affection prurigineuse chronique : hyperpigmentation, alopécie, lichénification, excoriations, croûtes et squames. Il peut y avoir une atteinte générale, de type abattement et amaigrissement, par épuisement dû au prurit incessant.
La localisation préférentielle des lésions est le « triangle dorsolombaire », l'intérieur et l'arrière des membres postérieurs. Avec le temps, une atteinte de la totalité du tégument, associée à une otite érythémato-cérumineuse, est possible.
Les infections secondaires (folliculite, MOG) sont fréquentes.

iii. Diagnostic

Le diagnostic repose sur les commémoratifs, l'anamnèse, la clinique et la mise en évidence du parasite. Les examens directs sont l'observation du pelage à la recherche de puces ou de leurs déjections, l'observation au microscope du produit récolté par un brossage du pelage ou le test au papier humidifié.

iv. Fiche récapitulative

DERMATITE ALLERGIQUE

DAPP

Définition

Dermatite par allergie aux allergènes contenus dans à la salive de puces

Epidémiologie

Âge : tout âge, souvent jeunes adultes
Races : toutes les races
Augmentation du risque : chats dans le foyer, pas d'antiparasitaire
Possible saisonnalité

Clinique	Silhouette
Prurit	Atteinte dorsolombaire Arrière des cuisses
Lésions 1	**Lésions 2**
Erythème Papules	Hyperpigmentation, dépilations, lichéenification, croûtes, squames, excoriations

Examens complémentaires

Observation du pelage
Brossage
Test au papier humidifié
Observation microscopique produit de brossage

Ctenocephalides felis (ESCCAP)

Déjections de puces au microscope

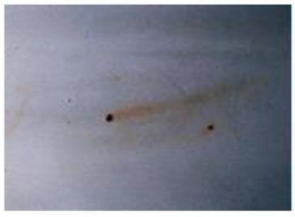

Test papier absorbant positif

Figure 28 - Fiche récapitulative sur la dermatite par allergie aux piqûres de puces

b. La dermatite atopique

i. Définition

La dermatite atopique est une dermatose inflammatoire, prurigineuse, chronique, due à l'interaction de facteurs génétiques et environnementaux, se traduisant essentiellement par une anomalie de la barrière cutanée. Elle est fréquemment rencontrée chez le chien, son incidence est estimée entre 10% et 15% des cas de dermatologie (Bensignor et al., 2014).

Comme l'autre dermatose allergique, la dermatite atopique est plus souvent rencontrée chez les jeunes chiens (Nuttal et al.). Elle apparaît entre l'âge de quelques mois et 3 ans (Pennamen, 2018). Il existe une prédisposition raciale, mais les races les plus souvent touchées varient selon les pays d'étude (Jaeger et al.) En France, il s'agit des races Bouledogue français, Shiba Inu, Stafforshire terrier, West Highland White terrier, Golden retriever, Labrador et Boxer.

ii. Manifestations cliniques

Le tableau clinique de la dermatite atopique est typique même si l'intensité de l'atteinte des zones corporelles peut varier avec les races. Les lésions primaires sont l'érythème et les papules. Les lésions secondaires témoignent de la chronicité de l'affection : hyperpigmentation, dépilation, lichénification, squames et excoriations.
La silhouette typique comprend la face, blépharite, chéilite, otite, la face ventrale du cou, l'entrée de la poitrine, les plis des coudes, les plis axillaires, les plis inguinaux, la carène sternale, l'abdomen, les faces médiales des membres, les mains et les pieds.
Le prurit est le signe cardinal, initial, variable avec le temps, diurne et nocturne dans les cas graves.

iii. Diagnostic

Le diagnostic est anamnestique et clinique après exclusion des dermatoses prurigineuses ayant une silhouette similaire : la gale sarcoptique, la démodécie, les pyodermites en particulier la prolifération bactérienne de surface et la folliculite, la prolifération de *Malassezia* (Hensel et al., 2015).
Il n'existe aucun examen complémentaire permettant d'établir le diagnostic de dermatite atopique.

iv. Fiche récapitulative

DERMATITE ALLERGIQUE

DERMATITE ATOPIQUE

Définition

Dermatite prurigineuse chronique due à une défaut de barrière cutanée

Epidémiologie

Âge : 3 mois - 3 ans
Races : Bouledogue français, Shiba Inu, Staffordshire terrier, West Highland terrier, Golden retriever, Labrador, Boxer

Clinique	Silhouette
Prurit	Face, paupière, lèvre, oreille, face ventrale du cou, sternum, plis des coudes, plis axillaires et inguinaux, abdomen, face médiale et extrémités des membres
Lésions 1	**Lésions 2**
Erythème Papules	Hyperpigmentation, dépilations, lichéenification, squames, érosions

Examens complémentaires

Ceux nécessaires au diagnostic différentiel : gale sarcoptique, démodécie, pyodermites (BOG, folliculite) prolifération de *Malassezia*

Figure 29 - Fiche récapitulative sur la dermatite atopique

4) Les dermatoses fongiques

a. Prolifération de *Malassezia*

[(Bond et al., 2020), (Escoffier, J. 2005), (Hahn, H. 2012)]

i. Définition

Les *Malassezia* sont des levures lipophiles vivant presque exclusivement sur la peau et les muqueuses. Elles font partie de la flore fongique commensale de la peau. Lorsque leur nombre augmente, elles peuvent entraîner un état inflammatoire. Selon que cette augmentation est spontanée, primaire, ou secondaire à une cause-sous-jacente, une dermatite allergique, par exemple, l'état est qualifié de dermatite à *Malassezia* ou de syndrome de prolifération de *Malassezia,* ou MOG (*Malassezia* OverGrowth). L'espèce la plus fréquemment rencontrée chez le chien est de loin *Malassezia pachydermatis*.

Il n'existe pas de prédisposition d'âge ou de sexe mais une forte prédisposition raciale. Sont touchées les races West Highland White Terrier, Setter, Shi Tzu, Basset Hound, Cocker américain, Boxer, Teckel, Caniche et Terrier australien à poil soyeux. Les races « à plis » sont également plus à risque.
N'importe quelle affection cutanée, en particulier la dermatite atopique, la DAPP, et les dysendocrinies (hypothyroïdie et hypercorticisme), peuvent favoriser la prolifération des levures.

La dermatite à *Malassezia* est souvent retrouvée chez des chiens entre un et trois ans mais peut toucher les chiens de tout âge.

ii. Manifestations cliniques

Cliniquement, elle se manifeste par un prurit, d'intensité variable, un érythème, une séborrhée, des squames et des dépilations. Lors d'évolution chronique, une hyperpigmentation, associée ou non à une lichénification, peut être observée. Une odeur rance accompagne parfois ces lésions.
Les lésions peuvent être généralisées ou localisées. Elles touchent, le plus souvent, le museau, les lèvres, la face ventrale du cou, les plis axillaires et inguinaux, l'abdomen, les zones inter-digitées, le périnée. Elles s'accompagnent volontiers d'une otite.

iii. Diagnostic

Il n'existe pas de critère numérique de la densité de *Malassezia,* à l'examen cytologique, pour établir le diagnostic de dermatite à *Malassezia.* Le dernier consensus, écrit en 2020, propose que le diagnostic soit posé lorsqu'un chien présente une dermatose inflammatoire, avec l'observation cytologique d'une population élevée ou non de *Malassezia*, qui répond cliniquement et cytologiquement à une thérapie antifongique adaptée.

L'examen complémentaire de choix pour la mise en évidence les levures est le calque cutané, sur lame ou à l'aide d'un morceau de scotch. Le calque par raclage est possible mais moins indiqué. Dans le cas d'otite, il s'agit de l'examen cytologique du CAE par écouvillonnage. Les *Malassezia* sont facilement reconnaissables de par leur forme en « bouteille de Perrier ».

iv. Fiche récapitulative

DERMATITES FONGIQUES

DERMATITE A *MALASSEZIA*

Définition

Dermatite inflammatoire prurigineuse fongique due à la prolifération de *Malassezia pachydermatis* (levures commensales de la peau) Elle peut être spontanée, primaire ou secondaire

Epidémiologie

Âge : tout âge
Races : West Highland White Terrier, Setter, Shi Tzu, Basset Hound, Cocker américain, Boxer, Teckel, Caniche, Terrier australien à poil soyeux
Favorisation de la prolifération par : dermatite atopique, DAPP, dysendocrinie

Clinique	Silhouette
Prurit, odeur rance	Museau, lèvres, face ventrale du cou, plis axillaires et inguinaux, abdomen, zone interdigitée, périné, oreille
Lésions 1	**Lésions 2**
Erythème Séborrhée	Dépilations, squames, hyperpigmentation, lichéenification

Examens complémentaires

Cytologie par calque cutané sur lame ou à l'aide de scotch
Si otite : cytologie du CAE par écouvillonnage

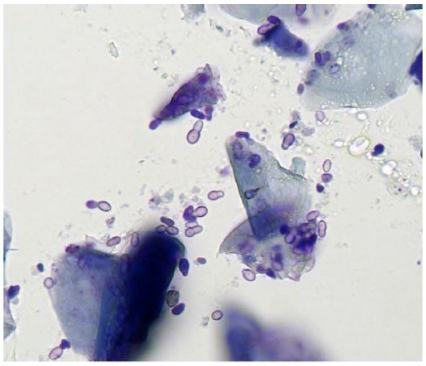

Malassezia pachydermatis au microscope (x50) (Bond et al. 2020))

Figure 30 - Fiche récapitulative sur la dermatite à Malassezia

b. Dermatophytose

Les dermatophytoses sont des dermatoses causées par des champignons dermatophytes des genres *Microsporum* ou *Trichophyton*. Ces derniers se développent dans les parties kératinisées du tégument : la couche cornée de l'épiderme, les follicules pileux, les poils et les griffes. Lorsque les poils sont atteints, les dermatophytoses sont qualifiées de teigne. Les champignons les plus souvent retrouvés chez les chiens sont, par ordre d'importance décroissante : *Microsporum canis*, *Microsporum gypseum* et *Trichophyton mentagrophytes*. Ces maladies sont contagieuses et zoonotiques.

Les jeunes chiens sont plus touchés, ce qui pourrait s'expliquer par leur naïveté immunologique. De même, un individu immunodéprimé est plus sensible. Certains états physiologiques, comme la gestation ou la lactation, augmentent également le risque d'infection. De plus, les chiens de chasse, fouisseurs, ou vivant beaucoup à l'extérieur, sont plus exposés. La race Yorkshire Terrier est la seule avec une prévalence plus forte de teigne que les autres bien qu'une véritable prévalence est difficile à déterminer.

L'expression clinique de la teigne du chien est variable et comprend trois formes. La forme classique, non suppurée, en général non prurigineuse, la teigne sèche, une forme suppurée, à type de furonculose ou de cellulite, parfois prurigineuse, et une forme nodulaire, le kérion.

[(Bensignor et al., 2014), (Johannsen, C., 2013), (Moriello et al., 2017)].

i. Le kérion

Il correspond à une forme nodulaire de teigne suppurée. La suppuration est due à une réponse inflammatoire violente de l'hôte. Les agents responsables de kérion sont les mêmes que ceux responsables des autres formes de dermatophytose. Les plus fréquemment rencontrés sont *M. gypseum* et *M. canis.*

Cliniquement, le kérion se traduit par un nodule ou, moins fréquemment, plusieurs nodules, érythémateux, prurigineux, alopécique et très inflammatoire, laissant sourdre du pus à la pression, souvent localisé sur la face ou les membres.

Le diagnostic peut être difficile du fait de la profondeur des éléments fongiques. L'examen à la lampe de Wood n'est que rarement positif. Le raclage cutané et la cytologie de l'exsudat récolté après pression et la culture fongique sont les examens de choix. De plus la cytologie apporte des informations sur une possible infection bactérienne. Une étude histopathologique peut s'avérer nécessaire lorsqu'aucun test ne permet le diagnostic.

La fiche récapitulative est présentée dans la figure page suivante (Figure 31).

(Cornegliani et al., 2009)

DERMATITES FONGIQUES

ZOONOSE

KÉRION

Définition

Dermatite inflammatoire suppurée, nodulaire, fongique due à *Microsporum gypseum et M. canis*
Forme nodulaire de teigne suppurée

Epidémiologie

Âge : tout âge, jeunes et immunodéprimés plus sensibles
Races : Yorkshire terrier
Comportement fouisseur, chien de chasse, vie en extérieur

Clinique	Silhouette
Prurit	Face, cou, membres
Lésions 1	**Lésions 2**
Nodule purulent Erythème	Dépilations

Examens complémentaires

Cytologie de l'exsudat récolté par pression du nodule, raclage cutané, culture fongique

Figure 31 - Fiche récapitulative sur le kérion

ii. La forme alopécique

La forme classique de la teigne correspond à une dermatose dépilante, non prurigineuse et peu inflammatoire.

Les signes cliniques d'une teigne reflètent la pathogénie de celle-ci. Trois étapes de développement sont décrites, la première étape correspond à l'adhérence des spores sur le revêtement cutané (il n'y a pas de signe clinique à ce stade). La deuxième étape est la filamentation ou germination de ces spores à travers la gaine externe du poil (il n'y a toujours pas de signe clinique à ce stade). La dernière étape est l'invasion des follicules pileux voisins. L'extension des lésions est donc centrifuge.

Les lésions sont des zones érythémateuses, alopéciques, à croissance centrifuge, de diamètre très variable, parfois coalescentes donnant des lésions polycycliques. Le contour est nettement marqué, la zone dépilée comporte des manchons pilaires, des papules folliculaires, des squames, parfois une hyperpigmentation. Les localisations de ces lésions peuvent être variées, préférentiellement sur le tronc et les membres. Elles sont, le plus souvent, asymétriques.

Les examens complémentaires sont l'examen à la lampe de Wood, l'examen direct de poils récoltés par raclage du centre des lésions. La culture fongique est l'examen de référence et le seul permettant le diagnostic de l'espèce responsable de l'affection. D'autres techniques comme la dermoscopie ou les tests PCR sont parfois utilisés.

La fiche récapitulative est présentée dans la figure page suivante (Figure 32).

[(Johannsen, C., 2013), (Moriello et al., 2017)]

DERMATOSES FONGIQUES

ZOONOSE

TEIGNE SÈCHE

Définition

Dermatite dépilante fongique généralement non prurigineuse et peu inflammtoire due à *Microsporum canis*

Epidémiologie

Âge : tout âge, jeunes et immunodéprimés plus sensibles
Races : Yorkshire terrier
Comportement fouisseur, chien de chasse

Clinique	Silhouette
Absence de prurit	Tronc, membres Souvent asymétrique
Lésions 1	**Lésions 2**
Zones érythémateuses alopéciques à croissance centrifuges Papules folliculaires	Squames, manchons pilaires, hyperpigmentation

Examens complémentaires

Lampe de Wood, raclage du centre des lésions, culture fongique

Figure 32 - Fiche récapitulative sur la teigne sèche

5) Les alopécies

[(Bailly, L 2008), (Hnilica, 2013), (Bensignor, 2014), (Frank, 2006), (Scott et al., 2000)]

a. Rappel du diagnostic différentiel lors d'alopécie

L'alopécie, au sens strict, est une absence de poils liée à des troubles du cycle pilaire. Elle correspond à une diminution de la densité du pelage (nombre, longueur ou épaisseur des poils). C'est, avec le prurit, l'un des motifs les plus fréquents de consultation en dermatologie.

Les causes d'alopécies sont très nombreuses et la démarche diagnostique doit, ici encore, être systématique. L'arbre décisionnel de la figure 33 présente une classification des alopécies.

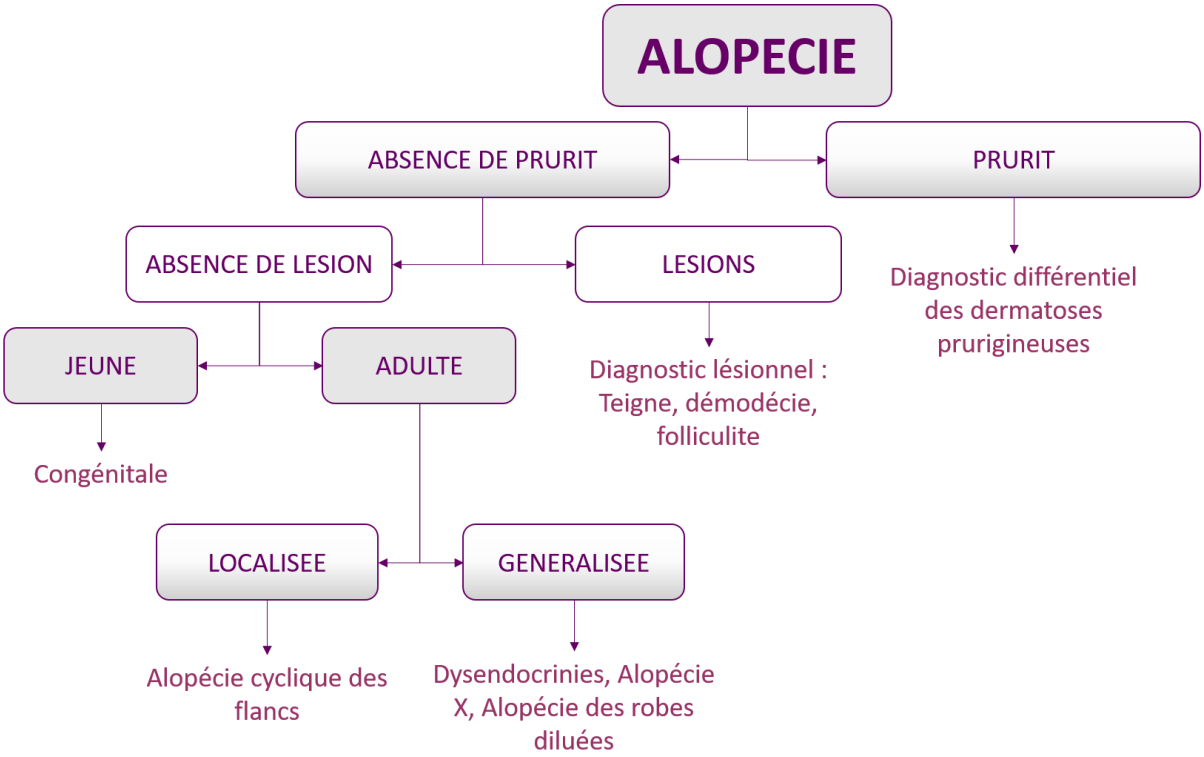

Figure 33 - Diagnostic différentiel de l'alopécie

Les dermatoses développées dans cette partie sont les alopécies non prurigineuses non lésionnelles.

b. Les alopécies congénitales

Les alopécies congénitales sont soit des anomalies congénitales, soit des génodermatoses. On distingue : l'hypotrichose congénitale (l'animal naît sans poil), les dysplasies ectodermiques (races nues) et le nanisme hypophysaire.

c. Les alopécies acquises généralisées

i. Alopécie X

Ce terme désigne une dermatose, de mécanisme mal connu, caractérisée par une perte des poils, d'abord primaires puis secondaires, notamment du cou, de la face postérieure des cuisses et des flancs. Une anomalie d'expression de récepteurs hormonaux par les follicules pileux et un trouble du métabolisme des hormones sexuelles, d'origine surrénalienne, sont suspectés.

Les mâles entre 2 et 5 ans sont prédisposés ainsi que les races suivantes : Loulou de Poméranie, Chow-Chow, Samoyède, Alaskan Malamute, Siberian Husky et Caniche.

Cliniquement, on observe une chute de poils, associé à un aspect « pelucheux » du pelage dû à la persistance des poils secondaires. La peau est sèche, souvent hyper-pigmentée, rugueuse au toucher. L'évolution peut se faire sur plusieurs années, la perte des poils primaires progressant vers une alopécie complète du tronc et des racines des membres, épargnant la tête et les extrémités des membres.

Le diagnostic repose sur l'anamnèse, la clinique et l'élimination des autres alopécies acquises généralisées : hypercorticisme, hypothyroïdie et dysendocrinie sexuelle. L'examen histopathologique de biopsies cutanées montre une dermatose atrophiante avec de nombreux follicules pileux en phase télogène, sans poil, formant des images de follicules « en flammes ».

La fiche récapitulative est présentée dans la figure page suivante (Figure 34).

ALOPÉCIE X

Définition

Alopécie non prurigineuse, non lésionnelle, acquise, généralisée de mécanisme mal connu

Epidémiologie

Âge : 2-5 ans
Sexe : mâle
Races : Chow-chow, Alaskan Malamute, Siberian Husky, Samoyède, Loulou de Poméranie, Caniche

Clinique	Silhouette
Alopécie, poil pelucheux, peau rugueuse	Cou, flanc, face postérieure des cuisses
Lésions 1	**Lésions 2**
Alopécie	Hyperpigmentation

Examens complémentaires

Ceux permettant d'exclure l'hypercorticisme, l'hypothyroïdie et les dysendocrinies sexuelles

Figure 34 - Fiche récapitulative sur l'alopécie X

ii. Hypercorticisme

L'hypercorticisme est une sécrétion trop élevée de cortisol qui peut être d'origine surrénalienne (15% des cas) ou hypophysaire (85% des cas), on parle alors de syndrome de Cushing. Il correspond à un ensemble de symptômes liés à la surexposition au cortisol. L'hypercorticisme peut également être d'origine iatrogène lors de corticothérapie prolongée. C'est la dysendocrinie la plus fréquente chez le chien.

Elle se développe chez les chiens âgés (moyenne d'âge entre 10 et 11 ans) et, plus particulièrement, chez les Boxers, Teckels, Caniches et Yorkshires.

L'atteinte dermatologique correspond à une alopécie bilatérale, symétrique, non inflammatoire, du tronc, une peau fine, hypotonique et hyperpigmentée plus ou moins associée à des comédons (5 à 35%), une calcinose cutanée (2 à 40%) et un squamosis (30%). Les complications infectieuses, bactériennes ou fongiques sont fréquentes.
Dans 85% des cas, des symptômes généraux sont présents : polyuro-polydipsie, polyphagie, obésité, faiblesse et atrophie musculaire, relâchement de la sangle abdominale, laxité ligamentaire.

Le diagnostic repose sur les données anamnestiques et cliniques et peut être confirmé par des examens complémentaires, résumés dans le tableau ci-dessous (tableau 5).

Tableau 5 - Examens complémentaires lors de suspicion d'hypercorticisme

Examen complémentaire	Résultats possibles dans le cas d'hypercorticisme
Hématologie	Neutrophilie, lymphopénie, éosinopénie
Biochimie	Augmentation des phosphatases alcalines (90%), augmentation modérée de la cholestérolémie, glycémie ou trigycéridémie, hypothryroxinémie
Analyse urinaire	Densité urinaire plus faible, présence possible de bactéries
Echographie	Anomalie des glandes surrénales (masse, atrophie, hyperplasie)
Test de stimulation à l'ACTH	Réponse très importante si hypercorticisme spontané, aucune réponse si hypercorticisme iatrogène
Ratio cortisol urinaire / créatinine urinaire	RCCU élevé (non diagnostique)

D'autres examens sont possibles (test de freinage à la dexaméthasone, faible ou forte dose, dosage de l'ACTH, scanner, IRM) pour déterminer l'origine de l'hypercorticisme mais ne sont pas développés dans ce manuscrit. De plus, il convient de réaliser les examens complémentaires nécessaires au diagnostic des complications bactériennes ou fongiques.

La fiche récapitulative est présentée dans la figure page suivante (Figure 35).

HYPERCORTICISME - CUSHING

Définition

Alopécie non prurigineuse, non lésionnelle, acquise, généralisée, due à une surexposition aux glucocorticoïdes

Epidémiologie

Âge : 6 - 11 ans
Races : Boxer, Teckel, Caniche, Yorkshire

Clinique	Silhouette
PUPD, polyphagie, obésité	Tronc Tête et extrémités épargnées
Lésions 1	**Lésions 2**
Alopécie bilatérale symétrique	Hyperpigmentation, comédon, calcinose, séborrhée

Examens complémentaires

Numération formule, biochimie de base, analyse urinaire, échographie, test de stimulation à l'ACTH

Complications bactériennes et fongiques fréquentes

Si les lésions évoquent une surinfection, les examens nécessaires au diagnostic doivent être effectués

Figure 35 - Fiche récapitulative sur l'hypercorticisme

iii. Hypothyroïdie

L'hypothyroïdie est une maladie due à une diminution, une absence ou un défaut d'activité des hormones thyroïdiennes, par destruction de la glande thyroïde. Les hormones thyroïdiennes jouent un rôle important sur l'ensemble de l'organisme, leur déficit entraîne donc un tableau clinique varié.

Les chiens d'âge moyen (4-6 ans), de grande taille ou de race géante sont les plus touchés. Les races Golden retriever, Doberman, Setter Irlandais, Shetland, Airedale Terrier, Cocker, Schnauzer, Teckel, Chow-Chow et Boxer semblent prédisposées à développer des formes précoces (2 ans).

Du point de vue dermatologique, une hypothyroïdie s'exprime par un pelage rare, sec, terne et cassant, une peau épaissie puis par une alopécie symétrique, bilatérale, tronculaire. Les lésions secondaires sont un squamosis, des comédons, une hyperpigmentation. L'alopécie touche d'abord les flancs et les zones de frottements, avant de se généraliser, en épargnant la tête et les membres.

L'état général de l'animal est altéré et la liste des signes cliniques est longue : faciès tragique, abattement, frilosité, prise de poids, bradycardie, infections à répétition, troubles neurologiques, troubles musculaires, troubles oculaires et troubles du comportement peuvent être observés.
Les complications bactériennes (pyodermite bactérienne secondaire) et fongique (prolifération de *Malassezia*) sont fréquentes.

Le diagnostic biologique est compliqué car l'évaluation de la fonction thyroïdienne présente des biais. Premièrement, les valeurs de T4 des euthyroïdiens et des hypothyroïdiens se recoupent. Deuxièmement, de nombreux facteurs tels qu'une maladie systémique (diabète, Cushing, insuffisance rénale, insuffisance hépatique, néoplasie) ou un traitement (glucocorticoïdes, phénobarbital, phénylbutazone, diazépam, triméthoprime - sulfamides) abaissement la valeur de la T4. Les examens complémentaires permettant d'orienter le diagnostic sont résumés dans le tableau suivant (tableau 6).

Tableau 6 - Examens complémentaires lors de suspicion d'hypothyroïdie

Examen complémentaire	Observations possibles dans le cas d'hypercorticisme
Hématologie	Anémie normochrome, normocytaire, non régénérative modérée
Biochimie	Hypercholestérolémie (33%-75%), augmentation modérée des créatines kinases
Evaluation thyroïdienne T4 totale	Hypothyroxinémie (faux positif très fréquent lors de maladie systémique ou de traitement en cours)
TSH	Valeur augmentée
Trichogramme	Poils en phase télogène

La fiche récapitulative est présentée dans la figure page suivante (Figure 36).

HYPOTHYROÏDIE

Définition

Alopécie non prurigineuse, non lésionnelle, acquise, généralisée, due à un déficit en hormone thyroïdienne

Epidémiologie

Âge : 4-6 ans
Races : Golden retriever, Doberman, Setter irlandais, Shetland, Airedale Terrier, Cocker, Schnauzer, Teckel, Chow-chow, Boxer

Clinique	Silhouette
Abattement, prise de poids, faciès tragique	Tronc Tête et extrémités épargnées
Lésions 1	**Lésions 2**
Alopécie bilatérale symétrique Pelage sec terne cassant Peau épaissie	Hyperpigmentation, comédon, squames

Examens complémentaires

Numération formule, biochimie de base, mesure de T4 totale, mesure de la TSH, trichogramme

Complications bactériennes et fongiques fréquentes

Si les lésions évoquent une surinfection, les examens nécessaires au diagnostic doivent être effectués

Figure 36 - Fiche récapitulative sur l'hypothyroïdie

iv. Dysendocrinies liées aux hormones sexuelles

Les dermatoses liées aux hormones sexuelles sont rares chez le chien. Elles sont dues à une altération du cycle folliculaire causée par une surexposition à différentes hormones produites le plus souvent par une tumeur (testiculaire ou ovarienne) ou par les glandes surrénales. On retrouve les dermatoses liées à un hyperœstrogénisme et moins fréquemment celles liées à un hyperandrogénisme.

Hyperœstrogénisme

Les cas d'hyperœstrogénisme sont, le plus souvent, causés par des tumeurs testiculaires, des kystes ovariens, des tumeurs de la granulosa ou une supplémentation en œstrogène lors d'incontinence urinaire.
Les mâles non castrés, avec des anomalies testiculaires (asymétrie, cryptorchidie), d'âge moyen à avancé, sont plus touchés. Certaines races sont prédisposées : Boxer, Cairn terrier, Colley, Shetland, Pékinois et Berger Allemand.
Cliniquement, les chiens présentent une alopécie bilatérale, symétrique, épargnant la tête et les extrémités des membres. L'alopécie touche, préférentiellement, la partie postérieure et ventrale du corps. Les lésions secondaires sont des comédons, une hyperpigmentation des zones dépilées ou de l'abdomen et des squames. Le reste du pelage est terne, sec, cassant et, parfois, décoloré. Les symptômes non dermatologiques sont différents selon le sexe de l'animal et sont résumés dans le tableau ci-dessous (tableau 7).

Tableau 7 - Signes cliniques et sanguins retrouvés lors d'hyperœstrogénisme

	Mâle	Femelle
Symptômes	Dermatite linéaire prépuciale, testicules anormaux, hyperplasie prostatique, féminisation (attraction des autres mâles, miction en position femelle, hyperplasie des mamelles)	Hyperplasie vulvaire et des mamelles, modification du cycle ovarien (œstrus plus long)
Hématologie	Anémie arégénérative par aplasie médullaire œstrogéno-induite	
Hormones sexuelles	œstradiolémie augmentée	Œstradiolémie absente à importante à interpréter en fonction du cycle sexuel.

La dermatite linéaire prépuciale est une manifestation très évocatrice d'un hyperœstrogénisme. On observe de l'érythème, des squames et de l'hyperpigmentation entre le prépuce et le scrotum.

Le diagnostic repose sur l'anamnèse et la clinique. Il convient d'exclure les deux autres causes d'alopécie symétrique bilatérale : l'hypothyroïdisme et l'hypercorticisme. Des dosages élevés en hormones sexuelles (œstradiol, testostérone, progestérone) peuvent appuyer la suspicion. Chez la femelle, les dosages sont à interpréter à la lumière du cycle ovarien. La confirmation est apportée par une résolution des symptômes avec la stérilisation. Dans le cas d'animaux déjà stérilisés, une échographie abdominale à la recherche d'anomalie des glandes surrénales est conseillée.

La fiche récapitulative est présentée dans la figure page suivante (Figure 37).

ALOPÉCIE

HYPER OESTROGÉNISME

Définition

Alopécie non prurigineuse, non lésionnelle, acquise, généralisée, associée à un syndrome de féminisation liée à une surexposition aux oestrogènes.

Epidémiologie

Âge : moyen à avancé
Races : toutes races, Boxer, Cairn terrier, Colley, Shetland, Pékinois et Berger Allemand
Mâle entier

Clinique	Silhouette
Alopécie, féminisation	partie postérieure et ventrale du corps
Lésions 1	**Lésions 2**
Alopécie bilatérale	Hyperpigmentation, comédon, squames

Examens complémentaires

Exclusion de l'hypothyroïdie et de l'hypercorticisme
Dosage de l'œstradiol, échographie abdominale
Frottis prépucial
Essai de la castration

Figure 37 - Fiche récapitulative sur l'hyperœstrogénisme

Hyperandrogénisme

L'hyperandrogénisme n'est quasiment jamais observé chez les femelles. Chez le mâle, il est associé à l'alopécie de la glande supracaudale, par hyperplasie des glandes hépatoïdes, de même pour les glandes périanales. Une séborrhée du tronc est associée.

v. Trouble de la répartition mélanique

Les dysplasies pilaires regroupent l'alopécie des robes diluées et la dysplasie des follicules pileux noirs. L'alopécie est due à la rupture du poil, fragilisé par des agrégats de mélanine, les « macromélanosomes », dans le cortex et les bulbes pileux.

Alopécie des robes diluées

Les races prédisposées sont celles à pelage de couleur diluée : Whippet, Braque, Chihuahua, Chow-chow, Setter irlandais, Doberman, Yorkshire.
L'alopécie est progressive, elle peut se manifester dès l'âge de 2 mois ou plus tardivement, vers l'âge de 3 ans. Elle touche uniquement les zones de pelage de couleur diluée. Des squames et des comédons sont, parfois, observés et les pyodermites secondaires sont fréquentes.

Dysplasie des follicules pileux noirs

Les races touchées doivent avoir un pelage en partie noir : Doberman, Pinscher, Braque. Cette alopécie se manifeste plus tôt que la précédente, dès l'âge de 3 à 6 semaines.
L'alopécie ne touche que les zones de pelage noir.
Tout comme l'alopécie des robes diluées, des squames, des comédons ainsi que des lésions de pyodermites secondaires peuvent être observés.

L'examen complémentaire de choix est le trichogramme, qui permet l'observation des amas de mélanine déformant le cortex des poils, ainsi que des poils fracturés. Les examens nécessaires au diagnostic des pyodermites sont à réaliser afin d'exclure une complication bactérienne ou fongique. Des biopsies des sites alopéciques les plus importants et les plus anciens permettent d'observer la répartition anormale de la mélanine dans l'épiderme et les follicules pileux. Ces lésions, de moindre degré, sont normales dans la peau d'un chien à robe diluée.

La fiche récapitulative est présentée dans la figure page suivante (Figure 38).

ALOPÉCIE DES ROBES DILUÉES

Définition

Alopécie non prurigineuse, non lésionnelle, acquise, localisée, due à une accumulation de mélanine fragilisant le poil

Epidémiologie

Âge : 3mois-3ans
Races : toutes les races à pelage dilué :Braque, Chihuahua, Whippet, ...

Clinique	Silhouette
Alopécie	Zone de couleur diluée
Lésions 1	**Lésions 2**
Alopécie	Comédon, séborrhée

Examens complémentaires

Trichogramme
Biopsie cutanée
Examen complémentaires des pyodermites



Mélanosme dans un follicule pileux - ProdermaVet

Figure 38 - Fiche récapitulative sur l'alopécie des robes diluées

d. Les alopécies acquises localisées

Les alopécies acquises localisées sont moins fréquentes que les alopécies généralisées. Dans ce manuscrit, seule l'alopécie cyclique des flancs sera développée. D'autres entités existent comme l'alopécie post-tonte, post-injection ou l'alopécie dite « de traction » qui sont d'importance moindre.

i. Alopécie cyclique des flancs

L'alopécie cyclique des flancs est une dermatose récemment décrite dont la cause est inconnue. Cette alopécie présente un caractère saisonnier et géographique : elle est plus fréquente en hiver dans l'hémisphère nord et en été dans l'hémisphère sud. Ainsi, l'implication de la photopériode est évoquée, entrainant une modification du cycle pilaire associée à un défaut de repousse des poils. Son évolution est irrégulière et imprévisible : guérison spontanée, avec ou sans récidive, ou alopécie permanente.

Des cas ont été décrits chez de nombreuses races, mais celles les plus fréquemment rencontrées sont : Boxer, Airedale, Schnauzer, Korthal et Bouledogue anglais. Les premiers symptômes apparaissent entre 3 et 4 ans.

Cliniquement, on observe une alopécie, nettement délimitée, en « carte de géographie », associée à une hyperpigmentation des zones dépilées. Les poils tombent au début de l'hiver et repoussent au printemps. On peut parfois observer la repousse d'un poil d'une couleur différente de la couleur originale, donnant un aspect zébré au pelage. L'alopécie est bilatérale, localisée aux flancs ou aux faces latérales du tronc.

Le diagnostic est essentiellement clinique. L'examen histopathologique de biopsies cutanées, des zones anciennement et totalement dépilées, montre une atrophie folliculaire avec des bouchons de kératine infundibulaires qui se prolongent dans les follicules pileux secondaires.

La fiche récapitulative est présentée dans la figure page suivante (Figure 39).

ALOPÉCIE CYCLIQUE DES FLANCS

Définition

Alopécie non prurigineuse, non lésionnelle, acquise, localisée, d'origine inconnue

Epidémiologie

Âge : 3-4 ans
Races : toutes races, Boxer

Clinique	Silhouette
Alopécie	Tronc, faces latérales des flancs
Lésions 1	**Lésions 2**
Alopécie bilatérale en carte de géographie	Hyperpigmentation

Examens complémentaires

Biopsie cutanée sur les sites complètement dépilés

Figure 39 - Fiche récapitulative de l'alopécie cyclique des flancs

6) Les otites

L'otite est une inflammation de l'oreille externe ou moyenne. Elle peut être isolée ou associée à une dermatose.

[(Murphy, 2001),(Jacobson, 2002)]

a. Les différents facteurs

Les otites sont multifactorielles. Les facteurs prédisposant augmentent le risque de développer une otite, les facteurs primaires sont ceux qui déclenchent l'otite et les facteurs secondaires et d'entretien contribuent à la persistance de l'otite et retardent sa résolution. Ils ne peuvent causer la maladie que lorsque l'oreille est anormale et a déjà subi des remaniements suite à l'inflammation.

i. Facteurs de prédisposition

Les facteurs prédisposant le chien à développer une otite sont la conformation de l'oreille, par exemple, les oreilles pendantes, avec un conduit fin et des poils dans celui-ci. Les cockers sont les chiens les plus prédisposés à cette affection. De même, un excès d'humidité, dû à des baignades, favorise une macération et l'otite.

ii. Facteurs primaires

Les facteurs primaires sont du plus fréquent au moins fréquent : les allergies, les parasites et les corps étrangers.

Les principales dysendocrinies (syndrome de Cushing, hypothyroïdie, hyperœstrogénisme), les pyodermites et certaines maladies auto-immunes sont, également, des facteurs primaires mais de manière plus anecdotique.

Parmi les allergies, la dermatite atopique est de loin la cause primaire d'otite la plus souvent retrouvée. Elle est suivie par la DAPP.

Otodectes cynotis est le parasite responsable des otites. L'otacariose pourrait être responsable de 7 à 10% des otites chez le chien et jusqu'à 50% chez le chat.

Tout élément pouvant être à l'origine d'une inflammation ou d'une obstruction peut être considéré comme corps étranger : épillet, bourre de poil, débris, bouchon de cérumen.

iii. Facteurs secondaires et facteurs d'entretien

Ils sont, parfois, les seuls facteurs identifiables en raison de la disparition du facteur primaire, parasites ou corps étranger.

Toute inflammation induit une modification de la flore des oreilles et entraine une prolifération d'agents pathogènes notamment des bactéries (*Staphylococcus pseudintermedius* ou *Pseudomonas aeruginosa*) et des levures (*Malassezia pachydermatis*). Ce sont les facteurs dits secondaires.

Les facteurs d'entretien comprennent les remaniements inflammatoires que subit le conduit auditif : hyperplasie, œdème, érosion, ulcération, fibrose, sténose, et l'atteinte de l'otite moyenne par perforation du tympan.

b. Classification des otites

Les otites peuvent être classées selon leur extension dans l'oreille. Pour rappel, l'oreille est composée de trois parties :

- L'oreille externe formée par le pavillon auriculaire, le conduit auditif externe (conduit vertical et horizontal)
- L'oreille moyenne formée par le tympan, l'ouverture de la trompe auditive, la bulle tympanique et la chaîne des osselets
- L'oreille interne formée par les canaux semi-circulaires, la cochlée et le vestibule.

Le diagnostic d'une otite moyenne peut être difficile car les signes cliniques sont les mêmes que ceux de l'otite externe.

i. Otite externe

Elles correspondent donc à une atteinte du conduit auditif externe et du pavillon auriculaire. Elles peuvent être unilatérales ou bilatérales, aiguës ou chroniques, modérées à sévères. C'est un des motifs de consultation les plus fréquents (5-12%). Les chiens de tout âge peuvent développer une otite, avec un pic entre 5 et 8 ans. On peut noter que les jeunes chiens sont plus sujets aux otites parasitaires.

Elles se manifestent cliniquement par une inflammation, le plus souvent, un prurit et une douleur auriculaires, accompagnés, parfois, par une mauvaise odeur. Les signes secondaires sont un œdème, des excoriations, des dépilations du pavillon auriculaire et un othématome.

Les otites peuvent, également, être classées selon le type d'exsudat : érythémato-cérumineux (OEC) ou suppuré (OS). Les caractéristiques des deux types d'otite externe sont répertoriées dans le tableau page suivante (tableau 8).

Tableau 8 - Comparaison de l'OEC et de l'OS

	OEC	OS
Atteinte	Bilatérale	Unilatérale dans 50% des cas
Exsudat	Cérumen épais, abondant, brun, sec ou plus ou moins crémeux	Sécrétion purulente
Prurit	Très marqué	Absent à intense
Douleur	Faible	Très intense
Odeur	Forte de beurre rance	Odeur de nécrose et de pus

Cette classification n'entraîne pas de différence dans la suite de la démarche diagnostique.

Si elle n'est pas correctement prise en charge, l'otite externe aiguë peut devenir chronique.

ii. Otite moyenne

Lesaichot, V. (2006)

L'otite moyenne est une inflammation des tissus de l'oreille moyenne. Il existe plusieurs voies de contamination, la principale étant l'extension d'une otite externe grâce à une perforation du tympan. De 50 à 88% des otites externes chroniques de plus de 2 mois sont compliquées d'une otite moyenne.

D'autres voies de contamination existent, moins fréquentes, comme la voie hématogène ou extension d'affections respiratoires, par la trompe auditive (ou trompe d'Eustache).

La première cause d'otite moyenne étant l'otite externe, les facteurs épidémiologiques sont les mêmes que pour cette dernière.

Les signes cliniques de l'otite externe sont retrouvés (inflammation, prurit, douleur). D'autres signes, tel qu'un syndrome vestibulaire, une douleur à la mastication, à la déglutition, à l'ouverture forcée de la bouche peuvent s'ajouter à ce tableau clinique.

Très rarement, des signes généraux comme un état fébrile, une anorexie ou de la léthargie, peuvent être observés.

c. Démarche diagnostique lors de suspicion d'otite

i. Anamnèses, commémoratifs et examen clinique général

Comme dans toute démarche diagnostique, le recueil des commémoratifs et de l'anamnèse est une étape primordiale. Elle permet dans le cas de l'otite d'identifier les facteurs prédisposants (baignade, race, toilettage trop régulier) voire d'orienter le diagnostic sur les facteurs primaires (absence de traitements antiparasitaires, balade dans des champs, nettoyage des oreilles traumatisant).

Un examen clinique général doit également être réalisé.

ii. Examens complémentaires

Trois examens complémentaires sont indispensables lors d'otite.

L'examen direct du conduit auditif à l'otoscope permet la recherche d'un corps étranger, l'observation des remaniements inflammatoires, de l'intégrité du tympan et, plus rarement, de parasites. Certains cas d'otite sont trop douloureux et les examens ne peuvent pas être réalisés sur un animal vigile. D'autres sont trop sévères et doivent être traités pendant quelques jours avant de pouvoir procéder à l'observation.

L'examen direct du cérumen, au microscope, permet l'observation d'*Otodectes cytonis*. Cependant, un très petit nombre de parasites est suffisant à déclencher une otite, il est donc parfois difficile de l'observer.

Enfin, l'examen cytologique des conduits auditifs, au microscope, permet l'observation des levures, des bactéries et des cellules inflammatoires. .

La technique de ces examens est expliquée dans le paragraphe de la quatrième partie « Fiche techniques des examens complémentaires ».

iii. Place de l'antibiogramme

La réalisation d'un prélèvement pour culture bactérienne et antibiogramme est indiquée dans plusieurs cas :

- Otite chronique (pérenne depuis plus de 6 semaines)
- Otite récidivante malgré une bonne observance du traitement
- Présence de bacilles à l'examen cytologique
- Otite suppurée
- Prescription d'un antibiotique critique

IV FICHES TECHNIQUES DES EXAMENS COMPLEMENTAIRES

1) Importance de la réalisation d'examens complémentaires

Les examens complémentaires font partie intégrante de la démarche diagnostique. Ils sont la dernière étape pour accéder au diagnostic. Ils doivent être réalisés de manière réfléchie, cohérente et non comme une succession d'examens complémentaires types. Ceci permet un gain de temps et permet de limiter le nombre d'examens donc le coût pour le propriétaire. Après avoir établi des hypothèses diagnostiques, les examens complémentaires permettent d'exclure ou d'affirmer ces hypothèses. De plus, avoir une idée de ce que l'on cherche permet de le trouver plus facilement et de ne passer à côté d'aucune information.

Un bon examen complémentaire est donc un examen réalisé avec le matériel adapté, la méthode correcte et après avoir émis des hypothèses diagnostiques.

La dermatologie est une discipline qui a l'avantage de concerner un organe visible, la peau. Il existe des nombreux examens à résultats immédiats : les examens directs et les examens cytologiques. (Pin et Carlotti, 2007)

Les parties suivantes détaillent les examens complémentaires, directs et cytologiques. L'objectif et l'indication de ceux-ci seront rappelés ainsi que le matériel et la méthode nécessaires à leur réalisation.

2) Les examens directs

a. Observation du pelage

Essentiel, il fait en réalité partie de l'examen clinique dermatologique. On peut s'aider d'une loupe pour observer certaines zones d'intérêt comme les oreilles, les zones lésionnelles ou inter-digitées.

Cet examen est indiqué pour la recherche d'ectoparasites.

- Puces et leurs déjections
- Poux et lentes
- *Thrombicula autumnalis*

b. Préparation des prélèvements pour examen direct au microscope

Les examens suivants (examen direct du cérumen, examen du produit de raclages cutanés et examen des poils ou trichogramme) nécessitent la préparation du matériel prélevé afin de l'observer au microscope.

Après avoir cureté, raclé ou épilé, le matériel à observer est déposé dans une goutte de lactophénol sur une lame microscopique. Afin d'améliorer la visualisation des parasites, le matériel déposé devra être délayé dans le lactophénol. Une lamelle sera alors ajoutée. Lors d'examens directs, le microscope doit être utilisé avec un grossissement faible à moyen (x4 ou x10), avec le diaphragme fermé, pour améliorer le contraste. L'observation de la lame devra être méthodique et complète.

Cette technique sera répétée à la fin des prélèvements pour les trois techniques suivantes. Sur les fiches techniques du site, la feuille de méthode de prélèvement sera affichée, accompagnée de l'encart suivant, rappelant la marche à suivre pour la préparation du matériel.

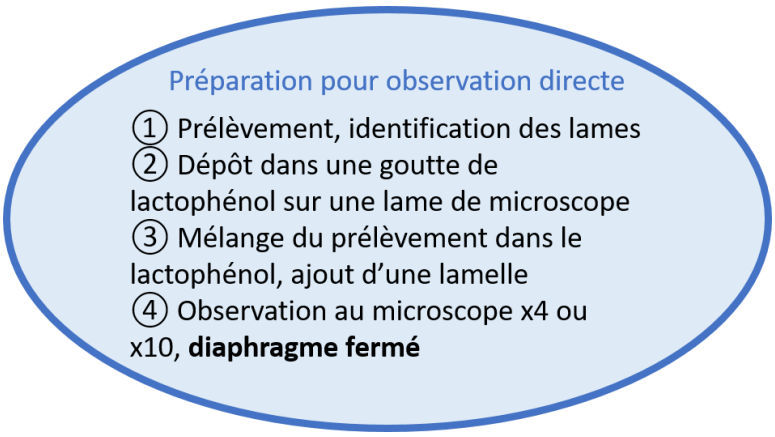

Figure 40 - Fiche technique de préparation du matériel pour observation direct au microscope

c. Brossage du pelage

Le brossage du pelage permet de récolter les éléments présents à la surface de la peau : parasites adultes, larves, lentes, œufs, déjections. Il est donc indiqué pour de nombreuses hypothèses diagnostiques.

Le brossage doit être réalisé à rebrousse-poil et de manière vigoureuse. Les débris sont récoltés sur une feuille de papier, blanche, pliée en deux, puis déposés sur une lame microscopique dans une goutte de lactophénol comme expliqué dans la partie précédente, « préparation des prélèvements pour observation microscopique »

Le brossage est également une étape préalable au test au papier humidifié, détaillé dans la sous-partie suivante.

Une autre méthode que le brossage est l'utilisation de morceaux de scotch, appliqués sur la peau après avoir écarté les poils.

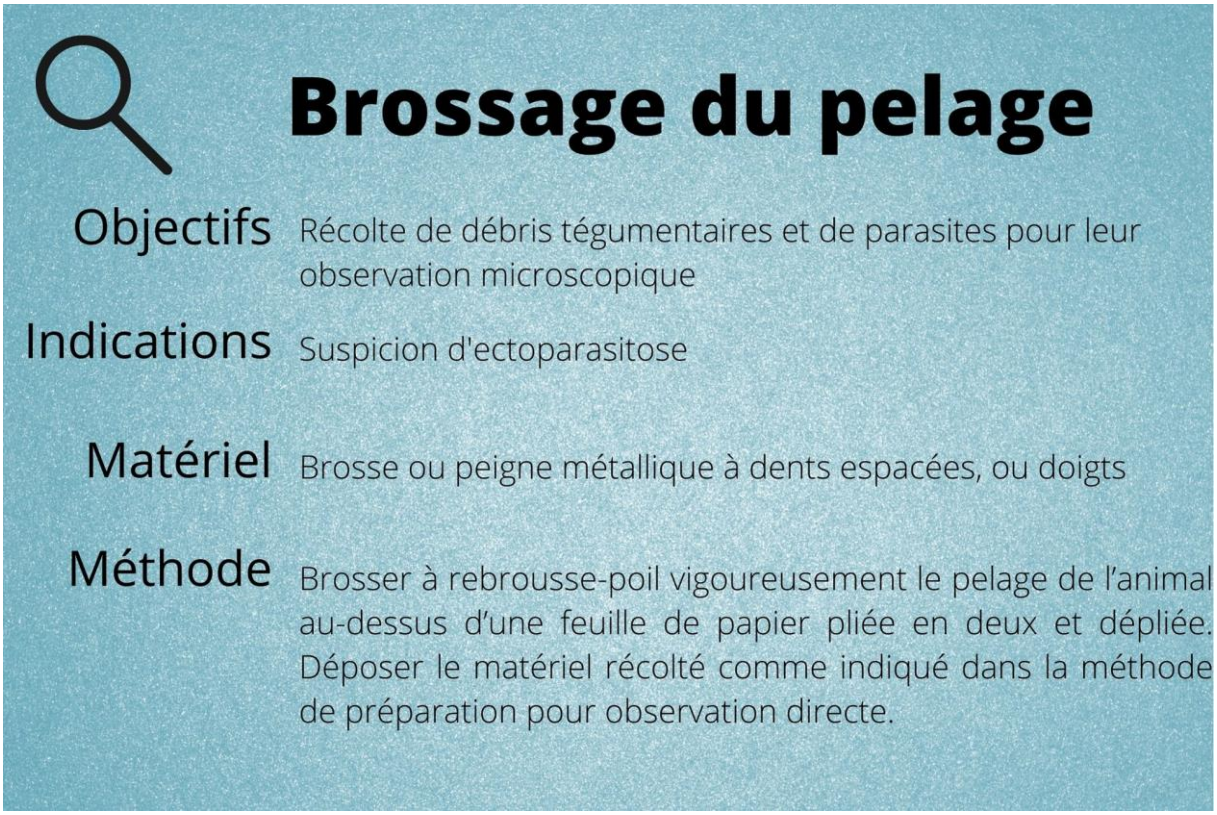

Figure 41 - Fiche technique du brossage du pelage

d. Test au papier humidifié

Ce test permet de mettre en évidence les déjections de puces. Il est donc indiqué lors de suspicion de pulicose ou de DAPP. Après avoir effectué un brossage vigoureux au-dessus d'une feuille de papier, préalablement humidifiée, les débris sont écrasés sur le papier. Si des déjections de puces se trouvent parmi les débris, des traces rouges ou marron se forment.

L'utilisation de ce test peut être intéressante pour convaincre les propriétaires dubitatifs.

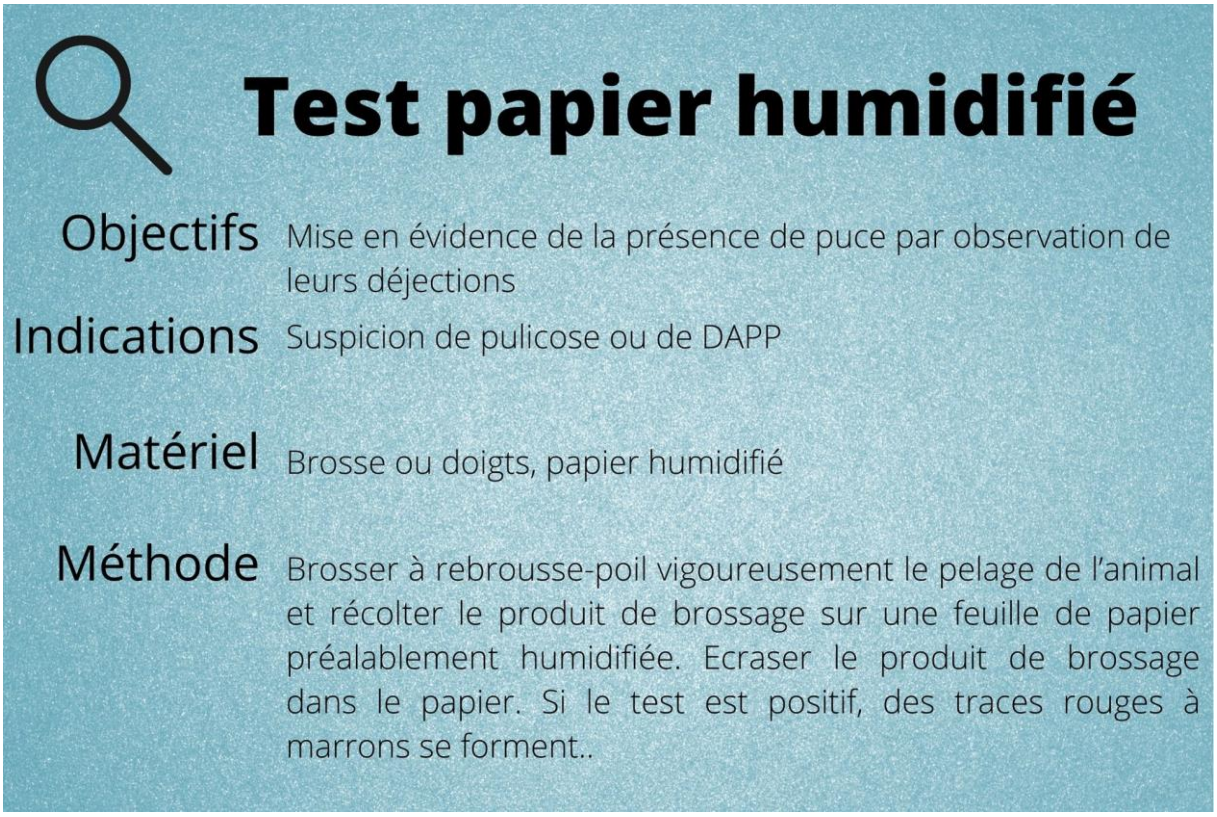

Figure 42 - Fiche technique du test au papier humidifié

e. Examen des conduits auditifs externes

(Lesaichot V., 2006)

L'examen des conduits auditifs externes fait partie des trois examens indispensables lors de suspicion d'otite, avec l'examen direct du cérumen et l'examen cytologique des conduits auditifs externes. Il doit être réalisé après le prélèvement du cérumen, et après nettoyage si le conduit est très encombré.

Il permet d'observer plusieurs éléments :

- Les lésions du conduit comme un érythème, des érosions, des remaniements (sténoses, fibroses) ou des tumeurs
- La présence d'un corps étranger
- L'état du tympan

L'état de ce dernier est important à connaître, il permet de classer l'otite en externe ou moyenne et conditionne le traitement.

C'est un examen qui peut être très douloureux et qui peut nécessiter une sédation de l'animal.

Une autre méthode est la vidéo-otoscopie. Bien que plus chère, elle présente des avantages par rapport à l'otoscopie directe comme une meilleure résolution optique, un confort d'observation, un enregistrement des images pour un meilleur suivi de l'évolution de l'affection et l'intégration possible d'instrument de rinçage ou de pinces de préhension dans l'endoscope.

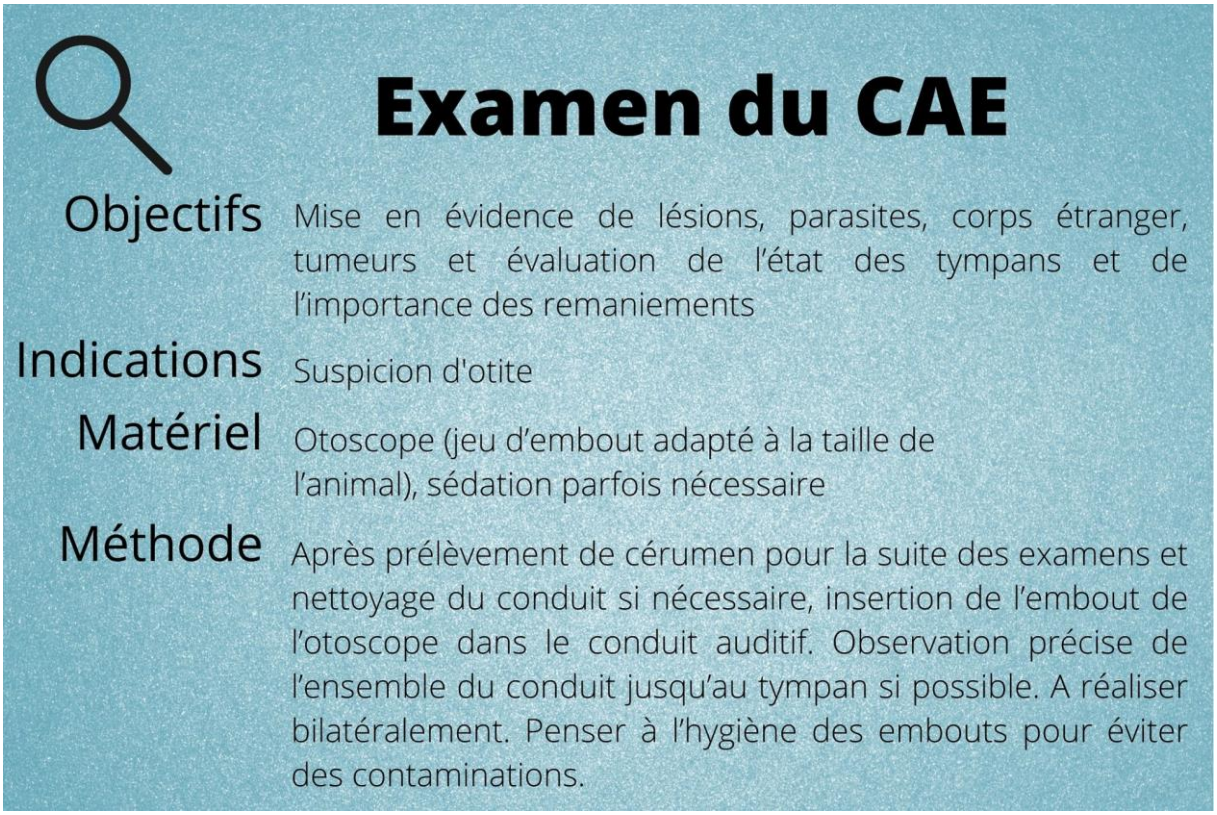

Figure 43 - Fiche technique de l'examen direct du CAE

f. Examen direct du cérumen

Deuxième examen indispensable lors de toute suspicion d'otite, l'examen direct du cérumen permet la recherche de parasites comme *Otodectes sp.* et, exceptionnellement, de *Demodex sp.*

Deux instruments sont utilisables pour prélever le cérumen : un écouvillon ou une curette de Volkmann. La curette semble être plus sensible pour la détection d'*Otodectes* que l'écouvillon, respectivement 93% et 57% bien que l'étude comparative ait été réalisée chez des chats. (Combarros et al., 2019)

Après avoir été prélevé, le cérumen doit être préparé tel que cela est expliqué dans la sous-partie précédente.

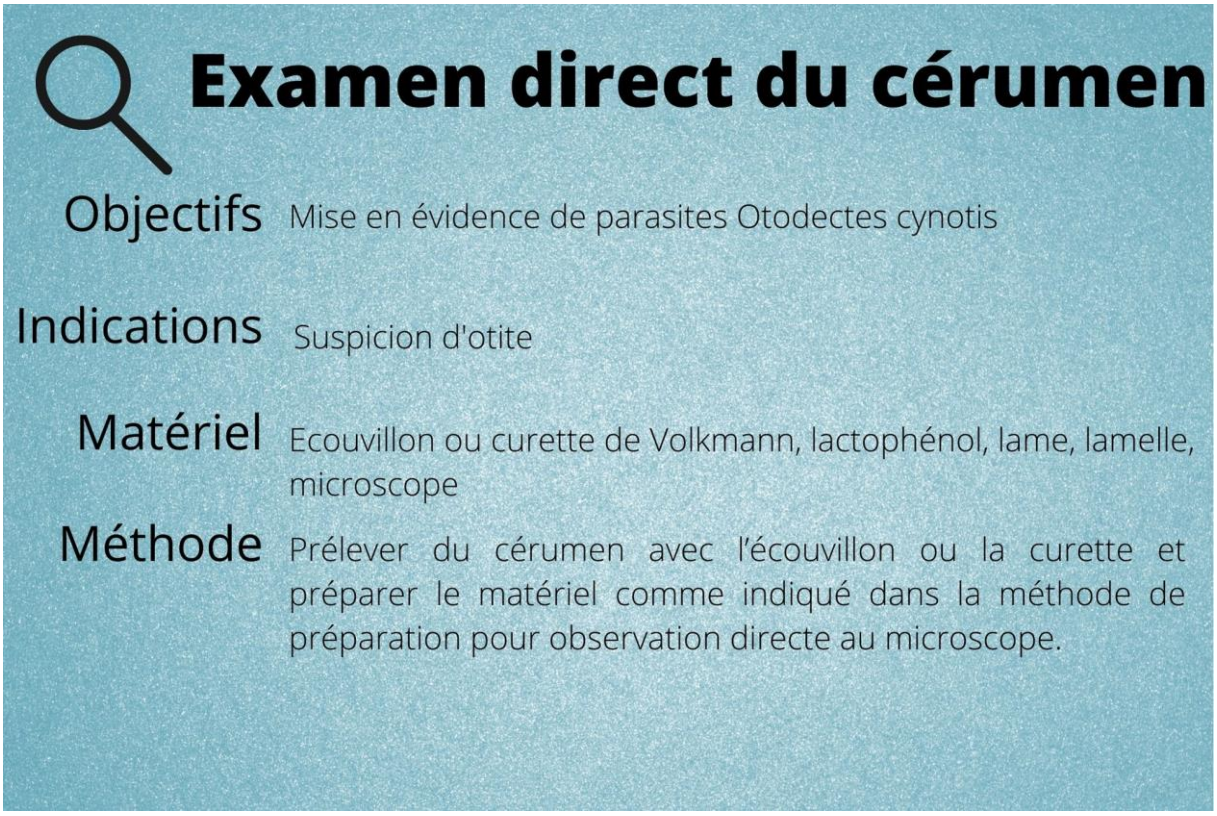

Figure 44 - Fiche technique de l'examen direct du cérumen

g. Raclages cutanés

Les raclages cutanés sont indiqués dans le cas de suspicion de parasitose ou de teigne. Les éléments recherchés ne nécessitent pas tous la même profondeur ou localisation de raclage.

Tableau 9 - Localisation et profondeur du raclage selon le parasite recherché

Parasite	Profondeur du raclage	Localisation préférentielle
Sarcoptes sp.	Rosée sanguine - profond	Bord libre des oreilles, coudes, jarrets, papules non folliculaires croûteuses (« boutons » de gale)
Demodex sp		Centre des lésions dépilées
Dermatophyte		
Otodectes sp.	Couche cornée - superficiel	Pavillon auriculaire
Thrombicula autumnalis		Zone interdigitée, zone de Henry, plis axillaires, inguinaux, abdomen
Cheyletiella		Zone dorso-lombaire

De manière générale, il faut privilégier les zones lésionnelles récentes, comme des papules lors d'une recherche de gale sarcoptique. Les raclages en zones lichénifiées ou remaniées sont inutiles et une tonte préalable améliore l'efficacité du raclage.

Après avoir choisi la zone à racler, celle-ci doit être pressée entre le pouce et l'index et raclée avec une lame de scalpel émoussée, toujours dans le même sens, préférentiellement dans le sens de pousse du poil. L'importance de la pression a été démontrée dans une étude sur le diagnostic de démodécie (Mueller et al., 2020).
Après avoir été prélevé, le matériel doit être préparé pour être observé au microscope tel que cela est expliqué dans la sous-partie e (préparation des prélèvements pour examen direct au microscope).

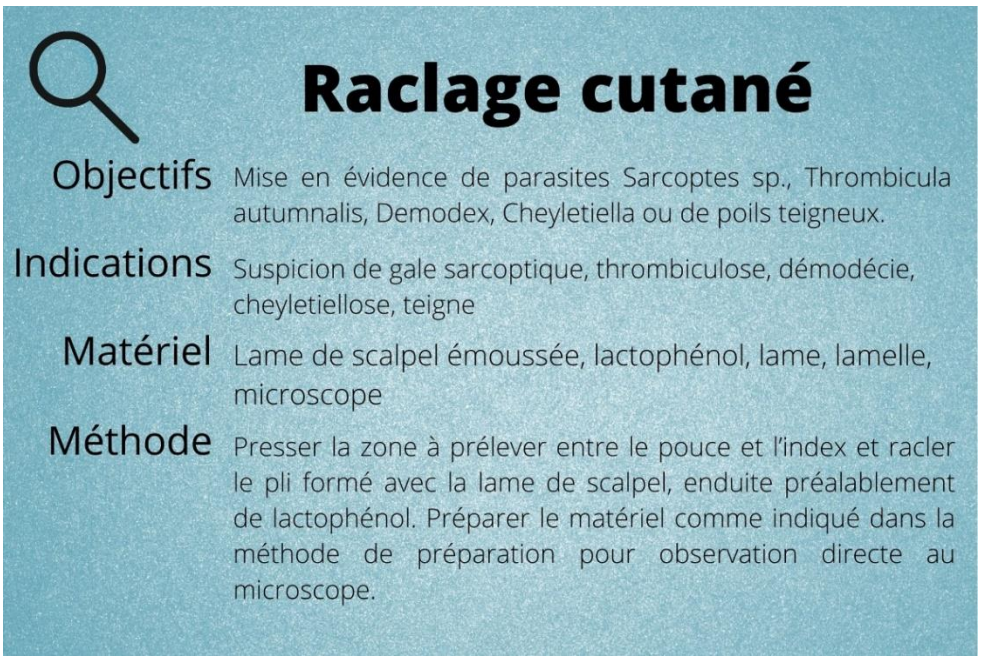

Figure 45 - Fiche technique des raclages cutanés

h. Trichogramme

Le trichogramme est l'examen microscopique des poils. Il permet l'observation de parasites, de spores ou de filaments fongiques et d'apprécier la conformation des poils prélevés.

Il est indiqué lors de suspicion de teigne, de parasitose (lentes de poux, œufs de Cheyletiella, Demodex*)* ou de dysplasie pilaire ou folliculaire.

Les poils à prélever sont les poils cassés ou les poils en périphérie des lésions.

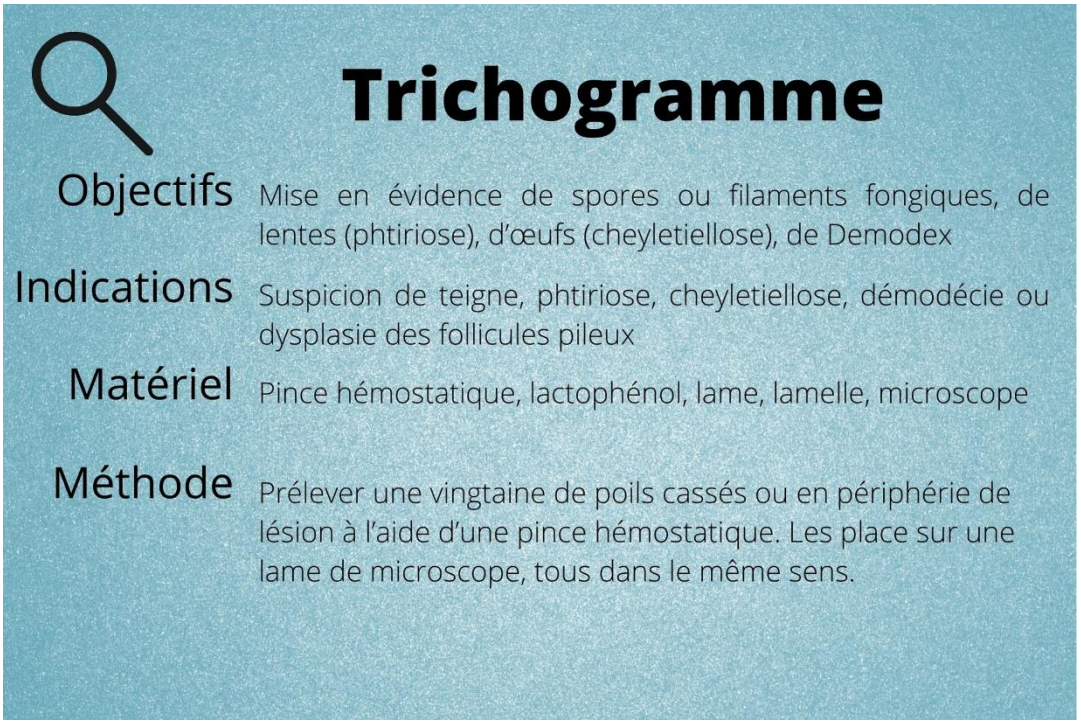

Figure 46 - Fiche technique du trichogramme

i. Lampe de Wood

La lampe de Wood est une lampe à lumière ultraviolette inventée en 1903 par Robert W. Wood. Le seul dermatophyte d'importance vétérinaire qui présente une fluorescence est *Microsporum canis*. C'est une fluorescence vert pomme, émise par le poil, caractéristique, due à un pigment synthétisé par les filaments fongiques, la ptéridine.

Contrairement à ce qui est parfois écrit, cet examen complémentaire ne conduit pas à des erreurs diagnostiques. Ces dernières sont souvent dues à un équipement inapproprié, au manque de coopération de l'animal, un grossissement trop faible, une mauvaise technique ou un entrainement insuffisant. (Moriello et al., 2017)

Une absence de fluorescence ne permet cependant pas de conclure à une absence de dermatophytes.

Il est important de respecter le temps de préchauffage de la lampe.

Des poils fluorescents sous la lampe peuvent être prélevés pour effectuer un trichogramme.

Figure 47 - Fiche technique d'utilisation de la lampe de Wood

3) Les examens cytologiques

Un examen cytologique est l'observation d'un prélèvement, sur une lame ou un morceau de scotch, après coloration de celui-ci. Il permet l'observation de micro-organismes, tels que des bactéries, des levures, des protozoaires, et de cellules (inflammatoires, néoplasies). Tout comme les autres examens, l'examen cytologique permet d'apprécier l'évolution d'une affection lors des suivis.

Un large choix de techniques de prélèvement existe. Il faut choisir celle qui convient au type de lésion.

Tableau 10 - Examens cytologiques selon le type de lésions

Type de lésions	Technique utilisée
Papule, pustule, vésicule	Etalement/Impression
Erosion, ulcère, nodule, tumeur, kyste	Apposition ou raclage
Otite	Ecouvillonnage
Erythème, séborrhée	Calque sur scotch
Nodule, tumeur, kyste	Cytoponction à l'aiguille fine ou raclage

a. Préparation des prélèvements pour examen cytologique au microscope

Comme pour une observation directe, un examen cytologique nécessite la préparation des prélèvements pour leur observation.

Il est important de toujours identifier les lames et de préciser la localisation des prélèvements sur celles-ci. Après le recueil du matériel à observer, il faut sécher la lame afin que le matériel adhère à celle-ci. Le séchage se fait par agitation de la lame ou par chauffage doux.

La coloration la plus simple est la coloration au RAL555® qui permet une qualité suffisante en cytologie cutanée non tumorale.

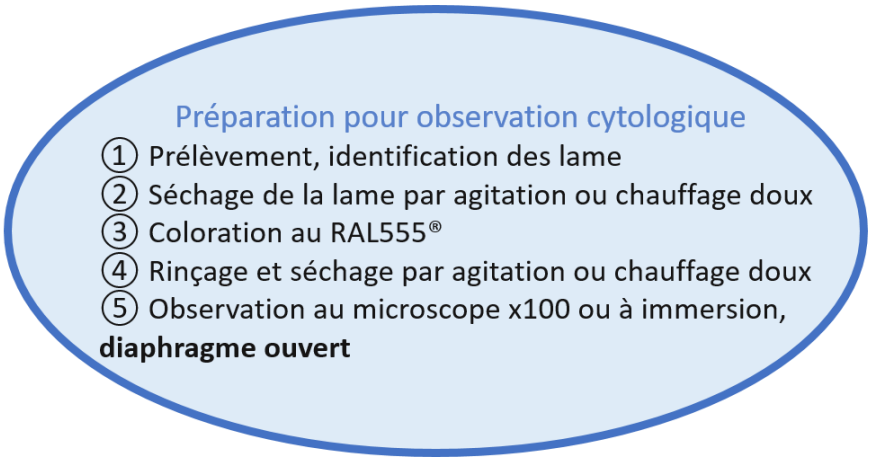

Figure 48 - Fiche technique de la préparation du matériel pour observation cytologique

b. Calque par étalement ou impression

La différence entre le calque par étalement et celui par impression est liée à la lésion étudiée. Pour des pustules on utilisera de préférence le calque par étalement.

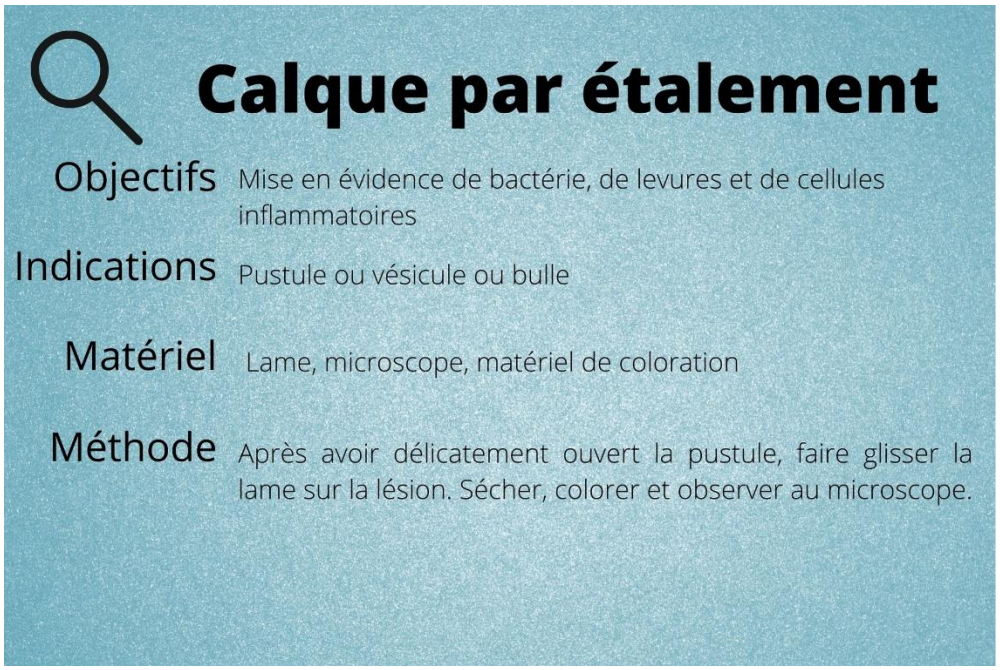

Figure 49 - Fiche technique du calque par étalement

Dans le cas d'ulcère, d'érosion, de croûtes ou de nodule, on utilisera le calque par impression. La lame est appliquée fermement sur la lésion. La lame est ensuite colorée et observée au microscope.

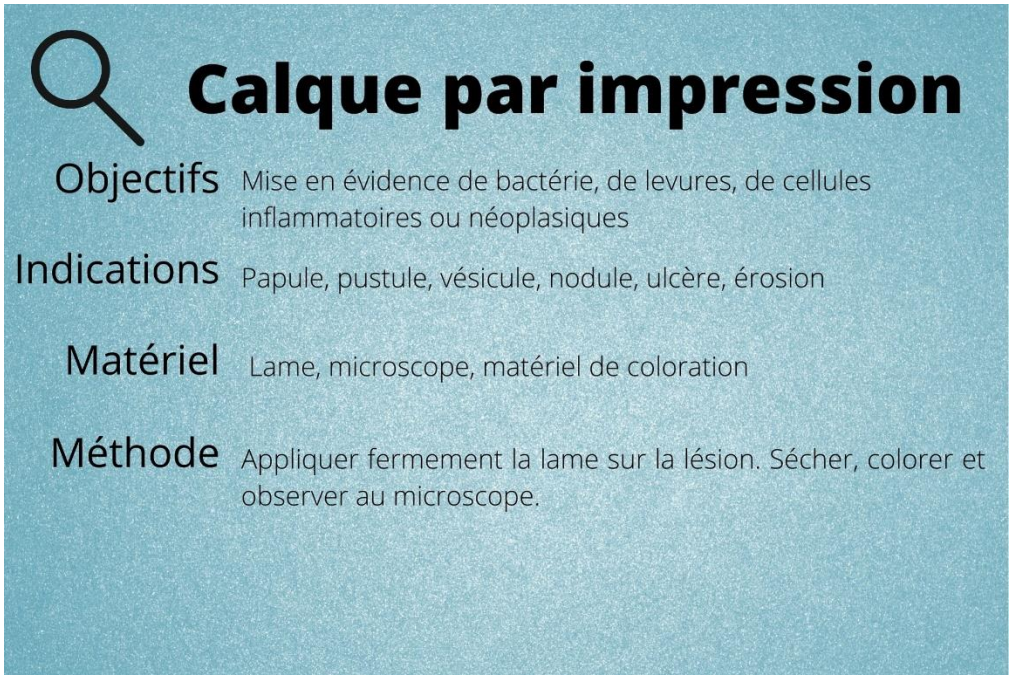

Figure 50 - Fiche technique du calque par impression

c. Calque par apposition ou raclage

Variantes du calque par impression, le calque par apposition consiste à appliquer la lame sur la face de section d'une biopsie ou sur la surface d'incision d'un nodule.

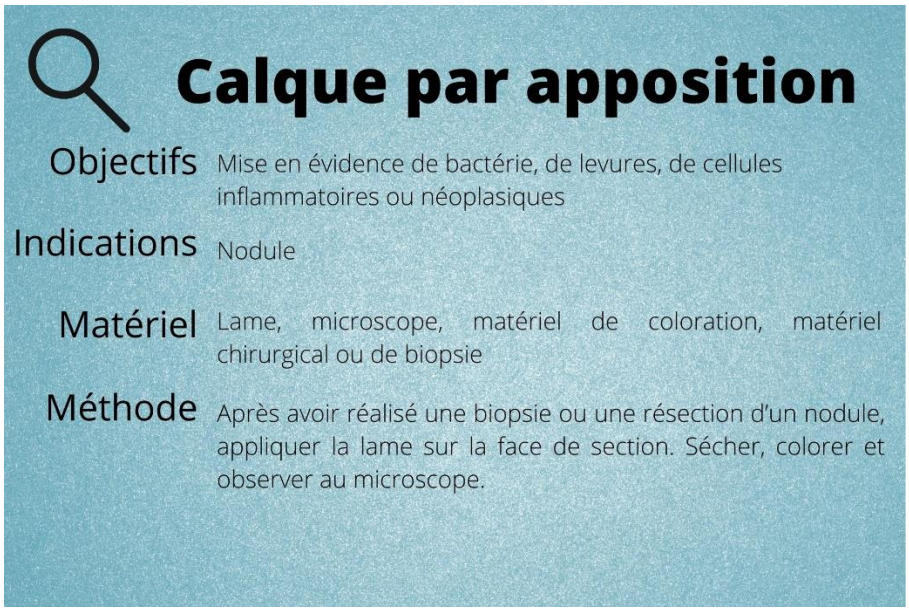

Figure 51 - Fiche technique du calque apposition

Le calque par raclage, comme pour le raclage cutané direct, consiste à racler la surface de la lésion avec une lame de scalpel émoussée puis à étaler le matériel prélevé sur une lame qui sera colorée, après séchage, et observée au microscope.

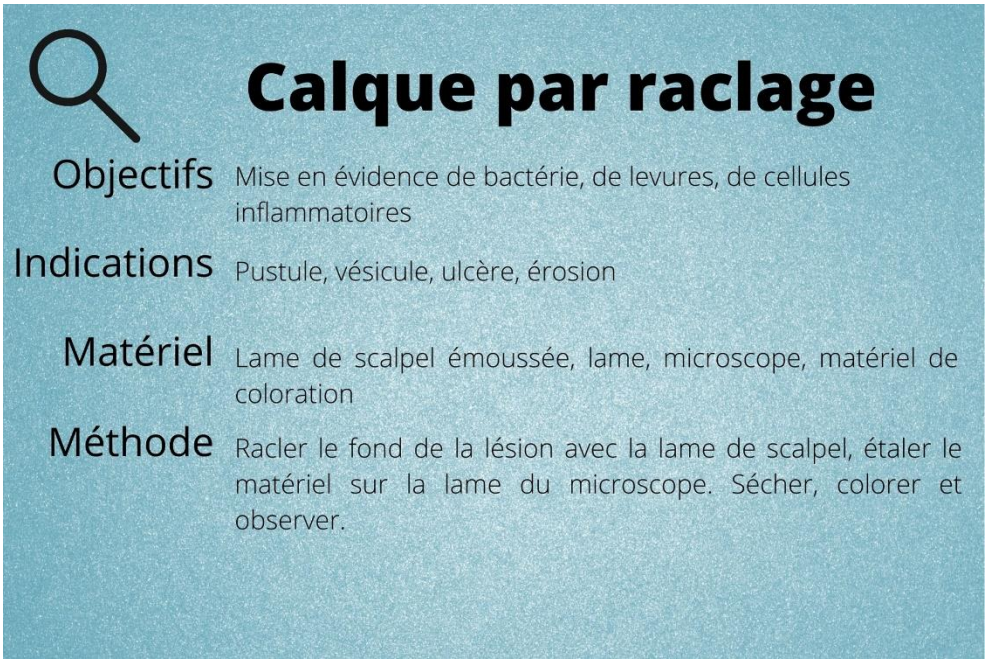

Figure 52 - Fiche technique du calque par raclage

d. Calque par écouvillonnage

C'est le troisième examen indispensable lors de suspicion d'otite. Comme pour son examen direct, le cérumen est prélevé à l'aide d'un écouvillon. Il est ensuite étalé sur une lame, en roulant et en exerçant une certaine pression, l'écouvillon sur celle-ci. La lame est séchée, colorée et observée au microscope comme indiqué dans la partie sur la préparation des prélèvements. Il faut réaliser cet examen aux deux oreilles en prenant soin d'identifier les lames.

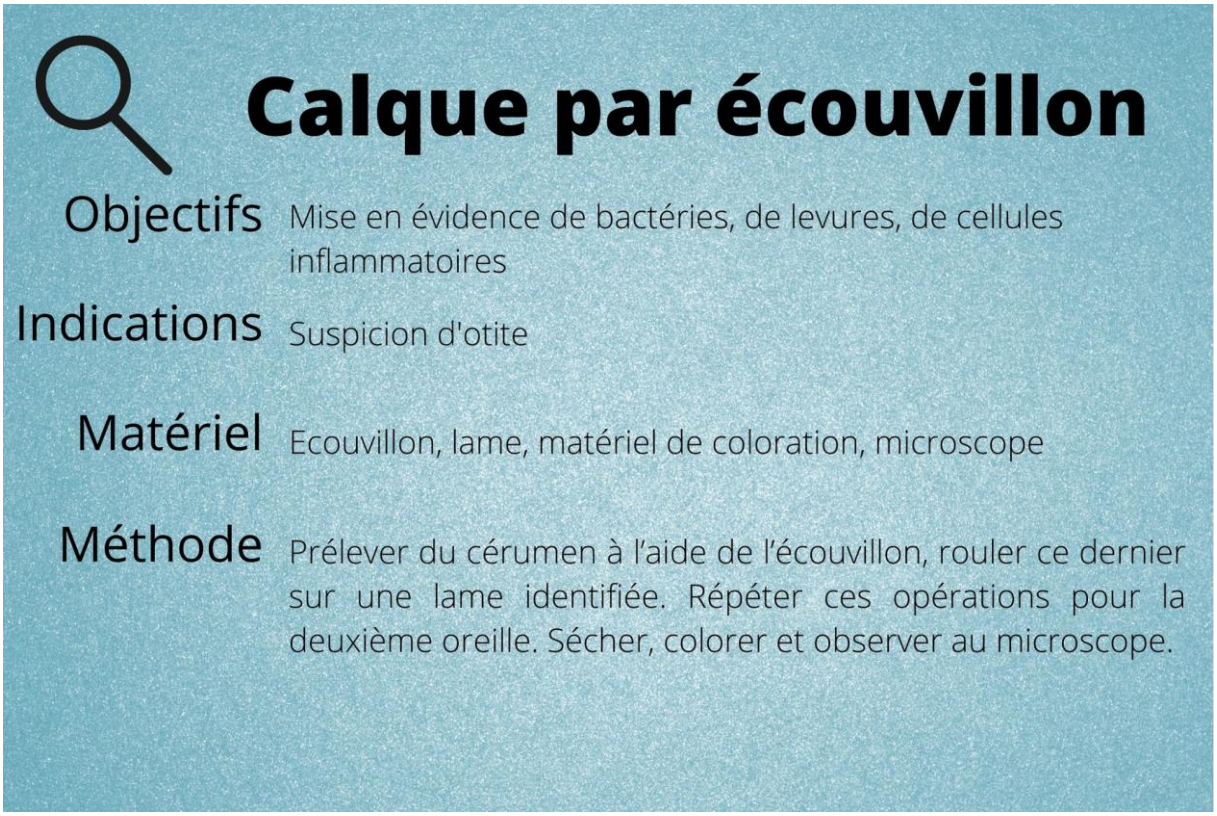

Figure 53 - Fiche technique du calque par écouvillonnage

e. Cytoponction à l'aiguille fine

La cytologie par aspiration à l'aiguille fine est une technique rapide, bien tolérée, non invasive et peu coûteuse. C'est la méthode la plus fréquemment utilisée pour la réalisation d'examen cytologique. En dermatologie, c'est l'examen complémentaire de choix des nodules, masses et tumeurs afin d'établir la nature de ceux-ci. Il convient de réaliser autant de ponctions que de nodules.

La taille de l'aiguille n'a que peu d'impact sur l'établissement du diagnostic mais influence la qualité du prélèvement avec une contamination sanguine plus importante par exemple. La technique reste controversée quant à la taille de l'aiguille, de la seringue, de la pression à exercer pour déposer le prélèvement sur la lame ou de la réalisation d'une aspiration. Des aiguilles de gauge 22 à 25 (0,7 à 0,5 mm) associées à des seringues de 3mL à 20mL sont utilisées (Arai et al., 2019).

Bien que la cytologie par aspiration soit non invasive, il est nécessaire de tondre et de réaliser une désinfection correcte de la zone à ponctionner. L'aiguille est introduite dans la lésion et aucune, une ou plusieurs aspirations peuvent être réalisées. Il est important de changer l'orientation et la profondeur de l'aiguille lors de la réalisation de ce geste afin que le prélèvement soit représentatif de l'ensemble de la masse. Si aucune aspiration n'a été réalisée, l'aiguille doit être retirée de la seringue afin d'y aspirer de l'air pour pouvoir expulser le contenu de l'aiguille sur la lame. Dans le cas où des aspirations ont été réalisées, le piston doit être relâché doucement avant de retirer l'aiguille et la seringue. Après retrait, le piston est retiré et le contenu peut être directement déposé sur la lame en appuyant sur le piston. La lame est ensuite séchée, colorée et observée selon la méthode expliquée dans la partie « préparation des prélèvements ».

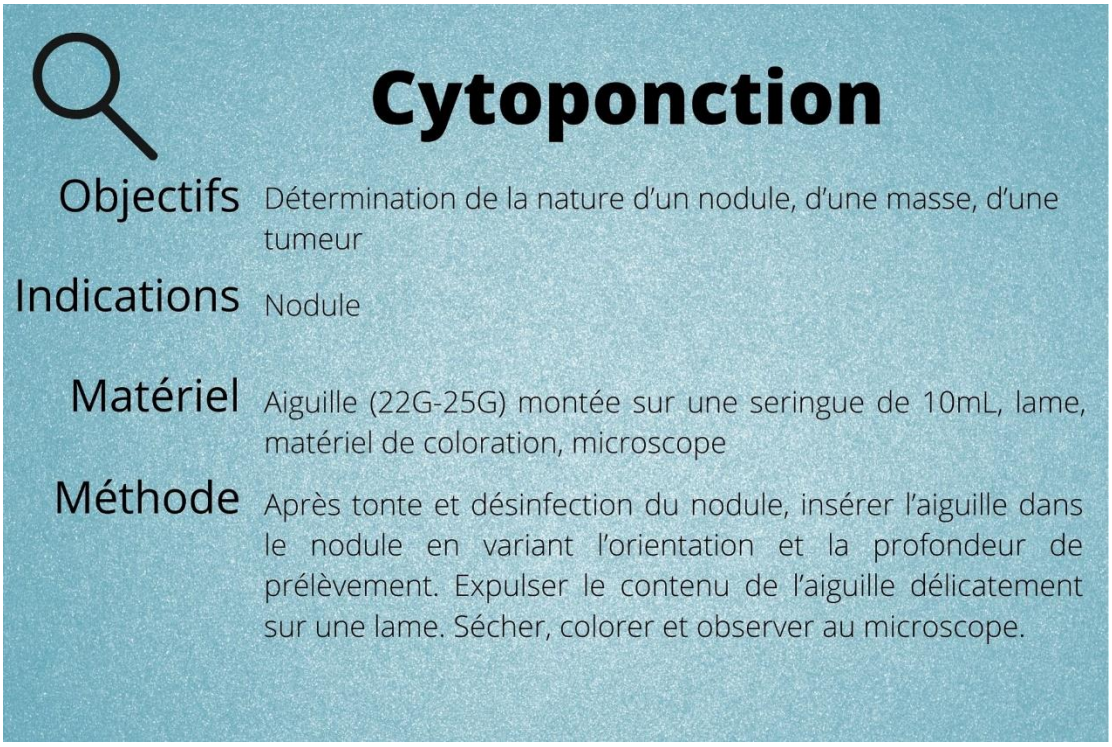

Figure 54 - Fiche technique de la cytoponction à l'aiguille fine

f. Calque cutané sur scotch

Comme nous l'avons vu dans les examens complémentaires directs, un morceau de scotch peut être utilisé comme moyen de récolter des débris tégumentaires. Néanmoins, son utilisation première est plutôt d'obtenir des informations sur la présence de bactéries, de levures ou de cellules inflammatoires sur des zones difficiles d'accès (zone interdigitée, plis, muqueuses).

Pour avoir accès à la surface cutanée, il faut écarter les poils et éviter de les couper. La face adhérente du scotch est appliquée sur la peau. L'extrémité du morceau de scotch est collée à une extrémité de la lame puis positionné pour former une boucle. Il n'est pas recommandé d'utiliser de fixateur lors de la coloration.

Figure 55 - Fiche technique du calque sur scotch ou scotch-test

Conclusion

Les cas de dermatologie sont fréquents en médecine vétérinaire du chien. Leurs causes et leurs aspects sont nombreux et variés et demandent au praticien une grande rigueur dans la démarche diagnostique.

L'objectif de cette thèse est de rappeler la méthode diagnostique des dermatoses les plus fréquentes à travers un outil interactif, mis à disposition des confrères sur un site internet. Afin de complémenter cet outil, des fiches récapitulatives de ces dermatoses et des examens complémentaires à résultats immédiats ont été ajoutés au site internet : « Dermatodiagno ».

Il est désormais possible de trouver sur le site internet « Dermatodiagno » des fiches récapitulatives des dermatoses les plus fréquentes et des examens complémentaires à réaliser. Ces fiches sont une aide à l'évaluation et à la gestion de nombreux cas de dermatologie du chien. La partie la plus importante de ce site est un outil interactif d'aide au diagnostic réalisé sur la plateforme Wordpress à l'aide du logiciel H5P. Il permet, grâce à un arbre dichotomique, d'orienter de façon positive la démarche d'investigation.

Il est possible, bien sûr, d'améliorer cet outil afin de le rendre plus précis et d'augmenter l'interactivité avec l'utilisateur, de l'étendre à la dermatologie du chat, ou encore d'ajouter la prise en charge des dermatoses.

Bibliographie

ARAI, S., RIST, P., CLANCEY, N., GILROY, C., STRYHN, H., AMSELLEM, P., 2019. *Fine-needle aspiration of cutaneous, subcutaneous, and intracavitary masses in dogs and cats using 22- vs 25-gauge needles*. Vet Clin Pathol 48, 287–292. https://doi.org/10.1111/vcp.12751

BAILLY, L. (2012). *Démarche diagnostique face à une alopécie -largo sensu- chez le chien.* Thèse de doctorat vétérinaire, Université Claude Bernard, Lyon, 100p.

BENSIGNOR, E., GERMAIN, P-A., GARDINI, F., 2014. *Guide pratique de dermatologie du chien et du chat,* Paris, MED'COM. Ed. 352p.

BOND, R., MORRIS, D.O., GUILLOT, J., BENSIGNOR, E.J., ROBSON, D., MASON, K.V., KANO, R., HILL, P.B., 2020. *Biology, diagnosis and treatment of Malassezia dermatitis in dogs and cats Clinical Consensus Guidelines of the World Association for Veterinary Dermatology*. Vet Dermatol 31, 27. https://doi.org/10.1111/vde.12809

COMBARROS, D., BONCEA, A.M., BREMENT, T., BOURDEAU, P., BRUET, V., 2019. *Comparison of three methods for the diagnosis of otoacariasis due to Otodectes cynotis in dogs and cats*. Vet Dermatol vde.12753. https://doi.org/10.1111/vde.12753

CORNEGLIANI, L., PERSICO, P., COLOMBO, S., 2009. *Canine nodular dermatophytosis (kerion): 23 cases*. Veterinary Dermatology 20, 185–190. https://doi.org/10.1111/j.1365-3164.2009.00749.x

CURTIS, C.F., 2014. *Canine mange (part 2*). Companion Animal 19, 562–567. https://doi.org/10.12968/coan.2014.19.11.562

ESCOFFIER, J. (2005). *Syndrome de prolifération fongique (Malassezia OverGrowth ou "MOG") lors d'états kératoséborrhéïques chez le chien.* Thèse de doctorat vétérinaire, Université Paul Sabatier, Toulouse, 122p.

FRANK, L.A., 2006. *Comparative dermatology—canine endocrine dermatoses*. Clinics in Dermatology 24, 317–325. https://doi.org/10.1016/j.clindermatol.2006.04.007

HAHN, H. (2012). *Traitements de la dermatite à Malassezia.* Thèse de doctorat vétérinaire, Faculté de Médecine, Créteil, 128p.

HENSEIL, P., SANTORO, D., FAVROT, C., HILL, P., GRIFFIN, C., 2015. *Canine atopic dermatitis: detailed guidelines for diagnosis and allergen identification*. BMC Vet Res 11, 196. https://doi.org/10.1186/s12917-015-0515-5

HNILICA, K., 2013. *Atlas de dermatologie chien, chat et NAC - Symptômes -Diagnostics – Thérapeutique*. Paris, Elsevier Masson, 584p.

JACOBSON, L.S., 2002. *Diagnosis and medical treatment of otitis externa in the dog and cat : review article*. J S Afr Vet Assoc 73, 162–170. https://doi.org/10.4102/jsava.v73i4.581

JOHANNSEN, C. (2013). *Les dermatophytes des animaux de compagnie : bilan de l'activité du laboratoire de mycologie de l'ENVA.* Thèse de doctorat vétérinaire, Faculté de Médecine, Créteil, 120p.

LECOURT, A. (2005). *Démarche diagnostique en dermatologie canine.* Thèse de doctorat vétérinaire, Faculté de Médecine, Créteil, 173p.

LESAICHOT, V. (2006). *Les otites moyennes chez le chien.* Thèse de doctorat vétérinaire, Faculté de Médecine, Créteil, 99p.

LAFFORT-DASSORT, C., CARLOTTI, D-N., PIN, D., JASMIN, P., 2004. *Diagnosis of flea allergy dermatitis: comparison of intradermal testing with flea allergens and a FceRI alpha-based IgE assay in response to flea control.* Vet Dermatol 15, 321–330. https://doi.org/10.1111/j.1365-3164.2004.00394.x

MORIELLO, K.A., COYNER, K., PATERSON, S., MIGNON, B., 2017. *Diagnosis and treatment of dermatophytosis in dogs and cats.: Clinical Consensus Guidelines of the World Association for Veterinary Dermatology*. Vet Dermatol 28, 266-e68. https://doi.org/10.1111/vde.12440

MUELLER, R.S., BETTENAY, S.V., SHIPSTONE, M., 2001. *Value of the pinnal-pedal reflex in the diagnosis of canine scabies*. Veterinary Record 148, 621–623. https://doi.org/10.1136/vr.148.20.621

MUELLER, R.S., ROSENKRANTZ, W., BENSIGNOR, E., KARAS-TECZA, J., PATERSON, T., SHIPSTONE, M.A., 2020. *Diagnosis and treatment of demodicosis in dogs and cats*. Veterinary Dermatology 31, 4-e2. https://doi.org/10.1111/vde.12806

MURPHY, K.M., 2001. *A review of techniques for the investigation of otitis externa and otitis media.* Clinical Techniques in Small Animal Practice 16, 236–241. https://doi.org/10.1053/svms.2001.27601

PENNAMEN, M. (2018). *Diagnostic précoce de la dermatite atopique canine, étude préliminaire et mise à jour des connaissances sur la dermatite atopique chez l'homme et le chien.* Thèse de doctorat vétérinaire, Faculté de Médecine, Créteil, 134p.

PIN, D., CARLOTTI, D.-N., 2007. Diagnostic dermatologique - Approche clinique et résultats immédiats. 2ème édition, Abrégés vétérinaires, Paris, Elsevier Masson, 99p.

PIN, D., CARLOTTI, D.-N., JASMIN, P., DEBOER, D.J., PRELAUD, P., 2006. *Prospective study of bacterial overgrowth syndrome in eight dogs. Veterinary Record 158, 437–441.* https://doi.org/10.1136/vr.158.13.437

SCOTT, D., MILLER, W., GRIFFIN, C., 2000. *Muller and Kirk's Small animal dermatology.* 7ème edition, Philadelphia, W B Saunders Co Ltd/ Elvesier, 948p.

SERE DIT SEMPE, M. (2012). *Etude rétroscpective des dermatoses bactériennes et à Malassezia primaires chez le chien vus en consultation de dermatologie à Vetagro-Sup campuris vétérinaire de Lyon entre 2007 et 2011*. Thèse de doctorat vétérinaire, Université Claude Bernard, Lyon 1, 272p.

Annexes

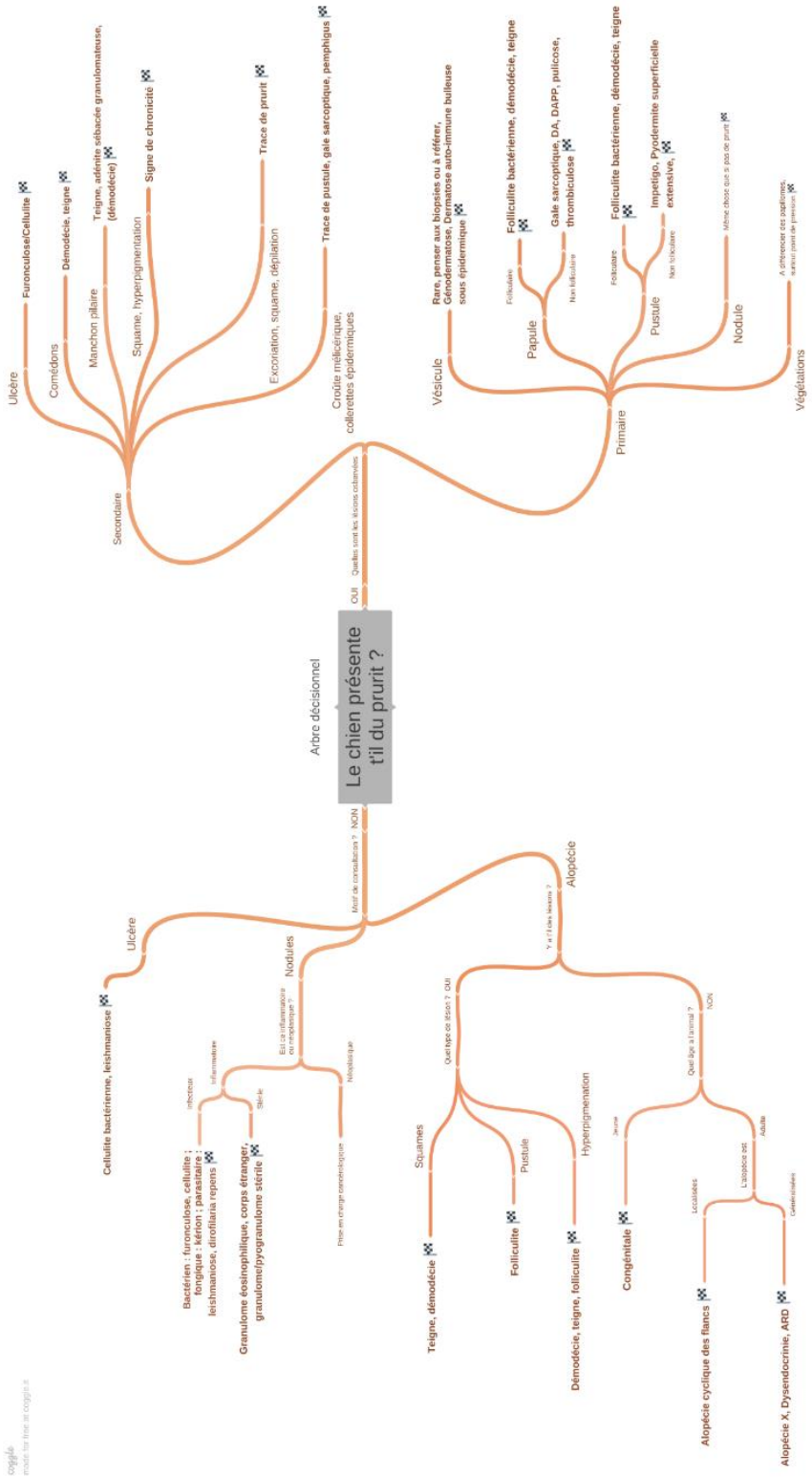

Annexe 1 – Arbre décisionnel réalisé sur coggle

CONSULTATION SPECIALISEE DE DERMATOLOGIE (1/4)

CONSULTANT : ……

CAS REFERE : Dr……Adresse :……
Tél :……E-mail :……

IDENTIFICATION

Etiquette d'identification

Date : ……

Nom des étudiants : ……

MOTIF DE CONSULTATION

……

COMMEMORATIFS

Lieu d'acquisition et âge à l'acquisition:……
Environnement : appartement - maison **Usage** : chasse – travail - compagnie
Congénères : chien – chat – autres : **Voyages** : ……
Alimentation : industrielle – ménagère :……
……
Passé pathologique non dermatologique : ……
……
……
Passé dermatologique : ……
……

ANAMNESE

Date d'apparition :……
Nature des lésions au début :……
Localisations des lésions au début :……
Prurit :……**Apparition antérieure ou postérieure aux lésions** :……
Localisation : généralisé – localisé :……
Evolution de la dermatose : extension – stabilisation – amélioration
Signes de dermatite atopique :
Otite : Frottement de la face :
Léchage des pattes : Autre :
Troubles généraux associés :……
Ectoparasites observés par le propriétaire: tiques – puces – autres :……
Traitement antiparasitaire préventif (nature et rythme d'application) : ……
……
Chaleurs/libido : normales – absentes - exacerbées
Contagion : animale ou humaine
Examens antérieurs :……
……
……
Traitements antérieurs et réponse : ……
……
……
……
……
……

CONSULTATION SPECIALISEE DE DERMATOLOGIE (2/4)

Examen clinique général :……
……

Examen clinique dermatologique :
Lésions élémentaires :

- Lésions primaires :
  - Erythème
  - Purpura
  - Macule hyperpigmentée
  - Macule hypopigmentée
  - Papule / Plaque
  - Nodule
  - Pustule folliculaire
  - Pustule non folliculaire
  - Vésicule/Bulle
  - Infiltrat dermique
  - Végétation
  - Verrucosité
- Lésions secondaires :
  - Squame pityriasiforme
  - Squame psoriasiforme
  - Squame ichtyosiforme
  - Croûte
  - Lichénification
  - Hyperpigmentation
  - Erosion
  - Ulcère
  - Comédon
  - Manchon pilaire
  - Sclérose
  - Atrophie

Silouhette : cf page 3/4

Synthèse clinique :……
……
……

Hypothèses hiérarchisées :

1. ……
2. ……
3. ……
4. ……
5. ……

Examens complémentaires à résultats immédiats :

- Raclages :
- Cytologie de surface :
- Cytologie de pus :
- Brossage :
- Trichogramme :
- Examen à la lampe de Wood :
- Examen direct du cérumen :
- Cytologie du CAE :
- Cyto-ponction :

FICHE DE CONSULTATION (3/4)

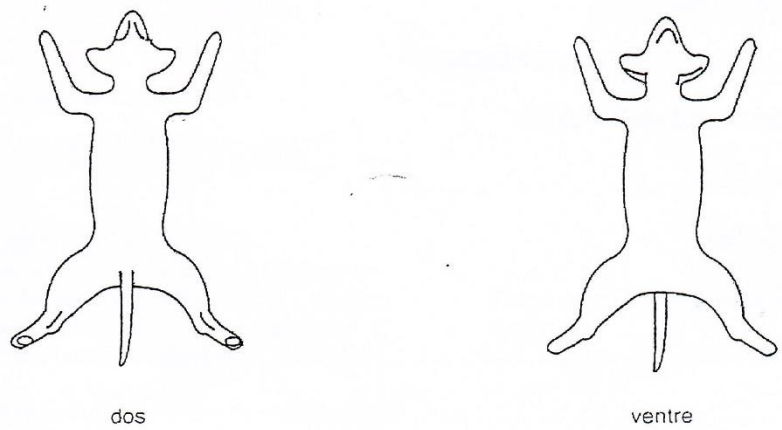

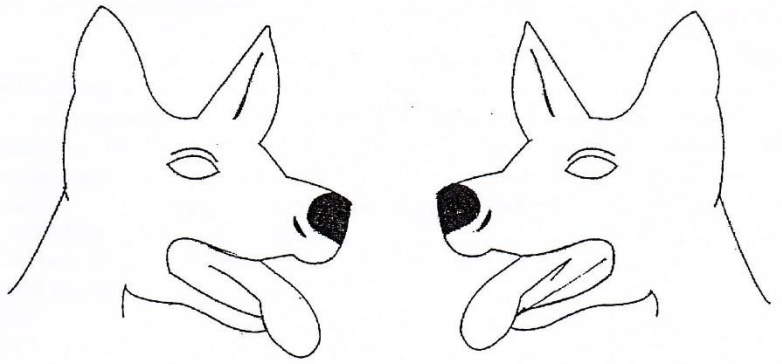

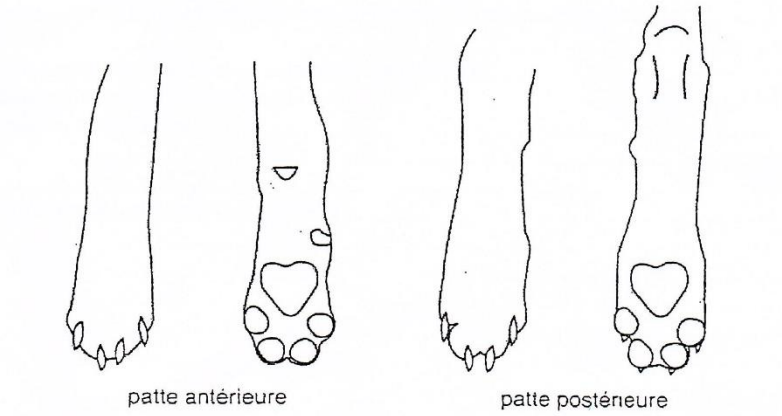

Annexe 2 – Feuilles de consultation de dermatologie utilisée à Vetagro-Sup.

Création d'un site internet d'aide à la démarche diagnostique en dermatologie canine

Auteur

NICODEME Elodie

Résumé

Les cas de dermatologie sont fréquents en médecine vétérinaire du chien. Leurs causes et leurs aspects nombreux et variés demandent au praticien une grande rigueur dans la démarche diagnostique.

Cette thèse rappelle la méthode diagnostique des dermatoses les plus fréquentes à travers un outil interactif, mis à disposition des praticiens, sur un site internet. Le manuscrit présente un rappel de l'ensemble des connaissances nécessaires à l'identification des dermatoses et au choix des examens complémentaires à résultat immédiat. Le site « dermatodiagno », qui correspond au support de ce travail, contient les fiches récapitulatives des dermatoses sélectionnées, les fiches techniques de réalisation et d'interprétation des examens complémentaires.

Mots-clés

Démarche, diagnostic, dermatologie, chien, site internet

Jury

Président du jury	:	**Pr**	**NICOLAS Jean-François**
Directeur de thèse	:	**Pr**	**PIN Didier**
Assesseur	:	**Dr**	**MOSCA Marion**

RÉPUBLIQUE FRANÇAISE
Liberté
Égalité
Fraternité

VetAgro Sup