RÉPUBLIQUE FRANÇAISE
Liberté
Égalité
Fraternité

VetAgro Sup

CAMPUS VETERINAIRE DE LYON

Année 2022 - Thèse n° 035

CONNAISSANCES ACTUELLES SUR LA CICATRISATION CUTANEE NORMALE CHEZ LE CHEVAL ET SES TROUBLES MENANT AU TISSU DE GRANULATION EXUBERANT

THESE

Présentée à l'Université Claude Bernard Lyon 1
(Médecine – Pharmacie)

Et soutenue publiquement le 9 septembre 2022
Pour obtenir le titre de Docteur Vétérinaire

Par

HENRY Camille

UNIVERSITÉ DE LYON

RÉPUBLIQUE FRANÇAISE
Liberté
Égalité
Fraternité

VetAgro Sup

CAMPUS VETERINAIRE DE LYON

Année 2022 - Thèse n° 035

CONNAISSANCES ACTUELLES SUR LA CICATRISATION CUTANEE NORMALE CHEZ LE CHEVAL ET SES TROUBLES MENANT AU TISSU DE GRANULATION EXUBERANT

THESE

Présentée à l'Université Claude Bernard Lyon 1
(Médecine – Pharmacie)

Et soutenue publiquement le 9 septembre 2022
Pour obtenir le titre de Docteur Vétérinaire

Par

HENRY Camille

UNIVERSITÉ DE LYON

Liste des enseignants du Campus vétérinaire de Lyon (26-01-2022)

Mme	ABITBOL	Marie	Professeur
M.	ALVES-DE-OLIVEIRA	Laurent	Maître de conférences
Mme	ARCANGIOLI	Marie-Anne	Professeur
Mme	AYRAL	Florence	Maître de conférences
Mme	BECKER	Claire	Maître de conférences
Mme	BELLUCO	Sara	Maître de conférences
Mme	BENAMOU-SMITH	Agnès	Maître de conférences
M.	BENOIT	Etienne	Professeur
M.	BERNY	Philippe	Professeur
Mme	BONNET-GARIN	Jeanne-Marie	Professeur
M.	BOURGOIN	Gilles	Maître de conférences
M.	BRUTO	Maxime	Maître de conférences Stagiaire
M.	BRUYERE	Pierre	Maître de conférences
M.	BUFF	Samuel	Professeur
M.	BURONFOSSE	Thierry	Professeur
M.	CACHON	Thibaut	Maître de conférences
M.	CADORÉ	Jean-Luc	Professeur
Mme	CALLAIT-CARDINAL	Marie-Pierre	Professeur
M.	CHABANNE	Luc	Professeur
Mme	CHALVET-MONFRAY	Karine	Professeur
M.	CHAMEL	Gabriel	Maître de conférences
M.	CHETOT	Thomas	Maître de conférences Stagiaire
Mme	DE BOYER DES ROCHES	Alice	Maître de conférences
Mme	DELIGNETTE-MULLER	Marie-Laure	Professeur
Mme	DJELOUADJI	Zorée	Professeur
Mme	ESCRIOU	Catherine	Maître de conférences
M.	FRIKHA	Mohamed-Ridha	Maître de conférences
M.	GALIA	Wessam	Maître de conférences
M.	GILLET	Benoit	AERC
Mme	GILOT-FROMONT	Emmanuelle	Professeur
M.	GONTHIER	Alain	Maître de conférences
Mme	GREZEL	Delphine	Maître de conférences
Mme	HUGONNARD	Marine	Maître de conférences
Mme	JOSSON-SCHRAMME	Anne	Chargé d'enseignement contractuel
M.	JUNOT	Stéphane	Professeur
M.	KODJO	Angeli	Professeur
Mme	KRAFFT	Emilie	Maître de conférences
Mme	LAABERKI	Maria-Halima	Maître de conférences
Mme	LAMBERT	Véronique	Maître de conférences
Mme	LE GRAND	Dominique	Professeur
Mme	LEBLOND	Agnès	Professeur
Mme	LEDOUX	Dorothée	Maître de conférences
M.	LEFEBVRE	Sébastien	Maître de conférences
Mme	LEFRANC-POHL	Anne-Cécile	Maître de conférences
M.	LEGROS	Vincent	Maître de conférences
M.	LEPAGE	Olivier	Professeur
Mme	LOUZIER	Vanessa	Professeur
M.	LURIER	Thibaut	Maître de conférences Stagiaire
M.	MAGNIN	Mathieu	Maître de conférences Stagiaire
M.	MARCHAL	Thierry	Professeur
Mme	MOSCA	Marion	Maître de conférences
M.	MOUNIER	Luc	Professeur
Mme	PEROZ	Carole	Maître de conférences
M.	PIN	Didier	Professeur
Mme	PONCE	Frédérique	Professeur
Mme	PORTIER	Karine	Professeur
Mme	POUZOT-NEVORET	Céline	Maître de conférences
Mme	PROUILLAC	Caroline	Professeur
Mme	REMY	Denise	Professeur
Mme	RENE MARTELLET	Magalie	Maître de conférences
M.	ROGER	Thierry	Professeur
M.	SAWAYA	Serge	Maître de conférences
M.	SCHRAMME	Michael	Professeur
Mme	SERGENTET	Delphine	Professeur
M.	TORTEREAU	Antonin	Maître de conférences
Mme	VICTONI	Tatiana	Maître de conférences
M.	VIGUIER	Eric	Professeur
Mme	VIRIEUX-WATRELOT	Dorothée	Chargé d'enseignement contractuel
M.	ZENNER	Lionel	Professeur

Remerciements

A Monsieur le Professeur NICOLAS Jean-François,

De l'université Claude BERNARD Lyon 1, faculté de Médecine,

Qui me fait l'honneur de présider le jury de ma soutenance de thèse. Merci de votre réactivité lors de mes diverses demandes.

Veuillez trouver ici l'expression de mes sincères remerciements.

A Monsieur le Professeur PIN Didier,

De VetAgro Sup, campus vétérinaire de Lyon,

Qui me suit, depuis le début, dans ce projet de thèse. Je vous suis reconnaissante d'endosser le rôle de directeur de thèse et de premier assesseur. Je vous remercie pour votre patience, votre disponibilité et de vos précieux conseils dans la rédaction de ma thèse. Merci de m'avoir donné le goût de la dermatologie à travers vos cours, tout au long de mon cursus vétérinaire.

Veuillez croire à l'expression de ma profonde reconnaissance et de mon grand respect.

A Monsieur le Professeur CADORE Jean-Luc,

De VetAgro Sup, campus vétérinaire de Lyon,

Merci à vous d'avoir montré un intérêt pour le sujet de ma thèse, en acceptant de devenir le second assesseur de celle-ci. Au cours de toutes ces années, vos cours ont fait croître en moi un profond attrait pour la médecine vétérinaire, et plus particulièrement la médecine équine.

Veuillez trouver ici le témoignage de ma grande estime et de ma sincère reconnaissance.

Table des matières

Remerciements 2
Table des figures 9
Table des tableaux 11
Liste des abréviations 12
Introduction 15
I. Physiologie de la peau du cheval 17
1. Epiderme 17
2. Membrane basale 18
3. Derme 18
4. Hypoderme 19
5. Les différences structurelles de la peau en fonction des localisations 19
6. La flore bactérienne cutanée du cheval 20
II. La cicatrisation cutanée chez le cheval 21
1. Les plaies 21
a. Définitions 21
b. Les types de plaies 21
i. Les caractéristiques générales des plaies 21
ii. Classification lésionnelle des plaies [6] 22
iii. Classification en fonction du degré de contamination des plaies [10] [11] 22
2. Les types de cicatrisation 23
a. La cicatrisation par première intention 23
b. La cicatrisation par seconde intention 23
c. La cicatrisation par troisième intention ou cicatrisation de première intention retardée 24
3. Les étapes de la cicatrisation cutanée [13] [15] 24
4. La phase inflammatoire 25
a. Hémostase : réponse vasculaire [1] [15] [23] [25] 25
b. L'inflammation : réponse cellulaire [1] [13] [15] [25] 26
i. Le rôle des polynucléaires neutrophiles 26
ii. Le rôle des macrophages [23] [25] 27
iii. Le rôle des lymphocytes T régulateurs [35] [36] 28
iv. Le rôle du microbiote [6] [8] [72][104] 29
5. La phase proliférative 31
a. Les activités des fibroblastes [1] [13] [15] [23] [25] [27] [32] [33] 31
i. Une activité sécrétoire 31

ii. Les modifications de la matrice extra-cellulaire [17] 32
b. L'angiogenèse [1][13][15][24] 34
c. L'épithélialisation : la migration des kératinocytes [1][13][15][17][24][34][37][103] 36
6. La phase de remodelage [38][39] 38
a. Modifications cellulaires : les myofibroblastes sont les acteurs de la contraction de la plaie [1][13][15][30][37][40][42][43] 39
b. Modifications structurales : l'activité des métalloprotéases [1][13][15][30][37][41] 40
7. La spécificité de la cicatrisation cutanée du cheval 43
a. La cicatrisation cutanée du cheval comparée à celle de la majorité des mammifères [1] 43
b. La cicatrisation cutanée du cheval comparée à celle des poneys [18] [19] [20] [21] 45
III. Les chéloïdes et les cicatrices hypertrophiques 47
1. Les connaissances actuelles chez l'homme : Les chéloïdes et les cicatrices hypertrophiques 47
a. Histoire [2] 47
b. Définition actuelle [44] [47] [48] [50] [52] 49
c. L'examen histologique des chéloïdes et des cicatrices hypertrophiques [47] [50] 50
d. Prévalence et épidémiologie [46] [48] [53] [54][55] 52
e. Facteurs de risque [47] [48] [53] [55] 53
i. Etiologie 53
ii. Localisation 53
iii. Facteurs hormonaux [102] 54
iv. Génétique [58] 54
f. Mécanismes d'actions [44] [46] [47] [48] [52] [53] [56] 55
i. Un dérèglement de la phase inflammatoire ? [44] [45] [59] 55
ii. Un dérèglement de la phase proliférative ? [43] [51] [59] [60] [101] 56
iii. Un dérèglement de la phase de maturation ? 58
2. Le tissu de granulation exubérant chez le cheval 61
a. Définition [62] [63] [64] [66] 61
b. Analyse histologique comparative avec les chéloïdes humaines [65] 62
c. Diagnostic différentiel du tissu de granulation exubérant [62][68] 63
i. La sarcoïde [62][68] 63
ii. Le carcinome épidermoïde [91] 65
iii. Le granulome pyogénique [68] [75] [91] 66
iv. L'habronémose cutanée [91] 67
v. La sporotrichose [91] 68
d. Facteurs de risque [62] [63] [66] [67] 69

i. Inflammation chronique 69
ii. Localisation de la plaie [69] [70] 69
iii. Mouvement 70
iv. Hypoxie locale 71
v. Bandage [71] 71
vi. Iatrogène 73
vii. Génétique 74
e. Physiopathologie 74
i. Phénotype des fibroblastes du tissu de granulation exubérant [62] [18] [19] 74
ii. Régulation du phénotype des fibroblastes du tissu de granulation exubérant : le rôle de TGF-β1 et TGF-β3 [80] 76
f. La perturbation de la cicatrisation cutanée se fait à quel moment ? [62] [63] [64] [65] [66] [67] 77
i. Lors de la phase inflammatoire ? [85] 78
ii. Lors de la phase proliférative ? 78
iii. Lors de la phase de maturation ? 79
g. Prévention [62] [14] [66] [94] 80
i. Limiter les facteurs de risque 80
ii. Utiliser le bandage adéquat [95] 81
iii. Le gel de silicone [96] [64] 82
IV. Discussion autour de pistes à explorer pour comprendre les mécanismes menant au tissu de granulation exubérant chez le cheval 86
1. Physiologie comparative de la peau de l'homme et du cheval [98] [65] 86
2. Comparaison des facteurs de risque entre l'homme et le cheval 87
a. Génétique 87
b. Facteurs hormonaux 88
c. Localisation préférentielle [98] 88
3. Physiopathologie comparative [98] [103] 88
a. La phase inflammatoire 88
b. La phase proliférative 90
c. La phase de maturation 92
V. Traitements 94
1. Traitements actuels [62] [64] [66] [91] [109] [110] 94
a. Excision chirurgicale 94
b. Débridement non chirurgical 96
c. Application d'anti-inflammatoires stéroïdiens topiques [119] [120] [121] [122] 98

d. Utilisation d'anti-inflammatoires non stéroïdiens [123][124] 99
e. Les greffes de peau [125] 100
2. Traitements émergents 102
a. La larvothérapie [115] [116] [117] [118] [132] 102
b. Miel [132] [134] [135] [136] [137] 102
c. Pression négative [67] [110] [125] [128] [129] [130] [132] 105
d. Injection intralésionnelle de formaldéhyde [139] [140] 106
e. Ondes de choc extra-corporelles [132] [141] 107
graphie 109
Bibliographie 111

Table des figures

Figure 1 : Les couches de l'épiderme du cheval [1] 17
Figure 2: Coupe schématique d'épiderme et de derme d'un cheval [1] 18
Figure 3 : Les types de cicatrisation cutanée [12] 24
Figure 4 : La localisation des composants de la MEC lors de l'épithélialisation [17] 34
Figure 5 : La localisation des composants de la MEC lors de l'épithélialisation [24] 37
Figure 6 : La différenciation des fibroblastes en myofibroblastes [43] 40
Figure 7 : Expression et cellules sources des MMP et TIMP lors de la cicatrisation cutanée [41] 42
Figure 8 : La succession des phases de la cicatrisation cutanée chez les animaux de laboratoire (en trait plein) et chez le cheval (en zones colorées) [1] 44
Figure 9 : Schématisation des phases de la cicatrisation cutanée chez les poneys et chez les chevaux [18]. En vert il s'agit de la zone où l'inflammation doit être stimulée jusqu'à la création d'un tissu de granulation sain. Après cela nous passons dans la zone rose où l'inflammation doit être inhibée pour éviter la formation d'un tissu de granulation exubérant 45
Figure 10 : Illustration d'Alibert montrant une << chéloïde polypode >> chez une femme [2] 48
Figure 11 : Aspect macroscopique des chéloïdes et des cicatrices hypertrophiques par rapport à une cicatrice normale [50] 49
Figure 12 : Aspect histologique des chéloïdes et des cicatrices hypertrophiques par rapport à une cicatrice normale. Le symbole * caractérise le collagène chéloïdien [50] 51
Figure 13 : Arbre décisionnel associant l'aspect macroscopique et l'évolution de la cicatrice, ainsi que l'aspect histologique, pour les chéloïdes et les cicatrices hypertrophiques [50]. La tomographie par cohérence optique permet d'avoir des images in vivo similaire aux coupes histologiques. La dermoscopie est une technique de microscopie in vivo. 52
Figure 14 : Un TGE sur une plaie localisée en face dorsale du tarse d'un cheval [62] 61
Figure 15 : Un TGE sur une plaie localisée en face dorsale du tarse d'un cheval [62] 61
Figure 16 : Plaie de la partie dorsale du tarse. La plaie a bien cicatrisé en face latérale mais ne cicatrise pas en face médiale depuis plusieurs mois. Le vétérinaire pense à un TGE. Il réalise plusieurs tentatives de débridement chirurgical et même une greffe par pincement. Tous les traitements entrepris sont des échecs. L'examen histopathologique d'une biopsie montre une sarcoïde fibroblastique. Ce cas nous montre bien la difficulté de différencier un TGE d'une sarcoïde sans l'apport de la biopsie. [68] 64
Figure 17 : Photographie d'un carcinome épidermoïde de la lèvre inférieure d'un cheval de 25ans [91] 66
Figure 18 : Photographie d'un granulome pyogénique chez un cheval [68] 67
Figure 19 : Photographie d'une lésion d'habronémose au niveau de la lèvre supérieure d'un cheval [91] 68

Figure 20 : Comparaison de la prolifération des fibroblastes des membres (à gauche) et du tronc (à droite) dans des conditions de normoxie ou d'hypoxie (1% O2) [67] 71
Figure 21 : Observation microscopique d'un TGE (a) et d'un tissu de granulation sain (b). On remarque bien l'organisation chaotique des cellules du TGE comparée à l'organisation plus homogène des cellules du tissu de granulation sain. [62] 76
Figure 22: Gel de silicone Cica-care® [96] 82
Figure 23 : Physiologie cutanée comparative entre l'homme et le cheval. (A) Schéma d'une coupe d'épiderme chez l'homme (i) et chez le cheval (ii). (B) Répartition du muscle peaucier chez l'homme (i) et chez le cheval (ii) [98] 86
Figure 24 : (a) Plaie initiale sur le métatarse d'une jument de 3 ans. (b) 2 jours après l'excision chirurgicale. (c) Une semaine après l'excision chirurgicale et utilisation d'un antibiotique topique. [62] 96
Figure 25 : Evolution macroscopique des plaies sans traitement (à gauche) et des plaies ayants reçu une application quotidienne de corticoïde (à droite) [121] 98
Figure 26 : Pansement imprégné de miel de Manuka du laboratoire Advancis Medical®[132] 104
Figure 27 : Comparaison de plaies crées chirurgicalement sur les métacarpes gauche et droit d'un même cheval. Les deux plaies ont été bandées ce qui favorise l'apparition du TGE. [a] Cette plaie est traitée quotidiennement avec du miel de Manuka et son tissu de granulation apparaît lisse. [b] Cette plaie n'a reçu aucun traitement et son tissu de granulation est irrégulier , bourgeonnant et exsudatif. [132] 104
Figure 28: [A] Mise en place d'un système PICO® sur une plaie dorsolatérale du troisième métacarpe. [B] Fixation de la pompe du système sur l'encolure du cheval [130]. 106
Figure 29 : [a] TGE sur le jarret gauche d'un cheval le jour de la première visite en clinique. [b] Récidive du TGE deux semaines après l'excision chirurgicale. [c] Aspect du TGE après le traitement par infiltration intralessionnelle de formaldéhyde à 4%. [d] Résolution clinique du TGE et absence de récidive à 120 jours après la fin du traitement à base de formaldéhyde. [139] 107

Table des tableaux

Tableau 1 : Classification lésionnelle des plaies 22
Tableau 2 : Classification en fonction du degré de contamination des plaies 23
Tableau 3 : Comparaison de la cinétique des différentes étapes de la cicatrisation cutanée entre le cheval et un modèle de référence, la souris. 44
Tableau 4 : Comparaison histologique du TGE du cheval et de la chéloïde humaine [65] 63
Tableau 5: Tableau comparatif des lésions entrant dans le diagnostic différentiel du tissu de granulation exubérant du cheval 69
Tableau 6 : Le phénotype des fibroblastes détermine leur fonction. Les fibroblastes peu différenciés prolifèrent vite mais sont peu organisés, résistent à l'apoptose et se contractent peu. Ils sont, normalement, visibles dans la phase d'épithélialisation. Les fibroblastes hautement différenciés, myofibroblastes, ont un faible pouvoir de prolifération mais présentent une organisation compatible avec leur fort potentiel de contraction. Ces fibroblastes sont présents dans la phase de remodelage et sont détruits par apoptose lorsqu'ils deviennent inutiles. [62] 75
Tableau 7 : Evaluation de l'efficacité de différents topiques sur la cicatrisation cutanée sur des rats. Analyse de la surface de la plaie, en mm², et calcul du pourcentage de fermeture de la plaie, entre parenthèse, en fonction des jours suivants la création de la plaie. Il est intéressant de noter que l'utilisation répétée de corticoïde à pour conséquence une augmentation de la taille de la plaie et un retard de fermeture de la plaie en comparaison avec les rats cicatrisant dans des conditions normales , sans traitements [121] 98

Liste des abréviations

ADP = adénosine diphosphate

AINS = anti-inflammatoire non stéroïdien

ADN = acide désoxyribonucléique

AREG = amphiréguline

BCG = bacille de Calmette et Guérin

BID= *bis in die*, deux fois par jour

BPV = bovine papillomavirus

CD = cluster of differentiation

CK = cytokératines

cm = centimètre

CMH = complexe d'histocompatibilité

COX = cyclo-oxygénase

CTGF = connective tissue growth factor

DAMP = damage associated molecular patterns

EDA = extracellular domain A

EDB = extracellular domain B

EGF = epithelial growth factor

FGF = fibroblast growth factor

GAG = glycosaminoglycane

ICAM = inter cellular adhesion molecule

Ig = immunoglobuline

IGF = insulin-like growth factor

IL = interleukine

IM = intra-musculaire

INF-γ = interféron-γ

iNOS = *Inductible nitric oxide synthase*

IV = intra-veineux

K = kératine

kg = kilogramme

KGF = keratinocyte growth factor

LG = laminin G domain like

LM = laminine

LPS = lipopolysaccharide

LTreg = lymphocytes T régulateurs

MEC = matrice extracellulaire

mg = milligramme

mJ = mégajoules

ml = millilitre

mm= millimètre

mmHg = millimètre de mercure

MMP = métalloprotéase

NO = oxyde nitrique

O2 = dioxygène

PAM = peptide antimicrobien

PAMP = pathogen associated molecular patterns

PDGF = platelet derived growth factor

PECAM = Platelet endothelial cell adhesion molecule

pH = potential hydrogène

PNN = polynucléaire neutrophile

PO = *per os,* par voie orale

PPAR = peroxysome proliferator activated receptor

PRR = pattern recognition receptor

ROS = reactive oxygen species

SID = *semel in die*, une fois par jour

SMAD = Suppressor of mothers against Decapentaplegic

SPARC = secreted protein acidic rich cysteine, gene de l'ostéonectine

TGE = tissu de granulation exubérant

TGF-β = transforming growth factor-β

Th 2 = lymphocyte T helper de type 2

TIMP = tissue inhibitor of metalloproteinase

TNF-α = tumoral necrosis factor-α

TPN = thérapie par pression négative

TSP = thrombospondine

TXA2 = thromboxane A2

UI = unité internationale

UMF = unique Manuka factor

UV = ultra-violet

µm = micromètre

VEGF = vascular endothelial growth factor

vWF = facteur de von Willebrand

α-SM = α smooth muscle

Introduction

Un des principaux motifs de consultation d'un vétérinaire en médecine équine est, après les coliques, les boiteries et les troubles respiratoires, la gestion de plaies. Le cheval étant une proie, il possède un instinct de fuite qui le prédispose fortement aux plaies traumatiques. Les plaies sont des brèches cutanées, plus ou moins profondes.

La peau du cheval possède de nombreuses fonctions. La principale est la protection contre les agressions extérieures physiques, traumatismes surtout, mais aussi les UV, le desséchement et la chaleur, les chimiques (toxiques, acides, bases, …), ou les biologiques (virus, bactéries, parasites, champignons, allergènes). La peau a aussi un rôle dans la thermorégulation par la sudation et par le pelage et le tissu adipeux qui limitent les pertes de chaleur. L'évaporation, à la surface de la peau, permet de refroidir le cheval. La peau joue aussi un rôle dans la cognition du cheval grâce à ses nombreuses terminaisons nerveuses qui lui permettent de ressentir le contact, la chaleur, le froid, la douleur, le prurit.

La cicatrisation se fait par deux mécanismes : la régénération ou la réparation. La régénération permet de reconstituer un tissu avec les mêmes cellules que les cellules d'origine, mais cela n'est possible que dans le cas de cellules capables de réaliser des mitoses comme les cellules épithéliales, les cellules osseuses ou hépatiques. La réparation, contrairement à la régénération, permet simplement de combler la brèche par du tissu cicatriciel non différencié afin d'assurer une continuité des tissus. La cicatrisation cutanée correspond à un mécanisme de régénération cutanée dans la plupart des plaies. Quel que soit le mécanisme de cicatrisation, des complications peuvent avoir lieu [1].

Une des principales complications de la cicatrisation cutanée par seconde intention chez le cheval est la formation d'un tissu de granulation exubérant TGE (Exuberant Granulation Tissue en anglais). Le TGE est souvent comparé aux chéloïdes, aux cicatrices hypertrophiques ou encore aux granulome pyogénique chez l'homme. Les cicatrices hypertrophiques sont des cicatrices exubérantes qui restent cantonnées aux limites des bords des plaies et ont tendance à régresser dans le temps. Les chéloïdes, également couvertes d'un épiderme, sont plus problématiques, car elles débordent des bords des plaies et n'évoluent jamais vers la guérison spontanée. Le granulome pyogénique est une hyperplasie du tissu de granulation, réactionnelle à un traumatisme, qui se traduit par une masse charnue, souvent pédiculée, molle, rouge, non épidermisé, saignant facilement lors de contact, qui

apparaît quelques semaines après un traumatisme, parfois minime, ou sans cause évidente. Il s'agit certainement de la forme la plus fréquente de ce trouble de la cicatrisation qui touche les chevaux, de préférence au niveau des membres.

Les mécanismes de formation de ce tissu de granulation exubérant ne sont pas encore totalement élucidés. Outre la modification de l'aspect esthétique par la chéloïde, cette dernière est souvent prurigineuse, douloureuse et peut gêner les mouvements. L'impact sur l'avenir sportif d'un cheval, aussi bien au niveau de sa vente que de ses capacités sportives, peut, ainsi, être majeur.

Outre le cheval, les chéloïdes existent aussi chez l'homme. La plus ancienne description de chéloïdes chez l'homme remonte aux années 1790 sous le nom de << dartre graisseuse>> [2].

Au cours de cette thèse, nous allons aborder, d'abord, la structure de la peau chez le cheval afin de bien comprendre les mécanismes déjà connus de la cicatrisation cutanée normale. Puis nous allons nous intéresser au tissu de granulation exubérant chez le cheval et aux facteurs qui favorisent son développement. En parallèle, nous regarderons ce qui est connu, chez les humains, sur les chéloïdes et les cicatrices hypertrophiques. Enfin, nous discuterons des pistes à explorer pour mieux comprendre les mécanismes de formation des TGE chez les chevaux. Nous terminerons par l'examen des traitements utilisables chez les chevaux et de leur efficacité, ainsi que des traitements nouveaux de ces types de plaies.

I. Physiologie de la peau du cheval

La peau est constituée de différentes couches dont l'étude nous permettra de mieux comprendre les interactions entre les différents acteurs de la cicatrisation cutanée.

1. Epiderme

L'épiderme est la couche la plus superficielle de la peau et, par conséquent, la plus en contact avec les agressions extérieures. L'épiderme du cheval est composé de 5 couches de kératinocytes, plus ou moins épaisses, qui sont, de la couche la plus profonde à la plus superficielle [1] :

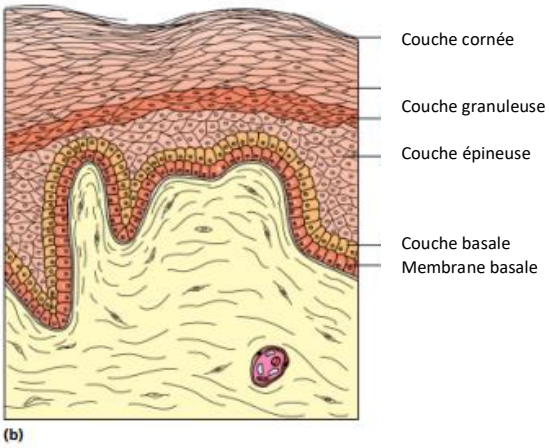

Figure 1 : Les couches de l'épiderme du cheval [1]

- La couche basale (*stratum basale*) : Des kératinocytes basaux sont présents (85%) sous forme de cellules cubiques en perpétuel renouvellement pour compenser les pertes par desquamation des cellules de la couche cornée. D'autres cellules sont aussi présentes comme les mélanocytes qui permettent la pigmentation de la peau et des phanères, et les cellules de Merkel qui sont des mécanorécepteurs jouant un rôle au sein du système neuroendocrinien ;
- La couche épineuse (*stratum spinosum*) : Essentiellement constituée de kératinocytes polyédriques issus des kératinocytes basaux. Les kératinocytes sont, pour l'essentiel, unis par des desmosomes. Les cellules de Langerhans sont aussi présentes, ce sont des cellules présentatrices d'antigène à l'image des macrophages ;
- La couche granuleuse (*stratum granulosum*) : Les kératinocytes s'aplatissent et leur grand axe devient parallèle à la surface de la peau au cours de leur différenciation. Ils contiennent des

grains de kératohyaline nécessaires à la cornification. Le cytoplasme des kératinocytes est basophile ;

- La couche cornée (*stratum corneum*) : Les kératinocytes sont morts, entièrement kératinisés, on les appelle les cornéocytes. Les cornéocytes sont anucléés [5], fortement aplatis et ont un cytoplasme éosinophile. Ils sont recouverts d'un film lipidique [3]. C'est au niveau de la couche cornée que se réalise la desquamation. La durée de l'ascension des kératinocytes, depuis la couche basale jusqu'à la zone de desquamation, à la surface de la couche cornée, est, chez le cheval, de 17 jours [5].

2. Membrane basale

L'épiderme adhère au derme grâce à des hémidesmosomes et à une membrane basale composée essentiellement de collagène de type IV et de glycoprotéines comme la laminine.

3. Derme

Le derme est essentiellement constitué de fibres de collagènes de type I (62%), de fibres de collagènes de type III (15%), de fibres d'élastine, de fibronectine. Il est aussi constitué d'une substance fondamentale, principalement, constituée de glycosaminoglycanes GAG et de protéoglycanes, comme l'acide hyaluronique. Les cellules peuplant le derme sont, principalement, des fibroblastes qui synthétisent la substance fondamentale et toutes les protéines fibrillaires, accompagnées des cellules inflammatoires comme les polynucléaires, les histiocytes et les macrophages, les lymphocytes. Le derme est un tissu innervé et vascularisé grâce à un système de microvascularisation et à un système lymphatique. La nutrition de l'épiderme se fait par diffusion à travers la membrane basale.

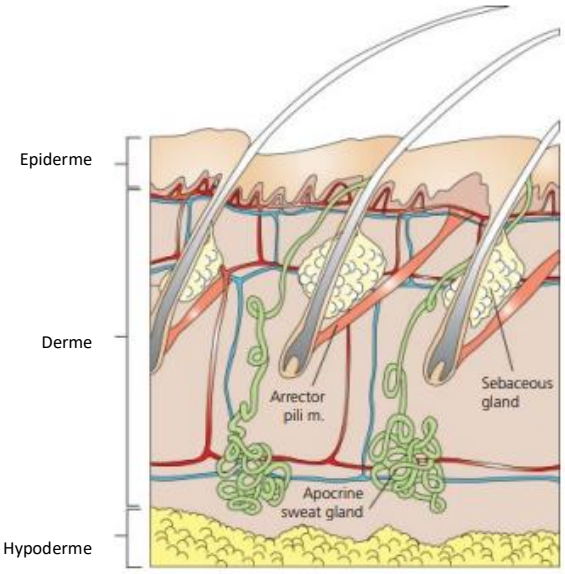

Figure 2: Coupe schématique d'épiderme et de derme d'un cheval [1]

Le derme contient des follicules pilosébacés, composés d'une gaine épithéliale, au sein de laquelle se forme le poil, d'une glande sébacée et d'une glande sudoripare apocrine ainsi que d'un muscle lisse, le muscle érecteur du poil [5]. Les glandes sudoripares apocrines sont présentes sur toute la surface du corps et s'abouchent, juste au-dessus des glandes sébacées, aux follicules pileux. Les glandes sudoripares eccrines, indépendantes des follicules pileux, s'ouvrent directement à la surface de la peau et ne sont présentes qu'à la face solaire des mains et des pieds.

4. Hypoderme

Le tissu sous-cutané, ou hypoderme, est la couche la plus profonde de la peau. D'épaisseur très variable, elle est formée d'un tissu conjonctif riche en adipocytes et assure plusieurs rôles : protection contre les traumatismes, isolation thermique, stockage de lipides, adhérence aux structures sous-jacentes, niche de cellules souches mésenchymateuses. Dans l'hypoderme nous pouvons aussi trouver les muscles peauciers.

L'hypoderme et le derme sont traversés par des vaisseaux sanguins, des vaisseaux lymphatiques et des neurones qui forment des réseaux jouant un rôle clé dans la cicatrisation cutanée.

5. Les différences structurelles de la peau en fonction des localisations

L'épaisseur de la peau d'un cheval varie, de 1,47 à 4,57 mm [7], avec l'individu mais aussi en fonction de la localisation anatomique. La peau la plus fine est celle du pli inguinal, la plus épaisse est celle de la face dorsale des boulets, autant antérieurs que postérieurs (jusqu'à 3 fois l'épaisseur de la peau du pli inguinal).

De manière générale, l'épiderme du corps est, en moyenne, plus fin (29,36 µm) que l'épiderme des membres (46 µm) [4]. En revanche, il n'y aucune différence significative d'épaisseur épidermique entre les membres antérieurs et les membres postérieurs [4]. L'épiderme des membres augmente d'épaisseur de leurs racines à leurs extrémités [7]. Il a été également montré que la peau de la face médiale des membres est plus fine que la peau de la face latérale, plus exposée aux agressions.

Parmi les différents compartiments de la peau, l'épiderme est le compartiment qui subit le plus de variations d'épaisseur. Ces variations touchent, en particulier, la couche épineuse et la couche cornée, la couche granuleuse est moins impliquée.

L'hypoderme, qui ne fait pas partie des mesures réalisées pour étudier les variations de l'épaisseur de la peau du cheval, varie aussi énormément en épaisseur. Il est absent au niveau des lèvres, des joues, des paupières et de l'anus du cheval. L'hypoderme est plus épais au niveau du corps du cheval que des membres.

6. La flore bactérienne cutanée du cheval

La flore bactérienne cutanée du cheval est essentielle à l'homéostasie cutanée, car elle permet une défense contre les agents pathogènes. Comme tous les mammifères, les chevaux ont, à la surface de l'épiderme et dans les follicules pileux, une flore bactérienne résidente et une flore plus transitoire.

La flore bactérienne résidente des chevaux ne peut jamais être totalement éliminée, même avec de puissants antiseptiques.

La flore bactérienne transitoire est présente de manière occasionnelle et en moindre quantité. Elle est, normalement, inhibée par la flore bactérienne résidente mais peut être à l'origine de surinfections. Cette flore peut être éliminée par l'utilisation d'antiseptiques.

Malgré la proximité avec le sol, la population bactérienne, distale ou proximale, des membres est la même. De plus, les populations bactériennes restent globalement stables sur l'ensemble du corps du cheval, il n'y a pas de différences significatives entre le thorax, l'abdomen et les membres [9]. *Staphylococcus* est la principale bactérie responsable d'infection.

Outre les bactéries, il ne faut pas oublier qu'à la surface de la peau nous pouvons retrouver de nombreux champignons.

II. La cicatrisation cutanée chez le cheval

1. Les plaies

a. Définitions

Une plaie est une effraction de la peau. Elle est à différencier d'une contusion où l'intégrité de la peau reste intacte. La gravité d'une plaie dépend, à la fois, de sa localisation, de sa profondeur et des structures touchées. Une plaie peut être accompagnée d'un saignement plus ou moins important en fonction de la profondeur. La peau étant un organe très innervé, la douleur est un des signes cliniques des plaies. L'intensité de la douleur dépend du type de plaie et de sa profondeur. Une infection de la plaie est toujours à craindre, même après désinfection, surtout si le traitement de la plaie commence plus de 6 heures après sa création. Généralement, il n'y a pas de signes cliniques généraux, comme de la fièvre ou un abattement. Les plaies sont, souvent, d'origine traumatique bien qu'il existe aussi des plaies chirurgicales.

b. Les types de plaies

Il existe différentes classifications des plaies. Nous allons en aborder 3 dans cette partie :

- Une classification en fonction des caractéristiques générales de la plaie ;
- Une classification en fonction du type de lésions ;
- Une classification en fonction du degré de contamination.

i. Les caractéristiques générales des plaies

Les plaies peuvent être :

- Simples : lésion de la peau ou des muqueuses uniquement ;
- Composées : lésion de la peau ou des muqueuses et des plans sous-jacents (muscle, nerf, tendons, os, tissu sous-cutané) ;
- Compliquées : lésions présentant une contamination, très œdémateuse comme celles associées à une envenimation des morsures de serpent, piqûres des chenilles processionnaires, par exemple ;
- Pénétrantes : Un point d'entrée jusqu'à une cavité naturelle comme le thorax, l'abdomen, les articulations. Des symptômes généraux peuvent être présents ;
- Perforantes : Un point de sortie vers l'extérieur est visible.

ii. Classification lésionnelle des plaies [6]

Type des lésions	**Etiologie**	**Caractéristiques**
Coupure	Objet tranchant	Marges franches et régulières
Lacération	Objet tranchant	Marges franches et irrégulières
Piqûre	Objet pointu	Point d'entrée étroit mais souvent pénétration profonde
Abrasion	Frottement répété	Atteinte progressive de l'épiderme et du derme supérieur
Escarres	Compression continue	Nécrose ischémique locale pouvant aller jusqu'à l'ulcère profond
Brûlure	Thermique, chimique, électrique, irradiation	Nécrose de la peau plus ou moins profonde et souvent infectée

Tableau 1 : Classification lésionnelle des plaies

iii. Classification en fonction du degré de contamination des plaies [10] [11]

Le degré de contamination est un facteur prédictif fiable du potentiel d'infection d'une plaie. Connaître le degré de contamination d'une plaie permet d'orienter la gestion de celle-ci.

Degré de contamination de la plaie	**Description**
Propre	Plaie chirurgicale préparée de manière aseptique Non traumatique Non inflammatoire Ne traversant ni des tissus infectés ni nécrotiques Sans ouverture du tractus digestif, respiratoire ou uro-génital
Propre-contaminé	Plaie chirurgicale préparée de manière aseptique peu invasive avec pénétration du tractus digestif, respiratoire ou uro-génital
Contaminé	Plaie traumatique récente (< 6-8 heures) Inflammation

	Déversement d'éléments du tractus digestif ou uro-génital sur une plaie propre Déversement de matériel purulent sur une plaie propre
Infecté	Plaie traumatique ancienne (> 6-8 heures) Présence de corps étrangers, pus ou abcès

Tableau 2 : Classification en fonction du degré de contamination des plaies

2. Les types de cicatrisation

Une plaie peut cicatriser de diverses manières. Le praticien peut choisir le type de cicatrisation d'une plaie en prenant en compte différents critères.

a. La cicatrisation par première intention

Il ne s'agit pas d'une évolution naturelle, la cicatrisation par première intention est, essentiellement, choisie pour les plaies chirurgicales. Les critères de réalisation de cette cicatrisation doivent être tous remplis :

- Plaie aseptique ;
- Absence de corps étrangers ;
- Absence de tissus nécrotiques ;
- Pas d'hémorragie ;
- Affrontement bord à bord des lèvres de la plaie sans tension excessive.

La cicatrisation est rapide et la cicatrice est peu visible.

b. La cicatrisation par seconde intention

La cicatrisation par seconde intention est l'évolution naturelle la plus courante des plaies traumatiques. Cette cicatrisation à lieu quand un des critères de la cicatrisation par première intention n'est pas rempli. Il s'agit, bien évidemment, d'une cicatrisation plus longue car les bords de plaies sont éloignés. Souvent une gêne, fonctionnelle et esthétique, persiste.

c. La cicatrisation par troisième intention ou cicatrisation de première intention retardée

Il s'agit d'un parage du tissu de granulation de la cicatrisation par seconde intention puis d'une fermeture chirurgicale comme dans la cicatrisation de première intention. Ce type de cicatrisation à lieu quand un œdème important, ou une infection, était présent empêchant une fermeture chirurgicale de la plaie. Ce type de cicatrisation permet de gagner du temps par rapport à une cicatrisation par seconde intention.[1]

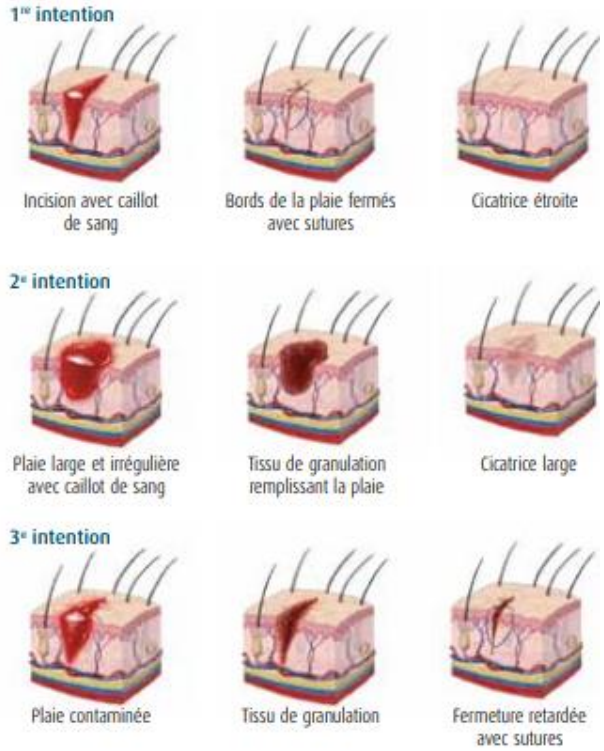

Figure 3 : Les types de cicatrisation cutanée [12]

3. Les étapes de la cicatrisation cutanée [13] [15]

Chez le cheval, comme chez les autres mammifères, la cicatrisation cutanée vise à la régénération du tissu afin de combler la brèche cutanée et d'obtenir un tissu, en tous points, équivalent au tissu antérieur. Pour cela, de nombreux mécanismes, biochimiques et cellulaires, interviennent de manière coordonnée. De manière générale, la cicatrisation par seconde intention, qui est la cicatrisation la plus naturelle, commence par une phase inflammatoire suivie d'une phase proliférative. A l'issu de la phase proliférative, le tissu de granulation comble le lit de la plaie. Ce tissu est rosé, bourgeonnant, très vascularisé et fragile. Il va entamer sa maturation jusqu'à devenir une cicatrice, grâce à différentes modifications cellulaires et structurales. Il ne faut pas oublier que les phases inflammatoire, proliférative et de maturation se suivent mais se chevauchent au cours du temps. La fin d'une étape ne veut pas dire le commencement d'une nouvelle.

4. La phase inflammatoire

La phase inflammatoire commence immédiatement après la blessure. Tout d'abord, se forme un caillot sanguin, au sein de la brèche cutanée, pour stopper les saignements puis intervient la réponse cellulaire correspondant à l'inflammation.

a. Hémostase : réponse vasculaire [1] [15] [23] [25]

Le but principal de l'hémostase est d'éviter des pertes sanguines importantes par la plaie. L'hémostase est, essentiellement, constituée de 2 phases qui peuvent être plus ou moins simultanées :

- Premièrement, l'hémostase primaire qui permet de former un clou plaquettaire ;
- Dans un second temps, l'hémostase secondaire ou coagulation.

Le traumatisme, des vaisseaux sanguins et de la surface de l'épiderme, libère des phospholipides qui vont être transformés en acide arachidonique qui, métabolisée, entraînera une vasoconstriction initiale afin de limiter les saignements. Cette vasoconstriction va aussi provoquer une hypoxie locale et une baisse de la distribution des nutriments qui favorisent l'activation, l'adhésion et l'agrégation des plaquettes. Les plaquettes sont exposées, au sein de la plaie, à des substances pro-coagulantes présentes dans les tissus, comme le collagène. Les plaquettes se lient, dans un premier temps, au collagène via le facteur von Willebrand (vWF) puis changent de forme pour permettre la libération de substances telles que l'ADP, le TXA2, pour recruter de nouvelles plaquettes. Ces nouvelles plaquettes s'agrègent les unes aux autres grâce au fibrinogène, pour former un clou plaquettaire. Cette agrégation des plaquettes est réversible et peut être détruite par un flux sanguin trop important. Une deuxième phase est nécessaire pour stabiliser ce clou plaquettaire temporaire en caillot permanent.

L'hémostase secondaire, ou coagulation, consiste, essentiellement, en la transformation du fibrinogène soluble du clou plaquettaire en fibrine insoluble du caillot sanguin. La coagulation passe par 3 voies constituées de cascades d'activation de nombreux facteurs :

- La voie extrinsèque : elle débute par des lésions vasculaires qui permettent la production de facteurs tissulaires comme la thromboplastine qui va activer le facteur VII (reconvertine) ;

- La voie intrinsèque : elle est initiée par le facteur de contact d'une charge négative, comme celle des plaquettes activées ou du collagène, qui va activer, successivement, différents facteurs, comme le facteur XII, le facteur XI et le facteur IX ;
- La voie commune : les voies intrinsèque et extrinsèque se rejoignent pour l'activation du facteur X qui permet l'activation de la prothrombine en thrombine qui transforme le fibrinogène en fibrine.

Le caillot sanguin, ainsi formé, est riche en fibrine, en fibronectine, en vitronectine et en thrombospondine.

Au cours de cette phase d'hémostase, de nombreux mécanismes vont jouer un rôle dans l'inflammation. Les plaquettes activées sont les premières cellules qui libèrent des médiateurs de l'inflammation comme le PDGF (platelet-derived growth factor) et le TGF-β (transforming growth factor- β). Les cellules endothéliales du lit de la plaie libèrent les interleukines (IL-1 et IL-8) pour renforcer ce gradient chimiotactique. La libération de ces cytokines modifie la vascularisation et aboutit à une vasodilatation, visible cliniquement, qui se traduit par une rougeur et une chaleur. Cette vasodilatation est essentielle pour la diffusion des cellules inflammatoires au sein de la plaie et leur nutrition, aussi bien en oxygène qu'en nutriments.

Au cours de la cicatrisation, le caillot va se dessécher et former une croûte qui va protéger la plaie. Le reste du caillot va, ensuite, être lysé par la plasmine et les métalloprotéases.

b. L'inflammation : réponse cellulaire [1] [13] [15] [25]

La phase inflammatoire est considérée, cliniquement, comme la phase de débridement de la plaie. Le gradient chimiotactique à base de PDGF, de TGF-β, d'IL-1 et d'IL-8, mis en place lors de la phase vasculaire, permet de recruter les leucocytes au sein de la plaie. Ces médiateurs de l'inflammation sont libérés grâce à la régulation positive de l'ADN par des molécules associées aux dommages cellulaires et tissulaires (damage-associated molecular patterns DAMP) ou par des molécules caractéristiques des pathogènes (pathogen-associated molecular patterns PAMP).

i. Le rôle des polynucléaires neutrophiles

Les premiers leucocytes à arriver sur le site de la lésion sont les polynucléaires neutrophiles (PNN) via le compartiment vasculaire. Les PNN s'infiltrent dans la lésion essentiellement au cours des premières heures. Le pic d'activité des PNN se situe pendant les 24 à 48h premières heures. Leur rôle

est la destruction des agents pathogènes, des débris cellulaires et de la matrice par apoptose et activation de protéases.

Bien que le rôle des PNN semble important, il n'est pas indispensable à la cicatrisation cutanée, comme le montre une étude de celle-ci en état de déplétion de neutrophiles chez les rongeurs, en 1972 [26], dans un contexte clinique de stérilité. Chez le cheval, lors de plaies cutanées traumatiques qui peuvent être contaminées, le rôle des PNN semble, par contre, beaucoup plus important compte tenu du risque infectieux.

Au cours de ce processus d'apoptose, les PNN vont sécréter d'autres cytokines pro-inflammatoires, comme les interleukines IL-1α, IL-1β, IL-6, le facteur de nécrose tumorale TNF-α et l'interféron IFNγ, renforçant le gradient chimique pour le recrutement des macrophages.

ii. Le rôle des macrophages [23] [25]

Durant les 2 premiers jours de la phase inflammatoire, les monocytes sanguins sont recrutés, pour devenir des macrophages tissulaires, au sein de la plaie. La différenciation des monocytes sanguins en macrophages tissulaires est régulée par les cytokines IL-4, IL-10, IFN-γ, IL-13 et des produits microbiens, comme les lipopolysaccharides (LPS) des bactéries. Les macrophages résidents de la peau sont aussi activés au cours de ce processus.

Durant la phase inflammatoire précoce, le phénotype des macrophages est de type M1, associé à une activité, essentiellement, phagocytaire et à la production de médiateurs pro-inflammatoires [23]. Les macrophages de type M1 produisent :

- De l'oxyde nitrique, NO, qui entraine une vasodilatation et une activité microbicide ;
- Des cytokines pro-inflammatoires telles que :
    - Le facteur de nécrose tumorale, TNF-α ;
    - Les interleukines IL-1, IL-6, IL-12 ;
- Des facteurs qui permettent la surexpression des molécules du complexe majeur d'histocompatibilité (CMH) de classe II que l'on trouve à la surface des cellules présentatrices d'antigènes comme les macrophages, les lymphocytes B ou les cellules dendritiques.

Au cours de l'évolution de la phase inflammatoire, les macrophages vont changer de phénotype et devenir des macrophages de type M2. Les rôles des macrophages de type M2 sont bien différents de ceux des macrophages de type M1. Ils sont responsables de la synthèse de médiateurs anti-inflammatoires, du nettoyage du lit de la plaie par phagocytose des neutrophiles, de la production

de la matrice extracellulaire (MEC) pour combler la plaie ainsi que de l'initiation de la prolifération des fibroblastes et des différents processus angiogéniques. La population des macrophages de type M2, beaucoup plus hétérogène que celles des macrophages de type M1, peut être divisée en 3 sous-populations :

- Macrophages de type M2a : ils favorisent une inflammation de type Th2 avec une augmentation des immunoglobulines E (IgE), et sont observés, généralement, dans les manifestations allergiques ;
- Macrophages de type M2b : ils favorisent aussi une inflammation de type Th2 mais, en plus, possèdent des propriétés régulatrices de la réponse immunitaire humorale par la sécrétion de cytokines (IL-4, IL-5, IL-6, IL-10) ;
- Macrophages de type M2c : ils correspondent à des macrophages désactivés qui contrôlent l'inflammation et jouent un rôle dans le remodelage tissulaire.

Tout comme les neutrophiles, il semble que les macrophages ne soient pas essentiels à la cicatrisation cutanée pendant la phase inflammatoire [28]. Si les PNN et les macrophages, cellules prédominantes dans l'inflammation, ne sont pas essentiels à la cicatrisation cutanée, nous pouvons conclure que l'inflammation n'est pas essentielle pour obtenir une bonne cicatrisation cutanée. De plus, un fait très intéressant est que les fœtus sont capables d'une cicatrisation rapide dans un contexte d'inflammation minimale, renforçant bien cette hypothèse [30]. En revanche, les macrophages jouent un rôle important dans la régulation de la fibrose et la dégradation de la MEC [29].

iii. Le rôle des lymphocytes T régulateurs [35] [36]

Lors de cette première phase, des cellules du système immunitaire adaptatif, les lymphocytes T régulateurs (LT reg), sont activés pour réguler l'inflammation.

Dans une peau saine, les lymphocytes T régulateurs se trouvent dans l'épiderme et le derme, près du follicule pileux, à proximité immédiate de différentes cellules présentatrices d'antigènes. Ils représentent, environ, 20% des lymphocytes T CD4+ de la peau. Le renouvellement de ces cellules est moins rapide que celui des autres lymphocytes T CD4+.

Les LTreg sont activés via l'IL-2 puis migrent à partir des organes lymphoïdes secondaires vers le site de blessure. Sept jours après la blessure, la densité des LTreg est 20 fois plus importante

qu'avant et 70% des lymphocytes T CD4+ expriment le gène *Foxp3*, caractéristique des LTreg [35]. La cinétique de la cicatrisation cutanée est retardée chez des souris dépourvues des LTreg [35].

Ainsi les LTreg sont essentiels à la régulation de l'inflammation, via la régulation négative de la production d'IFNγ et la régulation négative du recrutement des macrophages pro-inflammatoires. De plus, les LTreg permettent l'expression du facteur de croissance épidermique à travers la sécrétion de son récepteur AREG (L'amphiréguline qui est un ligand du facteur de croissance épidermique EGF). Celui-ci va permettre la prolifération et la différenciation des kératinocytes nécessaires à l'épidermisation.

iv. Le rôle du microbiote [6] [8] [72][104]

Des maladies, souvent gastro-intestinales, sont associées à une dysbiose chez les humains. Nous pouvons citer, par exemple, le syndrome du côlon irritable, le diabète de type I ou encore la sclérose en plaque. L'influence du microbiote sur la santé est un sujet qui est de plus en plus étudié.

Les bactéries cutanées sont, pour la plupart, commensales et servent à limiter le développement des bactéries pathogènes. Le microbiote de la peau rentre en compétition, pour les nutriments, avec les bactéries pathogènes, et est capable d'éduquer le système immunitaire cutanée. Les bactéries commensales interagissent, via leurs PAMP, avec les récepteurs PRR (Pattern Recognition Receptor) des cellules de Langerhans pour activer le système immunitaire inné et induire la production de cytokines inflammatoires, comme IL-1, et de peptides antimicrobiens (PAM). Ces peptides agissent sur les LTregs pour activer le système immunitaire adaptatif. Une tolérance envers les bactéries commensales de la peau se crée par une exposition prolongée à un grand nombre de ces bactéries commensales. Cela permet au système immunitaire adaptatif de faire la distinction entre les bactéries commensales et les bactéries pathogènes. Les bactéries commensales sont elles-mêmes capables d'agir contre les bactéries pathogènes en produisant aussi des cytokines et des PAM.

Chez l'homme plusieurs études montrent qu'une dysbiose cutanée se développe chez des patients atteins de dermatite atopique, de psoriasis ou d'acné. Un débat persiste pour savoir si la dysbiose est un facteur déterminant pour l'apparition de la maladie ou s'il s'agit d'un évènement secondaire à la maladie. Une étude chez le chien suggère que la dysbiose serait présente avant l'apparition de lésions de dermatite atopique [73]. De même, en 2015, une autre étude [74] mets aussi en évidence que la dysbiose précède les lésions eczémateuses et pustuleuses, similaire aux lésions

de dermatite atopique, des souris mutées. Chez les enfants atteints de dermatite atopique, il semble qu'un traitement antimicrobien préventif réduise la baisse de diversité du microbiote cutanée lors de la poussée de la maladie. Ainsi, ces enfants présentent des lésions moins sévères que ceux n'ayant pas eu des traitements préventifs. Il semble donc que la dysbiose soit un facteur aggravant pour la dermatite atopique mais pas déterminant. La dysbiose cutanée, aussi bien chez le chien et la souris que chez l'homme, semble se caractériser par une baisse de diversité du microbiote.

Les études du microbiote du cheval se font bien plus rares. Un nombre élevé de bactéries présentes au niveau de la peau n'appartiennent à aucun phylum pour le moment. L'identification de la flore cutanée n'est pas encore aboutie mais celle-ci semble constituée de :

- Protéobactéries entre 37-60% :
  - *Corynebacterium* : bactéries Gram + sous forme de bacilles immobiles ;
  - *Macrococcus* : bactéries Gram + appartenant au genre *Staphylococcus ;*
  - *Pseudomonas* : bactéries Gram – aérobies strictes ;
  - *Psychrobacter* : bactéries Gram – connues pour faire des lésions suppuratives ;
  - *Acinetobacter* : bactéries Gram – aérobies strictes ;
  - *Planomicrobium:* bactéries Gram +;
  - *Arthrobacter*: bactéries Gram +;
  - *Carnobacterium*: bactéries Gram + anaérobies facultatives;
- Firmicutes entre 27-38% : essentiellement *Staphylococcus equorum ;*
- Actinobactéries entre 6-9% : bactéries Gram + symbiotiques avec un champignon ;
- Bactéroïdes entre 3-6% : le plus grand groupe de bactéries Gram – anaérobies.

Ces 4 phylums sont aussi les 4 phylums principalement présents sur la peau humaine et la peau canine mais dans un ordre différent. La diversité du microbiote cutané de l'humain n'est pas uniforme à la surface du corps. En revanche, chez le cheval, qui présente une distribution des glandes apocrines et des glandes sébacées plus uniformes, le microbiote cutané est le même à la surface de tout le corps. La saison influence les proportions des différents phylums chez le cheval. Les mois les plus chauds, au printemps et en été, ne présentent pas la même diversité du microbiote cutanée que les mois les plus froids en hiver et en automne.

5. La phase proliférative

A la suite de la phase inflammatoire, les cellules inflammatoires vont disparaître, soit par apoptose, soit par phagocytose, pour laisser place aux cellules de la phase proliférative qui aboutit à la création d'un tissu de granulation rosé, bourgeonnant, qui comble le lit de la plaie. Le tissu de granulation est composé de :

- Macrophages : qui produisent des cytokines ainsi que des facteurs de croissance et éliminent les débris de la plaie ;
- Fibroblastes : qui se multiplient et synthétisent les différents composants de la MEC ;
- Néocapillaires : qui permettent l'approvisionnement en oxygène et en nutriments des cellules du tissu de granulation. Ils confèrent au tissu de granulation son aspect rosé et très richement vascularisé.

a. Les activités des fibroblastes [1] [13] [15] [23] [25] [27] [32] [33]

i. Une activité sécrétoire

La transition des macrophages, de la phase inflammatoire, vers un phénotype de type M2, permet la régulation de l'inflammation et la prolifération de la MEC. Ces macrophages sécrètent divers facteurs, comme le PDGF, le TNF-α, l'IL-1 ou l'IL-6 qui vont agir sur les fibroblastes. Les fibroblastes vont, en réponse, produire différents facteurs de croissances comme :

- Le facteur de croissance des fibroblastes, FGF, qui induit la multiplication des fibroblastes ;
- Le facteur de croissance des kératinocytes, KGF, qui induit la multiplication des kératinocytes ;
- Le facteur de croissance des cellules endothéliales, VEGF, qui induit la multiplication des cellules endothéliales pour l'angiogenèse ;
- Le facteur de croissance du tissu conjonctif, CTGF, médiateur de la cytokine TGF-β pour la prolifération cellulaire et l'accumulation de la MEC ;
- Le facteur de croissance insuline-like, IGF, qui induit la multiplication des fibroblastes et la synthèse de protéine ou GAG pour la MEC.

Ainsi, cette cascade d'événements moléculaires permet aux fibroblastes d'activer toutes les cellules en jeux dans la phase proliférative.

ii. Les modifications de la matrice extra-cellulaire [17]

La matrice, présente au sein de la plaie, issue de l'hémostase, est composée de fibronectine, de vitronectine, de fibrine, de plasma et de plaquettes. Les différentes cascades d'événements cités plus haut vont permettre la synthèse de nouveaux éléments de la matrice extra-cellulaire qui permettront, plus tard, la migration des kératinocytes durant l'épithélialisation. La création d'un tissu de granulation a donc lieu avec ces nouveaux éléments qui sont :

- Du collagène : La protéine la plus abondante (>50%) dans le tissu de granulation produit par les fibroblastes. Le collagène remplace la fibrine qui constituait le caillot sanguin. Son accumulation commence 5 jours après la blessure. Le premier collagène déposé dans le lit de la plaie est le collagène III qui est, ensuite, progressivement, remplacé par du collagène I, plus résistant, qui permet la migration des kératinocytes. Les collagènes V et VI sont aussi impliqués dans la cicatrisation cutanée. Ces collagènes permettent de réguler positivement l'expression des fibroblastes. Le collagène IV est déposé, en petite quantité, sous les kératinocytes en migration, mais ne fait pas partie de la matrice extra-cellulaire, à proprement parler ;
- De la fibronectine : Une glycoprotéine sécrétée sous forme de dimères, par les macrophages dès le 2ème jour qui suit la blessure, puis par les fibroblastes, à partir du 7ème jour. La fibronectine de la plaie est différente de la fibronectine de la peau saine : elle possède 2 régions supplémentaires, les régions EDA et EDB. La région EDA sert à la migration des kératinocytes durant l'épithélialisation et la région EDB sert à la prolifération des fibroblastes. Contrairement au collagène étudié plus haut, la fibronectine ne s'assemble pas de manière spontanée, elle a besoin d'interagir avec des intégrines de surface pour former le maillage nécessaire à la stabilité de la MEC ;
- De la laminine (LM) : Les laminines forment une grande famille de glycoprotéines dont la laminine majeure de la peau est LM 332, bien que LM 511 et LM 521 semblent aussi impliquées dans la cicatrisation cutanée mais leurs rôles sont moins connus que celui de la LM 332. La LM 332 est la première molécule exprimée par les kératinocytes après la blessure. Cette molécule est sécrétée et déposée sous forme de précurseur, au sein du lit de la plaie, et sera intégrée, après maturation, dans le tissu de granulation où elle servira de pontage entre les protéoglycanes, les fibres de collagènes et les intégrines des kératinocytes lors de la migration de ceux-ci. Au niveau de sa structure, outre les 3 chaînes α β et γ, présentes chez toutes les laminines, LM 332 possède des domaines spécifiques, les domaines LG4 et LG5, qui permettent une interaction supplémentaire

avec les syndécans, des fibroblastes et des kératinocytes. Les syndécans sont des glycoprotéines extracellulaires, corécepteurs des récepteurs à la protéine G. Ils permettent l'interaction des cytokines FGF, VEGF, KGF et de la fibronectine avec les fibroblastes et les kératinocytes. Ainsi, LM 332 permet, à la fois, un pontage mécanique entre le tissu de granulation et les cellules en migration et un pontage de signaux cellulaires ;

- De la thrombospondine : Les thrombospondines sont des protéines matricielles libérées par les fibroblastes à la suite de lésions. Il existe 2 types de thrombospondines (TSP) : TSP 1 et TSP 2. TSP 1 est la première protéine libérée, au moment de la formation du caillot. En revanche, TSP 2 est libérée plus tardivement, lors du remodelage du tissu de granulation. Même si l'expression de ces 2 protéines se produit à des temps différents, elles jouent toutes les 2 un rôle dans la formation du tissu de granulation. Elles permettent d'obtenir une organisation correcte des fibres de collagènes ainsi qu'une distribution homogène de fibronectine au sein du lit de la plaie. Ces actions des thrombospondines sont, probablement, dues à une augmentation de l'expression des métalloprotéases 2 et 9, responsables de la lyse du caillot sanguin, en association avec la plasmine ;
- De l'ostéopontine : Il s'agit d'une glycoprotéine synthétisée par les fibroblastes lors de l'inflammation. Elle agit, essentiellement, comme une chimiokine sur les fibroblastes. Elle permet la régulation de la synthèse de collagène et l'assemblage de fibrilles de collagène au sein du tissu de granulation. Cette protéine est, néanmoins, décrite comme une protéine responsable de la fibrose des plaies. Nous étudierons plus en détail ses effets dans une prochaine partie ;
- De la ténascine-C : Il s'agit d'une glycoprotéine qui existe sous la forme d'un hexamère. Les métalloprotéases activent l'expression de la ténascine-C lors de la destruction du caillot sanguin. La ténascine-C est exprimée, principalement, par les kératinocytes et permet la sécrétion de cytokines pro-inflammatoires comme le TNF-α et l'IL-6. Le niveau élevé de ténascine-C présent au sein du tissu de granulation permet de maintenir une inflammation suffisante qui favorise la migration des fibroblastes. L'expression de la ténascine-C s'éteint une fois la plaie fermée et le tissu cicatriciel disparu ;
- Du nidogène : C'est une protéine qui se lie à d'autres protéines ou glycoprotéines du tissu de granulation et sert de liaison entre le tissu de granulation et le collagène IV, qui forme la lame basale, et sur lequel se déplacent les kératinocytes ;

- De l'ostéonectine ou SPARC : C'est une glycoprotéine produite essentiellement par les ostéoblastes mais, aussi, en plus faible quantité, par les fibroblastes, les cellules endothéliales et les plaquettes. Elle est présente, dans le derme et l'épiderme, même en l'absence de blessure. La présence d'une blessure entraîne des taux plus importants d'ostéonectine dans le tissu de granulation, surtout au moment de son remodelage. Son action est, essentiellement, de moduler l'expression de nombreux facteurs de croissance et des métalloprotéases.

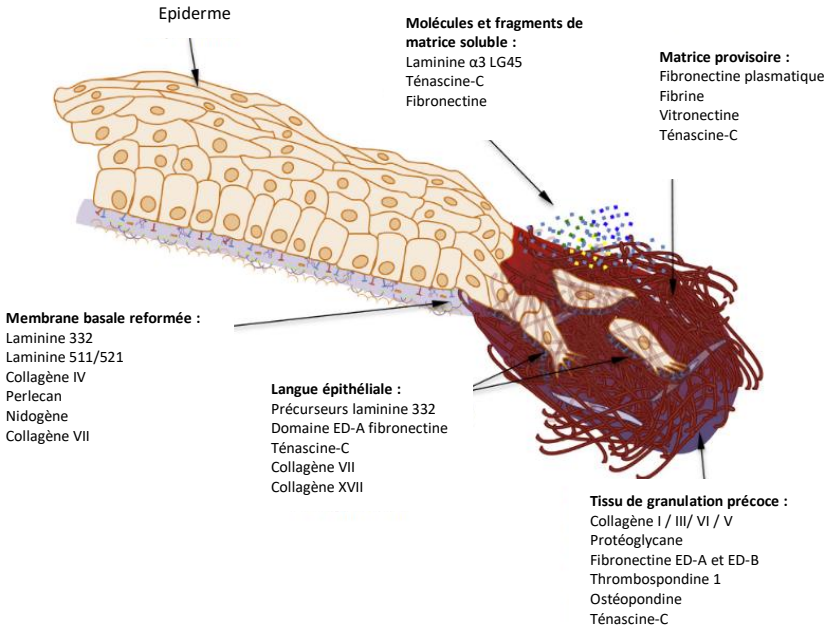

Figure 4 : La localisation des composants de la MEC lors de l'épithélialisation [17]

La matrice issue de l'hémostase est remplacée par un tissu conjonctif riche en fibroblastes, en collagènes et en glycoprotéines qui permettent la migration des kératinocytes. Ce tissu conjonctif confère à la plaie une meilleure résistance à la traction. Le tissu de granulation apparaît comme un tissu conjonctif œdémateux et pâle. Pour aboutir à un vrai tissu de granulation, fonctionnel, une étape concomitante de la modification de la matrice extra-cellulaire, doit avoir lieu : l'angiogenèse.

b. L'angiogenèse [1][13][15][24]

C'est une phase essentielle de la phase proliférative car elle permet de rétablir l'oxygénation du lit de la plaie ainsi que l'apport en nutriments, en facteurs de croissance et en autres éléments permettant la cicatrisation cutanée.

L'hypoxie locale, de la phase vasculaire de la période inflammatoire, en est le point de départ. L'angiogenèse commence dès le deuxième jour après la blessure. L'hypoxie locale induit la production de ROS et de NO et l'activation des fibroblastes, des kératinocytes et des cellules

endothéliales. De nombreux facteurs angiogéniques sont libérés lors de cette phase, comme le VEGF, qui est le principal facteur de croissance de l'angiogenèse, le FGF et le KGF. Pendant la phase proliférative, le nouveau tissu de granulation renforce la libération de VEGF par les fibroblastes. Le nouveau réseau vasculaire se crée à la suite de plusieurs étapes :

1. Une augmentation de la perméabilité vasculaire, via la présence de ROS produite par la NADPH oxydase lors de l'hypoxie locale. Le ROS permet le détachement des péricytes, qui sont des cellules localisées au niveau de la lame basale de l'endothélium des vaisseaux, et, par voie de conséquence, l'augmentation de la perméabilité vasculaire et la multiplication des cellules endothéliales ;
2. Une dégradation locale de la membrane basale pour permettre la migration des nouvelles cellules endothéliales via l'activation de certaines enzymes matricielles comme les métalloprotéases MMP, en particulier MMP-1 et MMP-10 ;
3. Une migration des nouvelles cellules endothéliales via l'échafaudage fourni par le tissu de granulation et l'activation des pseudopodes cytoplasmiques des cellules endothéliales. Le NO atténue l'expression des molécules d'adhésion comme l'ICAM-1 ou la sélectine E, permettant aux cellules d'être plus mobiles ;
4. Une maturation des néo-vaisseaux qui deviennent fonctionnels par la formation d'une lumière vasculaire permettant le passage des érythrocytes. L'interaction avec la nouvelle MEC est, là encore, essentielle car elle permet la formation des jonctions entre les différentes cellules endothéliales et la vacuolisation intracellulaire via l'activation de VEGF. Après cette étape de maturation, le recrutement de péricytes et de cellules musculaires lisses permet la stabilisation des vaisseaux et le contrôle du débit sanguin.

L'angiogenèse est orientée par les gradients d'O2 et des facteurs de croissance, essentiellement le VEGF. Elle débute dans les régions riches en O2 et pauvre en VEGF pour finir dans des régions hypoxiques, riches en VEGF, comme le centre de la plaie. Ainsi, un réseau vasculaire radial se forme, à partir des cellules endothéliales des bords de la plaie, vers le centre de la plaie. Lorsque les gradients ne sont plus assez intenses pour soutenir l'angiogenèse, une régulation négative de l'angiogenèse a lieu sous l'effet de facteurs anti-angiogéniques. Ces facteurs sont, essentiellement, l'IFN-γ et la thrombospondine.

Le tissu de granulation devient un tissu conjonctif, granuleux et rouge, car densément vascularisé.

c. L'épithélialisation : la migration des kératinocytes [1][13][15][17][24][34][37][103]

A partir du 5ème jour, environ, après le traumatisme, un liseré rose, caractéristique de l'épithélialisation lors d'une cicatrisation par seconde intention, apparaît au bord de la plaie.

L'épithélialisation débute au bord de plaie et évolue de manière centripète. L'épithélialisation est spécifique de chaque plaie car elle dépend de l'emplacement de la plaie, de sa profondeur, de sa taille, de son degré de contamination ainsi que de la santé du patient.

Les kératinocytes subissent des modifications, morphologiques et métaboliques, dès les premières heures après la blessure. Les kératinocytes s'aplatissent, ils développent des extensions cytoplasmiques (appelées lamellipodes) et perdent, progressivement, leurs contacts intercellulaires et leurs contacts avec la MEC, ces événements étant nécessaires à leur migration pendant l'épithélialisation. De même, ils présentent une forte activité mitotique.

Le mécanisme de la migration des kératinocytes n'est pas réellement connu mais plusieurs pistes sont explorées :

- La théorie de roulement (Figure A) 1972 : les kératinocytes supra-basaux ''roulent'' sur les kératinocytes basaux, sous forme d'un feuillet cohésif. Les kératinocytes qui roulent ont des desmosomes réduits et les kératinocytes basaux restent fortement attachés à la MEC. Les kératinocytes supra-basaux seraient donc les cellules avec le phénotype migrateur. Ce phénotype serait le résultat de l'expression de la kératine (K) 16 et, possiblement, de K6 ou de K17. Une fois arrivés au bout de la langue épidermique, les kératinocytes se dédifférencient pour former de nouveaux kératinocytes basaux. Mais cette théorie fut contredite par une étude de réparation de plaie cornéenne, chez le lapin et le rat, qui montrait que les cellules superficielles restaient superficielles et les cellules profondes restaient profondes. Il est donc impossible que les kératinocytes supra-basaux roulent sur les kératinocytes basaux afin de devenir eux-mêmes des kératinocytes basaux.
- La théorie du glissement (Figure B) 1980 : Elle postule que les kératinocytes basaux des bords de plaie avancent, en couche, sous forme d'un bloc cohésif. Ces kératinocytes détacheraient leurs hémidesmosomes qui les lient à la MEC. Ensuite, les kératinocytes supra-basaux seraient entrainés de manière passive en raison de leur forte adhérence. Des cellules supra-basales seraient capables de se détacher et de devenir des cellules marginales, capables de collecter des informations sur la MEC et de réguler la migration des kératinocytes. Cette théorie est renforcée

par l'observation de filopodes (des extensions membranaires plus fines et plus longues que les lamellipodes) développés par les kératinocytes de la cornée de lapin lors de la cicatrisation. Ces filopodes exploreraient l'environnement de la cellule devenue marginale.

- La théorie d'Usui et al. (Figure C) 2005 : Elle représente un compromis entre les 2 théories énoncées précédemment. Les kératinocytes supra-basaux se dédifférencient et participent avec les kératinocytes basaux à l'épithélialisation de la plaie. Durant leur étude, ils ont montré que les kératinocytes supra-basaux ne sont pas juste entrainés de manière passive mais qu'ils subissent des changements d'expression des différentes kératines, principalement, l'apparition de K16, l'extinction de K10 et l'augmentation de K14. Ces changements permettent aux kératinocytes supra-basaux d'acquérir un phénotype migrateur.
- La théorie de Laplante et al. (Figure D) 2001 : Présente un déplacement passif des kératinocytes basaux sur le principe de la théorie du roulement. La force de poussée viendrait des divisions cellulaires qui se produisent en arrière de la langue épidermique.
- La théorie de Safferling et al. (Figure E) 2013 : Les kératinocytes basaux migreraient sous la forme d'un bloc, au bout de la langue épidermique, et construiraient, de manière continue, des couches superficielles.

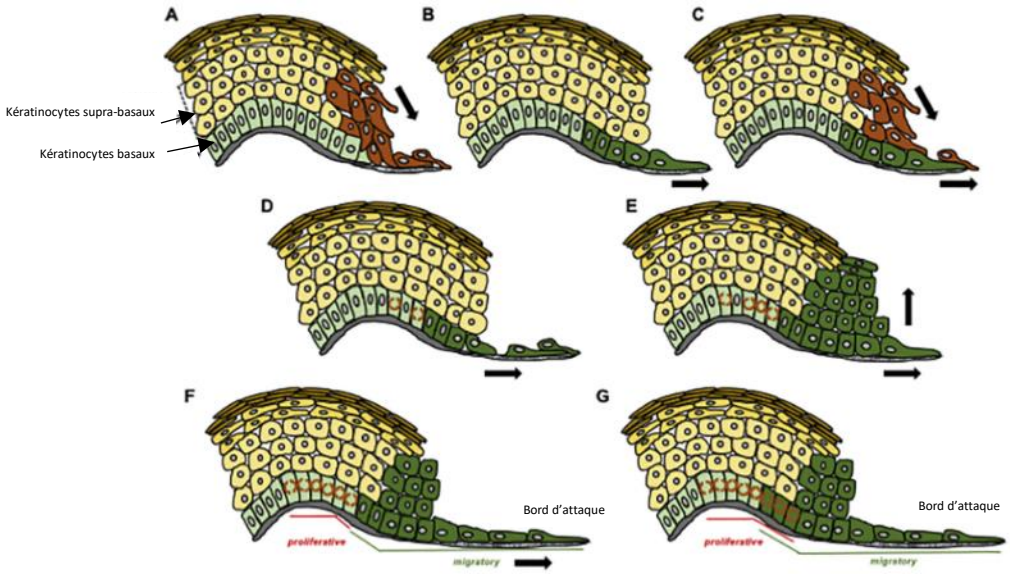

Figure 5 : La localisation des composants de la MEC lors de l'épithélialisation [24]

Quel que soit le modèle de migration des kératinocytes, une chose est sûre : les kératinocytes subissent une transformation ressemblant au mécanisme de transition épithélial-mésenchymateux qui se traduit par la perte des jonctions intercellulaires (jonctions adhérentes et desmosomes) et

l'élongation cellulaire, qui est, essentiellement, le résultat d'une réorganisation du cytosquelette par modification d'expression génétique des kératines. Néanmoins, les kératinocytes conservant quelques jonctions intercellulaires, ce mécanisme ressemble à la transition épithélial-mésenchymateux mais reste unique.

Au sein de la plaie, deux compartiments, bien distincts, sont mis en évidence dans plusieurs études : un compartiment éloigné du bord de la plaie, prolifératif, et un comportement situé au bord d'attaque, migratoire (Figure F). Ces deux compartiments sont capables de se chevaucher (Figure G).

La vitesse de migration des kératinocytes est modulée par différents facteurs de croissance, cytokines, molécules de la MEC, métalloprotéases, et intégrines, entre autres. Elle est stimulée par l'EGF, l'KGF et l'IFN-γ.

L'épithélialisation s'arrête par inhibition de contact, au centre de la plaie, lorsque le nouvel épithélium rencontre celui venant du bord de plaie opposé. Une fois immobiles, les kératinocytes subissent des modifications phénotypiques, ils rétablissent des jonctions intercellulaires fortes et acquièrent une forme de <<pavé>> : des hémidesmosomes les attachent à la membrane basale par des fibrilles d'ancrage, des desmosomes les attachent les uns aux autres, créant un nouvel épithélium résistant.

Une fois formé, le nouvel épithélium va être modifié au cours de l'étape de maturation ou de remodelage.

6. La phase de remodelage [38][39]

Le nouvel épithélium, formé au cours de l'étape d'épithélialisation, est fragile et doit être remodelé afin de former une cicatrice résistante.

Il a été montré que les fœtus, jusqu'à la fin du deuxième trimestre de gestation, manifestent une cicatrisation cutanée parfaite sans cicatrice. Il ne s'agit donc pas de réparation mais bien de régénération cellulaire. Plusieurs études ont montré que les fibroblastes fœtaux sont des fibroblastes dont la réponse au médiateur pro-fibrotique TGF-β, est plus courte et moins intense que celle de fibroblastes d'un adulte. Ces fibroblastes sont plus migratoires qu'adhérents, contrairement aux fibroblastes de l'adulte. De plus, jusqu'à la fin du deuxième trimestre de gestation, le système immunitaire du fœtus étant moins performant que celui d'un adulte, l'inflammation de la plaie est moindre.

La cicatrice de la peau d'un adulte est différente de la peau non lésée : elle ne présente pas d'annexes cutanées, comme les follicules pileux ou les glandes sébacées, et la nature et l'organisation du collagène sont différentes.

Au cours de ce remodelage, le tissu subit des modifications cellulaires permettant la contraction de la plaie et une modification de la MEC.

a. Modifications cellulaires : les myofibroblastes sont les acteurs de la contraction de la plaie [1][13][15][30][37][40][42][43]

La phase de contraction est composée de 3 étapes :

1) Une étape de latence, d'une durée variant de 5 à 10 jours, durant laquelle la taille de la plaie augmente à cause de la tension environnante et, surtout, de l'absence de tension au niveau de la MEC ;
2) A partir d'une quinzaine de jours après la blessure, la plaie se contracte, d'abord rapidement, réduisant la taille de la plaie et améliorant sa résistance. Son aspect esthétique est, également, meilleur ;
3) Puis la contraction ralentit, la force de contraction étant proportionnelle à la tension des bords de la plaie. Ainsi, lorsque la tension au sein de l'épiderme environnant est supérieure ou égale à la tension exercée par les myofibroblastes dermiques, la contraction s'arrête.

La contraction de la plaie se fait grâce à l'intervention des myofibroblastes. Les myofibroblastes sont issus de modifications phénotypiques des fibroblastes présents dans le tissu de granulation. En compilant les résultats de plusieurs études, il semble que, sous la pression mécanique créée par le changement de MEC, les fibroblastes acquièrent le phénotype de proto-myofibroblastes, caractérisé par des filaments d'actines, β et γ, cytoplasmiques, peu organisés. Sous l'action des facteurs de croissance synthétisés par la MEC (TGF-β1 essentiellement) et de la fibronectine EDA, les proto-myofibroblastes changent de phénotype et deviennent des myofibroblastes. Les filaments d'actine, β et γ, sont remplacés par des fibres d'actine α. Cet isoforme d'actine est l'isoforme caractéristique des cellules musculaires lisses des parois vasculaires, ou actine α-SM.

Il existe un spectre de phénotypes de myofibroblastes allant de simples fibroblastes, légèrement modifiés, à des cellules proches des cellules musculaires lisses. Les modulations de phénotype se font en fonction de l'environnement local : facteurs de croissance, cytokines, composants de la MEC, molécules d'adhésion cellulaires.

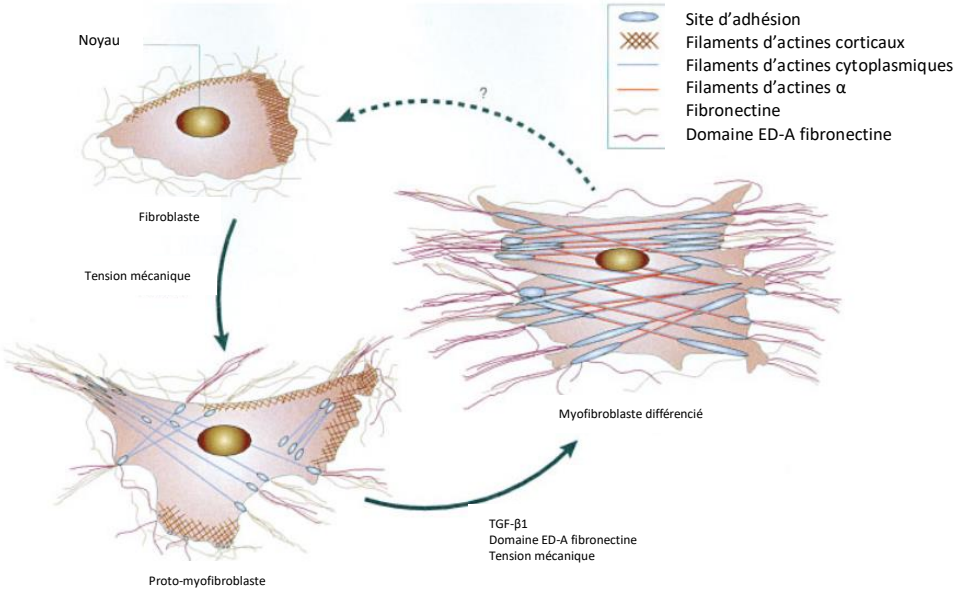

Figure 6 : La différenciation des fibroblastes en myofibroblastes [43]

Les myofibroblastes, une fois en place, permettent de créer une tension mécanique sur les bords de plaie grâce à la tension des fibres d'actine α-SM cytoplasmiques sur les fibres de fibronectine extracellulaire de la MEC. Cette traction est stabilisée par des dépôts de collagène de type III. Les myofibroblastes peuvent soit revenir au phénotype de fibroblastes quiescents, soit être détruits par apoptose lorsque les tensions au sein de la plaie disparaissent.

Le tissu de granulation, bien rouge, siège d'une forte angiogenèse, est remplacé par un tissu de granulation, plus pâle, et très conjonctif.

b. Modifications structurales : l'activité des métalloprotéases [1][13][15][30][37][41]

La MEC est remodelée pour former un tissu cicatriciel mature. Le pic de production du collagène de type I, essentiellement présent dans les cicatrices, se situe entre le 7ème et le 14ème jour après la blessure. Le dépôt progressif du collagène de type I et sa réorientation suivant les lignes de tension offrent une plus grande résistance à la plaie, mais celle-ci reste tout de même bien loin de la résistance normale de la peau. Après 3 semaines d'évolution, la résistance de la cicatrice n'est que de 20 % de la résistance de la peau initiale.

A l'issue de ces 3 premières semaines, la synthèse du collagène arrive à l'équilibre et commence la lyse d'une partie du collagène en excès. Des enzymes protéolytiques sont synthétisées au sein de la MEC, induites par des cytokines et des facteurs de croissance. Ce sont, principalement, des métalloprotéases MMP mais également des protéases à sérine (comme la trypsine, la thrombine et la plasmine) et, dans une moindre mesure, des protéases à cystéine (comme les caspases). Les MMP ne sont pas présentes dans la peau sans lésion. Les précurseurs des MMP (pro-MMP) sont présents dans la MEC à la suite de l'activation de protéases, comme la plasmine et la trypsine, lors de la phase inflammatoire et proliférative.

Les MMP forment une grande famille dont il existe plusieurs types qui ne réalisent pas les mêmes actions :

- Les gélatinases MMP-2 et MMP-9 hydrolysent la gélatine (protéines issues de l'hydrolyse du collagène), le collagène, la laminine et la fibronectine. MMP-2 est produite par les fibroblastes et les kératinocytes en migration, MMP-9 est libérée par les neutrophiles à la suite de l'hypoxie et favorise la migration des kératinocytes ;
- Les collagénases MMP-1, MMP-8 et MMP-13 hydrolysent essentiellement le collagène. MMP-1 est produite par les fibroblastes et les kératinocytes en migration, MMP-8 est libérée par les neutrophiles, MMP-13 joue un rôle indirect dans la ré-épithélialisation ;
- Les stromélysines MMP-3, MMP-10 et MMP-11 hydrolysent, essentiellement, le collagène et la fibronectine. MMP-3 est exprimée par les fibroblastes et les kératinocytes en multiplication à l'arrière du bord de plaie, MMP-10 est exprimée par les kératinocytes au bout de la langue épidermique en progression ;
- Les matrilysines, dont MMP-7, hydrolysent l'élastine, la fibronectine, la laminine, le nidogène, le collagène ;
- Les métalloélastases, dont MMP-12, spécifiques des macrophages, hydrolysent le collagène, la fibronectine, la laminine, la vitronectine et l'élastine ;
- Les métalloprotéases membranaires, dont MT1-MMP, hydrolysent toutes sortes de glycoprotéines et de collagènes. MT1-MMP est produite par les fibroblastes et participe à l'activation de MMP-2 ;
- MMP-19, produite par les macrophages et les fibroblastes, régule la migration et la prolifération des kératinocytes ;
- MMP-26, est exprimée par les kératinocytes en migration ;

- MMP-28, est exprimée par les kératinocytes dans la peau non lésée en arrière de la plaie.

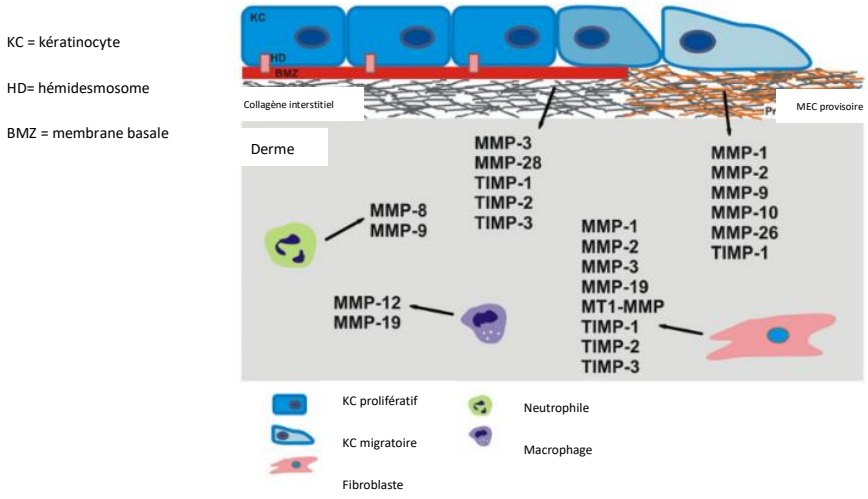

Figure 7 : Expression et cellules sources des MMP et TIMP lors de la cicatrisation cutanée [41]

Petit à petit, un équilibre s'établit entre la synthèse et la destruction du collagène par les MMP grâce à l'intervention d'inhibiteurs non spécifiques, comme l'α2-macroglobuline et l'α1-antitrypsine, ou d'inhibiteurs spécifiques des MMP, les TIMP pour ''inhibiteurs tissulaires des métalloprotéases ''.

L'α2-macroglobuline est une molécule extracellulaire, produite par les macrophages et les fibroblastes, qui a un rôle inhibiteur de protéases, peu spécifique. L'α1-antitrypsine est une molécule extracellulaire, produite par les cellules inflammatoires, qui inhibe, spécifiquement, les protéases à sérine.

Il n'existe pas autant de TIMP que des MMP différentes. Les TIMP sont au nombre de quatre : TIMP-1 à TIMP-4. En revanche, ces TIMP sont polyvalents et peuvent inhiber plusieurs MMP. Ces molécules inhibitrices peuvent être libres dans la MEC ou liées à la membrane des kératinocytes ou des fibroblastes. Les TIMP peuvent agir de deux manières différentes pour inhiber les MMP : soit en inhibant la conversion des pro-MMP en MMP activées, soit en se liant de manière irréversible au site catalytique des MMP activées. TIMP-1, TIMP-2 et TIMP-3 sont produits par les fibroblastes et les kératinocytes. TIMP-1 serait présent à proximité des vaisseaux sanguins. Le rôle de TIMP-2 n'est pas totalement élucidé car des études montrent des effets contradictoires sur la migration des kératinocytes : l'une démontre un effet inhibiteur, une autre un effet activateur sur la migration des kératinocytes. TIMP-3 joue un rôle dans le remodelage de la MEC. Pour l'instant, aucun rôle n'est attribué à TIMP-4 dans la régulation de l'expression des MMP car il n'est pas présent au sein des plaies.

Le remodelage de la plaie continue pendant, environ, 2 ans. Cette durée de maturation est, bien sûr, variable et dépend du type de blessure, de la profondeur, de l'emplacement de la plaie et du système immunitaire du patient. Une fois l'équilibre de la teneur en collagène de la plaie atteint, celui-ci va se réorganiser durant 2 ans. Le rapport entre le collagène de type III et le collagène de type I se rapproche, progressivement, de la valeur 1/4 qui est celle de la peau saine. Le réseau de collagène s'organise dans l'espace et des glycoprotéines, présentes en excès au sein de la plaie, par rapport à la peau normale, sont dégradées.

Maintenant que nous avons vu les grands mécanismes de la cicatrisation cutanée, communs à tous les mammifères, nous allons voir les spécificités de l'espèce équine.

7. La spécificité de la cicatrisation cutanée du cheval

a. La cicatrisation cutanée du cheval comparée à celle de la majorité des mammifères [1]

La cicatrisation cutanée du cheval se déroule selon les mêmes étapes que la cicatrisation de la plupart des mammifères, mais beaucoup plus lentement. Ainsi, les soins de plaies sont souvent plus longs. Comme nous pouvons le voir sur la figure et le tableau ci-dessous, toutes les phases de cicatrisation du cheval (en zones colorées) sont retardées par rapport à la cicatrisation d'animaux de laboratoire tels que la souris (en trait plein). En plus d'être retardée, nous pouvons voir que la durée des différentes étapes n'est pas la même, toutes les étapes de cicatrisation du cheval sont plus longues que celles des animaux de laboratoire.

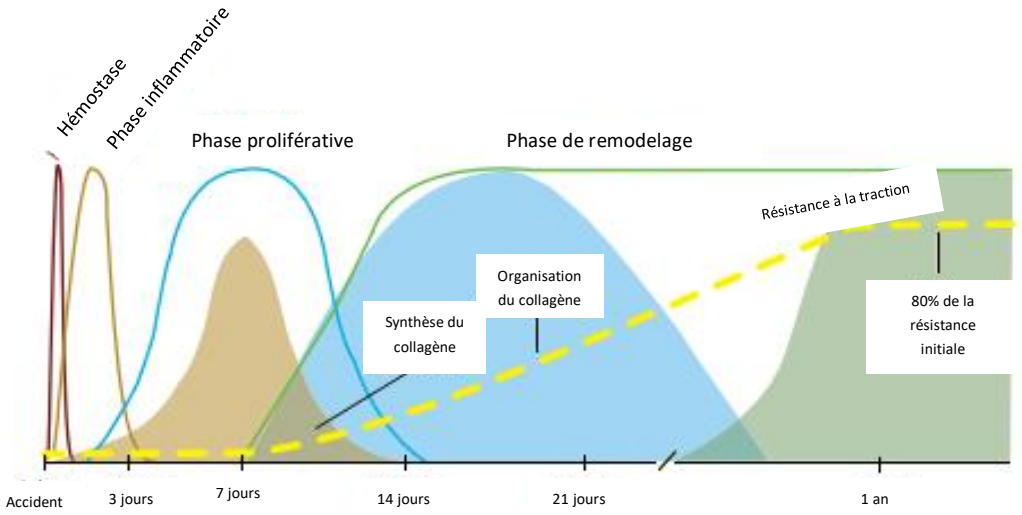

Figure 8 : La succession des phases de la cicatrisation cutanée chez les animaux de laboratoire (en trait plein) et chez le cheval (en zones colorées) [1]

Etape de cicatrisation cutanée	**Début souris**	**Début cheval**	**Pic d'intensité souris**	**Pic d'intensité cheval**	**Durée souris**	**Durée cheval**
La phase inflammatoire aiguë	Après la blessure	Après la blessure	2ème jour	7ème jour	3 jours	14 jours
La phase proliférative	2ème jour	7ème jour	7ème jour	18ème jour	12 jours	Jusqu'à 4 mois
La phase de remodelage	7ème jour	Aux alentours du 3ème mois	Dès le 14ème jour	Vers 1 an	Au-delà de 1 an	Au-delà de 1 an

Tableau 3 : Comparaison de la cinétique des différentes étapes de la cicatrisation cutanée entre le cheval et un modèle de référence, la souris.

b. La cicatrisation cutanée du cheval comparée à celle des poneys [18] [19] [20] [21]

Même au sein d'espèce, *Equus caballus*, le cheval se montre singulier par rapport à la cicatrisation cutanée.

Les poneys sont des chevaux de moins de 1m48 au garrot, non ferrés. Ils ont une réponse inflammatoire aiguë (trait rouge) plus forte (visible à travers le nombre de polynucléaires neutrophiles au sein des plaies) et qui atteint son pic d'intensité plus rapidement. De plus, chez les poneys, cette réponse inflammatoire cesse plus rapidement pour laisser place à la phase proliférative avec la formation du tissu de granulation (trait orange). Chez les chevaux , comme nous pouvons le voir sur la figure ci-contre , la phase inflammatoire se poursuit alors que le tissu de granulation est déjà présent, ce qui pourrait favoriser la formation de tissu de granulation exubérant , en prolongeant la phase de prolifération.

La phase de remodelage de la plaie est, aussi, plus rapide et plus courte chez les poneys que chez les chevaux. La phase de contraction de la plaie chez les poneys est plus rapide et plus intense que chez les chevaux, ainsi que la phase d'épithélialisation.

En conclusion , la cicatrisation, par seconde intention, du poney est plus intense et plus rapide que celle du cheval. Il semble que la cicatrisation cutanée de l'âne se rapproche de celle du poney, en termes de cinétique et d'intensité. Néanmoins, des études complémentaires sont nécessaires pour étayer cette information [22] .

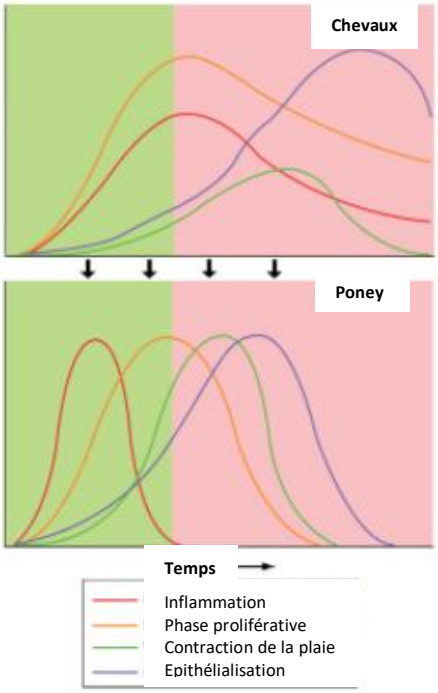

Figure 9 : Schématisation des phases de la cicatrisation cutanée chez les poneys et chez les chevaux [18]. En vert il s'agit de la zone où l'inflammation doit être stimulée jusqu'à la création d'un tissu de granulation sain. Après cela nous passons dans la zone rose où l'inflammation doit être inhibée pour éviter la formation d'un tissu de granulation exubérant

Résumé :

La cicatrisation cutanée par seconde intention s'effectue en plusieurs phases successives : la phase inflammatoire, la phase proliférative et, enfin, la phase de maturation. Ces phases se chevauchent et font intervenir de nombreux acteurs : des cellules, des cytokines, des facteurs de croissance et de nombreux composants matriciels. Les relations entre ces acteurs sont hautement régulées. Au vu de l'ensemble des signaux cellulaires et des mécanismes de régulation présents, un dérèglement de cet ensemble cause rarement des problèmes de cicatrisation. En revanche si les dérèglements sont nombreux, ils peuvent conduire à des altérations de la cicatrisation cutanée. Ces altérations mènent, par exemple, à des plaies chroniques, plaies atones ou granulomes pyogéniques, à des chéloïdes ou à des cicatrices hypertrophiques, chez les humains. Chez le cheval, le vice de cicatrisation le plus courant est la formation d'un abondant tissu de granulation, que l'on nomme tissu de granulation exubérant (TGE). Le TGE est un tissu de granulation, siège d'une fibrose excessive, non épidermisé, différent, donc, de la chéloïde et de la cicatrice hypertrophique de l'homme. Nous examinerons les nombreuses études, réalisées chez l'homme, afin de comprendre les mécanismes menant à ces troubles. Nous essayerons de répertorier les pistes déjà élucidées dans l'espèce équine et nous en tirerons des pistes à explorer.

III. Les chéloïdes et les cicatrices hypertrophiques

Des complications de cicatrisation apparaissent lorsque la cicatrisation cutanée devient anormale. Chez l'homme, sont observées, essentiellement, des plaies chroniques, des chéloïdes et des cicatrices hypertrophiques. Nous n'aborderons pas les plaies chroniques chez l'homme qui sont des plaies dont la barrière cutanée, l'épiderme, n'est toujours pas formée au bout de 3 mois telles que les escarres de pression, les ulcères de jambes, ou de pieds, de personnes diabétiques. Dans ces cas, il s'agit d'un retard de cicatrisation au contraire de la chéloïde ou de la cicatrice hypertrophique qui se forment par prolongation de la cicatrisation cutanée. Afin de mieux comprendre les mécanismes de formation du tissu de granulation exubérant du cheval (TGE, exuberant granulation tissue, EGT, en anglais), nous définirons, précisément, les mécanismes d'apparition connus à l'heure actuelle chez l'homme pour les chéloïdes et cicatrices hypertrophiques.

1. Les connaissances actuelles chez l'homme : Les chéloïdes et les cicatrices hypertrophiques

a. Histoire [2]

La première description de cicatrices '' saillantes '' a été faite dans la mythologie des Yoruba de Ife, au Nigéria, au 13ème siècle, approximativement. Le mythe de Jenrola, artisan de décoration corporelle, montre une prédisposition familiale de ses enfants aux cicatrices trop '' saillantes '' par suite des scarifications. Il s'agit, très, probablement, de la première description de cicatrices hypertrophiques.

A partir de 1790, les chéloïdes sont décrites, pour la première fois dans la littérature médicale ancienne, comme des << dartres graisseuses>>. Avant 1790, il est possible que ces complications aient été confondues avec des cicatrices hypertrophiques, des excroissances, des bourgeonnements ou des tumeurs qu'ils appelaient des << squirrhes>>. Avant cette époque, nous n'avons pas retrouvé de littérature concernant les chéloïdes.

Noël RETZ, en 1790, décrit la << dartre graisseuse >> comme une maladie rare où l'épiderme est rouge foncé et ressemble à une grosse cicatrice, accompagnée de signes cliniques comme les démangeaisons et les tiraillements. Jean-Louis Marc ALIBERT, médecin du 19ème siècle, observe << des dames affectées d'une tumeur de ce genre, à la partie antérieure et supérieure de la poitrine, qui cherchent à la cacher sous des plaques ou autres bijoux qu'elles suspendent à leur collier >>. Il publie, en 1808, la première description de la chéloïde, sous le nom de cancroïde, qu'il renomma, rapidement, chéloïde, à partir d'un mot grec se rapportant à une description de pinces d'écrevisse

qu'évoqueraient les prolongements des cicatrices qu'il observe. Au cours du temps, les descriptions de chéloïdes sont de plus en plus nombreuses, permettant, au monde scientifique, de mieux caractériser cette maladie.

Figure 10 : Illustration d'Alibert montrant une << chéloïde polypode >> chez une femme [2]

Durant la deuxième moitié du 19ème siècle, le microscope fait son apparition et permet une étude histopathologique des chéloïdes. Les scientifiques observent l'hétérogénéité histologique des chéloïdes comme nous pouvons, toujours, le constater aujourd'hui. Au cours de cette époque, les scientifiques tentent de trouver une cause aux chéloïdes en explorant plusieurs pistes : l'origine cancéreuse, les prédispositions génétiques, une infection locale (à la suite de la tuberculose ou d'autres agents infectieux), la cicatrisation. Ainsi, une distinction est faite entre les chéloïdes vraies, ou spontanées, et les chéloïdes fausses, ou cicatricielles. Cette distinction amène les scientifiques à réfléchir aux cicatrices hypertrophiques via les chéloïdes cicatricielles. Jusqu'à aujourd'hui, la distinction entre cicatrices hypertrophiques et chéloïdes reste un débat, basé sur des arguments histologiques, des caractères évolutifs et cliniques.

Les scientifiques du 19ème siècle montraient, déjà, une difficulté de traitement de ce genre d'affections. La cautérisation ou l'excision à l'aide d'un bistouri semblaient mener, de manière inévitable, à une nouvelle chéloïde, encore plus étendue. Des traitements topiques furent testés comme l'arsenic, l'argent, l'huile de foie de morue, l'huile extraite du goudron, l'iodure de potassium, la ciguë et le beurre d'antimoine. L'ensemble de ces traitements topiques s'est révélé inefficace. Les recherches thérapeutiques furent arrêtées du fait du peu d'impact de cette affection sur la santé

générale du patient et de l'absence de réponse aux traitements. Dans les années 1920, la radiothérapie fait son apparition et semble être une thérapie complémentaire à la chirurgie d'excision. Durant les années 1960, la corticothérapie, en plein développement, devient vite un traitement de choix pour les chéloïdes ou les cicatrices hypertrophiques, en injection intralésionnelle, en monothérapie ou en complément de la chirurgie, pour éviter le risque de récidives. L'action positive des corticoïdes sur les chéloïdes oriente les recherches sur les mécanismes de développement de telles affections.

b. Définition actuelle [44] [47] [48] [50] [52]

Une cicatrice normale prend la forme d'une fine ligne, relativement plate, à l'endroit de la plaie, qui n'entraine aucun déficit fonctionnel. Les chéloïdes et les cicatrices hypertrophiques furent longtemps considérées comme des entités pathologiques semblables. En effet, elles résultaient, toutes les deux, de troubles à l'origine d'une cicatrisation cutanée excessive. La distinction entre les deux affections est essentielle pour le pronostic et le choix du traitement.

Cliniquement, la cicatrice hypertrophique est une cicatrice de couleur rougeâtre ou rosé, en relief mais ne dépassant jamais les bords de la plaie. Elle apparaît quelques semaines après la blessure et évolue durant, environ, 1 an, en passant par une phase de régression. Les cicatrices hypertrophiques sont les seules cicatrices associées à une contracture excessive de la cicatrice qui peut entrainer une réduction de la fonctionnalité de la zone touchée. Elles sont plus courantes que les chéloïdes. Aucun site anatomique ne semble prédisposé aux cicatrices hypertrophiques. En revanche, les chéloïdes sont des cicatrices dépassant les bords de la plaie. Les chéloïdes peuvent être

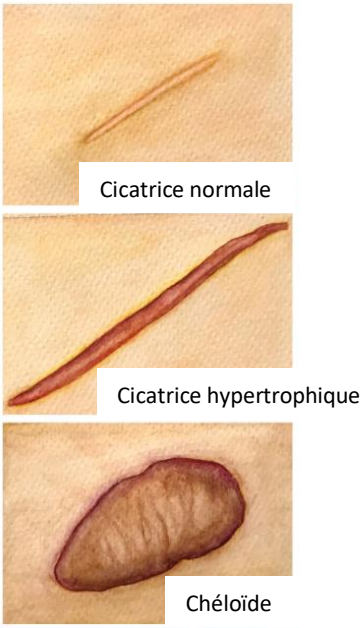

Figure 11 : Aspect macroscopique des chéloïdes et des cicatrices hypertrophiques par rapport à une cicatrice normale [50]

douloureuses ou prurigineuses. Leur évolution est différente de celle des cicatrices hypertrophiques. Les chéloïdes apparaissent quelques semaines à des années après la blessure. Les chéloïdes ne régressent pas dans le temps mais peuvent rentrer dans une phase de quiescence. Les récidives, suite à une excision chirurgicale, sont plus courantes dans le cas d'une chéloïde que dans le cas d'une cicatrice hypertrophique.

c. L'examen histologique des chéloïdes et des cicatrices hypertrophiques [47] [50]

En début de croissance, la distinction entre chéloïde et cicatrice hypertrophique peut être compliquée, cliniquement. L'examen histopathologique peut, alors, orienter le diagnostic. Pour un examen histologique de qualité, il faut un échantillon correct de la cicatrice et connaître le tissu d'origine. Premièrement, les chéloïdes envahissent, de manière importante, le derme environnant alors que les cicatrices hypertrophiques restent au sein des tissus de la plaie.

Histologiquement, il existe, toutefois, des similitudes entre les cicatrices hypertrophiques et les chéloïdes :

- L'augmentation de l'épaisseur de l'épiderme ;
- La perte des annexes cutanées ;
- Une diminution des crêtes épidermiques ;
- Une diminution de l'expression des desmosomes ;
- L'expression accrue de l'involucrine : une protéine produite par les kératinocytes de la couche granuleuse ;
- L'absence de CD34 : une glycoprotéine d'adhésion caractéristique de certaines tumeurs fibroblastiques ;
- La prédominance des myofibroblastes ;
- La présence de l'actine α-SM : une caractéristique des myofibroblastes ;
- La présence de la protéine p16 : une protéine inhibitrice de la kinase cycline dépendante 2A qui peut être fabriquée par des cellules anormales ;
- Une activité réduite des collagénases ;
- Une activité accrue de la proline hydroxylase : une enzyme qui catalyse l'incorporation de l'oxygène sur le procollagène ;
- Des niveaux élevés de chondroïtine-4-sulfate : une enzyme qui emprisonne le collagène et le protège de l'action de MMP.

Histologiquement, les 2 entités comportent un dépôt, dermique et sous-cutané, important, de collagène et de protéoglycane et une augmentation de la densité des fibroblastes. Le collagène des cicatrices hypertrophiques est différent du collagène des chéloïdes : il s'agit de collagène de type III dans les cicatrices hypertrophiques et de collagène de type I dans les chéloïdes.

Une des caractéristiques histologiques principales des cicatrices hypertrophiques est la présence de nombreux nodules, contenant des myofibroblastes et du collagène, situés entre la couche moyenne et la couche profonde de la cicatrice. L'expression de l'actine α-SM est très augmentée, dans 45% des cas.

Une autre caractéristique histologique importante des chéloïdes est la présence de collagène chéloïdien sous la forme de faisceaux de collagène épais. De plus, l'expression de p16 est augmentée dans 35% des cas. D'autres marqueurs histologiques sont présents dans les chéloïdes comme :

- Une avancée de tissu de granulation en forme de langue sur un épiderme d'apparence normale ;
- Une bande horizontale ressemblant à un fascia en profondeur ;
- Une bande fibreuse horizontale dans le derme supérieur.

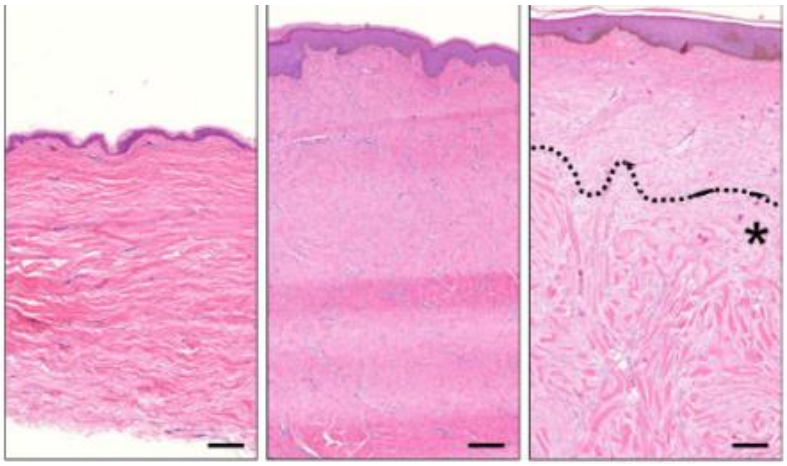

Cicatrice normale Cicatrice hypertrophique Chéloïde

*Figure 12 : Aspect histologique des chéloïdes et des cicatrices hypertrophiques par rapport à une cicatrice normale. Le symbole * caractérise le collagène chéloïdien [50]*

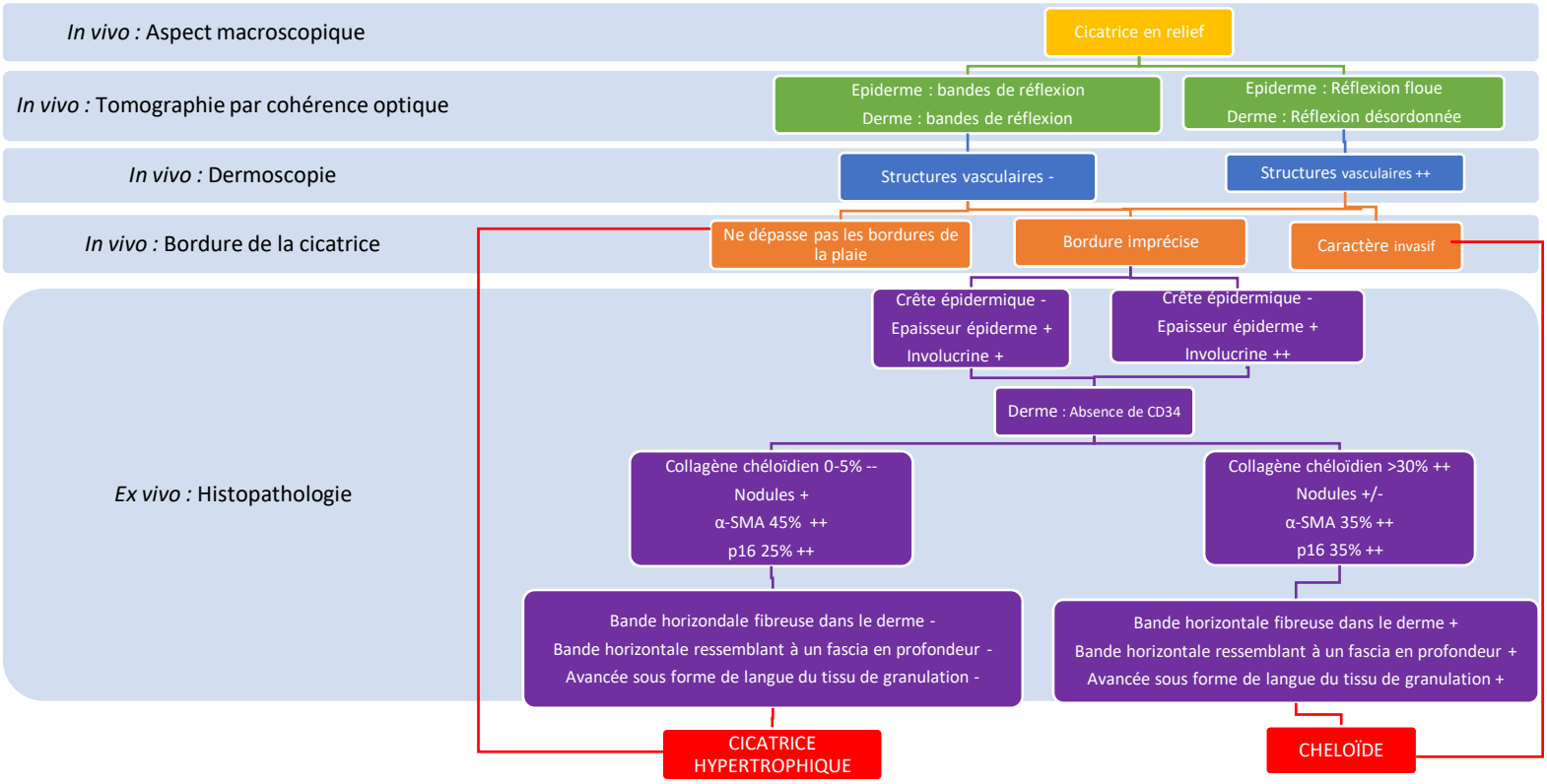

Figure 13 : Arbre décisionnel associant l'aspect macroscopique et l'évolution de la cicatrice, ainsi que l'aspect histologique, pour les chéloïdes et les cicatrices hypertrophiques [50]. La tomographie par cohérence optique permet d'avoir des images in vivo similaire aux coupes histologiques. La dermoscopie est une technique de microscopie in vivo.

Il existe, donc, des similitudes mais, aussi, de nombreuses différences histologiques, entre les cicatrices hypertrophiques et les chéloïdes suggérant qu'il existe un ou des mécanismes initiaux communs aboutissant à une cicatrisation anormale, et, qu'à un moment, une divergence se produit, aboutissant soit à une chéloïde soit à une cicatrice hypertrophique. A la fin du 20ème siècle les scientifiques pensaient que les cicatrices hypertrophiques n'étaient qu'une étape avant les chéloïdes. Depuis, environ, une décénnie, de nombreux auteurs soutiennent l'idée de deux entités bien différentes et non de deux étapes différentes d'un même processus.

d. Prévalence et épidémiologie [46] [48] [53] [54][55]

La prévalence des cicatrices hypertrophiques est, d'environ 39 à 68%, après une chirurgie, et 33 à 91%, après une brûlure, surtout si celle-ci est profonde. Cette affection n'est pas rare et ne semble pas être influencée par la couleur de peau du patient. Les chéloïdes présentent une prévalence plus faible , variant de 4,5 à 16 %, dans les populations noires ou hispaniques, à 0,09% en Angleterre. La fréquence dans les populations à la peau foncée est, ainsi, jusqu'à 150 fois plus élevée évoquant une prédisposition génétique de ces populations.

Ces affections touchent, de manière égale, les hommes et les femmes. Elles surviennent à n'importe quel âge, mais les patients, entre 11 et 30 ans , semblent plus touchés. Néanmoins, il existe certaines périodes hormonales plus propices au dévelopemment des chéloïdes, comme la grossesse et la puberté.

e. Facteurs de risque [47] [48] [53] [55]

i. Etiologie

Les cicatrices hypertrophiques et les chéloïdes semblent survenir à la suite des mêmes événements : plaie cutanée chirurgicale, présence d'un corps étranger, type *<<piercing>>,* piqûre de moustique, injection d'un vaccin, varicelle, acné, folliculite, brûlure, tension trop grande sur les marges de plaie. Dans le cas des chéloïdes, il est, souvent, difficile de remonter à la cause réelle car elles peuvent survenir des années après l'événement déclenchant.

ii. Localisation

Les cicatrices hypertrophiques ne présentent pas de localisation préférentielle. En revanche, les chéloïdes touchent, généralement :

- La partie supérieure du corps : régions deltoïdienne, pré-sternale, pré-scapulaire, scapulaire, la nuque ;
- La région pubienne ;
- Les oreilles : surtout les lobes.

De manière intéressante, les chéloïdes ne touchent jamais les paupières, les zones génitales, les paumes de la main, les plantes des pieds. Les chéloïdes n'atteignent, de même, jamais les muqueuses.

Une tension trop importante aux bords de la plaie est, pour l'instant, l'explication la plus probable des localisations préférentielles des chéloïdes. Plusieurs études, *in vivo* et *in vitro,* montrent que la tension et le cisaillement sur les bords de plaie augmentent la production de collagène, modifient son architecture et influencent le remodelage du derme. Pourrait, aussi, intervenir l'âge car l'âge d'apparition des cicatrices hypertrophiques et des chéloïdes va de, entre 11 à 30 ans, qui est la période de la vie où la peau présente le plus de tension.

iii. Facteurs hormonaux [102]

Les chéloïdes présentent une fréquence d'apparition ou de récidives plus importante lors de périodes hormonales particulières, comme la grossesse et la puberté. Inversement, lors de périodes de pause hormonale, comme la ménopause, les chéloïdes se stabilisent.

Une implication hormonale, donc, est suspectée. Les androgènes sont les hormones qui semblent incriminées et, plus particulièrement, la testostérone. Les sites cutanés présentant le plus fort taux de testostérone sont les sites de prédilection des chéloïdes : le cou, le haut du thorax, le haut du dos. De plus, une étude [57] a montré que les chéloïdes fixent plus facilement la dihydrotestostérone que la peau saine. Ainsi, les chéloïdes semblent exprimer plus de récepteurs de cette hormone. La testostérone régule la production de sébum, joue un rôle direct sur les lymphocytes T CD4+ en se liant à de nombreux récepteurs à la surface des lymphocytes, modifiant leur action et augmentant la production d'IL-10 qui favorise la différenciation des monocytes en macrophages, stimulant l'inflammation locale. Cette influence hormonale, liée à la présence des glandes sébacées, sur lesquelles agit la testostérone, pourrait intervenir chez le cheval.

De plus, l'acné, qui est une maladie des glandes sébacées, présente, essentiellement, lors de la puberté, est souvent une cause de cicatrices hypertrophiques et de chéloïdes, ce qui reste cohérent avec l'action de la testostérone.

iv. Génétique [58]

Aucune prédisposition génétique ne semble exister pour les cicatrices hypertrophiques contrairement aux chéloïdes.

Les caractéristiques génétiques des chéloïdes firent l'objet de plusieurs études réalisées sur des petites familles, sans permettre d'élucider le mode de transmission de cette affection. Alexander MARNEROS est le premier à étudier, en 2001, de nombreux pedigrees. Il inclut dans son étude différentes ethnies, des hommes et des femmes. Dans son étude regroupant 14 familles et 341 personnes, 96 d'entre-elles présentaient une chéloïde. En étudiant les arbres généalogiques de ces familles, MARNEROS conclut que la prédisposition génétique de la chéloïde se transmet sur un mode autosomique dominant, avec une pénétrance clinique incomplète et une expression variable. En d'autres termes, cette prédisposition ne dépend pas des chromosomes sexuels mais d'un autosome et impose son effet phénotypique par rapport à un allèle récessif. La pénétrance incomplète signifie que certains individus porteurs de l'allèle muté ne sont pas affectés cliniquement. L'expression variable de cette prédisposition veut dire que cette affection ne s'exprime pas de la même manière

chez tous les porteurs. La pénétrance incomplète et l'expression variable sont le résultat de l'influence d'autres gènes et de l'environnement sur l'expression de cette prédisposition génétique.

Une fois le mode transmission décrit, il faut localiser le ou les gènes responsables. Une étude, plus récente, montre que ces gènes se trouveraient sur les chromosomes 2 et 7. Des recherches supplémentaires sont nécessaires pour établir correctement une carte chromosomique des mutations responsables des chéloïdes.

f. Mécanismes d'actions [44] [46] [47] [48] [52] [53] [56]

La physiopathologie des cicatrices hypertrophiques et des chéloïdes n'est pas encore élucidée. La connaissance des mécanismes mis en jeu lors de la création des chéloïdes ou des cicatrices hypertrophiques est essentielle pour adapter nos solutions thérapeutiques et offrir un pronostic plus précis aux patients. Au sein de ces cicatrices, se trouvent, essentiellement, des cellules proliférative (fibroblastes, myofibroblastes) et des cellules inflammatoires (macrophages, lymphocytes, mastocytes). Plusieurs étapes de la cicatrisation cutanée semblent être perturbées lors de la formation de chéloïdes et de cicatrices hypertrophiques.

i. Un dérèglement de la phase inflammatoire ? [44] [45] [59]

Plusieurs études expérimentales ont démontré qu'une phase inflammatoire prolongée conduit à un dépôt excessif de MEC caractéristique des chéloïdes et des cicatrices hypertrophiques. Aucune différence fondamentale du mécanisme d'apparition des chéloïdes et des cicatrices hypertrophiques n'a été mis en évidence. Il s'agirait, juste, d'une différence d'intensité et de durée de l'inflammation qui entraîne, par la suite, une fibrose différente. Les dérèglements de la phase inflammatoire peuvent concerner plusieurs cellules :

- <u>Les macrophages</u> : Dans les chéloïdes, une concentration accrue en macrophages M2 a été mise en évidence. Ce phénotype polarisé permet de maintenir une inflammation chronique avec un niveau élevé d'expression de différents médiateurs au sein d'une chéloïde comparée à une cicatrice normale :
    - NO : il entretient la vasodilatation et l'apport en nutriments à cette inflammation ;
    - IL-10 : il stimule la différenciation des monocytes sanguins en macrophages, d'où la forte concentration de macrophages, au sein d'une chéloïde, et régule la réponse inflammatoire locale ;
    - IL-12 : qui est une cytokine pro-inflammatoire ;
    - TGF-β : il est produit par les fibroblastes en réponse à la stimulation des macrophages.

- Les lymphocytes : Au sein des chéloïdes, la quantité de lymphocytes T et le rapport LT CD4 / LT CD8 sont élevés. Les lymphocytes T CD4 sont responsables de l'entretien de la réponse immunitaire via la production de cytokines pro-inflammatoires, comme l'IL-6 et l'IL-17.
  Les chéloïdes contiennent, aussi, une concentration importante de lymphocytes T mémoires (plus précisément CD3+CD45RO+) capables d'une réponse immunitaire très rapide et efficace.
  Inversement, les chéloïdes ont une faible concentration en lymphocytes T régulateurs (LT CD4+ CD25+). Ces lymphocytes exerçant une régulation négative de l'inflammation, ce déséquilibre est, vraisemblablement, à l'origine de la prolongation de l'inflammation. Néanmoins, des recherches complémentaires sont nécessaires car il a été démontré que les macrophages M2 des chéloïdes favorisent la différenciation des lymphocytes en lymphocytes T régulateurs, ce qui semble contradictoire avec les analyses histologiques. D'autres mécanismes de régulation doivent avoir lieu.
- Les mastocytes : Des démangeaisons sont souvent rapportées dans les chéloïdes, ce qui est un signe extérieur de ce que l'on peut observer histologiquement : une concentration accrue en mastocytes. Les mastocytes produisent, essentiellement, de l'histamine dont l'un des rôles est d'augmenter la synthèse de collagène et d'héparine, cette dernière favorisant la vascularisation de la plaie. La libération de médiateurs par les mastocytes a été mise en évidence en comparant les symptômes des patients allergiques, atteints de chéloïdes, avant et après la survenue de la chéloïde : les symptômes allergiques semblent plus importants après la survenue des chéloïdes, témoignant de la libération accrue d'histamine et d'héparine.

Au vu de l'examen histologique des chéloïdes, plusieurs dérèglements de la phase inflammatoire ont été mis en évidence, comme la polarisation des macrophages vers le phénotype M2, pour maintenir une inflammation chronique, la production de cytokines pro-inflammatoires par les lymphocytes T CD4+, la diminution de la fonction des lymphocytes T régulateurs et la libération d'histamine et d'héparine par les mastocytes. Mais, la physiopathologie des chéloïdes est plus complexe, encore, car il ne s'agit pas juste d'un dérèglement de la phase inflammatoire mais aussi d'un dérèglement de la phase proliférative faisant intervenir les fibroblastes et les myofibroblastes.

ii. Un dérèglement de la phase proliférative ? [43] [51] [59] [60] [101]

Les chéloïdes et les cicatrices hypertrophiques sont caractérisées par une accumulation de MEC. En revanche, la composition histologique de la MEC n'est pas la même dans ces 2 affections. Les chéloïdes sont caractérisées par une accumulation de collagène chéloïdien, une capacité

proliférative, une résistance à l'apoptose et une infiltration de cellules immunitaires plus grande, et une expression de MMP-19 modifiée.

Dans chacune de ces deux anomalies de la cicatrisation cutanée, les fibroblastes sont en grande quantité et plus sensibles à certaines cytokines, comme le PDGF et le TGF-β1, que les fibroblastes normaux. Les fibroblastes produisent du TGF-β1 qui active les fibroblastes environnants et stimule la libération des protéines de la MEC. Le TGF-β1, présent sous forme inactive au sein de la MEC, est séquestré par des protéines latentes. L'activation de ce TGF-β1 serait à l'origine, en grande partie, du développement des chéloïdes. De plus, les fibroblastes des chéloïdes surexpriment les récepteurs du TGF-β1. La libération du TGF-β1 se fait par l'action d'intégrines. Plusieurs études ont montré qu'un blocage des intégrines a un effet anti-fibrotique. Une fois le TGF-β1 libéré, il se lie aux fibroblastes, entraînant plusieurs cascades d'événements intra-cellulaires qui aboutissent à l'activation de plusieurs gènes pro-fibrotiques, responsables de la synthèse de collagène et d'autres composants de la MEC. Les principaux mécanismes de signalisation intra-cellulaire font intervenir les protéines de la famille SMAD.

Les fibroblastes des chéloïdes sont, également, plus résistants à l'apoptose que les fibroblastes normaux. Des modifications épigéniques des fibroblastes, dans cet environnement pro-fibrotique, par des méthylations de l'ADN ou la modification des histones, ont été mises en évidence dernièrement. Ces modifications épigénétiques seraient, en partie, responsables de la persistance des fibroblastes.

Dans les années 1990, une étude [101] a étudié le rôle de la protéine p53 dans les chéloïdes. Le gène *P53* est un gène suppresseur de tumeur qui est le gène le plus fréquemment muté dans les néoplasies. Au sein des chéloïdes, ce gène se trouve sous sa forme mutée déréglant l'apoptose des fibroblastes en diminuant l'expression de certains gènes pro-apoptotiques, comme *bax,* et en augmentant l'expression de certains gènes anti-apoptotiques, comme *bcl-2*. De plus, la protéine p53 y perd sa capacité à se lier avec les protéines pro-apoptotiques qu'elle activait.

Aucun lien entre la mutation de la protéine p53 et la ténascine-C n'a été mise en évidence mais il existe une sensibilité plus importante à la ténascine-C des fibroblastes chéloïdiens. La ténascine-C est présente en plus grande quantité et persiste plus longtemps au sein de la MEC des chéloïdes. Son effet est de maintenir l'inflammation. Cette protéine est, normalement, exprimée à un faible taux dans la MEC de la peau normale. Chez les patients atteints d'un cancer, elle est,

également, surexprimée, par rapport à la normale, favorisant la prolifération et la progression des fibroblastes.

Une autre protéine intéressante pour comprendre les mécanismes aboutissant à la formation de cicatrices hypertrophiques ou de chéloïdes est la décorine. La décorine est présente en faible quantité au sein de ce genre de cicatrices. Son effet est d'inhiber l'action de facteurs de croissance, comme le PDGF, d'où une inhibition indirecte de l'angiogenèse et de l'inflammation. Des nouvelles études ouvriraient de nouvelles perspectives de traitement.

iii. Un dérèglement de la phase de maturation ?

Histologiquement, les chéloïdes possèdent peu de cellules α-SM positives alors que les cicatrices hypertrophiques contiennent des nodules qui expriment fortement α-SM, en début d'évolution, l'expression diminuant au fur et à mesure de la maturation de la cicatrice. Les cellules α-SM positives sont les myofibroblastes différenciés qui expriment de l'actine α-SM. Les nodules présents dans les cicatrices hypertrophiques sont constitués de myofibroblastes et de collagène. Les myofibroblastes différenciés sont présents dans les deux types de cicatrisation cutanée anormale mais leur importance y est variable.

Les myofibroblastes sont présents dans de nombreux tissus dont la cicatrisation par fibrose peut être excessive : les poumons, la peau, le foie et les reins, par exemple. La différenciation des fibroblastes en myofibroblastes est modulée, en partie, par le TGF-β1. Comme nous l'avons vu, les fibroblastes des chéloïdes ou des cicatrices hypertrophiques sécrètent plus de TGF-β1, stimulant cette différenciation et l'acquisition de fibres d'actines α-SM. La différenciation des fibroblastes en myofibroblastes est influencée par la tension de la peau, expliquant l'existence de sites de prédilection pour les chéloïdes.

Les chéloïdes sont plus hypoxiques que les tissus sains. Cette hypoxie locale agit sur la différenciation des fibroblastes en myofibroblastes par l'activation de la voie, SMAD, de signalisation intra-cellulaire du TGF-β1. Cet environnement hypoxique s'explique par l'oblitération des vaisseaux par les fibroblastes et les cellules endothéliales lors du dérèglement de la phase proliférative.

La modulation de l'activité des myofibroblastes peut être évaluée par la quantité d'actine α-SM au sein de la plaie. Ainsi, les myofibroblastes des cicatrices hypertrophiques sont plus actifs que ceux des chéloïdes. Cette modulation se fait par la modification de l'actine α-SM via l'action de peptides synthétisés à partir des séquences N-terminales de l'actine α-SM. Ces peptides, qui réduisent la

tension des myofibroblastes au sein de la plaie, pourraient constituer les cibles de nouvelles pistes thérapeutiques. En revanche, la séquence N-terminale de l'actine α-SM dont ils sont issus ne pénètre pas dans les cellules en raison de sa forte acidité. Plusieurs manipulations moléculaires sont donc nécessaires pour permettre une pénétration satisfaisante au sein des myofibroblastes des chéloïdes ou des cicatrices hypertrophiques, comme le montre l'étude [61] dans laquelle est utilisée l'injection intralésionnelle de la partie N-terminale de l'actine α-SM. Cette technique serait intéressante dans le cas de maladie fibrosante comme les chéloïdes ou les cicatrices hypertrophiques. La diminution d'expression de l'actine α-SM au sein des cicatrices hypertrophiques s'explique par l'apoptose progressive des myofibroblastes.

Dans le cas des chéloïdes, on ne sait pas si les myofibroblastes reviennent à l'état de fibroblastes résistants à l'apoptose, grâce aux différents mécanismes expliqués plus haut, ou si les myofibroblastes sont sensibles aux mêmes mécanismes de résistance à l'apoptose que les fibroblastes.

Résumé :

Comme nous venons de le voir, plusieurs pistes sont explorées pour comprendre la survenue des chéloïdes ou des cicatrices hypertrophiques. Nous pouvons retenir que plusieurs mécanismes complexes interviennent dans les différentes étapes de la cicatrisation cutanée. Le dérèglement de la phase inflammatoire conduit à une inflammation prolongée : les mécanismes en jeu sont la libération accrue de cytokines pro-inflammatoires par les macrophages et les lymphocytes T CD4+ et l'absence de régulation par les lymphocytes T régulateurs. Le rôle des mastocytes de la phase inflammatoire semble concerner la phase proliférative, vu que l'histamine stimule la production de collagène. Lors de la phase proliférative, le dérèglement de l'action du TGF-β1 est principalement responsable de l'accumulation de MEC produit par les fibroblastes. Les fibroblastes des chéloïdes présentent une résistance à l'apoptose qui explique l'absence de régression des chéloïdes contrairement aux cicatrices hypertrophiques. La mutation de la protéine p53 est le principal mécanisme expliquant la résistance à l'apoptose des fibroblastes chéloïdiens. La phase de maturation n'est pas épargnée par ces dérèglements, la différenciation des fibroblastes en myofibroblastes est encore régie en grande partie par le TGF-β1, anormalement, surexprimé dans ces deux affections. Ainsi, les myofibroblastes s'accumulent au sein des chéloïdes et des cicatrices hypertrophiques entraînant une fibrose.

2. Le tissu de granulation exubérant chez le cheval

L'instinct de fuite du cheval est une des raisons principales qui fait que les plaies cutanées font partie des motifs de consultation les plus fréquents pour un vétérinaire. La taille et l'utilisation sportive du cheval prédisposent une localisation appendiculaire des blessures. Des complications de la cicatrisation existent chez le cheval se rapprochant des chéloïdes de l'homme sans en être l'exacte copie.

a. Définition [62] [63] [64] [66]

Cliniquement, le tissu de granulation exubérant (TGE) du cheval n'est pas une chéloïde. Le TGE du cheval se présente comme un abondant tissu de granulation, de couleur rouge, à la surface ulcérée, irrégulière, bourgeonnante, qui dépasse, généralement, les bords de la plaie. Un exsudat muco-purulent recouvre la surface du TGE. Dans le milieu équestre, les cavaliers observent, généralement, une plaie qui << bourgeonne>>. L'aspect, ulcéré et rouge, de ce tissu de granulation montre que son développement se fait avant l'épithélialisation, contrairement aux chéloïdes et aux cicatrices hypertrophiques qui ne sont pas ulcérées et sont de couleur rosée, le plus souvent. Le TGE apparaît, plus volontiers, lors d'une cicatrisation par seconde intention et rapidement après le traumatisme, contrairement aux chéloïdes qui peuvent survenir des années après l'effraction cutanée. La douleur que semble subir les patients atteints de chéloïde est difficile à prouver dans le cas du TGE du cheval. De plus, la manipulation du TGE ne paraît ni douloureuse, ni entraîner de démangeaisons. Par contre, toute manipulation du TGE entraîne des saignements, traduisant une vascularisation très importante.

Figure 15 : Un TGE sur une plaie localisée en face dorsale du tarse d'un cheval [62]

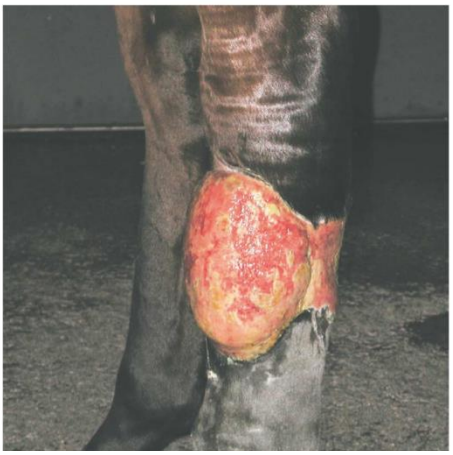

Figure 14 : Un TGE sur une plaie localisée en face dorsale du tarse d'un cheval [62]

b. Analyse histologique comparative avec les chéloïdes humaines [65]

L'étude montre que la surface de l'épiderme présente, déjà, des similitudes et des différences entre la chéloïde et le TGE. Le TGE est ulcéré alors que la chéloïde possède un épiderme continu. La chéloïde ne présente pas de tissu de granulation car il s'agit d'une accumulation de collagène après la phase proliférative essentiellement. Néanmoins, ces 2 anomalies de cicatrisation cutanée sont dépourvues d'annexes cutanées. En s'éloignant du centre de la plaie, l'épiderme d'un TGE devient hyperplasique alors que celui d'une chéloïde est normal.

L'activité inflammatoire de ces 2 entités est bien différente. Le TGE présente un derme superficiel très inflammatoire qui se traduit, histologiquement, par une forte vascularisation et un infiltrat riche en granulocytes neutrophiles. Cette activité inflammatoire diminue dans la profondeur du derme. Les chéloïdes ne sont que 33% à présenter une activité inflammatoire discrète. Les 66% restants ne présentaient aucune activité inflammatoire au moment de l'étude histologique. Les macrophages et les mastocytes ne sont présents qu'en petite quantité dans le TGE et la chéloïde et semblent se localiser, essentiellement, en zone périvasculaire.

La fibrose existe dans le TGE et dans la chéloïde et son intensité semble similaire quand on utilise la coloration au trichrome de Gomori, coloration spécifique des fibres de collagène. La spécificité des chéloïdes, le collagène chéloïdien, n'est jamais observé dans le TGE. Les nodules de collagène, qui caractérisent les cicatrices hypertrophiques, sont absents du TGE. De plus, peu de myofibroblastes sont observés dans les chéloïdes alors qu'ils sont, toujours, présents en grand nombre dans le TGE. Par contre, les fibroblastes sont présents dans les 2 entités, bien que légèrement plus nombreux dans le TGE. Enfin, les fibres d'élastines sont absentes aussi bien dans la chéloïde que dans le TGE. Ces fibres sont détruites au profit d'un dépôt excessif de collagène organisé de manière anarchique.

Paramètre histologique	*TGE (n=8)*	*Chéloïde (n=12)*
Ulcération	Présente 100%	Absente 100%
Tissu de granulation	Présent 100%	Absent 100%
Vascularisation du derme	Modérée 62% Sévère 38%	Faible 100%
Collagène chéloïdien	Absent 100%	Présent 100%
Organisation chaotique des fibres de collagène	Présent 100%	Présent 100%
Inflammation	Aiguë Modérée 75% Sévère 25%	Chronique Absente 66% Faible 33%
Macrophages	Faible 100%	Faible 100%
Mastocytes	Faible 100%	Faible 100%
Fibrose	Modérée 75% Sévère 25%	Modérée 66% Sévère 33%
Myofibroblastes	Présent 100% Forte cellularité 100%	Peu présent 100%
Fibroblastes	Présent 100% Cellularité modérée 100%	Présent 100% Cellularité modérée 100%
Fibres élastiques	Absente 100%	Absente 100%

Tableau 4 : Comparaison histologique du TGE du cheval et de la chéloïde humaine [65]

Une limite de cette étude est l'échantillonnage des chéloïdes qui ne comporte que de chéloïdes matures. Il aurait été intéressant de regarder l'histologie d'une chéloïde plus récente. Néanmoins, cette étude enrichit énormément notre compréhension du TGE chez les chevaux, car nous savons que nous pouvons nous appuyer sur certains mécanismes mis en évidence chez l'homme dans les chéloïdes. Mais d'autres pistes doivent être explorées pour comprendre les mécanismes à l'origine de cette inflammation sévère et de la présence de myofibroblastes en grande quantité.

c. Diagnostic différentiel du tissu de granulation exubérant [62][68]

i. La sarcoïde [62][68]

Sans l'apport de l'examen histopathologique, un TGE peut être confondu avec une sarcoïde. La sarcoïde est, certainement, la tumeur cutanée la plus fréquente des chevaux. Il s'agit d'une tumeur fibroblastique, généralement bénigne mais très invasive localement, dont la prévalence varie de 0,6% à 12% au sein de la population équine. La cause des sarcoïdes est une infection par les papillomavirus bovins 1 (BPV-1) et 2 (BPV-2). Ces virus, chez les bovins, n'engendrent que des fibropapillomes transitoires. La sarcoïde peut, également, compliquer une plaie même si ce cas est moins fréquent que pour le TGE. Un cheval qui présente une première sarcoïde a un risque élevé d'en développer

une autre suite à un traumatisme cutané. Les sarcoïdes présentent différentes formes. Les sarcoïdes survenues à la suite d'une plaie sont de formes verruqueuses, fibroblastiques, mixtes ou malines. La forme fibroblastique est la forme la plus fréquente lors de troubles de la cicatrisation cutanée. Cette forme se rapproche, cliniquement, d'un TGE : un tissu bourgeonnant, exsudatif, ulcéré, sans tendance à l'épithélialisation. Une sarcoïde fibroblastique présente des fibroblastes anormaux à l'examen histopathologique. Ces fibroblastes présentent de l'anisocytose, de l'anisocaryose et un faible nombre de mitoses. Le diagnostic histopathologique peut se révéler plus compliqué quand la sarcoïde se mélange à du tissu de granulation.

Il est essentiel de faire la différence entre un TGE et une sarcoïde qui ont des pronostics et des traitements très différents. Le TGE peut être compliqué à traiter mais la sarcoïde est un défi supplémentaire du fait de son fort taux de récividives.

Figure 16 : Plaie de la partie dorsale du tarse. La plaie a bien cicatrisé en face latérale mais ne cicatrise pas en face médiale depuis plusieurs mois. Le vétérinaire pense à un TGE. Il réalise plusieurs tentatives de débridement chirurgical et même une greffe par pincement. Tous les traitements entrepris sont des échecs. L'examen histopathologique d'une biopsie montre une sarcoïde fibroblastique. Ce cas nous montre bien la difficulté de différencier un TGE d'une sarcoïde sans l'apport de la biopsie. [68]

Le traitement d'une sarcoïde est compliqué. L'excision chirurgicale seule est déconseillée en raison du fort risque de récidive liée à l'impossibilité, dans un grand nombre de cas, d'une exérèse totale. La cryothérapie présente un taux de récidives important. L'excision chirurgicale au laser est , actuellement, le traitement de choix avec un taux de guérisson supérieur à 80% après le premier traitement. La cryothérapie est intéressante au cours de la chirurgie mais elle est délabrante, la plaie résiduelle pouvant mettre de 2 à 4 mois à cicatriser. La radiothérapie est aussi une thérapeutique très intéressante , avec un taux de guérisson de 81 à 100 %, mais elle nécessite une intervention dans

un établissement spécialisé. Le traitement intra-lésionnel à base de mitomycine , répété toutes les 8 semaines, ou de cisplatine, présente aussi un taux de réussite autour de 90%. Les traitements topiques immunomodulateurs, à base d'imiquimod (ALDARA®), sont intéressants pour éviter des soins chers mais présentent un taux de réussite légèrement plus faible. Il existe des pommades à base de poudre de sang et de chlorure de zinc, comme XXTERRA®, qui sont aussi efficaces que les traitements à base d'imiquimod. Les crèmes à base d'arsenic, de podophylline et de fluorouracil, comme la crème AW4-LUDES®, sont cytotoxiques et anti-mitotiques mais provoquent une réaction inflammatoire violente et douloureuse. Pour les sarcoïdes des régions périoculaires, l'immunothérapie avec le vaccin BCG (bacille de Calmette et Guérin) présente un taux de réussite intéressant mais l'inflammation est aussi très importante. Cette forte réaction inflammatoire à tendance à exacerber les autres sarcoïdes du cheval et nécessite souvent l'administration d'une corticoïde ou d'un anti-histaminique pour prévenir les réactions d'hypersensibilité.

Il est important pour un vétérinaire qui est face à une plaie dont la cicatrisation se complique de poser un diagnostic précis. Si les parages chirurgicaux de la plaie ne sont pas satisfaisants, il convient de faire une biopsie.

ii. Le carcinome épidermoïde [91]

Le carcinome épidermoïde, qui est la deuxième tumeur la plus courante des chevaux, fait partie du diagnostic différentiel du TGE. C'est une tumeur maligne qui affecte la peau ou les muqueuses, avec une prédisposition pour les chevaux à robe claire. Elle touche, classés par ordre de prévalence décroissante, l'appareil génital externe, l'œil (3ème paupière > conjonctive palpébrale > cornée > globe oculaire) et l'estomac. Elle est plus agressive que le sarcoïde et peut se développer rapidement. On observe, le plus souvent, un ulcère ténébrant, parfois une masse ulcérée et proliférative. Le diagnostic de certitude repose sur l'examen histopathologique d'une biopsie. Les traitements sont nombreux. L'excision chirurgicale large associée à une chimiothéapie , à base de

cisplatine, est conseillée. La cryothérapie avec l'utilisation du laser sont aussi possibles. Cette tumeur est évolutive et peut métastaser aux nœuds lymphatiques locaux, bien que tardivement.

Figure 17 : Photographie d'un carcinome épidermoïde de la lèvre inférieure d'un cheval de 25ans [91]

iii. Le granulome pyogénique [68] [75] [91]

Il s'agit d'une hyperplasie de la peau et des muqueuses, bien connue chez l'homme. Ce trouble s'observe, généralement, chez les enfants et les jeunes adultes, au visage, au tronc et aux membres. Plusieurs variantes existent : la forme cutanée, la forme sous-cutanée, la forme intra-veineuse, la forme muqueuse, la forme satellite. Au niveau de la peau, il ressemble à une papule crôuteuse ou ulcérée, rouge, charnue, exsudative et indolore. Il se développe, souvent, à la suite d'une blessure, en quelques semaines et régresse, pendant plusieurs mois, pour devenir fibrotique. Histologiquement, au début de son développement, il est semblable au tissu de granulation mais moins vascularisé. Une culture bactérienne de la lésion permet d'isoler, en général, *Staphyloccocus sp.*

Chez le cheval, il s'agit d'une affection peu courante, associée à une infection bactérienne chronique suite à la contamination de la plaie. Le diagostic peut se faire par l'examen microscopique du produit d'une aspiration à l'aiguille, par examen hispopathotologique d'une biopsie cutanée, par culture bactérienne d'exsudat. La culture bactérienne peut mettre en évidence plusieurs bactéries : A*ctinobacillus, Staphyloccocus, Pseudomonas*. Une association avec des champignons est, également, possible, tels que des Actinobactéries, comme *Nocardia* , qui est aérobie, ou *Actinomyces* , qui est anaérobie.

Le traitement comprend : une antibiothérapie systémique prolongée et l'excision chirurgicale. L'antibiothérapie doit être basée sur la culture bactérienne et l'antibiogramme. Les antibiotiques utilisés, en première intention, sont les sulfamide-triméthoprime, à 25 mg/kg PO BID, la doxycycline, à 10 mg/kg PO BID, ou la pénicilline-procaïne, à 22 000 UI/kg IM BID. La dihydrostreptomycine, à 20 mg/kg IM BID, le ceftiofur, à 2,2 mg/kg IM BID, et l'enrofloxacine, à 7,5

mg/kg PO SID, restent des options thérapeutiques de second choix. L'enrofloxacine ne pas être administrée chez les chevaux en croissance en raison de la chondrotoxicité.

La durée de l'antibiothérapie dépend de l'étendue des lésions et de la quantité d'exsudat mais, généralement, elle va de 2 à 4 semaines. Le traitement doit être combiné à une exérèse chirurgicale pour éviter les récidives.

Figure 18 : Photographie d'un granulome pyogénique chez un cheval [68]

iv. L'habronémose cutanée [91]

Il s'agit d'une dermatose parasitaire caractérisée par des nodules ou des plaques, ulcérés, prurigineux, touchant, souvent, les paupières, les conjonctives, les organes génitaux externes, les membres et la bouche. Les lésions sont causées par les larves *d'Habronema muscae, d'Habronema microstoma* ou *d'Habronema megastoma.* Le cheval est l'hôte définitif des adultes, qui vivent dans l'estomac. Les diptères *Stomoxys sp.* et *Musca sp.* sont les hôtes intermédiaires de ces parasites, permettant un passage de la larve L1 à la larve L3. Les diptères déposent les larves L3 infestantes sur une blessure, même minime, de la peau ou des muqueuses. Le développement de l'habronémose est favorisé par la présence de sang ou de sérosité, comme dans le cas d'une plaie ou d'un TGE. Ainsi, le développement de l'habronémose peut être une complication du TGE comme de toute plaie cutanée. Il s'agit d'une dermatose non contagieuse, non infectieuse, à caractère saisonnier estival. Lors de la saison hivernale, les lésions ont tendance à régresser pour réapparaître en été. Présente

surtout en zone méditérranéenne ou tropicale, elle tend à s'étendre en France métropolitaine. Le diagnostic peut se faire de deux manières : un grattage des lésions, avec centrifugation du produit de raclage dans une solution saline, puis observation microscopique, mais le taux de détection des larves de nématodes est faible, l'examen histopathologique d'une biopsie cutanée , qui montre une dermatite, nodulaire ou diffuse, riche en granulocytes éosinophiles, avec des zones discrètes de nécrose où se trouvent des sections de larves de nématodes. La vermifugation, à base d'ivermectine ou de moxidectine, avec deux administrations, à trois semaines d'intervalle est le traitement de choix. Le traitement est plus efficace contre les adultes, à localisation digestive, que contre les larves L3, à localisation cutanée, les lésions cutanées nécessitant un traitement topique.

Figure 19 : Photographie d'une lésion d'habronémose au niveau de la lèvre supérieure d'un cheval [91]

v. La sporotrichose [91]

Rare en Europe, elle est plus courante aux Etas-Unis. Il s'agit le plus souvent d'une inoculation, transépidermique, par un végétal vulnérant ou piquant. Mais, comme l'habronémose, il peut s'agir d'une contamination d'une plaie déjà existante. Cette dermatose n'est pas contagieuse entre les chevaux mais possède un caractère zoonotique. Elle est causée par *Sporothrix schenckii*, un champignon saprophyte. Les lésions sont des nodules durs, souvent des membres, avec une tendance à l'ulcération. Le champignon est capable d'envahir les nœuds lymphatiques régionaux et d'induire une lymphangite. Le diagnostic se fait par culture fongique et examen histopathologique. Le traitement est à base d'antimycotique mais bien peu sont utilisables chez le cheval.

Maladie	Tissu de granulation exubérant	Cheloïde et cicatrice hypertrophique	Sarcoïde fibroblastique	Sarcoïde verruqueux	Carcinome épidermoïde	Granulome pyogénique	Habronémose	Sporotrichose
Epithélialisation	-	+	-	+	-	-	-	-
Bourgeonnement	+	+	+	-	+	+	-	-
Ulcération	+	-	+	-	+	+	+	+
Vascularisation	++	-	++	-	+	+	+	+
Flore cutanée	Bactéries pathogènes et commensales	Bactéries commensales	Bactéries pathogènes et commensales	Bactéries commensales	Bactéries commensales	Staphylocoque	Larves de nématodes	Champignon

Tableau 5: Tableau comparatif des lésions entrant dans le diagnostic différentiel du tissu de granulation exubérant du cheval

+ = Présent

- = Absent

d. Facteurs de risque [62] [63] [66] [67]

i. Inflammation chronique

Il s'agit, très certainement, du principal facteur de risque du développement de TGE chez le cheval, car l'inflammation chronique entraîne une production excessive de tissu de granulation. L'inflammation chronique peut être le reflet d'une infection de la plaie. Une infection généralisée ne favorise pas le développement du TGE mais peut aboutir à un ralentissement de la cicatrisation cutanée et mener à une plaie indolente. Une infection locale de la plaie favorise une inflammation locale très intense et persistante. Cette infection locale peut provenir d'un séquestre osseux, de fragments nécrotiques de tendons ou de ligaments, de la persistance d'un corps étranger, d'une contamination de la surface de la plaie. La présence de ces éléments dans la plaie attire une quantité importante de granulocytes neutrophiles qui forment un exsudat purulent. Il est donc important de réaliser un examen minutieux et complet de toute plaie, voire un parage, pour éliminer tous les facteurs d'inflammation chronique. Si le TGE continue de se développer après un parage chirurgical de la plaie, des examens complémentaires à la recherche d'un corps étranger, d'un séquestre ou d'une atteinte ligamentaire ou tendineuse sont nécessaires.

ii. Localisation de la plaie [69] [70]

L'observation clinique montre que les membres des chevaux sont prédisposés au TGE comparé au tronc. Dès 1984, des études ont montré un retard de cicatrisation cutanée des plaies des membres du cheval par rapport au tronc. Des hypothèses sont émises : une infiltration retardée de myofibroblastes dans les plaies des membres ou une contraction plus efficace des plaies du tronc en raison de la musculature sous-cutanée.

L'examen histopathologique de la peau du tronc et des membres a mis en évidence que la peau du tronc est significativement plus fine que celles des membres (29,36 µm contre 46 µm en moyenne). En revanche, aucune différence d'épaisseur de la peau des membres postérieurs et des membres antérieurs n'est mise en évidence. Les cytokératines (CK) reflètent la différenciation des kératinocytes et aucune différence d'expression n'est retrouvée entre le tronc et les membres. De même, les récepteurs activés par les molécules induisant la prolifération des peroxysomes (*peroxysome proliferator activated receptor* ou PPAR) sont des marqueurs de l'épithélialisation et s'expriment, de la même manière, dans la peau du tronc ou des membres, lors de la cicatrisation cutanée. La loricrine est une protéine synthétisée lors de la formation de la couche cornée, lieu de différenciation terminale des kératinocytes. Elle est exclusivement présente dans la couche granuleuse de la peau du tronc alors qu'elle s'étend jusqu'à la couche épineuse de l'épiderme des membres des chevaux. La différenciation des kératinocytes reste identique dans l'épiderme de la peau du tronc et dans celui de la peau des membres, si ce n'est cette expression de la loricrine plus précoce dans l'épiderme des membres.

Les plaies du tronc possèdent une cicatrisation cutanée plus efficace que les plaies appendiculaires marquée par une phase inflammatoire plus intense mais plus courte, une phase proliférative modérée avec un taux moindre de TGF-β et une angiogenèse plus discrète, une phase de remodelage plus intense et plus précoce. Le manque d'angiogenèse dans les plaies appendiculaires vient d'un manque de tissu richement vascularisé sous la plaie et entraîne une hypoxie importante.

iii. Mouvement

Certaines zones des membres des chevaux sont également plus propices au développement du TGE. Il s'agit de la face dorsale des articulations du boulet (métacarpo-phalangienne ou métatarso-phalangienne). Cette articulation présente plus de mouvement que les autres articulations des membres ou que la face dorsale des métacarpes ou des métatarses. Une mise en mouvement constante des bords de la plaie entraine une inflammation chronique, qui favorise le développement du TGE. Lors du mouvement, des fentes se créent dans le tissu de granulation, au cœur desquelles s'accumule la MEC à l'origine du TGE. Le mouvement des tendons des plans sous-jacents à la plaie peut également entrainer une inflammation chronique.

iv. Hypoxie locale

Le manque d'oxygène local est un facteur déclenchant de l'inflammation et agit, également, sur la différenciation des fibroblastes en myofibroblastes. Une faible concentration en oxygène entraine une prolifération des fibroblastes et une forte production de MEC (figure 20). Le manque de tissus sous-cutanés, sous-jacents à la plaie, est une des causes favorisant le développement du TGE sur les membres des chevaux. Il se trouve que la lumière des vaisseaux est plus réduite dans le tissu de granulation des membres que dans celui du tronc. De plus, l'inflammation chronique du TGE entraine un afflux de granulocytes neutrophiles et augmente la quantité d'oxygène consommée localement dans un lieu déjà prédisposé à l'hypoxie.

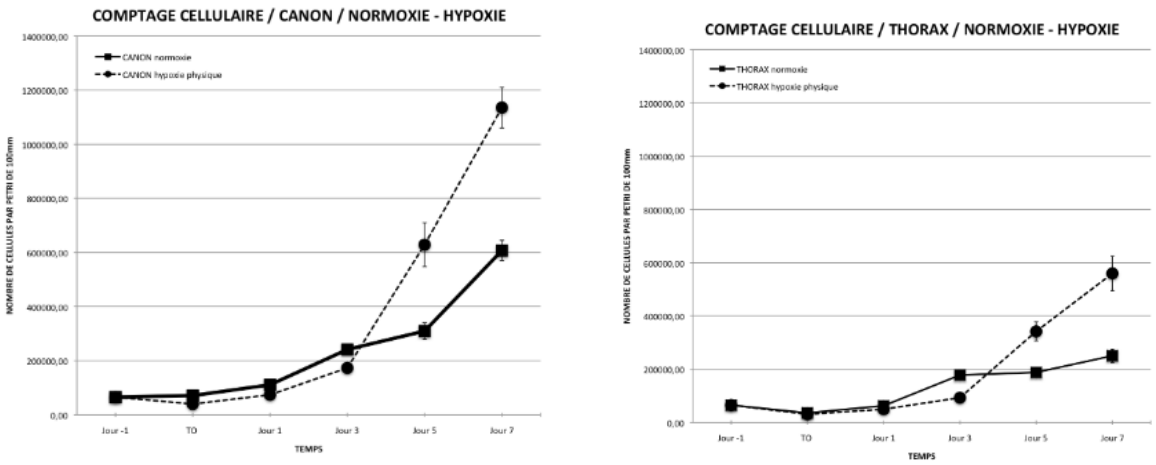

Figure 20 : Comparaison de la prolifération des fibroblastes des membres (à gauche) et du tronc (à droite) dans des conditions de normoxie ou d'hypoxie (1% O2) [67]

v. Bandage [71]

Des bandages sont souvent appliqués sur les plaies des membres des chevaux. Les bandages peuvent être :

- Protecteurs : Utilisés pour une plaie traumatique ou chirurgicale en post-opératoire ;
- Absorbants : Utilisés pour une plaie infectée ou fortement exsudative ;
- Compressifs : Utilisés pour limiter un œdème, une hémorragie ;
- Contentifs : Utilisés lors de fractures, entorses ou luxations ;
- Médicamenteux : Utilisés pour réaliser un traitement local.

Les bandages sont, généralement, réalisés en trois couches. La première couche peut-être :

- Adhérente : permet une détersion mécanique de la plaie lors de son retrait ;
- Absorbante : permet d'absorber l'exsudat ;
- Synthétique, semi synthétique ou biologique : un pansement biologique permet de réaliser un traitement local.

La deuxième couche assure, essentiellement, un rôle de protection et de soutien. Elle permet également d'absorber l'exsudat. Cette couche est faite de coton, d'ouate ou de jersey. La dernière couche à un rôle de compression, de contention et de protection des couches précédentes. Elle peut être perméable, semi-occlusive ou occlusive. On utilise des bandes adhésives et on peut rajouter des bandes de contention qui permettent d'immobiliser le membre. Des renforts, de type orthèse, peuvent être ajoutés en surveillant l'apparition d'escarres au niveau des points de pression.

L'avantage de réaliser un bandage sur les plaies des membres des chevaux est d'éviter la contamination, plus probable du fait de la proximité avec le sol, de diminuer l'œdème, d'absorber l'exsudat, et de limiter les mouvements, responsables du maintien d'une inflammation locale. A première vue, le bandage apporte donc un bénéfice mais la réalité est que la fréquence de développement de TGE est plus importante lorsqu'une plaie est bandée. Une étude a montré [76] une différence significative de cicatrisation entre les plaies, avec bandages et celles sans bandages, des membres des chevaux. Les plaies bandées sont sujettes à une rétraction plus importante des bords de la plaie, dès le début de la cicatrisation, ce qui retarde l'épithélialisation. Dans cette étude, une excision du tissu de granulation, des plaies avec bandage, fut nécessaire en raison de leur fort bourgeonnement, alors que les plaies non bandées n'ont pas eu besoin d'excision. Le temps de cicatrisation complète n'est pas différent entre les plaies bandées et les plaies non bandées, mais un biais est présent dans cette étude : les plaies bandées subissent une excision du tissu de granulation, ce qui réactive la cicatrisation et permet certainement de rattraper le retard.

En dehors de la rétraction mécanique des bords de la plaie que favorise le bandage, ce dernier peut créer un milieu différent, à proximité de la plaie, en termes de température, de pH, d'humidité, d'échanges gazeux. Le pH, sous un bandage, est plus basique qu'à la surface de la peau non bandée ce qui favorise la multiplication bactérienne. La température cutanée reflète le métabolisme cellulaire et le flux sanguin. Une étude a mesuré la température cutanée en utilisant la thermographie infrarouge [77]. Lors de la cicatrisation cutanée, la température augmente, après la création de la plaie,

par vasodilatation, pendant une semaine puis elle diminue progressivement. Il y a une différence significative de température, plus faible d'environ 2 °C, de la plaie bandée à partir de la troisième semaine de cicatrisation par rapport à la plaie non bandée. Cette baisse de la température est corrélée à une baisse du flux sanguin d'où une hypoxie plus marquée qui est, aussi, un facteur prédisposant au développement de TGE.

L'utilisation d'un bandage est souvent indispensable pour protéger la plaie et limiter les contaminations, mais, lorsqu'un TGE se développe au cours des changements de bandage il est conseillé de laisser la plaie sans bandage, limitant le développement du tissu de granulation. De plus, cela permet de limiter les coûts du traitement ou de diminuer les manipulations d'un cheval qui devient difficile. L'aspect esthétique peut être un élément à prendre en compte, la présence d'un bandage permettant d'obtenir une cicatrice plus régulière que lors de la cicatrisation d'une plaie non bandée.

vi. Iatrogène

L'apparition d'une plaie est un événement stressant pour les propriétaires de chevaux qui commencent, généralement, un traitement avant l'intervention du vétérinaire. Certains traitements, topiques ou systémiques, peuvent influencer négativement la cicatrisation. Avant d'intervenir, il est nécessaire de connaître tous les traitements déjà entrepris afin d'évaluer l'état de contamination de la plaie et l'état du système immunitaire du patient.

Il a été démontré que le peroxyde d'hydrogène, aussi appelé eau oxygénée, et les solutions concentrées en povidone iodée ont des effets cytotoxiques sur les fibroblastes et les kératinocytes, qui retardent l'épithélialisation et la maturation de la plaie. De nombreux remèdes <<traditionnels>> mélangent divers produits chimiques comme le sulfate de cuivre (Ramet Dalibour Acide®), l'acide nitrique, le nitrate d'argent, le permanganate de potassium, l'hypochlorite de sodium (Dakin ®). Or, tous ces produits sont cytotoxiques et retardent la cicatrisation en favorisant la formation de TGE.

La plupart des antiseptiques sont cytotoxiques, mais, face à une plaie avec un fort potentiel d'infection, la désinfection est nécessaire. Premièrement, il est conseillé de laver abondamment la plaie avec une solution de chlorure de sodium à 0,9%, aussi appelé sérum physiologique, pour réaliser une détersion de la plaie, permettant d'éliminer les corps étrangers et les tissus nécrosés qui retarderaient la cicatrisation et favoriseraient l'apparition de TGE. Après cela, l'application locale,

d'une solution à 0,05% de gluconate de chlorhexidine ou d'une solution à 0,1-0,2% de povidone iodée, est recommandée pour une bonne asepsie tout en limitant l'effet cytotoxique.

vii. Génétique

Les poneys développent plus rarement un TGE lors de la cicatrisation par seconde intention. Une prédisposition, peut-être génétique, des chevaux (> 1m48 au garrot) pourrait exister comparés aux poneys. Pour l'instant, aucune étude n'établit réellement l'existence de cette prédisposition génétique et ne localise les gènes impliqués dans cette prédisposition. La prédisposition peut être de nature purement anatomique.

D'autres facteurs jouant sur la cicatrisation cutanée pourraient être étudiés comme la nutrition, l'âge ou l'impact de certains maladies systémiques comme le dysfonctionnement de la *pars intermédia*. Des carences nutritionnelles modifient la cicatrisation cutanée en diminuant l'intensité de la phase inflammatoire et en écourtant la phase proliférative. Cela mène plus à des plaies chroniques dont l'épithélialisation est ralentie qu'à un dépôt excessif de tissu de granulation. L'âge semble retarder la cicatrisation cutanée mais n'influence pas l'aspect final de la plaie chez les humains [84]. Mais, encore une fois, cela conduit plus à la formation de plaies chroniques qu'à un tissu de granulation exubérant. De même le << syndrome de Cushing >>, ou dysfonctionnement de la *pars intermédia*, est un dysfonctionnement de neurones présents dans le lobe intermédiaire de l'hypophyse qui conduit à un dérèglement de la sécrétion de l'ACTH. Le cheval malade présente une hyperinsulinémie qui diminue la réponse inflammatoire en modifiant l'expression de certaines cytokines telles que l'IL-1, l'IL-6 et le TNF-α, et de certains facteurs de croissance, qui prédisposent les chevaux à une infection, en raison de la baisse de la phase inflammatoire, et à un retard de cicatrisation mais pas au développement de TGE.

e. Physiopathologie

i. Phénotype des fibroblastes du tissu de granulation exubérant [62] [18] [19]

Lors de la cicatrisation normale, les fibroblastes ont, d'abord, un phénotype migrateur lors de l'épithélialisation : ils sont aplatis, avec des extensions cytoplasmiques, dissociés des autres cellules, ils expriment des kératines spécifiques, K16, voire K6 ou K17. La fin de l'épithélialisation se fait par inhibition de contact. Une nouvelle phase commence, la phase de remodelage, au cours de laquelle les fibroblastes vont changer de phénotype. Sous la pression mécanique exercée par la MEC, les fibroblastes adoptent le phénotype de proto-myofibroblastes, avec des filaments d'actines, β et γ, mal organisés. Les proto-myofibroblastes changent encore de phénotype, sous l'action des

composants de la MEC et des facteurs de croissance, pour devenir des myofibroblastes. Les myofibroblastes contiennent des filaments d'actines α, bien organisés, qui leur

permettent d'exercer une action contractile centripète sur les bords de plaies.

Etat de différenciation des fibroblastes	*Faible différenciation*	*Forte différenciation*
Phénotype	Petite taille	Grande taille
Prolifération	Rapide	Lente
Synthèse MEC	Forte	Modérée
Expression des intégrines et d'actines α-SM	Faible	Importante
Organisation	Non	Oui
Contraction	Faible	Importante
Apoptose	Non	Oui

Tableau 6 : Le phénotype des fibroblastes détermine leur fonction. Les fibroblastes peu différenciés prolifèrent vite mais sont peu organisés, résistent à l'apoptose et se contractent peu. Ils sont, normalement, visibles dans la phase d'épithélialisation. Les fibroblastes hautement différenciés, myofibroblastes, ont un faible pouvoir de prolifération mais présentent une organisation compatible avec leur fort potentiel de contraction. Ces fibroblastes sont présents dans la phase de remodelage et sont détruits par apoptose lorsqu'ils deviennent inutiles. [62]

Les plaies des chevaux, particulièrement des membres, présentent une contraction tardive. Histologiquement, une activité mitotique et une organisation anarchique des fibroblastes persistent dans le TGE. Une étude *in vitro* [79] a montré que la capacité de contraction des fibroblastes est inversement proportionnelle à leur taux de prolifération. Au sein du TGE, les fibroblastes présentent un taux de prolifération important manifestant d'un phénotype proliératif, avec un taux de mitose élevé, plutôt que d'un phénotype contractile, comme celui des myofibroblastes différenciés. La

transition des fibroblastes vers un phénotype contractile est retardée ce qui, par conséquent, retarde leur apoptose. Le tissu de granulation reste exubérant et n'a pas tendance à régresser.

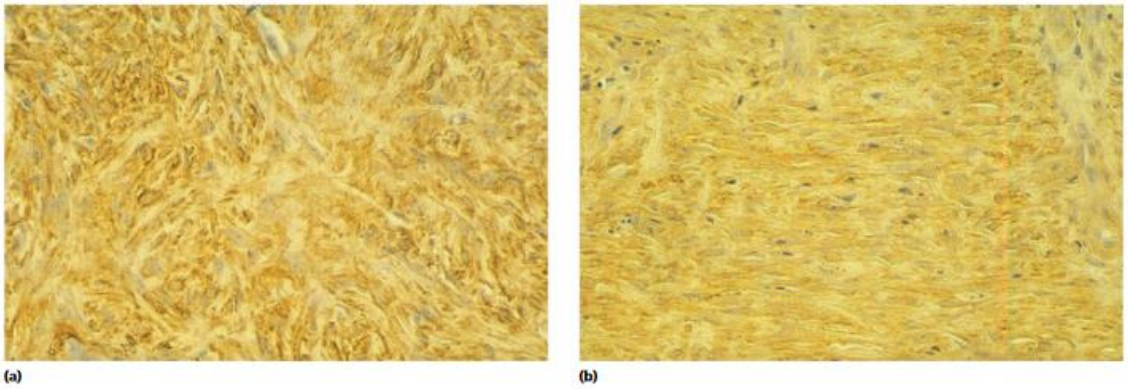

Figure 21 : Observation microscopique d'un TGE (a) et d'un tissu de granulation sain (b). On remarque bien l'organisation chaotique des cellules du TGE comparée à l'organisation plus homogène des cellules du tissu de granulation sain. [62]

La raison pour laquelle les fibroblastes du TGE gardent un phénotype prolifératif reste inconnu. Une première hypothèse est que les fibroblastes des membres des chevaux n'auraient pas les mêmes caractéristiques que les fibroblastes du tronc. Mais, une étude*, in vitro*, de cultures de fibroblastes, des membres ou du tronc, a démenti cette hypothèse. Les fibroblastes des membres d'un cheval se contractent plus et se multiplient moins que ceux du tronc. Ainsi, la régulation du phénotype des fibroblastes n'est pas inhérente à l'origine du fibroblaste mais dépend de son environnement (facteurs de croissance, cytokines, éléments de la MEC, tension mécanique de la plaie).

ii. Régulation du phénotype des fibroblastes du tissu de granulation exubérant : le rôle de TGF-β1 et TGF-β3 [80]

Tout d'abord, il convient de rappeler les rôles de TGF-β1 :

- Attraction des cellules inflammatoires ;
- Activation de la prolifération des fibroblastes ;
- Activation de la différenciation des fibroblastes en myofibroblastes ;
- Activation de la synthèse de nombreux composants de la MEC ;
- Inhibition de la synthèse de protéases MMP ;
- Activation de la synthèse d'inhibiteurs de protéases TIMP.

TGF-β2 possède les mêmes caractéristiques que TGF-β1. TGF-β3 a été étudié : un dépôt exogène de TGF-β3 sur des plaies de rats permet la réduction du dépôt de tissu conjonctif,

proportionnel à la quantité de TGF-β3 suggérant qu'il possède un rôle anti-fibrotique. Une étude a montré un niveau élevé de TGF-β1 et de TGF-β2 dans les cultures de fibroblastes de chéloïdes par rapport aux fibroblastes humains normaux, alors que le niveau de TGF-β3 reste identique [82]. TGF-β1 et TGF-β2 semblent, donc, bien impliqués dans la fibrose des chéloïdes chez l'homme.

Une étude a montré une différence d'expression de TGF-β1 en fonction de la localisation de la plaie chez les chevaux. L'expression de TGF-β1 persiste au cours des phases inflammatoire et proliférative dans les plaies cutanées des membres alors qu'elle revient à son niveau de base, après la phase inflammatoire, dans les plaies cutanées du thorax [81]. En combinaison avec la fréquence plus élevée des TGE des membres, cela suggère un lien entre le TGF-β1 et le développement de TGE.

Une étude cartographie l'expression de TGF-β1 et de TGF-β3 au sein du TGE des chevaux [80]. Dans cette étude, l'expression de TGF-β2 ne fut pas étudiée. Le TGE fut induit, expérimentalement, par l'application d'un bandage sur la plaie. L'examen histopathologique des plaies, ainsi que le dosage immuno-enzymatique, par méthode ELISA, du TGF-β1 et du TGF-β3, à différents moments de la cicatrisation, montrent une expression précoce et plus importante de TGF-β1 dans le TGE, mais pas de manière significative par rapport à une plaie cicatrisant normalement. L'expression de TGF-β3 était significativement retardée par rapport à l'expression de TGF-β1. La concentration en TGF-β3, au sein du TGE, était plus faible qu'au sein d'une plaie normale, mais sans différence significative. D'autres études, avec plus de chevaux, seraient nécessaires pour affirmer l'implication de TGF-β1 et de TGF-β3 dans la formation de TGE. Au vu de la théorie et de cette première étude préliminaire, il ne semble pas aberrant de suggérer que l'expression, accrue et précoce, de TGF-β1 fibrosant, combinée à l'expression, réduite et retardée, de TGF-β3 régule le phénotype des fibroblastes au sein du TGE.

f. La perturbation de la cicatrisation cutanée se fait à quel moment ? [62] [63] [64] [65] [66] [67]

Au cours de ces 20 dernières années, de nombreuses études ont été menées pour comprendre la mécanique de formation du TGE chez le cheval afin de développer des solutions thérapeutiques adaptées. Quelques énigmes furent résolues mais il reste encore des zones d'ombre. Il semble que plusieurs phases de la cicatrisation cutanée soient perturbées. Nous allons donc voir les mécanismes et leurs impacts durant les phases successives de la cicatrisation cutanées.

i. Lors de la phase inflammatoire ? [85]

Il a été démontré que la réponse inflammatoire de la peau des chevaux est plus faible, mais plus persistante, que la réponse inflammatoire de la peau des poneys. Lors de la phase inflammatoire d'un cheval la production des médiateurs de l'inflammation, comme les espèces réactives d'oxygène ROS, le TNF-α, l'IL-1, l'IL-6, est réduite. Cette baisse d'expression peut s'expliquer par une arrivée plus tardive des leucocytes au sein de la plaie, surtout des membres, chez les chevaux.

Cette différence d'expression pourrait aussi venir du nombre de leucocytes, présents au sein de la plaie, lors de la réponse inflammatoire aiguë. Les PNN sont, significativement, plus nombreux chez les chevaux que chez les poneys pour la même stimulation avec du LPS. Le nombre de macrophages a été significativement plus élevé, quel que soit le stimulus inflammatoire, dans une plaie des membres que dans une plaie du cou. De même, les médiateurs de l'inflammation sont en quantité plus importante dans les plaies des membres que dans les plaies du cou.

Le facteur d'adhésion des plaquettes aux cellules endothéliales (PECAM) est moins exprimé chez les chevaux [86]. Ce facteur facilite la diapédèse des leucocytes, en modifiant leur adhésion aux endothéliums vasculaires. Il joue aussi un rôle dans la phagocytose des débris cellulaires et des micro-organismes présents au sein de la plaie. Ainsi, les leucocytes sont susceptibles d'arriver plus tardivement au sein du site inflammatoire.

De plus, les leucocytes peuvent persister jusqu'à 5-6 semaines dans les plaies des membres alors qu'ils disparaissent, généralement, au cours de la 2ème semaine dans les plaies du tronc. La persistance des leucocytes est inexpliquée mais il semble qu'un biofilm bactérien se développe au sein de la plaie, plus particulièrement des membres, et entretienne cette inflammation de faible intensité [87]. Les bactéries impliquées seraient *Pseudomonas aeruginosa* et *Enterococcus faecium* dont la présence a aussi été montrée chez l'homme dans le cas de plaie chronique. Ce biofilm protège les micro-organismes et les débris cellulaires de l'apoptose mais stimule continuellement les leucocytes.

ii. Lors de la phase proliférative ?

Le cheval présente un dérèglement de la différenciation des fibroblastes. L'expression, accrue et précoce, de TGF-β1 à action fibrosante combinée à l'expression, réduite et retardée, de TGF-β3, stimule la prolifération des fibroblastes ainsi que leur différenciation en myofibroblastes. TGF-β3 est un facteur anti-fibrosant. TGF-β1 favorise aussi la production de proto-collagène de type III et des protéoglycanes de la MEC.

Une angiogenèse excessive est observée cliniquement au sein du TGE. En revanche, la lumière des micro-vaisseaux est beaucoup plus fiable dans les plaies des membres que dans celles du tronc du fait de la turgescence des cellules endothéliales [31]. Cela favorise l'état d'hypoxie de la plaie. Cette turgescence est une caractéristique des chéloïdes humaines. Ce manque d'oxygène, nécessaire à l'activité des leucocytes, prolonge la phase inflammatoire car les bactéries et les débris cellulaires sont moins efficacement détruits. L'origine de cette angiogenèse excessive fut, pour la première fois, décrit en 1993, au cours d'une étude d'enfants ayant subi une trachéotomie [89] et présentant une prolifération du tissu de granulation du site de trachéotomie. Cette étude a mis en évidence une expression augmentée de VEGF, principal facteur de croissance impliqué dans l'angiogenèse, et de FGF. Chez le cheval, le même dérèglement d'expression, de VEGF et de FGF, a été mis en évidence au sein du TGE [90].

iii. Lors de la phase de maturation ?

Le TGE est composé d'un grand nombre de fibroblastes et de myofibroblastes qui produisent des éléments de la MEC. La phase de remodelage, ou de maturation, est caractérisée par deux grands événements : la contraction de la plaie et la régulation de la quantité de MEC.

Les myofibroblastes sont les acteurs principaux de la contraction de la plaie. Ils participent, également, à la maturation de certains éléments de la MEC, comme le collagène. Il se trouve que, chez les chevaux, les plaies des membres, essentiellement, présentent une contraction cellulaire moins efficace que celle des plaies du tronc [79]. La différence de contraction, chez le cheval, ne peut s'expliquer par une différence d'expression de l'actine α-SM, car son niveau d'expression, chez le cheval, est le même que chez le poney, où la contraction est plus efficace [18]. En revanche, un examen histopathologique du tissu de granulation du cheval montre une organisation anarchique des myofibroblastes défavorable à une contraction cellulaire correcte [19].

Cette organisation anarchique des myofibroblastes est liée à la multiplication persistante des fibroblastes et à la diminution de leur taux d'apoptose. Une étude [88] a montré qu'il était possible que certains facteurs pro-apoptotiques soient moins exprimés au sein des plaies des membres des chevaux. Le mutant p53 fut trouvé dans le TGE comme dans les chéloïdes humaines. Il est présent dans les cellules épithéliales du bord de la plaie et dans les fibroblastes sous-jacents. La présence du mutant p53 est un élément clé pour la compréhension de la résistance à l'apoptose des fibroblastes dans le TGE.

Une deuxième hypothèse serait l'existence de modifications épigénétiques des myofibroblastes les rendant résistant à l'apoptose, comme cela a été démontré chez l'homme. Mais, pour l'instant, aucune étude n'a été réalisée chez le cheval.

Le TGE est caractérisé par une accumulation anormale de collagène. Cela peut s'expliquer par une production excessive ou par une lyse insuffisante du collagène. L'activité sécrétoire des fibroblastes est augmentée par un taux de TGF-β1 important au sein de la plaie. TGF-β1 influence aussi l'expression de certaines enzymes responsables de la dégradation du collagène de type I, comme MMP-1. Au sein des plaies appendiculaires des chevaux, le taux de MMP-1 est moins important que dans les plaies du tronc [92]. De plus, les taux de TIMP-1, qui inhibe la lyse du collagène, après 4 semaines de cicatrisation, sont plus élevés dans les plaies appendiculaires que dans les plaies du tronc. Un déséquilibre entre la synthèse, excessive, et la dégradation, diminuée, de la MEC est présent au sein du TGE et s'explique, en partie, par l'expression accrue de TGF-β1. Des injections intralésionnelles de collagénases furent approuvées chez l'homme pour la maladie de Dupuytren, maladie proliférative. De plus, une étude des chéloïdes humaines [92] a montré que ce traitement, suivi d'une compression de la plaie, est inoffensif et moyennement efficace, chez les patients qui refusent l'excision chirurgicale. L'efficacité moyenne de ce traitement peut venir du fait que seul le métabolisme du collagène est modifié mais d'autres composants de la MEC s'accumulent de manière excessive comme la fibronectine.

g. Prévention [62] [14] [66] [94]

i. Limiter les facteurs de risque

La prévention de la formation du TGE se fait en limitant l'influence des facteurs de risque. Le passage à une inflammation chronique doit être évité. Ainsi, chaque plaie doit être examinée soigneusement à la recherche d'une atteinte du périoste, susceptible de créer des séquestres osseux, et d'une atteinte de ligaments ou de tendons, susceptibles de créer des débris tissulaires dévitalisés. Éliminer l'ensemble des tissus nécrosés, les corps étrangers et les éventuels séquestres osseux est essentiel pour limiter l'inflammation chronique. Un nettoyage de la plaie, avec une solution de chlorure de sodium 0,9% suivi de l'utilisation d'une solution à 0,05% de gluconate de chlorhexidine ou d'une solution à 0,1-0,2% de povidone iodée, est conseillée. Ce nettoyage permet également d'enlever l'excédent d'exsudat. Le nettoyage quotidien devant être le moins cytotoxique possible, il ne faut pas utiliser de solution antiseptique trop concentrée ou composée des éléments particulièrement cytotoxiques cités plus haut. Dans le cas d'une plaie propre, sans exsudat, il est

même conseillé de ne pas utiliser d'antiseptique mais juste de nettoyer la plaie avec une solution de chlorure de sodium 0,9%.

Néanmoins, afin de développer un tissu de granulation sain, une inflammation aiguë, suffisamment importante, est nécessaire. Au début de la cicatrisation, cette inflammation peut être accentuée par l'utilisation de pansement d'alginate, de chitosan, à base de miel. Au cours de la cicatrisation, une fois le tissu de granulation formé, si des fentes se creusent dans le tissu de granulation, il est conseillé de les sonder, avec des outils semi-rigides, pour dégager les voies de drainage et éliminer les débris profonds.

ii. Utiliser le bandage adéquat [95]

Une fois le tissu de granulation sain formé, il est conseillé de laisser la plaie cicatriser en l'absence de bandage quand cela est possible. Cela n'est pas toujours possible, par exemple, lors d'une saison humide, lorsque le cheval vit au pré ou dans un endroit particulièrement propice à la contamination ou lorsque la zone de la plaie gonfle de manière excessive. Si un bandage doit être maintenu, il est conseillé d'utiliser un bandage semi-occlusif et absorbant afin de limiter la persistance d'un exsudat à la surface de la plaie.

Les pansements non occlusifs sont des pansements perméables aux échanges gazeux et aux liquides. Ils permettent d'assécher une plaie mais ne protègent pas la plaie de l'humidité qui peut conduire à une macération excessive. Les pansements semi-occlusifs sont des pansements perméables aux échanges gazeux mais imperméables aux liquides. Ils sont particulièrement indiqués en début d'épithélialisation. Les premières couches semi-occlusives sont typiquement le Melolin®, le Surgi® et le Tullo®. Les pansements occlusifs sont totalement imperméables aux gaz et aux liquides. Les premières couches sont composées d'alginate ou d'hydrocolloïde. L'ajout de couches supplémentaires peut rendre un bandage semi-occlusif, occlusif. De même, l'application d'un plâtre fait que le bandage devient totalement occlusif contrairement à l'utilisation de bandes cohésives, en dernière couche. L'utilisation excessive de topique, avant la mise en place de la première couche du bandage, peut, également, réduire le caractère perméable d'un bandage.

Un bandage semi-occlusif, simple couche, est particulièrement indiqué pour une plaie en début d'épithélialisation, s'il est indispensable de maintenir un bandage. Dans certains cas, lors d'atteintes ligamentaires, osseuses ou tendineuses, un bandage double couche, peut être indiqué car il permet une meilleure immobilisation. Toutefois, les bandages double couche sont plus

imperméables que les bandages simple couche. Dans tous les cas, le bandage doit être changé régulièrement pour éviter l'accumulation d'exsudat, le développement d'un TGE sans le traiter, la macération de la plaie et son infection.

iii. Le gel de silicone [96] [64]

Le gel de silicone est un traitement innovant et efficace dans le cas de brûlure chez l'homme. Le gel de silicone modifie le taux de TGF-β1 de la plaie, inhibant le développement de fibrose. La diminution du taux de TGF-β1 permet de privilégier l'apoptose des fibroblastes plutôt que leur prolifération. Une étude a comparé, dans l'espèce équine, la cicatrisation cutanée de plaies de la partie distale des membres couvertes d'un pansement en gel de silicone (Cica-Care®) à celle de plaies couvertes d'un pansement absorbant non adhérent [96]. Une vitesse, de contraction et d'épithélialisation, plus élevée a été observée avec les pansements à base de gel de silicone, probablement, grâce à la présence d'un tissu de granulation sain. Malgré une efficacité certaine, ce genre de pansement préventif reste très cher (environ 70€ pour un gel de 12 cm sur 15cm), d'autant plus qu'il doit être changé régulièrement.

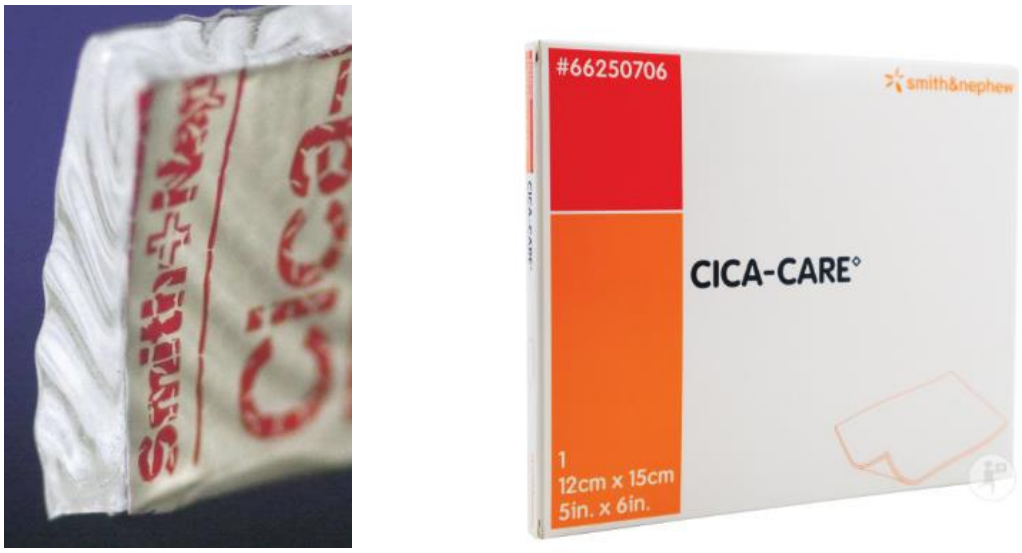

Figure 22: Gel de silicone Cica-care® [96]

D'autres solutions existent, sur le marché, pour favoriser la croissance des cellules mésenchymateuses. Nous pouvons citer les matériaux à base de collagène qui améliorent l'apparence des cicatrices et la vitesse de cicatrisation chez les animaux de laboratoire. Le collagène servirait de substrat pour l'hémostase et a un rôle prépondérant dans la migration et la prolifération des fibroblastes. De plus, la présence de collagène permettrait d'obtenir une organisation, plus

rapide et plus correcte, des fibres de collagène déposées lors de l'épithélialisation. Un matériel, de ce type, une membrane poreuse de collagène bovin, fut testés sur des plaies distales [97] des membres des chevaux. Une inflammation accentuée a été mise en évidence, sans différence significative sur la cicatrisation. De même, la matrice de collagène dérivée de la sous-muqueuse de l'intestin grêle porcin, sous le nom de Vet BioSISt®, qui réduirait la tuméfaction des cicatrices, fut testé chez le cheval sans qu'aucune différence de cicatrisation, par rapport à un pansement absorbant non adhérent, n'ait été mise en évidence.

Résumé :

Le tissu de granulation exubérant, ou hypergranulation, est un tissu de granulation qui dépasse les bords de la plaie, est irrégulier, souvent ulcéré et exsudatif. Souvent comparé à la chéloïde humaine, ce tissu reste unique en son genre. Il se met en place rapidement après un traumatisme et, surtout, avant l'épithélialisation, contrairement à la chéloïde. Histologiquement, les 2 entités présentent des points de ressemblance mais également des points de divergence. Elles présentent, toutes les deux, une fibrose excessive et une organisation anarchique des fibres de collagène. En revanche, l'inflammation du TGE est plus sévère que celle de la chéloïde, avec une population cellulaire comparable. La spécificité du TGE est la présence excessive des myofibroblastes.

En pratique, le TGE n'est pas aisé à différencier d'une plaie qui bourgeonne, en dépassant les bords de la plaie, d'une autre origine. Le diagnostic différentiel inclus une sarcoïde, un carcinome épidermoïde, un granulome pyogénique ou, plus rarement, l'habronémose cutanée et la sporotrichose. L'examen histopathologique d'une biopsie cutanée est la clé du diagnostic. Le pronostic d'une sarcoïde, d'un carcinome épidermoïde ou d'une sporotrichose est moins favorable.

Les mécanismes exacts de formation du TGE ne sont pas encore clairs mais nous savons qu'au sein de ce genre de tissu de granulation, la réaction inflammatoire est plus faible mais persistante. Certains médiateurs de l'inflammation s'expriment moins au sein du TGE, ce qui explique le retard de l'arrivée des leucocytes. La persistance des leucocytes, pour l'instant, n'est pas totalement comprise mais peut être le fruit de l'intervention du biofilm qui se forme à la surface du tissu de granulation ou d'une hypoxie locale. La phase proliférative de la cicatrisation cutanée, lors de la formation d'un TGE, est, également, anormale. Les fibroblastes gardent, longtemps, un phénotype prolifératif, avec un dépôt excessif de MEC et une concentration importante en fibroblastes, à cause d'une expression, accrue et persistante, de TGF-β1, à action fibrosante, combinée à l'expression, réduite et retardée, de TGF-β3, à action anti-fibrosante. Les fibroblastes vont se différencier, plus tardivement, en myofibroblastes expliquant la présence d'un nombre excessif de myofibroblastes au sein du TGE. Lors de la phase de maturation, les myofibroblastes et l'excès de MEC sont censés être dégradés. Là aussi, un dérèglement est présent, probablement, lié à la mutation de la protéine p53, élément clé de la régulation de l'apoptose, et à celle de collagénases comme MMP-1.

Les facteurs de risque du développement du TGE sont un séquestre osseux, des corps étrangers, des tissus nécrotiques, une contamination de la plaie, tous favorisant la persistance de l'inflammation. Une prédisposition, peut-être génétique, des chevaux existe, comparée aux poneys, due à une différence de durée de la phase inflammatoire. Le TGE ne se développe que très rarement sur des plaies du tronc alors qu'il est courant sur des plaies appendiculaires. Ainsi, la localisation de la plaie est un facteur de risque non négligeable. Au sein des plaies appendiculaires, l'inflammation est plus durable et la vascularisation, malgré une angiogenèse satisfaisante, moins efficace à cause de l'occlusion partielle des vaisseaux. Cette diminution de vascularisation explique l'hypoxie locale du TGE des membres des chevaux, qui stimule, aussi, l'inflammation chronique. De plus, les plaies cutanées sont souvent situées au niveau des articulations dont le mouvement incessant entretient l'inflammation. Lors de la gestion d'une plaie, la phase de nettoyage est très importante pour éviter la persistance de tissus nécrosés ou de corps étrangers ou le développement d'une contamination bactérienne. Pour cela, il convient d'utiliser une solution de rinçage à base chlorure de sodium à 0,9%, aussi appelé sérum physiologique. Et, si cela est nécessaire, une solution à 0,05% de gluconate de chlorhexidine ou une solution à 0,1-0,2% de povidone iodée, en application locale pour leur effet antiseptique. Un bandage est, souvent, mis en place pour éviter, essentiellement, la contamination. Mais l'utilisation des bandages, surtout occlusifs, modifie l'environnement de la plaie en termes de vascularisation, de température, de pH, d'échanges gazeux et d'humidité, et favorise le bourgeonnement du tissu de granulation. L'utilisation du gel de silicone, comme couche de contact avec la plaie, est intéressante pour éviter le développement de TGE sur les plaies appendiculaires et à fort risque d'une inflammation chronique.

Nous allons maintenant réaliser une étude comparative des mécanismes de formation de la chéloïde de l'homme et du TGE du cheval pour essayer d'en dégager des pistes à explorer pour mieux comprendre la formation du TGE chez le cheval.

IV. Discussion autour de pistes à explorer pour comprendre les mécanismes menant au tissu de granulation exubérant chez le cheval

1. Physiologie comparative de la peau de l'homme et du cheval [98] [65]

La peau de l'homme et celle du cheval ne sont pas totalement identiques. L'épiderme est légèrement plus épais chez l'homme et les follicules pileux sont peu denses et répartis de manière éparse alors qu'ils sont denses et repartis de manière homogène chez le cheval. Des glandes sudoripares eccrines, ou atrichiales, sont présentes sur la totalité de la surface du tégument chez l'homme alors qu'elles sont limitées aux fourchettes des mains et des pieds chez le cheval. La répartition du muscle peaucier sur le corps n'est pas équivalente : le muscle *panniculus carnosus* se trouve, de manière rudimentaire, sur le visage, les mains et la poitrine de l'homme alors qu'il s'étend, de manière continue, des genoux à la base du cou chez le cheval.

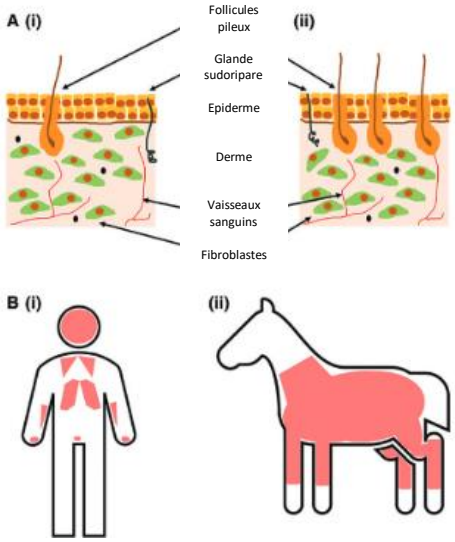

Figure 23 : Physiologie cutanée comparative entre l'homme et le cheval. (A) Schéma d'une coupe d'épiderme chez l'homme (i) et chez le cheval (ii). (B) Répartition du muscle peaucier chez l'homme (i) et chez le cheval (ii) [98]

L'organisation de l'épiderme reste très similaire dans les 2 espèces et ainsi les grands mécanismes de cicatrisation cutanée le sont aussi. Néanmoins de légères différences existent :

- La cicatrisation du cheval fait intervenir le muscle peaucier, comme chez la souris [99] , dans les endroits où il se trouve. Ce muscle joue un rôle dans la contraction de la plaie, lors de

la phase de maturation. Il est intéressant de noter que ce muscle ne se trouve pas au niveau des localisations préférentielles du développement du TGE.

- La rate des chevaux forme une réserve d'environ 20-30% des globules rouges du cheval contre 8-10% chez l'homme [126] . En cas de stress, la contraction de la rate libère plus de globules rouges chez le cheval et améliore sa capacité de transport en oxygène. Les chevaux se blessant, généralement, lors d'événements traumatiques qui engendrent un stress, l'oxygénation de la plaie dans les premiers temps de la cicatrisation cutanée est meilleure chez le cheval que chez l'homme.
- Les concentrations plaquettaires du cheval et de l'homme sont différentes. La concentration plaquettaire est nettement plus élevée chez l'homme (≈ 400 000 plaquettes /mm^3) que chez le cheval (≈ 140 000 plaquettes /mm^3) [100] . Cette différence de taux de plaquettes peut jouer un rôle dans l'hémostase et dans l'inflammation, via le taux de médiateurs libérés par les plaquettes, comme le PDGF et le TGF-β.

Actuellement, il n'existe aucun lien de cause à effet entre ces différences et la formation de la chéloïde, épidermisée, ou du TGE, non épidermisé.

2. Comparaison des facteurs de risque entre l'homme et le cheval

a. Génétique

Chez l'homme, il existe une prédisposition génétique au développement des chéloïdes, principalement, des personnes d'origines africaines ou asiatiques. De plus, au sein des familles, il y a une transmission, sur un mode autosomique dominant, avec une pénétrance clinique incomplète et une expression variable, de cette prédisposition génétique.

Chez le cheval, aucune prédisposition raciale n'a été identifiée. Néanmoins, chez les poneys, la prévalence du TGE est bien moindre que chez le cheval. Les poneys représentent plus un morphotype qu'une race. De plus, la limite entre un cheval et un poney est purement subjective et a été fixée, arbitrairement, par l'homme. Pour le moment, aucune étude familiale n'a été réalisée sur des descendants de chevaux présentant un TGE pour déterminer s'il existe une prédisposition génétique et son mode de transmission. Les mâles et les femelles semblant être atteints de la même manière par le TGE, s'il existe une prédisposition génétique familiale, son mode de transmission ne dépend pas des chromosomes sexuels.

b. Facteurs hormonaux

Les glandes sébacées des humains métabolisent une quantité plus importante de testostérone lors de périodes particulières, comme la grossesse ou la puberté. Cette hormone favorise la présence et la récidive des chéloïdes, par son action sur la quantité de sébum et les lymphocytes T CD4+, dont font partie les LTregs, en stimulant la production d'IL-10 qui module l'inflammation.

Pour le moment, la prévalence du TGE ne semble pas plus élevée chez des juments gestantes ou des poulains en croissance. Ainsi, malgré la présence d'un plus grand nombre de glandes sébacées chez le cheval, la testostérone métabolisée par ces glandes ne semble jouer aucun rôle sur les lymphocytes T équins, soit ce rôle n'est pas suffisant pour prédisposer les juments en gestation ou les poulains en croissance au développement de TGE.

c. Localisation préférentielle [98]

Les chéloïdes de l'homme ont tendance à se développer sur les parties supérieures du corps, comme les régions deltoïdienne, sternale ou scapulaire, en région pubienne ou sur les lobes d'oreilles. Ces localisations font qu'une tension mécanique importante s'exerce aux bords de la plaie, du fait de fortes attaches au tissu conjonctif sous-jacent. Cette tension augmente la production de collagène. Il en est de même chez le cheval chez qui la peau des membres adhère fortement aux tissus sous-cutanés. De plus, la mobilité de la zone lésée est, chez le cheval, un facteur de risque du TGE en prolongeant l'inflammation. Cette mobilité explique la localisation préférentielle du TGE en regard des articulations des membres, chez le cheval. Inversement, chez l'homme, la mobilité de la plaie ne semble pas intervenir car les chéloïdes ont tendance à se développer dans des zones de faible mobilité.

3. Physiopathologie comparative [98] [103]

La différence fondamentale entre les chéloïdes et le TGE est l'épidermisation, présente dans la chéloïde, absente dans le TGE. Le TGE, composé, en grande partie, de fibroblastes et de collagène de type III, est un trouble de prolifération des fibroblastes. Dans les chéloïdes, le collagène chéloïdien est composé de collagène de type I, caractéristique d'une maturation de la MEC. Ainsi, la perturbation de la cicatrisation cutanée semble plus tardive chez l'homme que chez le cheval.

a. La phase inflammatoire

Dans les 2 espèces, l'inflammation est entretenue, à bas bruits. Différents éléments expliquent cette persistance particulière. Chez l'homme, la population cellulaire au sein d'une

chéloïde est modifiée. Les taux de LT CD4+, de mastocytes et de macrophages de type M2 sont plus élevés que dans une cicatrice classique. Le changement phénotypique des macrophages, de type M1 vers le type M2, maintient une inflammation chronique. Le rapport LT CD4 + / LT CD8 + augmente à cause de l'augmentation du nombre de lymphocytes LT CD4+, régulateurs de l'inflammation, via la production de cytokines. En revanche, ce ne sont pas des LT CD4+ régulateurs qui augmentent, leur taux étant plus faible au sein d'une chéloïde qu'au sein de la peau normale. Les cytokines, dont l'expression est augmentée dans les chéloïdes, sont des cytokines régulatrices de l'activation des lymphocytes, comme l'IL-10 et l'IL-12, et des cytokines pro-inflammatoires. Au sein des chéloïdes, le NO est aussi augmenté, maintenant une meilleure vasodilatation qui permet l'apport des nutriments nécessaires à l'activité cellulaire.

Chez le cheval, les seuls monocytes qui ont été étudiés sont les macrophages [85]. Leur nombre est plus important, au sein du TGE, comme au sein des chéloïdes. Les leucocytes arrivent plus tardivement dans la plaie, chez le cheval, à cause de la diminution d'expression de nombreux médiateurs de l'inflammation comme le TNF-α, l'IL-1 ou l'IL-6. Aucune étude n'existe sur l'identification et la quantification des lymphocytes au sein du TGE par rapport à la peau saine du cheval.

Chez l'homme, les mastocytes jouent, également, un rôle dans l'inflammation, rendant les chéloïdes souvent prurigineuses, en libérant de l'histamine, qui stimule la production de collagène, et d'héparine, qui a un effet vasodilatateur, comme le NO, essentiel pour l'activité cellulaire. Chez le cheval, le TGE ne semble pas du tout prurigineux. Les mastocytes jouent, pourtant, un rôle dans le recrutement précoce des PNN et des macrophages et synthétisent de nombreuses cytokines, comme le TNF-α. L'absence de prurit des TGE ne signifie pas que les mastocytes ne sont pas impliqués. Chez l'homme, le microbiome cutané permet d'éduquer le système immunitaire cutané, grâce à ses propriétés immunomodulatrices, et peut favoriser l'inflammation par la production de cytokines, comme l'IL-1 et les PAM. Chez le cheval, l'étude du microbiome cutané a commencé. Le biofilm équin, d'une plaie, semble être dû aux mêmes bactéries que celles des plaies chroniques des humains. Ce biofilm protège les micro-organismes et retient les débris cellulaires mais stimule continuellement les leucocytes, ce qui prolonge l'inflammation.

Des pistes peuvent être explorées pour mieux comprendre la perturbation de la phase inflammatoire lors de la création de TGE chez le cheval :

- Une étude des populations lymphocytaires au sein du TGE : quantification du taux de LT CD4, du rapport LT CD4 + / LT CD8 +, du taux de LTregs, en comparaison avec la peau saine du cheval et avec les chéloïdes ;
- Une étude des mastocytes au sein du TGE : détection de l'histamine, de la sérotonine, de la tryptase ou de l'héparine, libérées lors de la dégranulation des mastocytes ;
- Une étude du microbiote de la surface du TGE : caractérisation et quantification des souches bactériennes en comparaison avec des plaies simples [87]. Il serait intéressant de savoir si la dysbiose cutanée est plus importante sur une plaie développant un TGE que sur une plaie cicatrisant normalement. Pour cela, il faut étudier la diversité des bactéries à la surface de la peau, à la recherche des bactéries déjà mises en évidence au sein des biofilms sur des plaies équines comme :
    - *Pseudomonas aeruginosa, Enterococcus faecium, Acinetobacter spp.* : bactéries associées à des plaies chroniques chez l'homme ;
    - *Aerococcus viridians* : bactérie associée à des ulcères de jambe chez l'homme [105] ;
    - *Staphylococcus warneri* : bactérie associée à des ostéomyélites [106] et à des endocardites [107] chez l'homme. Les autres Staphylocoques sont présents de manière similaire sur la peau saine et sur les plaies d'un cheval.

b. La phase proliférative

La phase proliférative aboutit dans tous les cas à :

- L'accumulation d'une MEC, essentiellement, formée de collagène de type III et de glycoprotéines ;
- Une prolifération importante des fibroblastes, principalement en réponse à la perturbation de l'expression de TGF-β1 ;
- Une résistance à l'apoptose des fibroblastes et des éléments de la MEC faisant intervenir une mutation du gène p53.

Après la prolifération des fibroblastes et l'angiogenèse, au sein du tissu de granulation, se produit l'épithélialisation grâce à la migration de kératinocytes sur la surface du tissu de granulation qui comble le lit de la plaie. Chez le cheval, cette étape semble anormale dans le cas d'un TGE. La migration des kératinocytes dépend de nombreux facteurs, comme des facteurs de croissance, des cytokines, des molécules de la MEC, des métalloprotéases, des intégrines, …. Les métalloprotéases

permettent de libérer les kératinocytes en brisant les contacts intercellulaires et leurs contacts avec la MEC. Les molécules de la MEC, comme le collagène, le fibrinogène, la fibronectine, stimulent la migration des kératinocytes. Or, le collagène III, présent au sein du TGE, n'est pas favorable à la migration des kératinocytes, seuls les collagènes I et IV le sont. La laminine, une molécule de la MEC, sert de pont, aussi bien mécanique que chimique, entre les cellules du tissu de granulation et la MEC. La présence excessive de laminine peut retarder l'épithélialisation en retardant le dépôt de collagène IV nécessaire à l'épithélialisation.

Chez l'homme et le cheval, une expression accrue de TGF-β1 et une inhibition de celle de TGF-β3 ont été mises en évidence. Le TGF-β1, habituellement séquestré, est massivement libéré, lors de la phase proliférative, par des intégrines. Le TGF-β1 active une voie de signalisation intra-cellulaire, agissant sur plusieurs types cellulaires, composés de protéines nommées SMAD. Dans les chéloïdes humaines, l'expression accrue des protéines SMAD est caractérisée. L'inhibine est une protéine connue pour réguler négativement cette voie.

La résistance à l'apoptose implique la mutation du gène *p53*, aussi bien chez l'homme que chez le cheval. En revanche, chez l'homme, les conséquences de cette mutation sont évaluées, à savoir des modifications de l'expression des gènes pro-apoptotiques *bax* et des gènes anti-apoptotiques *bcl-2.* La ténascine-C, un protéoglycane de la MEC, est surexprimé dans les chéloïdes et les cancers. Pour l'instant, aucun lien n'est fait entre la ténascine-C et la mutation du gène p53 mais les cancers et les chéloïdes sont concernés par cette mutation. Ce protéoglycane stimule la prolifération et la migration des fibroblastes. La décorine est un autre protéoglycane dont l'expression est diminuée au sein des chéloïdes. Ce protéoglycane inhibe le PDGF. Ainsi, une expression diminuée de décorine conduit à une surexpression de PDGF qui favorise, indirectement, l'angiogenèse et l'inflammation.

Plusieurs pistes sont à explorer pour expliquer l'absence de l'épithélialisation du TGE et approfondir les mécanismes perturbant la phase proliférative :

- Etude de la cinétique des fibres de collagènes : Afin de déterminer si le remplacement des fibres de collagène de type III par des fibres de collagène de type I est juste retardée ou inexistante au sein du TGE ;
- Etude du rôle exact du TGF-β1 : comparaison de sa concentration dans les plaies, chez l'homme et chez le cheval, en situation normale et en situation pathologique ; étude de l'implication de la voie SMAD dans la régulation de la prolifération des fibroblastes

au sein du TGE ; comparaison des taux d'inhibine dans les chéloïdes et dans le TGE par rapport à la cicatrisation physiologique ;

- Etude des conséquences de la mutation du gène p53 : comparaison de l'expression des gènes *bax* et *bcl-2,* au sein du TGE, par rapport à la peau normale ;
- Etude approfondie de l'influence des éléments de la MEC : comparaison des taux de ténascine-C et de décorine, au sein du TGE, par rapport aux chéloïdes et à la peau équine saine. Pour l'étude de la décorine, il est possible de chercher une surexpression de PDGF, au sein du TGE, orientant vers une diminution de l'expression de la décorine.

c. La phase de maturation

Le contrôle de la phase de maturation se fait, essentiellement, par la modulation de la différenciation des fibroblastes. Une étude, ayant pour but de mieux comprendre le rôle de TGF-β1 chez le cheval et l'implication de l'inhibine et de la voie SMAD dans sa régulation, est également préconisée pour mieux appréhender les troubles de la phase de maturation.

La tension mécanique de la peau influence, aussi, la différenciation des fibroblastes en myofibroblastes. Au niveau des membres des chevaux, il se trouve que la tension mécanique y est plus importante qu'au niveau du tronc. De plus, le muscle peaucier ne s'étend pas jusqu'aux membres chez le cheval. Ce muscle, présent de manière rudimentaire chez l'homme, joue un rôle prépondérant dans la contraction de la plaie. Son absence est, donc, un élément supplémentaire en faveur du développement de TGE sur les membres des chevaux. Les greffes de peau, prélevées essentiellement sur le cou ou dans la région pectorale chez le cheval, permettent un apport de muscle peaucier et une réduction du taux de TGF-β1 est une solution thérapeutique en plein essor pour le TGE. Dans les chéloïdes humaines, les myofibroblastes sont moins présents que dans le TGE, ainsi les dérèglements de la phase de maturation, comme la résistance à l'apoptose de ces derniers ou leur accumulation, n'exercent pas la même influence chez le cheval et l'homme.

Durant la phase de maturation, le dépôt excessif de collagène est régulé par l'action des collagénases. Le collagène est de type III, immature, au sein du TGE alors qu'il est de type I, mature, au sein d'une chéloïde. La maturation du collagène passe par une lyse du collagène de type III et, ainsi, le rapport collagène de type III/ collagène de type I s'inverse. Or, dans les deux affections, le collagène, aussi bien de type I que de type III, n'est pas lysé comme il le devrait. Chez le cheval, nous avons déjà mis en évidence une diminution du taux de MMP-1 et une augmentation de la concentration en TIMP-1. Cela va bien avec un retard à la lyse du collagène. L'organisation chaotique

du collagène persiste et ne permet pas aux myofibroblastes, pourtant largement présents, d'exercer correctement leur activité contractile. Chez l'homme, les injections intralésionnelles de collagénases est un traitement sûr et efficace permettant d'éviter l'excision chirurgicale. Néanmoins, l'efficacité attendue est supérieure à celle réellement obtenue. L'accumulation de collagène n'est pas le seul élément influençant la cicatrisation cutanée dans le cas de maladie fibrosante. Il ne faut pas oublier que d'autres éléments de la MEC s'accumulent de manière excessive au cours de la phase proliférative. Parmi ces éléments nous pouvons citer :

- La fibronectine : Les domaines EDA et EDB sont exprimés spécifiquement aux seins des plaies, EDA stimule la migration des kératinocytes et EDB stimule la prolifération des fibroblastes ;
- La laminine : Particulièrement LM 332, qui permet un maillage structurel et un pontage des signaux cellulaires entre les différents éléments de la MEC ;
- La thrombospondine : Un des moteurs de l'organisation des fibres de collagène au sein du tissu de granulation ;
- L'ostéopontine : Dont l'implication dans les maladies fibrosantes est clairement démontrée de nos jours chez l'homme, comme la fibrose hépatique [108]. L'ostéopontine est produite par des nombreuses cellules, les lymphocytes, les PNN, les macrophages. Elle exerce un rôle de chimio attraction sur ces mêmes cellules. Sa présence influence, donc, la phase inflammatoire en la prolongeant. Normalement elle est lysée par MMP-3 et MMP-7 au cours de la phase de maturation.

Ainsi, la principale piste à explorer pour mieux comprendre les désordres de la phase de maturation lors de TGE est l'influence des éléments, autres que le collagène, de la MEC. Il serait particulièrement intéressant de réaliser des études sur :

- Les différents domaines de la fibronectine au sein du TGE : Comparaison des rapports EDA/EDB au sein du TGE par rapport à la peau normale et aux chéloïdes ;
- L'ostéopontine : Comparaison de la concentration en ostéopontine, au sein de la peau normale et des chéloïdes, avec celle du TGE. Une étude portée sur les concentrations des métalloprotéases impliquées dans sa lyse (MMP-3 et MMP-7) sera un complément intéressant.

V. Traitements

La gestion du TGE n'est pas toujours simple. L'âge de la plaie, l'aspect du tissu de granulation et les traitements antérieurs doivent être pris en compte. Souvent, lors du retrait d'un bandage d'une plaie, le tissu de granulation est légèrement en relief et œdémateux. Si ce tissu reste stable, il ne nécessite, généralement, pas de traitement et disparaît lors de la contraction de la plaie. Malheureusement, si ce tissu devient granuleux, exubérant et ferme il est classé en TGE en première intention. Souvent une excision chirurgicale du TGE est réalisée mais il existe d'autres méthodes thérapeutiques. Il ne faut pas oublier que face à un ou des échecs thérapeutiques, il faut revenir au diagnostic différentiel du TGE. Cela nécessite la plupart du temps la réalisation d'une biopsie cutanée.

1. Traitements actuels [62] [64] [66] [91] [109] [110]

a. Excision chirurgicale

Souvent considérée comme le traitement par premier intention du TGE, elle est réalisée dès que le tissu de granulation dépasse les bords de la plaie.

Il faut, néanmoins, que cela soit réalisé correctement. Pour cela la peau autour de la plaie doit être rasée ou tondue. Ensuite, la plaie doit être irriguée avec une solution de chlorure de sodium 0,9% afin de réaliser une détersion mécanique. La désinfection de la plaie passe par l'utilisation d'antiseptique doux, comme une solution à 0,05% de gluconate de chlorhexidine ou une solution à 0,1-0,2% de povidone iodée. Généralement, ce genre de chirurgie se réalise sur cheval debout avec une sédation. Un imposant TGE peut, néanmoins, nécessiter une intervention chirurgicale sous anesthésie générale pour réaliser un débridement correct.

Bien que le tissu de granulation ne soit pas innervé, il peut être préférable d'utiliser des anesthésiques locaux, tels que la mépivacaïne à 2% ou la lidocaïne, pour anesthésier la peau aux alentours de la plaie. L'effet vasodilatateur de ces anesthésiques locaux augmente l'hémorragie au cours de la chirurgie. Plusieurs études ont été réalisées sur l'impact de leur utilisation sur la cicatrisation cutanée. Une première étude [112] , chez les rats, montre que leur utilisation réduit la résistance des plaies. Une étude plus récente [113], montre un résultat contradictoire à l'étude précédente, puisque les plaies témoins et les plaies traitées ont des taux similaires d'épithélialisation et de résistance.

L'excision doit se faire au plus près de l'épiderme de cicatrisation adjacent mais sans le léser. Il est conseillé de commencer l'excision distalement à la plaie puis de progresser proximalement pour

éviter que l'hémorragie ne gêne le chirurgien. Le débridement peut se faire par l'utilisation de scalpels stériles ou de laser. L'excision consiste à éliminer tous les tissus nécrotiques et exubérants. Cela permet de diminuer rapidement l'inflammation chronique au sein de la plaie et ainsi le taux de récidives est assez faible.

Le retrait des tissus exubérants induit une hémorragie, souvent peu importante, qui ne nécessite pas l'utilisation de garrot au cours de la chirurgie. L'excision en masse d'un TGE chronique ou sur le corps du cheval peut aboutir à une hémorragie excessive. Le TGE chronique possède de plus gros vaisseaux sanguins et son excision est plus longue, ainsi l'hémorragie peut entraîner des conséquences systémiques sur le patient. Pour prévenir cela, il est conseillé d'appliquer des garrots pour le retrait de TGE chronique, de grande taille, des membres. L'application de garrot pour des plaies situées sur le tronc est plus difficile. Si l'hémorragie est trop importante, on doit réaliser un bandage compressif du site chirurgical et, en cas de besoin, administrer des fluides intraveineux au cheval. Si un bandage compressif est impossible du fait de la localisation de la plaie, nous pouvons utiliser des pansements hémostatiques à base de chitosan, Celox®, ou réaliser une cautérisation thermique des plus gros vaisseaux. La cautérisation thermique n'est à utiliser que sur les gros vaisseaux car elle induit une nécrose, ce qui stimule l'inflammation chronique. Ainsi, le retrait d'un TGE volumineux demande plus de préparation que l'excision chirurgicale d'un TGE de petite taille.

Au cours de l'excision du TGE il faut être attentif à ne pas endommager d'autres structures. Les tissus osseux, ligamentaires et tendineux sont, généralement, profonds et facilement reconnaissables donc à faible risque d'être touchés lors de l'excision. Cependant, les structures synoviales sont facilement recouvertes de TGE. L'ouverture des structures synoviales est un risque important lors de l'excision chirurgicale dans les zones anatomiques à risque tels que les articulations. Il est conseillé d'attendre que le tissu de granulation devienne plus ferme et que la contraction soit terminée pour intervenir chirurgicalement sur ces zones. Généralement, l'ouverture d'une structure synoviale avec le scalpel est facile à visualiser, mais si un doute persiste il faut réaliser une synoviocentèse. La synoviocentèse se fait en injectant une solution saline stérile dans l'articulation, la sortie de liquide par le site douteux indique une brèche dans les structures synoviales. En cas d'atteinte des structures synoviales, il faut réaliser un rinçage de la plaie et mettre en place un bandage antimicrobien stérile. Dans ce cas, l'utilisation d'attelle ou de plâtre peut être indiquée pour limiter les mouvements. Le pronostic dépend des structures synoviales touchées. L'atteinte des gaines synoviales des tendons fléchisseurs est plus grave que l'atteinte des gaines synoviales des

tendons extenseurs. Une infection peut se développer dans ces gaines et conduire, dans le pire des cas et en absence de réponse thérapeutique, à l'euthanasie du cheval.

Si le tissu de granulation est très exsudatif ou ancien, il est conseillé d'appliquer, après l'excision chirurgicale, un traitement topique anti-microbien, pendant 4-5 jours, afin de diminuer l'infection de la plaie et la stimulation de l'inflammation, tel que de la povidone iodée. Chez l'homme, l'application de cet antiseptique retarde la cicatrisation cutanée mais, chez le cheval, les études ne montrent aucune influence de ce produit sur la cicatrisation cutanée [111]. Pour une action antiseptique plus modérée, du Dermaflon®, à base d'acide malique, d'acide benzoïque, d'acide salicylique, peut être utilisé. L'application d'antibiotiques est aussi conseillée dans ce cas en prenant en compte le spectre et les complications potentielles de leur utilisation. Les antibiotiques topiques les plus utilisés sont la Tévémyxine®, pommade ophtalmique à base de polymyxine B et de néomycine, et la Flammazine®, pommade de médecine humaine à base de sulfadiazine argentique. La Flammazine® est efficace sur *Pseudomonas* contrairement à la Tévémyxine®. L'usage de ces antibiotiques permet de stimuler l'épithélialisation mais inhibe la contraction de la plaie.

Idéalement, après l'excision chirurgicale, la plaie doit être recouverte d'un pansement en gel de silicone qui diminue le taux de TGF-β1. Ce pansement a un coût élevé mais peut être réutilisé, ce qui compense l'achat initial. Le gel de silicone doit être maintenu jusqu'à ce que l'épithélialisation et la contraction de la plaie aient commencé. Si l'utilisation du gel de silicone est impossible, un bandage semi-occlusif stérile doit être appliqué sur la plaie et changé régulièrement pour éviter les infections.

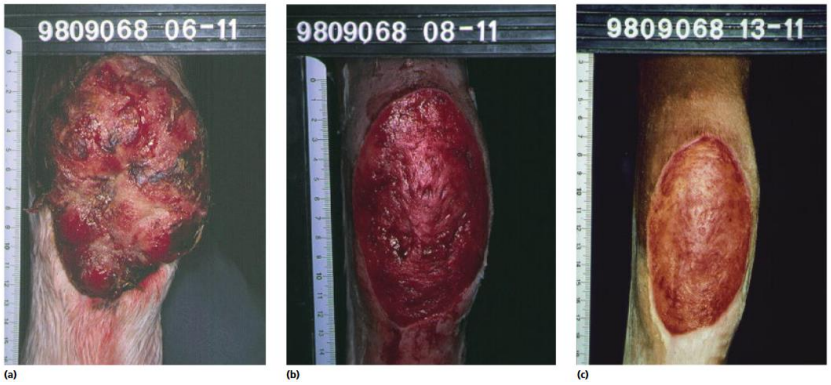

Figure 24 : (a) Plaie initiale sur le métatarse d'une jument de 3 ans. (b) 2 jours après l'excision chirurgicale. (c) Une semaine après l'excision chirurgicale et utilisation d'un antibiotique topique. [62]

b. Débridement non chirurgical

Le débridement chirurgical présente l'avantage d'être plus rapide mais le débridement non chirurgical reste moins douloureux pour le cheval. Le débridement non chirurgical peut être :

- Mécanique :
  - A l'aide d'un pansement : On utilise une première couche de contact absorbante qui, lors du retrait du bandage, permet une détersion mécanique de la plaie. Peuvent être utilisés des gels hydrocolloïdes qui forment un gel au contact de l'exsudat de la plaie, des pansements hydrocellulaires qui ont plus le rôle d'éponge, des pansements à base d'alginate de calcium qui jouent un rôle d'absorption plus important allant jusqu'à 20 fois leur poids. Cette méthode est efficace pour absorber la fibrine sur la plaie et quelques cellules épithéliales mais n'est pas satisfaisante pour enlever un TGE ;
  - A l'aide d'une irrigation de la plaie : Pour cela on utilise, généralement, une seringue de gros volume (>30 ml), avec une aiguille de calibre suffisant, souvent 18-19 gauges, pour instiller une solution de chlorure de sodium 0,9% stérile sous pression sur la plaie. Il existe aussi des outils d'irrigation pulsée comme l'Interpulse®, plus efficace et permettant de varier l'embout d'irrigation rapidement ;
- Chimique :
  - Enzymatique : On parle de débridement autolytique. Il peut être obtenu par la mise en place d'un bandage occlusif qui emprisonne les protéases du corps et les concentre pour accentuer leur action. L'ajout de certaines enzymes, comme la trypsine ou la papaïne, permet la digestion de certaines protéines, dont le collagène et l'élastine, présentes de manière excessive au sein du TGE. Le Granulex®, qui contient de la trypsine, de l'huile de ricin et du baume du Pérou, est le produit le plus couramment utilisé en médecine vétérinaire pour un débridement autolytique. Néanmoins, une étude [114] a montré que les méthodes de débridement mécanique, à l'aide de solution saline, sont plus efficaces, de 47%, que le débridement enzymatique pour éliminer la fibrine ;
  - Non enzymatique : L'utilisation d'asticots stériles rentre dans cette catégorie mais il s'agit d'une technique récente que nous aborderons dans la partie suivante.

c. Application d'anti-inflammatoires stéroïdiens topiques [119] [120] [121] [122]

L'essor de la corticothérapie, dans les années 60, a permis une amélioration de la prise en charge du TGE. Ces molécules sont, essentiellement, connues pour leur effet anti-inflammatoire et immunosuppresseur. Elles bloquent la réaction inflammatoire de manière précoce et très large, en agissant sur toutes les étapes de l'inflammation.

L'application topique de corticoïde permet de diminuer l'inflammation, ce qui a un effet bénéfique lorsqu'on commence à observer une accumulation de tissu de granulation. En revanche, son utilisation doit être raisonnée. Une application unique de corticoïdes topiques sur le tissu de granulation peut être bénéfique mais ne doit pas être répétée pour limiter les effets délétères de ces molécules sur la cicatrisation cutanée. En effet, nous avons vu dans l'étude [121] que l'utilisation répétée de corticoïdes sur une plaie retarde l'épithélialisation et la contraction de celle-ci.

Surface de la plaie en mm² et pourcentage de fermeture en %	Zn7 Derm	Zn7 Derm Carrier Solution	Chlorhexidine + Zn7 Derm	Chlorhexidine Lavage	Corticostéroïde	NaCl Lavage	Pas de traitement
Jour 0	368.32	361.47	380.58	378.69	355.84	374.89	366.96
Jour 4	303.55 (17.6%)	281.41 (22.1%)	315.06 (17.2%)	333.50 (11.9%)	**481.96* (−35.4%)**	323.69 (13.7%)	317.65 (13.4%)
Jour 7	195.72 (46.9%)	167.73 (53.6%)	212.95 (44.0%)	212.82 (43.8%)	**397.47* (−11.7%)**	187.01 (50.1%)	181.04 (50.7%)
Jour 14	45.60 (87.6%)	40.56 (88.8%)	68.34 (82.0%)	53.22 (85.9%)	302.26* (15.1%)	44.78 (88.1%)	37.93 (89.7%)
Jour 21	7.36 (98.0%)	4.33 (98.8%)	14.75 (96.1%)	5.12 (98.6%)	229.83* (35.4%)	3.73 (99.0%)	4.10 (98.9%)

Tableau 7 : Evaluation de l'efficacité de différents topiques sur la cicatrisation cutanée sur des rats. Analyse de la surface de la plaie, en mm², et calcul du pourcentage de fermeture de la plaie, entre parenthèses, en fonction des jours suivants la création de la plaie. Il est intéressant de noter que l'utilisation répétée de corticoïde à pour conséquence une augmentation de la taille de la plaie et un retard sa fermeture en comparaison avec les rats cicatrisant dans des conditions normales , sans traitement [121].

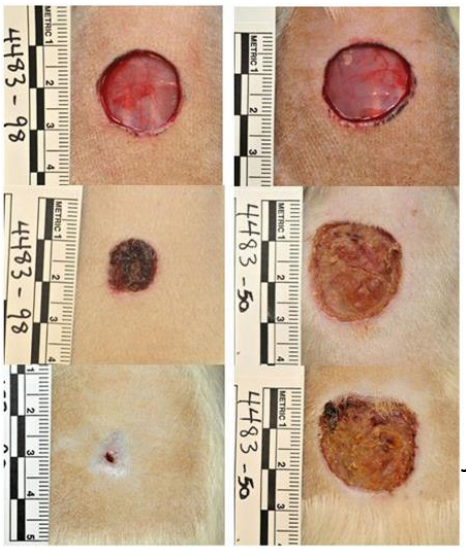

Figure 25 : Evolution macroscopique des plaies sans traitement (à gauche) et des plaies ayant reçu une application quotidienne de corticoïde (à droite) [121]

L'usage répété de corticoïde diminue la prolifération des fibroblastes, l'angiogénèse, la production des facteurs de croissances des kératinocytes. Cela s'explique par le fait que les cibles des corticoïdes sont nombreuses :

- Des cytokines pro-inflammatoires : IL-1, TNF-α
- Des facteurs de croissance : KGF, PDGF, TGF-β1, TGF-β2, TGF-β3
- Des éléments de la MEC : ténascine-C , MMP-10, MMP-12

Dans le cas du TGE, il est très intéressant de réduire la concentration en TGF-β1 car l'expression accrue et persistante de cette molécule lors de la phase inflammatoire est le principal élément contrôlant le phénotype des fibroblastes au sein du TGE. En revanche, il ne faut pas oublier que réduire l'expression de toutes ces molécules est néfaste à la bonne poursuite de la cicatrisation cutanée.

Chez l'homme, les injections intra-lésionnelles de corticostéroïdes sont des traitements de premier choix des chéloïdes, mais il semble que toutes les chéloïdes ne répondent pas à ces traitements et que le taux de récidive est important, proche de 50%. Cette réponse partielle suggère qu'il existe des résistances à l'utilisation des cortistéroïdes. Une étude [122] a montré que les patients qui ne répondent pas au traitement classique des chéloïdes ont une expression anormale des récepteurs des glucocorticoïdes. Même si aucune étude n'existe sur le sujet, chez les chevaux, il serait intéressant de savoir si ceux atteints de TGE ne présentent pas, également, une résistance aux corticostéroïdes.

d. Utilisation d'anti-inflammatoires non stéroïdiens [123][124]

Les anti-inflammatoires non stéroïdiens, ou AINS, ont des propriétés antalgiques, antipyrétiques et anti-inflammatoires. Ils bloquent la réaction inflammatoire à une étape plus tardive que les corticoïdes, en agissant sur la cyclo-oxygénase COX. La COX possède deux isoformes. La première, COX 1, est l'isoforme constitutive qui assure la production des prostaglandines en conditions physiologiques. La seconde, COX 2, est induite lors de l'inflammation. Les AINS sont classés en plusieurs catégories : COX 1 préférentiels, COX 2 non spécifiques, COX 2 préférentiels et COX 2 sélectifs.

L'utilisation de ces molécules peut être intéressante lors de dérèglement de la phase inflammatoire, comme lors de TGE. Lors d'une étude [124] sur la cicatrisation cutanée des poneys, l'administration de flunixine méglumine retarde la cicatrisation. Or, dans cette étude,

l'administration d'AINS se fait pour des plaies récentes, certainement en pleine phase inflammatoire. Il serait intéressant de réaliser une étude sur l'effet de l'administration d'AINS, lors de la phase proliférative, de la cicatrisation cutanée du cheval pour limiter la phase inflammatoire dans le temps, à l'origine, en partie, des dérèglements conduisant au TGE.

Actuellement, l'administration d'AINS doit être étudiée, au cas par cas, en fonction de l'intensité de l'inflammation, de la douleur, de la phase de cicatrisation de la plaie.

e. Les greffes de peau [125]

La greffe de peau est une technique de plus en plus utilisée en chirurgie équine. La plupart du temps, elle s'applique à des plaies impossibles à fermer à l'aide de suture, lors de chirurgies reconstructrices, à des plaies dont la cicatrisation est connue pour être plus lente, comme celles des membres. Dans le cas d'un TGE, la greffe de peau peut être utilisée en prévention ou à la suite de l'excision chirurgicale de ce dernier.

Différentes techniques de greffe existent :

- Les greffes en îlots : l'objectif est d'augmenter la surface d'épiderme à partir de laquelle l'épithélialisation peut commencer ;
  - Les greffons à l'emporte-pièce, ou *punch grafs* en anglais, sont de la peau de pleine épaisseur prélevée directement sur le cheval, en région ventrolatérale, abdominale, périnéale ou sous la crinière ;
  - Les greffons de pincement, ou de Reverdin, sont des disques de peau prélevés en tirant la peau à l'aide d'une pince avant de la sectionner. Le prélèvement se fait, généralement, au cou ou au périnée ;
  - Les greffons tunnels, ou *tunnel grafs* en anglais, sont des bandes de peau mises dans des tunnels crées dans le tissu de granulation du site receveur ;
- Les greffes Meek modifiées : une méthode utilisée sur les grands brûlés dont la surface de peau donneuse est réduite. Il s'agit d'introduire des greffes en îlots sur des feuilles maillées, découpées d'une certaine manière qui permet d'obtenir une feuille remplie de nombreux de petits greffons. Cela permet, à partir d'un nombre réduit de greffons, d'obtenir une feuille de greffe au taux d'expansion important ;
- Les greffes de pleine épaisseur : Le greffon est, généralement, prélevé en région pectorale, région très mobile, puis fixé au site receveur par des agrafes ou des sutures.

Pour recevoir une greffe, la peau doit être correctement vascularisée et exempte d'infection ou de tissus nécrotiques. Ainsi, les plaies fraîches ou ayant subi une excision chirurgicale du tissu de granulation sont les plus susceptibles d'accepter une greffe. L'avantage de réaliser une greffe après l'excision chirurgicale, en comparaison avec une plaie fraîche, est que la contraction de la plaie ayant débutée, la taille du greffon nécessaire est plus petite. Dans le cas d'un TGE, un délai de 48h, entre la chirurgie de débridement et l'application du greffon, est conseillé pour avoir une vascularisation correcte du lit de la plaie. Entre les deux interventions, la plaie doit être couverte d'un bandage compressif pour limiter l'hémorragie. En effet, une hémorragie trop importante peut déloger les greffons, surtout ceux en îlots. Généralement, les greffons se vascularisent plus vite après le retrait d'un TGE, en raison de la forte vascularisation déjà présente dans le tissu.

Après l'intervention, la plaie est protégée par un bandage avec, de préférence, une première couche antimicrobienne, comme les pansements Sorbact®. Le pansement ne doit pas être changé pendant 7 à 9 jours pour éviter de léser les vaisseaux et les attaches fibrineuses du greffon. Le premier changement de bandage doit être minutieux et donne un pronostic de la réussite de la greffe. L'infection par *Pseudomonas sp*. ou *Streptococcus sp*. mène, régulièrement, à des échecs de greffe.

Il a été prouvé que l'application d'un greffon sur une plaie induit un remodelage de la MEC de celle-ci ainsi qu'une régulation positive de l'apoptose. Une étude, chez les rats, a montré une diminution des taux de TGF-β1, de TIMP-1 et de collagène α-SM au sein des plaie après l'application d'un lambeau de peau [127]. En revanche, la greffe augmente les taux de MMP-13, une collagénase, de MMP-2, une gélatinase, et de l'oxyde nitrique synthase inductible (iNOS).

L'effet inhibiteur des greffes de peau sur le développement du TGE provient, essentiellement, de son rôle sur les fibroblastes. La diminution du taux de TGF-β1, corrélé à l'augmentation du taux de iNOS, génère un taux important de radicaux libres inhibant le cycle cellulaire et favorisant l'apoptose, et régule la prolifération et la différenciation des fibroblastes. De plus, il y a une dégradation accrue de la MEC après l'application d'un greffon, à cause d'un déséquilibre entre les MMP et les TIMP. L'inflammation est aussi régulée par l'apport de cytokines par le greffon et la diminution de la surface de la plaie à la suite de l'ajout du greffon.

2. Traitements émergents

Le traitement actuel du TGE n'offre pas une efficacité importante et une prévention totalement satisfaisantes des récidives. C'est la raison pour laquelle, en s'appuyant sur les nouvelles thérapies existantes chez l'homme pour le traitement des plaies, de nouvelles solutions sont envisagées chez le cheval.

a. La larvothérapie [115] [116] [117] [118] [132]

Il s'agit d'une méthode de débridement chimique, non enzymatique, à proprement parler. Les asticots, stériles, de mouche verte commune *Lucilia sericata*, produisent des enzymes capables de digérer les tissus nécrotiques et de stimuler l'inflammation du TGE.

Ambroise Paré est le premier à observer le bénéfice des myiases sur les plaies de soldats au combat. Durant la première guerre mondiale, les médecins utilisent régulièrement cette technique pour soigner les plaies chroniques des soldats. Jusqu'aux années 30, cette technique est une technique populaire pour débrider les plaies mais, face aux succès des antibiotiques, sa popularité baisse, ce qui en fait de nos jours une technique innovante, face à l'antibiorésistance. Aujourd'hui, il est possible de cultiver les asticots de manière stérile.

Les asticots produisent de nombreuses substances comme de l'allantoïne, de l'urée, de la trypsine, des peptidases, des sérines protéases mais pas de collagénases. Les asticots sont capables de consommer jusqu'à 75mg de tissus nécrotiques par jour. Ils ont, également, un rôle antibactérien en hydrolysant la membrane de certaines bactéries. Les asticots stériles se présentent sous forme de sachet contenant, en moyenne, 5 à 10 asticots par cm^2. La paroi du sachet est poreuse pour permettre un apport en oxygène aux asticots. Ces sachets constituent la première couche de contact d'un pansement et peuvent être laissés en place 48 à 72h. Lors de l'étude [118] recensant des cas cliniques, la larvothérapie, ou *maggot therapy* en anglais, est une technique de plus en plus utilisée dans l'espèce équine pour le débridement des plaies contenant du tissu nécrotique, le contrôle de l'infection de plaie, le débridement, lorsque l'excision chirurgicale est, anatomiquement, impossible ou que le cheval ne répond pas aux autres traitements.

b. Miel [132] [134] [135] [136] [137]

A l'image de la larvothérapie, l'utilisation du miel pour la cicatrisation cutanée est un traitement qui existe depuis l'Egypte ancienne mais qui fut abandonné face à l'engouement pour les antibactériens. Aujourd'hui, face aux résistances des bactérie aux antibiotiques et antiseptiques, ce

genre de traitement, plus naturel, revient à la mode. Les bénéfices de l'utilisation du miel sur la cicatrisation cutanée semblent multiples :

- Activité antibactérienne : grâce à un pH acide, qui réduit l'activité des protéases bactériennes, à un effet osmotique à cause de sa concentration importante en sucre qui diminue l'épaisseur de la paroi bactérienne en déplaçant des fluides et fournit les nutriments nécessaires pour les cellules immunitaires, à la présence de peroxyde d'hydrogène généré par l'enzyme glucose oxydase. L'activité de cette enzyme est plus importante dans du miel dilué que dans du miel concentré. L'exsudat de la plaie, diluant le miel, permet d'activer cette enzyme. Le miel de Manuka, dérive de l'arbre *Leptospermum scoparium* de Nouvelle-Zélande, produit une molécule antibactérienne supplémentaire : le méthylglyoxal, capable d'interagir avec l'ADN. D'autres facteurs phytochimiques, encore mal connus, participent, avec le méthylglyoxal, à cette propriété, si spécifique, du miel de Manuka, aussi appelé le facteur unique de Manuka (UMF). L'UMF est une échelle de 0 à 30. Plus le rang du miel est élevé, plus il est antibactérien. Les miels à usage thérapeutique ont un UMF supérieur à 10. Pour le moment, aucune résistance bactérienne n'est mise en évidence même si des catalases produites par certaines bactéries sont susceptibles de détruire le peroxyde d'hydrogène. Une étude récente [136] démontre que l'utilisation du miel à des concentrations trop basses pourrait aboutir à l'émergence de résistance.
- Modulation de la réponse inflammatoire : particulièrement intéressant pour prévenir le TGE. Le miel de Manuka permet de stimuler la production de TNF-α, d'IL-1 et d'IL-6 stimulant ainsi la réponse inflammatoire. En revanche, d'après une étude [138], le miel de Manuka n'a aucune influence significative sur la concentration en TGF-β1 et TGF-β3. L'inflammation aiguë est plus intense mais plus courte : vers 7 jours, les plaies traitées avec du miel de Manuka présentent, de manière significative, une inflammation plus faible que les plaies non traitées.
- Stimulation de la phase proliférative : les plaies traitées avec du miel de Manuka présentent une angiogenèse et une fibrose plus précoces, ce qui permet d'obtenir rapidement un tissu de granulation. De plus, au sein de ce tissu de granulation, les fibres de collagènes sont mieux organisées.

L'ensemble de ces caractéristiques font que le miel de Manuka peut être une solution préventive pour la formation du TGE car il permet de stimuler la réponse inflammatoire aiguë, nécessaire pour obtenir un tissu de granulation sain rapidement. Les plaies cicatrisant avec du miel de Manuka se rétractent, significativement, moins que les plaies cicatrisant sans traitement. De plus, ces plaies restent plus petites que celles sans traitement ce qui permet d'obtenir une cicatrice plus esthétique à la fin de la cicatrisation cutanée. Cependant, le temps global de cicatrisation cutanée n'est pas réduit lors de l'utilisation de miel de Manuka.

Il est important d'utiliser du miel stérile car une étude [136] montre que plus de 60% des miels commerciaux contiennent des champignons et des bactéries. Généralement sont utilisées des compresses imprégnées de miel de Manuka mais l'utilisation de gel de miel de Manuka est intéressante pour éviter d'ajouter un bandage à la plaie, qui favorise le développement du TGE. Plus l'UMF d'un miel est élevé plus il est onéreux, ainsi ce type de traitement, pour qu'il soit efficace, devient rapidement cher.



Figure 26 : Pansement imprégné de miel de Manuka du laboratoire Advancis Medical®[132]

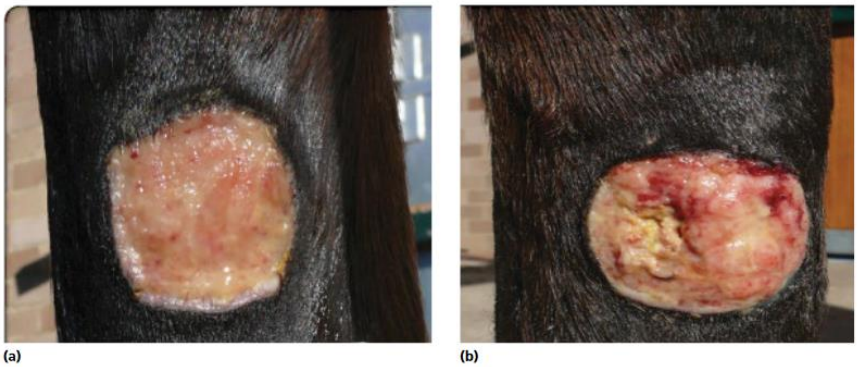

Figure 27 : Comparaison de plaies créées chirurgicalement sur les métacarpes gauche et droit d'un même cheval. Les deux plaies ont été bandées ce qui favorise l'apparition du TGE. [a] Cette plaie est traitée quotidiennement avec du miel de Manuka et son tissu de granulation apparaît lisse. [b] Cette plaie n'a reçu aucun traitement et son tissu de granulation est irrégulier , bourgeonnant et exsudatif. [132]

c. Pression négative [67] [110] [125] [128] [129] [130] [132]

Au cours des années, la thérapie par pression négative (TPN) est devenue incontournable en médecine humaine pour la gestion des plaies chirurgicales, des greffes de peau des plaies contaminées et des plaies chroniques. Il s'agit de l'application d'une pression inférieure à la pression atmosphérique (environ 125 mmHg contre 760 mmHg) sur une plaie, de manière continue ou intermittente, par la mise en place d'un pansement étanche relié à une pompe.

Chez l'homme, les bénéfices rapportés sont :

- L'élimination de l'exsudat ;
- L'augmentation du flux sanguin ;
- L'orientation vers un profil anti-inflammatoire des cytokines : réduction du taux de TNF et d'IL-1, augmentation du taux d'IL-10 et d'IL-8, augmentation de l'expression de différents facteurs de croissance (VEGF, FGF, PDGF, TGF-β), réduction de l'expression de différentes métalloprotéases (MMP-1, MMP-2, MMP-9, MMP-13) [131] ;
- Réduction de l'œdème qui crée un milieu hypoxique de la plaie ;
- Reduction de la charge microbienne ;
- Apparition précoce du tissu de granulation.

Anciennement, l'utilisation de TPN était réalisée par des machines encombrantes, ce qui n'était donc pas réalisable sur des chevaux hospitalisés. Au cours des 5 dernières années, de nouveaux modèles de TPN, de taille plus faible, ont permis d'expérimenter cette technique sur les plaies des chevaux.

Une fois les environs de la plaie tondus, il convient de réaliser un nettoyage de la plaie avec une solution antiseptique, comme une solution à 0,05% de gluconate de chlorhexidine ou une solution à 0,1-0,2% de povidone iodée, suivi d'un séchage minutieux de la plaie. La plaie est, ensuite, couverte d'une mousse de polyuréthane stérile. Une étude [133] montre qu'il est préférable d'utiliser des mousses de polyvinyles d'alcool pour traiter les plaies par TPN chez les chevaux pour leurs action antibactérienne contre *Pseudomonas aeruginosa*, particulièrement. Un champ adhésif occlusif permet de créer un environnement fermé. Un trou est réalisé dans l'ensemble permettant d'introduire le tube de la pompe à vide. Un bandage supplémentaire est, généralement, ajouté par-dessus pour immobiliser le membre et protéger le premier bandage. La pompe permet d'avoir une aspiration, continue ou intermittente, en fonction des modèles. Elle peut être fixée au cheval, si

l'appareil fonctionne sur batterie, ou à l'intérieur du box de convalescence. Le cheval doit, donc, être maintenu attaché durant le traitement. Un bidon de récupération de l'exsudat est, le plus souvent, présent en parallèle de la pompe. Le bandage peut être changé tous les 3 jours.

Une autre utilisation possible de la TPN est l'amélioration de l'acceptation d'une greffe de peau.



Figure 28: [A] Mise en place d'un système PICO® sur une plaie dorsolatérale du troisième métacarpe. [B] Fixation de la pompe du système sur l'encolure du cheval [130].

d. Injection intralésionnelle de formaldéhyde [139] [140]

Le formaldéhyde est un des composés simples (HCHO) pouvant être exogène ou endogène à l'organisme. C'est une molécule généralement utilisée pour la conservation de tissus ou d'organes à des fins histopathologiques, sous la forme d'une solution à 40 % de formaldéhyde, aussi appelée formol. A des concentrations élevées, il entraîne une nécrose, apoptose et arrêt des mitoses. Cependant, à des concentrations plus faibles, de 4 à 8%, il stimule la prolifération cellulaire tout en diminuant l'apoptose. Il fut longtemps exclu des protocoles thérapeutiques à cause de sa toxicité et de son caractère cancérigène, mais il est de nouveau utilisé pour le traitement des troubles prolifératifs. Chez le cheval, l'utilisation du formaldéhyde est déjà connue dans le traitement des hématomes progressifs de l'éthmoïde.

Une étude [139] ouvre des perspectives de traitement du TGE, avec des injections intralésionnelles de formaldéhyde à 4%. Dans cet article, le traitement se fait après une récidive de l'excision chirurgicale du TGE. L'intervention se réalise sur cheval debout, sous sédation et anesthésie locale. Après une préparation chirurgicale du site, 1 mL de formaldéhyde est injecté en éventail dans le TGE. Le traitement est réalisé 3 fois, à 3 jours d'intervalle. Quelques jours après les 3 injections, le

TGE est fortement réduit et prend un aspect croûteux ; 180 jours après le traitement, le TGE n'a pas récidivé mais une alopécie cicatricielle persiste.

Figure 29 : [a] TGE sur le jarret gauche d'un cheval le jour de la première visite en clinique. [b] Récidive du TGE deux semaines après l'excision chirurgicale. [c] Aspect du TGE après le traitement par infiltration intralésionnelle de formaldéhyde à 4%. [d] Résolution clinique du TGE et absence de récidive 120 jours après la fin du traitement à base de formaldéhyde. [139]

Cette option thérapeutique semble intéressante pour le traitement du TGE mais nécessite des études complémentaires. Il est important de prendre des précautions de manipulations lors de ce genre d'intervention en raison de la toxicité du formaldéhyde.

e. Ondes de choc extra-corporelles [132] [141]

Largement utilisées pour le traitement de diverses affections musculosquelettiques, les ondes de choc semblent avoir un effet positif sur la cicatrisation cutanée.

Les ondes sont produites par un générateur puis focalisées à l'aide d'un réflecteur sur la tête d'application. C'est une méthode de traitement indolore et non-invasive ce qui peut être très intéressante pour le traitement des plaies. Le principe de ce genre de traitement est l'émission d'ondes de pression pulsées qui entraînent la libération d'énergie cinétique au niveau des tissus.

Chez l'homme, cette technique est utilisée en traitement des plaies chroniques où les ondes modifient l'environnement de la plaie. Par exemple, les taux de VEGF, de TGF et de NOS sont augmentés, ce qui contribue à une meilleure néovascularisation. Chez le chien, il a été montré que les ondes de choc ont un effet positif sur la différenciation des myofibroblastes des tendons [144]. Au

vu des connaissances actuelles, chez l'homme et le chien, cette thérapie est envisageable pour traiter le TGE chez le cheval.

Une étude récente [142] montre que les plaies traitées par les ondes de choc cicatrisent rapidement. En revanche, une autre étude [143] montre que les plaies ne cicatrisent pas plus rapidement mais qu'elles présentent un tissu de granulation plus sain et plus régulier. Ainsi, ce traitement, même s'il nécessite des études plus approfondies, sur plus de chevaux, peut être intéressante pour prévenir la formation de TGE.

Pour une application clinique de ce traitement, il est conseillé d'utiliser des têtes d'applications non focalisées sur les plaies avec une quantité suffisante de gel à ultrasons. Les paramètres sont de 0,11 mJ/mm² de flux de densité énergétique, 100 impulsions/cm² avec une fréquence de 5 impulsions/seconde. Il faut réaliser ce traitement toutes les semaines jusqu'à ce que la plaie cicatrice correctement.

CONCLUSION

Une des principales complications de la cicatrisation cutanée par seconde intention chez le cheval est le développement d'un tissu de granulation exubérant. Il est souvent comparé aux chéloïdes et aux cicatrices hypertrophiques de l'homme.

Les chéloïdes et les cicatrices hypertrophiques de l'homme sont décrites depuis plus longtemps que le tissu de granulation exubérant du cheval. Au début confondues, les chéloïdes et les cicatrices hypertrophiques sont deux affections différentes, aussi bien au niveau de leur aspect macroscopique que de leur aspect microscopique. La cicatrice hypertrophique fût longtemps considérée comme une étape de l'évolution vers une chéloïde. Au début du 21ème siècle, les scientifiques ont prouvé qu'il s'agit de deux entités différentes et non de deux étapes d'un même processus. Il est, néanmoins, difficile de statuer sur les mécanismes exacts à l'origine de ces troubles. L'ensemble des phases de la cicatrisation cutanée, à savoir la phase inflammatoire, la phase proliférative et la phase de maturation, est perturbé. Chez l'homme, de nombreux facteurs de risque sont mis en évidence, comme la génétique, la localisation aux parties supérieures du corps ou aux lobes d'oreilles et l'influence hormonale.

Le tissu de granulation exubérant, non épidermisé, contrairement à la chéloïde, ne possède pas le même aspect histopathologique, même si des ressemblances existent. Dans la pratique quotidienne, les vétérinaires pensent rapidement à cette complication face à une plaie qui « bourgeonne ». La démarche diagnostique d'un tissu de granulation exubérant nécessite un diagnostic différentiel, souvent basé sur l'examen histopathologique d'une biopsie. La localisation appendiculaire de la plaie et la persistance d'une infection locale sont les principaux facteurs de risque d'apparition d'un tissu de granulation exubérant chez le cheval. De même, l'utilisation d'antiseptiques et de bandages doit être raisonnée. Pour le moment, le TGF-β1 est le principal élément à l'origine des dérèglements de la cicatrisation au sein du tissu de granulation exubérant aboutissant à la persistance d'une inflammation, de faible intensité, et à une fibrose excessive, par le biais d'une accumulation de myofibroblastes et d'éléments de la matrice extra-cellulaire.

En rapprochant les recherches chez les hommes de celles chez le cheval, en particulier les traitements des chéloïdes ou des cicatrices hypertrophiques, nous avons pu dégager des pistes de recherche pour mieux comprendre les mécanismes à l'origine du développement du tissu de granulation exubérant. Une meilleure compréhension est nécessaire chez le cheval au vu des échecs thérapeutiques et du taux de récidives de cette affection. Nous avons mis en lumière les traitements actuels et leur efficacité. Des solutions innovantes, basées sur des preuves scientifiques, bien que peu nombreuses, sont la clé de la gestion du tissu de granulation exubérant chez le cheval.

Bibliographie

[1] THEORET Christine. *Physiology of Wound healing*. Equine Wound management, chapiter 1, 13p, 2017.

[2] A. PETIT. *Histoire de la chéloïde*. Annales de Dermatologie et de Vénéréologie, volume 143, issue 1, 81-95p, janvier 2016.

[3] EHRHARDT PROKSCH, JOHANNA M. BRANDNER AND JENS-MICHAEL JENSEN. *The skin: an indispensable barrier*. Experimental Dermatology, 17 ,1063–1072p, 2008.

[4] JØRGENSEN, ELIN, LAZZARINI, GIULIA, PIRONE, ANDREA, JACOBSEN, STINE, MIRAGLIOTTA, VINCENZO. *Normal microscopic anatomy of equine body and limb skin: a morphological and immunohistochemical study*. Annals of Anatomy, volume 218, 205-212p, 07/2018.

[5] ALI KHUDHEYER OBAYES. *Histological Study for Skin of Horse*. Tikrit Journal of Pure Science 21,1, 2016.

[6] LAURA O'SHAUGHNESSY-HUNTER. *The cutaneous microbiota of healthy horses in one barn in Ontario and evaluation of the effect of individual, skin site & season on bacterial composition and diversity*. These, 117 pages, 2021.

[7] M.E. VOLKERING. *Variation of skin thickness over the equine body and the correlation between skin fold measurement and actual skin thickness*. 17p, December 2009.

[8] LOUIS J. KAMUS, CHRISTINE THEORET, MARCIO C. COSTA. *Use of next generation sequencing to investigate the microbiota of experimentally induced wounds and the effect of bandaging in horses.* PLOS ONE, volume 13, number 11, 18 pages, 2018.

[9] MACKENZIE K. ADAMS, DEAN A. HENDRICKSON, SANGEETA RAO, FRANCISCO OLEA POPELKA, DENISE BOLTE. *The Bacteria Isolated from the Skin of 20 Horses at a Veterinary Teaching Hospital.* Journal of Equine Veterinary Science, volume 30, number 12, 687-695p, December 2010.

[10] HENDRICKSON Dean, VIRGIN Joanna. *Factors that affect equine wound repair*. Veterinary clinics equine practice 21, 33-44p, 2005.

[11] ANDREW J. DART, ALBERT SOLE-GUITART, TED S. STASHAK, CHRISTINE THEORET. *Selected Factors that Negatively Impact Healing*. Equine Wound management, chapiter 3, 13p, 2017.

[12] DIANE ST-CYR. *L'hypergranulation*. Perspective infirmière, numéro 50 ,4p, novembre-décembre 2012.

[13] I.A. SILVER. *Basic physiology of wound healing in the horse*. Equine Veterinary Journal, volume 14, 7-15p, 1982.

[14] JACINTHA M. WILMINK, P. RENÉ VAN WEEREN. *Second Intention Repair in the Horse and Pony and Management of Exuberant Granulation Tissue*. Veterinary Clinics Equine Practice 21 ,15-32 p, 2005.

[15] SORG ET AL. *Skin Wound Healing: An Update on the Current Knowledge and Concepts*. European Surgical Research 58, 81-94p, 2017.

[16] K.A. JACOBS, D.H. LEACH, P.B. FRETZ, H.G.G. TOWNSEND. *Comparative Aspects of the Healing of Excisional Wounds on the Leg and Body of Horses*. Veterinary Surgery, 13, 2, 83-90p, 1984.

[17] PATRICIA ROUSSELLE, MARINE MONTMASSON, CÉCILE GARNIER. *Extracellular matrix contribution to skin wound re-epithelialization*. Maxtrix Biol, number 75-76, 12-26p, 2019.

[18] JACINTHA M. WILMINK. *Differences in Wound Healing between Horses and Ponies*. Equine Wound Management, chapiter 2, 13p, 2017.

[19] Jacintha M. WILMINK et al. *Differences in second intention wound healing between horses and ponies: histological aspects*. Equine Veterinary Journal, 31, 61-67p, 1999.

[20] Jacintha M. WILMINK. *Second-Intention Repair in the Horse and Pony and Management of Exuberant Granulation Tissue*. Veterinary Clinics Equine Practice, 21, 15-32p, 2005.

[21] Jacintha M. WILMINK et al. *Differences in polymorphonucleocyte function and local inflammatory response between horses and ponies*. Equine Veterinary Journal, 35, 561-569p, 2003.

[22] OMID AZARI ET AL. *Differences in second intention wound healing if distal aspect of the limb between Caspian miniature horses and donkeys*: macroscopical aspects. Comp Clin Pathol, 21, 731-735p, 2012.

[23] MATHIEU P. RODERO, KIARASH KHOSROTEHRANI. *Skin wound healing modulation by macrophages*. Int J Clin Exp Pathol, volume 3, 643-653p, 2010.

[24] PATRICIA ROUSSELLE, FABIENNE BRAYE, GUILA DAYAN. *Re-epithelialization of adult skin wounds: Cellular mechanims and therapeutic strategies*. Advanced Drug Delivery Reviews 146, 344-365p, 2019.

[25] VÉRONIQUE J. MOULIN. *Growth factors in skin wound healing*. European Journal of Cell Biology 68, 1-7p, September 1995.

[26] DAVID M. SIMPSON, RUSSELL ROSS. *The neutrophilic leukocyte in wound repair: a study with antineutrophil serum*. J Clin Invest 51, 2009-2023p ,1972.

[27] BABAK MAHDAVIAN DELAVARYA, B, WILLEM M. VAN DER VEER, MARJOLEIN VAN EGMONDA, FRANK B. NIESSENB, ROBERT H.J. BEELEN. *Macrophages in skin injury and repair*. Immunobiology 216, 753-762p, 2011.

[28] PAUL MARTIN, DEANA D'SOUZA, JULIE MARTIN, RICHARD GROSE, LISA COOPER, RICH MAKI, SCOTT R. MCKERCHER. *Wound Healing in the PU.1 Null Mouse—Tissue Repair Is Not Dependent on Inflammatory Cells.* Current Biology, volume 13, 1122–1128p, 1 july 2003.

[29] JEREMY S. DUFFIELD, STUART J. FORBES, CHRISTOTHEA M. CONSTANDINOU, SPIKE CLAY, MARINA PARTOLINA, SRILATHA VUTHOORI, SHENGJI WU, RICHARD LANG AND JOHN P. IREDALE. *Selective depletion of macrophages reveals distinct, opposing roles during liver injury and repair*. The Journal of Clinical Investigation, volume 115, numéro 1, 56-65p, janvier 2005.

[30] SARA UD-DIN, SUSAN W. VOLK AND ARDESHIR BAYA. *Regenerative healing, scar-free healing, and scar formation across the species: current concepts and future perspectives*. Experimental Dermatology, 23, 615–619p, 2014.

[31] VALERIE DUBUC, ÉLODIE LEPAULT, CHRISTINE L. THEORET. *Endothelial cell hypertrophy is associated with microvascular occlusion in horse wounds*. The Canadian Journal of Veterinary Research, 70, 206-210p, 2006.

[32] REBECCA M. HARMAN, IVANNA V. BIHUN, AND GERLINDE R. VAN DE WALLE. *Secreted factors from equine mesenchymal stromal cells diminish the effects of TGF-β1 on equine dermal fibroblasts*

and alter the phenotype of dermal fibroblasts isolated from cutaneous fibroproliferative wounds. The European Tissue Repair Society, volume 25, numero 2, 234-247p, Avril 2017.

[33] ABIGAIL M. WOJTOWICZ, STEVE OLIVEIRA, MARK W. CARLSON, AGATHA ZAWADZKA, CECILE F. ROUSSEAU, DOLORES BAKSH. *The importance of both fibroblasts and keratinocytes in a bilayered living cellular construct used in wound healing*. Wound Repair Regeneration, 22, 246-255p, 2014.

[34] FRANCIS PESTEIL , LAETITIA VIGNAUD ,FREDERIC BONTE ,ALEXIS DESMOULIERE. *Rôles primordiaux des fibroblastes dermiques dans la cicatrisation cutanée*. Revue francophone de cicatrisation, numéro 3, juillet-septembre 2017.

[35] AUDREY NOSBAUM, NICOLAS PREVEL, HONG-AN TRUONG, POOJA MEHTA, MONIKA ETTINGER, TIFFANY C. SCHARSCHMIDT, NIWA H. ALI, MARIELA L. PAULI, ABUL K. ABBAS ET MICHAEL D. ROSENBLUM*. Regulatory T Cells Facilitate Cutaneous Wound Healing.* The Journal of Immunology, 196, mars 2016.

[36] IAN C. BOOTHBY, JARISH N. COHEN, MICHAEL D. ROSENBLUM. *Regulatory T cells in skin injury: At the crossroads of tolerance and tissue repair*. Science Immunology review, 5, May 2020.

[37] CHRISTINE L. THEORET. *The pathophysiology of wound repair*. Vet Clin Equine 21, 2005, p1-13.

[38] MARIELLE WALRAVEN. *Cellular and molecular mechanisms involved in scarless wound healing in the fetal skin*. Thèse 2016.

[39] MARIËLLE WALRAVEN, MIRELLA GOUVERNEUR, ESTHER MIDDELKOOP, ROB H. J. BEELEN, MAGDA M. W. ULRICH. *Altered TGF-β signaling in fetal fibroblasts: What is known about the underlying mechanisms?* Wound Rep Reg (2014) 2013 by the Wound Healing Society.

[40] BORIS HINZ*. Masters and servants of the force: The role of matrix adhesions in myofibroblast force perception and transmission*. European Journal of Cell Biology, 2006, p175–181.

[41] VERA L. MARTINS, MATTHEW CALEY, EDEL A. O'TOOLE. Matrix metalloproteinases and epidermal wound repair. Cell Tissue Res, 2013, 351, p255–268.

[42] GUIDO SERINI, MARIE-LUCE BOCHATON-PIALLAT, PATRICIA ROPRAZ, ANTOINE GEINOZ, LAURA BORSI, LUCIANO ZARDI, GIULIO GABBIANI. *The Fibronectin Domain ED-A Is Crucial for Myofibroblastic Phenotype Induction by Transforming Growth Factor-b1*. The Journal of Cell Biology, Volume 142, Number 3, August 10, 1998, p 873–881.

[43] G GABBIANI. *The myofibroblast in wound healing and fibrocontractive diseases.* Journal of pathology, 2003, p500–503.

[44] A. BURD, L. HUANG. *Hypertrophic Response and Keloid Diathesis: Two Very Different Forms of Scar.* Plastic and reconstructive surgery review, volume 116, n°7, p 150-157, 12/2005.

[45] OGAWA R. *Keloid and Hypertrophic Scars Are the Result of Chronic Inflammation in the Reticular Dermi*s. Int J Mol Sci, mars 2017.

[46] TINA S. ALSTER, ELIZABETH L. TANZI. *Hypertrophic Scars and Keloids: Etiology and Management. American Journal Clinic Dermatolog*y, volume 4, n°4, p 235-243, 2003.

[47] GREGOR M. BRAN, ULRICH R. GOESSLER, KARL HORMANN, FRANK RIEDEL, and HANEEN SADICK. *Keloids: Current concepts of pathogenesis (Review).* International journal of molecular medecine, volume 24, n°3, p283-293, 2009.

[48] CHUMA J. CHIKE-OBI, PATRICK D. COLE, ANTHONY E. BRISSETT. *Keloids: Pathogenesis, Clinical Features, and Management*. Seminars in plastic surgery, volume 23, n°3, p 178-184, 2009.

[49] NICK JONES. *Scar tissue*. Current opinion in otolaryngology, head and neck surgery, volume 18, n°4, p 261-265, 2010.

[50] GRACE C. LIMANDJAJA, FRANK B. NIESSEN, RIK J. SCHEPER, SUSAN GIBBS. *Hypertrophic scars and keloids: Overview of the evidence and practical guide for differentiating between these abnormal scars*. Experimental Dermatology, volume 30, p146-161, 2021.

[51] EDWARD J. MACARAK, PETER J. WERMUTH, JOEL ROSENBLOOM, JOUNI UITTO. *Keloid disorder: Fibroblast differentiation and gene expression profile in fibrotic skin diseases.* Experimental Dermatology, volume 30, p 132-15, 2021.

[52] DAVID T ROBLES, ERIN MOORE, MICHELLE DRAZNIN, DANIEL BERG. Keloids: Pathophysiology and management. Dermatology Online Journal, volume 13, n°3, p 9, 2007.

[53] C. PHILANDRIANOS, N. KERFANT, C. JALOUX JR, L. MARTINET, B. BERTRAND, D. CASANOVA. *Les cicatrices chéloïdes (première partie) : une pathologie de la cicatrisation cutanée*. Annales de chirurgie plastique esthétique, volume 61, n° 2, p 128—135, 2016.

[54] K. KIBADI. *Deuxième piercing auriculaire à but esthétique et apparition de cicatrices pathologiques chez les négroïdes : à propos de 172 observations dans une zone endémique de chéloïdes*. Annales de chirurgie plastique esthétique, volume 66, n° 1, p 42-51, 2021.

[55] S. MOSTINCKX, O. VANHOOTEGHEM, B. RICHERT, M. DE LA BRASSINNE. *Chéloïde et cicatrices hypertrophique*. Annale dermatologie Venereol, volume 132, n°38, p4-7, 2005.

[56] BRIAN BERMAN, ANDREA MADERAL, BRIAN RAPHAEL. *Keloids and Hypertrophic Scars: Pathophysiology, Classification, and Treatment.* Dermatologic surgery, volume 43, n°1, S3-S18, 2017.

[57] FORD LC, KING DF, LAGASSE LD, NEWCOMER V. *Increased androgen binding in keloids: a preliminary communication*. J Dermatol Surg Oncol, volume 9 , 1983.

[58] MARNEROS, ALEXANDER G, NORRIS, JAMES E. C, OLSEN, BJORN R, REICHENBERGER, ERNST. *Clinical Genetics of Familial Keloids.* Archives of Dermatology, 137(11), 2001.

[59] FERDINAND W. NANGOLE, GEORGE W. AGAK. *Keloid pathophysiology: fibroblast or inflammatory disorders?* JPRAS Open 22, p 44–54, 2019.

[60] CLARA DEES, DEBOMITA CHAKRABORTY, JÖRG H. W. DISTLER. *Cellular and molecular mechanisms in fibrosis*. Experimental Dermatology, volume 30, p121-131, 2021.

[61] HINZ B, GABBIANI G, CHAPONNIER C. *The NH2-terminal peptide of α-smooth muscle actin inhibits force generation by the myofibroblast in vitro and in vivo*. JCellBiol, volume 157, p657–663, 2002.

[62] JACINTHA M. WILMINK, CHRISTINE THEORET. *Exuberant granulation tissue*. Equine Wound Management, chapiter 15, p369-383, 2017.

[63] JACINTHA M. WILMINK, CHRISTINE THEORET. *Aberrant wound healing in the horse: Naturally occurring conditions reminiscent of those observed in man.* Wound repair and regeneration, volume 21, n°3, p365-371 ,2005.

[64] CHRISTINE THEORET. *Wound repair in the horse: problems and proposed innovative solutions*. Clinical techniques in equine practice, volume 3, n°2, p134-140, 2004.

[65] CHRISTINE THEORET ET AL. *Equine exuberant granulation tissue and human keloids: a comparative histopathologic study*. Veterinary Surgery, volume 42, n°7, p783-789, 2013.

[66] JACINTHA M. WILMINK, DEBRA C. ARCHER. *Complications of excessive granulation tissue*. Complications in Equine Surgery, First Edition, p204-211, 2021.

[67] CHRISTOPHE CELESTE. *Contribution de l'hypoxie à la cicatrisation cutanée anormale chez le cheval, méthodes physiques d'évaluation*. Thèse de médecine vétérinaire, mars 2011.

[68] DEREK C. KNOTTENBELT, JOHN SCHUMACHER, FERENC TOTH. *Sarcoid transformation at wound sites*. Equine Wound Management, chapiter 21, p490-507, 2017.

[69] ELIN JØRGENSENA, GIULIA LAZZARINIB, ANDREA PIRONEB, STINE JACOBSENA, VINCENZO MIRAGLIOTTAB. *Normal microscopic anatomy of equine body and limb skin: a morphological and immunohistochemical study*. Annals of anatomy, volume 218, p205-212, 2018.

[70] K. A. JACOBS, D. H. LEACH, P. B. FRETZ, VMD, H. G. G. TOWNSEND. *Comparative Aspects of the Healing of Excisional Wounds on the Leg and Body of Horses*. Veterinary surgery, volume 13, n°2, p83-90, 1984.

[71] DEAN HENDRICKSON, JOANNA VIRGIN. *Factors that Affect Equine Wound Repair*. Vet Clin Equine, volume 21, p33-44 ,2005.

[72] RODRIGUES HOFFMANN ALINE. *The cutaneous ecosystem: the roles of the skin microbiome in health and its association with inflammatory skin conditions in humans and animals.* Veterinary Dermatology, 28(1), 2017.

[73] RODRIGUES HOFFMANN ALINE. *The Skin Microbiome in Healthy and Allergic Dogs*. PLoS ONE, 9(1), 2014.

[74] KOBAYASHI T, GLATZ M, HORIUCHI K, ET AL. *Dysbiosis and Staphylococcus aureus Colonization Drives Inflammation in Atopic Dermatitis.* Immunity,2015 ;42(4), p756-766.

[75] RICHIE L. LIN, CAMILA K. JANNIGER. *Pyogenic granuloma*. Continuing Medical Education, 2004.

[76] DART AJ, PERKINS NR, DART CM, JEFFCOTT LB, CANFIELD P. *Effect of bandaging on second intention healing of wounds of the distal limb in horses*. Aust Vet J, volume 87, n°6, 2009.

[77] CHRISTOPHE J. CELESTE, KARINE DESCHESNE, CHRISTOPHER B. RILEY, CHRISTINE L. THEORET. *Skin Temperature during Cutaneous Wound Healing in an Equine Model of Cutaneous Fibroproliferative Disorder: Kinetics and Anatomic-Site Differences.* Veterinary Surgery 42, p 147-153, 2013.

[78] LINEAWEAVER W, HOWARD R, SOUEY D. *Topical antimicrobial toxicity.* Arch Surg, 120 ,1985.

[79] WILMINK JM, NEDERBRAGT H, VAN WEEREN PR. *Differences in wound contraction between horses and ponies: the in vitro contraction capacity of fibroblasts*. Equine Vet J 2001; 33: 499

[80] CHRISTINE L. THEORET, SPENCER M. BARBER, TERENCE N. MOYANA, JOHN R. GORDON. *Preliminary observations on expression of transforming growth factors beta1 and beta3 in equine full-thickness skin wounds healing normally or with exuberant granulation tissue*. Veterinary Surgery, volume 31, numero 3, p266-273, 2002.

[81] THEORET CL, BARBER SM, MOYANA TN. *Expression of transforming growth factor beta-1, beta-3, and basic fibroblast growth factor in full-thickness skin wounds of equine limbs and thorax*. Veterinary Surgery, volume 30, p269-277, 2001.

[82] SHAH M, FOREMAN DM, FERGUSON MWJ. *Neutralization of TGF-β1 and TGF-β2 or exogenous addition of TGF-β3 to cutaneous rat wounds reduces scarring*. J Cell Sci, 1995.

[83] LEE TY, CHIN GS, KIM WJ. *Expression of TGF-β1, 2 and 3 proteins in keloids*. Ann Plast Surg 43, p179-184, 1999.

[84] GOSAIN A, DIPIETRO LA. *Aging and wound healing*. World Journal Surgery, 2004, volume 28.

[85] J. M. WILMINK, J. N. VEENMAN, R. VAN DEN BOOM. *Differences in polymorphonucleocyte function and local inflammatory response between horses and ponies*. Equine Veterinary Journal, volume 35, numero 6, p 561-569, 2010.

[86] Miragliotta V, Lefebvre-Lavoie J, Lussier JG, Theoret CL. *Equine CTNNB1 and PECAM1 mucleotide structure and expression analyses in an experimental model of normal and pathological wound repair*. BMC Physiol 2008.

[87] WESTGATE SJ, PERCIVAL SL, KNOTTENBELT DC, CLEGG PD, COCHRANE CA. *Microbiology of equine wounds and evidence of bacterial biofilms*. Vet Microbiol 2011.

[88] LEPAULT E, CELESTE C, DORE M, ET AL. *Comparative study on micro- vascular occlusion and apoptosis in body and limb wounds in the horse*. Wound Repair Regen, volume 13, 2005.

[89] PARK JE, KELLER GA, FERRARA N. *The vascular endothelial growth factor (VEGF) isoforms: differential deposition into the subepithelial extracellular matrix and bioactivity of extracellular matrix-bound VEGF*. Mol Biol Cell 1993, volume 4, p1317-1326.

[90] BURGESS LC, KUNTZ D, RICE E, FISHER T, BURGESS TP. *Expression of angiogenic, inflammatory and cell cycle control RNAs from cells cultured from equine exuberant granulation tissue*. 2005.

[91] JANET D. LITTLEWOOD, DAVID H. LLOYD, J. MARK CRAIG. *Practical Equine Dermatology, second edition.* Wiley Blackwell, December 2021.

[92] SCHWARTZ AJ, WILSON DA, KEEGAN KG, GANJAM VK, SUN Y, WEBER KT, ZHANG J. *Factors regulating collagen synthesis and degradation during second-intention healing of wounds in the thoracic region and the distal aspect of the forelimb of horses*. Am J Vet Res, volume 63, p1564 – 1570, 2002.

[93] YOON-SOO CINDY BAE-HARBOE , JENS ERIK HARBOE-SCHMIDT, EMMY GRABER, BARBARA A GILCHREST. *Collagenase followed by compression for the treatment of earlobe keloids*. Dermatologic Surgery, volume 40, p 519-524, 2014.

[94] WILMINK, J.M. *Differences in wound healing between horses and ponies: application of research results to the clinical approach of equine wounds*. Clin. Tech. Equine Pract, volume 3, page 141, 2004.

[95] HOWARD R.D, STASHAK T.S, BAXTER G.M. *Evaluation of occlusive dressings for management of full-thickness excisional wounds on the distal portion of the limbs of horses.* Am. J. Vet. Res, volume 54, p215, 1993.

[96] DUCHARME-DESJARLAIS M, CÉLESTE C.J, LEPAULT E. *Effect of a silicone-containing dressing on exuberant granulation tissue formation and wound repair in horses*. Am. J. Vet. Res, volume 66, p1133, 2005.

[97] ST. JEAN-YVORCHUK K, GAUGHAN E, ST. JEAN G. *Evaluation of a porous bovine collagen membrane bandage for management of wounds in horses.* Am J Vet Res, volume 56, p 1663-1667, 1995.

[98] REBECCA M. HARMAN, CHRISTINE L. THEORET AND GERLINDE R. VAN DE WALLE. *The Horse as a Model for the Study of Cutaneous Wound Healing*. Advances in wound care, volume 0, numéro 0, 2021.

[99] PETER ARNE GERBER, BETTINA ALEXANDRA BUHREN, HOLGER SCHRUMPF, BERNHARD HOMEY, ALBERT ZLOTNIK AND PETER HEVEZI. *The top skin-associated genes: a comparative analysis of human and mouse skin transcriptomes*. Biological Chemistry, volume 395, numéro 6, p 577-591, 2014.

[100] BOUDREAUX MK, EBBE S. *Comparison of platelet number, mean platelet volume and platelet mass in five mammalian species*. Comparative Hematology International, volume 8, numéro 1, p16-20, 1998.

[101] LADIN DA, HOU Z, PATEL D, MCPHAIL M, OLSON JC, SAED GM, FIVENSON DP. *p53 and apoptosis alterations in keloids and keloids fibroblasts.* Wound Repair Regen, volume 6, p28-37, 1998.

[102] STEPHANIE M. LIVA, RHONDA R. VOSKUHL. *Testosterone acts directly on CD4+ T lymphocytes to increase IL-10 production*. The Journal of Immunology, volume 167, numéro 4, 2001.

[103] DENIS JULLIEN, YVES SARRET, CATHERINE STAMM, DANIEL SCHMITT. *Mécanique et régulation de la migration kératinocytaire.* Médecine / Science, volume 9, p403-411, 1993.

[104]ANNA BALATO, SARA CACCIAPUOTI, ROBERTA DI CAPRIO, CLAUDIO MARASCA, ANNA MASARA, ANNUNZIATA RAIMONDO, GABRIELLA FABBROCINI. *Human Microbiome: Composition and Role*

in Inflammatory Skin Diseases. Archivum Immunologiae et Therapiae Experimentalis , volume 67, numéro 1 , p1-18 , 2019.

[105] COOPER RA, AMEEN H, PRICE P, MCCULLOCH DA, HARDING KG. *A clinical investigation into the microbiological status of 'locally infected' leg ulcers*. International Wound Journal, volume 6, p 453–462, 2009.

[106] BRYAN CS, PARISI JT, STRIKE DG. *Vertebral osteomyelitis due to Staphylococcus warneri attributed to a hickman catheter*. Diagnostic Microbiology and Infectious Disease, volume 8, p 57–59, 1987.

[107] WOOD CA, SEWELL DL, STRAUSBAUGH LJ. *Vertebral osteomyelitis and native valve endocarditis caused by Staphylococcus warneri*. Diagnostic Microbiology and Infection Disease, volume 12 ,numéro 3, p 261–263, 1989.

[108] STEPHANIE PATOURAUX. *Rôle de l'ostéopontine dans les complications hépatiques induites par l'alcool, l'obésité et l'ischémie-reperfusion*. Sciences agricoles. Université Nice Sophia Antipolis, 2014.

[109] PATRICIA J. PROVOST. *Wound healing*. Equine Surgery, chapiter 5, 2012.

[110] JÖRG A. AUER. *Drains, Bandages, and External Coaptation*. Equine Surgery, chapiter 17, 2012.

[111] DOUGLASS B. BERRY II, KENNETH E. SULLINS. *Effects of topical application of antimicrobials and bandaging on healing and granulation tissue formation in wounds of the distal aspect of the limbs in horses*. American Journal of Veterinary Research, volume 64, numero 1, p 88-92, 2003.

[112] DRUCKER M, CARDENAS E, ARIZTI P. *Experimental studies on the effect of lidocaine on wound healing*. World Journal Surgery, volume 22, p394-397, 1998.

[113] WAITE A, GILLIVER SC, MASTERSON GR. *Clinically relevant doses of lidocaine and bupivacaine do not impair cutaneous wound healing in mice.* Br J anaesth, volume 104, 2010.

[114] R. PAIN, J. C. SNEDDON, C. A. COCHRANE. *In vitro study of the effectiveness of different dressings for debriding fibrin in blood clots from horses*. Veterinary Record, volume 159, numéro 21, p712-717, 2006.

[115] CASU RE, PEARSON RD, JARMEY JM. *Excretory/secretory chymotrypsin from Lucilia cuprina: Purification, enzymatic specificity and amino acid sequence deduced from mRna*. Insect Molecular Biology, volume 3, numéro 4, p 201-211, 1994.

[116] WOLLINA U, KARTE K, HEROLD C. *Biosurgery in wound healing—The renaissance of maggot therapy*. Journal of the European Academy of Dermatology and Venereology, volume 14, numéro 4, p285-289, 2000.

[117] JONES G, WALL R. *Maggot-therapy in veterinary medicine*. Research in Veterinary Science, volume 85, p394-398, 2008.

[118] SHERMAN RA, MORRISON S*. Maggot debridement therapy for serious horse wounds—a survey of practitioners*. Veterinary Journal, volume 174, p86-91, 2007.

[119] BEER HD, FÄSSLER R, WERNER S. *Glucocorticoid-regulated gene expression during cutaneous wound repair*. Vitamines and Hormones, volume 59, p 217-239, 2000.

[120] HASHIMOTO I, NAKANISHI H, SHONO Y. *Angiostatic effects of corticosteroid on wound healing of the rabbit ear*. J Med Invest 2002; 49: 61

[121] KAUFMAN KL, MANN FA, KIM DY. *Evaluation of the effects of topical zinc gluconate in wound healing*. Vet Surg 2014; 43: 972.

[122] D. RUTKOWSKI, F. SYED, L.C. MATTHEWS, D.W. RAY, D.A. MCGROUTHER, R.E.B. WATSON, A. BAYAT*. An abnormality in glucocorticoid receptor expression differentiates steroid responders from nonresponders in keloid disease*. British Journal of Dermatology, volume 173, numéro 3, p690-700, 2015.

[123] DVIVEDI S, TIWARI SM, SHARMA A. *Effect of ibuprofen and diclofenac sodium on experimental would healing*. Indian Journal experimental Biololgy, volume 35, numéro 11, p 1243-1245, 1997.

[124] SCHNEITER, MCCLURE JR, CHO DY. *The effects of flunixin meglumine on early wound healing of abdominal incisions in ponies.* Veterinary Surgery, volume 16, p 103, 1987.

[125] JIM SCHUMACHER, JACINTHA M. WILMINK. *Free skin grafting.* Equine wound management third edition, p422-448, 2016.

[126] DOUG BYARS. *Comparing Humans and Horses*. Site web The Horse, 2008. https://thehorse.com/123412/comparing-humans-and-horses/.

[127] IAN A. DARBY1, TERESA BISUCCI, BRIGITTE PITTET, STEFANIA GARBIN, GIULIO GABBIANI AND ALEXIS DESMOULIÈRE. *Skin flap-induced regression of granulation tissue correlates with reduced*

growth factor and increased metalloproteinase expression. The Journal of Pathology, volume 197, p 117-127, 2002.

[128] AGNIESZKA FLORCZYK, JULIE ROSSER. *Negative-Pressure Wound Therapy as Management of a Chronic Distal Limb Wound in the Horse*. Journal of Equine Veterinary Science, volume 55, p 9-11, 2017.

[129] THOMAS LAUNOIS, PIERRE-LOUIS MOOR, AMELIE BERTHIER, NATHALIE MERLIN, FRANÇOIS RIEU, CHRISTOPHE SCHLOTTERER, ANTHONY SIEGEL, GARANCE FRUIT, ALEXANDRA DUGDALE , JEAN-MICHEL VANDEWEERD . *Use of Negative Pressure Wound Therapy in the Treatment of Limb Wounds: A Case Series of 42 Horses. Journal* of Equine Veterinary Science, volume 106, 2021.

[130] LOUIS KAMUS, MARIE RAMEAU, CHRISTINE THEORET. *Feasibility of a disposable canister-free negative-pressure wound therapy (NPWT) device for treating open wounds in horses*. BMC Veterinary Research, 2019.

[131] GLASS GE, MURPHY GF, ESMAEILI A, LAI LM, NANCHAHAL J. *Systematic review of molecular mechanism of action of negative pressure wound therapy*. British Journal Surgery, volume 101, numéro 3, p 1627-1636, 2014.

[132] CHRISTINE THEORET. *Innovative Adjunctive Approaches to Wound Management*. Equine Wound Management, third edition, chapiter 22, 2017.

[133] VAN HECKE L, HASPESLAGH M, MARTENS A. *The antibacterial effect of vacuum-assisted closure (VAC) using 3 different foams in an equine perfused ex vivo wound model.* European College of Veterinary Surgeons Proceedings, volume 61, 2015.

[134] MOORE OA, SMITH LA, CAMPBELL F. *Systematic review of the use of honey as a wound dressing.* BMC Complementary and Alternative Medicine, volume 1, 2001.

[135] BISCHOFBERGER AS, DART CM, PERKINS NR. *A preliminary study on the effect of manuka honey on second-intention healing of contaminated wounds on the distal aspect of the forelimbs of horses.* Veterinary Surgery, volume 40, numéro 7, p898-902, 2011.

[136] CARNWATH R, GRAHAM EM, REYNOLDS K. *The antimicrobial activity of honey against common equine bacterial isolates*. Veterinary Journal, volume 199, p 110-114.

[137] BLAIR SE, CARTER DA. *The potential for honey in the management of wound and infection*. Journal of Australian Infection Control, 2005.

[138] AS BISCHOFBERGER, CM DART, N HORADAGODA, NR PERKINS, LB JEFFCOTT, CB LITTLEC AND AJ DARTA. *Effect of Manuka honey gel on the transforming growth factor β1 and β3 concentrations, bacterial counts and histomorphology of contaminated full-thickness skin wounds in equine distal limbs.* Australian Veterinary Journal, volume 94, p 27-34, 2016.

[139] VINCENZO VARASANO, GIUSEPPE MARRUCHELLA AND LUCIO PETRIZZI. *Exuberant granulation tissue in a horse: successful treatment by the intralesional injection of 4% formaldehyde solution*. Veterinaria Italiana, volume 54, numéro 2, p 155-159, 2018.

[140] SZENDE B. & TYIHÁK E. *Effect of formaldehyde on cell proliferation and death*. Cell Biology International, volume 34, numéro 12, p 1273-1282, 2010.

[141] MITTERMAYR R, HARTINGER J, ANTONIC V. *Extracorporeal shock wave therapy (ESWT) minimizes ischemic tissue necrosis irrespective of application time and promotes tissue revascularization by stimulating angiogenesis*. Annals of Surgery, volume 253, numéro 5, p 1024-1032, 2011.

[142] MORGAN DD, MCCLURE S, YAEGER MJ. *Effects of extracorporeal shock wave therapy on wounds of the distal portion of the limbs in horses.* Journal of the American Veterinary Medical Association, volume 234, numéro 9, p 1154-1161, 2009.

[143] SILVEIRA A, KOENIG JB, ARROYO LG. *Effects of unfocused extracorporeal shock wave therapy on healing of wounds of the distal portion of the forelimb in horses*. American Journal of Veterinary Research, volume 71, numéro 2, p 229-234, 2010.

[144] WANG CJ, HUANG HY, PAI CH. *Shock wave-enhanced neovascularization at the tendon-bone junction: an experiment in dogs.* The Journal of Foot and Ankle Surgery, volume 41, numéro 1, p 16-22, 2002.

Connaissances actuelles sur la cicatrisation cutanée chez le cheval et ses troubles menant au tissu de granulation exubérant.

Auteur

HENRY Camille

Résumé

La cicatrisation cutanée du cheval se perturbe, souvent, par la formation d'un tissu de granulation exubérant. Ce trouble fût longtemps comparé aux chéloïdes et aux cicatrices hypertrophiques de l'homme, avec qui il partage des points communs mais reste unique. La physiopathologie à l'origine de ce trouble n'est pas encore élucidée mais cette étude bibliographique nous permet de donner des pistes de recherche. Une meilleure compréhension de la physiopathologie améliorerait les solutions thérapeutiques existantes et pousserait à l'émergence de nouveaux traitements.

Mots-clés

CICATRISATION, TISSU DE GRANULATION, CHEVAL, CHELOÏDE, HYPERTROPHIQUE

Jury

Président du jury	:	**Pr**	**NICOLAS Jean-François**
Directeur de thèse	:	**Pr**	**PIN Didier**
1er assesseur	:	**Pr**	**PIN Didier**
2ème assesseur	:	**Pr**	**CADORE Jean-Luc**