RÉPUBLIQUE FRANÇAISE
Liberté
Égalité
Fraternité

VetAgro Sup

CAMPUS VETERINAIRE DE LYON

Année 2022 - Thèse n° 064

PRISE EN CHARGE ET PRONOSTIC DES FENTES PALATINES TRAUMATIQUES CHEZ LE CHAT ET LE CHIEN : ÉTUDE RÉTROSPECTIVE SUR 100 CAS AU CHUVAC, VETAGRO SUP

THESE

Présentée à l'Université Claude Bernard Lyon 1
(Médecine – Pharmacie)

Et soutenue publiquement le 21 octobre 2022
Pour obtenir le titre de Docteur Vétérinaire

Par

ANGLADE Lukas

UNIVERSITÉ DE LYON

RÉPUBLIQUE FRANÇAISE
Liberté
Égalité
Fraternité

VetAgro Sup

CAMPUS VETERINAIRE DE LYON

Année 2022 - Thèse n° 064

PRISE EN CHARGE ET PRONOSTIC DES FENTES PALATINES TRAUMATIQUES CHEZ LE CHAT ET LE CHIEN : ÉTUDE RÉTROSPECTIVE SUR 100 CAS AU CHUVAC, VETAGRO SUP

THESE

Présentée à l'Université Claude Bernard Lyon 1
(Médecine – Pharmacie)

Et soutenue publiquement le 21 octobre 2022
Pour obtenir le titre de Docteur Vétérinaire

Par

ANGLADE Lukas

UNIVERSITÉ DE LYON

Liste des enseignants du Campus vétérinaire de Lyon (26-01-2022)

Mme	ABITBOL	Marie	Professeur
M.	ALVES-DE-OLIVEIRA	Laurent	Maître de conférences
Mme	ARCANGIOLI	Marie-Anne	Professeur
Mme	AYRAL	Florence	Maître de conférences
Mme	BECKER	Claire	Maître de conférences
Mme	BELLUCO	Sara	Maître de conférences
Mme	BENAMOU-SMITH	Agnès	Maître de conférences
M.	BENOIT	Etienne	Professeur
M.	BERNY	Philippe	Professeur
Mme	BONNET-GARIN	Jeanne-Marie	Professeur
M.	BOURGOIN	Gilles	Maître de conférences
M.	BRUTO	Maxime	Maître de conférences Stagiaire
M.	BRUYERE	Pierre	Maître de conférences
M.	BUFF	Samuel	Professeur
M.	BURONFOSSE	Thierry	Professeur
M.	CACHON	Thibaut	Maître de conférences
M.	CADORÉ	Jean-Luc	Professeur
Mme	CALLAIT-CARDINAL	Marie-Pierre	Professeur
M.	CHABANNE	Luc	Professeur
Mme	CHALVET-MONFRAY	Karine	Professeur
M.	CHAMEL	Gabriel	Maître de conférences
M.	CHETOT	Thomas	Maître de conférences Stagiaire
Mme	DE BOYER DES ROCHES	Alice	Maître de conférences
Mme	DELIGNETTE-MULLER	Marie-Laure	Professeur
Mme	DJELOUADJI	Zorée	Professeur
Mme	ESCRIOU	Catherine	Maître de conférences
M.	FRIKHA	Mohamed-Ridha	Maître de conférences
M.	GALIA	Wessam	Maître de conférences
M.	GILLET	Benoit	AERC
Mme	GILOT-FROMONT	Emmanuelle	Professeur
M.	GONTHIER	Alain	Maître de conférences
Mme	GREZEL	Delphine	Maître de conférences
Mme	HUGONNARD	Marine	Maître de conférences
Mme	JOSSON-SCHRAMME	Anne	Chargé d'enseignement contractuel
M.	JUNOT	Stéphane	Professeur
M.	KODJO	Angeli	Professeur
Mme	KRAFFT	Emilie	Maître de conférences
Mme	LAABERKI	Maria-Halima	Maître de conférences
Mme	LAMBERT	Véronique	Maître de conférences
Mme	LE GRAND	Dominique	Professeur
Mme	LEBLOND	Agnès	Professeur
Mme	LEDOUX	Dorothée	Maître de conférences
M.	LEFEBVRE	Sébastien	Maître de conférences
Mme	LEFRANC-POHL	Anne-Cécile	Maître de conférences
M.	LEGROS	Vincent	Maître de conférences
M.	LEPAGE	Olivier	Professeur
Mme	LOUZIER	Vanessa	Professeur
M.	LURIER	Thibaut	Maître de conférences Stagiaire
M.	MAGNIN	Mathieu	Maître de conférences Stagiaire
M.	MARCHAL	Thierry	Professeur
Mme	MOSCA	Marion	Maître de conférences
M.	MOUNIER	Luc	Professeur
Mme	PEROZ	Carole	Maître de conférences
M.	PIN	Didier	Professeur
Mme	PONCE	Frédérique	Professeur
Mme	PORTIER	Karine	Professeur
Mme	POUZOT-NEVORET	Céline	Maître de conférences
Mme	PROUILLAC	Caroline	Professeur
Mme	REMY	Denise	Professeur
Mme	RENE MARTELLET	Magalie	Maître de conférences
M.	ROGER	Thierry	Professeur
M.	SAWAYA	Serge	Maître de conférences
M.	SCHRAMME	Michael	Professeur
Mme	SERGENTET	Delphine	Professeur
M.	TORTEREAU	Antonin	Maître de conférences
Mme	VICTONI	Tatiana	Maître de conférences
M.	VIGUIER	Eric	Professeur
Mme	VIRIEUX-WATRELOT	Dorothée	Chargé d'enseignement contractuel
M.	ZENNER	Lionel	Professeur

REMERCIEMENTS AU JURY

À Monsieur le Professeur Arnaud GLEIZAL,

De l'Université Claude Bernard Lyon 1, Faculté de Médecine et de Pharmacie de Lyon,
De m'avoir fait l'honneur d'accepter la présidence du jury,
Mes sincères remerciements et hommages les plus respectueux.

À Madame la Docteure Céline POUZOT-NEVORET,

De VetAgro-Sup, Campus vétérinaire de Lyon,
De m'avoir fait l'honneur de m'accompagner au cours de ce travail,
Pour sa disponibilité, sa bienveillance et ses précieux conseils,
Mes sincères remerciements.

À Monsieur le Docteur Thibaut CACHON,

De VetAgro-Sup, Campus vétérinaire de Lyon,
D'avoir accepté de prendre part au jury de cette thèse,
Pour avoir accepté de relire et évaluer ce travail,
Mes sincères remerciements.

TABLES DES MATIERES

TABLES DES FIGURES 11
TABLE DES TABLEAUX 13
LISTE DES ABREVIATIONS 15
INTRODUCTION 17
PREMIERE PARTIE : ETUDE BIBLIOGRAPHIQUE 19
I/ Pathogénie de formation des fentes palatines 19
1. Contexte et définitions *19*
2. Développement embryonnaire de la cavité orale *19*
3. Structure finale du crâne et zone de fragilité *21*
4. Mécanisme de formation des fentes palatines congénitales *22*
5. Mécanisme de formation des fentes palatines traumatiques *23*
6. Epidémiologie des fentes palatines traumatiques *26*
7. Pronostic *27*
II/ Stabilisation à l'admission de l'animal et prise de décision du plan thérapeutique 28
1. Stabilisation d'urgence de l'état général à l'admission *28*
2. Lésions associées et leurs prises en charge d'urgence *28*
a. Un contexte de polytraumatisme 28
b. Diversités des lésions 29
c. Lésions oro-faciales souvent associées aux fentes palatines traumatiques 30
3. Biologie de la cicatrisation buccale *30*
a. Cicatrisation des tissus mous de la cavité orale (Vivek & Anh, 2012) 30
b. Particularités de la cicatrisation des os du crâne 31
4. Bilan sur les critères de décision du plan thérapeutique *32*
III/ Diversité de prises en charge des fentes palatines d'origine traumatique 33
1. Stabilisation médicale de la fente palatine *33*
a. Principales considérations à l'admission 33
b. Usage des antiseptiques et des antibiotiques (Sarkiala-Kessel, 2012) 33
c. Gestion de la douleur 33
d. Reprise de la prise alimentaire spontanée 34
2. Prise en charge chirurgicale de la fente palatine *37*
a. Considérations pré-opératoires 37
b. Différentes techniques 39
c. Soins post-opératoires 43
d. Complications 43

DEUXIEME PARTIE : ETUDE RETROSPECTIVE SUR LES 100 CAS PRESENTES AU CHUVAC, VetAgro Sup, ENTRE JANVIER 2010 ET MAI 2022. 45
I/ Matériels et méthodes 45
1. Population étudiée *45*
a. Critères étudiés 46
b. Données collectées 46
2. Analyse statistique *46*
II/ Résultats 48
1. Description de la population *48*
a. Âge 48
b. Sexe 48
c. Race 49
d. Période de l'année 49
e. Contexte d'apparition 50
f. Issue de la consultation d'urgence 51
g. Bilan sur le taux de mortalité 52
2. Bilan lésionnel *53*
3. Etude des cas ayant reçu une prise en charge médicale conservatrice *55*
a. Evaluation de la reprise de l'alimentation et pose de sondes d'alimentation entérale chez les animaux pris en charge médicalement 56
b. Lésions annexes des animaux pris en charge médicalement 57
4. Etude des cas ayant été pris en charge chirurgicalement *58*
a. Evaluation de la reprise de l'alimentation et pose de sondes d'alimentation entérale chez les animaux pris en charge chirurgicalement 59
b. Lésions annexes des animaux pris en charge chirurgicalement 60
5. Taux de complications *61*
6. Bilan *62*
III/ Discussion 63
1. Bilan épidémiologique *63*
2. Taux de mortalité associé à la présence d'une fente palatine traumatique *64*
a. L'influence du type de traumatisme 64
b. La mortalité au cours des différentes prises en charge 65
3. Choix entre les différents types de prises en charge *66*
4. Taux de complications associé aux fentes palatines traumatiques *68*
5. Limites de cette étude *69*
CONCLUSION 71
BIBLIOGRAPHIE 75

TABLES DES FIGURES

Figure 1 : Schéma représentant une vue rostrale de la face d'un embryon de mammifère en cours de développement. 20

Figure 2 : Schéma d'une coupe transversale de la cavité oro-nasale en développement d'un embryon de mammifère. 20

Figure 3 : Vue ventrale d'un crâne de chat. 21

Figure 4 : Radiographie en vue intra-orale dorso-ventrale de la mâchoire supérieure d'un chien sain à gauche, et d'un chat sain à droite. 22

Figure 5 : Fente palatine congénitale chez un chiot s'étendant du palais dur jusqu'au palais mou. 22

Figure 6 : Chronophotographie montrant la réaction de redressement d'un chat au cours de sa chute. 23

Figure 7 : Redistribution des forces subies à la suite d'un choc « médial » lors d'un syndrome parachutiste. 24

Figure 8 : Redistribution des forces subies à la suite d'un choc « latéral » lors d'un syndrome parachutiste selon Bonner et al. (2012). 25

Figure 9 : Fente palatine d'origine traumatique chez un chien, associée à son cliché radiographique, mettant en évidence l'étendue de la fracture du palais dur. 26

Figure 10 : Placement d'une sonde d'œsophagostomie chez un chat. 36

Figure 11 : Dissection montrant l'emplacement du foramen palatin majeur chez le chien. 38

Figure 12 : Schéma représentant les voies principales de vascularisation du palais du chien. 38

Figure 13 : Fermeture primaire une fente palatine traumatique consécutive à une chute du 4e étage (cas présenté en mai 2022 au CHUVAC). 40

Figure 14 : Etapes de la réalisation d'un lambeau muco-périosté de glissement selon von Langenbeck (Marretta, 2012). 41

Figure 15 : Différentes étapes de la réalisation d'un lambeau muco-périosté de transposition (Marretta, 2012). 42

Figure 16 : Palais dur d'un chien après cicatrisation par seconde intention des zones dénudées lors de la réalisation d'un lambeau muco-périosté de transposition (Radlinsky, 2013). 43

Figure 17 : Histogramme représentant l'âge des individus des individus présentés avec un fente palatine sur la durée de l'étude. 48

Figure 18 : Diagramme représentant le sexe et le statut de stérilisation des chats présentés avec une fente palatine sur la durée de l'étude. 49

Figure 19 : Diagramme représentant la répartition des dates d'apparition des fentes palatines selon le type de traumatisme au cours des saisons de l'année. 49

Figure 20 : Histogramme représentant les différentes hauteurs de chutes des individus présentés avec une fente palatine consécutive à une chute libre. 50

Figure 21 : Diagramme représentant l'issue de la consultation d'admission en urgence des chats présentés en urgence avec une fente palatine traumatique. 51

Figure 22 : Diagramme représentant les causes de décès parmi les chats ayant été présentés avec une fente palatine d'origine traumatique. 52

Figure 23 : Histogramme représentant les différentes durées entre l'admission, la pose et le retrait de la sonde de réalimentation (dans le cas où il y en a eu une) et entre l'admission et la reprise d'une alimentation spontanée ainsi que la sortie d'hospitalisation chez les chats ayant reçu des prises en charge conservatrices. 57

Figure 24 : Histogramme représentant les différentes sondes utilisées en fonction des différentes lésions associées à la fente palatine traumatique des chats inclus dans l'étude rétrospective. 58

Figure 25 : Histogramme représentant la prévalence des différents types de lésions associées à la fente palatine traumatique, en fonction du type de prise en charge employé. 60

Figure 26 : Bilan de l'évolution des différents cas de fentes palatines traumatiques inclus dans l'étude. 62

TABLE DES TABLEAUX

Tableau I : Prévalences d'apparition des fentes palatines traumatiques chez les chats parachutistes selon les études. 30

Tableau II : Différents taux de mortalité en fonction du type de traumatisme à l'origine de l'apparition de la fente palatine chez les animaux de notre étude. 52

Tableau III : Prévalences des différentes lésions oro-faciales annexes aux fentes palatines des animaux inclus dans l'étude.. 53

Tableau IV : Prévalences des différentes lésions orthopédiques annexes aux fentes palatines des animaux inclus dans l'étude. 54

Tableau V : Prévalences des différentes lésions thoraciques et abdominales annexes aux fentes palatines des animaux inclus dans l'étude. 54

Tableau VI : Prévalences des différentes lésions neurologiques annexes aux fentes palatines des animaux inclus dans l'étude. 55

LISTE DES ABREVIATIONS

HRS : High-rise syndrome.

AVP : Accident sur la voie publique.

CHUVAC : Centre Hospitalier Universitaire des Animaux de compagnie à VetAgro Sup, Campus Vétérinaire de Lyon (69).

SO : Sonde d'œsophagostomie.

SNG : Sonde naso-gastrique.

ACP : Arrêt cardio-respiratoire.

INTRODUCTION

En 1960, l'association américaine de fente palatine (American Cleft Palate Association, ACPA) a créé une classification des fentes oro-faciales chez l'Homme, subdivisant les fentes palatines en deux catégories selon si elles concernent le palais dur ou le palais mou. Cette classification fut validée quelques années plus tard chez l'espèce canine, lors d'une étude chez la race des Bulldog et des Boxer. Une fente palatine se définit comme une lésion causant un défaut partiel ou complet d'apposition des processus palatins, d'origine congénitale ou traumatique. Dans certains cas, elles peuvent être à l'origine d'une communication entre les cavités orale et nasale (DREYER & PRESTON, 1974).

Les fentes oro-faciales font effectivement partie des anomalies congénitales les plus fréquentes chez le chien, avec une nette prédisposition des races brachycéphales, mais son origine traumatique reste non négligeable. La question du caractère congénital et héréditaire de cette anomalie de conformation orale se pose souvent, et ne peut être résolue qu'à l'aide d'une anamnèse et d'un examen clinique minutieux. Néanmoins, la priorité reste toujours le traitement, que cette anomalie soit héréditaire ou non, puisqu'il reste semblable sur de nombreux aspects dans les deux cas.

Concernant l'origine traumatique de ce type de lésion, sa faible gravité en tant que lésion isolée en fait un sujet peu traité dans les études des polytraumatismes que représentent les accidents sur la voie publique ou les chutes de plusieurs étages. Ainsi, il n'existe pas encore à ce jour de consensus sur le type de prise en charge le plus adapté pour cette lésion. Les conséquences d'une communication oro-nasale chronique pouvant être tout de même considérables, une cicatrisation la plus rapide possible et complète est l'objectif recherché. De multiples techniques chirurgicales ont été décrites depuis plusieurs années, mais leur nécessité est aujourd'hui contestée compte tenu de la bonne cicatrisation d'un grand nombre de fentes palatines à l'aide d'un traitement médical conservateur.

L'objectif de cette thèse est donc de présenter la fente palatine d'origine traumatique comme une lésion nécessitant un questionnement sur sa prise en charge. Au travers d'une étude bibliographique, leur pathogénie sera décrite, ainsi que les principes de leur prise en charge, médicale comme chirurgicale. Dans un second temps, les avantages et inconvénients de chacun de ces deux plans thérapeutiques seront étudiés grâce à une étude rétrospective sur 100 cas d'animaux présentés au service d'urgence du Centre Hospitalier Universitaire Vétérinaire des Animaux de compagnie à VetAgro Sup Lyon (69). L'objectif principal de cette étude est, outre le bilan épidémiologique et lésionnel de la population étudiée, de définir des critères de sélection entre les deux types de prises en charge, en analysant leur pronostic, vitesse de récupération et taux de complications.

PREMIERE PARTIE : ETUDE BIBLIOGRAPHIQUE

I/ Pathogénie de formation des fentes palatines

1. Contexte et définitions

Une fente palatine consiste à une non-union des deux hémi-palais, pouvant être à l'origine d'une communication entre la cavité buccale et les voies respiratoires supérieures. Elle peut être d'origine congénitale, on parlera alors de palatoschisis, ou d'origine traumatique.

Il s'agit d'une des anomalies congénitales les plus fréquentes chez l'Homme comme chez les espèces d'animaux domestiques, chez qui elle représente 0,6 cas pour 1000 naissances (Aughey, 1986). Une certaine prédisposition raciale est suspectée à la vue de la plus forte incidence chez certaines races comme le Cocker Spaniel, Teckel, Labrador Retrievers, Schnauzers et Berger des Shetlands. L'appartenance à une race brachycéphale peut de même représenter un facteur de risque à la hauteur de 30 % (Van den Berghe et al., 2010).

Le principal risque encouru par un individu atteint de fente palatine est la dysphagie, avec passage d'une portion du bol alimentaire dans les voies respiratoires, ainsi qu'une incapacité à téter correctement pour les nouveau-nés affectés de manière congénitale. Ces individus présentent un jetage nasal alimentaire, ainsi qu'une toux et de possibles régurgitations, pouvant mener à des broncho-pneumonies par fausse déglutition.

Les animaux naissants avec une fente palatine congénitale sont malheureusement souvent euthanasiés, malgré une amélioration des techniques de prise en charge chirurgicale. La compréhension de la pathogénie d'une telle affection paraît donc essentielle pour le perfectionnement de sa prise en charge.

2. Développement embryonnaire de la cavité orale

Afin de comprendre les principes de prise en charge d'une fente palatine mais également afin de mettre en évidence la fragilité du palais dur et donc d'expliquer la fréquence d'apparition de cette lésion, il est nécessaire de détailler les mécanismes de développement embryonnaire normaux.

Chez l'embryon, la bouche primitive, ou stomodeum, est délimité par la proéminence frontonasale, les processus maxillaires et mandibulaires (qui fusionnent entre eux pour former la mâchoire inférieure).

Depuis la proéminence frontonasale, deux placodes nasales s'invaginent pour former les ébauches de narines, et fusionnent avec le plafond du stomodeum, en particulier avec le septum nasal primitif, délimitant une cavité oro-nasale unique. Après leur fusion, les proéminences nasales médiales émergeant des placodes nasales forment le processus palatin médian, qui s'étend par la suite caudalement pour former un « palais primaire » (Aughey, 1986).

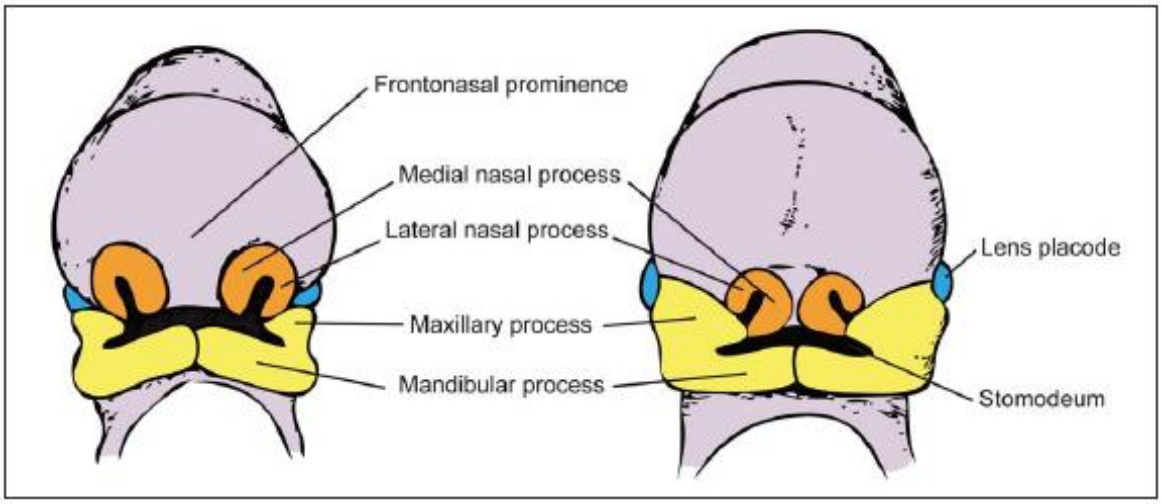

Figure 1 : Schéma représentant une vue rostrale de la face d'un embryon de mammifère en cours de développement (Van den Berghe et al., 2010).
A gauche : Stade précoce avec formation des ébauches de narines.
A droite : Stade secondaire à la fusion des processus maxillaires avec le septum nasal primitif.

Le « palais secondaire », représentant la structure finale présente chez le fœtus à la naissance, est quant à lui formé par la fusion des processus palatins latéraux, émergeant des processus maxillaires bilatéraux. Ces processus s'étendent ventro-dorsalement puis horizontalement jusqu'à fusionner entre eux ainsi qu'avec le septum nasal (A&B sur la Figure 2). Leurs bords latéraux sont recouverts par la MEE (Medial Edge Epithelium), une couche d'épithélium cuboïde qui une fois exposée à la fin de leur croissance, peut se fixer à la MEE controlatérale. La couche épithéliale piégée au site de fusion forme la MES (Midline Epithelial Seam), qui plus tard disparaît pour assurer une continuité des tissus mésenchymateux bilatéraux à l'origine d'une ossification future (C sur la Figure 2).

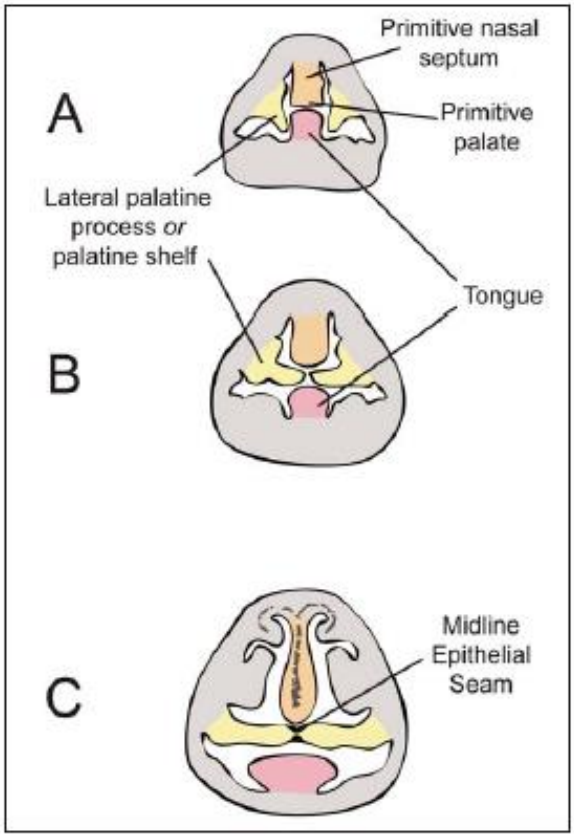

Les mécanismes mis en jeu ne sont pas encore totalement élucidés mais la tendance actuelle laisse à penser qu'il s'agit d'une combinaison entre apoptose, différenciation en fibroblastes et migration des cellules de la MES (Martínez-Álvarez et al., 2000).

Figure 2 : Schéma d'une coupe transversale de la cavité oro-nasale en développement d'un embryon de mammifère (Van den Berghe et al., 2010).
A : Position initiale des processus palatins latéraux à la langue.
B : Migration des processus palatins latéraux dans la cavité oro-nasale.
C : Fusion des processus palatins latéraux avec formation de la Midline Epithelial Seam (MES).

A l'aboutissement de cette fusion, l'unique cavité buccale est ainsi séparée des deux cavités nasales distinctes (Kang & Svoboda, 2005). Ensuite, le palais secondaire rostral se greffe sur le palais primaire, en formant la papille incisive. Le mésenchyme présent dans les deux tiers les plus rostraux s'ossifient, formant le palais dur, alors que le tiers le plus caudal s'étend et se différencie en tissu musculaire, formant ainsi le palais mou.

Le processus de palatogénèse complet se déroule entre le 25ème jusqu'au 28ème, voire au 33ème jour du développement embryonnaire (Aughey, 1986).

Une fente palatine congénitale résulte donc de la non-fermeture du palais primaire et/ou secondaire. Dans le cas du palais primaire, la lésion est systématiquement associée à un défaut de suture de la mâchoire supérieure (gnathoschisis) ainsi qu'à fente labiale supérieure. Différentes présentations sont possibles, entre fente complète, incomplète voire unilatérale, dans le cas où un seul des deux processus palatins fusionnent avec le septum nasal.

3. Structure finale du crâne et zone de fragilité

À l'issue du développement embryonnaire, la mâchoire supérieure est soudée au crâne et immobile par rapport à lui. Le palais dur est majoritairement constitué par l'os maxillaire, os plat pair issu de la fusion des processus maxillaires latéraux, qui est complété par l'os incisif rostralement et par l'os palatin caudalement. Chez le chat, l'os palatin est aussi long que large, sa proportion dans la constitution du palais dur est donc plus importante (Barone, 1986).

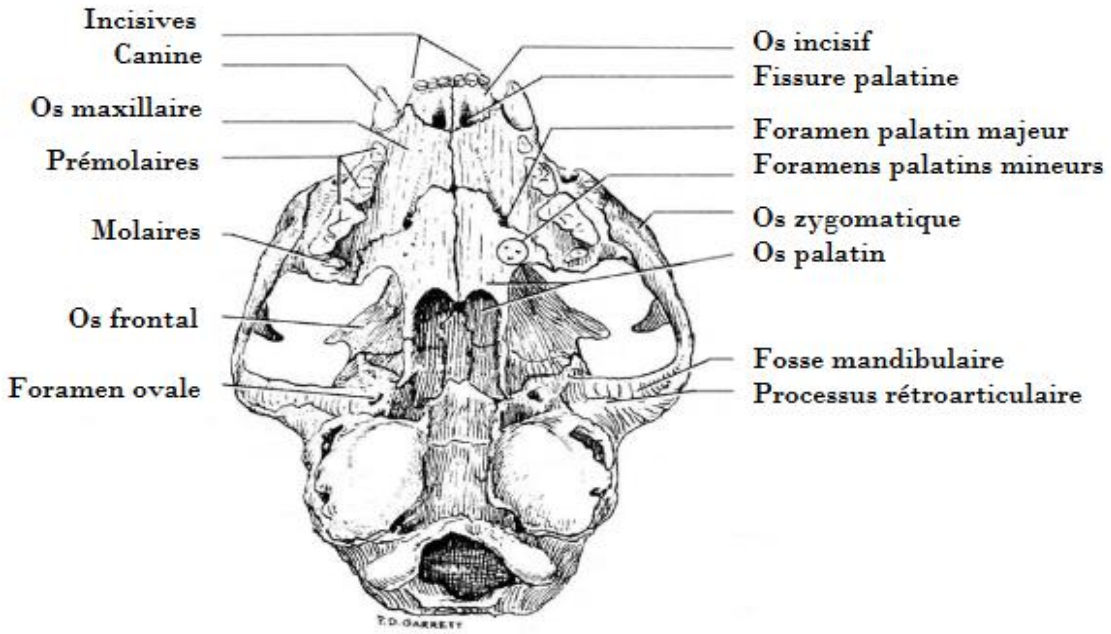

Figure 3 : Vue ventrale d'un crâne de chat (McClure et al., 1973).

Le fait que les os constituant le palais dur soient issus d'une fusion médiale de deux os pairs laisse suggérer une potentielle zone de fragilité au niveau de cette suture osseuse (tout comme au niveau de la symphyse mandibulaire par exemple). Ainsi, même chez un animal adulte, cette zone de fragilité peut être repérée sur un cliché radiographique du palais dur.

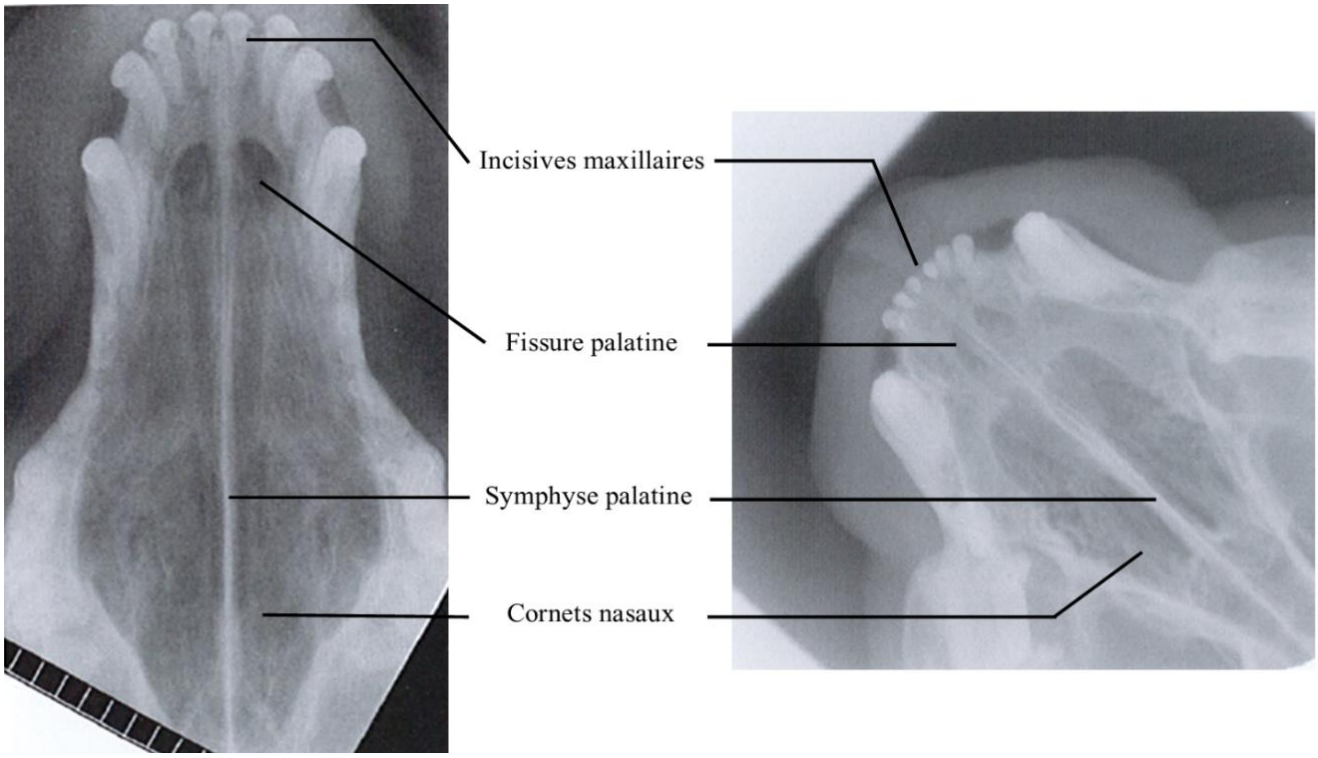

Figure 4 : Radiographie en vue intra-orale dorso-ventrale de la mâchoire supérieure d'un chien sain à gauche, et d'un chat sain à droite. (Done et al., 2019)

4. Mécanisme de formation des fentes palatines congénitales

Les fentes palatines d'origine congénitale provenant d'un défaut de migration des processus palatins latéraux, tout facteur intrinsèque comme extrinsèque, affectant ce phénomène peut être à l'origine de cette lésion.

À titre indicatif, plusieurs facteurs de régulation intrinsèques ont été identifiés, notamment le fait que l'orientation de la croissance des processus palatins latéraux est guidée par les composants de leurs matrices extracellulaires, dont la composition peut être affectée par l'administration d'anti-inflammatoire, stéroïdiens ou non, pendant la gestation (Lu et al., 2008).

Figure 5 : Fente palatine congénitale chez un chiot s'étendant du palais dur jusqu'au palais mou (Radlinsky, 2013).

Par ailleurs, certains facteurs de régulations extrinsèques sont suspectés. Les mouvements de la langue à l'origine de sa rétraction permettent le passage des processus palatins au sein de la cavité oro-nasale. En cas d'hyperflexion de l'embryon, leur passage peut potentiellement être perturbé (Ferguson, 1988). De plus, il a été montré de manière empirique qu'une supplémentation en acide folique (à une posologie de 5 mg par jour) chez une population de Boston Terriers a réduit l'incidence de fente palatine congénitale de 76 %. Certains traitements anti-épileptiques pouvant être à l'origine d'une perturbation du métabolisme des folates, leur

administration au cours de la gestation est suspectée d'être à l'origine de la formation de fentes palatines congénitales (Elwood & Colquhoun, 1997).

Les fentes palatines congénitales sont par conséquent beaucoup plus larges que celles d'origine traumatique, et nécessitent donc des prises en charge qui leurs sont spécifiques.

5. Mécanisme de formation des fentes palatines traumatiques

Les fentes palatines traumatiques résultant d'une fracture au niveau de la suture osseuse entre les deux hémi-palais, cela laisse suggérer qu'elles sont causées par l'apparition de forces de cisaillement ou de tension s'exerçant directement au niveau du palais dur. En effet, lors d'un traumatisme à haute énergie, les muscles puis les os emmagasinent cette dernière jusqu'à un point de rupture. Différents types de trauma de la face pourraient donc être à l'origine de fentes palatines, à condition que l'énergie transmise soit d'ampleur suffisante pour être à l'origine d'une fracture. Les principaux sont donc les accidents sur la voie publique (AVP) et le syndrome parachutiste, ou « high-rise syndrome » (HRS), lorsque l'animal chute d'une hauteur supérieure à deux étages.

Syndrome parachutiste ou « high-rise syndrome »

Afin de comprendre le mécanisme d'apparition des fentes palatines dans un contexte de chute, il est important de préciser la mécanique chute des animaux domestiques. Elle est surtout décrite chez le chat, bien plus fréquemment exposé aux chutes libres. Ces derniers présentent un réflexe de redressement au cours de la chute, contrairement aux chiens dont les mouvements sont plus désorganisés (Lefman & Prittie, 2022).

Lorsque les récepteurs labyrinthiques (doublés d'une stimulation visuelle) détectent une chute libre, le chat produit une succession de réactions posturales lui permettant de retrouver une position quadripodale au moment de l'impact. La première phase est celle du redressement avec une rotation de la tête puis du tronc, laissant place à la phase de vol plané avec une hyperextension des membres augmentant la résistance à l'air et diminuant ainsi la phase de chute. Enfin, cette hyperextension est maintenue au cours de la dernière phase, celle de réception, où elle permet un amortissement d'une partie des forces de l'impact au travers de ses membres (Duhautois et al., 2010). Ainsi, les forces sont donc réparties d'abord aux membres, et si l'amorti n'est pas suffisant, le thorax puis le menton peuvent successivement heurter le sol.

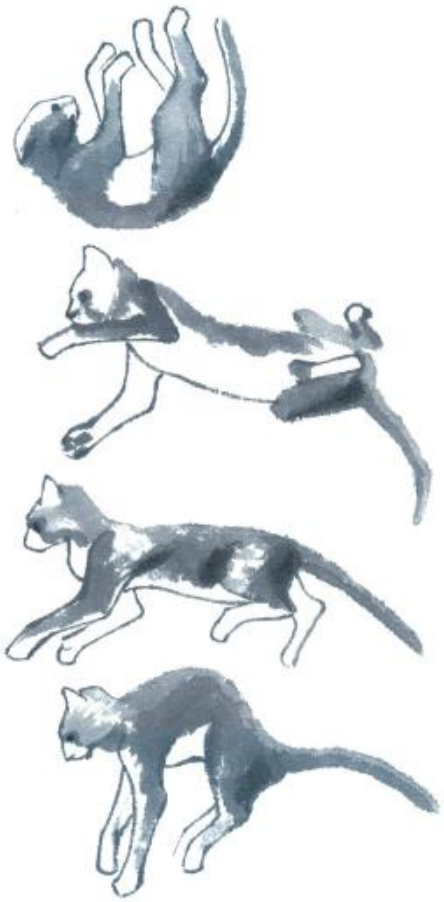

Figure 6 : Chronophotographie montrant la réaction de redressement d'un chat au cours de sa chute (Illustration M. Masure / Diffomédia) (Duhautois et al., 2010).

Ainsi, dans la quasi-totalité des cas, la région du crâne qui vient heurter le sol en premier en cas de chute chez le chat est le menton, ce qui est d'ailleurs fréquemment à l'origine de disjonction de la symphyse mandibulaire de fracture de cet os. Chez le chien, le redressement étant absent ou a minima moins efficace, la crâne peut heurter le sol dans diverses positions. A partir de ce constat, plusieurs hypothèses sont avancées pour expliquer le mécanisme d'apparition des fentes palatines, présentes sur la mâchoire supérieure de l'animal et non pas inférieure.

Lors d'un choc « médial » où le menton de l'animal heurte le sol en son milieu, les forces sont donc équitablement réparties dans les deux hémi-mandibules, puis transmises à la mâchoire supérieure par fermeture brutale de la cavité buccale. Ce sont ces forces qui sont à l'origine des tensions au niveau de la symphyse maxillaire, et qui peuvent ainsi causer l'apparition d'une fente palatine.

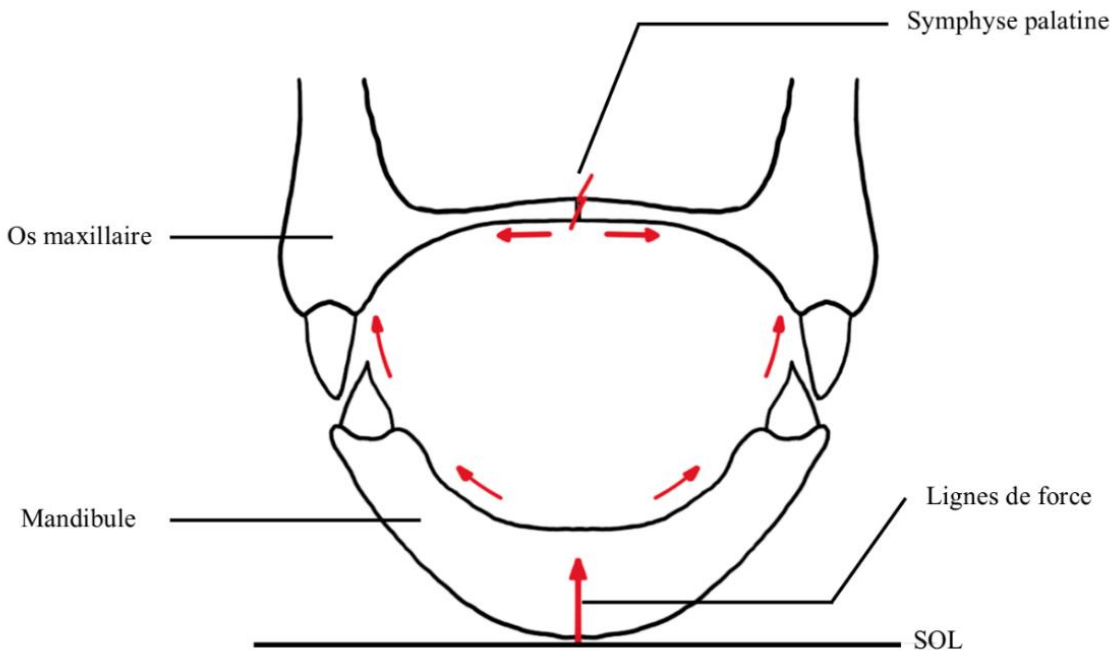

Figure 7 : Redistribution des forces subies à la suite d'un choc « médial » lors d'un syndrome parachutiste (Palies, 1989).

Une autre hypothèse est celle qu'après que le menton soit entré en contact avec le sol, ce sont les canines maxillaires qui peuvent recevoir l'énergie transmise par le choc. Si l'une d'entre elles heurte le sol avant l'autre, elle reçoit une force de réaction du sol verticale et de sens opposé à celui de la chute, créant ainsi un cisaillement avec le mouvement de chute que l'autre hémi-mâchoire subit. C'est cette résultante des forces s'appliquant sur la symphyse palatine qui serait à l'origine de sa rupture (Bonner et al., 2012).

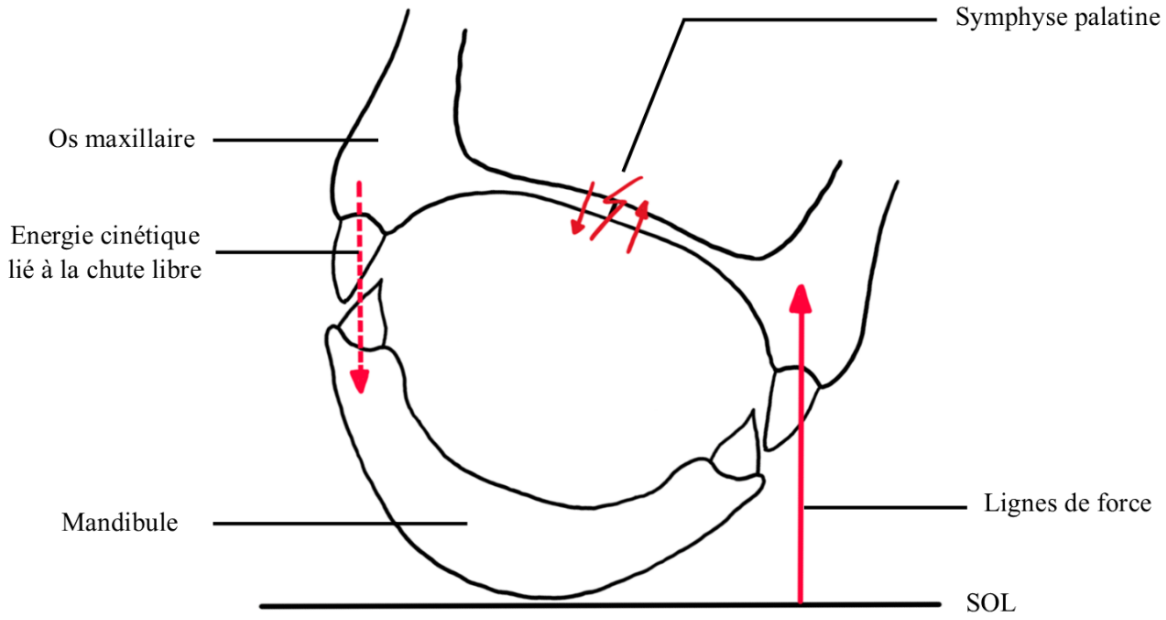

Figure 8 : Redistribution des forces subies à la suite d'un choc « latéral » lors d'un syndrome parachutiste selon Bonner et al. (2012) (Bonner et al., 2012).

Parmi ces cas de chute, une seule étude s'est intéressée à son étude exclusivement chez le chien (Gordon et al., 1993). Parmi la population de 81 chiens étudiée, aucun d'entre eux ne présentait de fente palatine, malgré des hauteurs de chutes atteignant les 6 étages. Il y est suggéré l'hypothèse que les masses musculaires de cette espèce sont à même d'absorber plus d'énergie cinétique au moment de la réception, limitant ainsi le contact du crâne avec le sol, malgré des méthodes de redressements moins efficace que chez l'espèce féline.

Accidents sur la voie publique (AVP)

De nombreuses études concernent ces cas de polytraumatisme, dont une regroupant 235 cas de trauma non pénétrants chez le chien (Simpson et al., 2009). Les AVP représentaient plus de 90 % des cas étudiés, et sur la totalité des cas 11 % présentaient des lésions évoquant des potentielles fractures des os du crâne, telles qu'une épistaxis ou un état neurologique dégradé. La prévalence exacte des fentes palatines dans cette étude n'est pas précisée, mais il est néanmoins mentionné que la présence de quelle que soit la lésion au niveau de la face dans un contexte d'AVP est significativement associée à un taux de mortalité bien plus élevé. Il est également spécifié que sur les 70 cas où le chien avait sauté d'un véhicule en mouvement, un seul présentait des lésions de la face mais il ne présentait pas de fente palatine. Une autre étude regroupant 239 chiens en contexte d'AVP n'a recensé aucun cas de fente palatine traumatique (Streeter et al., 2009).

Ainsi, nous pouvons annoncer que les fentes palatines traumatiques sont très majoritairement consécutives à une chute libre chez nos animaux domestiques, et que l'espèce féline est de loin la plus concernée. Les accidents sur la voie publique restent une cause possible d'apparition de cette lésion, compte tenu des forces mises en jeu, mais dans une moindre mesure.

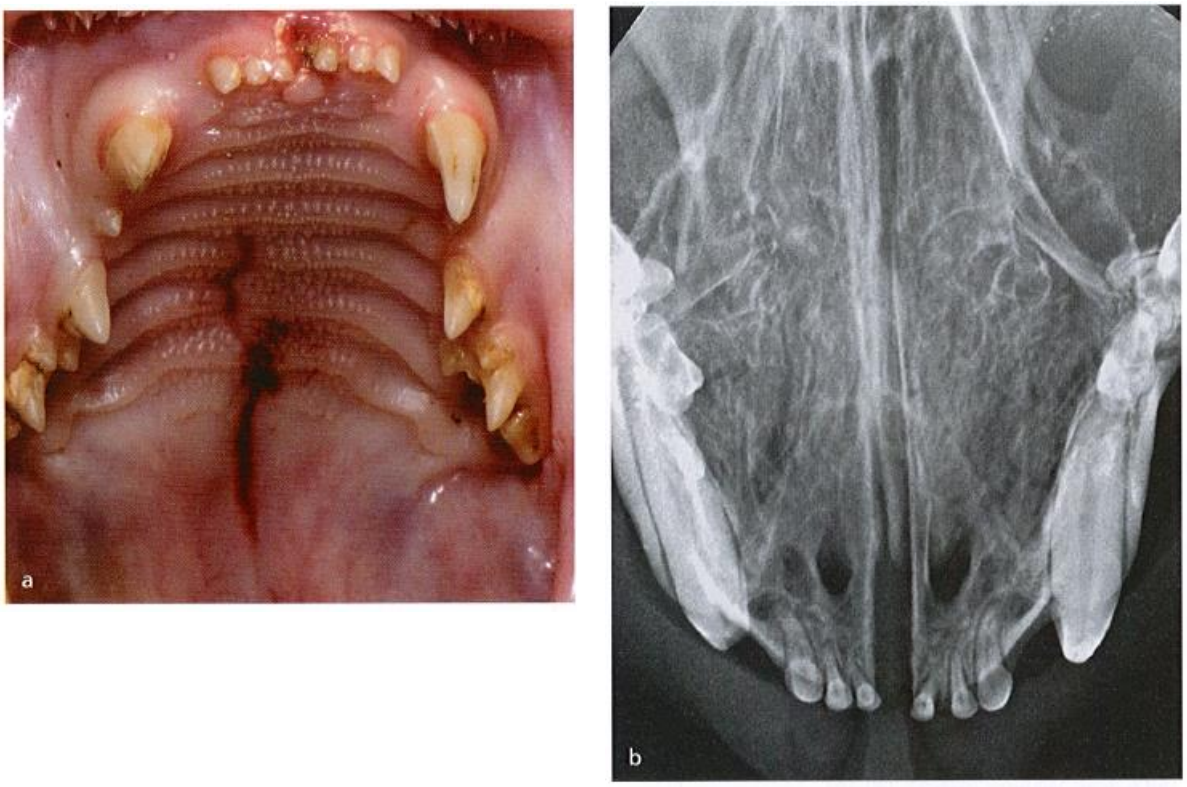

Figure 9 : Fente palatine d'origine traumatique chez un chien, associée à son cliché radiographique, mettant en évidence l'étendue de la fracture du palais dur (Bellows, 2010).

6. Epidémiologie des fentes palatines traumatiques

Peu d'études ne se concentrent que sur les fentes palatines en tant que lésion isolée, mais comme exposé dans la partie précédente, la circonstance d'apparition majoritaire des fentes palatines traumatiques étant les chutes, nous pourrons nous baser sur les études de ce type de traumatisme pour suggérer des pistes d'épidémiologie de la lésion étudiée ici.

Pour l'espèce féline dont le « high-rise syndrome » est très documenté, sur l'ensemble des études, l'âge moyen des animaux ayant chuté était 2,4 ans (Detable, 2019). Il est évoqué l'hypothèse que cela est dû à leur inexpérience ou à une moins bonne coordination des mouvements, le contexte de chute n'étant que peu rapportée par les propriétaires qui retrouvent souvent leur animal au pied de l'immeuble. Certains auteurs suggèrent que les mâles sont un peu plus représentés que les femelles, suite à un comportement sexuel de recherche de partenaire plus marqué (Whitney & Mehlhaff, 1987).

Dans l'étude de Gordon et al. se concentrant sur le HRS chez les chiens, l'âge moyen des chiens présentés en urgence était de 3 ans et les mâles étaient autant représentés que les femelles. La cause de la chute a pu être identifiée pour 52 chiens et pour 75 % d'entre eux, il s'agissait d'un saut volontaire afin de pourchasser un autre animal, ou pour fuir une situation de crainte (présence de tonnerre ou de feux d'artifice). Ces pourcentages sont donnés à titre indicatif car aucun de ces 81 chiens ne présentait de fente palatine, mais en créant une analogie avec le cas du chat et avec les mécanismes de formation de cette lésion, nous pouvons annoncer

que ce sont les jeunes chiens de moins de 3 ans et ayant un comportement téméraire ou craintif qui seraient les plus à risque.

Pour ces deux espèces, le milieu de vie joue énormément sur la prévalence des fentes palatines. Les animaux en zones urbaines sont plus à risque car ce sont eux qui ont accès à un balcon ou à une fenêtre à plusieurs étages de hauteur. Néanmoins pour tous les cas de saut volontaire, la présence d'un stimulus motivant l'animal à sauter est nécessaire donc les immeubles ayant de très nombreux étages peuvent potentiellement exclure ce type de cas. Pour comparaison, de 2014 à 2018, 57 cas de fentes palatines traumatiques suite à une chute ont été présentés de l'école vétérinaire de Maisons-Alfort (Detable, 2019), située dans un milieu urbain, contre 39 cas à l'école vétérinaire de Lyon, située dans un milieu plus rural.

7. Pronostic

Le pronostic des fentes palatines traumatiques est excellent quel que soit le type de prise en charge choisi, moyennant une présentation en urgence chez un vétérinaire. Les seuls cas où le pronostic est péjoré est pour les fentes extrêmement larges où d'autres os du crâne sont aussi vraisemblablement touchés, ou pour les cas où un passage d'aliments dans les voies respiratoires n'a pas pu être évité en amont de la prise en charge (Radlinsky, 2013).

II/ Stabilisation à l'admission de l'animal et prise de décision du plan thérapeutique

1. Stabilisation d'urgence de l'état général à l'admission

Dès leur admission en urgence, et ce quel que soit le contexte, la priorité est à l'identification des principaux troubles mettant en péril le pronostic vital de l'animal, dans le triage de ces affections, et dans leurs corrections dans l'ordre de gravité décroissante. Ainsi, l'examen clinique en urgence suit un protocole bien défini, permettant de mettre en avant les principales fonctions vitales de l'animal en moins de deux minutes. Ce protocole suit dans sa chronologie les différentes lettres de l'acronyme ABCDE : Airways – Breathing – Circulation – Disability – Emunctory (Reineke, 2015).

Les lésions oro-faciales ne présentant pas un risque vital immédiat, en particulier en supprimant l'accès à l'alimentation, leur évaluation et leur prise en charge, qu'elle soit médicale ou chirurgicale, se fait dans un second temps. Ainsi les lésions associées sont souvent stabilisées avant toute considération de la fente palatine.

La stabilisation immédiate passe donc par la pose d'un cathéter intra-veineux permettant la mise en place d'une fluidothérapie afin de corriger une potentielle hypoperfusion tissulaire dans le cas d'un choc hypovolémique. L'état de choc péjorant le pronostic vital d'un animal polytraumatisé, sa correction devient l'une des priorités de la prise en charge d'urgence (Flagstad et al., 1998). En plus de péjorer le pronostic vital, il a été démontré que la présence d'un état de choc hypovolémique à l'admission d'un animal parachutiste pouvait prolonger la durée d'hospitalisation d'un facteur 2,5 (Merbl et al., 2013). De plus, lorsque l'animal présenté est en dyspnée, la mise en place d'une oxygénothérapie dès son admission est primordiale.

2. Lésions associées et leurs prises en charge d'urgence

a. Un contexte de polytraumatisme

La circonstance majeure d'apparition des fentes palatines traumatiques chez le chat comme chez le chien étant la chute d'un ou plusieurs étages, les fentes palatines traumatiques s'incluent donc très souvent dans un syndrome de polytraumatisme avec de nombreuses lésions associées. La bibliographie se concentrant majoritairement sur ce cas pour l'étude des fentes palatines d'origine traumatique, et l'espèce féline étant très majoritairement représentée, les pourcentages énoncés ci-après ne sont donc applicables qu'à cette espèce féline et à ce type de trauma. Les chats parachutistes représentant 70 % des cas étudiés dans notre étude rétrospective développée plus loin, il paraît tout de même intéressant de les développer ici. De plus, il a été montré que les lésions présentes chez les chiens parachutistes étaient les mêmes que celles des chats, et que seule leur répartition variait (Gordon et al., 1993).

Le terme de « high-rise syndrome » a d'abord été utilisé pour caractériser l'ensemble des lésions les plus souvent rapportées par les chats subissant une chute d'un ou plusieurs étages. En 1976, il avait été initialement évoqué une triade lésionnelle regroupant l'épistaxis, la fente

palatine, et le pneumothorax (Robinson, 1976). Depuis, diverses études ont démontré que cette triade consistait plutôt à une association entre lésions des membres, thoraciques et oro-faciales (très souvent en parallèle d'un choc hypovolémique) (Vnuk et al., 2004). Cette répartition des lésions s'explique par la mécanique de la chute du chat, énoncée plus haut, avec son redressement de repartir les forces d'abord aux membres, puis au thorax puis au menton qui peut heurter le sol.

b. Diversités des lésions

En parallèle de la correction de la volémie, l'éventuelle présence de lésions thoraciques est investiguée par la réalisation d'un POCUS thoracique (Point of Care Ultrasound) (Wilkerson & Stone, 2010) et d'une radiographie thoracique lorsque l'animal est stabilisé. Ce type de lésion est représenté à hauteur de 42,8 % chez les chats parachutistes selon les études (Detable, 2019) et sont significativement plus importantes lorsque les chutes se produisent depuis une hauteur supérieure à 7 étages. L'énergie accumulée au cours de la chute étant trop importante pour être absorbée uniquement par les membres de l'animal (Vnuk et al., 2004), le sternum vient frapper le sol.

Nous pouvons distinguer deux catégories principales : des lésions du parenchyme pulmonaire (contusions) ou des anomalies de l'espace pleural (pneumothorax ou hémothorax), pouvant évidemment co-exister. Cette dernière catégorie pouvant être à l'origine de dyspnée considérable, une thoracocentèse à la fois diagnostique et thérapeutique est nécessaire avant de laisser place au traitement spécifique selon la nature de l'épanchement. Les contusions pulmonaires requièrent un traitement de support, la fluidothérapie et l'oxygénothérapie permettant la stabilisation de l'animal en attente de leur résorption (Serrano & Boag, 2015).

Ensuite, l'intérêt se porte sur les lésions orthopédiques, qui, d'après plusieurs études, surviennent dans 30 à 50 % des cas d'HRS (Papazoglou et al., 2001; Vnuk et al., 2004), les membres pelviens étant légèrement plus fréquemment touchés (57 %) que les membres thoraciques (43 %) (Detable, 2019). Dans les deux cas, les fractures sont majoritairement distales à l'articulation du coude/grasset et donc facilement immobilisables à l'aide d'un pansement de Robert-Jones par exemple, associé à une analgésie adaptée, voire une antibiothérapie en cas de fracture ouverte.

Les lésions abdominales sont quant à elles beaucoup moins fréquentes avec une prévalence de l'ordre de 12 % (Detable, 2019), avec l'épanchement abdominal et l'hématome vésical (associé à une hématurie) très prioritaires devant la rupture vésicale (ne représentant déjà que moins de 2 % du total des cas), l'hémopéritoine, la hernie diaphragmatique, la pancréatite traumatique (4 cas décrits de rupture pancréatique secondaire à une chute (Liehmann et al., 2012)) ou exceptionnellement, la rupture de la paroi abdominale. Ces lésions sont souvent sous-estimées car les signes cliniques qui leurs sont associées sont souvent peu spécifiques (anorexie, abattement, vomissements, déshydratation), et que leur nombre et leur gravité évoluent pendant les 72 heures après le traumatisme (Zimmermann et al., 2013).

Encore plus rarement, certains animaux présentés pour HRS montrent des déficits neurologiques, d'origine rachidienne prioritairement (rarement en région cervicale et équitablement répartis entre région thoraco-lombaire et lombo-sacrée), ou intracrânienne (Detable, 2019).

Ces deux dernières catégories pouvant être très diversifiées, elles nécessitent donc des prises en charge d'urgence très spécifiques selon les cas.

c. *Lésions oro-faciales souvent associées aux fentes palatines traumatiques*

Après stabilisation de l'état général de l'animal, l'étendue des lésions de la cavité orale est évaluée, permettant la décision du type de prise en charge de celles-ci. Les lésions oro-faciales sont certes moins fréquentes, avec une moyenne pondérée de prévalence de l'ordre de 25 % (Detable, 2019), mais d'apparition très variable. En effet, certaines études montrent une prévalence de 66 % (Bonner et al., 2012).

La lésion la plus fréquente est l'épistaxis, qui pour rappel était présente dans la triade lésionnelle initialement décrite par Robinson en 1976, avec une prévalence de 56 %. Plus secondairement, on y retrouve les fentes palatines traumatiques avec une prévalence de 3 à 17% selon les études, ainsi que les fractures ou disjonction mandibulaire, présentent dans 5,4 % des cas.

Tableau I : Prévalences d'apparition des fentes palatines traumatiques chez les chats parachutistes selon les études.

Auteurs et année de l'étude	WHITNEY, MEHLAFF, 1987	DUPRE et al., 1995	FLAGSTAD et al., 1998	BUSINA et al., 2000	PAPAZOGLOU et al., 2001	VNUK et al., 2004	MERBL et al., 2013	DUHAUTOIS, 2010	DETABLE, 2019
Nombre de cas étudiés	132	413	281	65	207	119	107	204	488
Prévalence des fentes palatines	17 %	11 %	11 %	8 %	3 %	5 %	5,6 %	16 %	11,7 %

3. Biologie de la cicatrisation buccale

a. *Cicatrisation des tissus mous de la cavité orale (Vivek & Anh, 2012)*

Comme tous les tissus mous, la cicatrisation complète d'une plaie dans la cavité orale se déroule en 3 phases. La phase inflammatoire se met en place dès l'apparition de la lésion, avec une vasoconstriction réflexe, la formation d'un clou plaquettaire et un afflux de cellules du système immunitaire. Cette première phase a pour but de permettre un retour à l'homéostasie des tissus, avant de laisser place à la phase de prolifération des fibroblastes et des cellules musculaires lisses venant combler la plaie. La dernière phase est ensuite celle de maturation, avec une synthèse de collagène et une contraction des cellules musculaires lisses, à l'origine de la cicatrice définitive.

Différents facteurs affectent la durée et l'efficacité de ces trois phases. Ils peuvent être locaux, comme la taille de la plaie ou la présence de bactéries, tout comme ils peuvent être systémiques, par exemple, la malnutrition, l'âge élevé de l'individu ou la présence de pathologies concomitantes comme le diabète, ont tendance à allonger la durée totale de cicatrisation.

Dans notre cas de lésions dans la cavité orale, le problème d'une exposition à un milieu humide et riche en bactéries, soulève la question d'une possible mauvaise cicatrisation. Néanmoins, l'excellente vascularisation des tissus mous de la cavité orale rend cette dernière particulièrement efficace avec un cal fibreux minime et une durée totale de cicatrisation plus rapide que les autres tissus mous.

b. Particularités de la cicatrisation des os du crâne

L'intégralité des tissus osseux sont composés d'un cortex et d'os spongieux et la principale différence entre les différents os réside dans la proportion et la répartition de ces différents compartiments. Les os du crâne ont la particularité de n'être composés que d'une fine lame osseuse.

En cas de fracture, la cicatrisation osseuse suit les mêmes trois phases que la cicatrisation des tissus mous, à la différence qu'elle peut se dérouler de deux manières. Une cicatrisation par première intention, sans formation de cal osseux, n'est possible qu'en cas de réduction anatomique et de stabilité parfaite du site de fracture. Le cas échéant, une cicatrisation par seconde intention, plus longue et avec formation d'un cal osseux plus ou moins invasif, se mettra en place.

Dans le cas des fractures des os crâniens, les conséquences dues à la présence d'un cal osseux pouvant être considérables, il convient donc d'essayer au maximum de se placer dans ces conditions. De plus, ces os étant plats, ils présentent un meilleur rapport surface/volume que les os longs, associé à une vascularisation accrue d'un site de fracture permettant ainsi une cicatrisation plus rapide (Härle & Boudrieau, 2012).

Une étude s'est portée sur les capacités de régénération du palais dur en suivant l'évolution de la cicatrisation d'une fente palatine créée chirurgicalement à l'âge de 8 semaines, puis suturées ou non 4 semaines plus tard (Forbes et al., 1988). Les fentes créées volontairement étaient en moyenne de 3,1 mm de large et 11,7 mm de long. A l'aide de coupe histologique, il a été montré que la taille de la fente osseuse augmentait avec le temps, consécutivement à une activité ostéoclastique, et ce jusque 24 semaines après l'apparition de la fente palatine. Dans le groupe ayant reçu une prise en charge chirurgicale, une cicatrisation osseuse partielle s'est produite. Cependant, aucune cohérence n'a été observée dans la prédiction de l'étendue ou de l'emplacement de ce cal osseux. Il en va de même pour la cicatrisation des tissus mous. Les animaux ayant été euthanasiés à l'issue des 28 semaines après création de la fente palatine, le taux de cicatrisation dans le groupe n'ayant pas reçu de prise en charge chirurgicale est inconnu.

Ainsi, la conformation des os de crâne favorise une cicatrisation rapide et de bonne qualité, mais cette dernière étude met en évidence les limites de la cicatrisation osseuse d'une fente palatine traumatique. L'apparition d'une fente inhibe l'activité ostéoblastique le long du bord de la fente et le potentiel de régénération du palais, même après réparation, paraît donc limité.

4. Bilan sur les critères de décision du plan thérapeutique

La décision d'opter pour une prise en charge chirurgicale ou médicale est prise au cas par cas selon différents critères, l'objectif commun étant la cicatrisation complète et la plus rapide possible de la lésion. Ainsi, le critère de la reprise alimentaire en l'absence de séquelles ou de complications, constitue un bon indice afin de savoir si le plan thérapeutique choisi paraît adapté ou non.

Les excellentes capacités de cicatrisation des lésions des tissus mous et osseux dans la cavité orale montrent qu'il est possible d'opter pour une simple stabilisation médicale des lésions. En effet, il est décrit que les fentes palatines d'origine traumatique les plus fines peuvent cicatriser sans avoir recours à la chirurgie (Verstraete, 2003). Les bords de plaie n'étant que peu déplacés, ils restent le plus souvent accolés.

Cela soulève néanmoins la question de l'évaluation de la fente palatine en elle-même. Sa longueur n'apparaît que peu significative, mais l'appréciation de sa largeur est fondamentale car c'est elle qui conditionne la capacité de cicatrisation spontanée, mais également elle qui est à l'origine des principales complications par passage d'aliments dans les voies respiratoires.

Après considération de la fente palatine, le contexte de polytraumatisme développé auparavant est également très important. La présence de plusieurs lésions, sur la face ou ailleurs sur le corps, peuvent interférer avec la capacité et la volonté de l'animal à reprendre une alimentation spontanée. Ainsi deux animaux, l'un avec une fente palatine fine et isolée (à savoir, sans lésion associée), et l'autre avec une fente palatine équivalente mais présentant une autre affection à indication chirurgicale peuvent recevoir des prises en charge différentes.

Ainsi, les critères de décision d'une prise en charge médicale ou chirurgicale doivent se baser sur la taille de la fente palatine, mais également sur l'ampleur des lésions qui l'accompagnent dans le contexte de polytraumatisme et la capacité de l'animal à recevoir une anesthésie.

III/ Diversité de prises en charge des fentes palatines d'origine traumatique

1. Stabilisation médicale de la fente palatine

a. Principales considérations à l'admission

La prise en charge médicale des fentes palatines traumatiques se doit de pouvoir répondre à chacune des problématiques soulevées par l'apparition d'une telle lésion dans la cavité buccale. Ses principaux axes doivent donc comprendre :

- La désinfection locale, afin d'éviter toute surinfection pouvant limiter la bonne cicatrisation des tissus mous comme osseux.
- La gestion de la douleur, pour des raisons évidentes de bien-être animal, mais aussi afin de permettre un bon déroulement de l'hospitalisation de l'animal.
- La nécessité d'une reprise de l'alimentation spontanée sans complication associée. La lésion étant localisée dans la cavité orale, elle est très souvent à l'origine d'anorexie, pouvant avoir de fortes répercussions sur le processus de cicatrisation.

b. Usage des antiseptiques et des antibiotiques (Sarkiala-Kessel, 2012)

La cavité orale est naturellement contaminée par de nombreuses bactéries, aérobies comme anaérobies, mais la salive possédant une activité antimicrobienne et la vascularisation des tissus mous étant excellente, la surinfection de petites lésions buccales telles que les fentes palatines traumatiques est rare. La mise en place d'une antibiothérapie se limitera ainsi uniquement aux cas immunodéprimés ou présentant une maladie parodontale sévère. Les molécules utilisables sont l'amoxicilline associée à l'acide clavulanique, la clindamycine ou le métronidazole.

Une désinfection des tissus encore sains après parage de ceux qui sont voués à nécroser est néanmoins intéressante. Les antiseptiques ont également l'avantage de ne pas être à l'origine de résistance bactérienne. Des rinçages de la cavité buccale et en particulier des lésions peuvent être réalisés avec de la chlorhexidine diluée à 0,12 % ou de la povidone iodée à 10 %.

c. Gestion de la douleur

La douleur a été définie par l'Association internationale pour l'étude de la douleur comme "une expérience sensorielle et émotionnelle désagréable associée à une lésion tissulaire réelle ou potentielle ». Elle se doit donc d'être évaluée et d'être gérée médicalement pour chaque patient, car ses répercussions sur l'état général, et en particulier sur son appétit, peuvent être considérables. C'est pour cette raison que la prise alimentaire représente un des paramètres étudiés pour fixer un score de douleur de Glasgow (Testa et al., 2021).

Comme pour toute prise en charge médicale comme chirurgicale, la douleur peut être traitée de plusieurs manières afin de s'inclure dans un principe d'analgésie multimodale. La première est l'administration systémique de molécules analgésiques comme les opiacés, en bolus ou en

perfusion continue (morphine, méthadone, fentanyl), associées à des anti-inflammatoires non stéroïdiens (méloxicam, carprofène, firocoxib par exemple), ces molécules pouvant être utilisées en per-opératoire comme en post-opératoire. La seconde est une prise en charge locale de la douleur avec des anesthésiques locaux. Les voies d'abord pour la réalisation d'un bloc nerveux au niveau de la face nécessitant une anesthésie générale, ils ne seront réalisés qu'en préopératoire. La méthodologie de leur réalisation sera donc développée plus loin. L'intérêt des anesthésiques locaux dans la prise en charge médicale se résume donc uniquement à l'application locale de lidocaïne au niveau de la lésion au moment de l'admission.

La persistance d'une douleur malgré la tentative d'analgésie médicalisée, souvent associée à une anorexie prolongée, peut être indicatrice d'une instabilité au niveau du site de fracture maxillaire, qui serait à l'origine d'une mauvaise évolution de la cicatrisation. Ainsi, la non-réponse à la mise en place de ces traitements peut être un critère de réorientation vers une prise en charge chirurgicale de la fente palatine.

d. Reprise de la prise alimentaire spontanée

L'importance de la réalimentation en hospitalisation

Un apport nutritionnel constant est une condition nécessaire à une bonne cicatrisation en hospitalisation. En effet, la sollicitation du système immunitaire et la cicatrisation sont des phénomènes demandant des besoins énergétiques accrus dans un contexte de trauma, alors que la présence de lésions de la face et le stress causé par l'hospitalisation sont plutôt à l'origine d'une anorexie. Si cette dernière vient à être prolongée, elle peut être à l'origine d'une atrophie villositaire, d'une augmentation de la perméabilité de la paroi intestinale, ainsi qu'une réduction de l'activité enzymatique au sein même du tube digestif.

Le meilleur moyen d'éviter ces phénomènes, qui seraient non seulement délétères à la cicatrisation de l'ensemble des lésions mais aussi possiblement à l'origine de nouvelles affections à traiter telle qu'une potentielle translocation bactérienne, est de stimuler la prolifération cellulaire de la muqueuse intestinale en la mettant en contact avec un bol alimentaire. C'est pour cette raison qu'une alimentation par voie entérale sera toujours à privilégier devant une alimentation par voie parentérale (Levine et al., 1974).

En présence d'une lésion de la cavité buccale, certaines considérations sont à prendre afin d'assurer une reprise d'une alimentation entérale précoce. En effet, la douleur engendrée par une telle lésion est souvent à l'origine d'une anorexie, et son caractère communicant avec les voies respiratoires est à évaluer dès l'admission.

Ainsi, en cas d'appétit conservé et en l'absence de lésion communicante avec l'appareil respiratoire, il est conseillé de ne proposer pendant les deux premières semaines uniquement de l'alimentation molle (mixée ou en pâtée), avec un retour progressif à une alimentation classique sur les quatre semaines suivantes (Marretta, 2012).

L’alimentation entérale assistée

De manière générale, la mise en place de techniques de réalimentation entérale se doit d’être consécutive à une modification de l’état clinique de l’animal et non pas consécutive à une perte de poids. En effet, cette dernière ne différenciant pas la masse graisseuse, la masse musculaire et le volume des fluides extracellulaires, son suivi ne peut être suffisant (Marks, 2012).

Néanmoins, dans le cas d’une lésion de la cavité buccale, cette décision peut être anticipée à la vue de l’ampleur de la fente palatine, en parallèle de la prise en considération de l’appétit de l’animal, et ce afin d’éviter tout passage d’aliments dans les voies respiratoires.

Nous avons à notre disposition divers dispositifs parmi : les sondes naso-oesophagiennes, naso-gastriques, sondes d’œsophagostomie, et les sondes de gastrostomie.

Les sondes naso-œsophagienne ou naso-gastrique

Les sondes naso-œsophagiennes ou naso-gastriques constituent la meilleure solution à courte échéance, avec une durée en place d’une dizaine de jours maximum. Elles sont donc appropriées aux animaux dont la reprise de l’alimentation spontanée est espérée rapidement, par exemple, la présence d’une fente palatine comme unique lésion de la face.

Elles nécessitent l’intégrité et la fonctionnalité du pharynx, de l’œsophage et de l’estomac, puisqu’elles ne permettent que d’éviter la prise alimentaire. Elles sont contre-indiquées en cas de multiples fractures maxillaires, le passage de la sonde risquant d’intervenir au niveau d’une lésion. Par ailleurs, la sonde naso-œsophagienne est également contre-indiquée en absence de réflexe de déglutition ou d’état mental altéré, raison pour laquelle les sondes naso-gastriques leurs sont privilégiées (Crowe Jr, 1986).

Les complications possibles à la pose d’une sonde naso-gastrique sont les suivantes : épistaxis, rhinite, induction de vomissement, mauvais positionnement entrainement une erreur de lieu en cas d’utilisation de la sonde avant vérification de son bon placement.

Sonde d’œsophagostomie ou gastrostomie

Bien que leurs poses nécessitent une anesthésie générale légère, ces deux types de sondes présentent des avantages non négligeables pouvant les rendre plus appropriées selon les cas. En effet, elles sont tolérées bien plus longtemps (plusieurs semaines) et sont donc préférées pour les cas où une anorexie très longue est à prévoir, notamment lors de nombreuses lésions de la face. Le propriétaire peut donc récupérer son animal avec une telle sonde, et continuer la réalimentation.

De plus, elles ont l’avantage de ne pas intervenir au niveau de la face, et ne risquent en aucun cas d’accentuer d’éventuelles lésions oro-faciales. Un autre avantage est également leur plus gros diamètre, permettant l’administration d’aliments mixés (devant l’exclusivité des aliments

liquides de gamme vétérinaire, beaucoup plus onéreux pour le propriétaire, dans le cas des sondes naso-gastriques), ainsi que l'administration directe de médicaments (Marks, 2012).

Les sondes de gastrostomie sont moins souvent utilisées que celle d'œsophagostomie car se limitent au cas où un défaut d'intégrité de l'œsophage est suspecté.

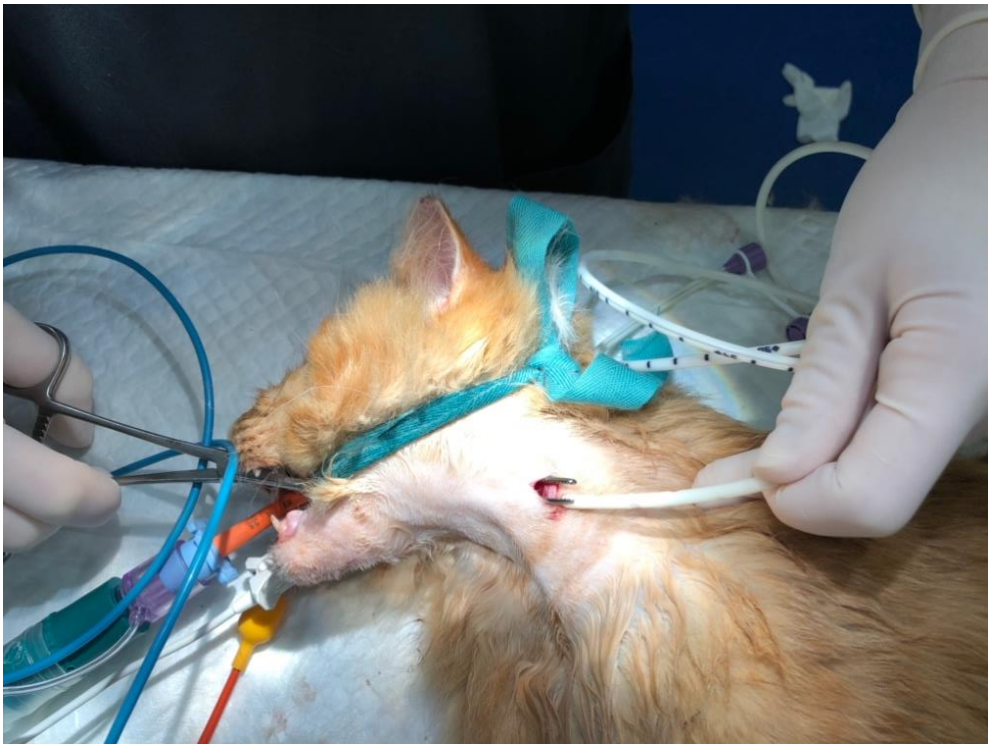

Figure 10 : Placement d'une sonde d'œsophagostomie chez un chat. (Crédit photo : C. Pouzot-Nevoret).

e. Bilan sur les critères suggérant la nécessité d'un passage à une prise en charge chirurgicale

Dans les différentes études, il est conseillé de s'orienter vers une prise en charge chirurgicale d'emblée de la fente palatine, après stabilisation de l'animal. En effet, les bénéfices apportés par une fermeture précoce de cette lésion apparaissent comme bien supérieurs au risque anesthésique, compte tenu du faible caractère invasif de l'intervention. Ainsi, la prise de risque en décidant de s'orienter vers une cicatrisation par deuxième intention de la fente palatine paraît inutile (Marretta, 2012).

De plus, comme précisé dans les parties précédentes, la persistance d'une anorexie prolongée malgré la prise en charge de l'analgésie et la tentative de support nutritionnel par la mise en place d'une sonde, peuvent suggérer le besoin d'une réorientation vers une prise en charge chirurgicale.

Un autre paramètre dont l'évaluation est primordiale au cours de l'hospitalisation, est le suivi de la bonne cicatrisation de la fente palatine. Lors de la décision d'une prise en charge conservatrice, l'équilibre entre les bonnes capacités de cicatrisation des tissus mous et osseux

de la cavité buccale, et une potentielle activité ostéoclastique locale à l'origine d'une communication oro-nasale chronique, est en constante évolution.

Un contrôle régulier et quotidien de la largeur de la fente palatine traumatique est donc essentiel afin de pouvoir se réorienter au plus vite en cas de mauvais choix initial. En effet, plus cette réorientation est tardive, plus les tissus mous de la cavité orale auront eu le temps de se rétracter et de se fibroser, rendant une prise en charge chirurgicale tardive plus complexe (Bonner et al., 2012). Ainsi, en cas d'évolution atone de la plaie, ou d'apparition de complications septiques tel qu'un écoulement purulent buccal ou un jetage nasal, une fermeture de la plaie est à envisager rapidement.

2. Prise en charge chirurgicale de la fente palatine

a. Considérations pré-opératoires

Une fois la décision de prise en charge chirurgicale prise, le choix entre les différentes techniques de fermeture de la plaie est réalisé à l'appréciation du chirurgien selon l'écartement de ces bords de plaie. En effet, les tissus mous tapissant le palais dur étant très peu étirables, les fentes palatines les plus larges nécessiteront la réalisation de lambeaux muco-périostés plutôt qu'une suture simple après parage des tissus morts.

Précautions concernant l'anesthésie

Comme tout animal présenté en urgence, toute prise en charge chirurgicale n'est envisageable qu'après stabilisation de son état général au risque de majorer considérablement le risque anesthésique.

A l'instar des fentes palatines congénitales où la prise en charge chirurgicale concerne des animaux très jeunes, dans un cas d'origine traumatique les animaux étant très souvent adultes, les précautions à prendre au cours de l'anesthésie sont bien plus légères. Il est néanmoins conseillé que le bon placement de la sonde endotrachéale soit vérifié plusieurs fois au cours de la chirurgie, sa manipulation au cours de l'acte chirurgical pouvant être à l'origine d'une extubation involontaire.

Analgésie

Tout comme lors de la prise en charge médicale conservatrice de la fente palatine, une analgésie multimodale peut être mise en place avec une administration d'opiacés et d'anti-inflammatoire non stéroïdiens. Afin de compléter l'analgésie en per-opératoire et en post-opératoire direct, il est possible de bloquer temporairement la transmission du message nociceptif grâce à un bloc du nerf palatin majeur, fournissant l'innervation sensorielle de la face orale du palais dur. Il est accessible par le foramen palatin majeur se trouvant sur le palais à mi-chemin entre la ligne médiane du palais et l'arcade dentaire, en regard de la racine de la première molaire maxillaire chez le chien et de la quatrième prémolaire maxillaire chez le chat. Ce bloc est particulièrement difficile à réaliser car le foramen n'étant pas palpable et difficilement

sondable avec l'aiguille, l'injection de l'anesthésique local se fait souvent dans son voisinage. De plus, le risque de lésion de l'artère palatine étant considérable, ce bloc est rarement réalisé. Les différents anesthésiques utilisables sont la lidocaïne, la bupivacaïne, ou la ropivacaïne.

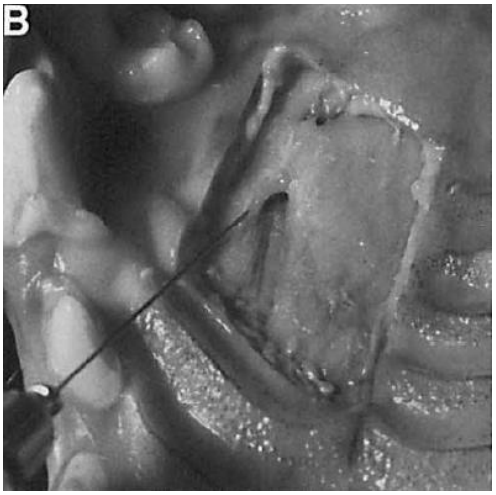

Figure 11 : Dissection montrant l'emplacement du foramen palatin majeur chez le chien (Lantz, 2003).

Positionnement de l'animal

Afin de faciliter l'accès au palais dur, l'animal est placé en décubitus dorsal, la cavité orale maintenue ouverte au maximum de son amplitude chez le chien, mais jamais chez le chat. Cette espèce ne présente pas de vascularisation collatérale à l'artère maxillaire qui constitue donc l'unique voie de vascularisation de la rétine et du cerveau. L'ouverture excessive de la cavité orale peut venir la collaber, compromettant la vascularisation de ces tissus. Les animaux peuvent ainsi présenter des lésions neurologiques sévères ou une cécité au réveil de l'anesthésie (Grubb & Lobprise, 2020). Il est donc conseillé de relâcher la tension toutes les 15 minutes au cours de l'intervention chirurgicale.

Anatomie et abord chirurgical

Comme énoncé précédemment, le palais dur est formé par la fusion entre les os incisif, maxillaire et palatin. Son périoste est vascularisé par le biais de deux artères palatines majeures, placées bilatéralement de part et d'autre de la suture osseuse médiale. Elles émergent depuis les foramens palatins majeurs, caudaux dans la cavité buccale, puis longent le palais dur très superficiellement dans les crêtes palatines.

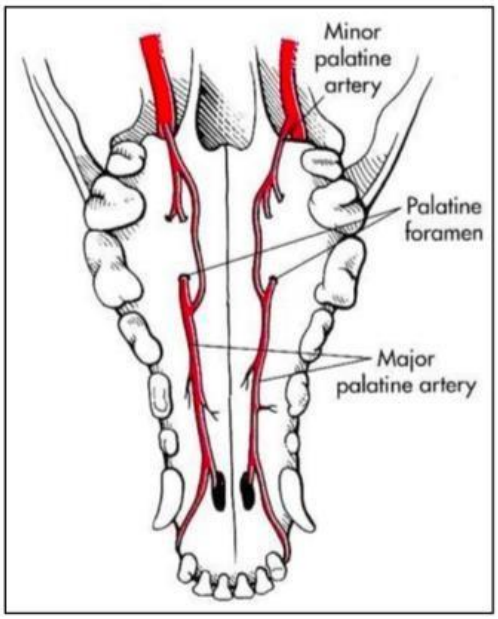

Figure 12 : Schéma représentant les voies principales de vascularisation du palais chez un chien (Radlinsky, 2013).

Leur localisation explique la forme particulière des lambeaux de recouvrement lors de certaines prises en charges chirurgicales. Leur intégrité doit être rigoureusement respectée lors de l'abord chirurgical au risque de causer une nécrose d'une portion du palais dur, qui serait par la suite à l'origine d'une communication oro-nasale massive.

b. Différentes techniques

Fermeture primaire de la fente palatine (Verstraete, 2003)

Dans le cas où la solution de continuité créée par la plaie est fine et que des mouvements des deux hémi-palais ne peuvent pas être causés par la présence d'autres fractures de la face, la prise en charge chirurgicale la plus adaptée peut être le simple débridement et la suture de cette dernière. En cas d'écartement léger de ces deux hémi-palais de part et d'autre de la fente, ils peuvent être rapprochés à l'aide d'une délicate pression digitée après parage des tissus mous. Des points simples avec un fil de suture résorbable monofilament de faible diamètre (3-0 voire 4-0) sont ensuite apposés.

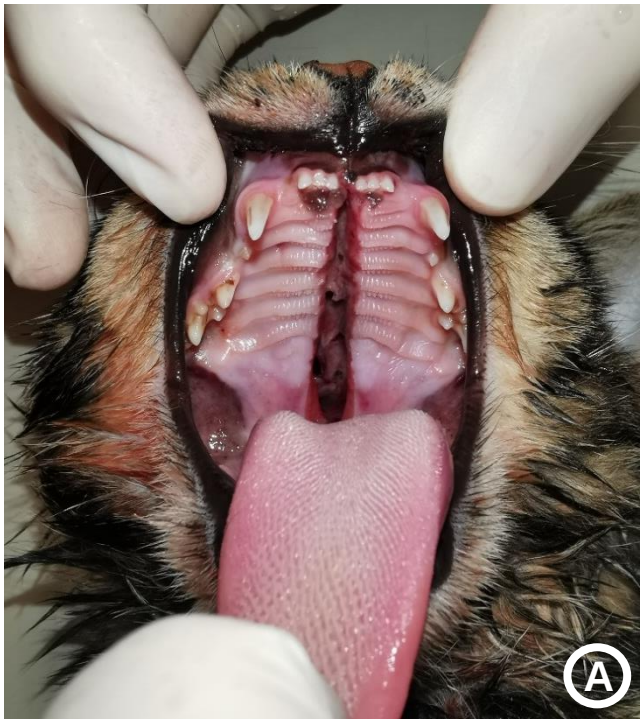

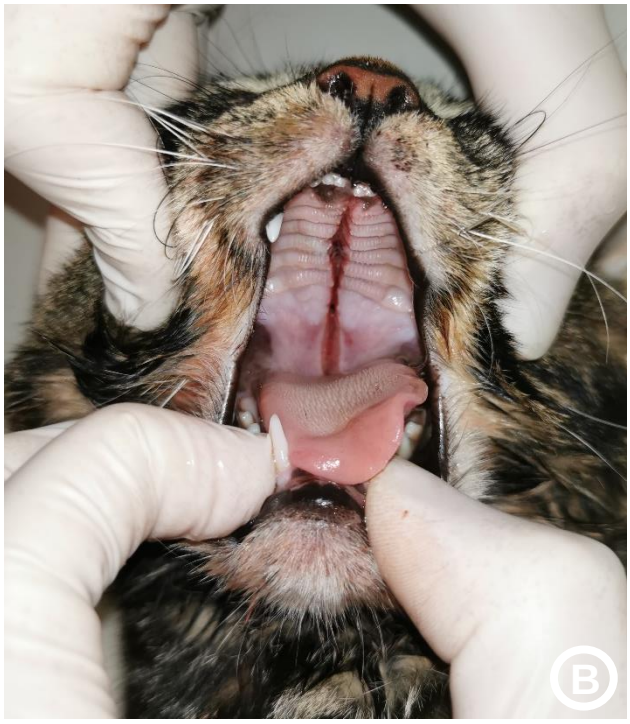

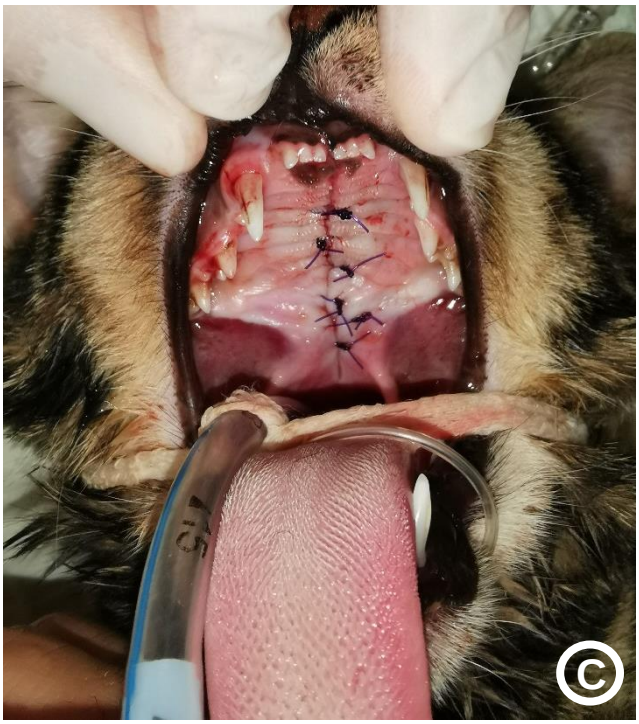

Figure 13 : Fermeture primaire une fente palatine traumatique consécutive à une chute du 4e étage (cas présenté en mai 2022 au CHUVAC).

A : Fente palatine à l'admission. Sa largeur était de 8 à 10 mm et elle s'étendait des incisives maxillaires au palais mou.

B : Réduction de l'écartement des bords de plaie par pression digitée progressive de part et d'autre de l'os maxillaire.

C : Contention de la réduction par des points simples.

Lorsque la largeur de la fente palatine est trop importante et que les bords de plaie ne peuvent pas être correctement rapprochés par réduction, il convient de s'orienter vers la réalisation d'un lambeau. Il existe une grande diversité de techniques réalisables afin de recouvrir une potentielle communication entre la cavité orale et les voies respiratoires. Le choix parmi ces différentes techniques se fait selon la localisation et la taille de la lésion. Dans les cas des fentes palatines d'origine traumatiques, la lésion étant médiale (par opposition aux fistules oro-nasales secondaires à un abcès dentaire par exemple) et la majorité du temps assez fine, les lambeaux muco-périostés de choix sont soit le lambeau de glissement (ou technique de von Langenbeck) ou le lambeau de transposition.

Réalisation d'un lambeau muco-périosté de glissement : la technique de von Langenbeck

Dans cette technique, afin d'éviter une tension sur la suture médiale recouvrant la fente palatine, deux lambeaux muco-périostés sont libérés de chaque côté de la lésion. A l'aide de deux incisions le long des arcades dentaires maxillaires, les lambeaux sont libérés grâce à un élévateur à périoste, tout en préservant l'intégrité des artères palatines majeures et de leurs foramens caudaux. Une suture médiale est ensuite réalisée à l'aide de points simples, les nœuds étant placés si possible du côté de la cavité nasale, avec fil de suture résorbable monofilament de faible diamètre (3-0 voire 4-0). Les zones dénudées cicatrisent par la suite par seconde intention, en 3 à 4 semaines. (Radlinsky, 2013)

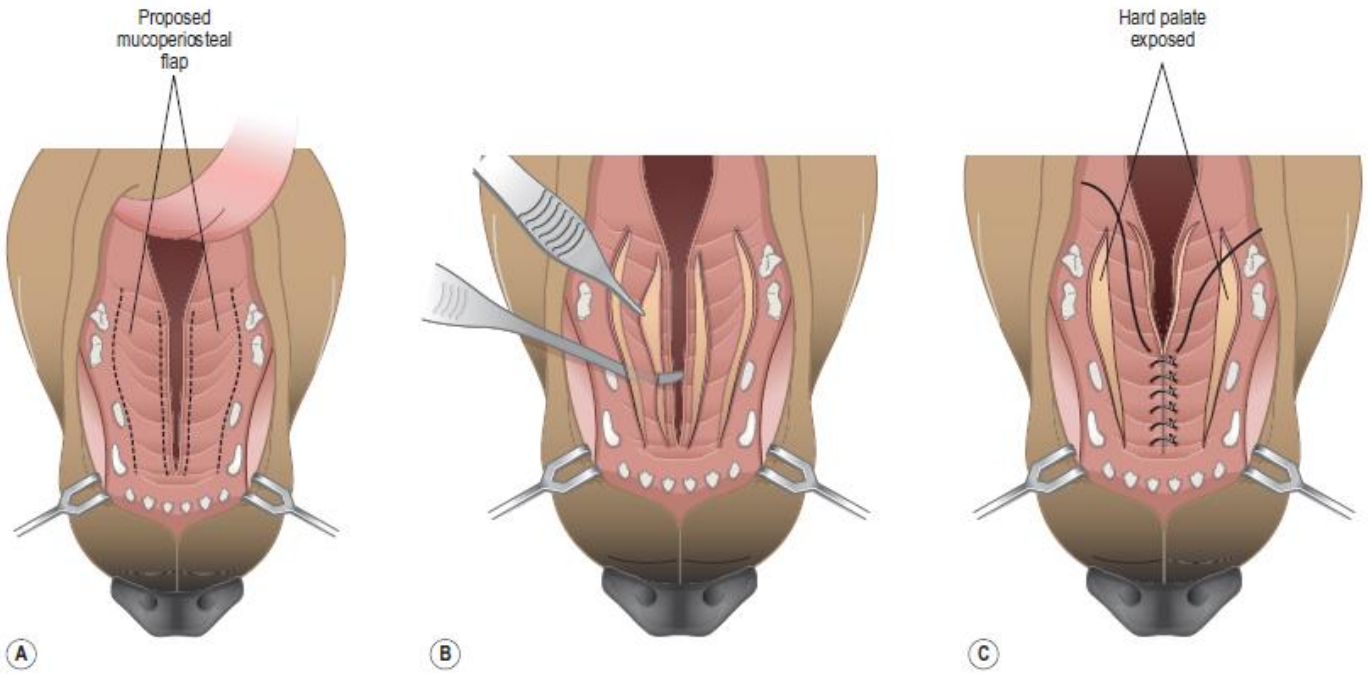

Figure 14 : Etapes de la réalisation d'un lambeau muco-périosté de glissement selon von Langenbeck (Marretta, 2012).
A : Incisions parallèles à la fente palatine, de part et d'autre des artères palatines majeures bilatérales.
B : Libération des deux lambeaux à l'aide d'un élévateur à périoste.
C : Suture médiale des deux lambeaux à l'aide de points simples.

Réalisation d'un lambeau muco-périosté de transposition

Cette seconde technique présente l'avantage de déporter la suture des tissus mous par rapport à la fracture maxillaire initiale, ce pourquoi elle est souvent préférée à la technique de von Langenbeck. Le lambeau muco-périosté est libéré à l'aide d'une première incision le long de l'arcade maxillaire, de la même longueur que celle de la fente palatine. Deux autres incisions, l'une crâniale et l'autre caudale sont ensuite réalisées afin de délimiter ce lambeau. Celui-ci est ensuite décollé à l'aide d'un élévateur à périoste en préservant l'artère palatine. Une dernière incision est ensuite réalisée sur le long du bord controlatéral de plaie, où le périoste est également décollé. Enfin, le lambeau est basculé jusqu'au bord opposé de la plaie, recouvrant ainsi la fente palatine, puis glissé et suturé « en sandwich » avec le périoste controlatéral. Il convient ici aussi d'utiliser du fil monofilament résorbable de fin diamètre, et de suturer à l'aide de points simples.

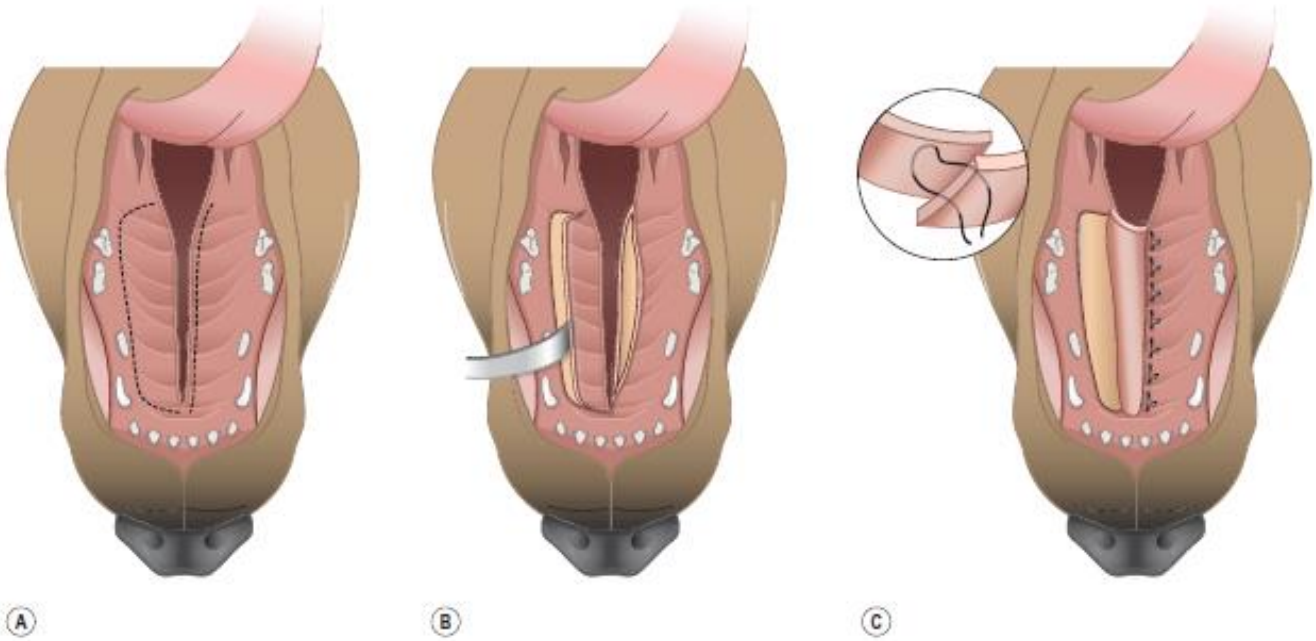

Figure 15 : Différentes étapes de la réalisation d'un lambeau muco-périosté de transposition (Marretta, 2012).
A : Représentation des lignes d'incision à réaliser.
B : Libération du lambeau à l'aide d'un élévateur à périoste.
C : Transposition du lambeau et suture « en sandwich » à l'aide de points simples.

Figure 16 : Palais dur d'un chien après cicatrisation par seconde intention des zones dénudées lors de la réalisation d'un lambeau muco-périosté de transposition (Radlinsky, 2013).

c. Soins post-opératoires

Antibiothérapie

Comme énoncé précédemment, les fines plaies de la cavité buccale ne se surinfectant que très peu après une prise en charge chirurgicale, l'antibiothérapie sera réservée aux animaux immunodéprimés, sous réserve de l'appréciation du chirurgien (Radlinsky, 2013). Les cas où un passage d'aliments dans les voies respiratoires est suspecté, même si cela n'est à l'origine que d'une rhinite plus ou moins sévère, recevront également une antibiothérapie dès la prise en charge chirurgicale.

Nutrition post-opératoire

Comme toute intervention chirurgicale, la prise en charge par suture ou par lambeaux des fentes palatines est à l'origine d'un traumatisme supplémentaire des tissus de la cavité buccale. Selon l'ampleur de cette intervention, l'acte réalisé peut être à l'origine ou en tout cas contribuer à un état anorexique de l'animal. Les précautions à prendre en post-opératoire sont donc les mêmes que pour les fentes très étroites où le choix s'est orienté vers une prise en charge conservatrice. Une potentielle nécessité d'une réalimentation entérale par sonde le temps de reprise d'une alimentation spontanée ne peut être exclut, avant une transition d'une alimentation molle à classique sur 4 semaines.

d. Complications

La complication la plus fréquente après une prise en charge chirurgicale d'une fente palatine est la déhiscence de plaie (Marretta, 2012). La période la plus à risque est constituée des 3 à 5 premiers jours post-opératoires, mais une apparition plus tardive ne peut être exclue. Ce risque est d'autant plus important en cas de tensions sur les bords de plaie au niveau de la suture, et si la vascularisation des tissus suturés est affectée.

En cas de déhiscence, une reprise chirurgicale est à prévoir, mais doit être repoussée de 6 semaines, les tissus mous étant trop fragiles après déchirement. Ce délai impose dans la plupart des cas la nécessité d'une reprise par lambeau muco-périosté. Dans ce cas, un dispositif

d’alimentation entérale assisté doit obligatoirement être mit en place (Marretta, 2012) en l’attente de la fermeture de la communication oro-nasale.

Une autre complication ne pouvant concerner que les jeunes individus a été mise en évidence par une étude en 1999 par Leenstra et Kuijper. En effet, il a été démontré qu’une prise en charge chirurgicale des fentes palatines par lambeau pouvait perturber le développement dentaire chez les jeunes. Afin d’étudier les causes de cette perturbation, une analyse histologique des zones de cicatrisation par seconde intention après libération des différents lambeaux a été réalisé, en fonction de si l’os palatin avait été dénudé ou non. Il a été montré que lors d’une cicatrisation sans que l’os ne soit dépériosté, le tissu osseux reste inchangé et donc très similaire aux coupes histologiques des animaux sains. Les tissus mous également très similaires mais peu adhérents à l’os présentent une quantité de fibres élastiques diminuée. Par opposition, lors de la dénudation de l’os, comme lors de la technique de von Langenbeck, les tissus néoformés sont certes plus fermement attachés à l’os sous-jacent, mais il s’agit d’un cal osseux primitif. Il est donc fortement suspecté que c’est l’apparition de ce cal osseux qui limiterait le développement alvéolo-dentaire post-opératoire des jeunes individus affectés.

Par ailleurs, il a également été démontré par cette étude à l’échelle histologique que le risque de complication par nécrose du lambeau, et ce quel qu’en soit le type, était très faible, à condition que la technique chirurgicale soit bien réalisée (Thomas S. Leenstra, Anne M. Kuijper, 1999).

DEUXIEME PARTIE : ETUDE RETROSPECTIVE SUR LES 100 CAS PRESENTES AU CHUVAC, VetAgro Sup, ENTRE JANVIER 2010 ET MAI 2022.

Comme détaillé dans la première partie, plusieurs études se sont intéressées aux lésions induites par les traumatismes, dont les fentes palatines, en analysant les populations les plus touchées et en estimant leurs différentes prévalences. D'autres ont décrits différentes techniques chirurgicales pour traiter les fentes palatines d'origine traumatique, en essayant de mettre en avant des critères de traitement chirurgical.

Cependant, le nombre d'études et de cas est faible. De plus, aucune étude ne s'intéresse à la comparaison entre une prise en charge médicale et chirurgicale. Il paraît donc intéressant de mettre en évidence et d'analyser les points clés de ces deux plans thérapeutiques.

De plus, il existe d'ores et déjà une grande diversité de techniques chirurgicales décrites pour corriger une éventuelle communication oro-nasale, mais comme énoncé précédemment, certaines fentes palatines traumatiques peuvent cicatriser sans ces dernières. Peu d'informations spécifient clairement quel type de fente est plus enclin est à cicatriser correctement seul, ou sur celles qui nécessitent d'emblée une prise en charge interventionniste.

L'objectif de notre étude rétrospective a donc été la comparaison du pronostic de survie et de récupération entre la prise en charge médicale conservatrice ou chirurgicale des fentes palatines d'origine traumatique, tout en essayant de mettre en évidence des critères pouvant orienter vers l'un ou l'autre type de plan thérapeutique selon l'état clinique à l'admission.

I/ Matériels et méthodes

1. Population étudiée

Notre étude s'est basée sur l'analyse rétrospective de l'ensemble des cas de fentes palatines traumatiques présentés au Centre Hospitalier Universitaire Vétérinaire pour Animaux de Compagnie (CHUVAC) de l'école vétérinaire VetAgro Sup à Lyon (69) entre janvier 2010 et mai 2022. La recherche de leurs dossiers médicaux a été réalisée dans la base de données informatiques CLOVIS à partir des mots-clés : « chute », « AVP », et « fente palatine ». Il est à noter que le CHUVAC étant fermé les mois d'août de chaque année, aucune admission d'animaux n'a pu être réalisée à cette période.

Seuls les cas pour lesquels les chiens et chats dont la fente palatine était d'origine traumatique et ayant reçu une prise en charge ont été retenus. La décision d'euthanasie ou de non-prise en charge sous contre-indication médicale ont été des critères d'exclusion de l'étude. Leur signalement a tout de même été conservé pour l'étude épidémiologique de formation des fentes palatines traumatiques.

a. Critères étudiés

Les informations retenues pour l'ensemble de ces cas ont été : le signalement de l'animal, le contexte d'apparition, le délai de présentation au service d'urgence, la taille de la fente palatine, l'ensemble des lésions associées à cette dernière, le type de prise en charge entrepris (médical ou chirurgical), l'évolution clinique de l'animal (en particulier la durée totale d'hospitalisation et d'anorexie), ainsi que la présence d'éventuelles séquelles ou de complications.

b. Données collectées

Le signalement des animaux a regroupé l'espèce, la race, le sexe, le statut de stérilisation, l'âge et le poids.

Pour les cas où la circonstance d'apparition correspondait à une chute de plusieurs étages, le nombre d'étages a été noté et une estimation de la hauteur de chute en mètres a été réalisée, en prenant comme référence une hauteur d'étage de 2,7 mètres.

La taille de la fente palatine correspond à sa longueur en millimètres, la largeur n'ayant été que très peu décrite dans les comptes-rendus d'admission.

Les lésions associées ont quant à elles été classées en 4 catégories : les lésions orthopédiques, regroupant toutes les fractures des membres ; les lésions oro-faciales autres que les fentes palatines (notamment les fractures des os du crâne) ; les lésions thoraciques et abdominales, et enfin les lésions neurologiques centrales comme les traumatismes crâniens, ou médullaires comme des fractures du rachis.

Concernant les lésions thoraciques, les contusions pulmonaires ont été diagnostiquées à l'aide d'un POCUS thoracique. En présence de lignes B à l'échographie, le diagnostic de contusion pulmonaire a été admis dans un contexte de trauma et une fois les autres causes possibles d'apparition de ce signe échographique écartées.

Le type de prise en charge a regroupé deux catégories : les animaux traités chirurgicalement (dont la technique utilisée a été également analysée) et ceux traités médicalement. Pour ces deux groupes, la nécessité de pose d'une sonde de réalimentation entérale a été notée, ainsi que le type de sonde utilisée, ainsi que la durée pour laquelle la sonde a été nécessaire (différentiel entre le jour de pose et le jour de retrait).

Concernant les possibles complications à l'issue de la prise en charge, dans les cas où une consultation de contrôle a été réalisée au CHUVAC, le délai entre la sortie d'hospitalisation et la date de cette consultation a été noté, ainsi que la présence éventuelle de séquelles.

2. Analyse statistique

L'analyse statistique de l'ensemble des données récoltées a été réalisée à l'aide du logiciel Rstudio, à l'aide de divers tests statistiques.

Afin de comparer deux moyennes de deux séries quantitatives, nous avons utilisé en priorité le test de Student. Néanmoins, il nécessite la vérification de deux hypothèses :

- Les deux variables doivent suivre une loi normale. Cette hypothèse a été émise après visualisation des diagrammes quantiles observés en fonction des quantiles de la loi normale, ainsi qu'à la suite d'un test de Shapiro-Wilk.
  Dans les cas où les variables ne suivaient pas la loi normale, un test de Mann-Whitney-Wilcoxon a été réalisé.
- Les variances des deux variables doivent être homogènes. Cette hypothèse a été réalisée suite à la visualisation des diagrammes en boîte des deux variables.
  Dans les cas où l'hypothèse des variances égales n'a pas pu être démontrée, un test de Welch a été choisi.

Pour les séries qualitatives, l'indépendance entre ces variables a été testée après visualisation des tables de contingence. Lorsque les effectifs dans les différentes classes étaient trop faibles, un test de Fisher a été préféré à un test du Khi² d'indépendance.

II/ Résultats

1. Description de la population

Entre janvier 2010 et mai 2022, 285 cas de chute et 1000 cas d'accidents sur la voie publique ont été présentés au CHUVAC. Parmi ces 1285 cas, la présence d'une fente palatine à l'admission a été le critère d'inclusion absolu dans notre étude. Ainsi, 100 cas ont été conservés, dont un unique chien et 99 chats.

a. Âge

L'âge médian des animaux présentés a été de de 33,5 mois, soit 2 ans et 9 mois. L'animal le plus jeune était âgé de 3 mois, et le plus âgé de 201 mois, soit 16 ans et 9 mois. La Figure 17 présente la répartition de l'âge au moment du traumatisme de la population étudiée.

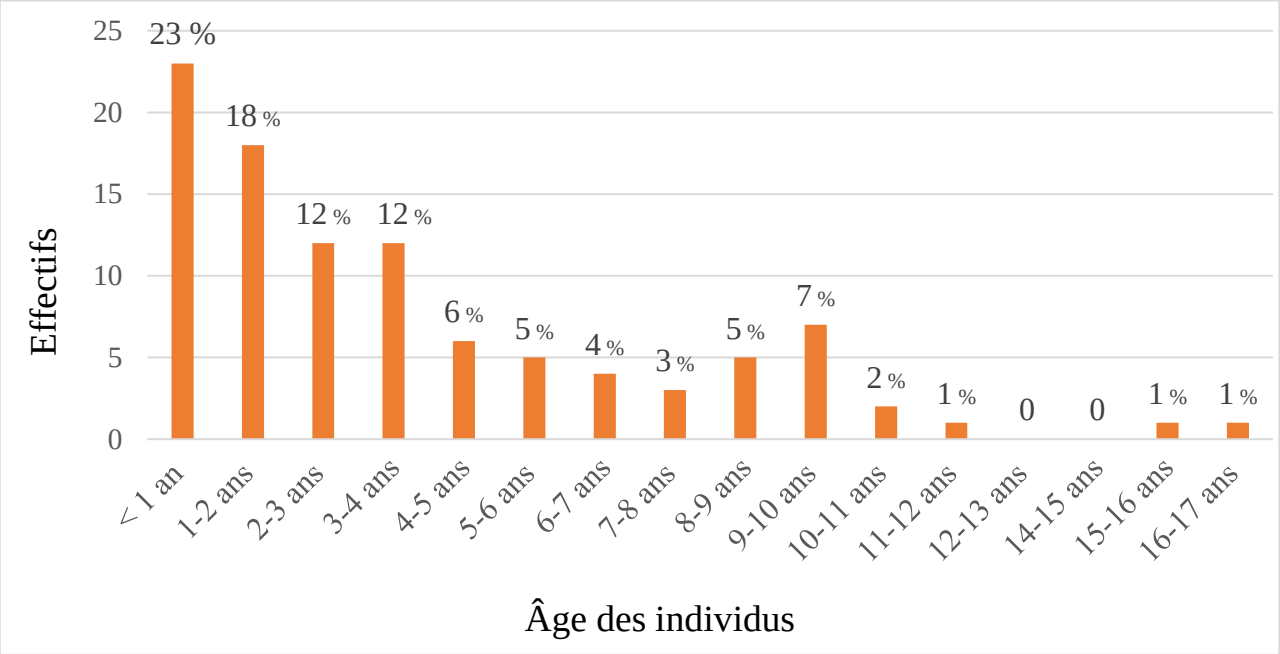

Figure 17 : Histogramme représentant l'âge des individus des individus présentés avec un fente palatine sur la durée de l'étude.

b. Sexe

L'unique chien présenté au CHUVAC était un mâle non castré, mais il est évidemment impossible de tirer des conclusions sur une si faible population. Concernant les chats étudiés, les pourcentages des différentes catégories selon le sexe et le statut de stérilisation sont rapportés dans la Figure 18. On observe une forte prédominance des chats mâles, qui représentent 68 % de la population étudiée.

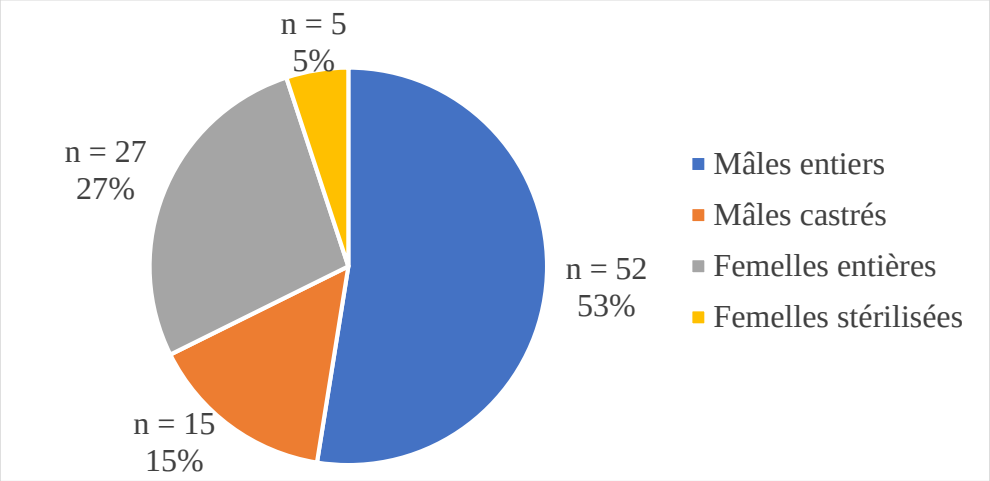

Figure 18 : Diagramme représentant le sexe et le statut de stérilisation des chats présentés avec une fente palatine sur la durée de l'étude.

c. *Race*

Pour les mêmes raisons que pour la partie précédente, seul le cas des chats peut être étudié ici. L'unique chien était de race Lhassa Apso.

Parmi les 99 chats présents dans notre échantillon, 93 % d'entre eux étaient de race Européenne. Les autres races n'ont été représentées qu'à titre anecdotique avec un seul individu parmi les races suivantes : Angora, Bengale, Chartreux, Norvégien, Persan, Savannah et Sphinx.

d. *Période de l'année*

La distribution du taux d'apparition des polytraumatismes varie beaucoup au cours de l'année. Afin de mettre en évidence une période à risque, les dates de présentation en consultation d'urgence ont été triées selon les 4 saisons de l'année. La Figure 19 représente la distribution au cours de l'année selon le type de traumatisme. Il est à noter que le CHUVAC étant fermé au mois d'août, une sous-estimation de la prévalence en été est possible.

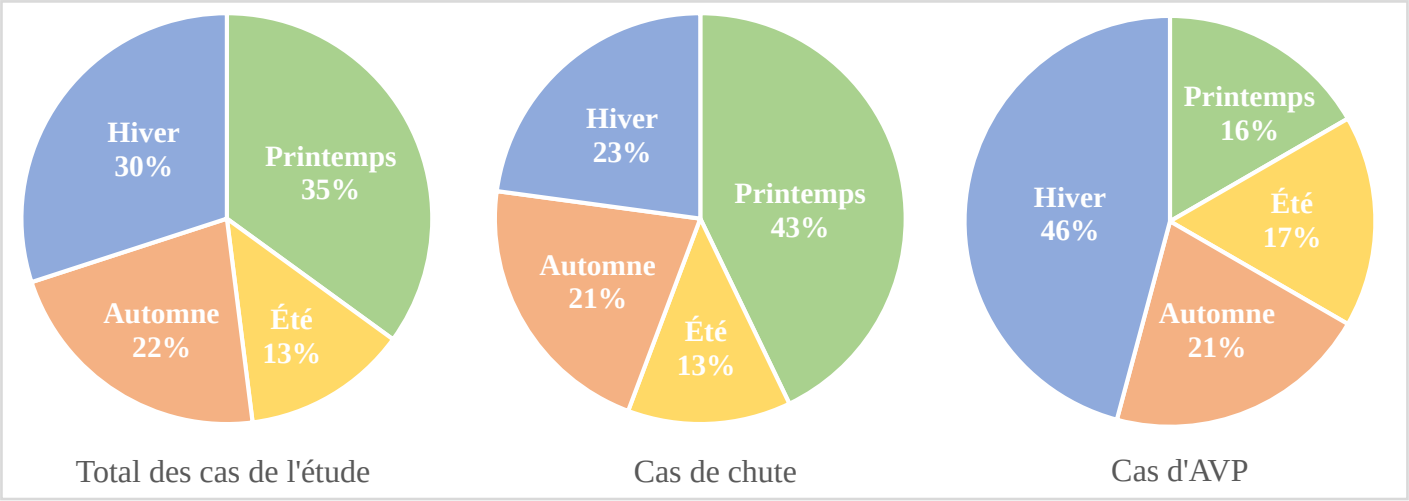

Figure 19 : Diagramme représentant la répartition des dates d'apparition des fentes palatines selon le type de traumatisme au cours des saisons de l'année.

La période de l'année où la prévalence était la plus importante a varié significativement selon le type de traumatisme *(test de Fisher, p-value < 0,05)*. Pour les cas de chutes, c'est au printemps que 43 % des cas ont été présentés en urgence, tandis que pour les accidents sur la voie publique, c'est l'hiver qui a été la saison la plus représentée avec 46 % des cas de fentes palatines.

e. Contexte d'apparition

L'unique chien étudié a été présenté en urgence suite à accident sur la voie publique.

Les deux contextes d'apparition principaux des fentes palatines traumatiques chez les chats étudiés ont été les chutes (70 % des cas), ainsi que les accidents de la voie publique (24 % des cas). Plusieurs animaux ont été retrouvés sur la voie publique dans des milieux urbains et présentés en urgence par les personnes les ayant trouvés, l'origine du traumatisme est donc restée inconnue (n = 5). Un chat a également été présenté suite à un polytraumatisme engendré par sa présence dans le capot d'une voiture en mouvement.

Parmi les chutes de plusieurs étages, on observe une grande diversité de hauteur de chute. La hauteur minimale de chute a été d'un étage et la hauteur maximale de neuf étages.

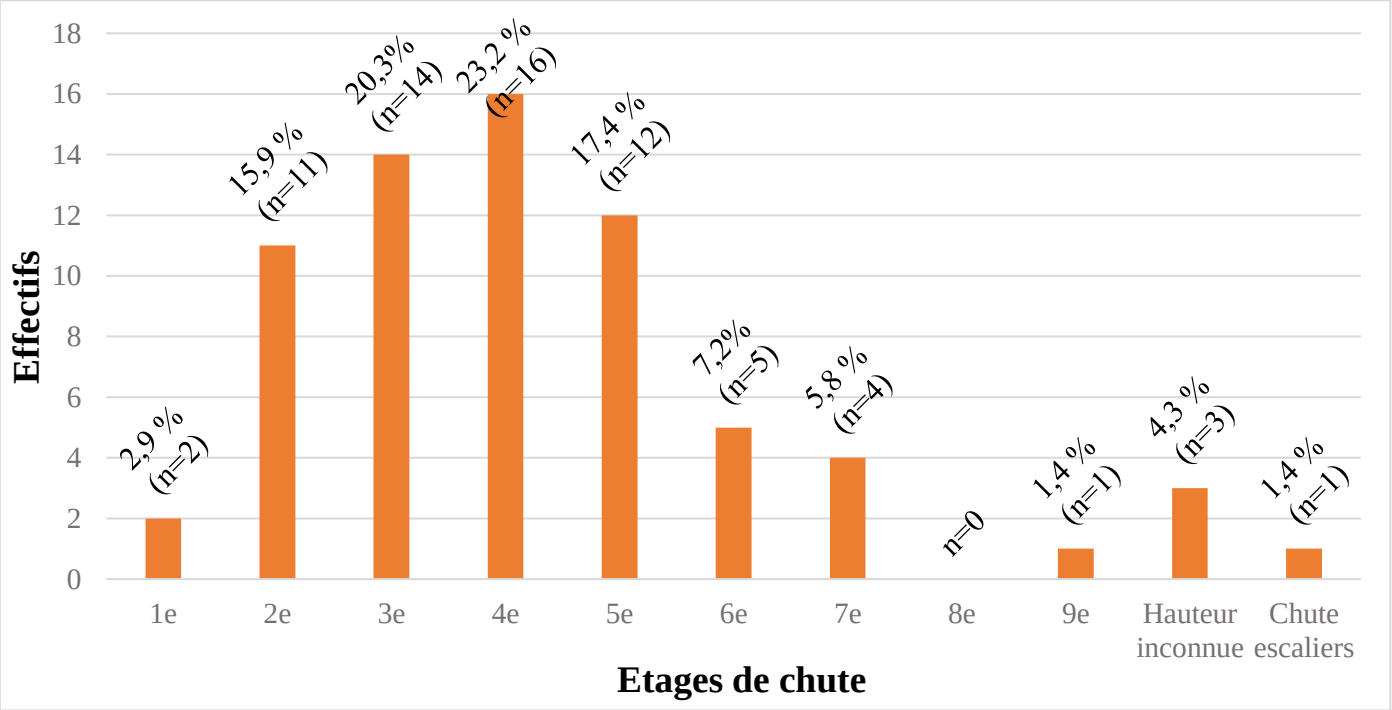

Figure 20 : Histogramme représentant les différentes hauteurs de chutes des individus présentés avec une fente palatine consécutive à une chute libre.

Les accidents de la voie publique ont quant à eux concerné 23 chats et l'unique chien étudié. Aucune information concernant le contexte du traumatisme (fugue, poursuite d'un autre animal…) n'a pu être récupérée.

f. Issue de la consultation d'urgence

Parmi les 100 cas inclus dans notre étude, le taux de survie général de la population a été de 76 %. L'unique chien est décédé suite à un arrêt cardio-respiratoire au cours de son admission en urgence. Ainsi, parmi les chats uniquement, le taux de survie a été de 77 %.

De plus, l'issue de la consultation a été notée, et ces cas ont été répartis en 3 groupes :

- Les cas ayant survécu à la prise en charge, quel qu'en soit le type.
- Les animaux ayant décédé au cours de leur prise en charge au CHUVAC. Ces cas regroupent les animaux n'ayant malheureusement pas pu être stabilisés, ceux qui ont été euthanasiés à l'issue de la consultation d'urgence (que ce soit pour raison financière ou à la vue d'un pronostic de survie désespéré), ainsi que ceux qui ont été euthanasiés quelques jours plus tard, à la vue du non-amélioration de leur état général.
- Les animaux dont la prise en charge a été refusée par le propriétaire, la majorité du temps pour des raisons financières. Ces animaux ont donc été rendus à leurs propriétaires à l'issu de la consultation, après signature d'une décharge de sortie sous contre-indication médicale.

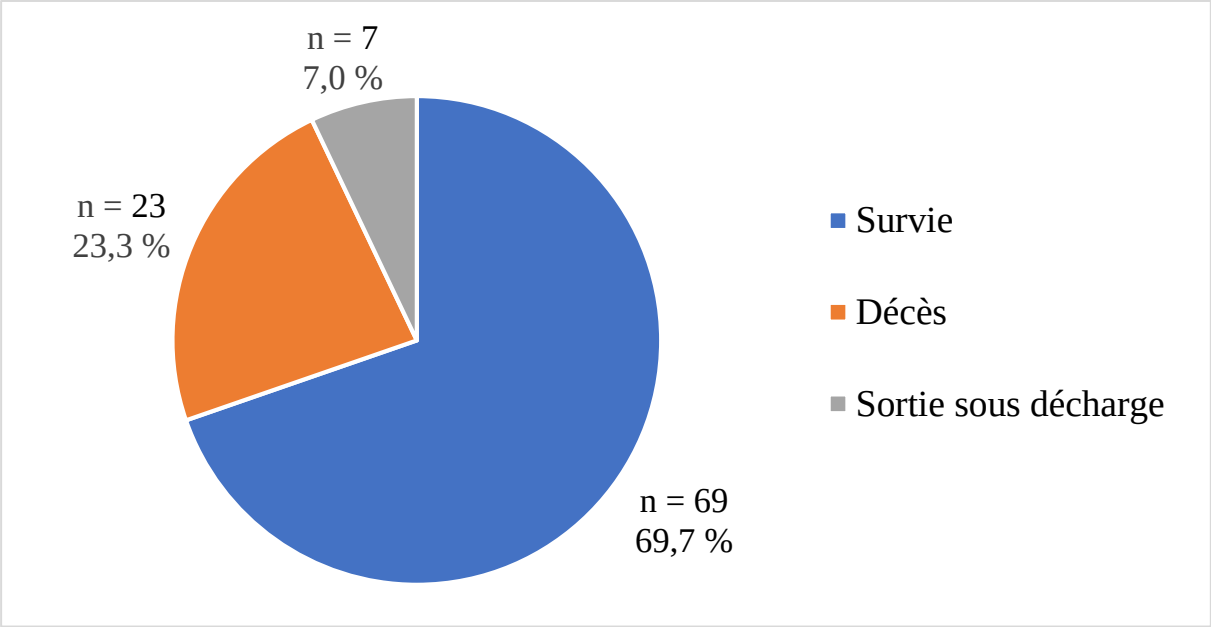

Figure 21 : Diagramme représentant l'issue de la consultation d'admission en urgence des chats présentés en urgence avec une fente palatine traumatique.

Dans notre population totale, 69 chats ont survécu. Parmi ces chats, la durée d'hospitalisation moyenne a été de 3,8 jours, avec une durée minimale de 1 jour et maximale de 21 jours.

Concernant les 23 chats décédés, le contexte de décès a été noté. Il s'agissait soit d'une décision d'euthanasie à l'admission ou au cours de l'hospitalisation (16 cas), soit d'une mort

naturelle par arrêt cardio-respiratoire au cours de la prise en charge d'urgence à l'admission (5 cas) ou au cours d'une anesthésie réalisée dans les jours suivant l'admission à l'occasion d'examens complémentaires ou d'éventuelles interventions chirurgicales (3 cas).

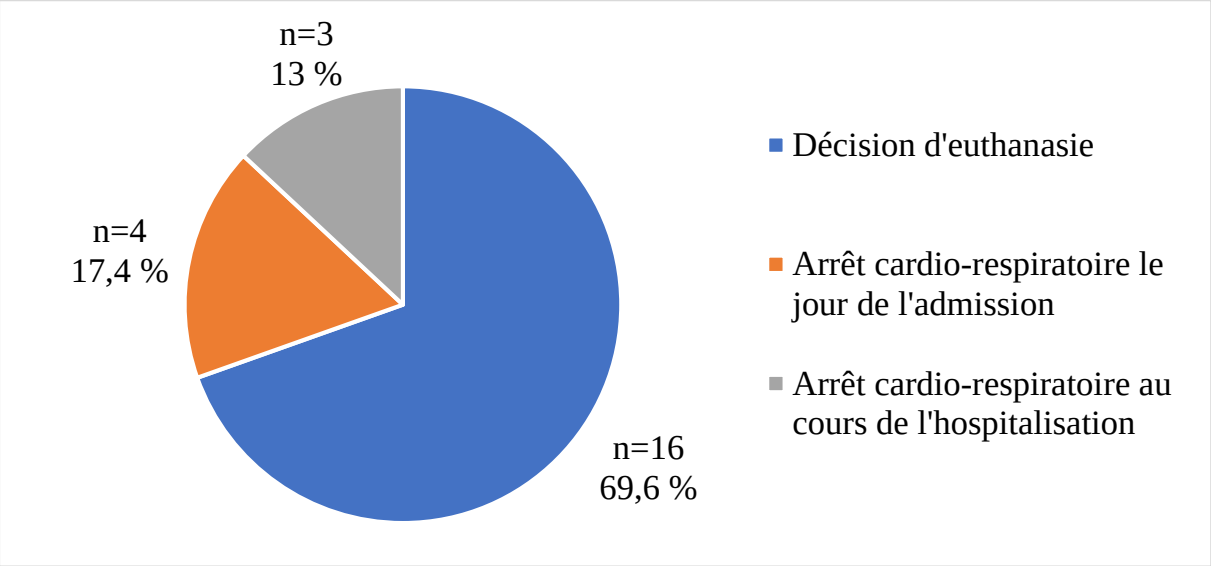

Figure 22 : Diagramme représentant les causes de décès parmi les chats ayant été présentés avec une fente palatine d'origine traumatique.

g. Bilan sur le taux de mortalité

Le taux de mortalité global de notre population a été de 24 %, en incluant les cas n'ayant pas reçu de soins consécutivement à une décision d'euthanasie à l'admission ou ceux sortis sous décharge. En excluant ces 20 cas, le taux de mortalité de la population traitée est de 10 %, et son évolution selon le type de prise en charge entrepris sera détaillé plus loin.

Le tableau II présente ces différents taux de mortalité en fonction du type de traumatisme à l'origine de la fente palatine.

Tableau II : Différents taux de mortalité en fonction du type de traumatisme à l'origine de l'apparition de la fente palatine chez les animaux de notre étude.

	Taux de mortalité
Population globale (n=100)	24 %
Population ayant reçu une prise en charge (n=80)	10 %
Cas de chute de plusieurs étages (n=70)	18 %
Cas de chute de plusieurs étages ayant été traités (n=59)	8,5 %
Cas d'accidents sur la voie publique (n=24)	44 %
Cas d'accidents sur la voie publique ayant été traités (n=13)	7,7 %

L'appellation des groupes « ayant été traités » désigne les groupes après exclusion des animaux euthanasiés ou sortis sous décharge à l'admission.

Le taux de mortalité a été significativement associée au type de traumatisme à l'origine de l'apparition de la fente palatine, les chutes présentant un taux de mortalité plus faible que les accidents sur la voie publique *(test de Fisher, p-value < 0,05)*.

Concernant la hauteur de chute, elle a été étudiée en regroupant les cas en fonction de s'ils avaient chuté ou non d'une hauteur supérieure à une valeur limite fixée. L'objectif a été d'analyser, en faisant varier cette valeur, s'il existait une « hauteur limite » à partir de laquelle le pronostic de survie était péjoré. Malheureusement, le faible effectif de notre population ne nous a pas permis de déterminer cette dernière *(tests de Fisher)*.

2. Bilan lésionnel

Au cours de cette étude et afin de relier la présence d'une fente palatine aux différents types de lésions présentées par les animaux polytraumatisés, l'ensemble des lésions dites « annexes » ont été récupérées dans leurs dossiers médicaux. Ces lésions ont été regroupées et triées en plusieurs catégories. Les regroupements ont été faits selon :

- La présence de lésions orthopédiques, qu'il s'agisse d'une simple luxation ou d'une fracture ouverte.
- La présence de lésions oro-faciales autre que la fente palatine, comme des factures mandibulaires ou une luxation temporo-mandibulaire.
- La présence de lésions au niveau du thorax (pneumothorax ou contusions pulmonaires essentiellement) ou de l'abdomen (comme la présence d'un épanchement péritonéal).
- La présence de lésions neurologiques, qu'elles concernent le rachis ou l'encéphale. Les fractures du rachis y ont été incluses.

Les différents Tableaux III à VI présentent les prévalences respectives de chacune de ces lésions dans notre étude, et sont triées selon le type de traumatisme.

Tableau III : Prévalences des différentes lésions oro-faciales annexes aux fentes palatines des animaux inclus dans l'étude. Les effectifs et prévalences sont également mentionnées en fonction du type traumatisme à l'origine de la fente palatine.

	Lésions oro-faciales annexes	**Catégories**				
		Disjonction mandibulaire	Fracture mandibulaire	Fracture maxillaire	Luxation temporo-mandibulaire	Suspicion de fractures multiples de la face
Prévalence totale sur l'étude (n = 100)	**n = 44** **44 %**	n = 7 7 %	n = 19 19 %	n = 4 4 %	n = 2 2 %	n = 14 14 %
Cas de chute (n = 70)	**n = 20** **28,5 %**	n = 1 1,4 %	n = 10 14,3 %	n = 1 1,4 %	n = 2 2,9 %	n = 2 2,9 %
Cas d'AVP (n = 24)	**n = 21** **87,5 %**	n = 2 8,3 %	n = 7 29,2 %	n = 3 12,5 %	n = 0 0 %	n = 12 50 %

Les abrasions cutanées sur la face ou autres lésions des tissus mous, l'épistaxis, et les lésions dentaires n'étant pas systématiquement rapportés dans les comptes rendus d'admission des animaux, leur prévalence n'a pas pu être estimée.

Tableau IV : Prévalences des différentes lésions orthopédiques annexes aux fentes palatines des animaux inclus dans l'étude. Les effectifs et prévalences sont également mentionnées en fonction du type traumatisme à l'origine de la fente palatine.

	Lésions orthopédiques	**Catégories**						
		Fracture métacarpes(s) / métatarse(s)	Luxation carpe/tarse	Fracture radius/ulna	Fracture tibia/fibula	Fracture humérus	Fracture fémur	Fracture bassin
Prévalence totale sur l'étude (n = 100)	**n = 39** **39 %**	Mc : n = 12 12 % Mt : n = 2 2 %	C : n = 4 4 % T : n = 4 1 %	U : n = 8 8 % B : n = 6 6 %	n = 2 2 %	n = 1 1 %	n = 6 6 %	n = 4 4 %
Cas de chute (n = 70)	**n = 37** **52,8 %**	Mc : n = 12 17,10 % Mt : n = 2 2,8 %	C : n = 4 5,7 % T : n = 2 2,8 %	U : n = 9 12,9 % B : n = 5 7,1 %	n = 2 2,8 %	n = 1 1,4 %	n = 4 5,7 %	n = 4 5,7 %
Cas d'AVP (n = 24)	**n = 2** **8,3 %**	Mc : n = 0 0 % Mt : n = 0 0 %	C : n = 0 0 % T : n = 0 0 %	U : n = 1 4,1 % B : n = 0 0 %	n = 0 0 %	n = 0 0 %	n = 1 4,1 %	n = 1 4,1%

L'abréviation « Fx » désigne les fractures. Pour les lésions où une atteinte bilatérale a été possible, la prévalence de la lésion pour les cas où elle a été unilatérale est indiquée par la lettre « U », ou par la lettre « B » lorsque qu'elle a été bilatérale.

De même, les lésions cutanées n'ont pas été suffisamment référencées dans la banque de données, leur gravité étant très souvent minime face aux autres lésions présentes, pour estimer leur prévalence. Nous nous limiterons à préciser qu'elles sont très fréquentes. En plus des lésions présentes dans le Tableau IV, un seul animal a présenté une fracture de la scapula.

Tableau V : Prévalences des différentes lésions thoraciques et abdominales annexes aux fentes palatines des animaux inclus dans l'étude. Les effectifs et prévalences sont également mentionnées en fonction du type traumatisme à l'origine de la fente palatine.

	Lésions du thorax ou de l'abdomen	**Catégories**				
		Contusions pulmonaires	Pneumothorax	Epanchement pleural	Epanchement péritonéal	Hernie diaphragmatique
Prévalence totale sur l'étude (n = 100)	**n = 30** **30 %**	n = 30 30 %	n = 20 20 %	n = 7 7 %	n = 1 1 %	n = 1 1 %
Cas de chute (n = 70)	**n = 24** **34,3 %**	n = 24 34,3 %	n = 19 27,1 %	n = 5 7,1 %	n = 1 1,4 %	n = 0 0 %
Cas d'AVP (n = 24)	**n = 12** **25 %**	n = 5 20,8 %	n = 1 4,1 %	n = 2 8,3 %	n = 1 4,1 %	n = 1 4,1 %

Il est à noter que dans les deux cas où un épanchement péritonéal a été retrouvé, un épanchement liquidien pleural était également présent.

Tableau VI : Prévalences des différentes lésions neurologiques annexes aux fentes palatines des animaux inclus dans l'étude. Les effectifs et prévalences sont également mentionnées en fonction du type traumatisme à l'origine de la fente palatine.

	Lésions du système nerveux	**Catégories**		
		Trauma crânien	Trauma médullaire sans lésion vertébrale	Fracture ou luxation vertébrale
Prévalence totale sur l'étude (n = 100)	**n = 16** **16 %**	n = 11 11 %	n = 2 2 %	n = 4 4 %
Cas de chute (n = 70)	**n = 6** **8,5 %**	n = 2 2,8 %	n = 2 2,8 %	n = 3 4,3 %
Cas d'AVP (n = 24)	**n = 8** **33,3 %**	n = 8 33,3 %	n = 0 0 %	n = 0 0 %

L'évolution du taux de mortalité en fonction de la présence des différents types de lésions annexes aux fentes palatines a également été étudié. Les lésions de oro-faciales ainsi que les lésions neurologiques ont représenté les seules catégories de lésions qui ont pu être significativement associées à un taux de mortalité plus élevé *(test de Fisher, p-values < 0,05)*. Le taux de mortalité chez les animaux qui ne présentaient pas de lésions oro-faciales autre que la fente palatine à leur admission a été de 17,3 %, contre 36,6 % pour ceux qui en avaient. De même pour les lésions neurologiques avec des taux de mortalité respectifs de 15,6 % et 75 %.

Pour la suite de la description, nous avons séparé les chats dont la fente palatine a été prise en charge médicalement de ceux traités chirurgicalement.

3. Etude des cas ayant reçu une prise en charge médicale conservatrice

Pour la suite de l'étude, l'ensemble des cas sortis sous décharge ou euthanasiés à l'admission ont été exclus. Ainsi, 80 chats ont effectivement reçu une prise en charge.

Sur l'ensemble de ces 80 cas, le plan thérapeutique initialement décidé a été celui d'un traitement médical conservateur pour 72 d'entre eux. Chez ces animaux, l'origine du traumatisme était très majoritairement une chute dans 85 % des cas, puis 13 % d'accidents sur la voie publique, et un cas de traumatisme inconnu.

Deux de ces 72 chats ont par la suite été traités chirurgicalement suite à une mauvaise évolution clinique. Ils seront donc étudiés dans la partie concernant ce type de prise en charge.

Pour l'ensemble de ces 70 cas traités uniquement de manière conservatrice, la durée moyenne d'hospitalisation a été de 3,3 jours, avec une durée minimale de 1 jour et maximale de 21 jours. Au cours de cette prise en charge, cinq animaux sont décédés d'un arrêt cardio-respiratoire à l'admission, trois animaux sont décédés au cours d'une anesthésie (réalisée pour la gestion des lésions orthopédiques associées), et trois autres ont été euthanasiés après décision des propriétaires suite à la vue de leur mauvaise évolution clinique.

Enfin, quatre autres cas sont sortis sous décharge au cours de leur hospitalisation. Les données concernant leur survie ou l'apparition de complications n'ont pas pu être récupérées.

Ainsi, le taux de mortalité pour ce type de prise en charge a été de 17 %.

a. Evaluation de la reprise de l'alimentation et pose de sondes d'alimentation entérale chez les animaux pris en charge médicalement

Afin d'étudier la reprise de l'alimentation chez les chats ayant été traités uniquement de manière conservatrice, nous avons réduit la population d'étude en excluant les animaux sortis sous décharge avant le terme de la prise en charge, ainsi que les animaux décédés au cours de celle-ci, qu'il s'agisse de mort naturelle ou d'euthanasie. Ainsi, la population d'étude pour cette partie a été réduite à 55 chats. Ils ont été séparés en 3 groupes : pas de pose de réalimentation, pose d'une sonde naso-gastrique ou pose d'une sonde d'œsophagostomie.

Parmi ces 55 animaux, seulement 12 chats, soit 21,8 %, ont nécessité la mise en place d'une sonde de réalimentation entérale, avec 4 sondes naso-gastriques et 8 sondes d'œsophagostomie. Deux d'entre eux, ont nécessité une intervention chirurgicale à postériori et seront donc traités dans la partie suivante.

Pour les 43 chats sans sonde de réalimentation, la durée moyenne d'hospitalisation a été de 2,4 jours, avec une durée minimale de 1 jour et maximale de 9 jours, et ils sont restés anorexiques en moyenne pendant 2,4 jours (minimum : 1 jour ; maximum : 12 jours).

Pour les 4 chats où la sonde choisie était de type naso-gastrique, ils ont été hospitalisés en moyenne pendant 8,3 jours (minimum : 3 jours ; maximum : 17 jours). Le délai moyen de pose de la sonde a été de 4 jours (minimum : 2 jours ; maximum : 6 jours). Ces chats ont retrouvé une alimentation spontanée en 4,3 jours (minimum : 1 jour ; maximum : 7 jours), avec des sondes restées en place en moyenne pour une durée de 3,5 jours (minimum : 1 jour ; maximum : 9 jours).

Pour les 8 chats ayant eu une sonde d'œsophagostomie, la durée moyenne d'hospitalisation a été de 7,4 jours (minimum : 2 jours ; maximum : 21 jours). Le délai moyen entre l'admission en urgence et la pose de la sonde a été de 3 jours (minimum : 1 jour ; maximum : 5 jours). La reprise d'une alimentation spontanée a été effective en 21 jours (minimum : 9 jours ; maximum : 30 jours), avec une durée de maintien de la sonde en place de 19 jours (minimum : 4 jours ; maximum : 29 jours).

La durée d'anorexie totale n'a pas pu être significativement reliée au délai de pose de la sonde *(test de Mann-Whitney-Wilcoxon).*

L'ensemble de ces données est représenté dans la Figure 23.

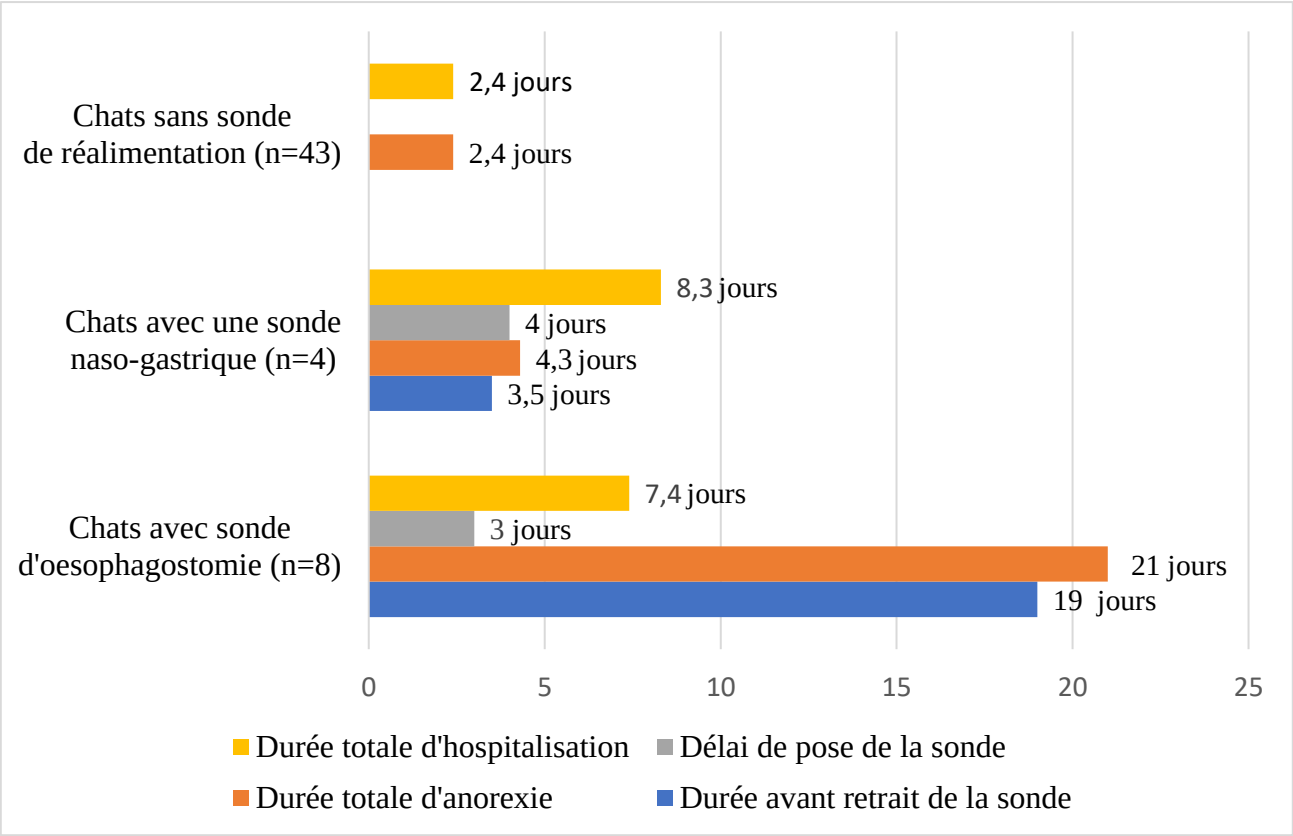

Figure 23 : Histogramme représentant les différentes durées entre l'admission, la pose et le retrait de la sonde de réalimentation (dans le cas où il y en a eu une) et entre l'admission et la reprise d'une alimentation spontanée ainsi que la sortie d'hospitalisation chez les chats ayant reçu des prises en charge conservatrices.

b. Lésions annexes des animaux pris en charge médicalement

Comme énoncé dans l'étude bibliographique précédente, la décision du type de prise en charge, se fait à l'admission après stabilisation et constatation des différentes lésions présentes en parallèle de la fente palatine. Après récupération des données concernant les lésions « annexes » à la fente palatine, le plan thérapeutique employé a été étudié en fonction de la présence des différents types de lésions.

La Figure 24 reprend le nombre de chats n'ayant pas eu de sonde, ayant eu une sonde naso-gastrique ou une sonde d'œsophagostomie en fonction des différents types de lésions annexes.

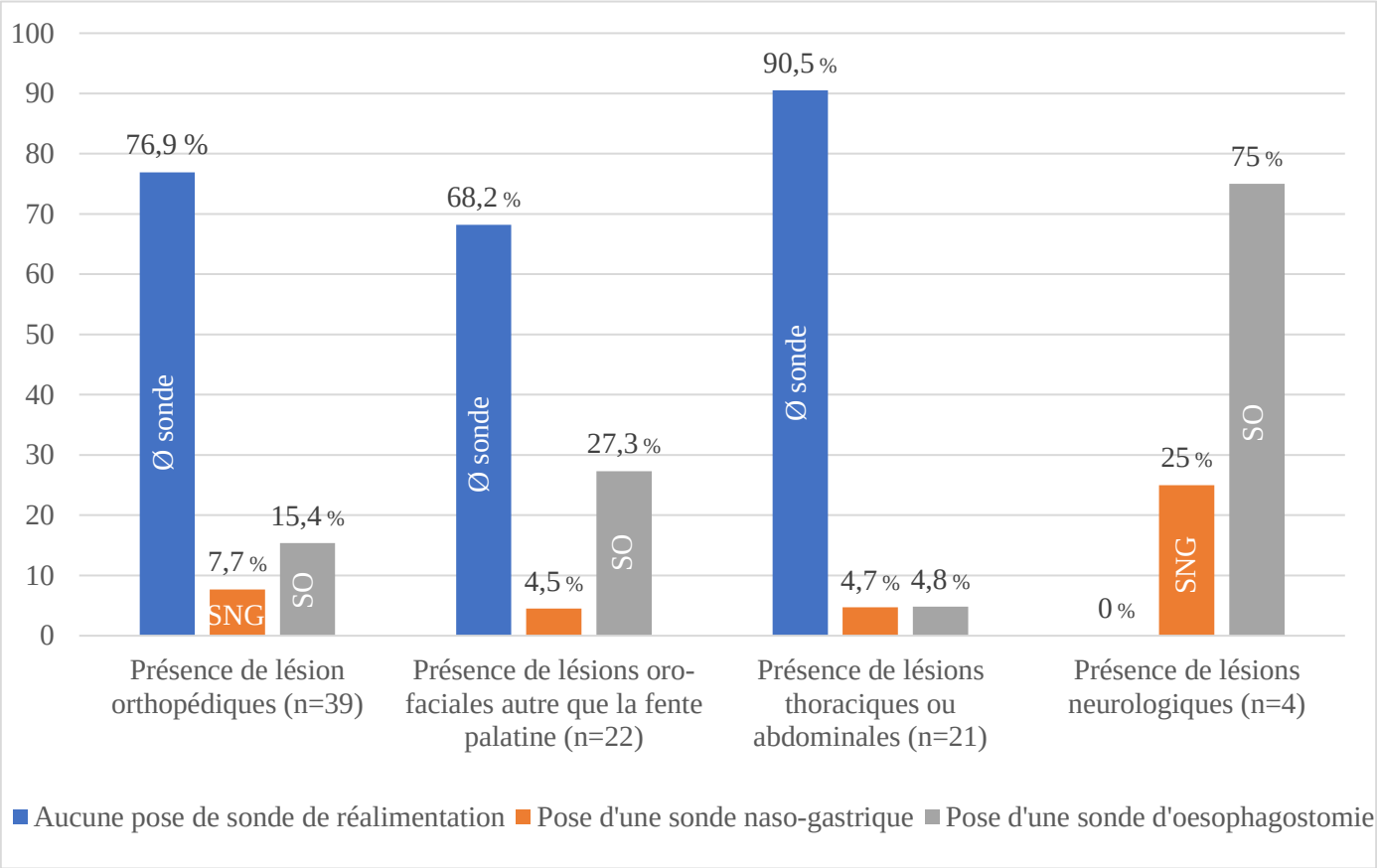

Figure 24 : Histogramme représentant les différentes sondes utilisées en fonction des différentes lésions associées à la fente palatine traumatique des chats inclus dans l'étude rétrospective.

L'analyse statistique des chats traités médicalement a montré que la présence de lésions de la face en parallèle de la fente palatine était significativement associée à la mise en place d'une sonde au cours de la prise en charge *(test de Fisher, $p < 0,05$).* Par ailleurs, la longueur de la fente palatine n'a également pas pu être reliée à la décision de poser une sonde de réalimentation.

Dans les paragraphes suivants, nous allons maintenant présenter les résultats du groupe des chats dont la fente palatine a été traitée chirurgicalement.

4. Etude des cas ayant été pris en charge chirurgicalement

Les cas pris en charge chirurgicalement représente les 10 animaux restants dans notre étude, en incluant les deux individus dont la décision initiale avait été celle d'un traitement conservateur.

Cinq d'entre eux ont été présentés suite à une chute, quatre consécutivement à un AVP et un dont le traumatisme est resté inconnu. Le type de traumatisme à l'origine de la fente palatine a été significativement associé au type de prise en charge employé *(test de Fisher, p-value $< 0,05$).* En effet, les AVP ont été traités en proportion équivalente entre traitement

médical et chirurgical, tandis que les chats ayant chutés n'ont été pris en charge chirurgicalement qu'à hauteur de 8 %.

L'ensemble des cas ayant été reçu une intervention chirurgicale ont survécu, par opposition aux 17 % de décès au sein du groupe traité médicalement. Néanmoins, le taux de mortalité n'a pas pu être significativement associé au type de prise en charge *(test de Fisher)*.

Deux techniques chirurgicales ont été employées, la suture simple après parage de la fente palatine (8 cas), et la technique de von Langenbeck (2 cas). Les deux uniques cas ayant été pris en charge à l'aide d'un lambeau muco-périosté de glissement étaient présentés pour reprise chirurgicale. En effet, l'un des deux présentait une mauvaise cicatrisation secondaire à une déhiscence de la suture simple réalisée par son vétérinaire traitant, tandis que l'autre avait été présenté pour jetage muco-purulent persistant depuis plusieurs années.

Pour les 8 autres cas présentés en urgence, le passage au bloc chirurgical s'est fait en moyenne en 2,5 jours après admission (minimum : le jour même ; maximum : 10 jours), correspondant au temps nécessaire afin de stabiliser l'animal pour qu'il soit apte à survire à l'acte anesthésique et chirurgical.

De plus, la longueur de la fente palatine a été significativement associé à la décision d'une prise en charge chirurgicale, avec une longueur moyenne de 3 cm chez les chats traités chirurgicalement contre 1,8 cm chez les chats traités médicalement *(test de Mann-Whitney-Wilcoxon, p-value < 0,05)*.

La durée d'hospitalisation moyenne des chats opérés a été de 6,8 jours, avec une durée minimale de 2 jours et maximale de 20 jours.

a. Evaluation de la reprise de l'alimentation et pose de sondes d'alimentation entérale chez les animaux pris en charge chirurgicalement

À ces deux types de prises en charge chirurgicales ont suivi la pose d'une sonde de réalimentation dans 60 % des cas. Il a s'agit dans tous les cas d'une sonde d'œsophagostomie, placée à la faveur de l'anesthésie nécessaire à l'intervention chirurgicale. Le délai de pose de ces sondes a donc été le même que le délai entre l'admission et la chirurgie.

Ces sondes sont restées en place en moyenne pendant 25 jours (minimum : 11 jours ; maximum : 31 jours). Ainsi, la durée d'anorexie moyenne a été de 19,2 jours (minimum : 10 jours ; maximum : 29 jours) lors d'une pose de sonde d'œsophagostomie. Par manque de données, cette durée n'a pas pu être estimée pour les chats n'ayant pas eu de sonde en parallèle de leur intervention chirurgicale.

La durée d'anorexie totale de ce groupe a été significativement plus longue que celle du groupe traité médicalement, qui avait une durée moyenne de 4 jours *(test de Mann-Whitney-Wilcoxon, p-value < 0,05)*.

b. *Lésions annexes des animaux pris en charge chirurgicalement*

Comme pour le groupe précédent, la présence ou non des différents types de lésions a été analysée puis triée selon le type de prise en charge reçue. L'ensemble de ces données sont représentées par la Figure 25, en confrontant les prévalences de ces lésions selon le plan thérapeutique choisi.

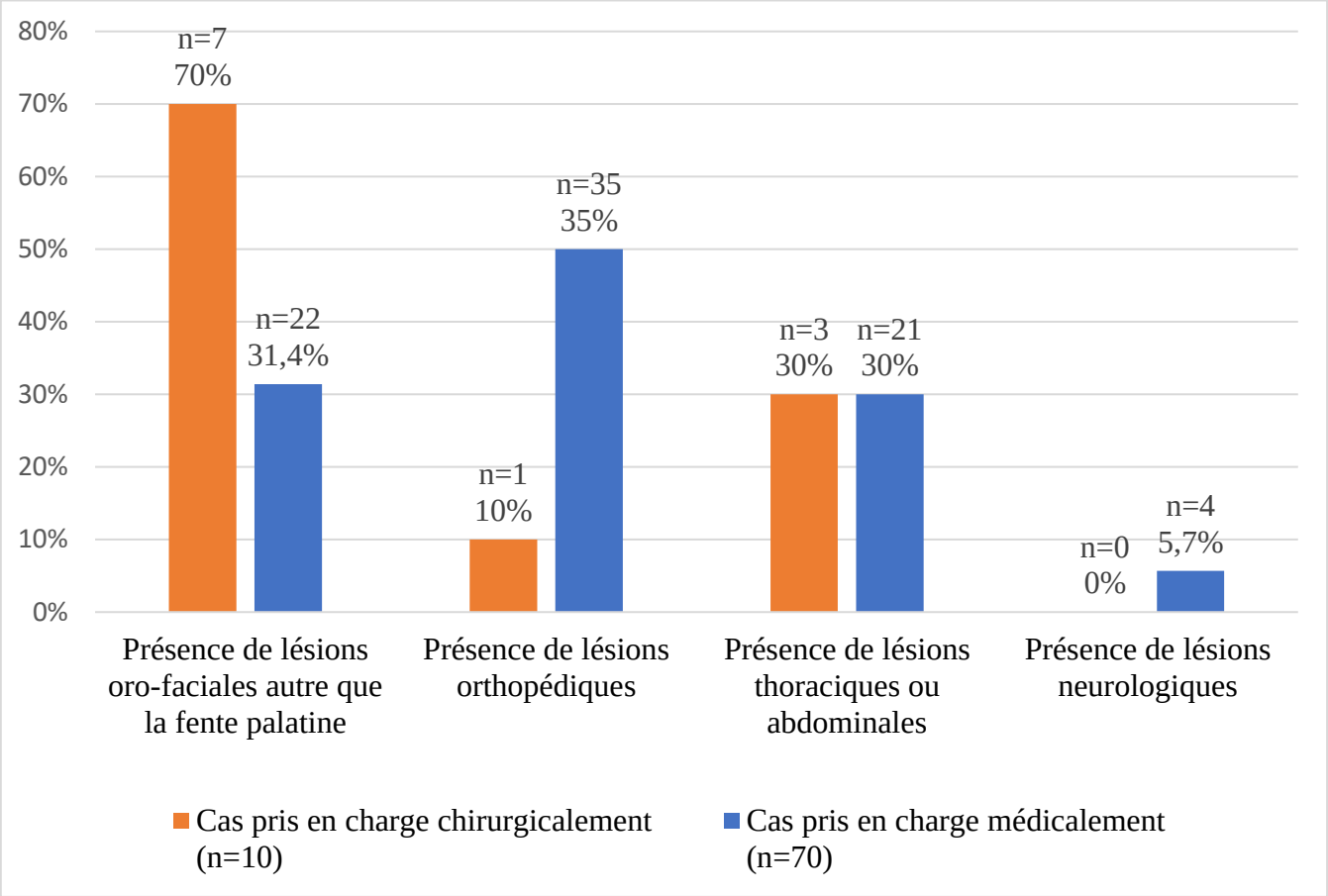

Figure 25 : Histogramme représentant la prévalence des différents types de lésions associées à la fente palatine traumatique, en fonction du type de prise en charge employé. Les effectifs de chaque catégorie y sont représentés mais l'axe des ordonnées représente les pourcentages afin de comparer les deux groupes traités médicalement et chirurgicalement en s'affranchissant de leurs efffectifs.

L'influence de la présence de ces différentes lésions a été sujet d'une étude statistique. La présence de lésions de la face en parallèle de la fente palatine a été la seule catégorie de lésions qui a été significativement associée à la nécessité d'une intervention chirurgicale *(test de Fisher, $p < 0,05$).*

Par ailleurs, tout comme pour les cas traités médicalement, la présence de lésions oro-faciales annexes a été significativement associée à la mise en place d'une sonde au cours de la prise en charge chirurgicale *(test de Fisher, $p < 0,05$).*

5. Taux de complications

Pour certains animaux inclus dans cette étude, l'analyse de leurs dossiers médicaux a également permis une estimation de la prévalence des complications secondaires à la prise en charge de la fente palatine. En effet, dans un contexte de polytraumatisme, même en l'absence de lésions initiales, une consultation de contrôle quelques jours à quelques semaines suivant le traumatisme a systématiquement été recommandé. Les données concernant les animaux qui ont réalisé cette consultation chez leur vétérinaire traitant n'ont pas pu être récupérées.

Ainsi, 24 animaux ont honoré leur consultation de suivi au CHUVAC.

Parmi eux, six animaux avaient reçu une prise en charge chirurgicale (soit 25 %) et leur consultation de contrôle a été réalisée en moyenne 12,2 jours (minimum : 3 jours ; maximum : 27 jours) après leur retour chez leurs propriétaires. Aucun de ces 6 individus n'a présenté de complication post-opératoire.

Pour les 18 animaux restants (75 %) ayant reçu une prise en charge médicale conservatrice, le délai entre la sortie d'hospitalisation et la consultation de contrôle a été de 20,6 jours (minimum : 3 jours ; maximum : 68 jours). Deux de ces animaux ont présenté une mauvaise évolution de la cicatrisation de la fente palatine avec une persistance d'une communication oro-faciale. L'un d'entre eux présentait des signes cliniques de rhinite purulente modérée persistante ayant motivé une consultation de suivi. Pour le second cas, une dégradation de l'état général quelques jours après son admission, et ce malgré la mise en place d'une sonde d'œsophagostomie, a motivé un scanner du crâne afin de caractériser plus précisément ses lésions oro-faciales. Après constatation de l'ampleur de ces dernières, la décision d'un traitement chirurgical de la fente palatine encore non cicatrisée a été prise, permettant une amélioration de l'état général et une reprise de l'alimentation spontanée dans les jours qui ont suivi.

Sur l'ensemble des animaux pour lequel le suivi est disponible, nous ne dénombrons donc que deux cas ayant présenté des complications suite au choix d'une prise en charge conservatrice. Un seul de ces deux cas semble avoir présenté des répercussions sur son état général, avec une dysorexie et un abattement discret. Une intervention chirurgicale avec parage et suture de la fente palatine a posteriori a permis de corriger ces complications. Aucun lien significatif n'a pu être mis en évidence entre le type de prise en charge employé et le taux de complications.

6. Bilan

Afin de mieux comprendre l'évolution des cas traités au cours de cette étude, les données sont résumées dans la Figure 26 ci-dessous. Les différentes prises en charges, associées à leurs taux de mortalité, et les complications y sont rapportées.

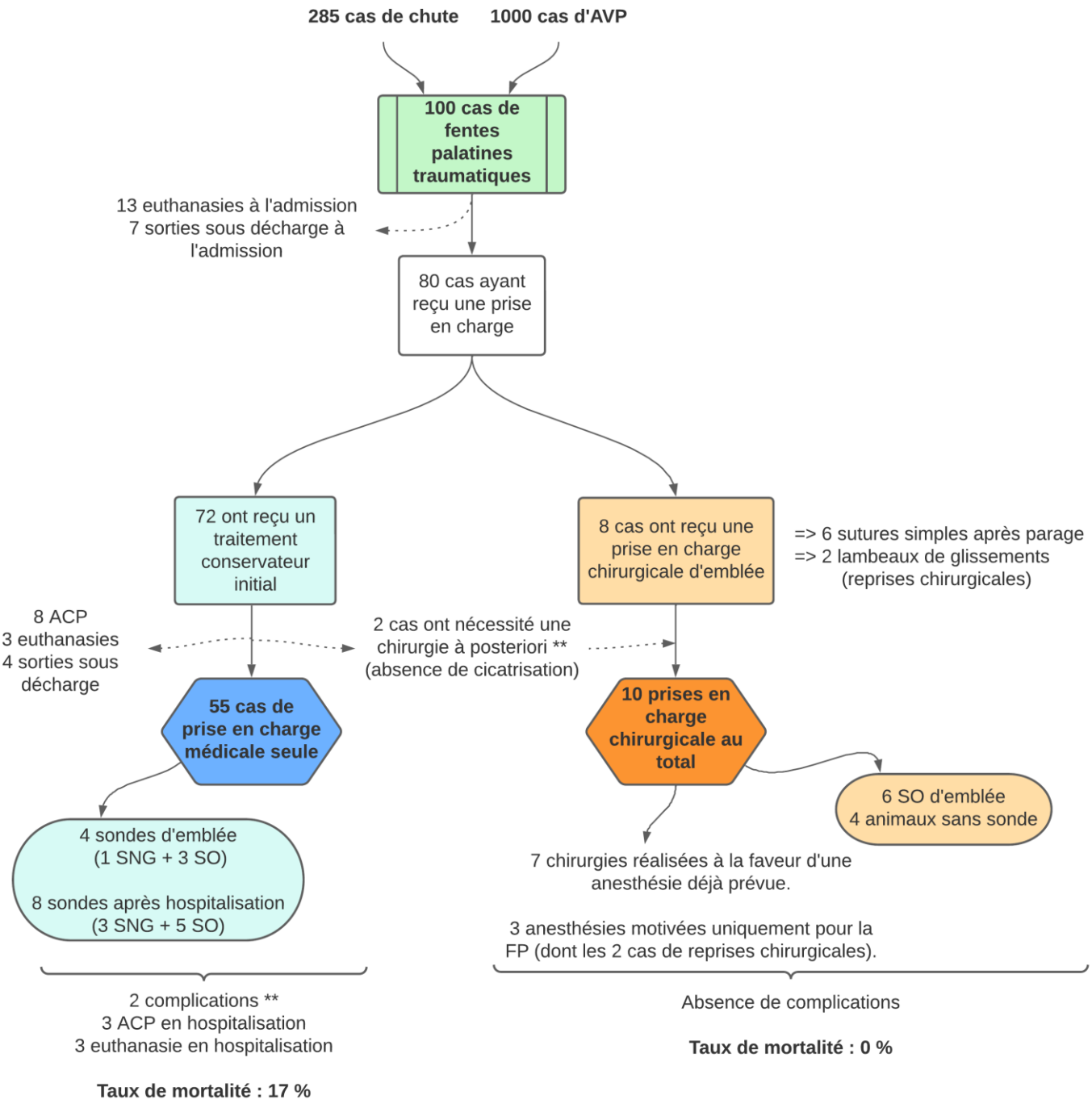

Figure 26 : Bilan de l'évolution des différents cas de fentes palatines traumatiques inclus dans l'étude. L'abréviation « ACP » désigne un arrêt cardio-respiratoire.

III/ Discussion

Les fentes palatines d'origine traumatique consistant en une perte de continuité entre les deux hémi-palais normalement fusionnés au cours du développement embryonnaire, leur apparition implique la mise en jeu de forces considérables provoquant la rupture de la symphyse palatine. Cette lésion est donc souvent concomitante à d'autres traumatismes.

Comme annoncé dans la partie précédente, la littérature tend à privilégier l'intervention chirurgicale devant le traitement conservateur des fentes palatines traumatiques, en annonçant que son rapport bénéfice/risque est très favorable (Marretta, 2012). Néanmoins, le type de prise en charge privilégiée au CHUVAC sur les 12 dernières années a été la stabilisation médicale de cette lésion. Le constat d'un faible taux de complications a été à l'origine d'un questionnement sur l'intérêt de la chirurgie pour traiter cette lésion.

Par cette étude, nous avons donc tenté de répondre à ces différentes questions, en essayant de dégager des critères de décisions de la prise en charge la plus adaptée pour les fentes palatines d'origine traumatique.

1. Bilan épidémiologique

Lors de la réalisation du bilan épidémiologique de notre échantillon de population, plusieurs facteurs apparaissent comme favorisants à l'apparition de fente palatine chez nos animaux de compagnie.

Le profil épidémiologique de l'animal à risque pour cette lésion a été le jeune chat mâle entier, étant donné qu'un seul et unique chien a été inclut dans notre étude. En effet, 65 % des individus étudiés avaient moins de quatre ans au moment du traumatisme, et les mâles entiers ont représenté 53 % de la population. Aucune conclusion n'a pu être tirée de l'étude de la race des individus dû à la très forte prévalence de la race Européenne chez les chats domestiques en France. La prédominance des jeunes chats mâles entiers peut s'expliquer de par leur manque d'expérience, d'équilibre et par leur comportement exploratoire exacerbé. Cette population est donc davantage exposée à des risques de polytraumatisme par chute ou par accidents sur la voie publique qui ont constitué les deux contextes d'apparition majoritaires, avec des prévalences respectives de 70 % et 24 %.

Par ailleurs, la prévalence de chacun de ces traumatismes a varié significativement avec la période de l'année. Pour les cas de chutes, la saison du printemps a représenté 43 % des cas. Cela peut s'expliquer qu'avec la remontée des températures extérieures, davantage de chats ont accès à un balcon. Pour les accidents sur la voie publique, c'est l'hiver qui a regroupé 46 % des cas de fentes palatines. Une explication pour cette répartition peut être que la visibilité des conducteurs est diminuée en hiver avec la durée d'ensoleillement plus courte des jours, ou par le fait qu'avec les faibles températures, les chats recherchent une source de chaleur pouvant émaner du moteur des voitures à l'arrêt. Ainsi, plusieurs chats ont été présentés suite à un traumatisme avec la voiture de leurs propres propriétaires dans l'enceinte de leur garage, et un

chat a également été présenté suite à sa présence sous le capot, au contact du moteur, lorsque la voiture était en marche.

Concernant les chutes de plusieurs étages, les chats présentés pour « high-rise syndrome » et ayant présenté une fente palatine ont pour la plupart chuté d'une hauteur inférieure à 4 étages (62,3 %). En se basant sur les mécanismes de redressement des chats lors de chute libre développés par Duhautois et al. (2010), nous savons qu'il faut une chute de deux jusque quatre étages pour que la réception puisse se réaliser en position redressée. Cela pourrait être une piste d'interprétation de la répartition de cette prévalence, en annonçant que les chats chutant de plus de 4 étages ont davantage de temps de se redresser, et qu'ainsi, l'amortissement des forces étant accru, leur face est moins à même de heurter le sol. Cela permettrait aussi d'expliquer pourquoi les fentes palatines n'ont été présentes que chez 24,6 % des chats ayant été admis suite à une chute sur la même période que notre étude (285 cas de chute au total).

Néanmoins, cette hypothèse est également biaisée par la méthode de sélection de l'échantillon étudié étant donné qu'il existe relativement peu de bâtiments plus hauts que quatre étages à proximité du CHUVAC. La réalisation d'un nouveau bilan épidémiologique dans un milieu plus urbain comme dans le centre de la ville de Lyon aurait donc pu être intéressant.

Concernant les accidents de la voie publique, les animaux présentant une fente palatine n'ont représenté que 2,4 % des cas d'AVP présentés sur la même période au CHUVAC (1000 cas d'AVP au total). Par ailleurs, comme démontré dans l'étude de Simpson et al. (2009), la présence de lésions de la face dans une situation d'AVP est significativement associée à un taux de mortalité plus élevée. Compte tenu de ces informations, nous pouvons donc émettre les hypothèses que soit les accidents sur la voie publique sont rarement à l'origine de fentes palatines, soit que leurs prévalences dans cette situation est largement sous-estimée du fait que pour qu'une fente soit créée, le trauma doit se réaliser directement au niveau de la tête de l'animal, ce qui est souvent à l'origine de lésions directement mortelles ou motivant une euthanasie.

2. Taux de mortalité associé à la présence d'une fente palatine traumatique

a. L'influence du type de traumatisme

Le taux de mortalité global de notre étude a été de 24 %, en incluant les cas qui n'ont pas reçu de prise en charge pour des raisons financières. Comme énoncé précédemment, l'analyse statistique de notre population a révélé que la mortalité était effectivement significativement associée au type de trauma à l'origine de l'apparition de la fente palatine. Les accidents de la voie publique ont présenté un taux de survie de 56 % alors que 82 % des animaux ayant chuté de plusieurs étages ont survécu. Cela nous conforte donc dans les hypothèses énoncées précédemment concernant les AVP.

Chez l'homme, une chute supérieure au 6e étage est dans la très grande majorité des cas mortelle (Reynolds et al., 1971), et pourtant nous retrouvons un taux de mortalité bien plus faible ici, avec 9 survivants sur 10 animaux ayant chuté d'une hauteur supérieure ou égale à

six étages. Deux composantes sont à prendre en compte pour interpréter cette différence entre les deux espèces. La première est celle de la vitesse limite de chute, qui est la vitesse maximale atteinte par un corps en chute libre, lors de l'équilibre des forces de pesanteur et de résistance à l'air. Les chats étant des animaux de petite taille, les forces de pesanteur appliquées en cas de chute sont donc réduites et l'énergie cinétique accumulée lors du mouvement est donc drastiquement plus faible que celle des Hommes. Ainsi, l'ampleur des forces redistribuées à l'organisme au moment de l'impact est ainsi limitée.

La seconde composante importante est la manœuvre de redressement opérée par les chats. Pour rappel, ce réflexe de redressement est suspecté d'être absent chez le chien, bien que beaucoup moins étudié (Gordon et al., 1993). Néanmoins, leur taux de survie en cas de chute suggère tout de même que leurs mouvements désorganisés leurs permettent de ne pas heurter le sol dans leur position initiale de chute. En effet, la posture adoptée par ces derniers lors de la phase de vol plané augmentant les résistances de frottements à l'air, leur vitesse limite de chute en est d'autant plus réduite. Le taux de mortalité des cas de chutes de notre étude n'a malheureusement pas pu être significativement associée à une « hauteur limite » de chute.

b. La mortalité au cours des différentes prises en charge

Le taux de mortalité global de tous les animaux présentés au CHUVAC avec une fente palatine d'origine traumatique a certes été de 24 %, mais si nous réduisons l'échelle de notre étude à ceux qui ont effectivement reçu une prise en charge, ce taux est de 10 %. En écartant les animaux ayant été euthanasiés à l'admission, soit par raison financière soit à la vue d'un pronostic très sombre, et ceux qui ont été récupérés par leurs propriétaires sous contre-indication médicale, nous avons dénombré 8 décès parmi les 80 animaux ayant reçu une prise en charge.

Les études bibliographiques concernant le « high-rise syndrome » chez le chat étant les seules à avoir dénombré le taux de fentes palatines traumatiques, nous ne pouvons confronter notre taux de mortalité qu'à ces dernières. En 2019, Detable annonce un taux de survie supérieur à 90 %, mais cette valeur est de plus en plus contestée par la sous-estimation du taux de décès au moment du traumatisme, ces animaux n'étant pas forcément présentés chez un vétérinaire (Bonner et al., 2012). Le taux de survie de notre étude, qui inclut par ailleurs tous les types de traumatisme, est donc similaire à celui retrouvé dans ces études.

De plus, parmi les 10 décès au cours de la prise en charge, seulement deux d'entre eux sont décédés après 48 heures d'hospitalisation, et il s'agissait d'euthanasies. Il semble donc apparaître que les 48 premières heures de d'hospitalisation, englobant la stabilisation à l'admission, représentent la période critique de survie des animaux présentant une fente palatine traumatique. Cela est expliqué par le fait que ce n'est pas la fente palatine qui est mortelle mais les lésions annexes mettant d'emblée en péril le pronostic vital des animaux, comme les pneumothorax, les hémorragies, et les traumas crâniens. Après stabilisation de ces lésions, les animaux présentent donc un bon pronostic de survie.

Aucune différence significative n'a pu être mise en évidence entre les taux de survie des animaux traités médicalement et chirurgicalement. De ce fait, nous soulevons ici un argument suggérant que le consensus selon lequel toute fente palatine doit être traitée chirurgicalement est potentiellement erroné. Une démarche progressive et adaptée à l'évolution de l'état clinique de l'animal ainsi qu'à la bonne cicatrisation de la fente palatine ne serait donc pas à l'origine d'une mortalité plus élevée. Ainsi, le risque anesthésique qu'implique un acte chirurgical sur un animal polytraumatisé, ainsi que la quantité de soins à réaliser et le coût financier de cette intervention pourraient potentiellement être évités.

3. Choix entre les différents types de prises en charge

Le choix entre les différents types de prise en charge face à une fente palatine traumatique apparaît comme plus en plus controversé.

Certains auteurs préconisent effectivement l'intervention chirurgicale devant leur traitement médical à la vue de son faible caractère invasif (Marretta, 2012). Néanmoins, la même année, Bonner et al. (2012) annoncent qu'une prise en charge conservatrice, à l'aide d'un régime alimentaire à base d'aliments mous, associé à une antibiothérapie d'une durée d'un mois peut suffire à traiter une fente palatine, sans développement de fistule oro-nasale.

Bien que des petits défauts de la ligne médiane du palais puissent effectivement guérir avec une gestion conservatrice, il paraît cependant évident que certains cas nécessitent tout de même un traitement chirurgical après stabilisation afin d'empêcher le développement d'une communication oro-nasale chronique.

D'autre part, depuis la mise en évidence de l'importance de la gestion de l'antibiorésistance en médecine vétérinaire, la nécessité de cette antibiothérapie au cours d'un traitement médical conservateur est de plus en plus contestée.

Cette prise de décision entre les traitements conservateur et chirurgical doit par ailleurs se faire le plus tôt possible au cours de la prise en charge. Lors d'une communication oro-nasale chronique, en plus du risque accru de broncho-pneumonie par fausse déglutition, les tissus mous palatins se fibrosent rapidement et deviennent de moins en moins étirables. Ce phénomène accroit donc les tensions sur les sutures chirurgicales et majore ainsi le risque de complications par déhiscence en cas de chirurgie tardive (Bonner et al., 2012).

Comme le précise la Figure 26, le plan thérapeutique des fentes palatines des cas étudiés au CHUVAC s'est orienté prioritairement vers un traitement médical conservateur, sauf dans les cas où un traitement chirurgical initial paraissait directement nécessaire, ou lorsque la mauvaise évolution du cas suggérait la nécessité d'une intervention chirurgicale à posteriori. Par cette étude rétrospective, nous avons donc tenté d'identifier la pertinence de plusieurs critères pouvant orienter le choix entre ces deux pratiques.

La taille de la fente palatine

La longueur de la fente palatine a été la seule caractéristique de la lésion ayant pu être récupérée dans les dossiers médicaux des animaux admis au CHUVAC. Les cas traités chirurgicalement ont présenté des fentes palatines de longueur significativement plus importante que le groupe traité de manière conservatrice, avec des moyennes respectives de 3 cm et 1,8 cm. Ce critère apparaît donc comme pertinent dans le choix de la prise en charge.

Nous pouvons néanmoins suggérer que la longueur d'une fente palatine évoluant dans le même sens que sa largeur, la largeur représenterait également un bon critère de décision. Sa pertinence est également d'autant plus évidente compte tenu qu'elle majore directement le risque de passage du bol alimentaire dans les voies respiratoires.

Présence des lésions annexes à la fente palatine traumatique

La décision entre les différentes prises en charge a été basée sur la présence de nombreuses lésions annexes. Les lésions oro-faciales représentent la seule catégorie de lésions qui ont pu être significativement associées au besoin d'une intervention chirurgicale et à la nécessité de poser une sonde, indépendamment de si une chirurgie a été réalisée. La gravité et le nombre de lésions oro-faciales associées à la fente palatine peuvent ainsi apparaître comme un facteur préconisant une démarche interventionniste avec une pose de sonde d'œsophagostomie et une possible chirurgie, et cela dès l'admission.

Une autre interprétation possible pour ces résultats est que la présence de lésions oro-faciales dont le traitement chirurgical est directement indiqué, comme la fracture mandibulaire ou la luxation temporo-mandibulaire par exemple, impose la nécessité d'une anesthésie générale. La fermeture de la fente palatine et la pose d'une sonde d'œsophagostomie, étant des actes chirurgicaux rapides, ils peuvent donc souvent être réalisés à la faveur de cette anesthésie.

De plus, le taux de mortalité a également été significativement plus important chez les cas présentant des lésions de la face et de lésions neurologiques, mais aucune autre conclusion n'a pu être tirée concernant les autres types de lésions étudiés. Ainsi, dans le cas où une anesthésie générale paraît raisonnable compte tenu de l'état général de l'animal, une prise en charge chirurgicale précoce afin de maximiser le taux de cicatrisation de la fente palatine ainsi que des autres lésions faciales pourrait être judicieuse. Pour rappel, dans notre étude, le délai entre l'admission et la chirurgie a été de 2,7 jours pour ces cas (minimum : le jour même ; maximum : 10 jours).

La nature du traumatisme

La nature du traumatisme à l'origine de la fente palatine s'est également révélée significativement associée au choix entre les plans thérapeutiques conservateur et interventionniste. Les chats accidentés sur la voie publique ont reçu de manière équivalente des prises en charge médicale et chirurgicale, tandis que les chats ayant chuté ont été traités

médicalement dans 92 % des cas. Aucune conclusion n'a pu être retenue concernant la nécessité d'une sonde de réalimentation.

Cette différence est probablement en lien avec la répartition des lésions associées dans ces deux traumatismes. Parmi les chutes, le nombre d'étages concernés n'a pas pu être significativement relié au type de prise en charge associé. Nous n'avons donc pas pu établir « un étage limite » au-dessus duquel un type de prise en charge serait plus adapté qu'un autre.

Les caractères traumatiques de l'intervention chirurgicale et de la pose d'une sonde de réalimentation

La durée d'anorexie totale a été significativement plus longue chez les animaux ayant été traités chirurgicalement, avec une moyenne de 19,2 jours, contre 4 jours pour le choix médical. Cela pourrait laisser suggérer qu'une démarche interventionniste aurait un potentiel effet délétère sur la reprise d'une alimentation spontanée, de par son caractère invasif. Néanmoins, cette information reste biaisée par le fait que ce sont la quantité et la gravité des lésions oro-faciales qui ont motivé la prise en charge chirurgicale, il paraît donc logique que ces animaux prennent plus de temps à se nourrir d'eux-mêmes.

Par ailleurs, la durée d'anorexie totale n'a pas pu être significativement reliée au délai de pose de la sonde, et le délai de sa pose n'a pas pu être associé à la gravité des lésions oro-faciales.

Nous n'avons donc pas pu déterminer si le fait d'attendre une éventuelle reprise alimentaire spontanée avant de mettre en place une sonde de réalimentation afin d'éviter un éventuel effet traumatique de celle-ci, présentait un avantage par rapport à la décision de la poser de manière systématique à l'admission des animaux présentant une fente palatine. Dans notre échantillon, cette décision s'est réalisée au cas par cas.

4. Taux de complications associé aux fentes palatines traumatiques

Au cours de notre étude, nous n'avons constaté que deux cas de complications avec une mauvaise cicatrisation de la fente palatine, avec ou sans répercussions sur l'état général selon le cas, au cours de leur prise en charge conservatrice. Une réorientation du plan thérapeutique vers une intervention chirurgicale par parage et suture de la fente palatine a permis dans les deux cas de corriger ces complications, permettant une amélioration de l'état général et une reprise de l'alimentation rapidement après.

Nous pouvons donc annoncer que le taux de complications des fentes palatines est très faible, sans pouvoir exactement en estimer la prévalence. En effet, le CHUVAC étant un grand centre de consultation référée, de nombreuses consultations de suivi ont été réalisés auprès du vétérinaire traitant des animaux, les informations concernant les complications n'ont donc pas pu être récupérées. Nous n'avons donc pas pu mettre en évidence de lien significatif entre un type de prise en charge et l'apparition de complications.

La présence de lésions oro-faciales annexes à la fente palatine pouvant potentiellement être à l'origine de mouvements des bords de la plaie, leur rôle dans la mauvaise évolution de la cicatrisation du palais a également été suspecté. Néanmoins, aucun test statistique n'a pu être réalisé compte tenu du faible taux de complications dans notre étude.

Par ailleurs, la grande diversité des paramètres biologiques pouvant affecter le processus de cicatrisation aurait, dans tous les cas, rendue l'interprétation de ces données particulièrement complexe.

5. Limites de cette étude

L'objectif principal de notre étude rétrospective était de comparer les prises en charge médicale et chirurgicale des fentes palatines d'origine traumatique afin de déterminer des critères de décision entre ces deux plans thérapeutiques. Le faible nombre de cas dans le groupe ayant reçu un traitement chirurgical ne nous a malheureusement pas permis de conclure à des différences significatives concernant le taux de survie et le taux de complications de ces deux pratiques thérapeutiques. De nombreux biais ont également été évoqués au cours de l'interprétation des résultats de cette étude.

De par la nature rétrospective de notre analyse, certaines données, dont l'analyse aurait pu être intéressante, n'ont pas pu être récupérées à posteriori. Par exemple, l'étude de la largeur des fentes palatines, ainsi que le critère d'atteinte du palais mou en plus du palais dur, aurait peut-être pu permettre la standardisation de la caractérisation de ces dernières, en espérant pouvoir tirer des conclusions sur le plan thérapeutique le plus adapté. Une analyse statistique prospective, avec inclusions de davantage de facteurs d'études, pourrait potentiellement répondre à ces interrogations.

Enfin, l'effectif des chiens inclus dans l'étude ayant été très faible, aucune conclusion significative n'a pu être retenue pour cette espèce. L'analyse bibliographique ne rapportait également que très peu d'informations les concernant, la plupart des informations énoncées provenant souvent d'extrapolations depuis le cas du chat, qui quant à lui est beaucoup plus documenté. Une étude à l'échelle régionale ou même nationale pourrait donc être intéressante afin de recenser un maximum de cas dans l'espèce canine. Néanmoins, pour en venir à une telle étude, une standardisation de la description de la lésion qu'est une fente palatine d'origine traumatique est nécessaire.

CONCLUSION

Le traitement des fentes palatines d'origine traumatique est peu décrit dans la littérature, et la majorité des descriptions rapportent une prise en charge chirurgicale. Au Centre Hospitalier Universitaire des Animaux de compagnie à VetAgro Sup (69), les fentes palatines sont principalement traitées de manière conservatrice. Le constat d'un faible taux de complications a été à l'origine d'un questionnement sur l'intérêt de la chirurgie pour traiter cette lésion, donnant lieu à notre étude développée ici.

L'objectif de notre étude rétrospective a donc été de décrire notre population d'animaux constituée des 100 patients ayant été présentés au CHUVAC avec une fente palatine secondaire à un traumatisme au cours des 12 dernières années (janvier 2010 à mai 2022), afin de comparer nos taux de survie et de complications à ceux de la littérature.

Nous avons ainsi pu établir un bilan épidémiologique et lésionnel grâce à notre échantillon. L'espèce féline était de loin la plus représentée, avec une majorité de jeunes individus mâles entiers âgés de moins de quatre ans. Le traumatisme majoritaire a été la chute d'une hauteur inférieure à quatre étages, en lien avec les mécanismes de redressements démontrés chez cette espèce, et son incidence a été la plus importante au moment du printemps.

Le bilan lésionnel illustre quant à lui que les fentes palatines s'incluent dans un syndrome de polytraumatisme, et que ces lésions « annexes » sont à considérer pour le choix du plan thérapeutique le plus adapté. Ainsi, la présence de lésions oro-faciales annexes à la fente palatine a pu être identifiée comme un facteur majorant le taux de mortalité, et orientant ainsi vers une intervention chirurgicale d'emblée et la nécessité de la pose d'une sonde de réalimentation entérale. Enfin, en cas de prise en charge conservatrice, la persistance d'une anorexie prolongée ainsi qu'une mauvaise évolution de la cicatrisation doivent suggérer la réorientation vers une démarche plus interventionnelle, en notant que plus ce délai de décision est important, plus le risque de déhiscence des éventuelles sutures est majoré.

Aucune différence significative n'a pu être mise en évidence entre les taux de survie et les taux de complications des animaux traités médicalement et chirurgicalement. Une démarche conservatrice ne serait donc potentiellement pas à l'origine d'une mortalité ou à un taux de complications plus élevés. Ainsi, le risque anesthésique et les coûts associés à une intervention chirurgicale pourraient potentiellement être évités.

Il est également rapidement ressorti de cette étude que l'établissement d'un consensus sur la prise en charge des fentes palatines traumatiques nécessitent une standardisation de la description de cette lésion afin de mettre en évidence des critères de décision. La longueur de la fente palatine a d'ores et déjà pu être identifiée comme un critère pertinent pour la nécessité d'une chirurgie, mais la largeur de ces fentes palatines ainsi que le critère d'atteinte du palais mou en plus du palais dur n'ont pas pu être étudiés ici.

D’autres études prospectives comparant le traitement conservateur et le traitement chirurgical des fentes palatines traumatiques sont à prévoir afin de conforter ou non nos résultats.

BIBLIOGRAPHIE

Aughey, E. (1986). The embryology of the domestic animals—Developmental mechanisms and malformations. *British Veterinary Journal*, *142*(3), 296. https://doi.org/10.1016/0007-1935(86)90080-1

Barone, R. (1986). *Anatomie comparée des mammifères domestiques* (Paris : Vigot, p.761).

Bellows, J. (2010). *Feline Dentistry : Oral assessment, Treatment, and Preventive Care* (Iowa: Wiley-Blackwell, p. 314).

Bonner, S. E., Reiter, A. M., & Lewis, J. R. (2012). Orofacial Manifestations of High-Rise Syndrome in Cats : A Retrospective Study of 84 Cases. *Journal of Veterinary Dentistry*, *29*(1), 10-18. https://doi.org/10.1177/089875641202900103

Crowe Jr, D. T. (1986). Clinical use of an indwelling nasogastric tube for enteral nutrition and fluid therapy in the dog and cat. *The Journal of the American Animal Hospital Association v. 22(5) p. 675-682.*

Detable, N. (2019). *Le chat parachutiste : Bilan lésionnel et clinique—Etude rétrospective portant sur 488 chats* [Thèse de doctorat vétérinaire]. Lyon : Université Claude Bernard, 80 p.

Done, S. H., Goody, P. C., Evans, S. A., & Stickland, N. C. (2019). *Précis d'anatomie du chien et du chat* (Paris : Med'Com).

DREYER, C. J., & PRESTON, C. B. (1974). Classification of cleft lip and palate in animals. *The Cleft Palate Journal*, *11*(3), 327-332.

Duhautois, B., Pucheu, B., & Juillet, C. (2010). High-rise syndrome ou syndrome du chat parachutiste : Études rétrospectives et comparatives de 204 cas. *Bulletin de l'Académie Vétérinaire de France*, *163*(2), 167-172. https://doi.org/10.4267/2042/48044

Elwood, J. M., & Colquhoun, T. A. (1997). Observations on the prevention of cleft palate in dogs by folic acid and potential relevance to humans. *New Zealand Veterinary Journal*, *45*(6), 254-256. https://doi.org/10.1080/00480169.1997.36041

Ferguson, M. W. J. (1988). Palate development. *Development*, *103*(Supplement), 41-60. https://doi.org/10.1242/dev.103.Supplement.41

Flagstad, A., Arnbjerg, J., & Jensen, S. E. (1998). Feline high-rise syndrome in the greater metropolitan area of Copenhagen. A four-year retrospective study. *The European Journal of Companion Animal Practice 9*, 165-171.

Forbes, D. P., Kaminski, E. J., & Perry, H. T. (1988). Repair of surgical clefts of the hard palate in beagles. *The Cleft Palate Journal*, *25*(3), 270-281.

Gordon, L. E., Thacher, C., & Kapatkin, A. (1993). High-rise syndrome in dogs : 81 cases (1985-1991). *Journal of the American Veterinary Medical Association*, *202*(1), 118-122.

Grubb, T., & Lobprise, H. (2020). Local and regional anaesthesia in dogs and cats : Descriptions of specific local and regional techniques (Part 2). *Veterinary Medicine and Science*, *6*(2), 218-234. https://doi.org/10.1002/vms3.218

Härle, F., & Boudrieau, R. J. (2012). Maxillofacial bone healing. In : Verstraete F.J.M & Lommer M.J (dir.) (2012), *Oral and maxillofacial surgery in dogs and cats* (California : Elsevier, p. 567).

Kang, P., & Svoboda, K. K. H. (2005). Epithelial-Mesenchymal Transformation during Craniofacial Development. *Journal of Dental Research*, *84*(8), 678-690. https://doi.org/10.1177/154405910508400801

Lantz, G. C. (2003). Regional Anesthesia for Dentistry and Oral Surgery. *Journal of Veterinary Dentistry*, *20*(3), 181-186. https://doi.org/10.1177/089875640302000306

Lefman, S., & Prittie, J. E. (2022). High-rise syndrome in cats and dogs. *Journal of Veterinary Emergency and Critical Care*, vec.13206. https://doi.org/10.1111/vec.13206

Levine, G. M., Deren, J. J., Steiger, E., & Zinno, R. (1974). Role of Oral Intake in Maintenance of Gut Mass and Disaccharide Activity. *Gastroenterology*, *67*(5), 975-982. https://doi.org/10.1016/S0016-5085(19)32752-0

Liehmann, L. M., Dörner, J., Hittmair, K. M., Schwendenwein, I., Reifinger, M., & Dupré, G. (2012). Pancreatic rupture in four cats with high-rise syndrome. *Journal of Feline Medicine and Surgery*, *14*(2), 131-137. https://doi.org/10.1177/1098612X11431527

Lu, S., He, W., Shi, B., Meng, T., Li, X., & Liu, Y. (2008). A preliminary study on the teratogenesis of dexamethasone and the preventive effect of vitamin B12 on murine embryonic palatal shelf fusion in vitro. *Journal of Zhejiang University SCIENCE B*, *9*(4), 306-312. https://doi.org/10.1631/jzus.B0710625

Marks, S. L. (2012). Enteral nutritional support. In : Verstraete F.J.M & Lommer M.J (dir.) (2012), *Oral and maxillofacial surgery in dogs and cats* (California, Elsevier, p. 567).

Marretta, S. M. (2012). Repair of acquired palatal defects. In : Verstraete F.J.M & Lommer M.J (dir.) (2012), *Oral and maxillofacial surgery in dogs and cats* (California, Elsevier, p. 567).

Martínez-Álvarez, C., Tudela, C., Pérez-Miguelsanz, J., O'Kane, S., Puerta, J., & Ferguson, M. W. J. (2000). Medial Edge Epithelial Cell Fate during Palatal Fusion. *Developmental Biology*, *220*(2), 343-357. https://doi.org/10.1006/dbio.2000.9644

McClure, R. C., Dallman, M. J., & Garrett, P. D. (1973). *Cat Anatomy : An Atlas, Text, and Dissection Guide*. (Philadelphia : Lea & Febiger), p.240.

Merbl, Y., Milgram, J., & Peery, D. (2013). Epidemiological, Clinical and Hematological Findings in Feline High Rise Syndrome in Israel : A Retrospective Case-Controlled Study of 107 Cats. *Israel Journal of Veterinary Medicine, Vol. 68 (1).*

Palies, G. (1989). Traitement des fractures des maxillaires par des sutures et cerclages métalliques. *Prat. Méd. Chir. Anim. Comp.*, *24*, 501-519.

Papazoglou, L. G., Galatos, A. D., Patsikas, M. N., Savas, I., Leontides, L., Trifonidou, M., & Karalanopoulou, M. (2001). High-rise syndrome in cats : 207 cases (1988-1998). *Australian Veterinary Practitioner*. http://ir.lib.uth.gr/xmlui/handle/11615/31988

Radlinsky, M. G. (2013). Surgery of the Oral Cavity and Oropharynx. In : Fossum T.W (dir.) (2013), *Small Animal Surgery* (Missouri, Elsevier, p. 1775).

Reineke, E. L. (2015). Evaluation and Triage of the critically ill patient. In : Silverstein D.C & Hopper K. (dir.) (2015), *Small Animal Critical Care, 2nd Edition* (Missouri : Elsevier, p. 1238).

Reynolds, B. M., Balsano, N. A., & Reynolds, F. X. (1971). Falls from heights : A surgical experience of 200 consecutive cases. *Annals of Surgery*, *174*(2), 304-308.

Robinson, G. W. (1976). High-rise trauma syndrome in cats. *Feline Practice 6(5): p. 40-43.*

Sarkiala-Kessel, E. M. (2012). Use of antibiotics and antiseptics. In : Verstraete F.J.M & Lommer M.J (dir.) (2012), *Oral and maxillofacial surgery in dogs and cats* (California : Elsevier, p. 567).

Serrano, S., & Boag, A. K. (2015). Pulmonary contusions and hemorrhage. In : Silverstein D.C & Hopper K. (dir.) (2015), *Small Animal Critical Care, 2nd Edition* (Missouri : Elsevier, p. 1238).

Simpson, S. A., Syring, R., & Otto, C. M. (2009). Severe blunt trauma in dogs : 235 cases (1997–2003): Severe blunt trauma in dogs. *Journal of Veterinary Emergency and Critical Care*, *19*(6), 588-602. https://doi.org/10.1111/j.1476-4431.2009.00468.x

Streeter, E. M., Rozanski, E. A., Laforcade-Buress, A. de, Freeman, L. M., & Rush, J. E. (2009). Evaluation of vehicular trauma in dogs : 239 cases (January–December 2001). *Journal of the American Veterinary Medical Association*, *235*(4), 405-408. https://doi.org/10.2460/javma.235.4.405

Testa, B., Reid, J., Scott, M. E., Murison, P. J., & Bell, A. M. (2021). The Short Form of the Glasgow Composite Measure Pain Scale in Post-operative Analgesia Studies in Dogs : A Scoping Review. *Frontiers in Veterinary Science*, *8*, 751949. https://doi.org/10.3389/fvets.2021.751949

Thomas S. Leenstra, Anne M. Kuijper. (1999). The healing process of palatal tissues after operations with and without denudation of bone : An experimental study in dogs. *Scandinavian Journal of Plastic and Reconstructive Surgery and Hand Surgery*, *33*(2), 169-176. https://doi.org/10.1080/02844319950159415

Van den Berghe, F., Cornillie, P., Stegen, L., Van Goethem, B., & Simoens, P. (2010). Palatoschisis in the dog : Developmental mechanisms and etiology. *VLAAMS DIERGENEESKUNDIG TIJDSCHRIFT*, *79*(2), 117-123.

Verstraete, F. J. M. (2003). Maxillofacial fractures. In : Slatter D.H. et al. (dir.) (2003), *Textbook of small animal surgery* (Philadelphie : Saunders, Vol. 1, p. 1370).

Vivek, S., & Anh, D. L. (2012). Oral soft tissue wound healing. In : Verstraete F.J.M & Lommer M.J (dir.) (2012), *Oral and maxillofacial surgery in dogs and cats* (California : Elsevier, p. 567).

Vnuk, D., Pirkić, B., Matičić, D., Radišić, B., Stejskal, M., Babić, T., Kreszinger, M., & Lemo, N. (2004). Feline high-rise syndrome : 119 cases (1998–2001). *Journal of Feline Medicine and Surgery*, *6*(5), 305-312. https://doi.org/10.1016/j.jfms.2003.07.001

Whitney, W. O., & Mehlhaff, C. J. (1987). High-rise syndrome in cats. *Journal of the American Veterinary Medical Association*, *191*(11), 1399-1403.

Wilkerson, G. R., & Stone, M. B. (2010). Sensitivity of Bedside Ultrasound and Supine Anteroposterior Chest Radiographs for the Identification of Pneumothorax After Blunt Trauma. *Academic Emergency Medicine*, *17*(1), 11-17. https://doi.org/10.1111/j.1553-2712.2009.00628.x

Zimmermann, E., Hittmair, K. M., Suchodolski, J. S., Steiner, J. M., Tichy, A., & Dupré, G. (2013). Serum feline-specific pancreatic lipase immunoreactivity concentrations and abdominal ultrasonographic findings in cats with trauma resulting from high-rise syndrome. *Journal of the American Veterinary Medical Association*, *242*(9), 1238-1243. https://doi.org/10.2460/javma.242.9.1238

FENTES PALATINES TRAUMATIQUES CHEZ LE CHAT ET LE CHIEN : ÉTUDE RÉTROSPECTIVE SUR 100 CAS AU CHUVAC, VETAGRO SUP

Auteur

ANGLADE Lukas

Résumé

Le traitement des fentes palatines d'origine traumatique est peu décrit dans la littérature, et la majorité des descriptions rapportent une prise en charge chirurgicale. Au Centre Hospitalier Universitaire des Animaux de compagnie à VetAgro Sup (69), les fentes palatines sont principalement traitées de manière conservatrice. Le constat d'un faible taux de complications a été à l'origine d'un questionnement sur l'intérêt de la chirurgie pour traiter cette lésion, donnant lieu à notre étude développée ici.

Nous avons donc procédé à une synthèse bibliographique sur les différentes mécanismes et situations pouvant mener à l'apparition d'une fente palatine, ainsi qu'à son traitement et le pronostic de cette lésion. Nous avons ensuite conduit une étude rétrospective sur les 100 cas présentés au Service des Urgences et Soins Intensifs (SIAMU) entre janvier 2010 et mai 2022.

Le jeune chat mâle entier âgé de moins de quatre ans a été le type d'individu le plus représenté, et le traumatisme majoritaire a été la chute d'une hauteur inférieure à quatre étages. Nous avons également montré que l'évaluation de la fente palatine et de l'ensemble de ses lésions « annexes » sont à considérer pour le choix du plan thérapeutique le plus adapté. Enfin, la persistance d'une anorexie prolongée ainsi qu'une mauvaise évolution de la cicatrisation doivent suggérer la réorientation vers une démarche plus interventionnelle, en notant que plus ce délai de décision est important, plus le risque de complications est majoré. Le pronostic des animaux a ensuite été comparé à la littérature, ne montrant pas de différence avec les données concernant la prise en charge chirurgicale.

Mots-clés

Carnivore domestique, Fente palatine, Traumatisme, Oro-facial, Chirurgie

Jury

Président du jury	:	**Pr**	**GLEIZAL Arnaud**
Directeur de thèse	:	**Dr**	**POUZOT-NEVORET Céline**
1er assesseur	:	**Dr**	**POUZOT-NEVORET Céline**
2ème assesseur	:	**Dr**	**CACHON Thibaut**

RÉPUBLIQUE FRANÇAISE
Liberté
Égalité
Fraternité

VetAgro Sup