RÉPUBLIQUE FRANÇAISE
Liberté
Égalité
Fraternité

VetAgro Sup

CAMPUS VETERINAIRE DE LYON

Année 2022 - Thèse n° 069

LES KERATOMYCOSES CHEZ LE CHEVAL : ETATS DES LIEUX EN FRANCE ET RECENSEMENTS DES CAS PRESENTES A VETAGRO SUP.

THESE

Présentée à l'Université Claude Bernard Lyon 1
(Médecine – Pharmacie)

Et soutenue publiquement le 24 octobre 2022

Pour obtenir le titre de Docteur Vétérinaire

Par

BERNARD TOMASI Gisèle

UNIVERSITÉ DE LYON

RÉPUBLIQUE FRANÇAISE
Liberté
Égalité
Fraternité

VetAgro Sup

CAMPUS VETERINAIRE DE LYON

Année 2022 - Thèse n° 069

LES KERATOMYCOSES CHEZ LE CHEVAL : ETATS DES LIEUX EN FRANCE ET RECENSEMENTS DES CAS PRESENTES A VETAGRO SUP.

THESE

Présentée à l'Université Claude Bernard Lyon 1
(Médecine – Pharmacie)

Et soutenue publiquement le 24 octobre 2022

Pour obtenir le titre de Docteur Vétérinaire

Par

BERNARD TOMASI Gisèle

UNIVERSITÉ DE LYON

Liste des enseignants du Campus vétérinaire de Lyon (26-01-2022)

Mme	ABITBOL	Marie	Professeur
M.	ALVES-DE-OLIVEIRA	Laurent	Maître de conférences
Mme	ARCANGIOLI	Marie-Anne	Professeur
Mme	AYRAL	Florence	Maître de conférences
Mme	BECKER	Claire	Maître de conférences
Mme	BELLUCO	Sara	Maître de conférences
Mme	BENAMOU-SMITH	Agnès	Maître de conférences
M.	BENOIT	Etienne	Professeur
M.	BERNY	Philippe	Professeur
Mme	BONNET-GARIN	Jeanne-Marie	Professeur
M.	BOURGOIN	Gilles	Maître de conférences
M.	BRUTO	Maxime	Maître de conférences Stagiaire
M.	BRUYERE	Pierre	Maître de conférences
M.	BUFF	Samuel	Professeur
M.	BURONFOSSE	Thierry	Professeur
M.	CACHON	Thibaut	Maître de conférences
M.	CADORÉ	Jean-Luc	Professeur
Mme	CALLAIT-CARDINAL	Marie-Pierre	Professeur
M.	CHABANNE	Luc	Professeur
Mme	CHALVET-MONFRAY	Karine	Professeur
M.	CHAMEL	Gabriel	Maître de conférences
M.	CHETOT	Thomas	Maître de conférences Stagiaire
Mme	DE BOYER DES ROCHES	Alice	Maître de conférences
Mme	DELIGNETTE-MULLER	Marie-Laure	Professeur
Mme	DJELOUADJI	Zorée	Professeur
Mme	ESCRIOU	Catherine	Maître de conférences
M.	FRIKHA	Mohamed-Ridha	Maître de conférences
M.	GALIA	Wessam	Maître de conférences
M.	GILLET	Benoit	AERC
Mme	GILOT-FROMONT	Emmanuelle	Professeur
M.	GONTHIER	Alain	Maître de conférences
Mme	GREZEL	Delphine	Maître de conférences
Mme	HUGONNARD	Marine	Maître de conférences
Mme	JOSSON-SCHRAMME	Anne	Chargé d'enseignement contractuel
M.	JUNOT	Stéphane	Professeur
M.	KODJO	Angeli	Professeur

Mme	KRAFFT	Emilie	Maître de conférences
Mme	LAABERKI	Maria-Halima	Maître de conférences
Mme	LAMBERT	Véronique	Maître de conférences
Mme	LE GRAND	Dominique	Professeur
Mme	LEBLOND	Agnès	Professeur
Mme	LEDOUX	Dorothée	Maître de conférences
M.	LEFEBVRE	Sébastien	Maître de conférences
Mme	LEFRANC-POHL	Anne-Cécile	Maître de conférences
M.	LEGROS	Vincent	Maître de conférences
M.	LEPAGE	Olivier	Professeur
Mme	LOUZIER	Vanessa	Professeur
M.	LURIER	Thibaut	Maître de conférences Stagiaire
M.	MAGNIN	Mathieu	Maître de conférences Stagiaire
M.	MARCHAL	Thierry	Professeur
Mme	MOSCA	Marion	Maître de conférences
M.	MOUNIER	Luc	Professeur
Mme	PEROZ	Carole	Maître de conférences
M.	PIN	Didier	Professeur
Mme	PONCE	Frédérique	Professeur
Mme	PORTIER	Karine	Professeur
Mme	POUZOT-NEVORET	Céline	Maître de conférences
Mme	PROUILLAC	Caroline	Professeur
Mme	REMY	Denise	Professeur
Mme	RENE MARTELLET	Magalie	Maître de conférences
M.	ROGER	Thierry	Professeur
M.	SAWAYA	Serge	Maître de conférences
M.	SCHRAMME	Michael	Professeur
Mme	SERGENTET	Delphine	Professeur
M.	TORTEREAU	Antonin	Maître de conférences
Mme	VICTONI	Tatiana	Maître de conférences
M.	VIGUIER	Eric	Professeur
Mme	VIRIEUX-WATRELOT	Dorothée	Chargé d’enseignement contractuel
M.	ZENNER	Lionel	Professeur

REMERCIEMENTS AU JURY

A Madame la Professeure Carole BURILLON,

De l'Université Claude Bernard Lyon 1, Faculté de Médecine de Lyon,

Qui m'a fait l'honneur d'accepter de présider mon jury de soutenance de thèse et d'avoir montré autant d'enthousiasme à l'annonce du sujet sur lequel porte cette étude,
Pour votre gentillesse et votre réactivité.

Sincères remerciements.

Mes hommages respectueux.

A Monsieur le Professeur Jean-Luc CADORE,

De VetAgro Sup, Campus Vétérinaire de Lyon,

Qui m'a fait l'honneur d'encadrer ma thèse, et qui m'a encouragé chaleureusement à poursuivre lorsque cette étude n'était qu'un projet.
Pour vos conseils, votre bienveillance, votre patience,
Pour tous vos enseignements lors de nos échanges dans le cadre de la thèse et à l'école.

Sincères remerciements.

Mes hommages respectueux.

A Madame la Professeure Jeanne-Marie BONNET,

De VetAgro Sup, Campus Vétérinaire de Lyon,

Qui m'a fait l'honneur d'accepter de participer à mon jury de soutenance de thèse.
Pour votre bienveillance au cours de mes études ainsi que votre disponibilité.

Sincères remerciements.

Mes hommages respectueux.

Toute ma gratitude à vous trois pour vos passions de l'enseignement et des sciences médicales et vétérinaires que vous avez communiquées à mes parents avant moi.

BY NC ND

TABLE DES MATIÈRES

TABLE DES ANNEXES 15

TABLE DES FIGURES 17

TABLE DES TABLEAUX 19

LISTE DES ABREVIATIONS 20

INTRODUCTION 21

PREAMBULE 23

I. Anatomie et physiologie de la cornée chez le cheval 23

A. Anatomie de la cornée 23

1. Épithélium cornéen 23
2. Le stroma cornéen 23
3. La membrane de Descemet 24
4. L'endothélium cornéen 24
5. Innervation et vascularisation de la cornée 24
   a. L'innervation 24
   b. La vascularisation 24

B. Physiologie de la cornée 25

1. Le métabolisme de la cornée 25
2. La cicatrisation cornéenne 25

C. La flore commensale de la cornée 26

II. Les Méthodes d'examen de la cornée 26

A. Examens macroscopiques de la cornée 26

B. Examens de la cornée par les colorants 26

1. Test à la fluorescéine 26
2. Test au Rose Bengal 27
3. Test au vert de Lissamine 27

C. Examen à la lampe à fente 28
D. Examen échographique de la cornée 28
PARTIE 1 : PARTIE BIBLIOGRAPHIQUE 29
I. Définition des kératites mycosiques 29
II. Les principaux champignons pathogènes rencontrés . 29
A. Rappel sur les structures des champignons 29
B. Les *Aspergillus sp*. 29
1. *Aspergillus fumigatus* 30
2. *Aspergillus flavus* 30
3. *Aspergillus niger* 30
C. Les *Fusarium sp*. 31
D. Les *Mucorales* 31
E. Les *Alternaria sp*. 31
F. Les *Penicillium sp*. 31
G. Les levures 32
1. Les *Candida sp*. 32
2. Autres levures 32
a. *Cryptococcus sp.* 32
b. *Rhodotorula* 32
H. Autres espèces décrites 36
III. Mécanismes pathogéniques des kératites fongiques ... 36
IV. Symptomatologie clinique des kératites mycosiques .. 37
A. Symptômes communs aux kératites 37
1. La douleur 37
2. La modification de l'aspect des conjonctives 37
3. La modification de l'aspect de la cornée 37
a. Perte de transparence 37
b. Modification de la couleur de la cornée 38
4. La présence de lésions cornéennes 38
a. Ulcères cornéens 38
b. Abcès stromaux 38

B. Symptômes spécifiques aux kératites fongiques 38
1. La néovascularisation 38
2. La notion de chronicité 39
3. La présence d'une « plaque fongique » 39
V. Le diagnostic des kératites mycosiques 40
A. Diagnostic différentiel avec les autres affections de la cornée 40
B. Les éléments dans les commémoratifs et dans l'anamnèse qui orientent notre diagnostic 40
1. Traumatisme par élément végétal 40
2. Traitements antérieurs 41
3. Conditions climatiques favorisantes 41
C. Diagnostic étiologique 41
1. L'importance de la culture fongique 41
a. Méthode de prélèvement 41
b. Apport de la culture fongique 42
2. L'examen cytologique 42
a. Méthode de prélèvement 42
b. Apport de l'examen cytologique 43
3. L'histologie 44
a. Méthode de prélèvement 44
b. Apport de l'histologie 44
4. L'analyse PCR 44
5. Intérêt de la microscopie confocale 45
6. L'utilisation des colorants 45
VI. Traitement des kératites mycosiques 46
A. Les familles d'antifongiques 46
1. Les polyènes 46
a. La natamycine 46
b. L'amphotéricine B 47
c. La nystatine 47
2. Les pyrimidines 47
3. Les azolés 48
a. Le miconazole 48

b. Le kétoconazole 48
c. L'énilconazole 48
d. Le voriconazole 49
e. L'itraconazole 49
f. Le clotrimazole 49
g. Le fluconazole 49
4. Autres produits antifongiques 50
a. Les allylamines 50
b. La sulfadiazine argentique 50
c. La chlorexidine 50
d. L'iode 51
5. La notion de résistance 51
B. Les molécules complémentaires 54
1. Les anti-inflammatoires non stéroïdiens 54
2. L'atropine 54
3. Les antibiotiques 55
4. Les inhibiteurs enzymatiques 55
5. Les facteurs de cicatrisation 55
C. Les modalités d'administration des traitements locaux 55
1. Principes généraux 55
2. Administration via un cathéter palpébral 56
3. Injections sous-conjonctivales et intra-cornéennes 56
D. Les mesures hygiéniques 57
E. Les traitements chirurgicaux : traitements complémentaires et énucléation 58
1. Traitements chirurgicaux complémentaires aux traitements médicaux 58
2. Énucléation 58

VII. Pronostic et évolution des kératomycoses 59

PARTIE 2 : PARTIE EXPERIMENTALE 61

I. Sujets, matériels et méthodes 61

II. Résultats des études rétrospectives 62

A. Présentation des données des cas de kératomycoses rencontrés à la Clinéquine de VetAgro Sup Lyon 62

1. Caractéristiques des onze cas rapportés à la Clinéquine.....62
2. Répartition mensuelle des consultations 62
3. Antécédents 63
4. Examen oculaire à l'admission.....63
5. Examens complémentaires réalisés.....65
6. Évolution de l'œil atteint.....66
7. Traitements médicaux et chirurgicaux 66

B. Présentation des données des cas de kératomycoses à la Clinique de Bailly à Dammarie-les-Lys 66

1. Caractéristiques des 53 cas rapportés à la Clinique de Bailly.....66
2. Répartition mensuelle des consultations 67
3. Antécédents 68
4. Examen oculaire à l'admission.....69
5. Examens complémentaires réalisés.....70
6. Évolution de l'œil atteint.....71
7. Traitements médicaux et chirurgicaux 71

III. Discussion..... 72

A. Analyse statistique et interprétation des données 72

1. Analyse des données de le Clinéquine à VetAgro Sup 72
   a. Saisonnalité des consultations et des déclarations des symptômes 72
   b. Commémoratifs et anamnèse 73
   c. Examen clinique à l'admission 73
   d. Les examens complémentaires 73
   e. Évolution de la clinique et traitements 74

2. Analyse des données la clinique de Dammarie-les-Lys 74
a. Saisonnalité des consultations et des déclarations des symptômes 74
b. Commémoratifs et anamnèse 75
c. Examen clinique à l'admission 75
d. Les examens complémentaires 76
e. Évolution de la clinique 76
f. Traitements prescrits 77
3. Comparaison des résultats des deux études et interprétation 78
a. Comparaison des deux populations 78
b. Comparaison de la répartition des cas au cours de l'année et de la durée d'évolution 78
c. Comparaison des éléments menant à la suspicion de kératomycoses dans les commémoratifs et l'anamnèse des deux études 79
d. Comparaison des examens oculaires à l'admission dans les deux études 80
e. Comparaison de la fréquence et du résultat des examens complémentaires 80
f. Comparaison de l'issue de l'affection 81
g. Comparaison des plans thérapeutiques 82
B. Comparaison des résultats avec une étude réalisée au Colorado et discussion 83
1. Comparaison des populations 83
2. Comparaison de la répartition des cas par saison et influence des facteurs climatiques 83
3. Comparaison des données de la consultation à l'admission 84
4. Comparaison de la fréquence et du résultat des examens complémentaires.....85
5. Comparaison de l'issue de l'affection 85
6. Comparaison des plans thérapeutiques 85
CONCLUSION 89
BIBLIOGRAPHIE 91
ANNEXES 99

TABLE DES ANNEXES

Annexe n°1 : Vocabulaire des organes fructifères des champignons. 99

Annexe n°2 : Tableau des 11 cas de kératomycoses à la Clinéquine (Vetagro Sup Lyon) 100

Annexe n°3 : Plans thérapeutiques des cas présentés à la Clinéquine.....107

Annexe n°4 : Tableau des 53 cas de kératomycoses à la Clinique de Bailly (Dammaries-les-Lys) 113

TABLE DES FIGURES

Figure n° 1 : Structure de la cornée chez le cheval. (D'après Equine Ophtalmology 4th edition, GILGER, 2022). 25

Figure n°2 : Test de Seidel positif montrant un écoulement de l'humeur aqueuse. (Equine Ophtalmology 4th edition, GILGER, 2022).....27

Figure n° 3 : Image échographique du segment antérieur de l'œil. (Imagerie, VetAgro Sup).....28

Figure n° 4 : Les différentes formes de néovascularisation dans les cas de kératite fongique et bactérienne. (D'après Guide Pratique d'Ophtalmologie Équine, LAUNOIS et al., 2019.) 39

Figure n° 5 : Exemple d'aspect clinique d'une plaque fongique dans le cas d'une kératomycose. (D'après Optimal management of equine keratomycosis, BROOKS et GALERA, 2012. et Guide Pratique d'Ophtalmologie Équine, LAUNOIS et al., 2019.) 40

Figure n° 6 : Méthode de prélèvement pour la réalisation d'une analyse cytologique grâce à une cytobrosse et étalement d'un prélèvement réalisé grâce à une lame de rasoir. (D'après Equine Ophtalmology 4th edition, GILGER, 2022). 43

Figure n°7 : Observation au microscope d'un prélèvement pour analyse cytologique montrant des neutrophiles et des hyphes fongiques (x500). (D'après Veterinary Citology, SHARKEY et al, 2020). 44

Figure n° 8 : Observation in vivo au microscope confocal d'hyphes de trois espèces de champignon. (D'après In vivo confocal microscopy characteristics of equine epithelial and subepithelial nonulcerative keratomycosis, LEDBETTER et al, 2019).45

Figure n°9 : Test au rose bengal sur un œil dont la cytologie a confirmé une kératite fongique superficielle. (Equine Ophtalmology 4 th edition, GILGER, 2022) 46

Figure n° 10 : Exemple de résultat d'un anti-fongigramme mettant en évidence le cas d'un *Aspergillus fumigatus* résistant à l'amphotéricine B, caspofongine et voriconazole et sensible à l'éconazole. (Exemple issu d'un cas clinique du Docteur Vétérinaire Launois.).....52

Figure n° 11 : Mécanismes d'action des principales familles d'antifongiques. (Réalisation personnelle : BERNARD TOMASI Gisèle) 54

Figure n° 12 : Exemple de pose d'un cathéter sous palpébral. (Photos personnelles : BERNARD TOMASI Gisèle).....56

Figure n°13 : Exemple d'injection sous-conjonctivale (Antifungal Therapy in Equine Ocular Mycotic Infections, LEDBETTER, 2017). 57

Figure n°14 : Exemple d'injection intra-cornéenne (D'après TSUJITA et PLUMMER, 2013) 57

Figure n°15 : Exemple de port d'un masque afin de protéger l'œil blessé et le cathéter sous-palpébral. (Photo personnelle : BERNARD TOMASI Gisèle) 58

Figure n° 16 : Graphique représentant, pour la Clinéquine, le nombre de consultations pour kératomycose, par mois, entre 2010 et 2021, et l'estimation du nombre d'apparitions de symptômes par mois. 63

Figure n°17 : Résumé des caractéristiques des cas à l'admission à la Clinéquine (Réalisation personnelle : BERNARD TOMASI Gisèle). 65

Figure n° 18 : Graphiques représentant le nombre de consultations pour kératomycose par mois entre 2014 et 2021, à la Clinique de Bailly, et l'estimation du nombre d'apparitions des symptômes par mois 68

Figure n° 19 : Exemples de représentations de la néovascularisation dans les rapports des examens oculaires à l'admission. (Cas 49 et cas 24) 69

Figure n° 20 : Résumé des caractéristiques des cas à l'admission à la Clinique de Dammarie-les-Lys. (Réalisation personnelle : BERNARD TOMASI Gisèle). 70

Figure n°21 : Graphe représentant la répartition sur l'année des consultations et de l'estimation d'apparition des symptômes en regroupant les données des deux séries de cas. 79

Figure n°22 : Comparaison de la saisonnalité des cas de kératomycoses entre l'étude au Colorado (d'après MARTABANO et al, 2021) et notre étude.....84

TABLE DES TABLEAUX

Tableau I : Tableau récapitulant les aspects macroscopiques des cultures et microscopiques des principaux champignons impliqués dans les kératomycoses. (D'après Clinical veterinary microbiology Second Edition, MARKEY et al., 2013). ...34

Tableau II : Tableau récapitulant les différentes préparations antifongiques disponibles ou utilisées dans le traitement des kératomycoses. (D'après Vidal en ligne juillet 2022 et du DMV en ligne juillet 2022, Réalisation personnelle : BERNARD TOMASI Gisèle).....53

Tableau III : Tableau récapitulatif des données des trois structures (Réalisation personnelle : BERNARD TOMASI Gisèle).....87

LISTE DES ABREVIATIONS

AMM : Autorisation de Mise sur le Marché

CMI: Concentration Minimale Inhibitrice

CSU-VTH: Colorado State University Veterinary Teaching Hospital

DPIH : Dysfonctionnement de la Pars Intermedia de l'Hypophyse

INTRODUCTION

Les kératomycoses chez le cheval sont connues en France, mais leur importance quantitative est mal connue. Les kératomycoses du cheval sont graves, entraînant souvent une perte de la vision ou du globe oculaire, mais il n'y pas d'étude rétrospective en France sur le sujet à notre connaissance. Le traitement médical est réputé difficile, car il n'existe pas de médicament ophtalmique antifongique disponible en France et il n'existe pas de protocole de traitement faisant consensus établi. Nous avons donc entrepris une étude rétrospective de séries de cas de kératomycoses du cheval dans plusieurs structures vétérinaires afin de comparer la fréquence de cette affection, la population concernée, les mois de survenue, l'ancienneté au moment du diagnostic, les lésions visibles, les examens complémentaires réalisés, les traitements mis en œuvre, le devenir des cas, en espérant pouvoir donner des précisions sur le pronostic des cas de kératomycoses en France et recommander des traitements et plus généralement une procédure de prise en charge. Finalement, deux séries ont été étudiées et comparées avec une série récente publiée aux Etats-Unis.

Dans un préambule, nous avons fait des rappels d'anatomie et de physiologie de la cornée du cheval ainsi que des méthodes d'examen clinique de la cornée. Une première partie bibliographique présente les principaux champignons pathogènes, les mécanismes pathogéniques ainsi que les aspects cliniques des kératomycoses chez le cheval. Une deuxième partie expérimentale présente l'étude rétrospective de deux séries : les cas diagnostiqués à la Clinéquine de VetAgro Sup - Campus de Lyon et ceux diagnostiqués par le Docteur Vétérinaire Thomas Launois, praticien équin à la Clinique de Bailly située à Dammarie-les-Lys.

PREAMBULE

I. Anatomie et physiologie de la cornée chez le cheval

A. Anatomie de la cornée

La cornée chez le cheval est de très grande taille, elle forme un ovale de 26 mm sur 35 mm en moyenne, soit 15 % de la surface du globe oculaire. Elle mesure 0,8 mm +/- 50 µm d'épaisseur en son centre. C'est une structure transparente mais en périphérie on peut rencontrer une zone blanchâtre qui forme un anneau péri-limbique : c'est le ligament pectiné.
C'est une structure avasculaire qui joue deux rôles : un rôle fonctionnel dans la vision grâce à la transparence et un rôle de protection de l'œil en assurant une résistance du globe oculaire.
La cornée est constituée de différentes couches : un épithélium constitué lui-même de plusieurs couches de cellules (couche superficielle, intermédiaire et basale), un stroma, la membrane de Descemet et un endothélium.
Un film lacrymal précornéen protège la cornée du milieu extérieur, et joue un rôle dans la lubrification de la cornée. Le film lacrymal est constitué de 3 couches, de la plus externe à la plus interne : couche lipidique, couche aqueuse, couche mucinique. Un schéma de l'ensemble des structures est présenté en figure n°1. (PIRIE et al, 2014 ; LAUNOIS et al, 2019 ; GILGER, 2022).

1. Épithélium cornéen

C'est un épithélium pluristratifié, non kératinisé et constitué d'une petite dizaine de couches de cellules polygonales. L'épithélium a une épaisseur de 0,14 millimètres. Les cellules de l'épithélium sont unies par des desmosomes.
La couche superficielle est constituée de plusieurs assises cellulaires. Il existe 2 types de cellules : des cellules en dégénérescence pauvres en villosités et des cellules claires riches en villosités qui permettent l'ancrage du film lacrymal sur la couche superficielle.
La couche intermédiaire est constituée de 2 à 4 couches de cellules.
La couche basale est constituée d'une seule couche. Ces cellules ont une activité mitotique importante et jouent un rôle dans la cicatrisation.
Il joue un rôle important de protection.
L'épithélium cornéen est très sensible et possède de nombreuses fibres sensitives, ce qui explique que les ulcères superficiels, ne concernant que l'épithélium, sont plus douloureux que les ulcères profonds. (KAMMERGRUBER et al, 2019 ; LAUNOIS et al, 2019).

2. Le stroma cornéen

Le stroma cornéen représente 90 % de l'épaisseur de la cornée et est constitué de fines lamelles, il mesure 0,36 mm d'épaisseur. Ces lamelles sont constituées de fibres de collagènes de type I principalement orientées parallèlement à la surface de la cornée. C'est cette organisation qui permet à la cornée d'être transparente. Un changement dans l'organisation de la structure entraine une perte de la transparence. (HASSELL et BIRK, 2010 ; LAUNOIS et al, 2019).

3. La membrane de Descemet

La membrane de Descemet est une membrane relativement épaisse qui sépare le stroma de l'endothélium, et qui mesure 0,45 µm d'épaisseur. Elle est constituée de fibres de collagènes qui lui donnent une grande élasticité. C'est une structure acellulaire. Une étude a montré que l'épaisseur de la membrane de Descemet semble augmenter avec l'âge du cheval grâce à des mesures réalisées par tomographie à cohérence optique. (PIRIE et al, 2014 ; LAUNOIS et al, 2019).

4. L'endothélium cornéen

L'endothélium cornéen est constitué d'une seule couche de cellules aplaties qui mesure 7 µm. Il joue un rôle important dans le métabolisme cornéen et la régulation de l'hydratation du stroma comme une pompe à protons Na+ /K+ /ATPase. Son dysfonctionnement entraine des pertes de transparence de la cornée par une désorganisation des lamelles stromales. Sa capacité à se régénérer est faible. (LAUNOIS et al, 2019).

5. Innervation et vascularisation de la cornée

a. L'innervation

La cornée est le tissu le plus densément innervé du corps. L'innervation de la cornée se fait à partir des nerfs présents au niveau de la sclère qui se ramifient en fibres superficielles sensitives au niveau de l'épithélium et en fibres sensibles à la pression dans le premier tiers du stroma. La surface de la cornée est donc plus innervée en nocicepteurs que les couches profondes ce qui explique qu'un ulcère profond puisse être indolent. (LAUNOIS et al, 2019)
La sensibilité de la cornée peut être diminuée sur des individus présentant une kératite dont les kératites ulcératives, des kératites immunitaires ou un abcès stromal (KNICKELBEIN et al, 2018). Une étude a montré aussi que la sensibilité de la cornée est diminuée chez des individus âgés, immunodéprimés atteint d'un Dysfonctionnement de la Pars Intima de l'Hypophyse (DPIH) (MILLER et al, 2013).

b. La vascularisation

La cornée est sensée être une structure avasculaire. La présence d'une vascularisation est pathologique : signe de kératite ou d'uvéite. (LAUNOIS et al, 2019).

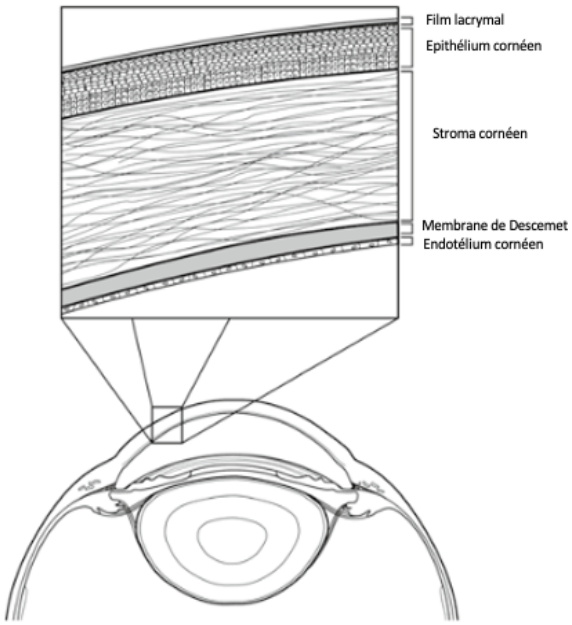

Figure n° 1 : Structure de la cornée chez le cheval. (D'après Equine Ophtalmology 4th edition, GILGER, 2022).

B. Physiologie de la cornée

1. Le métabolisme de la cornée

Le métabolisme cornéen implique plusieurs structures : l'humeur aqueuse, le film lacrymal précornéen et les vaisseaux limbiques. Le glucose et l'oxygène sont apportés par ces structures. L'oxygène est apporté à la cornée par le film lacrymal ainsi que par l'atmosphère extérieure. Quand l'animal ferme l'œil, la conjonctive palpébrale fournit aussi de l'oxygène à la cornée. Le glucose, les acides aminés et les vitamines sont apportées par l'humeur aqueuse principalement mais aussi par les vaisseaux limbiques et le film lacrymal.
Le film lacrymal renferme en plus de nombreuses enzymes et protéines. Ce sont ces molécules qui jouent un rôle dans le cas des ulcères dit « à collagénase » et les ulcères à ramollissement cornéen. (EDELHAUSER, 2006 ; GILGER, 2022).

2. La cicatrisation cornéenne

Toutes les couches de la cornée ne cicatrisent pas de la même manière. L'épithélium cornéen est la couche qui cicatrise le mieux, les cellules autour de la lésion vont combler celle-ci pour pallier le manque de substance.
En cas d'atteinte superficielle du stroma, la lésion sera aussi comblée par des cellules de l'épithélium. Si l'atteinte est plus profonde, la reconstruction de la zone lésée sera incomplète et la paroi sera donc amincie. S'il n'y a pas de composante infectieuse ou de forte inflammation la lésion sera comblée sans vascularisation.
La membrane de Descemet ne se répare pas lorsqu'elle est déchirée. L'élasticité entraine une rétraction des bords de la plaie. La déchirure sera comblée par les cellules de l'endothélium dans un premier temps puis elles reformeront ensuite une nouvelle membrane.

L'endothélium cicatrise par un élargissement et une migration des cellules qui bordent la plaie. Les cellules endothéliales n'ont pas la faculté de se diviser, la capacité à régénérer l'endothélium vient de l'important métabolisme de ces cellules. (LAUNOIS et al, 2019).

C. La flore commensale de la cornée

On rencontre à la surface cornéenne de chevaux sains, une flore commensale constituée de champignons et de bactéries. En cas de traumatisme oculaire ou de déséquilibre de la flore, ces organismes peuvent devenir pathogènes. Nous rencontrons le plus souvent comme micro-organismes : des bactéries Gram positive, des bactéries Gram négative, des champignons (levures et champignons filamenteux). Les différentes études recensent les mêmes microorganismes mais avec des fréquences différentes. Ces différences peuvent être liées à une influence du climat. (JOHNS et al, 2011 ; HAMPSON et al, 2019 ; VOELTER-RATSON et al, 2014 ; SANTIBANEZ et al, 2022).

II. Les Méthodes d'examen de la cornée

A. Examens macroscopiques de la cornée

Le but de l'examen macroscopique est de déceler les anomalies suivantes : présence de vascularisation, perte de transparence lié à un œdème, irrégularité à la surface de la cornée, irrégularité de forme.
L'éclairage de la cornée permet de visualiser les zones d'opacification cornéenne que ce soient des cicatrices ou des zones d'œdème. On peut aussi visualiser des zones de néovascularisation.
L'observation par grossissement permet d'observer la vascularisation superficielle. Cette méthode permet aussi de détecter des détails plus petits comme les kératites bulleuses épithéliales.

B. Examens de la cornée par les colorants

L'examen de la cornée par les colorants permet de vérifier l'intégrité de la cornée. Lorsque l'on veut réaliser des prélèvements pour des mises en culture, il faut réaliser ces tests après le prélèvement.

1. Test à la fluorescéine

Le test à la fluorescéine est utile pour caractériser un ulcère : taille, position, profondeur. On réalise ce test lorsque l'on est face à un cheval présenté pour douleur oculaire ou si l'on observe à l'œil nu des ulcérations. Si le cheval est très douloureux, on peut utiliser un collyre anesthésiant avant de réaliser ce test. La fluorescéine est insoluble dans les lipides et soluble dans les milieux aqueux. L'épithélium cornéen ne prend donc pas la coloration verte s'il est intact mais en cas d'érosion, la fluorescéine se fixe sur le stroma hydrophile et colore l'ulcère en vert. La membrane de Descemet qui est lipophile ne se colore pas en vert donc les descemetocèles ne sont pas colorés par le colorant. Un descemetocèle se reconnait à une coloration verte d'un ulcère profond mais dont le fond de l'ulcère est noir.
Pour réaliser ce test, on commence par verser une goutte de colorant au niveau du cul de sac conjonctival puis on masse les paupières avant de rincer le produit. On observe ensuite avec une lumière blanche ou bleue (filtre bleu cobalt).

On dit que le test à la fluorescéine est positif quand une portion de la cornée prend la coloration verte, ce qui indique un ulcère ou une érosion au niveau de l'épithélium, cela traduit une rupture de l'épithélium. Lorsque l'on rencontre des reliefs anormaux le colorant peut aussi se fixer sur les contours.
Le Test de Seidel est utilisé pour déterminer si une blessure cornéenne (lacérations, ulcères ou perforation) est perforante et entraine la fuite d'humeur aqueuse. L'humeur aqueuse s'écoule en chassant la fluorescéine qui apparait de couleur verte et on observe son écoulement (Figure n°2). (LAUNOIS et al, 2019 ; GILGER, 2022).

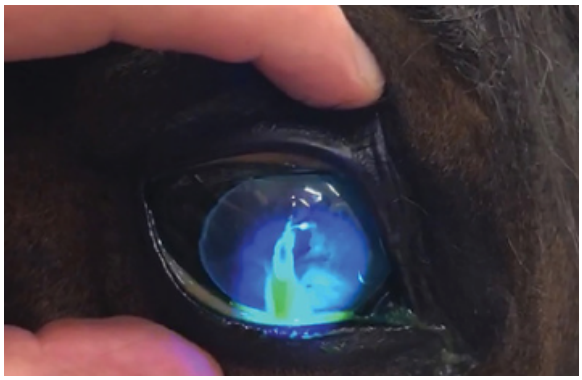

Figure n°2 : Test de Seidel positif montrant un écoulement de l'humeur aqueuse. (Equine Ophtalmology 4th edition, GILGER, 2022).

2. Test au Rose Bengal

Ce colorant est utilisé pour détecter des anomalies au niveau du film lacrymal et pour observer des érosions intra-épithéliales, il est soluble dans les milieux aqueux et est biocide. C'est un colorant qui colore les cellules dégénérescentes et les cellules de la cornée qui ne sont pas recouvertes par le film lacrymal. On observe la répartition du colorant grâce à une lumière blanche focale.
C'est un colorant irritant donc il faut rincer abondamment après son utilisation.
On peut associer le rose bengal à la fluorescéine pour observer les défauts du film lacrymal et les ulcérations cornéennes. Il n'y a pas d'ordre précis entre les deux colorants. (LAUNOIS et al, 2019 ; GILGER, 2022).

3. Test au vert de Lissamine

Ce colorant utilisé à la concentration de 1 %, a les mêmes propriétés que le Rose Bengal, il permet aussi de tester l'intégrité du film lacrymal. On observe si le colorant a marqué la cornée en lumière blanche ou en lumière rouge/jaune. Sa particularité est qu'il est moins toxique pour les cellules épithéliales et moins irritant pour l'œil que le rose bengal. De même que dans le cas du rose bengal, il faut réaliser les prélèvements pour bactériologie avant d'instiller ce produit car les conservateurs inhibent la croissance des bactéries Gram + et Gram -. (LAUNOIS et al, 2019 ; GILGER, 2022).
Il n'y a pas d'études qui ont été réalisées pour tester son efficacité sur les chevaux mais plusieurs études ont prouvé une efficacité similaire au Rose Bengal chez l'homme seul (KIM et FOULKS 1999, MACHADO et al 2009) ou associé à la fluorescéine (YOON et al, 2011).

C. Examen à la lampe à fente

Le bio-microscope à fente ou lampe à fente est un instrument qui permet de visualiser des anomalies du segment antérieur de l'œil en grossissant les structures. Cet appareil permet de visualiser des coupes des structures de l'œil par projection d'un faisceau lumineux en forme d'une fente.
La lampe à fente permet aussi de visualiser la répartition des colorants sur la cornée. La source de lumière de la lampe à fente peut être changée : lumière bleue pour visualiser les traces de fluorescéine, anérythre pour visualiser les vaisseaux du fond de l'œil.
Il permet pour l'observation de la cornée de visualiser la profondeur des lésions cornéennes : lésions de l'épithélium, lésions du stroma, lésions de l'endothélium.
Cet examen permet aussi de visualiser la limpidité de l'humeur aqueuse et donc des signes d'une uvéite en cas de présence de particules : c'est l'effet Tyndall. (LAUNOIS et al, 2019).

D. Examen échographique de la cornée

L'examen échographique de la cornée peut être réalisé par abord trans-cornéen ou trans palpébral sur cheval debout, avec une sonde de 10 à 20 MHz de fréquence. C'est une technique d'examen non invasive et non douloureuse, elle permet de visualiser les structures internes de l'œil ainsi que de faire un examen de la cornée lorsque celle-ci est opaque (œdème cornéen). On peut mesurer l'épaisseur de celle-ci et déterminer s'il y a un épaississement de la structure. On peut utiliser cette technique pour déterminer la cause et la profondeur d'une blessure cornéenne, un défaut dans la localisation des structures, ou la présence de substances infiltratives. L'œil est étudié selon deux incidences : coupes horizontales et coupes verticales.
La cornée est représentée par une fine bande anéchogène délimitée par deux lignes hyperéchogènes (Figure n°3). (KIDD et al, 2014 ; GILGER, 2017 ; LAUNOIS et al, 2019).

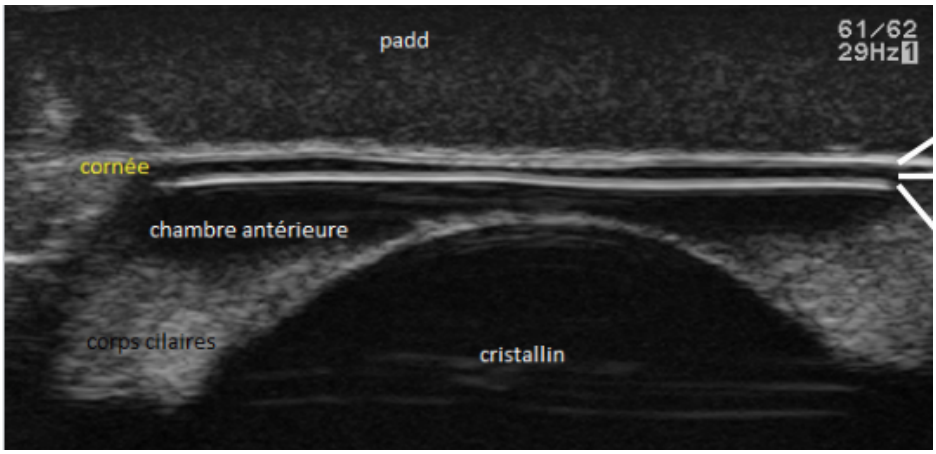

Figure n° 3 : Image échographique du segment antérieur de l'œil. (Imagerie, VetAgro Sup).

PARTIE 1 : PARTIE BIBLIOGRAPHIQUE

I. Définition des kératites mycosiques

Les kératites mycosiques, aussi appelées kératomycoses, sont des inflammations de la cornée dont les agents pathogènes responsables sont des champignons microscopiques, on parle parfois « d'infection fongique » de la cornée. Ces champignons microscopiques sont opportunistes, ils peuvent être présents sans être pathogènes sur une cornée saine. Lorsque le film lacrymal est altéré, l'épithélium de la cornée lésé, le stroma cornéen peut devenir un milieu de culture propice au développement de ces champignons qui deviennent pathogènes. Les chevaux vivent dans un milieu favorable au développement des affections fongiques, en effet ces champignons microscopiques sont présents dans le milieu extérieur, comme dans le foin, les box humides ou la paille.
Le traitement de ces affections de la cornée est un véritable défi ; en effet le pronostic est réservé et le traitement long si l'affection n'est pas prise à temps. Le traitement doit être mis en place rapidement et être approprié pour limiter le risque de perte de vison ou de perte du globe oculaire.

II. Les principaux champignons pathogènes rencontrés

Ce sont la plupart du temps des champignons septés mais des levures peuvent aussi être rencontrées comme agents pathogènes.

A. Rappel sur les structures des champignons

Les levures sont des champignons unicellulaires de forme ovale. Elles peuvent aussi s'attacher entre elles et former des structures caractéristiques que l'on appelle pseudo-filaments.
Les champignons à hyphes peuvent être de structure variable : les hyphes sont cloisonnés ou non et de taille variable. La morphologie de ces structures permet la diagnose des familles de champignons ainsi que leur mode de reproduction et la morphologie des organes reproducteurs.
Les champignons à hyphes sont aussi appelés moisissures. Ils sont constitués d'hyphes et de structures fruitées asexuelles qui sont portées par des conidiophores. Les conidiophores sont des extensions de l'hyphe qui vont jusqu'à la vésicule. La vésicule est couverte par des phialides (une ou plusieurs couches) desquelles émergent des conidies. Les conidies sont les cellules reproductrices asexuelles qui permettent la reproduction du champignon et donnent leur couleur à la colonie.
L'ergostérol est le stérol que l'on retrouve dans les membranes cellulaires des champignons. Il a la même fonction que le cholestérol dans les membranes cellulaires chez les mammifères. L'ergostérol est indispensable aux champignons et donc son processus de synthèse est la cible d'antifongiques. Ce stérol n'est pas présent dans les cellules des mammifères. (RAVEN et al, 2007 ; BOUHARMONT et al, 2011). L'ensemble du vocabulaire propre aux champignons est repris en Annexe 1.

B. Les *Aspergillus sp.*

Les *Aspergillus* sont les champignons qui sont le plus souvent impliqués dans les kératomycoses du cheval (BROOKS, 2009 ; UTTER et al, 2010 ; REED et al, 2013 ;

MUSTIKKA et al., 2020). Les *Aspergillus fumigatus, flavus et niger* sont rencontrés le plus fréquemment et sont les plus pathogènes. *A.nidulans* et *A.ochraceus* sont également signalés.
Les *Aspergillus* sont des champignons saprophytes, on les rencontre dans le milieu extérieur comme dans la paille ou les fourrages. Plusieurs facteurs peuvent favoriser le développement d'une Aspergillose : des contacts importants avec un milieu qui contient des spores, la grande surface de l'œil du cheval et les traumatismes induits par la présence de corps étrangers par exemple.
A l'observation au microscope des cultures, on observe des hyphes septés, avec des ramifications régulières. On peut aussi observer dans les prélèvements des têtes aspergillaires ou conidiophores. Au microscope, la présence d'hyphes fongiques septés est une preuve forte de la présence d'*Aspergillus sp*. Les conidiophores, organes de reproduction de ces champignons, permettent l'identification des *Aspergillus* grâce à la couleur de la colonie donnée par les têtes aspergillaires. Les conidiophores sont perpendiculaires aux hyphes avec la cellule du pied du conidiophore en forme de T caractéristique. (MARKEY et al, 2013 ; SHERMAN et al, 2017).

1. *Aspergillus fumigatus*

C'est celui que l'on rencontre le plus souvent dans les cas de kératomycoses du cheval.
Macroscopiquement on observe une colonie à croissance rapide, duveteuse et de couleur vert-bleue qui évolue vers le vert-gris. C'est cette dernière coloration qui est la coloration caractéristique de l'espèce. Cette couleur de surface est due à la couleur des conidies.
Au microscope, on observe une vésicule faiblement renflée au bout du conidiophore qui porte des chaines de conidies sur les 2/3 supérieurs de la vésicule. Les chaines de conidies sont regroupées dans le prolongement du conidiophore. La chaine de conidies est implantée sur la vésicule par l'intermédiaire d'un phialide. Les conidies sont de petite taille, 2 à 3 µm, de couleur verte, à la surface irrégulière.
La paroi irrégulière des spores explique le caractère pathogène, elles s'accrochent plus facilement aux villosités de l'épithélium de la cornée. Ce sont les plus petites spores du genre *Aspergillus*. (MARKEY et al, 2013)

2. *Aspergillus flavus*

Macroscopiquement, on observe des colonies de couleur jaune-vert à l'aspect poudreux et duveteux.
Au microscope, on observe des vésicules qui sont rondes. Les chaines de conidies sont distribuées radialement sur toute la vésicule avec parfois une pièce intermédiaire supplémentaire entre la vésicule et le phialide, appelée metula. Les conidies font 3 à 5 µm de diamètre et sont de couleur jaunâtre. (MARKEY et al, 2013)

3. *Aspergillus niger*

Macroscopiquement, on observe des colonies sur gélose de couleur blanche dans un premier temps puis devenant rapidement noire une fois les conidies produites.
Au microscope, les têtes sont très larges et ressemblent à de petites balles noires. La vésicule est ronde et large. Les chaines de conidies sont distribuées radialement sur toute la vésicule. Les chaines de conidies sont implantées sur la vésicule par l'intermédiaire d'une grosse metula prolongée par un phialide plus petit. Les conidies sont noires de 5 µm. (MARKEY et al, 2013).

C. Les *Fusarium sp*.

Les *Fusarium* vivent en parasites des végétaux notamment sur les céréales ou sont saprophytes sur les organismes vivants. L'isolement de ce champignon n'indique pas forcément qu'il est le responsable de l'affection cornéenne mais peut être le résultat d'une simple contamination par l'environnement. C'est cependant un des champignons filamenteux le plus impliqué dans les cas de kératomycoses.
Ces champignons synthétisent des enzymes protéolytiques ce qui explique que lors de leur développement sur la cornée il se produit une liquéfaction du stroma qui peut amener à une perforation avec iridocèle.
Macroscopiquement on observe des cultures de couleur rouge-rose que ce soit sur le dessus ou le dessous de la colonie, d'aspect duveteuse.
Au microscope, on observe des hyphes septés qui produisent des macroconidies à l'aspect typique en forme de banane, de grande taille, de 11 à 70 µm de long pour 3 à 8 µm de large. Les macroconidies sont produites à l'extrémité de phialides ramifiées. La paroi est mince et lisse et on peut observer des cloisons transversales au sein des macroconidies qui sont généralement pluricellulaires.
Les *Fusarium* peuvent également fructifier des petites conidies d'une ou deux cellules, (4 µm de diamètre) portées par un conidiophore petit et unique. (MARKEY et al, 2013 ; UTTER et al, 2010 ; SHERMAN et al, 2017)

D. Les *Mucorales*

On rencontre fréquemment des spores de *Mucorales* dans l'air. Ce sont des champignons saprophytes qui peuvent devenir pathogènes de façon opportuniste. On rencontre ces champignons le plus souvent chez des individus immunodéprimés ou traités par des corticoïdes, ou si de grandes quantités de spores sont mises en contact avec les tissus.
Macroscopiquement, on observe une colonie qui apparait rapidement mais dont la croissance est lente par la suite. La colonie est blanche dans un premier temps, puis devient grisâtre ou jaunâtre.
Au microscope, on observe des sporangiophores souvent ramifiés avec à l'extrémité un sporange rond de 60 à 300 µm de diamètre renfermant les spores. (MARKEY et al, 2013)

E. Les *Alternaria sp*.

Macroscopiquement les colonies sont de couleur gris sombre à noir avec un bord plus clair. Le dos de la culture est noir.
Au microscope, on observe des hyphes septés et sombres.
Les conidies sont des macroconidies (7 à 10 µm de large pour 23 à 34 µm de long), renfermant de nombreuses cloisons, de forme plutôt allongée mais variable, de couleur marron et qui se présentent en chaîne ou seules. (MARKEY et al, 2013)

F. Les *Penicillium sp*.

Macroscopiquement les cultures sont généralement de couleur bleu-vert et veloutées. L'incubation varie entre 1 et 4 jours.
Au microscope, on observe des hyphes septés qui portent les fructifications. Les conidiophores ont la tête ramifiée en pinceau : les metula portent les conidies en chaines. Les conidies sont rondes lisses ou irrégulières de 2,5 à 5 µm de diamètre. (RAVEN et al, 2007 ; MARKEY et al, 2013).

G. Les levures

Les levures les plus souvent rencontrées dans les cas de kératomycoses sont des *Candida*. Ce sont des mycoses opportunistes, leur développement au niveau des yeux est le plus souvent liée à une inoculation traumatique. Le développement des candidoses est favorisé chez des individus immunodéprimés ou fragiles, ou traités par des corticoïdes.

1. Les *Candida sp*.

Candida est une levure opportuniste.
Au niveau macroscopique, des petites colonies poussent en 1 à 3 jours. Elles ont une odeur caractéristique, sont de couleur blanche à crème et sont brillantes. Ce sont des levures qui forment des pseudo-filaments en 48 à 72 heures, à la différence des autres levures. On observe ces filaments au microscope.
Pour l'examen microscopique de ces levures, on réalise une coloration au bleu de méthylène qui permet de les observer.
Certaines souches de *Candida* sont capables de former un biofilm qui peuvent diminuer l'efficacité des antifongiques et notamment des azolés.

- *Candida albicans*

C'est l'espèce que l'on rencontre le plus souvent. Elle se présente sous la forme de cellules ovales de 3 à 4 µm de diamètre, mais peuvent aussi se développer sur les tissus animaux en forme de cellules allongées et qui se joignent les unes aux autres. Elles ressemblent au microscope à des hyphes septés, on parle alors de « pseudo-hyphes ». Ces pseudo-hyphes présentent, régulièrement, des points de constriction entre les structures de différentes levures, c'est ce qui permet de les différencier des hyphes septés. (MARKEY et al, 2013 ; BRILHANTE et al, 2017)

2. Autres levures

a. <u>Cryptococcus sp.</u>

Il existe plus de 30 espèces de *Cryptococcus* mais seule C.*neoformans* est pathogène.

- *C.neoformans*

Macroscopiquement, on a une colonie qui peut apparaitre en 48h comme en 15 jours. Elle est lisse, brillante et blanche quand elle est jeune. En vieillissant, la colonie prend une coloration jaunâtre et un aspect plus gélatineux.
Au microscope, on observe une levure ronde et bourgeonnante entourée par une capsule de polysaccharides. La taille de la capsule est dépendante des conditions de culture. Très souvent lorsque le prélèvement a été réalisé sur un animal, la capsule est très épaisse. Elles sont soient isolées, soient en chainette.
C.neoformans se différencie des autres espèces de *Cryptococcus* par sa faculté à se développer à 37°C.

b. <u>Rhodotorula</u>

Ces levures causent des affections fongiques principalement sur des sujets immunodéprimés, il y a souvent un portage intestinal ou cutané asymptomatique.

- *R. rubra*

C'est l'espèce de *Rhodotorula* qui est le plus souvent décrite, elle est aussi appelée *R. mucilaginosa.*

Macroscopiquement, on observe une colonie de couleur rose-orange (couleur caractéristique). La surface est lisse et brillante. Sur certaines colonies la texture est plus ou moins visqueuse.
Au microscope, on observe le plus souvent des levures individualisées ou par paires. Ce sont des levures ovales, plus ou moins allongées. (MARKEY et al, 2013)

Les aspects macroscopiques et microscopiques des différentes souches sont présentés dans le Tableau I.

Tableau I : Tableau récapitulant les aspects macroscopiques des cultures et microscopiques des principaux champignons impliqués dans les kératomycoses. (D'après Clinical veterinary microbiology Second Edition, MARKEY et al., 2013).

Champignon	**Aspect macroscopique**	**Aspect microscopique**
Aspergillus fumigatus	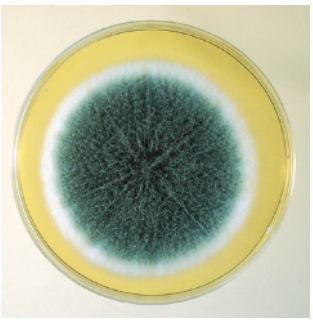	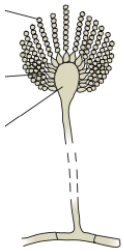 X 400
Aspergillus flavus	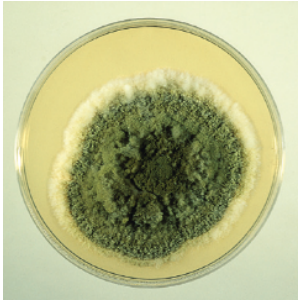	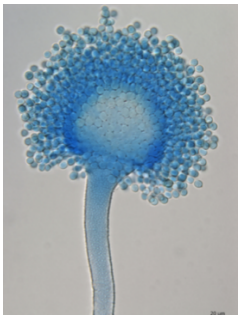 X 400
Aspergillus niger	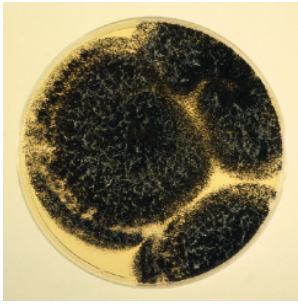	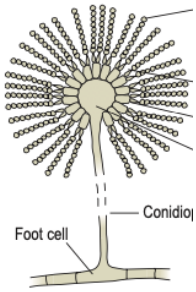
Fusarium sp.		X 400
Mucorales		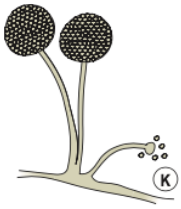

Alternaria sp.		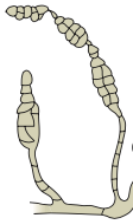
Penicillium sp.	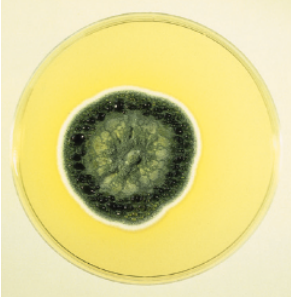	X 400
Candida sp.		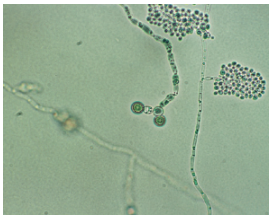 x400 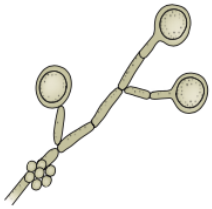
Cryptococcus neoformans		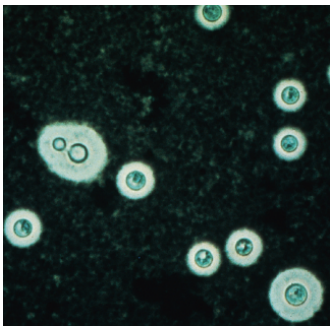 X 1000
Rhodotorula rubra	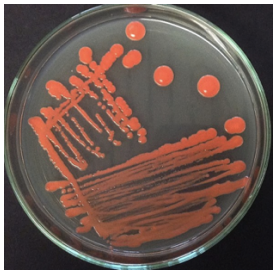	

H. Autres espèces décrites

Du fait de la présence de nombreux champignons microscopiques dans le milieu extérieur et de leur caractère opportuniste, d'autres espèces de champignons sont décrites.

D'après l'article Antifungal Therapy in Equine Ocular Mycotic Infections, (LEDBETTER, 2017), on rencontre aussi : *Absidia*, *Chrysosporium*, *Cladosporium*, *Cunninghamella*, *Curvularia*, *Cylindrocarpon*, *Cystodendron*, *Drechslera*, *Epidermophyton*, *Gliocladium*, *Graphium*, *Microsporum*, *Mortierella*, *Papulaspora*, *Phycomyces*, *Rhizoctonia*, *Rhizopus*, *Scedosporium*, *Scopulariopsis*, *Scytalidium*, *Stemphylium*, *Trichoderma*, et *Verticillium* spp.
Parmi les levures, on rencontre aussi : *Histoplasma*, *Pichia*, *Saccharomyces* et *Trichosporon* spp.
Il ne faut pas confondre ces dernières avec *Trychophyton* qui sont des dermatophytes. Les *Trichosporon* sont des champignons saprophytes. Au microscope, on peut observer à la fois des levures, des pseudo-hyphes ou des hyphes vrais.

D'après l'ouvrage, Guide Pratique d'Ophtalmologie Équine, (LAUNOIS et al, 2019) on rencontre en France :

- *Paecilomyces*

Macroscopiquement, les colonies ont une surface veloutée ou poudreuse de couleur jaune à brun avec des cercles de violet, rose ou vert-gris pastel.
Microscopiquement, ce champignon ressemble aux *Penicillium sp* mais les phialides sont plus allongées et les conidies en chaines sont plus oblongues.

- *Pseudallescheria boydii*
- *Acremonium*

III. Mécanismes pathogéniques des kératites fongiques

Les kératomycoses sont rapportées plus fréquemment chez les chevaux que dans les autres espèces domestiques tel que chez le chien, le chat ou chez les ruminants. L'environnement climatique semble avoir également une influence, un temps chaud et humide serait favorable au développement d'une kératite fongique.
La taille et la position de l'œil du cheval, exposé latéralement sur la tête, le prédispose aux blessures.
L'utilisation de topiques oculaires, à la suite d'une blessure peut prédisposer à l'installation d'une infection fongique.
Les corticoïdes en ralentissant la cicatrisation par inhibition de la prolifération des fibroblastes de l'épithélium sont contre indiqués dans le cas d'un ulcère. De plus, les corticoïdes peuvent augmenter l'effet des protéases, principalement des collagénases et ralentir voire empêcher la cicatrisation cornéenne, exposant l'œil à une affection fongique.
Les antibiotiques perturbent la flore bactérienne cornéenne normale et on suspecte qu'ils peuvent être un facteur prédisposant. Les antibiotiques peuvent favoriser le développement des Gram - au détriment des Gram+ normalement prédominants qui sécrètent des substances anti microbiennes dont des antifongiques (Natamycine).
Le champignon a besoin d'une effraction de l'épithélium cornéen, érosion, ulcération ou traumatisme perforant plus profond, pour affecter la cornée. Cette blessure, même

légère de l'épithélium cornéen permet aux microorganismes fongiques et bactériens de l'environnement, de la microflore commensale ou présents sur un corps étranger traumatisant, de s'implanter et d'envahir la cornée.
La production de protéases par les cellules inflammatoires et par les champignons aggrave la blessure cornéenne et permet aux hyphes l'accès aux couches profondes du stroma cornéen. Certains organismes fongiques peuvent produire également des protéines qui inhibent l'angiogenèse et empêchent la réponse cicatricielle de la cornée.
La kératite fongique provoque une réponse inflammatoire avec kératomalacie.
Beaucoup de champignons ont un tropisme positif pour le stroma profond et la membrane de Descemet probablement par affinité avec les glycosaminoglycanes plus abondants dans cette zone. L'abcès stromal peut s'étendre en profondeur jusqu'à la chambre antérieure.
Beaucoup de facteur de virulence sont impliqués dans le passage des hyphes de l'état saprophyte à une phase infectieuse. Mais un seul facteur ne suffit pas à la virulence et tous les facteurs de virulence ne sont pas nécessaires pour une étape particulière dans l'infection. (BROOKS, 2009; BROOKS et al, 2013; REED et al, 2013; VOELTER-RATSON et al, 2013; SHERMAN et al, 2017; GILGER, 2022)

IV. Symptomatologie clinique des kératites mycosiques

A. Symptômes communs aux kératites

1. La douleur

Les signes d'une douleur oculaire sont les signes que l'on voit en premier avant même l'examen du globe oculaire.
On observe une fermeture importante des paupières (blépharospasme) associée à une photophobie. Pour ouvrir les paupières il peut être nécessaire d'avoir recours à une anesthésie locale et tronculaire. Un épiphora est souvent abondant, on peut rencontrer aussi des écoulements muco-purulent ou purulent. La douleur importante peut pousser le cheval à se frotter et donc à la formation d'un chemosis et à une aggravation des symptômes.
La douleur peut être le signe d'une uvéite associée à la kératite.
Il faut noter qu'il existe des kératites fongiques indolentes. (BROOKS et al, 2013 ; LAUNOIS et al, 2019).

2. La modification de l'aspect des conjonctives

Les muqueuses conjonctivales sont rouges et inflammées. La conjonctivite est très marquée. (LAUNOIS et al, 2019).

3. La modification de l'aspect de la cornée

a. <u>Perte de transparence</u>

L'inflammation de la cornée entraine une perte de transparence. La cornée devient trouble et bleutée lors de présence d'un œdème cornéen. (HASSELL et BIRK, 2010).
L'opacité peut aussi être liée à la présence anormale de vaisseaux sanguins ou de cellules alors que la cornée est normalement une structure avasculaire. Les éléments vasculaires et cellulaires entrainent la création de zones opaques de couleur rosée qui gênent la vision, on parle de « bourgeons cellulo-vasculaires ».
On peut aussi rencontrer des zones de fibrose cicatricielle si l'affection dure depuis longtemps. (LAUNOIS et al, 2019).

b. Modification de la couleur de la cornée

Dans le cas des modifications de couleur de la cornée, la couleur marron ou bleue de l'iris parait altérée. La couleur naturelle peut être cachée totalement ou en partie. La cornée peut prendre des teintes jaunâtre ou verdâtre. La néovascularisation de la cornée entraine aussi une modification de la couleur de celle-ci avec une couleur rouge, on pourra distinguer des néovascularisations soit superficielles, soit semi-profondes, soit profondes. (LAUNOIS et al, 2019).

4. La présence de lésions cornéennes

a. Ulcères cornéens

La présence d'ulcères peut être un signe d'une affection bactérienne ou fongique ou des deux associées. De gravité variable, les ulcères peuvent être à collagénase ou non.
Il existe différents types d'ulcères qui affectent les couches plus ou moins profondes de la cornée. La lésion peut concerner l'épithélium cornéen, le stroma plus ou moins profondément et peut aller jusqu'au desmetocèle. Dans les cas encore plus graves on peut rencontrer un prolapsus de l'iris signant une perforation de la cornée.
La profondeur de la lésion dépend de la gravité du traumatisme initial mais aussi de l'ancienneté de l'affection. (BROOKS et al, 2013 ; WADA et al, 2013 ; GILGER, 2022).

b. Abcès stromaux

On observe parfois des abcès cornéens. Ils peuvent être bactériens ou fongiques, il faut réaliser des examens complémentaires pour distinguer l'agent infectieux. (TSUJITA at PLUMMER, 2013 ; GILGER, 2022).

B. Symptômes spécifiques aux kératites fongiques

1. La néovascularisation

La forme de la néovascularisation est un élément qui nous oriente vers une affection mycosique de l'œil (Figure n°4). La néovascularisation n'est pas spécifique des affections fongiques mais on la rencontre très souvent lors de celle-ci. En cas de kératomycose, les vaisseaux sanguins néoformés se trouvent dans le stroma antérieur de la cornée, ils sont semi-profonds. La néovascularisation commence au niveau du limbe puis se divise en branches plus fines, et prend un aspect particulier dans ce cas, on parle de néovascularisation en « balai de paille de riz ». Quand l'infection fongique persiste, la néovascularisation change d'aspect et forme des « troncs vasculaires » qui forment un cercle de néovascularisation autour de la lésion. On observe donc souvent une lésion centrale de couleur jaune avec des vaisseaux en périphérie. La différence avec la néovascularisation dans le cas des infections bactériennes est la forme de celle-ci. Dans les cas des affections bactériennes les vaisseaux sont plus superficiels et plus arborescents, moins droits et plus fins. La néovascularisation sera plus importante dans les cas des affections à champignons filamenteux que lors de présence de levures. (LAUNOIS et al, 2019).

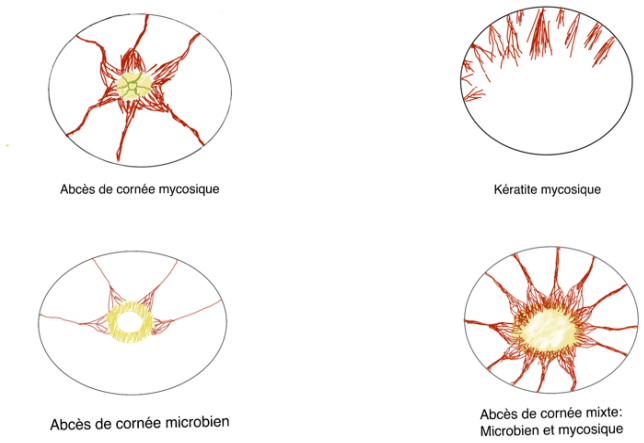

Figure n° 4 : Les différentes formes de néovascularisation dans les cas de kératite fongique et bactérienne. (D'après Guide Pratique d'Ophtalmologie Équine, LAUNOIS et al., 2019.)

2. La notion de chronicité

Les kératites mycosiques sont souvent rencontrées dans les cas d'une inflammation qui dure depuis plus de 8 jours.
Cette affection chronique peut aussi se manifester au niveau des tissus conjonctivaux et palpébraux qui sont épaissis et indurés.
Les commémoratifs d'une kératite chronique généralement ulcérative, mais pas toujours, traitée par corticoïdes et antibiotiques sont évocateurs d'une kératomycose. (GALAN et al, 2009 ; REED et al, 2013 ; WADA et al, 2013 ; SHERMAN et al, 2017).

3. La présence d'une « plaque fongique »

Le terme apparait dans la littérature la première fois en 1973 (MITCHELL et ATTLEBERGER).
On observe parfois sur la cornée une « plaque fongique » dense de couleur (environ 1 millimètre d'épaisseur). Cette lésion entraine dans un premier temps une petite zone d'opacité à la surface de la cornée, puis s'élargit et peut occuper jusqu'à plus de la moitié de la surface cornéenne. Cette plaque fongique est en général entourée d'une zone importante de néovascularisation et est en fait constituée d'un ensemble de proliférations fongiques denses, de cellules inflammatoires et de tissus cornéens nécrosés (Figure n°5).
Pour accélérer la guérison, il est nécessaire de retirer chirurgicalement la plaque. (MAXWELL et al, 2015 ; GILGER, 2022)

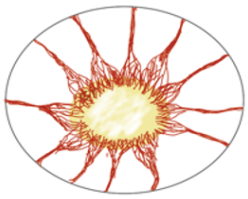

Abcès de cornée mixte:
Microbien et mycosique

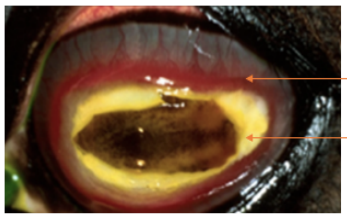

Figure n° 5 : Exemple d'aspect clinique d'une plaque fongique dans le cas d'une kératomycose. (D'après Optimal management of equine keratomycosis, BROOKS et GALERA, 2012. et Guide Pratique d'Ophtalmologie Équine, LAUNOIS et al., 2019.)

V. Le diagnostic des kératites mycosiques

A. Diagnostic différentiel avec les autres affections de la cornée

Le diagnostic différentiel des kératomycoses ulcératives inclus les autres causes de maladies ulcératives. Les affections de la cornée peuvent être causées par des micro-organismes autres que les champignons. On commence en général par penser face à un œil douloureux à une origine traumatique, une affection de la cornée liée à des bactéries ou à une affection virale.
Il faut donc distinguer les kératomycoses des kératites bactériennes notamment celles liées à Pseudomonas. Dans le cas de Pseudomonas, l'apparition de l'ulcère est plus rapide que lors d'une affection fongique.
Les affections virales se caractérisent par des lésions multiples et ponctuées, plus superficielles, en général d'apparition et de disparition rapide, il n'y a donc pas d'inflammation intra-oculaire ni de couleur blanche. Les infections virales de l'œil sont rares.
On doit aussi différencier les kératomycoses des abcès stromaux bactériens, on a souvent dans les deux cas un historique de traumatisme oculaire. Le diagnostic différentiel ne peut être certain sans examen complémentaire.
De plus il faut noter que l'on peut avoir un ulcère ou un abcès mixte fongique et bactérien.

B. Les éléments dans les commémoratifs et dans l'anamnèse qui orientent notre diagnostic

Lors de la prise des commémoratifs et de l'anamnèse certains éléments peuvent nous orienter avant tout examen complémentaire vers une affection fongique de la cornée.

1. Traumatisme par élément végétal

La notion de traumatisme par un élément végétal est à prendre en compte puisque l'on rencontre très souvent des éléments fongiques sur les corps étrangers végétaux. (BROOKS et GALERA, 2012 ; TAHOUN et al, 2020). Il faut cependant noter que cette affirmation est souvent décrite dans les cas de kératomycoses chez l'homme et que certains auteurs appuient leur propos sur des cas cliniques de kératomycoses liées à un corps étranger végétal en médecine humaine.

Il faut noter que certains champignons peuvent causer eux-mêmes des dommages au film lacrymal et à l'épithélium sans qu'il y ait nécessairement besoin de la présence d'une lésion de la cornée préexistante

2. Traitements antérieurs

Un autre élément qui doit alerter est la réalisation d'un traitement local antibiotique long. Le risque est d'autant plus élevé si le traitement antibiotique a été associé à un traitement à base de corticoïdes. L'association aux traitements locaux de traitements systémiques (antibiotiques et/ou corticoïdes) favorise l'apparition d'un développement d'un champignon pathogène. En effet les traitements antibiotiques causent un déséquilibre de la flore commensale de la surface de l'œil, ce qui crée un milieu propice à la multiplication des champignons. Les traitements corticoïdes provoquent une baisse de l'immunité locale. (GALAN et al, 2009 ; REED et al, 2013 ; WADA et al, 2013 ; VOELTER-RATSON et al, 2013).

3. Conditions climatiques favorisantes

Les conditions climatiques peuvent aussi influencer sur le développement d'une kératomycose. L'association entre chaleur et humidité favorise le développement des moisissures dans le milieu de vie du cheval et donc la présence de spores qui peuvent être infectantes. Le vent joue aussi un rôle important, puisqu'il a été décrit dans des études que le nombre de contaminations de la cornée par des champignons est plus importante les jours de vent important. Le vent est un élément de transport des spores et de corps étrangers. (MARTABANO et al, 2021).
Dans plusieurs études rétrospectives, les auteurs remarquent que l'incidence du nombre de cas de kératomycose est inférieure pendant les mois d'hiver et supérieure en fin d'été, en automne et au début du printemps, c'est-à-dire durant les périodes relativement chaudes et humides. (GALAN et al, 2009 ; UTTER et al, 2010 ; REED et al, 2013 ; MARTABANO et al, 2021).

C. Diagnostic étiologique

1. L'importance de la culture fongique

a. <u>Méthode de prélèvement</u>

Pour la mise en culture, il faut réaliser le prélèvement avant application de colorant et de préférence avant application de collyre anesthésiant sur la cornée afin d'éviter la présence des conservateurs qui pourraient affecter les résultats de la culture. (FERREIRA et al, 2020). Une étude a montré que la proparacaïne n'inhibe pas la croissance à la fois des champignons et des bactéries et pourrait être utilisé avant de réaliser les prélèvements en cas de douleur oculaire importante (EDWARDS et al, 2019).
Dans un premier temps, on réalise un écouvillonnage cornéen et conjonctival. Le prélèvement s'effectue au niveau des culs de sacs conjonctivaux en soulevant la paupière. Si cela est possible, des prélèvements cornéens sont effectués.
Il faut placer rapidement l'écouvillon du prélèvement dans un milieu spécial pour la culture des champignons : le milieu de Sabouraud-Chloramphénicol-Gentalline Agar.
Il est recommandé de réaliser deux cultures sur ce milieu : la première est envoyée au laboratoire pour une analyse mycologique, la seconde est conservée par le praticien pour une observation macroscopique des colonies et microscopique directe pour identifier des hyphes et des cellules inhabituelles.

Lorsqu'un abcès stromal est présent, un prélèvement supplémentaire est réalisé. Ce prélèvement est mis en culture sur charbon. L'observation au microscope n'est réalisée que 3 jours plus tard par étalement sur lame. (LAUNOIS et al, 2019 ; GILGER, 2022).

b. Apport de la culture fongique

La mise en culture des prélèvements permet d'observer ou non la croissance d'une colonie fongique. Selon l'aspect des colonies et son évolution dans le temps le champignon pathogène responsable de l'affection est identifié. C'est la technique la plus sensible pour la plupart des champignons et permet de tester la sensibilité aux antifongiques en réalisant un anti-fongigramme. La mise en culture nécessite souvent du temps pour que la colonie se développe et certains champignons peuvent être difficiles à cultiver in vitro.
Il faut prélever tous les 2 à 3 jours les colonies en culture, afin d'observer au microscope, les structures fructifères lorsqu'elles apparaissent, ce qui permet d'identifier les champignons. (LAUNOIS et al, 2019 ; GILGER, 2022).

2. L'examen cytologique

a. Méthode de prélèvement

Des prélèvements pour réaliser des examens cytologiques, par écouvillonnage, raclages cornéens avec le côté non coupant d'une lame de rasoir ou avec une brosse à cytologie sont effectués (Figure n°6).
Le prélèvement par raclage cornéen est réalisé après application d'un anesthésique en collyre (T*étracaïne collyre* par exemple). On prélève au niveau des marges et du centre de la lésion mais aussi au niveau des conjonctives. Le prélèvement est ensuite étalé sur une lame, fixé et coloré.
On commence par réaliser un examen au microscope direct pour repérer des hyphes mycéliens. On étale sur une lame ce que l'on a récupéré lors du grattage ou de l'écouvillonnage de la conjonctive et/ou de la cornée (Figure n°6).
Les frottis sont colorés avec la coloration May-Grunwald-Giemsa et le Bleu de méthylène pour colorer la paroi des champignons lorsqu'on suspecte une affection fongique. Ces colorations permettent d'observer les éléments fongiques comme les levures, filaments mycéliens et spores avec un grossissement à l'objectif x1000.
Lorsque l'on est en présence de levures, on peut réaliser une coloration à l'encre de Chine. On prélève la colonie sur la gélose puis on colore pour déterminer l'épaisseur des parois des levures. Si la paroi est épaisse, la levure présente est *Cryptococcus neoformans*. (LAUNOIS et al, 2019 ; GILGER, 2022).

Figure n° 6 : Méthode de prélèvement pour la réalisation d'une analyse cytologique grâce à une cytobrosse et étalement d'un prélèvement réalisé grâce à une lame de rasoir. (D'après Equine Ophtalmology 4th edition, GILGER, 2022).

b. Apport de l'examen cytologique

L'examen cytologique peut permettre de mettre en évidence la présence de champignons pathogènes. Il peut permettre d'identifier le champignon de façon plus précoce qu'avec l'observation macroscopique des colonies cultivées. C'est un examen complémentaire qui donne des résultats rapides du type d'inflammation présente et qui ne nécessite que peu de matériel.
A l'observation des lames au microscope, on détermine aussi s'il y a la présence ou non de cellules épithéliales et les autres types cellulaires, leurs quantités et si elles sont normales ou non. Les cellules présentes à l'observation cytologique nous orientent vers le traitement à mettre en place. Un prélèvement sur une cornée saine met en évidence uniquement des cellules épithéliales que l'on reconnait grâce à leur cytoplasme coloré en bleu.
On peut rencontrer en plus des cellules épithéliales normales des cellules de l'inflammation :

- Des polynucléaires neutrophiles : c'est le signe d'une réaction inflammatoire,
- Des granules et polynucléaires éosinophiles : c'est le signe d'une kératite allergique, d'une composante parasitaire plus rare, ou d'une kératite éosinophilique.
- Des lymphocytes, le plus souvent de petite taille mais on peut observer parfois lymphocytes de grande taille.

On confirme une kératite fongique lorsque sont observés des filaments fongiques fins, colorés en bleu ou violet et septés ou lorsque l'on observe des spores fongiques (Figure n°7).
Dans les cas des observations sur abcès fongiques on peut rencontrer plusieurs cas de figure :

- On peut observer les mêmes hyphes fongiques fins et septés que ceux observés sur le prélèvement cornéo-conjonctival en plus ou moins grand nombre
- On peut observer la présence de levures qui bourgeonnent. On les différencie des bactéries par leur taille.

Cet examen supplémentaire permet de déterminer le rôle pathogène des différents micro-organismes dans l'affection.
Parmi les examens complémentaires utilisables, l'examen cytologique est la méthode la moins sensible. Les affections des tissus profonds peuvent être inaccessibles lors du prélèvement pour l'analyse cytologique. (LAUNOIS et al, 2019 ; SHARKEY et al, 2020 ; GILGER, 2022).

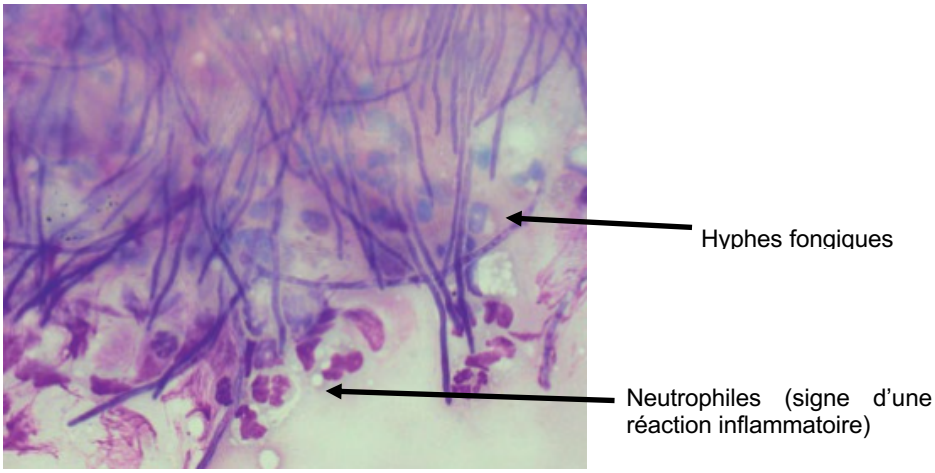

Figure n°7 : Observation au microscope d'un prélèvement pour analyse cytologique montrant des neutrophiles et des hyphes fongiques (x500). (D'après Veterinary Citology, SHARKEY et al, 2020).

3. L'histologie

L'histologie est le diagnostic de certitude des kératomycoses.

a. Méthode de prélèvement

Au cours des interventions chirurgicales, par exemple lors d'une kératectomie lamellaire ou du débridement d'un abcès stromal, on conservera les fragments de cornée retirés pour l'analyse histologique. On peut réaliser des biopsies ou un curetage de la cornée. On réalise aussi cette analyse à la suite d'une énucléation pour expliquer l'échec du traitement.

b. Apport de l'histologie

L'histologie est plus sensible que la cytologie pour la détection des filaments mycéliens. Cependant c'est une technique plus invasive pour les tissus et donc nécessite souvent une sédation forte ou une anesthésie générale.

4. L'analyse PCR

La méthode PCR permet de détecter la présence d'ADN fongique dans les prélèvements réalisés. Cette méthode semble être très efficace et permet d'identifier la plupart des champignons communs.
Cependant l'œil du cheval peut fréquemment porter des champignons saprophytes mais potentiellement pathogènes (JOHNS et al, 2011 ; VOELTER-RATSON et al, 2014). L'interprétation des résultats peut donc être difficile dans certains cas, l'identification du champignon ne permet pas de faire la différence entre le portage ou le rôle pathogène. Il faut en particulier faire attention à la contamination des échantillons.
De plus la méthode PCR ne permet pas d'évaluer la sensibilité aux antifongiques qui ne peut être évaluée que par une culture fongique. (LEDBETTER, 2017 ; ZEISS et al, 2013 ; TAHOUN et al, 2020)

5. Intérêt de la microscopie confocale

Des études montrent l'intérêt de l'observation de la cornée grâce à un microscope confocal dans le diagnostic des kératomycoses, il permet un diagnostic rapide et non invasif des kératomycoses. Cette méthode peut être utilisée qu'il y ait ou non la présence d'un ulcère, et permet de détecter les structures fongiques que ce soit dans les couches superficielles ou profondes de la cornée (Figure n°8). Cet examen complémentaire permet d'éviter le risque de lésion cornéenne lors du prélèvement de cornée par grattage ou écouvillonnage pour cytologie.
Malgré le fait que ce soit un examen très intéressant dans le diagnostic des kératomycoses, cet équipement n'est que peu disponible en médecine vétérinaire. (LEDBETTER et al, 2011 et 2019).

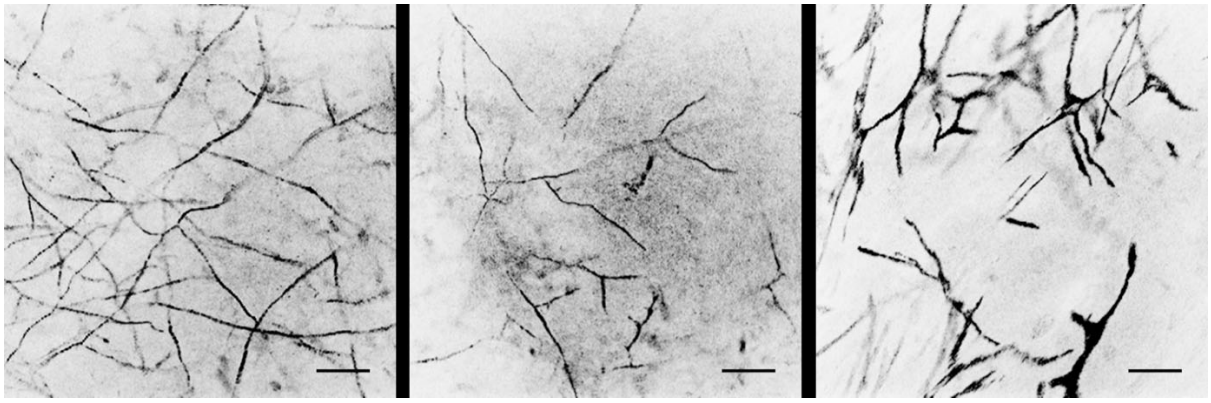

Figure n° 8 : Observation in vivo au microscope confocal d'hyphes de trois espèces de champignon. (D'après In vivo confocal microscopy characteristics of equine epithelial and subepithelial nonulcerative keratomycosis, LEDBETTER et al, 2019)

Les hyphes fongiques forment des structures de 200 à 400 µm de long, de forme linéaire ou ramifiée qui sont hyper réfléchissantes à l'observation.

6. L'utilisation des colorants

Des colorants sont employés pour l'examen oculaire. On ne doit appliquer les colorants qu'après avoir réalisé les prélèvements nécessaires.
Le test à la fluorescéine est l'examen de première intention pour déterminer s'il y a une ulcération de la cornée et caractériser cette ulcération : de l'épithélium cornéen, superficielle, profonde, descemetocèle ou perforation jusqu'à l'humeur aqueuse (test de Seidel).
Dans le cas des kératomycoses, il peut être intéressant d'effectuer une coloration au rose bengal d'après l'article de BROOKS et al en 2000 (Rose bengal positive épithélial micro erosions as a manifestation of equine keratomycosis). Le rose bengal comme expliqué dans le préambule est un marqueur de l'intégrité du film lacrymal. D'après cette étude un ulcère ou une abrasion de la cornée n'est pas nécessaire pour que les champignons adhèrent à la cornée. Une altération du film lacrymal est suffisante pour que des spores de champignon se fixent sur la cornée et qu'une kératomycose se développe. De plus, avant de coloniser la cornée, les champignons semblent induire des changements au niveau du film lacrymal. Dans le cas des kératites fongiques superficielles, on peut avoir un test à la fluorescéine négatif et un test au rose bengal positif (Figure n°9). Selon la profondeur de l'affection, le rose bengal ne marque pas la cornée de la même façon. (BROOKS et al, 2000 ; GILGER, 2022).

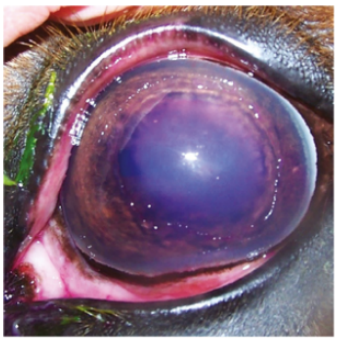

Figure n°9 : Test au rose bengal sur un œil dont la cytologie a confirmé une kératite fongique superficielle. (Equine Ophtalmology 4 th edition, GILGER, 2022)

VI. Traitement des kératites mycosiques

A. Les familles d'antifongiques

Il existe trois familles principales d'antifongiques : les polyènes, les pyrimidines et les imidazolés. D'autres familles d'antifongiques existent : les allylamines, la sulfadiazine argentique, la chlorhexidine et les antiseptiques iodés.
Le traitement des kératites fongiques est difficile. Il n'existe pas de pommade ni de collyre antifongique ophtalmologique en France, que ce soit en médecine vétérinaire ou même en médecine humaine. Le traitement se fait hors AMM. Pour prescrire un traitement antifongique local il faut donc utiliser le principe de la cascade lors de la prescription. Le fait que les médicaments antifongiques disponibles ne soient pas des préparations ophtalmologiques peut entrainer des intolérances locales (conjonctivite, œil rouge …), avec souvent des réactions inflammatoires et parfois un échec du traitement.
Pour choisir un antifongique, il faut prendre en compte, l'efficacité connue sur le champignon identifié, la toxicité de la molécule, la facilité d'utilisation et la faculté à pénétrer les tissus. Il faut que le traitement soit le plus intensif possible du fait de la complexité de l'affection et de son évolution qui peut conduire à une perte de la vision.
Nous avons répertorié les antifongiques utilisables, pour le traitement des kératomycoses, en tenant compte des traitements cités dans la littérature et en tenant compte des spécialités supprimées ou non disponibles en France. (LEDBETTER, 2017 ; LAUNOIS et al, 2019).

1. Les polyènes

Les polyènes ont un spectre d'action large, notamment sur les levures et les champignons filamenteux. Ce sont des molécules fongicides qui ont une action sur l'ergostérol de la paroi des champignons, qui entraine une perte de l'intégrité membranaire, des dommages oxydatifs, une altération des fonctions métaboliques puis la mort de la cellule fongique (Figure n°11). (LEDBETTER, 2017).

a. La natamycine

Il existe une préparation ophtalmologique aux Etats-Unis en humaine mais pas en France : *Natacyn 5% ophtalmic suspension*.
C'est un produit coûteux et il n'est pas facile d'utilisation. Cette molécule est accessible sous la forme de poudre à suspension 5%, pour un usage externe et dosé à 200 mg/ml. Cette molécule peut être utilisée comme collyre. Cette molécule est fongicide contre

les champignons filamenteux mais il faut des administrations fréquentes pour arriver à une concentration efficace dans la cornée : le traitement doit durer 21 jours et il faut 6-10 applications par jour. La natamycine est efficace dans le cas des abcès stromaux et pénètre très facilement la cornée blessée lorsque l'intégrité de l'épithélium est altérée. Une limite à son utilisation est qu'il n'est stable que 3-4 jours une fois qu'il est reconditionné. (LEDBETTER, 2017 ; LAUNOIS et al, 2019 ; Vidal et DMV en ligne juillet 2022).

b. L'amphotéricine B

Il existe une préparation ophtalmologique aux Etats-Unis, en humaine, mais pas en France : Amphotericin 0,5 % ophtalmic solution.
Cette molécule a été utilisée chez le cheval, mais son usage est réservé de nos jours, exclusivement à la médecine humaine en milieu hospitalier, pour traiter des affections fongiques par administration en perfusion par voie intra-veineuse (*Ambisome* 50 mg, *Abelcet 5 mg/ml*, *Fungizone 50 mg*).
Il était utilisé en association avec le voriconazole. Le produit se présente sous la forme de poudre pour solution injectable, qu'il faut reconstituer (entre 0,075 et 0,20 %). On utilise cette molécule en solution stérile, par instillation dans l'œil toutes les heures, le premier jour, puis toutes les 2 à 4 heures pendant 3 semaines. C'est une molécule surtout efficace contre les levures en particulier *Candida sp* et contre *Aspergillus sp*. En revanche, elle a un moindre effet sur *Fusarium sp.*
Il existe une préparation sous forme de suspension buvable : *Fungizone 10 %* suspension buvable.
Il est décrit que l'amphotéricine B semble être plus efficace sur les ulcères que sur les abcès stromaux qui ont un épithélium intact. (NETT et ANDES, 2016 ; LEDBETTER, 2017 ; LAUNOIS et al, 2019 ; Vidal et DMV en ligne juillet 2022).

c. La nystatine

La nystatine a une action principalement sur les levures et est limitée sur *Aspergillus sp* et *Fusarium sp*. Il existe une unique préparation contenant de la nystatine seule en médecine humaine : *Mycostatine* 100 000 UI/ml solution buvable.
Il existe d'autres préparations mais la nystatine est en association avec des corticoïdes et des antibiotiques (*Auricularum* pour suspension auriculaire) ou avec des antibiotiques seul (*Tergynan* ou *Polygynax* pour application vaginale locale).
On trouve dans la littérature, l'utilisation de la préparation *Mycolog* qui n'est plus commercialisée.
En médecine vétérinaire, on ne trouve pas cette molécule seule, elle existe en association avec des anti-inflammatoires et des antibiotiques dans des préparations pour application auriculaire : *Orikan, Oridermyl, Oribiotic*. (LEDBETTER, 2017 ; LAUNOIS et al, 2019 ; Vidal et DMV en ligne juillet 2022).

2. Les pyrimidines

On trouve dans cette famille la flucytosine ou 5 fluoro-uracile. On a peu de retour de son utilisation sur les kératomycoses du cheval que ce soit par voie locale ou générale. Il a un mode d'action unique dans la famille des antifongiques, il a une action sur le milieu intracellulaire du champignon et inhibe la synthèse de l'ADN du champignon. Il a à la fois une action fongicide et fongistatique (Figure n°11).
C'est un composé fluoré, il semble avoir une meilleure efficacité sur les levures que sur les champignons filamenteux. Des études en médecine humaine ont montré qu'en

association avec l'amphotéricine B, cette molécule a une bonne action sur les levures dont *Cryptococcus neoformans* et les espèces de Candida (SCHWARZ et al, 2007).
Les *Candida* développent rapidement des résistances pendant le traitement si la flucytosine n'est pas associée à une autre molécule antifongique.
On trouve deux préparations en médecine humaine : *Ancotil 1 %* solution pour perfusion mais qui est réservé à l'usage hospitalier et *Ancotil 500 mg* sous forme de comprimé non réservé au milieu hospitalier. (NETT et ANDES, 2016 ; LEDBETTER, 2017 ; Vidal et DMV en ligne juillet 2022).

3. Les azolés

Cette famille est une des plus utilisée dans le traitement des kératites mycosiques tout comme les polyènes. Leur efficacité, variable, dépend des régions géographiques, il existe en effet des souches de champignons résistantes. Fongistatiques, les imidazolés empêchent la synthèse de l'ergostérol, agissent sur la membrane fongique en augmentant la perméabilité. A forte concentration, ils causent des lésions directes de cette paroi sans passer par l'inhibition de molécules. Ils ont une action fongistatique à faible dose et fongicide à forte concentration (Figure n°11). De plus, ils ont un effet antibiotique sur les bactéries Gram +. L'association avec un antifongique de la famille des polyènes entraine des réactions antagonistes. Il existe 2 groupes d'azolés : les imidazolés (miconazole, kétoconazole, clotrimazole, énilconazole, éconazole) et les triazolés (itraconazole, fluconazole, voriconazole, posaconazole, isavuconazole).
Ce sont des molécules qui pénètrent facilement la cornée. (NETT et ANDES, 2016 ; LEDBETTER, 2017).

a. Le miconazole

C'est un antifongique de première intention. Il agit sur les levures et les champignons. On trouve l'utilisation dans la littérature du *Daktarin 2 %* en poudre et du *Gyno Daktarin* mais ces deux préparations n'existent plus.
Est toujours commercialisé le *Daktarin 2 % en gel* pour application buccale et le L*oramyc* 50 mg en comprimé.
En médecine vétérinaire, il n'existe pas de préparation où l'on trouve le miconazole seul, il est en association avec des anti-inflammatoires et des antibiotiques pour le traitement des otites du chien et du chat ou comme shampooing : E*asotic, Mitex, Surolan, Malaseb.* (LAUNOIS et al, 2019 ; Vidal et DMV en ligne juillet 2022)

b. Le kétoconazole

Il est utilisé par voie générale avec la dose de 4,4 mg/kg, toutes les 12 heures, pendant 15 jours environ. Il peut être utilisé seul, mais son absorption systémique risque d'être faible, ou en complément d'un traitement par voie locale avec la même molécule ou avec du miconazole.
Pour l'usage local, on peut aussi utiliser des comprimés broyés de *Ketofungol 200* ou de *Fungiconazole 200 mg* qui sont à usage vétérinaire indiqués pour le traitement des dermatophytes chez le chien. Il n'y a pas eu d'études qui ont montré son efficacité chez le cheval.
En médecine humaine beaucoup de préparations contenant du kétoconazole sont disponibles. (LAUNOIS et al, 2019 ; Vidal et DMV en ligne juillet 2022).

c. L'énilconazole

L'énilconazole est utilisé par voie locale. Cette molécule est commercialisée sous le nom d'*Imaveral* en solution pour le traitement des dermatophytes chez le chat, le

chien, le cheval et le bovin. Il faut diluer 1 ml d'Imaveral dans 50 ml d'eau, à utiliser en collyre. (Vidal et DMV en ligne juillet 2022)

d. Le voriconazole

Le voriconazole a un spectre d'action à la fois sur les levures et les champignons filamenteux, cependant son action sur les *Mucorales* est faible. Il existe une préparation ophtalmologique aux Etats-Unis, en humaine, mais pas en France : *Voriconazole 1 % ophtalmic solution*
C'est un antifongique qui traverse facilement la cornée, même si elle n'est pas lésée.
Il peut être utilisé par voie intra cornéenne ou sous conjonctivale (SMITH et al, 2014 ; TAMURA et al, 2020). Mais la molécule, sous forme de préparation pour perfusion intra veineuse, est réservée au milieu hospitalier en humaine. Les formes de voriconazole sous forme de comprimés (*Vfend* 50 mg ou 200 mg) ne sont pas réservées au milieu hospitalier et il existe beaucoup de préparations génériques. (NETT et ANDES, 2016 ; LEDBETTER, 2017 ; Vidal et DMV en ligne juillet 2022).

e. L'itraconazole

L'itraconazole a un spectre d'action large, il est efficace notamment contre *Candida sp*, et *Aspergillus sp*. Deux études en 1997 (BALL et al), de la même équipe, ont testé l'amélioration de la diffusion dans l'œil du cheval, de l'itraconazole mélangé au DMSO par rapport à l'itraconazole seul. Depuis, les résultats de ces études sont repris dans les publications ultérieures, en reprenant que c'est une molécule très efficace sur les *Aspergillus sp*., à spectre large mais, qui est insoluble dans les milieux liquides et dans la plupart des solvants organiques. Ce qui a conduit à étudier son efficacité associée au DMSO. Mais, il faut noter que la première étude d'efficacité comparée entre l'itraconazole seul et combiné au DMSO, a été réalisée sur des yeux sains de chevaux sains. Généralement, la kératomycose est ulcérative et les bords de l'ulcère doivent être débridés ce qui facilite la pénétration des médicaments. Cette étude ne permet pas de savoir s'il existe une bonne diffusion dans le stroma cornéen en cas d'ulcère, ce qui est la situation clinique la plus fréquente.
Une préparation per os à usage vétérinaire l'*Itrafungol 10 mg/ml* existe pour le traitement des teignes chez le chat. Il pourrait être intéressant de tester l'efficacité de l'I*trafungol* et sa tolérance oculaire sur des cas de kératomycoses avérés chez le cheval. Cela permettrait de savoir, s'il est intéressant de l'utiliser prioritairement, selon la hiérarchie de la cascade, avant un médicament de la pharmacie humaine. (BALL et al, 1997 ; NETT et ANDES, 2016 ; LEDBETTER, 2017, Vidal et DMV en ligne juillet 2022).

f. Le clotrimazole

Le clotrimazole existe sous la forme de préparation pour applications vaginales locales que ce soit sous forme d'oblets ou sous forme de crèmes en médecine humaine : *Mycohydralin 500 mg ou crème 1 %*.
Il n'existe pas de préparation seule en médecine vétérinaire, le clotrimazole est associé à des antibiotiques et anti-inflammatoires dans des préparations pour le traitement des otites du chien et du chat : *Otomax, Aurizon.* (Vidal et DMV en ligne juillet 2022).

g. Le fluconazole

Le fluconazole a une action contre les levures, notamment *Candida sp*. et *Cryptococcus neoformans*. Il n'a pas d'action sur les *Aspergillus sp*, les *Fusarium sp*

et les *Mucorales*. C'est une molécule qui est utilisée par voie générale, ce traitement doit être associé à un traitement local. La pénétration cornéenne est très bonne, mais le spectre d'action est plus réduit que les autres. On peut réaliser un traitement par voie orale ou intra-veineuse. La préparation que l'on utilise est le *Triflucan*, on l'administre à la dose de 14 mg/kg per os puis 5 mg/kg par jour pendant 3 semaines. Le T*riflucan 2 mg/ml* pour préparation de perfusion est réservé au milieu hospitalier humain, mais il existe sous formes de gélules (50 mg, 100 mg, 200 mg) ou de suspension buvable (10 mg/mL ou 40 mg/mL). Il existe aussi de nombreux génériques en médecine humaine. (NETT et ANDES, 2016 ; LEDBETTER, 2017 ; Vidal et DMV en ligne juillet 2022).

4. Autres produits antifongiques

a. Les allylamines

Parmi les allylamines, la terbinafine est fongicide. Elle empêche la synthèse de l'ergostérol donc de la membrane plasmique et entraine l'accumulation de squalènes cytotoxiques (Figure n°11). La terbinafine en crème est un antifongique à spectre très large. C'est une molécule à utiliser en première intention. Elle est efficace à la fois sur les champignons mycéliens et sur les levures, son spectre est très large. Cette molécule pénètre mal à travers la cornée, mais est efficace en cas d'ulcère. Il faut l'appliquer de 1 à 2 semaines, 2 fois par jour sur la conjonctive palpébrale en massant après l'application. C'est la molécule qui est le plus souvent utilisée. Il est conseillé de réaliser en parallèle du traitement, un débridement régulier des ulcères.
La préparation que l'on utilise le plus souvent est le *Lamisil pommade 1%* sous forme de crème. Il existe d'autres préparations possibles en médecine humaine sous forme de crèmes.
En médecine vétérinaire, on ne trouve pas de terbinafine en préparation seule, elle est associée dans des solutions pour le traitement des otites chez le chien : *Neptra, Osurinia.* (LEDBETTER, 2017 ; LAUNOIS et al, 2019 ; Vidal et DMV en ligne juillet 2022).

b. La sulfadiazine argentique

Son interaction avec l'ADN fongique empêche la séparation des deux brins et la réplication, elle est fongicide. On trouve cette molécule sous forme de crème dermatologique (*Flammazine à 1%* ou *Flammacerium 1 %* mais réservée au milieu hospitalier).
Chez l'homme, c'est une molécule efficace contre les levures et les champignons : application toutes les 5-6 heures de 0,5 ml. En médecine vétérinaire, une seule étude a été réalisée, pour étudier l'efficacité de la sulfadiazine argentique in vitro comparée à celle de la natamycine chez les champignons responsables de kératomycoses chez le cheval (BETBEZE et al, 2006). Elle joue un rôle sur la réplication des micro-organismes. C'est une molécule qui a une double propriété antifongique et antibactérienne. Elle a une action à la fois sur les bactéries, les champignons, les virus et les protozoaires. (LEDBETTER, 2017 ; LAUNOIS et al, 2019 ; Vidal et DMV en ligne juillet 2022).

c. La chlorexidine

On peut utiliser la chlorexidine en solution à 0,1 % comme collyre 4 à 6 fois par jour. Cette molécule a été utilisée dans le cas de kératite fongique résistante chez l'homme. Elle a une action contre les levures et les champignons filamenteux. (LAUNOIS et al, 2019).

d. L'iode

Il existe une spécialité de povidone-iodée, *Bétadine 5 % solution pour irrigation oculaire*, mais elle est réservée au milieu hospitalier. On peut diluer de la povidone-iodée dans du NaCl pour former un collyre. Il a un spectre d'action très large, est très efficace contre les levures et *Fusarium* et son mode d'action n'est pas spécifique. Sa fréquence d'application est de toutes les 2 à 4 heures. C'est un traitement peu coûteux, mais il faut l'utiliser avec précautions car il entraine localement des irritations. Pour éviter ces irritations, la povidone-iodée peut être appliquée une fois par jour pendant cinq minutes puis rincée.
On peut utiliser la teinture d'iode pour cautériser les ulcères peu profonds. (LAUNOIS et al, 2019 ; Vidal et DMV en ligne juillet 2022).

L'ensemble des préparations antifongiques disponibles sont résumées dans le Tableau II.

5. La notion de résistance

Il existe des champignons résistants à certains antifongiques (Figure n°10). Pour détecter ces résistances, l'anti-fongigramme s'avère indispensable. Pour prévenir l'apparition de résistance, il faut favoriser les traitements locaux plutôt que systémiques et associer ces traitements à de bonnes mesures d'hygiène de l'œil atteint (nettoyage avant application de traitements topiques, masque, environnement exempt de poussières ou d'humidité excessive) connaitre les propriétés pharmacologiques des produits avant de choisir son traitement.
On définit les seuils de résistance grâce aux valeurs de CMI 50 et CMI 90. Ce sont les Concentrations Minimales Inhibitrices généralement exprimées en mg/L. Ces valeurs et la méthode utilisée pour déterminer les seuils de résistance sont donnés par l'organisme European Committee on Antimicrobial Susceptibility Testing (EUCAST). (DROMER et al, 2019). Ce sont les concentrations minimales qu'il faut utiliser d'un antifongique précis sur la souche dont on évalue la résistance pour inhiber respectivement 50% et 90% de la culture. Pour interpréter les résultats de la CMI on compare les valeurs aux CMI de référence que l'on connait pour des cultures de la même espèce de champignon. La technique doit être adaptée lorsque les espèces et les antifongiques testés ne sont pas dans les documents fournis par cet organisme. Pour définir ces valeurs on peut mesurer les diamètres (en millimètres) d'inhibition de pousse sur culture fongique.
Il faut corréler le résultat de l'anti-fongigramme avec la réponse clinique au traitement antifongique. (ROBERTS el al, 2020).

EXAMEN BACTERIOLOGIQUE

Origine: OEIL, Localisation: INCONNUE

Absence de prélèvement pour l'examen direct.

Culture

-

Commentaire biologiste: *Absence de prélèvement pour culture.*

Culture fongique

Positive

Présence d'(e) Aspergillus flavus

Antifongigramme	Germe n° : 1
	Aspergillus flavus
CMI Amphotéricine B	8
CMI Caspofongine	0.750
CMI Voriconazole	32
Econazole	SENSIBLE

Figure n° 10 : Exemple de résultat d'un anti-fongigramme mettant en évidence le cas d'un *Aspergillus fumigatus* résistant à l'amphotéricine B, caspofongine • et voriconazole et sensible à l'éconazole. (Exemple issu d'un cas clinique du Docteur Vétérinaire Launois.)

• Caspofongine : antifongique appartenant à la famille des échinochandines. Différents génériques existent pour préparation pour perfusion sont réservés à l'usage hospitalier. Action sur la synthèse de la paroi des champignons inhibant la synthèse des protéoglycanes.

Tableau II : Tableau récapitulant les différentes préparations antifongiques disponibles ou utilisées dans le traitement des kératomycoses. (D'après Vidal en ligne juillet 2022 et du DMV en ligne juillet 2022, Réalisation personnelle : BERNARD TOMASI Gisèle).

Nom de la molécule	**Préparation disponible en médecine vétérinaire**	**Préparation disponible en médecine humaine en officine**	**Préparation réservée en médecine humaine au milieu hospitalier**
POLYENES			
Natamycine	Non disponible sur le marché français		
Amphotéricine B		Fungizone 10 % suspension buvable	Solution pour perfusion : Ambisome 50 mg Abelcet 5 mg/ml Fungizone 50 mg
Nystatine		Mycostatine solution buvable 100 000 UI/ml	
PYRIMIDINES			
Flucytosine		Ancotil 500 mg comprimé	Ancotil 1% solution pour perfusion
AZOLES			
Miconazole		Daktarin 2 % en gel Loramyc 50 mg comprimé	
Kétoconazole	Ketofungol 200 mg comprimé Fungiconazole 200 mg comprimé	Ketoderm 2 % crème Ketoconazole HRA 200 mg comprimé Kétoderm 2 % gel en sachet	
Enilconazole	Imaveral		
Voriconazole		Vfend 200 mg ou 50 mg comprimé Vfend 40 mg/ml solution buvable	Vfend 200 mg solution pour perfusion Voriconazole Hikma 200 mg solution pour perfusion
Itraconazole	Itrafungol 10 mg/ml	Sporanox 10 mg/ml solution buvable Sporanox 100 mg gélule	
Clotrimazole		Mycohydralin 500 mg comprimé vaginal Mycohydralin crème vaginale 1 %	
Econazole		Pevaryl crème 1 %	
Fluconazole		Triflucan gélules : 50 mg, 100 mg, 200 mg Triflucan suspension buvable 10 mg/ml ou 40 mg/ml	Triflucan 2 mg/ml solution pour perfusion
ALLYLAMINE			
Terbinafine		Lamisil 1 % crème Lamisil 1 % solution à pulvériser Lamisil 250 mg comprimé Lamisilate 1 % crème Lamisildermgerl 1 % crème	
SULFADIAZINE ARGENTIQUE		Flammazine crème 1%	Flammacerium crème 1 %

Mode d'action des principaux antifongiques utilisé dans le traitement des kératomycoses

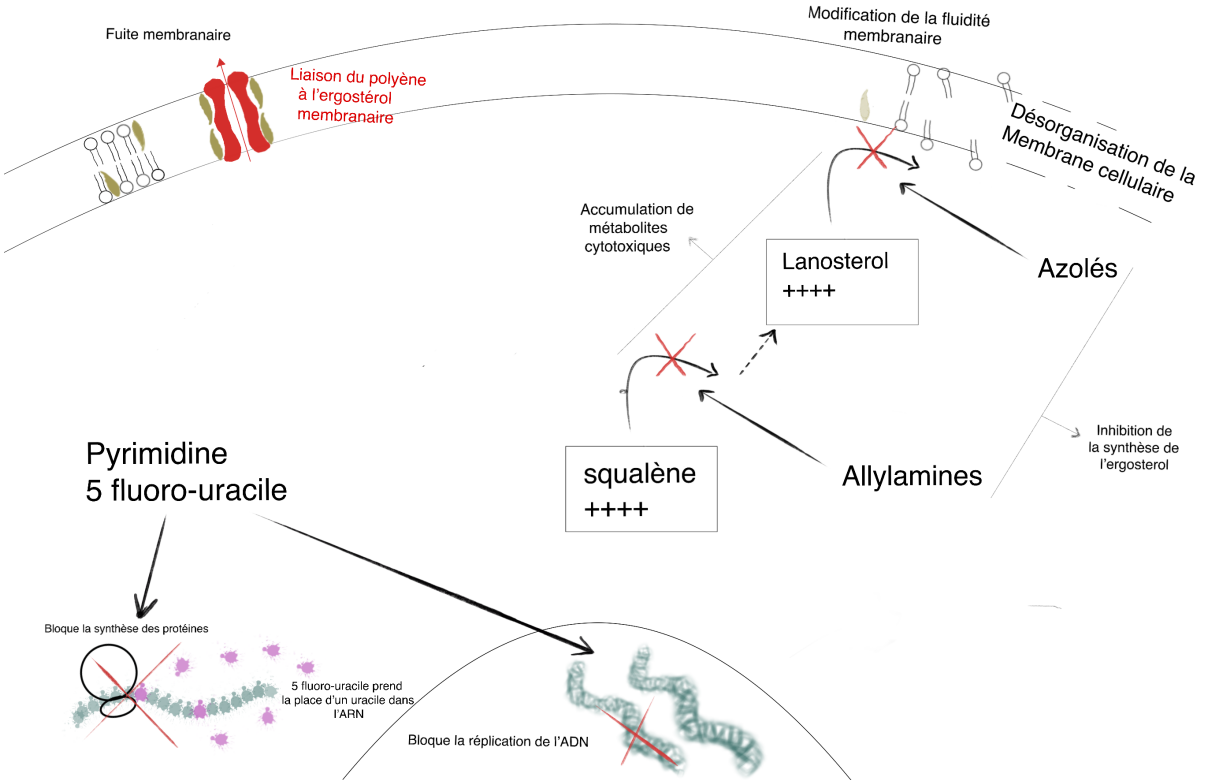

Figure n° 11 : Mécanismes d'action des principales familles d'antifongiques. (Réalisation personnelle : BERNARD TOMASI Gisèle)

B. Les molécules complémentaires

1. Les anti-inflammatoires non stéroïdiens

L'utilisation d'anti-inflammatoire non stéroïdiens (AINS) permet de traiter la douleur et de prévenir les risques d'uvéite qui sont liés, entre autres, à la mort des éléments fongiques. Souvent, on associe des AINS par voie locale et systémique comme la flunixine méglumine (par voie orale, intraveineuse ou intramusculaire) ou la phénylbutazone. La flunixine méglumine est l'AINS de référence en ophtalmologie chez le cheval. Il faut donner les AINS à la dose la plus faible, juste pour éviter les effets délétères de l'inflammation et la douleur, à des doses plus élevées ces molécules ralentissent la néovascularisation cornéenne. Par exemple, la flunixine est donnée à la dose de 1,1mg/kg BID pendant 3 jours puis à 0,5 mg/kg tant que l'œil est inflammatoire. (LAUNOIS et al, 2019 ; GALAN et al, 2009).

2. L'atropine

L'atropine doit systématiquement être prescrite en cas d'ulcère cornéen.
L'atropine 1 % est un alcaloïde naturel, un antagoniste des récepteurs muscariniques des muscles ciliaires et des muscles sphincter de l'iris. C'est un parasympatholytique. On l'administre par voie locale, elle a une double action mydriatique et cycloplégique.

D'une part elle réduit les spasmes musculaires et donc la douleur au niveau de l'œil. Elle supprime l'action du muscle ciliaire. D'autre part, elle entraine une mydriase et diminue le risque de formation de synéchies. Même si cette molécule est appliquée localement, il faut surveiller la motilité de l'intestin et d'éventuels signes de colique, en effet des auteurs décrivent des coliques suite à l'utilisation de l'atropine. (LAUNOIS et al, 2019 ; GILGER, 2022).

3. Les antibiotiques

En raison du risque important de dégradation d'un ulcère cornéen suite à la contamination bactérienne, il faut toujours réaliser un traitement antibiotique local en cas d'ulcère.
De nombreux antibiotiques peuvent être utilisés pour des traitements ophtalmologiques locaux.
Avant l'identification spécifique par antibiogramme, les molécules utilisées en première intention sont : chloramphénicol, néomycine, acide fusidique, polymyxine b.
Une fois l'antibiogramme réalisé et la bactérie responsable identifiée, on peut utiliser les molécules suivantes disponibles en topiques oculaires : framycétine, gentamicine, tobramycine. (LAUNOIS et al, 2019 ; GILGER, 2022).

4. Les inhibiteurs enzymatiques

En cas d'infection ou d'inflammation sévère, les cellules épithéliales et les neutrophiles produisent des enzymes protéolytiques. Ces enzymes sont responsables de la collagénolyse du stroma cornéen, à cause de leur activité protéolytique.
On peut utiliser du sérum autologue préparé à partir de prélèvement sanguin du cheval. Le sérum autologue a l'avantage d'être autologue, donc bien supporté, de ne pas être toxique et d'avoir une activité anti-protéolytique. Il faut instiller, toutes les heures, le sérum autologue. Une fois préparé le sérum peut être conservé 8 jours au frais.
Le sérum autologue peut être remplacé par du *NAC collyre* qui contient du N-acétylcystéine et de l'EDTA. Il doit être instillé toutes les heures et peut être ajouté au sérum autologue. La composition du *NAC collyre* a été changée et le nouveau conservateur est parfois plus irritant. (LAUNOIS et al, 2019 ; GILGER, 2022).

5. Les facteurs de cicatrisation

Ce ne sont pas des molécules indispensables, elles sont ajoutées en complément au traitement pour favoriser la cicatrisation stromale et l'épithélialisation cornéenne. Les facteurs de cicatrisation les plus couramment utilisés sont : la vitamine A et le hyaluronate de sodium (*Vyskial* en collyre, *Twelve* collyre). (LAUNOIS et al, 2019).

C. Les modalités d'administration des traitements locaux

1. Principes généraux

Si l'œil présente des sécrétions importantes, il faut les retirer avec du NaCl, nettoyer l'oeil, pour éviter des phénomènes d'inactivation.
Lors de l'application des collyres, il faut attendre quelques minutes entre chaque produit pour leur laisser le temps d'agir et il faut administrer 0,2 ml de chaque produit.
Lorsque l'on a des traitements mixte pommade/collyre, il faut appliquer les collyres avant la pommade ou attendre environ 2 heures après l'application de la pommade. (LAUNOIS et al, 2019).

2. Administration via un cathéter palpébral

Les traitements pour les kératites mycosiques sont souvent longs et nécessitent plusieurs applications par jour. Pour parvenir à réaliser le traitement, il est souvent nécessaire de mettre en place un cathéter sous-palpébral (Figure n°12). La mise en place du cathéter se fait sous sédation, avec une anesthésie loco-régionale du nerf auriculo-palpébral puis une anesthésie locale de la cornée par de la tétracaïne collyre. Il est nécessaire de réaliser une asepsie du tour de l'œil et des cul-de-sacs conjonctivaux avant de poser le cathéter sous-palpébral. Le cathéter sous-palpébral peut être mis en place au niveau de la paupière supérieure ou inférieure, cependant il semblerait qu'il y ait moins de complications lorsqu'il est placé sur la paupière supérieure. Pour mettre en place le cathéter, on commence par introduire un guide sous la paupière. On passe ensuite le trocart auquel est fixé le cathéter à travers la paupière. Il est ensuite fixé par du sparadrap le long de l'encolure du cheval et un support rigide est collé au niveau du bouchon pour faciliter les soins. Pour éviter que le cheval ne s'arrache le cathéter sous-palpébral en se frottant, il est important de faire porter un masque au cheval. Il peut arriver que le cathéter s'enkyste, la paupière est gonflée et il n'est plus possible de pousser les collyres dans le cathéter. La mise en place de ce cathéter permet aux propriétaires de réaliser les traitements chez eux et de réduire le temps d'hospitalisation. (CORNELISSEN et al, 2015 ; GILGER, 2022).

Figure n° 12 : Exemple de pose d'un cathéter sous palpébral. (Photos personnelles : BERNARD TOMASI Gisèle).

3. Injections sous-conjonctivales et intra-cornéennes

Dans certains cas, des injections sous-conjonctivales (Figure n°13) peuvent être réalisées pour permettre d'avoir une concentration importante en produit au niveau de l'œil. Si l'on est face à une impossibilité de réaliser des traitements locaux réguliers ou la nécessité d'obtenir rapidement des concentrations suffisantes de produits, les injections sous-conjonctivales sont indiquées. Pour réaliser ce traitement, il faut que le cheval soit tranquillisé, les anesthésies tronculaires frontales et auriculo-palpébrales sont réalisées ainsi qu'une anesthésie de la cornée. Le volume injecté ne doit pas dépasser 1 millilitre. Il arrive souvent que l'on rencontre des hémorragies au niveau du

point d'injection surtout si la conjonctive est inflammée (GILMOUR, 2012 ; LEDBETTER, 2017 ; GILGER, 2022).

Figure n°13 : Exemple d'injection sous-conjonctivale (Antifungal Therapy in Equine Ocular Mycotic Infections, LEDBETTER, 2017).

L'injection intra-cornéenne d'antifongiques (Figure n°14) permet elle, d'atteindre des concentrations élevées directement au niveau du stroma et d'éviter les risques liés aux traitements antifongiques par voie systémique. Avant de réaliser l'injection intra-cornéenne, un bloc auriculopalpébral et un bloc supra-orbitaire doivent être réalisés. Une analgésie de la cornée doit aussi être mise en place 5 à 15 minutes avant l'injection. (GILGER, 2022 ; LEDBETTER 2017). Des études ont notamment prouvé l'efficacité de ces injections dans les cas d'abcès stromaux (TSUJITA at PLUMMER, 2013 ; SMITH et al, 2014).

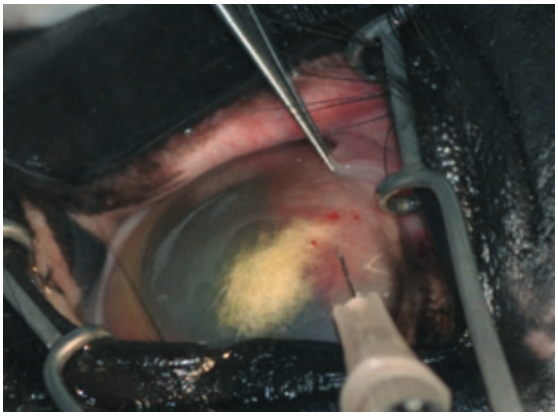

Figure n°14 : Exemple d'injection intra-cornéenne (D'après TSUJITA et PLUMMER, 2013)

D. Les mesures hygiéniques

Pour assurer un bon résultat de traitement, il faut associer aux traitements des mesures hygiéniques.
Il est important de prescrire le port d'un masque afin d'éviter que le cheval ne se frotte l'œil et qu'il n'empire l'affection (Figure n°15). Ce masque permet de protéger aussi du soleil un œil déjà vulnérable et à risque de développer une uvéite. En cas de pose d'un cathéter palpébral, il permet de protéger celui-ci.

Figure n°15 : Exemple de port d'un masque afin de protéger l'œil blessé et le cathéter sous-palpébral. (Photo personnelle : BERNARD TOMASI Gisèle)

Dans la mesure du possible, il faut abriter le cheval dans un endroit propre et au box pour éviter de nouveaux traumatismes avec des corps étrangers ou le dépôt de nouvelles spores dans l'œil déjà blessé. (LAUNOIS et al, 2019).

E. Les traitements chirurgicaux : traitements complémentaires et énucléation

1. Traitements chirurgicaux complémentaires aux traitements médicaux

Lorsque le traitement médical n'est pas efficace ou pour améliorer son efficacité, il faut associer celui-ci à un traitement chirurgical. Le traitement chirurgical est recommandé en association dans les cas suivants : faible réponse au traitement antifongique, présence de nombreux débris épithéliaux, activité collagénique importante, ulcères profonds (perte de plus d'un tiers de l'épaisseur de la cornée), descemetocèle, perforation cornéenne, uvéite non contrôlée. La technique chirurgicale dépend de la profondeur et de la localisation de la lésion.
L'intervention chirurgicale est réalisée dans le but de retirer les tissus anormaux, les organismes infectieux et les cellules inflammatoires et enfin de stabiliser les faiblesses cornéennes.
Plusieurs options chirurgicales peuvent être utilisées comme le parage de l'ulcère, les kératectomies lamellaires avec ou sans greffe conjonctivale ou la suture directe de la cornée. Les pièces opératoires retirées font l'objet d'analyses histologiques ou de mise en culture. (VOELTER-RATSON, 2013 ; LORES et al, 2020 ; GILGER, 2022).

2. Énucléation

Lorsque les traitements médicaux longs et parfois chirurgicaux ne permettent pas une guérison de l'œil atteint par une kératomycose, et que le confort du cheval est altéré, une énucléation peut être envisagée.
C'est une chirurgie qui comporte peu de risques et les complications sont rares, avec un pourcentage proche des 8% de complications dont 4 % lié au site de chirurgie (WRIGHT et al, 2018).

Lors de l'énucléation, le globe oculaire, la conjonctive, la membrane nictitante et la glande lacrymale sont retirés. Il est nécessaire de réaliser une anesthésie rétro-bulbaire afin d'anesthésier le nerf optique, les branches maxillaire et ophtalmique du nerf trijumeau, le nerf oculomoteur et le nerf abducens. Cette anesthésie permet d'éviter les mouvements du globe oculaire et l'analgésie pendant et après la chirurgie. L'énucléation peut être réalisée soit sous anesthésie générale soit debout. Il existe deux types d'énucléation : transpalpébrale et sub-conjonctivale. La méthode transpalpébrale serait préférable en cas de processus néoplasique ou d'affection septique très importante du globe oculaire, alors que la méthode sub-conjonctivale serait préférable pour des affections focales et qui ne nécessitent pas de retirer du tissu avec beaucoup de marge. (POLLOCK et al, 2008 ; BETBEZE et al, 2021)

VII. Pronostic et évolution des kératomycoses

En général, on dit que le pronostic d'une kératomycose est réservé en raison du traitement long, sur plusieurs mois et coûteux. On trouve les valeurs suivantes dans les études rétrospectives que nous avons étudiées : 46 jours (REED et al, 2013) ; 5 semaines (VOELTER-RATSON et al., 2013) ; 73,12 jours (GALAN et al, 2009). Il existe de nombreuses complications à la suite d'une affection fongique de l'œil : surinfection bactérienne, formation d'adhérences ou synéchies, uvéite, formation de cicatrice cornéenne, cécité … Il est donc difficile de donner avec certitude le pronostic de cette affection.
La conservation de la vision n'est pas garantie, mais on peut garder un globe oculaire esthétiquement correct, mais non visuel.
Si les kératites mycosiques ne sont pas traitées, on rencontre une aggravation de l'affection qui peut mener à une perforation cornéenne et une perte fonctionnelle de l'œil infecté. L'énucléation de l'œil atteint peut n'être que la seule solution envisageable. L'évolution de l'affection dépend de la thérapeutique mise en place, de l'agressivité du traitement et de la précocité de la prise en charge. (GALAN et al, 2009 ; REED et al, 2013 ; VOELTER-RATSON et al, 2013 ; MARTABANO et al, 2021).

PARTIE 2 : PARTIE EXPERIMENTALE

Le but de cette étude est de montrer la prévalence et l'importance des kératites fongiques parmi les consultations d'ophtalmologie équine de deux structures vétérinaires en France. La première étude rétrospective est réalisée grâce aux données des consultations d'ophtalmologie réalisées à la Clinéquine de VetAgro Sup Lyon, sur les dix dernières années. La seconde étude a été réalisée grâce aux données des consultations effectuées par le Docteur Vétérinaire Thomas Launois, praticien équin à la Clinique de Bailly à Dammarie-les-Lys, sur sept ans. Plusieurs études rétrospectives ont été réalisées aux Etats-Unis où la prévalence de l'affection est importante. Il n'y a pas eu de publications, jusqu'à maintenant, qui aient fait l'état des lieux de cette affection en France. Sur le continent Européen, une étude a été réalisée en Espagne en 2009 (GALAN et al.) sur 10 cas (entre 2004 et 2007) ; une en Suisse en 2013 (VOELTER-RATSON et al.) sur 35 cas (entre 2000 et 2011) et une en Finlande en 2020 (MUSTIKKA et al.) sur 27 cas (entre 2007 et 2018).

I. Sujets, matériels et méthodes

L'étude que nous avons réalisée est une étude rétrospective dans deux structures vétérinaires recevant des chevaux en consultation spécialisée d'ophtalmologie équine. N'ont été inclus dans l'étude, que les cas de kératomycoses qui ont été confirmés par une ou plusieurs analyses de laboratoire de la liste suivante : analyse cytologique, culture fongique ou analyse histopathologique. Les cas traités avec des antifongiques qui se sont améliorés à la suite du traitement, mais n'ayant pas bénéficié d'un prélèvement, ont été écartés de l'étude. Pour les cas rencontrés à la Clinéquine, tous les prélèvements ont été analysés par les laboratoires de l'école nationale vétérinaire de Lyon. Pour les cas rencontrés à la Clinique de Bailly, les laboratoires sont les suivants : le laboratoire d'ophtalmo-biologie du Centre Hospitalier National d'Ophtalmologie des Quinze-Vingts à Paris et le laboratoire Biolab à Trappes.

Pour chaque cas, nous avons répertorié les informations suivantes dans un tableau Excel: âge, sexe, race, œil atteint, date de la première consultation dans la structure, estimation de la date du début de la maladie avant la consultation en fonction des commémoratifs et de l'anamnèse recueillis, la durée d'évolution de l'affection avant l'admission, les traitements antérieurs à la consultation, antécédents ophtalmiques de l'animal, présence d'un ulcère à l'admission, d'un abcès stromal, d'une néovascularisation associée, le traitement effectué, les résultats de l'analyse cytologique, de la culture fongique ou de l'analyse histologique et le devenir de l'œil (œil conservé, œil visuel, énucléation). Nous avons séparé les cas en fonction de l'issue de l'œil : guérison grâce à un traitement médical, guérison grâce à un traitement médical combiné à un traitement chirurgical, perte de suivi, issue de l'affection.
Certains manques d'informations dans le suivi de certains cas viennent d'un changement de logiciel dans la structure de soin qui ne nous a pas toujours permis de recueillir les informations nécessaires.
Les dossiers ont été triés manuellement dans les deux structures. En effet, la recherche automatique par mot clés dans le logiciel Clovis (logiciel client de Vetagro Sup) n'était pas possible car toutes les consultations qui ont menés à un diagnostic de kératomycoses n'avaient pas toutes les mêmes mots clés, voire aucun mot clé associé. Afin d'être certain de ne pas omettre de cas de kératomycoses, toutes les consultations à la Clinéquine entre 2010 et 2021 ont été triées et ont permis d'identifier

toutes les consultations d'ophtalmologie. Les comptes rendus de toutes les consultations d'ophtalmologie ont été étudiés.
Les dossiers de la Clinique de Bailly étaient sous forme de fiches papiers qui permettent de réaliser la description détaillée de l'œil atteint grâce à une schématisation des lésions mais une recherche automatique n'était pas possible.

II. Résultats des études rétrospectives

A. Présentation des données des cas de kératomycoses rencontrés à la Clinéquine de VetAgro Sup Lyon

1. Caractéristiques des onze cas rapportés à la Clinéquine

Entre 2010 et 2021, soit sur 11 ans, il y a eu 457 consultations en ophtalmologie, toutes affections oculaires confondues. Nous avions présélectionné 23 cas, qui semblaient correspondre aux critères d'une kératomycose, puis, nous avons écarté les cas pour lesquels le diagnostic de certitude n'a pas été établi.
Ainsi, 11 cas ont été retenus, à inclure dans l'étude, soit un pourcentage de 2% des consultations en ophtalmologie. Les données des cas ont été résumées dans un tableau Excel qui contient toutes les informations citées précédemment (Annexe n°2).
La moyenne d'âge des chevaux atteints est de 8,7 ans, l'âge allant de 1 an à 17 ans.
Les races rencontrées étaient : selle français (n=2), trakener (n=1), anglo-arabe (n=1), lusitanien (n=1), ponette (n=1), KWPN (n=1), pur-sang anglais (n=1), connemara (n=1), espagnol (n=1), et un ONC.
Parmi les cas présentés à la Clinéquine, on peut noter qu'un des chevaux était atteint de DPIH.
Un individu est venu pour un problème oculaire bilatéral, quatre chevaux sont venus pour un problème à l'œil droit et sept cas concernaient l'œil gauche, en tout, 12 yeux ont été traités.
On estime la date d'apparition du début des symptômes, grâce aux commémoratifs, à l'anamnèse et aux compte-rendu des vétérinaires, pour estimer l'ancienneté de l'affection fongique. En moyenne, l'affection évolue depuis un peu moins d'un mois : 23 jours.

2. Répartition mensuelle des consultations

Nous avons voulu savoir si la saison ou le climat ont une influence sur le développement des kératomycoses.
Nous avons réalisé un graphique (Figure n°16), grâce au logiciel Excel, qui représente le nombre de consultations, par mois, pour visualiser s'il y a une période de l'année où le nombre de diagnostics de kératomycoses est plus élevé (colonnes bleues). On se base sur la date de première consultation, qui est la seule date dont nous sommes certains de l'exactitude, contrairement à la date estimée du début des symptômes.
Sur le même graphe, nous avons représenté le mois estimé du début d'apparition des symptômes (colonnes oranges). On estime le mois d'apparition du début des symptômes grâce aux commémoratifs, à l'anamnèse et aux compte-rendu des vétérinaires.
Nous constatons que les mois où il y a le plus de consultations qui aboutissent à un diagnostic de kératomycose sont les mois de juin et de septembre, des mois chauds et potentiellement humides selon les années. Nous observons aussi que l'apparition

des premiers symptômes de kératomycoses se fait principalement entre mai et septembre, avec une absence de cas en juillet.
La taille de notre série étant faible, il est malgré tout difficile de dire si les résultats sont significatifs ou non.

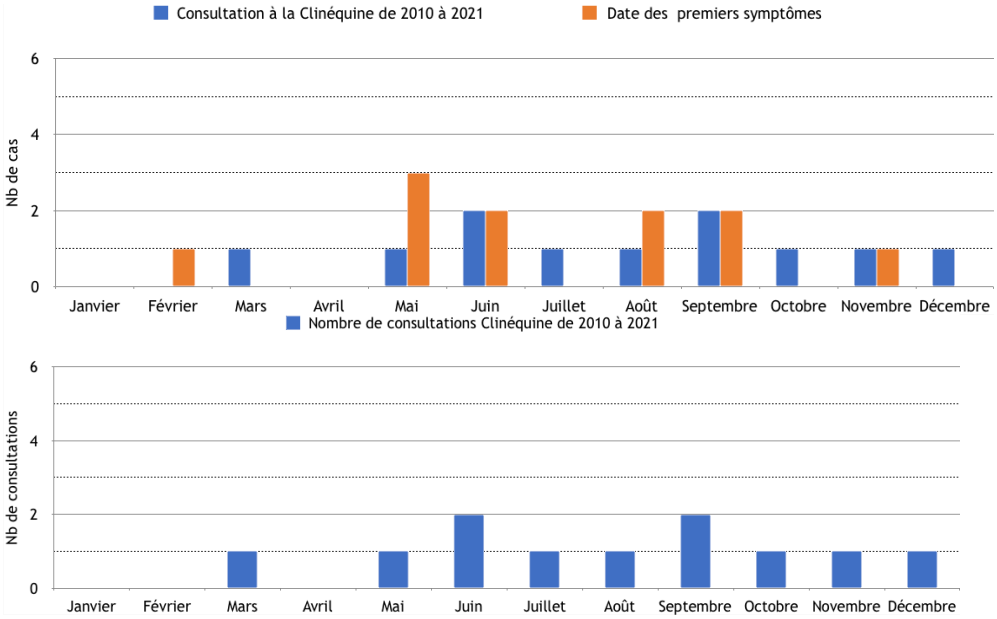

Figure n° 16 : Graphique représentant, pour la Clinéquine, le nombre de consultations pour kératomycose, par mois, entre 2010 et 2021, et l'estimation du nombre d'apparitions de symptômes par mois.

3. Antécédents

Aucun des cas de kératomycoses présentés à la Clinéquine n'a présenté d'antécédent de traumatisme oculaire ou la présence d'un corps étranger végétal, dans les commémoratifs et l'anamnèse recueillis le jour de la première consultation.
Nous avons aussi relevé les traitements locaux reçus antérieurement à la première consultation. Nous nous sommes intéressés plus particulièrement aux traitements antibiotiques et aux traitements à base de corticoïdes. Le but est de déterminer si les traitements antérieurs à base d'antibiotiques et de corticoïdes entrainent un déséquilibre de la flore cornéenne et donc favorisent le développement d'une kératomycose. Dans 50 % des yeux traités (n= 6/12), l'animal avait reçu un traitement antibiotique local seul. Dans environ 41 % des yeux (n=5/12), l'animal avait reçu en traitement local une association antibiotique et corticoïdes. Dans un seul cas, l'animal, soit environ 8 % des cas, n'avait reçu ni antibiotique ni corticoïde. Aucun animal n'avait reçu de traitement à base de corticoïdes seul.

4. Examen oculaire à l'admission

On relève les cas à l'admission qui présentent des ulcères, de la néovascularisation qui est un signe de phénomène chronique ainsi que la présence d'un abcès stromal qui peut nécessiter un traitement plus important et un débridement pour faciliter le traitement.

Voici un résumé des examens oculaires à l'admission qui résume les trois critères cités juste avant pour chacun des yeux concernés, le cas 7 présentait une affection oculaire bilatérale :

- Cas 1 : présence d'un ulcère cornéen qui semble superficiel de 2 cm de diamètre. Les marges de l'ulcère ne se décollent pas et la consistance de la cornée reste ferme.
- Cas 2 : ulcère central de 1,5 cm de diamètre, à bords décollés et à centre malacique. On observe aussi la présence d'une néovascularisation.
- Cas 3 : présence d'un ulcère cornéen associé à un abcès stromal, présence de néovascularisation
- Cas 4 : présence d'un ulcère, d'un abcès stromal et d'une néovascularisation
- Cas 5 : présence d'un ulcère retenant très peu la fluorescéine, sans bords décollés, présence de néovascularisation
- Cas 6 : ulcérations ponctiformes ventrales. Pas de néovascularisation et pas d'abcès stromal.
- Cas 7 (OD) : pas de présence d'ulcère, présence d'un abcès cornéen d'environ 1 cm de diamètre et d'une néovascularisation
- Cas 7 (OG) : présence d'un ulcère cornéen d'un centimètre de diamètre. Présence d'une néovascularisation
- Cas 8 : pas de présence d'ulcère, présence d'une néovascularisation superficielle
- Cas 9 : présence d'un ulcère prenant toute la cornée, présence d'une néovascularisation et présence d'un abcès stromal.
- Cas 10 : présence d'un ulcère de 5 mm de diamètre au niveau du canthus latéral avec des bords irréguliers et décollés et 3 zones d'érosion plus dorsalement, présence de néovascularisation dorsale.
- Cas 11 : pas de présence d'ulcère, présence d'un abcès stromal en partie médiale de l'œil et d'une néovascularisation

Dans 75 % des cas, des 12 yeux, (n=9/12), l'examen oculaire mettait en évidence la présence d'un ulcère à l'admission.
Dans 83 % (n=10/12) des cas, on observait une néovascularisation à l'admission.
Dans 58 % des cas de kératomycoses (n=7/12), on observait la présence d'un abcès stromal. Dans 42 % des cas (n=5/12), l'abcès stromal était présent à l'admission (cas 3, 4, 7 (OD), 9, 11). Dans les deux autres cas, soit 16 % des cas, celui-ci s'est développé au cours de l'hospitalisation. L'ensemble des lésions à l'admission pour les 11 cas est résumé sur la figure n°17 ci-dessous.

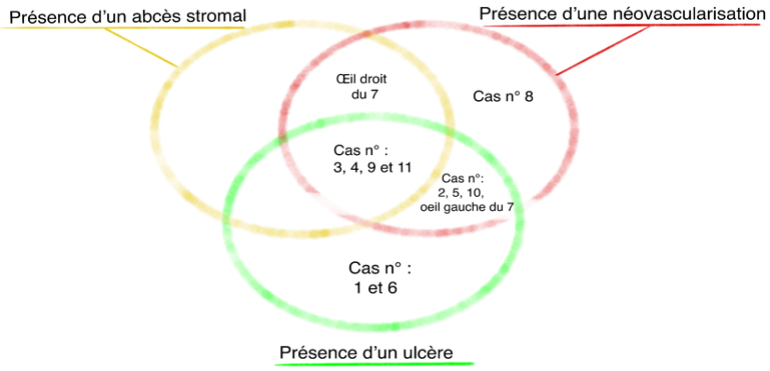

Figure n°17 : Résumé des caractéristiques des cas à l'admission à la Clinéquine (Réalisation personnelle : BERNARD TOMASI Gisèle).

5. Examens complémentaires réalisés

Pour ce qui est des examens complémentaires réalisés, des cultures fongiques ont été réalisées dans 33 % des cas (n=4/12) qui ont toutes révélé la présence *d'Aspergillus sp*. comme champignon pathogène (100 % des cultures).

Dans 75 % des cas, un prélèvement (n=9/12) pour analyse cytologique a été réalisé. Les méthodes de prélèvements utilisées étaient la cytobrosse ou le raclage cornéen.

Les résultats des analyses cytologiques étaient les suivants :

- Cas 1: prélèvement qui confirme le diagnostic de kératomycose
- Cas 2: mise en évidence d'hyphes fongiques compatibles avec une kératite à Aspergillus sp.
- Cas 3: population cellulaire peu abondante ainsi que des hyphes fréquents. Les hyphes sont longilignes avec des bords parallèles, septés et avec des embranchements. Population cellulaire composée de quelques macrophages, granulocytes neutrophiles et cellules épithéliales kératinisées.
- Cas 5: présence d'éléments fongiques type Aspergillus sp.
- Cas 6: population cellulaire inflammatoire, neutrophiles et rares cellules lymphoïdes. Hyphes formant de nombreux bourgeons.
- Cas 7 : éléments fongiques
- Cas 8 : éléments fongiques
- Cas 9 : un prélèvement a été réalisé pas de résultats
- Cas 11 : infection mycosique, nombreux éléments fongiques infiltration neutrophilique suppurée avec infection mycosique et hyperplasie épithéliale.

Dans 57 % des cas d'énucléation (n=4/7) une analyse histologique a été demandée, qui confirmait la présence d'hyphes fongiques dans trois analyses histopathologiques sur quatre.
Il est à noter que pour 2 énucléations (n=2/7) le diagnostic de certitude de kératomycose a été posé uniquement par l'analyse histologique de l'œil énucléé.

6. Évolution de l'œil atteint

Dans 42 % des yeux (n= 5/12), l'œil et la vision ont été conservés et dans 58% des yeux (n=7/12) une énucléation a dû être réalisée. Le cas 7 a bien évolué avec la guérison des deux yeux. Un cas d'intolérance à l'antifongique (cas 5) a amené à l'arrêt du traitement médical et à une énucléation.

7. Traitements médicaux et chirurgicaux

L'ensemble des traitements sont résumés par des frises chronologiques des traitements en annexe (Annexe 3).
Les traitements proposés étaient variables d'un cas à l'autre, dans l'utilisation et la fréquence des traitements antibiotiques, anti-inflammatoires et il y a beaucoup de changement de molécules au cours du traitement. Pour résumer ces traitements, les frises chronologiques des traitements permettent d'observer l'évolution des traitements locaux et systémiques. La durée moyenne des traitements durait 28 jours. On a compté le nombre de jours entre le moment de l'admission et la sortie d'hospitalisation ou la date d'énucléation afin de calculer cette durée moyenne.
Le cas 5 a présenté une intolérance à l'antifongique utilisé, l'énilconazole (*Imaveral*) qui s'est traduite par de fortes douleurs oculaires consécutives à l'application du produit, ce qui a mené à un échec thérapeutique. Ce traitement était administré grâce au cathéter palpébral mais nous ne savons pas à quelle dilution il a été employé.
Dans le cas 4, aucun traitement antifongique n'avait été mis en place. En effet, la découverte de la kératomycose a été faite en post-énucléation par l'analyse histologique, à la suite d'une mauvaise réponse aux traitements mis en place.
Dans le cas 11, un traitement antifongique avait été mis en place en raison de la suspicion clinique de kératomycose, mais la confirmation du diagnostic n'avait été faite que suite à l'analyse histologique de l'œil énucléé.
L'énilconazole (*Imavéral*) a été utilisé comme molécule antifongique dans le traitement de huit yeux soit dans 66% des cas (cas 1, 2, 3, 5, 7(OD), 7(OG), 9, 11). Cette molécule a été utilisée comme seul antifongique dans le traitement de sept yeux et en association avec du miconazole (Daktarin) dans le cas 9. Pour ce qui est du cas 10, deux molécules antifongiques ont été utilisées successivement, nous ne connaissons pas la première molécule et la seconde était de l'itraconazole.
Nous allons maintenant nous intéresser à la proportion de cas qui ont nécessité un traitement chirurgical conservatoire en complément du traitement médical. Trois yeux ont nécessité une chirurgie, ce sont les cas 1,2 et 5, ce qui représente 25 % des yeux. Les interventions qui ont été réalisées sont dans le cas 1, une kératectomie et une greffe conjonctivale, le cas 2 un débridement d'ulcère et le cas 5 a bénéficié d'un débridement d'abcès stromal ainsi que d'une greffe conjonctivale.

B. Présentation des données des cas de kératomycoses à la Clinique de Bailly à Dammarie-les-Lys

1. Caractéristiques des 53 cas rapportés à la Clinique de Bailly

De 2014 et mi 2022, à raison de 530 cas d'ophtalmologie par an, nous avons compté 3975 consultations en ophtalmologie, toutes affections oculaires confondues. Nous avons écarté les cas où il n'y a pas eu de diagnostic de certitude établi d'une kératomycose, on a donc inclus 53 cas dans l'étude, soit un pourcentage de 1,4 % des consultations en ophtalmologie. Parmi ces 53 cas, un individu est un âne. Les données

des cas ont été résumées dans un tableau Excel qui contenait toutes les informations citées précédemment (Annexe n°4).

La moyenne d'âge des chevaux atteints était de 13 ans avec des âges allant de 7 mois à 33 ans.
Les races rencontrées sur les 53 chevaux étaient : non renseigné (n=16) ; selle français (n=14) ; pur-sang anglais (n= 8) ; pur-sang (n=2) ; poney connemara et croisé connemara (n=2) ; appaloosa (n=1) ; poney shetland (n=1) ; anglo-arabe (n=1) ; ONC (n=1) ; Fjord (n=1) ; OC (n=1) ; poney (n=1) ; cheval miniature (n=1) ; trakehner (n=1) ; Holsteiner (n=1) et un âne.
Parmi ces cas, on rencontre deux chevaux qui ont un dysfonctionnement de la pars intermedia de l'hypophyse ou DPIH dont un avait déjà présenté une kératite fongique 11 ans auparavant.
Trois chevaux consultaient pour un problème oculaire bilatéral, 20 chevaux sont venus pour un problème à l'œil droit et 30 pour un problème à l'œil gauche. Au total, 56 yeux ont été soignés : 33 yeux gauches et 23 yeux droits.
En moyenne, l'affection évoluait depuis 32 jours. Les chevaux présentés à la clinique avaient des affections qui évoluaient entre un jour et quatre ans pour le cheval ayant l'affection la plus ancienne. Le cheval présenté au bout d'un jour est venu à la clinique pour une lacération cornéenne ; il n'a pas été pris en compte pour calculer la durée moyenne d'évolution. De même, nous n'avons pas pris en compte le cheval ayant des problèmes d'uvéite depuis 4 ans, car c'est une valeur extrême, qui s'écartait trop des autres valeurs, ce qui aurait pu fausser le calcul de la moyenne. De plus, l'évolution de l'uvéite, depuis 4 ans, ne nous permettait pas de connaître la durée d'évolution de la kératomycose.

2. Répartition mensuelle des consultations

De même que dans l'étude des cas réalisés à la Clinéquine, nous avons souhaité savoir s'il y a un lien entre la saison, et donc le mois de l'année, et le développement des agents pathogènes responsables de kératomycoses à la surface de l'œil. Sur ce graphe (Figure n°18), sont représentés deux données, la répartition des consultations sur les différents mois qui est une donnée certaine (colonnes bleues), ainsi que la répartition de l'estimation du mois d'apparition du début des symptômes (colonnes oranges). L'estimation de la date du début des symptômes est réalisée selon la même méthode que pour les cas de la Clinéquine. Les deux chevaux, pour lesquels la durée d'évolution était de 1 jour et de 4 ans selon les commémoratifs, avant la présentation en consultation, n'ont pas été pris en compte pour étudier la répartition mensuelle.

Cette série contenant plus de cas que la précédente, le résultat est plus intéressant et plus représentatif de la réalité.

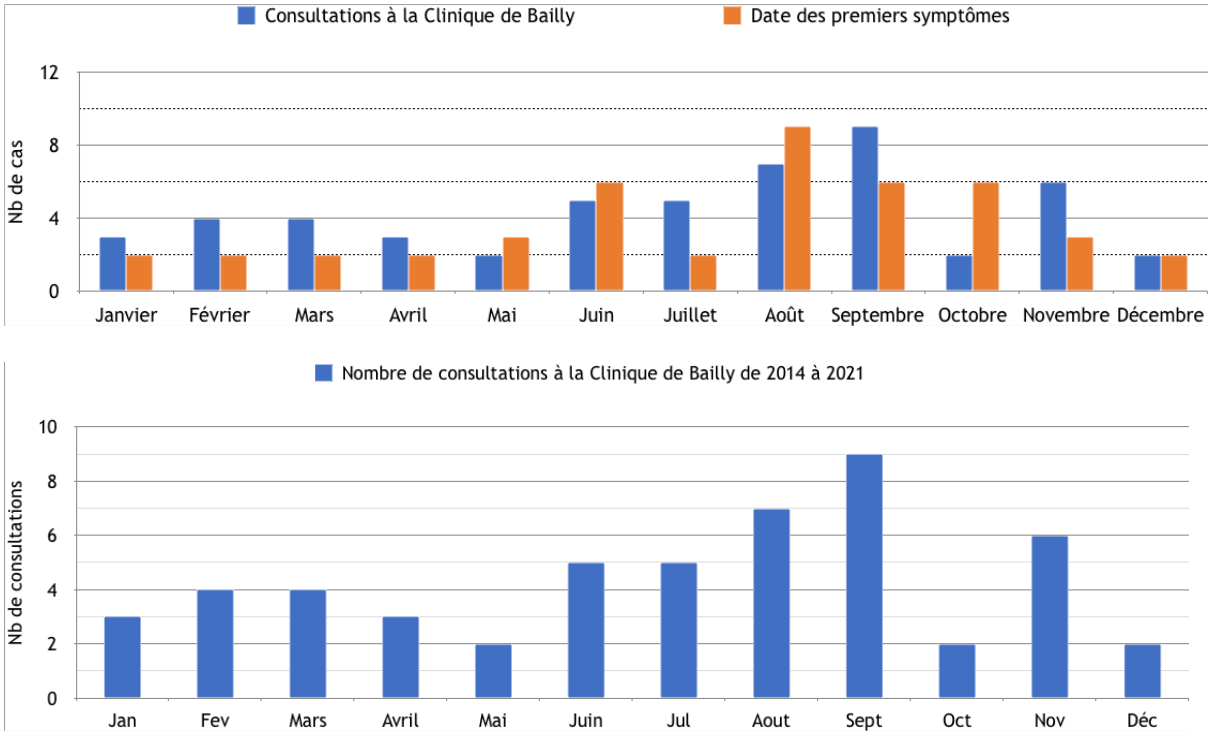

Figure n° 18 : Graphiques représentant le nombre de consultations pour kératomycose par mois entre 2014 et 2021, à la Clinique de Bailly, et l'estimation du nombre d'apparitions des symptômes par mois

On constate que la majorité des consultations se situaient entre juin et novembre, avec un pic en août (n=7 soit 13 % des consultations) et en septembre (n=9 soit 17 % des consultations). Entre juin et septembre, il y a eu 64 % des consultations soit n= 34/53. Pour ce qui est du début d'apparition des symptômes, on constate un pic en août (n=9/53) soit 17 % des cas, et, 55 % des apparitions des symptômes se situe entre juin et octobre.

3. Antécédents

Nous avons aussi voulu savoir s'il y avait des antécédents de traumatismes de la cornée, et plus particulièrement des traumatismes liés à des corps étrangers végétaux. Il y avait quatre cas de traumatisme de la cornée rapportés ici, ce qui représente 7 % des cas. Pour un seul cas, nous somme certain que l'élément traumatisant n'était pas un corps étranger végétal ; dans les trois autres cas, nous n'avions pas cette information. Le fait que le corps étranger ne soit pas végétal, n'exclut pas pour autant qu'il puisse être contaminé par des spores fongiques.
Nous nous sommes intéressés aux traitements locaux effectués par le propriétaire avant la première consultation. Dans 25 % des cas (n= 14/56), les traitements antérieurs contenaient au moins un antibiotique associé à un corticoïde. Dans 36 % des cas (n=20/56), un traitement antibiotique sans corticoïde avait été administré, ce traitement antibiotique pouvant être constitué d'une ou de plusieurs molécules antibiotiques. Aucun individu dont nous avons les antécédents n'avait reçu de corticoïdes sans antibiotique en traitement local.
Dans 11 yeux (10 cas), aucun traitement antérieur à la première consultation n'avait été mis en place, soit 19 % des cas. Dans ces cas, on a une bonne, voire très bonne évolution de l'œil, avec une guérison sans cicatrice, pour une affection évoluant en

moyenne depuis trois semaines, avant la première consultation. Nous n'avons pas l'information sur les traitements antérieurs pour six yeux (6 cas), soit 11% des cas. On ne peut pas exclure qu'il y ait eu un traitement antibiotique et/ou corticoïdes dans ces cas-là, sachant que parmi ces animaux sans antécédent connu, se trouvent les deux cas qui ont eu une évolution défavorable de l'affection, dont une énucléation.
Pour le traitement des cinq yeux restants soit 9 %, il n'y avait, soit aucun traitement local mis en place antérieurement mais uniquement un traitement systémique, soit les traitements locaux appliqués n'étaient ni des corticoïdes, ni des antibiotiques.

4. Examen oculaire à l'admission

On relève les cas à l'admission qui présentaient des ulcères, ainsi que la présence d'un abcès stromal qui peut nécessiter un traitement plus important et un débridement pour faciliter le traitement.
A l'admission, les tests à la fluorescéine et au rose bengal étaient réalisés systématiquement, pour déterminer la présence d'une lésion de la cornée et/ou d'une altération du film lacrymal. Pour trois yeux, nous n'avons pas d'information sur la présence d'ulcère à l'admission soit dans 5% des cas.
A l'admission, dans 76 % des cas, soit 43 yeux sur 56 yeux où l'information est référencée, il y avait la présence d'un ulcère.
Pami les 43 yeux présentant un ulcère, on a relevé un cas d'ulcère indolent, un ulcère à collagénase, un ulcère à bord décollé, un ulcère avec un risque de perforation, deux ulcères importants englobant les deux tiers de la cornée et une lacération.
Dans 21 % des cas (n=12/56) il y avait un abcès stromal à l'admission, parmi lesquels : sept étaient associés à un ulcère, trois abcès sans ulcère avec un test à la fluorescéine négatif, et deux abcès stromaux dont on ne connait pas le résultat du test à la fluorescéine.
Nous avons inventorié les cas où il y avait la présence d'une néovascularisation à l'admission. Nous avons relevé les informations grâce aux schémas des yeux à l'admission (Figure n°19), lorsque qu'il y était représenté la présence de lignes à la surface de l'œil, marquant la présence de vaisseaux sanguins. Nous avons ainsi relevé 42 cas de néovascularisation sur 56 yeux traités. Soit 75 % des yeux traités présentaient à l'admission de la néovascularisation.



Figure n° 19 : Exemples de représentations de la néovascularisation dans les rapports des examens oculaires à l'admission. (Cas 49 et cas 24)

L'ensemble des lésions à l'admission pour les 56 yeux est résumé sur la figure n°20 ci-dessous.

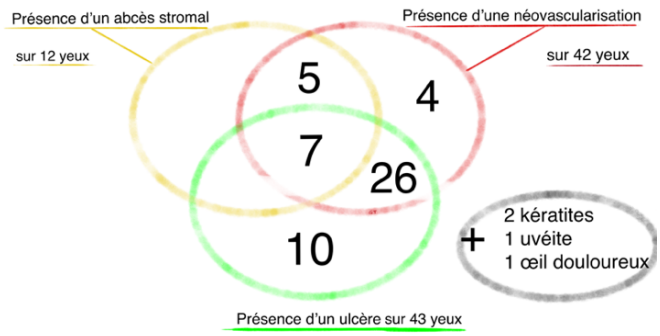

Figure n° 20 : Résumé des caractéristiques des cas à l'admission à la Clinique de Dammarie-les-Lys. (Réalisation personnelle : BERNARD TOMASI Gisèle).

Nous nous sommes aussi intéressés à la présence ou non de « plaques fongiques » sur la cornée à l'admission. Nous avons recensé 9 cas d'yeux présentant à l'admission la présence d'une plaque fongique, soit dans 16% des cas.

5. Examens complémentaires réalisés

Concernant les prélèvements réalisés et les examens complémentaires, pour tous les cas soit 100 % des cas (n=56/56), des mises en culture bactérienne et fongique ont été réalisées par prélèvements à la cytobrosse.
Dans 79 % des cas (n=44/56), une analyse cytologique était réalisée par prélèvement au moyen d'une cytobrosse. S'il n'y avait pas d'ulcère à l'admission, les prélèvements étaient réalisés dans les culs de sac conjonctivaux dorsal et ventral. Dans le cas de la présence d'un ulcère, un prélèvement supplémentaire était réalisé au niveau de celui-ci.
Dans 14 % (n=8/56) des cas, une analyse histologique était réalisée. Parmi ces 8 analyses, une avait été réalisée avant l'admission à la clinique par le vétérinaire traitant. A la différence des cas de la Clinéquine, les analyses histologiques n'étaient pas réalisées après une énucléation.

Les cultures fongiques ont permis de mettre en évidence de nombreux champignons pathogènes. Les champignons rencontrés sont classés dans la liste suivante, par ordre de prévalence rencontrée dans nos cas de kératomycoses. En tout, 49 souches différentes étaient identifiées. Sur certains yeux, plusieurs souches étaient identifiées, souvent une association de levures et de champignons filamenteux. Pour étudier l'importance des différentes espèces dans le développement des kératites fongiques, on calcule les pourcentages, du nombre de souches d'une espèce identifiée par rapport au nombre total de souches. Par exemple, dans le cas d'*Aspergillus*, on a calculé le pourcentage du nombre des souches d'*Aspergillus* par rapport au nombre total de souches de champignons identifiés.

- *Aspergillus sp* non identifiées : 14
- *Aspergillus niger* : 2
- *Aspergillus fumigatus* : 3
- *Aspergillus flavus* : 1

Aspergillus sp. était donc impliqué dans 20 cas d'affections fongiques de la cornée, sur 49 identifiées, soit dans 41 % des souches identifiées.

- *Mucor* : 11 souches (22 % des souches identifiées)
- Levures : 5 souches (10 % des souches identifiées)
- *Penicillium sp* : 5 souches (10 % des souches identifiées)
- *Alternaria* : 4 souches (8 % des souches identifiées)
- *Candida famata* : 2 souches (4 % des souches identifiées)
- *Fusarium sp*. : 2 souches (4 % des souches identifiées).

Certaines cultures fongiques ne permettaient pas d'identifier l'espèce responsable de la kératomycose, c'est le cas des cultures provenant de 5 chevaux, soient dans 10% des cas.
Dans deux cas, la culture est revenue stérile au bout de 10 jours de mise en culture, soit dans 4 % des cas, mais la kératomycose a été confirmée par la présence d'hyphes de champignons filamenteux à l'analyse cytologique.
Les souches identifiées dans les 12 cas d'abcès stromal, se répartissent de la manière suivante : *Aspergillus sp* n=4 ; Levures n=2 ; *Penicillium* n=2 ; *Mucor* n=2 ; *Fusarium* n=1 et un cas de culture stérile.
Parmi ces souches (n=14/49), 14 ont fait l'objet d'un antifongigramme dont les résultats figurent dans le tableau récapitulatif des cas en Annexe, soit 29 %. Dans ces cas, la sensibilité à l'amphotéricine B, au voriconazole, à l'éconazole et à la caspofongine étaient testées par le Laboratoire d'ophtalmo-biologie du Centre Hospitalier National d'Ophtalmologie des Quinze-Vingts à Paris.

6. Évolution de l'œil atteint

On a déterminé la durée de traitement. Cette valeur est calculée entre la date de la première consultation et la date de suivi où il était indiqué qu'il n'y avait plus de traitement ou la date de fin d'hospitalisation dans les quelques cas où il n'y avait pas de traitement à la fin de celle-ci. La durée moyenne des traitements était de deux mois et une semaine, avec des traitements allant de 15 jours, pour le plus court, à 9 mois pour le plus long.
Il y a 43 yeux pour 42 cas avec une issue favorable, soit 77 % de guérison, dont 36 cas avec une bonne évolution de l'affection à la dernière consultation, avec éventuellement des séquelles de la kératomycose. Il y a une très bonne évolution dans six cas, avec une récupération totale.
Il y a eu 12 yeux pour dix cas, soit 21 %, où il y a eu une perte de suivi. Parmi celles-ci, pour trois cas, l'indication chirurgicale pour le traitement n'avait pas été suivie par le propriétaire. On a rencontré aussi parmi ces pertes de suivi, un cas de mauvais pronostic. Dans deux cas, le cheval a été suivi par la suite par le vétérinaire référent.
Un cheval, soit 2 %, a nécessité une énucléation suite à la demande des propriétaires, le cheval était traité depuis quatre mois.
Au cours du traitement trois chevaux avaient développés des effets secondaires en lien avec le traitement anti-inflammatoire ou antifongique par voie systémique : une insuffisance hépatique (n=2/53) ou une insuffisance rénale (n=1/53) sans que le devenir de l'œil ne soit compromis.

7. Traitements médicaux et chirurgicaux

Les principales familles d'antifongiques utilisés dans les traitements sont les suivantes :

- Allylamine seul dans 32 cas soit dans 60 % des traitements
- Voriconazole dans 11 cas soit 21 % des traitements

- Fluconazole dans 15 cas soit dans 27 % des yeux traités
- Allylamine combiné à un autre antifongique dans onze cas soit dans 21 % des cas.
- Amphotéricine B dans cinq cas soit dans 9 % des cas, une utilisation était une injection sous conjonctivale.
- Enilconazole dans trois cas soit dans 6 % des cas
- Éconazole dans trois cas soit 6 % des cas

L'évolution du choix de l'antifongique est guidée par les résultats de l'anti-fongigramme qui étaient réalisé lors des cultures.
Dans quatre cas, soit 7 % des cas, on ne sait pas quelle molécule a été utilisée comme traitement antifongique local.
Dans seize cas, un antifongique systémique était utilisé en association avec le traitement antifongique local, ce qui représente 30 % des cas (n=16/53). La molécule utilisée est le fluconazole (Triflucan).
Dans 36 % des cas, les chevaux ont été traités par une association de plusieurs antifongiques (n=19/53).
Des interventions chirurgicales comme des kératectomies lamellaires associées ou non à des greffes ont été nécessaires à la bonne évolution du traitement de l'affection pour 16 % des yeux traités (n= 9/56). Pour quatre yeux un débridement de l'ulcère a été nécessaire, soit dans 7 % des cas.
Nous pouvons relever que trois chevaux ont bénéficié d'injections sous-conjonctivales ou intra-camérale ou intra cornéenne (intra stromale), ce qui représentent 6% des chevaux (n=3/53).
Du sérum autologue était aussi très souvent prescrit, soit dans 36% des cas (n=20/56) en complément des traitements antifongiques et antibiotiques.
Deux cas, parmi les 53 chevaux soignés, ne pouvaient pas risquer une énucléation, des traitements longs et énergiques ont donc dû être mis en place pour mener à la conservation de l'œil et à sa guérison. En effet, un cheval était un animal de spectacle, donc une énucléation n'était pas envisageable du point de vue de l'esthétique et du travail. L'autre cas était celui d'une jument déjà aveugle de l'œil controlatéral.

III. Discussion

A. Analyse statistique et interprétation des données

1. Analyse des données de le Clinéquine à VetAgro Sup

Nous avons constaté que le nombre de consultations qui mènent au diagnostic d'une kératomycose est faible, seulement 2 % des consultations oculaires sur dix ans. C'est une affection qui touche les chevaux de toutes les races et de tous âges et l'affection fongique affecte de la même manière les yeux droits et gauches, bien que nous ayons plus d'œil gauche que d'œil droit malade et qu'elle puisse être bilatérale.

a. Saisonnalité des consultations et des déclarations des symptômes

Nous avons voulu savoir si le mois influence le développement de l'affection, comme cela a été réalisé dans plusieurs études rétrospectives (GALAN et al, 2009 ; UTTER et al, 2010 ; REED et al, 2013 ; MARTABANO et al, 2021). Nous avons pu constater, que les mois où il y a eu le plus de consultations, qui ont abouti à un diagnostic positif de kératomycoses, sont les mois de juin et de septembre. Les mois où il y eu le plus d'apparition de symptômes, sont les mois de mai et juin ainsi que d'août et de

septembre. Il semblerait, qu'il y ait une tendance à diagnostiquer des cas hors période hivernale, car il y a peu de cas rapporté entre octobre et avril. Nous savons que des milieux relativement chauds et humides sont propices au développement des hyphes fongiques, or ici il semblerait qu'il n'y ait pas de cas de kératomycoses lors des mois les plus froids. On peut donc suspecter, que le climat, et donc le mois de l'année a une influence sur le développement des kératomycoses. Cependant, la taille de notre série est faible, il est donc difficile d'interpréter les résultats.

b. Commémoratifs et anamnèse

Nous nous sommes intéressés aux éléments des antécédents qui peuvent favoriser les kératites fongiques. La littérature décrit qu'un traumatisme notamment par un corps étranger végétal est un facteur favorisant une kératomycose (BROOKS et GALERA, 2012 ; TAHOUN et al, 2020). Ici dans notre série, il n'y a pas de cas avec un commémoratif d'une blessure cornéenne par un élément végétal, mais il faut se rappeler que notre série est de petite taille. Au moment de la première consultation à la Clinéquine, l'affection évoluait depuis 23 jours en moyenne, ce qui confirme le caractère chronique de ces affections, ce qui est souvent décrit. Parmi les cas présentés à la Clinéquine, 50 % avaient déjà reçu un traitement antibiotique local et 41 % une association entre un antibiotique et des corticoïdes, ce qui confirme que les traitements antérieurs peuvent favoriser le développement de l'affection, en provoquant un déséquilibre de la flore de surface de la cornée. Ce résultat est cohérent avec ce qui a déjà été décrit dans des études rétrospectives (GALAN et al, 2009 ; REED et al, 2013 ; VOELTER-RATSON et al, 2013 ; WADA et al, 2013). Il est donc important, de demander au propriétaire, quels ont été ou non les traitements antérieurs, afin d'aider à orienter le diagnostic.

c. Examen clinique à l'admission

Trois types de lésions présentes à l'examen clinique d'admission ont été pris en compte : la présence d'un ulcère, la présence d'une néovascularisation et la présence d'un abcès stromal. La présence de la néovascularisation, à l'examen d'admission, est quasiment systématique, c'est le signe d'une affection chronique qui recoupe le fait qu'en moyenne l'affection évolue depuis 23 jours. Dans un peu moins de la moitié des cas, l'œil présente à l'admission un abcès stromal, qui forme un réservoir d'agents pathogènes et complique le traitement. Ainsi, il peut être nécessaire de débrider l'abcès stromal, afin de permettre aux traitements de parvenir au sein de la lésion, et d'éliminer les débris et éléments pathogènes. Dans trois quarts des cas, il y a la présence d'un ulcère à l'admission, avec des lésions plus ou moins graves. L'ulcère est une atteinte qui peut être grave et peut mal évoluer. Mais comme nous l'avons vu dans la partie bibliographique, les ulcères vont permettre à certains antifongiques de mieux pénétrer la cornée. Ces éléments recoupent le fait que l'on rencontre très souvent ces trois critères lors de l'examen d'un œil atteint de kératomycose (GALAN et al, 2009 ; WADA et al, 2013 ; GILGER, 2022).

d. Les examens complémentaires

Parmi les examens complémentaires réalisés pour confirmer le diagnostic d'une kératomycose, une analyse cytologique est réalisée qui permet de confirmer la présence d'hyphes fongiques. Des mises en culture de la souche pathogène ont été réalisées dans un tiers des cas ce qui est peu, car cet examen devrait être systématique. Les résultats sont revenus positifs pour tous les cas en faveur d'*Aspergillus sp*. ce qui confirme le fait qu'*Aspergillus sp.* soit le principal agent

pathogène responsable de kératomycoses (BROOKS, 2009 ; UTTER et al, 2010 ; REED et al, 2013). Dans aucun des cas, l'espèce d'*Aspergillus* responsable n'a pu être identifiée, ce qui ne nous permet pas de déterminer si une espèce est plus pathogène que d'autres, ou plus fréquente.

e. Évolution de la clinique et traitements

Pour ce qui est du devenir de l'œil, dans plus de la moitié des cas, une énucléation a été réalisée, soit en raison d'une intolérance à l'antifongique local, soit parce que l'affection ne répondait pas au traitement médical proposé ou parce que les propriétaires ont demandé d'abréger un traitement qui était déjà long. En moyenne, l'hospitalisation à la Clinéquine a duré presque un mois, ce qui confirme le fait que les traitements peuvent être longs à très longs (REED et al, 2013 ; VOELTER-RATSON et al., 2013 ; GALAN et al, 2009). Ces éléments confirment le fait que ce soit une affection difficile et longue à traiter, qui mène souvent à des échecs thérapeutiques et souvent à une énucléation. Nous constatons ici, que la motivation des propriétaires est un élément fondamental à prendre en compte, dans le traitement des kératites fongiques. En effet, les deux chevaux qui ont été hospitalisés le plus longtemps (cas 1 pendant 62 jours et cas 7 pendant 56 jours) ont eu une issue favorable avec une conservation à la fois du globe oculaire et de la vision. Il est donc important de prévenir les propriétaires, lors du diagnostic que le traitement peut être long et contraignant.
Un cas d'intolérance à l'antifongique utilisé dans le traitement a été rapporté. En effet, l'absence de préparation antifongique pour usage oculaire nécessite l'emploi local de préparations, hors AMM, qui peuvent être irritantes, ce qui peut mener à un échec thérapeutique.
Les cas 4 et 11 sont deux chevaux qui ont été énucléés et dont l'affection n'a été découverte que par l'analyse histologique à la suite de l'énucléation. Le cas 4 n'a pas reçu avant l'énucléation de traitement antifongique dans le plan thérapeutique, ce qui montre l'intérêt de réaliser une cytologie et/ou de faire une culture, afin d'adapter le plan thérapeutique le plus rapidement possible, pour éviter au maximum les échecs thérapeutiques.

2. Analyse des données la clinique de Dammarie-les-Lys

Nous avons constaté que le nombre de consultations qui mènent au diagnostic d'une kératomycose est faible, seulement 1,4 % des consultations oculaires sur sept ans et demi. Les affections fongiques de la cornée affectent dans cette étude des chevaux de tous les âges. Nous rencontrons dans notre population étudiée deux chevaux traités pour un dysfonctionnement de la pars intima de l'hypophyse, ce sont donc des individus qui sont immunodéprimés et qui sont plus sujets aux infections.
Trois chevaux avaient une affection bilatérale, on note 33 yeux gauches et 23 yeux droits, soit 56 yeux affectés au total.

a. Saisonnalité des consultations et des déclarations des symptômes

Nous avons étudié de la même manière que précédemment, la saisonnalité, nous constatons que la majorité des consultations se situe entre juin et novembre, avec un pic aux mois d'août et de septembre qui sont deux mois connus pour être plutôt chauds mais qui peuvent être humides, ce qui peut expliquer le développement préférentiel des hyphes fongiques ou des levures à cette période de l'année.
Nous constatons la présence d'un pic d'apparition des symptômes au mois d'août et la majorité des cas se déclarent entre le mois de juin et le mois d'octobre. Vu que notre

série est assez large avec 56 yeux affectés, on peut suspecter que les mois les plus chauds de l'année ont une influence sur le développement des kératites fongiques.

b. Commémoratifs et anamnèse

Tout d'abord, quelques cas de traumatisme oculaire sont rapportés, mais nous n'avons pas d'information pour la plupart sur le caractère végétal ou non du corps étranger. Nous ne pouvons donc pas trouver de lien entre le développement de la maladie et le fait que le corps étranger soit végétal comme il est parfois décrit dans la littérature.

Parmi les commémoratifs relevés, nous nous sommes intéressés aux traitements antérieurs locaux.
Dans plus de la moitié des cas (61 %), il y a eu un traitement local à base d'antibiotique ou d'antibiotique associés à des corticoïdes, ce qui confirme le fait que ces traitements vont créer un milieu propice au développement des spores fongiques, en entrainant une perturbation locale de l'immunité. Parmi les cas qui n'ont pas reçu de traitement local, nous rencontrons un cas de traitement systémique à base de corticoïdes (Dexadreson) pour le traitement de l'uvéite, qui a pu entrainer une baisse de l'immunité locale et le développement d'une souche d'*Aspergillus* pathogène. Un autre cas a reçu des corticoïdes par voies locale et systémique en plus d'un traitement local antibiotique ce qui a sûrement favorisé le développement de la souche pathogène de *Mucorales*. Deux individus ont reçu un traitement antiviral par voie locale. Ces observations sont cohérentes avec les données de la littérature (GALAN et al, 2009 ; REED et al, 2013 ; VOELTER-RATSON et al, 2013 ; WADA et al, 2013) qui indiquent que les traitements antérieurs peuvent favoriser le développement de champignons pathogènes et c'est une information importante à demander aux propriétaires pour orienter le diagnostic.

c. Examen clinique à l'admission

Au premier examen clinique, nous avons relevé les cas présentant un ulcère, une néovascularisation ou un abcès stromal.
Nous constatons que les ulcères sont présents dans 77 % des cas (n=43/56 yeux) ce qui correspond bien aux données de la littérature qui indiquent que les ulcères sont un des signes d'appel d'une affection fongique de l'œil. Dans notre recueil de cas, nous ne trouvons pas de lien entre la gravité de l'ulcère et la durée d'évolution. Nous constatons que tous les yeux présentant des ulcères graves cités dans la partie précédente ont bien évolué et parfois même sans cicatrice.
Nous avons aussi étudié la présence de néovascularisation que l'on rencontre dans 75 % des cas (n=42/56 yeux). Nous pouvons constater, grâce aux schémas effectués en consultation par le Docteur Launois de la néovascularisation, que plusieurs types de néovascularisation sont rencontrés. La néovascularisation peut être arborescente plutôt superficielle ou plus dense formant des cercles péri-kératiques plus profonds. Au sein même des néovascularisations arborescentes superficielles, on constate que le nombre de vaisseaux et la taille de ces derniers sont variables. Les néovascularisations qui évoluent depuis plus longtemps forment des cercles plus denses, les « troncs vasculaires » qui sont le signe d'une affection chronique. Nous avons des exemples de cette multitude de formes de néovascularisation dans la figure n° 13 de la partie précédente.
Les abcès stromaux sont présents dans 21 % des cas (n=12/56), les yeux présentant un abcès stromal ne semblent pas présenter une évolution plus défavorable. Certains yeux n'ont gardé aucune cicatrice.

Trois chevaux (quatre yeux) ne présentaient ni ulcère, ni abcès stromal, ni néovascularisation à la première consultation bien que le diagnostic de kératomycoses ait été posé à la suite des examens complémentaires. Ces trois chevaux présentaient tous une douleur oculaire. Un cheval présentait une kératite bilatérale. Un cheval était en cours de traitement pour une uvéite. Enfin, pour un cheval, le seul symptôme était la présence d'une douleur oculaire malgré la guérison d'un ulcère précédemment traité. Ces trois cas démontrent l'intérêt des examens complémentaires précoces pour recherche d'agents pathogènes fongiques qui sont déterminants quant au succès du traitement.

d. Les examens complémentaires

Des examens complémentaires sont réalisés systématiquement, comme la mise en culture pour déterminer les souches bactériennes et/ou fongiques responsables. La principale espèce identifiée responsable des kératites fongiques est *Aspergillus*. Ce résultat est cohérent avec les données de la bibliographie sur les études rétrospectives (BROOKS, 2009 ; UTTER et al, 2010 ; REED et al, 2013). Pour certains *Aspergillus*, l'identification précise de l'espèce n'est pas connue. Parmi les souches identifiées, nous avons *Aspergillus niger, falvus et fumigatus* qui sont souvent décrites comme souches responsables de kératomycose dans la littérature. Deux *Fusarium sp*. sont responsables dans notre étude de cas de kératite fongique, ce qui est peu, comparé au fait que la littérature décrit *Fusarium* comme un des principaux agents pathogènes. De la même manière, on trouve dans la littérature des souches de *Candida albicans* responsables de kératomycoses or, ici, toutes les souches identifiées, parmi les levures identifiées, sont des souches de *Candida famata*. Les champignons filamenteux représentent 85 % des agents pathogènes de kératomycose et les levures représentent 15 %. Pour trois chevaux, dont un cas d'affection bilatérale (n=4/49), soit 8 % des diagnostics réalisés grâce aux cultures, l'analyse microbiologique révèle simultanément une souche de levure infectante et un champignon filamenteux. Dans certains cas, nous rencontrons deux champignons filamenteux, soit dans 8 % des diagnostics réalisés grâce aux cultures (n=4/49).

Les résultats des analyses cytologiques montrent souvent la présence de filaments mycéliens accompagnés de signes d'une inflammation : présence de polynucléaires neutrophiles altérés ou non, d'éosinophiles, de cellules « mésothéliales ». Les filaments ou hyphes mycéliens, si on peut les observer à l'analyse cytologique sont caractéristiques d'une kératite fongique.
Pour ce qui est des analyses histologiques, elles permettent de confirmer dans la majorité des cas, la composante fongique de l'affection, de caractériser l'espèce pathogène en observant les têtes fongiques. Dans certains cas, la présence d'un processus inflammatoire est observée qui peut être plus ou moins marqué.
L'ensemble de ces observations montrent l'importance des examens complémentaires pour le diagnostic de certitude d'une kératomycose.

e. Évolution de la clinique

Pour ce qui est du devenir des yeux, nous constatons que la majorité des yeux ont une issue favorable, avec une résolution complète de l'affection, à la suite d'un traitement souvent long et nécessairement adapté, avec 77 % de guérison (n=42/56 yeux). Même si nous avons une proportion de 21 % de perte de suivi (n=10/56), le pourcentage de succès est très nettement supérieur à ce qui est généralement décrit. En effet, il est souvent lu, que c'est une affection dont l'issue est souvent défavorable

et pour laquelle le globe oculaire est souvent perdu. Dans notre étude, hormis un cas d'énucléation, tous les yeux dont nous connaissons le suivi restent visuels, même si, 18 yeux présentent malgré les traitements la présence de séquelles telles que des synéchies, une zone de granulation, la présence d'une cicatrice ce qui représente 43 % des yeux guéris (n=18/42).

f. Traitements prescrits

Les traitements antifongiques utilisés sont adaptés en fonction des résultats des différents examens complémentaires et notamment d'après les résultats des anti-fongigrammes.
La molécule utilisée en première intention est l'allylamine, sous la préparation humaine : le Lamisil pommade. Dans un quart des cas, plusieurs antifongiques sont utilisés simultanément pour traiter l'affection et parmi ces cas le traitement antifongique systémique rajouté est effectué au moyen du fluconazole (Triflucan).
Un traitement anti-inflammatoire systémique est systématiquement ajouté au plan thérapeutique, pour prendre en charge la douleur, limiter la dégradation de l'œil, et éviter l'uvéite. L'amélioration du confort de l'animal évite que le cheval ne se frotte l'œil malade et n'empire son état.
Tous les yeux ont été traités avec un traitement antibiotique local afin d'éviter les surinfections bactériennes.
Des collyres cicatrisants ou du sérum autologue ont pu être prescrits en plus afin d'éviter la formation d'ulcères à collagénase.
Tous les chevaux se voient prescrire un traitement hygiénique et conservateur. Un masque coqué pour protéger l'œil. Le foin doit être mouillé pour éviter que celui-ci ne soit poussiéreux. Les chevaux se voient prescrire du repos strict en box, pas de sortie au paddock, avec des sorties en main uniquement. De plus, il est demandé au propriétaire de nettoyer, tous les jours, le masque avec du sérum physiologique afin d'éviter les contaminations.
Un cheval a été traité uniquement dans un premier temps avec des mesures hygiéniques, sans médicament, malgré la suspicion de kératite fongique. A l'admission, l'examen ophtalmologique montrait une faible néovascularisation, mais ni abcès ni ulcère. Au contrôle, deux mois plus tard, lors de l'analyse cytologique, il y avait la présence d'une souche pathogène d'*Alternaria* qui affectait la cornée. Malheureusement, c'est un cas dont nous n'avons pas le suivi et dont nous ne connaissons pas le devenir de l'œil.

Nous allons maintenant nous intéresser aux traitements chirurgicaux qui ont été réalisés à la clinique de Bailly. Les traitements chirurgicaux qui ont été réalisés étaient de trois natures : kératectomie lamellaire suivi d'une greffe conjonctivale ou non (pour neuf yeux) ou débridement (pour quatre yeux) ou un cross-liking (pour un œil), ce qui représente 25 % des yeux. Ces traitements chirurgicaux ont été proposés aux propriétaires quand l'affection était trop grave, ou, lorsque la guérison n'évoluait plus avec uniquement les traitements médicaux.
Quand l'affection est plus lourde ou plus difficile à traiter, des traitements sous forme d'injections locales ont été réalisés afin d'augmenter les concentrations des molécules antifongiques proches de la cornée et donc d'être plus efficaces sur les filaments mycéliens ou les levures. Comme nous l'avons vu précédemment, trois chevaux ont été traités de la sorte, faisant suite à des traitements médicaux et chirurgicaux. Le premier cas rapporté a reçu une injection à la fois intra-camérale et intra-cornéenne (intra stromale) de voriconazole. Le cheval de spectacle dont nous avons parlé plus

tôt pour lequel le but était de tout mettre en œuvre pour préserver l'œil a reçu des antifongiques en sous-conjonctivale et en intra-cornéenne (intra stromale) afin d'améliorer le pronostic. De même, pour un autre cas dont l'ulcère à l'admission était très important, des séries d'injections sous-conjonctivales et intra-cornéenne (intra stromale) ont été nécessaires pour permettre une bonne évolution.

3. Comparaison des résultats des deux études et interprétation

Nous allons maintenant comparer les deux études que nous avons réalisées afin d'en étudier les similitudes et les différences.
Pour les deux études, l'incidence des kératomycoses est faible avec 1,4 à 2 % parmi les consultations d'ophtalmologie équine.

a. Comparaison des deux populations

Tout d'abord, les deux séries de chevaux se ressemblent, il n'y a pas d'incidence de race ou d'âge pour la prévalence des kératomycoses, comme cela a déjà été décrit (UTTER et al, 2010 ; WADA et al, 2013). La race que l'on rencontre le plus dans les deux études est le Selle Français car c'est une des races les plus communes en France dans la population équine. Dans les deux séries de cas, des poulains, aussi bien que des adultes et des chevaux âgés sont représentés. On constate que dans les deux études il y a quelques cas avec une affection bilatérale et dans les deux séries de cas, on note qu'il y a plus d'yeux gauches atteints que d'yeux droits. Un cas de la Clinéquine et deux cas à la Clinique de Bailly sont des chevaux ayant une DPIH, affection sous-jacente favorisante, immuno-déprimante.

b. Comparaison de la répartition des cas au cours de l'année et de la durée d'évolution

Nous avons étudié l'influence de la saison sur le développement des kératomycoses en regroupant les données de la Clinéquine à Marcy l'Etoile, en région Rhône-Alpes et de la Clinique de Bailly à Dammarie-les-Lys, en région Ile-de-France. Ces données sont représentées sur les graphes ci-dessous.
On constate que dans les deux structures, les répartitions mensuelles des consultations et de l'apparition des premiers symptômes sont similaires au cours de l'année (Figure n°21). Au total, la majorité des consultations (colonnes bleues) se situe entre les mois de juin et de novembre avec un creux au mois d'octobre. L'apparition des premiers symptômes (colonnes oranges) se situe majoritairement entre mai et octobre, le décalage correspond avec la durée moyenne entre le début des symptômes et la présentation des chevaux en consultation. Ainsi, on constate qu'il y a un décalage d'un mois entre le pic d'apparition des symptômes et le pic de consultation, ce qui recoupe le fait que l'affection dure généralement depuis plusieurs semaines au moment de la consultation, un mois en moyenne. Les moyennes d'évolution dans les deux études sont proches, le laps de temps entre l'apparition des premiers symptômes et la consultation est de 23 jours à la Clinéquine et de 32 jours pour les cas du Docteur Vétérinaire Launois. On confirme donc le caractère chronique des affections souvent décrit dans nos deux études de cas (REED et al, 2013 ; WADA et al, 2013 ; SHERMAN et al, 2017).

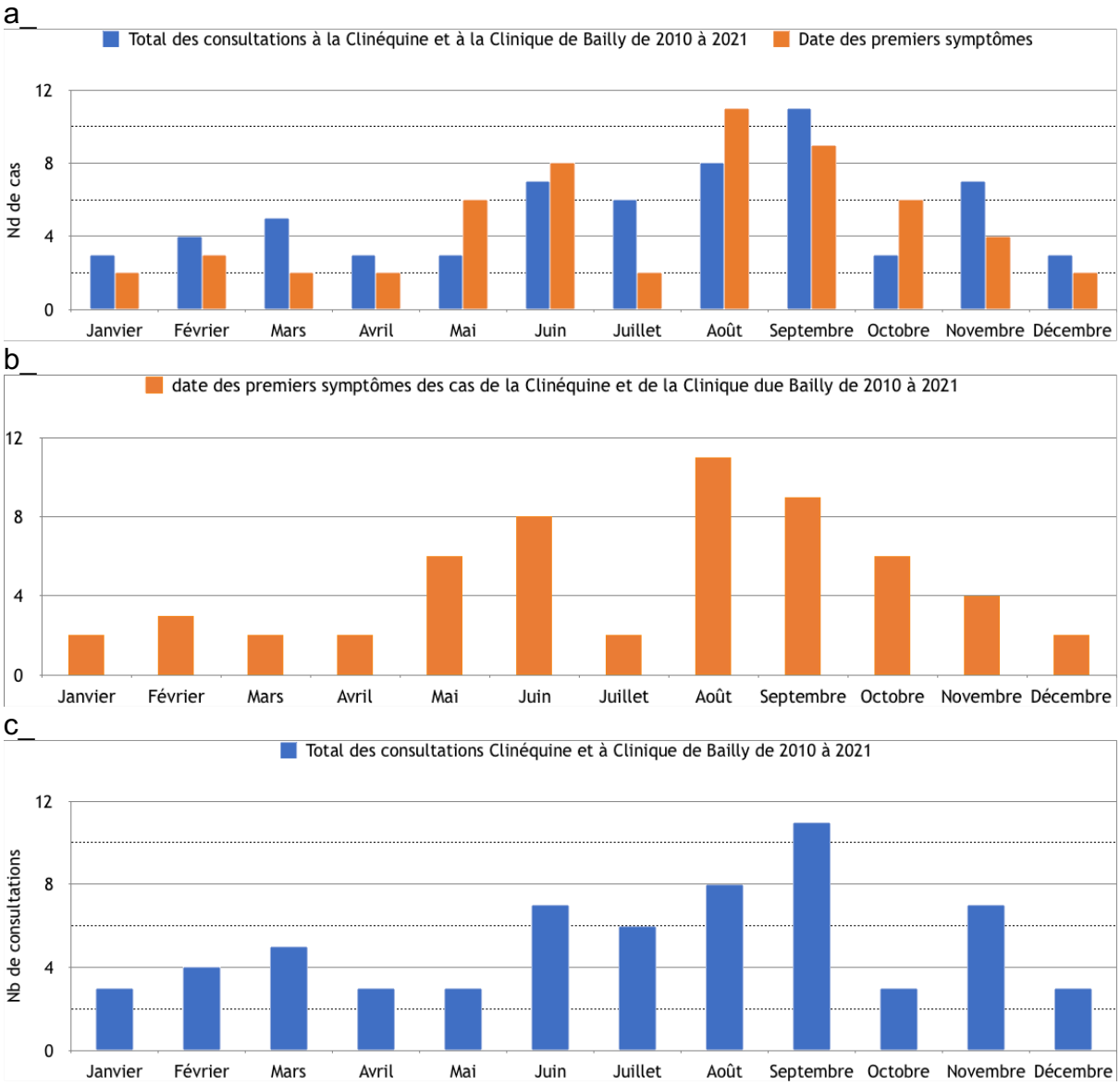

Figure n°21 : Graphe représentant la répartition sur l'année des consultations et de l'estimation d'apparition des symptômes en regroupant les données des deux séries de cas.

Nous notons sur 64 cas que 50 % des cas sont présentés en consultation, sur les quatre mois les plus chauds de l'année, de juin à septembre. Nous notons donc une saisonnalité des kératomycoses chez le cheval. Cette saisonnalité a déjà été constatée par plusieurs auteurs (GALAN et al, 2009 ; UTTER et al, 2010 ; REED et al, 2013 ; MARTABANO et al, 2021).

c. <u>Comparaison des éléments menant à la suspicion de kératomycoses dans les commémoratifs et l'anamnèse des deux études</u>

Nous allons maintenant comparer les commémoratifs et l'anamnèse de ces deux études. Nous avons expliqué précédemment que l'on n'avait pas de cas avec un antécédent de traumatisme dans les cas de la Clinéquine ce peut être un biais lié au faible nombre de cas. Dans les cas de la Clinique de Dammarie-les-Lys, il y a 7 % des cas de kératomycose qui ont eu un traumatisme oculaire rapporté, ce qui ne représente pas la majorité des cas.

Dans les deux populations, les chevaux ont reçu pour la plupart des traitements locaux antibiotiques et à base de corticoïdes.
Nous observons en revanche qu'il y a en proportion plus d'animaux présentés à la Clinéquine qui ont reçu un traitement topique antérieur à la consultation, 91 % si on regroupe les cas ayant reçu des antibiotiques seuls ou des antibiotiques associés à des corticoïdes contre 61 % à Dammarie-les-Lys. Une autre différence concernant les traitements antérieurs à la première consultation est la présence de traitements antiviraux locaux, ou de traitements uniquement systémiques dans les cas de Dammarie-les-Lys ce qui n'est pas le cas pour les chevaux de la Clinéquine.

d. Comparaison des examens oculaires à l'admission dans les deux études

Nous avons relevé dans les deux études trois éléments de l'examen clinique d'admission : ulcères et forme de l'ulcère, présence ou non de néovascularisation, présence ou non d'abcès stromal. Le taux de présence d'ulcère à l'admission est quasiment identique entre les deux séries, 76 % des cas à Dammarie-les-Lys et 75 % des cas à la Clinéquine. En revanche, à l'admission il y a proportionnellement deux fois plus d'abcès stromaux dans les cas de la Clinéquine, 42 % (n=5/12), par rapport aux cas du Docteur Launois, 21 % (n=12/56).
Nous retrouvons des pourcentages de néovascularisation élevés dans les deux séries, 83 % pour les cas de la Clinéquine et 75 % pour les cas de la Clinique de Bailly. Ces deux pourcentages confirment le fait que la présence de néovascularisation à la surface de la cornée est un élément important à prendre en compte pour le diagnostic d'une kératomycose lors de l'admission et confirme le fait que ce soit une affection chronique, au moment du diagnostic. En effet, la durée d'évolution moyenne, avant le diagnostic, est d'un mois.

e. Comparaison de la fréquence et du résultat des examens complémentaires

Nous constatons aussi des différences dans la réalisation des examens complémentaires.
La première différence que l'on rencontre, est la différence de proportion dans la réalisation des différents examens. Contrairement à la Clinéquine où elles ont été réalisées dans 33% des cas, des cultures fongiques sont réalisées systématiquement par le Docteur Launois (100%), ces cultures sont dans plusieurs cas associées à un anti-fongigramme. Les anti-fongigrammes ont permis de mettre en évidence des cas de souches résistantes à plusieurs antifongiques, ce qui permettait d'adapter le traitement antifongique en fonction des résultats, de même que, le choix de l'antibiotique est adapté en fonction du résultat des antibiogrammes (qui sont généralement effectués en même temps lorsqu'ils sont réalisés). Sont différenciés antifongiques de première intention, qui sont utilisés avant d'avoir réalisé un anti-fongigramme, et molécules de seconde intention, à prescrire si le premier traitement mène à un échec, (LAUNOIS et al, 2019), c'est ce que l'on retrouve dans les cas traités à la Clinique de Bailly.
Les deux études confirment que l'espèce de champignon filamenteux la plus fréquemment responsable est *Aspergillus sp* suivi par les *Mucorales*. *Fusarium* n'est identifié comme agent pathogène responsable que dans deux cas.

De même, une analyse cytologique est réalisée quasiment systématiquement à la Clinique de Dammarie-les-Lys, ce qui n'est pas le cas à VetAgro Sup. On remarque cependant une similitude dans les résultats des analyses cytologiques du point de vue

des éléments observés : présence d'hyphes fongiques, présence de populations cellulaires qui peuvent être dégénérées (macrophages, neutrophiles).

En proportion des examens complémentaires réalisés, il y a moins d'analyses histologiques réalisées à la clinique de Dammarie-les-Lys, ce qui s'explique par le fait que ce soit un examen invasif et que ce ne soit pas l'examen de routine. Les analyses histologiques ont été réalisées à la suite des énucléations dans les cas de la Clinéquine, sur la pièce anatomique entière, alors qu'elles ont été réalisées sur des prélèvements in situ, suite à une kératectomie ou à la cytobrosse, dans les cas de Dammarie-les-Lys.

L'ordre des gestes en première consultation est primordial (LAUNOIS et al, 2019 ; FERREIRA et al, 2020). Il faut bien effectuer les prélèvements destinés aux examens complémentaires avant l'instillation de colorants. En effet, nous constatons que quand les examens complémentaires (cytologie, culture fongique) sont systématiquement inclus dans la prise en charge, permettant un diagnostic plus précoce, le taux de guérison est amélioré.

f. Comparaison de l'issue de l'affection

Le devenir de l'œil est différent entre les deux séries.
Il y a eu plus d'énucléations à la Clinéquine qu'à la Clinique de Dammarie-les-Lys : plus de la moitié des cas ont nécessité une énucléation à la Clinéquine (n=7/12), contre une seule énucléation (n=1/56) à la Clinique de Bailly. On ne connaît cependant pas quel a été le devenir de l'œil pour certains chevaux dont nous n'avons pas le suivi à long terme.
En revanche, la durée de traitement est plus longue à la Clinique de Bailly qu'à la Clinéquine, ce qui peut expliquer qu'il y ait un meilleur taux de succès à l'issue de l'affection, deux mois et une semaine en moyenne contre un peu moins d'un mois à la Clinéquine, avec une durée maximale de neuf mois de traitement à Dammarie-les-Lys.
Le fait que le traitement instauré soit long ou que le cheval soit resté longtemps en hospitalisation dépend de la motivation des propriétaires et de leur capacité de financement. Une des explications de la différence d'issue des yeux affectés de kératomycose, peut être le profil des propriétaires venant consulter à la Clinique de Bailly, plus motivés et/ou ayant de meilleures capacités de financement, ce qui est un facteur indéniable de réussite thérapeutique. L'énucléation recensée parmi les cas de Dammarie-les-Lys a été réalisée après 4 mois de traitement, à la demande du propriétaire.
La motivation du propriétaire influence l'évolution de la maladie. Certains propriétaires ont refusé la chirurgie proposée à Dammarie-les-Lys et le cas a été perdu de vue, donc nous ne connaissons pas l'évolution de l'affection. A l'inverse, deux cas où la perte de l'œil n'était pas envisageable (un cheval de spectacle et une jument déjà aveugle de l'autre œil) ont nécessité des traitements intensifs et longs qui ont permis la récupération esthétique et/ou fonctionnelle de l'œil.
Dans les deux groupes, lorsque le globe oculaire est conservé la vision est elle aussi conservée malgré la présence de cicatrices cornéennes ou de synéchies répertoriées dans certains des cas.

En résumé, un traitement long est associé à un taux de guérison plus important. Il est important d'informer le propriétaire que le traitement dure plus de deux mois en moyenne. Ces traitements longs et pluri quotidiens, à domicile ou en hospitalisation

nécessitent un investissement en temps et financier important pour le propriétaire. La motivation du propriétaire, à poursuivre le traitement, est déterminante pour l'issue. En effet, nous notons que dans la série où les traitements sont les plus courts, d'un mois en moyenne, que l'énucléation, soit 58 % des cas, a été envisagée plus précocement. Alors que dans la série où les traitements sont plus longs, on a une moyenne de 10 semaines de traitement, avec une seule énucléation, soit 2 % des cas, réalisée après 4 mois de traitement.

g. Comparaison des plans thérapeutiques

Nous allons terminer la comparaison des deux études en mettant en parallèle les plans thérapeutiques dans les deux structures. Tout d'abord comme nous en avons parlé précédemment la durée de traitement est nettement plus longue en moyenne à la Clinique de Bailly ce qui peut être une explication au fait qu'il y ait plus d'yeux avec une issue favorable. D'autre part nous avons pu constater que les molécules majoritairement utilisées ne sont pas les mêmes entre les deux structures, à la Clinéquine c'est l'énilconazole (*Imaveral*) qui est utilisé dans la majorité des cas, à la clinique de Bailly c'est l'allylamine (*Lamisil)* qui est utilisée majoritairement soit seule soit associée à un autre antifongique local ou systémique. Il n'y a pas de cas rapporté à la Clinéquine de traitement antifongique systémique dans le plan thérapeutique ce qui est le cas dans 27 % des cas soignés à la clinique de Bailly. La molécule utilisée est le fluconazole (*Triflucan*). Nous rencontrons plus de cas traités par une association de plusieurs antifongiques dans les cas de la clinique de Bailly (36 % des cas) contre un seul cas à la Clinéquine (énilconazole associé à du miconazole).
Nous constatons que dans la série où un seul antifongique est utilisé (énilconazole), sans traitement antifongique systémique, le taux de guérison est de 42 %. Dans la série où plusieurs antifongiques locaux sont utilisés ou avec la voie systémique, le taux de guérison est plus important, de 77 %.
L'utilisation conjointe de plusieurs voies d'administration (locale, sous conjonctivale, intra stromale ou générale) est fréquente lors des prises en charge à la Clinique de Bailly. L'utilisation d'injection permettrait d'augmenter les concentrations locales en antifongiques (GILMOUR, 2012).
Nous pouvons constater que les pourcentages d'yeux qui ont nécessité une intervention chirurgicale de conservation de l'œil sont identiques dans les deux séries soit 25 %. De plus, les techniques chirurgicales utilisées sont identiques, on rencontre soit des interventions pour kératectomie lamellaire soit pour débridement.

Le taux de guérison obtenu à la Clinique de Bailly est supérieur à celui obtenu à la Clinéquine. La prise en charge diffère dans la fréquence des examens complémentaires destinés à diagnostiquer une éventuelle kératomycose. Cette systématisation permet de détecter précocement une kératomycose même en l'absence de symptômes cliniques que sont la néovascularisation, la présence d'ulcère ou d'abcès stromal. L'association de plusieurs voies d'administration d'un ou plusieurs antifongiques permet d'augmenter le taux de guérison. L'investissement en temps et financier du propriétaire est aussi un facteur de réussite des traitements.

B. Comparaison des résultats avec une étude réalisée au Colorado et discussion

Nous allons comparer les études que nous avons réalisées avec les données de la littérature et notamment une étude réalisée au Colorado aux Etats-Unis. Cette étude a été choisie, car c'est la publication concernant les cas cliniques rencontrés de kératomycoses dans une structure hospitalière la plus récente, bien qu'elle concerne le continent américain. Les résultats de cette étude sont rapportés dans l'article suivant : *Prevalence of equine ulcerative keratomycosis in Colorado and association of environmental factors: A retrospective and descriptive study (2002–2017*), (MARTABANO et al, 2021). Dix cas de kératomycoses ont été répertoriés dans cette étude sur une période de 15 ans dans le service d'ophtalmologie du Colorado State University Veterinary Teaching Hospital (CSU-VTH). C'est une étude qui se rapproche de notre travail réalisé avec les cas de la Clinéquine, 12 cas répertoriés également sur une dizaine d'années. Mais notre ensemble de cas étudiés à la clinique de Bailly est plus important. Leur incidence est de 1,1 % de kératomycoses parmi les consultations d'ophtalmologie équine, à rapprocher de nos 1,4 % pour la Clinique de Bailly et de nos 2 % pour la Clinéquine, ces résultats sont cohérents, la kératomycose équine n'est pas l'affection ophtalmique équine la plus fréquente. Comme dans nos études qui ont été réalisées précédemment, les cas de kératomycoses inclus sont les cas où une cytologie, une culture de l'agent pathogène ou une histologie ont été réalisées et ont confirmé la présence d'un élément pathogène fongique.

1. Comparaison des populations

L'âge moyen des chevaux atteints au CSU-VTH est de 12,3 ans, variant de 1 mois à 25 ans, ce qui correspond à nos études, il n'y a pas de prédisposition liée à l'âge, mais un âge avancé peut être corrélé à une baisse des défenses immunitaires favorisant la kératomycose, ainsi un cas de la Clinéquine et deux cas à la Clinique de Bailly sont des chevaux ayant une DPIH, affection sous-jacente favorisante, immuno-déprimante et qui entraîne une baisse de la sensibilité cornéenne avec des réflexes de défenses cornéens qui sont diminués (MILLER et al, 2013). Il n'y avait pas de chevaux atteints bilatéralement, et nous ne savons pas si les proportions entre yeux droits et yeux gauches sont identiques.

2. Comparaison de la répartition des cas par saison et influence des facteurs climatiques

Concernant une saisonnalité potentielle des cas de kératomycoses, l'étude américaine est cohérente avec nos résultats (Figure n°22). Bien que, notre étude pour la Clinéquine ou celle du CSU-VTH soient critiquables parce que les séries sont de petite taille, 11 chevaux pour la Clinéquine et 10 chevaux pour le CSU-VTH, sur une dizaine d'année, les deux études indiquent une certaine saisonnalité. Le climat du Colorado est un climat de montagne sec en été, avec des hivers froids et neigeux. Les deux climats sont différents, mais on retrouve plus de cas pendant les mois tièdes à chauds. Cette observation est compatible avec les données de la Clinique de Bailly.

	Total de notre étude	RSU-VTH
Hiver	19	0
Printemps	21	5
Eté	40	1
Automne	21	4

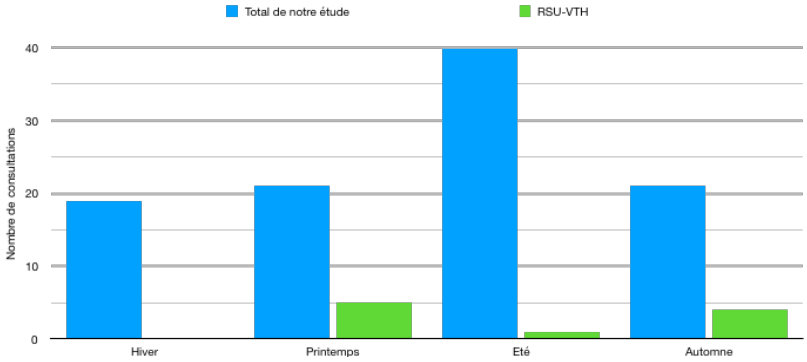

Figure n°22 : Comparaison de la saisonnalité des cas de kératomycoses entre l'étude au Colorado (d'après MARTABANO et al, 2021) et notre étude.

Il n'y a pas de cas de kératomycoses au CSU-VTH pendant les mois d'hiver qui sont plus rigoureux, les cas sont présentés en consultation majoritairement au printemps (n=5/10) et à l'automne (n=4/10). Il y a moins de cas en été dans la publication (n=1/10), les étés sont secs. Les auteurs ont étudié l'influence du vent. Ils ont pu constater qu'il existe une corrélation entre la vitesse du vent, les zones plus fortement ventées et le développement de leurs cas de kératomycoses par comparaison avec les autres kératites avec ulcères de leur étude. Le CSU-VTH n'a pas pu mettre en évidence de corrélation entre le développement des kératomycoses et les autres facteurs climatiques que sont la température, l'humidité ou l'altitude. Nous n'avons pas étudié ce paramètre du vent ou des facteurs climatiques, car nous n'avions pas, à notre disposition, ces informations météorologiques, au moment de l'admission des cas de nos deux études.
Pour comparer avec l'étude américaine, nous avons regroupé nos cas par saison.

3. Comparaison des données de la consultation à l'admission

L'étude américaine ne s'est pas intéressée aux commémoratifs et à l'anamnèse des chevaux hospitalisés pour une kératomycose, c'est à dire à la recherche d'un traumatisme cornéen par un élément végétal ou les traitements antibiotiques et corticoïdes qui ont été réalisés par le propriétaire avant la première consultation. Seule la vitesse du vent a été étudiée pour le contexte de développement des kératomycoses. De la même manière, nous ne connaissons pas les particularités des examens cliniques à l'admission. Nous n'avons pas de données sur la présence de néovascularisation ou d'abcès stromal. En revanche, tous les chevaux traités présentaient un ulcère puisque le texte précise que l'examen clinique à l'admission permettait d'aboutir à un diagnostic soit d'ulcère soit de kératite ulcérative. Nous notons ici une différence puisque, dans les deux études que nous avons réalisées, nous avons pris en compte tous les cas d'affection fongiques, même non ulcératives, et tous les cas ne présentaient pas un ulcère à la première consultation (un quart des chevaux).
L'antécédent de traumatisme oculaire par corps étranger végétal, souvent cité dans la littérature, n'est pas rapporté pour les cas de la Clinéquine. A la Clinique de Bailly, il n'est rapporté que 7 % d'antécédent de traumatisme oculaire. Par contre, l'étude américaine fait le lien entre le vent, qui pourrait favoriser les contacts entre la surface cornéenne et des corps étrangers, et la kératomycose ulcérative.

4. Comparaison de la fréquence et du résultat des examens complémentaires

Pour ce qui est des examens complémentaires réalisés, ont été retenus comme examens permettant de confirmer une hypothèse de kératomycose : analyse cytologique, analyse histologique et culture fongique.
Tous ces examens n'ont pas tous été réalisés systématiquement sur tous les cas rencontrés que ce soit dans l'étude au Colorado ou dans nos études. Même si on peut noter que pour les cas traités à la clinique de Bailly il y a très souvent une association de plusieurs analyses complémentaires : culture microbiologique et analyse cytologique.
Dans l'étude réalisée au Colorado, une analyse cytologique a été réalisée pour tous les cas qui montrent toutes la présence d'hyphes fongiques caractéristiques des kératites fongiques. Un cas montre dans leur étude la présence de signes inflammatoires et un autre met en évidence la présence d'hyphes et de levures. Les résultats des analyses cytologiques sont cohérents avec les analyses cytologiques que nous avons relevées à la Clinéquine et à la Clinique de Bailly.
Les mises en culture au CSU-VTH sont réalisées ou positives dans un tiers des cas (n=3/10), ce qui est équivalent au taux de cultures positives de la Clinéquine (n=4/12). Mais à la différence de la Clinéquine où tous les champignons identifiés sont des *Aspergillus*, une seule souche d'*Aspergillus* a été identifiée parmi les trois souches identifiées. Ainsi, seules trois cultures fongiques sur les dix permettent d'identifier un champignon bien que les résultats des analyses cytologiques indiquaient la présence d'hyphes mycéliens pour les 10 cas traités.
Nous constatons qu'un cas est affecté à la fois par une souche de champignon septé (*Aspergillus*) et par des levures ce qui est cohérent avec le fait que l'on rencontre quatre yeux traités par le Docteur Launois qui soient infectés par des associations de champignons pathogènes. Deux cultures réalisées au CSU-VTH ont mis en évidence des souches de filaments mycéliens que nous n'avons jamais rencontrées dans nos études : *Dematiaceous* et *Cladosporium* qui est parfois appelé « levures noires ».

5. Comparaison de l'issue de l'affection

Nous allons maintenant comparer les issues de l'affection dans les trois études.
Dans l'étude réalisée au CSU-VTH, sur les dix cas de kératomycoses traités, 40% ont guéris, 30 % ont dû être énucléés et 30 % ont été perdus de vue, et dont nous ne connaissons donc pas l'issue de l'affection. Ces proportions sont proches des résultats de l'étude à la Clinéquine où nous trouvions 42 % d'yeux guéris. L'issue des cas du Docteur Launois s'éloignent des deux études puisque le taux de guérison est nettement supérieur (75%), même malgré les pertes de suivi dont nous ne connaissons pas le devenir. Nous notons que, à la Clinéquine un cas et au CSU-VTH deux cas d'énucléations, font suite à l'absence de traitement antifongique dans le plan thérapeutique.

6. Comparaison des plans thérapeutiques

Nous allons terminer notre comparaison en comparant les plans thérapeutiques mis en œuvre dans les trois structures.
Au CSU-VTH, 40 % des chevaux soit quatre chevaux présentés pour kératomycose ont subi une intervention chirurgicale afin de favoriser la guérison en complément des traitements médicaux. Tous ces chevaux ont bénéficié d'une kératectomie lamellaire suivie d'une greffe conjonctivale. Cette technique chirurgicale est celle utilisée, dans 16 % des cas, par la Clinique de Bailly pour améliorer les chances de succès du

traitement. A la Clinique de Bailly, certaines affections ont nécessité un débridement de l'ulcère. Si on additionne les autres interventions chirurgicales, nous retrouvons un pourcentage 25 % de nos cas ayant nécessité une chirurgie. A la Clinéquine, trois chevaux ont subi un traitement chirurgical en complément du traitement médical. Les traitements chirurgicaux réalisés sont identiques à ceux des autres structures c'est-à-dire : kératectomie, greffe conjonctivale et débridement. Nous constatons que dans les trois structures, un pourcentage important de cas (de 25 à 40%) a nécessité un traitement chirurgical.
Nous allons maintenant nous intéresser aux traitements médicaux qui ont été réalisés et aux molécules utilisées dans nos études et dans l'étude réalisée dans la structure hospitalière du Colorado. La molécule principalement utilisée comme antifongique local au CSU-VTH est le voriconazole, dans 50% des cas. Elle est beaucoup moins utilisée dans nos études en France, mais les américains disposent d'une solution ophtalmique à 1 %. En revanche, on retrouve quelques similitudes avec les cas traités à la clinique de Dammarie-les-Lys. Tout d'abord le fait que le fluconazole est utilisé dans deux cas, une fois comme seul antifongique local à 2mg/mL (ce qui n'est jamais le cas à la clinique de Bailly où il est toujours utilisé comme antifongique systémique et associé à un traitement local) et une fois par voie orale en association avec le voriconazole en local. Ainsi, dans deux cas, le traitement antifongique est constitué de plusieurs molécules, soit 20 %, ce qui était le cas seulement dans un cas à la Clinéquine. Nous notons que la Bétadine à 5 % est utilisée dans deux cas comme antifongique, avec une présentation ophtalmique, un cas employée seule, une fois en association avec la natamycine 5 % en suspension ophtalmique, ce qui n'est pas le cas dans les deux études que nous avons réalisées. La *Bétadine ophtalmologique* n'est disponible qu'en usage hospitalier en France.
Nous constatons que les américains disposent de spécialités destinées à l'usage ophtalmologique ce qui explique l'utilisation du voriconazole dans la moitié des traitements. En France, aucune spécialité antifongique n'est disponible à usage ophtalmologique, l'instillation locale d'antifongique se fait hors AMM, avec des préparations qui ne sont pas forcément adaptées pour l'œil et éventuellement irritantes.
Nous n'avons pas d'information sur d'éventuels effets secondaires des traitements antifongiques que ce soit par voie locale (un cas d'intolérance locale à la Clinéquine) ou par voie systémique (insuffisances rénale et hépatique à la Clinique de Bailly).
Une similitude aux trois structures est l'ajout au plan thérapeutique d'anti-inflammatoires par voie générale, l'utilisation d'antibiotiques par voie locale ainsi que de facteurs empêchant la formation d'ulcères à collagénase tel que le sérum autologue.

L'ensemble des données des trois structures sont résumés dans le Tableau III ci-dessous.

Tableau III : Tableau récapitulatif des données des trois structures (Réalisation personnelle : BERNARD TOMASI Gisèle)

	Clinéquine	**Clinique de Bailly**	**CSU-VTH (Colorado)**
Nombre de cas	12	56	10
Durée de la période étudiée	2010-2021	2014-mi 2022	2002-2017
Incidence de l'affection	2 %	1,4 %	1,1 %
Age moyen	8,7 ans (De 1 an à 17 ans)	13 ans (De 7 mois à 33 ans)	12,3 ans (De 1 mois à 25 ans)
Nombre de cas de DPIH	1	2	Aucun cas signalé
Saisonnalité	Juin à septembre	Juin à novembre	Printemps et automne
Implication de la vitesse du vent	Non étudié par manque de données météorologiques	Non étudié par manque de données météorologiques	La proportion d'affections ulcératives fongiques est corrélée à la présence de vents forts dans l'environnement du cheval.
Antécédent de traumatismes oculaires	0 %	7 %	Non référencé
Traitements antibiotiques et corticoïdes antérieurs	91 %	61 %	Non référencé
Présence d'un ulcère à l'admission	75 %	76%	Étude réalisée uniquement sur des kératomycoses ulcératives (100%)
Présence d'une néovascularisation à l'admission	83 %	75 %	Non référencé
Présence d'un abcès stromal à l'admission	42 %	21 %	Non référencé
Analyse cytologique	75 %	100 %	90 %
Culture fongique	33 %	100 %	40 % (dont 10 % stérile fongiquement)
Analyse cytologique	33 % Toutes sur œil énucléé	14 % Toutes sur œil in vivo	10 %
Souches identifiées	*Aspergillus sp.*	*Aspergillus* *Fusarium* *Mucor* *Levures* *Penicillium sp* *Alternaria* *Candida famata* *Fusarium sp.*	*Aspergillus sp.* *Cladosporium sp.* *Dematiaceous fungus*
Traitement chirurgical en complément des traitements médicaux	25 %	25 %	40 %
Molécules antifongiques utilisées en local en première intention	Enilconazole (*Imaveral*)	Allylamine (*Lamisil*) 76 % des cas Voriconazole Enilconazole Éconazole	Natamycine (présentation ophtalmologique) Voriconazole (présentation ophtalmologique) Bétadine (présentation ophtalmologique) Sulfadiazine argentique (SSD)

Molécules antifongiques associée en local	Enilconazole+ Miconazole	AmphotéricineB + Voriconazole Allylamine + Voriconazole Allylamine + Enilconazole Allylamine + Amphotéricine B Amphotéricine B+ Voriconazole + Econazole	Natamycine + Fluconazole + Bétadine Voriconazole + SSD
Molécule antifongique associées en systémique (Per Os)	Aucune	Fluconazole dans 30 % des cas (*Triflucan*)	Fluconazole dans 10 % des cas
Intolérance à l'antifongique	8 % 1 cas d'intolérance locale	4 % 1 cas : insuffisance hépatique 1 cas : insuffisance rénale	Non renseigné
Durée moyenne du traitement	4 semaines Jusqu'à 9 semaines (avec évolution favorable)	10 semaines De 2 semaines à 9 mois	Non renseigné
% d'énucléation	58 %	2 %	30 %
% de guérison	42 %	79 %	40 %
% perte de suivi	0 %	19 %	30 %

CONCLUSION

CONCLUSION

Le but de cette étude était de connaitre l'importance en France des affections fongiques de la cornée chez cheval ou kératomycoses. De nombreuses études rétrospectives ont été réalisées aux Etats-Unis mais peu d'études ont été réalisées en Europe et aucune à notre connaissance en France. Nous avons réalisé une étude rétrospective des consultations d'ophtalmologie équine, de deux établissements vétérinaires français : la Clinique de Bailly à Dammaries-lès-Lys et la Clinéquine de VetAgro Sup à Lyon. L'incidence des kératomycoses est faible, moins de 2 % des consultations d'ophtalmologie équine. Les données de 64 chevaux affectés ont été collectées et traitées afin d'étudier, quels sont les populations de chevaux concernés, l'incidence, les facteurs climatiques favorisants, les éléments d'alerte dans l'examen clinique, l'anamnèse et les commémoratifs, les examens complémentaires, les traitements prescrits médicaux et chirurgicaux, et l'évolution. Nous en tirons des applications cliniques directes. Nous notons une saisonnalité des cas. Nous comptons une néovascularisation dans les trois quarts des cas, signe d'une affection ancienne au moment du diagnostic, évoluant depuis un mois en moyenne. Un ulcère était présent dans les trois quarts des cas et un abcès stromal dans un tiers des cas. Il est donc important lorsque l'on traite une affection oculaire avec néovascularisation, ulcère ou abcès stromal, d'inclure dans le diagnostic différentiel la kératomycose. Cette suspicion doit être suivie de la réalisation de prélèvements pour des examens complémentaires. Nous montrons que si ces examens sont réalisés systématiquement et précocement, meilleur est le pronostic et la conservation de l'œil. Certaines affections fongiques peuvent ne présenter aucun des signes d'appels évoqués. L'utilisation de tous les moyens diagnostiques à disposition, dont l'analyse cytologique et la mise en culture fongique prend ici, tout son sens pour améliorer le taux de guérison. Le propriétaire du cheval doit être prévenu que le traitement dure plus de deux mois en moyenne, avec des soins pluriquotidiens pouvant requérir éventuellement une hospitalisation. La chirurgie peut être nécessaire. L'œil peut être perdu. Il n'existe pas en France, contrairement aux Etats-Unis, de préparation ophtalmique antifongique. L'emploi d'antifongiques se fait hors AMM. Nous avons actualisé les antifongiques utilisables et disponibles en France. L'antifongigramme permet de détecter les résistances. Le pronostic est réservé. L'association de plusieurs antifongiques, administrés par plusieurs voies, augmente le taux de guérison. Les kératomycoses chez le cheval sont donc des affections plutôt rares, mais graves. Bien que le traitement soit long, une stratégie de prise en charge standardisée, avec un diagnostic précoce, la combinaison des stratégies hygiénique, médicale (locale et systémique) et chirurgicale, permet d'obtenir plus de trois quarts de guérison sans perte de l'œil.

BIBLIOGRAPHIE

1. BALL, M. A., REBHUN, W. C., GAARDER, J. E. & PATTEN, V. (1997). Evaluation of itraconazole-dimethyl sulfoxide ointment for treatment of keratomycosis in nine horses. *Journal of the American Veterinary Medical Association.* **211** (2), pp. 199–203.

2. BALL, M. A., REBHUN, W. C., TREPANIER, L., GAARDER, J. & SCHWARK, W. S. (1997). Corneal concentrations and preliminary toxicological evaluation of an itraconazole/dimethyl sulphoxide ophthalmic ointment. *Journal of Veterinary Pharmacology and Therapeutics.* **20** (2), pp. 100–104

3. BETBEZE, C. M., DRAY, S. M. & FONTENOT, R. L. (2021). Subconjunctival enucleation with orbital implant placement in standing horses: 20 cases (2014–2017). *Journal of the American Veterinary Medical Association.* **258** (6), pp. 661–667.

4. BETBEZE, C. M., WU, C. C., KROHNE, S. G. & STILES, J. (2006) In vitro fungistatic and fungicidal activities of silver sulfadiazine and natamycin on pathogenic fungi isolated from horses with keratomycosis. *American Journal of Veterinary Research.* **67** (10), pp. 1788–1793.

5. BOUHARMONT, J., MASSON, P. L. & VAN HOVE, C. (2011) *Biologie*. 2nde édition. Bruxelles : De Boeck, 1406 p.

6. BRILHANTE, R. S. N. *et al.* (2017). Biofilms of *Candida* spp. from the ocular conjunctiva of horses with reduced azole susceptibility: a complicating factor for the treatment of keratomycosis? *Veterinary Ophthalmology.* **20** (6), pp. 539–546

7. BROOKS *et al.* (2000) Rose bengal positive epithelial microerosions as a manifestation of equine keratomycosis. *Veterinary Ophthalmology.* **3** (2), pp. 83–86.

8. BROOKS, D. E. (2009) Equine keratomycosis: An international problem. *Equine Veterinary Education.* **21** (5), pp. 243–246.

9. BROOKS, D. E., PLUMMER, C. E., MANGAN, B. G. & BEN-SHLOMO, G. (2013) Equine subepithelial keratomycosis: superficial fungal corneal inflammation in horses. *Veterinary Ophthalmology.* **16** (2), pp. 93–96.

10. BROOKS, D. & GALERA (2012). Optimal management of equine keratomycosis. *Veterinary Medicine: Research and Reports.* **2012** (3), pp.7-17.

11. CORNELISSEN, S., FINDING, E., BOWEN, I. M., BULLARD, C. & HALLOWELL, G. D. (2015) Factors Affecting Complication Rates with Subpalpebral Lavage Catheter Use in Horses: Abstracts. *Equine Veterinary Journal. J* **47** (48), pp. 21–21.

12. CULLEN, M. *et al.* (2019). Multi-locus DNA sequence analysis, antifungal agent susceptibility, and fungal keratitis outcome in horses from Southeastern United States. *PLoS ONE* **14** (3), pp. 214-235.

13. DROMER, F., BRETAGNE, S. & LORTHOLARY, O. (2019) Rapport annuel d'activité, centre national de référence Mycoses Invasives et Antifongiques.

14. EDELHAUSER, H. F. (2006) The Balance between Corneal Transparency and Edema The Proctor Lecture. *Invest. Ophthalmol. Vis. Sci.* **47** (5), pp. 1755-1767.

15. EDWARDS, S. G., MAGGS, D. J., BYRNE, B. A., KASS, P. H. & LASSALINE, M. E. (2019). Effect of topical application of 0.5% proparacaine on corneal culture results from 33 dogs, 12 cats, and 19 horses with spontaneously arising ulcerative keratitis. *Veterinary Ophthalmology.* **22** (4), pp.415–422.

16. FERREIRA, T. A. C., WARTH, J. F. G., SANTOS, L. L., MOORE, B. A. & MONTIANI-FERREIRA, F. (2020) Antimicrobial activity of topical dyes used in clinical veterinary ophthalmology. *Veterinary Ophthalmology.* **23** (3), pp. 497–505.

17. GALAN, A., MARTIN-SUAREZM, E. M., GALLARDO, J. M. & MOLLEDA, J. M. (2009). Clinical findings and progression of 10 cases of equine ulcerative keratomycosis (2004–2007). *Equine Veterinary Education.* **21** (5), pp.236–242.

18. GILGER, B. C. (2017) Advanced Imaging of the Equine Eye. *Veterinary Clinics of North America: Equine Practice.* **33** (3), pp. 607–626.

19. GILGER, B. C. (2022). *Equine ophthalmology*. 4ème edition. Hoboken: Wiley Blackwell, 880 p.

20. GILMOUR, M. A. (2012). Subconjunctival voriconazole for the treatment of mycotic keratitis in a horse: Subconjunctival voriconazole for mycotic keratitis in a horse. *Equine Veterinary Education.* **24** (10), pp. 489–492.

21. HAMPSON, E. C. G. M., GIBSON, J. S., BAROT, M., SHAPTER, F. M. & GREER, R. M. (2019). Identification of bacteria and fungi sampled from the conjunctival surface of normal horses in South-East Queensland, Australia. *Veterinary Ophthalmology.* **22** (3), pp. 265–275.

22. HASSELL, J. R. & BIRK, D. E. (2010) The molecular basis of corneal transparency. *Experimental Eye Research.* **91** (3), pp. 326–335.

23. JINKS, M. R., FONTENOT, R. L., WILLS, R. W. & BETBEZE, C. M. (2018). The effects of subconjunctival bupivacaine, lidocaine, and mepivacaine on corneal sensitivity in healthy horses. *Veterinary Ophthalmology.* **21** (5), pp. 498–506.

24. JOHNS, I. C., BAXTER, K., BOOLER, H., HICKS, C. & MENZIES-GOW, N. (2011). Conjunctival bacterial and fungal flora in healthy horses in the UK: Normal conjunctival flora in uk horses. *Veterinary Ophthalmology.* **14** (3), pp. 195–199.

25. KAMMERGRUBER, E., RAHN, C., NELL, B., GABNER, S. & EGERBACHER, M. (2019) Morphological and immunohistochemical characteristics of the equine corneal epithelium. *Veterinary Ophthalmology.* **22** (6), pp. 778–790.

26. KIDD, J. et al (2014). *Atlas of equine ultrasonography*. Ames: Wiley-Blackwell, 508 p.

27. KIM, J. & FOULKS, G. N. (1999) Evaluation of the Effect of Lissamine Green and Rose Bengal on Human Corneal Epithelial Cells. *Cornea.* **18** (3), p. 328.

28. KNICKELBEIN, K. E., SCHERRER, N. M. & LASSALINE, M. (2018). Corneal sensitivity and tear production in 108 horses with ocular disease. *Veterinary Ophthalmology.* **21** (1), pp. 76–81.

29. LAUNOIS, T., DESBROSSE, A. M., VANDEWEERD, J. M. & GILGER, B. (2019). *Guide pratique d'ophtalmologie équine*. Paris: Éditions Méd'com, 414 p.

30. LEDBETTER, E. C. (2017). Antifungal Therapy in Equine Ocular Mycotic Infections. *Veterinary Clinics of North America: Equine Practice.* **33** (3), pp. 583–605.

31. LEDBETTER, E. C., IRBY, N. L. & KIM, S. G. (2011). In vivo confocal microscopy of equine fungal keratitis: in vivo confocal microscopy of equine fungal keratitis. *Veterinary Ophthalmology.* **14** (1), pp. 1–9.

32. LEDBETTER, E. C., IRBY, N. L. & TEIXEIRA, L. B. C. (2019). In vivo confocal microscopy characteristics of equine epithelial and subepithelial nonulcerative keratomycosis. *Veterinary Ophthalmology.* **22** (2), pp. 168–176.

33. LORES, M., RAKESTRAW, P., DE RIJCK, M. & YARBROUGH, T. (2020). Use of autologous fascia lata graft to repair a complex corneal ulcer in a mare. *Irish Veterinary Journal.* **73** (7), 7p.

34. MACHADO, L. M., CASTRO, R. S. & FONTES, B. M. (2009). Staining Patterns in Dry Eye Syndrome: Rose Bengal Versus Lissamine Green. *Cornea.* **28** (7), pp. 732–734.

35. MARKEY, B., LEONARD, F., ARCHAMBAULT, M., CULLINANE, A. & MAGUIRE, D. (2013). *Clinical Veterinary Microbiology*, 2nd edition, London: Mosby Elsevier, 901p.

36. MARTABAN, B. B., LINDE HENRIKSEN, M. & POWELL, C. C. (2021). Prevalence of equine ulcerative keratomycosis in Colorado and association of environmental factors: A

retrospective and descriptive study (2002–2017). *Equine Veterinary Education.* **33** (1), pp. 24–30.

37. MATHES, R. L., REBER, A. J., HURLEY, D. J. & DIETRICH, U. M. (2010). Effects of antifungal drugs and delivery vehicles on morphology and proliferation of equine corneal keratocytes in vitro. *American Journal of Veterinary Research.* **71** (8), pp. 953–959.

38. MAXWELL, K. M., PLUMMER, C. E. & BROOKS, D. E. (2015). The fungal plaque form of equine keratomycosis. *Veterinary Medicine and Animal Sciences.* **3** (2), 10 p.

39. MILLER, C., UTTER, M. L. & BEECH, J. (2013). Evaluation of the effects of age and pituitary pars intermedia dysfunction on corneal sensitivity in horses. *American Journal of Veterinary Research.* **74** (7), pp. 1030–1035.

40. MORA-PEREIRA, M. *et al.* (2020). Sustained-release voriconazole-thermogel for subconjunctival injection in horses: ocular toxicity and in-vivo studies. *BMC Veterinary Research.* **16** (1), 14 p.

41. MUSTIKKA, M. P., GRONTHAL, T. S. C. & PIETILA, E. M. (2020). Equine infectious keratitis in Finland: Associated microbial isolates and susceptibility profiles. *Veterinary Ophthalmology.* **23** (1), pp. 148–159.

42. NETT, J. E. & ANDES, D. R. (2016). Antifungal Agents. *Infectious Disease Clinics of North America.* **30** (1), pp. 51–83.

43. PIRIE, C. G., ALARIO, A. F., BARYSAUSKAS, C. M., GRADIL, C. & URICCHIO, C. K. (2014). Manual corneal thickness measurements of healthy equine eyes using a portable spectral-domain optical coherence tomography device: Optical coherence tomography of the equine cornea. *Equine Veterinary Journal.* **46** (5), pp. 631–634.

44. POLLOCK, P. J., RUSSELL, T., HUGHES, T. K., ARCHER, M. R. & PERKINS, J. D. (2008). Transpalpebral Eye Enucleation in 40 Standing Horses. *Vet Surgery.* **37** (3), pp. 306–309.

45. RAVEN, P. H., EVERT, R. F., EICHHORNE, S. E. & BOUHARMONT, J. (2007) *Biologie végétale*. 2nde édition. Bruxelles : De Boeck, 733 p.

46. REED, Z. *et al.* (2013). Equine keratomycoses in California from 1987 to 2010 (47 cases): Equine keratomycoses in California from 1987 to 2010 (47 cases). *Equine Veterinary Journal*. **45** (3), pp. 361–366.

47. ROBERTS, D., COTTER, H. V. T., CUBETA, M. & GILGER, B. C. (2020). In vitro susceptibility of *Aspergillus* and *Fusarium* associated with equine keratitis to new antifungal drugs. *Veterinary Ophthalmology.* **23** (5), pp. 918–922.

48. SANTIBANEZ, R. *et al.* (2022). Ocular Microbiome in a Group of Clinically Healthy Horses. *Animals.* **12** (8), pp. 943-952.

49. SCHWARZ, P., JANBON, G., DROMER, F., LORTHOLARY, O. & DANNAOUI, E. (2007). Combination of Amphotericin B with Flucytosine Is Active In Vitro against Flucytosine-Resistant Isolates of *Cryptococcus neoformans*. *Antimicrobial Agents Chemotherapy.* **51** (1), pp. 383–385.

50. SHARKEY, L. C., RADIN, M.J, SEELIG, D., (2020). *Veterinary cytology*. Ames: Wiley-Blackwell. 994 p.

51. SHERMAN, A. B., CLODE, A. B. & GILGER, B. C. (2017). Impact of fungal species cultured on outcome in horses with fungal keratitis. *Veterinary Ophthalmology.* **20** (2), pp. 140–146.

52. SMITH, K. M., PUCKET, J. D. & GILMOUR, M. A. (2014). Treatment of six cases of equine corneal stromal abscessation with intracorneal injection of 5% voriconazole solution. *Veterinary Ophthalmology.* **17** (1), pp. 179–185.

53. TAHOUN, A. *et al.* (2020). Epidemiological and Molecular Investigation of Ocular Fungal Infection in Equine from Egypt. *Veterinary Sciences.* **7** (3), pp.130-145.

54. TAMURA, N. *et al.* (2020). Utility of systemic voriconazole in equine keratomycosis based on pharmacokinetic-pharmacodynamic analysis of tear fluid following oral administration. *Veterinary Ophthalmology.* **23** (4), pp. 640–647.

55. TSUJITA, H. & PLUMMER, C. E. (2013). Corneal stromal abscessation in two horses treated with intracorneal and subconjunctival injection of 1% voriconazole solution. *Veterinary Ophthalmology.* **16** (6), pp. 451–458.

56. UTTER, M. E., WOTMAN, K. L., ARMOUR, M. & BAGEL, J. (2010). Clinical findings and outcomes of ulcerative keratomycosis in 30 horses in the mid-Atlantic United States (2006-2007): Equine keratomycosis in mid-Atlantic US. *Equine Veterinary Education.* **22** (1), pp. 31–39.

57. VOELTER-RATSON, K., POT, S. A., FLORIN, M. & SPIESS, B. M. (2013). Equine keratomycosis in Switzerland: A retrospective evaluation of 35 horses (January 2000-August 2011). *Equine Veterinary Journal.* **45** (5), pp. 608–612.

58. VOELTER-RATSON, K., MONOD, M., UNGER, L., SPIESS, B. M. & POT, S. A. (2014). Evaluation of the conjunctival fungal flora and its susceptibility to antifungal agents in healthy horses in Switzerland. *Veterinary Ophthalmology.* **17** (1), pp. 31–36.

59. WADA, S., HOBO, S., ODE, H., N, H. & MORIYAMA, H. (2013). Equine keratomycosis in Japan. *Veterinary Ophthalmology.* **16** (1), pp. 1–9.

60. WRIGHT, K., IRELAND, J. L. & RENDLE, D. I. (2018). A multicentre study of long-term follow-up and owner satisfaction following enucleation in horses. *Equine Veterinary Journal.* **50** (2), pp. 186–191.

61. YOON, K.-C., IM, S.-K., KIM, H.-G. & YOU, I.-C. (2011°. Usefulness of Double Vital Staining With 1% Fluorescein and 1% Lissamine Green in Patients With Dry Eye Syndrome. *Cornea.* **30** (9), pp. 972–976.

62. ZEISS, C., NEADERLAND, M., YANG, F.-C., TERWILLIGER, G. & COMPTON, S. (2013). Fungal polymerase chain reaction testing in equine ulcerative keratitis. *Veterinary Ophthalmology.* **16** (5), pp. 341–351.

63. Vidal. *Vidal : L'intelligence médicale au service du soin* [en ligne], https://www.vidal.fr/ [consulté en juillet 2022]

64. *Dictionnaire des Médicaments Vétérinaires* [en ligne], https://www.lepointveterinaire.fr/dmv/consulter.html [consulté en juillet 2022]

ANNEXES

Annexe n°1 : Vocabulaire des organes fructifères des champignons.

- **Conidie :** Spore asexuée portée par le conidiophore (*Aspergillus, Penicillium*).
  Macroconidie : Conidie de grande taille dans les conditions normales de développement de certaines espèces (*Fusarium, Alternaria*)
  Microconidie : conidie de petite taille

- **Conidiophore** : structure de fructification de l'hyphe mycélien qui porte les conidies

- **Phialide** : structure mycélienne du conidiophore, plus ou moins allongée, qui porte la conidie

- **Saprophyte** : champignon qui se nourrit à partir de matière organique morte

- **Sporangiophore** : structure mycélienne de fructification qui porte un sporange

- **Sporange** : sac porté à l'extrémité du sporangiophore qui renferme les sporangiospores.

- **Sporangiospore** : spore asexuée libérée par le sporange (*Mucorales*)

Annexe n°2 : Tableau des 11 cas de kératomycoses à la Clinéquine (Vetagro Sup Lyon)

Numéro de cas	Sexe,race et âge	Œil atteint D/G	Mois d'admission	Durée de la pathologie à J0 à la clinéquine (en jour)	antécédents ophtalmologiques/ examen ophtalmologique	Traitement antérieurs à l'admission	Présence ulcère à l'admission + néovascularisation	Cytologie: résultats	champignon identifié sur culture fongique	durée du traitement (en jour)	histologie	devenir œil	notes
Cas 1	poulichie trabener 1 an	G	2 juin	7	ulcère sévère	atropine et collyre VT3	* (marge de l'ulcère qui ne se décollent pas)	préférentiel à l'idée d'une cyclosporose: mise en évidence d'une kératomycose.	0	62		Œil et vision conservés, une fois l'ulcère disparu un traitement à base de mandrid est mis en place pour réduire les cicatrices	présence abcès stromal
Cas 2	hongre anglo-arabe 5ans	D	2 septembre	19	kératite œil droit et ulcère, admission: ulcère et néovascularisation	fluoxine IV, atropine, neomycine-hydrocortisone BID pendant 7 jours; tobramycine et NAC 4 fois/j ; tévémycine et NAC 4 fois/j	* (ulcère à bord décollant centre malacique), néovascularisation	Raclage cornéen: mise en évidence d'hyphes fongiques compatibles avec une kératite à Aspergillus	Suspicion Aspergillus sp.	30		0 Œil et vision conservés	
Cas 3	Jument SF de 16 ans	G	10 août	45	uvéite chronique et ulcère cornéen	NAC collyre, sérum autologue, tobrex, atropine et fluoxine PO	*	Ecouvillon réalisé : présence fréquente d'hyphes + kératite lymphocytaire, plasmocytaire, macrophages, quelques neutrophiles et cellules épithéliales kératinisées	0	7		Enucléation suite à la mauvaise réponse du traitement médical et un inconfort oculaire	présence abcès stromal
Cas 4	mâle lusitanien 9 ans	D	22 octobre	21	ulcère cornéen	corticoïdes (pas présence d'un ulcère ACD bilou) ; pas bilou)	* (présence néovascularisation)		0 (seulement des Aspergillus suite aux résultats de l'histologie)	12	présence d'hyphes aspergillaires intra-lésionnels (histologie) ; ulcère cornéen; hyphes fongiques à paroie parallèles, 7um d'épaisseur, septés (filles se divisent de façon dichotomique à 45°) ; kératite ulcéreuse nécrotique avec des hyphes Aspergillaires)	Enucléation suite à la mauvaise réponse du traitement médical	présence abcès stromal
Cas 5	poneette de 17 ans	G	7 mars	7	ulcère cornéen	1er traitement: antibiotique (révémycine MD) locaux et corticoïdes - 2eme traitement: antibiotique (rifamycine et ciprofloxacine) atropine, sérum autologue et P&L PO	* (restent légèrement la fluorescéine, sans bords décollés, pas de descemetocèle)	présence d'éléments fongiques type Aspergillus sp (absence de souche bactérienne)	0	22		Enucléation 5 jours plus tard (persistance à (antifongique)	présence abcès stromal, chirvsi DPM débutant
Cas 6	hongre KWPN 4 ans	G	12 décembre	30	conjonctivite, multiples ulcères ponctiformes	début novembre traitement conjonctivite: tobramycine, atropine, P&L; suite dégradation: fluoxine IV BID, tobramycine 8fois/j, atropine BID	* (ulcérations ponctiformes ventrales)	Raclage cornéen: population cellulaire inflammatoire, neutrophiles et cellules lymphocytaires formant de nombreux bourgeons	0	12		Traitement médical satisfaisant, bonne évolution de l'œil	présence abcès stromal
Cas 7	jument pur sang anglais 7 ans	G	2 novembre	21	ulcère cornéen	mélaxicam, NAC collyre, Tévémycine; dégradation de l'ulcère ajout d'acide fusidique et d'atropine 2x/j ; ajout d'acide qlik, changement antibiotique pour de la tobramycine	* (test fluorescéine positif) , présence néovascularisation autour du glaucome	raclage cornéen qui révèle des éléments fongiques	0	15		œil et vision conservés	
		D		21	ulcère cornéen	Tévémycine, NAC collyre ajout 1 goutte par jour de Vitrex et Tévémycine; ajout une semaine après d'atropine TID	-- (test fluo négatif), présence néovascularisation	raclage de tabcès stromal pour cytologie qui révèle des agents fongiques	0	56		œil et vision conservés	présence abcès stromal
Cas 8	mâle connemara de 6 ans	G	10 juillet	40	kérato-uvéite	Atu : fradexan et suprédac ; Jatc: ajout de mandrid, fluoxine et ophtalon: fin juin injection de dépomédrol sous conjonctival, tastha: début juillet: fluoxine, ophtalon, atropine, tobramycine, acétylcystéine, atropine - 6 juillet lamisilate car suspicion affection fongique et bactérienne ophtalon TID, hostaloscone la veille de l'arrivée à la clinéquine	-- (test fluorescéine négatif), néovascularisation superficielle	Raclage cornéen	Aspergillus sp	20	histologie sur prélèvement post énucléation: présence d'hyphes fongiques au niveau de la membrane de Descemet. Présence de PNN, d'érythrocytes, de lymphocytes, des plasmocytes, des macrophages, des cellules épithéliales, et des hyphes multicloisonnées, septées, parallèles, présence d'un abcès multicellulaire profondément, sévère, chronique avec la présence d'hyphes intra-lésionnels de type aspergillaire.	Enucléation suite à la mauvaise réponse du traitement médical	
Cas 9	ponter SF de 1 an	D	7 juin	7	œdème palpébral, épiphora muco-purulent		* (ulcère toute la cornée), néovascularisation centripète	0	Aspergillus sp	14		Enucléation suite à la mauvaise réponse du traitement médical, sans histologie de l'œil	présence abcès stromal
Cas 10	hongre OHC de 15 ans	G	11 septembre	31	traitement localisé acétylcystéine, chloramphénicol, ciprofloxacine, tobramycine 15 jours après: chloramphénicol, gentamicine, N-acétylcystéine, sérum autologue, indomethacine mélocoxam contrôlé, arrêt des traitements au 23 août, admission 11 septembre: arrêt la consultation: indomethacine, mélocoxam	pendant 1 semaine: mandrid 6fois/j; atropine BID, P&L puis suite à une dégradation: ajout mandrid et admission de cela collyre et diaphtalon, et fluoxine	-- (test fluo négatif), présence néovascularisation	0	Ecouvillon de la cornée: présence d'hyphes fongiques, infiltration neutrophilique suppurée avec infection mycotique et hyperplasie épithéliale.	0	35	histologie sur prélèvement post énucléation: présence d'hyphes fongiques, L'histologie n'a pas confirmé la composante fongique	Enucléation suite à la mauvaise réponse du traitement médical	présence abcès stromal
Cas 11	étalon espagnol de 15 ans	D	12 mai	15	traumatisme	9 cas d'ulcères à l'admission	8/12 ulcères à admission		0 (seulement des Aspergillus suite aux résultats de l'histologie)	34	histologie sur prélèvement post énucléation: au niveau de la zone enflammée et de la membrane de Descemet, hyphes fongiques à parois parallèles, septées (mycose parallèles), présence d'hyphes fongiques intra-lésionnelles.	Enucléation suite à la mauvaise réponse au traitement médical de l'œil	présence abcès stromal
		G = 7 ; D= 5		23.666666666667					Aspergillus sp n=4 /12 (30% des cas)	28.25	4 analyses histologiques sur œil énucléé	œil et vision conservés, n=5/12 (42 %)	
												énucléation: n= 7/12 (58 %)	
												un cas d'intolérance à l'antifongique	

Numéro de cas	Sexe,race et âge	Œil atteint D/G	Mois d'admission	Durée de la pathologie à J0 à la clinequine (en jour)	Antécédents ophtalmologiques/ examen ophtalmologique admission
Cas 1	pouliche trakener 1 an	G	2 juin	7	ulcére sévère
Cas 2	hongre anglo-arabe 5ans	D	2 septembre	19	kératite œil droit et ulcère, admission: ulcère et néovascularisation
Cas 3	jument SF de 16 ans	G	10 aout	45	uvéite chronique et ulcère cornéen
Cas 4	mâle lusitanien 9 ans	D	22 octobre	21	ulcère cornéen
Cas 5	ponette de 17 ans	G	7 mars	7	ulcère cornéen
Cas 6	hongre KWPN 4 ans	G	12 décembre	30	conjonctivite, multiples ulcères ponctiformes
Cas 7	jument pur sang anglais 7 ar	G	2 novembre	21	ulcère cornéen

Traitements antérieurs à l'admission	Présence ulcères à l'admission + néovascularisation	Cytologie: résultats	Champignon identifié sur culture fongique	Durée du traitement (en jours)
Atropine et collyre VT3	+ (marge de l'ulcère qui ne se décollent pas)	Prélèvement à l'aide d'une cytobrosse: mise en évidence d'une kératomycose.	0	62
Flunixine IV, atropine, neomycine-hydrocortisone BID pendant 7 jours; flunixine, atropine et twelve BID, tévémyxine et NAC 4 fois/j.	+ (ulcère à bord décolléset centre malacique), néovascularisation	Raclage cornéen: mise en évidence d'hyphes fongiques compatible avec une kératite à *Aspergillus*	Suspicion Aspergillus sp.	30
NAC collyre, sérum autologue, tobrex, atropine et flunixine PO	+	Ecouvillon réalisé : présence fréquente d'hyphes -> kératite fongique, présence de macrophages, quelques neutrophiles et cellules épithéliales kératinisées	0	7
Corticoides; puis présence d'un ulcère ATB 3fois/j puis 6fois/j	+ (présence néovascularisation)	0	0 (surement des Aspergillus suite aux résultats de l'histologie)	12
1er traitement: antibiotique (tévémyxine ND) locaux et corticoides - 2eme traitement: antibiotique (rifamycine et ciprofloxacine), atropine, sérum autologue et PBZ PO	+ (retient légèrement la fluorescéine, sans bords décollés, pas de desmetocoele)	Présence d'éléments fongiques type Aspergillus sp (absence de souche bactérienne)	*Aspergillus sp*	22
Début novembre traitement conjonctivite: tobramycine, atropine, PBZ; suite dégradation: flunixine IV BD, tobramycine 6fois/j, atropine BID	+ (ulcérations ponctiformes ventrales)	Raclage cornéen: population cellulaire inflammatoire, neutrophiles et rares cellules lymphoïdes. Hyphes formant de nombreux bourgeons	0	12
Meloxicam, NAC collyre, Tévémycine; aggravation de l'ulcère ajout d'acide fusidique; non amélioration atropine q1H, changement antibiotique pour de la tobramycine	+ (test fluoresceine positif) , présence néovascularisation arborescnete autour du globe	Raclage cornéen qui révèle des éléments fongiques	0	35

Histologie	Devenir œil	Notes
0	Œil et vision conservés, une fois l'ulcère disparu un traitement à base de maxidrol est mis en place pour réduire les cicatrices	
0	Oeil et vision conservés	
0	Enucléation suite à la mauvaise réponse du traitement médical et un inconfort oculaire	Présence abcès stromal
Présence d'hyphes aspergillaires intra-lésionnels (examen histologique de cornée): hyphes fongiques à paroie parallèles, 7um d'épaisseur, septés.Elles se divisent de façon dichtomique à angle aigu(compatible avec des hyphes Aspergillaires)	Enucléation suite à la mauvaise réponse du traitement médical	Présence abcès stromal
0	Enucléation 5 jours plus tard (intolérance à l'antifongique).	Présence abcès stromal, cheval DPIH débutant
0	Traitement médical satisfaisant, bonne évolution de l'œil	Présence abcès stromal
0	œil et vision conservés	

3

		D		21	ulcère cornéen
Cas 8	mâle connemara de 6 ans	G	10 juillet	60	kérato-uveite
Cas 9	entier SF de 1 an	D	7 juin	7	œdème palpébral, épiphora muco-purulent
Cas 10	hongre ONC de 15 ans	G	11 septembre	31	
Cas 11	etalon espagnol de 15 ans	D	12 mai	15	traumatisme
		G = 7 ; D= 5		23.6666666666667	9 cas d'ulcères à l'admission

Tévémyxine, NAC collyre; ajout 1 semaine après de Viskyal et Tévémycine; ajout une semaine après d'atropine TID	_ (test fluo négatif), présence néovascularisation	Raclage de l'abcès stromal pour cytologie qui révèle des agents fongiques	0	56
Mai : fradexam et sterdex - Juin: ajout de maxidrol, flunixine et ophtalon- fin juin injection de dépomédrol sous-conjonctical, isathal- début juillet: flunixine, ceftiofur, gentamycine, EDTA, acetylcysténe, atropine- 6 juillet lamisilate car suspicion affection fongique et bactérienne	_ (test fluoresceine négatif), neovascularisation superficielle	Raclage cornéen	*Aspergillus sp*	20
Ophtalon TID, histabiosone la veille de l'arrivée à la clinequine	+ (ulcère toute la cornée), neovascularisation centripète	0	*Aspergillus sp*	14
Traitement local:N-acétylcystéine, chlorotétracycline et meloxicam; 15 jours après: chloramphénicol, gentamicine, N-acetylcystine, serum autologue, indométacine meloxicam continué; arret des traitements au 23 aout juste de l'atropine; 2 jours avant la consultation: indométacine, meloxicam		Ecouvillon de la cornée: infection mycosique, raclage qui montre de nombreux éléments fongiques, infiltration neutrophilique suppurée avec infection mycosique et hyperplasie épithéliale.	0	35
Pendant 1 semaine: maxidrol 6fois/j, atropine BID, PBZ; puis suite à une dégradation, arret de maxidrol et administration de vitA collyre et d'ophtalon, et flunixine	_ (test fluo négatif), présence néovascularisation	0	0 (surement des Aspergillus suite aux résultats de l'histologie)	34
	8/12 ulcères à admission		Aspergillus sp n=6 /12 (50% des cas)	28.25

0	œil et vision conservés	Présence abcès stromal
Histologie sur prélèvement post énucléation: présence d'hyphes fongiques au niveau de la membrane de Descemet. Présence de PNN, d'érythrocytes, de lymphocytes, des plasmocytes. Kératite nécrosante multifocale profonde, sévère, chronique avec la présence d'hyphes intra-lésionnels de type aspergillaire.	Enucléation suite à la mauvaise réponse du traitement médical	
0	Enucléation suite à la mauvaise réponse du traitement médical, sans histologie de l'œil	Présence abcès stromal
Histologie sur prélèvement post énucléation: abscence d'éléments fongiques. L'histologie n'a pas confirmé la composante fongique	Enucléation suite à la mauvaise réponse du traitement médical	
Histologie sur prélèvement post énucléation: Au niveau de la zone inflammée et de la membrane de Descemet, hyphes fongiques à parois parallèles, septées (mycose probablement aspergillaire). Hyphes fongiques intra-lésionnelles	Enucléation suite à la mauvaise réponse du traitement médical de l'œil	Présence abcès stromal
4 analyses histologiques sur œil énucléé	œil et vision conservés: n=5/12 (42 %)	
	énucléation: n= 7/12 (58 %)	
	un cas d'intolérance à l'antifongique	

6

Annexe n°3 : Plans thérapeutiques des cas présentés à la Clinéquine

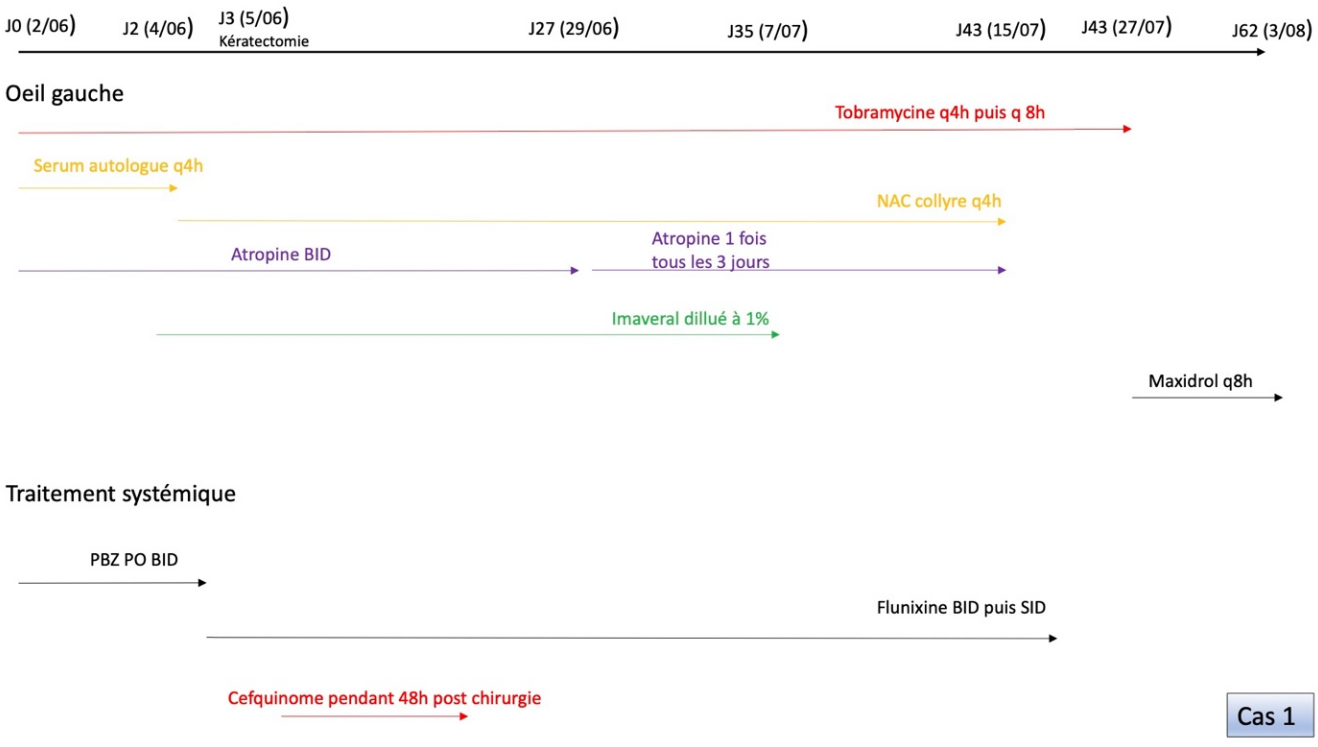

Cas 1

Cas 2


J0 (10/08)
J7 (17/08)
Enucléation
J10 (20/08)
Œil gauche
Rifamycine
Ciloxan
Sérum autologue
Atropine
Imaveral
Traitement systémique
Flunixine IV
Pénicilline IM
Gentamicine IV
Meflosyl ND (AINS)
Cas 3

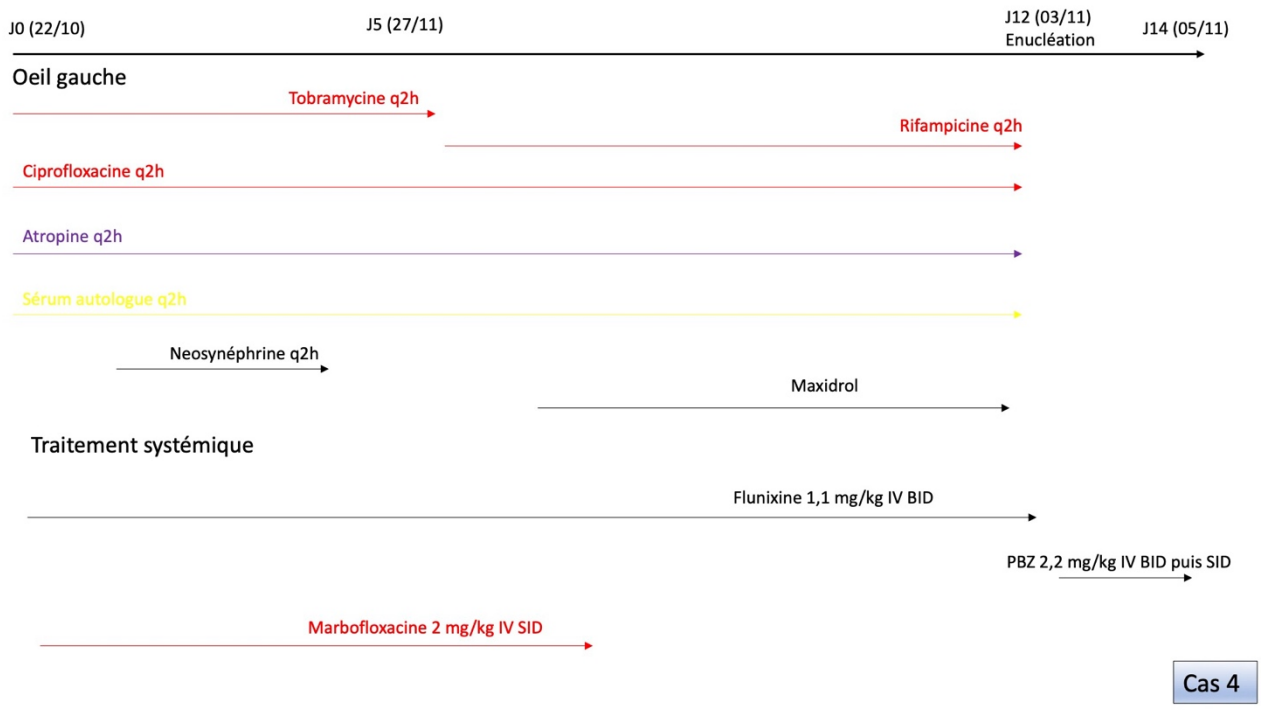
J0 (22/10)
J5 (27/11)
J12 (03/11)
Enucléation
J14 (05/11)
Oeil gauche
Tobramycine q2h
Rifampicine q2h
Ciprofloxacine q2h
Atropine q2h
Sérum autologue q2h
Neosynéphrine q2h
Maxidrol
Traitement systémique
Flunixine 1,1 mg/kg IV BID
PBZ 2,2 mg/kg IV BID puis SID
Marbofloxacine 2 mg/kg IV SID
Cas 4

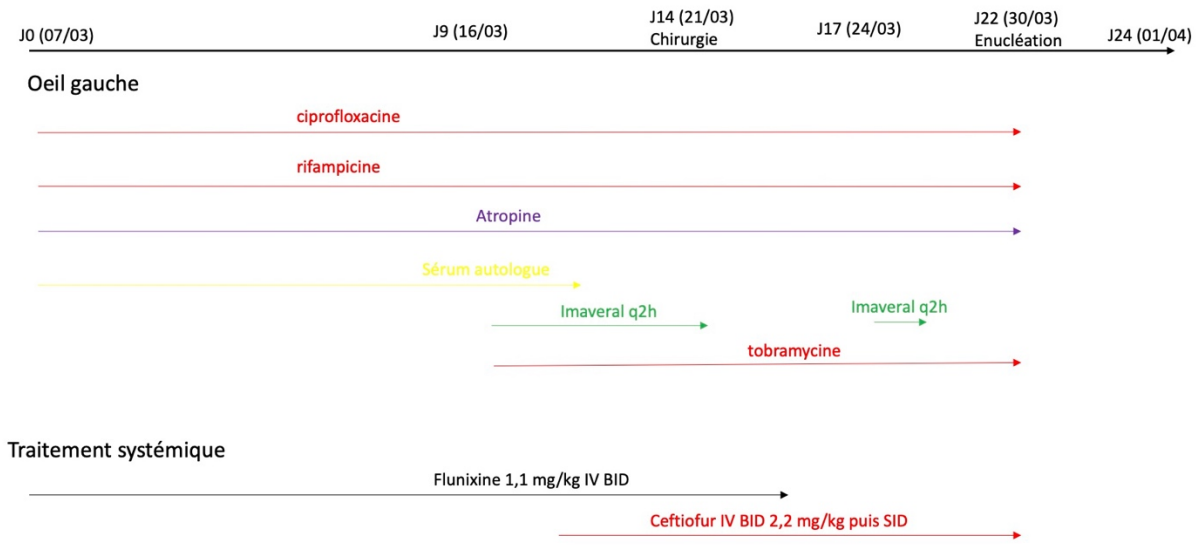
J0 (07/03)
J9 (16/03)
J14 (21/03)
Chirurgie
J17 (24/03)
J22 (30/03)
Enucléation
J24 (01/04)
Oeil gauche
ciprofloxacine
rifampicine
Atropine
Sérum autologue
Imaveral q2h
Imaveral q2h
tobramycine
Traitement systémique
Flunixine 1,1 mg/kg IV BID
Ceftiofur IV BID 2,2 mg/kg puis SID

Cas 5

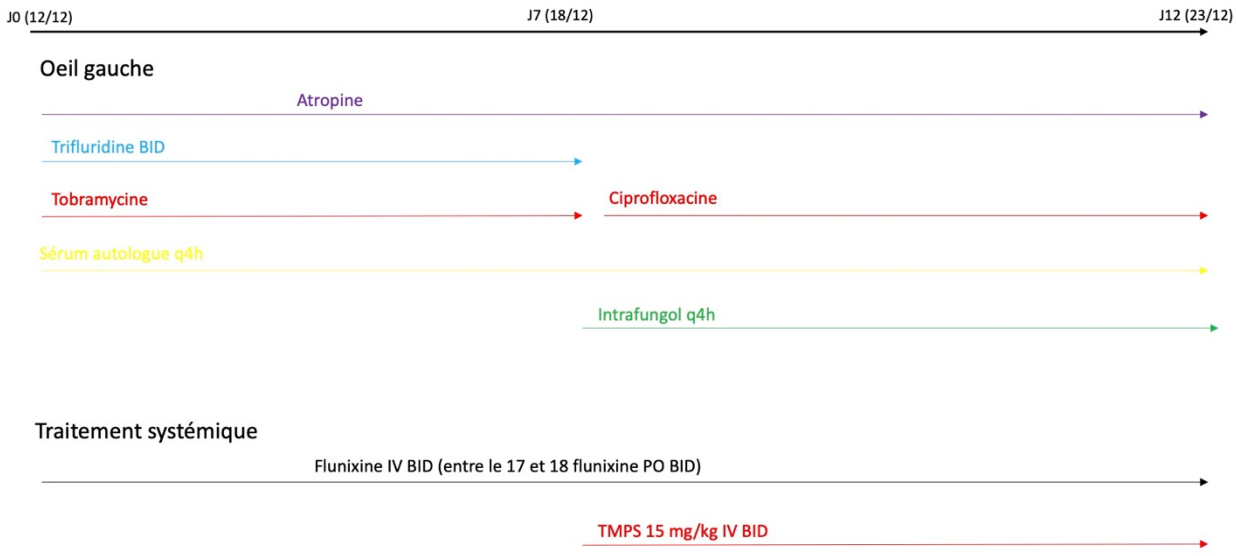
J0 (12/12)
J7 (18/12)
J12 (23/12)
Oeil gauche
Atropine
Trifluridine BID
Tobramycine
Ciprofloxacine
Sérum autologue q4h
Intrafungol q4h
Traitement systémique
Flunixine IV BID (entre le 17 et 18 flunixine PO BID)
TMPS 15 mg/kg IV BID

Cas 6

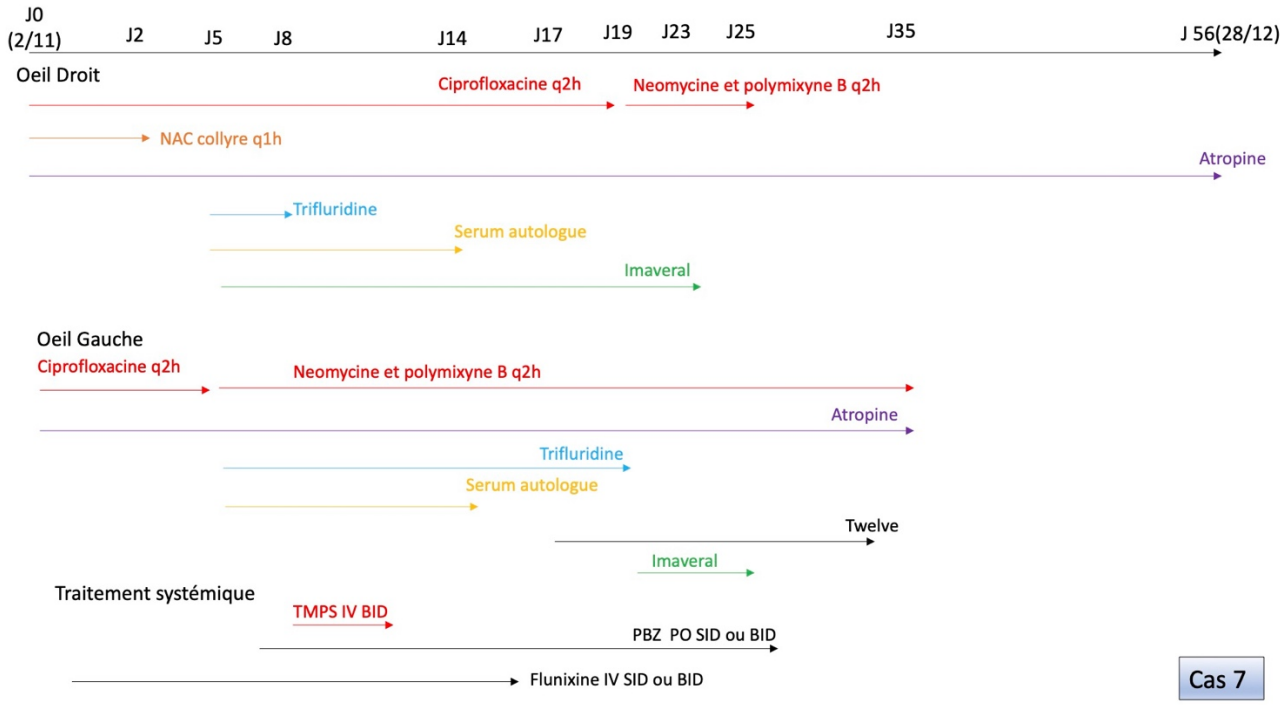
J0 (2/11)
J2
J5
J8
J14
J17
J19
J23
J25
J35
J 56(28/12)
Oeil Droit
Ciprofloxacine q2h
Neomycine et polymixyne B q2h
NAC collyre q1h
Atropine
Trifluridine
Serum autologue
Imaveral
Oeil Gauche
Ciprofloxacine q2h
Neomycine et polymixyne B q2h
Atropine
Trifluridine
Serum autologue
Twelve
Imaveral
Traitement systémique
TMPS IV BID
PBZ PO SID ou BID
Flunixine IV SID ou BID

Cas 7


J0 (10/07)
?
J20 (20/07)
Enucleation
J22 (22/07)
Oeil Gauche
Maxidrol
Atropine
Serum autologue
Optimmune
Traitement systémique
Flunixine
Pénicilline
Gentamycine

Cas 8

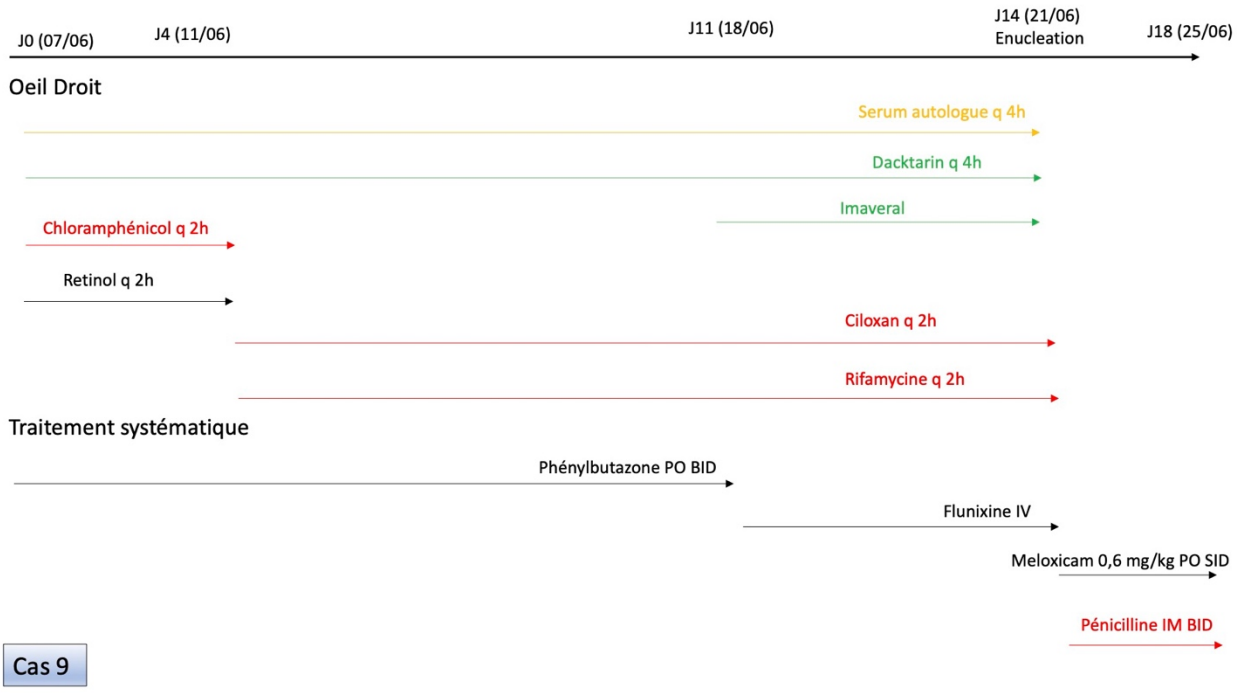
J0 (07/06)
J4 (11/06)
J11 (18/06)
J14 (21/06)
Enucleation
J18 (25/06)
Oeil Droit
Serum autologue q 4h
Dacktarin q 4h
Imaveral
Chloramphénicol q 2h
Retinol q 2h
Ciloxan q 2h
Rifamycine q 2h
Traitement systématique
Phénylbutazone PO BID
Flunixine IV
Meloxicam 0,6 mg/kg PO SID
Pénicilline IM BID

Cas 9

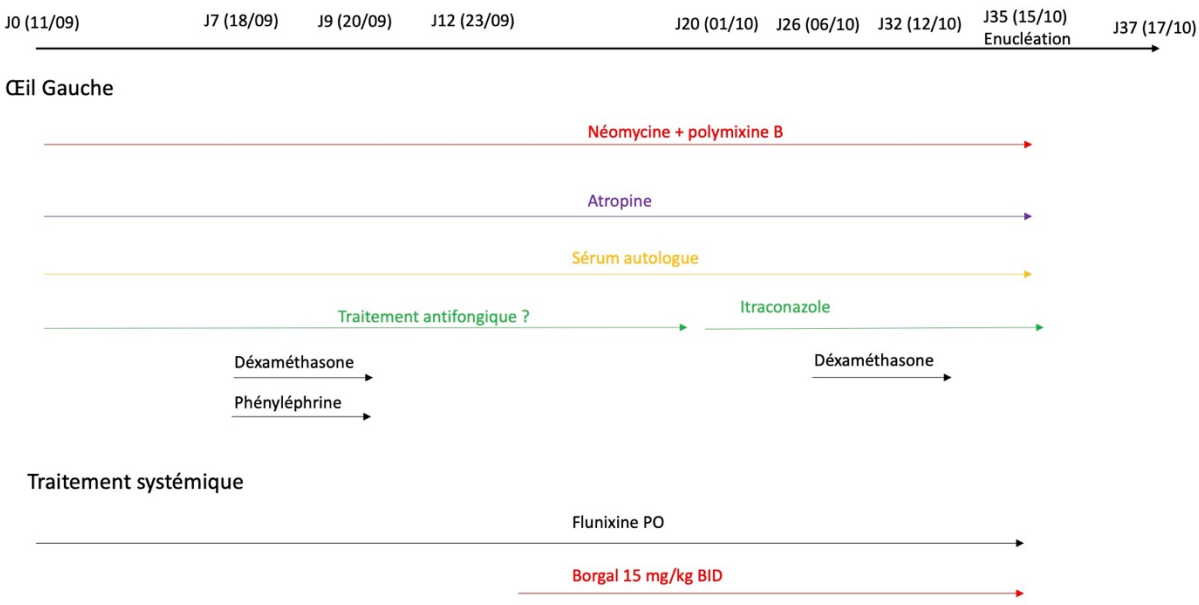
J0 (11/09)
J7 (18/09)
J9 (20/09)
J12 (23/09)
J20 (01/10)
J26 (06/10)
J32 (12/10)
J35 (15/10)
Enucléation
J37 (17/10)
Œil Gauche
Néomycine + polymixine B
Atropine
Sérum autologue
Traitement antifongique ?
Itraconazole
Déxaméthasone
Déxaméthasone
Phényléphrine
Traitement systémique
Flunixine PO
Borgal 15 mg/kg BID

Cas 10

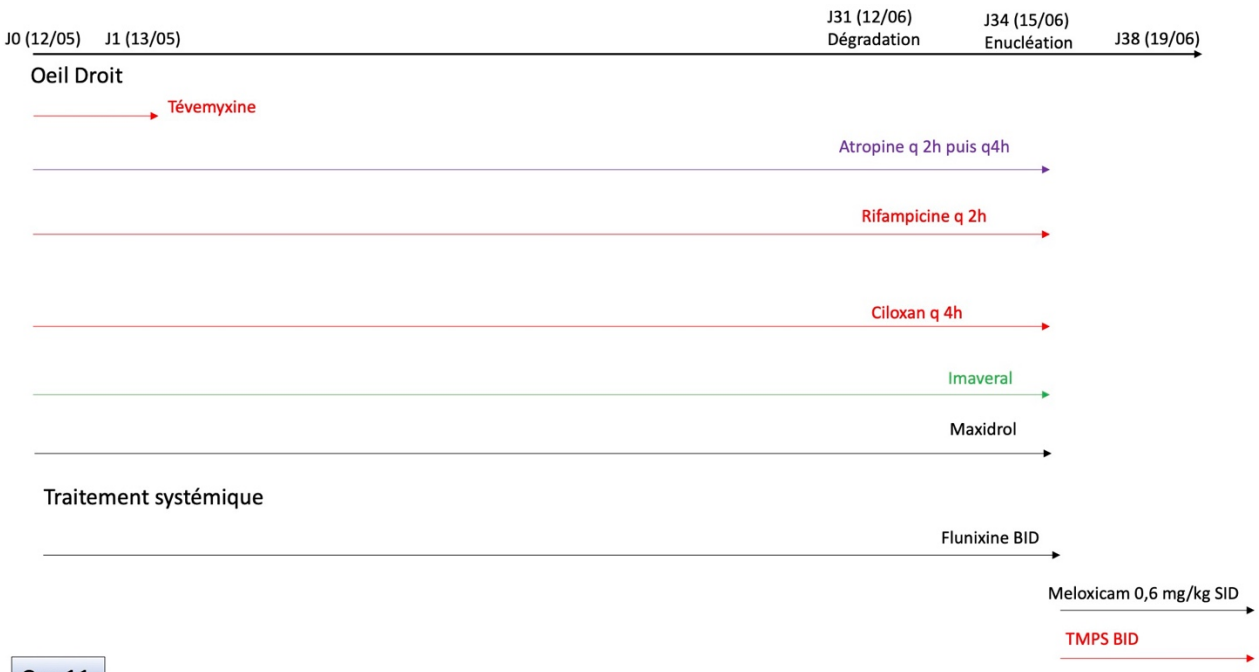
J0 (12/05)
J1 (13/05)
J31 (12/06)
Dégradation
J34 (15/06)
Enucléation
J38 (19/06)
Oeil Droit
Tévemyxine
Atropine q 2h puis q4h
Rifampicine q 2h
Ciloxan q 4h
Imaveral
Maxidrol
Traitement systémique
Flunixine BID
Meloxicam 0,6 mg/kg SID
TMPS BID

Cas 11

Annexe n°4 : Tableau des 53 cas de kératomycoses à la Clinique de Bailly (Dammaries-les-Lys)

Numéro du cas	Sexe	race	âge (ans)	Œil	Jour d'admission	Date estimée du début des symptomes	Date d'antédédents en jour	Antécédents ophtalmologiques/ examen ophtalmologique admission	Durée de la pathologie à J0 à la clinique	Traitements antérieurs à l'admission
1	?	?	?	G	30 AVR 2018	NOV	180	Douleur de façon récurrente	Douleur depuis 6 mois	Fradexam ATB + corticoide
2	H	PSA	9	D	1-Nov-14	OCT	11	Ulcère	11 jours	Sérum autologue, tévémyxine collyre (ATB), finadyne
3	?	?	?	G	11 FEV 2015	JAN	21	Oeil douloureux	3 semaines	Fradexam et ? ATB + corticoide
4	F	SF	3	G	19 AOU 2015	JUL	15	Problème d'ulcères ne cicatrisant pas	plus de 15 jours	?
5	F	SF	9	G	11-Jan-22	MAI	240	Problème chronique, œdème paupière gauche	suivi depuis 8 mois	levophta depuis 2 mois
6	F	PSA	9	D	30 AVR 2014	AVR	15	Problème de douleur oculaire		Fradexam, Atropine, Finadyne ATB + corticoides
7	M	Pur sang	17	D et G	01 FEV 2017	OCT	120		120 jours	finadyne
8	M	PSA	15	G	15 AOU 2020	AOU	10	Ulcère à kératomalacie	10 jours	Inflacam PO, ophtalon, NAC, tévémyxine, atropine par le vétérinaire traitant. ENVA: chloramphénicol, tobramycine q4h, serum autologue q4h, membrane amniotique en suspension QID, atropine BID, bétadine dilluée BID, lendemain ajout lamisil pdt 1 semaine ATB
9	F	?	?	G	02 AVR 2020	MARS	21	Abcès cornéen	3 semaines	Tobrex pommade depuis 8 jours ATB
10	M	SF	1	D	13 AOU 2014	AOU	3	A gauche: keratite bulleuse + uveite+ endothélite. Oeil droit pleure depuis 3 jours suite à un traumatisme.	3 jours	0

Présence d'ulcère à l'admission	Présence de néovascularisation à l'admission	Présence de plaque fongique à l'admission	cytologie systématique : résultats	Champignon identifié sur culture fongique	Résultats de l'antifongigramme (AB: Amphotéricine B; C: Caspofongine; V: Voriconazole; E: Econazole	Histologie
-	+		Présence de filaments mycéliens et neutrophiles très altérés, présence de débris et de fibrine	Alternaria		0
+	-		Aspect d'une affection fongique. Abscence d'une réaction inflammatoire significative.	Aspergillus sp. Sensible uniquement econazole	AB = 6 ; C = 3 ; V = 1,5 ; E= S	Tissu conjonctif comportant de très nombreux hyphes fongiques. Absence de réaction inflammatoire significative.
+	-		0	Mucor sp.	AB=1; C= 32; V=6; E= S	0
+	+	+	Cytologie en faveur d'une kératite éosinophilique	Aspergillus sp (OG)		0
+	+	-	Cellules mésothéliales en amas, rares PNN altéré qui confirment une infection cornéenne	Elements fongiques non identifiablles		Réalisée par vétérinaire traitant: légère blépharite chronique, périvasculaire hyperplastique, à dominance lymphoplasmocytaire, absence d'éléments pathogènes figurés
+	-	-		Aspergillus niger	AB= 0,25; C= 32; V=32; E=S	0
+ (ulcères cornéens aux 2 yeux)	- (pour les 2 yeux)		Examen cytologique en faveur d'une infection fongique, présence de fibrine, pas de neutrophiles.	Penicillium sp. Sensible voriconazole	AB= 0,75; C= 32; V= 0,75; E = S	0
+	+		Présence de levures et de cellules mésothéliales	Levures		0
-	+	+	0	Aspergillus sp.		0
+ à droite	-		?	Présence champignon filamenteux sensibilité à l'econazole intermédiaire.	AB=0,25; C=32; V=32; E= S	0

Traitement médical et chirurgical avec mesure hygiénique systématique : masque	Antifongique utilisé	Durée traitement minimale (en mois)	Evolution de l'oeil	Notes, particularités du cas
Uniquement mesures hygiéniques: masque	0	?	Perte de suivi	Les mesures hygiéniques ont suffit.
Voriconazole 6fois/j, Amphotericine B 6fois/j, kératectomie lamellaire, double greffe et greffe conjonctivale, injection intra-cornéenne et intra-camérale de voriconazole. Pendant 4-8 semaines: Pevaryl TID, ciloxan QID pdt 3 jours, atropine BID, NAC QID pdt 3 jours, sérum autologue 6 fois/j, viskyal 5fois/j, triflucan 4 gel BID,finadyne PO BID, voriconazole 6fois/j, amphotéricine B 6 fois/j -	Voriconazole Amphotericine, Pevaryl (econazole), Triflucan (fluconazole)	3,5	Bonne évolution, œil conservé, granulome continue de diminuer	
Pendant 15 jours: lamisil et finadyne (amélioration en 2-3 jours).	Lamisil (allylamine)	0,5	Très bonne évolution	
Hospitalisation 20 jours; suite traitement: lamisil BID, tobrex TID, rifamycine TID, serum autologue 6x/j, clerapliq une fois tous les 3 jours, equioxx PO SID pdt 15 j; arret du tobrex et rifamycine collyre, continue serum autologue, clerapliq, equioox, lamisil pdt 7 jours; arret lamisil, continue sérum autologue, clerapliq, tevemyxine collyre, metacam pdt 7 jours. arret des traitements et controle	Lamisil (allylamine)	1,5	Bonne évolution, œil calme	affection sur les 2 yeux: G affection mycotique et D affection bactérienne (A la fin d'hospitalisation, on a une meilleure résolution de l'ulcère bactérien)
Inflacam et tévémyxine dans un premier temps puis ajout du lamisil, pdt 1 mois: lamisil, equioxx, terbinafine, tevemyxine	Lamisil (allylamine)	1	Bonne évolution, légère souffrance épithéliale	
Lamisil pommade BID, atropine 1 jour sur 2 pendant 15 jours puis arrêt, finadyne BID PO	Lamisil (allylamine)	1	Bonne évolution	
Traitement maison: triflucan BID 5 semaines, econazole pommade 1% BID pdt 3 semaines, tobrex TID, rifamycine TID, sérum autologue 6 fois/jour, equioxx	Econazole, Triflucan (fluconazole)	1 (1 semaine d'hospitalisation certaine)	Refus par le propriétaire des traitements préconisés, perte de suivi	
10 jours hospitalisation; puis keratectomie lamellaire et greffe, variconazole 6x/j et lamisil, azyter, tobrex; arrêt tobrex 2 jour après chirurgie, voriconazole 6x/j, gentamicine renforcée 8x/j, Azyter 8x/j, atropine BID, serum autologue 6x/j;nouvelle chirurgie greffe qui reste en place cette fois, traitement tévémyxine q2h, atropine 4j, cleraplic	Variconazole, lamisil (allylamine)	3	Bonne évolution avec persistance d'un granulome cornéen	
Lamisil pommade, 2 mois de traitement.	Lamisil (allylamine)	2	Bonne évolution, néovascularisation	
Pendant 7 jours: finadyne PO BID, azium, atropine sur l'oeil gauche. Œil droit: cataplame de camomille, virophton		0,75	Bonne évolution	Dejà suivi depuis 1 mois pour un problème à l'oeil gauche suite à un traumatisme

11	H	SF	5	D	23-Jan-18	DEC	31	Problème d'abcès depuis 1 mois	1 mois	Tobrex, rifamycine ATB
12	F	SF	?	D	16-Dec-21	NOV		Douleur, blepharospasme, 3 zones d'abcès épithéliaux avec oedème	2 mois environ	0
13		?	?	D	26 AOU 2021	JUL	31	Suspicion d'ulcère fongique, à l'admission confort oculaire amélioré depuis 24h	1 mois	?
14	F	?	25	G	24 MARS 2021	4 ans		Uvéite depuis 4 ans	problème depuis 4 ans	Fradexam ATB + corticoide
15	M	PSA	?	D	18 JUIN 2015	?		Ulcère puis récidive de doulei	?	Fradexam, atropine ATB + corticoide
16	F	SF	26	G	4-Nov-20	OCT	30	Ulcère depuis 1 mois	1 mois	0
17	H	Apaloosa	18	G	18-Sep-18	SEPT	5	Uvéite, ulcère	ulcère depuis 5 jours; antécédent uvéite depuis 2 ans	Ophtalon depuis 8 jours ATB
18	F	PSA	3	G	29-Oct-15	SEPT	30	Affection oculaire depuis 4 semaines, se détériore	4 semaines	Finadyne, tobrex arrêté 8 jours avant la consultation ATB

+	+		Présence de filaments mycéliens, PNN fortement altérés, nombreuses cellules mésothéliales dont certaines sont en amas.	Aspergillus fumigatus		0
+	-		Réalisée mais ? Résultat	Réalisé mais ? Résultat		0
+++ (ulcère central 2/3 de la cornée), présence abcès intra cornéen	+	+	Réalisée mais ? Résultat	Aspergillus sp.		0
+/-	+		Nombreux neutrophiles altérés et présence de filaments mycéliens	Culture positive: pas de champignon identifié		0
-	-	-	0	Revenue stérile		0
++ risque de perforation	+	-	Présence de filaments mycéliens	?		0
+	+	-	Présences de filaments mycéliens et de spores	Spores d'Alternaria.		Kératite avec hyperplasie épithéliale
+	+	-	Présence de filaments mycéliens	Aspergillus sp. Et penicillium sensibles au traitement - Aspergillus flavus	AB= 8; C= 0,75; V= 32; E= S	Prélèvement cornéen peu inflammatoire contenant de très rares éléments mycéliens comptibles avec un *Aspergillus*

Lamisil pommade	Lamisil (allylamine)	?	Suivi par le vétérinaire traitant		
2 mois d'hospitalisation et de gouttes intensives antifongique local et PO: triflucan BID, finadyne, atropine, variconazole, lamisil, azytromycine, serum autologue pdt 10 jours; puis arret de azyter, ciloxan, sérum autologue, amphtéricine; A 1 mois de traitement: atropine, voriconazole 6x/j, triflucan BID, finadyne BID, lovenax; puis modification des fréquences des traitements; traitement maison: voriconazole 12x/j pdt 10 jours, atropine SID pdt 1 semaine, legaphyton, carron oil	Voriconazole, lamisil (allylamine), Triflucan (fluconazole)	2	Bonne évolution	Insufisance hépatique lié au traitement antifongique et anti-inflammatoire	
Hospitalisation pour soins intensifs: ; keratectomie lamellaire 3 fois;triflucan PO, finadyne, equibactin, dimazon, equiox, finadyne, equirenal, voriconazole, amphotéricine, atropine, sérum autologue, tobramycine, rifamycine Maison: atropine 1j/2, tobramycine 4x/j, amphotericine 6x/j, serum autologue 7x/j, voriconazole 6x/j, rifamycine 4x/j, finadyne PO BID, dimazon IM BID, phytorenal PO BID, triflucan PO BID, sous conjoctivales et intra cornéenne d'antifongique en hospitalisation	Voriconazole, Triflucan (fluconazole). injection intra cornéenne réalisée et sous conjonctivale (voriconazole+ amphotéricine)	2,5	Bonne évolution	Présence abcès intra-cornéen. Cheval de spectacle donc tous les traitements sont mis en place pour conserver l'œil; soucis d'insuffisance rénale	
Lamisil, Ophtalon, antalzen	Lamisil (allylamine)	1,5	Bonne évolution mais persistance panus cornéen		
Lamisil 20 jours, finadyne poursuivie	Lamisil (allylamine)	0,75	Bonne évolution, persistance d'une tâche cicatricielle		
Pendant 13 jours: Atropine SID, cyloxan, sérum autologue, azythromycine 6 fois/jour, antalzen BID PO; ajout de lamisil pommade BID pendant 10 jours; diminution des traitements cyloxan, azythromycine, atropine TID; arret des traitements en janvier	Lamisil (allylamine)	2	Très bonne évolution	DPIH depuis 4 ans	
Flunixine, tévémyxine, sérum autologue -> echec thérapeutique après 1 mois de traitement; lamisil BID, atropine SID, antalzen 4fois/j, ciloxan 4fois/j, flunixine BID, fluconazole PO BID; puis 3 semaines: flunixine PO BID, triflucan BID PO, azyter 4fois/j, voriconazole 7fois/j, serum autologue 6f/j; arret lamisil après les 3 semaines. kératectomie lamellaire	Lamisil (allylamine), Triflucan (fluconazole), voriconazole.	4	Stationnaire puis kératectomie. Bonne évolution suite à la keratectomie.		
Triflucan BID, lamisil BID, atropine SID, finadyne BID, serum autologue 6fois/j pdt 1 semaine; suite kératectomie lamellaire: finadyne PO BID, fluconazole PO BID, atropine SID, voriconazole 5f/j, amphotéricine B TID, gentamycine QID; triflucan + antalzen pdt 1 mois (fin décembre à début février)	Lamisil (allylmine), Triflucan (fluconazole), voriconazole	3	Kératectomie lamellaire, bonne évoution suite à la kératectomie.		

19	F	SF	3	G	7-Sep-20	AOU	15	Ulcères depuis 15 jours	15 jours	Equipalazone, ophtalon et sérum autologue ATB
20	H	SF	24	G	2-Jul-20	JUIN	18	Ulcère chronique depuis 18 jours	18 jours	Indocolyre, equipalazone, tobrex et serum autologue ATB
21	?	?	?	G	25 AOU 2018	AOU	7		1 semaine	Tobramycine, rifamycine, lamisil, sulfamides ATB
22	H	?	19	G	8-Dec-15	NOV	30	Antécédent de douleur oculaire	1 mois	0
23	F	miniature	7	G	10-Sep-21	SEPT	1	Lacération cornéeen	lacération cornéeen ayant eu lieu la veille	0
24	F	âne	?	G	18 JUIN 2019	MAI	21	Problème oculaire	3 semaines	Tobrex, maxidrol 1 semaine; puis fradexam, atropine, equioxx, gedex; ajout finadyne pate ATB + corticoides
25	F	?	2	D	12-Nov-15	OCT	15	Oeil douloureux	15 jours	0
26	M	PSA	0,6	D	26 FEV 2020	FEV	20	Problème d'ulcère avec des éosinophiles	20 jours	Pendant 2 jours: atropine, NAC, ophtalon et flunixine IV; puis 4 jours: tobrabact, rifamycine, sérum autologue et miconazole; hospitalisation au bout de 6 jours de traitement: dexamethasone, ciloxan, tobrabact, rifamycine, serum autologue, atropine, miconazole, olopatadine et fradexam; arret du rifamycine le lendemain, puis arret miconazole; 4 jours d'hospitalisation et retour maison avec: ciloxan, tobrabact, atropine, sérum autologue, olopatadine, fradexam et equisolon, finadyne pat et pepticur; au bout de 7 jours: ajout de la cyclosporine ATB + corticoides
27	F	SF	14	G	09 MARS 2015			Problème d'ulcères récidivant	?	0
28	F	?	17	D	15 MAI 2018	MAI	8	Opacification œil et photophobie	8 jours	0

+	+	+	Présence de filaments mycéliens, abscence de neutrophiles	Culture stérile à 10 jour.		0
+	+	+	Présence de filaments mycéliens non identibiables	Culture de rares colonies d'un champignon filamenteux non identifiable.		0
-	+	+	Levures assez nombreuses, nombreux neutrophiles altérés			0
+	+	-	Présences de PNN	Culture présence de filaments mycéliens: Penicillium sp.	AB= 1,5; C=32; V=6: E=S	0
lacération cornéenne, présence ulcère	+		Présence de filaments mycéliens septés types Aspergillus, rares éosinophiles, quelques neutrophiles	Aspergillus sp		0
-	+		Cellules mésothéliales, PNN légèrement à fortement altérés	Mucorales		0
+/-	+	_		Candida famata		0
+	+	++	Rares éosinophiles et neutrophiles rares altérés (infection), pas vraiment significative	Rares colonies champignon filamenteux non identifiable		0
+	+	-	0	Aspergillus sp. Sensible econazole	AB= 0,75; C= 0,032; V=1, E=S	0
+	-	-	Présence de nombreux filaments mycéliens.	Mucorales		0

Antalzen, atropine 4 fois/j, lamisil BID, triflucan BID PO pendant 15 jours. 1 mois de traitement en tout.	Lamisil (allylamine), Triflucan (fluconazole).	1,5	Bonne évolution	Presence abcès cornéen
Pendant 6 jours: inflacam, antalzen, lamisil, tobrex, exocine et serum autologue. A 6 jours: débridement ulcère sous bloc auriculo-palpébral. Pendant 2 mois: lamisil, sérum autologue, tobrex et rifamycine. A 4 mois cicatrice. A 7 mois, prescription cataplasme de camomille et vitamine A en collyre 1 jour sur 2.	Lamisil (allylamine)	4	Très bonne évolution, pas de cicatrice sur l'oeil suite au traitement par vitamine A et cataplasme de camomille.	
18 jours d'hospitalisation; puis maison: lamisil crème BID, nebcine 6x/j, rifamycine 6x/j, atropine QID, equibactin PO SID, triflucan PO BID, metacam PO SID,	Lamisil (allylamine), Triflucan (fluconazole).	1,5	Bonne évolution, présence d'une synéchie	Abcès stromal
Suite à la mise en évidence de filaments mycéliens: cyloxan et voriconazole GID pendant 8 jours, finadyne 15 jours, inflacam 15 jours, atropine	Voriconazole	2	Bonne évolution de l'œil	Présence abcès
Hospitalisation pendant 1 mois; chirurgie avec excision flap cornéen, débridement plaie cornéenne; traitement pré-opératoire: nebicine, rifamycine, sérum autologue, atropine, inflacam BID; nebicine, rifamycine 5x/j, seruma autologue 8x/j, clerapliq 3x/j, finadyne BID		1	Bonne évolution, bon confort, œil bien ouvert, arret des traitements à la sortie de l'hospitalisation. Présence granulome	
Hospitalisation 7 jours: antalzen, triflucan BID, lamisil BID, gentamycine 7x/j, azyter 5x/j, atropine SID; traitement 6-8 semaines maison: antalzen PO BID, triflucan PO BID, atropine SID, gentamicine renforcée 7x/j, azyter collyre 5x/j, terbinafine 1% crème.	Lamisil (allylamine)	4	Très bonne évolution	Abcès cornéen avec adhérence cristaliennes
Lamisil, finadyne BID, cataplasme de camomille 4-5j	Lamisil (allylamine)	?	Pas de suivi	
Serum autologue, flunixine, lamisil pommade, tévemyxine, inflacam pdt 1 semaine; opération cross liking;	Lamisil (allylamine)	2	Nette amélioraton après la chirurgie, bonne évolution	
?	?	1,5	Bonne évolution de l'œil	Antécédent d'ulcères sur l'autre œil depuis 5 mois
Lamisil et finadyne pendant 10 jours puis tevemycine	Lamisil (allylamine)	?	Bonne évolution	

29	M	pur sang	2	G	27-Sep-14	SEPT	21	Ulcère	3 semaines	Fradexam pdt 1 jour; pendant 8 jours: ophtalon pommade QID, finadyne SID, 2 applications de Clérapliq; puis pdt 5 jours: tobrex et rifamycine QID, atropien et imavéral SID; puis ajout de sérum autologue Qid et imaveral QID, metacam SID pdt 2 jours ATB + corticoides
30		trakehner	14	D	26 JUIN 2019	JUIN	10	Traitement pour ulcère fongique il y a 11 ans. Admission: douleur oculaire importante avec des érosions épithéliales	10 jours	Antalzen et virophta
31	M	?	?	G	2-Sep-15	AOU	21	Ulcère depuis 3 semaines et œil très douloureux depuis 8 jours.	3 semaines	Pendant 15 jours amélioration en 4 jours: atropine, tobrex, acular, NAC, twelve, meloxicam PO. Puis dégradation: lamisil, sérum autologue; très douloureux depuis 10 jours. ATB
32	M	SF	16	G	10-Jul-19	JUIN		Oeil très douloureux, ulcère toute cornée œil gauche	?	?
33	H	SF	17	D	21-Jul-20	JUIN	60	Trace blanche due à un ulcère il y a 2 mois	2 mois environ, reste une trace blanche	?
34	H	SF	13	G	15-Nov-21	OCT	20	Myosis modéré, oeil gonflé et fermé, ulcère	Depuis 20 jours	Atropine, fradexam et optimmune ATB + corticoid
35	H	?	33	G	20-Sep-21	AOU	15	Ulcère cornéen	15 jours	Pendant 5 jours: atropine BID, NAC-Tevemyxine ophtalon 8 jours, PBZ PO 4 jours; puis inflacam à la place PBZ; et ajout lamisil ATB
36	H	PSA	5	D et G	16-Sep-21	AOU	30	Ulcères aux 2 yeux	1 mois	Tobrex, optimum, NAC collyre, sérum autologue ATB
37	F	PSA	16	G	25-Sep-18			Ulcère persistant œil gauche	?	Flunixine, atropine, lamisil, tévémyxine et viskyal ATB

+	+	-	Cellules épithéliales	Aspergillus sp sensible econazole	AB=2; V=1; E=S	0
+ (fluoresceine positive) et marquage du rose bengal	-	-	Rares PNN avec filaments mycéliens en faveur d'une infection fongique	Mucorales		0
-	+	-	0	Fusarium sp. (abcès fongique)	AB=1; C= 32; V=6	Fragment stromal, très discret infiltrat inflammatoire non spécifique. 0 micro-organisme pathogène visible aux colorations sépciales. 0 argument en faveur processus infectieux.
++	+	-	Quelques cellules mésothéliales dont certaines sont en amas. Très nombreux polynucléaires neutrophiles légèrement à fortement altérés.	Aspergillus sp.		Kératite mycosique sévère avec des hyphes fongiques intra lésionnels. Beaucoup de neutrophiles et effraction épithélium un processus aigue est suspecté. La morphologie de l'hyphe est compatible avec un *Aspergillus* (mais des têtes apsergillaires non spécifiques sont présentes. On ne peut exclure Alternaria, Penicillium et Cladosporium)
- (fluoresceine et rose bengal négatif)	+	-	Très nombreux polynucléaires neutrophiles légèrement à fortement altérés.	Mucorales		0
+/-	+	-		Culture stérile à 10 jour.		0
+ (un ulcère de 1 cm et plusieurs zones ulcérées latéralement)	+	-	Réalisée	Levures; Mucorales après la keratectomie		Histopathologie: absence d'éléments fongiques et bactériens. En faveur d'une kératite éosinophilique.
+/-	+ (pour les 2 yeux)	-	Présence de rares filaments mycéliens.	Mucorales + levures		0
+ (ulcère à bord décollé)	+	-	Présence de nombreux filaments mycéliens, très rares eosinophiles, très rares neutrophiles, présence probable de fibrine	?		0

?	?	2	Très bonne évolution. Dernier contrôle 2 mois après	
Atropine SID, rifamycine collyre 5x/j, tobrex collyre 5x/j, rifamycine pommade SID, tobrex pommade, lamisil BID, amphotéricine B 12 fois/j, antalzen PO BID, Triflucan BID; à domicile: tevamyxine collyre TID, atropine 1 fois par semaine, amphotéricine B 6 fois/jour, lamisil BID, triflucan BID, antalzen BID	Lamisil (allylamine), amphotéricine B, Triflucan (fluconazole)	1	Bonne évolution, le pronostic pour la vision dépend de l'évolution.	Dosage ACTH=158; antécédent de kératite fongique 11 ans auparavant
kératoplastie endothéliale profonde: résection abcès, greffe plan profond de la cornée, greffe conjonctivale + blépharorraphie. Hospitalisation pdt 26 jours. Traitement: amphotéricine B; voriconazole 5 fois/j; gentamicine renforcée TID; rifamycine TID; atropine 1 fois tous les 3 jours, finadyne BID PO, triflucan PO BID pdt 15 jours jusqu'au controle. Puis pdt encore un mois: triflucan et finadyne	Voriconazole, Triflucan (fluconazole)	2,5	Bonne évolution, œil calme	Abcès cornéen
Injections sous conjonctivales, intra-cornéenne d'antifongique. Quadri thérapie fongique instaurée, sérum autologue, kératectomie lamellaire réalisée. Maison: fluconazole, voriconazole,antalzen, phytorénal	Voriconazole, Triflucan (fluconazole)	3	Bonne évolution, sortie d'hospitalisation: pronostic satisfaisant.	Problème de myosite et de problèmes hépatiques.
Pdt 3 semaines: cortanmycetine SID, azium et rifamycine; puis pdt 4 semaines lamisil BID, tévemyxine TID, antalzen BID	Lamisil (allylamine)	2	Bonne évolution	
Pdt 20 jours: imaveral, antalzen, ophtocycline et atropine; arret imaveral, ophtocycline et inflacam, , antalzen pdt encore 3 semaines.	Imaveral (enilconazole)	1,5	Bonne évolution	
Pdt 5 jours: Ophtalon QID, atropine SID, serum autologue 6 fois/j, terbinafine SID, antalzen PO BID; ajout par le vétérianire traitant de NAC collyre. Puis réalisation kératectomie lamellaire, suite chirurgie pdt 15 jours: serum autologue, lamisil, tobrex, azyther; puis inflacam, azium, lamisil;	Lamisil (allylamine)	3	Bon examen, œil stable, présence cataracte dans les 2 yeux. fin du suivi en mars (soit 8 mois)	
Tobrex collyre, sérum autologue, imaveral, puis ajout de cléraplique	Imaveral (enilconazole)	?	Perte de suivi, en cours d'amélioration	
Lamisil, flunixine.	Lamisil (allylamine)	2	Bonne évolution, reste une néovascularisation légère dorsale.	

38	F	?		G	23 MAI 2016	AVR	30	Traumatisme oculaire	traumatisme oculaire il y a 1 mois	0
39	F	?	8	D	20 JUIN 2016	> 1 an		Problèmes oculaires à répétition	> 1 an	Maxidrol depuis 6 mois ponctuellement ATB + corticoides
40	F	poney	?	D	08 FEV 2016	JAN		Ulcère cornéen	?	Fusidine, atropine, finadyne ATB
41	F	?	?	D	10 JANV 2017	DEC		Kératite, problème oculaire	?	?
42	H	SF	17	G	27 AOU 2021	JUIN	60	Problème oculaire	2 mois environ	Maxidrol, twelve, ophtalon, antalzen ATB + corticoides
43	F	Anglo Arabe	15	G	19 AOU 2020	AOU		Ulcère	14 jours	Pendant 8 jours: ophtalon, inflacam puis inflacam et NAC collyre ATB
44	H	Fjord	15	D	9-Nov-20	SEPT	30	Kératite	1 mois	Fradexam pendant 10 jours puis maxidrol collyre et optimmune + atropine. EQPZ, dexadreson ATB + corticoide
45	F	?	8	D	29 MARS 2014	MARS	30	Oeil dououreux et fermé	depuis 1 mois	Azium, tévémyxine, atropine, puis fradexam, finadyne et atropine ATB + corticoide
46	H	OC	16	D	27 JUIN 2019			Uvéite	traitement d'uvéite	Atropine, antalzen et dexadreson
47	H	SF	11	D	3-Jul-17	JUIN	3	Kératite bilatérale	3 jours	
48				G						

- (fluoresceine et rose bengal négatif)	+	-	Très nombreuses cellules épithéliales, nombreuses cellules altérées, quelques PNN, rares lymphocytes.	*Penicillium sp.* Sensible econazole	AB= 1,5; C=32; V=1,5: E=S	0
+/-	+	-	Présence de cellules épithéliales, présence de neutrophiles, confirmation d'éléments filamenteux	Rares Aspergillus sp.; nombreuses Candida famata; Penicillium sp. sensible econazole	AB= 2; C >32; V=0,75; E=S	0
+ (ulcère à collagénase)	+	-	Présence de nombfeux neutrophiles altérés	Aspergillus sp		0
+	+	-	0	Aspergillus sp. Sensible econazole uniquement	AB= 0,5; C > 32; V>32; E=S	Absence de signes de kératite fongique patente dans la limite du matériel examiné.
_	+/-	-	Présence de cellules mésothéliales	Mucorales		0
+	+	-	Rares PNN, présence de fibrine	Levures		0
+	+	-	Présence de quelques filaments mycéliens	Mucorales		0
+/-	-	-	Présence de cellules épithéliales, présence de champignons filamenteux	Aspergillus fumigatus sensible econazole	AB=0,5; C=0?047; V=0,190; E=S	0
_	-	-	Présence de filaments mycéliens, présence de neutrophiles altérés.	Aspergillus sp.		0
_	-	++	Très nombreux PNN fortement altérés, nombreux éosinophiles, spore d'*Alternaria*	Levures		
_	-	+	Très nombreux PNN fortement altérs, nombreux éosinophiles, nombreux Gram -, éléments fongiques	Rares Aspergillus fumigatus et rares mucorales		0

Pdt 15 jours: atropine, tobrex, rifamycine et finadyne; ajout du lamisil; plus de traitement après 5 mois	Lamisil (allylamine)	2,5	Bonne évolution mais œil qui semble rester douloureux.	Abcès stromal
Pdt 15 jours: azium, fiandyne BID, lamisil pommade BID, cataplasme de camomille; ajout de cyloxan	Lamisil (allylamine)	2	Examen stable, indication de chirurgie. Perte de suivi	
Hospitalisation dès son admission, débridement de l'ulcère, hospitalisation 11 jours. Maison: finadyne PO BID, sérum autologue 6x/j, voriconazole 7x/j, amphotéricine B 6x/j, tobrex et rifamycine TID, atropine 1j/2 pdt 10 Jours.	Voriconazole, amphotéricine B	0,75	Bonne évolution	
Triflucan, econazole 1%, exocine, serum autologue et finadyne	Econazole, Triflucan (fluconazole)	4	Enucléation au bout de 4 mois de traitements	
Ophtalon BID, lamisil TID, antalzen BID, atropine 1j/2 pdt 15j; antalzen BID, lamisil TID, atropine 1j/2; dégradation et douleur au bout d'un mois de traitement; ophtalon BID, lamisil BID, atropine 1/3j, imaveral SID, triflucan PO BID, antalzenBID PO pdt 20 jours avec nette amélioration; continue 15j imaveral et 1 mois d'antalzen et triflucan; continue suite au controle le traitement	Lamisil (allylamine), imaveral (enilconazole), Triflucan (fluconazole)	4,5	Indication pour une keratectomie lamellaire en ambulatoire. Perte de suivi	
Lamisil crème BID, azyter 4fois/j, gentamicine renforcée 4fois/j, sérum autologue 6 fois/j, antalzen; cross-liking	Lamisil (allylamine)	2,5	Bonne évolution, persistance d'un granulome	Présence abcès stromal
Tobrex, azyter, lamisil, antalzen pdt 1 semaine; puis ajout triflucan	Lamisil (allylamine), Triflucan (fluconazole).	2,5	Bonne évolution présence toujours d'un site inflammatoire.	Présence abcès
?	?	?	Très bonne évolution, persitance tâche cicatricielle.	
Lamisil pommade, exocine collyre, antalzen, triflucan 100 mg pdt 3 semaines	Lamisil (allylamine), Triflucan (fluconazole).	2	Bonne évolution, cicatrice cornéenne.	
Admission réalisation débridement		9	OD pendant 9 mois: bon examen, mais une néovascularisation toujours présente à droite.	
Admission réalisation débridement, hospitalisation pdt 1 mois et demi: atropine, tévémyxine, voriconazole, serum autologue, clerapliq, fiandyne, azium; même traitement encore 1 semaine; puis arret traitement OG, continue OD	Voriconazole		Meilleure cicatrisation que l'autre œil en fin de soins intensifs; traitement	Episode de diarrhée et fourbure au bout de 5 mois pendant le traitement de l'œil droit, sérologie douve et lyme positive, pepsinogène très augmenté

49	H	croisé connemara	12	G	9-Sep-20	AOU	15	Ulcère	depuis 15 jours	Rifamycine, tobrex pommade, ocufen, betadine dilluée, avemix ATB
50	F	Holsteiner Wormblut	17	D	21-Jul-20	?		Ulcère chronique	?	?
51	F	ONC	10	D	21-Nov-17	SEPT	60		2 mois environ	Tévémyxine, atropine, ophtalon. Puis NAC ophtalon tévémyxine et flunixine; puis NAC ophtalon fradexam ATB + corticoide
52	H	Shetland	?	G	28-Oct-15	?		Problème d'ulcère		Tobrex, cyloxan et NAC collyre ATB
53	H	?	29	G	16 MARS 2015	FEV	30	Problème d'ulcère	1 mois	Atropine et tévémyxine collyre ATB
54	F	Connemara	7	G	9-Nov-15	OCT	30	Ulcère suite à un traumatisme de l'œil	1 mois	Sous traitement: flunixine BID, twelve et ophtalon BID ATB
			13				34.075			

_	+	-	Nombreux PNN altérés et quelques éosinophiles	Aspergillus niger		0
+	+	?		Aspergillus sp		0
+	+	-	Filaments mycéliens septés, neutrophiles altérés	Rares Alternaria + possibles Fusarium sp.		0
+/-	+	-	Nombreuses cellules mésothéliales	Aspergillus sp.		0
+ (ulcère indolent de l'œil)	-	-	Présence de neutrophiles	Nombreuses Alternaria		0
+	+	-	0	Mucorales sp. Genre absidia		?
42 avec ulcères à l'admission	40 avec néovascularisatio					

Rifamycine, nebcine, sérum autologue pdt 1mois; puis ajout avemix, atropine, antalzen et on garde rifamycine pdt 2 mois		3,5	Bonne évolution, risque de glaucome	Abcès stromal
Chirurgie pour greffe conjonctival; inflacam PO BID,voriconazole et amphotéricine B 5x/j, sérum autologue 8x/j, atropine BID, rifamycine et ciloxan 10x/j, baytril SID. Traitement très intensif	Voriconazole, amphotéricine B	2	Mauvais pronostic, perte de suivi	Abcès cornée; jument déjà aveugle de l'œil gauche donc une énucléation tente d'être évitée ce qui explique les soins intesnifs.
?	?	?	Pas de suivi	
Lamisil, triflucan et finadyne pendant 1 mois et arrêt des traitements, on continue juste la finadyne jusqu'au prochain contrôle	Lamisil (allylamine), Triflucan (fluconazole), voriconazole.	1,5	Bonne évolution	Abcès stromal
Tobrex collyre, lamisil ?	Lamisil (allylamine)	?	Légère amélioration, perte de suivi	
?		?	Perte de suivi	

LES KÉRATOMYCOSES CHEZ LE CHEVAL : ETATS DES LIEUX EN FRANCE ET RECENSEMENTS DES CAS PRESENTÉS À VETAGRO SUP.

Auteur

BERNARD TOMASI Gisèle

Résumé

Une étude rétrospective a été réalisée à la Clinéquine de Vetagro Sup Lyon et à la Clinique de Bailly à Dammarie-Les-Lys, afin de connaitre l'importance des affections fongiques de la cornée chez le cheval en France, car à notre connaissance encore aucune étude n'y avait été réalisée. Les résultats de cette étude sont proches des données de la littérature d'autres pays, malgré des particularités propres à nos deux séries de cas. Cette étude montre l'importance de la réalisation d'examens complémentaires précoces, afin d'établir le diagnostic le plus tôt possible et ainsi d'améliorer le pronostic, car l'œil peut être perdu. Ces examens sont d'autant plus pertinents, lorsque des éléments dans l'anamnèse, nous orientent vers un diagnostic de kératomycose : évolution chronique de l'affection, traitements antérieurs locaux notamment antibiotiques et corticoïdes, saisonnalité éventuelle. De même, lorsque l'examen oculaire montre une ou plusieurs lésions suivantes : ulcère cornéen, néovascularisation, abcès stromal, plaque fongique, des prélèvements pour mise en culture et analyse cytologique doivent être réalisés avant tout autre examen, notamment avant de réaliser les tests aux colorants. Les kératomycoses sont généralement douloureuses mais des cas de kératites indolentes et atypiques peuvent être rencontrées. Il n'existe pas de collyre antifongique commercialisé en France donc l'emploi des molécules antifongiques se fait toujours hors AMM. Une mise à jour des spécialités disponibles en médecine humaine et vétérinaire, pour le traitement, par voie locale et générale, des kératomycoses a été réalisée : plusieurs antifongiques sont disponibles. Ils doivent être utilisés en association avec des anti-inflammatoires, des antibiotiques et des mesures hygiéniques. Des traitements chirurgicaux, en complément du traitement médical, peuvent aussi être requis pour favoriser la guérison. Il est essentiel de prévenir les propriétaires que le traitement est très long et contraignant.

Mots-clés

OPHTALMOLOGIE, CHEVAL, CORNÉE, KERATOMYCOSE, ANTIFONGIQUE, ETUDE RETROSPECTIVE

Jury

Président du jury	:	**Pr**	**BURILLON Carole**
Directeur de thèse	:	**Pr**	**CADORE Jean Luc**
1er assesseur	:	**Pr**	**CADORE Jean Luc**
2ème assesseur	:	**Pr**	**BONNET Jeanne Marie**

RÉPUBLIQUE FRANÇAISE VetAgro Sup