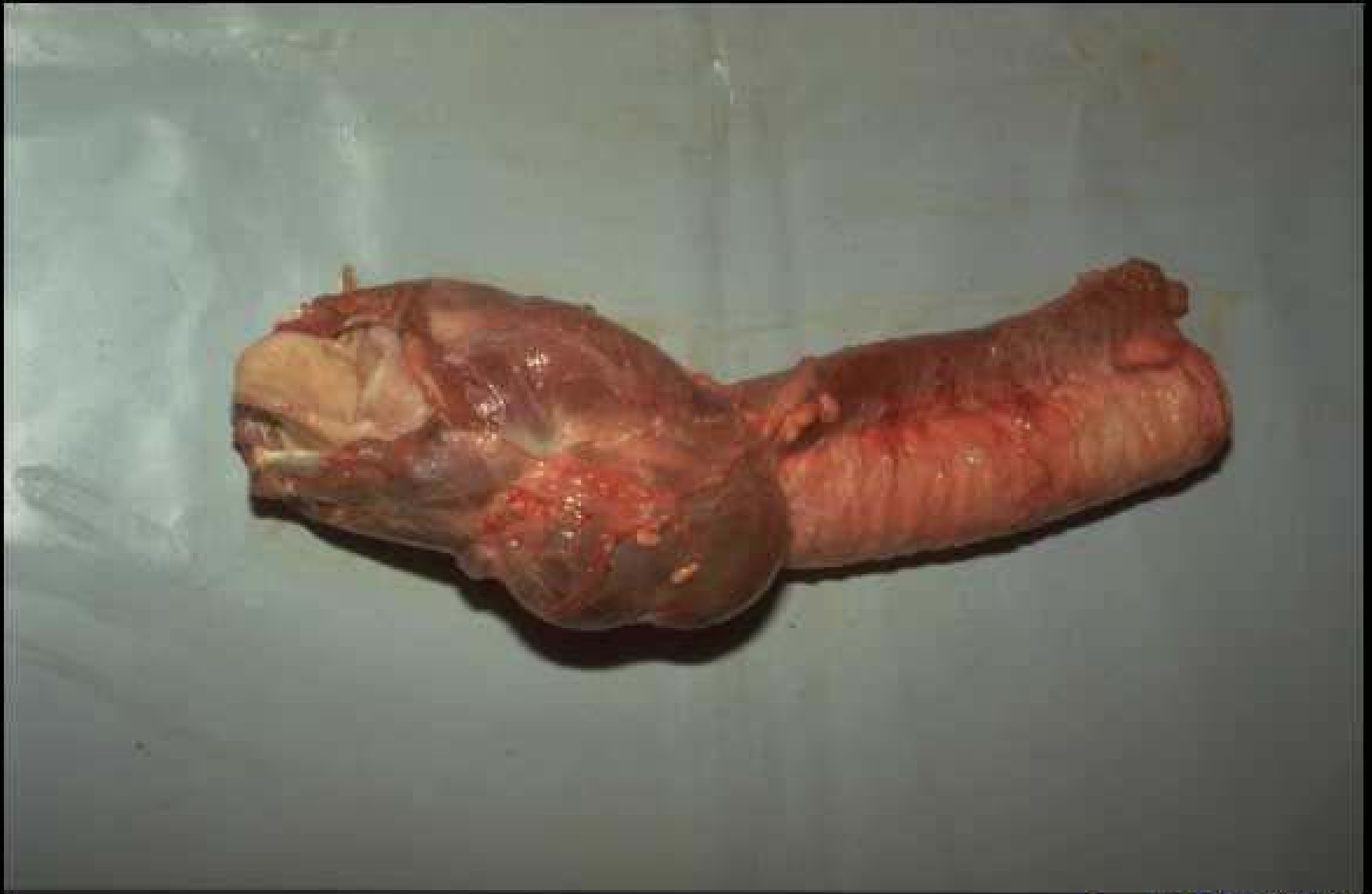
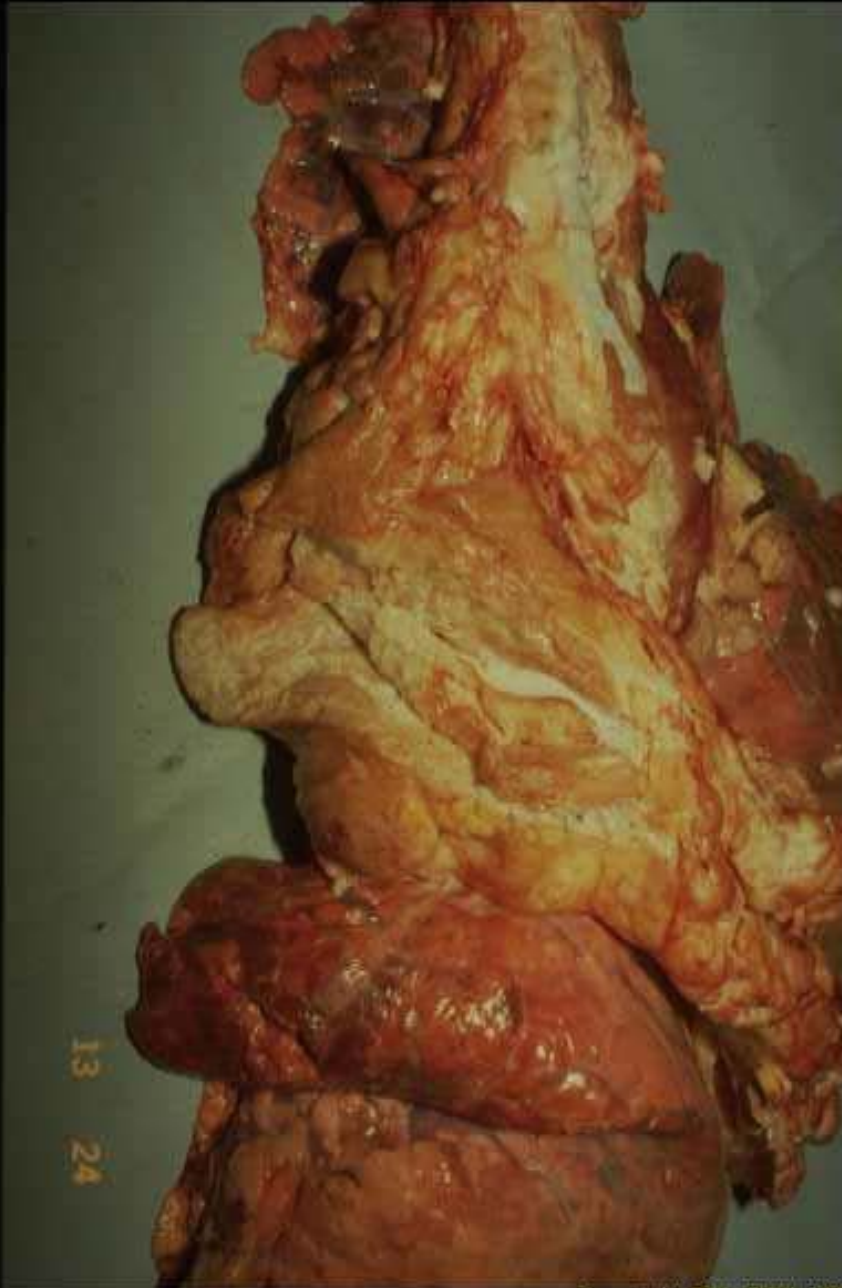
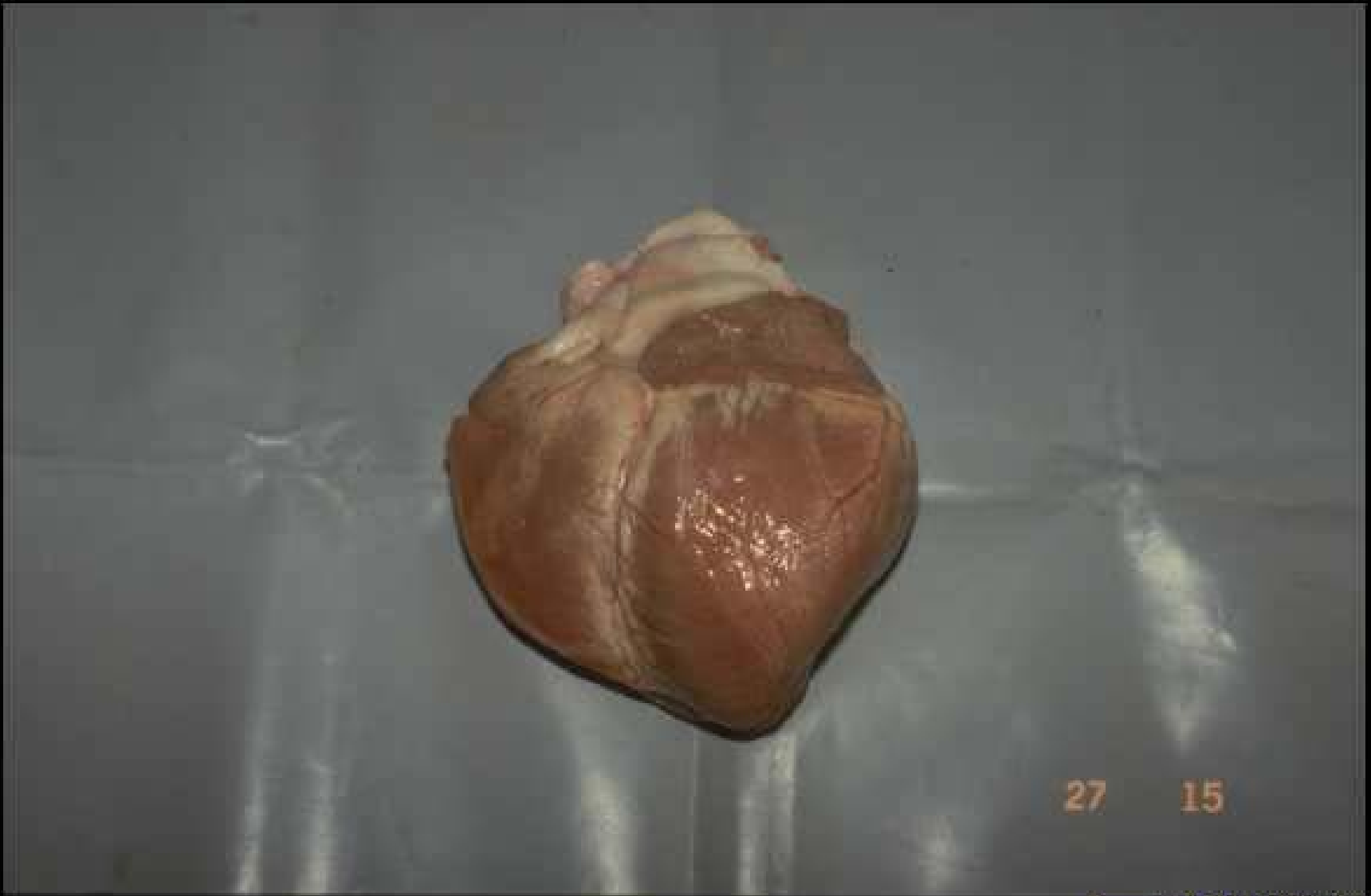Copyright QSA-ENVL 2007

Hypertrophie des thyroïdes



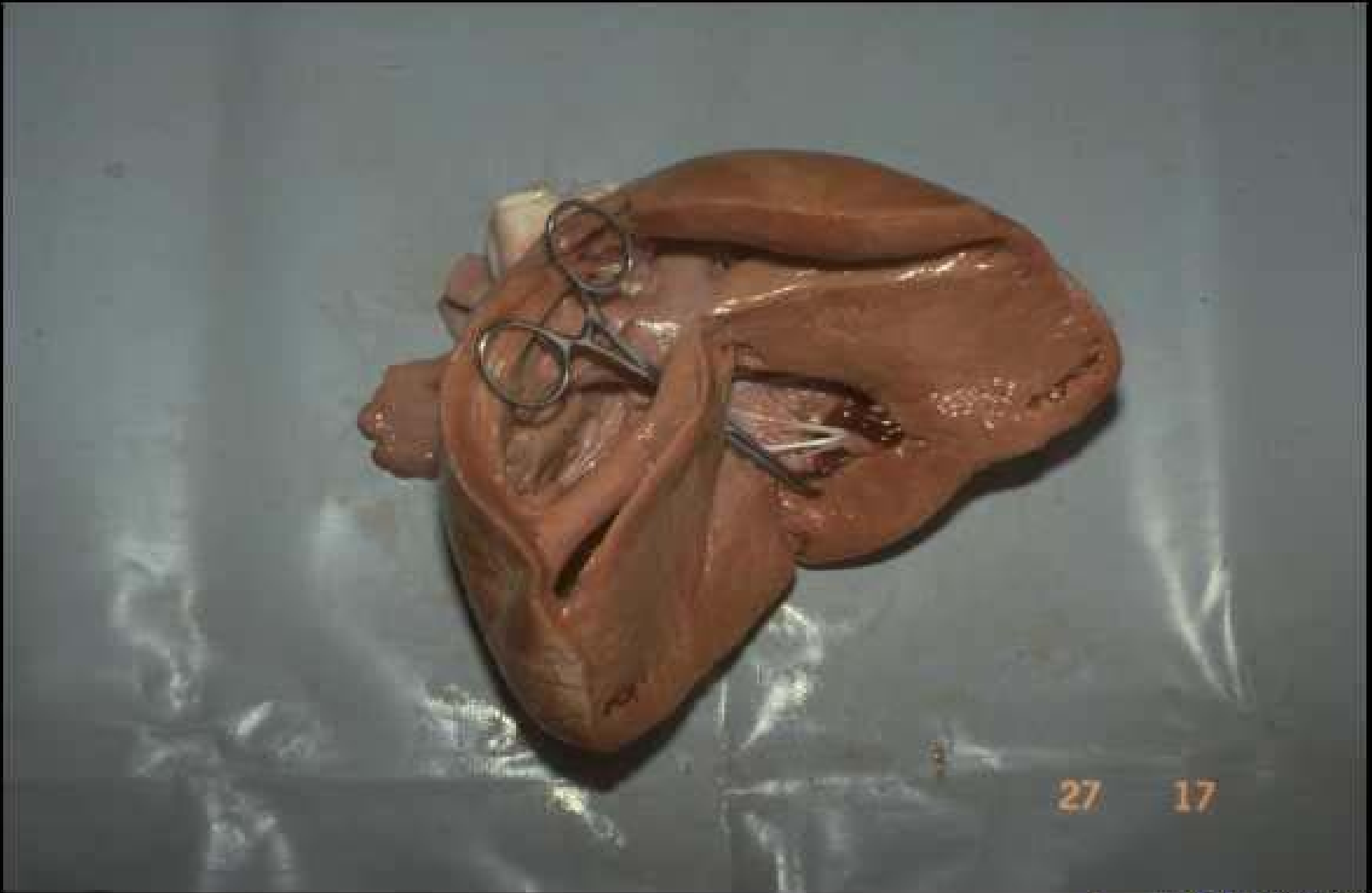
**Involution thymique
chez le boeuf:
nécrose aseptique
et fibrose**

13 24



Copyright Q5A-ENVL 2007

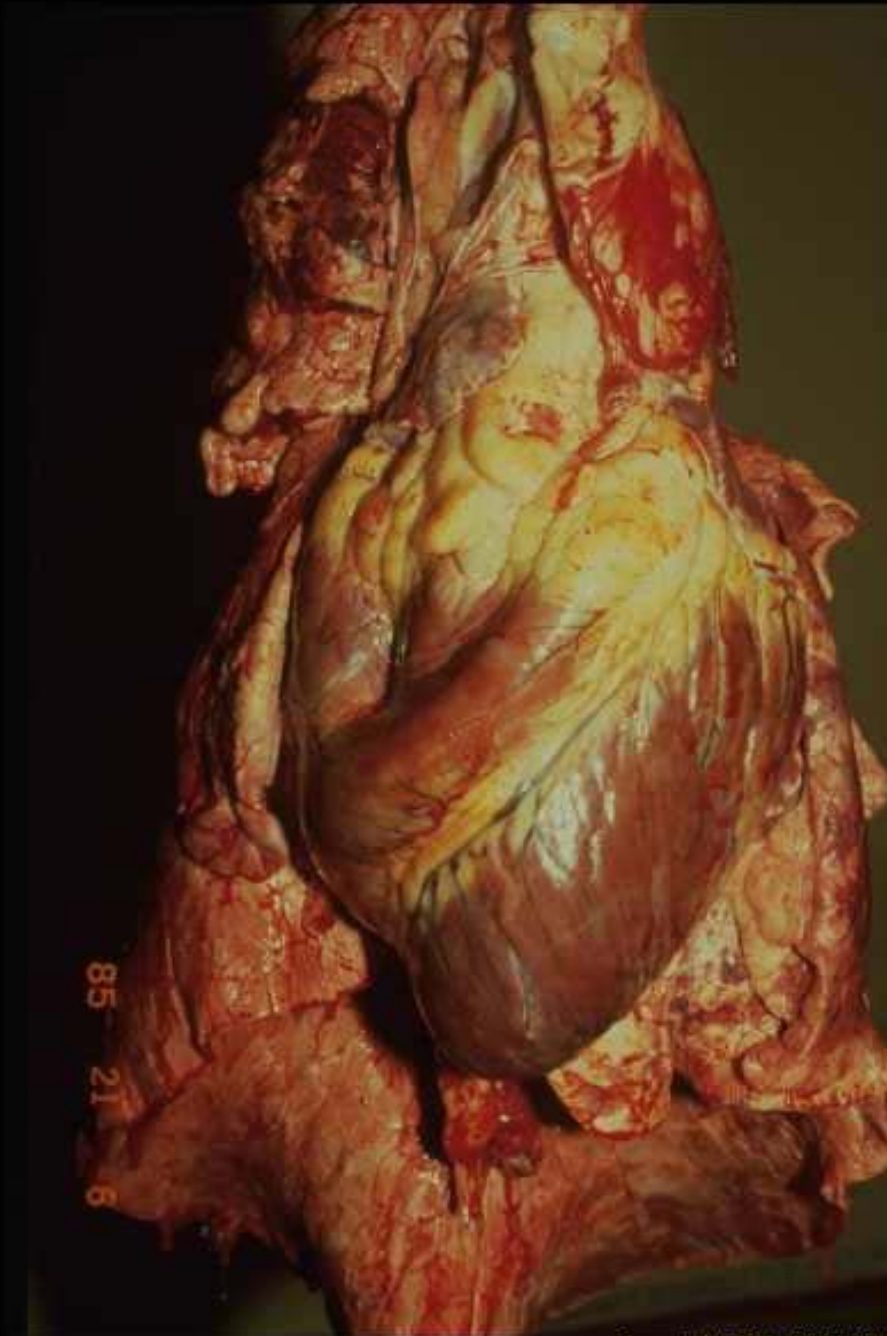
Cœur en besace chez le veau: atteinte bilatérale



27 17

Copyright Q5A-ENVL 2007

**Cœur en besace chez le veau: atteinte bilatérale
et communication interventriculaire**

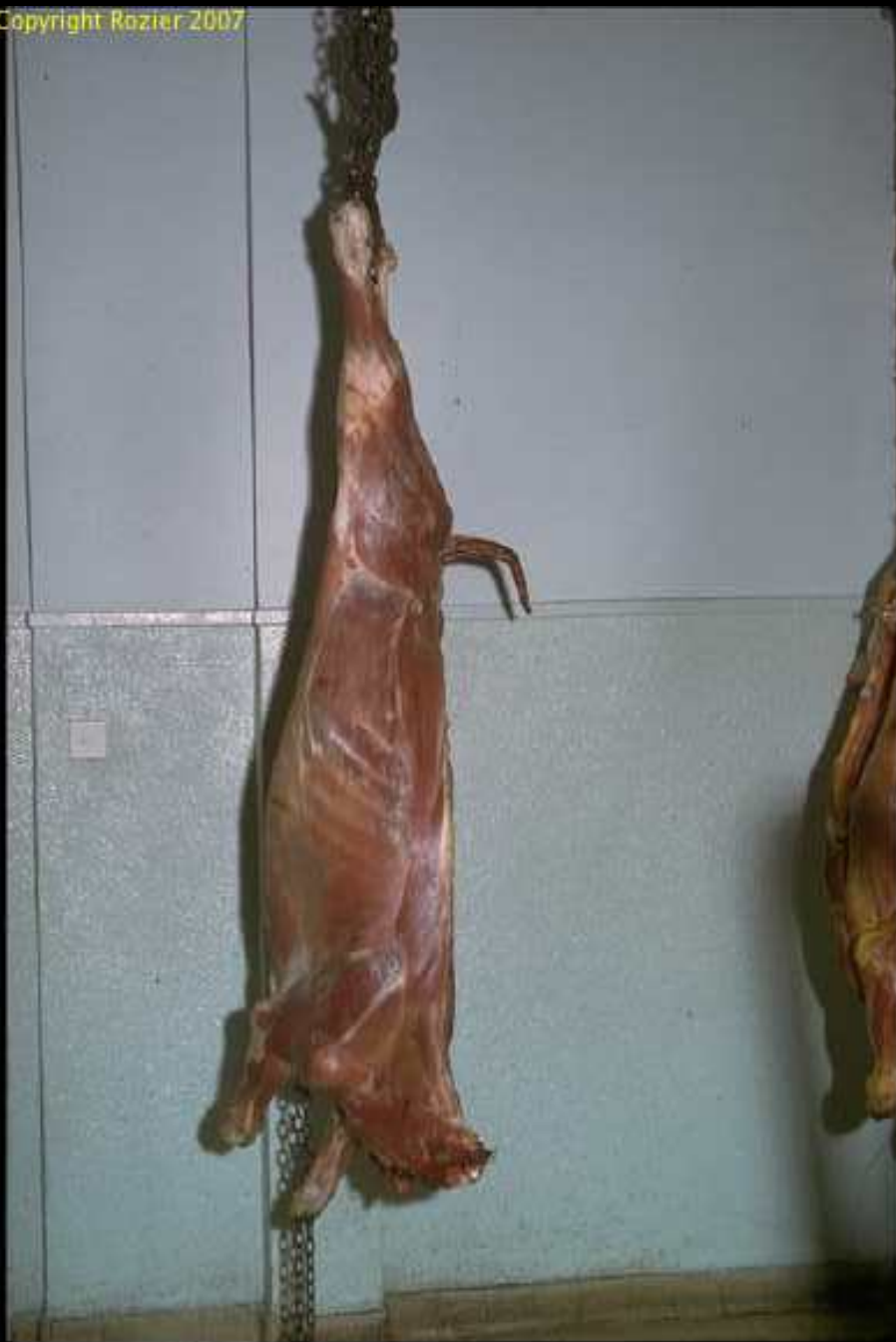

**Ventricule droit
en besace
chez le boeuf**

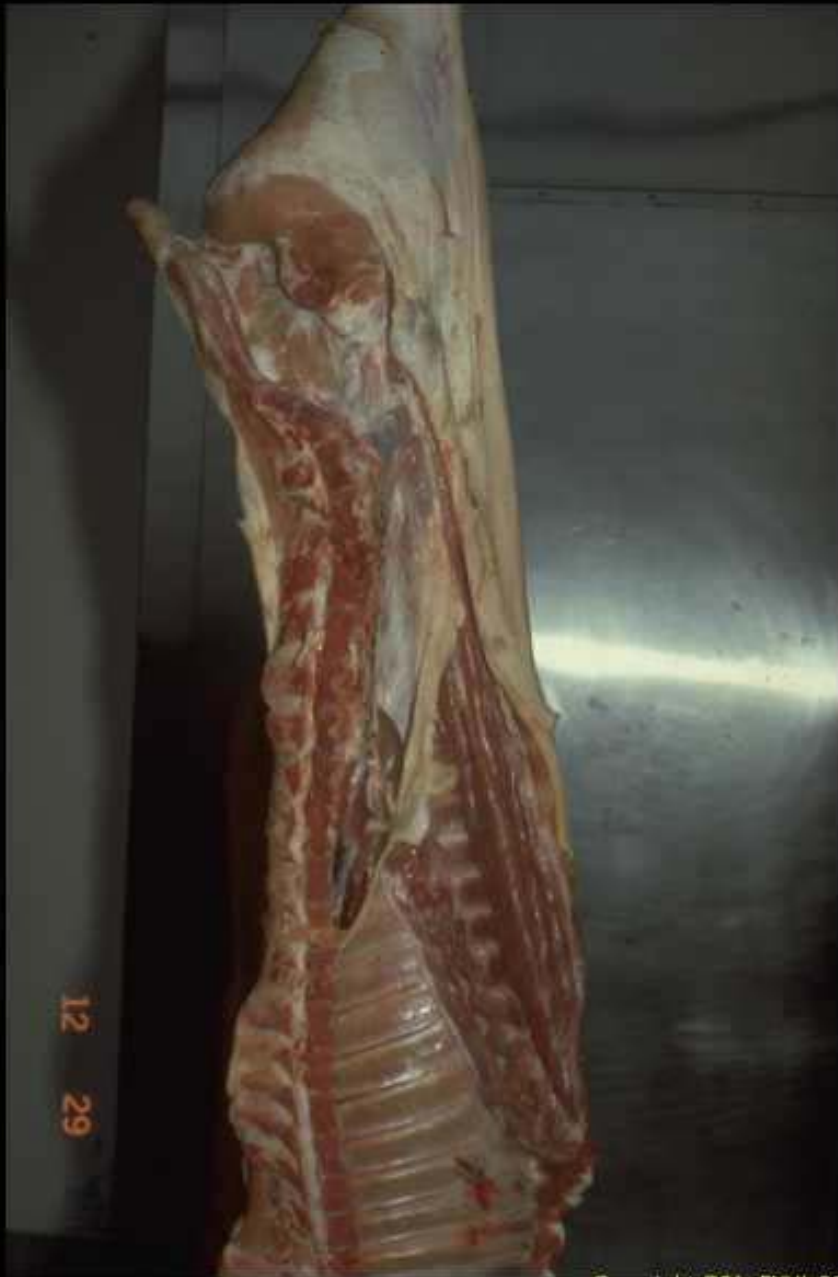85
21
6



Amyotrophie du gigot de gauche (arthrite jarret)

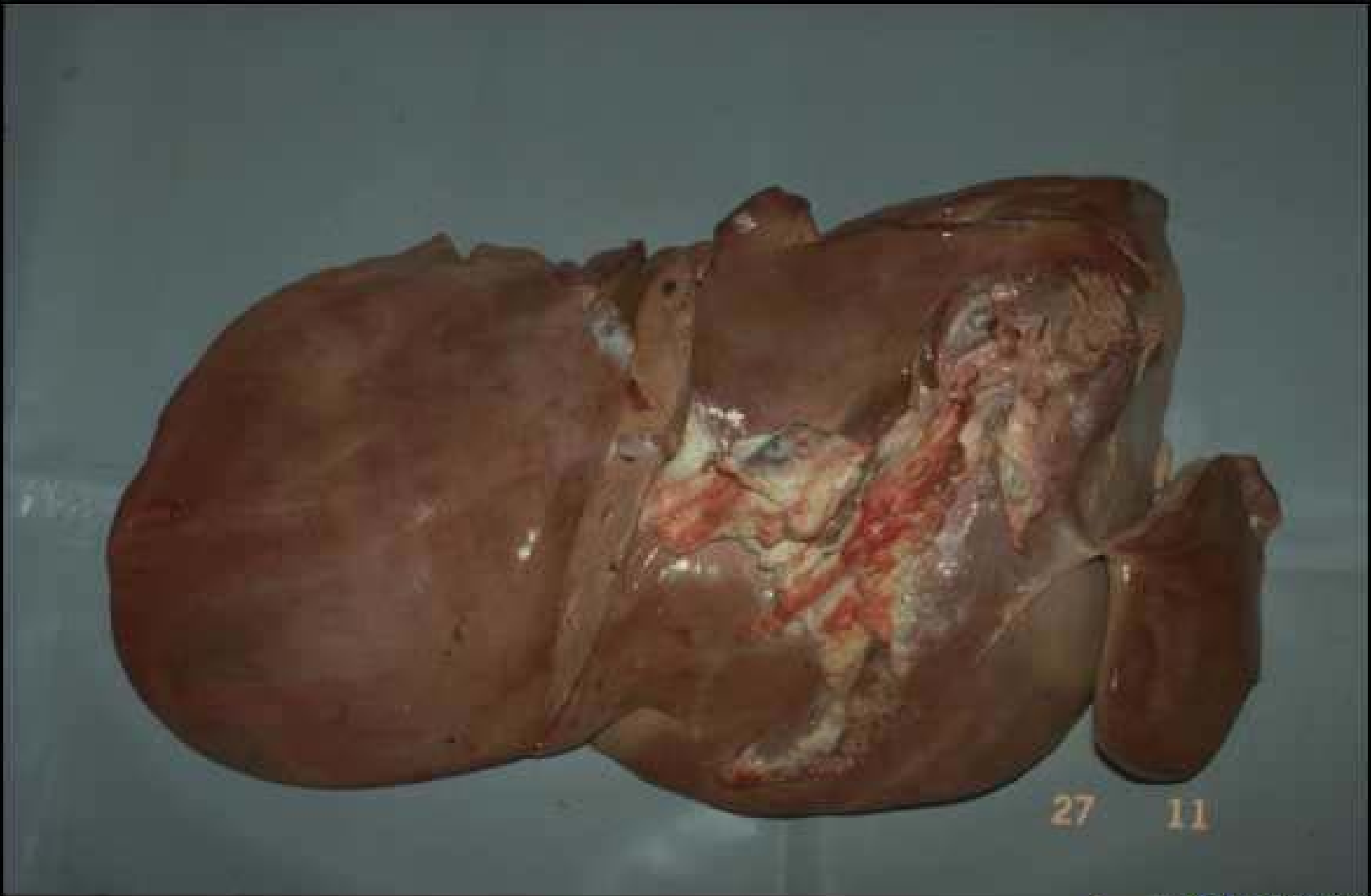


**Amyotrophie généralisée
d'un boeuf**



**Demi-carcasse de
porc charcutier
à amyotrophie
généralisée
et maigre**

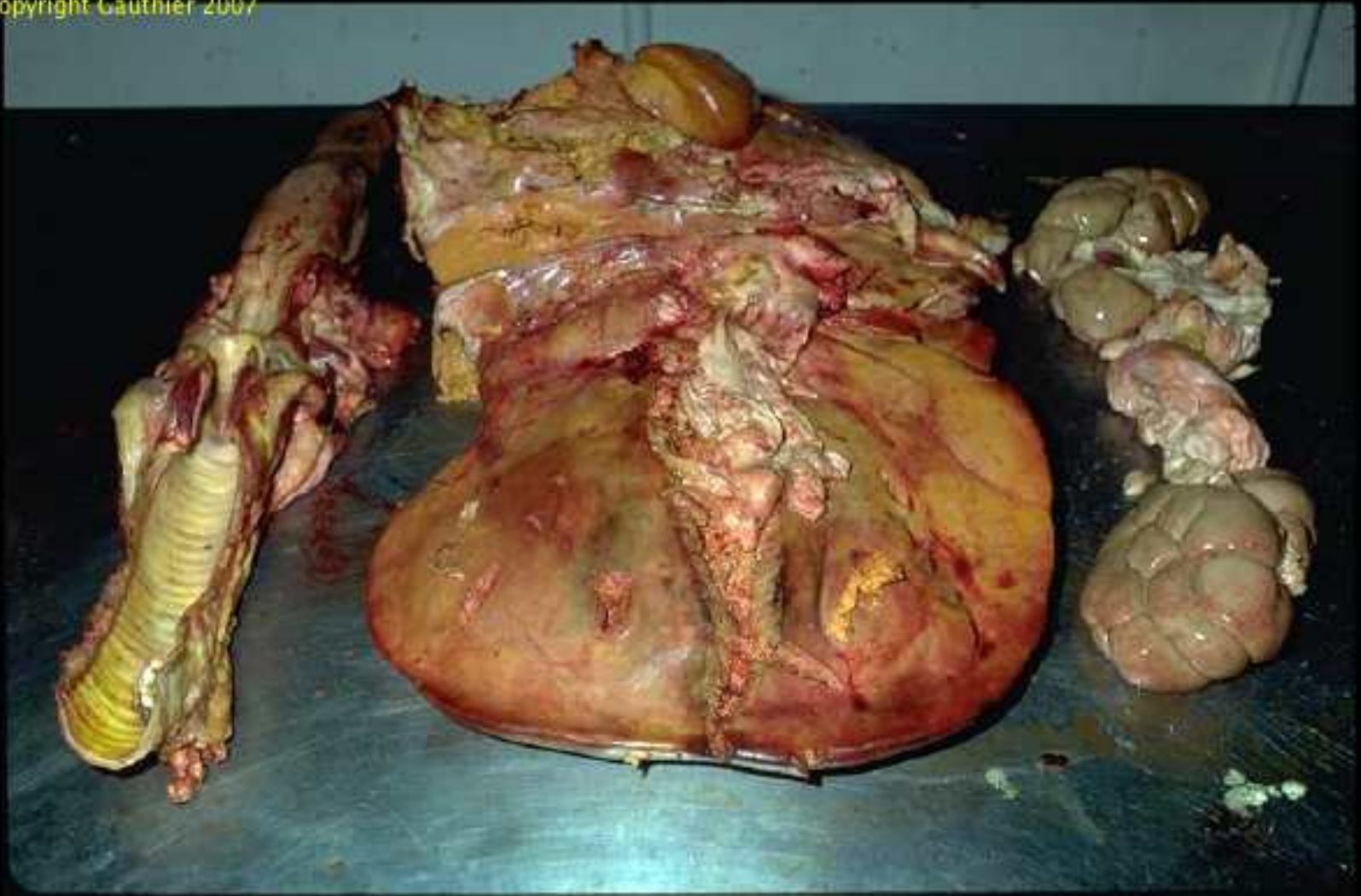
12 29



Copyright QSA-ENVL 2007

Dégénérescence graisseuse (bœuf)

Copyright Gauthier 2007

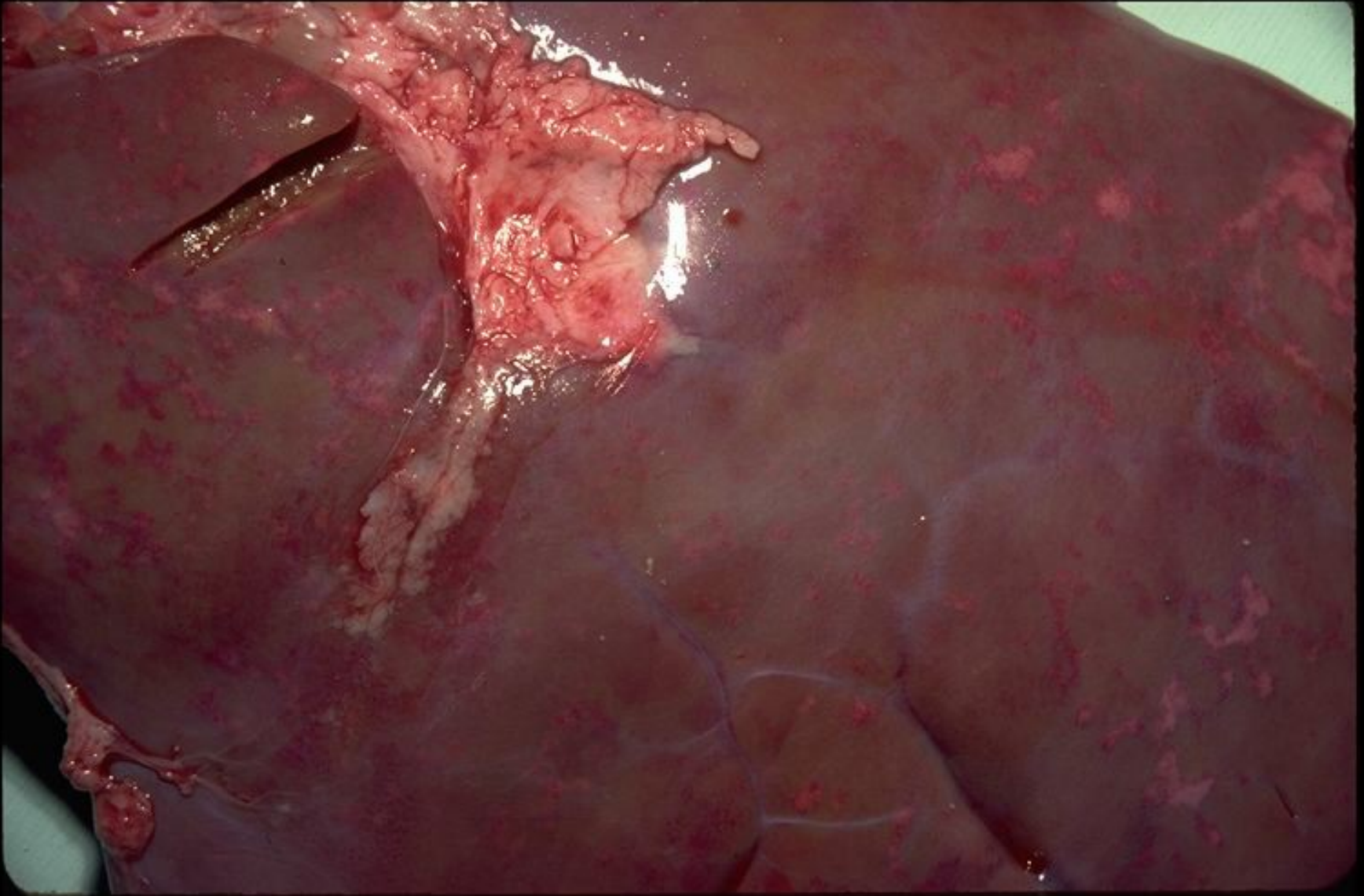


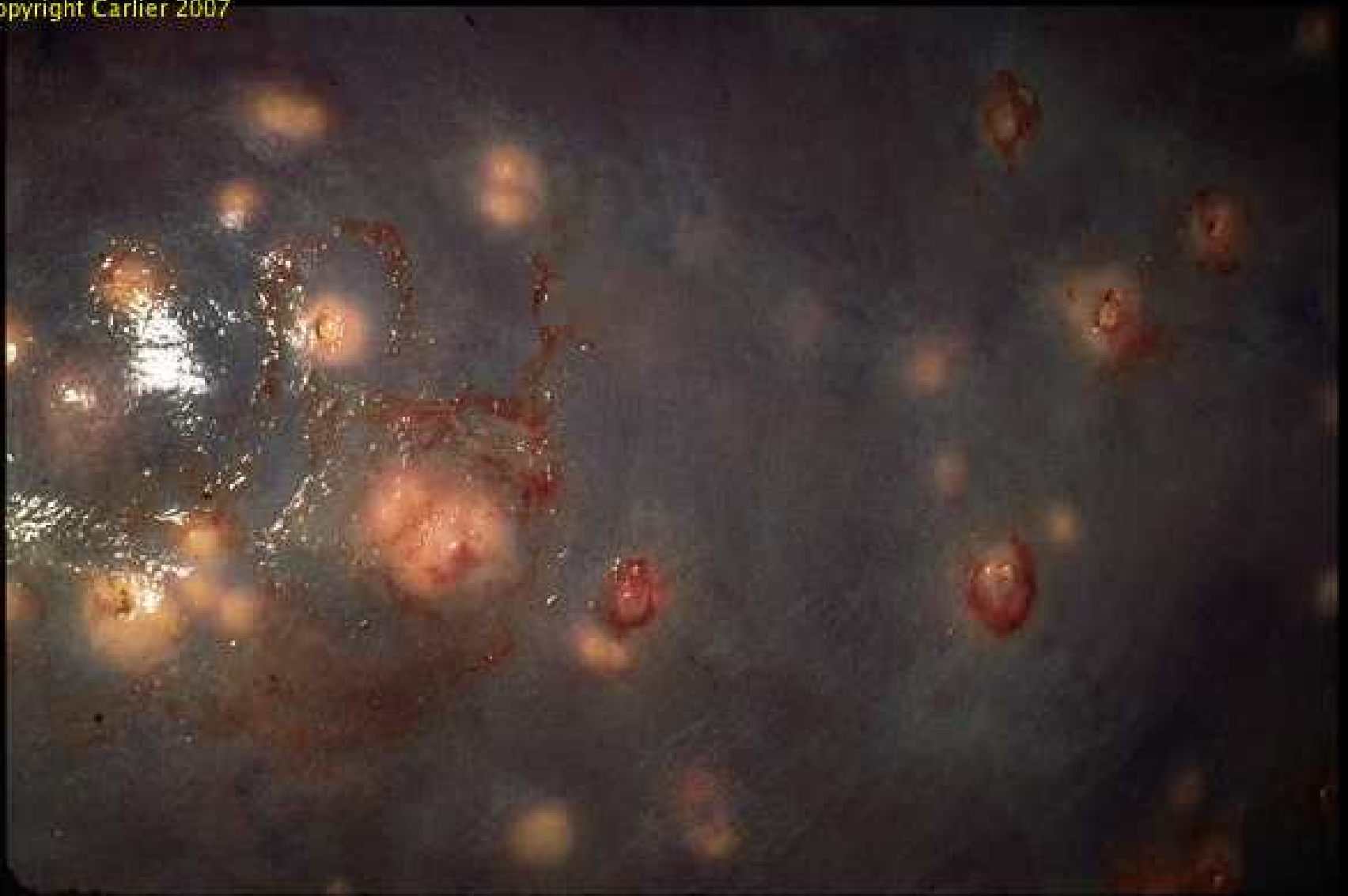Dégénérescence graisseuse (bœuf)

Hépatite toxi-infectieuse



Hépatite insulaire nécrosante

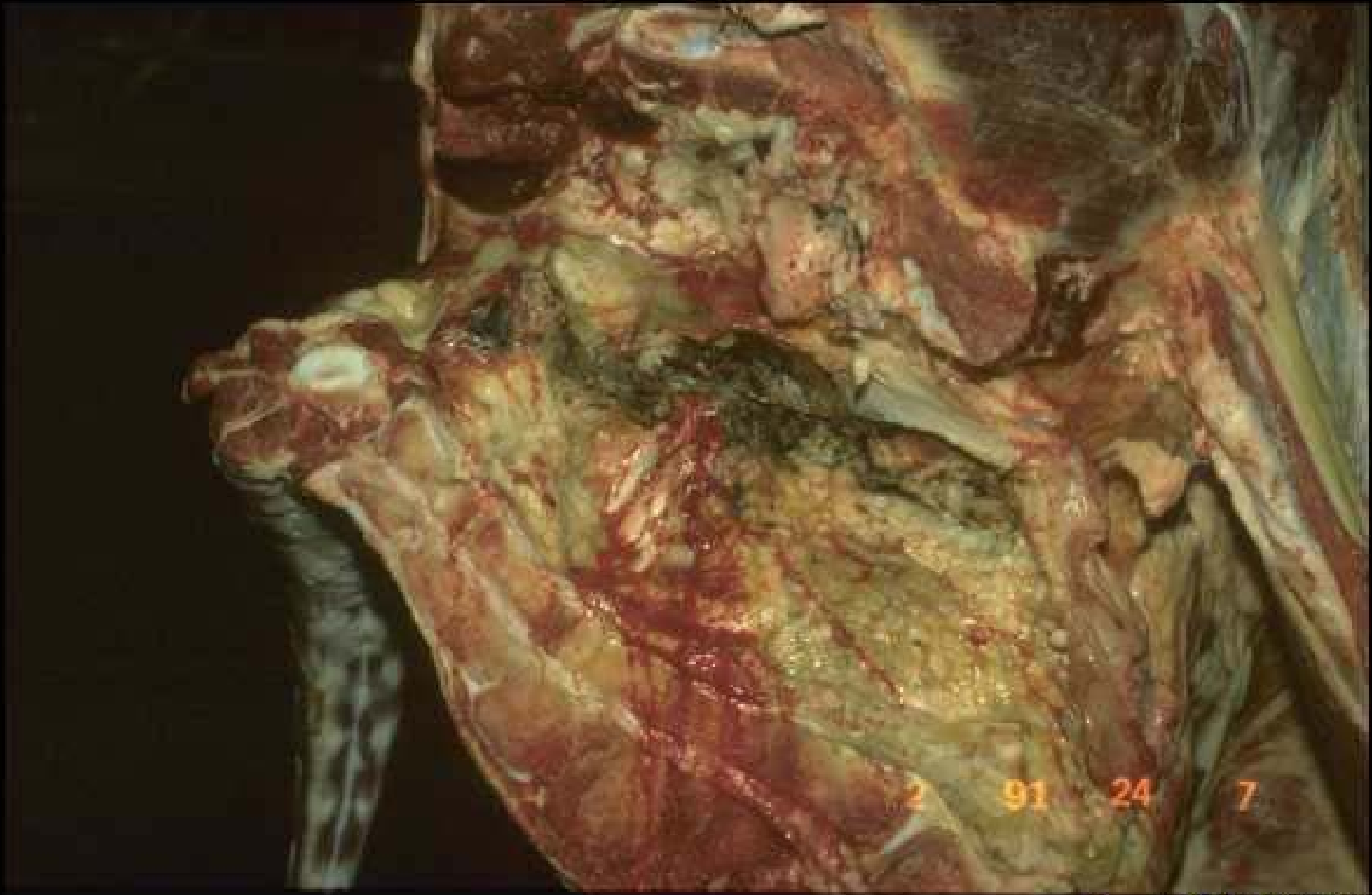




Nécrobacillose hépatique chez le boeuf



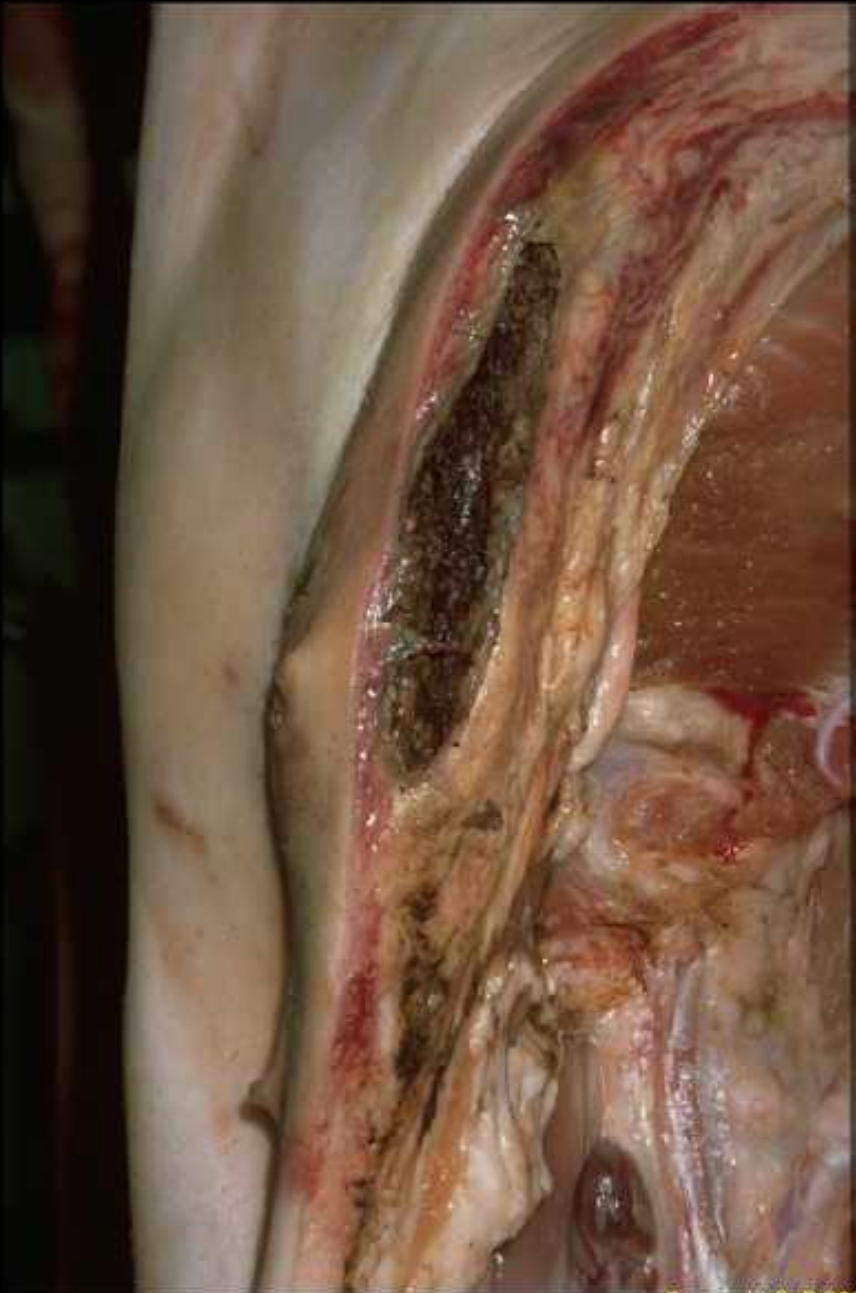Nécrobacillose hépatique chez le boeuf

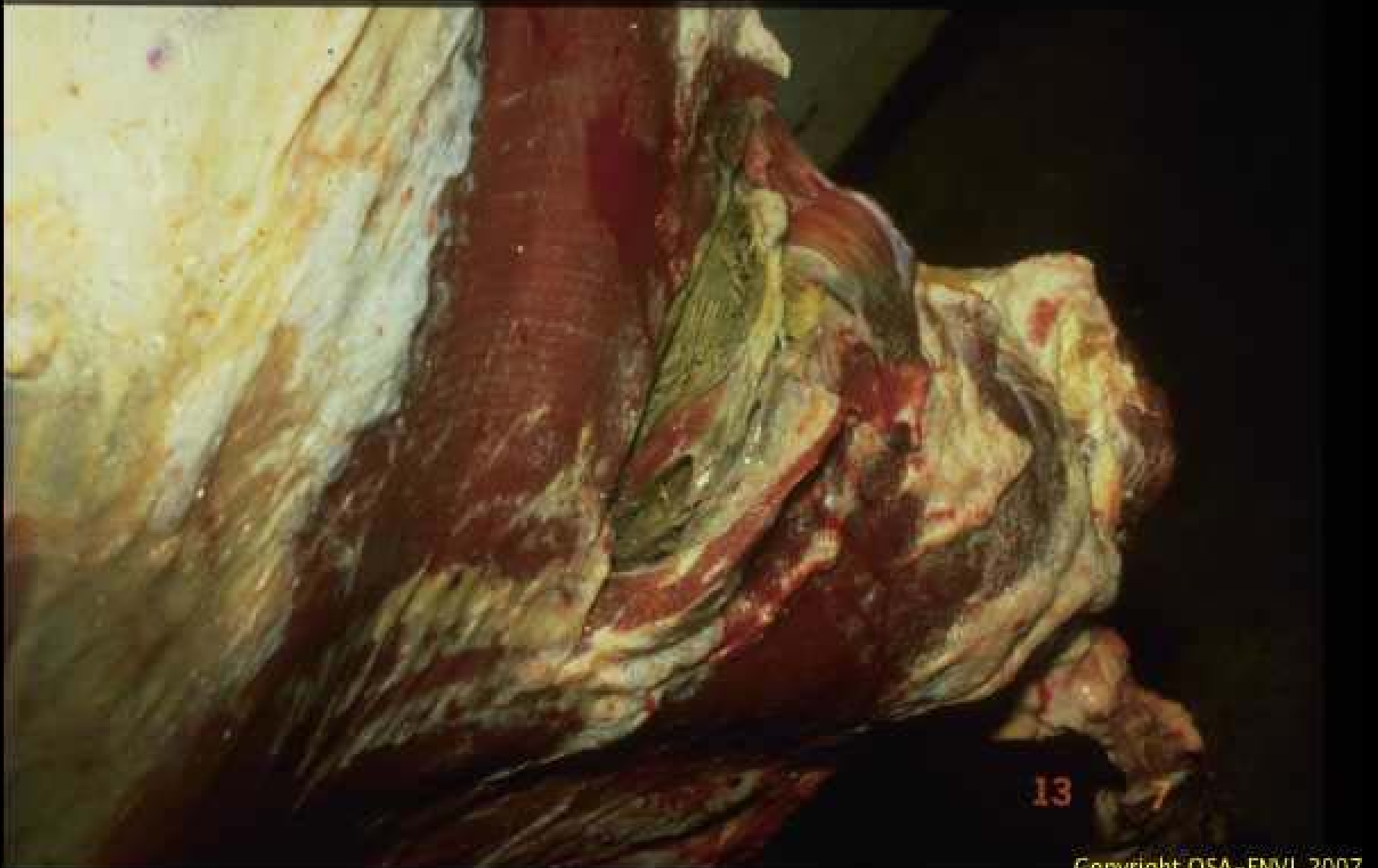


Copyright Q5A-ENVL 2007

Gangrène traumatique du bassin chez le boeuf

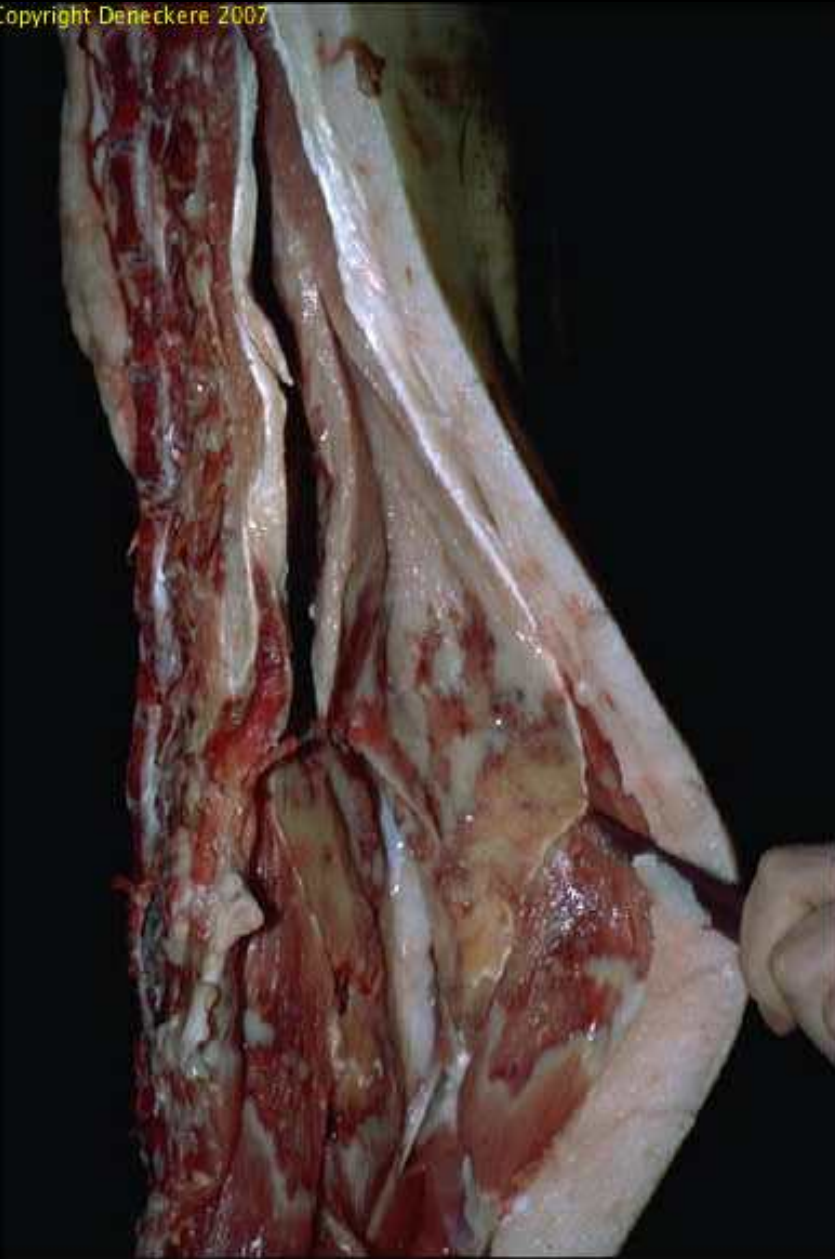
**Gangrène de la mamelle
chez un porc charcutier**





Copyright QSA-ENVL 2007

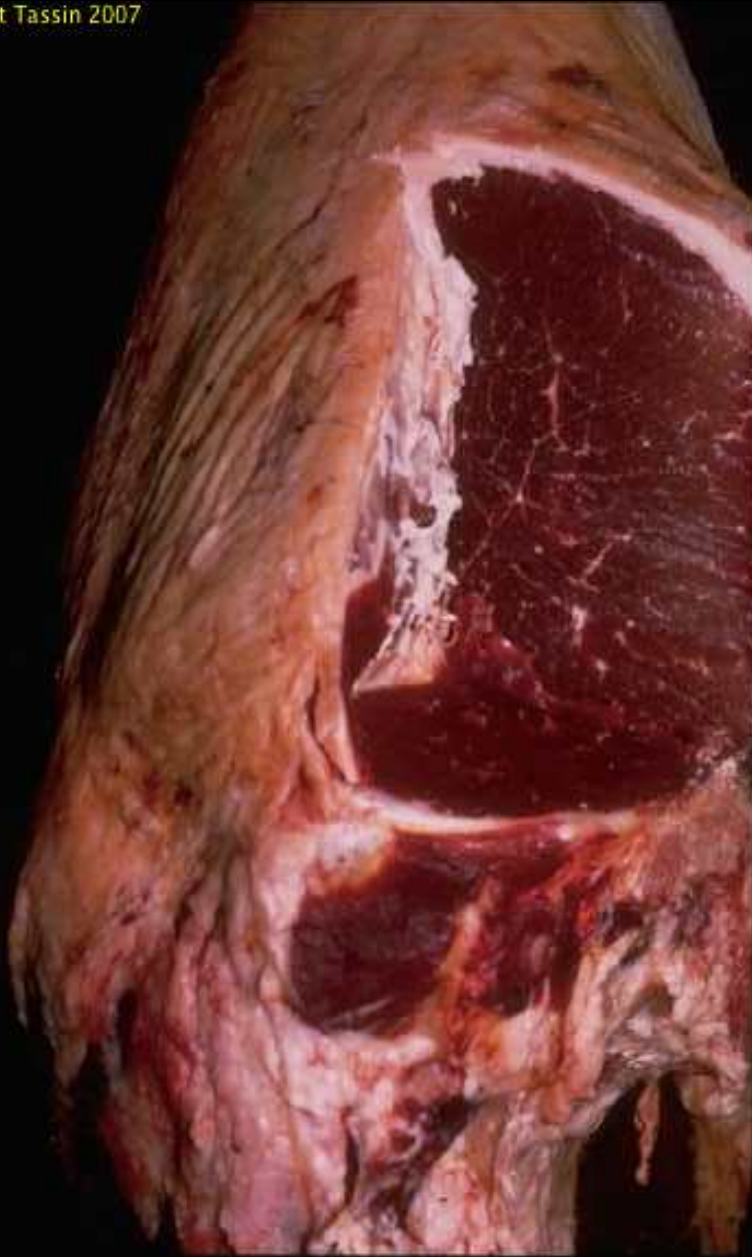Nécrose aseptique (injection irritante) dans un collier de boeuf



Nécrose iliospinale chez le porc

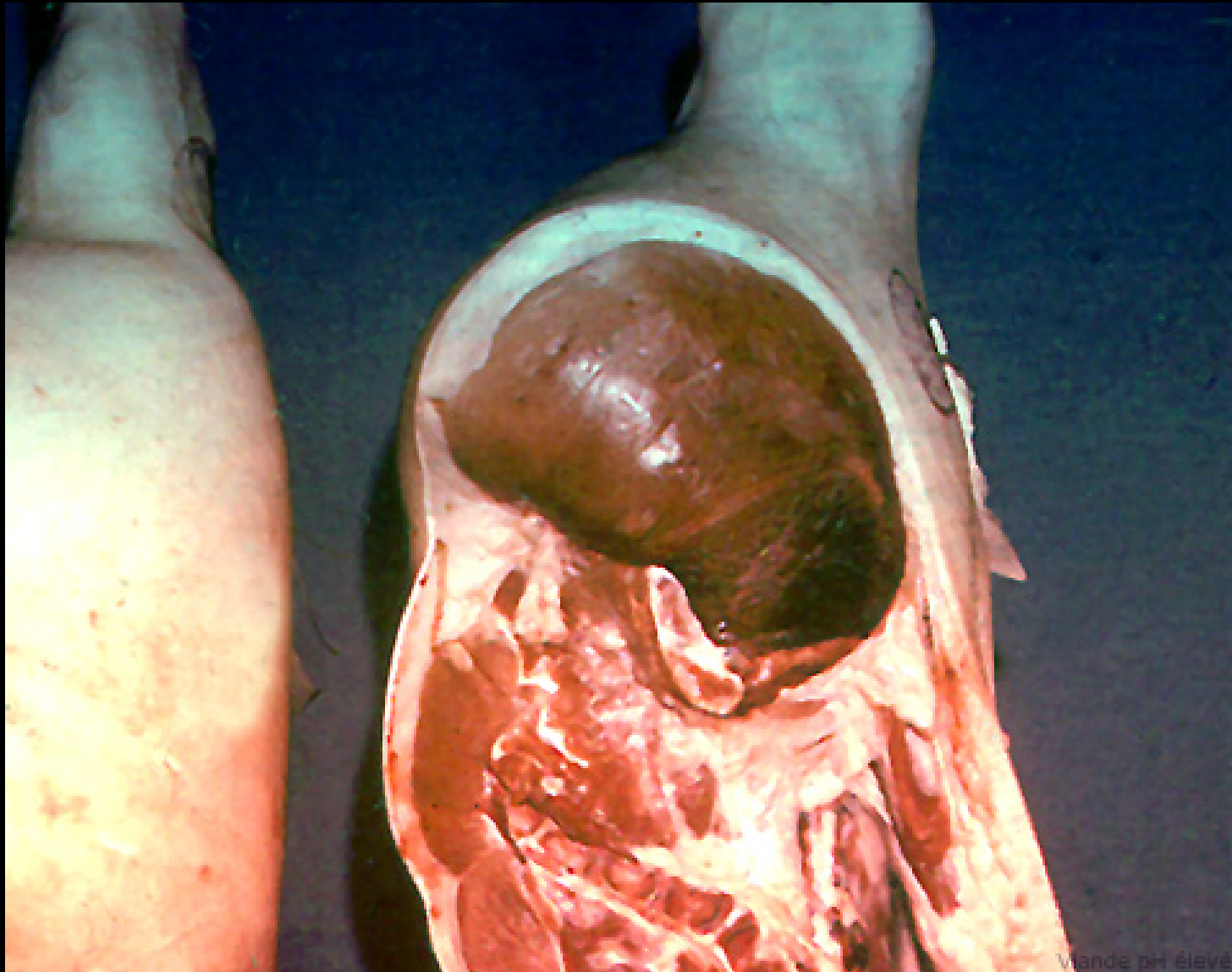
**Viande surmenée (bœuf):
rigidité précoce
en posture anormale**

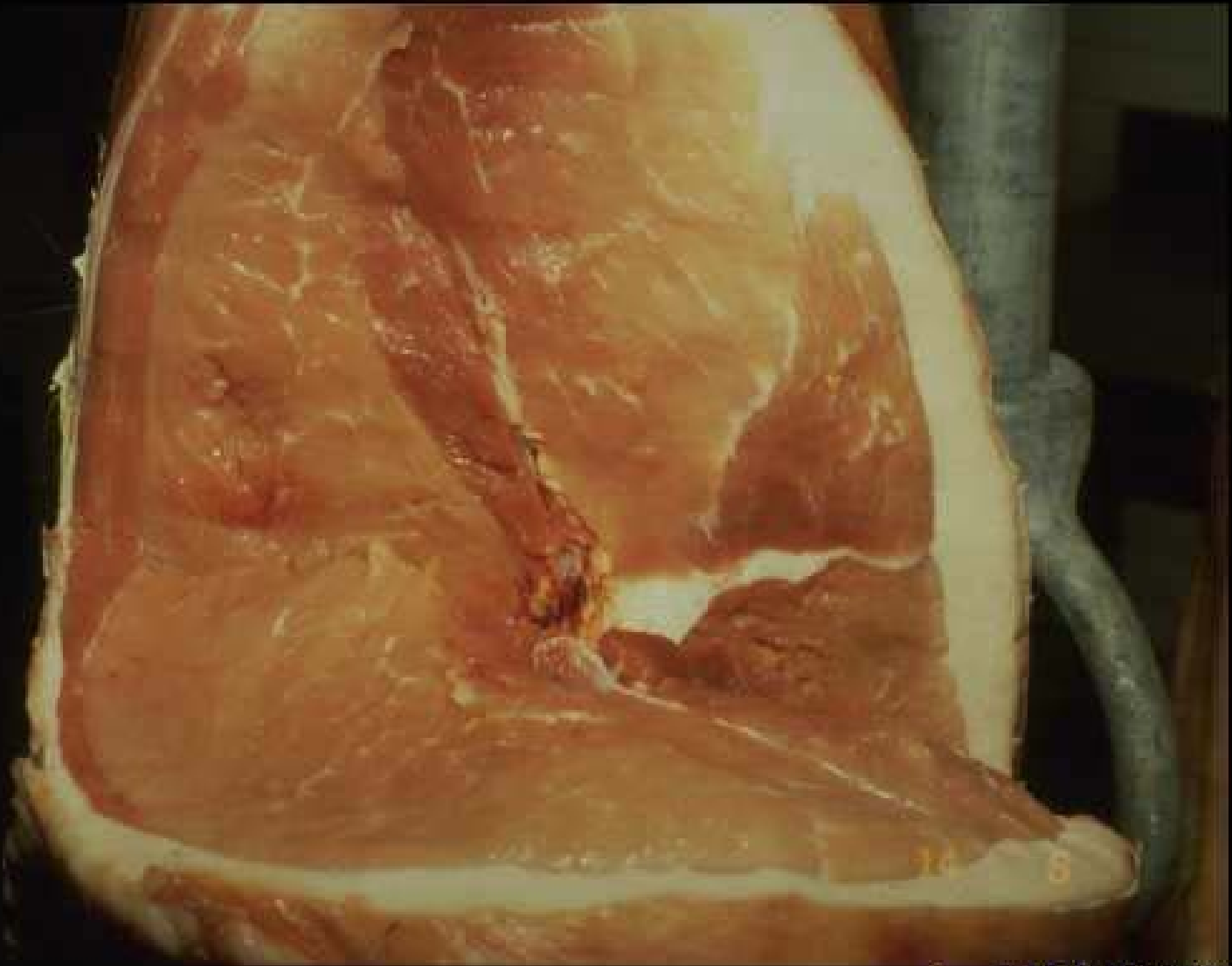




**Viande surmenée
chez le bœuf:
aspect sombre
et fasciculé**

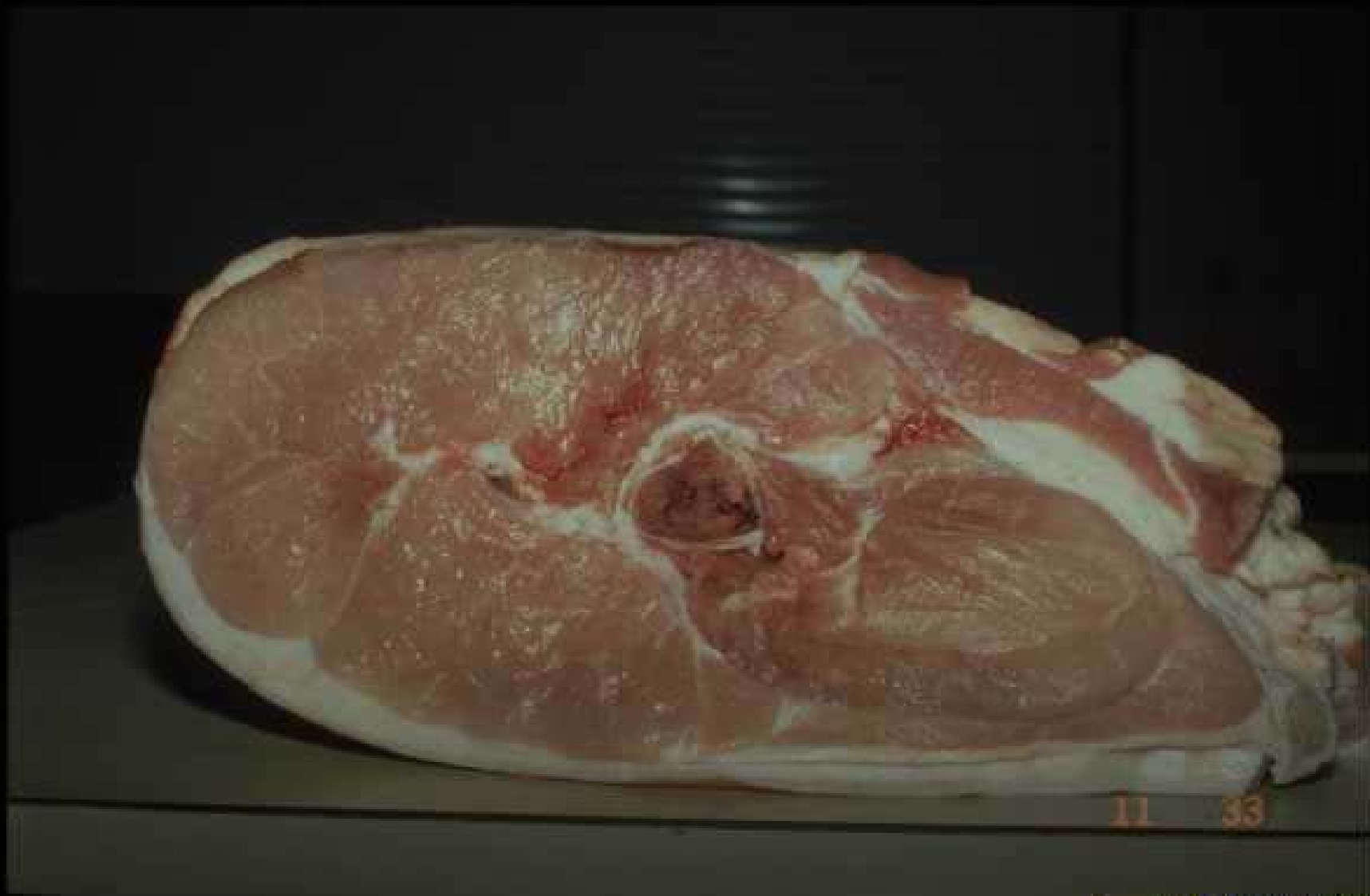Viande surmenée chez le porc





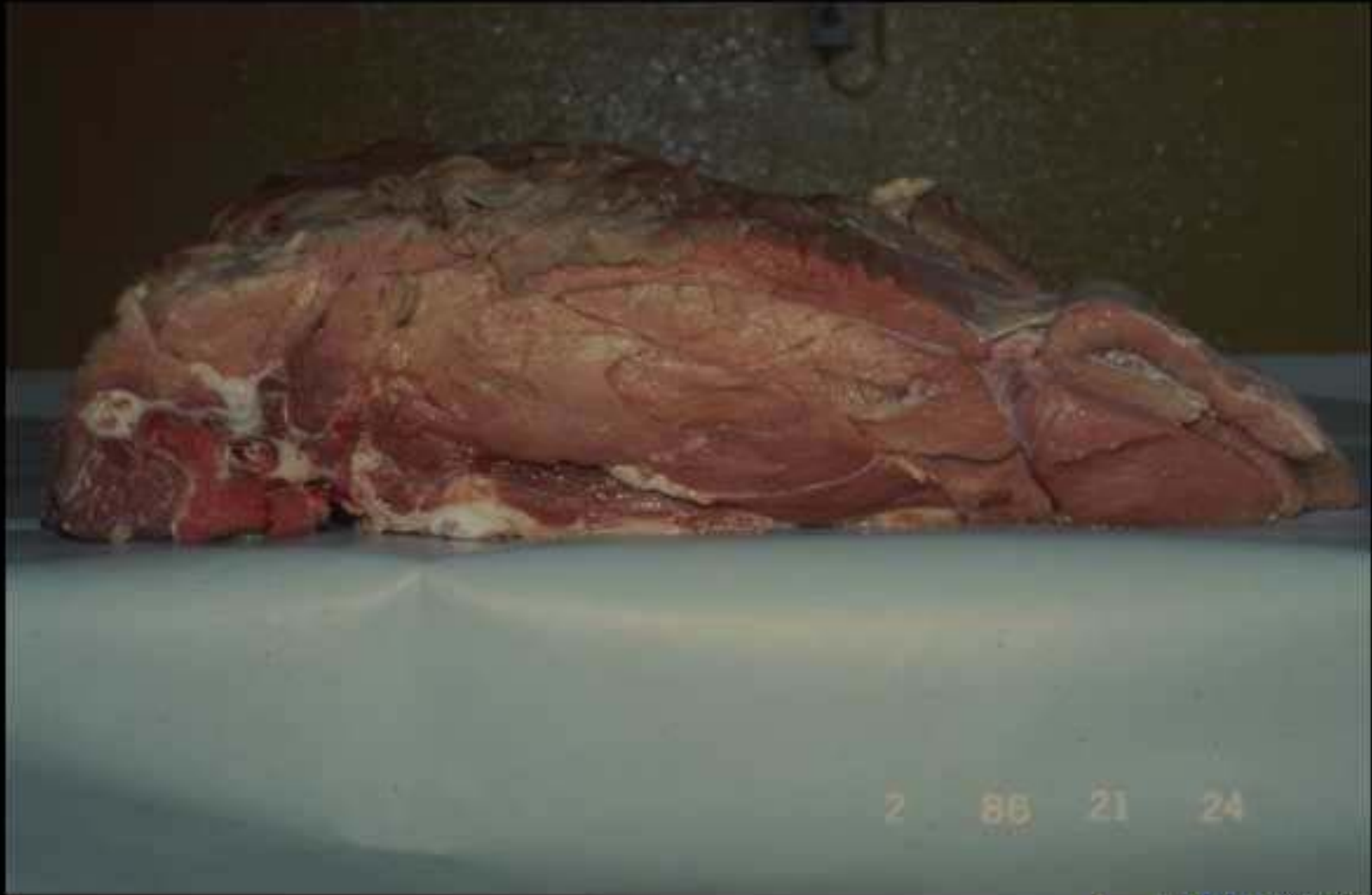Copyright QSA-ENVL 2007

**Myopathie exsudative et dépigmentaire du porc
(jambon bicolore)**



Copyright Q5A-ENVL 2007

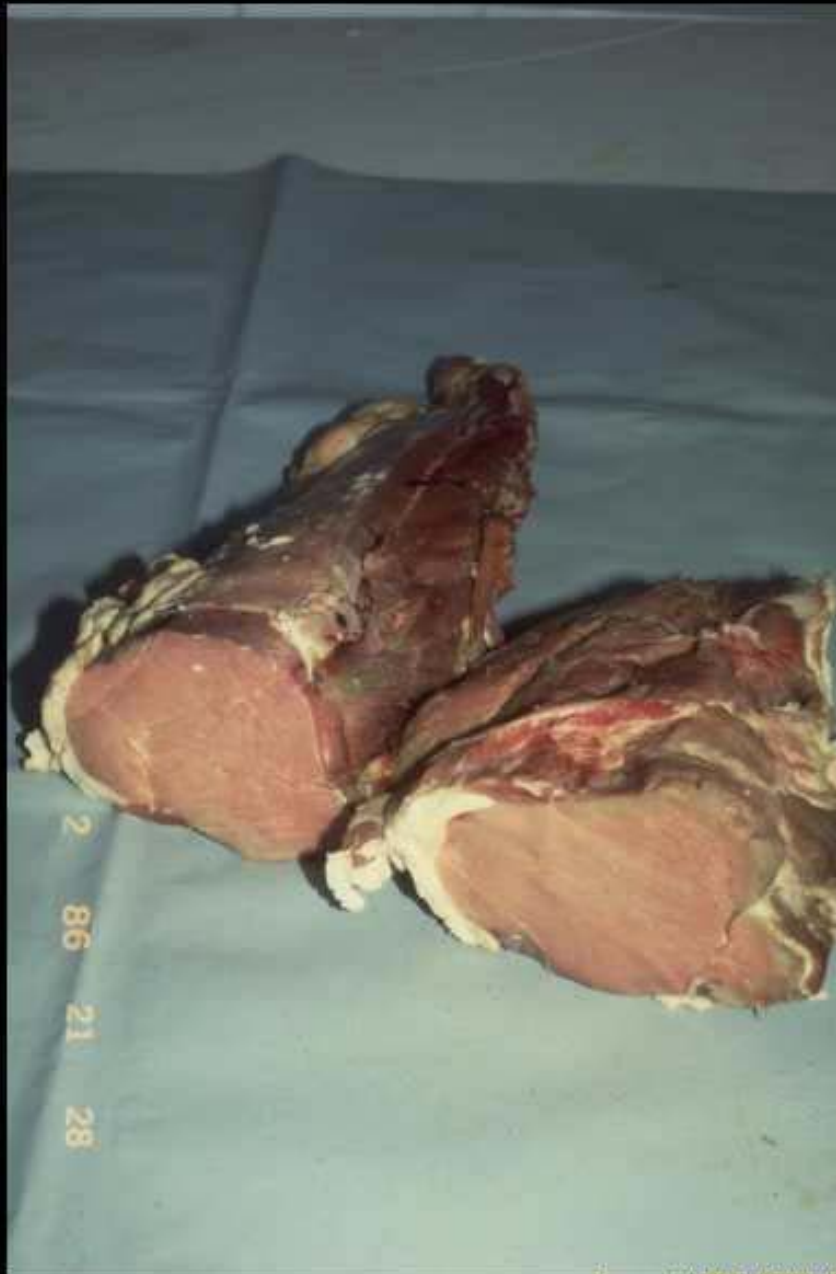Myopathie exsudative et dépigmentaire du porc

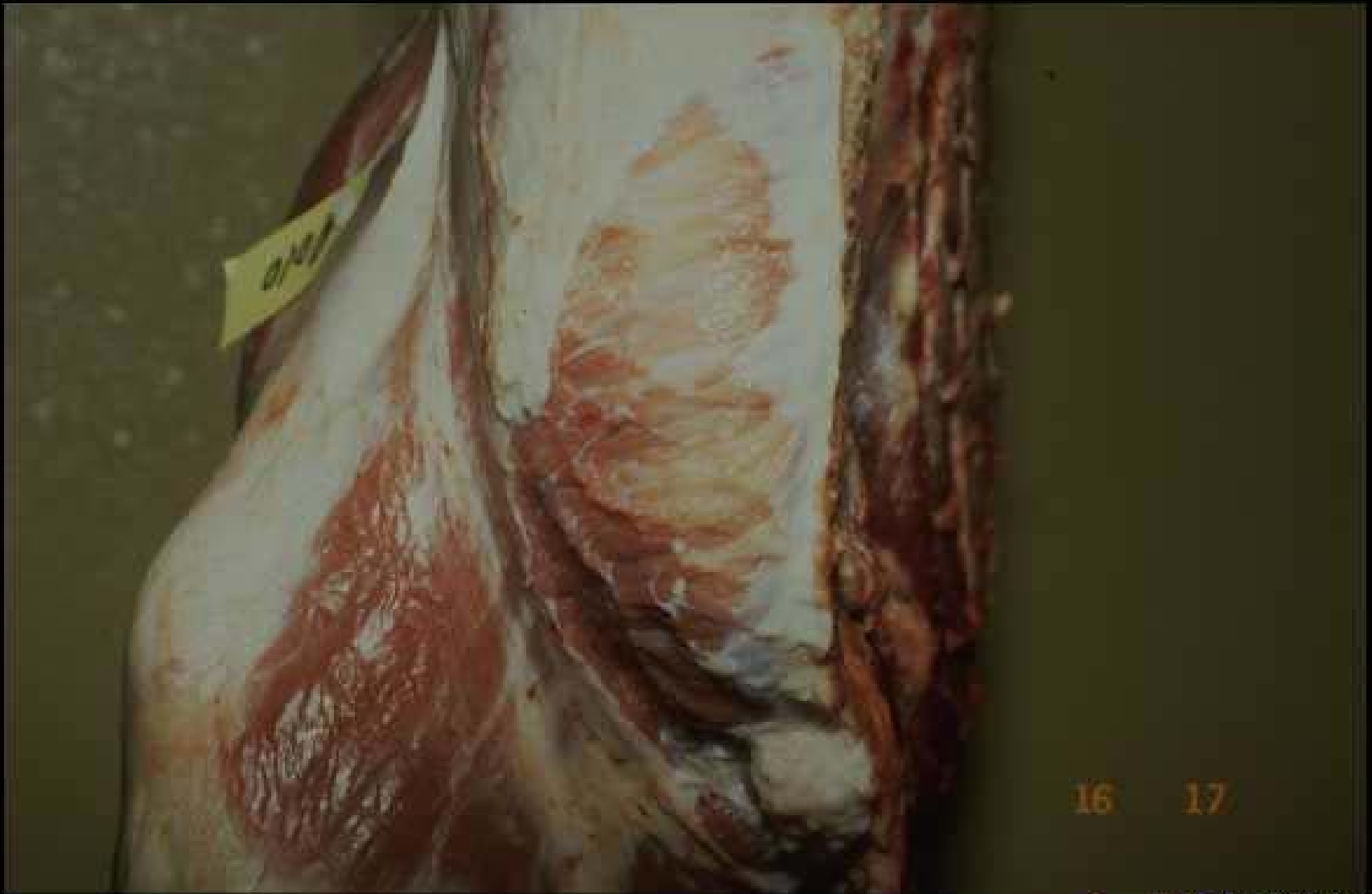

Copyright QSA-ENVL 2007

Viande fiévreuse de bœuf (collier)

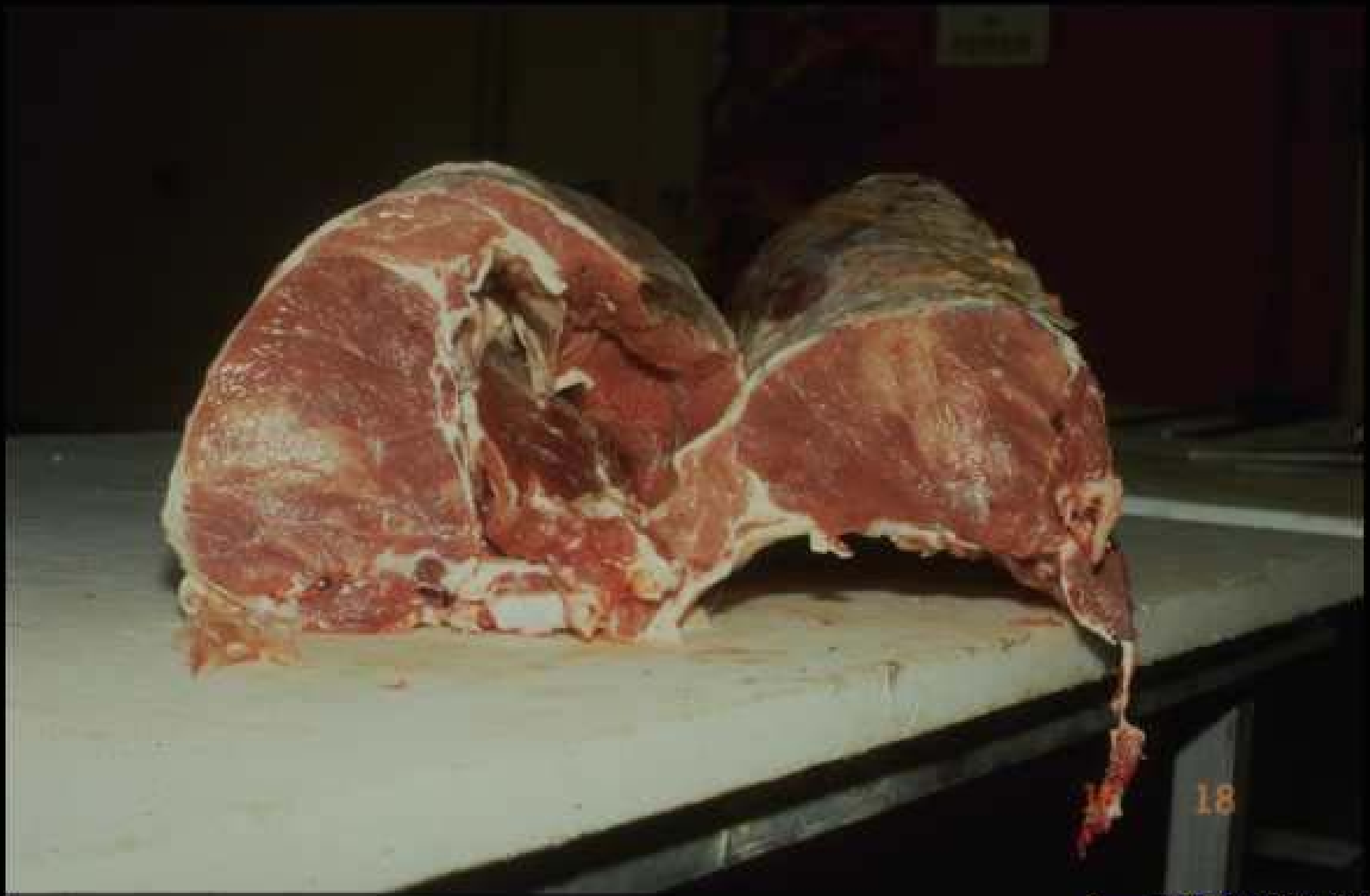
**Viande fiévreuse
chez le bœuf
(filet)**





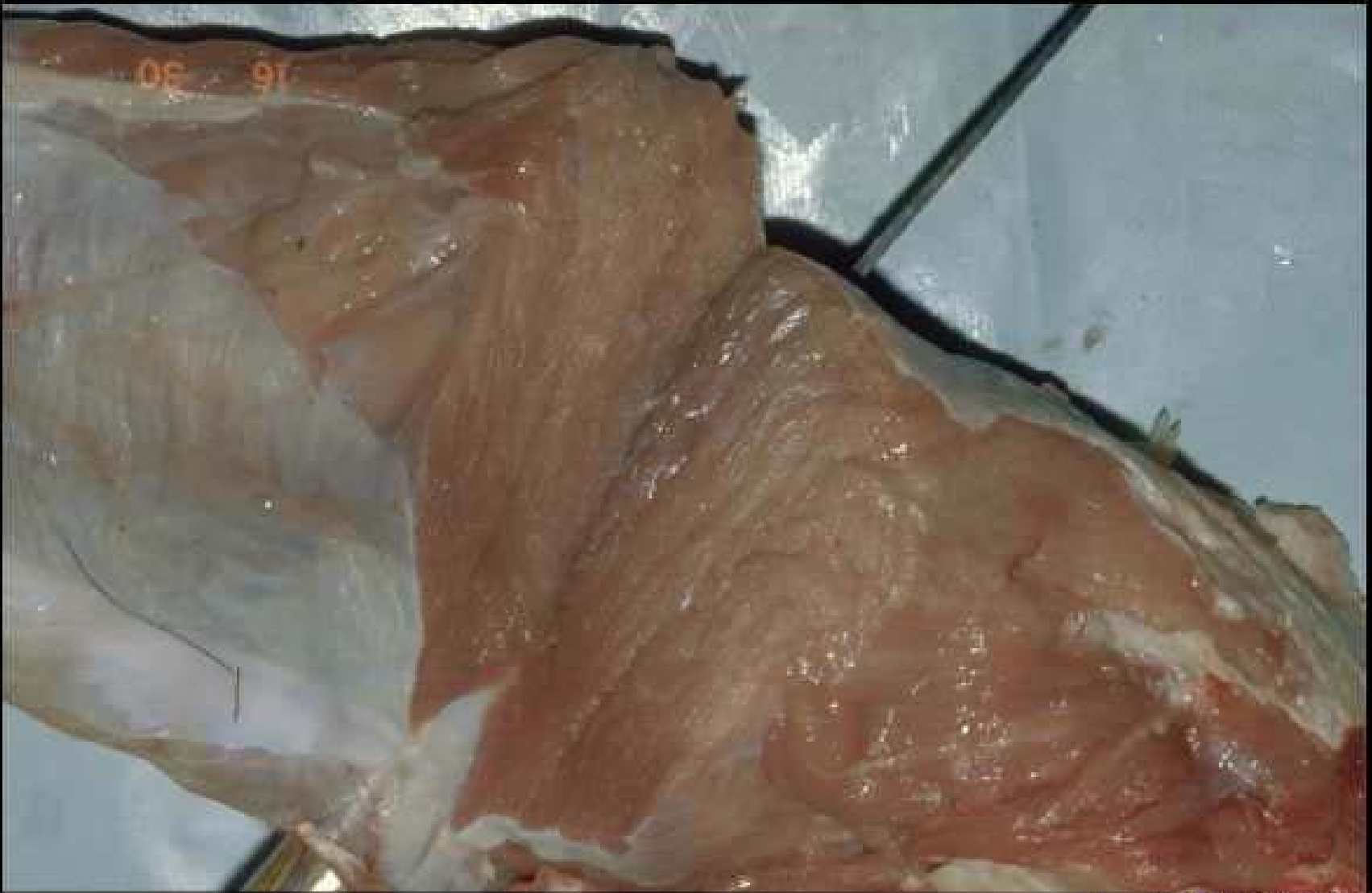Copyright QSA-ENVL 2007

**Dégénérescence musculaire des jeunes bovins précoces
(muscle pectoral)**



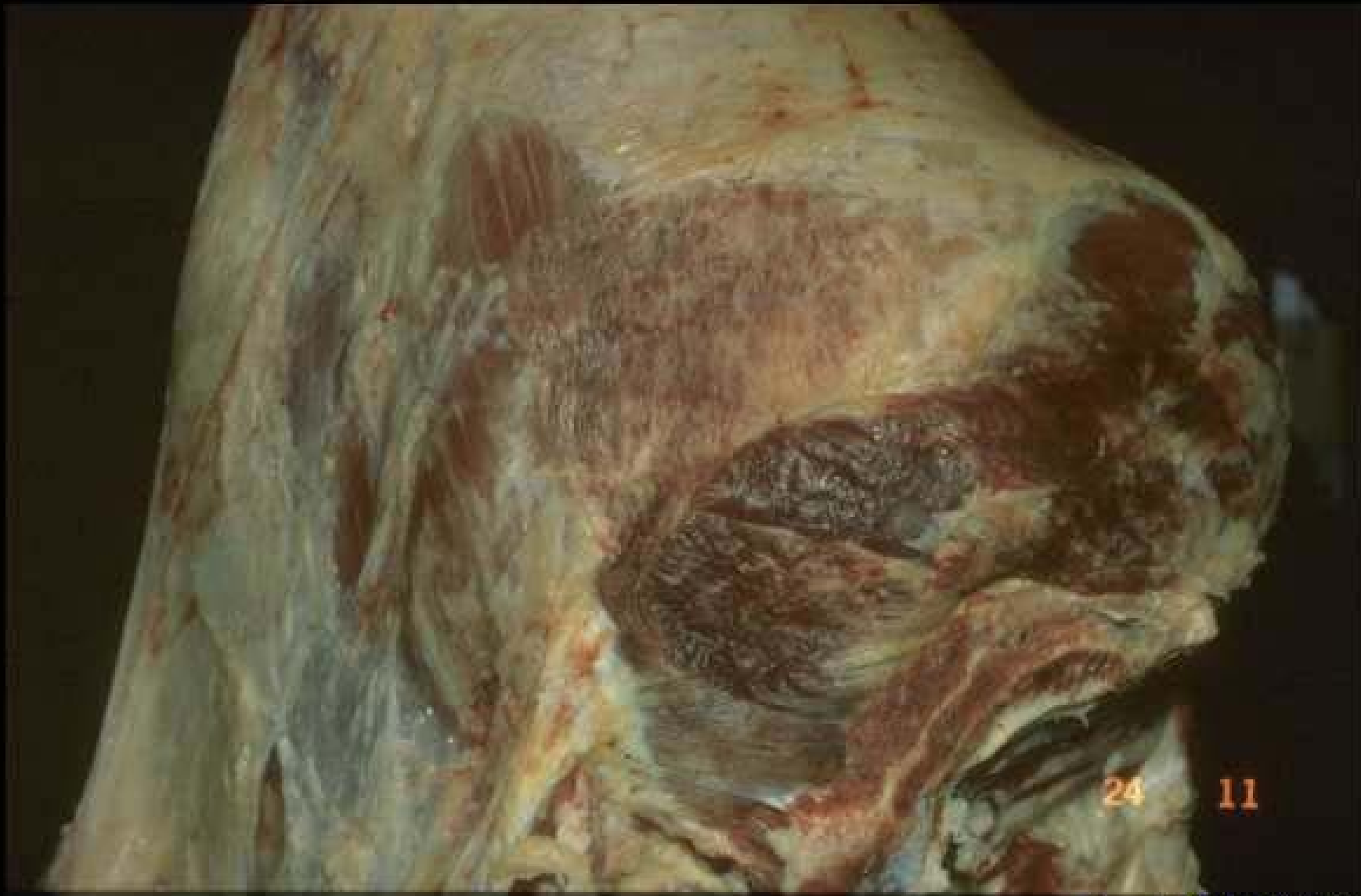Copyright QSA-ENVL 2007

**Dégénérescence musculaire des jeunes bovins précoces
(faux-filet)**



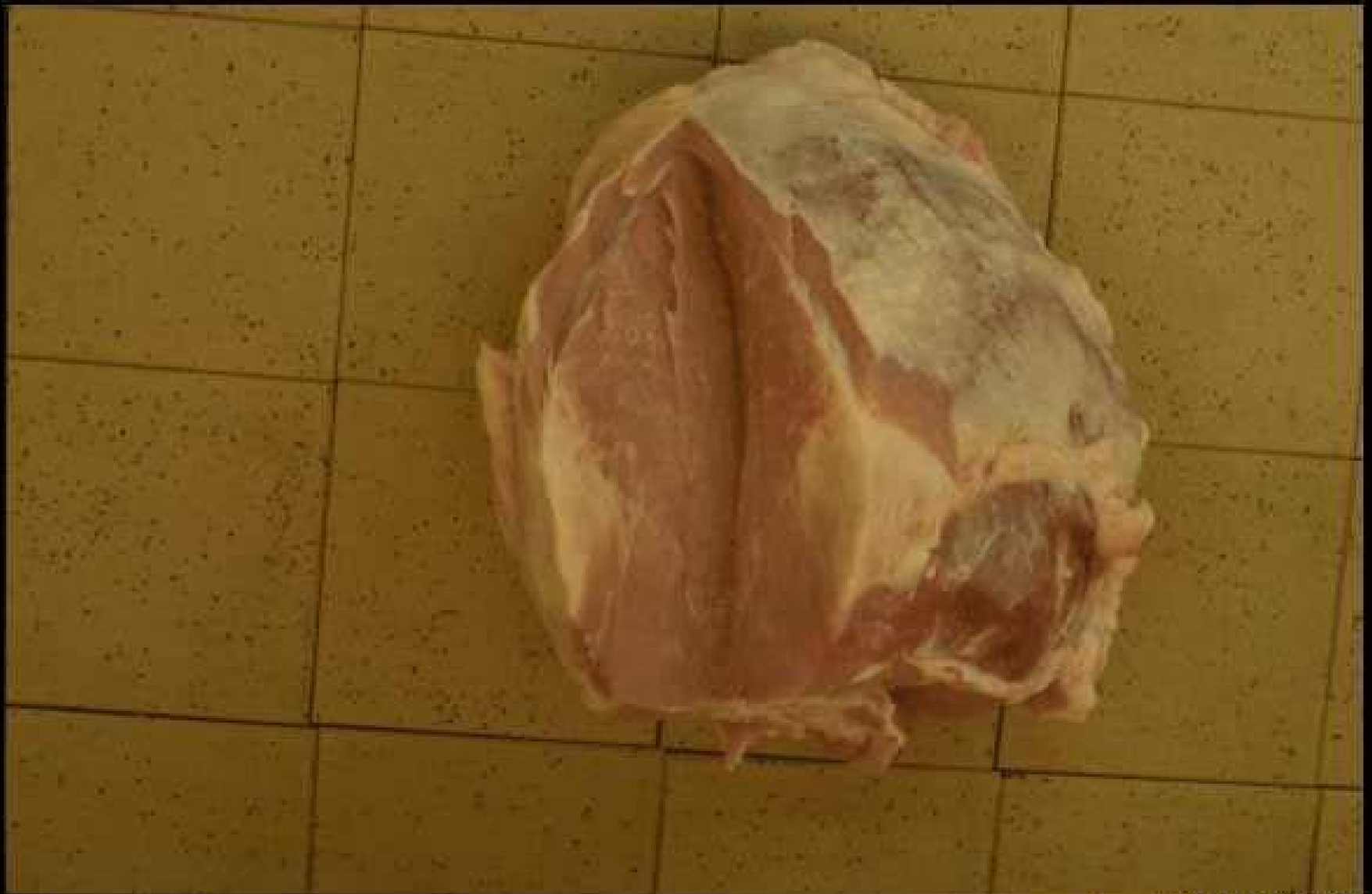Copyright QSA-ENVL 2007

**Dégénérescence musculaire des jeunes bovins précoces
(aiguillette)**



Copyright QSA-ENVL 2007

**Fibrose musculaire cicatricielle du boeuf
(tende de tranche)**



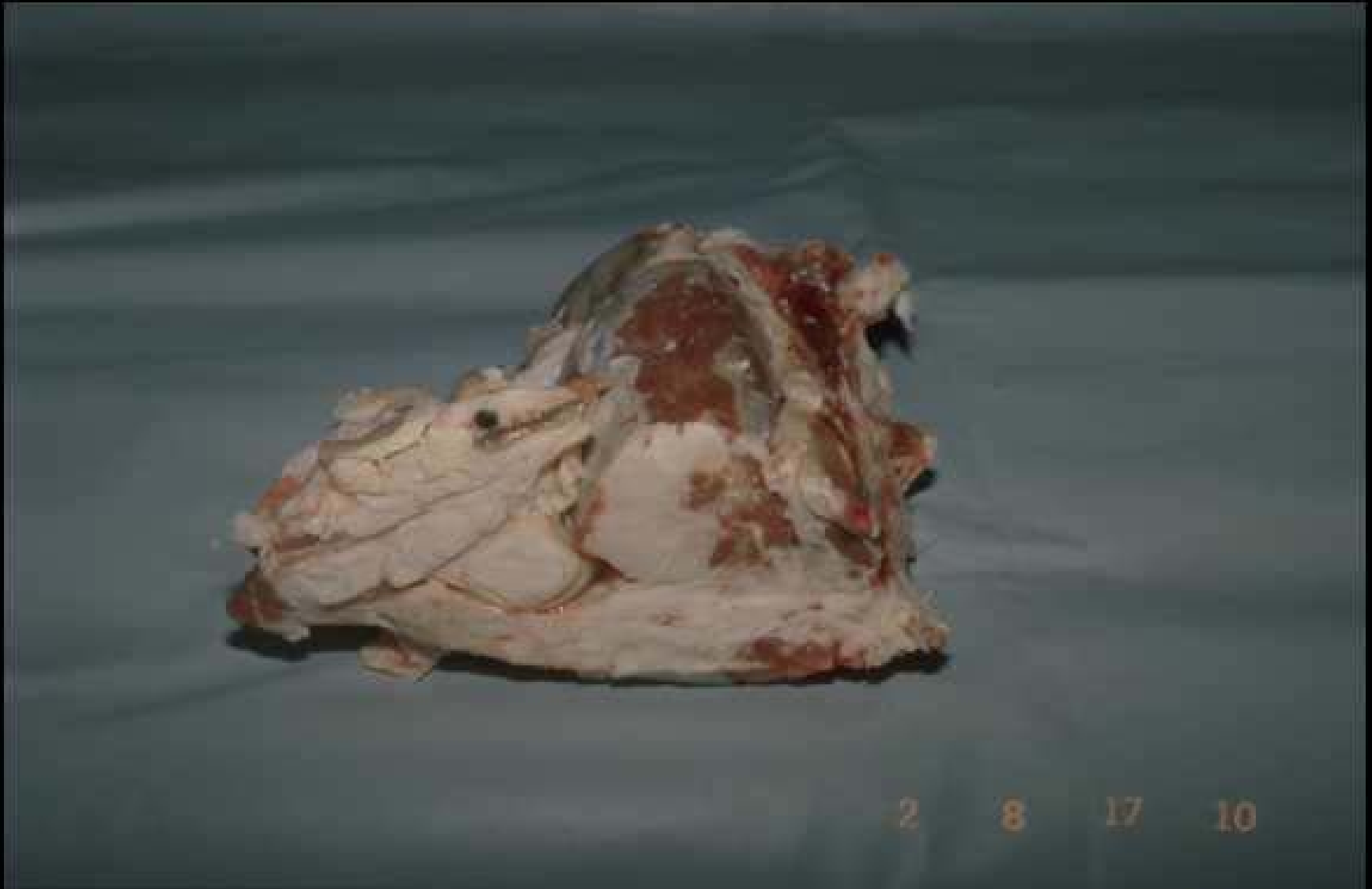Copyright QSA-ENVL 2007

**Fibrose musculaire cicatricielle du boeuf
(tende de tranche)**



Copyright QSA-ENVL 2007

Fibrolipomatose métabolique du bœuf (caparaçon)

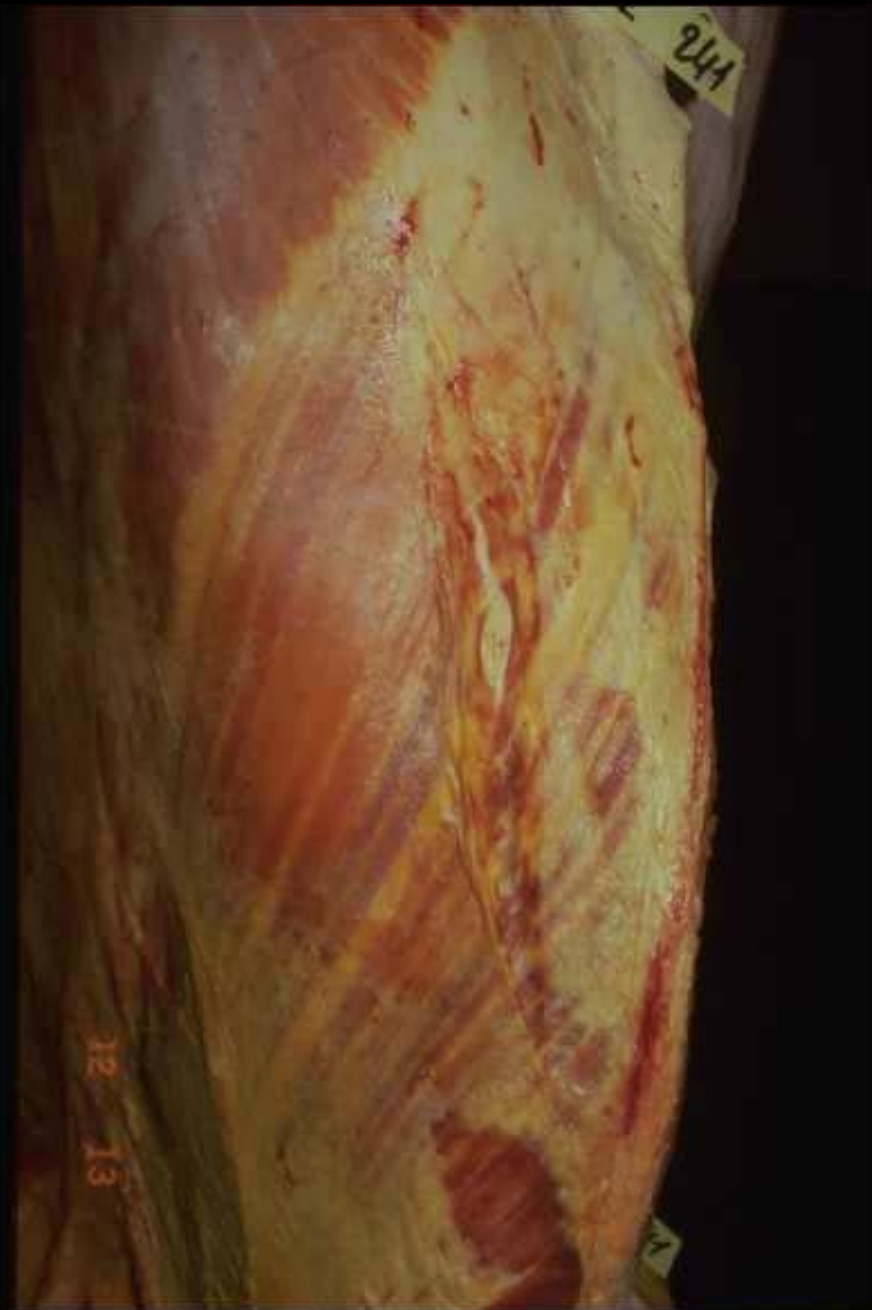

Copyright QSA-ENVL 2007

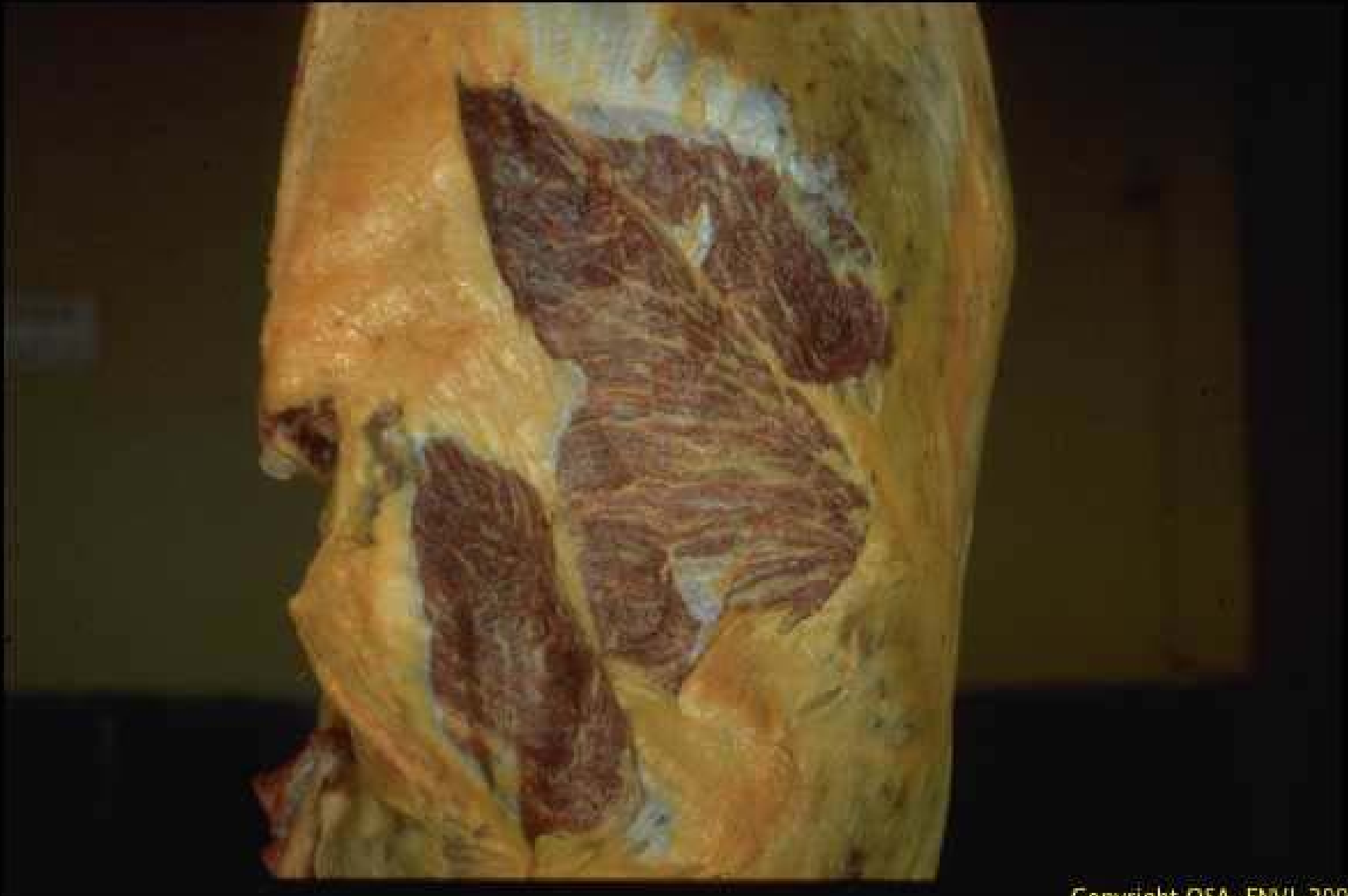Fibrolipomatose métabolique du bœuf (filet)



**Fibrolipomatose
métabolique du cheval
(cutané du tronc)**

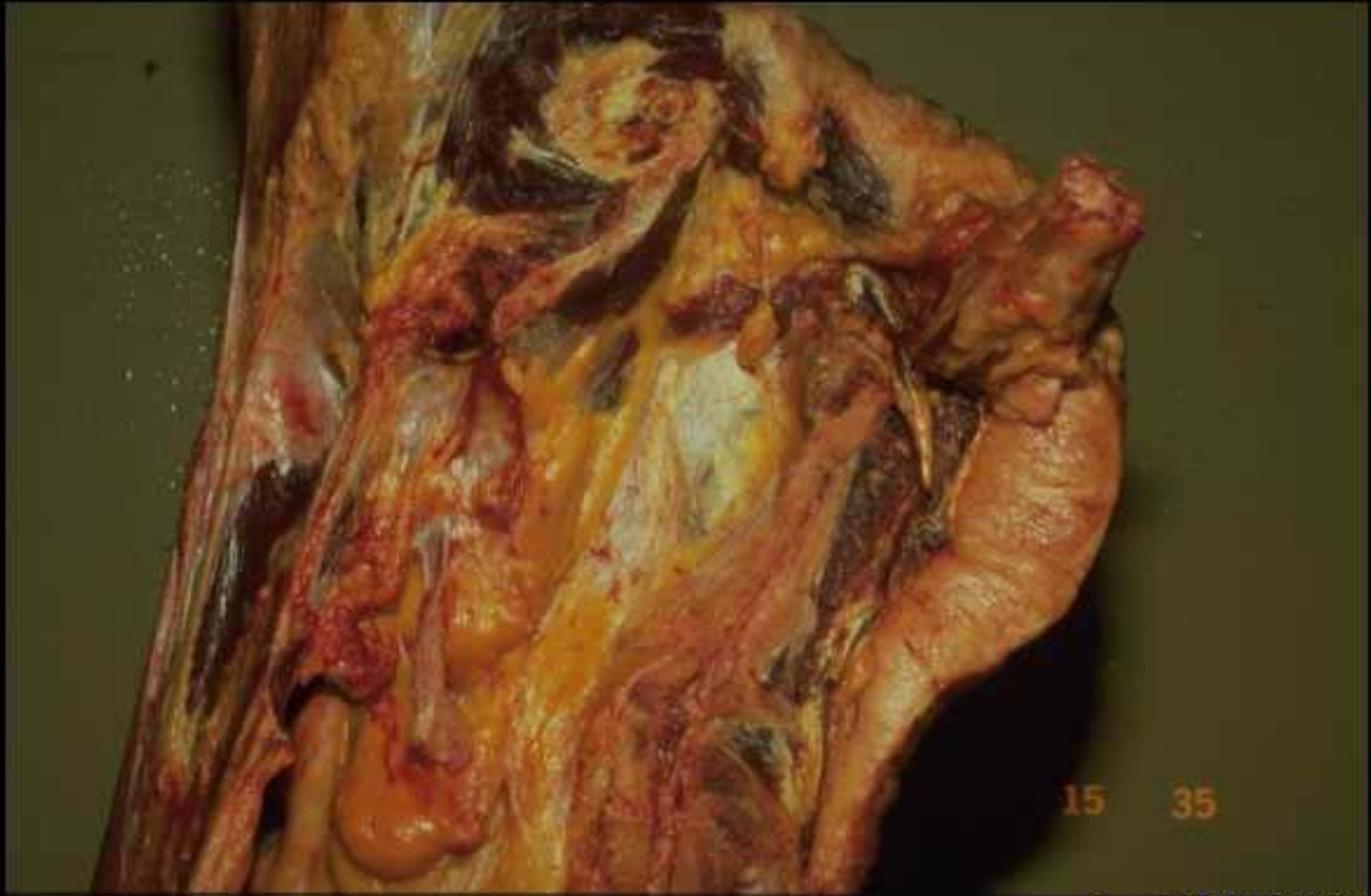

**Fibrolipomatose
métabolique du cheval
(pectoral ascendant)**



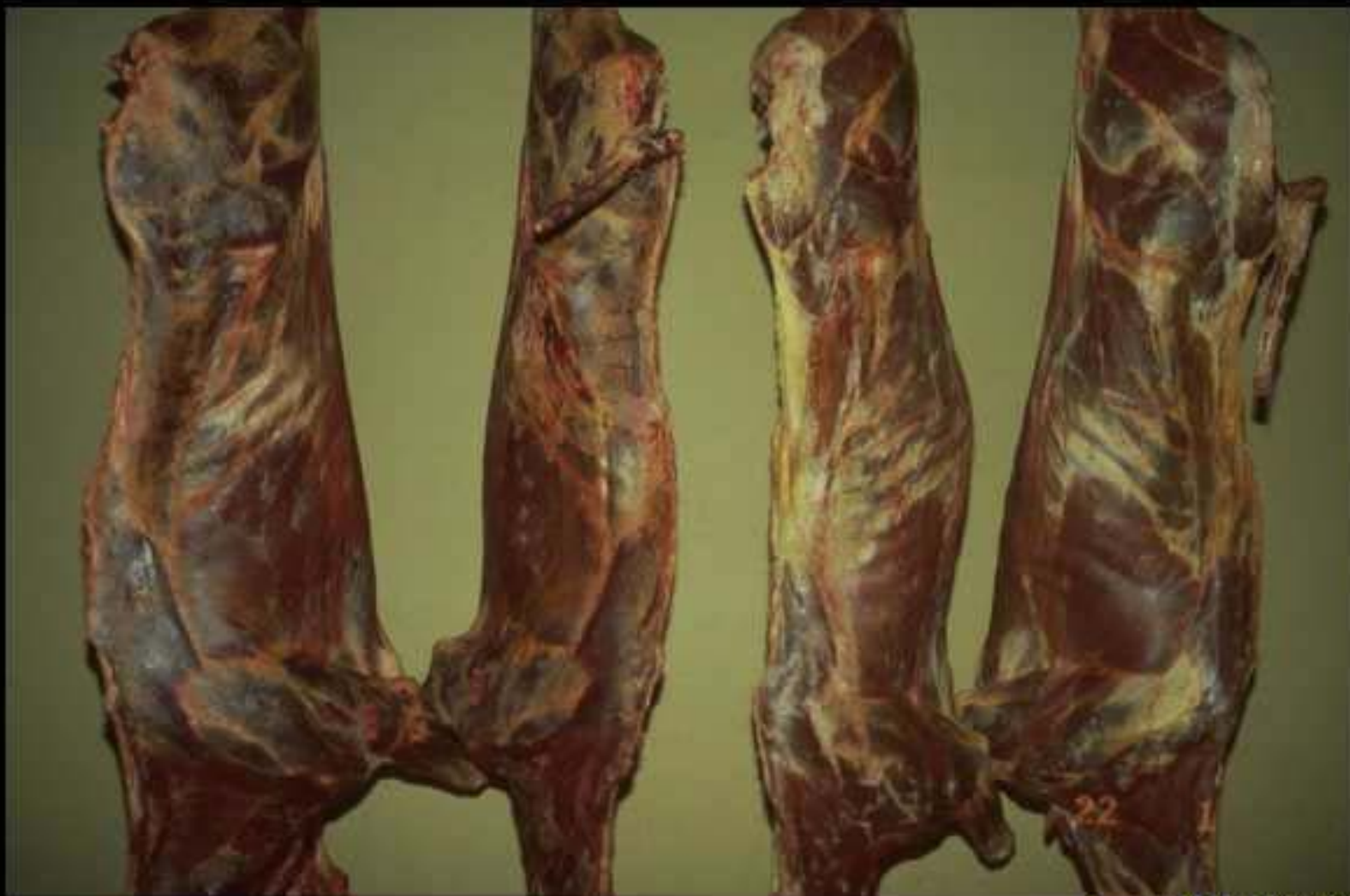Copyright Q5A-ENVL 2007

Fibrolipomatose métabolique du cheval (fessiers)



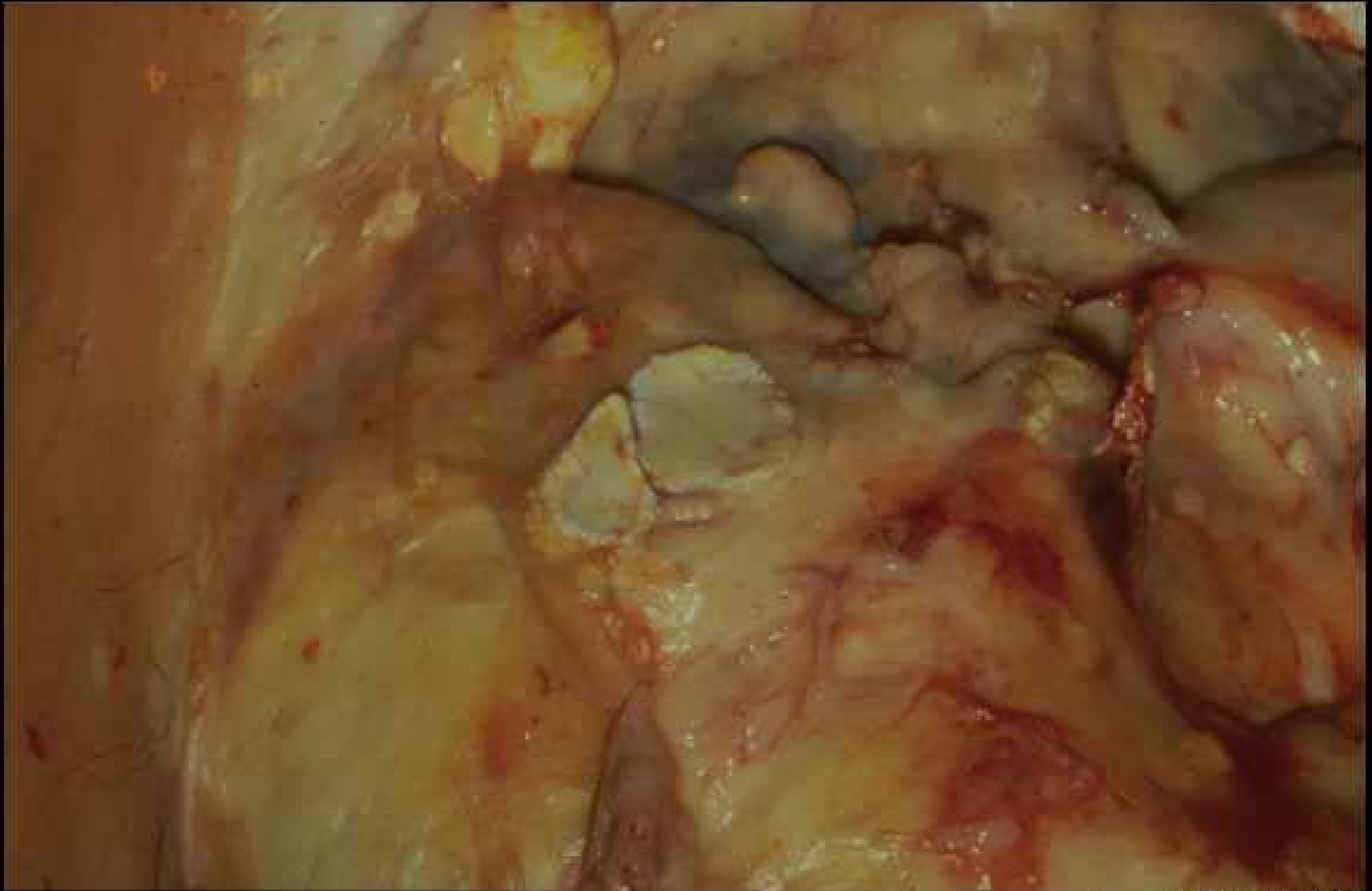
Copyright QSA-ENVL 2007

Lipomatose des Equidés



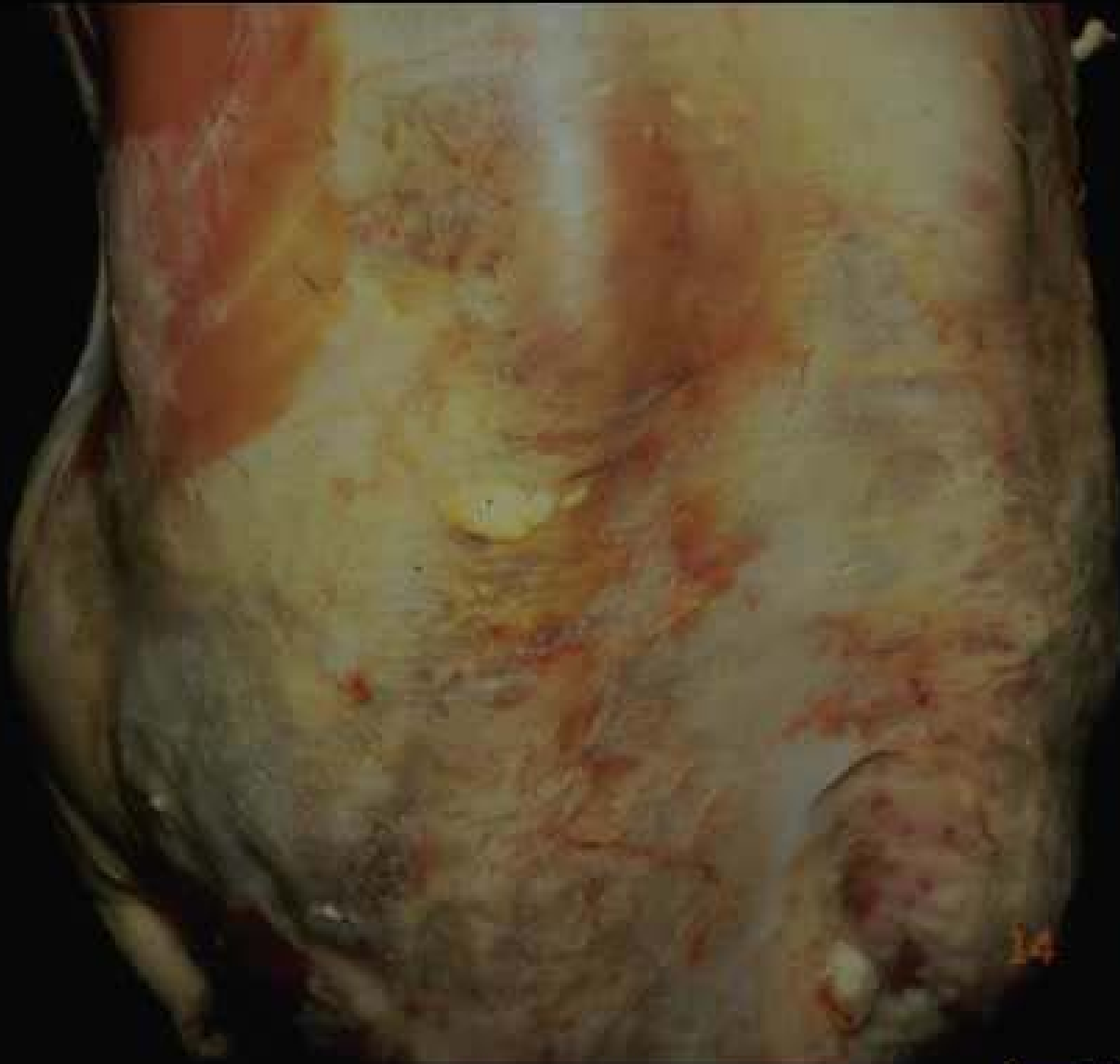Copyright QSA-ENL 2007

Carcasses de bovins maigres



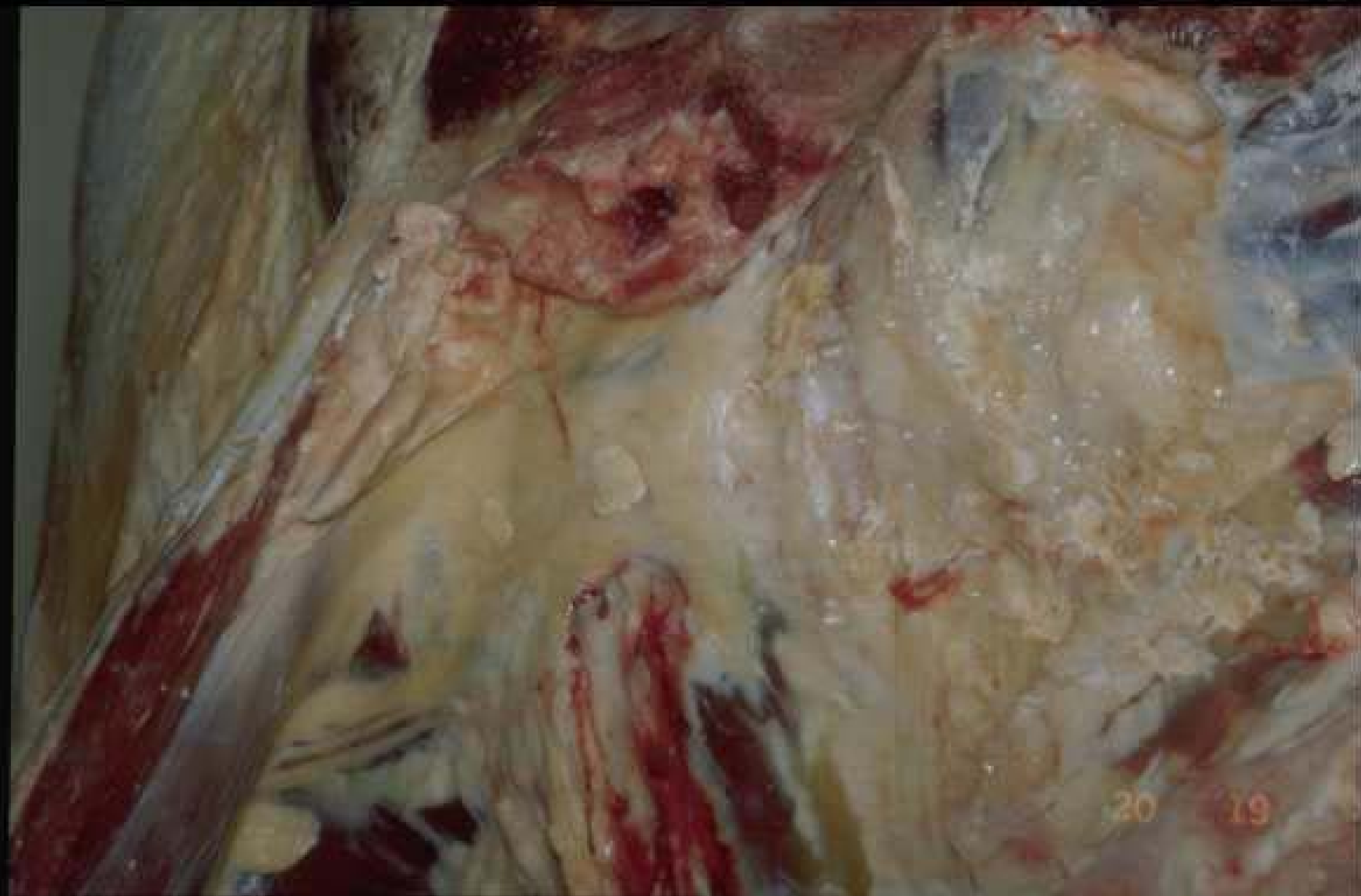Copyright QSA-ENVL 2007

Cytostéatonécrose du mouton (gros plan)



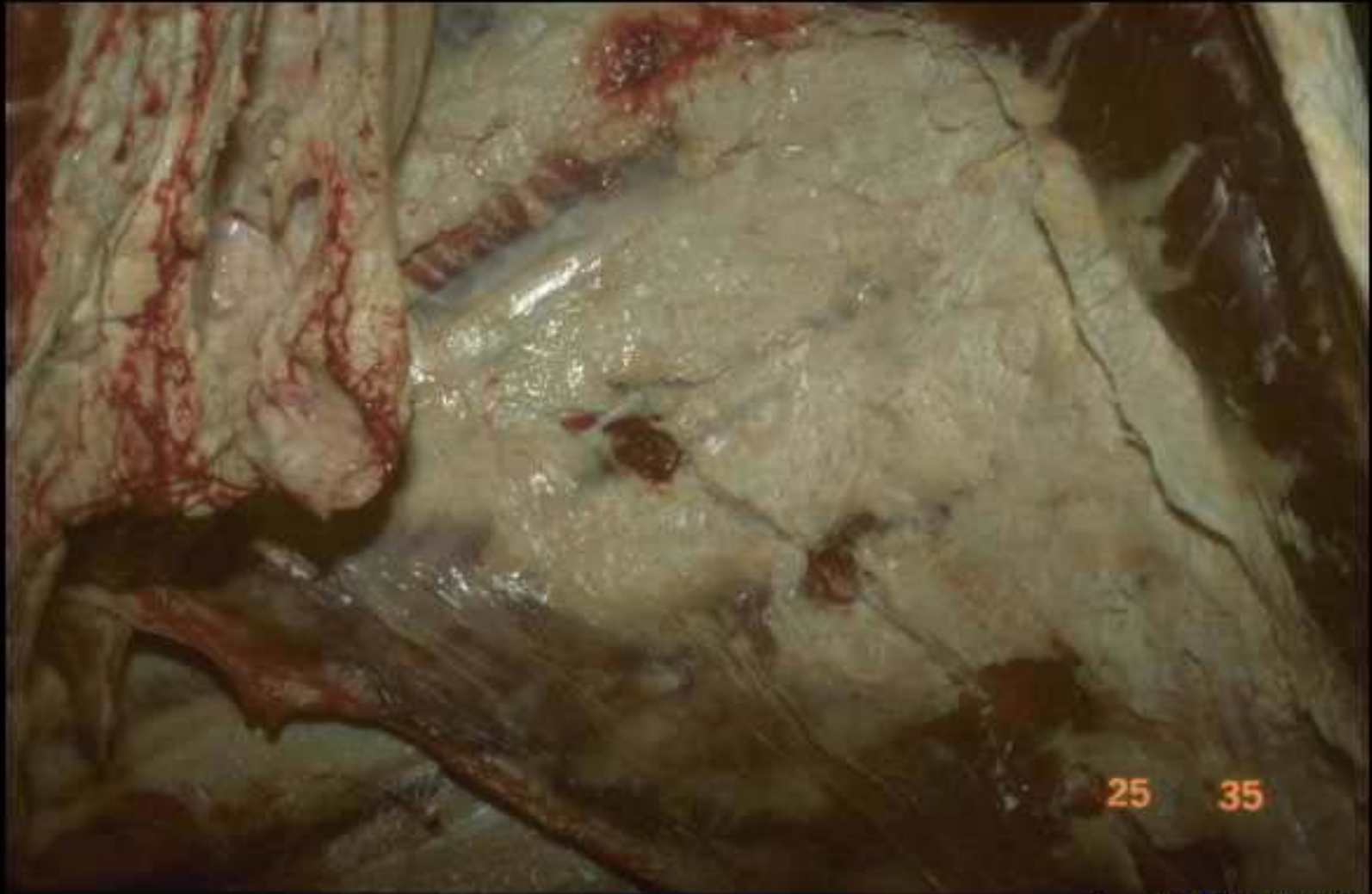Copyright QSA-ENVL 2007

Cytostéatonecrose de la graisse souscutanée du mouton



Copyright QSA-ENVL 2007

Cytostéatonécrose (graisse du bassin chez un bœuf)

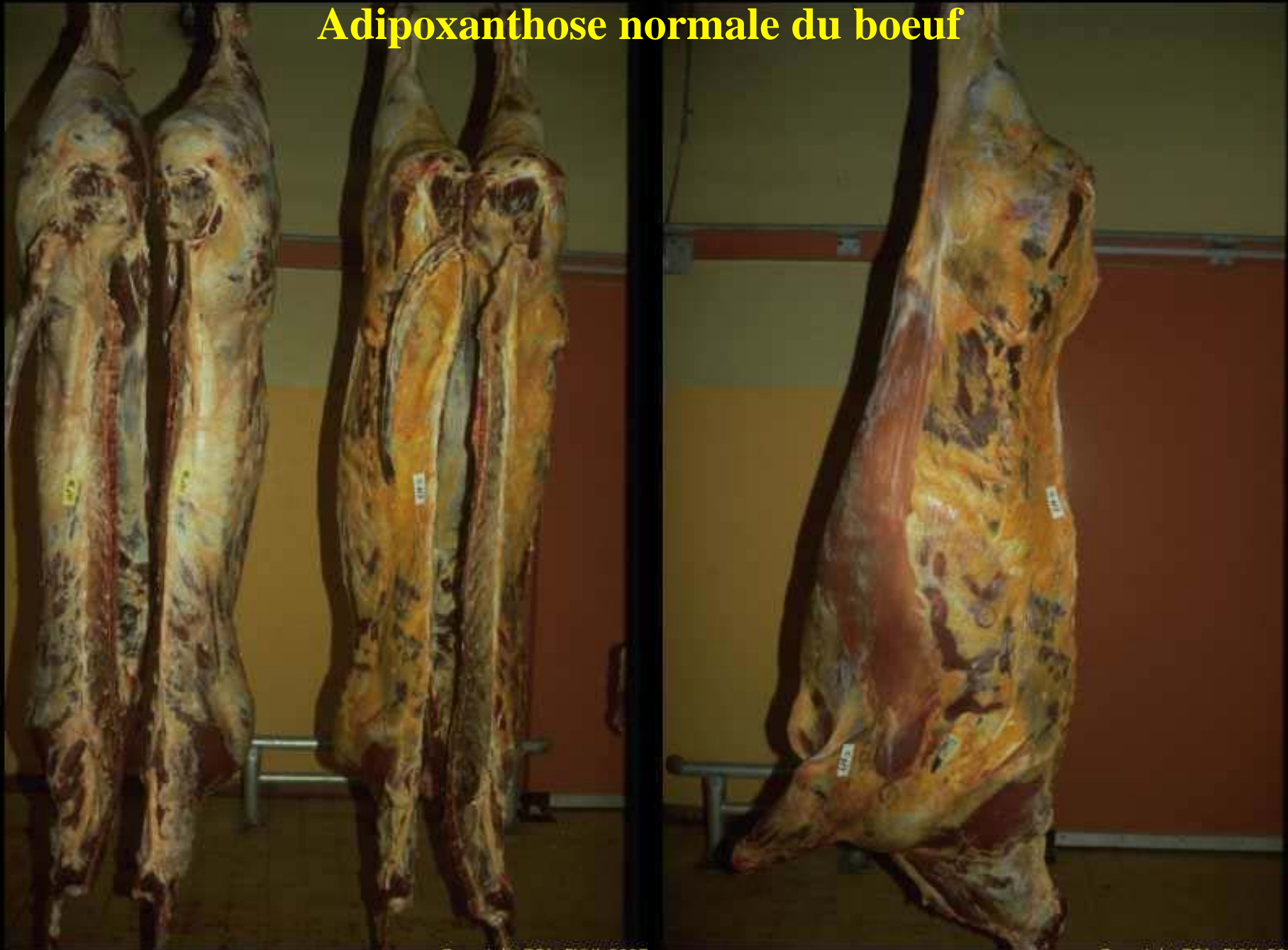

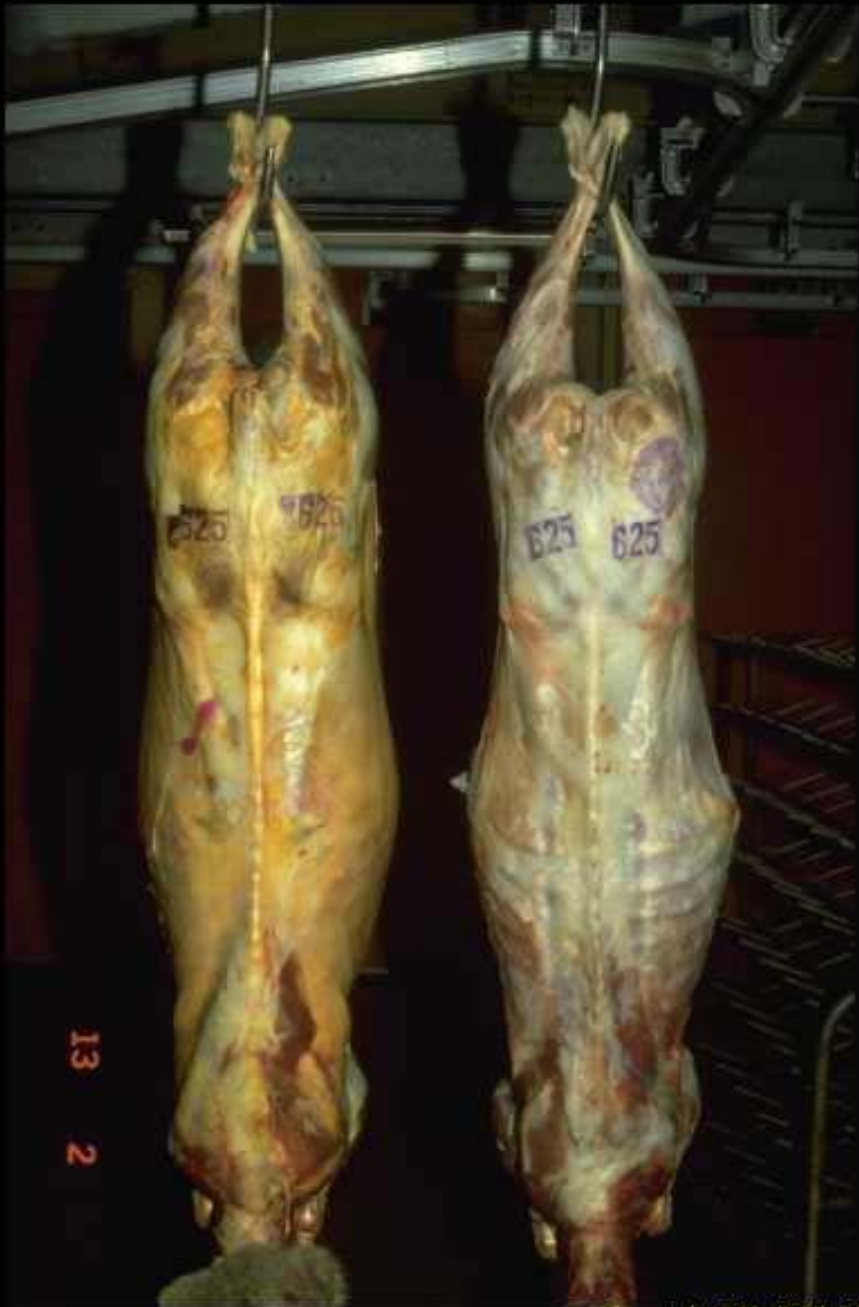25 35

Copyright QSA-ENVL 2007

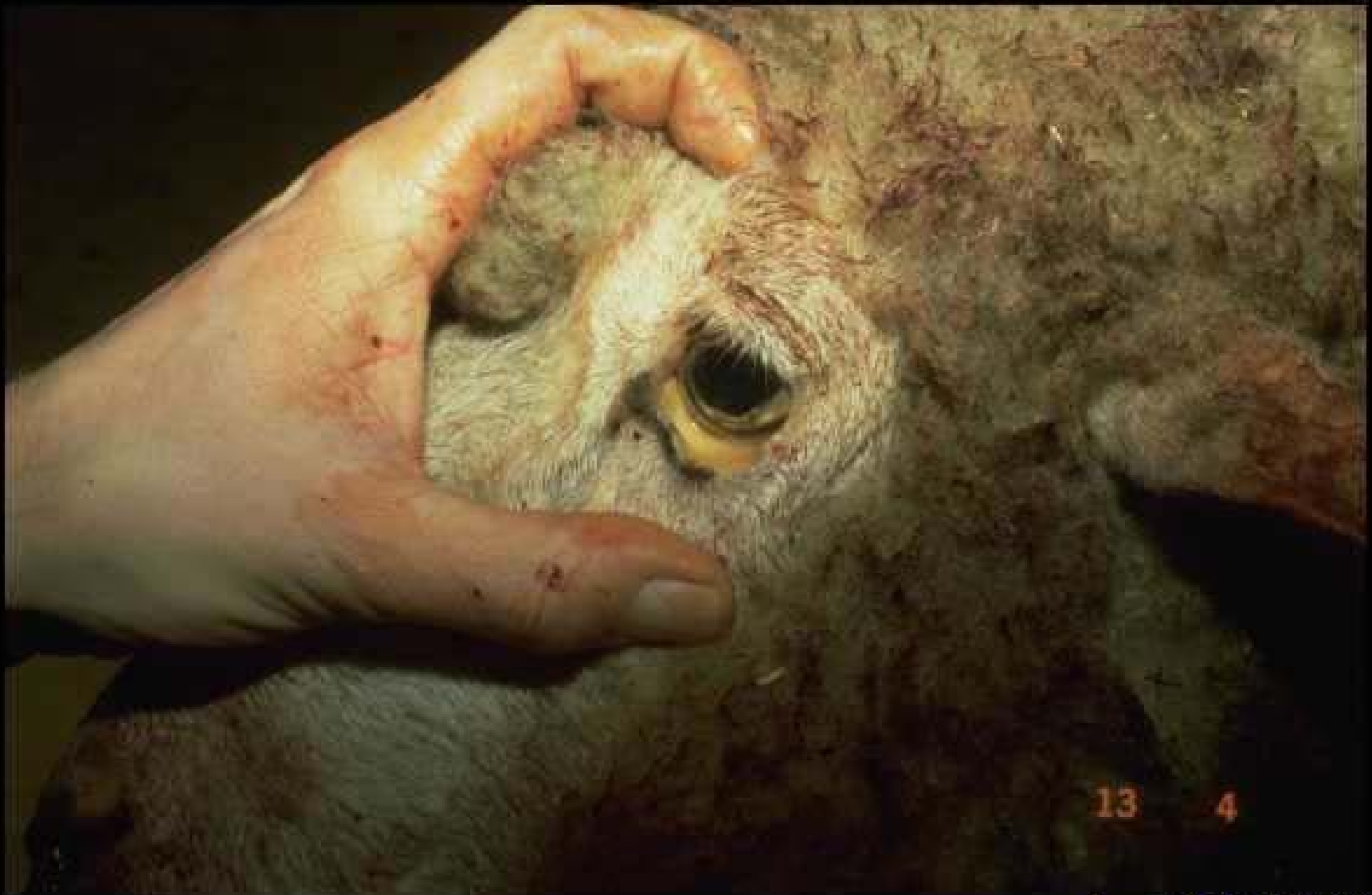Cytostéatonécrose (graisse de rognon chez un bœuf)

Adipoxanthose normale du boeuf



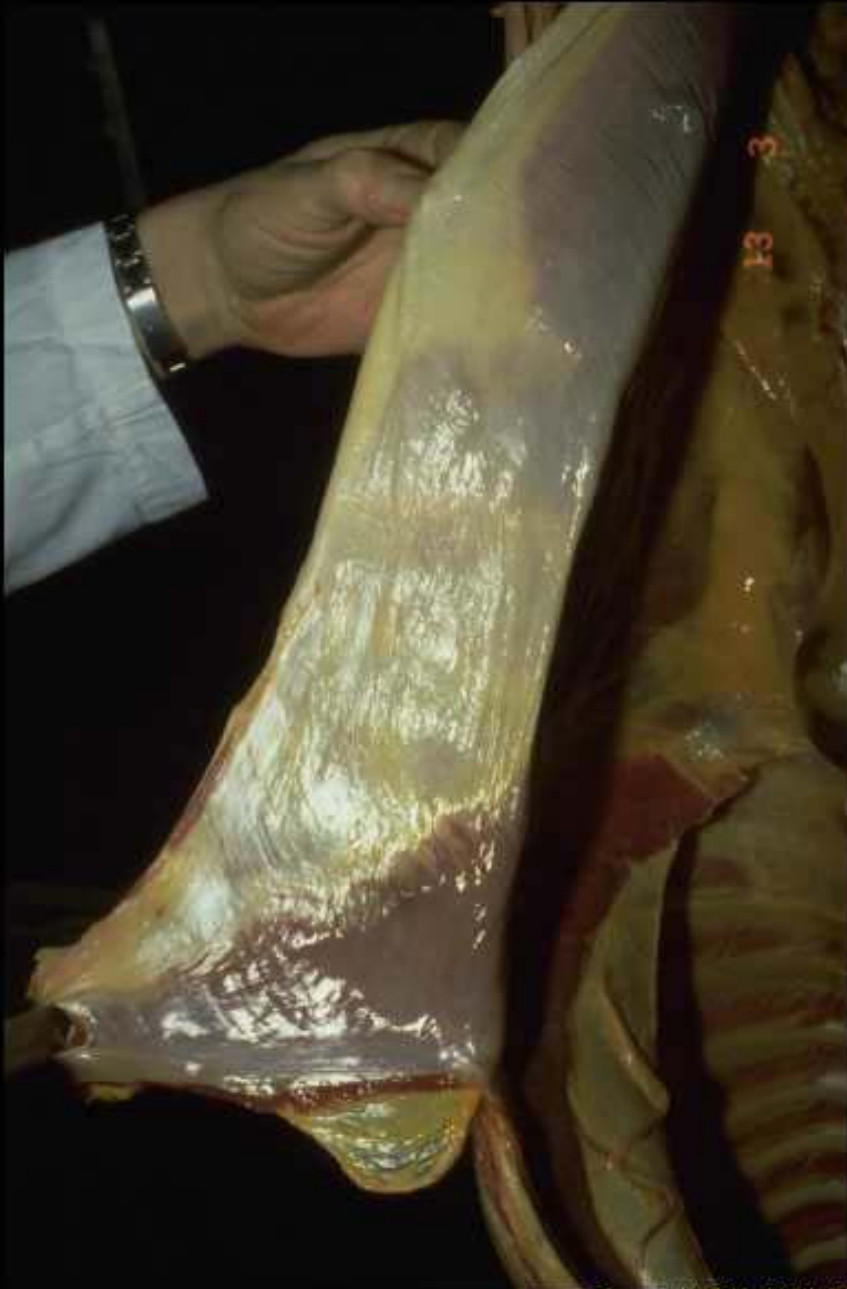

à gauche
Ictère de la brebis

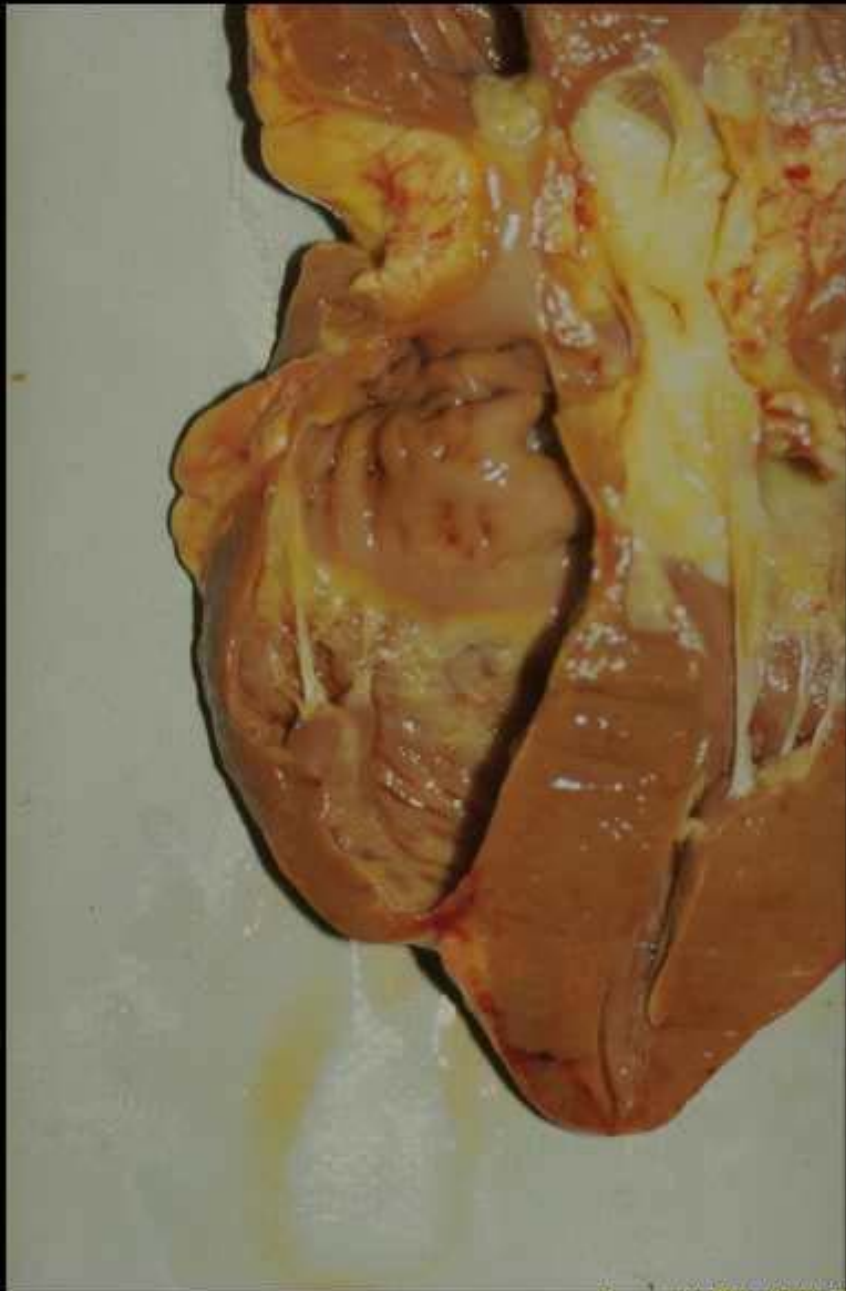

Copyright Q5A-ENVL 2007

Ictère chez la brebis: coloration de l'oeil

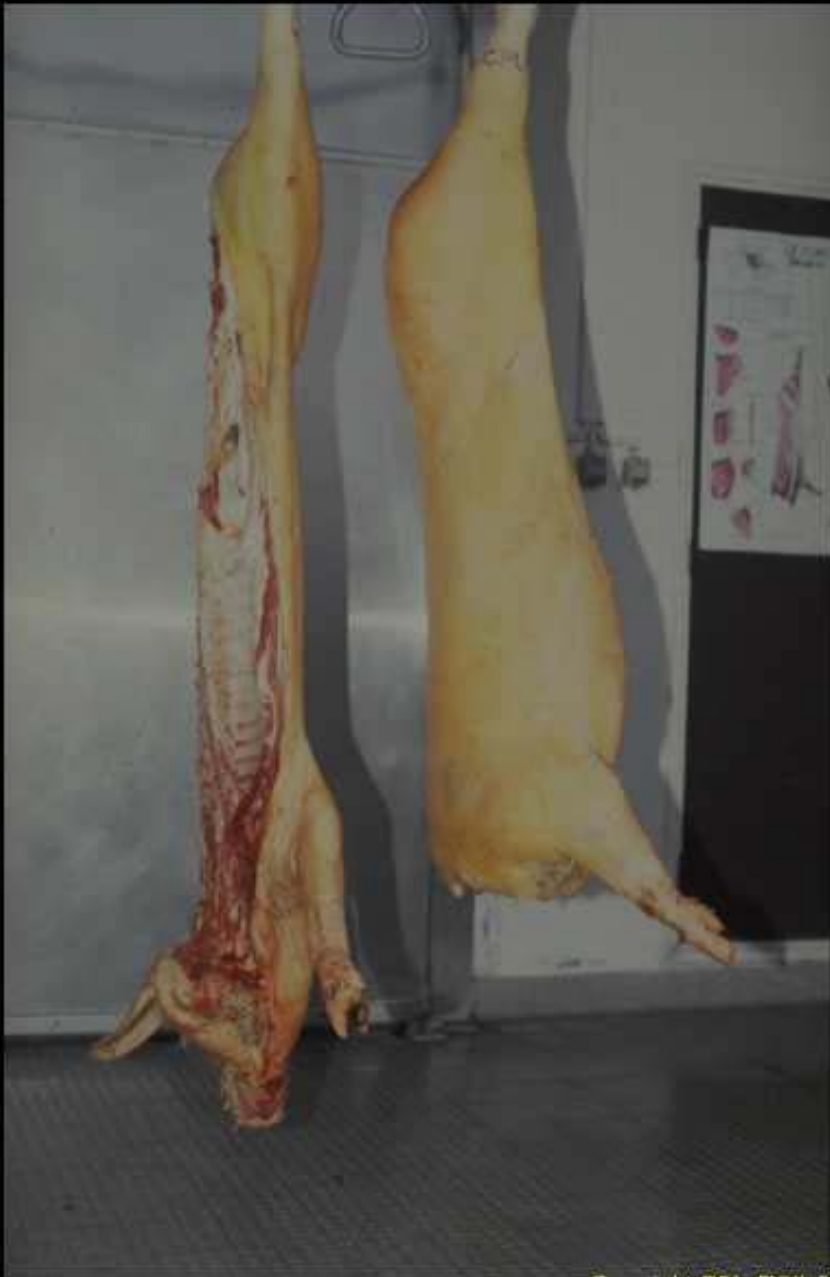

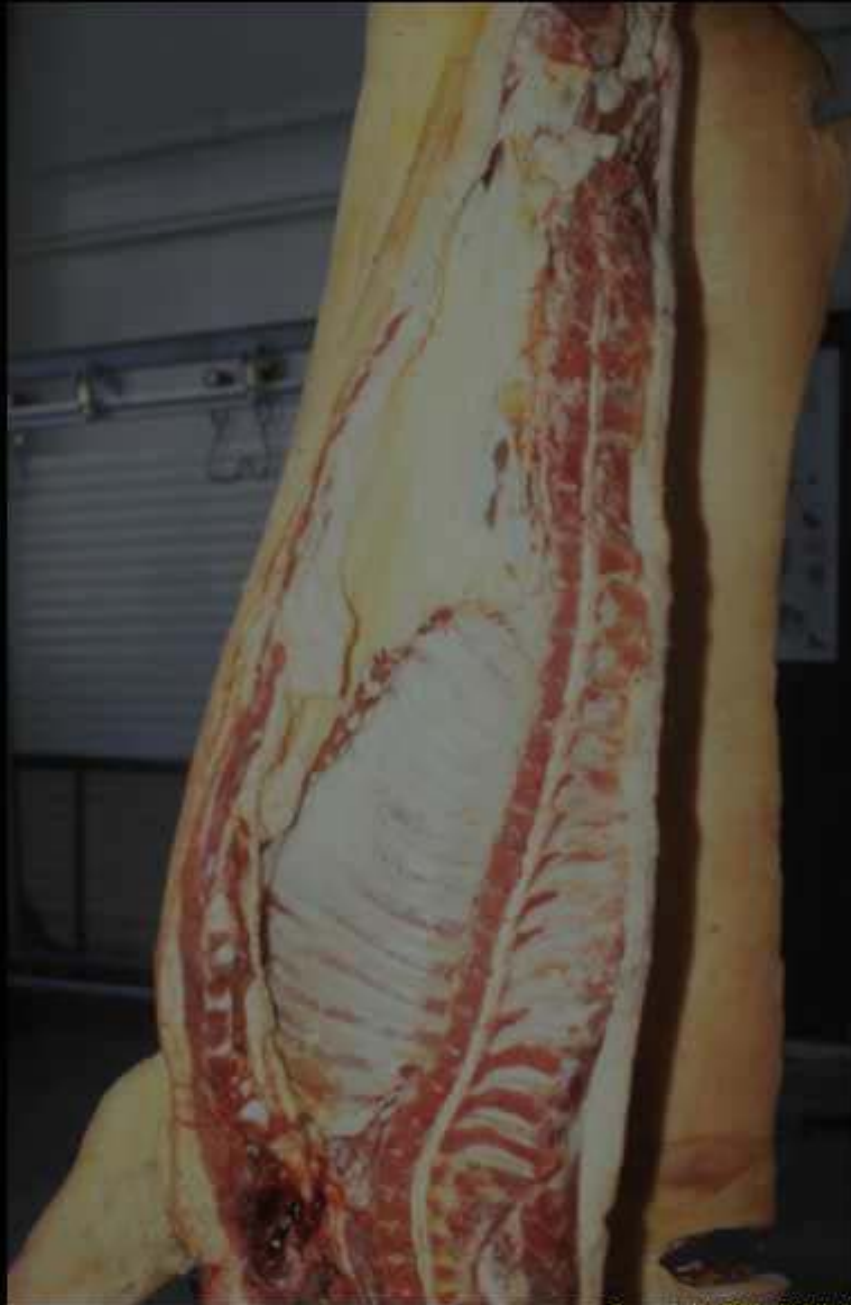Ictère chez la brebis: Coloration du péritoine



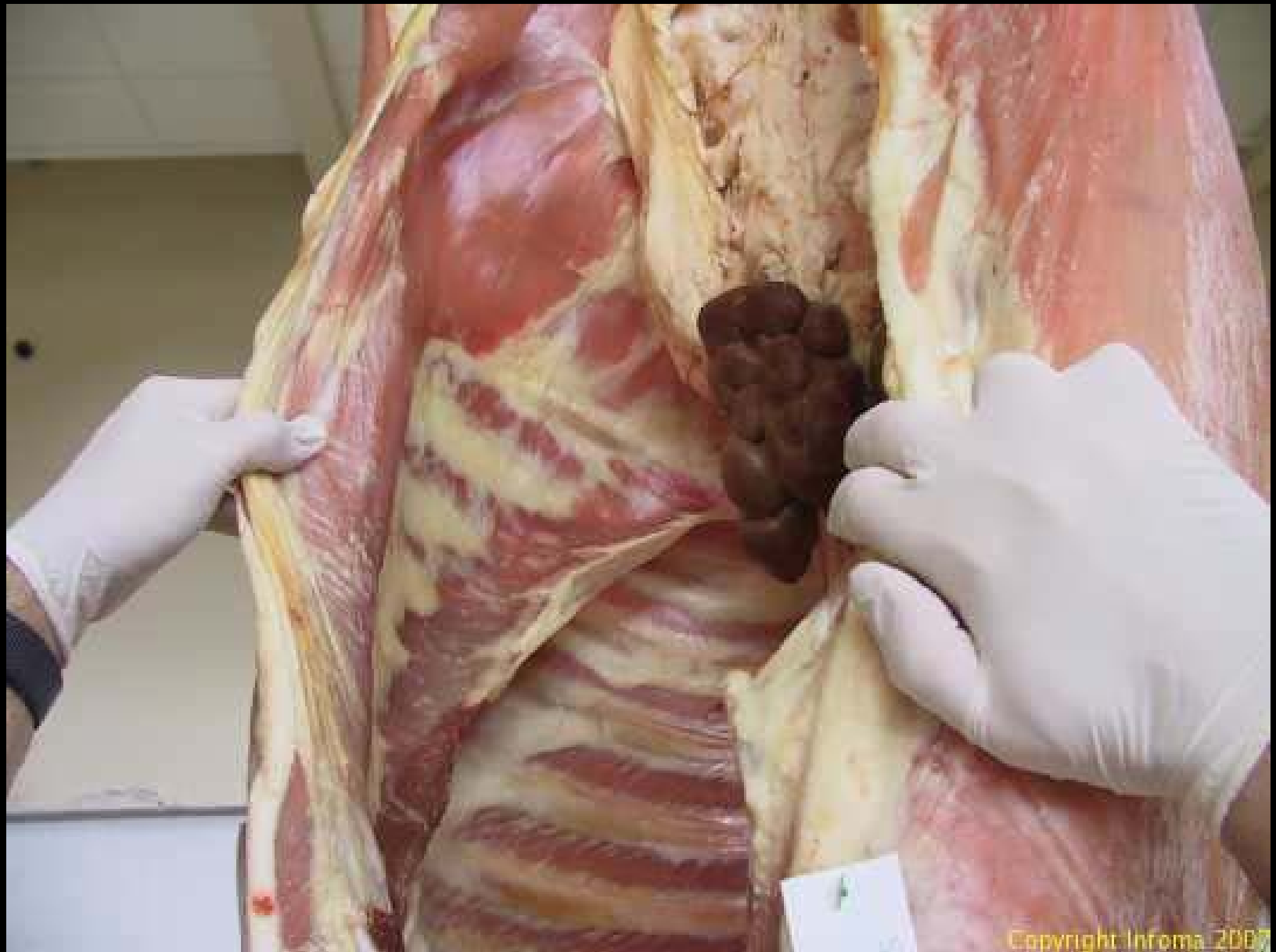
**Ictère chez la brebis:
Coloration des
valvules cardiaques**

**Ictère chez le porc:
Coloration de la couenne**



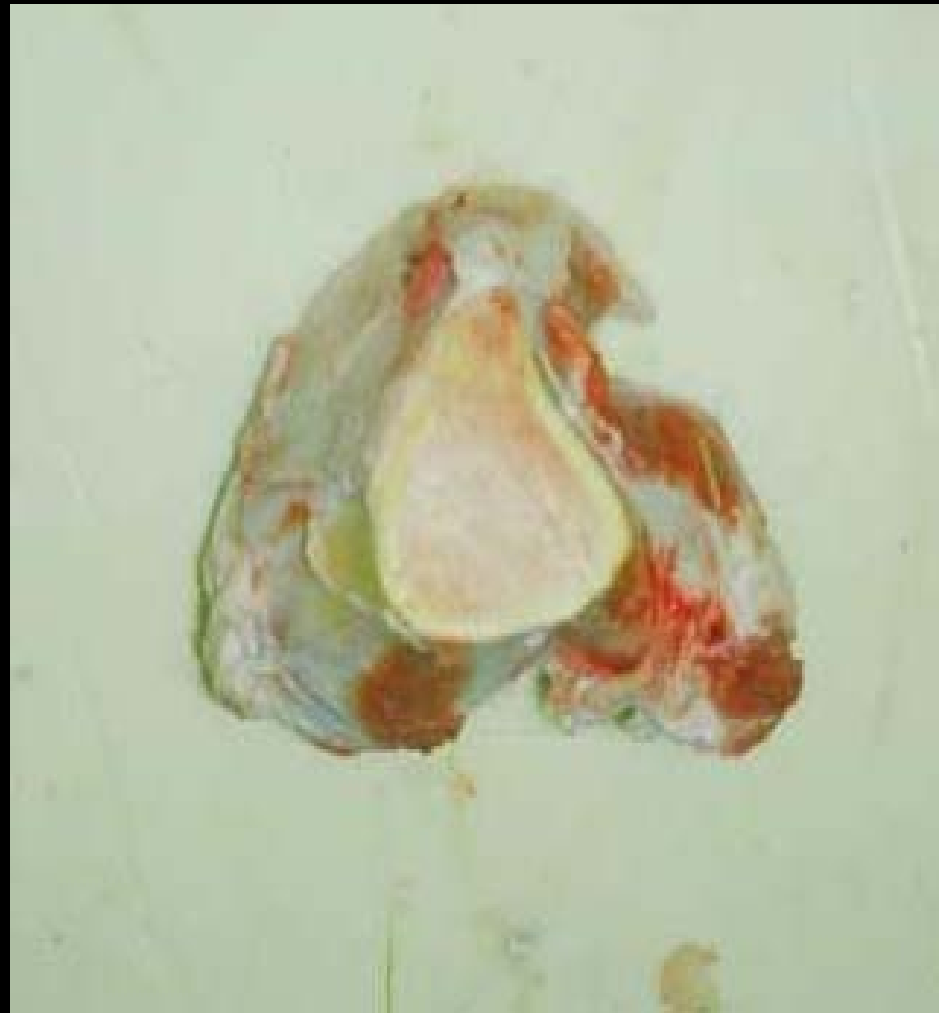
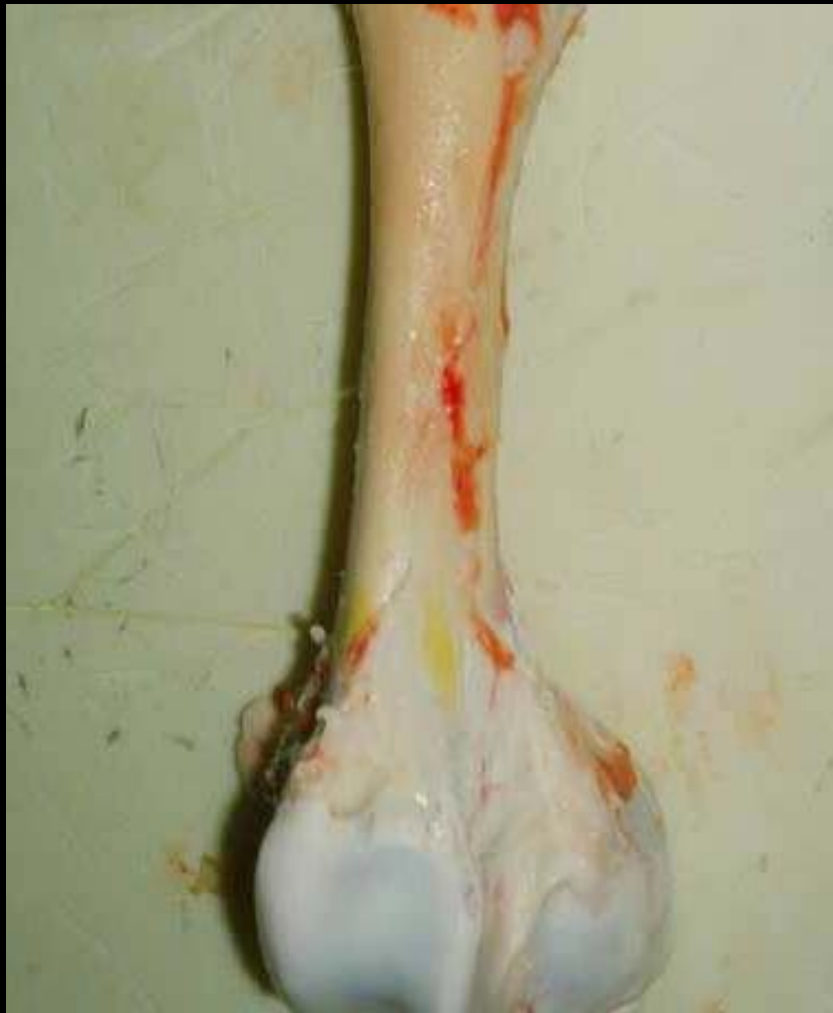
**Ictère chez le porc:
coloration de la couenne
et du p ritoine**



Copyright Infoma 2007

Ictère chez le veau



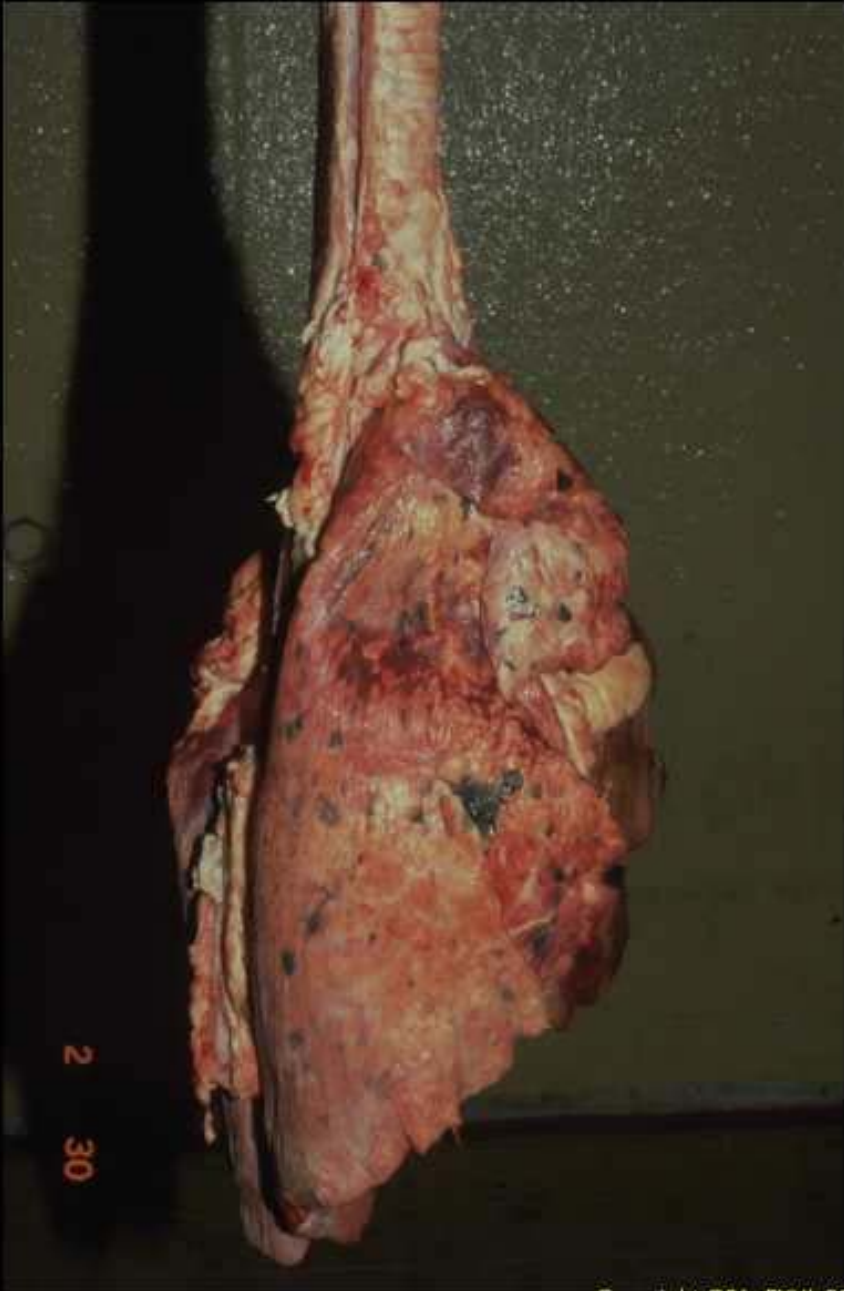
**Coloration jaune de la corticale de l'os
(origine médicamenteuse)**

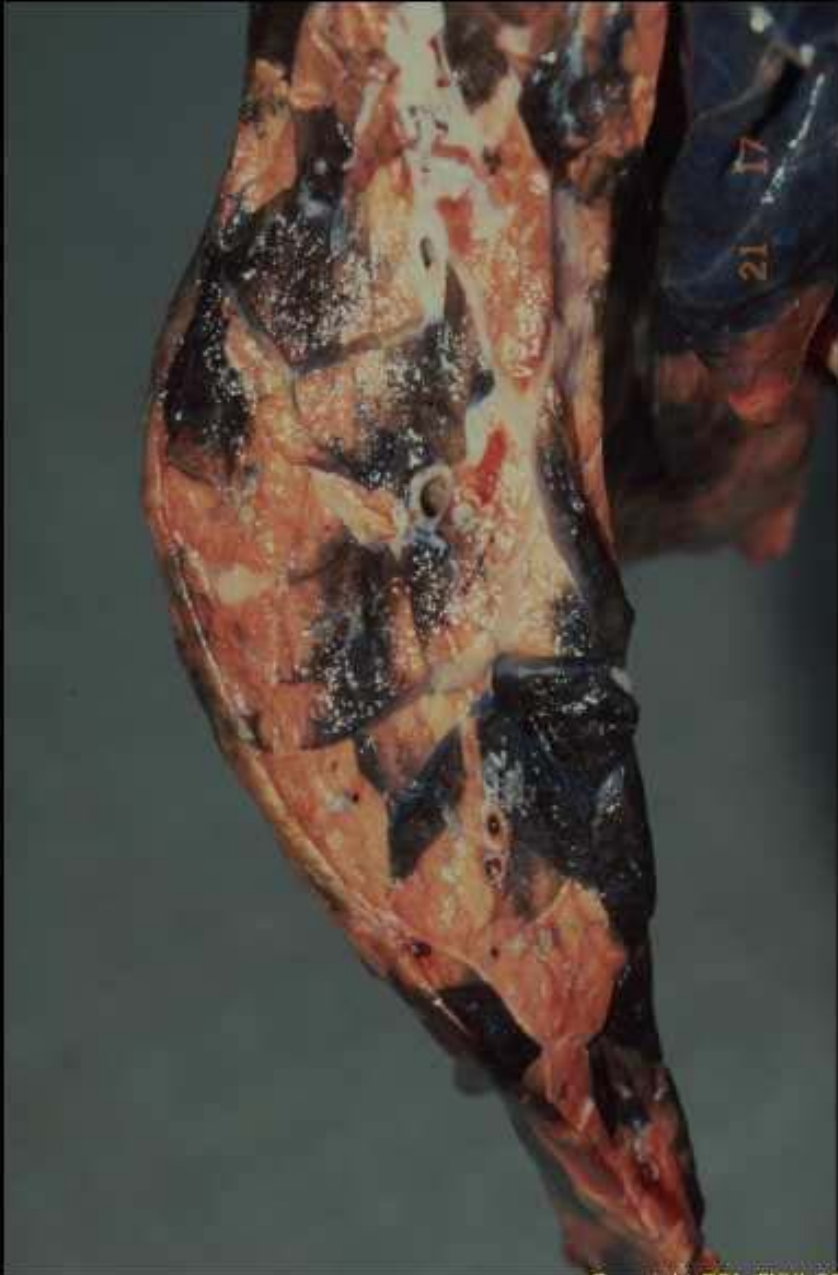

Copyright QSA-ENVL 2007

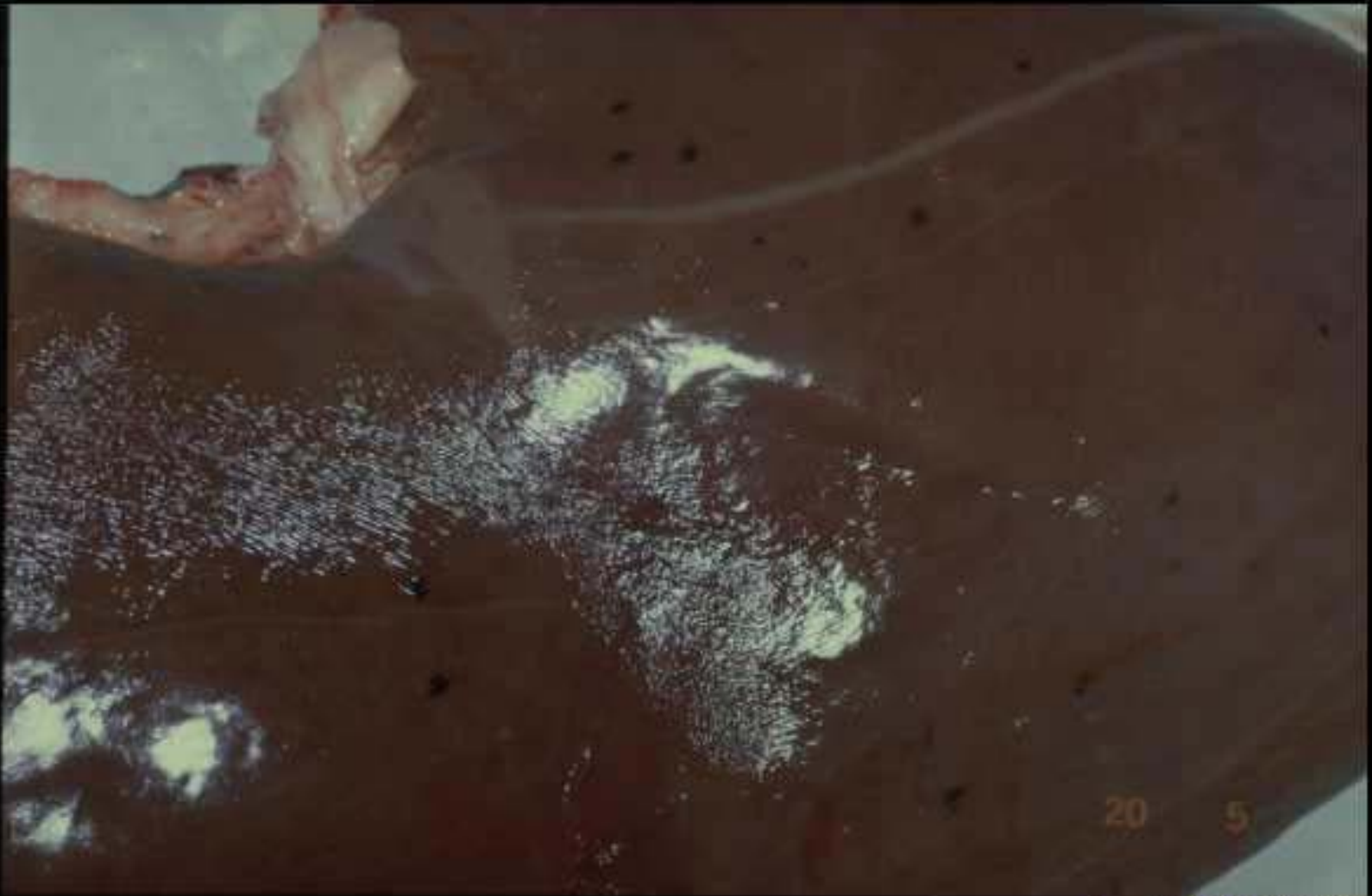**Anthracose des nœuds lymphatiques
trachéobronchiques**

Mélanose maculeuse (poumon de bœuf)





**Mélanose maculeuse
(poumon de bœuf)**



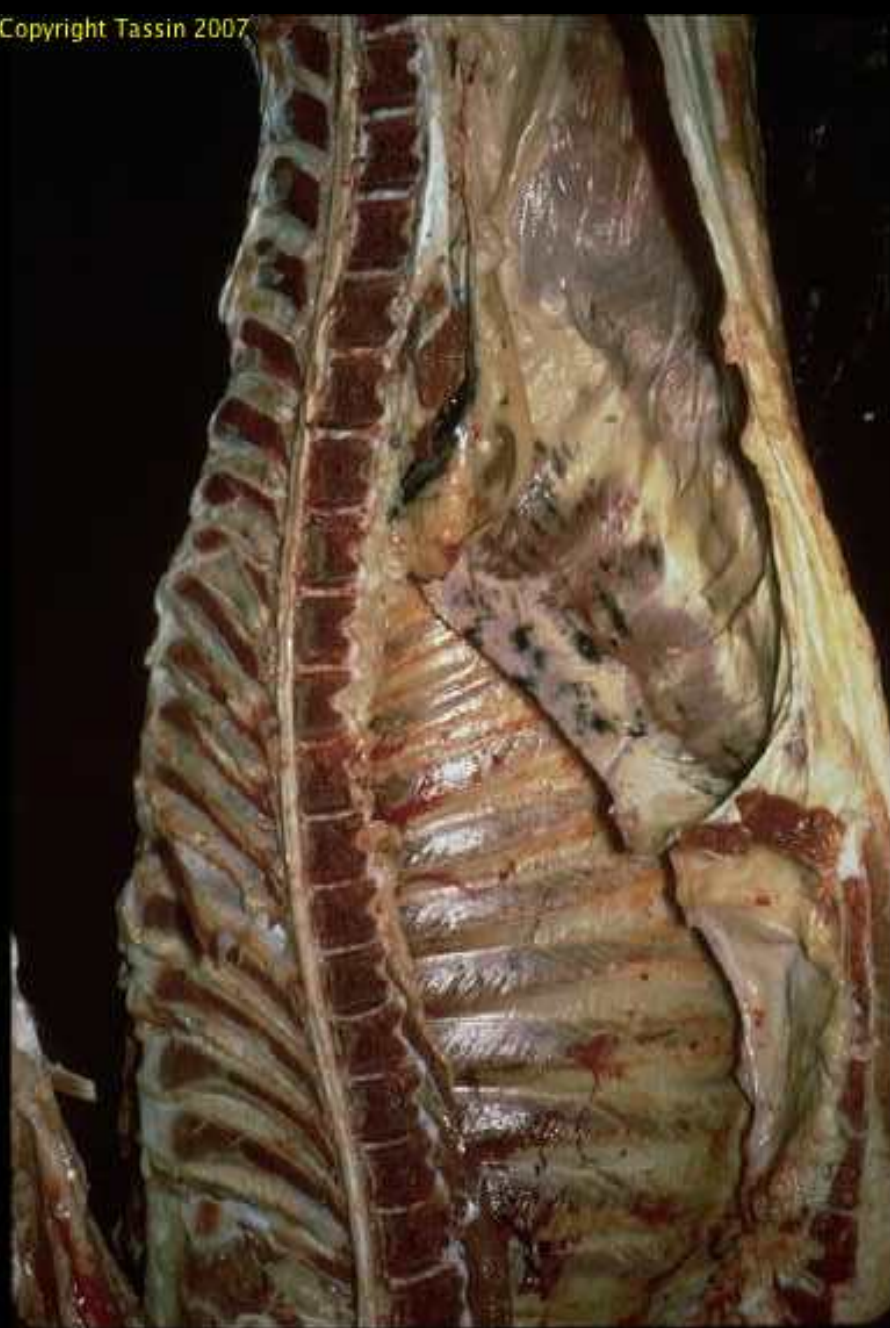Copyright QSA-ENVL 2007

Mélanose maculeuse: foie de boeuf



Copyright QSA-ENVL 2007

Mélanose maculeuse : méninge rachidienne du boeuf

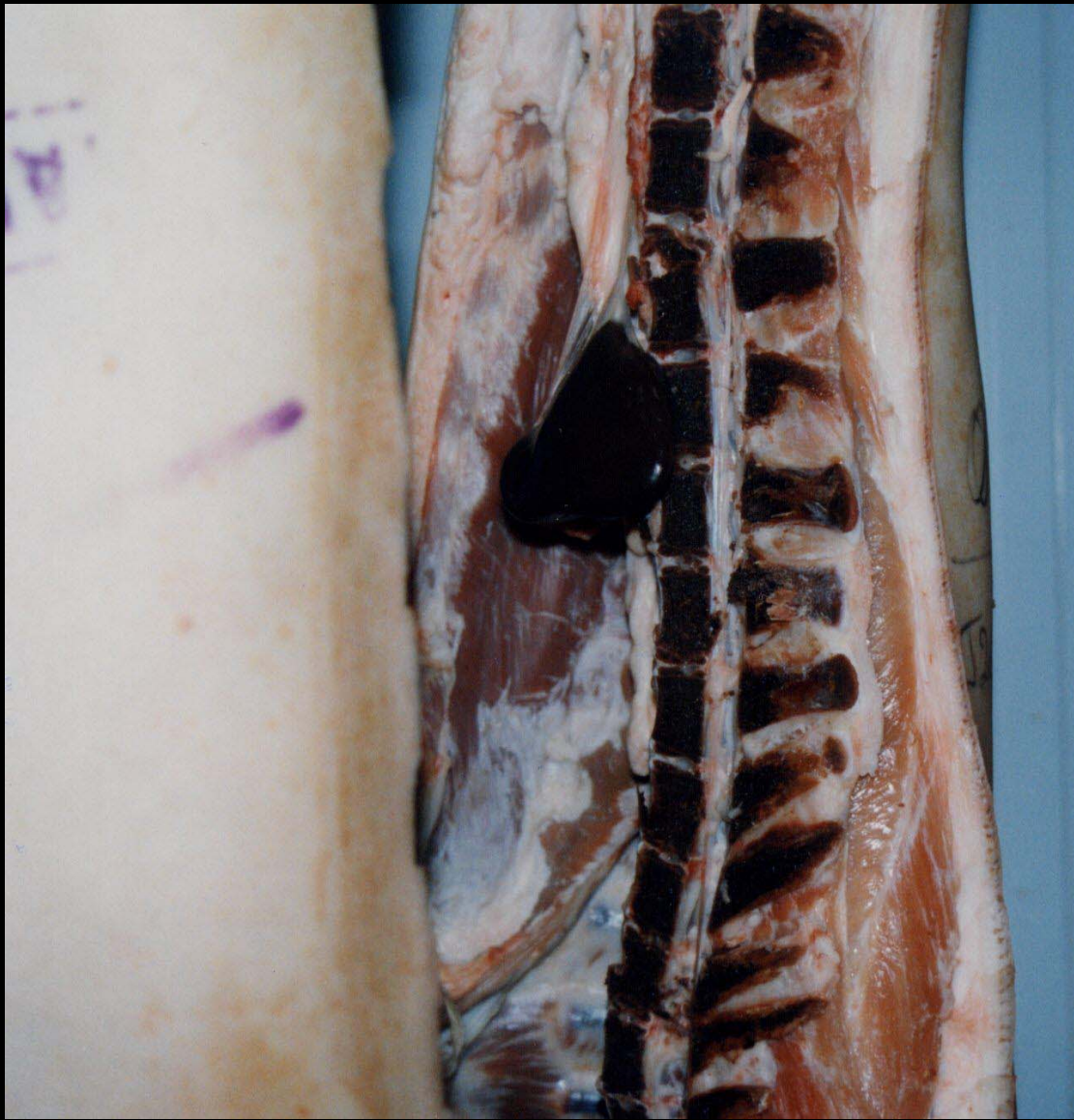

**Mélanose maculeuse:
péritoine de boeuf**



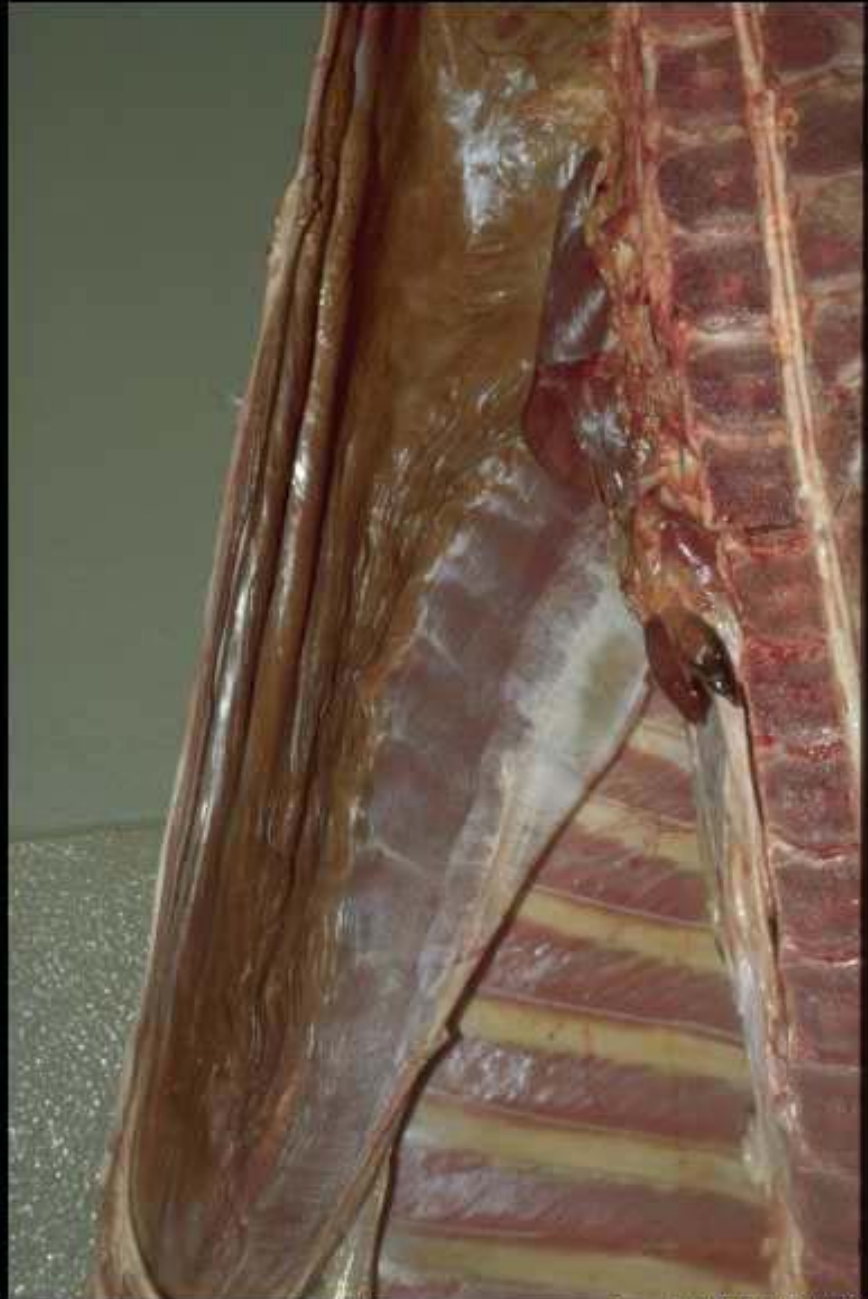Copyright QSA-ENVL 2007

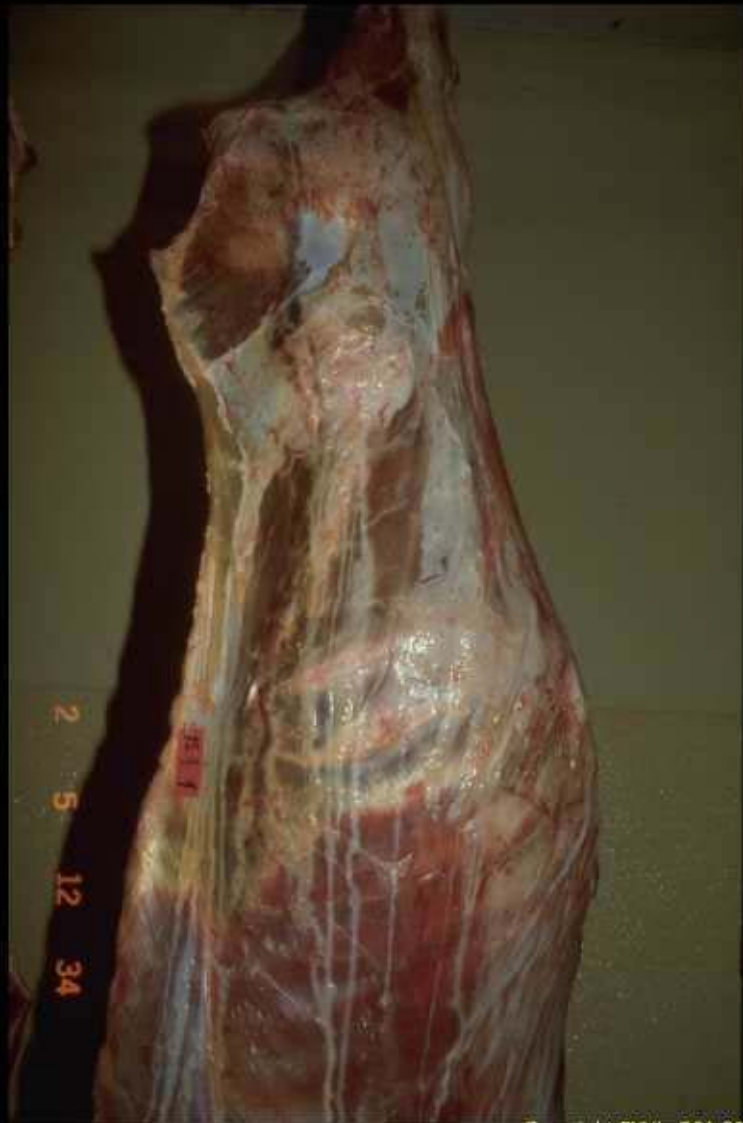Rein ébène chez le bœuf (à droite, témoin normal)



Ostéohémochromatose

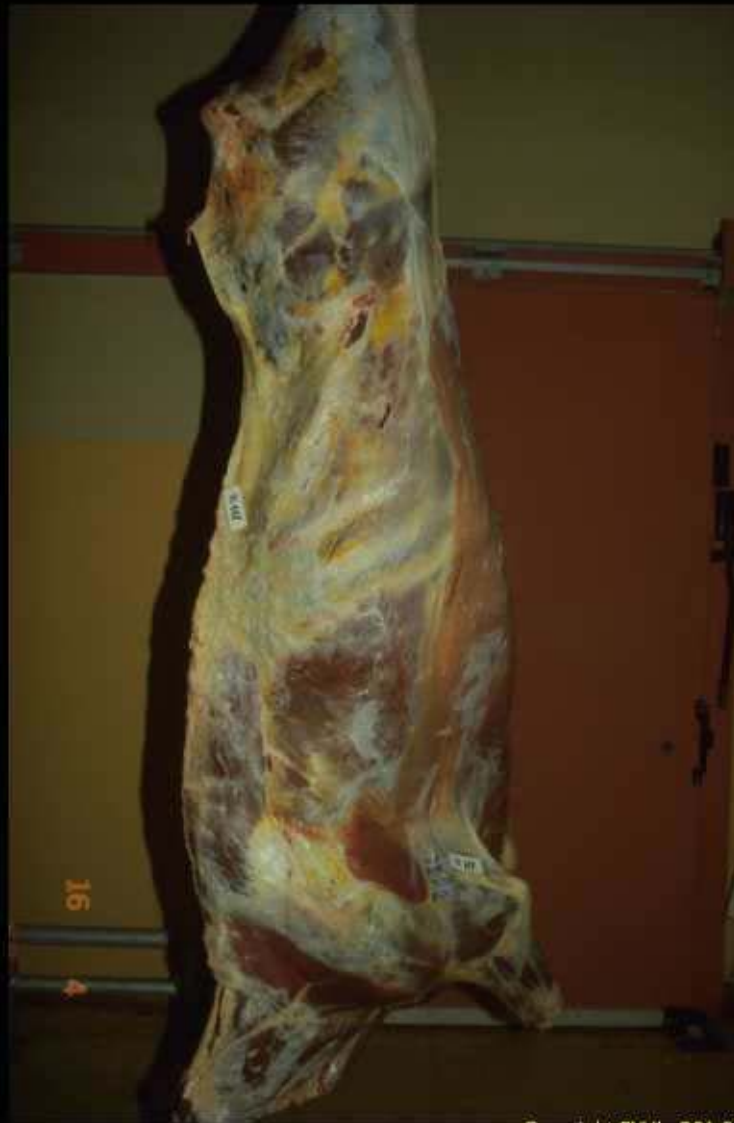Céroidose du poulain





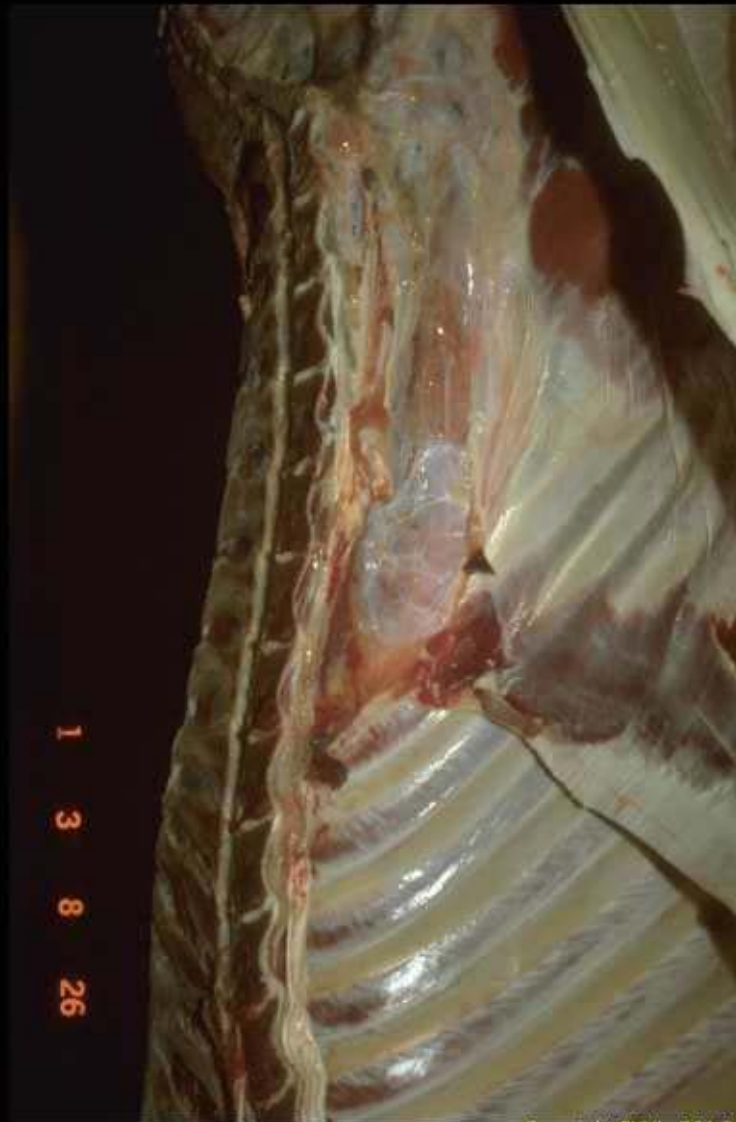Copyright ENVL-QSA 2007

Œdème traumatique



Copyright ENVL-QSA 2007

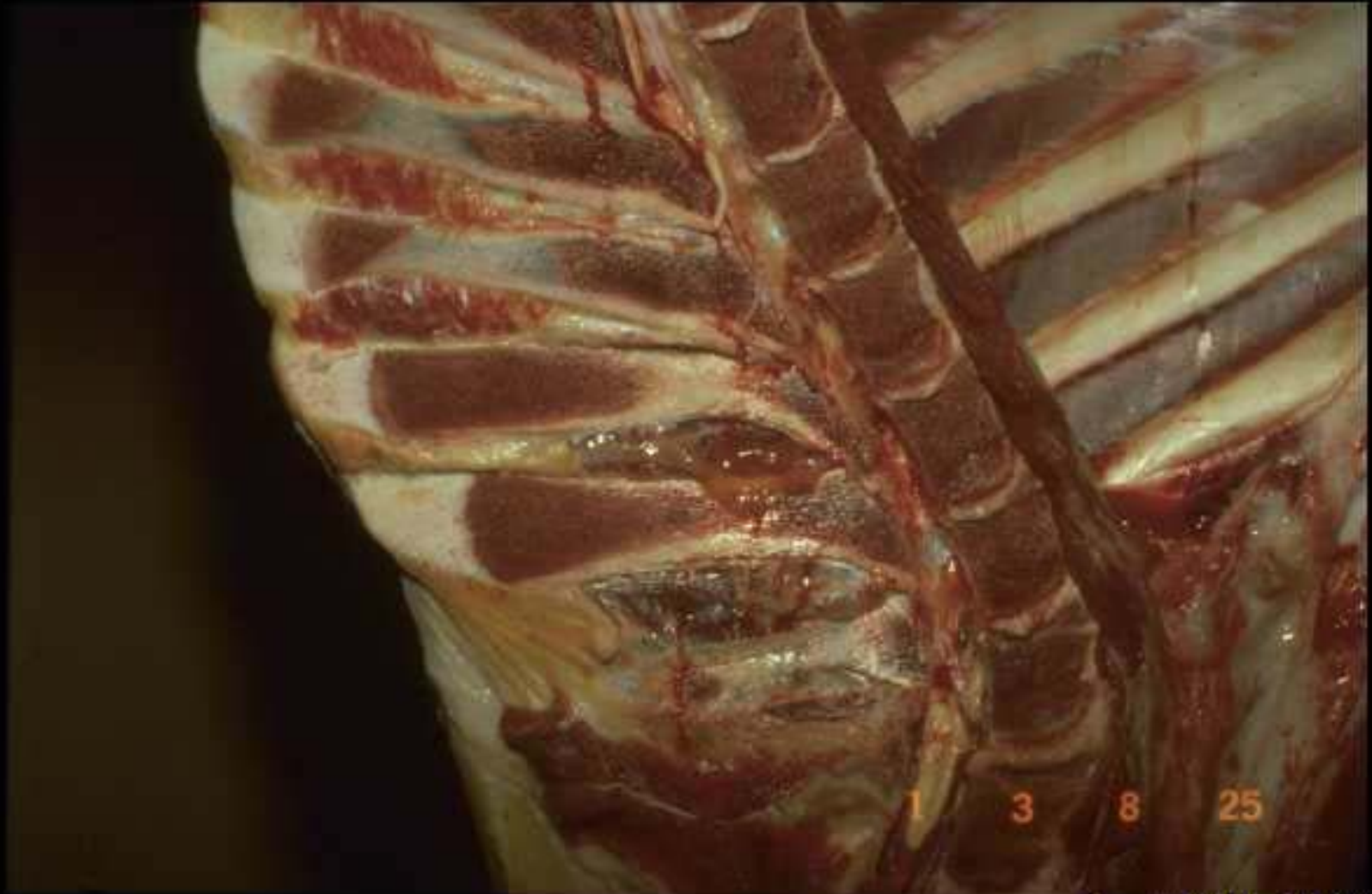
Œdème généralisé chez le boeuf



1
3
8
26

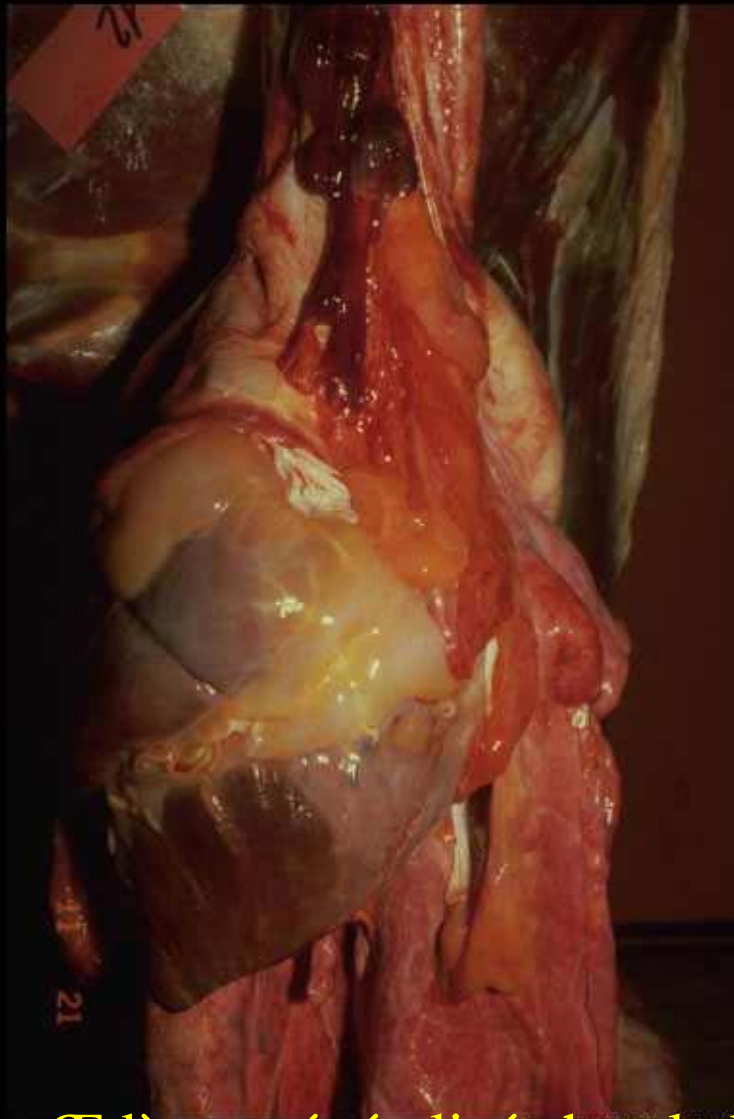
Copyright ENVL-QSA 2007

Œdème généralisé chez le boeuf



Copyright ENVL-QSA 2007

Œdème généralisé chez le boeuf



Œdème généralisé chez le boeuf