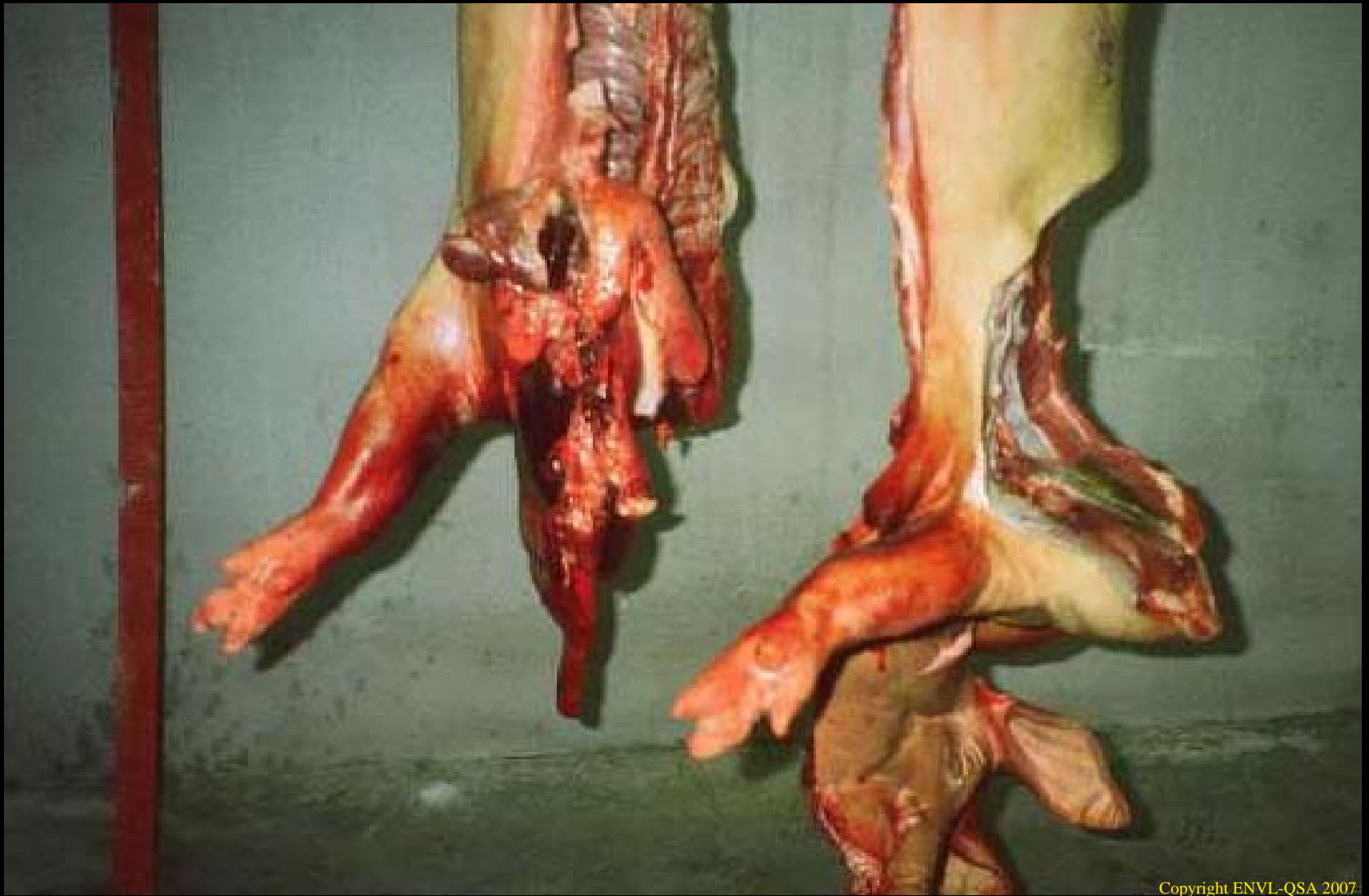
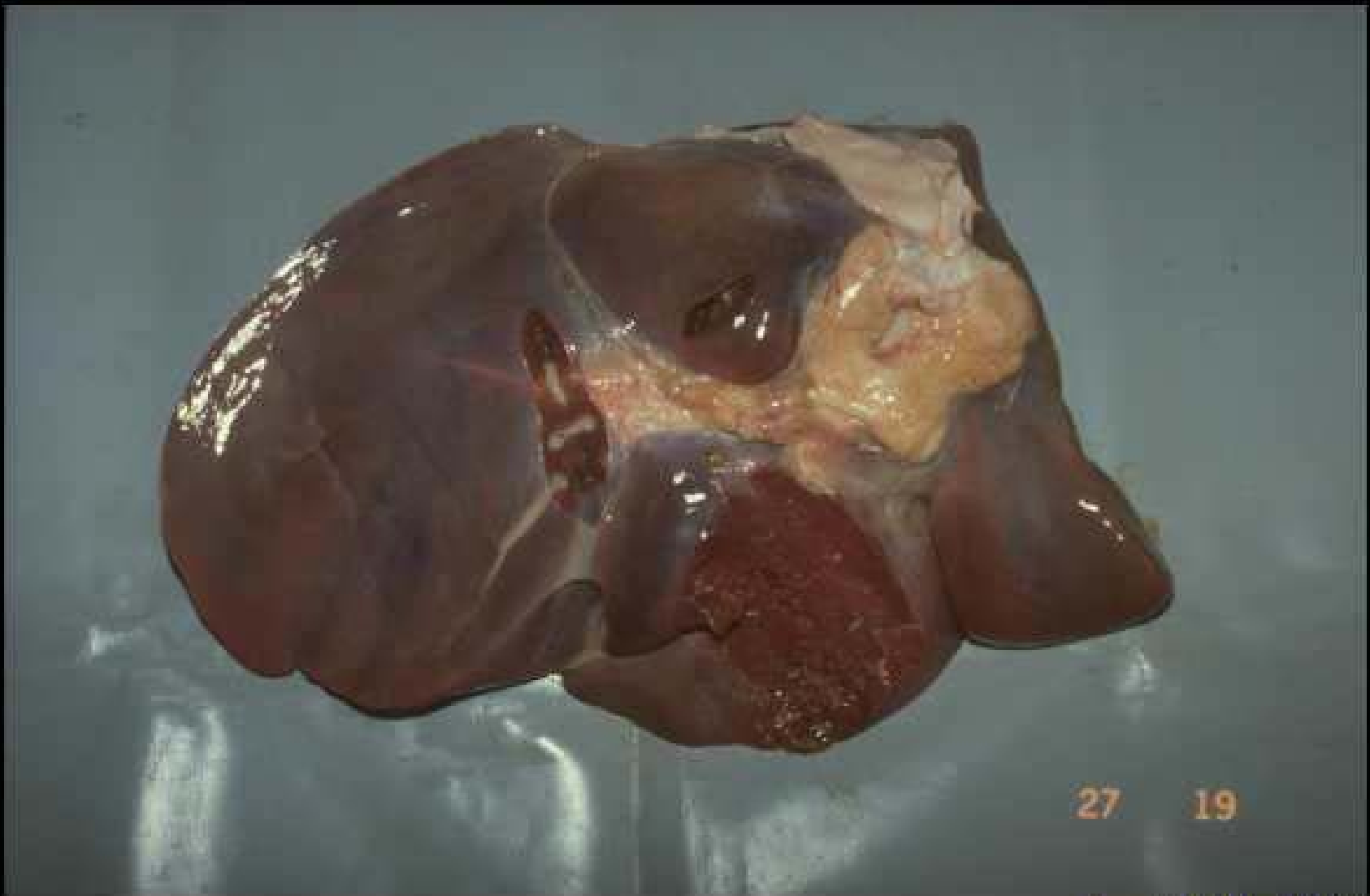


Copyright ENVL-QSA 2007

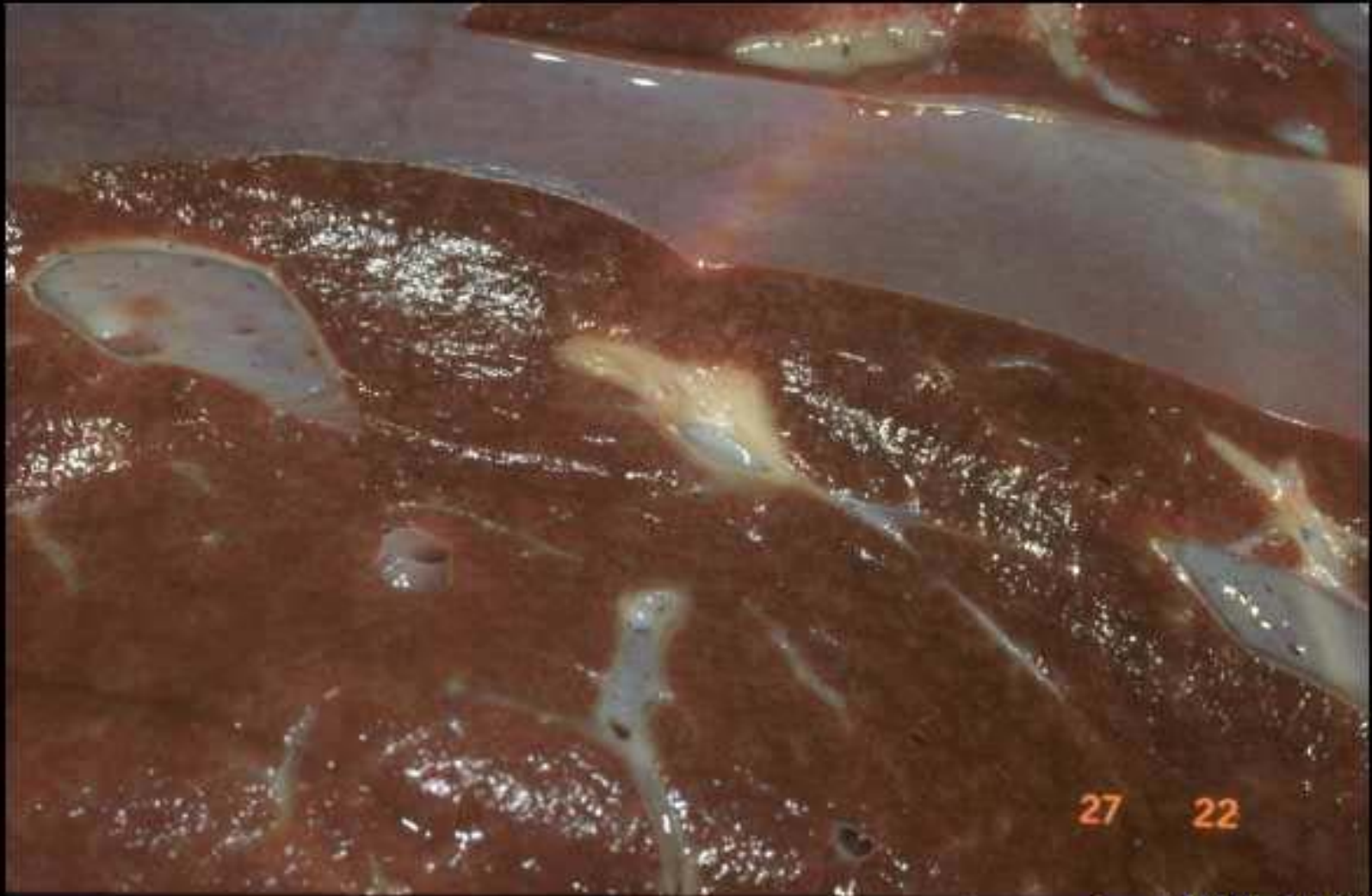Viande saignouse



27 19

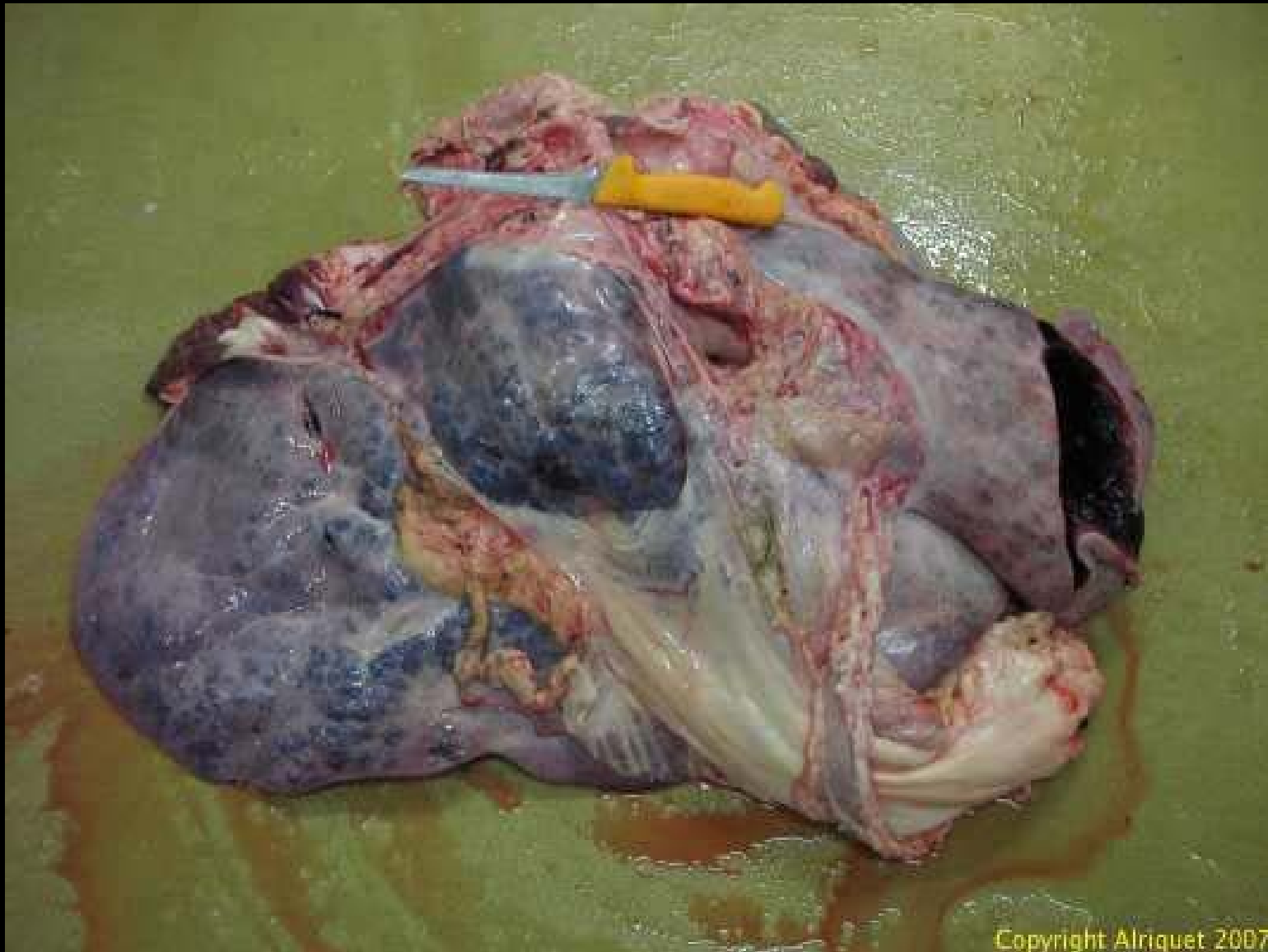
Copyright ENVL-QSA 2007

Foie cardiaque chez un veau

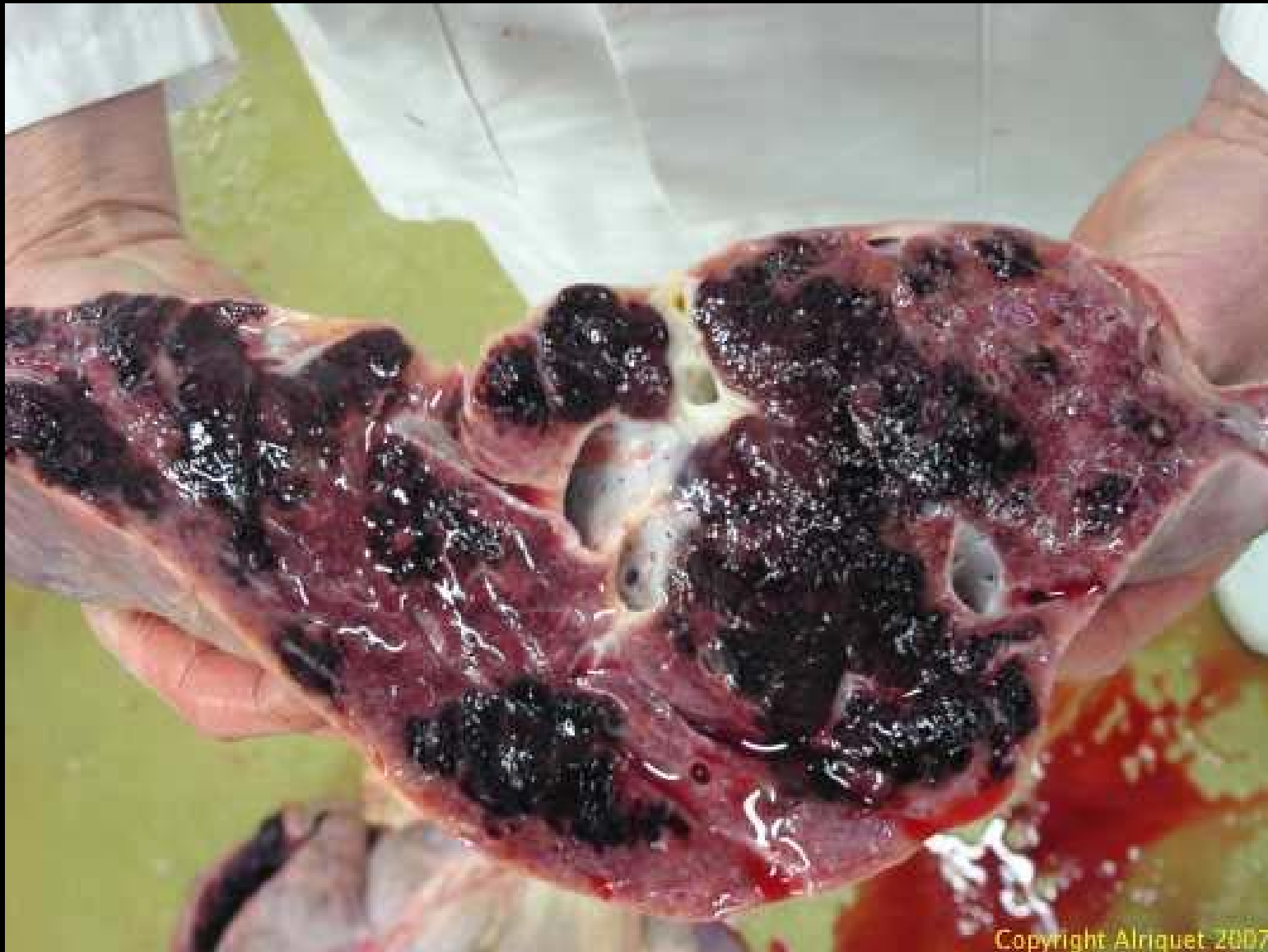

Copyright ENVL-QSA 2007

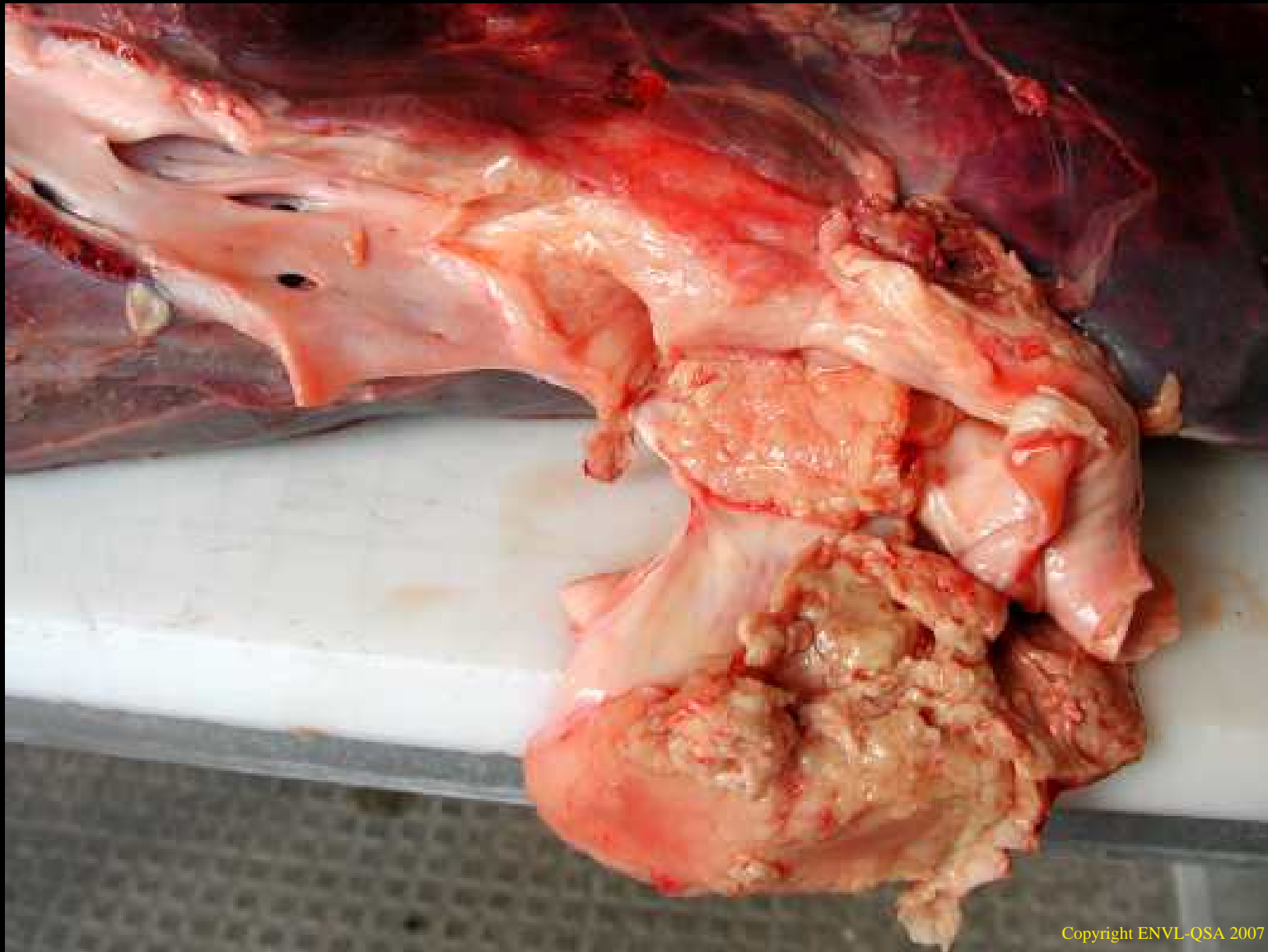
Foie muscade chez un boeuf



Foie cardiaque du boeuf

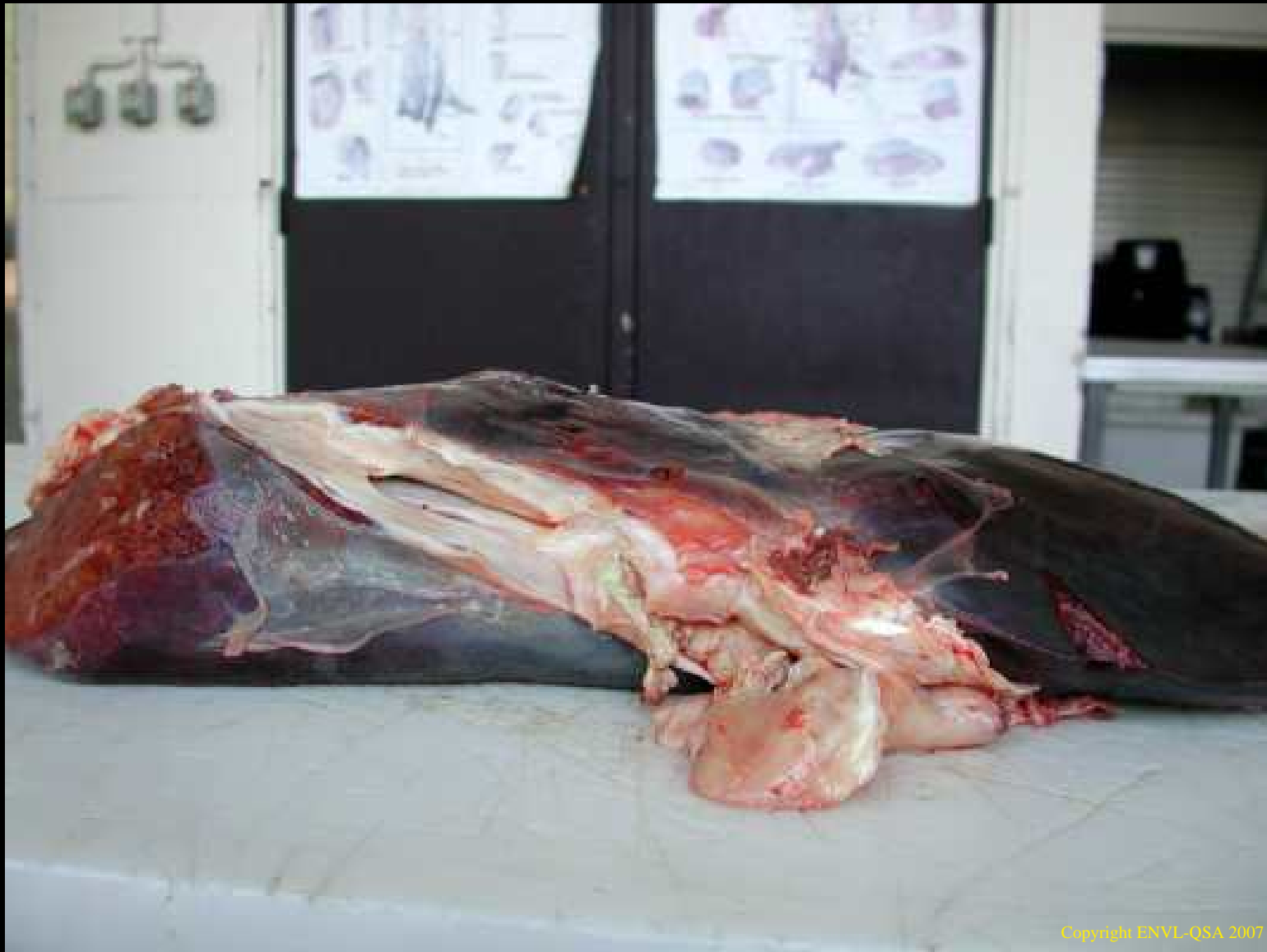

Foie cardiaque du bœuf (coupe)



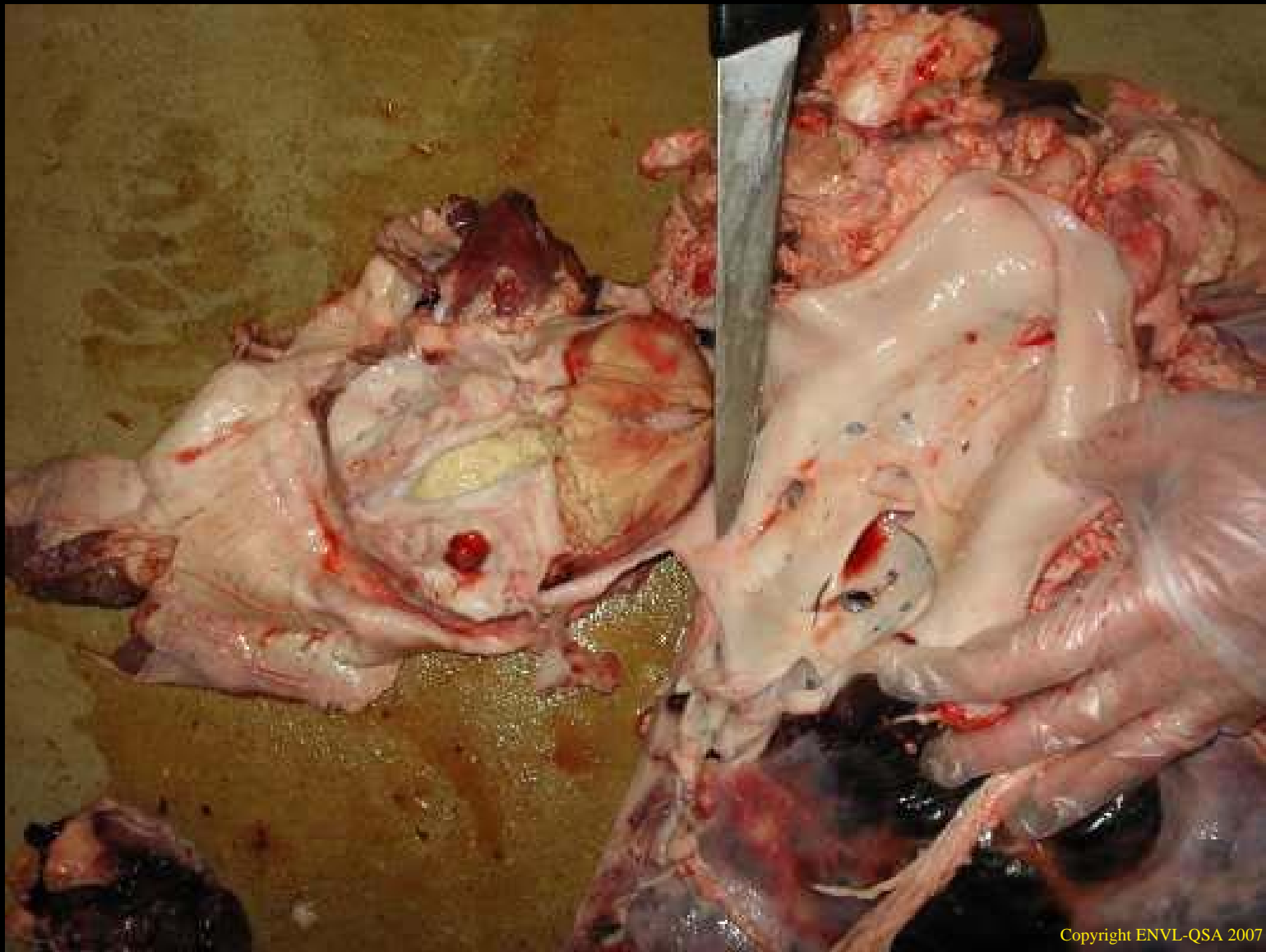
Copyright ENVL-QSA 2007

Thrombus de la veine sus-hépatique chez le boeuf



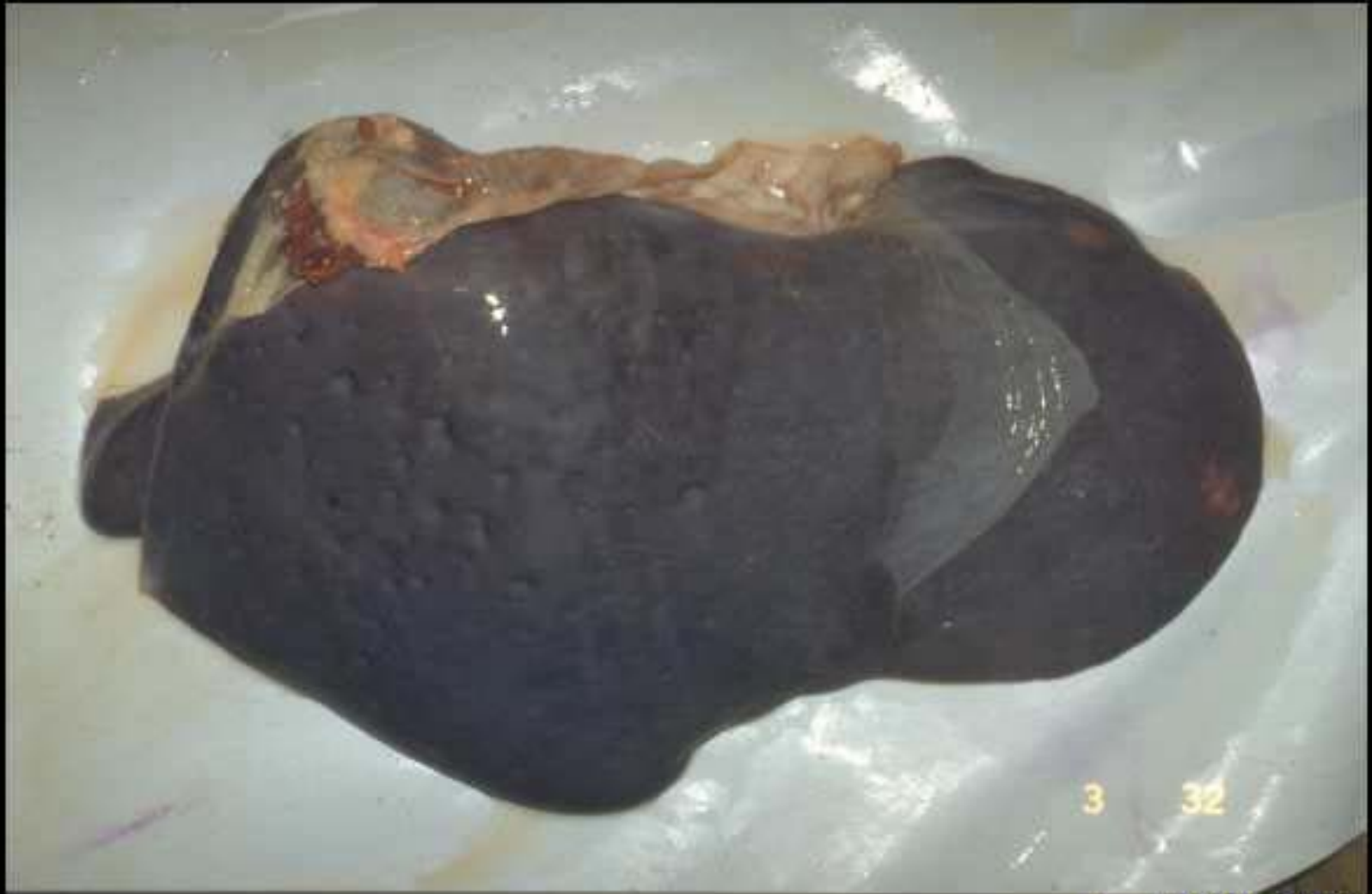Copyright ENVL-QSA 2007

Thrombus de la veine sus-hépatique chez le boeuf



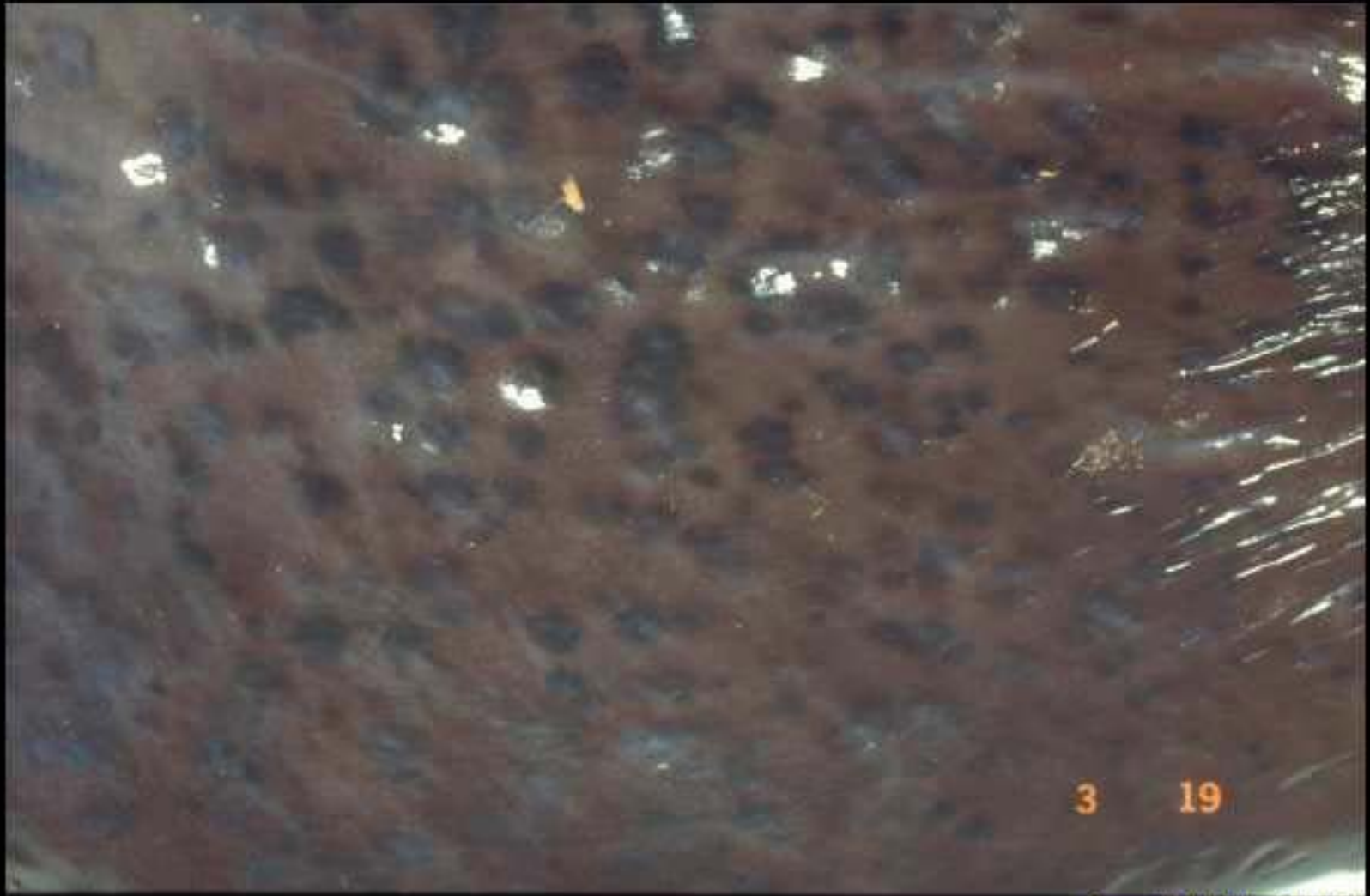
Copyright ENVL-QSA 2007

Thrombus de la veine sus-hépatique chez le boeuf



Copyright ENVL-QSA 2007

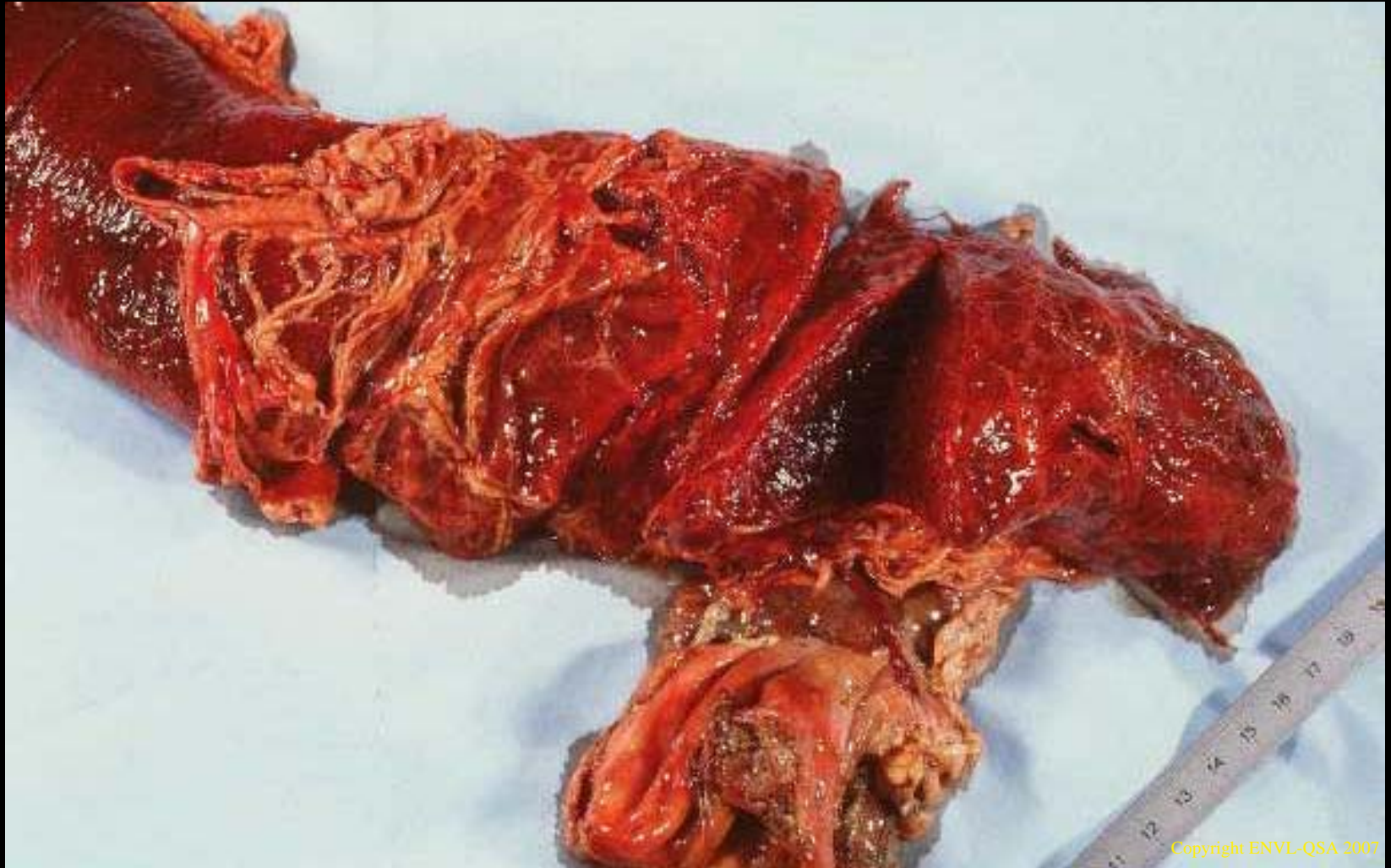
Télangiectasie maculeuse du boeuf



3 19

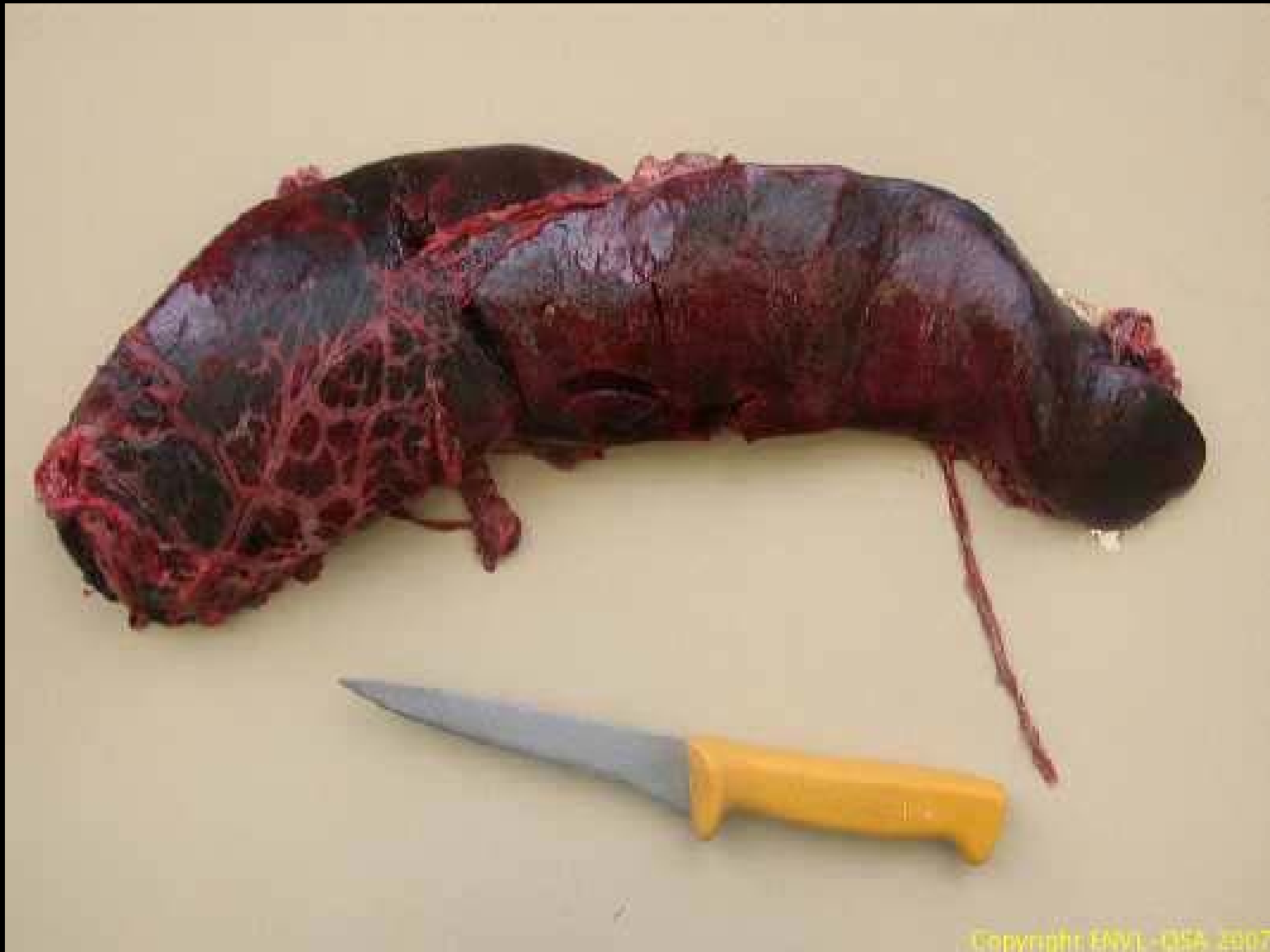Copyright ENVL-QSA 2007

Télangiectasie maculeuse du boeuf

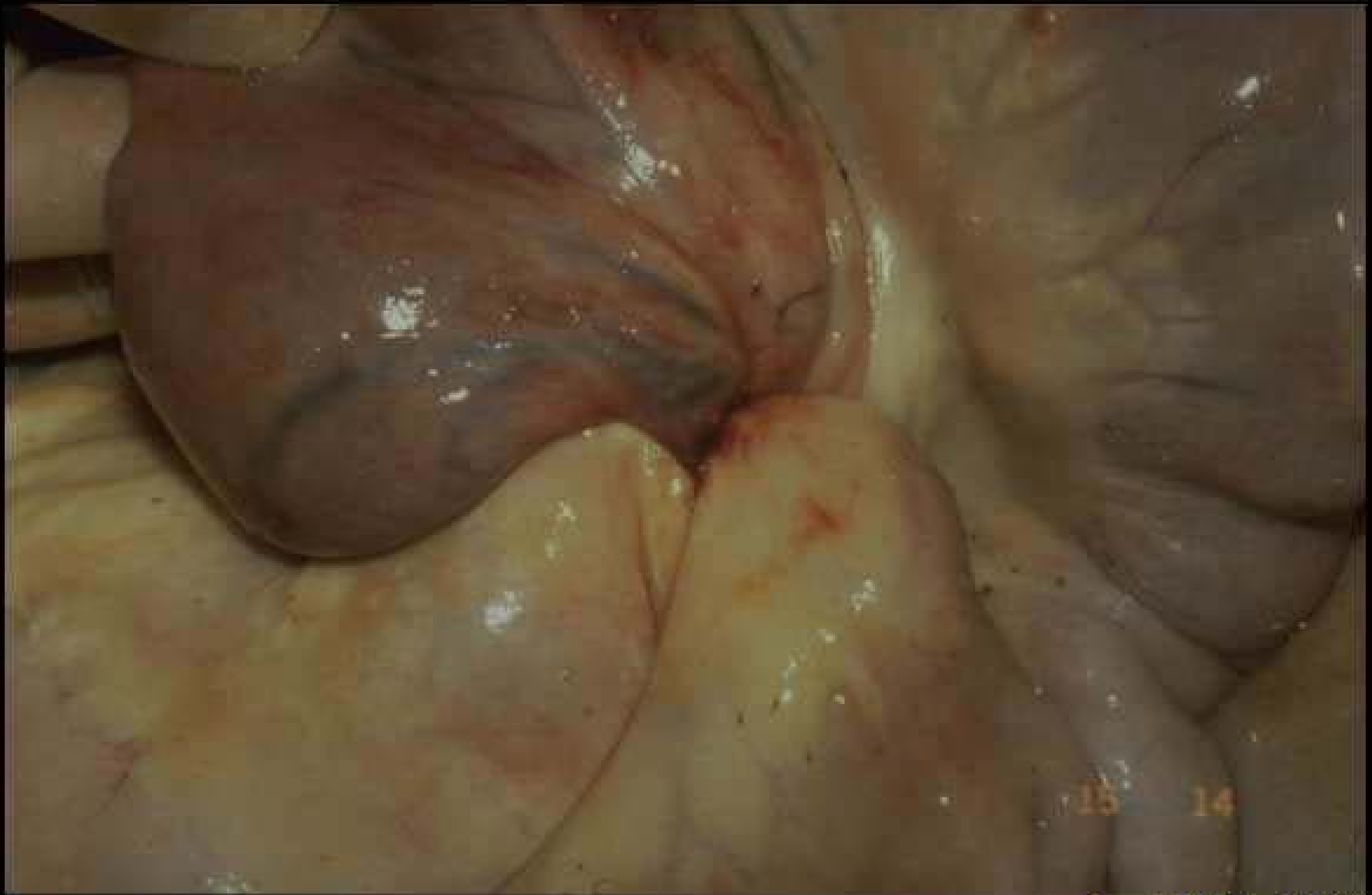


Copyright ENVL-QSA 2007

Congestion passive de la rate du porc

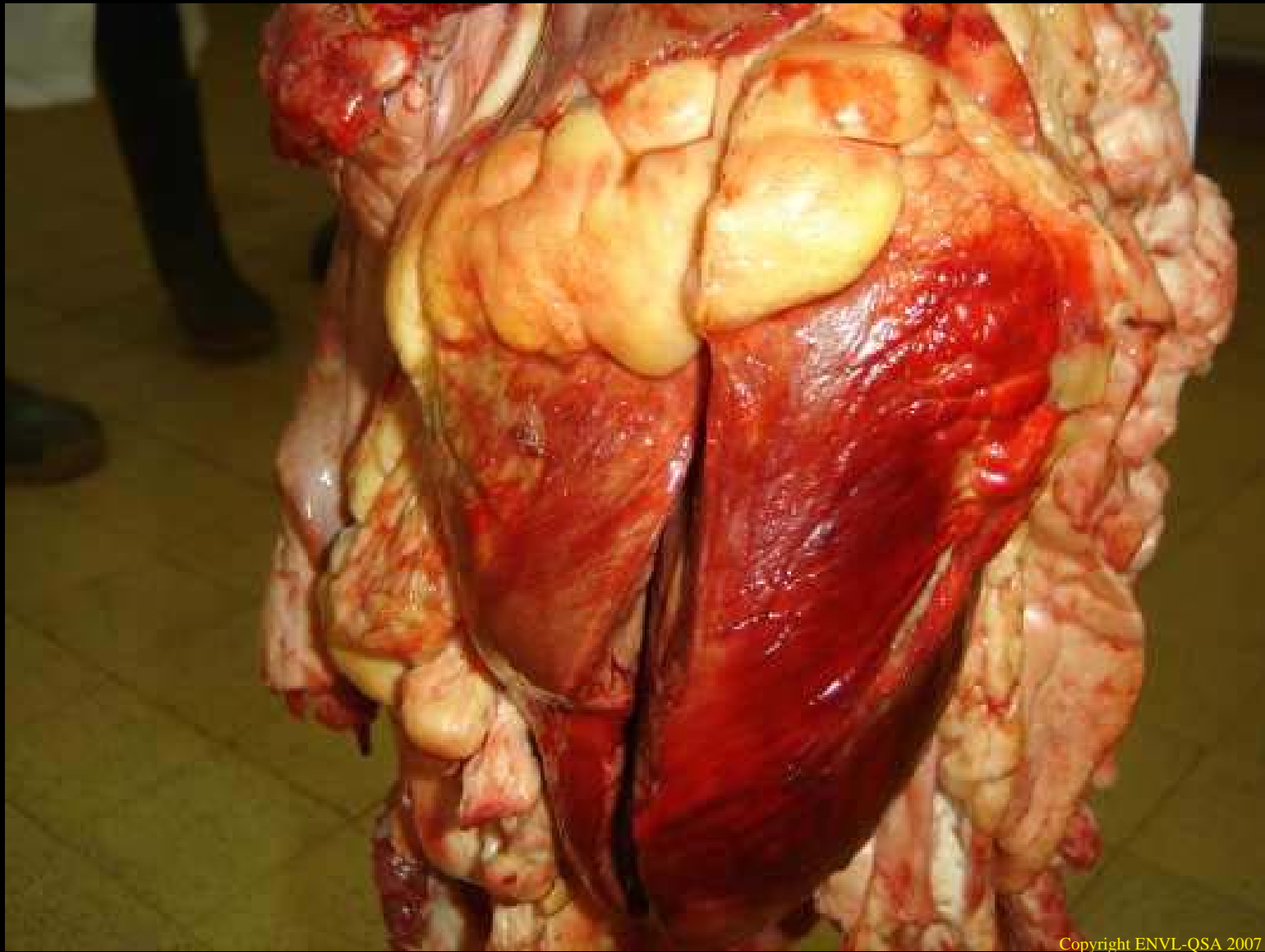


Congestion passive de la rate du porc



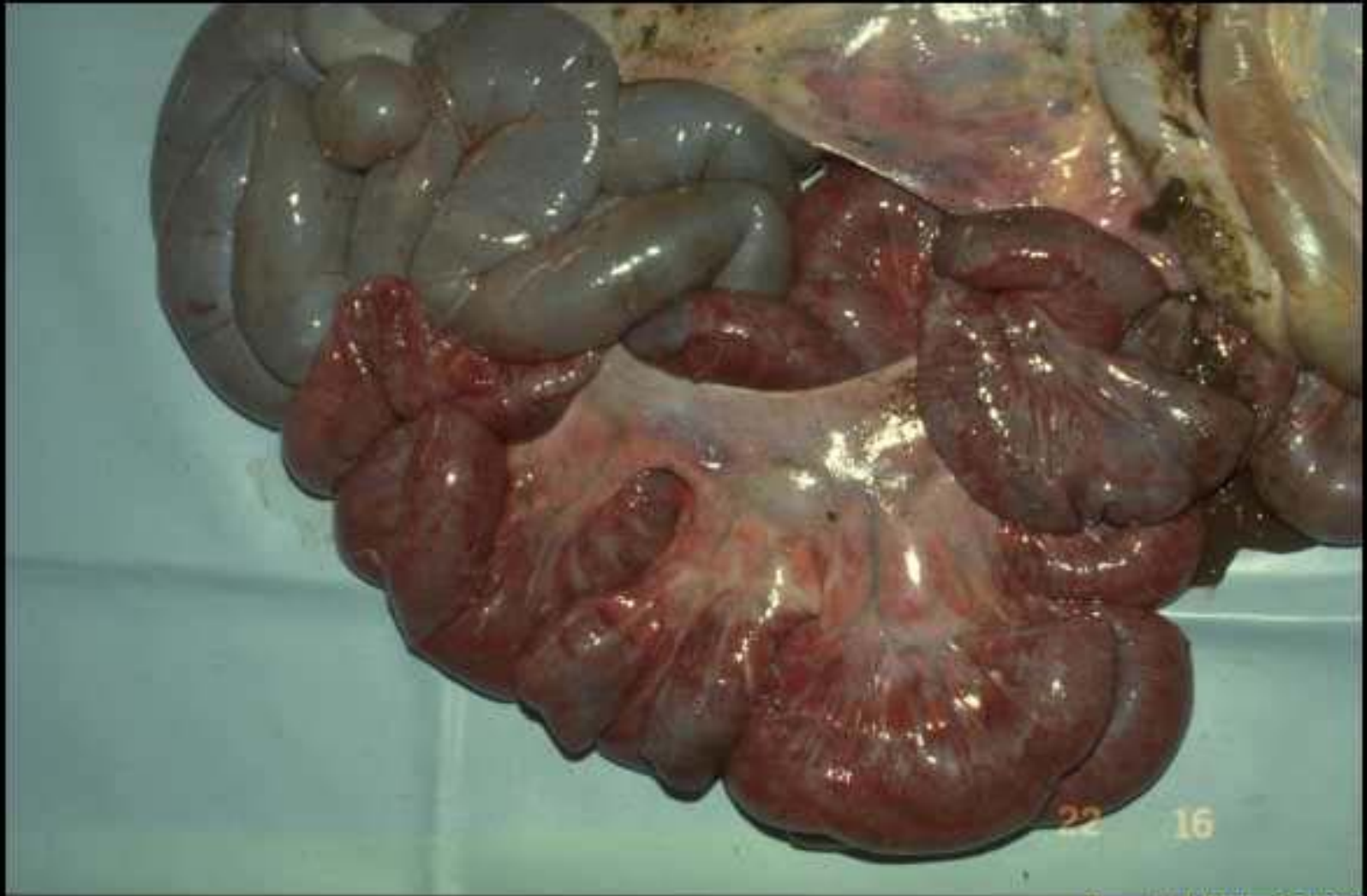Copyright ENVL-QSA 2007

Infarcissement intestinal chez le boeuf



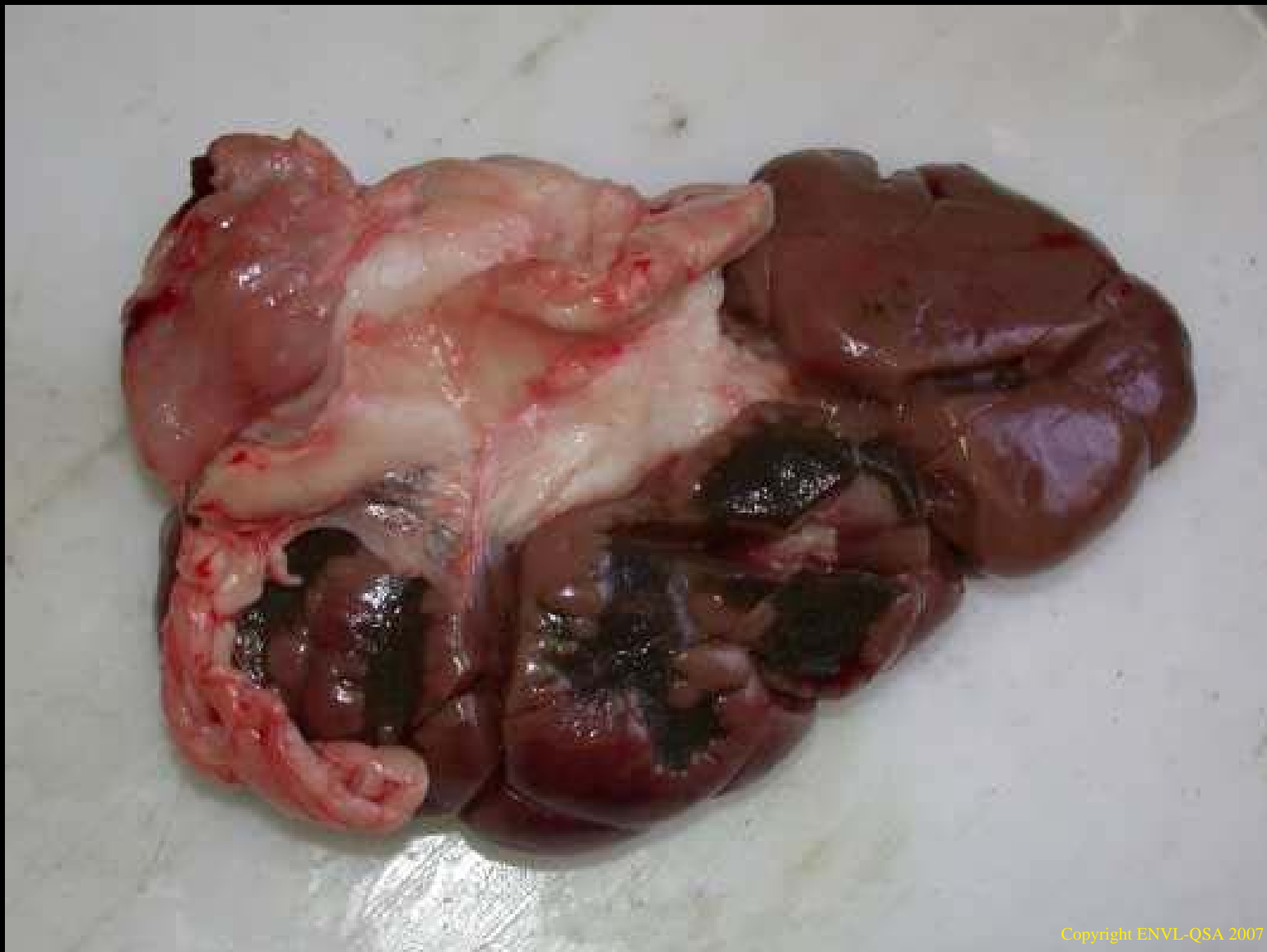Copyright ENVL-QSA 2007

Congestion épiscopique chez le boeuf

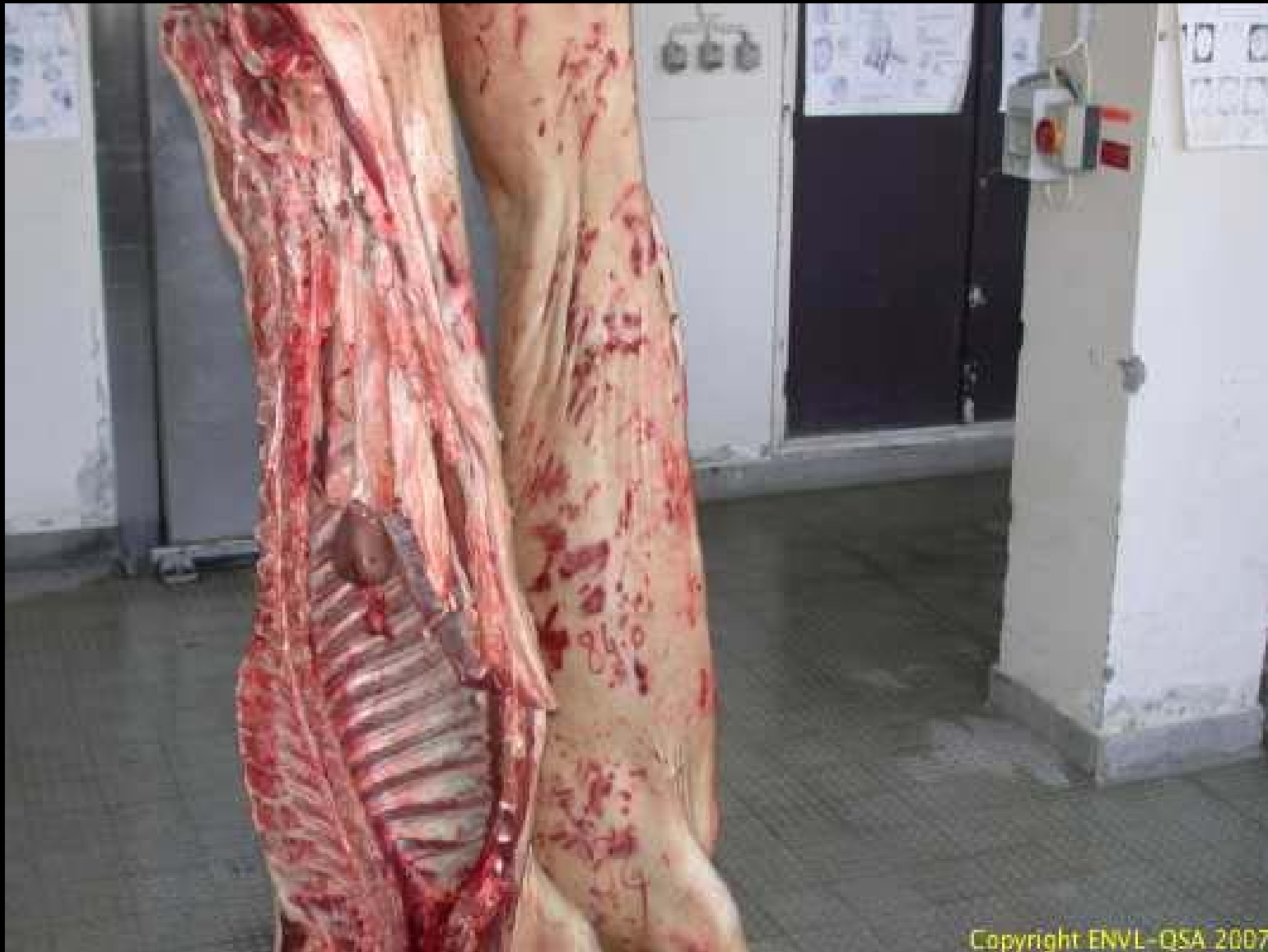

Copyright ENVL-QSA 2007

Congestion intestinale chez le boeuf

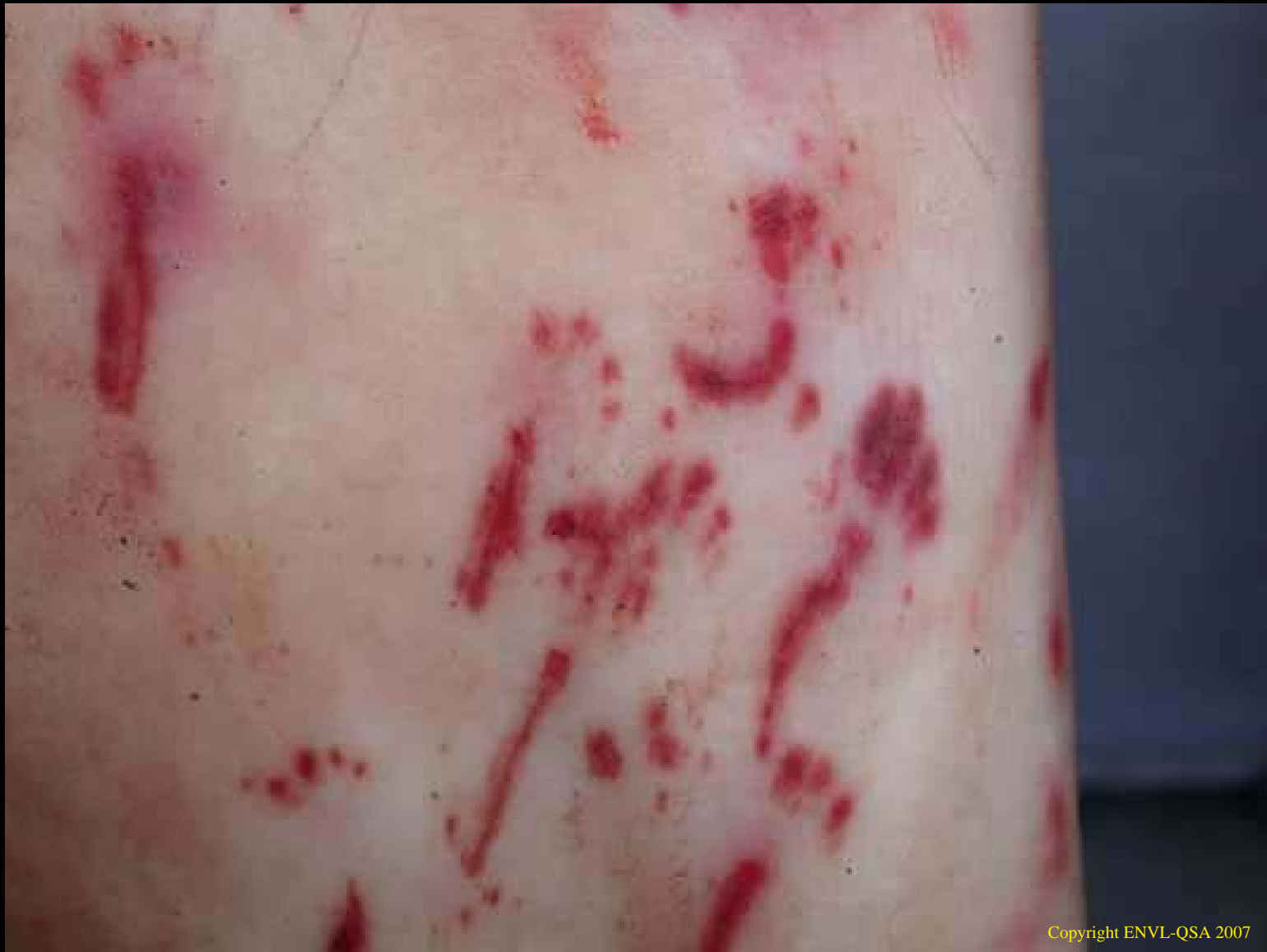

**Hémosidérose rénale chez le boeuf
à la suite d'hémorragies corticales et de néphrite**



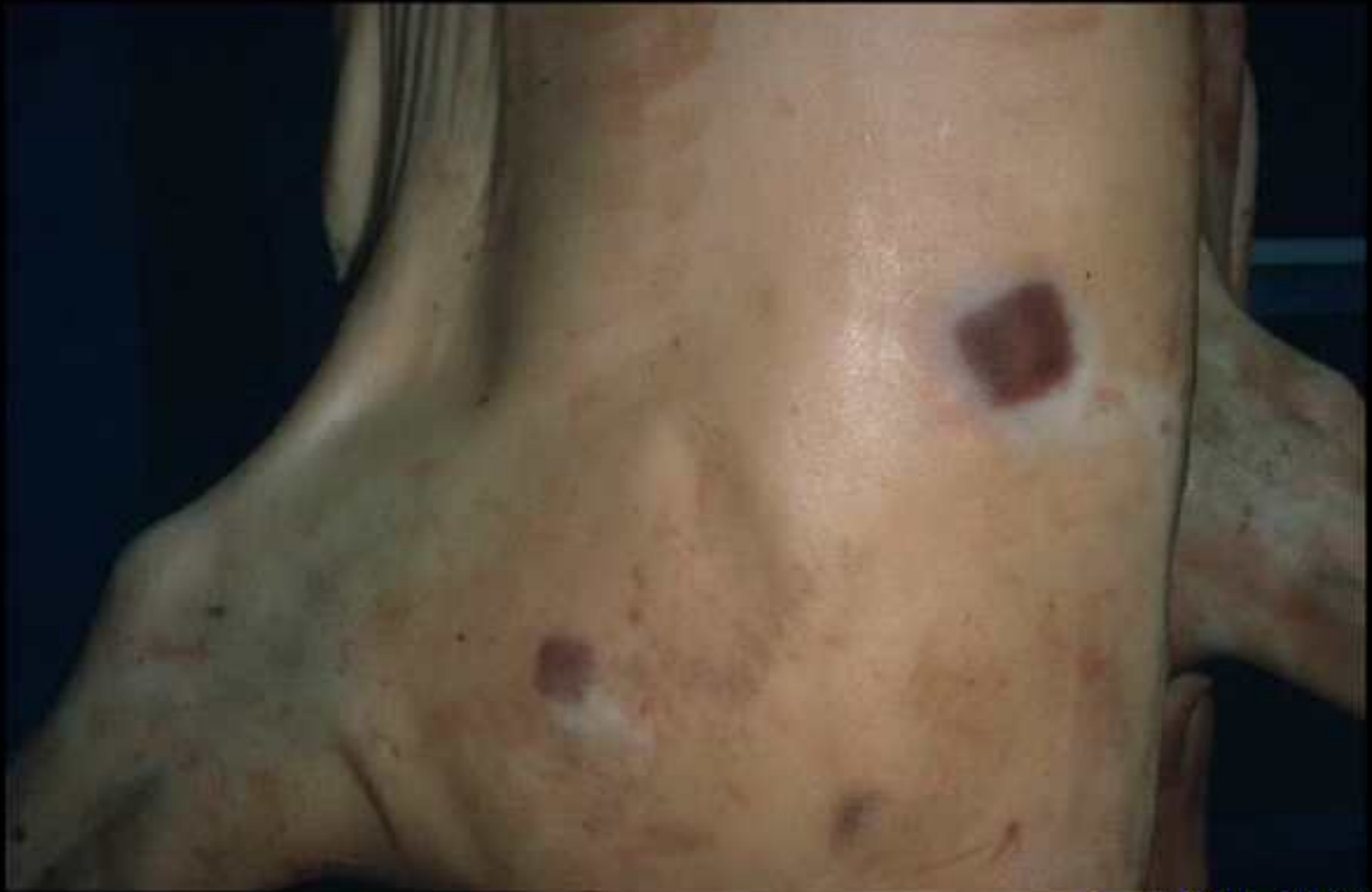Copyright ENVL-QSA 2007

Congestion cutanée traumatique chez le porc



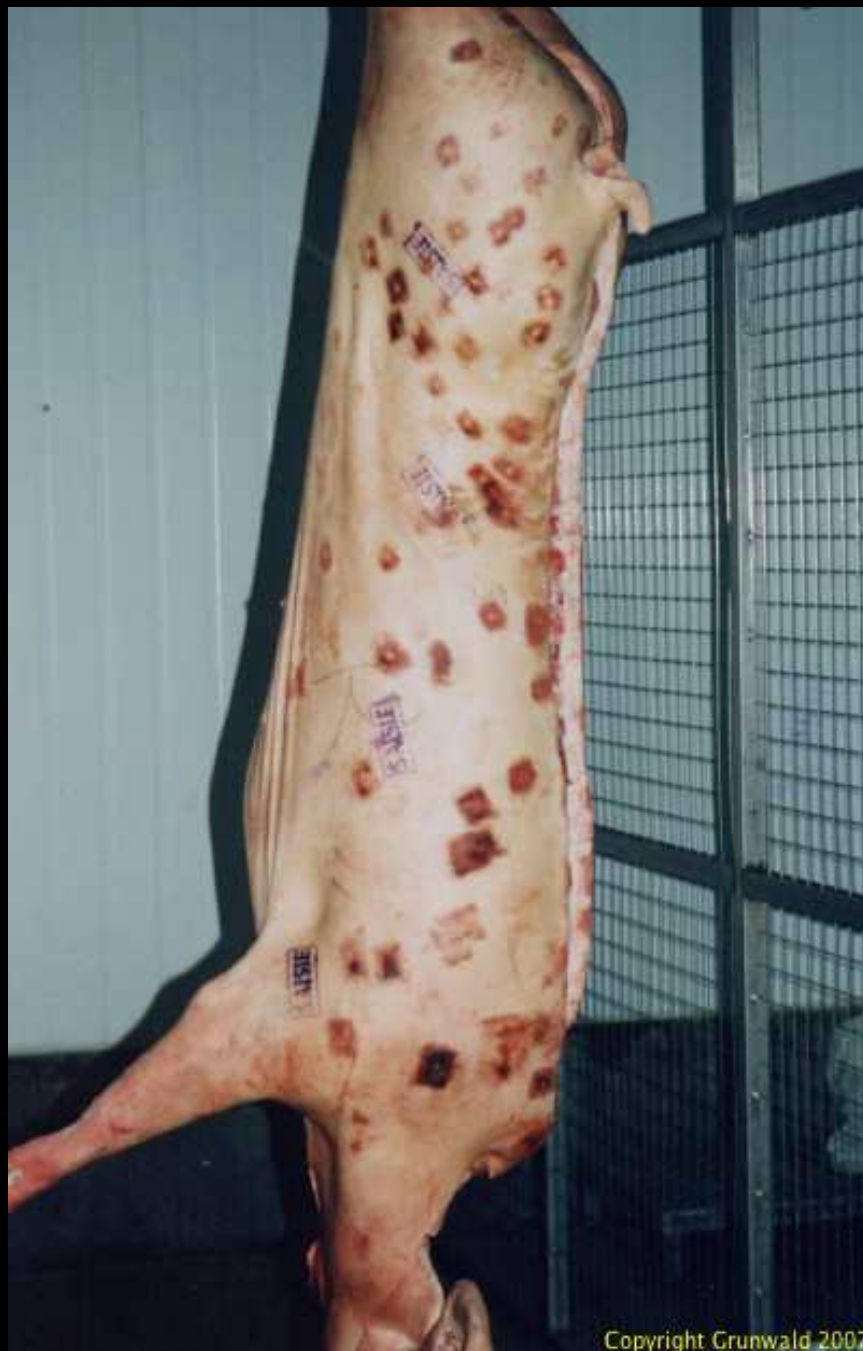Copyright ENVL-QSA 2007

Congestion cutanée d'origine traumatique chez le porc

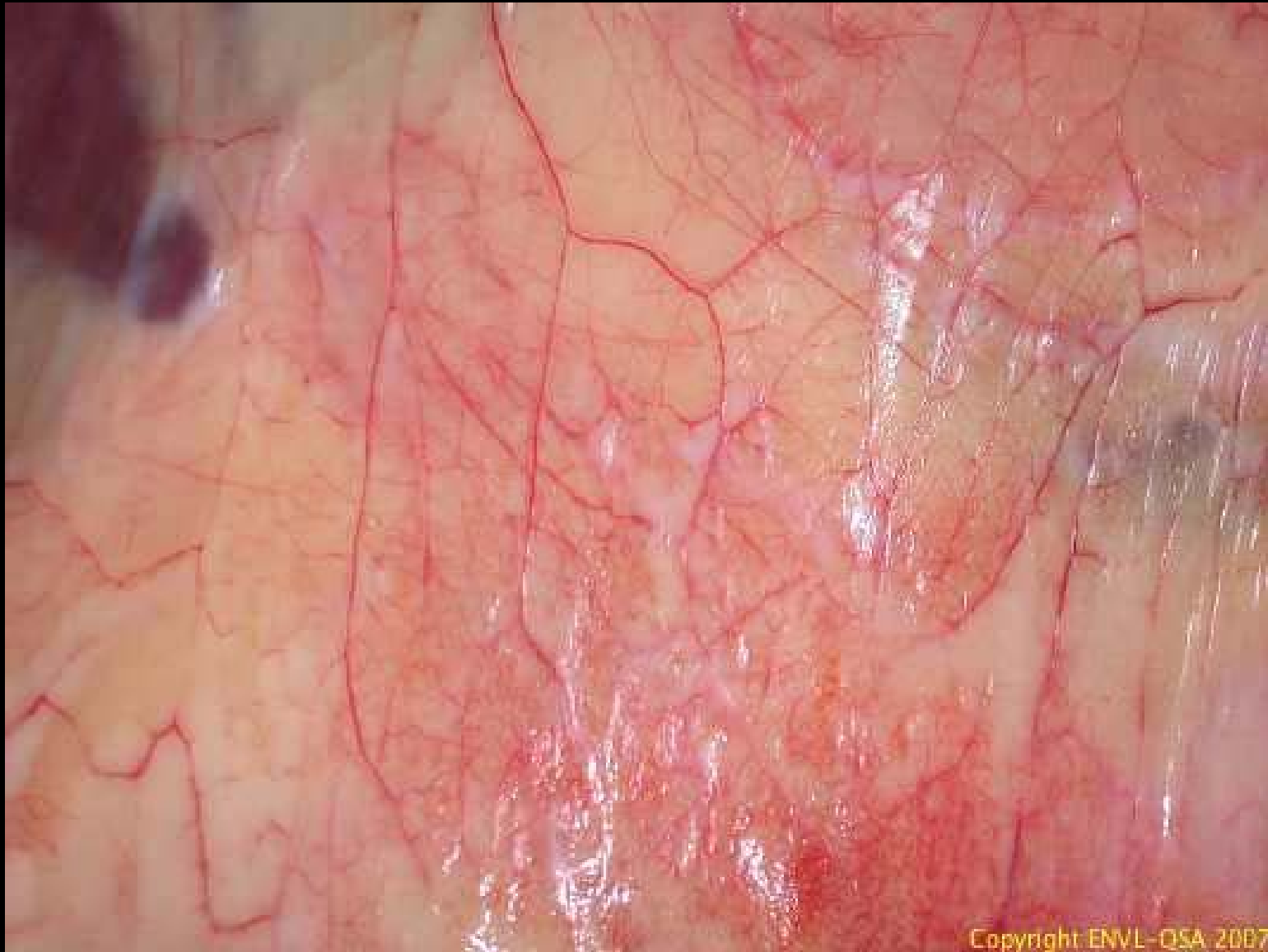

Copyright ENVL-QSA 2007

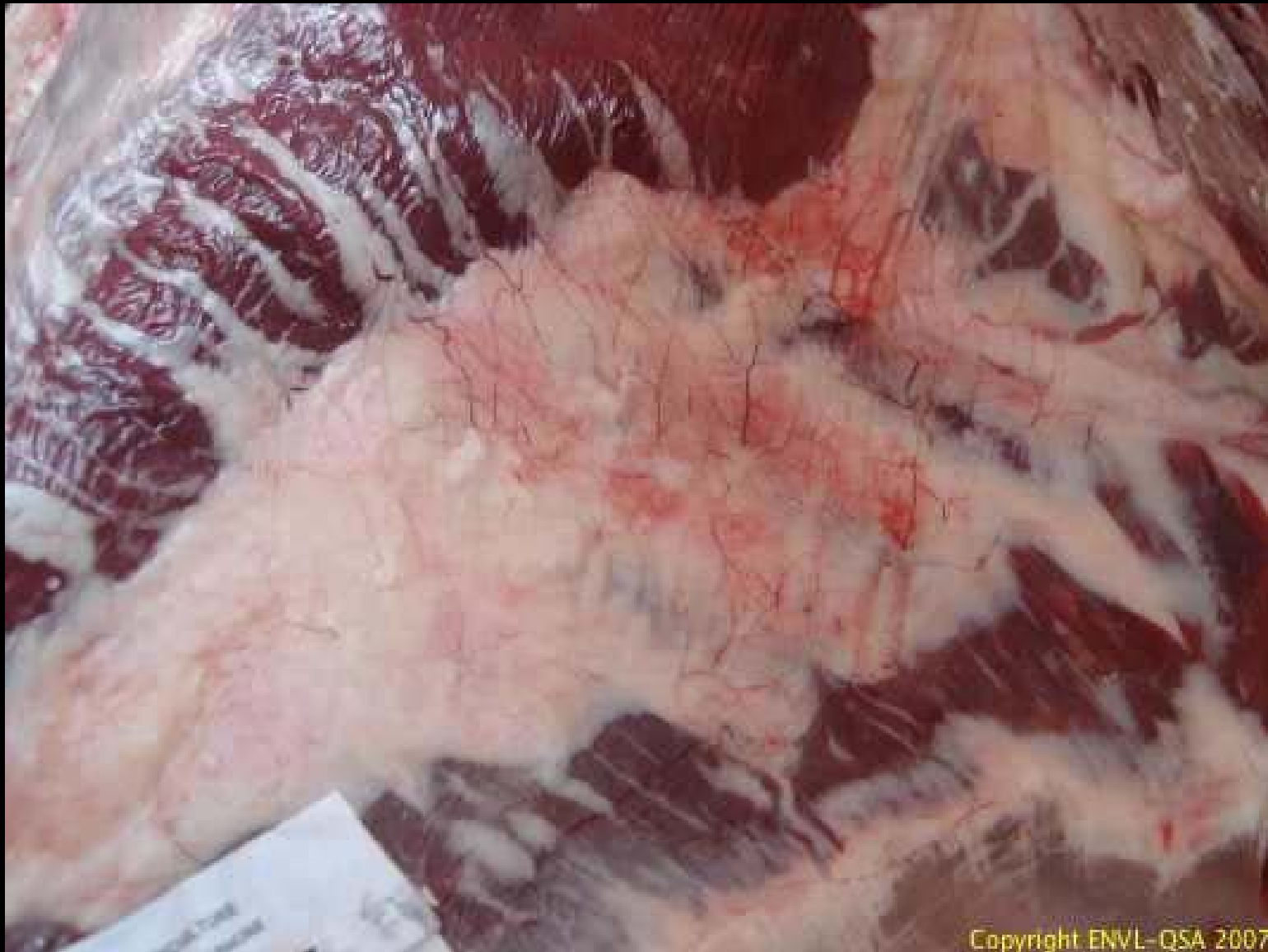Lésions congestives cutanées de Rouget



**Lésions congestives
cutanées de Rouget**

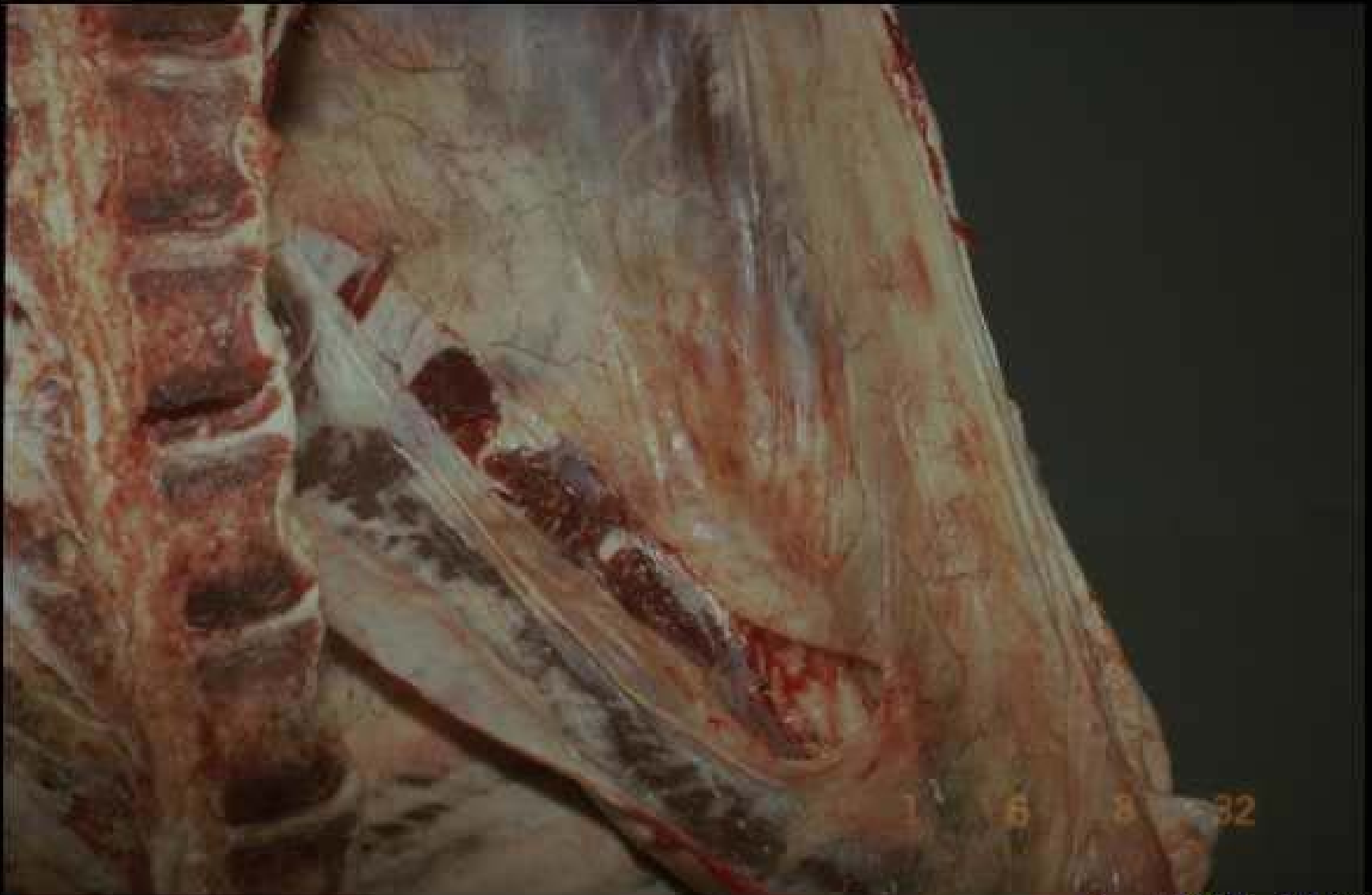

Congestion du péritoine chez le boeuf



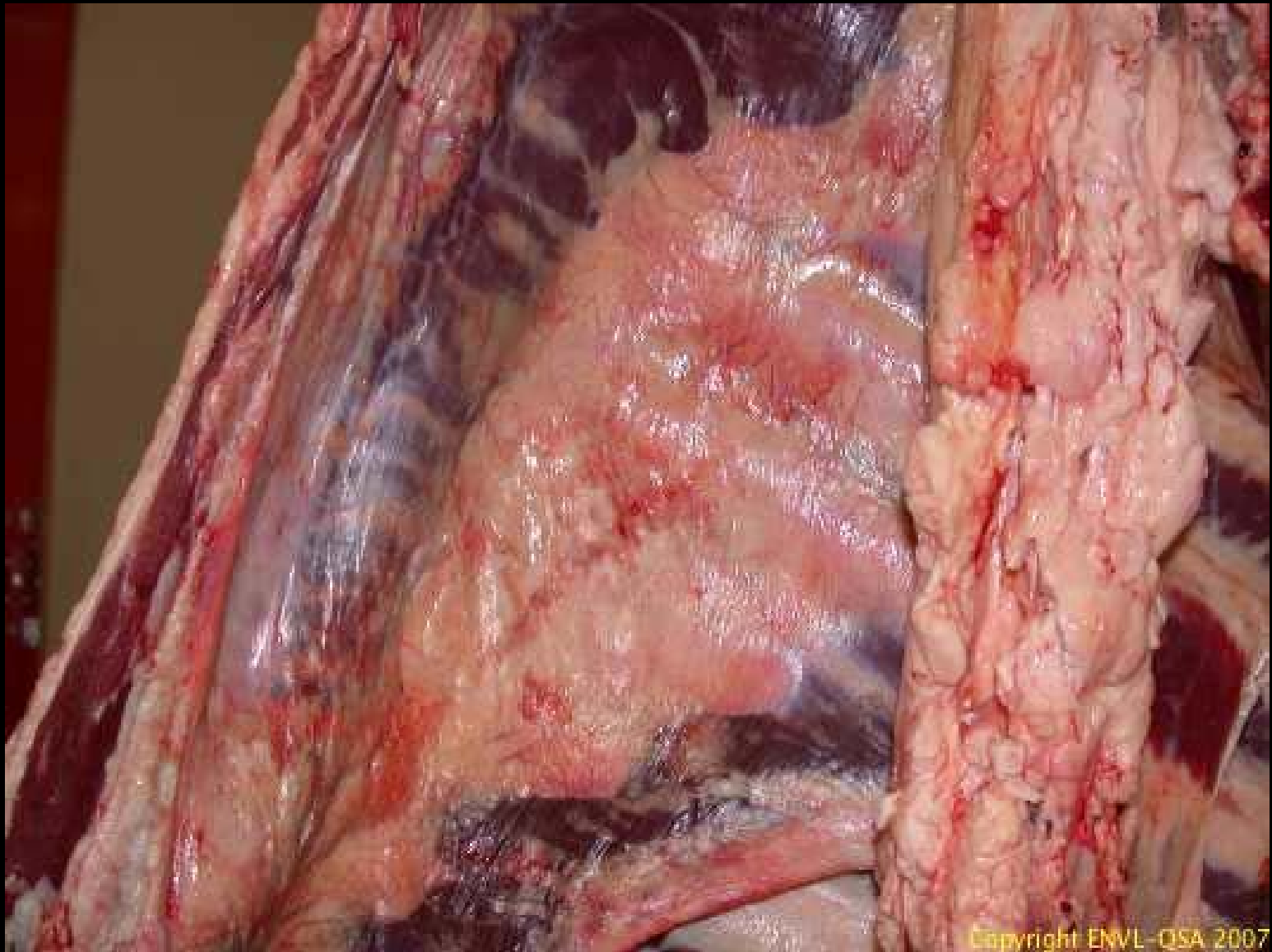
Copyright ENVL-QSA 2007

Congestion du péritoine sur un boeuf

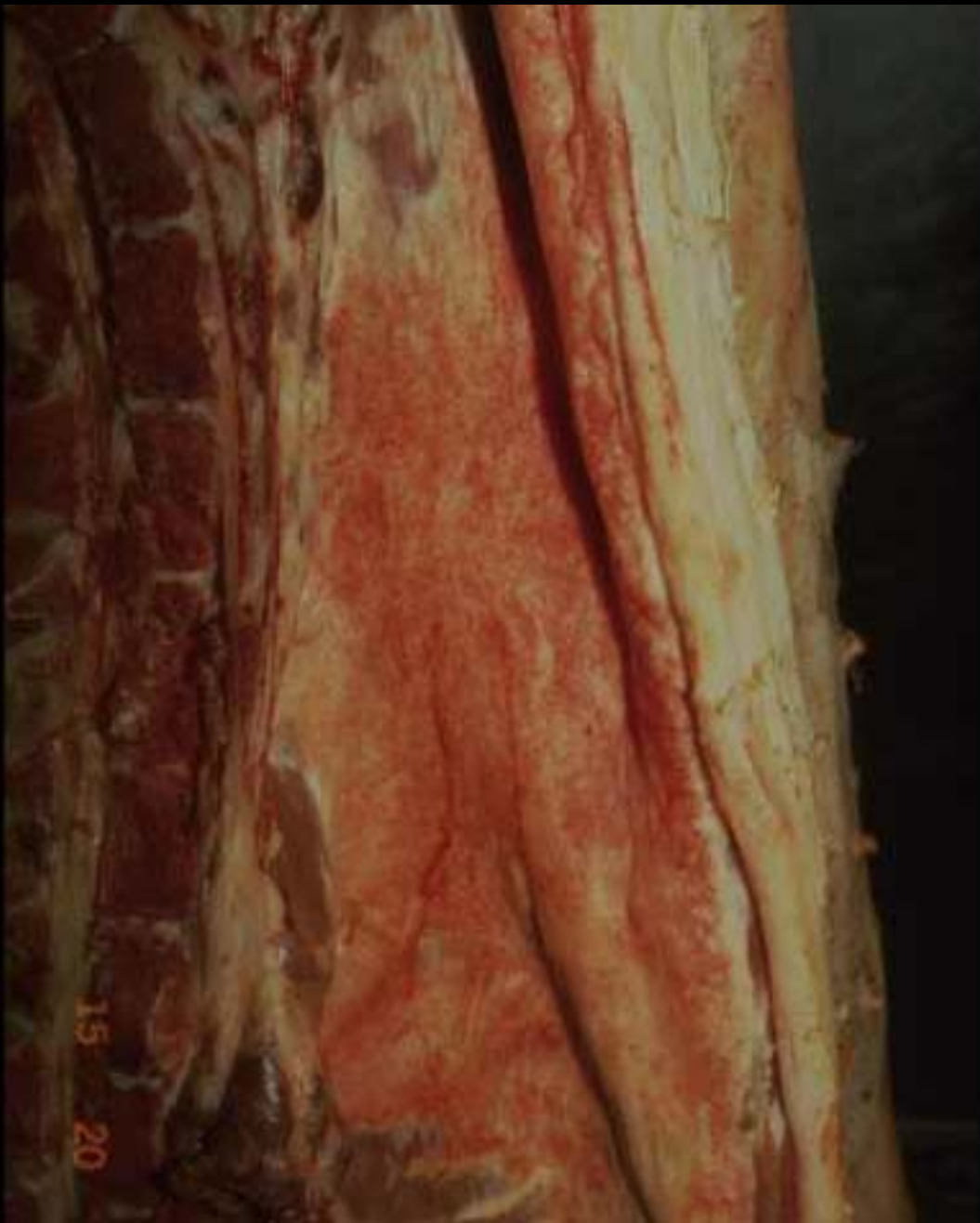

Copyright ENVL-QSA 2007

Congestion du péritoine chez le boeuf

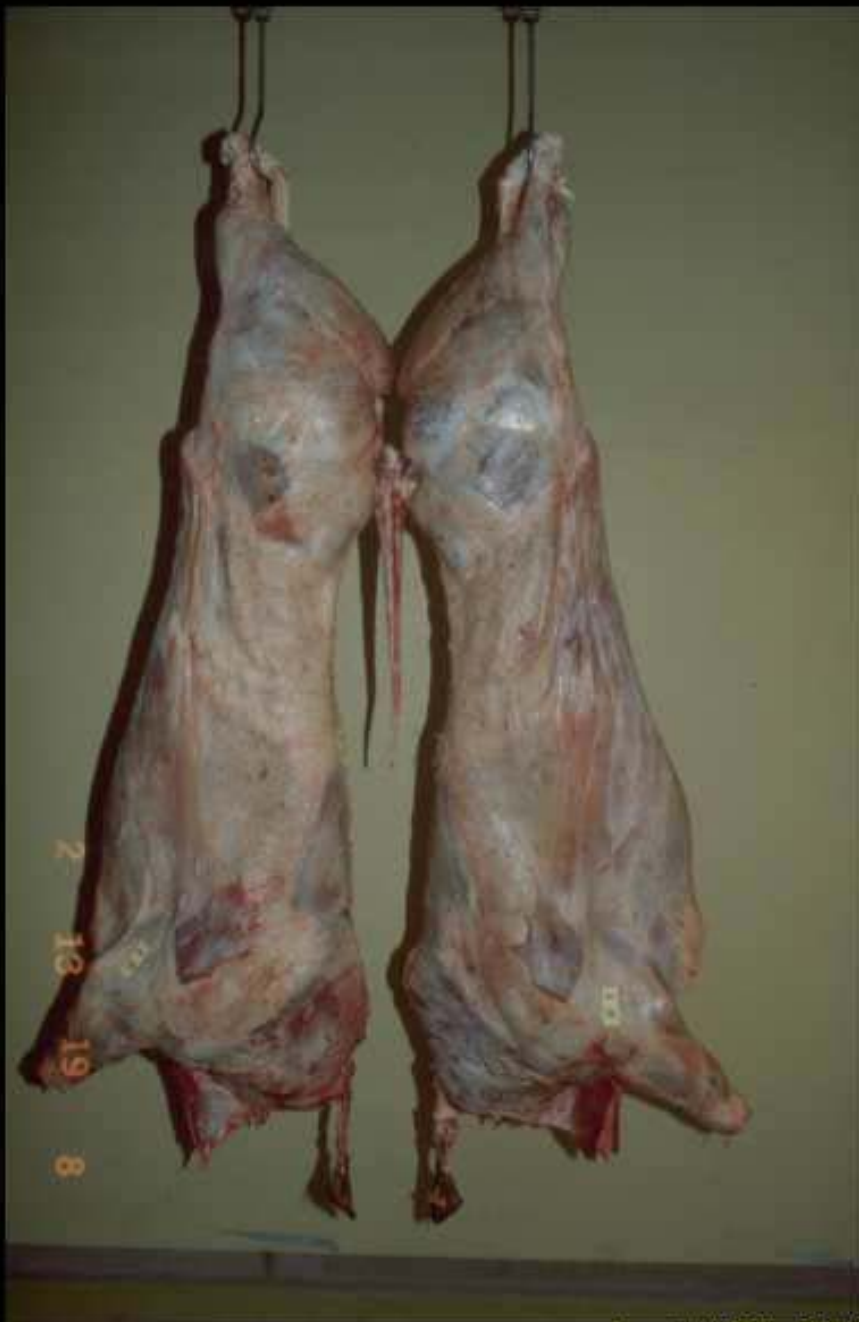

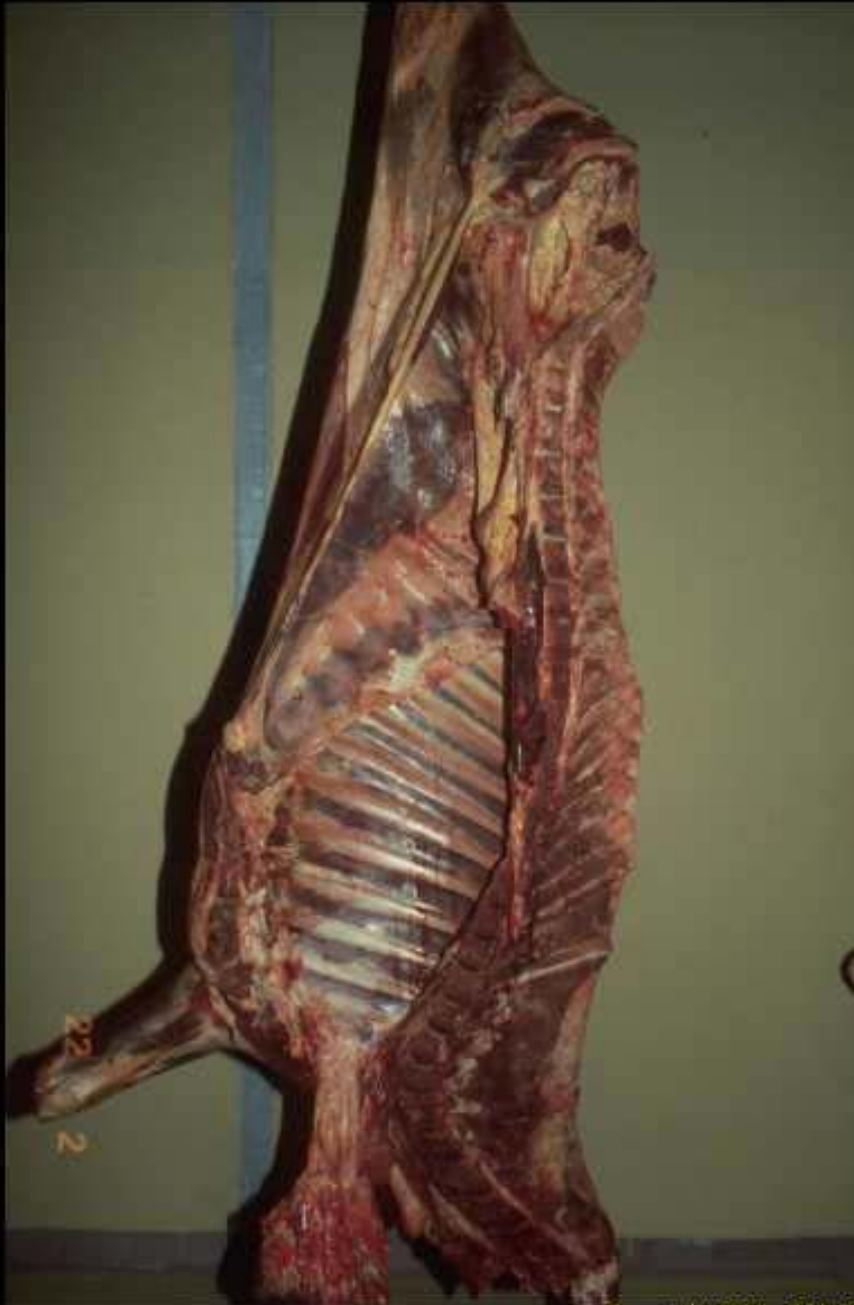Congestion du péritoine chez le boeuf



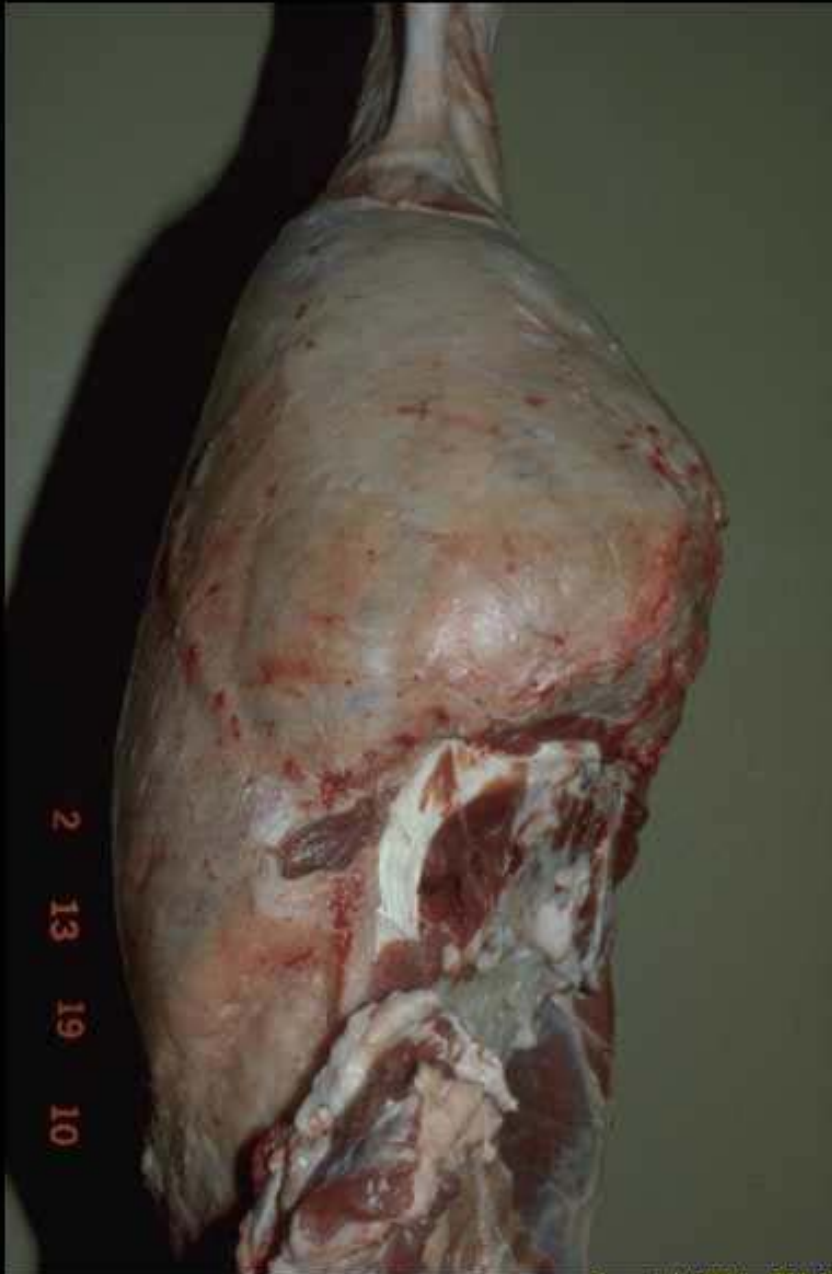**Congestion du
péritoine
chez le porc**

Congestion généralisée chez le boeuf

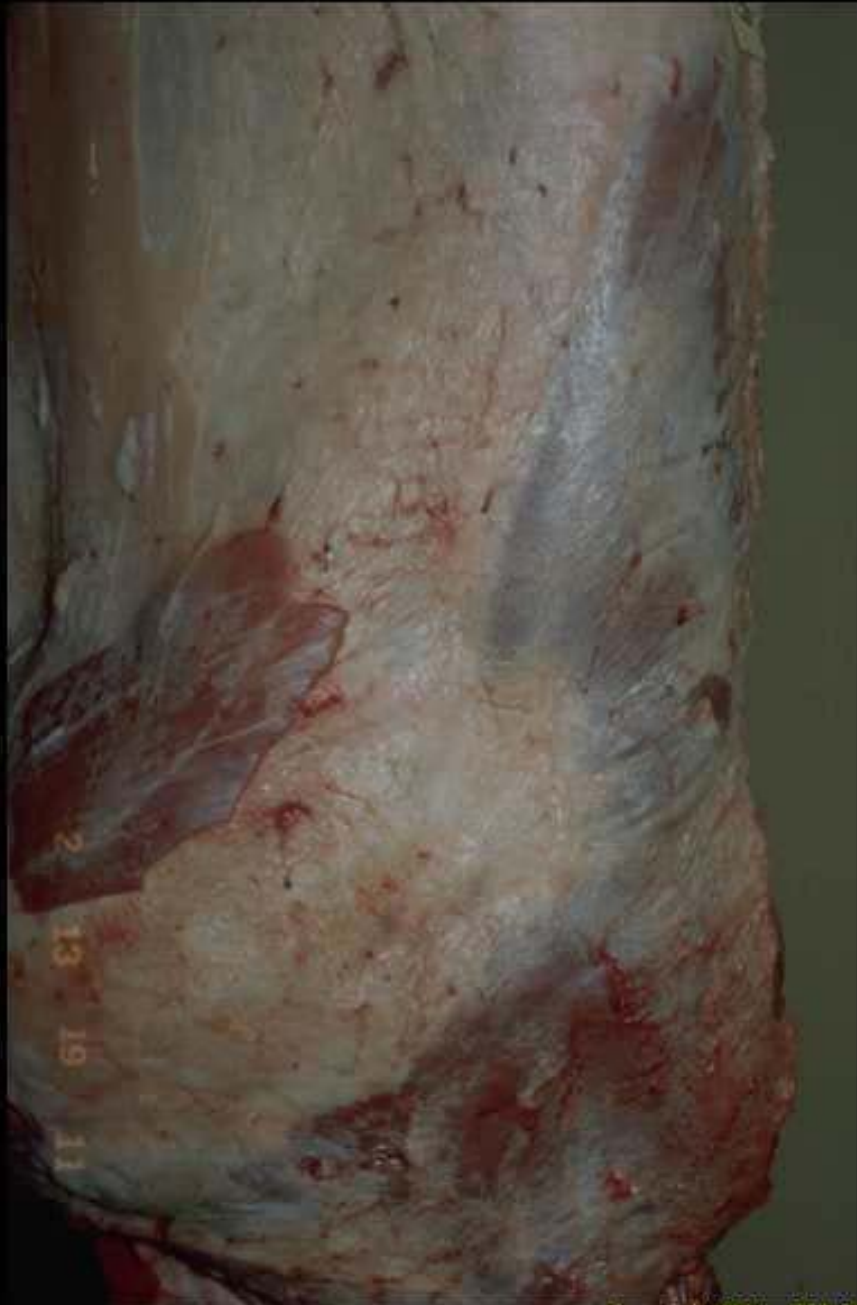



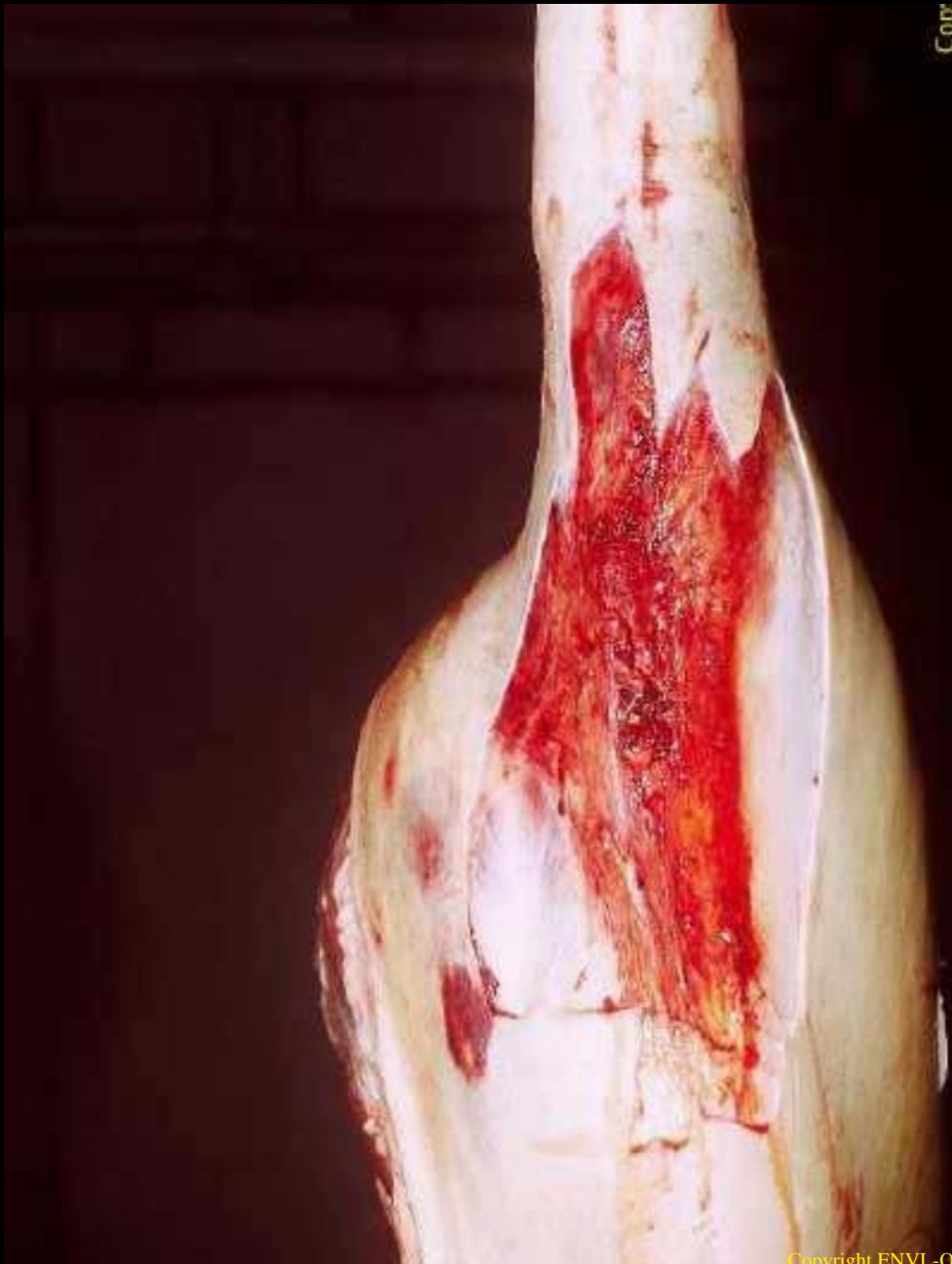
**Congestion généralisée
chez le boeuf**



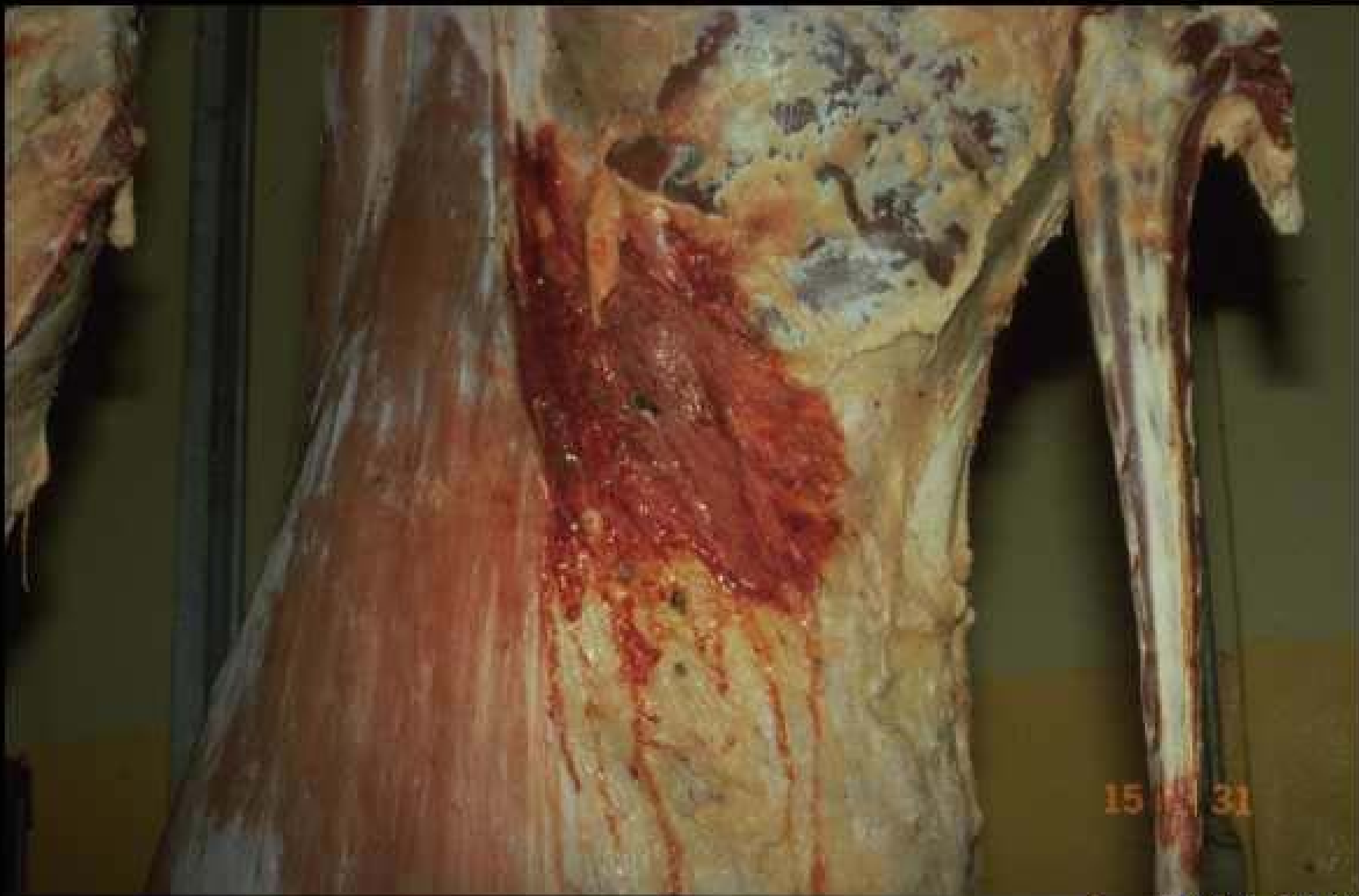Congestion généralisée chez le boeuf



Congestion généralisée chez le boeuf

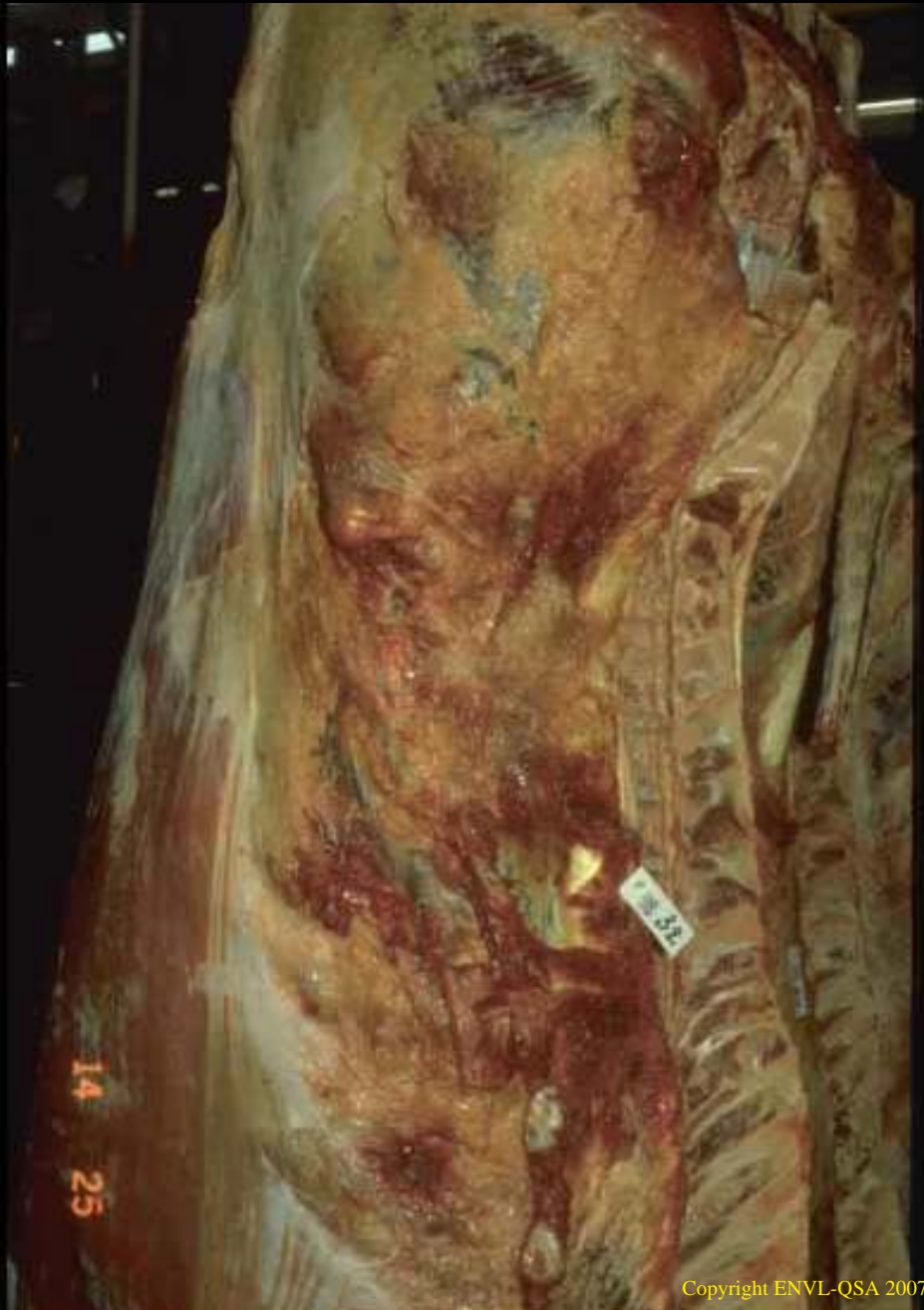

**Infiltration
hémorragique
traumatique
sur un
jambon
de porc**

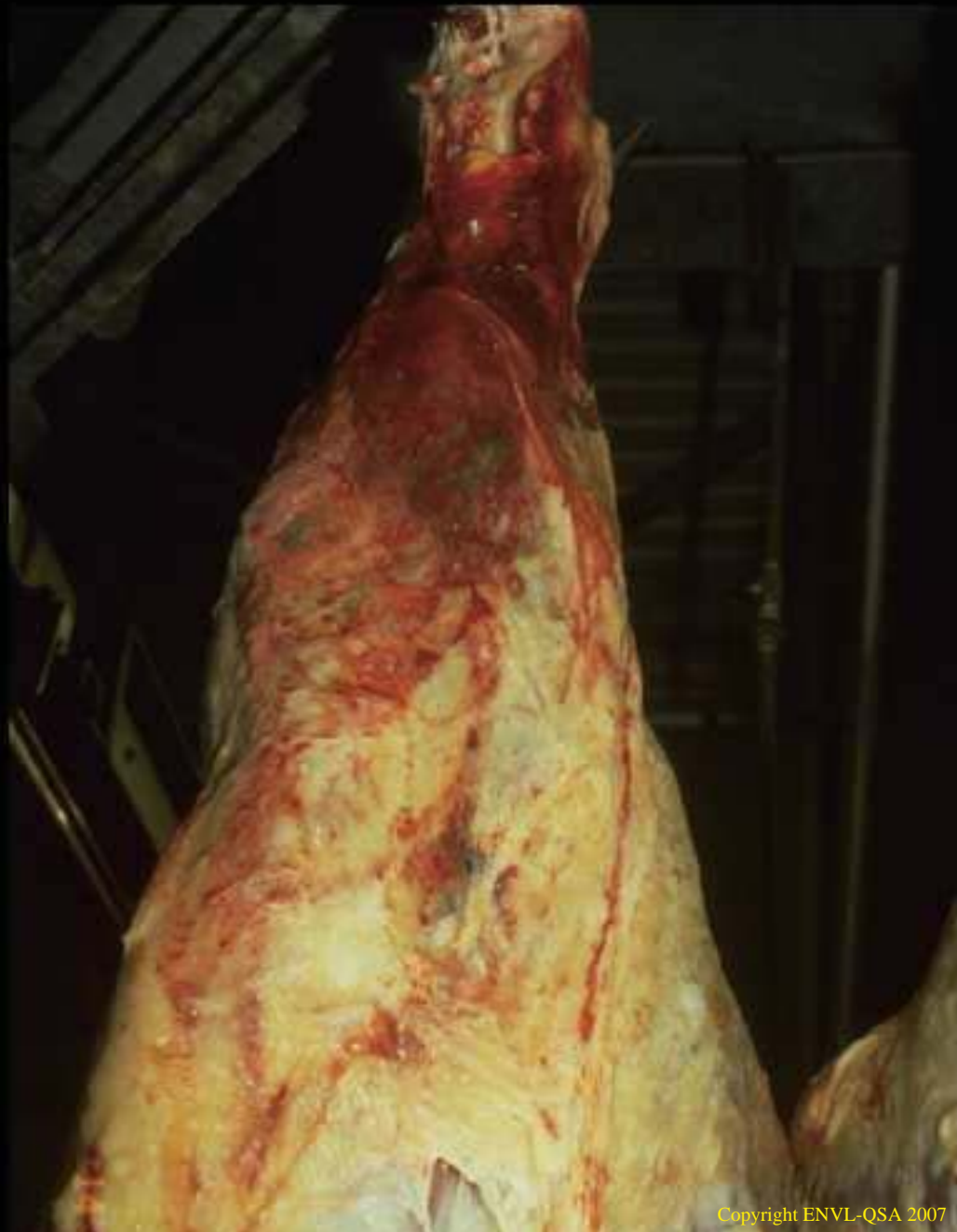

Copyright ENVL-QSA 2007

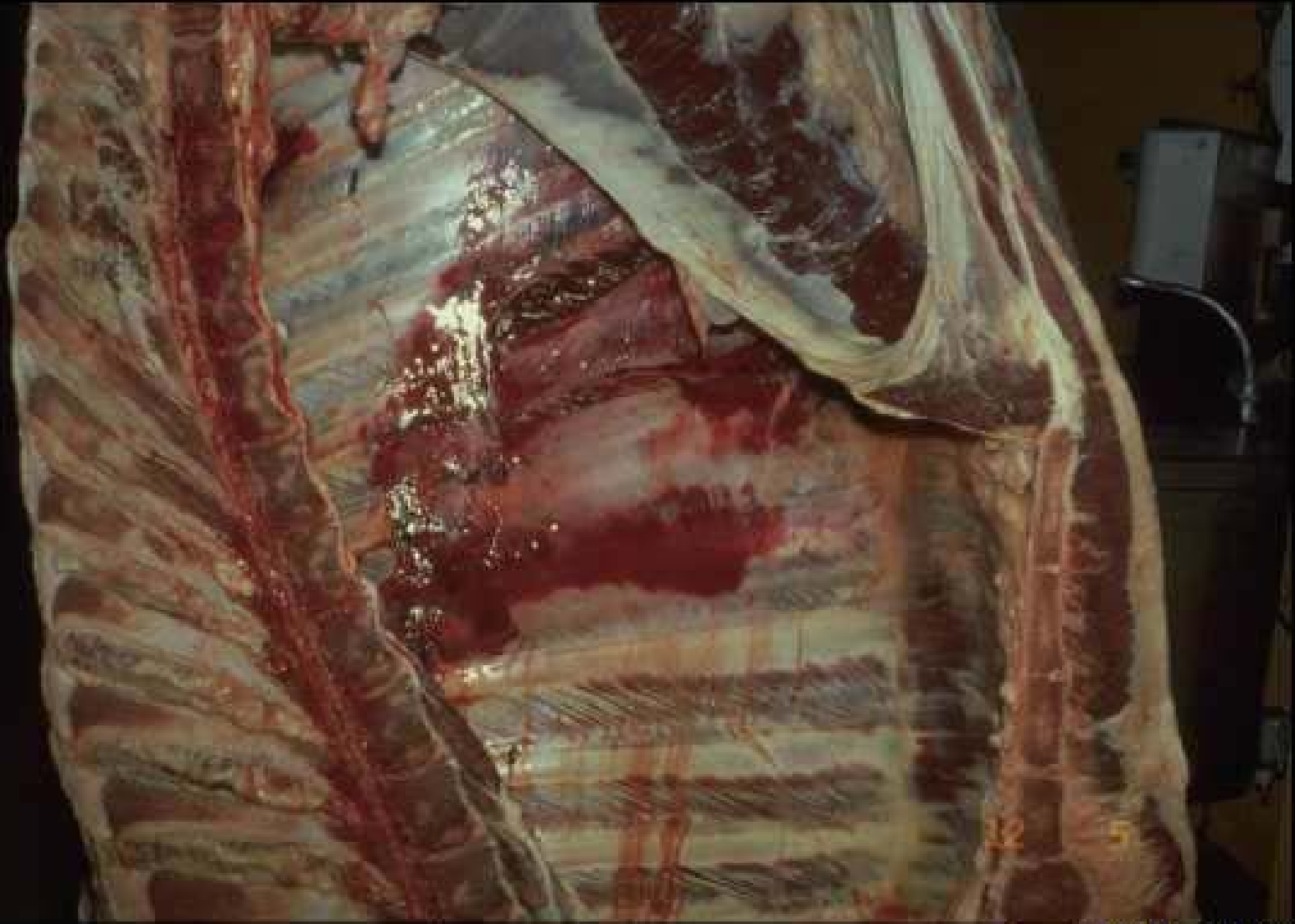Infiltration hémorragique traumatique (bœuf)



**Infiltration
hémorragique
traumatique
(bœuf)**

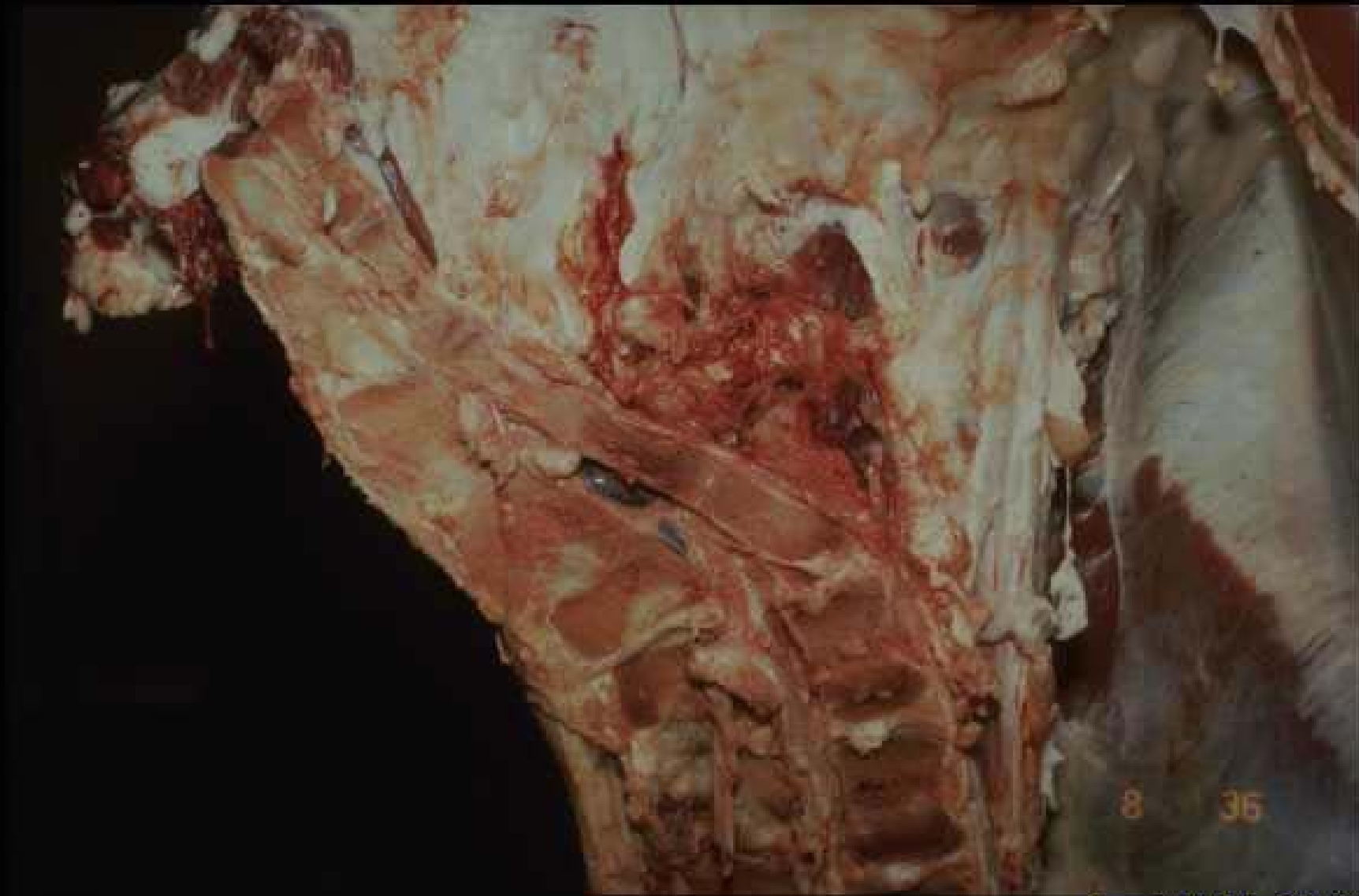

**Infiltration
hémorragique
sur fracture tibiale
(bœuf)**



Copyright ENVL-QSA 2007

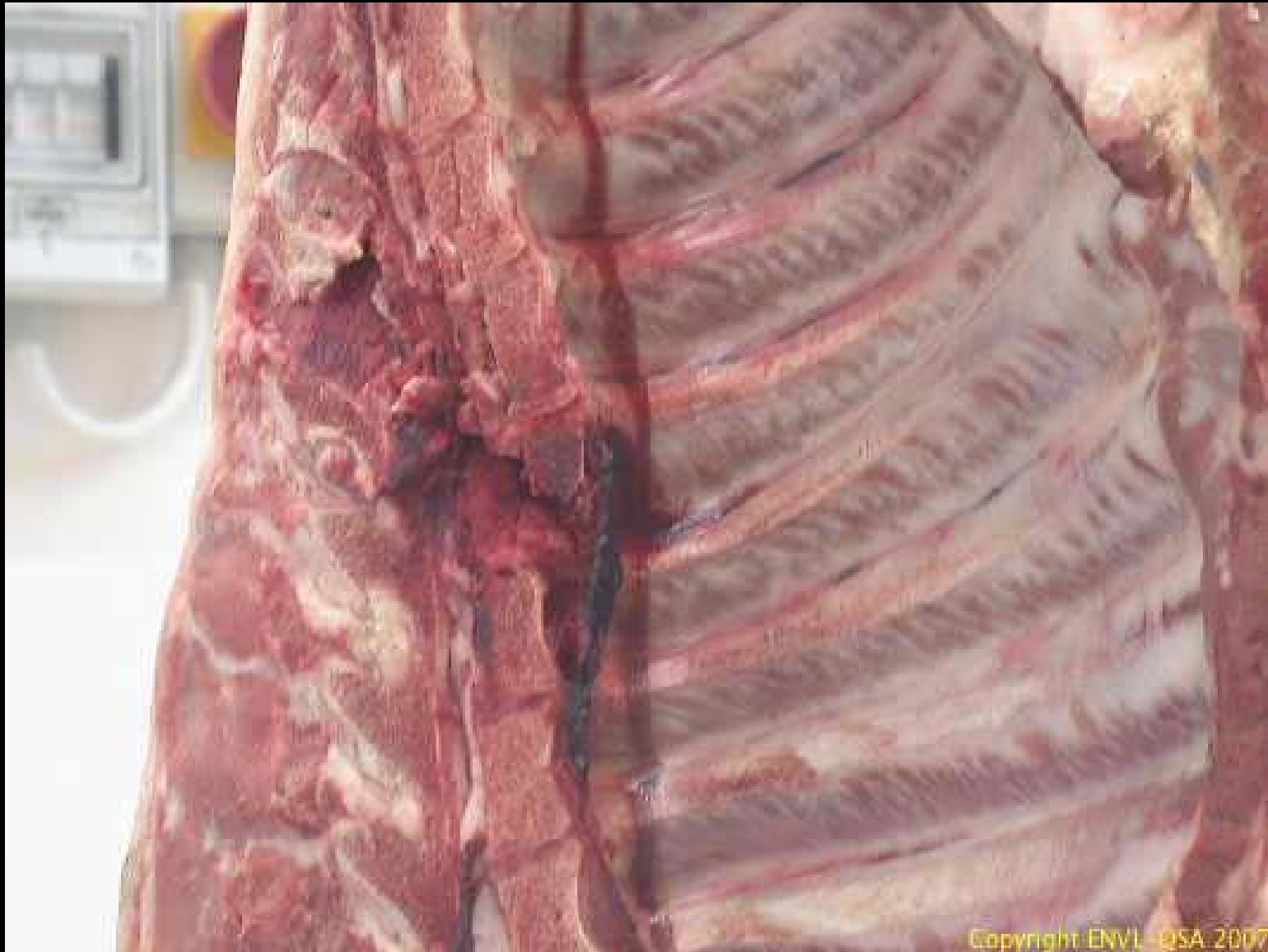Infiltration hémorragique sur fractures de côte (bœuf)



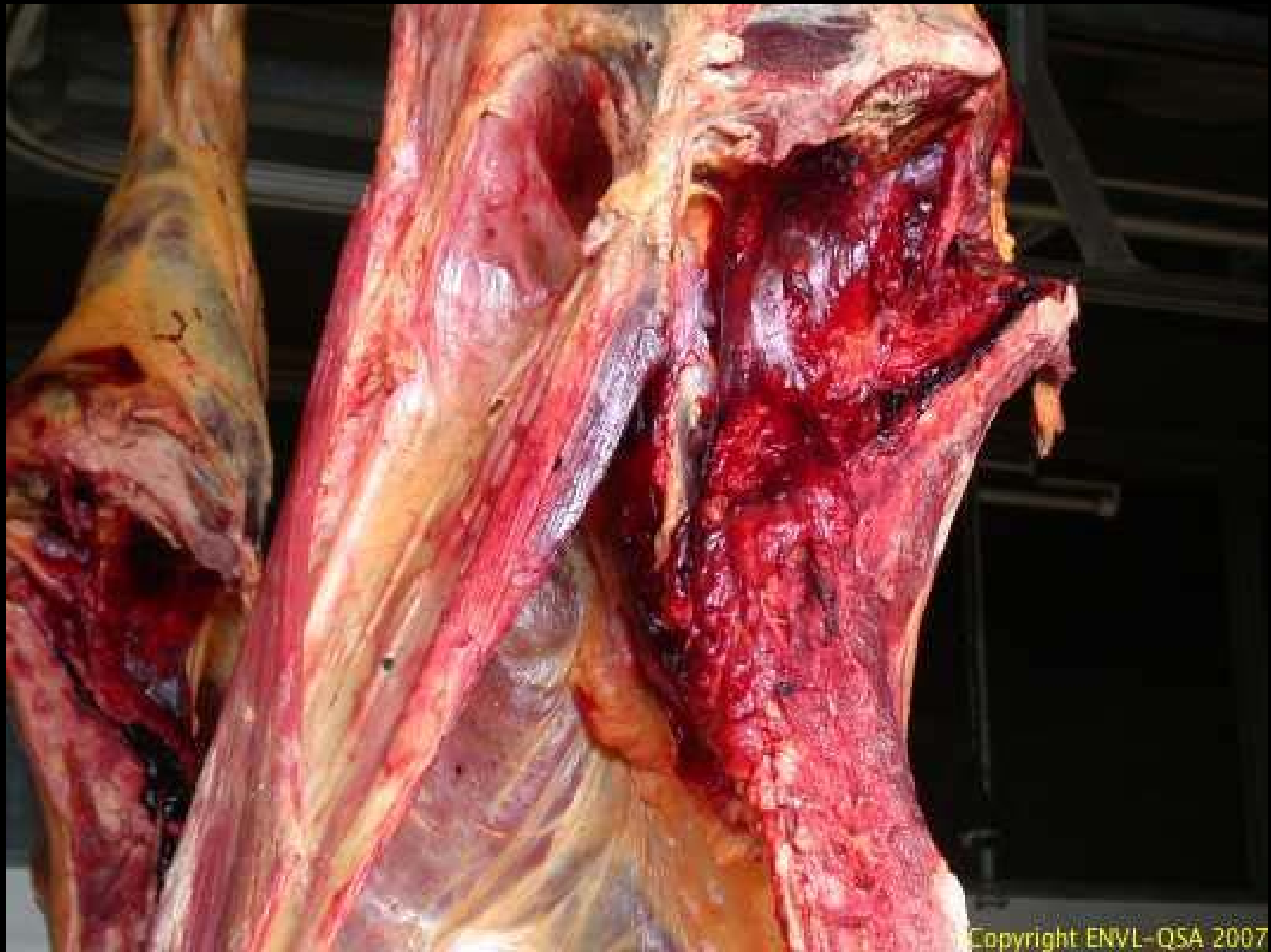8 36

Copyright ENVL-QSA 2007

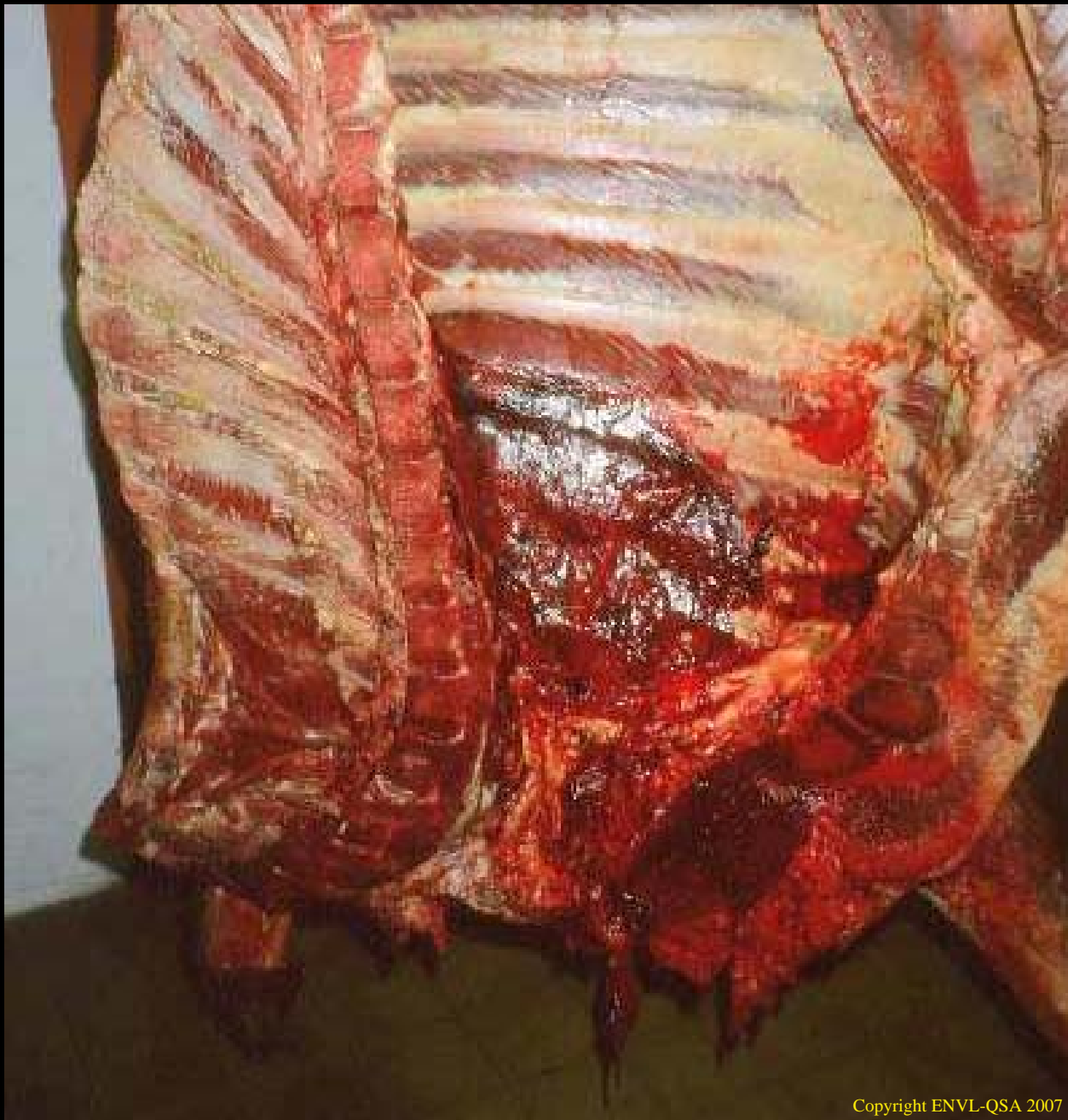Infiltration hémorragique sur fracture du sacrum (bœuf)



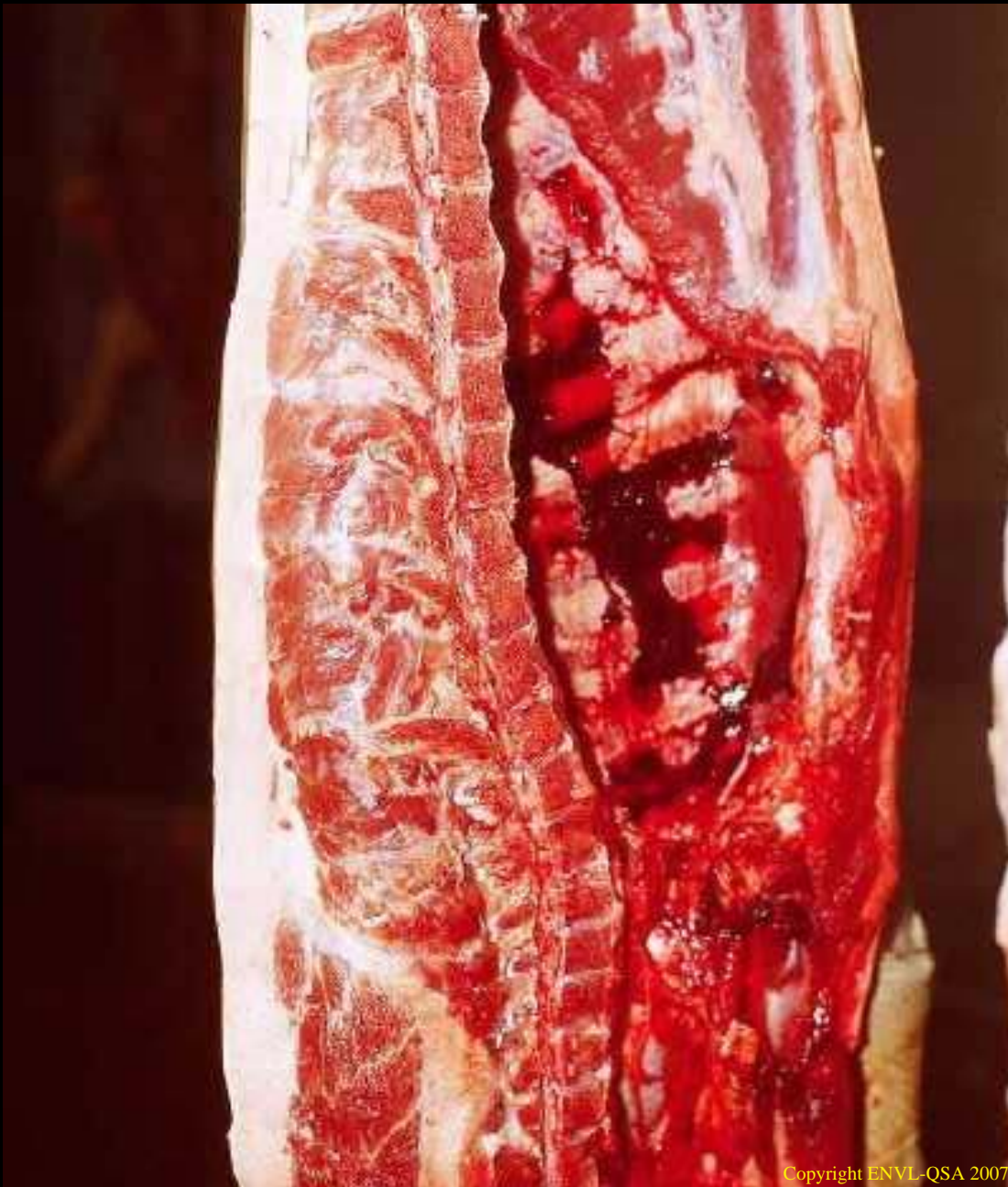
Infiltration hémorragique sur fracture vertébrale (porc)



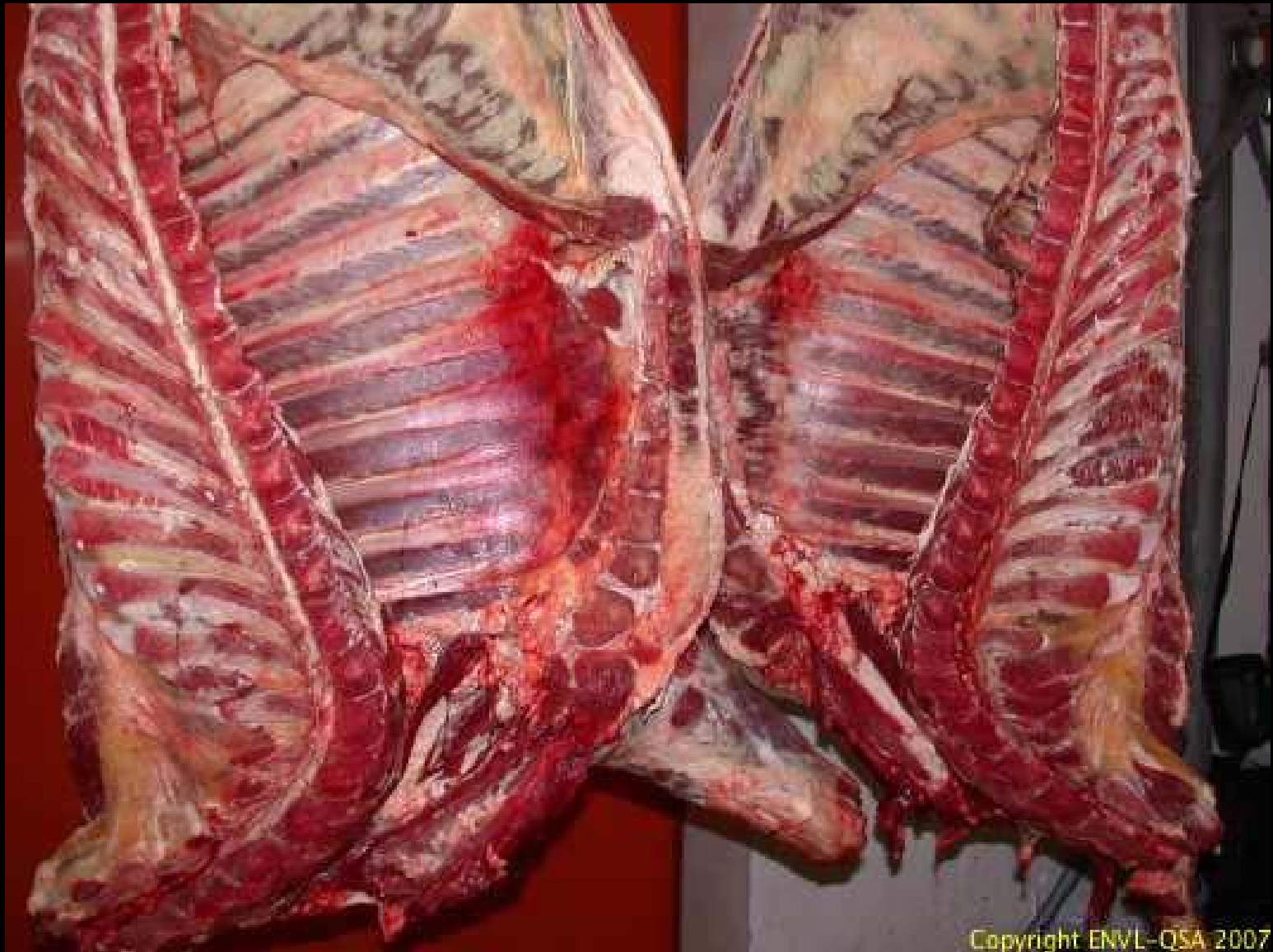Infiltration hémorragique traumatique du bassin (bœuf)



Ecoffrage chez le boeuf

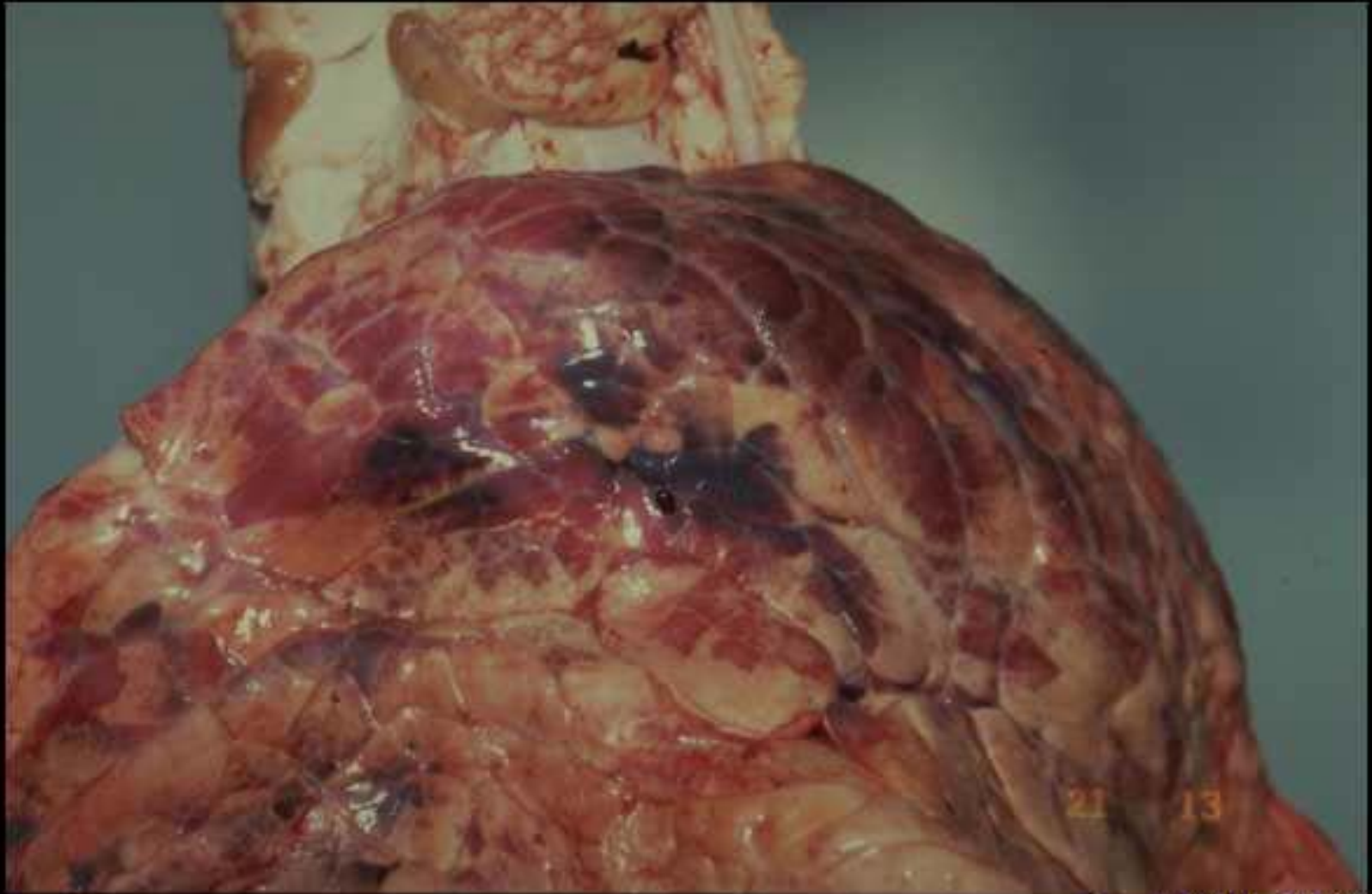


Ecoffrage chez le porc



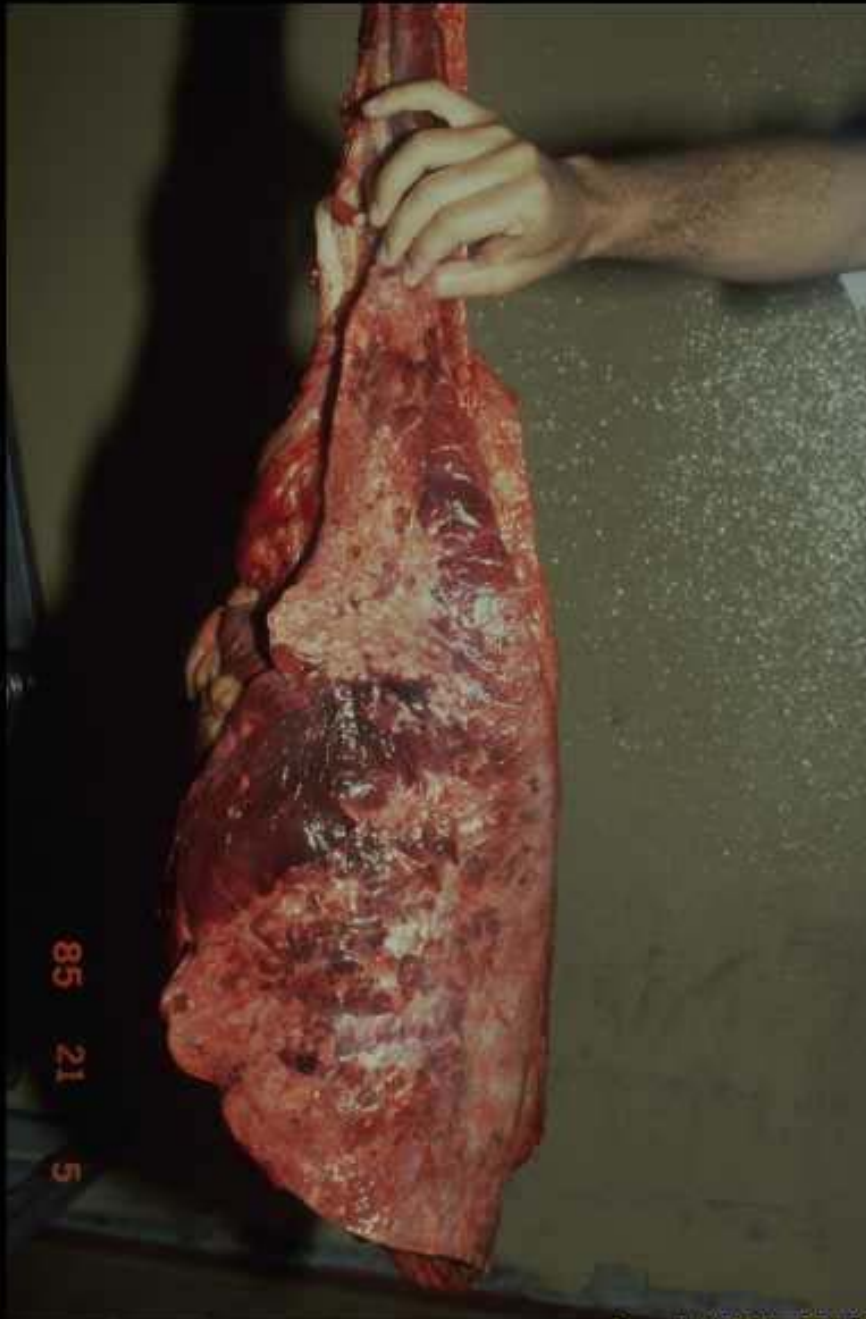
Copyright ENVL-QSA 2007

Hémothorax chez un boeuf



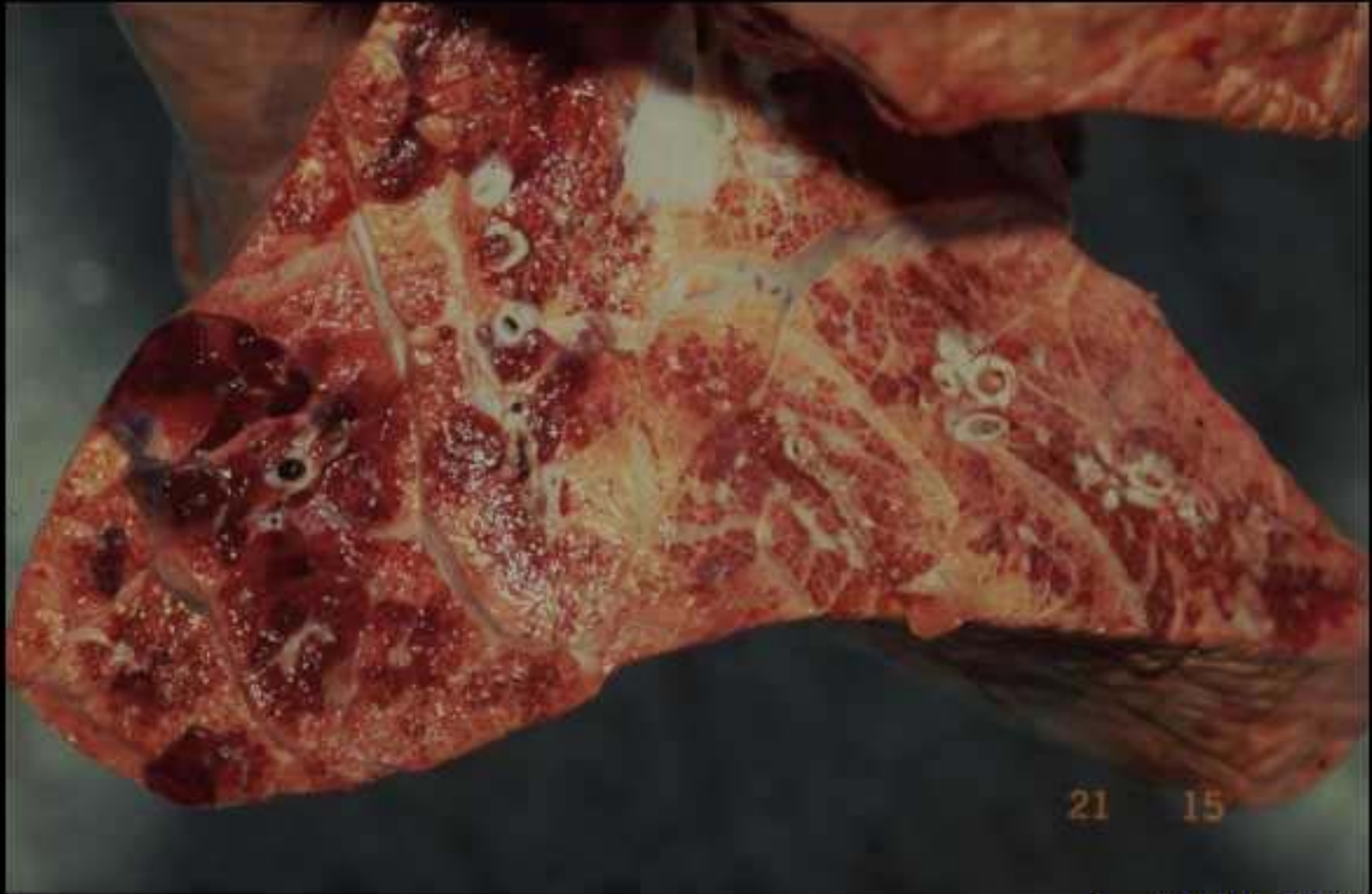Copyright ENVL-QSA 2007

Tiquetage pulmonaire chez le boeuf



85 21 5

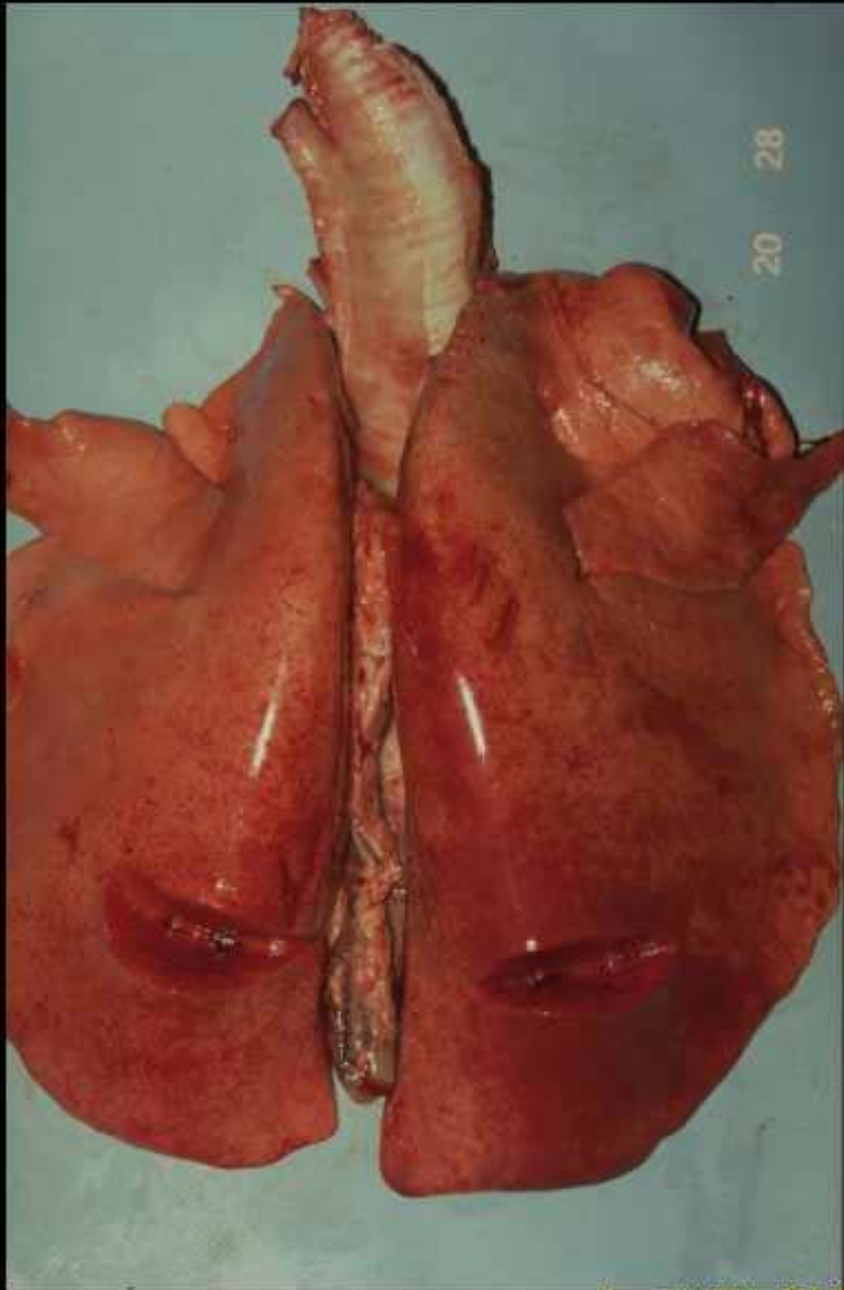
Tiquetage pulmonaire chez le boeuf



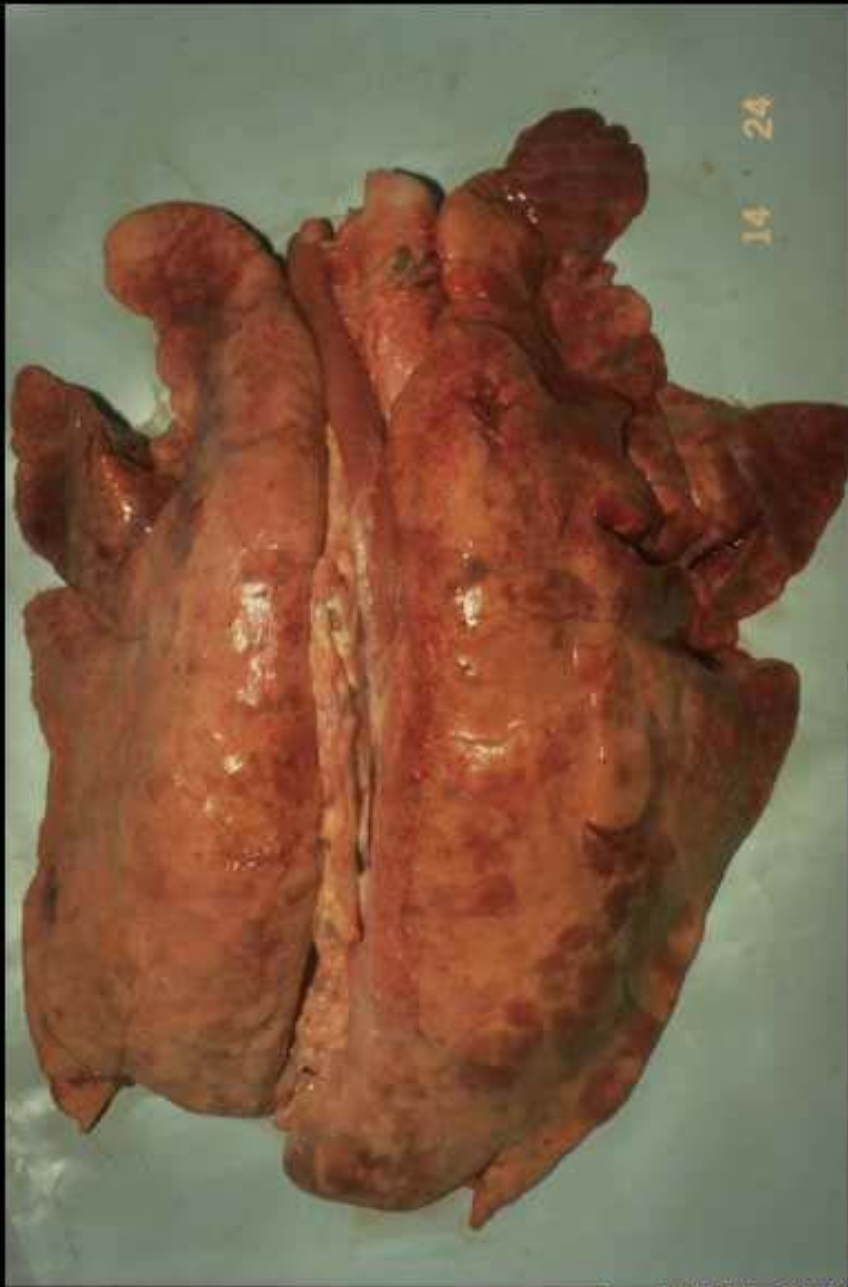21 15

Copyright ENVL-QSA 2007

Tiquetage pulmonaire chez le boeuf

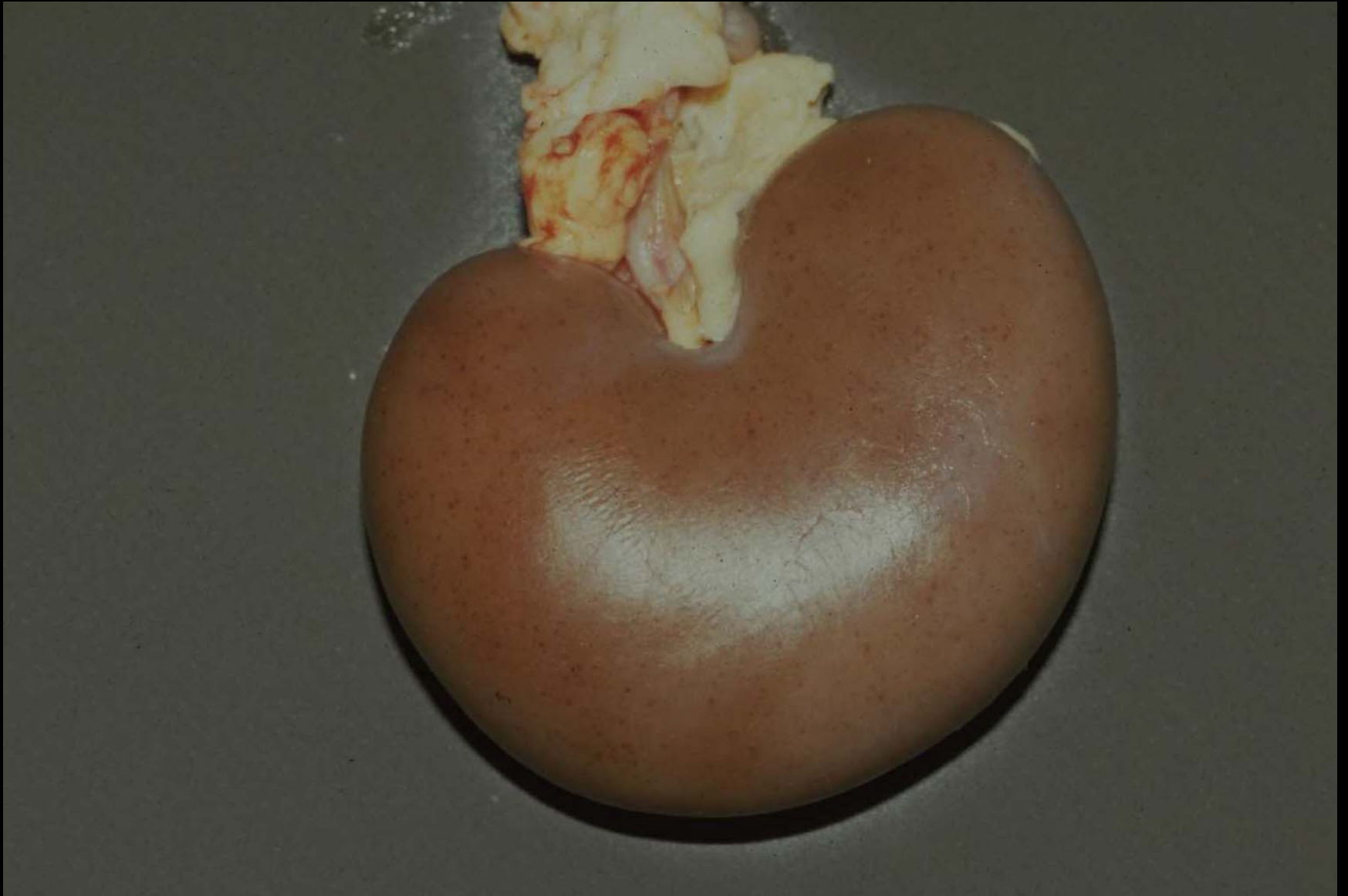

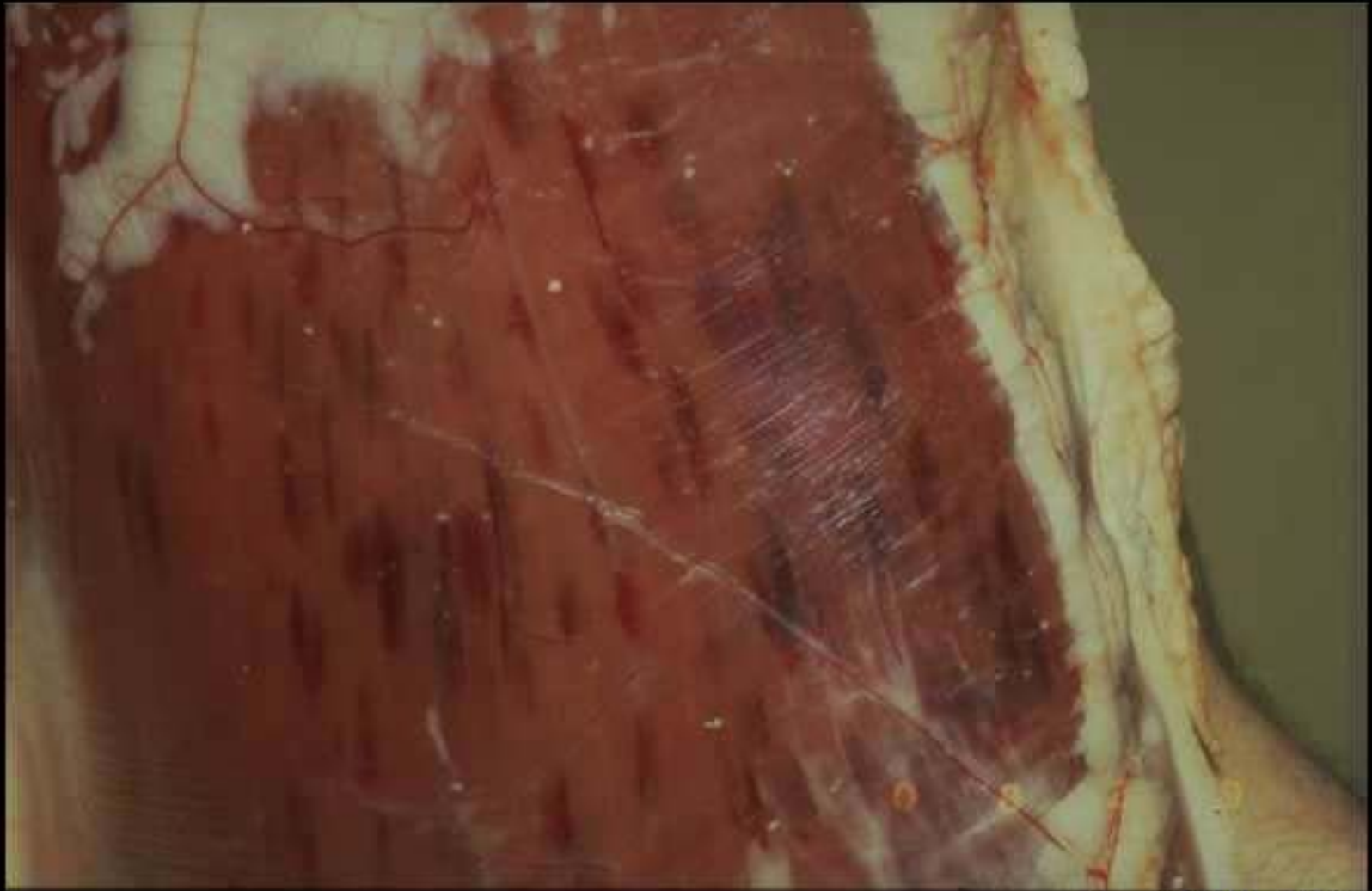**Tiquetage pulmonaire
chez le mouton**



**Tiquetage pulmonaire
chez le porc**

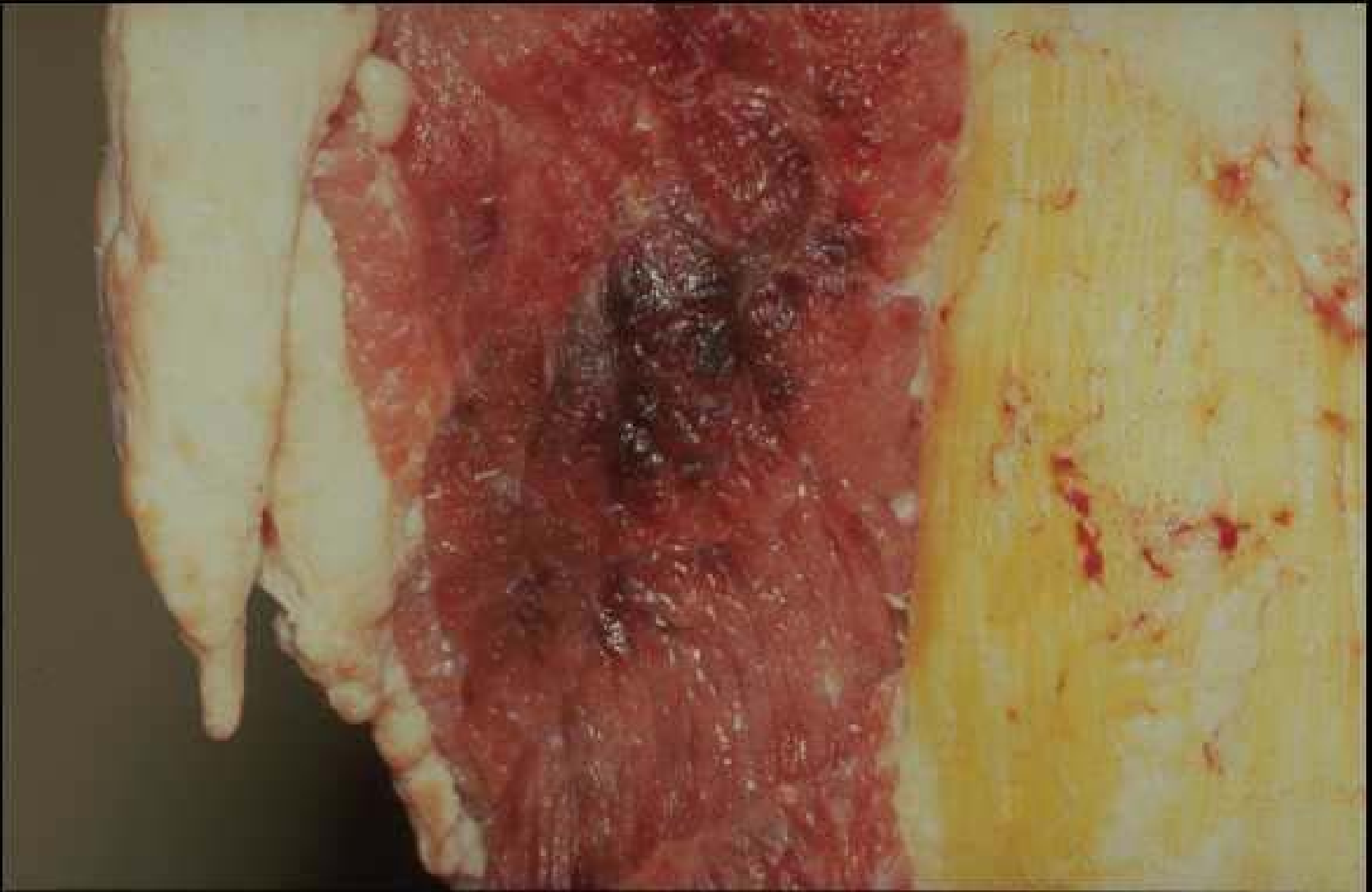Tiquetage rénal chez l'agneau





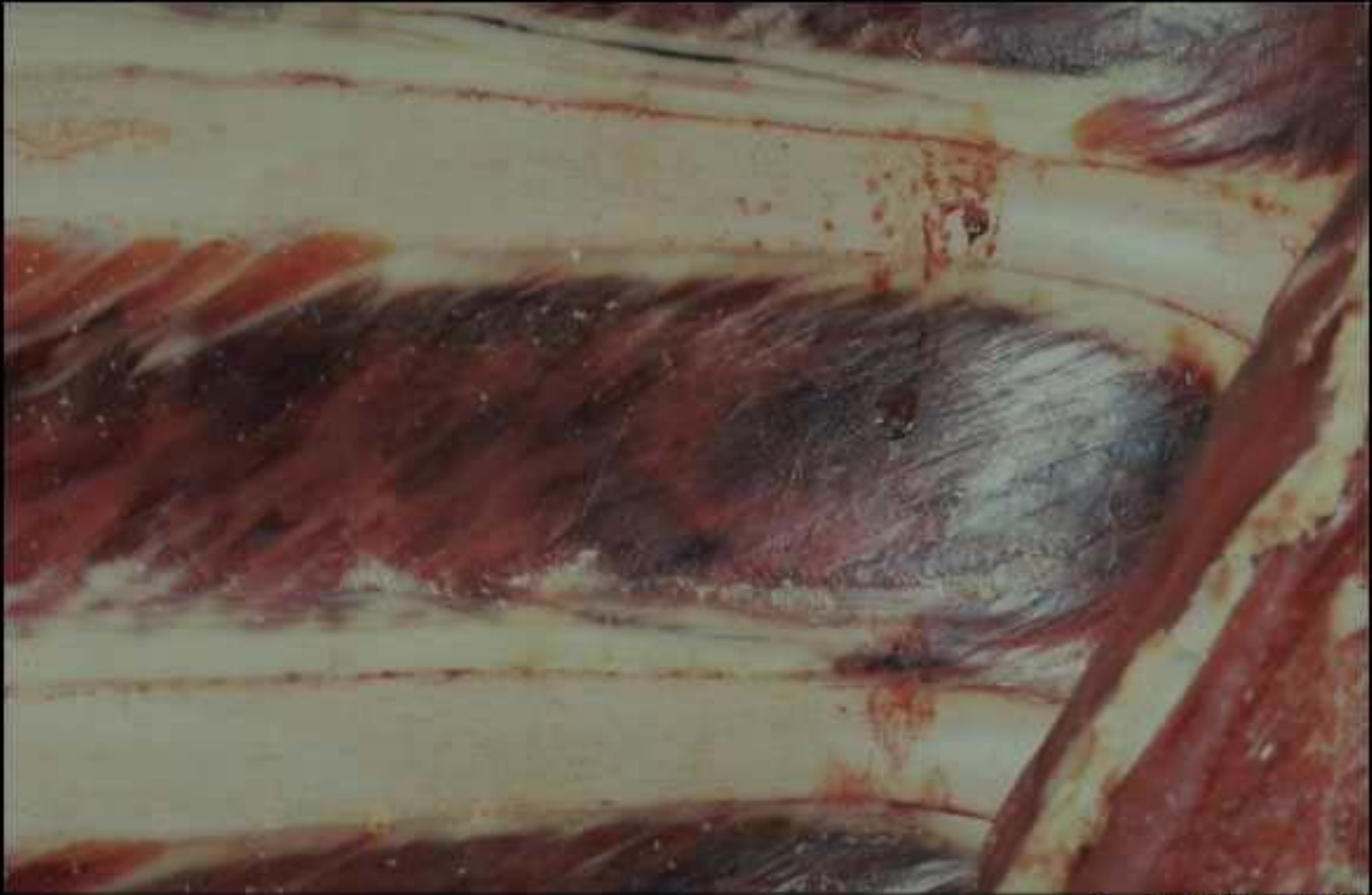Copyright ENVL-QSA 2007

Tiquetage musculaire du boeuf



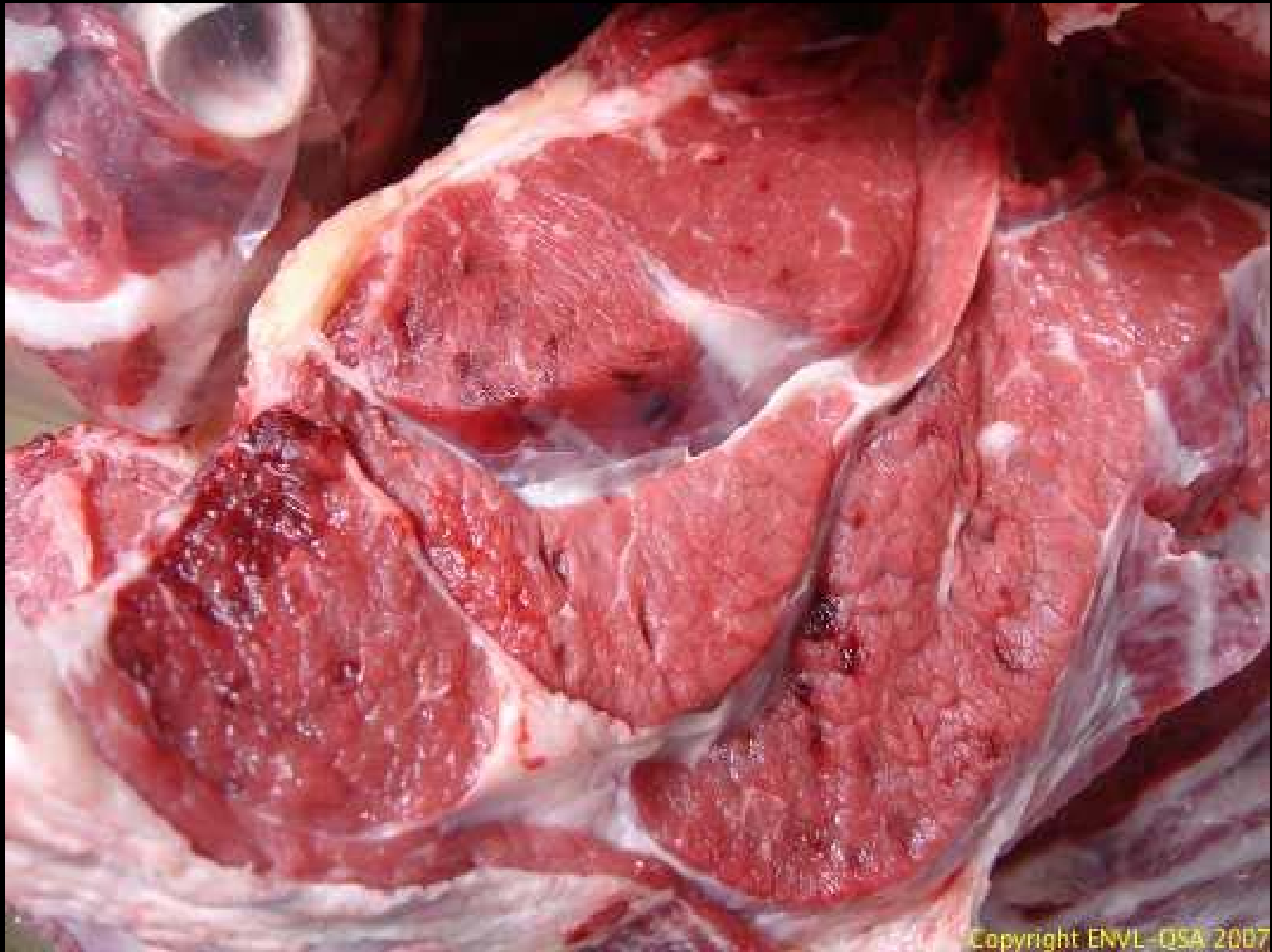
Copyright ENVL-QSA 2007

Tiquetage musculaire du boeuf

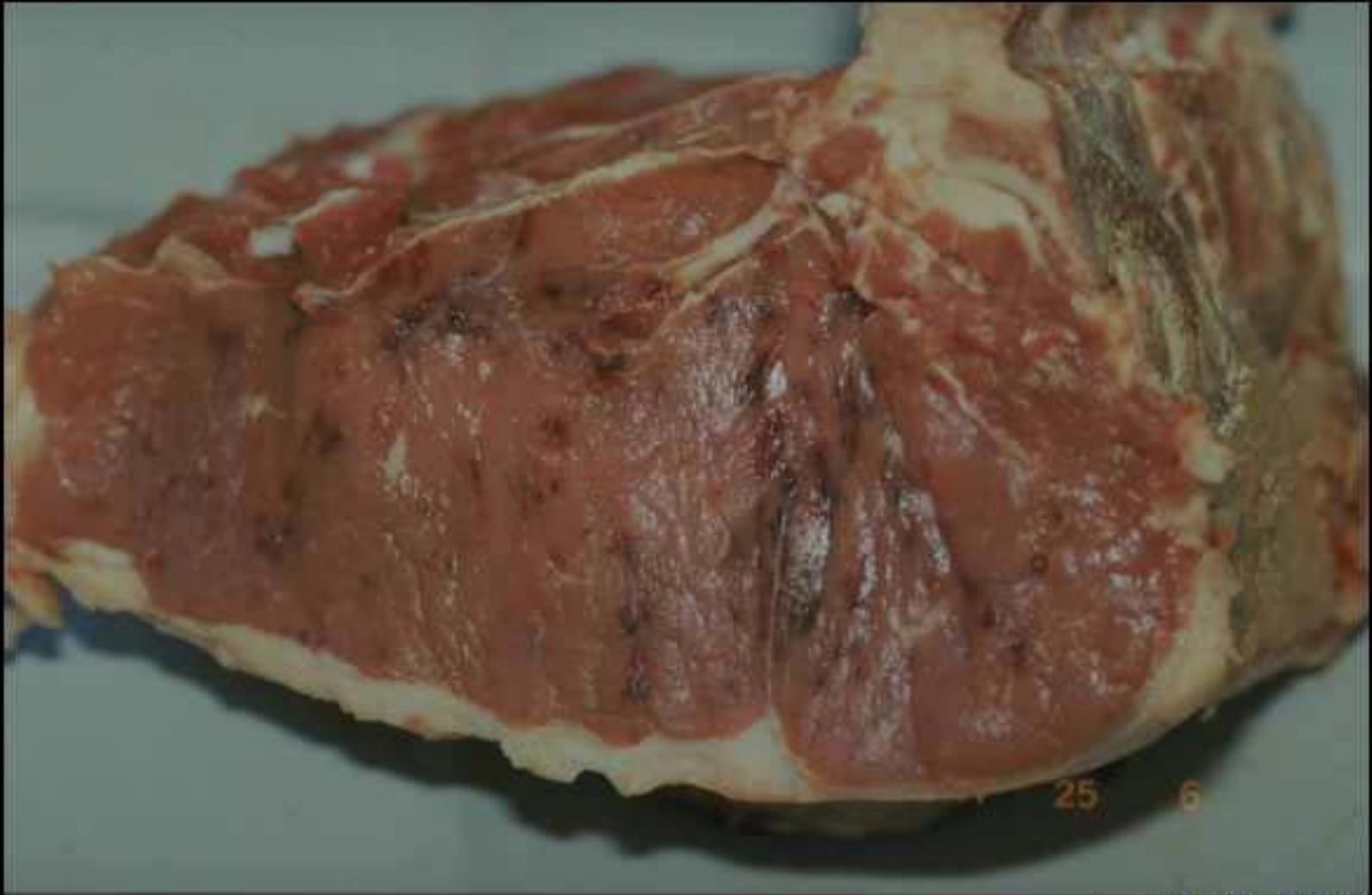

Copyright ENVL-QSA 2007

Tiquetage musculaire du boeuf

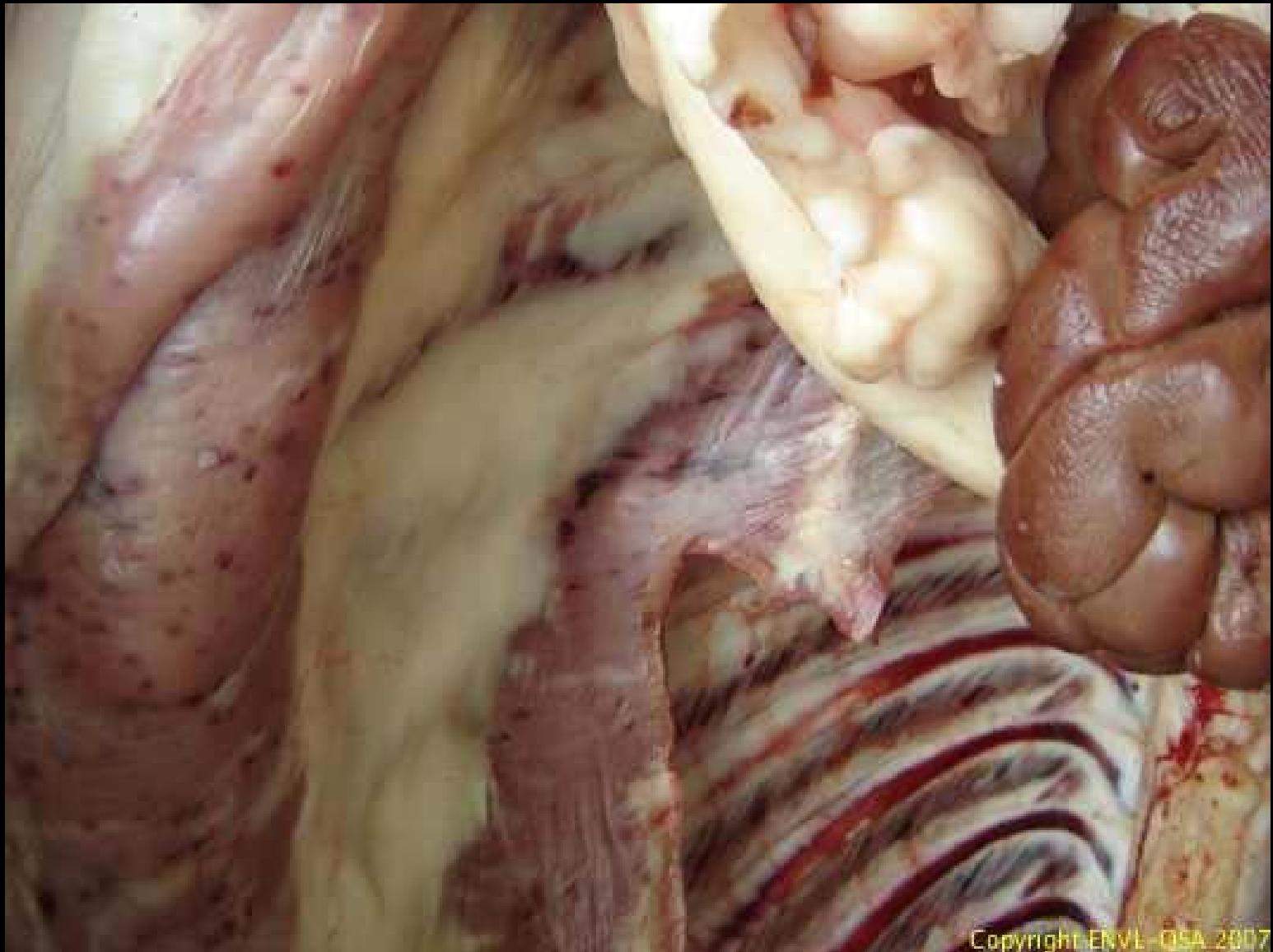


Tiquetage musculaire du boeuf



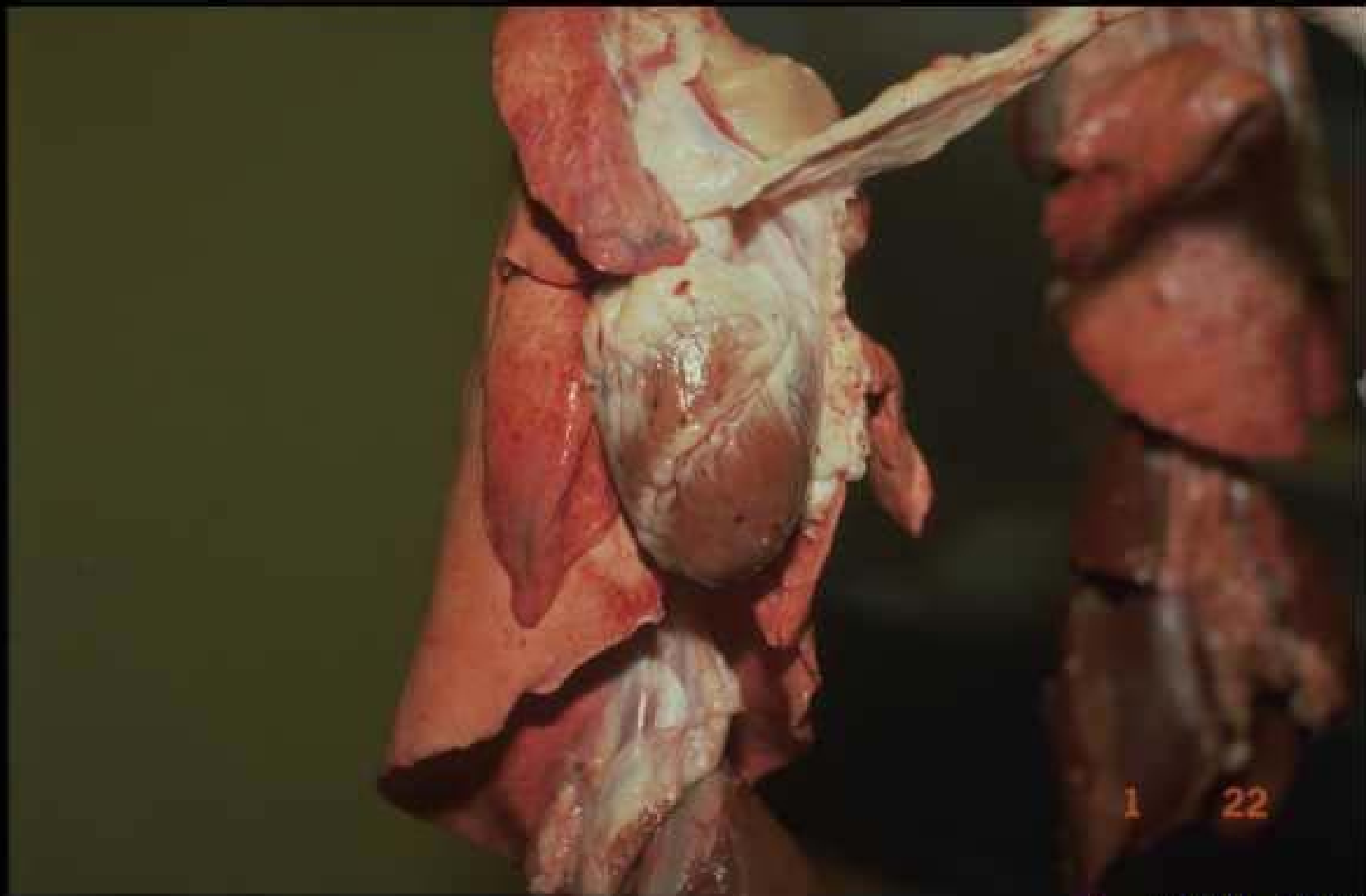
Copyright ENVL-QSA 2007

Tiquetage musculaire du boeuf



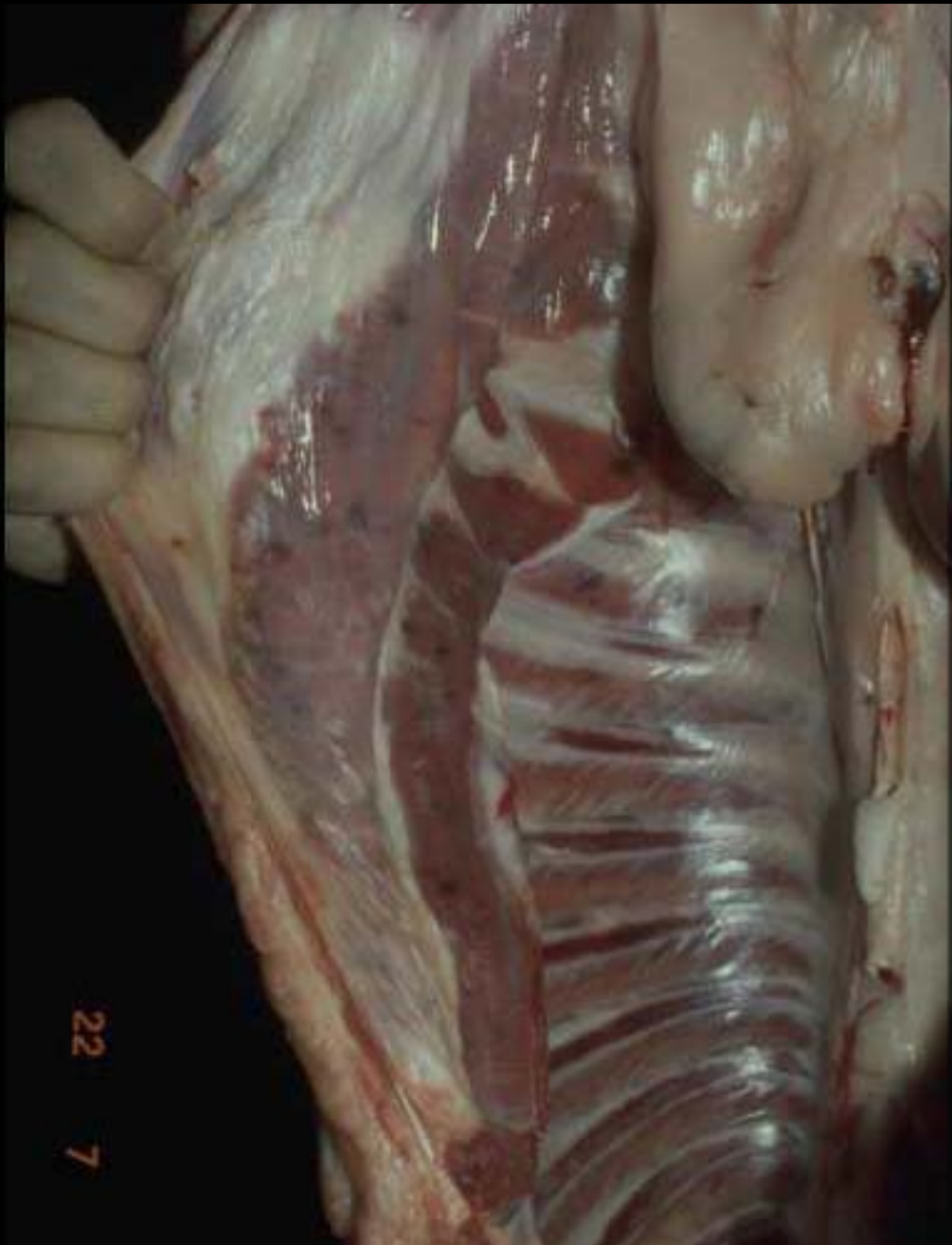
Copyright ENVL-QSA 2007

Tiquetage musculaire sur un veau

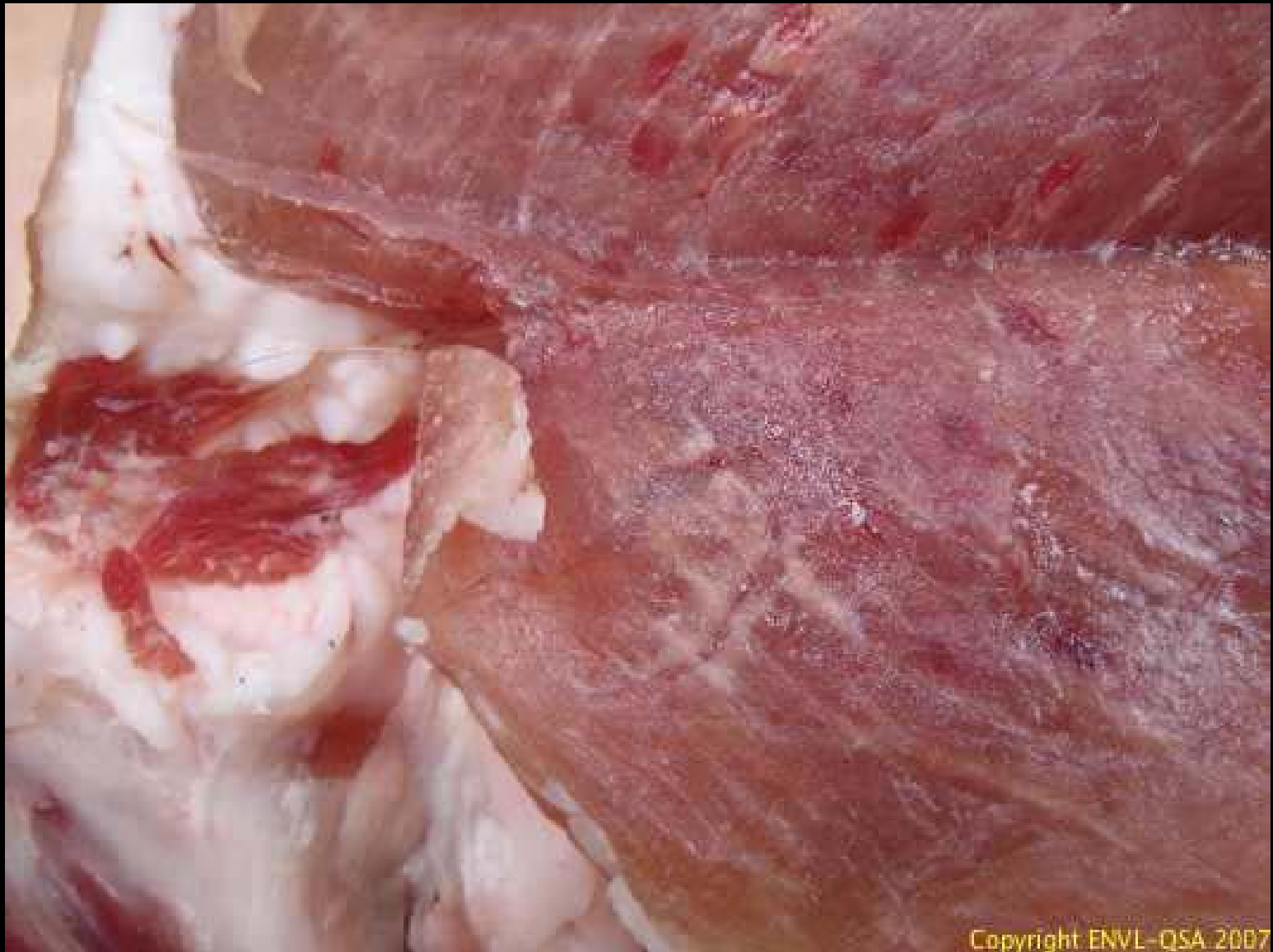

Copyright ENVL-QSA 2007

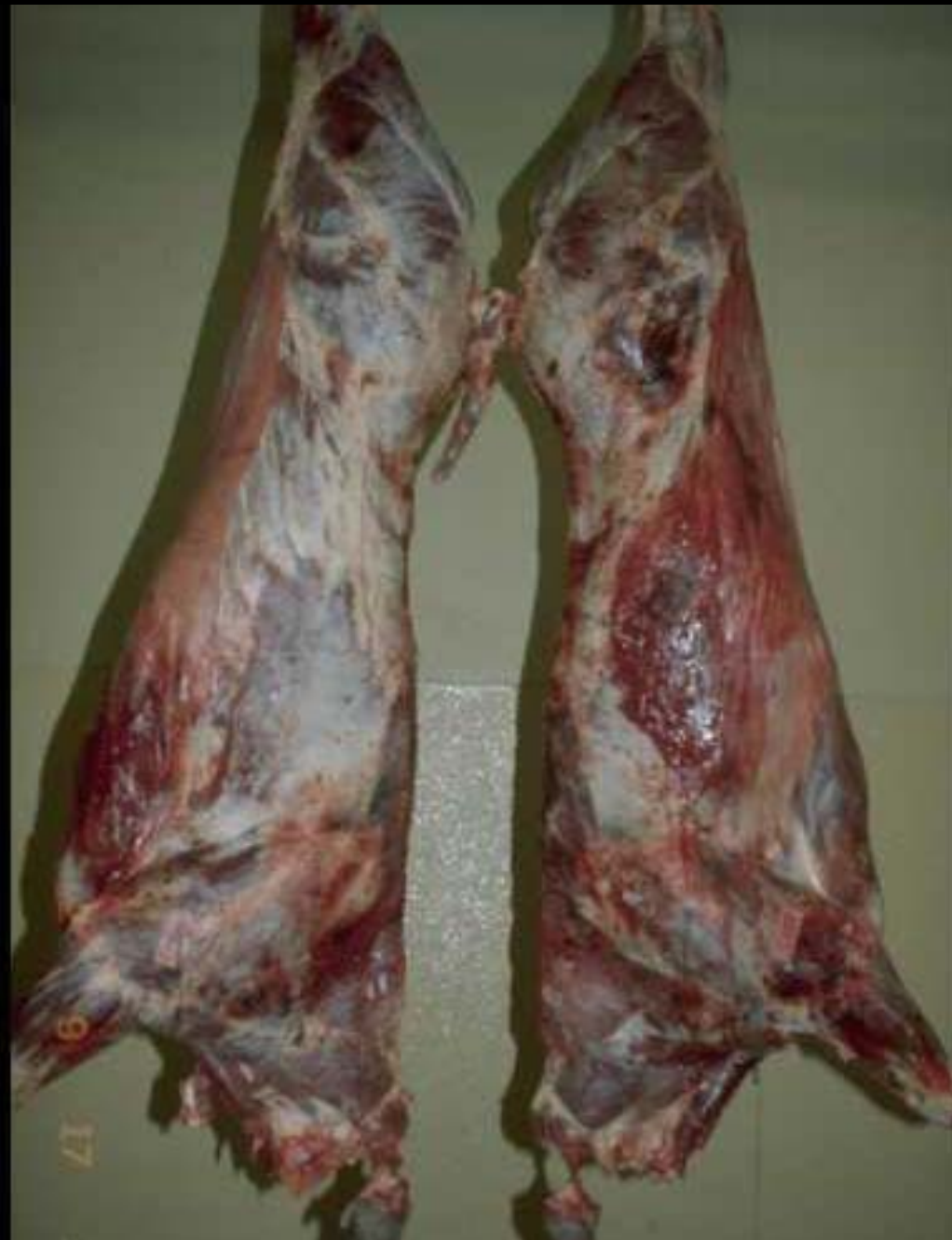Tiquetage musculaire de l'agneau



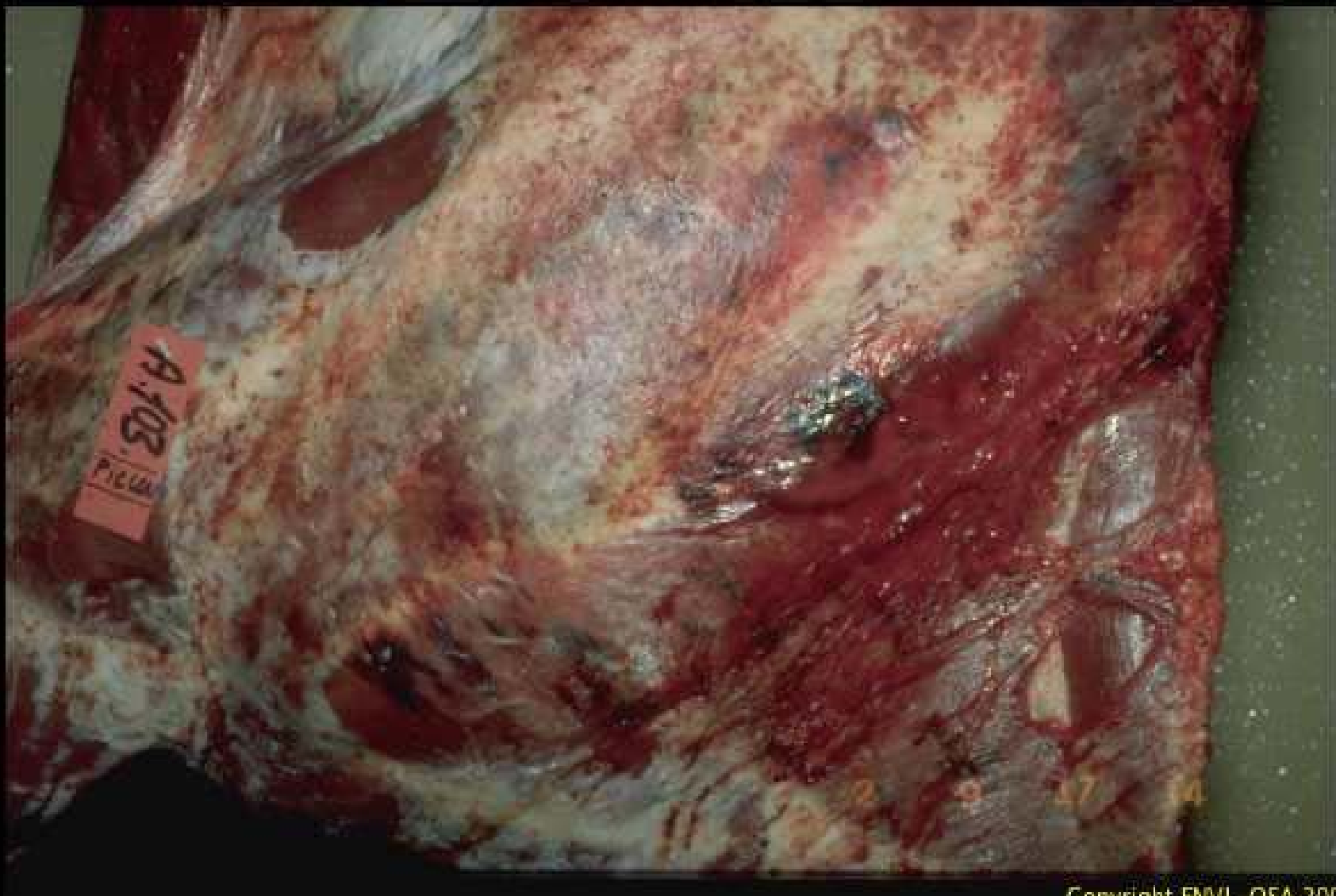Tiquetage
musculaire
de l'agneau



Tiquerage musculaire du porc

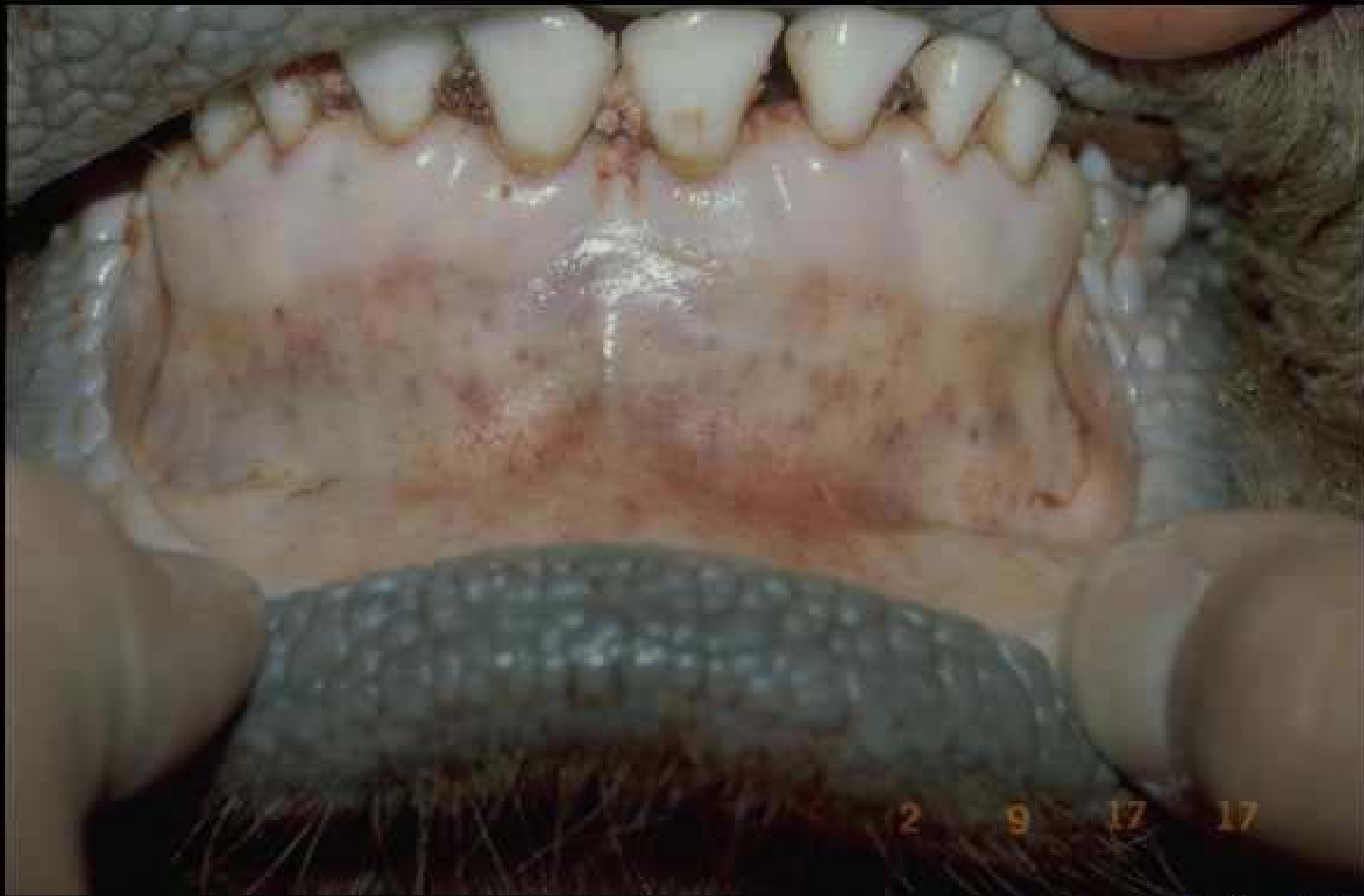

**Syndrôme
Hémorragique
sur un boeuf**



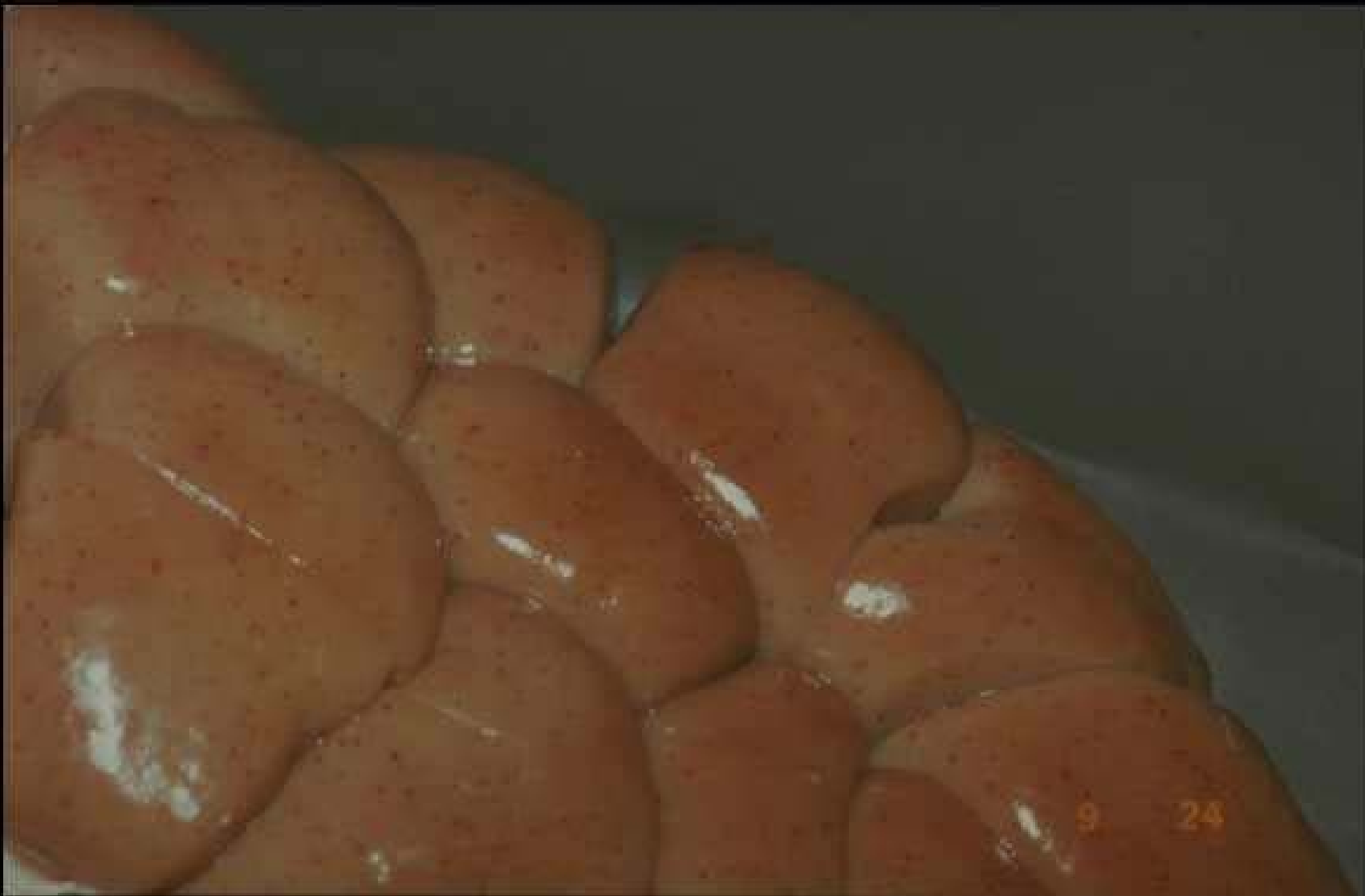Copyright ENVL-QSA 2007

Syndrome hémorragique sur un boeuf



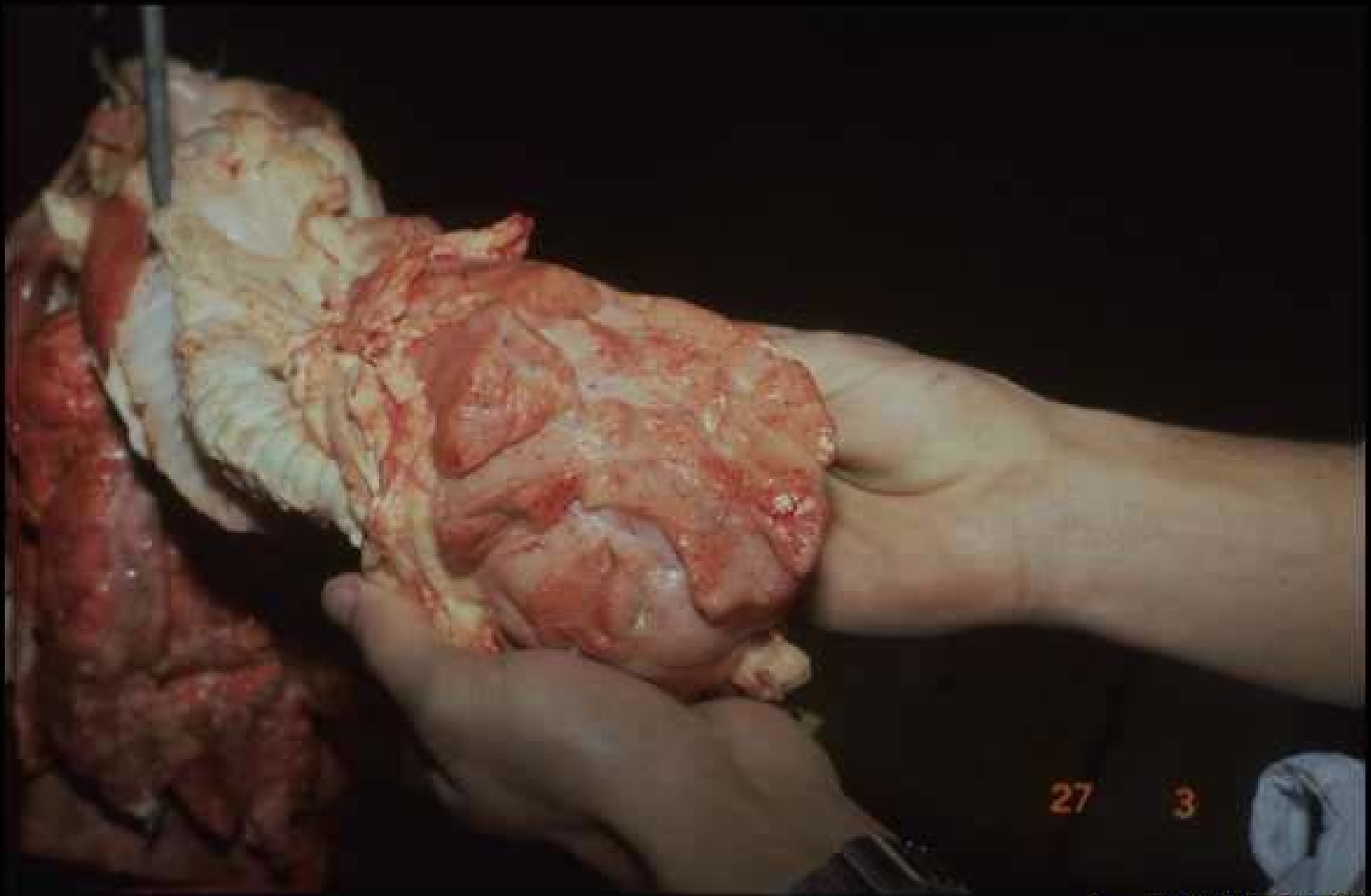
Copyright ENVL-QSA 2007

Syndrome hémorragique sur un boeuf



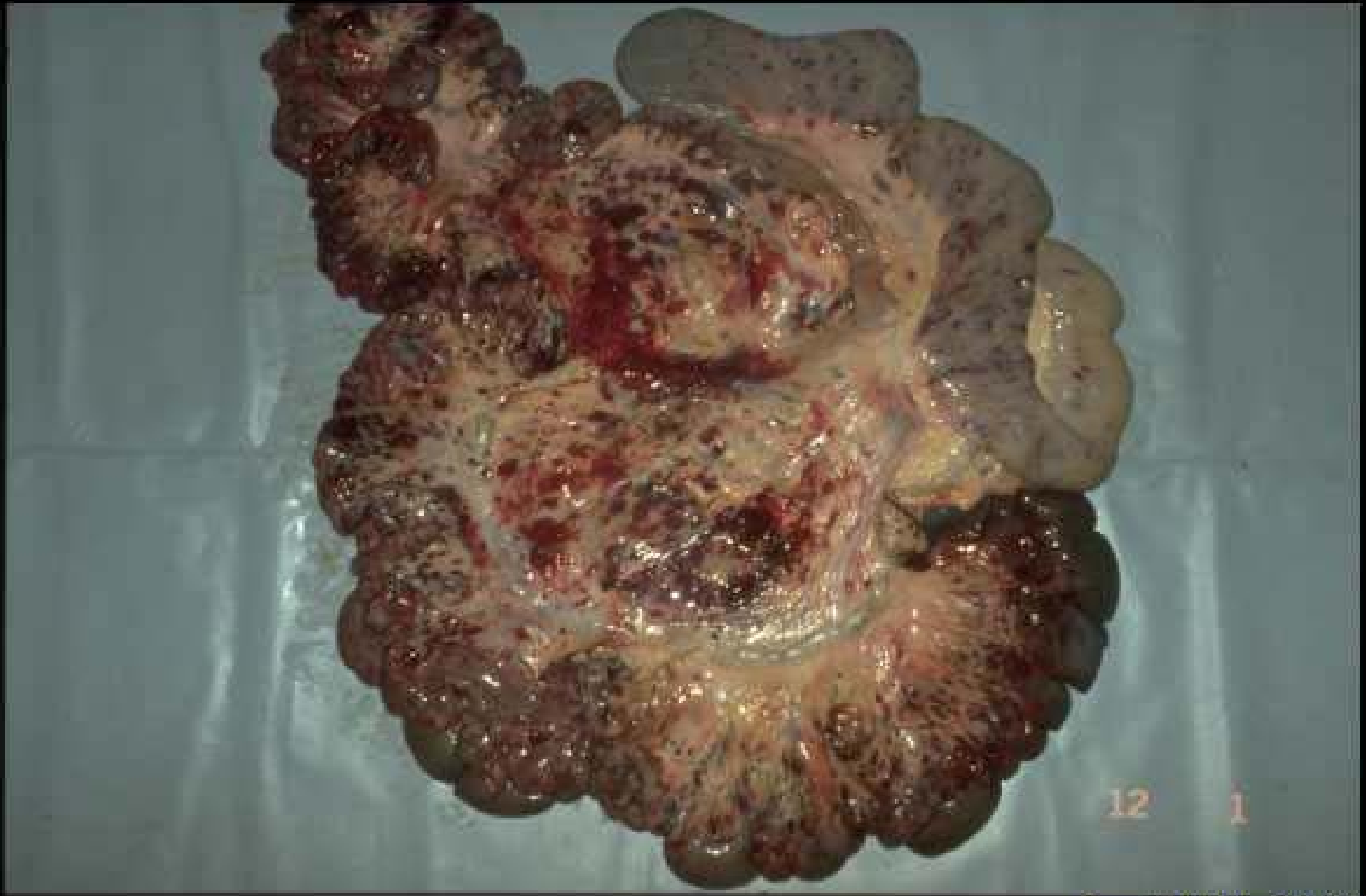Copyright ENVL-QSA 2007

Syndrome hémorragique sur un boeuf



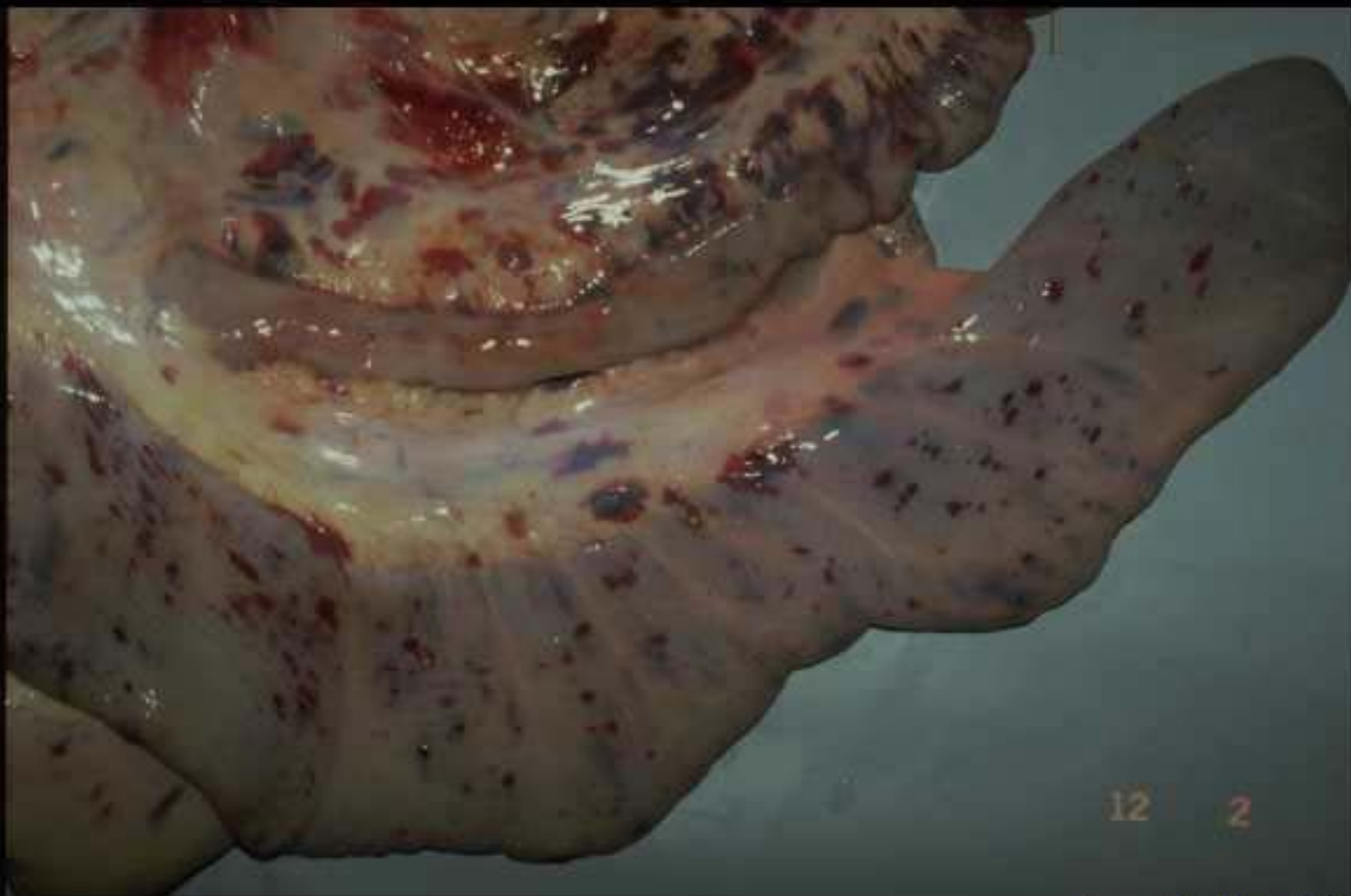Copyright ENVL-QSA 2007

Syndrome hémorragique sur un boeuf



Copyright ENVL-QSA 2007

Syndrome hémorragique sur un boeuf



12 2

Copyright ENVL-QSA 2007

Syndrôme hémorragique sur un boeuf