RÉPUBLIQUE FRANÇAISE
Liberté
Égalité
Fraternité

VetAgro Sup

CAMPUS VETERINAIRE DE LYON

Année 2022 - Thèse n° 036

CREATION D'UN ATELIER DE SIMULATION POUR L'APPRENTISSAGE DE L'AUSCULTATION CARDIAQUE CHEZ LE CHIEN

THESE

Présentée à l'Université Claude Bernard Lyon 1
(Médecine – Pharmacie)

Et soutenue publiquement le 9 septembre 2022
Pour obtenir le titre de Docteur Vétérinaire

Par

POSTIC Elise

UNIVERSITÉ DE LYON

RÉPUBLIQUE FRANÇAISE
Liberté
Égalité
Fraternité

VetAgro Sup

CAMPUS VETERINAIRE DE LYON

Année 2022 - Thèse n° 036

CREATION D'UN ATELIER DE SIMULATION POUR L'APPRENTISSAGE DE L'AUSCULTATION CARDIAQUE CHEZ LE CHIEN

THESE

Présentée à l'Université Claude Bernard Lyon 1
(Médecine – Pharmacie)

Et soutenue publiquement le 9 septembre 2022
Pour obtenir le titre de Docteur Vétérinaire

Par

POSTIC Elise

UNIVERSITÉ DE LYON

Liste des enseignants du Campus vétérinaire de Lyon (26-01-2022)

Mme	ABITBOL	Marie	Professeur
M.	ALVES-DE-OLIVEIRA	Laurent	Maître de conférences
Mme	ARCANGIOLI	Marie-Anne	Professeur
Mme	AYRAL	Florence	Maître de conférences
Mme	BECKER	Claire	Maître de conférences
Mme	BELLUCO	Sara	Maître de conférences
Mme	BENAMOU-SMITH	Agnès	Maître de conférences
M.	BENOIT	Etienne	Professeur
M.	BERNY	Philippe	Professeur
Mme	BONNET-GARIN	Jeanne-Marie	Professeur
M.	BOURGOIN	Gilles	Maître de conférences
M.	BRUTO	Maxime	Maître de conférences Stagiaire
M.	BRUYERE	Pierre	Maître de conférences
M.	BUFF	Samuel	Professeur
M.	BURONFOSSE	Thierry	Professeur
M.	CACHON	Thibaut	Maître de conférences
M.	CADORÉ	Jean-Luc	Professeur
Mme	CALLAIT-CARDINAL	Marie-Pierre	Professeur
M.	CHABANNE	Luc	Professeur
Mme	CHALVET-MONFRAY	Karine	Professeur
M.	CHAMEL	Gabriel	Maître de conférences
M.	CHETOT	Thomas	Maître de conférences Stagiaire
Mme	DE BOYER DES ROCHES	Alice	Maître de conférences
Mme	DELIGNETTE-MULLER	Marie-Laure	Professeur
Mme	DJELOUADJI	Zorée	Professeur
Mme	ESCRIOU	Catherine	Maître de conférences
M.	FRIKHA	Mohamed-Ridha	Maître de conférences
M.	GALIA	Wessam	Maître de conférences
M.	GILLET	Benoit	AERC
Mme	GILOT-FROMONT	Emmanuelle	Professeur
M.	GONTHIER	Alain	Maître de conférences
Mme	GREZEL	Delphine	Maître de conférences
Mme	HUGONNARD	Marine	Maître de conférences
Mme	JOSSON-SCHRAMME	Anne	Chargé d'enseignement contractuel
M.	JUNOT	Stéphane	Professeur
M.	KODJO	Angeli	Professeur
Mme	KRAFFT	Emilie	Maître de conférences
Mme	LAABERKI	Maria-Halima	Maître de conférences
Mme	LAMBERT	Véronique	Maître de conférences
Mme	LE GRAND	Dominique	Professeur
Mme	LEBLOND	Agnès	Professeur
Mme	LEDOUX	Dorothée	Maître de conférences
M.	LEFEBVRE	Sébastien	Maître de conférences
Mme	LEFRANC-POHL	Anne-Cécile	Maître de conférences
M.	LEGROS	Vincent	Maître de conférences
M.	LEPAGE	Olivier	Professeur
Mme	LOUZIER	Vanessa	Professeur
M.	LURIER	Thibaut	Maître de conférences Stagiaire
M.	MAGNIN	Mathieu	Maître de conférences Stagiaire
M.	MARCHAL	Thierry	Professeur
Mme	MOSCA	Marion	Maître de conférences
M.	MOUNIER	Luc	Professeur
Mme	PEROZ	Carole	Maître de conférences
M.	PIN	Didier	Professeur
Mme	PONCE	Frédérique	Professeur
Mme	PORTIER	Karine	Professeur
Mme	POUZOT-NEVORET	Céline	Maître de conférences
Mme	PROUILLAC	Caroline	Professeur
Mme	REMY	Denise	Professeur
Mme	RENE MARTELLET	Magalie	Maître de conférences
M.	ROGER	Thierry	Professeur
M.	SAWAYA	Serge	Maître de conférences
M.	SCHRAMME	Michael	Professeur
Mme	SERGENTET	Delphine	Professeur
M.	TORTEREAU	Antonin	Maître de conférences
Mme	VICTONI	Tatiana	Maître de conférences
M.	VIGUIER	Eric	Professeur
Mme	VIRIEUX-WATRELOT	Dorothée	Chargé d'enseignement contractuel
M.	ZENNER	Lionel	Professeur

REMERCIEMENTS AU JURY

A Monsieur le Professeur Gilles Devouassoux,
De l'Université Claude Bernard Lyon 1 et de la Faculté de Médecine,
Qui nous a fait l'honneur d'accepter la présidence de ce jury de thèse,
Tous mes hommages les plus respectueux.

A Monsieur le Professeur Jean-Luc Cadoré
De VetAgro Sup, Campus vétérinaire de Lyon,
Pour m'avoir accompagnée tout au long de ce projet et pour vos conseils avisés,
Mes sincères remerciements.

A Monsieur le Docteur Claude Carozzo,
De VetAgro Sup, Campus vétérinaire de Lyon,
Pour m'avoir soutenue avec bienveillance au commencement de ce projet,
Mes sincères remerciements.

A Madame la Docteure Emilie Rosset,
De VetAgro Sup, Campus vétérinaire de Lyon,
Pour avoir accepté de juger ce travail et de faire partie de ce jury de thèse,
Mes sincères remerciements.

A Monsieur Roland Roume,
De VetAgro Sup, Campus vétérinaire de Lyon,
Pour ton ingéniosité sans limite et ton aide précieuse tout au long du projet, et sans qui SACCHA n'aurait jamais vu le jour,
Mes sincères remerciements.

BY NC ND

TABLE DES MATIERES

TABLE DES ANNEXES ***13***

TABLE DES FIGURES ***15***

TABLE DES TABLEAUX ***19***

LISTE DES ABREVIATIONS ***20***

INTRODUCTION ***21***

PARTIE I : BIBLIOGRAPHIE ***23***

I. Les sons cardiaques : caractérisation et genèse 23

A. Notions d'acoustiques 23

1) Définition d'un son 23

2) Les propriétés physiques d'un son 24

(a) La période T et la longueur d'onde L 24

(b) La fréquence ou la hauteur 25

(c) L'intensité sonore 25

(d) La pression acoustique 25

(e) Durée du son 26

3) Représentation visuelle d'un son 26

4) Facteurs d'atténuation du son 27

(a) Propriétés acoustiques des milieux : L'impédance acoustique 27

(b) Facteurs d'atténuation du son 28

i. Réflexion de l'onde 28

ii. Réfraction de l'onde 28

iii. Diffusion de l'onde 29

iv. L'absorption 29

5) Audition des sons 30

B. Acoustique des bruits cardiaques 30

1) Bases anatomiques, physiologiques et physiques 31

(a) Bref rappel d'anatomie cardiaque 31

i. Structure interne du cœur 31

ii. Topographie cardiaque 33

(b) Cycle cardiaque 34

2) Genèse des bruits cardiaques 36

(a) Origine des sons cardiaques 37

(b) Les principaux bruits cardiaques 37

i. Le premier bruit cardiaque B1 37

ii. Le deuxième bruit cardiaque B2 38

iii. Le troisième bruit cardiaque B3 38

iv. Le quatrième bruit cardiaque B4 39

3) Les souffles cardiaques 39

(a) Nombre de Reynolds 39

(b) Caractérisation des souffles cardiaques 40

i. Moment d'apparition et durée 40

ii. Localisation 41

iii. Intensité 41

iv. Hauteur et tonalité 42

v. Profil 42

4) Spectre des sons cardiaques et limites de l'audition 43

C. Captation des sons cardiaques : l'auscultation 44

II. L'auscultation cardiaque : préparation, réalisation et interprétation 45

A. Place de l'auscultation cardiaque dans l'examen clinique général 45

1) Examen de l'appareil cardiovasculaire 45
(a) Anamnèse et commémoratifs 45
(b) Examen clinique de l'appareil cardio-vasculaire 46
i. Inspection et palpation 46
ii. Succussion et percussion 48
iii. Auscultation 48
2) Conduite de l'auscultation cardiaque 48
(a) Les bonnes conditions de réalisation 48
(b) Matériel : le stéthoscope 49
i. Fonction du stéthoscope 49
ii. Structure du stéthoscope 49
iii. Modèles existants et choix du stéthoscope adapté 51
(c) Méthodologie de l'auscultation 53
(d) Topographie auscultatoire : les foyers d'auscultation des valvules cardiaques 53
3) Renseignements fournis par l'auscultation cardiaque 55
(a) Fréquence et cardiaque 55
(b) Rythme cardiaque 55
(c) Les bruits cardiaques normaux 56
(d) Bruits cardiaques anormaux 56
B. Place de l'auscultation cardiaque dans la démarche diagnostique 57
1) Modification des bruits cardiaques normaux (B1, B2) 57
(a) Modification de l'intensité 57
(b) Dédoublement des bruits normaux 58
i. Dédoublement de B1 58
ii. Dédoublement de B2 58
2) Bruits cardiaques anormaux 59
(a) Interprétation de bruits cardiaques surajoutés : le troisième et quatrième bruit cardiaque 59
i. Auscultation du troisième bruit cardiaque B3 59
ii. Auscultation du quatrième bruit cardiaque B4 60
(b) Le diagnostic étiologique des souffles organiques 60
i. Les souffles systoliques 60
♦ Les souffles de régurgitation 60
♦ Les souffles d'éjection 62
ii. Les souffles diastoliques 63
iii. Les souffles continus 63
iv. Tableau récapitulatif 64
3) Troubles du rythme cardiaque 64
(a) Bradyarythmies 65
(b) Tachyarythmie 65
4) Les pièges de l'auscultation 66
(a) Artefacts extra-cardiaques 66
(b) Artefacts cardio-vasculaires : les souffles anorganiques 67
i. Souffles fonctionnels 67
ii. Souffles innocents 67
(c) Les pièges dans l'auscultation d'arythmie cardiaque 67

III. Enseignement de l'auscultation cardiaque : état des lieux, limites et place de la simulation 69
A. Les modalités d'enseignement de l'auscultation cardiaque à VetAgro Sup 69
1) Enseignement théorique 69
2) L'enseignement clinique 70
3) Opinion des étudiants et limites de l'enseignement actuel 71
(a) Opinion des étudiants vétérinaires sur leur formation : questionnaire d'auto-évaluation 71
(b) Les difficultés rencontrées dans l'enseignement à VetAgro Sup 73

B. Les enjeux de l'enseignement de l'auscultation cardiaque 76
1) Une compétence essentielle du vétérinaire 76
2) État des lieux sur l'enseignement de l'auscultation cardiaque tant humaine que vétérinaire 77
(a) Un déclin de la compétence auscultatoire dans le milieu médical 77
(b) Un apprentissage exigeant et difficile 78
3) Des méthodes d'enseignement complémentaires 79
(a) Les ressources multimédias 80
(b) Les stéthoscopes électroniques 81
(c) L'échocardiographie portative 82
4) Difficultés rencontrées par les étudiants de VetAgro Sup et proposition d'une solution 83
C. Intérêt de la simulation pour l'enseignement de l'auscultation cardiaque 85
1) Définition et place de la simulation en médecine humaine et vétérinaire 85
(a) Qu'est-ce que la simulation ? 85
(b) Place de la simulation en médecine vétérinaire 86
2) Un outil pour répondre aux enjeux de la formation vétérinaire 86
(a) Enjeux pédagogiques 86
(b) Enjeux sociétaux 87
(c) Attentes des étudiants 88
3) Les limites de la simulation 89
(a) Un investissement financier important 89
(b) Un investissement en personnel et en temps 90
(c) Réalisme 90
4) Intégration dans le cursus vétérinaire et application des bonnes pratiques de simulation 91
(a) Nécessité d'une intégration au cursus vétérinaire 91
(b) Les bonnes pratiques de simulation 91
D. Les modèles existants de simulateurs d'auscultation cardiaque 93
1) En médecine humaine 93
(a) Les simulateurs procéduraux 93
(b) Simulateur haute-fidélité 95
(c) Patients standardisés 96
(d) Simulation hybride 96
(e) Réalité virtuelle 97
2) Et en médecine vétérinaire ? 97

IV. Mise en place d'un atelier de simulation en auscultation cardiaque : cahier des charges 99

PARTIE II : DEVELOPPEMENT D'UN MODELE DE SIMULATION D'AUSCULTATION CARDIAQUE CHEZ LE CHIEN 101

I. Matériel et méthodes 101
A. Projet multidisciplinaire : Participation aux Initiatives CHEL[s] 101
1) Lancement du projet 101
2) Calendrier du projet 102
B. Étapes de fabrication des éléments du simulateur d'auscultation cardiaque 102
1) L'enveloppe externe du mannequin 103
(a) Rappel des objectifs pédagogiques 103
(b) La structure 103
(c) Impression 3D de la cage thoracique 109
i. Imagerie médicale et sélection de la cage thoracique sur Horos 109
ii. Traitement d'image sur le logiciel BLENDER 3D 111
iii. Logiciel Simplify 3D et impression 3D 113
iv. Finalisation de la cage thoracique 115
(d) La paroi thoracique 115
i. Rappels anatomiques 116
ii. Les muscles de la paroi costale 117

iii. Le muscle cutané du tronc 120
2) Système électronique d'émission sonore 121
(a) Rappel des objectifs pédagogiques 121
(b) Choix de la source sonore 121
(c) Montage du circuit électrique 123
i. Matériel 124
ii. Schéma du circuit 124
3) Assemblage du mannequin 126
(a) Mise en place des haut-parleurs au sein thorax 126
i. Localisation des haut-parleurs 126
ii. Fixation des haut-parleurs 127
(b) Découpage du mannequin en mousse 130
(c) Construction d'un exosquelette 131
(d) Habillage et finition du mannequin 132
(e) Rendu final du mannequin 133
C. Développement du logiciel pédagogique 135
1) Objectifs pédagogiques 135
2) Récolte des bruits cardiaques et création d'une banque de sons 136
(a) Matériel d'enregistrement des bruits cardiaques 136
(b) Les animaux enregistrés 137
i. Collecte des cas présentant une auscultation cardiaque normale 137
ii. Collecte des cas présentant une auscultation cardiaque anormale 138
(c) Protocole d'enregistrement des sons cardiaques 138
i. Les conditions de réalisation 138
ii. Les sites d'auscultations 139
iii. Méthode d'enregistrements 139
(d) Post-traitement des fichiers sonores 140
3) Conception du logiciel pédagogique 141
(a) Codage du logiciel 141
(b) Choix du matériel et support du logiciel 141
(c) Programme Python 143

II. Résultats 146
A. Présentation de l'interface du simulateur d'auscultation cardiaque 146
B. Mise en place de l'atelier de simulation au sein de la salle VetSkills 148
C. Fiche méthodologique 149

III. Discussion : Validité de l'atelier de simulation, limites du modèle et axes d'amélioration 150
A. Validité de l'atelier de simulation 150
1) Les limites du modèle 152
(a) Une fidélité imparfaite 152
(b) Exhaustivité de la banque de sons cardiaques 153
B. Axes d'amélioration 154

CONCLUSION 157

BIBLIOGRAPHIE 159

ANNEXES 165

TABLE DES ANNEXES

Annexe 1 : Questionnaire d'auto-évaluation *165*

Annexe 2 : Base de données des auscultations cardiaques normales *172*

Annexe 3 : Base de données des auscultations cardiaques anormales *173*

Annexe 4 : Code du programme python du logiciel pédagogique d'auscultation cardiaque *174*

Annexe 5 : Fiches pédagogiques de l'atelier de simulation d'auscultation cardiaque *175*

TABLE DES FIGURES

Figure 1 Représentation graphique d'une onde sonore caractérisée par la variation de pression du milieu en fonction du temps (Duhamel, 2013) 23

Figure 2 Variation de pression acoustique d'une onde en fonction du temps (en seconde) et représentation d'une période T (Pujol and Macdonald, 2016)..... 24

Figure 3 Représentation schématique de la longueur d'onde et de la période d'une onde sonore (Pujol and Macdonald, 2016) 24

Figure 4 Différentes fréquences d'une onde sonore (Duhamel, 2013)..... 25

Figure 5 Exemple de phonocardiogramme des sons cardiaques enregistrés en région basale gauche chez un chien atteint d'une persistance du canal artériel (Ettinger et al., 2017)..... 26

Figure 6 Exemple de sonogramme: évolution de fréquence et de l'intensité sonore dans le temps (Lorenzi et al., 2016)..... 27

Figure 7 Schéma de la réflexion d'une onde sonore à l'interface entre deux milieux (Lorenzi et al., 2016).... 28

Figure 8 Schéma de la réfraction d'une onde sonore (Elise Postic) 29

Figure 9 Schéma modifié de la planche 45 « Conformation intérieure du cœur du chien » (Face gauche du cœur) issue de l'ouvrage TOME 5 : Angiologie (Barone, 2011)..... 32

Figure 10 Localisation de la base et de l'apex du cœur sur la silhouette cardiaque (Vue latérale gauche).... 33

Figure 11 Topographie du cœur chez le chien (vue latérale gauche)(Barone, 2011) 34

Figure 12 Le cycle cardiaque (d'après Stephennson and Klein, 2020)..... 36

Figure 13 Le nombre de Reynolds adapté au flux sanguin dans un vaisseau ou une cavité cardiaque 39

Figure 14 Moment d'apparition et durée d'un souffle cardiaque (Christmann, 2016)..... 41

Figure 15 Les différents profils des souffles cardiaques (Christmann, 2016)..... 43

Figure 16 Seuil d'audibilité des bruits cardiaques d'après (Leatham, 1975)..... 43

Figure 17 Palpation du choc précordial (Darke et al., 1996) 47

Figure 18 Palpation du pouls fémoral gauche (Darke et al., 1996)..... 48

Figure 19 Schéma d'un stéthoscope d'auscultation à membrane double fréquence (KEENE et al., 2015)..... 49

Figure 20 Tenue du stéthoscope lors de l'utilisation du diaphragme (à gauche) et de la cloche (à droite) (Atkins and Seaks, 2014) 50

Figure 21 Schéma du double pavillon du stéthoscope et d'une membrane double fréquence (KEENE et al., 2015)..... 50

Figure 22 Diverses tailles de pavillons de stéthoscopes (Darke et al., 1996) 51

Figure 23 Stéthoscope Littmann Classic I (Source: www.3mfrance.fr) 52

Figure 24 Exemple de stéthoscope électronique : 3M Littmann Electronic Stethoscope Model 3200 (Source : www.3mfrance.fr) 52

Figure 25 Principales aires d'auscultation de l'hémithorax gauche du chien. (1) Aire mitrale; (2) aire aortique; (3) aire pulmonaire (KEENE et al., 2015) 54

Figure 26 Principale aire d'auscultation de l'hémithorax droit du chien. (4) Aire tricuspide (KEENE et al., 2015) 54

Figure 27 Aire d'auscultation de l'insuffisance mitrale (Le Bobinnec, 1987)..... 60

Figure 28 Aire d'auscultation de l'insuffisance tricuspidienne (Le Bobinnec, 1987) 61

Figure 29 Aire d'auscultation de la communication interventriculaire (Le Bobinnec, 1987) 61

Figure 30 Aire d'auscultation de la sténose pulmonaire (Le Bobinnec, 1987) 62

Figure 31 Aires d'auscultation de la sténose aortique (Le Bobinnec, 1987)..... 62

Figure 32 Aires d'auscultation de la persistance du canal artériel (Le Bobinnec, 1987)..... 63

Figure 33 Arythmie sinusale respiratoire et extrasystoles ventriculaires régulières (Le Bobinnec, 1987)..... 68

Figure 34 Fibrillation auriculaire et extrasystoles ventriculaires fréquentes polymorphes et irrégulières (Le Bobinnec, 1987)..... 68

Figure 35 Opinion des étudiants vétérinaires sur leurs compétences en auscultation cardiaque (Elise POSTIC) 72

Figure 36 Opinion des étudiants sur leurs compétences en auscultation cardiaque selon l'année d'étude (Elise POSTIC) 72

Figure 37 Avis sur leur formation en auscultation cardiaque à VetAgro Sup, campus vétérinaire de Lyon (Elise POSTIC) 73

Figure 38 Evolution du nombre de places offertes en école vétérinaire française (source: l'Étudiant)..... 74

Figure 39 Répartition des consultations spécialisées en cardiologie du CHUVAC (Elise POSTIC) 74

Figure 40 Répartition des consultations spécialisées en cardiologie au CHUVAC (Elise POSTIC) 75

Figure 41 Le ressenti des étudiants vétérinaires sur les ressources d'apprentissage en ligne (Gledhill et al., 2017)..... 80

Figure 42 Exemple d'un stéthoscope électronique et de son application mobile : le stéthoscope 3M Littmann Core 8490 et application "EKO" pour smartphone (source : www.3mfrance.fr) 81

Figure 43 Ressenti des étudiants sur leurs compétences d'utilisation du stéthoscope (Elise POSTIC) 83

Figure 44 Ressenti des étudiants sur leur aptitude à ausculter les principales aires d'auscultation cardiaques (Elise POSTIC)..... 84

Figure 45 Avis des étudiants de VetAgro Sup sur l'utilité d'un modèle de simulation en auscultation cardiaque (Elise POSTIC)..... 89

Figure 46 Les Bonnes pratiques d'une séance de simulation définis par la Haute autorité de la santé (Haute Autorité de la santé, 2012)..... 92

Figure 47 Déroulement d'une séance de simulation (Haute Autorité de la santé, 2012) 92

Figure 48 Le mannequin Harvey et l'emplacement des 9 sites d'auscultation cardiaque (source: www.laerdal.com) 94

Figure 49 Le "Cardiology Patient Simulator Système K" version 2 (source: www.kyotokagaku.com)..... 94

Figure 50 Smartscope® utilisé avec les mannequins procéduraux de la marque NASCO (source: www.enasco.com)..... 95

Figure 51 Le simulateur de patient avancé SimMan 3G (source : www.laerdal.com)..... 95

Figure 52 Simulation hybride: combinaison de la technologie d'un mannequin à un patient standardisé (source: Friederichs et al., 2014)..... 96

Figure 53 Le simulateur virtuel IS4Learning sur tablette tactile (Pereira et al., 2020) 97

Figure 54 Projection du cœur sur un mannequin grâce à la réalité augmentée (Vigié, 2021)..... 98

Figure 55 Les éléments du prototype de simulateur d'auscultation cardiaque conçu par l'Université de Science et Technologie de Wuhan (Mei et al., 2017) 98

Figure 56 Calendrier prévisionnel du projet CHEL[s] (Elise POSTIC) 102

Figure 57 Photographie du simulateur d'obstétrique canine, "Gynnie" (Elise POSTIC) 104

Figure 58 Mold Max Stroke, silicone auto-durcissant brossable (source : www.formx.fr) 104

Figure 59 Fabrication du pré-moule en silicone (Elise POSTIC) 105

Figure 60 Ajout d'un contre moule en plâtre (Elise POSTIC)..... 105

Figure 61 Démoulage de la couche support en plâtre (Elise POSTIC) 106

Figure 62 Démoulage de la membrane de silicone (Elise POSTIC) 106

Figure 63 Moule en silicone obtenu après démoulage (Elise POSTIC)..... 107

Figure 64 Serie FlexFoam iT. (Modifié) (source : www.smooth-on.com) 107

Figure 65 Parties A et B du FlexFoam iT 6 (source : www.smooth-on.com) 108

Figure 66 Schématisation de l'étape 5 : coulage de FlexFoam iT dans le moule (Elise POSTIC) 108

Figure 67 Schématisation de l'étape 6 : démoulage et obtention du chien en mousse..... 109

Figure 68 Mannequin en mousse polyuréthane (Elise POSTIC). 109

Figure 69 Scanner corps entier de KIM, profil muscle et os, vue dorso-latérale gauche, VetAgro Sup - 6/04/2021..... 110

Figure 70 Outil de détourage et extraction d'une portion de l'image tomodensitométrique de KIM 110

Figure 71 Capture d'écran du logiciel HOROS, sélection du mode " 3D surface Rendering" 111

Figure 72 Visualisation 3D de la cage thoracique avant export..... 111

Figure 73 Capture d'écran du logiciel Blender 3D pendant la phase de triangulation 112

Figure 74 Capture d'écran du logiciel Blender 3D pendant la phase de sélection 112

Figure 75 Capture d'écran du logiciel Blender 3D pendant la phase de suppression 113

Figure 76 Capture d'écran partielle du logiciel Blender de la cage thoracique après modification 113

Figure 77 Capture d'écran du logiciel Simplify lors du choix des paramètres d'impression 3D du thorax 114

Figure 78 Capture d'écran des statistiques d'impression et de la cage thoracique avant impression sur Simplify3D..... 114

Figure 79 Cage thoracique après impression par Simplify3D, avant nettoyage (Elise POSTIC)..... 115

Figure 80 Cage thoracique après impression par Simplify3D, après nettoyage (Elise POSTIC) 115

Figure 81 Vue latérale gauche du plan superficiel des muscles du thorax du chien (Barone R, 2001)..... 116

Figure 82 Silicone ECO FLEX 00-30 et colorants pour silicone SILC PIG..... 117

Figure 83 Premier essai de paroi thoracique en silicone, en cours de réalisation (Elise POSTIC) 118

Figure 84 Premier essai de paroi thoracique en silicone, terminé (Elise POSTIC) 118

Figure 85 Photographies rapprochées des défauts de la couche en silicone, vue latérale gauche et vue caudo-craniale (Elise POSTIC)..... 119

Figure 86 Étapes de fabrication des muscles de la paroi costale (Elise POSTIC)..... 119

Figure 87 Modélisation du muscle cutané du tronc (Elise POSTIC) 120

Figure 88 Test comparatif des 4 haut-parleurs et montage réalisé pour les tests sonores (Elise POSTIC).... 122

Figure 89 Haut-parleur miniature de la marque VISATON (Elise POSTIC)..... 123

Figure 90 Schéma simplifié du circuit électrique du mannequin d'auscultation (Elise POSTIC) 125

Figure 91 Emplacement des 4 haut-parleurs (Elise POSTIC)..... 126

Figure 92 Schéma simplifié d'un haut-parleur placé en face interne du thorax (Elise Postic) 127

Figure 93 Moules négatifs de l'intérieur du thorax aux aires d'auscultation après impression 3D (Elise POSTIC) 128

Figure 94 Étape de fabrication des pièces en silicone pour les haut-parleurs, silicone coulé dans les moules puis démoulage (Elise POSTIC) 128

Figure 95 Étapes de fixation des haut-parleurs au sein du thorax et aspect final (Elise POSTIC) 129

Figure 96 Structure à cellules ouvertes d'une mousse à isolation phonique (source : www.solutions-elastomeres.com) 129

Figure 97 Mise en place de la mousse acoustique et du rembourrage dans le thorax (Vue caudale) (Elise POSTIC) 130

Figure 98 Aperçu du thorax vue Profil droit après rembourrage (Elise POSTIC) 130

Figure 99 Découpage et insertion du thorax dans le mannequin (Elise POSTIC) 130

Figure 100 Schéma du forage de la mousse pour passage des fils électriques et rendu final (Elise POSTIC) 131

Figure 101 Tiges filetées insérées dans le membre pelvien droit (Elise POSTIC) 131

Figure 102 Éléments du socle thoracique avant et après impression 3D..... 132

Figure 103 Schéma du système de rigidification du mannequin (Elise POSTIC)..... 132

Figure 104 Protection et dissimulation des fils électriques dans la queue du mannequin (Elise POSTIC) 133

Figure 105 Rendu final de la face du mannequin (Elise POSTIC) 133

Figure 106 Rendu final du mannequin, membres antérieurs amovibles et ouverture de la paroi thoracique (Vue latérale droite) (Elise POSTIC) 134

Figure 107 Rendu final du mannequin, membres antérieurs amovibles et ouverture de la paroi thoracique (Vue latérale gauche) (Elise POSTIC) 134

Figure 108 Cage thoracique du mannequin (vue latérale droite et gauche) (Elise POSTIC) 134

Figure 109 Stéthoscope électronique EKUORE PRO connecté et son application mobile..... 136

Figure 110 Sites d'auscultations et les aires d'auscultations cardiaques (d'après Fox et al., 1997) 139

Figure 111 Captures d'écran de l'application EKUORE PRO : Étapes de lancement de l'application (Elise POSTIC) 140

Figure 112 Capture d'écran illustrant le fonctionnement du logiciel Audacity © (Elise POSTIC) 141

Figure 113 Périphériques de la carte Raspberry Pi pour sa configuration (Elise POSTIC)..... 142

Figure 114 Capture d'écran de la plateforme GitHub et des éléments du projet CHEL[s] 143

Figure 115 Ajout d'un nouvel enregistrement cardiaque : exemple avec l'enregistrement cardiaque du chien "Poppy". 1) Entrer dans le dossier "sounds". 2) Créer le sous-dossier "Poppy". 3) Importer les 4 fichiers sons et les renommer 4) Aperçu après téléchargement (Elise Postic) 145

Figure 116 Capture d'écran du logiciel dans l'onglet « Par catégories de bruits cardiaques » (Elise POSTIC) 146

Figure 117 Capture d'écran du logiciel dans l'onglet par niveau de difficulté (Elise POSTIC) 147

Figure 118 Capture d'écran du logiciel dans l'onglet "Auto-évaluation" (Elise POSTIC) 147

Figure 119 Système électronique d'émission sonore ordonné dans un contenant blanc (Elise POSTIC)..... 148

Figure 120 Interrupteur permettant le démarrage ou l'arrêt du simulateur (Elise POSTIC)..... 148

Figure 121 Rendu final de l'atelier de simulation d'auscultation cardiaque canin (Elise POSTIC)..... 149

TABLE DES TABLEAUX

Tableau 1 Grade des souffles cardiaques (d'après KEENE et al., 2015) 41

Tableau 2 Qualificatifs utilisés pour décrire le timbre d'un souffle cardiaque (Christmann, 2016)..... 42

Tableau 3 Tableau récapitulatif des critères de différenciation à l'auscultation cardiaques des souffles les plus fréquents du chien (d'après KEENE et al., 2015; SMITH et al., 2016) 64

Tableau 4 Tableau récapitulatif des critères de différenciation à l'auscultation cardiaques des bradyarythmies les plus fréquentes du chien (d'après KEENE et al., 2015 ; SMITH et al., 2016)..... 65

Tableau 5 Tableau récapitulatif des critères de différenciation à l'auscultation cardiaques des tachyarythmies les plus fréquentes du chien (d'après KEENE et al., 2015 ; SMITH et al., 2016)..... 66

Tableau 6 Cours magistraux en lien avec l'appareil cardio-vasculaire (Elise POSTIC) 70

Tableau 7 Choix de conception du mannequin d'auscultation en lien avec les objectifs pédagogiques fixés (Elise POSTIC) 99

Tableau 8 Haut-parleurs étudiés (Elise POSTIC) 122

Tableau 9 Matériel nécessaire au circuit électrique d'émission sonore (Elise POSTIC)..... 124

Tableau 10 Adéquation du simulateur d'auscultation cardiaque avec les critères de qualités définis par la BEME (Elise POSTIC) 151

LISTE DES ABREVIATIONS

ECG Électrocardiogramme

INTRODUCTION

Le stéthoscope est le premier objet que tout étudiant vétérinaire reçoit au début du cursus de formation et en tant que symbole d'appartenance à la profession médicale, il est arboré fièrement autour du cou de chaque étudiant vétérinaire jusqu'à la sortie d'école.

Le stéthoscope est utilisé quotidiennement pour pratiquer l'auscultation lors des examens cliniques. L'auscultation cardiaque est une étape essentielle de l'examen clinique général, son objectif est de déceler d'éventuelles anomalies des sons cardiaques, d'établir un diagnostic différentiel et d'assurer la prise en charge adéquate de l'animal. Il est donc capital pour le vétérinaire issu du tronc commun d'être en mesure d'ausculter et d'interpréter ses trouvailles auscultatoires.

Malgré ces considérations, il n'existe pas une formation spécifique et complète pour apprendre à ausculter. Bien souvent, les étudiants se trouvent démunis quand il s'agit d'utiliser un stéthoscope et de réaliser une auscultation cardiaque. La mise à disposition d'un complément d'enseignement parait donc nécessaire.

Le projet de cette thèse est d'élaborer un support pédagogique pour l'enseignement de l'auscultation cardiaque chez le chien à destination de la salle VetSkills de VetAgro Sup Lyon. Cette thèse s'articule en deux parties. Dans un premier temps notre travail consistera à réaliser une étude bibliographique sur l'auscultation cardiaque. Nous expliquerons donc d'abord la genèse des sons cardiaques et leurs caractéristiques ; puis nous verrons la place de l'auscultation dans la démarche diagnostique ; et enfin, nous verrons l'intérêt de la mise en place d'un simulateur pour l'enseignement de l'auscultation cardiaque.

Dans un second temps, notre travail décrira les étapes du développement de l'atelier d'auscultation cardiaque pour la salle de simulation VetSkill.

PARTIE I : BIBLIOGRAPHIE

I. Les sons cardiaques : caractérisation et genèse

Le fonctionnement du cœur, la genèse des sons cardiaques et la caractérisation de ces sons sont des bases indispensables à la compréhension de l'auscultation cardiaque.

Ainsi, nous nous intéresserons dans un premier temps à quelques notions d'acoustique, d'anatomie et de physiologie cardiaques utiles à la compréhension des sons cardiaques. Ensuite, nous aborderons les mécanismes en jeu dans la genèse des sons cardiaques et les éléments de caractérisation de ces sons.

A. Notions d'acoustiques

1) Définition d'un son

Un son est une vibration mécanique, qui se propage dans un milieu sous la forme d'ondes acoustiques grâce à la déformation élastique du milieu. Une onde sonore est une onde de pression longitudinale qui se déplace avec une succession de compressions (zone de pression élevée) et de détentes (zone de pression faible) du milieu (Figure 1). Elle peut se propager à travers des milieux solides, liquides ou gazeux. En général la rapidité et la facilité de propagation de l'onde sonore sont inversement proportionnelles à la densité du milieu traversé. Quand ces vibrations sont perçues par le tympan, elles deviennent un « son » et sont qualifiées d'audibles si elles stimulent l'oreille interne (Feigen, 1971; KEENE et al., 2015).

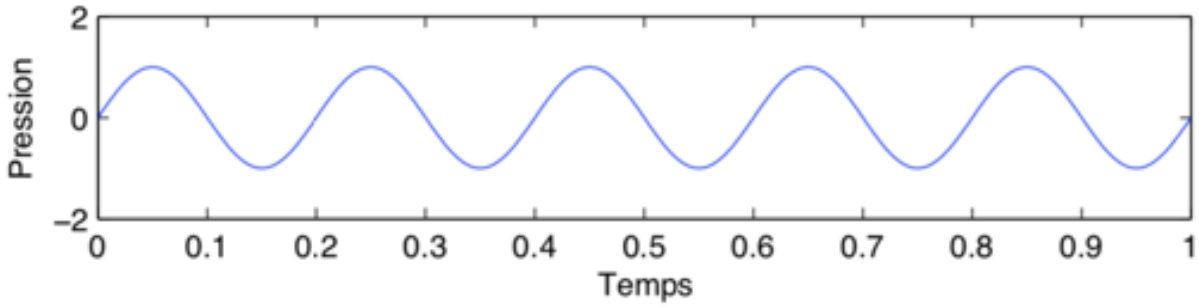

Figure 1 Représentation graphique d'une onde sonore caractérisée par la variation de pression du milieu en fonction du temps (Duhamel, 2013)

2) Les propriétés physiques d'un son

(a) La période T et la longueur d'onde L (Pujol and Macdonald, 2016)

La période d'un son, notée T, est la durée d'une seule oscillation de l'onde sonore, également définie comme l'intervalle de temps séparant deux états vibratoires identiques et successifs. Sur le graphique suivant, la période est l'intervalle de temps entre deux points successifs de même pression (Figure 2).

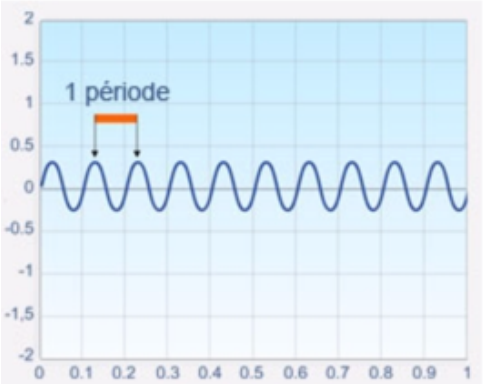

Figure 2 Variation de pression acoustique d'une onde en fonction du temps (en seconde) et représentation d'une période T (Pujol and Macdonald, 2016)

La longueur d'onde, notée λ, correspond à la distance parcourue par l'onde pendant une période et est exprimée en mètre (m) (Figure 3).

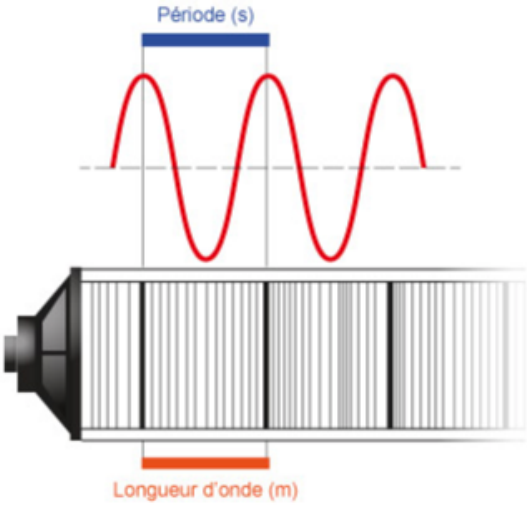

Figure 3 Représentation schématique de la longueur d'onde et de la période d'une onde sonore (Pujol and Macdonald, 2016)

(b) La fréquence ou la hauteur

La fréquence d'un son, également appelée hauteur d'un son, est déterminée par le nombre d'oscillations ou de périodes (cycle de compression et de raréfaction) par unité de temps. Le nombre d'oscillations par seconde est exprimé en Hertz et noté Hz. Plus l'onde sonore comporte d'oscillations par seconde, plus la hauteur d'un son est élevée et plus le son paraît aigu et inversement plus la fréquence est basse, plus le son paraît grave (Figure 4) (Feigen, 1971; KEENE et al., 2015).

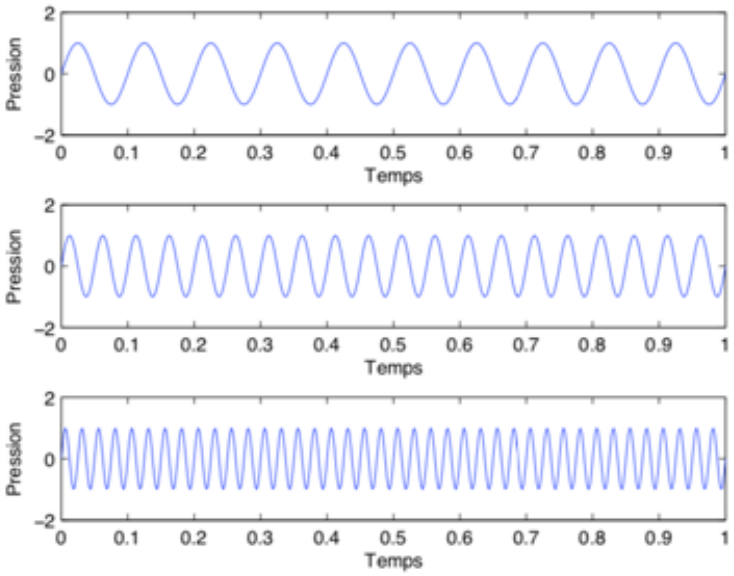

Figure 4 Différentes fréquences d'une onde sonore (Duhamel, 2013)

(c) L'intensité sonore

L'intensité sonore est définie comme un flux d'énergie transporté par une unité de surface. Elle dépend de la distance avec la source sonore, de l'intensité sonore à la source et de la densité et l'homogénéité du milieu à traverser. Elle est exprimée en watts par mètre carré ($W.m^{-2}$)(Gray, 2000; KEENE et al., 2015).

(d) La pression acoustique

Lorsque des vibrations traversent un milieu, les molécules sont mises en mouvement, ce qui engendre des variations de pression locales : c'est la pression acoustique. Elle correspond à une force par unité de surface et est exprimée en pascal (Pa) (Lorenzi et al., 2016).

(e) Durée du son

La durée d'un son correspond au temps pendant lequel le milieu est perturbé, son unité est en secondes, noté s.

3) Représentation visuelle d'un son

Les différents modèles de représentation du son s'appuient sur les caractéristiques physiques que nous venons d'évoquer.

L'onde sonore peut être représentée par un **phonogramme**. Il s'agit d'une représentation à deux dimensions de la variation de pression acoustique (exprimée en dB) en fonction du temps (en seconde). Un exemple de phonocardiogramme de sons cardiaques canins est présenté ci-dessous, avec la pression acoustique en ordonnée et le temps en abscisse (Figure 5).

Figure 5 Exemple de phonocardiogramme des sons cardiaques enregistrés en région basale gauche chez un chien atteint d'une persistance du canal artériel (Ettinger et al., 2017)

Le **sonogramme** est une représentation à 3 dimensions de la variation de fréquences (en ordonnée) d'un son en fonction du temps (en abscisse). Le graphique est découpé en fenêtres, colorées en fonction du volume relatif de la fréquence qu'elle représente à l'instant t. Les couleurs sont une représentation de l'intensité sonore à l'instant t : plus la couleur tire vers le rouge, plus l'intensité sonore est importante (Figure 6) (Lorenzi et al., 2016).

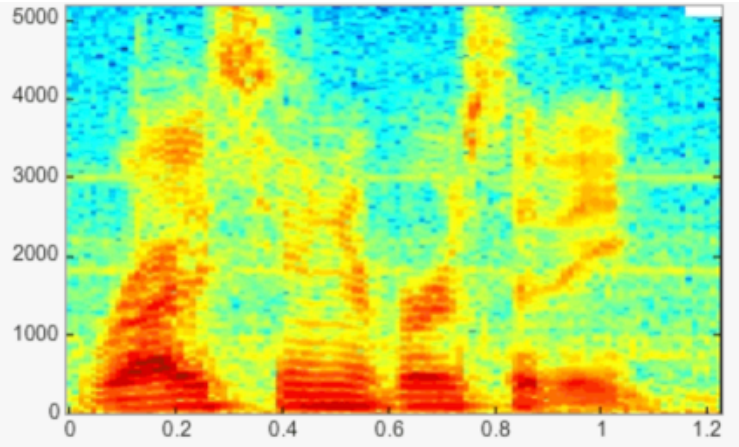

Figure 6 Exemple de sonogramme: évolution de fréquence et de l'intensité sonore dans le temps (Lorenzi et al., 2016)

4) Facteurs d'atténuation du son

Pendant le trajet de la source sonore à l'oreille, les ondes sonores peuvent subir des modifications liées à des changements de milieu ou la présence d'obstacles. Plusieurs mécanismes sont à l'origine de l'atténuation des ondes sonores : la réflexion à l'interface de deux milieux, la diffusion, l'absorption …

(a) Propriétés acoustiques des milieux : L'impédance acoustique

La notion d'impédance acoustique est utile pour comprendre la propagation d'une onde sonore dans un milieu donné. Chaque milieu est en effet caractérisé par une résistance au passage d'une onde sonore appelée l'impédance acoustique et notée Z.

L'impédance acoustique désigne le rapport entre la pression acoustique et la vitesse de vibration des molécules en un point donné et se calcule de la manière suivante :

$$Z = \rho . C$$

Avec Z : impédance acoustique d'un milieu ; ρ : masse volumique du milieu et C : célérité de l'onde sonore. Elle est exprimée en $kg.m^{-2}.s^{-2}$.

(b) Facteurs d'atténuation du son

i. Réflexion de l'onde

Lorsqu'une onde sonore rencontre un autre milieu, une partie de l'onde est transmise (onde incidente), une autre est réfléchie (onde réfléchie) (Figure 7). La transmission de l'onde sonore dépend de l'impédance acoustique des deux milieux. En effet, au contact d'un milieu d'impédance plus élevée, une partie importante de l'onde sonore sera réfléchie (Lorenzi et al., 2016).

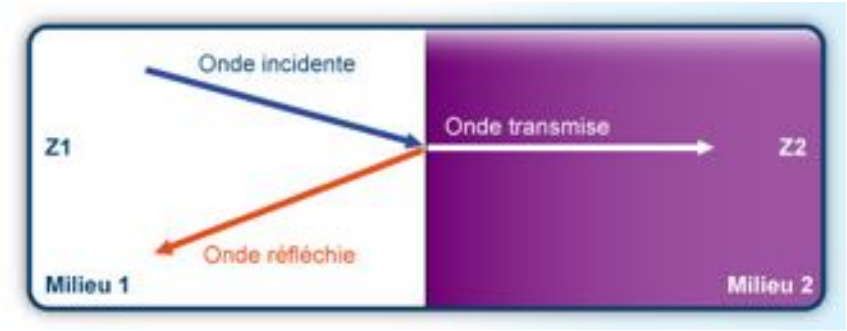

Figure 7 Schéma de la réflexion d'une onde sonore à l'interface entre deux milieux (Lorenzi et al., 2016)

Sur ce schéma, Z1 et Z2 correspondent respectivement à l'impédance acoustique du milieu 1 et du milieu 2.

ii. Réfraction de l'onde

La réfraction est un phénomène de déviation de l'onde sonore provoqué par un changement de milieu. Le phénomène peut également avoir lieu dans un même milieu lorsque celui-ci présente des caractéristiques non homogènes. Lorsqu'une onde sonore rencontre une interface et que sa surface n'est pas perpendiculaire au trajet de l'onde, l'onde transmise est déviée par rapport à l'onde incidente (Figure 8). ("CNRTL. Réfraction.,".).

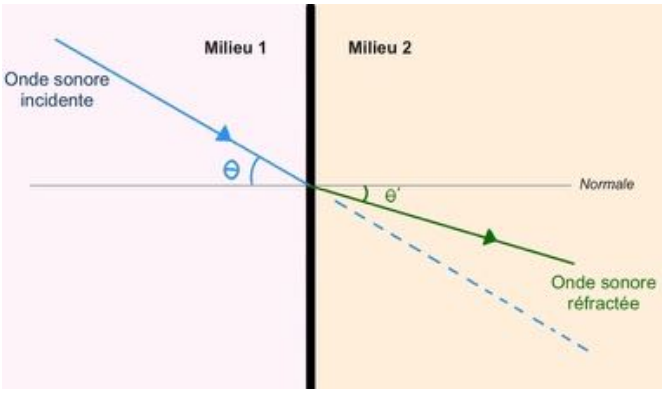

Figure 8 Schéma de la réfraction d'une onde sonore. θ : angle formé par l'onde sonore incidente. θ' : angle formée par l'onde sonore réfractée (Elise Postic)

L'importance de cette réfraction est régie par la loi de Snell-Descartes (Born and Wolf, 1959) :

$$v_2 \sin\theta = v_1 \sin\theta'$$

Avec θ : l'angle formé par l'onde sonore incidente avec la normale ; θ' : l'angle formé par l'onde sonore réfractée avec la normale ; v_1 : la vitesse de l'onde dans le milieu 1 ; v_2 : la vitesse de l'onde dans le milieu 2.

iii. Diffusion de l'onde

La diffusion correspond à la réémission dans toutes les directions d'une partie de l'énergie acoustique de l'onde sonore incidente. Ce phénomène est d'autant plus prononcé que l'interface entre les milieux présente des irrégularités. En effet, chaque irrégularité se comporte comme un « diffuseur ».

iv. L'absorption

Enfin, une partie de l'énergie acoustique de l'onde sonore est absorbée à chaque fois qu'elle traverse une paroi. L'énergie absorbée par la paroi est restituée sous forme de chaleur.

Ainsi, l'ensemble de ces phénomènes (réflexion, réfraction, diffusion, absorption) vont atténuer l'onde sonore pendant son trajet de la source sonore à l'oreille. Pour optimiser la propagation de l'onde sonore, il faut chercher à avoir :

- Une différence d'impédance I_2- I_1 entre les deux milieux qui soit faible pour limiter le phénomène de réflexion,
- Un faible nombre de changement de milieux,
- Des milieux homogènes sans obstacle,
- Des surfaces sans irrégularités pour limiter le phénomène de diffusion.

5) Audition des sons

L'organe de l'audition de l'homme est la cochlée, située dans l'oreille interne. Formée d'environ 15 000 cellules sensorielles, elle exerce trois fonctions essentielles :

- Amplification des vibrations acoustiques qui lui parviennent,
- Analyse des vibrations, qu'elle oriente en fonction de leur fréquence vers les fibres nerveuses adaptées,
- Transformation de l'énergie vibratoire en influx nerveux.

Le cortex cérébral interprète ensuite l'influx nerveux reçu et génère le « son », la sensation auditive de la vibration (INRS, 2022).

En général, il est admis que l'oreille humaine est capable d'entendre des sons allant de 20 et 20 000 Hz. Dans les faits, la perception sonore est plus restreinte. La sensibilité de l'appareil auditif humain va en effet grandement varier selon l'âge de l'individu et puis d'un individu à l'autre (variabilité individuelle).

De plus, les sons audibles ne sont pas perçus de la même façon : la sensibilité de l'oreille humaine à un son d'une intensité donnée varie en fonction de la fréquence. Le pic de sensibilité de l'oreille humaine est situé autour de 3500 Hz. A mesure qu'on s'éloigne de cette valeur et qu'on s'approche de valeurs de fréquences extrêmes (20 Hz ou 20 000 Hz), la capacité à entendre des sons de très faible intensité s'amenuise (Gray, 2000).

Un son est la perception par le tympan d'une vibration mécanique, qui se propage dans un milieu sous la forme d'ondes acoustiques. Il est caractérisé entre autres par sa longueur d'onde, sa fréquence, son intensité, sa pression acoustique et sa durée. Les sons audibles par l'homme ont une fréquence située entre 20 et 20 000 Hz.

B. Acoustique des bruits cardiaques

L'objectif de cette partie est d'expliquer la genèse des bruits cardiaques. Nous verrons en effet que les sons perçus à l'auscultation sont en majeure partie le résultat de vibrations générées par les turbulences du flux sanguin. Après un bref rappel d'anatomie, nous décrirons l'hémodynamique cardiaque et les mécanismes à l'origine des bruits cardiaques. Enfin, nous présenterons les caractéristiques de ces différents sons cardiaques.

1) Bases anatomiques, physiologiques et physiques

Avant de détailler les éléments d'acoustique cardiaque, l'anatomie du cœur et le cycle cardiaque doivent être présentés. Ces prérequis sont indispensables pour comprendre l'origine et la propagation des bruits du cœur.

(a) Bref rappel d'anatomie cardiaque

i. Structure interne du cœur (Barone, 2011)

Le cœur est un organe creux contenant du sang. Il comporte quatre cavités séparées par des structures appelées les valves, qui s'opposent au retour du sang après son éjection.

Les cavités du cœur droit sont séparées de celles du cœur gauche par un septum (septum inter-atrial et septum interventriculaire). Cœur droit et cœur gauche présentent une organisation similaire et sont formés chacun d'une oreillette et d'un ventriculaire.

Les oreillettes (ou atrium) sont des petites cavités à paroi mince. Ces cavités se prolongent par un profond cul-de-sac appelé auricule, qui permet d'accroitre le volume de chaque oreillette. Chaque oreillette est en relation avec des vaisseaux sanguins afférents (des veines) et un ventricule situé du même côté. Ainsi, l'oreillette gauche communique exclusivement avec le ventricule gauche et l'oreillette droite exclusivement avec le ventricule droit.

Les ventricules sont des grandes cavités à paroi épaisse, dotées de multiples reliefs. Parmi ces reliefs, on trouve les muscles papillaires qui donnent attache aux cordes tendineuses, elle-même reliées aux valves auriculo-ventriculaires. Chaque ventricule communique avec une oreillette et avec des vaisseaux sanguins efférents (des artères). Ils constituent le point de départ du sang vers la circulation pulmonaire ou systémique.

Les septums sont des cloisons qui séparent l'oreillette droite et gauche (septum inter-atrial) et les ventricules droit et gauche (septum intra-ventriculaire).

Les valves cardiaques sont au nombre de quatre. Ce sont des « clapets » qui séparent les différentes cavités cardiaques. L'ouverture et la fermeture de ces valves assurent le flux uni-directionnel du sang dans le cœur.

Les valves auriculo-ventriculaires ou atrio-ventriculaires séparent l'oreillette du ventricule. Pour le cœur gauche, il s'agit de la valve mitrale et pour le cœur droit de la valve tricuspide. Elles sont formées par des cuspides, dont la face ventriculaire forme attache à des cordes tendineuses qui convergent vers les muscles papillaires. Ces valves empêchent le reflux du sang des ventricules vers les oreillettes lors de la phase de contraction ventriculaire.

Les valves sigmoïdes sont situées entre le ventricule et son vaisseau efférent. Entre le ventricule gauche et l'artère pulmonaire, on trouve la valve pulmonaire et entre le ventricule droit et l'aorte, la valve aortique. Ces valves particulières sont formées de trois festons égaux appelées valvules semi-lunaires. Elles empêchent le reflux de sang des vaisseaux efférents vers les ventricules lors de la phase de relaxation ventriculaire.

Le schéma suivant reprend les principales structures internes du cœur du chien détaillées ci-dessus (Figure 9).

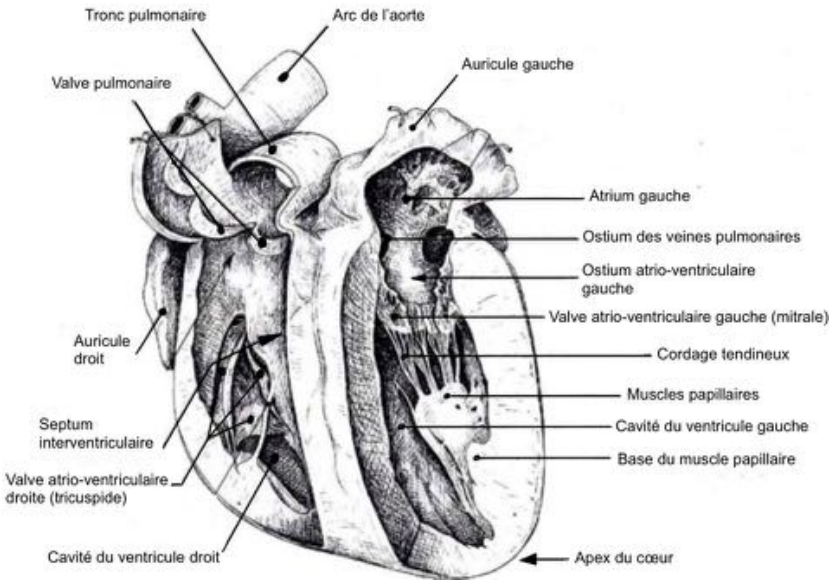

Figure 9 Schéma modifié de la planche 45 « Conformation intérieure du cœur du chien » (Face gauche du cœur) issue de l'ouvrage TOME 5 : Angiologie (Barone, 2011)

ii. Topographie cardiaque

Le cœur est logé au sein du médiastin moyen et prend la forme d'un cône. La pointe de ce cône, dirigé vers l'angle sterno-diaphragmatique, est appelé **l'apex cardiaque**. La partie dorso-crâniale du cœur est appelé la **base du cœur** (Figure 10).

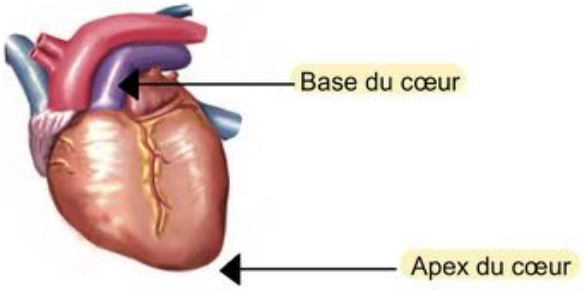

Figure 10 Localisation de la base et de l'apex du cœur sur la silhouette cardiaque (Vue latérale gauche)

Le grand axe de l'organe forme un angle très oblique avec l'axe du sternum. La projection du cœur est principalement déterminée chez les mammifères domestiques sur les parois latérales. Le cœur est plus étendu à gauche du plan médian, la distance entre le cœur et la paroi thoracique est donc plus faible à gauche qu'à droite. C'est pourquoi l'auscultation cardiaque est plus aisée du côté gauche.

L'**aire de projection cardiaque** est la surface délimitée par le report des contours du cœur sur la paroi du thorax, et correspond à un triangle chez les mammifères domestiques (Figure 11). Son bord dorsal dépasse légèrement le milieu de la hauteur totale du thorax. Concernant son étendue cranio-caudale, le cœur occupe approximativement 4 espaces intercostaux, du 3ème au 6ème espace intercostal chez le chien. Son bord crânial est formé par le bord ventriculaire droit et l'auricule droit et son bord caudal par le bord du ventricule gauche. On notera que l'aire cardiaque est en partie recouverte par le muscle triceps brachial, en général jusqu'à la 5ème côte, et qu'il convient donc d'avancer le membre thoracique pour accéder à l'ensemble de l'aire cardiaque (Barone, 2011).

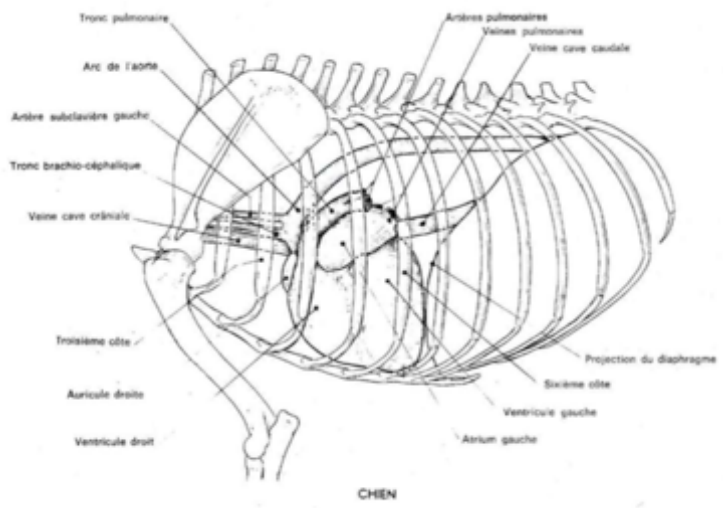

Figure 11 Topographie du cœur chez le chien (vue latérale gauche)(Barone, 2011)

(b) Cycle cardiaque

Le cœur peut être assimilé à une double pompe, composé d'une pompe droite (ventricule droit) qui assure l'éjection du sang vers les poumons et l'oxygénation du sang et une pompe gauche (ventricule gauche) qui envoie le sang dans la circulation systémique.

Le cycle cardiaque décrit les mécanismes à l'origine du flux du sang dans le cœur. Il est composé de deux phases : la systole et la diastole. La systole correspond à la phase de contraction du myocarde et la diastole à la phase de relaxation du myocarde. Il existe des systoles auriculaires (gauche et droite) et des systoles ventriculaires (gauche et droite). Pendant la systole, les ventricules se contractent et éjectent le sang dans les vaisseaux efférents. Pendant la diastole, les ventricules se relâchent, permettant l'afflux de sang provenant des oreillettes (LaPorte, 2019).

La figure 12 montre les principaux évènements du cycle cardiaque ainsi qu'un électrocardiogramme (ECG) normal. Nous allons détailler les étapes du cycle cardiaque pour le cœur gauche, en débutant par la systole ventriculaire.

La pression dans le ventricule gauche est initialement faible en début de **systole ventriculaire**. La contraction du myocarde entraîne une augmentation rapide de la pression ventriculaire. Cette augmentation est responsable d'un léger reflux du sang vers l'atrium gauche, à l'origine de la fermeture de la valve mitrale. Le sang n'est pas immédiatement éjecté dans l'aorte en début de systole car la valve aortique reste fermée tant que la pression du ventricule ne dépasse pas celle de l'aorte. Le volume ventriculaire ne change pas pendant cette première partie de la systole : c'est la **contraction iso-volumétrique.**

Lorsque la pression intra-ventriculaire dépasse celle de l'aorte, la valve aortique s'ouvre, l'éjection rapide du sang du ventricule vers l'aorte débute. La phase d'éjection rapide est suivie d'une phase d'éjection plus lente, liée à une diminution des pressions ventriculaire et aortiques. La fermeture de la valve aortique marque la fin de la systole ventriculaire et le début de **la diastole ventriculaire**.

Le myocarde du ventricule se relâche, la pression dans le ventricule diminue et tend vers une pression voisine de celle de l'atrium gauche. Le sang ne peut ni sortir ni entrer dans le ventricule car les deux valves sont fermées, on parle de **relaxation iso-volumétrique**.

Lorsque la pression atriale dépasse celle du ventricule, la valve mitrale s'ouvre et commence alors le remplissage ventriculaire, qui est subdivisé en une phase de remplissage rapide et une phase de remplissage lent.

La contraction atriale est initiée par la dépolarisation atriale, indiquée par l'onde P sur l'ECG : c'est la **systole auriculaire**. Un supplément de sang est éjecté de l'oreillette vers le ventricule. Ceci permet la fin du remplissage ventriculaire et le début de la **systole ventriculaire** (Stephennson and Klein, 2020).

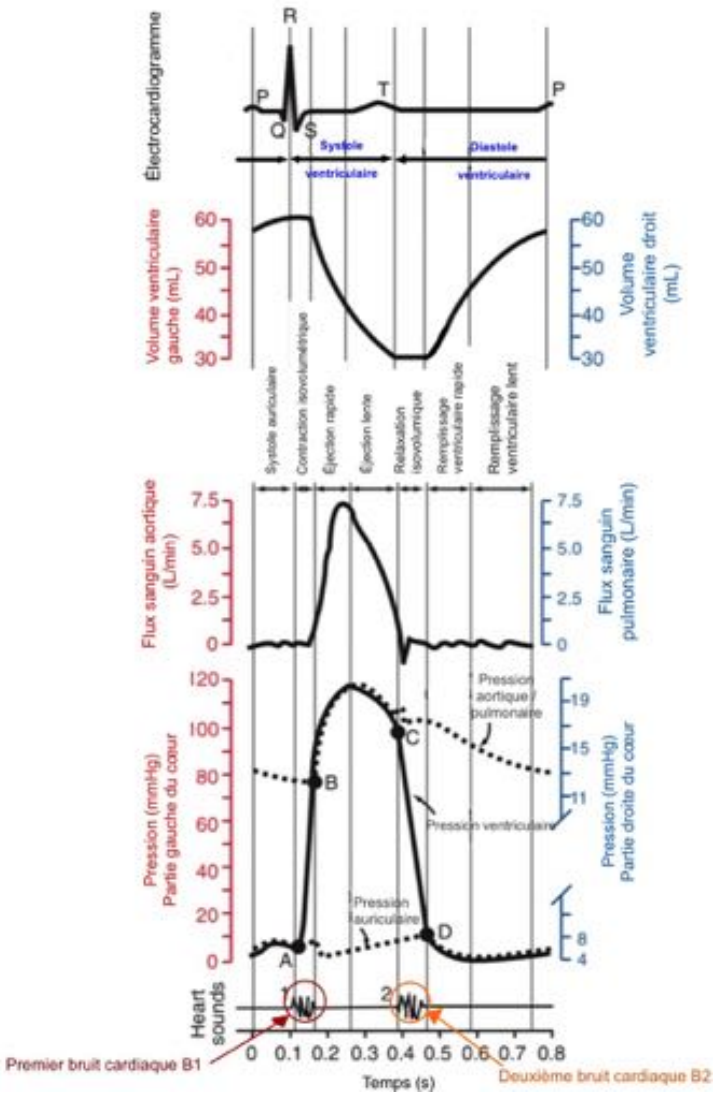

Figure 12 Le cycle cardiaque (d'après Stephennson and Klein, 2020)

2) Genèse des bruits cardiaques

La génération des bruits cardiaques est liée principalement au flux du sang dans le système cardio-vasculaire et au fonctionnement du cœur. Les sons cardiaques incluent les sons normaux et pathologiques.

La genèse des bruits cardiaques sera traitée en distinguant :

- Les mécanismes à l'origine de la formation des sons dans le cœur
- Les caractéristiques de ces sons à l'auscultation

(a) Origine des sons cardiaques

Les sons cardiaques sont des ondes acoustiques dont la source sonore est constituée des structures du cœur (paroi, valves, cordage etc.). Les vibrations mécaniques de ces structures sont à l'origine des sons cardiaques entendus à l'auscultation (Dornbush and Turnquest, 2022; LaPorte, 2019). L'origine exacte des bruits du cœur est controversée (Dayem and Raftery, 1966; Venet et al., 2011). Plusieurs mécanismes semblent en effet contribuer à la genèse des bruits cardiaques :

(1) La fermeture et l'ouverture des valves cardiaques
(2) Le flux du sang à travers des orifices
(3) Le flux du sang dans les ventricules
(4) Le frottement péricardique

Ces mécanismes sont à l'origine des quatre principaux bruits cardiaques (Dornbush and Turnquest, 2022).

(b) Les principaux bruits cardiaques

i. Le premier bruit cardiaque B1

Le premier bruit cardiaque B1 est produit par la fermeture des valves auriculo-ventriculaires (mitrale et tricuspide) et marque le début de la systole (Figure 12). Ce bruit est en réalité composé de deux entités : le bruit (M1) produit par la fermeture de la valve mitrale et (T1) produit par la fermeture de la valve tricuspide.

En pratique, un unique bruit est entendu, le dédoublement physiologique de B1 (séparation de M1 et T1) est rare, et peut occasionnellement avoir lieu chez les chiens de grande race ou de race géante.

B1 est un bruit mat, sourd, relativement long, de forte intensité et grave. Il s'agit du « BOUM » de l'onomatopée « BOUM-ta » utilisé pour décrire les battements cardiaques (Ettinger et al., 2017; KEENE et al., 2015).

Sur l'électrocardiogramme, le bruit B1 débute 0,02 secondes après l'onde Q du complexe QRS et dure 0,08 secondes (Figure 12). Sa fréquence est de 150 Hz et son intensité dépend de la force de contraction ventriculaire (Moraillon, 1975).

ii. Le deuxième bruit cardiaque B2

Le deuxième bruit cardiaque B2, correspondant au « ta » de « BOUM-ta », est produit par la fermeture des valves sigmoïdes (aortiques (A2) et pulmonaires (P2)). Chez le chien, la valve pulmonaire suit la fermeture de la valve aortique, séparé par un intervalle de temps très court, et donc entendu comme un unique bruit par l'oreille humaine. Occasionnellement, A2 et P2 peuvent être distingués à l'auscultation de manière physiologique chez des chiens de grande race en raison de la fermeture désynchronisée des valves aortiques et pulmonaires. Le dédoublement est particulièrement audible au moment de l'inspiration. Ce dédoublement peut être difficile à détecter chez les chien à fréquence cardiaque élevée (Ettinger et al., 2017; KEENE et al., 2015).

B2 est un bruit plus claquant, de durée plus courte et d'intensité plus faible que B1.

B2 marque la fin de la systole ventriculaire, le début de la diastole et est suivi d'une période silencieuse plus longue appelée le grand silence. Il apparaît à la fin de l'onde T sur l'électrocardiogramme, dure 0,06 secondes, sa fréquence est de 200 Hz et paraît donc plus aigu que B1 (Figure 12)(Moraillon, 1975).

iii. Le troisième bruit cardiaque B3

Le bruit cardiaque B3 est un bruit protodiastolique provoqué par le remplissage rapide du ventricule en début de diastole. Des ventricules normaux pourront recevoir cet afflux de sang sans produire de bruit. Si le ventricule est moins compliant, la décélération rapide du sang sur la paroi ventriculaire peut produire une vibration audible de basse fréquence. B3 est habituellement un son issu du ventricule gauche car sa paroi est plus épaisse donc moins compliante (Ettinger et al., 2017; KEENE et al., 2015a).

Il survient 0,08 à 0,14 secondes après B2, au début de la diastole. Il est de basse fréquence et dure 0,02 à 0,06 secondes. Du fait de sa faible intensité, B3 est habituellement inaudible (Moraillon, 1975).

iv. Le quatrième bruit cardiaque B4

Le bruit cardiaque B4 est un son de basse fréquence produit après la systole atriale, juste avant la systole ventriculaire. Il est généré par le flux turbulent du sang dans les ventricules pendant la systole atriale. Physiologiquement, B4 est inaudible comme B3 car il s'agit d'un son de basse fréquence et de faible intensité. Il peut devenir audible si le ventricule est peu compliant, la décélération rapide du sang arrivant dans le ventriculaire est alors à l'origine d'un son audible (Ettinger et al., 2017; KEENE et al., 2015).

Sur l'électrocardiogramme, B4 est synchrone de la fin de l'onde P, il survient 0,07-0,10 secondes avant B1 et sa durée est de 0,04 à 0,09 secondes (Moraillon, 1975).

3) Les souffles cardiaques

Les souffles cardiaques sont des bruits prolongés, provoqués par le flux turbulent du sang à travers une cavité cardiaque ou un vaisseau. Plus le flux sanguin est turbulent, plus les vibrations mécaniques générées sont fortes et plus le son est audible. La relation entre la vélocité du flux sanguin, la taille de la cavité cardiaque ou du vaisseau, la viscosité sanguine et la formation de turbulence est définie par le nombre de Reynolds (Ettinger et al., 2017).

(a) Nombre de Reynolds

Dans la majorité des cas, le flux sanguin est un flux laminaire. Un flux laminaire ne produit pas de vibrations mais lorsque celui-ci devient turbulent, une vibration est créée à l'origine d'un bruit entendu à l'auscultation. Le passage d'un flux laminaire à un flux turbulent est retrouvé lors de flux de haute vélocité, de passage d'orifice étroit ou lors d'une viscosité sanguine faible. Le nombre de Reynolds (Figure 13) permet de caractériser le flux sanguin et de déterminer le seuil critique à partir duquel celui-ci devient turbulent (Ettinger et al., 2017; KEENE et al., 2015).

$$Re = \frac{\rho . V . D}{\mu}$$

Figure 13 Le nombre de Reynolds adapté au flux sanguin dans un vaisseau ou une cavité cardiaque

Avec :

Re : $nombre\ de\ Reynolds\ en\ s.u$

$\rho : masse\ volumique\ du\ sang\ en\ kg/m3$

$\mu : viscosité\ sanguine\ en\ kg/(m.s)$

$V : Vitesse\ du\ sang\ en\ m/s$

$D : diamètre\ du\ vaisseau\ ou\ de\ la\ cavité\ en\ m$

L'apparition d'un régime turbulent dans la circulation sanguine dépend donc de la vitesse sanguine, du calibre du vaisseau et de la viscosité sanguine.

(b) Caractérisation des souffles cardiaques

La caractérisation des souffles cardiaques est essentielle pour le clinicien car elle permet de préciser l'origine du souffle, d'établir un diagnostic différentiel, de différencier éventuellement les souffles physiologiques des souffles pathologiques et de suivre l'évolution du souffle dans le temps dans le cadre de suivis. Une description d'un souffle doit inclure son moment d'apparition, sa durée, sa localisation, son intensité, sa hauteur, sa tonalité et son profil (Christmann, 2016).

i. Moment d'apparition et durée

Le moment d'apparition d'un souffle est déterminé par la localisation dans le cycle cardiaque où apparaît l'épisode de flux sanguin turbulent. On distingue ainsi les **souffles systoliques, diastoliques** et **systolo-diastoliques** (ou continus).

Un souffle systolique débute en même temps ou après B1 et se termine avant B2. Un souffle diastolique apparaît avec ou après B2 et disparait avant B1.

La durée du souffle au sein du cycle cardiaque doit également être caractérisée avec des termes précis. Un souffle peut être qualifié de **proto**- (début), **méso**- (milieu), **télé** (fin), **holo-** (du début à la fin sans couvrir B1 ou B2), ou **pan**- (du début à la fin avec camouflage de B1 et B2) systolique ou diastolique.

Enfin, un souffle systolo-diastolique occupe la durée totale d'un cycle cardiaque (Figure 14) (KEENE et al., 2015; SMITH et al., 2016).

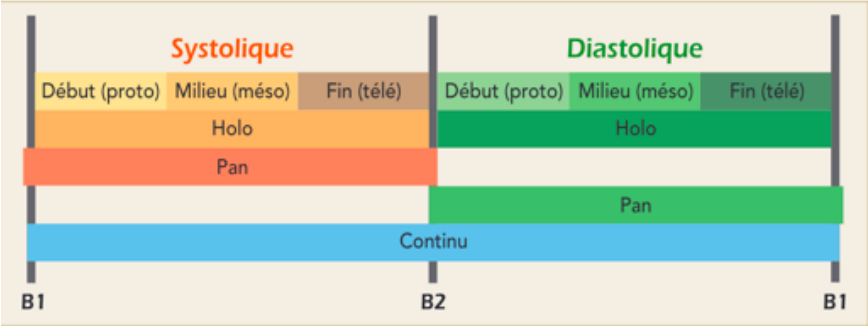

Figure 14 Moment d'apparition et durée d'un souffle cardiaque (Christmann, 2016)

ii. Localisation

La localisation d'un souffle cardiaque est déterminée par la direction du flux sanguin turbulent. Par exemple, un souffle secondaire à une sténose aortique sera entendu en région basale gauche du cœur, au-dessus de la valve aortique, mais également en région basale droite car le sang éjecté dans l'aorte suit le trajet de l'arc aortique qui passe dans l'hémithorax droit.

Pour décrire la localisation d'un souffle, on commence généralement par indiquer l'hémithorax où le souffle est le plus fort, puis on note le point d'intensité maximale (PIM) ou punctum optimum du souffle (basal, apical, sternal ou parasternal). Enfin, la zone d'irradiation doit être notée pour certains souffles (KEENE et al., 2015; SMITH et al., 2016)

iii. Intensité

L'intensité d'un souffle cardiaque est décrite sur une échelle de 1 à 6 comme illustré dans le tableau 1.

Tableau 1 Grade des souffles cardiaques (d'après KEENE et al., 2015)

Grade des souffles cardiaques	
Grade I	Souffle très faible, audible uniquement dans une salle calme après une auscultation attentive de quelques minutes
Grade II	Souffle faible et localisé audible dès que l'auscultation est réalisée au PMI
Grade III	Souffle modéré, audible sur plusieurs zones d'auscultation d'un hémithorax
Grade IV	Souffle fort et étendu, audible sur les deux hémithorax, sans thrill associé
Grade V	Souffle fort accompagné d'un thrill
Grade VI	Souffle fort accompagné d'un thrill et audible sans stéthoscope ou en décollant le pavillon du thorax

iv. Hauteur et tonalité

La hauteur d'un souffle est déterminée par la fréquence des ondes sonores qui le compose. Elle dépend également de la sensibilité de l'oreille humaine aux différentes fréquences. Un souffle peut être de basse, moyenne ou haute fréquence. Il est aigu si la fréquence des sons est supérieure à 300 Hz et grave si elle est inférieure à 100 Hz.

Il existe des qualificatifs plus subjectifs pour décrire le timbre d'un souffle. Le timbre d'un souffle peut être décrit selon certains termes repris dans le tableau 2 (KEENE et al., 2015).

Tableau 2 Qualificatifs utilisés pour décrire le timbre d'un souffle cardiaque (Christmann, 2016)

Timbre
• Musical
• Machine
• Doux
• Râpeux
• Roulement
• Cliquement

v. Profil

Le profil d'un souffle correspond à sa forme sur un phonocardiogramme. En effet, au cours du cycle cardiaque, le souffle peut varier ou non en intensité.

Lorsque l'intensité est constante pendant toute la durée du souffle, on parle de souffle « **en plateau** ».

Si l'intensité diminue graduellement du début à la fin du souffle, on parle de souffre « **decrescendo** ». Si à l'inverse, l'intensité du souffle augmente, il est dit « **crescendo** ».

Enfin, des souffles peuvent être « en diamant » ou « **crescendo-decrescendo** », soit composés d'une phase d'augmentation d'intensité, suivie d'un pic d'intensité puis d'une diminution graduelle de l'intensité.

L'ensemble de ces profils est schématisé dans la figure 15 (KEENE et al., 2015).

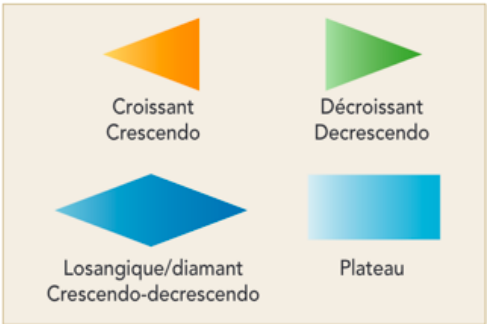

Figure 15 Les différents profils des souffles cardiaques (Christmann, 2016)

4) Spectre des sons cardiaques et limites de l'audition

Le spectre des sons cardiaques est compris entre 20 et 500 Hz pour les principaux bruits cardiaques et jusqu'à 1000 Hz pour les souffles. La perception de ces bruits est limitée par deux facteurs. Premièrement, la sensibilité de l'appareil auditif humain est limitée aux fréquences allant de 20 à 20 000 Hz, avec un pic de sensibilité située entre 1000 et 5000 Hz. En dessous de 1000 Hz, la capacité à entendre des sons est limitée. Il devient également difficile d'évaluer l'intensité des sons, un bruit intense peut être perçu comme un bruit très faible si sa fréquence est basse. Le lien entre les sons cardiovasculaire et l'audition humaine est schématisé dans la figure 16.

Deuxièmement, l'audition des bruits cardiaques peut être limitée par « l'acuité acoustique » de l'homme. En effet, l'oreille humaine est capable d'identifier deux sons s'ils sont séparés d'au moins 0,02 seconde. Deux sons séparés par moins de 0,02 seconde seront perçus comme un unique son. Ce défaut « d'acuité acoustique » peut notamment rendre difficile l'appréciation du dédoublement d'un bruit cardiaque.

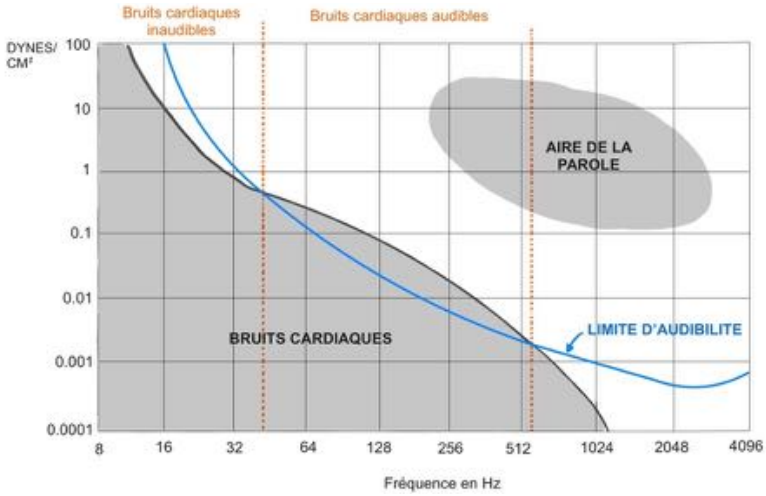

Figure 16 Seuil d'audibilité des bruits cardiaques d'après (Leatham, 1975)

C. Captation des sons cardiaques : l'auscultation

L'évaluation des sons émis par le corps humain, notamment ceux émis par le cœur, les poumons et le tube digestif, remonte à l'Égypte ancienne. En effet, des papyrus datant du 17ème siècle avant Jésus Christ font mention des sons intérieurs du corps et de leur lien avec des maladies. Cette action d'écouter les bruits produits par les organes est appelé l'**auscultation**.

Jusqu'au début du 19ème siècle, l'auscultation des bruits cardiaques était effectuée sans intermédiaire, par application directe de l'oreille sur le thorax du patient. On parle d**'auscultation immédiate**. C'e n'est qu'à partir de 1817 que le médecin Laennec introduit l'**auscultation médiate**, une auscultation réalisée par l'intermédiaire d'un instrument, le stéthoscope (Bishop, 1980).

Cet aperçu succinct de la physiologie cardiaque du chien, en rappelant le déroulement du cycle cardiaque et la création des sons cardiaques, a permis de poser les bases indispensables à la compréhension de l'auscultation cardiaque. L'auscultation cardiaque constitue, comme nous allons le voir dans la partie suivante, la technique de base pour écouter, caractériser et interpréter les sons du cœur.

Les sons cardiaques résultent de la vibration mécanique des structures du cœur (paroi, valves, cordage etc.). Plusieurs mécanismes contribuent à la production de bruits cardiaques : l'ouverture et la fermeture des valves, le flux du sang dans les ventricules ou à travers des orifices et le frottement péricardique. L'apparition d'un flux sanguin turbulent dans les cavités cardiaques et/ou les vaisseaux issus du cœur sont à l'origine des souffles cardiaques. La perception de ces sons et de leurs modifications est possible grâce à l'auscultation cardiaque.

Nous allons à présent voir comment réaliser une bonne auscultation cardiaque, de la préparation de l'animal à l'interprétation des sons auscultés.

II. L'auscultation cardiaque : préparation, réalisation et interprétation

L'évaluation du système cardio-vasculaire fait partie intégrante de l'examen clinique général et passe par la réalisation d'une auscultation cardiaque minutieuse et de son interprétation. Nous allons donc passer en revue les clés d'un bon examen de l'appareil cardio-vasculaire puis nous étudierons les principales anomalies cardiaques du chien détectables à l'auscultation.

A. Place de l'auscultation cardiaque dans l'examen clinique général

1) Examen de l'appareil cardiovasculaire

L'examen du système cardio-vasculaire doit accompagner tout examen clinique général et comprend les commémoratifs, l'anamnèse et l'examen clinique.

(a) Anamnèse et commémoratifs

Le recueil des commémoratifs et de l'anamnèse sont essentiels pour établir un diagnostic correct et instaurer un traitement lors de suspicion d'affection cardiovasculaire chez un chien.

Le recueil des commémoratifs d'espèce, de race, d'âge, de poids, de sexe, des affections intercurrentes et des traitements connus sont en effet des éléments qui influencent le risque de maladies cardio-vasculaires et leur prise en charge.

L'**âge** de l'animal peut aider à établir un diagnostic. Les jeunes animaux seront plus souvent atteints d'anomalies congénitales, comme la persistance du canal artériel, tandis que les animaux âgés auront davantage de cardiopathies acquises comme des processus dégénératifs ou des néoplasmes.

La **race** influe également sur le risque de développer certaines affections cardiaques. Les anomalies congénitales, par exemple, sont plus communes dans certaines races spécifiques. C'est le cas du caniche qui est prédisposé à la persistance du canal artériel. Le boxer est quant à lui prédisposé aux néoplasies cardio-vasculaires. Enfin, les races géantes sont plus à risque de développer des cardiomyopathies congestives (Gompf, 1983).

Le **sexe** de l'animal a en général peu d'incidence sur le risque de maladies cardio-vasculaires, une exception étant la maladie valvulaire dégénérative qui touche 1,5 fois plus les mâles que les femelles (Atkins and Al, 2009).

Le **poids** du jour est nécessaire pour le calcul des doses de traitement. Une prise de poids peut compliquer une affection cardio-vasculaire préexistante. Un amaigrissement peut également évoquer une maladie cardiaque terminale.

Le **mode de vie** et l'activité physique de l'animal sont intéressants à considérer car l'effort physique induit une expression plus forte des symptômes d'origine cardio-vasculaires (Gompf, 1983).

Enfin, il convient de s'intéresser à la présence éventuelle de symptômes qui peuvent évoquer une atteinte cardiovasculaire tels que la toux, l'intolérance à l'effort, une syncope, une cyanose…(Darke et al., 1996).

(b) Examen clinique de l'appareil cardio-vasculaire

Il s'agit d'une étape indispensable de la démarche diagnostique. L'examen clinique de l'appareil cardio-vasculaire se découpe en 5 temps : l'inspection, la palpation, la succussion, la percussion et l'auscultation.

i. Inspection et palpation

L'inspection se réalise d'abord à distance puis de manière plus rapprochée. En cas d'affection cardiaque, l'animal pourra présenter des difficultés respiratoires, une intolérance à l'effort, une perte de poids (en cas de chronicité), de l'ascite ou des œdèmes périphériques (Darke et al., 1996). Chez le chien maigre, l'inspection de la région thoracique gauche permet de repérer un soulèvement rythmé discret : le choc précordial. Autrement, chez l'animal en état d'embonpoint normal, le choc précordial n'est pas visible. Une évaluation de la couleur des muqueuses et du temps de recoloration capillaire doit être réalisée. (Pouchelon et al., 1987).

La palpation à l'aide de la paume de la main appliquée sur la région précordiale permet de sentir le choc de l'apex cardiaque sur la paroi thoracique au moment de la systole (Figure 17). Elle renseigne sur la force et la fréquence des battements cardiaques. L'augmentation de la force du choc précordial peut être physiologique, par exemple chez les animaux sportifs liée à une hypertrophie du ventricule gauche, ou pathologique. La diminution de la force du choc survient chez les animaux obèses ou lors de cardiopathies avancées. Le choc précordial peut même disparaître lorsque le cœur est éloigné de la paroi thoracique gauche par du liquide et/ou de l'air (Pouchelon et al., 1987).

Par la palpation, le clinicien peut également rechercher l'existence éventuelle de vibrations anormales. Lors de péricardites congestives, les feuillets internes et externes du péricarde peuvent se frotter, ce frémissement superficiel peut être sentie à la palpation. De la même façon, un souffle cardiaque engendre une vibration qui peut être perçue à la surface du thorax, elle est qualifiée de thrill. Un thrill signe la présence d'une maladie cardiaque avancée (Pouchelon et al., 1987).

Figure 17 Palpation du choc précordial (Darke et al., 1996)

Après palpation du choc précordial, le pouls artériel périphérique doit être évalué, au niveau de l'artère fémoral chez le chien (Figure 18). Le pouls correspond à la différence entre la pression artérielle systolique et diastolique. Il faut évaluer la symétrie et la concordance du pouls fémoral avec les battements du cœur. Il renseigne sur la fréquence et le rythme cardiaque ainsi que sur la qualité du pouls. L'amplitude du pouls est importante dans l'évaluation du système cardio-vasculaire et est influencée par l'état d'embonpoint de l'animal, la race, l'âge, la fréquence cardiaque, l'état d'hydratation, le remplissage vasculaire, l'inotropisme cardiaque et le niveau d'activité. Une augmentation de l'amplitude du pouls (pouls bondissant) peut accompagner une insuffisance aortique ou une persistance du canal artériel. La diminution d'amplitude est quant à elle souvent associée une diminution du volume circulant, à un état de choc, une insuffisance cardiaque, ou à une sténose aortique. Enfin, une amplitude de pouls variable est fréquemment associée à une fibrillation atriale (KEENE et al., 2015).

Figure 18 Palpation du pouls fémoral gauche (Darke et al., 1996)

ii. Succussion et percussion

La succussion et la percussion fournissent généralement peu de renseignements dans l'espèce canine, contrairement à l'espèce bovine. La percussion peut se révéler utile dans certains rares cas, lorsqu'il existe un épanchement péricardique sévère, car elle permet de renseigner sur la taille du cœur (Pouchelon et al., 1987).

iii. Auscultation

L'auscultation est détaillée dans la partie 2) suivante car elle constitue l'étape principale de l'examen clinique de l'appareil cardio-vasculaire.

2) Conduite de l'auscultation cardiaque

C'est bien entendu l'étape clé de l'évaluation de la fonction cardio-vasculaire. Elle se réalise au moyen d'un **stéthoscope** et renseigne sur la présence éventuelle de souffle(s), de troubles du rythme ou autres anomalies des bruits cardiaques.

(a) Les bonnes conditions de réalisation

L'auscultation cardiaque doit être réalisée au calme dans une salle de consultation dédiée, sans interférence de bruits extérieurs. Le vétérinaire doit laisser le temps au chien de s'habituer à la salle et à sa présence. Une contention adéquate doit être assurée, adaptée au caractère de l'animal. Le chien est placé idéalement debout sur la table d'examen, sinon au sol. Il doit être calme, non agité et sans sédation. En pratique ces conditions ne sont pas toujours remplies.

Une durée assez longue, environ 1 à 2 minutes, est nécessaire pour une auscultation cardiaque exhaustive (Christmann, 2016).

(b) Matériel : le stéthoscope

i. Fonction du stéthoscope

Le stéthoscope est devenu l'outil de base de captation des sons cardiaques dans le cadre de l'auscultation médiate. C'est un système de transmission et d'amplification des sons par résonance. Son principe est simple, une interface spécifique (le pavillon) est collée au thorax du patient et permet de capter les vibrations sonores, qui sont ensuite transmises à travers un tube épais aux oreilles de l'utilisateur.

ii. Structure du stéthoscope

Les principaux composants d'un stéthoscope sont le pavillon, la tubulure, la lyre et les embouts auriculaires (Figure 19).

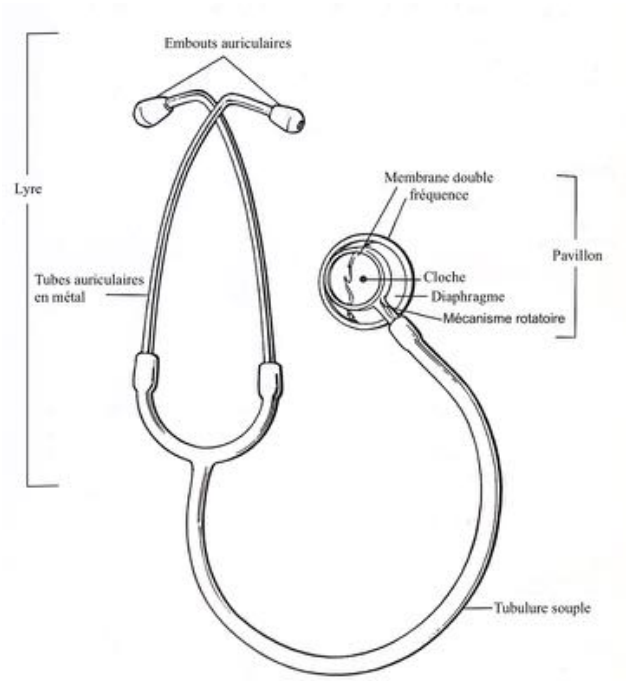

Figure 19 Schéma d'un stéthoscope d'auscultation à membrane double fréquence (KEENE et al., 2015)

Le **pavillon** peut être doté d'une unique membrane appelée « membrane double fréquence » ou doté d'un pavillon double (une membrane et une cloche).

Dans les stéthoscopes à double pavillon, la cloche permet l'auscultation des sons de basse fréquence (20-300 Hz), alors que le diaphragme favorise des sons de haute fréquence et est donc plus adapté pour l'auscultation des souffles et du premier et deuxième bruit cardiaque. Le diaphragme et la cloche sont deux instruments distincts qu'il faut utiliser différemment. Le diaphragme doit être tenu fermement sur la peau alors que la cloche doit être posé délicatement (Figure 20).

Figure 20 Tenue du stéthoscope lors de l'utilisation du diaphragme (à gauche) et de la cloche (à droite) (Atkins and Seaks, 2014)

Pour les stéthoscopes à membrane unique, l'application d'une pression plus ou moins forte permet de basculer des sons basses fréquences aux sons hautes fréquences. Cela permet notamment de ne pas interrompre l'auscultation du cœur pour changer de côté du pavillon (Figure 21).

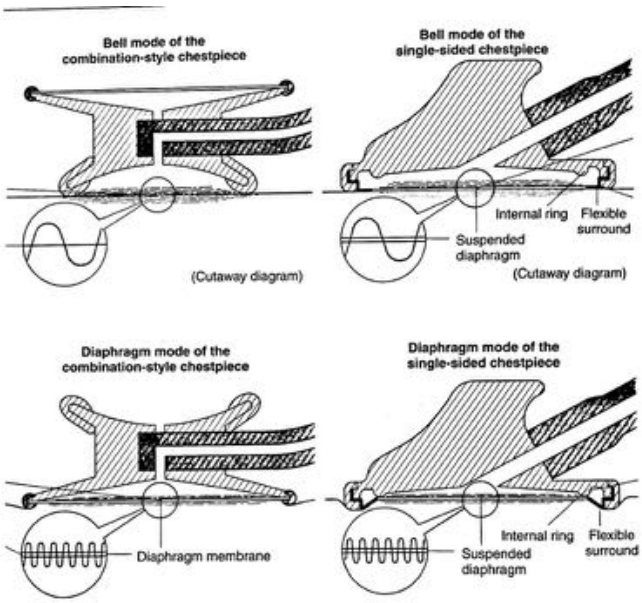

Figure 21 Schéma du double pavillon du stéthoscope et d'une membrane double fréquence (KEENE et al., 2015)

La **tubulure** reliée au pavillon doit être souple, lisse et de paroi épaisse afin de réduire les bruits extérieurs et d'optimiser la transmission sonore. La longueur de la tubulure doit être de 36 à 46 cm environ, au-delà les sons cardiaques et pulmonaires seront atténués.

Les **embouts auriculaires** doivent être orientés crânialement pour rentrer facilement dans les conduits auditifs. Le choix des embouts auriculaires est également important, ils doivent bien s'adapter dans le conduit auriculaire du praticien afin d'atténuer les bruits environnants. Les stéthoscopes sont souvent vendus avec plusieurs embouts auriculaires. Il peut être intéressant de tester plusieurs modèles de stéthoscope en variant la taille des embouts, pour trouver celui qui permet une auscultation optimale et confortable (KEENE et al., 2015; SMITH et al., 2016)

iii. Modèles existants et choix du stéthoscope adapté

Le choix du modèle de stéthoscope est important et conditionne la qualité de l'examen auscultatoire. Il existe plusieurs modèles de stéthoscope, de taille et de fonctionnalités différentes.

Tout d'abord, la taille de l'instrument doit être choisie en fonction du patient. La capsule du stéthoscope doit en effet être adaptée à la taille l'animal que l'on souhaite ausculter. Pour les petits animaux (chats, petites races canines et chiots), la capsule peut facilement dépasser la projection acoustique cardiaque, ce qui occasionne une perte de précision pour localiser les anomalies d'auscultation. Il conviendra donc de choisir un stéthoscope pédiatrique avec un plus petit pavillon pour les plus petits gabarits (Figure 22).

Figure 22 Diverses tailles de pavillons de stéthoscopes (Darke et al., 1996)

Le choix du stéthoscope est également conditionné par les fonctionnalités recherchées par l'utilisateur.

Les stéthoscopes mécaniques classiques sont les plus répandus dans la profession et l'enseignement vétérinaire. Jusqu'en 2016, les étudiants vétérinaires français recevaient un stéthoscope Littmann Classic II à leur entrée en école et la grande majorité des étudiants possèdent encore ce modèle ou le Littmann Classic III (Figure 23).

*Figure 23 Stéthoscope Littmann Classic I (*Source: www.3mfrance.fr)

Dans la catégorie des stéthoscopes mécaniques, on retrouve des modèles polyvalents comme la gamme de stéthoscopes Littmann Classic, des stéthoscopes pédiatriques équipés d'un plus petit pavillon et des stéthoscopes de la gamme Cardiologie qui disposent d'une forte sensibilité acoustique.

Les stéthoscopes électroniques, comme le 3M Littmann Modèle 3200 (Figure 24), offrent la possibilité d'amplifier les sons cardiaques et d'enregistrer les sons auscultés. Les sons cardiaques peuvent ainsi être réécoutés ultérieurement, à vitesse normale ou ralentie ou partagés avec des confrères (SMITH et al., 2016). Les stéthoscopes électroniques sont également capables de réduire jusqu'à 75% des bruits environnants grâce à une technologie de réduction de bruit active et passive (KEENE et al., 2015). L'inconvénient de ce type de stéthoscope est son coût élevé.

Figure 24 Exemple de stéthoscope électronique : 3M Littmann Electronic Stethoscope Model 3200 (Source : www.3mfrance.fr)

(c) Méthodologie de l'auscultation

L'auscultation doit être systématique et durer entre 1 et 2 minutes pour évaluer correctement la fréquence et le rythme cardiaques ainsi que l'éventuelle présence de bruits surajoutés.

L'auscultation est généralement débutée sur l'hémithorax gauche car les bruits cardiaques y sont plus audibles, dans l'aire de l'apex cardiaque. La palpation du choc précordial peut servir de repère initial pour localiser l'apex cardiaque (Christmann, 2016). Le stéthoscope doit être tenu fermement contre la paroi thoracique pour éliminer les bruits de frottement des poils (Gompf, 1983). Ensuite, le stéthoscope est déplacé crânialement et dorsalement vers la base du cœur, en évaluant le foyer de chaque valvule cardiaque (mitrale, aortique, pulmonaire). A l'apex, le bruit cardiaque B1 est plus intense que B2 et à mesure que l'auscultation se rapproche de la base du cœur, l'intensité de B1 diminue tandis que B2 devient plus audible. Afin d'accéder à l'ensemble de l'aire cardiaque, le pavillon du stéthoscope doit être inséré sous l'épaule où le membre antérieur doit être tiré vers l'avant (KEENE et al., 2015). On répète la même procédure sur le côté droit. Les deux « modes » du stéthoscope doivent être utilisés, le diaphragme et la cloche pour les stéthoscopes à double pavillon.

(d) Topographie auscultatoire : les foyers d'auscultation des valvules cardiaques

Une connaissance de la topographie auscultatoire du cœur et des différentes valves est essentielle pour réaliser une bonne auscultation. En effet, c'est elle qui permet au vétérinaire de relier les bruits cardiaques auscultés à leur origine anatomique. La localisation des aires d'auscultation peut se faire au moyen des repères anatomiques ou grâce à l'intensité relative des différents bruits cardiaques auscultés.

Le chien possède quatre foyers principaux d'auscultation cardiaque correspondant à la projection acoustique des valvules pulmonaire, aortique, mitrale et tricuspide (Gompf, 1983). L'hémithorax gauche compte trois sites d'auscultation décrit ci-dessous (Figure 25) :

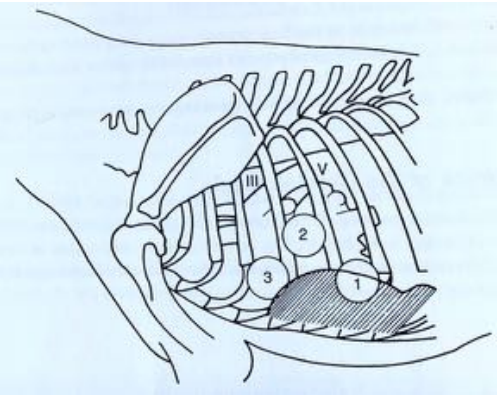

Figure 25 Principales aires d'auscultation de l'hémithorax gauche du chien. (1) Aire mitrale; (2) aire aortique; (3) aire pulmonaire (KEENE et al., 2015)

- **L'aire d'auscultation mitrale**

Son aire est localisée au niveau du 5ème espace intercostal à la jonction costo-chondrale. Il faut ausculter juste dorsalement par rapport au choc précordial, derrière le triceps à mi-chemin entre la pointe de l'épaule et la pointe du coude. Le premier bruit cardiaque B1 est le plus intense à cette localisation (Gompf, 1983; KEENE et al., 2015).

- **L'aire d'auscultation aortique**

Son aire est localisée au niveau du 4ème espace intercostal au-dessus de la jonction costo-chondrale. Il faut ausculter crânialement et dorsalement par rapport au choc précordial. Le second bruit cardiaque B2 y est plus marqué que B1.

- **L'aire d'auscultation pulmonaire**

Son aire est localisée entre le 2ème et 4ème espace intercostal au-dessus du sternum. Il faut l'ausculter cranio-ventralement par rapport à la valvule aortique.

Sur l'hémithorax droit, il est possible d'ausculter **l'aire tricuspide** (Figure 26) :

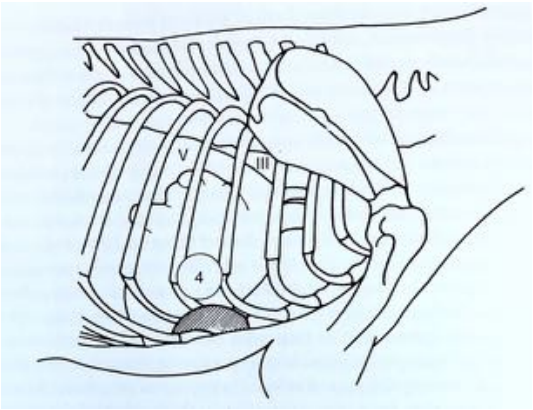

Figure 26 Principale aire d'auscultation de l'hémithorax droit du chien. (4) Aire tricuspide (KEENE et al., 2015)

Son aire est située à droite entre le 3ème au 5ème espace intercostal proche de la jonction costo-chondrale. Il faut ausculter dorsalement et crânialement par rapport à la pointe de l'olécrane.

En dehors de ces foyers spécifiques, il convient d'ausculter tout le thorax pour rechercher des zones d'irradiation en cas de souffles cardiaques. Une localisation fréquente d'irradiation est l'entrée de la poitrine lors de sténose aortique (Gompf, 1983).

3) Renseignements fournis par l'auscultation cardiaque

(a) Fréquence et cardiaque

La fréquence cardiaque est évaluée par l'auscultation cardiaque et la palpation du pouls artériel. La palpation du choc précordial peut également renseigner sur la fréquence cardiaque. Elle est déterminée en comptant le nombre de battements par unité de temps, habituellement réalisée sur une durée de 15 ou 30 secondes (Christmann, 2016).

La fréquence cardiaque normale du chien au repos est approximativement de 90 à 120 battements par minute, avec les limites normales extrêmes de 75 à 185 battements par minute au repos.

Elle varie dans des conditions physiologiques en fonction du tonus sympathique et de l'activité physique, de l'âge, de la taille, de la race et du sexe de l'animal. Il convient donc de tenir de compte de ces facteurs dans l'appréciation d'une modification de la fréquence cardiaque.

Dans des conditions pathologiques, la fréquence cardiaque peut être diminuée (bradycardie) ou augmentée (tachycardie) (Moraillon, 1975).

(b) Rythme cardiaque

L'auscultation cardiaque et la palpation du choc précordial permettent d'évaluer le rythme cardiaque. Cependant, le diagnostic d'arythmie par auscultation cardiaque est un exercice délicat. L'auscultation fournit souvent le premier indice de la présence d'une arythmie et l'électrocardiogramme permet ensuite d'établir un diagnostic plus précis. Pour caractériser une arythmie, il faut ausculter pendant un temps suffisamment long pour détecter d'éventuelles arythmies intermittentes. Ensuite, il faut s'appliquer à caractériser cette arythmie précisément : elle peut être qualifiée d'intermittente ou de permanente, de régulièrement irrégulière ou irrégulièrement irrégulière (KEENE et al., 2015).

(c) Les bruits cardiaques normaux

Comme vu précédemment, les bruits cardiaques normaux, B1 et B2, sont liés aux phénomènes hémodynamiques du cycle cardiaque et il est donc important de les identifier.

Pour rappel, le premier bruit cardiaque B1 correspond à la fermeture de la valve mitrale (M1) et de la valve tricuspide (T1). L'auscultation du bruit cardiaque B1 est préférentiellement réalisée en région apicale gauche, là où son intensité est plus forte que B2.

Le deuxième bruit cardiaque B2 correspond à la fermeture des valves sigmoïdes, soit de la valve aortique (A2) puis de la valve pulmonaire (P2). B2 est d'intensité maximale en région basale gauche.

B1 et B2 sont des sons de haute fréquence et il convient donc de les ausculter avec le diaphragme du stéthoscope.

Le troisième et quatrième bruit cardiaque, B3 et B4, sont des sons de basse fréquence et sont préférentiellement auscultés avec la cloche du stéthoscope en région apicale gauche (KEENE et al., 2015).

(d) Bruits cardiaques anormaux

Le clinicien doit rechercher la présence d'anomalies lors de l'auscultation cardiaque. La partie suivante détaille ces bruits cardiaques anormaux.

Avant de débuter une auscultation cardiaque, il convient de se placer dans de bonnes conditions : un animal débout, non agité et sans sédation dans une pièce au calme. L'auscultation cardiaque constitue une des étapes clés de l'examen cardio-vasculaire. La palpation du choc précordial et l'évaluation du pouls fémoral doivent donc systématiquement accompagner l'auscultation du cœur. La réalisation de l'auscultation cardiaque doit ensuite suivre une démarche systématique afin d'évaluer l'ensemble des aires d'auscultation cardiaque sur l'hémithorax droit et gauche. Les renseignements fournis par l'auscultation comprennent la fréquence et le rythme cardiaque ainsi que la présence de bruits cardiaques normaux et/ou anormaux.

Nous allons voir dans la prochaine partie comment ces trouvailles auscultatoires permettent d'avancer dans la démarche diagnostique en cardiologie.

B. Place de l'auscultation cardiaque dans la démarche diagnostique

Dans la suite de ce document, une **auscultation cardiaque** sera qualifiée d'**anormale** si un ou plusieurs des éléments suivants sont présents :

- Modification des bruits cardiaques normaux (B1 et B2)
- Présence de bruits cardiaques surajoutés ou de souffles (physiologiques et pathologiques)
- Présence d'une arythmie cardiaque (à l'exception de l'arythmie sinusale respiratoire)

Par élimination, l'**auscultation cardiaque** sera qualifiée de **normale** si uniquement les bruits cardiaques B1 et B2 sont audibles sans modification et que le rythme est régulier et sinusal ou qu'il existe une arythmie sinusale respiratoire.

1) Modification des bruits cardiaques normaux (B1, B2)

Tout d'abord, l'auscultation peut révéler une modification des bruits cardiaques normaux, soit dans leur intensité soit dans le nombre de bruits entendus à l'auscultation.

(a) Modification de l'intensité

Un changement d'intensité d'un ou des deux bruits est un élément important à identifier au moment de l'auscultation. Il est intéressant de savoir si cette modification concerne les deux bruits cardiaques ou si elle ne touche spécifiquement qu'un des deux.

B1 et B2 peuvent être assourdis par la présence de liquide, de graisse ou d'air entre la paroi thoracique et le cœur, par exemple lors d'épanchement pleural ou péricardique, d'emphysème ou chez les animaux obèses. Inversement, l'intensité des deux bruits cardiaques sera augmentée chez les animaux maigres ou les animaux sportifs à cœur musclé ou encore à chaque fois que la fréquence cardiaque sera augmentée.

Si seul un bruit cardiaque est modifié, les hypothèses diagnostiques seront bien entendu différentes. Un bruit cardiaque B1 assourdi peut être le signe d'une cardiomyopathie dilatée ou d'une insuffisance valvulaire mitrale alors qu'un bruit B2 d'intensité augmentée accompagne fréquemment l'hypertension pulmonaire chez le chien (KEENE et al., 2015; Moraillon, 1975).

(b) Dédoublement des bruits normaux

La variation du nombre de bruits cardiaques donne lieu à une interprétation particulièrement délicate à l'auscultation et la réalisation d'un phonocardiogramme permet une analyse objective. En effet, un dédoublement est détecté par l'oreille humaine lorsque l'intervalle entre deux sons est supérieur à 0,02-0,04 secondes. En dessous de cette durée, deux sons seront perçus comme un unique bruit (Ettinger et al., 2017; KEENE et al., 2015b; Moraillon, 1975).

i. Dédoublement de B1

Le dédoublement de B1 est toujours pathologique. Il est le plus souvent le résultat d'un trouble de la conduction ventriculaire qui retarde l'activation électrique d'un des deux ventricules (bloc de branche) ou lié à un battement cardiaque ectopique (extrasystole ventriculaire, rythme d'échappement).

A l'auscultation, le dédoublement est mieux perçu en région apicale, sur l'aire tricuspide. La fermeture de la valve mitrale produit en effet un bruit (M1) de forte intensité facilement audible en aire mitrale tandis que la fermeture de la valve tricuspide produit un son (T1) doux masqué en aire mitrale par M1 mais audible en aire tricuspide (Ettinger et al., 2017; KEENE et al., 2015).

ii. Dédoublement de B2

Le dédoublement de B2 peut être physiologique ou pathologique.

L'identification d'un dédoublement se fait préférentiellement en région basale gauche juste après l'inspiration avec le diaphragme du stéthoscope. En effet, la composante A2, liée à la fermeture de la valve aortique, est plus intense en aire aortique et pulmonaire tandis que la fermeture de la valve pulmonaire produit un bruit plus doux uniquement entendu en aire pulmonaire. Ainsi, en région apicale, un éventuel dédoublement de B2 ne pourra être détecté.

Le dédoublement physiologique se produit notamment à l'inspiration. Lors de l'inspiration, la pression intrathoracique et la résistance vasculaire pulmonaire diminuent, le retour veineux au ventricule droit augmente tandis que le retour veineux au ventricule gauche diminue. Par conséquent, le temps d'éjection du ventricule droit est prolongé, la fermeture de P2 est donc retardée et au contraire la valve aortique se ferme prématurément car le temps d'éjection du ventricule gauche est raccourci. A l'expiration, le dédoublement de B2 disparait.

Le dédoublement B2 peut être également le signe d'une anomalie cardio-vasculaire. On parle de dédoublement pathologique lorsqu'on a un (1) dédoublement persistant, (2) un dédoublement fixe ou (3) un dédoublement paradoxal.

Un dédoublement persistant signifie que l'intervalle A2-P2 augmente pendant l'inspiration et diminue pendant l'expiration, mais que le dédoublement est perceptible tout au long du cycle respiratoire.

Un dédoublement fixe correspond à un intervalle A2-P2 identique quel que soit le moment du cycle respiratoire.

Enfin, lors de dédoublement paradoxal, l'ordre de fermeture des valves est inversé, la fermeture de la valve pulmonaire précède celle de la valve aortique et l'intensité de B2 augmente pendant l'expiration et diminue pendant l'inspiration. Ces anomalies sont retrouvées lors de sténose aortique, de bloc de branche gauche, de battements ectopiques et d'hypertension artérielle systémique.

D'autres causes de dédoublement de B2 sont le shunt intracardiaque gauche-droit, la sténose pulmonaire et le bloc de branche droit qui sont à l'origine d'un retard de fermeture de la valve pulmonaire. Une fermeture prématurée de la valve aortique est notée lors d'insuffisance mitrale et sténose mitrale (Ettinger et al., 2017; KEENE et al., 2015).

2) Bruits cardiaques anormaux

(a) Interprétation de bruits cardiaques surajoutés : le troisième et quatrième bruit cardiaque

Les troisième et quatrième bruits cardiaques B3 et B4 ne sont normalement pas audibles à l'auscultation chez le chien. Ce sont des bruits diastoliques de basse fréquence, dont l'auscultation est réalisée avec la cloche du stéthoscope.

i. Auscultation du troisième bruit cardiaque B3

Chez le chien, la présence de B3 à l'auscultation est toujours considérée comme pathologique. B3 devient audible dans les situations de surcharge volumique et donc d'augmentation du volume télédiastolique (cardiomyopathies dilatées, insuffisance mitrale sévère, persistance du canal artériel). A noter que lors d'insuffisance mitrale sévère, B3 peut être confondu avec le second bruit cardiaque B2 car le souffle cardiaque pansystolique de haut grade recouvre B2 (Ettinger et al., 2017).

ii. *Auscultation du quatrième bruit cardiaque B4*

La présence de B4 est toujours pathologique et traduit une perte de compliance ventriculaire.

Il peut être entendu à gauche ou à droite à l'auscultation, en région apicale. A droite, l'intensité de B4 est augmentée à l'inspiration et est maximale en aire tricuspide. A gauche, B4 est plus intense à l'expiration, en aire mitrale. La cause la plus fréquente de bruit surajouté B4 est l'hypertrophie concentrique des ventricules lors de cardiomyopathie hypertrophique (KEENE et al., 2015).

(b) Le diagnostic étiologique des souffles organiques

Les caractéristiques d'un souffle cardiaque (intensité, forme, localisation dans l'espace et dans le temps) sont déterminées grâce à une auscultation cardiaque minutieuse et elles permettent dans un grand nombre de cas d'aboutir à un diagnostic étiologique. Nous allons présenter les principales affections cardiaques du chien du point de vue de leurs caractéristiques auscultatoires. Par souci de concision, la physiopathologie, la présentation clinique et le traitement de chaque affection ne seront pas détaillés.

i. *Les souffles systoliques*

- *Les souffles de régurgitation*

L'insuffisance mitrale est une cardiopathie acquise fréquemment rencontré chez les chiens âgés de petite race. Son souffle est de forte intensité (III à VI/VI), proto à holosytolique, en plateau, localisé au niveau de l'aire mitrale avec une irradiation large (Figure 27).

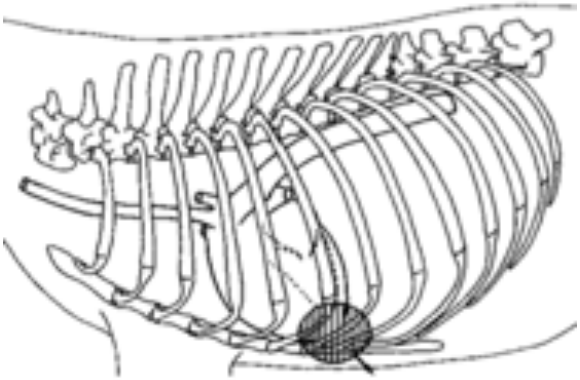

Figure 27 Aire d'auscultation de l'insuffisance mitrale (Le Bobinnec, 1987)

L'insuffisance tricuspidienne est une cardiopathie acquise souvent associée à l'insuffisance mitrale ; Son souffle est typiquement holosystolique, d'intensité variable, localisé au niveau de l'aire tricuspide (Figure 28).

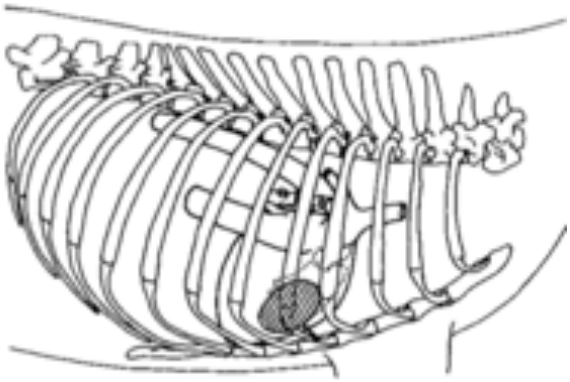

Figure 28 Aire d'auscultation de l'insuffisance tricuspidienne (Le Bobinnec, 1987)

La communication interventriculaire est une cardiopathie congénitale associée typiquement à un souffle holosystolique rugueux, de grade III à V/VI, en forme de plateau, localisé en sternal droit (Figure 29).

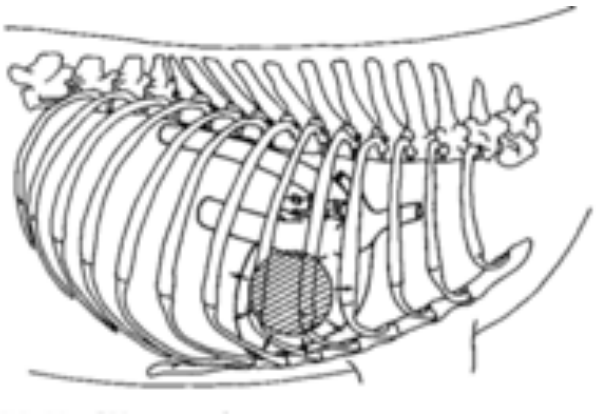

Figure 29 Aire d'auscultation de la communication interventriculaire (Le Bobinnec, 1987)

La cardiomyopathie dilatée du chien s'accompagne fréquemment d'un souffle cardiaque d'origine valvulaire à droite ou à gauche et d'une arythmie cardiaque, le plus souvent une fibrillation atriale. Typiquement, son souffle est doux (grade I à III/VI), protosystolique, en plateau ou decrescendo et localisé entre le 5ème et 6ème espace intercostal à gauche. Les races prédisposées sont le boxer et le doberman (KEENE et al., 2015; Le Bobinnec, 1987; SMITH et al., 2016).

♦ *Les souffles d'éjection*

La sténose pulmonaire est caractérisée par un souffle rude, crescendo-decrescendo, méso ou télésystolique et de grade supérieur ou égal à III/VI. Son punctum optimum est situé en aire pulmonaire (Figure 30), dans la projection parasternal gauche entre le 3ème et 4ème espace intercostal, et est peu audible à droite du thorax. Les races prédisposées à la sténose pulmonaire sont le beagle, le chihuahua, le bouledogue anglais , le schnauzer et le terrier (KEENE et al., 2015).

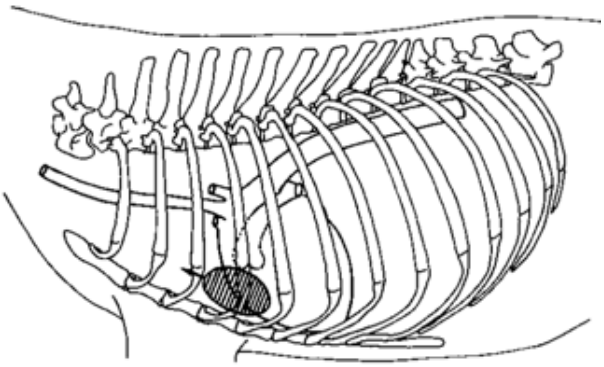

Figure 30 Aire d'auscultation de la sténose pulmonaire (Le Bobinnec, 1987)

La sténose aortique se manifeste par un souffle de même tonalité et moment d'apparition que le souffle de sténose pulmonaire, avec un grade supérieur ou égal à III/VI. Son punctum optimum est situé au niveau du foyer aortique (Figure 31), en médio thoracique gauche au 5ème espace intercostal. Il irradie nettement au niveau de l'entrée de la poitrine à droite et est facilement ausculté à droite du thorax. Celui-ci peut même irradier jusqu'à la gouttière jugulaire (KEENE et al., 2015; Le Bobinnec, 1987; SMITH et al., 2016). Les prédispositions raciales de la sténose aortique sont le boxer, le berger allemand, le golden retriever, le terre-neuve et le rottweiler (KEENE et al., 2015).

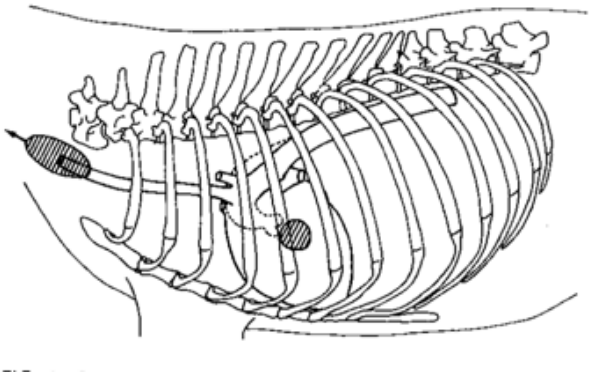

Figure 31 Aires d'auscultation de la sténose aortique (Le Bobinnec, 1987)

ii. Les souffles diastoliques

L'**insuffisance aortique** est le seul souffle diastolique aisément perceptible à l'auscultation chez le chien, bien que peu fréquent. C'est un souffle haute fréquence, musical à ronflant, decrescendo, de grade I à III/VI. Son punctum optimum est situé en aire aortique, au 4ème espace intercostal légèrement au-dessus de la jonction costo-chondrale.

iii. Les souffles continus

La persistance du canal artériel est la cardiopathie congénitale la plus fréquente chez le chien aux États-Unis et se caractérise par un bruit de machinerie systolo-diastolique en forme crescendo-decrescendo, localisé entre le 3ème et 4ème espace intercostal, en médio thoracique gauche et droit (Figure 32). Il est souvent de forte intensité et peut être associé à un frémissement cataire (thrill). L'auscultation à l'entrée de la poitrine permet le diagnostic différentiel avec les sténoses artérielles.

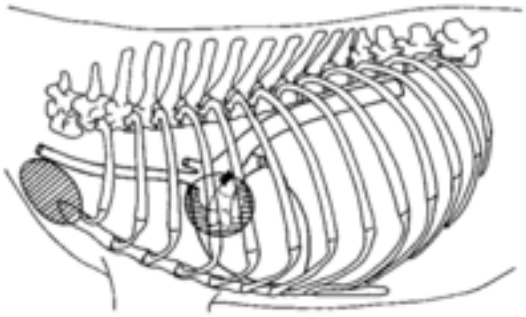

Figure 32 Aires d'auscultation de la persistance du canal artériel (Le Bobinnec, 1987)

iv. Tableau récapitulatif

Tableau 3 Tableau récapitulatif des critères de différenciation à l'auscultation cardiaques des souffles les plus fréquents du chien (d'après KEENE et al., 2015; SMITH et al., 2016)

	Souffle	Moment d'apparition	Grade (/VI)	Punctum optimum	Forme	Prédisposition raciale	Conclusion de l'auscultation
CARDIOPATHIES CONGENITALES	**Sténose pulmonaire**	Méso ou télésystolique	III-VI	Pulmonaire	Crescendo-descresendo	Beagle, Chihuahua, Bouledogue anglais , Schnauzer, Terrier	**Souffle systolique basal gauche**
	Sténose aortique	Méso ou télésystolique	III-VI	Aortique	Crescendo-descresendo	Boxer, Berger allemand, Golden retriever, Terre-neuve et Rottweiler	**Souffle systolique basal gauche**
	Communication inter-ventriculaire	Méso ou holosystolique	III-V	Tricuspide	En plateau	Springer anglais	**Souffle systolique basal droit**
	Persistance du canal artériel	Systolo-diastolique	III-VI +/- thrill	Aortique	Crescendo-descresendo	Colley, Berger allemand, Setter irlandais, Loulou de Poméranie, Berger des Shetlands, Caniche, Corgie	**Souffle systodiastolique basal gauche et droit**
CARDIOPATHIES ACQUISES	**Insuffisance mitrale**	Holosystolique	variable	Mitrale	En plateau	Chiens de petite race, Cavalier King charles	**Souffle systolique apical gauche**
	Insuffisance tricuspidienne	Holosystolique	variable	Tricuspide	En plateau	Chiens de petites races, Labrador Retriever, Braque de weimar	**Souffle systolique apical droit**
	Insuffisance aortique	Diastolique	I-III	Aortique	Decrescendo	-	**Souffle diastolique basal gauche**
Cardiomyopathie dilatée		proto ou mésosystolique	I-III	Mitrale	en plateau ou decresendo	Boxer, Dobermann	**Souffle systolique apical gauche**

3) Troubles du rythme cardiaque

L'auscultation cardiaque constitue l'examen de première intention pour évaluer une arythmie cardiaque et peut permettre un diagnostic rapide, à moindre coût et fiable si elle est réalisée par un clinicien expérimenté. Pour chaque arythmie détectée, il est important de décrire la fréquence cardiaque (diminuée, normale ou augmentée), le rythme de base, les bruits cardiaques entendus (B1, B2, B3, B4) et la présence ou non de dédoublements, pauses anormales ou bruits surajoutés. Cet examen doit être suivi d'un électrocardiogramme pour aboutir à un diagnostic de certitude.

(a) Bradyarythmies

Les principales bradyarythmies, physiologiques et pathologiques, du chien sont décrites dans le tableau suivant (Tableau 4) du point de vue de leurs caractéristiques auscultatoires.

Tableau 4 Tableau récapitulatif des critères de différenciation à l'auscultation cardiaques des bradyarythmies les plus fréquentes du chien (d'après KEENE et al., 2015 ; SMITH et al., 2016)

LES BRADYARYTHMIES					
Arythmie	Fréquence cardiaque	Rythme	Bruits cardiaques	Pauses anormales ? Bruits sur-ajoutés ?	Pouls artériel
Arythmie sinusale respiratoire (ASR)	Normale, qui augmente à l'inspiration	Régulièrement irrégulier	-	-	Légère variation de la qualité du pouls avec la respiration, pas de déficit pulsatil
Bloc atrioventriculaire de type II	Normale ou diminuée	Régulièrement irrégulier(Möbitz I) ou régulier en dehors des blocs (Möbitz II)	-	Pause anormale	-
Bloc atrioventriculaire de type III	Diminuée	Irrégulier chaortique ou régulièrement irrégulier	Bruits B1 et B2 sont forts, réguliers et très lents, B4 est indépendant et régulièrmeent espacé. Des bruits de "canons" sont présents et correspondent à la sommation de B4 à un autre bruit (B1,B2 ou B3)	-	Pouls régulier même si rythme chaotique
Arrêt et pause sinusaux	Normale	Régulièrement irrégulier (équivalent à une ASR exagéréeà ou irrégulier avec des pauses	-	Pause de durée au minimum deux fois plus longue que l'intervalle R-R normal . Peut être confondu avec une arythmie sinusale resrpiratoire	-
Bradycardie sinusale	Diminué (<70 battements par minute)	Régulier , légères variations des intervalles R-R	-	-	-

(b) Tachyarythmie

Les critères de différenciation à l'auscultation cardiaque de plusieurs tachyarythmies sont présentés dans le tableau ci-dessous (Tableau 5). A noter qu'il n'est pas possible de différencier les extrasystoles d'origine ventriculaire et atriale ou les tachycardies sinusales, atriales et ventriculaires uniquement sur la base d'une auscultation cardiaque.

Tableau 5 Tableau récapitulatif des critères de différenciation à l'auscultation cardiaques des tachyarythmies les plus fréquentes du chien (d'après KEENE et al., 2015 ; SMITH et al., 2016)

LES TACHYARYTHMIES					
Arythmie	Fréquence cardiaque	Rythme	Bruits cardiaques	Pauses anormales ? Bruits sur-ajoutés ?	Pouls artériel
Extrasystole ventriculaire (ESV)	Normale	Regulier ou régulièrement irrégulier interrompu (ASR) par un battement cardiaque prématuré , suivis d'une pause compensatrice	+/- Dédoublement de B1 et B2	Pause compensatrice après un battement prématuré	Pouls faible ou déficit pulsatil
Extrasystole atriale	Normale	Regulier ou régulièrement irrégulier interrompu par un battement cardiaque prématuré , sans pause compensatrice	-	-	Pouls faible ou déficit pulsatil
Fibrillation atriale	Augmentée	Irrégulièrement irrégulier. Pas de rythme de base	Intensité variable des bruits cardiaques	-	Pouls très irrégulier en rythme et en intensité +/- déficit pulsatif
Tachycardie sinusale, atriale et ventriculaire	Augmentée pendant plus de 30 secondes	Rapide et régulier	-	-	Pouls faible ou deficit pulsatif

4) Les pièges de l'auscultation

Après un peu d'entraînement, la principale difficulté de l'auscultation cardiaque est non pas de savoir ausculter ou d'entendre mais de savoir interpréter. Une mauvaise interprétation peut donner lieu à des faux diagnostics ou engendrer des frais inutiles dans des examens complémentaires. Les pièges d'interprétation les plus fréquent sont les suivants.

(a) Artefacts extra-cardiaques

La polypnée thermique peut gêner la bonne auscultation des bruits cardiaques et générer des artéfacts d'auscultation. En effet, si la fréquence respiratoire est identique à la fréquence cardiaque, les bruits respiratoires peuvent simuler un souffle cardiaque. Pour les différencier, il suffit de fermer la gueule du chien, ce qui fera disparaitre le pseudo-souffle.

Le frottement des poils contre la paroi thoracique peut également occasionner un bruit semblable à un souffle cardiaque. L'application ferme de la capsule sur le thorax permet de s'affranchir de cet artéfact et il convient de rester le plus immobile possible pendant l'auscultation (Le Bobinnec, 1987).

(b) Artefacts cardio-vasculaires : les souffles anorganiques

Les souffles anorganiques sont des souffles pour lesquels aucune origine lésionnelle cardio-vasculaire n'est mise évidence. Il existe deux types de souffles anorganiques : les souffles physiologiques (ou fonctionnel) et les souffles innocents. Ce sont en général des souffles proto ou méso systolique inconstants de bas grade (de I/VI à III/VI) (SMITH et al., 2016).

i. Souffles fonctionnels

Un souffle fonctionnel est un souffle d'origine extra-cardiaque. Il est souvent la conséquence d'une diminution de la viscosité sanguine ou d'une augmentation du débit cardiaque, à l'origine d'une turbulence du flux sanguin. Par exemple, l'anémie sévère s'accompagne d'une diminution de la viscosité sanguine, ce qui génère un souffle d'intensité faible (1/6 à 3/6) de localisation très variable, donc source de mauvaises interprétations (Le Bobinnec, 1987). Chez le chien, la fièvre, l'hypertension artérielle et le stress peuvent également provoquer un souffle fonctionnel (SMITH et al., 2016).

ii. Souffles innocents

Un souffle innocent est un souffle anorganique d'origine mal définie, retrouvé chez les jeunes animaux. L'hypothèse retenue pour son origine est une inadéquation entre la taille des vaisseaux sanguins et la vélocité sanguine chez le jeune individu. Il n'est pas constant dans le temps et disparaît généralement vers l'âge de 6 mois. Chez le chiot, on a identifié deux sous-types de souffles juvéniles : le souffle de Still et le souffle d'éjection systolique pulmonaire (SMITH et al., 2016).

(c) Les pièges dans l'auscultation d'arythmie cardiaque

L'évaluation de troubles du rythme par l'auscultation cardiaque seule peut mener à des faux diagnostics :

- Des extrasystoles ventriculaires régulières peuvent par exemple mimer une arythmie sinusale respiratoire à l'auscultation, en raison du repos post-extrasystole confondu avec une pause respiratoire (Figure 35). Pour les différencier, il suffit de palper le pouls fémoral, qui présente un déficit pulsatif dans le cas des extrasystoles ventriculaires.

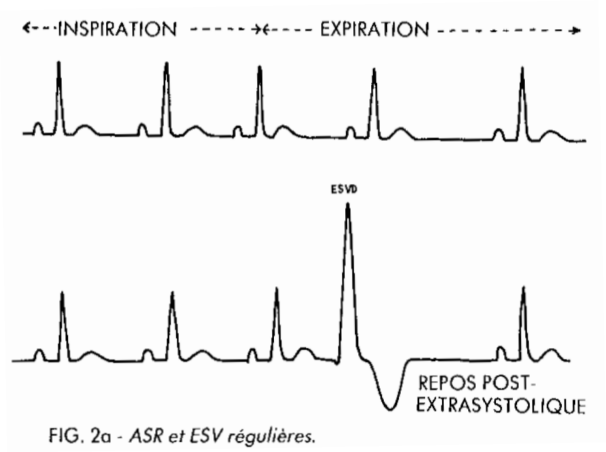

Figure 33 Arythmie sinusale respiratoire et extrasystoles ventriculaires régulières (Le Bobinnec, 1987)

- Une auscultation cardiaque très irrégulière en intensité, en rythme et en fréquence avec un déficit pulsatif est caractéristique d'une fibrillation auriculaire, mais non pathognomonique. D'autres troubles du rythme peuvent donner lieu à une auscultation identique comme des extrasystoles ventriculaires fréquentes polymorphes et irrégulières (Figure 36).

Figure 34 Fibrillation auriculaire et extrasystoles ventriculaires fréquentes polymorphes et irrégulières (Le Bobinnec, 1987)

Ainsi, toute anomalie du rythme cardiaque doit mener à la réalisation d'un examen complémentaire, l'électrocardiogramme.

L'auscultation cardiaque est donc une technique dont la maitrise est indispensable pour le vétérinaire. Elle permet d'écouter les bruits du cœur, d'identifier la présence de souffle(s) ou de troubles du rythme. L'auscultation permet d'établir un premier diagnostic différentiel clinique et guide pour la prise en charge ultérieure.

Tout vétérinaire doit donc savoir, à l'issue de sa quatrième année de formation, réaliser une auscultation cardiaque et conduire une démarche diagnostique structurée à partir de celle-ci. Néanmoins, l'auscultation cardiaque est une compétence délicate à acquérir et dont l'enseignement revêt de nombreux enjeux.

III. Enseignement de l'auscultation cardiaque : état des lieux, limites et place de la simulation

Cette partie se propose de dresser un état des lieux de l'enseignement de l'auscultation cardiaque, à VetAgro Sup, en soulignant les méthodes pédagogiques employées et leurs limites ainsi que les enjeux soulevés. De nouvelles techniques d'apprentissage émergent, via l'utilisation de la simulation, pour répondre à ces enjeux et offre des perspectives intéressantes pour l'enseignement de l'auscultation cardiaque.

A. Les modalités d'enseignement de l'auscultation cardiaque à VetAgro Sup

1) Enseignement théorique

L'auscultation cardiaque nécessite d'avoir des bases théoriques solides en anatomie et physiopathologie cardiaques. L'enseignement théorique de la cardiologie débute dès le S3 de la 1ère année et se poursuit jusqu'à la troisième année du tronc commun de VetAgro Sup Lyon (Tableau 6).

En première année, la physiologie, l'anatomie et la topographie cardiaque sont enseignées sous forme de cours magistraux, suivis d'un TD intitulé « Bruits du cœur ». La séance dure 45 minutes et est encadré par deux professeurs d'anatomie et de physiologie. Les étudiants apportent des chiens et se répartissent par groupe de 2-3 étudiants par chien. Après un court rappel de topographie et de physiologie cardiaque, les étudiants s'entraînent à tour de rôle à ausculter le chien à l'aide d'un stéthoscope.

En deuxième année, les étudiants abordent l'anatomie pathologique de l'appareil cardio-vasculaire, qu'ils mettent en application lors d'un TP dissection des viscères thoraciques.

En troisième année, ils acquièrent les bases théoriques de la sémiologie cardiaque des carnivores domestiques et revoient les bases anatomiques et topographiques du cœur appliquées à l'examen clinique.

Tableau 6 Cours magistraux en lien avec l'appareil cardio-vasculaire (Elise POSTIC)

Année d'étude	Semestre	Discipline	Intitulé du cours
1A	S3	Etude des appareils cardio vasculaires, respiratoires et rénal	Le cœur, structure et topographie
			Histologie de l'appareil cardiovasculaire
			Examen clinique de l'appareil respiratoire et cardiovasculaire
			Automatisme cardiaque
			Le cycle cardiaque
			Pression arterielle et réseau vasculaire
			Vasomotricité
			Régulation de la pression artérielle
			Les circulations loco-regionales
	S4	Bases de l'examen médical général	Bases anatomiques de l'examen des mammifères domestiques
			Les temps de l'examen médical
			Conduite de l'examen clinique
2A	S6	Anatomie pathologique spéciale	Pathologies de l'appareil cardio-vasculaire
3A	S7	Bases anatomiques et topographiques de l'examen clinique	Topographie des viscères thoraciques chez les mammifères domestiques
		Pathologie médicale des animaux de compagnie	Sémiologie des affections cardiovasculaires et circulatoires
			Insuffisances cardiaques et hypertension artérielle systémique
			Les affections myocardiaques du chien- cardiomyopathies dilatées
			Maladie valvulaire dégénérative du chien
			Cardiopathies congénitales
			Affection du myocarde chez le chat
			Epanchements péricardiques
			Myocardites et endocardites

2) L'enseignement clinique

Les opportunités sont nombreuses pour s'entraîner à l'auscultation cardiaque au Centre Hospitalier Universitaire Vétérinaire (CHUV) de VetAgro Sup.

Les étudiants vétérinaires intègrent le CHUV à partir du semestre 7 de 3ème année. Par groupe de 7 ou 8 étudiants, ils effectuent des rotations hebdomadaires dans les différents services spécialisés (Chirurgie, Neurologie, Anesthésie…) du CHUV, et continuent à suivre en parallèle des cours magistraux, TD et TP. En 4ème et 5ème année, les étudiants tournent à temps plein dans les services du CHUV.

Dès leur entrée au Centre Hospitalier Universitaire Vétérinaire des Animaux de Compagnie (CHUVAC), les étudiants sont amenés à réaliser de nombreux examens cliniques, comprenant l'auscultation cardiaque de chiens et chats :

- Lors des rotations de consultation (médecine, chirurgie, neurologie etc.), une pré-consultation a lieu où l'étudiant responsable du cas questionne le propriétaire et réalise un examen clinique général de l'animal en autonomie. En consultation, l'étudiant présente les éléments de l'anamnèse, les

commémoratifs ainsi que les éléments symptomatiques majeurs de l'examen clinique. Le clinicien vétérinaire responsable réalise ensuite lui-même l'examen clinique et il peut ainsi corriger l'élève si nécessaire.

- Au sein des hôpitaux du CHUV (neurologie, chirurgie, médecine interne), des examens cliniques sont répétés toutes les 4 heures par les étudiants sur les animaux hospitalisés, et ce avec peu de contrainte de temps. Ces rotations sont encadrées par un Docteur vétérinaire en charge du service ainsi que des Résidents ou assistants, et Internes, qui réalisent eux-mêmes des examens cliniques réguliers. Ils s'assurent ainsi de la concordance de leurs examens avec l'examen clinique des étudiants. Des rondes journalières ont lieu et permettent de discuter de l'évolution clinique des animaux hospitalisés, d'éventuels examens complémentaires à lancer et d'assurer une bonne transmission d'information entre les différents intervenants du service.
- Enfin, en quatrième et cinquième année, les étudiants assistent à deux demi-matinées de consultations de cardiologie, dirigées par le Docteur Emilie Trehiou-Sechi, diplômée du DESV de médecine interne (option cardiologie). Le format est le même que les consultations d'autres services : une pré-consultation a lieu avec l'étudiant responsable, puis est présentée au Docteur vétérinaire. Une attention particulière est portée à l'auscultation cardiaque, et notamment la caractérisation précise du souffle cardiaque (qualité, sonorité, punctum optimum, timbre) ou d'une arythmie si présente. L'interne et Docteur Trehiou réalisent l'auscultation cardiaque et confirment ou non les anomalies relevées par l'étudiant à son examen clinique.

3) Opinion des étudiants et limites de l'enseignement actuel

(a) Opinion des étudiants vétérinaires sur leur formation : questionnaire d'auto-évaluation

Afin de recueillir le sentiment des étudiants sur leurs compétences en auscultation cardiaque, un questionnaire d'auto-évaluation (Annexe 1) a été envoyé en janvier 2021 à l'ensemble des étudiants vétérinaires de VetAgro Sup et a permis de récolter 214 réponses dont 25 réponses (11,7%) d'étudiants de 5ème année, 51 (23,8%) de 4ème année, 49 (22,9%) de 3ème année, 58 (27,1%) de 2ème année et 31 (14,5%) de 1ère année (Figure 35) :

- 78,1% des étudiants (167 répondants) déclarent avoir des compétences insuffisantes à très insuffisantes en auscultation cardiaque

- 16,4% estiment avoir de bonnes compétences en auscultation cardiaque
- Enfin, une seule personne considère maitriser l'auscultation cardiaque.

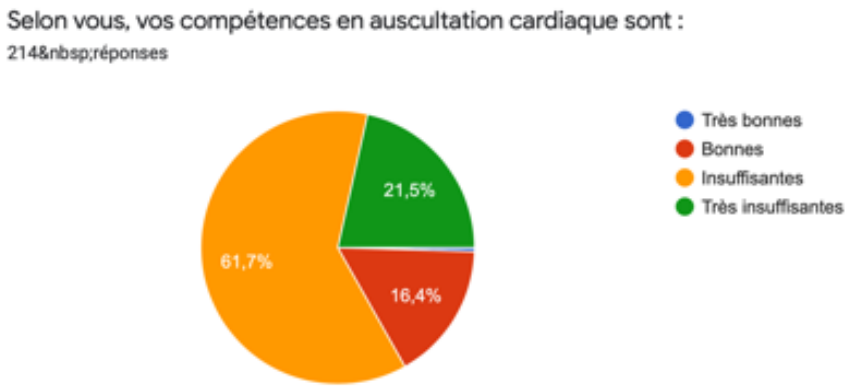

Figure 35 Opinion des étudiants vétérinaires sur leurs compétences en auscultation cardiaque (Elise POSTIC)

Ce constat est partagé globalement par tous les participants du questionnaire quel que soit l'année d'étude. Tous les étudiants de 1ère et 2ème année considèrent ne pas maîtriser l'auscultation cardiaque, alors qu'ils ont reçu un enseignement théorique et réalisé une TP d'auscultation cardiaque d'une durée de 45 minutes.

A partir la 3ème année, soit le début de l'enseignement clinique, on note une augmentation du nombre d'étudiants qui se sentent à l'aise. Néanmoins, plus de la moitié des étudiants de 5ème année (64%) ne se sentent pas compétents à l'issue de leur formation clinique (Figure 36).

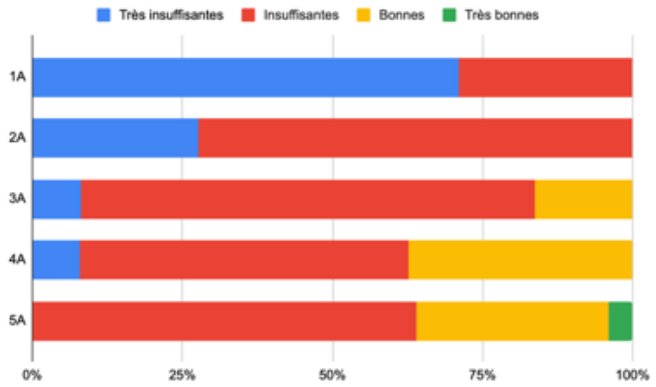

Figure 36 Opinion des étudiants sur leurs compétences en auscultation cardiaque selon l'année d'étude (Elise POSTIC)

Enfin, lorsqu''on a demandé aux étudiants d'évaluer l'enseignement réalisé à VetAgro Sup en matière d'auscultation cardiaque, 79,4% (170 étudiants) déplorent un manque de formation pratique et 16,4% un manque de formation théorique et pratique, contre 3,7% (8 répondants) qui estiment être suffisamment formés (Figure 37).

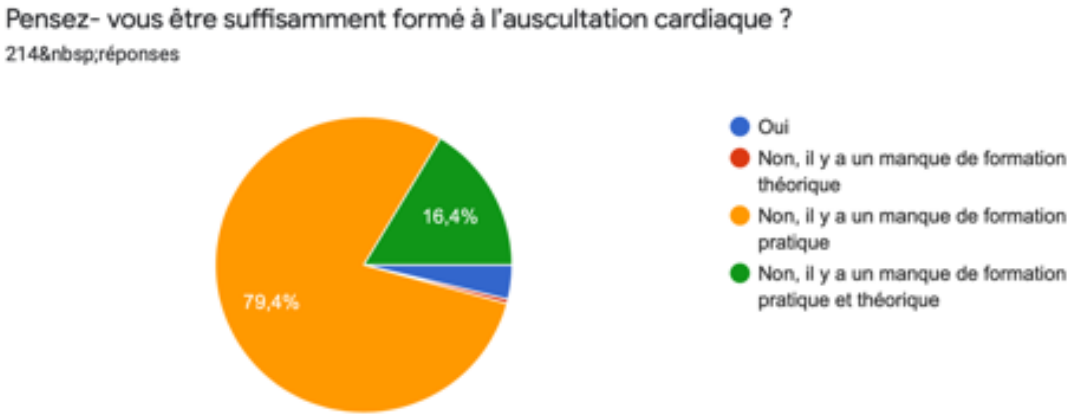

Figure 37 Avis sur leur formation en auscultation cardiaque à VetAgro Sup, campus vétérinaire de Lyon (Elise POSTIC)

(b) Les difficultés rencontrées dans l'enseignement à VetAgro Sup

L'insatisfaction des étudiants vétérinaires concernant leur formation en auscultation cardiaque est la conséquence de plusieurs limites, identifiées grâce aux questionnaires d'auto-évaluation (Annexe 1) et que nous détaillons ci-dessous.

- Des possibilités d'entraînement limitées

Avant la 3ème année, un unique TP d'auscultation cardiaque est dispensé. L'exercice est réalisé sur chiens sains, les étudiants n'ont donc pas la possibilité d'ausculter des sons cardiaques anormaux, et encore moins de s'entraîner à les caractériser.

A partir de la 3ème année, l'examen clinique général et l'auscultation cardiaque sont réalisés quotidiennement par les étudiants, que ce soit en pré-consultation ou sur les animaux hospitalisés. Les opportunités sont donc nombreuses pour s'entrainer. Cependant, les auscultations cardiaques anormales représentent un faible nombre de cas, et lorsqu'elles sont détectées par l'étudiant, il est souvent difficile d'obtenir confirmation de ce qui a été entendu par un clinicien expérimenté.

- Un manque de cas par étudiant

Le nombre d'étudiants en clinique ne cesse d'augmenter depuis plusieurs années alors que le nombre de consultations stagne (Figure 38). Le nombre de cas par étudiant a donc tendance à diminuer, limitant les opportunités de s'entraîner à l'auscultation cardiaque.

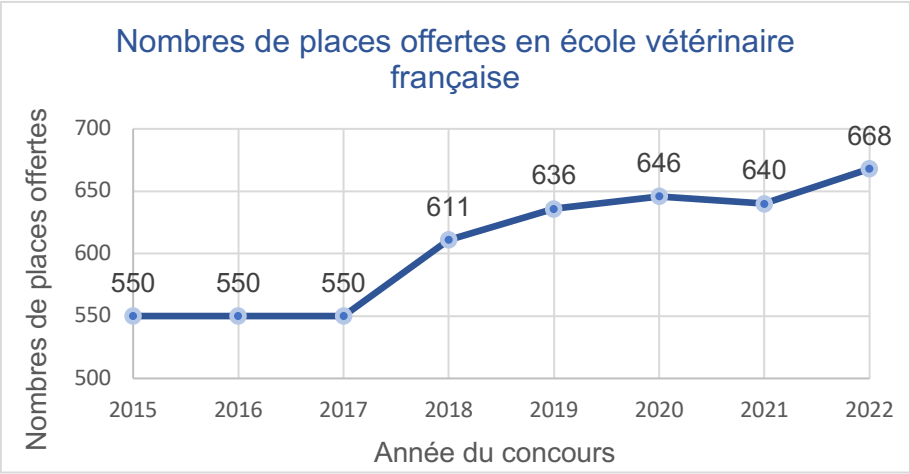

Figure 38 Evolution du nombre de places offertes en école vétérinaire française (source: l'Étudiant)

De plus, les consultations spécialisées de cardiologie n'ont lieu que 2 demi-matinées par semaine et les étudiants de 4ème et 5ème année suivent les consultations de cardiologie seulement une demi-matinée par semestre. Le nombre de cas « pathologiques » rencontrés est donc très faible. Cette répartition laisse une place limitée à la pratique de la cardiologie (Figure 39 et 40).

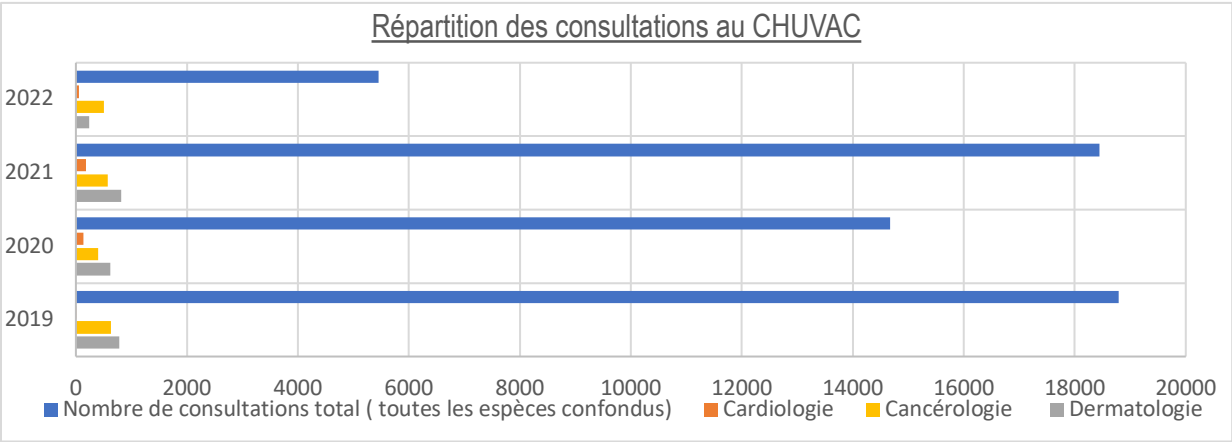

Figure 39 Répartition des consultations spécialisées en cardiologie du CHUVAC (Elise POSTIC)

Cet histogramme représente l'évolution du nombre de consultations spécialisées en cardiologie, cancérologie et dermatologie et le nombre de consultations totales au cours de 4 dernières années (NB : Année 2022 : du 1er janvier au 1er avril). Par rapport aux autres spécialités (Cancérologie, Dermatologie), le temps d'enseignement clinique dédié à la cardiologie est nettement plus faible : en 2021, il représente à VetAgro Sup 1% des motifs de consultation contre environ 4,4% pour la dermatologie et 3,1% pour la cancérologie.

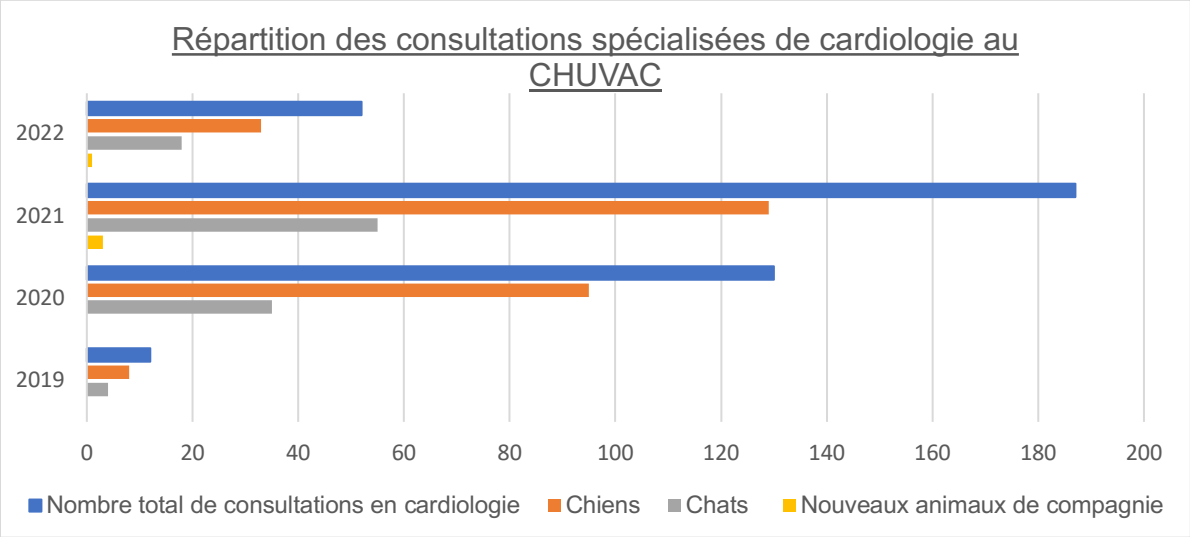

Figure 40 Répartition des consultations spécialisées en cardiologie au CHUVAC (Elise POSTIC)

Le nombre de consultations en cardiologie est en hausse depuis 2019 mais reste néanmoins très faible. (Figure 40).

- Contraintes de temps

Une durée assez longue, environ 1 à 2 minutes, est nécessaire pour une auscultation cardiaque exhaustive (Christmann, 2016), et ce temps est souvent plus long pour un étudiant en formation. Or, les étudiants n'ont que 15 à 20 minutes pour réaliser une pré-consultation, qui comprend la prise des commémoratifs, de l'anamnèse et l'examen clinique général. Les écoles vétérinaires attirent un nombre élevé de cas référés rares (Vanelle and Saï, 2017.), les étudiants doivent donc souvent s'attarder sur la prise d'anamnèse au détriment de l'examen clinique. Le temps consacré à l'auscultation cardiaque est donc nécessairement raccourci.

- Respect du bien-être des animaux

D'un point de vue éthique, les étudiants se sentent limités dans leur apprentissage de l'auscultation. En effet, il n'est pas possible de laisser ausculter 8 étudiants, soit deux groupes de clinique, sur un animal stressé ou non coopératif. Si nous prenons l'exemple d'une consultation de cardiologie avec un chien présentant un souffle d'origine à déterminer, un animal stressé ne pourra être ausculté que par un étudiant responsable, l'interne du service et le clinicien spécialiste. Cela représente donc une perte de chance pour se former à l'auscultation anormale, alors que les opportunités sont déjà rares.

- État émotionnel négatif des étudiants

Enfin, le sentiment de manque de maîtrise (Figure 37 et 38) et le manque de confiance en soi peuvent nuire au processus d'apprentissage. Il a été démontré que l'anxiété a un impact négatif sur la mémoire visio-spatiale et la mémoire à long terme, ce qui limite la capacité des étudiants à acquérir des nouvelles compétences techniques et des connaissances pendant leur cursus (Robinson et al., 2013).

B. Les enjeux de l'enseignement de l'auscultation cardiaque

L'enseignement traditionnel de l'auscultation cardiaque souffre de quelques inconvénients et limites, comme le manque d'exposition à des cas pathologiques, le manque de temps et une insatisfaction globale du corps étudiant. Les méthodes d'apprentissage doivent donc se renouveler pour répondre aux défis de l'enseignement de l'auscultation cardiaque. Nous allons tout d'abord expliquer la place de l'auscultation cardiaque dans la formation d'un Docteur vétérinaire, puis nous verrons les enjeux derrière l'enseignement de l'auscultation cardiaque et les méthodes pédagogiques déjà proposées pour y faire face.

1) <u>Une compétence essentielle du vétérinaire</u>

La responsabilité première du vétérinaire est d'établir un diagnostic. Une anamnèse exhaustive ainsi qu'un examen clinique approfondi sont indispensables pour parvenir au bon diagnostic dans la plupart des cas (Hardy, 1981).

L'auscultation cardiaque est une étape clé de l'examen clinique pour l'évaluation du système cardio-vasculaire, au même titre que la palpation du choc précordial ou du pouls fémoral. L'auscultation peut être réalisée par tout vétérinaire détenant un stéthoscope, l'examen est rapide, non invasif et permet de suspecter une affection cardiaque, d'évaluer sa sévérité, et oriente éventuellement vers des examens complémentaires plus invasifs (Perlini et al., 2014) (McKinney et al., 2013).

Ainsi, il s'agit d'une compétence essentielle à acquérir pour un jeune vétérinaire en formation et que l'on retrouve dans les prérequis pour l'obtention du diplôme d'Études Fondamentales vétérinaires. En effet, la délivrance du diplôme vétérinaire en fin de 4ème année est conditionnée par l'acquisition d'un certain nombre de compétences, listées dans le « Référentiel d'activité professionnelle et de compétences à l'issue des études vétérinaire ». Le référentiel de compétences précise les compétences attendues pour les jeunes diplômés vétérinaire en fin de 4ème e 5ème année. Ces compétences ont été formulées pour répondre aux exigences de la directive européenne 2013/55, traduite en loi française 200536/EC et celles de l'Association Européenne des Établissements d'Enseignement vétérinaire (AEEV- 2016).

Parmi les compétences à acquérir, l'étudiant doit savoir conduire une démarche diagnostique pour un animal, il doit donc être capable de réaliser et interpréter un examen clinique général et être autonome sur l'examen clinique par appareil, c'est-à-dire l'auscultation cardiaque dans le cadre de l'examen du système cardio-vasculaire (*Référentiel d'activité professionnelle et de compétences à l'issue des études vétérinaires,* 2017*)*.

2) État des lieux sur l'enseignement de l'auscultation cardiaque tant humaine que vétérinaire

(a) Un déclin de la compétence auscultatoire dans le milieu médical

De multiples études alertent sur le déclin des compétences d'auscultation cardiaque en médecine humaine et vétérinaire (Barrett et al., 2006, Germanakis et al., 2013, Vukanovic-Criley and Warde, 2006), elle serait même considérée comme une compétence en voie de disparition (« Rapidely becoming a lost art ») (Chizner, 2008).

Une étude de référence menée par Mangione et al. a montré que la capacité à identifier des sons cardiaques parmi douze affections cardiaques régulièrement rencontrées était de seulement 20% pour des étudiants de médecine, 19% pour des résidents et 22% pour des cliniciens cardiologues (Mangione et al., 1993).

En médecine vétérinaire, l'étude de Naylor et al. a évalué la capacité à détecter et interpréter des sons cardiaques à partir d'enregistrements cardiaques de sept chevaux. La population d'étude comprenait 10 étudiants vétérinaires ; 10 praticiens et 10 vétérinaires spécialistes. La détection des bruits cardiaques normaux (S1, S2 et S4) et la détection d'arythmie était bonne chez tous les participants. La caractérisation de l'arythmie était en revanche moins fiable. Concernant les souffles, l'évaluation du grade était correcte, mais les autres éléments de caractérisation du souffle (durée, position dans le cycle, punctum optimum) était peu fiable, les vétérinaires spécialistes étaient plus performants. Enfin, la capacité à établir le diagnostic à partir des sons écoutés était significativement corrélée avec le niveau du participant : le diagnostic était correct pour 53% des spécialistes, 33% des praticiens et 29% des étudiants (Naylor et al., 2001).

Le déclin des compétences auscultatoires concerne donc la profession médicale humaine et vétérinaire. L'auscultation cardiaque est en effet un savoir-faire difficile à maîtriser et les méthodes d'enseignement actuelles ne permettent pas un apprentissage efficace.

(b) Un apprentissage exigeant et difficile

L'apprentissage de l'auscultation cardiaque est réputé difficile et demande de longues années d'expérience. L'auscultation repose sur des bases théoriques solides en anatomie et physiologie cardiaque et nécessite une habilité technique afin de distinguer un son anormal d'un son normal et aboutir ainsi à un diagnostic (Barrett et al., 2017). Pour améliorer ses compétences en auscultation cardiaque, un clinicien doit donc rencontrer un grand nombre de situations cliniques et ceci de façon répétée (McKinney et al., 2013).

L'étude conduite par Barret et al. avait pour but d'évaluer l'effet de la répétition sur les compétences en auscultation cardiaque. Ils ont recruté 50 étudiants en 2ème année de médecine et leur ont fait écouter plusieurs centaines de fois les souffles cardiaques suivants : sténose aortique, régurgitation aortique, sténose mitrale et régurgitation mitrale. Les étudiants étaient évalués sur leur capacité à reconnaître les souffles avant entraînement, après 250 répétitions de chaque souffle puis après 500 répétitions. Au début de l'étude, les étudiants n'étaient capables de reconnaitre que 18% des souffles. A l'issue de l'entraînement (500 répétitions de chaque souffle), ils identifiaient correctement 84% des souffles (Barrett et al., 2006). Ces résultats sont expliqués par le modèle de mémoire d'Atkinson et Shiffrin (1968) : les premiers sons entendus sont stockés dans la mémoire à court terme, puis leur répétition permet le stockage durable de l'information auditive dans la mémoire à long terme (Atkinson and Shiffrin, 1968). La répétition est donc primordiale dans le processus d'apprentissage de l'auscultation. Or, comme nous l'avons vu (partie I, A-3)b.), l'enseignement actuel permet rarement cet entraînement répété.

Par ailleurs, l'auscultation cardiaque s'acquiert en formant son oreille à un panel diversifié de sons cardiaques. Pour un enseignement clinique optimal, il faudrait que chaque étudiant puisse ausculter une série de patients avec des sons cardiaques anormaux. Mais en considérant la disponibilité limité des patients, le respect du bien-être animal et le nombre croissant d'étudiants, cette condition paraît difficilement réalisable (Perlini et al., 2014).

3) Des méthodes d'enseignement complémentaires

En conséquence, c'est un défi d'enseigner ce savoir-faire à un grand nombre d'étudiants et on ne peut plus se contenter de l'apprentissage classique de l'auscultation au chevet du malade. De nouveaux outils pédagogiques ont donc vu le jour et constituent aujourd'hui une offre intéressante pour compléter la formation médicale en auscultation cardiaque (Barrett et al., 2017).

(a) Les ressources multimédias

Les étudiants vétérinaires ont aujourd'hui accès à un large panel de supports multimédias d'aide à l'auscultation cardiaque : CD-ROM, application téléphone, site internet avec fichiers sonores. Une enquête internationale a été réalisée en 2017 auprès des étudiants vétérinaires concernant leur utilisation des ressources en ligne comme support d'apprentissage.

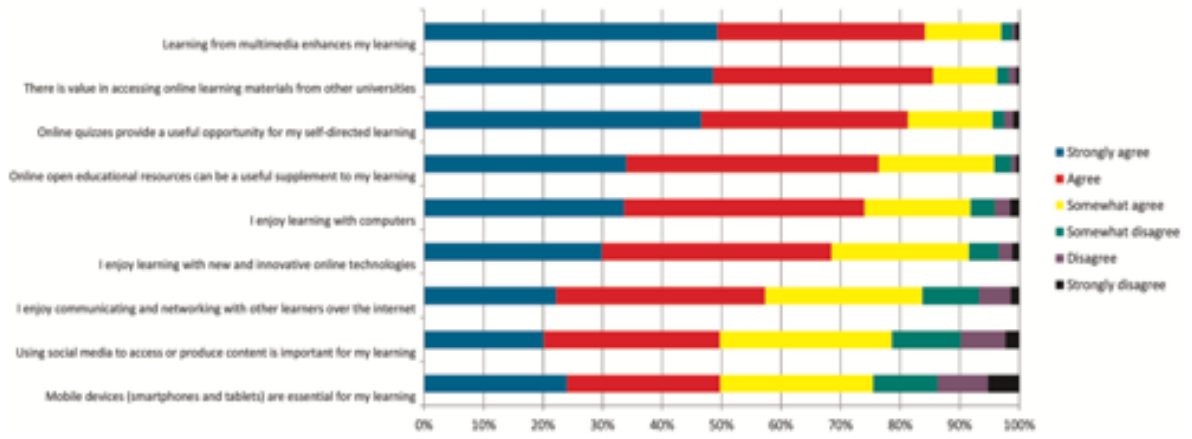

Figure 41 Le ressenti des étudiants vétérinaires sur les ressources d'apprentissage en ligne (Gledhill et al., 2017)

La majorité des étudiants estiment que les ressources en ligne sont utiles voire très utiles pour compléter leur apprentissage universitaire (Figure 41) (Gledhill et al., 2017).

Plusieurs applications mobiles d'auscultation cardiaque sont disponibles pour les smartphones, après téléchargement sur internet. On peut citer « iMurmur 2 », « iStechoscope pro », « iAusculte », « Auscultation ». En général, ces applications comportent une banque de sons cardiaques que l'utilisateur peut écouter à sa guise autant de fois qu'il le souhaite. D'autres ressources en ligne incluent des vidéo youtube avec des sons et des commentaires, des cours en ligne développés par Dr.Michael Barret en association avec le collège américain de cardiologie (Barrett et al., 2008).

Il existe aussi de nombreux disques compacts (CD) qui proposent des bibliothèques de sons cardiaques, trachéaux ou pulmonaires. Faciles d'utilisation et peu chers, les CD-ROM permettent un accès immédiat à une grande variété de sons cardiaques, ils peuvent être écoutés de façon répétée à la convenance de l'utilisateur. Ils offrent aussi la possibilité d'enrichir le contenu pédagogique par l'ajout de textes ou de supports graphiques accompagnant les enregistrements cardiaques. Des tests d'auto-évaluation peuvent également être proposés. En médecine humaine, l'étude de Roy et ses collègues a montré l'effet bénéfique des CD-ROM d'auscultation cardiaque sur les performances auscultatoires des praticiens et des étudiants (Roy et al., 2002). La création de CD-ROM d'auscultation cardiaque destinés aux étudiants vétérinaires a d'ailleurs fait l'objet de plusieurs thèses vétérinaires, preuve que cet outil continue à susciter de l'intérêt (Azoulay, 2020; LEVIEUGE, 2002; Muller, 2004).

(b) Les stéthoscopes électroniques

Des progrès considérables ont été réalisés ces dernières années dans le perfectionnement des outils d'auscultation, notamment avec les stéthoscopes électroniques. Les stéthoscopes électroniques améliorent considérablement l'expérience auscultatoire, grâce à une technologie de suppression de bruit et une amplification des signaux sonores jusqu'à x24 dépourvus des bruits parasites. L'auscultation peut être enregistrée pour être réécoutée plus tard, partagée ou analysée. Couplés à un logiciel adapté, les sons auscultés peuvent être directement transmis par connexion Bluetooth à un ordinateur ou à un téléphone. Le logiciel permet d'apporter des informations supplémentaires sur le son ausculté comme la fréquence cardiaque et la visualisation du phonogramme et spectrogramme du signal sonore (Figure 42). Le fait d'associer une représentation visuelle à une information auditive pourrait faciliter la mémorisation de nouveaux souffles et arythmies cardiaques.

Figure 42 Exemple d'un stéthoscope électronique et de son application mobile : le stéthoscope 3M Littmann Core 8490 et application "EKO" pour smartphone (source : www.3mfrance.fr)

L'étude cas-témoin de Germanakis et Kammanti s'est justement intéressée à l'intérêt de coupler enregistrements cardiaques et leur représentation visuelle sous forme de phonocardiogramme. 12 étudiants de dernière année de médecine ont écouté 125 enregistrements cardiaques accompagnés d'un phonocardiogramme. La reconnaissance des sons a progressé de 43,6% à 73,7% grâce à cet entraînement avec phonocardiogramme (Germanakis and Kalmanti, 2009). En revanche, l'étude ne permet pas de conclure sur la supériorité de cette méthode d'apprentissage par rapport à l'utilisation de l'auscultation seule. C'est l'objet du travail de Michale et son équipe, qui a montré que la détection de bruits cardiaques B3 et B4 sur des enregistrements cardiaques était meilleure quand les utilisateurs pouvaient simultanément écouter et visualiser les bruits cardiaques, par rapport à une auscultation seule.

Ainsi, les stéthoscopes électroniques et leurs logiciels de visualisation du signal sont des outils éducatifs intéressants qu'il conviendrait d'intégrer au parcours pédagogique des jeunes vétérinaires.

(c) L'échocardiographie portative

En médecine humaine, l'échographie-doppler est devenu un outil éducatif à part entière pour enseigner la cardiologie en clinique. Elle vient en complément de l'examen clinique et de l'auscultation cardiaque et permet une évaluation morphologique et hémodynamique du cœur. Grâce à l'échocardiographie, l'auscultation cardiaque peut être immédiatement suivie de la visualisation de l'anomalie de flux ou d'une lésion valvulaire.

L'étude pilote de Legget et al, portant sur un effectif très faible d'étudiants (8 étudiants de médecine), semble indiquer l'intérêt de l'échocardiographie portative pour enseigner l'auscultation cardiaque. Toutefois, des études supplémentaires doivent être conduites pour confirmer ces résultats (Legget et al., 2018).

L'échocardiographie portative pourrait être un atout indéniable pour l'enseignement de l'auscultation, en permettant une révision de l'anatomie et de la physiologie cardiaque et en associant l'information visuelle à l'information auditive des sons cardiaques auscultés. Les limites à sa démocratisation en médecine vétérinaire sont le coût élevé des échocardiographies, le manque d'enseignants qualifiés et de temps à consacrer à cet apprentissage.

4) Difficultés rencontrées par les étudiants de VetAgro Sup et proposition d'une solution

Les étudiants vétérinaires de VetAgro Sup sont 78,1% à estimer leurs compétences en auscultation cardiaque insuffisantes à très insuffisantes (Partie I-A-3)a.) et ils déplorent un manque de formation pratique et théorique. Pourtant, peu de solutions sont mises en place à VetAgro Sup pour répondre à cette demande. Des compléments d'enseignement à l'auscultation cardiaque existent mais sont peu utilisés en pratique. En effet, plusieurs CD-ROM d'auscultation cardiaque ont été créés dans le cadre de thèses vétérinaires (Azoulay, 2020; LEVIEUGE, 2002; Muller, 2004) et peuvent être empruntés à la bibliothèque universitaire de VetAgro Sup. Mais l'accessibilité est limitée à une personne à la fois et la durée d'emprunt est de 28 jours. L'étudiant doit également faire l'effort de se déplacer à la bibliothèque pour emprunter et rendre le CD-ROM. Autant de contraintes qui peuvent décourager un étudiant d'utiliser cet outil. Concernant l'échocardiographie portative et les stéthoscopes électroniques, leur coût élevé explique leur utilisation encore restreinte en écoles vétérinaires françaises.

Enfin, l'inconvénient majeur de ces outils est qu'ils ne forment pas à l'utilisation d'un stéthoscope ni au bon placement du pavillon sur les aires d'auscultation. En effet, les ressources multimédias, l'échocardiographie et le stéthoscope électronique sont particulièrement intéressants pour apprendre la diagnose des bruits cardiaques mais ils n'enseignent pas la façon d'obtenir ces sons.

La plupart des étudiants de VetAgro Sup ne se sentent à l'aise avec la technique d'auscultation cardiaque d'après le questionnaire d'auto-évaluation (Annexe 1). Concernant leur ressenti sur l'utilisation d'un stéthoscope, 69% des étudiants ne se sentent pas à l'aise (Figure 43).

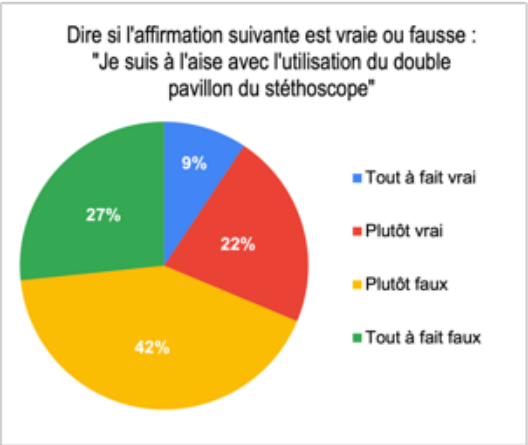

Figure 43 Ressenti des étudiants sur leurs compétences d'utilisation du stéthoscope (Elise POSTIC)

28% des étudiants estiment ne pas savoir placer le pavillon du stéthoscope sur les aires d'auscultation cardiaque (Figure 44).

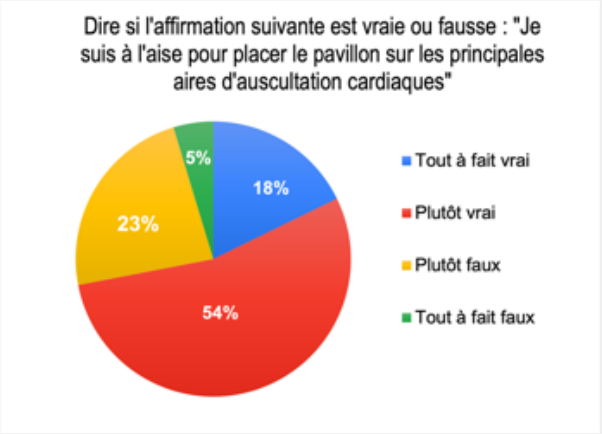

Figure 44 Ressenti des étudiants sur leur aptitude à ausculter les principales aires d'auscultation cardiaques (Elise POSTIC)

Ainsi, un outil supplémentaire à l'enseignement de l'auscultation cardiaque semble nécessaire pour répondre aux enjeux pédagogiques suivants :

- Assurer une formation théorique solide
- Enseigner la technique d'auscultation cardiaque : l'utilisation d'un stéthoscope, son placement sur les aires d'auscultation
- Enseigner la diagnose des bruits cardiaques

L'auscultation cardiaque est une compétence essentielle à acquérir pour un jeune vétérinaire en formation. Pourtant on note un déclin des compétences auscultatoires, en raison d'une disponibilité limitée des patients, du respect du bien-être animal et du nombre croissant d'étudiants. Des méthodes d'enseignement complémentaires ont vu le jour et permettent de compléter la formation médicale en auscultation cardiaque : ressources multimédias (CD-ROMs, applications mobiles), l'utilisation de stéthoscopes électroniques et de l'électrocardiographie portative. Ces outils sont particulièrement intéressants pour apprendre la diagnose des bruits cardiaques mais leur inconvénient majeur est qu'ils ne forment pas à l'utilisation d'un stéthoscope ni à la technique d'auscultation.

De nouveaux outils pédagogiques se développent en médecine humaine et vétérinaire et la simulation semble être la solution pour répondre aux enjeux de l'enseignement de l'auscultation cardiaque.

C. Intérêt de la simulation pour l'enseignement de l'auscultation cardiaque

Avant de s'intéresser à l'utilisation de la simulation pour enseigner l'auscultation cardiaque, il convient d'abord de présenter la simulation médicale, son utilité dans la formation vétérinaire et les limites de son application.

1) Définition et place de la simulation en médecine humaine et vétérinaire

(a) Qu'est-ce que la simulation ?

La simulation telle que définie par la Haute Autorité de Santé (HAS) en 2012 désigne « l'utilisation d'un matériel (comme un mannequin ou un simulateur procédural), de la réalité virtuelle ou d'un patient standardisé pour reproduire des situations ou des environnements de soin, dans le but d'enseigner des procédures diagnostiques et thérapeutiques et de répéter des processus, des concepts médicaux ou des prises de décision par un professionnel de santé ou une équipe de professionnels »(Granry and Moll, 2012). La simulation prend des formes variées : mannequins pilotés par un ordinateur, scénario dans des environnements reconstitués, jeux de rôle etc.

D'après la HAS, les objectifs de formation de la simulation en santé sont (Haute Autorité de la santé, 2012) :

- Former à la mise en place de procédures (réanimation, anesthésie …), à la réalisation de gestes cliniques de base ou la prise en charge de situations
- Apprendre ou réactualiser des connaissances et des compétences (techniques ou non)
- Porter un regard nouveau sur ses pratiques professionnelles grâce au débriefing
- Participer à des scénarios de situations dites « à risque pour le patient » afin d'améliorer la capacité à y faire face
- Reconstituer des événements indésirables, comprendre les causes grâce au débriefing et mettre en place des actions d'améliorations de la sécurité et qualité des soins

(b) Place de la simulation en médecine vétérinaire

Historiquement, les premiers modèles de simulation sont apparus dans les écoles nationales vétérinaires. On peut notamment citer les reproductions de chevaux en papier mâché d'AUZOU et les célèbres Écorchés de Fragonard. Ces derniers avaient pour but de présenter de la façon la plus précise possible l'anatomie et le système circulatoire des hommes et animaux.

Depuis, l'utilisation de la simulation s'est largement développée dans le domaine médical et est plus largement répandue dans les pays anglo-saxons. En France, les écoles vétérinaires ont récemment développé des plateformes dédiées à la simulation pour l'apprentissage de gestes cliniques et paracliniques usuelles. C'est le cas de la salle « VetSkills » à VetAgro Sup créé en 2018 et de la salle « VirtuelVet » crée en 2012 à Oniris. Ces salles sont dotées de plusieurs dizaines d'ateliers consacrés à des apprentissages dans divers disciplines (médecine, dentisterie, chirurgie, biologie médicale) et plusieurs projets sont en cours pour continuer à enrichir l'offre pédagogique de ces salles (Vanelle and Saï, 2017).

2) Un outil pour répondre aux enjeux de la formation vétérinaire

Le développement de la formation par simulation en médecine vétérinaire répond à des enjeux stratégiques qui touchent notamment à l'acquisition des compétences professionnelles, à l'adaptation aux attentes sociétales, la recherche de la sécurité des patients et le respect du bien-être animal.

(a) Enjeux pédagogiques

La formation vétérinaire est fondée sur l'apprentissage de compétences de savoir-faire et savoir-être. Chaque compétence intègre des connaissances, la capacité à réaliser des actes et une attitude adéquate *(Référentiel d'activité professionnelle et de compétences à l'issue des études vétérinaires,* 2017*)*. L'acquisition des compétences est conditionnée par l'entraînement, la disponibilité et la diversité des cas rencontrés, dans les conditions les plus proches possibles de l'exercice professionnelle (Vanelle and Saï, 2017). Or, ces conditions sont de plus en plus difficiles à réunir dans la formation vétérinaire actuelle : manque de cliniciens pour encadrer les étudiants, surcharge de travail, peur des étudiants de commettre des erreurs ou de prendre des responsabilités. (Vural Doğru and Zengin Aydın, 2020).

L'utilisation de la simulation pourrait contribuer à améliorer l'apprentissage de nouvelles compétences. En effet, la simulation offre un cadre rassurant et contrôlé, dans lequel l'étudiant peut poser des questions, commettre des erreurs et en discuter sans effets indésirables sur le patient.

La simulation offre la possibilité de répéter des gestes ou des procédures autant de fois que l'étudiant le souhaite, et donne accès à une large variété de situations cliniques qui ne sont pas toujours rencontrées en pratique.

De nombreuses publications confirment l'efficacité pédagogique de la simulation (Martinsen, jukes, 2015 ; Issenberg et al., 2005). Une étude s'est notamment intéressée à l'effet de la simulation sur le temps de chirurgie en ovariohystérectomie (OVH) chez des étudiants vétérinaires de dernière année. 48 étudiants sur un groupe de 106 ont bénéficié d'un entraînement avec un simulateur d'OVH, puis les 106 étudiants ont réalisé leur première ovariohystérectomie sur animal vivant. Les résultats de l'étude ont montré que la durée de chirurgie était significativement réduite chez le groupe ayant bénéficié d'une formation avec simulateur (Annandale et al., 2020).

Enfin, le réalisme des mannequins de simulation permet un transfert efficace des compétences acquises à leurs applications concrètes en situation clinique (Gordon et al., 1980).

(b) Enjeux sociétaux

La relation entre l'homme et l'animal a beaucoup évolué. Autrefois considéré comme un « bien meuble » et défini par sa valeur marchande, l'animal est désormais reconnu comme un « être vivant doué de sensibilité » dans le Code civil (*Article 515-14*, 2015). Ainsi, les ENV s'engagent dans une démarche d'amélioration du bien-être animal et la simulation est au cœur de cette approche en intégrant le principe de « Jamais la première fois sur le patient » (Granry and Moll, 2012). Le bien-être animal est également une préoccupation majeure des étudiants vétérinaires, qui considèrent que l'animal ne doit pas subir de dommages ou de souffrances inutiles causés par des actes réalisés sans expérience (Martinsen and Jukes, 2005).

La simulation permet de répondre à cette demande et s'inscrit dans le cadre des « 3R » définis par Russel et Burch (Russel and Burch, 1985) :

- Remplacement des animaux d'expérimentation lorsque cela est possible
- Réduction du nombre d'animaux utilisés
- Raffinement, c'est-à-dire éliminer ou diminuer les procédures douloureuses ou stressantes pour les animaux

L'utilisation d'outils de simulation permet de s'exercer à des gestes techniques ou des procédures et de maîtriser des compétences avant de les réaliser sur animaux vivants. En effet, plusieurs études ont confirmé que la simulation haute-fidélité améliorait l'apprentissage et la maîtrise de gestes techniques (Issenberg et al., 2005). La simulation peut donc constituer une étape intermédiaire entre l'apprentissage théorique et la mise en pratique sur animal, réduisant ainsi le risque d'actes mal réalisés et diminuant par la même occasion l'anxiété ressentie par l'étudiant (Martinsen and Jukes, 2005).

De la même manière, la simulation peut contribuer à réduire le nombre d'animaux nécessaire pour enseigner des compétences techniques ou le nombre d'animaux euthanasiés pour dissection afin d'étudier leur anatomie et des procédures chirurgicales (Martinsen and Jukes, 2005).

La simulation n'a pas pour vocation de se substituer à l'enseignement clinique traditionnel et ne remplace pas l'apprentissage au contact d'animaux vivant (Issenberg et al., 2005). Il s'agit bien de l'utiliser en complément pour renforcer l'apprentissage des compétences, dans un cadre sécuritaire et respectueux du bien-être animal.

(c) Attentes des étudiants

Un des enjeux de la formation par simulation est de répondre aux attentes et aux besoins des étudiants vétérinaires. Ils souhaitent en effet recevoir une formation optimale qui les prépare au mieux à leur exercice professionnel futur. Le décalage entre la formation théorique et la formation en clinique est un facteur de stress pour nombre d'étudiants. Ils souhaitent recevoir une formation plus pratique et qui corresponde mieux à la réalité professionnelle. D'ailleurs, ils sont de plus en plus nombreux à l'initiative de projets d'enseignement en simulation. Des modèles ont été créés pour l'apprentissage de chirurgies comme le modèle d'ovariectomie chez le chat (Chaumeil, 2018), d'autres pour l'apprentissage des procédures d'anesthésie équine (Berthou, 2019) et plus récemment a été créé un modèle pour enseigner le sondage urinaire du chien mâle (Lucas, 2021). Aujourd'hui, les étudiants de Vetagro Sup souhaitent à 98% disposer d'un complément d'enseignement en auscultation cardiaque sous la forme d'un simulateur (Figure 45).

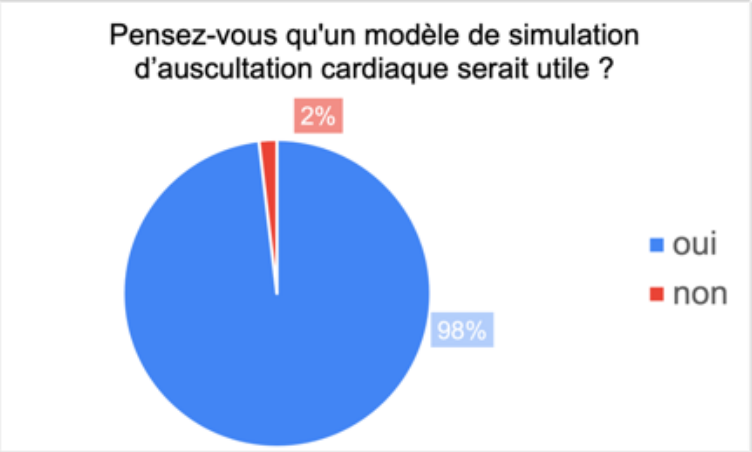

Figure 45 Avis des étudiants de VetAgro Sup sur l'utilité d'un modèle de simulation en auscultation cardiaque (Elise POSTIC)

3) Les limites de la simulation

(a) Un investissement financier important

Le premier frein au développement de la simulation en médecine vétérinaire est certainement son coût (McKinney et al., 2013)(Haute Autorité de la santé, 2012) (Motola et al., 2013). En effet, le développement des salles de simulation dans les ENV françaises a été possible grâce à des subventions régionales et par des financements privés, notamment des chaires d'entreprises, des subventions des collectivités territoriales et des dotations ANR (Vanelle and Saï, 2017).

En plus de l'investissement initial conséquent pour la création d'une salle, la formation par simulation requiert des investissements réguliers dans l'équipement et le matériel, la rémunération et la formation du personnel, et dans les locaux (loyer et charges) pour maintenir le programme à flot. Cependant les coûts engendrés par la simulation sont difficile à évaluer, les articles communiquant très peu sur le détail des dépenses (Zendejas et al., 2012). La simulation apporte en contrepartie des avantages, en matière d'attractivité des écoles, d'éthique et d'amélioration des formations, mais dont les effets sont difficiles à chiffrer. Un bénéfice peut également être retiré de l'utilisation de la simulation en formation continue (Vanelle and Saï, 2017).

(b) Un investissement en personnel et en temps

A l'investissement financier s'ajoute la mobilisation de personnel en nombre suffisant et formé. Selon les témoignages recueillis par la mission de conseil sur la simulation dans les écoles vétérinaires, « les ressources humaines sont une limitante plus forte que les investissements matériels en matière de simulation » (Vanelle and Saï, 2017). Dans son Guide de bonne pratique de la simulation, le HAS conseille la présence de formateurs détenant une formation spécifique à la simulation et ayant acquis une expérience pédagogique ainsi qu'une expérience dans la discipline qu'ils enseignent. Le nombre de formateurs doit être adapté aux nombres d'apprenants, aux ateliers de simulation présents et aux objectifs pédagogiques (Haute Autorité de la santé, 2012).

La simulation peut être considéré par certains comme une activité chronophage, en particulier en regard de la limitation du temps d'enseignement opéré dans certains établissements afin d'inclure les enseignements personnalisés. En effet, à VetAgro Sup, les cours magistraux d'une durée initiale d'une heure sont passés à 45 minutes à la rentrée 2017-2018 pour un programme d'enseignement resté identique. Ainsi, un réflexion globale doit être menée pour intégrer au mieux la simulation , soit en accès libre réparti sur des créneaux hors des emplois du temps, soit dans le cadre de travaux pratiques encadrés par les enseignants de la discipline (Vanelle and Saï, 2017).

(c) Réalisme

La simulation, par définition, cherche à « reproduire des situations ou des environnements de soin » sans la présence de patient réel (Granry and Moll, 2012). Malgré les progrès de la simulation et de la robotique, les simulateurs commercialisés ne parviennent pas encore à imiter de manière parfaite le réalisme d'un animal de chair et d'os.

Par exemple, une thèse vétérinaire a évalué le réalisme d'un simulateur de sondage urinaire, conçu par l'auteur, grâce à une enquête menée sur 144 étudiants vétérinaires de troisième année. Dans les limites évoquées, les étudiants ont déploré le manque de réalisme au niveau des textures, l'absence de mouvements et l'impossibilité de représenter les différentes conformations individuelles avec un unique modèle de sondage urinaire (Chaumeil, 2018).

Ainsi, l'expérience immersive peut être interrompue en cas de problème technique ou limitée par l'apparence artificielle du mannequin (McKinney et al., 2013)(Pezel et al., 2021). Le manque de réalisme de certains modèles peut limiter le transfert des compétences à leur application clinique (Barrett et al., 2006). C'est le cas par exemple des modèles qui ne représentent qu'une partie anatomique d'un l'animal.

4) Intégration dans le cursus vétérinaire et application des bonnes pratiques de simulation

(a) Nécessité d'une intégration au cursus vétérinaire

Même si la simulation présente de nombreux avantages d'un point de vue pédagogique, elle n'a pas vocation à remplacer l'enseignement traditionnel mais à venir le renforcer. Pour être pleinement efficace, la formation par simulation doit être intégrée au parcours pédagogique vétérinaire, de la première à la 5ème année, en respectant les bonnes pratiques de simulation. Cette intégration peut se faire sous la forme d'un accès libre réparti sur des créneaux hors emplois du temps, soit dans le cadre de travaux pratiques encadrés par un formateur (Vanelle and Saï, 2017).

A VetAgro Sup, la salle de simulation est ouverte à tous les étudiants sur de larges créneaux horaires, de 8h30 à 16h voire jusqu'à 19h certains jours. Un formateur dédié à la salle de simulation est disponible sur ces créneaux et assure le suivi des étudiants lors de leur passage en salle de simulation. En plus, un module dédié à la formation par simulation a été créé en 2019. Il s'agit d'une formation obligatoire d'une durée d'1h30 dans la salle de simulation VetSkills suivie par tous les étudiants vétérinaires. Ce module fait l'objet d'une évaluation en fin d'année scolaire et consiste en des exercices tirés au sort à réaliser sur les différents ateliers de la salle.

(b) Les bonnes pratiques de simulation

En matière de simulation haute-fidélité, une étude systématique réalisée par Issenberg et son équipe, portant sur 109 articles scientifiques, a défini 10 éléments essentiels pour assurer l'efficacité pédagogique d'un modèle de simulation, qui doit (Issenberg et al., 2005) :

(1) Fournir un « feedback », c'est-à-dire un retour sur l'expérience
(2) Permettre la pratique répétée sur le modèle
(3) Être intégré à un curriculum de formation
(4) Proposer des exercices de difficultés croissantes
(5) Proposer plusieurs stratégies d'apprentissage (en groupe, en autonomie, encadré par un enseignant)
(6) Proposer une diversité de situations cliniques
(7) Être intégré dans un environnement contrôlé et sécurisé
(8) Permettre l'apprentissage individuel, avec une participation active de l'apprenant

(9) Définir des objectifs pédagogiques clairs

(10) Proposer une expérience réaliste et fidèle par rapport à la situation clinique simulée

De même, la Haute autorité de santé définit en 2012 dans un rapport d'état les bonnes pratiques de simulation afin d'optimiser son utilisation dans le parcours de formation médicale (Figure 46).

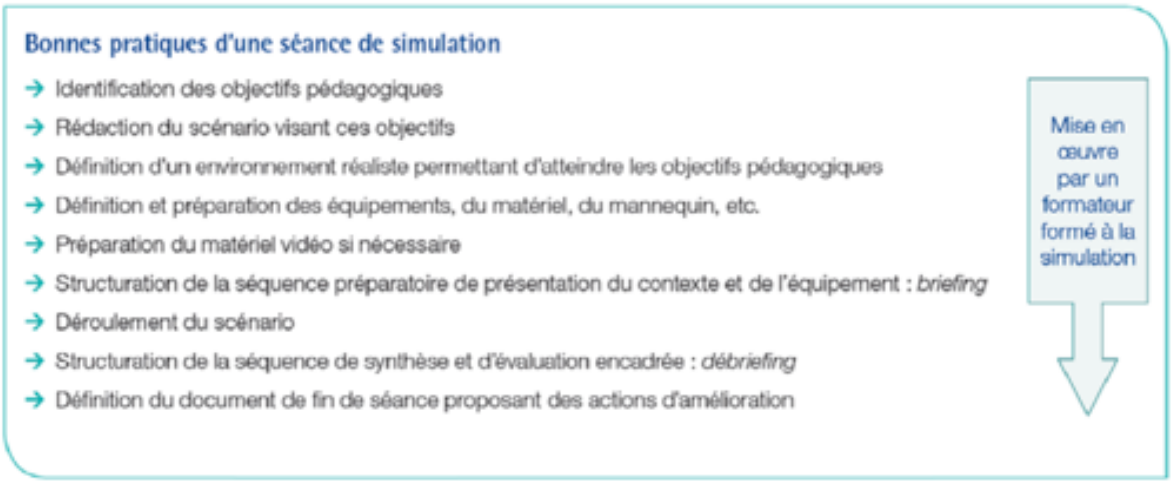

Figure 46 Les Bonnes pratiques d'une séance de simulation définis par la Haute autorité de la santé (Haute Autorité de la santé, 2012)

Le déroulement d'une séance de simulation est décrit de façon précise et se déroule selon un schéma préétabli (Figure 47) comportant 3 phases distinctes : le briefing, le déroulement de l'atelier de simulation puis le débriefing.

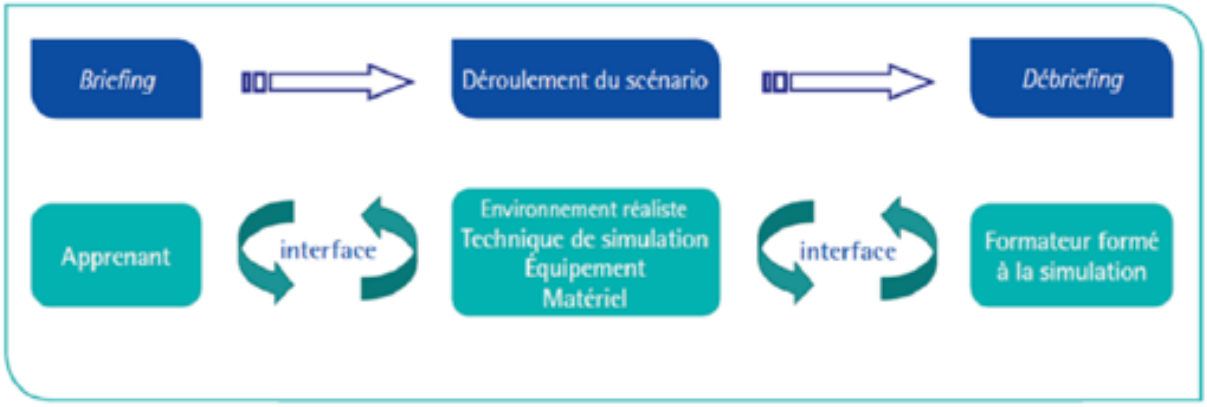

Figure 47 Déroulement d'une séance de simulation (Haute Autorité de la santé, 2012)

La phase de briefing doit précéder chaque séance de simulation et correspond au temps de familiarisation de l'étudiant avec le matériel et l'environnement, et la présentation du déroulement de la séance. Ensuite a lieu la phase de déroulement du scénario guidé par un formateur. Enfin, la phase de

débriefing constitue le temps d'analyse et de synthèse des performances de l'étudiant lors du déroulement de l'atelier de simulation (Haute Autorité de la santé, 2012).

D. Les modèles existants de simulateurs d'auscultation cardiaque

1) En médecine humaine

La simulation est utilisée de manière habituelle dans l'enseignement médical et paramédical. En revanche, la cardiologie est une discipline peu représentée dans les activités de simulation en France. En effet la cardiologie comptabilise pour 0,6% du total d'activités en simulation, loin derrière les soins intensifs présents dans 13,1% des dispositifs de simulation en France, d'après une enquête menée par la HAS (Granry and Moll, 2012). Différentes techniques existent en matière de simulation en auscultation cardiaque, allant des modèles les plus simples et souvent moins onéreux aux plateformes de réalité virtuelle à la pointe de la technologie.

(a) Les simulateurs procéduraux

Les simulateurs procéduraux ou « de tâches » sont les plus connus et répandus en médecine humaine. Ils désignent les méthodes permettant un apprentissage par répétion de gestes dans une procédure et cela sans risque pour le patient (Granry and Moll, 2012). Le premier simulateur d'auscultation cardiaque, Harvey© (Figure 48), a été inventé en 1968 par Dr. Michael Gordon. Il s'agit d'un torse humain fixé en position horizontale sur une table. Par rapport à de simples enregistrements cardiaques, ce modèle permet aux utilisateurs de se familiariser avec l'utilisation d'un stéthoscope et d'ausculter sur différents sites d'auscultation. Concernant son fonctionnement, 9 sites d'auscultation sont présents sur le torse (Figure 50), chacun correspondant à l'emplacement d'un haut-parleur. Le placement du stéthoscope sur l'un des sites active le haut-parleur correspondant, qui diffuse un son préenregistré. En plus des sons cardiaques, ce mannequin peut simuler des sons pulmonaires, la pression artérielle, le pouls jugulaire et le choc précordial.

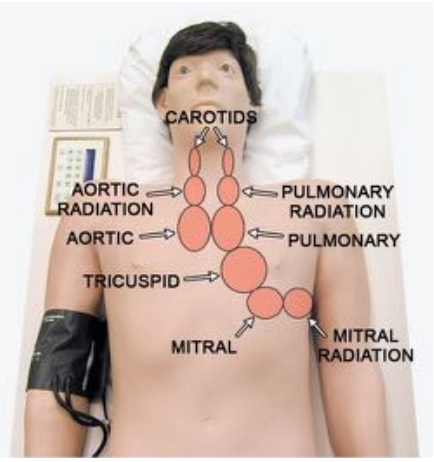

Figure 48 Le mannequin Harvey et l'emplacement des 9 sites d'auscultation cardiaque (source: www.laerdal.com)

Le succès de ce simulateur a amené d'autres fabricants à proposer leur propre simulateur procédural de cardiologie, par exemple au Japon the Cardiology Patient Simulator Système K (Figure 49). Le fonctionnement est similaire si ce n'est l'ajout d'une interface pédagogique pour permettre le contrôle du mannequin et la sélection des sons cardiaques et respiratoires (Ward and Wattier, 2011).

Figure 49 Le "Cardiology Patient Simulator Système K" version 2 (source: www.kyotokagaku.com)

Un simulateur diffère dans cette catégorie (NASCO) car contrairement aux autres simulateurs, les sons ne sont pas générés par des haut-parleurs inclus dans le torse, mais à travers un stéthoscope spécial dit « Smartscope » (Figure 50). Le pavillon du stéthoscope active un site en se plaçant sur le torse

et le son cardiaque correspondant au site activé est directement généré par le « Smartscope » puis transmis par les embouts auriculaires aux oreilles de l'utilisateur.

Figure 50 Smartscope® utilisé avec les mannequins procéduraux de la marque NASCO (source: www.enasco.com)

(b) Simulateur haute-fidélité

Par la suite, des mannequins corps entier ont été commercialisés et correspondent souvent à des modèles plus sophistiqués et onéreux appelés simulateur haute-fidélité. Ces mannequins grandeur nature sont très réalistes, peuvent être pilotés à distance par un ordinateur et le formateur peut faire varier l'état clinique ou les constantes vitales du mannequin (Granry and Moll, 2012). Par exemple, dans cette catégorie, le mannequin SimMan 3G® (Figure 51), développé par Laedal Medical, embarque 4 haut-parleurs pour l'auscultation cardiaque mais propose également une variété de fonctionnalités supplémentaires comme la possibilité d'intubation endotrachéale, la simulation de troubles neurologiques ou la contraction et relaxation des pupilles.

Figure 51 Le simulateur de patient avancé SimMan 3G (source : www.laerdal.com)

(c) Patients standardisés

Le patient standardisé est une personne qui joue le rôle d'un patient dans un scénario préétabli. Le but est de développer les compétences de communication patient-soignant (Granry and Moll, 2012). En cardiologie, le patient standardisé a par exemple été utilisé pour enseigner la prise d'anamnèse et l'élaboration d'hypothèses diagnostiques dans un contexte de maladie cardio-vasculaire chez des étudiants en 2ème année de médecine. Pour ce faire, quatre scenarios de maladies cardio-vasculaires avec patient standardisé ont été élaborés et les étudiants doivent s'exercer à prendre une anamnèse, puis écouter les sons d'auscultation cardiaque et interpréter l'ECG du patient standardisé, le but étant d'aboutir à une liste d'hypothèses diagnostiques. Cette technique est particulièrement intéressante pour consolider les bases théoriques en sémiologie cardiaque et pour faciliter le transfert des compétences acquises vers une situation avec un « vrai » patient (Jackson et al., 2020).

(d) Simulation hybride

Il s'agit de la combinaison d'un patient standardisé et d'une partie de mannequin (Friederichs et al., 2014). L'université de médecine de Münster a ainsi développé son propre simulateur hybride en 2009. Un patient standardisé a été équipé du système électronique et du logiciel d'un mannequin d'auscultation (Figure 52). Ce modèle hybride permet aux étudiants à la fois d'interagir avec un vrai patient tout en bénéficiant de la technologie d'un simulateur procédural. Les étudiants peuvent ausculter le torse du patient et entendre les sons cardiaques sélectionnés par le logiciel (Friederichs et al., 2014).

Figure 52 Simulation hybride: combinaison de la technologie d'un mannequin à un patient standardisé (source: Friederichs et al., 2014)

(e) Réalité virtuelle

Enfin, une nouvelle méthode pour enseigner l'auscultation cardiaque est la réalité virtuelle. L'IS4Learning en est un exemple, crée par la faculté de médecine de l'Université de Porto (Pereira et al., 2016). Les utilisateurs ont accès à une base de données de patients virtuels, chaque patient étant associé à des sons cardiaques enregistrés sur des vrais patients en environnement hospitalier. Les étudiants interagissent avec les patients virtuels à travers une tablette tactile, sur laquelle le thorax du patient est affiché. Les étudiants peuvent poser directement le stéthoscope sur la surface de la tablette et écouter les sons correspondant au site d'auscultation activé à travers l'embout auriculaire du stéthoscope (Figure 53) (Pereira et al., 2020).

Figure 53 Le simulateur virtuel IS4Learning sur tablette tactile (Pereira et al., 2020)

2) Et en médecine vétérinaire ?

L'utilisation de la simulation pour enseigner l'auscultation cardiaque est nettement moins répandue en médecine vétérinaire. Peu de modèles de simulation canins existent. L'unique simulateur d'auscultation commercialisé pour la formation vétérinaire est *le Goldie-K9 Breat/Heart sound Simulator*. Doté de 5 haut-parleurs internes, les étudiants peuvent ausculter des sons pulmonaires ou sons cardiaques, le tout piloté par un ordinateur à distance. Ce modèle haute-fidélité offre un répertoire de sons limité à 10 affections cardiaques, non modulables. L'inconvénient principal de ce simulateur est son coût très élevé, puisqu'il est affiché à 4533,90 €.

Des étudiants vétérinaires ont donc cherché à créer des alternatives moins coûteuses ou offrant des fonctionnalités supplémentaires pour enseigner l'auscultation cardiaque.

Une thèse d'un étudiant vétérinaire porte sur la création d'une application de réalité augmentée en collaboration avec l'entreprise Abys Medical. Ce projet, encore en cours, consiste à développer une application qui reproduit avec précision une auscultation cardiaque réelle tout en permettant à l'utilisateur d'observer directement la zone auscultée du cœur à l'aide de lunette de réalité virtuelle (Figure 54). Couplée à un mannequin, la projection holographique cardiaque permet de corréler la zone auscultée à la zone anatomique précise (Vigié, 2021).

Figure 54 Projection du cœur sur un mannequin grâce à la réalité augmentée (Vigié, 2021)

Des modèles plus artisanaux ont également été conçus en cherchant à réduire au maximum le coût de fabrication et permettre ainsi la plus large diffusion du modèle. L'université de science et de technologie de Wuhan a développé un prototype de simulateur d'auscultation cardiaque en partenariat avec des étudiants et docteurs vétérinaires. Le prototype comprend une peluche en forme de chien, un système électronique d'émission sonore et une interface graphique (Figure 55), l'ensemble ayant coûté moins de 500 euros (Mei et al., 2017).



Figure 55 Les éléments du prototype de simulateur d'auscultation cardiaque conçu par l'Université de Science et Technologie de Wuhan (Mei et al., 2017)

A l'instar des modèles « faits maison » déjà imaginés (Mei et al., 2017) (González, 2019), l'objectif de ce travail est de réaliser un simulateur procédural en auscultation cardiaque et de l'intégrer dans la salle VetSkills du VetAgro Sup Lyon, en respectant un budget raisonnable.

IV. Mise en place d'un atelier de simulation en auscultation cardiaque : cahier des charges

Les objectifs pédagogiques auxquels doit répondre l'atelier d'auscultation cardiaque sont définis comme suit :

- Familiariser l'étudiant avec l'utilisation d'un stéthoscope
- Familiariser l'étudiant avec la réalisation d'une auscultation cardiaque canine
  L'étudiant doit se servir des repères anatomiques pour définir la zone d'auscultation cardiaque, puis identifier les principaux sites d'auscultation. Il doit suivre une procédure systématique pour ausculter de manière précise le cœur.
- Former l'oreille à l'auscultation cardiaque
  L'étudiant doit avoir accès à une multiplicité de sons cardiaques pour apprendre à identifier les bruits cardiaques, à distinguer les sons normaux des sons anormaux.
- Travailler sur l'interprétation de l'auscultation cardiaque
  L'étudiant doit pouvoir caractériser de façon précise un son cardiaque et à partir de son auscultation et de l'anamnèse établir des hypothèses diagnostiques

A partir de ces objectifs, nous avons établi un cahier des charges pour la conception du simulateur résumé dans le tableau 7 :

Tableau 7 Choix de conception du mannequin d'auscultation en lien avec les objectifs pédagogiques fixés (Elise POSTIC)

PREPARATION	Objectif n°1: Utilisation d'un stéthoscope	
	Compétences	Choix du matériel d'auscultation pour un chien mâle de type labradror, utilisation d'un stéthoscope et de son double pavillon
	Conception	Mise à disposition de plusieurs stéthoscopes adaptés et non adaptés pour le modèle
POSITION DU CŒUR	Objectif n°2: Repérer la zone d'auscultation cardiaque	
	Compétences	Utiliser les repères anatomiques habituels (espaces intercostaux, jonctions costo-chondrales, hauteur du thorax et pointe du coude) pour identifier la zone de projection acoustique du cœur
	Conception	Cage thoracique d'un chien avec palpation aisée des reliefs osseux Membres thoraciques avec visualisation de l'articulation du coude
	Objectif n°3: Repérer les aires d'auscultation	
	Compétences	Utiliser les repères anatomiques précédamment cités pour identifier les principales aires d'auscultation cardiaque
	Conception	Cage thoracique avec palpation aisée des reliefs osseux

AUSCULTATION CARDIAQUE	Objectif n°4: Savoir distinguer les sons cardiaque normaux et anormaux	
	Compétences	Savoir identifier la présence d'une anomalie d'auscultation cardiaque (trouble du rythme cardiaque, souffle cardiaque)
	Conception	- Banque de sons cardiaques issus de chiens avec une auscultation normale et anormale - Tests d'auto-évaluation pour distinguer si le son est normale ou non
	Objectif n°5: Caractériser précisemment une auscultation cardiaque anormale	
	Compétences	- Savoir caractériser une anomalie d'auscultation cardiaque (nature du trouble du rythme, caractéristiques d'un souffle cardiaque)
	Conception	- Emission simultanée de différents fichiers sonores à travers des haut-parleurs inclus dans le mannequin, correspondant aux sites d'auscultation cardiaque - Multiplicité de sons cardiaques anormaux accompagnés d'une description précise des sons auscultés - Tests d'auto-évaluation pour s'entrainer à caractériser les sons cardiaques anormaux
DEMARCHE DIAGNOSTIQUE	Objectif n°5: Caractériser précisemment une auscultation cardiaque anormale	
	Compétences	Interpéter l'auscultation cardiaque à la lumière des commémoratifs et de l'anamnèse et élaborer des hypothèses diagnostiques
	Conception	Chaque auscultation cardiaque anormale est accompagnée d'un texte explicatif comportant une description de l'auscultation et de son origine

PARTIE II : DEVELOPPEMENT D'UN MODELE DE SIMULATION D'AUSCULTATION CARDIAQUE CHEZ LE CHIEN

La solution proposée ici est la conception d'un atelier de simulation destiné à l'apprentissage de l'auscultation cardiaque afin d'offrir un complément de formation à l'enseignement théorique et clinique actuel.

Le modèle a été conçu afin de permettre aux étudiants de s'entraîner dans un environnement protégé, sans contrainte de temps et sans le stress des consultations en clinique. Les objectifs pédagogiques de l'atelier d'auscultation sont définis dans le tableau X de la partie 1/ IV.

Cette deuxième partie décrit les différentes étapes de la fabrication de l'atelier de simulation dans un ordre chronologie ainsi que les points forts et les points d'amélioration de chacun de ses éléments.

I. Matériel et méthodes

L'élaboration de l'atelier d'auscultation cardiaque a été réalisée en deux étapes. D'une part, l'élaboration d'un mannequin reproduisant fidèlement l'aspect d'un chien et comportant les éléments utiles à l'auscultation cardiaque. D'autre part la création d'une interface pédagogique pour permettre un apprentissage pas à pas avec des exercices, des commentaires et des évaluations. Ce simulateur permet un accès à un large panel de sons cardiaques et leur auscultation dans des conditions proches de la réalité clinique.

La fabrication d'un tel atelier est un projet d'envergure qui requiert des compétences variées, notamment en électronique, développement informatique et des bases théoriques en cardiologie. Le choix a donc été fait d'intégrer ce projet dans les initiatives CHEL[s].

A. Projet multidisciplinaire : Participation aux Initiatives CHEL[s]

1) Lancement du projet

Les initiatives CHEL[s] sont des travaux de groupe menés par plusieurs étudiants issus d'écoles du CHEL[s] (collège des Hautes Études Lyon science). Ces projets de collaboration ont une durée maximale d'un an et bénéficient d'une dotation globale maximum de 2500 €.

Quatre étudiants de l'École Normale Supérieure de Lyon ont décidé de rejoindre le projet de création d'un mannequin d'auscultation cardiaque canin en octobre 2021 : Simon DUPOUY, Théo Regny du Département Science de la Matière- option Physique de l'ENS ; et Guilhem NIOT, Alexandre Variengien du Département Informatique fondamentale de l'ENS.

Le projet a été validé en décembre 2021 par le comité du CHEL[s] avec un soutien financier de 1200€.

2) Calendrier du projet

L'élaboration de l'atelier d'auscultation a duré approximativement 19 mois, du lancement du projet en octobre 2021 à sa finalisation en mai 2022, au lieu des 12 mois prévus. En effet, les couvre-feux successifs liés à la crise du Covid ont limité les rencontres physiques entre les membres du groupe CHEL[s] et ont retardé la finalisation du projet. Le calendrier prévisionnel initialement prévu au début du projet est présenté ci-dessous (Figure 56).



Figure 56 Calendrier prévisionnel du projet CHEL[s] (Elise POSTIC)

B. Étapes de fabrication des éléments du simulateur d'auscultation cardiaque

Par souci de lisibilité et de logique dans l'enchaînement des sous-parties, il a été décidé dans la suite du manuscrit de présenter les étapes de construction du mannequin dans l'ordre selon lequel elles ont été réalisées. Pour chaque élément, les objectifs pédagogiques ayant guidé sa réalisation sont rappelés.

1) L'enveloppe externe du mannequin

(a) Rappel des objectifs pédagogiques

L'enveloppe externe du mannequin est la partie extérieure visible du mannequin. Elle inclut une structure en forme de chien, un thorax et une paroi thoracique.

Cette partie « extérieure » conditionne la taille, le poids et la portabilité du modèle. Les matériaux seront donc choisis de façon à minimiser l'encombrement et le poids du mannequin.

Le rôle de l'enveloppe est également d'offrir des repères anatomiques visuels et palpatoires utiles à l'auscultation cardiaque. Ces derniers incluent les reliefs osseux de la cage thoracique (jonctions costo-chondrales, espaces intercostaux et sternum) et les articulations des membres thoraciques (pointe de l'épaule et du coude). Il a donc été décidé d'inclure une cage thoracique et des membres thoraciques dans le modèle.

Enfin, la paroi thoracique est la couche qui assure la transmission sonore de l'intérieur du thorax au pavillon du stéthoscope. La couche doit être uniforme et lisse pour limiter au maximum les phénomènes d'atténuation du son (Partie 1/I-4-b).

(b) La structure

Le choix du modèle pour notre mannequin s'est porté sur un chien de gabarit moyen, de type labrador. Le mannequin est ainsi peu encombrant et facilement transportable. Il est suffisamment grand pour offrir une surface d'auscultation convenable, ce qui facilite l'apprentissage de l'auscultation cardiaque et la distinction des différentes aires d'auscultation. S'agissant d'un sujet bréviligne, le thorax d'un labrador est également plus large et permet ainsi d'y introduire plus aisément le système électronique d'émission sonore.

En Janvier 2021, la salle de simulation VetSkills reçoit le mannequin « Gynnie » (Figure 57) de la marque Vetiqo, obtenu grâce à un financement de la Région Rhône-Alpes. Le mannequin est conçu pour l'apprentissage de l'obstétrique canine.

Figure 57 Photographie du simulateur d'obstétrique canine, "Gynnie" (Elise POSTIC)

Le mannequin mesure 85 cm au garrot, 72 cm de long et 25 cm de large. « Gynnie » est choisi comme modèle pour la réalisation du mannequin canin d'auscultation, le but étant d'en réaliser une copie conforme.

La technique employée est la technique de moulage par estampage, les étapes de fabrication sont détaillées ci-dessous.

Étape 1

Un pré-moule de Gynnie est obtenu grâce à du Mold Max Stroke de la marque Smooth-on, un caoutchouc de silicone à l'étain (Figure 58). Les particularités techniques de ce silicone sont qu'il est extrêmement visqueux (viscosité > 30 000cps), il est donc aisé de lui donner une forme au fur et à mesure de son application. Il doit être travaillé rapidement du fait d'un temps de travail très court (20 minutes). Le produit est obtenu par mélange de deux parties A et B avec un ratio un pour un.

Figure 58 Mold Max Stroke, silicone auto-durcissant brossable (source : www.formx.fr)

Après homogénéisation, le mélange est appliqué en couches fines à l'aide d'une spatule sur le mannequin *Gynnie*. Trois couches sont nécessaires pour avoir une épaisseur suffisante pour recouvrir sa surface. Le temps de repos pour le durcissement du silicone est de 16h, à température ambiante, le pré-moule est ainsi obtenu (Figure 59). La fonction de cette première enveloppe est de capturer les détails fins du mannequin, par exemple les reliefs des poils brossés, des yeux et de la truffe.

Figure 59 Fabrication du pré-moule en silicone (Elise POSTIC)

<u>Étape 2 :</u>

Un contre-moule en plâtre est ensuite bâti au-dessus du silicone (Figure 60). Le contremoule ou chape est une coque rigide qui empêche la déformation de la couche interne en silicone. Le matériel utilisé est du plâtre car il est facile à préparer, disponible dans le commerce et peu cher. La chape en plâtre est composée de plusieurs parties, séparées par des plans de joints. Le plâtre est appliqué en couche épaisse et on ajoute du savon entre chaque plan de joints pour empêcher les pièces de plâtre d'adhérer entre elles. Une fois le plâtre solidifié, on peut passer à l'étape du démoulage.

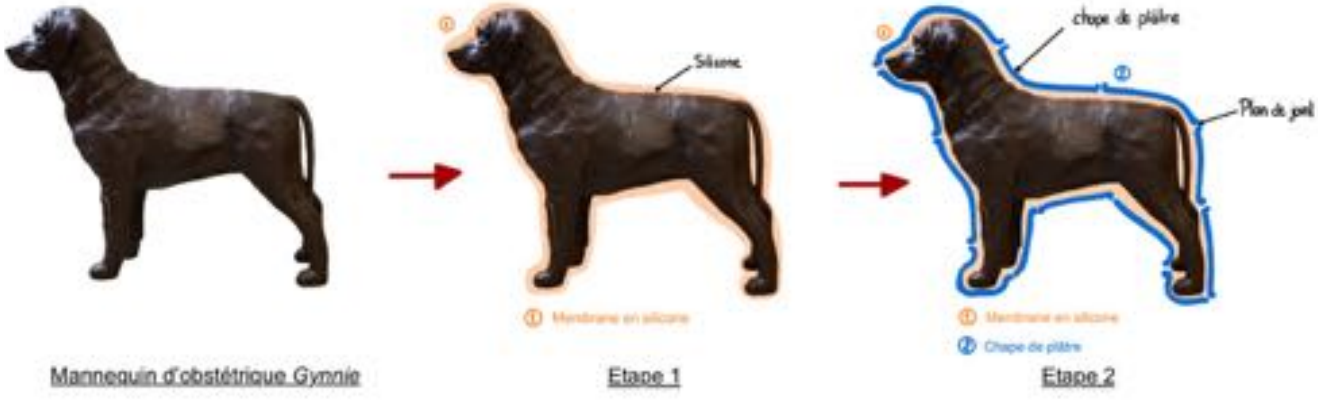

Figure 60 Ajout d'un contre moule en plâtre (Elise POSTIC)

Étape 3 :

Le contre-moule en plâtre est retiré du mannequin, en le cassant au niveau des plans de joint (Figure 61).

Figure 61 Démoulage de la couche support en plâtre (Elise POSTIC)

La membrane en silicone est ensuite découpée et délicatement retirée du mannequin (Figure 62 et 63).

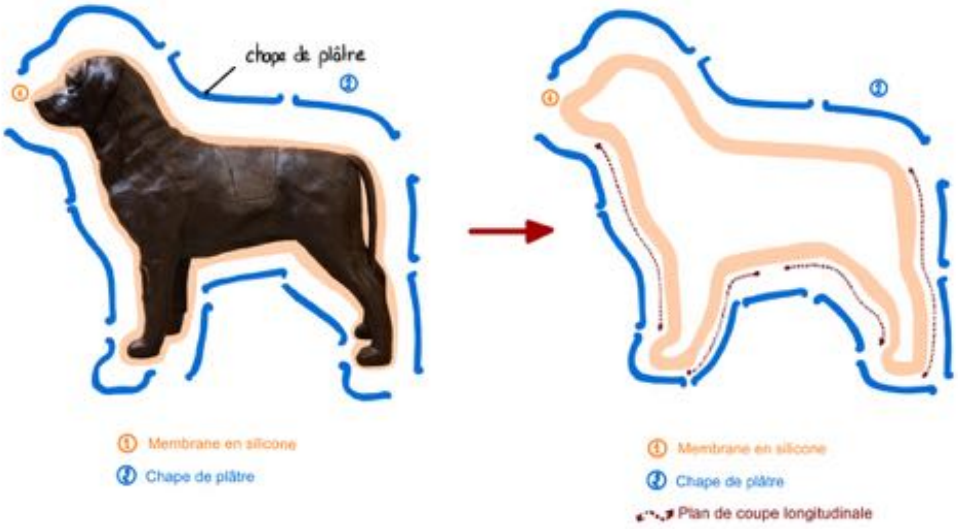

Figure 62 Démoulage de la membrane de silicone (Elise POSTIC)

Figure 63 Moule en silicone obtenu après démoulage (Elise POSTIC)

Étape 4 :

Les pièces de plâtre sont assemblées pour reformer le moule en plâtre autour de la membrane en silicone, maintenus grâce à des sangles et des élastiques. La coque en plâtre sert de moule de soutien pour la coque interne de silicone.

Étape 5 :

Le matériau choisi pour former le mannequin est la mousse polyuréthane souple pour avoir une structure légère et facile à découper. La série FlexFoam iT ! de la marque Smooth- On (Figure 64) se compose de cinq mousses qui diffèrent par leur volume d'expansion et leur densité. Plus le volume d'expansion est grand, plus la densité est faible.

Figure 64 Serie FlexFoam iT. (Modifié) (source : www.smooth-on.com)

Le FlexFoam iT 6 est choisi car il s'agit d'une mousse assez souple, peu dense avec un volume d'expansion x10. La mousse polyuréthane est créée à partir d'un mélange des produits A et B avec un

ratio 1 pour 1 (Figure 65). Le mélange est coulé dans le moule formé par la chape en plâtre et la membrane en silicone, par des ouvertures laissées au niveau des pattes (Figure 66).

Figure 65 Parties A et B du FlexFoam iT 6 (source : www.smooth-on.com)

Le volume du mannequin est estimé à 30 litres, 3 litres de mélange A+B sont donc nécessaires pour obtenir une mousse polyuréthane qui remplisse le moule. Le temps de séchage-démoulage est d'une heure.

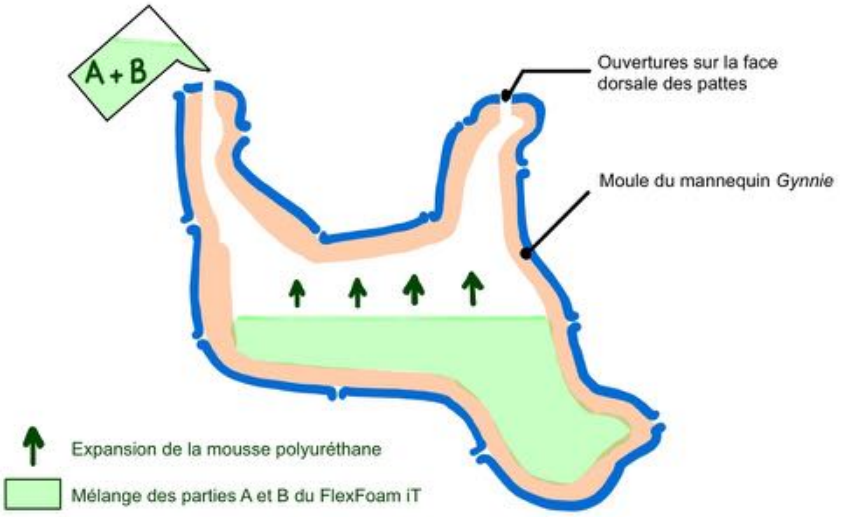

Figure 66 Schématisation de l'étape 5 : coulage de FlexFoam iT dans le moule (Elise POSTIC)

<u>Étape 6 :</u>

Le moule est retiré délicatement et le mannequin en mousse polyuréthane est obtenu (Figure 67 et 68).

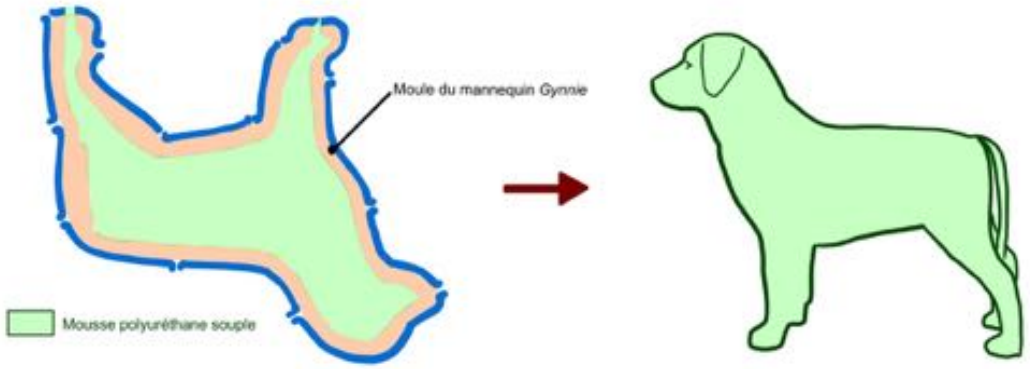

Figure 67 Schématisation de l'étape 6 : démoulage et obtention du chien en mousse

Figure 68 Mannequin en mousse polyuréthane (Elise POSTIC).

(c) Impression 3D de la cage thoracique

i. Imagerie médicale et sélection de la cage thoracique sur Horos

Après fabrication du chien en mousse, nous procédons à l'impression 3D d'une cage thoracique. En effet, les repères anatomiques du cœur sont définis à partir des espaces intercostaux, des jonctions costo-chondrales et de la pointe de l'épaule. La présence d'une cage thoracique est donc nécessaire pour l'apprentissage de la topographie auscultatoire cardiaque.

La cage thoracique est obtenue par impression 3D à partir d'une image scanner. Des alternatives à l'impression 3D auraient été la préparation de pièces osseuses ou l'achat d'un modèle d'enseignement de cage thoracique. Les avantages de l'impression 3D sont son faible coût, VetAgro Sup possédant sa propre imprimante 3D, la reproductibilité en cas de dommages et la possibilité de choisir une cage thoracique parfaitement adaptée à la taille de notre modèle.

Le scanner utilisé est celui de KIM, un chien croisé Labrador/Lévrier mâle castré de 7 ans de 28,6 kg suivi en cancérologie à Vetagro Sup depuis avril 2021 pour la prise en charge d'un sarcome des tissus mous. Un scanner corps entier est réalisé dans le cadre d'un bilan d'extension. Kim est un bon candidat pour ce projet car il présente une morphologie semblable à celle du mannequin d'obstétrique et son affection diagnostiquée n'interfère pas avec les structures osseuses du thorax.

Les images de l'examen tomodensitométrique de Kim sont visualisées et travaillées sur le logiciel Horos (Figure 69).

Figure 69 Scanner corps entier de KIM, profil muscle et os, vue dorso-latérale gauche, VetAgro Sup - 6/04/2021

Sur le logiciel **HOROS**, le mode « reconstruction 3D, « Muscles-Bones» est sélectionné et l'outil ciseau permet de détourer les parties souhaitées (Figure 70).

Figure 70 Outil de détourage et extraction d'une portion de l'image tomodensitométrique de KIM

Le mode « reconstruction 3D, Bones » permet d'extraire le cadre osseux de la partie sélectionnée. On passe ensuite en mode « 3D surface rendering » (Figure 71). La fonction « Smooth » est utilisée pour lisser grossièrement les surfaces osseuses.

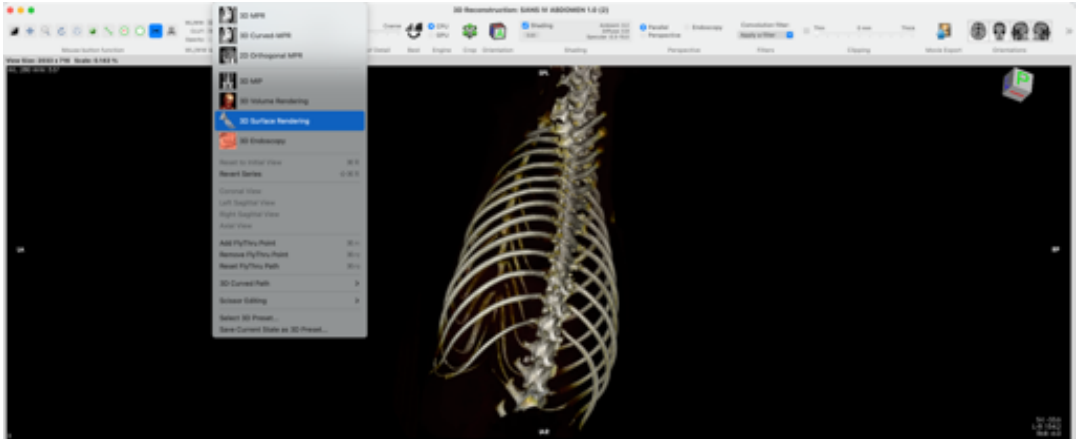

Figure 71 Capture d'écran du logiciel HOROS, sélection du mode " 3D surface Rendering"

La cage thoracique lissée est exportée en un fichier au format. stl (Figure 72).

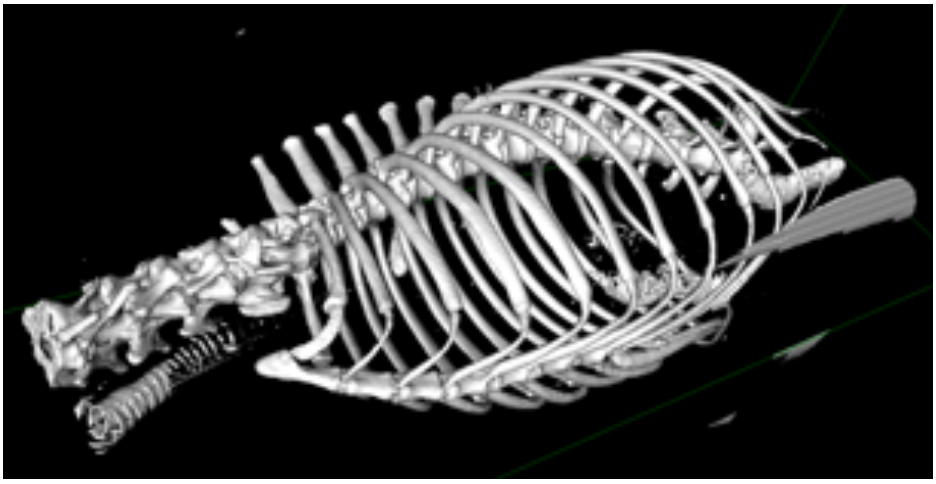

Figure 72 Visualisation 3D de la cage thoracique avant export

ii. Traitement d'image sur le logiciel BLENDER 3D

Le fichier stl (Figure 16) est importé dans le logiciel BLENDER 3D. Dans le mode « modeling », la surface osseuse est triangulisée (Figure 17). La fonction « Linked » est ensuite utilisée pour sélectionner un ensemble d'unités triangulaires liées les unes aux autres, en orange sur la figure 73.

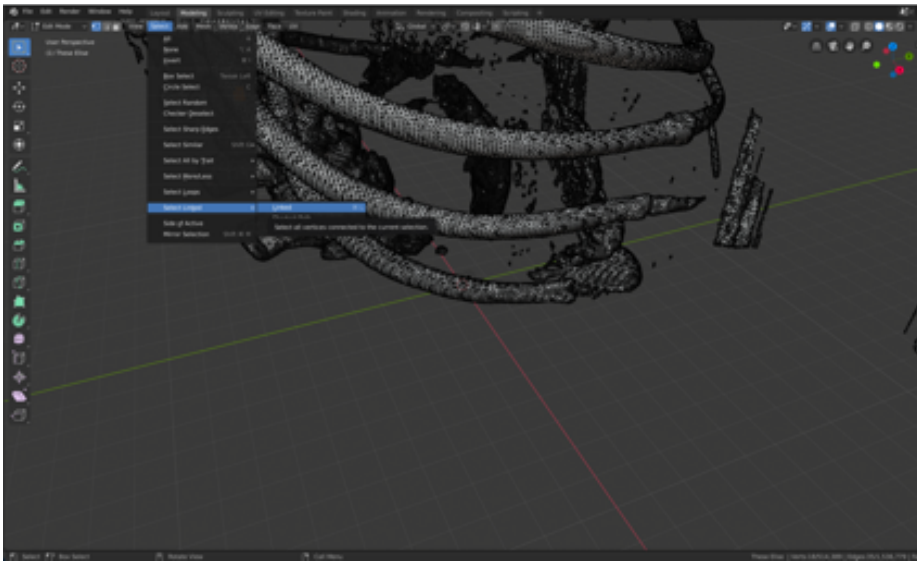

Figure 73 Capture d'écran du logiciel Blender 3D pendant la phase de triangulation

La fonction « **Séparer** » élimine toutes les surfaces triangulaires non liées à la partie sélectionnée précédemment en orange (Figure 74 et 75). Après cette étape, seules les surfaces osseuses appartenant à la cage thoracique sont conservées.

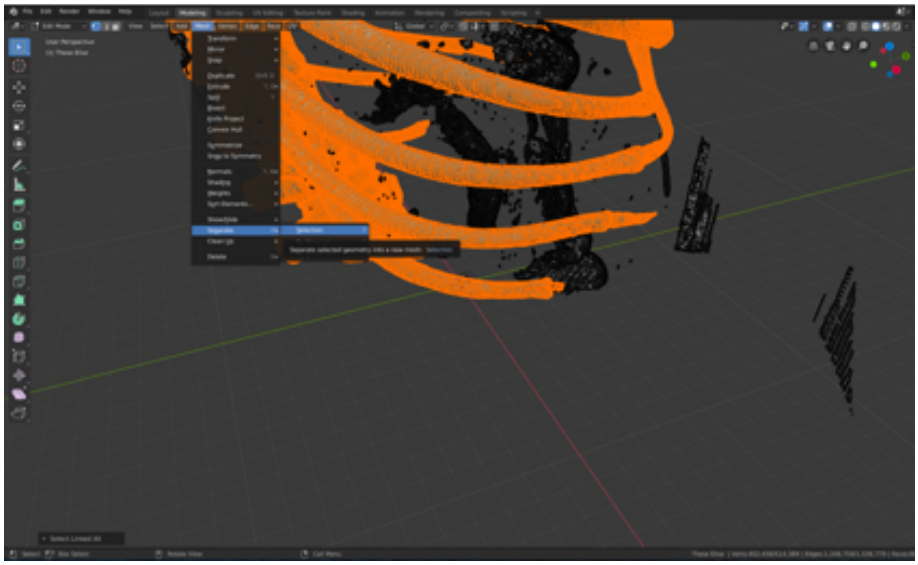

Figure 74 Capture d'écran du logiciel Blender 3D pendant la phase de sélection

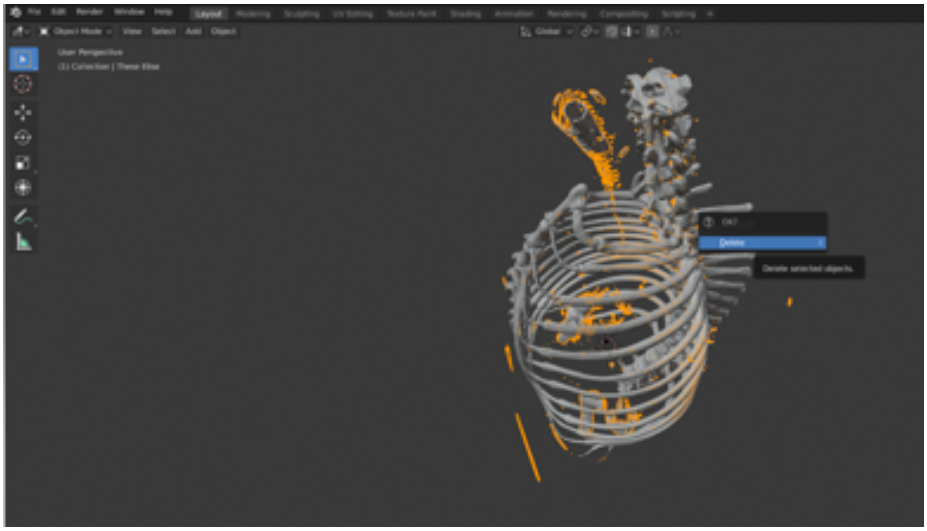

Figure 75 Capture d'écran du logiciel Blender 3D pendant la phase de suppression

Pour corriger les irrégularités de surface, le mode « Sculpture » est activé et une brosse est passée sur les zones de la cage thoracique à modifier. De nombreux outils sont disponibles et permettent entre autres de lisser des surfaces et de créer de la matière.

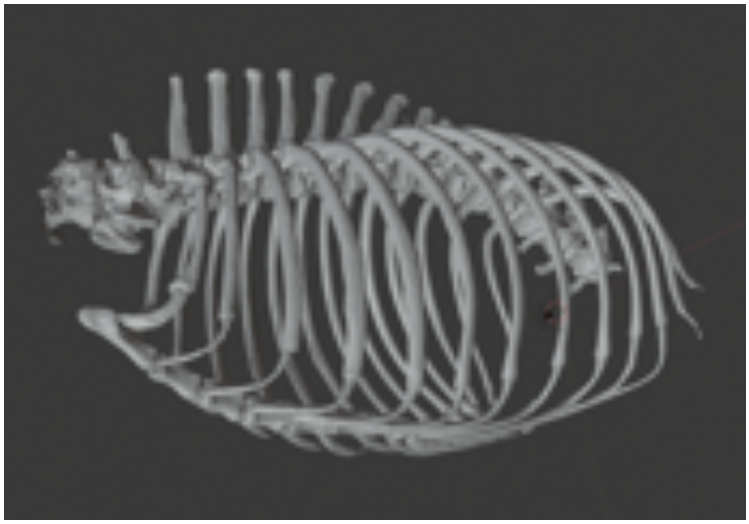

Figure 76 Capture d'écran partielle du logiciel Blender de la cage thoracique après modification

Le fichier ainsi obtenu (Figure 76) et exporté en format stl.

iii. Logiciel Simplify 3D et impression 3D

L'imprimante 3D présente à VetAgro Sup est une imprimante VOLUMIC 3D et le matériau choisi est de l'acide polylactique (PLA) pour la facilité d'impression et son faible coût. L'inconvénient du PLA est qu'il est biodégradable, notamment à la lumière ultra-violette. Le fichier stl. (Figure 76) est ouvert sur le logiciel **Simplify 3D,** une interface qui permet de fixer les paramètres d'impression comme le motif de remplissage du modèle, le pourcentage de remplissage, la précision d'impression etc. (Figure 77).

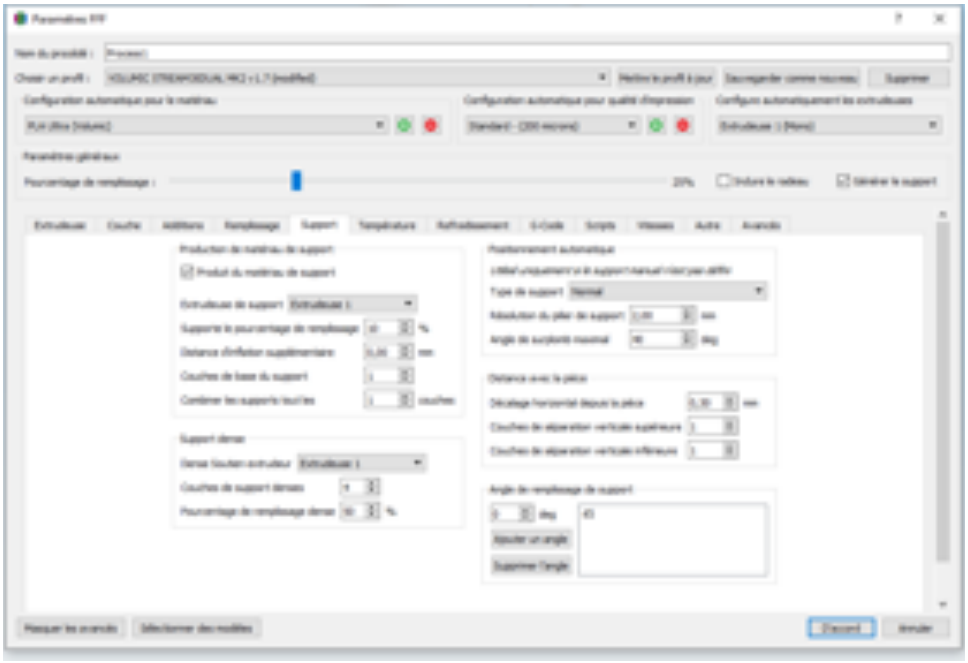

Figure 77 Capture d'écran du logiciel Simplify lors du choix des paramètres d'impression 3D du thorax

Après le choix des paramètres, le rendu final du modèle est visualisé avec les détails du temps d'impression, de la longueur du filament PLA nécessaire, du poids du plastique et du coût d'impression (Figure 78).



Figure 78 Capture d'écran des statistiques d'impression et de la cage thoracique avant impression sur Simplify3D

iv. Finalisation de la cage thoracique

Une fois l'impression terminée, les filaments de PLA joignant les côtes et les vertèbres de la cage thoracique sont retirés un à un (Figure 79 et 80).

Figure 79 Cage thoracique après impression par Simplify3D, avant nettoyage (Elise POSTIC)

Figure 80 Cage thoracique après impression par Simplify3D, après nettoyage (Elise POSTIC)

(d) La paroi thoracique

L'intérêt d'inclure une paroi thoracique dans le modèle est d'assurer une couche de contact entre le pavillon du stéthoscope et la source d'émission sonore à l'intérieur du thorax. Les vibrations acoustiques issues de la source sonore peuvent ainsi se propager dans un unique milieu homogène et subir un minimum d'atténuations avant d'atteindre l'oreille de l'utilisateur.

Pour assurer sa fonction, la paroi thoracique doit être un milieu homogène comportant peu d'interfaces et d'irrégularités. Les caractéristiques du milieu doivent également être favorables à la propagation du son.

i. Rappels anatomiques

Les différents éléments qui composent la paroi thoracique, de l'intérieur vers l'extérieur, sont :

- Muscles de la paroi costale (plan profond), comprenant les muscles intercostaux externes, les muscles élévateurs des côtes, les muscles intercostaux internes, le muscle droit du thorax et le muscle transverse du thorax.
- Muscles de la paroi costale (plan superficiel), comprenant les muscles dentelés ventraux du thorax et le muscle oblique externe de l'abdomen (Barone, 2000) (Figure 81).
- Muscle cutané du tronc : c'est un muscle épais qui enveloppe le thorax et l'abdomen chez les carnivores et qui est difficilement distinguable de la peau sur sa face externe (Barone, 2000).
- Peau

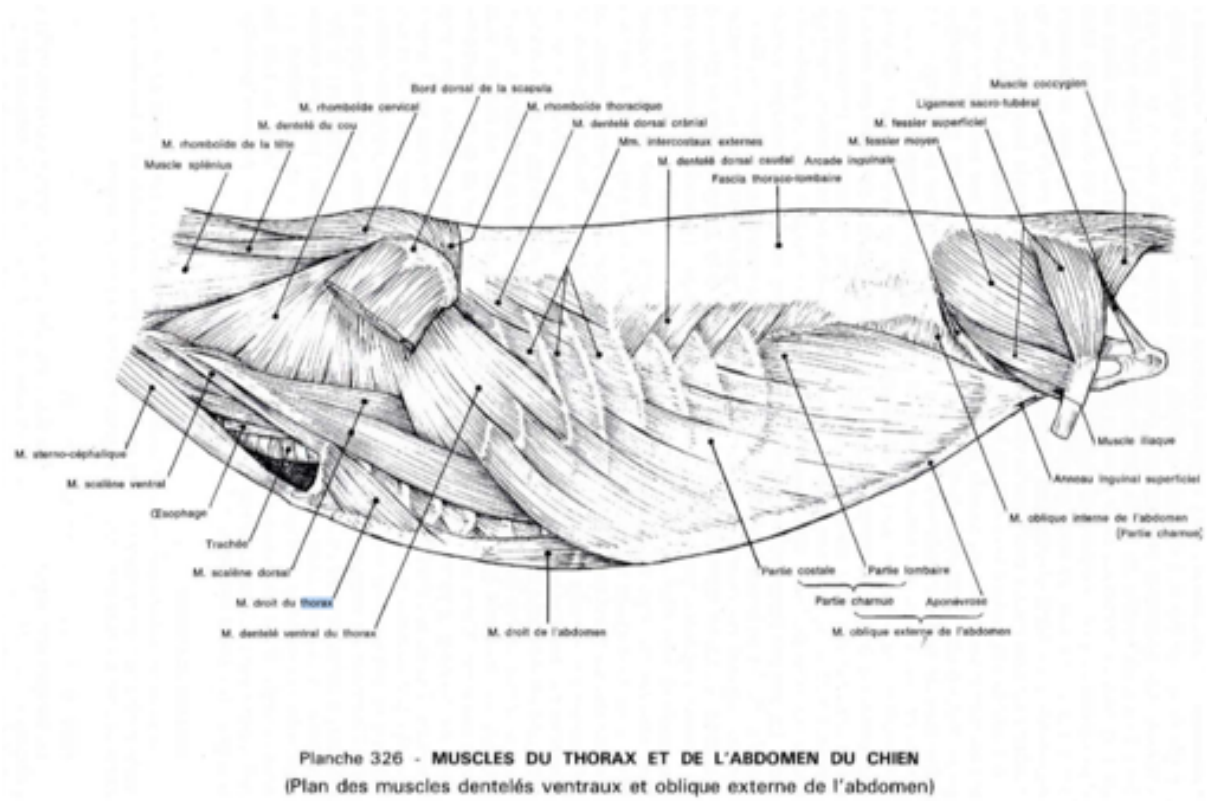

Figure 81 Vue latérale gauche du plan superficiel des muscles du thorax du chien (Barone R, 2001)

Afin de simplifier la fabrication du modèle et de réduire son coût, les muscles de la paroi costale du plan profond et superficiel seront réunis en une seule couche, le muscle cutané du tronc et la peau constitueront le 2ème et 3ème plan.

ii. Les muscles de la paroi costale

L'objectif est d'obtenir une couche uniforme de silicone qui recouvre l'ensemble des côtes et la face ventrale des vertèbres. Les muscles de la paroi costale sont fabriqués à partir de silicone ECO FLEX 00-30 (Figure 82).

Le silicone de la gamme ECO FLEX est un silicone extrêmement souple, il est donc facile de lui donner la forme que l'on veut et il conserve une élasticité importante après séchage. Cela a permis d'imiter la texture souple des muscles thoraciques. L'ECO FLEX 00-30 est choisi en raison de sa faible viscosité (3000 cps).

Figure 82 Silicone ECO FLEX 00-30 et colorants pour silicone SILC PIG

Deux essais ont été nécessaires avant d'obtenir un résultat satisfaisant. En effet, plusieurs difficultés techniques ont été rencontrées. D'une part, il fallait avoir un support parfaitement imperméable, ne laissant pas passer le silicone de l'extérieur vers l'intérieur de la cage thoracique. D'autre part, la surface convexe de la cage thoracique et non plane était un défi supplémentaire. Le silicone étant extrêmement fluide, avec un temps de travail supérieur à 30 minutes, il avait tendance à couler inexorablement en région déclive. Pour obtenir une couche uniforme avec un minimum de coulure, la cage thoracique a été tournée manuellement dans toutes les directions afin que le silicone se répartisse sur toute sa surface, et ce pendant 45 minutes à chaque coulage de silicone.

Lors du premier essai, l'intérieur de la cage thoracique a été rempli de papier bulle et de scotch afin de créer une couche hermétique (Figure 83). Nous avons coulé le silicone par demi-thorax gauche et droit, en réalisant 3 à 4 couches. Une phase de séchage d'une durée de 24 heures minimum a été respectée entre chaque couche de silicone.

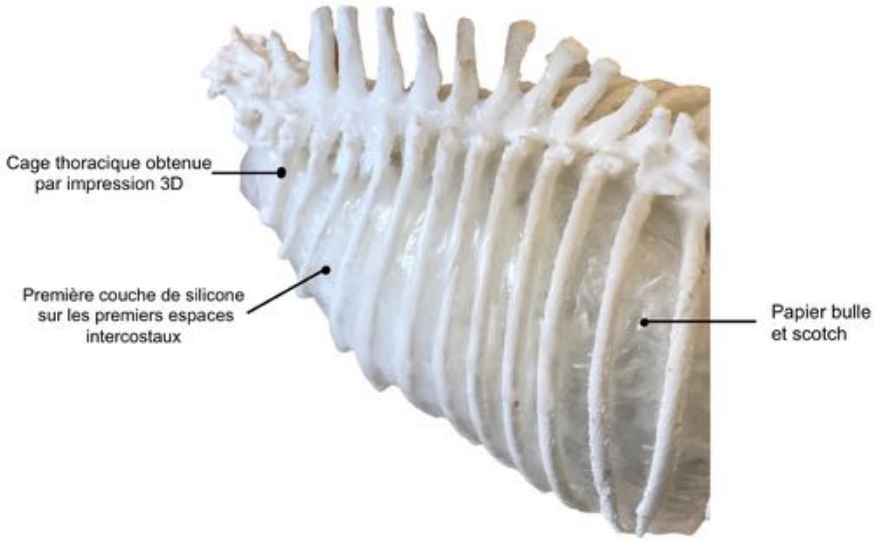

Figure 83 Premier essai de paroi thoracique en silicone, en cours de réalisation (Elise POSTIC)

Après séchage complet du silicone, le rembourrage intérieur de la cage thoracique a été retiré. Le résultat obtenu était décevant (Figure 84). Les points positifs étaient un bon rendu visuel, grâce à la transparence du silicone et l'obtention de la texture souhaitée. En revanche, la couche de silicone n'était pas repartie de façon homogène et des trous étaient présents à plusieurs endroits (Figure 85). Des bulles d'air étaient emprisonnées dans la silicone, ce qui rendait l'ensemble plus fragile et susceptible de rompre. La transmission sonore était également diminuée du fait de la présence d'irrégularités et de changements de milieux air-silicone.

Figure 84 Premier essai de paroi thoracique en silicone, terminé (Elise POSTIC)

Figure 85 Photographies rapprochées des défauts de la couche en silicone, vue latérale gauche et vue caudo-craniale (Elise POSTIC)

Pour pallier ces problèmes, le rembourrage intérieur du thorax a été changé pour un matériau lisse et solide, un ruban adhésif PVC plastifié, plaqué au contact des côtes à l'aide d'un fil de suture. Le silicone a été préalablement teinté en rose clair avec des pigments **SILC PIG** prévus à cet effet (Figure 82) puis coulé sur le ruban adhésif, tout en pivotant la cage thoracique. La paroi thoracique a été obtenue après séchage de trois couches de silicone et démoulage (Figure 86).



Figure 86 Étapes de fabrication des muscles de la paroi costale (Elise POSTIC)

iii. Le muscle cutané du tronc

Le muscle cutané du tronc a été modélisé par une couche de silicone de 3 mm d'épaisseur. Le silicone utilisé est le même que celui utilisé pour les muscles de la paroi costale, soit de l'ECO FLEX 00-30 coloré en rose avec des pigments. Il a été coulé sur une plaque en métal de 50 cm de long sur 30 cm de large et démoulé après 24 heures de séchage (Figure 87).

Figure 87 Modélisation du muscle cutané du tronc (Elise POSTIC)

La paroi thoracique ainsi obtenue peut être assimilée à un milieu homogène car elle est constituée de trois couches de même impédance acoustique, sans irrégularités. La propagation d'une onde sonore à travers cette paroi ne subit donc pas de déviations mais présente une légère perte d'énergie lors du passage des différentes interfaces silicone-silicone et silicone-pavillon.

A l'issue de cette première phase, la partie extérieure visible du mannequin est achevée. Une structure en mousse reproduit de manière fidèle la forme d'un chien débout, une cage thoracique obtenue par impression 3D vient imiter de manière réaliste les reliefs osseux d'un véritable thorax de chien, et des couches en silicone imitent la texture et l'aspect de la paroi thoracique et assurent une transmission sonore optimale.

2) Système électronique d'émission sonore

Après finalisation de l'enveloppe du mannequin, le système d'émission sonore des bruits cardiaques doit être conçue.

(a) Rappel des objectifs pédagogiques

L'objectif est de reproduire le plus fidèlement possible les sons d'un cœur qui bat dans une cage thoracique. Pour y parvenir, nous avons identifié trois prérequis au système d'émission sonore du mannequin :

- Les battements cardiaques doivent être entendus sur plusieurs zones de la cage thoracique, correspondant à la zone de projection acoustique du cœur,
- Les bruits cardiaques doivent différer selon l'aire d'auscultation,
- Une continuité sonore doit être assurée entre les aires d'auscultation d'un même hémi thorax.

Pour répondre aux objectifs fixés, il est décidé d'inclure plusieurs sources d'émission sonore dans le thorax. Chaque source sonore correspond à une aire d'auscultation cardiaque, dont la localisation est définie plus loin (Partie C-2) b). Le défi technique de ce système est de parvenir à émettre simultanément plusieurs enregistrements sonores à travers plusieurs canaux d'émission.

(b) Choix de la source sonore

Plusieurs types de source sonore existent. Le haut-parleur est certainement le plus répandu d'entre eux, et utilisée dans la majorité des mannequins d'auscultation. Le haut-parleur choisi doit être de petite taille, relativement léger et capable de restituer, de manière fidèle, les enregistrements sonores dans la gamme de fréquence des bruits cardiaques. Comme vu précédemment (Partie 1/I-B-4), les bruits cardiaques audibles se situent dans une gamme de fréquence d'environ 40 Hz à 512 Hz, ce qui impose l'utilisation de haut-parleurs de basse fréquence.

Plusieurs modèles de haut-parleurs miniatures sont testés, dont les caractéristiques sont listées dans le tableau 8.

Tableau 8 Haut-parleurs étudiés (Elise POSTIC)

Photo commerciale du haut-parleur	Marque	Puissance (watt)	Résistance électrique (Ohm)	Gamme de fréquence	Taille	Poids
	Kungfu Mall	5	4	20Hz – 20 kHz	91,4 x 50,8 x 15,2 mm	20g
	Innovateking-EU	3	8	500Hz-20KHz	31 x 28 x 15 mm	40.4g
	Visaton	4	8	150Hz- 20kHz	50 x 50 x 24,5 mm	98g
	FTVOGUE	25	8	20Hz – 20kHz	50 x 50 x 30 mm	268g

Pour évaluer leurs performances respectives, des enregistrements cardiaques sont diffusés à travers chaque haut-parleur et auscultés au moyen d'un stéthoscope à travers une membrane en silicone de 0,8 cm d'épaisseur (Figure 88).



Figure 88 Test comparatif des 4 haut-parleurs et montage réalisé pour les tests sonores (Elise POSTIC)

Le rendu sonore du haut-parleur Innovateking- EU est médiocre en raison de sa gamme de fréquence restreinte. Le modèle de la marque FTVOGUE, bien qu'ayant un bon rendu sonore, est trop lourd (268 grammes) et n'est donc pas un choix judicieux pour notre modèle. Le modèle sélectionné est le haut-parleur de la marque **VISATON** (Figure 89). Il transmet de manière fidèle les enregistrements cardiaques, grâce à une gamme de fréquences complète. Contrairement aux autres modèles étudiés, le **VISATON** possède un caisson basse fréquence, qui contribue à la qualité sonore des sons de basse fréquence. En plus de ses qualités sonores, le modèle **VISATON** reproduit de manière très réaliste le choc précordial, c'est- à- dire la répercussion du choc de l'apex cardiaque sur la paroi thoracique. Lorsqu'il est appliqué sur une surface, le haut-parleur transmet en effet une vibration à chaque battement cardiaque, que l'on peut sentir en appliquant la paume de la main au contact du silicone. Enfin, il est petite taille (50 x 50 x 24,5) et relativement léger (98 g), plusieurs haut-parleurs de ce modèle pourront donc être fixés aisément dans la cage thoracique.

Figure 89 Haut-parleur miniature de la marque VISATON (Elise POSTIC)

Afin d'avoir une source sonore distincte pour chaque aire d'auscultation, 4 haut-parleurs VISATON sont nécessaires pour la zone basale gauche, zone apicale gauche, aire tricuspide et pour l'entrée de la poitrine.

(c) Montage du circuit électrique

L'ensemble des 4 haut-parleurs doivent ensuite être reliés les uns aux autres au moyen d'un circuit électrique pour permettre une émission simultanée des sons cardiaques.

i. Matériel

Le matériel nécessaire pour le montage du circuit électrique est répertorié dans le tableau 9. La sélection du matériel électronique dépend de la qualité sonore, du coût et de la compacité du matériel.

Tableau 9 Matériel nécessaire au circuit électrique d'émission sonore (Elise POSTIC)

Matériel	Fournissuer	Prix unitaire de base (TTC)	Quantité	Coût total de la commande (TTC)
Carte son Stéreo externe	1880 FR	7,99	4	31,96
Cable de connexion audio stéréo	Amazon	5,38	4	21,52
USB Hub 7 ports	Amazon	38,57	1	38,57
Raspberry Pi 3 modèle 3B+	Labists FR	79,99	1	79,99
Haut parleur miniature Visaton	Conrad electronic France	17,89	4	71,56
Amplificateur miniature	DollaTEK	6,99	4	27,96
Alimentation 12 V	Yidian store	9,99	1	9,99
Cable USB Type A male vers male	Amazon basics	15,99	1	15,99
Fil à souder étain 0,8mm	Lylin	9,98	1	9,98
Connecteur DC Femelle+ DC male	LitaElek	4,99	4	24,95

ii. Schéma du circuit

Les principaux éléments du circuit électrique sont décrits ci-dessous, dans le sens de propagation du signal électrique. Le nombre d'exemplaires pour chaque élément est précisé entre parenthèses si supérieur à un.

- Le Raspberry Pi 3+ : il s'agit d'un ordinateur miniature ou nano-ordinateur implémenté sur une carte unique, la taille d'une carte de crédit. Il est vendu nu, sans disque dur interne ni alimentation. Une carte SD est utilisée pour stocker les données dans le Raspberry et l'appareil est alimenté par un micro-USB de 5V. Le système d'exploitation est stocké sur la carte SD.
- Un USB Hub : il permet d'obtenir 7 ports de données USB-A à partir d'une seule sortie USB-A disponible sur le Raspberry Pi. Un hub avec 4 sorties USB aurait été suffisant pour avoir une sortie USB par haut-parleur mais le modèle à 7 ports était moins onéreux.
- Carte son stéréo (4) : son rôle est de convertir chaque port USB-A en une sortie audio 3,5 mm.
- Câble jack audio mâle-mâle (4) : il relie la sortie audio d'une carte son à un amplificateur audio.
- Amplificateur électronique audio (4) : il sert à amplifier le signal électrique audio reçu via le câble jack afin d'obtenir une puissance suffisante pour faire fonctionner le haut-parleur **VISATON.**

- Fil électrique de cuivre fin (8) : il amène le signal électrique audio amplifié au haut-parleur, où l'énergie électrique est convertie en signal sonore.

Par ailleurs, les différents éléments du circuit sont reliés à des alimentations de tension 5V pour le Raspberry et 12V pour l'USB Hub et les 4 amplificateurs audio.

Un schéma simplifié du montage électrique est représenté ci-dessous (Figure 90).

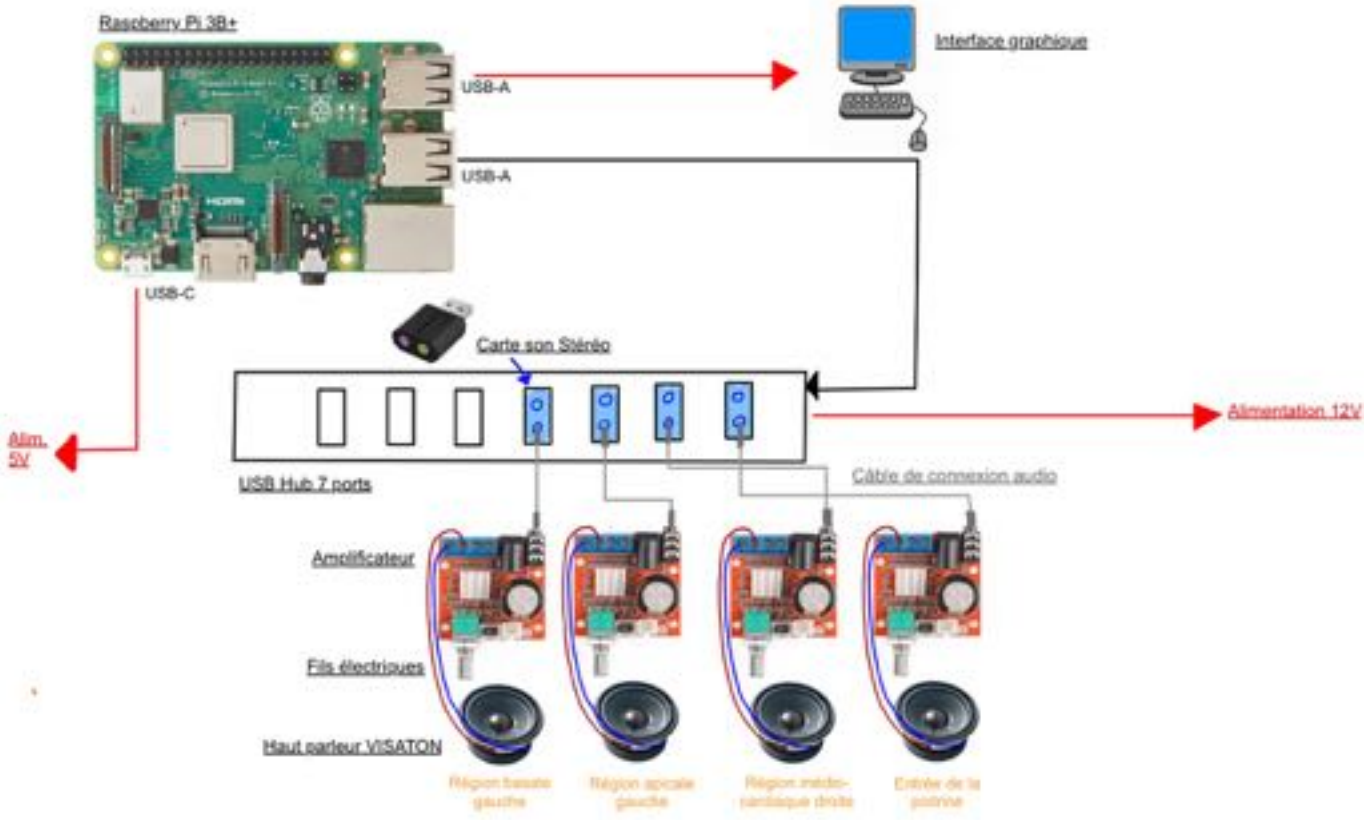

Figure 90 Schéma simplifié du circuit électrique du mannequin d'auscultation (Elise POSTIC)

Nous obtenons ainsi un circuit électrique qui transmet simultanément 4 enregistrements sonores distincts à travers quatre haut-parleurs VISATON, ceci afin de reproduire la variation des bruits cardiaques selon la zone d'auscultation. L'ensemble est relié à un logiciel pédagogique dont la conception sera étudiée dans la suite du manuscrit.

3) Assemblage du mannequin

Une fois les différents éléments du mannequin terminés, le chien en mousse, le thorax, la paroi thoracique en silicone et le système d'émission sonore peuvent être assemblés.

(a) Mise en place des haut-parleurs au sein thorax

i. Localisation des haut-parleurs

Nous avons d'abord procédé au placement des haut-parleurs au sein du thorax. L'emplacement des haut-parleurs était initialement prévue au niveau des 6 aires d'auscultation classiques du chien, soit au niveau de l'aire aortique, pulmonaire, mitrale, tricuspide et à l'entrée de la poitrine. Mais, au moment du montage, la surface de l'hémithorax gauche s'avère insuffisante pour y placer trois haut-parleurs **VISATON** sur leurs aires de projection acoustique respectives (pulmonaire, aortique et mitrale). Le choix est donc fait de retirer un haut-parleur et d'avoir deux régions d'auscultation à gauche au lieu de trois : la région basale et apicale. L'emplacement final des haut-parleurs est schématisée dans la figure 91.

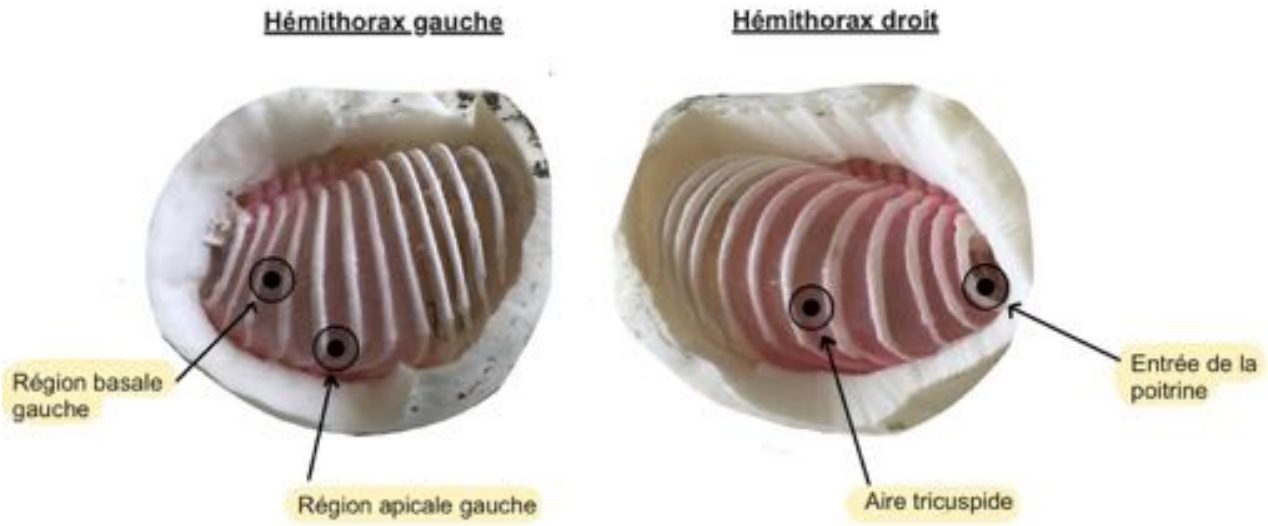

Figure 91 Emplacement des 4 haut-parleurs (Elise POSTIC)

ii. Fixation des haut-parleurs

Les haut-parleurs ne peuvent pas être fixés directement au contact de la face interne du thorax. En effet, la surface du haut-parleur étant plane et l'intérieur du thorax étant concave, le haut-parleur serait séparé de la paroi thoracique par un espace d'air (Figure 92). La présence d'interfaces supplémentaires air-silicone ainsi que la différence importante d'impédance acoustique entre l'air et le silicone sont des éléments qui pourraient gêner la propagation de l'onde acoustique et donc l'audibilité des enregistrements cardiaques.

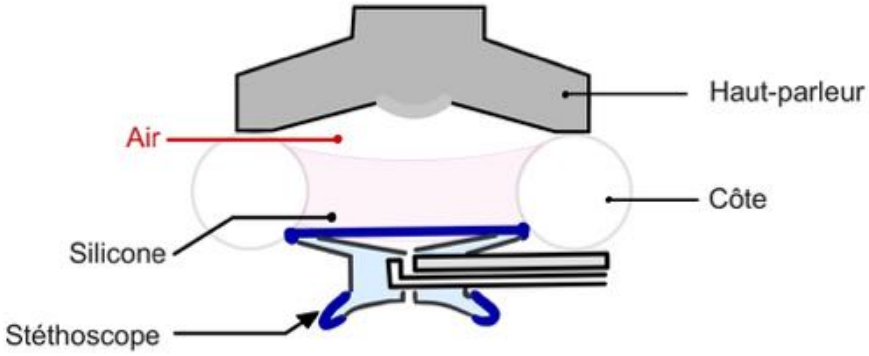

Figure 92 Schéma simplifié d'un haut-parleur placé en face interne du thorax (Elise Postic)

Pour en obtenir la preuve, nous diffusons des enregistrements cardiaques à travers les haut-parleurs VISATON simplement posés contre la paroi interne du thorax en plaçant le pavillon du stéthoscope sur la face opposée du thorax. Les résultats sont sans appel : les enregistrements cardiaques sont inaudibles avec ce montage.

Il faut donc imaginer un montage qui permette la propagation du son dans un milieu homogène sans nouvelle interface. La paroi thoracique étant formée de silicone, l'idée est d'ajouter une pièce en silicone ECOFLEX 00-30 entre chaque haut-parleur et la face interne du thorax. Pour concevoir ces pièces de silicone, une face doit répondre à la surface plane du haut-parleur et l'autre face à la surface concave du thorax. La forme convexe des pièces doit être obtenue grâce à un moule négatif de l'intérieur du thorax. La procédure d'obtention de ces pièces de silicone est détaillée ci-dessous.

A partir du fichier stl du thorax, nous ne conservons que les aires d'auscultation. Quatre moules négatifs des aires d'auscultation sont ensuite élaborés au moyen du logiciel **Tinkercad** puis imprimés en 3D avec le logiciel Simpligy3D comme vu précédemment (Figure 93).



Figure 93 Moules négatifs de l'intérieur du thorax aux aires d'auscultation après impression 3D (Elise POSTIC)

Le silicone ECOFLEX 00-30 est ensuite coulé dans chaque moule et laissé à sécher 24 heures avant démoulage (Figure 94).

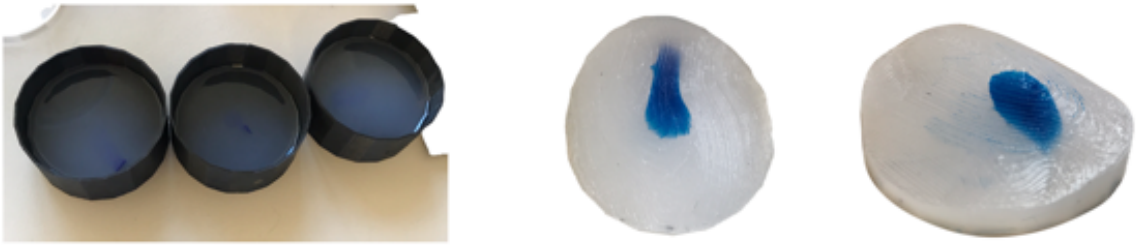

Figure 94 Étape de fabrication des pièces en silicone pour les haut-parleurs, silicone coulé dans les moules puis démoulage (Elise POSTIC)

Les pièces ainsi obtenues sont collées à l'intérieur de la cage thoracique grâce à du silicone ECO FLEX 00-30 qui est introduit à l'aide d'un cathéter entre les muscles de la paroi costale, modélisé par la couche rose clair et la pièce en silicone transparente. Enfin, les haut-parleurs sont maintenus sur les disques de silicone à l'aide de fil de suture attachés sur les côtes de part et d'autre des haut-parleurs (Figure 95).

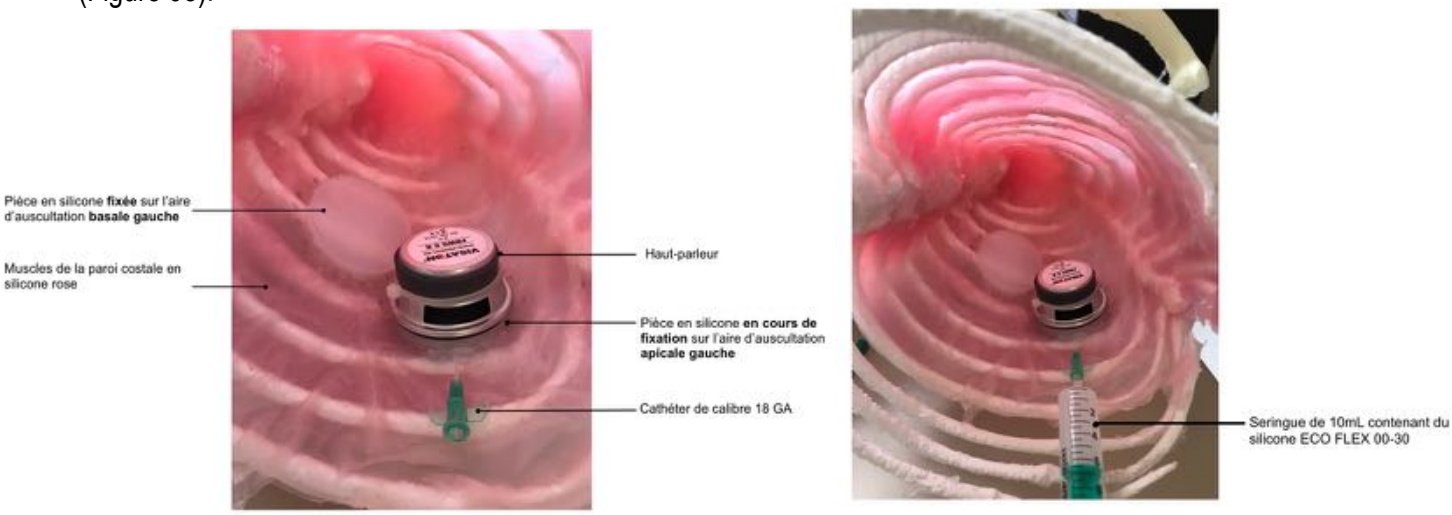

Figure 95 Étapes de fixation des haut-parleurs au sein du thorax et aspect final (Elise POSTIC)

Après fixation, de nouveaux essais sonores sont réalisés et la transmission sonore est très satisfaisante. En revanche, nous notons un défaut d'isolation phonique entre les deux hémithorax : les enregistrements sonores de l'hémithorax gauche sont en partie transmis à l'hémithorax droite et inversement ce qui gêne l'auscultation.

Afin d'assurer une meilleure isolation phonique, une mousse alvéolaire est installée à l'intérieur du thorax. Il s'agit d'une mousse en polyuréthane de la marque ETT, avec une densité de 25 kg/m^3, sa structure à cellules ouvertes permet une absorption des ondes sonores (Figure 96).

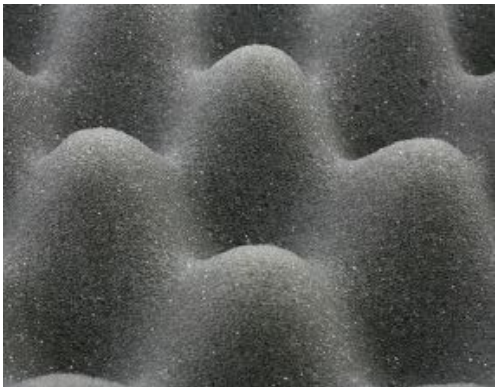

Figure 96 Structure à cellules ouvertes d'une mousse à isolation phonique (source : www.solutions-elastomeres.com)

L'intérieur du thorax est ensuite rempli avec de la fibre de rembourrage en polyester pour peluche afin de maintenir la mousse en place (Figure 97 et 98).

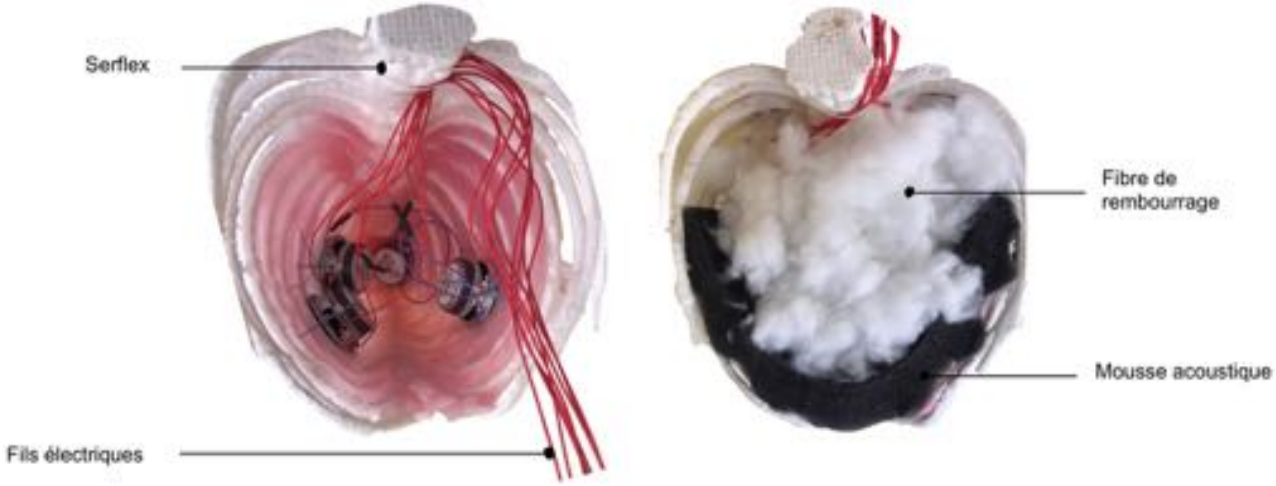

Figure 97 Mise en place de la mousse acoustique et du rembourrage dans le thorax (Vue caudale) (Elise POSTIC)

Figure 98 Aperçu du thorax vue Profil droit après rembourrage (Elise POSTIC)

(b) Découpage du mannequin en mousse

Le chien en mousse polyuréthane est découpé à l'aide d'un cutter. Les membres antérieurs sont individualisés et une ouverture au niveau du thorax est réalisée. Le thorax contenant les haut-parleurs est y ensuite inséré (Figure 99).

Figure 99 Découpage et insertion du thorax dans le mannequin (Elise POSTIC)

Un trou est foré dans le mannequin grâce un tuyau rigide de 2cm de diamètre afin d'y faire passer les fils électriques issus des haut-parleurs et de les acheminer jusqu'au pôle caudal du chien (Figure 100).

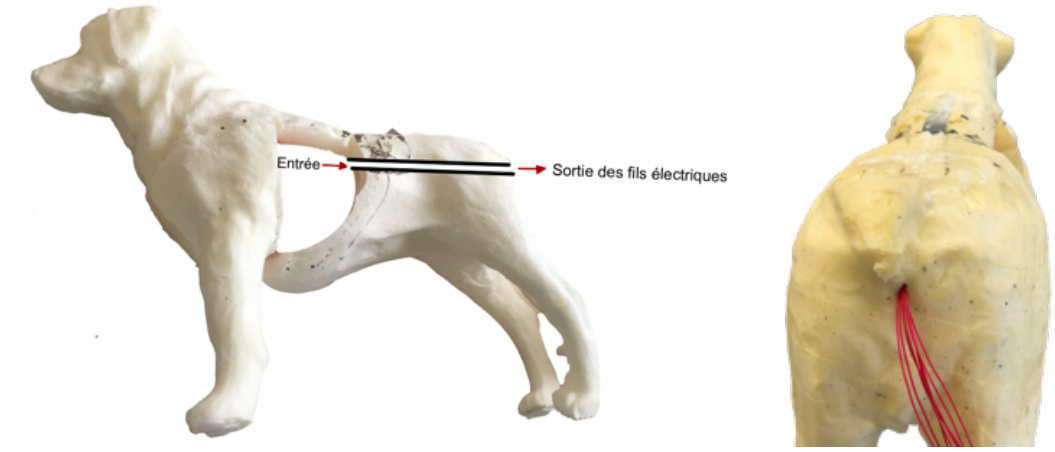

Figure 100 Schéma du forage de la mousse pour passage des fils électriques et rendu final (Elise POSTIC)

(c) Construction d'un exosquelette

Le chien doit être débout afin d'être dans les conditions optimales de l'auscultation cardiaque. Or, la composition en mousse du mannequin le rend extrêmement mou et peu rigide. De plus les membres antérieurs ont été désolidarisés.

Pour rigidifier l'ensemble, des tiges filetées en acier de diamètre 1 cm sont introduites dans chaque membre pelvien dans le plan vertical et solidement fixées distalement à une planche en PVC à l'aide de 2 rondelles et 2 boulons (Figure 101).

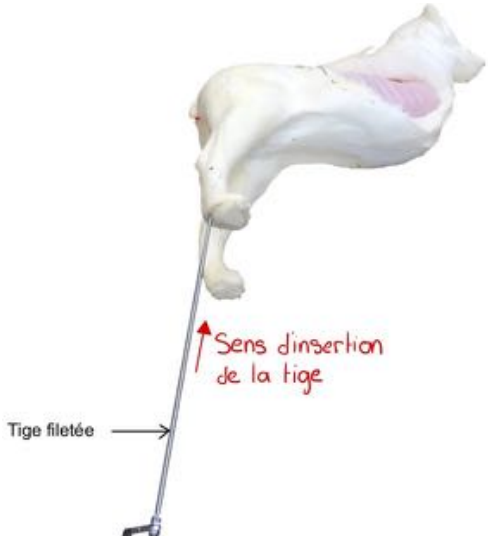

Figure 101 Tiges filetées insérées dans le membre pelvien droit (Elise POSTIC)

Au niveau de l'extrémité ventrale du thorax, un socle est conçu pour soutenir le poids de la cage thoracique. Le socle est d'abord modélisé informatiquement puis imprimé en 3D (Figure 102). Il est assemblé avec une tige ronde en polyéthylène de 5 cm de diamètre et fixé à la planche en PVC.



Figure 102 Éléments du socle thoracique avant et après impression 3D

Enfin une barre métallique est fixée au dos du chien pour le rigidifier dans le plan horizontal (Figure 103).

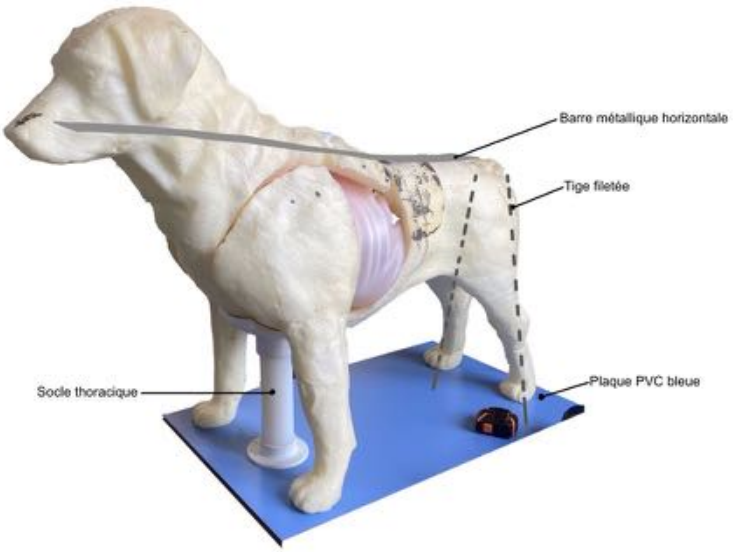

Figure 103 Schéma du système de rigidification du mannequin (Elise POSTIC)

(d) Habillage et finition du mannequin

Lors de l'auscultation cardiaque d'un chien, il est fréquent d'avoir des bruits parasites tels que le frottement des poils contre la membrane du stéthoscope. Pour s'approcher des conditions réelles d'une auscultation cardiaque et pour un meilleur rendu visuel, il est donc décidé de recouvrir le mannequin d'une fausse fourrure de poils mi- longs. Néanmoins, la possibilité de retirer les poils au niveau du thorax est conservée grâce à un système de velcro. L'étudiant peut ainsi commencer l'apprentissage de l'auscultation sans fourrure puis la rajouter par la suite.

Les coutures sont faites à la main avec une aiguille et du fil de coton extra-résistant couleur écru.

Les fils électriques connectés aux haut-parleurs sont protégés par un tuyau souple en polyuréthane puis entourés de poils pour former la queue du mannequin (Figure 104).

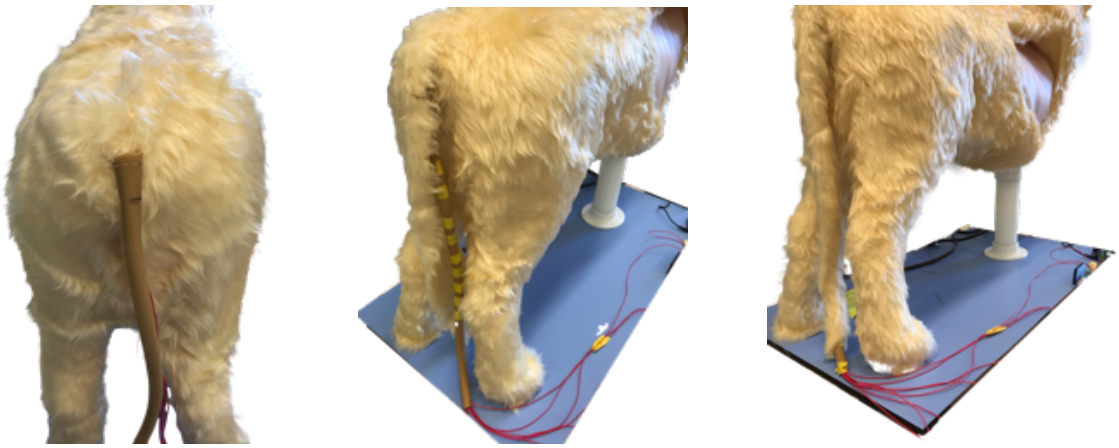

Figure 104 Protection et dissimulation des fils électriques dans la queue du mannequin (Elise POSTIC)

Enfin, une truffe est imprimée en 3D et des faux yeux achetés dans le commerce sont ajoutés pour finaliser le mannequin (Figure 105).

Figure 105 Rendu final de la face du mannequin (Elise POSTIC)

(e) Rendu final du mannequin

Le mannequin a l'apparence d'un chien de race Labrador de gabarit moyen, à poils mi- long beige.

Les membres antérieurs sont mobiles grâce à un système boucle-bouton afin de pouvoir glisser aisément le pavillon du stéthoscope entre la paroi thoracique et la face interne du membre lors de l'auscultation.

Le système boucle-bouton offre la possibilité de retirer les membres thoraciques pour dégager la paroi thoracique et faciliter dans un premier temps l'apprentissage de l'auscultation cardiaque (Figure 106 et 107).

Figure 106 Rendu final du mannequin, membres antérieurs amovibles et ouverture de la paroi thoracique (Vue latérale droite) (Elise POSTIC)

Figure 107 Rendu final du mannequin, membres antérieurs amovibles et ouverture de la paroi thoracique (Vue latérale gauche) (Elise POSTIC)

La « peau » de la paroi thoracique peut également être retirée grâce à un système de velcro pour visualiser l'anatomie interne du thorax, notamment les muscles cutanés du tronc et les reliefs osseux de la cage thoracique (Figure 108).

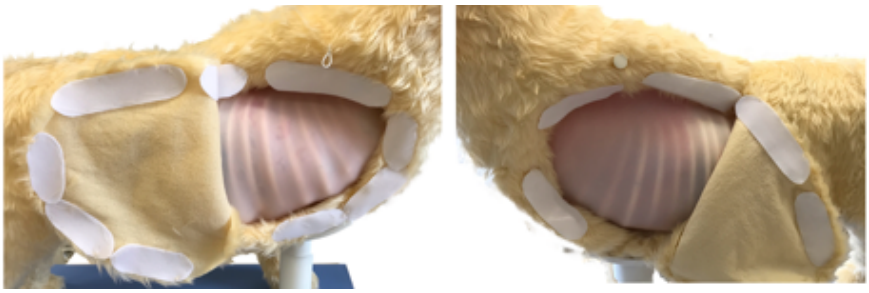

Figure 108 Cage thoracique du mannequin (vue latérale droite et gauche) (Elise POSTIC)

La conception du mannequin d'auscultation cardiaque est ainsi achevée.

C. *Développement du logiciel pédagogique*

Le logiciel pédagogique est l'interface utilisateur du mannequin. Il permet le pilotage du mannequin à distance puisqu'il permet de choisir parmi une large banque de sons cardiaques les bruits cardiaques que l'on souhaite ausculter. Par ailleurs, cette interface a vocation à offrir un cadre propice à l'apprentissage, grâce à des exercices de difficultés variées et des évaluations. Après avoir rappelé les objectifs pédagogiques, nous verrons la méthode employée pour récolter les sons cardiaques puis nous verrons plus en détails l'élaboration du logiciel.

1) Objectifs pédagogiques

L'objectif est d'aboutir à la création d'un logiciel qui accompagne le mannequin d'auscultation cardiaque, sur lequel l'utilisateur pourra choisir la catégorie de sons cardiaques qu'il souhaite ausculter.

Le cahier des charges suivant a été établi :

- Le logiciel doit offrir une banque de sons cardiaques extensible. L'ajout de nouveaux enregistrements cardiaques doit être simple, grâce à une démarche claire et précise expliquée aux utilisateurs, et ce depuis n'importe quel ordinateur ayant accès à internet, au sein ou à l'extérieur de VetAgro Sup, campus vétérinaire.

- Le logiciel doit s'intégrer dans un parcours d'apprentissage, en proposant des niveaux de difficulté différents et des exercices d'auto-évaluation (QCM). Ces derniers permettent à l'apprenant de vérifier l'acquisition de compétences au fur et à mesure de son apprentissage. Un système de rétroaction « feedback » est essentiel pour aider l'étudiant à comprendre son erreur et identifier d'éventuelles lacunes.

- Enfin, le logiciel doit être évolutif, c'est-à-dire aisément modifiable en fonction des évolutions de l'enseignement à VetAgro Sup. Il a donc été choisi de développer le logiciel sur une plateforme collaborative, GitHub, sur laquelle il est possible de stocker et de modifier le code de l'interface depuis n'importe quel ordinateur possédant une connexion internet. Cet outil a permis aux 5 membres du projet CHEL[s] de partager et de concevoir le logiciel à distance et facilitera les évolutions futures du logiciel.

2) Récolte des bruits cardiaques et création d'une banque de sons

Objectif : constituer une banque de sons cardiaques étendue même si non exhaustive et de bonne qualité sonore

(a) Matériel d'enregistrement des bruits cardiaques

Les enregistrements ont été réalisés avec un Stéthoscope électronique **EKUORE PRO** (Figure 109), acquis fin 2021 par le CHUV (Centre hospitalier universitaire vétérinaire) de VetAgro Sup Lyon.

Figure 109 Stéthoscope électronique EKUORE PRO connecté et son application mobile

Il s'agit d'un stéthoscope sans fil, connecté via Bluetooth à un appareil auditif (casque ou écouteurs) où sont transmis directement les sons auscultés. Une application sur téléphone mobile, Ekuore pro, permet d'enregistrer, réécouter et de modifier les enregistrements cardiaques effectués avec le stéthoscope. Les fichiers sonores sont transférés ultérieurement à l'ordinateur (au format WAV). 3 pavillons interchangeables sont disponibles avec le stéthoscope : un format nourrisson (28mm), un format enfant (35.5 mm) et un format adulte (44mm). Le pavillon enfant a été utilisé pour tous les enregistrements afin d'avoir un pavillon de taille sensiblement égale à celle du stéthoscope 3M Littmann Classic II. Le volume sonore a été fixé à 3, sur un total de 5 niveaux de volume, sur la base de l'évaluation subjective de la qualité des sons cardiaques.

(b) Les animaux enregistrés

Les enregistrements cardiaques ont été réalisée au CHUV de VetAgro Sup, campus vétérinaire de Lyon, entre le 28 octobre 2020 et 15 avril 2022. Cinq chiens avec une auscultation cardiaque normale et six avec auscultation cardiaque anormale ont été enregistrés au cours du projet.

Pour rappel, une **auscultation cardiaque** est considérée **anormale** si un ou plusieurs des éléments suivants sont présents :

- Modification des bruits cardiaques normaux (B1 et B2),
- Présence de bruits cardiaques surajoutés ou de souffles (physiologiques et pathologiques),
- Présence d'une arythmie cardiaque (à l'exception de l'arythmie sinusale respiratoire).

L'**auscultation cardiaque** est qualifiée de **normale** si uniquement les bruits cardiaques B1 et B2 sont audibles sans modification et que le rythme est régulier et sinusal ou qu'il existe une arythmie sinusale respiratoire.

i. Collecte des cas présentant une auscultation cardiaque normale

Compte tenu de la grande variabilité phénotypique dans l'espèce canine, en particulier en termes de forme du thorax, il existe une variation notable dans l'auscultation cardiaque d'individus de phénotypes différents.

Les chercheurs ont établi plusieurs types de classification des chiens selon leurs fonctions ou leurs phénotypes, nous nous sommes intéressés à celle définie par R. Baron (KLEIN, 2020). En effet, il définit 3 types de proportions corporelles, qui diffèrent notamment par la forme du thorax : médioligne, longiligne et bréviligne. Une manière de déterminer la proportion d'un chien est d'utiliser un indice thoracique, qui correspond au rapport largeur/hauteur de poitrine : un indice entre 0,8 et 0,9 correspond à un chien médioligne, inférieur à 0,8 bréviligne et supérieur à 0,9 longiligne (QUEINNEC,1991).

Afin de représenter au mieux l'éventail des bruits cardiaques physiologiques, les enregistrements cardiaques sont réalisés sur au minimum trois chiens de catégorie d'indices thoraciques différents (médioligne, longiligne et bréviligne).

La collecte de sons cardiaques physiologiques a été réalisée essentiellement sur des chiens d'étudiants vétérinaires. Un questionnement des étudiants, l'étude du dossier médical du chien et un examen clinique général, incluant un examen attentif de l'appareil cardiovasculaire ont été réalisés au préalable. Ensuite, une auscultation cardiaque minutieuse a été effectuée à l'aide d'un stéthoscope Littmann Classic II pour confirmer qu'il s'agit bien d'un chien sain sans anomalie d'auscultation, suivie de l'enregistrement des sons cardiaques selon le protocole détaillé dans les sections suivantes. Des données concernant le nom, la race et l'âge des chiens ont été collectées et répertoriées avec soin (Annexe 2).

ii. Collecte des cas présentant une auscultation cardiaque anormale

L'objectif est de créer une banque de sons cardiaques anormaux la plus complète possible. Pour ce faire, il serait nécessaire de collecter un cas pour chacune des affections modifiant l'auscultation cardiaque des chiens et ce pour chaque gabarit. Cela n'était évidemment pas réalisable dans le temps imparti.

La récolte de sons cardiaques anormaux a été réalisée sur des chiens reçus en consultation de cardiologie du CHUV après l'accord oral de leur propriétaire. L'auscultation cardiaque a été effectuée par Dr. Émilie Trehiou et par l'auteur. Chaque chien a été ausculté minutieusement au niveau de chaque aire d'auscultation. Les caractéristiques des souffles cardiaques entendus ont été répertoriées de manière précise : position dans le cycle cardiaque, son point d'intensité maximale et son grade d'intensité (Annexe 3).

(c) Protocole d'enregistrement des sons cardiaques

i. Les conditions de réalisation

Les enregistrements cardiaques ont été réalisés dans une salle de consultation du CHUV, en présence du propriétaire. Les conditions idéales d'auscultation ont été recherchées, à savoir (KEENE, 2015) :

- Un environnement calme qui permet au vétérinaire de détecter une éventuelle anomalie d'auscultation, et de limiter la présence de bruits parasites extérieurs sur les enregistrements finaux.
- Un chien non agité et sans sédation avec une fréquence cardiaque qui correspond à l'état du chien au repos

- Un chien debout sur table et immobile, à condition que l'animal ne soit pas stressé par cette situation, auquel cas l'auscultation est réalisée au sol. Dans de rares cas, le chien a été ausculté en position sternale, bien que cela modifie les sons cardiaques.

ii. Les sites d'auscultations

Les sites d'auscultation correspondent à l'emplacement des haut-parleurs dans le mannequin canin, à savoir la région basale gauche, région apicale gauche, l'aire tricuspide et l'entrée de la poitrine. Les sites d'auscultation retenues sont donc au nombre **4** et la localisation de chaque site est schématisée ci-dessous (Figure 110) :

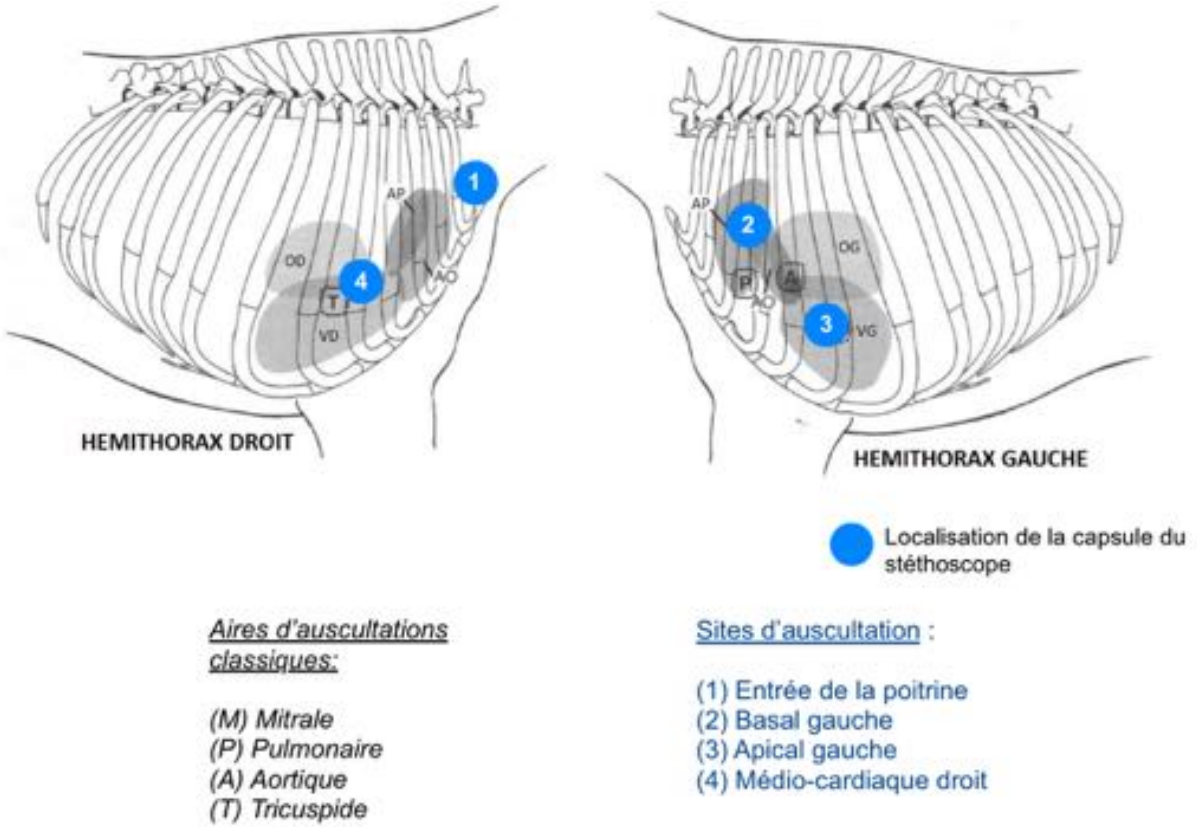

Figure 110 Sites d'auscultations et les aires d'auscultations cardiaques (d'après Fox et al., 1997)

iii. Méthode d'enregistrements

L'auscultation est tout d'abord effectuée avec un stéthoscope classique pour évaluer les caractéristiques précises du souffle ou de l'arythmie chez les chiens à auscultation cardiaque anormale. Ensuite, les enregistrements sont réalisés avec le stéthoscope électronique **EKUORE PRO** pendant une durée de 30 secondes sur les 4 sites d'auscultation.

Le stéthoscope est allumé et connecté à l'application mobile Ekuore Pro par Wifi. Les étapes de lancement de l'application sont détaillées ci-dessous (Figure 111).

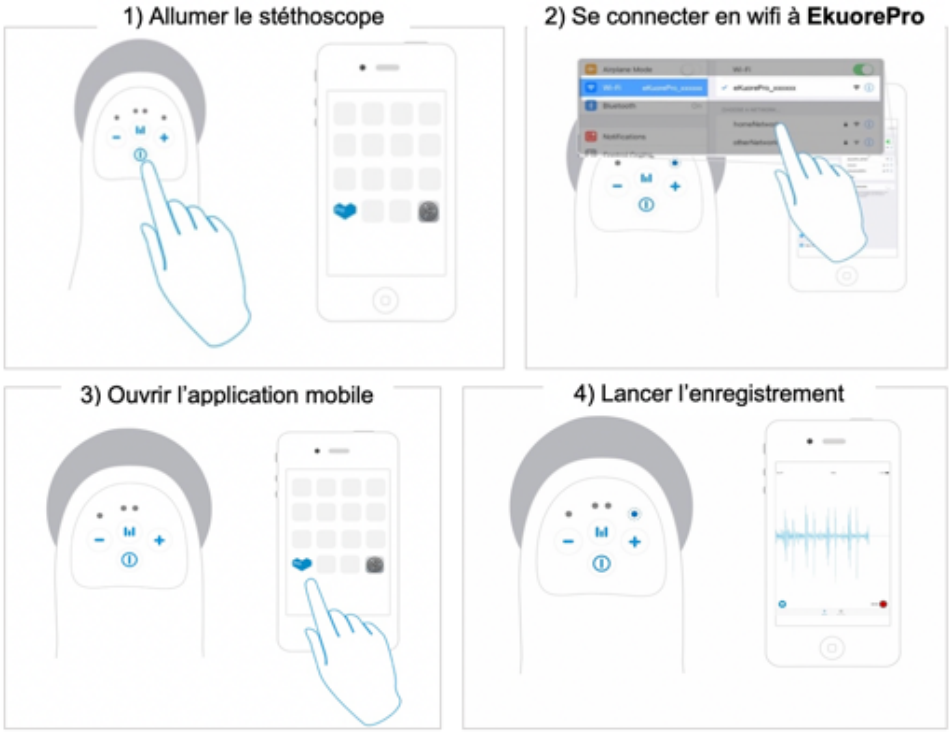

Figure 111 Captures d'écran de l'application EKUORE PRO : Étapes de lancement de l'application (Elise POSTIC)

Le pavillon du stéthoscope est ensuite placé sur la zone d'intérêt au contact de la peau en écartant les poils, l'enregistrement est ensuite lancé depuis l'application mobile ou directement au niveau du stéthoscope. Après collecte des fichiers sonores, ceux-ci sont exportés en format .wav sur un ordinateur et ajoutés à la base de données. Les informations concernant les sons auscultés et le patient sont collectées et répertoriées dans un tableau Excel (Annexes 2 et 3).

(d) Post-traitement des fichiers sonores

Les fichiers sonores sont ensuite édités sur le logiciel gratuit de traitement de sons **Audacity** © (Figure 112). Les fichiers .wav sont importés dans **Audacity** ©**,** puis sont découpés afin de ne conserver que les parties les moins parasitées. Le début de chaque enregistrement est tronqué pour obtenir le bruit B1 à chaque début de piste. Le passage conservé est ensuite dupliqué pour obtenir un enregistrement final d'une durée de 30 secondes.

La fonction ***Amplification*** permet de changer le volume sonore (en dB) de certains enregistrements, dans le but d'obtenir des sons d'intensité acoustique comparables.

Les fichiers sonores modifiés sont renommés de façon explicite et exportés en format .wav sur l'ordinateur dans un dossier prévu à cet effet.

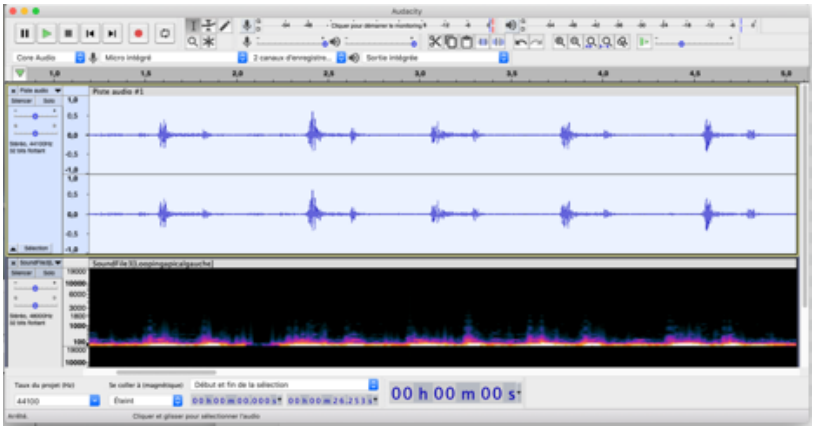

Figure 112 Capture d'écran illustrant le fonctionnement du logiciel Audacity © (Elise POSTIC)

3) Conception du logiciel pédagogique

(a) Codage du logiciel

Le programme informatique et le code du logiciel ont été développés par Guilhem NIOT et Alexandre VARIENGIEN, élèves dans le Département Informatique fondamentale de l'École Normale Supérieure de Lyon, dans le cadre du projet CHEL[s].

Des réunions hebdomadaires, en visioconférence ou en présentiel, ont eu lieu avec les membres du projet CHEL[s] entre octobre 2020 et octobre 2021. Cela a permis un suivi régulier du développement du logiciel et d'apporter des suggestions autant sur la forme que sur le contenu souhaités.

(b) Choix du matériel et support du logiciel

Le Raspberry Pi 3B+ est le support du développement informatique du logiciel. Ce nano-ordinateur est choisi car il est de très petite taille, comparable à celle d'une carte de crédit, et peu cher. C'est une plateforme de développement très performante qui permet notamment la programmation d'interface graphique. Il est équipé des éléments suivants (https://www.raspberrypi-france.fr/guide/) :

- Un microprocesseur ARM
- De la mémoire RAM
- Une carte vidéo
- Une carte ethernet
- Le Wi-fi
- Le Bluetooth

Le langage de programmation recommandé par les constructeurs Raspberry Pi est le Python. Pour commencer la configuration du Raspberry Pi, la carte est reliée à un clavier, une souris USB et un écran avec une entrée HDMI. Une carte microSD 32 Giga est utilisée pour stocker les données sur la Raspberry Pi (Figure 113).

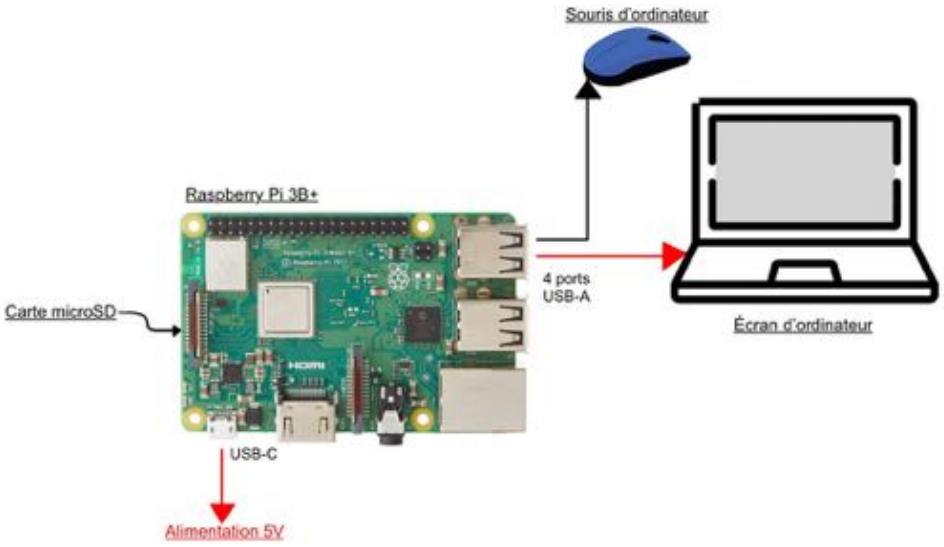

Figure 113 Périphériques de la carte Raspberry Pi pour sa configuration (Elise POSTIC)

Pour faciliter le développement du programme en collaboration avec les membres du projet CHEL[s], le programme est hébergé sur GitHub, une plateforme gratuite qui regroupe des projets informatiques. La plateforme permet de stocker le code, les fichiers audios, d'apporter des modifications au programme et de suivre les changements apportés par les autres membres du projet (Figure 114)

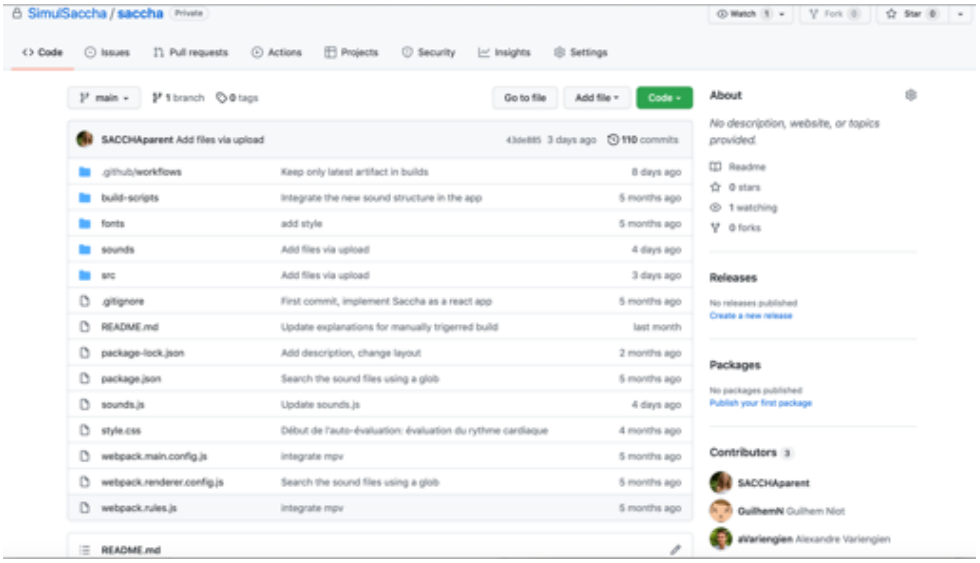

Figure 114 Capture d'écran de la plateforme GitHub et des éléments du projet CHEL[s]

(c) Programme Python

Le script du programme Python est détaillé dans l'annexe 4. Nous allons détailler ici les éléments importants du programme.

On distingue deux grandes notions dans le code :

- Les `sounds`, qui sont des jeux de quatre sons (un pour chaque haut-parleur) associés à des caractéristiques et un niveau de difficulté
- Les `catégories` qui permettent de classifier les sons par type et qui peuvent être hiérarchiques (on peut avoir des sous-catégories, des sous-sous-catégories, etc).

Ces objets sont définis dans le fichier `sounds.js`, à la racine du projet. Pour ajouter un son ou une catégorie, il faut modifier ce fichier.

Les catégories sont définies en premier, elles possèdent chacune un identifiant `id` qui est un nombre distinct pour chacune, qui est utilisé dans les sons pour définir leur appartenance à une catégorie. Les sons sont définis plus bas avec une liste par catégorie qui correspond à l'identifiant de la catégorie principale, puis de la sous-catégorie, puis sous-sous-catégorie, etc jusqu'à être au bon niveau dans la hiérarchie des catégories. C'est ainsi que l'on classe les sons cardiaques par catégorie de bruits cardiaques : arythmie ou non, souffle systolique ou diastolique ... Les sons sont également associés à d'autres caractéristiques comme la fréquence cardiaque et la difficulté d'auscultation du son.

Pour ajouter un nouvel enregistrement cardiaque dans le logiciel, il suffit de se connecter à la plateforme GitHub et de créer un sous-dossier dans le dossier `sounds` en respectant les règles suivantes :

- Le nom du sous dossier doit être le même que celui défini dans le fichier `sounds.js` (par défaut le nom du son)
- Chaque sous-dossier comporte 4 fichiers sonores en format.wav, ils doivent être nommés `SoundFile1[texte pouvant être choisi].wav` pour le haut-parleur 1, `SoundFile2[...].wav` pour le haut-parleur 2, etc. La figure 54 indique quel haut-parleur correspond à quel site d'auscultation : le 1 étant le haut-parleur à l'entrée de la poitrine, le 2 en basal gauche etc.

- Après avoir déposé les nouveaux fichiers sons dans le dossier `sounds`, le code python du fichier `sounds.js` doit être modifié pour y ajouter les informations du nouvel enregistrement, notamment pour définir son appartenance à une catégorie et d'autres caractéristiques comme la fréquence cardiaque et la difficulté d'auscultation du son.

Les étapes d'ajout d'un nouvel enregistrement cardiaque sont schématisées ci-dessous (Figure 115) :

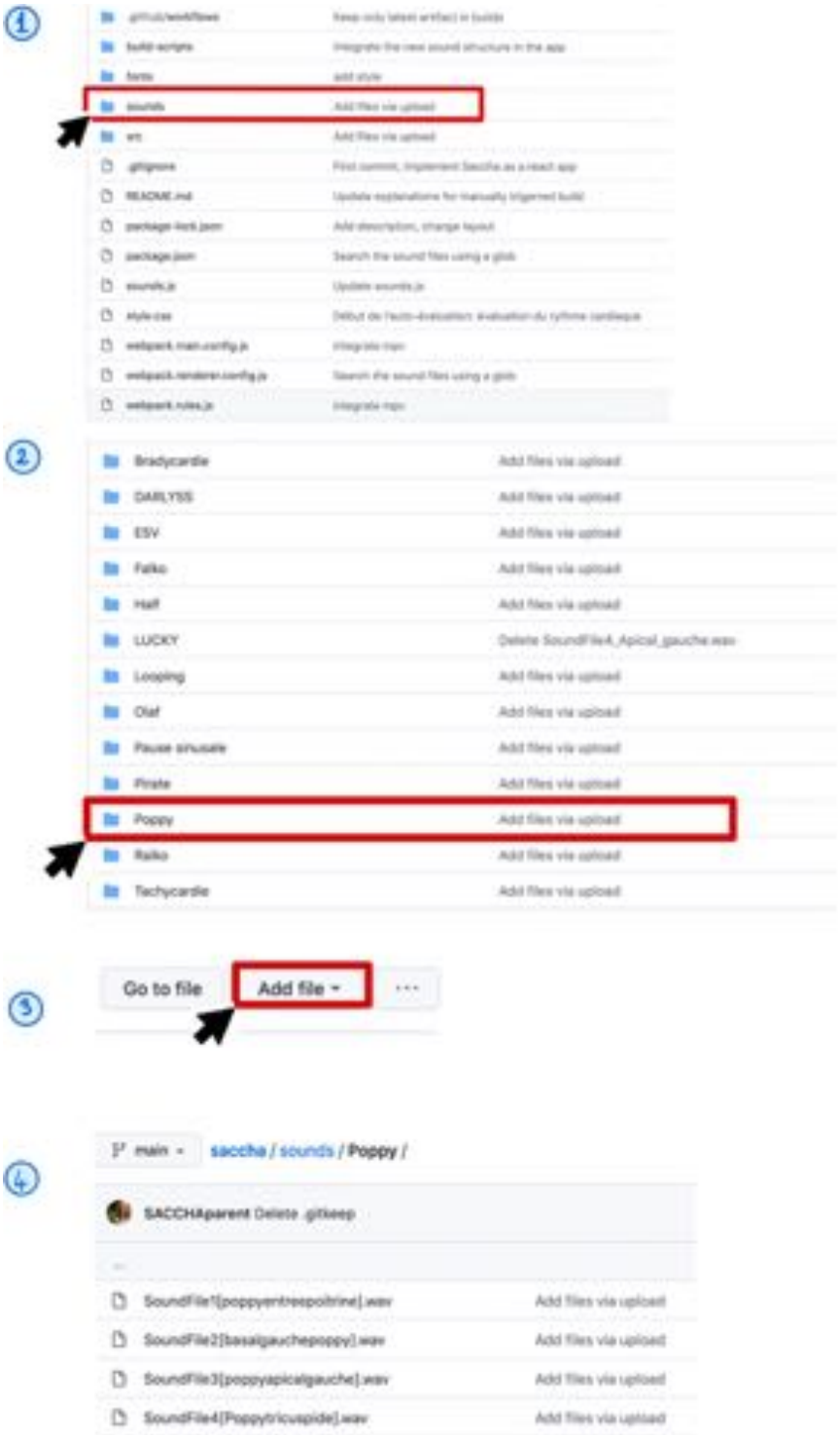

Figure 115 Ajout d'un nouvel enregistrement cardiaque : exemple avec l'enregistrement cardiaque du chien "Poppy". 1) Entrer dans le dossier "sounds". 2) Créer le sous-dossier "Poppy". 3) Importer les 4 fichiers sons et les renommer 4) Aperçu après téléchargement (Elise Postic)

II. Résultats

A. Présentation de l'interface du simulateur d'auscultation cardiaque

Le logiciel est disponible en salle de simulation VetSkills, sur un ordinateur connecté au mannequin. Un logo « SACCHA » présent sur l'écran d'accueil permet le lancement du logiciel.

La **page d'accueil** comprend un court texte qui présente l'atelier de simulation et l'organisation du logiciel ainsi qu'un schéma explicatif des sites d'auscultation du mannequin (Figure 54). L'utilisateur a ensuite le choix parmi 3 onglets :

- Dans l'onglet **« Par catégorie de bruit cardiaque »**, l'utilisateur choisit de façon autonome les bruits cardiaques qu'il souhaite ausculter sur le mannequin parmi plusieurs catégories (Figure 60).

Figure 116 Capture d'écran du logiciel dans l'onglet « Par catégories de bruits cardiaques » (Elise POSTIC)

- Dans l'onglet « **Par difficulté d'écoute »,** l'utilisation a le choix entre des auscultations cardiaques de niveau facile, moyen ou difficile (Figure 117).

Figure 117 Capture d'écran du logiciel dans l'onglet par niveau de difficulté (Elise POSTIC)

- Enfin, dans l'onglet **« Auto-évaluation »,** plusieurs niveaux de difficulté sont proposés. Une fois le choix fait, le logiciel choisit de façon aléatoire un ensemble de sons cardiaques qu'il lance sur le mannequin. L'utilisateur doit ausculter le chien et répondre à une ou plusieurs questions concernant son auscultation. Son score final est affiché en fin d'exercice et les réponses attendues aux questions sont détaillées (Figure 118). Enfin, l'utilisateur peut s'entraîner à évaluer la fréquence cardiaque de chiens choisis aléatoirement en sélectionnant l'onglet **« Estimation de la fréquence cardiaque »**.

Figure 118 Capture d'écran du logiciel dans l'onglet "Auto-évaluation" (Elise POSTIC)

B. Mise en place de l'atelier de simulation au sein de la salle VetSkills

Un espace est aménagé dans la salle VetSkills de VetAgro Sup Lyon pour la mise en place de l'atelier d'auscultation cardiaque en avril 2022.

Le mannequin est placé au centre d'une table afin que les étudiants puissent aisément accéder aux deux hémithorax gauche et droit. Le mannequin est relié caudalement par la queue au système électronique, lui-même relié à un ordinateur, une souris et un clavier. Le matériel électronique d'émission sonore est protégé grâce à un contenant avec couvercle (Figure 119).

Figure 119 Système électronique d'émission sonore ordonné dans un contenant blanc (Elise POSTIC)

Une ouverture est réalisée dans le contenant afin de donner accès à l'interrupteur, qui permet le démarrage ou l'arrêt du simulateur (Figure 64).

Figure 120 Interrupteur permettant le démarrage ou l'arrêt du simulateur (Elise POSTIC)

Le rendu final de l'atelier de simulation d'auscultation cardiaque canin est présenté dans la figure 121.

Figure 121 Rendu final de l'atelier de simulation d'auscultation cardiaque canin (Elise POSTIC)

C. Fiches méthodologiques

Des fiches méthodologiques ont été élaborées par l'auteur pour exposer les objectifs du simulateur, le matériel nécessaire et les consignes d'utilisation. Il s'agit d'un support complémentaire permettant de guider l'étudiant dans l'utilisation du simulateur. Les fiches sont disponibles en annexe.

III. Discussion : Validité de l'atelier de simulation, limites du modèle et axes d'amélioration

A. Validité de l'atelier de simulation

La simulation haute-fidélité est devenue un outil d'enseignement incontournable dans la formation des vétérinaires. Cependant, la simulation n'est pas une fin en soi (Beaubien and Baker, 2004) et la place grandissante de la simulation dans le cursus impose de définir des critères pour garantir la qualité d'enseignement. La *BEME Systemic review* (Best Medical Evidence Education) a défini en 2005 10 critères essentiels pour garantir l'efficacité pédagogique d'un modèle de simulation (Issenberg et al., 2005). De même, la Haute autorité de Santé publie en 2012 dans un rapport d'état les éléments essentiels d'un atelier de simulation afin d'optimiser son utilisation dans le parcours de formation (Granry and Moll, 2012).

Ainsi, l'atelier de simulation d'auscultation cardiaque a été conçu en prenant en compte un maximum des critères de qualité définis par la BEME, résumés dans le tableau ci-dessous.

Tableau 10 Adéquation du simulateur d'auscultation cardiaque avec les critères de qualités définis par la BEME (Elise POSTIC)

Critères de qualité	Objectif atteint (oui/non)	Comment?
1) Nécessité d'avoir un "feedback" régulier, c'est-à-dire un retour sur l'exercice réalisé	oui	Par l'intermédiaire d'exercices d'auto-évaluation avec corrections disponibles sur l'interface SACCHA
2) Possibilité de répéter les exercices de l'atelier	oui	Les sons cardiaques peuvent être auscultés autant de fois que possible
3) Intégration à un curriculum de formation	oui	Rotations obligatoires en salle de simulation en 2ème année
4) Proposer un niveau de difficulté croissant	oui	Sur l'interface, l'utilisateur a le choix de la difficulté des sons cardiaques à ausculter et de la difficulté des exercices d'auto-évaluation
5) Proposer plusieurs statégies d'apprentissage (en autonomie, en petit groupe d'élèves, groupe avec professeur etc.)	oui	L'atelier de simulation sera encadré par un assistant d'enseignement de la salle VetSkills et les étudiants pourront s'entrainer en autonomie s'ils le souhaitent
6) Montrer une diversité de cas cliniques	non	Quelques bruits cardiaques normaux et anormaux sont disponibles sur l'interface
7) Environnement contrôlé et sécurisé (erreurs sans conséquence préjudiciable)	oui	Un mannequin inerte remplace l'auscultation sur un chien vivant
8) Permettre un apprentissage individualisé, avec une participation active, au rythme de chacun	oui	L'utilisateur choisit le nombre d'auscultation qu'il souhaite réaliser et le temps qu'il souhaite consacrer
9) Objectifs d'apprentissage clairement établis	oui	La fiche methodologique ainsi que l'écran d'accueil de l'interface reprennent les objectifs de l'atelier
10) Offrir une expérience réaliste et fidèle par rapport la situation clinique simulée	oui	Le réalisme du mannequin ainsi que l'intégration de bruits cardiaques issus de vrais chiens contribuent au réalisme de l'expérience

Le modèle de simulation est donc conforme à la majorité des 10 points de la BEME (Tableau 10). Néanmoins certains points restent à améliorer.

Tout d'abord, l'intégration actuelle de la simulation dans le cursus reste imparfaite. Malgré la présence d'un module dédié à la salle de simulation, son volume horaire semble insuffisant au regard de l'augmentation du nombre d'ateliers de simulation d'année en année. De plus, il serait intéressant d'intégrer dans l'emploi du temps des plages dédiées à la salle de simulation directement à la suite de l'enseignement théorique des disciplines concernées par les ateliers. Le simulateur d'auscultation cardiaque pourrait par exemple être utilisé dans le cadre de TP à la suite des cours de sémiologie et pathologie cardiaque.

Le débriefing, étape importante à la fin de la simulation, doit également être amélioré. Pour l'instant, le débriefing est permis par les résultats des tests d'auto-évaluation qui sont accompagnés d'explications sur le logiciel du mannequin. Si les étudiants ne réalisent pas ces tests, ils ne bénéficieront pas de débriefing. De plus, ce débriefing reste succinct et corrige uniquement la diagnose de l'auscultation cardiaque et ne fait donc pas de retour sur la technique d'auscultation. Ainsi, la présence d'un professeur référant en cardiologie serait préférable pour faire un bilan avec les étudiants de ce qui a été réussi et sur les difficultés rencontrées pendant une séance dédiée.

Pour valider l'utilité et l'efficacité du simulateur, il conviendrait de réaliser une étude prospective auprès des étudiants de VetAgro Sup. L'étude pourrait être menée auprès d'une promotion d'étudiants vétérinaires, que l'on diviserait en deux groupes, un groupe « témoin » et un groupe « cas ». Le groupe « témoin » suivrait un TP d'auscultation cardiaque traditionnel, tandis que le groupe « cas » s'entraînerait d'abord sur l'atelier de simulation cardiaque avant de suivre le TP. A l'issue du TP, une évaluation aurait lieu pour vérifier l'acquisition des compétences en auscultation cardiaque définies dans la partie 1-IV. Par manque de temps, cette étude n'a pas pu être réalisée dans le cadre de cette thèse.

1) Les limites du modèle

Bien que le modèle de simulation cardiaque réponde à la majorité des points de la BEME, le modèle présente quelques faiblesses qu'il convient de souligner, notamment par rapport à la fidélité du mannequin et l'exhaustivité de la banque de sons cardiaques.

(a) Une fidélité imparfaite

La fidélité du simulateur d'auscultation cardiaque a été le fruit d'un compromis entre réalisme et coût, d'où la présence d'imperfections. Ces imperfections sont liées à des choix pédagogiques, des raisons budgétaires ou encore des difficultés techniques.

Pour des raisons pédagogiques, le choix a été fait d'avoir un chien de gabarit moyen à thorax large afin d'avoir une surface d'auscultation importante et ne pas ajouter de bruits parasites ou de bruits respiratoires pouvant gêner l'auscultation. L'apprentissage de l'auscultation cardiaque est ainsi facilité, mais cela se fait au détriment de la fidélité clinique. En effet, il n'est pas possible de s'entraîner à la contention, à la fermeture de la gueule ou encore à l'auscultation cardiaque d'un chien agité. Le simulateur ne prend pas non plus en compte les variabilités anatomiques individuelles du chien. Or, elles impactent de façon importante l'auscultation cardiaque, ne serait-ce que pour l'emplacement des aires d'auscultation ou la disposition anatomique du cœur dans le thorax.

Certains défauts sont liés à des difficultés de réalisation, comme l'absence de pouls fémoral et de choc précordial sur le mannequin. L'évaluation de la circulation périphérique (couleur des muqueuses, palpation du pouls fémoral, …) ainsi que la palpation du choc précordial sont pourtant des étapes importantes de l'examen cardio-vasculaire au même titre que l'auscultation cardiaque. Il a d'ailleurs été envisagé de les ajouter au mannequin. Mais le développement de ces fonctionnalités présentait des difficultés techniques et un investissement en temps important, il a donc été décidé de différer ce projet.

Un autre problème apparu au cours de la conception du mannequin est le choix des sites d'auscultation cardiaque. Initialement, il avait été décidé de placer 6 haut-parleurs dans le mannequin correspondant aux 5 aires d'auscultation cardiaque classique (Figures 25 et 26) et l'entrée de la poitrine. Compte tenu de la taille des haut-parleurs sélectionnés, la surface de l'hémithorax gauche était insuffisante pour placer trois haut-parleurs côte à côte tout en respectant la projection acoustique des valves cardiaques (pulmonaire, aortique et mitrale). Ainsi, le choix a été fait de retirer un haut-parleur et d'avoir deux régions d'auscultation à gauche au lieu de trois : la région basale et apicale. Une solution aurait été de sélectionner des haut-parleur de plus petite taille à performance acoustique égale mais cela aurait considérablement augmenté le coût de fabrication du mannequin.

(b) Exhaustivité de la banque de sons cardiaques

L'exhaustivité de la banque de sons d'auscultation cardiaque, notamment des cas pathologiques, a été limitée par plusieurs facteurs.

Premièrement, le stéthoscope électronique utilisé pour enregistrer les sons cardiaques devait être emprunté auprès d'un professeur et avait donc une disponibilité limitée. Plusieurs animaux présentant une auscultation cardiaque intéressante n'ont pas pu être enregistrés car nous n'étions pas en possession du stéthoscope. Un deuxième facteur limitant a été le faible nombre de cas pathologiques rencontrés au cours des consultations de cardiologie, en raison du faible nombre de consultations dans cette spécialité. Ainsi, plusieurs enregistrements d'insuffisance valvulaire mitrale ont pu être réalisés car ce sont des affections fréquemment rencontrées en clinique, mais aucune pour de nombreuses autres affections plus rares (cardiomyopathie dilatée, insuffisance aortique, persistance du canal artériel etc.).

De plus, la réalisation des enregistrements était conditionnée par la disponibilité de l'auteur, assez limitée en cinquième année par les rotations cliniques dans le CHUV.

Enfin, de nombreux enregistrements cardiaques n'ont pas été retenus ni ajoutés à la banque de sons. Chaque cas devait en effet comporter 5 enregistrements cardiaques pour être complet, correspondant aux 5 aires d'auscultation. Ces 5 bandes sons devaitent être de bonne qualité avec peu ou pas d'artéfacts d'auscultation (mouvements de l'animal, frottement des poils, respiration bruyante). Ainsi, dès lors qu'un des enregistrements ne convenait pas, il fallait écarter le cas clinique en entier.

Toutefois, la banque de sons a été conçue pour être **évolutive**. Il est en effet possible d'ajouter de nouveaux sons cardiaques grâce à une procédure maitrisée par le personnel encadrant la salle de simulation VetSkills. De plus, le budget du projet CHEL[s] a permis l'achat d'un stéthoscope électronique début 2022, qui pourra être emprunté auprès de la salle VetSkills par les étudiants et le personnel de VetAgro Sup souhaitant collecter de nouveaux sons cardiaques et les ajouter à la banque de données.

B. Axes d'amélioration

Reproduire le plus fidèlement possible la réalisation d'une auscultation cardiaque sur un mannequin inerte était un défi de taille. Le simulateur présente, certes, des défauts mais il parvient à remplir les objectifs fixés par cette thèse, à savoir :

➢ familiariser les étudiants avec la technique d'auscultation cardiaque,

➢ leur permettre d'écouter des bruits cardiaques normaux et anormaux et de s'entraîner à interpréter les sons entendus à partir de l'auscultation de plusieurs régions du thorax.

Nous pouvons proposer néanmoins quelques axes d'améliorations, en rapport avec les limites évoquées plus tôt. La fidélité du mannequin peut être améliorée par l'ajout de nouvelles fonctionnalités comme la palpation du pouls artériel et du choc précordial. Le logiciel peut également être optimisé en ajoutant par exemple une rubrique avec des rappels d'anatomie, topographie et physiologie cardiaque que les étudiants pourront consulter avant de débuter l'entraînement à l'auscultation cardiaque. Enfin, la banque de sons cardiaques actuellement disponibles gagnerait à être enrichie par de nouveaux enregistrements cardiaques. Ce dernier point implique une participation active des étudiants et des enseignants pour assurer la pérennité et le développement de l'atelier dans les années à venir.

CONCLUSION

Les sons du cœur résultent de vibrations acoustiques transmises du cœur à la surface du thorax. L'auscultation cardiaque est l'art de capter ces sons à l'aide d'un stéthoscope. Des connaissances de physiologie cardiaque sont ensuite indispensables pour interpréter les informations fournies par l'auscultation. Il s'agit donc d'une compétence essentielle que chaque étudiant vétérinaire doit avoir acquis en sortant de l'école et qui ne peut être maîtrisée que par une pratique répétée. Malheureusement, l'apprentissage pratique de l'auscultation est limité par le faible nombre de cas pathologiques rencontrés au regard du nombre croissant d'étudiants. Des méthodes pédagogiques complémentaires existent mais n'apportent qu'une solution partielle. Citons les CD-ROM de sons cardiaques, qui, certes forment l'oreille aux bruits cardiaques, mais ne permettent pas l'apprentissage de la technique auscultatoire.

L'objectif principal de cette thèse est de fournir aux étudiant un outil pédagogique supplémentaire pour se familiariser avec la technique d'auscultation cardiaque et pour apprendre à caractériser les sons cardiaques auscultés.

Cette thèse décrit l'élaboration d'un atelier d'auscultation cardiaque chez le chien, fruit d'une collaboration avec des étudiants de l'ENS Lyon. L'atelier comporte un mannequin chien de taille réelle qui simule de manière réaliste des affections cardiaques grâce à quatre haut-parleurs intégrés dans le thorax du chien. Une interface graphique permet de piloter le mannequin à distance et propose une bibliothèque de sons cardiaques normaux et anormaux, des exercices et des évaluations afin d'accompagner les étudiants dans leur parcours de formation.

Malgré le caractère perfectible de notre mannequin, cet atelier apparaît comme un outil pertinent pour l'enseignement de l'auscultation cardiaque, et pourra servir d'étape intermédiaire entre l'enseignement théorique et son application en clinique à VetAgro Sup. La suite de ce travail consistera à évaluer de façon scientifique l'efficience pédagogique du modèle et à confirmer son intérêt dans la formation des futurs vétérinaires. Enfin, les perspectives d'évolution sont nombreuses et, si son succès se confirme, il pourra faire l'objet d'adaptations pour l'apprentissage de l'auscultation pulmonaire ou servir de modèle pour l'élaboration de simulateurs d'auscultation chez d'autres espèces.

BIBLIOGRAPHIE

ANNANDALE A, SCHEEPERS E, FOSGATE GT. The Effect of an Ovariohysterectomy Model Practice on Surgical Times for Final-Year Veterinary Students' First Live-Animal Ovariohysterectomies. JVME, 2020, 47, 1, p. 44-55.

Article 515-14 Livre II: Des biens et des différentes modifications de la propriété [Version en vigueur depuis le 18 février 2015]

ATKINS C, BONAGURA J, ETTINGER S, FOX P, GORDON S, HAGGSTROM J, HAMLIN R, KEENE B, LUIS-FUENTES V, STEPIEN R. (2009). Guidelines for the Diagnosis and Treatment of Canine Chronic Valvular Heart Disease, ACVIM Consensus Statement. JVIM. Nov-Dec 2009, 23, 6, p. 1142–1150.

ATKINS C, SEAKS J.L. Cardiovascular Physical Examination. World Small Animal Veterinary Association World Congress Proceeding, 2014, Le Cap.

ATKINSON, R.C, SHIFFRIN, R.M. Human Memory: A Proposed System and its Control Processes. AP, 1968, p. 89–195.

AZOULAY F. Réalisation d'un logiciel pédagogique d'entrainement à l'auscultation des souffles cardiaques chez les carnivores domestiques. 53 p. Thèse de doctorat vétérinaire. Lyon : Université Claude Bernard, 2020 ; n° 009.

BARONE R. Anatomie comparée des mammifères domestiques. Tome cinq, Angiologie. 2ème ed. : Paris: Vigot, 2011, 908p.

BARONE R. "Muscles de la paroi costale", in Anatomie comparée des mammifères domestiques. Tome 2, Arthrologie et Myologie. 4ème ed. : Paris: Vigot , 2000, p. 639–651.

BARONE R. "Muscles cutanés du tronc", in Anatomie comparée des mammifères domestiques. Tome 2, Arthrologie et Myologie. 4ème ed. : Paris: Vigot , 2000, p. 600–601.

BARRET M, KELEPOURIS E, LOPEZ C, KAPLAN L. The power of web-based training in cardiac auscultation: A quality improvement study. JACC, 2008, 51, 10, A267.

BARRET MJ, KUZMA MA, SETO TC, RICHARDS P, MASON D, BARRET DM, et al. (2006). The Power of Repetition in Mastering Cardiac Auscultation. Am J Med, 119, 1, p.73-5.

BARRET MJ, MACKIE AS, FINLEY JP. Cardiac Auscultation in the Modern Era: Premature Requiem or Phoenix Rising? Cardiology in Review. Sept 2017, 25, 5, p. 205-210.

BEAUBIEN J, BAKER D. The use of simulation for training teamwork skills in health care: how low can you go? Qual Saf Health Care. 2004, 13,

BERTHOU J. Simulation pedagogique en anesthesie équine : De la réflexion à la création d'un modèle. 118p. Thèse de doctorat vétérinaire. Lyon : Université Claude Bernard, 2019 ; n°33.

BISHOP PJ. Evolution of the stethoscope. J R Soc Med. 1980, 73, 6, p. 448-456.

BORN M, WOLF E. Principles of Optics, in: Principles of Optics. Pergamon press INC, New York, 1959, p. 36–37.

CHAUMEIL L. Création d'un support pédagogique pour l'enseignement de l'ovariectomie chez la chatte : élaboration d'un simulateur procédural. Etude de son efficacité aurpès d'étudiants vétérinaires de VetAgro Sup. 134 p. Thèse de doctorat vétérinaire. Lyon : Université Claude Bernard, 2018 ; n°8.

CHIZNER M.A. Cardiac Auscultation: Rediscovering the Lost Art. Current Problems in Cardiology, 2008, 33, 7, p. 326–408.

CHRISTMANN U. Comment réaliser une bonne auscultation cardiaque ? Nouv. Prat. Vet. équin. 2016, 11, 39, p. 70–75.

CNRTL. Réfraction [en ligne], URL: https://www.cnrtl.fr/definition/refraction [consulté le 4 avril 2022], 2012

DARKE P, BONAGURA J.D, KELLY D.F. Color Atlas of Veterinary Cardiology, Mosby Wolfe Publishing. ed. London, 1996, 186p.

DAYEM M, RAFTERY E. Mechanisms of production of heart sounds based on records of sounds after valve replacement. Am. J. of Cardiol., 1966, 18, 6, p. 837–42.

RASPBERRY PI FRANCE. Débuter avec un Raspberry Pi [en ligne], URL: https://www.raspberrypi-france.fr/guide/ [consulté le 20 octobre 2021]

DORNBUSH S, TURNQUEST A. Physiology, Heart Sounds. StatPearls Publishing. ed. Treasure Island (FL). 2022.

DUHAMEL D. Acoustique [en ligne], URL: https://cel.archives-ouvertes.fr/cel-01510839 [consulté le 15 janvier 2022], 2013.

ETTINGER S.J, FELDMAN E.C, COTE E. Textbook of Veterinary Internal Medecine, 8ème ed. Elsevier. 2017. 2736p.

FEIGEN L.P. Physical characteristics of sound and hearing. Am. J. of Cardiol., 1971, 28, 2, p. 130–133.

FOX P.R, SISSON D, MOISE N.S. Textbook of canine and feline cardiology, principles and clinical practice, 2nd ed. WB Saunders. 1997, 955p.

FRIEDERICHS H, WEISSENSTEIN A, LIGGES S, MOLLER D, BECKER J.C. Combining simulated patients and simulators: pilot study of hybrid simulation in teaching cardiac auscultation. Adv Physiol Educ., 2014. p. 343–347.

HARDY RM. General physical examination of the canine patient. Vet Clin North Am Small Anim Pract., 1981, 11, 2 P. 453–67. PMID: 6977913.

GERMANAKIS I, KALMANTI M.Paediatric cardiac auscultation teaching based on digital phonocardiography. Med. Educ., 2009, 43, 5, p 489.

GERMANAKIS I, PETRIDOU ET, VARLAMIS G, MATSOUKIS IL et al. Skills of primary healthcare physicians in paediatric cardiac auscultation. Acta Paedatr. 2013, 102, 2, p. 74–78.

GLEDHILL L., DALE V.H.M, POWNEY S, GAITSKELL-PHILLIPS G.H.L, SHORT N.R.M. An International Survey of Veterinary Students to Assess Their Use of Online Learning Ressources. JVME, 2017, 44, 4, p. 692–703.

GOMPF R.E. Physical Examination of the Cardiopulmonary System. Symposium on Cardiopulmonary Diagnostic Techniques, Veterinary Clinics of North America, Small Animal Practice. 1983, 13, 2, p. 201–215.

GORDON M.S, EWY G.A, FELNER J.M, FORKER A., GESSNER I, MCGUIRE C. Teaching bedside cardiologic examination skills using “Harvey”, the cardiology patient simulator. Med Clin North Am., 1980, 64, 2, p. 305–313.

GRANRY J.-C, MOLL M.-C . État de l’art (national et international) en matière de pratiques de simulation dans le domaine de la santé. HAS, 2012.

GRAY L. Propreties of Sound. J Perinatol S6–S11. 2000.

HAUTE AUTORITE DE LA SANTE. Guide de bonnes pratiques en matière de simulation en santé, Évaluation et amélioration des pratiques. HAS, Décembre 2012, p. 97.

INRS. Dossier : Bruit [en ligne], URL: https://www.inrs.fr/risques/bruit/ce-qu-il-faut-retenir.html [consulté en décembre 2022]

ISSENBERG S.B, MCGAGHIE W.C, PETRUSA E.R, GORDON D.L, SCALESE R.J. Features and uses of high-fidelity medical simulations that lead to effective learning: a BEME systematic review. Med. Teach. 2005, 27, 1, p. 10–28.

JACKSON J, STACEY R, KORCZYK S, WILLIAMS D. The Simulated Cardiology Clinic: A Standardized Patient Exercise Supporting Medical Students' biomedical Knowledge and Clinical Skills Integration. MededPORTAL. 2020.

KEENE B.W, SMITH F.W.K, TILLEY L.P, HANSEN B. Rapid interpretation of Heart and Lung sounds, a guide to cardiac and respiratory interpretation in dogs and cats. 3rd éd. St Louis, Missouri: Saunders Elsevier, 2015, p.112.

LAPORTE E. Classification and Characterization of Heart Sounds to Identify Heart Abnormalities. Department of Electrical and Computer Engineering Duke University.2019, 102p.

LE BOBINNEC G. Les pièges de l’auscultation. Rec. Med. Vet., 1987, 168, 8-9, p. 731–738.

Annexe de l’arrêté ministériel du 20 avril 2007 relatif aux études vétérinaires. Référentiel d’activité professionnelle et de compétences à l’issue des études vétérinaires. Décembre 2017, 67p.

LEATHAM A. Auscultation of the Heart and Phonocardiography, 2nd ed. Churchill Livingstone, London, U.K. 1975, 176p.

LEGGET M.E, TOH M, MEINTJES A, FITZSIMONS S, GAMBLE G, DOUGHTY R.N. Digital devices for teaching cardiac auscultation - a randomized pilot study. Med. Educ. Online., 2018, 23, 1.

LEVIEUGE A. Elaboration d’un CD-ROM d’aide à l’auscultation cardiaque chez le chien. 118p. Thèse de doctorat vétérinaire. Lyon : Université Claude Bernard, 2002 ; n°33.

LORENZI A, BENJAMIN C, DUCOURNEAU J. Voyage au centre de l’audition. Son [en ligne], URL: http://www.cochlea.eu/son [mise à jour le 12/2016]

LUCAS A. Developpement d'un modèle de simulation à visée pédagogique d'un sondage urinaire avec possibilité de retro-hydropulsion de calculs uretraux chez le chien mâle. 138p. Thèse de doctorat vétérinaire. Lyon : Université Claude Bernard, 2021 ; n°56.

MANGIONE S, NIEMAN L.Z, GRACELY E, KAYE D. The teaching and practice of cardiac auscultation during internal medicine and cardiology training. A nationwide survey. Ann Intern Med. 1993, 119, 1, p. 47–54.

MARTINSEN S, JUKES N. Towards a Humane Veterinary Education. JVME, 2005, 32, 4, p. 454–460.

MCKINNEY J., COOK D.A, WOOD D., HATALA R. Simulation-based training for cardiac auscultation skills: systematic review and meta-analysis. J Gen Intern Med. 2013, 28, 2, p. 283–291.

MEI Z, STIB A, SCOTT T, PARTY D. Development of the auscultation simulation model. Grand Altai Research & Education, 2017, p. 48–54.

MORAILLON R. Sémiologie cardiaque clinique. Rec. Med. Vet., 1975, 151, p. 631–644.

MULLER C.B. Elaboration d'un CR-Rom d'aide à l'auscultation cardiaque chez le chat. 202 p. Thèse de doctorat vétérinaire. Lyon : Université Claude Bernard, 2004.

NAYLOR J.M, YADERNUK L.M, PHARR J.W, ASHBURNER J.S. An Assessment of the Ability of Diplomates, Practitioners, and Students to Describe and Interpret Recordings of Heart Murmurs and Arrhythmia. JVIM, 2001, 15, 6, p. 507–515.

POUCHELON J.-L. LE BOBINNEC G, BEGON D. Nouveautés en cardiologie des carnivores domestiques. Recueil de Médecine vétérinaire. 1987, p.727–820.

PEREIRA D, AMELIA-FERREIRA M, CRUZ-CORREIA R. Teaching Cardiopulmonary Auscultation to Medical Students using a Virtual Patient Simulation Technology. IEEEE. 2020, p. 6032–6035.

PEREIRA D, GOMES P, FARIA S, CRUZ- CORREIA R, COIMBRA M. Teaching cardiopulmonary auscultation in workshops using a virtual patient simulation technology - A pilot study. Annual Internation Conference of the IEEE Engineering in Medecine and Biology society. 2016, p. 3019-3022.

PERLINI S, SALINARO F, SANTALUCIA P, MUSCA F. Simulation-guided cardiac auscultation improves medical students' clinical skills: the Pavia pilot experience. Intern. Emerg. Med., 2014, 9, 2, p. 165–172.

PEZEL T, COISNE A, BONNET G, MARTINS R.P, ADJEDJ J, BIERE L, LATTUCA B, TURPEAU S, POPOVIC B, IVANES F, LAFITTE S, DEHARO J.C, BERNARD A. Simulation-based training in cardiology: State-of-the-art review from the French Commission of Simulation Teaching (Commission d'enseignement par simulation–COMSI) of the French Society of Cardiology. Arch. Cardiovasc. Dis., 2021, 114, p. 73–84.

ROBINSON O, VYTAL K, CORNWELL B, GRILLON C. The impact of anxiety upon cognition: perspectives from human threat of shock studies. Front Hum Neurosci., 2013, 7, 203.

ROY D, SARGEANT J, GRAY J, HOYT B, ALLEN M, FLEMMING M. Helping family physicians improve their cardiac auscultation skills with an interactive CD-ROM. J Contin Educ Health Prof., 2002, 22, 3, p. 152–159.

RUSSEL W, BURCH R. The Principles of Humane Experimental Technique., Universities Federation for Animal Welfar. ed. 1985.

SMITH, F.W.K., TILLEY, L.P., OYAMA, M.A., SLEEPER, M.M. Manuel of Canine and Feline Cardiology. 5th éd, Elsevier, Missouri. 2016, p. 455.

STEPHENSON RB, KLEIN BG. Chapter 21: The Heart As a Pump in Cunningham's textbook of veterinary physiology. 6th éd. St Louis, Missouri : Elsevier; 2020.

VANELLE A.-M, SAI P. Mission de conseil sur les applications des méthodes de formation basées sur la simulation dans les écoles nationales vétérinaires (Mission de conseil No. 16098), 2017.

VENET R, PAVIE A, LEGER P. Hypothèses sur l'origine des bruits de Korotkoff, des bruits du cœur et des accidents de décompression en plongée. Hypothèse sur l'origine de la fermeture des valves cardiaques : le phénomène de ventouse. 2011.

VIGIE A. Application de la réalité augmentée à un modèle pédagogique d'auscultation cardiaque : modélisation holographique du fonctionnement et des aires de projections cardiaques chez le chien. 96 p. Thèse de doctorat vétérinaire. Lyon : Université Claude Bernard, 2021. n° 126.

VUKANOVIC-CRILEY J.M, WARDE C.M. Competency in Cardiac Examination Skills in Medical Students, Trainees, Physicians, and Faculty- A Multicenter Study. Arch Intern Med., 2006, 166, 6, p. 610–616.

VURAL DOĞRU B, ZENGIN AYDIN L. The effects of training with simulation on knowledge, skill and anxiety levels of the nursing students in terms of cardiac auscultation: A randomized controlled study. Nurse Educ. Today, 2020, 84, 104216.

WARD J.J, WATTIER B.A. Technology for Enhancing Chest Auscultation in Clinical Simulation. Respir. Care, 2011, 56, 6, p. 834–845.

ZENDEJAS B, WANG A.T, BRYDGES R, HAMSTRA S.J, COOK D.A. Cost: The missing outcome in simulation-based medical education research: A systematic review. Surgery, 2012, 153, 2, p. 160–76.

ANNEXES

Annexe 1 : Questionnaire d'auto-évaluation

En quelle année d'étude êtes-vous?
214 réponses

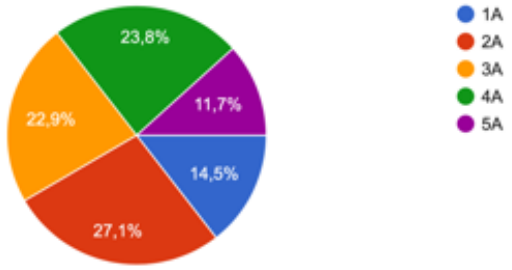

Selon vous, lors d'une consultation de routine, l'auscultation cardiaque
214 réponses

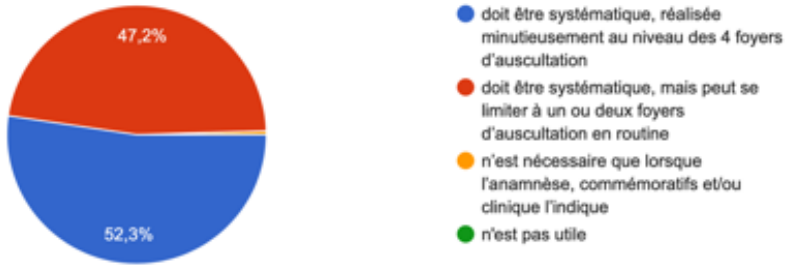

Pensez- vous être suffisamment formé à l'auscultation cardiaque ?
214 réponses

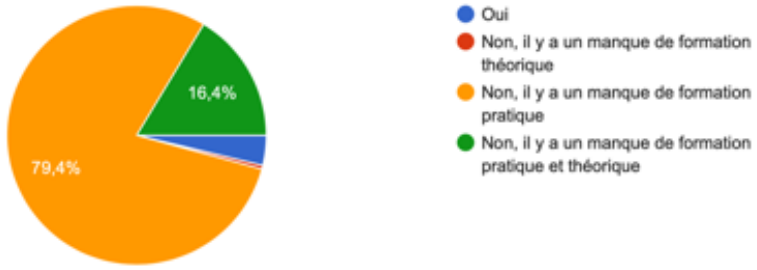

Dans quel cadre avez-vous appris la technique d'auscultation cardiaque?

214 réponses

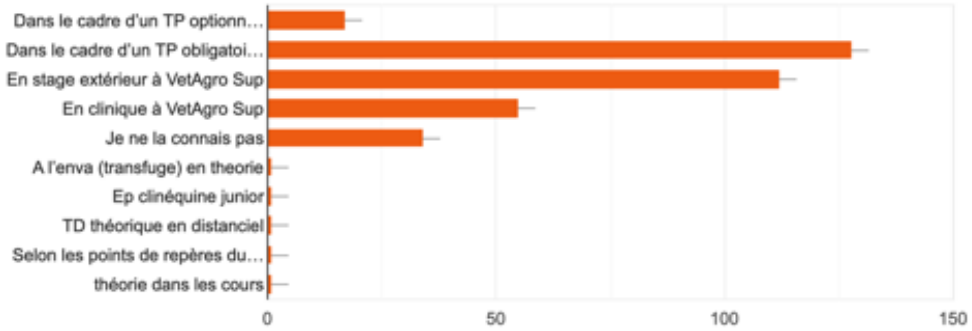

Selon vous, vos compétences en auscultation cardiaque sont :

214 réponses

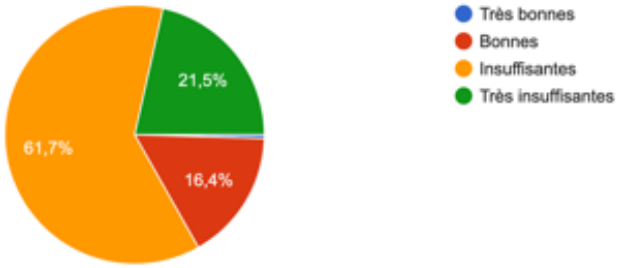

Quelle serait, selon vous, la forme la plus appropriée pour intégrer ce simulateur dans notre cursus?

214 réponses



Selon vous, à qui devrait être destiné cet atelier, en imaginant des exercices de difficulté croissante selon l'année d'étude?

214 réponses

Dire dans quelle mesure ces affirmations sont vraies:

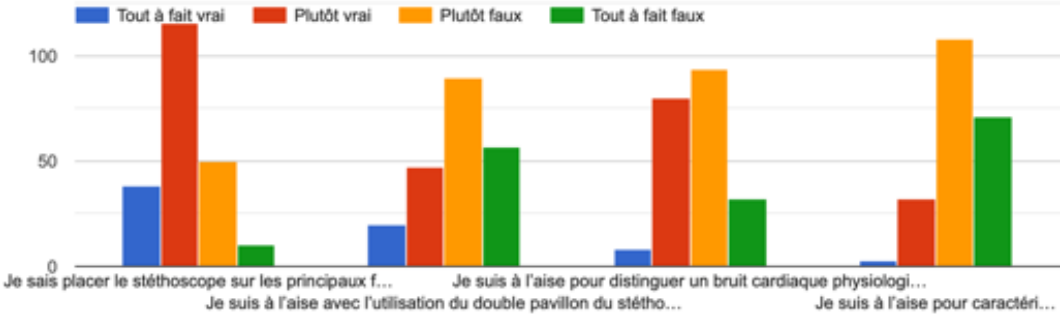

Pensez-vous que ce type de simulateur d'auscultation cardiaque sera utile pour apprendre et/ou améliorer votre technique d'auscultation?

214 réponses

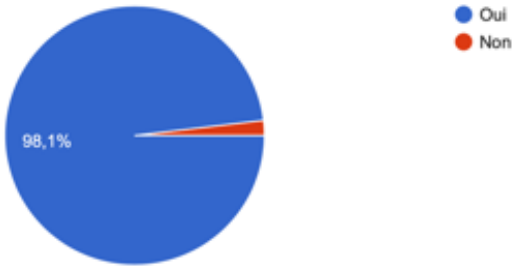

Pourquoi?

75 réponses

Reconnaître et distinguer les souffles pathologiques

Pour se faire l'oreille à des bruits cardiaques normaux dans un premier temps et bien distinguer les différents foyers d'auscultation sur un mannequin qui ne bouge pas

Augmentation de l'expérience

Permettrait de s'habituer et d'entendre des bruits pathologiques

Parce que on a eu très peu de pratique et que ça peut être un bon moyen de pouvoir régulièrement pratiquer si il est dispo en salle de simulation.

Entraînement avec quelquns qui pourra te nous dire Cévennes sinon est censé entendre et à quoi ça correspond

Il nous permettrait d'entendre beaucoup de bruits différents sans attendre d'avoir la "chance" de tomber dessus en clinique sans pouvoir prendre le temps de bien l'écouter

Pour prendre le temps de reconnaître soi-même les différents bruits audibles et leur signification

Entraînement a reconnaître des bruits pathologiques, memes faibles et a les caractériser

Pour pouvoir faire la distinction entre ce qui est physiologique et ce qui est pathologique. Et aussi pour apprendre le positionnement du stétho.

Personnellement je n'ai appris que théoriquement à placer mon stéthoscope dans les 4 foyers, jamais sur un vrai animal (hors cheval mais c'est trop grand c'est de la triche)

Il faut s'entraîner pour mieux retenir la méthode et surtout reconnaître les bruits !

c'est une manière de réviser ce qui a été vu lors d'un tp de première année pour ceux qui en ont besoin et être plus à l'aise devant les propriétaires

L'entraînement sera bénéfique.

Apprendre a reconnaître les différents bruits

Pour se faire l'oreille, des écoutes en distanciel seraient intéressantes aussi

Car cela permet de s'exercer plusieurs fois sans risquer de géner l'animal (qui peut en avoir marre) ou le propriétaire

Cela permet de bien se former l'oreille aux bruits, d'avoir déjà un peu d'expérience pour localiser et caractériser un bruit plutôt que de tout découvrir en même temps.

Permettrait de compenser l'annulation du TP normalement dédié en 1A à cause du covid et de pouvoir approfondir

Car plus on en fait, meilleur on est !

C'est en faisant qu'on apprend

Pas assez de pratique pour l'instant, surtout en période de covid où tout est à distance

On pourra cibler ce qui nous pose problème et répéter sans pression les gestes/se faire l'oreille

Permet de se familiariser avec des sons de souffles et connaitre leur localisation précises, avant et pendant la formation en clinique clinique

Car je ne sais pas reconnaitre un bruit anormal

Car il est très difficile de pouvoir comparer les auscultations normales et pathologiques dans ce type d'outil

Pour s'entrainer sur un animal qui ne bouge pas, avec des repères "parfaits" et reproduire le geste autant de fois que nécessaire. Et pour entendre les différents bruits au moins une fois pour éventuellement les reconnaître sur le terrain ensuite

Obtenir de l experience

D'une part pour apprendre la différence de bruit entre un coeur normal et un coeur avec une pathologie, pour étudier précisément les 4 foyers d'auscultation, pour différencier les différents souffles, bref pour étoffer mes connaissances dans ce domaine. J'adhère totalement à ce projet.

La théorie c'est bien mais quand on ne pratique pas on ne peux pas améliorer nos compétences d'auscul donc ce type d'atelier pourrait vraiment aider je pense

Un peu d'entrainement ne peu pas faire de mal, c'est toujours mieux que la théorie pure et on aura l'air moins bête en stage

S'il est mis à disposition dans la salle de simulation, on pourra y retourner plusieurs fois, ce qui est beaucoup mieux qu'un seul TP insuffisant

On n'a pas l'occasion de pouvoir être confronté à des bruits pathologiques tous les jours et de s'entraîner à les reconnaître

Entendre a quoi ressemblent les bruits qu'on peut entendre en pratique dans un contexte pratique. Juste des sons en CM ça ne sert pas a grand chose quand on ne cherche pas a les entendre par nous même

Pour nous entraîner a entendre des souffles et avoir plus l'habitude de ce qui est normal

permettrai de se familiariser avec ce geste sans stress

Mine de rien on entends pas tous les jours des souffles et ce serait utile de former son oreille à ca

Pas assez de pratique

Il faut s'entraîner aux différents types de bruits, plusieurs fois, en stage on n'est pas forcément à l'aise pour demander quand on n'a rien entendu de particulier, et en plus c'est assez difficile à connaître par coeur

pour avoir des repères et ensuite interpréter ce qu'on entend en conditions réelles

J'ai beaucoup de mal à reconnaitre les souffles cardiaques. A les percevoir également. Encore plus à les grader. Pour ce dernier, nous n'avons eu que des formations théoriques. Nous avons un manque cruel de formation pratique pour ce dernier point.

On a un TP sur les bruits physiologiques mais je n'ai jamais entendu de bruits pathologiques pour ma part

Plus de pratique

plus on entend de bruits cardiaques normaux et anormaux, mieux on entraîne notre oreille

Étant en libre accès, cela permet de prendre tout le temps nécessaire ce qui n'est pas toujours le cas en tp ou en clinique

Pour se faire l'oreille et être confrontés à différents types de souffles afin d'avoir une notion de base sur chaque type de souffle

Differencier un bruit normal dun bruit pathologique

Acquisition d'expérience

Le simulateur permet d'entendre tous les bruits au moins une fois et on est sûr de ce que l'on entend

S'entrainer à bien se placer, et aussi entendre des sons et deviner. En TP, on avait des courbes, on a entendu des chiens sains mais jamais de chien atteint. Cela permettrait de réviser nos connaissance sans stresser des animaux (très BEA)

Se faire l'oreille, distinguer les différents souffles

La pratique c'est pas automatique !

Principalement pour habituer son oreille aux différents sons pathologiques qui sont difficiles à differencier.

pour s'entrainer et acquérir des réflexes

Même si une fois en clinique on peut ausculter un grand nombre de chien, il n'y a pas toujours quelqu'un pour écouter derrière nous et confirmer que tout ce qu'on entend est physio. Avec un simulateur on a une confirmation de ce que l'on pu entendre.

Plus on entend de bruit cardiaque mieux ce sera !

permet d'avoir un référentiel de cas normaux et pathologiques, de pouvoir écouter plusieurs bruits cardiaques différents à la suite pour pouvoir les comparer

Il faut de la pratique pour se sentir de plus en plus à l'aise

Pas de tp pour l'instant

Mise en pratique

Car on a pas eu le TP à cause du covid

Je ne pense pas que ça permette d'améliorer sa technique mais plutôt de se familiariser avec les bruits anormaux (bruit de galop vs. arythmie par ex). Pour moi l'idéal serait donc que la banque de sons contienne PLUSIEURS exemples de la même pathologie (ex. plusieurs bruits de galop)

Cela permettrait de répéter les gestes essentiels et de bien repérer distinguer les situations pathologiques

Il faut faire son oreille aux différents bruits cardiaques

Avez-vous des suggestions et/ou remarques à ajouter, notamment sur des fonctionnalités que vous souhaiteriez retrouver dans le simulateur ?

Une notice d'utilisation avec quelques rappels éventuellement
Des bruits normaux et des bruits typiques anormaux
Simulation de différents bruits cardiaques serait intéressant
Petite précision : le TP a été annulé car programmé durant le confinement et non décalé (en tout cas la scolarité ne l'a pas fait). Nous en aurons peut-être un facultatif proposé par Vanessa Louzier, quand ce sera possible.
Je trouve l'idée top !
Avoir peut-être différents niveaux pour une pathologie avec un niveau “facile” dans lequel la pathologie est facilement repérable et des plus compliqués où la pathologie serait difficilement repérable
Qu'il permette d'entendre des cœurs avec des souffles ou autre affection pour former notre oreille
Une fonction "aléatoire" pour écouter des bruits sans connaitre en avance la "réponse"
Peut-être faire un programme où l'étudiant rentre son année d'étude. Le logiciel saurait alors ce que l'étudiant est sensé connaître et propose alors une situation au hasard. S'ensuit alors un petit questionnaire où l'étudiant doit dire ce qu'il pense avoir entendu. A la fin du questionnaire, l'étudiant a accès à une correction afin de savoir s'il a fait les bonnes observations, et si ce n'est pas le cas, des éléments qui pourraient l'aider à mieux comprendre quelles erreurs il a pu faire.
Bonne idée Mme. Post-it ! Très pertinent.
Différents types de sons (pour un même type de pathologie), une fiche mémoire, plusieurs niveaux de difficulté
Super idée de thèse !! Je me suis fait la réflexion il y a une semaine qu’un atelier auscultation serait top !!

Annexe 2 : Base de données des auscultations cardiaques normales

NOM DU CHIEN	AGE	RACE	PROPRIETAIRE
ONYX	2 ans	Berger de Beauce	Etudiant vétérinaire
POPPY	3 ans	Berger des Shetlands	Vétérinaire
FALKO	13 ans	Spitz	Etudiant vétérinaire
LUCKY	1 ans	Golden Retriever	Etudiant vétérinaire
LOOPING	1 ans	Dalmatien	Etudiant vétérinaire

Annexe 3 : Base de données des auscultations cardiaques anormales

NUMERO CLOVIS	NOM DU CHIEN	AGE	RACE	Commémoratifs/ Anamnèse	Conclusion de l'examen échocardiographique	ANOMALIE(S) DETECTEE(S) A l'AUSCULTATION (souffle/arythmie)	Traitement(s) en cours
SIAMU	**FALCO**	11 ans	Chihuahua	Depuis aout 2019, présente de la toux. Depuis debut septembre, épisodes de syncopes; referé au siamu	- Rupture de cordage; insuffisance mitrale sévère; très fine lame d'épanchement péricardique	Souffle systolique apical gauche grade V/VI avec thrill	-
L21-7567	**HALF**	5 ans	Chihuahua	Accident de la voie publique	Non réalisée	Souffle systolique apical gauche grade IV/VI	-
	DARLYSS	14 ans	Border Collie	Syncope convulsivante	Non réalisée	Souffle systolique apexien droit grade IV/VI et souffle systolique apexien gauche grade II/VI	-
L19-9653	**OLAF**	2 ans	Cocker Anglais	Sténose pulmonaire strictement valvulaire et d'une hypokinésie ventriculaire évoluant depuis 2 ans	-Inotropisme diminué, avec une fraction de raccourcissement diminuée à 27% - Sténose pulmonaire valvulaire modérée, sans anomalie de la morphologie cardiaque, gradient de pression G AP stable à 78 mmHg - Pas d'anomalie de taille des ventricules et oreillettes avec E-SIV normale à 3,4 mm	Souffle systolique basal bilatéral de grade IV/VI, plus marqué à gauche	-Felini Taurin (taurine) : 2 cuillères PO SID -Pimobendane 0,15 mg/kg BID -Spironolactone (Pirolactone ND 50 mg) 0,75 mg/kg PO SID soit 1/4 de comprimé par jour -L-carnitine (Carnicure ND) : 20 mg/j soit 2 gélules par jour
L21-9953	**RAIKO**	2 ans	Jack Russel terrier	Investigation d'un flutter diaphragmatique et d'un souffle cardiaque.	- Ventricule gauche de diamètre discrètement diminué associé à des parois épaissies en systole, pouvant être relié à la tachycardie ; cependant, un contrôle de la pression artérielle est recommandé afin d'exclure une hypertension systémique ; - Discrète insuffisance mitrale, sans conséquence cavitaire ; - Discrète accélération aortique sans obstacle visualisé, pouvant être reliée à la tachycardie ; - Hypertension pulmonaire systolique modérée.	Souffle systolique droit de grade 4/6	-
L21-6762	**BONITA**	11 ans	Chien croisé	Suivi d'un bloc atrio-ventriculaire de deuxième degré et bradycardie évoluant depuis juillet 2021, pris en charge par traitement à la théophylline	-Diamètre ventriculaire gauche 33 : normalisation du diamètre du ventircule gauche. Atrium gauche normal. BAV II avec, selon le cycle, une ou deux ondes P bloquées	Souffle systolique apexien gauche de grade II/VI + bradycardie 60 mpm	Theophylline 14,7 mg/kg PO BID

Annexe 4 : Code du programme python du logiciel pédagogique d'auscultation cardiaque

```
1  /**
2   *
3   */
4  let categories = {
5      "Auscultation cardiaque normale": { id: 0 },
6      "Souffles systoliques": {
7          id: 1,
8          subCategories: {
9              "Souffle de régurgitation": {
10                 id: 0,
11                 subCategories: {
12                     "Insuffisance mitrale": { id: 0 },
13                 },
14             },
15             "Souffle d\'éjection": { id: 1 },
16         }
17     },
18     "Souffles diastoliques": { id: 2 },
19     "Souffles continus": { id: 3 },
20     "Troubles du rythme cardiaque": {
21         id: 4,
22         subCategories: {
23             "Tachyarythmie": {
24                 id: 0},
25             "Bradyarythmie": {
26                 id: 1},
27         }
28     },
29 }
30
31 /**
32  * Liste des sons de l'application.
33  * Pour chaque son, plusieurs paramètres sont définis :
34  *  - son nom `name`, qui est affiché dans l'application
35  *  - son `directory` (optional), qui est le dossier dans lequel l'application va
36  *     chercher le son. Par défaut, identique au nom.
37  *  - ses catégories `categories`, liste d'identifiants correspondants à une catégorie
38  *     ou sous catégorie défini ci-dessus.
39  *
40  * Optionnel, pour l'auto-évaluation :
41  *  - sa difficulté `difficulty` (`"easy"`, `"normal"` ou `"hard"`): permet de classifier le son dans la partie "par difficulté",
42  *     et pour l'auto évaluation.
43  *  - ses caractéristiques `caracteristics` pour définir des propriétés précises du souffles pour l'auto-évaluation :
44  *      - `isMurmur`: si le son est un souffle ou non. Mettre `true` si le son présente un souffle, mettre `false` si le son est normal et n'a pas de souffle.
45  *      - `murmurType`: type de souffle, parmi `"systolique"`, `"diastolique"`, `"continu"`, `"arrhytmie"`.
46  *      - `position`: `"left_basal"`, `"left_apical"`, `"right_basal"`, `"right_apical"`
47  *      - `irradiant`: `true` ou `false`
48  *      - `grade`: nombre entre 1 et 6.
49  *      - `bpm`: battements par minute
50  */
51 const soundDefinitions = [
52     // Bruits cardiaques physiologiques
53     {
54         name: "Onyx",
55         categories: [ 0 ],
56         difficulty: "easy",
57     },
58     {
59         name: "Poppy",
60         categories: [0],
61         caracteristics: {
62             bpm: 60,
63         },
64     },
65     {
```

```
66          name: "Falko",
67          categories: [0],
68          caracteristics: {
69              isMurmur: true,
70              murmurType: "systolique",
71          },
72      },
73      {
74          name: "Lucky",
75          categories: [0],
76      },
77      {
78          name: "Looping",
79          directory: 'Looping',
80          categories: [0],
81      },
82
83
84      // Souffle systoliques
85
86          // Souffles de régurgitation
87      {
88          name: "Insuffisance mitrale sévère",
89          directory: 'Half',
90          categories: [1, 0, 0],
91      },
92      {
93          name: "Hypertension arterielle pulmonaire et insuffisance tricuspidienne secondaire",
94          directory: 'DARLYSS',
95          categories: [1, 0, 0],
96      },
97      {
98          name: "Insuffisance mitrale et tricuspidienne",
99          directory: 'Raiko',
100         categories: [1, 0, 0],
101     },
102         // Souffles d'éjection
103     {
104         name: "Sténose aortique",
105         categories: [1, 1],
106     },
107     {
108         name: "Sténose pulmonaire",
109         directory: 'Olaf',
110         categories: [1, 1],
111     },
112     // Souffle systoliques
113     {
114         name: "Communication inter-ventriculaire",
115         directory: 'septumventriculaire',
116         categories: [3],
117     },
118
119     // Troubles du rythme cardiaque
120     {
121         name: "Tachycardie",
122         directory: 'Tachycardie',
123         categories: [4, 0],
124     },
125     {
126         name: "Extrasystole supra-ventriculaire",
127         directory: 'ESV',
128         categories: [4, 0],
129     },
130     {
131         name: "Pause sinusale",
132         directory: 'Pause sinusale',
133         categories: [4, 0],
134     },
135     {
136         name: "Bradycardie",
137         directory: 'Bradycardie',
138         categories: [4, 1],
139     }
140
141 ];
142
143 export { categories, soundDefinitions };
```

Annexe 5 : Fiches pédagogiques de l'atelier de simulation d'auscultation cardiaque

Présentation générale : L'atelier comporte un mannequin chien de taille réelle qui simule de manière réaliste des affections cardiaques grâce à quatre haut-parleurs intégrés dans le thorax du chien. Une interface graphique permet de piloter le mannequin à distance et propose une bibliothèque de sons cardiaques normaux et anormaux, des exercices et des évaluations

(1) Mise en route du simulateur d'auscultation cardiaque

Appuyer sur l'interrupteur situé sur le côté de la boite blanche à l'arrière du mannequin. Attendre quelques instants et l'écran d'ordinateur doit s'allumer.

(2) Démarrer le logiciel SACCHA

Sur l'écran d'accueil de l'ordinateur, un onglet *SACCHA* est présent en haut à gauche. Double-cliquer sur cet onglet pour ouvrir le logiciel de pilotage du mannequin.

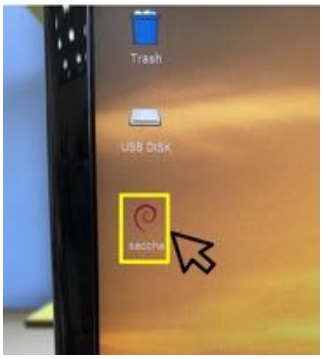

(3) Page d'accueil du logiciel SACCHA et présentation des fonctionnalités

Une fois le logiciel démarré, une fenêtre apparaît au centre de l'écran. Il faut l'adapter manuellement aux dimensions de l'écran d'ordinateur.

Vous avez ensuite le choix entre plusieurs onglets :

- Dans l'onglet « **Par catégorie de bruits cardiaques** », vous pouvez choisir les bruits cardiaques que vous souhaitez ausculter sur le mannequin parmi plusieurs catégories ;

- Dans l'onglet « **Par difficulté d'écoute** », vous choisissez entre des auscultations cardiaques de niveau facile, moyen ou difficile ;

- Dans l'onglet « **Auto-évaluation** », plusieurs niveaux de difficulté sont proposés. Une fois le choix fait, le logiciel choisit de façon aléatoire un ensemble de sons cardiaques qu'il lance sur le mannequin. Vous devez ausculter le chien et répondre à une ou plusieurs questions concernant votre auscultation. Votre score final est affiché en fin d'exercice et les réponses attendues aux questions sont détaillées. Enfin, vous pouvez vous entraîner à évaluer la fréquence cardiaque de chiens choisis aléatoirement en sélectionnant l'onglet « **Estimation de la fréquence cardiaque** ».

(4) Présentation du mannequin et de ses fonctionnalités

Le mannequin a l'apparence d'un chien de race Labrador de gabarit moyen, à poils mi- longs beige.

- Les membres antérieurs sont mobiles grâce à un système boucle-bouton afin de pouvoir glisser aisément le pavillon du stéthoscope entre la paroi thoracique et la face interne du membre lors de l'auscultation. Vous pouvez retirer les membres thoraciques pour dégager la paroi thoracique et faciliter dans un premier temps l'apprentissage de l'auscultation cardiaque.



- La « peau » de la paroi thoracique peut également être retirée grâce à un système de velcro pour visualiser les muscles cutanés du tronc et les reliefs osseux de la cage thoracique.

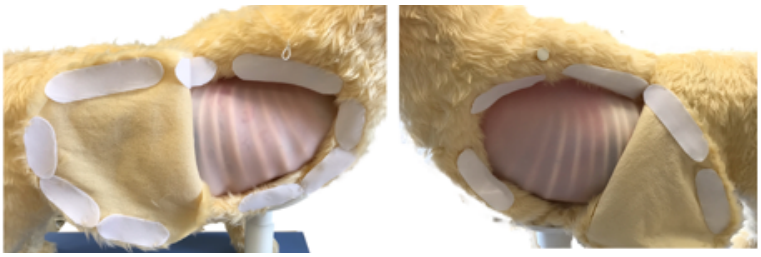

Consignes à respecter à la fin de la séance

Remettre le mannequin dans son état initial : peau du thorax fermée, membres thoraciques en place.
Fermer l'onglet du logiciel.

Rédaction
Elise Postic

Justification du poste de travail :
Le stéthoscope est un instrument utilisé quotidiennement par un vétérinaire pour réaliser l'auscultation des organes. C'est pourquoi il est nécessaire de maîtriser son fonctionnement et son utilisation.

Objectifs d'apprentissage
- Connaître le fonctionnement d'un stéthoscope
- Connaitre l'utilisation adéquate d'un stéthoscope

Schéma d'un stéthoscope

Méthodologie

<u>Etape 1 : utiliser la bonne taille d'embouts auriculaires</u>

Les embouts auriculaires doivent être adaptés à la taille de vos conduits auditifs pour assurer une transmission acoustique optimale.

Etape 2 : aligner la lyre

En tenant la lyre devant vous, veillez à ce que les embouts auriculaires pointent vers l'avant, loin de vous. Ouvrez la lyre en tenant un tube auriculaire dans chaque main et placez ensuite les embouts auriculaires dans les conduits auditifs.

Etape 3 : Régler le pavillon du stéthoscope

Lorsque le stéthoscope a un double pavillon, la cloche permet l'auscultation des sons de basse fréquence, alors que le diaphragme favorise des sons de haute fréquence et est donc plus adapté pour l'auscultation des souffles et du premier et deuxième bruit cardiaque.

Diaphragme à gauche, cloche à droite

Il faut tourner le pavillon pour ouvrir le stéthoscope sur le diaphragme ou sur la cloche. Afin de vérifier que le stéthoscope soit bien réglé sur le diaphragme, vous pouvez tapoter légèrement sur la membrane.

Etape 4 : Utilisation du diaphragme et de la cloche du stéthoscope

Pour les basses fréquences, l'utilisation de la cloche est conseillée. La cloche doit être posée délicatement sur le patient (1). Pour les hautes fréquences, le diaphragme doit être tenu fermement sur la peau (2).

(1)

(2)

Justification du poste de travail :
L'auscultation cardiaque est une étape importante de l'examen de l'appareil cardiovasculaire. Lors d'un examen clinique, l'auscultation doit être systématique et durer entre 1 et 2 minutes pour évaluer correctement la fréquence et le rythme cardiaques ainsi que l'éventuelle présence de bruits surajoutés.
Il est donc nécessaire de maîtriser la conduite de l'auscultation cardiaque.

Objectifs d'apprentissage
- Connaitre la topographie cardiaque et savoir localiser les principales aires d'auscultation du chien grâce à des repères anatomiques
- Savoir réaliser une auscultation complète du cœur chez le chien

Méthodologie

Préparatifs

Vous êtes installé dans une pièce au calme et disposez d'un stéthoscope (fiche 1). Le chien est placé idéalement débout sur la table d'examen, sinon au sol. Il doit être calme, non agité et sans sédation.

Réalisation pratique

L'auscultation cardiaque doit être réalisée de façon complète et systématique afin de limiter le risque d'omettre une aire d'auscultation et de passer à côté d'une anomalie.

- <u>Localiser les aires d'auscultation cardiaque</u>

Utiliser les repères anatomiques pour connaître la position du cœur et la localisation des principales aires d'auscultation
Vous pouvez palper les côtes, les jonctions costo-chondrales, identifier la pointe du coude, la pointe de l'épaule et la hauteur totale du thorax.

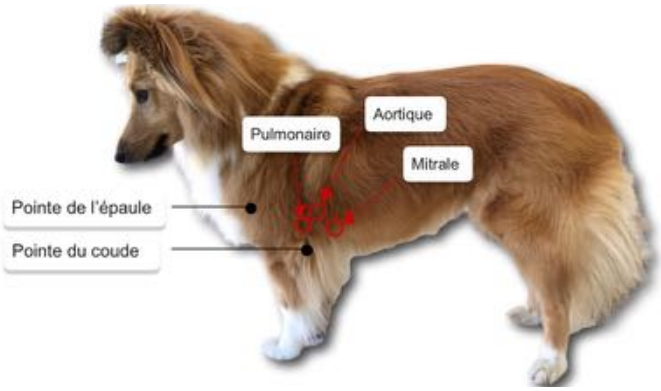

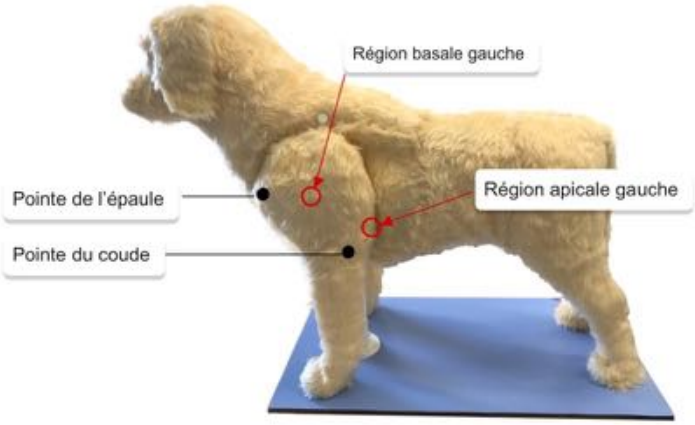

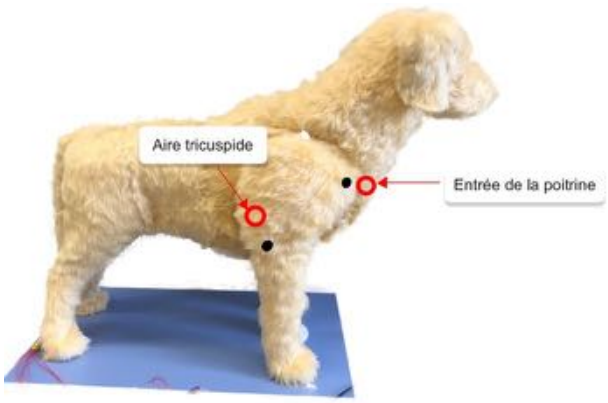

- <u>Palper le choc précordial pour localiser la région apicale gauche du cœur</u>

La palpation à l'aide de la paume de la main appliquée sur la région précordiale permet de sentir le choc de l'apex cardiaque sur la paroi thoracique au moment de la systole

- <u>Auscultation de l'hémithorax gauche</u>

L'auscultation est débutée sur l'hémithorax gauche dans l'aire de l'apex cardiaque. La palpation du choc précordial peut servir de repère initial pour localiser l'apex cardiaque. Le stéthoscope doit être tenu fermement contre la paroi thoracique pour éliminer les bruits de frottement des poils. Ensuite, le stéthoscope est **déplacé crânialement et dorsalement** vers la base du cœur, en évaluant le foyer de chaque valvule cardiaque (mitrale, aortique, pulmonaire)

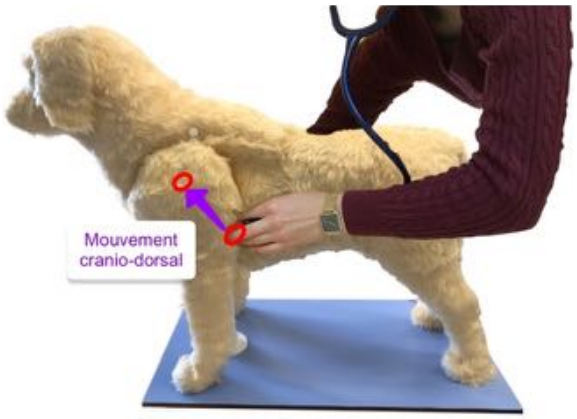

Afin d'accéder à l'ensemble de l'aire cardiaque, le membre antérieur peut être tiré vers l'avant.

- <u>Auscultation de l'hémithorax droit</u>

Vous répétez la même procédure sur le côté droit. Les deux « modes » du stéthoscope doivent être utilisés, le diaphragme et la cloche pour les stéthoscopes à double pavillon.

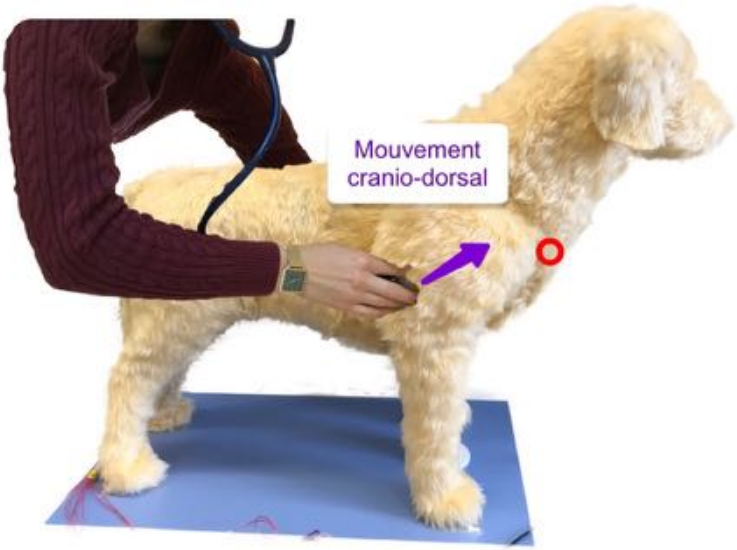

Consignes à respecter à la fin de la séance

Remettre le mannequin dans son état initial : peau du thorax fermée, membres thoraciques en place .
Fermer l'onglet du logiciel.

Prérequis

- Avoir lu les fiches 1,2 et 3
- Maîtriser le cycle cardiaque et la genèse des sons cardiaques
- Connaître les principaux bruits cardiaques et leurs caractéristiques
- Connaître l'origine des souffles cardiaques

Objectifs d'apprentissage

- Savoir identifier les bruits cardiaques B1 et B2 lors d'une auscultation cardiaque normale
- Être capable d'identifier une modification des bruits cardiaques normaux (B1 et B2) et/ou la présence de bruits cardiaques surajoutés
- Savoir caractériser une anomalie du rythme cardiaque
- Savoir caractériser un souffle cardiaque

Méthodologie

Préparatifs

Mettre en état de marche le mannequin d'auscultation cardiaque et démarrer le logiciel SACCHA (se référer à la **fiche 1**)

Réalisation pratique

(1) Identifier les bruits cardiaques B1 et B2

Dans l'onglet « **Par catégorie de bruits cardiaques** », sélectionnez une case dans la catégorie « **Auscultation cardiaque normale** ». Une image dynamique de cœur apparaît sur la case sélectionnée et indique que le mannequin diffuse les enregistrements cardiaques correspondants.

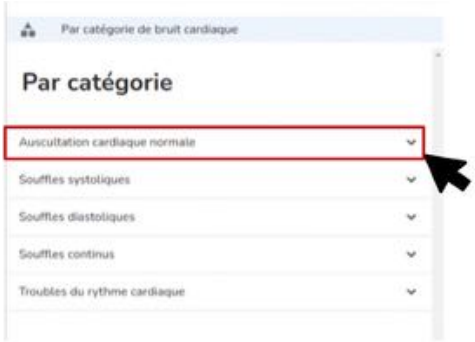

Vous pouvez à présent ausculter le mannequin en suivant la démarche détaillée dans la **fiche 3**, en utilisant le **diaphragme** du stéthoscope.

Pour identifier B1, placez-vous en région apicale gauche. B1 correspond à un bruit mat, sourd, relativement long, de forte intensité et grave. Il est suivi d'une période silencieuse courte.

Pour identifier B2, déplacez crânialement et dorsalement le pavillon du stéthoscope vers la région basale gauche du cœur. Le bruit B2 est plus claquant et de durée plus courte que B1. Son intensité augmente à mesure que vous vous rapprochez de la région basale gauche du cœur.

(2) Évaluer la présence de bruits cardiaques surajoutés et/ou de troubles du rythme cardiaque

Dans l'onglet « **Par catégorie de bruits cardiaques** » ou « **Par difficulté d'écoute** », entraînez-vous à réaliser une variété d'auscultations cardiaques. A chaque exercice, réalisez une auscultation cardiaque complète et minutieuse pendant une durée d'une à deux minutes selon la procédure détaillée dans la **fiche 3**.

Les questions qu'il faut se poser au cours d'une auscultation cardiaque

- Les bruits cardiaques B1 et B2 sont-ils présents ? **oui/non**
- Les bruits B1 et B2 sont-ils modifiés (en nombre, en intensité) ? **oui/non** et **caractériser**
- Présence de bruits cardiaques surajoutés ? **oui/non** et **caractériser**
- Modification du rythme cardiaque ? **oui/non** et **caractériser**

(3) Caractériser une modification des bruits cardiaques normaux

Lorsque B1 et/ou B2 sont anormaux, vous devez d'abord déterminer quel bruit est modifié : B1, B2 ou les deux. Ensuite, il faut décrire cette modification. Il peut s'agir d'une modification **d'intensité** (augmentation/ diminution) **ou du nombre** (dédoublement) du bruit.

(4) Identifier un bruit cardiaque surajouté

Vous avez identifié les bruits cardiaques normaux B1 et B2 et ceux-ci sont accompagnés d'un bruit supplémentaire.
Ce bruit peut-être de **courte durée** (bruit cardiaques B3 ou B4, click) ou de **longue durée** (souffles cardiaques)

(5) Caractériser un souffle cardiaque

Dans le logiciel *SACCHA*, sélectionner l'onglet « **Par catégorie de bruits cardiaques** » puis choisir une case dans une des catégories de souffles.

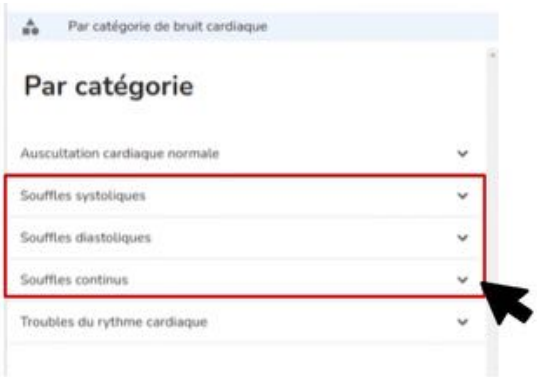

Etape 1 : Commencer par déterminer l'endroit où l'on entend le mieux le souffle, le punctum optimum

- A **gauche ou à droite** ?
- En région **apicale ou basale** ?

En pratique, il faut déplacer le stéthoscope sur les quatre aires d'auscultation cardiaques du mannequin et apprécier la variation d'intensité du souffle.

Etape 2 : Vous devez ensuite **déterminer le grade du souffle** sur une échelle de 1 à 6 présenté dans le tableau ci-dessous.

Grade des souffles cardiaques	
Grade I	Souffle très faible, audible uniquement dans une salle calme après une auscultation attentive de quelques minutes
Grade II	Souffle faible et localisé audible dès que l'auscultation est réalisée au PMI
Grade III	Souffle modéré, audible sur plusieurs zones d'auscultation d'un hémithorax
Grade IV	Souffle fort et étendu, audible sur les deux hémithorax, sans thrill associé
Grade V	Souffle fort accompagné d'un thrill
Grade VI	Souffle fort accompagné d'un thrill et audible sans stéthoscope ou en décollant le pavillon du thorax

Si vous sentez une vibration en posant la paume de la main sur la région précordiale, le souffle est de grade ≥V. Si vous entendez le souffle sans poser stéthoscope, le souffle est de grade VI.

Etape 3 : Il faut évaluer à quel moment du cycle cardiaque apparaît et disparaît le souffle. Vous devez donc déterminer le moment d'apparition et la durée du souffle

Il faut identifier au préalable B1 et B2. En effet, B1 est suivi de la systole et B2 marque le début de la diastole.

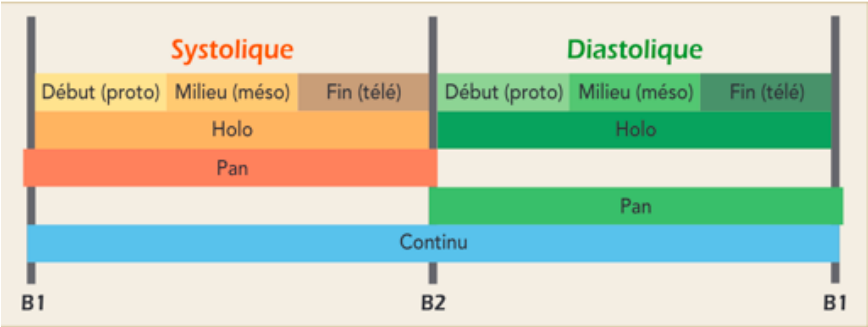

Moment d'apparition et durée d'un souffle cardiaque (Christmann, 2016)

Etape 4 : La caractérisation du souffle vous permet de préciser l'origine du souffle et d'établir un premier diagnostic différentiel.
Voici un tableau des caractéristiques des souffles les plus fréquents chez le chien.

	Souffle	Moment d'apparition	Grade (/VI)	Punctum optimum	Forme	Prédisposition raciale	Conclusion de l'auscultation
CARDIOPATHIES CONGENITALES	**Sténose pulmonaire**	Méso ou télésystolique	III-VI	Pulmonaire	Crescendo-descresendo	Beagle, Chihuahua, Bouledogue anglais , Schnauzer, Terrier	**Souffle systolique basal gauche**
	Sténose aortique	Méso ou télésystolique	III-VI	Aortique	Crescendo-descresendo	Boxer, Berger allemand, Golden retriever, Terre-neuve et Rottweiler	**Souffle systolique basal gauche**
	Communication inter-ventriculaire	Méso ou holosystolique	III-V	Tricuspide	En plateau	Springer anglais	**Souffle systolique basal droit**
	Persistance du canal artériel	Systolo-diastolique	III-VI +/- thrill	Aortique	Crescendo-descresendo	Colley, Berger allemand, Setter irlandais, Loulou de Poméranie, Berger des Shetlands, Caniche, Corgie	**Souffle systodiastolique basal gauche et droit**
CARDIOPATHIES ACQUISES	**Insuffisance mitrale**	Holosystolique	variable	Mitrale	En plateau	Chiens de petite race, Cavalier King charles	**Souffle systolique apical gauche**
	Insuffisance tricuspidienne	Holosystolique	variable	Tricuspide	En plateau	Chiens de petites races, Labrador Retriever, Braque de weimar	**Souffle systolique apical droit**
	Insuffisance aortique	Diastolique	I-III	Aortique	Decrescendo	-	**Souffle diastolique basal gauche**
Cardiomyopathie dilatée		proto ou mésosystolique	I-III	Mitrale	en plateau ou decresendo	Boxer, Dobermann	**Souffle systolique apical gauche**

(6) Caractériser un trouble du rythme cardiaque

Dans l'onglet « **Par catégorie de bruits cardiaques** », sélectionner une case dans la catégorie « **Troubles du rythme cardiaque** ».

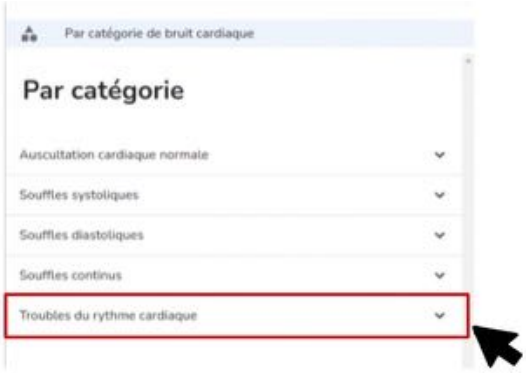

Etape 1 : Commencer par **évaluer la fréquence cardiaque**. La fréquence cardiaque normale du chien est située entre 75 à 185 battements par minute.

Etape 2 : Évaluer le rythme cardiaque. Il doit normalement être régulier ou régulièrement irrégulier.

*Si la fréquence cardiaque est diminuée et le rythme cardiaque normal, on parle de **bradycardie.***
*Si la fréquence cardiaque est augmentée et le rythme cardiaque normal, on parle de **tachycardie.***

*Si la fréquence cardiaque est diminuée et le rythme cardiaque anormal, on parle de **bradyarythmie.***
*Si la fréquence cardiaque est augmentée et le rythme cardiaque anormal, on parle de **tachyarythmie.***

Vous devez déterminer si l'arythmie est **intermittente ou permanente**, **régulièrement irrégulière ou irrégulièrement irrégulière**.

CREATION D'UN ATELIER DE SIMULATION POUR L'APPRENTISSAGE DE L'AUSCULTATION CARDIAQUE CHEZ LE CHIEN

Auteur

POSTIC Elise

Résumé

L'auscultation cardiaque est une compétence difficile à acquérir, qui nécessite des connaissances théoriques solides et une pratique répétée. Une compréhension de la physiologie cardiaque est nécessaire pour comprendre la genèse des sons cardiaques et savoir interpréter leurs modifications. La maitrise de la technique auscultatoire et de son instrument, le stéthoscope, permettent ensuite de capter les sons cardiaques.

Cette thèse décrit l'élaboration d'un support pédagogique pour l'apprentissage de l'auscultation cardiaque chez le chien à destination de la salle de simulation VetSkill de Lyon. L'atelier comporte un mannequin chien de taille réelle qui simule de manière réaliste des affections cardiaques grâce à quatre haut-parleurs intégrés dans le thorax du chien. Une interface graphique permet de piloter le mannequin à distance et propose une bibliothèque de sons cardiaques normaux et anormaux, des exercices et des évaluations afin d'accompagner les étudiants dans leur parcours de formation.

Cet atelier apparaît comme un outil pertinent pour l'enseignement de l'auscultation cardiaque, et pourra servir d'étape intermédiaire entre l'enseignement théorique et son application en clinique à VetAgro Sup. La suite de ce travail sera d'évaluer de façon scientifique l'efficience pédagogique du modèle et de confirmer son intérêt dans la formation des futurs vétérinaires.

Mots-clés

Chien, Mannequin, Auscultation cardiaque, Outil pédagogique

Jury

Président du jury	:	**Pr**	**DEVOUASSOUX Gilles**
Directeur de thèse	:	**Pr**	**CADORE Jean-Luc**
1er assesseur	:	**Pr**	**CADORE Jean-Luc**
2ème assesseur	:	**Dr**	**ROSSET Emilie**
Membre invité	:	**Mr**	**ROUME Roland**

RÉPUBLIQUE FRANÇAISE
Liberté
Égalité
Fraternité

VetAgro Sup